

Bibliothèque numérique

medic@

**JOBERT DE LAMBALLE, Antoine
Joseph. *Traité de chirurgie plastique /
atlas***

Paris : J.-B. Baillière, 1849.



(c) Bibliothèque interuniversitaire de médecine (Paris)
Adresse permanente : <http://www.bium.univ-paris5.fr/hist/med/medica/cote?00591>

TRAITÉ

DE

CHIRURGIE PLASTIQUE

PAR

A.-J. JOBERT (de Lamballe),

CHIRURGIEN DE L'HOPITAL SAINT-LOUIS,

MEMBRE DE L'ACADÉMIE NATIONALE DE MÉDECINE, OFFICIER DE LA LÉGION D'HONNEUR, CHEVALIER DE L'ORDRE DU LION NÉERLANDAIS, DOCTEUR EN MÉDECINE,
PROFESSEUR AGRÉGÉ LIBRE A LA FACULTÉ DE MÉDECINE DE PARIS, PROSECTEUR DE CETTE MÊME FACULTÉ, ANCIEN CHIRURGIEN TITULAIRE
DU SECOND DISPENSAIRE DE LA SOCIÉTÉ PHILANTHROPIQUE, PROFESSEUR PARTICULIER D'ANATOMIE ET DE MÉDECINE OPÉRATOIRE,
MEMBRE DE LA SOCIÉTÉ MÉDICO-PHATIQUE, DE LA SOCIÉTÉ ANATOMIQUE.



ATLAS DE 18 PLANCHES GRAVÉES ET COLORIÉES.

A PARIS,

CHEZ J.-B. BAILLIÈRE,

LIBRAIRE DE L'ACADÉMIE NATIONALE DE MÉDECINE,
Rue de l'École-de-Médecine, 17.

A LONDRES, CHEZ H. BAILLIÈRE, 219, REGENT-STREET.

1849.

TRAITÉ

DE

CHIRURGIE PLASTIQUE.

EXPLICATION DES PLANCHES.

PLANCHE PREMIÈRE.

Cette planche représente la méthode autoplastique par renversement.

a, b, c, montrent comment on ébarbe la peau afin de renverser la muqueuse en dehors pour rejoindre la partie saignante des tégumens.

h, i, k, représentent des points de suture entrecoupée pour réunir la muqueuse renversée, à la peau.

f, g, l, indiquent la suture entortillée pour maintenir au contact les membranes muqueuse et cutanée.

d, e, montrent comment les épingles rapprochent les deux tégumens l'un de l'autre.



PLANCHE DEUXIÈME.

Cette planche représente un sourcil de nouvelle formation et la réparation de la paupière supérieure ainsi que de la commissure externe.

f, montre une cicatrice où l'on a pris un lambeau sur la région malaire pour réparer la perte de substance faite à la paupière supérieure et à la commissure.

e, d, indiquent le lambeau autoplastique qui a servi à réparer la commissure et la paupière supérieure. Il n'existe pas de pédicule.

a, montre les restes de l'ancien sourcil ou sa racine nasale.

b, c, montrent le nouveau sourcil, dont les poils sont couchés de dehors en dedans au lieu de l'être de dedans en dehors.

Toute la partie blanche sur laquelle les lignes *b* et *c* passent fait voir où le lambeau ophryoplastique a été pris, c'est-à-dire à la racine des cheveux.

PLANCHE TROISIÈME.

Cette planche représente une paupière inférieure réparée incomplètement, et les parties molles du grand angle des paupières.

c, indique l'endroit où le lambeau palpébral a été pris.

b, indique la nouvelle paupière informée.
a, fait voir le grand angle des paupières réparé.

PLANCHE QUATRIÈME.

FIGURE 1. Représente une paupière inférieure refaite aux dépens de la région malaire.

a, indique la cicatrice, résultant de la réunion des lèvres de la plaie où le lambeau palpébral a été pris.

b, indique le lambeau qui a servi à former la paupière inférieure.

FIGURE 2. Réparation de la joue droite à l'aide d'un double lambeau réuni par une cicatrice transversale médiane représentée par la lettre *g*.

b, indique le lambeau supérieur ou malaire, et la lettre *a*, le lambeau inférieur emprunté au cou.

c, d, e, f, montrent les cicatrices qui sont la conséquence des incisions pratiquées pour tailler les lambeaux.

FIGURE 3. Représente une autoplastie de la jambe pratiquée pour réparer une perte de substance faite à l'os, dans le but de retirer un sequestre.

g, f, indiquent les deux angles supérieurs de l'incision.
d, e, font voir les deux angles terminaux de l'incision médiane.

c, indique la cicatrice.

a, b, les lambeaux.

PLANCHE CINQUIÈME.

Cette planche représente la thoracoplastie.

FIGURE 1. Représente le bras rapproché du corps et le lambeau plissé.

c, cicatrice où a été pris le lambeau.

i', partie supérieure de l'incision pratiquée sur la bride.

p, pédicule du lambeau.

l, désigne le lambeau lui-même.

c', point où était implanté la racine du lambeau avant la section du pédicule.

FIGURE 2. Représente le bras écarté du corps et le lambeau.

c, cicatrice où a été pris le lambeau.

i', partie supérieure de l'incision pratiquée sur la bride.

c', point d'implantation du pédicule avant sa section.

p, point d'implantation du pédicule après sa section.

l, représente le lambeau.

c, c', montrent la cicatrice qui entoure le lambeau.

FIGURE 3. Représente le bras légèrement écarté du corps, de manière à faire voir le lambeau formant la paroi antérieure de l'aisselle.

l, représente le lambeau.

p, pédicule du lambeau après sa nouvelle implantation.

c', point d'implantation du pédicule du lambeau avant sa section.

c, c, c, indiquent la cicatrice qui entoure ce lambeau.

i', reste de l'incision pratiquée sur la bride.

t, tissu inodulaire qui entoure la partie supérieure et externe du lambeau.

PLANCHE SIXIÈME.

Cette planche représente un anus contre nature qui, après avoir été opéré par l'autoplastie par la méthode indienne, a été guéri par la méthode par renversement.

- b*, cicatrice résultant de l'ablation du lambeau autoplastique.
a, pédicule de ce lambeau.

- c, c, c*, cicatrice linéaire après l'autoplastie par renversement.
d, petit point qui n'était pas encore cicatrisé au moment où les parties ont été dessinées.

PLANCHE SEPTIÈME.

FIGURE 1. Représente la fistule uréthrale d'un homme avant l'opération.

- a*, la fistule.
b, b, b, b, b, tissu cicatriciel qui entoure la fistule.
c, cicatrice résultant d'une première opération.
d, reste du lambeau.

FIGURE 2. Même fistule uréthrale après la guérison.

- f, f*, indiquent le lambeau demi-circulaire qui a été remonté au devant de la fistule.
e, e, indiquent la cicatrice qui entoure ce lambeau.
d, pédicule qui montre qu'une opération par la méthode indienne a été pratiquée.

PLANCHE HUITIÈME.

Cette planche représente la fistule de l'urèthre et son étendue avant l'opération.

FIGURE 1. Représente la fistule avant l'opération, et une sonde introduite par le méat urinaire dans la vessie.

- a*, sonde.
b, b, b, étendue de la fistule.

FIGURE 2. Même fistule vue sous un autre aspect.

- a*, orifice de l'urèthre.
b, b, b, le trajet de la fistule.
c, un trajet fistuleux secondaire.

d, extrémité inférieure de la perte de substance.

FIGURE 3. Réparation de la fistule représentée par les figures 1 et 2. On voit comment la peau du dos de la verge a été prise pour aider à cette réparation.

- a*, orifice du méat urinaire.
b, point où la peau a été prise sur le dos de la verge.
c, cicatrice médiane.
e, autre cicatrice.

PLANCHE NEUVIÈME.

FIGURE 1. Représente de face la réparation de l'urèthre, dont on a donné la figure à la planche VIII.

- a, a, a, a, a*, cicatrice.

FIGURE 2. Réparation d'une fistule sus-scrotale par un lambeau demi-circulaire représenté par *b, b*.

- a, a*, cicatrice.
c, raphé du scrotum.

Les planches X, XI, XII donnent une idée des dispositions anatomiques des parties qu'il est nécessaire de connaître avant de pratiquer l'opération de la fistule vésico-vaginale.

PLANCHE DIXIÈME.

Cette planche représente de profil le vagin, le rectum et la vessie.

g, g, g, g, g, g, replis du péritoine.
a, côté gauche de la vessie.
b, uretère.
c, vagin.
d, artère hypogastrique.

e, artère utérine et insertion du vagin au col de l'utérus.
f, rectum.
h, peau des pubis.
i i, os du bassin.
k, tissu cellulaire.

PLANCHE ONZIÈME.

Organes génito-urinaires vus de face et écartés les uns des autres.

a, face postérieure de la vessie.
b, b, uretères.
c, c, c, c, replis du péritoine et ligamens larges.
d, d, ovaires.
e, rectum.
f, fond de l'utérus.
g, g, vagin.

h, h, artères utérines.
i, i, i, i, i, i, distribution de l'artère utérine.
k, artère vésicale.
l, l, artères hypogastriques.
m, m, parois de l'abdomen renversées.
n, n, couche graisseuse sous-cutanée.

PLANCHE DOUZIÈME.

Cette planche représente de face et de profil la distribution des artères, utérines pour faire comprendre leur mode de distribution par rapport à l'insertion du vagin au col de l'utérus.

FIGURE 1.

a, côté droit de la vessie.
c, vagin.
b, insertion du vagin au col de l'utérus.
e, utérus.
f, espace qui sépare la vessie du vagin et du col de l'utérus.
g, uretère.
d, rectum.
h, artère utérine.
i, artère hypogastrique.
k, k, replis du péritoine.
l, artère hémorrhoidale.
m, paroi de l'abdomen.

n, cloison recto-vaginale.

o, pubis.
p, tissu graisseux sous-cutané.

FIGURE 2.

a, a, a, insertion du vagin au col de l'utérus.
b, vagin.
c, utérus.
d, d, ovaires.
e, e, e, g, g, péritoine, ligamens larges.
f, f, f, f, f, péritoine relevé au devant de l'utérus.
h, h, h, uretères.
i, i, artères utérines.
k, k, distributions terminales des artères utérines.

PLANCHE TREIZIÈME.

Cette planche représente le procédé opératoire à l'aide duquel on répare la fistule vésico-vaginale.

FIGURE 1. Représente le col de l'utérus attiré à l'entrée de l'orifice vulvaire.

- a*, orifice de la fistule vésico-vaginale.
- b, b*, pinces de Museux.
- c*, col de l'utérus.
- d*, levier relevant la paroi antérieure du vagin.
- e*, doigt enfoncé dans le vagin pour déprimer la paroi latérale et écarter les grandes lèvres.
- f*, insertion du vagin au col de l'utérus.
- e*, levier spéculum univalve destiné à déprimer la paroi postérieure du vagin.

FIGURE 2.

- a*, orifice de la fistule vésico-vaginale.
- b, b*, pinces de Museux.
- c*, col de l'utérus.
- d, d, d, d*, plaie résultant de l'incision du vagin à son insertion au col de l'utérus.

e, e, e, doigts écartant les grandes lèvres, et levier relevant la paroi antérieure du vagin.

h, anus.

FIGURE 3. Cette figure représente le ravivement de la fistule et la manière dont les fils sont passés dans ses lèvres.

- a*, fistule vésico-vaginale.
- b, b*, pinces de Museux.
- c*, col de l'utérus.
- d, d, d, d*, espace saignant résultant de l'incision du vagin à son insertion au col de l'utérus.
- e, e, e*, doigts qui écartent les grandes lèvres.
- f*, sonde de femme passant de la vessie par la fistule vésico-vaginale.
- g, g, g, g, g*, fils passés dans les bords de la fistule.
- h*, anus.

PLANCHE QUATORZIÈME.

Cette planche représente l'érythème des parties génitales externes accompagné d'engorgements tuberculeux inflammatoires.

a, a, a, a, représentent les tubercules avec une vascularisation pointillée de leur surface.

PLANCHE QUINZIÈME.

Cette planche représente la guérison d'une fistule vésico-vaginale qui occupait la totalité de la longueur de cette cloison. Le dessin a été pris sur la femme Calmès. On peut voir qu'ici il n'existe plus d'urèthre et que l'orifice représenté par la lettre *b* livre à sa place issue aux urines.

- a*, le clitoris.
- c, c, c*, représentent la cicatrice longitudinale par suite de la fusion des deux lèvres de la fistule.
- e, e, e*, font voir les cicatrices transversales qui in-

diquent les points où les fils ont imprimé leur trace.

d, spéculum qui déprime la commissure postérieure des grandes lèvres.

PLANCHE SEIZIÈME.

Cette planche montre comment la guérison est obtenue par mon procédé autoplastique emprunté à la méthode indienne.

FIGURE 1.

- a*, clitoris.
- b*, orifice extérieur de l'urètre.
- c*, tampon obturateur couvert de poils, et vu de face lorsque les grandes lèvres sont écartées.
- d*, pédicule du lambeau.
- e, e, e*, la cicatrice de la fesse et des grandes lèvres où a été emprunté le lambeau.

FIGURE 2. Face vaginale d'un lambeau autoplastique

qu'une femme avait extrait elle-même avec un instrument.

FIGURE 3. Face vésicale du même lambeau.

FIGURE 4. Représente l'entrée de la vulve fermée. Ici on ne peut plus apercevoir le tampon qui est caché par les grandes et les petites lèvres.

- a*, clitoris.
- b*, méat urinaire.
- e, e, e*, indiquent la cicatrice fessière.

PLANCHE DIX-SEPTIÈME.

Cette planche montre la réparation de la cloison recto-vaginale.

FIGURE 1.

- a*, clitoris.
- b*, orifice urétral.
- c, c*, les deux extrémités de la cloison recto-vaginale représentant par leur tiraillement une valvule, un demi-croissant.
- e*, fait voir le siège de l'an.

FIGURE 2. Cette figure représente la même valvule,

mais sans écartement des parties, aussi la cloison recto-vaginale se présente-t-elle alors sous forme d'une saillie.

- a*, montre une ligne qui va au clitoris.
- b*, orifice de l'urètre.
- c, c*, indiquent la nouvelle cloison recto-vaginale.
- e*, montre une ligne qui se termine à l'an.

PLANCHE DIX-HUITIÈME.

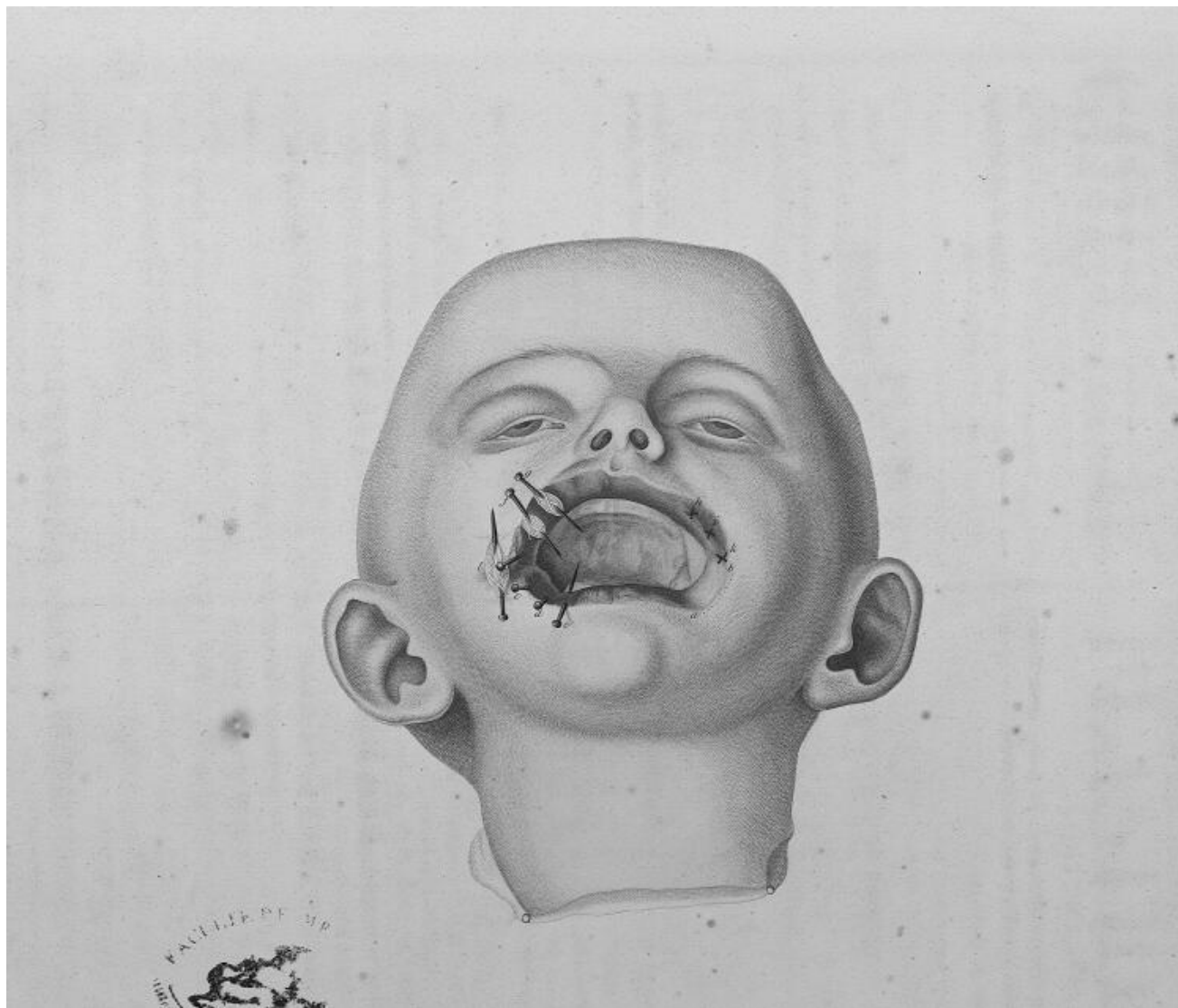
Cette planche représente les instrumens dont on se sert ou dont on peut se servir pour pratiquer l'autoplastie par glissement.

FIGURE 1. — Spéculum univalve.

- 2. — Levier coudé.
- 3. — Valve latérale.
- 4. — Pince de Museux.
- 5. — Pince recourbée en crochets.
- 6. — Bistouri boutonné.
- 7. — Bistouri convexe.
- 8. — Bistouri pointu.
- 9. — Ciseaux.

FIGURE 10. — Pince à dents de souris, droites.

- 11. — Pince à dents croisées.
- 12. — Porte-aiguille.
- 13. — Aiguille.
- 14. — Sonde à dard.
- 15. — Aiguille fixe montée sur un manche.
- 16. — Sonde de femme.
- 17. — Sondes en gomme élastique de différents calibres.





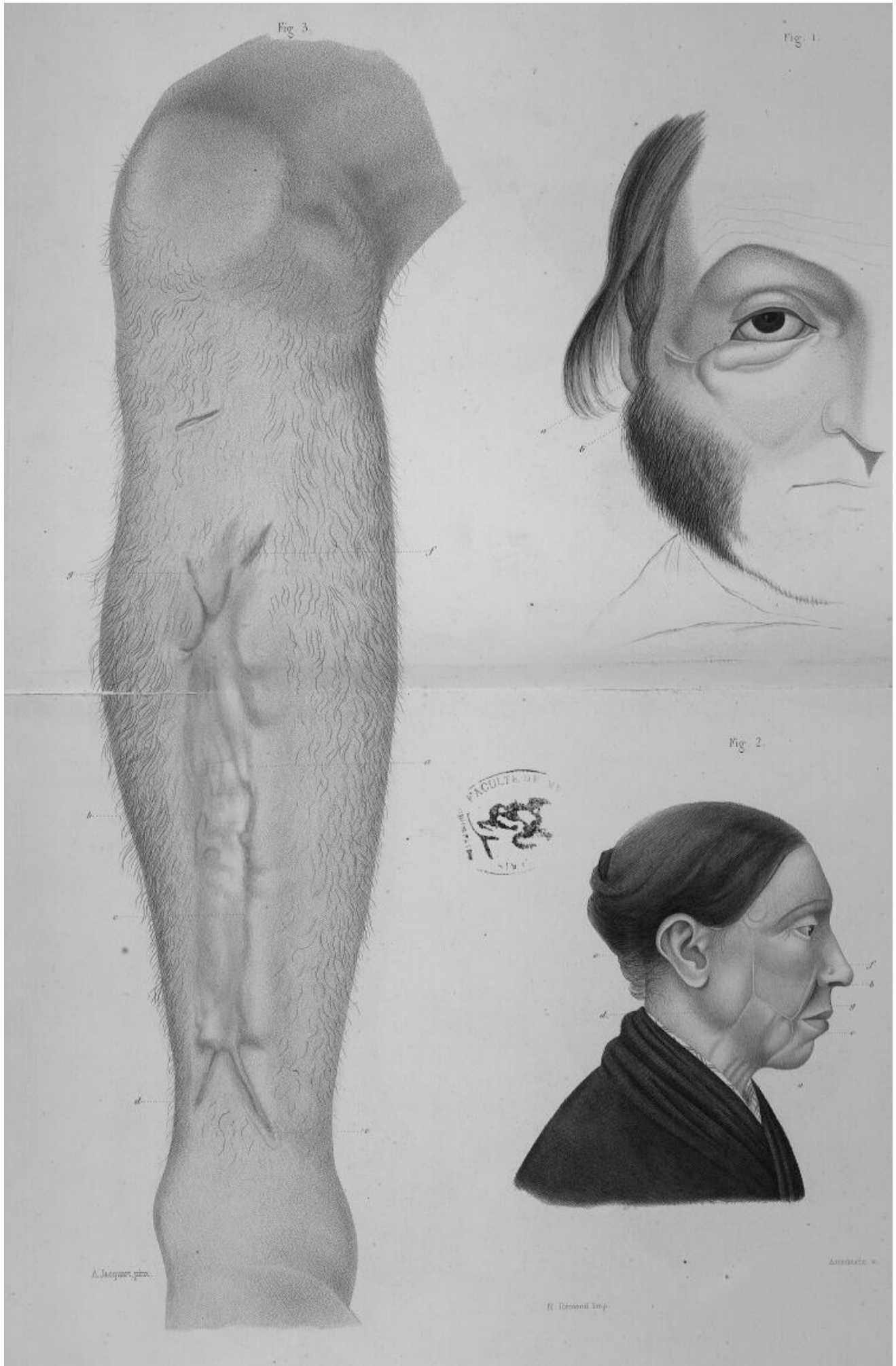
Coignet-poux!

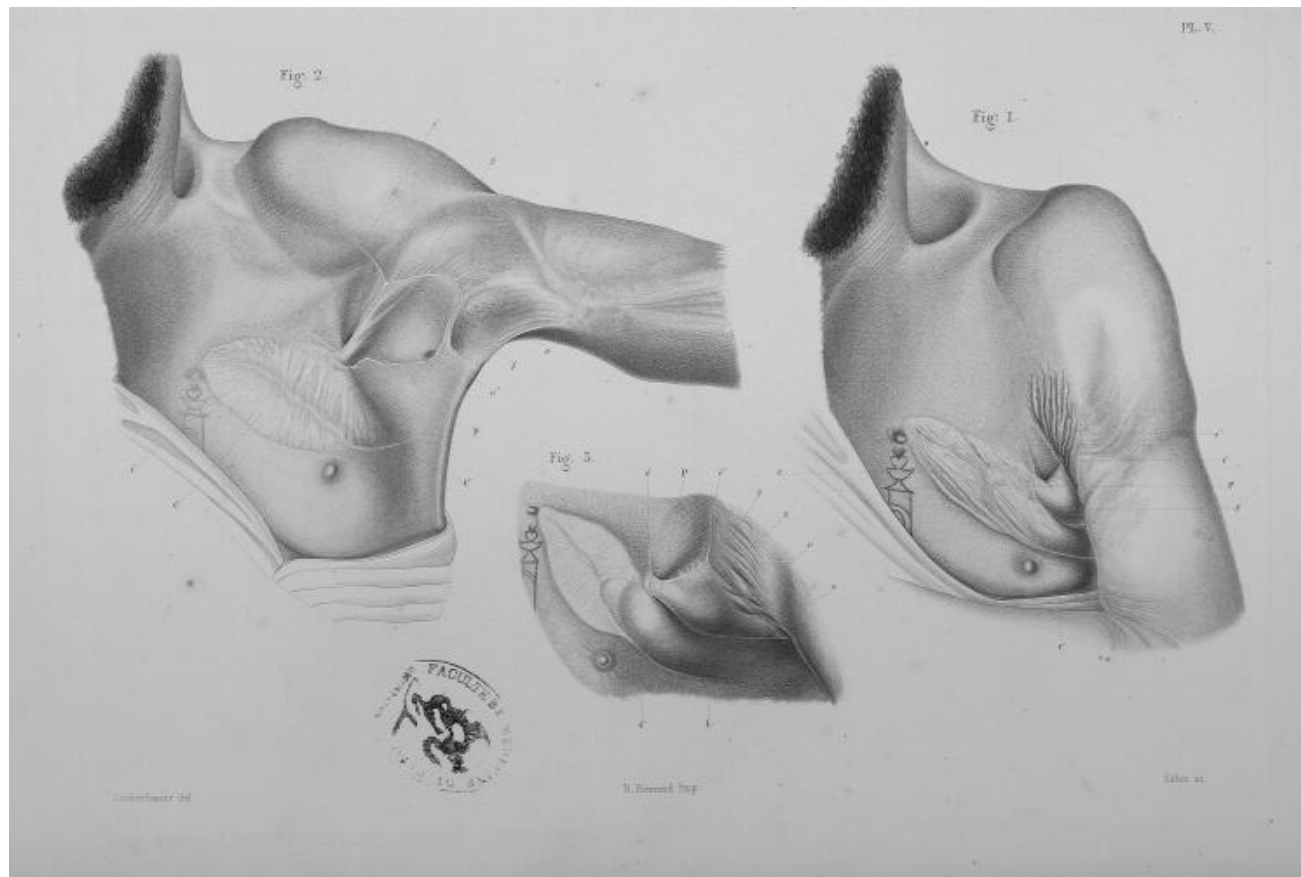
Annedouche sc.

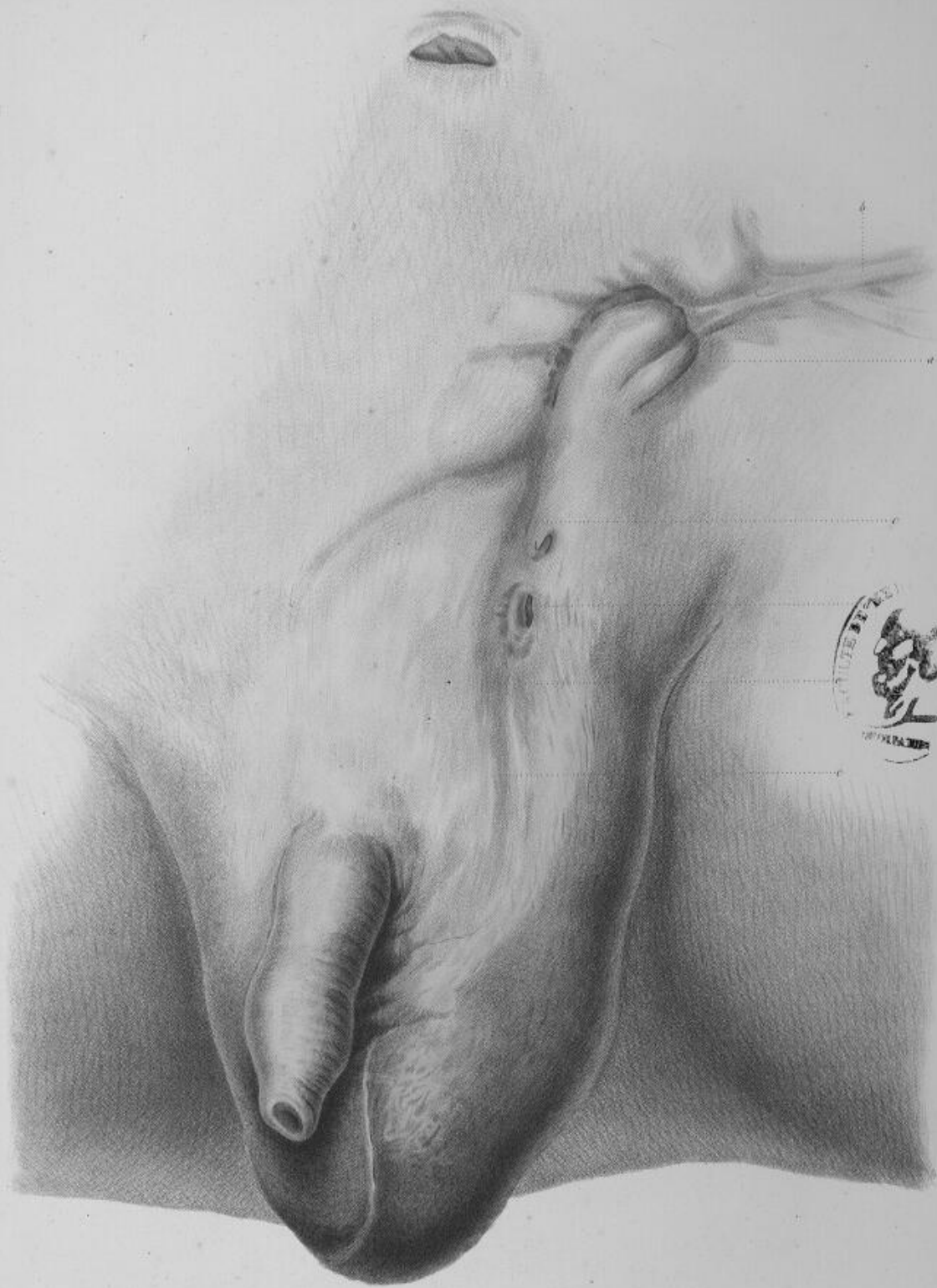
BLÉPHAROPLASTIE ET OPHRYOPLASTIE.

N. Remond imp.









Lackebauer del.

H. Rémond Imp.

Dudet no.



Fig. 2.

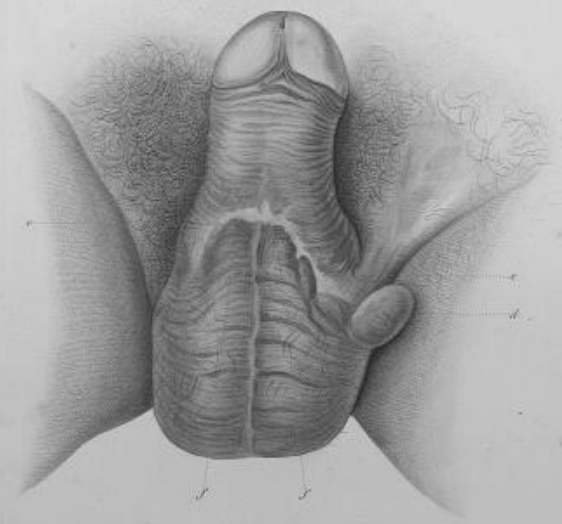
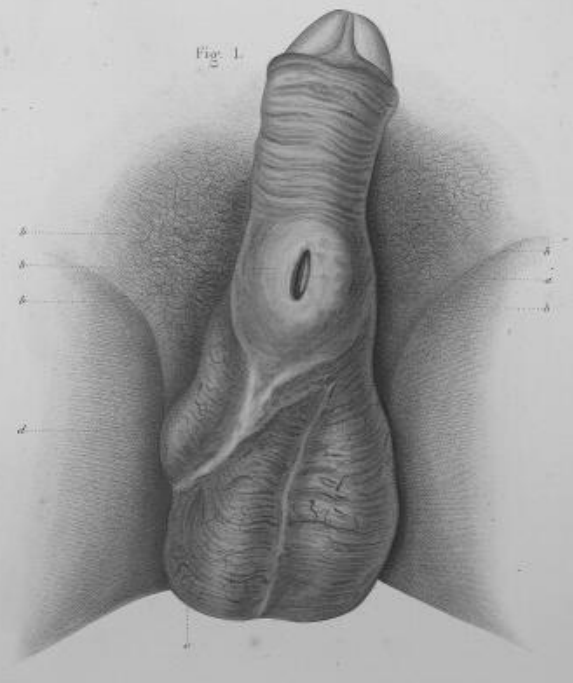
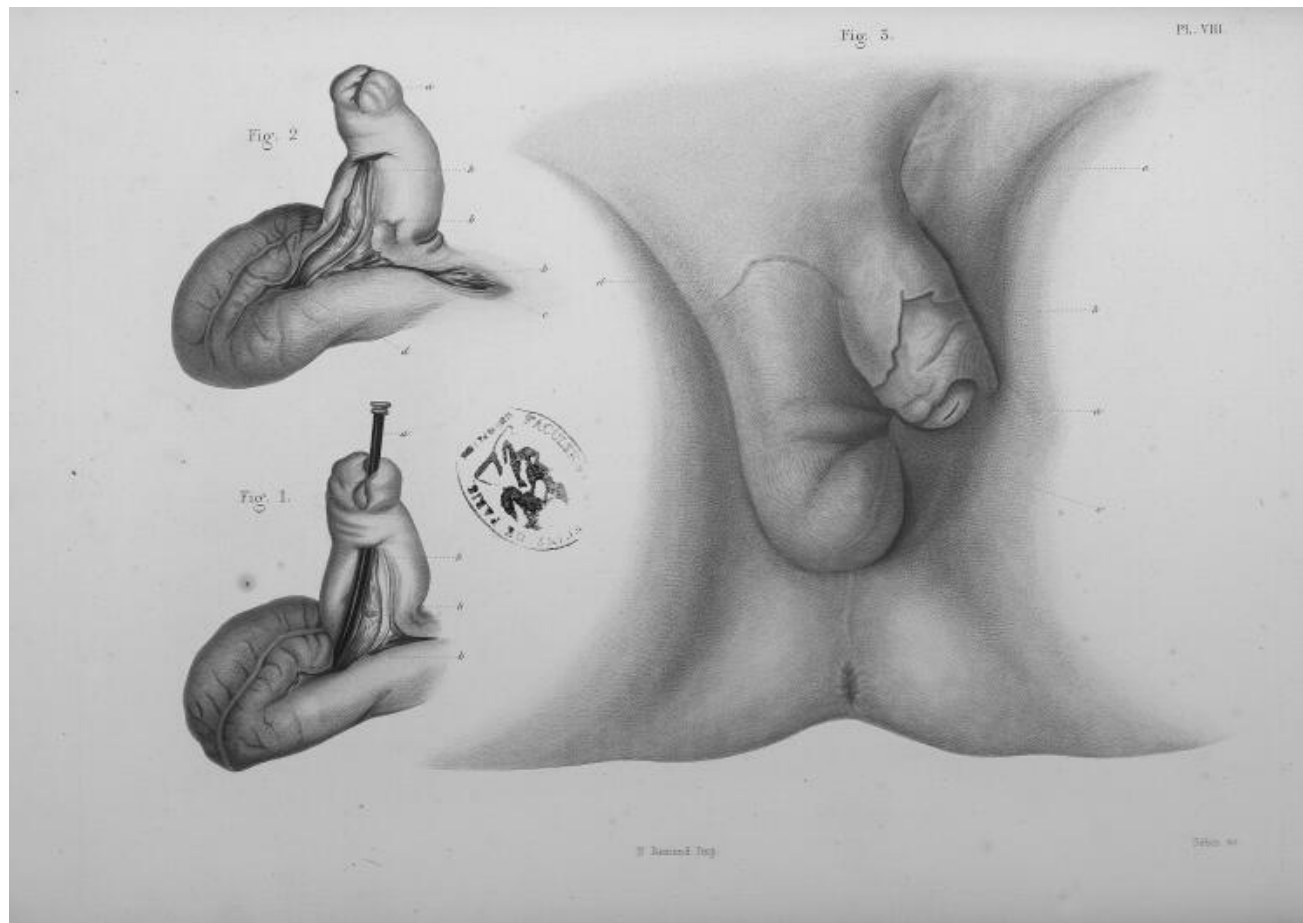


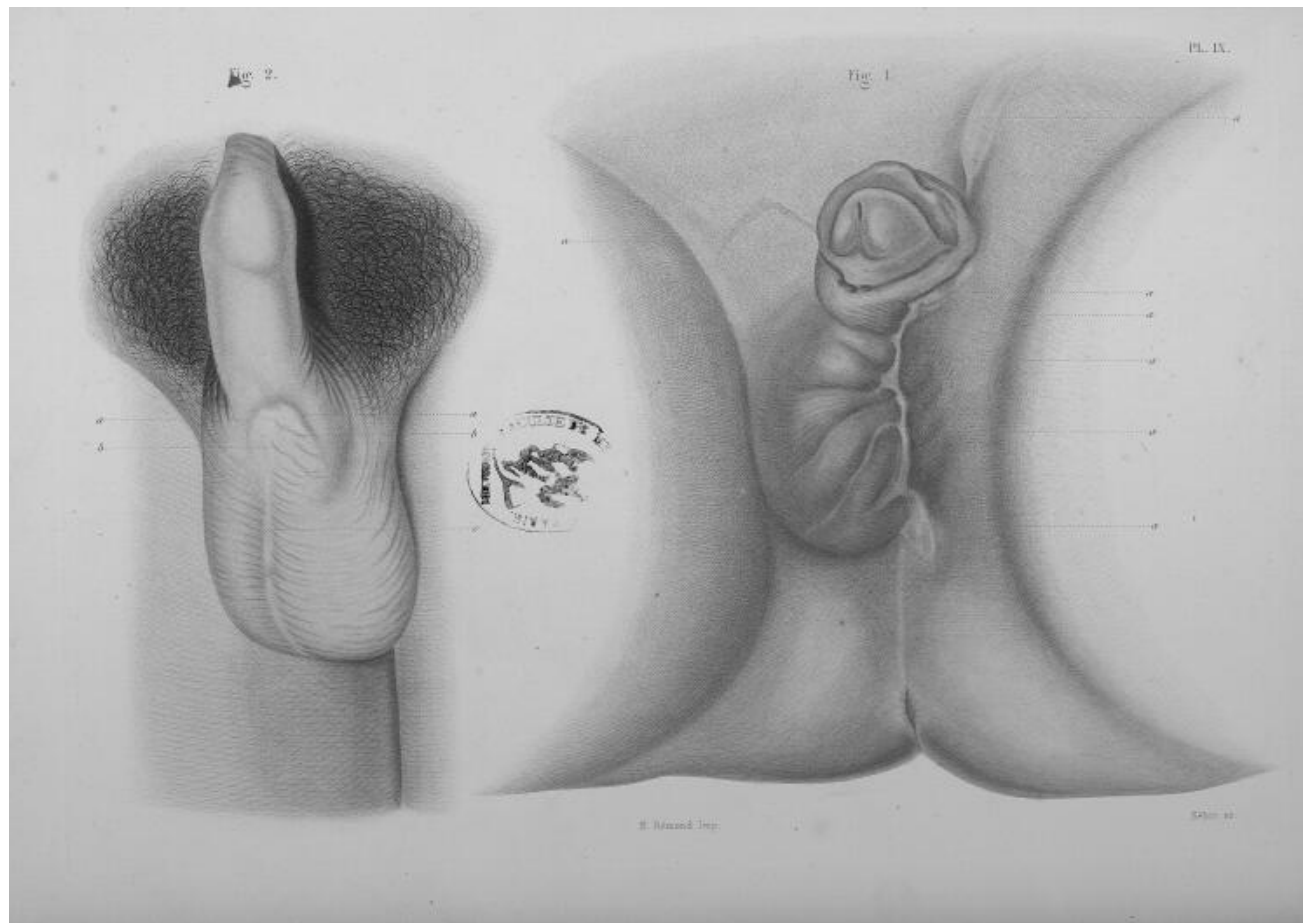
Fig. 1.

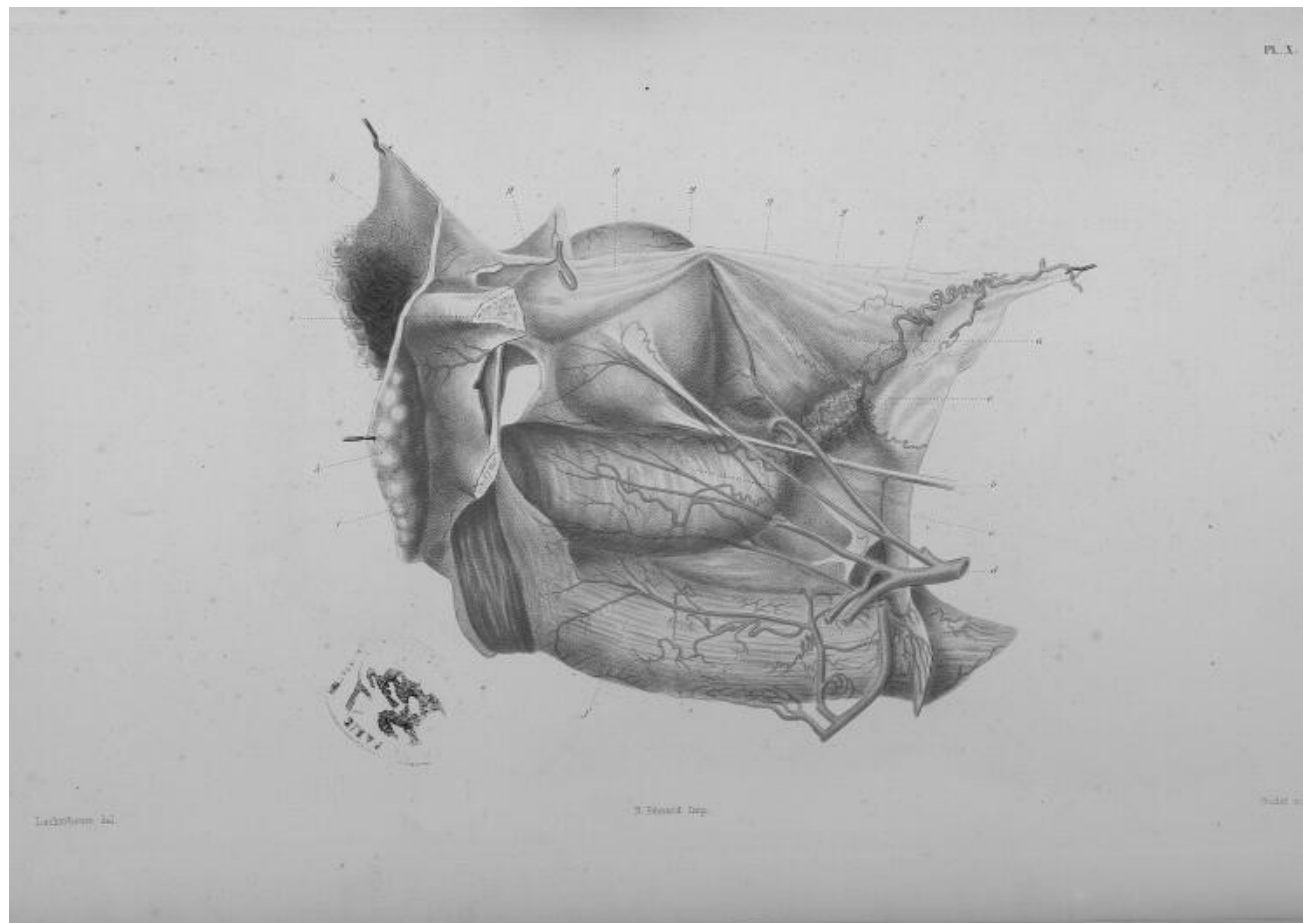


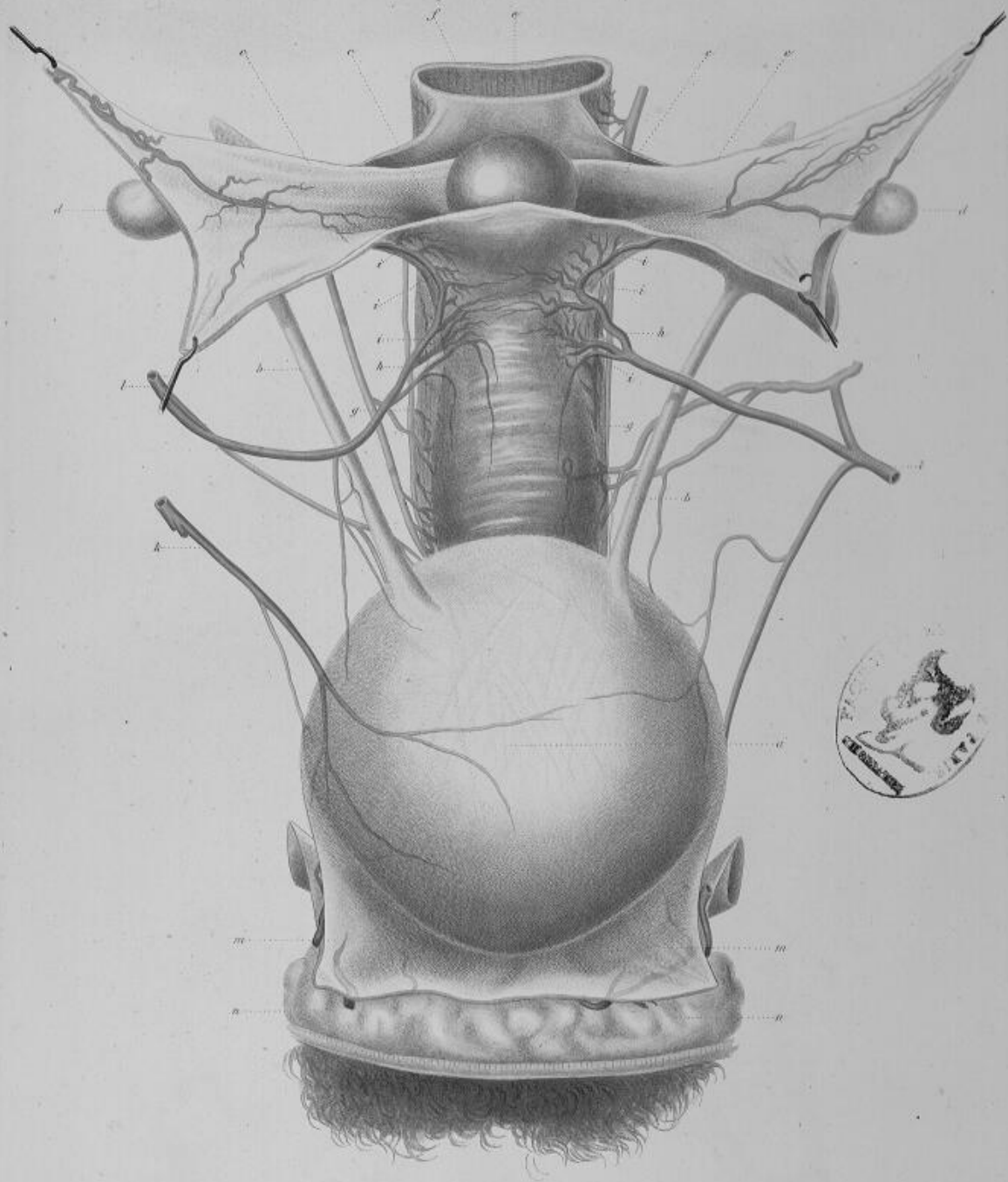
J. B. S. sculp.

Tab. 21.





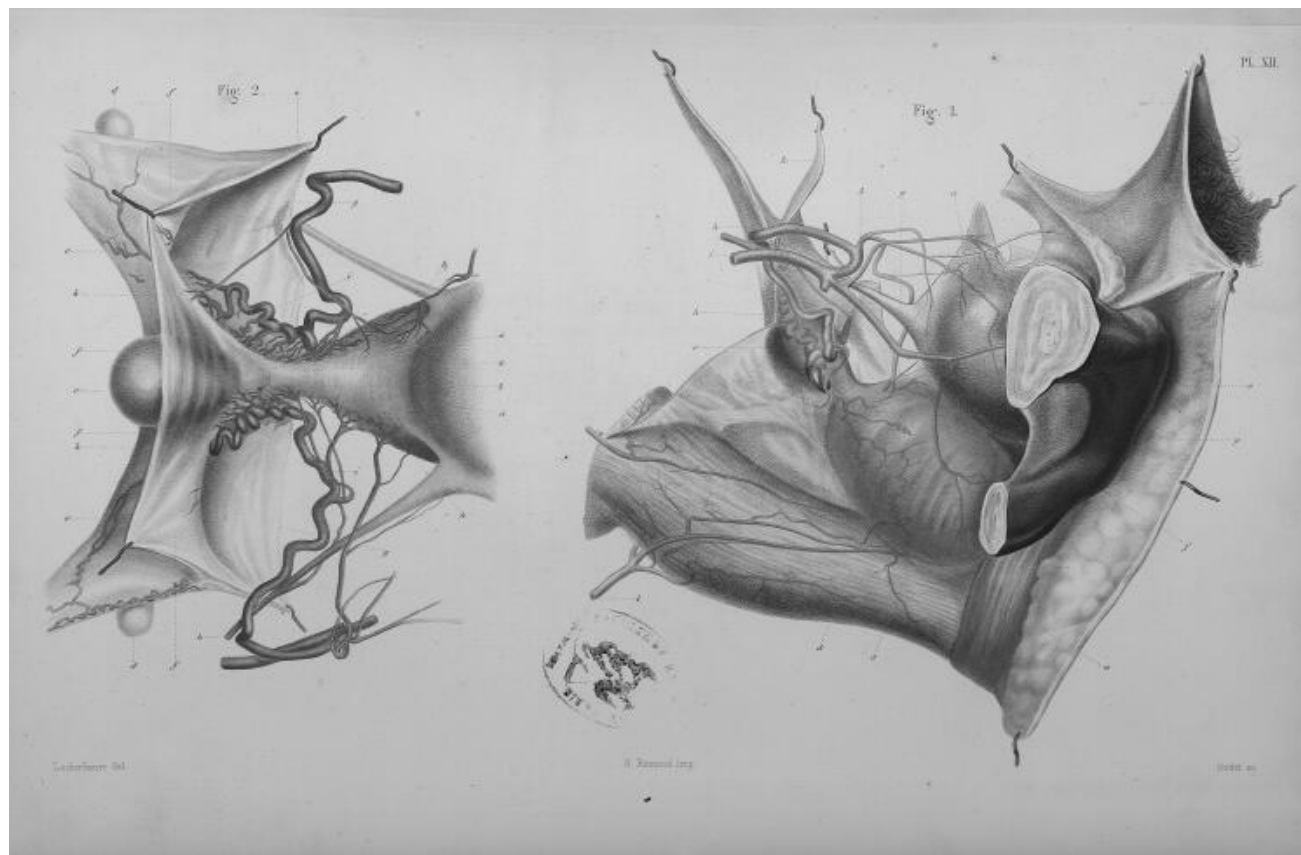


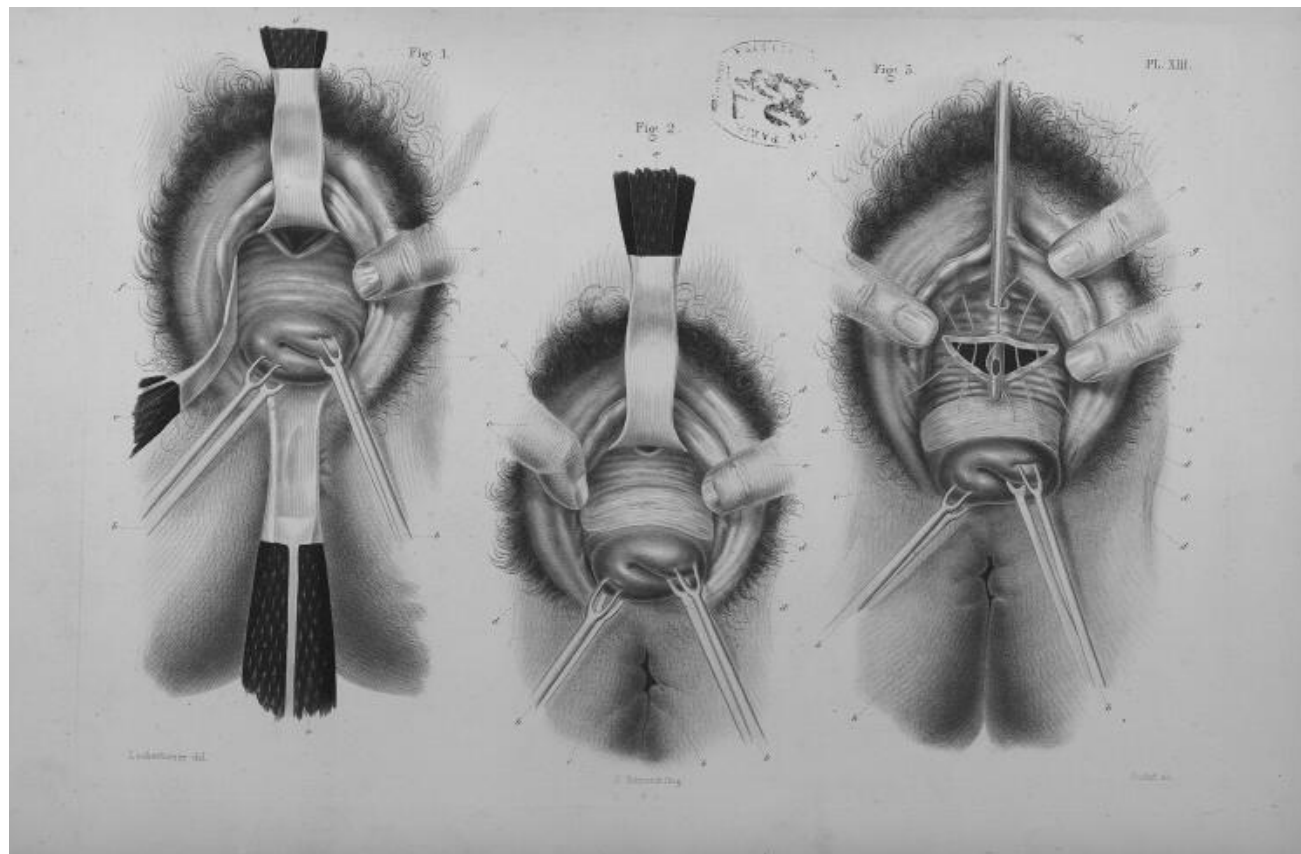


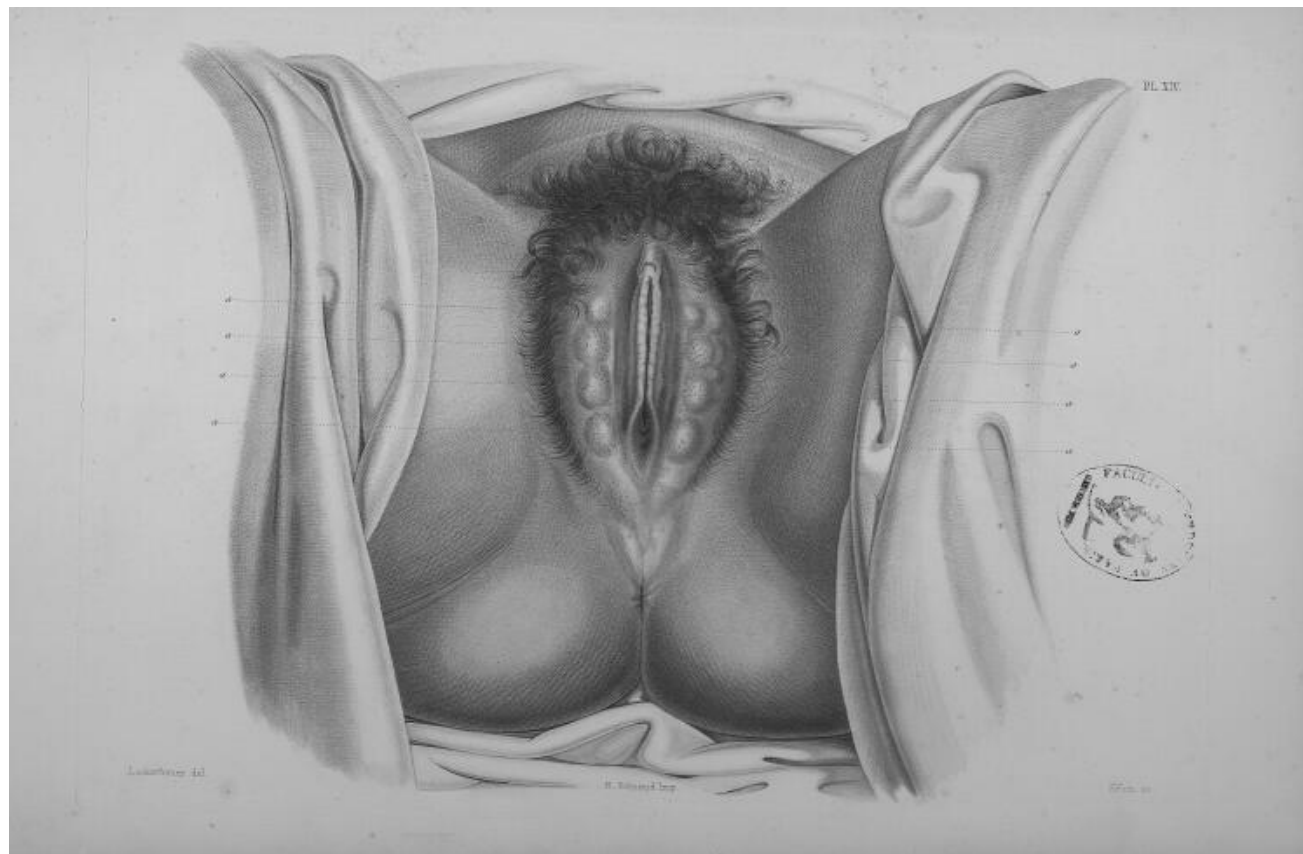
L. Kerckhous del.

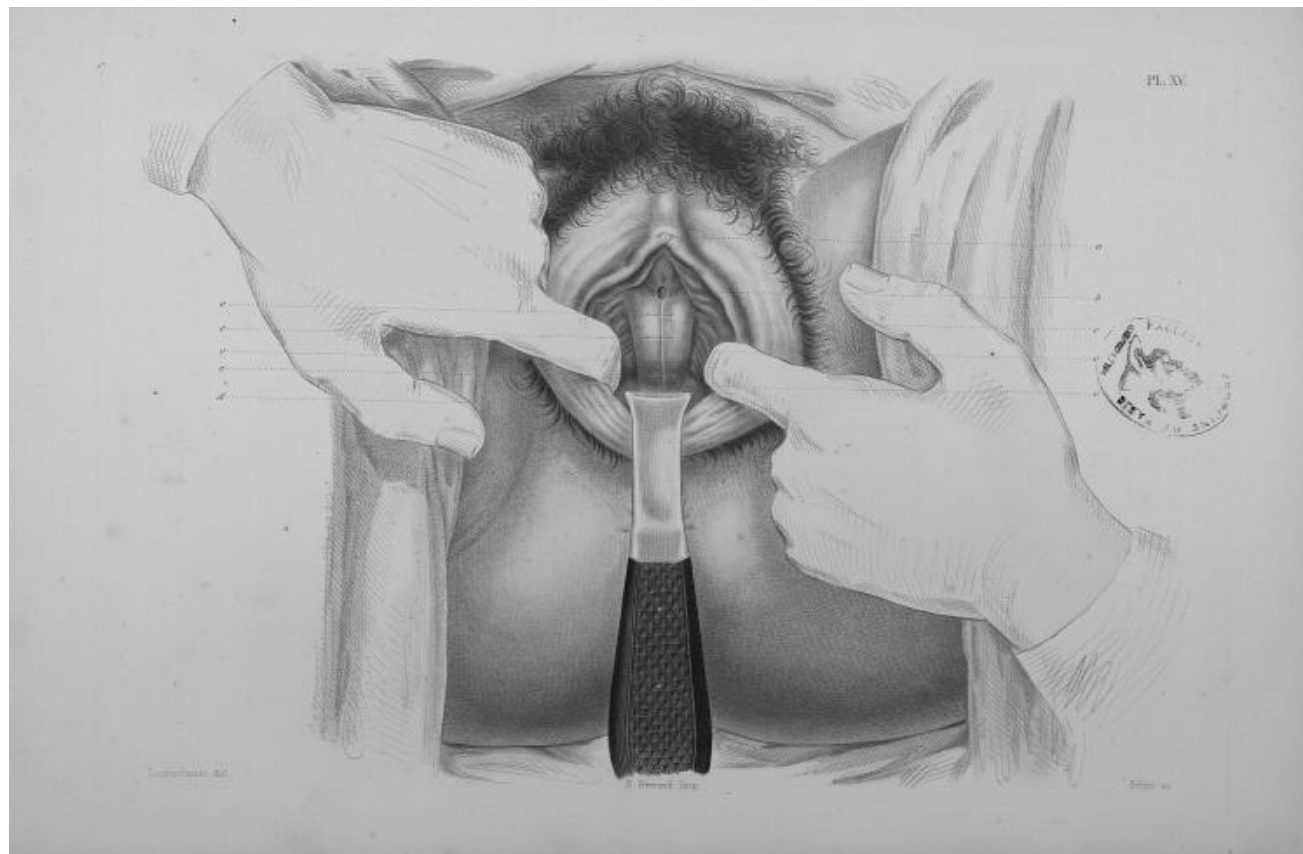
N. Rémond f. imp.

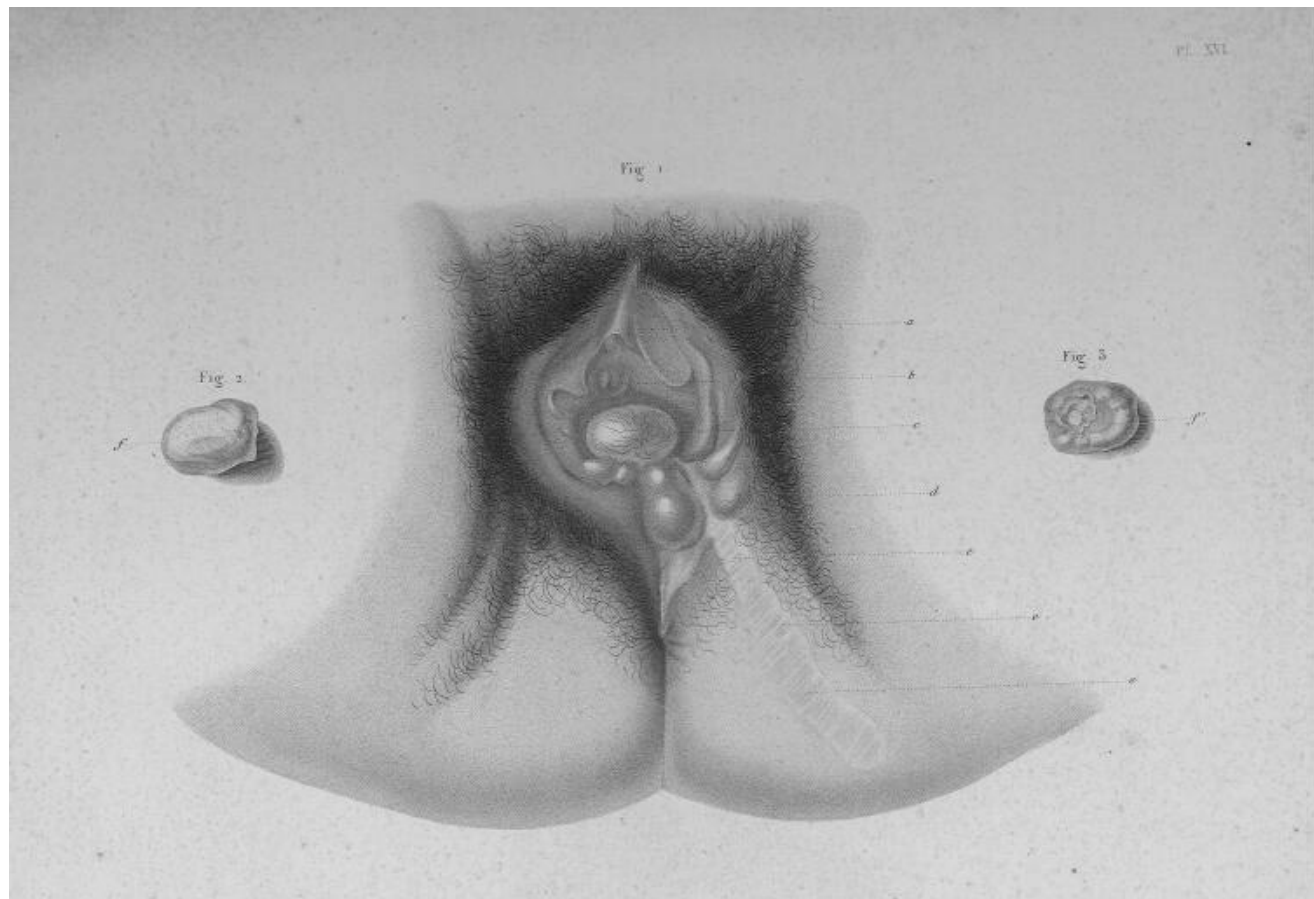
Goulet sc.

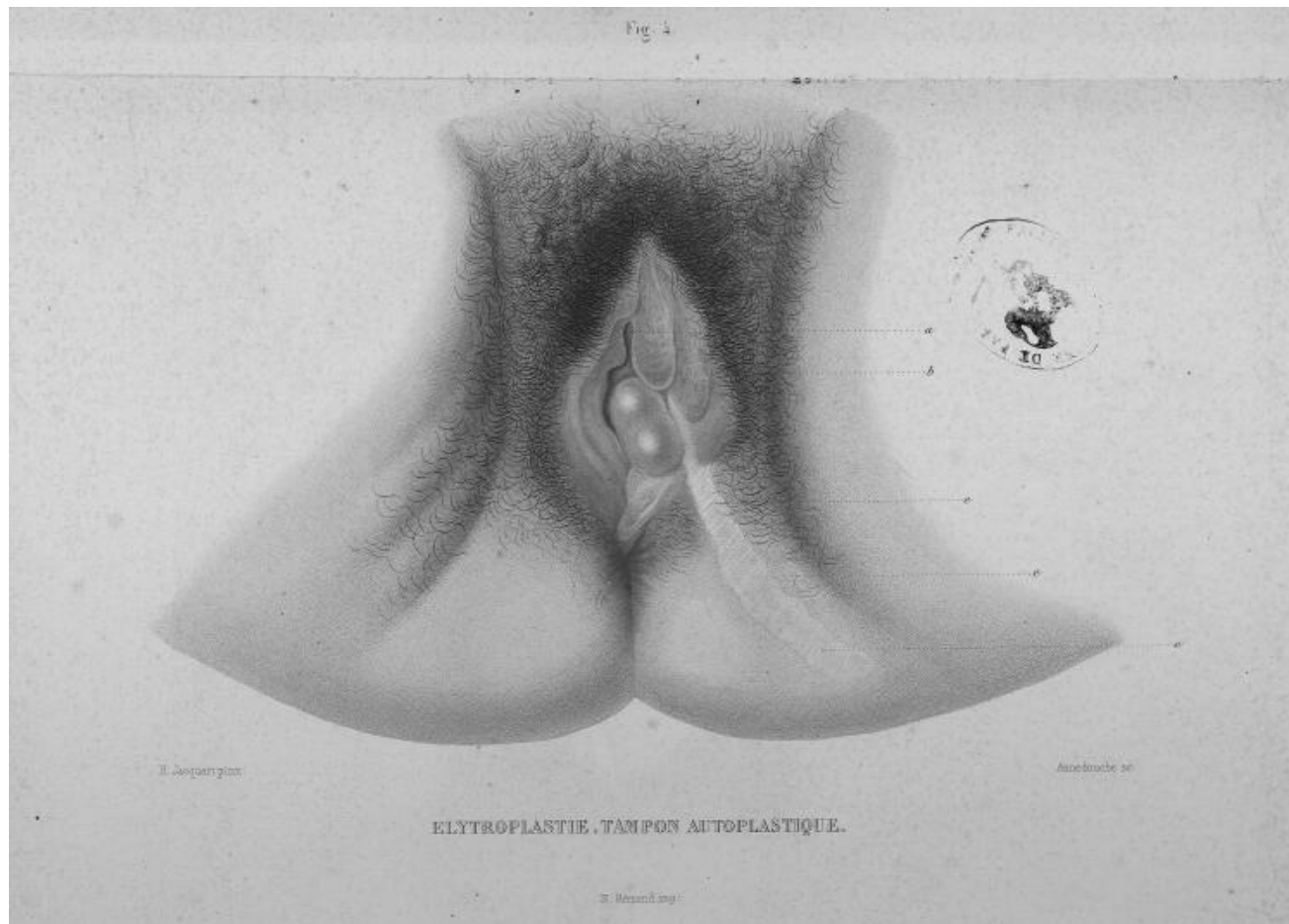


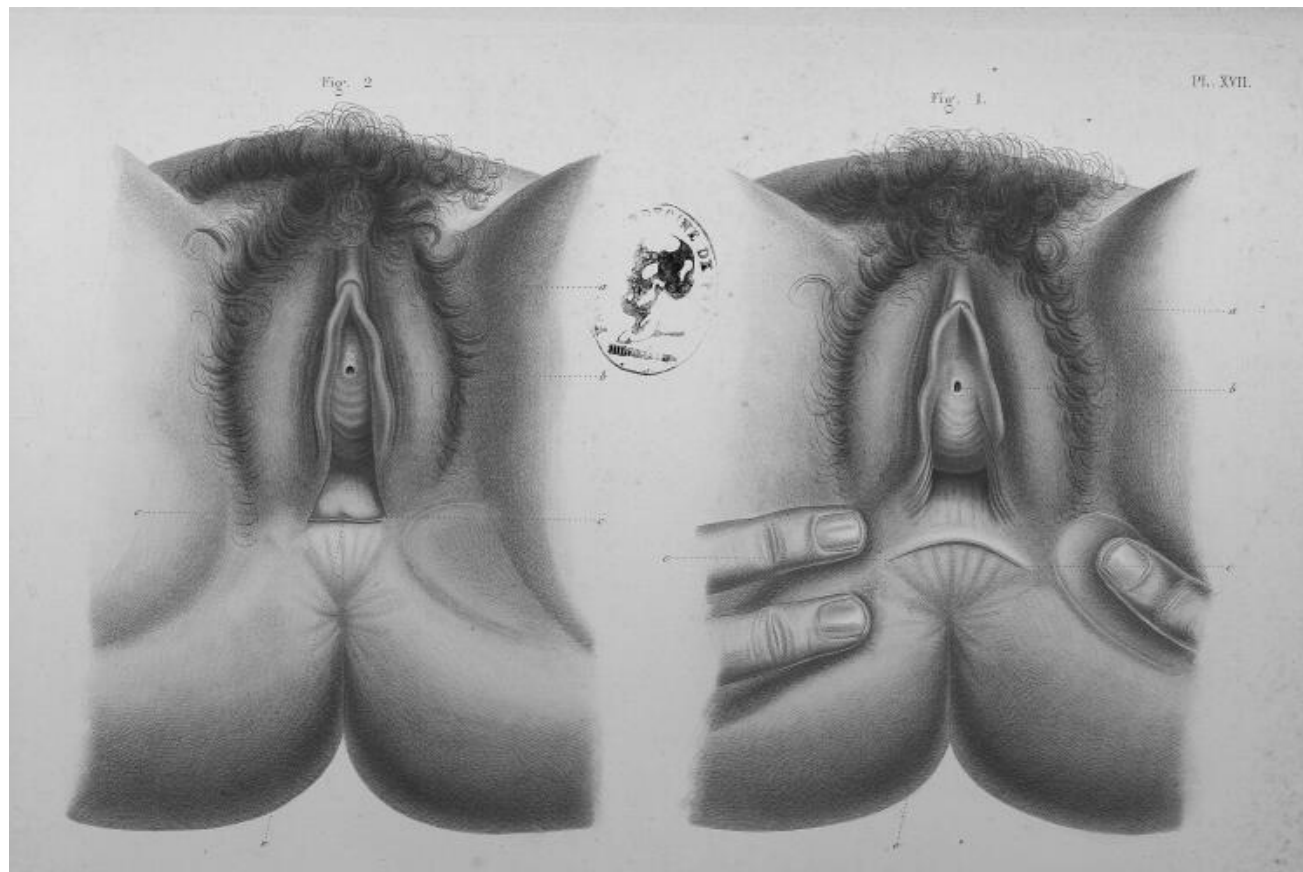


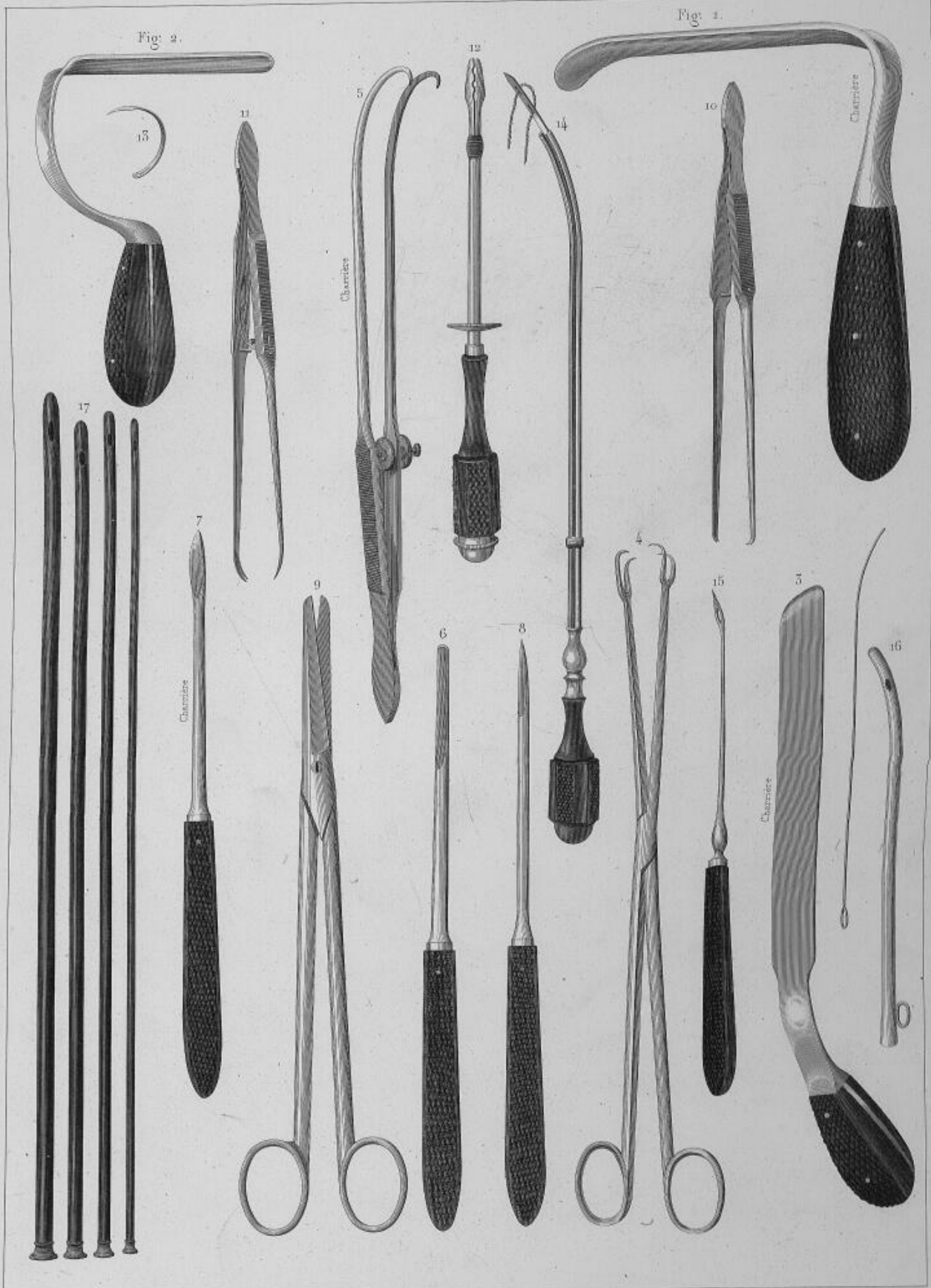












Lacherbauer del.

Durau sculp. ac.

N. Rémond Imp.