Auvert, Alexandre / Tardieu, Ambroise. Selecta praxis medico-chirurgicae, quam Mosquae exercet Alexander Auvert

Paris : J. B. Baillière : Hectorem Bossange ; Mosquae : Urbain, 1851.
Cote : 716

SELECTA

PRAXIS

MEDICO-CHIRURGICÆ


PARISIIS, EX TYPOGRAPHIA FRATRUM PLON,
IN VIA VAUGIRARD, N° 36.

SELECTA

PRAXIS

MEDICO-CHIRURGICÆ

QUAM MOSQUÆ EXERCET

ALEXANDER AUVERT

AUGUSTISSIMI OMNIUM RUSSIARUM IMPERATORIS CONSILIARIUS STATUS, MEDICINÆ ET CHIRURGIÆ DOCTOR, CÆSAREÆ UNIVERSITATIS MOSQUENSIS PROFESSOR P. O. EJUSDEMQUE CLINICES THERAPEUTICÆ DIRECTOR, SUPREMI CONSILII MEDICI IN RUSSIA SOCIUS, NOSOCOMIORUM CIVILIUM IN URBE MOSQUA INSPECTOR, AULÆ CÆSAREÆ MEDICUS HONORARIUS, NOSOCOMII URBANI MEDICUS SENIOR, CHIRURGUS CONSULTANS NOSOCOMII MARIÆ, ORDINUM CÆS. ET REG. S^ti ANNÆ CORONA IMPERATORIA ORNATI II^a CLASSIS, S^ti STANISLAI II^a CLASSIS, FRANCO-GALLICÆ LEGIONIS HONORARIÆ EQUES, ASCRIPTUS NONNULLIS SOCIETATIBUS ERUDITORUM, ETC.

TYPIS ET FIGURIS EXPRESSA PARISIIS

MODERANTE

AMBR. TARDIEU

LEGIONIS HONORARIÆ EQUITE, MEDICÆ FACULTATIS PARISIENSIS PROFESSORE DESIGNATO, NOSOCOMIORUM CIVITATIS MEDICO, HYGIÆNÆ PUBLICÆ CONSULTATIVI CONSILII SOCIO, PARISIENSIS ANATOMICÆ SOCIETATIS EX-VICE-PRÆSIDE, NATURALIUM SCIENTIARUM PHILADELPHIENSI ACADEMIÆ ET MEDICO-CHIRURGICÆ ZURICHIENSI SOCIETATI ASCRIPTO, ETC.

PARISIIS

APUD

J.-B. BAILLIÈRE, MEDICÆ NATIONALIS ACADEMIÆ BIBLIOPOLAM | HECTOREM BOSSANGE, AD EXTEROS LIBRORUM EXPEDITOREM

MOSQUÆ

APUD

URBAIN, MOSQUENSIS UNIVERSITATIS BIBLIOPOLAM

MDCCCLI

A Sa Majesté

NICOLAS PREMIER

Empereur et Autocrate

De toutes les Russies.

Sire,

Ma famille, proscrite jadis, fuyant ses foyers, vint chercher en Russie un refuge, & y trouva une patrie. Moi-même, orphelin plus tard, j'ai dû à la Russie ma première éducation, mes premières études, je lui dois aujourd'hui le repos de mes jours.

Témoigner ma profonde gratitude au pays généreux qui daigna m'adopter, tel a été le rêve

de ma vie, & je ne saurais trouver une expression plus fidèle au sentiment qui m'anime qu'en dédiant humblement à **VOTRE MAJESTÉ,** génie tutélaire de toutes les Russies, ce travail, fruit de mes veilles au milieu des douleurs & de la souffrance des hommes.

Je suis, avec le plus profond respect,

Sire,

DE VOTRE MAJESTÉ,

Le très-obéissant Sujet

PROŒMIUM.

> Un dessin fidèle est éternel comme la nature, et à l'abri des vacillations des systèmes : il reproduit incessamment la même image, rappelle à l'un ce qu'il a déjà vu, apprend à l'autre ce qu'il ne connaît pas, dispense de fastidieuses lectures, et laisse dans l'esprit des impressions aussi profondes que durables.
>
> CRUVEILHIER.

Omnibus medicis licitum concessumque est observare : non omnibus jus est ut observent, observataque ex aliorum re usuque in vulgus edant.

Quum omnes in ceteris disciplinis oporteat non ab artis ratione et doctrinæ perceptis, sed ab usu quotidiano et continua rerum observatione proficisci : tum etiam medico, libros conscribenti, facile apparet a *natura* observandi facultatem mentisque acumen, a *studio* permagnam scientiæ copiam, a *vita* perpetuam exercendæ artis occasionem dandam fuisse, ut recte observet, ut observata ad verum describat, atque ita generi humano utilitatem, non damnum afferat.

Hoc opus, qualecunque est, a me uno, nec temere aliorum libros revolvente, nec unius auctoritatem consectante compositum, sola mea observatione longinqua et usu rerum assiduo continetur. Namque ego quidem, a puero voluntatis in medicinam inclinatione propendens, alacri ad futura officia studio instructus, quotidiana praxi exercitatus, non potui, quin rarissimas ex observationibus meis seligam, dijudicandasque collegis doctissimis proponam. Itaque mihi liceat lectori paucis exponere, quo modo hoc opus a me sit præparatum, cœptum, tempore magis magisque excultum, et tandem ita increverit, ut prelo subjectum in lucem prodeat. Tum lector ipse disceptet, an non mihi jus observationis atque jus observata pervulgandi fuerit.

Suffragante fortuna mihi obtigit, ut ad medicinæ studium ipso tempore me conferrem, quo viri clarissimi et præclara eruditione ornati : *Fischer de Waldheim, Loder, Richter, Hildebrandt, Mudrov,* alii, in Universitate litteraria Mosquensi floruerunt. In qua per annos quatuor versatus, et anno 1825 doctoris medicinæ dignitatem ac nomen rite adeptus, quinque annos Germaniam, Italiam, Britanniamque perlustravi, ut medicorum ea ætate peritissimorum scholis interessem, et ægrotos in nosocomiis maxime celebratis perambularem. Sed quantamcunque ex susceptis per has terras peregrinationibus utilitatem perceperim, semper gratissimam ac meis usque infixam mentibus usurpo atque retineo memoriam Galliæ, majorum meorum patriæ, quæ quum litterarum artiumque cultu semper enituit, tum artis medicæ studio et usu nobilitata effulget.

Si qua in me est exercitatio medendi, aut medicinæ ratio, ab acerrimo studio profecta, a quo nullum confiteor ætatis meæ tempus abhorruisse, earum rerum vel in primis *J. F. Lobstein,* Professor Clinices Argentoratensis, vir meliore rerum cognitione imbutus, fructum a me repetere suo jure potuit. Hic enim mihi princeps et ad suscipiendam et ad ingrediendam rationem horum studiorum exstitit, et in omnibus rebus ad artem ediscendam pertinentibus auctor fuit consiliorum. Hac in urbe mihi ampla et copiosa collectio rerum Anatomo-Pathologicarum, Bibliotheca Facultatis, Nosocomium civile, et omnia artis subsidia patebant, quibus tunc Argentoratus abundabat atque etiamnunc abundat; hac in urbe meis studiis lux affulsit, quæ ab animo, tanquam ab oculis, caliginem dispelleret, suoque lumine iter arduum mihi decurrendum illustraret; hac in urbe amicitiam cum viris doct. *A. Stoltz* et *A. Marchal,* nunc Professoribus Facultatis Argentoratensis, et mihi et studio meo utilissimam conciliavi; hàc in urbe hi viri, scientia usuque præstantes, inter disciplinæ in Nosocomio alumnos ascitum me, quamquam longinquum et alienigenam, in studiorum suorum partem societatemque vocarunt, et singulis quibusque artis nostræ negotiis laboribusque initiarunt. Hæc institutio, quum ad urgenda studia mea plurimum valeret, tum rectiorem in animo meo medicinæ notionem informavit, et verum finem omnibus medicis propositum patefecit. Argentorati jacta sunt fundamenta scientiæ meæ, Argentorati demum me ad observandum præparavi.

Inde Lutetiam Parisiorum capessivi, qua in urbe tempus et operam scholis Facultatis, Clinicis et valetudinariis Nosocomiorum : Hôtel-Dieu, Charité, Pitié, Saint-Louis transmittebam. Tum mihi peropportune accidit, ut medici *Broussais, Laennec, Dupuytren, Lisfranc, Boyer, Roux, Alibert, Andral, Cruveilhier,* alii Parisiis medicinam et verbis traderent et usu factitarent. Horum igitur virorum non modo quotidie scholis interfui, sed præcepta institutaque in rem meam converti. Medicinæ sensu quodam et mentis ad chirurgiam ardore a natura imbutus, facile a viro clarissimo Lisfranc, qui tunc in Nosocomio Pietatis munere chirurgi fungebatur, adductus sum, ut chirurgiæ studium a Deo mihi assignatum putarem. Hoc erat, cur, studiis Parisiacis perfunctus, insuper etiam per sex menses Proff.

Delpech et *Lallemand* in urbe Montepeliensi auditiones mihi obeundas colendasque existimarem, ubique ita medicinam exercens, ut horum virorum præcepta ad usum juxta grabatos ægrotantium accommodarem.

Tum vero tempore peregrinationis meæ circumacto, Argentoratum reverti, ut ex diutino labore aliquandiu quieti me darem, ac postremum ex J. F. Lobsteinii sermonibus et colloquiis, quibus semper aliquid salutare miscebat, sana et recta consilia caperem, animumque meum redintegrarem. Hoc interim spatio vir egregius, multa mecum de summis in arte medica rebus collocutus, identidem hoc mihi etiam atque etiam infixit, inculcavit, injunxit et iterum iterumque imperavit officium, ut in patria adoptiva, quo concessurus eram, Anatomiæ Pathologicæ studium, vim gravitatemque, omni ope et toto animo commendarem, augerem, stabilirem. In hac enim ille doctrina totam teneri medicinam putavit. Utrum hujus viri præceptis atque hortationibus libenter auscultaverim, nec ne, lector ex hoc opere laborum pleno metiatur et æstimet.

Anno 1830, posteaquam peregre Russiam repetivi, tum demum ad officia et medico et chirurgo exsequenda sat præparatus atque instructus, pestilentiæ vis, qui morbus Cholera dicitur, Mosquam depopulari cœperat. Hac in epidemia collegarum exemplum imitatus, officio meo non defui, atque ita brevi post factus sum medicus senior Nosocomii Urbani Mosquensis. Sic mihi annuis constitutis domicilium stabile in urbe Mosqua collocatum est. Munia mea, finibus angustis ad hoc tempus circumscripta, ex eo me ad ampliorem provinciam vocarunt et in campum ingentem exiguo ex gyro compulerunt. Tum forte fortuna mihi contigit, ut cum viris summo ingenio atque disciplina: Proff. *Pohl, Evenius, A. Richter,* postea *Pelican* et *Sevruk,* usus mihi et familiaritas intercederet. Horum opera atque consilio adjutus, muneris delati officia sic tuebar, ut et ætatis integræ ardor et animi prompti alacritas ferebat.

Rei chirurgicæ præpositus in maximo atque in usum populi instituto Nosocomio, in quo semper quadringenti et quinquaginta lectuli ægrotantibus strati sunt, ad tot et tanta munia obeunda vires omnes nervosque contendebam, ultimi memor consilii, quod a schola divertenti mihi præceptor venerabilis dederat. Ingenti multitudine factorum, quæ quotidie mihi ante oculos exponebantur, prope cogebar *observare.* Quocirca colligendo singula et litteris consignando suscepi opus meum, et ad hoc tempus continuavi. Mox enim chirurgiæ studium, quod non elanguerat nisi deficiente exercitatione, ex se renatum invaluit, et præceptis, quæ Lutetiæ acceperam, ad tantum amorem, ut nihil posset supra, redactum est. Magna per aliquot deinceps annos morborum frequentia occupatus, periculosissimis damnis vitiisque corporis scalpellum ita admovebam, ut harum operationum pars aliqua in gravissimis chirurgiæ numerari jure posset. Exceptis casibus numerosissimis, quos munus mihi in Nosocomio imposuit, compluries exstirpavi atque resecui os maxillare superius et inferius, ligaturam fere omnibus truncis arteriosis injeci, collum uteri amputavi, excidi nescio quot calculos, confeci multas, quas vocant, encheireses plasticas. Itaque paulo post Academiæ Cæsareæ medico-chirurgicæ Mosquensi dijudicandum proposui libellum, qui inscriptus est: *Observationes Pathologico-Chirurgicæ de exstirpatione, nec non resectione ossis maxillaris superioris osteosarcomate infecti.* Quo factum est, ut senatus academicus consensu omnium me dignum statueret, qui chirurgiæ doctoris nomine ac diplomate insignirer.

Qui bonus chirurgus fieri vult, et idem excellens medicus esse debet. Itaque, quum chirurgi munere fungi cœpissem, omne studium ita convertebam in pathologiam internam, ut anatomia pathologica, totam fere medicationis rationem definiens et complectens, in Nosocomio Urbano, cui præfectus est *Dr. Evenius,* hac in re socius et administer meus, semper ad sanandos morbos prævaleret, quamvis tralaticii mores ac ritus multum nobis obstarent. Atque ita conatus meos studiaque multiplicabam, et omnia, quæ consiliis meis officerent, removendo viam a me jam initam non modo muniebam, sed constanti quoque animo pergebam. Insecantes quotidie corpora mortuorum, rationes nostras, quæ ex conjecturis pendebant, aut revictas rebus, aut confirmatas videbamus. Ubi facta loquuntur, ibi sententiæ futiles commentitiæque obmutescunt. Medico lingua mortuorum planior et articulatior est, quam viventium. Sæpe etiam fiebat, ut corpus apertum conticesceret, argumentisque perspicuis opiniones nostras et errores convinceret. Sic me jugis observatio, optima medicorum dux et magistra, a vanitate orationis et a libidine conjectandi usque deterrebat.

Quum vero in hac investigandi ratione acquiescendum mihi non esse arbitrarer, eæ corporum partes, quæ locum judicio nostro dederant, tanquam firmissima morborum argumenta, curiose perdiligenterque a me repositæ asservabantur, ut Diagnosen quam institueram, memoria custodirem, et, si quando usus foret, meam aliquorumque intelligendi prudentiam acuerem. Tali modo exorta est collectio mea anatomo-pathologica, cujus una pars in Nosocomio Urbano invenitur, ibique collocata manebit, ut muneris chirurgi, aliquando mihi delati, memoriam servet. Hæc autem specimina, tempore et maceratione mox corrugata et vitiata, in primo suo eoque quidem ad usum aptiore statu permanere diu non potuerunt. Quare meditanti aliquoties, quomodo eorum depravatæ effigiei occurrerem, in mentem mihi venit, exemplaria, visu et notatu dignissima, formis e gypso exprimere, ut memoriæ subvenirent meæ, auditorumque acumini inservirent. Inde orta sunt plasmata, collectione mea inclusa.

Neque multo post amplius etiam majusque theatrum industriæ meæ datum est. Anno 1837 vacante loco et munere Professoris Clinices in Academia medico-chirurgica Mosquensi, libera petitio candidatorum de loco concertantium est indicta. Tum igitur, quum meam rerum cognitionem, ex usu quotidiano, doctrinæ medicæ amplitudini succre-

visse existimarem, tempus esse putavi extra exiguum angustumque egrediendi gyrum, in quem adhuc conclusus fuissem. Quamvis jam vererer, ne forte chirurgi titulus, tot tantisque laboribus mihi partus, apud judices petenti officere posset, neve hoc nomine auctoritas quædam mea minueretur; tamen optimæ mentis conscientia sustentatus, et anatomiæ pathologicæ studio fidens, propositum mihi munus petivi. Quo consilio scripsi libellum de *diagnosi morbi,* et quum scholam de *typho abdominali* habuissem, nonnullis morbis propter lectos ægrotorum definitis explicatisque, in petitum locum cooptatus, Clinices Therapeuticæ in Academia medico-chirurgica Mosquensi professionem auspicatus sum. Late patescebat hoc munus, maximique momenti erant officia mihi suscipienda. Etenim a me quidem, ad hoc tempus mihi, dehinc aliis labores subeunte, ars ipsa majora et perfectiora poposcit : quæ, etsi plus mihi attribuit auctoritatis, tamen negotia et onera multo graviora imposuit. Idcirco timide ac diffidenter ad docendum accessi, multoque demum post Lobsteinii consiliis paulatim me ita firmavi atque munivi, ut schola publica : de *studio anatomo-pathologico tanquam basi firmissima totius artis salutaris* in Nosocomio Catharinæ habita, scrupulos ex animo evellens, grave munus adirem. Tum vero ut sementem feceram, ita messui. Jam enim ab initio, mea illa collectio Anatomo-Pathologica maximo mihi erat adjumento atque subsidio : quippe quæ copiam mihi faceret, ea, quæ a me aut concertata aut dijudicata erant, factis haud ambiguis firmandi, et argumenta manifesta ac præsentia oculis audientium opponendi. Quare orationi meæ audientiam faciens, studiosorum cogitationes ad rem intendebam, iisque ex scholis meis, ut mihi persuadeo, aliquid utilitatis afferebam.

Sed paulo mox coloris defectu plasmatum, necnon speciminum, quæ spiritu vini jam diu macerarentur, impediri me animadvertebam, quominus finem plane cumulateque assequerer, et discipulorum animos sensusque vividius excitarem. Sæpenumero, sed frustra enitebar et laborabam, ut veram naturalemque digmatis non colorati imaginem oculis eorum et cogitationibus repræsentarem. Segnius irritant animos demissa per aurem, ait Horatius, quam quæ oculis subjecta fidelibus. Tum fortuito ex commentariis diurnis cognovi de præparatis doctoris Thibert, ac bene sentiens, quantum institutio clinica ex tanto præsidio utilitatis capere posset, duodevigenti eorum exemplaria Parisiis huc perferenda curavi. Horum speciminum, totam naturæ fœditatem ante oculos ponentium, perfectione adeo lætabar, ut animum meum imitandi cogitatio subiret. Illico rem orsus, pulte quadam chartacea utens, ilei ulcerationem, ex febri typhoide ortam, expressi. Primi quidem conatus, quamquam manci et imperfecti, tamen spem mihi ostenderunt, fore ut res melius cedere posset. Multo igitur omnium me tum fortunatissimum putavi, quum tandem aliquando, post quadrimestrem operam et contentionem, mense decembri an. 1842 Academiæ medico-chirurgicæ quindecim exemplaria anatomo-pathologica proposui, apparatu meo expressa, quæ assentiente conventu academico, virorum rei peritorum desiderio plane suffecerunt. Inde enim mihi copia fuit studiosis proponendi veras coloratasque cum omnibus damnis, vitiis atque erroribus imagines, quæ etiam nunc veluti in rem præsentem perducere audientes videantur. Etenim morbosæ affectiones et a naturali via aberrationes, ait *Sandifort*, quamvis sollicita cura descriptæ, vix unquam rite cognosci possunt, nisi icones addantur, et suppleant quæ verbis exprimi facile nequeunt. Quibus rebus confectis, id quidem effeci, ne cliens diutius essem tributariusque medicorum externorum, necunde penderem, sed quodammodo mei juris hac in re versarer. Etenim quum apparatu tam simplici, qui in nosocomio quovis adhiberi posset, facultatem mihi ipse acquisiissem, omnes corporis partes aliquo malo affectas ad verum effingendi exprimendique, tum animum in spem erigebam, fore ut ego quoque in terra, ubi munus sustinerem, aliquid momenti afferre possem ad laudem atque vim Anatomiæ Pathologicæ agnoscendam, ejusque studium locupletandum.

Hisce subsidiis magnopere adjutus, quæ mihi ipse compararam, tempus meum in valetudinaria Clinices, ejusque amphitheatrum æquabiliter insumebam, semper facta observando, corpora aperiendo, me denique ipsum tentando, ut *aliorum jus instituendorum* potestatemque haberem. Ita per quatuor annos tirocinium in docendo posueram, quum repente, Academia in Facultatem Medicinæ contributa, præter exspectationem studia mea interrupta et dirempta esse videbantur. Sed brevi post jussu Comitis ab *Uvarov*, qui etiam nunc est Augustissimi Imperatoris in populo instituendo socius consiliorum et administer, ego fui in locum Directoris et Professoris Ordinarii Clinices Therapeuticæ in Universitate Mosquensi restitutus; quo munere adhuc fungor.

Atque ita post decem et septem annos, omnia semper consulenti colligentique facta, quæ et Chirurgi et Professoris munia, in duobus maximis Nosocomiis obeunda, oculis meis quotidie subjecerunt, mihi contigit, ut Museum, rerum Anatomo-Pathologicarum exemplis refertum, nunc in Clinice Universitatis repositum, assiduæ observationis fructum componerem : quod ad hoc quidem tempus sicut proprium meum esse et a me possideri volo.

Sed verendum erat, ne hæc quoque exempla, cum tanto labore collecta, cum tanta pecuniæ jactura, tamque diuturno studio ordinata, atque disposita in loco, quo docendi munus administro, vetustas exederet, et ad usum artis inutilia redderet. Quamobrem, quum hominem doctum postesse atque concedere arbitrarer doctrinæ, ad ultimum auxilium descendi, et, ut collectionis meæ exemplorum maxime insignium ex vero efficta et deformata imago in omne tempus retineretur et integra maneret, formas eorum coloribus depingendas curavi. Quidquid in descriptione vel planissima obscuritatis occurrit, auctore *Albino*, appositis figuris clarius redditur, et quasi ante

oculos mentis versatur. Quippe pictura veritati similis, auctore *Cruveilhier*, sempiterna est, sicut natura, neque rationis ac disciplinæ vicissitudinibus obnoxia : proponit continenter eamdem effigiem, affert aliis memoriam eorum quæ jam viderunt, alios docet quæ ignorant, fastidiosa lectiuncula tironem exsolvit, et in sensus audientium alte descendit penitusque in mentibus inhærescit. Sed quantum descriptio colorata difficultatis habuerit, vix dici potest : primum res non modo tempus, sed etiam animum vacuum desideravit ; tum necessarius mihi ad exempla coloribus reddenda fuit pictor fastidii expers quod artis medicinæ rudi cuique affert imago veræ ac nudæ naturæ ; deinde artifex mihi ipsi ad rem erat instituendus, et conatibus iterum ac sæpius repetitis ita exercitandus, ut veritatem longinqui temporis usu et periclitatione exprimere disceret ; tandem impensa pecuniæ et rei familiaris jactura mihi soli facienda erat. At vero, quamvis et operam et tempus et sumptum persæpe perderem, nec impensæ nec labori parcebam, ita ut omnia postremo impedimenta superarem. Neque mirum cuiquam erit, imagines, effigie iconica expressas, ab initio fuisse leviter tantum delineatas et adumbratas. Mox autem pictor arte dexter et insignis, *Schtschegoleff*, earum pingendarum usum percalluit, easque subtilius descripsit. Quæ tabulæ postremo tantam composuere collectionem, ut exemplorum numero ipse terrerer.

Hoc modo opus meum, a muneris recte tuendi studio profectum, longo temporis spatio laboriose collegi atque composui.

Nunc quidem lector judicare poterit, jure an non mihi videar jus observandi et observata in vulgus edendi peperisse. Abhinc plus viginti annos et *studia* mea diuturna, quæ semper medicorum præclarissimorum consiliis regebantur, et *usus quotidianus*, qui sæpe gravissimos mihi morbos præbuit, et *scholæ publicæ* in quibus ipse cogebar dilucide cogitare ac distincte disputare, quæ auditoribus traderem, jus mihi, opinor, potestatemque fecerunt satis recte observandi, ut cum aliqua utilitate has qualescunque observationes prelo divulgem.

Sed quotidie magnitudo collectionis augebatur, et quo magis exemplorum numerus accrevit, eo magis facultas depingendi, edendique spes minuebatur. Quapropter sæpius anceps et ipse mihi diffidens, exemplorum virtutem et præstantiam opera diligentiaque metiens, quam in iis collocaram, et nesciens, quo pacto tanta imaginum vis emitti in vulgus posset, jam in eo erat, ut in via laborum plena subsisterem, nisi collegæ animum meum afflictum adhortatione recreassent et spem anxiæ menti viresque induxissent. Tandem igitur constitui virum excellentissimum Comitem *Sergium a Stroganov*, Universitatis Mosquensis ex tempore Curatorem, consulere. Huic tabulas meas ostendo ; quid me angat et conturbet, expono ; laborem, quo tota vita mea cernitur, despero. Vir autem illustris, studiosissimus omnium litterarum artiumque patronus, cum optima voluntate, quæ sicuti nota quædam ejus naturæ est attributa, mihi suasit, et, quod majus est, effecit, ut nominum subscriptione Ministeriis Cæsareis proposita, operis hujus emptores, sese professuri, primæ editionis impensam aliquam tolerarent.

Atque ita liber meus, typis exscriptus, prelum subiit : in quo non possum equidem non cumulatissimam Professori Parisiensi Tardieu, viro humanissimo, gratiam referre, qui opus hoc emendate formis describendum curaverit.

Probe intelligens omnibus medicis permitti observare, non omnibus jus esse observandi et observata in rem aliorum edendi, hoc opus non inscripsi : « Praxis Medico-Chirurgicæ selectas observationes. » Modeste ac moderate libri titulo usus, confido tempori, et opto, ut fructus, quos ex eo percipi posse spero, ex æquo dijudicentur, ac tempore in *Observationes* abire mutarique dignentur.

Facta, quæ mihi edenda putavi, sunt ita descripta, atque disposita, ut si non doctrinæ ad artem revocatæ præceptis, at certe naturæ ordini convenire videantur. Inclusi descriptionem totam nominibus : *Capitis, Colli, Columnæ vertebralis, Pectoris, Abdominis, Extremarumque partium*. Hac ratione non modo laborem meum simpliciorem reddidi, sed etiam libri evolutionem consulturis multo faciliorem futuram existimavi.

Explicatio figurarum est, quantum potui, concisa, simplex et undique præcisa. Nunquam non exposui, quibus in rebus morborum et diagnosis fundetur et prognosis consistat, quibus tandem rebus requisita hæc aut illa sit medicatio. Ubique, quod exitu comprobatum est, afferri verissime volui, in quibus casibus curatio prospere aut parum processerit. Sæpe addendum putavi, quid insectis apertisque mortuorum corporibus a me repertum et indagatum fuerit.

Ad extremum non dubito, fore plerosque, qui me objurgent, quod librum latino sermone confeci. Mihi vero scriptores septimi et octavi decimi seculorum, non sine gravi causa videntur fecisse, ut in operibus suis lingua ad cogitationes communicandas inter homines parum usitata et jam demortua usi fuerint. Hi profecto viri eruditi bene præsenserunt, fieri posse, ut non modo communis lingua sensus communes pariat, medicosque omnes inter se arctius consociet, verum et lingua indoctæ multitudini incognita, cancellis circumscribat scientiam medicinæ, atque arcana et sacra disciplinæ, quasi occulta ac recondita templi, quo præter sacerdotes adire fas non est, exaugurare prohibeat. Itaque veterem et antiquum morem secutus, præsertim quum in scholis meis Celsi lingua utar, orationem latine contexui.

Scripsi Mosquæ cal. januar. anni 1848 p. Ch. n.

A. AUVERT.

Tab. 1.

Fig. 1.

Fig. 2.

Schitschegoleff ad nat. del. Mosquae.

Cudet sculps.

W. Reimond impr.

CALVARIA OSSEA HYPEROSTOSI LOCALI

NEC NON EXOSTOSIBUS ALGIFORMIBUS INSTRUCTA.

TABULA I.

Puella, 19 annorum, habitus scrophulosi, facie florida, a tenera ætate inde usque ad nonum vitæ suæ annum, sæpius ophtalmiis, glandularum submaxillarium tumore, nec non crustaceis eruptionibus capillatam calvariæ partem infestantibus, vexata, omnino optima ceterum valetudine fruebatur. Hoc fere tempore iræ matris exposita, ictu pectinis rudiore, ad mediam dextram cranii partem directo, afflicta est. Pectinis dentes valida matris manu ad calvariæ compagem per obliquum ducti, pungendo, lacerando tandem integumenta, firme sub ea immissi hærebant donec, adhibita vi, denuo extrusa sunt. Sanguinis parca copia profluens, dolorque ab initio acutus, tum autem obtusior, lacerati vulneris ambitum exercens, symptomata fuere, quæ mox exortam læsionem subsecuta sunt. Hæc minimi momenti habita, nullaque attentione circumsepta omnino negligebatur. Elapsis nonnullis diebus labia jam conglutinata dilacerati vulneris dolere, nec non dehiscere viamque parcæ et fœtidæ serositati dare cœperunt. Tanta simul observabatur integumentorum cranii sensibilitas, ut capilli vix tacti statim ingratissimam suppeditarent perceptionem, totam calvariam extrinsecus ad imas ejus exarantem. Mox tandem adparens palpebrarum tumor, ruborque frontis, siti calorique totius corporis junctus, intensa cephalalgia imo deliriis concomitatus, erysipelatis capitis præsentiam aperuit. Hoc per indeterminatum tempus ægrotæ calvariam detinens, gradatim faciem et collum exercens, denique ad dorsum nec non pectoris limites pallescens, secessu epidermidis affectorum integumentorum ad finem perductum est. Sic omnia ad normam redacta videbantur, ast pastaceus œdematosus integumentorum cranii tumor, sensibilitas eorum dolorque ex minimo attactu evocandus, obtusa dolorifica sensatio osseum textum continuo fere modo exercens, hians tandem adhuc vulnus, scaturienti serositati fœtidæ exitum præbens — erant phænomena sanitatem minime restitutam demonstrantia. Misera, rus inhabitans procul ab omni subsidio, naturæ molimini salutari vota, sorti derelinquebatur. Ex minimo afflatu auræ frigidæ localia symptomata exacerbata, interveniente erysipelate capitis insigniebantur reactionemque in toto organismo excitando febri sat intensa concomitabantur. Insultus hi pyretici frequentia adaucti, medici cujusdam attentionem tentarunt. Iste obiter calvariam inspiciens, ibidem parvulam exulcerationem detegens, eamdemque tanquam causam totius mali considerans, repetita cauterisatione lapide infernali absoluta, ad cicatrisationem perduxit. Inde ab hoc tempore cranii integumenta, antea pastosam indolem referentia, nunc densitate majori induta, duriora evaserunt, et quasi liquido, ad osseam superficiem effuso, sublevata posthac tumoris calvariæ impositi imaginem referebant. Sensibilitas eorum, a morbi principio maxima, nunc penitus extincta videtur. Erysipelatosi regressus, antea frequentes, præsenti tempore non observantur, at obtusa, ingrata sensatio, ex imis ossibus progrediens, migrantibus punctoriis doloribus calvariæ circuitum exercentibus adjuncta, in memoriam vegetæ quidem sed ægrotæ puellæ revocabat capitis læsionem perfectæ sanitati minime redditam esse. Interea tamen labuntur fugaces anni, et novis postea observandis phænomenis aperitur via. Tumor cranii peripheriam detinens, sub affectionis origine vix expansus, effusoque latice in textum cellulosum potius explicitus, temporis progressu sic extendebatur, ut pondere suo caput continuo premeret atque defatigaret, mole vero sua vultum puellæ turparet ac prorsus immutaret. Hæc animi pathemate exinde continuo laborans, pago relicto Mosquam adiit, observationi excel. professoris Pohl, primarii medici Nosocomii S. Catharinæ, sese commendatura. Doctissimus vir, jam illo tempore humanitate sua mihi favens, veniam concessit, ut singularem hunc nobis obvium casum propius inspicerem, meamque de natura ejus opinionem evolverem. Tumor basi sua latissima cranio insidens, altitudinemque nonnullorum pollicum adæquans, capillis longissimis ubique obsessus, formam galeæ non absimilem referens, aliquid mire ingratum vultui ægrotæ tribuebat. Degenerationis superficies sat æqualis integumentis facillime in rugas replicandis obvolvebatur, tactu profundius eam perscrutanti substantiam compactam homogeneam, minime dolentem, subinde emollitam, quodammodo locomovendam exhibens. Limites ejus per totum tumoris ambitum exploranti, digito investiganti ad osseam tabulam vicinam aliquid exesi seu alterati nullibi demonstrarunt. Vasis arteriosis paucis, venosis autem numerosissimis exarabatur degenerationis facies, ad latus suum dextrum largam cicatricem albam, ex inflicto olim vulnere evocatam, ostendens. Dolor obtusus, continuo imas tumoris partes ossibus vicinas exercens, pondere nec non pressione degenerationis explicatur. Colli sensatio ingratissima mole capiti insolita, verisimiliter evocata et nisi suffulta sæpius basi maxillæ, utraque manu sublevanda, erant insignia circa calvariam miseræ mihi colligenda. Formosa, vegeta, simul tristis ægrotæ facies, peculiari vultus serenitate exprimebatur. Integritas perfecta sensuum externorum, sicuti et functionum principis innervationis organi encephali videlicet, si quidem exciperes virium prostrationem lipothymiæ proximam ex minima allata causa miseram exercentem — fuerant momenta ex animali vita ægrotæ eruenda. Ceterum deficientibus catameniis inde a pubertatis tempore, ad hodiernum usque diem, eorumque absentia, certis intervallis vertigine, oculorum scintillatione, aurium tinnitu, respirationis difficultate, cordis palpitatione, abdominis pondere, lumborumque tensione expressa, nec non hæmorrhagia per nares interdum subsequente adlevata — constituebant phænomena vitam ejus organicam illustrantia. Eruptiones crustaceæ sæpius calvariam inquinantes, usque ad nonum ætatis annum processum eliminatorium constituentes, quo vigente ubique organismi integritas servabatur, inflicto autem capiti vulnere ad silentium reductæ, novus exinde processus verosimiliter ad galeam aponevroticam evocatus, phænomenis inflammationis hujus textus fibrosi insignitus, dolore, erysipelate sæpius repetito, tandem tumore subsequente notatus, minime resoluti istius processus vestigia, sub forma effluvii serositatis ex reaperto hiante vulnere scaturientis comparentia, vulneris hujus ad modum fonticuli ibidem adpositi, ex prævia cauterisatione, intempestiva forsitan occlusio, lentæ at manifestæ tumoris evolutioni locum aperiens; tandem series annorum transgressa, debitis catameniis nondum notata — etsi tumoris obvii mihi præsentiam ex suspicienda affectione systematis fibrosi calvariam obducentis explicabant, at minime clare intimam ejus naturam definiebant. Propius visu atque tactu investigata degeneratio, analogiam quamdam alens cum tumoribus calvariam obsidentibus, materiem atheromatosam, imo sebaceam continentibus, in mente mea evocabat suspicionem : nonne liceret obvium tumorem *steatomatosum* declarare? eo magis, quod deficiebant insignia ex contentis aut continentibus cranii partibus morbo affectis intelligenda. Excel. Pohl opinione a mea non valde discrepante, convenimus inter nos, quid suscipiendum esset, ut tantæ miseriæ occurreremus. — Gravis fuit casus hic observationi nostræ propositus, ardua fuit quæstionis solutio, ex obscura diagnosi educenda; at antecepta animo steatomatis firmiter galeæ insiti, analogia ab auctoribus relata suffulti informatione, absentia cerebralium symptomatum in suspicione nostra de natura morbi corroborati, precibus tandem miseræ et lacrymis molestissimi tumoris ablationem invocantis commoti, initio crucialem integumentorum incisionem parandam statuimus, perspectaque propius mali natura, serius imo et extirpationem totius massæ absolvendam decrevimus. — Concesso ægrotæ situ horizontali in lectulo, capite quodammodo elevato lucique obvio, duplici incisione; altera a fronte inde ad occiput ducta, altera vero transverse decurrente primamque cruciatim decussante, uno ictu a nobis integumenta supremam faciem degenerationis obvolventia exercebantur. Difficulter perscindebantur incrassata tegumenta vasis numerosissimis sanguinem profuse fundentibus prædita; hisce partim ligatis, partim aqua frigida ad silentium reductis, quadruplex cutis panniculus cruciata incisione confectus, a subjacente degenerationis superficie separatus fuit. Hæc, a dissectis integumentis divisa, magis locomovenda videbatur, at textu celluloso densissimo velata, inti-

mam suam naturam minime exprimebat. Propterea ad directionem cruciatæ plagæ tegumentis inflictæ perscindebantur nunc strata fibrosa intricationis superficiem mali celantia, profundioremque degenerationis sedem renunciantia. Sic iterum quatuor panniculi crassitudine trium linearum exorta sunt, quibus reclinatis tandem adparuit nobis determinanda tumoris natura. Ex lobis intersectis sulcis distincta aspera constituebatur degenerationis superficies, oculo sordidum griseum colorem exhibens tactui consistentiam coctæ cartilaginis referens; subinde emollita, pultis friabilis ad modum digitis disjungenda, medio sui osseam substantiam interjectam, firmiter calvariæ insertam ostendens, propius investigata basin suam cum calvaria confusam nullaque ratione ab eadem distinguendam demonstrans. Ultima hac sincera tumoris pervestigatione, sufficienter eheu! errorem nostrum insigniente, candide imbecillitatem nostram fassi — mundatam a sanguine superficiem sublevatis paniculis denuo cooperuimus, eosque traductis acubus in situ continendo, exoptandæ cicatrisationi tradidimus. Vespere : vomitus sæpe repetitus, cephalalgia atrocissima totam calvariam exæstuans, photophobia, jactatus summus totius corporis, pulsus acceleratio, somnolentia continua arachnitidis suspicionem moventes — venæsectio ex brachio, hirudines pone aures nec non ad nares, glacies capiti, imposita, revulsio ad totam corporis peripheriam synapismis exæquanda, ususque calomelanos internus indicantur. Sed omnia hæc frustra adhibentur, nam tertio exacto post susceptam encheiresin die, pupillarum dilatatio, dentium stridor, coma intensitate adauctum, continua mussitatio nec non lotii et alvi inconsciæ depositiones, exsudationem in imo encephali absolutam annuntiant. Vix tangitur ad frigidos artus pulsus; motibusque irregularibus ad totam corporis compagem exercita, convulsa, orco traditur misera.

Sectio cadaveris. Aperto cranio, massa cerebralis involucris suis adhuc velata, irregulariter constituta, depressa videlicet ad totam longitudinem hemisphærii dextri observatur. Dura mater injecta, sinus autem ejus sanguine farcti inveniuntur. Arachnoidea inspissata, opali colore induta, arcte cohærens cum partibus limitaneis, passim superficiem suam suppuratione offuscatam demonstrat. Cerebri hemisphærium dextrum complanatum atrophicum quasi minus injectum detegitur, quam sinistrum sanguine suffusum. Substantia encephali, minima tractatione in pultem reducenda, emollita reperitur. Insignis liquidi copia distendit ventriculos laterales, colligiturque remoto cerebro ad calvariæ basin, eadem injectio ad involucra medullæ spinalis cum substantiæ ejus emollitione observatur. Cordis sinistri hypertrophia concentrica. Tractus intestinalis ingenti meteorismo distentus, uteri tandem atrophia fuere necroscopica phænomena, in pectore atque abdomine coacervanda. — Maxime autem notatu digna fuit ipsa tanquam classica sedes tumoris ad calvariam miseræ defixa extrinsecus, ab interioribus et in imis ejus partibus exploranda.

Calvaria hæc primo sub aspectu ab exterioribus (*fig.* 1) latam cristam cirrhosam offert in regione frontali et parietali obviam, dextrorsum nonnihil sitam in idemque latus paulo declinatam, pluribus diversæ longitudinis et crassitudinis exostosibus algiformibus exstructam. Ab interioribus spectata in latere dextro, partim ad regionem ossis frontis, magis autem ad bregmatis illam ejusdem lateris, loco normalis hemisphæricæ convexitatis, possidet planum evidenter inferiora versus depressum sat æquale, exostosibus parvis longitudine vix lineam superantibus, omnibus unius fere longitudinis, tum tenuibus, tum paucis multo crassioribus instructum. Sub rescisione hujus calvariæ facta obliqua ratione (*fig.* 2) a superioribus deorsum et paululum posteriora versus tendente, ita quidem directa, ut extremum dextrum in distantia pollicis integri retro sulcum pro trunco communi arteriæ meningeæ mediæ dextræ in os bregmatis magis incidat, sinistrum vero ante eumdem sulcum in distantia dimidii pollicis in osse frontali reperiatur, cernitur crassitudo horum ossium in centro mali vicies et quod excurrit adaucta versus peripheriam minor, et insensibili ratione cum normalibus ossibus confluens. Omnis vero hæc ossium morbosa massa substantiam præbet perquam compactam, nec ulla vestigia diplocticæ relinquentem, quo fit, ut calvaria hæc normalem quinquies et quod excurrit quoad pondus superet, siquidem illa libras duas cum dimidia pendet. Quod vero ad specialem externorum descriptionem attinet, ex supra dictis patet, cristam supra laudatam tum ab hyperostosi conspicua locali, tum etiam ab exostosibus potissimum dependere hæ enim utræque simul sumptæ, circa duos pollices supra ossa normalia elevantur, ipsæque quoad limites suos inde a parte horizontali ossis frontis, ejusque a tubere superciliari dextro per partem perpendicularem sursum atque dextrorsum propagatæ, in eodem latere usque ad fossam temporalem demittuntur, in opposito autem pollicem dimidium a linea semicirculari temporis distant; posteriora vero petentes, os bregmatis dextrum universum, sinistri lateris autem illud dimidium tantum, quoad longitudinem occupant, quo fit, ut in diametro anteroposteriori octo, in transverso autem quinque pollices offerant. Exostoses hæ attentius perspectæ, aliæ et quidem centrales illæ multo longiores crassioresque sunt, aliæ videlicet peripheriæ, breves tenuesque habentur, inde et omnis crista hæc in centro magis elevata, ad margines magis diffusa cernitur. Singulæ demum exostoses et quidem mediæ ultra pollicem longæ, reliquis crassiores ac validiores quoque habentur, adeoque forma sua algas repetunt, ut primo aspectu calvariam hanc lichene vangiferino, aliive simili obsessam esse diceres. Singulæ etenim exostoses ad basin suam veluti truncum plantæ supra laudatæ referunt, nonnullæ ad quartam pollicis partem crassæ, plurimæ versus apicem in numerosos dividuntur ramos teretiusculos, aut paulo complanatos, apicibus acuminatis, liberis, vel iisdem tenuissimis, umbellatim confluentibus terminatos. Pauci ceterum nonnisi inter eos habentur breviores nimirum, qui obtusa terminantur ratione, vel et nodulis sphæricis ad apicem instruuntur. Plurimas hasce exostoses ad basin secum confluere jam per se patet. — Peripheriæ exostoses centrifuga evidenter directione notatæ, omnino diversam a præcedentibus habent formam, et eam quidem triplicem. Hæ etenim earum, quæ centrales proxime accedunt, earum quoque adinstar et conformatæ habentur, nam algiformes vel saltem styliformes teretiusculæ sunt, crassitudine aciculæ vulgaris vel et illa tenuiores interdum habentur. Quæ peripheriam versus locum tenent, imprimis tenuissimæ sunt et potius lamellas altero margine ossi adnatas, altero vero elevatas et liberas sistunt, plus minusve ad os perpendiculares, raro ad lineam latas, sæpius angustiores, pollicem et quod excurrit longas, ac per series quasdam concentricas dispositas. Lamellæ modo descriptæ, directionem fibrarum ossearum normalium, multo plurimis in locis evidentissime servant, earumque exuberantia solummodo tum in longitudine, tum in crassitudine exteriora duntaxat versus tendente formari videntur. Accedit tertia exostosium species, inter lamellas modo descriptas potissimum obvia, sub forma nodulorum perfecte sphæricorum, qui primo aspectu guttulas diversæ magnitudinis substantiæ osseæ albæ splendentis offerunt, etiam in arcus concentricos dispositas, magnitudine seminis papaveris ad cannabis illam. Limites tandem ossis malo correpti et sani eosdem characteres offerunt, quales in parte ossium calvariæ sana, circa eamdem cariosam adesse solent. — Centralis denique pars hyperostosis ab interioribus spectata, depressionem ossis ad pollicem integrum interiora, inferioraque versus efficit, ipsaque longitudine pollices quatuor, latitudine vero pollices tres circiter habetur. Omnis depressio hæc planum plus aut minus æquale refert, vix sulcis pro arteria meningæ media exaratum. Planum hocce attentius observatum offert numerosissimas et confertissimas exostoses, tum agminatim lamelliformes, tum minores styliformes, apice truncatas, lineam et quod excurrit interdum crassas. Paucis solummodo in locis veluti e defectu exostosium modo descriptarum, spatia quædam depressa et æqualia occurrunt. Quoad ipsam hyperostosin, hæc super ossa normalia circa sesqui-pollicem extrorsum elevatur, et pollicem dimidium infra ossa in cavum cranii demittitur; ab exterioribus amplior, quam ab interioribus substantiam ubique locorum offert æqualem, compactam densissimamque, vix ac ne vix quidem vestigia pristinæ diploeticæ offerentem. Cum autem et omnes exostoses eamdem quoque habeant substantiam petrosam, totum morbosæ hujus calvariæ pondus sane hyperostosi huicce atque exostosibus quam maxime debetur.

Ex hisce concludendum : 1° omne hoc malum simplici hypertrophia ossium provocatum esse, cui lentæ et chronicæ periostitis atque ostitis viam fecerunt; 2° exostoses vero has nil aliud sistere, nisi singulas horum ossium fibras hypertrophia diversæ intensitatis detentas; 3° ad evolvendam substantiam osseam, tum in statu normali, tum in morboso, periostium quam plurimum conferre, multo majores hyperostosis et exostosis extra cavum cranii, quam intra evidenter docent; eam tandem non omnino appositivam, sed et interstitialem simul esse, monet ejusmodi hyperostosium nec non exostosium interiora etiam versus propagatio, ubi periostium desideratur.

Fig. 1.

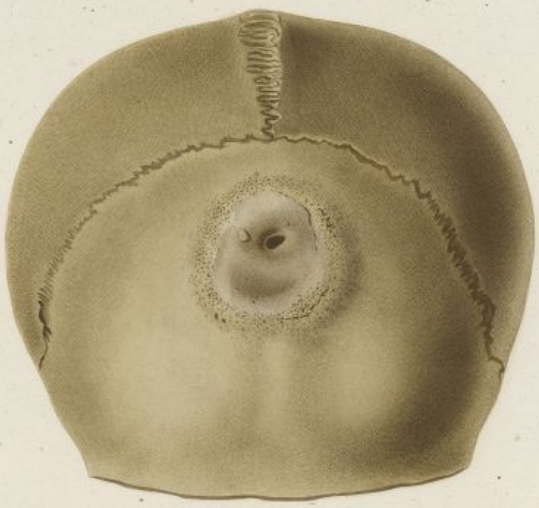

Fig. 3.

Fig. 2.

Schischegoff ad nat del. Moscquae

Oudet sculps.

N. Rémond imp.

OS FRONTIS MELICERIDE PERFORATUM.

TABULA II.

(Fig. 1.)

Juvenis 25 annorum, constitutionis robustæ, habitus apoplectici, vitæ intemperantis et dissolutæ, miles conscriptus, a tenera ætate tumore ad magnitudinem fructus punici granati, in regione frontali sito, affligebatur, cujus præsentia quoniam impediebat juvenem ne stipendia mereretur, hinc meæ commissus est observationi. Integumenta, tumorem velantia, omnino normalia cernebantur, nulla vestigia pulsationis in interioribus, aut motus elevationis et depressionis, a subjacente cerebro forsan communicata, ad superficiem ejus distinguebantur. At limites tumoris digito, attentius perscrutanti, marginem osseum prosilientem facillime tangendum ostendebant, suspicionemque movebant circa defectum utriusque tabulæ osseæ, et possibilem hujus læsionis organicæ originem ex imis ipsius cranii. Dicta ægroti de atrocissimo, vix tolerabili dolore palpatione tumoris constanter evocato, quibus, habita ratione socialis positionis ejus, fides ægerrime tribui potuit, parum ad suspicionem læsionis gravioris corroborandam contribuerunt. Quibus omnibus perpensis, sententia plurimorum medicorum statutum est, labem hanc tanquam externam, minimeque encephalo parentem, cultro aggredi. Instituta sectione cruciata tegumentorum, necnon musculi frontalis, deligatisque arteriolis ex supraorbitali et frontali prosilientibus mox cystica tumoris indoles nobis aperta est. Etsi longe patebat aditus ad eradicandam basin ejus, prosilientes tamen margines deficientis hoc in loco tabulæ ossis externæ, arctissime eamdem cingentes, encheiresin hanc arduam reddebant, eo magis, quod æger ejulatu vagituque continuo, necnon motibus pene convulsivius, operatorum impediebat molimina. Mox autem textus cellulosus cautissima manu a tabula ossis interna separatus, permisit, ut integram cystidem frontali ossi insidentem extraheremus. Purgato sanguine, vulnus conspurcante, patebat : deficiente tabula externa internam omnino quasi integram in fundo reperiri, nec scrupulosa investigatio ne minima quidem vestigia communicationis cujusdam cum interioribus calvariæ capitis partibus invenit. Omnino persuasi de recte posita diagnosi, beneque stabilita indicatione, reclinatos panniculos in situ posuimus, ad vulneris inflicti sanationem, primæ intentioni tradendam, ægroto ipsi autem cautionis gratia — venæsectionem, potionem antiphlogisticam intus, nec non epithemata frigidiuscula capiti continuo applicanda prescripsimus. Pars cultro resecta *meliceridis* speciem referebat, sacco densissimo, fibrosam naturam clare præ se ferente circumdatam. Ad vesperam die ipsa operationis, intensa frontalis cephalalgia a foco vulneris ortum ducens ad verticem usque sese extendens accusatur ab ægroto. Facies vultuosa, oculi injecti, palpebris quasi spastice contractis velati. Intensæ vellicationes, sæpius angulos oris exercent. Lingua alba, sitis intensa, urina paucissima. Alvus mane fuit mota. Respiratio accelerata quidem sed libera. Cordis ictus fortis (ad 90). Agitatur continuo in lectulo suo ægrotus, interrogatus autem tacet atque manu inflictum fronti vulnus, tanquam totius mali fontem designat. Reiterata venæsectione, hirudinibus post aures et ad septum narium applicatis, calomel et revulsivis externis in usum ductis, continuatisque frigidis epithematibus calvariæ admotis — anxietas summa ægroti ex parte diminuitur ; at manu fortiter fronti appressa, mali sedem minime adhuc emendatam clare indicat miser. Altera die post encheiresin susceptam, cephalalgiæ intensæ superadditur certa difficultas mandibulæ movendæ, exinde os simili modo ac palpebræ irregulariter musculo orbiculari constricto peculiarem vix describendam tribuunt physiognomiæ expressionem. Minime artubus exagitatur nunc ægrotus, at succussus integrum organismum subinde exarantes, gravem labem principis innervationis organi manifestissime accusant. Pulsus frequentia crescit (100), respiratio acceleratur, alvus et lotium ægre moventur, incitatus ægrotus nixu valido, lente aperit palpebras, ad rotam oculos movens inspicit res ipsi obvias, tandem fixo oculo palpebras deprimit, ne minimum quidem responsionis verbum enuntians. Tertia nychemera ineunte, rubedine erysipelatosa obteguntur partes frontis supremæ, œdemate afficitur palpebra oculi sinistri, os propter spasticam maxillarum constrictionem vix aperitur. Pulsus inæqualis adhuc frequentior (115). Frigent extremitates tremore peculiari detentæ. Moschi parva dosis calamelani adjungitur, clysmata laxantia injiciuntur, synapismi variis corporis regionibus superhabentur. Silentio respondet ægrotus quæstionibus ipsi propositis. Quarta die fere ad totam capitis peripheriam extenditur erysipelas, hinc inde bullis numerosissimis insignitum. Facies collapsa, oculus uterque luci insensibilis, in orbita sua immobilis. Frequens denique ac stertens respiratio, pulsus vix numerandus, sedes nec non lotium involuntaria, continuæque mussitationes ultimas ægroti horas indicant.

Sectio cadaveris. Insignis copia materiæ seroso-purulentæ, fœtidæ invenitur tum in cute cranium obvestiente, tum ad galeam aponevroticam, nullibi tamen colluvies hæc in contactu cum ossibus reperitur, si excipias vulneris vicinitatem, ubi secessus notabilis periostii a frontali osse, perfecte denudato, minime glabro, erosioni proximo observatur. Pars hæc aperto cranio scrupulosius inspecta absolutam tabulæ externæ absorptionem ostendit, quæ ad totam localitatem basi tumoris ablati respondentem invenitur. Orta exinde excavatio levigata est, periostii tenuissimi ruderibus vestitur, atque in medio foramen ad seminis cannabis minoris magnitudinem offert. Dura mater orificio huic abnormi contigua incrassata, quasi tuberculosa, ad pollicum duorum extensionem rubedine summa suffusa deprehenditur. In toto ejus ambitu vasorum usque ad occipitalem regionem injectio maxima. Multo cruore turget sinus ejus longitudinalis. Reclinata interna duræ matris facie ejusdem phlogoseos signa circa vulneris inflicti vicinitatem quam maxime coacervata conspiciuntur. Ubique lymphaticæ concretiones pseudomembranis consimiles superficiem subjacentis arachnoideæ obtegunt. Hæc in tota extensione sua læte rubet, atque materiem purulentum per plagas dispositam visui refert. Cerebri hemisphæria complanata sunt, ac duriora attactu sentiuntur. Plexus choroidei sanguine farcti. Encephali ventriculi vacui, ipsa substantia hujus organi (præter commemoratam duritiem) nil a norma abhorrentis exhibet, æque ac calvariæ basis, si excipias orbitalem ossis frontis processum circa duram matrem suppurationis vestigia intensiora demonstrantem. In pectore magna muci copia totum tractum bronchiorum implet. Cordis in ventriculis coagula firmiter papillaribus musculis adhærent. Vesica urinaria et crassum intestinum contentis suis haud evacuatis summopere turgent. Calvaria ipsa maceratione partibus mollibus spoliata foramine partis perpendicularis ossis frontis ad lineam ejus medianam in distantia unius pollicis a margine ejus coronali obvio vix semen cannabis sativæ transmittente instructa invenitur. Foramen hoc meliceridis pressione productum ad externam ossis superficiem depressione infundibuliformi pollicem circiter lata circumdatur, cujus pars foramini propior paululum quidem inæqualis, glabra tamen, cæterum et splendens habetur, accedente parvulo e latere dextro tuberculo. Omnis hæc pars substantia ossea compacta ac veluti vitrea constat, atque continua hujus tumoris in os pressione provocata esse videtur. Depressus autem et æqualis locus annulo inæquali aspero et poroso, quadrantem pollicis lato circumdatur, quæ porositas prævia suppuratione tumorem ambiente videtur esse provocata. Ad internam vero ossis frontis superficiem circa hocce foramen nihil peculiare animadvertitur.

Hujusne involucri cerebri inflammatio referenda est animi commotioni, excitatæ operatione, quam invito ægro feceram, an potius consequentiis, quas operatio hæc in periostio, membrana fibrosa contigua, — aut continua, ex auctoritate aliorum, duræ matri reliquerat ? Certe vis atque gravitas symptomatum encheiresin sequentium, a locali ea proferente perturbatione prorsus dissidet. Profecto enim limitata tegumentorum et periostii subjacentis incisio, levis absorptio antiqua tabulæ externæ frontalis, tumorem

sublatum contingentis; minima perforatio tabulæ internæ ossis — etiamsi exteriori cranii cum interiore admiseris communicationem, quæ in superficie opposita duræ matris nullam tamen rectam relationem ad integumentum fibrosum meliceridis exstirpatæ præ se ferat — nullo modo possunt vim symptomatum eorumque tam funestum exitum sat explicare, præsertim quum ex insequente observatione appareat, latam cranii destructionem cum jactura substantiæ ipsius cerebri conjunctam, illa serie phænomenorum haud notari, quæ partium gravissima læsio proferre sine dubio debebat. Nonne in hoc casu adhibendum esset clarissimi Foville consilium, applicandi latam coronam trepani ad partem calvariæ encheiresi suscepta jam exaratam? Ego vero existimo, primum cranii perforatione, tum autem influxu aeris ad superficiem denudatam duræ matris, impetum sanguinis diminuente, forsitan esse limitatam compressionem cerebri, quam adversa atque funesta operatio mea indirecte effecerat.

CALVARIÆ FRACTURA.

TABULA II.

(Fig. 2 et 3.)

Rusticus 45 annorum, constitutione robusta, ex insidiis illata cæde nocturno tempore in somno oppressus, violenterque dolabra ad calvariam percussus, per brevissimum temporis spatium exinde a se alienatus, mox ejulatu clamoribusque proximorum attentionem eliciens, sanguini innatans, animi sui non omnino compos, humi projectus inveniebatur. Horrendæ læsioni, cranii dextrum latus infestanti, adplicita glacies sanguinis profluvium sistendo, sensusque miseri refocillando, permisit tandem ægroto, acta confusa memoriæ insculpta adstantibus tradere, nec non membris, etsi resolutis, ad voluntatis imperium uti. Mox in urbem vectus, meæ observationi subjectus est. Pallida, exsanguis, indifferens, cernebatur facies ejus, oculo languido lente in orbitis movendo, latus panniculus tegumentorum triangulari fere forma circumscriptus basi sua cranio adhærens, cæteris autem partibus ab eodem separatus, regionem versus temporalem dextram reclinatus, horridam vultui miseri tribuebat expressionem. Ossis bregmatis fragmentum insigni ictus violentia separatum et ex toto a subjacentibus partibus disjunctum, oblique a cranii peripheria sublevatum, firmiterque radici panniculi inhærens, vastam cranii substantiæ jacturam observationi committebat, ad cujus fundum cerebri superficies involucris orbata, gyris suis destituta, non amplius convexam normalem superficiem, sed planam, vestigia scindentis instrumenti præ se ferentem ostendebat. Ad marginem anticum fragmenti, defectus osseæ substantiæ apertissime indicabat novum fragmentum a nobis quærendum. Vicina ergo encephali superficies subtilissimo tactu exercita, re vera præsentiam frustuli tabulæ osseæ ex toto separatæ sat profunde substantiæ cerebri infixi referebat. Minime soluta glutiendi facultate, intensa siti excruciatur ægrotus; tensum, meteoristicum tangitur abdomen, languent alvi lotiique excretiones, frequens, rhonchis ex parte offuscata exauditur respiratio, crebro forti pulsu ad radialem exprimitur cordis ictus, interno æstu exuritur æger, frigescunt tamen ultimi extremitatum fines, lente, at recte respondet miser ad quæstiones propositas, fracta voce enarrans nocturnæ cædis historiam, dedolantur artus ejus, voluntatis imperio minime subtracti, gravedine summa afficitur calvaria capitis, nulla tamen sensuum externorum obnubilatio observatur. Subtili encheiresi intrusum encephalo cranii fragmentum firmiori volsella extrahitur, et oblique a calvaria sublevatum magnum osseum fragmentum, quod infima sua parte cerebrum subjacens comprimebat, cautissima tractatione ex parte ad situm normalem reducitur, attractis sursum integumentis iterum obtegendum. Abrasis capillis circa læsionem, hæc tanquam vulnus suppurationi tradendum deligatur, glacieque in vesica contenta obtegitur, ad præcavendam cerebri reactionem manifesto expectandam. Venæsectio ex brachio, nec non revulsio ad tractum intestinalem et corporis peripheriam usu interno tartari stibiati, clysmatum et sinapismorum explenda indicatur. Nox nullo somno transacta, inquieta, præcordiali anxietate notatur, ex minimo rumore percepto contremiscit ægrotus, qui ab adstantibus aliquid animum erigens, viresque refocillans exposcit. Aqua laurocerasi cum lactucario guttatim porrecta, incitabilitatem sensorii leniendo, quietis quodammodo intervalla evocavit. Somno profundo exinde sepeliri videbatur æger, at minimo murmure evigilandus potius coma vigil specie detinebatur. Altero mane facies rubedine majori suffusa, oculorum conjunctiva injectione uberiori insignita, gravedo capitis intensior fortiori voce expressa, vellicationes palpebrarum necnon oris angulorum, anxietas præcordialis, inquietudine corporis in lectulo expressa, pulsus contractus, frequentia adacutus, corporis peripheria nunc sicca intenso calore induta, deficientes tandem alvi et lotii excretiones, reactionis cujusdam circa læsionem encephali suspicionem movendo, secunda venæsectio larga venæ incisione ex brachio indicata est, simulque ob languentem functionem tractus intestinalis, intus calomel ad grana quinque laxandi scopo, latusque sinapismus supra pubem, protrusoris urinæ contractionem promovendi gratia indicantur. Vulneris deligatione caute sublata, inspiciebatur propius enormis cranii devastatio, nonne forte comparens integumentorum ejus erysipelas obviæ recrudescentiæ symptomata excitasset? at vulneris labia, parcissimo liquido sanguinolento irrorata, minime rubentia necnon tumentia, ex attactu vix sensibilia, allatam suspicionem refutarunt. Eadem ergo levi deligatione occluditur aeri via in latum cranii ostium, adplicaturque glacies intermedia vesica omni calvariæ peripheriæ. Crusta pleuritica abundantissima sanguinem evacuatum obtegens, phlebotomiæ necessitatem aperte explicabat, elapsis tamen horis nonnullis semper vigens ad caput congestio, denuo inefficacem remedii actionem indicabat, eo magis, quod alvi et lotii excretiones ex dosi calomelanos majori necnon sinapismorum adplicatione nunc redintegratæ, ad statum capitis emendandum nil contulerint. Hirudines post aures, necnon ad nares iterum fuerant commendatæ, sanguinis profluvium per longum temporis spatium sustentabatur, alvoque serius bis deposita encephali polyhæmiam frangendo, irritabilitas minor totius systematis nervosi, somnusque naturalis ad intervalla subsequebatur. Diebus insequentibus loquela tarda, necnon languentia responsa ad propositas quæstiones, fuerant nobis signa pertimescendæ cerebri labis. Interea quinta die fasciæ deligationis purulenta materie obspurcatæ suppuratione jam inchoatam indicarunt. Ablatis linteis vulneris labia spisso pure acrem odorem spirante induta, læta rubedine cranii vastam destructionem delineabant. Hæc propius inspecta, fundo nunc minus mobili ex depressa encephali substantia conflato, materieque spissa rutilanti offuscata insigniebatur. Integumentorum panniculus sat firmiter subjacenti calvariæ fragmento adhærens, ad auris vicinitatem, tumore rubro fluctuante, maximeque dolente, abscessus indolem præ se ferente instructus, lanceola ad hancce partem incisus, ab insigni copia materiæ purulentæ male olentis liquidæ liberatur. Mundato vulnere, deligatio simplici cerato absolvitur, non omissa turundula in ostium lanceola factum immittenda; conciliato tandem capiti situ pro puris evacuatione ex imis calvariæ idoneo, frigida epithemata capitis, necnon eadem indicationes jam stabilitæ continuantur. Per spatium decem dierum, suppuratione circa vulneratam partem quoad copiam rite procedente, spes aliqua nobis de ægroti futuro statu offundebatur. Ast languidæ lotii et alvi excretiones, nauseæ subinde ægrotum exercentes, capitis gravedo plus minusve vigens, tarda loquela, brachii sinistri necnon extremitatis inferioris ejusdem lateris integumentorum localis transitoria anesthesis, gravissimæ prognosis semper adhuc statuendæ insignia præstabant. Undecima post inflictum vulnus die, suppuratio ex imis calvariæ evocata, copia omnino diminuta colligitur. Encephali læsa superficies, trans fracta cranii ossa propius inspecta, arescens, minime pure lubrefacta, corrugata quasi, magisque remota a peripheria ossea cernitur. Insimul tristis est vultus ægroti expressio; fracta et languida voce affirmat tamen miser se nil præter virium prostrationem sentire. Arescit lingua, ex toto deficit ciborum desiderium, minime siti excruciatur æger, tarde, at voluntarie absolvitur alvi atque lotii excretio, pulsum acceleratum crebrior concomitatur respiratio, modice calet aridæ cutis superficies. Singularis inertia, circa proprium statum, necnon circumfusa ex physiognomiæ expressione colligenda, peripherica insensibilitas integumentorum artuum lateris sinistri, extensione et intensitate adaucta, observationi patebant. Levis infusio arnicæ ex floribus ejus parata, necnon sinapismi ubique colorum adponendi, expergefaciendæ innervationis gratia præcipiuntur. Frustra tamen artis nostræ conatus tentantur, nam duodecim die mane, omnia in pejus ruentia observavimus. Tanquam massa plumbea, iners, resolutus viribus in lecto jacebat æger, voce fere exstincta surditatem perfectam, necnon visus obnubilationem accusans; pupilla utriusque oculi, magis autem oculi sinistri, immobilis, at luce propius allata quodammodo contrahenda cernitur, integritas perfecta sensuum internorum loquela difficili et balbutiente exprimitur; etsi obediunt voluntati musculi corporis, tamen peripherica sensibilitas extremitatum sinistri lateris adhuc diminuta

reperitur. Diruta, turgore vitali orbata facies, lingua arida, sitis absentia, meteorismus abdominis, lente evacuanda vesica et rectum, normali rarior respiratio, pulsus parvus, intermittens, ad frigentes extremitates tangendus, proximum vitæ finem prænuntiabant. Symptomatibus his ingravescentibus, at semper integra manente conscientia, decima et tertia die post inflictam læsionem, placide obdormiscens miser, somnoque sempiterno consopitus occubuit.

Sectio cadaveris. Capitis calvaria, serra attentissime divisa, difficulter a dura matre circa læsionem cerebro illatam, nisi adhibita vi separanda. Incrassata fortiter cranio adhærens meninx encephali læsionem circumscribens dilacerata cedebat. Volumine diminuta cernebatur nunc cerebri massa, flaccida in rugas redacta dura meninge obvoluta. Hæc per totum ambitum pallescens, facillime a subjacentibus partibus separanda, proxime cerebrali læsioni arcte arachnoideæ adhærebat, ibidemque densior sanguine injecta videbatur. Arachnoidea intime piæ matri adjuncta, ad utrumque hemisphærium plagis lactescentibus insigniebatur, dextrorsum autem vulneri contigua, suppurationis vestigiis contaminata, sic cum gyris cerebralibus confundebatur ut nisi dilaceratis hisce removeri non posset. Fuscata materie induebatur fundus vastæ encephali læsionis, stratatim perscissa subjacens hemisphærii pars, ad duas lineas, bruneum liquidum infiltratum medullari substantiæ ostendebat. Hæc ad totum cerebrum majori mollitie instructa, ad centrum autem Vieussenii dextrum pulti proxima tangebatur. Insignis liquidi copia ventriculos laterales distendebat. Cerebelli tentorium majori sanguinis copia affusum erat. Cerebellum tactui mollitiem insigniorem offerens, transversim scissum punctis rubris numerosioribus designabatur. Involucra medullæ spinalis, præcipue ad posticam ejus partem notabiliter injecta, substantiam organi hujus mollem facillimeque disjungendam explorationi committebant. Certa tandem quantitas liquidi in specu vertebrali collecta reperiebatur. Maximis coagulis obfuscabantur cordis cavitates, pulmonibus sanguine copiosiore farctis circumdatæ. Abdominis viscera si excipias hepar et lienem volumine adauctos, nil abnorme investigationi præbebant. — Calvaria ipsa strictiori examini subjecta ad partem mediam regionis parietalis dextræ fracturam osseæ substantiæ ostendit (*fig.* 2). Fractura hæc securi a latere dextro et a posterioribus anteriora versus et sinistrorsum fortiter irruente facta est, hinc maxima diametros ejus atque directio a superioribus et posterioribus paulo antrorsum et deorsum petit. Jactura substantiæ fere in mediam ossis bregmatis incidit partem, hinc a tubere parietali dextro, non amplius pollicem dimidium anteriora versus distat, ipsaque plus aut minus semilunaris cum concavitate antrorsum spectante, extremo suo superiori in mediam partem suturæ sagittalis tendit, et ab illa nonnisi tribus distat lineis, extremo vero inferiori ad angulum sphænoidalem usque et suturam coronalem pertingit. Cum autem tanta vi hæcce læsio cranii illata esset ut tum frustulum medium majus 2 ½ pollices longum 2 vero latum, tum et duo minora alia, superius atque inferius, eodem pacto formata et a vicinis partibus separata fuissent, contigit ut hac ratione vulnus 4 pollices longum et 2 latum in regione parietali dextra, inter tuber parietale ejusdem lateris et suturam coronalem oriretur subovale, extremo altero angulum sphænoidalem ossis bregmatis, altero vero medium suturæ sagittalis respiciens (*fig.* 3). Accedunt duo frusta triangularia : alterum superius minus semipollicem latum suturæ sagittali vicinum, alterum inferius majus circiter pollicem latum angulo sphænoidali ossis bregmatis proximum fere sub linea horizontali a frusto medio sejunctum. Omne itaque vulnus hoc ad os parietale dextrum ex toto referri deberet, nisi ejus marginis anterioris dimidium inferius duos circiter pollices longum ipsa sutura coronali et margine ossis frontis synonymo constaret. Fractum hæc quoad extensionem suam ad minimum tertia parte sua inferiori in fossam temporalem dextram descendit, quo fit ut in frusto ossis bregmatis refracto medio, ad extremum ejus inferius dimidium pollicem ab ejus inferiori margine pars lineæ semicircularis cranii reperiatur, in opposita vero superficie interna sulcus pro trunco et ramis arteriæ meningeæ mediæ in conspectum prodeat, et ad extremum inferius marginis anterioris dentes quoque ossis bregmatis naturales locum habeant, ictus vi a similibus frontis separati. Circa marginem posteriorem ejusdem frusti insuper ex præviis ab incisione fragmentis locus asper, inæqualis animadvertitur.

Hoc quidem factum est, nisi fallor, argumentum quoddam firmans atque evincens doctrinam clarissimi Foville, qui fieri non posse arbitratur, ut cerebrum, in cavitate parietibus solidis circumvallata positum, immutabili capacitate, copiam sanguinis majorem, quam in suo statu normali, recipiat, nisi ea statim diminutione ad volumen organi accommodata compensetur — dicam : nisi inde existat compressio, quæ nonnunquam tanta esse possit, ut vitam dissolvat. Hoc modo clariss. Foville nobis explicat, cur vulnera capitis, fractura calvariæ aut læsionibus cerebri complicata, sæpe numero non habeant exitus, qui gravitati periculoque læsionis respondeant, et cur e contrario, gravissimæ ægrotationes tam sæpe exiguis ictibus, parti cuidam calvariæ inflictis, succedant. Quare idem auctor adductus est, ut in multis encephali morbis, quibus vim extremam medicus adhibere cogatur, perforationem calvariæ seu trepanationem, quippe quæ compressionem cerebri minuat, maximo nobis esse auxilio posse existimet. Neque enim in his morbis tantummodo vita, sed, id quod pariter desperatum aleæque plenum est, mens quoque et intelligendi vis in discrimen vocantur.

Tab. III.

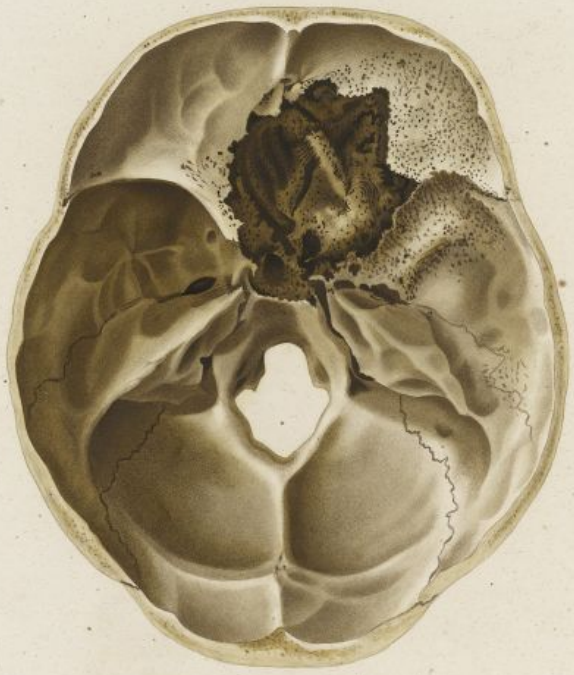

Schlischegoloff ad nat del. Mosquae. Vadet sculps.

N. Reimend imp.

CARIE SYPHILITICA

CALVARIÆ BASIS EXESA.

TABULA III.

Femina, 50 annorum, constitutione diruta, spirituosis liquoribus omnibusque vitæ dissolutæ erroribus dedita, sæpius a juventute inde primariis symptomatibus syphilidi propriis exercita, nunquam rite tractata, neque perfecte ab iis liberata fuit. Miserum vitæ curriculum ignominiose absolvens, 45 ætatis anno catameniis omnino finitis, secundaria phænomena, huic labi propria, percepit, quorum tristi fœdaque imagine juventutis errorem rememorata, ultimo tempore nostræ tandem observationi hoc in statu committitur.

Exhausta, tellure quasi conspurcata cernitur facies ægrotæ, maculis lividis, necnon pustulis crustaceis frons deformatur, tument valde ossa nasi, excerniturque e naribus acris, cadaverosum spargens odorem, abundantissima sanies. Insigniter protruditur ex orbitis immobilis vix luci pervius, pupilla quodammodo dilatata, oculus dexter; vacat e contrario visu oculus sinister, glabellæ tumefactione propius cantho oculi externo admotus. Vacillant rari dentes, vasto ulcere destruitur velum pendulum, tophis instruuntur clavicula dextra, sterni manubrium, necnon crista utriusque tibiæ. Gutturali, ingratissima voce accusat misera nocturnos dolores artuum, præcipue vero capitis, somnum adimentes. Cephalalgia ingens totam detinens calvariam, semper concomitatur molesto et inani glutiendi conamine, ægrotam summopere defatigante. Duplicatur sæpius visus in oculo sinistro, ex tinnitu aurium continuo fere omnino surda evadit misera, tremoribus exagitantur imbecilles ast minime resoluti artus, animi vero præsidia nondum læsa atque integerrima deprehenduntur. Pyrexiæ symptomata horrore et calore intercurrentibus, necnon pulsus incitatione notata effigiem morbi præsentis adimplent.

Ordinantur remedia specifica, hydrargyro nitroso cristallino et decocta salsaparilla constantia. Sanguisugæ retro aures applicantur. Brachio superhabetur vesicatorium. Injectiones et collutoria mucilaginosa, addita aqua chloreniata commendantur. Elapsa duplici septimana post inchoatam hanc curationem pallescere videntur cutis eruptiones, minuuntur atroces dolores nocturni, emendatur ex parte intolerabilis ozenæ fœtor; ast perstat semper crudelis cephalea, imo propter adauctas vertigines, minimo capitis motu experiundas, necnon nauseas fere continuas secunda applicatio hirudinum post aures, hac ceterum vice absque ullo levamine instituitur. Urget in dies magis cephalea, pulsativam nunc ad basin cranii formam induens, spastico modo constringitur pharynx sub liquidi aut solidi alimenti deglutitione. Repetito vomitu acria contenta e ventriculo rejiciuntur. Alvus stricta, tardum lotium, pulsus incitati (100) inæquales, respiratio frequens. Arida tangitur lingua, injecti, fixi, pupillis dilatatis, ex orbitis prominent oculi. Somnolentia fere continua, mox comati perfecto locum cedens, tandem morte terminatur.

Sectio cadaveris. Extenuata inveniuntur cranii ossa. Lutescit injecta supremas partes cerebri obvolvens dura mater, sinum longitudinalem cruore liquido semiputrido impletum ostendens. Arachnoidea præter normam injecta, hinc inde transpellucentia sua orbata, necnon incrassata reperitur. Intime adhæret pia mater substantiæ encephali, quæ mollior cæteris paribus tangitur. Turgent ventriculi hujus organi liquido turbido, putridum odorem spargente. Summopere ad superficiem suam congestum cernitur cerebellum, serositate undique circumdatum. Sinus calvariæ basis sanguine impleti deteguntur. Hæc prævia maceratione partibus mollibus spoliata, si integra respiciatur, vix ac ne vix quidem a normali sua forma aberrat; sin vero a facie conspiciatur, omnino difformis animadvertitur ob læsam tum formam, tum et relationem glabellæ, ossium nasi, nonnullarum partium maxillæ superioris dextræ, ossis universi ethmoidei, vomeris, turbinati dextri ex parte palatini dextri, sphænoidei et ossis frontis. Accedit lata foraminum opticorum, necnon utriusque fissuræ orbitalis et potissimum dextræ dilatatio, prævia vicinarum partium cariosa destructione. Hisce omnibus ansam porrexisse videtur tumor osseus ab anterioribus compactus, ovo gallinaceo major, mutatione labyrinthi dextri ossis ethmoidei in tophum syphiliticum natus, antrorsum per aperturam externam narium, sursum vero et dextrorsum in orbitam ad parietem ejus internum prominens, talique pacto vicinas partes removens atque comprimens, partim dislocationem et difformitatem, partim anabrosin earum, aut cariem induxit, unde hic potissimus atque princeps fons omnis cranii læsionis habendus. Tumor hicce irregularis non modo per aperturam anteriorem nasi et orbitam dextram cernitur, sed etiam per choanas narium posteriores, et multo magis etiam, per aperturam morbosam omnium largissimam in basi cranii factam, demptaque calvaria facile cernendam conspicitur. Ab his ideoque omnibus partibus spectatus ille irregularis est, pollices duos cum dimidio longitudine, duos et quod excurrit latitudine et ultra duos demum altitudine, a parte faciali spectatus satis compactus est, et evidentissima vestigia conchæ narium mediæ ac superioris præ se fert, a parte vero orbitali et nasali posteriori inspectus inæqualis et etiam compactus cernitur, a parte demum superiori ex cranii cavo visus, maxime irregularis, porosus ac sinuosus, nulla vestigia pristinæ formæ ossis ethmoidei ostendit, ipseque hic loci a basi cranii pollicem in aliis locis dimidium, in aliis autem minus distat. — Condensata in cartilaginem fere redacta dura matre velantur strages hæ fœdissimæ basin cranii afficientes; eadem constituitur abnorme pavimentum, suffulciendo encephalo necessarium. Emollita in putrilaginem reducta invenitur ubique massa cerebralis devastationibus his proxima. Purulenta materie circumdantur nervi olfactorii, optici atque acustici. Specus vertebralis, thoracis necnon abdominis cavitates investigatæ nil notatu dignum offerunt.

Virus syphiliticum, considens in medio textu spongioso ossis ethmoidei, vim suam funestam extendit in ossa basis cranii, ac deinceps gradatim velamenta cerebri usque ad ipsas hujusce organi partes centrales infestat. Attamen facultas sentiendi et sensationum naturam æstimandi, judicandi et actiones inde profectas postulatasque regendi : *sensibilitas, intelligentia, judicium, voluntas, motus* — non turbata sunt, nisi paulo antequam adynamia ægrotæ vitam terminaret. — Salvo cultu atque honore studiis et conatibus tribuendo quæ recentiore tempore tentata paratque sunt in functiones sensiles, intellectuales et locomotrices cerebri ad locum reducendas : nonne hoc facto evidenter demonstratum est, permulta adhuc esse indaganda et cognoscenda, ut in omnibus casibus pateat, quæ sint symptomata pathognomonica, læsionibus hujus aut illius partis substantiæ cerebri præcipue proprieque respondentia?

Tab. IV.

Schtschegoleff ad nat. del. Mosquae. Oudet sculps.

N. Reimend imp.

DERMATOKERAS FRONTIS.

TABULA IV.

Vir 50 annorum, rusticus, forti constitutione, olim doloribus migrantibus articulorum ex perfrictione accepta sæpius obnoxius, ante quindecim annos tumorem parvum, cuti concolorem, medium puncto atro notatum, vix ad summa integumenta se tollentem, centralem fere partem ossis frontalis detinentem observavit; sed initio nullius momenti habuit ita ut nulla attentione dignum duceret ac fati arbitrio permitteret. Temporis autem progressu increscens, nucisque avellanæ magnitudinem adæquans, tandem sollicitudinem ipsius ægroti excitans, singulari quodam chirurgico quasi subsidio tentabatur. Vetulæ scilicet ad ejusmodi curationes incumbenti futura sors tumoris funditus tollendi tradebatur. Hæc digitis salutari quodam oleo imbutis viciniam prominentis illiniens, ipsamque excrescentiam repetitis vicibus aspere contrectans, initio rubedinem deinde dolorem excitans, suppurationis evocavit vestigia, rupto tandem tumore materies parca, cum copia majori substantiæ pultaceæ evacuata, loco paulatim detumescente, et ejus denique perfecto collapsu insigniebatur. Sic vetulæ tractatione ad finem perducta, ægrotus a fœdi tumoris præsentia se plane liberatum censens, ejus autem reliquias adhuc vigentes naturæ concedens, nulli amplius se submisit curationi. Rubedo cutis in parte olim a tumore detenta, ostium fistulosum liquidum tenue fœtidum excernens, dolores in imis istius organi secernentis persentiendi — erant phænomena minime adhuc annihilatum processum pathologicum demonstrantia. Revera mox secreti liquidi copia imminuta, crusta excernens ostium præcludebat. Hæc initio mollis, decidua, serius durissima evadens, longitudinem duorum pollicum attingens, cornu imaginem ex toto referens, timore proximos cognatosque opplens, ipsumque ægrotum animo demisso et afflicto afficiens, coëgit miserum ut pago relicto nostrum consilium adiret. — Prominentia pyramidalis cernebatur in viciniis tuberositatis frontalis dextræ, cornu speciem figurans (cujus basceos peripheria 4 ½, longitudo vero 2 offerebat pollices), grisei coloris, ex fibris in longitudinem decurrentibus, sulcatis, durissimis, sensibilitate absolute orbatis constituta, basi latæ, rubræ, molli, maxime dolenti, ex parte locomovendæ, reti vasculari circumseptæ insidens. Tristi, meticuloso vultu insigniebatur facies ægroti, nil ceterum laborantis, circa vitam organicam et animalem enunciantis.

Natura corneæ istius integumentorum affectionis, prævia degeneratione cystidis cujusdam explicanda, eo magis quod hucusque rudera ejus matricis instar basin cornu circumscribebant, certa mobilitas basis degenerationis, nexum ejus minime intimum, cum textibus subjacentibus nullum, facultas tandem si diutius moraretur malum, ut ossea tabula frontis sit in sympathiam vocata, preces miseri ut strenuo subsidio causa tanti laboris deleatur — sistebant indicationes, quibus ducti, excrescentiæ hujus corneæ ablationem suscepimus.

Nonnullis collegis assentientibus ut prævia encheiresis vaporum ætheris sulphurici inhalatio sit ægroto accommodata, hæc machinæ Charrierei ope per semi-horæ spatium incassum fuit ducta, per nares enim aer atmosphericum pulmones exercens, effectum ore ingurgitati ætheris peremit. Tunc simplicissimo instrumento a prof. Sievrux proposito et quo naribus simul cum ore prehensis necessario spirant vaporibus æthereis impregnatum aer — elapsis quinque circiter minutis semisuffocatus observabatur ægrotus, aciem eruri inflictam non percipiens, ad quæstiones minime respondens, hebete facie, vagitu continuo, succussibus artuum gravem intimum statum arte factum exprimens. Hoc fausto sic nuncupato momento utentes, duplici elliptica incisione corneæ degenerationis basin circumscripsimus. Vehementi vociferatu non omnino deletam sensibilitatem exprimebat ægrotus. Deligatis majoribus vasculis, cutis degeneratio cum subjacente affecto periostio, a tabula ossea repetita dissectione separata est. Ovalis exinde orta substantiæ jactura, dissectis cranii integumentis ex utroque latere, intacto relicto periostio, præviisque institutis incisionibus perpendicularibus, præcavendæ panniculorum tensionis impletur. Sic panniculi ad lineam medianam excisionis sibi invicem adproximati, acubusque aureis contenti, ex toto evocatam encheiresi substantiæ jacturam restaurarunt. Interrogatus ægrotus de dolore per operationem percepto, persensisse respondit sed nulla data expressione. Per nychthemeri spatium vigens capitis temulentia, nulla gravi consequentia illustrabatur, ægrotusque præterita duplici septimana, deposito cornu, et consolidato frontis vulnere, vegetus animoque erectus nosocomium reliquit.

Tumor hic exiguus, cuti concolor, medius puncto nigro insignitus, paulatim increscens, originemque hujus ecphymatis cornei significans, hic, inquam, nonne tumor fuit folliculus sebaceus obstructo canali excretorio? Nonne status ille inflammatorius, a rudi vehementique tractatione hujus folliculi ortus provocatusque tanta vi fuit, ut solitum secretionis modum intervertens organum hoc matrici unguis æquaret, et pullulationem ungui convenientem efficeret, ex qua tandem cornu exortum est? — Atque ita dr. Fuchs opinio, qui speciem quamdam Dermatokeratis sui, a crypta sebacea cutis depravata deducit, nescio an hac nostra observatione fulciatur.


Tab. 8.
Schlschagitsch del. nat. del. Moscquae.
Amedeoche sculps.
N. Rimend. imp.

POLYPUS SINUS FRONTALIS DEXTRI.

TABULA V.

Puer septem annorum, debili constitutione, parentibus natus compluries syphilitica labe obnoxiis, primo ætatis anno ad finem vergente coryzæ continuæ symptomatibus afficiebatur. Hæc ab initio proximis ejus indifferens, serius autem magis magisque vigens, imo ingravescens, attentioni eorum subjecta primum antiscrophulosis, tum vero antisyphiliticis, sub forma vaporis cinnabaris exhibitis, exercebatur. Omnibus his frustra in usum vocatis, medicum consuluere parentes, indicataque aluminis saturata solutione nares infantis irrorantes, mox ingratum coryzæ fontem obstruxerunt, puerumque ab omni labe vacuum consideraverunt. At cæteris modis sanitas ægrotuli ab omni morboso symptomate olim libera, præteritis aliquot mensibus, inquietudine minime componenda, artuum inferiorum agitatione spasmodica, vagitu periodice nocturno sæpius invadente, utriusque oculi immobilitate per sexagesimæ spatium durante comitata, deflexionem suam a norma manifestissime demonstrans, dentitione tamen aut ubere materno amplius non idoneo explicita, nullo subsidio invocato, sorti tradita est. Simul atque infans hisce phænomenis obfuscari cœperat tumor inter radicem nasi et arcum superciliarem dextrum conspiciendus, cuti concolor, tactu durus, sympathice affectam vitam organicam indicabat. Tumor hic ab imis ossis frontis profectus, pedetentim extensione adauctus, partim orbitum infestans, oculumque exteriora versus protrudens, partim vero nasi radicem deformans, vultui horribilem adspectum, exaudiendæ respirationi aliquid sibili tribuebat. Chirurgus in consilium vocatus præsentiam polypi narium suspicatus, forcipe cavitatem hanc aggressus, obviumque corpus peregrinum revera ibidem inclusum arripiens, tractionibus repetitis illud exercens, evocato immani fluxu sanguinis, convulso mentibusque suis alienato parvulo, finem susceptæ encheiresi imposuit, labem hanc parentibus extra artis limites egressam renuntians. Interea supercilii tumor, necnon oculi protrusio in dies aucta, narium cavitas ad nasi radicem ex toto obturata absolvendam respirationem per os tantummodo concedens, dolor regionis affectæ vagitu et imposita manu expressus, tandemque convulsiones inconscium ægrotum sæpius conturbantes, necessitatem evicere, ut parentes artem nostram requirerent.

Ingenti tumore fuscabatur facies ex infima parte dextra ossis frontis, ossium nasi, ossis ethmoidei, lacrymalis necnon nasalis processus maxillæ superioris constituto. Durissima tangebatur tumescentia hæc cuti concolor, numerosissimis vasis ad superficiem suam notata; maxime protrusus ex orbita normali sua diametro orbata cernebatur oculus dexter, pupilla mobili dilatata instructus; acri lacrymatione continenter stillante corrodebantur vicina tumori integumenta, denso fibroso corpore impleta sentiebatur speculo expansa nasi radix, horridam vultui speciem tribuens, depressum observabatur per os inspectum velum pendulum ejusdem tumoris per choannas protrusa continuatione. Suspicio movenda circa antrum Highmori, investigatione processus alveolaris, palatini, necnon parietis anterioris maxillaris dextri ad nihilum redigebatur. Velata quammaxime ingrata vox, sibilansque exaudiebatur respiratio. Tumidum erat abdomen, adaucta cordis actio; læsaque nutritio faciei colore flaccidisque integumentis intelligebatur. Oculus dexter caligine detentus, sinister strabismi speciem referens, olfactus læsio, loquela ex parte balba, spasmi clonici subinde tonici, totum ægroti inconscii organismum convellentes, apprime autem latus ejus sinistrum exercentes, dolor fere continuus in ima orbita percipiendus, ex lævissima tractatione fibrosi corporis naribus inclusi, usque ad spasticum omnino statum adauctus, symptomata constituebant circa animalem vitam colligenda.

Pars sinui frontali respondens, a principio morbo affectata, hujus progrediens paulatim extensio, serius præsentia fibrosi corporis in supremis naribus obvii notata, phænomena circa vicina sensuum organa colligenda et ex toto innervationis systemate intelligenda de fibrosæ massæ in frontali sinu dextro evolutæ incrementoque suo per contiguitatem encephali officium turbantis præsentia necessario suspicionem attulerunt. Hisce omnibus in memoriam revocabatur Hoffmanni encheiresis, sinus frontalis perforatione, inclusæ ibidem massæ fibrosæ ablatione, necnon residuæ, cauterisatione absolvenda et obvio huic casu forte accommodanda; at præmissum jam chirurgicum tentamen convulsionibus terminatum, ingens oculi protrusio, gravem osseæ compagis vicinæ alterationem suspicari permittens, spasmi clonici et tonici dimidiam potius partem sinistram corporis, inconscio facto ægroto exercentes, jam in sympathiam tractum encephalon per contiguitatem exprimentes — alias suspiciendam frontalis sinus terebrationem contraindicabant, eo magis, quod parentes jam simpliciore encheiresi perterriti, minime huic graviori nunc assentiebantur. Hæreditariæ syphilidis ex anamnesticis possibilem statum ergo evocantes, per mensis et ultra spatium ægrotulum initio præcipitato rubro, serius autem decocto Zittmanni fortiori refracta in dosi exercuimus sine ullo emolumento observando; e contrario convulsionum accessus frequentius regredientes, contractionibus tonicis artuum affectorum nunc diutius protrahendis concomitati, nutritionis actus in dies decrescens — impulerunt tandem proximos ut, subtrahendo ægrotulo nostræ observationi, in pagum redirent, miserumque agyrtæ cujusdam consilio traderent.


Tab. XI.
Schischegoff ad nat. del. Mosquae.
Vadet sculps.
W. Reimond imp.

ELEPHANTIASIS AURIS DEXTRÆ

ANGIECTASI INTEGUMENTORUM CRANII VICINORUM JUNCTA.

TABULA VI.

Puella 22 annorum constitutione scrophulosa, ab ortu nævo materno helicis auris dextræ, necnon angiectasi partis vicinæ integumentorum cranii affecta; abhinc quinque annis hoc loco contusa, mox sequelis ab hac violentia profectis exercebatur. Brevi enim tempore post hunc ictum, auricula dextra necnon ei vicina cranii integumenta, calore ingratissimo, prurituque vix tolerabili afflicta, rubore tumoreque erysipelati non absimilibus insigniebantur. Hoc successive totam capillatam calvariæ partem peragrans, cephalalgia, siti intensa, necnon pyrexia concomitatum, tandem leviter tracta in sympathiam facie, furfuraceo secessu epidermidis terminabatur. Sic omnia ad normam reducta videbantur, siquidem excipias auriculam dextram mole sua adauctam, ob tumorem olim erysipelati socium, minime adhuc resolutum, ceterum corporis motus aut animi incitatio, semper ardoris sensu ingratissimo, necnon rubore auriculæ adfectæ notata, latentem hucusque processum pathologicum clare enunciabant. Serius ægrota frigori intensissimo exposita, congelatione utriusque auriculæ imprimis autem dextræ correpta, nisi diu et valide nive perfricando, extinctam hisce in partibus vitam denuo restitutam observavit. Inde ab eo tempore, sub quaque aeris mutatione intolerabili pruritu necnon ardore afficitur auricula dextra, solum adplicatione lintei aqua frigida imbuti sistendis. Insimul organon hoc ex prævio erysipelate jam mole adauctum in dies aperte volumine crescit, hypertrophica corrugata cute obtectum, angiectasis integumentorum cranii auri vicina, necnon nævus helici ejus insidens hucusque silentia nunc profundo, obscuro, pulsante dolore præsentiam suam demonstrant. Tandem incauta in teleangiectasim digiti tractatio, levem illius excoriationem evocans, viam ulcerationi auris aperiens repetitis sanguinis profluviis, ex fundo ejus prosilientibus ansam præbet. His perterrefacta necnon defatigata nostro committitur ægrota consilio.

Pallida, tumidula, hebes cernitur facies miseræ, auris dextra maxime volumine adaucta, defœdata, ad longitudinem 4 pollices et 5 lineas, transversim autem metata 3 pollices refert, insuper largo ulcere ad helicem exesa, cute densa corrugata ceteras partes obvolutas ostendit. Minimum tactum facile sentiens, sanguinemque fundens, continuo oscillatorio motu, pulsui isochrono, e longinquo distinguendo agitatur, texturam spongiosam liquido quodam imbutam, compressibilem, ubique fortiter pulsantem, contrectanti digito demonstrat, sanguine e foco ulcerationis scaturiente conspurcata, periphæriam suam minutissimis intricationibus vasorum notatam visui offert. Similis teleangiectasis at magis expressa reperitur ad integumenta cranii auriculæ dextræ vicina, eadem textus eorum spongiositas, necnon pulsatio digito adplicato persentienda, etsi visu nequaquam colligebatur motus elevationis aut depressionis, ad superficiem vasorum vitiatorum, at certe stethoscopium huic parti necnon auriculæ morbo tentatæ adplicitum, manifestissime rumorem folliformem, arteriarum sicuti et cordis pulsationi convenientem, quaque pressione ad truncum carotidis ejusdem lateris exercenda ad perfectum silentium reducendum communicabat. Simulac carotidis truncus compressione minuebatur, evanescebat etiam mox et partium adfectarum pulsus, necnon auriculæ malo correptæ motus oscillatorius, alias clarissime distinguendus. Ex minima ægrotantis incitatione pallidæ genæ subito circumscripto rubore notantur. Sæpius sudore irrorata cernitur frons ejus, intense micat ad utrumque colli latus carotidum truncus, dextrorsum adpositæ auri folliformem rumorem exprimens. Turgent jugulares venæ nisi profundioribus inspirationibus evacuandæ, frequens ubique murmure respiratorio insignita exauditur respiratio, cordis ictus energicus, levi folliformi rumore denotatur, frequenti (90) contracto ad radialem pulsu expressus. Alvi lotiique exonerationes rite procedunt, irregulariter e contrario fluunt ex toto nonnunquam deficientia catamenia. Flaccidæ tandem carnes, turgore vitali orbatæ cyclum phænomenorum circa organicam vitam observandorum adimplent. Lenta voce accusat misera capitis temulentiam, aurium susurrum, vertigines, oculorum scintillationem, artuumque dedolationem, singulari apathia in tota vultus expressione cernenda tenaciter exposcit tamen ægrota artis cruentum subsidium — auriculæ videlicet dextræ hypertrophicæ, sanguinem sæpius fundentis ablationem.

Mali observationi nostræ obvii prima origo, ex helicis nævo materno repetenda, hujus ulterior evolutio, vi illata, phlogosi cutanea repetita, necnon vasorum alteratione subsequente explicanda, — sufficienter nobis indicabant, ut auriculæ dextræ sicuti vicini cranii integumenta vasorum intricatione ad superficiem notata, hypertrophice fœdata, spongiosa structura in imis suis prædita, ad tactum calentia, extense pulsantia, auditui tandem rumorem folliformem cordi isochronum, ex quaque fortiori carotidis trunci compressione, una cum pulsatione tactu reperiunda ex toto evanescentia fuerant inquam nobis argumenta, ut præsens status teleangiectasi elephantiasi conjuncta sit explicatus, atque prognosi gravissimæ subjectus. Intime persuasus gravem labem nisi gravissima medicatione non impugnandam esse, arduum hunc casum experientiæ professorum Pohl et Sievruk subjeci eorum consilium expostulans. Sicque omnibus rite perpensis statutum fuit, viam jam inchoatam a Dupuytren, Lallemand, Roux, Travers et Dalrymple ingredi, invocatamque ab ægrota encheiresin chirurgicam ligatura carotidis dextræ, præmissa inhalatione ætheris sulfurici

Repurgato tractu intestinali, levi in usum ducto cathartico auxilio, adplicitis hirudinibus ad genitalia, manca catamenia supplendi gratia, imposito tandem brachio epispastico, vitalitatis revellendæ a capite scopo, determinatur a nobis dies suscipiendæ encheiresis chirurgicæ. In lectulo editiore incubantis miseræ ori adaptatur machina Charrieri, ad ætheris inspirationem confecta. Primis ætheris inhalationibus incitata bronchia, spasmodica tussi, influxum ejus in pulmonalem textum exprimebant. Per vim pœne cogebatur misera pleno spiritu haurire, tot tantarumque miseriarum compensatorem; interea fugiens sub respiratione ægrotæ ætheris pars, paulatim implendo hypocaustum, anteaquam somnificatio ad finem perduceretur, me operatorem opportunum temporis momentum ad suscipiendam encheiresin expectantem, tanta temulentia capitis corripuit, ut ex conclavi bis egressus, liberoque redintegratus aere, vix ac ne vix quidem ingratum obnubilati capitis sensus dispergere possem. Præterita sexta horæ parte, post inchoatam inhalationem, exagitata ægrota tunc quietior evadit, pallida, crispata facies rubore suffunditur, turgent venæ ad colli superficiem accelerata respiratione motam, tumultuosus exploratur cordis ictus, pulsu contracto, frequenti (115) ad radialem numerandus. Exactis quindecim minutis, firmiter adpressis palpebris velantur fixi in orbitis, pupillis quodammodo dilatatis induti oculi, majori etiam rubedine notantur genæ, vix ad quæstiones respondentis ægrotæ, relaxantur artus. Post viginti tandem minutarum spatium, somno profundo sepulta adparens ægrota, nequaquam interrogatione expergefacienda, ad corporis peripheriam acuum puncturis vix incitanda, artubus plumbeis, succussubus electricis quasi ad intervalla exagitatis instructa, satis clare atque evidenter indicabat inhalationis æthereæ effectum necnon faustum suscipiendæ encheiresis chirurgicæ momentum. — Retroflexo nonnihil capite, quo clarius pateret margo internus musculi sterno-cleido-mastoidei, ad tractum istius, adjuvantibus professoribus Pohl et Sievruk, parata a me incisio trium circiter pollicum, dividit cutem et platysmamyoidem, cautissima dissectio separavit textum cellulosum musculum sterno-cleido-mastoideum cum musculis sterno-hyoideo et sterno-thyroideo jungentem, et fecit ut digitus diductis musculis vulneris altitudinem scrutari posset. Sanguine turgens vena jugularis interna, necnon musculus omo-hyoideus oblique situs, erant partes fundum læsionis constituentes. Ad tractum specilli sulcati incidebatur nunc tenuissima aponevrosis ab utroque margine musculi omo-hyoidei proficiscens, dabaturque facultas denudatam carotidem, acu obtuso ligatura forti sericea rotunda instructo, incipiendo a latere ejus externo, ut in hoc loco decurrentes vena jugularis interna et nervus vagus intacti ma-

nerent, ad internum circumscribere. Filo traducto, acu retractum est. Subjacente ligatura paululum sublata carotis, vix pulsationis vestigia ferebat, at digiti pulpa pressa brevi tempore post, auris oscillantis immobilitas, necnon pulsationis in imis ejus et integumentorum cranii percipiendæ silentium, sufficientes nobis necnon adstantibus indicationes fuerant, traductam ligaturam jungere, duplicique nodo fortiter supra truncum carotidis constringere. Depurgato fundo vulneris e sanguine parco conspurcante, exactissime sibi invicem adplicabantur læsionis labia tribus acubus, necnon sutura circumflexa contenta, derelicto certo spatio ad infimum ejus angulum pro transitu extremæ partis adplicitæ carotidi ligaturæ. Duplici setaceo cruciatim traducto, suadente Scarpa, exarabatur cutis cranii superficiei auris dextræ vicina angiectasi detenta. Tenuissimo linteo carpto obtegebatur vulneris superficies, sicuti et setaceorum orificia, non exiguam copiam sanguinis fundentia, spleniis deligata tali ratione ut leviter in anticum flexo capite ligatæ carotidis vitaremus tensionem. Prima integumentorum incisione ex adparente sopore suscitata, ejulatu continuo, respirationis acceleratione, chirurgicam encheiresin concomitante, singulari interea myotilitatis diminutione afficiebatur ægrotans, pulsum frequentem parvum, carotidis ipsius ictum energia limitatum, imo sub trunci ejus nudatione vix conspicuum observationi nostræ præbens. Lectulo commissa, idoneumque in eo situm servans, sibi conscia observabatur ægrota, nobis omnibus asserens, se omnia inter encheiresin percepisse, at singulari quadam impotentia effectum fuisse, ut percepta adstantibus exprimere non posset. — Per totum diei curriculum somnolentia affectam, vespere nobis visitantibus faciem rubram, oculos injectos, auriculam dextram, sicuti et integumenta cranii vicina minus calentia, neque minima vestigia pulsationis aut rumoris pulsui isochroni percipienda, cordis ictum frequentem, energicum, respirationem acceleratam, tympaniticum abdomen observavimus. Vix alta voce expergefacta, lento responsu, accusat capitis temulentiam, summamque corporis lassitudinem. Potus acidiusculus, clysma ex aceto et aqua simplici confectum, frigida ad calvariam epithemata, extremitatibus sinapismi, tandem venæsectio ex brachio ordinantur, ad reactionem circa princeps innervationis organon præcavendam. Nocte cum iisdem fere somnolentiæ abnormis symptomatibus transacta, mane magis exsuscitata cernitur ægrota, capitis gravedinem summam, necnon sensum frigoris dimidiam partem dextram calvariæ, faciei, necnon maxillæ inferioris exercentem accusans. Sicca lingua, sitis intensa, respiratio minus accelerata pulsusque rarior sed plenior investigantur. Languent sedes, ex toto deficit lotium, viget semper abdominis meteorismus, intenso calore exuritur cutis siccæ peripheria. Calomel laxandi causa, decoctum altheæ cum aqua laurocerasi interne; hirudines retro aures, continuatio frigidarum calvariæ adplicationum, necnon lata revulsio sinapismis satisfacienda externe ordinantur. Nulla mingendi facultate per triduum vigente, cathetere expletur vesica. Quarta nycthemera ineunte, labiorum vulneris observatur prima intentio, minime per acuum retractionem emutanda, si tamen excipias angulum vulneris inferiorem, modica suppuratione inquinatum, præsentia ligaturæ ibidem evocatam. Capitis gravedo, necnon subjectiva perceptio frigoris, dimidium dextrum calvariæ exercentis, pedetentim ægrotantem deserunt. Etsi nulla vestigia oscillationis circa aurem, aut pulsationis ad cranii integumenta, nunc setaceis profuse suppurantibus exarata observantur, tamen duplici hebdomade elapsa helicis exulceratio, necnon setaceorum ostia fontes sistunt hæmorrhagiæ sat copiosæ, creosoti tantummodo adplicatione tollendæ. Vigesima secunda operationis die, eliminatur carotidi imposita ligatura, inflictumque collo vulnus, sanationi perfectæ committitur. Altero encheiresis chirurgicæ susceptæ mense decurrente suppurant abundantissime setacea, silent hæmorrhagiæ, deficiunt in imis affectarum partium pulsationes, manifesto imminuitur mole sua hypertrophica auris, desiderantur tamen catamenia, recrudescit imo per triplicem diem dextræ calvariæ dolor, tumori submaxillarium glandularum junctus, impositis ad genitalia hirudinibus cedens. Tertio mense post impositam carotidi ligaturam ad finem vergente, silens per aliquod temporis spatium capitis dolor, iterum recrudescit ad dextram cranii partem, deficientibus semper catameniis partim explicitus, appositis nunc sanguisugis ad genitalia et retro aures minime cedens. Periodico horrore annuntianda per nonnullos dies ægrotam invadens dolorosa hæc capitis sensatio pro intermittente larvata febre habita, sulfate chinini at absque successu impugnata, serius gravioribus phænomenis caloris adjuncti notatur. Venæsectio ex brachio, sanguisugæ post aures, vesicatorium inter scapulas, calomelque intus, minime desiderandum obicem evolutioni ejus constituunt, imo octavo die post hemicraniæ dextræ recrudescentiam hemiplegia lateris totius sinistri subito adparens, interveniente sopore, respirationis rhoncho, alvi et vesicæ resolutione, nondum sepositis auxiliis omnibus, ut status periculosæ aleæ plenus sublevaretur, sine mente, ac sine ullo sensu misella leto data est.

Sectio cadaveris. Turgent sanguine nigro, vasa duræ meningis flaccidæ, collapsum subjacens hemisphærium cerebri dextrum velantis. Purulenta materie inquinantur arachnoidea et pia mater, ejusdem lateris, vix tolerabilem cadaverosum odorem exhalante. Lactescentibus plagis obfuscatæ, pelluciditate sua orbatæ, maximeque injectæ observantur membranæ hæ ad latus cerebri oppositum. Complanata gyris suis fere destituta, volumine imminuta, in pultem citrinei-sulfurei coloris redacta invenitur encephali massa, dextrum ejus hemisphærium sistens. Hoc transversim scissum, eadem mollitie necnon coloratione in imis notatur, vixque pristinæ suæ organisationis indagationi nostræ offert vestigia. Sinistrum cerebri hemisphærium, forma sua a normali minime recedens, corticalem substantiam maxime rubram, medullarem autem emollitam cruentis punctis numerosissimis variegatam, lateralem ventriculum liquidi certa copia impletum, plexumque choroideum sanguine refertum observationi nostræ præbet. Tentorium cerebelli sanguinis plenum, hoc ultimum substantiæ suæ medullaris singularem ductilitatem offert. Calvariæ basis parcam liquidi copiam ex imis cerebri collectam demonstrans, sinuum sanguine dissoluto impletionem refert. Ossea compages cranii extrinsecus ad interiorem partem in vicinia auris dextræ affectæ necnon teleangiectasis integumentorum, scrupulosissime inspecta, ne minima quidem alterationis osseæ vestigia præbet.

Colli pars per encheiresin chirurgicam lacerata, sequentia investigationi nostræ committit. Ligatura arteriæ carotidi communi dextræ imposita est, pollicem circiter supra ejus a subclavaria dextra (bifurcatione arteriæ innominatæ) separationem. Obliteratio hujus arteriæ absoluta in loco designato secuta est, accedente exiguo coagulo supra et infra ligaturam obvio. Pars obturata supra ligaturam circiter quinque offert lineas, atque ulterior carotidis portio omnino normaliter pervia invenitur. Ab exterioribus patet modica, in viciniis ligaturæ impositæ, arteriæ cum partibus vicinis imprimis cum nervo vago dextri lateris concretio. Venæ temporales eorumque rami majores auriculam dextram circumdantes, nondum evidenter coaliti nec coagulis obturati videntur. Arteriæ quoque majores patulæ, minores vero constrictæ cernuntur. — Pulmones substantiam suam sanguine confertam, at aeri perviam, bronchosque muci plenos exhibent. Cor sinistrum concentrica hypertrophia notatum; ventriculi totiusque tractus intestinalis ingens meteorismus; hepatis sclerema; lienis emollitio; renes a norma non recedentes; uteri tandem volumen imminutum, quasi atrophicum invenitur.

Jam duæ affectiones pariter graves diversis temporibus invaserunt in textus ejusdem organi. Quarum prior angiectasis erupit sub forma nævi, postea demum elephantiasi cutis adjacentis complicatur. Nonne affectiones hæ, quanquam aspectu suo inter se longe differunt, interprete professore Bouillaud, revera inter se intime a natura videntur esse conjunctæ? Namque abnormis vasorum status, puellæ nævum constituens, ex causis externis quæ etiam aurem infestarunt, intensius adauctus, tempore in statum manifestæ teleangiectasis hujus organi degeneravit. Quum circulationis arteriarium turbam necessario consecuta sit turba circulationis venosæ: nonne demum venæ ipsæ irritatæ, sanguine obstructæ, se obliterare potuerunt? et læsionem suam exprimere illa nutritione perversa cutis, quæ elephantiasin constituit? Attamen in hoc quidem casu prof. Sievruk diligentissima venarum auris cutisque ei adjacentis investigatione nihil certi invenit quod professoris Parisiensis opinionem stabilire posset. — Deinde aliud quiddam, quod ad funestum hujus morbi exitum pertinet, opinor, ut attentione nostra dignum videtur. Symptomata cerebralia, ab initio expressa singulari faciei impassibilitate, maximus dolor dimidii dextri cranii, posthac febrili periodica reactione concomitatus, tandem hemiplegia lateris lævi corporis et animi defectione, quæ modo aliquot horis ante obitum intervenit terminatus, longum per spatium temporis, quo misera nostræ observationi commissa erat, post ligaturam carotidis, turbationem virium, quæ in cogitando intelligendoque adhibentur nullam præbuerunt. Sed necroscopia nobis indicavit duram matrem lateris dextri esse flaccam et in rugas replicatam, obtegentem hemisphærium cerebri, quod ei responsavit, collapsum emollitum, toto suo ambitu etiam putrefactum. Nonne igitur hic casus est annumerandus iis, quos affert prof. Bouillaud libro suo de Encephalitide, in quibus uno hemisphærio emollito et vel carptim ex parte, vel ex toto corrupto, cogitandi intelligendique functiones integritatem suam conservarunt? — Nonne vero præterea, sanguinis in dextro cerebri hemisphærio congestionem diminuens ligatura carotidis impedimento fuit expansioni ejus et turgori inflammatorio? et lobum sinistrum huic organo vicinum a compressione sua defendit? Atque ita nonne facultatum viriumque cogitandi continuatio usque ad horam fatalem explicatur, præsentibus turbis tam gravibus, dicam absente etiam toto fere dextro hemisphærio cerebri? Nonne hic casus novo argumento confirmat opinionem prof. Lallemand, qui in Investigationibus anatomico-pathologicis de encephalitide casus similes explicare studet compressionis absentia in partibus quæ sanæ et integræ manserunt?

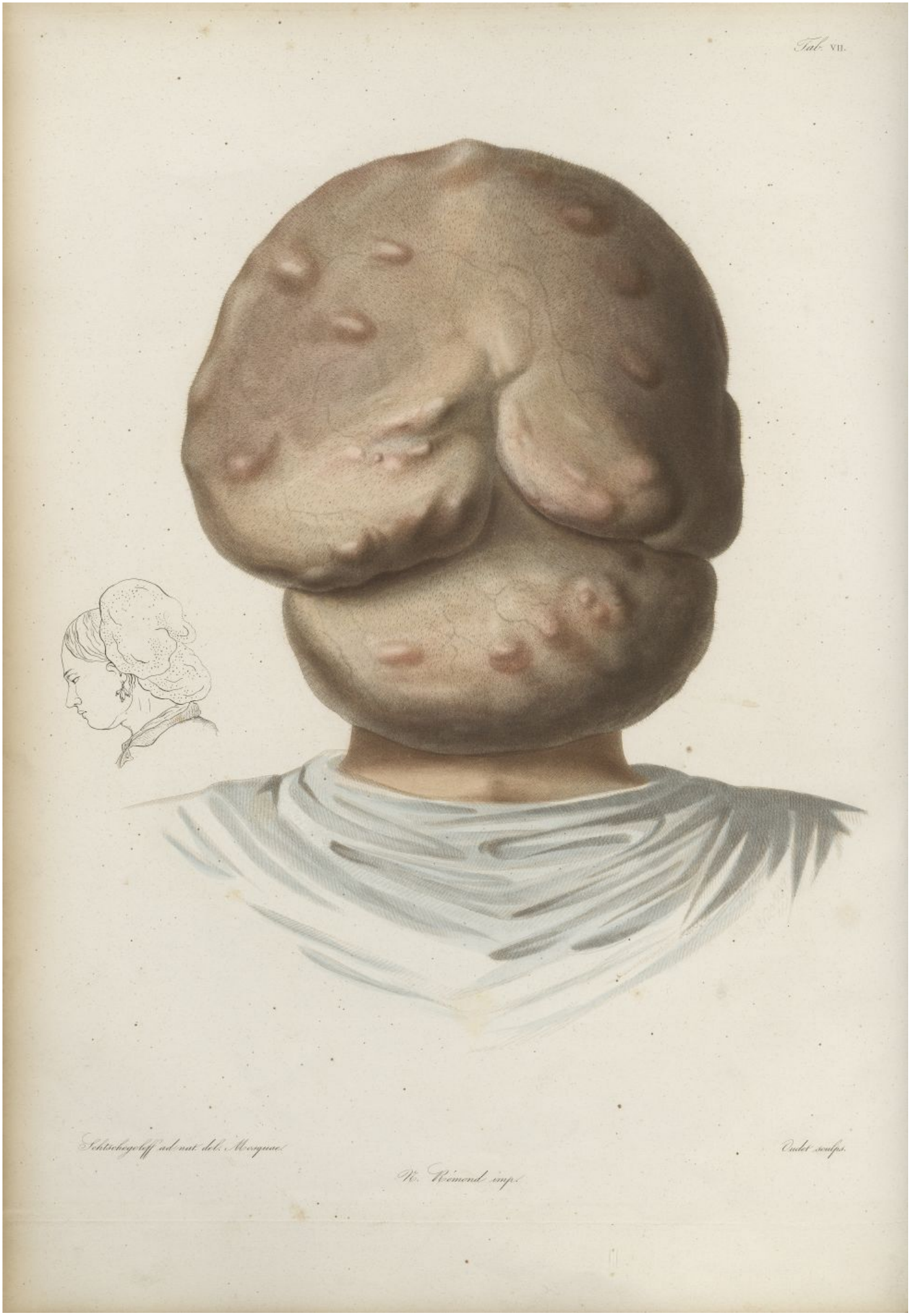
Tab. VII.
Schtschegoleff ad nat. del. Moscuae.
Oudet sculps.
W. Rémond imp.

ELEPHANTIASIS

INTEGUMENTORUM OCCIPITIS.

TABULA VII.

Puella rustica, 20 annorum, constitutione scrophulosa a prima infantia sæpius glandularum submaxillarium tumore, eruptionibus crustosis calvariam capitis offuscantibus, necnon blepharophtalmiæ rebellis specie affecta, temporis vero progressu protracto usu interno infusionis herbæ bidentis tripartitæ, ex hisce omnibus sublevata, 17 vitæ suæ annum agens, prima vice menstrua, semper mansis imo ex toto nunc deficientibus catameniis turbatur. Abhinc quinque annos, silentibus purgationis processibus ad cutis peripheriam, ex minima perfrictione, pluries erysipelatis specie pyrexia ac subdelirio comitata, ad cranii integumenta exercebatur. Initio efflorescentia hæc tumore cutis insignita, naturæ viribus aut subinde usurpatis domesticis auxiliis ex toto cedebat, nulla vestigia in loco dolente relinquens; postea vero quivis mali regressus, perstante pastosa intumescentia cutis notatus, tandem evidentissimo integumentorum tumore illustrabatur. Cutis in dies densitate adaucta, calvariam onere suo premens, ac difformitate turpans, postremo coegit ægrotam, ut nosocomium ingressa meam observationem subiret.

Fortiter per pronum flexo collo, tristis, hebes, lutea, cernebatur miseræ facies. In enormes rugas redacta inde a media sagittalis suturæ parte, usque ad supremos colli limites propendebat hypertrophica calvariæ cutis, rutile fusco colorata, asperam, tuberculis albescentibus obsitam, sulcis profundis exaratam superficiem offerens, minima tractatione locomovenda tactui summam densitatem præbens, pressioni vix cedens, ædemati pathognomonicum vestigium non relinquens, canescentibus capillis obsita, poros suos maxime hiantes, oleosum liquidum pessime olens excernentes, observationi nostræ subjiciens. A norma minime recedebat ex dictis ægrotæ digestio ejus, at tumidum sub palpatione abdomen, majori circa hypochondria insigniebatur sensibilitate. Sæpe urens excernebatur lotium, regularis actus respirationis, normali etiam cordis ictu concomitabatur; interdum autem incitatior cordis actio, sudoris fœtidissimi ad totam peripheriam corporis diffusi præsentia exprimebatur. Catamenialis fluxus nunc per quatuor menses intermissus, acri fluore albo suppletur, utraque regio inguinis sicuti et axillaris glandulis lymphaticis hypertrophicis ex attactu dolentibus impletur. Colli summitas, præcipue in viciniis cutaneæ degenerationis, maxima glandularum lymphaticarum expressione notatur. Conglomerationum harum lymphaticarum aliæ firmiter textui subjacenti adhærentes, aliæ vero mobiles, omnes attactu sensibiles, magna induuntur propensione ad abscessus pariundos, semperque talem abscessum, materiem ibidem contentam evacuantem comitatur ut ægrota asserebat hypertrophicæ integumentorum occipitis degenerationis collapsus. Indifferens vultus expressio, lentæ propositis quæstionibus responsiones, singularis impassibilitas et despicientia proprii status, tandemque molestæ sensationes artus corripientes, tractumque lymphaticorum vasorum servantes, erant circa seu animalem seu organicam vitam observanda. — Diathesis scrophulosa ex omni corporis compage suspicienda, eruptiones ejusdem naturæ per longam seriem annorum cutis peripheriam inquinantes, serius vero suppletæ erysipelatosis affectionibus calvariam affligentibus, primam periodum hypertrophicæ degenerationis integumentorum constituentes veniam nobis dederunt cutaneam hanc labem specie scrophuloseos explicandi; sensibilitas autem adaucta ad tractum lymphaticorum vasorum, turgidæ glandulæ ejusdem systematis regiones inguinales, plicas axillares, collique viciniam farcientes, observationes tandem virorum doctissimorum J. Hendy et Alard de Elephantiasi cutis concervatæ — suspicionem potius movebant læsionis inflammatoriæ absorbentium vasorum dermoidei apparatus. Intime persuasi de subsidii chirurgici hisce sub auspiciis imbecillitate suasimus ægrotæ ut catamenia manca requisitis auxiliis coordinarentur, suspicanda fortasse scrophulosis oleo jecoris aselli, aut hydriodate potassæ exerceretur, lymphaticorum labes — hirudinibus ad viciniam desorganisationis adplicandis, hæc vero ipsa — compressione imo scarificationibus impugnaretur; et in memoriam revocantes proclivitatem glandularum lymphaticarum ad suppurationem, eademque locum inveniente, subsequentem constantem in affecta cute collapsum observandum, — methodum revulsivam vesicatoriis ad limites degenerationis adponendis explendam commendavimus. Ægrota autem consilium nostrum eludens, omneque artis præsidium respuens, sorti tradita est.

Quamquam vero illud concedam, ut elephantiasis cutis auctore professore Bouillaud ex venarum obliteratione, aut affirmante A. Alard ex inflammatione vasorum absorbentium lymphaticorum dermoideorum et subcutaneorum sæpe oriatur, tamen, si mihi liceret sententiam de plerisque factis quæ jam observavi aperire, veram ego causam hujusce morbi non certo localem, sed potius generalem admittendam censerem, ita ut eam ad totum organismum referrem tanquam *diathesin sui generis* processu eliminatorio extra se repurgantem, ex qua istæ fœdæ depravationes cutis cooriuntur. Ex hac mea persuasione sequitur, ut et cæcis atque inconsultis precibus ægrorum, opem chirurgi fere semper incertam, sæpe ac vehementer invocantium, cedendum non sit, et eliminandi processus, quem natura in superficie corporis procreare conatur ad organa interna, quæ ad vitam propius pertinent præcavenda, intactus relinquatur. Hanc opinionem ideo proloquor, quod explicat cur hoc in casu deses fuerim? Quæ fundata in vanis conatubus, quos adhuc conqueror et deploro, recentique confirmata exemplo puellæ cujus ægrotationem *Tabula VI* repræsentat, etiam corroboratur auctoritate dr A. Alard affirmantis: eos, qui resecti tumoris ex elephantiasi cutis exorti, superstites fuerint, eodem malo in aliis corporis partibus iterum affectos esse, aut non ita multo post, sequelis phlegmasiæ viscerum succubuisse.

Schlichegroff ad nat. del. Mosquae.

Oudet sculps.

N. Reimond imp.

FUNGUS HÆMATODES OCULI DEXTRI.

TABULÆ VIII ET XI.

Puer quatuor annorum, habitus cachectici, e matre collo cicatricibus irregularibus deformato natus, capillatam calvariæ partem necnon dorsi integumenta subinde maculis angiectasicis variegata visui præbens, inde a secundo post ortum mense, usque ad tertium annum tinea capitis, faciei porrigine, necnon ophthalmiis sæpius recrudescentibus afflictus, ab his nonnisi continuo usu stipitum viburni opuli liberabatur. Oculus dexter interea, majori rubedine suffusus, semper lacrymans, lucifugus, a matre propius inspectus, simul cum vix distinguenda a latere tantummodo conspicienda corneæ excoriatione, singularem iridis lutescentiam, minime colori cærulescenti ejusdem tunicæ alterius oculi quadrantem, olim nunquam observatam, nunc autem manifestissime cernendam referebat. Parca aluminis copia cum ovi albumine subacta, penicilli ope bulbo oculi admovenda, fuit indicatio a medico quodam proposita, ad levem corneæ exulcerationem, totius ærumnæ perspicuam causam, cicatricandam. Revera mox conjunctivæ injectio pedetentim evanescens, lacrymarum abnormis secretio cessans oculusque ipse amplius non ægre lucem perferens, explorationem minime fugiens, parvulam maculam corneam obfuscantem, ad partem prius erosione affectam ostendebat; iris ipsa autem faciliori nunc ratione scrutanda, semper luteo colore tincta striisque peculiari modo intricatis, fortiterque expressis insignita, omnino vix describendam ex dictis matris aciei expressionem tribuebat. Brevi post parvulus, olim hilaris et loquax, nunc taciturnus, morosus invenitur, peculiari incitabilitate præditus, ex minima allata causa lacrymatur, noctesque sæpius agrypnias et insomniis terrificis stipatas ducit, pallescens ad faciem, marcescens ad totum corpus. Hoc circiter tempore, mater jam de singulari expressione aciei oculi dextri maxime sollicita, propius organon istud inspiciens, maculam luteam splendidam, pupillæ locum detinentem eamdemque obfuscantem reperit. Clauso oculo sinistro, vix objecta nunc oculus dexter distinguere valebat. Mox vero macula hæc pupillæ ambitum excedens, tuberculi formam accipiens, ex iridis foramine in cameram oculi anticam protrusa, oculi caligine perfecta, necnon totius hujus organi voluminis augmento comitabatur. Massa anteriorem oculi cavitatem implens, internæ corneæ superficiei proxima, pelluciditatem tunicæ istius adhuc non obfuscans, colore fusco, superficie irregulari striis rubris intersecta videtur; serius volumine adaucta, corneam extra palpebrarum rimam protrudens — hæc aeris influxui continuo exposita, irritata, ex toto obfuscata, tegmine quasi rubro obducta, sphærica forma induta, fœdum in modum extra palpebrarum marginem retroversum hiabat. Omnibus his miseranda mater animo turbata, in urbem profecta, nobis parvulum tradidit.

Pallida, exhausta cernebatur facies, tumorem mobilem, sphæroideum, voluminis nucis juglandis majoris, colore mali persici, ex intricatissima vasorum sanguiferorum anastomosi evocati, inter late diductam, retroversam palpebrarum rimam protrusum visui nostro præbens. Tenuissimo epithelio, ex remanente adhuc conjunctiva, obvolvebatur superficies ejus, sub digito villosa, calorem intensum summamque sensibilitatem exprimens. Mancum ciborum desiderium, sitis autem magis expressa, rubicunda lingua, diarrhoica alvus, incitata circulatio, colli necnon submaxillares glandulæ tumidulæ, maciesque intensa corporis fuerant circa organicam vitam notanda. Acies oculi sinistri servata, dolor ex palpebrarum violenta distensione ad totam dextram orbitalem regionem diffusus et modo sat forti pressione sistendus, summa irritabilitas totius systematis nervosi — vitam animalem æque perturbatam indicabant.

Tribus, quatuorve diebus elapsis, ex prævia forsitan pressione propria manu parvuli ad leniendum dolorem suscepta, glabra initio tumoris superficies, nunc aspera, hinc inde erosa, serius vero sat magnam sanguinis liquidi acris copiam fundens, molles genæ partes corrodens observatur. Fomentationes frigidiusculæ mucilaginosæ, tantillo laudani necnon sulfatis zinci junctæ, intus autem auxilia blanda, incitationem intestinalis tractus deprimentia fuerant subsidia mihi suadenda, donec, strictiore suscepta diagnosi, venia nobis esset data requisitam hoc in casu exæquari indicationem. — Classica dicam matris ipsius de morbi progressiva evolutione anamnestica relatio, symptomata præsentem affectionis statum definientia — sufficienter nobis viam aperiebant ut obviæ degenerationis natura sit definita, tituloque fungi hæmatodis oculi designata. Sic diagnosi stabilita, gravissima prognosi circumscribebatur futurus miseri infantis status, nostramque agendi rationem, matri enuntiandam, dubiam, imo tenebricosam reddens. At symptomata vitæ animalis minime tractum in sympathiam cerebrum indicantia, de locali oculo adhuc limitata affectione arguentia, intima nostra persuasio, si præstandum forsitan chirurgicum subsidium langueret, malum vicinas partes certissime correpturum, eoque omnes artis conatus inanes redditurum, tandem Cl. Wishart periculum, simili in casu Edimburgi, oculi enucleationem cum successu tentantis — impulerunt nos, ut seposita omni dubitatione, matri æquivocum infantuli statum evolveremus, unicumque auxilium, etiamsi maxime anceps, extirpationem bulbi oculi videlicet, proponeremus. Hac a matre tanquam ultimo auxilio accepta, per septimanæ spatium omnia adhibuimus, ut tractus intestinalis irritationem adhuc vigentem mitigaremus, vitamque circa degeneratum oculum exaltatam revulsione brachio necnon dorso adimplenda revocaremus. Tali ratione paratum, lectulo incumbentem, luce sufficienter affusum infantem chirurgicæ encheiresi subjecimus : ad pollicem circiter, dilatatur cultro angulus oculi externus, duplici incisione a cantho orbitæ interno incipienda, circumscribitur degeneratus bulbus, ex musculis suis necnon celluloso textu separandus, eodem cultro perscinditur tandem retinens oculum ad orbitæ fundum nervus opticus, huic proxima arteria ophthalmica, necnon rectorum et obliquorum musculorum fasciculi, viciniis foraminis optici insidentes. Forfice Muzeux protuberanti extra palpebras degenerationi infixa, extruditur ex imis orbitæ extirpatus bulbus. Ingens hæmorrhagia, omnibus stipticis adplicationibus rebellis, nonnisi lenticulari ferro incandescente ostio læsæ arteriæ ophthalmicæ adplicito cedens, derelicta glandula lacrymali cautionis gratia dissectione nunc exempta, finem chirurgicæ encheiresi imposuit. Tenuissimo linteo carpto obteguntur sibi invicem adproximatæ palpebræ in situ fascia idonea continendæ.

Altero post absolutam encheiresin mane febrilis reactio, sicca lingua, mussitatione comitata, hirudinum retro aures adplicationem, usumque mercurii dulcis internum exposcens, nonnisi revulsivis peripheriæ corporis continue admotis, necnon embrocationibus frigidis calvariæ impositis ac per triduum continuatis cessit. Sexto nycthemero exacto, nigrescens fœtida sanies ex hiante palpebræ ostio fluens suppurationis processum inchoatum indicat. Injectionibus imam orbitam exercentibus addita aqua oxymuriatica, vitalitas partium evigilata, mox granulationibus læte rubentibus visui exprimitur. In dies nunc magis normæ proximus ægrotus, neque minimam aberrationem circa vitam organicam et animalem observationi præbens cautionis gratia brachio dextro imposito epispastico munitus, quinta hebdomade ad finem vergente perfectæ sanitati restitutus nosocomium dereliquit.

Degeneratus bulbus, investigationi nostræ subjectus (vid. *Tab. XI, fig.* 1), pruni majoris volumen adæquans, ex duplici parte consistere videbatur : altera antica cornea respondente, omnino deformata, fungiformi, superficie minime glabra induta, variegato rubro colore notata, conjunctivæ ruderibus vestita, subinde erosionibus hujus tunicæ pertusa, fontes prægressarum hæmorrhagiarum indicantibus. Altera vero postica, nervo optico contigua, ex sclerotica nondum alterata, formam suam ex toto servante efflata. Tota degenerationis moles ad longitudinem scissa ab anteriori par-

tium omnium destructionem, necnon confusionem visui nostro præbebat; coagula antiqua sanguinis, stratatim disposita, encephaloideæ materiei commixta, vacuis liquido brunescente oppletis in medio notata, erant rudera constituentium olim partium internarum bulbi oculi. Nervus opticus, normali durior, apertissime a reliquis partibus degeneratione correptis distinguebatur.

Degeneratio hæc oculi, bulbum in massam informem reducens, tamen investigationi locum reliquit, media in partium turba et reliquias conjunctivæ, qua convestita erat anterior tumoris pars, et vestigia scleroticæ cum rudimentis non corruptis nervi optici, posteriorem mali partem circumscribentibus reperiendi. Ex his omnibus videtur esse concludendum, minus statui proprio, et naturæ fluidorum, quam statui textuum hæc recipientium, deberi degenerationem hanc, gradum affectionis carcinomatosæ constituentem. Dum enim malum sævit in oculo interiore, conjunctiva et pars quædam scleroticæ, necnon nervus opticus, repressi, diminuti, possunt diu conspici media in oculi generali desorganisatione. Si sanguis id esset, quo materia harum degenerationum proveheretur, in omnes oculi partes non minus, quam in unam perduceret. Hæ contemplationes Cl. Laurence videntur tam obscuram nonnullarum affectionum carcinomatosarum naturam in luce collocare, quarum causa proxima adhuc indagationi nostræ elabitur, et quæ in casu, de quo dictum est, potius videtur esse affectio textus, quam exitus et sequela affectionis fluidorum.

Schitschogoloff ad nat. del. Mosquae. Dudet sculp.

W. Weimond imp.


Tal. x.
Schtschegoleff ad nat. del. Mosquae.
Cadet sculps.
W. Rémond imp.

FUNGUS ENCEPHALOIDEUS OCULI DEXTRI.

TABULÆ IX ET XI.

Puer sex annorum, constitutione media, matre natus fluore albo exhausta, patre autem labe indefinita hypochondrii dextri afflicto, marasmo, tandemque hydrope defuncto, ad quintum fere ætatis annum, nunquam adversa valetudine tentabatur. Hoc circiter tempore, milites sæpius ophthalmia laborantes frequentans, afflatui etiam aeris frigidi expositus, mox phlogosin utriusque oculi expertus est. Hæc bulbum sinistrum mitius affligens, violentissimis circa oculum dextrum insigniebatur phænomenis: initio palpebrarum lippitudine, marginis earum rubore circa oculi canthum internum magis expresso, lucis intolerantia, mucosæ palpebram infimam vestientis maximeque injectæ materia purulenta plagatim ibidem deposita obfuscatione enuntiatis — serius tumore atque rubore palpebrarum etiam majoribus, lucis infolerantia perfecta, liquidi tenuis flavescentis, acris, copiosa evacuatione, conjunctiva sanguine conferta, materie purulenta obfuscata, in rugam irregularem complicata, extra palpebrarum rimam retroversa, protrusa, ipsoque bulbo oculi panni rubri adinstar colorato, phlogosi ad summum evecta arrepto insignitis — tandem præviis corneæ emollitione, ulceratione, vitrei humoris evacuatione, iridis prolapsu, totiusque bulbi oculi fusione, atrophia organi hujus designatis. Exitus atrocissimæ istius ophthalmiæ sub forma tuberculi sordidi fundum orbitæ detinentis, trans rimam palpebralem nunc facillime diducendam cernendi, sat mobilis, sensibilitate insigni præditi, minimum attactum respuentis, observationi tunc temporis medici in consilium vocati, matrique totum processum huic explicanti committebatur. Elapsis duobus mensibus, atrophicus oculi bulbus fundum orbitæ occupans, sensibilitate majori necnon liquidi purulenti, acris evacuatione abundantiori insignitus, matris sollicitudinem commovens, medici consilium evocavit. Ille interiora orbitæ inspiciens totamque labem carni fungosæ subducens, ad immutandam partium vitalitatem cauterisatione lapide infernali absoluta imas orbitæ partes aggressus est. At symptomata exinde delenda minime erant modificata, contra simplex olim partium sensibilitas, nunc dolore exprimebatur, liquidique etiam copiosioris vicinas partes corrodentis evacuatio, ingratissimo odore inficiebatur. Interea in imis orbitæ reconditus atrophicus bulbus, duce ista sensibilitate exquisitiori evecta, necnon sanguinis uberiori affluxu exinde locum inveniente, novo processu irritativo afflictus, volumine in dies crescens, post aliquod temporis spatium, totum orbitæ cavum mole sua opplebat. Iterum a medico luxuriantem carnem conjectante, massæ istius cauterisatio tentata est, saturata videlicet sulfatis ferri solutio, reiteratis vicibus, diductis palpebris superficiei affectæ penicillo adplicabatur. Recruduerunt apertissime omnia phænomena localia, et minime hucusque in consensum tracta reliqua infantis organisatio, peculiaribus nunc symptomatibus enuntiabatur. Tumor orbitæ cavum implens, in dies volumine crescens, imo limites ejus mox excedens, supremam palpebram sublevans, voluminis pomi aurantii medii extra rimam palpebralem protrusus, superficie ex dictis matris encephalo non absimili, attactum rudiorem respuente instruebatur, summa autem sensibilitate induebantur palpebræ, atque limitrophiæ orbitæ partes, tumoris præsentia pressæ, continuoque distentæ, nonnisi manu ægrotuli semper iisdem adplicata refotæ, quoad perceptum dolorem sedandæ. Mancum denique alimentorum desiderium, fluxus diarrhoicus, hinc inde adparens, maciesque corporis inchoans erant phænomena vitæ organicæ, quæ matris sollicitudinem excitando, infantem nostræ commiserunt attentioni.

Ingenti tumore volumen mali aurei majoris excedente deformabatur orbitæ cavum, vultui horrendum adspectum tribuens, partim distenta extenuata palpebra superiori velatus, visui nostro superficiem mox non absimilem encephali meningibus suis obtecti, mox autem asperam lutea crusta ex pure siccato constituta offuscatam exponebat. Tactui gyratam, irregularem molis suæ faciem referens, difficulter in orbita, at locomovendus, fortius pressus maximopere sensilis, eo tempore autem in contiguo cerebro nulla phænomena evocans observabatur a nobis gravis hæc oculi degeneratio, purulento liquido ex imis orbitæ scaturiente irrorata. Exhausta cernebatur facies pueri, oculo sinistro profunde in orbita sito, circulo livido obducto, quoad visus functionem minime læso. Utraque manu tumori oculi dextri sæpius adplicita, exindeque levi pressione exercita conabatur miser ingratum distentionis continuæ sensum in imis tumoris percipiendum sublevare. Ciborum desiderium perstans, sitis modica ægrotum exercens, abdomen tensum, ad dextrum hypochondrium profundiorem attactum respuens, diarrhoicus fluxus cum sedibus albidis sæpius alternans, lotium parcum frequenter jumentosum, respiratio ubique bene exaudienda, pulsus incitati, frigore extremitatum aut calore totius corporis comitati, macies organismi ultimo tempore cernenda, irritabilitas summa ex minima causa lacrymatione expressa, dolor continuus, in imis tumoris percipiendus, ad palpebram supremam extensus, nisi levi pressione quodammodo sedandus, vicinas autem encephali partes minime in sympathiam trahens, perfecta tandem immunitas circa alia organa dominio cerebri obedientia circa utramque vitam parvuli colligenda videbantur.

Symptomata, quibus exordium necnon successiva alterationis oculi dextri evolutio insigniebatur, momenta quorum auspicio, bulbi dextri atrophia, novo irritationis processu afflata serius hypertrophiam ejus retulit, tandem criteria specifica præsentem statum tumoris orbitæ dextræ cavum implentis illustrantia, — sufficientia nobis erant, ut degenerationem obviam tanquam encephaloideam consideraremus, eamdemque prognosi gravissima dignaremus. Ast tamen certa degenerati bulbi in orbita locomobilitas, rudior ejus tractatio minime circa contiguum encephalon symptomata evocans, phænomena vitæ animalis cerebri vitium aliquod forte inculpantia, ex toto præter dolorem in ipso tumore experiundum hucusque deficientia, volumen degenerationis in dies crescens, verisimilitas summa ut brevi partes limitrophæ essent eodem processu inficiendæ, tandem matris preces atque lacrymæ subsidium ultimum tanquam unicam spem invocantis — nos incitarunt, ut tumoris exstirpationem proponeremus; etsi ingruens nutritionis alteratio, glandulæ parvæ basin maxillæ inferioris obsidentes, abdominis volumen adauctum, necnon major hypocondrii dextri sensibilitas, patris tandem defuncti ex ejusdem hypocondrii labe, hydrope terminata, recordatio — fuissent contraria indicia ancipiti mihi suscipiendo subsidio.

Ægroto apte collocato, incisaque commissura oculi externa, duplici plaga elliptica exercentur palpebræ ad læsam earum partem a normali sejungendam. Sursum deorsumque tractis earum reliquiis recto ancipiti cultro circumscribitur pars degenerata bulbi oculi orbitam infestans; sic nexu ejus cum adjacentibus musculis soluto, forfice concava ad ductum plani orbitalis superioris intromissa perscinditur pedunculus tumoris nervo optico constitutus, forasque hamulo parti anticæ infixo extruditur tota massa encephaloideam degenerationem formans. Modica hæmorrhagia in conspectum prodiens, linteo carpto solutione creosoti imbuto cohibetur, permittitque interiora orbitæ perscrutari, lacrymalemque glandulam quodammodo induratam subtiliori suscepta dissectione eliminare. Fenestratum tenue linteum orbitæ cavo immissum, globulis carptis oleo saturatis impletum, partium suppurationis accelerandæ causa finem encheiresi imposuit. Frigidæ capitis embrocationes, mucilaginosa cum nitro intus propinata, minime suffecerunt ad reactionem febrilem vespere diminuendam; at hirudinibus retro aures, atque sinapismis ad artus applicatis, necnon calomele ad granum semis omni bihorio propinando componendam. Quarto die post susceptam operationem sanies fœtidissima ex orbitæ cavo profluens, inchoatum suppurationis processum indicat. Linteo orbita incluso facillime nunc extruso, infimum pavimentum cavitatis hujus, necnon fundus ejus

ubique granulationibus læte rubentibus opplentur. Inde ab hoc tempore febrilia symptomata in dies diminuta, mox perfectæ impletioni orbitæ granulationibus bonæ indolis locum cedunt. Hæ residuis palpebris concavam superficiem exprimentibus obtectæ, exoptatam convalescentiam assignificant, ægrotusque brevi tempore post sanitati restitutus a nosocomio discessit.

Pars discissa pugno infantis magnitudine æquipar (vid. *Tab. XI, fig.* 2), involucro celluloso vasis prædito circumsepta, irregularis ovoideæ formæ, ex lobis cerebri circumvolutiones simulantibus constituta, ad longitudinem suam secta, homogeneam lactei coloris, encephali medullari substantiæ non absimilem structuram, sanguine striatim disposito inquinatam, visui præbet. Tenuis lamina massæ hujus cultro exsecta, quodammodo translucida, tactui cerebri consistentiam offerens, facillime digitis in pultis speciem reducebatur. Passim in imis ejus reperiebantur puncta omnino emollita, lactescente colore induta, prorsus cremoris lactis spissioris densitatem præbentia, cellulis aut areolis ex fibroso textu conflatis inclusæ. Ex toto sublata evanuere vestigia textuum pristinorum bulbo oculi propriorum, siquidem excipias nervum opticum degeneratum pedunculi vices agentem, supremæque parti tumoris insitum.

« Aspectus tumoris cancrosi oculi differt, ait Weller, prout malum in sclerotica, in choroidea, in humore vitreo vel in textu adiposo orbitæ sedem collocavit. Sic choroidea præbet tumorem cæruleo colore fuscum accipiente, nervus opticus massam candicantem et medullarem, sclerotica tumorem irregularem evidenterque fibrosum. »

Suppurationem partium constituentium oculi primum hujus mali fontem fuisse, et media in degeneratione, observationi nostræ subjecta, reperiri nullomodo potuisse alia partium constituentium bulbi vestigia, quam nervum opticum, qui, etsi omnino depravatus, tamen totam hanc massam encephaloideam, ipsius, ut ita dicam, continuitatem seu evolutionem produxerit, attente considerantibus nobis Welleri opinio videtur bene firmari, et digna esse multo majori scriptorum attentione.

Fig. 1.

Fig. 2

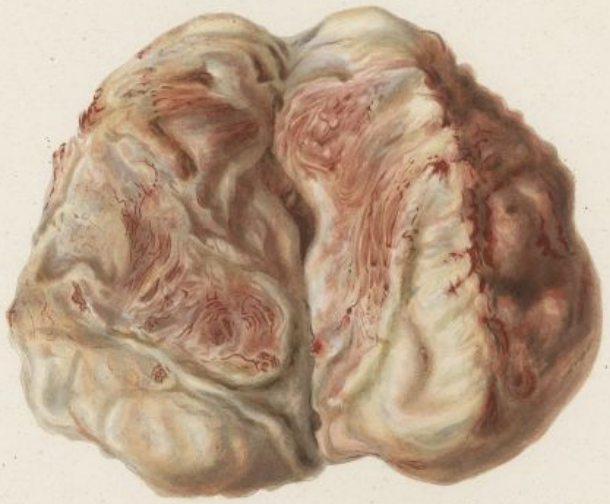

Fig. 3.

Sokitschegoleff ad nat. del. Mosquae. Oudet sculps.

W. Reimond imp.

FUNGUS MELANODES OCULI SINISTRI.

TABULÆ X ET XI.

Vir quinque et quadraginta annorum natus, agricola robustus, temperamenti cholerici, paludibus circumseptam regionem inhabitans, sæpiusque exinde pyrexia intermittente tertiana afflictus, usuque infusionis artemisiæ absinthii semper sublevatus, cæterum bona valetudine fruebatur. Abhinc annum projecto lapide ad orbitam sinistram, oculoque ejusdem lateris graviter contusus, at solutionem continui nullibi ipse observans, totamque læsionem hanc parvi putans, naturæ medicatrici omnia hæc ad normam reducenda commisit. Elapso tamen duplici mense, doloribus initio totam calvariam peragrantibus, deinde orbitam sinistram infestantibus conflictabatur. Dolores hi domestico quodam auxilio ex sale culinari necnon melli composito, in balneis sudatoriis impugnati, externam cranii compagem dereliquerunt, mox vero in imam orbitam contracti, ad bulbum oculi ipsum extensi aciem organi hujus offuscantes, continenter fere crudelissimeque miserum aggrediebantur. Orbitæ molestiæ in dies magis magisque crescentes, ne minimum quidem quietis momentum ægroto concedentes, tandem coegerunt miserum, ut pagum linqueret, meæque fortuito se committeret observationi.

Collapsa, spurca, cernebatur facies ægroti, oculo sinistro ex orbita quodammodo protruso, palpebris tumidis, ad marginem liquido purulento, acri, cilia intricanti circumductis instructa. Bulbus oculi propius inspectus, vix mobilis, vitreus quoad expressionem, corneam magis convexam normali suo splendore orbatam, pupillam dilatatam luci insensibilem, corpore ex griseo lutescente, lente cristallina quasi obfuscata, obturatam, totamque iridem a partibus bulbi oculi internis anteriora versus protrusam, corneæ proxime jacentem, sicque ambitum anticæ oculi cameræ diminuentem observationi nostræ subjiciebat. Doloribus ad intervalla atrocissimis ex fundo orbitæ ortum suum ducentibus, lancinantibus, nonnunquam autem ingratissimam tensionem bulbi oculi efficientibus, excruciabatur ægrotus nostrum subsidium invocans. Oculo dextro ne minimam quidem aberrationem a compage sua ac visus normali functione ostendente, eadem norma et circa reliquas functiones vitæ organicæ et animalis perscrutandas reperiebatur. Chronicam inflammationem partium internarum bulbi oculi, diathesi cuidam minime adhuc definiendæ, sed violentia externa excitatæ substructam omnino suspiciens, suasi misero, ut præmissa venæsectione necnon hirudinum applicatione circa locum affectum, absolutis fricationibus ex belladonæ extracto cum unguento griseo ad orbitæ vicinias — suasi, inquam, ut maneret in urbe, sicque faciliorem redderet arduæ naturæ morbi extricationem, necnon serius stabiliendarum indicationum dilucidationem; hoc autem consilio magis perterritus ægrotus, quam ipsius mali vehementia, urbem et observationem nostram defugit.

Elapsis quatuor mensibus, oculi sinistri malum, nullo subsidio limitatum, in dies accrescens, novis signis aggravescentem morbum manifestissime indicantibus notatum, secunda vice e pago ad urbem reduxit miserum constantiori meæ sollicitudini sese traditurum. Pomi aurantium minoris volumen adæquans, ex orbita protrusus, immobilis, alteratis palpebris partim velatus, in massam bruneam degeneratus, neque minima vestigia pristinæ suæ organisationis demonstrans observabatur oculi bulbus. Propius inspecta, superficiem asperam irregularem, tuberculis lividis, atris, cæruleis obsitam, passim emollitam, liquidum grumosum nigellum fundens, investigationi nostræ ostendens, explorata digito, maxime sensilis, elastica, arcte degeneratis palpebris adnexa, ex toto orbitæ capacitatem implens ista massa reperiebatur. Oculus dexter lacrymis innatans, conjunctivam injectam, aciem autem minime turbatam præbebat. Dolores circa orbitam sinistram ejusque fundum exarantes, olim atrocissimi, inde a corneæ perforatione necnon tumoris brunescentis evolutione exteriora versus nunc tolerabiles, multo minori intensitate affecerunt ægrotum. Encephali functiones liberæ et immunes, sicuti vitæ organicæ phænomena a norma non recedentia deteguntur, siquidem excipias parvulam glandularum lymphaticarum colli tumefactionem. Propius interrogatus ægrotans de momentis forte faventibus cuidam diathesi suspiciendæ, nunc in memoriam revocat præsentiam duplicis fluxus blennorrhoici ante contusionem acceptam experti, turgidis glandulis inguinalibus concomitati, et vulgari quodam auxilio domestico pertractati.

Degenerationis progressiva evolutio, pathognomonica phænomena, statum ejus præsentem illustrantia, ab auctoribus Laennec, Breschet, Laurence, Tyrrel, fungo melanode substructa — sufficientia mihi erant argumenta, ut obviam observationi meæ oculi degenerationem, analogia duce, tanquam melanodem acciperem; unicumque hoc in casu proponendum auxilium, exstirpationem bulbi minime differendam proponerem. Oculi dextri incolumitas, sensorii communis integritas, vitæ organicæ, imprimis autem hepatis hoc in casu a norma recessus minime perspiciendus — erant momenta prognosi faventia, et indicandam encheiresin maxime suffulcientia. Hæc a nobis ægroto aperte proposita, gratoque cum animo accepta, sequenti ratione mox ad finem perducta est : — Imposito brachio revulsivo auxilio, adhibitisque per septem dies solventibus remediis, sedente ægroto, luci bene exposito, instituitur bulbi oculi sinistri exstirpatio, ad eamdem fere normam a nobis jam duplici in casu relato usurpatam. At palpebrarum degeneratio simul cum organo melanode auferenda, impossibilitas uno tenore malam massam ex orbitæ imis exsecandi, et necessitas rudera ejus ad parietes orbitæ remanentia audacter ferro candente exurendi — solitæ huic encheiresi chirurgicæ erant adjungenda. Linteum tenue oleo imbutum, orbitæ ad suppurationem accelerandam, necnon aeris liberum accessum in profunditatem ejus præpediendum, cautelæ gratia fuit immissum, nam rescissæ palpebræ vix velabant nunc late hians orbitæ ostium. Carpti mollis sufficiens copia huic imposita fasciatione idonea ibidem contenta finem encheiresis nostræ imposuit.

Robusta ægroti constitutio, parcus sanguis sub operatione emissus, cauterisatio in encephali viciniis necessitate imperata, tandem intromissum orbitæ linteum, corporis peregrini quasi vices agens, erant nobis indicationes, ut statim larga venæsectio absolvenda esset. Obtecta calvaria frigidis epithematibus, intus calomel ad granum unum omni bihorio cum decocto altheæ pro potu commendantur. Vix observata diebus insequentibus ad caput reactio levi cephalalgia expressa, cautionis gratia tamen hirudinibus retro aures impugnatur. Quinta die fœtens suppuratio linteum orbitæ inclusum conspurcat. Hoc foras eductum parietes cavitatis hujus pure flavo et spisso obductos visui præbet. Injectiones ex infuso chamomillæ quotidie institutæ sufficiunt, ut mox granulationibus via aperta sit. Interea ægrotus vegetus, ab omni medicatione remotus, mense post encheiresin susceptam elapso, granulationibus bonæ indolis expletam orbitam sanitatemque omnino integram observationi nostræ præbens nosocomium dereliquit.

Oculi massa degenerata et exstirpata (vid. *Tab. XI, fig.* 3), juglandi magnitudine compar, inæqualitates, salebras nodosque præbebat, qui orti esse videbantur ex conjunctione plurium tumorum parvulorum, ordine quasi lino insertorum, definitis intersectionibus in plures massas divisorum, et in superficie sua ianthino colore obductorum. In interiore ejus parte occurrit substantia pulposa, sub digitis dilabens, passim liquore nigro atramenti Sinensis instar circumfusa, odore fatuo, et in aere tarde putrescens. Mediis in his partibus malo affectis cerni nullus paries cellulosus, nullum vas potuit. Degenerationis partes nervo optico vicinas versus persequi satis distincte vestigia scleroticæ licuit, quæ inter lobos tumoris desidens, hoc in loco superficiei, nonnullos parietes ei præbere videbatur.

Hæc oculi melanosis, cujus una pars massam solidam, altera aspectum liquidum præ se ferebat, nonne encephalois oculi fuit, quæ auctore prof. Piorry choroidis pigmento colorari poterat? an potius melanosis, a Laennec et Dupuytren descripta, posthac explorata per Breschet, Trousseau et Leblanc, de cujus natura opiniones adhuc inter doctissimos discrepant? At si vere est melanosis, licetne assentiri Wellero, qui melanosi oculi omnem affectionem carcinomatosam choroidis exprimi putat? Has quæstiones accurata mali contemplatio evocavit. Consentiens cum Breschet, qui analysi chemica nixus, melanosin hæmorrhagica indole ducit, egomet ipse sæpius animadverti, hoc profluvium sanguinis, ut quod melanosin constituit, in cute vel in organis interioribus per veram diathesin manifestari. Huic postremæ causæ, non choroidis virtuti aut affectioni speciali adscribo melanosis a me descriptæ in oculo præsentiam.

Schtschegoleff ad nat del Mosquae

Forget sculps.

N. Rémond imp.

CANCER PALPEBRÆ INFERIORIS SINISTRÆ.

TABULÆ XII ET XIII.

Senex octogenarius robustæ constitutionis, optima semper sanitate fruens, inde a tenera ætate in viciniis palpebræ inferioris sinistræ, quadam verrucæ specie affectus erat. Abhinc anno, pruritum initio tolerabilem, serius vero maxime ingratum loco eadem inquinato percipiens, scalpendique cupidine tentatus, imprudenter unguibus superficiem ejus abrasit. Ab initio levis excrescentiæ hujus læsio, serositatem spissam concrescibilem secernens, crustula exinde obtegebatur; hæc pruritu suscitato, iterum remota; nova crusta densiori, grisea, stratatim disposita, ad cutis superficiem eminenti, fabæ minoris magnitudinem adæquanti, rubra halone circumdata, maculabatur integumentorum exulceratio. Spatio quinque mensium, basi lata, ulcerationi firmiter infixa, hærebat crusta hæc, donec tandem serositate excoriationis continuo irrorata, ad internam suam faciem eliminatorio quodam processu superveniente ex toto secessit. Pruritu tunc intolerabili, lancinantibus doloribus in ima exulceratione in dies magis extensa adparentibus, partes tandem excoriationis limitrophæ, ex acri ejus serositate erythematosæ factæ, impulerunt ægrotum, ut in nosocomio quæreret auxilium.

Distans tres circiter lineas infra marginem liberum palpebræ inferioris sinistræ, cernebatur exulcerata cutis plaga, inæquali granulosa superficie, parco pure alcalinum odorem spargente irrorata, stratoque passim pultaceo griseo facillime removendo offuscata, magnitudinem dimidii pollicis adæquans, marginibus non ita editis, sed irregulariter fissis circumsepta, necnon late diffusa erythematosa rubedine obducta. Intense rubebat injecta conjunctiva oculi sinistri, tarso omnino normali palpebræ inferioris limitata. Vasculosus textus integumentorum faciei maxime evolutus, ad certas partes parvis nævis maternis observandis exprimebatur. Ex toto regularibus vitæ organicæ functionibus, quædam aberrationes cephalalgia, vertigine, aurium tinnitu, ac pungentibus doloribus ad exulceratam plagam designatæ, circa vitam animalem colligendæ adjungebantur.

Exordium necnon successiva evolutio excoriationis obviæ, locus ab eadem inquinatus, criteria pathognomonica cutaneam hanc labem illustrantia, chronica tandem, minime naturæ viribus cicatrisanda exulceratio in dies ulterius serpens — sufficientia nobis momenta præbebant, ut morbi natura opportunumque auxilium statim dijudicarentur.

Absoluta modica sanguinis missione, imposito in brachio epispastico, commendato interne decocto Zittmanni in refracta dosi; usus pastæ arsenicalis, strato tenuissimo, superficiei exulceratæ adplicandæ, ad vitalitatem ejus intervertendam ordinatur. Post septimanæ spatium, hæmorrhagiæ ex fundo exulcerationis adparentes, margines magis editi, ambitum nunc adauctum ulceris circumdantes, partium finitimarum induratio inflammatoria, oculi vicini, necnon proximæ palpebræ irritatio intensior — dubium effectum commendati auxilii reddebant. Insuper sitis aucta, nauseæ, anxietas præcordialis, epigastri dolor, ventris tormina, œsophagi contractionibus adjuncta et forsitan ex absorpto acido arsenicoso intelligenda sequebantur. Sepositis ergo medicatione interna, necnon usu pastæ arsenicalis externo, mucilaginosa intus, hirudines epigastro, necnon diæteticum regimen in auxilium vocabantur; cataplasmateque ex dauco carota constituto plaga exulcerata obtegebatur. Mox omnibus ad normam redactis, neque minima irritatione ad tractum intestinalem conspicienda, de novo usus decocti Zittmanni in dosi refracta suasus, per duplicem septimanam nunc exhibitus, nulla symptomata reactionis circa tractum intestinalem evocavit. Ast exulcerationis imago medicationi usurpatæ minime cedens, consilium nobis injecit, tot laudibus ornatum nitratem mercurii externe in usum vocandi. Solutio hujus, penicilli ope superficiei exulcerationis adplicita, post septimanæ spatium granulationibus segregatis mollibus, sanguinem, saniemque fœtidam fundentibus, maxime dolentibus denotabatur. Antea locomovenda ex parte exulceratio, nunc fixa, quasi profundius textui subjacenti inhærens, sat dura halone rubra circumsepta observatur.

Ulceris extensio in dies crescens, minime escharotico auxilio limitanda, proxima destructio residuæ partis palpebræ inferioris, necessario mihi adhuc servandæ, ipsius tandem ægroti desiderium continuum, promptiori aliquo subsidio, finem tædiosæ exulcerationi imponendi — nos coegerunt, continuato usu decocti Zittmanni ad cultrum refugere. Incisio parallelos palpebræ infimæ sinistræ facta, a cantho oculi interno, limitesque commissuræ ejus externæ excedens, divisit normalem tarsum, cum reliqua sana parte palpebræ inferioris, ab adjacenti ulceratione carcinomatosa. Duplici plaga ex utraque extremitate primæ hujus incisionis profecta, ad angulum unum conversa, circumscribebatur reliqua carcinomatis, necnon induratorum integumentorum pars. Triangulus scissionibus his circumseptus panniculus, basi sua exulcerationem amplectens scrupulosissima dissectione, a profundioribus partibus separatus est. Sedulo investigatis textibus orbicularis palpebrarum residuis, ligatisque arteriis sanguinem fundentibus, reintegratio partium ablatarum, novo conficiendo panniculo sequenti ratione suscipitur. Prima incisio palpebræ infimæ parallelos, nunc usque ad processum zygomaticum continuata, basin novi trianguli sistit, altera incisio ab extremitate zygomatica hujus profecta, æquo intervallo fere ducta lateri externo trianguli explendi, necessarium pro restauranda palpebra integumentorum panniculum limitat. Hic prompta dissectione a subjacentibus partibus separatus, basi sua superstiti palpebræ inferioris sinistræ, lateribus autem suis marginibus implendi vacui, numerosissimis nodosis suturis adnectitur. Frigidæ adplicationes in usum vocantur, ad pertimescendam panniculi transpositi reactionem mitigandam, hirudines retro aures, necnon antiphlogistica intus commendantur. Quarta die post absolutam blepharoplasticen, infima pars panniculi rubedine erysipelatosa suffunditur; etiamsi omnia in usum vocantur ad eamdem resolvendam, mox sphaceli signa comparent, nonnisi frigidæ aquæ continua impositione limitanda. Tum autem apice panniculi destructo insimul exæquantur et rugæ ex integumentis situ mutatis ortæ, partemque cutis restaurantem inquinantes; sicque infelici hac circumstantia major regularitas inducitur arte paratæ palpebræ. Duodecimo die firmiter partibus subjacentibus adhærens transposita cutis, ubique agglutinata basi sua residuæ palpebræ inferiori, necnon margini interno vicinis integumentis observatur, vacuum spatium ad latus ejus externum ex loci mutatione panniculi ortum, granulationibus bonæ indolis impletum visui (*Tab. XIII*) offerens. Elapso triplici mense, senex octogenarius, ne minima quidem vestigia pristinæ affectionis regressuræ demonstrans, at levi ectropio ad marginem derelictum palpebræ sinistræ inferioris adflictus, ceterum omnino vegetus nosocomio exiit.

« Quamcumque agendi rationem inieris, ait prof. Velpeau, blepharo-» plastice tum modo bene procedet, quum cutem textusque celluloso-adi-» posos vel fibrosos solos destruxeris. » Hujus opinionis veritas plane stabilitur facto, quod modo exposui. Profecto enim sine margine palpebræ inferioris, quam conservandi facultas mihi fuerat, sine residuo orbicularis palpebrarum strato, a me intacto, ipso exstirpationis cancri momento, cutis panniculus, qui substantiæ jacturam resarcivit, nihil aliud foret, quam frustum tegminis, prope iners, ægerrime insertum inter reliquos textus, ad exagerandam deformitatem magis idoneum, quam ad reconcinnandam palpebram, quæ mihi erat restauranda. Unde manat necessitas, non diem ex die ducendi, sed confestim, quum agitur de affectionibus palpebrarum (ut de ea, quam exposuimus) ad subsidium chirurgicum perfugiendi, evitandique usum auxilii effectu incerti, quo malum serpere longius posset (ut in casu, de quo diximus), atque ideo discriminum exsequendæ encheiresis diminuendorum.

Tab. XIII.

Schtschegolff ad nat. del. Mosquae.

Forget sculps.

W. Reimend imp.

Tab. XIV.

Schischegoleff ad nat. del. Mosquae. Vadet sculps.

M. Reimond imp.

ANGIECTASIS APICIS NASI.

TABULA XIV.

Puer octennis, habitus scrophulosi, ex matre natus violenta contusione ad faciem tertio graviditatis mense correpta, paulo post partum nasi apicem macula cœruleata obfuscatum proximorum visui præbuit. Hæc per biennium eodem in statu versata, naturæ tradita, nulli medicationi, ne cautelæ quidem subjiciebatur, donec tandem accedente lapsu ex alto, valide infestata facies, necnon nasus, semina prima serioris affectionis efflando, parentum solertiam evibrarent. Imprudenter adplicitis hirudinibus ad vicinitatem nævi materni, nonnullis earum superficiem ipsam degeneratæ cutis exercentibus, atque ita magnum sanguinis profluvium evocantibus, insons olim innata macula, nunc in focum pertimescendi morbi transformata est. Unaquæque enim morsura hirudinum ipsam angiectasis faciem exercens, in ulcusculum, per longum temporis spatium minime consolidandum mutata, levissimo manus tactu sanguinem fundens, postea nodulum quemdam referens, asperitatibus glabram antea teleangiectasis superficiem conspurcavit. Hæc ipsa, in dies magnitudine increscens, peculiarem imo formam induens, ex toto nasi apicem deformans, vario colore notata, singularemque miserandam formam ori et lineamentis tribuens, proximos tandem eo adduxit, ut artis nostræ auxilium invocarent.

Proboscide maxime expressa, vultui ridiculum intuitum tribuente terminabatur apex angiectasicus nasi, cœrulantibus, roseo admixto colore maculis, ex contortis, dilatatisque vasis constitutis, venisque serpentino modo decurrentibus circumseptis obsessus. Epithelio tenuissimo rupturæ proximo coopertus, tactui compressibilis, aliquid pastosi, minime autem pulsantis referens, basi latæ, locomovendæ, non firmiter cartilagini subjacenti infixæ inhærens, ex tractatione imo rudiori minime sanguinem fundens.

Flavum capillitium, cœruleus oculus, protrusum labium superius, tenuissima integumenta, cariosi dentes, tumidum abdomen — erant criteria scrophulosæ diathesis suspicandæ. Proclivitas ad tussim, cordis ictus ex minima incitatione adauctus, alvi constipationes, eruptiones herpeticæ sæpius corporis peripheriam conspurcantes, summa ægroti volubilitas, necnon pruritus, partem nasi morbo afflictam exercens, erant cætera symptomata circa puerum colligenda.

Morbi hujus natura vix organismi viribus emendanda, rapida affectionis ultimo tempore evolutio, epidermidis localitatem detentam investientis ruptura proxima, itaque possibilitas hemorrhagiæ statum ægroti aggravaturæ in dies major — erant momenta, quibus evocabatur suadenda encheiresis chirurgica. Insuper, venosa potius istius angiectasis species, basis ejus non profunditer subjacentibus partibus infixa, probabilis incolumitas cartilaginis nasi adhuc servandæ — fuerant conditiones, quæ suscipiendam chirurgiam citius absolvendam indicabant.

Antequam vero cultri ultimum subsidium esset usurpatum, leniorem methodum a Wardrop commendatam cauterisatione explendam in usum vocavimus, consilio lentam adhæsivam inflammationem in imis partibus ipsius angiectasis suscitandi, sicque exorta suppuratione textum ejus vasculoso-alveolarem obliterandi. Emplastro adhæsivo quatuor foraminulis pertuso, exactissime proboscidi degeneratæ adplicito frustula lapidis caustici denudatis punctis angiectasis per breve temporis spatium imponebantur, donec brunescens eorum superficies escharæ præsentiam indicando, caustici auxilii actionem exactam demonstraret. Linteo carpto tenuissimo sic maculata proboscidis superficies nunc obtecta, finem tentati subsidii constituebat. Quinto die suppurationis vestigia apparentia, expectandum effectum cauterisationis indicantia, mutato tamen degenerati apicis nasi volumine concomitabantur, contra hic turgidus, majori rubedine notatus, tactui maxime calidus inveniebatur. Serius suppurationis processus in dies auctus, perstante semper mole angiectasis insigniebatur. Tandem tertia septimana post susceptam cauterisationem, escharis perfecte eliminatis, sanguis profuse ex ostiis his arte factis fluens, vix stipticis adplicationibus cedens, vires ægroti in dies frangens, insufficientiam medicationis hucusque adhibitæ nobis aperte demonstrans, ad alteram a Boyer, Dupuytren aliisque exaratam, excisionem videlicet cutis angiectasi detentæ, transgredi coegit. Hæc sequenti ratione ad finem perducta est. Duplici semi-elliptica plaga nasi apex proboscide illa enormi affectus circumscribitur. Pleno rivulo effundebatur sanguis ex inflictis incisionibus, aqua glaciali, necnon compressione limitropharum partium quodammodo sistendus. Pelluscens cartilaginis nasi superficies nunc sedulo investigata, minimeque affecta inventa; caute continuata dissectione varicosa proboscis ab eadem separata est. Lenticulari ferro incandescente denudata cartilaginis nasi superficies modificandæ vitalitatis ejus gratia leviter impugnatur, vulnusque linteo carpto oleo imbuto obtectum suppurationi committitur. Vasa devastationi proxima adhuc sanguinem fundentia injectis ligaturis ad silentium reducuntur. Erythema sat intensum læsionis viciniam, necnon faciem reliquam, secunda die post absolutam encheiresin chirurgicam exercens, pyrexia necnon subdelirium supervenientia — hirudinibus post aures, frigidis epithematibus calvariæ adplicandis, mucilaginosis et calomele ad granum dimidium omni bihorio propinando intus — combellantur. Alvo clausa, enemata oleo ricini admixta opponuntur. Spatio septem dierum faciei rubedo evanescit, pyrexia decrescit, mussitationis symptomata annihilantur, lingua omnino mollis normam proximam annuntiat, plaga ferro adusta, per totum suum ambitum suppurans rubris granulationibus obtegitur, serius leviter nitrate argenti fuso exercendis. Sepositis omnibus auxiliis, proprium diæteticum regimen commendatur, parvulusque mense elapso, apice nasi servato, larga plana cicatrice albida induto, omnino sanus nosocomium dereliquit.

Cutis degenerata proboscidis propius inspecta, in imis sui textum fibroso non absimilem diversissime intersectum, areolas sanguine plenas constituentem, vasisque capillaribus insigniter evolutis numerosissimis circumseptum observationi nostræ præbebat.

Cauterisatio partialis (*cautérisation parcellaire*) secundum Wardrop, huic puero adhibita, tantum certa quædam angiectasis loca impugnans, nonne causa fuit, quæso, majoris irritationis partium subsidio hoc intactarum, quæ, et majore proboscidis turgore, et intensiore superficiei rubedine atque calore expressæ, postremo hæmorrhagias iteratas ita procrearunt, ut, viribus ægri labefactatis, posthac excisionem mali necessariam redderent? An vero potius hoc factum præstantiam probat cauterisationis totius superficiei (*cautérisation en nappe*) per nitratem argenti suasæ a Cl. Velpeau, quæ, quamquam principio non differt a processu Wardropii (nam in utroque id agitur, ut in massa degenerata, reactio quædam inflammatoria, et vasa et areolas obliterans efficiatur) — extensius æquabiliusque in superficiem morbosam agens, propositum chirurgicæ finem certius videatur assequi?


Tab. XV.
Schtschegoleff ad nat del. Mosquae.
Vadet sculps.
N. Reimond imp.

ANGIECTASIS GENÆ SINISTRÆ.

TABULA XV.

Puella trima, leucophlegmatica, e matre orta tempore prægnationis animi pathemate violenter concussa, inde ab ortu macula cærulea, ad cutis superficiem sublata, viciniam arteriæ facialis detinente, genam ejus sinistram conspurcante exercebatur. Initio lacte uberis materni sæpius quotidie irrorata, minus convexa, pallidiorque cernebatur macula, per integros menses eodem in statu versata; serius autem agyrtæ cujusdam consilio afflicta, ex imposito emplastro irritanti erythemate genæ tentata, omnia localia nævi materni symptomata aperte ingravescere cœperunt. Leviter convexa ad genæ sinistræ superficiem in exordio macula, nunc in dies crescens tuberculi elati formam accipit, facie minime glabra, aspera potius induti. Cœruleus ejus color, lacte rubentibus maculis admixtis variabatur, ultimisque mensibus, minima violentia exuberanti nævo inflicta, hæmorrhagia difficili modo sistenda insignitur. Sanguinis istud profluvium, jam per se debilem puellulæ naturam, majori etiam virium prostratione circumdans, parentesque metu ac terrore implens, ne medio in profluvio animum cum sanguine efflaret infans, causæ fuit cur nostræ observationi permitteretur misella.

Pallida, lacteo colore obducta, tumidula cernebatur facies ægrotæ, tumore cæruleo, versicolore, pulsante, fructum vitis viniferæ simulante, tractui arteriæ facialis sinistræ insidente depravata. Aspera, granulosa, imo tuberculosa observatur superficies istius tumoris, ex munitissimis intricationibus vasorum arteriosorum necnon venosorum conflata, subinde sanguine transsudante irrorata, tactui caloris augmentum necnon pulsationem pulsui isochronam offerens, pressioni molis suæ diminutionem præbens, basin latam, profunde textui subcutaneo infixam, arcu vasorum dilatatorum circumdatam oculo nostro subjiciens. Respondens parti affectæ mucosa per os inspecta, a norma non recedens, sana invenitur. Respiratio quodammodo accelerata. Digestio non turbata, renum functio solita, cordis ictus respectu habito ætatis intensior, jactitatio sæpius observanda, insomnes noctes, ejulatus ex minima causa provocandus circa organicam et animalem vitam designabantur.

In dies adaucta moles angiectasis, basis ejus manifesto latius serpens, profundioraque petens, proclivitas summa affectionis hujus ad hæmorrhagias, leucophlegmaticus status aperta ergo ratione exinde explicandus, timor quoque, ne media in tali sanguinis jactura possibili, parvula sit e medio erepta, — fuerant momenta, quibus substruebatur gravissima mali prognosis, graveque subsidium his sub auspiciis invocandum.

Silentio prætereuntes varias methodos contra angiectasin ab auctoribus indicatas, statim parentibus excisionem mali proposuimus, hæc tamen a matre propter summam ægrotæ debilitatem, novæque hæmorrhagiæ possibilis metum recusata — at opportunum subsidio momentum ne sit amissum, consilium Cl. Shaw, Fawdington et Macilwain secuti, setaceis teleangiectasin hanc exercendam statuimus. Sublevata itaque cutis degeneratione, basin ejus ad distantiam trium circiter linearum, ab incipiente vasorum dilatatione, duplici acu tenuissima, setaceo instructa transfiximus. Ingens hæmorrhagia, vix compressione et aqua creosoto commixta sedenda, finem exhibito huic imponit. Algens ad totam corporis peripheriam misella, pulsu parvo, frequenti instructa, sinapismis obtegenda, necnon laudani liquidi nonnullis guttis intus porrectis in lectulo imponitur. Altero die post noctem inquietam superveniens reactio febrilis, refrigerante potu, necnon revulsivis sedatur. Quarta die suppurationis vestigia fines setaceorum inquinantia permittunt, ne fasciolæ horum digestivo inunctæ sint denuo trans basin degeneratæ cutis ductæ. Sanguinis profluvium iterum comparens, iisdem auxiliis sistendum, novum istud periculum concomitans, dubiam in animo tunc reddit, electam a nobis methodum ad obviam labem hanc impugnandam. Per duplicem septimanam quæque setaceorum transmissio semper hæmorrhagia notata, e contrario moles angiectasis minime decrescens, halone imo magis expressa vasorum dilatatorum ad basin suam extra limites setaceorum circumsepta, leucophlegmaticus status parvulæ in dies auctus, virium prostratio ingravescens — insufficientiam præsidii nostri aperte indicantes impulerunt nos, ut ductu Dupuytren, Wardrop, Roux, Hervez de Chegoin viam discriminis plenam ingressi, ancipiti excisionis subsidio nunc ab ipsa natura invocata uteremur.

Parvula apte collocata, duplici plaga elliptica, sana integumenta basin angiectasis circumscribentia inciduntur; ingens sanguinis jactura ex utraque incisione locum inveniens, compressione rudiori carotidis sinistræ ex parte sedata, veniam dedit, ut strenua dissectione insidens stratui musculari basis degenerationis sit perfecte exempta. Pleno rapidoque rivulo profluebat nunc sanguis ex sat larga substantiæ jactura baseos angiectasis eliminatione evocata, vix ligatura arteriæ facialis, compressione utriusque carotidis, necnon glacici in plaga impositione sistendus. Silens hæmorrhagia permisit nobis profundiora læsionis, ne quid forte adhuc removendi remanserit, pervestigare. Lenticulari cauterio candefacto, vulneris fundus adustus, finem chirurgicæ encheireisis constituit. Linteum carptum oleo olivarum saturatum, ferro attentatæ superficiei adpositum, frigida aqua imbuta epithemata genæ affectæ superhabenda, mucilaginosa intus cum aqua laurocerasi propinata, tandem levia cathartica interdum usurpata, ad antagonismum intestinalem excitandum — fuerant auxilia post operationem susceptam commendata. Quinto die, halone rubra vulneris labia circumdante, rudera in imis ejus suppurationis adparuerunt; hæc in dies adaucta eschara pedetentim eliminatur; duodecimo die injecta faciali arteriæ ligatura rejicitur, exoptatis tandem granulationibus totus vulneris ambitus impletus, tum in firmam laudabilemque cicatricem mutatur, per longum temporis spatium lamina plumbea compressionis gratia continendam.

Excisa pars cutis angiectasi degenerata, investigationi submissa arteriam facialem, ejusque tenuissimas divisiones, imas mali partes penetrantes, tanquam fontem nutritionis ejus, necnon characteris pulsantis arteriosi totius affectionis, ante susceptam encheiresin observandi, demonstrabat. Reliqua tumoris moles, numerosissimis venis diametro sua adauctis, tenuissimis parietibus rupturæ proximis instructis, hic imo et fissis peragrata, textum rubrum spongiosum areolarem, cellulosis filamentis nitidis intersectum oculo nostro præbebat.

Quum setacea, basi tumoris decussatim imposita in eam ipsam duabus duntaxat in partibus vim aliquam habere possint, partes intermediæ (setis intactæ), necessario incolumes et extra actionem eorum manebant. At contra iis partibus, quæ setaceo tanquam externo corpore irritatæ apparent, nonne explanari atque intelligi potest, tum æquabilis mali continuatio, tum auctus retis vasculosi circa basin, tum etiam continua in minimo tumoris contactu proclivitas ad hæmorrhagias, tum denique infaustus exitus adhibitæ hujus methodi, atque necessitas exsectionis mali absolvendæ. Idcirco non inconsulte Cl. Velpeau mihi videtur ejusmodi casibus multa setacea (*sétons multiples*) adhibenda suasisse; unaquaque enim seta, scriptor hic inquit, nihil mihi vult aliud, quam ut trajectus, quem percucurrit, in densiorem textum transformetur; quamobrem optimum duco, multa setacea per tumores erectiles trahere, et successum non plenum dici posse existimo, nisi si setæ nulli affectionis parti pepercerint.

Schtschegoleff ad nat. del. Mosquae. Vidal sculps.

W. Reimend imp.

LIPOMA GENÆ DEXTRÆ

CONCREMENTIS CALCARIIS FARCTUM.

TABULA XVI.

Puella 18 annorum, rustica, florida constitutione, parcissime, sed regulariter menstruata, orta patre ebrioso, necnon doloribus acutissimis artuum, præcipue inferiorum, indefinito tempore recrudescentibus obnoxio — præteritis quinque annis ictu fragmenti lignei, violenter ad regionem maxillæ superioris dextræ percussa, ingenti tumore ecchymotico, ad contusam partem, oculum velante, necnon infimæ maxillæ motui obstante afficiebatur. Sacculi aromatici in usum vocati post duplicem septimanam, ingentis turgescentiæ molem fere ex toto discusserunt; derelicta tamen ad fossam caninam tumescentia tactui dura, immobilis, obscura sensibilitate induta, minime adhuc absolutum resolutionis processum aperte indicabat, ast nullius momenti ab ipsa ægrota habita, naturæ viribus tradita est. Post, hiemali tempore pedestre iter longinquum absolvens, auræ frigidissimæ afflatui exposita, congelatione utriusque genæ correpta, nonnisi fricationibus glacie per horæ spatium absolutis, partes vita orbatas restituit. Reactione ad textum vasculosum necnon cellulosum subsequente, œdema erythematosum bullis crustisque comitatûm, per aliquot dierum spatium ægrotæ faciem dedecorabat. Omnia hæc mox ad nihilum reducta, olim tamen observatam ad fossam maxillarem tumescentiam minime profligatam ostenderunt, contra respondens genæ pars osseæ concavitati maxillaris superioris, tumore sat duro, vix locomovendo, circumscripto, nucis avellanæ majoris magnitudine repleta, perscrutantibus digitis detegebatur. Inde ab hoc tempore lento passu fossam caninam detinens malum, ulterius procedens, nunc ponderis sensum ingratum, hinc inde dolorem obscurum imas ejus partes peragrantem exprimens, mole vero sua aucta genam sublevans, per quatuor fere annos ægrotam tolerabili adhuc statu exercuit. Abhinc autem quindecim menses, volumen tumoris in dies manifestissime adauctum, doloribus ab ima maxilla superiore proficiscentibus, ad oculum temporalemque regionem sese extendentibus comitatum, insuper maxillæ inferioris actionem, interponendo mucosam inter utrumque processum alveolarem sub masticationis negotio turbans, itaque excoriationibus dolentibus fere continuis mucosæ oris ansam præbens, tandemque sat pulchram cæterum puellæ faciem ex toto fœdans eamque animi pathematemate deprimente circumdans, coegit miseram, ut artis chirurgicæ auxilium quæreret.

Læta, ob eminentes zygomaticos quadrangularis, tumore ad maxillare superius dextrum late extenso fœdata, ast minime dyscrastica, cernebatur facies ægrotæ. Propius inspectus tumor cuti concolor, intime maxillæ supremæ adhærens, non locomovendus sub attactu ossea quasi fragmenta crepitationis sensum evocantia, massa quadam non bene determinanda obducta investigationi præbebat. Ex oris cavitate investigata degeneratio hæc, proxime adplicita parieti anticæ maxillaris superioris, semper digito exploranti sensum illum osseorum fragmentorum crepitantium referebat. Minime tamen deformati processus alveolaris ac palatinus reperiebantur, mucosa sola ab interioribus genam dextram vestiens, erosioni continuæ exposita, excoriata et indurata hinc inde cernebatur. Masticationis negotium difficile propter mucosæ inter maxillas frequentem inclusionem; digestionis labor, ructibus acidis, pyroseos phænomenis, epigastri pressione, abdominis tensione, alvo stricta exprimendus; lotium sæpius turbidum, rubrum, jumentosum urensque. Respiratio a norma minime abhorrens, cordisque actio regularis ab aure explorante colligebantur. Bene nutrita, osseo systemate maxime evoluto instruebatur ægrota. Sensatio auræ calidæ calvariam affundentis, vertigines sæpius experiendæ, perceptio continua ponderis necnon profundi doloris ad totum dimidium dextrum calvariæ sese extendentium — erant phænomena circa vitam animalem ægrotæ nostræ colligenda.

Origo necnon sedes mali, insignia ejus oculo et tactu colligenda, dolores tandem ex imis maxillæ superioris, ad vicinas calvariæ partes sese extendentes — suspicionem magnam evocabant, naturam intimam ejus ex alteratione ipsius ossis esse repetendam. Ast per quinque fere annos protracta hæc affectio, sigillo specifico dyscrastico faciei minime notata, paries anticus maxillæ superioris cum degenerationis substantia hucusque nondum confusus, processus alveolaris necnon palatinus a norma haud recedentes, dentes tandem firmiter alveolis suis infixi — prognosin magis faustam enuntiabant, totamque degenerationem præsentia forsitan calculi salivalis, ductum Stenonianum extendentis explicare permittebant. Vacillans diagnosis mea viva voce encheiresin chirurgicam expostulantis ægrotæ quodammodo fuit stabilita, sicque extirpationem obscuræ degenerationis absolvendam statuimus. Ut formosa puellæ facies, a fœda cicatrice, necnon spurca imo salivali fistula ex possibili læsione ductus Stenoniani oriundis sit præmunita, consilium ineuntes cum clariss. Evenius et Sievruk, posuimus ab interioribus cavitatis oris tumorem exerceri. Deducta commissura dextra labiorum, sublevatoque labio supremo, nexus genæ affectæ cum antico pariete maxillaris superioris, uno ictu ab ultimo dente molari, usque ad alam nasi scalpello dividitur, continuaturque partium mollium dissectio usque ad viciniam processus ejus orbitalis. Seposito cultro, digito exploratur tota maxillæ superioris facies antica minime nunc tanquam origo mali hujus inculpanda, nam sinistra manu sursum protrusa comprehendere licuit totius tumoris ambitum, osseis ejus fragmentis notatum, mollibusque genæ partibus circumseptum. Largo rivulo sanguinem fundens arteria infra-orbitalis ligatura constringitur, continuaturque encheiresis sequenti ratione. Plaga obliquiter ducta a viciniis processus zygomatici ad angulum oris dextrum, dividuntur mucosa musculique subjacentes. Dissectis vulneris labiis ad distantiam nonnullarum linearum, detegitur massa adiposa, globosam effigiem lipomatis propriam præ se ferens, osseis quasi concrementis in medio farcta. Arctissime textu celluloso aponevroticis fasciis vicinis jungebatur lipomatosa massa hæc, arduo modo separanda, ast enucleatione perfecte absoluta vasisque omnibus deligatis, mucosæ divisæ labia junguntur nunc numerosis suturis in nexu retinenda. Frigidæ aquæ adplicationes ad genam instituendæ, regimen antiphlogisticum stricte observandum, necnon compressio buccæ affectæ deligatione adæquata absolvenda, erant subsidia statim post chirurgiam suasa. Altero die gravedinis capitis imo cephalalgiæ symptomatibus supervenientibus, frigida aqua imbuta lintea calvariæ superhabentur, adplicantur naribus et retro aures hirudines, porrigiturque intus leve catharticum auxilium. Tumore genæ inflammatorio in dies decrescente, sexto post operationem nycthemero, inspecta oris cavitas, ubique fere mucosæ inflictam plagam prima intentione consolidatam demonstrat. Elapsis autem tribus septimanis, omnino restituta, fœdo suo tumore orbata, neque minima vestigia læsionis externæ ad genam suam demonstrans, animo erecta, sana, puella nosocomio excessit.

Volumen ovi anserini adæquabat eradicata genæ degeneratio, superficiem suam sulcis intersectam, ex lobis conflatam visui præbens. Textu lamellari sat denso, velamenti ad modum obducebatur massa hæc, imas ejus partes penetrante, necnon in multiplicia loculamenta eamdem dispergente, adiposa substantia molli et globosa. Per transversum scissa in medio sui duplici concremento calcario, magnitudine nucis majoris formæ irregularis, superficiei inæqualis, griseæ, porosæ, sat firmiter massæ ambienti implantato, ex friabili phosphate calcis constituto notata.

Obscuræ atque incertæ diagnosi, in suppositione calculi salivalis fundatæ, hoc in casu mihi lucem videtur afferre investigatio anatomica partis excisæ. Profecto enim concrementa calcaria, quæ media in massa lipomatosa reperimus, proxime accedunt ad illos calculos salivales, qui et

ipsi ex phosphate calcis compositi, in glandulis parotidibus, sublingualibus, et in canalibus eorum eliminatoriis oriuntur, et a Morgagni, Eller, Plater et Haller commemorantur. Huc accedit, quod causa mali, genam dextram afficientis, et vicinum ductui Stenoniano tumorem, hujusce degenerationis auctorem, procreantis, ista scilicet vis externa, cum iis, quæ ipsam secuta sunt, lædere potuit ductum excretorium salivæ, hujus liquidi per ejusdem parietes filtrationem efficere, partium ejus constituentium medio in textu adiposo circumdante depositionem juvare; ac tandem illa concrementa calcaria procreare, quorum naturam originemque hoc loco perscrutamur. Nonne vero textus vivi, in quibus illa concrementa calcaria inveniuntur, postremo præsentiæ eorum reniti debebant? potuitne hanc reactionem consequi hypernutritio textus adiposi, qui primam originem massæ lipomatosæ, calculos cingentis, constituit? Ne pluribus : nonne natura hoc in casu illam viam secuta est, qua alioquin ingreditur? ex gr. ut plumbeæ sclopeti glandes mediis in partibus mollibus reperiuntur, sacco quodam circumdatæ, consimili tumoribus cystide inclusis.


Tab. XVII.
Schtschegoleff ad nat. del. Mosquae
Vadet sculps.
N. Reimond imp.

OSTEOSARCOMA INGENS

MAXILLÆ SUPERIORIS SINISTRÆ.

TABULÆ XVII ET XVIII.

Rustica, innuba, trigesimum ætatis annum agens, corpore debili, tanto tumore in lævo faciei latere affecta, ut monstrum fœdissimum esse videretur, in Nosocomii urbani valetudinarium recepta est. Quid istam torvam deformitatem antecessisset, interrogata mulier, quinque jam abhinc annis e mole hujus vitii se laborare fassa est, cujus ipsa originem adscribit ligni ramento, quod mediam vehementer offenderat malam sinistram. Ab eo tempore subveniebant dolores obtusi, magis minusve continui, quorum de exiguitate haud sollicita, operosis vitæ rusticæ laboribus ex consuetudine vacabat. Sex fere mensibus post, dolores, quos initio facile tulerat, se fixerunt constantiores, acutiores ita ut clamores ederet misera. Quum igitur neque noctu, neque interdiu quiete frueretur, omnibus, quæ infelix conditio permisit, medicamentorum generibus utebatur. At mali vis non est diminuta; corporis valetudo, quæ nondum erat concussa, corrumpi cœpta est; emaciatio manifesta exstitit; facies decolor, tabida et flava apparuit; appetitus deficiebat, digestionum regulæ inconvenientes erant; catameniorum fluxus, antea normalis, nunc singulis mensibus magis irregulariter reveniebat. Passim motus febriles accedebant cæteris phænomenis adjuncti. Tandem post sesquialterum annum, quum malum primo comparuit, gena sinistra magis magisque concamerata videbatur. Medicus quidam illa morbi periodo consultus, tumorem hunc ex antecedentibus collectionem purulentam esse ratus, inter malam maxillamque superiorem identidem incipit. Profluxit sanguis, sed tumor perstitit, imo etiam tribus annis cum dimidio paulatim accrevit ita, ut magno infantis recens nati capiti similis esset. Quum autem rapidum tumoris incrementum non diminueret dolores, quumque totius corporis affectio in dies deterior existeret, infelix mulier magna cum contentione cœpit consilium metiendi spatii quadringentorum milliariorum Russicorum, ut Mosquæ quæreret finem tot tantarumque miseriarum. Forte accidit, ut eodem die, quo in urbem advenit, Nosocomium urbanum intraret. Timentes, ne fessam itinere penitus longiori examine fatigaremus, præscripto balneo eam requiescere jussimus, exactamque de casu, qui maximi fuit in scientiam momenti, investigationem distulimus. Insequenti die revisimus ægrotam, cujus vires ex balneo et aliquot somni horis instauratas invenimus. Faciei latus quidem dextrum, licet tractum, macie tenuatum ac sole infuscatum, humani aliquid offerebat. Sed lateris sinistri cui malum inhærebat, adspectus vere terribilis ac deformis erat, offuscabaturque tumore, cujus διάμετρος verticalis novem digitos et duas lineas, transversalis autem decem pollices et quatuor lineas continebat; cute versicolore, arctissime eidem, adhærente, vasisque sanguiferis numerosissimis peragrata obtecto, ad trientem ejus superiorem lobulosa n formam exprimente, dum reliqua superficies uniformiter distenta, prementi digito resistens, ad directionem sinus Highmori quodammodo elastica persentiebatur. Ad partem superiorem et internam tumoris hujus inveniebatur exulceratio, profundiora minime petens, sanguinemque fundens. In altum sublatus compressusque observabatur oculus sinister, objecta tamen bene discernens, quamvis bulbi motus in orbita prohibiti viderentur. Lacrymarum fluxus, per canalem nasalem impeditus, in tumoris superficiem redundabat, tractum rubentem et varium post se derelinquens. Nasus plane deflexus, cum tumore confusus, cujus moles varicem sinistram implens, septum narium in dextram varicem repellebat; hæc tam angusta erat, ut vix specillo eamdem explorare possemus. Os mulieris, in ejus commissuram versus sinistram, ita tumore occludebatur; adhibita vi tantummodo contigit, ut labia separaremus, cavitatemque interiorem ejus conquirere possemus. Processus alveolaris maxillæ superioris affectæ depressus, dentes a primo inde incisivo ad molarem ultimum albi, sani, firme infixi, directionem prorsus normalem sequebantur. Processus palatinus lateris affecti, magnam totius corruptionis partem habebat, tactui aliquid elastici monstrans. Velum pendulum regulariter situm, normali in statu cernebatur. Hinc collegimus, maxillaris superioris partem, ossi palatino et sphænoideo vicinam, omni damno liberam esse, quod majorem maxillæ superioris partem invaserat. Hoc fere spectaculum fuit affectionis localis, qua mulier laborabat. Aliæ etiam functiones in statu parum normali inveniebantur. Concoctiones languebant, quia cibi manducari nullomodo poterant; inde corpus non nutriebatur, inde magna macies, viriumque prostratio. Respiratio solito celerior, quoniam per narem dextram tantum absolvebatur, tussis nulla, absentiaque reliquorum symptomatum, quæ suspicionem de gravi quadam pectoris affectione movere poterant. Libera alvus, catamenia aliquot abhinc mensibus deficientia, noctes ceterum satis tranquillæ, statusque omnino apyreticus — erant phænomena circa organicam animalemque vitam coacervanda.

Nostra mulier, rara vi morali prædita, cum nesciret, quo remedium, quod flagitavit, duceret, tamen nos quotidie orabat, ut accederemus ad manuale operatorium, quod finem malis, quæ perpessa erat, omni ratione ponere debebat. Ordinato regimine mitigante et balneis, conclave spatiosum aerique pervium habitabat. Spes, qua ducta erat, fore ut mox adspectu fœdo liberaretur, bonum ei animum addidit, ac multum contulit ad secundam conditionem, in qua inesse debebat, ut operationem enixe rogatam subiret. Quatuordecim diebus postquam hospitium intravit, coordinatis corporis viriumque functionibus, totum os maxillare superius sinistrum extirpare statuimus, quod bene investigatum nobis malo osteo-sarcomatoso correptum esse videbatur.

Ego vero, primum extirpaturus totum maxillare superius, duce usus sum Gensoul, qui anno 1827 chirurgice tractavit hominem quemdam affectum osteo-sarcomate, quod a nostro non ita distinctum erat. Fausto Gensouli successu incensi, gravem hanc operationem inchoavimus.

Dentem primum incisivum lateris sinistri alveolæ firmiter insitum, ne postea obstaret, quominus scalprum symphysin anteriorem utriusque maxillaris superioris separaret, statim extrahendum constituimus. Vix autem evulsus dens erat, quum ingens accessit hæmorrhagia; sisti quidem brevi sanguinem posse putavimus; sed tantum abfuit, ut sisteretur, ut tanta manaret vehementia, ut imam alveolam agarico tamponare ac firmiter comprimere cogeremur, sanguinis cohibendi gratia. Nihilominus tamen misera sanguinis nonnullas uncias amisit. Circumstantia hæc, quamvis exigui per se momenti esset, animum nostrum induxit in suspicionem magnæ vasorum copiæ, quæ tumori extirpando inesse debebant, et in hæmorrhagias, quæ secuturæ atque mirum in modum operis difficultates aucturæ essent. Sublata vero omni dubitatione, quam concipere animo potui, quum mihi persuasissem id, quod perfecturus essem, solum auxilium miserrimæ proponendum fore providentia Dei, protinus operari pergebam.

Mulier in sella, contra fenestram, ut eam optime illuminaret, posita erat, leviter reflexo capite, atque in adstantis pectus innixo. Cl. Gensoul operandi methodum sequens, executus sum incisionem verticalem, quæ inde ab angulo oculi interno incipiens, deorsum vergens, labium superius in continuitate ejus, proxime denti canino sinistro, dividebat. Media ab hac priore incisione alteram suscepi quam quatuor distantibus lineis usque ad auris sinistræ lobulum continuavi. Denique tertiam applicui, quæ inde ab orbitæ angulo externo distantibus quinque sexve lineis extendebatur usque ad locum, ubi secundam terminavi. Postremo, ut segmentum cutis, ita circumscriptum, a tumore, quem obtegebat, desecarem, operam dedi. Hoc operationis exordium molestissimum esse fateor. Tegumenta enim osteo-sarcomate pedetentim extensione valde extenuata, textu lamelloso denso partibus subjacentibus adhærebant. Sanguinis profluvium ex divisis truncis arteriosis et venosis nonnisi ligatura eorum coercitum, operationis decursum impedivit, ast tamen nobis contigit, ut primum illud segmentum cutis a tumore separarem. Hoc, *supra* limitatum erat orbitæ margine inferiore; *subtus*, secunda incisione, quam ad mediam malam infliximus; *latus* parte superiori plagæ, quam a magno inde angulo orbitæ ad labium superius

duximus; *extra* tertia incisione, quæ ab orbitæ angulo exteriore incepit, atque vulneri, mediam malam secanti, sese junxit. Segmentum ita rescisum sublevavimus in frontem, quo melius denudandæ tumoris parti inferiori vacaremus.

Sanguis, quem ægrota dente evulso, quemque inter difficillimam segmenti cutis resectionem amisit, — hæc duplex hæmorrhagia corporis animique ejus vires adeo exhauserat, ut consentientibus, qui adfuere, cunctis, miseram per aliquot horas conquiescere juberemus, quo prosperius postea operatio cederet.

Inter segmentum cutis dissectum, superficiemque osteo-sarcomatis denudatam, interponitur linteum gracile, oleo olivarum immersum; ablutæ ægrotæ, et linteis mutatis in lectulo positæ porrigitur mucilaginosum auxilium aqua laurocerasi commixtum. Neque multo post obdormiens, somno per nonnullas horas protracto, adeuntibus nobis quieta apparuit, sed nequaquam contenta impedimento, quod operationem interrupit, ac solito contumacius urgens et instans, ut, etiamsi de se ipsa actum esset, se vindicaremus a morbo, qui ei multo atrocior, quam mors ipsa, videbatur. Verum enimvero pensum difficile et injucundum absolvi debebat. Quærebatur, utrum nubila operatio continuanda, an potius infelix mulier fato tradenda esset, id est lentis et horrendis vitæ discriminibus sine dubio perpetiundis, antequam obiret, atque ita omni crimine liberanda ars, quam profitemur, et nosmetipsi temeritatis absolvendi. Ut operatio et ægrota relinquerentur, nobis intime persuadendum erat, chirurgiam nil afferre, quo malum dirui posset. Attamen persuasio hæc intima, atque consulto tam necessaria nos defecit, quum malum, denuo et religiosissime examinatum, nobis videretur maxilla superiori sinistra inclusum, ita ut basis calvæ omni vastatione vacua esse deberet. Neque enim ullum certe symptoma cerebrale ne levissimam quidem suspicionem præbuit. Nimia denique similitudo, quæ huic casui fuit cum observatione a Gensoul tradita, feliciterque terminata, manuale operatorium nostrum continuari jussit. Ceterum, quum probe scirem, in chirurgia dari momenta, ubi ante omnia officio satisfaciendum esset, ubique chirurgus se ipsum oblivisci deberet, si cui imploranti auxilium ambiguum, sed ultimum ferri oporteret, et quum nihil antiquius haberem, quam ut fœminam miseriis exsolverem, Celsi verba repetens « Melius anceps remedium, quam nullum, » omnia statim ad encheiresin persequendam disposui. Elevato cutis segmento superiore jam a nobis parato, quartam instituimus incisionem, quæ profecta ab angulo ubi media incisio cum exteriore concurrit, directionem ascendentis rami maxillaris superioris servans ad basin istius ossis terminabatur. Segmentum tali modo præparatum, comprehendebat musculos superficiei ossis maxillaris superioris adhærentes, nervos vasaque infraorbitalia, quæ superficiem ejus anticam peragrant. Ac ne segmento hoc impediretur operatio ulterior, omnes has partes dissectione divisas in faciei latus oppositum reclinavimus. Separato oculi bulbo cautissima dissectione a processu orbitali, perscissoque nervo infraorbitali, sicque denudato maxillari superiori, arcum orbitalem ejus externum scalpro et malleo secare orsus ad suturam, quæ molarem apophysi orbitali externæ coronalis adjungit, primo scalprum usque ad fissuram spheno-maxillarem introduxi, dein serra orbicular Charrieri processum zygomaticum vel molarem diffidi, tum maxillari superiori ita extrinsecus sejuncto scalprum latissimum sub oculi angulum internum posui, ictibusque mallei per inferiorem partem ossis unguis superficiemque orbitalem ethmoidei penetravi. Apophysis nasalis maxillaris superioris, quum ossi nasi non intime adhæreret, quoniam degeneratione erat correpta, satis facile destructa est, æque ac partes molles, quæ maxillæ superiori cartilaginem nasi jungunt. Tandem utrumque maxillare ita diduxi, ut scalprum in symphysin maxillarem inter duos dentes incisivos immitterem. Denique ut maxillare superius ab osse sphenoideo et ab una parte ethmoidei separaretur, iterum scalprum forte immersi in tumorem orbitæ marginem versus. Quo instrumento vectis adinstar a parte aversa in anticam operante, massa illa enormis osteo-sarcomatosa, ab intimis ejus adhærentibus soluta, e sede sua enucleatur, solique nunc velo pendulo nexa, hoc confestim interscisso ex toto liberata manibus arripitur. Dum autem os maxillare affectum a tergo in frontem oscillaret, hujus ossis tuberositas tractionibus, quas in totam massam exercuimus, disjuncta est et inclusa mansit ima in cavitate ingenti, quæ extracto maxillari formata est. Opus vero non fuit, fragmentum osseum hoc degeneratum separare. Infelix enim spasmo tentata, prostrata tandem jacuit immobilis. Quidquid omni ope adhibuimus ad miseram in vitam revocandam, nihil aliud, quam pulsum magis sensibilem reddidit. Neque multo post pulsus arteriæ magis magisque languidus factus est, siluitque cum vita ægrotæ, quæ elapsa post encheiresin hora tranquille animam efflavit — destructionem partium cranii in *Tab. XVIII* expressam visui præbens.

Tab. XVIII.

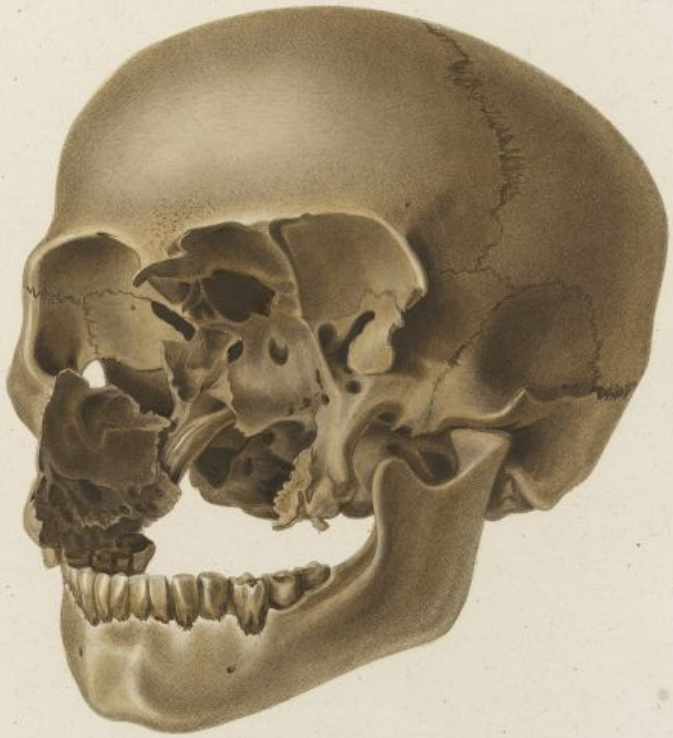

Schtschegoleff ad nat. del. Mosquae. Oudet sculps.

W. Rémond imp.


Tab. XIX.
Schlischogolff ad nat. del. Mosquae.
Annedouche sculps.
H. Wiemann imp.

OSTEOSARCOMA

OSSIS MAXILLARIS SUPERIORIS SINISTRI.

TABULÆ XIX ET XX.

Rustica in prædio Imperiali glebæ addicta, quadraginta septem annos nata, robusto quidem, sed laboribus exhausto corpore, hospitium urbanum iniit, magno afflicta faciei tumore, qui in maxillari superiori sinistro situs, totam fere cavitatem oris implebat, malam sinistram in sublime ferens, nasum in dextrum reflectens, extrinsecus eminens, totumque per ambitum formam lobulosam, tactui duram offerens, structuram areolarem, coloris carnei, nonnullis in locis rosei, visui monstrabat. Interrogata, unde hæc orta affectio esset, inde a pubertate narravit, se optima valetudine munitam, quæ neque innumerabilibus miseriis, quibus penuria exponeret, neque operosis laboribus, quos ipsi conditio et res familiaris imponerent, unquam debilitata esset; tribus vero circiter annis ante tempus, quo nos adiret, coactam nescio quo pacto, totam sub divo noctem transigere, frigida, humidaque tempestate, magnam sibi perfrictionem parasse, quam brevi dolores vehementes cum in membris, tum in extremitatum superiorum articulis ipsis consequerentur. Frequens balneorum rossicorum usus dolores diminuebat, nihil tamen mulier habuit, quod molestiam ejus perfecte sublevaret. Neque multo post labores, qui extremitates deserere videbantur, in caput ipsum se coacervarunt. Medicus quidam circumforaneus eam cinnabaris vaporibus fumigari jussit. Sed ut ut id erat, æstate appropinquante, cephalalgia desiit, statusque sanitatis tolerabilis fuisset, nisi salivatio subvenisset, doloresque olim in caput collectos, nunc utrique maxillari superiori adstrinxisset. Tempus quidem calescens et gargarysmata emollientia, ægrotam ptyalismo exsolverunt, ast maxillarum dolores perstiterunt magisque se contraxerunt in maxillare sinistrum. Quum initio perferri facile potuissent, paulo post intensiores facti, lancinantes exsistebant, nec feminam quiescere sinebant. Dentes lateris affecti omnes dolebant et excidere cœperant, gingiva fortiter tumens, os maxillare, cujus compages usque ad eam periodum a malo non esse affecta videbatur, nunc magis cameratum apparebat, mox volumine ejus in menses crescente mala in dies turgebat, nasus in dextrum reclinatus, faciem deformabat. Tumor successive totam fere oris cavitatem explens, horride foras prominebat. Ptyalismus continuus, manducatio difficilis, digestionis turba, exindeque corporis emaciatio, ardua respiratio nonnisi narium cavitate absolvenda. Periodus catamenialis etsi plane non deficiens, ast quoque mense parcior rediens, dolores tandem articulationum, quibus ab initio ægrotationis misera excruciabatur — nunc perfecte silentes — erant phænomena præsentem statum ægrotæ insignientia. Originem et incrementum mali diligenter examinantes, rationem, qua progressa est affectio, scrupulose investigantes, ex adspectu, quem oculis nostris objiciebat degeneratio, symptomata probe intelligentes gravem labem hanc tanquam osteo-sarcomatosam declarantes, amputatione partis maxillaris superioris malo correptæ delendam statuimus.

Ægrota regimine per septimanæ spatium restaurata, duplici fonticulo extremitatibus imposito revulsionis gratia exercita parata erat ad encheiresin chirurgicam subeundam. Sellæ altiori insidens, facie in fenestram versa ita, ut caput pectori adstantis incumberet; ego ante feminam positus, scalpello convexo armatus, manus meæ sinistræ indicatorem, sub oris commissuram lateris affecti immisi, labiumque superius ita tensum duabus lineis distantibus, ab angulo oris divisi, plagamque in supremum extendi usque ad processum zygomaticum. Qua prima incisione læsa sunt : cutis, textus adipo-cellulosus, musculi, arteriæ coronaria, facialis, transversa faciei, vena facialis, nervique e septimo pari, necnon a nervo infraorbitali proficiscentes, denique mucosa. Quamvis arteriæ sectæ multum sanguinis mitterent, nihil aliud tamen ad eum sistendum, quam truncorum compressionem instituimus, ne ligatura eorum occupati manuale operatorium differremus. Cl. Evenius, collaborator meus doctissimus, labium superius in loco, ubi incisio incepit, fortiter arripiens in supremum ad nasi directionem conjecit, tunc ego operam dedi, ut latis cultri incisionibus mucosam a facie anteriore maxillaris affecti separarem, dein labii superioris frenulum perscindens, nasi cartilaginem a contiguo processu nasali sejunxi, quo melius partes depravatas aperirem; hancque dissectionem continuavi, donec mali limites excederem. Quum autem ad regionem foraminis infraorbitalis venissem, tactu et visu manifestum mihi erat, os eo in loco normali in statu versari, id est durum albumque esse. Illico desistens a partium mollium separatione, intente scrutatus sum desorganisationis limites. Hæc inde a primo incisivo sinistro usque ad molarem ultimum ejusdem lateris extensa, præterea trientem inferiorem maxillæ superioris, necnon dimidium processus palatini ejus comprehendebat. Tunc ægrota rogavit, ut per aliquot momenta requiesceret, id quod ei libenter permisimus. Vix autem hoc factum erat, quum manuale operatorium assidue persequentes, osteotomum Charrieri magna ejus serra orbiculari instructum, sub foramen infraorbitale ita apposui, ut cum ossis maxillaris processu orbitali parallelos esset, angulumque pæne rectum cum processu nasali ejusdem ossis formaret. Postquam instrumentum manu dextra pectori meo imposueram, manubrium ejus sinistra movi, paucis serræ tractionibus in antrum Highmori penetravi, hujusque cavitatis parietem anteriorem exsecui, inde ab angulo obtuso et prominente, qui fossam zygomaticam a canina separat, usque ad excisionem, quæ confert ad formandam fossarum nasalium aperturam anteriorem. Deinde scalpro incisorio, ictibus mallei satis profunde inter symphysin utriusque maxillaris superioris intruso, vectis adinstar usus sum, ossi maxillari dextro adprimens, ut ab intus ad extus maxillaris sinistri trientem osteo-sarcomate degeneratum luxarem. Tentamina hæc absque fructu suscepta, coegerunt me, mucosam, palatum convestientem, inde a dentibus incisivis, usque ad velum pendulum incidere; quo facto trientem maxillaris sinistri malo correptum iterum luxare tentavi. Nunc facilius procedere potui, paulo enim post tota massa morbo affecta exstitit sejuncta et suspensa in mucosa palatina, velo pendulo vicina, scalpello meo perscindenda. Quum partes illas potius avellerem, quam secarem, nulla fere secuta est hæmorrhagia. Quidquid sanguinis erupit, spongiis cohibitum est, majoremque ad securitatem partes, quæ suspiciosæ videbantur, ferro candente fuerant tactæ. His omnibus absolutis, conquisivimus vulnus inferioris trientis maxillaris superioris sinistri extirpatione exortum : *intus* ad lineam medianam limitatum processu alveolari, spina anteriori et superiori ossis maxillaris dextri, parteque inferiori vomeris — *extus* fossa zygomatica — *superius* basi processus nasalis concha infima, triente medio ossis maxillaris sinistri, necnon parte suprema marginis obtusi et prominentis ejusdem ossis — circumscribebatur ingens hæc jactura substantiæ. In imo vulnere conspiciebantur : pars sana processus palatini, palatino ossi finitima, velum pendulum, antrumque Highmori apertum. Nunc demisimus cutis segmentum paratum, quod intra totum manuale operatorium in superiorem faciei partem sublatum manserat. Sic ortum est vulnus lineare, a processu zygomatico lateris sinistri, duabus lineis distantibus ad labii commissuram sinistram extensum. Acu tria infixa sunt vulneris marginibus accurate junctis: unum loco, unde incisio profecta est, id est in labiorum commissura, alterum in processus zygomatici vicinitate, tertium tandem in media parte incisionis, omnia sutura circumflexa firmata. Totum vulnus linteo fenestrato obtectum, denique carpto bruto munitum, fascia dicta monoculus firmatum est. Ægrota, renovatis vestibus in lectulo collocata, brevi se somno dedit, qui quatuor horas perduravit. Vespere revisenti mihi misera hæc quieta videbatur, pulsum citatum, respirationem facilem, ast manducationem difficilem, sitimque vix sedandam investigationi nostræ demonstrans. Mucilaginosa narcoticis auxiliis adjuncta, enemata laxantia, necnon — in conspectum prodeunte capitis gravedine — hirudines retro aures, erant sufficientia

auxilia ad debellandam intercurrentem reactionem. Septimo die post exactam operationem, suppuratione sese manifestante in locis incisionis externæ, quæ acubus in situ continebatur, non dubitavi acu retrahere, horumque loco parva emplastra glutinantia imponere. Eodem momento os interius explorans, totam vidi superficiem excavationis, quæ extracta parte maxillaris superioris orta erat, papillis carneis bonæ indolis obtectam. Insequentibus diebus reactio febrilis paulatim decrescit, femina hilaris et contenta nil aliud queritur, quam se non posse cibos confortantiores sumere. Noctes tranquille prætereunt, functiones corporis se in ordinem consuetum referunt, nulla denique alia symptomata nisi lumbago et lotii frequentis ardor, catameniale tempus proximum annuntiantia, observationi nostræ committuntur. Revera catameniali fluxu debito tempore ingruente, ac per quatuor dies ad finem adducto, instat perfecta convalescentia, linearem cicatricem, ad locum incisionis externæ demonstrans, ore inquisito ubique granulationes numerosissimas offerens. Communicatio, quæ inter os et cavitatem nasalem sinistram, resecta portione processus palatini ossis maxillaris superioris sinistri exorta est, omnino fere oblituit; liquida nimirum non penetrant in narium cavitatem, et posteris diebus post encheiresin absolutam, ægrota, ab omni malo vacua (vide *Tab. XX*), perfectæque sanitati restituta, Nosocomium dereliquit.

Schtschegleff ad nat. del. Mosquae

Armedouche sculps.

W. Reimond imp.

Schtschegoleff ad nat. del. Mosquae.

Under sculps.

W. Reimend imp.

OSTEOSARCOMA

OSSIS MAXILLARIS SUPERIORIS DEXTRI.

TABULÆ XXI ET XXII.

Rustica duo et triginta annos nata, constitutione scrophulosa, sæpius eruptionibus huic diathesi propriis conspurcata, abhinc sex annos malam dextram paulatim quidem, sed sine dolore contumescere animadvertit. Initio igitur a metu et angore secura fuit, sed quum rheda oneraria in partem affectam eversa, mali progressus evidenter maturasset, chirurgis loci, quem incoluit, consultis, incisiones repetitas in ore factas subiit. Quibus vero tantum abfuit ut sublevaretur, ut dolores potius constantes et sanguinis profluvia inde initium ducerent. Tumoris massa ante stationaria, tam manifesto increvit, ut talis morbi status scientiæ nostræ quaros deterreret, quominus aliud medendi periculum facerent. Accidit vero, ut tertio post morbi exordium anno ægrota conciperet, ita ut malum stationarium factum sit. Absoluto autem infantis bene constituti ac viventis partu, maxillæ dextræ affectio rapide evoluta est. Vitam hanc miserandam auxilii inops transegit mulier, usque ad ultimum tempus, quo, nescio qua fortuna, in hospitium Sanctæ Mariæ Mosquense intravit, cujus medicus supremus doctor Alex. Richter, observandi hujusce morbi occasionem nobis liberaliter obtulit.

Ægrota serius nosocomii Urbani valetudinarium ingressa, corpore debili et infirmo erat, quod et diuturnis incommodis et ptyalismo continuo magis etiam attenuatum videbatur. Magna corporis erat emaciatio, flavescens faciei color, at animi vis statui physico labefactato nequaquam conveniens; etenim operationis atrocissimæ periculum obire voluit ægrota. Adhuc tumor maxillæ dextræ accurate examinatus, magna ceperat incrementa, totum fere latus faciei dextrum occupans, os nasumque prorsus declinans, ab orbitæ pavimento, quinque sexve lineis distans, mento proximus, sursum trahebat labium inferius. Late hians oris cavitas oculis exponebat tumorem, ipsam ex toto fere implentem; hujus massa informis, roseo colore, passim fusce rubicundo, in violaceum excedente tincta, e textu areolari consistebat, basique lata parti anteriori ossis maxillaris dextri inhærebat, tandemque in os sese reflectens processum palatinum dextrum omnino obtegebat. Digitus inter palatum atque tumorem positus, bene scrutabatur maxillæ partem normalem palatino ossi sano confinem, ast eadem investigatio prope processum alveolarem ejusdem maxillaris suscepta, osseam substantiam, ad palatinum processum pertinentem, partim asperam, partim emollitam detegebat. Dentium vestigia nulla amplius cerni poterant. Naris dextræ orificium videbatur contractum, intusque offerebat tumorem, qui a maxilla, malo correpta, ortum suum ducens, membrana mucosa, narium interiora convestiente, obducebatur. Ptyalismus continuus vires ægrotæ in dies exhauriens, ciborum manducatio fere impossibilis, imo et glutiendi negotium arduo modo perficiendum, respiratio frequens, nari læva absolvenda, rumore e longinquo exaudiendo concomitata, catameniorum fluxus minimus, alvi lotiique excretiones normales, nulla febris, dolores tandem obtusi sæpius et lancinantes, imas partes maxillaris dextri exarantes, — erant mihi phænomena circa miseram hanc colligenda.

Mali natura bene cognita, quum ipsa ægrota nos iterum atque iterum oraret, ut ad unicum accederemus auxilium, — encheiresin chirurgicam, — quæ tantis miseriis finem imponeret, — constitui eam suscipere. Et quamvis digitus, quo investigata cavitas oris erat, quam lata basis esset tumoris, et quam longe limites ejus paterent, nobis determinaret, casus tamen gravissimi momenti esse videbatur, quum fieri posset, ut totum os maxillare superius malo correptum esset. Sed sive maxilla superior tota, sive ex parte degeneraverat, nobis nullomodo licuit otiosos manere, quum præsertim mors, cui mulier succubuisset, omnino maxime terribilis esse posset. Quam ob rem Cl. Evenii Nosocomii Urbani præfecti, consilio adjutus, decrevi, ut maxilla extirparetur, confidens fore, ut inceptum prospere ad finem adduceretur, improvisis quæ inter manuale operatorium accidere possent.

Omnibus rite dispositis, ægrota regimine balneisque sufficienter parata, situmque idoneum servante, incunctanter scalpello convexo secui dextram oris commissuram, plagamque obliquam sursum ad processum zygomaticum produxi. Hac prima incisione cutem, musculos, arterias, ramusculos nervosos facialis et quinti paris, denique mucosam, quæ malæ tegit interiorem partem, divisi. Postea marginem internum vulneris, faciei inflicti, prehendens, partes molles genæ a subjacenti ossea substantia tum normali tum degenerata, nasi directionem servans, separavi. Hæmorrhagia e minoribus vasis exorta, quæ nescio an partim per vasorum infraorbitalium, partim per morbi sedis ipsius læsionem subveniret, pauca temporis momenta nos impedivit, quominus mali limites bene recognosceremus; quos in præsenti propositos oculis atque apertos habebamus. Abstersiones reiteratæ spongiis aqua frigidissima imbutis, sistendo illi fonti inopportuno suffecerunt. Tum nobis licuit vacare ea examinando, quæ scire plurimum interfuit. Plane nunc denudata maxillæ superioris dextræ affectio osteosarcomatosa *superne* limitabatur linea medio sui foramine infraorbitali notata, *extrinsecus* per dentem molarem ultimum, *introrsum* dente incisivo primo maxillæ superioris sinistræ, *subtus* denique omni margine alveolari, inde ab incisivo primo, usque ad molarem ultimum, vacillanti jamque prorsus degenerato. Contrarium vero ultra mali limites observatum est : etenim processus orbitalis et nasalis maxillæ dextræ, scrupulose investigati, superficie solida, resistente, colore ossibus normalibus proprio tincta instructi reperiebantur, imo et tuberositas maxillaris in viciniis dentis molaris ultimi pressa, sano in statu inventa est. Unde factum, ut tota operatio longe simplicior evaderet; tantum enim abfuit ab ossis maxillaris dextri extirpatione, ut nihil aliud quam ejus partem resecaremus.

Postquam ægrota nonnullis haustibus aquæ frigidæ recreata est, scalpello convexo labii superioris frenulum, a spina anteriori superiori, partemque cartilaginis nasi a processu nasali lateris maxillæ affectæ, repetitis cultri ictibus sejunxi; dein dolabra lata et acuta, inter degeneratam et sanam adhuc maxillæ superioris dextræ partem mallei ictibus introducta, mediam fere fossam zygomaticam versus, eaque satis profunde ad antrum usque Highmori immissa, orbitæque maxillarem marginem quasi pro statumine sumens, dolabram hanc tanquam vectem adhibui, quo totus maxillæ triens inferior malo affectus oscillaret, ita ut ab interioribus ad exteriora violenter locomotus, velo pendulo tandem esset suspensus. Hoc illico a D. Evenio resectum, malumque osteosarcomatosum a partibus maxillæ superioris dextræ sanis sejunctum fuit. Neque ulla hæmorrhagia conspiciebatur, nec in ima substantiæ jactura quam paravimus, nec in segmento e cute formato in altiusque allevato. Arteriæ coronariæ, facialis ramusculi imo et transversalis per longum temporis spatium subjacentis ossis affectatione distenti, hac eliminata, ductu elasticitatis se contorserunt; hoc est, cur hæmorrhagiam defecisse existimem. Substantiæ jactura ex evulsione degeneratæ partis maxillæ superioris dextræ orta, proprius investigata, *intus* contermina fuit processui alveolari maxillæ sinistræ, processui palatino ejusdem lateris, nariumque septi parti inferiori. *Supra* limitabatur narium concha inferiore, basi processus nasalis, necnon processibus orbitali et zygomatico superstitibus maxillaris superioris dextri. *Extra* circumscribebatur fossa zygomatica, a postica tandem parte ossi palatino et velo palati pendulo confinis terminata est. Vulneris tota superficie excandefacto cauterio tacta, sublevatus malæ pannus cutaneus deprimitur, vicinisque partibus mollibus tribus acubus aureis suturæ circumflexæ ope jungitur. Tandem vulnus genæ inflictum plumaceolis carptis obtectum fascia dicta monoculus deligatur.

Femina in lectum reposita, contractionibus extremitatum superiorum necnon inferiorum exercita, laudano ad intus guttatim porrecto componitur. Ast vespere pulsus et respiratio incitati, cephalalgia in conspectum pro-

diens, omisso usu laudani, hirudines post aures applicandas, methodum revulsivam, necnon antiphlogisticam medicationem expostulant. Insequentibus diebus sicca lingua, lotium flammeum, pulsus incitatus, cutis maxime calida, capitisque temulentia iisdem indicationibus circumsepiendam esse ægrotam cogunt. Quinto post susceptam operationem die, apparente rubedine circa vulneris labia genam obfuscantia, acu jam suppurationis vestigiis circumdata extrahuntur, emplastrisque adhæsivis pro sustentanda prima intentione supplentur. Interea febriculæ continuæ symptomatibus, alia ex imis ventris repetenda adjunguntur, clarius naturam ejus explicantia. Dolores videlicet regionis iliacæ dextræ, meteorismus abdominis, alvus sæpius deposita, epistaxis subinde comparens — hirudinum regioni iliacæ dextræ applicandarum necessitatem, necnon usum cataplasmatum abdomini apponendorum imperant. Examinata nunc cavitas, ablatione partis maxillaris dextri evocata, ubique pullulantibus granulationibus impleri videtur. Tandem tertia septimana post operationem ineunte, facto lotio turbido, cute autem sudore irrorata, mollescit lingua, evanescunt febrilia symptomata, ex toto impletur apertura antri Highmori dextri, densa massa fibrosa; perfectæque sanitati restituta ægrota nosocomium relinquit (vide *Tab. XXII*).


Tab. XXII.
Schtschegoleff ad nat del. Mosquae
Vadet sculps.
W. Weimond imp.

Schtschegoleff ad nat del Mosquae. Dulet sculps.

N. Rémond imp.

OSTEOSARCOMA

SYMPHYSI MAXILLÆ SUPERIORIS INSIDENS.

TABULÆ XXIII ET XXIV.

Filia rustica, duodecim annorum, corpore tenero, necnon scrophulosa diathesi affecta, tumore subfusco rubenti ad symphysin maxillæ superioris afflicta erat. Tumor hic structuram areolarem, quasi e lamellis sepimentorum ad instar dispositis compositam, supra symphysin utriusque maxillæ superioris situs, formamque lobulosam visui demonstrans, quum labium superius allevaret, et extrinsecus promineret, singularem vultui expressionem tribuebat. Unde ortum hoc malum esset, interrogata ægrota affirmavit, a prima ætate omnibus pronam fuisse generibus exanthematum, quæ modo caput, oculos, auresque præstringebant, modo in diversas corporis partes penetrantia, pruritus evocabant molestissimos, quum parentum paupertas, ne bene curaretur, semper obstaret. Exanthemata hæc nunc exigua, nunc intensiora, satis bonam quidem valetudinem miseræ, usque ad undecimum vitæ annum, conservarunt; atque ita calamitas quædam bono et saluti esse potuit. Tum autem perfrictio aquas frigidissimas secuta, totam acredinem hanc repercussit, quam per cutem eliminare natura adnitebatur. Revera tumultus quidam, ad id usque temporis organismo ignotus, sese manifestabat, alvi profusiones frequentes sine evidenti causa defatigabant ægrotam, inquietudine intolerabili exagitatam, capitisque dolore vehementissimo excruciatam. Insuper ad symphysin maxillæ superioris dolores sentiri cœperunt, primo quidem tolerabiles, deinde vero lancinantes; tandem papilla acu capite haud major, dentes inter incisivos adparuit, firma, densa, quasi ossea attactu, et contrectando sensilis. Incrementum ejus rapide processit, nec alienum fuit diminutioni accidentium, quæ olim totam corporis compagem infestarunt, turbæ enim digestionis leniebantur, inquies cessabat, dolores capitis magis tolerabiles facilius perferri poterant. Ast progressus, quibus tumor hic quotidie notabatur, inde orta summa deformitas, salivæ continuum ex ore semper hiante effluvium, viriumque prostratio, perpulerunt denique parentes filiæ, ut nos consulerent.

Corpore macra, facie lutescente, scrophulosum habitum exprimente, videbatur nobis puella, tumorem commissuræ utriusque maxillæ superioris insidentem, coloris profunde rubentis in violaceum redundantis, magnitudinis pruni majoris observationi committens. Tumoris massa in altum extollens labium superius, dentibus incisivis duobus divergentibus instructa, in os sese reflectens, anticam partem corrugatam membranæ mucosæ utrumque processum palatinum justo auctiorem ac mollitum investientis obtegens, dura, lobulosa, areolari structura notabilis, inveniebatur, ex uno latere ad dentem secundum molarem extensa, altera sua extremitate primo denti molari vicina detegebatur, ex ore semper hiante salivæ profluvium digestionis turba concomitabatur. Actus respirationis normalis, febrilia symptomata nulla, dolores lancinantes, mox autem obtusi, degeneratam symphysin maxillarem exercentes — erant indicia de misera ægrota mihi colligenda. Nec fieri potuit, ut animus nos falleret; fuit obvia degeneratio. Osteosarcoma marginis alveolaris utriusque maxillæ superioris et partis anterioris processum palatinorum. Et quamvis hujus affectionis causa proxima sine dubio illa esset diathesis scrophulosa retropulsa : num bona cum ratione nobis sperare licitum est, fore ut redintegrata acredine in loca, quæ ab initio teneret, illum processum pathologicum moraremur ac tolleremus, quem natura supra maxillam superiorem tanquam vicarium, cui totus organismus tot annis abhinc tributum conferebat, constituens, eruptionem compensare voluisset? Sperari nullo modo potuit.

Quem ad finem resecari partem anteriorem utriusque maxillæ superioris statuimus. Obsessam se dicens vehementissimis vertiginibus, sessilem positionem servare non potuit ægrota. Hanc igitur in tabula sic posuimus, ut, caput cervicali satis duro imponens, a nonnullis, qui compescerent, adstantibus circumdaretur. Capite luci plane exposito, ad ejus sinistram locum detinens, iterum partes religiose examinavi, quæ e medio tollendæ erant, et quæ servari poterant. Levato altius ægrotæ labio superiore, limites osteosarcomatis, symphysi utriusque maxillæ superioris insidentis, distincte scrutari potui. Pars superior processus alveolaris, spinæ anteriori superiori maxillæ vicina, gingiva omnino sana obtecta cernebatur, facileque contrectante digito sentiebatur ad spatium duarum linearum, subjacens os normali in statu, firmum scilicet, non distentum ac mollitum, quale in reliquo fuit ambitu. Idem fieri processu etiam palatino contiguo posse mecum reputans, ita secandam putavi utriusque maxillæ superioris partem anteriorem, ut sanam hujus ossis compagem in processu alveolari et palatino intactam relinquerem, eoque modo et pavimentum cavitati narium et palatum quoddam solidum ac vitale ori servarem. Alioquin processibus alveolari et palatino prorsus ablatis, os et nasus tam injucunde inter se juncta forent, ut vix deformitas hæc ab obturatorio, etiamsi optime applicito, exstingui posset. Consilium hoc a doctore Evenio, Medico Nosocomii Urbani primario, approbatum ita sum exsecutus : Duas super labium superius institui incisiones parallelas, quarum unaquæque, a media fossa zygomatica cujusvis lateris exordiens, ad liberam labii superioris oram duabus fere lineis a quoque oris angulorum distantibus se direxit. Hisce incisionibus læsi cutem, cellulosum textum, musculos, arteriam labii superioris coronariam, rete venosum huic vicinum ramos nervi infraorbitalis, necnon temporo-facialis septimi paris membranamque mucosam subjacentem. Sic exortum est cutis segmentum quadrilaterum, cujus margines laterales incisionibus parallelis a me ad labium superius ductis limitabantur, margo inferior labio ipso conformabatur, superior vero naribus, septoque nasi circumscribebatur. Pannum hoc modo paratum, supra apicem nasi allevans, membranam mucosam, labiique superioris frenulum ad narium usque septum dissecui, ut maxillæ superioris aperirem commissuram, qualemcumque a me cerni oportuit. Sic ore denudato, limitibusque mali bene definitis, symphysi utriusque maxillæ superioris ad perpendiculum, transversim vero, apposui serram orbicularem Charrieri, ita ut eam læva manu dividendæ superficiei osseæ adprimerem, dextra autem circumacto ejusdem manubrio finderem symphysin utriusque ossis maxillaris ac processuum ejus palatinorum partem, donec orbicularis serra juxta secundum molarem utriusque maxillæ superioris verteretur. Tum serram e sulco ab ipsa parato extrahens scalprum incisorium adhibui, ad partem processus alveolaris utriusque maxillæ, inter secundum et primum dentem molarem, pontis instar superstitis, repetitis mallei ictibus intrudendum separandam. Sic tota symphysis maxillæ superioris osteosarcomatis sedes, ex integro fere antica parte processus alveolaris, maximaque parte densitatis processus palatini composita, a residuis sanis partibus divisa est. Sanguinis jactura, ex divisione arteriæ palatinæ anterioris orta, nonnisi ad canalem palatinum adplicito ferro candente silens, nobis tandem permisit, vulneris, symphyseos defectu exorti, ex utroque latere dente molari secundo limitati, extensionem scrutari, fundumque ejus ex lamina ossea, duas lineas crassa, ex residuis partibus processus alveolaris necnon nasali portione processus palatini formata, consistentem investigare. Quum vulnus parum esset, neque suspiciosi quidquam offerret, labium superius, quod inter operandum supra nasum sublevatum manserat, in situm reposui, tribusque acubus aureis ex utroque latere circumflexa sutura continendis, vicinis partibus adnexui, emplastrisque glutinantibus retinui. Plumaceola oleo perfusa, linteo carpto sicco adjuncta, vulneri adplicita, fasciatione in labii superioris operatione usitata deligata finem encheiresis chirurgicæ absolverunt. Ægrota in lectulum commissa, post horæ spatium intensa frigoris sensatione corripitur. Maxillæ inferioris motus difficiles facti trismi speciem referunt, pulsus celeriores frequenti respiratione concomitantur. Alvi lotiique excretiones languent; frigent extremitates ejus. Venæsectio brachii, calomel ad granum unum omni hora, revulsio ad cor-

poris totam peripheriam, fricationes siccæ columnæ vertebralis, statum nobis, vespere ægrotam visitantibus, minime emendatum offerunt. Hirudines post aures, mercuriales fricationes cum opio ad maxillæ inferioris basin institutæ spasmum dissociant, tertio post institutam encheiresin die. Sexto die ineunte tumor ruber et quasi erysipelatosus labii superioris in conspectum prodiit, præsentia acuum hucusque infixorum a nobis explicatus; ea igitur retrahere constituimus, præsertim quum suppuratio quædam circum ea se manifestaret. Retractis acubus, utraque incisura per primam intentionem juncta videbatur. Seposita medicatione interna, sacculi ex aromaticis herbis confecti labio supremo imponuntur. Emollientes injectiones reiteratæ in oris cavum frequenter instituuntur, ad fundum devastationis detergendum. Insequentibus diebus labii superioris status meliore aspectu gaudet, namque ejus et tumor et rubor manifesto minuti conspiciuntur. Mense post absolutam resectionem transacto, ægrotæ lecto insidentis facies jucundam recuperavit formam, neque aliud quidquam deforme monstrat (vide *Tab. XXIV*), nisi depressum labium superius, quippe quod processu alveolari utriusque ossis maxillaris superioris non amplius fultum erat. Oris cavitas accurate investigata, papillas corneas, magnitudine auctas, ubique dispersas monstrat, pus copia et qualitate normale videtur, ne minimum quidem odorem ingratum spargens. Serius os ad sauciatam partem mucosæ speciem novæ generationis proferens, — manducatio in dies facilior evadit. Tandem cicatrix sat firma totam læsam partem cavitatis oris obducit, et post aliquot dies ægrota, bene restituta, ex nosocomio est digressa.


Tab. XXIV.
Schtschegoleff ad nat. del. Mosquae
Cadet sculps.
W. Remond imp.

Schtschegoleff ad nat. del. Mosquae.

Forget sculps.

N. Reimend imp.

OSTEOSARCOMA

SYMPHYSEOS MAXILLÆ SUPERIORIS.

TABULÆ XXV ET XXVI.

Filia rustica tricenaria, constitutione lymphatica, exteriore corporis habitu affectioni scrophulosæ proprio prædita, nosocomium urbanum adiit, ingenti tumore ad utriusque maxillæ superioris commissuram sito correpta. Tumor hic, forma lobulosa, colore rubro, labium superius ita in altum ferebat, ut naso agglutinatus videretur, et ex ore prominens, faciei vultum singularem imprimeret. Quomodo malum hoc increvisset, interrogata, vocem ægre adorta, tandem nos docuit, non sine difficultatibus, ab infantia usque ad vigesimum quintum ætatis annum, se quidem bona et constanti valetudine instructam, sed inde ab eo tempore, et sine ulla causa cognita, torpore quodam subito ad anteriorem partem utriusque maxillæ superioris affectam fuisse. Quem insensibilitatis statum, ac si dentes ori non amplius essent insiti, ut ipsa ait misera, dolores obtusi periodici sequebantur, tum continui, postremo lancinantes. Hoc tempore tumor exiguus et lenticularis in loco, cui nunc malum insidet, comparuit, neque ullo modo vim dolorum diminuens, qui, quo magis tumor accrevit, eo magis aucti sunt. Animo tandem ad tumoris incrementum adverso, ægrota lentam ejus evolutionem observans, sequentia enarrat : Dentes, qui primo alveolis suis firmiter infixi viderentur, concuti, ruinam minari et postremo collabi velle, ac si tumori locum relinquerent, ipsum vero tumorem, qui ex alveolis progredi videretur, magnopere amplificari, longe lateque porrigi, visuique horribilem apparere. Infelix puella, quippe quæ nec loqui nec edere poterat, aliis sibique ipsi tædio erat, consiliumque cepit in nosocomium nostrum proficiscendi. Utriusque maxillæ superioris pars, quæ mali sedem constituit, religiosissime investigata, tumorem ob oculos ponit ingentem, in lobos nonnullos divisum, fusce rubentem, ossæ fere densitatis, commissuræ utriusque maxillæ superioris tanquam basi insidentem. Tumori dentium series fuit ad diversas directiones infixa, qua vestigia processus alveolaris dextri solum cognoscere poteramus. Degeneratio hæc, ad os reflexa, margine lato, tuberoso, irregulariterque fimbriato, totam arcus palatini partem anteriorem operuit. Digitus inter hunc mali marginem, utrumque processum palatinum immissus, partem hujus in viciniis processus alveolaris emollitam ac tuberosam reperit. Uterque processus palatinus, ad ejus trientem posteriorem examinatus, in statu plane normali conspiciebatur. Inde accidit, ut massa hæc iners inter utramque maxillam et superiorem et inferiorem posita, maxillæ inferioris dentes premeret, et in plano poneret. Præterea quum ægrota os claudere nequiret, ptyalismus erat continuus abundansque. Puella neque verba perspicua emittere, nec vesci nisi cibis liquidis valebat, itaque digestionis turbis necessario commota erat. Menstrua tamen, quamvis tenuia, regulariter manabant, ceterum nulla abnormitas observabatur. Similitudo, quæ huic morbo fuit, cum iis, quos supra descripsi, facile nobis solutionem præbuit mali, quod osteosarcoma utriusque maxillæ superioris commissuræ adhærens esse cognovimus. Quum filia non appareret exhausta, maximaque cum fiducia assentiretur subsidio chirurgico, quod proposueramus, ut tristi fœdoque adspectu liberaretur, ad operationem sequenti modo accessimus.

Ægrota sedente in sella, qua uti solemus, adjuvante Cl. Evenio, magis etiam labium superius distendimus, ut obliquam ei applicaremus plagam, quæ a genæ sinistræ foraminis infraorbitalis regione circiter profecta, duabus, tribusve lineis distantibus, labiorum commissuræ sinistræ appropinquaret. Incisura hæc, cito instituta, divisit cutem, textum cellulosum subjacentem, musculos cum vasis nervisque eorum. Coronaria et facialis, quæ multum sanguinis fuderunt, illico ligatæ sunt, sicque sedata hæmorrhagia, eamdem in faciei latere dextro encheiresin instituimus. Ita paratum est cutis segmentum forma trapezoidali, cujus partes laterales duabus obliquis plagis nostris limitatæ erant, ita quidem, ut pars ejus superior terminata esset linea fictiva, quæ sub naribus nasique septo decurrens utramque incisionem lateralem jungeret, inferiorque pars esset circumscripta, residuo labii superioris duplici incisione comprehenso. Panniculum hunc læva correptum, altiusque levatum satis tetendi, ut facilior redderetur dissectio, quam manu dextra exsequebar. Sic diviso labii frenulo, necnon mucosa, quæ a labio superiore ad vicinum os maxillare se reflectit, maxima in dissectione, qua potui, celeritate usus sum, ut ad limites osteosarcomatis pervenirem, tandemque quid servandum, quid secandum esset, definirem. Superior pars symphyseos utriusque maxillaris visui et tactui omnino normalis inventa; tertio molari ex utroque latere circumscribebatur osteosarcomatosa degeneratio, processui alveolari necnon anticæ parti processus palatini insidens. Partibus mollibus, in quibus instrumento utendum fuit, remotis, sumsi serram parvam, rectam et ansatam. Hac paralelliter septo nasi, ad distantiam trium linearum a narium apertura spinæ anteriori superiori maxillaris supremi imposita, non sine contentione substantiam osseam fidi, et sic usque ad tertium molarem, partem processus alveolaris, necnon processuum palatinorum utriusque maxillæ superioris divisi. Quo facto scalprum incisorium juxta molarem tertium ita posui, ut ictibus mallei reiteratis in sulcum serra absolutum ex utroque latere adveniens, a superstite normali maxilla superiori, degeneratam ejus partem separarem. Tum mihi suffecit, ut, scalpro in sulcum, serra exaratum, ingesto, premerem osteosarcoma, quod in oris cavitatem delapsum, mucosa, quæ oris palatum vestit, suspensum manebat. Hac perscissa confestim subsidium chirurgicum, etsi conspectu crudele, feliciter ad finem perductum est. Quum sanguis vehementissime ex utraque arteria palatina anteriori profluueret, ferri candentis impositione fontem cruoris stillantem ad silentium reduximus. Tandem eodem cauterio omnes partes, quæ nobis suspectæ videbantur, tetigimus. Hisce absolutis, licuit nobis substantiæ jacturam bene examinare. Derelicta parte suprema spinæ anterioris et superioris maxillaris tanquam pavimentum narium cavitatis constituente, ablatus est triens anterior utriusque processus palatini, necnon alveolaris processus usque ad dentem molarem tertium. Cutis pannum trapezoideum ineunte operatione paratum, qui durante encheiresi, supra nasum sublatus manserat, nunc demisimus, suoque in loco tribus acubus aureis ex utroque latere retinuimus. Omnia sex acu sutura circumflexa intricavimus, fasciamque labio superiori læso propriam applicavimus.

Pars osteosarcomate tentata pondus fere semilibræ habet, forma ejus est lobulosa, textu fibroso et osseo densissimo constructa, maxillæ superioris dextræ processus alveolaris quamvis forma depravatus, structuram osseam omnium firmissimam, et quinque dentes bene infixos, ast directione varios observationi committit. Maxillæ superioris sinistræ processus alveolaris tenet unum tantummodo dentem, sed valde hypertrophicum. Triens anterior utriusque processus palatini maxillæ superioris, ubique particeps fuit depravationis propriæ arcui alveolari, quocum se commiscet.

Ægrota a sanguine mundata, redintegratis vestimentis in conclave aeri pervium ducta est. Decoctum altheæ, aquæ laurocerasi commixtum, fuit remedium intus commendatum. Sæpius interdiu obdormiens ægrota, vespere nobis nullam reactionem ostendit. Quarto post operationem die retractis acubus, magnam incisionem obliquarum partem per primam intentionem consanatam observavimus. Periodus catamenialis, quæ tantummodo post duodecim dies expectanda erat, nunc anteversa copiosissima fuit. Pro omni medicatione ægrotæ gargarisma emolliens commendavimus. Os recte constitutum, in imis abundanter suppurare cœpit. Octavo die post encheiresin chirurgicam, menstrua ad finem adducta, omnesque functiones in normali statu videbantur, ast ligaturæ arteriis injectæ, firmiter adhuc carnibus genæ dextræ intrusæ deteguntur. Ut mitigaretur fœtor, quem oris protulit suppuratio, aquæ chloreniatæ aliquid gargarismati emollienti addi-

dimus. Decimo septimo die, ultima genæ dextræ ligatura delabitur, externæ incisiones obliquæ vix cerni possunt. Os interne in omnibus suis partibus fere ex toto cicatrisatum reperitur, tandem octo diebus elapsis, postquam cavitatis oris læsio ad cicatrisationem perducta est, ægrota ad perfectam sanitatem reversa, a fœdi mali præsentia liberata, pavimento nares optime ab oris cavitate separante munita, animo erecto de Nosocomio decessit (vid. *Tab. XXVI*).

Hucusque a me descriptæ, et ex investigationibus virorum doctissimorum : Dupuytren, Gensoul, Lisfranc, Velpeau, Lisars, Scott, Stewens, et Earle appellatione *Osteosarcomatis* notatæ ossis maxillaris superioris affectiones, scrupulosius examinatæ, communi sententiæ ratiunculas suggerunt, quas etiamnum explicabo : — Jamjam Boyer osteosarcoma definiebat : « Alterationem textus ossei, in qua certam distentionem experta ossis substantia degeneraret, atque in massam variatam, sed cancri partium mollium substantiæ magis minusve consimilem transformaretur, localibus et generalibus symptomatibus notabiliorum etiam cum hujusce morbi signis similitudinem exhibentibus. » Lobstein, quamvis hanc definitionem respuit, et in aperto posuit : auctum incrementumque ossis non semper osteosarcoma antecedere, neque concomitari; hunc morbum nec necessario canceraticum esse; eumdem non intima conjunctione cum fungo medullari, qui carcinomatosus existimatur, cohærere; non esse vasculosum; exstirpatum non cedere locum hæmorrhagiis, sæpe medico sollicitudinem afferentibus; non producere hanc dyscrasiam, neque extremam virium vitalium prostrationem, quæ in encephaloideis degenerationibus animadvertitur : — quamvis igitur hæc omnia in contrariam partem attulit, tamen non refutavit ac diluit cogitationem principalem Boyeri, qui in ipsa substantia ossea, omnis affectionis osteosarcomatosæ fontem atque originem ponit. Existit autem hoc loco quæstio, de qua disceptari juxta ægroti lectulum permagni interest, utrum vere os sit origo, an consequentia osteosarcomatis, quo correptum est, aut, si aliter enuntiare liceat, num substantia ossea primo an secundarie affecta sit, et num osteosarcomatis in protopathicum et deuteropathicum distinctio generalis, a scriptoribus recentioris temporis admissa, in futurum sit rata et stabilis?

In quinque observationibus ossis maxillaris superioris osteosarcomate infecti, quas supra exposuimus, ossis degenerati massa ancipitem aspectum exserit. Pergrandis tumor, qui malum in *Tabula XVII*, repræsentatum constituit, toto suo ambitu erat lamina ossea, in omnibus affectionis partibus distincta, tanquam ovi putamine coopertus. Crusta hæc ossea perspicue nihil aliud erat, quam ipsum maxillare superius extenuatum, ab interiore parte ad exteriorem protrusum malo, quod sedebat in antro Highmori. Ex contrario tumores osteosarcomatosi, magis minusve lato ambitu, in maxillari superiore fixi, in *Tabulis XIX, XXI, XXIII, XXV*, adumbrati, ossis substantiam ab exteriore parte in interiorem attentarunt, et naturam suam expresserunt detritu tabulæ externæ osseæ, dum ossis internæ partes fere semper intactæ et integræ manent. Hæc facta, quæ protuli, et alia, quæ etiam allegare possem, mihi persuadent : in omnibus hisce casibus, os maxillare secundarie affectum fuisse, hanc ossis secundariam affectionem periostitide interna vel externa hujus organi semper esse productam, eamdem denique ab exteriori vi plerumque profectam, jam pridem diathesi sive rheumatica sive scrophulosa præparari, cujus vestigia semper reperimus in tristi veritate, quam contemplamur. Si in historia osteosarcomatis os maxillare superius corripientis, tanquam principium concesseris : hanc degenerationem sæpissime secundariam esse et ex affectione periostii seu interni seu externi oriri; anatomiam pathologicam juvabis, puto, in suis perscrutationibus ad duplicem affectionis formam, quam in hoc casu os maxillare superius præbet, enodandam, magisque animum medici advertes ad primum stadium mali, quod nihil aliud esse potest, nisi periostitis latens, ac, ne morbus extendatur, sæpe prohibebis, tum recte et affatim metiere causas generales, quæ, quantumvis obscuræ sint, tamen in ossis degenerationis incremento partem actuosam habent, sicuti patet ex observationibus, quæ antegrediuntur. Quisquis ita maxillaris osteosarcoma secundarium et affectione involucri fibrosi exortum consideraverit, is ultimum hoc malum studebit a principio tractare, et, si exitus spei non responderet, in tempore ad auxilia extrema recurret, ut prohibeat, ne vires ægroti exhauriantur, neu malum abeat in affectionem carcinomatosam, ad quam aditus arti interclusus videtur.


Tab. XXVI.
Schtschegoleff ad nat. del. Moscquae.
Forget sculps.
N. Wimond imp.


Tab. XXVII.
Tchtschegoleff ad nat. del. Mosquae
Annedouche sculps.
N. Rémond imp.

INGENS TUMOR CYSTICUS

REGIONIS PAROTIDEÆ SINISTRÆ.

TABULA XXVII.

Rusticus, quadraginta annos natus, robustus, abhinc duodecim annos, hieme in flumen illapsus, et ab eo tempore interna perfrictione exercitus, rheumatismi acuti symptomatibus afflictus est. Labes hæc primo articulos inferiores potius exercens, deinde per totum organismum vage diffusa, tandem calvariam invasit, ibidemque dolore faciei atrocissimo, genam sinistram exarante, manifestabatur. Balneæ vaporeæ Rossicæ, et inunctiones e melle cum sale culinari mixto adhibitæ, dolorem mitigarunt, sed tamen in loco affecto sensum torporis, quasi ex corpore alieno regioni huic imposito ortum, reliquerunt. Serius fricationes spongia fluviatili institutæ repetitas eruptiones excitando, falsam hanc sensationem dissiparunt. Mox autem parvula prominentia parotidis regionem depravans, pisi magnitudinem adæquans, locomobilis, ex attactu minime dolens, puncto nigro in centro suo notata, ab ægroto observata, sed minimi habita, omnino neglecta, fortunæque tradita est. Eminentia hæc primo tempore stationaria, aut insensibili modo sese extendens, tum autem in directa incrementi sui ratione phænomena in loco affecto evolvens, tandem ægroti sollicitudinem suscitans, variis externis auxiliis, potissimum pressione ab agyrta quodam ad contentam peccantem materiem evacuandam consuasa, exercita fuit. Conamina hæc tumoris evolutionem impediendi, cutis erysipelatosa rubedine semper fere comitata, tumoris incrementum sic adauxerunt, ut ab ipso ægroto minime convenientia crederentur et aliquo tempore interjecto rejicerentur. Interim excrescentia in dies mole aucta, vasa majora colli comprimens, capitis thoracisque circulationem turbans, horrendum misero aspectum tribuens, tandem ipsum ad eam cogitationem deduxit, ut Mosquam peteret nostroque subsidio sese committeret.

Tristis, longo itinere defatigata, enormi tumore caput adulti adæquante, parotideæ necnon submaxillari regioni sinistræ insidente, fædabatur facies, turgidæ venæ exarabant superficiem ejus, extenuatis firmiterque subjacentibus partibus adcretis integumentis obductam. Moles tumoris ex parte glabra faciei induta, aurem versus inæqualem lobulosum aspectum proferebat; tactui insensibilis, aliquid demum elasticum, minime mobile, investigantibus digitis ostendens; pressione majorum vasorum exercita, sanguine suffusi ex orbitis suis protrusi cernebantur oculi, peculiari livore obducebantur alarum nasi, necnon oris viciniæ; manu semper tumorem suffulciente, ingratissimum tensionis sensum pondere ejus evocatum sublevare conabatur ægrotus. Quædam spirandi difficultas, ictus cordis fortis, rhythmo peccans, turbinis rumor manifestissime digito carotidem sinistram exploranti percipiendus; capitis gravedo, vertigines, oculorum scintillationes, auriumque tinnitus fere continuus, necnon anxietas totius corporis — fuerant phænomena, utramque vitam ægroti infestantia.

Rheumatica labes exordium affectionis hujus designans, chronica irritatione unum ex folliculis sebaceis regioni parotideæ insidentium exercens, secretionem in imis ejus solitam intervertens, ductum ejus excretorium puncto illo nigro notatum obturans, atque ita primum exordium hodiernæ observandæ degenerationis, olim vero sub forma vix distinguendæ eminentiæ sistens, fuerant mihi sufficientia criteria, ut præsentis affectionis originem explicarem. Serius externa auxilia in usum vocata, susceptæ repetitis vicibus ipsius tumoris per digitos tractationes, irritationem in ipso malo, necnon viciniis ejus adaugendo, omnino conferebant, ad nutritionem vitiosam sustentandam, tumorisque successivam evolutionem suffulciendam. Tandem partis degeneratione detentæ, quoad contentum ibidem textum cellulosum, divities, necnon vasorum sanguiferorum majorum abundantia, temporisque denique elapsi spatium, inde a primorum phænomenorum apparitione maximum — sufficientia erant momenta mihi intelligenti tumoris naturam, ad ingentem molem evecti, cysta densa circumsepti, extenuatis fere atrophicis integumentis cooperti, ut arduam, sed suscipiendam extirpationem ejus proponerem. Hæc grato animo ab ægroto accepta, sequenti modo ad finem perducta est : — Dato misero situ idoneo, sessili, reclinato tantillum ejus capite, firmiter assistentis pectore suffulto, plaga integumentis a media parte regionis temporalis, supra convexam tumoris partem, auri parallelo continuata, tandemque ad mediam circiter regionem marginis anterioris musculi sterno-cleido-mastoidei desinens inflicta est. Latis incisionibus dividebantur integumenta, extenuata, textu adiposo fere orbata, tumori subjacenti firmiter adcreta. Deductis vulneris labiis, mundatoque spongia fundo ejus sanguine offuscato, clare cernebatur nunc oculis tumor fascia superficiali obtectus, processibusque suis arctissime partibus vicinis annexus. Specillum sulcatum fasciæ huic ad directionem plagæ integumenta dividentis submissum, incisionem involucri istius tumoris superficiem velantis adjuvans, mox ad infimam tumoris partem basi maxillæ necnon collo proximam, apparens expansio musculi platysmamyoidei, simili modo caute ductu ejusdem specilli persecta est. Hoc tempore sanguis large ex læsis arteriis prosiliens, minimeque torsioni harum obediens, injectis tantummodo ligaturis cohibitus siluit. Mundatis partibus subjacentibus sat levigata degenerationis superficies aperte distinguebatur, peragrante digito circumferentiam ejus, nexum intimum fere ubique reperiendum, cum subjacenti fascia profunda demonstrans. Dilatato angulo supremo incisionis integumentorum, regionem versus temporalem, quo aditus ad basin tumoris pateret liberior, manu sinistra arripui excrescentiæ summitatem, eamque fortiter antrorsum trahendo, dissectionem ad circumferentiam ejus absolvendam, necnon intimum nexum ejus cum fascia profunda solvendum faciliorem reddidi. Quo magis autem dissectio auris vicinias aggrediebatur, eo cautiori manu encheiresis perficiebatur. Sic vena jugularis externa, portioni degenerationis ad supremam colli partem sitæ proxima, decursumque sub platysma-myoideo, necnon fascia superficiali a parotide ad marginem posticum sterno-cleido-mastoidei servans, partium subtili separatione, a tumore intimo nexu liberata finem susceptæ encheiresis constituit. Deligatis vasis ex temporali, masseterica, necnon transversa faciei provenientibus sub baseos tumoris separatione læsis, omnis hæmorrhagia siluit. Purgato a sanguineis grumis vulneris fundo, vastissimæ incisionis labia, sibi invicem approximata, suturaque circumflexa in situ contenta, extremitates vero ligaturarum per infimum vulneris angulum traductæ sunt; reliqua naturæ per primam intentionem absolvenda committebantur. Tertia post operationem die, tumore genæ sinistræ, rubore ac dolore insignito, erysipelatis præsentiam ad vulneris vicinias annuntiante, scrupulosam partium læsarum investigationem adorti sumus. Firmiter sibi invicem agglutinati, liquido subjacente distenti, cernebantur incisionis margines, neque minimum attactum, ob summum dolorem concedentes. Aperto vulneris angulo infimo magna fœtidæ materiæ sanguinolentæ copia evacuabatur; turunda eodem immissa novam ichoris accumulationem præpediente, symptomata localia emendabantur. Venæsectio brachii instituta, interne antiphlogistica, injectiones aromaticæ cum tantillo aquæ oxymuriaticæ per vulneris angulum infimum absolutæ, diminuendo symptomata generalia, permiserunt septima die sublatis acubus, perfectam incisionis externæ cicatrisationem animadvertere. Tertia autem septimana, quum vix suppurationis vestigia ex imis læsionis per infimum angulum vulneris nondum cicatrisatum apparerent, elapso mense post susceptam encheiresin, omnibus ad sanitatem restitutis ægrotus nosocomio valedixit.

Libras tres cum dimidia adæquabat pondus tumoris exsecti, formam sphæroideam, superficiem e celluloso textu conflatam referentis; ad longitudinem scissi, ex sacco densissimo dissepimentis fibrosis in loculamenta multiplicia diviso, hæc vero atheromatosa substantia grisea, granulosa, necnon liquido spisso, brunescenti, quasi sanguinolento impleta, investi-

gationi nostræ submittebantur. Interna facies cavitatis hujus, a contentis expurgata, lævigata membrana serosæ adinstar ubique obducta reperiebatur.

Parvus tumor regionis parotideæ, ante aurem situs, mobilis attactu, in centro puncto nigro notatus, quod verosimiliter nihil aliud erat, nisi canalis obturatus folliculi cutani, substantia sebacea referti, nonne haberi jure potest primum stadium ulterioris evolutionis, quam subjecit ægrotatio nobis enucleanda? Nonne perspicue potest A. Cooperi de origine tumorum ita inclusorum opinionem fulcire et affirmare « Folliculus, ait hic auctor, obliteratur in eo puncto, quo ad cutis superficiem sua sponte reseratur, quum secretio fieri in cavitate pergat, parietes ejus ex interioribus ad exteriora projecti sunt in textum cellulosum, qui facile hanc amplificationem subit. Retentio hæc secretorum, pro gradu obliterationis ac pro morbi stadio, tumorem producit magis minusve amplum. » Jam ne vero explicandum est, quomodo folliculus se ita dilatare possit? « Occurram huic difficultati, inquit Cooper, si dixero, alias membranas facile ampliationem subire multo etiam majorem; atque ita ovarium, quod in statu sano vix duas liquidi drachmas in membranam suam recipit, satis capax existere potest ad centum libras aquæ complectendas. »


Tab. XXVIII.
Schtschegoleff ad nat. del. Mosquae.
Forget sculp.
W. Reimond imp.

STEATOMA

REGIONIS PAROTIDEÆ DEXTRÆ.

TABULA XXVIII.

Femina quinquagenaria, mater quinque infantium, inde a quadragesimo altero vitæ suæ anno, catameniali fluxu orbata, abhinc duodecim annos ex violenta plaga, regioni parotideæ dextræ illata, partium mollium tumore necnon ecchymomate detenta, post aliquot dies, ab omnibus his malis se liberatam animadvertit; serius autem levis intumescentia viciniam lobuli auris dextræ obfuscans, cum singulari torpore regionis temporalis conjuncta, palpebræque — inferioris oculi dextri vellicatione ingrata sæpius repetita concomitante, effectum ictus olim accepti, minime adhuc profligatum aperte indicabat. Fricationes ex spiritu formicarum a medico quodam suasæ, erythematis speciem evocando, symptomata genam affligentia nequaquam emendarunt, e contrario hemicrania latus calvariæ dextrum periodice torquens, initio levis, temporis autem progressu vehementior evadens, ipsis fuit adjuncta. Interea autem ceteris functionibus minime a norma recedentibus, tumescentia auris proximitatem detinens, manifestissime augescens, totius laboris ad genam dextram percepti tanquam fons considerata, tunc tota miseræ attentione circumscribitur. Unguenta discutientia, resolventia emplastra ab agyrtis commendata, per longum temporis spatium fuerant in usum vocata; at semper fœdi tumoris volumen magis evolutum observabatur. Criticam, quam dicunt vitæ periodum inchoans, tandemque catameniali fluxu orbata, tumoris genam depravantis incrementum celeriori etiam passu progrediens observavit, quoniamque tot tantæque curationes incassum jam susceptæ erant, ad ulteriorem mali extensionem præpediendam, sorti se committens misera, nil amplius voluit, quam ut a præsentia ejus liberaretur. Interea tumor per octo circiter annos incrementa capiens, mole sua locum affectum, necnon partes ei vicinas defatigans, tandem coegit ægrotam, ut ex arte chirurgica quæreret subsidium.

Ingens tumor, infantis caput magnitudine adæquans, inde a temporali regione usque ad submaxillarem fœdabat genam dextram, horrendum aspectum vultui miseræ tribuens. Intime adhærebant inæquali lobulosæ superficiei tumoris, subinde extenuata, albido colore notata integumenta. Latissimæ basi insidens affectio, ne rudiori quidem tractatione vix locomovenda, tactui intimam suam substantiam densitate majori præditam, partes vero albicantibus integumentis respondentes, ceteris paribus emollitas observationi nostræ objiciebat. Ex motu maxillæ inferioris læso, alimentorum prehensio atque masticatio eorum difficilis, salivæque ex ore profluvium continuum; linguæ dimidiata pars dextra, sicuti cavitatem oris investiens mucosa ejusdem lateris, aperte sicciores, ex compresso forte ductu Stenoniano. Digestio sæpius turbata, pondere epigastri, abdominis tensione, necnon alvi constipatione expressa. Respirationis necnon circulationis actus, hucusque normales. Nutritionis officium quodammodo læsum, facie lutescente necnon flaccidis carnibus insignitum — erant phænomena, de organica vita feminæ hujus observanda. Lancinans dolor, profundum tumorem excrucians, per totam genam dimidiamque dextram calvariæ partem irradians, sæpius hemicraniæ hujusce symptomata, capitis totius temulentia, vertigine, oculorum scintillatione, continuoque aurium tinnitu concomitabantur. Ingratissima constrictionis perceptio ad guttur entienda, glutiendo nonnunquam et respirando obicem sistens, animi prostratio summa ex fœdi tumoris gestu, nullo subsidio hucusque remoto explicanda — erant signa vitam ejus animalem denotantia.

Per duodecim annos vigens genæ dextræ fœda affectio hæc in dies crescens, naturæ viribus minime limitanda, integumentorum subinde observanda extenuatio, lancinantes dolores imas ejus partes perstringentes, proximamque ejus degenerationem annuntiantes, consecutiva phænomena, circa cerebrum ipsum tandem evocata, polyhæmiam visceris istius apoplexiæ proximam indicantia, horribilis aspectus miseræ, terrore proximos afficiens, mœrore autem summo ipsam ægrotam circumdans — fuerant momenta, quæ requisitam a me encheiresin chirurgicam, tanquam necessario absolvendam indicabant.

Instituta plaga inde a regione temporali usque ad angulum maxillæ inferioris, incisisque tabulatim omnibus partibus subjacentibus, superficies dura, inæqualis degenerationis, — partes emollitas tactui exhibens, vix minimam pressionem admittentes, nisi sint in speciem putraminis redactæ, nunc oculis nostris exponebatur. Textus cellulosus densus, involucri ad modum ambitum mali circumdans, repetitis sectionibus divisus, viam aperuit digito, sub angulo supremo plagæ inflictæ, ipsius tumoris basin adeundi, arctumque ejus nexum cum profundioribus partibus disjungendi. Sic suprema degenerationis pars a subjacentibus separata, seriusque quodammodo antrorsum tracta, clare aperuit termini constituti lineam, cum servandis adhuc proximis partibus, sectionibus ergo caute institutis ad tumorem ipsum dirigendis, moles tandem totius istius affectionis ex toto fuit eradicata. Injectis ligaturis vasis arteriosis in imis plagæ sanguinem fundentibus, depurgatoque vulneris fundo, acubus Carolinensibus incisionis labia, sibi invicem propius posita et operta circumflexæ ligaturæ ope in situ continebantur. Nonnullis diebus elapsis suprema incisionis pars, per primam intentionem conglutinata, acuum extrusionem permisit, infima autem minime coadaptata, viam aperuit collectæ purulentæ materiei sese foras eliminandi, ac postea facultatem concessit fundum vulneris detersivis injectionibus exerceri. Capitis temulentia, vertigines, oculorum scintillationes, ægrotam semper adhuc afficientes, necessitatem venæsectionis evocant, hæc adhibita simul cum ordinandis antiphlogisticis auxiliis, necnon epispastico subsidio brachio dextro applicando, cerebralis polyhæmiæ diminutione notantur. Mense interjecto omnia ad normam reducta, concesserunt miseræ, ex toto reintegrata facie, nosocomium relinquere.

Massa encheiresi chirurgica enucleata pondere circiter trium librarum, per totam circumferentiam suam obvolvebatur textu celluloso denso, ex stratis irregulariter sibi adplicitis composito, involucri ad modum degenerationem circumscribente, eamdemque a vicinis partibus sejungente. Superficies ipsius degenerationis inæqualis, ex lobis formæ irregularis, sibi invicem adplicitis instituta, sulcis non profunde mali substantiam penetrantibus notabatur. Hæc grisei coloris, tactui densa, per medium scissa, ejusdem generis lardaceæ non absimilem naturam demonstrabat, passim localitates emollitas in putredinem fere reductas visui præbens. Tumoris partes malacia hac detentæ, superficiem ejus imprimis offuscantes, albicantibus degeneratis integumentis respondebant, focumque olim expertorum lancinantium dolorum constituebant. Processibus ex degenerata massa originem suam ducentibus, quasi radicibus vicinis profundioribus partibus implantabatur, non numerosis, lumine quasi diminutis vasis, superficiem involucri obvolventis peragrantibus nutrita.

Tumor lata basi dotatus, tactu inæqualis, in aliquot locis sui circuitus stricte annexus ad integumenta extenuata, immutatoque colore, parum mobilis, aspectui objiciens superficiem inæqualem, nodosam, textu celluloso denso, quasi involucro, eumdem ipsum a partibus adjacentibus separante coopertam, denique in interioribus suis substantiam exhibens æqualem, lardaceam, cineraceo colore, nonnullis in locis jam putredine vitiatam, semperque doloribus persensam acutis ac lancinantibus, quippe qui, sicut in casu nobis proposito, funestum exitum præsagire solent, — omnia, inquam, hæc signa istius affectionis propria nonne sufficiunt et ad stabiliendam veritatem opinionis doctoris Littre, qui steatoma a lipomate distinguit (dum Chopart has ægrotationes confundit, vel potius earum signa pathognomonica non satis exponit), et ad concedendam steatomatis similitudinem cum meliceri et atheromate, qui morbi, auctore Berard, et ipsi in textu celluloso subcutaneo nascuntur et ingravescunt, nulla alia re inter se differunt nisi substantia, quam continent, et a principio nihil aliud esse videntur, quam folliculi cutanei, massam sebaceam continentes?

Lehtschegoloff ad nat. del. Moscuae.

Annedouche sculps.

N. Rémond imp.

LIPOMA LABII SUPERIORIS

EJUSQUE INTEGUMENTORUM ANGIECTASIS.

TABULA XXIX.

Puella 22 annorum, rustica, habitus scrophulosi, regulari catameniali fluxu instructa, e matre orta, tumoribus cuti concoloribus, locomovendis, mollibus, minime dolentibus ad artuum continuitatem prædita — ante hos quinque annos lapsu ex curru contusione faciei, imprimis labii superioris afflicta, cautelis omnibus neglectis, ad sequelas violentiæ hujus præcavendas, interjectis diebus nonnullis, erysipelate partium affectarum corripiebatur. Efflorescentia hæc per hebdomadis spatium vigens, ad cranii capillatam partem tamen non migrans, pyrexiæ levioris symptomatibus concomitata, ad superficiem suam initio bullis, tandem crustis notata, subsequenti singulari integumentorum induratione insigniebatur. Usu cathartici domestici auxilii ex aqua salsa cucumerum compositi, necnon sacculis aromaticis ad faciem adplicitis, induratio cutis, erysipelatis sequela, pedetentim evanuit, semper adhuc tumidum, duriusculum, labium supremum derelinquens, nunc tempori ac naturæ viribus tradendum. Mense elapso omnia ad normam reducta videbantur, excepto filtro labii, solitam depressionem adhuc convexam, in medioque nodulo duro, minime resoluto instructam ostendente. Serius campestribus laboribus dedita, insolationi exposita, sæpius erythemate partis affectæ detinebatur, rubri panni applicatione profligando. Interea nodulus filtrum labii occupans, insensibili modo mole increscens, tandem temporis progressu oris ostium obturando, alimentorum prehensionem impediens, masticationi ac respirationi obicem obdens, incommoda tensione, necnon summa propensione ad erythema ægrotam molestans, insuper aliquid ingratissimi puellæ vultui tribuens, tandem coegit miseram, ut ad nos perfugeret.

Pugni minoris magnitudinem adæquabat labium superius deformans tumor, ad superficiem suam macula angiectasica eminente, ex intricatione subtilissimorum vasorum arteriosorum necnon venosorum exorta, inquinatus. Arcte jungebantur extenuata subjacenti tumori labii integumenta, palpationi pastosi quid, compressibilis atque obscure pulsantis exhibentis, parietem suum posticum mucosa sana, dentium incisivorum impressionem retinente obductum visui demonstrans, tristi vultui ægrotæ aliquid insuave et injucundum offerens. Manu tantummodo sublevata, moles hæc labii oris ostium præcludens, alimenti prehensionem, masticationem, aerique aditum liberum concedebat, alias respiratio per narium cavitatem absoluta, rumore e longinquo exaudiendo concomitatur. Auris thecæ thoracicæ adplicita præter rhonchos mucosos in utroque pulmone experiendos, ictumque cordis sat fortem at regularem, nil abnorme colligit. Ex manca alimonia nutritio læsa corporis totius emaciatione expressa intelligitur. Irritabilis ad summum gradum, lacrymans, minime procrastinandam tumoris ablationem alta voce invocat misera.

Matris tumores adiposi, artuum continuitatem ejus inquinantes, allata dispositione hac, violentia externa, subsequentesque circumstantiæ, erysipelatis induratione terminati, tandem insolationis atque erythematis subinde apparentium — favebant, tumoris labii superioris naturam lipomatis præsentia explicandi. Ast tractatione compressibilis textus ejus, obscura, manifesta tamen in imis ejus percipienda pulsatio, angiectasis ad superficiem ejus præsentia, tandemque ictus cordis respectu habito corporis totius emaciationis longe intensior, de erectilis tumoris specie suspicionem movebant, atque diagnosin stabiliendam et limitibus arctis certisque circumscribendam impediebant. Sed tamen lacrymis miseræ commotus suscipiendam encheiresin chirurgicam decrevi, liberoque a catameniis intervallo eam sequenti ratione suscepi.

Incisione ori parallela, ab una ejus commissura usque ad alteram continuata, integumenta inferioris partis labii superioris ad subjacentem tumorem uno ictu fuerant divisa, enormis hæmorrhagia glacie adplicita ex parte sedata, trans stillantem sanguinem, oculo pellucentem lipomatis superficiem clarius perspicere concedebat. Animo nunc magis corroborati eramus: duplici plaga perpendiculari ex utroque latere ab alarum nasi vicinitate usque ad oris commissuras inflicta, circumscribebatur quadrangularis panniculus, anticam tumoris faciem obtegens. Sanguinis profluvium recrudescens ex reiterata glaciei impositione languescens, permisit, ut circumscripta tali modo incisionibus integumenta, sint a tumoris superficie separata. Ardua fuit hæc cutis dissectio, propter intimum cum degeneratione labii nexum, summam ejus extenuationem, hæmorrhagiamque ingentem oculos nostros caligine circumdantem. Mox tamen ad limites supremos tumoris impugnati, imperfectionem laboris nostri, ex perfecte atrophica cute, vasis intricatissimis ad internam faciem exarata intelleximus. Sanguinis jactura semper vigente, remoto cutis degeneratæ panniculo, tot laboribus servato, separationem faciei posticæ lipomatis mucosæ annexæ suscepimus. Faciliori negotio hoc operationis stadium ad finem adducebatur, propter nexum mucosæ cum tumore minorem, necnon majorem ejus consistentiam ex continua pressione dentium ortam. Nunc impleri debebat vacuum lipomatis ablatione effectum, horribilem aspectum ori ægrotæ imprimens. Longe deficiebant integumenta ex utraque gena desumenda ad labium restaurandum, possibilis tamen fuit hujus cheiloplastice encheiresis, ast tensio panniculorum coadaptandorum manifestissime providenda, mancus exinde operationis successus prospiciendus, prolongata nimis jam encheiresis, necnon vires ægrotæ prævia hæmorrhagia fractæ, mihi aliam injecerunt cogitationem, eam — ut oculo obvium panniculum mucosa constitutum in usum vocarem, jacturamque substantiæ ejus intercalatione implerem; sublevata statim mucosa, oppositaque superficie sibi invicem adplicita, sat densum panniculum constituens, numerosissimis suturis nodosis vicinis integumentis exactissime annexum, singulari modo intervallum alias integumentis occupandum opplebat. Actio suturæ nodosæ, emplastrorum adhæsivorum usu fuit adjuta, deligatio necessaria, tractionem vicinarum partium præpediens commendata, frigidæque aquæ embrocationes partibus sauciatis fuerant accommodatæ, regimenque antiphlogisticum possibili reactioni fuit oppositum. Altera die febrili reactione locum inveniente, venæ sectio brachii necnon calomel fuerant in usum vocata. Septima die ex toto fere mucosus panniculus lineari cicatrici vicinis integumentis adhærebat, vix mucositatem secernens, pallescens, rugis transversalibus ex mucosæ collapsu ortis notatus. Duplici mense elapso, rubedine labium superius indutum fuit, quo minime faciem fœdante, perfecte os circumscribente, dentesque ejus velante, instruebatur ægrota; ceteroquin optima sanitate gaudens, quam minime pœnitebat se arduæ encheiresi subjecisse vegeta nosocomium dereliquit.

Resecta pars mali aurantium minoris magnitudinis, velamento tenui celluloso inclusa, ex lobis arctissimo nexu inter se vinctis constituta, oculo massam adiposam, rubram, quasi sanguine saturatam numerosissimis vasis permeatam, transversim scissa demonstrabat.

Hoc facto, ejusque modo exsecutionis et eventu fausto, quo insignitur, cogitatio ingeniosa prof. Roux, probatur in conatu cheiloplastico, quo cum arte et habilitate sui propria in duas dispescuit eam labii superioris portionem, quam ex inferiore formaverat. Hæc encheiresis viri doctissimi non optabilem exitum habuit; nam si aliter cecidisset, membrana mucosa buccæ ad genæ faciem exteriorem formandam contulisset, et sine ulla dubitatione postea, sicut Roux judicavit, mutationes subiisset, quæ ei totam cutis speciem induissent. Hæc opinio Professoris facto nostro perfecte confirmata, credo digna videtur omni attentione medicorum, et mirabilem præbebit utilitatem chirurgis incertis ac nescientibus, unde satis textuum sumerent ad hanc illamve faciei partem restaurandam.

Tchtschegoleff ad nat. del. Mosquae. Oudet sculps.

W. Reinwald imp.

ATRESIA ORIS IMPERFECTA.

TABULA XXX.

Puer quadrimus, circa osseum systema columnæ vertebralis, necnon artuum inferiorum, vestigia rachiticæ diathesis præ se ferens, abhinc tres annos incensis fortuito stragulis, ambustione trunci partisque faciei exercetur. Omnino desorganisata in locis igne adustis cernebantur tunc temporis integumenta quartum gradum ambustionis proferentia, escharis videlicet solidis, densis, bruneis insensibilibus, centro depressis, cute radiatim corrugata circumdatis insignita, partium autem vicinarum rubore erythematoso, necnon sensibilitate aucta concomitatis, serius eliminatorio processu locum inveniente secessis crustis escharoticis vastæ exulcerationes, totam cutis profunditatem devastantes, visui prodierunt, usu linimenti calcarei temporis progressu cicatrisandæ. Una harum exulcerationum utrumque labium oris graviter offuscans, marginibus irregularibus circumsepta, forsitan propter partium mobilitatem, omni medicationi repugnans, in dies profundius serpens, vix vestigia pristinæ labiorum organisationis relinquens, temporis progressu tandem reiteratis lapide infernali adustionibus vitalitatem ejus modificantibus cedens, ad cicatrisationem adducta est. Ast exoptata consolidatio hæc, post margines exulcerationis mucosa destitutos apparens, mox imperfecta ostii atresia insigniebatur. Bis incisione abnormis oris conglutinatio soluta, cicatrice adhuc densiore occludebatur. Prehensio alimentorum in dies difficilior, respirationis processus turbatus, exinde nutritionis actus in censum tractus, ejulatus miseri infantis fere continuus fame sitique excruciati, coegerunt parentes, ut nostræ parvulum proponerent investigationi.

Latam cicatricem ex convergentibus radiis roseo colore tinctis constitutam, pristinam oris localitatem defœdantem in medio ostio oblongo, cartilagineo margine circumsepto instructam, præ se ferebat exsanguis cachecticus, vultu suo rachiticum habitum exprimens infans. Theca thoracica antrorsum promota, deviatio specus vertebralis xiphosi notata, artuum articulationes tumidæ, abdomen mole adauctum durum, erant reliqua phænomena rachitismum incusantia. Respiratio, naribus, ex parte autem insufficienti ostio os supplente, absoluta, stridente, sibilante rumore concomitata, solito magis accelerata exaudiebatur. Cordis ictus folliformi halitu insignis, debilis, ast regularis apparebat. Cutis vitali turgore orbata, flaccida, corporis peripheriam obvolvebat, insufficiensque actus nutritionis, adhuc mancior reddebatur continuo salivæ effluvio per iners oris ostium. Vagitu fere non interrupto sitim famemque sedandam exprimebat, die noctuque inquietus, sæpenumero insomniis molestissimis, ejulatu notatis, exercitus miser.

Bis conamina chirurgico subsidio præclusum oris ostium aperiendi frustra tentata, proclivitas minime delenda cicatricis, etiamsi novo tentamine esset divisa, mox labiorum vulneris appropinquatione, substantiæ jacturam iterum supplendi, exempla ab aliis communicata, possibilitatis inopportunam hanc cicatrisationem præpediendi, interposito impedimento hoc in casu in membrana mucosa ipsa quærendo, tandem vitalis indicatio, tantis miseriis finem assequendi — nos impulerunt ad encheiresin chirurgicam sequenti modo absolvendam.

Tradito infante manibus assistentis, ductu specilli sulcati majoris, in ostium oris intromissi, transversim cicatrix, inde ab ostio hoc, usque ad habendum angulum restaurandi oris, uno ictu, prius ad genam dextram versus, tum ad latus infantis sinistrum dissecta est. Labia fere cartilaginea novæ plagæ hoc modo paratæ, ad spatium lineam excedens circumscinduntur, prosiliens nunc ex coronaria modica hæmorrhagia aquæ frigidæ applicatione tollitur, permittitque reliquam encheiresis partem ad finem adducere — nova videlicet incisione ad orbicularem penetrante et ductu lineæ lapide infernali integumentis illatæ circumscribitur vulneris ostium, paraturque sic cutis fasciola trium circiter linearum ad altitudinem mensuranda, subtiliori dissectione a subjacente musculo orbiculari separanda; denudatis tali modo fibris musculi hujus per totam perimetrum plagæ ex ostii incisione evocatæ, subjacens mucosa ad quatuor linearum circiter spatium separata, extrorsum flexa, orbiculari margini scarificato cutis adplicita, numerosisque suturis nodosis huic adnexa, constituit nobis istud obstaculum supra allatum, quo spes nobis infixa hærebat novam conglutinationem simpliciter cruentati ostii præpediendi. Defatigato encheiresi chirurgica infanti jusculum cochlearibus porrigitur, alternatim cum decocto althææ, aquæ laurocerasi juncto. Residua pars musculi orbicularis, ab atresia et ab indurata subjacente mucosa liberata, nunc voluntatis imperio obediens, artefactum os motibus etsi adhuc irregularibus, ast manifestissime exagitat. Secundo nychthemero apparens erythematosa rubedo, frigidæ aquæ applicatione tollitur. Quinto die suppurationis vestigiis ad nonnullas suturas observatis, perscissa fila extrahuntur, et subinde adhæsivis emplastris suppleta, duplici septimana exacta mucosa reflexa, ubique sat regulariter, orbiculari ratione incisis integumentis adhærens, exoptatum ceteris paribus pseudo-labium efformabat, omnino præpediens, novam alias possibilem oris atresiam.

Conatus ad os restaurandum frustra jam tentati hoc in casu nihil aliud effecerant, quam ut, indurata super spatium satis amplum mucosa subjacente, hiatus buccæ transformaretur in orificium callosum, quod ægrotus nec aperire, nec claudere sua sponte ac voluntate poterat. Nostrum igitur fuit, non modo imperfecte præclusum os recludere, sed etiam cicatricem callosam, incisionum jam prius institutarum sequelam, excidere, eo consilio, ut inter labia solutionis continuitatis, mucosa sana interponatur, quæ possit novæ obliterationi impedimentum afferre. Ratus, neque agendi modum a Boyer adhibitum, qui in eo consistit, quod atresia oris late inciditur et unusquisque divisionis angulus unco obtuso in latus auris respondentis trahitur impediendæ conglutinationis causa; neque agendi rationem a Krugen-Hausen initam, qui partem oris obturatam filo plumbeo transfodit, tum ita factam aperturam in cicatricem coire patitur et reliquam adhærentiam incidit, — hunc ad casum non bene applicari posse, tanquam duces ego volebam sequi methodos virorum doctissimorum Dieffenbach, Serres et Velpeau. Mox tamen de via, quam illi auctores, tam eximie muniverunt, mihi deflectendum videbam : etenim hi chirurgi suam hoc in casu agendi rationem in mucosa sana ponebant, qua partes molles circumdederunt, sive quum eas prius excidebant, sicuti Dieffenbach et Velpeau rei operabantur; sive quum eadem in altitudine et cutem et mucosam exsecabant ac deinde eas suturæ punctis conjungebant, sicut suadet commendatque Pr. Serres in urbe Montepeliensi. At mihi quidem hæc mucosa nihil profuit; ut enim degeneraverat, sacrificanda fuit. Hoc est, cur ego, incisa commissura labiorum obturata, ejusque marginibus redintegratis, primum in certa altitudine marginum incisionis, fibras orbiculares denudaverim, deinde mucosam sanam a facie inferiore separarim, ut eam ad exteriora possim reflectere, margini cutis orbiculari sanguinem fundenti adaptare, atque ita labiorum circuitum mihi restaurandum restituere.


Tab. XXXI.
Schtschegoleff ad nat. del. Mosquae.
Vader sculps.
W. Rémond imp.

CANCER NASI.

TABULÆ XXXI ET XXXII.

Rustica quinquagesimum annum agens, constitutionis robustæ, mater plurium infantum, abhinc quinque annis catameniali fluxu orbata, semper optima sanitate fruens, inde ab infantia verruca, quæ præter magnitudinem omni incommodo carebat, nasi apici insidente deformabatur. Excrescentia hæc, ante tres annos ex ictu faciei illato, minus commode tractata, mox sensatione lancinante, molesta, in imis ejus percipienda, serius imo superficiei suæ excoriatione notabatur. Phænomena hæc, futurum processum pathologicum in textu verrucæ præsagientia, nullo tamen artis subsidio provisa, sorti permissa, in dies adaucta, tandem ipsius excrescentiæ destructione exprimebantur; fœdam ulcerationem, sæpius acutissimis doloribus peragratam observationi committentia. Styptici pulvisculi a chirurgo quodam tentati, symptomatum evolutionem minime intervertentes, contra destructionis processum magis etiam elicuerunt: rapide enim serpens vasta apicis nasi exulceratio, sanie fœtida irrorata, sanguinem sæpius fundens, lancinantibus doloribus, ne minimum quidem momentum quietis ægrotæ concedentibus exercita coëgit miseram ut nostrum quæreret consilium. — Non tam graviter adhuc malo tentatam corporis nutritionem exprimebat sat vegeta ægrotæ facies, ad cartilaginis nasi regionem vasto ulcere fœdata, marginibus fissis, irregularibus excapis, rubro halone erythematoso circumseptis limitato, fundo granulationibus laxis ex minimo attactu sanguinem fundentibus, sanie virescente fœtidissima acri obtectis instructo, totam fere extensionem cartilaginis nasi nec non septi narium destruente, minimamque istius organi partem intactam versus utrumque nasi lobulum derelinquente, imo ad interiora narium cavitatis serpente, ibidemque mucosam in textum durum maxime sensilem transmutante. Investigata femina circa utramque vitam organicam et animalem, nullibi aberrationem a norma notandam demonstrat; et si excipias atrocissimum lancinantem dolorem sæpius in localitate morbo affecta experiundum, noctes exinde absque somno transactas, animi mœrorem tristitiamque ægrotam extenuantes, minime supponeres, si non videres, præsentiam exulcerationis in dies devastantis faciem miseræ ægrotæ, alta voce invocantis ultimum artis præsidium. — Momenta quibus insigniebatur affectionis præsentis exordium, phænomenorum series evoluta, post illatam verrucæ vim, infausta tandem styptici auxilii ad exulceratam superficiem adplicatio, non solum nobis diagnosin carcinomatosæ affectionis nasi apicem affligentis enodare permittebant, verum etiam indicationem his sub auspiciis extruendam et tantum cultro explendam facile indicabant. Ergo nasi carcinomatosi extirpatio, ejusque reintegratio, panniculi cutanei ope ex fronte desumendi ægrotæ proposita est tanquam unicum subsidium, idemque citissime a misera acceptum. Nos vero sequenti via chirurgiam hanc ad finem perduximus: — Duabus incisionibus ellipticis, inde ab integumentis sanis nasi ossa obvestientibus, ortum suum ducentibus dissecabatur partim: cutis sana, subjacens stratum cellulosum, arteriæ ex ophthalmica, faciali, infraorbitali nec non coronaria labii provenientes, venæ, nervique tandem ex ophthalmico Willisii et maxillari superiori orientes, partim: narium cartilago carcinomate adfecta. Reiteratis cultri sectionibus dividebantur textus hi, a processibus nasalibus utriusque maxillaris superioris, a nasi lobulis partiatim carcinomate correptis, nec non a narium septo, ab anticis eadem degeneratione afflicto separandi. Sic ablatione partium morbo detentarum, horribile visu in media facie mulieris parabatur antrum: *sursum* — denudatis ex parte ab integumentis suis ossibus nasi; *inferius* — margine supremo labii superioris, symphisi anticæ maxillari adcreto; *ex utroque latere* — processibus nasalibus ejusdem ossis, nec non superstite parte lobulorum cartilagineorum limitatum; *in medio* sui autem divisum residuo septi encheiresi nostra derelicto. Mundefactis a sanguine conspurcante partibus, ligatis vasculis, a coronaria labii superioris, faciali, nec non ophthalmica incipientibus, continuoque sanguinem fundentibus, probe examinatur mucosa, septi latera nec non narium cavitatis parietes inducens, statim, si degenerata inveniretur, separanda. Hunc ad finem extenditur prima encheiresis periodus, nunc partium ablatarum restauratione ex toto terminanda. — Pulvillus ex tenuissimo linteo factus, lino xylino farctus, residuoque septo narium impositus, et sic arte faciendo naso, velandum fœdum antrum ex parte obturans, pro fulcro et modulo a me adhibetur, ad sustentandum serius in situ panniculum e fronte mihi dissecandum, nariumque cavitatem versus inflectendum. Chartæ tenuissimæ ope, moduli hujus dimensionem metiens, eidemque formam futuri ex fronte desumendi panniculi tribuens, hac ratione configuratam chartam angustiori ejus extremitate, inter arcus superciliares, latiori autem petiolo instructa, sursum et sinistrorsum in obliquum spectante firmiter fronti adprimens, lapide infernali humefacto limites ejus circumducens, necessaria mihi ad refectionem nasi integumenta determinavi. Cultri sectionibus repetitis successive dividebantur: cutis, stratum cellulo-adiposum, musculi et aponevroses usque ad pericranium, arteriæ ex supraorbitali et temporali superficiali ortæ, nec non rami nervei ex quinto pari originem ducentes; itaque circumscribebatur panniculus cutaneus a me, hanc in eo cautionem adhibente, ut incisio margini ejus supremo respondens inferiore esset nonnullis lineis longior, panniculi e fronte separati, rotationis serius deorsum expediendæ gratia. Pulvillo tenuissimo, narium septum obtegente, superimponitur nunc paratus hoc modo panniculus cutaneus, vicinis partibus ex utroque latere quadruplici sutura nodosa jungendus, itaque tandem in situ continendus. Separatim eadem sutura jungitur, servatus ad panniculi summitatem petiolus, narium septi vicibus fungens centro cruenti marginis labii superioris; emplastris agglutinantibus tenuissimis, transversim margines vulneris uniendos decussantibus, ubique nodosæ suturæ suffulcitur actio. Prosiliens sanguis ex infima parte illati fronti vulneris, injecta pulsanti arteriolæ ligatura cohibetur, permittitque, ut linteum oleo imbutum denudatæ fronti imponatur, nec non siccis plumaceolis carptis circumseptus novæ formationis nasus, fascia dicta binoculi faciliori negotio contineatur. — Decoctum althææ cum aqua laurocerasi, tenuissima diæta, nec non vespere, propter calorem succrescentem, sinapismorum ad corporis peripheriam adplicandorum usus, subsidia constituerunt, quibus ægrota, primo post encheiresin susceptam nychthemero sublevata est. Altero mane, post noctem inquiete actam — gravedo capitis, faciei nec non nasi novati calor ac rubedo expressior, adaucta sitis, adstricta alvus, incitatus pulsus hirudinum adplicationem post aures indicant; usurpatæ hucusque medicationi mercurii dulcis usus ad dimidium granum omni bihorio additur. Tertio die, nondum ex toto sublevatæ calvariæ, sicuti et panniculo cutaneo, novum nasum constituenti, splendente rubore obducto, calenti ex minimoque attactu dolenti, frigida lintea, aqua imbuta superhabentur, et reiterata post aures hirudinum adplicatione, antiphlogistica et revulsiva medicationes continuantur. Quarto nychthemero ineunte, lenitum capitis dolorem affirmat ægrota. Pallescit, volumine deminuitur ex attactu minus sensilis nasi panniculus; firmiter lympha coagulabili conglutinantur, sutura nodosa juncta vulneris labia, pure bonæ indolis irroratur lintei superficies, fronti vulnus illatum obtegens. Frigidiusculæ aquæ, at rarius adhibendæ, usus, nec non olei ricini quantitas certa interne porrecta, alvi constipationi succurrendi gratia, nequaquam omissis adhuc indicationibus antiphlogistica et revulsiva, constituebant medicationem nobis persequendam. Quinto die post susceptam Rhinoplasticen, fœtida materie obfuscantur nasi recensformati nares, vix amplius rubet cutis panniculus, ex toto fere ad normam redactus; suppuratione majori inquinatur frontis vulnus, firmiter perstat nasi formati cum vicinis partibus copulatio jam perfecta, nodosarum ligaturarum immobilitate notata. Sepositis aquæ frigidæ adplicationibus, continuataque medicatione antiphlogistica leviori, forcipe in narium cavitatem caute immissa, tenue involucrum linteum moduli gossypio farcti incidimus, ad id, quod continetur, successive foras extrahendum; ast prævia suppu-

ratione imbutum gossypium, sat firmiter inter se tenens, ægre tractionibus volsellæ meæ obediebat. Injectiones in imas sacculi ex aqua tepidiore repetitis vicibus institutæ, eliminationis opus contentarum et continentium partium sacculi ad finem perduxerunt. Mundefacta narium cavitas injectionibus aromaticis nec non mucilaginosis, globulis carpteis oleo saturatis denuo impletur. Septimo operationis die, fila nodosæ suturæ jam locomovenda, caute e vulneris marginibus educuntur, et adhæsivis emplastris supplentur, inde ab eo tempore, prævie factis in narium cavitatem injectionibus, hæc globulis carpteis ex parte quotidie impleta, ad cutis panniculum suffulciendum; eadem semper ratione instituitur deligatio per trium circiter septimanarum spatium. Neoformata pars nasi cum viciniis nunc cicatrisata, densitate majori textus sui induta, suppurationis vestigia ex imis cavitatis narium nulla ostendens, formamque minime abnormem visui præbens, encheiresin nostram prospere et ex sententia evenisse aperte demonstrat; ast pedunculus panniculi cutanei adhuc contortus, quodammodo difformis, pontis ad instar subjacentibus integumentis ossa nasi obducentibus incumbens, spatium liberum nonnullarum linearum, inter se et ossa nasi propria nobis delendum proponens, non omnino perfinitam Rhinoplasticen indicabat. Consilio clar. Blandin usi, sana sub pedunculo panniculi cutanei integumenta exscidimus, scarificatos ejus margines, vacuo sic a nobis parato intrusimus, duplicique sutura nodosa limitrophis partibus firmavimus. Elapsis nonnullis diebus explicata nasi novati radix perfecte cum viciniis consolidata, finem Rhinoplastices nostræ adimplevit, restauratas partes hoc circiter sub aspectu offerens (*vid.* Tab. XXXII). Neque sensibilitate, neque colore, nec temperaturæ gradu differt a limitrophis partibus panniculus cutaneus nasi jacturam restaurans, inter arcus superciliares prominens, ex utroque latere longitudinali cicatrice circumseptus, tactu durus, quodammodo obliquiter situs ob unius lobuli jacturam substantiæ majorem servans, ad frontem vestigia exsertionis suæ sub forma cicatricis planæ, rubræ, in medio adhuc granulatæ demonstrans. Nona exacta septimana post absolutam Rhinoplasticen, in perfectam sanitatem restituta e nosocomio dimittitur mulier.

Si mihi potestas optioque fiat, ut ex diversis methodis hodie in Rhinoplastice propositis optem : re diligenter perpensa eligam quam dicunt *Indicam* methodum, adhibitam in femina, cujus morbum et curationem supra descripsimus. Etenim continuitas frontis, quæ destructo nasi loco reparatores textus suppeditat, data chirurgo potestas facilitasque necessariam extensionem crassitudinemque tribuendi panniculo cutis, ut sit ad perditam partem restaurandam aptus, vasorum in basi panniculi abundantia ad retinendam nutriendamque circulationem conveniens, relicta ægro libertas se movendi, quæ nullomodo obstat, quin cicatrix panniculi ad planum redigatur, facilitas denique vel potius simplicitas operationis, jam grave momentum afferrent ad viam, quam in hac ratione ingressi sumus, ceteris anteponendam ; nisi qua facta, ad me solum pertinentia, meique ipsius propria, certioribus etiam opinionem hancce rationibus comprobarent, ratamque efficerent. Profecto enim difficultates mihi superandæ in casibus rhinoplasticis, ubi methodum *Italicam* sequebar — brachium apparatu quodam cum facie junctum, cutisque panniculum ita suppeditans, ut primo incommoditatem, deinde tormenta pæne infanda moveret (quæ eum sæpius, ut partes inter se non conjungerentur, exitum habebant), aut panniculi comminutio, erysipelas faciei, et tandem mors ex meningitide consequeretur — Hæc, inquam, facta me non valent inclinare ad viam, quam Tagliacozzi et Græfe inierunt. — At, viam et rationem quam vir clar. Dieffenbach tentavit, quamque methodum *Franco-gallicam* vocitant, consideranti mihi videtur recte judicasse Professor Velpeau, quum eos, qui rejiciant, atque eos, qui probent medici Berolinensis encheiresin, æque perperam statuisse contendit. Neque enim, absente toto membro olfactorio, sufficit hæc agendi ratio, quippe quæ tantummodo ad simplicem nasi deformationem vel minus extensam destructionem applicanda esse videatur. In his quidem casibus omnia per aliquot hebdomades bene procedunt; sed ubi cicatrices solidescunt, textus retrahuntur, et novus nasus magis magisque desidens, pro omnibus tormentis, quæ tulit et exantlavit ægrotus, majorem fortasse relinquit deformitatem, quam cui chirurgus mederi voluerit.


Tab. XXXII.
Schtschegoleff ad nat. del. Mosquae.
Oudet sculps.
W. Weimond imp.


Tab. XXXIII.
Schitschegoleff ad nat. del. Mosquae.
Pudet sculps.
W. Reimond imp.

OSTEOSARCOMA

OSSIS MAXILLARIS SUPERIORIS SINISTRI.

TABULÆ XXXIII ET XXXIV.

Femina, militis uxor, constitutionis teneræ, interrogata, natam se parentibus sanis et hucusque vivis, ad vicesimumque octavum ætatis annum integra corporis valetudine gavisam esse declarat; sed illo tempore ex ictu malæ sinistræ illato, tantum hac in parte tulisse torporem asserit, cui remedium, quod ægrotæ misera ferret conditio, nullum mederetur. Elapsis mensibus nonnullis, genæ insensibilitatem consecuti sunt dolores initio tolerabiles, qui sensim acuti ac vehementes evasere, et quamquam ægrotæ status manifesto in deterius vertebatur, externe tamen malæ sinistræ forma, nullo evidenti modo defectrix cernebatur. Ante menses sex catameniorum fluxus, absque perspicua causa intermissus comparuit, et malæ affectæ tumor in principio limitatus, deinde totum maxillæ sinistræ circuitum infestans, orisque cavitatem pæne explens, feminam miseram impediebat, quominus libere animam duceret, manducaret, glutiretque alimenta. Quum status hic gravioris in dies momenti esset, ægrotaque in loco, quo habitavit, auxilii indigeret, capto tandem salutis quærendæ consilio Mosquam se contulit. — Ægrota, cum Nosocomium Urbanum iniret, viribus exhausta, corpore emacerato, narem lævam osse maxillari sinistro tumefacto, fere omnino obstructam, ptyalismum ex ore semper hiante continuum, oculo nostro præbebat. Manducatio tam difficilis, ut nullus alius sumi posset cibus, quam tenuis pulticula, vix corporis viribus sustentandis sufficiens; sitis vehementius excitata; ardua, stertens respiratio, catameniorum absentia, sed graviditatis possibilis vestigia nulla, alvi et lotii excretiones normales, pyrexiæ indicia nulla. Dolores gravativi continui, hic inde lancinante charactere induti, in adfecta maxilla defixi, sæpiusque totam calvariam exercentes, diu noctuque miseram affligentes; virium prostratio insignis ob mancum nutritionis actum; mœror atque tristitia continua — erant phœnomena nobis coacervanda. Pars vero malo affecta strictius examinata sequentia nobis præbuit: genam sinistram totam valde extensam, processum orbitalem maxillæ superioris tumentem, oculumque contiguum sublevantem, processum nasalem ejusdem ossis solito auctiorem, cartilagines narium ad dextrum faciei latus inclinantem. Præterea superficies degenerationis trans genæ tegumenta tacta inæqualis, hic inde imo pressioni cedens inveniebatur. Alveolaris processus maxillæ morbo correptæ, per totam suam extensionem, in massam quandam tuberosam, carnei coloris, duram compressione non diminuendam, sparsis dentibus notatam, partim ex ore protrusam, partim vero ad interiora reflexam vicinumque processum palatinum cooperientem transformatus reperiebatur. Processus palatinus manifesto depressus palato firmo formam obliquam tribuebat. Velum pendulum, cæterum sanum, processus palatini morbo depressi inclinationem abnormem sequi videbatur. — Primam mali originem, nec non phænomena, quæ incrementis ejus succedebant, indicia denique pathognomonica, quæ affectio hæc maturitatem consecuta oculis objiciebat — considerantibus nobis mox apparuit, quæ in eo natura et quanta gravitas inesset, neque dubitare amplius potui, quin *Osteosarcoma maxillæ superioris sinistræ* ante me versaretur. Quum morbus gravissimi momenti esset, nobis quid suadendum, quid faciendum esset, æque dictu crudele ac factu operosum erat. At, si una parte mortem certam et miserabilem sine auxilio mulieri instare reputabamus, et altera parte operationes, quas Gensoul, Dupuytren, Gräfe, Velpeau aliique in iisdem casibus faustissime susceperant, in mentem nobis veniebant: quomodo nos gereremus et qua ratione uteremur, præceptum persuasumque habebamus. Itaque actutum proposui totam maxillam sinistram extirpari, quod misera ægrota magno atque intrepido animo accepit. — Hæc postquam potu solvente, diæta congrua, balneisque biduo deinceps reiteratis usa est, duplici elapsa hebdomade parata satis et disposita videbatur, ut crudelissimam encheiresin chirurgicam perpeteretur. Mulier ducta in hospitii valetudinarium optime collustratum, in sella brachiata sic fuit posita, ut caput in partem aversam leniter inclinatum pectori adstantis innixum esset. — Juvante doctore Evenius (Nosocomii Urbani Medico primario) obliquam incisionem versus processum zygomaticum lateris affecti instituens, distantibus a commissura oris sinistra lineis duabus labium superius divisi. Prima hæc encheiresis chirurgicæ periodus aggrediebatur cutem; textum cellulo-adiposum subjacentem; musculos orbicularem oris, levatorem labii superioris proprium, levatorem labii superioris alæque nasi, zygomaticum majorem minoremque nec non buccinatorem; arterias coronariam labii superioris, facialem, transversam faciei; ramos nerveos quinti paris et facialis; tandemque ipsam mucosam. Hisce absolutis alteram paravi plagam originem suam ducentem a cantho oculi interno, ad processus orbitalis maxillæ affectæ directionem protractam, tandemque convenientem cum prima incisione in viciniis processus zygomatici terminata. Secunda plaga hac separavimus cutem, proximum huic textum cellulosum, venam angularem, ramum nasalem arteriæ ophthalmicæ, nec non palpebralis inferioris, insertiones musculi orbicularis palpebrarum, fibras musculorum pyramidalis et triangularis nasi, levatoris communis alæ nasi labiique superioris, nonnullos denique ramos nerveos et arteriosos infraorbitales. Hoc modo circumscribebatur cutis panniculus, quo serius jactura substantiæ, ex ossis maxillaris superioris extirpatione oriunda cooperiri posset. Paratum sic integumentorum segmentum, trianguli figuram referens, apice suo processui zygomatico incumbebat, basi autem naso vel potius lineæ medianæ faciei imponebatur. Larga tum dissectione a processu zygomatico incipiente, omnes partes molles cum vasis nervisque infraorbitalibus easdem permeantibus a facie anteriori ossis maxillaris superioris adfecti separavimus, usque ad locum insertionis alæ nasi processui nasali. Panniculum cutaneum ex toto nunc a partibus subjacentibus separatum, ne ulteriorem encheiresin impediret, ad oppositum faciei latus reclinavimus. — Denudata sic maxilla superiore sinistra, ad eandem enucleandam aggressi sumus. Processu zygomatico serræ Charrieri ope diviso, incisorio scalpro secuimus parietem orbitalem externum, ad fissuram spheno-maxillarem usque; hoc modo osse maxillari superiori a vinculo suo extrorsum liberato, ejusdem separationem interiora versus, ab osse frontis, nasi, unguis et ethmoideo suscepimus; quem ad finem incisorius scalper latiusculus sub orbitæ interiori angulo positus, reiterato mallei ictu, per processus nasalis portionem ossi unguis vicinam, per os unguis ipsum et os ethmoideum, in orbitæ cavum propulsus est. Sic destructa maxillaris superioris sinistri cum vicinis ossibus: frontis, unguis et ethmoideo junctura, diductionem maxillaris affecti a dextro ipsi consocio, scalpro incisorio in symphysin utriusque maxillæ, vi mallei adhibita, protruso cum successu continuavimus. Tandem ut maxilla superior sinistra a processu pterygoideo separaretur, et adhærentiæ a tergo cum ethmoideo possibiles amoverentur, denuo scalprum incisorium, ad directionem plani orbitalis inferioris, in ipsam orbitam oblique introduxi, præviæ incidens partes molles parietem hunc investientes, nec non nervum maxillarem superiorem, ne sub operationis decursu molesta atque periculosa nervi hujus tractatio oriretur. Nunc quasi vectis adinstar hoc scalpro utens, totum os maxillare superius sinistrum osteosarcomate adfectum, ab omni junctione liberum a posterioribus antrorsum atque deorsum propuli. His omnibus bono cum eventu susceptis, gravem encheiresin hanc sectione membranæ mucosæ oris palatum obvestientis, nec non divisione transversali ejusdem membranæ ad limites ossis palati contigui instituta absolvimus. Vix exactum opus erat, quum misera animi deliquium passa est, jamque verebar, ne secundum eo genere periculum meum infauste procederet! Sed adspersa aqua frigida, spiritum viresque recepit ægrota, ac manu premente maximas nobis gratias habuit. Interveniente

nulla hæmorrhagia, ossium nonnulla, quæ passim remanserant, fragmenta examinavimus, quæcunque vero partes propemodum suspiciosæ nobis videbantur, candido ferro adustæ fuerant. Priusquam cutis segmentum a nobis paratum debito loco restitueremus, cavitatis, quæ ex maxillaris superioris sinistri extractione oriebatur imum examinavimus. Cavitas hæc limitabatur : *intus* membrana Schneideriana, quæ narium septum vestit et includit; *superne et antrorsum* musculo oculi depressore, nec non copia textus adiposi solitum globo oculi pulvinar constituente; *retro* conspiciebatur pharynx nec non velum pendulum; et *extrinsecus* tandem comparebat textus cellulo-adiposus, sub musculo buccinatore frequentissime occurrens. Post quadrantem horæ, quum ad finem adducta encheiresis esset, vulnus deligare adorti tres acus aureas huic immisimus; prima earum labium superius a commissura oris sinistra diremptum conjunxit; altera inserta est mediam in incisionem, quæ a labio superiori incipiens ad processum zygomaticum decurrit; tertia denique ambas copulat incisiones, quæ triangulare segmentum cutis circumscribunt, superque processum zygomaticum sese conjungunt; incisio autem localitati pristini processus orbitalis maxillæ extirpatæ respondens, nodosæ suturæ ope consuta est. Tandem tota deligatio emplastris agglutinantibus, linteoque carpto irregulari constans, fascia, quam monoculum nuncupant continebatur. Anteaquam cavitas post ossis maxillaris extirpationem orta panniculo cutaneo cooperiebatur, linteo oleo olivarum imbuto, globulos carpteos involvente implebatur, scopo possibili adhuc hæmorrhagiæ obicem ponendi, imo etiam suffulciendi gratia laxum cutis panniculum, faciei devastationem larvaturum. Pars malo correpta, encheiresi chirurgica ablata, nunc propius investigata, massam informem, ter volumen normale ossis maxillaris superioris excedentem referebat. Maxillæ superioris corpus, processus nasalis orbitalis et tuberositas hujusce ossis, amissis omnibus characteribus sui propriis, nonnisi processus alveolaris situ, tribusque dentibus varia directione huic parti infixis, quippe qui alias partes os maxillare superius constituentes indicarent, definiebantur. Processus palatinus, etsi structura sua mutatus, nonnihil adhuc formæ pristinæ similis videbatur. Tota massa exempta nunc colore albuminis ovi cocti tincta est, dum antea corporis vivi partem constituebat, carnis ex fusco-rubentis coloratione gaudebat. Varii gradus degenerationis osteosarcomatosæ medio ejus inveniebantur : mox substantia ossea adhuc fere normalis firma et densa observabatur; mox maximum distensionis gradum experiens, strato tenuissimo osseo, includebat majorem partem ossis maxillaris superioris in massam fibro-cartilagineam transfiguratam; localitas autem antro Highmori respondens, substantia quadam cana, lardacea, osseis punctis intermixta, farcta reperiebatur. Maxilla superior sinistra extirpata ponderis libræ cum dimidio, diametris : verticali 2 $\frac{3}{4}$ pollic. utroque vero transversali 4 $\frac{3}{4}$ poll. instruebatur. Mulier linteis mutatis, in valetudinario spatioso in lectulum committitur, statimque ei quindecim guttæ Laudani instillantur, ordinaturque altheæ decoctum cum aqua laurocerasi, nec non decoctum hordei pro potu. Etsi somnus per aliquot horas tranquille protractus ægrotæ vires insigniter restauraverat, hæc tamen vespere adeuntibus nobis, magis agitata apparuit, pulsum frequentem, respirationem auctam, capitis gravedinem, nec non linguæ quandam siccitatem observationi nostræ exponens. Continuato mucilaginoso auxilio mane præscripto, venam secandam, nec non revellentia brachiis partibusque infimis applicanda esse judicavimus. — Altero mane post noctem inquietam, insomniis turbatam, ægrota capitis gravedinem, lucis intolerantiam, deglutitionem difficilem, sicculam linguam accusat, insuper respiratio ac arteriæ ictus accelerati, lotium rubrum, clausa alvus observantur. Indicatæ jam medicationi hirudines n° XVI post aures et clysmus laxans adjunguntur. — Alvo pluries per diei curriculum soluta, paccatior nobis cernitur femina, tertio post operationem die; continuata ergo eadem medicatione, omittimus tamen sinapismos, ne frustra irritetur ægrota. Quarto instante nychthemero, post noctem cum levi sommo peractam, conqueritur ægrota de intolerabili odore ipsam continuo vexante. Injectionibus detersivis, emollito linteo cavum implente, post maxillaris ossis extirpationem ortum, carptei globuli, simul cum linteo eosdem includente volsella caute et successive extrahuntur, cavitatisque fundus, reiteratis injectionibus irroratur, ut a fœtida sanie eundem obspurcante liberetur; acus vero incisionibus faciei firmiter adhuc inhærentes in situ continentur. Quinto post operationem die, liberum caput, arteriæ ictus rarior, respiratio facilius absoluta; abundans, nec ita accensum lotium, facilis alvus, reactionem febrilem diminutam mihi indicant. Gustui ingratum altheæ decoctum cum potu ex citrei succo parato commutatur. Cutis incisio, quæ a labio superiori ad processum zygomaticum tendit, prima intentione nunc clausa videtur; at altera, quæ processus orbitalis extirpati localitatem indicat, diversis in ambitu suo locis suppurat. Timentes ergo, ne vacillantibus acubus, aut suturæ nodosæ filis partes molles secarentur, sexto post encheiresin die acus retraximus, filaque perscindendo, omnia hæc emplastris glutinantibus supplevimus. Os interius accuratissime investigatum magnum et ingens visui præbet cavum denso muco obtectum, non absimili ei in naribus reperiundo, ad circumferentiam suam rubris granulationibus jam passim notatum. Suppuratio copia normalis vix fœtore insignitur, addita aqua chloreniata injectionibus emollientibus ex toto profligando. — Duodecimo die facies ægrotæ, oleo olivarum ab emplastris eandem conspurcantibus depurata, subito tumefieri atque erysipelatis phænomena præbere cœpit. Venæsectio facta, nonnullæ calomelanos doses porrectæ, aromatici sacculi adfectæ localitati adpliciti vim morbi frangentes, ulteriori exanthematis migrationi obicem posuerunt. Ob efflorescentiæ ad faciem præsentiam, interiora cavitatis oris spatio decem dierum non contuitus, nunc vero investigans, ex toto granulationibus solidis impletam, excavationemque juglandis nuce non majorem referentem eandem reperi. Insuper pulte liquida hucusque nutrita ægrota, nunc appetitu excitato, alimenta magis consistentia accipere cupit. Inde ab eo tempore in dies meliorem in statum restituta ægrota, secundo ad finem post operationem exeunte mense, perfecte solida massa minime abnormi impletam cavitatem extirpatione maxillæ derelictam observationi nostræ præbens, regularitate functionum reliquarum, excepta tamen uteri eadem hucusque silente, gaudens, facie vix vestigia gravissimæ encheiresis susceptæ referente induta (*vide* Tab. XXXIII), omninoque sana, Nosocomium reliquit.

Schtschigoleff ad nat. del. Mosquae. Dudet sculps.

W. Rimond imp.

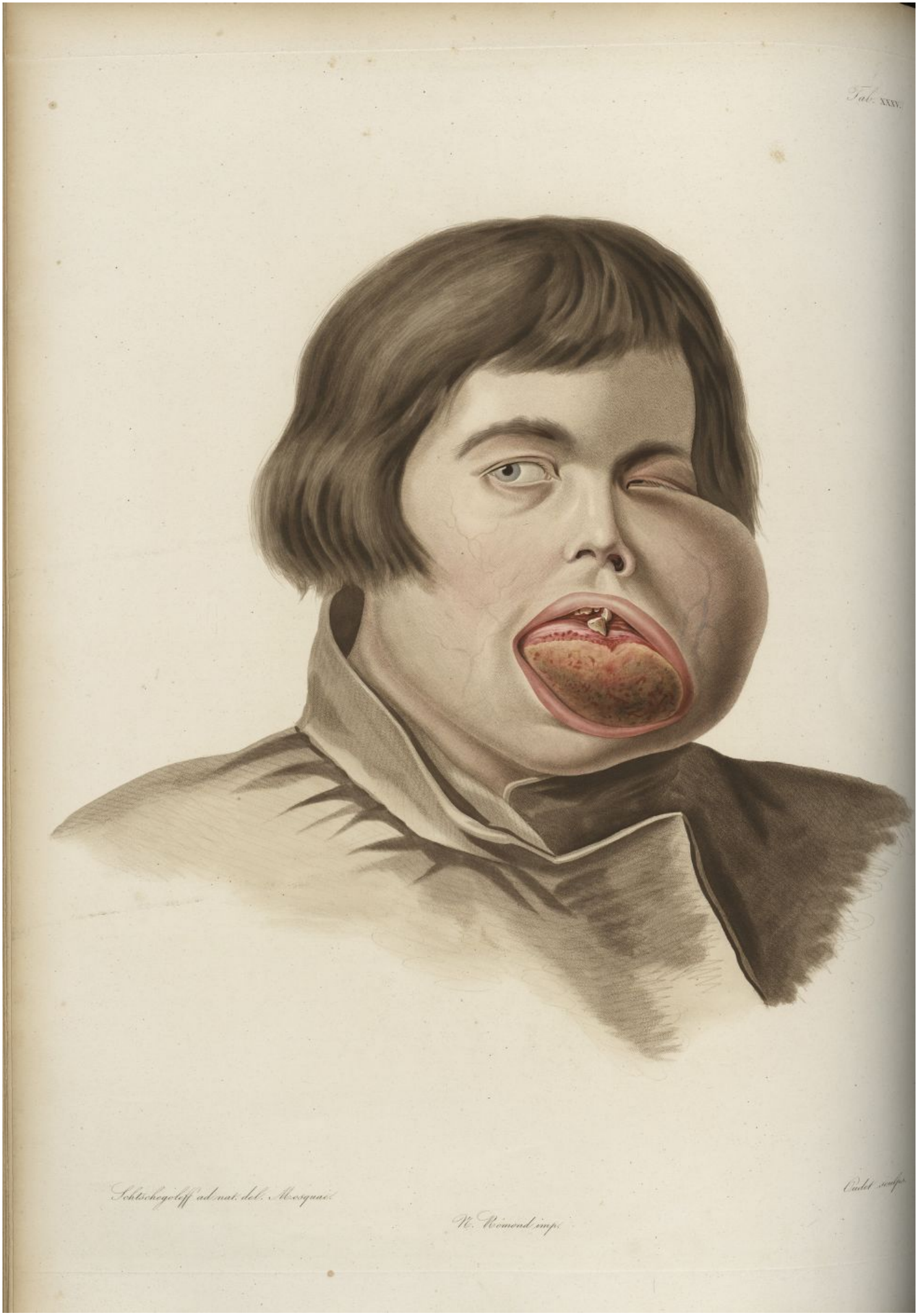
Tab. XXXV.
Schischegoloff ad nat. del. Mosquae.
Cadet sculp.
N. Romond imp.

OSTEOSARCOMA

OSSIS MAXILLARIS SUPERIORIS SINISTRI.

TABULÆ XXXV ET XXXVI.

Rusticus, vigesimum alterum ætatis annum agens, teneræ complexionis scrophulosæ, prospera semper valetudine gaudens, abhinc annum, dentium dolore ex accepta perfrictione affectus est. Hic, ad maxillare sinistrum magis sæviens, nonnisi genæ respondentis tumori intercurrenti cessit. Bucca inturgescens sibi relicta, aëris frigidi aspirationi continenter exposita, ab initio non indolescens, vix volumine adaugescebat, serius autem obtusis doloribus in imis suis exarata, sensim invadens processus orbitalem atque alveolarem maxillaris sinistri, mole sua extra faciem fœdans, interne oris cavitatem implendo, deglutitioni imo respirationi obstans, itaque nutritionem intervertens, ægrotum defatigans, coëgit tandem miserum, ut in Mosquensi Nosocomio Catharinæ Excel. A. Pohl auxilium invocaret et favente hospitii hujus Medico Primario meæ etiam observationi sese subjiceret. — Ingente tumore magnitudinem pugni adulti adæquante turpabatur gena sinistra, faciei ægroti aliquid monstruosi tribuente. Deviatio nasi a linea mediana, nec non oris commissuræ sinistræ in altum, tegumentorum tumorem velantium tensio summa, nec non coloratio erythematosa, ex irroratione continua lacrymarum exorta, obturatione verosimili canalis nasalis explicanda. Ptyalismus constans ex hiante oris ostio, partim massa rubra alveolari, obturato stillans — fuerant nobis phænomena visu colligenda. Superficies degenerationis hujus anterior faciei respondens, tactu inæqualis, tuberibus insignita, digito pressa passim cedebat, et regionem versus processus orbitalis etiam certæ crepitationis sensum exprimebat; pars autem posterior tumoris hujus partim oris cavitatem implens, forasque protrusa, partim inter distracta labia cernenda, pressioni vix cedens, potius dura, cartilaginosa inveniebatur. Limites degerationis hujus extrinsecus investigatæ, una cum maxillari superiore sinistro, magnam partem zygomatici ossis contigui affectam esse indicant. Ex oris cavitate inspectum malum ostendit processum alveolarem in massam globosam inæqualem, sparsis dentibus deviantibus instructam transmutatum; processus palatinus ejusdem ossis usque ad dentem incisivum lateris oppositi, simili modo tumefactum degeneratumque palato fixo formam obliquam tribuens, velum autem pendulum ejusdem lateris deprimens invenitur. — Degenerationis hujus et origine et successiva evolutione ducti, phænomenis præsentem mali statum illustrantibus edocti, similitudine tandem obviæ affectionis, cum aliis olim a me investigatis suffulti, in diagnosi mali stabilienda, exituque prospiciendo, nec non cum indicationibus instituendis omnino convenientes, statim misero horridam maxillaris adfecti exstirpationem proposuimus, qua minime denegata mox omnia ab Excel. Pohl disponebantur ad opus consummandum. — Æger per aliquod temporis spatium regimine adæquato corporis roboratus, animo refocillatus, statuto die ad suscipiendam gravem encheiresin in conclave operatorium ducitur, ibidemque tabulæ parvæ insidens, facie luci obvia, capite reclinato paulum adstantisque pectori innixo, in situ idoneo a pluribus famulis contentus, sequenti ratione operationi Excel. Profes. Pohl, me præsente submittitur. — Duplici plaga integumentis illata, denudatur superficies degenerationis, a cute eandem velante : prior incisio fere ab angulo oris sinistro proficiscens, per mediam tumoris partem, usque ad processum zygomaticum ossis temporum ducta, cutem, textum subcutaneum, fasciamque superficialem, musculos : orbicularem oris, levatorem labii superioris proprium, levatorem labii superioris alæque nasi, zygomaticos majorem et minorem, atque buccinatorem, fibras nervi infraorbitalis, ramulos quinti paris, arterias : coronariam labii superioris, transversam faciei ac ramulos maxillaris externæ, mucosam denique dividit. Altera incisio a cantho oculi interno incipiens, directionem processus orbitalis maxillæ affectæ sequens, in decursu suo successive lædens : cutem, venam angularem, ramum nasalem arteriæ ophthalmicæ, ramum arteriæ palpebralis inferioris, fibras musculi orbicularis palpebrarum, pyramidalis et triangularis nasi, levatoris labii superioris alæque nasi, levatoris labii superioris proprii, et nonnullos denique ramulos nervorum et vasorum infraorbitalium — cum priore jungitur ad processus zygomatici vicinitatem. Sic circumscriptum triangularem cutis panniculum, a subjacente maxillari sinistro, larga dissectione, incipiente ab angulo oris, ad insertionem usque alæ nasi processui nasali separantes, ne ulteriori encheiresi obicem sisteret, ad alterum faciei latus reclinavimus. Hæmorrhagia, ex coronariæ nec non transversæ faciei læsione nata, injectis ligaturis desita, gravis encheiresis continuabatur. Cautissima dissectione solvebantur vincula pulvinaris adiposi bulbi oculi, cum processu orbitali maxillæ degeneratæ, rapide perscindebatur nervus infraorbitalis, ut adlevaretur arduum opus enucleationis ipsius ossis adfecti. Subtracto chorio acus curbæ ope, arcui zygomatico, ne subjacentes partes læderentur, processus zygomaticus ossis temporum parva serra dissectus est. Dein ossis zygomatici junctura cum apophysi orbitali externo frontis, nec non ala majori sphenoidei, ad fissuram sphenoidalem inferiorem usque, scalpro malleo introducendo destructa est. Sic maxillari superiore simul cum osse zygomatico a vinculis suis extra liberato, ad ejusdem disjunctionem interiora versus accessimus. Hunc ad finem scalper incisorius latiusculus, sub angulo interno orbitæ positus, ictuque mallei reiterato, per processus nasalis portionem maxillaris affecti, ossi unguis vicinam, per ipsum os unguis et os ethmoideum, in orbitæ profunditatem propulsus est. Sic destructo maxillaris superioris cum ossibus : frontis, unguis nec non ethmoideo nexu, diductio maxillæ degeneratæ, ab ipsius consocia suscipitur. Eodem scalpro incisorio, alveolæ post dentem incisivum secundum dextrum evulsum imposito, vi mallei adhibita, per processus alveolarem nec non palatinum ad totam fere longitudinem palati fixi propulso, omnes partes maxillaris adfecti a consociis minime morbo afflictis separatæ fuerant. Tandem ut maxilla osteosarcomate correpta a processu pterygoideo disjungeretur, et adhærentiæ ejus cum osse ethmoideo solverentur, Excel. Pohl, duobus hamulis obtusis, caute in orbitum, adiposo pulvinari orbitalem maxillæ processum convestiente, submissis et huic ultimo impositis, iisque vectis adinstar utens, tractioneque violenta exteriora et inferiora versus instituta, totam massam osteosarcomatosam, vim adhibitam non ferentem ex toto dislocavit. Velo palatino pendulo massa hæc adhuc hærens enucleata propendebat, scalpelli sectionibus experientissimi chirurgi solvenda. Tumor operatione sublatus investigationi nostræ præbet massam ponderosam (ad libram unam), subglobosam, circulari plano insidentem, magnitudine caput infantis recenter nati fere adæquantem. Diametros ejus verticalis 3 $\frac{3}{4}$ pollices, transversalis 3 $\frac{1}{2}$ pol., antero-posterior 3 $\frac{1}{2}$ pol. continet. Massa hæc degeneratis ossibus : maxillari superiore, nec non zygomatico lateris sinistri exstructa, vix tamen aliqua vestigia harum partium visui offert, ita ut nisi processus palatinus basin ejus planam sistens; processus alveolaris cujus rudimentis 5 dentes (incisivus secundus, caninus, proximusque molaris — in anterioribus, et 2 ultimi molares in posterioribus) insident, atque duo processus ossis zygomatici : temporalis atque frontalis quodammodo dignosci possent. Textura ejus propius inspecta, duplicem substantiam observationi nostræ committit : alteram internam, lardaceam, fibrosam, imo cartilagineam, sub incisione stridentem, punctis osseis sparsis intermixtam — osteosarcomatis propriam; alteram vero externam putaminis ovi instar, internam substantiam obducentem, e strato osseo tenuissimo conflatam, manifestissime rudera sistentem absorpti, extenuati, tandemque ultra limites abnormiter extensi ossis maxillaris superioris, osteosarcomatosa degeneratione in imis ejus latente. — Minime interveniente hæmorrhagia, refectoque ægroto, vulneris deligationem aggressi sumus : fenestrato linteo, carpteis globulis oleo imbutis farto, impleta est enormis cavitas ex maxillaris sinistri extirpatione orta. Reclinatum

genæ dextræ cutis segmentum, in suum pristinum locum adducitur, numerosissimis acubus, sutura circumflexa continendis, in situ retinetur, adhæsivis emplastris nec non idonea fascia firmandum. Mutatis linteis sanguine conspurcatis, lectulo committitur miser in valetudinario spatioso, sano aëre relaxato, temperateque calefacto, præscribiturque huic decoctum altheæ cum aqua laurocerasi nec non pro pota hordei decoctum. Etsi placidus somnus per aliquot horas ægroti vires insigniter restauraverat, tamen vespere siccitas linguæ, accelerata respiratio, pulsus ad 100 micans, rubrum lotium, corporis calor auctus, mane præscriptæ medicationi adhuc adjungendos sinapismos artibus imponendos imperant. Altero mane febrilis reactio, quodammodo minuta, œdemate palpebrarum oculi sinistri concomitatur; tumefactio hæc serius adaucta, leviusculo sacculo aromatico obtegitur, non intermissis iisdem remediis internis. Quarto post susceptam encheiresin die, prima intentio labiorum vulneris, tam extra, quam intus conspicienda, perfecte succedens, apparentibus vestigiis suppurationis ad acuum puncturas, hæ caute extruduntur, emplastrisque glutinantibus supplentur. Sexto nychthemero ineunte, œdema palpebrarum iterum præcipue inferioris circa oculum sinistrum observatur, minime dolens, cuti concolor, internis quibusdam phænomenis suspiciendis non comitatum, si excipias tamen alvum tardam, nec non lotium sedimento rosaceo instructum. Altero tamen mane coalita jam vulneris labia ad canthum oculi internum, interveniente œdemate tracta iterum dehiscunt, purulentamque materiem excernunt; tussienti insuper ægroto extractum hyoscyami decocto altheæ superadditur. Undecimo die post absolutam extirpationem maxillaris superioris, examinatum antrum eliminatione ejus exortum, ubique granulationibus bonæ indolis, suppurationeque obtectum reperitur. Diebus insequentibus, media pars incisionis ab ore ad zygomaticum os protractæ rubore circumscripto, tumore nec non dolore notata, etsi omnia instituuntur ad localem phlogosin hanc resolvendam abscessu terminatur, pure excepto, ne minimam quidem salivæ copiam ex imis suis rejiciente. Vigesimo quinto die vasta oris cavitas, olim maxillari extirpato respondens, nunc solida, firma substantia minime suppurante impleta, vix amplius distinguitur. Præteritis sex septimanis, omnibus ad normam redactis, ad faciem solummodo triangularis cicatricis vestigia offerens (vid. *Tab. XXXVI*) animo refectus planeque percuratus et ad sanitatem redux vir a Nosocomio divertit.

Ossibus maxillaribus superioribus osteosarcomate affectis, et in *Tab. XXXIII* et *XXXV* depictis, postquam exstirpata sunt, hoc commune fuit, quod utrumque et formam suam primamque configurationem plane deperditam habebat, et pro se quodque ex binis distinctis constabat substantiis, quarum una *interna* fibro-cartilaginosa, scalpello scissa stridebat, altera *externa* tenuis, ossea, priorem inducens ovi putaminis instar, in lamellas tenues, elasticas, magnitudine dispariles, facile separabatur. In utroque maxillari eradicato perspicue observari potuit : substantia ossea primitiva, distenta, extenuata, tanquam intus absorpta pressione, quam in ipsam exercebat secunda substantia fibrocartilaginosa in eadem inclusa. — Jam in superioribus observationibus ea me opinio tenuit, ut duo fortasse genera osteosarcomatis os maxillare superius inficientis, prouti ortum sit increveritque, statuenda putarem : modo ab affectione primitiva periostii externi, modo a membrana, interiorem ossis cavitatem convestiente, originem ducens. Hanc ipsam quidem conjecturam sequentibus nobis utrumque os maxillare superius ante oculos obversatum proponit alterum mali genus, novoque videtur opinionem a me enuntiatam documento confirmare : ossis maxillaris superioris unumquodque osteosarcoma esse habendum pro degeneratione secundaria ossis, quæ primitivam involucri vel externi vel interni affectionem consequatur. Itaque jam contendere ausim, ab hoc inde tempore hujus mali ortum vel accrementum posse tempestiva, ad mali principium, h. e. ad affectionem periostii sive interni adhibita, medicatione impediri, aut etiam omnino depelli.


Tab. XXXVI.
Schtschegolff ad nat del. Mosquae.
Oudet sculps.
W. Rémond imp.


Tab. XXXVII.
Schtschegoleff ad nat. del. Mosquae.
Ondet sculp.
W. Reimond imp.

EPULIS INGENS

MAXILLÆ INFERIORI INSIDENS.

TABULA XXXVII.

Puella duodevigenti annorum, constitutionis tenellæ, sæpius oculorum labe, verosimiliter indolis scrophulosæ affecta, nec non crustosis eruptionibus capillatam calvariæ partem deturpantibus usque ad octavum ætatis annum laborans, exinde sine ullo auxilio liberata, tandem optima fruebatur sanitate. Decimo quarto ætatis anno ineunte, prima vice adparentia menstrua, animi pathemate interveniente suppressa, hucusque ægrotam nondum visitarant. Inde ab eo tempore vegeta olim puellæ sanitas, a norma recedens, peculiaribus phænomenis insigniebatur. Pallore videlicet singulari obducebantur facies et labia, pyroseos sensatio continua, indeque explicandum cretæ, carbonum nec non argillæ summum desiderium, cephalalgia doloribus dentium maxillæ inferioris sæpissime terminata — fuerant signa a parentibus ægrotæ observata. Serius dentes molares maxillæ inferioris lateris sinistri totum doloris impetum experientes, quotidie fere ægrotam summis molestiis detinebant, donec in viciniis dentium affectorum erumpens, ad processum alveolarem genæ sinistræ oppositum abscessus atrocissimis doloribus finem imponeret. Hic per menses sub forma vesiculæ pisi magnitudine, pure sanguineque refertæ, modo persistentis, modo rumpendæ in conspectum prodiens, in posterum tuberculo duriusculo, sub pressione tantummodo purulentam materiem fundenti locum cedens, a parentibus tanquam prima origo, præsentis affectionis nobis traditur. Revera inde ab hoc tempore, tuberculi moles in dies aucta, nulloque suscepto subsidio limitata, tandem spatio trium annorum, maximum evolutionis suæ gradum attingens, vultui puellæ monstruosi quiddam tribuens, deglutitionis opus, nec non respirationis actum intervertens, tandem coëgit miseram, ut in Universitatis Clinice peteret auxilium. Macra, pallida, ingenti tumore ad latus sinistrum deformata cernebatur facies ægrotæ, ectropio insimul palpebræ malo contiguæ adfecta. Vasis numerosissimis notabantur extensa genæ integumenta, horribili nota osteosarcomatis maxillæ propria, exprimebatur totius oris vultusque habitudo, per scrupulosiorem ipsius degenerationis investigationem omnino alia diagnosi explicanda. Tumor magnitudinis pugni, partim ore reconditus, genamque sinistram sublevans, partim ex hiante labiorum ostio protrusus, depressis fere ad planum horizontale dentibus incisivis maxillæ inferioris incumbens; tactui foras eminentem partem sulcis intersectam, lobulatam, durum, quasi cartilagineam, intus autem hærentem satis mollem, pressioni cedentem, nec non ex rudiori attactu sanguinem fundentem offerens, parieti externo processus alveolaris sinistri maxillæ inferioris, basi larga, obscure pulsante, insidens immobilisque inveniebatur. Continuum salivæ ex aperto ore profluvium, masticationis impossibilitas, liquidæ pultis tantummodo deglutitionem concedens, pyroseos circa œsophagum et ventriculum fere continua sensatio, abdomen pastosum, proclivitas ad alvum liquidam, parcum lotium, deficientia catamenia, certo mensis tempore suppleta, singulari vicaria sanguinis evacuatione ex tumoris superficie ore inclusa, dyspnœa, cordis palpitationes, macies corporis, œdemate extremitatum inferiorum concomitata, hemicrania sinistra calvariam interdum exercens, molestissima sensatio ad utrumque condylum maxillæ inferioris percepta, et nisi manu ægrotæ basin maxillæ adfectæ continuo suffulciente sublevata; præcordialis anxietas globo hysterico terminanda, corporis debilitas, animi vero summa tristitia — erant phænomena circa miseram hanc puellam mihi colligenda. — Degenerationis naturam ex modo successivæ evolutionis ejus, nec non obviis nunc characteristicis signis *Epulidi* propriis considerantes, ipsamque vero epulidem hanc, præsente tempore utero vicarii secretorii organi functionem explentem, tanquam gravissimam chlorotici status, puellam attenuantis causam suspicati, præterea timentes, ne tumor enormis maxillæ inferiori insidens etiam osseam partem ejus infestaret, decrevimus cum Professore Alphonsky, tunc temporis Clinices Chirurgicæ Directore, maxillam inferiorem a fœdæ degenerationis præsentia aut cultro aut ligatura liberandam. Consilio nostro aperte explicato misera libenter subscripsit; nos vero hac ratione encheiresin suscepimus : — Degenerationis pars ore inclusa ex textu compressibili quasi vasculoso constituta, lata basis ejus, qua processui alveolari maxillæ inferioris insidebat, aliquid pulsuosum subtiliori tactui offerens, tandem hæmorrhagiæ tumoris superficiem quoque mense irrorantes suspicionem movebant, de activitate circulationis in imis degenerationis, et ideo etiam de possibilitate intensi sanguinis profluvii expectandi, in præsenti puellæ statu vehementer pertimescendi, si rapide terminaretur encheiresis chirurgica. Hisce omnibus permoti, aliorumque consilio usi, cogitationem nostram antea excultam : incisione basin tumoris a subjacente maxilla inferiore separandi, rejecimus, elegimusque filum argenteum, circa degenerationis pedunculum ligaturæ ad modum circuminjiciendum. — Præparato ægrotæ situ idoneo sessili, fortiore filo argenteo in ansam disposito, facillime circumdabatur degenerationis latus pedunculus serius constringendus; decussatim intromissis extremis ligaturæ finibus in cylindrum pro uteri polypo destruendo usurpatum. Doloris sensatio summa, modicum sanguinis effluvium, livor manifestus ad tumoris peripheriam observandus — erant mihi indicia de pedunculi strangulationis gradu in præsens sufficiente; ergo susceptæ constrictioni finem imponentes, extrema argentea nodulis instrumenti ligaturam ferentis defiximus, argentea fila, sicuti instrumenti partem extra oris cavitatem prominentem, tenuissimis linteis sæpius mutandis obvolventes, ne acris salivæ indole imbuta, vicinas partes molles exederent corroderentque. Vespere, quum frigidiuscula tumoris superficies, majori livore notata, nec non moles ejus manifesto adaucta, inchoatam ligaturæ actionem nobis aperirent, leviter febricitanti ægrotæ antiphlogisticam potionem suasimus. Altero mane, post noctem sat quiete actam, nonnihil anxiam invenimus puellam; nigrescentibus circumscriptis maculis variegata cernebatur livida ceterum tumoris superficies præcipue extra os prominens aërique exposita, ex degenerationis mole nunc manifestissime adaucta hermetice fere præcludebatur labiorum ostium, naribus fere solum exinde absolvebatur strepitu peculiari concomitata, frequens respiratio, fœtidissimum odorem spargebat halitus ægrotæ, signis tantummodo exprimentis anxium suum statum; peculiari acredine instruebatur profluens ex ore saliva, contigua labia, etsi linteis muncta, corrodens. Detergentes injectiones aromaticæ cum aqua chloreniata in oris cavitatem infusæ, etsi ingratissimum odorem ex imis ejus halantem partim diminuerunt, tamen anxiferum ægrotæ statum haudquaquam sublevarunt. Tertio die post ligaturam injectam, epulidis volumine magis adaucto, hermetice fere præcluditur labiorum ostium, massam nigrescentem, elasticitate orbatam, teterrimum fœtorem emittentem observationi nostræ præbens. Signis misera exprimit anxium suum statum, expostulatque fœdi tumoris a processu maxillæ inferioris separationem. Digito investigantes degenerationis partem ore inclusam, lobum ejus pedunculo vicinum adhuc densitate quadam indutum, vix pressioni cedentem invenimus; nihilominus de miseræ cruciatu ratione habita, liberata basi tumoris a filo eandem constringente, indice nostro ducti, pedunculum epulidis sat firmum incidimus, arreptamque manu degenerationem foras eliminavimus. Maxime sublevata encheiresi hac ægrota fervidis lacrymis angoris sui cessationem exprimens ne minimum quidem verbum proferre valebat, propter eximiam mandibulæ rigiditatem; imo impossibilitas dabatur occludendi os ex inertia musculorum per tantum temporis spatium protruso inter maxillas tumore distensorum. Interea processus alveolaris localitati pedunculi incisi respondens examinatus, defectum tabulæ osseæ, nec non duplicis dentis molaris demonstrat, sanguinemque continuo fundens ferro candido aduritur. Injectionibus aqua chloreniata saturatis com-

mundantur omnes cavitatis oris partes, porrigiturque intus laudanum liquidum ad gtt. xij, ob ingratissimam sensationem in utriusque maxillæ articulatione percipiendam. In lectulo posita mox placido somno sepelitur ægrota. Degeneratio ore excisa in massam friabilem gangrænosam prævie injecta ligatura redacta, vix pristinæ suæ structuræ nunc vestigia demonstrans ad pedunculi sui viciniam, duplicem dentem molarem carie exesum, tanquam totius ærumnæ fontem visui nostro præbet. Insequentibus diebus, maxillæ inferioris rigiditas minor concedit ægrotæ facultatem verbis emendationem status exprimendi. Elapsa duplici septimana fragmentis osseis, ex parte maxillæ ferro adusta eliminatis, lata plaga olim pedunculo epulidis respondens, granulationibus bonæ indolis impleta manifesto ad cicatrisationem vergit. Subcarbonas ferri intus porrectum epispasticum infimæ extremitati adplicitum, borax cum castoreo tempore conaminis catamenialis per epulidis substantiam expressi in usum vocata, silentem uteri functionem in lucem revocantes, chlorotico statui finem imposuerunt, itaque puellam persanaverunt.

Hoc facto mihi videtur eorum opinio comprobari, qui amenorrhæam in plerisque casibus *symptoma*, — non morbum esse contendunt. Quid enim puellæ hujus ægrotatio nobis ostentat? Subjiciamus enumerationem factorum : causa quædam moralis primo menstruantis puellæ animum ita commovet, ut catamenia vix a natura effecta suspendat; paulo post eduntur indicia gastritidis chronicæ, cum habitu chlorotico conjunctæ; animadvertitur series symptomatum nervosorum ad caput et utramque mandibulam; comparet in maxilla inferiori paulatim excrescens epulis, per cujus substantiam sanguinis profluvium, quasi functiones uteri explens, certo mensis intervallo conspicitur; deinde vero hæ ipsæ functiones in pristinam actionem non ante restituuntur, donec interpellatrix menstruorum epulis sublata est. Itaque hac in tanta turba malorum, quis est, qui non videat, utero non esse vim et vitam ad functiones sui muneris necessariam ex ea tantum causa, quod ejus vitalitas est amota, tanquam in rem utilitatemque tum status abnormis, in quo stomachus invenitur, tum epulidis in maxilla inferiori erumpentis? Quis est, qui non intelligat hac in causa amenorrhæam non morbum, sed symptoma morbi fuisse? Hæc est enim perspicua omnibus veritas nequaquam spernenda : in capitalem facile errorem induci ac muneris officio male perfungi medicum, qui, causam conservans, exstinguat effectum. —


Tab. XXXVIII.
Schischegoleff ad nat. del. Mosquae.
Ondet sculp.
W. Reimond imp.

OSTEOSARCOMA INGENS

MAXILLÆ INFERIORIS.

TABULÆ XXXVIII ET XXXIX.

Femina nupta, sex et viginti annorum, constitutionis robustæ, optima semper valetudine fruens, mater trium infantum, ante hos fere quatuor annos, illata contusione regioni parotideæ dextræ, summum dolorem hujus partis, totum maxillæ inferioris ambitum percurrentem, magis autem in articulatione dextra hujus ossis sese defigentem experta est. Tanta fuit hujus doloris violentia, ut per tres septimanas, vix oris cavitatem reserere valens, nonnisi liquido alimento nutriretur. Argillæ cum aceto malaxatæ, et ad exsiccationem usque loco dolenti adplicitæ usus, aromatici sacculi partibus adfectis impositi, auxilium ferebant, adjuvante natura ad molestam maxillæ labem impugnandam. Sensim igitur doloris gradus diminuebatur, quietis imo cujusdam intervalla continuitatem ejus prærumpebant. Oris cavitas fere ex toto clausa, liquidi tantum alimenti parcam copiam admittens, nunc aperiri cœpit; immobilis hucusque maxilla inferior, voluntatis imperio quodammodo obediens, gradatim masticationi apta reddebatur; tribus fere interjectis mensibus omnia ad normam reducta cernebantur. Ast superstes obscura, profunda doloris sensatio imas partes lateris dextri ossis maxillaris inferioris detinens, sæpius mutata temperie recrudescens, affectæ localitatis maxillæ turgescentia cæteris paribus major, vix frictionibus resolventibus adhibitis cedens — aperte demonstrabant mali nondum limitati fines. Sex circiter mensibus, post illatam maxillæ plagam, doloribus in imo hoc osse in dies evalescentibus, prima vice observabatur in viciniis dentium molarium lateris affecti, marginis alveolaris tumefactio circumscripta, gingivæ concolor, tactu dura, nec non sensibilis; hæc futuri mali prænuntia, prægressa semper violentia explicita, non magni momenti habita, sibi derelinquebantur. Interveniens his sub auspiciis graviditas, tempore solito partu infantis sani terminata, succedens serius lactatio per anni spatium integrum continuata, activitatem aliorum organorum excitando, alendo, antiquam maxillæ inferioris labem, si non ad nihilum redegerunt, at certe ulteriori ejus evolutioni fines attulerunt. Mammarum secretione ex toto cessante, recruduit silens hucusque lateris maxillæ inferioris affectio, tumoris ad dentes molares ambitu in dies invalescente, nec non doloribus continuis, sæpe lancinantibus, arreptam maxillæ inferioris partem incessentibus designata. Per duplicem annum circiter, lente sed aperte strages suas exercens maxillæ inferioris affectio, illam tandem ad tantum gradum, osseæ substantiæ degenerationis adduxit, ut hæc faciem olim formosam deformans, oris cavitatem plene adimplens, masticationi alimentorum, loquelæ, etiam respirationi obstacula opponens, doloribus ægrotam excrucians, tandem coëgit infortunatam mulierem, ut pagum derelinqueret, et in urbe nostrum auxilium imploraret. — Fœde tumebat dextrum faciei latus, propter genam ingente subjacente maxillæ degeneratione sublevatam, lutescente colore offuscabantur integumenta, aliquid mœsti vultui ægrotæ induente; difficili voce exprimebat miserum suum statum ægrota, vix oris cavitatem aperiens, ob ingentem tumoris molem, maxillæ inferioris officia turbantem; tactui digiti indicis, vi quadam inter maxillas protrusi, mandibulæ inferioris degenerationem inde ab articulatione ejus dextra cum osse temporum, usque ad incisivos lateris oppositi extensam, superficie dura, elastica, ex lobis constituta, sparsis ruderibus dentium molarium notata, characterisatam; partim extra maxillas sub genæ tegumentis sitam, partim maxillis interpositam, officiumque masticationis, deglutitionis, imo et respirationis turbantem — scrupulosiori investigationi demonstrans. Nonnisi cautissime poterat misera parcum accipere potum, pultemque liquidam nutritioni ejus inservientem, ob singularem strangulationis metum, qui sub deglutitionis actu ægrotam angebat. Strepitu e longinquo exaudiendo, naribus præcipue absolvebatur respiratio, sub expiratione fœtidissimo halitu notata. Levis hepatis tumescentia, prægressis olim pyrexiis intermittentibus explicita, alvi segnities, catameniorum defectus, inde ab lactationis periodo cœptus, apyreticus status corporis, animi serenitas, ardensque desiderium, chirurgica quadam encheiresi, a fœdi morbi præsentia se liberandi, continuis precibus expressum, noctes insomnes nonnunquam actæ — erant mihi phænomena de miseræ statu colligenda. Maxillaris inferioris degeneratio hæc, exordio, progressione et præsentibus signis rite perpensis *Osteosarcomatosa* letali exitu, nisi ars succurreret, se terminatura a nobis considerata est. In prompto auxilio ferendo spem aliquam ponentes, eo magis, quod propter tumoris evolutionem languescentes respirationis et deglutitionis actus in dies feminam exhauriebant, brevi post introitum ejus in Nosocomium proposuimus infelici *resectionem* nec non *exarticulationem* dimidii dextri maxillaris inferioris, horrida labe correpti, sequenti ratione absolvendam. Mente nostra methodum a cl. Gensoul commendatam eligentes, statuimus partes molles os maxillare obtegentes inde ab articulatione ejus dextra, usque ad limites mali incidere, et sic extensionem ejus detegere, adfectum os, a parte ejus sana superstite serræ ope dividere, suscepta caute dissectione, prehensoque manu dimidio ossis malo correpto, nexum ejus cum lingua, osse hyoideo et processu pterygoideo, nec non inframaxillari glandula destruere, forti incurvata forfice insertionem musculi temporalis processui coronoideo perscindere, itaque tandem sibi facultatem comparare, inversa extrinsecus ossea parte resecanda, insertionem musculi pterygoidei externi collo condyli, nec non articulationis capsulam dividendi, finemque hoc modo exarticulationi maxillaris imponendi. Invocante ægrota auxilium chirurgicum, quum crudele ipsi propositum nullo modo denegaretur, omnia parabantur ad operationem suscipiendam. Ast propositum nostrum fortuna invertit. Sæpius videlicet absolventes maxillarum aut extirpationem aut resectionem experti sumus, semper fere necessaria dentium evulsione, paulo ante suscipiendam encheiresin facta, propter sanguinis fluxum insequentem manuale operatorium tardari, nervorumque turba incitata ægrotos peculiari statui chirurgiæ nequaquam faventi tradi. Hisce permoti, die ante operationem, maxillam inferiorem iterum examinantes dentem incisivum localitati respondentem altero mane serra mihi dividendæ omnino consentienti ægrotæ facillime evellimus. Per integræ horæ spatium rivulo quasi scaturiens sanguis nonnisi methodicæ agarico factæ compressioni alveolarum cedens, veritatem sumptionis nostræ nunc confirmans, nos in eam deduxit opinionem, ut dentem bene evulsum putaremus. Altero mane, indicto die ad suscipiendam resectionem maxillaris inferioris, ægrotam febricitantem invenimus; nox enim fuit inquieta, fere insomniis acta, oculorum phantasmata, aurium sibilus continuus, temulentia capitis, vultuosa facies, albo tegmine obducta lingua, modica sitis, meteoristicum abdomen, restricta alvus, incitata respiratio nec non circulatio, album lotium, horrores cum intercurrenti calore, artuum tractiones spasmodicæ, oppressio epigastrii, summa præcordiali anxietate concomitata — erant mihi indicia sufficientia, ut omnibus dispositis ad absolvendam chirurgiam renuntiarem, adplicitis post aures hirudinibus, astrictam ægrotæ alvum solverem, turbamque nervosi systematis sedantibus remediis componerem. Vespere adeuntes ægrotam minime sublevatam invenimus, contra, atrocissimus dolor imam partem calvariæ torquens, lucifugus oculus, singulari pallore obducta meticulosa facies, sicca lingua, fœtulentus oris halitus, incitata respiratio, parvus irregularis pulsus, adhuc constipata alvus, languens lotii secretio, anxietasque præcordialis summa — gravissimam mihi magis ingravescentem affectionem indicant. Iterum hirudinibus numerosioribus calvariæ nec non epigastrio adplicatis, calomele interne porrecto, sinapismis peripheriæ superhabitis, usuque enematis laxantis aggrediendam miseram statui. Nocte insequente novum adhuc ceteris adnectitur symptoma, vomitus scilicet repetitus materiæ æruginosæ summopere ægrotam defatigans, viresque ejus frangens. Tertio

nychthemero post evulsum dentem adeuntes ægrotam, fœtore summo eandem circumdanti intenti, visitavimus oris ejus cavitatem tanquam fontem suspicantes, putridæ emanationis totum cubiculum implentis. Maxillaris inferioris degeneratio osteosarcomatosa, ante nonnullos dies, rosei coloris, tactu elastica, nunc fusca, renisu orbata suo deprehenditur, minimæ digiti investigantis pressioni cedit, massam dissolutam, putridam referens. Trans collapsam substantiam ejus facillime dignoscuntur limites excapi, irregulares corruptæ osseæ substantiæ. Ex toto arida lingua, deficiente siti, meteoristicum abdomen, frequens respirationis actus, parvus irregularis pulsus, frigidiuscula cutis, alvi nec non lotii excretiones suppressæ, tendinum subsultus, nec non faciei musculorum vellicationes continuæ, vultui ægrotæ aliquid peculiare tribuentes — moschi auram calomelo addendam nobis indicant. Cæterum frigida lintea glacie imbuta calvariæ imponuntur; commendatur iterum enematis cum oleo ricini usus, continuo tandem exercetur sinapismis corporis peripheria. Vespere ejusdem diei, clausis palpebris mussitat ægrota, ast alta voce propositam quæstionem lente recteque solvit. Rigiditas artuum superiorum nec non inferiorum tonico spasmo non absimilis, cæteris phænomenis adjuncta, periculum esse in mora nobis aperte demonstrat. Vesicatorium inter scapulas complementum hodiernæ medicationis absolvendæ constituit. Ineunte quarto die post noctem anxietate nec non jactitationibus summis notatam, collapsa invenitur ægrotæ facies — atra scorie offuscantur: lingua, dentes et labia ejus vix tolerabilem putridum halitum diffundentia; continuo mussitat minime suscitanda misera, semiapertos, insensibili dilatata pupilla instructos, divergente strabismo affectos oculos, visui nostro præbens. Inconsciæ lotii nec non alvi excretiones, carpologiæ supervenientis insignia, frequentissima respiratio, pulsus vix numerandus, frigida cutis viscido sudore irrorata tandem capitis motus nec non vagitus certis intervallis succedentes, morte miseræ quinto nychthemero post intempestive factam a me dentis evulsionem terminantur.

Sectio cadaveris. Aperto cranio, sinus venosi duræ matris sanguine nigro farti, œdema piæ, nec non arachnoideæ reperiuntur. Cerebrum transverse dissectum substantiam suam, præprimis circa corporis callosi regionem solito molliorem observationi committit. Ventriculum utrumque lateralem, sicuti et basin calvariæ, notabili copia serositatis turbidæ impletos visui offerens. Trachea, sicuti et bronchiorum divisiones liquido spumoso impleti, pulmonibus emphysematosis circumdati. Cordis substantia muscularis pallescens, intima autem tunica, cavitates ejus nec non truncos majores vasorum convestiens, intense rubra deteguntur. Hepar et lien, sicuti renes et uterus sanguine farti, volumine aucti emolliti observantur. Ganglia semilunaria, aperte crassiora, roseo colore tincta reperiuntur. Mucosa ventriculi a subjacente tunica facillime separanda, injectione, maceratione imo prolongata minime delenda obfuscata, malacia correpta, intestinorum eadem glandularum Peyeri, nec non Brunneri ad vicinias valvulæ Bacchinii, læsionem aliquam vix notandam offerens investigationi præbetur.

Nunquam nobis tam plane tamque manifesto, apparuit, quam in morbo mulieris miseræ, de qua diximus, quantam vim in hominis organismum habeat *metus* et quæ consequuntur. Neque unquam tam evidenter patefacta est, quam in exemplo, quod supra proposuimus, abjectæ istius animi commotionis in naturam humanam progrediens actio, per physiologos tam diserte descripta. Jure igitur veteres philosophi metum *præmolestiam* appellaverunt, quod est quasi dux consequentis molestiæ (Cic. Tuscul. IV, 30, 64). Vix enim dens evulsus erat, quum jam futurorum malorum præsumptio, præsensioque inter operationem perpetiendorum miseræ animum incessit, frangit, debilitat. Cœpit ipsa stomacho laborare, metu ac præsagio mortis cruciatur; subito suspenditur appetitus, pallescit corporis superficies et refrigescit, facies apparet mœsta, emaciata, consequiturque mira quædam flacciditas atque exstinctio formarum musculosarum, pulsus exilis, omnis videtur in cordis majorumque vasorum regionem reflecti sanguis, et systema circulationis capillaris deserere; ægrota mox oppressione et anxietate præcordiali summa laborat et premitur; osteosarcoma maxillæ inferioris volumine decressit, flaccessit, odor fœtidus ex ore diffunditur; cerebrum oppressum, refluente in interiora sanguine, leviter reagit; turbatur intelligentia, exsistit imbecillitas et prostratio virium, quæ tandem e medio tollit victimam præmolestiæ. — Quis eorum est, qui illi luctuoso deplorandoque spectaculo interfuerint, qui, cum viris clarissimis van Helmont, Buffon et Lacaze, consentiens, non confiteatur, centrum nervosum *ad cardiam*, machinæ animantis acerrimum stimulum, omniumque cordis affectionum sedem esse existimandum?

> Idque situm media regione in pectoris hæret:
> Hoc exsultat enim pavor ac metus; hæc loca circum
> Lætitiæ mulcent....
>
> (Lucret. *Rer. Nat.* Lib. III.)

Quis est, qui non perspiciat, quantam et quam exitiosam vim metus in cerebrum habeat, siquidem secum reputet, nervum *trisplanchnicum* una cum cerebro longam, ut ita dicam, ellipsin describere, in qua inclusæ sint omnes singulæ pectoris ventrisque partes, et pneumogastricum hoc in systema immersum, ideoque vitam nutritivam cum vita relativa consociantem, quasi ducem esse, qui ab una acceptas impressiones in alterius superficiem transmittat? — Metus a me præmature injectus, et ægrota factæ diverso tempore encheiresi exposita, et funesta inconsiderantiæ meæ sequela, certissimo firmissimoque sunt argumento, quanta semper cautio adhibenda sit unicuique chirurgo, ab religione officii non declinaturo, ad ea, quæ voluit, prospere perficienda.

Tab. XXXIX.

Schlschegoliff ad nat. del. Mosquae.

Dudet sculps.

H. Reinend imp.

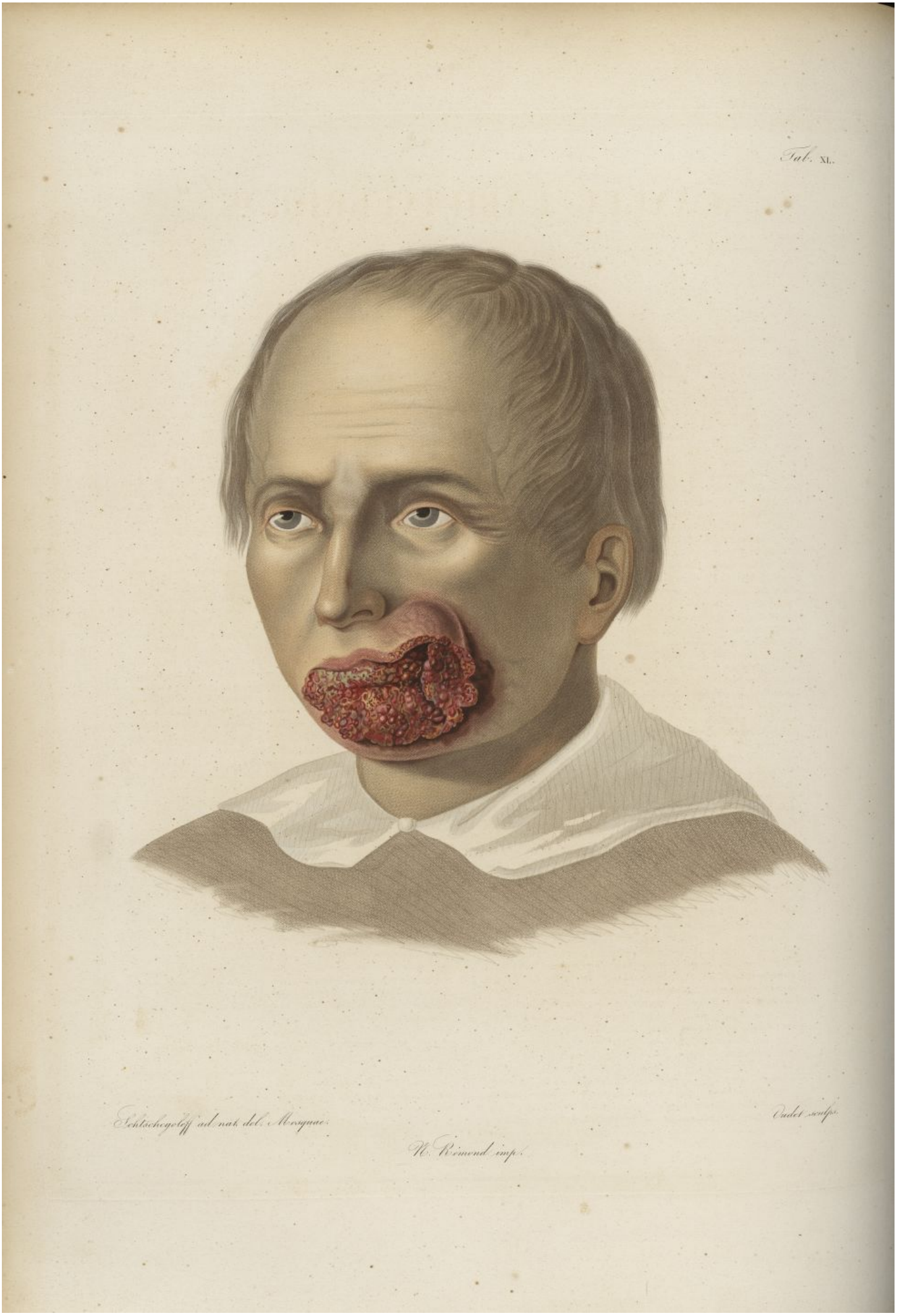
Tab. XI.
Dechtschegoleff ad nat. del. Mosquae.
Oudet sculp.
N. Reimend imp.

CANCER LABII INFERIORIS.

TABULÆ XL, XLI ET XLII.

Vir LIV annorum, agricola, constitutionis robustæ, optima semper valetudine fruens, inde a primo juventæ flore macula cœrulea, inferius labium conspurcante, lentis magnitudine, haud dolente, imaginem nævo materno non dissimilem exprimente affectus erat. Vitium hoc labio verosimiliter congenitum, semper statarium, hominem nullomodo molestans, minime attentionem ejus in se convertebat. Ante quindecim circiter menses ebrius factus, facie in humum prolapsus, ruditer naso et labiis contusus, per trium septimanarum spatium, ingenti partium ictu læsarum tumore deformatus, ab hoc fonte miseriam suam repetendam putavit. Fimi bubuli continuæ ad labia adplicationes, etsi tumoris molem diminuerant, tamen inferius labium, semper induratum, sensibilitate orbatum, singulari hoc domestico auxilio non emendabatur, et serius nonnisi usu aquæ frigidæ ex parte ad normam fuit adductum, nam localitas labii olim cœrulante macula obsessa, semper adhuc tumens, tactu durior sentiebatur, imo macula ipsa ante plana, tunc elevata ad superficiem labii prominens digito perscrutante distincte inveniebatur; ast molestiis nullis præsentia ejus expressa, minimique momenti credita, sensim oblivione obruta est. Brevi post labii inferioris obtusa sensibilitas, pedetentim exquisitiori innervationi locum cedens, pulsante perceptione maxime ingrata, pressione semper ad nihilum ducenda, maculam cœrulescentem viciniamque ejus exarante enuntiabatur. Prominentia maculæ huic respondens olim vix tactu investiganda, nunc in dies aucta, manifesto increscens, tuberculi formam induens, pisique volumen majoris attingens, sæpius oris ostio interposita, labiorum motibus obstans, iterum somniantem ægroti attentionem expergefecit. Insuper glabra tuberculi superficies, sub prehensione nec non masticatione alimentorum sauciata, erosioni sæpius exposita, tandem veræ exulcerationi viam sternens, fortuita ab ægroto censetur esse caussa obvii observationi nostræ mali. Exulceratio hæc superficiali excoriatione exordium suum ducens, ab initio crustula obtecta, sæpius cicatrisationi proxima cernebatur, at crustula hæc, ex prævia humefactione, aut rudiori tractatione, semper decidens, tandem amplius non constituenda, exulcerationi latius serpenti locum dedit. Partium mollium devastatio in dies limites suos extendens, omnibus domesticis medicamentis rebellis, temporis progressu, labium inferius totum nec non angulum oris sinistrum arripiens, doloribus initio obtusis, serius lancinantibus insignita, ptyalismo profuso comitata, nutritionem corporis turbans, tandem suggessit ægroto mentem, ut Mosquam peteret, ibique nostrum auxilium quæreret. — Exhausta, lutescens, animi pathemate depressa cernitur facies ægroti, enormi fœdissima degeneratione ad labium inferius, totamque commissuram ejus sinistram turpificata. Marginibus excapis, irregulariter fissis, hinc inde reflexis, circumfundebatur vastissima exulceratio, in profundo papillis granulosis, fungosis, saniem fœtidissimam, nec non sanguinem minimo attactu stillantibus instructa, halone rubro integumentorum induratorum, continuo saniei effluvio excoriatorum circumsepta; investigationi digiti in oris cavitatem immissi immunem textum maxillæ inferioris, condensata, malo participantia ad certam ab eodem distantiam integumenta communia demonstrans. Ptyalismus continuus, hæmorrhagiæ frequentissime ex imis ulcerationis scaturientes, masticatio difficilis, saniei oris cavitatem implentis deglutitio, inspiratio continua aëris mephitico ulcere vitiati, mancus nutritionis actus inde intelligendus, virium imbecillitas, acres dolorum lancinantium affectas partes continuo fere exercentium morsus, nec non animus maxime demissus — fuerant mihi phænomena de misero observanda. — Vastæ depravationis hujus exordium, obvia nunc characteristica phænomena, marginibus irregularibus, excapis, fissis, ulcerosis, nec non fundi ejus profunde siti papillis fungiformibus, flaccidis, fœtidissima sanie obductis, minimo attactu sanguinem fundentibus expressa, pathognomonici tandem lancinantes dolores canceraticarum affectionum proprii, fœdam ulcerationem hanc sæpius peragrantes nos in stabilienda diagnosi adjuvantes, et ipso prospiciendum exitum, nec non condendas indicationes illustrabant. Etsi extra artis subsidium nobis adparuit devastatio hæc, in dies aucta, vires miseri exhauriens, molestiisque summis eundem afficiens, tamen impulit nos, ut una cum doctore Evenius proponeremus ægroto anceps auxilium : extirpationem nec non restaurationem partium destructarum. Hæc æquo animo accepta, præteritis nonnullis diebus, insequenti modo ad finem adducta est. — A longo itinere recreato misero, tractu intestinali ejus levioribus laxantibus depurato, revulsione fonticulorum ope brachio utrique impositorum instituta, diætetico regimine viribus quodammodo refocillatis, omnia parabantur ad gravem encheiresin suscipiendam. Intercurrentia symptomata congestionis sanguinis ad caput, adplicitis hirudinibus post aures, nec non ad anum oppugnata sunt. Die operationis præstituto traducitur æger in conclave spatiosum, et in sella edita, fenestram versus luci perviam collocatus, assistentibus firmiter tenentibus. Instituta deinceps quadruplici plaga, circumscribebantur limites carcinomatosæ partis auferendæ. *Prima incisio* ab oris angulo dextro in obliquum ad viciniam foraminis inframaxillaris lateris oppositi tracta divisit cutem, textum lamellosum tenue, musculos : orbicularem labiorum, levatorem menti, quadratum, triangularem, nec non fibras nonnullas platysmamyoidei; arterias : coronariam inferiorem, ramosque ex submentali, inframaxillari nec non faciali provenientes, venas arteriosis vasis consocias, nervos ex septimo pari ortum suum ducentes, tandemque mucosam oris cavitatem convestientem. *Altera incisio* certo spatio distans a commissura oris sinistra carcinomate affecta, labium superius perscindens, perpendiculariter sursum naso parallelos ascendens, terminata ad lineam fingendam a naso transverse ad masseterem ductam, mediamque partem fossæ caninæ permeantem, separavit : cutem, musculos : orbicularem labiorum, fibras levatoris communis labii superioris alæque nasi, nec non levatoris proprii labii superioris; arterias : coronariam labii superioris ramosque transversæ et facialis, nervos ex ramificatione septimi paris provenientes, tandemque mucosam. *Tertia incisio* fere cursum lineæ naso — labialis tenens, longitudine sua brevior, quam incisio secunda, decursu suo divisit, fibras musculorum : levatoris anguli oris, zygomatici majoris, canini, ramosque arteriarum nervorumque infraorbitalium. *Quarta* denique *incisio*, deorsum perpendiculariter tendens, primæque incisioni obliquæ se adjungens, discidit fibras musculorum : zygomatici majoris, canini, levatoris anguli oris, buccinatoris, triangularem ac quadrangularem labii inferioris, arteriam venamque facialem, ramos nervorum quinti et septimi paris, ac tandem mucosam. Sic quatuor his incisionibus circumsepta carcinomate detenta superficies, lata tunc suscepta dissectione ablata, finem periodi primæ gravis Cheiloplastices absolvendæ constituebat. Deligatis vasis arteriosis sanguinem vehementer fundentibus, emundatisque partibus a coagulis easdem conspurcantibus, riteque omnibus indagatis, ne quid forte media in vastissima inflicta plaga degenerati adhuc auferendi remaneret, secundam partem encheiresis : *genæ* videlicet nec non *labii inferioris restaurationem* aggressi sumus. — Inde a puncto junctionis *tertiæ* cum *quarta* incisione, oblique duximus plagam in os zygomaticum versus, sicque nobis parantes panniculum triangularem integumentorum sat crassum eundem loco movimus eo consilio, ut trianguli apex in contactum veniret, cum margine incisi labii superioris, compleretque deficientem ejus partem. Incisione facta ab junctionis puncto plagæ tertiæ cum quarta deorsum etiam speciem panniculi integumentorum triangularis repræsentante, apice ejus respondente juncturæ plagarum tertiæ cum quarta, cutis hunc panniculum a subjacentibus partibus dissecuimus, summitatemque ejus labium superius versus jam formatum adducentes, sic, partem commissuræ oris sinistræ nobis constituendam implevimus. Ut gravi huic encheiresi tandem finis esset, superfuit nobis labii inferioris tota restauratio, angulique ejus sinistri perfecta reintegratio. Quare primam oblique factam incisionem deorsum sub mentum in sterno-cleido-mastoideum versus continuantes, cutem cum

subjacente platysmamyoideo a partibus infra sitis dissecantes, nobis comparavimus crassum integumentorum panniculum, cujus margo liber sursum versus angulum oris sinistrum elevatus applicatusque partim processui alveolari maxillaris inferioris, partim margini plagæ quarta incisione paratæ, spatium vacuum restaurandum labii inferioris, nec non commissuræ ejus sinistræ ex toto implevit, eoque terminum crudeli encheiresi posuit. — Panniculi cutanei acubus numerosis sutura circumflexa defixis uniti, nec non usu agglutinantium emplastrorum in situ contenti, indicata hoc in casu fasciatione deligantur. A sanguine conspurcante mundatus ægrotus, quieti datur, indicaturque ei altheæ decoctum cum aqua laurocerasi potusque ex citrei succo paratus. Per totum diei curriculum somno tranquillo refectus, vix quidquam a nobis expostulat. Altero die post noctem quietam, nobis visitantibus summam linguæ siccitatem accusat, frequentissimo usu aquæ frigidiusculæ diminuendam. Cæterum normalis color et temperaturæ gradus ad diversos panniculos commissuram sinistram nec non labium inferius constituentes observandi, prosperum exitum crudelis encheiresis augurari nobis permittunt. Tertio die, alvo clausa, gravedineque circa calvariam exorta lene catharticum auxilium porrigitur cum symptomatum omnium levatione; acus firmiter panniculis infixæ, nullibi suppurationis vestigia demonstrant. Septimo nychthemero post susceptam Cheiloplasticam, acuum locomobilitate extrusionem earum imperante, panniculi optime inter se per primam intentionem conglutinati reperiuntur, sed cautionis gratia emplastrorum glutinantium usus continuatur, sicuti et levis antiphlogistica medicina ab initio suscepta. Die nono, margo panniculi cutanei labium inferius restaurantis, præteritis diebus flaccidus, marcescens, nunc rubris granulationibus, obtectus ad vitam reducitur. Duplici septimana post encheiresin, firmiter inter se et maxillæ inferiori adcreti videntur panniculi cutanei, concedentes nunc ægro facultatem magis aperiendi os, densioremque accipiendi cibum. In dies melius sibi fieri sentiens ægrotus, tandem septima ad finem vergente hebdomade, omnino sanitati restitutus, circiter hunc Cheiloplastices exitum præ se ferens (vide *Tab. XLI*) dereliquit Nosocomium.

Duobus annis præteritis post discessum miseri ex hospitio, clausis imprudenter fonticulis cautionis gratia ad brachia a me apertis, sanitate florente, derelictus tempore encheiresis chirurgicæ ad labium superius, minutissimus nævus maternus prurire cœpit. Mox autem tuberculi speciem referens, sanguinis effluvio fontem præbens, serius tandem carcinomatosæ degenerationis pathognomonica indicia obtulit (vide *Tab. XLII*). Fartu submaxillarium glandularum, animi desperatione, viriumque corporis prostratione summa notabatur hæc nova mali recrudescentia, nulla amplius nobis encheiresi aggredienda, sopientibusque modo remediis lenienda.

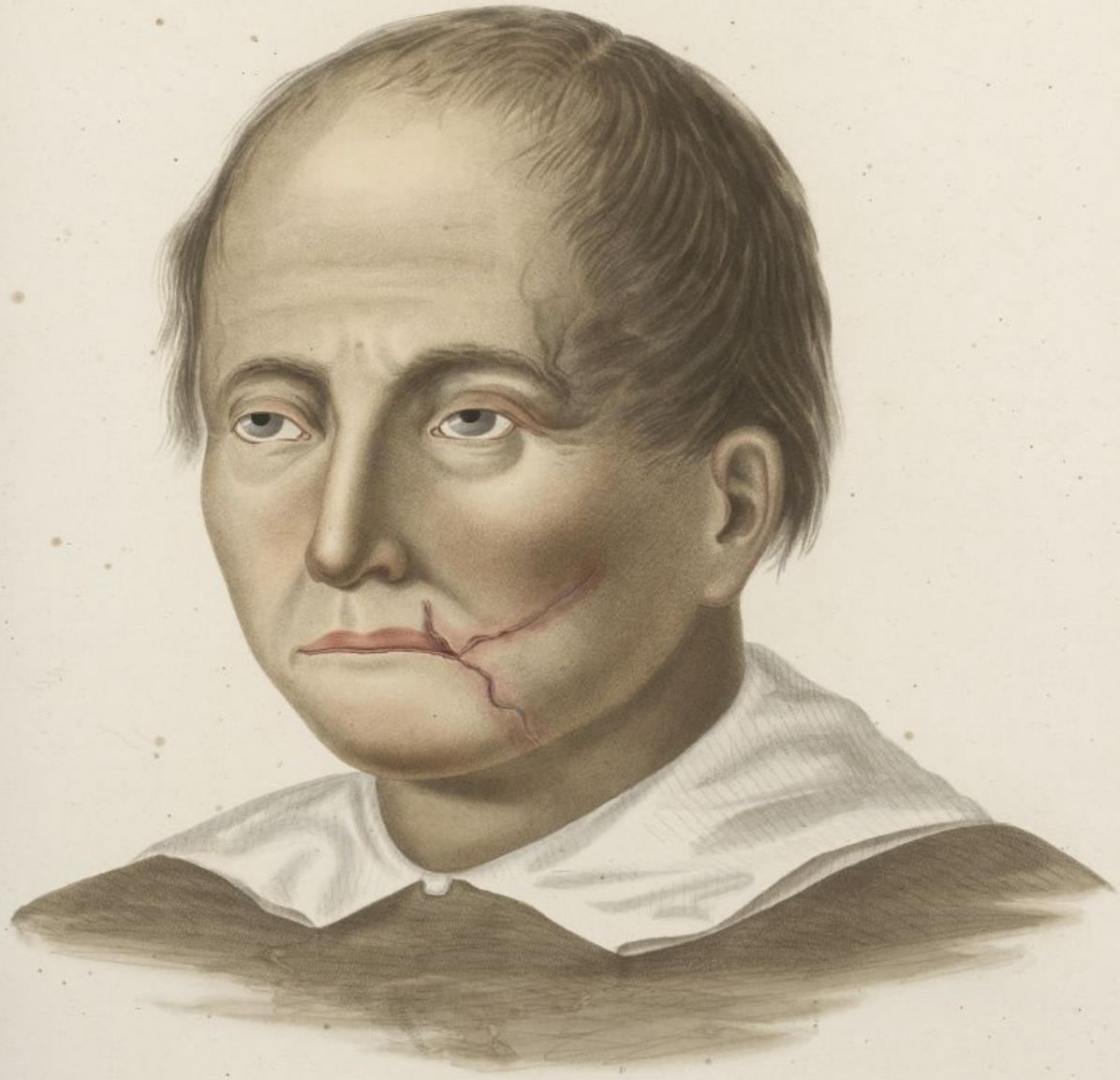

Schischegoleff ad nat. del. Mosquae. Cadet sculps.

W. Rimond imp.

Tab. XLII.

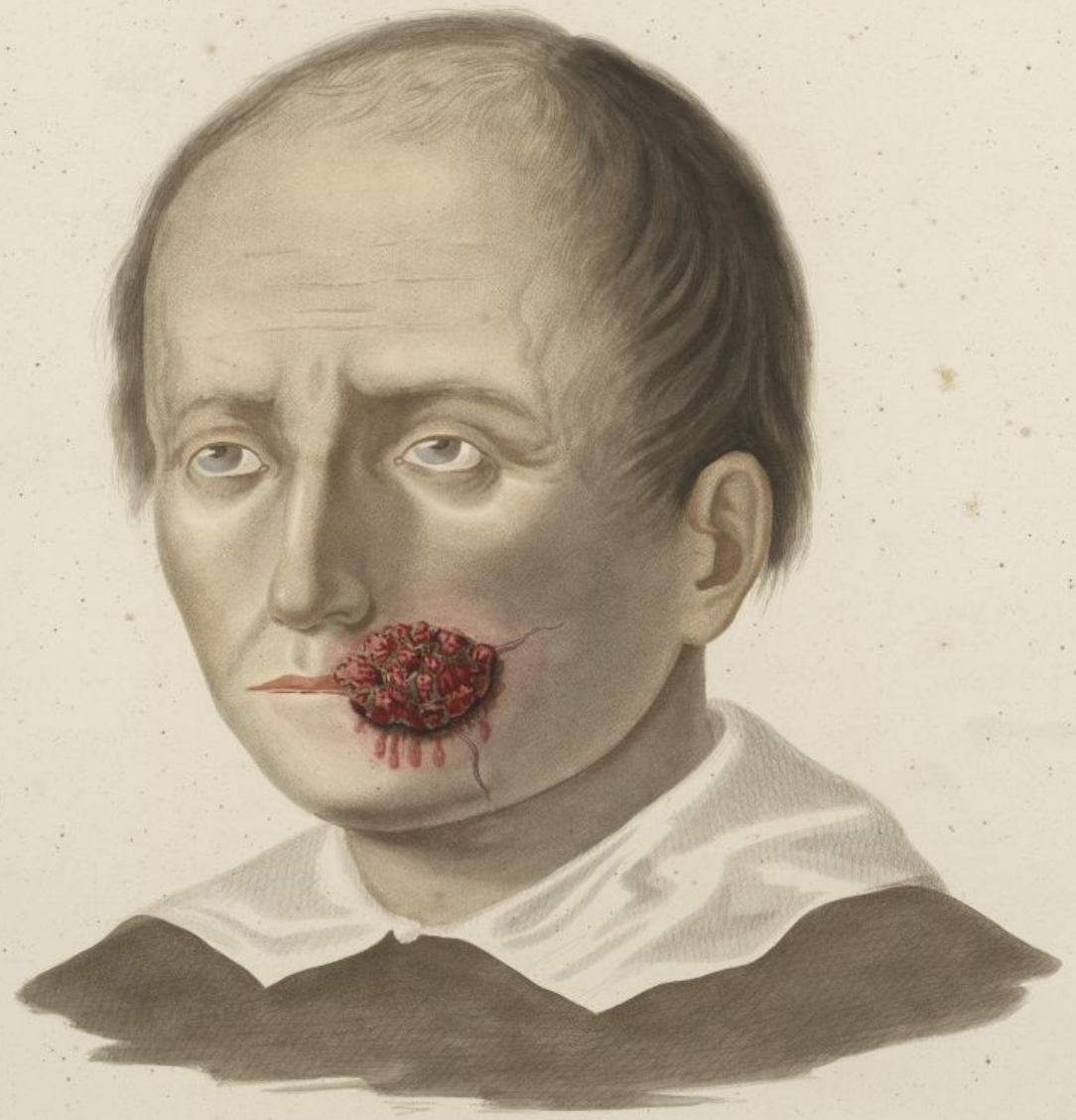

Schischegoleff ad nat. del. Mosquae. Vudet sculps.

W. Wimond imp.


Tab. XLIII.
Schtschegoleff ad nat. del. Mosquae
Oudet sculps.
W. Rémond imp.

CANCER CONDYLOMATOSUS

ANGULI ORIS DEXTRI.

TABULÆ XLIII ET XLIV.

Miles LVII annorum, Baccho et Veneri deditus, constitutionis dirutæ, pluries morbi syphilitici insursu afflictus, et nunquam rationali curationi ad destruendam labem hanc subjectus, cæterum sat bona valetudine usus, ante sex annos dolores corporis compagem peragrantes, maxime autem artus cum superiores, tum inferiores ad continuitatem eorum præcipue expertus est. Molestiæ hæ, tanquam rheumaticæ indolis consideratæ, serius autem nocturno tempore recrudescentes, eruptione maculosa, pruriente, cuprei coloris, faciem nec non volas manuum offuscante concomitatæ, potius ruderibus syphiliticæ diathesis in organismo adhuc vigentibus explicatæ, coëgerunt ægrotum, ut at medici consilium perfugeret. — Scrupulosa corporis investigatio, periostitidis insignia maxime dolentia ad cristam utriusque tibiæ nec non claviculæ detegens, sicque notionem indolis morbi sustentans, adduxit medicum, ut curationem specificam adhiberet, et usque ad salivationem comparentem continuaret. Frigida hiemalis temperies etsi minime opportuna fuit ad finem propositum curatione assequendum, tamen inclusione in cubiculo calido et sicco per duos menses, actioneque sublimati corrosivi cum sarsaparillæ decocto nec non regimine diætetico, artuum molestiæ nocturno tempore exacerbantes, diminui, maximeque dolentes periostii tumefactiones ad utramque tibiam et claviculam siti dissolvi cœperunt. Cutis ad normam omnino reducta, ubique a fœdo, cupreo, maculoso pruriente exanthemate liberata cernebatur, itaque exoptatam sanitatem annuntiabat. Inde ab eo tempore ægrotus, præteritorum omnium memor, de statu suo maxime sollicitus, vitæ dispositæ ordine, nec non purgantibus sanguinem succis, æstivo tempore reversam valetudinem servare studuit. Abhinc quindecim menses, masticationis negotio mucosam anguli dextri labii inferioris dentibus lædens, præsentis ærumnæ fontem accusat; revera hæc mucosæ erosio, mox ad cicatrisationem perducta, initio minimi momenti habita, succedentibus deinde ad eandem localitatem dentium impressionibus induratione mucosæ terminatis, tandem ægroti animum occupavit, mucosæ enim induratio sæpius linguæ apice tacta, hinc inde imo in alimentorum masticatione dentibus ruditer exercita, stativa non mansit, sed auctu crescens, majori sensibilitate induta, ipsius superficiei excoriatione notabatur. Excoriationes initio superficiales, serius profundiora petentes, fœtidam materiem secernentes, doloribus lancinantibus exaratæ, tumori duro in dies adaucto, tanquam basi firmæ insidentes, ex minima tactione sanguinem fundentes, tandem motui labiorum obstantes, itaque alimentorum prehensionem impedientes, ægrotum ad Nosocomium adegerunt. — Pallida, tumidula, ad angulum oris dextrum, insidente exulcerato tumore nucis magnitudine fœdata, cernebatur ægroti facies; degeneratio labium inferius deturpans, in margine ejus eminens, basi lata, apicem exulceratam, parvulis tuberculis milliaribus consitam obtutui offerens, aspectu suo revera ulceratum condyloma in memoriam nostram revocabat; integumentorum affectioni vicinorum rubedine erythematosa, nec non duritie insigni in imis eorum tactu reperta, concomitabatur observanda nobis hæc labii inferioris vegetatio. Dentes non firmiter alveolis maxillæ inferioris insidentes, gingivarum tumefactio ex minimo attactu sanguinem emittens, ptyalismus continuus, difficilis masticationis actus, propter labiorum motum turbatum, exindeque necessitas solo liquidæ pultis usu corporis vires sustentandi, fere continui lancinantes dolores, interiora tumoris labii, nec non vicinitates ejusdem peragrantes, summa status vitæque desperatio, continuis ex precibus ægroti, ut ei citius anceps subsidium chirurgicum applicaretur, intelligenda — erant symptomata, me investigante miserum, coacervata. — *Anamnesin* istius casus in memoriam revocantes, ibidemque constitutionalis syphilidis phænomena detegentes, serius antidyscrastica medicatione adhibita, ad silentium tantum reducta, *exordium* præsentis ægrotationis in simplici mucosæ læsione dentibus facta, ab ægroto ipso positum, a nobis autem prævia diathesi in corpore conclusa confirmatum, tandem ipsius depravationis hujus labii inferioris *forma*, non absimilis ei, quam induunt organa secretoria, interdum diathesi syphiliticæ propria, me impulerunt, ut, nequaquam dicto audiens ægroti clamori, ad cultri officium non confugerem, suspicionemque potius movens de ruderibus syphiliticis fortasse adhuc culpandis, medicationem specificam hydrargyro absolvendam putarem. Electum a me præparatum hydrargyrum nitrosum crystallinum ad nonam grani partem bis de die porrigendum, propter dentium vacillationem, gingivarumque relaxationem diu continuari non potuit, fuitque mox suppletum decocto Zittmani, tanquam auxilio ad finem nostrum respondente; ast mense elapso, post usum specifici hujus auxilii, degenerationis forma minime emendabatur, e contrario partium circumdantium rubedo erythematosa, nec non durities, ipsius tumoris labio insidentis evolutio major, spem ex impleta indicatione ad nihilum redigebant eo magis, quod continui nunc lancinantes dolores, imas partes degenerationis excruciantes, de natura obvii mali dubitationem evocandam amplius non permittebant. Hisce persuasi, internam medicationem abjicientes, mox ægroto amputationem labii degenerati ejusque restaurationem sequenti ratione absolvendas proposuimus. Omni conditioni libenter subscribebat ægrotus, illud unum a nobis petens, ut encheiresis sub somnifero inhalatu ætheris sulphurici peragereturr. Conditionem hanc minime respuentes, hoc modo chirurgiam confecimus : — ægroto tabulæ incumbenti capite elevato accommodatur machina Charrieri ad ætheris inhalatum. Primæ inspirationes, mucosæ bronchiali molestæ intensissima tussi expressæ, optatæ asphyxiæ obicem posuerunt, mox vero sedantem vaporem pleno pectore hauriens, post quadrantem horæ incitatione totius corporis, circulationis summa acceleratione afficitur, cantu, risu, loquacitate notata, tandem somno succussibus artuum designata, nec non oculorum strabismo divergente comitato arripitur. Acus, sat profunde tegumentis cruris infixa, vix sensum ægroti vegetans, nobis constituebat signum inchoandæ encheiresis. Supplentes nunc Charrieri machinam, tenui linteo infundibuliformi, certa ætheris copia insperso naribusque admoto, ut inhalandi processus continuaretur, carcinomatosæ desorganisationis resectionem, nec non labii restaurationem statim adorti sumus. — Plaga, labio superiori parallelo extra decurrente, nonnullas lineas longa, perscidimus commissuram oris dextrum, sicque limitavimus textus induratos carcinomatosam desorganisationem commissuræ ambientes. Duplici nunc incisione : *una* a fine externo plagæ primæ incipiente, *altera* ab oris commissura sinistra proficiscente, ex obliquo utraque deorsum ad maxillæ inferioris basin ducta, ibidemque sub obtuso angulo inter se conveniente, circumscribebantur labii inferioris carcinoma, nec non limitrophæ huic textus simili degenerationi proximi; reiteratis scalpelli incisionibus dividebantur deinceps musculi : triangularis et quadratus labii inferioris, fibræ platysmamyoidei, arteriæ : coronaria labii inferioris, rami inframaxillares, mentales, nervi ex inframaxillari provenientes, mucosa ipsa, separabaturque tandem affectum labium inferius a subjacente periostio maxillæ inferioris. Silente sanguinis profluvio, post ligaturam hiantibus vasis injectam, absterso cruore vulnus conspurcante, vacuum triangulare cheiloplastice nunc implendum observationi nostræ se committit. Interea, etsi fere continenter ætheris inhalatio perduraverat, initio ore, serius naribus absolvenda, ægrotus tamen vix somno sepultus, cultri nostri actionem ejulatu nec non convulsivis motibus exprimens inane hoc in casu ætherisationis opus clare nobis demonstrabat. Amplius ergo in æthere dolorum lenimentum haud ponentes, sine ejusdem inhalatu labii restaurationem suscepimus. Plagam inde a viciniis commissuræ perscissæ anguli oris dextri, ad basin maxillæ inferioris decurrentem, deorsum sinistrorsumque ad cornu majus ossis

hyoidei continuantes, divisimus cutem subjacentemque textum adiposum, nec non musculum platysmamyoidem, itaque paratum panniculum a colli fascia superficiali separantes, ut facilius sine ulla tensione eundem sublevaremus, eoque triangulare vacuum impleremus, novam ad collum paravimus plagam basi maxillæ inferioris parallelum, ab extremitate incisionis obliquæ ad cornu majus ossis hyoidei protractæ incipientem, seseque dirigentem in musculum sterno-cleido-mastoideum. Hac ratione constitutum panniculum quadrangularem, angulo ejus mentum maxillæ respiciente sursum in commissuram oris dextram formandam tollentes, aurea acu sutura circumflexa firmata cruento margini labii superioris junximus, sicque vacuum implendum ex labii inferioris destructione ortum ad finem adduximus. Nonnullis acubus aureis supra et sub basin maxillæ adplicitis, continebatur in situ cum contiguis textibus reliqua sublevati panniculi pars, usu emplastrorum glutinantium etiam magis viciniis suis firmata. Vacuum triangulare, post panniculi elevationem ad colli partem lateralem ortum, linteo molli fenestrato obtegebatur, ut aperta via esset suppurationi forte interventuræ, totaque tandem deligatio fascia dicta maxillæ funda absoluta est. — Ægrotus lectulo suo commissus, ætheris adhuc superstiti actioni expositus, loquacitate summa vim ejus influam exprimebat, nobisque maximum metum infligebat, ne ex violento et continuo maxillæ motu, vix acubus junctæ suturæ dirumperentur, totumque sic laborem nostrum ad nihilum redigerent. Ast, medici præsentia ægroto silentium imponens, ingratum hunc exitum chirurgiæ nostræ impedivit, nam elapsis tribus horis ægrotus, agitatione pedetentim diminuente, somno se dedebat. Altero mane post noctem insomniis turbatam, capitis gravedinem, aurium tinnitum, nec non epigastrii oppressionem accusante ægroto, omnibus his indiciis ætheris influxui nondum perfecte annihilato attributis, frigida epithemata calvariæ, nec non potio Riverii intus præscribuntur. Tertio nychthemero ineunte, cutis panniculus, excisum, carcinomate detentum labium restaurans, optimo in statu invenitur, firmiter in eodem infixi hærent aureæ acus vix vestigium suppurationis ostendentes. Septimo tantum die, mobilitatis cujusdam phænomenis, circa infixas panniculo acus observatis, earum extractionem absolvimus. Optime cohæret panniculus cum vicinis textibus prima intentione junctis, arcte etiam adhærens externæ superficiei maxillæ inferioris; emplastris nunc glutinantibus suffulcitur panniculi labium restaurantis cum contiguis partibus copulatio. Decimo post encheiresin absolutam die, cautione nulla adhibita ab ægroto, alimenti prehensione, angulus panniculi commissuræ oris dextræ proximus, vix cicatricem excipiens, sub mandibulæ motu violentiore nonnullarum linearum spatio ruptus est (vide *Tab. XLIV*). Insequentibus diebus, commissura oris dextra, rupturam passa, lapide infernali tractatur, sicque granulationibus celeriori passu evocatis, vacuum anguli oris pedetentim obturatur. Quinta septimana exeunte, ægrotus panniculi cutanei labium inferius restaurantis superficiem crinibus ex toto fere velatam visui nostro ostendens, nisi proxime investigatus fuisset, tanquam artefactum labium inferius nobis demonstrat; cæterum bene sibi fieri sentiens, sanus et salvus, Nosocomio excessit.

Tab. XLIV.

Tchtschegoleff ad nat. del. Mosquae. Oudet sculps.

W. Rémond imp.

Fehlschegoeff ad nat. del. Mosquae.

Cudot sculps.

W. Reimend imp.

CANCER LABII INFERIORIS

EX UTROQUE ANGULO ORIS PROFICISCENS.

TABULÆ XLV ET XLVI.

Rustica XXVII annorum, viro nupta, sine ulla stirpe, constitutionis scrophulosæ, catamenialem fluxum irregulariter experiens, cæterum bona valetudine fruens, abhinc tribus annis, post pyrexiam intermittentem citissime cursum suum explentem, vesiculosa eruptione ad labia oris, hydroæ formam referente, conspurcabatur. Vesiculæ mox exsiccatæ, serius decidentes, labium superius ab his omnino liberatum dereliquerunt, inferius autem crustis densioribus consequentia hydroæ ruptæ, aëreque condensatæ obtectum, sic contaminatum per longum temporis spatium manebat. Crustarum superficies in posterum fissuris dolentibus sanguinemque fundentibus exarata, sensu molestissimo exprimebatur, sæpius imo ægrotam cogente, ut digitis contrectando affectam partem, ingratam ibidem perceptionem interverteret. Exinde evenit, ut crustæ nimis mature et vi nonnunquam adhibita, a labii inferioris superficie abruptæ, novo processu excretorio adhuc vigente semper restaurarentur, et restitutæ, molestum labii morbum sustentarent. Varia domestica auxilia frustra adhibebantur ad ingratam oris eruptionem profligandam; his defatigata ægrota tandem jussu agyrtæ cujusdam, proprium lotium adfectæ parti adplicabat : brevi post lotio emollitæ crustæ successive secesserunt, indurato, aspero, cœrulescente epithelio obductum labium inferius relinquentes. Inde ab eo tempore pars hæc, ad normam amplius non rediens, hinc inde liquido acri ad superficiem suam transsudante irrorata, de novo crustulis mox deciduis obducebatur. Ante quatuordecim fere menses, una crustarum densior ad labii faciem prominens, diutius remorans, ex motu orbicularis musculi sulcis dolentibus sanguinemque stillantibus intersecta, tandem violentia illata ruditer e sede sua remota, excoriationi epithelii labii inferioris ad angulum oris dextrum ansam præbens, mali præsentis fontem constituit. Re vera excoriatio hæc initio quasi stationaria, temporis progressu in dies extendebatur profundioraque petens vastissimam constituit ulcerationem, labium inferius ex uno angulo ad alterum exarantem, lancinantibus doloribus continuis, nec non sæpius adparente sanguinis profluvio denotatam. His omnibus exagitata ægrota, usu domesticorum remediorum se reduci posse ad salutem nunc desperans, pago valedixit, adiitque Mosquam, ut nostræ observationi sese committeret. — Vasta ulceratione, marginibus excapis, irregularibus circumscripta, fundo granuloso, sanie fœtidissima obducto, ast minimo tactu sanguinem fundente instructa defecdabatur labium inferius, ex uno angulo oris ad alterum, halone erythematoso rubro, ad vicina integumenta conspiciundo circumdata, processus alveolaris maxillæ inferioris etsi gingivis sanis erat obtectus, tamen masticationis negotium, ob dolorem continuum in imis ulcerationis experiundum impediebatur, et tantum liquida pulte poterat misera nutritionis suæ actum sustinere; cæterum normalis defecatio, irregularis catameniorum fluxus, respiratio rite procedens, placida circulatio — erant mihi phænomena circa vitam organicam observanda. Contra : dolor continuus, lancinans, morbo arreptas partes peragrans, sæpius noctis quietem turbans, exinde corporis totius lassitudo, animique tristitia summa desperatione ac lacrymis expressa — constituebant symptomata vitæ animalis mihi consideranda. — Exulcerationis lente ast continue partes vicinas depascentis forma, lancinans dolor, nec non hæmorrhagiæ, labii inferioris destructionem concomitantes, fœtida sanies partes erosas cooperiens, masticationis solidioris alimenti impossibilitas, actus nutritionis exinde postea exspectandus defectus, artis tandem nostræ perfecta insufficientia, hocce sub auspicio medicatione adhibita fœdi morbi vim non solum frangendi, sed etiam diminuendi fuerant mihi argumenta, ut imploranti feminæ subsidium : statim ablationem partium destructarum, nec non earum restaurationem proponerem, eo magis, quod vicinorum tegumentorum normalitas, nec non turgidarum glandularum ad maxillæ inferioris basin absentia, arduam encheiresin hanc suscipi adhuc permittebant. Sereno animo, crudelis subsidii præstandi consilium accipiente ægrota, omnia mox parabantur ad chirurgiam hanc nunc imminenti fluxu catameniali prohibitam serius consummandam. Præteritis menstruis, fonticulus brachio sinistro imponitur, depurgaturque tractus intestinalis solventibus auxiliis spatio nonnullorum dierum porrectis; juvante tandem doctore Evenius, sequenti modo instituitur labii inferioris ablatio, nec non partium destructarum, vicinorum integumentorum ope, restauratio : — Sellæ elevatæ sufficienti luce affusæ insidenti ægrotæ, capite retro reclinato, assistentisque pectori appresso, duplici plaga a viciniis utriusque anguli oris destructi incipiente, obliquiterque ad menti medium properante, ibidemque sub angulo conveniente, circumscribebatur labii inferioris carcinoma; successivis cultri sectionibus dividebantur fibræ musculares : orbicularis oris, canini, triangularis, quadrati menti, platysmamyoidei, levatoris menti, mucosa, arteriæ : coronaria labii inferioris, nec non rami ex faciali, inframaxillari, et submentali, provenientes, nervi tandem septimi paris regionem hanc ubique permeantes. Sanguis vehementer profluens, compressione marginum utriusque incisionis ad silentium quodammodo redactus permittit, ut cultro circumscripta labii inferioris carcinomatosi degeneratio, sit ex toto lata dissectione a subjacente processu alveolari nec non basi maxillæ inferioris separata, amplum triangulare vacuum derelinquens, nunc secunda periodo encheiresis nostræ implendum. Hiantibus vasis ligatura injecta, absterso sanguine vicinias excisæ partis infuscante, recreatoque per aliquod temporis intervallum ægroto, denuo instituitur plaga, inde ab angulo junctionis utriusque incisionis carcinomatosum labium circumscribentis usque ad spatium hyothyreoideum, sicque perscinditur : cutis, subjacens musculus platysmamyoideus; larga nunc suscepta dissectione citissime separatur dextrorsum nec non sinistrorsum, cutis a basi maxillæ inferioris, regione submentali nec non colli suprema, ad formandum cutis panniculum mihi necessarium. Ut autem margo superior duplicis sic constituti panniculi, olim triangulare vacuum mihi nunc opplendum circumscribens, faciliori ratione sursum traheretur, incisionibus ad pollicem et ultra longis a puncto terminationis plagæ verticalis in spatio hyothyreoideo, oblique sursum in directione basseos maxillæ inferioris ductis, panniculorum adhærentiam a subjacentibus partibus solvens, ascensum eorum confersi, et sic absque ulla vi, minimaque tensione adimpleta, vacuum ad mentum cernendum eodem implens, deficiens labium inferius restauravi. Duplicis panniculi margo, nunc in contactum labii superioris veniens, eique paralleliter decurrens, perfecte processum alveolarem nec non dentes maxillæ inferioris obtegens, aureis acubus tum oris commissuram utramque, tum perpendicularem marginem medios panniculos delineantem deorsumque vergentem unientibus, circumflexa sutura defixis, in situ hoc firmiter retinebatur, ad interstitium hyothyreoideum quadrangulare spatium denudatorum colli musculorum, sursum tractis panniculis cutaneis formatum derelinquens. Acuum vi, usu agglutinantium emplastrorum suffulta, optime retinetur in situ restauratum labium inferius, linteo carpto molli obtegendum fasciaque, funda maxillæ dicta, magis etiam firmandum. Postremum spleniolo fenestrato oleo imbuto, tandem spatio quadrangulari ad interstitium hyothyreoideum locum inveniente suppurationis evocandæ gratia imposito, mutatisque linteis sanguine contaminatis, finis laboriosæ huic imponitur encheiresi. — Defatigata ægrota in lectulo collocatur, altheæ decoctum cum aqua laurocerasi in horas porrigitur, insuper acidiusculus potus, sæpius et caute propinandus, ad linguæ siccitatem præmuniendam, semper ex ore his sub auspiciis aperto orituram maximeque ægrotis molestam. Vespere capitis gravedo, oculorum suffusio, aurium tinnitus, facici rubedo, linguæ siccitas, etsi continenter liquido irrorabatur, respirationis frequentia, pulsus irritatio, thermoge-

nesis aucta nec non anxietas — ægrotam exercent. Venæsectio brachii ad vascula tria instituitur, calvariæ frigida epithemata superhabentur; calomel ad granum unum omni bihorio exhibendum, nec non sinapismorum adplicatio ad artus ordinantur. Nox insomniis terrificis turbata, inquiete agitur, altero mane minime refectam, magis etiam defatigatam ægrotam observationi nostræ præbens. Vigens adhuc sanguinis ad caput congestio, urgensque exinde cephalalgia, insuper cutanei panniculi labium inferius restaurantis rubor, tumor, nec non calor aucti, simul cum continuanda interna medicatione diei antecedentis, novam sanguinis depletionem hirudinibus post aures, nec non ad vicinia panniculi cutanei inflammati adplicandis exæquandam imperant. Frigida aqua imbuta lintea cutis panniculo inflammato continuo superhabenda, medicationem per diei curriculum suscipiendam adimplent. Tertio post absolutam encheiresin die, sedibus pluries nocturno tempore depositis, etsi fracta viribus, at mulieri in statu invenitur ægrota : congestionis enim phænomena ad caput silent, lingua humida ore protruditur, panniculi cutanei labium inferius restaurantis phlogosis latius non extenditur, imo læte olim rubens, nunc potius pallescit; incitati antea actus respirationis et circulationis tranquilliori modo procedunt, cutis tandem thermogenesis ad normalem gradum depressa, sufficienter nobis emendationem symptomatum indicant. Usum calomelanos seponentes, mucilaginosum decoctum pro potu cum aqua cerasorum nigrorum ordinavimus, minime adhuc negligentes frigidorum panniculo impositionem. — Insequentibus diebus, sub influxu glacialium adplicationis, nec non usu interno mucilaginosorum, panniculi cutanei erythema magis decrescit, serius flaccida ejus superficies, rugis transversis notata, phlogosin partis hujus ad finem perductam manifesto demonstrat. Septimo ineunte nychthemero exactæ Cheiloplasticæ, firmiter hucusque partibus insidentes acus vacillare, nec non suppurationis vestigia ostendere incipiunt. Ne itaque partes molles prolongata earum præsentia sint sectæ, exceptis acubus angularibus firmiter tenentibus, intermediæ omnes extruduntur emplastrisque adhæsivis supplentur. Undecimo die acus omnes eliminatæ concedunt nobis facultatem, cicatricem panniculos cutaneos, inter se, nec non limitrophis partibus perfecte jungentem observandi. Solida ratione annectitur pseudolabium subjacenti processui alveolari maxillæ, læte rubentibus granulationibus indutum marginem, labio superiori parallelum visui offerens. Pacata ex toto circulatione, revertitur ciborum desiderium, conceditur que ægrotæ possibilitas, solidiorem cibum sumendi. Sic in dies viribus magis refocillata, elapsis quinque septimanis, vix rudera quadrangularis jacturæ substantiæ ad colli partem supremam, ex panniculorum sublevatione exortam ostendens, ad perfectam sanitatem restituta, optimeque valens, Nosocomio discessit.


Tab. XLVI.
Schtschegoleff ad nat. del. Mosquae.
Audet sculps.
W. Rimend. imp.

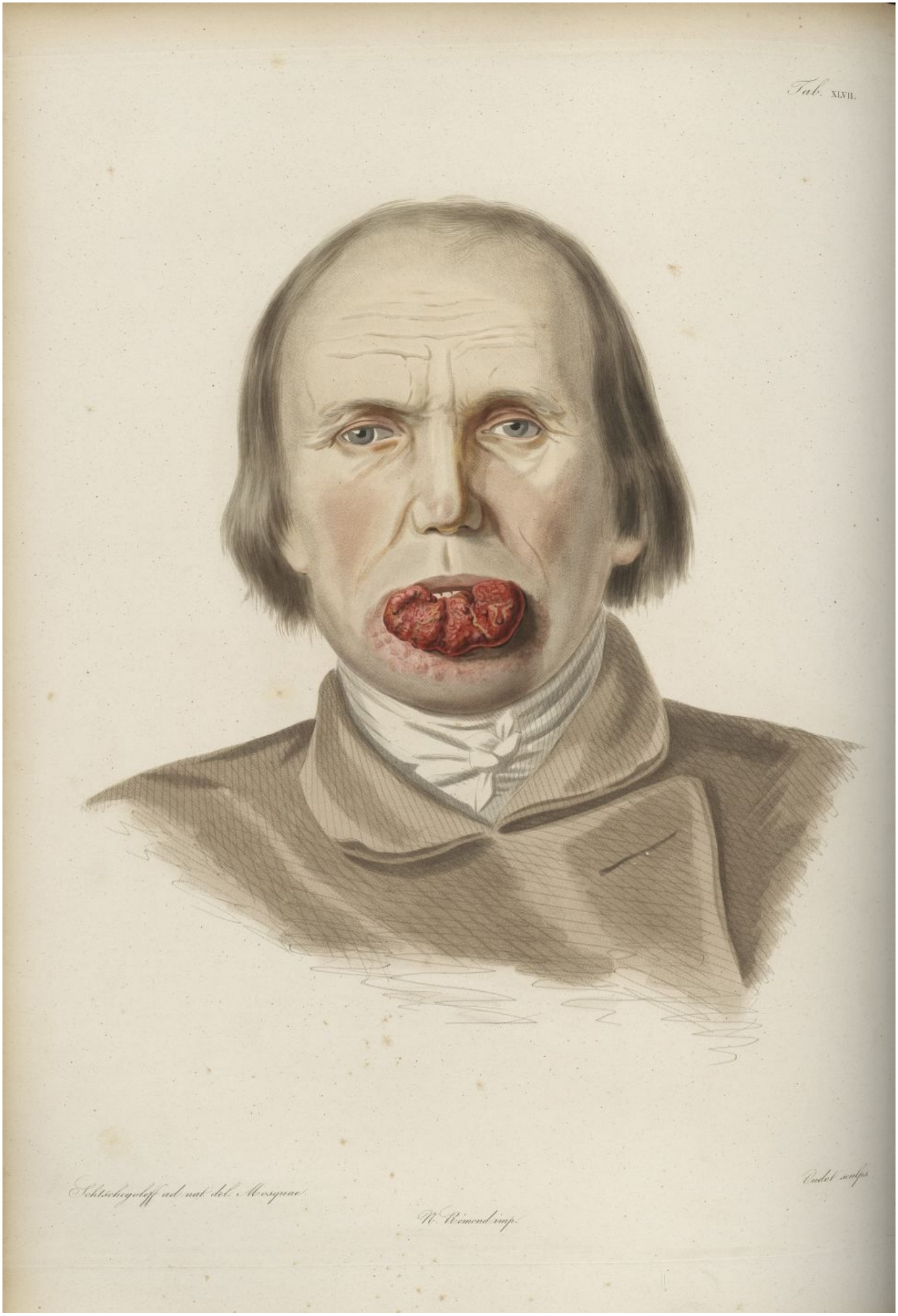
Tab. XLVII.
Schtschegoleff ad nat. del. Mosquae.
Vadet sculps.
W. Römend imp.

CANCER LABII INFERIORIS

UTRAMQUE EJUS COMMISSURAM AFFICIENS.

TABULÆ XLVII ET XLVIII.

Vir XLVIII annorum, agricola, bene constitutus, optima semper valetudine gaudens, ante hos fere duos annos e rheda facie humi violenter projectus, labii inferioris gravi contusione tentabatur. Ingens labii tumor, epithelii secessu concomitatus, insigni dolore notatus, nonnisi continuæ glaciei adplicationi tandem cedens, triplici præterlapsa hebdomade fere ex toto evanuit, ad locum labii inferioris excoriatum, albam, prominentem cicatricem relinquens. Hæc, initio non dolens, serius ex frequenti linguæ attactu, sensilis reddita, progressu temporis limites suos extendebat; hieme frigidæ auræ exposita ad superficiem suam arescens, sæpius fissura mucosæ maxime dolente affligebatur. Unctio partis læsæ adipe anserino in principio sufficiebat, ad ingratam et dolentem labii inferioris sensationem diminuendam; sed ex eadem causa fortuita vix cicatrisata fissura, iterum experrecta, et quaque sub adparitione, textus profundius exarans, exoptatam cicatrisationem lentius efficiens, tandem stationarie labii superficiem infuscabat. Minima musculorum contractio sub alimentorum prehensione, aut loquente ægroto, sufficiebat tunc ad fissuram denuo lacerandam. Agyrtæ cujusdam consilium, suadentis usum solutionis concentratæ vitrioli cœrulei, nulla emendatione symptomatum notatum, aliis serius evolvendis ansam verosimiliter præbuit, tactæ enim escharotico hoc auxilio partes, subito labii inferioris totius tumore inflammatorio exprimebantur. Intolerabili dolore, nonnisi continua adplicatione aquæ frigidæ cohibendo, exæstuabat ipsa labii fissura, dissectos margines, acre liquidum e medio sui stillans visui offerens. Triplici exacta hebdomade, labii inferioris moles ad normam reducta, tamen vicinorum textuum fissuræ ejus, subsistente adhuc induratione characterisabatur. Hæc, amplius nullo subsidio exercita, ex toto naturæ derelicta, serius ad labii peripheriam eminens, vicesque corporis peregrini huic impositi agens, oris motui quodammodo obstans, sub alimentorum prehensione, nec non masticatione, imo dentibus hinc inde sauciata, amplius nunquam ad finem adducebatur, eo magis, quod fissura medium ejus tenens, continua dolente sensatione exercita, sanguinis congestionem sustentans, exoptandum exitum hunc impediebat. Fissuræ margines in dies magis disjecti, fundus ejus profundius situs, lardaceum colorem exhibens, acuti pungentes dolores, imam exulcerationem peragrantes, fœtida sanies sanguine tincta superficiem ejus irrorans, de gravitate affectionis labii suspicionem in ægroti animo moventes, compulerunt eundem ut confugeret ad usum emplastri cujusdam adhæsivi, et fissuram labii inferioris dolentem continuo velatam teneret. Sed hoc quoque periculo læsionis status minime emendabatur, nam retenta ad fundum ejus acris, fœtida sanies, fissuræ margines exedendo, hæmorrhagiis, nec non partium exulcerationi majori ansam præbuit. — Inde ab hoc tempore labii devastatio in dies aucta, pedetentim ad oris angulos properans, lancinantibus doloribus, sanguinisque effluvio sæpius repetito comitata, coëgit miserum, ut Nosocomium adiret, ibidemque nos consuleret. — Emaciatus, labium inferius ad utramque ejus commissuram degeneratione carcinomatosam indolem præ se ferente, alimentorum prehensionem, nec non masticationem impediente conspurcatum nostræ observationi exponens, nulla notanda, si quidem excipias nutritionis actum deperditum, aberratione functionum vitæ organicæ detinebatur ægrotus. Molestiæ continuo affectam partem exercentes, lancinantes dolores eandem permeantes, nocturnumque somnum prærumpentes, virium tandem lapsus, nec non animi mœror — fuerant reliqua symptomata de animali vita mihi deprehendenda. Summo fletu et lacrymis invocabat miser, ut ocius susciperetur encheiresis chirurgica, labii degenerati resectionem perficiens. — Simplicis in initio labii inferioris erosionis successiva in fissuram ejusdem partis permutatio, hujus singularis pertinacia, et serius in veram depascentem exulcerationem metamorphosis, obviæ tandem depravationis aspectus pathognomonicus, carcinomatosis affectionibus proprius, judicium meum de diagnosi et prognosi statuendis, sufficienti luce offundebant, ut statim ægroto ablationem labii proponerem, eandem imo citissime suscipiendam esse confessus, ob vicinarum mollium partium integritatem adhuc manifestam, facultatemque inde hauriendam, destructas carcinomate partes adhuc restaurandi. Consentiente plane ægroto, ut ei ferretur chirurgicum auxilium, moranteque in Nosocomio, per aliquot dies, restaurandarum virium causa, sequenti modo encheiresin confecimus : — Duplici plaga, ab utroque angulo oris incipiente, perpendiculariter ad maxillæ inferioris basin ducta, tertia denique, paralleliter cum labio superiori decurrente primas incisiones sub angulo recto conjungente, circumscribebatur totum labium inferius carcinomate degeneratum. Magnum sanguinis profluvium inde exortum, nonnisi valida arteriarum divisarum compressione sedatum est. Repetitis nunc cultri sectionibus, dividebantur musculi : orbicularis oris, triangularis labii inferioris, et quadratus menti, arteriæ : coronaria, inframaxillaris, nec non rami ex faciali orientes, nervi ex septimo pari ortum ducentes, tandem mucosa. Ex toto sic labium carcinomatosum, a textibus vicinis sanis separatum, manu mea sinistra prehensum, cultro oblique ducto citissime a processu alveolari maxillæ inferioris separabatur, quadrangulare spatium ossis maxillaris denudati, serius mihi implendum visui præbens. Suspensa compressione sanguis ex arteriis ingenti vi prosiliens, injectis statim ligaturis cohibetur. Mundatis partibus, investigatisque scrupulose, ne quid carcinomatosi forte remaneret, refectoque misero per breve temporis spatium, statim ad secundam encheiresis periodum, restaurationem videlicet ablati labii aggressi sumus. — Incisionibus inde a commissura oris ad maxillæ basin, perpendiculariter ex utroque latere labii olim carcinomate adfecti decurrentibus, nunc deorsum ad viciniam ossis hyoidei continuatis, dissecantes autem, textum cellulosum, nec non musculum platysmamyoideum a subjacente colli fascia, sic nobis comparavimus integumentorum panniculum sufficientem ad vacuum ablatione carcinomatosi labii exortum implendum. Arteriosis ramis ex submentali originem suam ducentibus sanguinemque fundentibus ligatura constrictis, inflictaque cuti plaga maxillæ basi parallela inter os hyoideum et cartilaginem thyreoideam, ut juvaremus panniculi elevationem, leviori tractione usi, hunc ad oris commissuram utramque sublevavimus, eoque perfecte spatium vacuum implentes, ablatum labium inferius degeneratum supplevimus. Quatuor acubus aureis ex utroque latere infixis, et circumflexa sutura contentis, nec non emplastrorum adhæsivorum usu, retinebatur cutis panniculus in situ cum vicinis partibus junctus, ad spatium hyothyreoideum, post ejus sublevationem, ovale colli denudati vacuum derelinquens, tenui linteo, cerato inuncto, carpteis plumaceolis, nec non fascia, Funda maxillæ dicta, obtegendum. – Mutatis vestibus sanguine contaminatis, lectulo committitur, encheiresi nostra defatigatus ægrotus, per diei curriculum ad certa intervalla solutionem nitri et gummi arabici in aqua fontana cum aqua laurocerasi accipiens. Vespere ægrotum visitantes post diurnum somnum recreatum, ne minimam quidem abnormitatem nobis referentem invenientes, ut continuaretur mane suasa medicatio, commendavimus. Altero mane, post noctem quiete transactam, non ita refectus mihi videbatur ægrotus, linguam spurcam, oris amaritiem, prostratum appetitum, immensam sitim, epigastrii pressionem nec non nauseam observationi meæ committens; incitatus insuper pulsus, peripheriæ corporis calor adauctus, cephalalgia supraorbitalis, nec non sensus congestionis continuæ ad caput, erant mihi symptomata adhuc coacervanda. Potio Riverii cochlearis mensura sorbenda, sinapismi extremitatibus infimis adponendi, potusque acidulus ex succo citri, constituebant medicationem hoc in casu adhibendam. Vespere ventriculi status pacatur; eandem

emendationem capitis congestionis minime videntes, continuandis nostris auxiliis, duodecim hirudines post aures adplicandas adjunximus. Tertio mane, post noctem inquiete actam, supraorbitalis cephalalgia valde diminuta, efflorescentiæ erysipelatosæ, panniculum cutaneum, nec non oris viciniam arripienti locum cedit, manifesto nobis explicans reactionem organismi diebus præteritis observatam. Linteis frigidiuscula aqua imbutis, superficiei erysipelatosæ impositis, catharticum auxilium ex infusione foliorum sennæ cum tartaro stibiato compositum ad obturatam alvum solvendam, sicque revulsionem a capite instituendam ægroto præscribitur; ast triplici vice sedes per diei curriculum depositæ, vix mutationem in erysipelatis extensione constituerunt; e contrario sensu doloris et ardoris ingratissimi, continuo affectam erysipelate partem exercente, lapide infernali eminentes limites efflorescentiæ profunditer circum urentes, per noctis curriculum lintei aqua frigida imbuti usum continuavimus. Potio Riverii cum tartaro stibiato semper propinando. Nox ex perceptis hinc inde nauseis inquieta, ast dolorum ad affectas partes expers fuit, imo mane efflorescentia minime limites lapidis infernalis adustione impositas transgressa adparuit. Vespere quarti nychthemeri post susceptam encheiresin, erysipelas semper limitibus lapide infernali indicatis circumseptum, minori tumore, ardore, nec non rubore insignitum, etsi status emendatior apparet, ast iisdem adhuc auxiliis externe et interne adhibendis exercetur. Nox ex alvo sæpius deposita interrupta, cæterum somno agitur. Mane diei quinti post operationem, tertii vero exordii erysipelatosæ complicationis, observationi nostræ phænomena efflorescentiæ hujus adhuc magis diminuta offert ægrotus : disparuerunt enim fere ex toto cutis rubor et tumor, flaccidumque olim turgidum cernitur artefactum labium inferius. Acus, panniculum vicinis partibus adnectentes hucusque firmiter conditæ, nunc suppurationis vestigiis inquinatæ, partim locomoveri possunt, in situ tamen retinentur, propter impossibilitatem, panniculum ruderibus erysipelatis adhuc obfuscatum, alias indicatis emplastris glutinantibus exercendi. Nono die, post susceptam encheiresin, panniculi cutanei labium inferius restaurantis superficie largo secessu epithelii notata, finem exoptatum erysipelatosæ efflorescentiæ intercurrentis denotante, ex toto mobiles acus extruduntur, fere ubique solidam cum vicinis textibus cicatricem ostendentes. Firmiter cohæret pseudolabium maxillæ inferiori, nullumque ponit impedimentum masticationi densioris cujusdam alimenti. Jactura substantiæ ad collum, post panniculi elevationem orta, initio arida, serius magnam puris copiam fundens, nunc autem granulationibus expleta in dies contrahitur, et ad cicatrisationem perfectam adducitur. Vix elapso mense, omnibus functionibus rite procedentibus, pseudolabio optime alias inevitabilem deformitatem velante, animo grato, pacatus et hilaris ægrotus dimittitur ex hospitio.

Quamvis illud ego professori Blandin assentiar, ut et medicinæ chirurgicæ certi fines terminique in rebus cheiloplasticis difficillime constituantur, et chirurgus multa doctrina instructus, qui hanc encheiresin suscipiat, ex sola prudentia et ingenii dexteritate consilium hauriat repetatque : tamen prudentiam aliquoties medio in doloris gemitu ejulatuque facile posse existimo labi, atque in mollitiem animadvertendam degenerare, et artem ipsam in ejusmodi casibus nihil valere, nisi quid medicus tiro præfinitum fixumque habeat, quo possit per impedimenta dirigi. Quare permultis in casibus cheiloplasticis, qui præcipue mihi medicinam exercere auspicanti suppetebant, aliquam laboris, quem incerta ratio, ab auctoribus varie consuasa mihi injunxit, partem eo præclare minuebam, quod ancipitem agendi viam a viris claris. Chopart, Roux et Lisfranc, ambigue propositam in certas methodos demutavi, quum situs numerusque panniculorum mihi facultatem offerret, has rationes in : *obliquam, perpendicularem, bipannicularem* et *multipannicularem* sæpius in singulis quamque casibus, pro re et usu, immutatam varieque adhibitam, distinguendi. — Omnium sæpissime subjectum est observationi nostræ labium inferius canceromate correptum. Sæpenumero methodos supra dictas secutus, sublato malo, restaurati defectum hujus illiusve lateris, totam aut partiariam substantiæ jacturam, solam, aut simul cum genæ portione, sicuti potest in observationibus, quæ præcedunt, animadverti. — Quantumvis eniterer et omni ope laborarem ut panniculo reparatori darem tantam extensionem, ut non solum omnis horum textuum tractio evitaretur, crassitudoque iis necessaria tribueretur, verum etiam straturæ organicæ, immo musculosæ, quæ arctissime cum his conjunctæ sunt, et tandem accurate facta dissectione trunci vasculosi principales nutritivi in textu subcutaneo conservarentur : tamen contentiones meæ non semper prospere processerunt, sæpiusque panniculi gangræna aut cancer recidivus spem meam destituit et in dubium vocavit cogitationem doctoris Martinet, qui autoplasticen certissimum contra recidivam hujusce morbi periculosi remedium esse arbitratur.


Tab. XLVIII.
Schtschegoleff ad nat. del. Mosquae.
Oudet sculps.
N. Wimond imp.

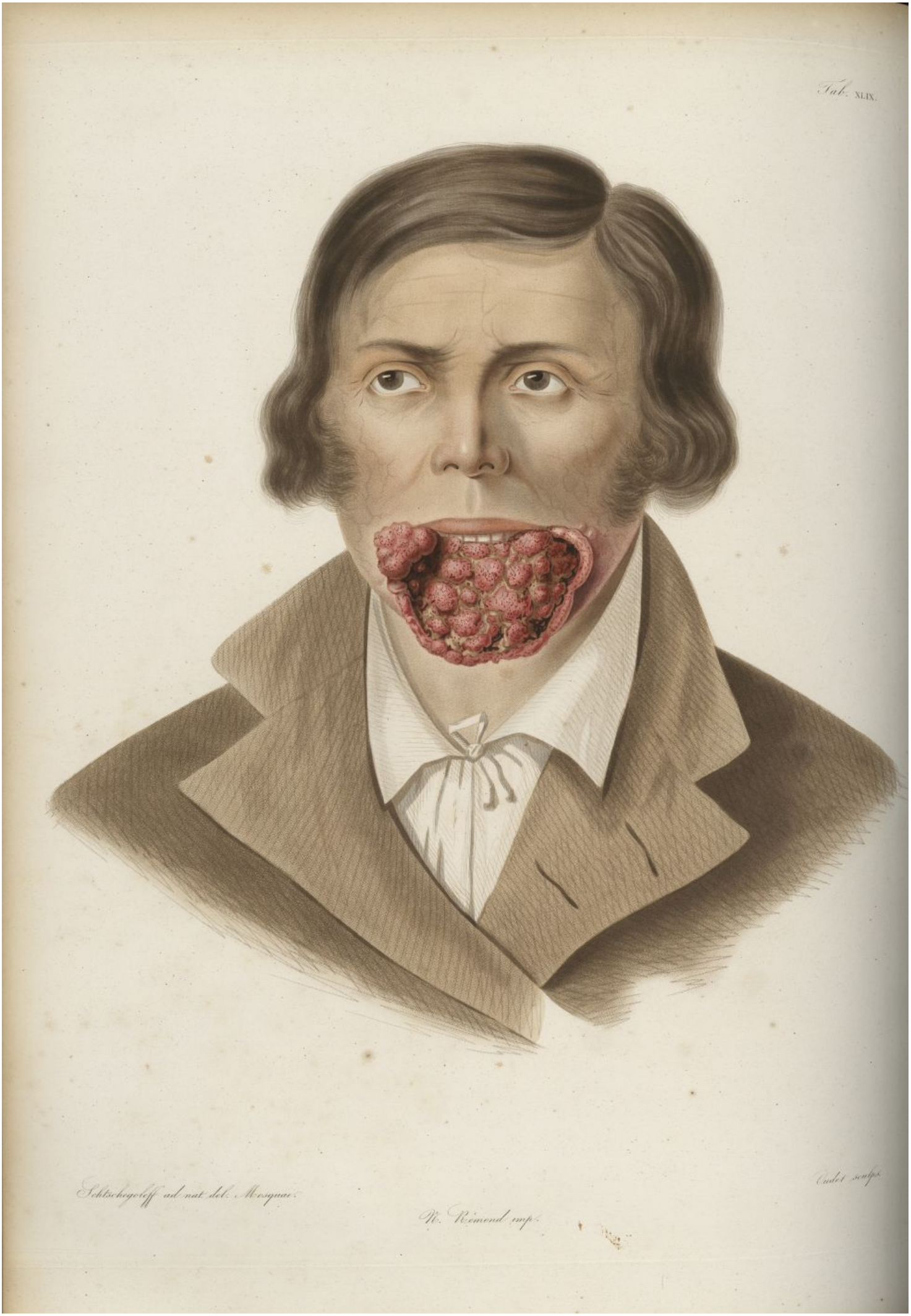
Tab. XLIX.
Schtschegoleff ad nat. del. Mosquae.
Cudet sculps.
R. Rémond imp.

CANCER INGENS LABII

CUM EXCIDIO SUBJACENTIS MAXILLÆ INFERIORIS.

TABULA XLIX.

Vir XLV annos natus, miles conscriptus, robustæ constitutionis, ab infantia optimæ sanitatis, serius diathesi syphiliticæ propriis symptomatis sæpius obnoxius, exinde susceptis medicationibus specifico sanatus, etsi curationibus his, conditio ejus minime faveret, nunquam secundariis phænomenis lues affligebatur, si quidem excipias dolores vagantes, organismum permeantes aëris vicissitudinibus, nec non vitæ genere ab ægroto ipso explicatos. Serius ab armis discedens, custodis ministerio fungens, sub divo nocturno tempore hieme sæpius munus exsequens, insuper nicotianæ fumum ducens, labii inferioris epithelii secessum inde repetitum observavit. Secessus hi frequentius recurrentes, serius veræ excoriationi labii inferioris ansam præbuerunt, hæc initio vix ægroti attentionem excitans, postea saliva, nicotianæ fumo et succo saturata, continuo irrorata, profundius serpens, veræ exulcerationis formam induens, sensibilitate nunc majori expressa, tanquam primus fons obvii mali nobis designatur. Abhinc tribus ferme annis, labium inferius doloribus lancinantibus, hæmorrhagiis ex fundo ulcerationis prosilientibus exercitum, sanie fœtidissima inspurcatum, depascente processu inflammatorio in dies partes magis magisque destruente, nec non in totius organismi compagem reagente exaratum, tandem misero eam mentem dedit ut Mosquam veniret, nostrumque invocaret consilium. — Vasta ulceratione, ab utroque angulo oris incipiente, usque ad basin fere maxillæ inferioris sese extendente, marginibus reclinatis fissis, circumscripta, fundo papillari ex minimo attactu sanguinem fundente, sanie fœtidissima contaminata, conspurcabatur lutescens ægroti facies, propius nobis inspicientibus dentes vacillantes alveolari processui contiguo labii morbo magis magisque affecto insidentes, at maxillæ inferioris basin omnino intactam offerens. Ex toto deficiebant tam frequentes glandularum submaxillarium indurationes; mandibulæ motus ob mali extensionem difficilis vix concedebat solidi alimenti prehensionem atque masticationem, nonnisi liquida pulte ægre glutienda misere nutriebatur ægrotus, nil cæterum abnorme a vita organica nisi maculas lutescentes, irregulari forma, pauxillum ad cutis peripheriam elevatas, hinc inde epidermidis desquamatione notatas, thoracis anticam partem nec non abdomen inquinantes, oculis proponens; contra dolores lancinantes continuos ad partem affectam maxillæ urgentes, summopere miserum noctis tempore turbantes, reliquamque ejus animalem vitam exæstuantes, inquisitioni nostræ præbens, fletu et lacrymis nobis supplicans, ut ei adplicaremus promptius anceps resectionis degeneratarum partium auxilium. — Pathognomonicus adspectus exulcerationis labium inferius devastantis, nec non strages suas ad subjacentem processum alveolarem maxillæ extendentis, lenta ast continua mali hujus per tot menses evolutio, fœtida, acris sanies superficiem ejus conspurcans, hæmorrhagiæ ex minima occasione fundum ejus polluentes, tandem proprius omnibus his degenerationibus odor e longinquo percipiendus, sufficientia momenta constituerunt diagnoseos; carcinomatosæ affectionis labium inferius cum subjecto maxillæ processu depascentis. Et, si repetitæ olim syphiliticæ infectiones, forte non radicitus tractatæ, ad evolvendam ossis maxillæ inferioris consecutivam labio affectionem, papillis carneis sui generis expressam, doloribus nocturno tempore magis vigentibus denotatam, fusco, pruriente, ex parte sese defurfurante exanthemate pectus et abdomen inquinante comitatam, non sine certo influxu a nobis perpendebantur; tamen rapida in dies observanda devastationis evolutio, timore nos opplens, ne serius partes molles ex toto deficerent, ne turgidæ compararent normales hucusque submaxillares glandulæ, intima tandem persuasio insufficientiæ medicationis internæ ad obvii casus stragem limitandam, et unica spes tantummodo posita in auxilio chirurgico citius ferendo, impulerunt me ut ægroto hoc aperte proponerem. Quum crudeli consilio ardua occasione imperato, miser obediret, labii inferioris nec nôn subjacentis processus alveolaris maxillæ carcinomate detenti resectionem, partiumque mollium destructarum restaurationem brevi tempore suscipiendas statuimus. — Gastricus status, ex pravo diætetico regimine antea adhibito nunc adparens, solventium nec non leviter catharticorum remediorum necessitatem indicans, anteaquam fuisset ad nihilum reductus concessit nobis facultatem ægrotum omnino necessaria constanti revulsione ad brachium aggrediendi, depuratoque, spatio nonnullorum dierum tractu intestinali, eundem tanquam paratum suscipiendæ nobis encheiresi considerandi. — Ægroto in sella elevata, luci obvia, capite pectori adstantis innixo manus ejus continentis apte sedente, utramque oris commissuram successive ad distantiam nonnullarum linearum, paralleliter cum labio superiore perscidimus, atque ita limites carcinomatosæ degenerationis transgredientes, tunc duplici plaga a fine primarum incisionum oris commissuras dividentium oblique ducta, basin maxillæ ad mentum versus properante, horridam labii inferioris, nec non processus alveolaris carcinomatosam degenerationem circumscripsimus, et repetitis cultri sectionibus rudera labii inferioris carcinomate adfecta, ab antica facie maxillæ morbo tentatæ separavimus. Pleno rivulo ex perscissis arteriis fluens sanguis, ligatura vasis injecta ad silentium redactus, permisit residuarum partium statum investigare, sicque de modo susceptam encheiresin continuandi nobis ipsis rationem reddere. Ablato labio inferiore morbo detento, nunc aperte conspiciebatur processus alveolaris maxillæ inferioris ad distantiam novem dentium, carie nec non granulationibus sanguinem fundentibus ad superficiem suam externam notatus. Firma sed omnino normalis tangebatur maxillæ basis, spatio nonnullarum linearum perpendiculariter ab inferioribus superiora versus mensuranda. Statim ergo resectionem processus alveolaris adfecti a basi maxillæ hucusque normali nobisque servandæ decrevimus, et sequenti ratione absolvimus : — Inde a loco junctionis duplicis incisionis labium olim carcinomate adfectum circumscribentis, tertiam instituimus plagam verticaliter a menti regione ad spatium interhyoideum colli decurrentem, ibique desinentem, tandem a puncto terminationis hujus tertiæ incisionis fere paralleliter basi maxillæ dextrorsum atque sinistrorsum dividentes colli integumenta, comparavimus sic, ad utrumque latus cutis panniculos, serius nobis necessarios, ad ablatum labium inferius restaurandum, nec non ad resecandam maxillæ inferioris partem obtegendam. Ut autem basis maxillæ omnino a morbo libera, nec non musculorum hujus partis insertiones manerent integræ, dissecantes paratos cutis panniculos a superioribus insimul comprehendendo platysmamyoidei fibras, sufficienter denudavimus maxillam, ad serram parvam mento transversatim, nec non paralleliter mandibulæ basi adplicandam. Hæc initio lente, postea citissime mota, maxillam ad distantiam novum dentium, per totam ejus molem, usque ad subjacentem mucosam divisit. Dolabra, perpendiculariter inter dentes molares maxillæ utriusque lateris, horizontaliter diviso processu alveolari imposita, reiteratis mallei ictibus, pontes osseos cum integra manente maxilla illum jungentes destruens osseum fragmentum morbo detentum, ex toto separando, finem osseæ resectioni posuit. — Absterso refectoque per aliquot minutarum spatium ægroto, elevantur nunc antea parati ad utrumque mandibulæ latus cutis panniculi, ita ut in contactum venientes cum margine eorum verticali, perfecte obtegerent maxillæ basin, implerent vacuum labii spatium, constituerentque eo ipso pseudolabium inferius nobis conficiendum. Acubus aureis, supra et infra maxillæ basin impositis, circumflexa sutura firmatis, adjuvantibus etiam emplastris glutinativis, proxime sibi invicem, nec non in situ tenebantur panniculi, pseudolabium conformantes, spatium amplum integumentis denudatum ad maxillæ basin et os hyoideum tractione eorum sursum derelinquentes. Fascia funda maxillæ dicta, sustentabantur et obte-

gebantur partes cultro divisæ, nunc novum labium constituentes. — Lectulo commissus injucundissimis tractionibus artuum præprimis vero extremitatum superiorum conturbatus, ingratissimo torpore ad totam maxillam inferiorem afficiebatur ægrotus. Laudani liquidi Sydenhami guttæ xv in infusione tiliæ porrectæ, mox spasmodicum statum composuerunt, placidumque somnum evocarunt. Triplici hora, obdormiens miser, sudore coopertus, ad vesperum experrectus, omnino se melius valere affirmat. Aqua laurocerasi cum infusione tiliæ continuata ad cutis actionem sustentandam suffecit ut symptomata nervosa penitus debellarentur, etenim altero mane visitantes ægrotum pacatum invenimus. Processus alveolaris maxillæ inferioris serra ablatus fulcro minime inserviens duplici panniculo pseudolabium constituenti, hoc nondum suffultum in oris cavitatem retroflexum, cheiloplastice mihi assequendum scopum non omnino explebat. Modulus ex linteo tenui gossypio farcto paratus, loco deficientis processus alveolaris maxillæ inferioris, sæpius de die impositus, panniculorum inclinationem ad interiora oris præpedivit. Sexto nychthemero suppurationis rudera ad acus aureas in conspectum venientia, earum perfectam eductionem expostulant; panniculi solida crusta inter se juncti ad supremum angulum leviter dehiscunt, glutinativisque emplastris continentur. Spatium integumentis orbatum infra mentum cernendum suppuratione profusa inquinatur. Quindecimo post susceptam encheiresin die, granulationibus fortiter expressis, impletur partiatim localitas maxillæ inferioris resecta, jam inutilem cautionem reddens, modulo retroponendo restauratum labium sustinendi. Tertia septimana ad finem vergente, massa fibrosa tactu dura impletur maxillæ defectus, et ex toto cicatrisatum invenitur spatium integumentis orbatum, sub mento. Sexta elapsa hebdomade, cutanei panniculi neoformati labii, certa densitate præditi, sat bene deperditam partem restaurant; non difficulter procedit alimentorum prehensio et masticatio; cæteris tandem functionibus a norma nequaquam aberrantibus bene valens æger Nosocomio decessit.

Experimentis observatum ac pæne cognitum est, in maxillæ inferioris corpore trans primos dentes molares resecando, quum insertio musculorum : genioglossi, geniohyoidei, mylohyoidei et digastrici destructa sit, linguam glossopharyngeis attractam, retro se reflectere posse et ita obturare pharyngem, ut oriatur suffocatio. Evitandi hujus gravis incommodi causa, identidem dedi operam, ut basin maxillæ nec non insertionem musculorum hac in parte servarem, tantummodo processum alveolarem malo affectum serra dissecans. Hujus experimenti, quanquam ne lingua retraheretur impedientis, successum non plane respondisse confiteor operæ, quam navaveram, nec diuturnæ dolorum perpessioni, cui miserum submittebam. Sæpius enim cutis panniculus, labii inferioris resecti partes explens, quum fulcro careret, in oris cavitatem reclinabatur, atque saliva perpetuo cum illo in contactum veniens, aut junctionem per primam intentionem tardavit, aut in superficie ejus erythema nonnunquam ulceratione malæ indolis terminatum, protulit. Hoc in casu a me descripto, rationem hanc prosperrimo cum eventu secutus, nondum contigi metam, quam mihi proposueram : quippe novum labium, fulcimento carens tempore se corrugavit, atque os hians relinquens, præter deformitatem effecit salivæ jacturam, cum insequente virium prostratione. Itaque nunc edoctus exemplo virorum clar. Dupuytren, Walter, Clellan et Velpeau, plerumque præstantissimos illos chirurgos imitor, maxillæ inferioris morbo correptæ basin ex toto resecans.

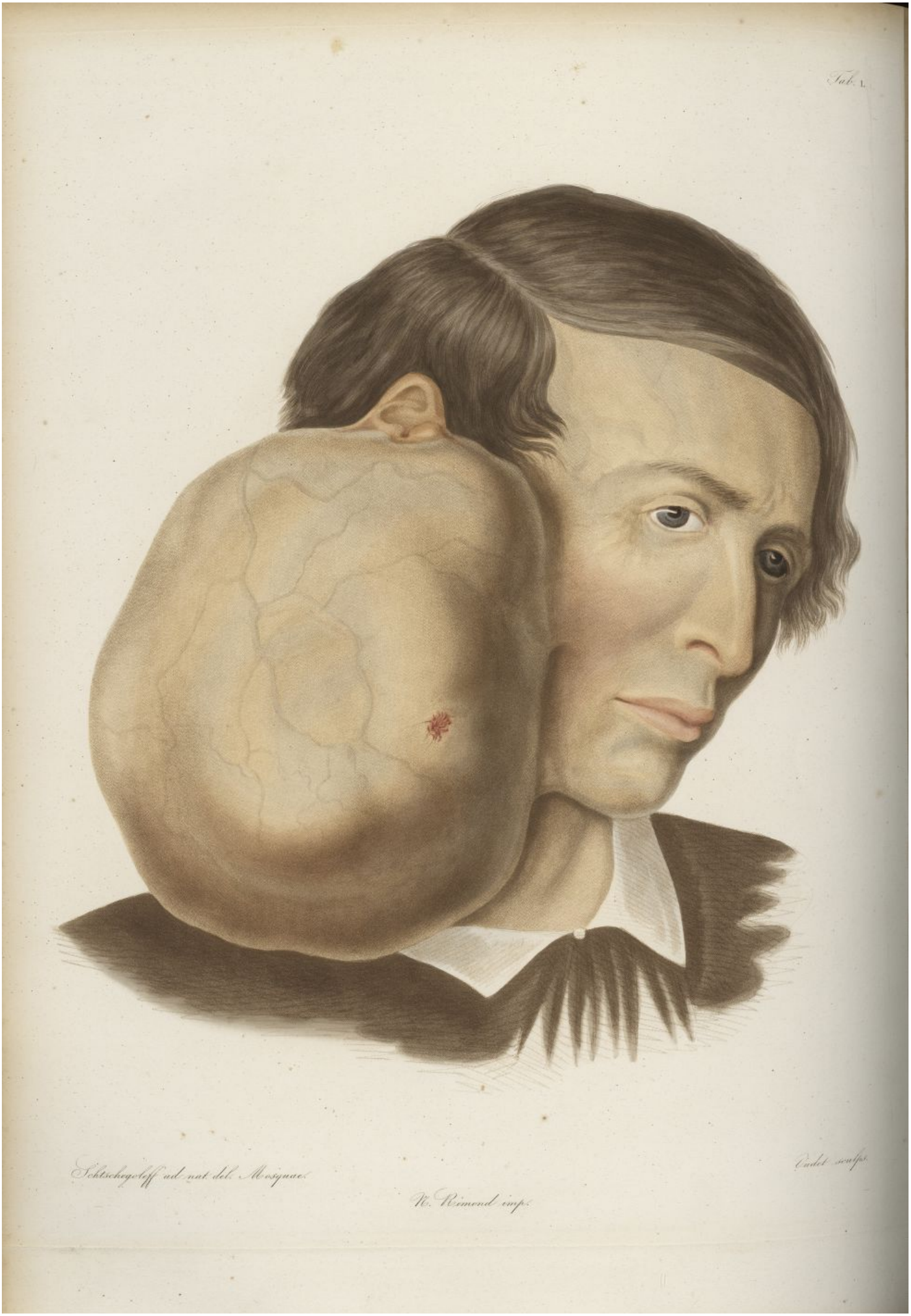
Tab. I.
Schtschegoleff ad nat. del. Mosquae.
Cadet sculpt.
N. Rimond imp.

STEATOMA

REGIONIS PAROTIDEÆ DEXTRÆ.

TABULA L.

Rusticus XLIII annorum, robustæ constitutionis ante quindecim annos, ex ignota causa, febri continua delirio notata, effluvio ex aure dextra et tumore regionis parotideæ respondentis terminata afflictus, inde ab eo tempore turgore localitatis hujus, maxillæ inferioris motum partim impediente, vexabatur. Oleosæ inunctiones, jam diu adhibitæ, abnormem tumescentiam faciem fœdantem, pedetentim resolventes, sicque mandibulæ motum adlevantes, non amplius necessariæ creditæ sensim omittebantur, ulteriorque tumoris resolutio præpotenti naturæ concedebatur. His in conditionibus vino inebriatus, violenter in humum projectus, gravemque contusionem regionis parotideæ jam adfectæ passus, denuo in sopitum fere processum pathologicum, partem hanc exarantem incidit, novaque phænomena sibi ipsi observanda ostendit. Ex rudi enim ictu illato ecchymomate extenso infuscabantur auris dextræ viciniæ, molesta sensatione imprimis glandulam ipsam exercente, vix restitutus maxillæ inferioris motus, nunc iterum rigiditate partium articulationem ejus obtegentium impediebatur. Denuo suscepta oleosa illinimenta, olim emendatione symptomatum notata, nunc sine successu instituuntur, et eo magis, quod ægrotus hiemali tempore interveniente, labores suos sub divo exercens sæpius perfrictioni expositus, non parum conferebat ad sequelam traumaticæ hujus læsionis sustentandam. Vere tandem ineunte, ægrotus calidariis russicis utens, deinde fustigationem partis adfectæ ramulis neo-explicitis virescentibus resinosis betulæ albæ adsocians, tantum mali sui decrementum expertus est, ut vix vestigia ejus remanerent. At tamen semper nodulus, magnitudinis nucis avellanæ, locomovendus, tactui non dolens, cuti concolor, parotideæ regionis mediam partem detinens, processum pathologicum nondum ex toto devictum demonstrabat. Per quinque annorum spatium ægrotus tumoris istius præsentiam perfectæ oblivioni tradens, tunc demum existentiæ ejus iterum commonefactus est, cum tumescentiæ moles extensionem pomi aurantii attingens, volumine suo subjacentium partium motum lædebat faciemque fœdabat. Hoc fere tempore vetula quædam curationis tumorum ex verbis ægroti maxime perita, ut istius curam susciperet vocata, pressionibus variis circa tumescentiam exercitis, substantiam vermiformem ex imis ejus extrudendo, venam medinensem ibidem sepultam declarans, nonnisi perfecta ejus eliminatione tumorem curandum statuit. Per mensis spatium pars morbo correpta quoque die ruditer contrectata, suspiciendum vermem minime foras eliminans, contra tumoris adauctu, peripheriæ ejus nec non partium vicinarum rubedine erythematosa, doloribusque nunc in imis degenerationis percipiendis insigniebatur. Molestæ sensationes, ex leviori imo attactu in dies crudeliores redditæ, encheiresi a vetula susceptæ finem imposuerunt. Domestica subsidia, ad curationis inchoatæ sequelas profligandas, per septimanas nonnullas adhibita, etsi phlogosin localitatis adfectæ sublevarunt, ulteriorem evolutionem degenerationis tamen minime tardabant. Inde ab eo tempore, mali hujus incrementum nullo modo coërcitum, ultimis annis tantam voluminis sui extensionem accepit, ut non solum deformaret ægroti faciem, sed comprimendo insuper vasa sanguifera, nec non nervos, vertiginibus continuis, doloribus acutissimis junctis calvariam miseri exerceret, eundemque cogeret Mosquam proficisci, nostrumque subsidium expetere. — Tumore, volumen capitis adulti adæquante, lata basi regionibus parotideæ dextræ nec contiguæ colli supremæ insidente, difficulter locomovendo, ad superficiem sat glabram, vasis venosis magis expressis peragrato, nec non in antica sua parte exulcerato, saniemque acrem fœtidam, sanguine tinctam fundente, fœdabatur facies ægroti, mole degenerationis sinistrorsum inclinata. Vinculo quasi ferreo, tumore pressa alligabatur maxilla inferior superiori verborum prolationi ciborumque prehensioni officiens, ita nutritionis actum intervertens, respirationemque sæpius turbans. Debili, vix aperta ad intelligendum voce, accusabat miser lancinantes acutos dolores, imas degenerationis partes exercentes, in dies recrudescentes, totam calvariam gradatim afficientes, acutissima sensatione electricæ non absimili, auris internæ dextræ, nec non oculi continenter lacrymantis concomitatos. Torpor imo insensibilitas lateris faciei tumori vicini, spasmodica gutturis constrictio sæpius impediens, boli alimentarii in ventriculum descensum, vertigines, oculorum scintillationes, ex minimo motu summa ad animi deliquium proclivitas, noctes frequentissima accessione suffocationis notatæ, vitæ tandem tædium fœdi tumoris præsentia sustentatum — fuerant symptomata investiganti mihi observanda. — Febris, typhoideæ speciem, in anamnesi ægroti referens, exitu suo : otorrhœa, nec non parotidis turgescentia notata, salivalis glandulæ hujus affectio ab initio quoad resolutionem suam languens, serius fere ex toto dissociata, ast, interveniente causa traumatica denuo suscitata, et noduli ad modum, per longum temporis spatium latentem glandulæ processum exprimens, aperte mihi exordium præsentis degenerationis in parotidite olim pyrexiæ charactere evocatæ ponere permittebat. Postea tractationes in usum vocatæ ad nodulum, parotideam glandulam infuscantem dispergendum, nullo successu, contra augmento et insuper excretione materiæ vermiformis ex interioribus ejus notatæ, de folliculi cutanei potius degeneratione et abnormi ibidem secretione suspicionem movebant. Successivum tandem tumoris incrementum, forma ejus nunc oculis nostris obvia, densitas substantiæ contentæ tangenda, lancinantes dolores interiora ejus peragrantes; acris, fœtida sanies exulcerata ejus parte scaturiens, ideam *steatomatosæ massæ* degenerationi proximæ, suscitarunt, necessitatemque summam ejus ablationis mihi injunxerunt. Mentem igitur nostram cum ægroto communicantes, qui ad encheiresin suscipiendam plane consensit, omnia disposuimus ut eam citius ad finem perduceremus. — Spatio nonnullorum dierum, solventia tractum intestinalem depurantia auxilia, brachio dextro adplicitus fonticulus, balneorum usus, suasumque diæteticum regimen circumstantiæ congruum, fuerant mihi cautiones, encheiresi chirurgicæ præmittendæ. — Indicato absolvendæ encheiresis die, ægroto tabulæ culcita instructæ imposito, in latus sanum converso, ambitum totum tumoris exstirpandi sufficiente luce offusum visui meo exponente, ego ad dexteram ejus assistens, incisionem inde a summitate degenerationis, usque ad locum superficiei ejus ulceratione adfectum institui. Tunc duplici plaga quodammodo elliptica ulcerationem circumscribens, denuo unam sectionem integumentorum continuavi, usque ad limites steatomatis supremis colli regionibus incumbentis. Perscissa cute, subjacente textu cellulo-aponevrotico, fibris nonnullis platysmamyoidei, arteriis ex temporali superficiali ortis, nec non ramusculis nerveis ex auriculari anteriori provenientibus, ad ductum specilli sulcati, propius ad tumoris superficiem divisimus strata cellulosa constituentia partim involucrum tumoris, partim autem inservientia nexui illius cum vicinis textibus. Sic degeneratio ab anterioribus soluta, a posterioribus vero in basi adhuc firmiter se tenens, manu sinistra fortiter tracta, scalpello meo concessit facultatem, dissectione subtiliori limites ejus circumcidendi, a subjacentibusque partibus ex toto separandi. Hæc encheiresis periodus, maxime dolitans, læsione verosimili ramusculorum nervi facialis explicanda citissime finita est. Vasa arteriosa ex temporali, transversa faciei imo faciali provenientia, magnam sanguinis copiam fundentia, ligatura constricta, permiserunt nobis vastam cavitatem lateri dextro faciei respondentem, enucleatione degenerationis formatam, a mali ruderibus nunc omnino liberam propius examinare, sanguinisque grumis eandem farcientibus ablatis, vulneris ampli deligationem suscipere. Acubus aureis numerosis transfixi incisionis margines, circumflexa sutura in situ continebantur; spleniis, nec non linteo carpto, adjuvantibus emplastris adhæsivis adprimebantur laxa integumenta excavationis fundo, ad juvandam eorum

huic adglutinationem; fascia tandem circumstantiæ adcommodata, terminabatur vulneris totius deligatio. — Massa encheiresi nostra enucleata, formæ subglobosæ, infantis caput magnitudine adæquans, pondere fere duarum librarum manifesto continebatur sacco, cujus externa facies aspera, ex stratis textus cellulosi densi sibi impositis constituta, scalpelli sectionibus a contiguis partibus separata est, altera autem interna glabra contentæ lardaceæ substantiæ contigua, vasis ad superficiem ejus hinc inde serpentibus characterisabatur. Degenerationis ipsius substantia ubique homogenæ, densitatem sebi majorem investigationi nostræ præbens, nonnisi in viciniis exulcerationis cutaneæ emollita, in putrilaginem redacta sanguineque commixta reperiebatur. — Ægrotus quiete refectus, mox somno sepultus, primum encheiresis diem tranquille traduxit, nil nisi decoctum altheæ cum aqua laurocerasi accipiens. Altero die latus faciei dextrum incisione exercitum tumore notatur; de cephalalgia intensa, siti nec non anxietate totius corporis conquerebatur ægrotus, pulsum incitatum, respirationisque frequentiam observationi nostræ proponens. Venæsectio ad libram unam, ususque sinapismorum commendatur. Tertio die capitis gravedine perstante hirudinibus n° XVI post aures applicandis ægrotum exercuimus, alvo minime purgatæ clysma laxans opponentes. Quarto die pacatum ægroti statum invenimus, ast tumore faciei magis etiam expresso, nunc fluctuationis indicia aperte nobis demonstrante, infimum vulneris angulum disjunximus, sicque effluvio magnæ copiæ liquidi fœtidi, cum tumescentiæ diminutione, reliquorumque phænomenorum emendatione viam aperuimus. Sexto die, prima intentio ad vulneris labia ubique manifesta, mobiles acus extraximus, emplastrisque glutinantibus supplevimus, angulum vulneris infimum pro evacuatione libera materiei in imis cavitatis secernendæ derelinquentes. Simulac faciei tumescentia volumine diminuebatur, pareticus status, collapsu turgoris vitalis partium mollium lateris dextri, defectu expressionis, nec non peculiari inertia palpebræ et anguli oris contiguorum characterisatus, manifesto in conspectum prodiit. Aromatici sacculi huic regioni adpliciti, pediluviorum usus quotidianus, epispasticum brachio dextro impositum ad suppurationem copiosiorem incitandam, fuerant auxilia, hoc sub auspicio, a me commendata. Per triplicem septimanam hæc innervationis turba vigens, tandem tempori cessit perfecteque evanuit. Interiora vulneris, ne minima quidem vestigia suppurationis præbentia, specilli præsentiam non admittunt; angulus incisionis hucusque hians, lapide infernali tactus mox perfecte consolidatur, ægrotusque cæterum optima sanitate gaudens, capite leviter sinistrorsum inclinato, ampla cicatrice regulari, quodammodo cutem supremi colli corrugante insignitus, hospitium præteritis duobus mensibus post susceptam encheiresin dereliquit.

Hoc a me observatum *steatoma*, manifestis in origine sua signis expressum: tumore videlicet parvo, circumscripto, cujus e fundo materies sebacea vermiformis, pressione foras excernebatur, opinionem mihi videtur confirmare viri clar. Beclard, qui asserit: « Steatoma in textu subcutaneo accrescens, nullaque alia re a Meliceride et Atheromate differens, quam densitate contenti, nihil aliud in principio esse, nisi folliculum cutaneum, in tegumentis situm, materiamque sebaceam continentem, » et cujus orificium excernens obliteratum auctore A. Cooper, postea non sit amplius aptum, ad inclusam in eo substantiam foras projiciendam. Nonne qua ex causa fieri potest, ut folliculus obliteretur in loco, ubi naturaliter in cutis superficie aperiebatur? Secretione in cavitate ejus confici pergente, nonne parietes ex interiore parte foras reclinabuntur in textum cellulosum, quoad hic facile tantam ampliationem permittet? Nonne retentio denique secernendorum necessario locum dabit extuberationi magis minusve grandi, prout canalis excernens obliteratus est, morbusque ipse perdurat? Cæterum non mirum est, quod, ut in hoc casu, folliculus subcutaneus interdum tantam dilatationem subire possit. Jam enim A. Cooper ovarium dicit, quod in sano statu vix unam drachmam aquæ capiat, a morbo tam vastum fieri posse ut facile plus quam centum libras pondere contineat.

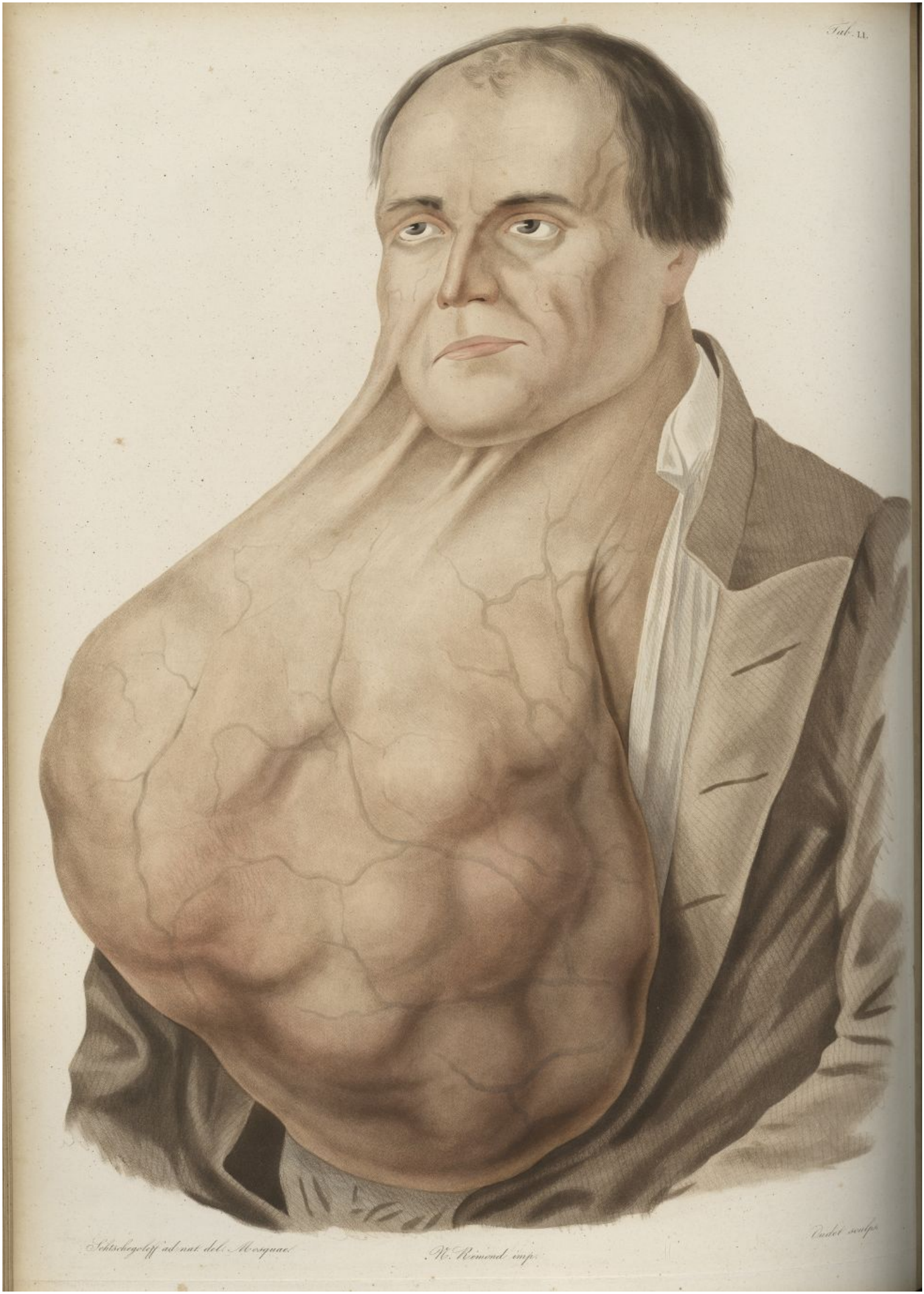
Tab. II.
Schischegoloff ad nat. del. Mosquae.
N. Rémond imp.
Oudet sculp.

INGENS LIPOMA COLLI.

TABULA LI.

Vir XLIX annorum, olim miles cataphractus, athleticæ constitutionis, abhinc nonnullos annos, tumore parvo, non dolente, globuli instar locomovendo, ad colli latus dextrum, regioni sterno-cleido-mastoideæ respondente affligebatur. Vestibus nimis arcte collum cingentibus, nec non ponderi loricæ, sub quoque prolatato exercitio, superiores trunci partes valide constringenti, attribuebat æger ingentis hujus tumoris primam originem. Initio limitata mali extensione militiam minime impediente, nullum subsidium in usum vocabatur, ad præsentem tumefactionem delendam, aut incrementum ejus præpediendum. Sibi ergo, vel potius naturæ commissa degeneratio hæc, apertius magnitudine crescens, impediens, quominus colli regio militari veste amiciretur, tandem ægroti in se convertit attentionem. Irritantes frictiones, discutiendi tumoris causa adhibitæ, erythematis speciem ad superficiem ejus evocantes, damno potius quam emendatione notabantur, nam degenerationis moles tunc in dies accrescens, pugni fere magnitudinem adæquans, sub pressione dolens, tracheæ nec non œsophagi officia turbans, jam aperte impedimento erat, ne militaris vita continuaretur. Hoc circiter tempore, chirurgus quidam consultus, extuberationem hanc investigans, exstirpandam decrevit, ast ægrotus encheiresin imperatam respuens, armis valedicens, castra deseruit, pagumque rediit. Ibidem agyrtæ cuidam curationem desideratam tradens, quaque septimana in calidario Rossico maximæ caloris temperaturæ expositus, tumorem ramulis betulæ albæ foliis suis instructis, fervidissima aqua maceratis verberabat, semper ut massa hæc resolveretur. Ast et secundum hoc periculum per indefinitum temporis spatium susceptum, exoptato eventui non respondebat. Cutis videlicet tumoris jam extensa, calori exposita, insuper fustigata irritari cœpit, tandemque veri erysipelatis formam assumpsit. Hoc, intenso rubore, cutis tumefactione, atque dolore insignitum, solito modo desquamatione terminatum, singularem integumentorum convestientium indurationem dereliquit, serius minime amplius delendam. Interea degenerationis ipsius volumen, hisce omnibus non diminutum, sed potius auctum, in dies manifestiori extensione notatum, ab ægroto jam spem illud dissociandi amittenti, iterum sorti naturæque viribus tradebatur. Sic ultimis sex annis, ad tantam magnitudinem adducta est degeneratio, ut insigni pondere suo, caput deorsum trahens, specus vertebralis partem supremam defatigans, colli integumenta distendens, doloribus atrocissimis miserum cruciaret, nonnisi sustentato tumore silentibus. Insuper afficiebatur ægrotus deglutitionis et respirationis turbis, ob ingentis degenerationis in œsophagum, tracheam et thecam thoracicam pressionem. Tandem massa lipomatis expansione sua abdominis partem supremam attingens, in dies ægroto molestior evadens, perpendicularem situm progressionemque impediens, consecutivam tussin et hæmoptysin evocans, vires ob mancam nutritionem frangens, tandem coëgit miserum ut excellentiss. Pohl in nosocomio Catharinæ adiret, ibidemque ejus salutare consilium quæreret. Cl. Pohl mihi amicitia sua favens, præbuit hac in occasione etiam facultatem, ægroti propius investigandi, seriusque permisit, inter encheiresin chirurgicam instituendam, ut adstantis officium explerem. — Ingenti, lobulari, venosis vasis dilatatis ad superficiem permeato tumore, inde a maxillæ inferioris basi, usque ad dimidium fere trunci propendente, antrorsum trahebatur macra ægroti facies. Tactui offerebat ingens degeneratio hæc, massam non dolentem, pastosam, inæqualem, ex lobis distinctis conflatam, nullibi pulsantem. Largum pedunculum ab angulo maxillæ inferioris dextræ, usque ad articulationem sternalem claviculæ ejusdem lateris chordarum instar protractum visui præbens, tanto pondere instruebatur tumescentia hæc, ut miser vix semihorium posset verticalem corporis situm tenere, nisi statim summa virium prostratione afficeretur, lipothymiæ proxima. Exinde rarissime deambulans, sæpius autem, necessitate coactus in lectulo lateralem situm servans, deglutiendi nec non spirandi difficultate arreptus, tussin sanguine tinctam hinc inde experiens, cordis motu irregulari ad certa temporis intervalla affectus, insuper ingratissimis sensationibus ad faciem, colli et thecæ thoracicæ regionem exercitus, animo tristis sibique ipse molestus, aliis autem horridus, lacrymis invocabat istius vitæ laboriosæ terminum, aut certe artis aliquod subsidium chirurgicum. Obvii tumoris pathognomonica signa, lipomatosæ degenerationis propria, moles affectionis hujus limites omnino excedens, ægro maxime onerosa, respirationem deglutitionemque turbans, incessui obicem ponens, doloribus in imis suis peragrata præsagientibus sæpe his sub auspiciis novum processum carcinomatosum extimescendum, tumoris ipsius locomobilitas, pedunculi ejus, non ita lati, insertio minime profunda, subjacentium partium verosimilis integritas, horrendus tandem degenerationis adspectus, ægroto vitæ tædium, adstantibus terrorem incutiens — momenta constituerunt quibus innixi actutum misero lipomatis ingentis exstirpationem proposuimus. Hac statim accepta, omnia disponebantur ad encheiresin exsequendam. Ægroto tabulæ in latus sinistrum converso incumbenti, capite colloque pulvinari sublevatis, excel. Pohl, plaga incipiente a maxillæ angulo per mediam anticam partem degenerationis properante, ibidem quasi divergio discurrente, ut circumscriberet integumenta superflua et indurata, iterum coëunte, totam lipomatis molem circumdante, tandemque se terminante in viciniis articulationis sterno-clavicularis dextræ — divisit cutem, textum cellulosum densum, platysmamyoideum, textum cellulosum lamellosum; arterias ex faciali orientes, nervosque a plexu cervicali originem ducentes. Venæ numerosissimæ ante et post cultri sectionem adstantium digitis comprimebantur, ad gravem aëris in circulationis systema introductionem præpediendam. Deligatis nonnullis ramis arteriosis sanguinem fundentibus, larga dissectione vastissimi cutis panniculi, anticam degenerationis partem velantes separabantur; sic tumoris mole ab anterioribus integumentis suis orbata, nunc ponderi suo obediente deorsum tracta, apertissime limites basceos ejus cultro incidendas demonstrante, statim excel. Pohl ad lipomatis ingentis fundum a subjacentibus textibus separandum aggressus est. Citissime sibi succedentibus cultri incisionibus degenerationis postica facies, nexum hinc inde intimum cum aponevrosi cervicali alens, divisa perfecteque a partibus vicinis separata ex toto a lato suo pedunculo sejungitur. Arteriosa vasa a thyroidea superiori, nec non inferiori transversaque colli incipientia, sanguinem abunde fundentia, ligatura constringuntur, depurgatusque vastissimus vulneris fundus congrumato sanguine conspurcatus, panniculis cutaneis sibi invicem adplicitis obtegitur. Numerosissimis acubus carolinensibus sutura circumflexa contentis, in situ servatur ampla incisio primæ intentioni tradenda, derelicto tamen angulo vulneris infimo adaperto, pro effluvio sanguinis nec non purulentæ materiei ad vulneris fundum serius forte secernendæ. Glutinantibus emplastris, nec non linteis sat firmiter cuti adpositis, instituitur sufficiens panniculorum fundo vulneris compressio, convenienti fasciatione sustentanda. — Ingens massa enucleata ponderis XXV librarum, longitudinis pol. XV, transversim mensurata pol. XIII, in circumferentia sua circiter pol. XXXIV præbebat. Irregularis formæ, lobis magnitudine diversis, textum intimum omnino adiposum visui referens, profundis sulcis intersectis constituta, velamento tenui ex compage cellulosa ambiente condensata vasisque peragrato circumsepta, per medium scissa, variis in locis irregularibus cavitatibus, liquido spisso, oleoso, rutilante impletis designabatur. — Collocatus æger in lectulo, summo detinetur angore, imprimis circa laryngem et pectus, spirandi difficultate expresso, rubedini faciei, pulsu forti, incitato, nec non oculorum scintillatione juncta; larga venæsectio, sinapismi ad extremitates, nec non nitri drachma, cum tartari stibiati grano uno, ad uncias sex aquæ fontanæ præscribuntur ægroto. Nocte inquiete acta, insomniisque turbata, altero mane summopere nobis defatigatus apparet miser, insignem dolorem ad colli regionem plaga notatam nobis indicans. Frigida aqua imbuta lintea, panniculis cutaneis circumflexa sutura junctis superhabentur, continuanturque interna et revulsiva

auxilia. Tertio nychthemero, tumefacta adparet colli pars dextra, rubedinis cujusdam ne minima quidem signa offerens; vocantur semper in usum frigidæ ad collum adplicationes, nec non clyster laxans, propter alvi constipationem. Quarto die, tumor extensione adauctus, fluctuationis sensum, liquidi in imis ejus contenti tactui præbet. Quum prima intentio totam plagam optime uniens obstaret, ne latens sub panniculis liquidum evacuaretur, infimum vulneris angulum aperuimus, sicque excretionem maximæ copiæ liquidi sanguinolenti, grumis cruentis intermixti, fœtidissimi provocavimus. Omnino fere diminuto tumore, compressionem linteis, anticæ ejus faciei adplicandis, adaptavimus, ad latentem forte in vulneris fundo liquidum foras propellendum, novamque ejus accumulationem limitandam. Quinto die, nonnullæ acuum mobiles factæ extruduntur, emplastrisque glutinativis supplentur, omissa nunc omni medicatione interna. Octavo post encheiresin die, omnibus acubus extractis, solido modo inter se conjuncta vulneris labia, perfectam ubique primam intentionem visui offerunt, si modo excipias angulum plagæ infimum, adhuc modicam copiam purulentæ materiæ bonæ indolis excernentem. Post duplicem hebdomadem panniculi cutanei firmiter fundo vulneris adhærentes ex toto eundem granulationibus impletum nobis indicant. Hians semper vulneris angulus inferior, solutione lapidis infernalis sub forma injectionis exercitus, mox etiam ad perfectam cicatrisationem adductus est. Elapso mense, post absolutam encheiresin, ad perfectam sanitatem restitutus ægrotus, a gravi, tædiosoque suo onere liberatus, nosocomio valedixit.

Quum in omnibus casibus, qui mihi occurrerunt, tum in eo, quem descripsi, lipomata capsulam textus cellulosi contigui condensatione exortam, semper habuerunt. Textus hic, sæpenumero tumori leviter adhærebat, alias etsi cum superficie lipomatosa arcte conjunctus, tamen facile specillo sulcato attollebatur. Vasa, quæ eo convenire solebant, tam exigua et minuta, adhærescentiæ cum partibus vicinis tam leves erant, ut alia sectione ad tumorem auferendum non opus esset, sed sufficeret, eum digito a connexis textubus separavisse. Nonne hæc facta discrepant cum opinione eorum, qui lipomata oriri putant, ex hypertrophia circumscripta adipis præexsistentis? Præsertim, quum massas lipomatosas interdum in regionibus adipe orbatis ut inter duo strata muscularia nasci videamus.

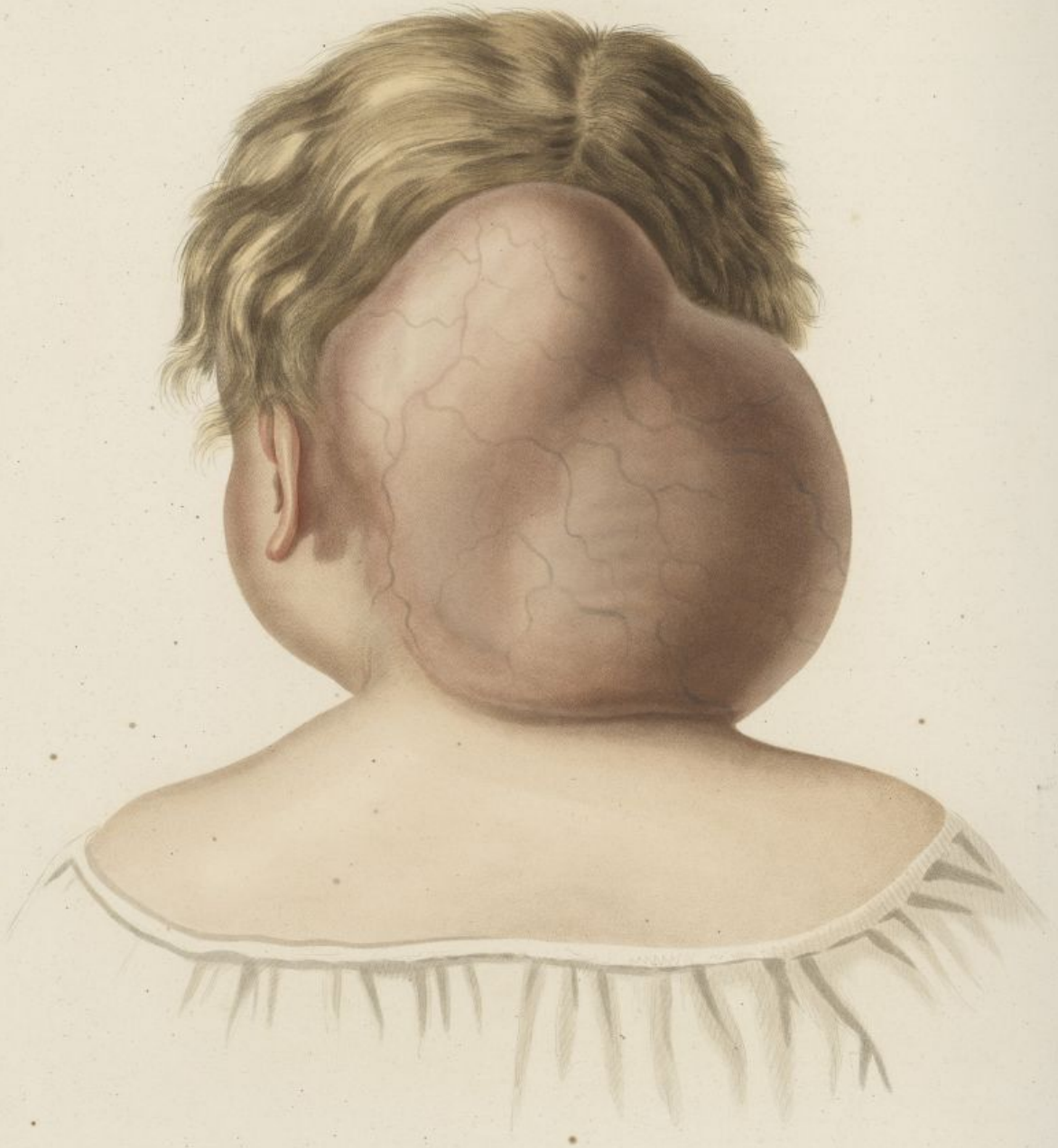

Schtschepkiff ad nat. del. Mosquae

Oder sculps.

W. Timond imp.

INGENS HYGROMA CERVICIS.

TABULA LII.

Puer quadrimus, constitutionis laxæ, habitus scrophulosi, partu laborioso in lucem editus, inde a primis diebus post natalem, circumscripta extuberatione occipitis, ex adplicita forcipe obstetricia affligebatur. Integumentorum tumor, modica sensibilitate præditus, secundum verba parentum, obscure pulsans, vestigia admoti instrumenti præ se ferens, ejusdem compressione explicitus, linteis aqua saturnina imbutis coopertus, ad ulteriorem resolutionem naturæ viribus commissus est. Ast, tribus post natalem mensibus elapsis, etsi discutientis liquidi applicatio continuo fere instituta erat, non ex toto resoluti tumoris vestigia manifesto adhuc dignoscebantur. Vegetus cæterum infans, nullam amplius suspicionem parentum, de possibili gravitate casus obvii movens, ab his omnino sanus credebatur. Nonum vitæ mensem iniens, matris ubere nutritus, subito vomitu ac motibus convulsivis, singulari oculorum expressioni junctis, nec non inconscientia suimet ipsius comitatis, affectus est. Symptomata hæc, a parentibus ex animi pathemate lactis secretionem matris viciante explicata, per biduum ægrentem delinentia, tandem pyrexiæ cujusdam eruptione terminata, hucusque amplius non observabantur, si excipias tamen artuum tremorem vomitumque hinc inde intercurrentem, vermibusque in intestino nidulantibus explicatum. Anni cum dimidio ætatem agens, matris ubere ablatus, novum nutritionis modum experiens, laudabili appetitu, voracitate imo quadam instructus, minime tamen corpore ac viribus evolvebatur parvulus : capitis enim nec non abdominis dimensiones auctæ, summopere cum marcidis artubus, flaccidis carnibus indutis discrepantes, virium imbecillitas ægrotulo facultatem denegans pedibus insistendi, eoque cogens sæpius lectulum servare, luridus tandem totius systematis cutanei color — denuo parentum attentionem suscitarunt. Hoc fuit, cur insignis cujusdam agyrtæ consilium invocaretur. Hic omnia, ad debilem organisationem infantis pertinentia, a ruderibus tumescentiæ hucusque ad occiput perstantibus repetens, eandemque focum totius morbosi status considerans, frictionibus quotidie spongia fluviatili instituendis, nec non pressione sæpius pondere imposito exercenda, aggrediendam discutiendi gratia statuit, tali modo parentibus proximam miselli restitutionem promittens. Spatio sex mensium pertinaciter omnia ab agyrta commendata instituebantur et frictionibus supposita mali sedes, usque ad cutis excoriationem exercebatur, frequentissimaque ponderis impositione, ad cervicis regionem molestabatur parvulus, sine ullo circa organisationem ejus lenimine; imo etiam vestigia tumescentiæ nonnisi scrupulosiore tactu olim detegenda, nunc oculo jam perspicue adparent, serius præsentiam suam adaucta sensibilitate exprimunt, in dies volumine augentur, tandemque tumoris nucis juglandis formam induunt. Seposita nunc omni medicatione, naturæ viribus traditur futura morbi evolutio. Sic, spatio ultimorum mensium, in dies aucta moles degenerationis hujus, cervici onerosa, caput deprimens, deglutitioni imo respirationi obstans, circa utramque extremitatem superiorem ingratum tractionis sensum excitans, in imis suis gravativo lancinante dolore sæpius peragrata, tandem coëgit parentes, ut una cum infante Mosquam peterent, ibidemque nostrum subsidium impetrarent. — Tumore pugnum adulti fere duplo adæquante, ad superficiem suam inæquali, erythematosis integumentis obtecto, elastico, obscure fluctuante, minime pulsante, ex levissimo tactu maxime sensili, sub quaque pressione, ejulatu, faciei crispatione, nec non convulsiva ultimorum digitorum contractione sese exprimente fœdabatur cervix pueri. Languidus, cœruleus, pupilla quodammodo dilatata instructus oculus, pathognomonica apicis nasi nec non labii superioris tumefactio, cariosi dentes, elongati artus flaccidis integumentis velati, turgescens pastosum abdomen — fuerant indicia scrophulosæ diatheseos mihi animadvertenda. Frequens respiratio, incitatus cordis ictus, voracitas minime nutritioni corporis respondens, proclivitas ad diarrhoicum fluxum, lotium sæpius sub somno involuntarie excretum, hinc inde anxietas, sibi conscium ægrotum arripiens, motu capitis, nec non extremitatum tremore expressa — fuerant cætera phænomena nobis observanda. — Obscurum, inde ab ortu infantis mali hujus initium, tunc temporis jam occipiti insidentis, causa mechanica, forcipis obstetriciæ videlicet usus a parentibus accusata, directe in calvariam et contentum ejus actionem suam exerens, artuum motus convulsivi, singulari oculorum expressioni, nec non inconscientiæ pueruli juncti, nono ætatis mense observati, vitioque lactis materni explicati, extremitatum tremor nec non vomitus hinc inde ægrotulum adficientes, vermibusque attributi, serius a nobis observata quædam pupillæ dilatatio; impossibilitas tumorem levissima tractatione tangendi, nisi quid ad faciem et artus convulsivi adpareat; lotii sub somno sæpius involuntaria excretio, incessus difficilis imo impossibilis, manca corporis nutritio, copiæ alimentorum sumptæ nullomodo respondens, tandemque anxietas, capitis motu nec non artuum tremore notata sæpiusque infantem vexans — suspicionem movebant ex imis calvariæ, aut suprema columnæ vertebralis parte, fontem obviæ degenerationis emanare, eandemque tanquam extra artis limites sitam, minime subsidiis nostris tractari posse. Ab altera parte : adfectionis hujus diuturnitas, gravioribus symptomatis systematis nervosi minime notata, impossibilitas trans elasticam compressibilem degenerationis substantiam, manci aut defectuosi aliquid circa osseam calvariam, nec non columnæ vertebralis supremam regionem detegendi, pulsationis cerebri perfecta absentia, integumentorum erythematosa rubedo, nec non caloris expressio major, imminentem quasi abscessum indicans, sensuum externorum et internorum integritas — constituebant mihi argumenta, obvium casum incurabilibus minime adnumerandi, eundemque potius specificæ affectioni bursæ serosæ cutaneæ substruendo, ab accumulato in imis ejus liquido derivandi. Sicque titulo *Hygromatis* tumorem salutandum esse existimantes, hunc incidendum evacuandi liquidi in imis ejus latentis causa statuimus. — Cataplasmatis emollientibus duplici nychthemero superficiei tumescentiæ impositis, ad suppurationis actum accelerandum, sicque incisionis negotium adjuvandum clar. Evenius Nosocomii Medicus Primarius probatoriam puncturam instituens, liquidumque purulentum evacuans, mihi fecit potestatem, ut majori lanceola patefactam viam dilatarem, saccum ampliori modo aperirem et contento liquido faciliorem exitum pararem. Evacuatis unciis circiter tribus liquidi albuminosi, turbidi, nonnihil sanguine tincti, per ostium lanceola paratum, introduxi caute in cavitatem suspicandi hygromatis digitum indicem manus sinistræ, eandemque quasi spissiori albumine farctam, minime autem cum specu vertebrali aut calvariæ parte postica cohærentem inveniens, indice meo tanquam specillo sulcato utens, ad ductum ejus, cultro ostium lanceola paratum in plagam sat magnam, ab inferioribus ad occiput decurrentem transformavi. Actutum massa albumini ovi omnino similis, tremens in gyros convoluta, simul cum liquido ex imis cavitatis prorumpens obstupefactis oculis nostris subjiciebatur. Revera, massa hæc primo momento, cum insigni impetu foras eliminata, cerebri substantiæ non dissimilis, primam suspicionem de morbi hujus natura in minuti spatium suscitans, nos graviter errasse confirmabat. Mox autem, sacci contentum ex toto evacuatum, scrupulose investigatum manifesto nobis aperiebat, totam substantiam, albuminis cocti effigiem præ se ferentem, nil aliud esse, nisi saccum hygromatis, prævia phlogosi incrassatum, serius suppuratione emollitum, a partibusque contiguis sejunctum, unoque tenore post factam incisionem cum turbido liquido eliminatum. Diductis incisionis labiis, facillime perscrutati sumus interiora apertæ hujus cavitatis, ne minimum quidem nexum cum columna vertebrali, aut cranii cavitate alentia, fibroso textu pericranio nec non dorsalibus musculis pertinenti vestita, ruderibusque sacci hinc inde non ex toto a partibus subjacentibus separati obfuscata. Festucis sacci hujus omnibus extractis suppuratione cavitatem hanc curandam decrevimus, tenuissimis globulis carpteis oleo blando imbutis, vacuum sacci perfecta eliminatione ortum implentes, flaccida integumenta emplastris gluti-

nantibus, ac debita deligatione continuimus, defatigatumque infantem, mutatis linteis, lectulo commisimus. Quum spatio nonnullarum horarum tranquille obdormivisset infans, tandem a somno expergefactus nil nisi cervicis dolorem accusat. Vespere caloris expressio major, nec non oris siccitas, siti intensiore expressa observantur, ordinanturque sinapismi artubus applicandi, nec non solutio gummi arabici cum aqua laurocerasi. Altero mane, post noctem inquiete actam, injecti conspiciuntur oculi, intensiori calore exuritur cutis peripheria, frequentior sentitur arteriæ ictus, parca dosi excernitur lotium, languet alvi exoneratio, supraorbitalem cephalalgiam accusat parvulus, proclivitatem summam ad somnum nobis ostendens. Calomel ad dimidium granum omni bihorio, hirudines post aures, revulsivæ nec non leni antiphlogisticæ medicationi ab initio in usum vocatæ adjunguntur. Tertio die, minus injecti cernuntur oculi, minorque observatur ad somnum proclivitas; ast horroribus intercurrentibus, notatur pyrexiæ continuitas, alvo nondum deposita; exceptis hirudinibus eadem continuatur medicatio. Quarto nychthemero, post noctem sat bene actam, ingrato horroris sensu percepto tamen turbatam, pluries deponitur alvus. Vespere, madida fœtente serositate imbuta lintea cervicis incisionem obtegentia inchoatum suppurationis processum demonstrant, febrilemque statum horroribus intersectum nobis explicant. Quinto die, ablata sanie conspurcata deligatione, globulos carpteos imas cavitatis implentes extraximus, injectioneque ex infuso chamomillæ aquæ oxymuriaticæ admixto fundum vulneris depurgavimus. Inde ab eo tempore materies vulnere secreta, spissior blandiorque evadens, simplici chamomillæ injectione quotidie mundatur incisionis fundus, et deficiente omni indicatione seponitur medicatio interna diætetico regimine congruo supplenda. Mox granulationibus læte rubentibus in conspectum prodeuntibus decrescit puris copia, consistentia sua adaucta. Tandem extrema tertia hebdomade, integumentis cervicis firmiter fundo expleto vulneris adhærentibus, luxuriantes trans incisionis margines adhuc hiantes granulationes, nitrate argenti fuso exercentur, et ad perfectam cicatrisationem adducuntur, contra experientiam cl. Brodie asserentis : se pluries vidisse casus ubi incisionem hygromatis abscessu terminatam puris evacuatio per menses subsequeretur.

Hocce factum a me expositum, quo bursa serosa subcutanea, fere omnibus a vir. clar. Camper, Berard, Padieu descriptis analoga, fortuitu ad cervicem e causis mechanicis, diathesi scrophulosa adjutis, hanc regionem attingentibus exorta, constituisse invenitur quasi focum accumulationis lentæ, neutiquam dolentis, liquido sero-albuminoso refertæ, quæ ab auctoribus hygromatis nomine appellata, et ipsa quibusdam irritationis causis exposita, in eum inflammationis gradum transiit, ut liquidum purulentum in interiora secerneretur, hoc inquam factum perfecte congruit cum auctoritate virorum doct. Monro, Brodie, Berard, Padieu, Vidal et Velpeau, qui secretiones sero-albuminosas bursarum serosarum sub cute jacentium, fortuito enatarum, et nonnunquam in diathesin scrophulosam incidentium, nihil aliud nisi cutis superficiei pressionum frictionumve consequentiam sæpenumero esse arbitrantur. Ac mihi quidem hujus veritatis cognoscendæ data frequens occasio fuit, utpote qui hygromatum causis exteris jutarum, eruptionem observarim modo in extremitate anteriori quinti metatarsi pedis sinistri, modo in majoribus labiis feminarum coitu abutentium, semel denique in regione temporali, post graviores ejus compressiones ad doloris prosopalgici vim diminuendam.


Tab. LIII.
Schtschegoleff ad nat. del. Mosquae.
Oudet sculps.
N. Remond imp.

ANEURYSMA

TRUNCI CAROTIDIS SINISTRÆ.

TABULA LIII.

Famulus pedisequus XXXVII annorum, constitutionis satis robustæ, bona semper valetudine fruens; quum vigesimum septimum vitæ annum agebat, subito dolore, mox et tumore ad colli latus sinistrum, regioni bifurcationis carotidis respondente, affectus est. An posset nec ne, in imis istius tumoris pulsatio tunc temporis sentiri, ignorabat ægrotus, minime de tumoris hujus præsentia sollicitus. Demum elapsis sex annis post ejusdem initium massa ejus increscente molestatus, veterinarii cujusdam auxilium imploravit. Iste colli tumorem abscessum esse ratus, eundemque aperiens, summam hæmorrhagiam ex imis ejus evocavit. Animo ægrotum linquente siluit tandem sanguinis effluvium. In vitam revocatus miser, tumoris diminutionem observans, maximis laudibus extulit agyrtæ encheiresin; sed jam altero die inconsiderati tentaminis eventus minimus, tumoris evolutione etiam majori expressus, sufficienter inanitatem ejus indicabat. Quanquam per aliquot menses ægrotus bene se valere sentiret, tamen ineunte octavo anno post primum tumoris in collo exordium, doloribus ad caput et in ima degeneratione percipiendis arreptus est, tantaque fuit doloris istius molestia, ut immemor jam agyrtæ encheiresis, se iterum in curationem vetulæ cujusdam tradebat. Hæc quidem tumoris peripheriam unguento escharotico exercens, ibidemque suppurationem evocans dolores compressit, sed extuberationis limites minime coangustavit. Præterito decennio post tumoris ad collum primordia, in dies præsentia ejus magis defatigatus, tandem adiit nosocomium Catharinæ, ut ibidem experientia eruditissima excell. Pohl subsidium atque salutem quæreret. — Tumore magnitudinis capitis infantis, basi lata spatio triplicis digiti transversi a contigua clavicula separato, cuti concolore, visui nec non tactui manifestam pulsationem præbente, ex pressione autem trunci carotidis inferius suscepta silente, fœdabatur colli latus sinistrum. Fauces digito investigatæ tonsillam sinistram non solum tumefactam, sed etiam obscure pulsantem observationi nostræ committunt. Reliquæ functiones a norma minime recedunt, si modo excipias tussim, ex sententia ægroti a perfrictione acceptam, hucusque anginæ specie leviori comitatam, nec non aphoniam pressione tumori in nervum vagum explicandam. Omnibus his rite perpensis pathognomonicis symptomatis aneurysmatum propriis ducti, obvium tumorem trunco carotidis insidentem pro sacco aneurysmatico habentes, eumque prognosi gravissimæ substruentes, nisi ars tantæ miseriæ ligatura trunci carotidis infra distensionem parietum ejus injicienda succurreret, encheiresin hanc unicam salutis spem misero proposuimus. Qua obedienter accepta, omnia parabantur ab excell. Pohl ad manuale operatorium expediendum. — Tussis ægrotum sæpius vexans, anginæ faucium rudera adhuc vigentia, plethora cerebralis capitis gravedine, oculorum scintillatione, nec non aurium susurru expressa, indicatam encheiresin prohibent. Venæsectio brachii ad libram unam, pilulæ ex massa de cynoglosso ad vesperem porrectæ in usum vocantur. Sed cum tumoris extensio partim ad tonsillam sinistram in dies magis cernenda, et laryngis compressio sub minimo ægroti motu, ex anxietate summa intelligenda, periculum in mora esse declararet, excell. Pohl citius instituendam encheiresin constituit. — Præstituto ad injiciendam carotidi ligaturam die, traductus æger in conclave luci bene pervium, decubuit in tabulam capite leviter retroflexo et subposito collo tenui pulvino, ut sacco aneurysmatico sic sublevato, aditus operatori ad partem inferiorem trunci carotidis deligandam facilius pateret: excell. Pohl in latere ægroti adfecto positus, plaga circiter trium pollicum ad marginem internum musculi sterno-cleido-mastoidei inchoata iteratis scalpelli sectionibus, cutem subjacentemque musculum platysmamyoideum divisit; tunc dissecans stratum cellulare musculum sterno-cleido-mastoideum cum musculis sterno-hyoideo et sterno-thyreoideo uniens, digitis caute hos inter se musculos disjunxit, capiteque ægroti tunc paululum promoto, ut facilius dehiscerent vulneris labia, musculum sterno-mastoideum obtuso unco extrorsum declinavit. Sic vulneris fundus oculo magis patens, visui præbebat venam jugularem internam, respirationis actu maxime dilatatam et contegentem arteriam carotidem nec non proximum huic nervum vagum. Excell. Pohl apice specilli sulcati, forans fasciam aponevroticam, ex utroque margine musculi omo-hyoidei proficiscentem, et vaginæ ad modum arteriam, venam nec non nervum includentem, ad ductum sulci hujus instrumenti cautissime scalpello divisit, tandem cultro de manibus deposito, argenteo specillo nervum vagum venamque jugularem a latere arteriæ carotidis separans, leviterque hasce partes foras retrahens, sibi paravit sufficiens spatium ut acus Deschamps, filo rotundo instructa, etsi arduo modo, nec non repetito conamine, tamen truncum carotidis circumscriberet. Ramusculi ex nervi hypoglossi (vide *Tab. LIV*) ramo descendente provenientes, anticam faciem carotidis peragrantes, anteaquam definitive constringeretur ligatura, levissima manu perscindebantur. Hisce præmissis, ansa duplici nodo juncta, carotidis truncus comprehensus firmiter deligatur. Tactu nec non aure investigatus saccus aneurysmaticus, ne minima quidem pulsationis vestigia offerens, omnino præruptam circulationem in imis ejus demonstrat. Vulneris labia, a sanguine depurgata, sibi invicem adplicantur, primæque intentioni committuntur. Nauseæ nec non tussis vehementissimæ phænomena statim post injectam carotidi ligaturam observantur. Vespere, ægroto anxietatem præcordialem, nec non cephalalgiam persentiente, instituitur venæsectio brachii ad libram unam, ordinaturque altheæ decoctum cum aqua laurocerasi; exinde nox etsi somno interrupto, cæterum sat quiete agitur. Tertio die, accelerata respiratio, dolor in viciniis laryngis percipiendus, alvusque insuper clausa, requirunt adplicationem collo decem hirudinum nec non clysterii usum. Quarto nychthemero, post noctem insomnem, dolorem accusat ægrotus dimidii sinistri calvariæ nec non faucium ejusdem lateris; hac investigatæ, majori rubedine tinctæ, novam hirudinum ad colli latus sinistrum impositionem exposcunt. Languente semper sede olei ricini dosis ingurgitata triplici alvi exoneratione exprimitur. Quinto die, nox etsi per intervalla somno placido notabatur, at adparens maxillæ superioris dolor, ad aurem ejusdem lateris extensus, imperat usum extracti hyoscyami et sinapismorum extremitatibus infimis adplicandorum. Diebus sexto et septimo, epistaxi in conspectum veniente, recrudescente tussi, noctibusque insomnio terrifico inquietatis, ordinantur pilulæ ex massa de cynoglosso, nec non olei ricini usus. Octavo die, decrescit tussis, revertitur ciborum desiderium, at singularis distensionis perceptione, in imis sacci aneurysmatici, ad vicinitatem maxillæ inferioris persentienda, spirandique difficultate concomitata, torquetur ægrotus. Hirudinum collo adplicatio, et infusi laxativi usus phænomena hæc temperant. Ostium ligaturam foras propendentem circumdans copiam notabilem puris laudabilis excernit. Nono die, optime sibi esse sentiens ægrotus, manifesta tamen signa fluctuationis, in imis sacci aneurysmatici tactu percipienda demonstrat. Undecimo die, acceleratur pulsus, calore majori quasi urente exercentur saccus, dimidiumque sinistrum faciei ægroti. Hirudines sacco aneurysmatico, nec non oleum ricini intus commendantur. Sexto decimo die, quum abscessus formatio manifestior evaderet, tota aneurysmatis peripheria emplastro gummoso obtegitur. Undevigesimo die, pulsans dolor in imis sacci experiendus, nec non erythematosa integumentorum rubedo, proximam ejus ruptionem cataplasmatis accelerandam renuntiant. Vigesimo die, aperitur abscessus, magnam copiam fœtidi sanguinis, partim puri admixtam evacuans. Dilatatum scalpello ostium, permittit specillo imas partes sacci, emollitis coagulis farctas explorare. Die vigesimo secundo post susceptam encheiresin, sponte eliminatur ansa ligaturæ truncum carotidis circumdans. Interea depurgationis processus ex interioribus sacci aneurysmatici viget, cataplasmatis

impositis suffultus. Decrescit manifestissime tumoris ambitus, et proportione directa diminutionis ejus, evanescit tussis, clariorque evadit vox ægroti. Digitus minimus in sacci profunditatem immissus, nunc simul cum coagulis ibidem præsentibus, corneam etiam massam ex iisdem coagulis verosimiliter formatam detegit. Omnia hæc naturæ vi, successive foras eliminantur, elapsoque duplici mense cum dimidio post absolutam ligaturam carotidis sinistræ in perfectam sanitatem revocatus ægrotus e nosocomio dimittitur.

Truncum carotidis denudatum primo reperiendi, deinde ligatura circumdandi difficultatem hoc in casu chirurgo obviam vir excell. Pohl neque profundo situi vasis, neque ipsi incommoditati, quam illi attulit sacci aneurysmatici extra modum evoluti proximitas, sed exiguæ sensibilitati, dicam potius torpori assignat, quo nonnunquam afficitur pulpa digiti chirurgi, inter gravem atque imprimis arduam operationem exsequendam et corpore defessi et animo languefacti. Tussim ac vocis debilitatem, quæ encheiresin et præcesserunt et insecutæ sunt, usque dum saccus aneurysmaticus abscessu interiore diminutus est, vir clar. Pohl pressione explicat, quam saccus aneurysmaticus in nervum vagum exercebat. Denique coagulorum in parte interiore sacci aneurysmatici in massam corneam transformationem peritissimus idem ille medicus, assimulat substantiis adipocereis, quæ aliquando in aneurysmatis inveniuntur, in quibus sola natura per se ipsa totam obliterationem producit.

REGIO ANATOMICO-CHIRURGICA PRÆCEDENTIS ENCHEIRESIS.

TABULA LIV.

1. Pars musculi sterno-cleido-mastoidei reclinata
2. Musculus omo-hyoideus.
3. Vena jugularis interna.
4. Truncus venæ thyreoideæ superioris.
5. Nervus vagus.
6. Ramus descendens nervi hypoglossi.
7. Arteria præter normam ex aortæ arcu oriens carotidi paralleliter decurrens ad pharyngem vergens.
8. Truncus carotidis communis.
9. Locus injectæ ligaturæ.
10. Paries posterior vaginæ vasorum.

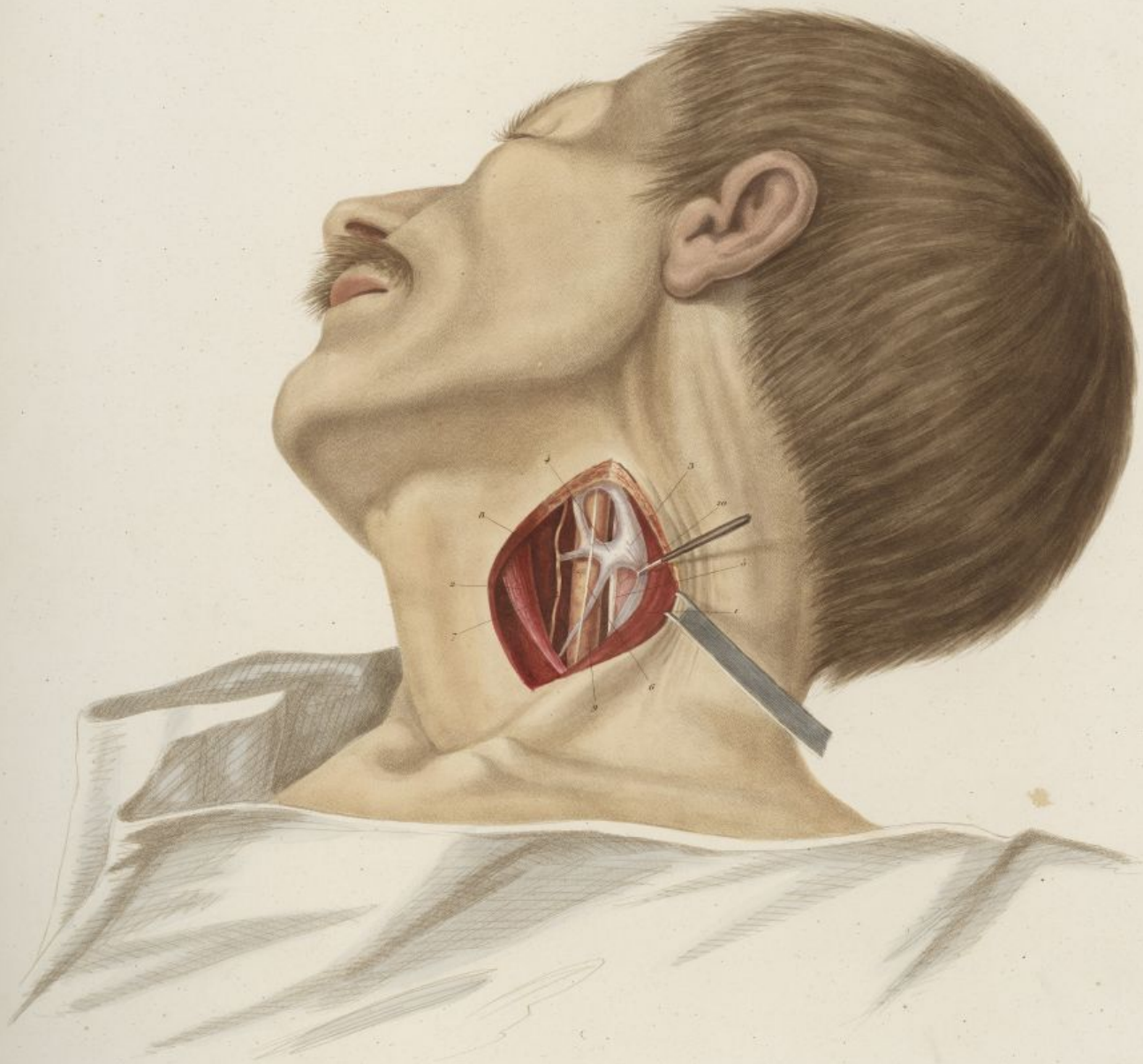

Schitschegeleff ad nat. del. Mosquae. Dudet sculps.

V. Rémond imp.

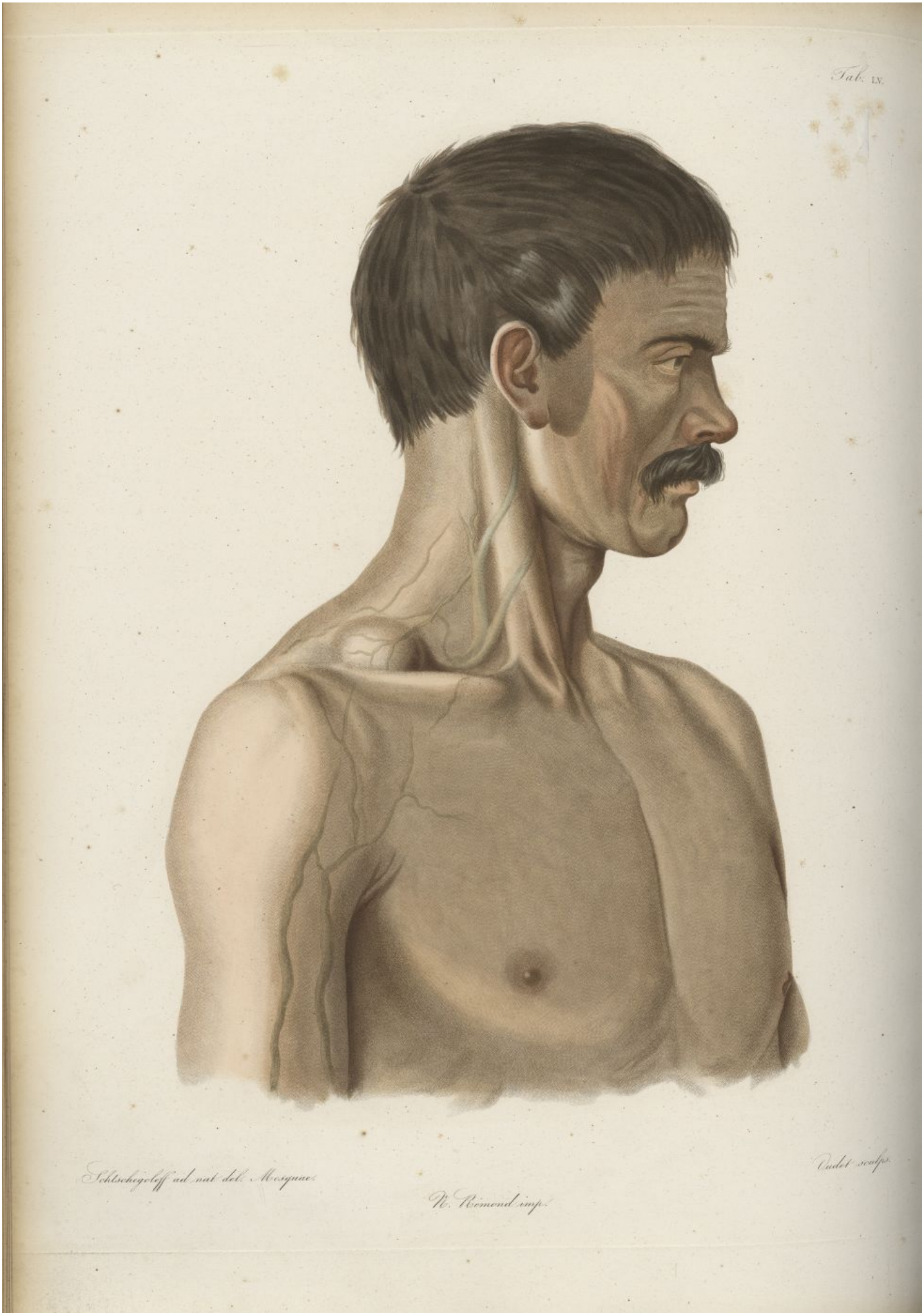
Tab. IX.
Schlschegoloff ad nat. del. Mosquae
Vadet sculps.
N. Remond imp.

ANEURYSMA
ARTERIÆ SUBCLAVIÆ DEXTRÆ
SUPRA CLAVICULAM SITUM.

TABULA LV.

Homo quinquagenarius, constitutionis debilis, vitrarius, morbis nunquam passus, abhinc novem mensibus ex edito decidens, luxatione humeri dextri afflictus est. Deorsum in axillarem plicam extrusum humeri caput, ibidemque per nonnullorum dierum spatium sine ullo subsidio remanens, cruciatus summos abnormi suo situ excitans, tandem tractionibus molestissimis, per complures agyrtas susceptis, in articulationem suam restitutum est. Etsi extremitatis dextræ motus pedetentim reintegrabantur, tamen inde ab eo tempore ingratis sensibus, membrum totum infestantibus miser affligebatur. Inunctiones oleosæ aliquandiu adhibitæ, nulla symptomatum emendatione notatæ, suspicionem præbuerunt imperfectæ luxati humeri reductionis. Novis ergo et reiteratis tractionibus extremitatis dextræ submissus, etiam gravioribus molestiis exinde affligebatur ægrotus. Formicationis sensus ab ultimis digitis ortum ducens, ad totum brachium extensus, tactum intervertens, doloribus imas partes extremitatis dextræ exæstuantibus comitatus, hinc inde imo liberum motum membri hujus intercipiens, mox suscepta tentamina novæ reductionis consequebatur. Symptomata hæc tantum usu calidarii Rossici quodammodo pacanda, per integros menses ægrotum molestantia, ultimo tempore continuitate nec non intensitate sua magis etiam torquentia, tandem motum extremitatis adfectæ præpedientia coègerunt miserum, ut in Nosocomio Urbano Mosquensi nostrum adminiculum invocaret. — Dolore contracta, lutescens facies, e longinquo jam præmonstrabat gravem infirmitatem ægroti vexatricem. Tumore magnitudinis nucis juglandis mediæ, cuti concolore, pulsante, tactui in imis suis strepente, minima pressione maxime sensili detinebatur supraclavicularis regio. Levi œdemate insigniebantur digiti, manus dorsum nec non antibrachium extremitatis dextræ, venis maxime expressis permeatæ, ne minimum quidem motum absolventis, quin summis doloribus ad membri totam continuitatem sit correpta; insuper hinc inde pungentibus, lancinantibus, molestissimis sensationibus a plica axillari nervorum tractum servantibus exercebatur membrum superius dextrum. Quæque pressio trunci subclaviæ ante transitum ejus per scalenos suscepta, tumoris supra claviculam siti, quadam subsidentia, pulsationis defectu, nec non strepitus in imis ejus percipiendi absentia perfecta characterisatur. Cordis contractio intensior nec non frequentior, dyspnœa sæpius persentienda, ictus radialis arteriæ extremitatis dextræ omnino debilior lateris oppositi, capitis gravedo, vertigines, aurium susurrus, noctes sæpius insomnes et anxiæ, — erant reliqua phænomena hoc in casu notanda. — Tumoris supra truncum arteriæ subclaviæ situs, ejusdem cum cordis contractionibus isochronæ pulsationes tactu manifestissime percipiendæ, harum silentium ex suscepta compressione trunci subclaviæ ante transitum ejus per scalenos, turbinis rumor aure ad originem subclaviæ et carotidis dextræ reperiundus, sympathica tandem phænomena circa cordis actionem, respirationem, extremitatis superioris dextræ officium læsum, nec non calvariam observanda, circumstantiæ mali originem illustrantes. — Fuerant momenta sufficientia Doctoribus Evenius et Pohl, mihique casum hunc experientiæ eorum subjicienti, ut obvium tumorem supra claviculam situm tanquam trunci subclaviæ post transitum ejus ex scalenis dilatationem aneurysmaticam declararemus, gravissima prognosi affectionem hanc circumdaremus, salutisque spem unicam in ligatura arteriæ ante scalenos suscipienda constitueremus. Anceps hoc a nobis initum consilium cum ægroto aperte communicatum, intrepido animo ab ipso acceptum est, omniaque disponebantur ad parandum miserum gravissimæ huic encheiresi. Instituta sanguinis ex vena depletione, ad cordis pulmonumque circulationem sublevandam, depurgato tractu intestinali usu eccoprotici levioris auxilii, ordinavi ægroto per septimanæ spatium regimen antiphlogisticum. Indicato die, adjuvantibus Doctoribus Evenius et Pohl in hypocausto luce sufficienter affuso, sequenti ratione suscepi ligaturam subclaviæ dextræ ante transitum ejus per scalenos : — Dorso tabulæ incumbente ægroto, subposito collo ejus linteo, capite pauxillum retroflexo, articulationemque scapulo-humeralem lateris sinistri versus paululum inclinato, ego ad dexteram miseri situm servans, assistentibus Professoribus Pohl et Evenius, plagam integumentis trium pollicum circiter longitudinis, ad directionem lineæ utramque portionem sternalem nec non clavicularem musculi sterno-cleido-mastoidei unientis infligens, continuata dissectione cellulosum textum fasciculos hos musculares nectentem separavi. Inclinato nunc capite in latus dextrum, ut vulneris labia faciliori negotio diducerentur, hiantem incisionem retractorum ope in situ continui. Vulneris fundus ex strato musculari sterno-hyoidei et sterno-thyreoidei constitutus, cautissime supra specillum sulcatum submissum in distantia dimidii pollicis a manubrio sterni inciditur. Venosus sanguis cum impetu e vulneris ostio profluens, fundumque incisionis adimplens, initio animum meum perturbavit, suspicionem movens ne forte subclavia vena, aut imo jugularis interna a me læsæ fuissent; impletum tamen vulnus per aliquod temporis spatium spongia frigida aqua imbuta, venosæ huic hæmorrhagiæ finem imponens, concessit nobis facultatem obvias partes ad tutius continuandam encheiresin scrupulose exquirendi. Latus vulneris internum versus observabantur jugularis interna nec non pneumogastricus, lamina fibro-cellulosa tecti, inferius sita pulsante arteria subclavia sublevati, angulum autem vulneris inferiorem implebat vena subclavia dextra, quoque respirationis actu dilatanda, sicque superius sitam subclaviam velans. Reclinatis in directione carotidis nec non tracheæ pneumo-gastrico et jugulari interna, depressa autem in profunditatem vena subclavia dextra, manifestissime oculo et tactu in fundo vulneris detegebatur fortiter pulsans, lamina fibro-cellulosa densissima adhuc obtecta, anxie a nobis quæsita arteria subclavia dextra, suscepta luminis ejus compressione omnibus recognoscenda ex silentio perfecto, pulsationum videlicet, alias in imis sacci aneurysmatici experiendorum cessatione. Apice specilli sulcati, cautissime forans stratum fibro-cellulosum aditum arteriæ adhuc mihi obfuscantem, illudque ad vasis directionem spatio nonnullarum linearum eodem instrumento dividens, digito indice sinistro ungue longiori instructo, glabram, humore quasi irroratam, validissimeque ferientem subclaviam tetigi. Nunc eodem digito sinistro, sed oleo illinito utens, lenissime peripheriam vasis peragravi, ut nexum ejus a posticis solverem, nervosque ligatura minime constringendos removerem, tactu denique cognoscerem originem majorum subclaviæ ramorum proximitate sua semper damnosam ligaturæ bene condendæ. Quum pulsationes manifestissime sub labio vulneris externo in textuum profunditate superius inferiusque propius ad scalenum anticum digito expertæ, situm probabilem thyreoideæ inferioris, vertebralis, cervicalis ascendentis nec non mammariæ internæ mihi aperirent, unguem indicis sinistri dorsuali sua parte costæ primæ adpressum sub postico pariete subclaviæ in situ retinens, manu dextra acum argenteam curvam, apice obtusam, manubrio præditam, filo rotundo mediæ crassitiei armatam, pulpæ digiti arteriæ subpositi imponens, manui dextræ instrumenti manubrium continenti semirotatorium motum imprimens, filo parietem vasis circumduxi, ad latus ejus angulo inferiori vulneris vicinum ex acus orificio extrusi, leviter filo subducto truncum arteriæ elevans, ut certus essem, nil alieni subclaviæ ligatura comprehensum fore, iterum compressionem ejus institui. Silente omnino tumoris aneurysmatici pulsatione, actutum pedetentim sed fortiter lumen arteriæ ansa ligaturæ nodulo chirurgico juncta constrinxi; nunc secundum nodum formans, primum nova constrictione suscepta firmavi. Moles tumoris aneurysmatici manifesto diminuta, oculo et tactui nullam pulsationem præbens, luminis arteriæ per ligaturam constrictio, sine ullo dolore ab ægroto perlata, nulla phænomena, nec in respiratione, nec in deglutitione, nec circa brachium

dextrum observanda, satis magna nobis erant momenta concludendi ligatam fuisse subclaviam, et nil alienum ab hac arteria fili ansa comprehensum esse, nosque propositum arduum finem in summo periculo assecutos. Convolutis extremis liberis ligaturæ per inferiorem angulum vulneris transeuntis, hunc, exactissime sibi invicem adplicitis labiis incisionis, emplastrisque glutinantibus in situ contentis, primæ tradidimus intentioni. — Mutatis linteis, quieti committebatur ægrotus ad dextram superiorem extremitatem, pulsum nec ad brachialem nec ad radialem ostendens; frigidiuscula tangebatur extremitas hæc aromaticis sacculis cooperienda. Vespere solito magis incensa facies, gravedini calvariæ, oculorumque scintillationi adjuncta, præcordialis anxietas, turbam ex interverso sanguinis circuitu clare nobis demonstrabant. Venæsectio ad libram unam ex brachio sinistro, nitrum ad grana quinque cum digitali purpureæ ad octavam grani partem quinquies de die exhibendum enema laxans, nec non revulsio ad artus inferiores dirigenda, erant remedia a nobis in curando præscripta. Altero die post sanguinis depletionem, omnino facilius spirat ægrotus, deficiunt ex toto pulsationes in imis tumoris aneurysmatici, sicuti in radiali extremitatis dextræ; hæc semper frigidiuscula aromaticis cooperitur sacculis. Tertio die, reactio febrilis, calore corporis majori, siti, cordis nec non radialis sinistræ ictu acceleratiori notata, nitri dosibus continuatis, nec non sinapismis in extremitates impositis componitur. Quarto die, vulneris labia prima intentione conglutinata, circa foras propendentem ligaturam tantummodo pure irrorantur. Quinto die, adhuc frigidiuscula extremitas calefieri incipit, percipiturque in profunditate exilis adhuc radialis pulsus. Sexto die, capitis gravedo, aurium tinnitus, nigricantia puncta ante oculos volitantia, cum cordis ictu fortiore conjuncta, manifestam ad caput congestionem indicantia, hirudines post aures n° xv, enema laxans, nec non sinapismos extremitatibus applicandos, continuato nitro intus expostulant. Septimo nychthemero, post noctem inquiete traductam, mane cerebralis polyhæmiæ symptomata diminui videbantur, at siccescit lingua fusco tegmine obducta, ad 100 micans pulsus, calens sicca corporis peripheria, præcordialis anxietas, vulneris margines nunc iterum disjuncti, sat magnam copiam puris liquidi male olentis excernentes, gravi suspicione de exitu mali hujus animum meum perturbant. Omnia hæc, ex processu pathologico circa ligatam subclaviam locum inveniente, et in calvariam consensualiter reagente mihi explicans, frigidiuscula epithemata capiti applicanda, aquam oxymuriaticam cum decocto altheæ omni hora, enemata laxantia, potum acidiusculum, nec non sinapismos extremitatibus infimis adplicandos curavi. Octavo die, nocte inquiete traducta, crispa mihi, pallida videtur ægroti facies, siccescit semper lingua, siti tamen minime excruciatur miser, respiratio magis incitata, pulsus semper ad 100, non valde evolutus, alvus clysmo soluta, abdomen dolore carens ex parte meteoristicum, parcum modice rubrum lotium, calens, sicca cutis superficies, inquietudo totius corporis, artuum passim tractionibus expressa — erant generalia phænomena mihi observanda. Fœtida suppuratione irrorantur collo inflicti vulneris labia, clare percipitur ad radialem extremitatis sinistræ voluntatis imperio plane obedientis pulsus. Maximi æstimantes omnia hæc a nobis coacervata indicia, medicationem internam externamque revulsivam tamen continuavimus, custodemque ægroto assidue servientem imposuimus. Nocte ad diem nonum, jactitatione summa correptus miser, sæpius extremitates suas exagitans, etsi manibus adstantis continebatur, subito per vulneris labia hæmorrhagia correptus est. Statim ad miseri lectum approperans, jam ad silentium reductam hæmorrhagiam invenio. Examinata lintea sanguine contaminata, arteriosam ejus indolem, copiamque circiter uncias octo adæquantem manifestissime indicabant. Omnes conatus nostros nunc inanes et tanquam perditos considerantes, tamen necessariis subsidiis miserum ægrotum circumdedimus. Solutione creosoti imbutum linteum carptum, vulneris labiis leviter immissum fuit, compressionemque harum partium manu assistentis, nec non glacie imposita continuo fere absolvendam suscepimus, intus eandem aquam oxymuriaticam fortiorem revulsionem ad tractum intestinalem, peripheriamque corporis exæquandam commendavimus. Etsi tamen omni cautione ægrotus erat tractatus, tamen die decimo post injectam ligaturam bis repetebatur ex adaperto vulnere hæmorrhagia sanguinis arteriosi, quaque vice ultra uncias sex constituens. Hucusque sui compos, nunc mussitare cœpit ægrotus, facie pallida contractionibus musculorum exagitata instructus. Sicca tangitur lingua ejus, incitata respiratio, exilis pulsus ad 120, meteoristicum abdomen, frigidiuscula corporis peripheria, terminum ultimum annuntiant. Moschi granum dimidium omni hora, cæteris auxiliis adjungitur. Mane undecimi diei post noctem sopore notatam, suæ mentis impos ægrotus viribus resolutus, animam efflavit.

Sectio cadaveris. Meninges pallidæ, humore irroratæ, pia mater hinc inde serositate sublevata, bullarum imaginem refert. Cerebri substantia normali mollior, transversim scissa punctis rubris non notatur, ast in ventriculis suis lateralibus et medio, liquidi turbidi præsentia insigniebatur. Basis calvariæ sinus modice sanguine repletos, magnamque copiam serositatis ibidem accumulatæ visui nostro præbet. Pulmones (imprimis vero pars suprema dextri) congesti at aëri pervii, frustulatim perscissi, aquæ immersi minime fundum petunt; bronchiorum divisiones spuma rutilanti modica copia repleti. Pleura summitatis pulmonis dextri ad spatium nonnullarum linearum inspissata, pulmonali superficie fortiter adcreta, in viciniis vasis deligati suppurationis vestigiis contaminatur. Cordis cavitates nec non vasa majora a norma minime recedentia reperiuntur, albuminosum coagulum fortiter musculis papillaribus ventriculi sinistri intricatum reperitur. Hepar, lien, nec non renes, nil investigationi præbent, tractus autem intestinalis inde a ventriculo usque ad rectum ingenti meteorismo characterisatus, per longitudinem scissus ne minimam quidem abnormitatem præter singularem tunicarum omnium pallorem visui committit. Localitas arteriæ subclaviæ encheiresi exercita sequentia scrupulosiori investigationi præbuit. Suppurationis focum modice attingentem, vaginam subclaviæ, vicinos musculos, nec non proximæ pleuræ faciem externam partim sanguine subclavia evacuato farctos, ansam ligaturæ subclaviæ injectam inter carotidis sinistræ originem et arterias : vertebralem, mammariam internam, thyreoideam inferiorem et transversam cervicis, fortiterque lumini vasis in conum redacti insidentem. Embolum oblongum, caudatum, pisi magnitudinis in fronte ligaturæ a latere videlicet cordis conspiciendum, hermetice subclaviam obturantem. Ruptionem trunci subclaviæ in vicinitate originis arteriarum : vertebralis, thyreoideæ inferioris et mammariæ internæ, nec non ansæ nervosæ Vieussenii conspiciundam (vide *Tab. LVI*).

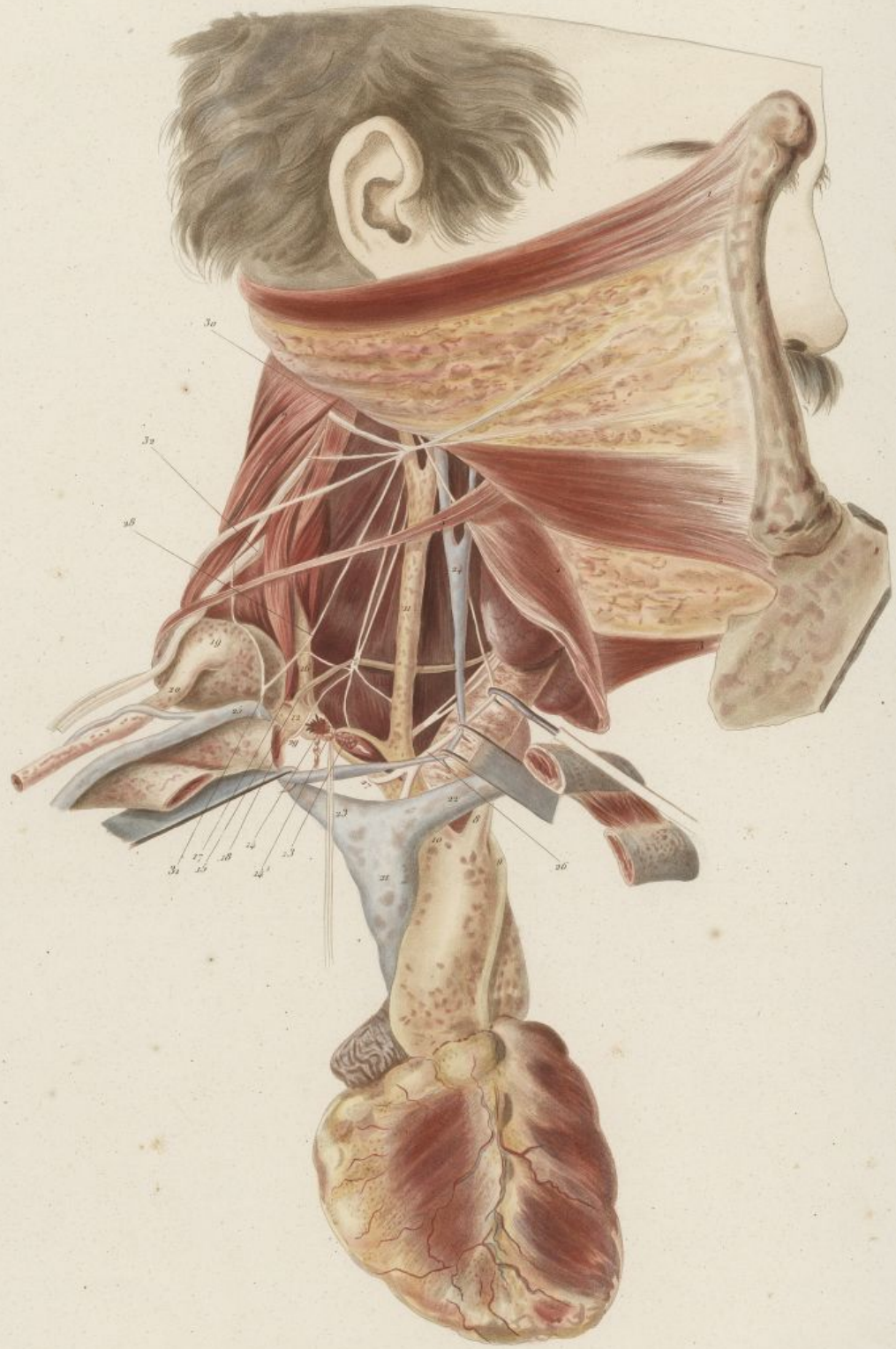

Schlitschegoff ad nat. del. Mosquae

Dadel sculps.

W. Himmel imp.

REGIO ANATOMICO-CHIRURGICA PRÆCEDENTIS ENCHEIRESIS.

TABULA LVI.

1. Pars musculi cucullaris.
2. Musculus sterno-cleido-mastoideus.
3. Musculus sterno-cleido-mastoideus lateris sinistri.
4. Musculi glandulam thyreoideam obtegentes.
5. Musculus omo-hyoideus.
6. Musculi profundiores colli.
7. Musculi cervicales.
8. Arteria carotidis sinistra.
9. Arteria subclavia ejusdem lateris.
10. Truncus anonymus.
11. Arteria carotidis dextra.
12. Arteria subclavia dextra.
13. Embolus in fronte ligaturæ conspiciendus, hermetice lumen arteriæ subclaviæ obturans.
14. Ruptio arteriæ subclaviæ prope originem arteriarum vertebralis, thyreoideæ inferioris, mammariæ internæ, nec non ansæ nervosæ Vieussenii cernenda, aperturam pisi majoris magnitudine, marginibus irregulariter fissis circumseptam sistens, sanguine eandem irrorante adhuc infuscatam.
14'. Ansa ligaturæ, trunco subclaviæ eandem constricto, nec non in textum semiligamentosum mutato retenta.
15. Arteria thyreoidea inferior.
16. Arteria vertebralis.
17. Arteria transversa cervicis.
18. Arteria mammaria interna.
19. Saccus aneurysmaticus.
20. Arteria axillaris.
21. Vena cava superior.
22. Vena jugularis communis sinistra.
23. Vena jugularis communis dextra.
24. Vena jugularis interna.
25. Vena subclavia.
26. Nervus vagus.
27. Nervi vagi ramus recurrens.
28. Ganglion cervicale medium nervi sympathici magni.
29. Ansa ejusdem nervi Vieussenii dicta.
30. Plexus cervicalis.
31. Nervus phrenicus duplici radice constans venamque subclaviam dextram abnormi ratione perforans.
32. Radices plexus brachialis.

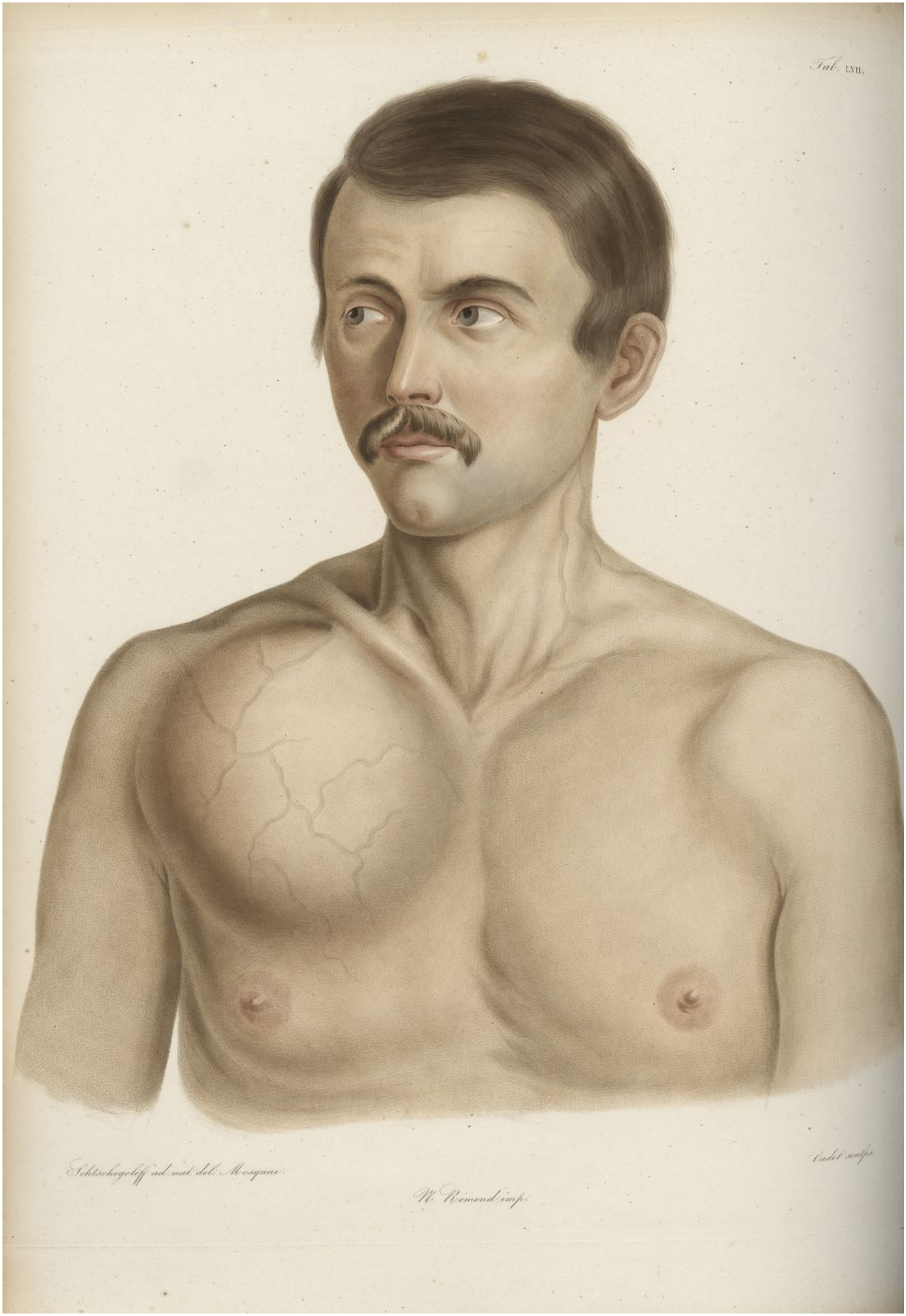
Tab. LVII.
Schtschegoleff ad nat. del. Mosquae.
Cadet sculps.
N. Rémond imp.

ANEURYSMA INGENS
ARTERIÆ SUBCLAVIÆ DEXTRÆ
INFRA CLAVICULAM SITUM.

TABULA LVII.

Vir trigesimum sextum ætatis annum agens, robustæ constitutionis, institor, sæpius mercibus in humeros impositis longa itinera emetiens, intemperiæ continuo expositus, indeque verosimiliter ad rheumaticam labem frequenter ipsum visitantem dispositus, ceterum optima fruebatur sanitate. Abhinc quinque annis, sub divo autumnali tempore noctem traducens, perfrictione tentatus, rheumatismo articulari totius corporis, imprimis vero articulationis scapulo-humeralis dextræ contorquebatur. Rossica caldaria in usum vocata, pedetentim labem hanc ad silentium redegerunt, non tamen omnino dissiparunt, nam dolens sensatio semper continuoque articulationem scapulo-humeralem dextram exarans, minime adhuc rheumaticam labem ex toto profligatam demonstrabat. Sed nullomodo sollicitus, de ruderibus his, diathesin rheumaticam incusantibus dispergendis, naturæ viribus ulteriorem curationem affectionis hujus permisit. Laboriosum vitæ genus continuans, in dies articulationis scapulo-humeralis nec non viciniæ ejus dolorum recrudescentiam majorem experiebatur miser, omnia hæc rheumatismo nondum debellato, nec non oneribus hasce partes defatigantibus explicans. Mox autem dolens sensatio, potius ad regionem infra-clavicularem dextram fixa, acutiori indole prædita, tumoris in profunditate percipiendi præsentia comitabatur, qui celerrime adaugescens, cutemque ad magnitudinem nucis avellanæ sublevans, ex verbis ægroti in principio jam pulsante natura instruebatur. Agyrta his sub auspiciis tumoris indolem investigans, eundemque tanquam puris collectionem, prævia rheumatica labe exortam, nunc autem ex subjacente majori arteria pulsantem considerans, hunc aperiri statuit; ast ægrotus jussui non obediens, sorti potius iterum morbi hujus exitum tradidit. Tumoris volumen in dies crescens, pressione sua ad limitrophas partes dolorem acutissimum, maxime ad brachium dextrum producens, extremitatis hujus officium intervertens, serius autem et motui ejus ex toto obstans, tandem coëgit miserum ut Mosquense Urbanum Nosocomium adiret, ibique nostrum subsidium quæreret. — Exhausta, dolore crispa mihi apparebat facies ægroti accusantis brachium dextrum atrocissimis doloribus detentum, tanquam focum ærumnæ totius mihi sublevandæ, tumore pugni minoris volumine, sursum — maxime sublevata clavicula, extrinsecus — capite humeri, deorsum autem — margine musculorum pectoralium limitato, detinebatur regio infra-clavicularis dextra. Intumescentia hæc, visui et tactui, manifestissimam cordis ictui isochronam pulsationem præbens, ex pressione suscepta subclaviæ ante transitum ejus per scalenos, ad perfectum silentium reducebatur. Maxime sursum sublevata pressione tumoris clavicula omnino impediebat, quominus pars arteriæ subclaviæ extra scalenos sita digitis nostris tangeretur. Extremitas superior dextra cæteris paribus tumidior, ad dorsum manus œdematis insignia præ se ferens, die noctuque atrocissimis doloribus, inde a tumore ortum suum trahentibus, nervorum tractum servantibus, ad ultimos fines digitorum ictibus quasi electricis sese terminantibus peragrata, semper ab ægroto tanquam unicus mali sublevandi fons nobis arguebatur; et revera, si excipias cordis ictum incitatum et foliformi halitu instructum, respirationemque hinc inde frequentiorem sub plani inclinati ascensione dyspnœa intersectam, nullis phænomenis a norma recedentibus insigniebatur utraque vita miserandi ægroti, ne minimam quidem suspicionem de affectionis gravitate alentis. Experientissimos viros Pelican, Pohl et Wissotzky, de arduo hoc casu consultanti, successivam tumoris hujus evolutionem ipsis exponenti, tandemque obviis phænomenis pathognomonicis anamnestica suffulcienti contigit mihi, ut uno animo doctissimi viri præsentem affectionem aneurysmaticam declararent, unicumque subsidium, ligaturam videlicet subclaviæ injiciendam proponerent. Ast, tumoris ingens moles, sublevans claviculam, sicque partium regionis supraclavicularis normalem dispositionem intervertens, imo ipsum truncum arteriosum subclaviæ post exitum ejus ex scalenis velans, turbinis rumor aure et tactu in trunco arteriæ sub scalenis adhuc reperiundus, de parietum vasis alteratione possibili suspicionem movens — fuerant gravia momenta attentioni illustr. virorum subjicienda, ut definiretur locus trunci arteriæ subclaviæ ligatura constringendus. Omnibus religiose perpensis, communi consensu statuimus : ligaturam etsi arduam subclaviæ ante transitum ejus per scalenos tentare. Summa necessitate gravissimæ hujus encheiresis ægroto explicata, eaque intrepido tanquam unica salutis anchora accepta, diætetico regimine, levioribus eccoproticis, nec non venæsectione ex brachio sinistro absoluta, per nonnullos dies præparabatur ægrotus ad chirurgiam constituto die, sequenti modo instituendam : — Apparato ægroto situ horizontali, ad tabulam culcitula bene munitam, capite ex subposito pulvino parve retroflexo, ut deligandum vas altiora peteret, facieque humero lateris sani paululum inclinata, ego in dextera miseri collocatus, assistentibus clariss. Pelican et Pohl, institui plagam tres fere pollices longam, distantem a clavicula ipsa dimidio pollicis, incipientem a dimidia parte istius ossis, et desinentem in viciniis articulationis sternoclavicularis. Divisis : cute, platysmamyoideo, nec non portione claviculari musculi sterno-cleido-mastoidei, specilli sulcati ope sublevans fibras musculorum sterno-hyoidei et sterno-thyreoidei, hasce cautissime incisi. Insignis hæmorrhagia, ex thyreoideis venis cultro læsis orta, fundum vulneris implens obstaculum mihi sistebat, ne profundiora examinarem, mox autem spongia aqua frigida imbuta, in vulnus introducta, venosi sanguinis profluvium cohibens, indici manus sinistræ facultatem permisit rite profundiores partes investigandi. In directione anguli incisionis externi, manifestissime percipiebatur digito meo violens pulsatio, eidem cordis nec non sacci aneurysmatici isochrona; ast compressio a me et assistentibus facta, ne minimo quidem silentio in imis tumoris aneurysmatici experiundo notabatur. Aneurysmaticus saccus, claviculam sursum protrudens, sicque truncum subclaviæ omnino velans, aperte nobis indicabat necessitatem, situm trunci arteriæ ligatura constringendæ profundius adhuc perquirendi; post repetitos tandem cautissime conatus, concesso capiti situ decliviore ad tabulæ marginem admoto, submisso collo pulvinari, contigit profundissime novam pulsationem largam detegere. Compressio salientis hujus puncti denuo tentata, nunc perfecta quiete sacci aneurysmatici insecuta, nihil dubii de præsentia hoc in loco trunci arteriæ deligandæ relinquebat. Vagina fibrosa subclaviam involvens, ad maxime limitatum spatium, ungue defatigati, torpidi digiti indicis mei lacerata, concessit mihi libertatem sic denudatum vas cautissime sublevandi. Excell. Pohl me animo et corpore exhaustum nunc supplens, acu argentea, obtusa, manubrio defixa, ligatura rotunda armata, a superioribus inferiora versus parietem posticum denudati ab involucro suo vasis circumscripsit, arrepta volsellæ ope ligatura, acum retraxit, et eo ipso filum sub arteriæ trunco dereliquit, eandemque nunc cautissime sublevans, aperte nobis probavit obvium vas revera esse subclaviam, tot tantisque laboribus quæsitam, perfecte a nervis vicinis distinctam, compressam vero perfecto silentio aneurysmatici sacci notatam. Duplici nodo caute ast fortiter constrictus subclaviæ truncus finem gravissimæ huic encheiresi imposuit. — Pulsatio sacci aneurysmatici cordis eidem isochrona, nunc perfecte silens, sicuti et turbinis rumor in trunco subclaviæ ad viciniam distensionis ejus olim exauditus, nunc autem perfecte ad silentium redactus, erant nobis omnibus sufficientia argumenta, ligatura constrictæ subclaviæ. Ergo vulnus a sanguine conspurcante depurgantes, labiis ejus exactissime sibi invicem adplicitis, glutinantibusque emplastris contentis primæ intentioni tradidimus, mutatisque linteis fatigatum ægrotum in lectulo collocavimus. Decoctum altheæ cum aqua laurocerasi præscribitur; obdormiens æger per trium horarum spatium bene se sentiens a somno expergefactus est. Extre-

mitas superior dextra, doloribus omnino carens, frigidiuscula, sine pulsu ad radialem, pulvino incumbens, calidis linteis circumdatur. Nocte, respiratio hucusque libera, frequentior evadit, oppressionis sensu in imis pectoris percipiendo concomitata. Cordis insuper ictus fortior aure colligendus, venæsectionem ad libram unam ex brachio sinistro instituendam imperat. Altero mane, phænomena circa pectus sanguinis jactura temperata, omniaque ad normam revocata videntur. Tertio nychthemero, frigidiuscula extremitas calefieri cœpit, pulsum vix perceptibilem filiformem ad radialem tactui nostro præbens. Quarto die, calor magis ad extremitatem dextram augetur, jam sensibiliori omnino pulsu notatam; rejectis ergo calidis linteis membrum superius involventibus, naturæ voluntati committitur circulationis ejus perfecta restitutio. Usque ad octavum diem in melius vergens ægrotus, spem proximæ restitutionis jam nobis injicit, sed hoc fere tempore, perfrictione verosimiliter ex reclusis fenestris affectus pneumonia duplici imprimis autem latus dextrum detinente affligitur miser. Bis instituitur phlebotomia ad intervenientis hujus affectionis symptomata emendanda, ususque calomelanos ad granum unum, omni bihorio medicationi revulsivæ extensissimo in sensu adimplendæ adjungitur. Undecimo post encheiresin die, conglutinata jam vulneris labia iterum debiscunt, fœtidæque suppurationi viam aperiunt. Decimo tertio die sub tussis impetu unciæ sex circiter floridi arteriosi sanguinis ex aperto vulnere evacuantur. Tenuissimum linteum carptum, aqua creosoti imbutum vulnerique intromissum hæmorrhagiam sedat; at altero die, quarto videlicet decimo, iterum majori quantitate repetita hæmorrhagia, quanquam eidem auxilio cedens, vires tamen ægroti frangit, summoque illum terrore concutit. Interea pneumonicum sputum hucusque libere foras evacuatum nunc in pulmonibus stagnatur, stertens evadit miseri respiratio, arida fit lingua ejus, turbanturque encephali officia. Recrudescit tertia vice sanguinis arteriosi ex vulnere profluvium, in dies nunc miseri vires frangens, typhoideo statu exesum duodevigesimo die post absolutam ligaturæ encheiresin ægrotum funeri tradens.

Sectio cadaveris. Leviter injectæ reperiuntur meninges, sinus suos nigricante sanguine modice impletos investigationi præbentes; non numerosis punctis rubris insignitur transversim scissa encephali substantia, tactui abnorme nil offerens, ast in ventriculis suis notabilem copiam serositatis includens, maximamque evolutionem plexuum choroideorum visui committens. Pulmones volumine adaucti ubique congesti, at aëri pervii, sinistrorsum ad lobum inferiorem hepatisationem rubram, dextrorsum vero ad summitatem pulmonis, loco encheiresi nostra exercito vicinam arcte cum pleura costali adhærentes, eandem hepatisationem sed jam griseæ transformationi proximam inquisitioni nostræ præbebant. Omnes bronchiorum divisiones, sicuti et trachea ipsa, rutilante spuma, imo prunaceo sputo infuscabantur. Tractus intestinalis ad ilei continuitatem rubedine mucosæ intensiori excellebat, propius autem ad valvulam ileo-cœcalem imo tumefactione glandularum Brunnerianarum insigniebatur. Hepar volumine adauctum, specificam malaciam substantiæ suæ sicuti et lien investigationi nostræ offerebat. Renes normales. Regio arteriæ subclaviæ ligatura constrictæ, propius examinata sequentia nobis obtulit : — Suppurationis focum sat amplum extra musculis scalenis, pone colli musculis profundioribus, intus vena jugulari interna, nervo vago, inferius vena subclavia, nec non pleura limitatum, pure ichoroso, sanguine ex arteria evacuato commixto farctum. Ligaturam lumini subclaviæ, inter carotidis et arteriæ vertebralis, cervicalis transversæ, mammariæ internæ origines injectam, firmiter hucusque subclaviam in ligamentosum textum partim mutatam, conicam, constringentem, hancque embolo glabro, magnitudinis lentis a latere cordis, perfecte obturatam nobis offerentem. Rupturam fimbriatam tandem subclaviæ, ad longitudinem vasis, in viciniis arteriarum : vertebralis, cervicalis transversæ, nec non mammariæ internæ locum tenentem.

REGIO ANATOMICO-CHIRURGICA PRÆCEDENTIS ENCHEIRESIS.

TABULA LVIII.

1. Pars musculi platysma-myoidei.
2. Musculus sterno-cleido-mastoideus (pars ejus suprema).
3. Musculus omo-hyoideus.
4. Musculus sterno-hyoideus.
5. Musculus longus colli.
6. Musculus scalenus anterior.
7. Pars musculi deltoidei.
8. Arteria anonyma.
9. Arteria carotidis dextra.
10. Arteria subclavia dextra.
11. Ansa ligaturæ partem subclaviæ in substantiam ligamentosam transformatam circumdans.
12. Embolus, magnitudinis lentis majoris, globosæ formæ, glabra superficie præditus, in viciniis ligaturæ perfecte obturati vasis situs, facta incisione subclaviæ inde a latere cordis cernendus.
13. Fissura fimbriata trunci arteriæ subclaviæ, ad longitudinem vasis in proximitate arteriarum : vertebralis, cervicalis ascendentis, cervicalis profundæ, tranvsersæ cervicis, nec non mammariæ internæ locum inveniens.
14. Arteria vertebralis.
15. Arteria cervicalis ascendens.
16. Arteria cervicalis profunda.
17. Arteria transversa cervicis.
18. Arteria mammaria interna.
19. Truncus arteriæ subclaviæ extra musculum scalenum.
20. Saccus aneurysmaticus.
21. Truncus arteriæ brachialis.
22. Vena jugularis communis dextra.
23. Vena vertebralis.
24. Vena jugularis interna.
25. Vena subclavia.
26. Vena transversa cervicis.
27. Vena cervicalis ascendens.
27'. Vena cervicalis profunda.
28. Nervus vagus, ramusque ejus recurrens.
29. Ganglion cervicale medium nervi sympathici magni.
30. Ansa Vieussenii nervi sympathici magni.
31. Nervus diaphragmaticus.
32. Plexus brachialis.
33. Plexus cervicalis.
34. Nervus perforans Casseri.
35. Nervus medianus duplici radice constans.
36. Nervus ulnaris.
37. Nervus cutaneus brachii internus.

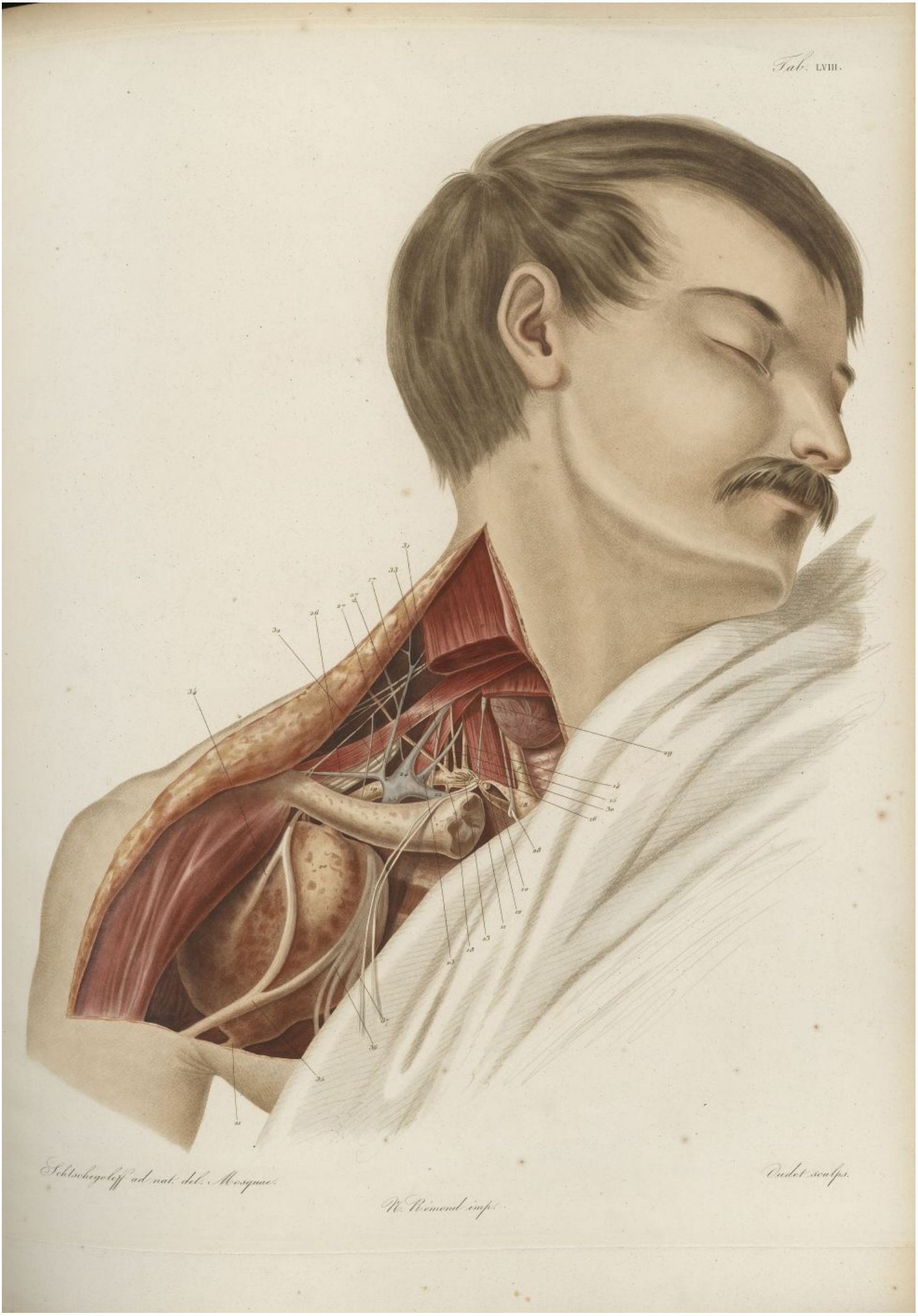
Tab. LVIII.
Schlscheyeloff ad nat. del. Mosquae.
Oudet sculps.
W. Rémond impr.

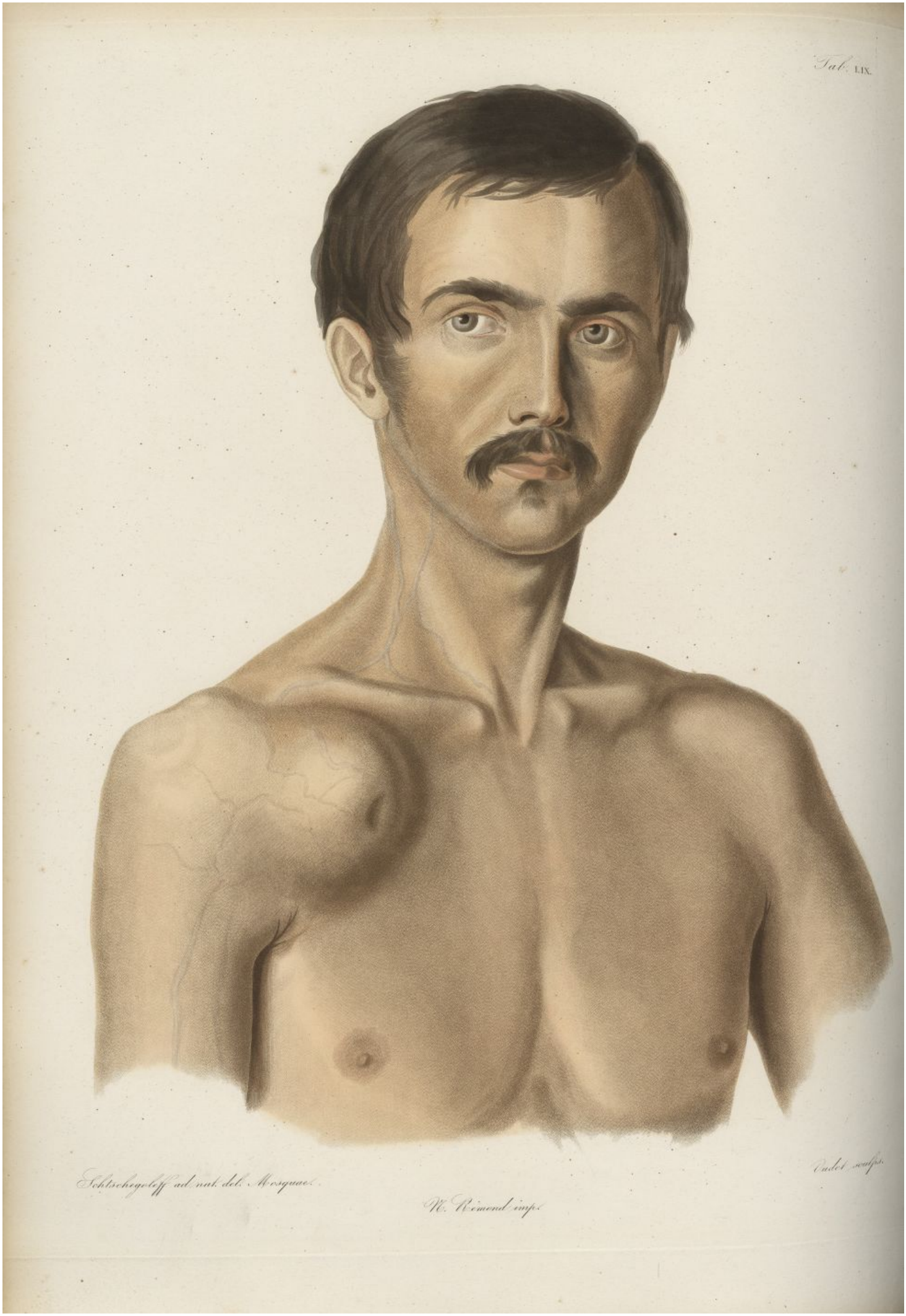
Tab. LIX.
Schtschegoleff ad nat. del. Mosquae.
Rudet sculps.
W. Rimond imp.

ANEURYSMA
ARTERIÆ SUBCLAVIÆ DEXTRÆ
INFRA CLAVICULAM SITUM.

TABULA LIX.

Vir quadraginta annos natus, mediocris constitutionis, olim miles, nunc autem agricola, jam diu doloribus errantibus rheumaticæ labi propriis, in omni tempestatis mutatione recrudescentibus obnoxius, cæterum laudabili sanitate fruebatur. Tribus abhinc annis, totum per diem frigida pluvie irroratus, permadefactis vestibus indutus, ad vesperum usque campestribus suis laboribus vacans, altero jam die febri, nec non omnium articulorum ab initio dolore, serius autem rubore et tumore correptus est. Omnes fere corporis artus, rheumatismo hoc articulari peragrati fuere, omnium tamen violentissime affligebatur junctura scapulo-humeralis dextra. Morbi totius vis ibidem quasi defixa, silente imo reactione, generali febri videlicet, per longum temporis spatium molesta sensatione in imis articulationis percipienda miserum exercuit. Rossica calidaria, nec non fustigationes ex urtica susceptæ, etsi dolorem partis adfectæ diminuerunt, tamen non impediverunt, quominus eadem molesta sensatio, articulationem deserens, sursum regionem infra-clavicularem peteret, ibidemque defixa novis turbis ansam præberet. Ad opera rustica tamen iterum redux, mox animadvertit ægrotus, in media regione infra-claviculari dextra, nodulum minime locomovendum, pulsantem, nonnisi tractatione rudiori quodammodo dolentem. Parvi taxans istud novum phænomenon, adhuc per aliquod temporis spatium laboribus suis insudavit miser. Interea nodulus infra claviculam situs, in dies ambitu succrescens, acutæ et ingratissimæ sensationis focum sistens, etiam ad totum brachium irradiantis, coëgit mox ægrotum agro valedicere, nostrumque in Nosocomio Urbano Mosquensi consilium quærere. — Itinere exhaustus, solis ardore tostus, male nutritam faciem, sicuti et reliquam corporis compagem observationi nostræ præstat ægrotus, atrocissimum dolorem ad totam longitudinem extremitatis superioris dextræ extensum; motus membri hujus impedientem, noctu dieque continuo fere miserum exercentem accusans. Tumore magnitudinis pomi aurantium medii, cuti concolore, ad superficiem suam paululum depresso, vasis venosis peragrato, pulsante visui, tactui vero ictum cordi eidem isochronum præbente, auri folliformem rumorem exprimente, offuscabatur regio infra-clavicularis dextra. Clavicula ejusdem lateris situm normalem servans, concedebat digito meo indici facultatem truncum arteriæ subclaviæ extra scalenos detegendi, turbinis rumorem ibidem reperiendi, et instituta compressione luminis arteriæ ad superficiem costæ primæ, pulsationem tumoris ad silentium perfecte reducendi. Turbinis rumor ad totum tractum subclaviæ, initium carotidis dextræ nec non innominatæ exaudiendus, folliformi halitu circa cordis ictum comitabatur; pulsus radialis dextræ debilior quam sinistræ, respiratio incitata, dyspnœa sub acceleratiori motu notata, vertigines, oculorum scintillationes, tinnitus auris dextræ, tandem atrocissimi dolores tractum nervorum extremitatis superioris dextræ turbantes — erant mihi phænomena de ægroto nostro colligenda. — Rheumatica labes omnes corporis articulationes initio molestissime peragrans, serius in regione infra-claviculari dextra defixa, dolor in profundioribus partis hujus continuo perceptus, postea tumore pulsante eundem locum offuscante suppletus, accrementum intumescentiæ hujus reactione vix tolerabili ad brachium dextrum percipienda characterisatum, tandem obvia oculis nostris phænomena, præsentem morbi statum illustrantia, tumoris videlicet pulsatio oculis patens, ictus in imis ejus aure percipiendus cordi isochronus, turbinis rumor in arteriis subclaviæ vicinis colligendus, folliformi halitu circa cordis contractionem comitatus, symptomata consensualia ex turbata circulatione trans subclaviæ truncum, ad calvariam, pulmones, ipsumque cor experiunda. — Doctori Evenius, nec non excellentissimo Pohl, mihique tandem indicia sufficientia erant, ut malum infra claviculam situm aneurysmaticum agnosceremus, unicamque salutis spem in ligando trunco subclaviæ extra musculos scalenos poneremus. Summa necessitate se subjiciendi encheiresi ægroto candide exposita, hic omnibus periculis grato paratoque animo subscripsit, moxque omnia disposita sunt ad subclaviam ligatura constringendam. Victu tenui nec non venæsectione brachii paratus ad gravem chirurgiam subeundam ægrotus, sequenti modo ligaturam subclaviæ extra scalenos perpessus est. — Imposito ægroto tabulæ luce optime affusæ, facie ad latus sinistrum conversa, capite autem leviter retroflexo, humeroque dextro quantum fieri potuit depresso, ego ad dexteram ægroti situs, assistentibus Doctoribus Evenius et Pohl, institui plagam trium pollicum, in distantia circiter decem linearum a supremo claviculæ margine, inde a regione musculi trapezoidei usque ad insertionem clavicularem musculi sterno-cleido-mastoidei. Sic, dividens cutem, musculum platysmamyoideum, ad angulum vulneris externum detexi venam jugularem externam, ramosque venæ cervicalis transversæ, et scapulæ superioris, quæ obtusis hamulis ab assistentibus, varia in directione reclinatæ fuere, subductoque specillo sulcato, sub fasciam cellulo-fibrosam a margine musculi omo-hyoidei proficiscentem, eamdem cautissime cum ramis nerveis supra et infra-clavicularibus, ad directionem vulneris externi persecui. Lymphatica ganglia, laxus textus cellulosus adipe commixtus, pulsantesque arteriæ : cervicalis transversa et supra scapularis fundum vulneris collo inflicti occupantes, non impedierunt me, quominus scalpello deposito, angulum internum trianguli : extra — musculo omo-hyoideo, deorsum — clavicula intus autem — musculo sterno-cleido-mastoideo et scaleno antico circumscripti strictius explorarem. Depurgato fundo vulneris a sanguine ex minoribus venis perscissis scaturiente, statim sub oculum cecidit pars tendinea scaleni antici, sæpius marginem ejus externum characterisans, tunc indicem sinistrum oleo illitum, ductu tendinei marginis scaleni usque ad insertionem ejus tuberculo primæ costæ introduxi; postica pars hujus eminentiæ attente digito investigata, pulsantem truncum subclaviæ tactui meo obtulit. Quum compressio arteriæ hujus ad costam primam quaque vice suscepta, insequente silentio in imis sacci aneurysmatici, nec non cessatione pulsationum totius tumoris, nil dubii amplius relinqueret, de feriente sub digito arteria subclavia, ungue indicis mei semper trunco impositi, hunc a partibus vicinis, radicibus videlicet plexus brachialis solvens, ipsamque arteriam a denso textu celluloso eandem involvente ad minimum spatium denudans, mihi comparavi facultatem, acum argenteam obtusam manubriatam, filo rotundo sericeo instructam, ab inferioribus arteriæ submissam, manu dextra a posticis circumscribendi. Adparens superius filum ab assistente ex acu solutum est. Duplici nodo, fortiter et caute constringebatur arteriæ subclaviæ truncus, perfecta nunc absentia pulsationum ad tumorem, nec non rumoris cujusdam in imis ejus exaudiendi notatus. Repurgato vulnere, marginibus ejus exactissime glutinantibus emplastris inter se invicem contentis, primæ intentioni committitur plaga collo inflicta. Humero lateris affecti sublevato, capite vero paululum ad colli vulnus inflexo, in cubili deponitur miser. — Doloribus vacua frigescit extremitas superior dextra, pulsus ne minima quidem vestigia ad radialem ostendens; in pulvinari reposita, tepidis obvolvitur linteis. Obdormiens sæpius per diei curriculum ægrotus nil præter sitim, succo diluto oxycocci sedandam accusat. Nocte sensu plenitudinis cujusdam in imis pectoris persentiendæ expergefactus, conqueritur de respirationis difficultate, cordis palpitatione, nec non capitis temulentia peculiari halitu folliformi in utraque aure persentiendo comitata. Venæsectione ad libram unam instituta, sinapismis in extremitates inferiores impositis, continuatur interne potus acidus. Altero die omnibus morbosis phænomenis in pectore, nec non consensualibus iisdem ad calvariam, ex toto ad silentium redactis, ob segnem alvum oleum ricini ordinatur. Bis soluta per diei curriculum alvo, vespere bene sibi esse sentiens ægrotus, nullo alio utitur auxilio, nisi succo acidulo oxycocci. Frigescit semper adhuc quarto die manus dextra

pulsu suo orbata. Quinto nychthemero, prima intentione perfecte conglutinantur vulneris margines, parvulum spatium non consolidatum derelinquentes, ad angulum incisionis inferiorem extremitatibus ligaturæ occupatum. Septimo die, fere normali calore suffunditur membrum superius dextrum, pulsu suo semper orbatum. Deficit ex toto nunc parva febrilis reactio primis diebus observata. Octavo die, exilissimus ad radialem adparet pulsus, tactui regularis, cordique ictubus isochronus. Insequentibus diebus alta voce exposcit æger alimenta, virium defectum inediæ adscribens. Lautior victus lubenter ægroto conceditur; in dies nunc refocillatus, animo erectus, semper tamen lectulo reclusus sexto decimo die post encheiresin susceptam surgit cubitu, cautissimeque in hypocausto motum absolvit. Vigesimo die, adparens rubor, dolorque ad angulum inferiorem vulneris ligatura occupatum, hucusque pure pauco sed laudabili irroratum, me timore summo affligit, ne quis perperus processus imo in vulnere evolvi posset. Lintea tenuia aqua Goulardi imbuta, calidiuscula, dolenti loco imponuntur. Ægrotus iterum in lecto decumbit, circumscribitur diætetico regimine et eccoprotico leviori exercetur auxilio. Vigesimo altero die, fluctuationis signis manifesto exsistentibus, suppurationem subjacentem mox eliminandæ ligaturæ adscribentes, leviori cataplasmate ex seminibus lini partes has obtegimus. Die vigesimo quinto, ruptus abscessus simul et ansam ligaturæ ex integro evacuavit. Ægrotus in lecto recubans, majori etiam quiete et regiminis ordine circumsepiebatur. Suppurans per nonnullorum dierum spatium apostematis fundus, tandem perfecte granulationibus impletus, in firmam serius cicatricem transmutatus est. Sexta septimana præterlapsa, post injectam subclaviæ extra scalenos ligaturam, persanatus derelinquit Nosocomium ægrotus noster.

Tres ultimas observationes una contemplatione commentans, ego quidem funestos exitus, quos duæ (*Tab. LV* et *LVII*) operationes meæ habuerunt, non referam ad statum typhoideum, neque ad pneumoniam sub finem eadem nota expressam, quæ post ligaturas subclaviæ, a me adumbratas comparuere, neque ad magnam in chirurgia vim, quam vasis ligatura constricti locus, in partes ipsi continentes exercet — sed ad oblivionem opinor fortuitam atque fugacem illius præcepti, quum ab aliis auctoribus, tum præcipue a Doctore Manec probati commendatique, ex quo hæc ratio exsistit : « Ut primæ causæ suppurationis, quæ tam calamitose evenire potest et sint et habeantur : diuturnitas operationis, chirurgi in diversis, quæ prætentat organis recognoscendis titubatio, eorundem organorum contusio, arteriæ denudatio longe lateque patens, vel etiam locomotionis in propria vagina gradus paulo intentior. » Etenim primo, ponendæ in subclavia ante transitum per scalenos ligaturæ necessitas, quæ ab auctoribus non modo propter incertum ancipitemque successum, sed etiam propter exsecutionis difficultatem gravissima existimatur, justo cautionem me reddens, forsitan explicare potest cur encheiresis tam diutina fuerit (vide *Tab. LV*). Tum claviculæ sursum deflexio, partium supra claviculam jacentium inter se relatio mutata, tandem etiam anatomiæ chirurgicæ in ejusmodi raris sed tanti discriminis casibus taciturnitas, medico perito titubationem explanabunt meam ex qua vasis parietes obsidens suppuratio manavit (vide *Tab. LVII*). Contra denique, ex eo, quod normalis partium situs in tertia subclaviæ extra scalenos ligatura, multum in vase reperiundo me adjuvit, unusquisque non solum intelliget, cur encheiresis tam brevi tempore consummata sit, verum etiam, cur ego ipse non huc illuc fluctuarim, sed certo firmoque animo, rem totam ad exitum prospere adduxerim (vide *Tab. LIX*).

REGIO ANATOMICO-CHIRURGICA PRÆCEDENTIS ENCHEIRESIS.

TABULA LX.

1. Portio clavicularis musculi sterno-cleido-mastoidei.
2. Musculus scalenus anticus, nec non pars ejus tendinea.
3. Musculus omo-hyoideus.
4. Vena subclavia.
5. Vena jugularis externa.
6. Vena transversa cervicis.
7. Rami arteriosi superficiales.
8. Arteria subclavia extra scalenum, nec non locus injectæ ligaturæ.
9. Nervi supra-claviculares.
10. Radices plexus brachialis.
11. Nervus phrenicus.
12. Ganglia lymphatica textu adiposo involuta.


Tab. LX.
Tschtschegoleff ad nat. del. Mosquae.
Cadet sculps.
W. Rimond imp.

SELECTA

PRAXIS

MEDICO-CHIRURGICÆ


PARISIIS, EX TYPOGRAPHIA FRATRUM PLON,
IN VIA VAUGIRARD, N° 36.

SELECTA

PRAXIS

MEDICO-CHIRURGICÆ

QUAM MOSQUÆ EXERCET

ALEXANDER AUVERT

AUGUSTISSIMI OMNIUM RUSSIARUM IMPERATORIS CONSILIARIUS STATUS, MEDICINÆ ET CHIRURGIÆ DOCTOR, CÆSAREÆ UNIVERSITATIS MOSQUENSIS PROFESSOR P. O.
EJUSDEMQUE CLINICES THERAPEUTICÆ DIRECTOR, MEDICUS SENIOR NOSOCOMII URBANI, CHIRURGUS CONSULTANS NOSOCOMII MARIÆ,
ORDINUM CÆS. ET REG. S^is ANNÆ CORONA IMPERATORIA ORNATI II^i CLASSIS, S^ti STANISLAI II^i CLASSIS, FRANCOGALLICÆ
LEGIONIS HONORARIÆ EQUES, ASCRIPTUS NONNULLIS SOCIETATIBUS ERUDITORUM, ETC. ETC.

TYPIS ET FIGURIS EXPRESSA PARISIIS

MODERANTE

AMBR. TARDIEU

MEDICÆ FACULTATIS PARISIENSIS PROFESSORE DESIGNATO, NOSOCOMIORUM CIVITATIS MEDICO,
ANATOMICÆ SOCIETATIS EX-VICE-PRÆSIDE, ETC., ETC.

PARISIIS

APUD

J.-B. BAILLIÈRE, MEDICÆ NATIONALIS ACADEMIÆ BIBLIOPOLAM | HECTOREM BOSSANGE, AD EXTEROS LIBRORUM EXPEDITOREM

MOSQUÆ

APUD

URBAIN ET RENAUD, MOSQUENSIS UNIVERSITATIS BIBLIOPOLAS

MDCCCXLVIII


Tab. LXI.
Schtschegoleff ad nat. del. Mosquae.
Dudet sculps.
N. Vrémond imp.

INGENS OSTEOSARCOMA

MAXILLÆ INFERIORIS.

TABULÆ LXI, LXII ET LXIV (*Fig. 1*).

Puella rustica 20 annorum, robustæ constitutionis, catameniis regulariter cursum implentibus gaudens, optima sanitate semper fruens, abhinc decem annis sine causa evidenti, tumore parvo duro, minime dolente, ad tabulam externam processus alveolaris maxillæ inferioris lateris dextri, in vicinia dentium molarium afficiebatur. Tumor hic, tactu quasi osseus, initio omnino stationarius, maxillæ haud molestus, nulla attentione dignabatur; posthac autem lento processu, at manifesto volumine auctus, cum progressu, ætatis ad tantam molem adductus est, ut non solum ex toto deformaret, formosam ceterum ægrotæ faciem, sed se interponens maxillis, etiam locutionem impediret, obstaret alimentorum masticationi, interverteretque nutritionis actum. Insuper ultimo tempore, misera in fundo degenerationis, sensum continuum tensionis lenissimæ experiens, eoque maxime defatigata, Mosquam sibi petendam, ibidemque nostrum subsidium quærendum decrevit. Tumore caput infantis recens nati adæquante, infestabatur latus dextrum ossis maxillaris inferioris, ad digitos transversos duos, inde ab articulatione ejus cum osse temporum, usque ad secundum molarem dentem lateris oppositi extenso. Integumentis extenuatis, numerosis vasis venosis exaratis, velabatur pars degenerationis hujus externa; interna autem ore inclusa ex processu maxillæ inferioris alveolari desorganisato constituta, sparsis hinc inde dentibus eidem infixis notata, carnei coloris, tactu densa, elasticitate quadam induta, partim in oris cavitatem reflectebatur, et ita utrique maxillæ interposita in extraneum spectans, labiorum ostium præcludens, oris obliquitatem, salivæque profluvium proferebat, et alimentorum prehensionem, nec non masticationem molestam, imo etiam omnino difficilem reddebat. Liquida pulte sæpius inter diem accepta, satisfaciebat misera ciborum desiderio minime prostrato; nasali, vix intelligenda voce rationem nobis reddebat de molestiis doloribusque lancinantibus in fundo degenerationis percipiendis, de functionibus aliorum organorum normam servantibus, nec non de fluxu menstruo eamdem quoque mense visitante; præterea nobis ingenue fatens animi profundam tristitiam præsentia tædiosi in facie mali evocatam, nec non firmissimum desiderium omnia tentandi, ut horrido tandem hoc jugo levaretur.

Quum phænomena hujus mali exordium insignientia, evolutionem ejus comitantia, sat sufficienterque nobis analogiam vel potius propinquitatem obviæ degenerationis cum osteosarcomatosis affectionibus indicarent — tumorem nobis definiendum tanquam maxillæ inferioris osteosarcoma consideravimus, prognosique gravissima circumdedimus. Agendi methodum nostram futuram rationi indoles mali, præsentiæ phænomenorum exitum ejus pessimum arguentium, nec non circumstantiis ad reliquam organisationem occurrentibus, et faventibus prospero successui, si quid chirurgici susciperetur substruentes, aperte miseræ extirpationem partis maxillæ malo arreptæ proposuimus, quidquid encheiresi inesset ardui gravissimique minime celantes. Ardenti desiderio se liberandi a tædiosi mali præsentia corroborata, omnes conditiones accipiens sua sponte se omnibus chirurgiæ hoc in casu consequentiis subjecit. Quum instans catameniorum fluxus nos ancipiti encheiresi arceret, hoc intervallo usi sumus ad tractum intestinalem solventibus lenioribus purgandum, imposuimusque brachio dextro epispasticum revellendi gratia, deinde menstruis finitis omnia disposuimus ad gravem maxillæ extirpationem citissime in Nosocomio Catharinæ, adjuvante excellentissimo A. Pohl absolvendam.

Ægrotæ sellam altiorem insidenti, ante fenestram luci bene perviam positæ, inde fere ab articulatione dextra maxillaris inferioris cum osse temporum, usque ad viciniam commissuræ sinistræ oris, plagam semilunarem infligentes, cutem, fasciam superficialem, parotidis partem, ramos temporofaciales et cervico-faciales nervi facialis; ramos venæ temporalis superficialis, ramos arteriæ massetericæ, transversæ faciei; fibras musculares masseteris, platysmamyoidei, orbicularis labiorum, levatoris menti, quadrati, triangularis; arteriam facialem nec non coronariam labii inferioris, mucosam tandem incidimus. Dentem nunc molarem tertium, limites desorganisatæ partis maxillæ inferioris definientem evellentes, acum setaceo corio munitam inde a basi maxillæ proxime tabulæ ejus internæ infixam in oris cavitatem transmisimus, partes molles retro sitas præmuniendi gratia, et ad ductum ejus serram catenatam superficiei maxillæ inferioris internæ imposuimus, hocque instrumento ab interioribus oris exteriora versus utentes, totam partem ossis maxillaris morbo affectam, a portione ejus normali superstite divisimus. Sedulo investigantes tunc articulationem temporo-maxillarem dextram eamdemque reperientes normalem, et ad distantiam digiti transversi et ultra remotam ab exordio osteosarcomatis maxillare inferius afficientis, statuimus communi consilio cum excellentissimo Pohl articulationem temporo-maxillarem non aperire, sed ramum maxillæ ascendentem in parte ejus residua sana serræ ope dividere, ut præpediretur post aperturam articulationis possibilis ejus phlogosis, occurreretur læsioni nonnunquam facili vasorum ipsi proximorum, evitaretur necessaria hoc in casu perscissio musculi crotaphytes et pterygoidei externi relinquerenturque tandem partes a natura hucusque servatæ nunquam sine summa necessitate destruendæ. Cautissima manu dissecantes textus partes sanas maxillaris dividendi obtegentes, hoc denudato, puncto ejus serra exercendo iterum acum corio munitam submisimus, et hujus ductu serram catenatam introduximus; hæc ad lineam rectam explicita, citissimeque mota ab interioribus exteriora versus, partes removendas a servandis velocissime sejunxit. Os maxillare inferius nunc duplici in loco serra divisum, faciliore negotio locomovendum tractione forti a subjacentibus textibus illum sibi alligantibus quodammodo remotum, suscepta prudenti dissectione inde a scissura inferiori, et continuata ad basin maxillæ versus divisionem ejus supremam, in vicinia servatæ articulationis sitam, a partibus idem circumdantibus separabatur. Celerrime repetitis cultri ductibus, at cautissime semper directis ad faciem maxillæ internam, separabatur hæc in nexu suo cum lingua, osse hyoideo, processu pterygoideo, nec non nervo maxillari inferiori; perscissis tandem fibris musculi pterygoidei externi desorganisata massa tota ex mediis textibus liberata, facillimo negotio manu arrepta extrahebatur. Sanguis pleno rivulo ex divisis arteriis: faciali, coronaria inferiori, submentali et masseterica fluens, ligaturis injectis mox cohibebatur. Concessa tum brevissima quiete, abluitur conspurcata sanguine ægrotæ facies, et sedatur ingens miseræ sitis, aquæ potione repetita, quam satis facile exsorbuit. Panniculi cutanei ex mali denudatione orti, et durante encheiresi sursum deorsumque reclinati, nunc in situ repositi, perfecteque inter se convenientes, acubus Carolinensibus numerosissimis continentur. Ardua nobis evadit hæc acuum implantatio, propter summam integumentorum extenuationem, continuumque nixum marginum eorum se intusvertendi, sed patienter ad finem adducitur. Optime velant panniculi vastam substantiæ jacturam, ex majoris partis maxillaris inferioris extirpatione ortam.

Pars maxillaris inferioris serra exsecta (vid. *Tab. LXIV*, *fig.* 1) propius inspecta pugni majoris volumen adæquans ex $\frac{2}{3}$ partibus mandibulæ constituta formæ globosæ, ex desorganisatione tantummodo tabulæ ejus externæ originem ducens, internam superficiem suam osseam minime alteratam visui præbebat. Osteosarcoma autem cultro divisum aperte duplicem substantiam osteosarcomatosis affectionibus propriam monstrabat: alteram tenuem osseam ad modum involucri recludentem secundam fibro-cartilaginosam, tactu duram, elasticam hinc inde emollitam. Tota massa ponderis fere duarum librarum, focis hæmorrhagicis minimi ambitus at numerosio-

ribus in imis suis notabatur. Ad partem supremam nec non infimam sub sectione serra facta, ossea substantia a norma non recedens visui nostro offerebatur.

Mutatis vestimentis committitur misera lectulo, porrectisque quindecim guttis laudani imponuntur calvariæ lintea frigida aqua imbuta. Sic quiescens per horæ spatium tandem somno placido obdormivit. Vespere capitis gravedinem accusans conqueritur de summo faucium dolore, exindeque spirandi nec non glutiendi difficultate. xx hirudines ad colli partem supremam, aquilæ albæ grana vi pro dosi ad constipatam alvum solvendam, nec non sinapismi extremitatibus infimis adponendi, erant subsidia primo die encheiresis a nobis commendata. Nox inquiete transacta terrificis insomniis turbabatur. Altero mane expergefacta ægrota, calvariæ semper gravedinem accusans, minori molestia circa fauces detinetur. Siccescit albo muco obtecta lingua, urget tussis, silet semper adhuc alvus, incitati arteriæ pulsus, frequentior respiratio cum præcordiali angore juncta sistunt phænomena nobis attendenda. Indicatur calomel ad quartam partem grani omni bihorio alternatim cum altheæ decocto et aqua laurocerasi sumendum, continuantur frigidæ capitis embrocationes, sollicitaturque alvus, reiterata clysteris injectione. Per diei curriculum plures sedes ægroti statum emendant. Vespere caput adlevatum, sitis minus urgens, deglutitio concessa, pulsus et respiratio frequentia imminuti, calomel rarius porrigendum imperant, minime seposito usu decocti altheæ nec non sinapismorum extremitatibus adponendorum. Insequentibus diebus pedetentim silet febrilis reactio, suscitatur ciborum desiderium, qui pulta tenuissima cochleatim præbentur. Sexto post encheiresin absoluto nychthemero, suppurationis vestigiis ad acuum puncturas adparentibus istæ extrahuntur, fere per totum incisionis ambitum primam intentionem ostendentes. Emplastris adhæsivis sustentantur labia vulneris recenter conglutinata; serius cauterisationes lapide infernali institutæ sufficiunt ad partes incisionis suppuratione arreptas ad granulationem adducendas. Mense exacto, omnia interne et externe cicatrisata (vid. *Tab. LXII*), concedunt miseræ, liquidis pultaceis alimentis uti, nutritionis actum sustinere, neque multo post Nosocomium relinquere.

Hocce osteosarcoma maxillæ inferioris, ex investigationis anatomico-pathologicæ ratione cum factis jam a me descriptis, ad maxillamque superiorem pertinentibus, omnino conforme atque consentiens, nonne affert et affirmat suspicionem quæ hinc nobis jam inciderat omnem degenerationem osteosarcomatosam, ut quæ nihil aliud sit nisi periostidis externæ seu internæ consequentia, judicari oportere malum deuteropathicum, quod a principio, cura periostitidis congrua adhibita coerceri limitarique possit? Profecto enim in casu, qui nos occupatos tenet, dum omnia perfectæ valetudinis indicia cernuntur, tumor in proximitate dentium molarium lateris dextri maxillæ inferioris supervenit durus, ab initio dolore carens; verumtamen ejus accretio post tantis doloribus adjuncta est, ut tandem huic malo finis imponendus cultri ope videatur. Amputata pars maxillæ inferioris offert duas substantias bene distinctas : unam externam extenuatam, hoc est externam maxillæ tabulam, quæ ipsa substantiam alteram fibro-cartilaginosam includit, atque internam ossis nondum vitiatam tabulam introrsum repellit. Fierine potuit, ut radix carie infecta, fundum alveoli irritans, focum quemdam morbidum proferret, cujus vis activa, ut sæpe fit, epulide ad gingivam non esset attenuata? ut hic focus, latius patescens, suamque vim deletricem inter utramque ossis maxillaris tabulam distendens postremo illam de qua diximus, desorganisationem efficeret? nonne latæ incisiones, ac profundæ ferro cauterisationes omnis tumoris, qui forte in superficie gingivarum enasceretur, diros fœdosque istos maxillarum morbos prævenire valerent, tam crebros inter homines inopes, et qui maximo cum damno suo medici auxilium, quum jam serum invalidumque est, implorare soleant?


Tab. LXII.
Schtschepeloff ad nat. del. Mosquae.
Oudet sculp.
Geny gros imp.

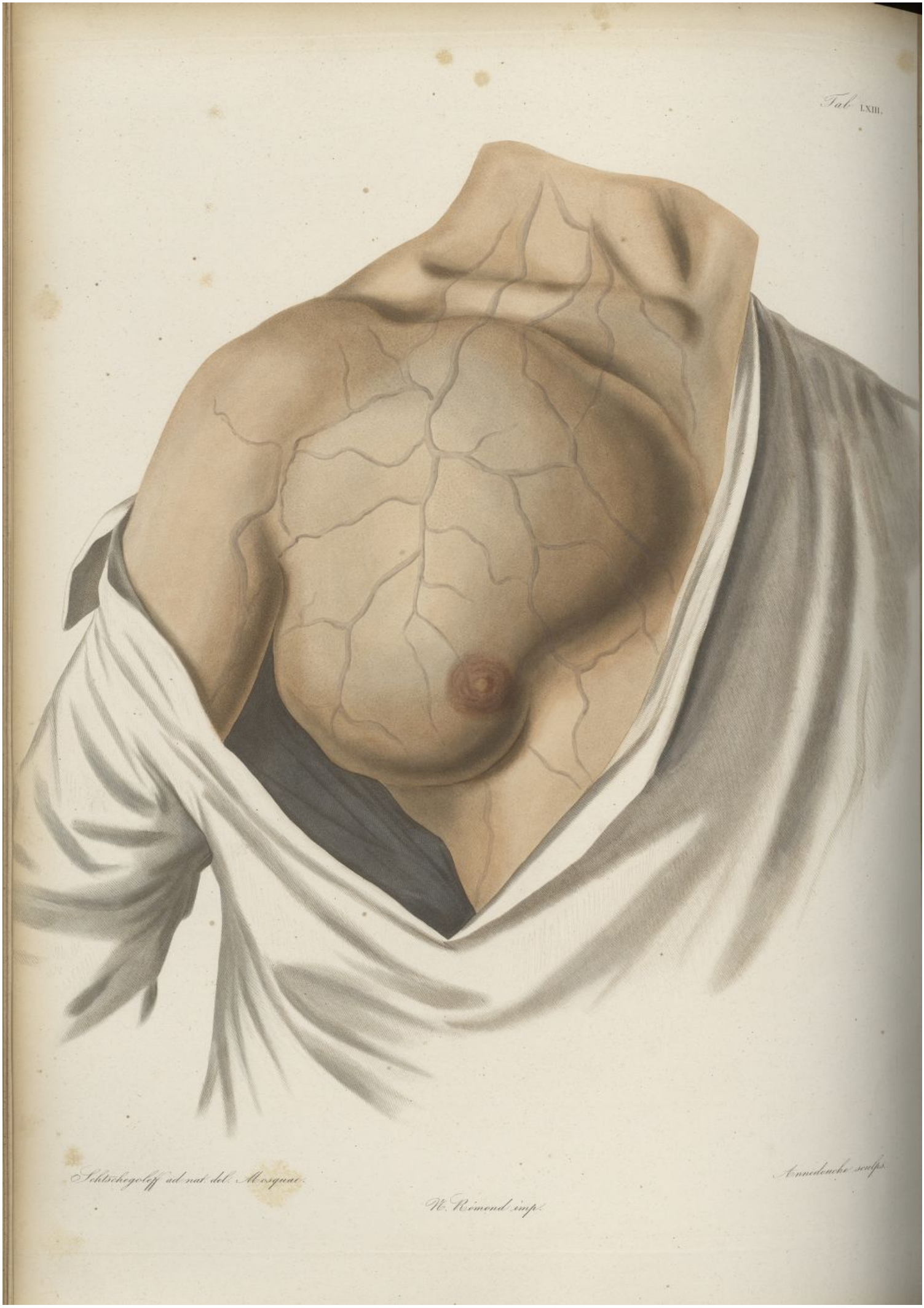
Tab. LXIII.
Schtschegoleff ad nat. del. Mosquae.
Annedouche sculps.
N. Rémond imp.

ENCEPHALOIS

REGIONIS SUB-CLAVICULARIS DEXTRÆ.

TABULÆ LXIII ET LXIV *(Fig. 2.)*.

Ecclesiasticus 26 annorum, habitus hæmoptoici, sed sanis et salvis parentibus natus, sæpius tumescentia glandularum submaxillarium, axillarium, nec non inguinalium afflictus, serius totum se abdens in litteras et quasi hærens in libris, indeque viribus fractus, febri continua, typhoideo charactere induta correptus est. Hæc abscessibus ad utramque axillarem regionem desiit, naturæque molimine ad bonum exitum adducebatur; sed inde ab hoc momento parvula tumescentia, abscessu non ex toto suppuratione dissociato expressa, in vicinia axillæ, ad regionem subclavicularem dextram in conspectum prodiit, minimeque ægrotum molestans nihili putabatur. Abhinc duobus annis, violentiam ad locum tumore obfuscatum passus, miser huic rei ulteriorem mali evolutionem attribuit. Tumor enim antea haud dolens, tunc doloribus obscuris gravescentibus peragrari cœpit; initio vix fabæ magnitudinem adæquans, in dies volumine augescebat. Ingratæ sensationes a regione subclaviculari dextra profectæ, tractum nervorum brachialium tenentes, molestiis ictus electricos simulantibus ad ultimos digitorum fines exprimebantur. Omnis temperiei mutatio aut calami scriptorii usus quodammodo sustentatus, adeo symptomata hæc exasperabat, ut integros dies noctesque, medio vix tolerabili dolore ægrotus transigeret. Medici cujusdam experientia hoc in casu invocata, totius mali fontem in tumore sub clavicula sito perspiciens, usum vesicatorii huic imponendi, ad resolutionis processum facilius absolvendum imperavit; at sensibus crudelioribus adhuc ad pectus, nec non totam extremitatem superiorem dextram experiundis, notabatur commendati auxilii effectus. Quum rubedo, imo tumor ac molestissima sensatio sub lenissimo palpamine persentienda, decursum venarum brachii usque ad plicam cubiti insignientes, phlebitidis timorem jure meritoque medico injicerent, omnia in usum vocata sunt, ad medicationis susceptæ sequelas profligandas. Repetitæ hirudinum adplicationes ad tractum vasorum phlogosi detentorum, membri totius affecti involutiones linteo unguento griseo illinito, ususque internus tartari stibiati suffecerunt elapsis nonnullis diebus ad ominosa phlebitidis incipientis symptomata intervertenda, minime autem ad tumoris totius ærumnæ causam dolorem aut volumen exstinguendum. Hic, enim nunc manifesto accrescens, volumine in dies augebatur, ita, ut absoluto fere secundo anno post exordium attingeret molem pugni adulti majoris. Ad tantam evolutionem provecta, claviculæ dextræ subjacens tumescentia, molestiis fere continuis ægrotum angens, extremitatis etiam supremæ dextræ motum intervertens, coegit miserum, ut secunda vice medici auxilium imploraret. Hic, mali naturam scrophulosæ indolis existimans, intus usum thermarum Heilbrunnen (Adelaidsquelle) suasit, extra autem frictiones ex hydroiodate potassæ cum axungia porci et tantillo unguenti mercurialis constantes commendavit, ad resolvendum obscurum phlogoseos processum infarctum glandulæ scrophulosæ sustentantem. Ut vero exoptata resolutio magis etiam rationaliter attingeretur, pluries viciniæ tumoris adplicatæ hirudines præmittebantur. Diæteticis omnibus curationi huic congruis cautionibus submissus æger, inchoatam medicationem per duos menses æstivos continuavit. Hæc tamen omnia sine ullo successu in usum trahebantur; nam tumoris limites aperte extendebantur, et molestiæ in ima degenerationis parte experiundæ, nec non consensualiter brachium dextrum exercentes, gradu et continuitate non modo non decreverunt, verum etiam augebantur. Reliquam temperiei calidæ partem in pago demorans, lactis usu et regimine absoluto complevit susceptam medicationem, sed et ultimum hoc tentamen nullo perspicuo effectu notatum tandem omittebatur, ægrotusque physice et psychice omnibus infaustis conatibus defatigatus, quieti reddebatur. Spatio trium mensium, in medio dolore et animi perturbatione semper nequidquam expectans miser, a naturæ molimine salutifero arte non amplius præbendum subsidium desperatus rediit Mosquam, meæque observationi in Nosocomio Mariæ sese commisit.

Tumor magnitudinis pugni adulti majoris, pyriformis, diametros : longit. 8 pol. 10 lin., transv. 6 poll. 3 lin., præbens, difficulter movendus, obscure pulsans, superficie æquali instructus, integumentisque vasis venosis dilatatis numerosissimis peragratis velatus, palpatione imo rudiori suscepta minime dolens, contaminabat regionem infra clavicularem dextram, inde fere a clavicula ad digitum transversum infra papillam mammalem ejusdem lateris extensus. Pars arteriæ subclaviæ infra claviculam sita tactu et aure explorata turbinis rumorem (*bruit de diable*) manifestissime enuntiabat, ob compressionem verosimiliter locum invenientem trunci arteriæ axillaris vasto tumore inferius sito, diminutio autem trunci arteriæ subclaviæ supra claviculam siti imo exactissime digitis instituta pulsationem alias experiundam in imis tumoris vix diminuebat. Extremitas superior dextra minus nutrita, quam illa lateris oppositi, difficulter movebatur, atque doloribus continuis a plica axillari inde ad ultimos digitos tractum nervorum servantibus afficiebatur, radialis arteriæ omnino debiliorem ictum inquisitioni nostræ offerens. Cæterum digestionis officium minime turbatum, respirationis actus aure et percussione examinatus normæ consentaneus, pyrexiæ symptomata deficientia, nutritio corporis vix alterata — erant nobis phænomena organicæ vitæ perpendenda. Altera ex parte, dolor fere continuus, degenerationem ipsam, nec non contiguum brachium infestans, capitis frequentior gravedo, noctibus insomnio actis exorta, anxietas præcordialis sæpenumero ægrotum sine ulla manifesta causa arripiens, animi depressio fere continua, summa irritabilitas totius organismi, lamentatione indifferenti imo colloquio ægroti enuntiata — erant indicia animalis vitæ nobis examinanda. Quum ægrotus consilium suum in animo insculptum, se crudelissimæ et ancipiti encheiresi subjiciendi, ut e fastidioso mali jugo eriperetur candide præcibus fervidis exprimeret, dubitationem nostram de eventu, si chirurgice tractaretur degeneratio aperte declaravimus. Ut autem hæc persuasio mea, majori luce circumfunderetur, experientiam excellentissimi Pohl in usum ducens, simul cum doctissimo viro propius adhuc affectionis naturam perscrutatus sum, perspicuaque omnia ratiocinationi nostræ subjeci. Reputantes nobiscum, solitam olim ægroto glandularum scrophulosam turgescentiam periodice recurrisse, degenerationis fontem eidem diathesi adscribentes, convenimus malum hoc tanquam degeneratam scrophulosi glandulam scirrho parentem considerare, statuimusque illud, absentibus hucusque contraindicationibus a reliquo organismo postea forsitan suscitandis, cultro citissime eradicare. Hac nostra sententia, cum misero aperte communicata, lubenterque accepta, omnia ordinavimus ad encheiresin suscipiendam. Quum anni tempore nimis incalescente, gastricus status evolveretur, apud ægrotum nostrum magis minusve animi pathemate deprimente semper exercitum, eumdem per septimanæ spatium usui solventium leviorum auxiliorum submisimus, extremitatique infimæ dextræ revulsionis solitæ gratia epispasticum imposuimus. Itaque ad normam redacto tractu intestinali, omnibusque circumspectis chirurgiam, adjuvantibus excellentissimo A. Pohl et F. Croneberg chirurgo perito Nosocomii Mariæ, insequenti ratione absolvimus :

Incisione nonnihil in obliquum illata, ab apice degenerationis usque ad areolam mammæ, hanc ex utroque latere circumscribente, continuataque ultra limites inferiores tumoris, divisimus cutem, venas thoracicas superficiales, textumque cellulosum densum, stratatim supra sulcum specilli dissecandum, superficiemque extirpandæ nobis glandulæ velantem. Vasa arteriosa a subclavia, mammaria atque intercostalibus ortum ducentia simulatque incisa sunt atque ligatura constricta, ne serius in ambientes textus retracta consecutivæ hæmorrhagiæ ansam præberent, sicque primæ

intentionis negotium maxime exoptandum læderent. Strata jam numerosissima cultro dividebantur, at semper adhuc superstite denso involucro celluloso velata ab anticis glandula firmiter vix movenda subjacentibus partibus inhærebat, tandem contigit digito latus tumoris externum plicæ axillari contiguum, laxiori textu celluloso vicinis partibus adnexum ab his sejungere, itaque totam degenerationis molem a vinculis ejus quodammodo liberare. Sed basis glandulæ semper adhuc firmissime pectoralis majoris fibris implantata, validiori imo tractationi minime obediebat. Pars degeneratæ glandulæ claviculæ vicina hamulo eidem defixo ab excellentissimo Pohl paululum tracta concessit mihi facultatem cautissima dissectione limites ejus a contiguis vena subclavia, nec non vehementer pulsante huic socia arteria ejusdem nominis sejungendi. Arteriosa vasa quædam nunc perscissa, magnam sanguinis copiam fundentia statim ligatura constricta, nulli fuere impedimento, ne continuaretur encheiresis, insigniter solutione mali a partibus nobis maxime attendendis nunc allevata. Revera, quum aditus ad basin degenerationis mihi nunc pateret, faciliori negotio eamdem fibris musculi pectoralis firmiter contortam medio horum deliberavi, et continuata dissectione usque ad extremitatem ejus inferiorem plane enucleavi. Sanguis hinc inde ex ostiis arteriarum prosiliens, injectis ligaturis silebat. Mundificata a coagulis eamdem conspurcantibus vastissima excavatio, tumoris eliminatione orta, oculo et tactui permisit omnes suos anfractus perscrutari, ut invenirentur partes fortasse cultro auferendæ; has non reperientes, admotis ad se invicem vulneris labiis, hæc, acubus nec non sutura circumflexa juvantibus primæ intentioni tradidimus, defatigatumque ardua et protracta encheiresi ægrotum in lectulo reposuimus, solutionem gummi arabici cum aqua laurocerasi omni hora cochleatim potandam præbentes.

Malum cultro excisum (vid. *Tab. LXIV, fig.* 2) pondere duarum librarum, propius inspectum, magnitudinem pugni adulti majoris excedens, diametros : longit. 5 pol. et 4 lin., transv. 4 pol., anteroposter. 2 ½ pol., offerens, textu celluloso densissimo stratatim deposito, involucri ad modum ubique velatum inveniebatur. Hoc diviso, e numerosissimis lobis arcte inter se cohærentibus constituta detegebatur affecta pseudoglandula, inæquali numerosissimis vasis peragrata superficie induta, tactui localitates, tum induratas, tum emollitas præbens, cerebro imaginem non dissimilem offerens; in longitudinem scissa, substantiæ medullari encephali omnino analoga, ex perscissis vasculis eamdem ubique penetrantibus numerosissimis maculis rubris tincta, mox adhuc dura, alias emollita, hinc inde imo suppurationis focos demonstrans — investigabatur oculo media pars degenerationis verticali incisione exercita. Sexto post absolutam encheiresin die, quum prima intentio ad totam fere inflictæ plagæ extensionem locum haberet, caute extruduntur acus, hiansque derelinquitur adhuc vulneris angulus inferior, puris evacuandi causa in fundo cavitatis hucusque secreti. Vix adparuit primis diebus vulneraria sic dicta febris, levissima antiphlogistica medicatione sedanda. Mense exacto post mali extirpationem, nonnisi lineari æquali cicatrice ad localitatem olim morbo detentam contaminatur, cæterum optima sanitate gaudens juvenis, animoque erectus, spe sustentatus Nosocomio valedicit.

At nondum præteritis quatuor mensibus, iterum in valetudinario Mariæ reversus, sequentem miserrimi sui status imaginem retulit : linearis cicatrix regioni subclaviculari dextræ olim inflicta, nunc turgida, violaceo colore induta, vesiculis minimis eamdem obspergentibus notata, tactu elastica, vehementer dolens, ad infimam extremam partem rupta, ichorosam, liquidam saniem fundens detegebatur. Glandulæ lymphaticæ baseos colli, utriusque plicæ axillaris nec non inguinalis turgidæ duræ atrocissimis doloribus tractum vasorum servantibus committebantur. Macra, lutescens facies, deficiens ciborum desiderium, intensa sitis, accelerata respiratio sicca tussi denotata, mancus respirationis murmur in apice utriusque pulmonis præcipue dextri, bronchialis autem respiratio in reliquis pulmonum partibus clare exaudienda, diarrhoicus fluxus sæpius occurrens viresque ultimas ægroti frangens; rubrum accensum lotium, insomnes noctes, tandemque animi desperatio summa -- erant phænomena circa miserum nostrum ecclesiasticum colligenda. Mox tumida cicatrix ex toto rupta vastæ exulcerationi locum relinquens, copiosissimo effluxui fœtidissimæ saniei viam præbuit. Inde ab eo tempore ingravescens pyrexiæ status colliquativis sudoribus et diarrhœis adjunctus, doloresque molestissimi vix largiori dosi acetatis morphii sedandi, lente at inter summos cruciatus miserum tumulo intulerunt. Necroscopia pie defuncti propter sacrum ecclesiastici titulum non fuit permissa.

Ex iis, quæ supra enarravimus facile apparet et elucet, propositum nobis morbum non fuisse glandulam lymphaticam, obstructam diathesi scrophulosa, quam in corpore finximus, et postea in statum scirrhomati propiorem degeneratam, sed potius quamdam encephaloidis varietatem, quam Laennec : massæ cerebriformis cysta inclusæ nomine designat, et cujus notæ propriæ in parte a nobis abscisa reperiuntur (vid. *Tab. LXIV, fig.* 2). Hic enim tumor encephaloideus firmissima cysta ingestus fuit, et substantia cerebriformis quæ illum composuit, ab interna hujus involucri superficie haud difficulter se disjungebat, divisaque erat in complures lobos tenuissimo textu celluloso, comparabili cum pia matre, ejusdemque instar permultis vasibus sanguineis peragrato; et quamvis puncta emollita, exiguos, circumscriptosque suppurationis focos in se haberet, tamen major pars ejus, in minutas partes consecta, satis magna erat firmitate, colorem sordide album ostendebat, et pelluciditatem habebat levissimam. Unde vero factum est, quæso, ut hæc symptomata pathognomica massis cerebriformibus propria, quæ in ablato tumore reperimus, ad naturam mali certius definiendam, et ad encheiresin ægro gravem periculosamque mihi difficilem et laboriosam declinandam non suffecerint? Errati caussa fuit, nisi fallor, et integritas ficte speciosa functionum reliqui organismi, et inæqualitatum ad periphæriam tumoris absentia, hoc in casu probabiliter adscribenda densitati teguminis partem degeneratam operientis, quibus inæqualitatibus ut plurimum in dignoscendis tumoribus encephaloideis ducimur. Adhuc dolendum est, quod anatomia pathologica, ultimam observationis partem suffundere luce sua nondum potuit, quo facilius, aut suffulciantur, aut removeantur suspiciones de diathesi encephaloidea, ex qua et malum recidivum et miseri hominis a vita discessum explicare studuimus.

Tab. LXIV.

Fig. 1.

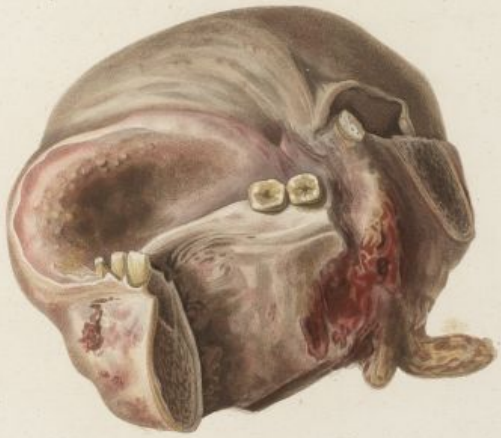

Fig. 2.

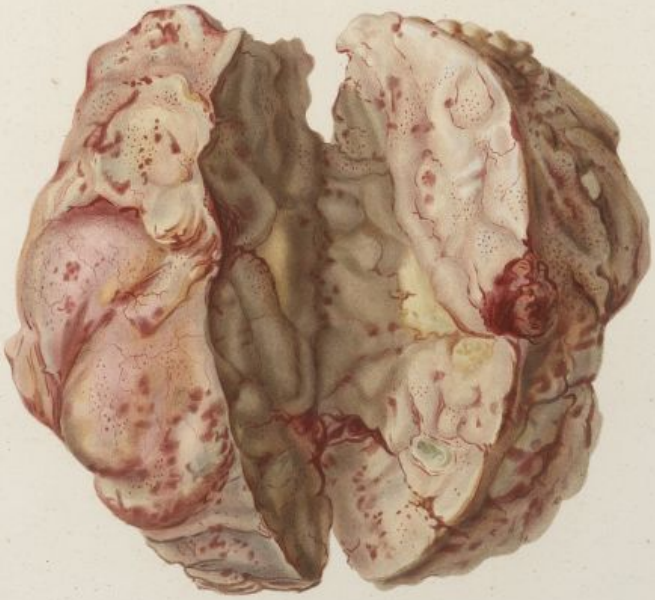

Schlochegoff ad nat. del. Mosquae.

Ondet sculps.

N. Rémond imp.


Tab. LXV.
Schtschegoleff ad nat. del. Mosquae.
F. P. Viste sculps.
W. Reimond imp.

FUNGUS DURÆ MATRIS.

TABULÆ LXV ET LXVI.

Rustica, 35 annorum, nupta sine progenie, constitutionis gracilis, tenera ætate, symptomatis scrophulosis ad capillatam calvariæ partem, tineæ sub forma adfecta, serius 17 vitæ anno prima vice menstruata, inde ab eo tempore non amplius eruptionibus his obnoxia, optima sanitate fruebatur. Abhinc octo annis violenter ad latus calvariæ dextrum contusa, minime tamen inde mentis suæ non compos facta, per longum adhuc temporis spatium operi rustico insudavit, anteaquam compareret indicia adversam valetudinem renuntiantia. Serius hemicrania dextrum calvariæ latus, locum videlicet prius ictu læsum, sæpius vexans, acutissima sensatione cranii ossa quasi transfodiente characterisata, nec non vomitu materiæ æruginosæ capitis statum allevante terminanda, exordium quasi gravissimis phænomenis posuit. Mox revera ad cranii partem doloribus afflictam, manifesto enascebatur tumor magnitudinis nucis avellanæ majoris, tactu mollis, pulsans, pressioni cedens. Quæque nonnihil rudior tractatio istius tumoris, semper statu lipothymiæ proximo ab ægrota experiundo stipata fuit. Omni cautione circumdabat misera affectam partem, ne cui violentiæ externæ esset objecta, sed tardius inopinate ex curru in humum violenter projecta, tot cautelis hucusque servatam calvariam, iterum gravi injuriæ exposuit; alienata mentibus in platea jacens, assidue frigida aqua perfusa, nonnisi venæsectione instituta, nec non tumoris violentia in calvariam retropulsi reapparitione ad superficiem osseam denuo ad sensus revocabatur. Hæc omnia ante quatuor circiter annos accidentia, ad obvii mali evolutionem ulteriorem quam plurimum contulerunt : nam, hemicrania fere continua, vix ulla lucida intervalla ægrotæ concedens, tumescentia ad latus calvariæ dextrum, nunc pomi aurantiaci magnitudinem adæquans, pungentibus doloribus in fundo suo denotata, et leni tantum pressione manu suscepta lenienda. Noctes somno orbatæ, alimenta sæpius vomituritione rejecta nutritionis actum intervertentia, viriumque exinde defectio in dies crescens, metu tandem circa exitum futurum hujus mali ægrotam explebat. Hæc agyrtæ cujusdam investigationi sese committens, auxilium ejus invocavit. Iste, totum malum tamquam cystidem pulte farctam osseæ superficiei cranii insidentem considerans, eamdem incidere statuit at loco expectatæ pultaceæ substantiæ, sanguis pleno rivulo ex saucio tumore manans, nisi altero die adplicatione agarici nec non telæ araneæ silentio adductus est. Rude hoc inscientiæ tentamen misera excitantem causam declarat subjectæ oculis nostris ingentis degenerationis. Inde enim ab hoc tempore plaga tumori illata, nunquam ad cicatrisationem adducta, e contrario magis magisque hians profundiora tumoris in dies augescentis devastans, fœtidæ, abundanti saniei exitum præbebat. Infelix femina pondere degenerationis hujus continuo molestata, lacerantibus doloribus in imis tumoris percipiundis extenuata, nec die nec nocte necessariam sibi quietem inveniens, tandem pagum deseruit, adiitque Nosocomium Urbanum Mosquense, ut nostræ perscrutationi sese subjiceret. Horrido tumore, caput adulti fere adæquante affligebatur dextrum calvariæ latus. Vasta ulceratione, partim vasculosis granulationibus ex minimo attactu sanguinem fundentibus, partim detritu sphaceloso fœtidissimum odorem spargente constituta, conspurcabatur media et infima pars degenerationis, ad reliquam circumferentiam integumentis extenuatis, numerosissimis vasis venosis peragratis, nec non erythematosa rubedine tinctis velata. Atrocissimis vix tolerabilibus doloribus, tantummodo levi pressione mitigandis, exæstuabantur imæ ejus partes; margine osseo facillime trans tegumenta inveniundo, destructione calvariæ intrinsecus evocata definiendo, circumscribebatur infima pars hujus tumoris, vix cæterum locomovendi, levemque sensationem elevationis nec non depressionis manui exploranti imprimentis. Lutescente colore obducta stupida facies, prostratum ciborum desiderium, immensa e contra sitis, alimentorum frequens vomitu rejectio, diarrhœa cum alvi constipatione alternans, lotium frequentissimum lacteum, oleosa cuticula instructum, respiratio et pulsus incitati, fugax calor cum horrore intercurrens, summa totius corporis macies — erant organica phænomena nobis colligenda. Lacerans molestissimus in fundo tumoris experiundus dolor, leni pressione semper fere sublevandus, visus et auditus debilitas, lateris totius corporis sinistri imbecillitas, torpori nec non formicationi ingratissimæ juncta, hinc inde clonici spasmi utrumque dimidium corporis turbantes, imprimis autem sinistrum convellentes, locutio sæpius difficilis, cæterum intelligentiæ officia, ad memoriam et judicium pertinentia minime impedita — a nobis observabantur. — Fœdæ degenerationis hujus, ad calvariæ latus dextrum sitæ origo, perspicue ad violentiam huic parti illatam referenda; serius atrocissima hemicrania ejusdem lateris, præsentia tumoris pressione evanescentis, nec non lipothymiæ sensum suscitantis ad osseam compagem calvariæ notata; agyrtæ postea incongrua encheiresis ipsi obscuro malo plagam infligentis, nilque nisi sanguinis profusi evacuationem, nec non symptomatum omnium aggravationem efficientis; inde ab eo tempore tumoris degeneratio in dies gravior, lacerantibus doloribus in imis infestata, compressione nisi moles ejus sedandis, osseæ substantiæ defectus aperte sub oculos cadens ad infimam mali partem, elevato margine residuæ osseæ compagis eumdem ab inferioribus separantem, forma obviæ oculis nostris degenerationis, concomitata pathognomonicis encephali affecti phænomenis, circa animalem ægrotæ vitam comparentibus, analogia tandem omnium horum symptomatum investigationi nostræ subjectorum, cum casibus similibus ab Ill. Louis in Annalibus Academiæ Chirurgicæ Parisiensis descriptis — omnia hæc, inquam, sufficientia erant ut tumoris præsentis in calvaria miseræ originem ex interioribus cranii repeterem, naturam ejus fungo duræ matris assignarem prognosique gravissima circumdarem. Artem nostram, hoc in casu, inertem esse confessus, anceps alias suadendum auxilium, minime adhibendum ratus, sorti suæ tradidi miseram, symptomatice palliative sublevandam. Summa mundities, deligatione his de die absolvenda observata, lintea frigida aqua imbuta superficiei tumoris imposita, levemque ejus compressionem promoventia, intus autem amygdalini usus, erant modica subsidia, quibus miserandum ægrotæ statum lenire conati sumus. Per semestrium hæc omnia, cum levamine quodam usurpabantur; at serius, mali symptomata quodammodo sopita iterum eruperunt : atrocissimi dolores, die nocteque ægrotam extenuantes, pressione suscepta non amplius sedandi, appetitus omnino prostratus, pyrexiæ symptomata fere continua, visus auditusque hebetudo in dies crescens, virium resolutio tanta, ut cubitu surgere non amplius posset, torpor quasi paralyticus lateris corporis sinistri, frequentissimis nunc clonicis spasmis exagitati; memoriæ et judicii functiones integræ. Sereno animo ægrota anxii status sui exitum fatalem exspectabat. Lac vaccinum nutriendi gratia miseræ porrectum, dissolutioni proximum organismum in breve tempus adhuc sustentavit; ast virium resolutio in dies accrescens, per sex septimanas ægrotam in Nosocomio demoratam, omnino sibi consciam, non præmissis motibus convulsivis sepulcro intulit.

Sectio cadaveris. Pars tumoris exulcerata, statim post obitum in putredinem redacta, vix pristinæ suæ organisationis rudera visui nostro refert. Scalpello abrasa, permittit nobis residuum degenerationis, ubique marginibus irregularibus osseæ substantiæ large destructæ (vid. *Tab. LXVI*) circumseptum investigare. Cranii tabula utraque ossea, ex pressione continua tumoris ab interioribus calvariæ, exteriora versus, duplici modo destructionis processu exercita deteguntur; interna satis lato spatio absorpta, hinc inde tantummodo superstructum diploe intactum pure infiltratum investigationi præbet, externa autem tenuata, tumoris exitu e cranio foras eversa, marginem constituit acutum partim ecchinatum degenerationis circumferentiam hæc diametrum longit. 4 pol., perpend. vero 4 pol. et 3 lineas ostendebat cingentem. Basis mali, cum textu duræ matris confusa, aperte nobis fontem ejus ex fibroso hoc involucro extrudere permittit; propius inspecta intima ejus structura, ex fibris irregulari modo decurrentibus, sub scalpelli sectione duris, nitidis, margaritacei coloris constituta inveniebatur. Large insidebat basis

hæc duræ matri hemisphærii dextri numerosissimis vasis, diametro adauctis peragratæ, arcteque cohærenti cum subjacentibus arachnoidea et pia inspissatis, velantibusque hemisphærii cerebri partem basi tumoris respondentem, nec non loculamenti ad modum depressam. Durior tangebatur pars hæc encephali pallidiori colore induta, atque gyris suis ex toto orbata, viciniæ ejus contra consistentia sua molliores, levissima tractatione destruebantur. Ventriculus encephali dexter, mole tumoris pressus, maxime deminutus reperiebatur, plexus choroideus ejusdem lateris exsanguis, quasi atrophicus cernebatur. Velamenta ad sinistrum hemisphærium pertinentia, sanguine farcta, arctius adhærebant subjacenti substantiæ cerebrali; hæc, transversim scissa, numerosissimis punctis rubris insignita, mollitie abnormi notabatur. Ventriculus lateralis sinister, mediocri copia serositatis plenus, plexum suum choroideum, maxime sanguine farctum visui præbebat. Sinus baseos cranii sanguine turgebant, sicuti et involucra medullæ spinalis. Hæc, ceteris paribus, mollior, nil singulare investigationi obtulit. Pulmones sanguine scatentes, cor sinistrum concentrica hypertrophia affectum, tractus intestinalis meteoristice distentus, hepar hypertrophicum, lien malacia arreptus, renes lutescentibus granulationibus farcti — erant nobis phænomena in cadavere annotanda.

Omnibus liquet, medicinam chirurgicam in casu, qualis noster est, nihil proficere potuisse, et consilium, ægrotæ hoc modo sublevandæ, sine ulla dubitatione futurum fuisse perniciosum. Quamquam Boyer et Richerand in raris casibus ferramenta fungo duræ matris adhiberi permittunt, tamen ego consentire malim cum Delpech qui, affectionem hanc duræ matris verum cancrum esse existimans, nullam aliam curationem admittit, nisi remedia spiritum prorogandi et, ut sic dicam, palliativa, eo magis, quum factis, in commentario Louis enarratis, attente perlectis perpensisque nemo sollicitetur, uti tumores calvæ tegmina supereminentes insecare audeat. Profecto enim deliberantes de his factis viri artis periti eo facile adducentur, ut cum summa tantum circumspectione tumores ejusmodi tangant, semperque memoria teneant præceptum Louis, qui hæc suadet : « Ne juvenes in ea parte medicinæ, quæ manu medetur, tirones ac rudes, quorum prudentia demum cum arte atque scientia proficit et corroboratur, ad conata vana et fallacia rapiuntur cupiditate inflammati suscipiendæ in morbo desperato splendidæ atque magnificæ curationis, causa magis speciosa, quam vera interposita, præstabilius esse, anceps incertumque remedium periclitari, quam omnino omittere ac repudiare. » (Louis, *Mémoires de l'Académie de Chirurgie.*)

Schitschkoff ad nat. del. Mosquae.

Oudet sc.

Geny gros imp.

Fig 1.

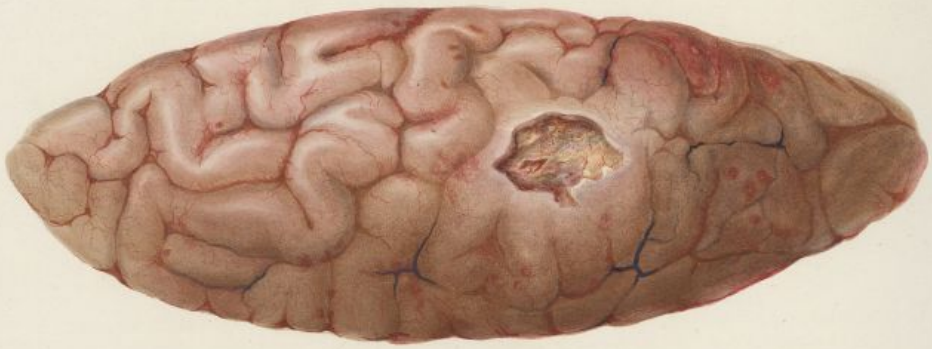

Fig 2.

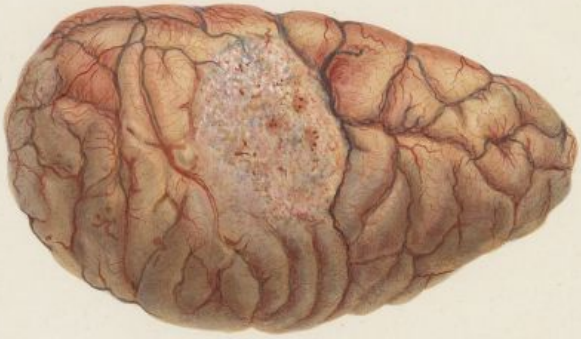

Schischkoff ad nat. del. Mosquae.

Oudet sc.

Geny gros imp.

ULCERATIO CEREBRI.

TABULA LXVII.

(Fig. 1.)

Rusticus quadraginta annorum, constitutionis athleticæ, spirituosorum abusui deditus, jam a longo tempore vertiginibus nec non cordis palpitationibus obnoxius, abhinc duobus annis, æstate flagrantissima, insolationi expositus, subito sibi inconscius humi projectus est. Larga brachii venæsectione statim instituta, cerebri compressione diminuta, sensibusque recuperatis, mox ad usitatam vivendi rationem rediit ægrotus; at inde ab eo tempore, insolita capitis gravedo temulentiæ proxima, cephalalgia dimidium dextrum calvariæ detinens, sæpius recurrens singularis animi morositas, continuo fere miserum opprimens — erant phænomena a cognatis indicata, tanquam prima semina nunc extricandæ nobis gravissimæ affectionis. Per annum integrum hæcce persentiens ægrotus, subsidiis autem nullis recreatus, contra propter animi tristitiam acrioribus potulentis abutens, tandem præviis respirationis angoribus, cordis palpitationibus, vertigine, nec non oculorum scintillationibus experiundis, secunda vice, quasi fulmine tactus in humum projectus est. Larga venæsectio ad pectoris circulationem adlevandam, atque ita encephali congestionem diminuendam, etsi citissime et ampla vasis incisione instituebatur, etsi tota corporis peripheria frictionibus irritantibus, nec non adplicatis rubefacientibus continuo exæstuabatur, tamen vix post semihoram recuperavit miser ex toto annihilatam sui conscientiam, balbutienti, non intelligibili voce accusans extremitatum lateris corporis sinistri imbecillitatem. Altero die loquendi facultate prorsus utens, semper debilitatem corporis, imprimis autem dimidii ejus sinistri declarans, ægre utebatur manu sinistra, ac difficulter locomovebat pedem ejusdem lateris. Omnia hæc, virium prostrationi ex abundanti venæsectione absoluta, ab ægroto explicita, molimini naturæ salutari committebantur, minimo interrupto spirituosorum usu. Spatio nonnullorum mensium perperi hujus regiminis sustentati, debita consequentia — aggravatio videlicet omnium phænomenorum, in conspectum prodiens, extremitatum lateris sinistri perfecta abolitione, nec non convulsionibus dimidium affectum corporis per certa temporis intervalla turbantibus insigniebatur. Spasmi periodice ægrotum convellentes, ex dictu adstantium, singulari incitatione totius organismi obnuntiati, inconscientia sui, nec non spumæ oris labia conspurcantis præsentia comitati, per breve temporis intervallum vigentes, summa totius corporis prostratione terminabantur; ita ut ægrotus, quasi iners massa in lectulo jacens, vix voculam proferre possit, mox autem viribus refocillatus, in pristinum statum reducebatur, derelicta tamen singulari encephali susceptibilitate, ex minima causa profusis lacrymis exprimenda. Symptomata hæc, in dies aucta, ægroti statum ita aggravarunt, ut sibi ipsi intolerabilem factum cognati miserum in Nosocomium ducerent, meæque observationi committerent. Hebeta facies, contractæ, marcidæ, immobiles ast sensiles, quippe vi adhibita cum sensu doloris summi extendendæ extremitates et superior et inferior lateris sinistri, animi certa quædam fatuitas, cum singulari susceptibilitate copulata, ex qualibet causa profusa lamentatione expressa, locutionis lentitudo, prostratio virium ingens, corporis motum plane impediens, ad somnum proclivitas capitisque temulentia, reliquorum tandem sensuum integritas — erant mihi symptomata animalia coacervanda. Griseo tegmine obvoluta lingua, modica sitis, at voracitati proximus appetitus, tensum, meteoristicum abdomen, tarda alvus, lente excretum, parcum, sæpius jumentosum lotium, respirationis murmur in utroque pulmone obscurum, cordis ictus energicus frequens, hinc inde intermittens, fortiter ad utrumque colli latus micantes carotides, insigniter turgentes jugulares externæ in vicinia earum cernendæ — erant phænomena circa organicam vitam nobis adnotanda. Athletica constitutio, continuus spirituosorum abusus, bis repetiti insultus ægrotum corripientes, et sui non conscium humi prosternentes, prima vice encephali innervatione turbata, altera autem dimidii sinistri corporis locomotione annihilata characterisati, serius lateris sinistri motu orbati periodica intercurrens clonica spasmodica affectio, tandem hemiplegica phænomena hucusque dimidium sinistrum corporis affligentia — nobis erant argumenta, ut obvium observationi nostræ casum in principio hæmorrhagiæ cerebri adscriberemus, decursum autem ultimaque ejus symptomata processu in imis foci apoplectici intercedente explicaremus, totum morbum prognosi gravissima circumdaremus, duplicemque indicationem statueremus : ad impediendam novam cerebri hæmorrhagiam, et ad rudera pristini coaguli focum hæmorrhagicum farcientis absorbenda. Suspicantes insuper, ex fortiter micantibus carotidibus, turgidis jugularibus easdem comitantibus, murmure respirationis defectivo, tandem ex cordis ictu forti, gravi, irregulari organi principis circulationis labem hypertrophicam, forsitan totius ærumnæ cerebralis causam, insequenti ratione subsidia præstanda ordinavimus. — Ægroto, diætetico regimini tenui cum statu plane convenienti subjecto, modica instituitur sanguinis ex brachio evacuatio, extremitati superiori sinistræ imponitur constans revellens auxilium, intus autem porrigitur tartarus stibiatus in refracta dosi aqua subactus. Per mensis spatium, ubi emetici usus hinc inde suspendebatur, ne intestinalis tractus ex prolongata ejus actione irritaretur, ægroti status non mutabatur; cum tandem interveniente animi perturbatione, ex adventu in Nosocomium ægroti proximo, nova symptomata prodeuntia miseri statum aggravarunt. Præviis videlicet cordis pulsationibus auctis, nec non insigni congestione sanguinis ad caput, facie vultuosa, oculorum scintillatione vertiginibusque expressa, arripiebatur subito immobilis extremitas sinistra superior involuntariis motibus eamdem diversissime exagitantibus; mox, quiescens adhuc extremitas inferior ejusdem lateris, eidem impulsui spasmodico obediens violenter clonicis spasmis tentabatur. Per horam fere integram hæc artuum agitatio, adhuc sui conscio ægroto locum inveniens, subito tonica contractione brachii et cruris, pollicis nec non hallucis lateris affecti, media reliquorum ejusdem lateris digitorum quiescentiu n incurvatione, facie convulsa, oculis distortis, oris commissura dextrorsum tracta, sanguinolenta spuma conspurcata, conscientiæ perfecto deliquio, frequenti denique nec non stertenti respiratione afficiebatur per viginti minutarum spatium semper convulsus, sui non conscius jacens ægrotus, sinapismorum adplicatione, nec non vaporum ammonii liquidi inhalatione, ad semetipsum revocatus, summam virium prostrationem, capitis gravedinem nec non temulentiam accusans, præteriti crudelis paroxysmi statum omnino ignorans, calvariæ impositis linteis aqua frigida imbutis, nec non adplicandis post aures et septo narium hirudinibus exercebatur. Calomel ad grana tria omni bihorio laxandi gratia ad effectum usque, minime omissa solutione tartari stibiati, internæ medicationi hucusque continuatæ adjunctus, evocatis sedibus quatuor illico sepositus est. Insequentibus diebus ad solitum statum reductus æger, nil nisi lateris calvariæ dextri profundum dolorem, irregulari modo eamdem vexantem, balbutienti loquela accusans; præterea conqueritur de summa omnium membrorum lassitudine. Viget attamen ciborum desiderium voracitati proximum, unicum vitæ scopum media in præsente molestia attingendum constituens; lacrymis et ejulatu ocius invocat jam tempus, alimentorum distributioni concessum. Inde ab eo tempore, tristis, lacrymans, taciturnus, ægrotus, continuo fere somnians per totum diei curriculum, tanquam iners massa in lecto recumbebat. Spatio duorum circiter mensium hujus miserrimi status, ter accessionibus spasmodicis lateris sinistri afflictus, semper præviis symptomatis cordis palpitationum nec non congestionis ad caput arreptus, quaque vice post expertas convulsiones, majori imbecillitate mentis nec non virium corporis resolutione afficiebatur. Tandem prostratione in dies crescente, siti nec non appetitu perfecte abolitis, involuntarie excretis stercore et lotio, pulsu facto exili, intermittenti, frigido sudore irroratus, sibi haud conscius ægrotus periit.

Sectio cadaveris. Dura mater ad faciem suam ossibus contiguam, nec non in sinubus, sanguine insigniter farcta, ardue a calvariæ compage ossea disjungebatur. Arachnoidea pariter ac pia utrumque hemisphærium obducentes injectæ; pars autem earum regionem posticam lobuli medii hemisphæri dextri vestiens, cæteris paribus rubedine majori suffusa, a subjacente encephali superficie difficillime separata ad cerebri peripheriam ipsis respondent ulcerationem unius pol. et trium linearum altitudinis, decem lin. latitudinis, marginibus irregularibus, excapis circumseptam investigationi nostræ committebant. Fundus ulcerationis hujus detritu textus cellulosi lutescente liquido saturato farctus, eoque sordidus cernebatur, gyris cerebralibus, confusis, depressis, albicantis coloris, tactu mollioribus circumdatus. Ventriculi cerebri laterales, modica copia liquidi distenti, plexibus choroideis sanguinis plenis instruebantur. Substantia encephali et cerebelli transversim scissa, parvis punctis rubris dives, tactu ubique durior tangebatur. Medullæ spinalis involucra sanguine injecta, ad caudæ equinæ regionem liquidi limpidi copia parca implebantur. Portio cervicalis istius organi palpatione mollior detegebatur. Pulmones œdematosi, sanguine pleni, ad infimam suam partem hepatisati. Cordis ventriculus sinister concentrica hypertrophia affectus. Hepar et lien volumine aucti certo malaciæ gradu correpti ventriculus totusque tractus intestinalis enormiter flatibus distendebatur, nil notatu digni ad mucosam suam offerens. Renes lutescentis coloris, normale volumen excedentes, scissuris profundis ad superficiem suam notati, certam imaginem morbo Brightii propriam præ se ferebant.

Hac ex observatione, ut opinor, mire notabilis cohærentia patet efficiturque inter causas, symptomata vitæ et phænomena corporis mortui. Sane verobabitus solito robustior, potulentorum abusus, vis insolationis moras prorogantis congestionem cerebri proferunt, quæ, etsi parato subsidio fugax, tamen in cerebro relinquit constantem irritationem, jam tum gravedine capitis, hemicrania lateris dextri, vertiginibus, scintillationibus oculorum, nec non palpitationibus cordis bene notatam. Sed, quum abusus spirituosorum duraret, altera congestione cerebri ægrotus affligitur : tum linguæ functio læditur, sinistræ corporis partes voluntati hominis ægre obediunt; haustus continens progrediente tempore procreat plenam paralysin extremitatum sinistri lateris, quæ certis præterea intervallis, exagitantur spasmis clonicis, animæ defectu, spumis in ore, contractione antibrachii et cruris in latere affecto concomitatis. Hæc certo tempore recurrentes morbo epileptico proximæ renovantur accessiones; ægrotus animo degenerat, corpore exhauritur, tandemque omnia compressionis cerebri signa præsentans morti occumbit.

Anatomiæ pathologicæ curam legans reperiendi vestigia haud ambigua : meningitidis chronicæ, ulcerationis in superficie hemisphærii dextri cerebri, emollitionis gyrorum exulcerationi adjacentium et polyhæmiæ partes has opprimentis, denique causam probabilem horum omnium phænomenorum : hypertrophiam concentricam ventriculi lævi. Hæc phænomena in cadavere observata, quorum analogia in pretiosis concinnisque de encephalo investigationibus professoris Lallemand invenitur, mihi persuadent ulcerationem cerebri, de qua exposuimus, nihil aliud, quam encephalitidis chronicæ consequentiam fuisse.

EMOLLITIO ALBA
HEMISPHÆRII CEREBRI DEXTRI.

TABULA LXVII.

(Fig. 2.)

Vidua 68 annorum, constitutionis adhuc robustæ, agrestibus laboribus dedita, sæpius aeris vicissitudinibus exposita, frequentissime impetus rheumatismi articularis experta est. Operi suo vacans, male vestita, temperie frigida humidaque vigente, dum iterum refrigerio exponitur, sequenti phænomenorum mox affligitur caterva. Siccescit lingua, urget sitis, deletur ciborum desiderium, languet alvus, parcum urens evacuatur lotium, ardua frequens evadit respiratio, crescunt frequentia ictus cordis, calore adaucto insignitur pyrexiæ præsentia, dedolantur artus, ægre absolvuntur motus corporis; pondere quasi exercetur capitis calvaria, ad dextrum suum latus molesto doloris sensu correpta, ex aurium tinnitu continuo vix distingui possunt soni, ex retinæ autem sensibilitate adaucta fugiunt lucem oculi ægrotæ, noctes insomnes actæ, sensus interni minime turbati cernuntur. Domesticis quibusdam auxiliis in usum vocatis, exacto quinto die post morbi exordium, symptomata ejus manifestissime in pejus ruunt. Viribus ex toto resoluta, jam lecto continenter tenetur ægrota, molestissimam cephalalgiam lateris dextri accusans. Facies congesta, oculi injecti, adhuc lucifugi, arida difficillime exserenda lingua, flatibusque distentum, sed dolore vacans ad regionem iliacam dextram abdomen observantur. Languet semper alvi nec non lotii excretio, frequens exauditur respiratio, incitati ad 115 numerantur pulsus; anxietate summa detinetur infirma mulier, soliloquiis mussitationibus nec non subdeliriis tentata. Venæ sectione ex brachio instituta, adplicatis corpori sinapismis, porrecto intus calomelane, vix capitis status emendatur, imo mussitationes in mera deliria transeuntes, tonica contractione extremitatum lateris sinistri concomitantur. Tandem supervenientibus: pupillarum dilatatione, sopore continuo, alvi nec non lotii excretionibus involuntariis, ac tandem respiratione stertorosa, decima dies morbi ultimam vitæ scenam claudit.

Sectio cadaveris. Dura meninx difficillime ab interna lamina calvariæ separanda, maximeque injecta cernitur. Arachnoidea plagis lactescentibus offuscata serositate scatet. Pia meninx arctissime encephali substantiæ hinc inde adnexa, quasi omnino cum eadem confusa videtur. Superior pars hemisphærii cerebri dextri depressa, vastam emollitionem gyrorum, perfecta destructione notatam, sanguineis maculis, nec non punctis rubris conspurcatam observationi committit. Alterata, colore albido-margaritario induta invenitur, corticalis encephali substantia mollitie insigni prædita, liquefacta quasi, aquæ infusione facillimo negotio a vicinis partibus sanis eluenda, limites suos certa rubedine cinctos, in fundo suo textum cellulosum, residuum videlicet destructæ substantiæ encephali derelinquens, diametro longitudinali 1 $\frac{1}{2}$ pollic. transversali 1 pol. 7 lin. adæquans. Ventriculi cerebrales limpida serositate implentur. Calvariæ basis, cerebellum et medulla spinalis sanguine scatent. Pulmones spuma sanguinolenta complentur. Incrustationibus cartilagineis imo calcareis obsidetur intima membrana arcus aortæ ejusque continuationis thoracicæ. Arborescentibus injectionibus notatur membrana intestini tenuis. Sanguine turgent emollita hepar et lien, atrophici e contra, tactu duriores, quasi corrugati deteguntur renes.

Quod si emollitionis in superficie hemisphærii dextri sedem habentis naturam anatomicam respicias, hoc factum a nobis observatum præbet magnam similitudinem cum casu e praxi doctoris Dalmas selecto, et allato in octava epistola professoris Lallemand de morbis encephali, ubi de fœmina agitur affecta insultibus epilepticis, dimidio sinistro corporis circumscriptis, hemiplegia ejusdem lateris tardo gradu procedente, cum musculorum contractione et turba circulationis conjunctis, quæ omnia cum emollitione et erosione superficiei hemisphærii dextri, nec non dimidii mesolobii dextri, cordis hypertrophia arteriarumque ossificatione coexistebant. « Depressa » cerebri pars, ait doctor Dalmas, vestita erat tela vasculo-cellulosa, ob- » tegente substantiam coloris flavo-albicantis, pene diffluentem, qua in » media facile cerni potuit, textus cellulosus serositate infiltratus, qui per » lentam absorptionem a substantia cerebrali in cellulis ejus olim deposita, » orbatus videbatur. » Tela vasculo-cellulosa, quæ depressionem investiebat, nihil amplius continebat, textus cellulosus autem subjacens, serositate irrigatus, et cum substantia diffluente permixtus erat. Quod professor Lallemand ita explicat : Post unamquamque encephalitidem (impetus enim frequentes fuere, quum morbus plus annum teneret) residua substantiæ cerebri vitiatæ absorpta et suppleta sunt serositate, quæ ipsa in partibus a primordio læsis evanuit, atque ita textum vasculo-cellulosum parenchymatis cerebri nudavit. Quum novus impetus intercurreret, antequam ille processus finem caperet, nova substantiæ cerebri quantitas prius eamdem desorganisationem, eamdem absorptionem subiit, quam nova organisatio terminari posset; ita, ut momento mortis ea, quæ ex diversis encephalitidis accessionibus redundarunt, inter se mixta atque confusa invenirentur. Ex his facile intelligitur, cur emollitio hemisphærii dextri, a nobis observata, tela vasculo-cellulosa non potuerit obtegi; sed tantum textu celluloso constitui, cum substantia diffluente commixto, ortoque ex recentissima ac brevi encephalitide, cui ægrota succubuit.

Fig. 1.

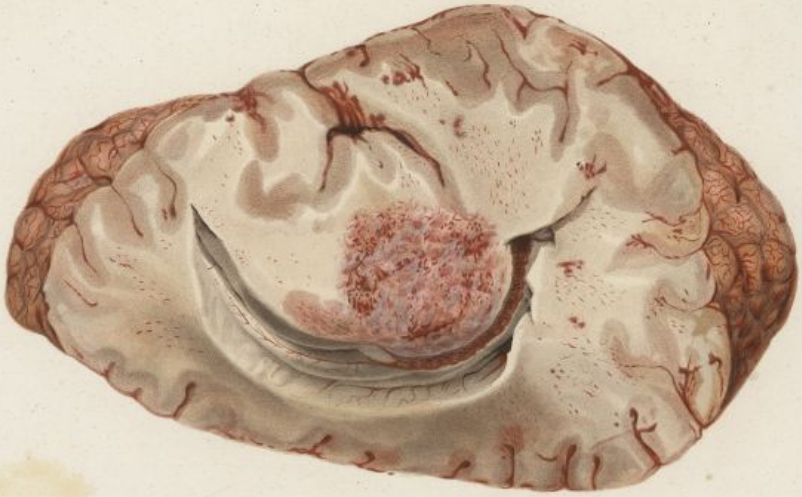

Fig. 2.

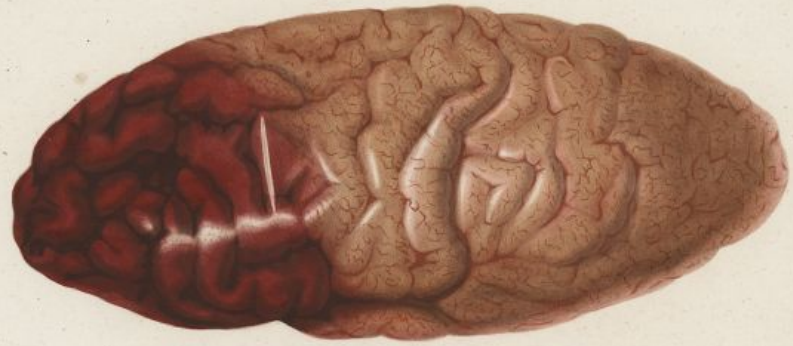

Schtschegoleff ad nat. del. Mosquae. Cadet sculps.

W. Rémond imp.

EMOLLITIO RUBRA
THALAMI NERVI OPTICI DEXTRI,
NEC NON CORPORIS STRIATI EJUSDEM LATERIS.

TABULA LXVIII.

(Fig. 1.)

Vir 56 annorum robustæ constitutionis, gulæ sæpius indulgens, vitam sedentariam agens, hæmorrhoidibus fluentibus obnoxius, sæpius congestionibus ad caput, hemicrania dextra, afflictus, ira post amplam cœnam exacerbatus, mentis deliquio subito correptus est. Post largam venæ sectionem animi præsentia recuperata, glossoplegiæ et hemiplegiæ sinistræ symptomata leviora observationi nostræ committit. Per nychthemeri spatium revulsivis extrinsecus, intus autem catharticis fortioribus adhibitis, resolutio artuum lateris sinistri fere evanescit, perstat autem hemicrania dextra summopere ægroto molesta. Altero post accessum mane sequens observatur ægroti status : arescit difficulterque ex ore protruditur lingua, frequens exauditur respiratio, incitatus tangitur pulsus (100), constipata invenitur alvus, parcum flammeum cernitur lotium, debiles vix voluntati obedientes observantur extremitates corporis sinistræ. Vigent animi facultates ægroti inter suspiria ac lamenta propositis sibi quæstionibus respondentis. Susceptæ medicationi adduntur hirudines post aures et naribus adplicandæ, ast arescit in dies lingua ægroti, fuligine obducuntur labia, rhoncho mucoso concomitatur respiratio, crescit frequentia pulsus (120), sponte deponuntur alvus et lotium, hebescunt sensus interni, palpebris velati cernuntur oculi, viribus resolutus, quasi iners massa, divaricatis cruribus, jacet in lecto suo inscius sibi ægrotus. Tandem septimo die morbi sub continuo capitis motu, dilatantur pupillæ utriusque oculi, soporis profundi ineunt symptomata, trismo corripitur maxilla inferior, trachealis denique rhonchus, ultimi momenti præcursor, vitæ miseræ scenam claudit.

Sectio cadaveris. Lutescenti colore tincta flaccida invenitur dura meninx; serositate scatent arachnoidea et pia mater mediocriter injectæ. Complanati observantur gyri encephali tactu molliores. Malacia insigni thalamus nervi optici, nec non corpus striatum hemisphærii dextri detinentur; rutilans est color hujus desorganisationis ac si certa cruoris copia cum encephali substantia malaxata, eidemque homogenea ratione admixta esset. Aquæ rivulus morbi foco accommodatus, eumdem magis solvendo expurgat, non ignobilem excavationem derelinquens, parietibus sat densis, anfractuosis præditam. Serositate implentur ventriculi cerebri, nec non calvariæ basis, mediocrem sinuum atque cerebelli injectionem ostendens. Cor hypertrophia concentrica ad ventriculum suum sinistrum detentum conspicitur. Maxime expressi deprehenduntur noduli Arantii valvularum semilunarium aortæ, hæc plagis cartilagineis imo et osseis contaminata observatur. Turgent sanguine pulmones, per bronchiorum tractum magnam copiam muci spumosi coacervati demonstrantes. Hypertrophia notabili adfectum reperitur hepar, minima cystide fellea instructum. Insigni mollitie præditus, friabilis observatur lien. Rubet mucosa membrana ventriculi, injectaque apparet illa tenuis intestini, plagas Peyerianas, nec non folliculos Brunnerianos, infarctos turgidos visui præbens. Renes in calicibus suis certa copia materiei purulentæ offuscatæ deteguntur.

Ex primis hujus morbi symptomatis et phænomenorum natura, statuque typhoideo inde exorto, qui vitam ægroti terminavit, nonne adduci jure potuimus, ut eo vivo admitteremus exsudationem sanguineam, vel potius validam cerebri congestionem, a qua posset adynamia proficisci? Ac posteaquam necroscopia contrarium demonstravit, id est loco exsudationis sanguineæ vel fortis congestionis cerebri, ostendit utriusque hemisphærii cerebri collapsum mollitiemque, et vastam thalami nervi optici dextri, nec non corporis striati ejusdem lateris malaciam, in qua cerebri massa dissociata, cum sanguine æquabiliter commixta inveniebatur; nonne jus nobis potestasque fuit, si vitæ symptomata reputes, certum affinitatis gradum inter causas proximas suspicandi, quæ tum emollitionem, tum apoplexiam parant ac pariunt? At infiltratio arachnoideæ et liquidi accumulatio in cavitatibus encephali nobis erant symptomata, quæ ex emollitione sequuntur, et ultima phænomena mortem ægroti accelerantia explanant.

HÆMORRHAGIA SUPERFICIALIS,

GYROS LOBI ANTICI HEMISPHÆRII SINISTRI CONTAMINANS.

TABULA LXVIII.

(Fig. 2.)

Femina 25 annorum, constitutionis robustæ, prima vice puerpera, ubera materna infanti non præbens, sexto die exacto post partum, animi pathemate violenter concussa, lochialis fluxus suppressionem passa est. Insequente nychthemero, capitis gravedo, oris siccitas, respirationis angustia, abdominis tensio, nec non dolor in imis hypogastrii, lotii ardor, alvus adstricta, corporis lassitudo, calor cum sensu frigoris alternans — erant symptomata interruptam uteri purgationem insignientia. Debito subsidio, propter miserum ægrotæ statum ei non lato, in dies phænomenorum abdominalium series gravescens, coegit adstantes, ut miseram sequenti in statu Clinico instituto traderent : lutescit tumidula facies, splendentibus profunde in orbitis sepultis oculis characterisata; arescit lingua, sicuti et labiorum epithelium, inexplebili siti torquetur ægrota, continuis nauseis molestata; frequens absolvitur respiratio, obscuriori murmure ad pulmonum radices insignita; tensum, meteoristicum, ubique locorum ex minimo tactu dolens invenitur abdomen, ad mediam partem hypogastricæ regionis pone pubem, uteri minime adhuc contracti præsentiam demonstrans; parcum, flammeum, urens sub excretione lotium, constipata per plures dies alvus; frequens, durus radialis ictus; sicca, mordaci calore affusa cutis peripheria — erant nobis indicia, circa organicam vitam perspicienda. Capitis gravedo, auris tinnitus, lucis intolerantia, conjunctivæ rubedo, narium siccitas, insomnes noctes, dedolatio artuum summaque virium prostratio — cycli vitæ animalis jam in discrimen vocati constituebant phænomena. Insuper fœtida sanie, ex vagina excreta irrorantur genitalia; uterus sensibilior, ponderosior, voluminosiorque digito per vaginam misso invenitur, fervidum, tumidum, orificio maxime dilatato instructum collum tactui præbens. Ex omnibus his, phlebitidis uterinæ possibilitatem admittentes, gravissima prognosi statum miseræ circumdedimus — venarum uteri phlogosin annihilandi, suppurationem eorum nec non absorptionem forte jam præsentis puris ex imis cavitatum earum, ejusque depositionem in alia viscera præpediendi indicationem ædificantes. Calomel ad granum unum omni bihorio, altheæ decoctum cum aqua lauro-cerasi, cataplasmata abdomini adplicita, interposito linteo unguento griseo illinito, venæsectio ex pede, præmissa hirudinum ad genitalia adplicatione — fuerant subsidia statim a nobis in usum tracta. Etsi sanguis e vena missus citissime crusta inflammatoria post evacuationem suam obtectus, aperte antiphlogisticam indicationem a nobis stabilitam comprobavit, tamen post noctem inquiete transactam altero mane visitatam minime emendatam invenimus ægrotam : fracta voce nunc accusabat misera vix tolerabilem hemicraniam sinistrum latus calvariæ detinentem; continuis vellicationibus exercebantur musculi faciei majori lutescentia nec non turgescentia indutæ; ægre movebatur in orbitis fixus semivelatus palpebris oculus, sicca tangitur in medio sui fusca, ad margines autem striis albis notata lingua, urget sitis, vigent nauseæ, dolet semper tensum meteoristicum abdomen, deficit adhuc desideratus lochiorum fluxus, anxia frequens exauditur respiratio, parvus, celer tangitur pulsus, frigent spissa perspiratione irroratæ extremitates. Manu continenter adplicata lævo calvariæ lateri indicat omnino sibi conscia ægrota molestam sensationem in imis cranii perceptam, accusans præterea singularem torporem in utraque extremitate dextri lateris experiundum. Propter alvum liquidam fœtentem quater depositam usum calomelanos quantitate circumscribentes, potum ex decocto altheæ cum aqua lauro-cerasi continuavimus, ordinantes injectionem emollientem in vaginam et rectum bis de die absolvendam, hirudinibus post aures nec non hypogastricæ regioni adponendis ægrota exercita, frigida aqua imbutis epithematis calvariæ imponendis, sinapismis flaccidis ex toto mammis superhabendis nec non vesicatoriis suris dirigendis ad uteri suspensam functionem revocandam, capitisque statum serius pertimescendum, muniendum. Vespere ægrotam nullomodo emendatam, imo aggravatam reperiimus, nam clamoribus continuis exprimebat misera diram cephalæam, semper sinistrum latus calvariæ detinentem; succussibus involuntariis convellebantur extremitates dimidii dextri corporis, anxia respiratio, frequens, duriusculus pulsus, summa totius corporis jactatio, erant mihi indicia, ut reiterarem sanguisugarum post aures nec non ad nares adplicationem, minime omissis subsidiis jam in usum vocatis. Post noctem inquiete transactam, non perfecte sibi conscia ægrota quæstionibus propositis minime respondens, continenter capite oscillabat, maxillæ inferiori masticationis motum imprimendo. Fixus, injectus, contractus, tamen sensibili pupilla instructus oculus; crispa lutescens zygomaticorum nec non orbicularis oris contractionibus irregularibus exagitata facies, fuligine incipiente conspurcata labia, arida ad fauces retracta ex ore minime exerenda lingua, frequens respiratio, incitatus duriusculus pulsus, meteoristicum abdomen, sub pressione etiam fortiori nunc, vix sensibilitate ad faciem ægrotæ expressum, fœtida ex labiis vulvæ nigrescentis saniei excretio, involuntaria lotii evacuatio alvi autem retentio, spastici motus contractionibus mox extensionibus energicis musculorum extremitatum dimidii dextri corporis definiti, calens corporis periphæria ad volas manuum nec non plantas pedum viscido frigido sudore irrorata — erant circiter phænomena præsentem gravissimum ægrotæ statum illustrantia. Calomel semel sufficienti copia cum magnesia ad retentam sedem deliberandam in usum vocatum nunc seponebatur, aqua oxymuriatica cum decocto altheæ supplendus; hirudinibus calvaria, narices nec non genitalia feminæ exercebantur, ubique locorum revulsio sinapismis exæquanda corporis superficiei admovebatur, gelida aqua fere continuo capiti superhabebatur. Ad vesperem omnia recrudescunt : profundo comate sepulta oculis strabismo affectis, pupilla in lucem vix sensibili contracta instructis, alta imo voce minime expergefit misera, faciem crispam pallidam, trismo affectam, frigido sudore coopertam visui nostro præbens. Stertens abdominalis respiratio, exilis, intermittens, frequentissimus pulsus, meteoristicum insensibile abdomen, sub fortiori pressione fœtidissimos flatus rejiciens, putridum saniei ex genitalibus profluvium, involuntarius stercoris ac lotii secessus, frigidæ, contractæ extremitates lateris dextri — componebant reliquam phænomenorum catervam. Quum impossibilitas absoluta aperiendi os, propter spasticam maxillæ contractionem denegaret nobis facultatem, interne alias indicatum auxilium, Moschum scilicet exhibendi, totam medicationem hoc in gravissimo casu adimplendam, frigidissimæ aquæ capiti adplicatione, nec non usu extensissimo sinapismorum circumscripsimus. Ast frustra omnia hæc usurpabantur, nam paulo post, pulsu amplius ad gelida membra non percepto, plane sibi inscia orco tradebatur.

Sectio cadaveris. Vasa duræ meningis, nec non sinus ejus, insigniter sanguine atro dissoluto farciuntur; arachnoideæ nec non piæ pars faciem externam lobuli anterioris sinistri vestiens, panni intense rubri admodum injecti ad superficiem suam strato tenui ast amovibili sanguinis exsudati contaminabantur. Eadem maxime tenui cruoris extravasatione obducebatur subjacens gyrorum cerebralium facies, levissime abstergenda minimeque in imas substantiæ encephali penetrans, nam hæc ultima, ad localitatem affectioni arachnoideæ et piæ respondentem cultro incisa omnino quoad colorem consistentiamque normalis videbatur. Cerebrum volumine auctum ponderosumque in ventriculis suis lateralibus parcam serositatis copiam continebat. Cerebellum sicuti et medullæ meninges, notabiliter sanguine repleti in imis substantiæ suæ minime a norma declinabant. Pulmones ad basin suam sanguine turgidi, aliquid hypostatici præ se ferebant, divisionesque bronchiorum spuma ductili farctas ostendebant. Ventriculus cordis

sinister hypertrophia concentrica exercitus, magno coagulo albuminoso obturabatur, ad valvulas bicuspidales excrescentias condylomatosas magnitudine pisi offerens. Peritonæum nonnullis in locis injectum et modice rubrum, quasi inflammatum exsudationis cujusdam vestigia in cavitate sua nulla præbens. Rubet injecta hinc inde mucosa ventriculi et intestinorum. Hepatis convexitas maculis tribus lentis magnitudine lactescentibus, sub ejus involucro sitis ex depositione ibidem materiei purulentæ constitutis, tanquam seminiis futurorum abscessuum insigniebatur. Lien volumine auctus, mollitie summa indutus facillime lacerabatur. Renes ad superficiem lutescentes scissuris profundis characterisabantur. Uterus volumine auctus parietes cavitatis suæ vestitas detritu pseudo-membranoso aut imo et reliquiis caducæ Hunteri foras ex toto non expulsis, sanie fœtida, nigrescente, putrescente conspurcatas visui demonstrans. Substantia uteri brunei coloris, normali omnino mollior, venis peragrabatur liquido purulento plenis, pressione facillime exprimendo farctis. Hæc venarum phlogosis ad hypogastricas venas ex utroque latere oculis percursa, intimam harum tunicam lactescentem, corrugatam, ruderibus pseudo-membranosis hinc inde contaminatam investigationi præbebat.

Hæc nobis observatio exemplum affert notatu dignum meningitidis sinistri lateris complicatæ cum hæmorrhagia superficiali gyrorum lobi antici subjacentis. Vix enim lochia cessarunt, quum jam inter symptomata imi abdominis affecti erumpit cephalalgia, tinnitus aurium, conjunctivarum injectio, membrorum dolor, viriumque prostratio. Lata ægrotæ subsidia ad hæc morbi phænomena combellanda frustranea manent : cephalalgia sinistro calvariæ latere circumscripta exprimitur intolerabili hemicrania, quæ ab ægrota vociferationes extorquet. Musculorum faciei contractio, torpor extremitatum lateris dextri, linguæ siccitas, nauseæ frequentes, inconscia excretio lotii, serius tandem lateris dextri extremitates spasmis clonicis agitatæ, transitum sistunt in secundam seriem symptomatum, quæ manant ex effusione sanguinis ad gyrorum superficiem. Prostrata jacens in comate profundo ægrota, oculorum strabismo affecta, pupillam contractam lumini insensibilem, corrugatam faciem, maxillam inferiorem trismo correptam, respirationem stertentem, meteoristicum abdomen, alvum lotiumque involuntarium attentioni nostræ proponens, vita decedit contractis extremitatibus dextris concussa. Atque ita levis compressio partis maxime superficialis nonnullorum cerebri gyrorum ad exstinguendam intelligentiam, ad sensuum vocisque functiones suspendendas, ad coma præceps mortiferumque proferendum suffecit.

Fig. 1.

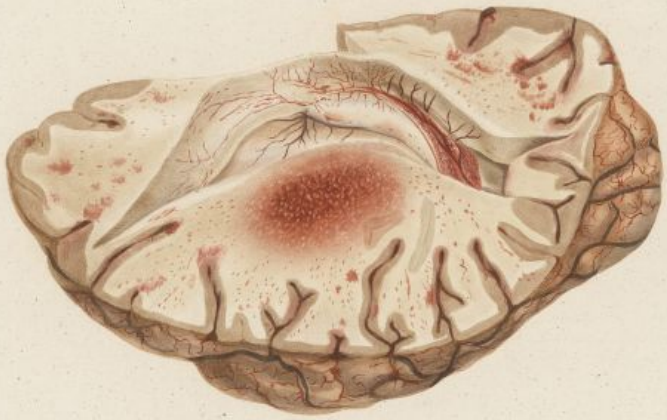

Fig. 2.

Schlschegoleff ad nat. del. Mosquae. Cadet sculps.

W. Reimend imp.

HÆMORRHAGIA CAPILLARIS

CENTRI VIEUSSENII HEMISPHÆRII CEREBRI SINISTRI.

TABULA LXIX.

(Fig. 1.)

Vir 45 annorum, robustus, gulæ sæpius parens, vitam sedentariam degens, raris temporis intervallis aurium tinnitu ingratissimo afflictus, interveniente epistaxi semper sublevatus, jam per triennium vivendi ratione magis disposita, ab hisce symptomatis liberatus, optima tandem valetudine fruebatur. Ante mensis spatium, diætetico errore commisso, interveniente perfrictione, pyrexiæ intermittentis accessibus quotidie turbatus, ab initio levioribus catharticis, serius et specifico auxilio, sulphate chinini videlicet cum pulvere radicis rhei prospere tractabatur. Tunc quotidianus paroxysmus, intensitate decrescens, tandem tertianum typum accipiens, paulatim ex toto evanuit. Spatio integræ septimanæ ab omni vestigio molestiæ intermittentis liber ægrotus, nimisque viribus suis confidens, novam occasionem recidivo morbo præbens, iterum regressui intermittentium symptomatum subjiciebatur. At omnino alia forma exprimebatur nunc morbi hujus renovatio : præmissis matutinis horis experiunda corporis totius refrigeratione, anxietate præcordiali summa exercebatur ægrotus, involuntarias tractiones musculorum, formicatione ingratissima, nec non torpore serius subsequente totius dimidii dextri corporis concomitatas experiens. Phænomena hæc quotidie ægrotum certo fere tempore visitantia, tanquam nervosa considerata, non maximi habebantur ergoque naturæ viribus committebantur. Quarto die ineunte post recrudescentiam phænomenorum intermittentium, jam ante solitum paroxysmi tempus refrigerationem algidam totius corporis experiens, singulari præscientia instantis cujusdam periculi instructus, minime definienda præcordiali molestissima anxietate, nonnisi motu per hypocaustum suscepto et involuntaria quasi membrorum agitatione quodammodo pacanda affligebatur. Ingratissima ponderis sensatione epigastrium opprimente, sicque respirationis actum, suspiriis præruptum intervertente, ab ipso ægroto præsentia flatuum in ventriculo explicata, fortis infusio theæ boheæ admixta parca copia taffiæ ab adstantibus commendabatur, ut succurreretur molestiæ ad stomachum persentiendæ. Vix autem tres haustus liquidi tali ratione parati in se ingurgitaverat, cum pocillum infusionem salutarem continens, dextra manu prehensum delabitur, ipseque ægrotus toto corpore fortiter contremescens, quasi fulmine tactus, sibi inscius in solum cadit, oculos clausos, faciem sanguine suffusam, respirationem stertentem resolutaque membra observationi adstantium præbens. Venæsectio brachii, sinapismi artubus nec non epigastrio apponendi, glacies calvariæ imposita, erant subsidia statim misero suppeditata. Duplici circiter elapsa hora post, ego adiens ægrotum sequentibus interfui signis : livida facies, divergens semiapertorum oculorum strabismus, conjunctivæ summa injectio, contractæ pupillæ luci vix sensibiles, sinistrorsum retractus hiantis oris angulus, fortiter adpressa superiori maxillæ inferior, stertens abdominalis respiratio, vagitu sæpius audiendo interrupta, abdominis meteorismus, alvus lotiumque involuntarie secedentes, agitatio continua artuum lateris sinistri, contra perfecta inertia lateris oppositi, irregularis at duriusculus ad radialem utriusque frigidæ extremitatis tangendus pulsus — fuerant mihi symptomata, circa ægrotum omnino sibi inscium, profundo comate detentum observanda. — Anamnestica momenta prius relata, ex adstantium narratione colligens, his vero præsentem miseri statum substruens, totam phænomenorum seriem a me visam tanquam consequentiam hæmorrhagiæ cerebri hemisphærium sinistrum affligentis consideravi, prognosi gravissima circumsepiendam, subsidiisque encephali oppressionem diminuentibus, sanguinisque effusi absorptioni faventibus impugnandam mecum reputans. Itaque secundam ex brachio venæsectionem ordinavi, continuatis ad calvariam impositione glaciei, sinapismisque ad artus; trismo autem semper perstante, præcipimus ut clysma injiceretur. Ad vesperem semper inscium sibi ægrotum invenientes, stertorem vagitu frequentissimo interruptum observavimus, extremitas autem superior sinistra, motibus diversis agitata continuo et involuntarie genitalibus admovebatur. Artus dimidii corporis dextri semper resoluti, sublevati massæ inertis ad modum lectulum petebant, acupuncti vix sensibilitate induti videbantur. Post enema mane injectum, magna, stercoris duri copia evacuata, nunc abdominis meteoristicum statum quodammodo diminutum nobis explicat. Trismus adhuc maxillam inferiorem afficiens, relaxari videtur, nam vi adhibita cedit hæc, permittitque serius auxiliorum internorum usum. Oculi strabismo detenti eamdem conjunctivæ injectionem, nec non pupillæ contractionem et lucis impassibilitatem ostendunt. Minoris duritiæ at semper irregularis tangitur ad algidas extremitates pulsus. Innervationis subitaneam prostrationem metuentes, tertiam venæsectionem non indicavimus, eamdemque applicatione hirudinum post aures nec non ad nares supplevimus. Restituta quodammodo deglutitionis facultate, interne calomel ad granum unum omni bihorio, nec non nitrum cum tartaro stibiato in aqua solutum commendantes, glaciem calvariæ nec non sinapismos corporis superficiei imponendos suasimus. Altero mane, nullomodo modificata symptomatum expressione, anxie transacta nocte, omnino in pejus ruentem invenimus miserum. Hippocratica facies denuo trismo afflicta, stertens respiratio, rhonchis mucosis e longinquo audiendis insignita, abdominis meteorismus summopere evolutus, rigiditas cadaverosa totius corporis, exilis, irregularis pulsus, prodromi jam fuerunt, finis ultimi, 18 horis post exordium hæmorrhagiæ ægrotum tumulo inferentis.

Cadaveris sectio. Cerebri velamenta insigniter injecta, sinus duræ matris sanguine farcti, hemisphæriorum gyri fortiter expressi. Substantia encephali transversim scissa maculis rubris numerosis notata, tactu durior, centrum Vieussenii lobi cerebri sinistri plaga sat extensa ex numerosissimis punctis aggregatis formata, medullari substantiæ sabuli ad modum inspersi constituta contaminatur, fere ad viciniam ventriculi lateralis ejusdem hemisphærii, penetrat rubedo hæc, encephali textum infestans, transversa scissione cuique rescisso stratui sabulosæ inspersionis adspectum tribuens. Laterales ventriculi sicuti et reliquæ cerebri cavitates, præter choroideorum plexuum injectionem serositatis minimam quantitatem offerunt. Basis calvariæ injecta, cerebellum vero et medulla spinalis a norma non recedentes deteguntur. Pulmones sanguine injecti, ubique aere permeantur, ductusque bronchiales mucositatibus spumosis farctos offerunt. Cor ad utrumque ventriculum hypertrophia excentrica detentum, coagulis densis, firmiter papillaribus musculis adhærentibus impletur. Hepar volumine auctum, friabile, lividi coloris; lien malacia correptus invenitur. Ventriculi et intestini tenuis mucosa ad certas localitates rubedine notatur, eorumque cavitas sicuti et crassorum intestinorum flatibus extenditur. Renes normales, ad calices eorum intimamque vesicæ urinariæ membranam, notabilis vasorum conspicitur injectio.

Perpensa gravitate symptomatum vitalium, quæ febris hæc intermittens perniciosa præbuit, nos in cerebro profundam alterationem reperturos fore conjectabamus. Minime vero! Nam præter notabilem injectionem velamentorum encephali, sanguinis accumulationem in sinubus baseos calvæ, tandemque manifestam cerebri et cerebelli polyhæmiam, quæ symptomata cadaverica solita quidem in congestione encephali sunt, sed serie phænomenorum a nobis in observatione descriptorum vix unquam concomitantur, in centro hemisphærii sinistri inveniebatur maxime insignis memoratuque digna vasorum encephali injectio, qua portio centri Vieussenii fere æquabiliter rubro colore tincta evasit, numerosissima puncta rubra observationi nostræ offerens. Hæc ne sumenda est nobis organica caussa, qua affectionem vivo ægroto observatam explicare possimus? Nonne potius adjiciatur hoc novum exemplum ad tot alia, quæ prorsus insufficientem investigandi modum hodie vigentem representant, ad infinitam symptomatum varietatem solis læsionibus anatomicis interpretandam.

HÆMORRHAGIA

INTER GYROS LOBI POSTERIORIS HEMISPHÆRII CEREBRI SINISTRI.

TABULA LXIX.

(Fig. 2.)

Miles veteranus, 55 annorum, robustus, vertiginibus sæpe obnoxius, hiemali tempore, post exactam longam stationem sub divo frigida aura intense exercitus, hypocaustum calidum iniens, subito in solum sui non compos cecidit. Post largam venæsectionem ex brachio statim absolutam, sensibus recuperatis ducitur in Nosocomium nostræque committitur observationi. Hebeta, livescens ad dimidium dextrum suum, turgore vitali orbata facies, oculus uterque injectus, pupilla contracta at sensibili instructus, dextrorsum resolutis palpebris ex toto fere velatus, deleta facultas exserendi arescentem linguam, difficilis liquidi deglutitio, ob instantis suffocationis periculum tussimque molestissimam evocandam, meteoristicum ad regionem iliacam dextram sensibile abdomen, deficiens sedes, inconscium lotium, frequens respiratio mucosis rhonchis comitata, ad lobos posticos utriusque pulmonis crepitatione manifesto characterisata, nec non tussi cum impossibili expectoratione juncta, fortis irregularis cordis impulsus, eadem qualitate ad radialem expressus, diminuta thermogenesis corporis, balbutiens loquela, artus lateris sinistri motibus certis exerciti, unguibus nostris tentati subito contracti, dimidii dextri extremitates contra immobiles acubus puncti inertes permanentes — fuerant symptomata circa hebetem vix sibi conscium ægrotum nobis observanda. Cerebri hæmorrhagiam cum pneumonia conjunctam totius ærumnæ caussam agnoscens, secundam venæsectionem ex brachio large absolvendam ordinavi, insuper commendans usum mercurii dulcis ad granum j. omni bihorio, minime omissis frigidis adplicationibus calvariæ, nec non sinapismorum corporis peripheriæ admovendorum. Altero mane omnia in pejus ruentia invenimus : liquidum in os intromissum ad aridam linguam irrorandam ob impossibilem glutitionem cum tussi vehementissima statim foras rejicitur, mucositatibus oppleti pulmones, stertente respiratione anxium statum ejus exprimunt. Ingenti meteorismo distenditur abdomen, languet semper alvus, involuntarium, acre, parcum excernitur lotium, irregularis parvus tangitur pulsus, sensibilitate nec non motu perfecte orbatæ extremitates lateris dextri succussibus convulsivis hinc inde agitatæ observantur. Friget corporis peripheria, ad certas localitates glutinoso sudore cooperta. Continuatis frigidis epithematis capiti adponendis, minimeque suspenso usu sinapismorum, deglutitionis facultate prærupta, obicemque ponente omni medicationi internæ, clyster laxans fortiori dosi paratus injicitur. Ast subsidiis his frustra in usum vocatis ingravescentibus semper respirationis molestiis, duplici nychthemero præterito post morbi initium ægrotus orco traditur.

Sectio cadaveris. Vasa arachnoideæ nec non piæ insigniter injecta cerebri anfractuositates fortiter expressæ, tactui duri reperiuntur. Ad lobum posteriorem hemisphærii sinistri gyris cerebralibus substructa invenitur cavitas nucis avellanæ magnitudinis, recens coagulato sanguine farcta, emollita substantia medullari circumsepta, gyros cerebrales ex toto dissocians sublevansque. Reliqua encephali substantia, sicuti et ventriculi ejus a norma non recedunt. Calvariæ basis sanguine turget. Nulla alteratio circa continentem et contentam specus vertebralis partem observatur. Pulmones ex utroque latere notabili quantitate serositatis turbidæ innatantes, ad infimos lobos hepatisationis rubræ vestigia præ se ferunt; reliquas autem partes aeri permeabiles ostendunt, ad totam bronchiorum divisionem tenaci, viscido muco saturantur. Cor volumine auctum hypertrophia excentrica ad ventriculum suum sinistrum affectum; arcus aortæ hinc inde observandam ossificationem visui præbet. Ventriculus nec non tractus intestinalis flatibus enormiter distenti, mucosæ rubedine nec non brunnerianarum glandularum expressione præcipue circa ileon observandam characterisatur. Malacia peculiari adfecta deteguntur hepar et lien volumine suo aucta. Renes sanguine inflati; cystis urinaria ad mucosam, arborescenti injectioni ad regionem cervicis istius organi notata — investigantur.

Hoc factum, si extravasationis sanguineæ sedem et anatomicam naturam respicias, magnam in se habet similitudinem cum casu, de quo Professor Andral (*De morbis encephali*) commemorat, ubi hæmorrhagia sinistri hemisphærii parte posteriori limitata, eamdem quoque foci apoplectici notabilem præbebat cum superficie cerebri communicationem per fundum anfractuositatis. Hoc enim in casu extremitas thoracica lateri hæmorrhagiæ opposita, sola erat malo correpta, ita ut diceres hoc exemplo confirmari opinionem, quam qui sibi induerunt, in posteriore parte hemisphæriorum ponunt sedem motionis artuum superiorum. At opinio hæc, nonne infirmatur observatione nostra, quæ ad modum vivo ægroto paralysin dextri lateris faciei, difficultatem glutiendi, linguam balbutientem extremitatum lateris dextri corporis paralysin ostendit, insuperque analogæ observationi innixa est ejusdem Professoris Andral. (Vid. *Obs. IV.*)

Fig. 1.

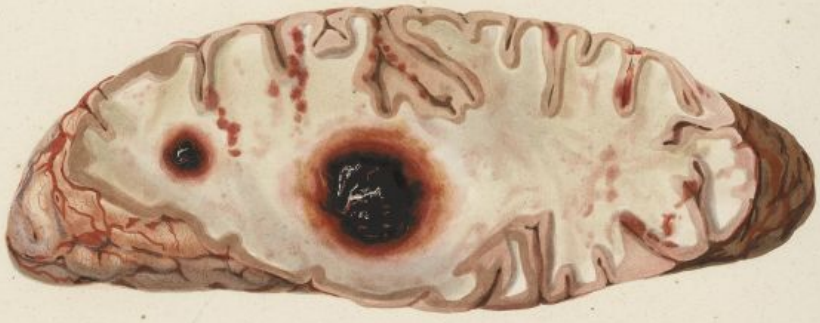

Fig. 2.

Schlschegoliff ad nat. del. Mosquae. Oudet sc.

Geny gros imp.

EXTRAVASATIO SANGUINIS,

ALTERA MINOR IN LOBO POSTICO, ALTERA MAJOR IN CENTRO VIEUSSENII HEMISPHÆRII SINISTRI.

TABULA LXX.

(Fig. 1.)

Vir 60 annorum, constitutionis firmæ, vitam dispositam agens, interdum capitis gravedine nec non cephalalgiis afflictus, sed intercurrente sæpius epistaxi ab his liberatus, ultimo tempore salutari e naribus sanguinis profluvio non amplius visitatus, hemicrania sinistrum calvariæ latus detinente vehementer vexabatur. Consilium cognati cujusdam secutus, nicotianæ pulvere naribus inspirando utebatur, ad sternutamentum movendum, itaque suspensum sanguinis effluvium restaurandum. Methodus hæc, per aliquod temporis spatium assidue continuata, præter validam mucosæ irritationem, subsequentemque oculorum scintillationem exoptato fine nequaquam insigniebatur. Abhinc biduo, in media sternutatione violentissima, usu intempestivo nicotianæ evocata, vertigine repente captus, animi non compos, stertens in humum cecidit ægrotus. Brachii venæsectio, larga incisione absoluta, sinapismi extremitatibus, glacies calvariæ adponenda, nec non clysterium laxans — fuerant subsidia a medico adhibita, eo magis, quod negata misero facultas glutiendi, præpediebat internorum medicamentorum usum. Per biduum ægrotus sub imperio hujus tractationis derelictus, nulla tamen emendati status signa manifestans, nostræ in Nosocomio observationi committebatur. Cornea oculi dextri muco spisso offuscata, flaccida cernebatur, conjunctiva autem utriusque hujus organi ex toto insensibilis, digito imo tacta, ne minimo quidem vestigio contractionis cujusdam circa large apertas palpebras notabatur. Turgore vitali orbata, complanata gena dextra, exitu et introitu aeris in oris cavitatem sub respirationis actu passive agitabatur. Livido pallore induebatur crispa, trismo affecta miseri facies; rhoncho mucoso comitata frequens stertensque absolvebatur respiratio; incitatus, irregularis cordis ictus, frequenti parvo ad radialem pulsu expressus; fractum œsophagi officium, sub minima cautissimaque liquidi in os intromissione suffocationis indiciis expressum, meteoristicum abdomen, involuntarium lotium, deficiens sedes, frigidiusculi artus sudore madidi, ad corporis latus sinistrum motibus irregularibus agitati extremis digitis nostris adstricti sensibiles, dimidii autem dextri corporis artus ex toto resoluti imo acu puncti minime sensiles, sublevati proprio ponderi cedentes, inferiora petebant. Conscientia sui perfecte privatus, vagitu ad intervalla exaudiendo, velut automata machina molestum suum exprimebat statum. xx hirudinibus post aures adponendis, nec non quatuor ad nares dirigendis, clysmo laxante cum tartaro stibiato injiciendo, continuatis autem frigidorum in capite sinapismorum vero in corpore impositione succurrebatur ægroto. Vespere ejusdem diei respiratio etiam frequentior, tracheali rhoncho concomitabatur. Parvus intermittens tangitur pulsus, frigescit corporis peripheria ad frontem extremitatesque glutinoso sudore cooperta; tandem pulsu exiliori, respiratione autem rariori factis, rigiditate totius corporis præmissa animam expirat miser.

Sectio cadaveris. Dura mater arborescentiis arteriæ meningeæ sanguine turgidis insigniter characterisata, arachnoideæ et piæ textus, imprimis hemisphærium cerebri sinistrum obvolvens maxima vasorum injectione notatus, substantia corticalis ejusdem hemisphærii roseo colore tincta. Sub transversa encephali sectione detegitur ad hemisphærium ejus sinistrum duplex sanguinis extravasatio, altera minor in lobo postico magnitudinis pisi majoris, altera major in centro Vieussenii ejusdem lateris sita, magnitudinis nucis juglandis mediæ, mollitie substantiæ cerebralis vicinæ nec non maculis sanguineis sub transversa ejus sectione adparentibus comitata. Ventriculi laterales plexibus choroideis multo sanguine turgidis instructi ne minimam quidem serositatis copiam demonstrant. Sinus baseos calvariæ cruore insigniter scatent, at cerebellum nec non medulla spinalis a norma minime abhorrent. Pulmones hinc inde bronchiorum dilatatione notati, mucositatibus spissis ubique implentur, parenchyma tamen suum aeri sat pervium observationi committentes. Cor ad ventriculum sinistrum hypertrophia concentrica afflictum, sanguinis coagulis modicæ extensionis impletur, ad arcum aortæ raras ossificationes visui præbens. Hepar volumine auctum, tactu durius, ad convexam suam partem depositione tuberculosa contaminatum invenitur; eadem tuberculosa materies ad imas partes lienis sub sectione ejus ad longitudinem facta reperitur. Fœtidissimis flatibus extenditur tractus intestinalis, levem rubedinem ad finem ilei nec non rectum demonstrans. Renes volumine aucti, profundis sulcis ad superficiem intersecti, sanguine divites, alias a norma non discedunt, pariter ac vesicæ urinariæ cavitas scrupulose inquisita.

Plerisque in malis, ubi status conspicitur comatosus, palpebræ coeunt, si tangas anticam superficiem corneæ. Quod in nostro exemplo non est observatum : oculus sinister manebat immobilis adversus frictiones conjunctivæ, et absoluta hujus membranæ insensibilitas conveniebat cum sensuum jactura in latere sinistro faciei. Hujuscemodi phænomena, ait vir doctiss. Andral, observari solent in animalibus et in hominibus, in quibus quintum par nervorum invenitur læsum. Attamen ille subtilis investigator in simili casu sibi persuasit, æque ac nos in hoc exemplo intactum hoc nervorum mansisse par.

COAGULUM SANGUINIS

IN CORNU ANTICO VENTRICULI LATERALIS SINISTRI SITUM.

TABULA LXX.

(Fig. 2.)

Miles 55 annorum, robusto corpore, potulentis nonnunquam deditus, rheumatismo articulari obnoxius interdum dyspnœa nec non cordis palpitationibus turbatus, exindeque sæpius capitis gravedine, temulentia, vertigine nec non oculorum scintillatione correptus, sat bona ceterum frui sanitate solebat. Mense julio, tempestate calidissima vigente, post cœnam copiosam hortulani ministerio, solis actioni nudo capite expositus fungens, subito mentis non compos humi collabitur. Pallida cernitur facies ejus, semivelati, injecti, cum contracta insensibili pupilla, fixi in orbita hærent oculi; peculiari modo exagitantur sub quaque expiratione buccinatores utriusque lateris; os sputo cruento fœdo conspurcatum cernitur, immobilis est theca thoracica, sub stertente, ardua, rhoncho tracheali insignita respiratione, motibus contra celerioribus exagitatur abdomen meteoristice distentum. Alvus lotiumque inscie evacuantur, lentus tangitur pulsus, friget corporis peripheria. Quæstionibus altissima voce propositis silet ægrotus, nullisque incitamentis ad cutem vel sensuum organa directis e comate profundo, quo sepultus jacet expergefieri potest. Resoluti perfecte quoad mobilitatem ac sensibilitatem conspiciuntur artus, sublevati massæ inertis adinstar inferiore petentes. Statim instituitur venæsectio, exercentur extremitates sinapismis, clysteria cum addito aceto injiciuntur; ob impossibilem glutitionem præcluditur via ore auxilia propinandi. At inanes sunt artis conatus miserum ex orci faucibus eripiendi. Respiratione difficiliori facta cum rhoncho tracheali procul auribus percipiendo, comatis profundissimi symptomatis semper durantibus, tertia hora exacta post morbi gravissimi initium, mentibus alienatus miser, naturæ debitum reddit.

Sectio cadaveris. Cranii integumenta non magna sanguinis injectione notantur, sicuti et dura mater modica evolutione vasorum insignita. Magis cruore saturata encephali peripheria cernitur, substantiam suam mollitie peculiari indutam exhibens. Vix modico frustulo cerebri per transversariam sectionem separato, in conspectum venit ventriculus lateralis sinister coagulo sanguinis ad cornu suum anticum detentus. Congrumato sanguine depressi ac conspurcati videntur thalamus nervi optici nec non vicinum corpus striatum; fortiter injecti inveniuntur sinus baseos cranii. Ceteræ partes cerebri, cerebelli sicuti et medullæ spinalis nil peculiare visui offerunt. Cor ad utrumque ventriculum hypertrophia afflictum, coagulis albuminosis impletur. Pulmones congesti spuma cruenta farti deteguntur. Hepar hypertrophicum; lien peculiari mollitie detinetur. Tractus intestinalis sicuti et renes a norma omnino non declinant. Ventriculus maxima copia ciborum crudorum distentus reperitur.

Tam intensitate symptomatum vitæ quam sanguinis in ventriculum lateralem sinistrum irruptione hoc factum proxime accedit ad observationem XIII in clinice Professoris Andral descriptam, illud si exceperis, quod in exemplo ab illustr. Professore allato etiam hæmorrhagia, magnam hemisphærii dextri partem contaminans accessit; dum in nostro casu exiguis finibus circumscripta destructio substantiæ medullaris, cornu antico ventriculi sinistri vicinæ, indagationi offertur.

Tab. LXXI.

Fig. 1.

Fig. 2.

Schtschegoleff ad nat. del. Mosquae.

Armeloache sculps.

W. Rémond imp.

HÆMORRHAGIA

IN CORPORE STRIATO DEXTRO.

TABULA LXXI.

(Fig. 1.)

Femina 50 annorum, plurium infantum mater, constitutionis plethoricæ, catameniali fluxu orbata, diæteticis erroribus sæpius obnoxia, hinc inde cordis palpitationem cum molestia pectoris conjunctam experiens, inter negotia sua vertigine oppressa, deficiente anima in solum cecidit, lividam faciem, spuma viscida contaminatum os, stertentem respirationem, oculis auribusque adstantium proponens. Ex absoluta mox brachii larga venæsectione elapso nychthemero ægre ad sensus revocato, imbecillitatem totius dimidii sinistri corporis accusans in Nosocomium ducta meæ committebatur indagationi. Dextrorsum retractus angulus oris singularem tribuit vultui ægrotæ expressionem; minime deviata, facile ex ore protrudenda, humida, flavente tegmine obducta lingua, late dilatatum sub leviter accelerata respiratione pectus, ast forti impulsu expressa auri nostræ incitata cordis actio, non valde tensum, tactui insensibile abdomen, modicum indolentem hepatis infarctum perscrutantibus digitis offerens, alvus tarda, parcum intense rubrum lotium at voluntati imperio subjectum, corporis thermogenesis normalem gradum adæquans — erant phænomena circa organicam vitam nobis observanda. Integritas sensuum externorum : visus, auditus, gustus imo et tactus, dimidium corporis dextrum spectantium, immunitas intelligentiæ perfecta, distincta loquela, qua accusat ægrota sitim, ciborum desiderium prostratum, crudelemque sibi extremitatum lateris sinistri immobilitatem plenam, perfectæ insensibilitati cutaneæ peripheriæ harum partium adjunctam, proclivitas ad somnum, singularisque receptivitas frequentiori fletu expressa — erant indicia dominii systematis nervosi adnotanda. Energicam cordis incitationem in censum vocantes, malique inde recrudescentiam timentes, alteram ex brachio instituendam venæsectionem suasimus, commendantes tartari stibiati refractam dosin in solutione cum addita aqua laurocerasi, potumque acidum ex succo oxycocci paratum, minime omissa frigidorum ad calvariam adplicatione, nec non sinapismorum ad corporis superficiem impositione. Intensissima crusta pleuritica obtegebatur secunda vice ex vena missus sanguis, cordis impulsum quodammodo limitans ejusque vim frangens. Per biduum huic medicationi exposita usumque tartari stibiati optime perferens, alvi solutionibus repetita vice peractis, nec non lotii excretione minus rubri frequentiori reddita, ingratissimis formicationibus, inde a halluce tractum cruris extremitatis resolutæ sequentibus, ineunte tertio nychthemero præsentiæ suæ in Nosocomio exercebatur ægrota. Quinto die post morbi exordium eadem formicationis sensatio, ad extremitatem etiam supremam paralysi detentam extensa, insequente die perceptione restituta ad membrum abdominale insensibilitate correptum notabatur; levis imo extremitatis hujus unguibus tractatio, illius contractione statim exprimebatur. Continuato tartaro stibiato interne, usum duplicis vesicatorii extremitatibus malo detentis adplicandi adjecimus. Elapsis nonnullis diebus, formicationis sensus thoracicum membrum peragrans, sensibilitatis regressu, motilitatis autem semper absentia insigniebatur, e contrario infima extremitas voluntatis imperio obediens ad normam reducebatur. Quæcumque suscepimus ad voluntarium motum membri thoracici suscitandum, frustra fuerant adhibita; ægrota in eodem statu permanens, tristitia imo animi desperatione continenter exasperata, nova symptomatum serie afficiebatur. Præmissis enim cephalalgia, corporis dedolatione, appetitu prostrato, siti intensiori, alvo liquida, arescere cœpit lingua, ad apicem rubra, albis striis duabus ad margines suos notata; tensum abdomen, ad regionem iliacam dextram sub pressione dolens, magis liquida alvus, parcum rubrum lotium, incitata respiratio ac circulatio, sicca ardens cutis peripheria, nocturnæ mussitationes, serius imo et deliria cum externorum sensuum exaltatione observanda — erant signa adynamici status, tunc temporis epidemice per urbem grassantis. Omnia, quæ ad statum hunc sublevandum opportune suadentur in usum vocavimus, sed incassum : nam decima tertia die post adynamiæ initium, usque ad finem paralytica manente extremitate thoracica sinistra, extremum spiritum efflat miseranda mulier.

Sectio cadaveris. Leviter injecta inveniuntur encephali flaccida involucra; majorem sanguinis copiam retinent sinus duræ matris et baseos calvariæ. Singulari atrophia detenta deteguntur cerebri hemisphæria, sub transversa incisione abnormem mollitiem substantiæ medullaris referentia. Ad corpus striatum dextrum observatur sanguinis extravasatio pisi magnitudinis, rubro halone circumfusa, nec non majori emollitione substantiæ encephalicæ circumsepta. Plexus choroideus hujus lateris sanguine notabiliter farctus, ad spatium sat magnum partes ventriculi lateralis respondentis obtegit; modica quantitas liquidi continetur in encephali cavitatibus. Cerebellum et medulla spinalis tactu molliores ceterum nil abnorme referunt. Pulmones aeri pervii, bronchos liquidi spumosi plenos ostendunt. Cor hypertrophia ventriculorum excentrica affectum, solita his sub auspiciis coagula in imis ejus observanda visui non præbet. Hepar volumine auctum, durum; lien atrophicus, emollitus. Mucosa ilei intestini notabiliter injecta, plagis Peyerianis figuratis et solitariis glandulis Brunneri hypertrophicis obsessa, inde a valvula cœcali usque ad jejunum fere invenitur. Mesenterii glandulæ volumine auctæ, nonnullæ earum transverse scissæ in medio sui in putredinem redactæ deteguntur. Renes majori sanguinis copia affusi observantur.

Huic observationi, quæ sane, quam similis est facto IX in Clinice Professoris Andral enarrato, non possum non adjicere commentationes hujus viri doctissimi : « Rarum est, ut hæmorrhagia corpore striato æque finita, atque in nostro casu, deprehendatur. Tale affectionis initium est, quale in plerisque hæmorrhagiis cerebri reperitur, quocumque in loco exorta est. Quum satis exigua sit hæmorrhagia, mox ægrotus animum recipit, intelligendique vis integra esse pergit, id quod in hoc casu pertinet ad sedem hæmorrhagiæ, quæ procul cerebri gyris ingruit. Primo, utrumque membrum lateris hæmorrhagiæ oppositi pariter paralysi afficitur, quæ res jam diluit ac refellit opinionem eorum, qui singulis striati corporis læsionibus, nonnisi in membro inferiori mobilitatem tolli contendunt. Huc autem accedit, quod unum ex membris paralysi correptis, facultatem se movendi cito recuperat, atque hoc membrum est inferius, quod, si opinioni modo memoratæ fidem adjungas, solum motu carere debebat. Itaque quo longius in singulorum factorum investigatione progrediemur, eo magis opiniones de hac re temere conceptæ, vel præmature divulgatæ, si non evertentur, attamen certe labefactabuntur. »

HÆMORRHAGIA

THALAMI NERVI OPTICI DEXTRI.

TABULA LXXI.

(Fig. 2.)

Vir 66 annorum, famulus, robusta constitutione, vita ordinata, sæpius capitis gravedine, auriumque tinnitu correptus, frequentissime etiam epistaxi exercebatur; hæc quotiescumque in conspectum prodiit, semper calvariæ congestæ statum sublevabat, et ab ægroto tanquam omnino necessaria ad sanitatem sustentandam judicabatur. Ast ultimo tempore, molestiis circa caput frequentioribus redditis, associataque hisce constanti cephalea, illud naturæ medicatricis molimen ægrotum deserit. Nil instituitur, ut fons hic salutifer denuo aperiretur, quo fit, ut ægrotus sorti permissus, continuo suæ operæ insudans, tandem subito vertigine suique inconscientia adfectus in humum projiceretur. Post brevissimum temporis spatium menti restitutus, hemiplegia correptum latus corporis sinistrum observationi committit. Leviter depressa, flaccida, observatur palpebra inferior oculi sinistri, sursum aperto ore trahitur commissura ejus dextra, libere movetur lingua, sub loquelæ officio minime balbutiens. Artus sinistri locomotione perfecte destituti, sensibilitatis etiam gradum multo minorem offerunt, nam vellicati aut acu puncti vix sensationis acceptæ vestigia præbent. Respiratio normalis, pulsus in latere affecto lentior, debilior quam in opposito, frigidiuscula inveniuntur integumenta lateris sinistri, languet alvus, normalis excernitur urina, integerrima deprehenduntur animi mentisque officia. Instituta venæsectione ex brachio, adplicatis repetita vice hirudinibus ad nares, sæpius in usum vocatis sinapismis, nec non vesicatoriis constantiori modo sustentatis, intus porrecto calomelane fere ad salivationem usque, status ægroti minime sublevatur, si excipias extremitatum adfectarum majorem sensibilitatis gradum. Tribus mensibus præteritis post morbi initium regnante in Nosocomio febri typhoidea, ægrotus hujusce morbi symptomatis corripitur. Nova hæc affectio, primum levioribus phænomenis notata, mox gravissima evadit, atque ataxicis nec non adynamicis symptomatis concomitatur. Omnia necessaria ad labem hanc diminuendam, nec non organorum reactionem mitigandam in usum vocantur. Ast, vi morbi quam maxime ad pectus conversa, ibidemque gravissimum affectionis focum sibi eligente, periculum increscit, antiphlogisticis et revulsivis sine fructu oppugnatum. Undecimo die exacto, post phænomenorum typhoideorum accessum, respiratione stertorosa facta, cum rhoncho tracheali e longinquo, exaudiendo dimidio sinistro corporis semper paralytico manente, vitam exhalat ægrotus.

Sectio cadaveris. Cerebri integumenta mediocriter injecta sunt, organi hujus substantia normali mollior ad centrum Vieussenii punctis rubris numerosissimis scatet. Omnes ventriculi encephali copiosissima serositate distenti inveniuntur. Thalamus nervi optici dextri, hemiplegiæ sinistræ vivo ægroto observatæ fontem demonstrat : ad mediam videlicet ejus partem cernitur cavitas fabæ circiter magnitudinis, membranula serosæ non dissimili intus vestita, cruore, jam decolorato lutescente impleta. Encephali partes huic cavernulæ vicinæ cæteris paribus densiores, halone flavescente circumducuntur. Sinus basceos cranii, sicuti et cerebellum majori injectione gaudent. Pulmones congesti, imo in infimis suis lobis hepatisati inveniuntur. Cordis ventriculus sinister parietes incrassatos, cavitatem vero suam imminutam atque sanguineis coagulis firmiter papillaribus musculis insidentibus farctam visui committit. Hepatis nec non lienis substantia, mole adaucta atque emollita deprehenditur. Ventriculus flatibus distentus hinc inde malaciam intimæ suæ tunicæ demonstrat. Totum intestinum ileon injectione majori gaudet, et ad membranam suam mucosam mox plagas figuratas, ex coagmentatis folliculis Peyerianis infarctis constitutas, mox solitaria tubercula ex turgidis Brunnerianis glandulis orta oculis præbet, ac tandem spurcis profundisque exulcerationibus ad valvulam ileo cœcalem satis, ataxicorum typhoideorum symptomatum sævitiem gravitatemque explicat.

Quamquam hoc malum emersit tantum in thalamo nervi optici, tamen utrumque lateris oppositi membrum paralysi arreptum erat. Sed, ne unum quidem per temporis momentum intelligendi vis debilitata, diversi sensus interclusi, nec linguæ usus amissus fuit.

Tab. LXXII.

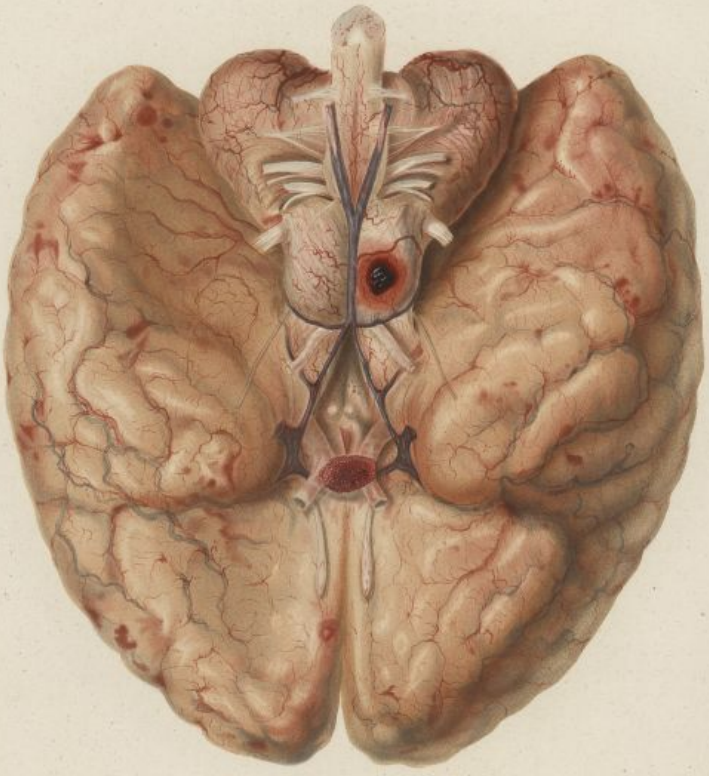

Schtschegoleff ad nat. del. Mosquae.

J. P. Viste sculps.

W. Reimend imp.

FOCUS HÆMORRHAGICUS

IN LATERE DEXTRO PONTIS VAROLII SITUS.

TABULA LXXII.

Vir quadragenarius, mercator, constitutionis dominio systematis arteriosi notatæ, ad iram maxime proclivis, sæpe vertiginibus, et oculorum scintillatione hinc inde experiunda afficiebatur; insuper hæmorrhoidali fluxui jam diu, quoque fere mense obnoxius, serius evacuationi huic amplius non subjiciebatur. Ante mensis circiter spatium, postquam deprimente animi pathemate et subsequente ira vehementer commotus est, cephalalgia dimidium dextrum calvariæ detinente, singularique sensatione in auribus præcipue dextra percipienda, ac si quid liquidum ex imis labyrinthi ejus erumperet exercebatur. Laxans auxilium ægroto porrectum, nec non cucurbitulæ lumbali regioni adpositæ, erant subsidia in usum vocata sed frustra : nam in dies magis urgebat capitis molesta affectio, hebetæ faciei expressioni, præcordiali anxietati, artuum dedolationi, viriumque prostrationi adjuncta. Languens ciborum desiderium, respirationis actus suspiriis præruptus, fugaces calores corporis partes successive peragrantes, insomnes noctes, summa tandem miseri susceptibilitas, ex minima oblata causa mox degenerans in iram vix continendam, motibusque convulsivis artuum terminandam — erant cætera phænomena abnormem valetudinem insignientia. Ægrotus artis præsidiis minime confidens, denegatum sibi alias solamen nunc in usu et forsan abusu potulentorum quæsivit. Brevi post, vehementiori adhuc præcordiorum anxietate correptus, inter absolvenda negotia, subito sibi non conscius, stertensque massæ inertis ad modum in terram projectus est. Citissime larga venæsectione ex brachio instituta sublevatus, sensus amissos recuperavit, balbutiente loquela resolutos artus dimidii sinistri corporis, imperio voluntatis amplius non obedientes, adstantibus accusans. Facultas ægroto minime concessa domi suæ necessariis utendi subsidiis, coegit miserum ut Nosocomii peteret aditum, meæque sese committeret observationi. Hebeta facies, stupida oculorum expressio nil circa pupillas abnorme demonstrantium, palpebra superior sinistra ægre mobilis, lingua flavescente spisso muco conspurcata, lente ast minime deviata exserenda, incitata respiratio, energicus, frequens, extensus cordis ictus, leviter meteoristicum abdomen, sensibilitate sub pressione ad hypochondrium dextrum, nec non regionem iliacam dextram indutum, pertinaciter adstricta alvus, parcum sæpius involuntarium fœtens rubrum lotium, modiceque calida corporis superficies — erant symptomata circa organicam vitam perscrutanda. Auditus torporem, difficilem loquelam, capitis gravedinem, nec non voluntatis imperio subtractas, omni sensibilitate orbatas extremitates dimidii sinistri corporis accusans, intelligentiæ officium diminutum, sed non ex toto fractum ulteriori investigationi nostræ præbet miser. Præmissa altera brachii venæsectione, exhibetur interne infusum laxativum Vienense cum tartaro stibiato, superhabentur calvariæ frigidæ adplicationes, imponuntur extremitatibus utriusque lateris sinapismi fortiores, commendaturque acidiusculus potus ex succo oxycocci paratus, ad urgentem sitim sedandam. Cathartico subsidio per biduum adhibito pertinacem alvi adstrictionem minime superante, mercurium dulcem præcepimus debita copia ad sedem aperiendam; sicque devicto quodammodo torpore intestinali, reliqua tamen phænomena minime emendabantur, si excipias loquelam magis articulatam. Elapsis nonnullis diebus, continuata semper medicatione antiphlogistica et revulsiva, sine ulla caussa evidenti, subito vomitu repetito materiæ æruginosæ arreptus, omnis status sui aggravationem summam observantibus nobis præbuit : majori quantitate sanguinis suffusa cernebatur nunc facies ægroti, oculis fixis, pupilla contracta, vix mobili, conjunctiva injecta notatis insignita, firmiter adpressa inveniebatur maxilla inferior superiori, spuma viscida contaminabantur anguli minime distorti oris, stertens abdominalis respiratio, frequentissimus miserabilis pulsus, involuntaria tandem stercoris atque lotii excretio superveniunt. Comate profundo sepultus altissima voce jam amplius non suscitatur ægrotus, eamdem artium utriusque lateris absolutam resolutionem cum cutis eorum perfecta insensibilitate offerens. Frigescit corporis superficies hinc inde viscido sudore cooperta. Impossibilitas internis subsidiis miserum levandi, ob funesti trismi præsentiam, coegit nos, ut tantæ miseriæ solummodo hirudines post aures et ad nares, nec non revulsionis extensioris usum opponeremus. Sed, continue in pejus ruens ægrotus, vagitu, maxime stertente respiratione, nec non motibus inordinatis capitis extremitatumque dimidii sinistri corporis, plenum periculi statum demonstrans, facie hippocratica, reddita, toto corpore frigente, pulsuque ad radiales jam absente, sine ullo sensu animam edens, naturæ concedit.

Sectio cadaveris. Dura mater, nec non reliqua encephali velamenta insigni copia sanguinis suffusa. Cerebri hemisphæria gyris maxime evolutis instructa, hypertrophica inveniuntur. Substantia encephali transverse scissa, punctis rubris numerosissimis notatur, in ventriculis lateralibus sicuti et reliquis permodicam serositatis accumulationem ostendens. Basis encephali eadem gyrorum insigni evolutione exprimitur, insuper demonstrans focum hæmorrhagicum, pisi majoris magnitudinis, ad latus dextrum pontis Varolii, prope arteriæ basilari situm, vasto halone rubro circumdatum, nec non substantiæ medullaris vicinæ lato emollitionis gradu comitatum. Observatur insuper abnormis glandulæ pinealis turgor, sanguine farcti reperiuntur sinus baseos calvariæ, sed a norma minime aberrant cerebellum et medulla spinalis. Pulmones ad partes suas infimas sanguine saturati, hinc inde aere minime pervii videntur, spumosoque rutilanti liquido impletos bronchos ostendunt. Cor volumine auctum, hypertrophiam excentricam ventriculi sinistri, atrophiam e contrario ventriculi dextri appendicis ad modum sinistro adnexi visui offert. Calcareæ depositiones conspurcant parietes arcus aortæ, nec non ejusdem arteriæ partem thoracicam. Levi rubore tingitur mucosa, inde a pylori regione usque ad finem ilei. Hypertrophicum hepar, malacia arreptus lien, lutescenti colore induti renes, dendroidea injectione notata mucosa vesicæ urinariæ — erant cadaverica phænomena sub abdominis incisione visa.

Hæc, a nobis observata hemisphæriorum cerebri hypertrophia, juncta cum hæmorrhagia ad superficiem pontis Varolii, vivente ægroto singulari susceptibilitate animi expressa, hebete facie, totius corporis dolore, vehementi cephalalgia, convulsivisque membrorum motibus concomitata, valde consimilis est casibus hypertrophiæ cerebri, a Professore Bouillaud et Dance descriptis, in quibus certæ turbationes intelligentiæ, sensuum motusque, sunt magis minusve soliti hujus mali satellites; verumtamen ratione habita anatomiæ pathologicæ, ab iis quodammodo differt. Quamvis enim, auctoribus Bouillaud et Dance, gyri essent congesti alius in alium, evolutique impendio anfractuositatum, quamvis densa et elastica esset pulpa cerebri, tamen nostro in casu non erat exsanguis ut in illis, quum singulum stratum horizontali sectione ablatum, sanguine abundanter refertum esset. Omne cerebrum vere hypertrophicum ab Andral in cadavere observatum, simul pallore notabili erat, unde hic medicus perspicax observationibus Dance idem comprobantibus innixus, intelligit, cur hypertrophiam non invenerit in nonnullis ægrotis a se examinatis, qui jam diu sanguinolentis congestionibus obnoxii fuerant. Ut ad nostrum factum redeam, quum hyperæmia, cum hypertrophia cerebri consociata, in Andrali opinionem non bene quadret, ex eo efficio suspicorque, ut repetitio frequens congestionis cerebri ansam præbere possit non modo ad evolvendam hypertrophiam, verum etiam ad sanguinis extravasationem, quam nos in latere dextro pontis Varolii observavimus, notatam symptomatum similitudine quadam cum casibus, quos Abercromby libro de morbis encephali commemoravit.

Fig. 1.

Fig. 2.

Schitschegoloff ad. nat. del. Mosquae. Oudet sculps.

W. Remond imp.

CICATRIX LINEARIS

IN CENTRO VIEUSSENII LATERIS SINISTRI.

TABULA LXXIII.

(Fig. 1.)

Vir 65 annorum, scriba, constitutionis olim robustæ, serius autem libidinibus variis dirutæ, ante quatuor annos, postquam spirituosis abusus est, seseque intenso frigori exposuit, adiitque tandem hypocaustum maxime calidum forti congestione sanguinis ad caput tentatus, præcedente oculorum scintillatione et aurium tinnitu, non conscius humi projectus, ex larga venæsectione statim instituta sensus recuperans, subtractos voluntatis imperio extremitates lateris dextri animadvertit : deficiebat enim ex toto motus sensusque in artubus malo inopinato correptis, nam acubus ruditer tractati vix sensibilitatis ullius vestigia offerebant. Per anni spatium medici præceptis religiose subjectus, diætetico regimine adstrictus, ne minimam quidem emendationem status sui observans, valedixit omni medicationi, sed inordinatum vitæ genus nunc disponens, sorti tradidit ulteriorem rebellis morbi eventum. Capitis gravedo, regionem ossis bregmatis sinistri continuo fere exercens, sæpius imo et hemicraniæ ejusdem lateris speciem referens, frigidorum fere continuæ adplicationi ad calvariam institutæ elapsis nonnullis mensibus cedens, serius insigniebatur sensibilitatis quadam restauratione, ad artus dextros motu hucusque orbatos. Majori spe exinde sanitatem restitui ductus, cogitansque ægrotus lautiore regimine diætetico se posse citius tam exoptatum convalescentiæ finem assequi, stricte servatam diætam relaxans, imo potare cœpit. Mox vero, quam falsa hæc ratiuncula fuisset apparuit : nam insolitis sibi ac perterrentibus symptomatis afficiebatur. Prævia exacerbata gravedine capitis, irritabilis factus ægrotus, leviori animipathemate incitatus, subito sibi omnino conscius, motibus spontaneis per aliquot horas ad latus corporis sinistrum, videlicet sanum exercebatur. Motus hi, succussibus nec non contractionibus aut relaxationibus musculorum characterisati, nonnisi compressione fortiori ab adstantibus suscepta ad silentium redacti, spastica amplius non resolvenda contractione tendinum flexorum volæ manus, nec non pedis extremi artuum dimidii dextri corporis paralysi jam detenti, comitabantur. Altero die formicationis sensus dimidii sinistri corporis, doloris autem perceptio in partibus contractis extremitatum lateris dextri, fuerant epiphænomena ægrotum per aliquod temporis spatium incommodantia. Oleosæ frictiones, nec non balnea, initio emollientia, serius ex sale communi parata, per æstatis curriculum in usum vocata, recrudescentia phænomena hæc ad extremitates ægroti silentio reduxerunt; at simulatque hæc diminuta sunt, nova caterva symptomatum lento passu exsurgens, minime adhuc absolutum processum, ultimo tempore intemperantia ægroti circa cerebrum ejus suscitatum nuntiabat : singulari enim hebeta expressione induebatur facies, sæpius aperto ore involuntarie rivulo salivæ ex depressis angulis suis viam aperiente characterisata, hinc inde balbutiens loquela, memoriæ lapsus, judicii quædam difficultas, summa ægroti adversus omnia susceptibilitas, lacrymis sæpius insignita, vorax tandem appetitus — erant criteria adstantibus abnormem encephali statum denotantia. Hisce phænomenis adfectus, per anni spatium vegetans, ex vocatis in usum balneis aromaticis extremitatis inferioris dextræ motum quodammodo recuperans, tractitioque incessu eadem utens, ultimo tempore diæteticis erroribus commissis, superaddita etiam perfrictione, febris typhoideæ specie affectus meæ committebatur investigationi. Arida lingua, fuliginosi dentes, scorie obtecta labia, abdominis meteorismus, dolens sub attactu regio iliaca dextra, involuntaria lotii nec non alvi excretio, frequens respiratio, incitati, irregulares cordis ictus, frigida corporis peripheria, tendinum subsultus ad dimidium sinistrum corporis, perfecta autem immobilitas lateris dextri, pallida collapsa facies, oculis profunde in orbitis sitis, pupilla contracta, erga lucem immobili instructis characterisata, ex motu autem sustentato maxillæ inferioris irregulari modo distorta — sub examine ægroti observabantur. Continuo fere mussitans, alta voce non exsuscitandus, in statu comati proximo inveniebatur miser. Aqua oxymuriatica cum decocto altheæ, cataplasmata abdomini, frigida epithemata calvariæ, hirudines post aures, nec non sinapismi ubique locorum, erant subsidia conditioni huic accommodanda; incassum tamen : nam in dies, graviora visui præbens symptomata, undecimo die post exordium adynamicæ pyrexiæ miser tumulo traditus est.

Sectio cadaveris. Vasa meningum et baseos cranii sinus sanguine injecti inveniuntur. Sub transversa encephali sectione, cernitur ad centrum Vieussenii hemisphærii sinistri, lutescens cicatrix, longitudinis pollicis et duarum linearum, tactu dura, in medio sui propius examinata vestigia scissuræ cujusdam offerens; hæc scalpelli manubrio caute diducta, manifesto demonstrat, obviam cicatricem ex duplici lamina seroso-fibrosa constare, textu celluloso densissimo sibi invicem vincta, per medullarem substantiam centri Vieussenii, fere usque ad ventriculum lateralem sinistrum extensa, nilque aliud significare nisi rudera antiqui foci hæmorrhagici, naturæ molimine absorpti, parietumque sacci residui adproximatione, nec non consolidatione annihilati. Alba encephali substantia cicatrici vicina, tactu ad certam distantiam mollior invenitur. Plexus choroidei sanguine turgidi, majori copiæ serositatis innatant, eadem liquidi colluvies et in reliquis encephali cavitatibus reperitur. Cerebellum et medulla spinalis, tactu molliores; pulmones mucositatibus farcti, ad basin sanguine turgent. Cordis sinistri hypertrophia concentrica, cum ossificationibus hinc inde observandis arcus aortæ nec non thoracicæ ejus partis. Mucosa ventriculi dendroidea injectione notata, ad intestinum tenue intense rubet, in vicinia valvulæ ileo-cæcalis plagas Peyeri superficialiter ulceratas visui committens. Hepar volumine auctum, friabile moschatum; lien mollis, duplici depositione tuberculosa magnitudinis pisi, jam partim emollita notatur. Renes sanguine turgidi ad calices suos notabili quantitate uratis calcis sub forma grossioris sabuli inquinantur.

Phænomena vitæ, quomodo sibi inter sese successerint cohæserintque cum cadavericis læsionibus, considerantium animos hæc observatio in se jure convertit. Etenim ante hos quatuor annos repente malum incepit ab animæ defectione, ac dimidii dextri corporis paralysi, cum motus et sensus perfecto expletoque omnibus suis partibus amissu consociata. Neque ulla re totum per annum temperari potuit illa partium affectarum insensibilitas, nec ejus socia lateris sinistri cephalalgia, multo demum post, curatione, nec non hygienicis conditionibus ordinatis in his partibus sensibilitas renata in conspectum rediit. Deinde quum succulentis cibariis usuque potulentorum provocarentur accessus spasmorum clonicorum in extremitatibus corporis sinistris malo non correptis, et contractio dehinc permanens manus pedisque lateris ægri, vis mentis cogitandique facultas debilitari videtur, et ægrotus plantarum ritu vivere pergit, donec denuo commissi errores diætetici ei conflant incursum febris typhoideæ, quæ tandem eum sustulit. Hic fere fuit phænomenorum ordo, quo morbus gradatim invaluit. Quod cadaveris sectio nobis enodat, — ex præsentia cicatricis linearis in hæmispherio sinistro cerebri, quæ nihil aliud est, quam junctura utriusque parietis cystæ residui veteris foci apoplectici; hic vero idem symptomata hæmorrhagiæ cerebri ægrotationis initium significantia mihi explanat; — ex manifesta emollitione substantiæ medullaris cystam adjacentis et hæmisphærii dextri; hæc ipsa mihi, hac in re cum Professore Lallemand consentienti et impetus spasmorum clonicorum lateris sani, permanentesque contractiones in manu et pede lateris ægri explicat; — ex injectione, lactescentia meningum, nec non ex accumulatione liquidi serosi in cavitatibus encephali; hæc ultima tandem phænomena exitum mali et febrim adynamicam ægroto lætalem bene definiunt.

GRANULATIONES ALBÆ

CORPORIS STRIATI DEXTRI.

TABULA LXXIII.

(Fig. 2.)

Femina 67 annorum, gracilis constitutionis, olim mater plurium infantum, abhinc decem annis post gravem capitis contusionem, cephalalgiis varias localitates calvariæ detinentibus obnoxia, sæpius autem sub forma diræ hemicraniæ dextræ recurrentibus affecta, molestissimis sensationibus caput exercentibus nonnunquam per integros dies exagitabatur. Capitis dolores periodice, at indeterminato tempore ex minima causa præprimis autem psychica renovati, quaque vice fastigium exasperationis attingentes, repetito vomitu materiei æruginosæ terminabantur, corporis summam defatigationem relinquentes, protracto somno annihilandam. Spatio trium annorum hisce phænomenis visitata, cum temporis progressu frequentius crudeliusque affecta, tandem medicastri cujusdam invocavit auxilium. Hic, æruginosum liquidum, tamquam bilis consequentiam molimine naturæ foras expulsæ considerans, bilem ex opinione ejus obstructam totius ærumnæ causam, emetico sub quoque cephalalgiæ paroxysmo ægrotæ præbendo, impugnandi indicationem curatoriam temere stabilivit. Bis pulvisculi emetici porrecti, maturius vomitum evocando molestæ cephalalgiæ finem imposuerunt, ast tertia vice hyperemesin incitando, gravissimæ sequelæ hujus intempestivæ medicationis ægrotam exposuerunt : præviis enim vertiginibus, nec non inconscientia misera, hemiplegia lateris sinistri afficiebatur. Hæc nullius momenti a medicastro judicata, serius demum ab interveniente medico tandem venæsectione fuit diminuta. Pedetentim sub usu frictionum hiemali tempore spongia fluviatili institutarum, æstivo autem sustentatæ urticationis partium morbo affectarum, extremitates dimidii sinistri corporis paralyticæ quadam emendatione insigniebantur : deficiens enim ex toto motus pedis reverti incipiebat, omnino orbata sensibilitate manus etsi adhuc semper iners manebat, tamen ungue tractata contremiscebat; linguæ difficultas in initio quædam verba exprimendi nunc ex toto profligata videtur, nam facillime sustinet ægrota colloquium; animi tristitia, nec non summa ad lacrymas proclivitas, erant phænomena hucusque vitæ animalis a norma deflexum indicantia. Diætetico regimine observato, nec non omnibus animi incitationibus vitatis, postea magis etiam emendabantur partes morbo affectæ : ita nimirum restituebatur motus extremitatis abdominalis sinistræ, ut tractitio modo eadem utens ægrota, huic per sat longum temporis spatium incedere valebat; extremitas suprema contra sensibilitate gaudens, motu ex toto orbata contracta in cubitali articulatione cernebatur. Perfectam labis suæ sanationem amplius non sperans ægrota omni artis auxilio renuntiavit, ex temporis progressu solo expectans motus tam desiderati reintegrationem. Abhinc duobus annis, terrore vehementer permota, spasmodico insultu, præprimis latus dextrum involuntariis motibus exagitante afflicta, insuper defectu conscientiæ, oculorum strabismo, labiorum oris spuma sanguinolenta contaminatione, stertenti respiratione, nec non lotii involuntaria excretione, subito afficiebatur ægrota. Mox ad sese revocata, præmissam nervosi systematis turbam ignorans, asserit se aliquid peculiare expertam esse, ac si madido corpore exposita fuisset afflatui auræ frigidæ. Ter, quaterve repetebantur spatio nonnullorum mensium hi spasmodici insultus, quaque vice, summam corporis dedolationem, animique lassitudinem relinquentes; inde ab eo tempore, sensuum internorum nec non externorum integritas hucusque observata, nunc immutari cœpit, memoriæ lapsu, visus auditusque obtusione expressa. Tandem diætetico regimine non amplius utens, febris gastricæ symptomatis arrepta, eamdemque negligens, prævia verosimiliter corporis dispositione, nec non vigente aeris constitutione, typhoideo statui succumbens misera meæ tradebatur observationi. Stupida facies, indifferens oculi in orbita fixi expressio, fuligine contaminata labia et dentes, sicca nigrescens lingua difficillime locomovenda, sitis nulla, ciborum autem desiderium, frequens respiratio, incitatus, parvus, duriusculus pulsus, tensum abdomen, regionis iliacæ dextræ pressio levior vagitu, nec non faciei contractione characterisata, supra pubem manu facillime detegendus fundus vesicæ lotio retento distentus, clausa alvus, ingrate calens arida cutis, magna corporis totius macritudo — erant organica signa nobis attendenda. Alta voce propositam quæstionem lento modo solvit, cæterum sæpius mussitans ægrota, pupillam oculorum magis dilatatam, et non ex toto influxui lucis obedientem visui nostro committens, immobilitatem absolutam, ast rudera sensibilitatis circa extremitates lateris sinistri, subsultus autem tendinum, nec non involuntarios motus artuum dimidii dextri corporis — observationi nostræ præbebat misera, tanquam plumbea massa in lectulo suo jacens. Evacuata vesica catheteris ope, superimpositisque iliacæ regioni dolenti hirudinibus, obtegitur abdomen emollientibus cataplasmatis, injicitur leniter laxans enema, imponuntur calvariæ — frigida epithemata, reliquæ corporis peripheriæ — sinapismi, adhibeturque intus aqua oxymuriatica cum decocto altheæ. Insequentibus diebus, faciei stupiditas imminuta, linguæ ariditas paulo minor, voluntaria lotii excretio, regionis iliacæ dextræ pressio ægrotæ magis indifferens, interrogata tandem quæstionibus propositis citius respondens, majorique quasi conscientia sui prædita, spem aliquam restituendæ adhuc sanitatis nobis attulit. Iisdem subsidiis hucusque continuatis miseram sustentavimus. Brevi post adparente decubitu ad sacrum gangrænoso, quamvis omnes cautiones munditiæ servatæ fuissent, gravis affectionis symptomata in pejus ruebant, indiesque etiam graviora reddita, præviis facie hippocratica, stertorosa respiratione, pulsu filiformi, extremitatum algore, nec non statu comatoso, miseram intulere sepulcro.

Cadaveris sectio. Dura meninx mediocriter injecta, flaccide circumvolvebat sensorium commune. Arachnoidea nec non pia serositate infiltratæ facillime a pallidis, complanatis, subjacentibus gyris disjungebatur. Sub transversa cerebri incisione, substantia medullaris utriusque hemisphærii atrophici, exsanguis, tactu normali mollior inveniebatur. Ventriculi laterales abundanti serositate distenti, ad corpus striatum dextrum in vicinia thalami nervi optici ejusdem lateris, granulationibus duris ad longitudinem 8 linearum offuscatum — notabantur. Granulationes hæ profundiora corporis striati penetrantes, sub verticali hujus incisione, sphæroideam massam omnino distinctam ab ambiente reliqua substantia segregantes, constituere videbantur textum fibrosum, quo temporis progressu implebatur antiquus focus hæmorrhagicus olim corpus striatum contaminans. Sinus baseos cranii dissoluto sanguine impleti latice ex ventriculis cerebralibus scaturiente irrorabantur, eadem consistentiæ diminutio observabatur circa substantiam cerebelli nec non medullæ spinalis. Pulmones liquido spumoso farcti ad superficiem pleuræ costali obviam œdematosi deprehendebantur. Cor, notabili copiæ serositatis in pericardio collectæ innatans, albis maculis ad anticam suam faciem notatum, flaccidos musculos papillares ad normales cæterum ventriculos observationi nostræ committebat. Mucosa intestini tenuis dendroidea injectione notata ad valvulam ileo-cœcalem plagis numerosis Peyerianis, nec non evolutis glandulis Brunneri distinguebatur. Hepar, lien et renes sanguine suffusi, facillime digitis in pultis speciem redigebantur.

Indurationes illæ graniformes, fibrosæ indolis, ad certam usque profunditatem corpus striatum dextrum occupantes, nemini dubium est, quin veteri ex harum partium degeneratione exortæ sint. Quæ vero hæc fuit præcedens alteratio? Vim extrinsecus illatam capiti, hemicraniam lateris dextri, per tres annos vomitu extremaque totius corporis lassitudine concomitatam, tum repentinam animæ defectionem, cum extremitatum corporis sinistrarum resolutione conjunctam, usumque intempestivum emetici,

deinde vehementissimam animi perturbationem, involuntarium motum partium in sano statu hucusque relictarum evocantem, denique impetus epileptiformes, cum jactura conscientiæ, et spumis in ore sociatos, ægrotumque certis intervallis usque ad decessum corripientes et intelligendi vim præcipue attenuantes, omnia hæc, inquam, symptomata colligentibus nobis nonne jus fuit, admittendi statum quemdam inflammationis chronicæ cerebri, seu fortasse etiam emollitionis, paralysin jampridem antegressæ et ex transformatione ejus in indurationem partis corporis striati dextri, et ex signis malaciæ in utroque hemisphærio hucusque sedem habentibus repetendi involuntarios sensimque comparentes motus extremitatum corporis nondum paralysi correptarum, nec non tentationes epileptiformes ægrotam affligentes? « Quippe multis in casibus, ait Professor Lallemand, quum inflammatio induratione terminata est, temporibus magis minusve remotis supervenere cephalalgia et symptomata spasmorum, qui sub forma accessuum magis minusve insultubus epilepsiæ et alienationis propinquorum in conspectum prodierunt. » (*Investigat. Encephal.*, epistola VI, pag. 259.)

Tab. LXXIV.

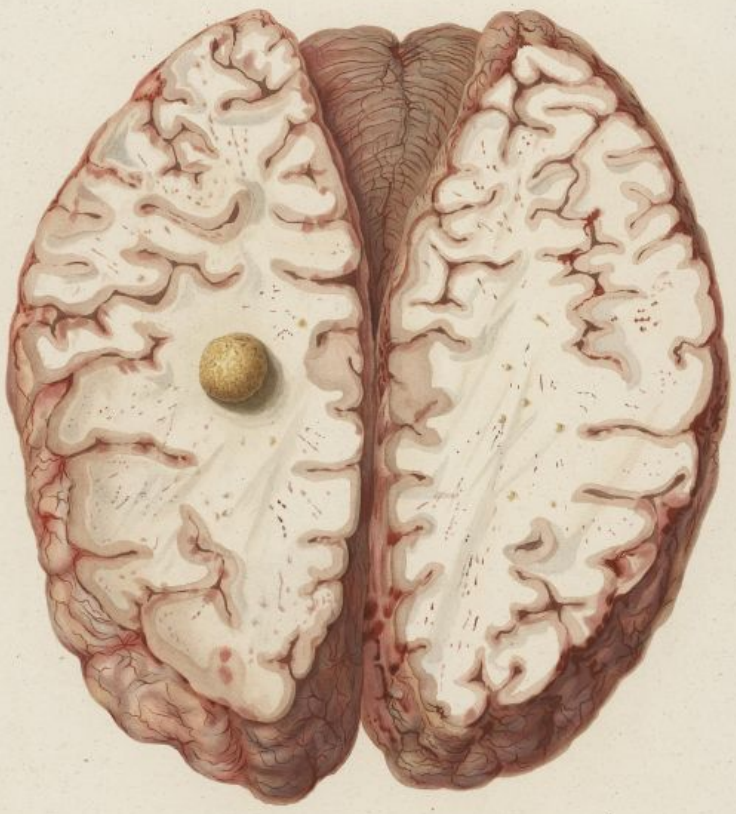

Schtschegoleff ad nat. del. Mosquae.

Annedouche sculps.

W. Rémond imp.

TUBERCULUM
HEMISPHÆRIO DEXTRO INSIDENS,

SPARSIS TUBERCULIS UTRUMQUE CENTRUM VIEUSSENII OFFUSCANTIBUS COMITATUM.

TABULA LXXIV.

Vir tricenarius, complexione scrofulosa, habitu hæmoptoico, scribæ ministerio fungens, inde ab incunabulis eruptionibus pustulosis, modo calvariam capillatam, modo faciem contaminantibus obnoxius, vigesimum ætatis annum agens, postquam perfrixit otitide dextra afflictus, seriusque otorrhœa ejusdem lateris laborans, hisce symptomatis fere ad vigesimum quintum vitæ annum detinebatur, ne minimam quidem a norma declinationem reliquæ suæ sanitatis proximorum observationi committens. Hoc fere tempore, vetulæ cujusdam consilium invocans, unguento ab eadem parato, calefacta primum cute calidario rossico, faciei locos exanthemate pustuloso conspurcatos sæpius infricuit. Tanto successu insigniebatur hæc, tam inconsiderate suscepta medicatio, ut, elapso mense, vix rudera odiosæ ad faciem eruptionis, et ad aurem dextram fœtentis profluvii deprehendi possent. At paulo post afflatui aeris frigidi expositus ægrotus, tussi afficiebatur, hæc ab initio tanquam indolis catarrhalis considerata, levioribus subsidiis impugnata, tunc naturæ potius committebatur, serius tamen intensitate crescens, continuitate ægrotum defatigans, doloribus errantibus ad thecam thoracicam comitata, dyspnœam nec non febrilem reactionem evocans, majori attentione digna videbatur. Procul negotiis, ruri vivens, aeri libero expositus, lacte vaccino recens mulcto usus, diæteticum regimen servans, sub finem æstatis omnino solutum a molestis pectoris symptomatis se sentit ægrotus, sed ineunte hieme, prætermissis forsitan cautelis necessariis, denuo tussire cœpit. Hac vice, pectoris molestiæ per curriculum totius frigidæ tempestatis novo phænomeno — striis videlicet sanguineis, sæpius cum mucoso sputo exscreatis insigniebantur; hæ, origine hæmorrhoidali explicatæ, impositis ano hirudinibus tamen non annihilabantur, e contrario æstate appropinquante, in veram hæmoptisin pleno rivulo notabilem copiam floridi spumosi sanguinis ejicientem transmutabantur. Haustus ex solutione saturata salis culinaris paratus interneque ab ægroto adhibitus, sputi cruenti intensitatem quidem limitavit, sed nondum ex toto inhibuit. Inde enim ab eo tempore, ex minima causa recrudescens sanguinis per os evacuatio, nullis amplius domesticis auxiliis tollenda, gravissimæ affectionis in imo pectore latentis præsentiam aperte parentibus demonstrat. Revera nec anni tempus, nec lactea diæta, ruri olim salutari cum effectu adhibita, nunc ulla vi in morbi decursum notatur. Continua tussi, modo sicca, modo humida vexatus, hinc inde sanguineo sputo abundanti affectus, fugaces calores cum intercurrentibus horroribus frequenter experiens, indies marcore intensiore affligebatur ægrotus, etsi appetitu gaudens cibum minime respuit. Hucusque scribæ muneribus fungens miser, nunc, quum ob virium jacturam sensibiliorem officio sese abdicasset majorem diei partem lectulo incumbens transigebat. Prima vice, his sub auspiciis invocatus medicus, ut tantæ miseriæ subsidium ferret, frictiones dorsi et anterioris pectoris unguento pustulas evocante fieri jussit, usum internum lichenis Islandici cum lacteo diætetico regimine usque continuando commendavit. Etsi omnia medentis præcepta ab ægroto religiosissime absolvebantur, tamen successus minime conamini respondebat: indies miser viribus magis fractus, semper tussiens, ægre nunc se movere poterat; insuper — cephalalgia continua, supremam calvariæ partem detinens, nauseis vomituque sæpe terminata, visus hinc inde obnubilatus, debilitas membrorum titubante incessu characterisatá, fornicationes ingratissimæ corporis peripheriam exercentes, transitoria sensibilitas, defectio modo ad unam cutis localitatem, modo ad alteram experiunda, singularis minimeque ægroto propria erga omnia omnesque irascibilitas — fuerant symptomata a proximis ægroti circa vitam ejus animalem observanda. Mox, in suo domicilio, tam exoptatum levamen molestiis suis amplius non inveniens, continuis lacrymis invocabat Nosocomii aditum, eodemque tandem traductus meæ observationi commissus est. Exhausta, lutescens facies, vitreis, indifferentibus, palpebris velatis oculis instructa, frequens respiratio, auri exploranti ad summitatem pulmonis dextri rhonchum cavernosum, nec non pectoriloquium, ad reliquas autem ejus regiones murmur respiratorium mancum fere deficiens exhibens observabatur, partes hæ percussione tentatæ obscuritate soni enunciabantur; ad pulmonem sinistrum eadem investigatio respiratione puerili nec non cubitu in hoc latus impossibili exprimebatur. Frequens tussis, sputum globosum, lutescens, cum grumis caseiformibus commixtum, fundum vasis aqua impleti petens ejiciens, cordis ictus incitati, eadem frequentia ad radialem traducebantur; tensum abdomen, serositatis ibidem effusæ sub percussione signa edens, alvus adstricta, parcum, rubrum, ad vasis parietes lutescens lotium, sicca ingrato calore exusta cutis — fuerant mihi phænomena circa organicam vitam observanda. Constans cephalalgia verticem calvariæ detinens, auditus nec non visus imminutio pupillarum dilatatarum erga lucem sensibilitas minor, hebeta vultus totius expressio animi singularis morositas, peculiari irascibilitati ægroti intermixta, vacillans, difficilis incessus, ex summa artuum debilitate, in primis autem lateris sinistri interveniente sæpius insensibilitate expressus — erant cætera symptomata ex animali vita miseri repetenda. Obvium indagationi nostræ casum tamquam ultimam expressionem gravissimæ tuberculosæ diatheseos considerantes, non amplius curationem, sed potius symptomata morbi lenientem indicationem, nutriente regimine, nec non usu decocturæ lichenis carraghen explendam statuimus. Elapsis decem diebus post, irritabilitate animi ad summum gradum adducta, continuis lacrymis mœstum statum suum exprimebat ægrotus, hinc inde perversitate judicii delirio proxima, turbatum jam encephali officium nobis exponens. Cephalalgia præterea intensitate crescens, arescens lingua, succussibus quasi electricis convulsæ extremitates corporis præcipue autem dimidii ejus sinistri, incensum tractum cerebrum nobis aperto indicantes, hirudinibus post aures imponendis, nec non vesicatorio inter scapulas adplicando miserum aggredi nos coegerunt. Vix tamen emendabantur gravia a nobis observata symptomata, nam continuo nunc mussitans ægrotus, mox comate detentus dilatatas pupillas erga lucem insensibiles præbens, magna voce amplius non expergitus, viribus ex toto resolutus mentis non compos tumulo traditus est.

Sectio cadaveris. Flaccide investit pallida dura mater sensorium commune, leniter injectæ, at serositate infiltratæ cernuntur arachnoidea nec non pia mater. Complanati facillime extricandi deteguntur decolorati emolliti gyri cerebri, sub transversa istius organi sectione instituta, ad centrum Vieussenii dextrum reperitur tuberculum nucis avellanæ magnitudinis, lutescentis coloris, tactu durum, asperum, ex substantia caseo non dissimili conflatum, sparsis tuberculis ejusdem coloris, magnitudinis variæ centro Vieussenii ejusdem lateris, nec non hemisphærii oppositi insidentibus comitatum. Insigni serositatis copia distenduntur ventriculi laterales, plexus choroideos exsangues sabulosis acinulis farctos visui præbentes. Mollitie cæteris paribus majori deprehenduntur cerebellum nec non medulla spinalis, ultima hæc post incisionem velamentorum suorum, notabilem serositatem ibidem exhalatam investigationi præbet. Basis calvariæ modico fluido etiam irrorata sinus suos mediocriter sanguine nigrescente distentos visui offert. Uterque pulmo tuberculis numerosissimis tum crudis, tum emollitis farctus, ad summitatem pulmonis dextri vastam cavernam pure impletam profert. Cor coagulis sanguineis ad ventriculum sinistrum firmiter papillares musculos intricantibus completur. Hepar mole auctum, sparsis tuberculis ad convexam suam partem conspurcatur. Lien mollitie singulari

præditus, friabilitate summa affligitur. Renum substantia corticalis, lutescens, granulationibus morbo Brightii non absimilibus obspersa, hinc inde vesiculis liquido impletis notatur. Tractus intestinalis aere distentus, inde a ventriculo usque ad crassum intestinum pallore mucosæ insignitur.

Observatio nostra videtur hanc proditam a scriptoribus opinionem confirmare : hæc tubercula sæpius eidem in aliis organis degenerationi isochrona esse, — horum periodi primæ symptomata frequenter esse obscurissima et maxime mutabilia (vix enim ægroti graviora patiuntur, quam cephalalgiam, quæ aut nihil grave et periculosum præbet, aut speciem cephalalgiæ periodicæ nonnunquam induit); — fatalem exitum tuberculorum cerebri communiter pendere videri ex statu inflammationis substantiæ cerebri, in qua, corporibus apertis, vel satis copiosum in velamenta seu ventriculos encephali serosum effluvium, vel emollitio sat extensa portionis cerebri in qua massæ tuberculosæ sitæ sunt reperitur.

Fig. 1.

Fig. 2.

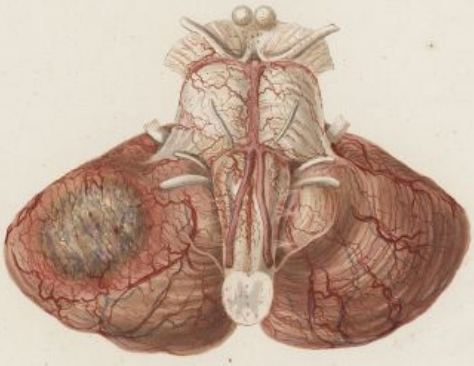

Schitschegoloff ad nat. del. Mosquae. Visto sculps.

Gony gros imp.

HYDATIS

IN CORNU POSTICO VENTRICULI LATERALIS DEXTRI.

TABULA LXXV.

(Fig. 1.)

Adolescens decem et septem annos natus, infirmæ constitutionis, tenera ætate, eruptionibus scrofulosæ indolis calvariam conspurcantibus afflictus, usuque decoctionis stipitum viburni opuli ab iis liberatus, optima sanitate fruebatur, si excipias tamen intolerabilem pruritum, hinc inde puerum ad ani orificium vexantem, præsentia multitudinis ascaridum vermicularium evocatum. Ordinatum magis diæteticum regimen, amplius entozois in intestinali tractu nidulantibus minime conveniens, certo mensis tempore catharticum adhibitum, tandemque doses repetitæ electuarii lenitivi Unzeri, fuerant subsidia a parentibus in usum vocata, ut peregrinorum hospitum præsentiam annihilarent, atque molestam ardoris sensationem a puero in ani vicinia perceptam lenirent. Duodecimo vitæ exacto anno, in studia jam incumbens, raris temporis intervallis tantummodo ascaridum recordatione gravatus, capitis temulentia affligi cœpit; hæc intelligentiæ nimio exercitio adscripta, initio minime sufficiente attentione dignata, neglecta sorti tradebatur. Per integros menses vigens, continuitate aucta, tandem doloribus in fundo calvariæ insignita capitis gravedo, in veram hemicraniam lateris dextri sæpius puerum visitantem, hinc inde vomitu æruginoso cum levamine terminatam abiit. Interea corporis nutritio, hucusque a norma non recedens, nunc deflecti incipiens, serius facie pallida, atque marcore, carnium flacciditate expressa, singulari incitabilitate imo irritabilitate per minimam occasionem evocata comitabatur. Tanta fuit hujus pueri susceptibilitas, ut lacrymis intemperiem nervorum suorum renuntians, simul sæpissime involuntariis succussibus, dimidium sinistrum corporis exercentibus agitaretur. Hæc omnia præsentiæ entozoorum in tractu intestinali attributa, variis specificis hoc in casu commendandis, sed sine fructu tractabantur; contra capitis gravedo in dies aucta, summa lucis intolerantia characterisata, per nychthemeri spatium miserum detinens, vomitu terminanda, nunc et liberis intervallis singulari imbecillitate utriusque oculi præcipue sinistri notabatur. Quintum decimum ætatis annum explens puer, vix studiis vacans, ob oculorum infirmitatem nec non capitis dolorem ex minima encephali facultatum intentione recrudescentem, media in ambulatione, subito mentis non compos atque convulsus humi projectus est. Frigidæ aquæ aspersionibus ad se revocatus, nil nisi debilitatem vel potius defatigationem totius lateris sinistri accusabat ægrotus. At inde ab eo tempore corpore debilior, ingenio, quoad idearum præprimis coacervationem, obtusior, evadens, ex minima causa, recidivis insultus spasmodici, dimidium sinistrum corporis exagitantis, perfecta inconscientia suimet ipsius characterisata sæpius affligebatur. Per biennium fere crudeli morbo conflictatus, sine ullo artis præsidio miser adolescens ad tantum virium lapsum adductus est, ut lecto affixus, exire cubiculo non amplius posset. Denique fortuita medici cujusdam visitatio de ægroti statu gravissimo parentes meliora docuit; quare hi omnia mox disposuerunt, ut ægrotum in Nosocomium transducerent, meæque observationi committerent. Hebes, leucophlegmatica facies, ex toto fere deleta videndi facultas, inprimis oculi sinistri caligo, cum pupilla dilatata nec non erga lucem vix sensibili, motibus continuis agitabantur bulbi oculi in orbitis suis, quasi retinæ insensibilitate ad majorem actionem incitati ut lucis radios ubique quærerent, sibique associarent, nonnunquam balbutiente semper autem lenta voce conscius sibi tamen enuntiabat miser constantem hemicraniam dextram, nec non mobilitatis defectum artuum dimidii sinistri corporis, sensibilitate minime orbatorum, summa proprii status, nec non circumstantium rerum despicientia et lentitudo, sæpiusque ad somnum proclivitas — fuerant symptomata vitam animalem ægroti illustrantia. Insuper ciborum desiderium nondum deletum, vomitus æruginosus, sæpius alimentorum ingestionem subsequens, adstricta pertinaciter alvus, parcum pellicula pinguedinosa versicolore instructum lotium, frequens suspiriis sæpius interrupta ad lobos pulmonum posteriores murmure obscuriore notata respiratio, pulsus ad 60 per minuti spatium ad radiales feriens, flaccidæ turgore vitali destitutæ carnes, anserina frigescens cutis peripheria — fuerant phænomena organicam vitam miseri spectantia. Ex momentis exordium nec non decursum obviæ observationi nostræ ægrotationis illustrantibus, tuberculosam cerebri degenerationem suspicantes, eamdemque tanquam extra artis limites sitam, nonnisi palliativa indicatione aggrediendam existimantes, leniora laxantia intus, constans epispasticum brachio imponendum, frictionesque columnæ vertebralis ex tartaro stibiato absolvendas extus commendavimus, cætera forte adhuc exæquanda naturæ molimini salutifero relinquentes. Elapsis duabus circiter septimanis, et artis et naturæ hoc in casu imbecillitas ad morbi symptomata quodammodo emendanda, clare aperteque exprimebatur : epileptiformes videlicet motus, anamnesin ægrotationis hujus insignientes, nunc speciem epilepsiæ veræ pathognomonicam induentes, repetitis vicibus, rara libertatis momenta ægroto concedendo, miserum violentissime exercent, præviis nimirum perceptis doloribus ad extremitatem utramque lateris sinistri, inde ab imis unguibus in cordis et calvariæ regionem versus pedetentim sese propagantibus, cordisque palpitationibus nec non ægroti inconscientia se terminantibus, aperiebatur quaque vice scena horridi accessus epileptici triplici turba : motus, sensus, nec non intelligentiæ notati. Initio paroxysmi vix per trium minutarum spatium durantes, involuntaria excretione lotii nec non alvi insigniti, semperque præteritorum lapsu memoriæ perfecto characterisati, serius intensitate spasmodicorum motuum potius latus corporis sinistrum exagitantium designati, imo et continuitate sua maxime extendebantur. Incassum adhibitis, setaceo ad nucham, interne autem nitrate argenti, sulfate cupri ammoniacali, zinco hydrocyanico, strychnino, tandemque et Moscho, in tantam vehementiam degenerabat paroxysmus, ut medio in impetu, cadaveris instar rigens ægrotus asphyxiæ proximus nonnisi citissime absoluta venæsectione e mortis eriperetur faucibus. Bis tantum usi eramus hoc remedio ut letalis exitus averteretur, tertia autem vice ad idem subsidium perfugientes, sicuti sæpius et nunc etiam artis nostræ insufficientiam experientes, rigentem asphycticum juvenem morbi violentia devictum citissime e medio sublevatum vidimus.

Sectio cadaveris. Ingenti copia cruoris farcta deteguntur vasa duræ meningis, injectæ etiam ac serositati innatantes inveniuntur arachnoidea et pia mater, difficillime a gyris cerebri separandæ, hi fortiter evoluti, profundissime in album encephali substantiam penetrant. Durius tangitur cerebrum ipsum, ubique sub transversa scissione numerosissimis punctis rubris notatum. Ventriculi laterales notabili copia serositatis turbidæ impleti, turgidis sanguine plexibus choroideis notantur, cornu autem posticum illius lateris dextri hydatide magnitudinis ovi columbini mediocris fortiter plexui subjacenti annexa impletur. Sinus baseos calvariæ sanguine scatent. Involucra medullæ spinalis sicuti substantia organi hujus injecta conspiciuntur, ast nullibi, neque in specu vertebrali, neque in cranii cavitate vestigia tuberculoseos, quam suspicatus fueram deprehenduntur. Pulmones sanguine turgidi, immani quantitate serositatis spumosæ nec non cruentæ implentur. Cor ad ventriculum sinistrum coagulo albuminoso farcitur. Hepar hypertrophicum; lien friabilis; intestinalis tractus aere distentus; renes volumine aucti, granulationibus luteis hinc inde spurcantur.

Hic casus ad similitudinem prope accedit facti cujusdam a viro doctore Bremser allati, in quo puella sexdecim annorum octonis diebus binos accessus vehementis syncope tulit, auribus oculisque capta odoratum amisit,

deinde toto latere lævo paralytica evasit, et octo mensibus post primam syncopen impetu apoplexiæ consumpta periit. Insecto corpore, reperta est in dextro hemisphærio cerebri hydatis tres longa, duos lata pollices. At vero in observatione, quam proposui, quæritur utrum acephalocystis libera, cum cystide cellulosa, ut assolet, non conjuncta, an cysticercus vermicularis munita proboscide suctoria, motionisque capax fuerit? Id quidem me nescire confiteor, quum tempora mihi offecerint, ne discrimen inter utramque faciam. Sed, si fides haberi auctorum observationibus possit, hæc non fuit acephalocystis, quippe quæ agit tantummodo per compressionem substantiæ cerebri, incremento morbi determinatam, quapropter ejus symptomata ex volumine, sede, ac numero pendent, sed potius judicanda est cysticercus, quum nonnulli animadvertisse sibi videantur eos, qui hoc morbo arrepti sint, plerumque accessus epileptiformes fere agitarique motibus spasmodicis, qui magis minusve remotis intervallis recurrant, et quum phænomena hæc vehementiori cerebri irritationi, a motibus istius vermis profectæ attribuerint.

ABSCESSUS

SUPERFICIEI INFERIORIS HEMISPHÆRII DEXTRI CEREBELLI

PETROSO OSSI TEMPORUM CONTIGUÆ.

TABULA LXXV.

(Fig. 2.)

Vir 37 annorum, constitutione satis firma, dominio systematis arteriosi notata, semper optima sanitate fruebatur, si quidem excipias rheumaticam labem, intense ægrotum ante nonnullos annos cruciantem, ex adhibitis auxiliis vero, inde ab eo tempore perfecte silentem. Abhinc duabus septimanis in calidario rossico æstui maxime expositus, ibidemque embrocationibus repetitis frigidissimæ aquæ exercitus, jam altero die post, cervicis rigorem totiusque calvariæ temulentiam, immani aurium susurru conjunctam expertus est. Sensationes hæ molestæ nequaquam impediebant primo tempore, quominus ad opus et quæstum quotidianum incumberet, serius tamen capitis temulentia, quum violentissimæ cephalalgiæ locum cederet, singulari corporis statu afficiebatur ægrotus, neque enim deerant artubus vires ut iis uteretur, sed deerat animo voluntas motum aliquem suscipiendi. Ad varia domestica auxilia sine ullo fructu recurrens, tandem jussu medici cujusdam venam sibi aperuit. Encheiresi hac similiter absque optato levamine peracta, imo recrudescente cephalalgia miseri, inertis massæ instar, in habitatione humida, vix luci pervia jacentis adstantes impellebantur, ut Nosocomio eumdem committerent, meæque observationi subjicerent. Crispa ex dolore pallida facies, palpebris clausi, erga lucem sensiles, pupilla quodammodo dilatata instructi oculi, humida leviter grisea lingua, deficiens sitis sicuti et ciborum desiderium, molle abdomen, adstricta alvus, parcum, lentum, ardens lotium, ex toto normalis respirationis actus, ad 85 circiter per minutæ spatium, durus, tensus, arteriæ radialis ictus, nonnihil adaucta thermogenesis aridæ ceterum cutis — fuerant mihi organica phænomena ægrotationis hujus observanda. Atrocissimus dolor totam calvariam exarans, inprimis vero occipitalem regionem infestans, continuo fere ejulatu expressus, fortissimaque manubus compressione suscepta tantummodo leniendus, lenta sed regularis locutio, insomnes ex capitis molestia noctes, virium prostratio summa, singularis decubitus ægroti in abdomine, ne occiput pulvinari apprimeretur — constituebant catervam symptomatum animalem vitam miseri insignientium. Anamneseos momenta in memoriam revocans, eaque cum præsenti statu ægrotationis comparans, absentiam cerebralis cujusdam reactionis in artus perpendens, diram calvariæ molestiam rheumaticæ indoli adscribens, eamdem antirheumaticis debellare statui. Ædificata sic indicatio, venæsectione ex brachio, repetitis hirudinum adplicationibus post aures nec non ad nares, usuque interno calomelas, serius autem nitri cum tartaro stibiato et vino seminum colchici autumnalis expleta, sine ullo fructu sustentabatur, contra in dies vehementior evadens cephalalgia, vix per nychthemeri spatium concedebat ulla remissionis momenta. Aconiti doses, nec non pulveris Doweri ad noctem usus, symptomata morbi quodammodo infringentes, itaque opinionem nostram de rheumatismo capitis cientes, capella ex tela serica cerata parata calvariam obteximus, revulsionemque vesicatoriis nuchæ, nec non artubus jam institutam sustinuimus. Spatio duarum septimanarum crudelis capitis affectio pedetentim mitigata, tandem sic emendabatur ut ægrotus per integras horas a doloribus vacuus, spe proximæ convalescentiæ lætaretur. Ast remissio hæc molesti doloris, per breve tantummodo temporis spatium protracta, nova mali exacerbatione absque ulla evidenti caussa insigniebatur. Atrocissima nunc, dolenti sensatione exæstuabatur præcipue basis cranii lateris dextri, peripheriæ ejus attactum imo rudiorem minime respuens; contra pressione utraque manu ad latera calvariæ instituta, molestiæ intensitatem quodammodo leniente; majori pupillæ dilatatione instruebantur oculi, luci non ita sensiles, peculiari aciei expressione characterisati. Pallida, contracta, hinc inde vellicationibus orbicularis palpebrarum, nec non levatoris anguli oris agitata cernebatur facies, humida semper grisea tangebatur lingua, urgebat tamen sitis, deficiente ex toto appetitu. Epigastrii molestia pressione non aucta, sæpius ructibus sedata, alvus tarda, lotium lente, quasi sine ulla vesicæ contractione excretum, suspiriis profundissimis interrupta hinc inde normalis respiratio, regulari cordis ictu comitata insuper observabantur. Abdomini continenter incumbens, noctes insomnes agens, nil peculiare circa corporis artus experiens, lenta loquela semper at conscienter de statu suo rationem nobis reddebat ægrotus. Inopinate mali recrudescentia, sine prævia ulla occasione evocata, atrocissimi doloris sensatio, nunc potius conversa in regionem occipitis dextri, pupillarum sensibilitas in lucem manifesto minor, oculorum acies peculiare aliquid exprimens, faciei musculorum vellicationes fere continuæ, voluntatis animi omnis energia fracta, decubitus semper abdominalis, ut occipitis contactus pressiove præcaveretur — mihi perscrutanti injiciebant suspicionem, de totius ærumnæ origine ponenda, in degeneratione partis posticæ lobi cerebralis dextri, minime tamen judicio meo definienda, propter manca ex toto ad corporis extremitates pathognomonica phænomena affectionibus encephali propria. Etsi ponenda his sub circumstantiis diagnosis nondum clare extricabatur, tamen ex olim juvantibus indicationem constituens, iterum venæsectionem suasi, et quoniam sanguis evacuatus crusta pleuritica obtegebatur de novo aquilæ albæ usum internum commendavi, continuatis suscepta jam revulsione ad extremitates, cervici insuper setaceum imponendum indicans. Calomel usque ad gingivarum tumefactionem porrectum, bis post aures adplicitæ hirudines, frigida epithemata calvariæ imposita, tandemque insignis suppuratio ex imis setacei evocata, iterum magna symptomatum morbi emendatione notabantur. Mercurii dulcis usum jam impossibilem, dosibus pulveris temperantis Stahlii supplentes, revulsionemque sustinentes, hinc inde hirudinum adplicationem instituimus. Etsi atrox calvariæ dolor, nunc gravedini tolerabili at semper adhuc sensibili ad partem capitis olim adfectam locum cessit, tamen idem pupillarum status eademque aciei oculorum expressio, voluntatis apathia summa impediens, quominus miser lectulum suum desereret — fuerant mihi indicia sufficientia nondum terminati processus circa encephalon suspiciendi. Per breve temporis spatium trahebatur hæc apparens morbi remissio, mox enim recrudescente capitis gravedine, insequentibusque vertiginibus, visus obnubilatione, auditus diminutione, intelligentiæ hebetudine, viriumque corporis prostratione summa, absentibus omnino paralyticis symptomatis artuum, comate afficiebatur miser, ex quo nullis artis præsidiis amplius evigilandus, elapso nychthemero exspirans mortem obiit.

Sectio cadaveris. Dura mater intense injecta, sinus ejus longitudinalis magna sanguinis liquidi copia farctus — inveniuntur. Arachnoidea nec non pia, majori rubedine notatæ arcte gyris cerebralibus adhærent. Cerebrum ipsum magis evolutum transverse scissum tactu molle, medullarem substantiam normali magis roseam visui offert. Ventriculi laterales, copia insigni serositatis turbidæ impleti, plexus suos choroideos injectos, sabulosis acinis farctos observationi præbent. Ejusdem serositatis colluvies ad cranii basin deprehenditur, sinus suos præprimis petrosum dextrum magna sanguinis quantitate impletum offerentis. Cerebellum ad utramque faciem injectum sub transversa sectione substantiam suam rosei coloris, mollem, ad superficiem inferiorem hemisphærii dextri versus, vastum focum purulentum, nondum in cranii cavum apertum, at ejusdem osseæ substantiæ (processui petroso) hucusque intactæ proximum, observationi nostræ committit. Substantia cerebelli colluviei materiæ purulentæ spissæ viridescenti inodoræ proxima aperte malacia detenta tangebatur. Involucra medullæ spinalis sanguine copiosiori injecta, hæc ipsa, cæterum a norma non recedens, modica

quantitate serositatis circumdata reperitur. Pulmones sanguinis pleni, at ubique aeri permeabiles deteguntur. Bronchia muco spumoso implentur. Cor incrassationem concentricam parietum ventriculi sinistri præbet. Ventriculus sicuti et tractus intestinalis enormi meteorismo distenti, hinc inde, præcipue ad ileum et viciniam valvulæ Bauhini, roseo colore punctis distincto, quasi notatam mucosam visui monstrant. Hepar voluminosum friabile. Lien mollis, sparsis depositionibus materiei tuberculosæ ad superficiem suam notatur. Renes volumine aucti, scissuris profundis sculpti, substantiam corticalem lutescentem, minimis granulationibus respersam nobis examinantibus proponunt.

Huic abscessui, cerebelli dextro hemisphærio insidenti, qui lente oritur, a morbo acuto proficiscitur nullo, nullamque vim extrinsecus illatam pro causa habet, hoc est commune cum quibusdam casibus ejusdem generis, de quibus auctores exposuere, quod ægroti cogitatio non prius, quam sub ipsum finem turbatur, quod membrorum motus quidem integer manet, sed ægroti voluntas eum moderari non potest, quod dolor in occipite per sensus et vehementia et remissione notabilis est, quod visus debilitatur cum dilatatione pupillarum, quod nulla nausea, nullus vomitus hujus morbi decursum insignit, nec partes pudendæ quidquam peculiare visui præbent.

Tab. LXXVI.

Fig. 1.

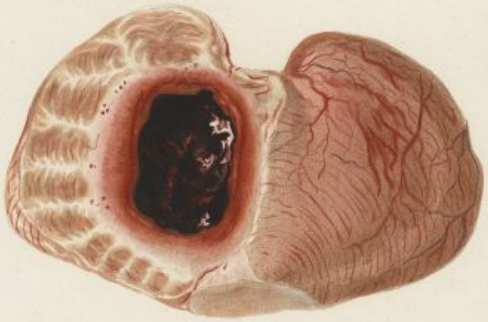

Fig. 2.

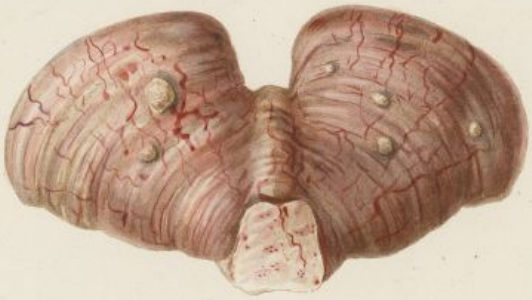

Fig. 3.

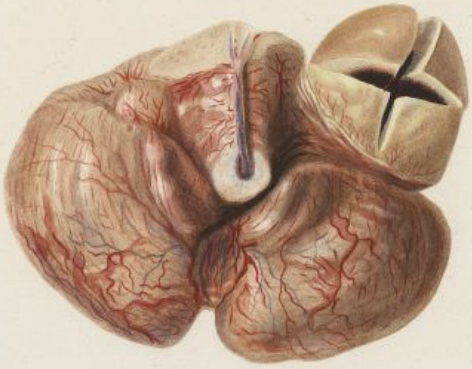

Lehtschegoloff ad nat. del. Mosquae. Oudet sculp.

Geny gres imp.

HÆMORRHAGIA HEMISPHÆRII DEXTRI

NEC NON MEDIÆ PARTIS CEREBELLI.

TABULA LXXVI.

(Fig. 1.)

Femina vidua, 54 annorum, robustæ constitutionis, plurium infantum mater, semper optima sanitate fruens, abhinc octo annis catameniali fluxu orbata, sedentariam vitam agens, spirituosis nonnunquam dedita, ultimo tempore capitis gravedini, vertiginibus obnoxia, omnia hæc frigidissimæ temperaturæ influxui adscribens, sibique explicans, nullo subsidio confidens, nihil adhibuit, ad eadem debellanda. Hæc symptomata cerebralem polyhæmiam accusantia, tamen in dies magis magisque ingravescentia, serius mediis in negotiis ægrotæ, absoluta ejus inconscientia terminabantur. Subito enim gravi vertigine arrepta, nauseisque molestata, frigido ad frontem irrorata sudore, contremiscens artubus, anxia animo, tandem vix elapso dimidio sexagesimæ horæ, quasi fulmine tacta humi, mente orbata, corpore resoluta projecta est. His sub auspiciis miseram observans, omnino sui inconsciam, profundo comate sepultam, stertentem inveni. Hucusque pallida, flaccidis genis sub quaque expiratione singulari modo motis instructa cernebatur facies, oculis semivelatis fixis, strabismo divergente, pupilla dilatata in lucem insensili præditis munita. Fortissime adprimebatur supremæ maxillæ mandibula inferior, frequens, rhonchis infuscata exaudiebatur respiratio, parvus, irregularis, celer tangebatur pulsus, meteoristice distendebatur abdomen, involuntarie ejiciebantur sedes, excernebaturque lotium, manifesto diminuta reperiebatur ad corporis superficiem thermogenesis, sublevati artus supremi tum infimi proprio ponderi obedientes, citissime lectuli superficiem petebant; majori reactione quasi indutæ hoc in casu mihi videbantur extremitates lateris dextri, corporis integumenta fortiter etiam unguibus vellicata, vix sensibilia deprehendebantur, voce clarissima interpellata misera, minime e profundo expergeficbat somno. Anteaquam visitarem ægrotam, larga venæsectio fuit ipsi instituta, quæ tamen vix morbi violentiam fregerat, e contrario feminam pulsus diminutione atque irregularitate, virium autem vitalium prostratione majori notatam reperiens, phlebotomiam præsente sub statu repetere, ob corporis totius reactionem mancam non ausus sum; impositis ergo calvariæ frigidissimis epithematis, ubique locorum imponendos sinapismos commendavimus, impossibilem autem trismi caussa in os introductionem medicamenti, pro tempore clysmis laxantibus supplevimus, insuper ordinantes XVI hirudines post aures adplicandas. Brevi tempore post, trismo afflicta maxilla inferior relaxabatur, sufficienterque admittebat intromissionem parvi cochlearis impleti solutione tartari stibiati cum aqua simplici; at liquidum hoc modo in oris cavitatem ductum, partim foras rejiciebatur, partim proprio ponderi obediens, in ventriculum introducebatur, ibidem strepitum vacuo dolio non absimilem evocans. Symptomata hæc mihi jam resolutos constrictores pharyngis manifesto exprimentia, mox semirotatoria agitatione fere continua capitis, nec non motu maxillæ inferioris, dentium stridore hinc inde notato concomitata, serius imo suspicionem movebant exactæ suffusionis serosæ in ventriculis cerebralibus, pessima prognosi quoad exitum totius ægrotationis circumdandæ. Attamen revulsivis continuo corporis peripheriæ impositis, nec non dosibus Moschi repetitis, incitabatur fugiens conatus nostros vitæ scintilla. Elapso tamen nychthemero post morbi exordium, frequentissima facta stertente magis etiam respiratione, pulsu ad radialem vix distincto, frigido ad faciem irrorata sudore, rigens toto corpore, morti succubuit ægrota.

Sectio cadaveris. Ex insigni injectione vasorum notabiliter rubent velamenta cerebri. Coagulato sanguine farcitur longitudinalis sinus duræ matris. Tactu dura encephali substantia, sub transversa sectione numerosissimis scatet punctis rubris. Turbido liquido distenduntur ventriculi laterales, eodem liquido inquinantur anfractuositates basecos calvariæ, sinus suos sanguine spisso impletos visui offerentis. Cerebellum volumine normali majus, tactu mollius, sub transversa sectione, mēdio dendroideæ substantiæ hemisphærii sui dextri, nec non vermis cerebelli visui offert vastissimum focum hæmorrhagicum, atro sanguine coagulato farctum, rubro halone, nec non malaxata quasi substantia cerebelli circumdatum. Irrorantur liquido seroso facies cerebelli inferior, nec non viciniæ foraminis occipitalis magni. Nil peculiare visui præbent involucra sicuti et substantia medullæ spinalis, si excipias liquidi certam copiam ad caudæ equinæ regionem collectam, atque ex cranio verosimiliter effusam. Pulmones sanguine repleti, magna colluvie serositatis spissæ spumosæ turgent. Cor sinistrum cavitate maxime limitata gaudens, parietum hypertrophia concentrica affligitur. Hepar et lien volumine majores, tactui substantiam quodammodo molliorem exhibent. Renes contra, palpationi duriores, sanguineque divites inveniuntur. Tractus intestinalis præter summam aere extensionem nil abnorme demonstrat. Vesica vacua, volumine minuta, mucosam imprimis ad parietem posticum vivide injectam demonstrat. Uterus quasi tumidulus, sanguine ditissime injectus reperitur; eadem injectio circa ligamentum latum utriusque lateris, præcipue autem ad ovarium et fimbrias tubæ Fallopianæ observatur.

Hæmorrhagia cerebelli hoc in casu nulla re differt ab apoplexia cerebrali. Namque idem in utraque exordium est : paralysis locum tenet imprimis in latere, quod hæmorrhagiæ oppositum est, intelligendi vis eamdem, quam in apoplexia encephali turbationem præbet, sensibilitas nullam in singulis partibus immutationem offerens, obtusa reperitur, ut in hæmorrhagia encephali. At contra uterus, quæque ei annexa sunt in nostro casu id grave memoratuque dignum præ se ferunt : quod in iis sedes congestionis valde notabilis reperta est.

TUBERCULA MAGNITUDINIS VARIÆ

SUPERIORI FACIEI HEMISPHÆRIORUM CEREBELLI INSIDENTIA.

TABULA LXXVI.

(Fig. 2.)

Juvenis 19 annorum, scribæ munere fungens, constitutionis teneræ, habitus phthisici, sanis parentibus tamen natus, inde a prima infantia usque ad septimum vitæ annum, variis eruptionibus corporis superficiem maculantibus obnoxius, serius ab iis depurgatus bona fruebatur sanitate. Abhinc circiter duobus annis, refrigerio aggressus tussicula afficiebatur. Hæc, initio sicca, postea humida evadens, migrantibus doloribus pectoris, dyspnœa sub ingressu, nec non difficili decubitu in latus sinistrum comitata, corporis emaciatione, febrilibusque phænomenis — frigore caloreque fugace expressis — insigniebatur. Ordinatum vitæ regimen, ususque quotidianus lactis equini recens mulcti, nec non facta revulsio brachio epispastici ope, dorso autem assiduis frictionibus ex tartaro stibiato, suffecerunt, ad gravem thoracis statum ita emendandum, ut præteritis mensibus quatuor, post inchoatæ curationis hujus exordium, vix reperirentur symptomata validiorem quamdam medelam exposcentia. Ex toto nimirum profligatis febrilibus indiciis ægrotum olim quotidie visitantibus, corporis nutritione ressuscitata, per integras horas deambulare valebat ægrotus, omnium pectoris molestiarum expers, et nisi remansisset singularis intercurrens proclivitas ad tussim, minima cœli intemperie evocata, perfectæ sanitati restitutus habitus fuisset. Tamen non stabile et diuturnum hoc fuit vix emendatæ sanitatis intervallum, inopinato enim corripiebatur æger, primum capitis gravedine, tum cephalalgia totam calvariam infestante, postea in occipitali regione potius nec non colli summitate defixa. Nova hæc calvariæ affectio periodice miserum tentans, intermittentis cujusdam pyrexiæ characterem præ se ferens, initio hoc in sensu etiam a medico explicata, sulphatis chinini dosibus exercebatur. Frustra tamen hoc in casu adhibebatur specificum remedium, nam cephalalgiæ accessus minime exinde prærupti, sed potius intensiores evaserunt, adnexis novis phænomenis nondum in morbo observatis, vomitu scilicet cum æruginosæ materiei rejectione, diplopia, nec non spasmodica artuum tum superiorum tum inferiorum contractione involuntaria maximeque dolente. Paroxysmus cephalalgiæ quoque die, fere eodem tempore recrudescens, molestissimo pulsante dolore in imis occipitis percipiundo notatus, vertigine, facie injectione comitatus, circiter per horæ spatium vigens, spasmodicis contractionibus extremitatum characterisatus, sub finem summa virium prostratione inconscientiæ proxima, profundoque somno comati non dissimili terminata insigniebatur. Tractans medicus, quum fidem suam, chinino sulphurico periodicam cephalalgiam hanc annihilandi, morbi recrudescentia turbatam videret, omni ulteriori medicationi renuntians, meæ observationi commisit juvenem. Numerosissimo acne conspurcabatur macra, cachectica facies ægroti, languentibus, dilatata pupilla, diplopia affectis oculis instructa, griseo tegmine obducta lingua, irregulare ciborum desiderium, sitis sæpius percepta, nauseæ nec non vomitus æruginosus, hinc inde intervalla a cephalalgia libera insignientes, pastosum abdomen doloribus colicis nonnunquam exaratum, mox constipata frequentius autem liquida alvus, rubrum parcum lotium, difficilis decubitus in latus sinistrum, tussis quaque profundiori respiratione evocata, murmuris respiratorii diminutio manifesta ad apicem pulmonis dextri, nec non lobos ejus posticos, incitatus cordis ictus, frequenti pulsu ad radialem expressus fugacis caloris nec non horroris sensationes ægrotum afficientes, insignis tandem corporis macies — erant phænomena organica nobis observanda. Virium prostratio summa, artuum tum superiorum tum inferiorum spasmodicæ contractiones, transitoria insensibilitas nunc unius, nunc alterius localitatis peripheriæ cutaneæ, ingens animi morositas — exprimebant vitam animalem ægroti nostri. Ex præmissis præsentibusque tuberculosam diathesin suspicantes, eamdemque fortasse in cerebri substantia defixam, parentibus juvenis declarantes, gravissimam prognosin ægrotationi huic substruximus. Hirudines post aures, nuchæ setaceum, nec non oleum jecinoris aselli intus, erant subsidia a nobis hoc in casu commendata. Cephalalgiæ accessus olim quaque die recurrentes nunc suscepta intensa setacei ope inter scapulas revulsione, interpositis longioribus intervallis comparent, et singula vice a nobis propius inspecta peculiari phænomeno characterisantur: præmisso videlicet insultu cephalalgiæ, hunc insequentibus vomitu artuumque contractionibus, redditoque ægroto quasi sibi inconscio, observabatur in eo involuntarius quasi manustuprationis conatus, etsi libera ab accessibus intervalla, strictius investigata, vitio hoc minime contaminabantur. Spatio mensis continuatum oleum jecinoris aselli, ægre ventriculum incitans, tandem sepositum est; diætæque lacteæ, continuato setaceo ad nucham, subjiciebatur juvenis. In dies magis marcescens æger, accessibus cephaleæ etsi rarioribus, at intensioribus arreptus, aperte nobis demonstrabat labem suam extra artis limites positam, vix ullo auxilio curari posse. Tertio mense elapso postquam observationi nostræ commissus est, intensiori accessu cephaleæ interveniente, præmissis violentissimis artuum contractionibus spasmodicis, insequente profundo comate convulsus, mentisque non compos, periit miser.

Sectio cadaveris. Mediocriter injecta inveniuntur encephali velamenta. Notabili copia serositatis limpidæ saturantur textus arachnoideæ et piæ. Mollis tangitur encephali substantia, transverse scissa ad centrum Vieussenii punctis rubris notata. Serositate distenti inveniuntur ventriculi laterales, numerosissimis granis sabuli resperguntur choroidei plexus, quantitate notabili irrorantur anfractuositates calvariæ nec non basis cerebri. Tuberculis numerosis magnitudinis variæ obfuscatur facies cerebelli superior, hoc, incisum tactu mollius et quodammodo normali magis rubidum, ad infimam suam faciem eadem serositate obducitur. Medulla spinalis, si excipias arachnoideæ injectionem majorem et parcam liquidi copiam in imis vaginæ ejus contentam, nil abnorme circa pulpam suam demonstrat. Pulmones, præcipue autem dexter in supremis suis partibus, tuberculosa degeneratione minime adhuc emollita farcti deteguntur. Cor normale, sed flaccidis carnibus, ac relaxatis papillaribus musculis constitutum reperitur. Hepar volumine auctum, tactui molle, sparsa tubercula cruda parenchymati ejus insidentia visui præbet. Sat lata detegitur incrustatio cartilaginosa capsulæ lienis in viciniis incisuræ ejus cernenda. Lutescentibus granulationibus impletur corticalis renum substantia. Dendroidea injectione notatur mucosa ad certas localitates intestini tenuis, maxime autem ad intestinum crassum in viciniis valvulæ ileo-cæcalis.

Observatio hæc valde dispar ei, in qua profertur abscessus cerebello insidens, nobis tubercula ostendit propriis et singularibus notis extrinsecus expressa. Nam cephalalgia in occipite sæviens, collique rigor, tanquam ægrotationis uterque prodromus, tum cephalea certis temporibus recidiva, et diplopia et nauseis vomitibusque, et involuntariis extremitatum superiorum inferiorumque contractionibus, et insensibilitate ab uno cutis loco ad alterum transeunte, et totius corporis languore et resolutione, tandem ipsos inter accessus proclivitate ad masturbationem concomitata — hæc omnia, opinor, symptomata fuissent sufficientia, ut diagnosis inchoaretur, qua juti atque innixi, etiam vivo ægroto focum mali cognoscere potuissemus. At altera parte non desunt facta, ubi quamquam tubercula serius in cerebello deprehensa, præsto fuerunt, vivo ægroto nullæ unquam turbæ, neque in centris nervosis, neque in vita organica occurrerunt. Ego vero adductus ista dubitatione, quæ omnium hujusmodi affectionum diagnosi adhuc impendet, in errorem hoc in casu me conjectum et lapsum esse non infitior.

MASSA TUBERCULOSA

INTER LATUS SINISTRUM PONTIS VAROLII

ET MEDULLAM OBLONGATAM NEC NON VICINAM FACIEM HEMISPHÆRII CEREBELLI SINISTRI SITA.

TABULA LXXVI.

(Fig. 3.)

Vir 30 annorum, rusticus, constitutionis robustæ, inde ab infantia optima sanitate fruens, etsi parentibus, uti asserit, tussi chronica extinctis natus esset, abhinc tribus annis, violenta contusione partis calvariæ posticæ ictus, symptomatis gravioribus minime statim insequentibus, nullo subsidio in initio utebatur. Elapsis nonnullis mensibus, colli supremi rigiditas, cum dolore regionis occipitalis adhuc tolerabili conjuncta, aurium susurrus, hinc inde vertigine comitatus, erant prodromi prætervisi gravissimæ futuræ affectionis. Contusionem antea calvariæ inflictam memoria amplius non retinens, præsentia phænomena regionis occipitalis afflatui auræ frigidæ adscribens, laboribus suis agrestibus insudare pergebat. Per totum æstatis curriculum nudato capite insolationi ac temperiei vicissitudinibus expositus insequenti autumno perspicue exacerbatum capitis malum persensit miser. Accessibus cephaleæ minime normam ullam servantibus, affligebatur nunc sæpius ægrotus, summum dolorem in imis regionis occipitalis, ejulatu expressum, visus obnubilatione, nauseis et vomitu, viriumque corporis summa prostratione designatum percipiens. In dies capitis molestia per hiemis curriculum violentia crescens, tandem viribus fractum ægrotum in grabato vix deserendo stravit. Vere appropinquante, etsi nullo subsidio suffulciebatur unius naturæ autocratia, se refocillatum quodammodo sentiens, ad persolvendum votum sibi impositum iter pedibus confecit. Inde redux, quamvis melius sibi esse sentiret, tamen laboribus suis ob virium defectum vacare amplius non potuit. Occipitis dolor etsi violentia non diminuebatur, at rarioribus intervallis recurrens, longiora quietis momenta ægroto concedebat, sed vacuo a paroxysmo tempore, sensum horripilationis, specum vertebralem, nec non artus tum supremos, tum inferiores percurrentem experiens, semper insolationem, aut si qua non erat, temperaturam magis elevatam quærebat. Interea ciborum desiderium hucusque vigens, nunc diminui cœpit, deficientemque corporis nutritionem serius insigni marcore expressit. Interveniente his in malis circumstantibus hieme, omnia pristina cephaleæ molestissima symptomata recruduerunt. Tunc agyrtæ cujusdam consilium sequens, rossicum calidarium iniit; temperaturæ ibi calidissimæ expositus, atque verberationi hoc in casu semper usitatæ submissus, mentis suæ impos factus est, cumque in aerem frigidiorem deduceretur mox refocillatus animum recepit, sed simul se orbatum motu et sensu in extremitatibus lateris dextri animadvertit. Nova hæc symptomata minime interverterunt cephaleæ paroxysmos, sed potius molestia adaucta, frequentius miserum cruciantia et fere continenter in grabato figentia coegerunt parentes ut tantæ miseriæ succurrerent, Nosocomioque ægrotum committerent. Hebes, macra facies, oculus sinister objecta adhuc discernens, dexter autem pupilla dilatata instructus perfecta caligine detentus, lingua libere in oris cavitate movenda, respiratio rhonchis mucosis offuscata, cordis ictus frequens, pulsus debilis ad radialem tangendus, imminutum ciborum desiderium, meteoristicum abdomen, liquida at voluntaria alvus, lente excernendum lotium, magna corporis emaciatio, motu ex toto, sensibilitate autem ex parte orbatum dimidium corporis dextrum, recte ad quæstiones propositas respondens ægrotus, maxima erga omnes et omnia susceptibilitate indutus, eamdemque profusis lacrymis exprimens — erant nobis phænomena circa miserum ægrotum nostrum observanda. Ex præviis et consequentibus ægrotationis obviæ phænomenis, cerebri vitium augurans, illudque malacia substantiæ ejus mihi explicans, totam præsentem labem extra artis limites posui, eamdemque minime curandam sed tantummodo moderandam statui. Adplicato setaceo nuchæ, impositoque fonticulo extremitati inferiori dextræ, decoctum altheæ cum aqua lauro-cerasi ad componendam intestinalis tractus irritationem præscripsi. Altero jam mane ingruens cephaleæ accessus, mitioribus symptomatis doloris, circa occipitalem calvariæ partem notabatur, ægrotusque laudibus summis impositum cervici setaceum efferebat. Duplicis septimanæ decursu eadem ratio labem obviam sublevandi adhibita, eadem symptomatum mitigatione notabatur. Tertia autem hebdomade ineunte, sine ulla oblata occasione recruduit subito malum, miserandumque ægrotum molestissime excruciavit. Atrocissimis doloribus exercebatur dimidium sinistrum calvariæ inde ab occipite ac frontem usque, convulsivis succussibus agitabantur extremitates paralysi detentæ; vultuosa, congesta facies, spirandi difficultas summa, pulsusque duritie nec non frequentia augescens — erant symptomata paroxysmum notantia. Venæsectio brachio instituta, ususque calomelas minime neglectis sinapismis ubique adplicandis, vim hujus impetus nullomodo limitarunt, contra ægrotus initio somnolentus, serius comatosus factus, difficulter et ægre spirans, tandem stertens, e medio sibi omnino non conscius tollitur.

Sectio cadaveris. Turgent sanguine vasa et sinus duræ matris. Insigniter injectæ cernuntur arachnoidea et pia meninges. Numerosissimis maculis rubris notatur medullaris substantia encephali, tactu emollita. Sanguinis pleni, maxime evoluti, cœrulescentis coloris hinc inde milliaribus vesiculis liquido plenis notati deteguntur plexus choroidei, in ventriculis lateralibus liquido ex toto fere orbatis. Scatent sanguine sinus calvariæ; tuberculosa massa magnitudinis pomi mali minoris inter latus sinistrum pontis Varolii et medullam oblongatam nec non vicinam faciem hemisphærii cerebelli sinistri sita reperitur. Massa hæc structuræ densæ et homogeneæ, flavidi coloris, cruciatim scissa, in imis suis emollita invenitur, præbetque oculis focum sanguinis, recens ibidem exsudati. Cerebelli involucra sicuti et substantia sanguine uberiore injecta, hæc ultima tactu mollior sentitur. Eadem phænomena deprehenduntur ad velamenta ipsamque medullam spinalem. Uterque pulmo liquido sanguinolento, spumoso impletur. Insuper ad summitatem pulmonis dextri sicuti et sinistri massæ tuberculosæ, solitariæ minime emollitæ reperiuntur. Cor normale, coagulis albuminosis firmiter tendinibus musculorum papillarium intricatis in ventriculo sinistro defixis obturatur. Hepar et lien volumine aucta emollita observantur. Renes ad superficiem suam sulcis profundis exarati, numerosis vesiculis serositate limpida impletis contaminantur. Ilei finis plagis Peyerianis hinc inde notatur, mucosa autem flexuræ coli iliacæ numerosis exulcerationibus characterisatur, ex prævia emollitione materiei tuberculosæ ibidem depositæ quasi ortis.

Contusio partis posterioris calvæ, quam serius dolor ad occiput, rigor cervicis et vertigines secutæ sunt, præcurrit malum, quod inde deinceps ingravari cœpit sub forma accessuum, gravi ad partem occipitis dolore, acutos ægroto clamores evocante notatorum, et cum virium resolutione junctorum, quos plerumque nausea et vomitus subsequebatur. Posterius ex usu caldarii rossici conflatur fortior in cerebrum congestio, unde lateris dextri hemiplegia oboritur, visusque ægroti obnubilatur : nihilominus dolor in occipite perstat, intelligentiæ vi perfecte integra. Tandem dolores in occipitis latere lævo percepti vehementissime exasperantur; correptum paralysi latus haud exiguis agitatur convulsionibus, respiratio languescit, atque ægrotus in comate defixus extremum halitum efflat. Diagnosticum errorem, et hæc observatio declarat ac testificatur, quum in hoc ægroto cerebrum incolume, cerebellum malo affectum esset. Tubercula vero, quæ pulmones continuerunt, legem latam a doctore Louis etiam hoc in casu confirmant.

Fig. 1.

Fig. 2.

Fig. 3.

Fig. 4.

Schtschegoleff ad nat. del. Mosquae.

Vadet sc.

W. Reimend imp.

FRACTURA ARCUS POSTERIORIS ATLANTIS.

TABULA LXXVII.

(Fig. 1.)

Faber lignarius 45 annorum, robustus, inter operam ex edito cadens, nucha vehementissime in humum projectus est. Citissime subsidiis aggressus, jam sibi omnino inscius, minime spirans, cadaveris instar, toto corpore rigens, stercore et lotio involuntarie emissis pollutus inveniebatur. Suprema cervicis pars occipiti vicina, latæ excoriationis vestigia ferens, immediate fere amplo ecchymomate ex infiltrato ibidem sanguine spurcabatur. Sanguis ex utroque brachio missus, suscepta etiam jugularis externæ incisio, vix rivulum tenuissimum cruoris illico cohibitum evocaverunt, frictio autem totius corporis scopularum auxilio instituta, glaciali frigore obductam corporis peripheriam nullo pacto excalfecit. Adhibitis frustra ac nequidquam remediis omnibus, livescens facie, asphycticus, mortem cum vita commutavit homo lugendus.

Sectio cadaveris. Pars cervicis suprema scrupulosiori palpatione indagata, trans rigentes sanguine infiltratos musculos, obscurum crepitationis cujusdam sensum evocat. Partes molles, a posticis specum vertebralem investientes, ab occipite inde ad sacrum per longitudinem divisæ, ad regionem cervicis contusione affectam, atro cruore intensissimo saturata reperiuntur. Arcus atlantis posterior a lateralibus vertebræ hujus partibus divisus, unaque extremitate sua dextra sat fortiter in imam partem specus vertebralis intrusus animadvertitur. Postica pars columnæ vertebralis caute rachiotomo ablata, clare nobis demonstrat, duram matrem intrusæ extremitati arcus postici atlantis fracti respondentem, profunde subjacenti medullæ spinali impressam, latoque halone rubro in loco ad faciem arachnoideæ spectantem notatam fuisse. Eadem extravasatione ex vasorum ruptura orta characterisatur arachnoidea localitati medullæ spinalis læsæ proxima. Vestigia hæc impressionis exercitæ ad superficiem ejus manifesto adhuc retinens, nil tamen lacerati aut destructi in imis substantiæ suæ visui offert. Velamenta cerebri intense rubent. Sinus calvariæ sanguine farciuntur sicuti et substantia encephali et cerebelli. Pulmones spumoso sanguine saturati. Cor in ventriculo dextro firmo obturatur coagulo. Tractus intestinalis aere enormiter distenditur. Hepatis convexa superficies macula ecchymomatica notabili contaminatur.

FRACTURA ARCUS ANTERIORIS ATLANTIS.

TABULA LXXVII.

(Fig. 2.)

Rusticus 35 annorum scrofulosus, in pugilatu ardentissime æstuans, pugno vehementissime in frontem contusus, fulmine quasi tactus, sui impos, occipite in terram projectus et per sexagesimam horæ partem toto corpore contremiscens, stertensque misere vitam relinquit.

Sectio cadaveris. Retrotractum cernitur caput cadaveris, rigentibus vix flectendis artubus instructum. Livet facies ejus vasto ecchymomate fronti impresso notata. Simili sugillatione infuscantur viciniæ insertionis supremæ musculi sterno-cleido-mastoidei ex utroque latere colli — palpatio vel scrupulosissima posticæ regionis cervicalis nil a norma recedens deprehendit. Os frontis ad locum contusum minime fractum invenitur. Meninges encephali sicuti et sinus calvariæ sanguine turgent. Roseo colore induta cernitur substantia cerebri et cerebelli transversim scissa. Postica pars specus vertebralis rescissa, duram meningem in proximitate foraminis occipitalis magni in plicam redactam, lato ecchymomate comaculatam ostendit. Remota medulla spinali a canali vertebrali, sugillatione a posticis visa circumscripta invenitur, insuper observationi præbens arcum atlantis anticum, ex toto a partibus lateralibus sejunctum, fortiter duræ meningi adpressum. Arachnoidea simili extravasatione ad locum adfectum conspurcatur. Per longitudinem scissa substantia medullæ quodammodo emollita invenitur. Cor et pulmones sanguine farcti, abdomen meteoristicum; alvus lotiumque ultro excreta cadaveris crura conspurcant.

FRACTURA EPISTROPHÆI.

TABULA LXXVII.

(Fig. 3.)

Miles veteranus, 60 annum agens, dirutæ morbo syphilitico constitutionis, repente a tergo interpellatus a nescio quo, præcipitanterque caput ad latus convertens, subito apoplectico quasi ictu tactus, humum mente orbatus petiit.

Sectio cadaveris. Humero dextro inclinatum cernitur caput tetanice rigentis cadaveris, facie cœrulescenti, sanguinem ex oris cavitate nec non naribus fundente induti, lotio nec non alvo sponte missis contaminati. Aperto cranio conspiciuntur encephali velamenta uberrime injecta. Cerebri et cerebelli substantia sanguinis plena, tactui dura. Specus vertebralis caute reclusus, ad viciniam secundæ vertebræ cervicalis, duram matrem sanguine tinctam visui offert. Eadem sanguinis infiltratio locum et ad subjacentem arachnoideam invenit. Epistrophæus in loco juncturæ processuum obliquorum cum corpore istius vertebræ ex toto fractus medullamque spinalem comprimens reperitur. Pulmones sanguine suffusi, cordis cavitates cruore farctæ, ventriculus et intestina aere distenta — deprehenduntur.

FRACTURA CORPORIS ET ARCUS

VERTEBRÆ CERVICALIS QUARTÆ.

TABULA LXXVII.

(Fig. 4.)

Rusticus 30 annorum, firmæ constitutionis, humum profundo effodiens, lapsu terræ altius sitæ ad columnam vertebralem elisus, resolutis exinde statim membris, ast sui omnino compos sub labe succubuit. E fossa extractus, venæsectione levatus, in Nosocomium missus, meæ concredebatur observationi. Pallida, crispa facies, anxia abdominalis respiratio, frequens irregularis pulsus, involuntaria alvi nec non lotii excretio, meteoristicum abdomen, thermogenesis diminutio, immobilitas perfecta artuum nec non thecæ thoracicæ, latum ecchymoma inde a cervice ad medium dorsi extensum, ex sanguinis suffusione, partium mollium tumori associa ortum; ad regionem circiter vertebræ cervicalis sextæ crepitationis sensum fractæ osseæ cujusdam partis palpationi præbens — erant organica phænomena nobis colligenda. Sui omnino compos miser, lenta et rauca voce ad quæstiones respondens, insensibilitatem perfectam corporis totius, angustiam thecæ thoracicæ, aeris defectum, exindeque mox venturam suffocationem nobis prænuntiavit. Conciliato situ semisessili, ut allevaretur respiratio miseri et a tergo aditus facilior esset, hirudinibus partem dorsi ecchymomate contaminatam exercuimus, nec non frigida aqua imbuta epithemata serius huic loco continenter adplicavimus. Quum adhuc glutire posset, intus calomel, usumque frigidæ aquæ commendavimus; hæc sub quâque in ventriculum introductione rumorem e longinquo exaudiendum, ac si dolium vacuum permearet, evocabat. Vespere, anxietate circa respirationem maxime adaucta, ægrotoque suffocationi proximo, sub insigni circulationis irregularitate, adhuc venæsectionem tentavimus. Etsi large aperiebatur vena, tamen ob cordis innervationem deficientem, passive quasi certa cruoris nigri carbonisati copia sine ullo fructu evacuabatur. Mox facta respiratione etiam magis laboriosa, stertente, livescens facie miser, flente exstincta voce auxilium sibi implorans, asphycticus leto datur.

Sectio cadaveris. Sanguinolenta spuma ex naribus et ore profluente spurcatur livida cadaveris facies. Ingenti meteorismo distentum conspicitur abdomen. Tetanice rigent, ne vi quidem flexibiles artus. Maxime injecta inveniuntur vasa meningum, cerebri et cerebelli. Cruore turgent sinus calvariæ. Nudato a musculosis partibus specu vertebrali, non ad sextam cervicis vertebram, sed altius ad quartam reperitur destructionis focus. Lata sugillatione offuscatur minime destructa dura meninx huic loco respondens. Simili sugillatione late contaminatur integra subjacens arachnoidea. Compressa, tactu mollior, constricta locomotis fragmentis corporis et arcuum vertebræ cervicalis quartæ reperitur in hac inclusa medulla spinalis. Sanguine maxime farcti deteguntur pulmones. Coagulis atris implentur cavitates cordis. Insigniter congesti reperiuntur : Hepar, lien et renes. Mediocri copia lotii distenta invenitur vesica.

Vertebrarum cervicalium cum dislocatione fragmentorum hæ quatuor fracturæ (vid. *Tab. LXXVII, fig.* 1, 2, 3 et 4) viri doctiss. As. Cooper de hac re doctrinam plane spectant (*Œuvres chirurgicales de Cooper*, traduites par Chassaignac et Richelot). « Si bene reputes et symptomata et pericula, quæ consequuntur fracturæ cum fragmentorum dislocatione, ut ait chirurgus ille perillustris, in duas classes dividi possunt, quarum una fracturas super tertiam vertebram cervicalem, altera subter hoc osse continet. Quotiescumque fractura fit supra tertiam vertebram, fere semper hoc accidens illico mortem affert, nisi si dislocatio terminis angustioribus circumscripta est; sin vero fractura subter hac vertebra accidit, tempore magis minusve remoto mors incidit. Hujus differentiæ causa ab eo proficiscitur, quod nervi phrenici origo, ad æqualem altitudinem cur tertio et quarto pari cervicali reperitur. Quum enim partes fracturæ subjacentes ex medullæ compressione sint paralysi correptæ, si fractura sedem habet supra hujus nervi originem, diaphragma suo munere fungi desinit, et actutum mors ingruit; sin autem fractura inferior est, nervo functionem suam continuante, mors non extemplo supervenit. »

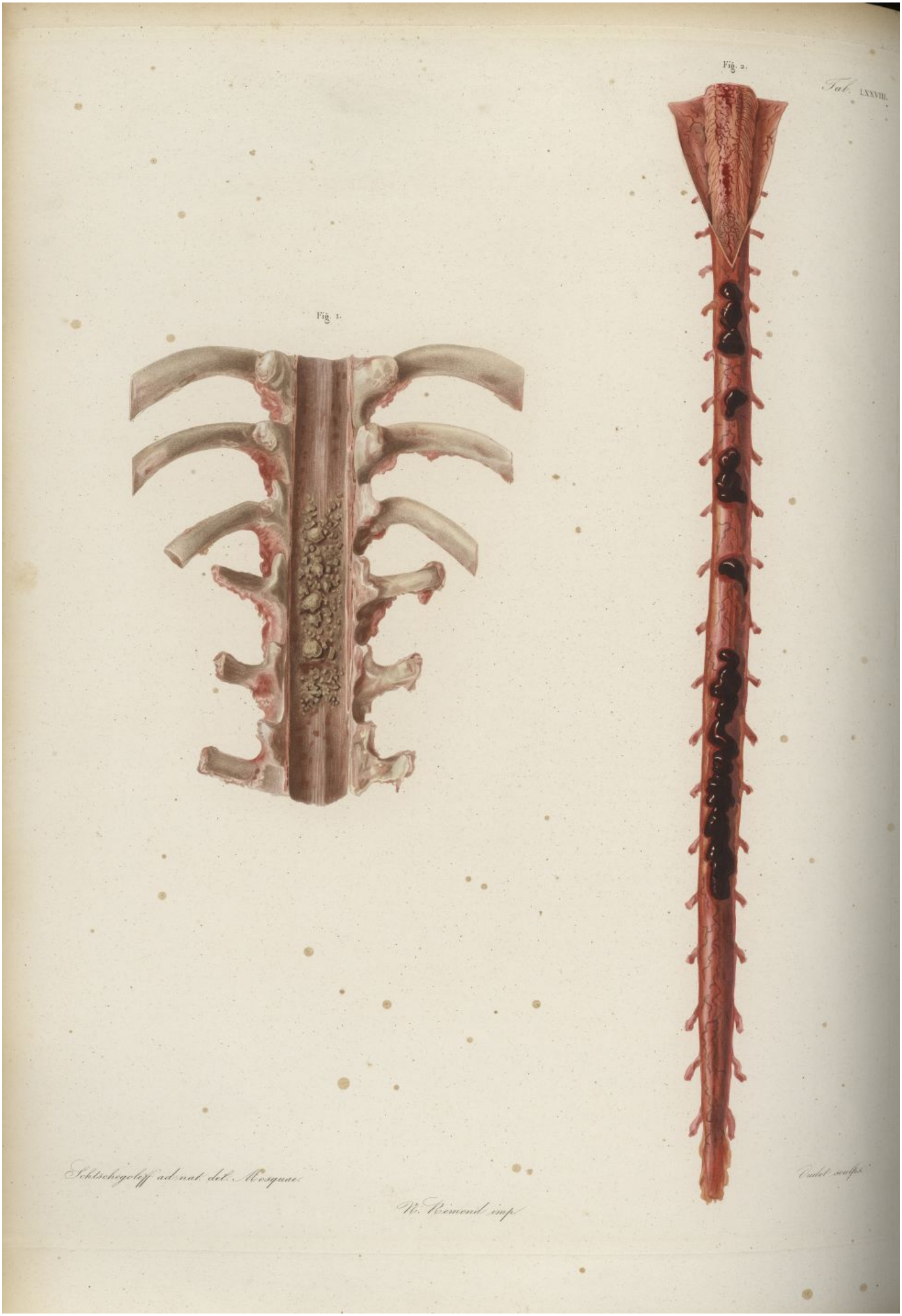
Fig. 1.
Fig. 2.
Tab. LXXVIII.
Schtschegoleff ad nat. del. Mosquae.
Oudet sculps.
W. Rémond imp.

DEPOSITIONES TOPHACEÆ

LIGAMENTO LONGITUDINALI POSTICO AD PORTIONEM EJUS LUMBALEM INSIDENTES.

TABULA LXXVIII.

(Fig. 1.)

Vir 40 annorum, miles, hepaticæ constitutionis, sæpe symptomatis syphilidi primariæ propriis affectus, iisque nunquam rationali curatione liberatus, tandem ex secundariis huic labi propriis phænomenis eruptionibus tuberculosis frontem, faciemque totam conspurcantibus, periostosibus claviculas nec non sternum ac tibiæ utriusque cristam invadentibus afflictus fuit. Hæc ultima phænomena per incessus vaporibus cinnabaris tractata evanuerunt, ægrotusque per triennium optima fruebatur sanitate. Ante octodecim menses inebriatus hiemali tempore in aquam immersus, atque ita permadefactis vestibus aeri gelido expositus, rheumatismi articularis vehementissimi symptomata accepit. Tartaro stibiato majori in dosi porrecto, nec non venæsectionibus ad methodum jugulantem *(coup sur coup)* dictam energice in usum vocatis, mox siluit gravis affectio hæc jam XIV die morbi articulationibus pristinam motus libertatem concedens; mense autem integro exacto, perfectæ sanitati restitutus æger Nosocomium reliquit ut Bajuli negotium susciperet. Per aliquod temporis spatium laboribus suis adstrictus sæpiusque aeris vicissitudinibus expositus summos experiri cœpit dolores. Molestæ sensationes hæ potius osseam compagem detinentes, utramque tibiam, claviculas, calvariam capitis nec non lumbalem specus vertebralis regionem conquassantes, periodice recurrebant, ac nocturno tempore ægrotum exagitabant. Symptomata hæc non magni æstimans, labores suos sub divo, atmosphæricis mutationibus circumseptus continuans, singulari tandem extremitatum inferiorum lassitudine in dies ingravescente corripitur. Frigent, torpent, formicationibus exercentur hæ partes, vesicarum aere impletarum circa utramque plantam pedum datur sub incessu perceptio, tandem locomobilitas artuum inferiorum fere ex toto amittitur. Recti nec non vesicæ urinariæ officiis, voluntati minime obedientibus, vitæ laboriosæ suæ renuntiare coactus ægrotus in Nosocomio artis præsidia expostulat. Lurida tunc temporis observatur facies ejus, tumefacta, dolens invenitur tabula externa ossis bregmatis dextri. Vastis exostosibus tactum ægre ferentibus contaminantur claviculæ, sicuti et crista utriusque tibiæ. Ad summum marcorem adducti reperiuntur artus infimi, flexores digitorum vi imo adhibita minime extendendos præbentes, amissamque nunc ex toto locomobilitatem ac sensibilitatem præ se ferentes. Inscie mittitur lotium evacuaturque alvus, languet appetitus, dyspnœa affligitur miser, incitato pulsu febriculaque continua gravatus. Nocturnis doloribus calvariæ nec non artuum mane tantummodo remittentibus privatur somno ægrotus, gravedine immani profunda, circa lumbalem columnæ vertebralis partem, pressione externa minime adaugenda afflictus. Tanquam syphilide constitutionali detentus consideratur ægrotus; ergo sublimatum corrosivum ad Dzondi methodum adhibendum esse statuitur, diæta congrua, nec non concentrato sarsaparillæ decocto suffulciendum. Post duplicem septimanam hujus medicationis, dolores osteocopi emendari videntur, localitatesque exostosibus contaminatæ palpationem facilius ferunt; ast viget semper lumborum gravativa sensatio, eodem vitalitatis defectu insigniuntur artus infimi, sicuti et recti ac vesicæ officia, e contrario superadditur mox ad mala modo allata œdema pedem extremum ac regionem utriusque imi cruris exercens. Ptyalismi, nauseæ, pressionis circa epigastrium, aut vomiturionis symptomatis locum non invenientibus, indicatio stabilita sustinetur, sublimato adhuc semper explenda. Post elapsam septimanam œdema sursum extensum, nunc crus utrumque supremum detinet. Livida, erysipelatosa rubedine contaminatur hinc inde infiltrata superficies. Sacrum hucusque immune dolere incipit, propriusque inspectum decubitus vestigia refert. Quæcumque fuerant instituta ad hunc profligandum aut saltem limitandum inaniter absolvebantur; sicque decubitus in dies crescens, doloribus summis urentibus exagitans ægrotum sphacelo tandem terminatur. Vastissima exinde partium mollium ad ossa usque enascitur devastatio in censum reliquum organismum trahens. Exardescit enim febris, siccula evadit lingua, inexplebili siti torquetur ægrotus, meteorismo inflatur abdomen, retentæ sunt lotii nec non alvi excretiones. Incitatur respiratio, gravedine summa detinetur caput. Seposita statim medicatione ex sublimato ac sarsaparilla conflata, mucilaginosa intus, revulsiva autem partibus supremis extus applicanda suadentur. Ast typhoideis phænomenis adauctis, mox sui non conscius ægrotus interit.

Sectio cadaveris. Flaccida, lutescens, cernitur dura mater, exigua quantitas serositatis irrorat arachnoideam et piam, volumine quasi diminuta videtur massa cerebralis tactu durior, nihilque peculiare in cavitatibus suis neque ad calvariæ basin ostendens. Omnino normalis detegitur medulla spinalis, quoad involucra ejus ac substantiam usque ad ultimam vertebram dorsalem; sed inde ab hac parte usque ad tertiam lumbalem vertebram ex coangustato canali medullari strangulata quasi observatur, insimul cum involucris suis profunda vestigia pressionis exercitæ præ se ferens. Partes hujus regionis supra ac infra stricturam canalis sitæ notabili injectione characterisantur; contenta autem in coangustato canali illius pars potius quasi expressa, sanguineque et succo orbata invenitur. Segmentum specus vertebralis anticum ex corporibus vertebrarum : ultimæ dorsalis, primæ et secundæ lumbalis constitutum, tophacea massa ibidem deposita convestitur. Friabile, spongiosum ex phosphate calcis conflatum reperitur hoc abnorme productum, a milii ad pisi majoris usque magnitudinem specum vertebralem coangustans, medullamque ipsam comprimens. Pulmones congesti. Cor coagulis farctum. Lævis rubedo mucosæ ventriculi insignis autem intestini tenuis, ubi fortiter expressæ observantur Brunneri nec non Peyeri glandulæ. Fæcibus agglomeratis summopere extenditur rectum. Fœtido lotio repletur vesica. Rubent emolliti renes, sicuti hepar et lien.

Nonne hæc observatio fulcit et sustinet experientiam virorum doct. Ch. Bell et Prof. Magendie, in qua nixi comprobare studuerunt, regi radicibus medullæ spinalis posterioribus sensum, anterioribus motum? Profecto enim in casu nostro medulla spinalis tanquam canali vertebrali restrictioris diametri strangulata, inveniebatur inde ab ultima vertebra dorsali, eadem annumerata, usque ad tertiam lumbalem. Huc accedit, quod ejus adhuc facies anterior cum depositionibus calcariis partem lumbalem ligamenti longitudinalis posterioris contegentibus cohærebat, ideoque facie anteriori in functionibus suis turbata magis esse debebat. Nonne ergo motus plene abolitus in extremitatibus inferioribus, et sensus in iisdem partibus dumtaxat diminutus vivo ægroto, possunt idoneum doctrinæ vir. ill. Bell et Magendie argumentum afferre?

HÆMORRHAGIA SPECUS VERTEBRALIS.

TABULA LXXVIII.

(Fig. 2.)

Vir 30 annorum, constitutionis fortis, furnarius, sacco ex alto lapso, farinæ semipleno, circa mediam specus vertebralis regionem oblique tactus, resolutus artubus inferioribus, sibi autem conscius in humum projectus est. Statim ex manu phlebotomia instituta nullum levamen attulit, ægrotusque attentioni nostræ tertio affectionis die, sequenti in statu commissus est. Pallida, crispa, conspicitur facies, profunde hæret in orbitis fixus oculus, immobilis observatur theca thoracica, sub ardua et lenta respiratione vix dilatata, omni motu orbatæ inveniuntur extremitates inferiores. Columnæ vertebralis pars traumate exercita, dorsalibus vertebris respondens, læsionis cujusdam vestigia, si ecchymomata excipias minime demonstrat, imo sat ruditer tractata, vix sensibilitatis adauctæ phænomena refert. Arida coriacea tangitur, lingua, debilissima pæne extincta voce accusat miser summam glutiendi difficultatem, minime rubentibus faucibus et pharyngis parietibus. Ferreo quasi, molestissimo cingulo constringitur tota diaphragmatis regio, ægre perfert attactum hypogastrium sicuti et epigastrium nauseis atque vomendi conatibus continuis innervationis suæ turbas demonstrans. Tensum, flatibus per totum ambitum suum distentum cernitur abdomen, stagnat lotii et alvi excretio, ardua, lenta rhoncho mucoso concomitata exauditur bronchialis respiratio in lobis pulmonum supremis, destituta vero omni murmure suo in infimis. Irregulariter violenterque palpitat cor, parvum inordinatum frequentissimum circa radialem exhibens pulsum. Anxietate summa affligitur ægrotus manuum motu libero continuo dysphagiæ nec non dyspnœæ gravissimæ præsentiam indicans. Vigent sensuum externorum pariter atque mentis functiones, miserque æquo animo de obitu suo proximo evocat augurium. Ponderis summi perceptione afficitur lumbalis regio, formicationibus ingratissimis detinentur prelum abdominale nec non utraque infima extremitas motu suo destituta, ad attactum frigida, dolore acuto circa coxas, nec non internam femoris partem exarata. Medicationibus — antiphlogistica, sedante, ac revulsiva in usum vocatis, reiterata venæsectione nec non hirudinum impositione, adhibito balneo, tandemque usurpata glacie specui vertebrali adplicanda, morbi vis minime fracta observatur, contra sexto die morbi ad finem vergente, omnibus symptomatis in pejus ruentibus, difficillima stertente facta respiratione, pulsu exilissimo reddito, lotio et alvo nonnisi mechanice evacuatis conscius sui ad finem usque ægrotus mortem exoptandam occumbit.

Sectio cadaveris. Cerebri involucra sicuti et substantia ejus a norma minime recedunt. Basis cranii leviter injecta modicam sinuum suorum impletionem demonstrat. Suprema pars specus vertebralis ad tertiam vertebram dorsalem nil peculiare visui committit, inde vero ab hac parte usque ad tertiam lumbalem vertebram vastissima sanguinis exsudatione posticum specus vertebralis segmentum detinente, atque involucris medullæ spinalis sat fortiter adhærente conspurcatur. Rubent ex injectione dura nec non pia medullæ membranæ. Hæc ipsa ad totam extravasationis continuitatem quodammodo emollita roseoque colore induta reperitur. Infimæ partes ejus caudæ equinæ proximæ serositate sat copiosa sanguinolenta irroratæ videntur. Pulmones liquido spumoso farcti œdematis speciem præ se ferunt. Cor firmis coagulis impletur. Viscera omnia abdominis sanguine scatent, in specie autem parenchymatosa hujus cavitatis organa peculiari mollitia singularique laxitate instruuntur.

Hæc observatio, quamvis multum habeat similitudinis cum casibus apoplexiæ rhachidis ab Abercrombie et doctore Ollivier d'Angers allatis in quibus accessus suffocationis cum hypostasi pulmonis intervenerunt, tamen aliquid per se ipsa attentione dignum et singulare proponit : Dura mater ad faciem posteriorem valde compressa est sanguine coagulato, qui ei adhæret et canalem vertebralem inde a tertia vertebra dorsali usque ad tertiam lumbalem coangustat. Quamquam vero hanc pressionem fieri videmus in radices medullæ posteriores, quæ auctoribus Ch. Bell et Magendie sensibilitatem gignunt; tamen vivo ægroto partium male affectarum sensibilitas hoc in casu non modo non sublata erat, sed nonnunquam aucta inveniebatur. Hæc, ut ita dicam, defectio perfectæ sensus motusque dissociationis, tum in casu nostro, tum in aliis similibus auctore doctore Ollivier, nonne ex parte quidem pendet ab eo, quod ambo fasciculi utriusque dimidii lateralis medullæ spinalis in loco sui contactus inter se omnino ac plene confusi sunt? Ab altera parte insuper necesse est, conjunctio arctissima, quæ inter radices ganglio intervertebrali subjacentes intercedit, et ipsa vim habeat in earum proprietates, atque ad eas colligandas et connectendas aliquid conferat.

Fig. 3.

Fig. 2.

Fig. 1.

Schitschigoleff ad nat. del. Mosquae.

Oudet sc.

Geny gros imp.

MASSA TUBERCULOSA

PARTI POSTICÆ DURÆ MENINGIS MEDULLAM SPINALEM OBVOLVENTIS INSIDENS.

TABULA LXXIX.

(Fig. 1, 2 et 3.)

Puella 15 annorum, constitutionis scrophulosæ, fluxum menstrualem nondum experta, tenera ætate eruptionibus crustosis capitis obnoxia, hisce ad silentium redactis a septimo vitæ anno continue fere ophthalmiis scrophulosis detinebatur. Serius decimum annum agens ex refrigerio accepto rheumatismo per sexaginta dies corripiebatur. Abhinc tribus mensibus conjunctivitide nec non iritide scrophulosis oculi sinistri affecta, Nosocomium ophthalmiatricum Mosquense ingressa est; ibidem simul cum aliis auxiliis externis et internis, pediluviis calidis partim revellendi gratia, partim vero ad evocandum exoptatum hoc in casu fluxum catamenialem, cautelis haud sufficienter observatis utens, dimidii inferioris corporis refrigerio afflicta est. Paulo etenim post extremitates inferiores frigescere cœperunt, incessu facto difficiliori, sensibilitas earum diminuebatur ita, ut elapsis septem diebus perfecte extra voluntatis imperium ponerentur. Paralytica affectio hæc in dies aucta, post mensis spatium dimidium jam corporis detinens, coegit miseram ut clinicam nostram peteret. Tumidula facies, oculus sinister ex prævia ophthalmia offuscata cornea exsudationis plasticæ sequela nec non pupilla contracta difformata instructus, cariosi dentes, lingua muco albo obtecta, mancus appetitus sitis autem urgens, lotii alvique non voluntariæ excretiones, radialis pulsus solito frequentior, normalis respiratio, cutis thermogenesis fere habitualis — erant organica phænomena mihi observanda. Cephalalgia totam calvariam detinens, regio infima dorsalis nec non lumbalis sub pressione dolens, sub attactu autem spongiæ aqua calida impletæ maxime sensilis, molestaque sensatione in imis abdominis ac hypogastrii persentienda comitata. Extremitates inferiores motus nec non sensus plane expertes, omnem per ungues tractationem aut acuum punctionem indifferenter perferunt. In latere dextro situm nunc servat ægrota, ob dyspnœam nec non anxietatem alias sub dorsali decubitu percipiendas. — Hæc erant phænomena circa animalem vitam observanda. Rheumaticam labem olim ægrotam visitantem in memoriam revocans, præsentis affectionis exordium in refrigerio inveniens, omnibusque eventis his semper substructam in organismo scrophulosam diathesin suspicans, uteri præterea officio catameniali nondum fungentis actionem maximam in puellæ systema cerebro-spinale intelligens, totam præsentis mali indolem tanquam consequentiam prætervisæ ab initio myelitidis considerans prognosi gravissima eamdem circumdedi, vix quidquam hoc in casu a naturæ vi, aut artis auxilio sperans. Repetita hirudinum impositio ad localitatem dorsi dolore exaratam, frictiones partis hujus unguento mercuriali griseo institutæ, epispasticorum ad utrumque latus columnæ vertebralis dolentis adplicatio tandemque calomel ab initio, post autem leniora antirheumatica in usum tracta sine ullo effectu adhibebantur. Urget enim semper capitis dolor, sub mediocri imo pressione partis specus vertebralis affectæ spasmodicis succussibus exagitantur nunc paralysi derelictæ extremitates, serius fere continuis spasmis ad infimos artus molestatur ægrota, gangrænoso decubitu, ad glutæos, sacrum, genu, trochanteres successive comparente spurcata. Extractum nucis vomicæ his sub auspiciis in usum vocatum, omnino nullo notabatur successu, contra dyspnœæ nec non præcordialis anxietatis, constrictionis spasmodicæ baseos pectoris sicuti et cordis palpitationum insultus in dies gravescentes summis angoribus miseram discruciabant. Decimo mense ineunte, post introitum puellæ in clinicem nostram, præmissis febrilibus symptomatis frigore, calore nec non sudoribus nocturno tempore cutis peripheriam irrorantibus, dyspnœa nec non tussis adaucti sunt, spasmisque infimas extremitates exagitantibus molestissimi opisthotoni præsentia hinc inde adparens adjungebatur. Decoctum rubiæ tinctorum cum acido phosphorico his sub auspiciis in usum vocatum pariter atque antea commendata auxilia sine ullo successu adhibebantur : mox enim purulentum sputum striis sanguineis notatum, interdiu fluxus diarrhoicus, nocte autem profusus sudor corporis nutritionem intervertentes, summa corporis emaciatione insigniebant ægrotæ habitum. Virium defectu in dies accrescente, angore summo præcordiorum pressa, nec die nec nocte quiescens, vagitu et lacrymis fere continuis mœstum statum suum exprimebat misera. Tussis notabilem sputi copiam manifesto purulenti ejiciens, diarrhoicus fluxus sæpius ægrotam visitans, viresque ejus in dies magis infringens inutiliter gelatina ex lichene Islandico aut Carragehn opiatis juncta impugnabatur. Opisthotoni præsentia olim tantummodo intercurrens, nunc frequentior atque continua evadit, sociata cum dysphagia ac glottidis spasmodica contractione suffocationi proxima. Lacerans pectoris dolor inde a sterno ad columnam vertebralem extensus, indeque ad utrumque brachium, sub sensu ingratissimæ formicationis diffusus, cordis palpitationibus immanibus adnectitur. Insomnes noctes tantaque animi irritabilitas, ut minima voce in lacrymas vix cohibendas male affecta misera effunderetur. Insuper ob innervationis defectum nec non corporis situm in certis partibus fere constantem, vigent usque ac magis magisque gangrænosi decubitus ad nates, sacrum, trochanterem nec non genu dextrum, mox aqua frigida irrorandi, mox unguento tanninato obtegendi, mox vero cataplasmatis ex carota exercendi. Lente sed manifesto in dies magis ad dissolutionem organismi sui properans ægrota, tertio decimo mense post introitum in clinicam ineunte, adhuc integra intelligentiæ munera ostendens, nunc jam deliriis turbatam se præstat. Spasmis continuis nec non subsultibus agitantur extremitates infimæ paralysi adfectæ, crispa ex dolore in imis pectoris et abdominis percepto cernitur facies ægrotæ, interveniente opisthotono retroflexa, sub minimo corporis in lectulo motu tetanice riget tota compages ejus; vagitu fere continuo exprimit misera molestissimam præcordialem anxietatem illam summopere excruciantem, aere orbantem, statuique asphyxiæ proximo admoventem. Viribus tandem ex toto resoluta plumbeæ massæ ad modum succumbit molestiæ ægrota, fœtentem ex ore halitum spargens, frequentem respirationem tussi cum sputo purulento præruptam oculis auribusque nostris exponens. Parvus irregularis ob cordis palpitationem tangitur ad radialem pulsus, arescit media lingua, urget sitis, deficit omnino cibi appetentia, continuo spurcantur stragula involuntariis alvi et lotii evacuationibus, meteoristice distenditur abdomen, flaccida, nunc calore exusta, nunc frigido sudore irrorata tangitur cutis peripheria, omnibus denique in pejus ruentibus, typhoideo statu maxime evoluto, animi non compos viribus et corpore resoluta diem obiit supremum.

Sectio cadaveris. Quum nobis non data esset potestas cranii nec non abdominis cavum necroscopice investigandi, pectore tantummodo circumscripta est cadaveris perscrutatio. Pulmones volumine aucti, ad posticos lobos hypostatice congesti, omnes bronchiorum divisiones spisso ductili muco farctas visui præbentes, ad partes supremas claviculis vicinas cavernas magnitudinis notabilis, partim vacuas partim pure impletas, ad parietes rudera tuberculosæ degenerationis nondum emollitæ observationi nostræ committunt. Tota fere pulmonum substantia tuberculis modo crudis modo jam emollitis impleta detegitur. Cor ad utrumque ventriculum excentrica hypertrophia detentum, flaccidos musculos papillares coagulis firmiter tendinibus eorum adhærentibus intricatos observationi offert. Specus vertebralis per totam longitudinem rhachiotomo apertus, tuberculosam massam oblongam, ex parte emollitam, virescentis coloris longitudinis duorum pollicum, latitudinis novem linearum, insidentem parti posticæ duræ matris, respondenti a dimidio inferiori vertebræ dorsalis primæ usque ad di-

midium superius vertebræ dorsalis tertiæ (vid. *Fig.* 1). Superficies anterior arcuum vertebræ primæ et secundæ dorsalis, tuberculosæ huic degenerationi proxima cum ligamentis eorum flavis, carie exesa detegitur (vid. *Fig.* 2). Dura meninx ad longitudinem scissa, in viciniis primæ vertebræ dorsalis et ultimæ cervicalis incrassata, insigniter injecta, exsudationem plasticam, eamdem cum arachnoidæa subjacenti jungentem visui offert (vid. *Fig.* 3). Medulla spinalis in localitate tuberculosæ degenerationis eadem compressa, nec non in substantia sua tactui mollior detegitur.

Massa tuberculosa, faciei posteriori duræ matris superposita quæ medullam spinalem inter primam et tertiam vertebram dorsalem obducit, non modo defectum sensibilitatis in extremitatibus paralysi correptis evocabat sed etiam motum in partibus affectis suspendebat, id quod iterum contradicit doctrinam virorum doctissimorum Ch. Bell et Magendie de dissociatione proprietatum radicibus medullæ spinalis et posterioribus et anterioribus inhærentium. Huc accedit, quod phlegmasiæ in dura matre vestigia, arachnois et medullæ spinalis substantia huic degenerationi tuberculosæ finitima opinionem doctoris Ollivier d'Angers complent, qui : « Si morbi eruptio, ait, præcipue in canalis meningis existit, medulla spinalis ejusque membranæ, mox et facile sedem inflammationis magis vel minus vividæ in vicinitate textus adjacentis constituunt, atque ægroti diversa præbebunt phænomena, quæ myelitidem et meningitidem rhachiticam designant » — quum in nostro casu massa morbosa extra hunc canalem sita, eodem effectu etiam insignita sit.


Fig. 1.
Fig. 2.
Tab. LXXX.
Schlschegoleff ad nat. del. Mosquae.
Vadet sculp.
Geny gres imp.

INCRUSTATIONES CARTILAGINEÆ

FACIEI POSTERIORIS ARACHNOIDEÆ MEDULLAM SPINALEM VELANTIS.

TABULA LXXX.

(Fig. 1.)

Femina 35 annorum, rustica, constitutionis hepaticæ, sibi conscia, at viribus perfecte resoluta, in platea reperta curæque Nosocomii commissa sequentia exhibuit: facies ejus collapsa apathica, oculis profunde in orbitis sepultis, semiclausis, circulo livido circumductis instructa conspicitur; labium superius nonnihil sublevatum, dentes semicoopertos derelinquens vultui huic aliquid choleræ pathognomonici tribuit. Lata frigida ex ore protruditur lingua, vomitus nec non alvi exonerationes continuæ materiem decoctioni altheæ non absimilem foras eliminant. Silet lotii excretio, parvus vix sensibilis tangitur pulsus, respiratio ardua suspiriis prærupta exauditur, alget marmoreo frigore obducta corporis peripheria, livescunt ungues, cœrulescentibus maculis hinc inde obfuscantur integumenta. Interrogata de morbi exordio voce cavernosa, vix auribus percipienda, frigidi aeris nocturni afflatum in percalefactum denudatumque corpus accusat. Olim sæpius rhachialgiæ, ultimo autem tempore hinc inde intercurrentibus insultibus spasmodicis conscientiam suam annihilantibus obnoxiam se fuisse nobis confitetur. Gravedine summa urgetur calvaria, integerrimis manentibus animi præsidiis. Angore præcordiali molestissimo cruciatur misera, tetanicam contractionem artuum superiorum nec non inferiorum præbens. Opisthotonus certis temporis intervallis affligit specum vertebralem, trismo prævio dentium stridore concomitatus. Balneo tepido in usum vocato, instituta venæsectione brachii, intus porrecto calomelane cum opio, susceptis frictionibus spirituosis totius corporis, nec non sinapismis ubique locorum applicatis, nervosi systematis turbæ adhuc vehementia crescunt. Nychthemero denique post morbi initium ad finem vergente, tota corporis compage convulsa rigidaque facta, asphyctica periit ægrota.

Sectio cadaveris. Rigent artus cadaveris vel maxima vi adhibita minime flectendi. Abundantiori sanguine prædita inveniuntur cranii integumenta. Turgent vasa involucrorum cerebri. Serositate modica humectata videtur tunica arachnoidea. Durior tangitur encephali pulpa vacuos ventriculos observationi committens. Cruore spisso atroque farti videntur sinus calvariæ baseos; eadem vasorum injectio circa medullæ spinalis vaginam conspicitur. Arachnoidea planum posticum hujus appendicis cerebralis vestiens a sexta vertebra dorsali usque ad lumbalem secundam squammulis cartilagineis magnitudinis variæ obsessa, pelluciditate sua destituitur, aliquid rugosum, inæquale, asperum, tactui præbens. Substantia medullæ spinalis ipsius solito densior invenitur. Nigro sanguine congesti inciduntur pulmones, massis atris pseudo-polyposis farciuntur cordis ventriculi. Levi injectione notata, emollita, detegitur intima ventriculi tunica. Modica rubedine circumdantur agminati nec non solitarii tenuis intestini folliculi. Distensa bile detegitur cystis fellea. Cruore præpollent hepar nec non lien. Contracta hæret in ima pelvi vesica urinaria. Minime abnormia observantur ganglia et plexus nervi sympathici magni.

Harum plagarum cartilaginosarum arachnoideæ frequens præsentia apud homines morbo comitiali correptos, quorum centrum cerebro-spinale evidenter patitur, earumque frequens coincidentia cum vestigiis inflammationis chronicæ meningum spinalium, doctorem Ollivier in eam adduxere sententiam, ut ipsas ex irritationibus sæpius rariusve iteratis centri nervosi rhachitici, nec non congestionibus ad ejus velamenta plerumque ortas putaverit. Symptomata pathognomonica choleræ sporadicæ, vivente nostra ægrota vehementissime expressa, cum laminis cartilagineis arachnoidis consociata, magnam similitudinem offerentia cum multis choleræ epidemicæ casibus, quos ipse grassante hoc morbo Mosquæ (1847 et 1848 an.) collegi, si doctoris Ollivier opinionem secuti naturam transformationum harum cartilaginearum consideremus — nonne juvabunt nos in tollendo saltem ex parte velamine, quod primam hujusce deterrimi morbi caussam adhuc operit?

MYELITIS.

TABULA LXXX.

(Fig. 2.)

Juvenis 22 annorum, floridæ constitutionis faber lignarius, ex alto, dum officium suum exsequitur, in dorsum lapsus, gravi commotione specus vertebralis afflictatus, per semihoræ spatium membris omnibus resolutus, sibi autem omnino conscius humi jacebat. Mox formicationibus ingratissimis circa artus supremos nec non infimos perceptis, iterum motum partium harum ita restitutum habuit, ut sine juvamine erectus lento quidem passu domicilium suum remotum petere valeret. Ibidem ab agyrta quodam obiter examinatus, nil externe læsi demonstrans, nulloque auxilio circumseptus, quieti tantummodo per dierum aliquot spatium commissus est. Quinto post delapsum die præterito, ad labores suos reversus, molesta sensatione mediæ partis specus vertebralis exaratus, defatigatione totius corporis summa detentus, artuum denique supremorum nec non infimorum formicatione ingratissima correptus, negotio suo valedicere coactus Nosocomium septimo post morbi exordium die petiit, nostræque observationi commissus est. Anxie ventralem situm servat ægrotus, acutum, profundum, urente sensatione concomitatum accusans dolorem, corporis motu adauctum, regionem cervicis inferiorem, dorsalem vero superiorem infestantem. Palpatio, imo sat rudis pressio harum localitatum dolorem ibi fixum minime exasperat. Arescit lingua, urget sitis, deficit ciborum appetentia, difficilis, imo nonnunquam impossibilis est liquidorum nec non solidorum glutitio; cardialgia, nausea cum vomendi conamine continuo excruciant ægrotum, minima epigastrii pressio somnum evocat dolorem. Meteoristicum tangitur abdomen, languet alvus, lento rivulo difficulter eliditur lotium, debili, fere extincta voce accusat miser molestissimam constrictionem ferreo quasi cingulo infimæ thecæ thoracicæ partis exindeque provocatas: continuam dyspnœam, nec non cordis palpitationes. Frequentissimus irregularis tangitur pulsus; summe calet, mox etiam friget corporis peripheria; viget sensuum internorum nec non externorum integritas, at orbatæ ex toto sensibilitate reperiuntur extremitates supremæ ceterum voluntatis imperio adhuc obedientes. Succussibus electricis exagitantur hinc inde artus ægroti infimi, strangulationis tandem sensationem molestissimam accusat continuo miser. Venæsectione ad libram instituta, impositis hirudinibus scrobiculo cordis, nec non localitatibus specus vertebralis dolentibus, intus porrecto calomelane cum moscho, endermice insperso acetate morphii post præviam vesicantis epigastrio adplicationem, vocatis in usum enematis laxantibus nec non antispasmodicis, plenissime adhibita methodo revulsiva, frictionibus tandem mercurialibus in usum ductis, arduus ægroti status minime sublevatus cernitur; imo dysphagiæ, dyspnœæ, cardialgiæ, vomitus cordisque palpitationis symptomatis ingravescentibus, motu circa manus quodammodo languente, stertore summo evoluto, sibi per aliquot momenta non conscius e medio asphyctice tollitur ægrotus.

Sectio cadaveris. Insignis copia serositatis turbidæ evacuatur, postquam densa, hinc inde injecta, arcte specui vertebrali in regionem cervicalem versus adhærentia involucra medullæ spinalis incisa sunt. Emollita in putrilaginem quasi redacta invenitur substantia medullæ ipsius, præcipue quoad radices suas posteriores, versus vertebras colli 6ᵃ et 7ᵃ, dorsales vero 1, 2, 3 et 4ᵃ. Reliquæ medullæ partes a norma minime recedentes sicuti et cerebrum reperiuntur. Ventriculi sicuti et intestini tenuis mucosa rubedine dendroidea notatur. Tractus intestinorum crassorum ingenti meteorismo distenditur. Hepar, lien, renesque peculiari friabilitate characterisati sanguine turgent. Pulmones, ad infimos lobos partim hepatisati, ubique vero sanguinolenta spuma farcti investigantur. Cor ad utrumque ventriculum firmis albuminosis concrementis obturatum detegitur.

Quod in hac observatione mirum videtur, membra inferiora multo levius malo affecta fuerunt, dum superiora omni sensu carent, vixque voluntati obediunt. Nonne phænomeno hoc iterum confirmatur, diversarum medullæ spinalis portionum separatim agendi vis et libertas, a viris doctiss. Ollivier, Velpeau, Rullier memorata jam et observata in diversis ægrotis myelitide laborantibus? Læsionem tandem variam motus aut sensus, quæ in myelitide occurrere potest, variæ localitati medullæ spinalis, radicibus nervorum anterioribus posterioribusve originem præbenti respondere, vel hoc etiam casu probari potest, quum in illo perfecta sensibilitatis abolitio in membris superioribus juncta inveniretur, cum medulla spinali in putrilaginem quasi redacta potissimum in parte posteriori inde a sexta et septima vertebra cervicali, hac adnumerata, usque ad quintam vertebram dorsalem.

Fig. 1.

Fig. 2.

Tab. LXX

Schlschegoleff ad nat del. Mosquae.

Radel sculp.

W. Riemend imp.

TUBERCULUM

FACIEI MEDULLÆ SPINALIS ANTICÆ INSIDENS.

TABULA LXXXI.

(Fig. 1.)

Adolescens duodeviginti annos natus, famulus, constitutionis debilis, scrofulosæ, sæpius phænomenis diathesi huic propriis sicuti eruptionibus cutaneis, ophthalmiis nec non glandularum submaxillarium infarctui obnoxius, auræ frigidæ per longum temporis spatium denudato corpore post sumptum calidarium expositus, rheumatismi articularis acuti symptomatis correptus est. Migrans per omnes corporis articulationes hæc affectio, tumore, calore, summoque dolore insignita, tandem in extremitatibus inferioribus fixa, pedetentim naturæ vi salutari nec non artis subsidiis limitata, novis stragibus ibidem observandis locum cessit. Phlogoseos indiciis circa artuum inferiorum articulationes evanidis, omnia quasi ad normam redacta censebantur, superstes autem imbecillitas harum partium locomotivitati inserviendi, tanquam necessaria sequela prægressi status explicabatur. At in dies crescebat hæc artuum debilitatio formicationibus ingratissimis, nec non succussibus quasi electricis ad tractum nervi ischiatici perceptis concomitata. Dubius, vacillans evadit incessus ægroti singulari sensatione ac si vesicæ aere impletæ plantis ejus essent annexæ afflicti. Dolore gravativo profundo, pressione haud adaucto, exercetur infima columnæ pars vertebris lumbalibus vicina. Lento rivulo evacuatur lotium, adstricta alvus nonnisi catharticis movetur. Frequens sicca molestat ægrotum tussicula, accelleratus tangitur radialis pulsus, horroribus cum alternantibus caloribus affligitur sæpius ægrotus marcore totius corporis in dies ingravescente detentus. Præmissis hirudinibus regioni lumborum adpositis, duplicique fonticulo huic regioni adplicato, vini seminum colchici usus internus commendatur tanquam idoneum rheumaticæ labis hoc in casu oppugnandæ auxilium. At per triplicem septimanam adhibitum remedium, ne minimam quidem modificationem in extremitatum inferiorum statu præstat, contra possibilis antea etsi vacillans progressio, nunc ex toto ægro denegatur, paraplegiæ evidentissima exhibenti symptomata. Viget semper partium affectarum molesta sensibilitas tonicæ contractioni flexorum digitorum juncta, in dies augetur recti et vesicæ inertia, atque catheterismi evacuatorii apparet necessitas. Seponitur ergo medicatio contra arthriticam labem directa, eo magis quod nova phænomena circa pulmonem in conspectum prodeuntia dubiam hucusque ægrotationem luce majori affundunt, aliamque prognosin atque indicationes omnino diversas statuere cogunt. Doloribus enim pungentibus ingratissimis exaratur theca thoracica præprimis in subclaviculari sua regione; dyspnœa continua præcipue sub corporis motu molestat ægrotum; tussi antea sicca, nunc sputum copiosum spissum flavicans grumis caseosis instructum, aquæ fundum petens, hinc inde striis sanguineis notatum evacuatur. Corporis compages in dies marcescit. Percussio circa summitatem pulmonis sinistri sonum obtusum, in opposito autem latere eumdem clarum, imo quasi tympaniticum reddit, ubi etiam rhonchus cavernosus (*gargouillement* a Gallis nuncupatus) colligitur. In apice utriusque pulmonis respirationis murmur vesiculare fere ex toto extinctum est, bronchialis autem signa manifestissima inveniuntur. Revulsione ad brachium nec non ad ipsam thecam thoracicam instituta, oleum jecoris aselli intus propinatur; ast symptomata pectoralia minime emendantur, iisdemque in eodem statu manentibus paraplegiæ inferiori nec non vesicæ et recti resolutioni œdema circa artus inferiores adjungitur, sensibilitasque harum partium exaltatur ita ut levissimum attactum vix perferre possent. Tandem quarto mense post morbi initium pneumorrhagia superveniente, ægrotus cum sanguine vitam efflat.

Sectio cadaveris. Pallida atque flaccida sunt involucra encephali, imminutamque quasi molem organi hujus circumdantia. Vacui fere inveniuntur sinus calvariæ parvam serositatis copiam continentes. Normalis observatur portio medullæ cervicalis sicuti et dorsalis illa usque ad vertebram decimam, inde vero ab hacce parte usque ad quintam lumbalem vertebram injecta cernuntur involucra organi istius, serositate sanguinolenta tumefacta. Mollis roseo colore quasi tincta observatur medulla ipsa, caute e specu vertebrali exempta in antica facie sua secundæ vertebræ lumbali respondenti, tuberculum firmum, lardacea substantia exstructum, ac celluloso involucro indutum visui offert. Pulmo sinister in portione sua suprema numerosissimis tuberculis variæ magnitudinis, partim crudis, partim emollitis conspurcatur, dexter autem vastissima caverna in subclaviculari regione sita ex prævia vasis ruptura sanguine congrumato impleta instruitur. Cor normale sicuti et omnia abdominis viscera, exceptis hepate et liene, ubi massæ solitariæ, tuberculosæ, amorphæ deprehenduntur.

Gradatim accrescens membrorum inferiorum paralysis, insignita serius, quum absoluto motus defectu, tum e contrario partium affectarum sensibilitate non modo aucta, sed etiam ad contractionem flexorum digitorum elata, phænomena hæc vitalia conjuncta cum injectione involucrorum medullæ spinalis post mortem deprehendenda, serositatis sanguinolentæ accumulatio in eorum cavitate a decima inde vertebra dorsali ad quartam usque lumbalem, emollitio substantiæ medullæ spinalis ejusque rosea coloratio, tuberculi in anteriori hujus organi facie præsentia ad viciniam secundæ vertebræ lumbalis, ac postremo ejusdem degenerationis tuberculosæ evolutio in pulmonibus ægroti — hæc omnia nonne quadrant in doctrinam auctorum de meningitide, myelitide, atque degenerationibus quibus radices medullæ spinalis anteriores potius quam posteriores afficiuntur, imprimis autem in opinionem doctoris Louis de degenerationis tuberculosæ sede frequentissima.

CORPUS FIBROSUM

PARTI POSTICÆ CAUDÆ EQUINÆ INSIDENS.

TABULA LXXXI.

(Fig. 2.)

Miles veteranus, 63 annorum, constitutionis olim robustæ, Venere et serius Baccho exhaustus, sæpius syphiliticæ infectioni obnoxius, specifico exinde curatus, nunquam secundariis phænomenis diathesi huic propriis afflictus, cæterum optima fruebatur sanitate. Abhinc duobus annis, dolore lumborum tentatus, initio tolerabili serius ad tantam violentiam evecto, ut ne minimum quidem motum explere posset sine ejulatu et vagitu. Molestissima sensatio hæc a lumbis originem ducens per utramque infimam extremitatem dispersa, tanquam naturæ hæmorrhoidariæ judicata, in exordio præparatis sulphureis intus, nec non hirudinum ad anum adplicatione tractata minime silentio reducebatur, donec tandem interveniens medicus cucurbitulis cruentis lumbalem regionem nec non sacrum repetitis vicibus exercens, imposito constanti vesicatorio sacro vitalitatem partis hujus modificando, doloris ingratissimi sensum mitigaret. Spatio mensis vesicanti auxilio adhibito, lumbaginis molesta sensatio ita emendabatur, ut vix eamdem amplius percipiens, insimul cum vesicatorio oblivioni daret ægrotus. Mox autem, quum ex alto decidens ad dorsalem regionem contusus esset, recruduit lumbalis dolor, novis symptomatis comitatus. Formicationis ingratissimæ sensus ab extremis digitis ad utramque inguinalem regionem extensus, spasmodicæ artuum inferiorum contractiones, perceptio sub progressu, ac si vesicis aere refertis incederet ægrotus, exindeque incessu somnino vacillans — erant phænomena recrudescenti lumbagini adjungenda. Subsidia olim cum fructu usurpata nunc sine ullo successu adhibentur, e contrario in dies mobilitas extremitatum inferiorum decrescens, insimul et diminutione sensibilitatis denotatur. Fractum sphincterum ani et vesicæ officium sæpius admittit involuntariam lotii nec non sedis evacuationem. Molestissimæ erectiones membri virilis mancas jam vires adhuc magis exhauriunt. Elapsis octodecim mensibus post lumbaginis orsum, morbi symptomatis in pejus vertentibus, artus inferiores ex toto sensibilitate ac motilitate orbati perfectam tandem paraplegiam inferiorem patiuntur. Hoc fere tempore medicus arcessitus ut subsidium ferret, molestissimas penis erectiones forsan ex actione sustentati vesicatorii sibi explicans, vel potius mali focum propius aggredi cupiens, importunum sacro vesicatorium sanari jussit, illudque duplici fonticulo ad utrumque latus lumbalis regionis adplicato supplevit, interne infusum arnicæ cum extracto nucis vomicæ commendans. Doses ultimi istius auxilii successive adauctæ tandem succussibus electricis ægroto ingratissimis ad paralyticas extremitates manifestabantur, at motilitatis nec non sensibilitatis defectu semper adhuc perstante, obvium curationi casum medicus tanquam extra limites artis positum considerans valedixit et remedio suadens ineunte proxima æstate ut paralyticas extremitates ægrotus urticationi quotidie absolvendæ submitteret. Interea aut ex indole morbi ipsius, aut ex munditie parum servata, nam sæpius conspurcabatur miser sede involuntaria, nec non irrorabatur lotio minime continendo, adparuit ad utramque natem erythematosa livida rubedo, propter partium insensibilitatem vix dolens, sicque initio verosimiliter prætervisa, ex dictis parentium vesicula, postea crusta nigra crassa contaminata. Hæc serius ambitu maxime extensa, in medio suo variam in directionem fissa, insignem copiam ichorosæ fœtentis materiei fundens, reactione generali circa organisationem reliquam ægroti expressa, iterum cognatorum sollicitudinem evocans, coegit illos denuo invocare medicum, qui gangrænæ natium præsentiam declarans, necessitatem ipsis imposuit miseri in Nosocomium deducendi. Ibidem observationi meæ submissus sequentia investigationi præbet: hebetem, luridam faciem, fuligine conspurcatos dentes, aridam difficulter exserendam linguam, acceleratam respirationem, frequentem, parvum pulsum, meteoristicum abdomen, dolentem sub attactu regionem iliacam dextram, per regurgitationem evacuatum lotium, at notabili copia ejusdem distentam vesicam urinariam, involuntarie ejectam sæpius liquidam alvum, siccam calore modico insignitam corporis peripheriam. Utraque extremitas inferior unguibus fortiter contrectata omnino insensibilis, motu perfecte orbata, habito respectu reliqui corporis magis frigescens, ad regionem natium larga exulceratione gangrænosa profunde musculos glutæos nec non viciniam ani exarante fœdatur. Quæstionibus propositis minime respondens, continuo mussitat ægrotus massæ plumbeæ ad modum resolutus viribus ad lectuli extremitatem infimam properans. Miseri statum adstantibus omnino desperatum declarantes, cathetere vesicam deplevimus, scalpello partes sphacelosas ex gangrænosa natium ulceratione eliminavimus, totamque plagam pulvere carbonum inspergentes, cataplasmate ex dauco carotta obteximus, adplicitis præterea capiti frigidis ex aceto epithematis, regioni iliacæ dextræ cataplasmatis emollientibus, sinapismis autem ad extremitates superiores motu nec non sensibilitate minime orbatas, intus aquam oxymuriaticam decocto altheæ junctam præbuimus. Ast altero jam nychthemero respiratione facta magis accelerata, imo stertorosa, pulsu vix tangendo ad frigidas extremitates, viscido sudore ad faciem hippocraticam irroratam, summum fœtorem spargens ægrotus morti traditur.

Sectio cadaveris. Injecta videntur velamenta encephali, sanguine turget emollita substantia cerebri nec non cerebelli, parca serositatis copia detegitur in ventriculis sensorii communis. Eadem injectio observatur circa involucra medullæ spinalis; arachnoidea organi istius inter laminas suas, corpus fibrosum magnitudinis nucis avellanæ majoris, carnei coloris, tactui durum, ad superficiem insigni vasculositate circumdatum, parti posticæ caudæ equinæ respondens, a dimidio circiter inferiori vertebræ lumbalis tertiæ, ad dimidium usque supremum quartæ extensum, partim duræ matri annexum, contiguam autem portionem caudæ equinæ comprimens, continet; ultima hæc, in parte corpori fibroso vicina emollita manifeste detegitur. Pulmones rubro colore hepatisati. Cor coagulis nigrescentibus farctum. Lien et hepar turgent, tactuque molliores deprehenduntur. Ileon plagis Peyerianis offuscatum, ad valvulam ileo-cœcalem exulceratione mucosæ suæ longe extensa insignitur.

Hæc observatio, si symptomata vitalia et investigationem anatomico-pathologicam respicias, mihi quidem proxime videtur ad casus accedere descriptos a doctore Ollivier (*Traité des maladies de la moelle épinière*, t. II, p. 477), in quibus præsentia tumorum encephaloideorum, ut sic dicam libere vagantium in cavitate arachnoideæ et pressionem in medullam spinalem exercentium, producebat mox atrophiam hujus organi, mox ramollitionem cum perfecta ejus destructione, mox myelitidem tantummodo circumscriptam. Doctor Ollivier, qui magnam inter hos tumores atque corpora mobilia articulorum analogiam invenit, suspicatur præsentiam eorum in interioribus canalis spinalis analogo etiam processui ac in capsulis articularibus deberi.

Fig. 1.

Fig. 2.

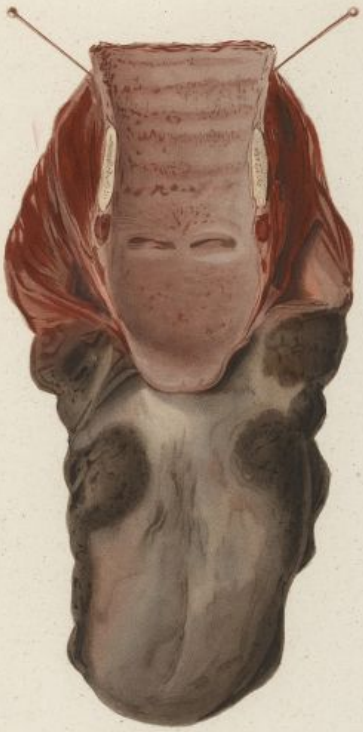

Schtschegoleff ad nat. del. Mosquae.

Amedeuchi sculps.

W. Riemend imp.

GLOSSITIS ACUTISSIMA.

TABULA LXXXII.

(Fig. 1.)

Vir annorum triginta, famulus, firmæ constitutionis, potui deditus, optima semper sanitate fruens, ante hos tres dies inebriatus, sibi omnino non conscius hiemali tempore in platea repertus, magna copia aquæ gelidæ inspersus, tandem sensus recuperavit, sed insequenti jam nychthemero tussi, spirandi nec non glutiendi difficultate, voceque rauca afficiebatur. Phænomena hæc serius etiam magis evoluta, insuper linguæ ardore, dolore, tumore concomitata, tanto angore ægrum confecerunt, ut, nullum amplius domi suæ subsidium inveniens, tandem in Nosocomio auxilium quærere cogeretur. Livet, tumet ægroti facies oculis injectis, fixis, ex orbitis protrusis instructa; cærulant aperta oris labia; sanguinolenta spuma contaminata, fortiter inclavata utrique maxillæ cernitur tumefacta, ruberrima, tactu arida lingua, non modo liquidi in oris cavitatem intromissioni obstans, verum etiam respirationem impediens; hæc maxime ardua per nares tantummodo absoluta, frequentissima, e longinquo stertens exaudiebatur; irregularis, frequentissimus cordis ictus, eodem charactere ad radialem arteriam expressus; turgescentia summa venarum colli, urens corporis peripheria, restricta alvus, ruberrimum lotium erant organica phænomena nobis coacervanda. Capitis temulentia, aurium tinnitus, oculorum scintillatio continua, summaque ex aeris defectu anxietas, lacrymis et vagitu expressa, locomobilitate in lecto continua tantum ex parte lenita, erant criteria animalia hoc in casu nobis perpendenda. Ex præsentibus phænomenis morbi indolem, nec non eventum ejus probabilem plane perfecteque prospiciens, omnia statim apparavi, ut a sanguine ibidem congesto caput ac pulmones liberarentur, impedirenturque sic apoplectici insultus hoc in casu pertimescendi. Larga venæ sectio jugularis externæ, nec non serius brachii suscepta, hirudines numerosissimæ ad basin maxillæ inferioris applicatæ, clysmi alvum solventes propter glutitionis impossibilitatem eo magis indicati methodus revulsiva omni corporis peripheriæ aptata, glacies calvariæ imposita post trium horarum spatium aliquo fructu insigniebantur; nam arcte hucusque inter maxillas inclavata lingua nunc medio earum quodammodo liberata est, permisitque nobis solutionem tartari stibiati majore in dosi aqua soluti in os intromittere. Summa cum difficultate nonnullorum cochlearium remedii hujus glutitione peracta, adjuvantibus enematis jam injectis, alvus pluries evacuata fuit, exindeque lingua mole quodammodo diminuta nobis facultatem concessit, digito in oris cavitatem immisso aridam, urentem ejus superficiem perscrutandi. Faustam hanc occasionem illico arripientes, in utroque latere istius organi profundas scarificationes cultro instituimus. Magna sanguinis nigri carbonisati copia ore ejecta etsi qua linguæ flacciditate subsequenti characterisabatur, tamen gravis suffocationis phænomena, pressione baseos inflammati organi ad epiglottidem explicanda, nec non calvariæ sanguine oppletæ symptomata, semper adhuc vigentia, periculum summum, in quo versabatur miser, magis magisque oculis nostris subjiciebant. Secundam ergo ex altera jugulari largam venæsectionem tentavimus, qua tamen minime emendabatur morbi vehementia; imo etiam mox facta facie hippocratica, respiratione stertente, pulsu vix percepto ad frigidas extremitates, per temporis aliquot momenta sui impotens factus ægrotus, fixis, ex orbitis protrusis oculis instructus, asphycticus periit.

Sectio cadaveris. Meninges sanguine turgidæ, sinus duræ matris cruore carbonisato referti, encephali substantia tactu densa et firma, sub transversa sectione numerosissimis punctis rubris notatur; parca quantitas serositatis includitur ventriculis lateralibus; abundanti sanguine implentur sinus baseos calvariæ; nil peculiare detegitur circa medullam spinalem; hucusque insigniter tumet sanguine farcta, tactu dura lingua, ad utrumque latus profundis scarificationibus notata; intense rubet incrassata mucosa glottidis, tracheæ, nec non bronchiorum; viscida, ductili, sanguinolenta spuma farciuntur pulmones, ad lobos posticos hepatisationis rubræ criteria præ se ferentes; cor volumine auctum firmis coagulis in ventriculis suis obturatur; hepar et lien, sanguine ditissime congesta, minima vi exercita lacerantur; ventriculi, sicut et intestini tenuis mucosa dendroidea vasorum injectione notata, ad viciniam valvulæ ileo-cœcalis nonnullis plagis Peyerianis contaminantur; ingenti meteorismo distenditur colon; scissuris profundis exaratur sanguine turgida renum substantia; incrassati videntur vesicæ lotii plenæ parietes.

GLOSSITIS GANGRÆNOSA.

TABULA LXXXII.

(Fig. 2.)

Vir quadraginta quinque annorum, debilis constitutionis, rheumaticæ labi sæpe obnoxius, postquam abhinc nonnullis diebus ex incaute suppressa cutis perspiratione perfrixit, ab initio nihil nisi cephalalgiam supraorbitalem, membrorum omnium dedolationem, horrores cum calore alternantes, specus vertebralis potius regionem peragrantes sentiens, mox fluxu diarrhoico nec non tanto virium lapsu afficiebatur, ut in dies majore molestia afflictus tandem cogeretur Nosocomium petere, nostrumque auxilium invocare. Lurida, spurca facies, cano tegmine obducta ad apicem rubra, sicca lingua; sitis continua; nauseæ ructibus comitatæ; epigastrii molesta sensatio, abdominis meteorismus, regionis iliacæ dextræ sub pressione dolor liquida alvus hucusque perstans; parcum, flammeum lotium; respiratio mucoso rhoncho offuscata, cordis ictus frequenti pulsu ad radialem expressus; arida cutis ingrato calore obducta, erant organica symptomata attentioni nostræ subjicienda. Gravedo capitis, aurium tinnitus ingratissimus, narium siccitas singularis, lucis certa intolerantia, animi peculiaris irritabilitas ex minima causa lacrymis expressa, insomnes noctes hinc inde mussitationibus notatæ, horroris ingratissimi sensatio cutis peripheriam ex minimo corporis motu peragrans, nobis erant signa ex circine vitæ animalis desumenda. Typhoideam febrim ex omnibus his augurantes, eo magis quod illo tempore aeris constitutio huic favebat, omnia disposuimus, ut graviorem ejus evolutionem limitaremus, naturæque vim servando exoptandam affectionis solutionem provocaremus. — Decoctum altheæ cum aqua lauro-cerasi intus, hirudines XII applicatæ regioni iliacæ dextræ serius cataplasmatis obtegendæ, frigida epithemata calvæ, sinapismi extremitatibus impositi, nec non vespere absolvenda corporis totius frictio ex aceto, subsidia erant prima nostra visitatione in usum adhibita. Nychthemero ter præterito, media hac in curatione, statum ægroti non emendatum, sed in pejus ruentem observavimus: arida enim tangitur lingua, acceleratur respiratio, frequentior ad radialem exploratur pulsus, dolet semper adhuc sub pressione regio iliaca dextra; parcissimum, urens excernitur lotium, adstricta alvus; mussitat magis ægrotus, summam capitis temulentiam accusans. Hirudines XII post aures, calomel ad gr. $\frac{1}{2}$ omni semihora, minime sepositis frigidis epithematis calvariæ, usu cataplasmatum abdomini imponendorum, nec non methodi revulsivæ extensissimo in sensu ad corporis peripheriam accommodandæ. Sexto nychthemero magis exsiccata, immobilis, in longitudinem suam scissa observatur lingua; eadem adhuc frequentia peccat pulsus ad exustas calore mordaci extremitates tangendus; his tamen dejicitur alvus; dolet semper, jam sub pressione modica, regio iliaca dextra; pesticulis manifestissimis contaminantur regiones infra claviculares, nec non epigastrii; somno profundo quasi sepultus, nonnunquam mussitat miser, vix quæstionibus nostris evigilatus. Octavo nychthemero lingua semper arida, volumine adaucta, ex minimo attactu maxime dolens invenitur; localitates sinapismis exercitæ præprimis ad artus inferiores maculis cœrulantibus notantur. Omisso calomele, præbetur ægroto aqua oxymuriatica cum decocto altheæ, nec non frictiones corporis aceto camphorato instituuntur. Decimo nychthemero maculis cæruleis offuscatæ sinapismorum localitates gangrænescunt; lingua mole sua totam oris cavitatem explens, visu livida, tactu frigida invenitur, ruditer imo tractata vix sensilis; gingivæ tumefactæ ingruentis ptyalismi signa præ se ferunt; difficilis glutitio, ardua respiratio, parcus frequentissimus pulsus, diminuta corporis thermogenesis, obstructa alvus et lotium; omnino sibi non conscius mussitat æger, caput continenter motitans, manibus floccos solvens, ad totam compagem succussibus electricis exagitatus. Glossitidem hanc metastaticam gangrænæ jam proximam propter summam miseri virium resolutionem scarificationibus alias indicatis non amplius aggredientes, intus aquæ chloreniatæ semper adhuc præbendæ usum moschi cum camphora adjecimus, alvum clysmo, vesicam autem cathetere explentes. Undecimo die summum fœtorem spargit ægrotus ex oris cavitate; nigrescens, flaccida jam reperitur lingua; impossibilis redditur glutitio, stertens fit respiratio; sponte nunc dejicitur alvus emittiturque lotium; frigent artus filiformi intermittente pulsu notati, viscido sudore irroratur corporis superficies. Hippocratica facie indutus, cadaveris ingentem fœtorem spargentis instar, resolutus jacet in lectulo miser, nullo amplius artis præsidio circumsepiendus. Duodecimo nychthemero omnibus in pejus ruentibus, gangrænæ stragibus ad linguam nec non ad extremitates sese extendentibus, intolerabili fœtore circumdatus mortem occumbit æger.

Sectio cadaveris. Etsi vix elapsis decem horis post obitum autopsia suscepta fuit tamen tota corporis compages jam in putredinem redacta non nisi maxima cum difficultate anatomicam investigationem permisit. Dura meninx sanguine suffusa sinus suos atro, liquido cruore impletos demonstrat; arachnoidea et pia serositate instillatæ reperiuntur; encephali substantia collapsa gyros suos complanatos tactui molliores offert, transverse scissa minime punctis rubris characterisatur. Ventriculi laterales liquido divites; eadem serositas ad basin calvariæ detegitur; specus vertebralis, quoad continentes et contentas partes, omnino ad normam accedens invenitur. Lingua tactu flaccida, visu nigrescens, duplici plaga gangrænosa ad basin suam ex utroque latere contaminatur; profundissime penetrant exulcerationes gangrænosæ in textum linguæ ex toto desorganisatum, massæque putridæ ad modum fœtidissimum odorem emittentem. Simili gangræna affliguntur fauces et vicinæ partes epiglottidis; livore peculiari offuscatur mucosa laryngem et tracheam convestiens usque ad primam bronchiorum divisionem signa abnormis hujus colorationis præ se ferens. Sanguine dissoluto farcti, ad posticos lobos hepatisati reperiuntur pulmones; cor flaccidum, coagulis atris, tendinibus musculorum papillarium ventriculi sinistri insidentibus instructum deprehenditur; hepar et lien, sanguinis plena, peculiari malacia detinentur; tractus intestinalis meteorismo distentus ad ileon et valvulam ileo-cœcalem exulcerationibus et plagis Peyerianis maxime evolutis afflictus detegitur; renes congesti in calicibus suis puris vestigia observationi subjiciunt.

Quamvis profundas linguæ scarificationes, a scriptoribus commendatas in casibus glossitidis seu idiopathicæ, seu consecutivæ, cujus decursus citior et symptomata magis intensa fuerint, probe consideremus et absolute indicatas sæpeque salutares habeamus: tamen supra allatis observationibus comprobari contendam: primo has scarificationes interdum impossibiles fieri ex difficultate scarificatoris instrumenti in oris cavitatem introducendi, tum vero prorsus inutiles esse, quum occurrit gangrænosa metastasis linguæ, sicut in secundo casu, quem modo lectori proposuimus.

Fig. 1.

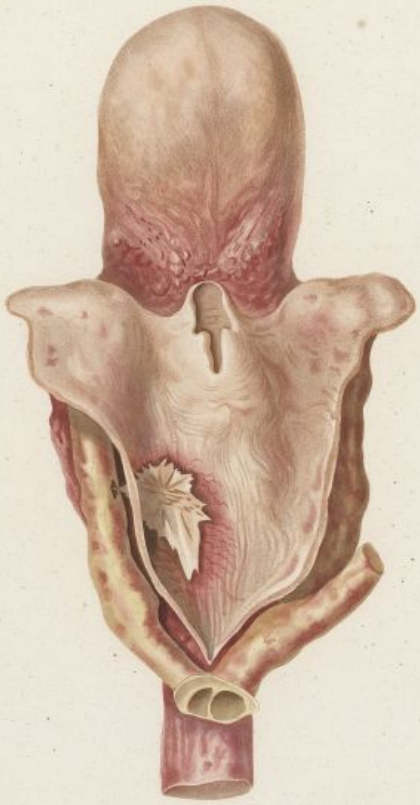

Fig. 2.

Schtschegoleff ad nat. del. Mosquae.

Rudet sculps.

N. Rémond imp.

PERFORATIO ŒSOPHAGI

NEC NON TRUNCI COMMUNIS CAROTIDIS SINISTRÆ.

TABULA LXXXIII.

Juvenis, vigenti quatuor annos natus, debilis quidem constitutionis, at semper bona valetudine gaudens, nuper pultem ex brassica et carne acipenseris comedens, imprudenter scutum dorsale hujus piscis ibidem abditum hauriens, confestim summis respirandi glutiendique molestiis afficiebatur. Minima copia liquidi in œsophagum immissa, ingentem dolorem in media colli regione ciens, nixu vomendi, spirandi difficultate summa concomitato, prompte foras rejiciebatur; respirationis turba post horæ spatium in fastigium prolata, ægrotus suffocationi proximus chirurgi auxilium imploravit. Hic quidem omnia in usum adhibuit, ut vomitu artificiose evocato peregrinum corpus œsophago retentum dejiceretur. Sed frustra hæc suscipiebantur; namque strangulationi proximus miser vix intelligibili voce exposcebat chirurgi auxilium, ut vitæ citius redderetur aut ultima ferret. Balæna spongia armata nunc in œsophagum missa, protrudebatur peregrinum corpus deorsum in ventriculum versus; sed tamen lacerans dolor media in encheiresi ab ægroto persensus, concessa glutitionis aliqua facultas, spirandique angustia exinde quodammodo allevata, alias continuandam encheiresin hoc in casu suspenderunt. Porrectis nonnullis aquæ haustibus ad intolerabilem sitim sedandam, sub glutitione nunc omnino minorem difficultatem experiens miser aperte declaravit, suscepta a chirurgo omnia cum successu laudabili fuisse peracta; quieti ergo commissus relinquebatur. Ast altero jam mane salivam ore contentam glutiendi impossibilitate expergefactus, cæterum sat bene spirans, iterum chirurgi præsentiam expostulavit. Hic, omnia perscrutatus, dolorem in imis œsophagi adhuc perstantem, nec non glutiendi difficultatem recrudescentem reactione parietum ductus alimentarii adversus perlatam antea irritationem, præsentia corporis peregrini evocatam, nec non tentaminibus susceptis illud deorsum propellendi excitatam, sibi explicans, mucilaginosum auxilium intus cochlearibus præbendum suadens, reliqua naturæ viribus exæquanda tradidit. Sed eodem die, sub pultis tenuissimæ glutitione, tussis impetus evocatus rivulo sanguinis florido foras evacuato notabatur. Sanguinis hujus emissio ex simplici iterum vasis cujusdam læsione intellecta, nihil instituebatur ad ignotum fontem ejus præcludendum. Vesperi sub usu frigidiusculæ aquæ difficillimo opere glutiendæ, iterum præmissis molestiis in imo œsophago perceptis, floridi sanguinis quantitas, jam theæ pocillum adæquans, specie vomitus foras eliminata est. Quibus perterriti rebus cognati miserum jam sibi ipsi præmetuentem Nosocomio nostræque observationi commiserunt. Tumidula, injectis oculis instructa, anxia cernitur facies ægroti, glutitionis difficultatem notabilem semper accusantis, siti maxime vexati, doloremque nobis exprimentis constanter detinentem colli partem circiter mediam in vicinia cartilaginis thyroideæ sinistræ sitam. Locus hic palpatu indagatus tumet, profundius digito tactus dolet, respirationis molestiam tussimque spasmodico charactere indutam evocat; cæteræ vero functiones organicæ, si modo rubrum lotium, adstrictam alvum, incitatum pulsum, nec non corporis thermogenesin quodammodo auctam excipias, a norma vix recedunt. Noctes insomnes, præcordialis anxietas, terrorque singularis, minima sanguinis stria ore excreta evocatus, nobis erant notæ animalem ægroti vitam insignientes. Brachii venæsectionem revellendi gratia, elixirium acidi Halleri cum decocto altheæ intus, nec non subinde oleum olivarum glutiendum commendavimus, insuper restrictam alvum enematis injectis aperiendam suadentes. Glutiendi difficultas semper perdurans, dolor constans sinistrum latus colli in vicinia thyroideæ cartilaginis exercens, localitas hæc, palpatione indagata, tussim spasmodicam provocans, sanguinis arteriosi evacuatio per oris cavitatem bis repetita, tandem indoles aculeata scuti dorsalis ingurgitati me timore affecerunt, ne quid læsi aut lacerati in imis gulæ inesset, et præter hæc suspicionem moverunt de præsentia adhuc corporis peregrini in œsophago, minime encheiresi chirurgica in ventriculum protrusi. Itaque prognosi gravissima præsentem ægroti statum curavimus, naturæ et tempori reliqua forte adhuc suscipienda relinquentes. Insequentibus diebus glutitionis difficultate semper exstante, sub quaque pultis imo tenuissimæ ingestione, sanguinis arteriosi profluvium, diversa copia ex ore manans, vires ægroti perspicue frangebat, metu eum continuo implebat, spemque salutis ex toto profligabat. Duodecimo die præterito post miseri hujus adventum in Nosocomium, postquam pultem suam paulo spissiorem sat avide ingurgitavit, tussis accessu spasmodico arreptus, subito hæmorrhagico ex ore profluvio affectus, brevissime post simul cum sanguine animam efflavit.

Sectio cadaveris. Meninges exsangues; cerebri substantia collapsa, tactu mollior, transversim scissa punctis rubris minime notata; ventriculi laterales parva copia serositatis impleti; sinus baseos calvariæ sanguine liquido modice referti; nihil notatu digni circa involucra nec non ipsam medullam spinalem; paries lateralis sinister œsophagi, nec non trunci carotidis communis ejusdem lateris, situs in proximitate marginis inferioris cartilaginis thyroideæ, in distantia dimidii pollicis ab origine arteriæ thyroideæ superioris, scuto dorsali acipenseris iisdem firmiter infixo perforati deteguntur (vid. *Fig.* 1); textus inter œsophagum et carotidem locum invenientes sanguine infiltrati observantur; perforatio carotidis, a latere trunci ejus ad longitudinem scissi inspecta, jam embolo salutifero pisi mediocris magnitudinis ex parte obturata cernitur (vid. *Fig.* 2); ventriculus, nec non tenuius intestinum magna copia sanguinis fœtentis, nigrescentis, jam diu ibidem verosimiliter morantis farcta reteguntur. Pulmonis sinistri pars perforationi proxima, sanguinis plena, vicinis textibus pseudo-membranis annexa, imo hepatisata invenitur; cor flaccidum, ad papillares musculos ventriculi sinistri coagulo albuminoso oppletum reperitur; hepar, lien et renes, tactui molliora, solito minore sanguinis copia affusa investigantur.

Fig. 1.

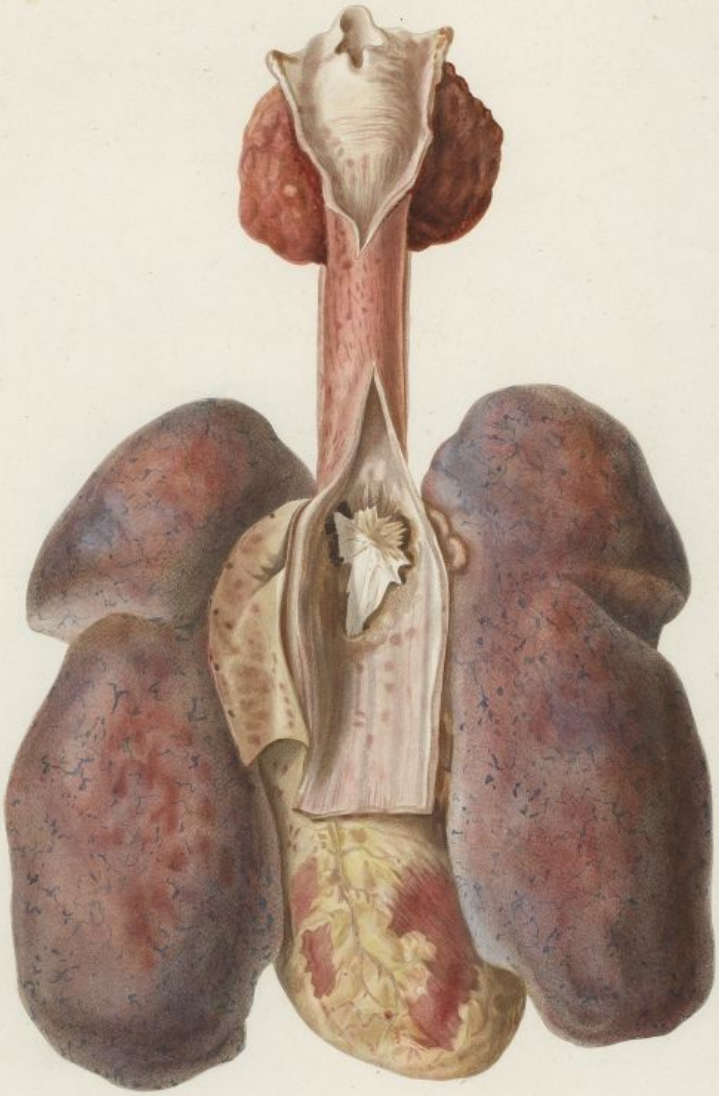

Fig. 2.

Schischogyloff ad nat. del. Mosquae.

Gonygros imp.

PERFORATIO ŒSOPHAGI

NEC NON PARIETIS POSTERIORIS ARCUS AORTÆ.

TABULA LXXXIV.

Virgo viginti annorum, debilis constitutionis, semper valetudinaria, ante hos aliquot dies carnem acipenseris comedens simulque colloquium serens, scutum ejus dorsale imprudenter glutivit. Lancinans dolor ad colli radicem in vicinia articulationis sterno-clavicularis sinistræ perceptus, liquidi glutiendi impossibilitas, insuper summa respirationis molestia suffocationi proxima erant phænomena statim præsentia corporis peregrini in œsophago evocata. Spirandi angustiis citissime augescentibus, chirurgi subsidium invocarunt cognati. Iste, ex methodo jam accepta, balæna spongia armata in œsophagi ductum prompte intromissa, incuneatum canali alimentario peregrinum corpus deorsum in ventriculum versus protrudere conabatur, quum libere mota in œsophago spongia eum concludere jussit, liberatam esse gulam, corpusque peregrinum in ventriculum jam detrusum fuisse. Extemplo igitur instrumentum extrahens finem encheiresi imposuit. At ægrota, sub eductione spongiæ acutissimam in ima gula sensationem, ac si quid dilaceraretur, percipiens, actutum nauseis vomendique conatibus arrepta, sanguinis profluvium ex oris cavitate passa est. Cruoris ejecti natura minime determinata, quantitatem ejus fuisse notabilem proximi asseruerunt. Chirurgus sanguinis eruptionem ex attritu spongiæ ad œsophagi parietes peregrino corpore tactos sibi explicans, nil idonei ægrotæ commendavit ad probabilem hæmorrhagiæ regressum præcavendum. Interea glutitionis opus faciliori negotio absolutum, ac respirationis molestiæ nunc magis levatæ spe lætificabant ægrotam sanitatis tempore brevissimo restituendæ. Ast altero jam post susceptam encheiresin die puella, continuam sensationem ingratissimæ excoriationis in imo œsophago percipiens, sub arduo conatu pultis tenuioris glutiendæ, secunda vice sanguinis profluvio turbata est. Inde ab eo tempore per integram septimanam, sub glutitionis actu nunc parcam, nunc majorem sanguinis copiam profundens, semper dolore ad œsophagum, molestia ad tracheam vexata, vires corporis sui perspicue deperdens, tandem adiit Nosocomium nostræque sese commisit observationi.

Pallida, leucophlegmatica, lutescens, natantibus et quasi vitreis instructa oculis cernitur facies; pallescunt labia, lingua, sicuti et tota mucosa oris cavitatem convestiens; quæque ingurgitatio liquidi aut tenuioris alimenti ægrotæ molesta, singulari strangulationis phænomeno nec non quantitate magis minusve notabili sanguinis arteriosi per os evacuati concomitata. Continue ardoris sensu ingratissimo detinetur colli pars articulationi sterno-claviculari sinistræ vicina; normali frequentior respiratio, incitatus cordis ictus, alvus adstricta, parcum rubrum lotium, frigescens cutis peripheria, præcordialis anxietas summa, erant phænomena hoc in casu mihi animadvertenda. Infelici exitu præmissæ observationis edocti, causam mali investigationi nostræ obvii, nec non encheiresis adhibitæ circumstantias in memoriam revocantes, symptomata præsentis status ægrotæ nobiscum reputantes, maximam cum illo a nobis jam allato similitudinem reperientes, iterum læsionem vasis cujusdam suspicati, gravissima prognosi eamdem circumdedimus. Elixir. acid. Mynsichti cum mucilaginoso vehiculo præbentes, miseram expectationi commisimus. Tertio nychthemero post ægrotæ in Nosocomio commorationem, postquam pulte ex pane aqua macerato usa est, initio tussicula turbata, tum nauseis et vomitu tentata, magnam sanguinis arteriosi, spumosi copiam ore dejecit, eodemque temporis momento ad extremitates algidas pulsum filiformem vix perceptum præbens, facie facta hippocratica, sudore frigido irrorata, respiratione maxime incitata, corde tumultuose pulsante, abdominis meteorismo insigni comparente pectorisque statum etiam magis aggravante, anxia ad summum gradum ægrota, proximumque finem prospiciens, cum sanguine continenter ex ore emisso animam efflat.

Sectio cadaveris. Exsanguinata cernuntur velamenta cerebri, sicut et substantia ipsius encephali; ventriculi laterales ejus parva serositatis copia impleti inveniuntur; eodem liquido irroratur cranii basis; nihil a norma abhorrens observatur circa cerebellum et medullam spinalem; colli basis, præprimis in vicinia articulationis sterno-clavicularis sinistræ, tumore lato extenso trans tegumenta nondum secta clare distincto offuscatur; partes molles cultro insectæ, solutumque sternum ex articulationibus suis magnam copiam sanguinis exsudati infimas colli, supremam autem thoracis contaminantem, tracheam deviantem apicemque inprimis pulmonis sinistri comprimentem, investigationi nostræ subjiciunt; œsophagus in longitudinem scissus circiter in regione bifurcationi tracheæ respondente ad parietem ejus lateralem sinistrum, scutum dorsale acipenseris glutitum minimeque in ventriculum detrusum ibidem hucusque infixum demonstrat (vid. *Fig.* 1); partes œsophagi huic peregrino corpori vicinæ, phlogosi detentæ, emollitæ reperiuntur; aculeata pars scuti dorsalis lateralem parietem sinistrum ductus alimentarii perforans, simul transfodit et parietem posteriorem arcus aortæ in distantia septem linearum ab origine arteriæ subclaviæ sinistræ; perforatus locus arcus aortæ a latere vasis hujus incisi spectatus (vid, *Fig.* 2) embolum salutiferum partim jam formatum visui tribuit; tracheæ pars interna, nec non bronchus sinistri lateris devastationi huic vicini, injecta conspiciuntur; pulmo sinister ad summitatem intense congestus imo hepatisationis rubræ vestigia præ se fert; sanguine in mediastino extravasato comprimuntur pulmones; cor exsangue; ventriculus et intestinum tenuius maxima quantitate sanguinis decompositi fœtidissimi distenduntur; hepar, lien renesque mollitie nec non friabilitate peculiari afficiuntur, uterus autem cum annexis minime a norma reclinatur.

Hi duo casus præsentiæ corporis peregrini in œsophago explanant, gulæ perforationem scuti piscis in ventriculum detrudendi conatu ipso evocatam fuisse, quamquam idem conatus, pro gravitate symptomatum ac pro periculo conditionis, in qua chirurgi subsidium invocatum fuit, maxime indicatus apparuit. Sed hæc eadem facta tam calamitose terminata velim juvenes in arte medica rudes et hospites præmoneant 1°, de gravitate encheireseos, quæ nimis sæpe minimi momenti existimatur, 2°, ut chirurgi vitent istam inconsultam præcipitemque motuum celeritatem, in detrudendis extrahendisve corporibus peregrinis aculeatis in œsophago inclusis tam odiosam et exemplo haud salubrem, in quam egomet ipse, melius fore ducens, incidi, 3°, denique, ne ad auxilia chirurgo usurpata perfugiant nisi adhibitis sine successu remediis emeticis sive intus, sive in venam medianam injectis, ut docet experientia doctus Professor *Magendie*.

Fig. 1.

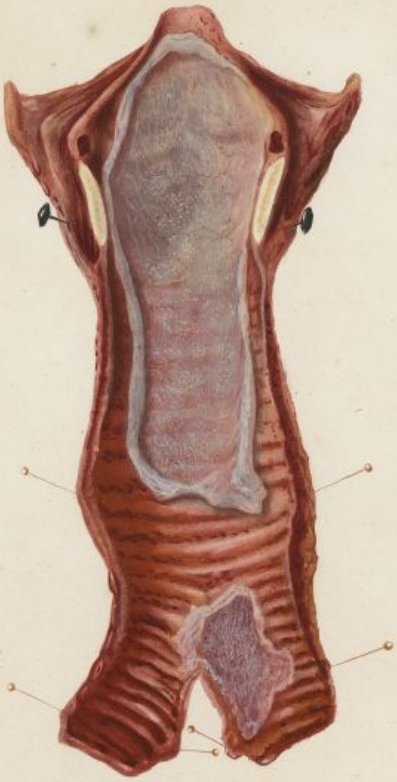

Fig. 2.

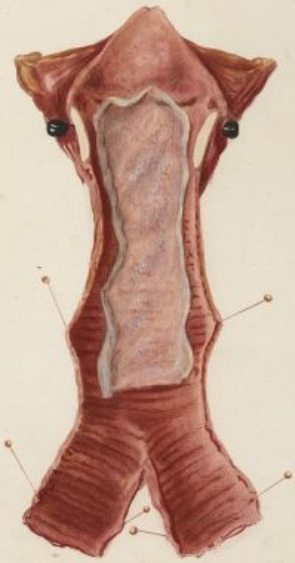

Schtschegoleff ad nat. del. Mosquae.

Cudot sculps.

Geny gres imp.

LARYNGITIS MEMBRANACEA ADULTI.

TABULA LXXXV.

(Fig. 1.)

Vir quadraginta quinque annorum, debilis, lymphaticæ constitutionis, ex minimo afflatu aeris frigidi sæpe tussis catarrhalis symptomatis obnoxius, abhinc nonnullis diebus male vestitus, perfrictione arreptus, mox sensu titillationis ad laryngem affectus, frequenti, sicca, molesta tussi turbabatur. Hæc, tamquam solita ab eo considerata, initio nullo subsidio dignabatur; sed, elapso nychthemero, intensitate crescens, stridula evadens, suffocationis insultibus et anxietate corporis totius insignita, gravioris ægrotationis omen adstantibus præstitit. Itaque miser meæ credebatur observationi. Livet angore crispa facies ægroti, injectis, ex orbitis protrusis oculis instructa; tumet collum ejus; rauca, vix intelligibili voce accusat miser vehementissimum dolorem inde a pomo Adami ad tractum divisionis tracheæ porrectum, nec non respirationis summam difficultatem suffocationi proximam. Stridens, clangosa tussis, certis intervallis recrudescens; mancum respirationis murmur; tumultuosus cordis ictus cum variabili, sed duriusculo ad radialem expresso pulsu; cœrulans, tactu frigida, cano tegmine obducta lingua; urgens sitis, prostratus appetitus, segnis alvus, parcum lotium albo, farinoso sedimento instructum, maxime mutabilis peripheriæ cutis thermogeneseos gradus, tandem summa corporis jactitatio defectu aeris evocata erant mihi phænomena utriusque vitæ colligenda. Dolor ad laryngem et tracheæ decursum ab ægro accusatus, dyspnœa suffocationi proxima, vox initio rauca, post fere deleta, tussis clangosa, sibilans respiratio mihi symptomata erant sufficientia, etsi ætas ægroti suspicionem de laryngitide membranacea quodammodo diminueret, ut obviam affectionem tamquam *croup* considerarem illudque gravissima prognosi circumdarem. Ad sublevandam pulmonum circulationem, processumque inflammatorium mucosæ laryngis limitandum, statim venæsectionem brachii, hirudinumque numerosiorum collo applicationem commendans, veritus propter summam ad cerebrum congestionem alias suadendum emeticum adhibere, calomel ad gr. 1 omni hora sumendum, frictiones ex griseo unguento in collo instituendas, revulsionem extensissimam peripheriæ cutis exercendam, nec non clysterem injiciendum curavi, reliqua naturæ molimini salutifero derelinquens. At inutiles fuere conatus nostri ad morbi gravissimi phænomena minuenda; nam vespere jam dyspnœa facta intensiori, respiratione magis accelerata sibilante e longinquo audita, tussi ob virium defectum impossibili, voce autem ex toto deficiente, interdum delirans miser manu sæpius collo admota cum desperatione aeris impedimentum ibidem hærere adstantibus demonstrans, angore summo detentus, lividus facie, ad gelidas sudore frigido irroratas extremitates pulsum exilissimum vixque perceptum præbens, quarto ineunte nychthemero post morbi exordium asphycticus periit.

Sectio cadaveris. Sinus duræ meningis sanguine farcti; cerebri substantia tactu dura punctis rubris sub transversa sectione dives, basis calvariæ eadem cruoris injectione repleta; cerebellum et medulla spinalis rubedine majore suffusa, cæterum nil abnorme demonstrant; larynx per longitudinem scissus duplici pseudo-membrana contaminatus cernitur: altera maxime extensa vestiente epiglottidem glottidis rimam, laryngis cavitatem partemque majorem tracheæ, altera minoris ambitus bifurcationi tracheæ insidente; utraque pseudo-membrana, marginibus suis partiatim a subjacentibus textibus reclinata, cani coloris, ad superficiem striis sanguineis hinc inde notata, exactissime invaginans contiguas ipsi partes, iisdemque tomentoso textu ductili fortiter annexa, consistentiæ majoris in vicinia laryngis, minoris autem circa tracheæ divisionem, ad quadrantem lineæ crassa, aperte ex albumine et fibrina constituta, omnino analoga videbatur pseudo-membranis ad superficiem serosarum phlogosi detentarum sæpe occurrentibus; bronchia in divisionibus suis investigata, certis locis lympha ductili primum pseudo-membranæ gradum constituente offuscata reperiebantur; pulmones, sanguine turgidi emphysematosi, hepatisationis rubræ manifesta criteria ostendebant; cor ad utrumque ventriculum coagulis albuminosis firmis impletum; abdominis viscera, inprimis vero hepar et lien sanguine turgida, tactu molliora indagabantur; tractus intestinalis ad mucosam hinc inde injectus flatibus fœtidissimis distendebatur.

ANGINA MEMBRANACEA

INFERIORIS ÆTATE HOMINIS.

TABULA LXXXV.

(Fig. 2.)

Puer duodecim annorum scrofulosus, auctumno frigido humidoque nec non regnante per urbem bronchitide epidemica, præviis phænomenis coryzæ propriis, glutiendi difficultate, deleto appetitu, ad tussim proclivitate, sensu doloris in larynge percepto, voce quodammodo rauca, lymphaticis glandulis submaxillaribus tumefactis, circulationis acceleratione, capitis temulentia nec non proclivitate ad somnum detentus, præteritis tribus diebus subito nocte e somno expergefactus, suffocationis accessu afficiebatur. Peculiari sono, ut aiebant parentes, fuit characterisata tussis, inspirationibus sibilantibus concomitata. Adplicatis pectori dorsoque sinapismis ad turbam respirationis limitandam, sub finem noctis placide obdormiscens puer suspicionem parentum de gravis morbi exitu penitus evertit. Sed insequenti nocte, continuatis per diei curriculum catarrhalibus phænomenis, iterum puer medio in somno suffocationis accessu ad tantam vehementiam perducto correptus est, ut parentes de filii salute omnino desperantes meum subsidium invocarent. Rubet, sudore humectata, ægroti facies; vehementer pulsant ex utroque latere carotides; turgent jugulares venæ; retroflexum cernitur caput pueri; injectæ fauces hinc inde exsudato diphtherico offuscantur; frequens exauditur respiratio, sub quaque inspiratione et exspiratione longiori quasi sibilo tracheali notata, cum tussi nunc stridente, nunc rauca conjuncta, dypsnœa gravissima certis intervallis recurrente characterisata; vix aure distinctum in pectoris latere utroque respirationis murmur; intervertitur sub insultu ejus faciei expressio; dilatantur nares, exagitanturque corporis extremitates; exstincta fere voce accusat puer dolorem constantem ad tracheæ et laryngis tractum; bene auscultata theca thoracica mancum respirationis murmur nobis demonstrat; frequens ad radialem exploratur pulsus; languet contra circulatio venosa ad frigidas lividasque extremitates observata; integra summas inter molestias reperiuntur intelligentiæ munera. Ex phænomenis his satis superque natura gravissimæ ægrotationis cognita, citissime omnia disposui, ut misero succurreretur. Hirudines xx ad laryngis et tracheæ regionem, partium harum frictiones unguento griseo, intus autem statim emeticum, serius solutione tartari stibiati in aqua fontana supplendum, revulsio sinapismorum ope ubique locorum ad peripheriam corporis accommodanda erant subsidia indicationibus meis substruenda. Ter emesi repetita, notabilis copia mucositatum maxime spissarum evacuata est, ne minima quidem rudera pseudomembranæ cujusdam ibidem contentæ visui offerens. Dyspnœa antea gravis etsi nunc diminui quodammodo videbatur, tamen cerebri oppletione majore, capitis temulentia, vertigine oculorumque scintillatione expressa, alias tentandum adhuc emeseos conamen contraindicante, tartarum stibiatum ad gr. v in fontana aqua solutum ægroto præbuimus, minime suspensis revulsivis ubique locorum applicandis. Puer, tartari stibiati usum facile tolerans, per nychthemeri spatium hoc subsidio tractabatur; sed ineunte die tertio, postquam nostræ investigationi commissus est, virium lapsu comparente, simul facie facta hippocratica, respiratione autem frequentissima stertente, lividus ad frigidas extremitates vix pulsum tactui offerens, attamen intelligentiæ suæ perfectam immunitatem servans, deficiente voce, manu præclusam aeri tracheam suam nobis ostendens, præviis jactitationibus summis, etsi vena brachii ad hoc percussa erat, asphyeticus exspiravit.

Sectio cadaveris. Insigniter sanguine injectæ cernuntur meninges, cerebri substantia nec non calvariæ sinus; a norma minime recedunt medulla spinalis ejusque involucra; larynx, sicut et tracheæ pars exsudatione plastica grisei coloris sat densa ad margines suos reclinata vestiuntur; pseudomembrana hæc, striis rubris ad superficiem peragrata, firmiter adhæret subjacenti mucosæ rubedine majori notatæ. Bronchia, in ulterioribus suis divisionibus investigata, rubro colore tincta, nullibi plasticæ exsudationis rudera ostendunt; ambiens pulmonum substantia sanguine farcta, imo hepatisata, hinc inde minime aeri pervia detegitur; in sacco pleuræ sinistro modica copia exsudati pleuritici, in medio pseudo-membranarum recens formatarum contenta, reperitur; cor normale ad ventriculum dextrum coagulo nigrescente offuscatum invenitur; hepar et lien, volumine aucta, sanguine scatent; ventriculus ad mucosam suam rubet; eadem injectio visui offertur ad valvulam ileo-cœcalem; colon enormi quantitate aeris distenditur; renes ad superficiem granulationibus flavis detinentur; ganglia lymphatica in utroque inguine hypertrophica, emollita, suppurationi proxima investigantur.

Quum primum utriusque horum tam gravis momenti morborum diagnosis instituta fuit, ego me vehementer adductum sollicitatumque sentiebam, ut, Doctoris *Bretonneau* consilia et Professorum *Velpeau* et *Trousseau* exemplum secutus, hisce in ægrotis tracheotomiam tentarem. Sed tamen, quum mali jam diutina longinquitas, cum absentia fere plena murmuris respiratorii in pulmonibus conjuncta, de ipso statu horum organorum haud inanem mihi metum ac timorem injiceret : ab hac cogitatione decedens, omnia methodo et antiphlogisticæ et revulsivæ curanda et restituenda relinquebam. Spectator deses ac pæne otiosus fœdæ horridæque istius scenæ, quam ægrotationis acerbissimæ periodus ultima observanti exposuit, jam mihi ipse ignaviam atque inertiam exprobravi meam, quum investigatio anatomico-pathologica, statum hepatisationis et emphysematis in textu pulmonali aperte demonstrans, animi sollicitudinem conscientiæque angorem meum tranquillavit. Verumenimvero non ultimo morbi tempore, sed pulmone sano, et natura vires suas admodum servante potest atque debet tracheotomia tentari, quippe quum postea respirationis organon suo munere fungi non diutius valeat, ideoque inutile videatur ei reddere aerem, in quem reagere non amplius possit.

Fig. 1.

Fig. 2.

Schlachegoloff ad nat. del. Mosquae.

Cudot sculps.

W. Rémond imp.

LARYNGITIS ET TRACHEITIS

SYPHILITICÆ.

TABULA LXXXVI.

(Fig. 1.)

Vir quadraginta duos annos natus, constitutionis repetita infectione morbi syphilitici dirutæ, præterea vitæ dissolutæ, nec non potionis abusui deditus, ultimo tempore secundariis phænomenis syphilidi propriis afflictus, nocturnis doloribus summopere exæstuans, tandem adiit Nosocomium, meæque commissus est observationi. Cachectica, tumidulis palpebris instructa, maculis cupreis, leviter furfuraceis ad frontem contaminata cernebatur ægroti facies; simili eruptione, sed lutescentis coloris offuscabantur integumenta pectoris, dorsi et utriusque brachii; dolentibus gummatibus detinebantur calvariæ peripheria compagesque clavicularum, sterni nec non tibiæ sinistræ; vasta exulceratione fundo sordido induta fœdabatur velum pendulum et hypertrophica tonsilla dextra, deglutitioni nec non loquelæ obstans; rauca, nasali voce accusabat æger molestam laryngis sensationem tactu adauctam; partem ejus supremam detinentem, tussimque sæpius siccam evocantem; cordis ictus nonnihil incitati; concoctionis munera neutiquam a norma recedentia, crudelissimus nocturnus dolor, profundissime compagem osseam cranii nec non tibiæ sinistræ exarans nobis erant pathognomonica phænomena hoc in casu colligenda. Ergo syphiliticæ affectionis secundariæ præsentiam statuens, specificam indicationem usu mercurii nitrosi crystallini nec non decocti sarsaparillæ exæquandam constitui, non omissis collutoriis emollientibus et hirudinum applicatione ad laryngem, tamquam sedem molestiæ ab ægroto accusatæ. Spatio trium septimanarum, postquam grana quatuordecim hydrargyri nitrosi hausta erant, diætetico regimine usum specifici auxilii suffulciente, exanthema corporis superficiem conspurcans delitescit; gummata calvariæ nec non clavicularum ambitu manifesto decrescunt, crudelisque osteocopus dolor, violentia minutus, somni etiam facultatem ægroto concedit; at lato ulcere semper deturpata cernitur tonsilla dextra, nec non adjacens pars veli penduli; rauca, sæpius deficiente voce miser accusat constantem dolorem, supremam partem laryngis detinentem, tussi sicca maximeque molesta concomitatum. Ex gulæ statu de insufficienti copia specifici auxilii ab ægroto intus accepti concludentes, usum nitrosi mercurii cum decocto sarsaparillæ adhuc per septimanæ spatium continuavimus. Quum hoc tempore interveniens epigastrii dolor, nausea fluxuque diarrhœico concomitatus, susceptam specificam indicationem contraindicaret, hanc omittere coacti, mucilaginosis auxiliis ventriculi irritationem sedantibus subjecimus miserum. Elapso triplici nychthemero permutatæ istius curationis, post solis occasum ad apertam fenestram afflatui verisimiliter aeris frigidi expositus in pejus vertit: insequenti jam nocte maxime irraurescit vox ægroti; sibilat respiratio ejus præcipue sub inspiratione; convulsivo charactere induitur tussis frequentissima eum conturbans; præsentia quasi corporis peregrini obturatur, constringitur suprema laryngis pars; post nonnulla quietis momenta recrudescit malum, accessuum sub forma miserum per totam noctem angens. Altero mane pallore livido nunc obductam invenimus anxiam faciem ejus; frigido sudore irrorabantur agitatæ extremitates, pulsum frequentem, irregularem, at duriusculum offerentes; ægerrime hauriebat ægrotus aerem difficulter cum sibilo permeantem laryngem, exstincta, vix intelligibili voce summum vitæ suæ discrimen enuntians, nisi ocissime subsidium ferretur. Venæsectio brachii, hirudines ad laryngis partem supremam, revulsio ubique locorum adjectis pediluviis nec non manuluviis, intus calomel cum moscho erant auxilia a nobis hoc gravi in casu commendata. Vix autem præteritis quindecim horis post exordium laryngitidis istius acutissimæ, novo suffocationis accessu interveniente, e lectulo terrore summo commotus prosiliens, asphycticus in humum cecidit miser.

Sectio cadaveris. Meninges sicuti et cerebri substantia sanguinis plena; hæc tactui dura in ventriculis lateralibus choroideos plexus cruore farctos ostendit; medulla spinalis sicuti et involucrum ejus a norma non recedunt; fauces ad latus dextrum exulceratione inquinatæ, ditissima injectione notatæ turgent; epiglottis mucosæ suæ maxima injectione, ad faciem vero inferiorem rimæ glottidis aversam exulceratione marginibus editis circumsepta, fundo profundius sito lardaceo induta offuscatur; ejusdem exulcerationis vestigia dantur ad mediam laryngis partem glottidi vicinam; reliqua mucosa inde ab larynge per tractum bronchiorum ruberrima ex injectione visui, tactui autem ex infiltrata in textum ejus serositate sanguinea densior detegitur. Pulmones cruore scatent liquidoque spumoso implentur; cor volumine auctum circa utrumque ventriculum excentricæ hypertrophiæ signa præ se fert; hepar, lien renesque a norma non reclinantur; intestinalis tractus, meteoristice distentus, ad mucosam tenuium nec non crassorum intestinorum hinc inde vivide ingestus cernitur.

Casus hic mihi videtur idem et par esse cum uno ex factis ad anginam œdematosam pertinentibus, a Professore *Bouillaud* descripto in Actis Medicinæ (*Archives de Médecine*, 1825). Paulisper enim satis est cogitasse, ut hac læsione laryngis a me descripta, nec non illis a Professore Bouillaud enarratis constitui perspiciamus tantum accidens vel unum modo elementum morbi non morbum ipsum, cujus natura inflammatoria tam manifesta est, ut ab omnibus facile intelligatur.

ŒDEMA GLOTTIDIS.

TABULA LXXXVI.

(Fig. 2.)

Femina viginti septem annorum nupta, liberis carens, constitutionis lymphaticæ, semper irregulariter menstruata, exindeque cordis palpitationibus nec non œdemati extremitatum inferiorum obnoxia, ante hos nonnullos dies, catameniali tempore vix ad finem perducto, nudatis pedibus male vestita solo humido incedens, perfrictione correpta, altero jam die prævia corporis lassitudine, horrore et calore intercurrentibus, anasarcæ phænomenis totam corporis peripheriam exercentibus afficiebatur. Hæc, initio reliquam organisationem minime in censum trahentia, serius cordis ictu adaucto, dyspnœa nec non glutitionis quadam difficultate comitata, nullo artis subsidio digna judicabantur. Brevi tamen post, augescentibus respirandi molestiis, et anasarcæ signis magis expressis, ægrota nostræ tradebatur observationi. Leucophlegmatica, tumefactis palpebris instructa facies; cano tegmine obducta lingua; difficilis glutitio, etsi visui pallescunt fauces, frequens respiratio, dyspnœa, decubitus in latus sinistrum difficilis; mancum circa pulmonem dextrum respirationis murmur; puerilis autem respiratio aure exaudita pulmonis sinistri; maxime extensus cordis ictus, frequente, duriusculo pulsu circa radialem arteriam expressus; intensa sitis; deficiens appetitus; nauseæ; preli abdominalis œdema; quæque fortior palpatio regionis lumbalis ægrotæ molesta; sedes sæpius liquida; parcum lotium carnis loturæ simile, ex addito acido nitrico albuminis præsentiam demonstrans; horroris cum calore alterni sensatio, sæpius per diem intercurrens; œdema album, margaritaceum, durum, migrans, vix digiti impressionem retinens, extremitates in primis dimidii corporis dextri detinens; capitis temulentia vertigini proxima; præcordiorum anxietas; interdiu ad somnum proclivitas; noctes autem sæpe vigiliis interruptæ nobis symptomata erant in hac ægrota observanda. Anamnestica momenta nec non perfrictionis causam excitantem in memoriam revocans, in iisque œdematis specificum characterem, sanguinolentum, parcum lotium, ex acido nitrico coagulandum, liquidam sæpius alvum, temulentiam capitis cum febricitatione sociatam substruens, totumque miseræ statum tamquam albuminuriæ consequentiam mihi explicans, etsi gravem ejus exitum plane prospiciebam, tamen decoctum altheæ cum spiritu mindereri intus, balneum vaporeum, nec non hirudines xx regioni lumbali, sæpius vesicatorio exercendæ, applicandas commendavi. Per quatriduum hæc omnia in usu habita, vix ulla emendatione insigniebantur, si excipias aliquam œdematis corporis dimidii dextri diminutionem observatam post unamquamque balnei vaporationem. Dyspnœa ex contrario, cordis ictus adaucti, lotii secretio fere annihilata, summaque præcordiorum anxietas, tussi vomituritione semper terminatæ conjuncta, aperte medicationis nostræ inefficaciam declarabant. Quum pectus nunc aure investigatum vix aere permeabilem pulmonem dextrum præberet, subsidiis adhuc continuatis largum intra scapulas applicandum vesicatorium additur. Ineunte quinto nychthemero post præsentiam ægrotæ in Nosocomio, dyspnœæ molestiis summopere auctis, inspiratio quæque sibilo peculiari notata, libera manente exspiratione, voce et tussi raucis comitata, insultibus suffocationi proximis ex præsentia quasi corporis peregrini in laryngem intromissi deducendis characterisabatur. Livens facie, manu laryngem nobis aeri præclusum indicans, auri ad pectus applicatæ vix murmur respirationis reddens, ad frigidas extremitates irregularem, at semper adhuc duriusculum pulsum offerens, summa inquietudine nec non præcordiali angore exæstuabat misera. Venæsectio brachii, hirudines ad laryngem, sinapismi extremitatibus appositi, nec non calomel ad gr. v cum jalappo per ternas horas ad effectum majorem usque exhibendum erant artis subsidia his sub auspiciis a me præscripta. Attamen frustra adhibebantur hæc omnia; nam altero ineunte nychthemero, postquam symptomata mali aggravationis inceperunt, misera continuo majoribus spirandi difficultatibus vexata, voce omnino carens, nunc sibilante nunc clangosa tussi afflicta, ineffabili angore oppressa, tandem præviis aliquot animi alienati momentis asphyctica periit.

Sectio cadaveris. Sanguine turgent velamenta cerebri, sicut et durior encephali substantia; a norma, excepta uberiori injectione, non recedunt cerebellum et medulla spinalis; larynx, a posticis per longitudinem scissus, mucosam partim baseos epiglottidis rimæ glottidis aversæ, partim eamdem ab epiglottide cartilagines arytenoideas versus progredientem sublevatam, in bullas serositatis flavicantis plenas redactam visui committit; reliqua pars mucosæ, laryngem et bronchia vestientis, pallida, exsanguis, quasi infiltrata cernitur, rarisque dendroideis injectionibus vasorum notata detegitur; pulmones serositate infiltrati, œdematosi, aeri vix pervii inveniuntur. Cor flaccidum in ventriculo dextro farctum coagulo nigrescente conspicitur; hepar, lien, sanguine atro plena, tactu solito molliora reperiuntur; ventriculus et intestinalis tractus, inprimis vero colon maxima quantitate flatuum intolerabili odore distenduntur; renes volumine aucti scissuris ad superficiem suam notati, hinc inde vesiculis hydatiformibus insigniti, anatomica criteria morbo Brightii propria ad transverse scissam substantiam visui nostro exponunt.

Hujusce morbi observatio, cujus in decursu œdema glottidis morbum Brightii complicavit, tandemque vitæ finem imposuit, nonne sustentat opinionem medicorum, qui œdema glottidis semper symptomaticum esse contendunt? ac refellit eos, qui œdema glottidis, quum anatomice tantum serositatis infiltratione characterisatum sit, idiopathicum existimandum putant?

Fig. 1.

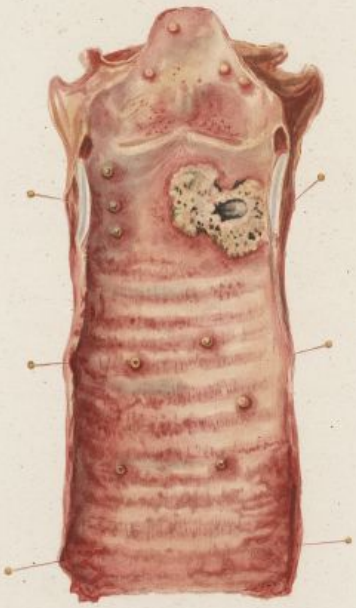

Fig. 2.

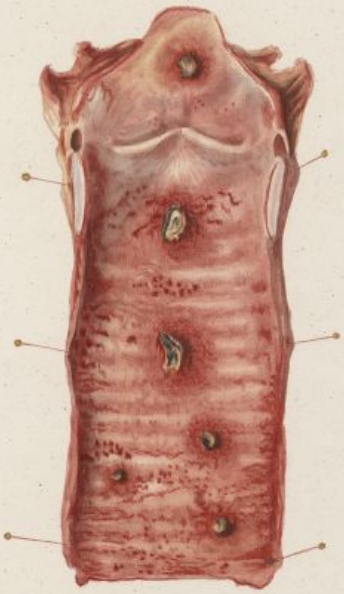

Schlischegoff ad nat. del. Mosquae. Oudet sculps.

W. Weimond imp.

PHTHISIS LARYNGEA.

TABULA LXXXVII.

(Fig. 1.)

Vir annorum septem et triginta, actor, robustæ constitutionis, gulæ et ebriositati deditus, ante tres annos, post gelidæ potionem excalefacto corpore sumptam, laryngitidis acutæ symptomatis correptus, inde ab eo tempore sæpius vel ex errore diætetico, vel afflatu aeris frigidi, vel etiam ex orandi continua intensione, vocis raucitate, titillatione ingrata ad laryngem percepta, nec non spasmodica tussi afficiebatur. Hæc symptomata ab initio nullius momenti credita, nullo medicationis subsidio levata aut præmunita, naturæ arbitrio committebantur; serius vero intensiora reddita, frequentiusque ægrotum affligentia, coegerunt eum muneri suo valedicere, et agyrtæ cujusdam consilium invocare. Hic morbi naturam e debilitate quadam viarum aerearum sibi explicans, infusionem absinthii spirituosam quoque die per dimidium vasculum theæ hauriendam commendavit; sed incitantis hujus subsidii effectus, morbi incremento notatus, tandem impulit miserum, ut Nosocomium nostrumque auxilium peteret. Lurida, tumidula, ad frontem chloasmate insigni offuscata facies; lingua in dimidio sui dextro arescens nec non rubra, in latere contra ejus sinistro tegmine cano obducta, mollis tactu, papillis ad basin organi hujus maxime expressis observatur; ardua liquidi, facilior autem solidi alimenti glutitio; accelerata respiratio, auri ad thecam thoracicam ubique rhonchum mucosum offerens; tussis sibilans, subinde clangosa, semper spasmodico charactere prædita, minima re excitata, sputo globoso, griseo, flavicante, fœtido, vasis aqua impleti fundum petente concomitata; voce maxime velata, deficiente accusat miser dolorem nec non titillationem continuam ad regionem cartilaginis thyroideæ dextræ. Localitas hæc digitis explorata quasi tumefacta reperitur, rudius autem contrectata crispationis cujusdam sensum evocat. Accelerati cordis ictus; concoctio ob difficilem ciborum glutitionem languens, intercurrentibus alvi profluviis notata; parcum, rubrum lotium; febricula quoque vespere, frigore, calore nec non profuso sudore glutinoso characterisata, incedit ægrotum marcescentem, præcordiali angore pressum, in dies magis viribus fractum. Phænomena præsentem ægrotationis statum illustrantia, anamnesticis circumstantiis substructa, quum aperte suspicionem laryngitidis chronicæ ulceratione terminatæ nobis afferrent, gravissima obviam observationi nostræ labem prognosi circumdedimus, eamque tantummodo symptomatice curandam constituimus, ægroto, ne loqueretur, ex toto interdicentes eumque absoluto silentio dicantes. Lactis usum cum aqua Salzbrunnensi et lacteam diætam commendantes, insuper traducto in vicinia pomi Adami setaceo, inhalationem vaporum emollientium ordinavimus. Vix autem elapsa hebdomade duplici post introitum ægrotantis in Nosocomium, sputum purulentum fœtensque, copia adauctum, tussi valde dolenti et clangosa foras eliminatum; aeris inhalatio stridens, in dies molestior, suffocationi proxima; pyreticæ hecticæ phænomena continuo miserum extenuantia et colliquativo sudore insignita, œdema extremitatum inferiorum sursum ascendens, interveniente tandem tussis suffocatoriæ insultu, ægrotum leto reddiderunt.

Sectio cadaveris. Sinus duræ matris carbonisato sanguine farcti; encephali substantia tactu durior plexus choroideos notabiliter cruore injectos, arenosis granulationibus numerosissimis præditos visui præstat; medulla spinalis minime a norma recedens investigatur; facies epiglottidis laryngi aversa quadruplici tuberculo duro, lenticulari notatur; superficies cartilaginis thyroideæ dextræ, cavitati laryngeæ respondens, mollibus suis partibus orbata largam destructionem substantiæ suæ cartilagineæ refert; contigua exulcerationi huic mucosa rubet, triplicique tuberculo ad pisi minoris magnitudinem offuscatur; trachea, quod ad mucosam suam intense injecta, quadruplici tuberculo variæ magnitudinis affligitur; tubercula hæc tactu dura, propius inspecta, folliculos materie caseiformi infiltratos oculis offerunt. Pulmones sanguine farcti nullibi vestigia tuberculosæ materiæ infiltratæ præbent. Cor flaccidum in utroque ventriculo coagulo atro impletur, dendroidea injectione characterisatur mucosa ventriculi; flatibus maxime distenditur colon reliquumque crassum intestinum; sanguine scatent hepar, lien renesque; tuberculosa massa glandulam suprarenalem sinistram offuscat.

PHTHISIS LARYNGEA ET TRACHEALIS

SYPHILITICA.

TABULA LXXXVII.

(Fig. 2.)

Femina viginti quinque annorum, gracilis constitutionis, vitæ inordinatæ, sæpius morbi syphilitici symptomatis primariis afflicta, nunquam rationali, idonea medicatione tractata, ultimo tempore et secundariis phænomenis huic diathesi propriis arripiebatur. Nocturnus dolor continuitatem utriusque tibiæ, claviculas, nec non cranii peripheriam peragrans; maculosum exanthema frontem, pectus, extremitatesque supremas offuscans; intertrigines saniem fœtidissimam fundentes digitorum utriusque extremitatis inferioris; glutiendi difficultas ex faucium tumefactione intellecta; vox rauca; laryngis et tracheæ titillatio continua, frequentiori ac difficili respirationi adjuncta semperque faucium affectione explicata erant indicia gravissimæ diatheseos syphiliticæ huc usque in ima hujus feminæ organisatione sepulta. Vetulæ cujusdam auxilium invocans, frustra tamen consilio ejus usa, tandem Nosocomium adiit, ut oculis nostris tristem imaginem miseriæ suæ evolveret. Spurca, lutescens, ad frontem maculis cuprei coloris quodammodo ad cutis peripheriam allevatis, secessu epidermidis subinde notatis, prurientibus contaminabatur facies, aliquid triste et anxium exprimens; epithelio suo partim orbatum cernebatur inferius labium ad utrumque angulum oris intersectionem dolentem visui præbens; lingua glabra et rubra ad basin suam papillis maxime hypertrophicis prædita; fauces livida rubedine tinctæ ad tonsillam dextram vasta, profundius sordido fundo induta, irregularibus excapis marginibus circumdata exulceratione afficiuntur; uvula, longitudine maxime aucta, continuo basin linguæ titillans, tussim et nauseam evocat; rauca, velata voce accusat misera glutiendi fere impossibilitatem, dolorem a larynge inde per totum tracheæ decursum extensum, tussimque frequentissimam, spasmodicam, clangosam, sæpius purulentum sputum sanguine tinctum rejicientem; frequens respiratio sub minimo ægrotæ motu sibilans, auri pectus exploranti ubique murmur respirationis, etsi leviore gradu, at exaudiendum præbet. Cordis ictus incitati; languens concoctionis functio ob alimentorum prehensionem difficilem; adstricta alvus; rubrum, flammeum lotium; horrores cum intercurrente calore et sæpius subsequente sudore ægrotam quotidie perturbantes; deficiens jam per septem menses catamenialis fluxus, profuso fluore albo suppletus; genitalium tamen et externorum et internorum ab omni exulceratione immunitas suspicanda; insomnes propter osteocopum dolorem noctes, angorque præcordialis sæpe miseram opprimens, virium denique prostratio summa mihi erant symptomata hoc in casu conquirenda. Ex præmissis præsentibusque constitutionalem syphilidem hoc in casu agnoscentes eamque complicatam cum laryngitide et tracheitide ejusdem indolis statuentes, gravi prognosi utramque labem dignavimus specifico subsidio curandam. Numerosioribus laryngi et tracheæ impositis hirudinibus, revulsione ad brachium sinistrum epispastici ope constituta, mercurium præcipitatum rubrum decocto sarsaparillæ superbibendum commendavimus, insimul postea suadentes olei Crotonis tiglii infricationem regioni laryngis et tracheæ absolvendam. Præterito tempore aliquo, postquam præcipitati rubri grana circiter decem ingurgitata fuerunt, vix ulla emendatio notabilis circa syphilidem constitutionalem observabatur; tamen usus continuatus hujusce subsidii contraindicabatur ingenti gingivarum tumefactione, ptyalismo insigni, molestia continua ad epigastrium percepta, nec non fluxu diarrhoico frequenti, vires ægrotæ labefactatas magis etiam debilitante. Quod ad laryngitidem et tracheitidem hoc in casu universalem labem comitantes, hæ multo gravioribus aperte phænomenis exprimebantur. Alimenti enim non solum glutitio ardua, sed etiam descensus ejus per totum œsophagi tractum maxime molestus impediebat, quominus misera siti et ciborum desiderio satisfaceret. Frequens, sibilans respiratio, dyspnœa continua, tussis modo rauca, modo clangosa, per insultus recurrens; continua laryngis et tracheæ irritatio, sputum globosum modica copia, sed purulentum striisque sanguineis notatum rejiciens; dolor minima contrectatione laryngis et tracheæ ab ægrota persensus, voce omnino velata impedimentum aeris in trachea situm accusante, phænomena erant aggravatum statum ductus aeris nobis indicantia. Mucilaginosa nutrientibus gelatinosis juncta intus, clysmi ex carneis jusculis parata quoque die injecti, minime fontem diarrhœæ sistebant, ægrotaque in dies magis marcescens viresque corporis amittens, præmisso œdemate insigni extremitatum inferiorum, continue somnians, difficulterque spirans exstincta est.

Sectio cadaveris. Flaccidæ, serositate irroratæ meninges; tactu mollis, in ventriculis suis parcam liquidi copiam continens encephalon; baseos calvariæ sinus sanguine liquido atro injecti; meninges medullæ spinalis, ejusdem sanguineæ injectionis participes, a norma non recedentem medullam spinalem velant. Ductus aereus, in longitudinem scissus, mucosam imas ejus partes vestientem, inde ab epiglottide usque ad sterni fere manubrium maxime injectam, emollitam, ulcerationibus variæ magnitudinis infimæ faciei epiglottidis, laryngis et tracheæ variis locis insidentibus offuscatam visui offert. Ulcerationes hæ, fundo profundo, sordido, usque ad subjacentes cartilagines extenso instructæ, marginibus editis circumdatæ, effigiem syphilitico morbo non dissimilem præ se ferunt. Reliqua pars ductus aerei, in pulmonum substantia ipsa investigata, præter injectionem mucosæ observationi nihil relinquit. Pulmonum substantia, serosa colluvie farcta, œdematis speciem organi hujus referens, nullibi depositionem tuberculosæ materiæ investigationi nostræ ostendit. Cor, parietibus suis extenuatum, levem dilatationem ventriculi sui sinistri manifestat; hepar cirrhosum, lien tactui durior, ilei intestini extremitas valvulæ proxima plagis Peyerianis notata; intestini crassi in vicinia flexuræ iliacæ nec non recti summitatis rubedo mucosæ insigniter expressa; ren uterque granulationibus luteis contaminatus, hæc erant criteria anatomico-pathologica hoc in casu nobis annotanda.

Satisne ex utraque præcedentium observationum hoc effici cogique potest: 1, ut phthisis laryngea nihil aliud sit nisi laryngitis chronica; 2, ut phthisis laryngea esse possit per se ipsa ac non pendens ex ulla affectione pulmonum, ut non semper sit symptomatica tuberculis pulmonalibus præmissis, aut consecutiva cum evolutione horum tuberculorum?

Tab. LXXXVIII.

Fig. 1.

Fig. 2.

Schlischegoleff ad nat. del. Mosquae.

Annedouche sculps.

N. Reimond imp.

PLEURITIS EXSUDATORIA.

TABULA LXXXVIII.

(Fig. 1.)

Vir triginta septem annorum, firmæ constitutionis agricola, vitæ ordinatæ, vicissitudinibus atmosphæricis continenter expositus, rheumatica labe migrante sæpius afficiebatur. Hæc, nunquam tractata, rossicis calidariis in usum vocatis, tamen ita mitigabatur, ut æger ejusdem accessus non nisi sub temperiei mutationem experiretur; sed ante mensem excalefacto corpore humi pluvia humectæ obdormiens expergefactus pungente dolore lateris dextri, respiratione ob molestam sensationem suppressa, decubitu tantum possibili in latere opposito sano, tussi dolente febrique intensa, præmisso valido horrore, afficiebatur. Domesticis auxiliis tractata hæc symptomata, per septimanam urgentia, tantum repetitis in latus dextrum impositionibus radicis raphani contriti quodammodo cessaverunt. Elapsis vix quatuordecim diebus inde ab hujus ægrotationis exordio, quum lotium quantitate insigniter minutum, palpebrarum nec non infimarum extremitatum superveniens œdema, decubitus modo possibilis in latere affecto, sub minimoque motu suscepto spiritus anhelatio summa, labem dextri lateris minime annihilatam demonstrarent, ægrotus, laboribus suis non sufficiens, pagum deseruit adiitque Nosocomium, ut meæ permitteretur curationi. Cachectica, staminei coloris, œdematosa facies, languidis vitreis oculis instructa; cana lingua, modica sitis, non omnino prostratus appetitus; respirationis acceleratio; sub minimo motu exacto immobilitas perfecta dimidii dextri thoracis imo sub profunda respiratione; dimidium hoc convexitate majori notatum, costis a se invicem magis distantibus, intervallis autem costalibus magis expletis characterisatur, percussum non resonat, auri admotæ ab anticis ne rudera quidem murmuris respiratorii, a posticis vero vestigia quædam ejus obscura auscultationi committit; cordis ictus magis incitati, quasi ad latus sinistrum reclinati sentiuntur; auris, dimidium sinistrum thoracis explorans, ubique respirationis puerilis indicia colligit; decubitus tantum in dextro latere possibilis; abdomen sub palpatione molle, ad hypochondrium dextrum magis turgidum, hepatis præsentia detegitur; restricta alvus; parcum, flammeum lotium; œdema extremitatum; pyrexiæ absentia; angor præcordialis ex pectoris oppressione et dyspnœa explicatus erant phænomena in prima mea visitatione annotanda. Momenta, quibus insigniebatur exordium ægrotationis, in memoriam revocans, iisque præsentia tandem phænomena substruens, obviam observationi meæ ægrotationem tanquam pleuritidem exsudativam, consequentiam acutæ phlogoseos saccum pleuræ dextrum in initio mali affligentis, considerans, eamque prognosi gravi circumdans, statui vesicatorium lateri dextro imponere, intus autem auxiliis tractum intestinalem nec non renum actionem sollicitantibus ægrotum aggredi his omnibus præmissa modica venæsectione brachii, incitatione et duritie pulsus puerili respiratione pulmonis sinistri, nec non dyspnœa continua mihi plane indicata. Quum corium pleuriticum densum sanguinis evacuati superficiem offuscans, de vigente adhuc processu inflammatorio in imis pectoris partibus suspicionem moveret, medicationi susceptæ usum mercurii dulcis ad gr. $\frac{1}{6}$ cum $\frac{1}{15}$ grani digitalis purp. omni biborio sumendum adjecimus. Post septimanæ spatium apparentibus salivationis indiciis, seposito calomele, solventem diureticam nec non revulsivam lateri dextro adaptandam medicationem continuavimus. Attamen nequaquam respondebat consilio nostro curationis eventus. Quum lotium parva in copia secretum œdematis extremitatum inferiorum majori expressione notatum, respirationis molestia continue crescens, pulmonis sinistri compressi functio in dies aggravata, vix respirationis actui sufficiens, nostræ medicationis inertiam aperte demonstraret, anceps chirurgicum auxilium, videlicet evacuationem suppositi a nobis, in sacco pleuræ dextro contenti laticis ægroto proposuimus. Encheiresi hac grato animo libenterque accepta, omnia disposuimus ad eam exsequendam. Concesso ægroto situ in lectulo ejus idoneo tractisque integumentis sursum, ut partium parallelismus deleretur, paracenterium in medium diametri intervalli costæ sternalis sextæ et septimæ, proxime marginem superiorem hujus ultimæ, audacter in pectoris cavum intrusimus; tubulum in situ manu sinistra continentes, altera statim paracenterium eduximus, sicque rivulo pleno liquidi lactescentis, floccis albuminosis scatentis, viam patefecimus; ad libras circiter tres liquidi evacuati copia accedente, nunc caute tubulum pectori infixum extrahentes, puncto vulneri emplastrum gummosum applicavimus, eique impositis linteis compressionem sufficientem effecimus, ut impediretur in pectoris cavum aeris accessus, provocareturque puncturæ hoc in casu exoptata consolidatio. Quum sperata a nobis post liquidi eliminationem costarum lateris affecti mobilitas, nec non circa pulmonem ibi contentum murmuris respiratorii major extensio minime locum invenirent, ancipitis chirurgici auxilii a nobis adhibiti futurus eventus summa dubitatione circumfundebatur. Revera altero die, præmisso horrore, recruduit jam diu silens lateris dextri pungens, lancinans dolor, respirationis acceleratione, et tussi, sputum striis sanguineis dejiciente, concomitatus. Aure investigatum pectus eamdem defectionem murmuris respiratorii circa pulmonem dextrum, maxime contra puerilem pulmonis sinistri, rhonchi crepitantis vestigia præ se ferentis, auscultationi præbet. Incitatus cordis ictus, sicca cutis peripheria, ingrato calore affusa, arescens lingua, intensa sitis, defectus appetentiæ, parcum rubrum lotium, segnis alvus, anxietas præcordialis metu suffocationis instantis expressa, erant symptomata post exactam pectoris paracentesin observanda. Venæsectio brachii ad pulmonis sinistri statum emendandum absoluta, setaceum dimidio pectoris affecto applicatum, calomel digitali adjunctum, nec non tractum intestinalem solventium remediorum usus nullo successu notabantur. Namque in dies marcescens æger, febris hecticæ symptomatis affectus, elapsis circiter tribus septimanis post susceptam chirurgicam, obiit.

Sectio cadaveris. Meninges exsangues; cerebri substantia pallida, tactu mollis, laticis serosi certam quantitatem in ventriculis suis contentam observationi committit; simili liquido inquinatur basis calvariæ nec non specus vertebralis canalis in vicinia lumbalis ejus regionis; pleura lateris dextri incrassata, depositionibus albuminosis tum densis firmiter ei adhærentibus, tum mollioribus tomenti ad instar eam obducentibus offuscatur. Ejusdem lateris pulmo maxime deminutus viciniis columnæ vertebralis, pseudomembranis antiquis et recens formatis alligatur, iisdem depositionibus albuminosis, sed multo densioribus retis instar circumseptus, intimum suum parenchyma vix aeri pervium nobis investigantibus ostendit. Pulmo lateris sinistri, hepatisationis rubræ in infimis lobis insignia ferens, supremas suas partes aeri pervias observationi proponit. Cor, sinistrorsum reclinatum, flaccidum, serositate majori in quantitate pericardium implente irroratur et albas maculas ad anticam suam faciem monstrat. Hepar ex pressione liquidi in sacco pleuræ dextro contenti deorsum pressum, volumine auctum, molle, citrei coloris detegitur; lien tuberculosa materie sat profunde massam ejus impræegnante conspurcatur. Ventriculus sicuti et tractus intestinalis, pallore peculiari insigniti, emollitam facillime a subjacentibus membranis separabilem mucosam offerunt; renes exsangues cernuntur.

Sive una vicé, sive successivis evacuationibus materiem empyematis excernere tentaverimus, semper tamen exitus hujusce encheireseos in dubio atque incerto relinquetur. Quis est enim, qui præscire possit non fore, ut pleuritis recrudescat, quod hoc in casu nobis evenit? qui prædicat, rete pseudomembranarum et albuminis concreti, quæ circumdant et undique crustant pulmonem ad mediastinum vel columnam vertebralem versus reflexum, aeris introductione perfractum iri momento inspirationis, tandemque pulmonalis parenchymatis compressi extensionem esse permissurum?

ABSCESSUS PULMONIS EX PRÆVIA

PHLEBITIDE ORTI.

TABULA LXXXVIII.

(Fig. 2.)

Miles veteranus quinquaginta quatuor annorum, robustæ constitutionis, nunquam syphilide laborans, at sæpe aeris vicissitudinibus expositus, abhinc nonnullis annis rheumatica labe varias corporis partes corripiente afflictus, non nisi domesticis auxiliis inde sublevatus, nunquam curationi assiduæ exercebatur. Quaque hieme recrudescens hoc antiquum malum frictionibus fluviatilis spongiæ, prævie calefacto calidario rossico corpore mitigabatur. Ultimo tempore, infusione theæ boheæ abutens, sudore exinde coopertus, frigido aeri imprudenter expositus, subito summo dolore totam calvariam occupante afficiebatur; per totius noctis curriculum vigens hæc capitis molestia, mane tunc summa exacerbatione doloris ad oculum sinistrum percepti notabatur, tantaque fuit doloris hujus vehementia, ut miser, alta voce clamans, ejulatu lacrymisque invocaret, ut in Nosocomium admitteretur. Utraque manu fortiter comprimens dolore atrocissimo exaratum caput, terebrantem, accusat miser in imis orbitæ sinistræ experiundam molestam sensationem, lucis influxu exasperatam, vix tolerabilem ad frontem usque sese extendentem. Oculus difficulter investigatus corneam leviter offuscatam, circulo rubro vasorum injectorum circumdatam iridem antrorsum protrusam, ad superficiem ejus quasi tomentosam, decoloratam, vasculis rubris peragratam, pupilla contracta fere immobili indutam observationi nostræ committit. Febrilis reactio calore cutis, pulsu duriusculo incitato expressa; parcum rubrum lotium, segnis alvus, angor, ingensque ægroti jactitatio symptomata erant hoc in casu observanda.

Iritidem rheumaticam ex his indiciis cognoscentes, intus calomel gr. vi ad alvum ducendam, serius omni bihorio ad gr. $\frac{1}{2}$ adhibendum ordinantes, insuper gummi arabici solutionem cum vino seminum colchici commixtam cochlearibus sumendam commendavimus, præterea indicantes hirudinum xv adplicationem ad processum orbitalem ossis frontis nec non temporalem regionem vicinam, frictionem harum partium ex griseo unguento cum belladona, pediluvia acida Scottii quoque vespere adhibenda, finemque curationi nostræ imposuimus venæsectione brachii nec non ad cervicem impositione vesicatorii. Elapsa hebdomade post susceptam hanc medicationem dolor supraorbitalis calvariæ nec non in imis orbitæ perceptus intensitate decrescit, libera aliquot momenta ægroto concedens; at viget semper photophobia, oculi lacrymatio; pupilla propius inspecta vix mobilis, oblonga cernitur; nubecula tenuissima non ex toto visum annihilante offuscatur fere media corneæ pars. Ex his omnibus gravissimam inflammationem in imis globi oculi, non ex toto ad æqualitatem adductam intelligentes, sed indicia proximi ptyalismi observantes, calomelis usum tartaro stibiato aqua soluto vinoque colchici admixto supplevimus, reliquam medicationem jam inchoatam continuantes. Secunda hebdomade post ægroti præsentiam in Nosocomio ad finem vergente oculus sinister rubedine minori in vicinia corneæ suffusus, lucem melius perferens, minus lacrymans, etsi adhuc irregularitate pupillæ insigniebatur, tamen per obnubilatam quodammodo corneam objecta satis bene distinguens, ut æger ipse affirmabat, manifesto emendabatur. Frictiones mercuriales in viciniis oculi rarius absolventes, tartarum stibiatum cum vino colchici acidisque pediluviis continuantes, sanatoque revulsivo ad cervicem, aliud brachio sinistro traduximus. Quarto die postquam impositum est brachio sinistro vesicatorium, ægrotus quod ad iritidem rheumaticam insigniter sublevatus, lectulo egressus vicinam latrinam frigidioris aëris plenam adiit; verisimiliter hoc in casu nova perfrictione arreptus, insuper grassanti epidemice erysipelati in Nosocomio dispositus, prævie percepto frigore, exanthemate hoc ad brachium sinistrum in vicinia vesicatorii impositi affligebatur. Rubedo erysipelatosa, ab initio brachium, postea et antibrachium invadens, deinde sursum ad pectus et dorsum ascendens, tumore partium œdematoso, dolore urente, nec non tensione chordarum in modum venarum brachii, ad plicam axillarem usque extensarum notata, omnibus criteriis phlebitidi propriis expleta, usu intus tartari stibiati protracto, venæsectione ex altera extremitate superiori absoluta, hirudinibus tractui venarum inflammatarum applicatis, nec non impositione partibus affectis lintei unguento griseo illiniti, frustra combellabatur; nam quinto die post eruptionem hujus gravissimi morbi, horroribus correptus æger, circumscriptam fluctuationem in vicinia regionis axillaris digito experiundam, statim lanceola aperiundam, notabilemque copiam purulentæ fœtidæ materiæ ejicientem demonstrans, aridam linguam difficulter ore se exserentem spirandique difficultatem accusans, parvum frequentem pulsum ad radialem præbens, frigido sudore irroratam lutescentem corporis peripheriam visui nostro exponens, jactitatione et inquietudine summa detinebatur. Aure indagatum pectoris cavum pulmonis sinistri murmur respiratorium diminutum, dextri autem puerilis respirationis phænomena exponit. Revulsio ubique locorum corporis peripheriæ accommodata ne minima quidem mutatione exprimitur; nam sequenti die, eoque sexto post phlebitidis exordium, hippocratica facie indutus, stertens mussitansque, vix pulsum perceptum ad frigidas extremitates profuso sudore coopertas exhibens, non sibi conscius animam exhalat.

Sectio cadaveris. Meninges sicuti et encephali substantia liquido dissoluto sanguineo scatent; serositatis modica copia implet ventriculos cerebri, nec non cranii basin; flaccidis tunicis convestitur medulla spinalis, tactui molliorem suam substantiam offerens; foco, magnitudine pomi aurantii majoris, saniei fœtidæ pleno detinetur regio plicæ axillaris sinistræ; membrana interna venarum brachii, axillaris præprimis nec non subclaviæ sinistri lateris rubet ob translucentia vasa sanguine farcta externam ejus faciem peragrantia; hinc inde superficies ejus interna rugosa, consistentia majori induta, albuminosis depositionibus, nec non et præsentia materiei purulentæ defœdatur; quadruplici foco suppurationis, varia magnitudine, in pleuræ saccum aperto, detinetur apex pulmonis sinistri, aliis vero etiam numerosioribus in parenchymate pulmonali contentis ad faciem lobi supremi, tum inferioris translucentibus characterisatur; vicinum abscessibus pulmonale parenchyma sanguine scatet, aëri autem pervium observatur; pulmo dexter sanguinis majori copia affusus, rutilante serositate farctus, aëri pervius invenitur. Cor flaccidum sanguinis atri liquidi in ventriculis suis plenum, ad cavitatem suam dextram puriformis materiæ præsentiam ostendit. Hepar et lien, sicuti et renes substantiam tactui molliorem, medio in parenchymate, solitariam puris infiltrationem aperte demonstrant. Ventriculus et tractus intestinalis tenuium dendroideis injectionibus notati; ad finem ilei numerosæ plagæ Peyerianæ observantur; vicinæ glandulæ mesenterii turgent.

Foci purulenti præsentia in viciniis venarum inflammatarum brachii, ibidemque contenti puris parilitas cum eo, quod in pulmone, hepate et liene invenimus, defectio inflammationis parenchymatis viscerum in contactu cum pure in medio ejus deposito, materiæ puriformis vestigia in venis cavitatibusque dextris cordis ægroti nostri, omnia hæc facta confirmare videntur illam de resorptione puris ejusque depositionis a natura effectæ in medio viscerum doctrinam, ætate nostra institutam tantoque studio stabilitam a viris doctissimis *Velpeau, Marechal* et *Legallois.*

Fig. 1.

Fig. 2.

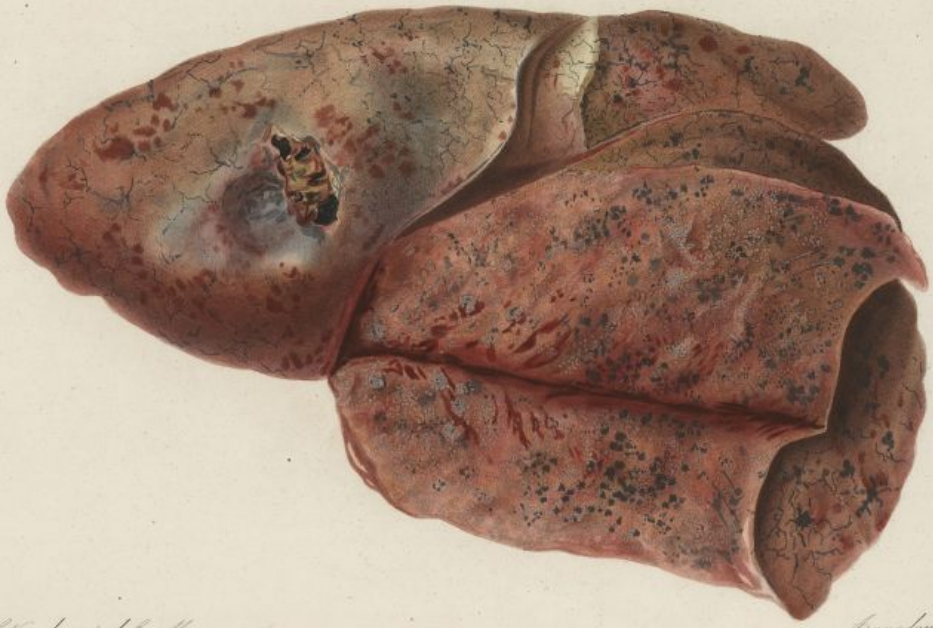

Schlischegoloff ad nat. del. Mosquae. Annedouche sculps.

N. Rémond imp.

HEPATISATIO GRISEA

DIMIDII INFERIORIS PULMONIS SINISTRI.

TABULA LXXXIX.

(Fig. 1.)

Femina quadraginta quinque annorum, constitutionis firmæ, mater novem infantum, catameniali fluxu, sed irregulariter hucusque exercita, semper bona gaudebat sanitate. At nonnullis abhinc annis, paludibus circumseptam regionem inhabitans, febribus intermittentibus quartanum typum servantibus afficiebatur. Hæ pyrexiæ ab initio domesticis auxiliis tractatæ mox silebant; paulo post autem minima causa excitatæ ægrotam molestissime turbabant, ita ut chininum sulphuricum in usum vocatum vix quidquam his sub auspiciis præstare valeret. Tandem hydropicis symptomatis in conspectum prodeuntibus, nullum ex adhibita multifaria medicatione emolumentum percipiens, relicta regione paludosa petitaque altius sita, hac cœli mutatione solum a tædiosæ quartanæ præsentia liberabatur. Inde tamen ab eo tempore sinistri hypochondrii dolore continuo pressione aucto, spirandi difficultate, cordis palpitationibus, vomituritionibus, nec non colicis doloribus subinde vexata, lutescentem faciei colorem visui exhibens, catameniisque tandem magis irregularibus prædita, hæc omnia tanquam consequentiam quartanæ diu sese affligentis considerans, variis medicationibus domesticis frustra se subjecit. Brevi abhinc tempore negotiis instanti periodo catameniali vacans, perfrictione correpta, debitamque menstruorum purgationem minime experta, colicis molestissimis doloribus hypochondrii sinistri affecta, angore maximo æstuans, cujusdam agyrtæ consilium invocavit. Hic, omnia absentiæ fluxus catamenialis adscribens, hirudinibus ad genitalia, castoreo cum borace intus, sed frustra ægrotam tractans, molestiis tandem circa latus sinistrum in dies augescentibus, serosaque collectione ad extremitates infimas comparente, ægrotæ valedixit Nosocomiique introitum commendavit. Cachectica, stamineo colore induta facies; palpebris tumidulis velati, languidi tristesque oculi; griseo tegmine obducta lingua; intensa sitis; deficiens ciborum appetitus; dyspnœa continua, frequens respiratio, decubitus in latere sinistro tantum possibilis; murmur respirationis in dimidio inferiore pulmonis sinistri absens, exaudiendus autem in superioribus ejus lobis; respiratio puerilis in pulmone dextro, rhonchis mucosis comitantibus, colligenda; tussis purulentam materiem fœtentem magna in copia rejiciens; ictus cordis extensus, sæpius irregularis, at debili pulsu ad radialem expressus; molestia summa sub scrobiculo ex minima copia alimenti in ventriculo evocata; hepatis, lienisque præprimis hypertrophia; palpatio scrupulosius instituta superficiei ultimi hujus visceris inæqualem tuberibus quasi obsessam demonstrans; parcum flammeum lotium, latericis sedimento instructum; alvus constipata; profusus fluor albus vicem mancæ purgationis menstrualis explens; noctes insomnes, summaque jactitatio, animi tristitiæ juncta, doloresque tum sinistrum hypochondrium, tum pectoris latus contiguum exarantes erant symptomata morbi imaginem mihi illustrantes. Ex anamnesticis lienitidem chronicam suspicans, pectorisque statum consequentiæ ejusdem, effusioni videlicet laticis serosi in vicinum saccum pleuræ nec non forsan et in pericardium adscribens, gravissima prognosi obviam ægrotationem circumdans, solventibus nec non diureticis revulsivæ medicationi adjunctis exercendam statui. Per duplicem septimanam hisce indicationibus submissa, in dies graviore spirandi difficultate, suffocationi proxima ægrota, œdemate extremitatis inferioris et brachii sinistri molestata, hecticis pyrexiæ symptomatis e medio sublata est.

Sectio cadaveris. Meninges sanguine nigro suffusæ; substantia encephali solito mollior serositate in ventriculis suis impletur; medulla spinalis eadem serositate specum vertebralem farciente circumdatur; saccus pleuræ sinister, parca quantitate lactescentis serositatis plenus, pulmonem ad dimidium ejus inferius hypertrophicum hepatisatione grisea detentum continet; manifestis limitibus circumscribitur hepatisata organi hujus pars, a suprema rubræ hepatisationis criteria præ se ferentis; pars pulmonis grisea hepatisatione correpta, in longitudinem scissa, tactui homogeneam, duram, visui lutescentem, purulento liquido rivulo ex emollitis ejus localitatibus fluente conspurcatam, aëri omnino non perviam substantiam investigationi præbet. Pulmo dexter, sanguinea serositate farctus, mucosam bronchiorum rubro colore tinctam, rutilante sputo contaminatam observationi committit. Cor, volumine normali, citreo liquido pericardium extendenti innatans, ventriculum suum sinistrum atro sanguineo coagulo impletum perscrutationi nostræ objicit. Hepar volumine auctum, tactu durum; lien maxime mole sua extensus, anticam faciem tuberibus duris refertam, antiquis pseudo-membranis diaphragmati fortiter annexam visui demonstrat. Ventriculus leviter quod ad mucosam injectus; ejusdem vasorum injectionis per totum tractum intestinalem rudera deprehenduntur; renes hypertrophici granulosæ affectionis incipientis vestigia offerunt.

Opinio præsumpta de lienitide chronica, cui anamnestica ægroti fidem attulerunt, eoque defectus scrupulosioris observationis per diagnosin instituendæ, nonne causa fuerunt, opinor, erroris, cujus noxium me judico? Utinam juvenes medicinam auspicati, quanta in culpa fuerim, bene secum reputent, ut istum errorem vitent vituperationemque effugiant, quam pro se quisque mihi injungere optimo jure possit!

TUBERCULOSIS ACUTISSIMA

PULMONIS DEXTRI.

TABULA LXXXIX.

(Fig. 2.)

Virgo viginti annorum, debilis constitutionis, habitus hæmoptoici, at sanis parentibus nata, irregulariter menstruata, ante mensem epidemice in urbe grassantibus morbillis, febri, nauseis, vomituritione, epigastrii oppressione arrepta, maculoso rubro exanthemate ad peripheriam corporis calore exustam ægrotans, tussim quasi ferinam perpetiens, sed tandem his omnibus epidermidis defurfuratione terminatis ad convalescentiam redacta, tum interveniente catameniali evacuatione, aëris frigidi influxui imprudenter exposita, mancis vix apparentibus exinde menstruis affecta, novo cyclo phænomenorum subjiciebatur, nimirum vocis raucitati, tussi fere continuæ, spumosum, mucosum, striis sanguineis subinde notatum difficile sputum ejicienti, ingratissimo sensui doloris nec non constrictionis inde a trachea ad dimidium usque pectoris percepto, tandemque febris insignibus horrore et calore intercurrente notatis. Omnia hæc ex perfrictione explicata, initioque minimi momenti habita, domesticis quibusdam subsidiis tractabantur; at in dies magis gravescens puellæ status, continuitate symptomatum ac pyrexiæ intensitate defatigatæ, parentes tandem coegit, ut eam in Nosocomium mitterent, meumque auxilium invocarent. Macra, rubedine circumscripta notatis genis, oculis languidis, lacrymis innatantibus, dentibus bene coordinatis, translucentibus quasi instructa facies; angustus thorax; gracilis compages corporis turgore vitali destituta, nec non carnium omnium mollitie insignita; rubescens, sicca lingua; deficiens ciborum desiderium; frequens respiratio, sub minimo spirandi conamine tussis, sputum globosum luteo-virescens, dulcem odorem spargens, fundum vasis aqua impleti petens rejiciente, liquidoque huic lactescentem aspectum tribuente; decubitus non nisi in latere dextro possibilis; dimidium hoc pectoris percussum ubique soni obtusitate notatur, si excipias tamen regionem ejus supremam clariore sono indutam; aure exploratum latus thoracis dextrum indagationi nostræ offert respiratorii murmuris absentiam, hinc inde crepitationem, in superioribus autem pulmonis partibus cavernosum rhonchum, ægrota loquente pectoriloquii sono imo adjunctum. Opposita huic pars thoracis, sinistrum scilicet latus, sub percussione resonat; auscultata vero mucosi rhonchi præsentiam ubique extensam puerilemque respirationem nobis observantibus præbet; cordis ictus acceleratus, frequenti, duriusculo pulsu ad radialem expressus; non dolens, molle ubique abdomen; obstructa alvus; parcum, rubrum, furfuraceo sedimento instructum lotium; calens per totum diei curriculum cutis peripheria, ad vesperum horroribus affecta, nocte autem sudore irrorata; insomnes noctes; præcordialis anxietas, dyspnœæ continuæ sensu evocata, tantus denique virium lapsus, ut vix pedibus stare valens lacrymis oraret, ut citius in lecto reponeretur. Morbillosum exanthema prægressum, defurfurationis periodo proxime accidens perfrictio eamque subsequens, bronchitidis acutæ evolutio, tandem symptomata localitate ipsius pulmonis dextri nunc observationi nostræ proposita, nec non generalia ad reliquam organisationem colligenda mihi sufficientia fuerant argumenta, ut speciem floridæ phthiseos hoc in casu agnoscerem arduaque omnino prognosi morbum circumscriberem, plane prospiciens arte nostra hoc in casu opitulandi nullam facultatem concedi. Deficiente jam secunda vice catameniali fluxu, nonnullas hirudines genitalibus applicavimus ad uteri officium rursus excitandum, frictionesque ex tartaro stibiato pectori ut fieret revulsio commendavimus, diætam lacteam admixto usu aquæ Salzbrunnensis miseræ indicantes. Elapsis decem diebus postquam puella Nosocomium intravit, subito crudelissimo pleuritico dolore lateris dextri arrepta, anxietate summa detenta, dimidio affecto thoracis sub percussione tympanice resonante, auri exploranti sub inspiratione, præsertim vero loquente ægrota tinnitum metallicum clarissime referente, minimum vix perceptibilem pulsum ad frigidas extremitates nobis ostendens, etsi statim hirudinibus ac revulsivis tractata erat, mox reddita facie hippocratica, media in summa jactitatione mortem oppetivit.

Sectio cadaveris. Meninges, sicut cerebrum et medulla spinalis, exsangues serositatis modica copia irroratæ; facies postica lobi supremi pulmonis dextri vasta cavitate exesa detegitur; vomica hæc, ad superficiem pulmonis aperta, communicationem sistit inter saccum pleuræ contiguum, aëre et liquido distentum, pleuritidis exsudativæ omnia insignia ferentis. Lobus inferior ejusdem pulmonis dextri, longitudinaliter scissus, miliarem tuberculosin tum sparsam, tum aggregatam, primo stadio pneumoniæ junctam observationi committit, pulmonale parenchyma vix aëri pervium investigationi præbens; pulmo dexter sanguine farctus, ubique et scrupulose investigatus, ne minima quidem depositionis tuberculosæ vestigia demonstrans. Cor normale, coagulis albuminosis impletur; hepar et lien volumine aucta sanguine turgent; pallore peculiari notata invenitur mucosa tractus intestinalis, nullibi ad crassum intestinum ulla exulcerationis rudera visui offerens. Renes sanguine suffusi, solitariis hydatidis vesiculis ad superficiem spurcantur; uterus cum annexis suis a norma minime deflectit.

Vix sex hebdomades præterierant post invasionem primorum accidentium, quum symptomata, sibi formidolosa cum rapiditate succedentia, mox virginem observationi nostræ propositam e medio sustulerunt. Hoc in genere phthiseos, cujus decursus tam præceps tamque acutus est, vix credibile videtur, tubercula non prius, quam prima phænomena in conspectum prodierint, exstitisse. Est æquius, puto, rectiusque, sequi opinionem doctoris *Louis*, qui tubercula illa jam dudum, quum prima insignia mali proruperint, in statu latente homini ægrotanti infuisse arbitratur.

Fig. 1.

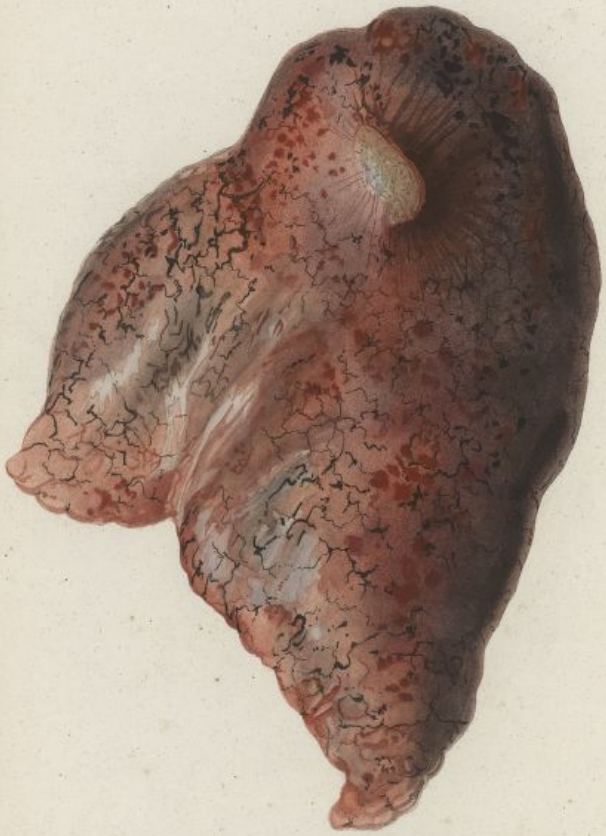

Fig. 2.

Schischegoloff ad nat. del. Mosquae.

Annedouche sculps.

W. Rémond imp.

CICATRIX PULMONIS SINISTRI.

TABULA XC.

(Fig. 1.)

Vir quadragenarius, mediæ constitutionis, agricola, patre tussi quadam chronica exstincto natus, ipse vero semper bona valetudine gaudens, abhinc septem annos ex habituali fœtido sudore pedum incaute suppresso, brevi post pectoris oppressione, ejusque partis migranti dolore, tussi ab initio sicca, serius sputum copiosum sanguineum rejiciente, corporis tum ardore, tum horrore, nec non totius compagis ejus summa emaciatione afficiebatur. Symptomata hæc, per tres menses ægrotum affligentia, non nisi insontibus auxiliis tractata, tandem interveniente quodam medico suadente infusionem secalis cum lacte pro potu, nec non pediluvia irritantia ex raphano parata fœtidi suppressi pedum sudoris restituendi causa, hæc, inquam, symptomata pectoris ad æqualitatem fuere reducta : inde enim ab omni pectoris labe vacuus, bona sanitate fruens, usque ad ultimum tempus ne minima quidem vestigia pristini mali offerebat. — Ante duodecim dies insudante corpore post calidarium rossicum, sub divo obdormiscens, perfrictione affectus, summa capitis gravedine, nauseis, gastrico linguæ statu, febri viriumque lapsu corripiebatur. Quæ tandem in dies augescentia coegerunt ægrotum, ut in Nosocomio auxilium peteret. — Lurida, collapsa, oculis fixis et semivelatis instructa facies; fuligine contaminata labia et dentes ; arida, nigrescens lingua ; respiratio frequens, ronchis mucosis ubique exaudiendis notata; frequentissimus cordis ictus, parvo pulsu ad radialem expressus; dolet attactu ad regionem iliacam dextram meteoristice distentum abdomen ; sponte lotium nec non alvus deponitur; frigescens cutis peripheria viscido irroratur sudore; mussitat continuo, plumbeæ massæ instar, in lectulo jacens sibi haud conscius æger. Aqua oxymuriatica intus, frigida epithemata calvariæ, hirudines post aures, sinapismi ad abdomen extremitatesque applicati, abstersio totius corporis aceto camphorato subsidia erant hoc in casu a me adhibita. His omnibus tamen minime ad conscientiam sui revocatus, altero die multo in pejori versabatur statu. Respiratione enim facta etiam frequentiori, pulsu exiliori, artubus frigescentibus, hippocratica conspicitur facies ægroti, nunc sibi omnino non conscii, tertio die post introitum Nosocomii, prævio brevi agone, matura morte abrepti.

Sectio cadaveris. Meninges nec non cerebri substantia sanguine plena, notabili copia serositatis ad cranii basin irrorantur; ejusdem liquidi modica quantitas implet specum vertebralem, qui medullam spinalem a norma nequaquam decedentem includit; ad supremam partem pulmonis sinistri detegitur cicatrix, arcte contiguo sacco pleuræ accreta, notabili extensione, fibrosæ naturæ, albescentis coloris, corrugato in plicas quasi redacto parenchymate pulmonali vicino circumdata; sat profunde penetrat in imas partes pulmonis hæc fibrosa substantia, bronchiis nec non vasis sanguiferis quasi ex abrupto terminatis circumsepta, aëri non pervio, indurato, nigrescentis coloris parenchymate pulmonis ad circumferentiam suam limitata; reliqua pars substantiæ pulmonis hujus, scissa, sanguine infiltrata invenitur, sparsa hinc inde tubercula cruda visui exhibens. Pulmo dexter volumine auctus, serositate sanguinolenta farctus, ad inferiores lobos hypostaticæ pneumoniæ insignia præ se fert. Cor flaccidum maculis albis ad anticam suam faciem notatur; hepar lienque tactu emollita sanguine scatent. Ventriculus maxime aëre extensus levem pylori indurationem observationi committit; mediocri injectione notatur finis ilei, plagis Peyerianis necnon hypertrophicis glandulis Brunneri designatus; renes normales, suprarenales glandulæ volumine auctæ deteguntur.

Cicatrix fibrosa, in summitate sinistri pulmonis sita, cujus textus subjacens erat durus, non crepitans, atra materie infiltratus, in rugasque arctatus quasi sese in se ipse replicuisset, hæc igitur cicatrix ullum alium morbum consequi non potuit, nisi cavernam tuberculosam, præsertim quum rara tubercula etiam in ejusdem pulmonis parenchymate sparsa invenirentur. Nonne cavernarum tuberculosarum cicatrisationis species hæc, jam indicata ab *Laënnèc*, sed recentiori tempore a viris doctissimis *Andral* et *Rogée* accuratius investigata, evidenter probat et evincit, posse phthisin pulmonalem persanari, dummodo ne pulmonis extensa sit alteratio?

ŒDEMA PULMONIS SINISTRI.

TABULA XC.

(Fig. 2.)

Famulus quadraginta annorum, robustæ constitutionis, vitæ bene ordinatæ, abhinc tribus septimanis, postquam sub divo pernoctavit aëri frigido expositus, altero mane expergefactus febrilibus symptomatis afficiebatur. Symptomata hæc post nychthemeri spatium pectoris oppressione, tussi quaque inspiratione evocata initio sicca, serius sanguinolentum sputum ejiciente, comitata insuper decubitu non nisi dorsali, ictu cordis aucto, siti, nullo appetitu, sede tarda lotioque rubro parva copia secreto, noctibusque insomnibus insigniebantur. Diaphoreticis infusionibus necnon sinapismis ad pectoris thecam tractatus, sed nullum ex hac medicatione emolumentum experiens, tandem in dies gravescens, in Nosocomium traductus, vitam suam mihi credidit. Lutescens, collapsa, ad utramque genam circumscripta rubedine notata facies; profunde in orbitis sepulti, languidi, flavescente albuginea instructi oculi; desiccato epithelio contaminata labia; arescens, spurca lingua; intensa sitis; meteoristicum ad regionem iliacam dextram ex attactu dolens abdomen; alvus languens, parcum rubrum lotium; frequens respiratio, tussi fere continua purulentum fœtidumque sputum rejiciente characterisata; auris dimidio dextro pectoris applicata, nullum fere respirationis murmur colligit; percussa autem hæc localitas minime resonat; dimidium sinistrum thecæ thoracicæ, eadem ratione exploratum, respirationem bronchialem roncho mucoso concomitatam detegit; insuper sub quaque inspiratione profundiori dolor acutus, lancinans ab ægroto infra papillam mammalem sinistram perceptus, singulari rumori, fricationi corii novi non dissimili, adjunctus, clare aperteque distinguitur. Frequens cordis ictus; ardens, sicca cutis peripheria; extremitatum inferiorum œdema; nocturnæ mussitationes, viriumque prostratio tanta, ut vix ab uno latere in alterum se convertere posset ægrotus, erant symptomata de statu ejus colligenda. Ex anamnesticis de prægressa pneumonia concludens, eamque nunc circa pulmonem dextrum in hepatisationem griseam mutatam suspicans, in dimidio autem sinistro thoracis parenchymati pulmonali, non perfecte ab experta pneumonia liberato, contigui sacci pleuræ adhuc phlogosin addens, concomitantem denique febrim typhoideis symptomatis expressam ex materiæ purulentæ in imis pulmonis resorptione mihi explicans, obviam hanc investigationi meæ ægrotationem tamquam insanabilem consideravi. Aqua oxymuriatica intus, hirudines viginti appositæ lateri sinistro, nimirum localitati pleuritico dolore exaratæ, serius largo vesicatorio obtegendæ, erant ordinata a me hoc in casu artis præsidia. Insequente die symptomatis suspicandæ pleuritidis circa latus sinistrum minime silentibus, adhuc quindecim hirudinibus localitatem dolentem attentavimus. Nullo tamen modo his omnibus emendabatur ægroti status; ex contrario febrilis status pectoris labem comitans, in dies gravescens, typhoideo charactere manifesto notatur; expectoratione ob virium jacturam omnino silente, laboriosa, stertensque fit respiratio miseri, sibi non conscii, delirio miti exagitati, facie collapsa hippocratica induti, ad extremitates frigidiusculas pulsum vix perceptibilem intermittentem præbentis. Nychthemero quarto ad finem vergente postquam Nosocomium intravit, typhoideis symptomatis ad summum gradum adductis, delirans, stertens, lotio et alvo sponte depositis conspurcatus, viribus ex toto resolutus leto traditur.

Sectio cadaveris. Meninges pallidæ, sicut et encephali substantia; notabili serositatis copia implentur ventriculi hujus organi nec non basis calvariæ; medulla spinalis cum suis velamentis exsanguis, liquido ad lumbalem specus vertebralis regionem collecto innatat; pulmo dexter volumine auctus, durusque attactu, in longitudinem scissus, majorem partem præcipue loborum inferiorum substantiæ suæ grisea hepatisatione, aëri non amplius pervia, focis suppuratione fœtida plenis inquinatam, contiguo sacco pleuræ, pseudomembranis recens paratis alligatam visui offert; pulmo sinister sanguine farctus, solito minus crepitans, pressioni vix cedens, digitique pressionem ad superficiem retinens, ampullam magnitudine ovi gallinacei, plenam flavescentis serositatis, libere in sacco pleuræ sinistro sese moventem, observationi committit; ampullis ejusdem naturæ, eodemque liquido saturatis, variæ magnitudinis, contaminantur ejusdem pulmonis lobi inferiores; contigua his ampullis pleura rubedine vix notata, ne minima quidem præviæ pleuritidis vestigia monstrat. Cor liquido, atro sanguine in ventriculis suis impletum detegitur; hepar, lien et renes, malacia detenti, sparsos suppurationis focos, in imis substantiæ suæ sepultos, sub parenchymatis incisione ostendunt; ventriculus aëre distentus; finis ilei maxime injectus, ulceratione glandularum Brunneri necnon plagarum Peyerianarum insigniter expressa offuscatur; mesaraicæ glandulæ ulcerato intestino tenui vicinæ turgent, subinde etiam emollitæ observantur.

Ampullæ ad superficiem pulmonis sinistri flavida serositate impletæ, inprimis vero illa ad marginis inferioris viciniam sita, et quæ ex sua fricatione, inter respirationis actum nunc ascendente, nunc descendente, nobis suspicionem injecerint de præsentia pleuritidis, postea investigatione anatomico-pathologica reprobatæ, hæ ampullæ, inquam, nonne videntur stabilire opinionem eorum, qui in œdemate pulmonis serositate impleri putant præcipue textum cellulosum vesiculas inter se separantem, non, ut *Laënnec* affirmabat, vesiculas ipsas aut earum parietes? Sic œdema pulmonis, nonnunquam in antiquas pleuræ adhærentias vel in marginem liberum pulmonis incedens, pro illarum laxitate, si doctor *Grisolle* recte judicaret, gelatinosum aspectum sæpe offerret? quæ, ut opinor, prima est periodus evolutionis ampullarum serositate refertarum, de quibus hac in observatione scripsi.

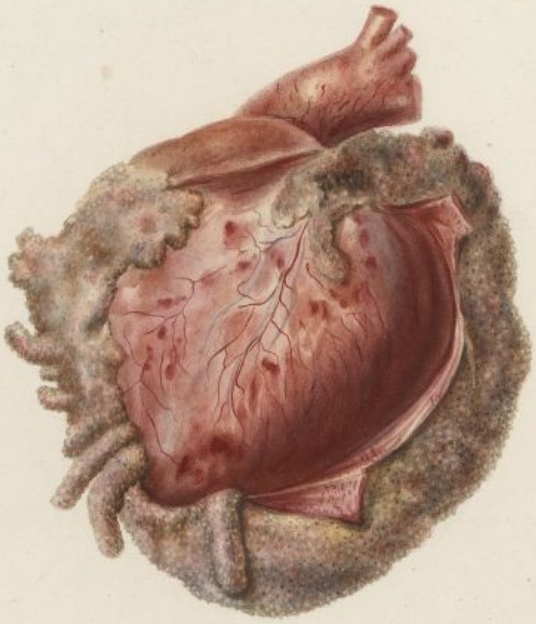

Fig. 1.

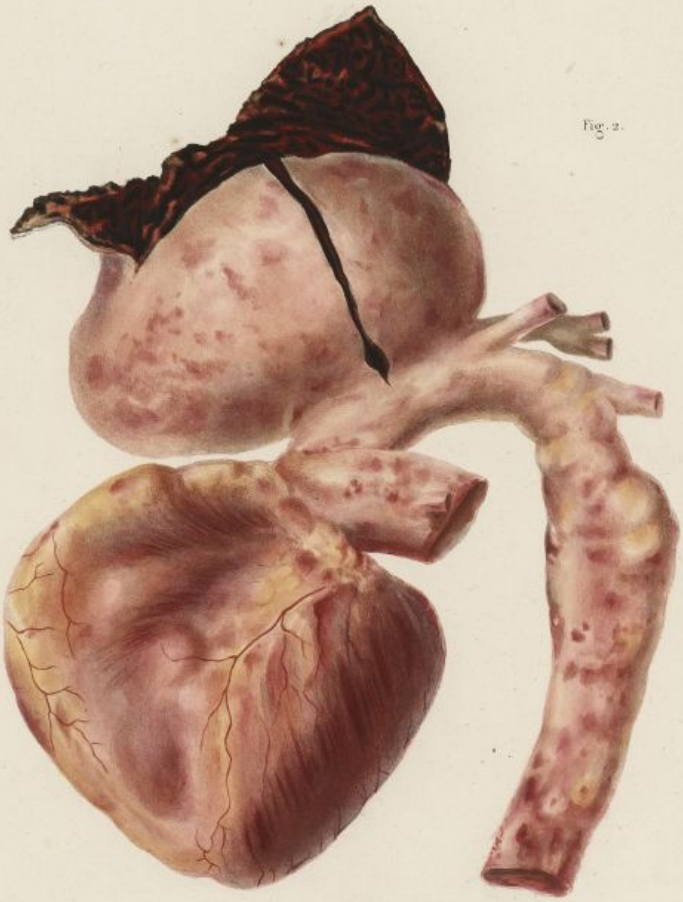

Fig. 2.

Schischegoloff ad nat. del. Mosquae. Geny gros imp. Oudet sculps.

PERICARDITIS.

TABULA XCI.

(Fig. 1.)

Adolescens, duodeviginti annorum, vestificus, robustæ constitutionis, parentibus rheumatica labe affectis natus, tenera ætate manustuprationi, posthac veneri deditus, sæpius spirituosis indulgens, abhinc tres menses; articulari rheumatismo inferiorum artuum correptus est. Domesticis subsidiis, frictionibus videlicet irritantibus, nec non balneis Rossicis tractatus, ex parte tantummodo a doloribus infimas extremitates exercentibus liberabatur. Tandem ex intercurrentis agyrtæ consilio, linimento quodam dolentes partes curans, iisdem symptomatis rheumaticis ad supremas extremitates affectus est. Nunc ad glacici usum confugiens, eademque sæpius per diei curriculum dolentes artus supremos tractans, febrilibus phænomenis horrore, calore insignitis affligebatur. In dies pyrexiæ intervenientis insignia manifesto aucta, respirationis angustia cordis palpitationibus concomitata, angore præcordiali summo, nec non virium lapsu detentus ægrotus, officio suo valedicens iniit nosocomium ut meæ sese subjiceret tractationi. — Livida cernitur facies, oculis injectis, ex orbita protusis instructa, cœrulescunt alæ nasi, labia et utraque genarum regio nec non lingua spisso sordido tegmine obfuscata; urget sitis, deficit ex toto ciborum desiderium, spasticis contractionibus œsophagi impeditur firmioris alimenti glutitio, dolet ex attactu epigastrium, tensa tactu explorantur hypochondria, volumine auctum invenitur tympaniticum abdomen, parca, flammea, acido urico scatens excernitur urina, languet alvi exoneratio; sinistro lateri incumbens ægrotus sub minimo motu summa tentatur dyspnœa. Percussio variarum thoracis regionum ejusdem lateris sinistri magis convexi, volumineque aucti, sonum obtusum evocat, auscultatio vero circa pulmonem dextrum actum respirationis omnino extensiorem, in pulmone sinistro fere deficientem præprimis in lobis ejus infimis, sub expiratione rumore corio novo non dissimili insignitum, investigationi nostræ præbet. Ictus cordis extensior, frequens, irregularis, folliformi halitu, nec non perfricationis cujusdam rumore offuscatus, profunde a thoracis parietibus remotus exaudiebatur; eadem frequentia et irregularitate notabantur pulsus utriusque radialis. Œdemate detentæ, frigidæ, variegato colore tinctæ, a doloribus nunc omnino vacuæ examinabantur extremitates superiores; simili infiltratione et coloris cutis alteratione characterisabantur artus inferiores. Anxietate præcordiali summa detentus miser, vagitu nec non jactatione continua anxium suum exprimebat statum. — Phænomenis præsentem statum illustrantibus moniti, anamnesticis insuper momentis edocti, obvium observationi nostræ casum, tanquam consequentiam rheumaticæ labis, ad pleuræ saccum sinistrum metastatica ratione translatæ considerantes *pleuritidem exsudatoriam* ergo suspicientes, venæsectionem brachii, infusionem digitalis purpureæ cum tartaro stibiato intus, hirudines n° 16 præcordiali regioni, nec non vesicatorium largius lateri sinistro adplicandum præcepimus. Altero mane post noctem inquiete transactam, pejore in statu invenimus miserum, anxie exprimentem proximum vitæ suæ terminum, summa jactatione in lectulo detentum; majori livedine obducebatur facies ejus, fracta oculi acie vix circumfusas res distinguere valentis, tumultuosus exaudiebatur ictus cordis, trans magis etiam sublevatos lateris sinistri thecæ thoracicæ parietes. Silet nunc fere ex toto lotii secretio, œdemate affligitur majori utraque extremitas dimidii sinistri corporis, friget cutis superficies, frequentissimus tangitur ad radiales pulsus. Continuandis subsidiis hucusque adhibitis, superadditur adhuc rubefacientium usus. Vespere omnibus in pejus ruentibus, accedente imo delirio miti, algescens toto corpore, summa spirandi difficultate detentus, secundo nychthemero præsentiæ suæ in Nosocomio, quarto decimo autem die ægrotationis tumulo anxie traditur miser.

Sectio cadaveris. Cranio aperto, meninges præcipue vero arachnoidea, insigniter injectæ reperiuntur. Encephali substantia tactu durior, sub transversa sectione numerosissimis punctis rubris characterisatur. Ventriculi laterales sanguine turgidis plexubus choroideis instructi notabili copia serositatis limpidæ distenduntur. Sinus baseos cranii cruore nigro scatent. Specus vertebralis investigatus medullæ involucra rubedine suffusa, substantiam ejus densiorem, caudam vero equinam certæ copiæ serositatis innatantem ostendit. Uterque pulmo (præcipue sinister) sanguine farctus, hinc inde insignia rubræ hepatisationis præ se fert. Saccus pleuræ sinister incrassatus, dendroidea vasorum injectione ad superficiem notatus, albuminosis depositionibus cum contigua facie pulmonis sinistri copiæ liquidi insigni innatantis alligatur. Pericardium late distentum in longitudinem scissum magnam copiam serositatis turbidæ ibidem inclusæ demonstrat. Facies ejus intima, albuminosis concrementis conspurcata, processuum vermiformium ad modum pollicis longitudinem adæquantium, laminæ serosæ cordis superficiem anticam convestientis adnectitur. Hæc visui aspera, incrassata, productionibus pseudomembranosis instructa, villis ubique induta, a cordis superficie vi adhibita detracta, substantiam istius visceris integram, atque a norma minime recedentem investigationi præbet. Ventriculi cordis atris coagulis farcti, musculos papillares iisdem firmiter intricatos visui committunt. Hepar volumine auctum, tactu friabile. Lien hypertrophicus. Tractus intestinalis inde a ventriculo ad rectum usque per longitudinem scissus, ubique dendroideam injectionem vasorum mucosæ suæ refert. Renes sanguine pleni, in viciniis calycum solitariis hydatidibus, magnitudinem pisi adæquantibus contaminantur.

Neque modo sonum corii novi jam prius a viro illustrissimo Laënnec, deinde a viro doctissimo Collin indicatum tanquam signum pathognomonicum, quod auscultatio nobis in pericarditide subministret, sed etiam sonum fricationis aut follis postea a viris clarissimis Latham, Stokes, Hope et Bouillaud observatum, quorum uterque ejusdem morbi diagnosi servit, et egomet ipse, in decursu ægrotationis supra descriptæ observavi. Et quamvis *Legallois nunc pericarditidem non amplius conjici, sed plane cognosci prædicet*, tamen in ejus diagnosi turpissime lapsus sum ac deliqui. Adeo verum est, ut pleuritis sinistra, pericarditidem concomitans, semper arduum difficilemque medico casum constituat! namque limitabit vim signorum, quæ vulgo dicunt pathognomonica pericarditidis, eoque ipso medicum in errorem inducet. Sed, quod hac in re bene accidit, quum fere eadem sit utriusque morbi medicatio, ægri hoc errore non nimis affligentur.

ANEVRYSMA ARCUS AORTÆ.

TABULA XCI.

(Fig. 2.)

Femina, 30 annorum, coqua, debilis constitutionis, parentibus tussi chronica extinctis nata, fluxu catameniali normali gaudens, marito nupta sine sobole, ante annum circiter, ex pedum perfrictione, vagantes dolores extremitatum inferiorum tumore ad articulationes insignitos experiebatur. Molestæ sensationes hæ per mensis spatium vigentes, naturæ viribus commissæ balneorum rossicorum usu tractabantur; serius drasticis quibusdam auxiliis curatæ fere ex toto siluerunt. Ast inde ab eo tempore catamenialis fluxus hucusque regularis, nunc ægrotam debito tempore minime visitans, copia diminuebatur. Insuper ponderis sensatio, sterni regionem continuo exarans, urente perceptione in imis pectoris sentienda comitata, nec nisi pressione fortiori manus regioni huic adplicatæ diminuenda, dyspnœa sub motu corporis aucto, aut plani cujusdam inclinati ascensione experiunda, tussis sicca, cordis palpitationes nocturno tempore præcipue ægrotam molestantes, defectus appetitus, corporis progressiva emaciatio, horrores cum calore alternantes, capitis temulentia vertigini proxima, virium tandem prostratio in dies crescens — erant symptomata tunc temporis ægrotam perturbantia, quæ satis demonstrabant minime adhuc ad normam adductam sanitatem ejus. Mox tussis olim sicca, nunc sputo striis sanguineis interjecto notabatur, insuper dyspnœa in dies magis aucta, pyrexiæ symptomata continuo ægrotam aggredientia, viriumque lapsus gravescens, coëgerunt miseram ut negotio suo valediceret, et in nosocomio nostræ observationi sese committeret. — Macra, lutescens facies, phthisicus corporis habitus, rauca vox, tussis sæpius ægrotam molestans, sputo grumis caseiformibus fundum vasis petentibus notata, manca sub auscultatione thecæ thoracicæ dextræ respiratio, sonus obtusus ejusdem regionis sub percussione evocandus, puerilis contra respiratio in opposito thoracis dimidio exaudienda, decubitus in latus dextrum tantummodo possibilis, cordis ictus fortis, regularis folliformi rumore nuptus, alvus astricta, parcum lotium acido urico scatens, catamenialis fluxus per trium mensium spatium jam ex toto deficiens, fluore albo profuso suppletus, œdema ad utrumque malleolum, nec non extremitatem dextram supremam præcipue expressum, sæpius per diei curriculum horrores miseram invadentes, acceleratione pulsuum ad radialem experiendorum notati — erant organica phænomena nobis observanda. Capitis temulentia, oculorum scintillationes, peculiaris faciei livor, anxietas præcordialis, instantis mortis continuus timor, viriumque prostratio tanta, ut vix minimum motum exercere posset ægrota, nisi suffocationi sit proxima — erant criteria vitæ animalis nobis colligenda. — Præsentia phænomena anamnesticis substruentes *tuberculosi* præprimis pulmonis dextri affectam feminam declaravimus, venæsectionem ex pede, fonticulum brachio, frictiones ex tartaro stibiato thecæ thoracicæ indicantes, usumque olei jecoris aselli nec non diætam lacteam interne commendantes. Post septimanæ spatium, tussis frequentia aucta sputum striis sanguineis copiosioribus notatum, cordisque ictus intensior dyspnœæ vehementioris symptomatis concomitabatur; quumque molestiæ graviores circa supremam pectoris partem, aphonia fere perfecta, nec non boli alimentaris glutitio maxime præpedita processum tuberculoseos circa pulmonem dextrum suspicandum, magis adhuc extensum nobis indicarent. Secundam venæsectionem ex brachio absolvendam suasimus, minime neglectis internis auxiliis hucusque adhibitis; attamen in dies pectoris symptomata intensitate crescebant: livescens facies œdematosa, jugularium venarum tensio, serosa diathesis artuum inferiorum sursum manifesto ascendens, febrilis status quotidie caloribus intercurrentibus nec non sudoribus insignitus, summa virium ægrotæ prostratione comitabantur. Tandem tertia septimana præsentiæ ægrotæ in Nosocomio ad finem vergente, præmissis vertiginibus, aphonia fere perfecta, nec non glutitione ex toto impedita subito animam misera efflavit.

Sectio cadaveris. Meninges sanguine turgent, cerebri substantia tactu mollior, uberrime cruore injecta videtur. Sinus baseos cranii sanguine nigrescente farcti inveniuntur, eadem polyhæmia reperitur circa involucra ipsamque substantiam medullæ spinalis post adapertum specum vertebralem. Pulmo dexter massis tuberculosis emollitioni proximis repletur præcipue ad summitatem ejus, sinister vero volumine auctus sanguine turgidus, solitariis tuberculis crudis hinc inde reperiundis contaminatus detegitur. Cor ad ventriculum sinistrum concentrica hypertrophia affectum; arcus aortæ aneurysmatice ad pugni magnitudinem extensus, summitatem pulmonis dextri deprimens, œsophagum nec non tracheam comprimens, nervum recurrentem reflectens, cruciatim scissus ex dilatatione omnium tunicarum vasis consistens, stratisque firmis ex albumine sanguinis, ibidem depositis farctus invenitur. Thoracica aorta strictura afflicta per longitudinem scissa incrustationibus calcareis obsessa detegitur. Hepar et Lien volumine aucti sanguine turgent. Ventriculus sicuti et totus tractus intestinalis ad mucosam injecti, meteoristice ingenti modo distenduntur. Renes sanguine pleni. Uterus hypertrophicus, ad ovarium dextrum hydatidum evolutio incipiens animadvertitur.

Hæc observatio digna est, quæ occupet attentionem nostram, sive respicias causas et modum formandi aneurysmatis arcus aortæ, sive obscuritatem ipsam, quæ morbum hunc etiam vivo ægroto involvit atque nos in errorem illexit. Nonne hoc ex casu elucet *causa prædisponens* mali, quod ægram labe rheumatica in aortam projecta e medio sustulit, ibidem phlegmasiam chronicam parietum evocans, ac tum depositione calcaria in his partibus et subsequente strictura diametri terminatum? Nonne aneurysmatis aortæ *causa determinans* esse potest eadem hujus vasis strictura, quæ cursui sanguinis obicem obdens, ventriculi sinistri cordis hypertrophiam, et exinde defectum elasticitatis in parietibus portionis vasis istius, quæ inter utrumque punctum invenitur effecerit? Nonne tandem depositio fibrinosa, saccum aneurysmaticum implens, renisum opponens cursui sanguinis a corde profluentis, causa est obscuritatis ictuum hujus sacci, vivo ægro a nobis, ne conjectura quidem antecapti, qui pulmonis nec non capitis circulationem sanguinis turbans obitum acceleravit?

Tab. XCII.

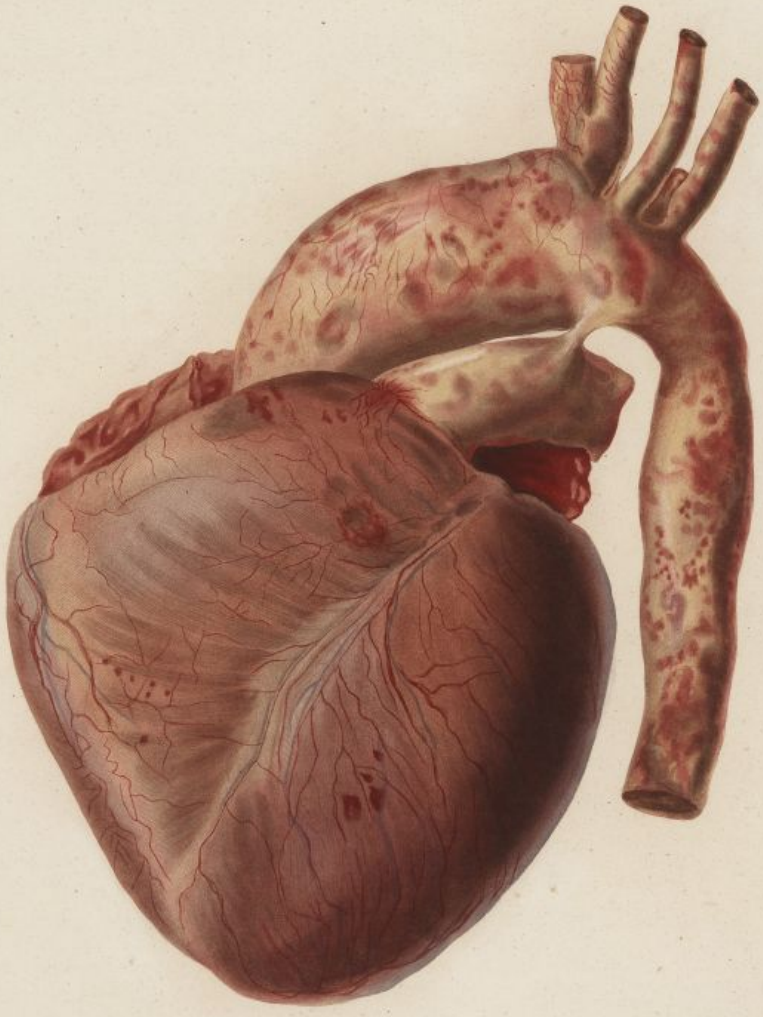

Schlischegoleff ad nat del. Mosquae.

Annedouche sculps.

W. Riemend imp.

HYPERTROPHIA CORDIS EXCENTRICA.

TABULA XCII.

Vir 58 annorum veredarius, constitutionis robustæ, ab adolescentia citissime itinera in curru incommodo absolvens, pectoris contusionibus sæpius afflictus, serius ex vitæ genere aëris vicissitudinibus expositus, et insuper sæpius spirituosis deditus, hinc inde rheumatismi articularis tum superiorum tum inferiorum artuum dolore tentatus, ante anni spatium postquam pleurodyniæ sinistræ symptomata expertus est, asthmatis speciem, dyspnœa nec non tussi ductile sputum rejiciente insignitam persensit. Phænomena hæc, initio levia, sub temporis mutatione hieme præcipue ægrotum exercentia, serius cordis palpitationibus præcipue sub incessu adparentibus comitabantur. Artis subsidia minime quærens, laboriosum vitæ genus persequens, asthmate olim periodico, nunc continuo, gravioribusque symptomatis characterisato afficiebatur miser. Œdema extremitatum infimarum, turgescentia abdominis sub quaque alimentorum ingestione laboriose augescens, alvi constipationes pertinacissimæ, lotio copia diminuto junctæ, capitis gravedines, vertigines oculorumque scintillationes, continuus aurium susurrus nocturno autem tempore sæpius somnus suffocatione quadam nec non insomniis terrificis notatus — erant phænomena tunc temporis ab ægroto percepta. Abhinc duos menses phænomena hæc in dies graviora facta, diathesis autem serosa ubique ad organismum magis expressa coëgerunt miserum, ut urbem adiret meamque in Nosocomio observationem exposceret. — Œdematosa facies, oculis injectis ex orbitis protrusis notatur; livescunt labia, nasi apex nec non utraque zygomatica regio, turgent jugulares ex utroque latere colli pulsum venarum aperte exhibentes; sessilem in lectulo situm, antrorsum inclinato trunco servat miser, summam spiritus, angustiam accusans; tegmine griseo obducitur lingua, deficit appetitus urget autem sitis; minima copia alimenti ingurgitata summam epigastrii molestiam evocat, nonnisi sæpius vomituritione adparente terminandam; maxime extensum abdomen sub percussione fluctuationis insignia refert, dolet sub pressione fortiori hypochondrium dextrum; alvus mox liquida sæpius autem restricta accusatur; lotium parcum ardens lateritio sedimento scatet; valde tument extremitates sicuti et membri virilis integumenta, sub ardua inspiratione vix moventur thecæ thoracicæ parietes, auri exploranti murmur respiratorium ex utroque latere mancum rhonchis suppletum præbentes. Cordis regio magis elata, obscure pulsantem, imbecillem ast regularem ictum auscultationi offert. Languens, regularis tangitur ad utramque extremitatem singulari livore indutam pulsus, friget tota corporis peripheria, nonnisi continua stragulorum adplicatione calefacienda. Capitis continua obnubilatio, proclivitas ad somnum, jactitatio, angor præcordialis, proximæque mortis augurium — erant phænomena nobis adnotanda. — Diathesin serosam corporis cavitates, pectus videlicet et abdomen implentem, nec non organismi peripheriam infiltrantem, ex labe antiqua pulmonum, hepatis nec non serius in censum tracti cordis repetentes, gravissimamque prognosin casui huic substruentes, nonnisi palliativam indicationem renum actionem incitandi statuimus. Salis tartari aceto squillitico saturatio, commixta cum aqua fontana et aqua fœniculi quaque hora adhibenda fuit subsidium prima vice a nobis suasum. Vix elapso primo nychthemero post usum hujus remedii silens fere lotii secretio nunc manifesto aucta nobis observabatur; continuato autem subsidio sequentibus diebus ad tantam copiam adducebatur lotii evacuatio, ut revera intensissimi diabetis effigiem referret. Fausto hoc, inesperato dicam, eventu locum inveniente, abdominis impletio, spirandi difficultas, infimorum artuum nec non genitalium œdema post duplicem septimanam fere ex toto evanuerunt. Summa fiducia erga remedium corroboratus miser, quum alta voce ejusdem continuationem expostularet, desiderio ejus cedentes indicationem ab initio stabilitam minime mutavimus. Mense ad finem vergente, postquam simplicissimæ medicationis inchoatæ eventum observavimus, in dies sanationi mirificæ adproximantem, vespere adhuc nobis gratias referentem ægrotum visitantes, altero mane, quasi fulmine tactum demortuum in lectulo invenimus.

Sectio cadaveris. Flaccidæ meninges modice sanguine distenduntur, turget serositate pia emollitos encephali gyros convestiens, eadem malacia substantiæ cerebralis detegitur circa utrumque Vieussenii circulum; maxime liquido limpido extensi deteguntur ventriculi encephali imprimis laterales, pallescentibus, hydatigeneis plexibus choroideis instructi; notabili quantitate sanguinis atri implentur sinus baseos calvariæ; eadem expressio venosa observatur ad meninges medullam vestientes. Hæc ultima tactui mollior in infimis suis partibus lumbali regioni proximis serositati innatans detegitur. Modica quantitate liquidi sanguinolenti impletur uterque pleuræ saccus. Pulmones ad superficiem œdematosi, in imis suis mucositatibus farcti, hinc inde bronchiorum dilatationem, cum contigua vesicularum aërearum condensatione observationi committunt. Pericardium maxime extensum, sub incisione parietum suorum turbidæ serositati viam sternit, oculis nostris cor quoad extensionem suam bovinum præbens (diameter enim verticalis organi istius 6 pollices, transversalis autem 5 $\frac{3}{4}$ pol. adæquat) tactui flaccidum, extenuatione parietum utriusque ventriculi, cum augmento eorum cavitatis notatum. Cordis cavitates tam dextra, quam sinistra ab interioribus spectatæ, flacciditate musculorum papillarium characterisatæ, coagulo firmo stratatim ibidem deposito vestiuntur, sicque ad diametros quasi cordis normalis adducuntur. Arcus aortæ modica dilatatione affectus, aorta vero thoracica manifesta strictura afflicta detegitur. Hepar voluminosum, tactui durum sicuti et lien. Tractus intestinalis maximopere flatibus distentus. Venæ portarum systema sanguine oppletum. Renes hypertrophici utriusque substantiæ suæ injectionem summam indagationi committunt.

Ista cordis impulsio debilis et obscura, quæ hoc in casu nos in errorem induxit de *hypertrophia excentrica*, quam vivo ægroto parum intellexeramus, nonne potest ex concrementis fibrinosis cavitates cordis opplentibus explicari? Quantæcumque enim hæ cavitates propter dilatationem cordis fuerunt, tamen eas dicendum est in partibus suis interioribus convestitas straturis albuminosis superimpositis ad suam fere diametrum accessisse.

Fig. 1.

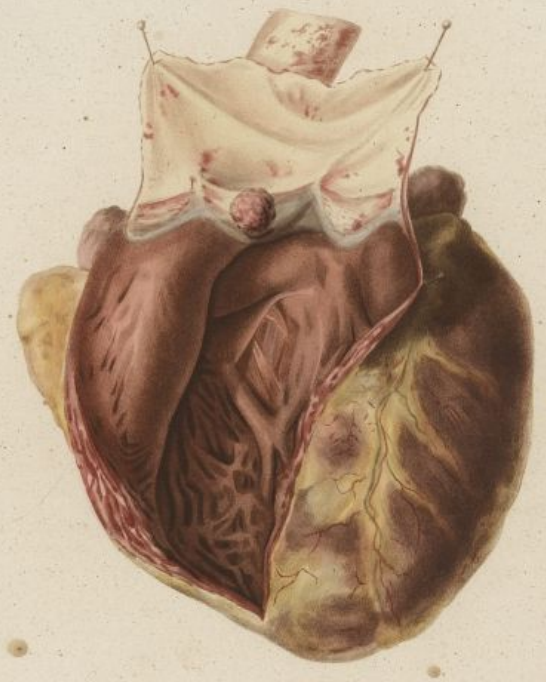

Fig. 2.

Schtschegoleff ad nat. del. Mosquae.

Oudot sculps.

N. Rémond imp.

CONDYLOMA

VALVULÆ SEMILUNARI ARTERIÆ PULMONALIS INSIDENS.

TABULA XCIII.

(Fig. 1.)

Vir 38 annorum, scribæ munere fungens, constitutionis debilis, abhinc tres annos ex coitu impuro ulceratione glandis coronam conspurcante affectus, nonnisi adhibitis externis quibusdam subsidiis, mox exinde liberabatur. Brevi post eidem causæ subjectus, novis phænomenis effluvio videlicet blenorrhoico exercebatur. Fluxus hic initio emulsionibus nec non seminum lini infusionibus curatus, serius imo injectionibus adstringentibus irrite per sex menses tractabatur, et nonnisi superveniente tandem orchitide dextra scroti perfrictione explicita, incommodus urethræ fluxus tandem ad silentium adducebatur. Spatio nonnullorum mensium ab omni mali recrudescentia liber, nil in usum vocabat, ut syphiliticæ labes seminia forte adhuc in imis organismi latentia medicatione justa impugnarentur; contra mox ad pristinum vitæ genus redux Baccho et Veneri indulgens, condylomatis ani circumferentiam conspurcantibus, nec non verrucis viciniam alarum nasi obsidentibus fœtentemque serositatem secernentibus contaminabatur ægrotus. Hisce perterrefactus medici subsidium invocans, externe lapidis infernalis adustionibus, interne autem sarsaparillæ decocto per totum æstatis curriculum curabatur miser. Non sine fructu suscipiebatur medela hæc, nam ineunte autumno, quum condylomatosa eruptio ani nec non faciei ex toto evanesceret, ad nasi viciniam tantummodo rudera levis epithelii excoriationis derelinquens, denuo se perfecte liberatum a morbo censebat ægrotus. Tamen insequente jam hieme quæque temperiei vicissitudo, doloribus ad ossium continuitatem expressa, minime adhuc perfecte restitutam sanitatem indicabat. Dolores hi nocturno tempore potius urgentes, serius periostii tumefactione, gummatibus videlicet ad varias corporis partes, cranii superficiem, nec non sterni manubrium exprimebantur. Tanta fuit molestiæ circa osseum systema persentiendæ intensitas, ut domo reclusus, perterrefactus ægrotus medici cujusdam invocaret subsidium. Mercurialibus pilulis ascendente modo adhibendis ad salivationem usque tractatus, elapsis sex septimanis iterum ad sanitatem reversus amplius osteocopis doloribus non turbabatur, localitates vero periostosibus detentæ etsi hucusque tumidiusculæ, attactum imo rudiorem perferebant. Diætetico regimini per aliquot temporis spatium adstrictus, a labe tamquam perfecte liberatus considerabatur, omnibusque cautelis valedicens, denuo scribæ officiis subjiciebatur. Per integros menses sustentabatur ægroti nostri sanitas, ne minima quidem phænomena antiquæ labis attentioni ejus offerens, donec tandem frigori expositus, intenso animi pathemate affectus, tussi, lateris sinistri dolore punctorio conjuncta, nec non cordis palpitationibus comitata affligeretur miser. Domesticorum subsidiorum, nec non balnei rossici usus, minime tussin moderabat, ingrata lateris sinistri sensatio hic inde tantummodo recrudescens, continuis nunc cordis palpitationibus supplebatur, hæ, in dies magis molestæ, spiritus angustia, viriumque prostratione summa insigniti impulerunt miserum, ut in Nosocomio subsidium quærens meam ibi invocaret observationem. — Livet tumida, injectis oculis instructa facies, debili, fracta voce accusat miser spirandi difficultatem, impossibilitatemque servandi in lectulo alium situm nisi sessilem, propter imminentis asphyxiæ periculum. Deficit ciborum desiderium, urget autem sitis, fluctuat sub percussione liquido distentum abdomen, languet alvi sicuti et lotii secretio, dolet quammaxime sub attactu hypochondrium dextrum, aure explorata theca thoracica murmuris respiratorii vix vestigia offerens rhonchis mucosis in summitatibus pulmonum præprimis exaudiendis notatur. Cor ad extensionem majorem, oculo imo distinguendam irregulariter pulsans, sub secundo ictus sui stadio abnormi perfricationis rumore insignitur, debilemque intermittentem pulsum ad radialem evocat. Friget ad certas localitates violacea cutis peripheria, tument œdematosi artus sicuti et genitalia, præcordiali anxietate summa continue arreptus, vagitu lacrymisque invocat æger mortem, tanquam exoptandam miseriæ suæ finem. — Totam morbi imaginem ex turbato circuitu sanguinis in imis ipsius cordis repetens, minimeque subsidium salvationis misero sperans, ad circulationem sublevandam, nec non limites in dies augendæ diathesi serosæ ponendos, venæsectionem brachii, nec non tenuem digitalis purpureæ infusionem, syrupo ononidis spinosæ edulcatam suasi. Eventu conatibus nostris minime respondente, spatio duarum septimanarum diatheseos serosæ phænomenis ingravescentibus asphycticus periit miser.

Sectio cadaveris. Nigro sanguine distentæ inveniuntur meninges, simul liquido infiltratam arachnoideam visui præbentes. Serositate in ventriculis suis contenta distenditur tactui molle encephalon. Turgent carbonisato sanguine pleni sinus calvariæ; eadem serositate infiltratæ deteguntur meninges medullæ, ad posticam suam faciem dendroidea venosa injectione maxime notatæ. OEdematosi pulmones, ad bronchia mucositatibus spumosis farcti notabili copia liquidi rutilantis innatant. Pericardium summopere liquido extensum, incisum oculis nostris præbet cor volumine auctum, hypertrophia manifesta parietum, nec non musculorum papillarium ventriculi dextri afflictum. Insuper tuberculum magnitudinis nucis avellanæ minoris valvulæ semilunari arteriæ pulmonalis insidens, insufficientiamque ejus evocans, tactui durum, sub incisione fibrosum, aspera superficie instructum, basi lata subjacenti textui insidens. Hepar maxime volumine auctum, tactui friabile. Lien malacia detentus. Tractus intestinalis copiæ magnæ liquidi innatans, ad mucosam suam injectus. Renes hypertrophici. Totum systema venosum abdominale sanguine abundans — fuerant nobis necroscopica signa coacervanda.

ULCUS CONDYLOMATOSUM

VALVULÆ SEMILUNARI AORTÆ INSIDENS.

TABULA XCIII.

(Fig. 2.)

Juvenis 25 annorum, scriba, robustæ olim constitutionis, serius a Baccho et a Venere dirutæ, pluries morbi syphilitici symptomatis obnoxius, et nunquam exinde requisita curatione tractatus, abhinc duos annos secundariis phænomenis labi huic propriis arreptus, ad frontem eruptionibus crustosis profunditer epidermidi ejus insidentibus, ad thecam thoracicam artusque supremos, maculoso exanthemate luteo furfurescente sæpius conspurcabatur. Serius adjungebantur his, dolores nocturno tempore potius ingravescentes, continuitatem utriusque tibiæ exæstuantes, maxima periostii sensibilitate, nec non insigni tumefactione ejus concomitati. Vetulæ cujusdam curationi traditus, fumigationibus utens, decoctionem alvum moventem ingurgitans, regimen diæteticum autem minime servans, spatio trium mensium tractationis hujus a molestis artuum sensationibus, periostii tumefactione, nec non eruptionibus peripheriam cutis conspurcantibus ex toto fere liberabatur. Inde tamen ab eo tempore, quum aëris mutationes temperieique vicissitudines maximam in organismum ejus vim exercerent, doloribus indeterminata ratione recurrentibus sæpe detinebatur; mox imo adjungebantur singularia phænomena ægroto minime solita, pectus ejus affligentia : sub quoque videlicet motu corporis adaucto et scalarum ascensione dyspnœæ phænomena occurrebant. Tussis initio sicca, serius sputo sanguineo characterisata, decubitus in lateribus omnino difficilis, horizontali in lectulo situ absolvebatur, cordis motus adauctus, palpitationibus hinc inde percipiundis enunciabatur. Constans dolor ad sterni regionem defixus, imas pectoris partes ad columnam vertebralem usque transfodiens, erant insuper miseriæ, quibus molestabatur juvenis. Ast omnia hæc ab ægroto propria ratione explicata non maximi censebantur. Interea tussis in dies gravescens, sputo cruento constanter notata, dyspnœa amplius ægrotum non derelinquens, palpitationes cordis intensitate crescentes, œdema extremitatum tum superiorum, tum inferiorum, interveniens capitis temulentia ac vertigines lipothymiis sæpius occurrentibus characterisatæ, virium prostratio tanta, ut ne minimum quidem motum exercere posset ægrotus, nisi angustiis summis circa pectus afflictus, coëgerunt miserum ut officio suo abdicaret Nosocomiumque peteret. — Tumet livida facies, oculis injectis languidis notata, summe distenduntur jugulares ex utroque latere colli, theca thoracica ad utrumque dimidium explorata aure, mancam respirationem rhonchis intensissimis suppletam demonstrat. Cor irregulariter pulsans, in secundo ictus stadio stridoris cujusdam sensatione notatur, pulsum ad radialem eadem irregularitate insignitum offerens. Laboriosa digestio sæpius post alimenta ingesta vomituritionibus insignitur. Tumet meteoristice abdomen, dolet ex attactu hypochondrium dextrum, volumine adaucto hepate impletum, languet lotii rubri urentis excretio, constipata sæpius observatur alvus, notabili œdemate affliguntur extremitates corporis, cœrulescentibus maculis, ex stagnatione venosi sanguinis evocatis conspurcatæ. Capitis temulentia, continuus aurium susurrus, ex minimo corporis motu ad animi deliquium proclivitas, virium summa prostratio, præcordialis anxietas, ne minimum quidem momentum quietis ægroto concedens — erant phænomena sub prima nostra inspectione observanda. — Valvulare cordis vitium in insufficientia ejus ponens, consecutivum inde processum emphysemati pulmonali proprium suspicans, diatheseos serosæ exinde præsentiam evocans, gravissima prognosi obvium casum circumdedi et tanquam extra limites artis positum, nonnisi leniendum consideravi. — Absoluta brachii venæsectione, imposito cordis viciniis vesicatorio, digitalis purpureæ infusionem, cum solutione amygdalini in emulsione alternandam indicavi. Post septimanæ spatium, diatheseos serosæ insignia graviora reddita, capitis autem status, interveniente summa ad somnum proclivitate, timorem possibilis apoplexiæ cerebralis infligens, ad sanguinis circulationem quodammodo liberandam, secundam brachii venæsectionem ordinari coëgit. Ast et hæcce prophylaxis frustra adhibebatur : nam 12 die exacta post præsentiam ægroti in Nosocomio, medio in colloquio inconscius sibi redditus ægrotus, simul cum sanguine per os rejecto animam efflavit.

Sectio cadaveris. Meninges sicuti cerebrum uberrime sanguine turgent, tactui durior detegitur encephali substantia, calvariæ basis in sinibus ejus sanguine repleta observatur, eadem polyhæmia affliguntur medullæ involucra, cujus lumbalis pars singulari mollitie notatur (nullis phænomenis vivente ægroto experiundis). Uterque pulmo sanguine suffusus, sub incisione bronchorum dilatationem referens, ad superficiem œdematosus reperitur; dexter ille in media parte cavitatem pomo aurantio medio explendam, sanguine liquido farctam, cum trunco bronchiali majori communicantem investigationi præbet. Modica copia serositatis contentæ in utroque sacco pleuræ macerantur infimi utriusque pulmonis lobi. Cor notabili copiæ liquidi pericardio contenti innatans, hypertrophia concentrica affectum ventriculum sinistrum demonstrat. Exulceratione condylomatosa excapis marginibus circumdata, fundo sordido induta, obsessa invenitur valvula aortæ sigmoidea insufficientiam ejus evocans, totiusque ærumnæ fontem sistens. Voluminosum hepar sicuti et lien, meteoristicus tractus intestinalis, volumine aucti renes, erant cadaverica phænomena ex imis abdominis nobis extrudenda.

Ulceratio condylomatosa (vide *Tab. XCIII, fig.* 2), unam ex valvulis sigmoideis aortæ corripiens, nec non tuberculum (vide *Tab. XCIII, fig.* 1) in valvula semilunari arteriæ pulmonalis quasi implantatum haberi jure possunt symptomata secundaria syphiliticæ affectionis, qua olim uterque ægrotus hujus observationis laboravit. Quod si ita est, facile apparet, cur morbi cordis in nostris nosocomiis tam frequenter coincidant, cum prægressa infectione syphilitica; indeque fieri potest, ut medicatione specifica maturè adhibita, interdum præveniatur exitus fatalis, qui hoc in genere morbi complexo intercedere solet.

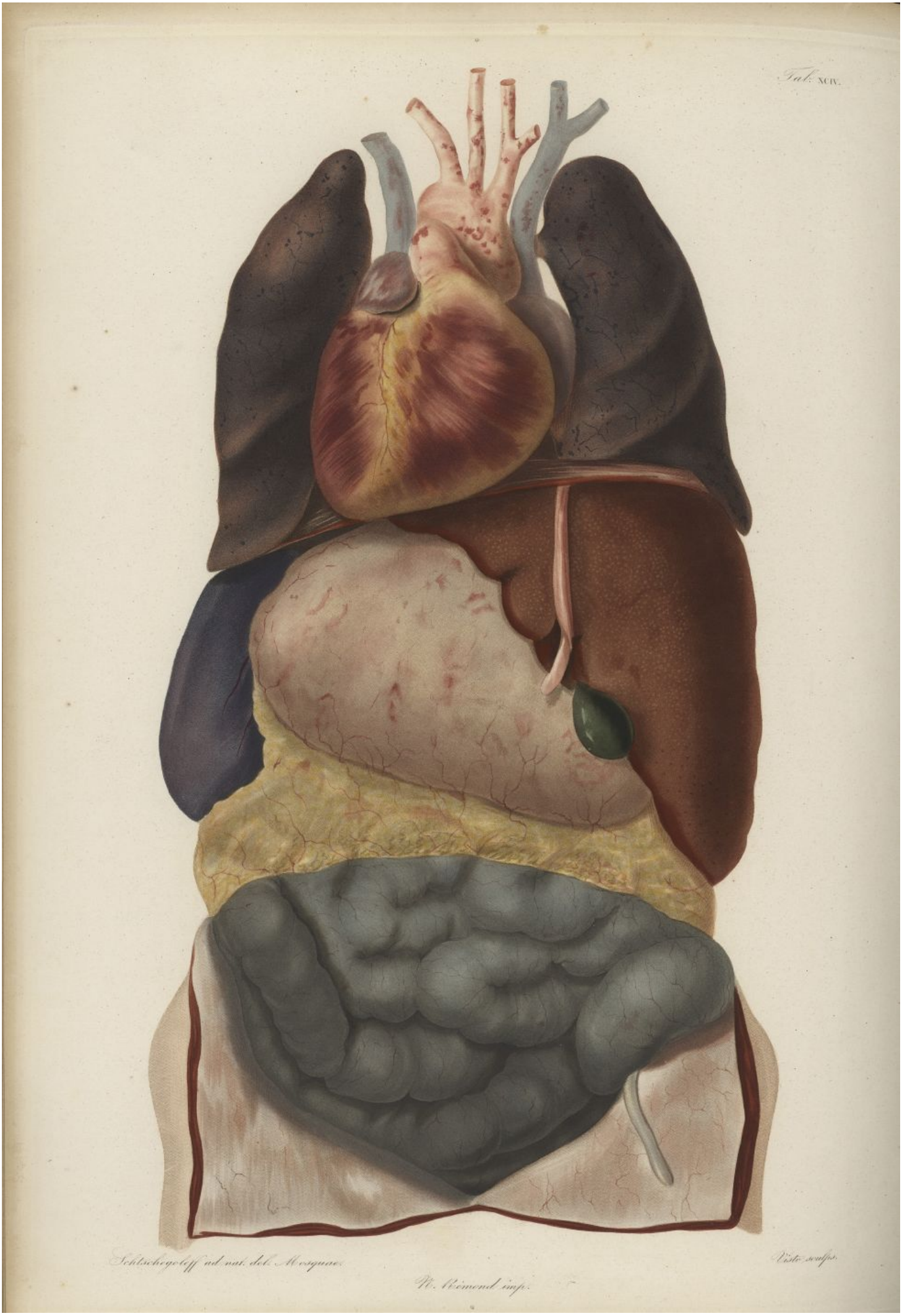
Tab. XCIV.
Schtschegoleff ad nat. del. Mosquae.
Viste sculps.
M. Rémond imp.

HETEROTAXIS VISCERUM.

TABULA XCIV.

Puella undeviginti annorum, ancilla, constitutionis nervosæ, maxime irritabilis, sexto decimo vitæ anno fluxum catamenialem prima vice experta, abhinc sex menses, fluentibus menstruis, pedum perfrictione affecta, prima vice uterini fluxus hujus suppressionem passa est. Inde ab eo tempore insolita puellæ pectoris symptomata in conspectum prodierunt, dyspnœa, tussi cordisque palpitationibus insignita, febrilibus symptomatis initio continuis serius intermittentem typum servantibus comitata. Propter miserum ægrotæ statum nil instituebatur ad suppressum fluxum menstruum revocandum, contra laboribus domesticis insudanti in dies phænomenorum pectoralium cyclus extendebatur. Tussis enim frequentia augescens, olim sicca nunc humida, sputo cruento sæpius notatur, dyspnœa gravescens sub minimo corporis motu adaugetur, cordis palpitationes die noctuque ægrotam exæstuantes, ne minimam quidem quietem miseræ concedunt; ciborum desiderium extinguitur, laboriosæ evadunt digestiones alvi obstructionibus ac parciori lotio insignitæ, alternis diebus febrilis paroxysmus, frigore calore nec non sudore notatus in dies frangit vires ægrotæ, tanta insuper exsistit nervosi systematis irritabilitas, ut lacrymis continuis adstantibus arduum persentiendum statum exprimeret. Tandem grabatum vix derelinquere valens in proprio domicilio subsidium minime inveniens, committitur Nosocomio nostræque curationi traditur. — Lutescit macra facies languido oculo instructa, carie exesi observantur dentes, deficit appetitus, meteoristice turget abdomen, ad hypochondrium sinistrum hypertrophicum lienem, volumine maxime extensum, sub attactu dolens ostendens; dextrum hypochondrium contra quasi vacuum vix præsentiam ibidem inclusi hepatis perscrutantibus digitis præbet. Alvus modo liquida, modo maxime adstricta, parcum jumentosum lotium, extremitatum inferiorum circa malleolos infiltratio, theca thoracica sub respirationis actu vix movenda, ad sterni regionem dextrorsum manifestum ictum cordis e loco suo dimoti abnormiterque pulsantis visui præbet; aure admota a posticis nec non anticis murmur respiratorium mancum, supremis tantummodo lobis pulmonalibus imperfecte exprimendum investigationi committit, dimidium vero thoracis sinistrum percussum soni obtusitate notatum, respirationis vestigia in imis sui vix præbet; decubitus in hoc latere tantummodo possibilis, sub minimo conatu ægrotæ opposito lateri incumbendi tussi frequentissima nec non anxietate insigni in imis pectoris persentienda notatur. Sputum evacuatum grumis caseiformibus vasis fundum petentibus characterisatum sanguineis striis, imo mero sanguine commixtis insignitur. Cor aure exploratum ictum energicum, regularem præbens, folliformi rumore comitatum, incitatione pulsuum ad radialem experiendorum notatur. Summa corporis macies flaccidis integumentis obducti, ingrato calore continue illud exæstuante characterisatur. Capitis gravedo, aurium tinnitus, oculorum scintillationes, angor præcordialis sæpius vagitu et lacrymis exprimendus — erant phænomena circa miseram puellam nobis observanda. — Anamnestica commemorantes, ex suppressione menstruorum duplicem statum circa pulmonem et lienem secundarie evocatum suspicantes, consequentiamque istius ultimi sub forma effusionis serosæ in saccum pleuræ sinistræ stabilientes *hydrothorace cum hypertrophia lienis* nec non *pulmonum tuberculosi* conjuncto miseram affectam consideravimus. Apertis fonticulis ad latus pectoris sinistrum, nec non extremitatem inferiorem dextram, appositis hirudinibus ad genitalia, propter incusandum totius ærumnæ præsentis focum ex lienis affectione nobis reputandum sulfatem chinini cum pulvere radicis rhei forma pilulari adhibendum commendavimus, minime neglecto usu olei jecoris aselli bis per diei curriculum cochleatim propinandi. Elapsa septimana febrilia symptomata ad tantam gravitatem a nobis aucta cernebantur, ut opinioni nostræ a priori ædificatæ renunciantes sulphatis usum rejiceremus, tartarumque stibiatum in solutione, continuato oleo jecoris aselli lacteo regimine suffulto commendaremus. Sed et hæcce nostra medicatio nullo successu notabatur, nam in dies pectoris status intensior factus, uteri officium, etiamsi repetita vice genitalibus fuissent hirudines adpositæ semper silens, vix nobis spem restituendæ sanitatis afferebant. Indicationibus his innixi continue conamina fecimus pectoris statum emendandi, uteri autem officium evigilandi. Ast frustra hæc a nobis absolvebantur. In dies hecticis symptomatis magis urgentibus, secundo ineunte mense post præsentiam suam in Nosocomio mortem occubuit.

Sectio cadaveris. Viscera cavitatis cranii quoad situm normalia, nonnihil hyperhæmica inveniuntur. Viscera pectoris et abdominis omnia *transposita* sunt, ita quidem, ut sinistri lateris illa in dextro, dextri vero in sinistro recte ceterum conformata atque coordinata reperiantur. Speciatim vero: *In cavo pectoris:* Cor imprimis nonnihil volumine auctum in latere magis dextro reperitur, ita quidem ut basi sursum atque sinistrorsum respiciens, cartilaginem costæ octavæ dextræ spectet. Ceterum arteriosum evidentissime in latere dextro, venosum vero in sinistro reperitur; hujus ultimi ex ventriculo arteria pulmonalis sursum dextrorsumque ascendens, inter aortam ascendentem ac venam cavam descendentem (hoc in specimine) dextram in posticum immergitur, et ulteriori in tractu uti decet in duplicem ramum divisa, quovis ramo sui lateris pulmonem accedens in tot ramos, quot lobi pulmonales habentur dividitur. Aorta ascendens inter arteriam pulmonalem ac venam cavam descendentem (hoc in specimine) sinistram obvia, imprimis versus latus sinistrum deinde transversim ad latus dextrum directa eaque ratione arcum efficiens, inter tracheam ac nervum vagum dextri lateris immersa, postrorsum imprimis et deinde inferiora versus per dextrum columnæ vertebralis latus descendit foramineque aortico (dextrorsum nonnihil posito) superato in cavo abdominis per idem latus, dextrum nimirum, petens normali loco, uti decet, in arterias iliacas primitivas atque sacralem mediam dividitur ibidemque in situ relativo inferius indicando (vide descriptionem imi ventris) cum vicinis versatur partibus. Quod ramos potiores arcus aortæ spectat primus eorum, arteria nimirum innominata, circa curvaturam arcus sinistram natus, sursum extrorsumque ascendens, inter tracheam ab inferioribus, glandulas lymphaticas (morbosa ratione tumidas), et apicem sacci pleuræ sinistri ab exterioribus, priusquam ex cavo pectoris exsurrexerit, in duplicem uti decet dividitur arteriam: carotidem et subclaviam hoc in specimine sinistras, quarum ulterior decursus et relatio a normalibus ejusdem lateris haud recedit; duo vero reliqui, arteria carotis nimirum et subclavia ex ulteriori arcus parte nati, inque initio suo inter tracheam et glandulas lymphaticas morbose tumidas ab interioribus, nervum autem vagum dextrum et venam cavam descendentem dextram ab exterioribus obvii, ulteriori in decursu tractum ramorum arteriæ innominatæ normalium, carotidis scilicet et subclaviæ sequuntur. Vena cava descendens dextra (propter secundam in sinistro latere obviam sic nominanda) e jugulari et subclavia dextri lateris orta, normali tramite descendens, inveniendo in decursu suo loco atrii venosi arteriosum illum, omissoque hoc ultimo, inter eum ac pericardii posteriorem parietem in sulco atrio-ventriculari per faciem cordis posticam, sinistrorsum descendit, ut hac tandem ratione atrium dextrum adeat, in quo cum vena cava ascendenti confluit. Vena cava descendens sinistra ex jugulari et subclavia ejusdem lateris formata, inter tracheam, nervum vagum sinistrum et apicem sacci pleuræ sinistri sita, volumine a præcedenti minor, primum in pericardium tum vero in illo in atrium venosum mox supra ejus auriculam immergitur. Eandem auriculam e latere tamen sinistro accedit vena cava ascendens, quæ ex venis iliacis communibus facta, mox ad latus sinistrum aortæ abdominalis obvia per anticam et nonnihil sinistram columnæ vertebralis superficiem ascendens, foramen diaphragmatis venosum in sinistro latere obvium aggreditur, receptis antea venis renalibus (quarum dextra hoc in specimine multo longior antice trans aortam decurrit), nec non hepaticis magis sinistrorsum positis. Superato vero hoc foramine in atrium venosum, ut supra monitum est, immergitur. Adde ductum thoracicum majorem, qui a cisterna chyli-

fera justa ratione posita natus, inter aortam ac venam cavam ascendentem, vix non normali in situ assurgens (nisi tantillum dextrorsum motus), post superatum diaphragma in latere magis dextro columnæ thoracicæ ascendens, angulum inter venam subclaviam et jugularem dextram aggreditur insertionis causa. — Pulmones etiam transpositi sunt, scilicet : triplici lobo instructus in sacco pleuræ et latere sinistro, duplici vero præditus, atque in superficie interna lobi superioris excisura pro corde gaudens in dextro reperitur. Insuper uterque pulmo vehementer costis adcretus, miliaribus crudis tuberculis obspersus, in parte media hepatisatus, in superiori vero dextrorsum positum minorem, sinistrorsum obvius nuce juglandis majorem continet vomicam. Cor præter ectopiam supra laudatam et hypertrophiam modicam pericardio sero distento circumdatur. Accedunt multo plurimæ glandulæ lymphaticæ, tam sternales, quam et bronchiales, perquam volumine auctæ, induratæ, earumque ultimæ materie tuberculosa farctæ. — *In cavo abdominis :* hepar præcipue in lobo majori (hoc in specimine sinistro), nonnihil volumine auctum et elongatum invenitur in hypochondrio sinistro. Lobus ejusdem minor deformis, sulcatus in regione epigastrica atque hypochondriaca dextra deprehenditur. Lien sacco cæco ventriculi, uti decet, adjunctus positus est in hypochondrio dextro. Ventriculi etiam cardia et præcipue saccus cæcus in eadem regione, corpus in epigastrica stricte sic dicta, pylorus deinde cum initio duodeni intestini in sinistro latere locum tenet. Quoad duodenum : pars ejus horizontalis superior ab interioribus versus latus sinistrum petens, uti decet, in descendentem, hæc vero in horizontalem inferiorem partem mutatur, in intestinum jejunum, latus sinistrum magis detinens abituram. Finis intestini ilii atque initium cæci, simul cum processu vermiculari atque colone ascendenti in latere sinistro, et speciatim in fossa et regione iliaca hujus lateris; colon vero descendens et flexura sigmoidea coli, nec non rectum intestinum in dextro obveniunt latere, et quidem : flexura, uti decet, in regione ileo-lumbali, sed hoc in specimine dextra, rectum vero intestinum, cavo pelvis contentum, dimidio ossis sacri dextro quoad decursum respondet. Genitalia interna justa ratione formata et posita. In imo ventre, remotis ad latus intestinis, in conspectum prodeunt : pars inferior aortæ abdominalis, cum initio arteriæ mesaraicæ inferioris, priorisque in triplicem ramum : arterias nimirum iliacas primitivas ac sacralem mediam — divisione e latere dextro, venæ autem cavæ ascendentis cum potioribus ejus ramis pars vicina in latere sinistro; speciatim vero arteria iliaca communis dextra dextrorsum et super venam synonymam, sinistra autem ante venam iliacam dextram decurrens, cruce cum hacce facta, ante venam synonymam sinistram descendit.

Etsi opinionem meam de viscerum dislocatione subjicio observationibus prof. Serres, qui «hepar in vita intra-uterina normaliter esse judicat organon prævalens et quasi centrum, circa quod omnes ceteræ partes, ordine fixo ac bene determinato disponantur, et quo inæqualis evolutio utriusque loborum ab initio æqualium et symetricorum, vim sive immediatam sive mediatam in omnia alia organa in thorace et in abdomine contenta exerceat,» etsi quidquid natura fecerit, bene factum esse agnosco, neque dubito, quin functiones organorum in certo casu heterotaxeos regulares esse possint; tamen contendo, ejusmodi morbo correptum hominem gravissimis atque adeo maxime naturalibus diagnoseos erroribus velut prædestinari; et quamvis scriptores facillime posse dislocationem ægro vivo cognosci affirmarint, tamen hoc ut credam, me facile adduci non posse confiteor, ad conscientiam medicorum in nosocomiis munus obeuntium provocans, qui ipsi quotidie ex difficultatibus irritam esse artem nostram præclaram intelligunt. Animus iracundus et imperiosus puellæ, cujus ægrotationem retuli, omnino similis est illius militis heterotaxi affecti (de quo narrat prof. Bujalsky — Petropoli an. 1829) in quo una cum viscerum abdominis et thoracis dislocatione lien defuit, stomacho situm normalem servante.

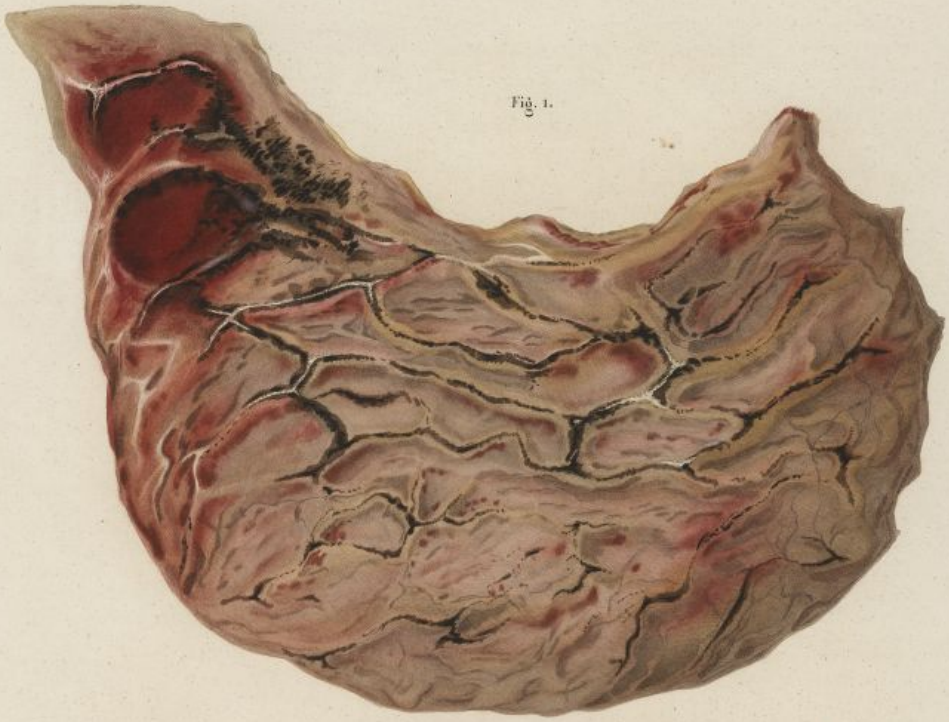

Fig. 1.

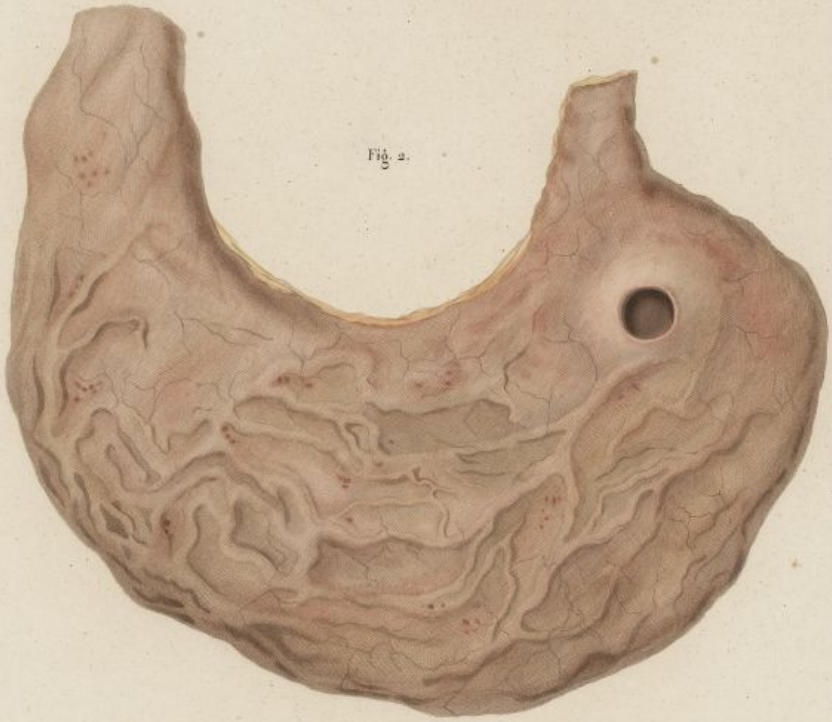

Fig. 2.

Schtschegoleff ad nat. del. Mosquae. Annedouche sculps.

N. Reimend imp.

GASTRITIS ACUTISSIMA.

TABULA XCV.

(Fig. 1.)

Rusticus, 30 annorum, robustus, ad finem cholericæ epidemiæ anno 1848 Mosquæ grassantis, inopinato modo, in sanitatis perfectæ statu, nocturno tempore vomitu, alvi depositionibus repetitis, nec non virium prostratione summa arreptus, suspicionem influxus genii cholerici regnantis jure adstantibus infligens, mane sequentis diei Nosocomio traditur meæque investigationi committitur. Collapsa pallida facies, semivelatus, fixus, in orbitis profundissime sepultus oculus, spasmodice sursum retracti anguli oris, griseo tegmine obducta frigida lingua, inexplebilis sitis, continuus fere vomitus materiei æruginosæ interjecto singultu notatus, collapsum abdomen, dolens ex attactu epigastrium, frequentissimus alvi fluxos, albis pultaceis pelliculis uberrime commixtus, mancum ex toto lotium, ardua, frequens respiratio, incitatus, tumultuosus cordis ictus, insensibilis ad utramque radialem pulsus, frigida, livescens, flaccida cutis peripheria, glutinoso, gelido sudore obtecta omnia hæc obtulit nobis examinantibus miser, cavernosa extincta fere voce accusans summam præcordiorum anxietatem, tonicisque spasmis mox ad infimas mox ad supremas extremitates molestissime exæstuatus. Quæ observatione nostra colligentes, insuper choleræ in urbe regnantis in alenda suspicione suffulti, tanquam cholera detentum ægrotum consideravimus. In balneum calidum statim immisso misero, solitam nonnunquam usurpatam a nobis medicationem, magnesiam videlicet aquæ commixtam, glaciemque frustulatim propinandam, hirudines epigastrio, corporis superficiei frictiones spirituosas, irritantes, nec non sinapismos ubique locorum imponendos, capiti vero frigidiuscula epithemata superhabenda — commendavimus. Ad vesperem omnia in pejus ruentia invenimus. Riget enim cadaveris ad instar miser, ne minima quidem vestigia pulsus ad algidas extremitates supremas nobis præbens. Stertens e longinquo exauditur respiratio ejus, silet vero vomitus sicuti et fluxus diarrhoicus, deficit semper lotium. Vix intelligenda, sæpius singultu interrupta voce, sibi omnino conscius ægrotus accusat spasmodicas artuum inferiorum contractiones; frigido sudore irrorata cernitur hippocratica facies ejus. Continua tandem jactitatione detentus, præcordiali anxietate afflictus, molestissima sensatione ad epigastrium exustus, mediam noctem versus, facta respiratione maxime laboriosa morti traditur miser.

Sectio cadaveris. Injectæ inveniuntur meninges cerebri, sicuti et substantia ejus tactui omnino durior, distenti deteguntur nigro cruore sinus calvariæ; eadem polyhæmia affecti reperiuntur pulmones, sub incisione hepatisationis rubræ vestigia ad lobos eorum inferiores ostendentes. Nigris coagulis obturantur cordis cavitates. Meteoristice distenditur tractus intestinalis. Mucosa ventriculi rubedine intensissima circa pylori viciniam notata, ad alias localitates striis nigrescentibus variegata, maxime emollita tangitur, facillime a substructis ipsi textibus detrahitur, atque maculis ecchymomaticis hinc inde contaminata cernitur. Ejusdem injectionis præsentia invenitur ad mucosam intestini tenuis, minus rubet crassorum intestinorum facies interna; contra rectum sanguine ad intimam suam tunicam maxime turgidum, imaginem primo stadio dysenteriæ propriam visui demonstrat. Hepar et lien sanguine suffusi, tactui molliores observantur. Renes volumine aucti maxime rubent. Mucosa cystidis urinariæ dendroidea injectione vasorum notatur.

Observatio hæc videtur suffulcire opinionem quorumdam auctorum, qui choleram veneno assimilant, ac debet cautiores reddere medicos, ne istius morbi insidiosi specie se induci patiantur, et nescio quod crimen lugubri ejus feretro tectum arcanis tumuli condant. Profecto a me exposita gastritis acutissima, quæ omnia præbuit symptomata choleræ, qualis erat tempore epidemiæ in urbe nostra grassantis, nihil aliud quam veneficium fuit, ex acidi nitrici in stomachum ingestione, eo consilio facta, ut delectus vitaretur.

PERFORATIO VENTRICULI SPONTANEA.

TABULA XCV.

(Fig. 2.)

Vir 52 annorum, mercator, cachecticæ constitutionis, spirituosis nec non gulæ deditus, inde a tenera ætate scrophulosæ diatheseos symptomatis, eruptionibus videlicet calvariam contaminantibus, oculorum lippitudine auriumque effluvio obnoxius, decoctura stipitum dulcamaræ per longum tempus continuata exinde liberatus, tandem optima sanitate fruebatur. Serius vero, quum irregularem vitam servans crapulæ indulgeret, restituta sanitas vacillare cœpit, ita ut, exacto 50 vitæ anno phænomena recedentis a norma digestionis jam exprimerent: omnis etenim alimentorum ingestio, pondere ad epigastrium notata, ructibus nidorosis, vomituritione, imo abdominis meteorismo comitabatur. Alvus sæpissime astricta jumentoso lotio adjungebatur. Digestionis tempore, ardua respiratio suspiriis interrupta, cordis ictu adaucto characterisabatur. Capitis gravedo, aurium susurrus sæpius experiundus, virium prostratio, nec non corporis macies in dies auctæ impulerunt ultimo tempore ægrotum ut negotiis abdicaret, Nosocomiumque peteret. Ibidem per mensis spatium morans, diæteticum regimen servans, hinc inde hirudinibus epigastrio nec non hæmorrhoidibus impositis tractatus, symptomatum exinde manifestam emendationem persentiens, perfecteque se sanatum existimans Nosocomio excessit. Mox tamen pristino vitæ generi indulgens, vix ad silentium adductis phænomenis circa chylificationis systema olim experiundis, denuo ansam præbuit. Pyroseos sensatio continua, alimentorum regurgitatio, quamlibet fere digestionem comitans, vomituritio porraceæ acidæ materiei sæpius ægrotum infestans, meteoristicum abdomen, alvus irregularis, lotium flammeum, parca in copia secretum, erant prodromi gravissimæ affectionis serius sese evoluturæ. Hisce tamen minime præmunitus miser, gulæ nonnunquam indulgens, postquam laute cœnam ingurgitavit, subito atrocissimo dolore in imis epigastrii affectus, inani molimine per os rejiciendi contenta ventriculi exercitus, irritis conaminibus alvum exonerandi incitatus, respirationis angustia, cordis vehementissimis pulsationibus arreptus, angore præcordiali summo detentus, algorem totius corporis experiens, tanta virium prostratione subito afficiebatur, ut ne minimum quidem passum absolvere valens, jactitans summopere lectulo suo defigeretur. — His sub auspiciis ad ferendum auxilium invocatus sequentibus interfui: Hippocratica facies, sudore frigido irrorata, extincta acies oculi profunditer in orbitis sepulti, frigida lingua, ardua respiratio, tumultuosus cordis ictus, meteoristicum abdomen, ne minimum quidem attactum perferens, singultus continuus vomendi conamini adjunctus deficiens ex toto lotii nec non alvi excretio, filiformis, frequentissimus ad gelidas extremitates tangendus pulsus, algida corporis peripheria, præcordialis anxietas summa, mortisque instantis præsensio, caligo oculorum intercurrens, vagitus continuus ob dolorem in imis abdominis atrocissimum experiundum, sub minimo denique motu proclivitas ad animi deliquium — erant phænomena miserando hoc in casu nobis colligenda. — Hæmorrhagiam internam ex ruptura vasis cujusdam majoris ortam supponentes, modicam brachii venæsectionem suasimus, revulsionis gratia totam corporis peripheriam sinapismis obteximus, intus glaciem frustulatim ingurgitandam pro re nata commendantes. Ast elapsis tribus horis, jactitationibus adauctis, facta respiratione magis laboriosa, tandem pulsu ad marmoreas extremitates amplius non experiundo, sibi omnino conscius periit miser.

Sectio cadaveris. Minime recedunt a norma cerebri, nec non medullæ spinalis involucra, vix injecta cernitur utriusque visceris hujus substantia; sanguine suffusi deteguntur pulmones; coagulis nigris, firmis convestiuntur cordis cavitates. Ingenti meteorismo distenditur tractus intestinalis, albuminosæ serositati alimentis commixtæ innatans. Ventriculus per longitudinem majoris curvaturæ scissus, ad parietem posticum in viciniis fundi cœci, foramine diametri transversalis nec non longitudinalis $\frac{1}{2}$ pollicis pertusus invenitur. Abnorme ostium hoc, æqualibus marginibus circumdatum, emollitione mucosæ vicinæ characterisatum pallore peculiari totius organi, nec non relaxatione ejus circumducitur. Hepar et lien sanguine pleni, tactu duriores deteguntur. Renes hypertrophici summa ad superficiem suam vasorum injectione characterisantur.

Mucosæ pallor peculiaris, qui locum perforatum stomachi cinxit, hujus membranæ in tota superficie visceris relaxatio, perfecta denique absentia phlegmasiæ in toto ejus ambitu, hæc, inquam, cadaveris signa mihi permittunt in opinionem abire doctoris Grisolle, qui putat interdum obviam fieri emollitionem acutam stomachi plane similem ei, quæ cerebrum afficere et symptomata paralytica subito evocare possit. Neque enim ulla re auctor hic adduci se sineret, ut inflammationem existimaret aliquid valere ad incrementum hujus morbi, quem ponendum putat in numero earum nutritionis læsionum, quæ quomodo exoriantur, adhuc res secreta ac recondita videtur.

Fig. 1.

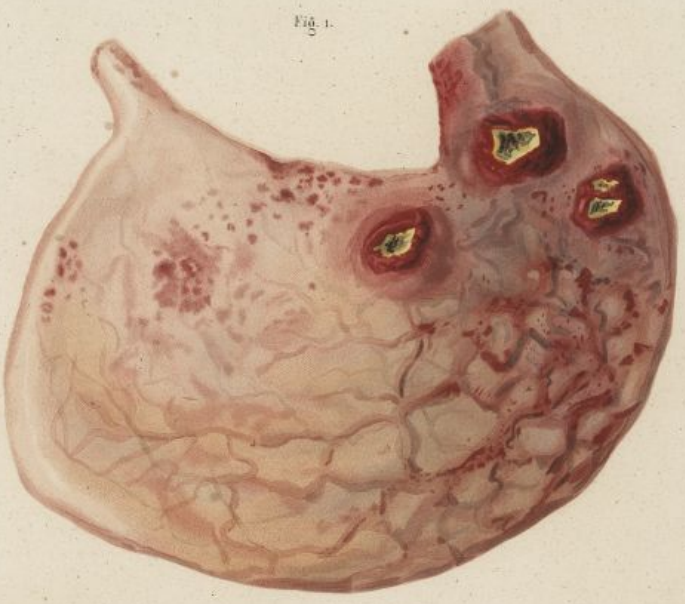

Fig. 2.

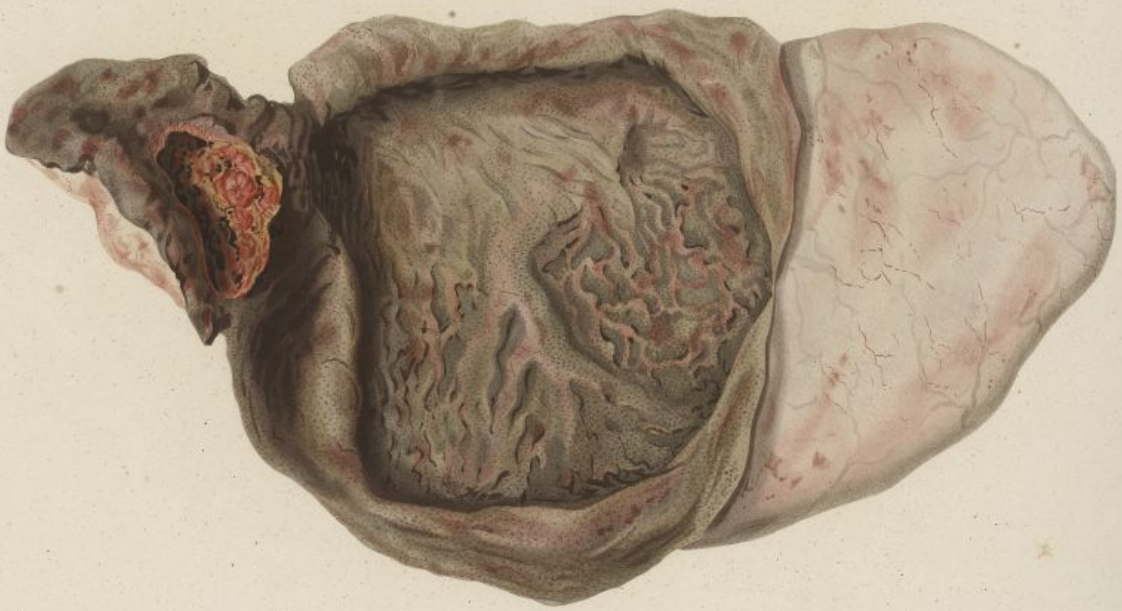

Schischegoloff ad nat. del. Mosquae.

Annedouche sculps.

W. Reimend imp.

GASTRITIS CHRONICA.

TABULA XCVI.

(Fig. 1.)

Femina 52 annorum, ancilla, debilis constitutionis, plurium infantum mater, per sex annorum spatium catameniali fluxu orbata, bona sanitate fruens, abhinc sex menses, post perpessam indigestionem, epigastrii dolore, anorexia, pyroseos symptomatis, cum ructibus nidorosis junctis arrepta, sub quaque alimentorum in ventriculum ingestione, abdominis meteorismo, alvo astricta, turbido lotio insuper affecta, animi morositate nec non præcordiorum anxietate tentata, initio domesticis quibusdam auxiliis tractata, hisce minime scopo respondentibus, medici cujusdam consilio submissa, multifariis medicationibus subjiciebatur. Symptomatis tamen circa epigastrium minime silentibus, digestionis imo molestiis majoribus circumdatis, virium prostratione in dies aucta, necessitas fuit ægrotæ, ut Nosocomium peteret, seque regulari cuidam medicationi subjiceret. — Exhausta, terrea, sordida facies, oculis languidis, nigro circulo circumcinctis notata, grisea lingua, intensa sitis, anorexia, nauseæ, pyroseos symptomata sæpius miseram occupantia, insignis molestia sub minima alimentorum copia in ventriculo ad epigastrium persentienda, hoc sub attactu tumidum, percussum tympaniticum, dextrorsum ex rudiori palpatione dolens, hepatis sicuti et lienis regiones exploratæ notabili sensibilitate instructæ, infima autem abdominis pars, profundiorem imo explorationem sine ulla molestia perferens; fluoris albi nec non hæmorrhoidalis affectionis vestigia nulla, lotium turbidum, lactescens, minori quantitate evacuatum; respiratio aure explorata normalis sicuti et ictus cordis pulsum debilem ast regularem ad utramque radialem exprimens, cutis peripheria sicca, turgore vitali privata, tactui frigescens; corporis totius macies, capitis gravedines, aurium frequens susurrus, tristis denique animus ad irascibilitatem maxime pronus — erant phænomena nobis coacervanda. — Præsentem ægrotæ statum, anamnesticis ejus substruentes morbi naturam tanquam : chronicæ gastritidis nobis explicantes, mucilaginosa intus, hirudines epigastrio, revulsiva brachio primum, serius vero localitati ventriculi dolentis ipsi superhabenda suasimus, insuper commendantes glaciei usum, diæta blanda nec non parca suffulciendum. Subsidia hæc per mensis circiter spatium protracta, parcis modificationibus subjecta, vix successu illustrabantur. In dies magis marcescens ægrota, pyrexiæ continuæ phænomenis turbata, summa virium prostratione detenta, tandem sicculam linguam, miti delirio comitatam offerens, typhoideæ affectionis imaginem tunc temporis in Nosocomio grassantis præbens, sibi inconscia, ex toto adynamica, naturæ debitum reddidit.

Sectio cadaveris. Levi injectione insigniuntur meninges sicuti et substantia cerebri, modica copia serositatis distenduntur ventriculi encephali, mediocriter nigrescente cruore farciuntur sinus baseos calvariæ, eadem injectionis defectio reperitur circa involucra medullæ spinalis. Hæc tactui mollior, ad dorsalem regionem manifesta malacia detenta invenitur. Modice sanguinis pleni cernuntur pulmones, mucositatibus spissis ad bronchorum divisiones farcti. Cor flaccidum, albuminosis decoloratis concrementis, tendines papillarium musculorum intricantibus impletur. Paries anticus ventriculi eversus, in viciniis pylori quadruplici exulceratione magnitudinis variæ, fundo lardaceo instructa, marginibus elevatis circumsepta, rubedine insuper mucosæ contiguæ, præprimis vero ad fundum ventriculi cæcum extensa characterisatur. Exulcerationes hæ, ex destructa mucosa ventriculi, nec non textu celluloso eidem subjacente constitutæ, quoad fundum muscular tunica visceris hujus formatæ videntur. Hepar et lien volumine aucti, tractatione minima in pultam reducuntur. Ilei finis plagis figuratis nondum exulceratis, dendroidea vasorum injectione circumseptis notatur. Renes polyhæmia afflicti, uterus vero cum annexis suis normalis observatur.

Ulcerationibus in stomachi parte pylorica hoc in casu repertis, perfecta est similitudo cum hujus organi ulceribus, quæ a viris clarissimis Cruveilhier et Rokitansky investigata, carcinomatis neque aspectum neque texturam habent, mucosam afficiunt solam, dum partes subjacentes hypertrophicæ, inveniuntur, et si exulceratio alias stomachi tunicas invadat, etiam perforatione terminari possunt. Hæ ulcerationes, credo, ab inflammatione originem trahunt ac tantummodo consequentia phlegmasiæ chronicæ stomachi existimandæ sunt. Qua ex opinione medicus aptam medicationis rationem hauriet in gastritide chronica, etiamsi levissimis hæc exprimeretur symptomatis.

CANCER PYLORI.

TABULA XCVI.

(Fig. 2.)

Vir 49 annorum, famulus, constitutionis olim fortis, libidinum omni genere serius defatigatæ, postquam inebriatus ante anni spatium pugni ictum ad epigastrium expertus est, mox phænomenis circa regionem hanc defixis, dolore videlicet ponderisque sensatione arripiebatur. Symptomata hæc in origine prætervisa, debilitati cuidam ab ægroto adscripta, usu imo abusu spirituosorum continuato impugnabantur. Perperæ medicationis hujus sequelæ, cito adparentes, molestiis circa digestionem enuntiabantur. Anorexia perfecta, sitis sæpius urgens, salivæ ex ore profluvium, oris amarities nauseis comitata, ructus acidi sodæ sensatione characterisati, minima alimenti ingestio molestiis ad epigastrium insignita, regurgitatione contenti ventriculi tantummodo diminuenda — satellites erant turbatæ chylificationis. Abdominis continuus fere meteorismus, alvi constipatio, lotium parcum, crescens emaciatio corporis, virium prostratio tanta, ut ultimo tempore officium suum explere amplius non valeret ægrotus, cogerent illum ut Nosocomium adiret, ibidemque nostrum invocaret subsidium. — Lurida facies, oculus fracta acie instructus, nigro circulo circumseptus profunde in orbitis hærens, acuminatus nasus, sursum retracti anguli oris, dentes muco nigrescenti obfuscatos denudantes, siccula lingua, griseo tegmine obducta, nauseæ fere continuæ, ciborum desiderium deletum, modica sitis, nidorosi ructus acidum hydrosulphuricum olentes, quæque cibi imo pultacei in ventriculum ingestio summam molestiam ad epigastrium evocans, hoc tactui sensilem dextrorsum in viciniis lobi hepatis circumscriptam dolentem tumefactionem palpationi offerens; hypochondrium dextrum dolens, abdomen meteoristicum, alvus adstricta, hinc inde caprinis excretis notata, lotium parcum, flammeum, frequens, respiratio ubique auri murmur vesiculare offerens, incitati quodammodo cordis ictus, eundem characterem pulsui radialium imprimentes, flaccidis tegumentis turgore vitali orbatis obducta, ad summum emaciata corporis compages, capitis gravedo, idearum frequens confusio, angor præcordialis, approximanteque tempore ingestionis alimentorum terror ægroti summus, molestam serius earum præsentiam in ventriculo evocandam præsentiens — phænomena fuere a nobis observanda. Ex anamnesticis et obviis investigationi nostræ phænomenis organicum ventriculi vitium, verosimiliter circa pylorum situm stabilientes, extra limites artis miserum positum considerantes, nonnisi palliative mucilaginosis nec non diæta lactea tractandum statuimus. Insequentibus diebus, nonnullis horis elapsis, post modicam lactis copiam ingurgitatam vomitu coloris brunei, cacaoticam potionem simulanti, exercitum observavimus miserum, quaque vice post emeseos conatus, maxima virium jactura detentum invenientes. Quæ quum a nobis perceptam suspicionem vitium organicum ventriculi accipiendi magis magisque corroborarent, nil nisi sedantia auxilia in usum vocavimus, ultimum terminum minime a nobis impediendum expectando. In dies virium jactura crescente, idearum imo confusione adparente, lingua fuliginosa reddita, respirationis actu frequentiori facto, pulsu denique ad frigidas extremitates vix tangendo tranquille obiit miser.

Sectio cadaveris. Levis reperitur injectio meningum, substantiæ encephali, nec non turgor sinuum baseos calvariæ, eadem modica polyhæmia invenitur ad involucra medullæ spinalis sicuti et ad intimam substantiam organi hujus. Scatent sanguine infimi pulmonum lobi, serositati ad utrumque saccum pleuræ collectæ innatantes. Atris coagulis impletur flaccidum, normale quoad volumen cor. Mole sua auctus cernitur ventriculus, rubedine et viriditate singulari mucosæ suæ characterisatus, circa parietem suum anticum pylorum constituentem largam ulcerationem longitudinis I $\frac{3}{4}$ pollic., diametri autem transversalis pol. 1 notatam, fundo profundo, marginibus elevatis circumscriptam, incrassatione ingenti vicinarum ventriculi partium insignitam offerens. Tractus intestinalis inde a jejuno usque ad valvulam ileo-cœcalem Peyerianis plagis, nec non glandulis Brunneri tumefactis conspurcatus, modicæ quantitati serositatis in cavum peritonæi excretæ innatat. Hepar et lien hypertrophici sicuti et renes, minima digitorum contrectatione in pultis speciem reducuntur.

Quum symptomata cancri stomachi maxime varia sint, neque eodem modo compareant, ita ut alia desint, sed omnia, ne uno quidem excepto, in nonnullis aliis affectionibus occurrant, sequitur ut cancer stomachi signis pathognomonicis careat. Nihilominus duo esse dicuntur, quæ, etsi absolute pathognomonica haberi nequeant, plurimum valent : *vomitus ater* et *tumor epigastricus*. Quod hoc morbo a me descripto confirmatum videmus.


Tab. XCVII.
Pesta sculp.
W. Pimond imp.
Schabelitzoff ad nat. del. Moscquae.

ENCEPHALOIDES HEPATIS.

TABULA XCVII.

Vir 50 annorum, robustæ constitutionis, mercator, spirituosis deditus, inde a juvenili ætate per paludosas regiones peregrinabundus, sæpius pyrexiæ intermittentis symptomatis, typum quartanum servantibus afficiebatur, qua nonnisi usu sustentato ast irregulari sulfatis chinini liberatus est. Serius animipathematis deprimentibus, per longum temporis spatium vigentibus perturbatus, febris continuæ specie ictericis symptomatis insignita affligebatur. Inde ab eo tempore hypochondrii dextri dolore, anorexia, gustu amaro, vomituritionibus materiei acidæ, bili admixtæ, sæpe affectus, nonnisi laxantibus fortioribus hinc inde in usum vocatis curabatur. Abhinc circiter duos annos, digestionis turbis ad certa temporis intervalla frequentius caput extollentibus, solitisque peregrinationibus ægroti obicem ponentibus, desperatus miser in irregularitatibus diætetici regiminis alias inveniendum solamen quæsivit. Ultimo tempore morbi phænomenis gravioribus redditis, viribus magis magisque decrescentibus, œdemate extremitatum inferiorum tandem in conspectum veniente perterrefactus æger, domicilio derelicto, Nosocomium adiit. — Virescens, emaciata facies, lutescente conjunctiva instructi oculi, spurca, flavescens lingua, acidi potus continuum desiderium, prostratus ex toto appetitus, nauseæ vomituritione æruginosa hinc inde notatæ, meteoristicum abdomen, ex attactu sensile epigastrium, nec non hypochondrium sinistrum, dextrum vero hypochondrium maxime mole sua adaucto hepate turgidum, tactui sensile, trans tegumenta asperam, tuberibus quasi obsitam hepatis convexam partem investigationi præbens, adstricta alvus, lotium ardens, flammeum, parca in copia secretum, respiratio normali frequentior, cordis ictus auctus, pulsuum incitatione ad utramque radialem expressus, œdema extremitatum inferiorum, virescente sordido colore notata integumenta flaccida, corporis peripheriam involventia; capitis gravedo, aurium susurrus, præcordialis anxietas, irascibilitati mentis summæ adjuncta, noctes cum insomniis terrificis transactæ — erant phænomena præsentem ægroti statum circumscribentia. — Anamnestica ægroti hujus in censum trahens, præsentia phænomena tuberibus trans tegumenta abdominis ad convexam hepatis partem palpatione reperiundis mihi explicans, encephaloideam diathesin, hepatis intimas partes exercentem hoc in casu accipiens, de restituenda sanitate miseri omnino desperans, nonnisi palliativam indicationem exæquandam statui. Levia solventia auxilia cum amaris conjuncta intus, frictiones hydrargyreæ cum extracto belladonæ extus, balneum insuper hinc inde usurpandum — erant subsidia a nobis hoc in ancipite casu commendata. Mox tamen febrili statu continuo arreptus, linguam siccam fuliginosam præbens, alvo frequentius soluta adfectus, delirans imaginemque typhoideæ pyrexiæ nobis offerens, elapsis tribus septimanis postquam intraret Nosocomium mortem occubuit miser.

Sectio cadaveris. Meninges, præcipue vero arachnoidea, serositate irroratæ, flaccide encephali superficiem obtegunt. Cerebri substantia tactui mollior reperitur, ventriculi laterales sicuti et basis calvariæ liquido opplentur, eadem præsentia serositatis detegitur in specu vertebrali medullæ meninges irrorantis, hæc tactui ad certas ejus regiones mollior ingruentis malaciæ signa exprimit. Pulmones sanguinis pleni, ad longitudinem scissi liquido cruento, spumoso viam aperiunt, cor volumine auctum, ad sinistrum suum ventriculum albuminosis coagulis instruitur. Hepar mole maxime extensum, numerosissimis massis encephaloideis, tactui duris, rutilantis coloris, medio sui depressis, substantiæ hepatis implantatis insignitur. Venæ hujus organi nec non ejus viciniorum materiei encephaloidea conspurcantur. Ventriculus, majori solita diametro gaudens, mucosam injectam ostendit. Lien durus, hypertrophicus. Valvulæ Bauhini vicinitates, plagis Peyerianis, nec non glandulis Brunerianis tumidiusculis exulcerationi proximis infestantur. Contiguæ glandulæ mesaraicæ turgent, hinc inde in medio sui emollitionis proximæ insignia præ se ferentes. Totum systema venæ portarum sanguine scatet; polyhæmia utriusque renis, nec non drendroidea injectio mucosæ totius tractus intestinalis insuper animadvertitur.

Fig. 1.

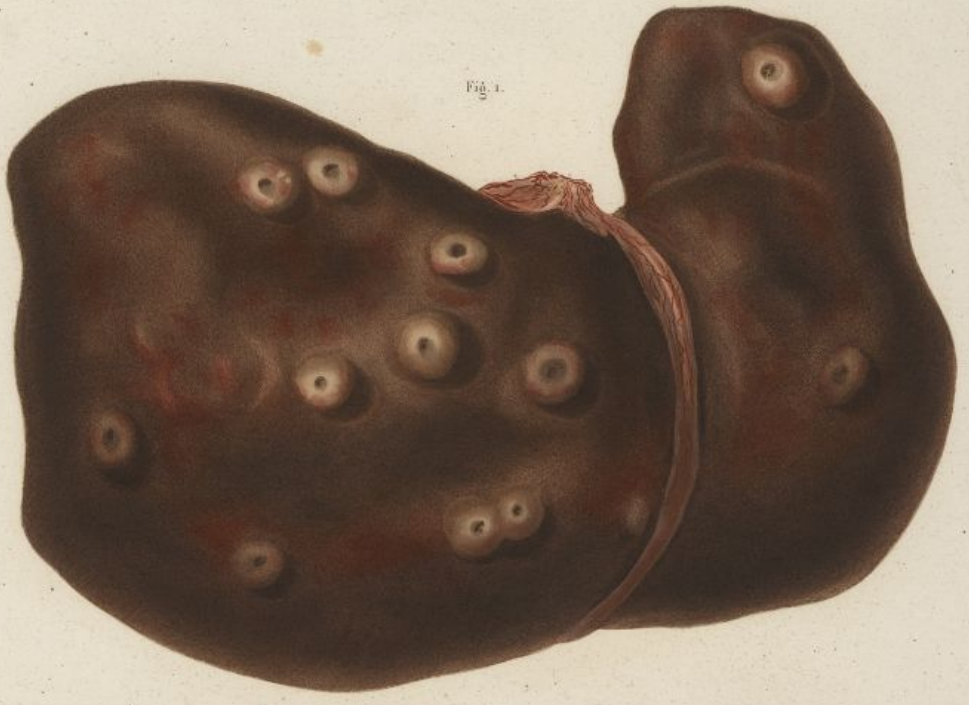

Fig. 2.

Schlischegoff ad nat. del. Mosquae

Uste sculps.

M. Riemend imp.

HEPAR

SPARSIS ENCEPHALOIDIBUS OBSESSUM.

TABULA XCVIII.

(Fig. 1.)

Femina rustica, 35 annorum, lymphaticæ constitutionis, tenera ætate symptomatis scrophuloseos ad calvariam et faciem tineæ sub forma expressis laborans, succo recens expresso dauci carotæ, per longum temporis spatium propinato tractata, tantummodo instante 17 anno ætatis a malo liberata est. Inde ab eo tempore marito nupta, ter partum normalem absolvit, et regulari ceterum fluxu menstruo visitabatur. Trigintesimum tertium vitæ suæ annum agens, lapsu ex curru ad crus sinistrum gravi contusione afflicta, externis quibusdam auxiliis sublevata, elapsis tribus mensibus, dolore lancinante violentia aggressæ extremitatis affligebatur. Serius molestæ sensationi huic tumefactio adjuncta est tactui elastica, formæ irregularis, ex lobis constituta dilatatis vasis venosis obsita. In dies volumine degeneratio aucta, infantis caput adæquans, doloribus lancinantibus, die noctuque ægrotam cruciantibus peragrata, caloris expressione majori notata, rubedine livida extenuatorum integumentorum characterisata, fistulosis orificiis pertusa, fœtidissimam saniem fundebat. Hæc limitrophas partes corrodens, mox vastæ ulcerationi tumescentiæ respondenti ansam præbens, profusissimæ suppurationi fontem sistens, hecticis symptomatis concomitata, motum extremitatis ex toto frangens, coëgit miseram, ut pagum derelinqueret, Mosquamque quærendi auxilii gratia peteret. — Lutescens, exhausta facies, mancum ciborum desiderium, sitis normali major, molestæ digestiones, irregularis alvus, rubrum jumentosum lotium, parcus ast quoque mense ægrotam visitans fluxus catamenialis, insontis fluoris albi vestigiis hinc inde concomitatus, molle abdomen, vix sensibilia hypochondria, normalis respiratio, incitatus cordis ictus, eodem charactere ad radiales expressus, insignis macies corporis, summum, lacrymis enunciatum desiderium, ut citissime chirurgico subsidio a molesta cruris sinistri affectione liberaretur — erant symptomata tunc temporis a nobis observanda. — Localitas affecta, infimam partem cruris in viciniis malleoli externi detinens, vastissimam exulcerationem, fundo sordido, lardaceo, sanguine contaminato instructam saniem fœtidissimam fundentem visui præbebat, summaque vasorum dilatatione circumferentiam ejus aggredientium, nec non tuberculosa tegumentorum vicinorum alteratione notabatur. Terebrans, profundissimus in imis exulcerationis dolor, ne minimum quidem quietis momentum miseræ concedens, perperum suum effectum in reliquum organismum irradians, vagitu continuo exprimendus — fuerant nobis insignia insuper hoc in statu attendenda. — Exulcerationis formam, progressivæ ejus evolutioni substruentes, pathognomonica phænomena probe distinguentes, firmo miseræ desiderio, ut cruris sectione a tetro depascente malo liberaretur impulsi, cruris amputationem tanquam anceps ast suadendum auxilium decrevimus. — Ægra nutrienti regimini subjecta, clarificato chinæ decocto spatio septimanæ ad vires quodammodo reducta, cruris amputationem circularem ad digitos transversos quatuor infra genu articulationem instituimus, ligatisque vasis vulnus primæ intentioni tradidimus. Tertia exacta septimana post susceptam encheiresin rejectis foras ex vulnere ligaturis omnia ad cicatrisationem adducebantur; ast media in exoptata ut visum est convalescentia, febrilia symptomata quaque die ægrotam visitantia, digestionis turba insignita, fixus ad hypochondrium dextrum dolor nunc pressione fortiori manifesto excitatus, cutis lutescentia in dies aucta, virium omnium lapsus aperte crescens, incassum adhibitam perpera ratione forte a nobis indicatam encheiresin clare demonstrabant. Dolores serius in imis abdominis continue persentiendi, profuso alvi profluvio comitati, mancas jam vires ex toto frangentes, secundo ineunte mense post susceptam amputationem ægrotæ obitum præcipitavere.

Sectio cadaveris. Sanguine orbatæ meninges, flaccide velant atrophicum tactui molle encephalon; eadem nutritionis defectio reperitur circa pallidam serositati innatantem medullam spinalem. Volumine minuti, mucositatibus circa bronchos majores farcti pulmones, ex toto tamen velant flaccidum, atrophicum cor, albuminosis concrementis obturatum. Ingenti meteorismo distenditur ventriculus sicuti et reliquæ partes tractus intestinalis, peculiari pallore nec non malacia omnium tunicarum distinctæ, modicæ quantitati serositatis in cavum peritonæi excretæ, innatantes. Hepar volumine vix auctum, ad faciem suam convexam 13 encephaloidibus magnitudinis fabæ majoris, in medio sui depressione notatis, substantiæ ejus quasi implantatis instruitur, atque venarum suarum dilatatione, nec non infarctu materiei encephaloideæ characterisatur. Vesicula fellea mole sua minuta, parca quantitate bilis liquidæ impletur. Lien tactui mollis, digitis tractatus in putrilaginem reducitur. Atrophici renes lutescente colore ad superficiem notati, granulationes segregatas Brightii affectioni proprias visui præbent. Mesenterii glandulæ auctæ volumine, induratæ, in medio scissæ emollitionis rudera præ se ferunt. Uterus normalis, ovarii dextri, nec non Fallopii tubæ huic contiguæ, peculiari turgore insignitur. Fibula ejusdem individui encephaloide exæsa, erit in *Tab. CXX* propius definita.

CANCER HEPATIS.

TABULA XCVIII.

(Fig. 2.)

Femina 49 annorum, debilis constitutionis, plurium infantum mater, post absolutum ante duos annos partum laboriosum, symptomatis variis infimi abdominis tentata, his primam morbi mox erupturi originem adscribit. Pondus in imis abdominis persentiendum, molesta lumborum sensatio ad utrumque crus reflexa, catamenialis fluxus olim regularis, nunc justo frequentius ægrotam visitans, in intervallis autem ab eo liberis fluore albo profuso ingratum odorem spargente suppletus — erant phænomena in primo morbi ortu observanda. Mox pelvis ima regio utero respondens doloribus acutis hinc inde lancinantibus fatigata, alvi tenesmus, lotii frequens molestaque excretio, lumborum nec non crurum ingratæ sensationes in dies auctæ, nutritio corporis læsa, virium defectu comitata, impulerunt miseram, ut munus lintea lavandi derelinquens Nosocomio sese traderet. — Lutea leucophlegmatica cernitur facies ægrotæ, sitis modica, appetitus vero prostratus observatur, molesta post ciborum ingestionem digestio, flatubus nec non ructubus rejectis sublevatur, mox diarrhoica, mox astricta alvus tenesmis semper comitatur, sanguinis ex vagina effluvium hæmorrhagiam simulans, semper fluore albo viscido nidorosum odorem spargente insignitur. Respiratio et cordis ictus normales examinantur, corporis superficies turgore vitali orbata, flaccidis, male nutritis integumentis instruitur, doloribus acutissimis lancinantibus ad lumbos nec non crura irradiantibus turbatur fundus vaginæ. Digito explorantes genitalia interna utrumque labium colli uteri hypertrophicum exulceratum invenimus, tactuque limites degenerationis circumducentes eadem collum tantummodo arreptum deteximus, uterus autem volumine tantillum adauctus, locomovendus, vix signa suspiciendæ ibidem affectionis monstrabat. Speculo in usum ducto stabiliendam diagnosin suffulcientes, oculo deteximus larga exulceratione reflexis marginibus circumsepta afflictum utramque colli uteri labium, minime adhuc in censum tractis vaginæ parietibus illud includentibus. — Colli uteri carcinomatosam affectionem digito tactam, oculo distinctam, tanquam focum totius ærumnæ agnoscentes, partis adfectæ ablationem statuimus. — Præmissis balneis, levioribus auxiliis solventibus, hirudinum ad partes abdominis dolentes impositione regimineque diætetico congruo, omnia disposuimus ad encheiresin — colli uteri amputationem, videlicet — absolvendam. Collocata ægrota in situ idoneo, divaricatis cruribus, speculum fissum vaginæ intromittentes, ductu ejus manu dextra forcipe Muzeux armata, utrumque labium colli uteri arripiendo, eandem profundissime degenerationi infiximus. Educto speculo, tractiones forfice hac, uteri collo implantata, initio leviores serius fortiores ad pelvis axin absolvendo, vulvæ orificio degeneratum collum sat facile attraximus. Nunc limites ejus oculo circumscribentes, digitis autem manus sinistræ ipsis circumflexam mucosam vaginæ reclinantes, audacter scalpello recto a superioribus incipiendo, morbo adfectum collum uteri a textibus sanis divisimus; hi scrupulose inspecti, cautionis gratia lapide infernali tacti, sibi derelicti, propriæ elasticitatis ductu sursum in pelvis cavum intrarunt. Globuli carpti linteo fenestrato inclusi, vaginamque emboli ad modum implentes, finem encheiresis susceptæ constituerunt. Ægrota antiphlogistice intus et adplicandis hinc inde sanguisugis tum ano, tum infimo, abdomini tractata, rejecto ex vagina elapso triduo fenestrato linteo, emollientibus, aqua oxymuriatica commixtis injectionibus curata, exacto mense post susceptam chirurgiam speculo denuo investigata, perfectam partium scalpello affectarum cicatrisationem nobis offerens, melius corpore nutrita, doloribus olim in imis pelvis experiundis nunc vacua, tanquam ad sanitatem reducta a nobis considerata e Nosocomio dimissa est. Exactis sex mensibus, vigente genio typhoideo in urbe, febris continuæ phænomenis ex perfrictione correpta, denuo in Nosocomium adducta, nostræ committebatur observationi. Icterica phænomena, hypochondrii dextri turgore majori, nec non dolore aucto sub palpatione experiundo comitata, fuerant insignia pathognomonicis criteriis, cuique typhoideæ febri propriis adjungenda. Omnia, quæ facienda fuerant, ad miseri statum sublevandum, incassum adhibebantur; præteritis enim nonnullis diebus, gravedine maxime auctis phænomenis e medio sublata est misera.

Sectio cadaveris. Insignis meningum nec non encephali injectio, rubedo vix maceratione extinguenda medullæ spinalis. Sanguine farcti pulmones, viscidis mucositatibus impleta bronchia, flaccidum cor, tendines musculorum papillarium albuminosis concrementis intricatos offerens, meteorismo ingenti distentus tractus intestinalis, inde a jejuno usque ad valvulam Bauhini, numerosissimas ulcerationes Peyerianas nec non Brunerianas præbens. Mesaraicæ glandulæ exulcerationibus intestinalibus contiguæ, tactui duræ, in medio autem sui emollitæ deteguntur. Lien sanguine turget. Hepar normali durius, ad partem convexam in viciniis vesiculæ felleæ, exulcerationem cum fundo sordido, rubris papillis induto observationi committit; difficulter sejunguntur a localitate hâc, ansæ intestinales pseudomembranosa formatione ipsi adhærentes. Renes lutescentes volumine aucti inveniuntur. Uterus hypertrophicus, durus, ad rescissam colli sui partem, cicatricis proximam degenerationem, duritie exuberanti expressam visui nostro committit.

Encephaloides, hisce in observationibus a me allati, qui tantum in hepate ejusque parietibus venarum multis in locis simul evoluti (vide *Tab. XCVII* et *Tab. XCVIII, fig.* 1) inveniuntur, et integras reliquunt omnes in medio positas partes, aut unum hujus visceris locum afficiunt (vide *Tab. XCVIII, fig.* 2) cancrum jecinoris disseminatum aut solitarium, forma molli aut encephaloidea auctorum, constituunt. Quibus factis firmari videtur opinio prof. Cruveilhier, qui materiem carcinomatosam, ut pus et omnes secretiones physiologicas sive pathologicas in systemate capillari venoso oriri, textumque cellulosum, quem alias sedem omnis secretionis a norma recedentis, omnisque transformationis organicæ consideraverat, nil aliud esse putat nisi receptaculum, quo omnia in systemate capillari formata excernantur.

Fig. 1.

Fig. 2.

Schtschegoleff ad nat. del. Mosquae.

Oudet sculps.

P. Rémond imp.

ABSCESSUS HEPATIS.

TABULA XCIX.

(Fig. 1.)

Juvenis 27 annorum, miles, athleticæ constitutionis, optima sanitate a juventute inde gaudens, abhinc tres annos febri intermittente in Moldavia endemica repetitis vicibus affectus, nonnisi maxima sulphatis chinini copia ingurgitata ab eadem liberatus, ab hoc tempore digestionis turbis, molestiis circa hypochondrium dextrum, ictericis symptomatis æstivo potius tempore recrudescentibus, proclivitate ad perfrictionem, intercurrente hinc inde pyrexia, lotio jumentoso terminanda, nervorum irritabilitate summa, atque animi irascibilitate corripiebatur. Phænomena hæc, propter militis officium omnibus aëris vicissitudinibus ægrotum exponens, symptomatice urgente casu tantummodo tractabantur; juvenis enim constitutioni robustæ suæ confidens, reliqua naturæ molimini salutari absolvenda committebat. Ante menses duos longum iter in curru detecto autumno frigido suscipiens, gelida pluvia per noctis curriculum madefactus, solita ipsi pyrexiæ phænomena expertus est, quæ tamen posthabens, nil in usum traxit, ut ab iis liberaretur. Interea hypochondrii dextri dolor, respirationem quodammodo turbans, molestis lancinantibus sensationibus in imis pectoris percipiundis comitatus, nauseis hinc inde insignitus, summaque virium prostratione notatus, coëgit ægrotum ut susceptam peregrinationem interrumperet Mosquamque reverteretur. His sub auspiciis observationi meæ subjectus, faciem lutescentem sicuti albugineam oculorum, linguamque sicculam, flavo tegmine notatam præbuit. Potus acidi desiderium, vomitus sæpe præviis sodæ sensationibus annuntiatus, meteoristicum abdomen, tensum ex attactu dolens hypochondrium dextrum, astricta alvus, parcum, ruberrimum, ardens lotium, decubitus lateri dextro molestus, murmur respirationis circa pulmonem sinistrum manifesto adauctum, puerilis respirationis charactere exprimebatur, respiratio circa pulmonem dextrum exaudita in supremis lobis obscure investigabatur, in infimis autem, manca, soni obscuritate nec non costarum quadam prominentia majori illustrabatur. Dolor ad totum latus dextrum ad scapulam usque sese reflectens, anxietas præcordialis mortis proximæ augurium designans, virium tandem prostratio tanta, ut vix locum mutare valeret sine adstantium auxilio ægrotus — fuerant nobis phænomena colligenda. — Anamnesticum statum in memoriam revocans, symptomata sæpius ægrotum media in sanitate visitantia in censum trahens, causale momentum attentione mea circumdans, tandem insequentem statum, nec non præsentia phænomena judicio meo substruens, hepatitidem cum pleuræ contiguæ affectione, tanquam fontem dignoscendæ mihi ægrotationis statui. Propter pulsus debilitatem viriumque lapsum summum venæ pertusionem suscipere non audens, hirudinibus dolens hypochondrium dextrum aggrediens, serius vesicatorium affectæ regioni griseo unguento sustentandum imponens, calomel intus regimini adæquato substructum commendavi. Ast elapsis nonnullis diebus, adaucta hypochondrii dextri molestia intensioribus pyrexiæ phænomenis exprimebatur. Sudores sæpius corporis superficiem irrorantes, frigoris ingratissimi sensatione in imis organisationis percipiunda concomitabantur, alvus vero diarrhoica mancas jam vires in dies exhauriebat. Usum itaque hydrargyri omittentes, mucilaginosis spiritu nitri dulci conjunctis ægrotum curavimus. Mox tamen exacto decimo nychthemero postquam ægrotum prima vice visitavimus, typhoideum statum nobis omnino exhibens miser, prævia jactatione summa, tussi intensissima sputum purulentum sanguine tinctum, copiosissime per os rejiciente, simul intensissimo dolore, nec non abdominis meteorismo insigni adfectus, sub continuo exscreandi conamine delirans infelicissime periit.

Sectio cadaveris. Sanguine suffusa inveniuntur contenta calvariæ, nec non specus vertebralis. Cruore turget pulmo sinister. Vacuum detegitur flaccidum cor. Arctissime cohæret cum diaphragmate infima pulmonis dextri pars, adhibita vi tantummodo ab eodem separanda. Vasta ulceratione exesus detegitur lobus ejus inferior, in imis suis communicationem bronchi majoris, cum exulcerationis foco alens, viamque præbens purulentæ materiei, in ultimis ab ægrota screatu continuo foras eliminatæ. Meteoristice distenditur tractus intestinalis, ad tenue intestinum typhoideas exulcerationes demonstrans. Mollis hypertrophicus invenitur lien. Hepar non insigniter auctum, tactui friabile, ad convexam suam partem vastam exhibet cavitatem, pugni volumen in focum suum admittentem, ad dimidium hucusque repletam purulenta materie partim per diaphragmatis rupturam in ima pulmonis dextri evacuatam, partim vero in cavum peritonæi eliminatam. Fortiter adhæret hepar contiguæ faciei diaphragmatis, nec non ansis quibusdam intestinalibus vicinis. Renes sanguine farcti arenosis concrementis in calycibus suis obfuscantur.

Hoc in casu, si ad observandum a me plus cautionis adhibitum foret, hepatitidem convexitatis, suppuratione terminatam distinxissem; et si, majorem in diagnosi mea fiduciam collocans, audacius egissem, fortasse miserum e faucibus leti eripuissem, in tempore abscessum hepatis per parietes ventris aperiens. Insignem hujus facti similitudinem præ se fert observatio D. Roche de femina juveni, quæ omnia ejusdem hepatitidis signa præbuit, in qua quidem medici phlegmasiam in suppurationem transiisse cognoverunt, ausi vero non sunt ad abscessum, quem superficialem esse omnibus emanavit indiciis scalpellum admovere. Itaque femina morbo succubuit. Insecto corpore, reperta in hepate ingens est copia puris; hepar ipsum abdominis parieti adhæsit, isque sub costis confluentibus, totaque adhæsionis extensione, lineam vix dimidiam crassus inventus est. Unde sequitur, ut primam hepatitidis sedem certo definire semper maximi momenti esse videatur. Minimus enim error vel indiligentia in diagnosi, malum gravissimum afferre poterit.

CIRRHOSIS HEPATIS.

TABULA XCIX.

(Fig. 2.)

Puella 30 annorum, scrofulosæ constitutionis, ante hos tres annos, medio florentis sanitatis ad mammam sinistram violenter contusa, ecchymomate latissimo circa localitatem hanc conspurcata, frictionibus spirituosis in usum ductis sublevata, inde ab eo tempore gravativo internas mammæ partes cruciante dolore arripiebatur. Serius tumore duro ibidem adparente hinc inde lancinante sensatione molestata, hucusque menstruorum fluxus, quoque mense adparentis, nunc irregularitate, nec non illum supplente fluore albo afficiebatur. In dies tumoris mammæ sinistræ moles aucta, lancinantibus continuis doloribus arrepta, livor integumentorum degenerationem velantium in conspectum prodiens, molestiæ circa totam thecam thoracicam persentiendæ, corporis nutritio aperte decrescens — impulerunt ægrotam, ut medici consilium exposceret. Hic, mammæ degenerationem tamquam scirrhosæ indolis considerans, faustaque pro suscipienda encheiresi momenta inquirens, mali extirpationem ægrotæ proposuit, illaque consentiente, amputationem partis hujus, præmissa certa præparatione ad finem adduxit. Exacta tertia post operationem hebdomade, vulnus cultro inflictum, suppuratione terminata, cicatrice perfecta obducebatur, puellaque tanquam sanitati perfectæ restituta e Nosocomio egressa est. — Per integri cum dimidio anni spatium sarcinatricis officium explens, crudelis olim perpessæ affectionis, ne minima quidem vestigia percipiens, menstruorum tamen irregularitatem, nec non fluoris albi fœtentis rudera experiens, cæterum valetudine exoptata gaudens, ante sex ultimos menses, sine præviis momentis ipsi notandis, sensim sensimque, digestionis turbis, fluxu diarrhoico, lotii mancitate, respirationis difficultate, artuum inferiorum œdemate, viriumque jactura in dies crescente affecta, officium suum explendi amplius minime capax, adiit iterum Nosocomium ut miseriæ suæ subsidium quæreret. — Macra, lutea facies, œdematosis palpebris velati vitrei oculi, modica sitis, prostratum ex toto ciborum desiderium, grisea lingua, quæque alimenti imo pultacei ingestio summa epigastrii molestia notata, turgidum abdomen, ex attactu vix dolens hypochondrium dextrum sicuti et sinistrum, ventri sub palpatione fluctuationis insignia characteristica, alvus sæpius astricta, nonnisi catharticorum usui obediens, parcum acido urico scatens flammeum lotium, angor respirationis, situs nonnisi sessilis possibilis, theca thoracica ab anticis et posticis aure explorata, murmur respirationis rhonchis e longinquo audiendis velatum offerens, cordis ictus imbecillis hinc inde intermittens, eodem charactere ad extremitates supremas frigidas, livescentibus maculis contaminatas expressus; capitis gravedo, continuo aurium tinnitu conjuncta, præcordialis anxietas, singulari quadam desperatione notata, insomnes denique sæpius noctes — phænomena erant circa ægrotam colligenda ab ipsaque accusanda. — Serosam diathesin abdominis cavum exercentem, imo et ad pectus forte reflexam, hepatis vitio attribuentes, at influxum possibilem mammæ olim degeneratæ atque chirurgica encheiresi ablatæ, firmiter memoria tenentes, gravemque prognosin stabilientes, diureticis pertractandam ægrotam statuimus. Post duplicem septimanam usu digitalis purpureæ, infusionis sub forma præbendæ, vix augebatur lotii quantitas, manifesto autem crescebat abdominis moles, nec non dyspnœæ intensitas. Tandem in dies hydropicis phænomenis invalescentibus, spirandi autem turba suffocationi proxima adparente, præviis jactitatione summa, nec non respirationis stertore, suffocata obiit misera.

Sectio cadaveris. Serositate infiltratæ reperiuntur meninges calvariæ, nec non specus vertebralis, tactui molles encephalon et medullam spinalem sepelientes. Viscida spuma farcta observantur bronchia, nec non sanguine mediocriter turgens pulmonum substantia, insigni quantitati serositatis in saccis pleuræ contentæ innatans. Flaccidum cor nigris coagulis præcipue in ventriculo dextro collectis impletur. Magnam liquidi obscure rubentis copiam abdominis continet cavitas, summo meteorismo tractus intestinalis characterisata. Rubet ex vasorum injectione mucosa ilei nec non recti. Tactui durissimum volumine minutum, atrophicum, moschatum extus, transversa autem sub incisione lutescens, sparsis focis suppurationis insignitum detegitur cirrhosum hepar. Lien normali densior, peculiari ex attactu rudiore friabilitate gaudet. Flavescunt ad superficiem suam profundis scissuris notati renes. Hypertrophico ovario dextro sinistrorsum uteri fundum reclinante, impletur dextra pelvis cavitas.

Longe abest, ut cirrhosis hepatis bene definita sit, quamvis viri præclarissimi Laënnec, Bouillaud, Andral et Cruveilhier multam operam in hoc morbo inquirendo consumpserint. In casibus, quos nimium frequentes esse lugemus, quam invalida ars nostra sit, ex obscuritate apparet, quæ hujus mali naturam involvit. Sæpe fit, ut in Nosocomiis hanc speciem hepatici morbi observemus junctam cum ascitide; semper vero reperimus, hepatitidis signa magis minusve certa, tanquam hydropis hujusce speciei prænuntia, quæ cogunt ægrotum, ut auxilium petat; semper reperimus causam degenerationis in hypochondrio dextro evocatæ seu in præcedente inflammatione stomachi intestinorum, renis dextri, nec non phlegmasia pulmonis ejusdem lateris, seu in vi extrinsecus ipsi hypochondrio dextro illata, seu tandem in amputatione partium corporis cancro affectarum. Decies ipse vidi, sicut in femina, cujus malum hac in observatione descripsi, cirrhosin ab exstirpatione mammæ proficisci. His ex omnibus nonne colligi potest: 1) obliterationem retis vasculosi auctore Bouillaud causam desorganisationis granulationum secretoriarum cirrhosin constituentis, esse attribuendam statui inflammationis primum quidem occulto, sed consimillimo ejus, qui nonnunquam in parotide, in mamma, in testiculo comparet posteaque a medicis scirrhus habetur? 2) potestatem medendi hoc in casu poni tantummodo in facultate, hepatitidis ad cirrhosin ducentis cursum insidiosum tempestive divinandi? Ars enim, cirrhosi in hepate exorta, nihil valet.


Tab. c.
Schtschigoleff ad nat. del. Mosquae.
Gony gres imp.
Cadet sculp.

PURPURA HÆMORRHAGICA.

TABULA C.

Puer rusticus, 12 annorum, constitutionis debilis, genio scorbutico anno 1839 Mosquæ grassante, præviis symptomatis pyrexiæ rheumaticam indolem præbentibus, nauseis nec non vomitu intercurrentibus viriumque prostratione summa afflictus, maculis totam corporis peripheriam cooperientibus contaminatus, ingenti epistaxi insuper affectus, in Nosocomium adductus meæ committitur observationi. — Maculis magnitudinis diversæ cœrulantibus conspurcatur facies, sugillatis oculis characterisata, sanguine contaminatæ reperiuntur nares, nec non labiorum margines iisdem sugillatis detinetur reliqua cutis peripheria. Plumbeæ massæ ad modum resolutus jacet miser in lectulo, linguam spurcam exsudato sanguinolento coopertam visui præbens. Intensa sitis, vix potu acido explenda, deficiens appetitus, epigastrii nec non hypochondriorum ex attactu dolor, meteoristicum abdomen, liquidæ sanguineæ sedes, loturæ carneæ non absimile lotium, ardua, frequens respiratio, rhonchis larvatum murmur respirationis offerens, incitatus, debilis cordis ictus, imbecilli pulsu ad extremitates calore mordace detentas expressus, summa anxietas, viriumque lapsus, sæpe adparente epistaxi adhuc augendus — erant phænomena ad parvuli grabatum colligenda. — Præsentibus phænomenis ducti, genii regnantis in urbe charactere suffulti, obvium casum, tanquam morbum hæmorrhagicum Werlhofii considerantes, acida auxilia, mucilaginosis adjuncta intus, extra autem frictiones ex aceto camphorato instituendas, nec non revulsiva superficiei corporis ubique adplicanda suasimus. Per nychthemeri spatium, postquam subsidiis his tractatus est ægrotus, statum ejus vix emendatum reperimus, ex contrario, narium hæmorrhagia frequentia et intensitate crescens, alvus majori sanguinis copia notata, lotium vero merum nunc sanguinem continens, cum anxietate nec non jactitatione majori sociatum, inanitatem medicationis nostræ aperte indicabant. Serius lingua arescens, fuliginosa facta, dentes sicuti et labia scorie nigra conspurcati, vomitus sanguinolentam materiem eliminans, respirationis molestia crescens, pulsus debilitas magis magisque expressa, frigorque ad totum corpus, observabantur. Tandem mussitans, typhoideo statu ex toto arreptus, sibi inconscius, quarto ineunte nychthemero, post præsentiam suam in Nosocomio leto traditur.

Sectio cadaveris. Liquido sanguine implentur meninges, vibicibus hinc inde contaminatæ. Cerebrum molle ventriculorum serositate dilatationem offert. Eadem criteria circa involucra ipsamque medullam spinalem coacervanda, phænomenes fuerant in specu vertebrali inventa. Pulmones liquido sanguine ad basin farcti, circa bronchia mucositatibus sanguinolentis implebantur. Sacci pleuræ modicam serositatis copiam continentes, exsudationibus petechialibus contaminabantur. Liquido, dissoluto sanguine distendebatur molle diminutum flaccidum cor. Tractus intestinalis inde a ventriculo ad anum usque suffusionem sanguineam mucosæ inspissatæ, nec non ad superficiem suam tomentosæ demonstrabat. Insuper finis ilei plagis Peyerianis notatus detegebatur. Hepar et lien volumine maxime aucti, tactui molles, minima palpatione in pultem reducebantur. Renes eandem malaciam offerentes in calycibus suis sanguineo maxime fœtido lotio implebantur.

Hoc factum pertinet ad casus frequentissimos purpuræ, quam anno 1839 Mosquæ sævientem vidimus, una cum scorbuto, qui et ipse hac in urbe eique circumjacentibus locis grassatus est. Tum ea mihi opinio confirmata videbatur, purpuram esse morbum generalem et scorbuto analogum, utrumque quidem ex eadem fere sanguinis depravatione oriri, ideoque iisdem, et in vita, et in cadavere læsionibus exprimi. Nam : eadem sanguinis in cadavere fluiditas et color nigricans, ejusque liquidi ex vena emissi nunc ad coagulandum proclivitas exigua, nonnunquam e contra se crusta obducendi facultas, eadem discrepantia in analysi chemica, quoad variantem fibrini quantitatem, in purpura et in scorbuto, nullumque incrementum alcalescentiæ aut aciditatis sanguinis in utroque hoc morbo — nobis indicia fuere, quibus innixi magnam inter se propinquitatem purpuræ et scorbuti admisimus, et in scholis publicis ingenue pronuntiavimus.


Tab. CI.
Schtschegoleff ad nat. del. Mosquae.
Gony gros imp.
Cadet sculp.

TYPHUS ICTERODES.

TABULÆ CI ET CII.

(Fig. 1, 2 et 3.)

Adolescens 19 annorum, famulus, debilis constitutionis, grassante Mosquæ an. 1840 typho icterode, aëris intemperiei expositus, mox horrore cum calore intercurrente, appetitus prostratione, nauseis, capitis gravedine vertigini nupta, dedolatione artuum, viriumque jactura arreptus, abhinc tres dies, symptomatis his ingravescentibus in Nosocomium mittitur, meæque concreditur observationi. — Sordido, luteo colore tincta cernitur corporis peripheria, maculis atris ecchymomaticis irregularibus, pressione vix diminuendis planis respersa, facies simili modo icterica, collapsa, oculos profunde in orbitis sepultos atris cingulis circumseptos, ad conjunctivam maxime injectos visui præbens, ubique sugillationibus contaminata, singularem vultui expressionem tribuit. Fuligine conspurcatæ reperiuntur nares nec non oris labia, maxime sicca fuliginosa detegitur in ore lingua, tumidæ denique gingivæ fœtido sanguine contaminatæ cyclum absolvunt phænomenorum circa caput colligendorum. Urentem circa ventriculum sensationem accusans miser, siti inexplebili torquetur, dolent sub attactu ventriculus, turgida hypochondria nec non regio iliaca dextra, meteoristice distenditur abdomen, nauseis cum insequentibus vomituritionibus, sanguineam, acidam, nidorosam materiem rejicientibus continuo cruciatur ægrotus, laxa, liquida imo alvus sanguineis prunaceis excretis notata, ex toto fere manco, flammeo lotio comitatur. Frequens respiratio, tussi sputum rutilans rejiciente insignita, rhonchis murmur respiratorium obfuscantibus characterisata; frequens, debilis ictus cordis, eodem pulsu ad radiales circa frigidas sudore glutinoso madidas extremitates expressus; capitis gravedo, oculorum scintillatio, tinnitus aurium, præcordiorum anxietas summa, idearumque confusio delirio proxima — fuerant reliqua signa circa miserum observanda. — Genio regnante typhoideo in urbe edocti, obvia oculis nostris symptomata, tanquam icterodi typho propria considerantes, gravissimamque prognosin enuntiantes, mucilaginosa auxilia acidis juncta intus commendavimus, extus vero juvenem revulsivis, vesicatorio scrobiculo cordis imponendo, hirudinibusque hepatis regioni adplicandis aggressi sumus. Altero nychthemero ineunte omnia aggravata nobis videbantur : stertens enim respiratio, meteoristicum abdomen, involuntaria, liquida, sanguinea alvus, deficiens ex toto lotium, sicca corii ad instar lingua, nullæ propositis questionibus obtinendæ responsiones ab ægroto delirante, plumbeæque massæ instar in lectulo sepulto — erant signa proximi funesti exitus nobis intelligenda. Brevi post, deficiente pulsu ad frigidas extremitates, jactitatione summa vexatus, ex toto sibi inconscius ægrotus animam efflavit.

Sectio cadaveris. Injecta, lutescentia, vibicibus contaminata cerebri velamenta, tactui molle encephalon, punctis rubris refertum, ventriculorum flava serositate distentorum notabile augmentum, aperta calvaria visui committuntur. Liquido atro sanguineo farcti deteguntur sinus duræ matris. Cruore injectæ inveniuntur meninges medullæ spinalis; hæc ad portionem dorsalem normali mollior, circa caudam equinam notabili copiæ serositatis innatat. Pulmones hepatisationi proximi mucositatibus sanguinolentis ad bronchiorum divisiones farciuntur. Cor dissoluto sanguine partim repletum, grumos firmiter papillares musculos intricantes demonstrat. Ventriculus sicuti et tractus intestinalis, imprimis tenuia intestina, mucosam offerunt incrassatam, sugillatam, ad finem ilei, plagis Peyerianis ulcerationi proximis insignitam. Eadem infiltrationis sanguineæ phænomena reperiuntur circa recti extensionem. Lien hypertrophice auctus, abscessibus contaminatur, minima digitorum tractatione in pultem reducendis (vide *Tab. CII, fig.* 1 et *fig.* 2). Hepar mole manifesto auctum, eadem singulari malacia detinetur. Renes sanguine suffusi. Vesica ex toto a lotio vacua invenitur.

Hunc casum fortuito deprompsi ex duobus millibus; quos typho icterode a mense octobri anni 1840 ad mensem novembrem anni 1841 Mosquæ grassante observavimus. Hic, si symptomata vitalia et cadaverica, decursum exitumque respicias et conferas, nonne genuinus atque simillimus est typhi, qui in America tantas strages edit et vulgo *febris flava* nuncupatur? — Profecto enim, si illa epidemia anni 1840-1 non Mosquæ sæviisset, sed Gades, Barcelonamve devastasset, nonne nova existimanda esset in Europam irruptio istius pestilentiæ Americanæ? Quod ita esse equidem bona fide fatear et affirmem; nec ego amplius credo, quod recentiores asseverant, æstum solis et focum quemdam infectionis esse duas causas, ad hanc febrim excitandam necessarias, non credo, non video, non intelligo. Quum enim anni 1840-1 epidemia, urbem nostram depopularetur media hieme, procul ab omni centro putrefactionis, quæ forte ex materiarum animalium et vegetabilium decompositione oriri poterat : ego fidem iis habere nequeo, qui istam febrim non trans 48° latitud. grassari præcipiunt, Mosqua etenim in 55° 45' latitud. sita est. Liberrime profitebor a me dubitari opinionem eorum, qui hac in febri maxime jecur degenerare contendunt, quum non modo per me ipse, verum etiam insectionibus corporum, quas viri clarissimi Pelican in Nosocomio militari Mosquensi, et Samson in Nosocomio urbano exsecuti sunt, edoctus mihi persuaserim, læsionem cadavericam constantem typhi icterodis anno 1840-1 grassati fuisse putredinem lienis, cum materiæ tuberculosæ (vide *Tab. CII, fig.* 3) ac sæpius puris depositione conjunctam. De modo, quo typhi ista species propagatur, si concedam scriptoribus recentissimis, contagionem alibi non fuisse modum ordinarium propagationis, tamen experientia edoctus pronuntiare, palamque contendere possum, hunece modum propagationis solitum omniumque frequentissime observatum fuisse in epidemia quæ Mosquæ an. 1840-1 grassata est.

Fig. 1.

Tab. CII.

Fig. 3.

Fig. 2.

Schtschegoleff ad nat. del. Mosquae.

Annedouche sculps.

N. Rémond imp.

Fig. 1.

Fig. 2.

Schtschegoloff ad nat. del. Mosquae.

Cadet sculps.

Gony gres imp.

LÆSIONES

INTESTINORUM FEBRI TYPHOIDEÆ PROPRIÆ.

TABULA CIII.

(Fig. 1.)

Femina 37 annorum, ancilla, hepaticæ constitutionis, optima semper sanitate gaudens, regulariter fluxu catameniali visitata, vigente Mosquæ anno 1834 genio typhoideo, ex contagio pyrexiæ symptomatis afflicta, initio capitis gravedinem, epistaxin, nauseam nec non fluxum diarrhoicum experiens, serius suimet inconscia, delirans, duodecimo ægrotationis die Nosocomio tradita meæ committebatur observationi. — Lurida, arena quasi conspurcata facies, fixus, profunde in orbitis sepultus oculus, dilatata quodammodo pupilla instructus, fuliginositas labiorum, dentium nec non linguæ, vacui dolii rumor evocatus sub aditu in ventriculum liquidi, vi ori intromissi, meteoristicum abdomen, dolens regio iliaca dextra sub rudiori palpatione molestiam suam spasmodica faciei contractione exprimens, involuntarie depositæ alvus et lotium, frequens respiratio rhonchis sub aure exploranti insignita, incitatus, debilis cordis ictus, ad 130 per minutæ spatium ad radialem pulsans, frigida corporis superficies viscido sudore ad frontem irrorata, situs in lectulo massæ plumbeæ ad modum ægrotæ mentis omnino non compotis, altissima voce non evigilandæ, mussitantis, contremescentis artubus, succussibusque ad totum corpus convulsæ — phænomena fuere, quibus nec non genii regnantis charactere moniti, obviam nobis imaginem tanquam typhoideam agnovimus, gravissimaque prognosi eandem circumdantes, aquam oxymuriaticam intus, sinapismos ubique locorum peripheriæ corporis superhabendos, cataplasmata abdomini, post impositas hirudines regioni iliacæ dextræ, glaciem vero calvariæ applicandam commendavimus, insuperque frigidiuscula aqua exsiccatam coriaceam linguam continuo irrorari suasimus. Altero die, tredecimo videlicet post morbi exordium, omnia in pejus ruentia observavimus : Hippocratica facies viscido sudore madefacta, fortiter sibi invicem adpressæ maxillæ, vi imo adhibita minime locomovendæ, frequentissima, stertens respiratio, minimus vix numerandus pulsus, ingens abdominis meteorismus, pressio regionis iliacæ dextræ nunc ægrotæ indifferens. Stercore et lotio involuntarie excretis contaminata, vagitu motuque capitis continuo, nec non strabismo divergente affecta, inconscia sibi ægrota proximum suum finem enuntiat. Post revulsionem ad algidas extremitates iterum iterumque repetitam, statu semper gravescente, decimoquarto tandem nychthemero post morbi exordium ineunte periit misera.

Sectio cadaveris. Mediocriter injectæ inveniuntur meninges encephali peculiari mollitie induti, notabilis copia serositatis detegitur ad ventriculos ejus sicuti et ad basin cranii; eadem cadaverica insignia reperiuntur circa involucra medullæ et substantiam ejus. Pulmones mucositatibus spissis ad bronchia farcti, circa lobos posticos pneumoniæ hypostaticæ criteria præbent. Flaccidum cor, coagulis atris in ventriculis suis oppletur. Hepar molle, friabile, volumine auctum. Lien facillime in putrilaginem reducendus, duplici parva depositione tuberculosa notatur. Ventriculus distentus aëre sicuti et totus tractus intestinalis mucosæ injectionem, nec non in viciniis valvulæ Bauhini plagas Peyerianas non exulceratas observationi committit. Renes lutescentes deficiensque lotium in vesica, fuerant reliqua anatomica criteria circa gravissimam hanc ægrotationem colligenda.

LÆSIONES

INTESTINORUM FEBRI TYPHOIDEÆ PROPRIÆ.

TABULA CIII.

(Fig. 2.)

Rusticus, 40 annorum, robustus, medio florentis sanitatis, noctem sub tecto cum ægrotis typhoidea febre tunc temporis (an. 1834) Mosquæ grassante affectis transigens, altero jam mane horripilationibus capitis dolore, surditate, viriumque prostratione arreptus, serius anorexia, siti, nauseis, nec non fluxu diarrhoico affectus, tandem pyrexiæ continuæ phænomenis exustus, grabatum suum amplius non derelinquens, idearum confusionem, imo delirium adstantibus demonstrans, hebdomade elapsa post ægrotationis initium in Nosocomium missus, meæ sic observationi tradebatur. Crispa facies, injectus, contracta pupilla instructus, fixus in orbitis oculus, fuligine contaminata labia, lingua minime ore exserenda, tactui quasi coriacea, nulla tamen siti urgente (indifferenter enim admotum ori poculum aquæ haurit ægrotus), singultus hinc inde exaudiendus, meteoristicum abdomen, tactui omnino non dolens regio iliaca dextra, flammeum parcum sponte excretum lotium, diarrhoica fœtidissima involuntaria alvus, frequens sibilans respiratio, incitatus debilis pulsu 128 ad radialem numerando expressus cordis ictus, succussibus electricis agitata tota corporis compages, omnino fere sibi inconscii ægroti, ad quæstiones altissima voce propositas vix respondentis — phænomena fuere sufficienter typhoideam, febrem insignientia. Gravissimum morbi exitum prospicientes aquam oxymuriaticam cum decocto altheæ intus, hirudines n° xij retro aures, calvariæ frigida epithemata, corporis vero peripheriæ sinapismos ubique locorum imponendos ordinavimus. Vespere miserum jactitantem, continuo delirantem, caput agitantem, divergente strabismo detentum, floccos stragulorum solventem invenientes, medicationi jam ordinatæ Moschi gr. $\frac{1}{2}$ omni hora sumendum adjecimus. Altero mane, post noctem anxie transactam, pessimo in statu reperimus miserum : Hippocratica enim facies frigido sudore irrorata, firmiter sibi invicem adpressæ trismo maxillæ, frequentissimis rhonchis offuscata respiratio, celerrimus irregularis ad algidas extremitates experiundus pulsus, inconsciæ alvi ac lotii excretiones, vagitus continuus omnino sibi inconscii ægroti, erant prodromi proximæ mortis eodem die ad vesperem miserum tumulo inferentis.

Sectio cadaveris. Mediocriter injectæ inveniuntur meninges cerebri, substantia hujus organi tactu durior notabili copiæ serositatis ad basin calvariæ collectæ incumbit. Medullæ involucra dendroideam vasorum venosorum injectionem ostendentia, ad longitudinem scissa cerebrum spinale ad localitates varias malacia detentum, nec non certæ copiæ serositatis in specu vertebrali ad lumbalem ejus partem collectæ innatans ostendunt. Pulmones mucositatibus farcti, ad infimos lobos congesti inveniuntur. Cor coagulis atris, minime firmis, ad ventriculum præcipue sinistrum impletum detegitur. Ventriculus sicuti et reliquus tractus intestinalis, meteoristice distentus, mucosæ suæ notabili injectione distinguitur, finis autem intestini ilei et cœcum plagis Peyerianis n° 7 variæ magnitudinis non exulceratis characterisati, insuper hypertrophicis glandulis Brunneri contaminantur. Hepar tactui molle, sicuti et lien maxime sanguine distenduntur. Renes volumine aucti, facillime ex minimo attactu in pultis speciem reducuntur.

Fig. 1.

Fig. 2.

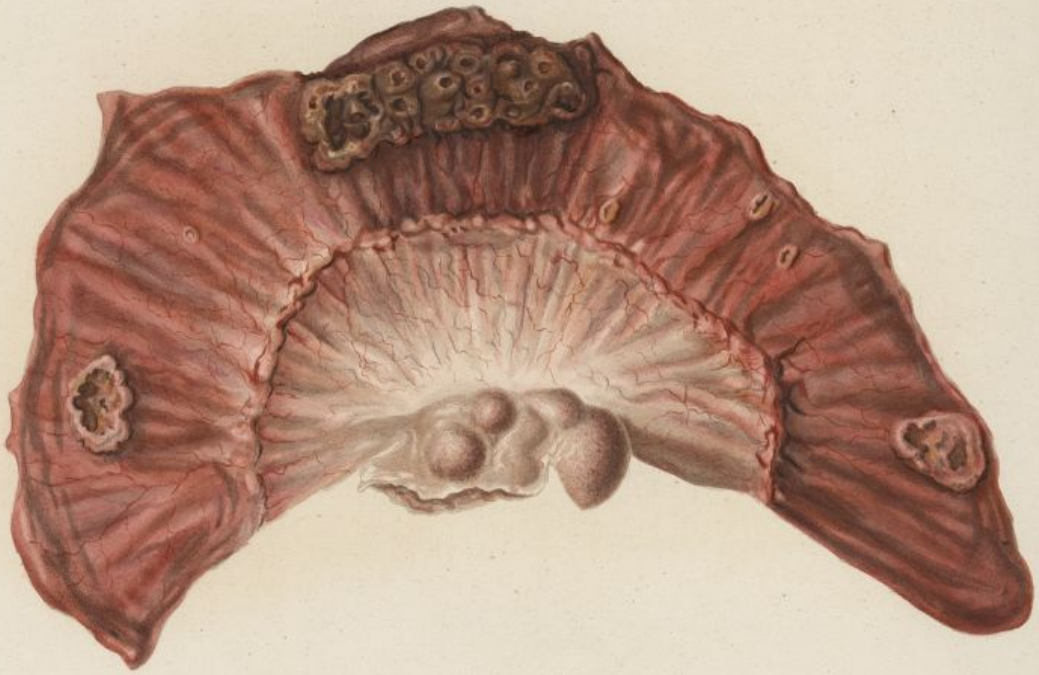

Schischegoloff ad nat. del. Mosquae. Geny gres imp. Cadet sculps.

LÆSIONES

INTESTINORUM FEBRI TYPHOIDEÆ PROPRIÆ.

TABULA CIV.

(Fig. 1.)

Puella 24 annorum, robustæ constitutionis, operaria, laudabili semper sanitate fruens, fluxu catameniali regulariter visitata, typhoidea febri Mosquæ grassante, post balneum vaporeum Rossicum assumptum, horrore cum calore alternante, capitis gravedine, aurium tinnitu, artuum dedolatione, proclivitate ad somnum, per spatium plurium dierum affecta, in humido lucique fere impervio habitaculo degens, propter miserum statum nullis subsidiis circumsepta, serius anorexia perfecta nauseis adjuncta, linguæ siccitate, intensa siti, molestiis sub epigastrio percipiundis; fluxu diarrhoico, urente lotio, spirandi difficultate, epistaxi sæpius repetenda comitata, intensissima denique supraorbitali cephalalgia, viriumque prostratione tanta cruciabatur, ut vix lectulum derelinquere valens in eodem defixa, inertis massæ instar decumberet. Mox statu miseræ ingravescente, delirio continuo cæteris symptomatis adnexo, suimet haud compos, nonnisi adhibita vi in grabato continenda adstantibus, decimo die post morbi initium in Nosocomium adducitur. — Collapsa facies, oculis profunde in orbitis hærentibus characterisata, fuligine inspersæ nares, nigra scorie obtecta labia, nec non offuscati dentes, sicca lingua vix ore extrudenda, ad superficiem atro tegmine induta, sitis nulla, vi introductum liquidum œsophagi continuitatem permeans, in ventriculo dolii vacui resonantiam evocans, epigastrii sub pressione dolor, hypochondriorum tensio, tactu molesta regio iliaca dextra, leviori pressione doloris præsentiam vagitu nec non singulari musculorum faciei contractione exprimendam manifestans, meteoristicum abdomen, liquida, inconscia alvus, parcissimum lotium inscia ægrota in lectulum excretum, frequens respiratio, rhonchis aure exaudiendis imprimis in lobis pulmonum posticis obfuscata, incitati cordis ictus, ad frigescentes extremitates parvo, vix tangendo pulsu expressi, mentis perfecta absentia, alta voce imo interrogata ægrota vix excitanda, mox autem sibi derelicta mussitans, floccosque stragulorum solvens — omnia hæc a nobis colligenda phænomena, nec non anamnestica ab adstantibus accepta sat superque febrem indicabant typhoideam. Fontem morbi ex imis abdominis repetentes, gravissimumque exitum hoc in casu præsentientes, oxymuriaticam aquam, aquæ fontanæ adjectam, moschique parvis dosibus suffulciendam, revulsivam methodum ubique locorum adimplendam, abdomini sinapismos emollientibus cataplasmatis obtegendos, calvariæ frigida epithemata, omnique cutis peripheriæ frictiones aceto camphorato absolvendas commendavimus. Altero mane, omnibus in pejus ruentibus, facie facta hippocratica, respiratione stertente, alvo nec non lotio inconsciis conspurcata, frigido sudore ad frontem reliquasque corporis partes irrorata, plumbeæ massæ ad modum in lectulo jacens, minime sui compos, altissima voce amplius non evigilanda morti committitur.

Sectio cadaveris. Mediocriter injectæ cernuntur meninges, flaccide subjacens cerebrum involventes. Encephalon tactui molle, pallidum, copia notabili serositatis ventriculos ejus distendentis characterisatur. Liquidus serosus sanguis implet sinus baseos calvariæ. Eadem criteria investigantur circa contentas partes specus vertebralis. Postici lobi pulmonum hepatisati, pneumoniæ hypostaticæ indicia præ se ferentes, bronchos spissis mucositatibus farctos visui præbent. Flaccidum cor in cavitatibus suis impletur decoloratis albuminosis concrementis. Ventriculi nec non tractus intestinalis mucosa intense sanguine injecta, plagis vero Peyerianis, nec non glandulis Brunnerianis ad exulcerationem vergentibus, rubedine maxima circumdatis, contaminatus finis intestini ilei videtur. Infarctis glandulis mesaraicis detinentur contiguæ exulcerationibus intestinalibus mesenterii viciniæ. Molles, in putrilaginem facillime reducendi observantur lien atque hepar. Sanguine turgent fissuris numerosissimis intersecti renes. Cystis urinaria a lotio vacua, dendroidea vasorum injectione ad mucosam distinguitur.

LÆSIONES

INTESTINORUM FEBRI TYPHOIDEÆ PROPRIÆ.

TABULA CIV.

(Fig. 2.)

Rusticus 30 annorum, constitutionis debilis, ast semper optima sanitate gaudens, abhinc nonnullos dies, excalefacto corpore, frigidæ auræ nocturno tempore expositus, altero jam die lassitudine totius corporis, articulationum dedolatione, gravedine capitis, aurium tinnitu, aureis vomituritioni associatis, epistaxi nec non alvi profluvio arreptus, hæcce omnia ex perfrictione sibi explicans, balneum Rossicum vaporeum iniit, ut restituta cutanea perspiratione hæcce omnia ad normam redigerentur. Ast invaluit e contrario morbosus status ejus : pyrexia continua, virium prostratio in dies gravescens, temulentia capitis, insomnes noctes delirio hinc inde notatæ, coëgerunt proximos, ut misso ægroto in Nosocomio ibidem quærerent subsidium. — Spurca, livida facies, semiaperto ad palpebras muco sordido conspurcato oculo instructa, fuligine obtecta labia et dentes, arida, sicca, atra lingua, dolens sub attactu epigastrium nec non utraque hypochondriorum regio, meteoristicum abdomen, insensibilis regio iliaca dextra, rudiorem imo palpationem perferens, tum liquida, tum adstricta alvus, languens lotii rubri accensi excretio, frequens respiratio, murmure ex toto larvato ad posticas pulmones partes exaudienda, cordis ictus parvus, hucusque regularis, eodem charactere ad supremos, algidos artus notatus, ecchymomaticæ maculæ ad certas cutis localitates cernendæ, epistaxis modica, ast sæpius repetenda — erant symptomata circa organicam vitam nobis colligenda. Interrogatus ægrotus accusat summam capitis temulentiam, oculorum intercurrentem caliginem, præcordiorum angorem, sibi autem derelictus statim somnolentia detentus mussitat succussibus quasi electricis ad artus agitatus. — Typhoideam febrim ex obviis symptomatis clare intelligentes, calomel intus nec non altheæ decoctum superbibendum, hirudines epigastrio nec non naricibus adplicandas suasimus, insuper commendantes cooperiri abdomen emollientibus cataplasmatis, caput vero frigidis epithematis, omnibus his sinapismos addidimus superficiei corporis admovendos, nec non frictionem cutis aceto camphorato tepidiusculo exæquandam. Minime tamen frangebatur morbi vis, nam quasi massa iners, divaricatis cruribus, in lectulo decumbens, quæstionibus alta voce propositis non evigilandus stertet miser, ad artus frigescit, filiformem intermittentem pulsum ostendens, involuntarie secedunt alvi et lotii excretiones; tandem continuo exagitatus, sardonicum risum explens, inconscius suimet ipsius morti traditur.

Sectio cadaveris. Insigniter injecta cernuntur velamenta cerebri nec non medullæ spinalis. Encephalon et medulla tactui molliores, notabili copia serositatis ad basin calvariæ collectæ, nec non in specu vertebrali coacervatæ irrorantur. Pulmones in continuitate bronchiorum spissis mucositatibus farcti, postrorsum hepatisationis rubræ criteria offerunt. Cor sanguine dissoluto nigro scatens, hypertrophiam concentricam ventriculi sinistri visui præbet. Hepar et lien volumine aucti, tactu mollitie summa induti reperiuntur. Mucosa intestinorum incrassata sanguine suffusa, plagis Peyerianis, nec non glandulis Brunneri hypertrophicis exulcerationi proximis contaminatur. Glandulæ mesenterii mole sua adauctæ, in medio emollitæ videntur. Renes hypertrophici, ad superficiem granulationibus luteis adspersi inveniuntur.

Has observationes (*Tab. CIII, fig.* 1 et 2, et *Tab. CIV, fig.* 1 et 2) selegi magno ex numero factorum, quæ mihi objecta fuerunt inter febres typhoideas Mosquæ ab anno 1834 deinceps ad annum 1839 præcipue vero hieme anni 1834 usque ad an. 1835 grassatas. Quinquennis hæc epidemia mihi confirmare videtur non modo, quod nonnulli auctores jam proposuerunt, verum etiam quod mihi ipse persuasi : 1) typhum et febrim typhoideam eundem esse morbum, ideoque 2) alteram contagione in alios vulgari. Typhus et febris typhoidea, ait Dr Roche, sunt eadem corporis affectio, nullaque re inter se differunt, nisi causarum gradu atque vi symptomatum. Ceterum omnia in iis paria esse, idem auctor alio loco affirmat. Profecto enim typhus et febris typhoidea sub iisdem conditionibus erumpunt et ingravescunt, eademque præbent symptomata in facie, cute, organis digestionis, pulmone, excretionibus ipsoque encephalo, idem est in utroque morbo decursus, eadem ad decubitum gangrænamque proclivitas, eadem læsionum anatomicarum natura, eadem denique organa his ipsis affecta. Ulcerationes intestini tenuis æque in febri typhoidea reperiuntur atque in typho. Sanguis magis fluidus et quasi decompositus in utroque videtur easdem subiisse depravationes. Et, si respicias modum, quo uterque latius serpit et in alia transit individua, sicuti typhus, ita febris typhoidea, auctoribus Gendron, Leuret, Mistler, Forget, Lombard et me ipso, qui per quinque annorum epidemias utrumque morbum observavi, potest duplici ratione propagari in aliosque transferri : *directe*, contactu ægrotorum vel convictu in aëre iis infecto, aut *indirecte*, contactu eorum, qui ad ægrotos accedunt, rerumve, quibus ægroti utuntur. Hisce ex omnibus cum Dr Roche consentiens, colligam : febrim typhoideam esse typhum sporadicum, typhum esse febrim typhoideam in statu epidemiæ, utrumque vero morbum contagione propagari.

Schischegoleff ad nat. del. Mosquae.

Oudet sculps.

Geny gros imp.

LÆSIONES

INTESTINORUM CHOLERÆ PROPRIÆ.

TABULA CV.

(Fig. 1.)

Famulus, 36 annorum, robustæ constitutionis, grassante cholera anno 1847 Mosquæ, inopinato nauseis vomitu materiei liquidæ subsequente notatis, summa epigastrii oppressione, fluxu diarrhoico frequentissimo, spasmis tonicis et clonicis extremitatum nec non algore totius corporis arreptus, elapso nychthemero, viribus resolutus in Nosocomium transmittitur. — Collapsa, livida facies, profunde in orbitis sepulti oculi, arescens, griseo tegmine obducta lingua, inexplebilis sitis, dolōr epigastrii nec non regionis iliacæ dextræ, leviori imo attactu evocandus, liquida sæpissime deposita alvus, furfuraceo detritu characterisata, ex toto deficiens lotium, vomitus liquidi altheæ decoctum simulantis sæpius repetendus, frequens respiratio, molestia summa circa cor, ictu accelerato organi istius concomitata, pulsus ad frigidas ecchymomaticas extremitates supremas minime tangendus, capitis temulentia, aurium tinnitus — phænomena fuerant collecta circa ægrotum, qui vix intelligenda voce, præcordiorum angorem, summam corporis jactitationem, nec non infimarum extremitatum spasmodicas insuper accusavit contractiones. In balneum calidum misso, spirituosis frictionibus, atque sinapismis totam corporis peripheriam successive cooperientibus tractato, hirudines ad epigastrium nec non regionem iliacam dextram applicari jussimus, decoctum altheæ intus cum laudano, interjectis dosibus magnesiæ carbonicæ, aquæ commixtæ commendantes. Vespere lingua arida, sitis intensa, præcordiorum anxietas aucta, diarrhoicus fluxus etsi rarior ast semper adhuc vigens, mancum ex toto lotium, respiratio rhonchis e longinquo audiendis notata, pulsuum defectus, frigus extremitatum minime susceptis frictionibus diminuendum, capitis obnubilatio, stupida faciei expressio, ecchymomatica ad angulos oculorum cernenda conjunctiva — erant phænomena imbecillem medicationem nostram arguentia. Altero mane stertens viribus resolutus, sui non compos, facie hippocratica instructus, frigido sudore irroratus, diem obiit supremum miser.

Sectio cadaveris. Meninges sanguine suffusæ, cerebrum tactui durum, sanguineis punctis notatum, in ventriculis serositate distentum obtegunt. Sinus baseos calvariæ nigro sanguine implentur. Medullæ spinalis membranæ simili injectione notatæ, hinc inde ad arachnoideam incrassatione squammarum ad instar exprimenda characterisantur. Medulla ipsa normali densior ad infimam specus vertebralis regionem serositate circumducitur. Pulmones sanguine nigro farcti, spumosis ductilibus mucositatibus in bronchiis opplentur. Cor coagulis albuminosis fortiter tendinibus musculorum papillarium adhærentibus, præcipue in cavitate sinistra obturatum detegitur. Turgent sanguine hepar et lien malacia correpti. Rubet ventriculi mucosa. Maxime injectum detegitur intestinum ileon plagis figuralis Peyerianis, nec non hyertrophicis glandulis Brunneri afflictum. Turget densitate majori prædita mucosa recti ecchymomatice suffusa. Volumine aucti renes, vacua ex toto vesica comitantur.

LÆSIONES

INTESTINORUM CHOLERÆ PROPRIÆ.

TABULA CV.

(Fig. 2.)

Rusticus 40 annorum, robustus, sæviente cholera Mosquæ anno 1847, ex imprudenter commisso errore diætetico, epigastrii tensione, nausea cum vomitu juncta, diarrhoico fluxu aquoso, anxietate circa præcordia, capitis vertigine, auriumque susurru repente afflictus, venæsectione facta vix exinde sublevatus, contra intensioribus alvi ejectionibus turbatus, insuper crampis infimos artus agitantibus viriumque lapsu summo detentus Nosocomium iniit. — Collapsa, oculis profunde in orbitis hærentibus, circulo livido obductis notata cernitur facies, semiapertum, spastice sursum retractum ad angulos os, grisea, frigida lingua, inexplebilis sitis, columnam vertebralem versus retractum ad epigastrium cernitur abdomen, vomitus, præviis continuis nauseis materiei liquidæ, inodoris, frequentissima alvi, altheæ decocti quasi indolem referentis depositio, ex toto silens lotii secretio, anxia, frequens respiratio, tumultuosus cordis ictus, deficiente ex toto pulsu ad radiales experiundo, frigida denique marmorea cutis peripheria, lividis maculis hinc inde conspiciundis contaminata. Extincta, vix intelligenda voce accusat miser capitis temulentiam, aurium susurrum, angorem circa pectus et abdomen maxime persentiendum, artuumque inferiorum tonicas contractiones summopere eundem molestantes. Continuo in lectulo agitatus jactitatione miserandum suum exprimit statum. Infusum valerianæ cum adjecto liquore anodyno, sinapismi abdomini, frictiones, nec non revulsio reliquæ peripheriæ adcommodandæ, altheæ decoctum pro potu, clysmi amylacei cum adjecto laudano liquido — fuerant subsidia, prævie immisso ægroto in balneum calidum adhibenda. Altero mane omnia in pejus ruunt: injectus oculus, sicca lingua, respiratio rhonchis copiosis insignita, ad varia intervalla recurrens vomitus, nauseis alvoque liquida semper vigentibus, deficiens lotium, frequentissimus cordis ictus cum radialium pulsu minime inveniundo — in conspectum prodeunt. Sudore frigido obducitur gelida cutis; ad quæstiones minime respondens, stupida facie mentis absentiam enuncians, sibi derelictus mussitat, jactitaturque vagiens in lecto miser. Frigida epithemata calvariæ adposita, moschi doses interjectæ hucusque continuatæ medicationi, nullo phænomenorum emolumento insigniuntur. Altero enim die post præsentiam suam in Nosocomio, resolutus viribus, sibi inconscius, stertens, faciem decompositam nobis offerens, medio subsidii nondum prærupti expirat.

Sectio cadaveris. Vix injectæ reperiuntur meninges; serositate scatens arachnoidea obducit complanatos cerebri gyros, tactui emollitum encephalon copia serositatis normali majori distenditur, nigro sanguine mediocriter impleti cernuntur baseos calvariæ sinus; idem injectionis defectus investigatur circa involucra medullæ, hæc pallida, mollis, serositati innatat circa imam specus vertebralis partem collectæ. Pulmones sanguine nigro ad infimas suas partes suffusi observantur, spissis mucositatibus implentur bronchia. Cor ad ventriculos firmis atris coagulis farcitur. Mucosa tractus intestinalis ad ventriculum leviter injecta, maximam contra rubedinem demonstrat circa ileon, glandulis Brunneri hypertrophicis offuscatum; pallida potius inspissata reperitur reliqua pars ejus, crassum intestinum nec non supremam recti regionem vestiens. Turgent mesenterii glandulæ. Emolliti sanguinis pleni cernuntur — hepar, lien, sicuti et renes.

Fig. 1.

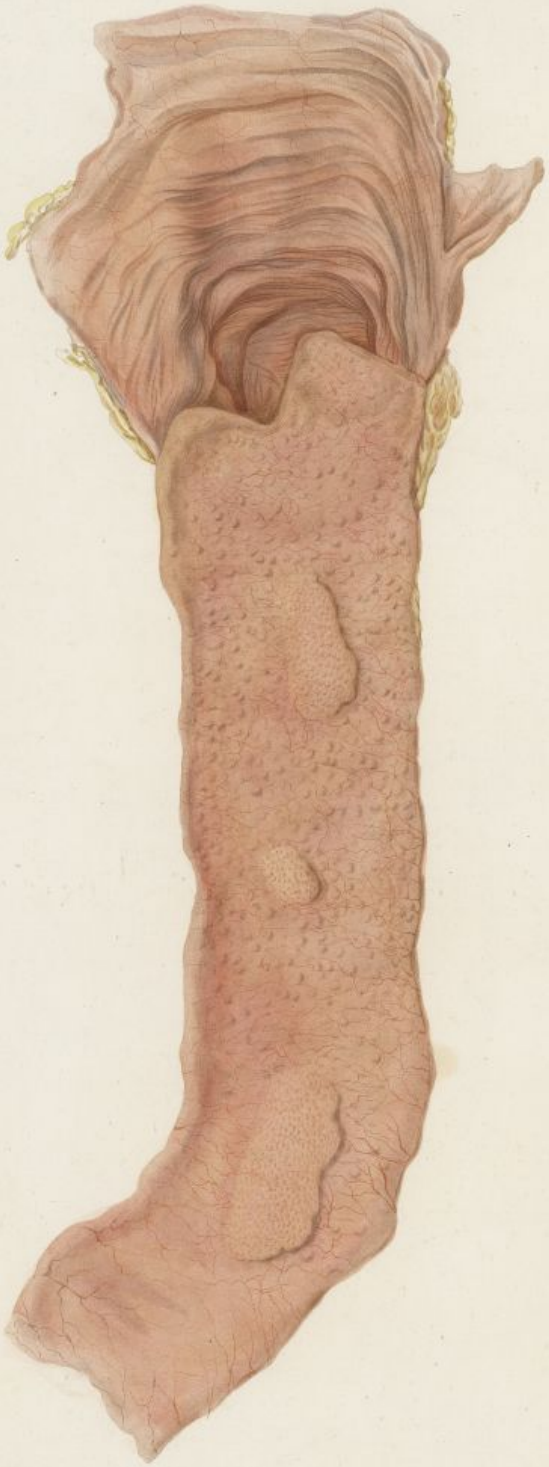

Fig. 2.

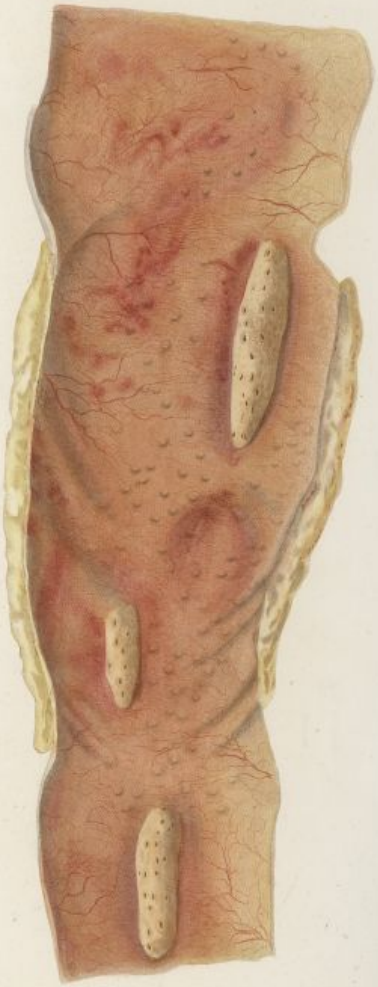

Schtschegoleff ad nat. del. Mosquae.

Annedouche sculps.

Geny gros imp.

LÆSIONES

INTESTINORUM CHOLERÆ PROPRIÆ.

TABULA CVI.

(Fig. 1.)

Puella 23 annorum, ancilla, hepaticæ constitutionis, perfrictioni exposita, grassante cholera Mosquæ anno 1847 inopinato, nocturno tempore borborygmis, epigastrii pressione, cordis palpitatione, nauseis, vomitu subsequente, alvi depositionibus liquidis, frequentissimis, capitis vertigine, crampis ad artus infimos percipiundis, nec non virium lapsu maximo afflicta, altero mane jam Nosocomio committitur. Lurida, turgore vitali orbata facies, oculis profunde in orbitis sepultis, semivelatis, circulis nigris obductis notatur. Livent genæ, apex nasi nec non labia, griseo tegmine obducitur frigescens lingua, inexplebili siti torquetur misera; minima copia liquidi ingurgitata, vomitu materiæ spumosæ comitata, molestiis summis circa epigastrium characterisatur. Collapsum tangitur abdomen, sensibilia ad attactum præcordia nec non regionem iliacam dextram explorationi offerens, atque borborygmis e longinquo audiendis exaratum. Frequentissima sedes detritum furfuraceum rejiciens, mancum ex toto lotium, ardua respiratio, tumultuosus cordis ictus, deficiente ex toto pulsu ad frigidas, marmoreas, latis maculis livescentibus obductas extremitates insignitus — insuper observantur. Debilissima, vix intelligenda voce accusat misera temulentiam capitis, virium summam jacturam, angorem quasi mortis nuntium, spasmosque violentissime infimos artus exercentes. Altheæ decoctum cum laudano intus, hirudines epigastrio, amylacei clysmi, spirituosæ frictiones, frigida epithemata calvariæ, sinapismi vero corporis peripheriæ superhabendi — fuerant subsidia, præmisso balneo calido in usum vocata. Ad vesperem ejusdem diei silet vomitus, frequentiaque decrescit alvi exoneratio, deficit semper lotii secretio, jactitationeque insigni affecta misera summam calvariæ accusat gravedinem. Seposito laudano, sincerum præbetur altheæ decoctum, cum interjectis dosibus magnesiæ calcinatæ, aquæ simplici commixtæ. Continuantur corporis frictiones et sinapismi, hirudines insuper post aures adplicatæ componunt medicationem a nobis indicatam. Altero mane stupida cernitur facies, oculo sugillato notata, arescit lingua, siti contra minori exusta misera ægre perfert rudiorem abdominis palpationem, deficiunt vomitus et alvus, silet semper lotium, difficultate cum majori absolvitur respiratio, tumultuosum cor, hucusque ex toto mancum evocat pulsum. Minime ad quæstiones respondens vagitat, sibique derelicta mussitat misera plumbeæ massæ ad modum in lectulo jacens. Calomel cum tantillo moschi continuando mucilaginoso potui adjectum, revulsio ubique locorum, nec non frigidorum calvariæ adplicationes continuatæ, nullam mutationem ad sublevandum miserabundum statum hunc efficiunt. Vespere tertii nychthemeri post introitum ægrotæ in Nosocomium, facta respiratione stertorosa, facie hippocratica instructa, gelida ad totum corpus, sibi inconscia, rigida, diem obiit supremum misera.

Sectio cadaveris. Mediocriter injectæ inveniuntur meninges cerebri, tactui mollis, atque serositate in cavitatibus suis scatentis. Nigro cruore implentur sinus calvariæ; eadem modica injectione notantur velamenta medullæ, hæc, digitis tractata, facile in pultem reducenda, liquido infiltrata arachnoidea obducitur. Emphysematosi pulmones, ad infimos lobos sanguine turgidi, bronchiis mucositatibus viscidis faretis characterisantur. Cor flaccidum, ad ventriculum sinistrum denso albuminoso coagulo obturatur. Mucosa ventriculi sicuti et reliqui tractus intestinalis exsanguis, tenuis, ad ileon intestinum tribus plagis Peyerianis figuratis, nec non glandulis Brunneri hypertrophicis insignitur. Hepar, lien sicuti et renes, malacia peculiari detenti, digitis contrectati facillime in pultem reducendi, vesica ex toto a lotio libera — fuerant reliqua criteria crudelis affectionis hujus nobis inveniunda.

LÆSIONES

INTESTINORUM CHOLERÆ PROPRIÆ.

TABULA CVI.

(Fig. 2.)

Femina 30 annorum, constitutionis mediæ, plurium infantum mater, medio florentis sanitatis, post theæ infusionem immoderate haustam, aëris intemperiei exposita, durante epidemia cholerica Mosquæ an. 1847, sine præviis symptomatis ad noctem borborygmis, rumorem summum evocantibus, cordis palpitatione, respirationis oppressione, nausea, fluxu diarrhoico, præcordiorum angore intensissimo, nec non crampis utriusque extremitatis infimæ arripiebatur. Domesticis auxiliis quibusdam, menthæ videlicet infusione utens, matutino tempore alterius nychthemeri statum suum omnino aggravatum observans Nosocomio committitur. Pallida, crispa facies, oculis acie fracta, profunde in orbitis hærentibus instructa, arescens griseo tegmine obducta lingua, immensa sitis, frequentissimæ nauseæ, cum subsequenti vomitu materiei acidæ, spumosæ, sæpissime deposita, decocti altheæ ad modum constituta alvus, ex toto deficiens lotium, ardua respiratio, cordis ictus irregularis, defectu pulsuum ad radialem comitatus, marmorea cutis peripheria gelido sudore obducta — phænomena fuere a nobis examinantibus observata. Fracta debilissima voce accusat ægrota ingentem capitis gravedinem, oculorum scintillationes, aurium tinnitum, summam anxietatem in imis pectoris experiundam, crampos, jactitationemque totius corporis. Valerianæ infusum cum liquore anodyno altheæ decocto suprabibendum, intus suadentes, balneo immisimus ægrotam, serius ad varias partes superficiei corporis sinapismis obtegendam, nec non spirituosis subsidiis perfricandam. Post nychthemeri spatium, silens vomitus, ad nihilum reductus diarrhoicus fluxus, aliis morbosis phænomenis ad organisationem observandis minimeque adhuc emendatis notantur : siccescit enim lingua, frequentior evadit respiratio, tumultuosus cordis ictus eadem semper pulsuum silentia exprimitur ad radiales, frigescunt extremitates, tonicis crampis exagitata jactitatur summe misera, lacrymis et vagitu nostrum invocans subsidium. Tertio nychthemero ineunte, typhoideum characterem oculis nostris omnino præbens misera, sui non compos, stupidam effigiem, characteristice injectis conjunctivis nobis referens, anxie spirans, mussitans, carphologia exercita, floccos stragulorum suorum hinc inde solvens, facie decomposita, divaricatis cruribus in lectulo jacens, prævie facta respiratione stertente diem obiit supremum.

Sectio cadaveris. Vix injectæ inveniuntur meninges cranii nec non specus vertebralis, normali molliores observantur substantia encephali, nec non medulla spinalis. Lamellis semipellucidis cartilagineis obsidetur arachnoidea, medullam spinalem a posticis convestiens. Viscidis cum mucositatibus bronchia farcientibus, vix invenitur sanguinis coagminatio in inferioribus pulmonum lobis. Cor in ventriculis suis coagulis nigris farctum, singulari rubedine endocardii characterisatur. Mucosa tractus intestinalis in ventriculo dendroideis injectionibus notata, ad intestinum ileon, præprimis circa finem ejus, plagis figuratis Peyerianis exulcerationi proximis, nec non glandulis hypertrophicis Brunneri rubedine maxima circumdatis notata, observationi nostræ submittitur. Hepar et lien sanguine turgidi, emolliti, ultimus vero in medio sui suppurationis focos segregatos continens, palpatione imo leviori in pultem reducitur. Mesaraicæ glandulæ tumidæ, roseo colore indutæ, verticaliter scissæ, emollitionis processum inchoatum nobis offerunt. Renes ad superficiem lutescentes, in calycibus suis parcissima copia lotii irrorantur. Vesica a norma minime recedens, lotio ex toto vacua, uteroque sano incumbens — cyclum constituit investigationis anatomico-pathologicæ circa choleræ studium adimplendæ.

Fig. 1.

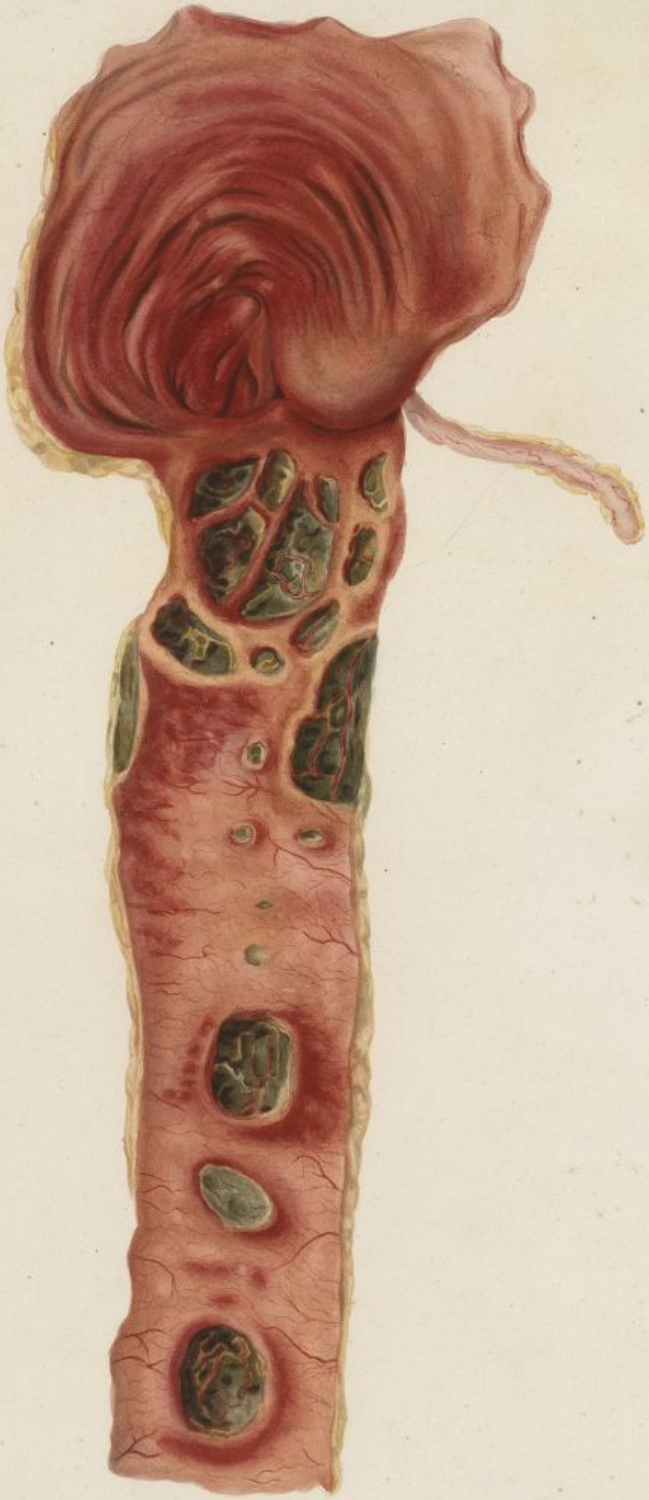

Fig. 2.

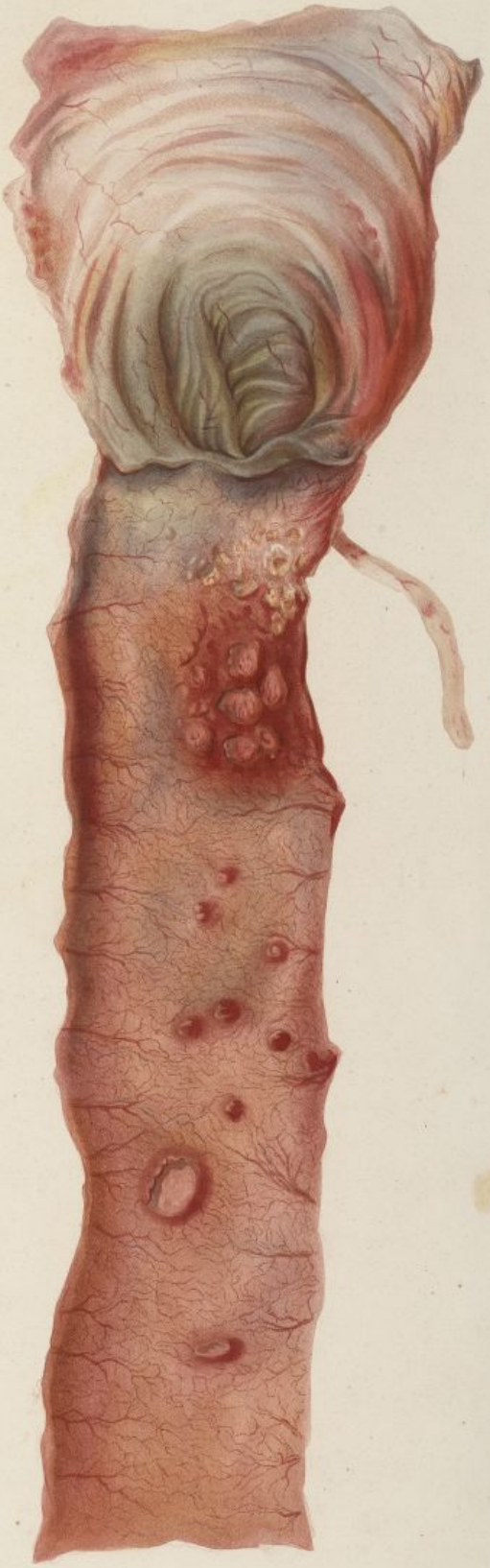

Schischigoloff ad nat. del. Mosquae.

Geny gres imp.

Ondet sculp.

LÆSIONES

INTESTINORUM CHOLERÆ PROPRIÆ.

TABULA CVII.

(Fig. 1.)

Puella 27 annorum, lymphatica, tempore menstruationis, afflatui frigidæ auræ exposita, indeque fluxus istius suppressione exercita, grassante Mosquæ cholera anno 1847, inopinato mediis in negotiis vertigine capitis, aurium tinnitu, cordis palpitatione epigastrii angore, spirandi difficultate, nauseisque vomitu aquoso notatis affecta, statim venæsectione ex pede infusoque menthæ intus tractata, mox fluxum diarrhoicum experiens, tanto virium lapsu affligebatur, ut vix minimum motum exercere valens, timoremque summum de exitu funesto adstantibus injiciens in Nosocomium traduceretur. Pallida regnanti morbo pathognomonica, ex toto turgore vitali orbata facies, grisea, arescens lingua, immensa sitis, nauseæ vomitu frequenti aquoso molestissimo conjunctæ, epigastrii nec non iliacæ dextræ regionis ex attactu dolor, rumor in imis abdominis borborygmis evocatus e longinquo audiendus, sæpissime deposita, liquida, albis pelliculis notata alvus, ardua frequens respiratio, tumultuosus cordis ictus, deficiens ex toto ad radiales pulsus, frigida, marmorea, in rugas facillime contrahenda cutis, capitis temulentia, aurium susurrus, præcordiorum angor, summa miseræ in lectulo jactitatione expressus, crampi tandem molestissime artus infimos afficientes, et ne minimam quidem ægrotæ quietem concedentes — phænomena fuere morbosa a nobis colligenda. Adplicatis ad genitalia hirudinibus, ut suppleta sit manca hoc in casu uterina evacuatio, valerianæ infusum cum riverii potione intus, frictiones spirituosæ nec non sinapismi frequentissime corpori superhabendi, præmisso balneo calido in usum vocantur. Vespere siccescit magis lingua, silet vero vomitus, deficiunt sedes, mancum tamen observatur hucusque lotium; angore maximo detenta misera, stupidam faciem oculumque injectum præbens, quæstionibus minime respondens mussitat floccosque stragulorum solvit. Impositis hirudinibus post aures, atque obtecta calvaria frigidis epithematis, seponitur valerianæ infusum, nunc calomelane cum moscho nec non decocto altheæ supplendum, minime neglectis externis revulsivis subsidiis, arduo hoc in casu suadendis. Nocte symptomata citissime violentia augentur, ita ut mane hippocratica facie instructam, stertentem, rigidam, frigido sudore coopertam, sui insciam invenientes ægrotam, actum jam de misera esse statueremus. Ac revera, elapsis tribus horis, animam deposuit.

Sectio cadaveris. Mediocri injectione insigniuntur velamenta cerebri, sicuti et medullæ spinalis, organa hæc tactui molliora, serositate ad basin calvariæ, nec non imas specus vertebralis partes collecta irrorantur. Pulmones emphysematosi, postrorsum liquido sanguine infiltrati, tenaci spuma ad bronchos farciuntur. Atris, mollibus grumis sanguineis implentur cordis cavitates. Hepar et lien parenchymatis sui emollitionem præbentes, hinc inde punctis lutescentibus, quasi consequentiis emollitorum tuberculorum notantur. Mucosa ventriculi injecta est, maxima autem rubedine notatur finis ilei Peyerianis plagis nec non Brunnerianis glandulis exulceratis contaminatus. Mesenterii glandulæ tenui intestino contiguæ, manifesto volumine auctæ, in imis sui suppuratæ reperiuntur. Renes sanguine scatent. Rubet mucosa vesicæ ex toto a lotio vacuæ. Normalis uterus ad ovarium sinistrum cystide parva hydatigenea instructus detegitur.

LÆSIONES

INTESTINORUM CHOLERÆ PROPRIÆ.

TABULA CVII.

(Fig. 2)

Vir, 31 annorum, scriba, constitutionis sat robustæ, crapulæ nonnunquam deditus, vigente cholera Mosquæ anno 1848, ubi potulentis abusus est, eadem nocte symptomatis morbo regnanti propriis affectus, statim venæsectione, hirudinum adplicatione ad epigastrium, intus elixirio tunc temporis maxime usitato (elixirium voronegense) curatus, mox a plurimis morbosis phænomenis: nausea videlicet, vomitu, diarrhoico fluxu, nec non crampis infimos artus convellentibus liberabatur. Ast capitis gravedo, certa calvariæ totius temulentia, thoracis oppressio, angor præcordiorum, virium summus lapsus, nondum hucusque cessantes, exoptandum finem ægrotationis minime annuntiabant. Serius mussitationes nec non deliria nocturna coëgerunt parentes ut Nosocomio ægrotum committerent. — Stupida, collapsa facies, fixo profunde in orbitis sepulto instruitur oculo, ad angulos internos conjunctivæ ecchymomata præbente, rubent quodammodo genæ, fuligine conspurcantur labia et dentes, arida tangitur lingua, dolet attactu epigastrium nec non regio iliaca dextra, deficit lotium, diarrhoica pluries de die solvitur alvus, modico calore superfusa cutis peripheria, mancum ad radiales pulsum ostendit, frequens rhonchis offuscata exauditur respiratio et incitatus, tumultuosus cordis ictus. Cavernosa voce accusat miser summam capitis temulentiam, præcordiorum angorem, viriumque lapsum ingentem, sibi autem derelictus mussitat, massæque plumbeæ instar in lecto defigitur. Hirudines post aures, frigida calvariæ epithemata, abdomini vero cataplasmata adponenda, revulsio ad omnem corporis peripheriam sinapismis absolvenda, calomel cum moscho intus altheæ decocto suprabibendum, frictiones tandem spirituosæ artuum sæpius de die instituendæ — erant subsidia post primam nostram visitationem commendata. Vespere abdominis dolor usui cataplasmatum minime cedens, contra pressio regionis iliacæ dextræ convulsa facie ægroti quaque vice expressa, novam applicationem hirudinum ad localitatem hanc exposcit, minime seposita medicatione interna et externa hucusque adhibita. Altero mane omnia in pejus ruentia observantur. Hippocratica facies, arida, siccissima lingua, potionis nullum desiderium, involuntaria sedes, meteoristicum abdomen, deficiens lotium, stertens respiratio, imbecillis irregularis cordis ictus, manco ex toto pulsu expressus — erant insignia proximis finis miseri, quinto die post prima morbi exordia leto traditi.

Sectio cadaveris. Injectæ meninges, durum tactu encephalon, numerosissimis punctis sub transversa ejus sectione notatum, parca serositas in ventriculis lateralibus collecta, sinuum baseos calvariæ sanguine atro carbonisato distensio, vivide injecta arachnoidea medullam spinalem vestiens, quæ ipsa tactui durior ad varias localites squammulis lactescentibus semicartilagineis contaminabatur — hæc fuere graviora circa cerebrum ejusque appendices inventa cadaverica criteria. Pulmones sanguine fareti, hypostatica pneumonia ad lobos infimos notati, vitrescenti sputo in bronchiorum divisione contento characterisantur. Cor volumine quodammodo auctum friabilibus atris coagulis occluditur. Mucosa ad ventriculum dendroidea injectione notata, ad ilei finem exulcerationibus ab embolo eorum depuratis, nec non ad cicatrisationem vergentibus, sparsis hypertrophicis glandulis Brunneri comitatis insignitur. Hepar et lien volumine aucti, sanguine turgidi, malacia detenti, minimo attactu in putrilaginem reducendi, segregatis parvis suppurationis focis contaminantur. Glandulæ mesenterii hypertrophicæ, hinc inde in medio sui suppuratæ deteguntur. Eadem sanguinis congestio invenitur circa hypertrophicos renes. Vesica ex toto vacua ad mucosam injecta cernitur.


Tab. CVIII.
Fig. 1.
Fig. 2.
Fig. 3.
Schtschegoleff ad nat. del. Mosquae.
Annedouche sculps.
Geny gros imp.

LÆSIONES

INTESTINORUM CHOLERÆ PROPRIÆ.

TABULA CVIII.

(Fig. 1, 2 et 3.)

Juvenis 27 annorum, famulus, constitutionis debilis, post calidarium rossicum perfrictioni expositus, durante cholerica epidemia Mosquæ an. 1848, subito refrigeratione totius corporis arreptus, epigastrii nec non hypochondriorum oppressionem, nauseam vomitu aquosæ materiæ comitatam, abdominis borborygmos alvique depositionem frequentissimam experiens, capitis temulentiam, vertiginem, cordis angorem, pectoris pondus, virium lapsum insignem, algoreque detentos artus inferiores spasmis molestissime afflictos persentiens, statim a parentibus panacea, tunc temporis similibus in casibus usitatissima elixirio videlicet anticholerico (Voronege) theano cochlearculo sæpius per horæ spatium sumendo, cum menthæ crispæ infusione conjuncto tractabatur. Siluit re vera vomitus, ast molestiis circa pectus et epigastrium vi augescentibus, alvi fluxu minime ad silentium reducto, spasmis ad rigidas extremitates magis magisque miserum concutientibus, angore totius corporis, jactitationeque ægroti magis expressis, propinqui impulsi sunt, ut miserum in Nosocomium adveherent. — Pallida, turgore vitali privata facies, oculis ad conjunctivas injectis, profunde in orbitis hærentibus instructa, sicca, rubra lingua, inexplebilis sitis, dolens ex attactu epigastrium nec non regio iliaca dextra, tensum meteoristicum abdomen, alvus frequentissime cum tenesmo deposita, carnium loturæ non dissimilis, nisus continuus mingendi sine ullis lotii excernendi vestigiis, frequens laboriosa respiratio, rhonchis sæpius exaudiendis offuscata, cordis ictus tumultuosus, ex toto deficiente pulsu ad frigidas extremitates expressus — primo sub examine ægroti observabantur. Sepulchrali debilissima voce accusat miser, capitis ingentem gravedinem tinnitu aurium ingratissimo conjunctam, præcordialem angorem, artuum inferiorum spasticas contracliones, urentemque maximopere molestam sensationem, inde a ventriculo usque ad anum extensam, tanta cum virium prostratione, ut plumbeæ massæ instar, in lectulo jacens, ne minimum quidem motum exercere posset. Tepido balneo immissus, hirudinibus ad epigastrium nec non regionem iliacam dextram tractatur miser, cataplasmatis emollientibus obteguntur abdominis tegumenta, amylaceis enematis laudano commixtis exercetur rectum, sinapismis nec non irritantibus frictionibus exaratur tota corporis peripheria, minime neglectis impositionibus frigidorum epithematum capiti adplicandorum. Insimul porrigitur interne calomel cum moscho, altheæ decocto mucilaginoso superbibendum. Suscepta medicatio hæc per triduum, cum frequentioribus balneis continuata, nullo emolumento insigniebatur : magis magisque siccescens lingua, alvus sanguinea cum tenesmo sæpius solvenda, deficiens ex toto lotium, continua mussitatio ægroti ad quæstiones vix respondentis, corporis jactitatio, pulsus defectio ad frigidas extremitates exploranda — erant nobis manifesta criteria gravissima mox perituri ægroti. Quinto inchoante nychthemero post morbi primum exordium sui omnino non compos, collapsa facie instructus, ad frigidam frontem gelido sudore irroratus, lente stertens, sanguinea sede inconscie ejecta conspurcatus letho traditur.

Sectio cadaveris. Insigniter injectæ inveniuntur meninges. Cerebrum tactui durum, sub transversa sectione numerosissimis punctis rubris notatur, modica copia rutilantis serositatis includitur ventriculis ejus. Turgent sinus calvariæ sanguine nigro carbonisato, eadem sanguinea injectio invenitur circa velamenta medullæ spinalis, normali durioris, ad infimas localitates specus vertebralis turbida serositate obductæ. Sanguine scatet uterque pulmo, sparsis tuberculis crudis instructus, mucositatibus spississimis parietes bronchiorum vestitas offerens; modicæ copiæ serositatis in fundo utriusque sacci pleuræ collectæ innatant lobi ejus infimi. Albuminosis decoloratis concrementis, intricantur tendines musculorum papillarium cordis, excentrica hypertrophia ventriculi sinistri affecti. Sanguine impleti, malacia correpti deteguntur hepar et lien. Rubedine ecchymomatica contaminata cernitur mucosa ventriculi, peculiari virescentia mucosæ characterisatur finis ilei nec non initium coli plagis Peyerianis nec non sanguinis infiltratione, suffusione et incrassatione notatus (vide *fig.* 1). Coli pars in imis suis exulcerata, trans parietes suos haud scissos investigata, perforationi proxima (vide *fig.* 2) detegitur. Totum intestinum crassum perpendiculariter ad parietes scissum incrassatum ad omnes suas tunicas (vide *fig.* 3) reperitur. Renes sanguine infiltrati, vesica ad parietes suos injecta comitantur.

Attente perlectis perpensisque observationibus (vide *Tab. CV, CVI, CVII* et *CVIII*) quis est, quæso, qui ista in systematis nervosi turbatione non cognoscat *adynamiam* esse symptomatum caussam omnium? Qui, læsiones posthumas cranii, thoracis, abdominis, præcipue intestini tenuis, his in observationibus expositas perscrutatus, hæc ipsa signa ex cadaveribus deprompta ad febrim typhoideam pertinere dubitet? Qui ab omni opinione præsumpta liber, easdem læsiones non judicet esse pathognomonicas in enteritide folliculosa, aut dothienteritide aut etiam in typho? Verumenimvero alterationes intestinorum, in his quatuor tabulis explicatæ, nihil aliud exprimunt, nisi indolem anatomicam prævalentem epidemiæ cholericæ, quam inde a mense septembri anni 1847 ad decembrem anni 1848 Mosquæ grassatam esse constat! Tribus in nosocomiis, quæ a septembri 1847 ad calendas augusti 1848 curæ meæ demandata fuerant, acervis morientium mortuorumque circumdatus, illam naturam typhoideam, quæ tum choleræ Mosquensi notam propriam imposuit, ego sine ira et studio quotidie observabam, ac, neutri parti favens, perspiciebam ex cadaverum incisione, quam professores Toporoff et Mlodziejovsky et doctores Redlich et Dombrovsky, ea tempestate mei collegæ sociique æstimatissimi in clinica therapeutica constanter et ordine instituerunt. Atque ita factis evidentissimis continue obviis munitus et firmatus, fluctuare occepi in cogitatione, quam olim ex cholera Mosquam anno 1830 depopulata conceperam. Mox vero mihi opinionem radicitus excussi, quæ plerosque collegas meos tenuit ac tenet; conscientia mea sustentatus, fere omnibus repugnans, *dubitationem* quandam de *natura* et de *modo* propagationis mali, quod circum me mortales interemit ingenue enuntiavi. Sed factorum haud ambiguorum, quæ apud nos quotidie scatebant in expressione tam vitali quam et cadaverica memor, iisque judicium meum superstruens, in scholis habitis in clinica publice profiteri ausus sum choleræ Mosquensi an. 1847 et 1848 *naturam* fuisse *typhoideam.* — Huc accesserunt investigationes accuratissimæ et scrupulosissimæ viri excellentissimi Nicolai Volkoff, qui optimo jure existimans, non media in urbe magna et celebri posse propagationis filum reperiri, totam curam diligentiamque adhibebat in civitatis Mosquensis territorio, cujus Nobilitati inter totum epidemiæ spatium præsidebat. Quibus ex investigationibus, inter 272 loca hujus territorii, morbum in 64 sine causa perspicua erupisse, sed reliquorum (208) ex numero 190 in locis *contagionem* ejus manifesto et apud magistratum, cui publicæ securitatis cura defertur, confirmatam et comprobatam esse apparuit. His autem indiciis jure confisus, præterea opinionem meam posui ac stabilivi in modo eruptionis mali in urbe ipsa paulatim progredientis, ubi singuli vici per totos menses nonnisi pedetentim morbo inficiebantur. Itaque una cum collegis interrogatus a summo præfecto provinciæ, utrum contagiosus hic morbus sit, nec ne? *Epidemiam cholericam Mosquæ sævientem, quum natura sit typhoidea, idcirco esse contagiosam,* libere ac fortiter respondi. Libello, quem hac de re scriptum dedi, Collegium rei medicæ præpositum obsecravi, ut causæ meæ ad totum genus humanum humanitatemque pertinentis rationem haberi, atque singula facta, quibus opinio mea contineretur, ad argumenta mea aut diluenda aut probanda religiose examinari juberet. Descenderunt quidem in certamen homines quidam, ut controversiam disceptarent, sed opinione præjudicata ducti, impotentes iræ, studioque flagrantes in arenam se dederunt. Verumtamen quidquid id est, illa *dubitatio* de *modo propagationis* choleræ in urbe Mosqua, qui olim ne admissa quidem fuit ab iis, qui hunc morbum non contagiosum esse aiunt, illa inquam *dubitatio*, certe recusari non amplius potuit, sed nunc est cognita, accepta, probata; et gravis illa quæstio, adversus omnes imperitæ multitudinis conatus, in medio relicta, nondum dijudicata, sine exitu est. Faxit Deus, ut hæc controversia temporis intercursu, *non calamitatis renovatione componatur ac sedetur!*


Tab. CIX.
Vitte imp.
Ve. Reimund imp.
Schwarzgriff ad nat. del. Mosquae.

ENCEPHALOIS GLANDULÆ MESENTERII.

TABULA CIX.

Puella septimum decimum annum agens, habitus scrofulosi, ab infantia symptomatis diathesi huic propriis, ophthalmiis videlicet, crustosis eruptionibus calvariæ nec non faciei obnoxia, serius herpetica efflorescentia constanter ad extremitates obfuscata, abhinc duos annos catameniali fluxu prima vice visitata, minime tamen ab exanthemate varias corporis regiones contaminante liberabatur. Efflorescentiæ hæ, ægrotæ maxime tædiosæ, domesticis variis subsidiis frustra tractabantur, donec tandem interveniens agyrta suum consilium præstans fumigationibus quibusdam non sine successu subjecit puellam. Mox enim mundata corporis peripheria, ad sanitatem redux videbatur misera. Ast fluxus catamenialis hucusque quoque mense recurrens nunc intermitti cœperat, tandemque copia quaque vice diminuendus ex toto siluit, novisque phænomenis ansam præbuit. Vegeta olim puella serius collapsa facie instruebatur, corporis nutritio decrescens maciei in dies auctæ locum cessit. Appetitus defectio, nauseæ, vomitusque æruginosi, abdominis meteorismus, nec non epigastrii molestia post minimam imo copiam alimenti sumptam, lotium parcum, urens, alvus aut constipata aut diarrhoica, alba, acida excrementa rejiciens; difficilis respiratio ex minimo motu suscepto gravissimæ dyspnœæ imaginem referens, cordis frequentes palpitationes, semper fere incitato pulsu expressæ, capitis obnubilationes, dolor in tota extensione abdominis persentiendus, virium lapsus nec non tanta ægrotæ irritabilitas, ut ex minima causa lacrymas funderet — omnia hæc, a medico quodam inspecta, tanquam ex nidulantibus in tractu intestinali entozois explicita, incassum per aliquod temporis spatium vermifugis exercebantur. In dies tamen gravescentibus phænomenis, ab omni medicatione liberata in Nosocomium missa fuit ægrota meæque subjecta observationi. — Turgore orbata, macra, spurca facies, oculis fracta acie indutis characterisatur, lutescit sicca lingua, ciborum desiderio nullo vigente, nauseis continuis, nec non intercurrente sæpius vomitu, materiem virescentem acrem ejiciente, vexatur misera. Minima alimenti in ventriculo præsentia, molestiis circa epigastrium nec non utrumque hypochondrium exprimitur. Dolet ex attactu flatibus distentum abdomen, ad regionem hypogastricam, supra pubem tumorem ad medianam lineam globosum, vix movendum, tactui durum, ex rudiori palpatione sensibilem præbens. Astricta, mox liquida alvus, albescentia summum fœtorem exhalantia rejicit excrementa, sæpius evacuatum lotium lactescentis coloris, pinguedinosa obtegitur pellicula. Minimus motus dyspnœa characterisatur, ictus cordis sæpius incitati comparent. Horripilationibus cum intercurrenti fugaci calore exuritur ad certa diei intervalla male nutrita, in rugas facillime reducenda cutis. Debili voce accusat misera præcordiorum angorem, constantem dolorem in imis abdominis, tantamque irritabilitatem, ut ex minima caussa ira exæstuaretur, aut lacrymis irroraretur. Quum vitæ genus puellæ suspicionem graviditatis nobis injiceret, explorationem ab obstetrice instituendam indicavimus, investigatione autem hac nobis recusata, ulteriorem tractationem expectationi commisimus, leviora antiphlogistica intus, nec non revulsivam methodum in cutem dirigendam, ad efflorescentias ægrotæ olim solitas revocandas, extus commendantes. In dies marcescens ægrota, febricula typum minime servante exusta, sæpius frigidis, glutinosis debilitantibus sudoribus cooperta, jam per triplicem mensem catamenialem fluxum non expertum, hucusque silentem nobis præbuit. Tandem elapsis sex septimanis postquam intravit Nosocomium, præviis linguæ siccitate atque ariditate, mussitationibus, viriumque prostratione summa, typhoideæ pyrexiæ speciem referens, misera tumulo infertur.

Sectio cadaveris. Meninges anæmicæ flaccide obvolvunt collapsum, malacia detentum cerebrum, in ventriculis suis notabilem quantitatem serositatis continens. Insigni copia ejusdem liquidi irrorantur partes calvariæ basin sistentes. Idem injectionis defectus observatur ad velamenta medullæ, densitate omnino minori instructæ. Serositate impletur infima pars specus vertebralis, caudæ equinæ proxima. Pulmones mucositatibus ad bronchia farcti, infimos lobos manifesto hyperæmicos visui offerunt. Cor atrophicum coagulis firmis ad cavitates sinistras obturatur. Hepar et lien turgent sanguine, palpationeque rudiori in pultem reducuntur. Ileum intestinum, ad viciniam valvulæ Bauhini, pathognomoniis plagis figuratis Peyerianis, nec non hypertrophicis glandulis Brunneri obfuscatum detegitur. Glandulæ mesenterii hypertrophicæ, unaque earum mesocoli medianam partem detinens, pugni volumen adæquans, tactui durissima, in superficie inæqualis, ex lobis distinctis conflata, per longitudinem scissa, pathognomonica criteria encephaloideæ degenerationis investigationi nostræ præbet. Vicina intestina, præsentia tumoris pressa, diametro coangustata inveniuntur. Renes ad superficiem lutescentes, propius inspecti incipientis Brightii degenerationis indicia ferunt. Uterus atrophicus, tumore deorsum pressus, vagina maxime coangustata, hymene vix pervio munita, apertissime virginitatem puellæ, nostræque diagnoseos imbecillitatem luce clarius demonstrant.

Hoc in casu diagnoseos error, in quo versatus veram morbi sedem parum intellexi, eo me adduxit, ut summa cum injuria virginitatem puellæ suspectam haberem. Postea vero ad feminam juvenem scrofulosam arcessitus, ut naturam tumoris duri, circumscripti, in linea mediana ventris, ad ultimas versus vertebras lumbales siti, magna nutritionis et vitæ animalis turbatione concomitati definirem, mihi ipse diffidebam, quum primi erroris haud immemor essem, ac pudori meo satisfactum esse arbitrabar, quod hoc malum declaravi esse degenerationem glandulæ mesenterii. At collega et annis et experientia major, eoque ad suspicandum sagacior, professor jam defunctus Wissotzky, quamquam argumentationem meam accepit, tamen ægrotæ suasit medicamentum catharticum, quia alvus obstinate adstricta ejus statum vehementius aggravabat. Quam ego medicationem eo libentius secutus sum, quod inertiam tubi alimentaris explicavi ex pressione glandulæ mesenterii hypertrophicæ, quam primam mali causam et originem putavi. Quam vero improvisum atque inopinatum altero die mihi accidit, quum repente amplissimam mihi excretionem stercoream commonstraverunt maxima ex parte consistentem in *cholelythis*, incredibili cum corporis molimine dejectis, unde statim evanuerat abdominis tumor, quem ego errore captus glandulam mesenterii degeneratam fuisse credideram!! At vero hoc non fuit ultimum, quod inani persuasione tumescens, in rectam viam deducebar, documentumque mihi ex errore capiebam!

Fig. 1.

Tab. CX.

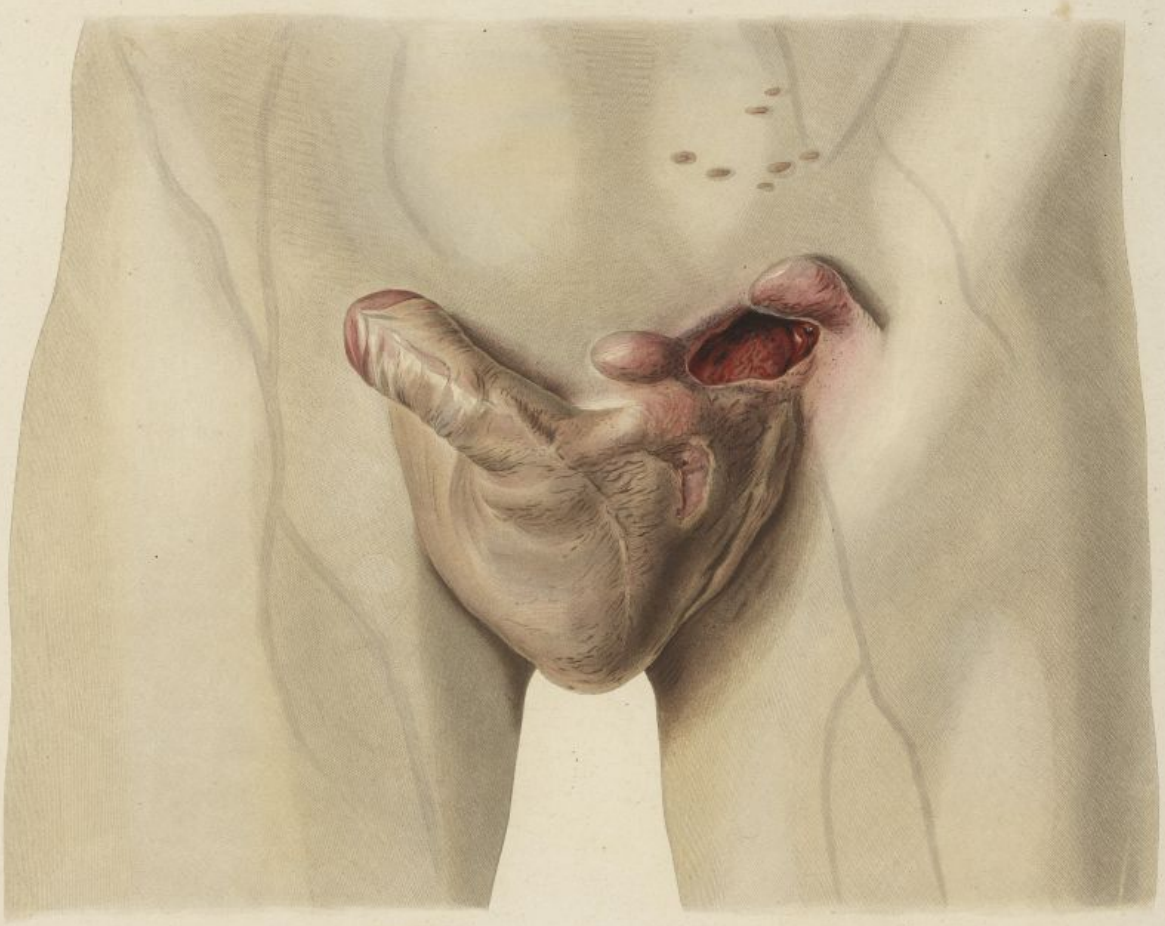

Fig. 2.

Schtschegoleff ad nat. del. Mosquae. Geny-gres imp. Annedouche sculps.

ANUS PRÆTERNATURALIS.

TABULA CX.

(Fig. 1 et 2.)

Vir 30 annorum, robustæ constitutionis, ante nonnullos annos ex alto delapsus, violenterque ad totum corpus concussus, mox dolore ad regionem inguinalem sinistram affectus, serius ad hancce localitatem tumore elastico, mobili, ex nixu alvum deponendi, tussi, aut motu violentiori manifesto adaugendo afflictus, initio nullo subsidio curabatur, ut a præsentia dolentis tumoris hujus inguinalem regionem obfuscantis liberaretur. Serius digestionis turbæ, colici dolores, borborygmatum præsentia, difficilis alvi exoneratio fuerant phænomena ex adaucta mole hujus tumoris deducenda. Temporis progressu hisce omnibus assuefactus ægrotus, molesta hinc inde experiunda symptomata minimi æstimans, naturæque derelinquens, nullo amplius exercebatur subsidio. Abhinc quatuor menses, postquam gelidum potum prævia ampla cœna ingurgitavit, nauseis, vomitu, alvi constipatione pertinacissima, crudelissima tensione regionis inguinalis tumore detentæ, angore præcordiali summo, extremitatum frigore, nec non abdominis meteorismo ingenti affectus, domesticorum auxiliorum usu per duplicem diem frustra tractatus, medici cujusdam auxilium invocavit. Iste rudiori tractationi tumoris insudans, scopo verosimiliter delapsam ex imis abdominis ansam intestinalem reducendi, inguinis tumorem sine ullo fructu exercens, venæsectione, hirudinumque applicatione ægrotum aggrediens, omnia a se peracta existimans, reliqua naturæ absolvenda commisit. Interea urget vomitus, deficitque semper alvus, tenditur molestissime abdomen, summis doloribus ad inguinalem sinistram regionem exaratus. Cataplasmata emollientia, etsi dolorem ad inguinalem regionem experiundum sedarunt, tamen pungens continuus dolor superveniens mox tumoris ipsius erithematosa rubedo, horrores sæpius ægrotum corripientes — erant criteria novi processus ad localitatem adfectam sese evoluturi. Revera, decimo nychthemero postquam prima phænomena incarcerationis in conspectum prodierunt, sub sustentato usu cataplasmatum emollientium, turgore vitali orbata, collapsa inguinis sinistri tumefactio, ad superficiem atro colore notata, fœtidam saniem stillans, subito viam paravit effluxui materiæ stercoralis, sicque constituit anum præternaturalem. Continuo effluvio stercoris ad abdomen contaminatus, in dies marcescens juvenis, officio scribæ, unico vitæ suæ adminiculo abdicans, valetudinarium adiit, ut ibi quæreret tædiosissimo malo subsidium. — Summo marcore affligitur facies nec non reliqua corporis compages, vorax incusatur a misero ciborum desiderium, ast minima eorum copia sumpta, molestiis continuis tempore defectuosæ digestionis exprimitur. Ad regionem inguinis sinistram, observatur infundibuliformis excavatio, luxuriantibus carnibus obsessa, ad fundum suum limbo circulari obscure rubro, ex retroversa residui destructi intestini mucosa constituto obducta, e medio sui fontem constituens stercoreæ excretionis, abnorme hoc orificium nec non vicinias ejus conspurcantem. Specillo propius examinatus fundus excavationis duplicem aditum investigationi præbet, alterum altius situm, vestigiis stercoreæ evacuationis inquinatum, alterum inferius positum, difficiliori modo introducendo specillo permeandum, ex quo liquidum mucosum fœtens evacuatur. Specilla seorsim in quodlibet orificium intromissa, ibidemque relicta, omnino diversam servant directionem, alterum enim superius sursum, alterum autem inferius deorsum spectans, extrorsum cruciatim sibi invicem imposita, propter dissepimentum quasi extrema interna eorum separans, minime sibi admoveri queunt. Interrogatus æger de alvi exoneratione habituali, asserit se postquam abnormi jam orificio ad regionem sinistram inguinalem afflictus fuisset, sæpius alvum etsi liquidam et parcam ad rariora intervalla deposuisse, nunc autem per trium septimanarum spatium, nonnisi liquidas excretiones hinc inde ani limbum contaminantes expertum esse. Precibus miseri commotus, insimul certior factus ab ægro, de adparentibus identidem liquidis per anum evacuationibus, partim persuasus, dari adhuc nexum inter supremum ansam intestini et infimam, etsi fere omnino imperfectam, propter intermedium *calcar* hisce ansis intestinalibus interpositum, specillis nostris sub investigatione fundi abnormis orificii aperte tangendum — intermedium hunc impedimentum communicationis directæ inter partem intestini supremam et infimam inferendum ad methodum Dupuytreni enterotomo ejus statui. — Postquam introductis separatim specillis in orificia extrema ansis destructi intestini correspondentia, horum directionem exacte compertam habuimus, ad ductum eorum enterotomi maxillas intromisimus. Probe nunc intermedium calcar nobis auferendum examinantes, hoc, sibi invicem maxillis enterotomi admotis, compressimus. Vespere visitantes ægrotum levioribus doloribus ad vicinias abnormis orificii inguinis detentum invenimus, hirudinibus ad dolentes partes adplicatis enterotomi compressionem deminuimus. Mane autem moribundum miserum invenientes, peritonitidis intensissimæ symptomata nullis subsidiis limitanda reperimus, etsi statim enterotomi eductio erat absoluta. Vespere ejusdem diei hippocratica facie indutus miser, sui nescius, stertens animam reddit.

Sectio cadaveris. Minime concessa nobis facultate cranium nec non pectoris cavitatem aperiendi, abdomen tantummodo investigatione nostra exploravimus, ibidemque potius peritonæi, quam tractus intestinalis phlogosin injectione vasorum expressam deteximus. *Calcar* utrique intestinali ansæ intermedium, totius ærumnæ caussam (obstaculum videlicet continuitatis destructi intestini operatione nostra auferendum) non maxime extensum (vide *fig.* 2), viribus naturæ serius forte tollendum invenientes, vaccilanter a nobis indicatam operationem fuisse, ægrotoque aperte funestam reperimus.

Hoc in casu prorsus omissum atque neglectum fuit præceptum eorum, qui expectandum esse jubent in chirurgia ani præternaturalis, ubi ægroti nonnunquam sibi affirmant fuisse alvi dejectiones per rectum etiam tum, quum jam erant ista infirmitate fastidiosa correpti. Si quis religiose examinasset rudera cadaverica in *Tab. CX, fig.* 2 depicta, facile sibi persuasisset naturæ molimina hoc in casu, fortasse ad ægrum ab ista tetra odiosaque labe liberandum suffecisse. Nam prominentia vel calcar, quod tubi intestinalis læsi pars mesenterica intus formavit, satis breve exiguum, et ab exteriori communicationis orificio, per quod stercorea materies foras projiciebatur, satis magna extensione diametri hujus organi separatum fuit. Profecto materiæ stercoreæ, huic sat obtuso calcari circumfusæ, et per strigam ab eo formatam defluentes, tempore vim efficacem exercuissent in hoc calcar, ejusque prominentiam gradatim ita deminuissent, ut eam retro reflecterent, vi accommodata ad impedimentum, quod earum profluvium per vulnus abdominis magis minusve angustum offendebat, itaque tandem viam usque ad inferiorem destructi visceris finem sibi aperuissent! Præterea, quum mesenterium in hoc casu violentam tensionem subiisset, frenum ab eo formatum, semper intestinum trahens in ventrem versus, naturam in conatu salutari singulariter adjuvisset!

Fig. 1.

Tab. CXI.

Fig. 2.

Schtschegoleff ad nat. del. Mosquae.

Viste sculp.

Geny gros imp.

INGENS CALCULUS

SCROTI NATURÆ MOLIMINE EJECTUS.

TABULA CXI.

(Fig. 1 et 2.)

Senex unum et septuaginta annos natus, rusticus, mediocris constitutionis, jam a decimo ætatis anno, lotii ardore, frequentia, nec non hinc inde retentione affectus erat. Phænomena hæc, in dies aucta, sæpius summo constanti dolore ad penis radicem expresso insignita, tumore duro hoc in loco comparente comitabantur. Consilio cujusdam medici parentes moniti de præsentia calculi in vesica noluerunt puerum Nosocomio tradere, ne sorti simili subjiceretur, ac duo parvuli agnati calculo laborantes, ex suscepta lithotomia tumulo occlusi. Ergo viribus naturæ commissus, eo magis, quod symptomata hæc, a parentibus tanquam ex hernia provenientia explicabantur, nullis curabatur subsidiis. Trigesimo vitæ anno symptomatis in dies augescentibus, urinæ excretio summo labore ac nonnisi depressione tumoris ad penis radicem locum tenentis, ab anticis in posticum peracta absolvebatur. Hoc circiter tempore lotii suppressione perfecta interveniente, tumefactione infantis caput adæquante, afficiebantur membrum nec non scrotum. Dirissimis molestiis cruciatus miser fervidis precibus invocabat mortem, ast subito adparentibus erythemate, nec non pustulis ad scrotum fœtidissimam saniem fundentibus, aperiebatur denuo via lotio, ægerque ad vitam revocatus est. Inde ab ortu istius abnormis lotii stillicidii per summitatem sinistram scroti, jam præcludebatur via urinæ per urethram, serius ostiola lotium ad scroti superficiem excernentia diametro aucta, in ductus fistulosos transmutata, veras fistulas urinam ex vesica evacuantes constituebant, sicque molestiis nec non periculo ex liquidi hujus retentione possibilibus obicem posuerunt. Ast continuo stillante lotio scrotum irritatum, tandem ex neglecta munditie excoriatum ulcerabatur. Ulcus volumine auctum, in dies crescens, marginibus irregularibus circumscriptum, fundo tactui durissimo, quasi lapidoso, ut æger affirmabat, instruebatur. Lapidea hæc concretio, exulcerationis fundum constituens, ab ægroto tanquam continuatio explicita ejusdem tumoris, a tenera ætate penis radicem detinentis, urinamque præcludentis, acuminato ferro quotidie tractabatur, ut destrueretur. Tentamina ægroti, ut proprio marte suscepta encheiresi, ad sanitatem restitueretur, continuo scroti summitatem irritantia, mox transmutaverunt partem hanc in amplam exulcerationem, marginibus irregularibus, excapis fungosis circumseptam, maxime dolentem, ex fundo suo saniem fœtidissimam lotio commixtam effundentem. Febri insuper horrore et calore intercurrentibus insignita exhaustus, virium prostratione tanta detinebatur miser, ut grabatum vix relinquere posset. Tandem prævia summa jactitatione, in lectulo sese erigens alvi deponendi gratia, subita sensatione arripiebatur, ac si lapidea quædam massa, fundum exulcerationis deserens, humum peteret. Revera ingens lapideum concrementum, oculis miseri obvium, tantæ miseriæ fons, nunc terræ incumbens, summo terrore ægrotum affligens, coëgit eundem, ut statim adiret Nosocomium, ibique subsidium quæreret. — Emaciatus, viribus fractus, debilissima voce enarrans miseriam per 60 annorum spatium protractam, ad scroti sinistrum latus offert largam excavationem griseo fundo instructam, callosis irregularibus marginibus circumscriptam, lotio sanie gangrænosa commixto maxime fœtente conspurcatam, digito exploranti præbentem ostium ad angulum supremum situm, sursum ad directionem vesicæ vergentem, ductum sistentem urinæ evacuationi idoneum callositatibus extra notatum. Catheter elasticus ostio huic immissus sat facile ab inferioribus ad superiora dirigendus in cavitatem vesicæ in viciniis colli ejus penetrabat. Ex altera parte tentamina catheterisationis per urethram suscepta, istius canalis perfectam atresiam, in viciniis exulcerationis detegendæ demonstrabant. Balneis depuratus miser, victui nutrienti submissus, continuo cataplasmatis detergentibus, ad fœdam scroti exulcerationem adplicandis exercitus, per trium septimanarum spatium tractabatur. Deterso ulcere scroti, immittebatur nunc constanti modo catheter elasticus in vesicam, ductu communicationis ejusdem cum angulo exulcerationis supremo. Serius cauterisationibus sæpius in usum ductis ex lapidis infernalis solutione constitutis, depressis, imo annihilatis callositatibus limites exulcerationis circumscribentibus, exoptatæ apparuerunt granulationes, pedetentim fundum jacturæ substantiæ implentes. Constante autem præsentia catheteris in supremo exulcerationis angulo, pseudo-urethram quasi efflante, necessitatem ægroto expressam, ab ipso autem denegatam urethræ atresiam annihilandi, sicque viam lotio normalem parandi, usque ad certum gradum superfluam reddente, cum perfecte cicatrisato scroti ulcere, ad reliquam organisationem normæ restitutus senex, lætus dereliquit Nosocomium.

Non semel in diuturna praxi chirurgica cui insudavi, ast pluries mihi obvenit, ut hominibus per plures annos calculos gerentibus scrotum inciderem. Quanto dolore ac tormento tot infelices, per tantum temporis spatium prope gratuito excrucientur, bene mecum reputantem pœnitet, non nixum esse, non postulavisse, ut in nostris nosocomiis medici tirones, nominatim ad lithotripsin instructi paratique, hoc munere fungantur, et usu quotidiano edocti exercitatique mittantur in imperii Russici provincias, ubi lithiaseos ista species pæne endemica invenitur. Tum enim ab initio mali jam poterant suppetiæ ferri miserrimis summo cruciatu affectis; neque amplius Nosocomia nostra redundarent illis morbis organicis vesicæ et renum, qui toties a diuturna calculi præsentia originem ducunt; neque diutius invenirentur in hominibus commiserandis illi calculi urinales, qui medicum magnitudine sua incredibili obstupefaciunt! Quam sæpe simplicis catheteris ope prævenirentur graves consequentiæ concretionis urinalis in canali urethræ (vide *Tab. CXI, fig.* 1 et 2)! Ne plura, tum demum lithotripsis, quam a viro doctissimo Heurteloup tam præclare excogitatam esse admiramur, ea esset, quæ deberet, vera prophylaxis lithotomiæ ipsius.

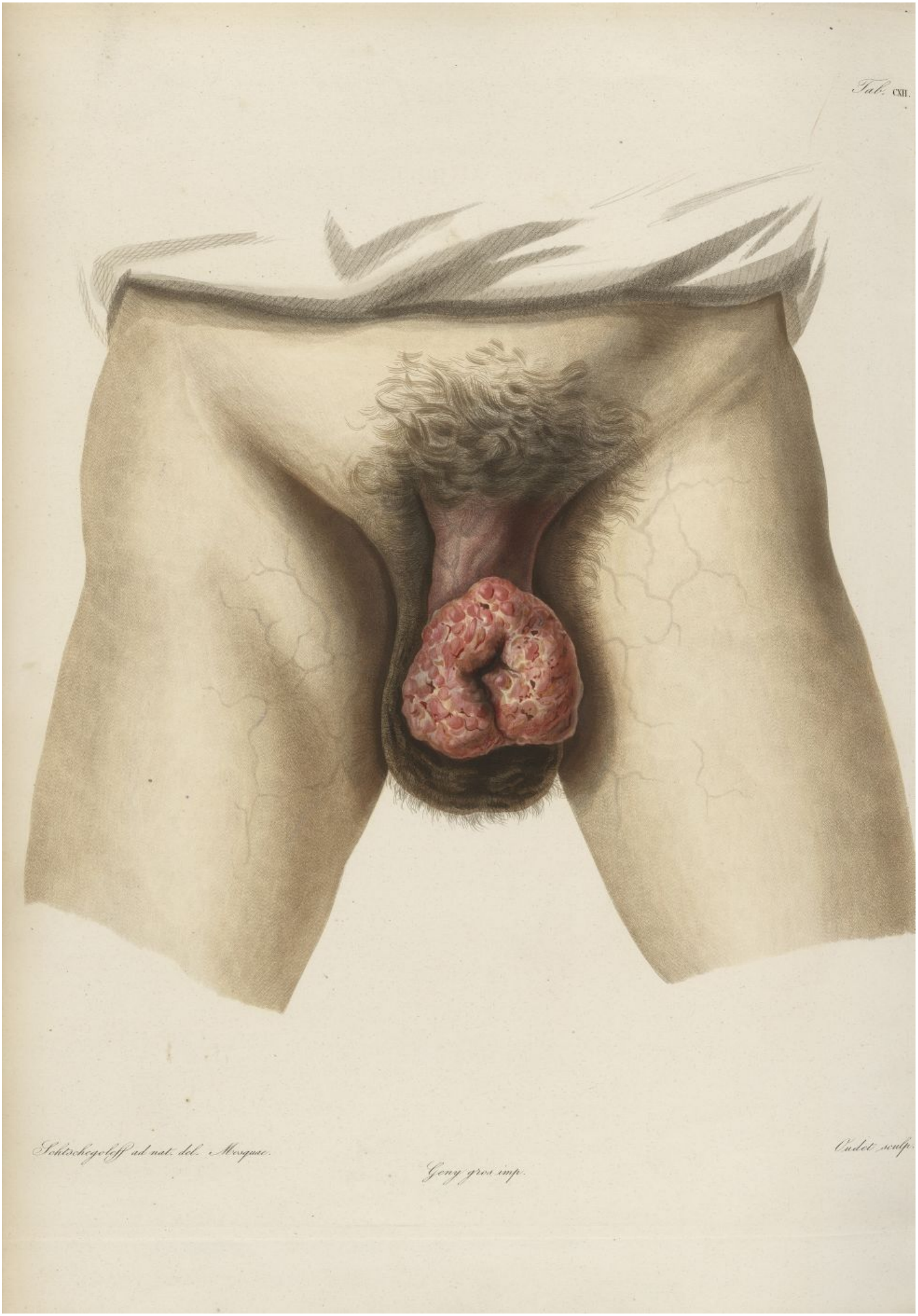
Tab. CXII.
Schtschegolieff ad nat. del. Mosquae.
Geny gros imp.
Cudet sculp.

CANCER MEMBRI VIRILIS.

TABULA CXII.

Vir 57 annorum, constitutionis olim robustæ, nunc autem dirutæ, vitæ dissolutæ, pluries in juventute syphiliticæ labi propriis symptomatis affectus, serius optima fruebatur sanitate. Abhinc duos annos, verrucæ speciem ad faciem externam præputii observans, initio nulla attentione excrescentiæ hujus præsentiam dignavit, serius sub quoque venereo congressu superficies tuberculi istius fissuris notata sanguinem fundens, dolens, vicinarum partium tumore characterisata, suspicionem de possibili recrudescentia antiquæ labis syphiliticæ in ægroti mente suscitavit. Medici subsidium his sub auspiciis quærens, ejusdemque sententia in opinione sua roboratus, antisyphilitica medicatione ex decocto sarsaparillæ constituenda, nec non adustione excrescentiæ lapide infernali absolvenda tractabatur. Tentamina hæc, per mensis spatium protracta, emolumento nullo insignebantur, contra post quamlibet adustionem, contiguæ excrescentiæ partes, magis irritatæ, erythemate detentæ, limites ejus manifesto adaugebant. Sic, fidem omnem inchoatæ curationis amittens miser, medico valedixit, sortemque suam intervenienti agyrtæ tradidit. Hic, irritantibus pastis, superficiem jam prævia medicatione exulceratam obtegens, summum exinde dolorem evocans, tandem erysipelatosæ inflammationi membri virilis præcipue autem glandis ansam præbuit. Per septimanæ spatium summis molestiis nonnisi usu continuo cataplasmatum diminuendis oppressus miser, respuens agyrtæ subsidium, fortunæ commisit ulteriorem mali decursum. Hucusque præputio limitatum malum ad glandis radicem nunc pedetentim serpebat; limitibus irregularibus circumscriptum ex toto fungi formam referens, ad superficiem profundis scissuris, sanguinolentam saniem fundentibus exaratum, lancinantibus doloribus excruciatum, ultimis mensibus tanta rapiditate defœdavit deformavitque glandem, ut hæc ex toto a norma recedens, vastum tumorem constituens, sub quaque lotii excretione doloribus pungentibus peragrata, ex minimo attactu sanguinem fundens, febrilibus symptomatis circa reliquam organisationem comitata cogeret ægrotum, ut in Nosocomio necessarium auxilium peteret. — Minime a norma recedens facies, respiratio hinc inde sicca tussi offuscata, auri exploranti textus pulmonalis permeabilitatem offerens, ictus cordis incitati, calore fugaci sæpius exæstuata cutis, molesta nonnunquam ciborum digestio, abdominis imo rudior pertractatio vix ægroto sensilis, urens lotium, inguinalium glandularum tumescentia, lancinans dolor circa glandem ex toto deformatam, vastam, fungiformem, excapis marginibus circumdatam desorganisationem visui præbentem, saniem fœtidissimam scaturientem, ex minima palpatione sanguinem ditissime fundentem — erant symptomata sub investigatione ægroti nobis colligenda. — Origine nec non decursu obvii observationi nostræ mali sufficienter moniti, precibus miseri commoti, ut susciperemus carcinomate detenti membri virilis ablationem, hanc, prævia nonnullorum dierum præparatione ægroti, simplicissima methodo, scilicet cultello recto longiori, retractis radicem versus penis integumentis, uno ictu desorganisatam membri partem a sanis textibus relinquendis separavimus, ligatisque arteriis dorsalibus, maxime sanguinem fundentibus, immissoque in vesicam cathetere elastico, vulnus scissum suppurationi commisimus. Post triplicem septimanam omnia cicatrisata inveniebantur, ægerque sine ulla molestia lotium evacuans, ne minima quidem vestigia crudelis affectionis nobis præbens, tanquam ad perfectam sanitatem redactus e Nosocomio dimissus est. Elapsis quatuor mensibus, sine ulla patente caussa, digestionis molestiis, initio pondere ad epigastrium, flatulentia, utriusque hypochondrii dolore, proclivitate summa ad fluxum diarrhoicum expressis afficiebatur ægrotus. Spirituosa inde a tempore susceptæ encheiresis derelicta, denuo revocabantur in usum, fortasse etiam abusum, ut videlicet coordinarentur turbæ digestionis debilitate organorum chylopoëticorum a misero explicitæ; in dies autem ex diætetico regimine hoc abdominis molestiis adauctus, imo virium prostratione summa, nec non œdemate extremitatum supervenientibus perterrefactus miser, denuo Nosocomium petiit, et meæ observationi sese commisit. — Sordida, lutescens, macra facies, molestia summa sub quoque ingressu alimenti in ventriculum excitanda, nausea, nec non vomitu materiei acidæ spumosæ comitata, ex leviori attactu dolor utriusque hypochondrii, manifesto hypertrophicis hepate et liene impleti, mole auctum abdomen, sub percussione fluctuationis insignia ferens, liquida alvus ex pulte albescente, minime bili commixta composita, parcum, flammeum, acido urico scatens lotium, violacea, vasis peragrata, tenuata, excoriationi proxima cicatrix, ad residuam partem penis cernenda, turgidæ attactum respuentes lymphaticæ inguinalium regionum glandulæ, incitata respiratio, tussi sub profundiori inspiratione characterisata, ad infimos pulmonum lobos mancum murmur respiratorium præ se ferens, debilis cordis ictus, frequentia tamen ad radiales characterisatus, pyrexiæ hecticæ phænomena quoque die ægrotum irregulariter visitantia, jactitatio sæpius observanda, præcordialis angor, somno nocturno miserum orbans — fuerant nobis criteria carcinomatosæ affectionis minime cultro nostro devictæ, nunc autem verosimiliter ad nutritionis organa deversæ, nobisque diruta miseri organisatione expressæ. Extra limites artis obvium casum esse judicantes nounisi sedantia auxilia intus, balneis et regimine nutrienti suffulcienda commendavimus. Vix elapso mense post introitum ægroti in Nosocomium, diatheseos serosæ phænomenis in dies auctis, anxius summopere circa respirationem, in imis pleuræ collectionem serositatis manifesto nobis demonstrans, in dies dypsnœa gravescente periit miser.

Sectio cadaveris. Suffusæ sanguine nigro meninges, cruore dives cerebrum, sanguine farcti sinus calvariæ, eadem polybæmiæ phænomena ad involucra medullæ, nec non ad ipsam medullam spinalem; injecti, lividi pulmones, in infimis lobis segregatis massis encephaloideis offuscati, copiæ insigni serositatis rutilantis in pleuræ saccis collectæ innatabant. Hypertrophia concentrica afflictum cor sinistrum, atro sanguinis coagulo implebatur. Hepar nec non lien hypertrophici, duri tactui, massis segregatis materiei encephaloideæ (in hepate orbiculari forma, in medio sui depressa) notatis contaminabantur. Magnæ copiæ serositatis sanguine quasi commixtæ, innatabat tractus intestinalis, meteoristice distentus, inde a ventriculo usque ad anum, mucosæ suæ malacia, nec non hinc inde observanda dendroidea injectione notatus. Luteo colore obducebatur corticalis renum substantia, vix tamen insignia granulationum morbo Brightii propriarum ostendens. Singularem tumescentiam, in interioribus suis encephaloideam degenerationem præbentem offerebat capsula supra-renalis dextra. Turgebant glandulæ mesenterii, hinc inde in medio sui suppurationis vestigia præ se ferentes. Incrassata vesica urinaria, modice injecta ad mucosam suam detegebatur. Volumine adauctæ notabantur glandulæ utriusque inguinis tactu durissimæ.

Feci-ne hoc in casu prudenter et considerate, quod statim amputavi membrum? Satis-ne funestum hujus operationis eventum excusat et in se recipit incisio cadaveris encephaloideæ diatheseos in internis organis præsentiam declarans? Meliusne erat, anamnesticorum ratione habita antequam penis resectionem proponerem, ægrotum valenti et continuatæ medicationi mercuriali subjicere? Hasce quæstiones mihimet posui, quum jam quærendi tempus non erat. Hæc autem suspicio mea augebatur casu, qui postea mihi obvenit, ubi nimirum agebatur de auferendo testiculo carcinomatoso. Ægrotus, omnia hujus mali signa pathognomonica præbens, adversus omnes meas preces ac postulationes encheiresin constanter abnuit et recusavit. Eum vero postea ad operationem adduci posse confidens, interim decocto Zittmani tractandum esse decrevi. Mox malum fit stationarium, dolores lancinantes conquiescunt, suppurationis natura in melius vertitur, ulceris forma præ se fert speciem minus malignam. His omnibus indiciis fretus, ægrotum curavi, tanquam syphilitico morbo affectum mercurio præcipitato rubro ad methodum Bergii, tribusque post mensibus, permagnum mihi gaudium attulit, quod perfectæ sanitati restitutus Nosocomio excessit, me in dubio relinquens, num rectam diagnosin in casu *Tab. CXII* descripto conceperim.

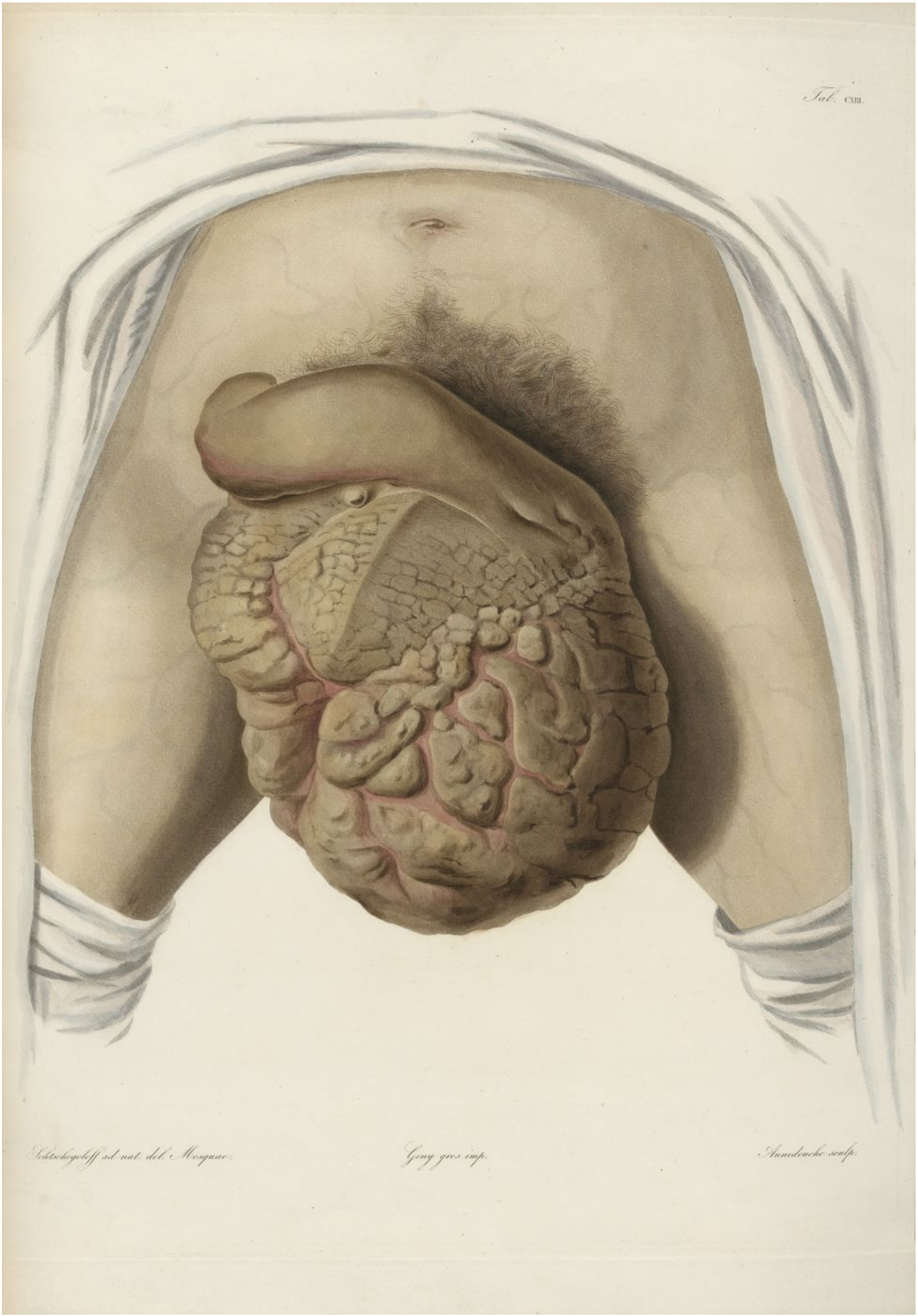
Tab. CXIII.
Schischogoleff ad nat. del. Mosquae.
Geny gres imp.
Annedouche sculp.

ELEPHANTIASIS MEMBRI VIRILIS.

TABULA CXIII.

Vir 32 annorum, rusticus, sanguineæ constitutionis, ardentibus, rufis capillis instructus, semper optima sanitate gaudens, abhinc tres annos lapsu ex curru ad scrotum violenter contusus, summo tumore ecchymomaticis maculis contaminato, nec non dolore, inde a fundo scroti tractum funiculi ex utroque latere servante, imasque abdominis partes petente affectus, domestico auxilio, aquæ videlicet frigidiusculæ adplicatione tractabatur. Tertio post illatam violentiam die, ingravescentibus molestiis circa contusam partem percipiundis, erysipelatosa rubedo scroti nec non limitropharum partium in conspectum prodiit. Seponebantur aquæ frigidæ impositiones, inspersione farinæ supplendæ. Duplici exacta septimana, quum omnia cutaneæ hujus efflorescentiæ symptomata evanescerent, ægrotus ad perfectam sanitatem redux, rustici laboriosum negotium denuo suscepit. Ast inde ab eo tempore, scroti tegumenta olim tactui mollia, nunc densiora, amplius transversis rugis minime notabantur, sæpiusque post motum corporis paulo magis protractum, rubedine, nec non ingratissimi sudoris præsentia notabantur. Pluries insultibus recrudescentis efflorescentiæ erysipelatosæ arreptus, et quaque vice hanc posthabens, nulloque subsidio tractatus, ultimo tandem tempore tegumentorum scroti incrassatione, nec non membri virilis augmento perterrefactus miser, continuo insuper in absolvendis laboribus suis impeditus, adiit Nosocomium Mariæ, meumque ibidem invocavit præsidium. — Ephelidibus contaminata, leucophlegmatica facies, aliquid mæsti observationi nostræ præbens, languidæ digestiones, sæpe nauseis, vomitu, nec non proclivitate ad diarrhoicum fluxum characterisatæ, lotium normali in copia excretum, arenoso sedimento nonnunquam observando instructum, propensio ad tussim, singulariaque phænomena intercurrentis pyrexiæ, nunc horrore, nunc autem calore notatæ, membrum virile volumine a norma maxime recedens, duris, densis, digito minime deprimendis integumentis instructum, raphe hypertrophicum, rubro colore tinctum, scrotum volumen capitis adulti minoris adæquans, deformatis tegumentis brunei coloris, tuberculis magnitudinis variæ obsessis, scissurisque ragadiformibus ad varias directiones intersectis instructum — a nobis examinantibus observabantur. Doloribus in imis istius degenerationis percipiundis exercebantur deformata integumenta, tactui durissima corii elephantini indolem omnino referentia. Mole sua maximopere adauctæ, ingressum miseri impedientes, sudore spisso, murinum odorem spargente, irrorabantur partes affectæ, in imis rhagadum excoriationes sordidas præbentes. Ex præviis anamnesticis notionibus, nec non præsentibus phænomenis, elephantiacam scroti degenerationem suspicantes, triplici hisce sub auspiciis suscepta encheiresi infausta moniti, sorti tradidimus ægrotum intime persuasi, artem nostram hoc in casu ad malum tollendum imbecillem esse. Ast lacrymis miseri commoti invocatam ab ægroto affectarum partium ablationem, in excorticationem subjacentium desorganisationi cutaneæ membri virili nec non testiculorum commutavimus. Submisso ægroto balneorum usui per duplicem septimanam protracto, adhibitisque pluribus vicibus eccoproticis remediis, ad tractum intestinalem purgandum, sequenti modo encheiresi miserum subjecimus. Incisione inde a radice penis suscepta continuataque in directione raphe, ad tertium anticum perinæi limites desorganisationis circumscribente profundissime ast caute densum textum integumentorum divisimus, dupliceque sectione semilunari ex utroque latere, inde ab initio usque ad finem primæ incisionis decurrente, totum desorganisatum elephantiacum scrotum circumduximus. Densissima integumenta prudenter a subjacentibus partibus arduo modo separabantur, in medio sui hinc inde focos gelatiniformi liquido impletos offerentia. Hora post difficillimam dissectionem, vaginalem testiculorum tunicam, huicque subjacentes atrophicos testiculos detegentes, non frustra laboriose a nobis susceptam scroti ablationem consideravimus, voluimusque continuata perpendiculari incisione ad præputii finem, simili modo sepultum penem, in imis hypertrophicis suis integumentis, hac eadem ratione enucleare. Ast encheiresi prolongata, nec non summis cum molestiis conjuncta, defatigatus miser, iterum iterumque invocavit, ut eam suspenderemus, aliaque vice refocillatis viribus continuaremus. Vulnus amplum ex scroti resectione ortum, suppurationi traditum, elapso mense ad perfectam granulationem adducebatur, pseudo scroti imaginem vix a norma recedentis referens, ægrotusque ceterum sanitati restitutus, continuandam chirurgiam circa membrum virile hypertrophicum omnino respuens ex Nosocomio discessit.

Aliquot mensibus, postquam hoc scrotum elephantiasi affectum resecui, evenit, ut hunc ægrotum rursus viderem perfecta sanitate fruentem : tegumenta penis eodem malo correpta, quæ precibus ægroti permotus intacta reliqueram, tantum abfuit, ut in pejus mutata reperirentur, ut ad statum normalem propius viderentur accidere. Nonne hic casus, ad eos adjunctus, quos viri clarissimi : Delmas, Delpech, Larrey et Nögele jam descripserunt, fieri posse demonstrat, ut omnibus artis subsidiis ad elephantiasin superandam sine successu adhibitis, cum emolumento adhibeatur remedium ultimum, resectio scilicet partium hac fœda labe affectarum?

Fig. 1.

Fig. 2.

Schtschegoleff ad nat. del. Mosquae. Cadet sculp.

Geny gros imp.

FUNGUS ENCEPHALOIDEUS

POLLICIS DEXTRI.

TABULA CXIV.

(Fig. 1.)

Rusticus 40 annorum, robustæ constitutionis, optima semper sanitate fruens, abhinc tres annos ferro acuminato, in viciniis pollicis dextri profunditer compunctus, hæmorrhagia nulla insequente, partium tumefactione, serius tensione, profundoque dolore arreptus, nonnisi frigidam aquam continuo adplicando a molestiis his, per duplicem septimanam tamen protractis liberabatur. Labores suos absolvens, sæpius localitatem ferro punctam ruditer tractans, serius tumefactionem limitatam glandulæ ad modum, sub tegumentis locomovendam, læsæ olim cuti respondentem observans, minimique eandem censens, negotiis suis insudare continuavit. Tumefactio hæc, duritie insignita, sæpius violentiis externis exposita, in dies aucta, volumen tandem ovi gallinacei majoris adæquans, doloribus in imis sui exercita, ex minimo attactu molestiis summis totam extremitatem ad axillam usque detinentibus characterisata, ex toto usum membri hujus præpediens, coëgit ægrotum ut Nosocomium peteret meumque consilium exposceret. — Sat vegeta facies, digestionis functiones minime a norma recedentes, respirationis actus libere absolvendus — erant nobis signa nondum in censum a malo tractæ organisationis observanda. Hoc, pollicem manus dextræ detinens, volumen pugni majoris adæquans, vasis numerosissimis ad superficiem ejus serpentibus permeatum, tactui quodammodo elasticum, maximeque dolens, minime locomovendum, in imis suis ad intervalla certa diei lancinantibus doloribus, ictum electricum simulantibus, totum membrum supremum dextrum exercentibus arreptum, summa cautione ægrotus, ne qua vi externa tangeretur præmuniebat. Tumorem pollicis manus dextræ ex præsentibus phænomenis, seriei degenerationum encephaloidearum adscribentes, ductu lancinantium dolorum, ima ejus exercentium, proximam degenerationis exulcerationem providentes, insuper ipsius ægroti precibus adducti, ut liberaretur a manu, tot tantisque doloribus discruciata, antibrachii amputationem circularem, methodo solita absolvimus, in agendi ratione nostra suffulti absentia symptomatum suspicandæ diatheseos, tum circa axillam, tum circa reliquam organisationem observandorum. Vulnus post exactam antibrachii ablationem suppurationi tradentes, elapsa tertia hebdomade post, ad perfectam cicatrisationem perductum observantes, cæterum omnino sanum ægrotum e Nosocomio demisimus.

Manus dextra amputatione ablata, propius inspecta, tumorem magnitudinis pugni, longitudinis 4 ½ pollicum, hemisphericum, ad superficiem suam volarem in formam conicam vergentem visui præbet. Tumor hic, situm servans in regione metacarpi et phalangis primæ pollicis ad superficiem eorum volarem, propter dimensiones suas, e regione metacarpea ad carpum usque extenditur, et a margine radiali manus, quem etiam excedit, ad ulnarem petens, pæne ad metacarpum digiti quarti adgreditur, cum partibus vicinis immediate confluit, iisque fortiter adnexus est, unde vix ac ne vix quidem mobilis habetur. Circa basin suam cuti concolor, versus apicem vero ex rubro livescit, præcipue in decursu venarum in tenui et transparente ejus cuti facile cernendarum. Quoad consistentiam, tumor hic satis durus est, et pressioni resistit, si modo excipias apicem, versus quem multo mollior factus, suscepta palpatione fluctuari videtur. Interior degenerationis substantia, prævia ejus incisione longitudinali a basi ad apicem pollicis, nec non a superficie ejus dorsali ad volarem instituta, cernenda, in diversis locis diversa apparet. Inde elucet os metacarpi pollicis et musculos volares ejusdem digiti præ ceteris degeneratos esse. Quod primum attinet, hoc vehementer volumine mutatum cernitur, quadruplo enim et quod excurrit normali habetur crassius; hæc tamen ejus abnormis incrassatio potissimum volam manus vergit, substantia ossis porosa, spongiosa et adeo mollis animadvertitur, ut ex altera parte frustra hic loci normalem corticalem aut spongiosam quæreres, frustraque limites inter utramque naturales indagares, omnis enim massa æqualiter mollis et spongiosa facta, ubique locorum facillimo negotio cartilaginis instar scinditur, et vix nonnullis tantum in locis, potissimum autem in superficie hujus ossis dorsali aliquid osseæ resistentiæ præbet. Quod massam muscularem præcipue in vola metacarpi pollicis obviam spectat, hanc in universum valdopere tumentem ac degeneratam animadvertimus, et quo magis versus volam manus vergas, eo magis emollitam vidimus. Inde incisione ejus facta e plurimis locis substantia quædam pultacea ex flavo cinerescens ac subrufa effluxit, hac remota plurimæ comparuere cavernæ diversæ magnitudinis et formæ, quarum nonnullæ, præter supra laudatum contentum, hinc inde massam ceraceam, rubram ad injectionem vasorum præparati hujus adhibitam obtulerunt, eaque ratione nos monuerunt, vasa ipsa hisce in locis emollita ac erosa fuisse. Intermediam cavernarum substantiam, hinc ex parte et parietes earum, massa celluloso-fibrosa, parum resistens constituit, vera autem substantia muscularis fere ubique extincta est, partimque in utramque præcedentem mutata, partim vero omnino emollita esse videtur.

FUNGUS ENCEPHALOIDEUS

POLLICIS MANUS SINISTRÆ.

TABULA CXIV.

(Fig. 2.)

Femina 50 annorum, constitutionis debilis, catameniali fluxu jam ante 5 annos orbata, cæterum bona valetudine gaudens, abhinc 6 menses, acu ad pulpam pollicis manus sinistræ puncta exindeque panaritio digiti hujus afflicta, initio affectionem hanc posthabens, lotricisque officium continuans gravioribus phænomenis phlogoseos hujus partis exercebatur. Varia in usum vocabantur, ad exoptatam suppurationem evocandam, ast frustra : tumore maxime duro, ex minimo attactu sensili, doloribus lancinantibus in imis suis exercito arrepta misera, summam experiens insuper molestiam ad tractum venarum usque ad plicam axillarem, mole adauctum membrum thoracicum sinistrum vix locomovere potuit. Tandem hisce omnibus defatigata, pyrexiæ intercurrentis imo symptomata experiens, medici consilium quæsivit. Iste ad ossa profunditer tumore detentas pollicis partes incidens, sanguinisque purulento liquido commixti profluvium summum evocans, cataplasmatis læsas partes obtexit, sortique tradidit ægrotam. Spatio trium septimanarum inflictum pollici vulnus ad cicatrisationem adducebatur, derelinquens tamen ad phalangem primam duritiem, minime serius subsidiis domesticis discutiendam, motumque partis hujus plus minusve impedientem. Labores suos suscipiens femina, mox obscuro dolore superstitis tumescentiæ pollicis exercebatur. Hæc, manifesto mole sua augescens, totum pollicem successive arripiens, volumen pomi aurantii majoris medio sui intersecti referens, summis molestiis per continuitatem membri, ad plicam axillarem sese reflectentibus in imis suis notata, pyrexiæ phænomenis comitata, manus affectæ motum ex toto præpediens, coëgit miseram, ut nostro in Nosocomio exposceret debitum auxilium. — Pallida, nutritione orbata, exhausta facies, languens digestionis actus, proclivitas summa ex minima allata causa ad fluxum diarrhoicum, abdominis turgescentia, respectu habito macritudinis reliquæ organisationis major, habitualis tussicula profundiori inspiratione augenda, murmur respirationis sub aure explorante ad posticos pulmonum lobos mancum, incitati pulsus, erraticæ pyrexiæ phænomena hinc inde miseram exæstuantia, dolor fere continuus, imas degenerati pollicis partes detinens, ad totum membrum sinistrum supremum reflexus — fuerant circiter phænomena hoc in casu nobis colligenda. Malum pollicem sinistrum afficiens, volumine ovi cygni medio sui intersecti, tactui sat durum, ast quadam elasticitate indutum, irregulari superficie instructum, ex attactu maxime sensile, serpentibus vasis ad integumenta idem ipsum sepelientia characterisabatur. Analogiam summam invenientes, inter obvium observationi nostræ casum, illumque præmissa observatione commemoratum, insuper decursu, evolutione, præsentibusque phænomenis suffulti, oculis nostris subjectam pollicis degenerationem, tanquam encephaloideam agnovimus, felicique eventu jam traditæ observationis impulsi, simili modo et huic miseræ incontinenter pollicis ex articulo cum ossibus carpi ablationem proposuimus. Hac statim concessa atque in usum tracta, deligatisque vasis, vulnus suppurationi commissum duplici elapsa septimana fere ad perfectam adducebatur cicatrisationem — *pars resecta anatomice investigata* observationi nostræ committit degenerationem longitudinis pollicum quinque digito insidentem. Malum hoc, potissimum metacarpo pollicis sinistri limitatum extenditur etiam versus volam manus. Sub incisione longitudinali tumoris cernitur : 1°) massa semifibrosa, cartilaginea, tum cellulosa encephaloideæ molli commixta, accedentibus hinc inde vasculis sanguiferis numerosioribus, varicosis, ipsam penetrantibus peragrata; 2°) os metacarpi volumine auctum extenuatum a parte volari absorptum, tantummodo frustulis quibusdam radiatis et lamellis osseis inveniundis recognoscendum. — Sic omnia quasi ad localitatem olim affectam exoptatum finem prospere susceptæ encheiresis promittebant, ast gravescebat tussicula ægrotam jam diu insidiose exercens, frequentius cernebatur fluxus diarrhoicus, nulli causæ manifestæ abscribendus, urgebat pyrexia subsidiis nostris nondum amplius coërcenda; in dies marcore intensiori extenuebatur corporis compages, tandem typhoideæ febris in Nosocomio tunc temporis vigentis symptomatis afflicta, etsi omnibus subjiceretur præsidiis, elapso mense cum dimidio, post susceptam pollicis exarticulationem morti succubuit.

Sectio cadaveris. Ob denegatam nobis cranii aperturam, tantummodo pectus et abdomen anatomo-pathologicæ investigationi nostræ submisimus. Pulmones in lobis posticis maxime sanguine suffusos, massisque duris encephaloideis, hinc inde nucis juglandis volumen adæquantibus, vicinumque textum pulmonalem comprimentibus offuscatos invenimus. Cor flaccidum, grumis nigris, sanguineis, præprimis circa ventriculum ejus sinistrum detinebatur. Mucosa ventriculi nec non tractus intestinalis, dendroideo modo injecta, neque plagarum Peyerianarum præsentiam, neque Brunerianarum glandularum hypertrophiam demonstrabat; in recti autem continuitate maxime sanguine suffusa quasi ecchymomatica videbatur. Hepar, lien sicuti et renum substantia sanguine in ipsis congesto divites, tactui friabiles reperiebantur. Mesaraicæ glandulæ fere omnes emollitæ in medio sui suppuratæ inveniebantur. Uterus hypertrophicus, ad fundum sui corpus nucis avellanæ volumen adæquans, textui organi istius intime nexum, tunica uteri interna vestitum, ejusque in cavitatem prominens visui nostro demonstrabat.

Hi duo casus, mox descripti, sede, natura, origine, paulatim progrediente incremento, et expressione vitali symptomatum tam similes, ac propterea eodem modo chirurgico tractati, plane diversum exitum habuerunt. Attamen, quum apud unum ægrotum amputationem bene processisse viderem, nonne justa de causa, debebam feminæ, cujus malum in *fig.* 2 delineatum exstat, idem remedium commendare, quod alteri tantum profuerat? Et si feminam hanc sorti reliquissem, nonne postea, quum necroscopia in internis organis encephaloideæ diatheseos signa ostenderet, optimo jure mihi debebam crimini dare, quod partem encephaloidea degenerationem arreptam non temperius resecueram? Ego valde dubito, num istius modi in casibus aut scientia aut diuturna exercitatio possit ita judicium medici regere ac temperare, ut semper finem sibi propositum assequatur. Imo vero hæc sunt momenta vitæ perquam tristissima, ubi medicus suam imbecillitatem fassus, omittensque scientiam, conscientiam solam sequi, sortemque invalidi hominis *Dei omnipotentis arbitrio* tuendam committere debet.


Tab. CXV.
Schtschegoleff ad nat. del. Mosquae.
Cadet sculp.
Geny gros imp.

TUMOR ERECTILIS DORSI MANUS

NEC NON ANTIBRACHII SINISTRI.

TABULA CXV.

Femina 35 annorum, debilis constitutionis, catamenialem fluxum irregulariter experiens, ceterum sat bona sanitate fruens, inde a natu congenita angiectasi dorsi manus sinistræ notata, nullam attentionem cutaneæ huic labi tribuebat. Abhinc tres annos, violenter ad localitatem teleangiectasi commaculatam contusa, subluxationem articulationis carpi cum antibrachio perpessa est. Tractionibus longo tempore continuatis subjecta, diu post, membri totius dolorem, impossibilitatemque movendi accusans, nullo tamen tractabatur subsidio, ut a molestiis suis liberaretur. Hisce circumstantiis adscribit ægrota ulteriorem evolutionem mali, diu ad dorsum manus, nec non antibrachium silentis. Revera mox extendebantur limites congenitæ teleangiectasiæ, sensim sensimque vasorum minutissimorum adparitione circumdandæ. Vix hucusque ad superficiem cutis prominens, nunc elatior in dies cernebatur affectio in imis sui sensu ardoris, doloris, nec non pulsationis notata. Manus degenerationi subjacens, atrophica evadens, motum difficulter absolvebat, ultimo tempore, quasi ex toto fœdi tumoris evolutione celata, voluntati amplius minime obediens, paralysi quasi detenta videbatur. Insimul integumenta tumorem velantia, cœrulescentia peculiari induta extenuabantur, viamque hinc inde sanguinis profluvio vix sistendo, instante præcipue catameniali periodo sternebant. Hisce perterrefacta, maximeque debilitata, rusticis laboribus valedicens, adiit Nosocomium, meæque subjiciebatur observationi. — Exhausta facies, languens digestionis actus, parcum jumentosum lotium, libere absolvenda respiratio, cordis ictus languidi, lento pulsu ad radiales expressi, macies corporis insignis, virium prostratio summa — erant nobis phænomena morbosa circa feminam hanc colligenda. Ingens tumor, dorsum manus nec non infimam antibrachii partem occupans, maxime ad cutis peripheriam allevatus, intricatissimis vasis ad superficiem suam notatus, hinc inde extenuatis localitatibus cutis decoloratæ, viam sanguini aperientibus characterisatus, visui pulsans, tactui etiam eandem pulsationem præbens, aliquid pasfosi sub digitis pertractantibus offerens, sicque mole sua quodammodo diminuendus — erant insuper insignia in parte malo detenta nobis inveniunda. Indolem tumoris ex obviis phænomenis probe intelligentes, vixque ligaturæ trunci arteriosi majoris ab aliis suasæ, ad degenerationem limitandam his sub auspiciis fidem dantes, ad vitam ægrotæ hocce in casu servandam membri amputationem proposuimus. Impositis fonticulis in extremitatibus infimis, refocillata ægrota victu magis nutriente, propter vasorum antibrachii summam dilatationem visu cognoscendam, possibilitatemque affectionis in imis hujus partis suspiciendæ, non antibrachii, sed brachii amputationem, ad tertium infimum methodo solita, circulari videlicet ratione suscepimus. Deligatis vasis maximam sanguinis copiam fundentibus, vulnus primæ intentioni commisimus. Quinto post susceptam encheiresin die, vestigia suppurationis in loco sauciato observantes, primam deligationem absolvimus, totumque fere vulnus, excepto angulo ejus infimo parcam suppurationem offerente, per primam intentionem coalitum invenimus. Mox, instante tempore catameniali, hirudinibus ad genitalia adplicitis exoptandum fluxum menstruum evocavimus, sicque alias possibilem per vulnus hæmorrhagiam impedivimus. Septimo decimo die, ultima ligatura humeralem arteriam constringens eliminabatur, sicque cicatrisatio residui vulneris ad finem adducta est. Per spatium duorum mensium in Nosocomio morans, cicatricem omnino laudabilem nobis offerens, catameniali fluxu bis regulariter gavisa, nutritionis actu manifesto ad normam accedente notata, viribus perfecte refocillata reliquit Nosocomium.

Amputatum hoc antibrachium, religiose examinatum, omnibus in partibus, mali sedem constituentibus confusionem singularem nobis exposuit. Nullomodo cognosci poterat textus fibrosus aponevrosium tendinumque, in hoc detritu areolari, qui substantiæ muscularis ex toto dirutæ locum explevit. Ossa carpi et metacarpi, radicitus deleta, tantummodo ex nonnullis lamellis dispersis, vel punctis plus minusve renitentibus ac duris, quæ scalpellum offendit recognoscebantur. Ossa vero radii et ulnæ, ad sui tertiam usque partem superiorem distenta, et omnino quoad textum osseum rarefacta, telam in sese continebant vasculosam et spongiosam, passim perscissam laminis, ut sic dicam, reliquiis parietum osseorum nondum absorptorum. Hujusmodi areolæ, perquam latissimæ, sanguinem liquidum et decompositum continebant. In tali casu, quæso, ligatura brachialis cui bono fuisset? Solum recte adhibendum, adhibitumque remedium fuit amputatio; nihilominus tamen, si non totum antibrachium abstulissemus, si sectio non in brachii continuitate facta fuisset, malum absque ullo dubio recidivum foret. Hoc enim mihi accidit in alio casu, ubi, quum angiectasia in regione ossis metacarpi, quamquam sat limitata, sita esset, ægrota vires cum sanguine profluente disperdens, antibrachium — ad limites inferioris tertiæ partis suæ, non sat remote tamen secundum nostram opinionem a mali sede amputatum habuit, post menses quatuor eidem affectioni recidivæ succubuit.

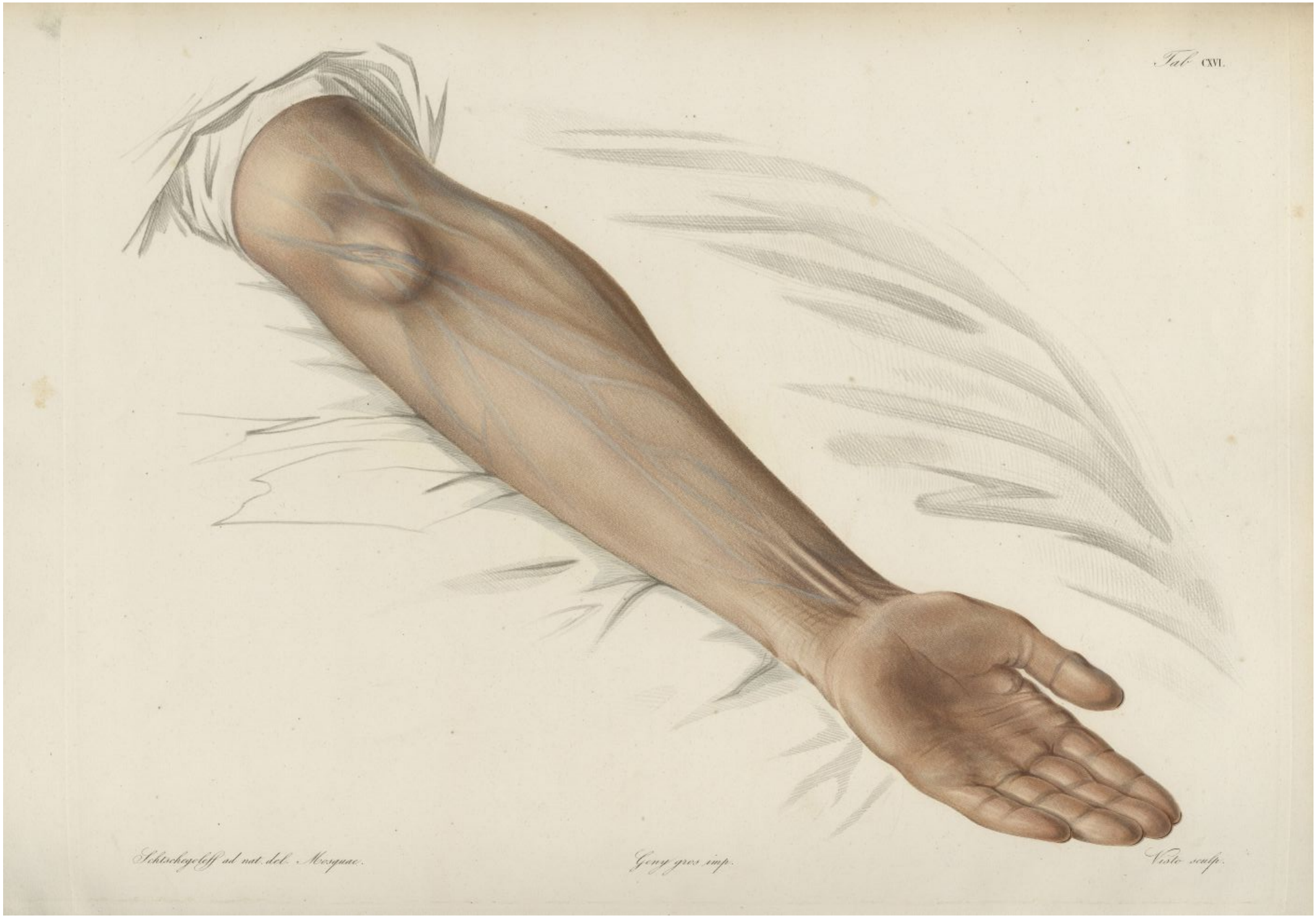
Tab. CXVI.
Schischegoleff ad nat. del. Mosquae.
Geny gres imp.
Visto sculp.

ANEVRYSMA

ARTERIÆ BRACHIALIS AD PLICAM CUBITI.

TABULA CXVI.

Vir 30 annorum, faber ferrarius, optima semper sanitate fruens, abhinc sex menses, aëris vicissitudinibus expositus, corpore calefacto, rheumatismi articularis vagantis phænomenis afficiebatur. Usus balneorum rossicorum, nec non quies, per aliquod temporis spatium protracta, molestæ affectioni limites imposuerunt. Serius labores suos suscipiens iisdem causis excitantibus expositus, denuo similibus phænomenis detinebatur, ast multo gravioribus, simulque pectoris summa oppressione, nec non cordis palpitationibus comitatis. Hac vice rossici calidarii usus, et domestica subsidia extrinsecus sub forma frictionum adhibita, vix ægrotum sublevarunt miserque in dies molestiis majoribus pressus Nosocomium iniit. Tumore detentæ articulationes extremitatum superiorum, vix motum ipsis concedentes, vagans dolor artuum inferiorum, summa pectoris oppressio, cordis palpitationes, auri exploranti folliformem rumorem manifestissimum sub utroque cordis ictu exprimentes, anxietas præcordialis summa, jactitatio denique totius corporis — erant nobis indicia rheumatismi articularis, cordis actionem perturbantis. A me ipso larga instituta venæsectio ex mediana brachii sinistri, tartarusque stibiatus magna in dosi ægroto porrectus, minime neglectis revulsivis externis auxiliis ubique locorum ad peripheriam corporis applicandis, erant subsidia statim post introitum ægroti in Nosocomium in usum ducta. Altero die, cordis in censum tracti phænomena maxime emendata, novam sanguinis depletionem amplius non postularunt, ideoque nonnisi tartari stibiati nec non revulsivorum remediorum usum tanquam adhuc indicatum continuavimus. Per triplicem septimanam morans ægrotus in Nosocomio, pedetentim sub usu inchoatæ medicationis, serius, quod tartarum stibiatum tolerare non potuit suspensæ, liberatus a crudelis affectionis signis, perfectæque sanitati restitutus reliquit valetudinarium. Elapso duplici mense, iterum in atria Nosocomii advenit, membri sinistri superioris dolorem, atque imbecillitatem accusans, simulque ad plicam cubiti, in viciniis venæ a me olim pertusæ, tumorem nucis juglandis voluminis, tactui elasticum, pulsantem, ex pressione arteriæ brachialis suscepta disparentem visui præbens. Infelici mea manu institutæ venæsectioni præsentiam tumoris pulsantis in plica cubiti adscribentes, naturamque ejus anevrysmaticam omnino intelligentes, vixque ob dilatationem parietum arteriosorum sat insignem, quidquam ex suscipienda compressione eorum sperantes, statim ægroto ligaturam brachialis ad infimum ejus tertium proposuimus. Hæc libenter ab ipso accepta, prævia nonnullorum dierum præparatione, methodo solita ad marginem internum bicipitis denudati absoluta est. Simul ac firmiter ligatura constringebatur lumen arteriæ brachialis, tumorisque ambitus diminuebantur, pulsatio autem intrinsecus olim experiunda perfecte extinguebatur. Primæ intentioni tradita incisio mox coaluit, angulum ligatura permeatum parva suppuratione conspurcatum observationi nostræ offerens. Duodecimo die, post injectam ligaturam brachiali, sine ulla vi adhibita, sub deligatione quotidie absolvenda, linteis agglutinata, ex imis vulneris propulsa reperiebatur ansa. Tumor ad plicam cubiti ex toto fere disparens, tactui tantummodo parvam duritiem, coagulo in imis sacci explicandam præbens, dolorum omnino expers, motum articulationis, nec non membri totius permittens, susceptæ encheiresis prosperum eventum aperte demonstravit, ægerque perfectæ sanitati redditus, artis præsidio secunda vice servatus Nosocomio excessit.

Hic casus, in quo facile fieri potuit, ut error meus ægroto perniciem afferret, profectus est ab animi levitate et negligentia, qua solent inchoari encheireses chirurgicæ *minoris momenti dictæ*. Quamquam confiteor, neminem plus operæ et curæ, quam me, in illas operationes, quas *vulgares* dicunt, impendere solitum esse. Nam sæpissime interfui sequelis venæsectionum perperam factarum, aut e contra debito tempore non institutarum, et ipse vidi catheterismum inutiliter vel nimis audacter tentatum. Neque unquam dubitavi, quanti momenti sint hujusmodi encheireses, quæ chirurgiam exercere auspicaturis tam facilia factu videntur. Itaque hoc loco errorem meum publice fassus, medicos tirones mihi implorandos obtestandosque puto 1) ut istam vanitatem absurdam exuant, qua inducti suam dignitatem in discrimen vocari credunt, si ad chirurgiam *minoris momenti vocatam* factitandam descendant; 2) ut ægrotorum sortem, suamque fortunam sæpius specillo vel lanceola, quam sumptuosissimo instrumentorum apparatu et pompa supellectilis, quibus in operationibus *majoris momenti dictis* uti consuevimus, in aleam dari periculoque committi intelligant.

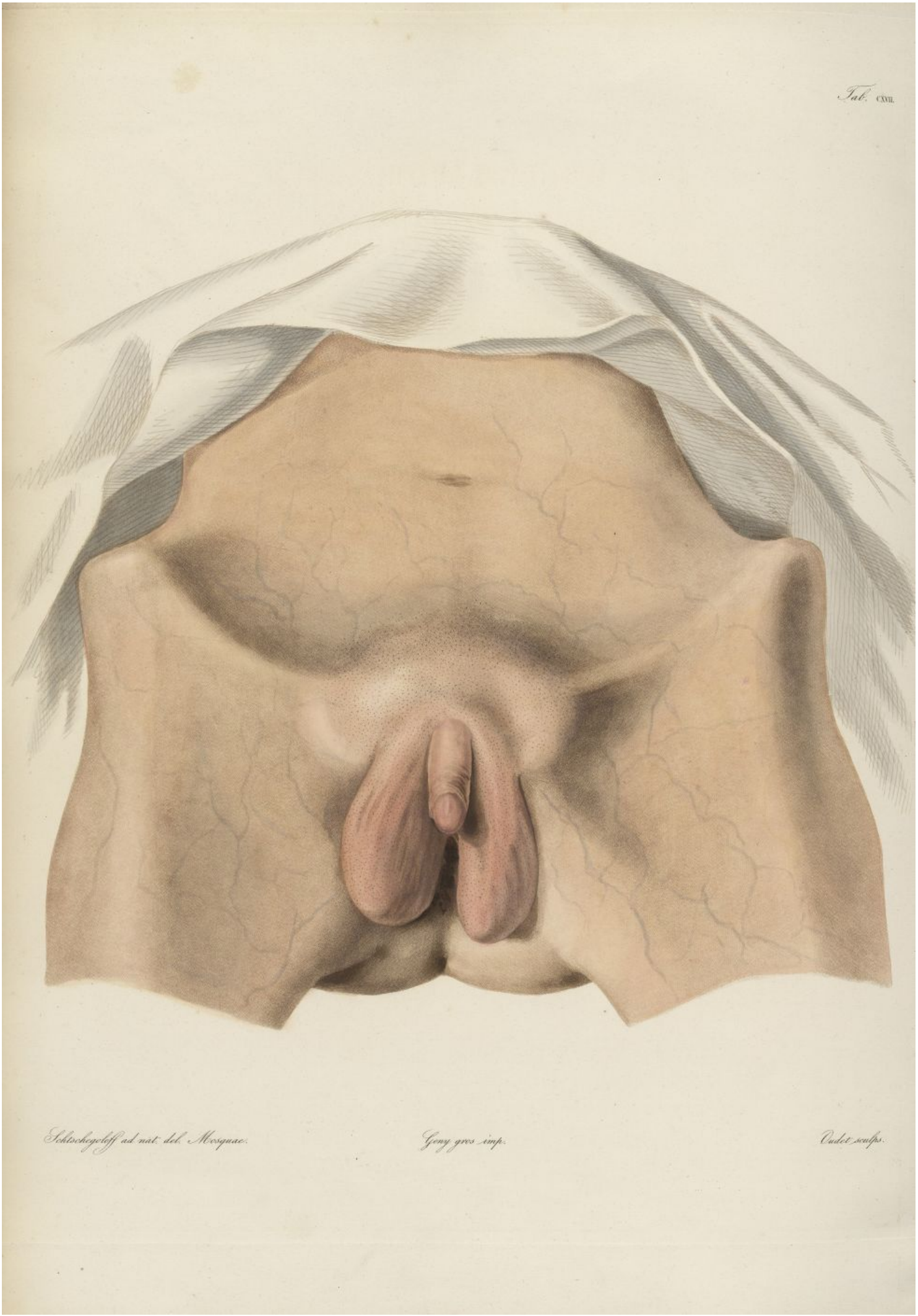
Tab. CXVII.
Schischegoloff ad nat. del. Mosquae.
Geny gres imp.
Oudet sculps.

PSEUDOHERMAPHRODITUS

SEXUS MASCULINI.

TABULA CXVII.

Puella (Maria Joannis filia), cujus ætatem certo indicare non possum, mense aprili anni 1843 in Nosocomium militare Mosquense intravit, graviori pectoris morbo detenta, qui catarrho pulmonum neglecto ita complicatus erat, ut ægrota triduo post ibidem moriretur. — Quantum ex anamnesticis erui potuit, ægram hanc in urbe Tver milite ad arma annis invalido, tum jam diu mortuo, natam, matrem vero ejus duos abhinc annos obiisse cognovimus. Ceterum tempore baptismatis de sexu ejus nullam intercessisse quæstionem, ideoque nomen etiam femininum ei datum fuisse, iisdem emanavit indiciis. Summa paupertate oppressa, ab infantia usque ad decimum vitæ annum, una cum matre, aliena misericordia vivens, stipem emendicabat, ejusque colligendæ consilio ducta ex urbe natali Mosquam pervenerat. Ubi adolevit, variis laboribus operam dare incepit, ad suam matrisque vitam sustentandam. Habitabat in parte urbis a nomine Lefort appellata, non modo diversis operibus femineis, sed etiam virilibus intenta; nam ei vires pæne viriles innatæ, officia et munera etiam durissima exsequi permittebant. Jam familiaribus nota fuit ejus deformitas genitalium : unde ipsa vulgo nuncupabatur *Mariola bimembris*. Nec in negotiis obeundis versari desiit, æque cum sexu potiori, ac sequiori. A potulentis, a lusu chartarum, ab herbæ nicotianæ fumo, a lascivis colloquiis, in societate virorum haud aliena erat; sed tamen concubitum cum maribus, etiamsi libido per erectionem deformis penis manifestaretur, semper fugiebat, ad neutrum sexum animi propensionem ullam ostendens, neque unquam menstruabat. Statura æquo major, circiter 2 et $\frac{1}{4}$ partes ulnarum adæquans; corpus sat subtile, ejusque habitus, primo aspectu, femineo similis, compages laxa, os vultusque sexus sequioris; membra justo longiora, cutis mollis, tenera, caput parvum, subcompressum, capilli fusci, longi, in nodum collecti, ut assolet apud feminas. Oblonga facies, mentum imberbe, mystaces et juli deficientes. Auriculæ pertusæ ad gestandas inaures, collum longum, pomum Adami haud prominens; thorax oblongus, angustus, ad inferiora versus compressus; mammæ distantes, dextra magis protuberans, papillæ parvæ, circumcirca pilis destitutæ, glandebalæ nullæ. Aspectus genitalium externorum magis femineus; pubes parum protuberans, crinibus raris obsessum scrotum secundum decursum raphe fissum, fissura hæc infra insertionem membri virilis, justo inferius fixi, extensa, rimam partis pudendæ mentitur, ora duplici labia majora formans, quorum in utroque testiculi absconduntur. E superiore parte hujus fissuræ membrum virile prodit, grandiori clitoridi perquam simile, præputio exiguo præditum, in apice haud perforatum, et ore hypospadiaco notatum; urethra scilicet, a loco ejus ostii cutanei, usque ad partem membranaceam, in pariete suo inferiori fissa, vestibulum vaginæ imitans, ducit ad canalem vix pollicem dimidiatum longum, digitum minimum ægre recipientem, et reliquam partem urethræ efficientem. Nympharum, valvulæ vaginæ, vicinarumque cryptarum mucosarum vestigia nulla. Commissura posterior hujus fissuræ justo crassior, subteres, magis ab ano distat.

Sectio cadaveris. In cavo pectoris pulmones exulcerati, suppurati, reliqua vero viscera haud læsa reperiuntur. Viscera abdominis in statu normali inveniuntur, si renum situm justo inferiorem, eorum duplicem arteriam hylumque ad extremum superius situm excipias; præterea extremitas inferior utriusque renis justo longior est atque tenuior. In utroque rene arteria ejus superior, uti decet, oritur ac terminatur. Inferior utraque circa corpus vertebræ quintæ lumbalis, haud procul ab aortæ in iliacas divisione, ab hac ultima incipiens, sursum extrorsumque ascendens, extremitati renis sui lateris inseritur. Ceterum dextra in decursu suo cum vena cava inferiore decussatur, inter illam, arteriam spermaticam, et ureterem dextrum, suum renem petens; sinistra vero inter ureterem, musculos psoates et truncum nervi femoralis eodem modo ascendit. In cavo pelvis, sat angusto, organorum genitalium femineorum vestigia nulla. Inter vesicam ac rectum intestinum justo in loco continentur cum parte inferiore vasorum deferentium vesiculæ seminales debito minores, virili repletæ semine. Ductus ejaculatorii normales. Prostrata et glandulæ Cooperi nullæ. In quaque parte scroti labium majus mentiente, ut jam monuimus, testiculus continetur, rite conformatus, normalique funiculo spermatico suspensus. — Hac ex corporis investigatione patet, ægram hanc, quamvis prius aspectu pleraque sexus feminei signa obtulerit, strictius tamen examinatam multo potiora certioraque masculinum sexum sine dubio indicantia præ se tulisse.

Hic casus pertinet ad secundam hermaphroditi masculini speciem a prof. Geoffroy Saint-Hilaire stabilitam, in qua non modo penis normali minor est, verum etiam glans imperfossa, præputium male formatum, et urethra, in aliqua extensione, in rimam parum distinctam mutata, insuper vero in regione perineali, eo loco, quem scrotum tenere debebat, profunda fissura, vulvam mentiens, cujus labris plus minusve penis adhæret. Fissura hæc in ægra, quam descripsimus, sat profunda erat, formabatque foramen cœcum, quod pro vagina habebatur, sicut fissura pro vera vulva. In eadem porro specie testiculi servant structuram, magnitudinem, formamque suam, non situm normalem, et ex cavo abdominis tardissime, sæpius etiam tempore demum pubertatis emergunt, sed etiam tunc in duobus labiis pseudovulvæ continentur, recta annulorum inguinalium regione vel paulo subtus. Quod si testiculi sint bene conformati, sperma secerni potest, solitoque modo secernitur, atque emitti pariter potest, quia ductus deferentes cum urethra extrinsecus aperta communicantur. At hujus ultimi canalis status imperfectus, imperfectam reddit ejectionem liquoris spermatici nec non emissionem urinæ. Ceterum penis deformitas, ejusque ad labra fissuræ scroti adhæsio, alia quoque afferunt impedimenta fecundationi, quæ tamen hoc in casu non omnino prohibetur. — Ex his omnibus apparet non incertum esse sexum hermaphroditi in *Tab. CXVII* depicti. Etenim sine ulla dubitatione in eo reperiuntur omnes partes, quamquam deformatæ, membri masculi ad procreationem liberorum procincti, nulla fere muliebrium. Vulva et vagina ficte constitutæ, quamquam plicis, nympharum quodammodo similibus septæ, manifesto sunt nihil aliud, quam labia et fundus fissuræ, exortæ incohibili situ utriusque dimidii, ex quibus præcipue scrotum componitur. At tamen quis est, qui non intelligat, difficile fuisse, priusquam testiculi provenirent, in tanta partium similitudine et quasi oculorum mendacio, verum cognoscere sexum infantis tam mire androgyni. Imo vero anatomicus ipse, rem strictim neque per transennam aspiciens, hoc in casu facile in errorem induci poterat. Quanto magis igitur imperiti desipere ac falli poterant, qui plerumque sexum infantium recens natorum definire jubentur, atque sententia sua sæpe de vita ac sorte futura miserorum natura malefica fictorum seminarium constituunt et decernunt.

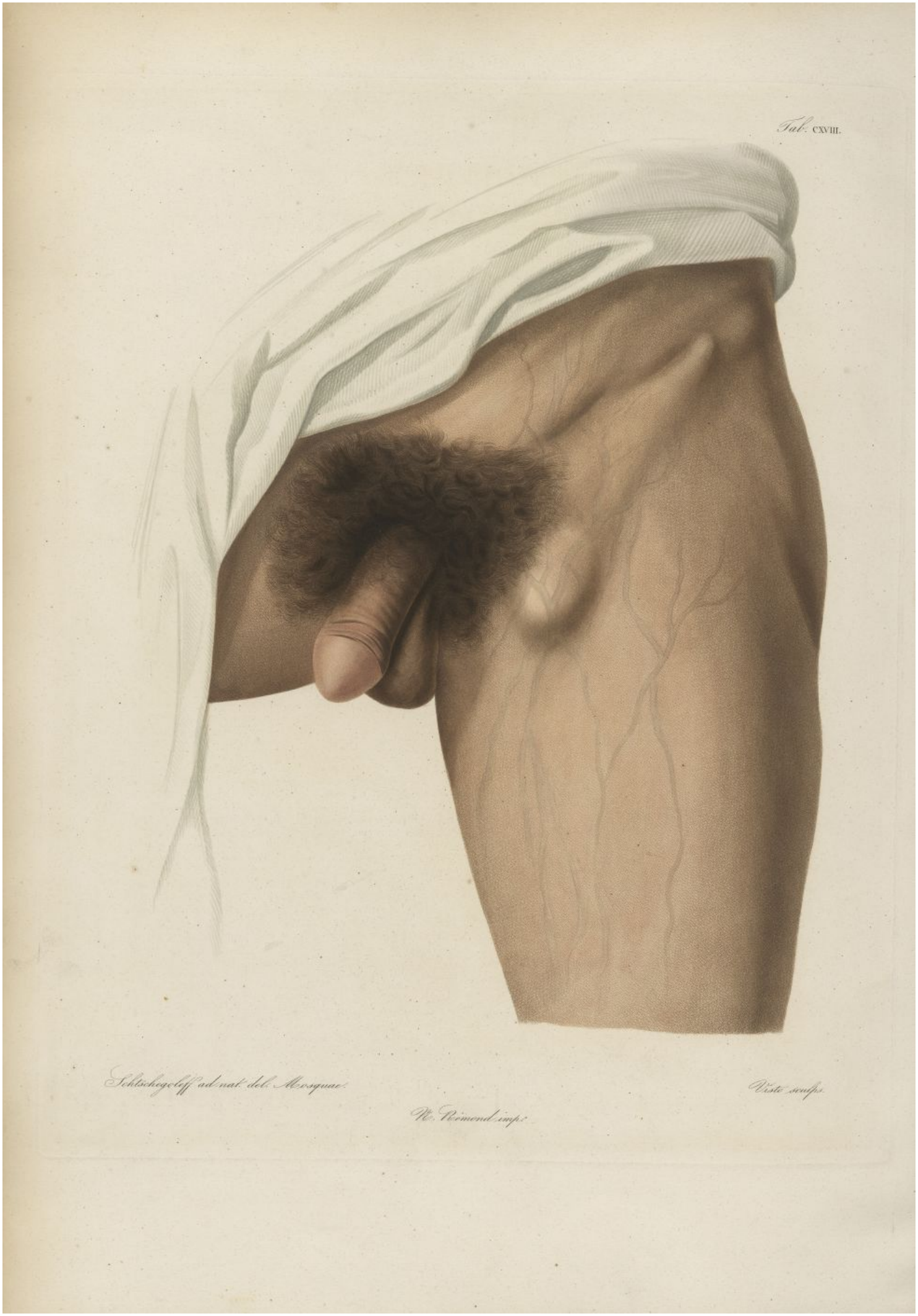
Tab. CXVIII.
Schischegoloff ad nat. del. Mosquae.
Viste sculps.
Ve. Reimend imp.

LIGATURA

ARTERIÆ ILIACÆ EXTERNÆ SINISTRÆ.

TABULA CXVIII.

Rusticus, quadraginta annorum, sanguineæ constitutionis, vitæ genere cœli intemperiei expositus, sæpiusque rheumatismi vagantis phænomenis affectus nullo vero subsidio nisi domesticis auxiliis exinde sublevatus, cæterum bona utebatur valetudine. Abhinc annum, violenta contusione summi femoris sinistri ictus, statim omni facultate crus movendi privatus, agyrtæ cujusdam consilium invocans, tractionibus membri contusi vehementissimis subjectus, ac si ageretur de luxatione, summis doloribus ad regionem inguinalem exinde affligebatur. Spatio trium septimanarum ecchymomatis obtecta extremitas nonnisi temporis progressu quodammodo ad normam adducebatur; ast inde ab eo tempore claudicans incessus et molesta sensatio tensionis in imis cruris persentienda, erant indicia latentis hucusque, minime depulsæ consequentiæ contusionis. — Tum volatilibus frictionibus, absque emolumento adhibitis, elapsis sex mensibus, status sui aggravationem ex cruris marcore, nec non eruptione tumoris in regione inguinali intelligens, laboribus rusticis amplius impar, dereliquit pagum adiitque Mosquam, meum invocaturus auxilium. — Minime exhaustus, corpore adhuc sat bene nutritus, nil morbosi circa organicam vitam nobis ostendebat ægrotus; contra animi desperatio summa, inquietudo continua, lacrymis præcibusque expressa, ut liberaretur a malo labores ejus prærumpente, insomnes denique noctes ob dolorem in imis inguinis experiundum — erant phænomena vitæ animalis nobis colligenda. Tumore magnitudinis ovi columbini, cuti concolore, tactu elastico, fortiter pulsante, silente autem ex toto sub pressione exercita iliacæ externæ supra ligamentum Poupartii sitæ, detinebatur inguen sinistrum, ad regionem decursui arteriæ cruralis respondentem. Contracta extremitas inferior sinistra, doloribus exercita, nullomodo motui inserviens, emaciata, ægre miseri voluntati obediebat. Localitatem inguinis tumore detentam probe inspicientes, impulsum tumoris arteriæ radialis ictui omnino convenientem intelligentes, silentium contra pulsationis tumescentiæ hujus, sub compressione suscepta trunci arteriæ cruralis supra ligamentum Poupartii siti, in censum trahentes, caussam prædisponentem nec non occasionalem in memoriam revocantes, statim naturam tumoris tanquam anevrysmaticam declaravimus, unicamque salutem ægroti in ligatura arteriæ iliacæ externæ injicienda statuimus. Quum miser, ut se submitteret encheiresi chirurgicæ, argumentis nostris adductus esset, necessaria statim disposuimus : — Concesso ægroto situ idoneo, relaxatione musculorum abdominalium, nec non modica extensione cruris affecti notato, cultello convexo instituimus supra ligamentum Poupartii plagam, incipientem ad distantiam pollicis interius spinæ anterioris et superioris ossis ileum, sese terminantem autem ad pollicis spatium a symphysi ossium pubis. Plaga hac, levissime deorsum incurvata Poupartii ligamento fere parallela divisimus cutem, fasciam subcutaneam, ductu specilli sulcati, prudenterque intromissi aponevrosin musculi obliqui externi, tunc cultello seposito, partim specillo, partim autem pulpa digiti indicis, destruens fibras musculi obliqui interni nec non fasciam transversalem — pulpa duplicis digiti in vulnus caute intromissi sursum reclinans peritonæum, conatus sum efficere, ut viam ad profundiora altiusque sita regionis iliacæ mihi aperirem. Mox digitus index in imis vulneris morans, fortem pulsationem sentiens, detectum jam truncum arteriosum nobis deligandum promittebat, at vehementer salientis vasis pressio, vix silentio tumoris anevrysmatici characterisata, insuper localitas ubi præsentia ferientis sub digito vasis detegebatur minime margini interno musculi psoatis respondens, mihi dubitationem maximam injecerunt, an hoc in casu digito potius arteriam epigastricam tangerem. Itaque indicem meum ad directionem marginis interni musculi psoatis reclinans, altiusque protrudens, novam vehementissimamque pulsationem reperi. Hac vice pressio salientis sub digito puncti, absentia perfecta pulsationis in imis tumoris anevrysmatici notata, de vere jacente sub digito trunco iliacæ externæ concludi permisit, omnia ideoque disposui ut eum ligatura constringerem : cautissime ungue digiti indicis vaginam vasis e fascia iliaca provenientem dirumpens, probe memoria tenens, nexum arteriæ iliacæ externæ ab interioribus et posterioribus cum vena synonyma, ab exterioribus vero cum nervo crurali vasis hujus satellite, specillum argenteum apice obtuso præditum, pauloque curvum, caute inter venam arteriamque introducens, eodemque leviter circumscribendo vas a posticis, apicem specilli foras inter nervum arteriamque protrusi. Nunc specillo sublevans truncum iliacæ externæ, a subjacentibus nec non contiguis partibus eandem liberavi, sicque paravi viam acui Deschamps (ab Arendt modificatæ) filo serico rotundo armatæ ligandam mihi arteriam circumscripturæ. Anteaquam vero constringerem, ligatura truncum iliacæ externæ, periculum feci comprimendo vas sacci anevrysmatis pulsationes experiendi, hoc omnino silente audacter, ansam duplici nodo instructam constrixi, neque ulla rudera pulsationis in sacco anevrysmatico inveniens, ad exoptatum finem adductum encheiresin declaravi. — Mundatis vulneris labiis, seduloque emplastris adhæsivis sibi invicem adplicatis, linteo carpto tenui obtectis, et spica inguinis injecta in situ contentis, reliqua naturæ viribus, prima intentione absolvenda commisi. Duplici elapsa hora post injectam iliacæ externæ ligaturam, fere frigidum ex toto membrum abdominale, ne minimum quidem vestigium pulsationis circa poplitem offerens, præruptam in imis sui circulationem clare demonstrabat. Sacculis ex calefacta arena constitutis frigidam extremitatem cooperiens, interne nil nisi althæe decoctum cum aqua laurocerasi commendavi. Sexto exacto post absolutam encheiresin die, vulneris labia prima intentione firmiter conglutinata, nisi in angulo inferiori ligatura impleto, et laudabili modica suppuratione irrorata usum glutinantium emplastrorum amplius non exposcebant. Tota extremitas inferior modice calens, ad inguinalem regionem sacci anevrysmatici complanationem manifestam, ad poplitem autem ne minima quidem adhuc vestigia pulsationis ullius inveniundæ offerebat. Insequentibus diebus ægrotus ab omni molestia circa affectum membrum liber, nonnisi diætetico regimine, cautionibusque statui ejus accommodatis tractabatur. Quintodecimo nychthemero rediens ad popliteam arteriam pulsus etsi tactu minimus, jam restitutam vasorum anastomosi circulationem aperte nobis indicabat. Tandem vigesimo sexto die, levissime tracta, ex vulneris angulo prominens extremitas ligaturæ, facillime ex imis plagæ abdomini inflictæ educebatur, ne minimo quidem sanguinis profluvio subsequente notata. Inde ab eo tempore, in dies melius sibi esse sentiens ægrotus, sine ullo dolore, affectam olim malo extremitatem movens, ad perfectam cicatrisationem adductum vulnus observationi præbens, omnino sanitati restitutus, duplici elapso mense ex Nosocomio dimissus est.

Ut in tumoribus aneurysmaticis, qui, sicuti hoc loco a nobis expositum est, in arteria crurali sub ligamento Poupartii sedem habent, persistentia pulsationum præveniatur, nonnulli auctores ligaturam arteriæ epigastricæ eodem tempore, quo iliacæ externæ, applicandam esse cogitaverunt, dicuntque, quum prof. Beclard ligaturam iliacæ externæ sub epigastricam apposuerit, ex eo unum ejus ægrotorum decessisse, ob eamque causam Bogros postulare, ut epigastrica prius, quam iliaca externa quæratur. Quod consilium, etsi sequi sine incommodo possimus, tamen negligi licere tam factis jam antea observatis, quam nunc a me expositis emanat et probatum est. Verumtamen ligatura iliacæ externæ paulo *superius*, quam inferius apponenda est; præcipiendumque videtur, ut semper *supra* arteriam epigastricam applicetur.

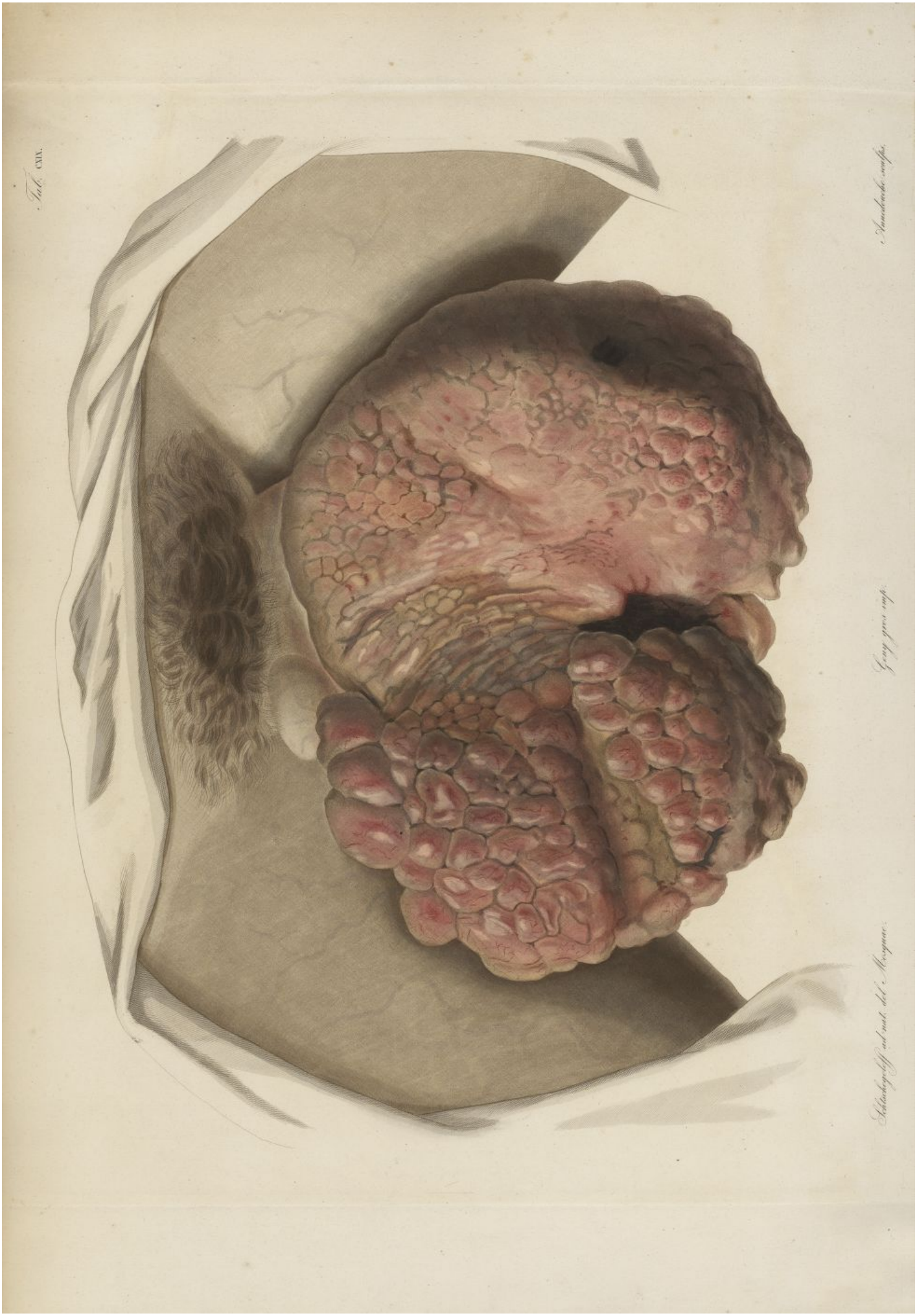
Tab. CXIX.
Fungus genu sinist.
Schlachtzeloff ad nat. del. C. Mosquae.

INGENS ELEPHANTIASIS CLITORIDIS

NEC NON NYMPHARUM.

TABULA CXIX.

Puella 25 annorum, robustæ constitutionis, a prima infantia sanitate optima fruens, ineunte sexto decimo ætatis anno, prima vice menstruata, semperque fluxu catameniali sat regulariter sed parca in copia quoque mense visitata, vitæ inordinatæ dedita, abhinc quatuor annos, ardore lotii summo afflicta, pruritu intolerabili genitalium arripiebatur. Hæc, initio ex vitæ genere explicata, nullis subsidiis exercebantur, sibique derelicta, per aliquot menses miseram magis minusve affligebant. Tandem curationi medici cujusdam commissa, variisque externis lotionibus tractata, interne autem cubebam ingurgitans, perfecte a molestiis suis liberabatur. Siluerunt re vera urinæ ardor, genitalium pruritus, fœtidæque serositatis ex imis genitalibus profluvium, ast calore ceteris paribus majori exæstuabantur — nymphæ atque clitoris, tactui duriores, nec non volumine auctæ ab ipsa ægrota localitatem affectam digitis perscrutante inventæ. Omnia hæc, tanquam consequentiam præviæ affectionis sibi explicans, crapulæque omnibus generibus subjecta, mox iisdem phænomenis, pruritu genitalium videlicet nec non lotii ardore affligebatur; nunc autem partium tumefactio ad tantam molem adducebatur, ut etiam incessum miseræ præpediens, cogeret eandem in cubili sese collocare. Iterum ablutionibus adstringentibus utens, intus autem oleum quoddam verosimiliter copaivæ balsamum guttatim hauriens, secunda vice, spatio trium mensium, a tædioso genitalium ardore, nec non effluxu fœtidæ saniei liberabatur puella. Minime tamen diminui videbatur auctum volumen clitoridis, nec non minorum labiorum. Inde ab eo tempore, puella repetitis vicibus blennorhœæ phænomenis arrepta, exindeque suscepta medicatione sublevata, augmento notabili, quaque vice hypertrophia detentas partes genitales, characterisatas observabat. Per anni unius dimidiatique spatium affectorum textuum hypertrophia in dies extensior, tanta denique mole augebatur, ut ex genitalibus fœdi, ingentis ad modum tumoris prominens, evacuationi lotii obstans, motum ægrotæ impediens, doloribus continuis in imis suis exarata, summopereque miseram hinc inde febrilibus symptomatis detentam defatigans, confugere in Nosocomium Sanctæ Catharinæ, ibidemque excellentissimi Pohl consilium invocare cogeret. — Mœsta ad expressionem, actu nutritionis nondum deperdito notata facies, ad frontem nec non capillatam partem calvariæ livido, maculoso, leviter ad superficiem suam furfurescente exanthemate characterisata — observatur. Eadem efflorescentia contaminantur partim dorsum, et interna crurum superficies. Ingenti tumore infantis caput adæquante, lividi, cœrulantis coloris, tuberculis variæ magnitudinis obsito, firmiter largaque basi clitoridi nec non nymphis implantato detinentur genitalia miseræ, vix pristinam structuram observationi nostræ præbentia. Degenerationis hujus superficies, sulcis profundis excoriatis, fœtentem serositatem secernentibus intersecta, vasorum minutissimorum anastomosi hinc inde distincta, tactu imo rudiori haud dolens detegitur. Ingens hæc clitoridis et nympharum hypertrophia, cruribus interposita, lotii viam hinc inde præcludens, motui et sessili situi obstans, sæpius in imis suis lancinantibus doloribus mordicata, summis incommodis ægrotam ceterum nil abnorme demonstrantem premebat. — Ab excellentissimo A. Pohl clinices chirurgicæ professore, ut mentem meam hac in occasione exprimerem rogatus, libidinosam puellæ vitam in memoriam revocans, repetitum blennorrhoicum fluxum primo augmento voluminis clitoridis ansam præbentem reputans indolem hucusque perstantis exanthematis maculosi, caput dorsum nec non crura contaminantis suspicione mea circumdans, naturam ingentis hypertrophiæ genitalium feminæ ex syphilitica fonte scaturientem declaravi, molestiis insuper, nec non precibus miseræ, ut a tædioso malo citius liberaretur commotus, prævie submissa ægrota tractationi antisyphiliticæ, resecanda hypertrophica ejus genitalia statui. Quum hæc opinio mea experientia doctissimi professoris Pohl approbaretur, omnia constituebantur tali ratione, ut serius encheiresis chirurgica a dignissimo Adjuncto professoris A. Popoff absolveretur. — Usui sublimati corrosivi submissa, sæpius balneis tepidis immersa, decoctum salsaparillæ ingurgitans, post apertum in crure fonticulum, duplici elliptica plaga, totam basim hypertrophiæ circumscribente exercebatur misera. Dissectione citissime continuata, ad fœdum tumorem auferendum, deligatis vasis maxime sanguinem fundentibus, vulnus suppurationi committebatur. Sustentata medicatione antidyscratica, per mensis adhuc spatium, omnia ad cicatrisationem in imis genitalibus adducebantur, puellaque a tetro malo libera, ab exanthemate autem cutem conspurcante mundata, sana ex toto Nosocomium reliquit. — Degenerata pars genitalium puellæ, scalpello ablata, trium circiter librarum ponderis, sub investigatione scrupulose suscepta, textum minime scirrho analogum visui præbebat, ast ex areolari compage constituta, liquido gelatinoso, fœtido, pressione fortiori exprimendo saturata videbatur.

In valetudinario syphilitico Nosocomio urbano Mosquensi annexo, sæpe mihi una cum Dr Evenius, hospitii hujus medico primario, fuit oblata occasio et potestas scalpellum admovendi ad elephantiases clitoridis, nympharum vel labiorum majorum, sed multo quidem magis circumscriptas, quam hæc fuit in *Tab. CXIX* depicta. Semper autem in illis casibus investigationi nostræ objectis, ex anamnesi apparebat demonstrabaturque affectio quædam blennorrhoica, diu continuata, cui ægrotæ ipsæ primam mali originem tribuebant. Itemque textus hypertrophici, scalpello resecti, nihil scirrhosi præbebant, sed potius areolæ, magnitudine diversa, serositate gelatinosa imbutæ erant. Basis fere omnium a me abscissarum degenerationum arterias dilatatas, venas e contra coarctatas offerebat. Hisne, quæso, observationibus approbantur facta, quæ viri doctissimi Alard, Bouillaud, Fabre, Flendy, de obliteratione venarum in elephantiasi Arabum jam ediderunt?

Schtschegoleff ad nat. del. Mosquae.

Coulet sculps.

W. Weimond imp.

EXOSTOSIS SPONGIOSA

FIBULÆ SINISTRÆ.

TABULA CXX.

Degeneratio hæc ossea, partem inferiorem majoremque ($\frac{7}{13}$) fibulæ sinistræ detinens, tumorem irregularem, pugni magnitudinem exhibens, primo aspectu spongiæ marinæ simillima, in media sua parte, ne vestigia quidem formæ pristinæ hujus ossis referens, a me desumpta est ex femina 35 annorum, fungo encephaloideo cruris sinistri arrepta, inde amputationi subjecta, tum autem secundo ineunte mense post susceptam encheiresin chirurgicam morti tradita, quæ tandem sub necroscopia hepar sparsis encephaloidibus obsessum (vide *Tab. XCVIII, fig.* 1) mihi præbuit.

Quod ad statum ipsius fibulæ, ejusque ad exostosin laudatam relationem attinet, sequentia adnotationem merentur : forma hujus ossis nonnisi in parte ejus superiori, 5 pol. longa et in inferiori vix 1 $\frac{1}{2}$ pol. adæquante, discerni potest; in reliqua enim parte fibula in tumorem osseum mere spongiosum conversa est, perquam irregularem 6 $\frac{1}{2}$ pol. longum, paulo complanatum, 3 $\frac{1}{2}$ pol. latum et 2 pol. crassum. Crassitudinem tamen et latitudinem hujus tumoris supra monitam, nonnisi in parte ejus superiori animadvertere licet, in qua ille summe irregularis, alteram ab anterioribus multo majorem crassioremque ovum gallinaceum fere adæquantem refert eminentiam, alteram autem a posterioribus, digito indice non crassiorem, unci ad instar, postrorsum deorsum, extrorsumque incurvatam, ibique fine suo libero pendentem efficit. Inferior pars hujus tumoris, in extremitate sua superiori, qua cum præcedenti portione confluit, crassior, deorsum petens conice tenuior facta et subprismatica, crassitudine digitum indicem adæquans, deorsum, postrorsum, extrorsum, antrorsum ac denique introrsum flexa animadvertitur, quo facto tandem cum malleolo externo confluit. Substantia hujus tumoris et fabrica, spongiam marinam perfecte repetit, plurimis enim tenuissimis fibris et lamellis osseis exstruitur, multifariam secum junctis, decussatis, adeo quidem, ut frustra hic loci substantiam fibulæ corticalem, aut canalem ejus medullarem, ipsamve medullam ossis quæreres. Accedunt exostoses aculeatæ, haud conspicuæ, in parte superiori fibulæ, potissimum ad superficiem ejus anteriorem internamque cernendæ, similesque paulo majores, ad angulum internum ossis tibiæ obviæ, eo potissimum loco visæ, quo musculus soleus inseritur. In imo denique pede ad superficiem externam ossis calcanei, animadvertitur locus pollicem fere latus, carie superficiali verosimiliter exesus, hinc inæqualis et porosus, cujus e media parte similis excrescentia spongiosa prosilire incipit.

Talem spongiosam vel potius areolarem substantiæ osseæ fibulæ degenerationem, qualem hoc loco examinavimus, jam pluries observavi, eamque semper inveni in ossibus longis artuum, encephaloidibus exulceratis affectorum. Quum in omnibus illis casibus, tum in morbo hac in *Tab. CXX* descripto, areolæ textus spongiosi degenerati ossis erant quasi infiltratæ liquido quodam glutinoso, coloris flaventis vel rosei, nullis organisationis vestigiis notato. Hoc enim liquidum videbatur esse materia quasi e sanguine secreta, ac deposita in cellulis innumerabilibus, ex quibus horum ossium degeneratio constabat. Substantia hæc, gelatinæ animali tam similis, nonne ea fuit *materia colloides*, quam Laënnec unam ex varietatibus degenerationis encephaloideæ habuit? Nonne re vera simplex est emollitio vel liquefactio substantiæ cerebriformis ipsius?

EPILOGUS.

Quod in proœmio libri pollicitus sum, id pro viribus privatoque sumptu, a me servatum atque effectum esse arbitror. Neque aliud mihi quidquam superest, nisi ut a lectore petam : cum venia legat ac benigne de libro meo judicet. Si quid in eo sit, quod vituperationem subeat, primum, quæso, cogitet, hoc opus incipientem ac parantem me omnibus difficultatum atque impedimentorum generibus circumseptum fuisse; tum bene perpendat, quum in eo summopere elaborarem, temporis, laboris et rei familiaris jacturam justo majorem mihi faciendam, viresque omnes esse profundendas. Huc accedit, quod illo ipso quadriennio, quo liber prelum subiit, industria mea in plura studia variasque occupationes distrahebatur : cholera epidemica annis 1847 et 1848 civitatem Mosquensem devastans, plus duodeviginti menses operam meam consumpsit atque exhausit; procella discordiarum, quæ omnes res publicas civilesque miscuit et commutavit Lutetiæ, quotidiana opificia retardans, impensas incredibiliter auxit, ac pæne opus edendum interrupit. Præcipue errata et vitia typographica, quæ in orationem contextam irrepsisse video, quum ipse a loco, ubi typis exscriptus est liber meus, abfuerim, omnes, qui forte has observationes legant, etiam atque etiam rogo, ut cum indulgentia emendare velint.

Jam quidem opus promissum consummavi, sed non omnibus partibus absolvi, neque enim unquam tale opus ad finem perduci potest. Itaque, quum ex assidua artis exercitatione, nata mihi sit creveritque materia rerum et copia uberrima, non recuso, quin librum meum novis gravissimisque observationibus augeam, si quid otii mihi datum fuerit, ac tempora melius casura esse videantur.

A. AUVERT.

Mosquæ, cal. jul. 1851.