

*Bibliothèque numérique*

**medic@**

**Besnier, Ernest / Fournier, A. /  
Hallopeau / et alii. Le musée de  
l'hôpital Saint-Louis : iconographie  
des maladies cutanées et  
syphilitiques avec texte explicatif**

*Paris : Rueff et Cie, 1895-1897.*



**(c) Bibliothèque interuniversitaire de médecine (Paris)**  
Adresse permanente : <http://www.bium.univ-paris5.fr/hist/med/medica/cote?01740>

à conserver

1740

**LE MUSÉE**  
DE  
**L'HOPITAL SAINT-LOUIS**

**ICONOGRAPHIE**  
DES  
**MALADIES CUTANÉES ET SYPHILITIQUES**  
AVEC  
**TEXTE EXPLICATIF**

PAR MM.

**ERNEST BESNIER**

Médecin de l'Hôpital Saint-Louis,  
Membre de l'Académie de Médecine,  
Président de la Société de Dermatologie.

**A. FOURNIER**

Médecin de l'Hôpital Saint-Louis,  
Professeur à la Faculté de Médecine,  
Membre de l'Académie de Médecine.



**TENNESON**

Médecin de l'Hôpital Saint-Louis.

**HALLOPEAU**

Médecin de l'Hôpital Saint-Louis,  
Membre de l'Académie de Médecine,  
Professeur agrégé à la Faculté de Médecine

**DU CASTEL**

Médecin de l'Hôpital Saint-Louis.

AVEC LE CONCOURS DE M.

**HENRI FEULARD**

Administrateur du Musée  
Ancien chef de clinique de la Faculté à l'Hôpital Saint-Louis

SECRÉTAIRE GÉNÉRAL :

**M. L. JACQUET**

Ancien interne de l'Hôpital Saint-Louis,  
Secrétaire de la Société de Dermatologie et de Syphiligraphie

1740

1740

**PARIS**

**RUEFF ET C<sup>IE</sup>, ÉDITEURS**

106, BOULEVARD SAINT-GERMAIN, 106

1<sup>er</sup> Fascicule.

Tous Droits réservés.



## NOTE DES ÉDITEURS

---

Cet Atlas est une œuvre pratique destinée à la reproduction des moulages du Musée de l'Hôpital Saint-Louis, qui constitue à l'heure actuelle une collection dermato-syphiligraphique unique au monde.

Notre but, en le publiant, est de mettre à la portée de tous les médecins le fruit de l'expérience accumulée dans cette collection sans rivale.

Muni de ce répertoire, le praticien, en présence d'un cas donné, pourra se reporter aux planches qui lui paraîtront le plus exactement comparables, et son diagnostic ainsi précisé, il trouvera dans le texte adjacent tous les éléments d'une thérapeutique rationnelle.

1.740

PARIS

TYPOGRAPHIE CHAMEROT ET RENOARD

19, RUE DES SAINTS-PÈRES, 19



LE  
MUSÉE DE L'HOPITAL SAINT-LOUIS

Le Musée de l'hôpital Saint-Louis compte près de trente années d'existence. En 1865, Devergie, sur le point de quitter l'hôpital Saint-Louis, après y être resté comme chef de service pendant vingt-cinq années, eut la pensée d'offrir à l'Administration de l'Assistance publique, pour être exposées en public, une série d'aquarelles qu'il avait fait exécuter pour servir à son enseignement et qui reproduisaient les types les plus importants des affections de la peau.

Le Directeur général de l'Administration de l'Assistance publique, qui était alors M. Husson, accueillit avec empressement le don fait par M. Devergie. Un emplacement fut choisi pour loger cette collection.

Ce fut une petite galerie qui servait autrefois de passage et qui relie le corps principal de l'hôpital aux services de la cuisine et de la pharmacie.

On y installa les aquarelles de Devergie, et c'est dans ce modeste couloir que prit naissance le Musée de l'hôpital Saint-Louis (1866-1867).

Il est probable que l'initiative de Devergie fût restée sans avenir si M. Husson, « toujours disposé à donner suite à tout ce qui peut concourir à l'instruction hospitalière », n'eût repris cette idée d'un Musée à créer à l'hôpital Saint-Louis et ne lui eût donné le développement nécessaire, en lui assurant le concours pécuniaire de l'Administration (1869).

Aux aquarelles données par Devergie étaient venues se joindre des photographies faites par M. de Montmeja pour M. Hardy et des aquarelles de Bion exécutées dans le service de Bazin. Mais, si parfaites que fussent ces représentations graphiques, elles devaient forcément être inférieures à des modelages et à



des moulages qui aux mêmes qualités d'exactitude et de couleur joignaient le précieux avantage du relief. Déjà M. le D<sup>r</sup> Lailler, auquel le Musée dut tant par la suite, avait fait exécuter quelques modèles en cire analogues à ceux que l'on voit figurer dans certains musées d'anatomie et les avait déposés au Musée. Mais le modelleur qui avait fait ces reproductions avait quitté la France pour se rendre en Amérique. M. Lailler se mit en quête d'un remplaçant, et, après bien des démarches, à force d'investigations auprès des modelleurs en cire, « il finit par découvrir un jeune homme qui, doué d'une aptitude spéciale pour la reproduction du dessin et du coloris, arriva à surpasser tout ce qu'on avait fait en ce genre ». Ce mouleur, cet artiste, était M. Baretta, qui fabriquait alors des fruits en carton-pierre. M. Lailler l'amena à l'hôpital Saint-Louis, le guida dans ses premiers essais, et, mêlant à la fois l'encouragement et la critique, le poussa tant et si bien que M. Baretta, bientôt en possession d'une nouvelle pâte spéciale, produisit des moulages dont la perfection n'a pas été égalée et qui font l'admiration des médecins du monde entier.

Les premiers moulages sortis de ses mains portent la date de 1867, et depuis cette époque, M. Baretta n'a pas cessé d'augmenter chaque année notre précieuse collection ; à la fin de l'année 1894 celle-ci compte 1800 numéros.

Le brillant avenir rêvé par M. Husson pour le Musée de l'hôpital Saint-Louis s'est donc pleinement réalisé, et l'Administration de l'Assistance publique y a grandement contribué.

Bien vite à l'étroit dans la galerie qui leur avait été d'abord assignée, les collections du Musée, en attendant la construction d'un local convenable, émigrèrent dans le service de M. Lailler, qui voulant que les médecins étrangers qui viendraient à Paris pour l'Exposition pussent étudier les pièces du Musée dans des conditions plus favorables, leur donna l'hospitalité dans une de ses salles, au premier étage du pavillon Bazin (1878). Enfin, en 1881, le Directeur de l'Assistance publique, M. Quentin, fit adopter le projet d'une vaste construction, dont le rez-de-chaussée devait servir à la consultation externe de l'hôpital Saint-Louis et dont le premier étage était réservé au Musée et à ses dépendances.

Commencés au mois de janvier 1882, les travaux furent terminés en 1884, et les bâtiments furent reçus par l'Administration le 5 février 1885. Il fallut alors songer au déménagement des collections et à leur classement. Ce fut encore M. le D<sup>r</sup> Lailler, toujours dévoué aux intérêts du Musée, qui voulut bien se charger de son organisation et de son arrangement.

Après entente avec les autres médecins de l'hôpital l'ordre de classement



qu'on décida d'adopter fut purement alphabétique. Cette classification avait le grand avantage de ne pas préjuger, comme l'eût fait un classement méthodique, la nature de certaines affections et permettait de continuer à placer facilement au fur et à mesure de leur exécution les moulages nouveaux. M. le D<sup>r</sup> Lailler continua ainsi à s'occuper du Musée de l'hôpital Saint-Louis jusqu'à la fin de l'année 1887, époque de sa retraite. C'est alors que, déjà chargé de l'organisation et de l'administration de la bibliothèque médicale annexée au Musée depuis 1886, nous eûmes à continuer l'œuvre commencée par M. Lailler. A l'occasion de l'Exposition de 1889, nous entreprîmes une révision générale du classement et nous publiâmes un premier catalogue-inventaire destiné à faciliter les recherches. M. le Directeur général de l'administration, M. Peyron, voulut bien alors nous confier officiellement l'Administration du Musée.

A côté de la collection principale du Musée, dont nous avons parlé plus haut et qui fut exécutée tout entière par M. Baretta, le Musée renferme encore à titre de dépôts : une collection de pièces relatives à la vénéréologie et à la syphiligraphie appartenant à M. le professeur Fournier et dont une partie a été moulée à l'hôpital de Lourcine par M. Jumelin; la collection particulière, riche surtout en pièces chirurgicales, de M. le D<sup>r</sup> Péan, ancien chirurgien de l'hôpital Saint-Louis; plusieurs moulages de cas de syphilis infantile exécutés pour le regretté professeur Parrot. Enfin la bibliothèque possède, outre les premiers dessins de Devergie et de Bazin qui furent l'embryon du Musée, plusieurs collections de documents graphiques, photographies, aquarelles, peintures, qui complètent les collections de moulages.

Mais ce sont les moulages de Baretta, si surprenants de vérité et si remarquables de facture, qui constituent l'intérêt le plus grand du Musée et lui ont assuré une renommée universelle. Ce sont eux qui ont fait l'admiration des membres du premier Congrès international de dermatologie, tenu dans la salle même du Musée en 1889; ce sont encore eux, qui, à côté des essais similaires tentés à l'étranger, notamment en Autriche, ont remporté à Vienne, au Congrès de 1892, un éclatant succès. On conçoit, dès lors, que plusieurs universités ou hôpitaux aient désiré posséder quelques pièces de notre Musée; et, de fait, M. Baretta a envoyé, en divers points du globe, des copies de ses moulages; mais c'est là un moyen qui n'est pas à portée de tout le monde.

Reproduire dans un atlas, avec toute la perfection dont sont actuellement capables les modes d'impression en couleurs, les pièces de ce beau Musée, en faire une publication qui mettrait ainsi à la disposition de tous ceux qui veu-



lent étudier les maladies cutanées et syphilitiques une collection sans rivale, voilà ce qui était bien digne de tenter un jour quelque audacieux éditeur, et qui répondra certainement aux désirs que nous avons si souvent entendu formuler par les visiteurs de notre Musée.

La belle publication qu'entreprennent MM. Rueff et C<sup>ie</sup>, avec l'autorisation de l'Administration de l'Assistance publique, à qui revient l'honneur d'avoir créé et d'entretenir le Musée de l'hôpital Saint-Louis, sera donc bien accueillie des médecins et des étudiants; ils y trouveront, accompagnés d'une notice rédigée par le médecin même qui a fait exécuter le moulage, les reproductions fidèles des plus belles pièces de M. Baretta et posséderont ainsi le plus merveilleux atlas dermatologique et syphiligraphique qui ait été encore publié.

HENRI FEULARD,

Administrateur du Musée,  
Ancien chef de clinique de la Faculté à l'Hôpital Saint-Louis.

## LUPUS VULGAIRE DU CENTRE DE LA FACE

Lupus de WILLAN. — Lupus tuberculeux simple, proprement dit. — Lupus commun.

Pièce du Musée de l'hôpital Saint-Louis, n° 963, année 1884, service de M. Ernest BESNIER  
Moulage de BARETTA.

### I

Le moulage dont cette photochromie donne la reproduction représente un type achevé de la *variété agminée* du LUPUS DE WILLAN, telle qu'on l'observe à *une période déjà ancienne* de sa longue et lente évolution, et en pleine *repullulation*, plus ou moins longtemps après avoir subi un traitement mécanique ou chimique.

Le *siège* occupé par les lésions — le *centre de la face* — est un véritable *lieu d'élection*, et un des plus ordinaires; leur disposition, sensiblement *symétrique*, indique la part prise par l'élément anatomo-topographique dans leur constitution. Pour en faire l'analyse exacte, il y a lieu de distinguer deux parties : l'une périphérique, l'autre centrale.

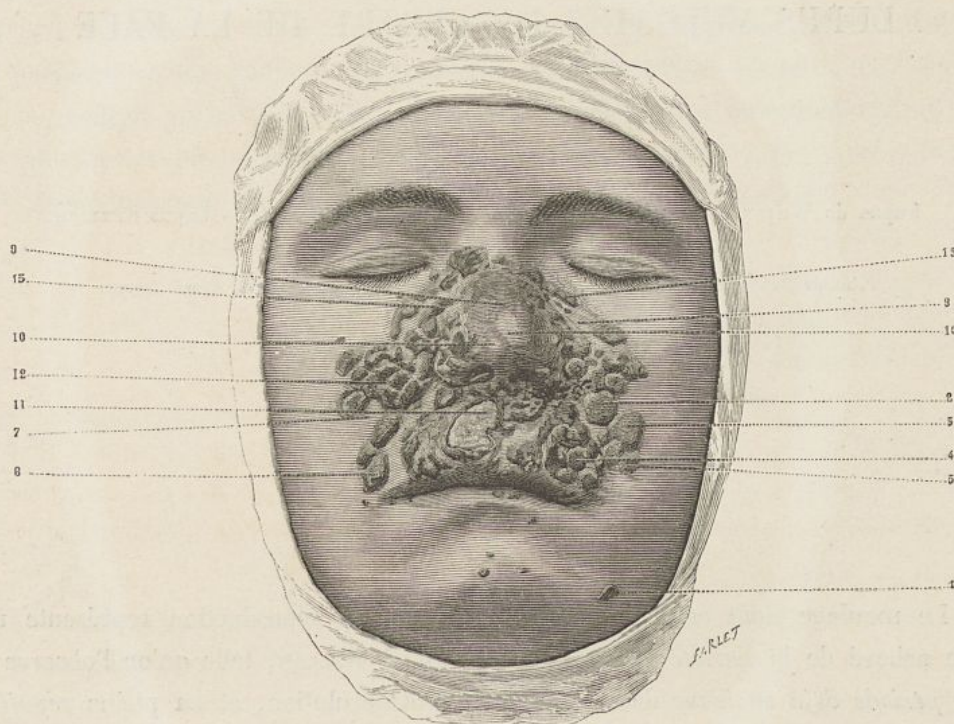
**A. Partie périphérique.** — Les éléments néoplasiques juxtaposés, cohérents, confluents, ou isolés, qui constituent la zone circonférentielle de la lésion, sont des *tubercules de lupus* (1-2-3-4-5-6, etc.), appartenant, en majorité, aux variétés grosses et saillantes — de 1 à 3 millimètres, mais plus développés en surface qu'en profondeur, c'est-à-dire *superficiels* — *papulo-tubercules*. Ce premier carac-

PL. I



tère de prolifération en hauteur et en surface est à retenir; il permet de déclarer que, à l'aide d'un traitement mécanique bien réglé, on pourra obtenir une cicatrisation plane, sans brides ni dépressions vicieuses, et sans mutilation proprement dite.

La *coloration* prédominante des tubercules lupiques, dans le cas que nous

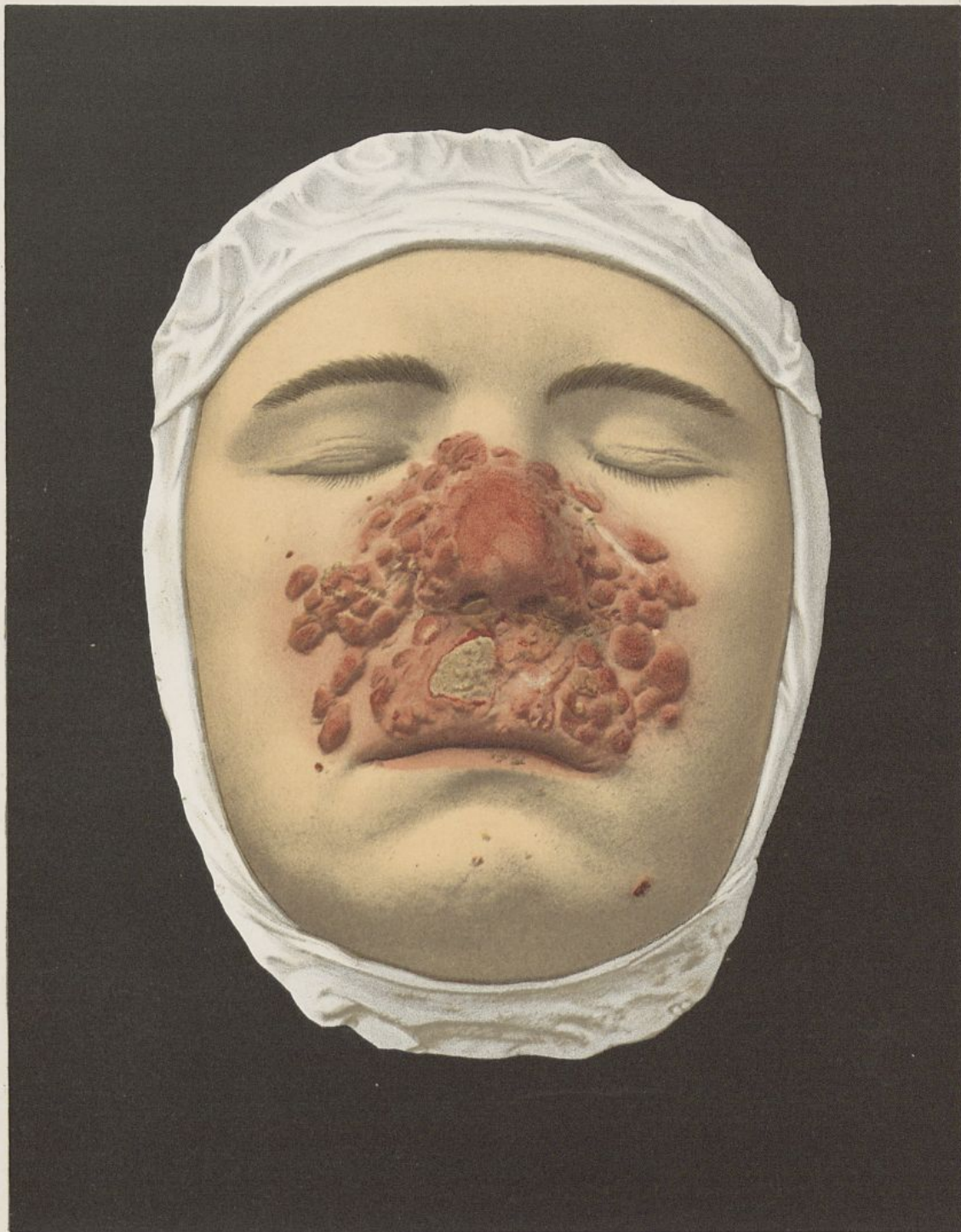


1. Tubercule lupique aberrant, érodé. — 2-3-4. Tubercules composites saillants, arrondis ou ovulaires, aplatis ou obronds. — 5. Tubercule de forme conique, presque acuminé. — 6. Tubercule saillant de plusieurs millimètres. — 7. Zone violâtre entourant les groupes de tubercules. — 8. Bande de peau inodulaire séparant des groupes de tubercules. — 9. Zone d'infiltration lupique sur trame inodulaire. — 10-10. Zones plus claires dans lesquelles la trame de régression prédomine sur l'infiltrat lupique. — 11. Ulcérations. — 12. Tubercules déformés par inclusion inodulaire.

reproduisons, est à peu près caractéristique, dans la mesure de ce que le dessin peut reproduire; elle est d'un *rouge cuivre sombre*, *sublivide*, presque polie et luisante à la surface, avec une *espèce de transparence colloïde* analogue à celle des « sucres d'orge » rouges; ce dernier caractère, très important dans l'examen sur le vivant, ne peut pas être perçu sur une photochromie.

La *forme* des tubercules isolés, développés dans un tégument non encore altéré, et dont la portion intradermique n'est pas implantée, enserrée, dans une





IMP<sup>me</sup> LEMERCIER

RUEFF & C<sup>ie</sup>, Editeurs, PARIS.

*Lupus vulgaire du centre de la face.*



loge inodulaire autrement figurée, est sensiblement *arrondie* (1-4-5); mais elle est modifiée, pour le plus grand nombre, en raison de conditions variées, particulièrement par contact réciproque (12), ou par fusion (2-3), ou par inclusion inodulaire de la base (13-13), etc. Rarement, leur sommet reste acuminé, ou sphérique (5); sur le plus grand nombre des tubercules, on le voit plan, plan convexe, plan concave, régulièrement ou irrégulièrement ombiliqué, avec tendance normale à s'excaver du centre à la périphérie — caractères que l'on pourra étudier à la loupe sur la pièce moulée — selon la position des points où la maturité est le plus avancée.

Leur *surface*, dans le cas ici représenté, est généralement *lisse*, dépourvue d'exfoliation ou d'exsudat, à l'exception d'un conglomérat situé sur la lèvre supérieure, à gauche (11), et qui présente une exulcération plane, à plateau jaunâtre, diphthéroïde.

La *dimension* des tubercules solitaires, primitifs, est peu considérable; miliaire : c'est un semis de granulations qu'il faut, sur le dessin, chercher au milieu des éléments plus anciens et des conglomérats; elle ne dépasse pas une tête d'épingle, un très petit pois, un grain d'avoine (1-5-4); à ce volume déjà, le plus souvent, et au-dessus régulièrement, ce ne sont plus des tubercules primaires, mais des *conglomérats* dont quelques-uns (2-3, etc.) conservent sur leur surface, ou à leur périphérie, la trace de leurs composants. Sur tous les éléments qui ont atteint ces dimensions, on peut constater sur le vif, à l'aide d'une pression douce de la pulpe du doigt, une sensation de tissu spongieux, de *mollesse*, laquelle devient tout à fait caractéristique, quand on dilacère, on scarifie, on rugine, ou l'on cautérise à la pointe de platine.

La *confluence* des tubercules primaires, secondaires, des conglomérats, et des foyers composites est telle qu'elle ne laisse apercevoir entre eux que de très faibles portions du tégument de la face. En quelques points, entre les îlots de la périphérie surtout, la peau, *légèrement tuméfiée*, est *subérythémateuse*, un peu violâtre (7-7); sur la lèvre supérieure, normalement, la tuméfaction est toujours plus marquée, épaississant son profil, — ce que l'on ne peut voir que sur le vivant, ou sur le moulage. Dans tous les points de confluence décidée, et surtout dans la portion latéro-nasale supérieure, ce n'est pas la peau saine, ou simplement érythémateuse, qui forme le fond, la trame, mais bien un véritable réseau cicatriciel, reliquat des phases évolutives passées, — spontanées ou thérapeutiques, — et au travers des mailles duquel émergent les tubercules et les foyers lupiques.



Dans le cas que notre photochromie représente, ainsi que dans la presque totalité des cas simples de Lupus de WILLAN, le siège anatomo-topographique des lésions, leur disposition symétrique, leur groupement géographique en archipel irrégulier, leur multiformité, leur coloration, leur consistance et leur couleur, l'état de la trame dermique sous-jacente, ont permis, sans la moindre hésitation possible, à *titre objectif exclusif*, de différencier les tubercules lupiques de la totalité des autres tubercules, et notamment des tubercules lépreux, et des tubercules syphilitiques.

Mais il faut ajouter, immédiatement, qu'aucun de ces caractères n'est *isolément* pathognomonique, et que l'on rencontre, parfois, des tubercules lépreux ou syphilitiques assez identiques, pris individuellement, pour qu'il reste toujours, même pour les dermatologistes consommés, des cas *objectivement* ambigus.

**B. Partie centrale.** — Constituée topographiquement par la région narinaire du nez, la sous-cloison, le lobule et une petite partie du dos du nez, la portion centrale de la lésion ne présente presque plus rien qui rappelle le tubercule proprement dit; sa *coloration* est rouge livide, marbrée d'ilots moins teintés, dans lesquels la trame de régression prédomine sur l'infiltrat lupique (10-10); sa *surface* est lisse et luisante, comme vernissée; au-dessous du niveau normal. C'est une nappe dermique infiltrée, diffuse, secondaire, ayant *succédé* aux éléments de la phase primaire, régressive, cicatricielle — *nappe lupique secondaire* — avec rétraction atrophique, destruction d'une grande partie du rebord narinaire surtout à droite, atrésie narinaire double, prononcée surtout à droite.

Cette analyse clinique détaillée, cet inventaire de l'état actuel des lésions, ne sont pas seulement d'intérêt scientifique; ils sont, au premier chef, d'intérêt pratique pour le médecin dermatologiste qui prend charge du traitement d'un cas semblable. Il doit informer les élèves, s'il enseigne, et le patient ou son entourage, dans tous les cas, du degré exact des désordres et des difformités irrémédiables déjà produites. Ici, l'on a eu soin d'avertir les intéressés qu'une portion des ailes du nez était détruite; que la sous-cloison était réduite à un moignon, et que les orifices narinaires étaient atrésiés. Faute de le faire, le médecin traitant pourrait être, ultérieurement, accusé d'avoir *déterminé*, par son traitement, l'une ou l'autre de ces mutilations.



## II

Le moulage, représenté par notre photochromie, a été exécuté en 1884 par BARETTA, sur une jeune femme de 25 ans, dont l'histoire clinique générale n'avait présenté rien d'assez particulier pour que les détails en aient été longuement conservés.

Il suffit de consigner ici, dans la direction où peut être utilisée cette reproduction, que le lupus avait débuté, il y a dix ou onze ans, dans la région nasolabiale, là où les lésions régressives se montrent le plus avancées.

Le premier traitement mécanique employé avait été appliqué par feu OLLIVIER, en 1881, de la septième à la huitième année après le début; il avait consisté en *scarifications* réitérées, — scarifications quadrillées de BALMANNO SQUIRE, VIDAL, etc., — à la suite desquelles, au bout de quelques mois, il était survenu une guérison incomplète, mais assez satisfaisante pour la patiente.

Selon la règle ordinaire, le processus lupique enrayé n'a pas tardé à reprendre son activité, lente, mais perpétuelle; et dès la troisième année après le traitement, la maladie avait repris l'étendue considérable que représente la photochromie. Ce n'est pas là une exception, ni un cas malheureux; c'est la règle, à laquelle il y a peu d'exceptions.

Ressource de traitement précieuse et brillante, la *scarification* ou *dilacération* ne constitue pas une *méthode* proprement dite de traitement du lupus, mais l'un des moyens, l'un des *procédés* chirurgicaux du traitement du lupus, le plus ordinairement insuffisant à donner une conclusion véritable à la maladie, alors même que l'application en est poursuivie pendant des mois, et des années.

Dans un cas semblable à celui qui a été représenté, le plan thérapeutique à dresser serait, pour nous, le suivant :

Dans une première séance, après anesthésie générale, rugination à fond, à la curette, de tous les éléments *tuberculeux* de la lésion. Nous disons de tous les *éléments* tuberculeux, parce qu'il ne servirait pas à grand'chose, et il y aurait des inconvénients, à soumettre à la rugination proprement dite, la sous-cloison, la bordure atrophiée des narines, et le lobule. En effet, même trop énergique, la rugination ne produirait pas grand délabrement sur la trame dermique normale ou inodulaire qui est criblée par les tubercules, et par les foyers lupiques; mais

il n'en serait pas de même sur les tissus en régression *diffuse* du lobule et des bords narinaires, de la sous-cloison surtout, pour laquelle les opérations ultérieures interviendront à leur moment. Opération et pansement aseptiques, bien entendu.

La cicatrisation réalisée il y aurait lieu, dans quelques séances ultérieures, de faire la dilacération générale à l'aiguille, ou la rugination profonde à la curette fine, avec cautérisation chimique s'il y a lieu; les scarifications proprement dites s'appliqueraient surtout à toute la partie centrale de la lésion, lobule, narines et sous-cloison.

Enfin, quelques séances de *galvano-caustique interstitielle ponctuée*, termineraient la curation qui pourrait être considérée comme aussi complète que l'on peut la réaliser dans un cas de ce genre, avec une cicatrice blanche et sensiblement lisse.

La malade, dont le dessin est ici donné, s'est, comme la première fois, soustraite au traitement avant qu'il ne fût parachevé. Mais nous aurons l'occasion, dans d'autres fascicules de cet atlas, de reproduire des exemples des cicatrices remarquables que l'on peut obtenir dans le traitement du lupus, et dont nous avons déposé plusieurs types dans le Musée de l'hôpital Saint-Louis.

ERNEST BESNIER.



## DERMATITE HERPÉTIFORME DE DUHRING

Pièce n° 1333, année 1888, service de M. TENNESON.

La photochromie ci-jointe représente la main droite et le poignet d'un homme atteint d'une forme rare de Dermatite herpétiforme.

Chez ce malade, l'aspect d'ensemble était celui d'une vaste brûlure au deuxième degré: rougeur vive, infiltration inflammatoire très accentuée et diffuse du derme et de l'hypoderme, bulles irrégulières, flasques, de grandes dimensions, recouvrant la plus grande étendue des surfaces rouges.

Le liquide de ces bulles devenait promptement purulent; elles laissaient à nu par leur rupture un épiderme décortiqué, humide, sans exfoliation, sans ulcérations, sans bourgeonnements secondaires.

Tous les mouvements, tous les contacts étaient douloureux. Il y avait, comme il est ordinaire dans cette affection, hypoazoturie, légère dans ce cas, sans albuminurie.

Après de longs mois, le malade quitta l'hôpital, guéri pour le moment de son affection érythémato-bulleuse.

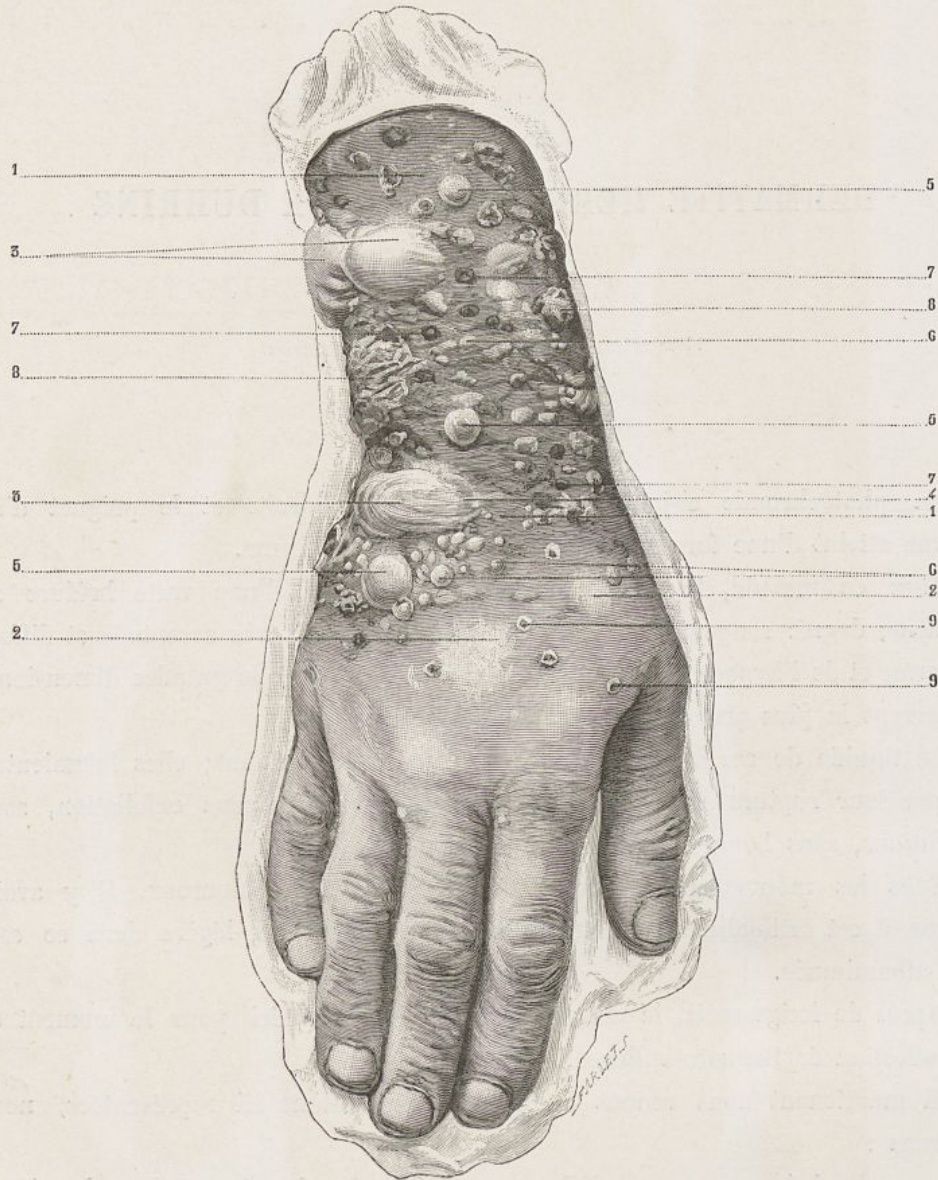
Si maintenant nous venons à l'analyse des lésions ici représentées, nous trouvons :

*a.* — En 1-1, une rougeur diffuse avec infiltration dermique et hypodermique, se perdant insensiblement sur le dos de la main où se voient des zones isolées plus pâles (2-2);

*b.* — En 3-3 des bulles irrégulières de la dimension d'une amande ou d'une petite noix, incomplètement distendues par un liquide purulent; l'une d'elles plus affaissée, flasque, est remarquable par le plissement de son opercule épidermique qui laisse entrevoir par transparence le corps muqueux sous-jacent (4);

Pl. II.

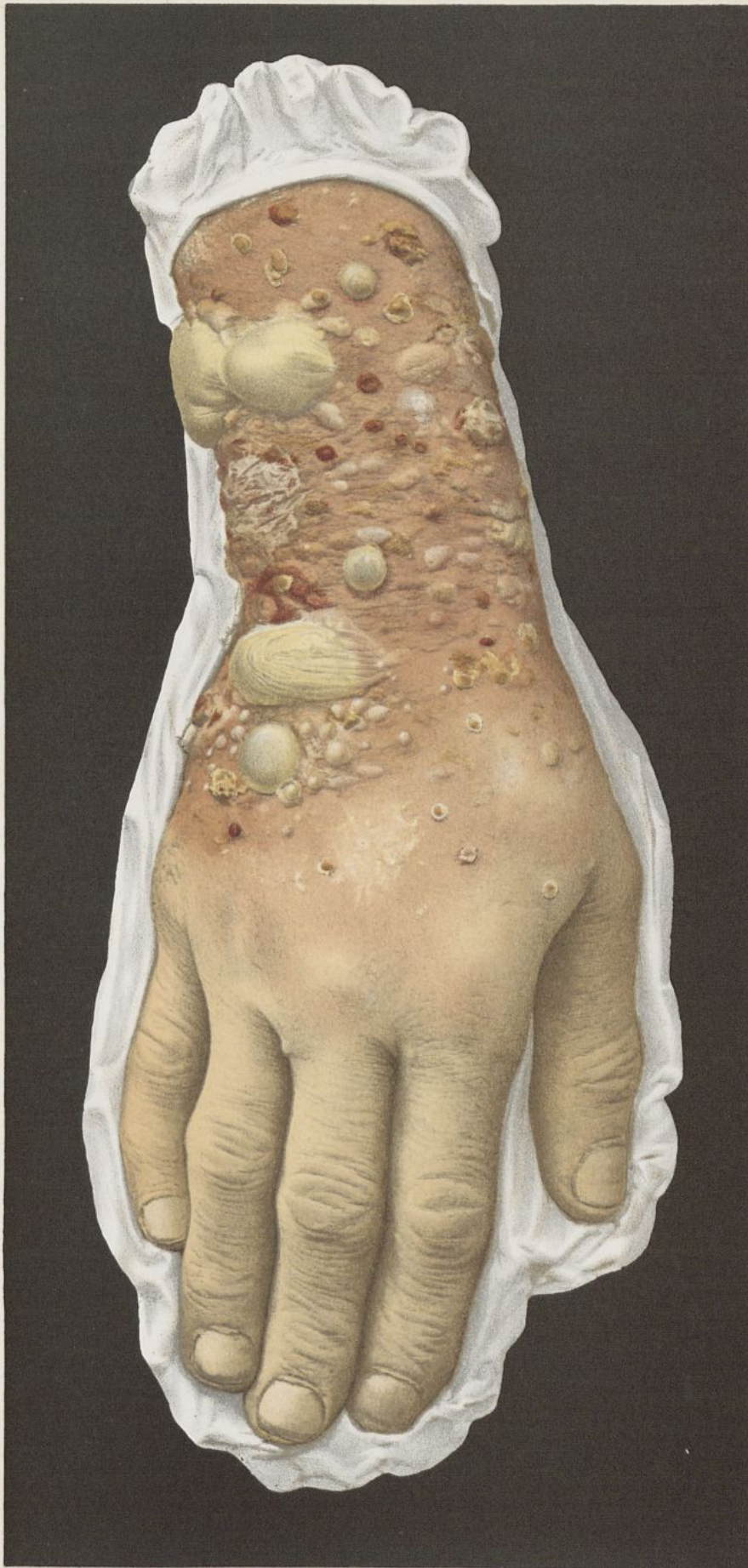c. — Trois bulles plus petites, parfaitement circulaires et hémisphériques,



1-1, Hyperhémie diffuse avec infiltration dermique. — 2-2, Zones isolées plus pâles. — 3-3, Bulles volumineuses modérément tendues à contenu purulent. — 4-4, Corps muqueux visible par transparence au-dessous de l'opercule épidermique d'une bulle flasque. — 5-5-5, Bulles hémisphériques très tendues. — 6-6-6, Pustules. — 7-7-7, Papules à croûtelles sanguines. — 8-8, Bulles vides et affaissées. — 9-9, Pustules incomplètement desséchées.

remplies au maximum d'un liquide purulent et dont l'éclat rappelle assez bien l'orient de certaines perles (5-5-5);





IMP<sup>ME</sup> LEMERCIER

RUEFF & C<sup>IE</sup>, Editeurs, PARIS.

*Dermatite herpétiforme.*



*d.* — Des pustules, ou plus exactement peut-être, des *petites* bulles purulentes éparses çà et là, et dont la présence atteste le polymorphisme au moins *apparent* de la lésion (6-6-6);

*e.* — Des papules à croûtelles sanguines (7-7-7);

*f.* — Des bulles vidées de leur contenu, reconnaissables seulement à leur opercule épidermique, qui persiste affaissé et desséché (8-8);

*g.* — Des pustules incomplètement desséchées, dont le centre a déjà subi la transformation croûteuse (9-9).

Cette variété de Dermatite herpétiforme mérite une description à part, son ensemble objectif étant notablement différent de celui des autres variétés, par exemple :

1° De la Dermatite herpétiforme à bulles de petites dimensions, du volume d'un grain de millet, groupées sur des petites taches congestives d'un rouge vif, figurant des anneaux incomplets, formant parfois par leur intersection des contours polycycliques. Les petites bulles laissent après elles une exfoliation finement lamelleuse. C'est le *Pemphigus prurigineux à petites bulles*, *Pemphigus circiné miliaire* des auteurs willaniques.

2° De la Dermatite à papules et à bulles de dimensions variées, où l'on voit des bulles grosses comme une tête d'épingle, comme un pois, comme une noix. Elles sont bien tendues, transparentes, tant qu'elles ne sont pas envahies par les organismes pyogènes. Les unes naissent sur la peau saine, les autres sur des papules congestives, à bords nets; ailleurs, il y a des élevures congestives sans bulles.

Le diagnostic ne présentait ici aucune difficulté :

Le *Pemphigus vrai*, tel que le conçoit E. Besnier, ne pouvait être mis en question. Les bulles, dans cette dermatose, naissent d'emblée sur la peau saine; les muqueuses sont atteintes dès le début (bouche, lèvres, arrière-gorge, vulve); l'éruption se développe en même temps sur la partie antérieure du thorax et s'étend ensuite aux autres régions. En se rompant, ces bulles mettent à nu un épiderme décortiqué, rouge, suintant, qui s'ulcère. De ces ulcérations, les unes se cicatrisent promptement, les autres, sous le même pansement, s'élargissent et creusent; d'autres bourgeonnent, deviennent végétantes. Au début, l'état général peut être excellent dans le *Pemphigus vrai*; mais bientôt la température s'élève, les forces déclinent, l'appétit se perd, et le malade meurt six mois, un an au plus, après le début de la maladie.

Certains *Érythèmes polymorphes bulleux* graves simulent la Dermatite her-



pétéforme ici représentée, à tel point que le diagnostic n'est possible que par la durée de la maladie. Cependant, quand il existe des lésions de grattage (pigmentation, croûtelles sanguines, etc.) entre les bulles, et quand ces lésions de grattage ne sont pas dues à des parasites, on peut de suite écarter l'Érythème polymorphe et se prononcer pour la maladie de Duhring.

Le traitement mis en œuvre dans ce cas terminé, on l'a dit, par la guérison, (momentanée tout au moins) fut le suivant : ouverture des bulles ; pansement humide avec un liquide aseptique, non irritant (eau bouillie de préférence) ; grands bains chauds ; ils sont généralement bien supportés et agréables aux malades. Diète lactée pendant les premières semaines ; l'état des reins doit être attentivement surveillé. Se méfier des médications internes en raison de la grande susceptibilité toxidermique des malades de ce genre : on produit parfois à volonté, chez eux, en quelques heures, de nouvelles poussées de bulles.

TENNESON.

#### OBSERVATION<sup>(1)</sup>

B... (Philibert), âgé de 57 ans, marchand forain, entre le 15 mars 1888 à l'hôpital Saint-Louis, salle Hillairet, lit n° 24. Service de M. Tenneson.

*Antécédents héréditaires.* — Père mort d'un cancer de l'estomac. Mère d'une bonne santé habituelle.

*Antécédents personnels.* — Rien à relever jusqu'en 1872. Pas de syphilis.

En 1872, B... perdit sa fortune, et cette perte fut suivie à bref délai de la mort de sa femme : la santé de B... fut violemment ébranlée, il ne put reposer une seule nuit pendant plus de sept mois ; à cette époque il fut atteint d'une éruption généralisée à toute la surface du corps ; cette éruption débuta brusquement ; elle était caractérisée par des saillies papuleuses de coloration blanchâtre, entourée d'une aréole rosée et donnait lieu à un prurit intense ; le médecin qui lui donna des soins porta le diagnostic d'Urticaire et se borna à lui prescrire des applications de poudre d'amidon. Cette Urticaire persista pendant quinze mois, et disparut subitement, comme elle était venue ; mais longtemps après sa disparition, un simple attouchement suffisait à provoquer la venue des papules orliées ; de plus, certaines parties du corps, à la suite de cette urticaire, gardèrent constamment une sensation de brûlure, de cuisson.

B... qui avait toujours été sobre jusqu'au moment de ses revers de fortune, s'adonna à la boisson ; l'absinthe était sa boisson de prédilection, il en prenait plusieurs verres par jour ; ses conditions d'existence furent entièrement modifiées, il eut plus d'une fois des privations à subir, lui qui avait joui auparavant d'une grande aisance.

(1) L'observation et d'une façon générale tous les documents relatifs au cas photochromié seront donnés ici *in extenso* chaque fois où cela sera possible.

L'observation ci-contre due à MM. Tenneson et G. Lyon a été publiée dans les *Annales de Dermatologie et de Syphiligraphie*, 1888, p. 331.



De 1873 à 1887, pas d'autre éruption sur la peau. En juillet 1887, pour la première fois, apparaissent des bulles; elles se montrèrent d'abord sur la verge, sur les poignets, les genoux, la face dorsale des pieds, siégeant de préférence au voisinage des articulations; en même temps, B... fut pris de fièvre, il eut de la raideur musculaire, au point de ne pouvoir faire un mouvement dans son lit(?). Les bulles disparurent au bout de six semaines, mais les sensations douloureuses et le prurit qui les accompagnaient, mirent plus de temps à disparaître.

Rien dans cette Dermatite ne rappelait la première éruption, celle de 1872, si ce n'est le prurit intense qui constituait pour le patient une véritable torture.

La troisième atteinte date de dix semaines; cette fois pas de phénomènes fébriles, deux ou trois bulles ont apparu sur les poignets, se sont affaissées au bout de quelques jours, puis ont été remplacées par d'autres; elles ont donné lieu à de véritables démangeaisons.

*État actuel.* — Le visage est pâle, les traits sont tirés et portent l'empreinte de la souffrance et des privations. On constate, en découvrant le malade, des lésions distinctes: des lésions de grattage et des bulles. Les lésions de grattage sont: des macules pigmentaires, à limites indécises, indiquant l'ancienneté du prurit; des papules recouvertes d'une croûte sanguine et des excoriations; ces lésions sont disséminées sur toute la surface du corps et dues en partie à la phthiriasse.

Les bulles siègent uniquement sur les membres et sur la verge; leur siège de prédilection est la face dorsale des poignets et des avant-bras; cette face présente une rougeur diffuse, du gonflement; elle est recouverte de bulles de toutes dimensions, serrées les unes contre les autres; quelques-unes se sont réunies et présentent par suite un contour irrégulier; elles contiennent un liquide visqueux, se prenant en gelée dans l'éprouvette; le liquide qu'elles contiennent ne les distend pas absolument, aussi paraissent-elles ridées et comme affaissées; l'aspect des mains est celui qu'elles revêtent à la suite de brûlures graves; c'est là le meilleur terme de comparaison que l'on puisse donner.

Les espaces interdigitaux sont occupés par des bulles de la dimension d'un gros pois; sur la face dorsale des pieds, elles sont aplaties, étalées et voisines de l'interligne articulaire tibio-tarsien. Deux ou trois bulles sur le fourreau de la verge.

Malgré l'aspect presque cachectique du malade, l'examen des viscères est négatif; le premier bruit du cœur est un peu sourd, les artères sont scléreuses; rien aux poumons; l'appétit est conservé et les digestions s'effectuent régulièrement (alimentation: *Quatrième degré*) (1). Le malade se dit très faible, et dans l'impossibilité de se tenir debout et de marcher; il accuse toujours de vives démangeaisons, et insiste sur les sensations de brûlure qu'il éprouve au niveau des articulations; celles-ci ne sont pas tuméfiées et le malade n'a aucune peine à les mouvoir.

#### ANALYSE DU LIQUIDE DES BULLES

(POUR 100 GRAMMES DE CE LIQUIDE)

Fibrine . . . . .	0 <sup>gr</sup> ,805
Matières albuminoïdes. . . . .	9 <sup>gr</sup> ,195
Eau. . . . .	90 <sup>gr</sup> ,000

Le liquide ne contient pas d'urée, et ses caractères sont ceux du sérum du sang, il est alcalin, sa densité est de 1,026.

(1) C'est l'alimentation la plus abondante que l'on puisse donner dans les hôpitaux de Paris, en dehors des cas spéciaux.



Ni albumine, ni sucre dans les urines.

TABLEAU DES ANALYSES DE L'URINE

(ALIMENTATION : 4<sup>o</sup>)

Dates.	Volume des urines émises en 24 heures.	URÉE quantité pour les 24 heures.
21 mars	2 litres.	16 grammes.
23 —	950 cent. cubes.	20 —
31 —	2 litres.	18 —
4 avril	2 lit. 1/4	13 gr. 50
7 —	2 —	15 gr. 40
13 —	2 litres.	15 grammes.
15 —	1 lit. 3/4	18 —

18 mars. — Le malade se plaignant toujours de ses articulations, on lui prescrit 6 grammes de salicylate de soude.

19 mars. — Ce médicament a déterminé une poussée éruptive; des bulles nouvelles en grand nombre se sont formées sur les poignets et sur les membres inférieurs; les jambes et les cuisses sont en outre recouvertes de très larges placards rouges, légèrement saillants, surmontés de vésicules ou de petites bulles; la verge est recouverte de bulles; on ne trouve rien sur la muqueuse buccale, bien que le malade accuse de la douleur au niveau de la voûte palatine.

21 mars. — Les placards persistent; énormes bulles au niveau de la malléole interne à gauche; toujours brûlures articulaires; les bulles qui se vident donnent lieu à un suintement très abondant dans le lit du malade.

23 mars. — La plupart des bulles se sont affaïssées, on ne voit que leurs bases qui sont à nu, d'un rouge vif et recouvertes en partie de croûtes et de lambeaux d'épiderme; d'ailleurs, ces ulcérations très superficielles se réparent très rapidement; le malade se lève, il mange de bon appétit.

28 mars. — Il n'y a plus trace de bulles sur la peau, les excoriations et les papules dues au grattage sont bien moins nombreuses.

3 avril. — Deux vésicules sur le bord interne du poignet gauche, mais la rémission persiste: le prurit n'a pas entièrement disparu, toutefois il n'obsède plus le malade; par contre, celui-ci a depuis plusieurs jours des douleurs fulgurantes dans les membres inférieurs; les réflexes sont normaux (1).

(1) Ce malade a présenté des poussées bulleuses jusque vers la fin de l'année 1888. On l'a revu en 1889, quelques mois après sa sortie: il avait la peau saine.

## CHANCRE SYPHILITIQUE GÉNITAL CHEZ LA FEMME

Les diverses pièces de notre Musée reproduites dans ce fascicule représentent le chancre syphilitique génital de la femme dans quelques-unes de ses formes les plus usuelles et les plus intéressantes.

I. — La pièce 1214 (moulage de M. Baretta) représente un type de double *chancre vulvaire syphilitique*, dans la forme la plus classique de cet accident.

Qu'il me soit permis, d'abord, comme entrée en matière, de rappeler quelle est la caractéristique générale du chancre syphilitique. Cette caractéristique est contenue dans les six attributs suivants, quel que soit, d'ailleurs, le siège du chancre :

1° Lésion de petite ou de moyenne étendue; — toujours *bien délimitée*; — de type *érosif* plus souvent qu'ulcéreux;

2° Lésion *sans bords*, c'est-à-dire sans entamure circonférencielle, et très spécialement sans entamure « à pic »; — donc, lésion se continuant sans ressaut, sans arête, en autres termes soit de plain pied, soit en pente douce, avec les téguments sains périphériques;

3° Lésion à *surface lisse*, égale, unie, tellement égale et unie quelquefois qu'elle en est comme polie, « vernissée »;

4° Lésion qui, sans avoir de coloration propre et pathognomonique, ne s'en signale pas moins le plus souvent par deux teintes bien connues : la teinte gri-



sâtre, diphtéroïde, dite *lard ranci*; — et, plus souvent, la teinte rouge, de ton de muscle disséqué, dite teinte *chair musculaire*;

5° Lésion ayant toujours pour assise, pour base, une infiltration tégumentaire plus ou moins accentuée, infiltration néoplasique, rénitente et dure à des degrés divers (lesquels constituent les modalités diverses de ce qu'on appelle l'*induration chancreuse*);

6° Enfin, lésion toujours flanquée d'une *adénopathie satellite*, de caractère aplegmasique, à ganglions généralement multiples et d'une dureté particulière.

Les quatre premiers de ces six attributs sont des attributs d'*objectivité*, qui confèrent à la lésion ce qu'on appelle sa physionomie d'espèce, sa physionomie de chancre.

Eh bien, ces quatre caractères se présentent bien accentués dans la photochromie reproduisant la pièce 1214 de notre Musée. Qu'on veuille bien, en effet, remarquer dans cette figure :

1° La circonscription, la délimitation bien nette des deux lésions qui occupent l'extrémité inférieure de l'une et l'autre grande lèvre, et qui ne sont autres que des chancres syphilitiques;

2° L'absence absolue, à la circonférence de ces lésions, de tout bord en arête, en ressaut, de tout bord « à pic » notamment. Bien loin de s'accuser par une entaille, la frontière de l'un et l'autre de ces chancres se raccorde, au contraire, avec les tissus périphériques par une sorte de petit ourlet légèrement saillant, que dessine très bien sur notre figure une ligne blanchâtre, d'un millimètre de large environ, laquelle encadre la lésion chancreuse. — Soit dit incidemment, qu'est-ce que cet ourlet, cette saillie blanchâtre circonférencielle? Rien autre que l'affleurement du ménisque d'induration sous-jacent à l'ulcération chancreuse.

J'insiste pour signaler en l'espèce l'absence de bords *à pic*. C'est qu'en effet le chancre syphilitique ne présente jamais ces fameux bords à pic dont l'avaient doté très indûment des observateurs d'une époque fort antérieure à la nôtre et que persiste à lui conserver une tradition routinière. Jamais — je ne crains pas de le répéter, car il y a ici une erreur à détruire, — jamais on ne voit le chancre syphilitique se séparer des tissus sains par une entaille droite, perpendiculaire aux téguments, « faite au bistouri ». Ce mode de configuration de bords ne s'observe pas de son fait, ne lui appartient pas. Il relève au contraire d'ulcérations d'un autre ordre, à savoir du chancre simple et des ulcérations gommeuses. C'est dans ces dernières, tout particulièrement, qu'il apparaît sous sa forme la plus accentuée, au point d'en être presque formellement caractéristique.



3° A remarquer encore sur la même figure l'état lisse et uni de surface des deux lésions chancreuses. C'est le propre, on le sait, du chancre syphilitique de se présenter avec une surface égale, unie, lisse, tellement lisse en certains cas qu'elle en devient comme polie, irisée. On la dirait même parfois recouverte d'un vernis brillant, et c'était presque le cas ici.

4° Mais, à noter surtout la couleur des lésions. Cette couleur est exactement ici d'un *rouge brun*. (Elle était un peu plus carminée dans les jours qui ont précédé le moulage.)

C'est là, en tout cas, la teinte que j'ai signalée de vieille date sous le nom de teinte *chair musculaire*, parce qu'elle rappelle assez exactement la nuance du muscle disséqué ou incisé.

Cette teinte est, pour nombre de cas, celle qu'affecte le chancre syphilitique. Certes, elle n'a rien d'absolument pathognomonique, et peut être empruntée par des lésions diverses, voire par des lésions tout à fait étrangères à la syphilis. Mais il n'en reste pas moins vrai : 1° qu'elle est plus habituelle au chancre syphilitique qu'à toute autre lésion; — 2° que parfois elle est assez accentuée, dans le chancre syphilitique, pour devenir presque révélatrice de cet accident.

La teinte chair musculaire constitue donc, à l'occasion, un des éléments objectifs du diagnostic du chancre syphilitique. En tout cas, c'est là un renseignement d'objectivité des mieux faits pour frapper l'œil de prime abord, éveiller le soupçon de chancre spécifique et diriger en ce sens les investigations complémentaires.

II. — La pièce n° 308 (moulée par M. Baretta) reproduit une lésion de même nature et à peu près de même aspect.

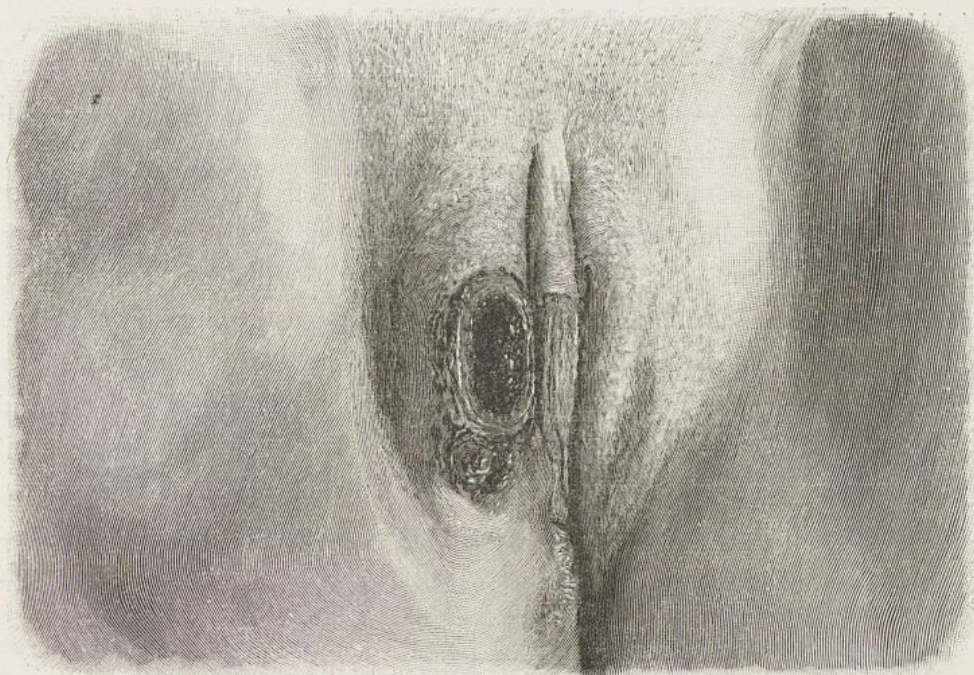Ici encore il s'agit de deux chancres vulvaires juxtaposés, occupant la grande lèvre gauche. Seulement, ces deux chancres sont très inégaux. L'inférieur est tout au plus moyen, presque petit. Le supérieur, au contraire, très développé, mesure exactement 3 centimètres verticalement sur 17 millimètres de diamètre transversal.

Deux particularités à noter.

1. — Le grand chancre est tout à fait remarquable en ce qu'il constitue un plateau mathématiquement *plan* et uni. Sa surface est aussi correctement plane et unie que celle d'une coupe anatomique pratiquée dans un tissu sain ou morbide par un bistouri bien affilé. On retrouve là au superlatif, et même à un degré exagéré, ce caractère de surface plane, lisse, égale, que je signalais tout à l'heure comme l'un des attributs usuels du chancre syphilitique.



II. — En outre, c'est là un type de chancre *bicolore*. La surface de ce chancre est brutalement divisée en deux parties : une zone excentrique, de trois millimètres de largeur, et une zone centrale beaucoup plus étendue. La première sert, en quelque sorte, de cadre à la seconde. Or, ces deux zones sont très diversement colorées. La zone extérieure offre une teinte d'un blanc sale, d'un blanc jaunâtre, rappelant assez bien l'aspect du «lard ranci». La zone interne,



Pièce n° 308

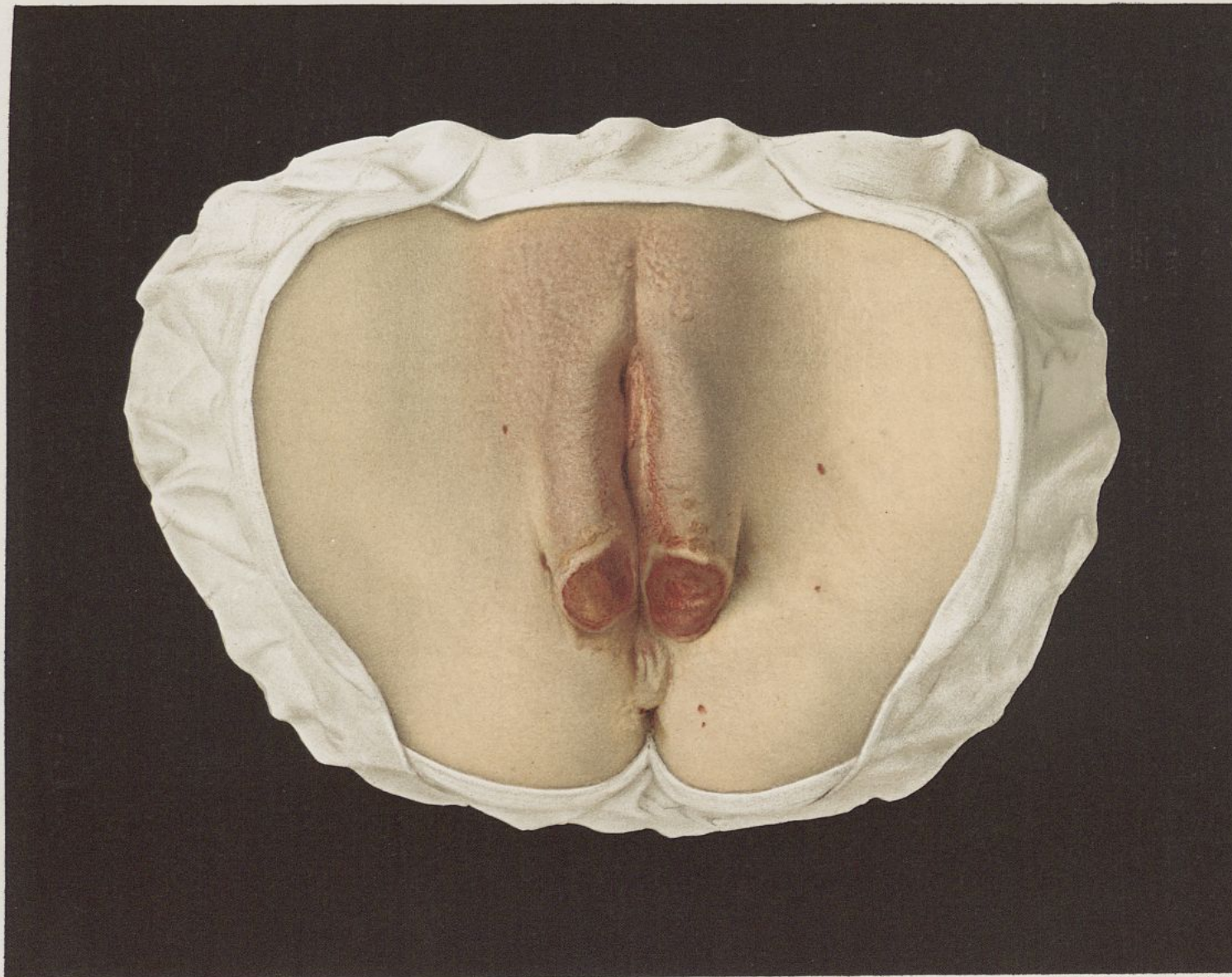
au contraire, tranche sur celle-ci par une teinte d'un brun foncé, émaillée çà et là de quelques points d'un rouge plus franc.

Ce même aspect bicolore est ébauché dans le chancre inférieur.

L'induration de ces deux chancres (plus particulièrement, celle du chancre supérieur) se devine, se voit même sur la pièce, tout comme elle était perceptible aux doigts sur la malade; — et cela, en raison même de l'arête en relief qui dessine le contour de la lésion.

III. — La pièce n° 73 (moulée par M. Jumelin et faisant partie de ma collection particulière) est un merveilleux type de ce qu'on appelle le chancre *cupuliforme*.





IMP. LEMERCIER

RUEFF & C<sup>ie</sup>, Editeurs, PARIS.

*Chancres syphilitiques.*



Le chancre cupuliforme constitue la modalité la plus usuelle de la forme ulcéreuse du chancre syphilitique. Il consiste en ceci : une ulcération creuse, excavée, évidée en forme de godet, de lampion, de cupule. Généralement, sa portion marginale se profile en relief, à la façon d'une crête saillante, exhaussée de deux à trois millimètres. Puis, sur le revers de cette crête commence l'ulcération, qui tout aussitôt descend en pente plus ou moins oblique vers le centre de la lésion. En sorte que le fond de cette ulcération concave se trouve en contre-bas des tissus sains d'au moins plusieurs millimètres.

Sorte de petit cratère, ce chancre est plus ou moins creux, suivant les cas. Sur notre malade, le fond de l'ulcération descendait de 4 à 5 millimètres au-dessous du niveau des téguments sains.



Pièce n° 73.

A en juger d'après cette forte dépression de leur fond, les chancres de cet ordre devraient forcément laisser à leur suite des pertes de substance et des cicatrices proportionnelles. Il n'en est rien, au moins pour l'énorme majorité des cas. Presque invariablement, au contraire, ces chancres ne sont suivis que de cicatrices peu profondes, superficielles même, voire peu apparentes quelquefois.



Résultat paradoxal à coup sûr, mais très authentique et s'expliquant du reste par une excellente raison que voici. C'est que les chancres en question, qui paraissent entamer, ronger profondément les tissus, n'entament et ne rongent en réalité que leur propre substance. Ce sont des chancres *autophages*, dont l'ulcération se fait aux dépens de leur néoplasme pathologique et non des parties saines ambiantes. Si bien qu'après réparation la cicatrice s'établit sans perte de substance et n'a pas à traduire d'entamures du derme cutané ou muqueux.

Et, en effet, sur la malade dont le cas pathologique est reproduit ici, la cicatrice a été tout à fait superficielle.

IV. — La pièce n° 502 (Collection générale), due à M. Baretta, est un spécimen de *chancre syphilitique papuleux* ou de ce qu'on appelait autrefois chancre « transformé en plaque muqueuse ».

Ce qu'on voit est ceci :

Sur la partie la plus inférieure de la grande lèvre droite, une petite lésion régulièrement orbiculaire de contour et mesurant le diamètre d'une pièce de vingt centimes ; — lésion bombée, légèrement saillante, convexe, et rappelant de forme aussi bien que de proportions ce qu'est la vulgaire *pastille* des confiseurs ; — lésion érosive de surface, à nuance tendre d'un rose jaunâtre.

Pour tout médecin voyant cette lésion à l'époque où elle a été représentée, un diagnostic formel, non moins que facile, s'imposerait, à savoir celui de « plaque muqueuse de forme papuleuse », de « papule muqueuse », de « syphilide papulo-érosive », etc.

Et, en effet, cette lésion ressemble trait pour trait, ressemble jusqu'à l'identité objective absolue, à ce qu'est une syphilide secondaire de type papulo-érosif.

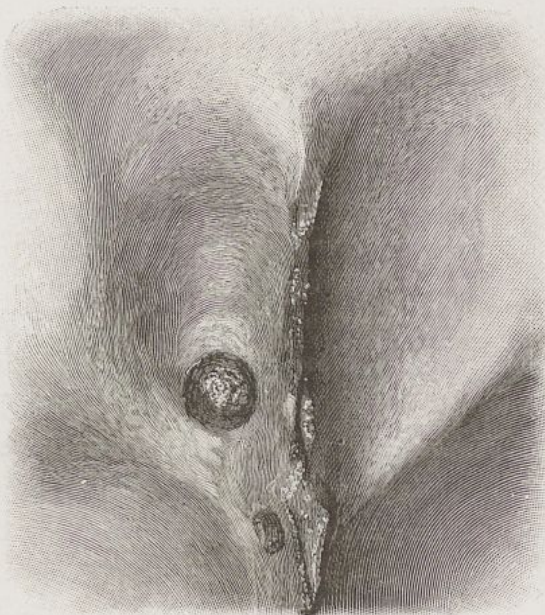Cependant ce n'était là que l'aspect ultime d'un *chancre* vulvaire, chancre typique que nous avons vu évoluer avec ses attributs de chancre, et qui, à un moment donné de son évolution, s'est progressivement bombé, exhaussé, modifié de teinte, etc., de façon à revêtir en quelques jours l'apparence nouvelle d'une papule secondaire.

Pour nous, de par son passé qui nous était connu, de par son induration encore appréciable, de par son adénopathie satellite toujours persistante, ce chancre n'en restait pas moins un chancre en dépit de son apparente métamorphose. Seulement ce n'était plus qu'un chancre modifié d'aspect et méritant, en raison de sa physionomie nouvelle, l'épithète de *chancre papuleux*.



Dans l'état actuel de la science, une modification de cet ordre survenue dans la physionomie du chancre n'a plus qu'un intérêt très subordonné. C'est un incident curieux — mais rien que curieux — dans l'évolution objective du chancre. Il n'en était pas de même autrefois, et il fut une époque où cette transformation, cette « MÉTAMORPHOSE *in situ* du chancre en plaque muqueuse », comme on l'appelait, s'éleva au rang d'un phénomène pathologique de premier rang, comportant un intérêt majeur, une importance considérable.

C'est qu'en effet, à l'époque en question, le chancre était considéré comme le *seul* accident contagieux et inoculable de la syphilis. Donc, dans cet ordre d'idées, un chancre se transformant en plaque muqueuse déposait par cela même ses caractères fondamentaux de contagiosité et d'inoculabilité, devenait accident « constitutionnel » et descendait au rang de manifestation non transmissible, inoffensive. Ce qui



Pièce n° 502.

s'opérait donc alors et ce que traduisait la modification d'aspect extérieur, ce n'était rien moins pour nos devanciers qu'une transformation de nature, qu'une « métamorphose » dans la qualité de la lésion; et ce dernier mot, en vérité, n'était pas coupable d'exagération, puisque la transfiguration objective ne faisait, croyait-on, que correspondre à une modification absolue dans les caractères constitutifs et essentiels de la lésion.

Cette vieille doctrine n'a plus qu'un intérêt historique, et je ne m'arrêterai pas à la réfuter. De par les progrès de la science il est acquis et bien acquis aujourd'hui que le chancre papuleux, en prenant l'aspect de papule muqueuse, n'en reste pas moins, en dépit de cette modification apparente, un chancre véritable, un chancre comme un autre, un chancre contagieux comme tout chancre, etc. La transformation d'aspect qu'il peut subir par le fait de son exhaussement et de sa *papulation* ne constitue au total qu'un simple détail de



symptomatologie objective, qui ne comporte aucune signification plus sérieuse et qui notamment n'influe en rien sur l'essence même de la lésion.

A un point de vue tout différent, il ne sera peut-être pas sans intérêt de rappeler encore que ce même chancre *papuleux* a servi de base à une doctrine scientifique qui a eu son temps de faveur, à savoir la doctrine de la *plaque muqueuse primitive*, c'est-à-dire de la plaque muqueuse constituant l'exorde, la manifestation initiale de la syphilis.

Et, en effet, constatant d'une façon bien authentique l'accident initial, incontestablement initial, de la syphilis sous forme d'une lésion *papulo-érosive*, certains auteurs ont raisonné de la façon suivante :

« Le premier accident qui résulte de la contagion syphilitique se présente parfois sous la forme d'une lésion bien délimitée, érosive de surface, bombée, exhaussée, *papuleuse*, rosée d'aspect, et absolument identique comme physionomie aux papules érosives de la période secondaire. Impossible de différencier objectivement un tel accident des papules érosives secondaires. Donc : 1° cet accident est une papule secondaire; — donc 2° la syphilis peut débiter d'emblée par une manifestation d'ordre secondaire. »

Le vice radical, rédhibitoire, de cette argumentation se voit de reste. Il consiste à prendre arbitrairement un caractère objectif d'une lésion comme critérium de l'essence même de cette lésion. « Telle lésion, dit-on en somme, se présente avec l'aspect *papuleux* usuel de la plaque muqueuse; donc, cette lésion est une plaque muqueuse. » Or, l'expérience a appris combien il faut en rabattre sur la prétendue valeur des signes d'objectivité en tant qu'éléments de diagnostic différentiel d'une maladie à une autre et, plus spécialement encore, en tant qu'éléments de diagnostic entre les diverses manifestations d'une même maladie. Ce ne sont là, en tout état de cause, que des éléments subordonnés, infidèles, essentiellement sujets à caution et féconds en erreurs.

En l'espèce, si, au lieu de s'en tenir à une simple apparence objective comme base de leur argumentation, les partisans de la doctrine « de la plaque muqueuse primitive » avaient analysé à fond les faits qu'ils croyaient pouvoir invoquer en leur faveur et tenu compte des multiples données à en tirer, ils auraient été conduits à de tout autres conclusions. A savoir :

1° Ils auraient reconnu, d'abord, dans leur prétendue plaque muqueuse pri-



mitive, deux caractères qui sont par excellence des signes dénonciateurs du chancre et qui n'ont que faire avec la plaque muqueuse, c'est-à-dire :

D'une part, l'*induration de base*, qui ne manque pas plus avec le chancre papuleux qu'avec n'importe quelle variété de chancre syphilitique; — et, d'autre part, l'*adénopathie satellite*, moins sujette encore à faire défaut.

2° Ils auraient reconnu, de plus, en tenant compte des caractères d'évolution, que :

1° Leur prétendue plaque muqueuse primitive était apparue de trois à quatre semaines après l'intervention de la cause contagieuse; — ce qui est le propre du chancre;

2° Qu'elle était restée pour un laps de six à sept semaines l'expression unique et exclusive de l'infection, — ce qui est le propre du chancre et non de la plaque muqueuse;

3° Qu'elle avait été suivie, à distance de six à sept semaines au delà de son apparition, de ce qu'on appelle l'explosion secondaire, — ce qui est le propre du chancre et non de la plaque muqueuse, etc., etc.

Bref, de par toutes ces considérations, de par tout cet ensemble de témoignages bien autrement positifs, bien autrement sûrs qu'un simple caractère d'objectivité, ils auraient été conduits à renier, à répudier en tant que plaque muqueuse leur soi-disant « plaque muqueuse primitive », et à en faire ce qu'elle est réellement, ce que seulement elle peut être, à savoir : un *chancre papuleux*, c'est-à-dire, au total, un *chancre*, avec une simple modification objective le rapprochant d'aspect de ce qu'est la papule secondaire.

La cause est gagnée aujourd'hui; insister davantage serait superflu. Je me bornerai donc à conclure en disant qu'un chancre peut ressembler à une plaque muqueuse sans être pour cela une plaque muqueuse; — et qu'en particulier le chancre papuleux se rapproche parfois autant qu'il est possible de la papule secondaire en tant qu'apparence objective et physionomie générale, sans cesser pour cela d'être un chancre.

Et, en effet, ce qui caractérise essentiellement le chancre syphilitique (ainsi que je l'ai écrit ailleurs et tant de fois répété), ce n'est pas tel ou tel attribut objectif, tel ou tel détail de symptomatologie extérieure, telle ou telle physionomie. Ce qui le caractérise bien mieux et d'une façon bien autrement sûre, c'est : 1° d'être le *dérivé d'une contagion* et le produit de cette contagion au point même où elle s'est exercée; — 2° d'être l'expression initiale, le *phénomène prélude* d'une infection spéciale; — 3° de constituer pour un laps de



6 à 7 semaines en moyenne (et cela sans parler du bubon, qui n'est à vrai dire qu'un satellite du chancre) l'accident *unique* par lequel se traduit l'infection ; — 4° enfin, d'être suivi, à échéance presque invariable de six à sept septénaires, par une invasion caractéristique d'accidents disséminés, éparpillés, quasi généralisés, constituant ce qu'on appelle l'*explosion secondaire*.

V. — Enfin, la pièce n° 190 (moulée par M. Jumelin) est encore un bel exemple de ce *chancre papuleux* auquel nous avons consacré les développements qui précèdent.



Pièce n° 190.

Sur le tiers supérieur de la grande lèvre droite s'étale un assez grand chancre, de forme rigoureusement ovale, mesurant deux centimètres verticalement et un centimètre et demi de diamètre horizontal.

Ce chancre est fortement exhaussé (de 3 millimètres environ) au-dessus des téguments vulvaires, et constitue

là un *plateau* régulier, dont la portion la plus centrale, seule, est marquée d'une légère dépression.

Sa surface est d'un beau rouge et rappelle comme tonalité cette teinte « chair musculaire » si fréquemment affectée par le chancre syphilitique.


A noter en plus une particularité objective assez curieuse. La lésion est un type de ce qu'on appelle le *CHANCRE PÉTÉCHIAL*. Et, en effet, on remarque à sa surface un semis de points *purpurins*, d'un rouge sang très accentué, tout à fait



identiques à ce que seraient sur la peau des *pétéchies*. Ces points (comme nous avons pu nous en assurer sur quelques-uns de nos malades) sont constitués par de petits exsudats sanguins, par de véritables *apoplexies* miliaires. Dans le cas actuel, on peut en compter une demi-douzaine à la surface de la lésion.

Je n'oserais donner comme propre au chancre syphilitique l'aspect pétéchial en question. Toutefois, je puis dire ne l'avoir encore rencontré que sur ce chancre et l'avoir vainement recherché soit sur le chancre simple, soit sur les ulcérations syphilitiques d'ordre secondaire ou tertiaire.

ALFRED FOURNIER.





# ÉRYTHÈME PURPURIQUE EN PLAQUES A POUSSÉES SUCCESSIVES

ÉRYTHÈME POLYMORPHE (VARIÉTÉ HÉMORRHAGIQUE)

Pièce du Musée de l'hôpital Saint-Louis, n° 4068, année 1885, service de M. LAILLER  
(Moulage de BARETTA)



## I

Le sujet est une femme de 27 ans, entrée à l'hôpital Saint-Louis le 27 juin 1885 dans le service de feu M. le D<sup>r</sup> LAILLER.

Ayant eu pendant l'enfance les jambes « enflées » à diverses reprises, elle avait été atteinte trois ans auparavant d'une maladie analogue à celle qui va être décrite.

L'éruption, au moment de l'entrée de la malade à l'hôpital, remontait déjà à une semaine.

Elle avait débuté par les jambes, puis avait gagné les bras et le tronc.

1740 Au premier examen voici comment se présentait l'éruption<sup>1</sup> : sur le BRAS DROIT, surtout à la partie externe, on remarquait un grand nombre de taches de couleur rouge vif non uniforme. En les examinant de près, en effet, on voyait des points plus colorés se détacher sur le fond rouge. La forme de ces taches est irrégulière, mais un très grand nombre affecte une disposition en croissants, en demi-cercles et même quelques-unes forment des cercles com-

1. D'après les notes qui nous ont été obligeamment fournies par M. le D<sup>r</sup> Gilly, de Marseille, alors l'interne de M. le D<sup>r</sup> Lailler.



plets. La pression du doigt ne modifie pas leur couleur et l'on peut constater que quelques-unes forment un relief nettement circonscrit; *ces élevures rappellent absolument sur certains points les plaques d'Urticaire.*

Sur l'avant-bras se voyaient seulement quelques taches disséminées : sur le dos de la main deux éléments présentant tous les caractères de l'*Herpès iris* de BATEMAN (*hydroa vésiculeux* de BAZIN, *érythème hydroa*). L'éminence hypothénar était rouge, congestive; tout le membre d'ailleurs était œdématié, tendu, et sa température locale était sensiblement augmentée.

Sur le BRAS GAUCHE, les lésions étaient semblables mais encore plus caractérisées; c'étaient de larges plaques rappelant celles de l'Urticaire et ayant pris la couleur purpurique. Leur forme était partout celle de croissants et de demi-cercles. Elles étaient disséminées en grand nombre depuis l'épaule jusqu'au coude. L'œdème était moins marqué que du côté opposé. La main gauche, comme la main droite, était congestive.

Sur le TRONC, les lésions étaient surtout marquées au niveau des seins; mais les plaques n'avaient pas une configuration aussi nette que sur les bras; leurs bords étaient diffus, mais elles étaient de grandes dimensions.

Sur les MEMBRES INFÉRIEURS, l'aspect était plus remarquable encore. C'est par là qu'avait débuté l'éruption, et comme elle s'était faite par poussées successives, par suite du stade plus ou moins avancé des plaques éruptives et du changement de coloration qui en résultait, il existait un bariolage de couleurs dont le moulage reproduit l'aspect sur la cuisse droite (Musée de Saint-Louis, pièce n° 1068).

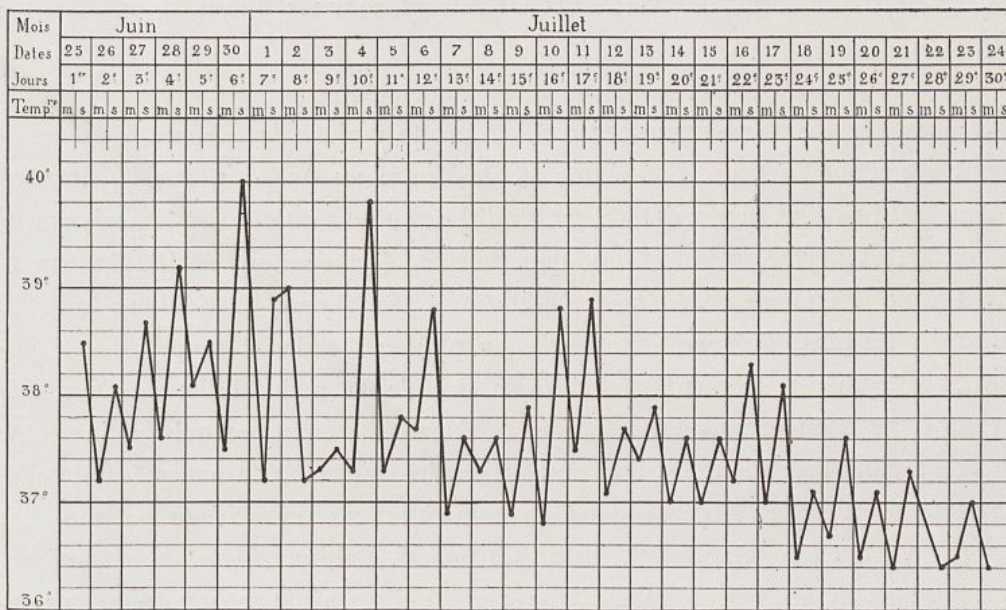
On peut en effet distinguer sur la peau trois poussées éruptives successives : la plus ancienne est indiquée par des taches jaunâtres pigmentées, cerclées d'un liséré plus foncé et la seconde se compose de taches violacées, la plupart arrondies; mais les unes et les autres ne font aucune saillie au-dessus du tégument. La troisième poussée, la plus récente, d'ailleurs moins accentuée, est formée d'élevures de couleur rouge vif mais sans configuration bien définie. Les deux membres inférieurs étaient œdématiés.

Ces symptômes du côté de la peau s'accompagnaient d'un état fébrile assez marqué, d'abattement et de douleurs rhumatoïdes.

On pourra se rendre compte, en jetant un coup d'œil sur le tracé thermographique, de la marche suivie par la maladie; la température, qui oscilla pendant le cours de la maladie presque toujours aux environs de 38°, monta à deux reprises à 40°. Ces paroxysmes fébriles coïncidaient avec de nouvelles poussées éruptives



qui se firent presque exclusivement sur les membres inférieurs; du 26 juin au 25 juillet, jour de sa sortie de l'hôpital, la malade eut presque chaque jour de nouvelles éruptions qui allèrent d'ailleurs en diminuant d'intensité.



II

Dans cette observation remarquable, plusieurs points méritent d'attirer particulièrement l'attention. Et d'abord ce cas ne pourrait-il pas être aussi bien rangé parmi les *Purpuras* que parmi les *Érythèmes*?

La forme élevée, semblable à celle des plaques d'Urticaire, dit l'observation, qu'ont présenté de nombreux éléments éruptifs, pourrait peut-être faire penser à ce que l'on nomme quelquefois depuis Willan *Purpura urticans*; mais le *Purpura urticans* n'est, à vrai dire, qu'une variété d'Urticaire, compliquée d'hémorrhagies cutanées, et non un *Purpura*: or, nulle part dans l'observation, il n'est question que l'éruption se soit accompagnée de démangeaisons, symptôme cependant capital de l'Urticaire; il ne s'agit pas d'une variété d'Urticaire.

La distinction est plus subtile à établir avec la forme de *Purpura* dénommée habituellement *Purpura exanthématique rhumatoïde*; les douleurs ressenties dans



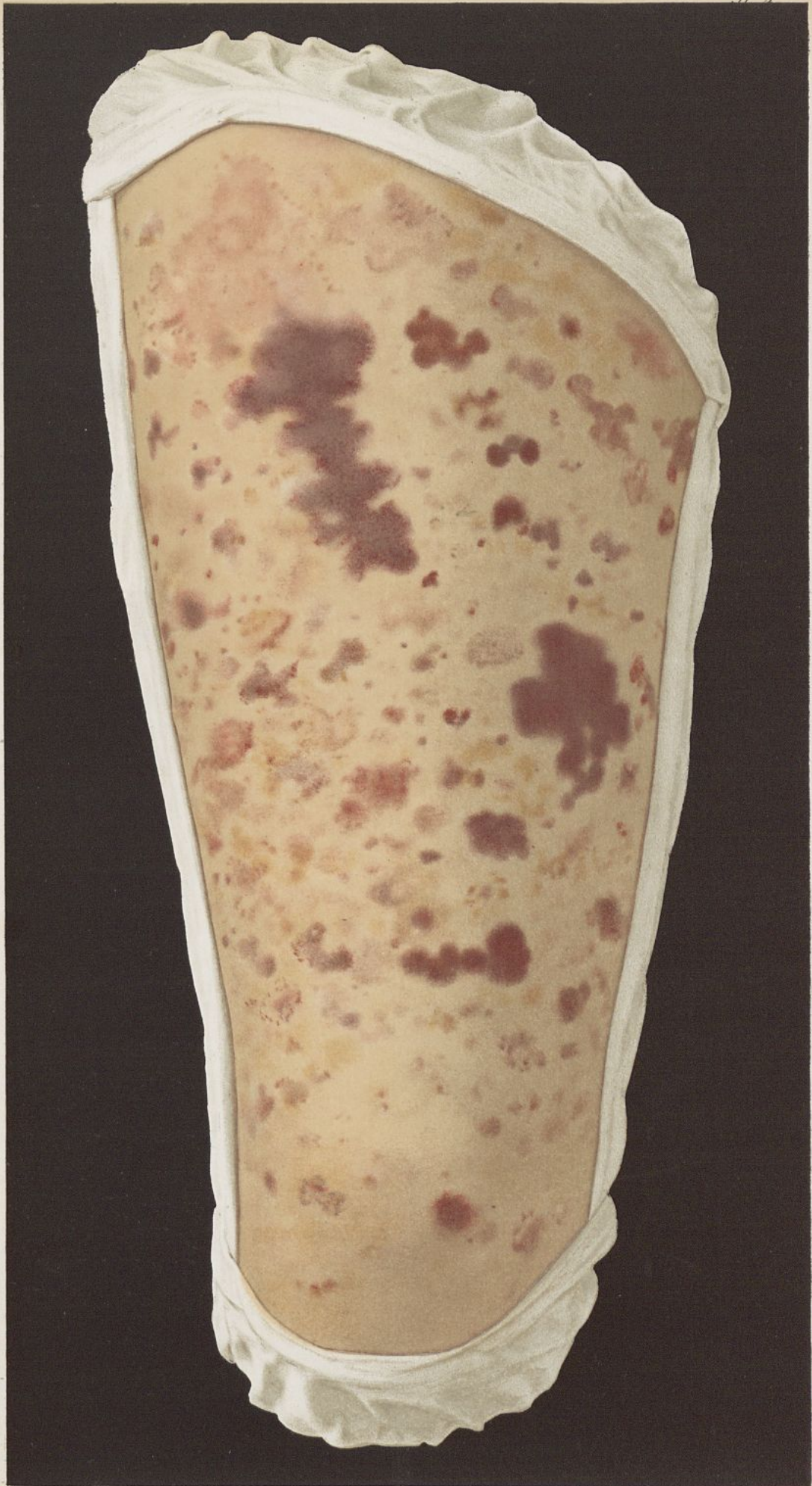les diverses articulations, la fièvre et l'abattement; l'évolution par poussées successives de l'éruption, sa polymorphie (érythèmes, plaques urticariennes, taches hémorrhagiques), sa disposition le plus souvent circonscrite, son siège symétrique sur les membres avec prédominance sur les membres inférieurs, sont des symptômes qui se retrouvent ordinairement dans les faits dénommés purpuras exanthématiques.

Mais l'on doit considérer que les mêmes symptômes peuvent aussi se rencontrer dans l'érythème polymorphe; d'ailleurs cette variété de purpura « est tellement liée d'une part aux érythèmes, et de l'autre au purpura, que l'on peut à volonté en reporter la description aux Érythèmes ou au Purpura et l'appeler aussi correctement Érythème purpurique que Purpura érythémateux ». (E. BESNIER et A. DOYON, *Notes de la traduction du traité de Kaposi*, 2<sup>e</sup> édition, tome I, p. 394.) De plus, l'observation signale en plusieurs endroits la présence d'éléments d'érythème, et notamment sur le dos de la main droite de deux éléments éruptifs en cocarde (*Herpes iris* de BATEMAN); enfin, ce qui domine toute la scène c'est l'éruption, les douleurs articulaires restant peu marquées et telles seulement qu'on les observe dans de nombreux cas d'Érythème polymorphe. Le cas a donc été dénommé à juste titre par M. Lailler, *Érythème purpurique*. Il ne s'agit là en résumé que d'une variété d'érythème polymorphe, remarquable par l'intensité de l'élément hémorrhagique qui s'y ajoute.

Un des points souvent intéressants à relever dans l'histoire de ces Érythèmes est leur étiologie; or, dans ce cas, la cause est restée ambiguë; il n'y a eu ni surmenage, ni refroidissement; peut-être seulement quelques légers excès de boisson. Il est bon de rappeler que la malade avait eu trois années auparavant une poussée analogue; or, la récidivité fait souvent, sinon habituellement, partie de l'évolution des Érythèmes.

Le traitement qui a été mis en œuvre dans ce cas a été l'administration à l'intérieur du salicylate de soude à la dose de 2 à 3 grammes par jour. Il a paru avoir une action heureuse sur la marche de la maladie. Ce médicament, recommandé par beaucoup d'auteurs plus ou moins guidés par des idées théoriques sur la nature rhumatismale de l'Érythème, paraît indiqué surtout quand l'éruption s'accompagne de phénomènes arthropathiques et est en tout cas bien préférable à l'iodure de potassium dont le bon effet dans le traitement de l'Érythème polymorphe semble avoir été exagéré. Le sulfate de quinine seul ou associé, comme l'indique M. Brocq, avec l'ergotine et un peu de belladone, agissant comme médicaments vaso-moteurs, peut aussi trouver son indication dans le





IMP. LEMERCIER


RUEFF & C<sup>ie</sup>, Editeurs, PARIS.

*Erythème surruirique en plaques à poussées successives.*

cas d'éruption très intense. Mais la plupart de ces érythèmes parcourant une sorte de cycle déterminé, la médication n'a réellement qu'une action secondaire sur leur développement et leur durée. C'est donc plutôt par l'application des conditions hygiéniques appropriées, le régime alimentaire et la suppression des causes provocatrices possibles de la maladie, et en remplissant l'indication thérapeutique donnée par l'état antérieur et la constitution du malade que le médecin pourra exercer une action heureuse sur les Érythèmes polymorphes.

HENRI FEULARD.





## LUPUS ÉRYTHÉMATEUX DU VISAGE

### VARIÉTÉ ÉRYTHÉMATO-FOLLICULAIRE

Cette figure représente un type de cette variété de lupus érythémateux.

La *disposition de l'éruption* est caractéristique ; elle occupe en effet principalement le dos du nez, les joues et les oreilles, justifiant ainsi la comparaison classique avec un *papillon* ou une *chauve-souris* ; on voit, en outre, quelques placards sur les paupières, le front et les tempes. Contrairement à ce que l'on observe souvent, le cuir chevelu est resté indemne ; il en est de même des mains, qui peuvent être également intéressées dans cette maladie.

L'éruption est constituée par des plaques généralement arrondies et discoïdes ; elles sont isolées ou confluentes.

Leur *diamètre* varie de quelques millimètres à plusieurs centimètres.

Leur *pourtour* est d'une *coloration* plus vive que leur aire ; cette particularité est plus accentuée aujourd'hui qu'elle ne l'était à l'époque où le moulage a été fait par M. Baretta ; une légère aréole érythémateuse entoure presque partout ce rebord.

L'*aire* du disque présente des *parties rouges, en activité*, et des *parties atrophiées*.

Les parties rouges sont d'une *teinte claire, légèrement saillantes, recouvertes, par places, de squames remarquables par leur finesse, leurs petites dimensions, leur grande adhérence et leur disposition autour des orifices sébacés ; ceux-ci sont pour la plupart dilatés et distendus par des comédons cornés*.

Par places, les squames sont plus épaisses ; leur aspect est *crétacé* ; elles tranchent par leur coloration blanchâtre sur les parties rouges qui les environnent.

Pl. V.

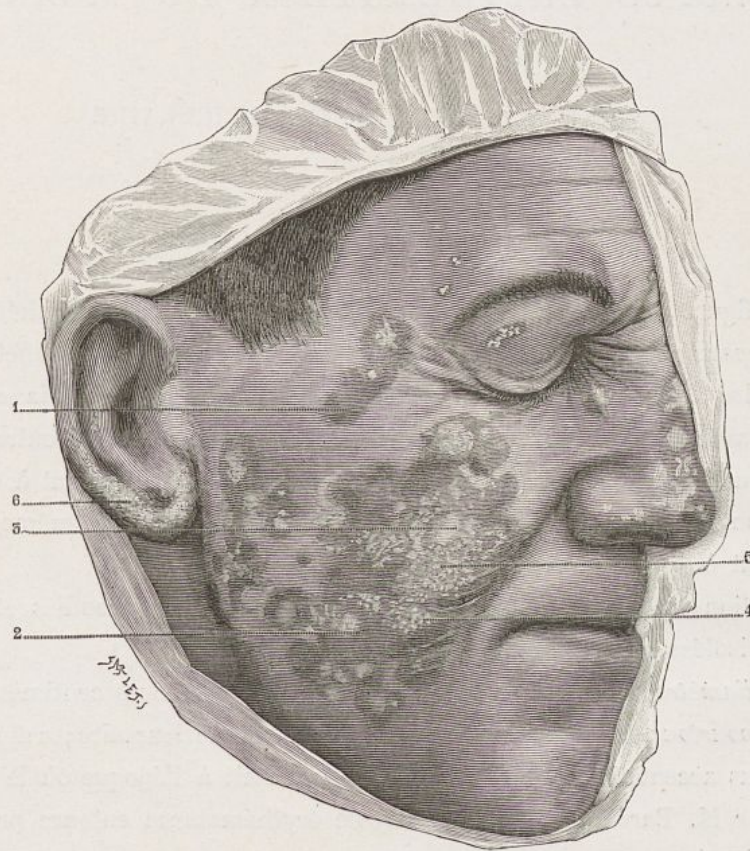

Les parties atrophées sont décolorées, lisses, d'aspect cicatriciel.

Le malade accuse un prurit intense et continu; il ressent péniblement les contacts que subissent les plaques éruptives.

La maladie a débuté en 1883; le sujet avait alors 43 ans; elle a depuis lors constamment progressé, bien que très lentement.

M. Besnier, d'accord avec Hutchinson, s'est depuis longtemps attaché à



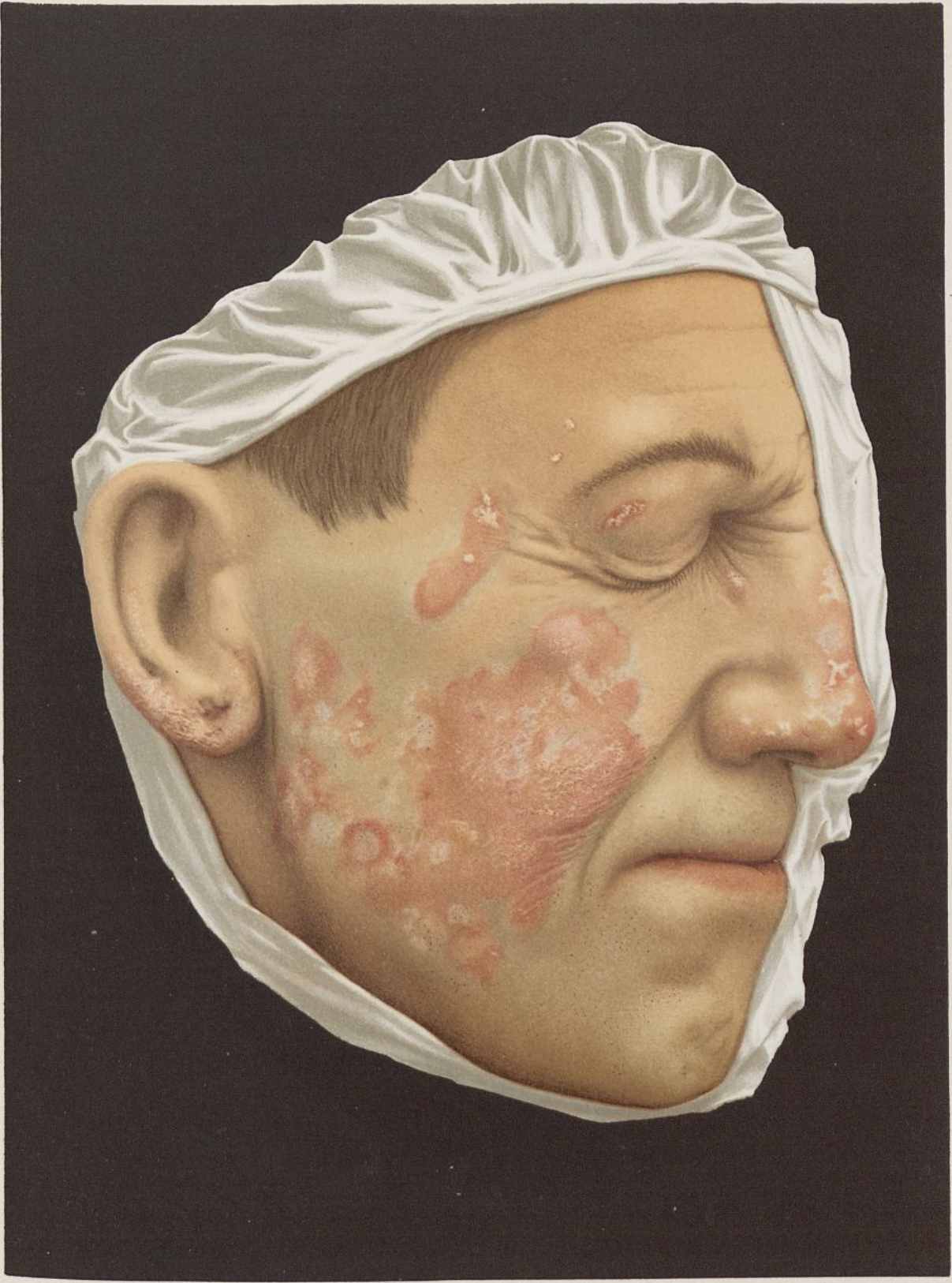1. Rebord de la plaque. — 2. Parties érythémateuses de l'aire. — 3. Parties atrophées de l'aire. — 4. Squames au niveau d'orifices sébacés. — 5. Dilatations d'orifices sébacés. — 6. Squames crétacées.

établir que cette dermatose est de nature tuberculeuse, et nous avons nous-même à plusieurs reprises, et particulièrement dans une note présentée avec M. Jeanselme au second Congrès pour l'étude de la tuberculose, exposé des faits qui plaident en faveur de cette manière de voir : l'histoire de ce malade vient encore à son appui.

Il a en effet perdu une sœur et un frère de maladies tuberculeuses.

Il a eu, dans son enfance, une suppuration d'un ganglion cervical; il en porte





IMP. LEMERCIER



RUEFF & C<sup>o</sup>, Editeurs, PARIS.

*Lupus Erythémateux.*



au cou la cicatrice; longue d'environ trois centimètres, elle est en partie déprimée, en partie saillante et kéloïdienne.

En 1889, le malade a subi, sous la direction des médecins de l'hôpital Saint-Louis, cinq inoculations de lymphé de Koch; la dose a varié de 3 à 5 milligrammes; il s'est produit une vive réaction locale et générale: à deux reprises, le thermomètre s'est élevé au-dessus de 40°; le malade a éprouvé chaque fois, pendant plusieurs jours, les douleurs dans les membres et la sensation d'abattement profond qui caractérisent cette réaction; chaque fois aussi, les plaques de lupus ont rougi et se sont tuméfiées en même temps qu'elles devenaient douloureuses; on ne peut nier que ces faits ne constituent un argument de premier ordre en faveur de la thèse soutenue par MM. Besnier et Hutchinson, ainsi que par nous-même.

Ajoutons enfin que l'examen du thorax indique une différence notable dans la sonorité au niveau des régions sous-claviculaires: du côté droit, en effet, son intensité est moindre et sa tonalité est plus élevée; le malade tousse beaucoup depuis longtemps.

*Cet ensemble de faits ne peut laisser de place au doute relativement à l'existence chez ce sujet d'une tuberculose.* Comme on l'observe souvent en pareil cas, cette tuberculose est remarquable par sa marche excessivement lente et sa bénignité; il semble s'agir d'une forme atténuée de cette infection.

Le *diagnostic* ne présente, chez ce malade, aucune difficulté: l'absence de nodules mous, offrant la coloration du sucre d'orge, permet d'éliminer l'hypothèse d'un *lupus vulgaire*; la présence d'atrophies cicatricielles montre qu'il ne s'agit pas d'un *eczéma séborréique*; ces mêmes atrophies en surfaces étendues ainsi que les squames ne permettent pas de penser à une *acné rosée*; la disposition de l'éruption, la forme discoïde des placards, leur progression par un rebord très légèrement saillant, la présence simultanée de lésions érythémateuses proliférantes et d'atrophies cicatricielles constituent un ensemble tellement caractéristique que la nature de la maladie peut être reconnue au premier coup d'œil.

Le *pronostic* est sérieux en raison de la résistance opiniâtre au traitement, de la difformité que constitue l'éruption, et de sa nature tuberculeuse; il faut dire cependant, comme circonstance atténuante, que la maladie évolue chez ce sujet avec une très grande lenteur, et que, si cette dermatose s'est étendue en surface depuis que nous l'observons, c'est-à-dire depuis huit ans, les manifestations viscérales de la tuberculose sont restées très peu prononcées; nous le répétons, *il s'agit ici d'une forme atténuée de cette infection.*



*Traitement.* — Presque constamment, depuis huit ans, ce lupus érythémateux a été traité localement, soit par les *scarifications linéaires*, soit par les *cautérisations ignées* pratiquées avec le galvano-cautère et, concurremment, par des applications locales, le plus souvent d'une solution au cinq millième de sublimé, parfois d'une solution d'acide lactique au vingtième ou au dixième ou d'emplâtres salicylés et créosotés : ni les unes ni les autres n'ont empêché la maladie de progresser.

Dans ces derniers temps, des pansements, renouvelés deux fois par jour, avec une solution de *résorcine* à 50 p. 100, ont paru agir favorablement.

Mais, *ce qui pourrait arriver de plus heureux à ce malade, au point de vue de son éruption, serait qu'il contractât un érysipèle de la face d'une certaine intensité. Si, comme les faits publiés récemment tendent à l'établir, on est, dès à présent, en mesure d'enrayer à volonté cette maladie par des injections de ses toxines, on est, par cela même, en droit de l'inoculer à un sujet atteint de lupus, en se réservant de combattre efficacement cette complication volontairement provoquée si elle paraît prendre un caractère dangereux.* Nous insistons sur cette proposition que nous avons formulée déjà, en 1893, au troisième Congrès pour l'étude de la tuberculose : les plus beaux cas de guérison de lupus érythémateux qu'il nous ait été donné d'observer se sont produits consécutivement à des érysipèles.

*Il y aurait donc lieu, suivant nous, de créer à l'hôpital Saint-Louis un service d'isolement où ce traitement, applicable également au lupus vulgaire, serait méthodiquement mis en œuvre.*

A défaut, nous nous proposons d'employer le traitement par le *sérum de chiens tuberculeux*, suivant le procédé récemment expérimenté avec succès dans le lupus vulgaire par MM. A. Broca et Charrin.

Enfin l'on doit simultanément combattre la tuberculose par les moyens généraux appropriés sans en attendre de résultats relativement à la manifestation cutanée de la maladie.

H. HALLOPEAU.



# ACNÉ ROSÉE HYPERTROPHIQUE DU FRONT

PACHYDERMATOSE FRONTALE ACNÉIQUE

COUPEROSE HYPERTROPHIQUE OU ÉLÉPHANTIASIQUE

LÉONTIASIS COUPEROSIQUE

Pièce du Musée de l'hôpital Saint-Louis, n° 1287, année 1887, service de M. ERNEST BESNIER  
(Moulage de BARETTA)

Tout le monde connaît les altérations hypertrophiques que les acnés, particulièrement les acnés vasculaires chroniques — *Acné rosacée*, *Couperose* — déterminent dans la peau du visage, spécialement dans le revêtement nasal et narinare — *Acné nasale hypertrophique*, *éléphantiasique*, *Rhynophyma*; — mais on connaît beaucoup moins une localisation plus rare, qui a pour siège la région moyenne et inférieure du front, avec prédominance au niveau de l'espace intersourcilier — la glabelle, — et dans laquelle le derme, hyperplasié, forme de véritables masses circonvolutionnaires, séparées les unes des autres, soit par les plis normaux de la peau, considérablement exagérés, soit par les sillons que laissent entre elles les masses surélevées en se pressant les unes contre les autres à la manière des circonvolutions cérébrales, ou des mosaïques de certaines formes de langue scrotale.

Intéressante en elle-même pour les dermatologistes, cette rare variété de pachydermatose faciale mérite d'être signalée au titre pratique, car elle simule de très près une déformation de la même région, beaucoup plus commune et caractéristique, le léontiasis d'ARCHIGÈNE, la léontia d'ARÉTÉE, le léontiasis frontal des lépreux, le *front lépreux*; c'est pour cette raison que nous lui avons donné place dans cet Atlas.

PL. VI.



## I

La photochromie qui illustre cette livraison représente exactement une pièce moulée par BARETTA, en 1887, dans mon service à l'hôpital Saint-Louis — salle Cazenave, n° 28, — sur le visage d'un homme de soixante-trois ans.

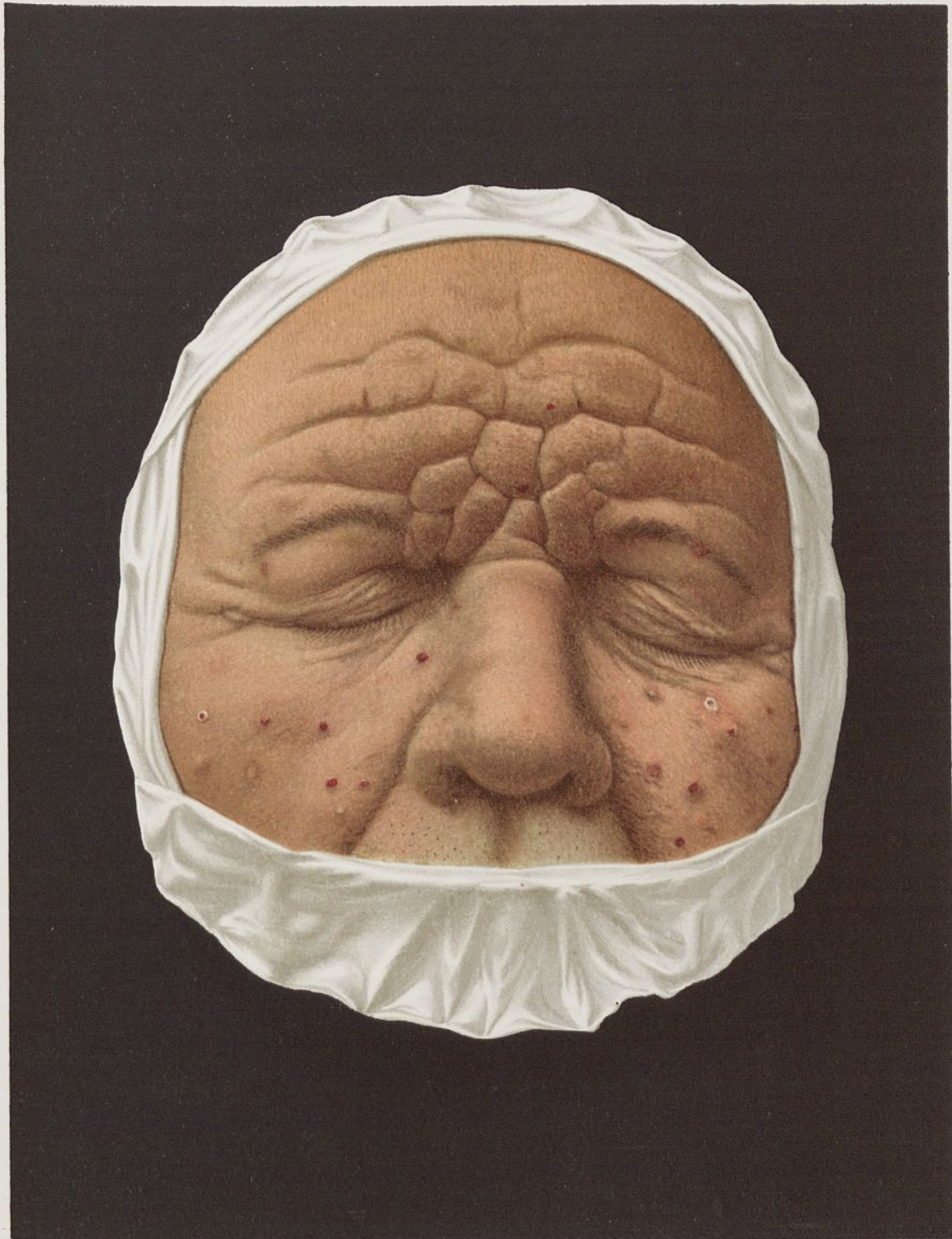C'était un cordonnier, depuis longtemps adonné au vin et aux alcools, et qui avait eu, trois mois avant son entrée à l'hôpital, une hémiplegie droite, sans coma, dont il restait peu de traces. La vie sédentaire et l'alcoolisation mixte avaient produit chez lui le syndrome complet propre aux arthritiques intoxiqués : l'obésité, la micrartériosclérose et l'acné rosacée diffuse, hypertrophiante.

La prédisposition est toujours nécessaire, car les formes excessives sont rares, très rares, eu égard au nombre considérable de buveurs de bière ou de cidre, de vin, d'alcool, ou aux buveurs mixtes qui ingurgitent, chaque jour, des quantités plus ou moins considérables de ces liquides, tous plus ou moins alcoolisés, et il est fort remarquable qu'on n'observe pas les formes pachydermiques chez les femmes, bien que le nombre des femmes aldéhydiques soit devenu vraiment considérable. Ce serait, sur ce point, être incomplet de ne pas ajouter que l'acné hypertrophique peut être relevée chez des sujets qui, à aucun point de vue, ne sont des alcooliques, mais simplement des dyspeptiques chroniques.

Ce qui frappait plus particulièrement à l'aspect du sujet, c'était une *rougeur* et un *épaississement* tout à fait extraordinaires étendus au masque entier, dont la partie moyenne présentait encore de très nombreuses *folliculites* et *périfolliculites* acnéiques, — 1, 2, 3, — lesquelles, apparues vers la quarantaine, l'âge de la couperose vraie, n'avaient jamais cessé, depuis cette époque, de se produire par séries subintrantes.

La rougeur, briquetée, est à peu près uniformément sombre; les varicosités dermiques proprement dites manquent, ou ont disparu dans l'empâtement général. La surface de revêtement est lisse ou finement grenue; nulle part elle n'est perforée par des orifices glandulaires dilatés, comme dans les formes sébacées; et aucune des folliculites de l'âge actuel n'évolue dans la profondeur, où les culs-de-sac des étages inférieurs sont enserrés dans la prolifération scléreuse dermique; même sur le moulage, comme sur la photochromie, on peut préjuger, ce que le toucher montrait sur le vif, que les périfolliculites sont très superficielles — 1, 2, 3.





IMP. LEMERCIER.

RUEFF & C<sup>ie</sup>, Editeurs, PARIS.

*Couperose hypertrophique.*



Sans être ligneuse, la résistance de la peau au niveau des saillies était ferme, et indiquait nettement le degré pachydermique de l'hyperplasie scléreuse couperosique.

A partir du sillon naso-frontal transverse — 4, — et immédiatement au-dessus du bourrelet terminal du dos du nez — 5, — commence l'hyperdermie

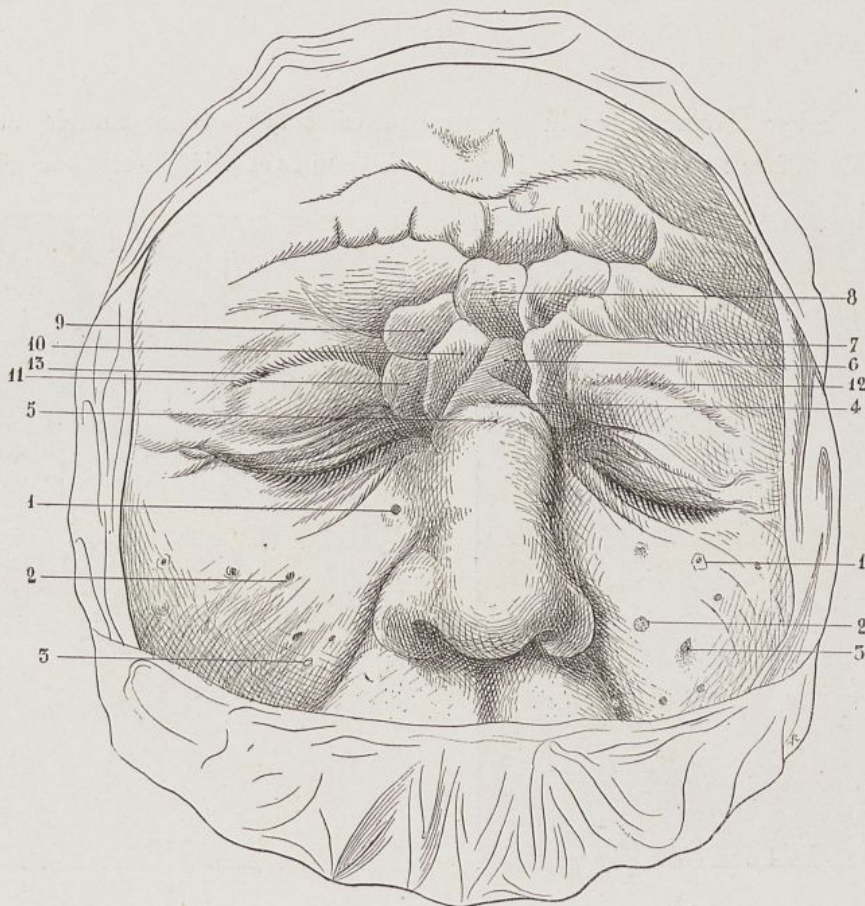


FIG. 1.

1, 1—2, 2—3, 3. Folliculites et périfolliculites acnéiques. — 4. Sillon naso-frontal transverse. — 5. Bourrelet dorsal du nez. — 6, 7, 8, 9, 10. Blocs hyperdermiques remplissant la glabella. — 12, 13. Régions sourcilières intactes.

extraordinaire qui remplit la glabella de blocs géants, irrégulièrement polygonaux, déformés par contact réciproque — 6, 7, 8, 9 10, 11, — et séparés par des sillons plicaturaires profonds qui représentent, invraisemblablement amplifiés, les plis normaux de la région. A droite et à gauche, en haut et en bas, les blocs dermiques empiètent sur la paupière et sur la région des sourcils — 7, 11, — mais respectent absolument les divisions anatomiques territoriales, et laissent, en réalité, absolument intacts les paupières et les sourcils proprement



aits. Au-dessus et en dehors de la glabre, dans la région frontale propre, les lobulisations et les sillons sont moins excessifs, et ne forment plus que de vastes exagérations des saillies et des plicatures normales en ces points.

## II

Les lésions tégumentaires du nez, ainsi que celles des portions latérales et inférieures de la face : rougeur, épaissement, folliculites et périfolliculites acnéiques,



FIG. 2.

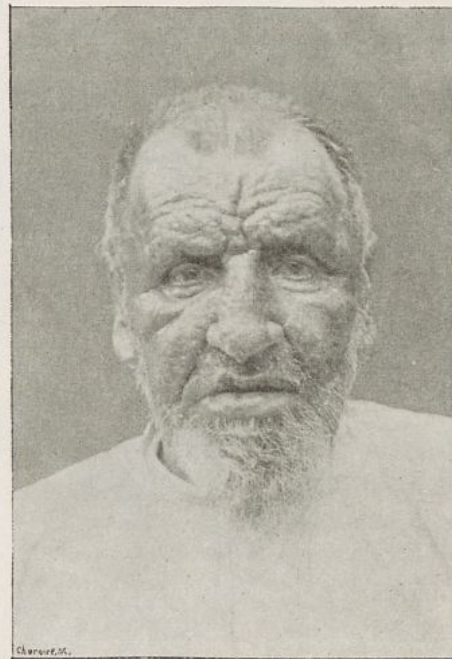


FIG. 3.

sont, chez notre sujet, assez accentuées et assez caractéristiques pour que le diagnostic de couperose hypertrophique soit aisé à établir, et même à improviser. Mais il n'en va plus ainsi pour les altérations de la zone frontale, à ce point voisines des déformations *lépreuses* de cette région, que plusieurs des médecins dermatologistes qui ont vu le patient, examiné le moulage de BARETTA, ou les photographies simples, ont supposé, à un examen extemporané, que le malade était un lépreux.

On comprendra aisément que la confusion puisse être faite, si l'on veut bien examiner les deux représentations comparées que nous donnons — sur la figure 2



— de notre malade, et, sur la figure 3, d'un malade lépreux que nous avons fait photographier en 1887 — pour bien fixer ce point de comparaison, les deux hommes étant du même âge.

Cf., entre autres exemples remarquables : PRINCE A. MORROW, *Art. Leprosy, A system of gen. ur. dis.; Syph. and Dermat.*, vol. III, partie II, Edinburgh and London, 1894, — la figure 2 (en haut, à droite, du quadriptyque de la planche XVIII), et l'on verra à quel point les deux lésions peuvent être comparables. On confrontera aussi avec intérêt les fronts lépreux des trois femmes représentées à la page 370 du très remarquable article de PRINCE A. MORROW, ainsi qu'un grand




FIG. 4.

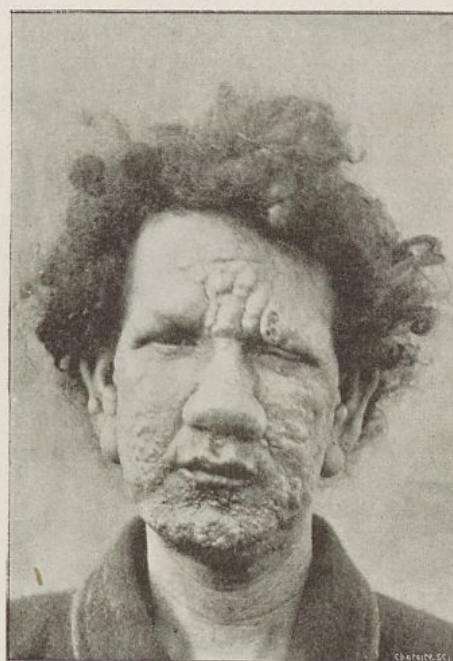

FIG. 5.

nombre d'autres dans les atlas de DANIELSSEN et BOECK, de LELOIR, etc., etc.

Cependant, même en faisant abstraction des autres signes de la lèpre, tels que ceux qui émanent des troubles de la sensibilité par exemple, le diagnostic différentiel peut être établi par l'analyse clinique simple des altérations elles-mêmes, et de quelques caractères de voisinage :

Dans le léontiasis couperosique les régions sourcilières sont intactes, non seulement par la conservation des poils sourciliers, mais encore par l'absence de toute déformation. Photochromie, — 12, 13 —. Dans la lèpre, les régions des sourcils envahies par les lépromes sont bosselées, et entièrement alopeciques, à



l'exception de quelques cas rares, dans lesquels au niveau des sillons interlépromateux — voy. LELOIR, *Traité pratique et théorique de la lèpre*, Paris, 1886, p. 67, — « surtout à la partie externe, on voit encore quelques touffes de poils raides comme des poils de brosse à dents ». Pl. VIII. L'alopécie sourcilière, que l'on trouve déjà en préparation dans les prodromes de la lèpre à tubercules — *alopécie sourcilière lépreuse précoce*, — est en réalité constante dans la lépromatose sourcilière constituée. Chez un sujet supposé lépreux à tubercules, la conservation des sourcils suffit pour rendre caduc le diagnostic de lèpre, ou au moins pour le rendre contestable. Tel le Javanais de HAYMANN, *Arch. de VIRCHOW*, 1859, p. 176 (*Cit. LELOIR*), déclaré lépreux, et chez qui les sourcils étaient conservés, etc. Pour cette raison, et pour d'autres non moins péremptoires, LELOIR a contesté le diagnostic, et nous le contestons avec lui.

Ce n'est pas tout : Dans la lèpre, sauf de rares exceptions que nous avons constatées seulement chez des sujets atteints d'alopécies qualifiées, d'une autre nature, la conservation extraordinaire d'une chevelure le plus ordinairement exubérante, due à l'immunité inexplicée du cuir chevelu, est tout à fait caractéristique. Les deux exemples suivants, empruntés l'un : fig. 4 à l'atlas de LELOIR, pl. VIII, et l'autre, fig. 3, à notre collection personnelle, peuvent servir à fixer ce point.

C'est, en réalité, cette chevelure en crinière qui complète l'apparence léonine, le front lépreux, que les tuméfactions cutanées seules avaient, d'abord, servi à spécifier : « Λέωντισις *etiam dicta fuit ab extremarum frontis rugarum cum leone similitudinem*. — LORRY, *Tractatus de morbis cutaneis*, Paris, 1777, p. 376, in-4. — Cette immunité extraordinaire ne paraît pas avoir été signalée avant l'époque contemporaine, car LORRY, qui résume la littérature antérieure, dit, *loc. cit.*, p. 377 : *Pili in omni corporis ambitu premoriuntur, in manibus, femoribus et tibüs. In pube et mento rari sunt, ut et in cæsarie*.


En réalité, à part l'alopécie atrophique préalable, que l'on observe sur le corps des lépreux qui sont atteints avant l'âge de la production pilaire de la puberté, il n'y a de destruction des poils que directement par l'action de l'évolution des lépromes de la peau; et c'est parce qu'ils sont extraordinairement rares sur le cuir chevelu, qu'il n'y a pas, à proprement parler, d'alopécie lépreuse du cuir chevelu.

En résumé, le processus couperosique, arrivé à son plus haut degré de développement, peut produire une hyperplasie scléreuse pachydermique ou éléphan-

tiasique de la peau du visage. Quelquefois, diffuse, et ne faisant « qu'épaissir » les traits du visage, cette hyperdermie peut se *localiser*, devenir géante, et lobuliser certaines régions en les déformant. La localisation la plus ordinaire se produit là où la congestion couperosique a son maximum d'intensité, c'est-à-dire dans le système vasculaire de l'appareil sébacéo-nasal, et y réalise une altération mixte : pachydermatose, et hypersébacéodermie, qui constitue l'acné sébacée hypertrophiante du nez, le rhinophyma. Mais ainsi qu'on l'a vu par notre photochromie, et par la figure 2, p. 38, le processus hypertrophiant peut aussi se localiser dans la région frontale, et y produire des lobulisations géantes qui simulent de plus ou moins près le front lépreux, le léontiasis lépreux.

ERNEST BESNIER.





## PLAQUES SYPHILITIQUES DE LA PEAU CIRCINÉES CONFLUENTES EN COCARDE

(SYPHILIDES PAPULO-SQUAMEUSES CIRCINÉES DES AUTEURS)

Pièce du Musée de Saint-Louis, n° 1701 (Moulage de BARETTA).

La dermatose représentée par la photochromie ci-jointe est parmi les plus remarquables que puisse réaliser l'infection syphilitique.

Le sujet qui en était atteint était un homme de 27 ans, exerçant la profession de forgeron, entré à l'hôpital Saint-Louis au mois de novembre 1892 pendant que j'avais l'honneur de suppléer mon maître, M. Ernest Besnier. Les lésions, remontant à quelques semaines, s'étaient développées au début du deuxième semestre d'une syphilis qui, en dehors de ses manifestations sur la peau du visage, n'offrait aucune particularité digne d'être relevée.

Ces manifestations, par contre, soulèvent plusieurs questions importantes tant au point de vue clinique qu'au point de vue de la nosographie générale de la syphilis.

### I

A première inspection de la photochromie, le caractère qui frappe le plus vivement est la configuration générale des lésions : abstraction faite de leur couleur, de leur saillie, des productions épidermiques développées en quelques points de leur surface, elles étonnent l'œil par leur disposition géométrique.

Cette disposition est plus frappante lorsque, suivant la méthode d'André Broca, on examine la planche avec un verre de couleur bleue qui, supprimant les rayons rouges, abolissant l'effet des couleurs, ne laisse plus voir que le tracé des lésions, comme le ferait une planche photographique. La figure noire ci-jointe n° 1, qui n'est pas un schéma, mais seulement le tracé linéaire

PL. III.



des divers éléments dont se compose l'éruption, permet de s'en rendre compte plus nettement encore.

L'ensemble de ces lésions, ensemble bizarre et extraordinaire à coup sûr, rappelle d'une façon frappante les dessins dont certaines peuplades ont coutume de se sillonner le visage et les parties découvertes.

Ces sortes d'arabesques se réduisent à un graphique fort simple, à un cercle ou un segment de cercle, abstraction faite de quelques rares lésions puncti-

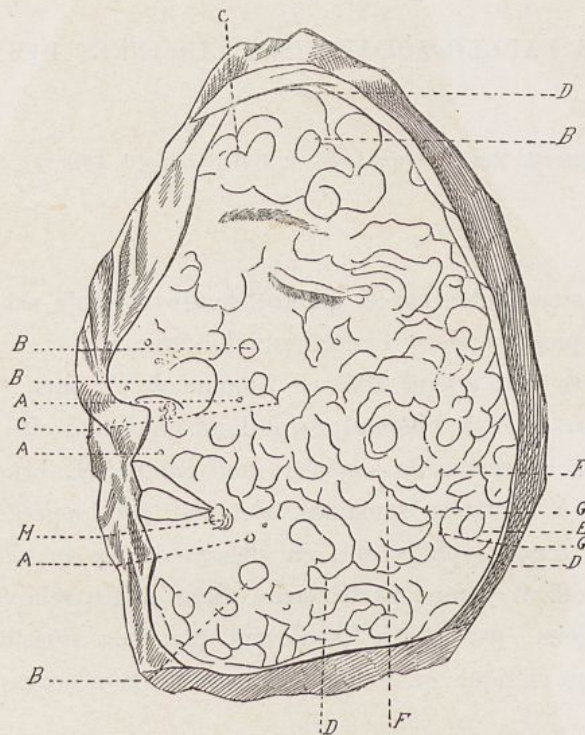


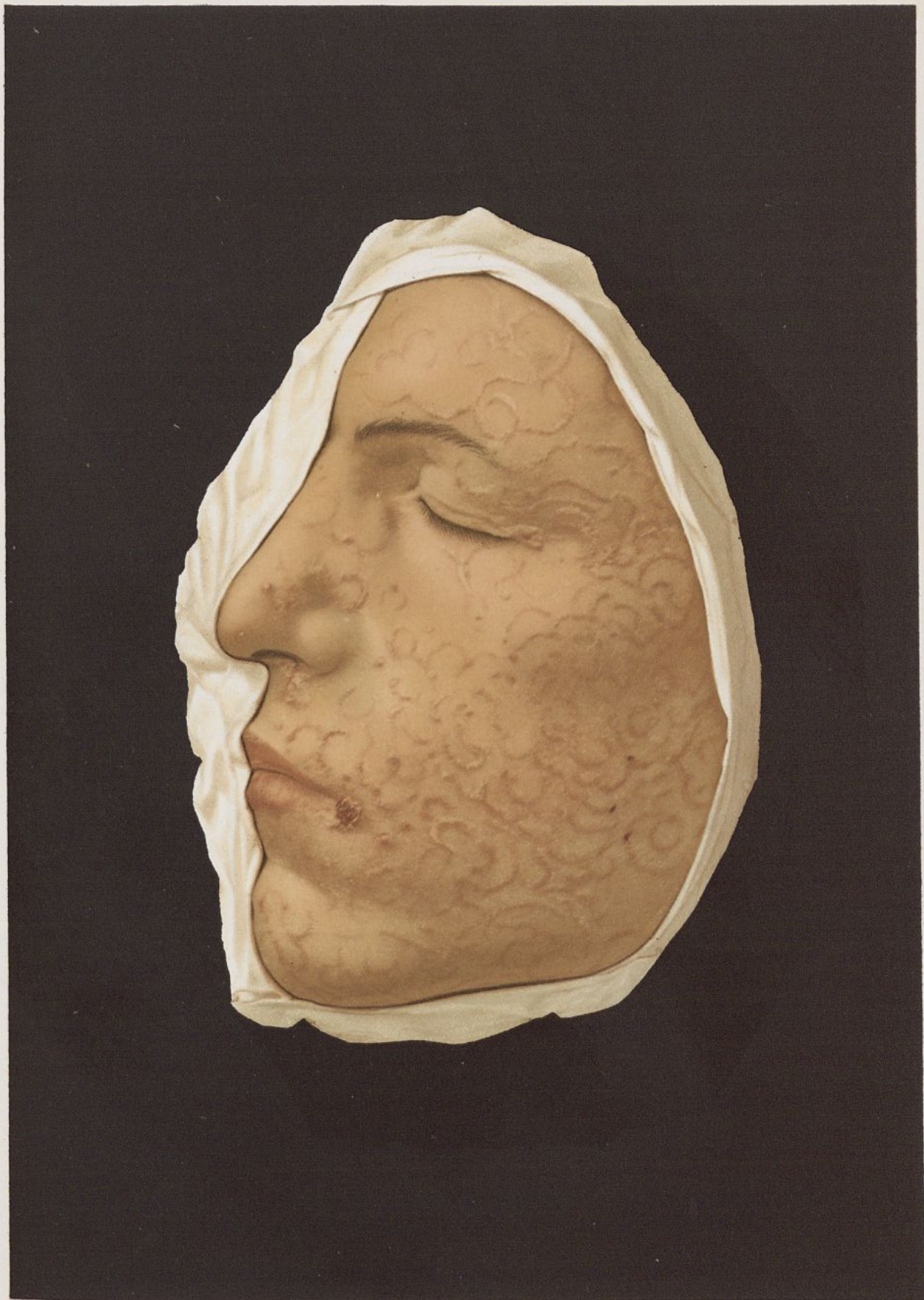FIG. 1. — *aa*, éléments punctiformes, début de la plaque syphilitique. — *bb*, plaques syphilitiques circonées de petit diamètre. — *cc*, segments de cercles appartenant à des éléments semblables aux précédents. — *dd*, plaques syphilitiques circonées de diamètre plus considérable. — *ee*, plaques syphilitiques de petit diamètre occupant le centre d'autres éléments plus larges et constituant avec ceux-ci une cocarde. — *ff*, segments de cercles de petit diamètre réunis pour former une couronne polycyclique, faisant cocarde autour de cercles semblables. — *gg*, croûtelles, reliquats d'excoriations, consécutives à la rupture de soulèvements épidermiques pseudo-vésiculeux. — *h*, plaque muqueuse de la commissure labiale.

formes — *a, a* —, occupant surtout le nez et la portion adjacente de la joue, qui en représentent le stade tout à fait initial.

Cercles et segments de cercles sont d'une régularité quasi géométrique; on dirait presque qu'ils ont été tracés au compas.

On peut reconnaître parmi eux : 1° des cercles de petites dimensions — *b, b* —, ne dépassant pas 6 à 7 millimètres de largeur, isolés les uns des autres, occupant





IMP<sup>tes</sup> LEMBRACIER

RUEFF & C<sup>ies</sup>, Editeurs, PARIS.

*Syphilide papulo-squameuse circonéc.*



surtout le nez, la partie interne des joues; 2° des segments faisant partie de cercles semblables — *c, c* —, c'est-à-dire de petit diamètre, segments réunis les uns aux autres pour former des contours polycycliques et irréguliers; 3° des cercles plus grands — *d, d* —, atteignant la dimension d'une pièce de 1 franc et plus, isolés, comme à la région frontale externe, ou réunis, comme à la région frontale médiane, à des segments provenant de cercles plus petits; 4° concentriquement à quelques-uns de ces grands cercles, et au dedans de leur contour se sont développés des éléments également arrondis — *e, e* — : l'ensemble de ces figures constitue une cocarde; dans le fouillis de lignes qui occupe la joue, on parviendrait sans grande difficulté à démêler une intrication plus compliquée, à retrouver des systèmes concentriques analogues, à contours polycycliques — *f* —; mais, en réalité, il est d'un intérêt médiocre de poursuivre cette analyse, et il suffit de constater ici l'existence de lésions circonécées, présentant par place une certaine tendance à la disposition concentrique ou en cocarde.

Ce dernier caractère est plus curieux qu'important : observé parfois dans les syphilides, ainsi qu'en fait également foi la pièce n° 75 du Musée de l'hôpital Saint-Louis, il est plutôt le fait des exanthèmes aigus, plus rarement des dermatomycoses. En réalité, il n'est que la superposition, ou mieux le développement successif, à partir d'un même point, de deux lésions identiques, circonécées et centrifuges.

Il nous ramène donc au premier caractère que nous relevions, la circonécation avec ses variantes et ses dérivés : là est la véritable caractéristique graphique de la lésion. C'est elle qui, à elle seule et à première inspection, permet de soupçonner la maladie causale.

La syphilis, en effet, est, de toutes les causes de dermopathies, celle qui tend le plus constamment à emprunter la forme arrondie, et cela à toutes ses périodes, qu'il s'agisse du chancre, qu'il s'agisse d'accidents secondaires — roséole à éléments arrondis, syphilides diverses résolutives à forme papuleuse, circonécée, ou autre, — voire même d'accidents tertiaires dont la configuration générale, si elle ne réalise pas le cercle parfait, s'en rapproche en prenant la forme d'un demi-cercle ou d'un rein.

Cette tendance à faire rentrer toutes ses déterminations cutanées dans le système circulaire n'est pas une des particularités les moins importantes de la syphilis : au point de vue clinique, elle permet déjà de la dépister dans les cas où elle se signale par des lésions d'aspect bizarre, de configuration générale anormale qui semblent au premier abord devoir défier tout diagnostic.



Au point de vue anatomique, elle traduit et révèle le mécanisme de la production des syphilodermies : essentiellement angiophile, l'agent infectieux de la syphilis — à toutes ses périodes : chancre, syphilis secondaire, syphilis tertiaire, — porte ses effets nocifs sur les artères ; la tache de roséole traduit, ainsi que l'a fait remarquer Renaut, la réplétion d'un cône vasculaire, dont elle représente la projection en surface plane ; il est vraisemblable qu'elle est la conséquence de l'action du virus syphilitique sur l'artère afférente de ce cône ; la disposition circinée peut s'expliquer par une localisation du même virus sur les dernières ramifications périphériques d'un cône vasculaire, avec intégrité ou retour à l'intégrité des ramifications centrales ; la progression centrifuge, par l'extension successive à des portions de plus en plus périphériques du lacis vasculaire, suivant un processus analogue — il s'agit ici d'une comparaison et non d'une assimilation, — au développement des dermatomycoses.

## II

La configuration étant mise de côté, il y a lieu de considérer la lésion elle-même, sa coloration, et l'état de l'épiderme à son niveau.

La couleur, rosée ou rouge claire par places, un peu brunâtre en d'autres, — la photochromie ci-annexée est, d'une façon générale, un peu plus haute en couleur, et tire plus sur le brun que les lésions observées sur le vivant — a ici peu d'importance ; elle ne diffère que par des nuances à peine perceptibles de la coloration de certains exanthèmes aigus ; elle serait, à elle seule, incapable de fournir une donnée, même une présomption, au diagnostic.

La coloration, dans les syphilides en général, a d'ailleurs beaucoup moins de valeur qu'on n'est habituellement tenté de lui en reconnaître. Il n'est, certes, pas à nier la haute importance diagnostique de la coloration classiquement dite cuivrée, jambonnée ou chair musculaire, qui permet souvent de présumer syphilitique une lésion cutanée : la grande majorité des syphilides l'offrent plus ou moins nettement. Il n'en est pas moins vrai qu'elle fait défaut dans des lésions indubitablement syphilitiques.

Mais, lorsque la coloration n'est pas par elle-même caractéristique, on parvient le plus souvent — et c'était le cas chez le malade ici représenté — par un artifice, à mettre en évidence une modification chromatique de la peau qui n'est pas sans valeur.

Cet artifice est la compression du tégument, compression digitale pure et



simple, ou compression avec une lame de verre (porte-objet de microscope par exemple) suivant le procédé de Unna; la compression, en refoulant le sang, supprime une des composantes de la coloration des lésions cutanées, la teinte produite par les altérations fixes du derme persiste seule.

La plupart des lésions érythémateuses, étant purement congestives, disparaissent entièrement par la compression; dans les dermopathies syphilitiques, au contraire, à l'élément congestif s'associent toujours soit un certain degré d'hyperplasie cellulaire d'origine inflammatoire, soit une pigmentation dermique, conséquence des transformations subies par les éléments du sang extravasés au niveau des vaisseaux altérés, soit les deux processus réunis; aussi la compression laisse-t-elle toujours persister une teinte jaune ou brunâtre plus ou moins prononcée.

La plupart des cercles, sur la photochromie ci-jointe, outre leur coloration et un certain relief, présentent des altérations épidermiques: en quelques points on aperçoit des croûtes brunâtres — *g, g*, fig. 1, — reliquats d'excoriations; mais surtout presque tous les cercles, sur la totalité ou sur une partie de leur pourtour, sont recouverts de squames blanches ou grisâtres. Sur le vivant, les squames étaient moins nombreuses, plus blanches et plus minces qu'elles ne sont représentées sur la photochromie.

Ces dernières lésions sont fréquentes dans les syphilides.

Les caractères objectifs permettent donc d'admettre l'existence de la syphilis.

En outre, sur la photochromie elle-même — *h* — on constate une véritable signature de la syphilis, une lésion qui, à elle seule, en l'absence de tout commémoratif et de tout renseignement, en permettrait la reconnaissance, c'est une plaque muqueuse typique à la commissure gauche des lèvres.

Cette syphilis (que, d'une part l'alcoolisme du sujet, d'autre part sa profession en l'exposant constamment aux effets des radiations caloriques, ont contribué à localiser de façon prédominante et quelque peu anormale sur le visage) est certifiée par l'interrogatoire du malade.

### III

Il s'agit donc d'une manifestation syphilitique: mais quelle dénomination doit-elle recevoir?

La plupart des syphiligraphes, fidèles au credo de la classification willanique des dermatoses, la désigneraient, par ses caractères objectifs, sous le nom de syphilide papulo-squameuse circonscrite ou annulaire. Chacune de ces qualifications

\*



se justifie d'elle-même. Et la désignation dans son ensemble serait parfaite si les syphilodermies pouvaient être, de par leurs seuls caractères anatomo-cliniques, divisées en tranches aussi nettes que les grandes divisions willaniques. Mais il n'en est rien : à côté de syphilides à caractères objectifs nettement tranchés, qui ne se confondent pas avec les autres formes cliniques, telles aux deux extrêmes la roséole et les gommès, il est toute une série de manifestations syphilitiques, qui, susceptibles de modifications dans leurs caractères objectifs, sont cependant identiques dans leur mode d'apparition, dans leurs coïncidences cliniques, et dont les transformations multiples doivent être décrites sous un seul et unique nom.

LEGENBRE (*Thèse de Doctorat*, 1841, p. 28), sous le nom de **syphilides tuberculeuses plates**; — BAZIN (*Leçons théoriques et cliniques sur la syphilis*, 1859, pp. 14 et 113), sous le nom de **plaques muqueuses de la peau** puis sous celui de **plaques syphilitiques de la peau** (*idem*, 2<sup>e</sup> édition, 1866, pp. 224 et 255), ont donné de ces lésions des descriptions exactes et remarquables; on s'étonne, comme ne cesse de le faire remarquer M. Besnier dans son enseignement oral, de les voir méconnues par la presque totalité des auteurs qui leur ont succédé.

Quels que soient leur siège, leur étendue, leur âge, les plaques syphilitiques de la peau sont constituées par une saillie arrondie ou ovale, de coloration variant du rose au rouge plus ou moins foncé, souvent violacé ou brunâtre; sa partie centrale est toujours déprimée; en un point quelconque de sa surface, elle présente presque toujours une excoriation, résultat d'un soulèvement localisé, pseudo-vésiculeux de l'épiderme, laquelle est surmontée d'une croûte. Contrairement aux lésions élémentaires désignées sous le nom de tubercules, elles sont remarquables par leur mollesse.

Le type peut offrir des apparences variables, résultant d'une atténuation ou d'une exagération de son processus normal, ou se compliquer de lésions secondaires : de là résultent des formes cliniques multiples, décrites par les auteurs comme des espèces différentes de syphilides.

Leurs dimensions sont variables : tantôt presque punctiformes, le plus ordinairement mesurant un à deux centimètres de diamètre et alors d'aspect généralement papuleux, peu déprimées à leur centre, qui est occupé par une croûte, elles rentrent alors dans les descriptions des *syphilides papuleuses*, concurremment avec des lésions qui méritent justement ce nom.

Souvent elles sont plus larges, et à mesure que leurs dimensions augmentent, leur centre en général s'affaisse davantage; leur périphérie seule reste saillante (elles constituent alors des variétés de *syphilides annulaires ou circinées*), tandis



que le centre conserve une coloration rosée, se pigmente ou reprend la couleur de la peau normale.

La surface des lésions peut être recouverte d'épiderme normal ou à peine plissé. D'autres fois, le revêtement épidermique se soulève légèrement, formant par places des vésicules de petites dimensions et constituant certaines formes de *syphilides vésiculeuses* des auteurs. Plus souvent, l'altération épidermique se traduit par la formation de squames, et ainsi se trouvent réalisés les différents types des *syphilides papulo-squameuses*. Ces squames peuvent être peu épaisses, à peine apparentes, pityriasiques ou blanches, opaques, ressembler à celles du psoriasis, d'où la production des *syphilides psoriasiformes* : souvent peu étendues, séparées en segments nombreux par des incisures superficielles, bornées à la périphérie des plaques annulaires, comme dans la photochromie ci-jointe, elles occupent parfois toute l'étendue des éléments, dont la nature véritable est révélée par la saillie circulaire de leur contour : ainsi en est-il dans la planche phototypique n° 2, qui représente une pièce déposée au Musée de l'hôpital Saint-Louis sous le n. 516 par Hillairet.

Souvent, et cela surtout lorsque les plaques occupent le visage, principalement au voisinage du nez ou du front, elles se recouvrent d'un enduit jaunâtre, friable, gras, résultant d'une perturbation sécrétoire des glandes cutanées : ce sont les *syphilides séborrhéiques* des auteurs.

D'autres fois, principalement sous l'influence d'irritations externes, le revêtement épidermique soulevé par exsudation légère se rompt, met à nu la couche de Malpighi, et il se forme des érosions plus ou moins étendues — *syphilides papulo-érosives*, — voire même des ulcérations — *syphilides papulo-ulcéreuses*; — les sécrétions qui se produisent à ce niveau peuvent se concréter en croûtes plus ou moins épaisses — *syphilides papulo-croûteuses*.

Généralement peu saillantes, les plaques syphilitiques peuvent le devenir sous l'influence de causes externes (frottements répétés produisant l'excoriation de leur

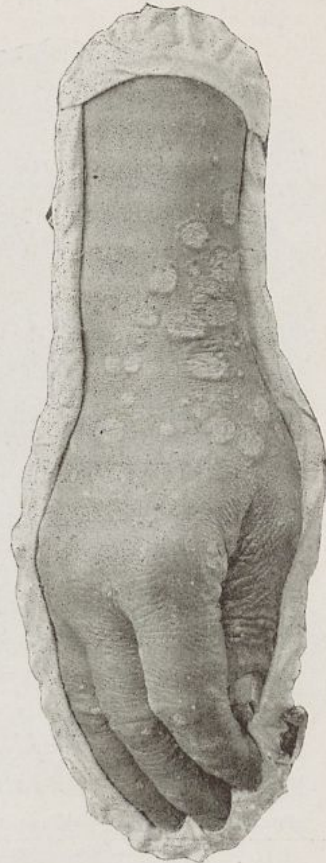


FIG. 2. — Plaques syphilitiques de la peau à forme squameuse.



surface, humidité permanente de la région ou malpropreté et infections secondaires s'implantant sur les lésions excoriées : ainsi se forment certaines syphilides hypertrophiques; leur surface peut se recouvrir de végétations saillantes, papillomateuses comme dans la figure 3 — *syphilides végétantes* —, reproduisant un moulage déposé au Musée de l'hôpital Saint-Louis sous le n° 828 par E. Vidal.

Les plaques syphilitiques peuvent être très abondantes, presque confluentes ou, au contraire, disséminées en petit nombre.

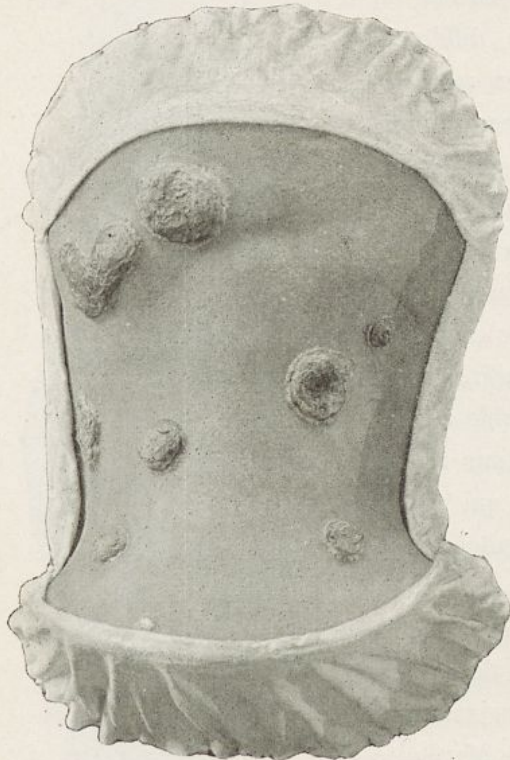


FIG. 3. — Plaques syphilitiques géantes, à forme papulo-croûteuse (cou et nuque).

Elles peuvent occuper toute la surface cutanée ou se localiser plus ou moins exactement en certaines régions. Elles sont particulièrement fréquentes au cou, à la face, à la paume des mains et dans toutes les régions où la peau s'adosse à elle-même pour former des plis : à la région génito-anale, dans les plis des aisselles, les plis sous-mammaires, les espaces interdigitaux des orteils.

Dans toutes ces régions de contact, elles trouvent des conditions de chaleur et d'humidité analogues à celles des muqueuses ; elles se modifient en conséquence et prennent des caractères cliniques absolument identiques à ceux des lésions connues et reconnues par tous les auteurs sous le nom de plaques muqueuses.

D'ailleurs, lorsque la peau est le siège de plaques syphilitiques, on peut être assuré, — ainsi que Bazin en a fait la remarque formelle, — de rencontrer des plaques muqueuses en quelque point de la cavité bucco-pharyngée ou des organes génitaux.

Ainsi se justifie l'assimilation entre lésions identiques de nature, et qui ne sont différentes cliniquement que parce qu'elles occupent, sur les membranes de revêtement, des régions différenciées par leur structure et les conditions physiques de leur fonctionnement.

Dernière assimilation : comme les plaques muqueuses, les plaques syphilitiques de la peau peuvent se développer à des périodes variées de l'évolution



de la syphilis ; on les voit apparaître aussi bien dans les premières semaines de la syphilis secondaire que pendant les premiers stades de la syphilis tertiaire et, dans cet intervalle, elles peuvent récidiver et récidivent souvent à plusieurs reprises.

En cela elles diffèrent des diverses variétés de syphilides cutanées, lesquelles apparaissent à une époque déterminée de la syphilis, et ne récidivent pas sous la même forme — tout au moins les syphilides précoces, celles de la période dite secondaire — à plusieurs mois de distance.

Les plaques syphilitiques peuvent coïncider et coïncident souvent avec d'autres manifestations cutanées de la syphilis, lesquelles peuvent, en raison de la longue période dans laquelle s'échelonnent les plaques, être de formes cliniques fort variables : aussi peut-on voir les plaques syphilitiques érosives et hypertrophiques en concomitance avec une roséole ou une syphilide précoce.

La conception des plaques syphilitiques de la peau, telle qu'elle a été exposée par Legendre et Bazin, telle qu'elle est admise par M. Besnier, met à part une lésion spéciale, spécifique, sans analogue dans les autres classes de dermatoses, une lésion ne rentrant pas dans les cadres trop étroits de la classification de Willan, et qu'on ne parvient à y faire rentrer que par un artifice en élevant chacune de ses variétés à la hauteur d'une espèce clinique différente.

Mais surtout — et c'est là sa sanction clinique — elle met de l'ordre dans les manifestations cutanées de la syphilis et permet d'en mieux définir la chronologie.

Les syphilides secondaires revêtent, on le sait, des formes de plus en plus graves et de plus en plus profondes à mesure que l'infection vieillit : l'apparition de syphilides ulcéreuses et de syphilides hypertrophiques indique donc ou une syphilis ancienne ou une syphilis précocement et anormalement grave. Mais ce qui est vrai pour les syphilides en général cesse de l'être pour les plaques syphilitiques : à des plaques syphilitiques ulcéro-hypertrophiques peuvent succéder des plaques superficielles ; l'anomalie apparente rentre dans la règle et le pronostic vrai découle de la précision du diagnostic. De même, lorsqu'une fois la syphilis a donné lieu à des syphilides localisées, elle cesse de produire des éruptions généralisées ; cette règle, applicable à toutes les autres syphilodermies, ne l'est plus aux plaques syphilitiques, et on ne doit pas, sur le vu de plaques syphilitiques circonscrites, déclarer au patient qu'il n'a plus à redouter des manifestations cutanées plus étendues.

Mais par où les plaques syphilitiques rentrent dans la règle des manifestations de la syphilis, c'est par la nécessité qu'elles indiquent de combattre cette infection : elles posent l'indication non seulement d'un traitement local approprié (antisepsie locale et cautérisations dans les formes ulcéreuses et hypertrophiques), mais encore et surtout d'un traitement spécifique interne dans les détails duquel nous n'avons pas à entrer ici.

GEORGES THIBIERGE.



## XANTHOME PLAN ET TUBÉREUX

CHEZ UN MALADE GLYCOSURIQUE, ICTÉRIQUE ET OBÈSE

Moulage de BARETTA, n° 1600. Année 1891.

Un simple coup d'œil jeté sur la planche ci-jointe fait d'emblée reconnaître que les moulages qu'elle reproduit ont été pris sur un malade affecté de *xanthome plan* typique.

Les deux régions représentées, la face et la main, montrent en effet les lésions du xanthome plan sous leur aspect le plus habituel et avec leur topographie la plus caractéristique; on verra qu'il s'en faut de beaucoup que ces deux régions fussent les seules envahies.

Ce qui donne à ce cas actuel un intérêt très réel, ce n'est pas seulement la netteté des caractères objectifs de l'éruption, ni son abondance et sa presque généralisation; ce sont les deux circonstances suivantes : 1° le xanthome plan des régions représentées s'accompagnait de *xanthome papuleux* ou *tubéreux* dans d'autres parties des téguments; 2° le malade était un obèse affecté de glycosurie persistante et d'ictère chronique avec gros foie. L'observation qui suit constitue donc un document de quelque valeur dans la discussion sur l'unité ou la multiplicité des espèces du xanthome, ainsi que dans la question des relations qui existent entre le xanthome d'une part, le diabète et les maladies du foie d'autre part.

### OBSERVATION

Le nommé Ém. Lec..., âgé de 47 ans, surveillant dans une fabrique de produits chimiques des environs de Paris, est venu régulièrement à la polyclinique de l'hôpital Saint-Louis du mois de novembre 1890 à la fin de l'année 1891; il n'a jamais séjourné dans les salles.

*Antécédents.* — Cet homme n'a pas connaissance qu'aucune personne de sa famille ait présenté

PL. VIII.



jamais une éruption analogue à la sienne, ou ait été atteinte du diabète ou d'une maladie hépatique. Sa mère est morte d'albuminurie à 70 ans. Il a une sœur corpulente, un frère de 39 ans, migraineux, très obèse, pesant 100 kilos. Lui-même est très fort, pesait 87 kilos il y a un an, avait une très bonne santé, n'a jamais souffert de rhumatismes, de goutte, de migraines, de lithiase, ni d'aucun accident du même ordre. Il n'a pas contracté la syphilis ; il avoue facilement avoir fait des excès alcooliques, il y a une dizaine d'années ; il buvait surtout de l'absinthe et se grisait volontiers.

Le *début* de la maladie remonte à deux ans ; à ce moment il avait eu quelques ennuis et soucis. Tout d'abord des taches jaunes ont apparu sur le cou et ce n'est que consécutivement qu'il s'en est développé dans les plis de flexion des mains, aux coudes et à la face. Le malade affirme qu'il n'avait auparavant rien d'anormal sur ses paupières.

Pendant un an l'éruption s'est progressivement étendue sur le tronc et les membres ; dans le courant de l'année suivante les lésions cutanées sont au contraire restées stationnaires ou à peu près, tandis que survenaient des troubles de la santé générale.

*État actuel.* — Au moment où nous observons le malade, en 1890, il est dans l'état suivant :

Sur la *FACE* existent de nombreuses taches, de grandeur variable. Il y a une nappe assez étendue sur le front à gauche, d'autres taches inégales sur les joues, sur les paupières supérieures et inférieures, sur les tempes, sur les oreilles. Toutes ces taches ont des limites assez nettes mais irrégulières, des contours géographiques, et entre elles il y a des îlots plus petits ; les éléments sont tout à fait plans, ne se distinguent que par leur couleur d'un jaune d'or presque pur, mais il n'y a aucune saillie, ni au centre, ni aux bords des taches. Au toucher on constate que la consistance des parties malades, que leur souplesse, sont les mêmes que dans les zones saines. Les plis et les rides ne sont ni plus ni moins marqués sur les taches qu'ailleurs. Cependant là où la peau est très mince, au niveau des paupières notamment, on perçoit en pinçant la peau un peu d'épaississement pâteux ; on peut se rendre compte de ce fait en regardant sur la planche la paupière supérieure vers l'angle interne de l'œil.

Il n'y a pas de prédominance réelle de l'éruption dans les paupières ; les taches sont moins nombreuses sur le nez, autour de la bouche et sur le menton que dans le reste de la face ; le cuir chevelu est indemne.

Entre les macules la peau n'a pas une teinte normale ; elle est d'un jaune bistre et présente, en outre, notamment vers les tempes, à la racine du nez et au milieu des joues, une coloration diffuse un peu violacée. De ces modifications de couleur, la seconde tient à un peu de congestion par stase dans les capillaires dilatés ; nous aurons à dire plus loin si la teinte jaune brunâtre doit être attribuée à de l'ictère ou à une xanthodermie d'autre nature.

Sur le *COU*, dans toute sa hauteur et sur tout son pourtour, il y a d'innombrables taches jaunes inégales, dont les limites sont souvent moins nettes qu'à la face.

Le *TRONC* présente des éléments un peu différents : ce sont de petites papules, du volume d'un grain de millet ou de chènevis au maximum, d'un jaune citron clair, saillantes, à peine dures et cependant nettement perceptibles au toucher. Toutes portent à leur centre un point brunâtre, qui est l'orifice folliculaire d'un poil follet ; par la pression, si forte qu'elle soit, on n'en fait rien sortir.

Ces papules sont abondantes sur les épaules et le dos et surtout au voisinage de l'aisselle ; nombreuses aussi dans les creux axillaire, sur les parties voisines de la poitrine et de la face interne des bras.

Sur les hypochondres et les flancs, surtout à droite, sur une bande s'avancant jusque près de l'ombilic, il y a des papules de même apparence, ou un peu plus rougeâtres, formant par confluence



des placards discontinus. Quelques éléments plus volumineux, dépassant la grosseur d'un demi-pois, colorés en jaune rougeâtre, se voient au milieu des autres.

On retrouve de ces tubercules, associés à des papules et à des macules, sur les fesses ; le pli fessier est occupé par des taches jaunes et des papules confluant en placards.

Les organes génitaux sont intacts.

LES MEMBRES INFÉRIEURS sont peu atteints ; il n'y a que quelques tubercules et papules isolés sur les cuisses, au voisinage des genoux ; rien sur les jambes, et, sur les pieds, on ne note qu'une strie jaune occupant symétriquement des deux côtés le sillon qui sépare la plante du pied de l'origine du gros orteil.

AUX MEMBRES SUPÉRIEURS ce sont les coudes et les mains qui offrent seuls des lésions. Sur les coudes on trouve de chaque côté un groupe de papulo-tubercules assez durs, de couleur plutôt rosée que jaune.

AUX MAINS tous les plis de flexion de la paume et des phalanges sont exactement marqués par des stries jaune pâle, larges de 3 à 6 millimètres, à bords un peu irréguliers ; des macules arrondies sont attenantes aux stries comme des bavures, ou bien existent isolément, par exemple sur la première phalange du pouce, la deuxième du médius, et la pulpe de l'index de la main gauche. En outre, sur la face dorsale des doigts, il y a un groupe de petites papules autour des articulations phalangiennes. Les stries jaunes de la face palmaire des mains et des doigts n'effacent nullement leurs sillons ; cependant elles causent une gêne légère dans les mouvements de flexion ; c'est même la seule localisation de l'éruption dont le malade se plaint. Tous les autres éléments sont absolument indolents, ne causent aucune sensation anormale sinon un peu de démangeaison à la chaleur du lit. En pressant entre les doigts les saillies papuleuses on provoque une très légère sensibilité. Les muqueuses accessibles ne sont en aucun point le siège de macules ou papules jaunes.

L'homme qui présentait cette éruption, si facile à reconnaître pour du *xanthome*, était, ainsi que je l'ai dit, d'une corpulence au-dessus de la moyenne ; depuis l'été 1889, un an après le début de l'éruption, il avait remarqué que, lui qui était gros mangeur, perdait l'appétit, surtout pour la viande, sans avoir cependant des digestions difficiles ou des vomissements. En même temps s'installait une teinte jaunâtre diffuse des téguments, très légère, ayant à peine attiré son attention ; il dit aussi que sa figure est devenue plus rouge entre les macules.

Cette teinte jaunâtre ou, plus exactement, jaune brunâtre, on la retrouve quoique faiblement accusée sur toute la surface du corps. On peut se demander s'il s'agit d'*ictère* ou de cette coloration jaune généralisée, si fréquemment signalée chez les xanthomateux et qu'on a appelée *xanthodermie* (1). La conjonctive bulbaire présente très manifestement une couleur jaune, il en est de même du voile du palais et de la muqueuse sub-linguale ; enfin, fait décisif, les urines donnent à l'examen chimique la réaction de Gmelin avec une grande netteté. Il n'y a donc aucun doute qu'il existe de l'*ictère* vrai.

Le ventre est volumineux, saillant, un peu tendu, sans dilatation des veines sous-cutanées. Au palper et à la percussion on constate un peu de tympanisme, il ne paraît pas y avoir d'ascite ; le *foie* est gros, lisse et dur, déborde les fausses côtes de trois travers de doigt au moins dans la ligne mamelonnaire ; il n'est ni douloureux, ni sensible à la pression. La *rate* est difficile à mesurer exactement ; elle semble toutefois augmentée de volume. Les selles sont régulières et n'ont jamais été décolorées. Rien d'anormal du côté des poumons et du cœur.

Les *urines*, chez un xanthomateux obèse et ictérique, devaient attirer tout spécialement l'attention. On apprend d'abord que le malade n'urine que trois ou quatre fois dans la journée, et

(1) Voir à ce sujet BESNIER et DOYON, *Trad. franç. du Traité des maladies de la peau* de KAPOSI, II, (2<sup>e</sup> édition), note de la page 324.



rarement la nuit. La quantité totale quotidienne varie de 2 à 3 litres. Le 28 novembre 1890, une analyse pratiquée par M. Cathelineau, chef du laboratoire de chimie de la clinique de la Faculté, donne les résultats suivants :

Urine jaune foncé, densité 1033, acidité faible. Quantité émise en 24 heures : 2 500 grammes.		
	par litre.	en 24 heures.
Urée. . . . .	13 grammes	32 <sup>gr</sup> ,50
Albumine. . . . .	0 <sup>gr</sup> ,60	1 <sup>gr</sup> ,50
Glycose. . . . .	9 <sup>gr</sup> ,99	25 grammes environ.
Matières colorantes biliaires en quantité très appréciable.		

Ainsi cet homme était glycosurique, azoturique et albuminurique, quoique à un faible degré; l'association de l'azoturie avec la glycosurie et, plus encore, la persistance du sucre qui a pu être retrouvé dans l'urine à chaque examen pendant une année entière, prouvaient qu'il s'agissait de *diabète sucré* vrai. Cependant la maladie était légère car, en dehors des symptômes urinaires, les autres signes étaient pour ainsi dire absents. La soif était modérée; il n'y avait point de boulimie, au contraire; point de stomatite, les dents étant toutes conservées; la vue était bonne, les forces intactes, la mémoire, l'intelligence normales. On nota seulement un peu de somnolence et quelques rares vertiges. L'état des réflexes tendineux n'a pas été consigné. Jamais il n'y a eu d'œdème des membres.

*Évolution.* — Pendant un an le malade revint consulter environ tous les mois ou tous les deux mois. Il fut mis au régime antidiabétique mitigé; il prit un ou deux litres de lait par jour, et alternativement soit du bicarbonate de soude à la dose de 8 ou 10 grammes, soit des capsules de térébenthine (12 par jour), soit de la liqueur de Fowler. Localement on ne fit que des applications de collodion au sublimé à 5 p. 100 sur les plis de flexion des mains, ce qui amena un peu plus de souplesse à la grande satisfaction du malade.

Le poids du corps qui était tombé de 87 kilos, il y a deux ans, à 63 kilos, remonta à 65, et à 69 kilos; les forces se maintinrent en bon état, la digestion resta facile; les urines varièrent peu en quantité; elles étaient habituellement denses, très chargées en urée, l'albumine et les matières biliaires s'y retrouvaient en proportion tantôt très faible, tantôt plus forte, le sucre ne manqua jamais; deux fois la recherche de l'urobiline permit d'en constater des quantités notables.

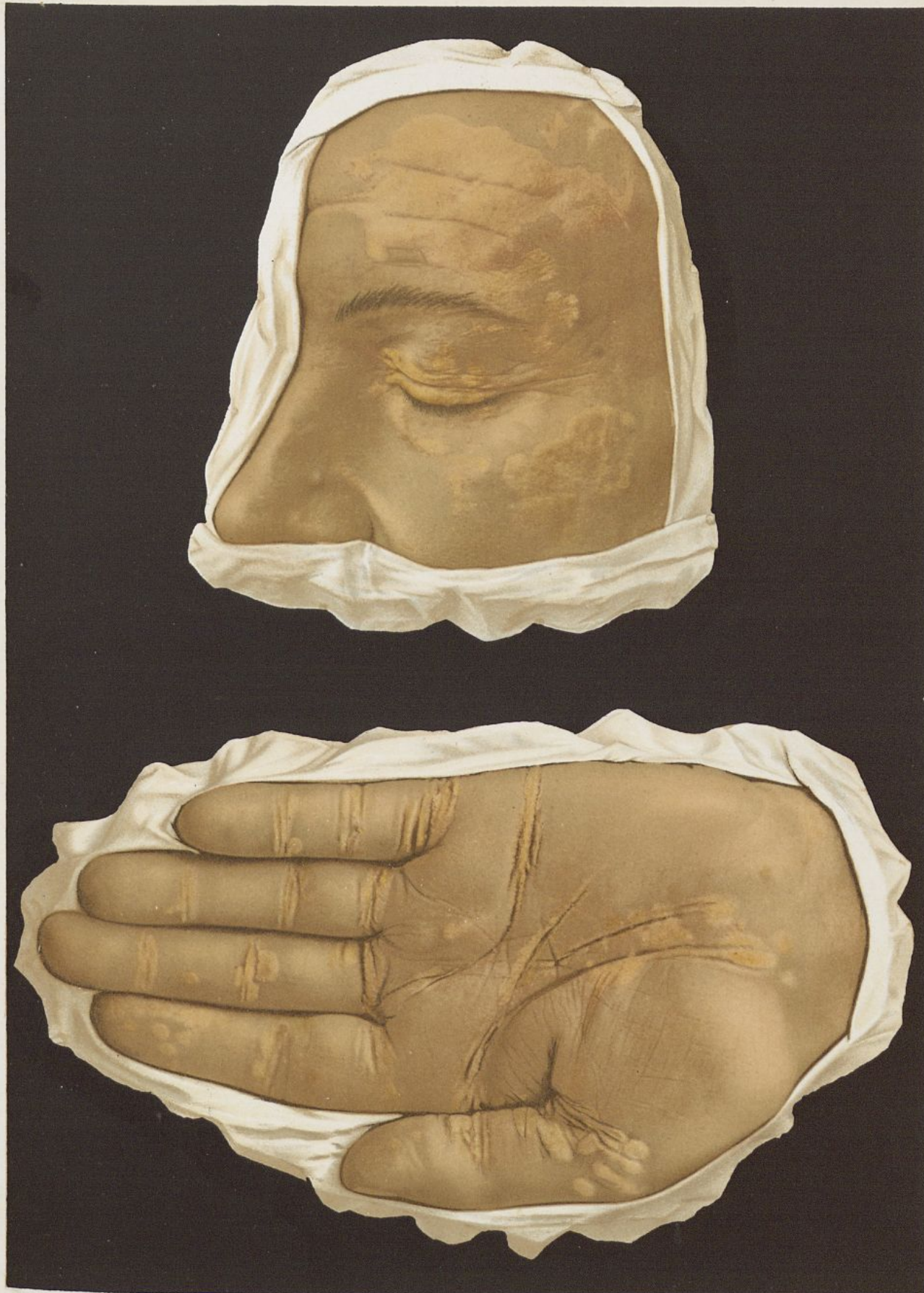Quant aux éléments xanthomateux leurs modifications furent bien légères. Les taches jaunes de la face et du cou semblèrent un moment moins nettement limitées; les papulo-tubercules des coudes et du tronc s'affaiblirent légèrement et devinrent plus mous. Mais aucun élément ne disparut complètement; on vit au contraire apparaître deux ou trois macules nouvelles autour de la bouche.

*Examen histologique.* — L'examen de deux papules du dos excisées montra les lésions caractéristiques du xanthome. L'épithélium est intact; le corps papillaire et le derme tout autour d'un follicule sont le siège d'un néoplasme constitué par une matière grasse sous forme de bâtonnets ou de granules remplissant de grandes cellules souvent polynucléées (cellules xanthomateuses) ou paraissant partiellement libre dans des espaces lymphatiques.

Des tentatives d'auto-inoculation du tissu des papules sur des régions indemnes, ou de transmission à des animaux, restèrent sans résultat.

*Diagnostic.* — Le diagnostic objectif de xanthome, qui s'imposait, n'épuisait pas l'ensemble des troubles morbides présentés par le malade; il y avait chez lui, en dehors des lésions cutanées, manifestement une lésion du foie et du *diabète sucré*. On devait se demander quelle était la signification de chacun des éléments de ce complexe pathologique et quelles étaient leurs relations réciproques. S'il n'y avait pas eu d'ictère, mais seulement de la xanthodermie, on aurait pu attribuer l'hépatomégalie à l'alcoolisme avéré ou au diabète qui peut à lui seul s'accompagner d'hypertrophie du foie; l'ictère persistant, sans décoloration des matières, sans douleurs, devait





IMP<sup>tes</sup> LEMERCIER

RUEFF & C<sup>tes</sup>, Editeurs, PARIS.

*Xanthome plan.*



être dû non à une obstruction calculeuse, mais à une lésion d'une autre nature, peut-être à une *cirrhose*; mais on ne pouvait préciser davantage car le malade ne présentait ni le tableau de la cirrhose alcoolique, ni même bien exactement celui de la cirrhose hypertrophique avec ictère de Hanot. On dut conclure à une lésion indéterminée du foie.

*Appendice.* — Le malade, qui avait été perdu de vue depuis quatre ans, vient d'entrer il y a quelques jours à l'hôpital Saint-Louis, service du docteur Hallopeau, suppléé par le docteur Jean-selme. Il est extrêmement amaigri, à peine reconnaissable; il a encore de l'ictère, une teinte foncée, brunâtre des téguments et une coloration jaune des conjonctives; le ventre est énormément distendu par de l'ascite. Le xanthome de la face a disparu dans la teinte brune généralisée; les éléments du cou ne sont plus visibles. Sur les épaules et sur les flancs, les papules affaissées et flasques sont de couleur brun fauve. Les stries jaunes des mains n'existent plus; elles sont remplacées par une légère pigmentation brune qui suit les plis de flexion. On note des symptômes graves, du subdélire, de l'oligurie; la température est cependant presque normale. Deux jours après l'entrée une ponction évacue dix litres de liquide ascitique jaune foncé, très peu fibrineux, dans lequel l'analyse décèle du sucre et des pigments biliaires. Les jours suivants, aggravation de l'état général: ischurie, diarrhée profuse, gâtisme, coma, température oscillant entre 36° et 37°. L'urine contient des pigments biliaires et 27 grammes d'urée par litre, mais le malade ne rend que 300 à 500 grammes d'urine en 24 heures; on n'y trouve, paraît-il, ni sucre, ni albumine (?). La mort survient le 28 septembre 1895, sans convulsions, ni hémorrhagies.

A l'autopsie: foie de 1840 grammes, sclérosé, avec granulations d'un vert olive; 180 grammes de bile presque incolore dans la vésicule; rate ferme, de 1120 grammes; pancréas non atrophié; un peu de périhépatite et de périsplénite. On ne trouve rien qui ressemble à une plaque ou à une tumeur de xanthome dans aucun organe, ni sur aucune surface séreuse ou muqueuse. La mort peut être attribuée à l'insuffisance hépatique au cours d'une cirrhose hypertrophique avec ictère.

Le XANTHOME (*plaques jaunes folliculeuses* de Rayet, *vitaligoidea* d'Addison et Gull, *xanthelasma* de Wilson) peut apparaître à tout âge et affecter soit la forme de *taches* ou de *plaques* jaune paille, sans modification de l'épaisseur et de la consistance de la peau; soit celle de *papules*, des dimensions d'une tête d'épingle à celle d'une noisette, molles ou légèrement indurées, blanc jaunâtre ou rosées; soit enfin celle de *tumeurs* volumineuses de même couleur, isolées ou congglomérées, sessiles ou pédiculées.

Assez souvent on observe des taches de *xanthome plan limitées aux paupières* où elles persistent d'ordinaire pendant toute la vie. Dans la forme *généralisée* qui d'ordinaire est papuleuse, il n'est pourtant pas rare qu'il y ait association, comme dans le cas actuel, d'éléments maculeux et papulo-tuberculeux. Le *xanthome en tumeur* (Besnier) s'observe de préférence dans les cas congénitaux ou à début très précoce et à caractère familial (1).

(1) Le *xanthome élastique* (Balzer) paraît, malgré les analogies symptomatiques, constituer une espèce nosologique tout à fait différente du xanthome vrai, ainsi que le montre la structure histologique de ses lésions.



Les éléments du xanthome montrent dans leur disposition topographique une prédilection pour les sommets, coudes, genoux, articulations des doigts, épaules, fesses, et d'autre part pour les plis de flexion des mains, des poignets et des pieds. Mais on peut en trouver partout, même sur les muqueuses et parfois à l'autopsie on en a observé sur les séreuses. Il y a habituellement une *symétrie* assez exacte dans la distribution de l'éruption.

Souvent, dans plus de la moitié des cas selon Kaposi, on note en même temps que le xanthome une coloration jaune généralisée des téguments; cette coloration tantôt est de l'*ictère* vrai biliphéique, comme c'est le cas chez notre malade; tantôt il s'agit d'une *xanthochromie* sans coloration des muqueuses et sans bile dans l'urine (Carry, Besnier), dont la nature n'est pas connue, mais qui peut être probablement rapprochée des ictères dits hémaphéiques.

D'autres signes d'une altération hépatique, l'*hépatomégalie* surtout, avec ou sans grosse rate, des troubles digestifs, la lithiase, ont été fréquemment observés chez les xanthomateux. Deux explications opposées ont été données de cette coïncidence; selon les uns, les affections hépatiques créeraient une sorte de diathèse ou une auto-intoxication, prédisposant à des dépôts de graisses dans certaines cellules; selon les autres, l'affection hépatique serait xanthomateuse elle-même; cette dernière opinion n'a reçu jusqu'ici aucune confirmation anatomo-pathologique.

Enfin le xanthome affecte avec la *glycosurie* ou le *diabète* des rapports indéniables, quoique encore peu élucidés. On a décrit un « xanthome des diabétiques » qui aurait les caractères suivants (1) : Il est intermittent ou temporaire; les papules sont dures, moins jaunes, souvent ponctuées et péri-folliculaires; il n'y a pas de taches ou de stries, tous les éléments étant papuleux; enfin la jaunisse ferait toujours défaut.

Cette distinction, admise par un grand nombre de dermatologistes Anglais et Américains, n'a généralement pas été acceptée en France; M. Besnier notamment la repousse catégoriquement.

L'observation de notre malade tendrait à faire révoquer en doute la légitimité de ce nouveau type puisque, *chez un diabétique*, nous trouvons des papules persistantes, bien jaunes, ponctuées et péri-folliculaires, les unes molles, les autres dures, associées à des taches et à des stries, le tout accompagné d'un ictère persistant.

Le *diagnostic* du xanthome ne présente aucune difficulté pour peu que l'on connaisse cette affection.

(1) *Trans. of the Pathol. Soc. of London*, 1883, p. 278. Rapport sur un cas présenté par Malcolm Morris.


Le *pronostic* dépend moins des lésions cutanées que de l'état général et de l'existence de lésions viscérales, en particulier de lésions hépatiques.

Le *traitement local* est peu efficace; on a excisé des taches déplaisantes ou des tumeurs gênantes; les applications de collodion au sublimé sur les taches nous ont donné des résultats partiels. Quant au *traitement général*, en dehors de celui qu'indiquent les troubles de la nutrition et les troubles fonctionnels, la seule médication qui paraisse utile est celle préconisée par M. Besnier, consistant dans l'administration longtemps continuée de la térébenthine.

La *nature* du xanthome reste absolument mystérieuse; si l'on a pu avancer qu'il s'agit d'une maladie diathésique appartenant à la même série que l'obésité, la goutte et le diabète; — d'une dystrophie ou d'une toxémie d'origine hépatique; — d'une maladie affectant des analogies avec la lèpre et la tuberculose et par conséquent parasitaire — c'est évidemment qu'on manque des données les plus élémentaires pour résoudre cette question.

J. DARIER.





## GLOSSITES SYPHILITIQUES TERTIAIRES

Pièces du Musée de l'hôpital Saint-Louis, nos 1441, 172, 1174 et 1451, année 1883, service de M. le Professeur FOURNIER (Moulages de BARETTA)

La planche que nous publions aujourd'hui reproduit les types principaux des glossites syphilitiques tertiaires.

Les figures 1 et 2 représentent les glossites dites *scléreuses* dans leurs deux formes, à savoir : la *glossite scléreuse superficielle* ou *corticale* (fig. 1), et la *glossite scléreuse profonde* ou *parenchymateuse*, dite encore cirrhose linguale, ou, vulgairement, « langue ficelée » (fig. 2).

Les figures 3 et 4 sont également de beaux types de la *glossite gommeuse*, dans sa forme superficielle ou muqueuse (fig. 3) et dans sa *forme profonde*, dite aussi sous-muqueuse ou musculaire (fig. 4).

Quelques commentaires pourront aider à l'intelligence de ces figures.

D'une façon générale, la syphilis tertiaire, on le sait, est presque invariablement constituée, en tant que lésions, par des *hyperplasies* de tissus, hyperplasies qui, une fois formées, aboutissent à l'une ou à l'autre des deux terminaisons suivantes : la *sclérose* ou la *gomme*. Eh bien, la langue est un des organes où cette dichotomie des lésions tertiaires s'accroît le mieux et se formule avec le plus d'évidence. Je m'explique.

D'abord, à l'instar de toutes les productions tertiaires, les glossites tertiaires consistent en des *hyperplasies*, c'est-à-dire en des lésions constituées par la prolifération surabondante de jeunes cellules qui, déposées dans la trame des tissus, s'y multiplient et y déterminent ce qu'autrefois on qualifiait du nom vague « d'engorgements », ce qu'on appelle aujourd'hui des infiltrats, infiltrats diffus ou circonscrits.

En second lieu, ces hyperplasies aboutissent, dans leur évolution ultérieure, à telle ou telle des terminaisons suivantes :

PL. IX.



Tantôt elles s'organisent sur place, se condensent, forment une trame fibroïde destinée à subir une rétraction progressive, mais continuent à *vivre* et à subsister sous cette forme d'une façon définitive. Ce premier processus constitue ce qu'on appelle la sclérose, et les lésions qui en résultent à la langue sont dites glossites *scléreuses*.

Tantôt, au contraire, ces mêmes hyperplasies subissent une dégénérescence hâtive, tendent à se détruire, se nécrobiosent, *meurent*, et, à l'instar de tout tissu privé de vie, s'éliminent de l'organisme. Ce second processus constitue la gomme, et les lésions qui en dérivent sont dites glossites *gommeuses*.

On a longtemps confondu ces deux ordres de lésions sous la rubrique commune « d'infiltrations gommeuses », de « tumeurs gommeuses » de la langue ; mais cette unification des dégénérescences tertiaires a fait son temps et est remplacée aujourd'hui par la division bien autrement légitime de ces lésions en deux groupes, à savoir : glossites scléreuses et glossites gommeuses.

#### I. — GLOSSITES SCLÉREUSES

La caractéristique de cette première forme, c'est, je le répète, de consister en des hyperplasies *vivaces*, susceptibles de s'organiser et de persister sous la forme d'une néoplasie fibreuse définitive.

A l'origine, les glossites scléreuses sont constituées par de simples hyperplasies cellulaires, c'est-à-dire par des dépôts de cellules qui infiltrent les tissus de la langue. Plus tard, ces éléments cellulaires vont en se multipliant, s'organisent, se condensent et aboutissent à former une trame fibro-plastique, fibroïde, pourvue de vaisseaux. Puis cette néoplasie, continuant à se condenser de plus en plus, étreint les éléments anatomiques propres de l'organe, les éléments « nobles » ou « constitutifs », comme on les appelle ; elle les enserre, les étouffe, les atrophie ; elle se substitue progressivement à ceux-ci, et finit par réaliser dans le parenchyme lingual une de ces dégénérescences particulières qu'on désignait jadis sous le nom de *cirrloses* et auxquelles on donne aujourd'hui le nom mieux approprié de *scléroses*.

Or, ces hyperplasies scléreuses sont susceptibles de localisations diverses.

Tantôt elles se limitent aux tissus les plus superficiels de la langue, à l'écorce de la langue, à son derme fibro-muqueux. Elles constituent alors ce que j'ai appelé la *glossite scléreuse corticale*.



Tantôt, au contraire, plus profondes, elles intéressent les tissus sous-jacents à la muqueuse, à savoir le parenchyme même de l'organe. Elles constituent alors une seconde forme, dite *glossite scléreuse profonde* ou *parenchymateuse*.

Tantôt, enfin, elles intéressent simultanément les parties superficielles et profondes.

A. — La première forme, la GLOSSITE SCLÉREUSE CORTICALE (dont la figure 1 reproduit un beau spécimen), est une glossite muqueuse ou dermique.

Anatomiquement, elle est constituée par des dépôts néoplasiques exclusivement localisés dans le derme lingual.

Cliniquement, elle s'accuse par ceci : des indurations circonscrites, superficielles et lamelleuses du derme lingual ; — indurations à surface sèche et non érosive ; — indurations à surface rouge, unie, lisse, dépapillée.

Quelques détails.

Affectant le derme lingual, c'est-à-dire un organe lamelleux, étalé, tout en surface, ces hyperplasies corticales se traduisent et ne peuvent se traduire que par des indurations de même ordre morphologique, c'est-à-dire par des indurations lamelleuses et étalées, tout à fait comparables à la variété d'induration chancreuse qui se produit en surface, « en ménisque, en pièce de monnaie, en feuille de parchemin », et qui a reçu le nom d'induration parcheminée.

D'après leur étendue et leur importance, on en distingue deux variétés :

1° Dans la première, elles sont petites et disposées en *îlots*, en placards isolés, à la façon, par exemple, des plaques disséminées et distinctes du psoriasis guttata. — Communément, elles affectent les proportions d'une pièce de vingt centimes ou d'un haricot. Mais il en est de plus petites, comparables à une lentille ou à un grain d'orge, comme aussi il en est de plus grandes, offrant les dimensions d'une amande ou d'une pièce d'un franc. — Leur forme est en général arrondie ou ovalaire. Quelquefois elles sont très régulièrement cerclées, comme des papules. D'autres fois, elles sont plus ou moins irrégulières, alors surtout qu'elles siègent sur le bord de l'organe.

Leur nombre est sujet à variétés. Le plus habituellement on en rencontre deux ou trois. Parfois, il n'en existe qu'une seule. Parfois aussi elles sont plus ou moins confluentes, et l'on peut en compter cinq, six, voire davantage.

2° Dans la seconde variété, l'hyperplasie interstitielle, au lieu de s'émettre ainsi en petits îlots, se concentre et se produit en plaques continues, s'étale *en nappe* sur une étendue plus ou moins considérable. Je comparais à l'instant la première forme au psoriasis guttata ; continuant la figure, je pourrais comparer cette seconde forme au psoriasis en nappe, à larges placards.



La lésion qui en résulte consiste donc en une *induration en nappe* du derme lingual. Cette induration n'affecte plus seulement quelques points isolés du derme lingual; elle s'étale sur un véritable département de la langue, dont elle occupe, par exemple, une moitié latérale, ou, plus habituellement, un large segment antérieur et médian. Ainsi, sur la figure 1, nous voyons un de ces placards, de l'étendue d'une pièce d'un franc environ, siéger en plein centre de la langue.

Dans l'une et l'autre de ces formes, la néoplasie dermique se traduit, au toucher, par la sensation d'une rénitence insolite et d'une rénitence étalée en surface, lamelleuse, en forme de ménisque. On croirait sentir, inséré dans la

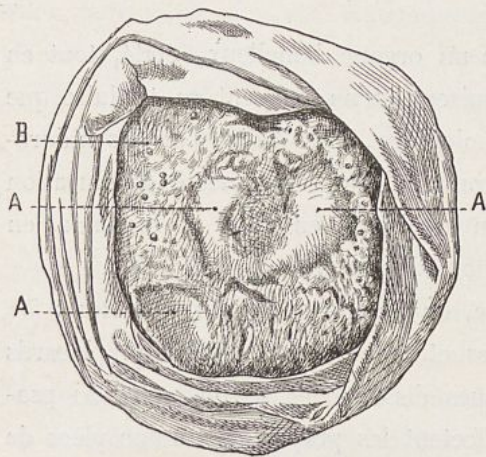


FIG. 1. — Glossite scléreuse superficielle.

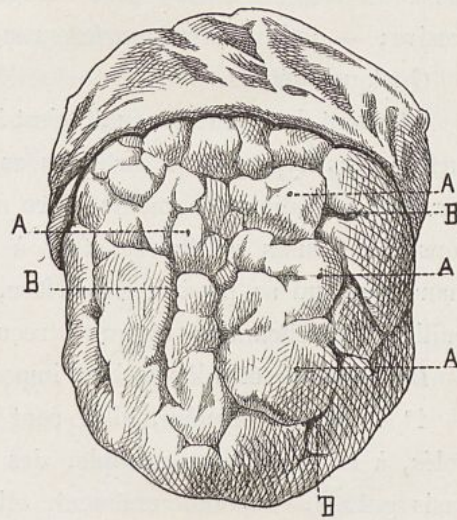


FIG. 2. — Glossite scléreuse profonde.

muqueuse, un disque de parchemin ou de carton. D'autant mieux que cette dureté contraste avec la souplesse normale des tissus sains périphériques.

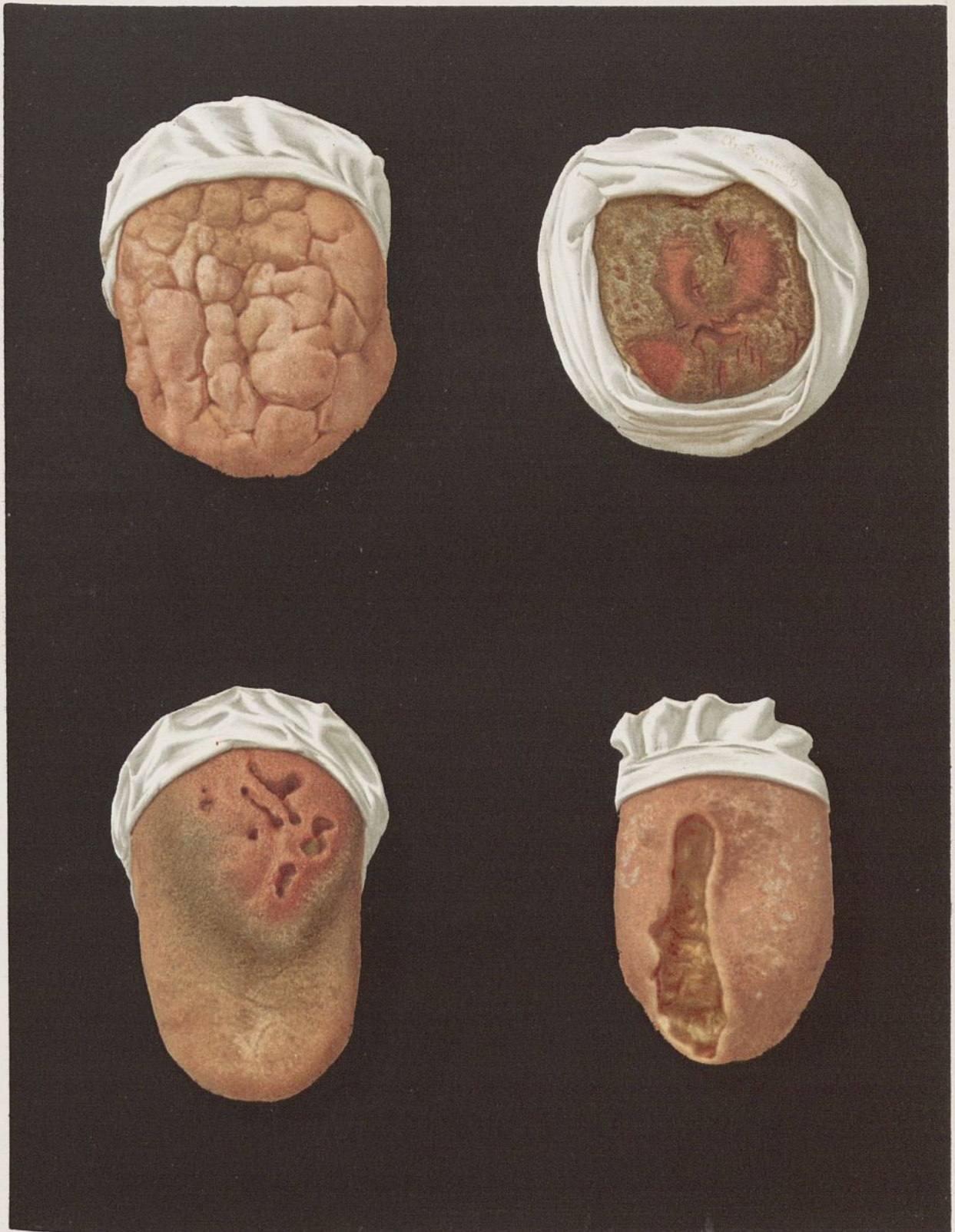
Ce n'est pas tout. Ces îlots et ces placards de sclérose de la muqueuse linguale se traduisent encore à la vue par deux caractères, à savoir :

1° Rougeur morbide de la muqueuse, et rougeur foncée, d'un ton *cerise* sombre (fig. 1, A).

2° Aspect remarquablement *uni* et *lisse* de cette muqueuse, qui apparaît en ces points comme *vernie* et *dépapillée*.

On sait qu'à l'état physiologique la muqueuse du dos de la langue se présente avec un aspect tomenteux, vilieux, dû aux innombrables papilles qui en tapissent la surface (fig. 1, B). Eh bien, cet aspect papillaire, cet aspect de « gazon », disparaît absolument dans la lésion qui nous occupe. Au niveau de





IMP. LEMERCIER

RUEFF & C<sup>ie</sup>, Editeurs, PARIS.

*Syphilis linguale.*



ses parties sclérosées, la muqueuse se montre dépourvue de papilles, *dépapillée*, comme si on avait *rasé* ces papilles. On dirait « des places fauchées dans une prairie ». Sur les points en question, le derme lingual se montre uni et lisse, semblable à la pellicule d'une cerise; et la couche de salive qui le recouvre lui communique une apparence vernissée (fig. 1, A). On pourrait croire, d'après cela, la muqueuse dénudée, érodée, privée d'épithélium. Il n'en est rien cependant. Elle n'est pas « à vif »; elle conserve un revêtement épithélial. C'est ce dont témoigne d'abord un examen attentif pratiqué avec le secours de la loupe; c'est ce qu'au besoin achèvera de démontrer la simple expérience que voici : promenez à la surface de cette plaque pseudo-érosive un crayon de nitrate d'argent; vous ne la verrez pas se colorer immédiatement en blanc, comme elle le ferait si elle était érosive, si le derme muqueux se trouvait dénudé.

3° Enfin, ces îlots ou ces placards sclérosés sont généralement *plans*, tout au moins sans saillie bien appréciable. Quelquefois cependant on les trouve légèrement bombés et formant un petit relief papuleux.

B. — La seconde forme (*Glossite scléreuse profonde, cirrrose linguale, glossite lobulée, etc.*) est celle dont la figure 2 fournit un remarquable spécimen.

Comme la précédente, elle est constituée par une hyperplasie cellulaire, mais par une hyperplasie qui, au lieu de rester superficielle et dermique, affecte les parties profondes, le parenchyme même de la langue.

Elle peut n'occuper que les parties profondes, en respectant la muqueuse. Mais cela est bien rare, et presque invariablement elle est à la fois superficielle et profonde, c'est-à-dire qu'elle intéresse à la fois la muqueuse et le tissu cellulaire sous-jacent. Elle est donc presque toujours *dermo-parenchymateuse*.

Cette glossite scléreuse profonde ne se présente qu'exceptionnellement circonscrite. La règle est qu'elle s'étende à tout un département de la langue, soit par exemple à un tiers, une moitié de l'organe, voire parfois à ses deux tiers antérieurs; on l'a même vue, mais cela est très rare, occuper la langue dans sa presque totalité.

Cliniquement, elle se traduit par des phénomènes de même ordre que la glossite scléreuse superficielle. Seulement ces phénomènes prennent une bien autre importance objective. Sommairement, ils consistent en ceci :

- 1° *Tuméfaction* toujours plus ou moins considérable de la langue;
- 2° Mamelonnement et *lobulation* de la face dorsale de l'organe;
- 3° *Induration* et induration profonde des parties affectées;
- 4° Altérations variées de la muqueuse à leur niveau.



Quelques détails.

1° La tuméfaction de l'organe est évidente à première vue, mais variable comme degré; — quelquefois moyennement accentuée, mais d'autres fois considérable (comme dans le cas reproduit par notre figure 2). — Elle se fait surtout en hauteur, par exhaussement de la face dorsale. — Souvent aussi il se produit simultanément un certain développement de l'organe dans le sens transversal, auquel cas la langue s'élargit notablement d'un de ses bords à l'autre.

C'est surtout par contraste que la tuméfaction se montre frappante et excessive en certains cas. Ainsi, lorsqu'une moitié seule de la langue se trouve affectée par l'hyperplasie, cette moitié forme une grosse bosselure saillante, en dos d'âne, laquelle semble d'autant plus élevée que l'autre moitié reste plane et comme déprimée relativement.

Cet excès de volume est permanent et souvent définitif. Il n'est pas rare toutefois de le voir s'atténuer après plusieurs années par une sorte de ratatinement, de rétraction analogue à ce qui s'observe dans les cirrhoses.

2° Le *mamelonnement* et la *lobulation* de la face dorsale de la langue sont, en l'espèce, les deux grands phénomènes objectifs de la lésion, les phénomènes prédominants, ceux qui frappent l'œil au premier coup d'œil et fixent l'attention. Ce sont aussi, de l'avis commun, ceux qui confèrent à cette forme de glossite son cachet le plus spécial, je dirais presque son brevet de spécificité syphilitique.

Et, en effet, au lieu d'un plateau régulier et uniforme, la face dorsale de la langue présente une surface absolument inégale, tourmentée, bosselée, mamelonnée. Elle est transformée en une série confluyente de *mamelons* (fig. 2, A, A, A), mamelons contigus, inégaux de volume, irréguliers de forme, séparés les uns des autres par un réseau de sillons. En sorte qu'elle offre au plus haut degré ce qu'on appelle l'apparence LOBULÉE. — Sur notre figure 2, on compte environ une vingtaine de ces mamelons ou lobules.

Lesdits lobules sont circonscrits et limités par des enfoncements, des dépressions, des rigoles linéaires, auxquelles on donne le nom de *sillons* (fig. 2, B, B, B).

Ces sillons ont une profondeur variable entre un à deux ou trois millimètres. Quelques-uns, plus creux, peuvent atteindre jusqu'à un demi-centimètre. Ils sont ouverts en V, c'est-à-dire que, plus ou moins évasés supérieurement, ils vont en se rétrécissant jusqu'à leur fond. Parfois cependant ils se présentent presque fermés, par pression et adossement réciproque des mamelons voisins, et ne deviennent



apparents que par déplissement forcé. On les voit alors s'entr'ouvrir, à la façon de circonvolutions cérébrales qu'on écarte avec les doigts.

Enfin, ces sillons interlobulaires affectent à la surface de la langue les directions les plus diverses. Presque toujours il en existe un qui, majeur, plus accusé et plus creux que tous les autres, correspond à la ligne médiane antéro-postérieure, au raphé médian. Puis, de ce sillon médian partent des sillons transversaux ou obliques, à la façon dont les nervures secondaires d'une feuille d'arbre se détachent de la nervure principale ou médiane. Puis, encore sur ceux-là se branchent d'autres sillons qui serpentent en tous sens, en se reliant, en s'anastomosant les uns avec les autres. Et de la sorte, finalement, se trouve constitué un véritable *réseau* de scissures entrecroisées, qui confèrent à l'organe un aspect lobulé tout à fait caractéristique.

Je le répète, cette lobulation de la surface dorsale de la langue est des plus remarquables. Elle rappelle la lobulation du foie dans l'hépatite syphilitique, du rein dans la cirrhose rénale de même origine, et généralement toutes les lobulations des organes cirrhosés. Et, en effet, c'est bien réellement une *cirrhose* que subit la langue dans ce processus morbide.

Or, d'après ce que j'ai vu jusqu'ici, je me crois autorisé à dire qu'une telle lobulation linguale constitue un caractère à peu près pathognomonique de syphilis. Il n'est guère que la syphilis qui lobule la langue de cette façon. En tout cas, il n'est qu'elle, bien sûrement, qui la lobule au degré extrême que nous venons de décrire et que représente la figure 2. On peut donc, en face d'une langue lobulée de la sorte et à ce degré, conclure, par ce seul signe, à l'origine *spécifique* de la lésion.

3° Les parties qui sont le siège de ces altérations sont toujours *indurées*, et fortement indurées. Elles donnent au toucher une sensation de rénitence extrêmement accentuée. Elles sont dures, dans toute l'acception du mot, et d'une dureté sèche qui ne se laisse pas déprimer sous le doigt, qui ne se laisse pas pénétrer. On croirait, en les touchant, avoir sous le doigt du tissu fibroïde ou fibreux; disons même le mot (car cela indique l'erreur possible à commettre en pareil cas), elles donnent la sensation du *cancer*. Sans exagération aucune, ces hyperplasies profondes de la langue, parvenues à l'état scléreux, rappellent absolument au palper la dureté cancéroïdienne.

D'autre part, le toucher révèle encore que la dureté perçue est une dureté *profonde*, très différente, par conséquent, de ces rénitences de surface, de ces indurations lamelleuses qui constituent les scléroses superficielles. On sent



que la néoplasie s'est enfoncée dans l'épaisseur de la langue et fait corps avec son parenchyme.

4° Enfin, à la surface de ces tissus mamelonnés, lobulés et durs, la muqueuse présente des altérations diverses.

D'abord, elle est modifiée comme couleur. Elle affecte par places, notamment au niveau des sillons interlobulaires, une teinte d'un rouge foncé, comme vineux.

Sur d'autres points, au contraire, elle apparaît un peu plus blanche que de coutume, voire décolorée et comme exsangue, ce qui semble tenir soit à la distension qu'elle subit par le fait de la prolifération sous-jacente, soit à une réelle diminution de sa vascularité propre par le fait d'une sclérose interstitielle de son tissu propre.

De plus, cette même muqueuse se présente *unie, lisse, tendue et dépapillée* sur presque toute l'étendue des parties affectées. En quelques points seulement les papilles sont conservées et forment là des sortes d'oasis. — Il est à remarquer que ces papilles persistantes présentent souvent une teinte blanchâtre, une sorte de *leucoplasie* dégénérative, comme si elles venaient d'être touchées par le crayon de nitrate d'argent.

## II. — GLOSSITES GOMMEUSES.

Les glossites gommeuses proprement dites sont constituées par des hyperplasies cellulaires qui, au lieu de tendre (comme celles dont nous venons de parler) à une organisation fibroïde permanente et définitive, dégénèrent plus ou moins hâtivement, se nécrobiosent, et sont éliminées par un travail ulcératif.

Les hyperplasies de ce genre s'observent soit dans le derme lingual, soit dans le parenchyme même de l'organe, au-dessous de la muqueuse. De là deux espèces toutes naturelles, à savoir :

- 1° Gommès *muqueuses*;
- 2° Gommès *sous-muqueuses* ou *musculaires*.

Dans l'une ou l'autre de ces formes, ces lésions ne sont rien autre que les gommès classiques de la syphilis transportées dans la langue. C'est dire que, dans la langue comme partout ailleurs, elles sont constituées par des tumeurs bien circonscrites ou par des infiltrations diffusés qui, primitivement solides et dures, se ramollissent ultérieurement, s'ouvrent, éliminent une matière bourbillonneuse, et aboutissent finalement à des ulcérations.



I. — LES GOMMES MUQUEUSES, localisées dans le derme lingual, constituent en quelque sorte les syphilides gommeuses de la langue.

Originellement, elles consistent en de petites *nodosités* enchâssées dans le derme muqueux, nodosités tuberculiformes, sphéroïdales, offrant le volume d'un grain de plomb, d'un pois, d'un noyau de cerise, d'un petit haricot, etc. Elles s'accusent par un léger relief en forme de mamelon, relief assez minime parfois pour que le toucher seul en révèle l'existence. — Primitivement, elles sont fermes, consistantes, dures. — Elles sont variables comme nombre. Il se peut qu'on n'en trouve qu'une seule, isolée. Plus souvent, on en rencontre deux, trois, quatre. En d'autres cas, elles se présentent plus nombreuses, et généralement alors elles se réunissent « *en bouquet* » (v. fig. 3). Il n'est même pas très rare qu'en se groupant de la sorte elles figurent un demi-cercle, un fer à cheval. J'ai conservé l'observation d'un de mes malades qui présentait sur le dos de la langue un groupe de sept nodules gommeux très régulièrement disposés en demi-lune.

Après avoir subsisté un certain temps à l'état de tumeurs solides, ces nodosités gommeuses, à l'instar de toutes les gommès, tendent à se ramollir et se ramollissent progressivement. A un moment donné, elles se perforent à leur sommet par un petit pertuis, lequel s'élargit bientôt et s'ulcère excentriquement.

Reste alors un petit ulcère gommeux, caractérisé par une entamure d'étendue proportionnelle au volume de la nodosité détruite, c'est-à-dire comparable à la surface de section d'un pois ou d'une lentille. Rarement cet ulcère est plus large, à savoir comme une pièce de vingt ou de cinquante centimes. Comme caractéristique objective, il offre en miniature l'aspect de toutes les ulcérations gommeuses. C'est dire qu'il est surtout remarquable par les quatre attributs suivants :

1° C'est un ulcère *creux*, notablement creux, eu égard à sa petite étendue, et quelquefois aussi creux que large ;

2° C'est un ulcère entaillé dans des tissus durs et manifestement infiltrés ;

3° C'est un ulcère à bords nettement découpés, souvent taillés *à pic*, dans toute l'acception du mot, de façon à simuler une entamure faite à l'emporte-pièce ;

4° Enfin et surtout, c'est un ulcère à fond jaune blanc, *bourbillonneux*, tapissé d'un enduit adhérent, lequel n'est autre qu'un reliquat de l'eschare gommeuse en voie de liquéfaction et d'élimination progressive.

Ces divers détails objectifs se trouvent pour la plupart reproduits sur la



figure 3. On y trouve surtout bien accentuées l'excavation de l'ulcère, l'entamure à pic et l'eschare bourbillonneuse (A), etc. — A noter aussi le groupement « en bouquet » des dix à douze nodosités gommeuses qui constituaient la lésion.

II. — GOMMES PROFONDES OU MUSCULAIRES. — Plus importantes comme volume que les précédentes, elles constituent les véritables *gomes* de la langue.

Comme siège, d'abord, elles occupent le système musculaire de l'organe. Ce sont des gomes essentiellement *musculaires*.

Elles n'affectent pas indifféremment tel ou tel district de ce système muscu-

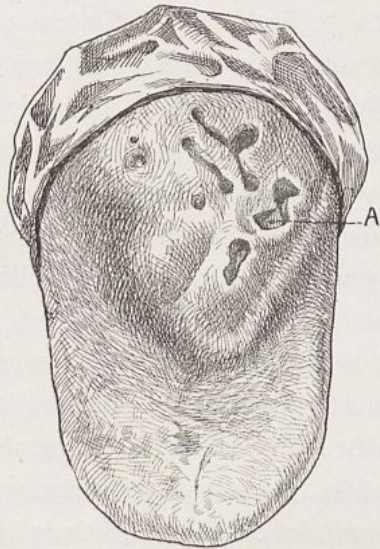


FIG. 3. — Gomes muqueuses.

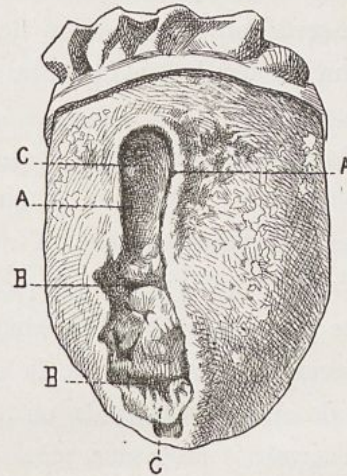


FIG. 4. — Gomme musculaire.

laire. Tout au contraire elles y ont un siège de prédilection. C'est, d'une façon presque exclusive, vers la *face supérieure* de l'organe qu'on les rencontre. D'une part, en effet, c'est presque invariablement sous la muqueuse dorsale de la langue ou à peu de distance de cette muqueuse qu'elles se développent originellement. Et, d'autre part, ont-elles pris naissance dans des couches plus profondes, elles n'aboutissent pas moins à se porter ultérieurement vers le plateau dorsal. C'est là — pourquoi? je l'ignore — qu'elles viennent toujours proéminer, s'ouvrir et s'ulcérer.

Elles sont variables comme volume. Leurs proportions les plus habituelles sont celles d'un haricot, d'une noisette, d'une olive. S'il en est de plus petites, comparables à un pois, plus souvent il en est de plus grosses. Il est commun



d'en rencontrer qui ont le volume d'une demi-noix ou d'une noix. On en a vu qui, de forme allongée, mesuraient l'étendue d'une datte, de deux phalanges d'un doigt.

Comme forme, elles sont ou bien sphéroïdales, ou bien (plus souvent) ovoïdes, quelquefois aussi elliptiques.

Tantôt il n'existe qu'une seule de ces tumeurs; tantôt et presque aussi fréquemment on en trouve plusieurs, c'est-à-dire deux, trois, quatre, bien rarement davantage. — Lorsqu'elles sont multiples, elles ont tendance à se grouper côte à côte sur une même région.

Comme évolution, elles observent la marche habituelle des gommés de tout siège. De sorte qu'abandonnées à leur évolution normale, elles parcourent les quatre étapes classiques du processus gommeux, connues sous les noms de périodes de crudité, de ramollissement, d'ulcération et de réparation cicatricielle.

I. — A la période de *crudité*, ce sont des tumeurs *solides* et *dures*. On apprécie facilement ce double caractère en promenant le doigt à la surface de la langue. On sent alors une ou plusieurs nodosités (*nodi*), que leur consistance, leur fermeté distingue immédiatement d'une façon très nette des tissus périphériques restés souples et mous.

Il est possible, si la tumeur est minime, qu'elle ne soit appréciable que par le toucher.

Ce n'est pas là le cas usuel. Car, si peu qu'elle acquière un certain volume, elle se traduit aussitôt et à simple vue par un relief, une saillie, une *bosselure*. Cette bosselure est nécessairement proportionnelle au volume de la tumeur. Souvent elle est assez considérable, et alors la langue subit une déformation accentuée. Il n'est pas très rare de trouver, au niveau d'une gomme, la langue doublée de volume. On dit même l'avoir vue offrir une épaisseur « triple » de ses dimensions normales. (Sur une pièce du Musée de l'hôpital Saint-Louis, une moitié de la langue, énormément tuméfiée par une gomme, contraste de la façon la plus étrange avec l'autre moitié.)

II. — Dans sa seconde étape, la gomme perd peu à peu sa consistance originelle. Elle devient moins ferme, moins sèche au toucher, puis pâteuse dans sa zone la plus saillante. Finalement, elle se ramollit et s'ouvre à son sommet, suivant un processus bien connu que je n'ai pas à décrire.

Il se peut que le pertuis de rupture ne s'élargisse pas et dégénère en une petite fistule. Mais cela n'est qu'exceptionnel. Presque toujours ce pertuis s'élargit en s'ulcérant; puis la coque superficielle de la tumeur se détruit, et finalement



laisse à découvert une plaie plus ou moins large, plus ou moins creuse, laquelle constitue ce qu'on appelle l'*ulcère gommeux*.

III. — Ainsi constitué, l'*ulcère gommeux* varie d'importance suivant les dimensions de la nodosité ou des nodosités originaires. Il peut ne mesurer que quelques millimètres de diamètre; mais il peut aussi être bien autrement considérable. Il en est qui offrent deux, trois, cinq, six centimètres de longueur, sur une largeur variant entre un, deux à trois centimètres. — Celui de notre pièce 4 avait de cinq à six centimètres de diamètre antéro-postérieur, sur un à deux centimètres de diamètre transverse. L'*ulcère gommeux* lingual est généralement ovalaire et à grand axe antéro-postérieur (voy. fig. 4).

Objectivement, il reproduit, et dans leur forme la plus accentuée, les caractères classiques de l'*ulcère gommeux*, à savoir :

1° *État largement excavé de l'ulcération*. — Toujours les *ulcères gommeux* sont notablement creux (deux à trois millimètres de profondeur au minimum; plus habituellement, cinq ou six; quelquefois [comme sur la pièce n° 4] un à deux centimètres).

2° *Ulçère encadré par une aréole dure et rouge*.

3° *Ulçère à bords nettement entaillés et coupés à pic* (fig. 4, A, A).

4° Et surtout — caractère majeur — *ulçère à fond bourbillonneux*. — Cet *ulcère* est « de mauvaise mine », comme on dit vulgairement, et de mauvaise mine en raison des divers attributs suivants. Sans parler de sa profondeur et de l'état induré de ses bords, il présente, d'une part, un fond inégal, irrégulier, anfractueux, raviné, *étagé*, suivant l'expression de Bazin (fig. 4, B, B); et, d'autre part, un fond jaune ou jaunâtre, diphthéroïde d'aspect, ou, plus souvent (ce qui est caractéristique par excellence), *bourbillonneux* (fig. 4, C, C), c'est-à-dire tantôt revêtu de productions adhérentes, charnues, semblables à une eschare et assez heureusement comparées par Chassaignac à de la *chair de morue*; et tantôt tapissé par une sorte d'enduit *crèmeux*, demi-solide et demi-liquide, qu'on ne peut détacher que difficilement et incomplètement par le lavage et l'essuyage au pinceau. Cette « chair de morue » et cet enduit de « crème » ne sont rien autre que les débris, les détritiques de la production gommeuse. A ce titre, donc, ils attestent la gomme et en constituent le témoignage irrécusable.

La réunion de ces quatre attributs confère à l'*ulcération gommeuse* linguale une physionomie assez particulière pour être nettement distinctive dans le plus grand nombre des cas. Cette physionomie se trouve très fidèlement reproduite sur la pièce n° 4.



IV. — Enfin, soumis à un traitement convenable (voy. mes leçons sur les *Glossites tertiaires*, p. 71), l'ulcère gommeux de la langue se répare et se cicatrise assez facilement, au moins dans la très grande majorité des cas. Cette phase terminale de la lésion n'offre rien de spécial et est uniquement caractérisée par les divers phénomènes propres au stade régressif des ulcérations gommeuses de tout siège.

La cicatrice qui succède à la gomme linguale profonde est presque toujours plus ou moins déprimée, en forme de vallonement ou de « capiton » sur les parties plates de l'organe, en forme de crénelure sur les parties marginales. Habituellement, toutefois, elle est moins creuse, moins déprimée, moins importante qu'on ne s'y attendrait, eu égard à l'excavation usuelle de l'ulcère à sa période d'état. Il est remarquable, en effet, que, sur les muqueuses et sur celle de la langue en particulier, la restauration des tissus se fasse souvent d'une façon plus complète et plus intégrale que sur les téguments cutanés. Quelquefois, de la sorte, on est véritablement étonné, après guérison, de ne trouver comme vestige d'une gomme linguale de moyen volume qu'une dépression légère ou une cicatricule simplement linéaire et faiblement apparente. — En d'autres cas, il est vrai, une perte de substance véritable, une entaille avec déformation persistante et définitive succède à la lésion.

ALFRED FOURNIER.







## DERMATITE HERPÉTIFORME EN COCARDE

Pièce du Musée de l'hôpital Saint-Louis, n° 15 653, année 1890, service de M. HALLOPEAU  
(Moulage de BARETTA)

Cette figure représente une variété rare de la maladie de Duhring.

Elle a revêtu des formes diverses dans le cours de son évolution.

Le moulage de Baretta a été fait à l'époque où nous avons présenté le sujet à la Société française de Dermatologie et de Syphiligraphie, c'est à dire en décembre 1890. L'éruption y est figurée dans ses différentes phases.

*Au début, elle est constituée, soit d'emblée par une vésicule ou un groupe de vésicules reposant sur une tache érythémateuse — 1, 2, — soit par une papule dont la partie centrale devient bientôt le siège d'un soulèvement bulleux — 3 —, soit par une bulle qui se flétrit et dont l'épiderme desséché prend une coloration rouge sombre — 4 —.*

*Bientôt l'érythème s'étend excentriquement, et l'on voit, à sa périphérie, survenir un cercle de vésicules isolées ou confluentes — 5 —; les choses peuvent en rester là; plus souvent l'éruption continue à s'étendre et il se produit successivement une série de nouvelles zones alternativement érythémateuses et vésiculeuses — 6, 7, 8 —; leur nombre varie de un à six. Sur un petit nombre de papules, le premier soulèvement vésiculeux se fait, non au centre, mais à la périphérie, sous forme d'une collerette. Si deux plaques deviennent confluentes, les parties subsinchantes des deux séries de cercles s'effacent partiellement — 9 —.*

La couleur de l'érythème est d'un rouge vif, sombre ou pâle suivant la période à laquelle on l'observe.

Le contenu des vésicules est séreux au début; il devient parfois séro-purulent.

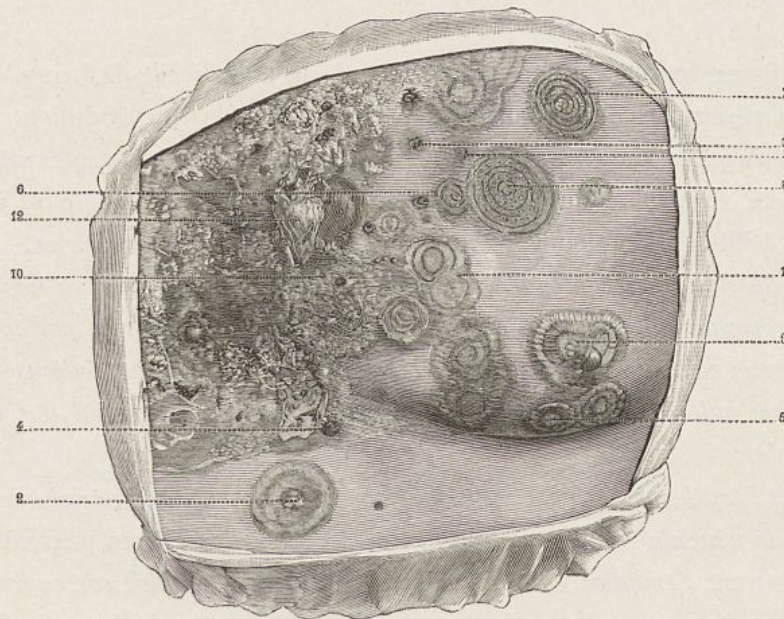
En plusieurs parties du tronc, les plaques deviennent confluentes et forment ainsi de vastes surfaces érythémateuses qu'entoure un soulèvement bulleux régulièrement polycyclique et mesurant de 2 à 4 millimètres de rayon; on voit dans l'aire ainsi circonscrite des cercles concentriques représentant des vésicules affaissées et plus ou moins complètement desséchées.

La partie antérieure du thorax est occupée de la sorte par un large plastron

PL. X.



— 10 — qui s'étend en haut d'une épaule à l'autre et atteint inférieurement le voisinage de l'appendice xyphoïde, présentant ainsi la forme d'un triangle : il est manifeste que le fin soulèvement vésiculo-bulleux par lequel son contour est dessiné (il était en partie desséché quand le moulage a été fait) est formé par la coalescence de cercles subintrants; en certains points ces cercles sont presque complets — 11 — ; il ne leur manque qu'une partie de leur circonférence, celle qui leur est commune avec les cercles voisins. L'aire de ce triangle ne présente



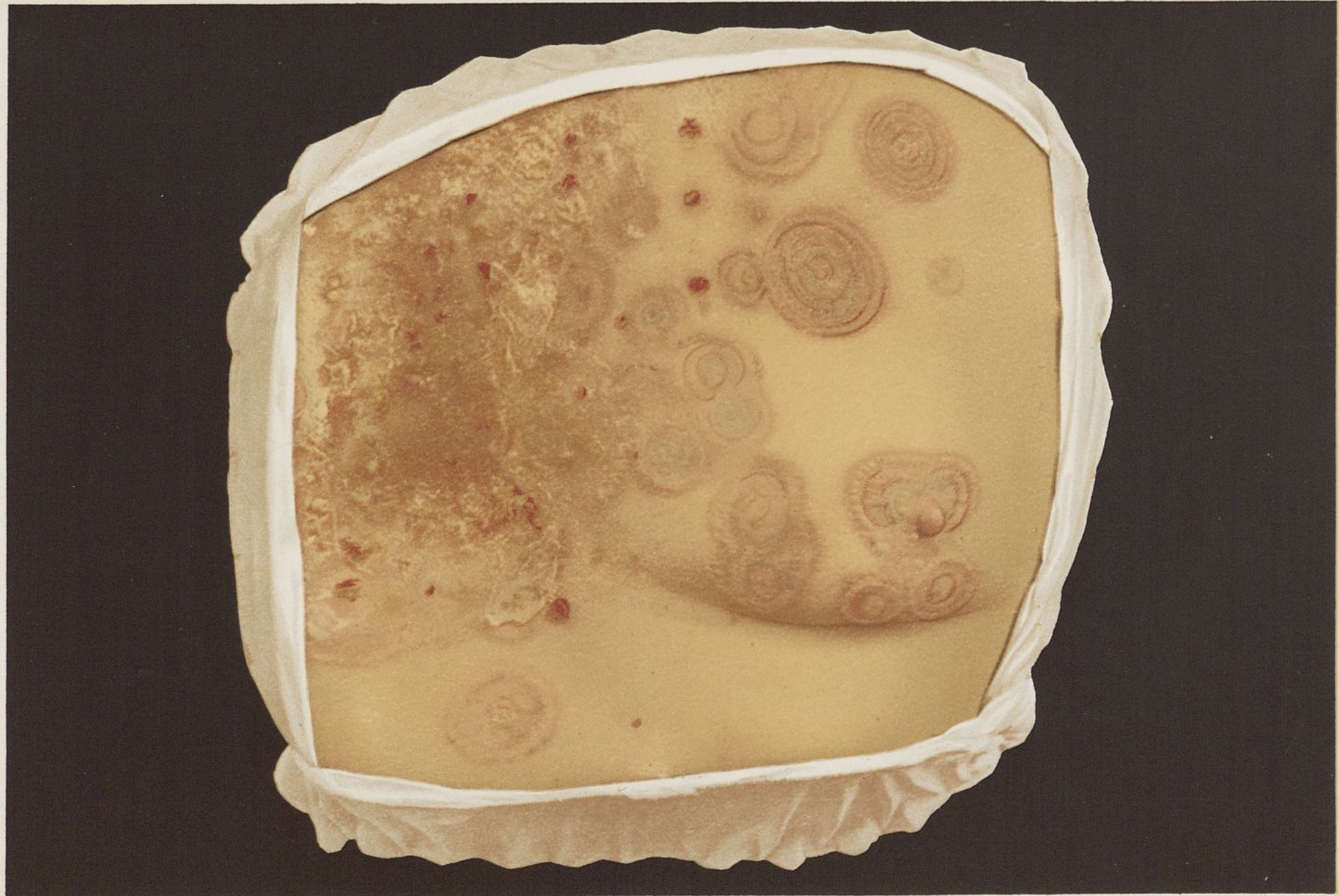1-2. Vésicules initiales. — 3. Papule initiale. — 4. Bulle desséchée. — 5. Cercles érythémateux et vésiculeux concentriques. — 6-7-8. Mêmes cercles multiples. — 10. Deux plaques confluentes. — 11. Large placard constitué par des plaques confluentes multiples. — 12. Squames dans ce placard.

plus de soulèvement bulleux; sa couleur reste érythémateuse; elle est recouverte par places de croûtelles ou de larges squames — 12 —.

Ce placard est de tous le plus étendu; il n'a pas cependant paru le premier; il a été précédé par le développement de plaques en cocarde sur le moignon de l'épaule droite, à la nuque et au menton; plus récemment la région dorsale a été envahie : on y voit des placards polycycliques moins grands que celui de la région antérieure du thorax; ils occupent les fosses sus-épineuses et les côtés du rachis jusque dans la région fessière; enfin des plaques concentriques occupent la région sus-pubienne, l'aisselle gauche et le haut du bras droit.

Les viscères paraissent actuellement intacts.





IMP. LEMERCIER

RUEFF & C<sup>ie</sup>, Editeurs, PARIS.

*Dermatite herpétiforme en cocarde.*



Le malade a éprouvé au début de la céphalalgie et de l'anorexie; il croit avoir eu la fièvre; il est en ce moment dans l'apyrexie.

*Les éléments éruptifs de cette dermatose offrent une singulière analogie avec ceux de l'affection décrite par Bateman sous le nom d'herpès iris et rattachée aujourd'hui à l'érythème polymorphe; elle s'en distingue par ses localisations.* Elle laisse en effet indemnes les extrémités des membres et particulièrement les faces dorsales des poignets et des cous-de-pied, lieux d'élections de ces érythèmes, *elle en diffère également par le prurit intense qui l'accompagne pendant toute sa durée; ce symptôme appartient au contraire à la dermatite herpétiforme de Duhring; l'évolution est venue montrer qu'il s'est agi en effet d'une forme anormale de cette maladie :* l'éruption est devenue nettement polymorphe; la disposition en cocarde a cessé de se produire; pendant quinze jours de nouvelles bulles se sont développées, d'abord sur le tronc, au voisinage ou dans l'aire des placards précédemment décrits, puis aux membres et sur les organes génitaux; *la marche de l'éruption a été manifestement excentrique;* les membres n'ont été intéressés que consécutivement au tronc et graduellement, en procédant de leur racine vers leur périphérie; les mains et les pieds sont restés indemnes.

Les bulles étaient alors irrégulièrement groupées, entourées le plus souvent, mais non constamment, d'une aréole érythémateuse; leur volume variait de celui d'un grain de chènevis à celui d'une petite noisette; leur contenu, d'abord citrin, devint bientôt séro-purulent.

Peu après, survint une *éruption purpurique*, qui, d'abord limitée aux membres inférieurs, s'étendit ensuite à la paroi abdominale; il s'y est joint ultérieurement une anasarque généralisée, la présence d'albumine, de cylindres épithéliaux, de globules blancs et de globules rouges, les uns libres, les autres agglomérés dans des moules fibrineux, montrèrent qu'il s'était produit une *néphrite aiguë*; en même temps, la santé générale s'altérait gravement; le malade tombait dans un état d'asthénie profonde; on notait un épanchement ascitique assez abondant. Le malade succomba le 9 janvier 1891.

Il y aura lieu de rechercher si le pronostic est plus grave dans cette dermatite herpétiforme en cocarde que dans les cas vulgaires.

**Nature et pathogénie.** — Les différences si considérables que présente la maladie de Duhring dans ses manifestations symptomatiques et dans son évolution, depuis les cas bénins de si longue durée qui ont servi de type à la description jusqu'aux formes pemphigoïdes foliacées, en passant par les



formes ortiée, lichénoïde, végétante, et cette dermatite en cocarde, avec ou sans complications viscérales, peuvent être rapportées à des différences, soit dans le mode de réaction des sujets qui en sont atteints, soit dans la quantité et surtout la nature des toxines qui lui donnent lieu. Si, comme nous le pensons, cette dernière influence est prépondérante, *il y a lieu de considérer, ainsi que nous l'avons dit déjà antérieurement, l'ensemble symptomatique auquel on a donné le nom de maladie de Dühring, non comme une espèce morbide univoque, mais comme un groupe de dermatoses de causes distinctes bien que voisines.* S'il en est ainsi, on peut espérer que les progrès de l'analyse chimique viendront fournir des indications précises relativement à la nature et à la genèse de ces toxines.

**Traitement.** — Alors seulement on pourra s'efforcer d'établir le traitement sur une base réellement scientifique. Actuellement ignorant quels peuvent être, non seulement la nature, mais aussi l'origine et le lieu de formation des produits pathogéniques, on ne peut essayer d'agir sur eux en quelque sorte qu'à l'aveuglette, et, en fait, aucun des antiseptiques introduits dans les voies digestives dans le but d'agir sur ces produits, tels que l'arsenic, l'ichthyol, le naphtol, le benzo-naphtol, ne paraît avoir eu d'effets manifestement utiles. C'est cependant dans cette direction que les recherches peuvent être tentées avec le plus de chances de succès et que nous nous proposons de les continuer dans des cas de cette nature.

Concurremment, il est indiqué, comme l'a bien montré notre collègue, M. Tenneson, de panser les bulles ouvertes avec des antiseptiques pour prévenir les infections secondaires; ils ne doivent pas avoir d'action irritante; nous nous trouvons bien en pareils cas de l'application de compresses de tarlatane imprégnées soit, comme l'indique M. Tenneson, d'eau bouillie, soit d'une solution à 3 p. 100 d'acide borique. Le prurit peut être avantageusement combattu par l'enveloppement avec de l'ouate imprégnée d'huile phéniquée pure au vingtième.

Le traitement par excellence de la néphrite aiguë intercurrente est, comme toujours, le régime lacté absolu; l'histoire de notre malade montre malheureusement qu'il est loin d'être infaillible.

H. HALLOPEAU.



## GOMMES SYPHILITIQUES DE LA CUISSE

### SYPHILIS IGNORÉE ET MÉCONNUE

Moulage de Baretta, n° 1568, année 1890, service de M. A. FOURNIER

#### I

Le sujet dont la lésion est représentée sur cette planche était un homme âgé de 39 ans, que j'ai eu l'occasion d'observer dans le service de M. le professeur Fournier, alors que j'avais l'honneur d'être son chef de clinique.

L'aspect reproduit par le moulage est celui que présentait la face antérieure de la cuisse gauche de ce malade au moment de son entrée à l'hôpital.

Le membre était augmenté de volume et sur le milieu de sa face antéro-externe existaient deux ulcérations. L'une, la plus grande, de forme ovale, disposée dans le sens transversal, mesure 7 centimètres dans son plus grand diamètre; ses bords sont durs, et relevés en bourrelets; le fond détergé et tapissé au centre de bourgeons rouge vif, est recouvert vers les deux extrémités de l'ovale, par deux eschares jaune noirâtre, épaisses et encore adhérentes : ce sont les fragments non encore éliminés du bourbillon gommeux. Un peu au-dessous de cette première ulcération en existe une deuxième, plus petite, en forme de croissant, et formée vraisemblablement par la réunion de deux ulcérations primitives; les bords en sont aussi relevés et fongueux, le fond est encore incomplètement détergé.

Autour de ces ulcérations, ulcères gommeux d'aspect typique, la peau est rouge violacé, gonflée et tendue, adhérente aux tissus profonds. Par la palpation d'ailleurs on détermine une masse volumineuse, dure, faisant corps avec l'os, non mobile; la pression est relativement peu douloureuse.

La circonférence de la cuisse mesure à ce niveau 8 centimètres de plus que celle du côté opposé (42 centimètres à gauche, 34 à droite).

PL. XI.



L'apparence de ces lésions est tellement caractéristique que le diagnostic d'ulcération gommeuse syphilitique s'impose. La gomme syphilitique seule est capable de donner naissance à de semblables ulcérations. Leur forme régulière et leur profondeur, leurs bords nets, découpés à pic et non décollés, mais durs et empâtés; la disposition orbiculaire des bords remarquable surtout dans l'ulcération inférieure; le fond inégal, irrégulier, anfractueux, présentant par places des fragments nécrosés de tissu cellulaire en voie d'élimination, véritables escharres, qui constituent le bourbillon de la gomme : tout cela est caractéristique de la gomme syphilitique.

On sait qu'on désigne sous ce nom des productions syphilitiques survenant le plus souvent à la période de la syphilis dite tertiaire, pouvant se produire dans tous les organes, mais se rencontrant le plus habituellement à la peau et dans les tissus sous-jacents.

C'est généralement dans l'hypoderme que la gomme prend naissance; son début se fait de façon insensible et presque toujours indolore. C'est une nodosité très petite à son début qui va peu à peu grossissant et peut arriver aux dimensions d'une cerise, d'une noix, d'un petit œuf, parfois bien davantage.

Cette tumeur ne s'accompagne d'aucune réaction inflammatoire, elle est *aphlegmasique*, elle est *indolente* le plus souvent. Cette absence de douleur et d'inflammation est cause que pour nombre de malades la gomme naît et se développe sans éveiller l'attention. La durée de cette première période (*formation*) est variable; elle comprend au moins plusieurs semaines, souvent plusieurs mois : dans le cas actuel, elle paraît avoir duré près de deux années. A cette période succède une seconde, dite de *ramollissement*; la gomme restée longtemps dure devient pâteuse et molle, son centre se ramollit. Les cellules embryonnaires qui constituent le tissu gommeux, comprimées et gênées dans leur nutrition au centre de la tumeur meurent et subissent la dégénérescence caséuse, et en même temps se produit la nécrobiose de la trame conjonctive dans laquelle étaient infiltrés ces éléments. Ce travail de dégénérescence qui commence à froid, s'accompagne bientôt de réaction inflammatoire. Les téguments qui recouvrent la gomme s'enflamment, prennent une teinte rosée, adhèrent avec la tumeur; la peau s'empâte au voisinage, rougit bientôt au sommet, se fond, s'amincit et enfin se perfore.

Alors commence la troisième période de l'évolution de la gomme (*période d'ulcération et d'élimination*). Par la perforation, s'écoule le contenu de la gomme, liquide visqueux, gélatineux, mêlé de pus et de débris organiques, de grumeaux de sphacèle. L'ouverture primitive s'agrandit rapidement par ulcération de ses



bords, si bien que bientôt elle devient une ulcération qui laisse voir le fond de la tumeur, de la caverne gommeuse.

Ce fond est constitué par une masse charnue, compacte, adhérente, blanc jaunâtre, qu'on a comparé à un bourdonnet de charpie chargé de pus (Fournier). C'est le bourbillon de la gomme. Cette masse est insensible, on peut la tirer avec les pinces ; elle se désagrège par filaments : c'est le tissu même de la gomme nécrosé et passé à l'état d'eschare. On peut le voir parfaitement sur le moulage que nous reproduisons.

Dans une quatrième période, *période de réparation*, généralement hâtée par le traitement qui intervient alors, le bourbillon se détache par lambeaux, si bien qu'il reste une ulcération à fond rouge, qui se remplit peu à peu de bourgeons charnus et finit par se combler. La profondeur de cette ulcération varie naturellement suivant la région où la gomme a pris naissance, peau ou région sous-cutanée. Dans le cas étudié ici la gomme a pris naissance dans la profondeur des tissus, dans l'épaisseur du muscle triceps, puis elle a progressé lentement vers l'extérieur jusqu'à ce que, ayant gagné l'hypoderme et s'étant ramollie, elle ait amené la perforation de la peau. L'ulcération plus petite, moins profonde, correspond à l'ouverture d'une gomme sous-cutanée. Au-dessus de la grande ulcération existait une petite tumeur déjà fluctuante, gomme moins avancée dans son développement.

## II

Le malade, en dehors de cette énorme lésion, ne présentait aucun autre accident syphilitique ; il niait d'ailleurs aucun antécédent de syphilis et son histoire présente à cet égard quelque intérêt.

C'est un bel exemple en effet de syphilis méconnue et qui montre à quelles erreurs, souvent fort préjudiciables pour le malade, peut conduire l'ignorance de la syphilis dont il est atteint.

Cet homme était resté bien portant jusqu'à l'âge de 37 ans ; en décembre 1888, c'est-à-dire juste deux années avant le moment où je l'ai vu, il commença à ressentir dans la cuisse gauche des élancements douloureux, mais assez profonds ; pendant près de dix-huit mois il ne se préoccupe pas beaucoup de ces douleurs et affirme n'avoir remarqué aucun changement dans le volume du membre, ni dans l'état de la peau.



A ce moment (1<sup>er</sup> juin 1890) il fait une chute peu importante; il manque en descendant d'une échelle les derniers échelons, et sa jambe gauche est soumise à un violent effort. Le soir même, il ressent une douleur assez vive dans la cuisse et même dans le genou; et les jours suivants, il constate que le membre est augmenté de volume, en même temps qu'apparaît une vaste ecchymose.

Le malade se rend à un hôpital, et est admis dans une salle de chirurgie; il raconte que le chirurgien pensa à l'opérer et qu'on auscultait sa cuisse « pour y entendre des battements »; peut-être crut-on alors à un anévrisme traumatique. Toutefois, après consultation de deux chirurgiens, l'idée d'une opération fut abandonnée et on le renvoya avec un traitement dirigé seulement contre ses douleurs: (opiacés à l'intérieur, application d'un emplâtre belladonné sur la cuisse).

Cependant les douleurs persistaient; et un mois après, le malade, ne voyant aucun changement, retourne à l'hôpital décidé à réclamer lui-même une opération.

Le chirurgien qui le voit cette seconde fois est différent de ceux qui l'ont examiné à son premier séjour: à ce moment la cuisse est toujours volumineuse et dure, la peau est moins violacée, l'ecchymose étant en partie disparue.

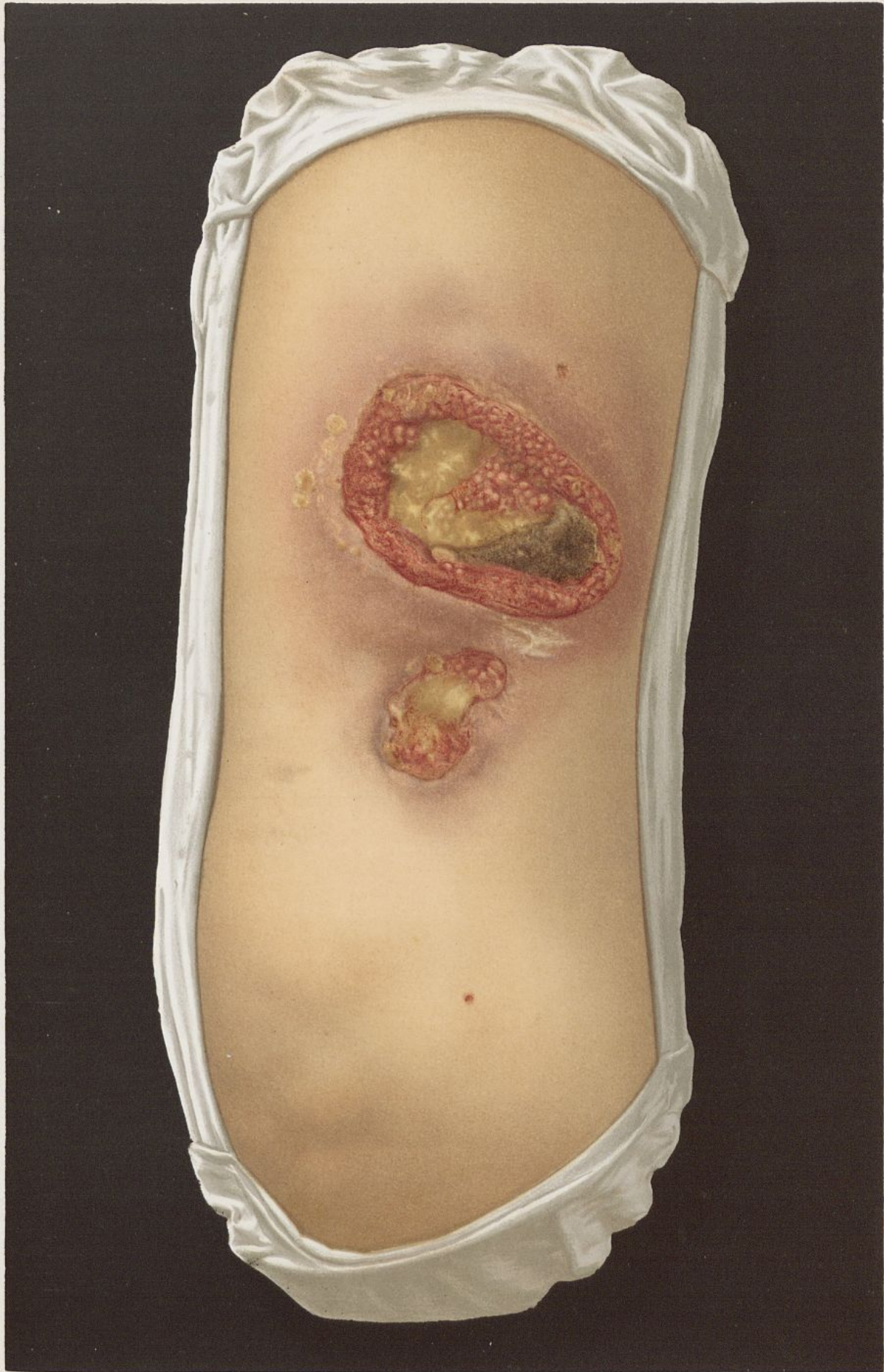Vraisemblablement ce nouveau chirurgien crut à une tumeur maligne, probablement un ostéo-sarcome, car il proposa au malade de lui faire l'amputation de la cuisse.

Pris de peur, le malade quitte l'hôpital et va se mettre entre les mains d'un empirique. Celui-ci, comme il arrive toujours en pareil cas, applique sur la tumeur une pommade (25 septembre au 24 octobre); cette pommade, plus ou moins irritante, hâte sans doute l'évolution, si bien que, à la grande satisfaction du malade, le mal aboutit; c'est-à-dire qu'en trois ou quatre points la peau s'ulcère et que ces ulcérations s'agrandissant et se rejoignant, il se forme la grande ulcération représentée sur la planche, bientôt suivie de l'ulcération inférieure formée elle-même de la réunion de deux ulcérations plus petites.

C'est quelques semaines après (décembre 1890) que ce malheureux malade fut enfin adressé à l'hôpital Saint-Louis. L'aspect des lésions, telles que nous les avons décrites en commençant, ne laissait alors aucune place au doute. Malgré l'absence de signes antérieurs de syphilis, malgré les dénégations du malade, le diagnostic de gomes syphilitiques fut posé et le traitement spécifique institué.

Ce traitement (30 décembre) consista en frictions mercurielles quotidiennes à la dose de quatre grammes d'onguent napolitain et en absorption d'iodure de potassium dont le malade prit journallement, d'abord deux grammes, puis trois, puis quatre.





IMP<sup>RI</sup> LEMERCIER

RUEFF & C<sup>IE</sup>, Éditeurs PARIS.

*Gommes syphilitiques.*



La guérison de cette affection, qui durait depuis deux années, fut obtenue en deux mois. D'abord la gomme ramollie, mais non ouverte, située au-dessus de la grande ulcération, se résorba sans s'ulcérer; les petites ulcérations inférieures se détergèrent rapidement et étaient cicatrisées en moins d'un mois (20 janvier); la grande ulcération fut plus longue à s'améliorer et la guérison ne fit de réels progrès qu'après l'élimination des deux grosses eschares figurées sur la planche, et qui mirent une quinzaine de jours à se détacher. Mais une fois cette élimination, les plaies devinrent bourgeonnantes par leur fond, tandis que les bords se ramollissaient et s'effaçaient; la cuisse peu à peu reprit son volume normal et bientôt il ne resta plus de cette énorme lésion que les marques cicatricielles.

### III

Dans ce cas, comme dans beaucoup d'autres semblables, l'aspect seul des lésions suffit à faire, en l'absence de tout renseignement, porter le diagnostic de syphilis, confirmé d'ailleurs aussitôt par l'action heureuse du traitement. Le malade, le premier surpris d'un tel résultat et de semblables conclusions, n'avait aucun intérêt à cacher sa maladie; il n'avait aucune souvenance d'un accident syphilitique antérieur et n'avait jamais suivi aucun traitement. La syphilis avait donc dû être bien bénigne à son début puisqu'elle avait passé inaperçue; cependant, en cherchant bien, il fut facile de connaître que ce n'était pas par cette seule manifestation que cette syphilis ignorée avait marqué ses méfaits. Si le sujet lui-même avait été jusque-là épargné, il avait été frappé dans sa descendance. Voici en effet ce que me révéla l'enquête que je fis.

La femme du malade ne présentait aucune trace d'accident syphilitique et était bien portante : le mariage avait eu lieu douze ans auparavant. Eh bien, cette femme avait commencé par faire quatre fausses couches dans l'espace de trois ans : la première, au bout de six mois de ménage, fausse couche de cinq mois et demi; puis une deuxième fausse couche de six mois et demi; une troisième de sept mois; une quatrième, un an après, de huit mois. Puis, après un intervalle de dix-huit mois depuis cette dernière fausse couche, elle avait accouché d'un enfant actuellement vivant et que je pus voir. Cet enfant, âgé de sept ans, est né avec une paralysie du bras droit, présenta, un mois après sa naissance, une éruption généralisée de boutons; n'a marché qu'à dix-huit mois et parlé qu'à deux ans : aujourd'hui il présente tous les stigmates de l'hérédosyphilis;



déformations cranienne et nasale, altérations dentaires, écoulement d'oreille, etc.

L'enquête établissant l'action de la syphilis sur la descendance du sujet de notre observation venait donc corroborer encore le diagnostic porté.

Ainsi donc une syphilis ignorée avait été cause de méfaits nombreux; elle avait entraîné la mort avant leur naissance de quatre enfants, avait frappé pour toujours un cinquième enfant et s'était enfin révélée après de longues années sur le sujet lui-même de telle façon qu'il avait failli lui devoir la perte d'un membre. C'est là, croyons-nous, un bel exemple à ajouter aux cas déjà si nombreux de syphilis méconnue; que de malheurs évités si le diagnostic exact de la maladie avait été porté jadis!

Faisons remarquer en passant comme cela est classiquement connu, la décroissance de l'action néfaste de la syphilis sur la descendance, les fausses couches à mesure que la syphilis paternelle est plus âgée, se faisant à des époques de plus en plus tardives, et le pouvoir fatal de la maladie s'épuisant avec le temps un enfant naissant enfin, mais frappé encore par la maladie; remarquons aussi que la mère de ces fœtus et de cet enfant syphilitiques est elle-même toujours restée saine en apparence et reconnaissons dans ce fait un bel exemple également de la fameuse loi de Colles-Baumès; signalons enfin la rapidité vraiment merveilleuse avec laquelle le traitement a agi chez cet homme, ancien syphilitique, mais vierge jusqu'alors de toute médication spécifique; le traitement mixte était tout particulièrement indiqué dans un cas semblable, et c'est très certainement à l'action combinée du mercure et de l'iodure que ce résultat aussi rapide a été obtenu.

Cette observation comporte enfin deux enseignements devenus banals à force d'être répétés, mais qui ne sauraient être trop connus des praticiens, à savoir la valeur, pour établir un diagnostic rétrospectif de la syphilis chez les ascendants père ou mère, des fausses couches qui se répètent dans un ménage; enfin l'obligation pour le chirurgien, avant de procéder à une opération, quand le diagnostic n'est pas absolument assuré, d'avoir recours au traitement antisiphilitique pour éviter de graves erreurs et des fautes professionnelles comme celle dont notre malade faillit être la victime.

HENRI FEULARD.



# ÉPITHÉLIOMATOSE DISSÉMINÉE DE LA FACE

FORME A DÉBUT « SÉBACÉ »

ACNÉ SÉBACÉE PARTIELLE DE CAZENAVE

ACNÉ SÉBACÉE CONCRÈTE SÉNILE; ACNÉ CANCROÏDALE

Pièce du Musée de l'hôpital Saint-Louis, n° 1194, année 1886, service de M. ERNEST BESNIER  
(Moulage de BARETTA)

Bien qu'elle soit arrivée à un degré de perfectionnement technique que l'on peut considérer comme consommé, l'histologie pure est restée impuissante à déterminer l'origine et la nature des épithéliomes; d'autre part, la microbiologie déjà avancée, la microbiologie naissante, ne sont pas encore en mesure de fournir une base ferme à une catégorisation scientifique des altérations de cet ordre, et, parasitaire ou autre, la cause véritable de l'épithéliomatisation demeure inconnue.

C'est donc encore la clinique qui reste le guide le plus assuré, ou le moins précaire, pour diriger le médecin dans la prophylaxie, la diagnose, le pronostic et le traitement des épithéliomes. C'est à ces points de vue particuliers que nous avons considéré comme utile à la pratique médicale la publication qui fait le texte de cette livraison.

## I

La photochromie que nous donnons dans cette livraison représente l'exemple le plus remarquable que nous ayons observé d'*épithéliomatosse disséminée de la face, du type dit acnéique, sébacé ou séborrhéique*. Elle permet de constater sur

PL. XII.



une même région la série entière des actes de l'évolution pathologique, depuis le premier début de la lésion jusqu'à son épithéliomisation parachevée.

Le moulage des lésions, et leur représentation *ad naturam* sur la pièce moulée, ont été exécutés par BARETTA sur le visage d'un cultivateur âgé de soixante-sept ans, entré le 15 novembre 1886 dans mon service de l'hôpital Saint-Louis, et placé au numéro 5 de la salle Cazenave.

L'étendue superficielle des altérations est considérable ; elle comprend presque toute la face, surtout à gauche, à l'exception du front, des paupières supérieures, des deux lèvres, du menton : Dos du nez dans son entier, paupière inférieure et queue du sourcil, la joue tout entière en arrière du sillón naso-labial,—limite non franchie, — et en avant du tragus. Entre les îlots de tissu en état pathologique, on peut à peine relever quelques portions saines ; presque toute la surface restée *en apparence* normale présentant, en réalité, des altérations du premier degré.

a) *Altérations du premier degré* (fig. I, 2, 3, 4, 5, 9, 10, et fig. II, 2, 15). — Ce sont des surfaces, des plaques irrégulières ou des nappes granitées finement, blanc jaunâtre, sèches à la surface extérieure, mais non pas absolument plâtreuses, comme on l'observe au contraire dans la variété de lupus érythémateux acnéique, à laquelle DEVERGIE — *Traité pratique des maladies de la peau*, 1857, in-8°, p. 276, — avait donné le nom d'*herpès crétaqué*. Très adhérentes, faisant corps avec le revêtement des canaux sébacés par des prolongements fili-formes, ces nappes épithéliales séborrhéiques crétaquées recouvrent un épidermoderme akératosique rouge, finement papillomateux, vascularisé, gras, succulent, saignant au moindre contact, quand le surtout a été enlevé, ou à la moindre rugination ou au grattage avec l'ongle, et finement tatoué par les orifices folliculaires distendus. Ces altérations se retrouvent à la base et à la périphérie des lésions appartenant aux degrés plus avancés, témoignant du procès depuis son origine (fig. I, 2, 4, 5, 8, 9, 10; fig. II, 15), croissant sans interruption à mesure que l'on approche des foyers cancéroïdaux constitués.

b) *Altérations du second degré* (fig. II, 3, 4, 5, 9, 10, 11, 12, 13, 16, 17, 18, 19, 20, 21). — Ce sont les plus nombreuses ; le côté gauche de la face est littéralement criblé de conerétions croûteuses d'un jaune brun, verdâtre sale, les moins anciennes arrondies, de la dimension d'un grain de millet à celle d'un pois, élevées de 1 à 3 millimètres au-dessus du niveau de la peau, rugueuses, solides, adhérentes, composites, offrant, au centre, un mamelon, entouré à sa



périphérie d'un anneau dont le niveau est inférieur, bien arrondi, et circonscrit lui-même à sa racine par un talus séborrhéique, s'étalant irrégulièrement à la base. Tous ces menus détails, un peu difficiles à reconnaître sur la photochromie, sont très faciles à constater et à détailler sur le moulage déposé au musée de l'hôpital Saint-Louis, n° 1194; ils sont importants à relever parce qu'ils font saisir aisé-

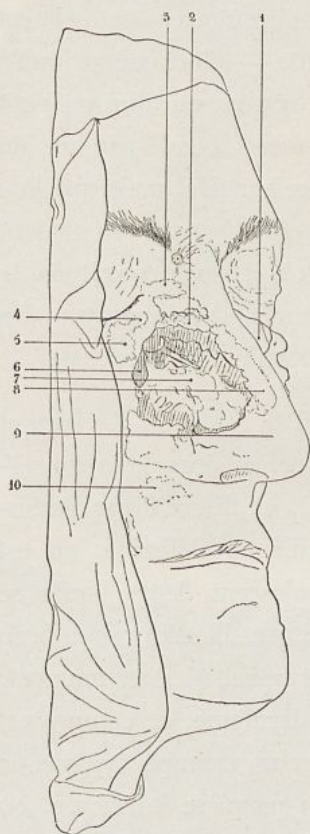


FIG. I. — 1, petit cratère cancéroïdal; 2, 3, 4, 5, 9, 10, nappes épithéliales séborrhéiques crétacées; 6, 8, ourlet épithélial; 7, centre du grand cratère cancéroïdal.

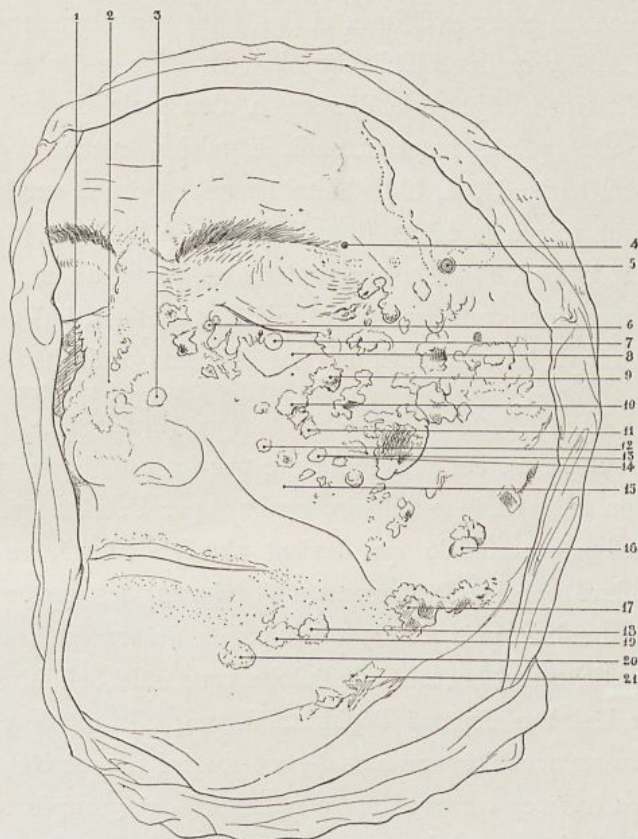


FIG. II. — 1, Grand cratère cancéroïdal; 2, 3, 9, 10, 11, 12, 13, 14, 17, 18, 19, 20, 21; nappes séborrhéiques crétacées diffuses; 3, 9, 10, 11, 12, 13, 14, 17, 18, 19, 20, 21; concrétions croûteuses composites recouvrant les godets cancéroïdaux; 4, 5, godets cancéroïdaux dépourvus de leur surtout croûteux; 6, 7, 8, cratères cancéroïdaux agminés; 16, corne cancéroïdale de 8 millimètres.

ment le mode de développement *excentrique* de l'altération dont le centre est au niveau d'un orifice folliculaire, foyer de culture de l'élément cancéroïdal qui va, à partir de ce moment, continuer son progrès de haut en bas dans l'épidermoderme, puis dans le derme, et à la périphérie, toujours avec la plus parfaite uniformité. C'est par ce procès que se forment les éléments plus considérables qui atteignent



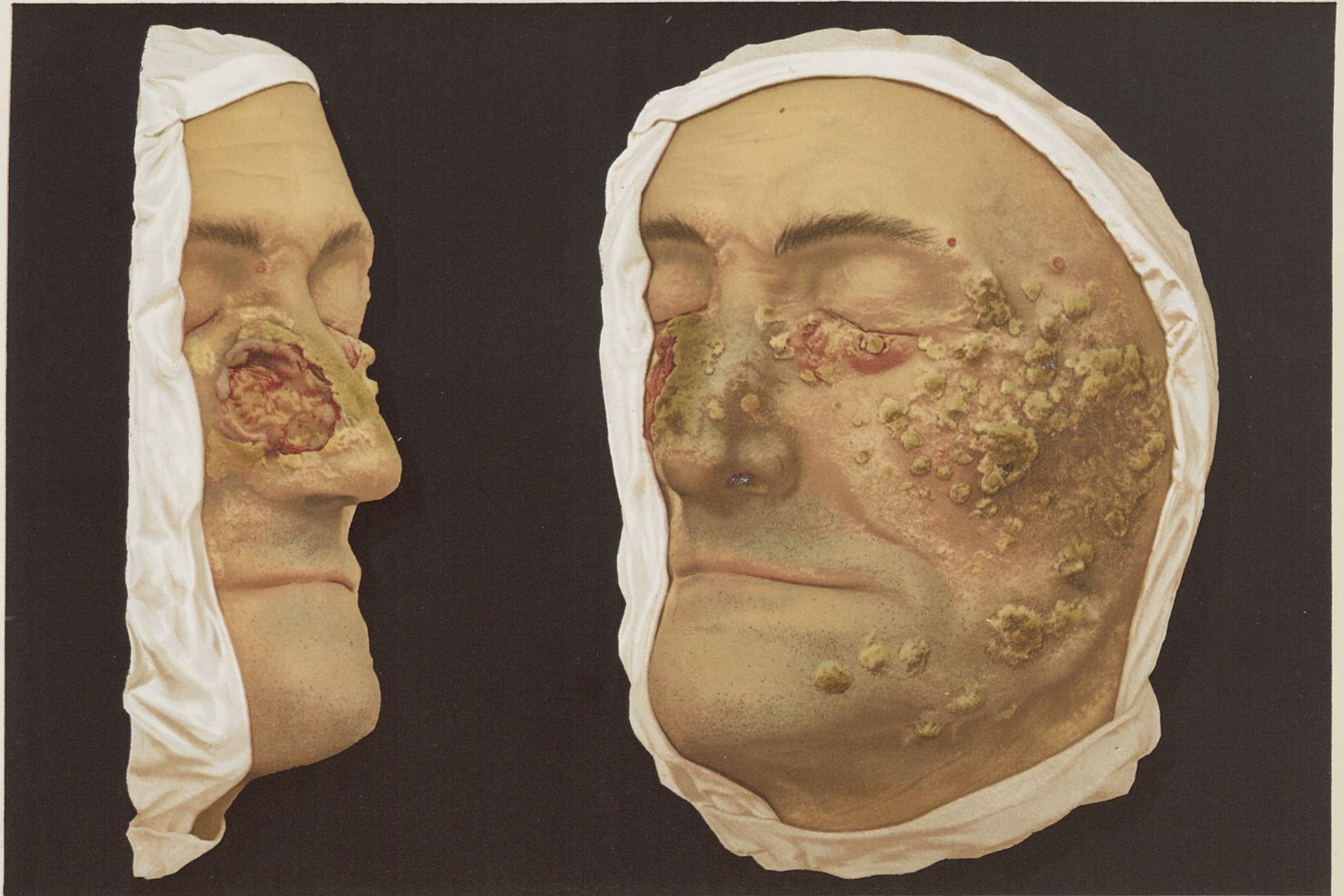le volume d'un gros pois, puis, après avoir dépassé cette dimension, se déforment, se désagrègent et s'associent en se confondant avec des éléments voisins. Sur un certain nombre d'entre eux, la dégradation des étages successifs réalise des croûtes en forme de cônes, et l'un d'eux (fig. II, 16) constitue une *corne* recourbée de 8 millimètres de hauteur.

Dès le début de la formation des foyers s'élevant au-dessus de la séborrhée concrète crétaçée diffuse, si l'on vient à avulser le surtout croûteux — et cela est d'autant moins difficile que la concrétion est plus récente — alors même qu'ils n'ont pas dépassé la dimension d'un grain de mil, on trouve constitué un petit *cratère* parfaitement arrondi, cupulaire, succulent et humide, *cerclé* par un fin ourlet (fig. II, 4, 5), admirablement reproduit sur la pièce moulée, mais que l'on peut voir à la loupe (fig. II, 4), et à l'œil nu (fig. II, 5). Ce sont, en réalité, des types de *godets* cancéroïdaux. A partir du moment où ils sont constitués, la concrétion croûteuse devient mixte, et contient, indépendamment des éléments et des microphytes séborrhéiques, les éléments ordinaires de l'exsudation ichoreuse.

c) *Altérations du troisième degré* (fig. I, 4; et fig. II, 6, 7, 8). — Le surtout croûteux n'étant plus maintenu par les prolongements canaliculaires de la concrétion séborrhéique initiale, soulevé par l'ourlet épithélial, et dissocié par l'exsudation cancéroïdale qui devient plus abondante, se fragmente, s'élimine, ou est enlevé par les frottements mécaniques; les cratères coalescent, leurs bords se confondent, puis s'étalent aux points de contact, et constituent l'ourlet rouge brun partiellement encroûté de l'ulcère cancéroïdal définitivement constitué. A ce moment, la lésion a dépassé l'épidermodermis; elle est devenue dermique, et compromet directement l'organe aux dépens duquel elle végète; voyez un exemple typique de ces *cratères cancéroïdaux* conglomérés et groupés sur la paupière inférieure, où l'irritation produite par une fistule lacrymale *préexistante* avait préparé et fécondé, dès longtemps, le terrain pour cette culture cancéroïdale.

d) *Altérations du quatrième degré* (fig. I, 6, 7 et fig. II, 1). — Elles sont représentées par le vaste cratère cancéroïdal à fond irrégulier, étagé, tomenteux, dur au toucher, suintant abondamment l'ichor épithélial, bordé par un ourlet épais, inégal, dur, cartilagineux, présentant dans ses inégalités et ses interruptions la trace des ourlets préalables, fragmentés par la cohérence des cratères initialement isolés. Le derme est envahi, perforé; le périoste et les tissus sous-périostiques sont compris dans la masse cancéroïdale, *ulcère cancéroïdal térébrant*. A la périphérie, une partie de l'ourlet (fig. I, 2, 8, 9, 10 et fig. II, 2, 3) reste





IMP. LEMERCIER

RUEFF & C<sup>ie</sup>, Editeurs, PARIS.

*Epithéliomatose sébacée sénile.*



recouverte des concrétions mixtes déjà décrites, lesquelles se continuent insensiblement, en pente douce, tout alentour, avec les éléments initiaux de la séborrhée crétacée initiale, *acné sébacée concrète des auteurs*.

## II

Il y avait au moins douze années écoulées depuis que notre malade avait fait sur son visage la constatation de *petites taches jaunes*; et il est fort probable que leur début réel remontait à une date plus reculée, car un homme de son âge et de son métier n'examine pas souvent son visage avec un soin particulier. Il est, d'autre part, certain que la lenteur de l'évolution de la *séborrhée épithéliale sénile* est un caractère de fond qui peut servir à distinguer le type particulier qui a précédé l'épithéliomatisation proprement dite, dans le cas particulier et rare où l'ulcère cancéroïdal ultime serait l'unique lésion que l'on constate sur le visage.

Cette lenteur atténue considérablement le pronostic de l'*acné sébacée concrète des vieillards*, car elle permet à ceux qui y prennent garde, et aux trop rares médecins qui en prennent souci, ou qui savent comment on peut y remédier, de faire le nécessaire pour enrayer, ou pour guérir ces lésions.

C'est seulement huit années après la première constatation des plaques jaunes que la plus ancienne d'entre elles, celle qui avait marqué le début, et qui avait pour siège le côté droit du nez, avait commencé à « faire plaie », à s'ulcérer, et c'est en quatre années qu'elle avait atteint le volume et la profondeur qui sont représentés sur la photochromie, durée, en fait, longue, et qui reste dans le plan général torpide de l'épithéliomatisation séborrhéique. Le second groupe de foyers ulcéchants, celui qui occupe la paupière inférieure gauche, évolue cancéroïdalement depuis trois années.

Chez ce malade, l'*hérédité* était manifeste, au moins sous la forme de prédisposition commune aux sujets d'une même génération, ainsi que cela existe en réalité dans un beaucoup plus grand nombre de cas que ne l'indiquent les statistiques classiques.

Dans les hôpitaux, il est souvent difficile de faire une enquête positive sur les familles des malades; mais si l'on veut bien, dans la pratique civile, faire cette recherche avec la ténacité nécessaire, l'étendre aux générateurs, aux frères et aux sœurs, et aux grands-parents, il est vraiment rare que le résultat de ces recherches soit entièrement négatif. Il sera même bon, dans les familles où la longévité est,



habituelle, d'examiner les *enfants* des *vieux* patients, et il arrivera de constater, comme nous l'avons pu faire chez le fils ou chez la fille, le développement de l'épithéliomatose de la face vers la quarantaine, alors que ce développement n'a eu lieu chez le père ou chez la mère que plusieurs années après.

Il est vrai que, dans quelques circonstances, la contagiosité ou la transmissibilité pourraient être invoquées, mais ces questions ne sont pas mûres pour l'application, et la probabilité de la prédisposition constitutionnelle initiale à l'évolution cellulaire atypique est actuellement moins incertaine.

Pour notre cultivateur, un de ses frères, mort à 75 ans, avait sur la figure des « croûtes », qui se renouvelaient sans cesse après l'ablation, mais il n'aurait jamais eu de « plaies »; et une sœur vivante avait des taches semblables aux siennes, non encore ulcérées, depuis une dizaine d'années.

L'âge du sujet — 67 ans — est entièrement classique, non comme époque de première apparition, mais comme période de régression, d'ulcération, de propagation, et, en dernier lieu, d'infection.

De même que les verrues séborrhéiques avec lesquelles les épithéliomes séborrhéiques du visage ont tant d'analogie, le moment de la première apparition coïncide avec les débuts de la décadence tégumentaire, dont les premières manifestations appartiennent à la cinquantaine, mais qui déjà commencée, en fait, depuis plus ou moins longtemps, surtout chez la femme, se montre quelquefois dès la quarantaine.

Après la cinquantaine, les sexes s'uniformisent davantage au point de vue des actes pathologiques, et les conditions d'âge deviennent à peu près égales pour l'épithéliomatose.

Par sa *profession* de cultivateur travaillant aux champs, exposé à toutes les injures du temps et à l'action solaire prolongée, notre malade est également dans la normale classique, qui est exacte avec cette rectification qu'il faut surtout entendre par plus grande fréquence dans la catégorie agraire, la fréquence plus grande des cas intenses et des ulcérations épithéliomateuses, en raison des excitations plus grandes de la peau du visage par la condition de métier, l'action solaire, et la difficulté de prendre les soins nécessaires. Dans les conditions sociales aisées et élevées, la séborrhée épithéliale de l'âge avancé est loin d'être rare après cinquante ans, mais les soins plus exacts de la peau du visage, ou l'intervention médicale plus demandée, et plus active, diminuent ou atténuent les accidents consécutifs.



## III

Ainsi que nous l'avons souvent montré dans nos cliniques, et plusieurs fois écrit, les divisions établies par les auteurs entre les très nombreuses variétés d'épithélioderme ne résistent pas à l'examen des faits cliniques; et c'est, jusqu'à présent, sans base positive que l'on a essayé de classer ces altérations d'après leur nature, leur condition pathogénique (parasitisme?) pas plus que selon leur siège anatomique initial ou leur localisation paraglandulaire supposée.

Nous n'admettons que deux espèces *primaires* d'épithéliodermes, l'une *superficielle*, faisant, dès le début, efflorescence dans l'épidermoderne; l'autre *profonde*, tuberculeuse au sens vrai, dermatographique, du mot, c'est-à-dire évoluant primitivement dans le chorion, et n'effleurant la surface que secondairement (*Épithélioderme superficiel*, *Épithélioderme profond*). Chacune d'elles peut, l'une, en se développant de haut en bas, l'autre en s'élevant, produire des variétés *mixtes*.

Dans l'épithéliome superficiel, nous reconnaissons deux formes principales : l'*épithéliome perlé*, et l'*épithéliome multiforme*; l'épithéliomatose de notre malade appartient à la seconde forme, dans laquelle, au lieu de naître par une papule perlée et d'évoluer dans son développement sous cet état primaire, elle peut s'accuser, *au début*, par les altérations les plus variées. Elle n'acquiert sa caractéristique morphologique et évolutive qu'ultérieurement, secondairement : verrues, nævi de tout ordre, épidermodermes post-traumatiques, hyperkératose simple, plaque eczématoïde ou psoriasiforme, séborrhée concrète de l'âge avancé, etc., etc., en représentent le substratum, ou constituent la première incarnation de l'épithélioderme protéiforme, lequel n'acquerra ensuite sa spécialisation cancéroïdale qu'en raison de conditions encore mal précisées de siège anatomo-topographique, ou anatomique, de cause pathogénique ou d'associations microbiennes, ou d'autres conditions encore inconnues. Dans aucun de ces cas, nous ne considérons l'épithéliome comme une *dégénérescence* au sens propre du mot. Car si un élément de tissu, ou un groupe organisé d'éléments, peuvent être envahis, altérés, détruits, cela ne fait jamais que ces éléments se soient transformés en un autre, ou en d'autres; l'« autre », ici, est une formation nouvelle, une épigénèse.

Quant à la *variété* des *formes* cancéroïdales, elle n'implique pas la différence de *nature* entre les unes et les autres. Rien n'est aussi ordinaire que de voir, sur une cicatrice d'épithéliome sébacé sénile, la repullulation se faire par des perles cancéroïdales ; et, sur une même face, il n'est pas très rare d'observer plusieurs types



épithéliaux dissemblables. Le fait n'est pas douteux. Seule l'interprétation est débile, et il n'y a, provisoirement, qu'à se ranger sur ce point à l'opinion formulée par le savant dermatologiste de Bordeaux, W. DUBREUILH, à propos d'un cas d'épithéliomes multiples et de type différent : « On pourrait admettre qu'une même cause, parasitaire ou autre, peut produire des variétés d'épithélioma différentes, peut-être suivant qu'elle atteint telle ou telle variété de cellules, épidermique, glandulaire, ou autre. Mais, pour le moment, la question du point de départ originel des épithéliomas de la peau est trop difficile pour qu'il soit possible de le reconnaître dans la plupart des cas. » Voy. *Archives cliniques de Bordeaux*, juillet 1894, et *Travaux de la clinique dermatologique* du D<sup>r</sup> W. Dubreuilh, 1894, in-8, p. 117.

En ce qui concerne l'épithéliomatose à début séborrhéique, dont la première phase est tout assimilable à la phase leucokératosique des épithéliomes de la langue par exemple, c'est une *forme* sébacée qu'elle revêt à l'origine, et non, en réalité, une acné sébacée proprement dite. L'état primaire torpide, la tache initiale qui avait fixé l'attention de BIETT sans être comprise par lui, mais que CAZENAVE décrit sous le nom d'acné sébacée partielle, ne constitue pas une acné sébacée vraie. La séborrhée concrète, à laquelle convient cette dénomination, n'est pas une maladie de la peau sénile, mais bien de la peau jeune et adulte, et elle n'est ni cliniquement, ni anatomiquement assimilable à la tache initiale de la séborrhée épithéliale sénile, de l'épithéliome sébacé superficiel des vieillards. La séborrhée vraie, l'acné sébacée concrète de la jeunesse et de l'âge adulte, conserve pendant toute sa durée son type inaltéré, et n'étant pas une épithéliomatose, ne peut pas le *devenir*.

Les cas dits d'acné sébacée dégénérée en épithéliome ne sont autre chose que des cas d'épithéliome à début sébacéiforme, mais dont la lésion, dès le début, est déjà un épithélioderme. C'est dans cette forme, ainsi que CAZENAVE l'a indiqué que, chez les vieillards, « il n'est pas rare d'en rencontrer plusieurs plaques disséminées ».

#### IV

Le nombre des lésions existant chez notre malade, le degré auquel elles étaient arrivées sur deux points différents, le nez et la paupière inférieure, rendaient l'intervention thérapeutique laborieuse et compliquée, mais nous n'étions pas disposés à y renoncer. Le patient en a décidé autrement, car il a quitté l'hôpital après une présence de dix jours seulement.



L'exemple est bien fait pour montrer à quelles conséquences peut mener la négligence des soins apportés à la répression des altérations dès leur première phase, non seulement pour réparer ce qui est déjà fait, mais encore pour empêcher la multiplication des foyers sur le visage. En voyant le nombre des îlots épithéliomatisés, et en constatant le début successif de chacun d'eux, on en vient à se demander si l'auto-inoculation n'a pas joué un rôle dans cette multiplication qui, rapidité à part, se produit comme pour l'impétigo par exemple.

A partir du moment où une première tache s'est produite, il est nécessaire non seulement d'en opérer la destruction le plus tôt possible — car celle-ci est d'autant plus facile à réaliser que la lésion est plus limitée, et moins ancienne — et aussi pour supprimer toute condition favorable à la multiplication des foyers.

En même temps, il sera recommandé à l'intéressé de prendre, dorénavant, des soins plus attentifs de la toilette du visage, et de le soustraire aux causes banales d'irritation qui, toutes, peuvent provoquer le développement de nouveaux éléments. Nous recommandons de laver le visage, soir et matin, à l'eau chaude, additionnée, pour un demi-litre, de dix à vingt gouttes de lysol, ou de 5 à 10 grammes de coaltar saponiné, ou de 10 à 20 grammes de glycérine additionnée de borate de soude à 2 ou 3 p. 100, etc., etc. Le visage sera lavé et essuyé, non à l'aide d'éponges ou de serviettes à usage prolongé, mais à l'aide de coton hydrophile, ou de linges soumis à l'ébullition avant de servir à nouveau.

Les taches initiales seront frictionnées le soir avec du savon mou de potasse, ou couvertes, pendant la nuit, de petites plaquettes d'emplâtre de Vigo, ou d'emplâtres à la résorcine. Le matin, après la toilette générale du visage, elles seront supplémentaires frictionnées à l'aide d'une boulette de coton hydrophile imprégnée d'alcool saturé d'acide borique, d'éther simple ou pétroléique, de chloroforme, etc.

Si l'action est insuffisante, on peut avoir recours à une série successive d'applications locales d'acide acétique cristallisant, faites exclusivement sur la tache à l'aide d'un petit bâtonnet imprégné d'une goutte d'acide acétique, et bien étanché, de façon à ne pas avoir de coulage. L'application est renouvelée, s'il y a lieu, quand l'eschare épidermique s'est détachée, c'est-à-dire au bout de huit jours en moyenne.

Mais si l'altération a atteint le second degré, le plus sûr est de ruginer la plaque préalablement aseptisée, et de la traiter par la cautérisation interstitielle à l'aide des pointes *les plus fines* de l'électrocautère — tatouage électrocaustique — ou, à défaut, avec le thermocautère employé de la même façon, ainsi que nous l'avons décrit — *Trad. franç.* de Kaposi, t. II, *Appendice des Traducteurs*, p. 696 et



suiv. Nous ne donnons pas ce moyen comme exclusif, et le médecin conserve à sa disposition les méthodes caustiques chimiques; mais, en ce qui concerne la forme particulière d'épithéliomatose dont nous nous occupons dans cette livraison, c'est le procédé courant auquel nous avons recours, aussi bien à l'hôpital que dans la pratique de la ville. Après la cautérisation, notre pansement local habituel est le suivant : Pendant le jour, et aussitôt après la cautérisation, application de baudruche aseptique adhésive; pendant la nuit, plaquettes d'emplâtre de zinc, ou compresse de lint imprégnée d'eau résorcinée à 1 p. 200, ou petit cataplasme de fécule. Entre les deux pansements du jour et de la nuit, nettoyage avec coton hydrophile imprégné de la solution résorcinée ou de liqueur de Van Swiéten. Si la destruction a été incomplète, il est fait une ou plusieurs autres cautérisations du même mode, après cicatrisation terminée. Quand l'état cancéroïdal est établi au moment où le médecin est consulté, c'est-à-dire quand la lésion est à la fin du deuxième degré, ou qu'elle a atteint le troisième et le quatrième, il n'y a plus d'indication spéciale résultant de la forme primaire de l'épithéliomatose, et la thérapeutique à appliquer n'est autre que celle du cancéroïde en général.

ERNEST BESNIER.



# MYCOSIS FONGOÏDE

## MALADIE D'ALIBERT

Pièce du Musée de l'hôpital Saint-Louis, n° 1458, année 1889, service de M. Ernest BESNIER.

(Moulage de BARETTA.)

La photochromie qui illustre cette livraison reproduit un type absolu de la maladie décrite par ALIBERT sous le nom pléonasmatique de MYCOSIS FONGOÏDE, individualisée nosologiquement, et définitivement placée dans le cadre dermatologique par BAZIN et par ses élèves<sup>1</sup>.

Considéré d'abord comme rare, surtout à cause du caractère protéiforme et de la polymorphie de ses manifestations, de ses périodes d'état larvé ou de ses phases de rémission, et de la durée souvent fort longue de la maladie proprement dite, le mycosis fongoïde s'observe, en réalité avec assez de fréquence pour que les médecins de pratique générale aient intérêt à en acquérir une notion précise.

### I

Le malade, sur le thorax duquel nous avons fait mouler par BARETTA, en 1889, les lésions représentées dans notre photochromie, — en réduction de diamètre de un quart environ, — était un coiffeur âgé de 47 ans. Pour le mycosis, l'âge et le sexe n'ont rien d'absolu; cependant la période moyenne de la vie est l'époque la plus habituelle à laquelle on l'observe, ou dans laquelle ses premières manifestations se produisent; et on le constate sensiblement plus souvent chez l'homme que chez la femme.

De même que dans la presque totalité des cas, on ne trouvait aucune condition pathologique à noter dans les *antécédents* de notre sujet. Ses parents avaient vécu plus qu'octogénaires; *aucune tare héréditaire*; nulle dermatose dans les

1. La première description d'ALIBERT a été faite en 1812, sous le nom de *Pian fungoïde*, *Frambœsia mycoïdes*; on la trouve, ainsi que la planche qui représente la dermatose, dans la neuvième livraison de l'ouvrage grand *in-folio* qui porte le millésime de 1806-1827, et qui est intitulé: *Description des maladies de la peau observées à l'hôpital Saint-Louis, et exposition des meilleures méthodes de les guérir*, p. 157 et Pl. XXVI. Le titre de *Pian fungoïde* existe encore dans les deux éditions, petit in-8, du *Précis théorique et pratique sur les maladies de la peau*, 2<sup>e</sup> édit., 1822, p. 126; et c'est seulement dans le tome II de la *Monographie des dermatoses*, grand in-8, Paris, 1835, p. 413, et dans l'édition in-4 de la même année, p. 594, que le terme de *Mycosis fongoïde* est employé pour spécifier la seconde espèce du genre *Mycosis* qui en comprenait trois: les *mycosis framboisé*, *fongoïde*, *syphiloïde*. Tout ce qui appartient à l'illustre BAZIN et à ses élèves, a été résumé par lui-même dans l'article MYCOSIS FONGOÏDE du *Dictionnaire encyclopédique des Sciences médicales*, 2<sup>e</sup> série, t. XI, 1876, p. 180.



ascendants ni les collatéraux ; lui-même, de vie régulière, *était en pleine santé* quand apparurent les premières manifestations pathologiques ; et *aucune cause*, de quelque ordre qu'elle soit, en dépit de la recherche la plus attentive, n'a pu être constatée. Tout cela est dans l'ordre habituel.

La première apparition de troubles cutanés eut lieu chez lui vers 1871, époque à laquelle se manifesta un *prurit à paroxysme nocturne*, et à exacerbation hivernale, sans éruption. C'est seulement en 1872 qu'il remarqua sur le tronc et sur l'abdomen des *rougeurs lisses*, variables d'intensité, mais toujours *extrêmement prurigineuses*. En 1873, accalmie. En 1874, exacerbation qui force le malade à entrer à l'hôpital Saint-Louis, d'où il sortit après un séjour de deux mois avec le diagnostic de « *prurigo* ».

En 1875, le malade entre dans le service de LAILLER, qui fait faire par Baretta un moulage des lésions et dépose la pièce dans le Musée — n° 347 — sous l'étiquette de « *Lichen ruber?* » qu'elle porte encore. Sur tout le corps existaient de grands placards finement papuleux représentant une variété ordinaire des plaques lichénoïdes frustes de la période initiale du mycosis.

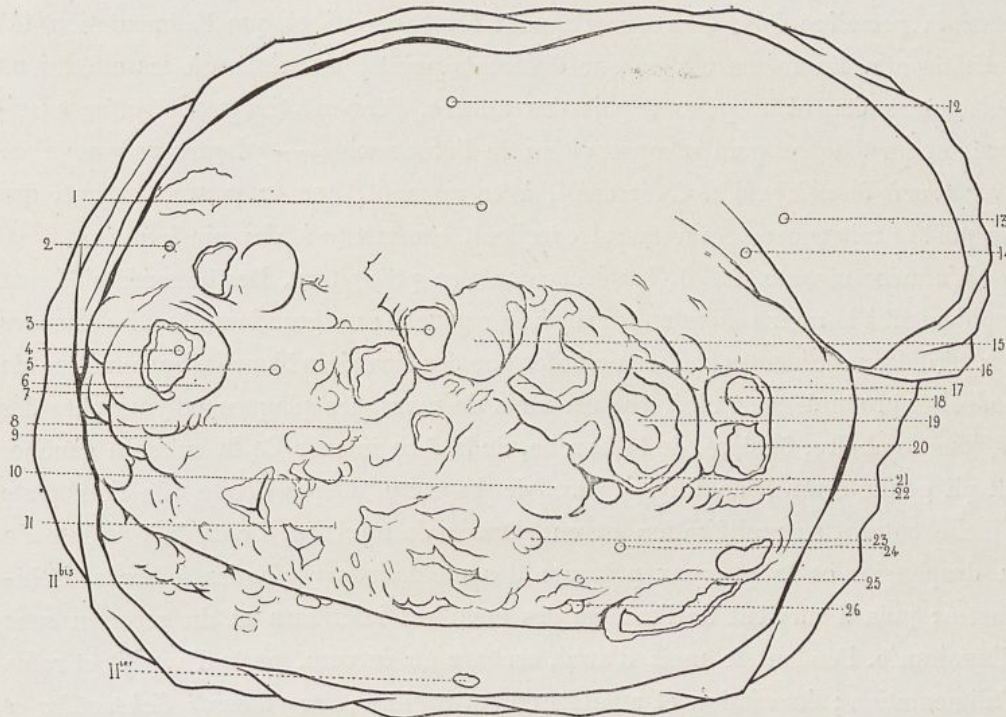
En 1876 « *furoncles* » incessamment réitérés. Puis, dans les années suivantes, réapparition des types éruptifs des périodes antérieures, avec *prurit rebelle et intense*. Découragé par l'*insuccès de tous les traitements*, et conservant, d'ailleurs, *un état général de santé satisfaisant*, le patient ne réclame plus aucun secours médical, et continue à exercer son métier de coiffeur.

C'est seulement en 1887, *seize à dix-sept ans après le début du prurit et des éruptions cutanées*, que le sujet revient à notre polyclinique, parce que, depuis quelques mois, *sur les plaques rouges squameuses qui existaient au-devant du thorax, il s'était développé, pour la première fois des élevures rondes, rouges, pisiformes, dont l'une avait déjà disparu spontanément*. Mais, dans les mois qui suivirent, une tuméfaction diffuse réunit par la base les nodosités qui s'avançaient de droite à gauche vers l'aisselle, et *depuis cette époque jusqu'à la terminaison fatale, la production et l'évolution des tumeurs ne cessa plus un instant*. Toutes les nodosités ne suivaient pas d'un pas uniforme le même processus : les unes, plus ou moins rapidement, subissaient un ramollissement central, s'ulcéraient, se perforaient, et formaient des cratères à fond jaunâtre, à ouverture large, béante, suppurant avec abondance.

Pendant l'année 1888, la multiplication des tumeurs et leur agglomération, forment au thorax une sorte de cuirasse. Autour, se produisent incessamment des *plaques lichénoïdes*, et bientôt des *nodosités* ; de nombreuses *plaques proliférantes* évoluent sur le col, au pourtour des aisselles, à la partie posté-



rière du thorax, le long de la crête iliaque; très peu aux membres, quelques-unes de petite dimension autour des genoux. En même temps, *régression curative* imparfaite d'un certain nombre de placards ou de tumeurs; parmi ces



1. Zone eczématoïde prémycosique en voie de prolifération nodulaire. — 2, 5. Surface cicatricielle post-mycosique. — 3, 20. Nodules en voie d'ulcération, ulcérés en plateau à fond rouge grenu, déjà nuancé de jaune. — 4. Grosse tumeur au second stade de la régression ulcérate, bords irrégulièrement polycycliques, fond jaunâtre, bourbillonneux. — 6, 7, 18. Portions de tumeurs non encore ramollies formant bourrelet, et donnant aux nodosités l'aspect de gommages en régression. — 8. Colonie de nodules s'élevant à côté de cicatrices de cratères éteints. — 9. Nodules déformés par contact. — 10, 15. Nodules moyens non encore ulcérés. — 11. Colonie de nodules ulcérateifs d'emblée, développés sur une plaque eczématiforme, formant une exulcération en nappe à fond jaunâtre comme celui des cratères. — 11 bis. Colonie de nodules à évolution hâtive, développés sur une surface en apparence saine. — 11 ter. Nodule à ulcération hâtive. — 12. Zone eczématoïde squameuse prémycosique. — 13. Zone lichénoïde prémycosique du type commun, semblable à celles qui se produisaient et s'éteignaient alternativement depuis un très grand nombre d'années sur tous les points du corps. — 14. Zone lichénoïde formant bourrelet (Lichen hypertrophique de Hardy). — 16, 19. Grosses tumeurs cohérentes déformées par contact, en régression avancée, affaissées. — 17. Nodule ulcéré au second stade, commençant à avoir un cratère à fond jaune. — 21. Bourrelet en destruction avancée. — 22. Colonie de petits nodules en développement sur une plaque lichénoïde. — 23. Petits nodules naissant de la peau en apparence saine. — 24. Zone cutanée restée sans altérations mégalo-oscopiques. — 25, 26. Nodules miliaires.

dernières, celles qui ont été ouvertes ne guérissant qu'avec une cicatrice saillante et irrégulière. Sauf un phlegmon aigu de l'aisselle gauche, épisodique, le malade reste dans un état de santé satisfaisant; il souffre peu ou pas, si ce n'est du *prurit immuable*; l'appétit est conservé; la nutrition générale se fait bien. Il



n'y a ni leucémie, ni hypersplénie, quoique tous les ganglions, surtout ceux des aisselles, soient volumineux.

C'est seulement alors que les lésions eurent atteint le degré représenté dans notre photochromie que l'*amaigrissement*, — indicateur grave, — se manifesta pour la première fois, bien que l'appétit fût conservé et que l'alimentation fût satisfaisante. En même temps, sur différents points, là même où les altérations lichénoïdes étaient torpides depuis des années, *fermentation proliférative suraiguë* ; et sur d'autres points, conservation de l'état ancien, — *plaques polymorphes*, avec *prurit inextinguible*. C'est aussi, à ce moment, que le pauvre patient, qui jusque-là avait conservé un moral excellent, commença à devenir inquiet.

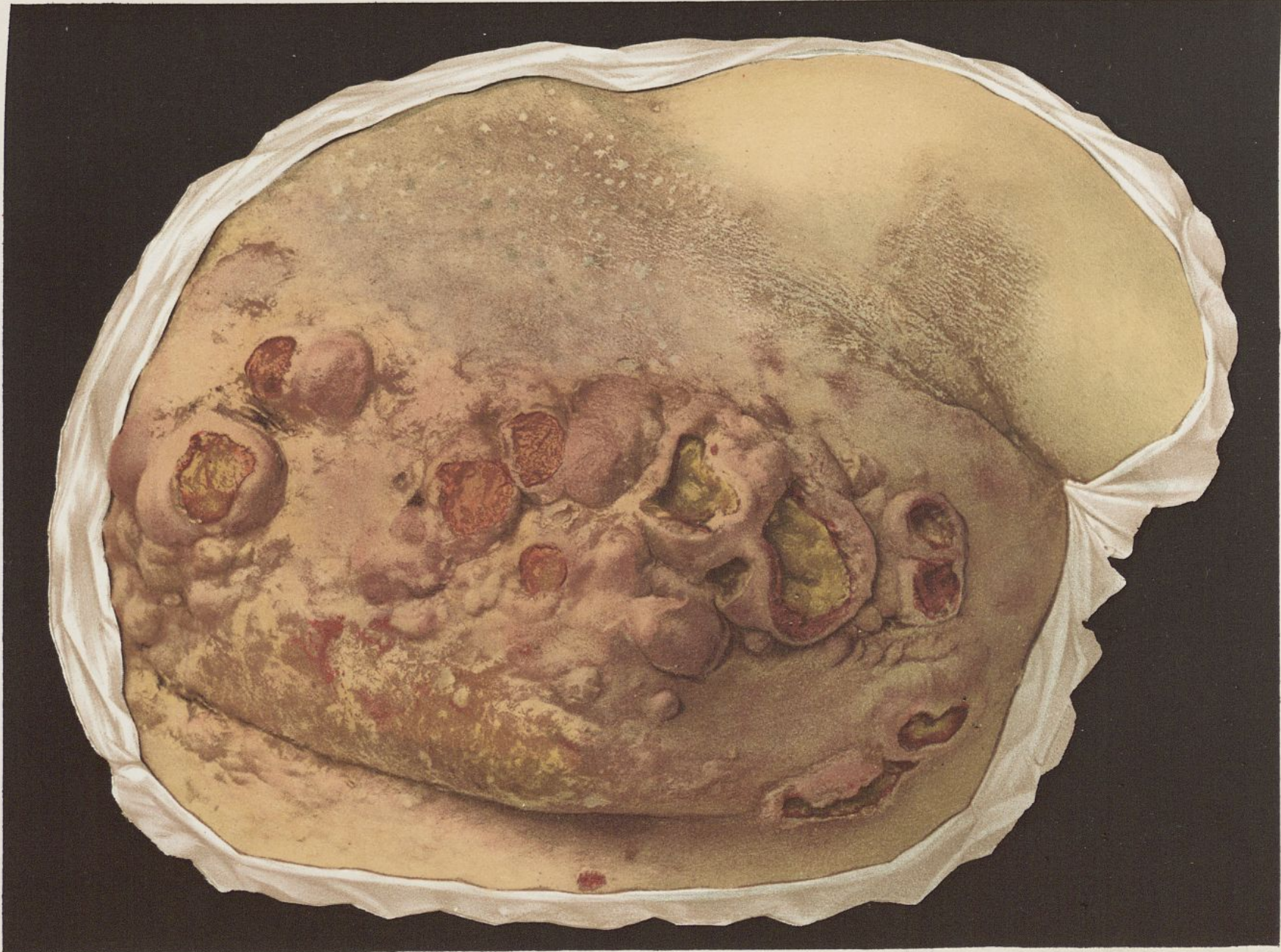L'année suivante, 1890, les événements se précipitent. Des tumeurs s'élèvent rapidement à la racine du membre supérieur gauche ; un grand nombre des tumeurs des périodes précédentes sont remplacées par des cicatrices blanches entremêlées de nodosités profondément ulcérées. Au mois de mars, les plaques polymorphes des régions lombaire, fessière, de la hanche, de la face interne de la cuisse à gauche, du pli génito-crural, de l'hypogastre, de la crête iliaque droite, de l'omoplate gauche entrent en prolifération et en période de tumeurs. Le malade accuse de la dysphagie, et le pharynx présente des ulcérations profondes à bords déchiquetés ; puis il survient de l'œdème des membres inférieurs et du scrotum sans albuminurie. Pendant le mois d'avril, eschare au sacrum, perte d'appétit et refus d'alimentation ; émaciation et affaiblissement rapides ; *les placards lichénoïdes et prurigineux persistent, mais toutes les tumeurs subissent un affaissement, et la sécrétion ichoreuse diminue considérablement*. Un peu d'albumine apparaît dans l'urine, l'œdème se généralise ; un délire permanent s'établit, et le malade succombe le 22 mai, après une courte agonie.

Aucune lésion *macroscopique* importante n'a été relevée autre que l'augmentation de volume de la rate et la tuméfaction avec ulcération des régions adénoïdes, — orifice supérieur du larynx, replis ary-épiglottiques, face postérieure du larynx. La trachée, les poumons, les plèvres, le tube digestif, le foie furent trouvés normaux.

## II

Ainsi donc, chez notre pauvre patient, *selon la règle*, laquelle ne comporte que de très rares exceptions, la maladie a eu *deux périodes* ou phases bien distinctes : l'une initiale, primaire, germinale, dont la durée peut être fort longue puisqu'elle a duré chez lui plus de dix-huit années ; l'autre ultime, terminale, secondaire, floride, dont la durée est beaucoup plus courte.





DEPOT LEMERCIER

RUEFF & C<sup>ie</sup>, Editeurs, PARIS.

*Mycosis Fungoïde*



Pendant la *première période*, les éruptions cutanées peuvent avoir la plus extrême polymorphie : *érythrodermies et érythrodermatites généralisées ou localisées, efflorescences lichéniformes, eczématoïdes, psoriasiformes figurées ou non, frustes et banales, bénignes d'apparence, mais remarquables par leur caractère extraordinairement rebelle, opposé à des affaissements rapides, imprévus, à des guérisons momentanées*, quelquefois complètes en apparence, mais aussi, et en même temps, par un *prurit* inextinguible.

Pendant la durée de cette phase, la santé reste bonne, la nutrition est normale, les forces sont satisfaisantes, le malade n'est pas inquiet.

A la *seconde période*, en totalité, isolément ou même fractionnellement, ou tout à fait exceptionnellement sans lésion mégaloscopique préalable, le processus acquiert, d'une manière inopinée, une *activité nouvelle*. Les efflorescences qui existaient s'infiltrèrent, deviennent succulentes, œdémateuses, congestives, passivement hyperexsudatives, se phlycténisent<sup>1</sup> sur un point de leur surface ou de la périphérie. On voit se développer des nappes infiltrées, des plaques suintantes, ichoreuses, eczématoïdes, humides et croûteuses, sordides, fétides, des folliculites furonculoïdes ou ecthymatoïdes, des tumeurs arrondies de toutes dimensions, en forme de tomates ou de masses framboisées, végétantes, sarcomatoïdes, — *fram-bæsia*, — qui végètent, s'épidermisent partiellement et momentanément; les tumeurs se ramollissent, s'ulcèrent, s'excavent en cratères semblables à ceux des gommages ulcérées. A toutes ces périodes les éléments mycosiques peuvent encore subir une régression complète, sans cicatrice si la résolution a commencé avant l'ulcération, dans ce dernier cas avec cicatrice. Tous ces phénomènes : lésions

1. Le *mode phlycténoïde* de développement du mycosis en *période floride* est établi d'une manière certaine par l'une de nos observations : Chez une malade en période mycosique initiale, fruste et ambiguë, durant depuis plus de douze ans; il y avait déjà longtemps que nous pensions à l'existence d'un mycosis fongoïde à la *période de germination*; mais comme les années s'écoulaient sans qu'aucun élément dépassât le niveau, et bien que la maladie s'étendit progressivement aux membres supérieurs et au tronc, qu'elle envahit les régions plantaires, nous hésitions encore, lorsque survinrent tout à coup, *plus de dix ans après le premier début*, les phénomènes caractéristiques, et la *période de floraison*. Ils se manifestèrent sous deux formes distinctes : a) petites tumeurs fongoïdes, du volume d'une noisette et d'une noix, élevées sur le bord de deux plaques très anciennes qui ne furent envahies que partiellement; b) infiltration dermique d'un grand nombre de plaques avec *phlyctène annulaire et végétations fongoïdes à la périphérie, quelques plaques bulleuses complètes naissant sur une ancienne plaque lichénoïde, — véritable « pemphigus végétant » ou mieux état fongoïde et bulleux, — formant soit des disques végétants, soit de véritables anneaux fongoïdes à bords larges et élevés de 1 à 2 centimètres, se recouvrant de croûtes, s'ulcérant, et constituant des plaies ichoreuses fétides.*

Il y avait douze ou treize ans au moins, peut-être quatorze ou quinze, que la maladie avait débuté, quand la nutrition commença à s'altérer; et, après une année et demie environ, survinrent la cachexie terminale et la mort. Dans un second cas, beaucoup plus difficile, une bulle, naissant rapidement sur un disque érythématoïde constituait la première manifestation éruptive d'où s'élevait immédiatement, et rapidement, la tumeur typique — mycosis fongoïde malin, à terminaison funeste rapide.



primaires, lésions secondaires, régression des unes ou des autres, pouvant coïncider et se produire dans un temps donné, même pendant la période cachectique, et jusqu'aux derniers moments.

A cette période, et plus ou moins rapidement selon l'étendue, le degré de la prolifération, la rapidité des phénomènes infectieux, et les altérations viscérales, *la santé générale s'altère, un amaigrissement rapide se produit*, la cachexie est établie, et la mort survient toutes les fois où la maladie est généralisée, ou très étendue, ou à marche suraiguë. Il serait fort intéressant d'exposer les *formes cliniques*, très nombreuses, que peut revêtir la maladie d'Alibert, depuis les formes partielles subaiguës, malignes d'emblée, jusqu'aux formes généralisées, longtemps torpides, et n'arrivant que par lentes étapes à la cachexie terminale; depuis les formes partielles torpides bénignes curables, jusqu'aux formes pernicieuses lymphodermiques qui relient étroitement le mycosis aux lymphadénies. Mais cette notice ne comporte pas les développements qu'il serait nécessaire de donner pour les exposer en termes clairs; nous nous bornerons à ajouter succinctement deux considérations dont la valeur pratique est considérable et qui s'adressent non aux seuls dermatologistes mais à tous les médecins<sup>1</sup>.

1° Dans tous les cas de dermatose prurigineuse ambiguë, se prolongeant avec quelque tenue, rebelle aux moyens de traitement ordinaires, qu'elle revête la forme d'une érythrodermie vague, d'un psoriasis, d'un eczéma squameux, diffus, discoïde ou circonscrit, d'une urticaire rebelle, d'un prurigo lichenoïde, etc., il faut agiter la question de la possibilité d'un mycosis fongoïde à la période primaire. Le médecin qui se souviendra, au moment opportun, de notre proposition, évitera plus d'une erreur et plus d'un mécompte.

2° La période initiale dite prémycosique ne représente pas une phase d'incubation proprement dite, mais elle est déjà la maladie en acte, non seulement sur les points qui présentent des efflorescences, mais encore dans les régions en apparence saines, où elle se manifeste subjectivement par le prurit. Les éruptions dites prémycosiques, depuis les variétés les plus frustes jusqu'aux grandes érythrolymphodermatites, sont de même nature élémentaire, avec des différences

1. Voyez pour l'ensemble de la question du Mycosis et pour ce qui nous concerne personnellement, 1° les *Notes et Appendices* de la Traduction française de KAPOSI. Première édition, t. II, pp. 143-145, Paris, 1881 et seconde édition, t. II, pp. 614-636, Paris, 1891. — 2° Lymphomatose cutanée généralisée ou dermatite lymphoïde généralisée, avec nodules, plaques et tumeurs; lymphodermie pernicieuse de Kaposi, in *Réunions cliniques de l'hôpital Saint-Louis pendant l'année scolaire 1888-89*, p. 138, et *Ann. de Dermatologie*, 1889, p. 547. — 3° Deux observations nouvelles pour servir à l'histoire clinique du Mycosis fongoïde, et particulièrement de la période prémycosique de cette maladie, *Bulletin de la Soc. franç. de Dermat. et de Syph.*, mars 1892, p. 106, et *Ann. de Dermatologie*, 1892, p. 243. — 4° Sur les érythrodermies du mycosis fongoïde (en collaboration avec M. HALLOPEAU). *Congrès international de Vienne*, 1892, p. 161.





dans le degré mais non dans la nature des lésions. D'où cette conclusion que la clinique trouvera à présent, grâce aux plus récents travaux de l'histologie actuelle, — Philippson, Darier, Leredde, Malherbe, etc., — dans la *biopsie*, un moyen précieux de confirmer ou d'infirmier un diagnostic ambigu.

### III

La longue durée de la maladie, la possibilité de sa guérison spontanée, quelque rares que les exemples en puissent être montrés, la certitude de la régression spontanée complète des efflorescences des périodes primaires, et même des tumeurs de volume considérable, permettent d'espérer que la thérapeutique trouvera un jour le moyen d'enrayer le processus de la maladie d'Alibert. Mais jusqu'à présent, on ne connaît aucun agent médicamenteux agissant sur le mycosis à la manière dont le mercure agit sur la syphilis, ou l'iodure de potassium sur l'actinomyose.

Chez notre malade, l'*iodure de potassium*, administré avec persévérance et à plusieurs reprises, a paru agir favorablement pendant deux ou trois années, mais il n'a pu empêcher le développement de la période infectieuse. A la vérité nous n'avons pas élevé les doses au point où nous savons, aujourd'hui, les conduire. C'est à reprendre.

La *médication arsenicale* est restée aussi inefficace par la voie interne; il y a lieu de recommencer les essais par la *voie hypodermique*; nous avons, en ce moment même, un cas en voie de traitement par ce procédé.

Mêmes remarques à faire pour la *médication mercurielle*, dont l'étude est à refaire par la voie hypodermique.

La *sérumthérapie* pourra sans doute aussi être utilisée. Nous avons pour notre compte, chez un sujet que nous observons avec Darier, mis en usage les injections répétées de *sérum antistreptococcique*; nous les avons interrompues après avoir observé que, en coïncidence avec leur emploi, les efflorescences entraient plus activement en voie de prolifération. Nous devons ajouter, cependant, que ce mouvement ascensionnel a cessé peu après l'interruption des injections. Ce point est encore à revoir pour permettre une interprétation.

Le *traitement local* est purement palliatif, et ne peut être considéré comme curatif que dans les cas où ces lésions sont de forme lente, sèche, et où elles restent localisées. L'ablation peut en être opérée sans récurrence, ainsi que nous l'avons constaté deux fois et comme on a pu, ou comme on pourra le reconnaître dans les *biopsies*. On peut aussi en faire la destruction par le thermocautère ou par l'électrocautère, ou par les divers caustiques.



Quand les efflorescences sont sèches et très multipliées, on soulage considérablement le *prurit* par l'emploi des pâtes de zinc phéniquées et mentholées dans les formules suivantes :

Vaseline. . . . .	}	āā 50 gr.
Oxyde blanc de zinc. . . . .		
Menthol. . . . .	}	āā 0 gr. 50 à 1 gr.
Acide phénique. . . . .		

Par les *douches tempérées*, brisées, de deux à trois minutes de durée, selon le type de celles qui ont été appliquées par JACQUET aux neurodermites en général, et au lichen plan en particulier.

Par les *lotions* générales du corps à 37° ou 38° centigrades, faites pendant quelques minutes avec de l'eau chaude contenant, pour 1 litre, XX à XL gouttes de lysol, 20 à 40 grammes de coaltar saponiné, etc., etc.

Dans les cas où les efflorescences sont réunies en groupes, en plaques limitées, on peut les attaquer directement à l'aide des *emplâtres pyrogalliques* de 5 à 10 p. 100.

On peut encore, à l'exemple de VIDAL, attaquer les tumeurs sarcomatoïdes du mycosis par les applications de *pommade pyrogallique* forte, 10 à 20 p. 100, en ayant soin de protéger la peau environnante, et de surveiller l'urine pour interrompre les applications aussitôt qu'elle prend la teinte brune qui caractérise l'intoxication à son début.

Le *naphтол camphré* peut être adapté au même but, sur des surfaces restreintes, toujours en surveillant les reins et les urines, avec des succès partiels et temporaires; ou, comme l'a fait BROCCO, en injections interstitielles escharifiantes dans les tumeurs sarcomatoïdes.

Aux périodes ulcéreuses, on aura recours aux pratiques aseptisantes les plus actives, aux *pansements ouatés*, à la gaze iodoformée, salolée ou phéniquée, sans se départir de la surveillance nécessaire pour éviter les intoxications médicamenteuses.

Enfin, dans les cas de conglomérats ulcéreux considérables, nous avons soulagé les malades, et préservé les voisins de lit, ou les assistants, contre la fétidité extrême des suppurations mycosiques, par l'emploi du *sous-nitrate de bismuth* additionné de 1 à 10 p. 100 de *salol*. Le poudrage se fait par insufflation; les parties poudrées sont couvertes de gaze aseptique neutre, et protégées par un pansement ouaté; nous n'avons observé aucun accident d'intoxication dû au bismuth ni au salol, mais ici, comme dans tous les pansements antiseptiques des surfaces ulcérées, l'attention doit rester éveillée, et la surveillance constante.

ERNEST BESNIER.



## PSORIASIS

Pièce du musée de l'hôpital Saint-Louis, n° 1040. Service de M. le professeur FOURNIER. (Année 1885.)  
(Moulage de BARETTA.)

Le psoriasis est une des maladies de la peau les plus communes. Notre planche en reproduit un cas très simple, mais très pur.

L'éruption de psoriasis est composée de placards bien limités et le plus souvent arrondis, recouverts de squames abondantes, sèches et brillantes, généralement blanchâtres, comme plâtreuses, au-dessous desquelles la peau est rouge, d'un rouge vif et luisant, et saigne facilement. Cette rougeur s'étend au pourtour des placards un peu au delà des squames et les cerne d'un liséré coloré bien visible sur la planche.

La dimension des éléments éruptifs du psoriasis est variable; il est rare d'ailleurs que le même sujet n'en présente pas sur lui les modalités les plus variées.

Tantôt ce sont de petites papules grosses comme des lentilles et semblables à des gouttes de cire qu'on aurait laissées tomber et se figer sur la peau (*psoriasis guttata*); on peut en voir quelques-unes sur le fourreau de la verge et à la partie supérieure du bras de notre sujet : ce sont habituellement des éléments jeunes. Tantôt par la réunion de plusieurs de ces petits éléments ou par le développement excentrique que chacun d'eux peut atteindre, le placard atteint les dimensions de pièces d'argent d'un franc, de cinq francs, d'où le nom souvent employé de *psoriasis nummulaire* : c'est la forme la plus habituelle, la plus banale de la maladie. Par l'extension de ces diverses plaques et leur fusion entre elles, les dimensions des placards peuvent atteindre de grandes proportions, jusqu'à envahir des régions du corps tout entier, la moitié du dos, la moitié d'un membre; cela se voit surtout dans les cas anciens.

Tantôt enfin les éléments sont groupés sous forme de cercles plus ou moins

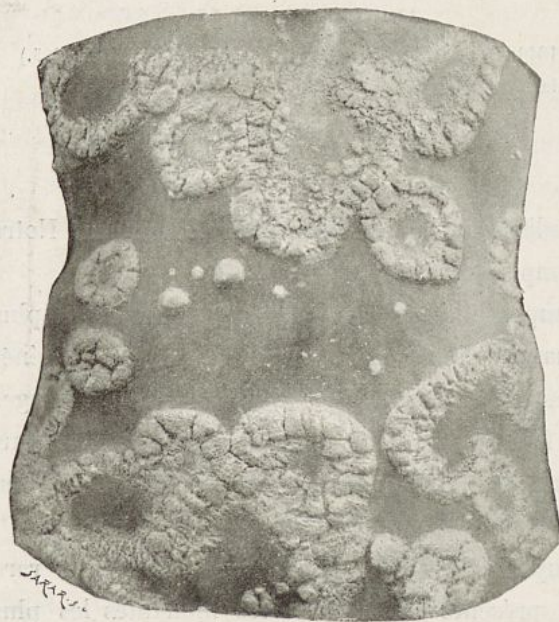
PL. XIV.





complets (*psoriasis annulaire, lèpre vulgaire de Willan*); ou dessinent des lignes sinueuses, les contours géographiques les plus bizarres; c'est la forme dénommée par les auteurs *psoriasis gyrata*.

La planche en noir que l'on trouvera plus bas (pièce du Musée n° 242) et qui reproduit le dos d'un autre malade psoriasique donne ces divers aspects: on y voit au centre des éléments isolés, en gouttes, et quelques placards nummulaires, et, à côté, de grands cercles typiques de la forme que nous avons citée en dernier. Sur



cette pièce remarquable, l'épaisseur des squames est véritablement extraordinaire; elles forment de gros amas blanc grisâtre de plusieurs millimètres d'épaisseur.

L'élément le plus caractéristique de l'éruption psoriasique est évidemment la squame.

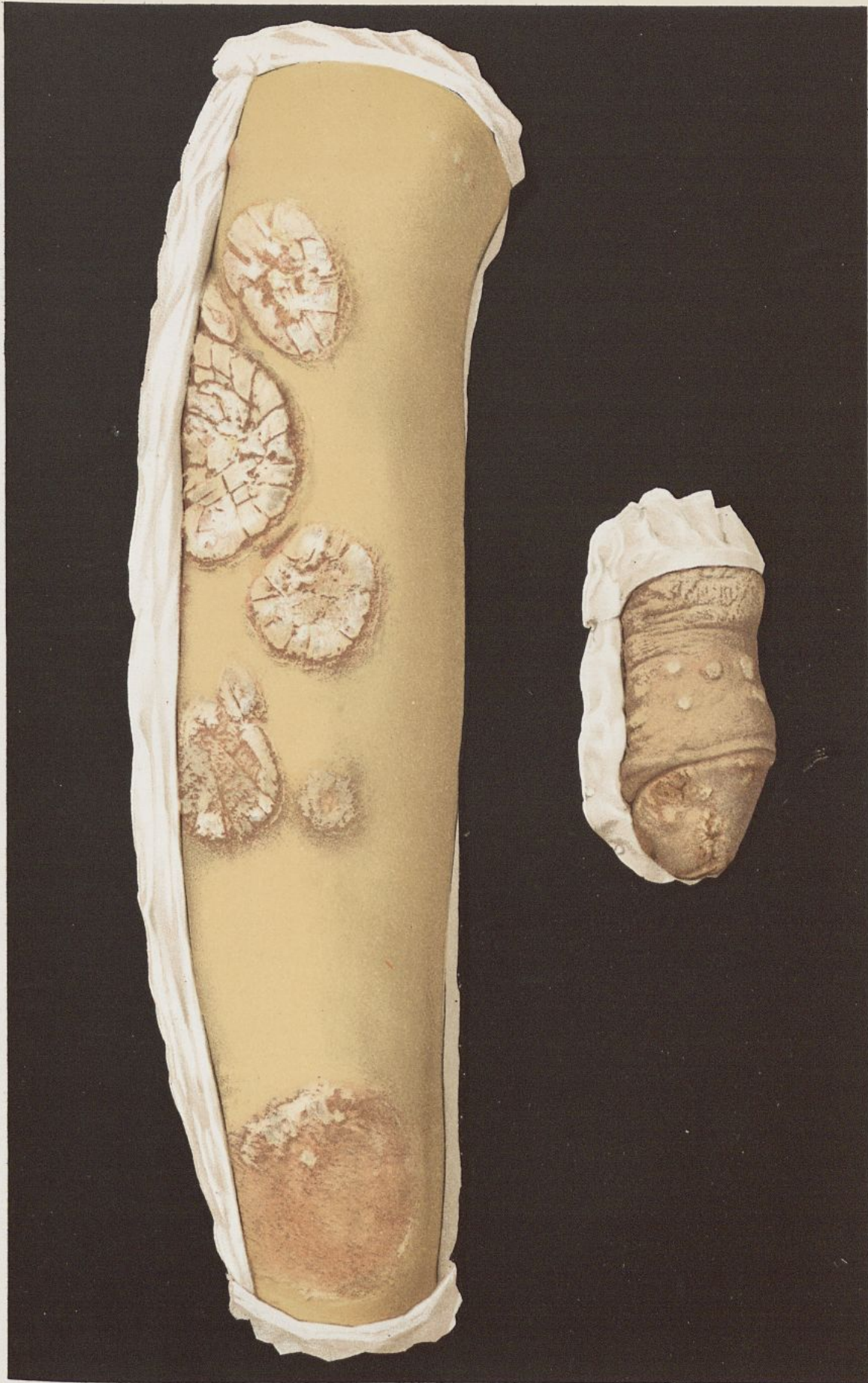
On peut dire qu'elle ne fait jamais défaut, même sur les éléments les plus petits et les plus jeunes où on peut alors la constater à la loupe (E. Besnier). La couleur des squames est habituellement blanc gris, l'aspect est brillant, elles se laissent facilement soulever et détacher, et s'en-

lèvent parfois tout d'une pièce, d'un seul coup d'ongle, sur les petits éléments; le derme sous-jacent apparaît alors rouge vif et laisse sourdre de ses papilles, mises à nu, une ou plusieurs très fines gouttelettes de sang. Ce signe a une bonne valeur clinique.

La couleur blanche des squames tient à la présence des très nombreuses bulles d'air qui infiltrent les couches cornées. Leur épaisseur est quelquefois extraordinaire, elles prennent alors un aspect plâtreux très remarquable, comme cela se voit sur la pièce 1040.

Le psoriasis peut siéger sur toutes les parties du corps; cependant il a des sièges de prédilection, dont les principaux sont les sommets des coudes (voir la planche en couleurs) et des genoux; c'est généralement là que se porte de suite l'examen du médecin, pour faire ou contrôler le diagnostic psoriasis. Ce signe n'est cependant pas constant. Souvent le psoriasis, surtout le psoriasis





IMP<sup>tes</sup> LEMERCIER

RUEFF & C<sup>ie</sup>, Editeurs, PARIS.

*Psoriasis*



des membres présente une disposition à peu près régulièrement symétrique.

Avec les coudes et les genoux, les régions les plus habituellement atteintes sont la région sacrée et le cuir chevelu, qui semble dans quelques cas recouvert d'une épaisse couche de plâtre.

La face et les extrémités sont plus rarement atteintes : le psoriasis des ongles constitue une variété rare mais tenace.

Le psoriasis paraît respecter les muqueuses proprement dites : les grandes lèvres et le gland, qui sont d'ailleurs recouverts d'un revêtement cutané et non muqueux, peuvent être atteints de psoriasis : le fait est facile à constater sur notre planche en couleurs où figure une verge recouverte de psoriasis, à la fois sur le fourreau et sur le gland.

Les éruptions psoriasiques ne s'accompagnent habituellement pas de démangeaisons.

Le psoriasis est généralement compatible avec un état général excellent : on a d'ailleurs depuis longtemps fait la remarque qu'il s'observe même de préférence chez des sujets vigoureux et bien musclés; bien souvent il se voit chez des obèses.

Le psoriasis semble rentrer d'ailleurs dans la grande classe des manifestations dites neuro-arthritiques; il coïncide parfois avec la glycosurie, succède souvent à des émotions morales ou alterne avec des troubles nerveux divers; il s'accompagne aussi dans quelques cas de manifestations articulaires, d'arthropathies qui lui donnent alors une physionomie particulière; c'est le *psoriasis arthropathique* qui sera d'ailleurs étudié dans un autre fascicule de cet atlas; enfin le psoriasis est souvent héréditaire; il n'est pas contagieux.

A plusieurs égards cette dermatose présente donc les caractères des maladies que l'on est convenu d'appeler diathésiques. Les parasites décrits par divers auteurs dans les squames ne sont pas spécifiques et la nature parasitaire de cette dermatose reste bien hypothétique.

La marche du psoriasis est essentiellement variable et irrégulière. Son âge d'apparition est loin d'être fixe; chez le plus grand nombre des sujets il apparaît dès l'enfance ou du moins dans l'adolescence. Il évolue par poussées dans l'intervalle desquelles la peau reprend son aspect normal; il est rare cependant qu'il ne reste pas en quelque coin un élément en activité; les poussées durent, même quand elles sont traitées, au moins plusieurs semaines; les intervalles sont de plusieurs mois à plusieurs années; le traitement employé paraît avoir une influence sur la durée de la guérison provisoire. Les écarts de régime, le surmenage nerveux, les excès alcooliques, le diabète ont une influence réelle sur le développement des poussées.



On peut dire que le psoriasis est, dans l'état actuel de nos connaissances, une affection incurable, puisque les traitements mis en œuvre, s'ils arrivent à faire disparaître momentanément l'éruption, à blanchir le malade, comme on dit, ne peuvent en empêcher sûrement le retour.

Le traitement de cette dermatose rebelle a été l'objet de nombreux essais : mais des très nombreuses médications préconisées, quelques-unes seulement sont d'un usage courant. Le traitement interne est considéré comme peu actif, par quelques-uns même comme illusoire; la médication arsenicale a été le plus vantée, et administrée même à doses très élevées; on a aussi préconisé l'iodure de potassium à très fortes doses, longtemps prolongées.

Le traitement externe, beaucoup plus important, comporte un grand nombre de moyens dont nous ne pouvons parler à cette place.

Les trois principaux médicaments employés sont l'huile de cade, l'acide chrysophanique et la chrysarobine, l'acide pyrogallique : à côté se placent le naphthol, l'aristol, le calomel, etc.

La peau est d'abord « décapée » par des bains savonneux, des applications de caoutchouc, des cataplasmes ou des enveloppements humides, des onctions de graisse ou de vaseline, c'est-à-dire débarrassée des croûtes; puis les surfaces malades sont pansées de diverses manières. Si l'éruption est très étendue, on applique des pommades, seules applicables sur de grandes surfaces; si elle est limitée, des emplâtres, des collodions ou traumaticines dans lesquels sont incorporés les agents thérapeutiques. L'huile de cade, difficile à employer pour les malades de la ville, à cause de son odeur, est un bon moyen d'hôpital et s'emploie surtout en pommade; l'acide chrysophanique s'applique surtout en collodion ou en emplâtre juste sur les parties malades, car c'est un moyen énergique mais irritant; l'acide pyrogallique s'emploie indifféremment en pommades, en emplâtres ou en vernis; son action, quoique moins rapide peut-être que celle de l'acide chrysophanique, a besoin aussi d'être surveillée attentivement.

Encore une fois, on ne saurait attendre de nous une dissertation étendue sur le traitement du psoriasis; à chaque cas d'ailleurs correspond souvent une indication spéciale, et sur le même malade, telle ou telle région peuvent être avantageusement traitées de façons différentes.

HENRI FEULARD.



## LÈPRE TUBERCULEUSE DE LA FACE

### LÈPRE TÉGUMENTAIRE COMPLÈTE — RESTAURATION DE LA FACE

Pièce du Musée de l'hôpital Saint-Louis, n° 1311, année 1888. Service de M. Ernest BESNIER.  
(Moulage de BARETTA.)

Parmi les moulages de lèpre, nombreux et dignes de remarque, que possède le Musée de l'hôpital Saint-Louis, nous avons choisi celui qui illustre cette livraison, à la fois parce qu'il représente une variété remarquable du *masque lépreux*, et un type de lèpre tégumentaire complète, et parce que — occasion rare! — l'état de notre malade ayant été considérablement amélioré à la suite d'un long traitement interne et externe, nous avons l'heureuse fortune de pouvoir donner, ici, la photographie de son visage restauré, neuf ans après l'exécution du moulage que notre photochromie reproduit.

#### I

Le sujet de notre observation est un homme de lettres âgé de 27 ans en 1887, époque à laquelle il réclama nos soins et entra dans notre service à l'hôpital Saint-Louis, n° 52, salle Cazenave. Né à la Guadeloupe, *pays lépreux*, il appartient à une famille nombreuse dans laquelle on ne connaît pas de lépreux, et lui-même n'a pas notion qu'il ait été en contact avec des lépreux, Il n'a pas eu la syphilis, ni aucune maladie autre que la fièvre régionale, chaque année dans la saison des pluies.

Le premier phénomène de début a consisté, à l'âge de 19 ans, en un affaiblissement de son endurance personnelle pour la saison des chaleurs, avec un peu d'amaigrissement, — neuf à dix ans avant le moment où nous avons fait mouler

PL. XV.



par BARETTA le visage du malade. C'est peu après ce premier phénomène, que sont apparues les premières léprides, à la jambe droite, sous forme de *taches pigmentaires*, en même temps que la peau de cette jambe devenait « écailleuse » — *anidrose lépreuse, ichthyodermie lépreuse* — et alopécique.

En 1879-1880, rien de nouveau, le malade est traité au pays d'origine par l'arsenic et par les préparations de ciguë. En 1881, troisième année de la maladie déclarée, il survient des *plaques érythémateuses*, infiltrées, *analgésiques*.

En 1882-1883, quatrième et cinquième années, apparition d'*infiltrats profonds érythémateux*, aux régions sourcilières, avec début d'alopecie. La jambe gauche — quatre années après la jambe droite — présente les mêmes altérations que celles dont nous avons donné l'indication pour le côté droit.

En 1884, des *tubercules* proprement dits se développent à l'oreille droite, puis, peu après, à l'oreille gauche, au lobule.

En 1885, sur les nappes infiltrées, premiers tubercules sourciliers. Pigmentation, infiltration de la peau de la région dorsale des mains, *alopecie dorsale* des mains.

En 1886-1887, généralisation des macules aux membres supérieurs et inférieurs, et à la face ; à ce moment, la *lèpre tégumentaire* est *complète*, les infiltrats lépromateux diffus, ou nodulaires, ou en plaques, universels, les tubercules généralisés, mais prédominants à la face. L'*infection lépreuse* commence ; la première iritis se manifeste, et on assiste périodiquement à des paroxysmes fébriles d'*érythème lépreux* nodulaire d'une grande intensité. En même temps, des névrites périphériques disséminées accentuent des zones de dysesthésie dissociée dont nous donnerons tout à l'heure le schème.

## II

Au commencement de 1888, au moment où nous avons fait exécuter le moulage des lésions que représente notre photochromie, la face, universellement maculeuse, violâtre, tuméfiée, déformée, présente la série entière des tubercules lépreux, de toutes les formes, les uns régulièrement ronds et sphériques, les autres déformés par contact ; leur dimension varie de celle du plus petit grain de millet à celle d'un pois, c'est-à-dire qu'elle reste au-dessous de la dimension des formes tuberculeuses les plus intenses, dont la gravité est, à notre observa-



tion, la plus grande. La majorité des tubercules, relativement anesthésiques, est intacte, quelques-uns sont érodés, ou excoriés.

Le front est remarquable par l'épaississement des plis verticaux de la glabella, la profondeur des sillons intersourciliers et du pli naso-frontal ; les tubercules y sont disséminés et relativement peu nombreux. L'ensemble représente le « *front lépreux* ». — Voyez la description et l'historique du front lépreux, que nous avons donnés pp. 38, 39, 40 de cet Atlas et pl. VI ; fig. 2, 3, 4, 5.

Les *régions sourcilières* sont typiques ; épaissies, mamelonnées, saillantes, *glabres* entièrement, assez volumineuses dans leur moitié externe pour couvrir une partie de la paupière supérieure, ne présentant que de rares tubercules.

Les *paupières*, intactes. Le *nez* considérablement épaissi, violâtre ; derme infiltré, y compris sa portion narinaire avec diminution de calibre et alopecie narinaire. Tubercules nombreux, petits, empâtés dans le derme lépreux.

Les *sillons nasogéniens* et *nasolabiaux*, profonds par épaississement des plis correspondants.

La *lèvre supérieure* épaissie, glabre, projetée en avant, couverte de tubercules, avec augmentation considérable des plis sous-nasaux et du sillon qu'ils limitent. Toute la *région sous-labiale* et *mentonnière* est criblée de tubercules saillants.

Aux *joues*, teinte générale violâtre fauve ; tubercules multiformes conglomérés.

Sur le *col*, pigmentation générale, quelques tubercules disséminés.

Aux *membres supérieurs*, macules pigmentaires et taches lenticulaires jaune brun. Tubercules et taches pigmentaires sur le dos des mains, surtout au poignet ; peau violâtre, lisse. Les membres inférieurs sont tigrés de *taches fauves* ; au niveau des plus larges, grand nombre de tubercules. Aux régions pré-tibiales, état ichthyosique serpentin à squames larges, adhérentes au centre, détachées sur les bords. Sur tous les points de ces membres, surtout à la face interne des régions fémorales, la main passée à la surface de la peau constate un grand nombre de nodosités profondes qui font peu de saillie. Chaque paroxysme en accroît le nombre.

Les *oreilles*, en état de pachydermatose lépreuse, présentent une augmentation massive considérable, accentuée particulièrement à l'hélix, à l'anthélix, et au lobule ; les tubercules saillants y sont peu nombreux. Malgré cette infiltration, l'« *oreille lépreuse* » conserve toujours sa forme et ne contracte pas d'adhérence avec la région rétro-auriculaire, à l'inverse de l'« *oreille lupique* » qui est, très souvent, empâtée et encastrée dans la surface lupique ambiante.



Dans la *cavité buccale*, tubercules rares, agglomérés surtout à la base de la lchette.

Indépendamment des phénomènes d'anesthésie, d'analgésie, de sensibilité dissociée et retardante observés à la face, les dysesthésies se localisèrent aux membres, respectant, selon la règle, à peu près complètement le tronc.

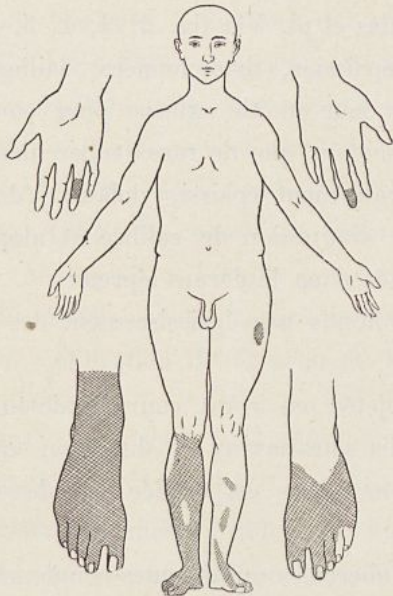


FIG. I.

FACE ANTÉRIEURE. — L'analgésie existe aux points suivants : *A gauche* : Phalangette du médus. Zones limitées de la cuisse et de la jambe. Dos du pied à l'exception des deux derniers orteils. — *A droite* : Phalangine de l'annulaire. Jambe avec flots de réserve. Dos du pied.

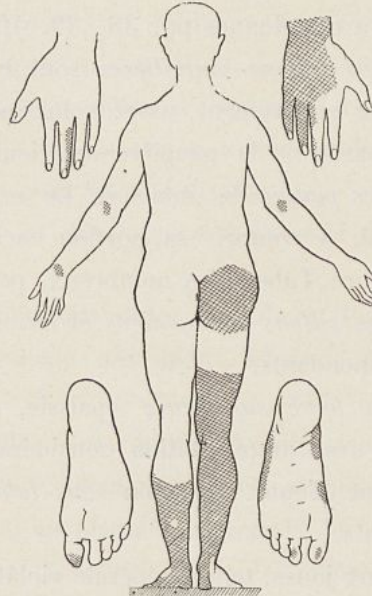

FIG. II.

FACE POSTÉRIEURE. — L'analgésie existe aux points suivants : *A gauche* : Région olécranienne. Dos du poignet et bande cubitale du médus. Les deux tiers inférieurs de la jambe, avec flots de réserve. Gros orteil. — *A droite* : Région olécranienne, dos du poignet et région cubitale de la main et des doigts. La fesse. Le tiers inférieur de la cuisse, le creux poplité, la jambe, et zone de la plante du pied se continuant avec l'analgésie dorsale.

Les schèmes ci-dessus donnent une idée précise de la disposition et de la localisation typiques des zones d'anesthésie lépreuse relevées chez notre malade (année 1888).

Dans tous les points analgésiques, la sensibilité au contact était conservée; l'analgésie comprend la perte du sens de la douleur provoquée, et, presque toujours, l'anathermesthésie. Selon la règle, le tronc et les membres supérieurs



sauf aux extrémités de ces membres sont à peu près intacts malgré la présence des macules et des infiltrats; aux membres inférieurs, les zones analgésiques se multiplient vers les extrémités. Une certaine symétrie, mais non absolue, existe manifestement, très analogue à celle qui régit la disposition du psoriasis, l'analogie se poursuivant jusque dans les îlots de réserve.

Réflexes normaux, aucune nécrobiose, ni mutilation. — Cf. H. LÉLOIR, *Traité théorique et pratique de la Lèpre*, p. 157, Paris, 1886.

### III

I. — Pendant les années 1888, 89, 90, la maladie suivit son progrès habituel, et présenta ses phases classiques : Des *kérato-conjonctivites*, des *irido-choroïdites*, se manifestèrent à plusieurs reprises, traitées avec énergie par les moyens appropriés. Des *paroxysmes fébriles* d'une extrême intensité se reproduisirent un grand nombre de fois, interrompant le cours de la médication systématique, coïncidant presque toujours avec des érythématoses nodulaires se produisant surtout sur les membres supérieurs et inférieurs, à la face interne des cuisses particulièrement.

Au cours des trois années suivantes, les paroxysmes devinrent plus rares et plus faibles, et finirent par s'éteindre.

Les médications internes — huile de chaulmoogra jusqu'à CCC gouttes; Salol jusqu'à cinq grammes, par vingt-quatre heures — purent être suivies avec plus de tenue, en même temps qu'était poursuivie la destruction ignée des tubercules, et l'emploi des modes de réduction externe que nous indiquerons tout à l'heure; et, dès l'année 1892, le malade était assez amélioré pour quitter l'hôpital, et reprendre la vie sociale. Pendant les trois dernières années, le malade, qui nous avait entendu parler des essais de médication par le chlorate de potasse, a pris à peu près constamment un gramme de chlorate de potasse en solution aqueuse par vingt-quatre heures.

Si le lecteur veut bien examiner la photochromie qui représente le malade en 1887, et les photographies ci-contre (Fig. III et IV, p. 112), exécutées l'une en 1888, l'autre en 1896, il pourra juger du résultat obtenu.

Depuis l'année 1893, le malade n'a plus eu de « poussée »; la dernière, très légère, est survenue à la suite d'une bronchite. Le seul accident observé de 1893 à 1896 a été une iritis légère récente. En 1896, la sensibilité au contact

\*



est généralement normale; dans tous les points teints sur les schèmes, il reste une obtusion certaine de la sensibilité à la douleur, et de la thermesthésie. Sur le tronc et sur les membres supérieurs, rares macules, et aux membres inférieurs macules, et anidrose avec desquamation partielle aux jambes.

II. — Les cas aussi favorables que celui dont nous venons de donner le sommaire ne constituent pas la majorité; cependant, maintenant que les années accumulées nous ont permis de suivre longtemps de nombreux lépreux origi-

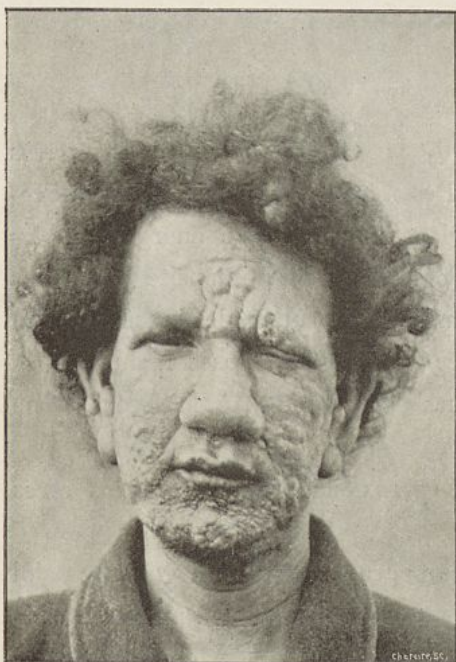

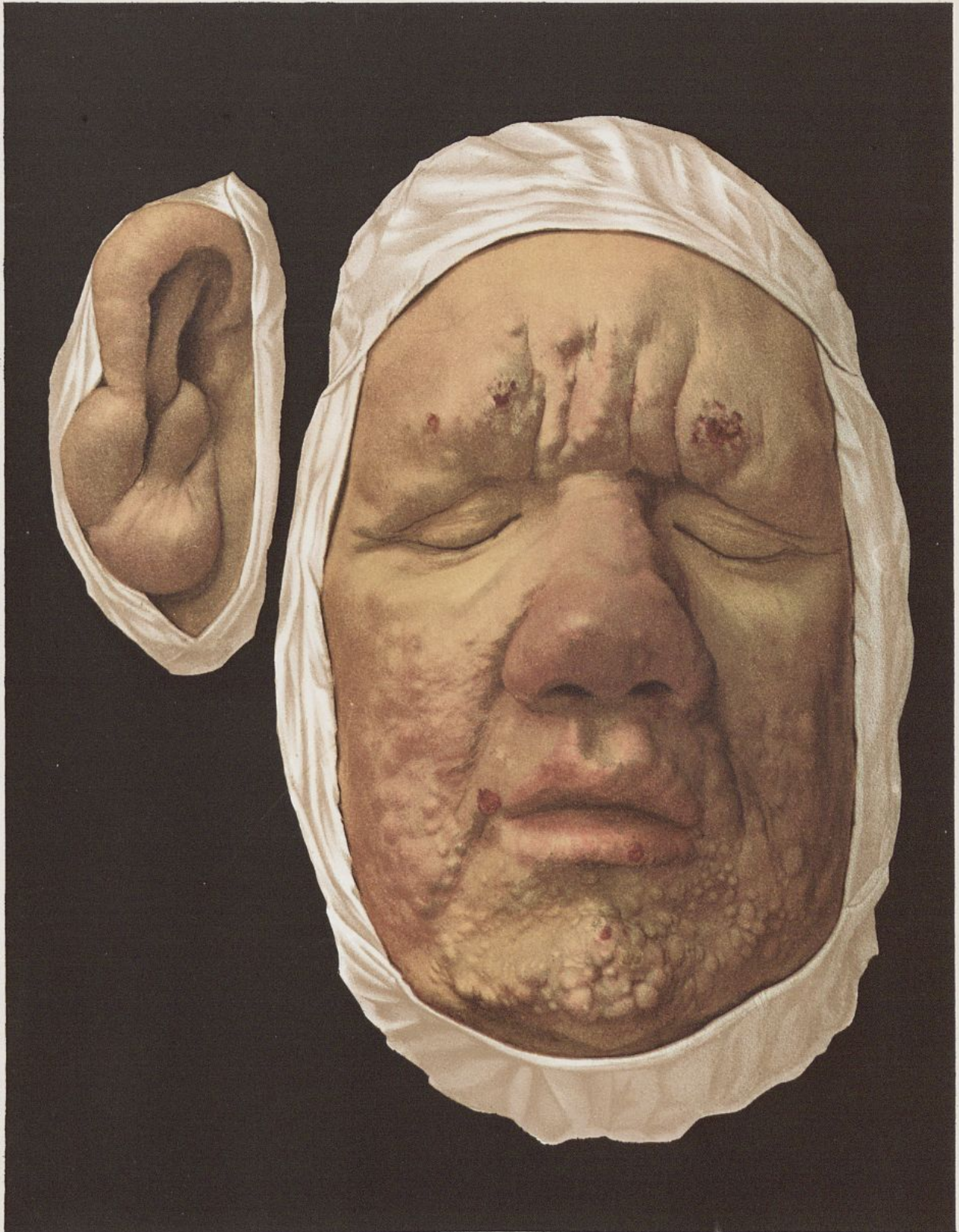FIG. III. — ANNÉE 1888.



FIG. IV. — ANNÉE 1896.

naires de tous les pays à lèpre, nous pouvons affirmer que, pour les lépreux qui n'ont pas émigré trop tard vers les pays non lépreux, le pronostic de la lèpre convenablement traitée peut subir quelque atténuation. Nous possédons un fait semblable à celui-ci dans notre série nosocomiale, et nous en pouvons relever plusieurs dans notre clientèle de ville. Dire que tous ces malades sont guéris serait dépasser la vérité, mais nous en suivons plusieurs qui, depuis dix à quinze années, sont assez atténués pour vivre de la vie commune. Ces lépreux sont surtout de provenance étrangère, et ils ont adopté Paris comme lieu d'émigration, après avoir été reconnus lépreux au pays d'origine; la minorité est de notre pays; ce sont des Français ayant été faire du commerce aux pays lépreux,





IMP. LEMBRICIER

RUEFF & C<sup>ie</sup>, Editeurs, PARIS.

*Lèpre tuberculeuse*



ou ayant exercé des fonctions civiles ou militaires aux pays coloniaux; ce sont surtout des ecclésiastiques, des missionnaires et, en majorité, des religieuses hospitalières ayant contracté la maladie dans les colonies pénitenciaires, ou en divers pays lépreux. Les cas les plus graves, les plus rebelles, les plus rapidement funestes ont été observés par nous sur les religieuses hospitalières et pénitenciaires; ne tenant compte que de leur foi, retenues par leur admirable dévouement, elles ne se laissent rapatrier que lorsque les progrès de la maladie ne leur permettent plus de continuer leur ministère de charité!

## IV

Le résultat encourageant obtenu chez le malade de notre observation actuelle, et chez plusieurs autres, est-il dû au cours naturel de la maladie, au seul fait de l'émigration, ou bien doit-on le rapporter au traitement mis en œuvre? La question est difficile à résoudre d'une manière absolue, car nous n'avons jamais soumis nos malades à l'expectation pure; nous les avons, au contraire, tous traités de la façon la plus énergique et la plus active, et nous ne croyons pas nous tromper en disant que la rapidité des améliorations, et leur importance sont proportionnelles à la tolérance du malade pour les agents médicamenteux employés, et au soin qu'il met, lui-même, à appliquer strictement toutes les règles de l'hygiène la plus attentive, et à se soumettre à la médication interne, et au traitement externe. — Cf. H. LÉLOIR. Traitement de la Lèpre, in *Traité de Thérapeutique appliquée de Alb. Robin*. Fasc. 5, CHAP. XII, p. 217 et suiv., Paris, 1896, in-8.

I. — L'abandon du pays lépreux, l'*émigration*, jouent un grand rôle dans le traitement de la lèpre, et sous ce rapport, le *diagnostic précoce* de la maladie, aux pays lépreux, est de la plus haute importance; malheureusement le médecin hésite souvent avant de prononcer le mot redouté; et, souvent aussi, il ne fait pas l'enquête complète avec assez d'acuité pour être fixé de bonne heure. Pour le choix du pays d'émigration, la latitude est grande, et le malade peut habiter avec un égal bénéfice tous les pays *non lépreux*, en particulier l'Europe centrale, en évitant de séjourner au bord de la mer, le long des grands fleuves, ou autour des grands lacs, et en choisissant les régions où l'hygiène et la police sanitaires sont le mieux appliquées.



II. — Nous surveillons avec grand soin le *régime* de nos lépreux, et les actes digestifs. Nous leur interdisons systématiquement le poisson, le porc, toutes les salaisons, le café en excès, l'alcool. Leurs éliminations émonctoriales sont entretenues à l'état d'activité, et les fermentations dans les voies gastrique et intestinale réduites *au minimum*.

III. — Indépendamment des diverses médications applicables aux lésions lépreuses, comme règle générale très importante d'hygiène, dans les formes tégumentaires, la peau entière du corps doit être soigneusement lavée, chaque jour, à eau chaude savonneuse, lysolée, phéniquée, coaltarée, etc.

La toilette absolue des muqueuses nasale, buccale, pharyngée doit être faite, deux fois par vingt-quatre heures, *par irrigation*, avec des solutions boriquées ou boratées légèrement aromatisées; et toutes les érosions et lésions lépreuses diverses, réprimées à l'électrocautère.

Surveillance de la conjonctive et de la cornée; *hygiène réglée de la vision*, lotions antiseptiques appropriées, intervention thérapeutique immédiate dès le début des poussées oculaires.

IV. — La *médication interne* spéciale à la lèpre comprend, au premier rang, l'*huile de chaulmoogra*. Après une pratique longue et étendue de la lèpre, il nous est possible d'affirmer que, toutes les fois qu'une huile de bonne qualité, employée à dose suffisante, avec la régularité et la persévérance nécessaires est tolérée par le patient, les résultats favorables sont constants. Mais cette médication, désagréable aux malades, souvent mal tolérée à son début, ou quand la saturation se produit, est parfaitement applicable quand le médecin sait la manier, et quand il lui est donné d'en surveiller l'application. Pour les adultes, la dose active moyenne est de CC gouttes par vingt-quatre heures; à plusieurs reprises, le malade de notre observation a atteint la dose de CCC gouttes. Le mode d'administration le plus efficace et le plus simple est de prendre les doses d'huile compacte recueillie à l'aide de petites cuillers calibrées en usage dans la pharmacie, et déposées par le malade lui-même dans une moitié de cachet vide de pain à chanter, puis recouvertes de la moitié supérieure de ce cachet. La préparation se fait au moment même de l'administration; pour une série de raisons, ce mode est préférable à l'usage des capsules. L'huile se prend en trois ou quatre doses au moment ou à la fin des repas. L'usage doit être continué, autant que possible, par séries de deux semaines séparées par une semaine d'in-



tervalle, sans laisser les malades se rebuter, ou se décourager aux premiers signes de dégoût ou d'intolérance. L'usage, approprié aux divers cas, des gouttes noires, de l'élixir parégorique, du sous-nitrate de bismuth, des gouttes de strychnine, etc., etc., permet au médecin de surmonter le plus ordinairement les difficultés de détail qui se présentent dans la pratique, et pour lesquelles il doit être en mesure de faire usage de son expérience et de son autorité.

La seule contre-indication réelle dérive de l'état pathologique éventuel des reins, qui, dans deux cas en particulier, nous ont empêché de poursuivre la médication; la néphrite albumineuse relevée dans ces deux exemples a été attribuée par les patients à l'huile de chaulmoogra. Quoi qu'il en puisse être, nous pouvons affirmer que l'accident est rare, ce qui n'empêche pas que sa possibilité implique l'obligation d'un examen préalable de l'urine, et de sa surveillance au cours de la médication.

Nous ne pouvons conseiller l'emploi des succédanés de l'huile de chaulmoogra, particulièrement de l'acide gynocardique, n'ayant jamais pu en reconnaître l'effet curatif.

Dans les cas d'intolérance absolue, définitive de l'huile de chaulmoogra, l'agent le plus actif est le *salol* que nous avons, après LUTZ, très largement employé dans le traitement de la lèpre, aux doses élevées, tolérées, et administrées avec la surveillance que réclament tous les agents des médications de la série salicylée et phéniquée.

Le *chlorate de potasse*, à la dose de 1 gramme par vingt-quatre heures, a été ainsi que nous l'avons dit employé par notre malade pendant les dernières années; nous ne saurions dire quel rôle ce médicament a pu jouer dans l'amélioration de la maladie qui était déjà, en réalité, effectuée. Rien de ce que nous avons appris ne nous a autorisé à avoir recours aux doses toxiques de ce médicament.

Quant à *Pichthyol*, nous n'y avons recours que quand les préparations ci-dessus sont contre-indiquées par le fait, l'action de ce médicament sur le processus lépreux ne nous ayant jamais paru certaine.

Nous n'avons jamais consenti à inoculer la *tuberculine* à un lépreux, et nous considérons cette pratique comme étant, pour eux, une inutilité et un danger.

V. — Dans le traitement de la lèpre, indépendamment des médications spécifiques, ou mieux spéciales, le médecin doit avoir recours, sur indications particulières, à tous les agents de la thérapeutique générale. Parmi les reconsti-



tuants, l'*arsenic* et les *sulfureux* ont une importance de premier ordre ; les eaux arsenicales de la Bourboule et sulfureuses de Luchon et d'Uriage, auxquelles nous envoyons nos lépreux, sont d'une réelle utilité. Inutile, aussi, de dire que tous les symptômes en acte réclament, selon les cas, le secours de la médication générale. Enfin, dans les formes nerveuses et névrosiques, le *bromure de potassium* à haute dose, ainsi que nous l'avons depuis longtemps montré, peut rendre les plus grands services.

VI. — Les *médications externes* jouent dans la lèpre un rôle trop négligé. Indépendamment des ablutions générales quotidiennes que nous avons indiquées déjà, nous employons, pour faciliter la résolution des infiltrats lépreux, les agents réducteurs et, particulièrement, les frictions avec la pommade pyrogallique à la dose de 10 p. 100, les applications d'emplâtre pyrogallique à 10 p. 100, en ayant soin de surveiller sans arrêt l'urine, qui brunit aussitôt que la saturation commence, et avant que ne se déclare l'intoxication proprement dite. La pommade à la *résorcine* — 10 à 20 p. 100 — peut aussi être utilisée dans la même direction, mais avec moins d'action. Quant à la pommade à l'*acide chrysophanique*, elle est justement recommandée par UNNA, et son activité n'est pas douteuse. Mais la conjonctivite chrysophanique est à redouter et à éviter dans la lèpre, plus que partout ailleurs.

VII. — Ce que nous tenons à indiquer de la manière la plus expresse, c'est que la transformation et la transfiguration du visage de notre malade (voyez fig. III et IV) ont été obtenues directement par une série nombreuse de *cautérisations électro-galvaniques*, moyen absolu de réprimer toutes les tuberculisations lépreuses, quel qu'en soit le siège. On peut aussi se servir, pour le même objet, du thermocautère ; mais les destructions qu'il opère sont moins faciles à limiter, la cicatrisation des ulcérations consécutives à la chute des eschares, plus longue à obtenir et surtout les *résultats plastiques* infiniment moins satisfaisants. Dans notre procédé, chaque tubercule est cautérisé *interstitiellement* à l'aide de nos pointes uniques et multiples, de nos grilles électrocaustiques quand les surfaces à détruire et à rectifier sont plus considérables. A la suite des cautérisations, pulvérisations quotidiennes d'eau phéniquée faible, pansements au sublimé ou à la gaze iodoformée, direction de la cicatrisation à l'aide des crayons de nitrate d'argent et de zinc, etc.

Mêmes applications galvanocaustiques sur tous les points des muqueuses labiale, nasale, buccale, linguale, et pharyngée. Il est *très facile*, à leur aide, de limiter



et de détruire tous les foyers lépromateux qui sont si fréquents dans toutes ces régions ; les résultats obtenus sont des plus remarquables. Chez le malade de notre observation, et chez beaucoup d'autres, elles nous ont permis de restreindre et de détruire toutes les altérations des muqueuses.

VIII. — Dans le cas où l'on serait assez heureux pour surprendre le *léprome initial* isolé, supposé être le résultat d'une inoculation, nous n'hésiterions pas, non, comme l'ont proposé MARCANO et WURTZ à en faire l'ablation, mais bien à en faire la destruction ignée pour éviter toute chance de réinoculation, ou d'auto-infection pouvant résulter d'un procédé sanglant.

ERNEST BESNIER.







## MYCOSIS FONGOÏDE

### FORME « A TUMEURS D'EMBLÉE »

Pièce du Musée de l'hôpital Saint-Louis, n° 1530, année 1890. Service de M. le professeur FOURNIER.  
(Moulage de BARETTA.)

On désigne depuis Alibert, sous le nom de MYCOSIS FONGOÏDE, une maladie caractérisée à sa période d'état par la présence sur le tégument de tumeurs, de grosseur et d'aspect variables, ayant la plupart tendance à s'ulcérer, mais pouvant disparaître spontanément soit après ulcération, par cicatrisation, soit par une sorte de régression.

Dans la plupart des cas, cette période est précédée d'une autre de durée plus ou moins longue, pouvant exister plusieurs années, dans laquelle la peau est le siège d'éruptions d'aspect eczémateux avec épaissement partiel de la peau, parfois même d'une rougeur généralisée (*érythrodermie prémycosique*), et s'accompagnant le plus souvent de très vives démangeaisons.

Dans le fascicule XIII de cet ouvrage, notre excellent maître, M. E. Besnier, a fait une étude très complète de cette forme, la plus habituelle de la maladie. Mais à côté d'elle, en existe une autre dans laquelle les tumeurs mycosiques constituent le seul symptôme de la maladie, et naissent d'emblée d'une peau en apparence saine. C'est à un cas de ce genre que se rapporte l'histoire du malade dont nous donnons ici plusieurs aspects pris à différentes périodes de sa maladie.

#### I

Ce malade a séjourné à diverses époques dans le service de M. le professeur Fournier, où nous avons eu l'occasion de l'observer. Son histoire a été déjà

PL. XVI.



racontée en partie par un de nos collègues, le D<sup>r</sup> Bruchet. (Réunions cliniques de l'hôpital Saint-Louis pendant l'année scolaire 1888-1889. *Comptes rendus*, page 169.)

C'était un homme âgé de 65 ans au moment de sa première entrée à l'hôpital Saint-Louis, en 1886; mais la maladie avait débuté quatre ans auparavant; dès l'année 1882, en effet, raconte le malade, il se produisit sur la cuisse droite, au-dessus du genou, une sorte de nodosité sous-cutanée, puis une seconde qui s'ulcéra; ces deux productions guérèrent spontanément.

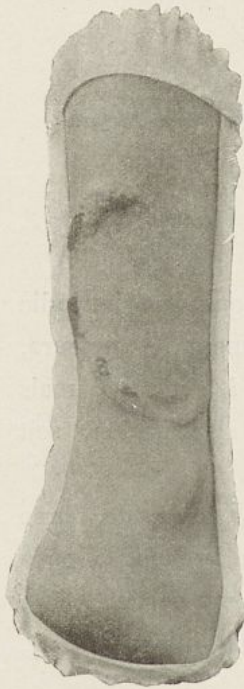

FIG. I.  
Moulage 1180.

En 1884, apparut à la jambe droite encore, sur le bord externe du tendon d'Achille, une nouvelle tumeur cutanée, qui se développa en formant un demi-cercle allongé et guérit en trois mois.

En 1886, toujours à la même jambe, apparut au-dessus de la malléole externe une petite tumeur qui atteignit les dimensions d'une pièce de cinq centimes, s'ulcéra, puis continua à progresser en s'allongeant, et se courbant en arc de cercle si bien qu'au moment de l'entrée à l'hôpital (mai 1886), cette tumeur figurait un bourrelet en demi-cercle, dont la figure 1 (moulage n° 1180) donne l'aspect exact. L'apparence de ce bourrelet était celle d'une grosse chéloïde; la peau inscrite dans l'arc de cercle était amincie, brunâtre, d'aspect cicatriciel; elle avait été le siège primitif de la lésion qui se développait excentriquement s'affaissant et se cicatrisant par son bord intérieur au fur et à mesure qu'elle progressait par sa périphérie.

Le malade présentait en outre en diverses parties du corps, au cou-de-pied, à la cuisse, plusieurs nodosités, les unes dermiques, les autres sous-cutanées; il s'en produisit une au scrotum.

Pendant le séjour à l'hôpital ces nodosités se résorbèrent peu à peu, sauf une, qui persista à la cuisse; le grand bourrelet de la jambe alla encore s'agrandissant, puis se segmenta en deux portions qui évoluèrent pour leur compte, s'ulcérèrent en partie et finirent par disparaître en laissant sur la peau comme trace de leur existence un état cicatriciel: le malade quitta l'hôpital (octobre 1886). Il y rentra en mars 1887; la tumeur de la cuisse dont on avait constaté la présence au moment de la sortie s'était développée, et, par une marche analogue à celle de la lésion de la jambe, avait fini par former à la partie antérieure du



membre un grand bourrelet demi-circulaire très bien représenté sur le moulage n° 1243, fig. II.

La progression fut la même que pour les lésions précédentes ; développement excentrique du bourrelet néoplasique qui devient énorme, puis phénomènes de régression commençant en son milieu ; segmentation en deux, puis en trois tumeurs, qui s'éloignent les unes des autres et se résorbent peu à peu, fort lentement.

En novembre 1887, une des nodosités fragmentaires du grand bourrelet reprend une nouvelle activité,

augmente rapidement de volume et devient une tumeur « fongoïde » tout à fait caractéristique (moulage n° 1293, figure III). Cette tumeur subit à son tour la régression habituelle et disparut complètement.

En octobre 1888, le malade ne présentait plus que deux nodosités sans importance, quand il fut pris d'accidents d'un autre genre : ce fut un écoulement urétral abondant, bientôt suivi d'une tuméfaction inflammatoire des testicules. La tuméfaction fut énorme surtout à gauche, et due à la fois à l'augmentation

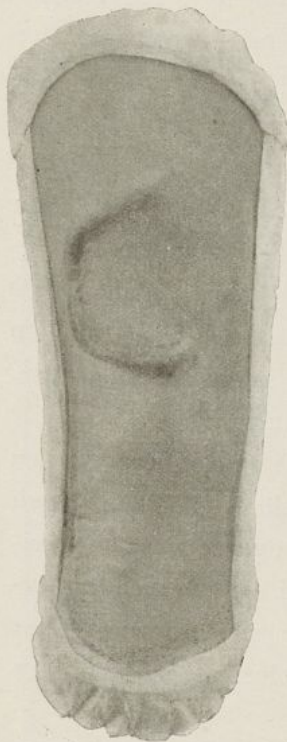


FIG. II.

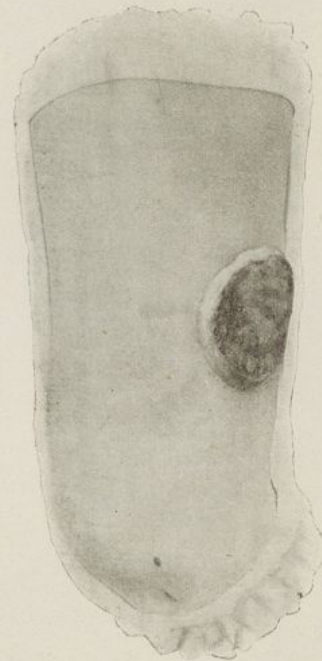

FIG. III.

de volume du testicule, de l'épididyme surtout et à la production d'une hydrocèle.

L'évolution fut nettement aiguë et l'on put penser d'abord qu'il s'agissait d'une urétrite blennorrhagique suivie d'une double épидидymite. L'enquête fit rejeter l'hypothèse d'une contagion vénérienne. La marche de cette orchite fut très lente et, cinq mois après (commencement de l'année 1889), on constatait encore à droite une petite hydrocèle flasque avec légère induration de la queue de l'épididyme et à gauche un testicule resté très volumineux, comme un œuf de poule.



En février 1889, on voyait évoluer à la partie supérieure de la cuisse une tumeur en tout semblable aux précédentes, qui formait, à la fin du mois de mars, un gros macaron de près d'un centimètre d'épaisseur sur cinq centimètres de diamètre, ulcérée sur toute sa surface et couverte de bourgeons charnus, rouges et fongueux; l'aspect est caractéristique, c'est la tumeur « framboïde », « en tomate » de mycosis (fig. IV, moulage, n° 1480).




FIG. IV.

Alors apparurent sur la partie antérieure gauche du thorax quatre nouvelles tumeurs : l'une d'elles, située au-devant de l'aisselle, prit bientôt un développement plus marqué et fit son évolution habituelle; c'est elle, à sa période d'ulcération, que représente notre photochromie (moulage n° 1530). Il est facile au lecteur de saisir ainsi l'aspect d'une tumeur mycosique isolée, arrivée à son plein développement. Celle-ci est de la grosseur d'une petite orange; la consistance est irrégulièrement dure ou molle; sa base large et sessile, sa surface fongueuse, exulcérée, jaunâtre, à fond sanieux.

L'aspect, comme on peut le voir, diffère un peu de l'énorme tumeur bosselée, située d'ailleurs à peu près au même siège, qui est figurée dans le fascicule XIII de cet ouvrage et qui était formée de l'agglomération fusionnée de plusieurs tumeurs. Chez notre malade, les tumeurs évoluaient chacune pour leur propre compte.

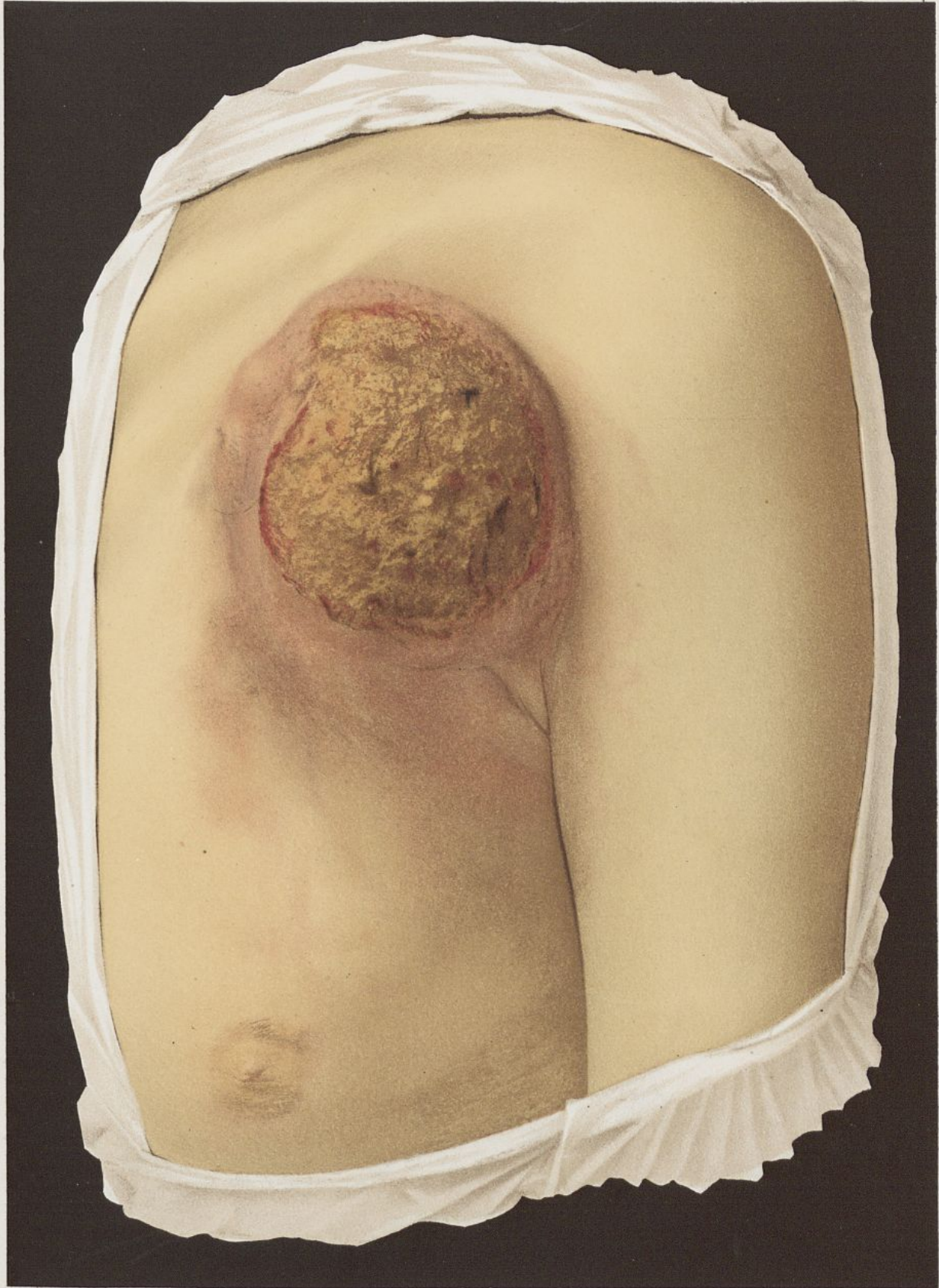Toutes ces productions mycosiques étaient chez lui indolores et jusqu'alors son état général s'était conservé bon, encore que la maladie durât déjà depuis huit années (1882 à 1890).

Cependant les tumeurs se reproduisaient presque sans discontinuer, une nouvelle apparaissant tandis qu'une ancienne s'affaissait.

La figure V, moulage n° 1531, reproduit une de ces tumeurs non encore ulcérée à la région supéro-interne du bras droit (septembre 1890). Après une sortie de trois mois, le malade rentrait encore à l'hôpital le 17 janvier 1891, et cette fois pour n'en plus sortir.

La multiplication des tumeurs se faisait alors de divers côtés, notamment au bras





1263 1875 LEMERCIER

RUEFF & C<sup>ie</sup>, Éditeurs, PARIS.

*Mycosis Fongoïde*



droit, à la joue gauche, sur le thorax, à la région latérale et postérieure à gauche. Là se développait sous nos yeux une énorme tumeur mycosique qui atteignait les dimensions de 24 centimètres de longueur sur 13 centimètres de large, et jusqu'à 7 centimètres d'épaisseur. Cette vaste plaie suintante et fétide entraînait un état cachectique qui se terminait par la mort, survenue dans le coma, le 6 juin 1891.

L'autopsie pratiquée par M. le D<sup>r</sup> Darier ne montra aucune lésion caractéristique. On trouva un athérome artériel généralisé (le malade avait 70 ans au moment de la mort), avec cœur hypertrophié et néphrite scléreuse; un ramollissement cérébral cortical diffus.

Les ganglions lymphatiques ne présentaient pas d'altérations; la rate, petite et dure, pesait 180 grammes; le foie était petit, mais sain; les capsules surrénales, l'intestin, la vessie et les uretères ne présentaient rien d'anormal.

La grosse tumeur de la poitrine adhérait à la paroi thoracique, mais pouvait cependant s'en détacher, mais au point correspondant et sur une étendue de 6 centimètres sur 8, la plèvre était altérée et adhérente au poumon; celui-ci était congestionné et œdémateux. D'ailleurs, on trouvait aussi à droite des adhérences pleurales anciennes sans épanchement.

Détail assez curieux, les testicules ne présentaient pas grande trace des lésions observées pendant la vie : le droit était normal; le gauche semblait un peu sclérosé ainsi que l'épididyme, mais il n'y avait ni tumeur, ni cicatrice appréciable; la vaginale était épaissie et il y avait en arrière adhérence du testicule : les deux vaginales contenaient du liquide.

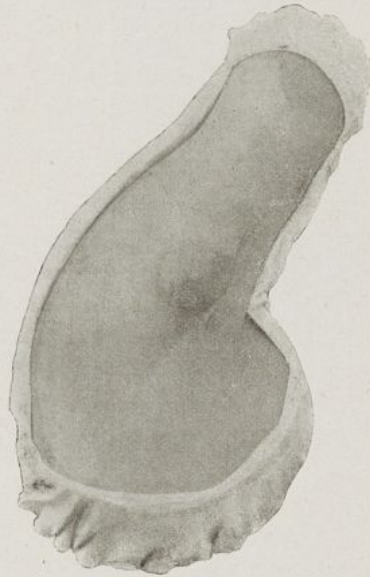


FIG. V.

## II

L'observation qu'on vient de lire donne une parfaite idée de ce qu'est la forme de mycosis fongoïde, dite à *tumeurs d'emblée*.

Dans ce cas, pas de période prémycosique se traduisant par des démangeaisons et des éruptions aux types les plus divers, mais un tégument en apparence



sain et comme premier phénomène l'apparition des tumeurs. Celles-ci sont de dimensions essentiellement variables, d'abord des noyaux sous-dermiques et dermiques gros comme des noisettes, puis de larges macarons, enfin à la période terminale cet énorme champignon occupant presque tout le côté gauche du thorax.

La figure VI, moulage n° 942, qui reproduit le bras d'un autre malade atteint de mycosis, et observé autrefois par le D<sup>r</sup> Després, donne une idée de ce que peuvent être sur un seul membre les tumeurs mycosiques.

L'évolution de ces tumeurs a été non moins variable; quelques-unes évoluent, apparaissant et disparaissant sans altérations de la peau qui les recouvre, ayant une existence entièrement sous-cutanée; un certain nombre, au contraire, envahissent la peau, l'ulcérant et constituant les champignons classiques du mycosis fongoïde.

Une des particularités les plus curieuses à noter fut la tendance qu'eurent quelques-unes de ces tumeurs à former des arcs de cercle, des bourrelets demi-circulaires, et la marche excentrique, comme rampante à la surface de la peau, de ces tumeurs que l'on voyait progresser par leur bord extérieur tandis qu'elles guérissaient par leur bord intérieur.

M. Hallopeau et M. Tenneson ont l'un et l'autre présenté à la Société française de dermatologie des cas de mycosis fongoïde dans lesquels existaient ainsi des tumeurs en forme de bourrelets et à progression excentrique. Ce même bourrelet persistait dans l'un de ces cas

autour des ulcérations (*Ann. de Dermatologie*, 1892, p. 31 et 524, et 1893, p. 848).

Non moins curieuse est la propriété qu'ont ces tumeurs après avoir duré plusieurs mois de disparaître complètement en laissant à leur place une cicatrice

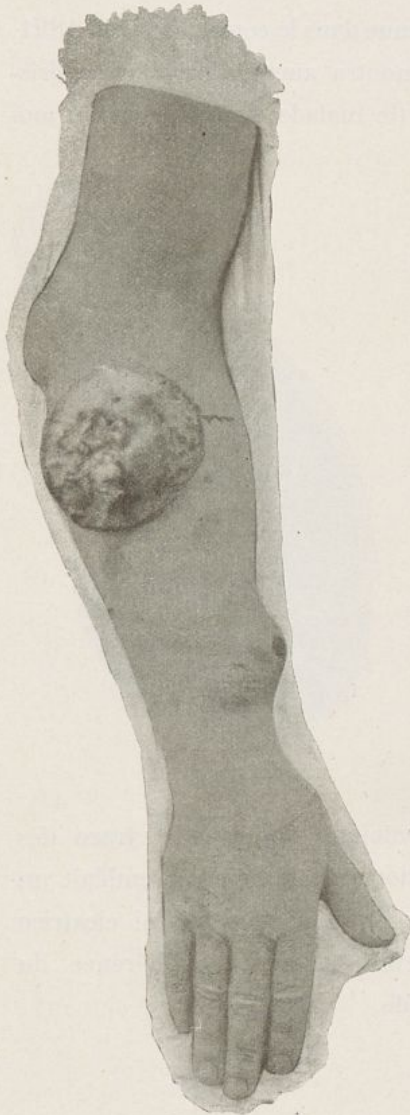

FIG. VI.



un peu déprimée et pigmentée. D'autre part, M. Hallopeau (*Ann. de Dermatologie*, 1892, p. 1255) a observé sur une tumeur mycosique, et justement dans un cas de mycosis à tumeurs d'emblée, un sphacèle tel que la tumeur qui siégeait à la région pariétale du crâne laissait voir à nu le squelette sous-jacent.

Chose remarquable, ces tumeurs, si effrayantes d'aspect, sont généralement presque indolores, et ne deviennent gênantes que par leur siège ou leurs grandes dimensions, ou encore par l'écoulement fétide qu'elles laissent suinter.

On a vu combien longtemps l'état général s'était conservé bon chez notre sujet, dont la maladie a duré dix années; la durée dans les formes habituelles du mycosis peut être bien plus longue encore, puisque la période des tumeurs au cours de laquelle, et souvent après plusieurs années, apparaît la cachexie est elle-même précédée d'une période prémycosique, parfois excessivement longue. Rappelons en terminant que l'orchite dont a souffert le malade et qu'on crut légitime de rapporter au mycosis ne serait pas un fait absolument exceptionnel, puisque Quinquaud, dans la discussion qui eut lieu à ce propos, dit en avoir observé un exemple chez un sujet où l'autopsie montra qu'il s'agissait véritablement d'altérations mycosiques du testicule (*Annales de Dermatologie*, 1889, p. 582).

### III

Le traitement du mycosis fongoïde est de peu d'effet, puisque l'on n'a pu jusqu'à présent en enrayer certainement la marche. M. E. Besnier a exposé déjà dans un fascicule précédent ses principales ressources.

Dans les mycosis à tumeurs d'emblée, son impuissance apparaît moins flagrante, puisque les symptômes les plus désagréables et les plus pénibles du mal, les vastes éruptions eczématoïdes et le prurit souvent féroce, font heureusement défaut.

Le médecin n'aura qu'à s'occuper des tumeurs, et encore savons-nous que, pendant un assez long temps, la plupart d'entre elles ont une évolution spontanée vers la régression.

Le médecin n'interviendra donc le plus souvent dans cette forme que pour essayer de faire disparaître une tumeur mal placée ou gênante, ou plus tard à la période d'ulcération pour masquer, par des pansements appropriés, l'aspect répulsif des plaies ou dissimuler leur odeur souvent fétide.



L'ablation chirurgicale a pu être faite sans récédive, et pourra être mise en œuvre pour répondre à la première indication.

Pour la seconde, elle se trouvera remplie par l'emploi des pansements aseptiques ou antiseptiques avec l'iodoforme, le salol, l'acide phénique, le poudrage avec des poudres absorbantes, les badigeonnages au naphtol camphré.

HENRI FEULARD.



## FOLLICULITE AGMINÉE TRICHOPHYTIQUE

*Syn.* = KERION CELSI

Pièce du Musée de l'hôpital Saint-Louis, n° 1051, année 1885. Service de M. VIDAL.

(Moulage de BARETTA.)

La teigne trichophytique est d'une multiformité extrême. Le présent exemple, si différent du cercle de trichophytie banal, en est une preuve choisie à dessein.

Cette lésion est le kérion de Celse, la folliculite agminée trichophytique. Ses caractères généraux peuvent être ainsi exposés. C'est un placard sensiblement rond, le plus souvent même d'une orbicularité parfaite, saillant au-dessus de la peau de un demi à 1 centimètre, dans toute sa surface qui est à peu près plane, à peine mamelonnée. Ce placard est limité par des bords talués rejoignant la peau saine.

La surface de la lésion est rouge, exulcérée, vultueuse, suintante, criblée de petits abcès folliculaires intradermiques, centrés par un poil, et d'où la pression fait sourdre une goutte de pus. Ce pus et les déchets épithéliaux encombrant la surface malade, et s'accumulent principalement au niveau des orifices folliculaires qu'ils recouvrent.

La lésion débute par une folliculite unique très semblable à un furoncle et dont la figure présente à gauche du placard initial quatre exemples. Peu à peu, à la folliculite première se joignent des folliculites nouvelles, dont la réunion constitue finalement le placard rond de folliculite agminée tel qu'il est représenté ici.

Cette lésion d'allure et d'aspect si inflammatoires et qui se constitue en quelques jours, n'est pas le siège de phénomènes fonctionnels très accusés. Du

PL. XVII.



prurit au début, une cuisson assez vive quand la folliculite est constituée, enfin la raideur de la région que l'œdème sous-jacent provoque, c'est à peu près tout ce que le malade accuse, et la disproportion des phénomènes objectifs et des symptômes fonctionnels est une chose frappante dans cette affection. Cependant les ganglions de la région atteinte sont augmentés de volume et douloureux à la pression.

La lésion est souvent unique; elle est alors ce que cette figure la représente. Elle peut être multiple, par inoculations multiples d'emblée : on peut alors voir cinq à sept placards semblables sur le même sujet. Ou bien la lésion se multiplie par réinoculations successives : la dimension des placards secondaires est alors en rapport avec leur âge relatif; elle ne dépasse guère sept centimètres de diamètre, elle est ordinairement moitié moindre.

La nuque est l'un des sièges de prédilection de la maladie, mais toutes parties du corps peuvent être atteintes, spécialement les parties découvertes : le cuir chevelu, le visage, le cou, le dos des mains et des poignets.

Parmi les régions pilaires, la barbe est fréquemment prise. Le kériion de Celse n'est pas très souvent observé au cuir chevelu chez l'enfant; par contre il peut s'observer, quoique rarement aussi, *sur le cuir chevelu de l'adulte*.

L'examen objectif minutieux du kériion montre facilement que la lésion élémentaire est une folliculite. Lorsqu'on déterge soigneusement la surface malade, on voit apparaître au-dessous des croûtes une série de *trous d'épingle* obstrués de déchets épithéliaux et de pus. Beaucoup de ces follicules vidés de leur épithélium ne montrent plus de cheveux. La plupart des cheveux demeurés en place sont détachés de leur papille et viennent à la pince sans le moindre effort, sans douleur pour le malade. Au pourtour de la lésion, on trouve souvent une couronne furfuracée d'épiderme en desquamation, et sur cette couronne des vésicules éparses : folliculites commençantes.

En essayant d'extraire sur le pourtour de la lésion les follets qui centrent les points de folliculite naissante, on en trouvera qui casseront sans amener leur racine au dehors, et l'examen microscopique de ces follets montrera l'existence du trichophyton.

Une lésion aussi spéciale est d'un diagnostic facile. Le diagnostic s'appuiera surtout sur l'orbicularité singulière, presque toujours parfaite, de la lésion, sur sa forme « en macaron », sur l'existence d'abcès folliculaires à sa surface, sur le petit nombre de lésions semblables sur le même individu, enfin sur les commémoratifs spéciaux que nous mentionnerons en parlant de l'étiologie de l'affection.



Le diagnostic ne peut guère prêter à confusion qu'avec le furoncle et l'anthrax, mais les symptômes fonctionnels de ces deux lésions sont toujours excessifs et disproportionnés avec les symptômes visibles. Dans la folliculite agminée trichophytique, tout au contraire, les symptômes fonctionnels sont quasi nuls.

Quant au diagnostic avec des lésions chroniques : tuberculose, épithélioma, etc., il n'y a même pas à le discuter, car il s'agit ici d'une lésion aiguë, de développement très rapide, pleinement constituée en moins d'une semaine.

L'eczéma en placards nummulaires, qui siège souvent sur le dos des mains et des poignets, peut être pris pour une trichophytie de ce genre. Cependant il est assez facile de distinguer ces deux affections. La pustulation de l'eczéma en placard est épidermique; dans la folliculite agminée, la suppuration est profonde, intradermique. Dans l'eczéma, elle siège autour des follets ou entre eux, indifféremment; dans la folliculite agminée, elle est exclusivement folliculaire.

Si délimités que soient d'ailleurs certains placards d'eczéma, leur bordure ronde n'est jamais si nettement orbiculaire — à bords si talués — que la trichophytie à folliculite profonde. Cependant, si le diagnostic *a priori* est le plus souvent indiscutable, la difficulté peut devenir grande dans des cas de folliculite trichophytique atténuée ou d'eczéma en placard très irrité. L'examen microscopique du pus, dans ces cas très rares, pourrait trancher la question.

*Examen microscopique.* — Pour cet examen, il faut prendre le pus folliculaire, en placer une goutte sur une lame, la recouvrir d'une lamelle et examiner aussitôt la préparation sans autre manipulation (objectif 7, oculaire 3, éclairage Abbe, diaphragme très étroit). On trouvera, parmi les éléments du pus normal, des chapelets de spores mycéliennes rondes ou ovales, juxtaposées suivant leur grand axe, ayant de 5-8  $\mu$  de diamètre longitudinal, de 3-5  $\mu$  de diamètre transverse.

Vouloir examiner au hasard quelques poils morts enlevés sur la lésion, c'est courir au-devant d'une erreur de diagnostic. La plupart des poils sus-jacents à la lésion sont morts, décollés par la périfolliculite de leur base, sans que le tri-

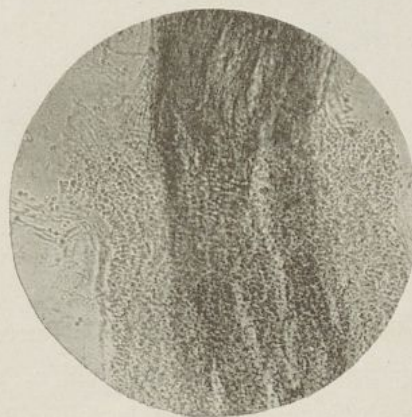


FIG. 1. — Trichophyton ectothrix autour du cheveu du kérion. (Grossissement 250 diam.)



chophyton les ait envahis. Il faut, pour un examen positif, trouver, sur le pourtour de la lésion, un poil ou un follet *cassant*. On l'examinera au microscope après chauffage entre la lame et la lamelle dans une goutte d'une solution aqueuse de potasse caustique (30 grammes, pour eau : 60 grammes). On verra alors que non seulement le poil est envahi en partie par les éléments mycéliens sporulés, mais qu'en outre il est revêtu d'une écorce épaisse de spores enchaînées, les filaments mycéliens étant parallèles au cheveu et situés hors de lui (fig. 1). Ce dernier caractère (trichophyton ectothrix) indique, d'après les faits

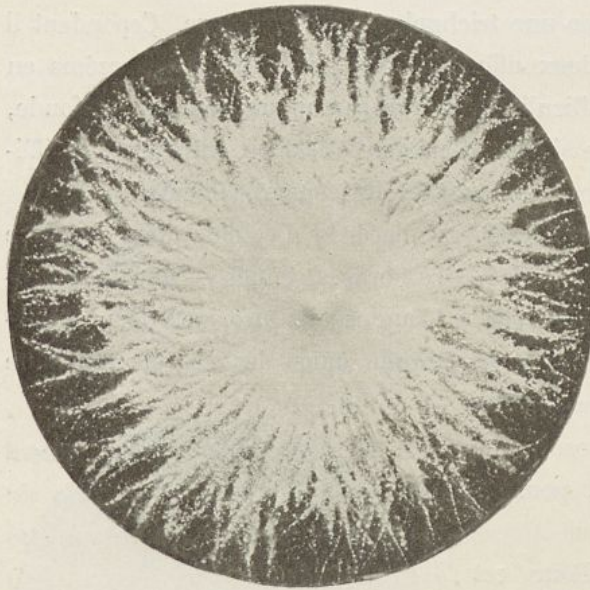


Fig. 2. — Culture de trichophyton de la folliculite agminée, sur gélose au moût de bière. (Grandeur naturelle.)

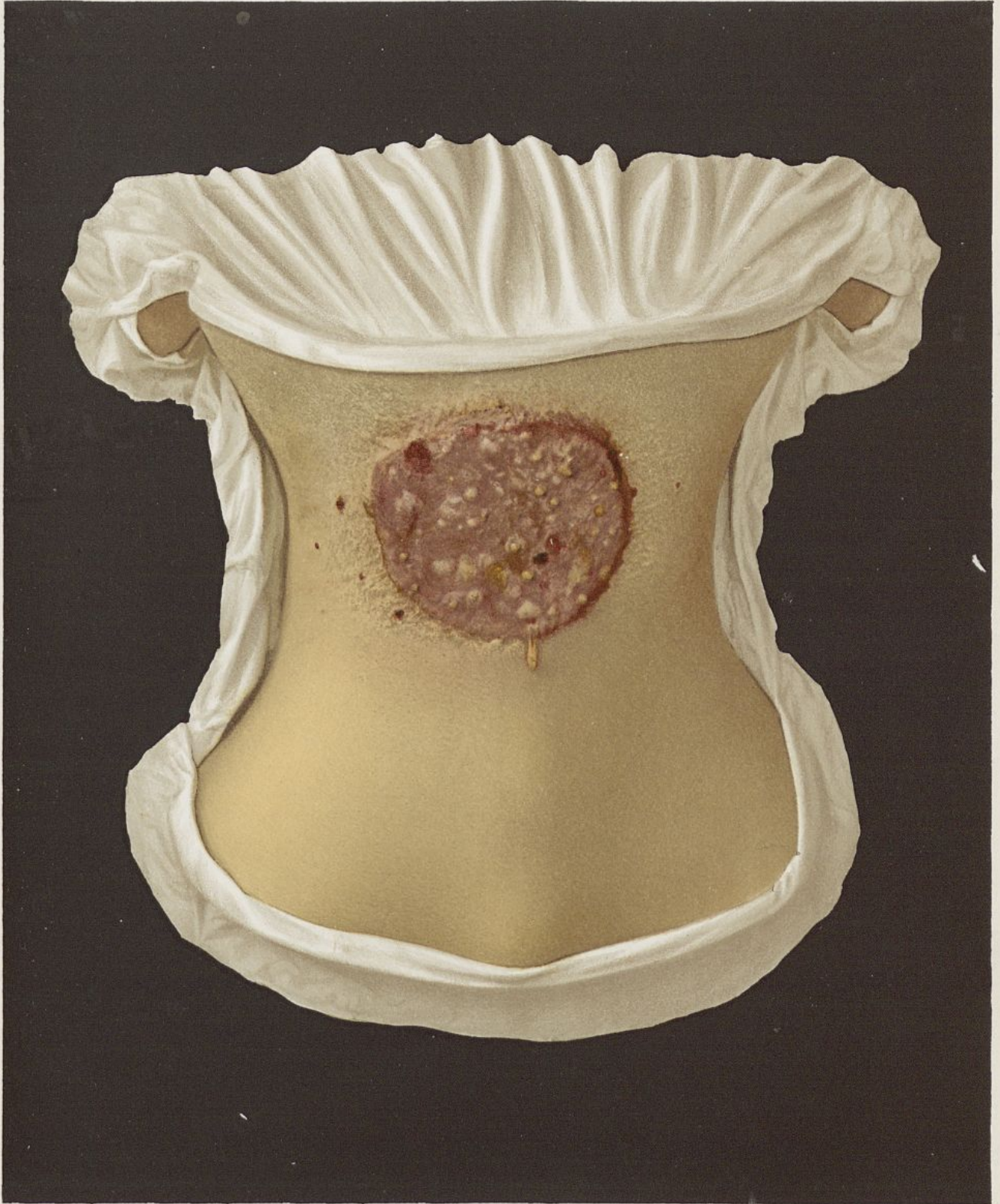connus aujourd'hui, un trichophyton provenant d'une origine animale et dont l'implantation et la croissance sur l'homme sont accidentelles.

*Cultures.* — La culture de ce parasite montre son espèce botanique. Cette culture très rapide sur les milieux appropriés (gélose au moût de bière) est blanche et poudreuse, hérissée à son pourtour de gros rayons divergents, lancéolés, également poudreux (fig. 2). Cette espèce trichophytique est l'une des plus fréquentes chez l'homme de toute une série

botanique (trichophytions à cultures blanches), qui a pour hôtes habituels diverses espèces animales : chat, chien, mouton, porc, veau et cheval. L'espèce trichophytique qui cause la folliculite agminée est celle du cheval. C'est pourquoi cette trichophytie chez l'homme est presque exclusivement masculine. Elle s'observe chez les palefreniers, les cochers, les équarisseurs, les bouchers, les nourrisseurs, etc. Toute une série de pièces semblables à celle qui a fourni la reproduction ci-jointe existe au musée de l'hôpital Saint-Louis, presque toutes et celle-ci même ont été fournies par des malades appartenant à ces professions.

Du reste, la lésion équine, facile à prendre pour du *horse-pox*, est cependant





IMP. LEMERCIER

RUEFF & C<sup>ie</sup>, Editeurs, PARIS.

*Folliculite agminée trichophytique*



connue comme trichophytique; elle a fourni une culture identique. Dans le plus grand nombre des cas de lésion humaine, l'origine équine est facile à retrouver et l'enquête commémorative y suffit.

Il est impossible de passer sous silence, à propos de cette lésion si spéciale, l'évolution accomplie par la question des trichophyties en ces dernières années.

On sait que Gruby — en dehors du parasite de la teigne faveuse — avait décrit (1842-43-44) trois types de maladies cryptogamiques microscopiquement définis. Le premier est celui que nous venons de décrire ici : le trichophyton ectothrix. Le second est le trichophyton des tondantes de l'enfant : trichophyton endothrix, et le troisième qu'il appela *microsporum Audouïni* (tondante à petites spores de l'enfant).

Les descriptions de Gruby, niées, discutées, amputées, puis oubliées, se sont trouvées pleinement vérifiées par les recherches bactériologiques récentes et l'étude des parasites cultivés.

La teigne à petites spores de l'enfant (*microsporum Audouïni*) est maintenant connue et différenciée, même à l'œil nu, de la tondante trichophytique banale (trichophyton endothrix). Et celle-ci est également séparée des lésions trichophytiques animales (trichophyton ectothrix). Mais là où Gruby n'avait vu et ne pouvait voir que trois espèces microscopiquement distinctes, la bactériologie a différencié trois groupes... et le nombre des trichophytos connus, particulièrement le nombre des trichophytos animaux augmente chaque jour.

Or certains de ces trichophytos donnent lieu chacun à une lésion objectivement reconnaissable à l'œil nu, à une trichophytie objectivement spéciale. C'est le cas précisément pour celle qui fait le sujet de cet article. C'est, nous le savons, une trichophytie équine transférée à l'homme.

Un autre point à mettre en lumière ici est l'existence, parmi les trichophytos animaux, de trichophytos *pyogènes*, capables de créer du pus à eux tout seuls et sans l'intervention d'aucune bactérie pyogène banale. C'est le cas de tous ou presque tous les trichophytos ectothrix à cultures blanches, dont le trichophyton du cheval est le type et qui cause la folliculite suppurée trichophytique.

Le traitement de cette affection est simple, il comprend, comme première indication, la détersion de la lésion. Des cataplasmes de fécule arrosés d'alcool camphré y suffisent en deux ou trois jours. Ils ramollissent les croûtes et permettent de les enlever par raclage. Elles entraînent avec elles les poils morts. On épile ceux qui demeurent encore en place.



Aussitôt après ce traitement préparatoire, des badigeonnages *quotidiens* de teinture d'iode seront pratiqués, l'opérateur ayant soin de bien faire pénétrer le médicament dans tous les pertuis folliculaires malades et béants.

Il y a dans ce traitement un écueil à éviter. L'irritation locale est déjà très vive, et quelquefois la teinture d'iode employée pure, outre la douleur momentanée qu'elle produit, augmente la congestion intense de la région malade. C'est là un résultat qui ne doit pas être cherché ni obtenu. Aussi se trouvera-t-on très bien le plus souvent d'employer une teinture d'iode diluée de deux ou trois fois son volume d'alcool. — Son pouvoir antiseptique reste considérable et son action irritante est diminuée.

Contre les phénomènes congestifs locaux, on pourra continuer pendant les premiers jours, entre les applications iodées, l'usage permanent des cataplasmes de fécule, souvent renouvelés, arrosés de liqueur de Labarraque ou d'alcool camphré.

Après une semaine, la lésion aura changé complètement d'aspect. Elle se sera épidermée dans toute sa surface. Elle sera devenue un placard rose, un peu induré, parsemé de mamelons encore douloureux à la pression. Les folliculites ont disparu, les indurations mamelonnaires en sont la dernière trace.

En quelques semaines de ce traitement bien simple, quel que soit le siège de la lésion, on sera parvenu à la guérison parfaite. La plaque surélevée aura repris tout à fait le niveau de la peau voisine. Elle sera encore marquée par une rougeur diffuse semée d'un pointillé jaune. Ces points jaunes intradermiques sont les glandes sébacées des poils détruits, glandes visibles par transparence.

Dans les mois qui suivront, la rougeur disparaîtra, la plaque deviendra blanche, *cicatricielle*. De très rares poils, soustraits par hasard au processus de folliculite, y paraîtront, mais toujours tellement clairsemés que quand la lésion a occupé le cuir chevelu, leur nombre demeure très insuffisant à masquer la cicatrice.

Cette teigne trichophytique se termine donc par cicatrice spontanée, lisse, définitive, déglabrée. Et ce point est d'autant plus à retenir que la trichophytie vulgaire, on le sait, se termine par *restitutio ad integrum* de tous les poils autrefois malades. Ce caractère, avec tous les autres, sépare donc nettement le kérion de Celse de toutes les trichophyties vulgaires.

Pour résumer en terminant les principaux points de cette étude, on peut dire :

Il existe assez fréquemment, en nos pays, une forme de trichophytie spéciale, c'est la folliculite agminée trichophytique, caractérisée au point de vue objectif



par des placards *ronds* ayant la forme et la saillie d'un macaron enchâssé dans la peau. La lésion élémentaire est une folliculite suppurée, explosive, qui aboutit à l'élimination du poil.

Histologiquement, elle est constituée par des abcès folliculaires dont la situation intra-dermique explique la terminaison par cicatrice.

Bactériologiquement, elle est causée par un trichophyton *ectothrix*, doué de propriétés pyogènes : trichophyton à cultures blanches, farineuses du cheval.

Malgré son aspect et la rapidité de son développement, c'est une lésion bénigne et dont la guérison est obtenue en quelques semaines, il est vrai, au prix d'une cicatrice définitive.

SABOURAUD.



Le musée de l'hôpital Saint-Louis : iconographie des maladies cutanées et ...



## LUPUS PERNIO

Pièces du Musée de l'hôpital Saint-Louis, N<sup>os</sup> 1694-1695, année 1892. Service de M. TENNESON.  
(Moulage de BARETTA.)

I. — La planche XVIII montre un cas excessif et par conséquent exceptionnel de *Lupus pernio*. Ce n'est pas ainsi qu'on le voit dans la pratique journalière. Il convenait cependant de faire connaître une forme remarquable dont le diagnostic serait difficile pour les médecins non prévenus.

II. — La malade que nous avons présentée à la Société de dermatologie au mois de novembre 1892 était alors âgée de 46 ans. L'affection occupait la face depuis dix ans, et les membres supérieurs depuis trois ans.

Les parties malades ont une teinte cyanique sombre; elles sont tuméfiées. La palpation indique une infiltration dure sur les joues et sur le nez, molle sur les autres régions. Télangiectasies. Pas de dilatation des orifices folliculaires. Le lobule du nez présente une cicatrice et une perte de substance consécutives à un traumatisme ancien; le *lupus pernio* est ici hors de cause.

Aux joues et au nez, sur le fond cyanique tranchent nettement des tubercules lenticulaires, jaunâtres. L'histologie a démontré qu'il s'agissait de tubercules lupiques vulgaires. Plusieurs d'entre eux ont évolué spontanément vers la cicatrice.

Au-dessus du sourcil droit, sur le menton, sur la région sous-maxillaire droite et sur les lobules des oreilles : plaques cyaniques de plus petites dimensions.

Sur la face dorsale des mains, la tuméfaction est molle; ses limites sont indécises. Pas de tubercules lupiques. Une plaque cyanique grande comme la paume de la main sur l'avant-bras droit, et une autre plaque plus petite sur le bras gauche.

PL. XVIII.

1740





Depuis 1882, la malade a eu une poussée d'érythrodermie et plusieurs poussées d'arthro-ostéites rappelant celles que M. Ern. Besnier a signalées dans le lupus exanthématique. Actuellement, déformations et laxité des ligaments des articulations phalangiennes. Troubles de nutrition des ongles. Un peu d'emphyse et de bronchite chronique. Battements de cœur sourds. Urine normale. Embonpoint.

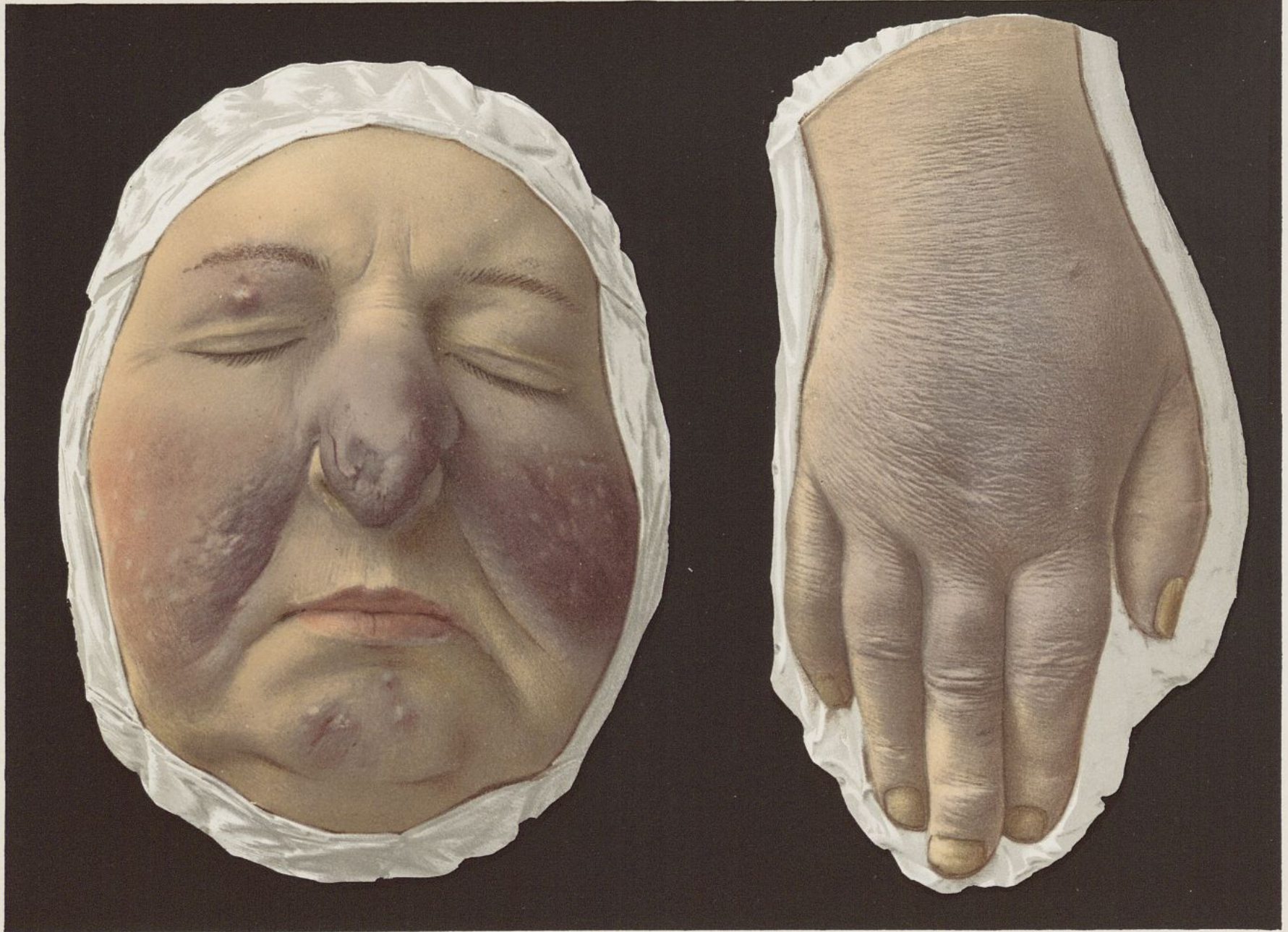III. — Le *lupus pernio*, qui n'a pas encore obtenu des auteurs l'attention qu'il mérite, est une *tuberculide* aussi distincte du *lupus érythémateux* que du *lupus vulgaire*. Aucune tuberculose n'exclue les autres; mais les divers lupus se combinent rarement, et des tubercules lupiques vulgaires développés en plein *lupus pernio* sont un fait qui, à notre connaissance, n'avait pas encore été signalé.

Le *lupus pernio* siège sur les parties découvertes : les mains, la face, particulièrement le pavillon de l'oreille, le nez et la lèvre supérieure. Il occupe des surfaces assez étendues, mal limitées, à contour indécis. Les symptômes objectifs sont les suivants : cyanose, téléangiectasies, infiltration molle ou dure, tuméfaction diffuse, crevasses, vésicules éphémères, petites eschares auxquelles succèdent des ulcérations qui se couvrent de croûtes et durent longtemps quand elles ne sont pas pansées ou sont entretenues par des topiques irritants. La lésion, lorsqu'elle est ancienne, peut être ainsi constellée de cicatrices irrégulières. Dilatation des orifices folliculaires sur les surfaces cyaniques et autour d'elles. Ce signe n'est pas constant; mais il a une valeur de premier ordre. Quand il manque, au début, on croit à des engelures. Cependant la lésion survit à l'hiver, dure des années, et guérit enfin sans laisser de traces en certains points, tandis qu'ailleurs elle aboutit, sans ulcération préalable, à une cicatrice lisse, souple, régulière, non bridée. Les symptômes subjectifs sont à peu près nuls, et le malade est aussi torpide que sa lésion; c'est un lymphatique, un animal à sang blanc.

Le traitement général s'impose; mais en énumérer les agents serait une banalité, et je préfère mettre en garde contre les abus de ce traitement général. Chaque année, chez une foule de scrofulo-tuberculeux, les bains de mer et le reste échauffent, font suppurer des arthrites, des ostéites, des adénites qui, traitées d'une façon moins brutale, auraient évolué dans un autre sens.

Le traitement local se réduit à peu de choses. L'art consiste à écarter les topiques nuisibles, et l'on obtient ainsi des résultats dont le malade est souvent





IMP. LEMERCIER

RUEFF & C<sup>ie</sup>, Editeurs, PARIS.

*Lupus pernio*



plus satisfait que le médecin lui-même. Contre les crevasses et les ulcérations artificielles ou autres : pansement humide à l'eau boriquée faible. Si le pansement est bien appliqué et conservé en permanence, on arrive vite à ne plus avoir qu'une lésion *fermée*. Les emplâtres non excitants sont alors ce qu'il y a de meilleur; ils ont amélioré sensiblement notre malade.

Je rappelle à ce propos qu'il n'est pour moi que deux emplâtres :

Celui qui enflamme; et peu importe ce qu'il contient, pourvu qu'il excite;

Celui qui protège la peau contre les excitations extérieures; et peu importe ce qu'il contient, pourvu qu'il n'excite pas.

Les tubercules lupiques, qui exceptionnellement peuvent se développer sur un lupus pernio, doivent être grattés avec la petite curette tranchante, puis détruits avec l'aiguille du galvano-cautère.

TENNESON.



Les lésions cutanées du lupus érythémateux sont caractérisées par la présence de plaques rouges, souvent annulaires, qui peuvent évoluer vers des ulcères profonds. Ces lésions sont le résultat d'une réaction immunitaire anormale dirigée contre les cellules de la peau. Elles sont le plus souvent localisées sur le visage, mais peuvent également apparaître sur le corps. Les lésions sont généralement asymétriques et peuvent être accompagnées de douleurs et de démangeaisons.

Les lésions cutanées du lupus érythémateux sont le résultat d'une réaction immunitaire anormale dirigée contre les cellules de la peau. Elles sont le plus souvent localisées sur le visage, mais peuvent également apparaître sur le corps. Les lésions sont généralement asymétriques et peuvent être accompagnées de douleurs et de démangeaisons.

LE LUPUS



## SYPHILIDES PAPULO-TUBERCULEUSES

### A PROGRESSION EXCENTRIQUE

Pièce du Musée de l'hôpital Saint-Louis, N° 1786, année 1894. Service de M. HALLOPEAU.

(Moulage de BARETTA.)

Cette éruption est remarquable surtout par *sa disposition en cercles ou en fragments de cercles* et aussi par *le volume considérable des éléments initiaux*, leur *abondance*, étant donné qu'il s'agit d'une forme tardive de syphilis secondaire, et par *l'altération remarquable que présentent les traits du visage*.

La maladie a débuté environ vingt mois avant l'époque à laquelle le moulage a été fait par M. Baretta; il s'est produit, à la fin de 1892, une première éruption généralisée qui, au bout de quelques semaines, a disparu en laissant des macules et quelques cicatrices superficielles, d'apparence gaufrée.

La dermatose figurée ci-contre a paru au commencement du mois de mai 1894; elle s'est manifestée concurremment dans toutes les parties du corps; ses éléments ne se sont pas régulièrement disséminés, comme il est de règle dans les syphilides initiales de la période secondaire, mais *isolés* ou *groupés en lignes courbes*.

Actuellement, parmi les saillies, les unes sont volumineuses et paraissent profondément infiltrées dans le derme; elles méritent le nom de tubercules cutanés; d'autres sont beaucoup plus petites; on trouve entre les unes et les autres tous les intermédiaires.

Leur *couleur* est d'un rouge jambonné intense; leur *consistance* est remarquablement ferme; elles ne s'affaissent pas sous la pression du doigt.

Les éléments isolés sont les plus volumineux. Les courbes suivant lesquelles sont disposés les éléments conglomérés sont de formes variables: les unes repré-

PL. XIX.



sentent des *cercles* de petites dimensions; d'autres ont l'aspect d'*ellipses* ou de *fragments d'ellipses*; d'autres constituent des *plaques polycycliques*; une de celles-ci, occupant l'épaule gauche, est remarquable par ses grandes dimensions : elle atteint, en effet, 17 centimètres sur 25; sur plusieurs des plaques du tronc, on voit des *cercles subintrants* et les parties qui leur sont communes persistent, contrairement à ce que l'on observe habituellement dans la syphilis et à ce que l'on peut constater sur notre moulage.

Sur le thorax, ainsi que dans la région lombaire et sur les membres, se trouvent de nombreuses plaques circonscrites ou polycycliques, déprimées dans leur partie centrale et constituées par des groupes de tubercules, isolés ou confluent.

C'est surtout au visage que l'éruption est abondante : on y voit des tubercules isolés; l'un d'eux (fig. 1) atteint près de 8 millimètres de diamètre et forme une saillie d'environ 6 millimètres; on observe tous les intermédiaires entre ce tubercule isolé, initial et les masses conglomérées; ce sont d'abord des tubercules semblables déprimés dans leur partie médiane (fig. 2), puis de petits cercles décolorés au centre et constitués par des saillies agglomérées; ils sont complets (fig. 3) ou incomplets (fig. 4); les plus petits atteignent à peine 1 centimètre de diamètre; d'autres mesurent jusqu'à 35 millimètres dans leur plus grande dimension (fig. 5); il est à remarquer que, dès qu'ils atteignent des proportions un peu considérables, ils cessent d'être circulaires pour devenir polycycliques ou irrégulièrement elliptiques; *il est manifeste que ces grands placards ont été formés par la réunion de plusieurs cercles primitifs*; on voit sur le moulage deux de ces figures qui sont en voie d'union (fig. 6); par exception, un groupe de tubercules occupant la région cervicale est composé par un grand nombre de saillies tuberculeuses qui toutes sont volumineuses (fig. 7).

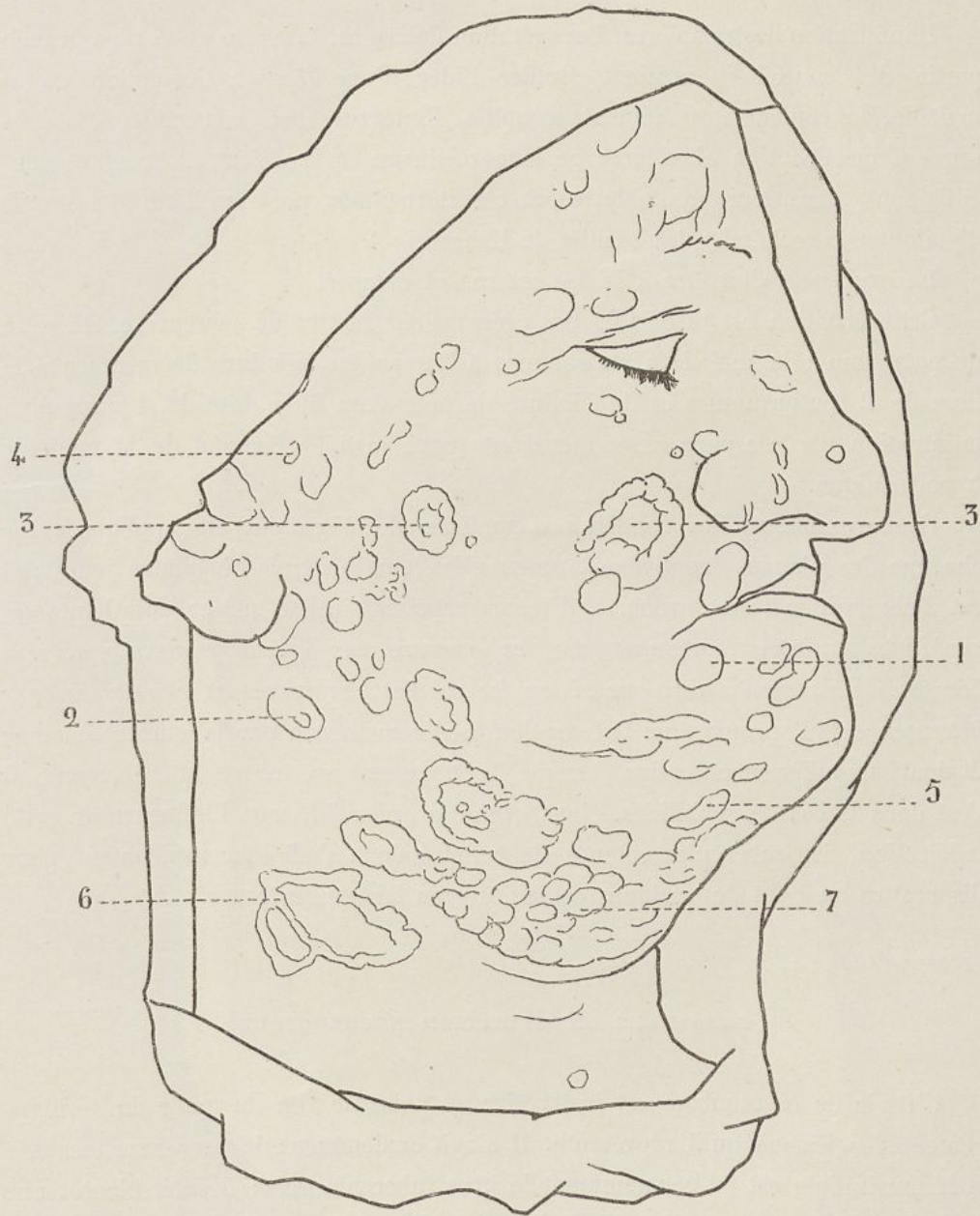
Ces éléments éruptifs sont encore remarquables par l'*absence de desquamation et d'ulcérations ainsi que de cicatrices consécutives à leur disparition*.

L'absence de desquamation semble indiquer que l'altération porte plutôt sur les parties profondes du derme que sur le corps papillaire ou sur les glandes sébacées qui, ainsi que nous l'avons montré, jouent un rôle capital dans la genèse et la nutrition des cellules épidermiques.

L'absence d'ulcérations et de cicatrices indique que l'exsudat et la prolifération cellulaire, tout en étant très actifs, puisque les tubercules sont relativement volumineux, n'altèrent pas profondément la nutrition des éléments normaux du derme et laissent s'accomplir dans des conditions suffisantes la circulation interstitielle.



Les traits de cette femme sont profondément altérés; les tubercules développés dans les sourcils ont amené la chute partielle de leurs poils; ceux des



paupières les tuméfient et les déforment; le lobule nasal est également augmenté de volume.

Le *diagnostic* ne peut laisser l'ombre d'un doute : la couleur jambonnée des



éléments; l'absence complète de cicatrices et le manque de nouveaux boutons dans l'aire des plaques éruptives permettent d'éliminer tout d'abord l'hypothèse d'un *lupus*.

L'infiltration des paupières, l'exagération des rides, la chute de la plus grande partie des sourcils pourraient éveiller l'idée d'une *lèpre* : l'évolution de la maladie, la couleur des éléments éruptifs, l'intégrité des yeux malgré la présence d'une éruption abondante en leur voisinage et le défaut de troubles sensitifs sont, dans leur ensemble, assez caractéristiques pour qu'il ait été inutile d'y ajouter la recherche des bacilles de Hansen.

*Le traitement* doit être à la fois *interne* et *externé*.

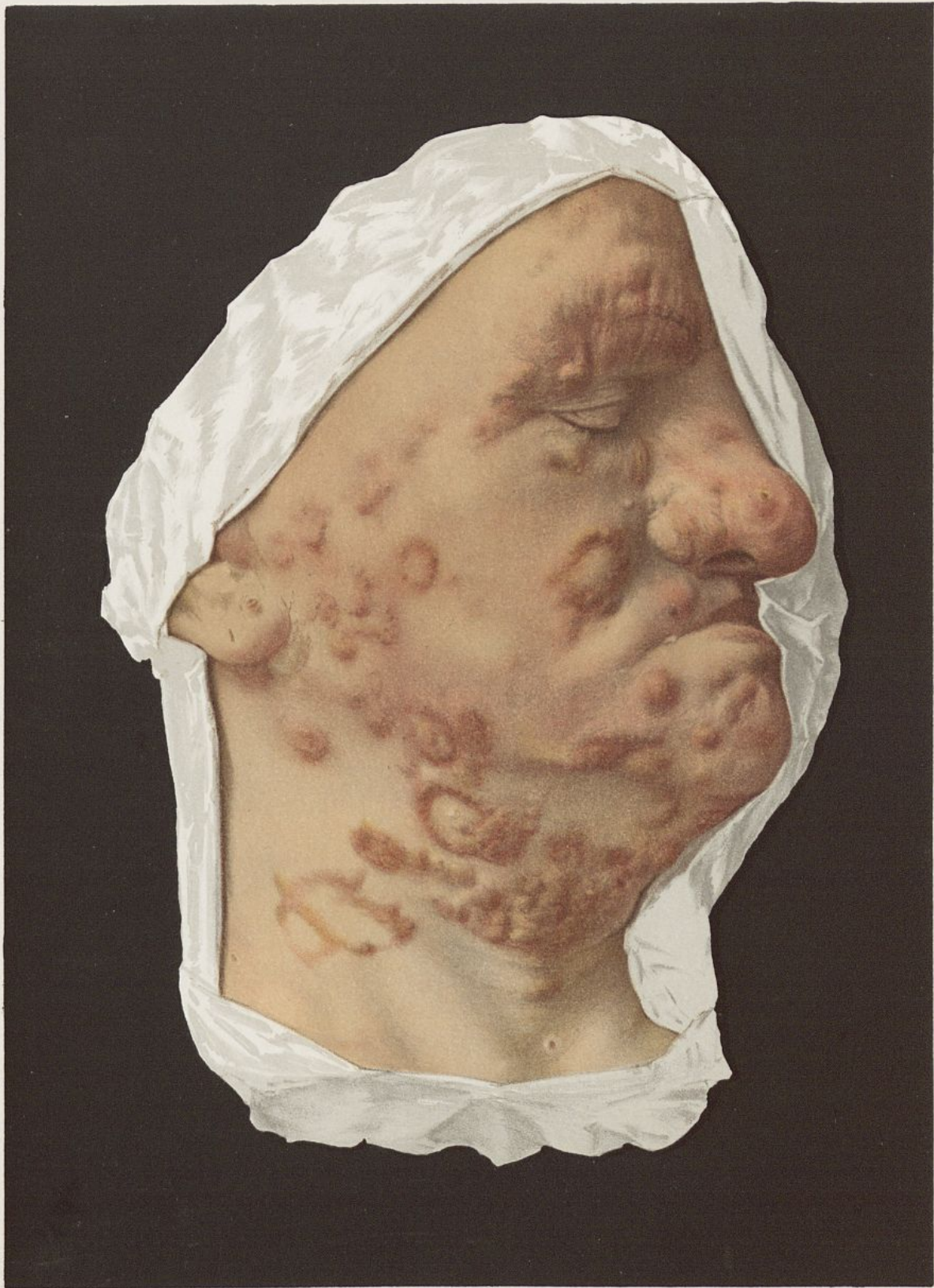Cette éruption est justiciable des préparations mixtes de mercure et d'iodure de potassium : la malade a été soumise à l'usage du bi-iodure de mercure à la dose de 2 centigrammes et de l'iodure de potassium à la dose de 4 grammes; la situation n'a pas paru assez menaçante pour justifier l'emploi de la méthode hypodermique.

Concurremment, des rondelles d'emplâtre de Vigo ont été appliquées sur chacune des plaques éruptives et renouvelées tous les trois ou quatre jours : il est d'observation (nous avons, à diverses reprises, insisté sur ce point) que *les syphilides traitées localement par les préparations hydrargyriques guérissent beaucoup plus rapidement que si on les combat exclusivement par les moyens internes*; ce fait prouve que l'absorption médicamenteuse par la surface cutanée devient singulièrement active lorsque le tégument se trouve altéré comme il l'est dans le cas de syphilides. Nous avons vu, en effet, sous l'influence de cette médication, les tubercules cutanés de cette malade s'affaïsser rapidement pour disparaître au bout de quelques semaines sans laisser de traces.

#### GENÈSE ET SIGNIFICATION NOSOLOGIQUE

L'étude de ce moulage est instructive au point de vue du mode de développement des lésions qu'il représente. Il s'agit évidemment de processus locaux : la lésion initiale est ici constamment le gros tubercule isolé; il subit bientôt une évolution rétrograde : tantôt il s'affaïsse et disparaît complètement; plus souvent, il s'entoure auparavant d'une couronne d'éléments semblables, mais moins volumineux; cette multiplication des tubercules ne peut s'expliquer que par la migration, en dehors du foyer initial, des germes contagieux dont la prolifération





IMP<sup>ME</sup> LEMERCIER

RUEFF & C<sup>IE</sup>, Editeurs, PARIS.

*Syphilide papulo-tuberculeuse*



en a été la cause prochaine et leur multiplication secondaire dans d'autres foyers : nous appliquons à ce processus le nom d'*intra-inoculation*.

Les papules-filles ainsi engendrées peuvent être disposées suivant une ligne circulaire et former de la sorte un anneau complet; d'autres fois, le cercle reste incomplet; il semble que le contagé n'ait trouvé que dans certaines directions un terrain favorable à sa germination. Les figures complètement ou incomplètement circulaires qui se produisent de la sorte peuvent continuer à s'étendre par la production excentrique de nouvelles saillies et l'affaissement des premières; c'est là un mode de développement commun à la plupart des dermatoses infectieuses; nous l'avons signalé déjà dans le mycosis fongoïde, la tuberculose et la lèpre; ce qui distingue, à ce point de vue, les syphilides, c'est qu'elles ne récidivent généralement pas sur place : tandis que, dans le lupus, l'on voit incessamment de nouveaux nodules se former dans l'aire des cicatrices ou des macules laissées par les manifestations antérieures de la maladie, dans les syphilides au contraire, les parties primitivement occupées par l'éruption restent d'habitude indéfiniment indemnes; nous nous sommes déjà efforcé d'établir que les prétendues récidives *in situ* ne sont en réalité le plus souvent que des récidives dans le voisinage immédiat; quoi qu'il en soit, il est de toute évidence, sur ce moulage, que l'aire primitivement envahie des surfaces circonscrites par les néoplasies reste, dans ce cas, exempte de toute nouvelle altération.

Dans la plupart des faits, les parties communes aux différentes courbes confluentes s'affaissent et reprennent l'aspect du tégument sain; on a comparé ce phénomène aux interférences lumineuses; les détails donnés précédemment sur les altérations concomitantes du tronc montrent que ce n'est pas là une règle absolue.

Nous avons vu que les *papules disposées en cercles ou fragments de cercles sont de dimensions notablement moindres que les tubercules isolés*; ce fait ne peut s'expliquer que par une diminution dans l'activité des nouvelles générations du contagé *intra-inoculé*. On ne peut guère en effet invoquer alors l'existence de conditions mésologiques moins favorables dans les parties atteintes secondairement. On ne concevrait pas, dans cette hypothèse, comment toutes ces papules secondaires, que nous appelons des papules-filles, seraient toutes de mêmes dimensions et plus petites que les tubercules initiaux disséminés dans la même région.

*La production de ces intra-inoculations secondaires est des plus remarquables, puisque le sujet est devenu réfractaire à toute nouvelle inoculation du virus.* Si, dans le courant de la maladie, il se produit ainsi des séries d'intra-inoculations, si même c'est exclusivement par ce mécanisme que l'on peut s'expliquer les



différentes poussées successives suivant lesquelles elle évolue, c'est sans doute parce que le contagé subit dans l'organisme une modification qui laisse possibles ces intra-inoculations en même temps qu'elle ne permet plus la transmission à des sujets sains.

Ces processus locaux, secondaires ou tertiaires, modifient la conception qui, naguère encore, régnait, relativement au mode de production des diverses manifestations de la syphilis. *On ne doit plus la considérer comme une maladie définitivement généralisée* : sans doute, l'organisme qui en a été atteint reste modifié dans sa totalité puisqu'il devient réfractaire à de nouvelles inoculations extrinsèques du même contagé, mais il en est de même pour d'autres maladies infectieuses de durée éphémère : telles sont les fièvres éruptives; cette immunité ne doit donc nullement faire admettre une persistance de la maladie elle-même. Si, au contraire, l'on envisage l'évolution de la syphilis, ses périodes de latence, parfois si longtemps prolongées, l'intégrité absolue ainsi que le fonctionnement et le mode de réaction normaux des parties exemptes de manifestations spécifiques, la non-transmission habituelle de la maladie aux produits fœtaux après la période secondaire, et enfin ces intra-inoculations successives qui provoquent et caractérisent essentiellement ses manifestations tardives, on est conduit à admettre qu'*après une phase assez courte de généralisation, laquelle répond à la période secondaire, la maladie n'est plus représentée que par un certain nombre de foyers, localisés, suivant le mode de réaction du sujet, soit dans l'un des organes constitutifs de la peau, soit dans des parois artérielles, soit dans les os, soit dans le système nerveux, soit dans les viscères* : chacun de ces foyers peut rester longtemps inactif, comme le fait, suivant la comparaison ingénieuse de M. Besnier, le grain de blé dans les Pyramides; puis, à un moment donné, le tissu où il est inclus devient un terrain favorable à son développement et l'on voit survenir une manifestation; dans la peau, celle-ci est d'abord constituée, suivant l'âge de la maladie, par une papule, un tubercule ou une gomme, et l'on voit ensuite le processus s'étendre localement par la genèse et l'intra-inoculation de nouveaux éléments infectieux. *Il ne s'agit donc plus d'une maladie généralisée, mais d'un certain nombre de dépôts de contagé latents ou en activité.*

*Il est extrêmement probable que c'est par les toxines qu'ils engendrent que ces dépôts virulents donnent lieu à des altérations cutanées.*

*Certains faits semblent indiquer que les conditions de terrain nécessaires pour la genèse des éléments infectieux et la réaction spéciale sous l'influence des toxines*




*n'existent pas simultanément dans toutes les parties des téguments* : il en est ainsi, par exemple, de ceux dans lesquels la syphilide se dispose d'emblée en ligne courbe, sans qu'il se soit produit un tubercule ou une gomme initiale : on peut supposer, en pareil cas, qu'un dépôt et une prolifération ont eu lieu au centre virtuel de cette courbe, mais que les toxines engendrées dans ce point n'ont pu y déterminer un processus phlogogène et que celui-ci ne s'est produit qu'au niveau des dépôts secondaires formés par la migration excentrique des éléments contagieux.

Si, comme nous venons de chercher à l'établir, la syphilis, dès la fin de sa période secondaire et pendant toutes les phases tardives de son évolution, n'est plus une maladie généralisée et si elle n'est plus alors constituée que par un certain nombre de foyers locaux, latents ou actifs, on conçoit comment des sujets atteints de manifestations locales graves de cette infection, par exemple d'encéphalopathies, peuvent émettre un sperme dont l'innocuité ressort de la bonne constitution des produits et réagir comme des individus sains sous l'influence de traumatismes. (C'est ainsi que nous avons vu une division contuse de la lèvre supérieure, provoquée par l'arme dite *coup de poing américain*, guérir par première intention chez un sujet en proie encore à de graves manifestations disséminées.)

Tels sont les enseignements qui nous paraissent résulter de l'étude de ce moulage relativement à la nature de la syphilis ainsi qu'à la pathogénie et au mode d'extension de ses lésions : ils nous entraînent bien loin de l'être de raison admis naguère encore sous le nom de *diathèse syphilitique*.

H. HALLOPEAU.







## DERMATITE VACCINIFORME INFANTILE

Pièce du Musée de l'hôpital Saint-Louis, n° 1332, année 1887. Service de M. HALLOPEAU.

(Moulage de BARETTA.)

*Historique.* — Par un singulier hasard, trois cas de cette affection, rare et inconnue jusque-là, se sont produits simultanément, en 1887, dans le service de M. E. Besnier, dans celui de M. A. Fournier et dans le nôtre, de telle sorte que nous avons pu ainsi l'étudier parallèlement et indépendamment l'un de l'autre; des moulages ont été pris par M. Baretta sur le malade de M. Fournier et sur le nôtre que représente la figure ci-contre; depuis lors, nous en avons observé deux nouveaux faits dont l'un figure également dans notre musée.

Dès 1887, M. Feulard a publié dans la *France médicale*, d'après le sujet de M. Fournier, une étude sur cette maladie; des leçons cliniques y ont été consacrées par chacun de nous (E. Besnier, *Bulletin médical*, 1887; Hallopeau, journal de Lucas Championnière, 1888).

Malgré le petit nombre de cas connus jusqu'ici, elle a déjà reçu les noms d'*érythème vacciniforme infantile*, de *syphiloïde vacciniforme infantile* (Besnier), d'*herpes vacciniforme* (A. Fournier), d'*ecthyma vacciniforme syphiloïde* (Hallopeau), d'*éruption papuleuse d'aspect vacciniforme ou syphiloïde* (Feulard). Celui que nous adoptons aujourd'hui a l'avantage de ne rien préjuger relativement à la nature controversée de la lésion élémentaire.

*Étiologie.* — On n'a observé jusqu'ici cette dermatite que dans les premiers mois de la vie; la malpropreté, et particulièrement le contact permanent de linges souillés par l'urine ou les fèces, paraît en être la cause déterminante.

*Caractères cliniques.* — Les *éléments éruptifs se localisent de préférence autour des organes génitaux et de l'anus*: on les voit ainsi sur les parties contiguës des fesses, sur les grandes lèvres, au niveau de leurs commissures, sur le prépuce; il s'en produit également sur les parties voisines des cuisses, ainsi que dans le

PL. XX.



creux inguinal; ils sont rares en dehors de ces régions; cependant, chez la petite malade dont la figure ci-jointe représente l'éruption, le creux poplité était intéressé; il y avait même des éléments éruptifs à la partie extérieure des jambes.

Les boutons se développent avec prédilection dans le fond et sur les rebords des plis cutanés; ils occupent souvent symétriquement les parties en contact: cette localisation est un témoignage de leurs auto-inoculations. Ils intéressent ainsi les plis inguinaux, cruraux et fessiers.

Ils se présentent sous des aspects un peu divers suivant les périodes de leur évolution. M. Bouisson, qui en a étudié minutieusement le développement chez le malade de M. Besnier, les a vus débiter par une *petite tache érythémateuse* ou par un *petit nodule*; rapidement, cet élément initial est surmonté d'une *vésicule*; celle-ci est petite, aplatie, éphémère; elle occupe le centre de l'élément éruptif qui se développe ultérieurement et prend bientôt l'aspect d'une *papule cupuliforme*, rappelant singulièrement l'aspect d'un bouton de vaccine arrivé au sixième ou au huitième jour de son évolution: souvent les boutons s'agglomèrent en séries, tantôt en restant isolés bien que contigus, tantôt en se réunissant de manière à former des plaques confluentes: celles-ci sont presque constamment disposées longitudinalement suivant les plis normaux.

Le moulage figuré ci-contre ne représente que des éléments isolés. Ils sont d'ailleurs tout à fait typiques: leur volume varie de celui d'un grain de millet à celui d'une grosse lentille; il peut même aller au delà; leur forme est arrondie ou ovalaire; leur partie centrale est déprimée; leur couleur est, soit opaline, soit d'un blanc argenté; une légère aréole rosée les entoure. C'est à cette coloration, ainsi qu'à leur ombilication si prononcée et si frappante qu'ils doivent leur singulière ressemblance avec des boutons de vaccine.

Les lésions prennent un aspect différent lorsqu'elles s'agglomèrent en masses confluentes dans les plis cutanés: sur un de nos moulages, on les voit constituer ainsi, au niveau des plis cruraux, des *bourrelets* uniformes, larges de 8 millimètres et formant un relief d'environ 3 millimètres: ils atteignent une longueur d'environ 10 centimètres; leur limite externe se détache nettement des parties saines; leurs faces contiguës sont exulcérées. Ils présentent d'ailleurs la même coloration opaline ou argentée qui a été reconnue aux éléments isolés.

A côté de ce groupement en longues traînées correspondant aux plis de la peau, on remarque des *plaques agminées*, à contours polycycliques, déprimées dans leur partie centrale; leurs dimensions sont beaucoup moindres, elles ne dépassent pas 2 centimètres de diamètre.



Peu de temps après leur apparition, les boutons s'érodent dans leur partie centrale, et donnent lieu à un léger suintement; plus tard, l'exulcération se prononce davantage; on peut voir une mince *croutelle* se former dans la partie ombiliquée.

On a noté une légère tuméfaction des ganglions inguinaux.

Aussi longtemps que l'enfant est tenu malproprement, l'éruption persiste sans se modifier; au contraire, les soins de propreté et de simples pansements avec de la poudre d'amidon en amènent promptement la cicatrisation et l'affaïssement; il n'en reste bientôt plus d'autres traces, d'après l'observation de M. Feulard, que des macules brunâtres destinées à disparaître complètement. Il ne se produit pas de cicatrices.

*Diagnostic.* — Si cette dermatite n'a pas été décrite antérieurement, c'est sans doute parce qu'elle a été généralement confondue avec des syphilides : le siège péri-génital des éléments éruptifs, leur caractère papuleux, leur excoriation et le léger suintement dont ils sont le siège sont autant de caractères qui peuvent conduire à ce diagnostic erroné : il suffit cependant d'observer les malades pendant peu de jours pour acquérir la conviction qu'il s'agit d'une affection d'une autre nature : on ne voit jamais en effet de syphilide disparaître ainsi complètement, en peu de jours, sans traitement spécifique. D'autre part, l'ombilication des éléments, leur coloration argentée, leur confluence en bourrelets sur les rebords des plis cutanés, le peu de profondeur de leurs ulcérations et leur mode de groupement en séries linéaires constituent un ensemble de caractères qui doivent actuellement empêcher cette confusion.

M. Jaquet a décrit en 1886, sous le nom d'*érythème papuleux fessier post-érosif*, une éruption qui pourrait être confondue avec la dermatite vacciniforme : elle est en effet surtout caractérisée par la production de papules arrondies, à bords surélevés, légèrement suintantes; elles diffèrent de cette dermatite par les particularités suivantes : la lésion initiale est une plaque érythémateuse; viennent ensuite des exulcérations superficielles, absolument irrégulières dans leurs contours : l'hypertrophie dermique qui se traduit par la production de papules ne survient que secondairement; celles-ci ne présentent pas cette teinte opaline ou argentée si remarquable dans la dermatite vacciniforme; on observe, à leur périphérie, un fin plissement de l'épiderme à disposition rayonnée qui contribue aussi à les faire reconnaître; enfin les lieux d'élection sont les régions fessières et postérieures des cuisses et non, comme dans la dermatite vacciniforme, les plis inguinaux et cruraux.



Nous verrons que cette localisation distingue également cette dermatite de celle qui est décrite sous le nom d'*ecthyma térébrant*, en même temps que d'autres caractères sur lesquels nous allons insister en décrivant l'autre moulage figuré dans ce fascicule.

*Pronostic.* — Il est des plus bénins, puisqu'il suffit de soins de propreté et du pansement le plus simple pour avoir raison de cette éruption.

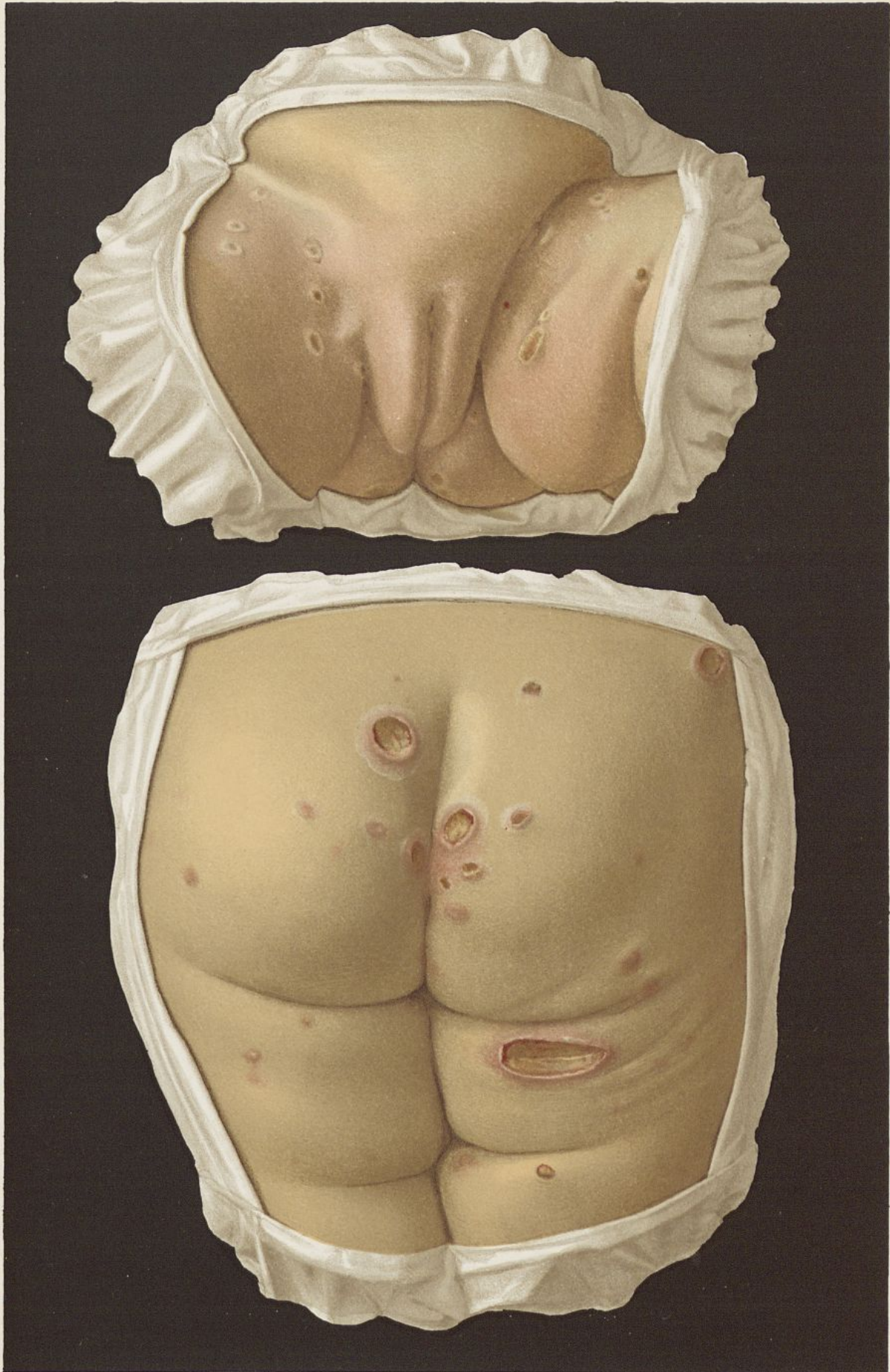
*Nature.* — La dermatite vacciniforme infantile présente des caractères qui lui appartiennent en propre ; elle représente un type clinique nettement différencié, on peut dire une *espèce morbide*.

On peut affirmer qu'il s'agit d'une *infection locale* ; les auto-inoculations ne peuvent s'expliquer que par la transmission directe d'un agent infectieux ; l'absence de troubles dans la santé générale, et la localisation des altérations dans une région où elles peuvent être transmises par auto-inoculation montrent que la maladie n'est pas *totius substantie*. Les examens bactériologiques n'y ont malheureusement jusqu'ici révélé la présence que de microbes banals de la suppuration : des examens ultérieurs devront être faits dans cette direction.

Pour ce qui est de l'anatomie pathologique, nous ne possédons jusqu'ici à son égard aucune donnée, faute de biopsie et d'autopsie : on peut admettre seulement avec une grande vraisemblance que la cause prochaine de l'ombilication est la même que pour le bouton de vaccine et de variole.

H. HALLOPEAU.





IMP<sup>tes</sup> LEMERCIER

RUEFF & C<sup>ie</sup>, Editeurs, PARIS.

*Ecthyma vacciniforme infantile*  
*Ecthyma simple infantile*



## ECTHYMA TÉRÉBRANT DE L'ENFANCE

Pièce du Musée de l'hôpital Saint-Louis, n° 420, année 1887. Service de M. FOURNIER.  
(Moulage de BARETTA.)

Ce moulage représente un beau type de cette dermatose; il est instructif, car il permet de suivre de proche en proche le développement des altérations.

*Caractères des ulcérations.* — On y voit en effet, en premier lieu, des *petites papules érythémateuses*; d'autres lésions semblables présentent dans leur partie médiane *une ulcération punctiforme* : celle-ci s'est produite consécutivement à la *rupture d'une vesico-pustule*, mais l'existence de ce soulèvement épidermique a été si éphémère que tous les éléments ici figurés lui sont antérieurs ou postérieurs.

Ces derniers représentent des *ulcérations* dont les dimensions varient de quelques millimètres à près de deux centimètres : ces différences d'étendue répondent à la marche progressive du processus ulcéreux.

Dès le début, *les ulcérations sont remarquables par la netteté de leurs bords taillés à pic comme ceux d'un chancre simple*; leur fond est arrondi *en cupule* et *recouvert d'un débris sanieux*; progressivement et rapidement, l'ulcération, à peine formée, s'étend excentriquement; ses contours continuent alors à être *arrondis* ou deviennent *ovales*; une *légère aréole érythémateuse* entoure l'élément éruptif.

Cependant, l'ulcération *gagne en profondeur* en même temps qu'en surface et justifie ainsi la dénomination de *térébrante* donnée à cette forme d'ecthyma.

Les lésions tendant à se propager par *auto-inoculation*, comme l'a établi

PL. XX.



Vidal, les éléments voisins peuvent se fusionner et former ainsi de *larges plaques polycycliques*. Par les *pertes de matériaux organiques* qu'elles occasionnent, par les *douleurs violentes* qu'elles provoquent et qu'accusent les cris incessants des enfants, par la *résorption des produits septiques* qui s'y développent, ces ulcérations aggravent l'état de cachexie qui en avait favorisé le développement et elles *aboutissent plus ou moins rapidement au marasme, à la cachexie et à la mort*, si une thérapeutique active n'intervient pas.

Ces lésions occupent surtout les régions fessières : mais il n'est pas rare de les voir envahir les cuisses, surtout leur partie postéro-supérieure, et les régions inguinales : toutes les parties du corps peuvent être secondairement intéressées ; on a même signalé des lésions aberrantes du côté du cuir chevelu ; assez souvent la muqueuse buccale est simultanément lésée.

Quand la maladie doit guérir, l'aspect des pertes de substance perd son caractère sanieux ; il se développe des bourgeons charnus ; et, plus ou moins tardivement, il se forme un tissu de cicatrice : ces lésions laissent constamment à leur suite des traces indélébiles.

*Étiologie.* — Cette dermatose paraît s'observer exclusivement chez les jeunes enfants, dans les deux premières années de l'existence ; elle est provoquée surtout par le contact permanent des fèces et de l'urine ; il se développe selon toute vraisemblance dans ces matières un agent pathogène, encore indéterminé, mais, à coup sûr, différent de celui qui se produit dans les mêmes conditions pour engendrer les boutons de la dermatite vacciforme.

*Diagnostic.* — L'ecthyma térébrant doit être distingué de diverses autres éruptions ulcéreuses que l'on peut observer chez les enfants du même âge.

Nous en séparerons, tout d'abord, la *dermatite vacciforme* décrite précédemment : sans doute, les deux maladies se développent à la même période de la vie, elles occupent de préférence les mêmes régions, elles sont l'une et l'autre ulcéreuses, auto-inoculables et provoquées principalement par la malpropreté ; mais, à côté de ces caractères communs, nous trouvons des différences essentielles : leur siège n'est pas identique : tandis que la dermatite vacciforme occupe plus particulièrement les plis cutanés, l'ecthyma térébrant se localise surtout dans les parties saillantes ; de plus, on n'observe pas dans la dermatite vacciforme ces bords taillés à pic ni cette destruction profonde du tissu si remarquables dans l'ecthyma térébrant ; enfin le pronostic les sépare également : tandis, en effet, que la dermatite vacciforme est une maladie bénigne qui guérit facilement avec des soins de propreté sans laisser d'autres traces que de simples



macules, l'ecthyma térébrant implique au contraire le pronostic le plus sombre et entraîne, lorsqu'il guérit, la production de cicatrices indélébiles : il s'agit d'espèces différentes.

O. Simon a décrit, en 1878, une *dermatose bulleuse* aboutissant à la production d'ulcérations semblables à celles de l'ecthyma térébrant : malgré cette analogie, le développement initial par des bulles nous paraît devoir faire admettre un processus différent de celui qui appartient à cette dernière éruption.

Il en est de même des *gangrènes multiples* qui parfois se développent chez les jeunes enfants : la gangrène est liée à des altérations chimiques toutes spéciales que l'on ne rencontre pas dans l'ecthyma.

On ne peut méconnaître qu'il importe de distinguer l'ecthyma térébrant des *ulcérations syphilitiques* : le mode de début, la progression des ulcérations, leur siège et la cachexie peuvent être les mêmes dans les deux cas : cependant les syphilides sont généralement plus indurées à leur périphérie, plus *néoplasiques* ; elles ont moins de tendance à suppurer ; elles sont plus disséminées et, en même temps que les altérations du siège, on voit alors d'habitude se produire un coryza spécifique, des lésions des commissures labiales et des ulcérations anales ; enfin dans le cas de doute, les résultats du traitement spécifique éclairent bientôt le diagnostic.

Les ulcérations de l'ecthyma térébrant offrent une grande ressemblance avec celles du *chancre simple* : ce sont les mêmes bords taillés à pic, le même fond sanieux, la même tendance à s'étendre excentriquement, la même facilité de propagation par auto-inoculations : le siège, le début par une papule érythémateuse et la profondeur des ulcérations permettent de les différencier.

*Traitement.* — Il doit consister surtout dans l'emploi d'antiseptiques appropriés : si les lésions ne sont pas trop étendues, on se trouvera bien de les saupoudrer avec de l'iodoforme ou du di-iodoforme ; on pourra également utiliser l'europhène, antiseptique qui a l'avantage d'être actif et non irritant sans exhaler une odeur désagréable. Des applications de compresses ou d'ouate hydrophile imprégnées, soit d'une solution de sublimé au 5/1000, soit d'une solution phéniquée à 1/200, pourront également donner de bons résultats. Il est inutile d'insister sur la nécessité des soins de propreté ainsi que d'un régime approprié.

*Nature de la maladie.* — La cause prochaine de cette forme d'ecthyma est encore indéterminée : en raison de son auto-inoculation et de sa marche progressive, on peut affirmer qu'il s'agit d'une maladie parasitaire, selon toute vraisemblance microbienne, mais on n'est pas encore fixé sur les caractères de son



élément pathogène. M. Wickham a trouvé, dans un cas observé avec M. Baudouin dans le service de M. Fournier, le *streptococcus pyogenes* comme élément prédominant; plus récemment, Ehlers a constaté la présence du microbe *pyocyanique* dans les produits des mêmes ulcérations : il appartiendra à l'expérimentation de décider si l'un de ces microbes est la cause prochaine de cette dermatose.

H. HALLOPEAU.



## COCAÏNOMANIE ET MORPHINOMANIE

### PSEUDO-SYPHILIDES TUBERCULO-CRUSTACÉES

Pièce du Musée de l'hôpital Saint-Louis n° 1803, année 1894.  
Service de M. FOURNIER. Moulage de BARETTA.

La pièce ci-contre, représente des lésions d'aspect polymorphe, consécutives à des injections de morphine et de cocaïne, lésions qui ont été reproduites à cause de leur caractère syphiloïde.

Vers le milieu du bras on voit une lésion croûteuse qui simule deux accidents syphilitiques : la syphilide tuberculo-crustacée (*rupia syphilitique*), ou le chancre induré. Sur le sujet qui a fourni le moulage il existait autour de cette croûte une induration des bords très nette, mais il n'y avait pas de poly-adénite axillaire.

Autour de ce pseudo-rupia existent des cicatrices saillantes chéloïdiennes, violacées, vineuses, entourées de dilatations veineuses qui leur forment une véritable bordure. Plus bas, sur le même bras, les lésions vont en s'atténuant et ne constituent plus que des plaques erythémateuses, violacées ou purpuriques. Voici l'histoire clinique résumée de cette malade.

La nommée B..., domestique, âgée de 42 ans, entrée le 29 décembre 1894, dans le service de M. le professeur Fournier, a eu, il y a 10 ans, une péritonite puerpérale, à la suite de laquelle se produisirent des adhérences douloureuses.

Pour calmer les douleurs abdominales on commence l'usage de la morphine que la malade continue en augmentant progressivement les doses. Actuellement il est difficile de préciser exactement la quantité journalière de morphine injectée, elle serait environ de 0<sup>gr</sup>,10. Entre temps, pendant deux ans, la malade a usé de la cocaïne, il est impossible d'en connaître la dose.

Cette malade est une névropathe, ancienne hystérique convulsive, entachée d'alcoolisme. Elle avait entraîné son mari dans la même voie qu'elle : c'était un ménage morphinomane alcoolique.

C'est toujours la même seringue qui sert depuis 10 ans : elle est dans un état remarquable de saleté. Aussi depuis quelques années, chaque fois que la malade se faisait une injection il en résultait

Pl. XXI.



un abcès. Le plus souvent cet abcès ne donnait pas lieu à une suppuration abondante, mais il se produisait une large ulcération, et à sa suite une cicatrice chéloïdienne.

Actuellement existe sur le bras un accident, consécutif à une injection, qui s'est déjà produit à maintes reprises. Il s'agit d'une tuméfaction nodulaire recouverte d'une croûte, simulant de tous points le rupia syphilitique ou les syphilides tuberculo-crustacées géantes. Sur le reste du corps et en particulier dans la région inter-scapulaire (où les injections de morphine étaient faites par le mari), existent des accidents analogues et des cicatrices syphiloïdes.

Dans cette région se voient aussi des cicatrices qui feraient croire que la malade a subi à plusieurs reprises des applications de pointes de feu. La sensibilité au niveau des points malades est normale.

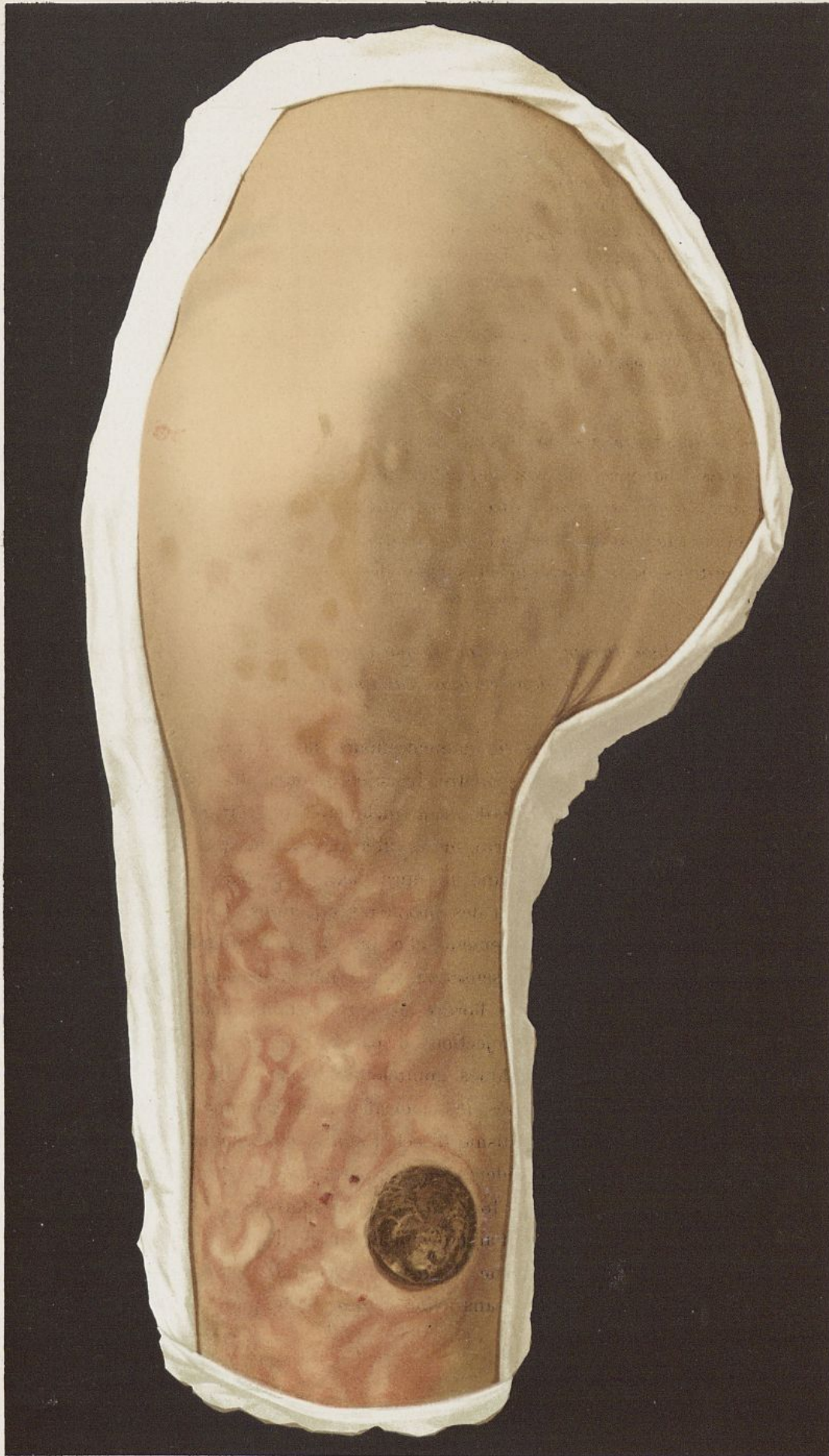
Les accidents causés par l'usage de la morphine, s'ils affectent rarement une forme aussi marquée, ne sont cependant pas rares. Les accidents imputables à l'injection elle-même, c'est-à-dire à un traumatisme septique, viennent s'ajouter à l'éruption médicamenteuse qui est quelquefois le fait de l'absorption par les voies digestives de la morphine et surtout des dérivés de l'opium.

A. — *L'action directe, locale, de la morphine est toujours un traumatisme et dans certains cas une infection.*

1° *Traumatisme.* — Dans le moment même, la piqûre de l'injection est peu sentie. Dès que le liquide a pénétré, le sujet éprouve des sensations générales et locales. Les sensations générales sont quelquefois un vertige passager, un état nauséux très rapidement disparu, une bouffée de chaleur qui, dans certains cas, peut aboutir à une diaphorèse qui ne dure pas. La plupart de ces phénomènes ne se produisent qu'à l'occasion des premières injections. Localement, la sensation est différente ; anatomiquement elle produit une dilatation vaso-motrice intense qui donne au sujet la sensation d'une démangeaison, d'un picotement, d'une brûlure. Tout rentre dans l'ordre en peu d'instant, et la tuméfaction œdémateuse et rosée, indice de l'injection, disparaît vite. Si l'aiguille a rencontré une petite veinule il sort quelques gouttelettes de sang. Il arrive dans certains cas que l'injection faite trop près de l'épiderme détermine une escarre, mais cette escarre est un véritable traumatisme direct et non la conséquence d'une infection.

2° *Infections.* — Les accidents de suppuration sont rares depuis l'emploi d'aiguilles stérilisables. On est fort étonné quelquefois de voir que malgré l'emploi de solutions altérées et d'aiguilles malpropres il ne se produit pas d'accidents. C'est qu'à ce point de vue il existe une véritable prédisposition. Tel sujet ne pourra se faire d'injection sans avoir autour de la piqûre des pustules avec





IMP<sup>ME</sup> LEMERCIER

RUEFF & C<sup>MS</sup>, Editeurs, PARIS.

*Lésions et cicatrices chez une cocaïnomanie*



induration et sclérose de la peau, tel autre aura des abcès, voire des phlegmons.

Les accidents septiques provoqués par l'injection de morphine sont les suivants : 1° Éruption pustuleuse : pouvant consister en une pustule unique ou bien en une véritable agglomération entourant le point d'injection ; 2° Éruption furonculaire ; 3° Anthrax morphinique ; 4° Abcès intra-dermique ; c'est le cas de notre malade ; 5° Phlegmons sous-dermiques ; 6° Phlegmons profonds : pouvant entraîner de larges décollements et des accidents graves chez des morphinomanes déjà cachectisés ; 7° Érysipèle et lymphangite érysipélateoïde ; 8° Escarres : directes ou consécutives aux abcès.

B. — *Action indirecte, médicamenteuse. Éruptions pathogénétiques.*

La morphine, comme n'importe quel médicament, peut produire chez certains sujets des éruptions médicamenteuses qui varient d'un sujet à l'autre. On ignore jusqu'à présent la pathogénie de ces éruptions. Ce qu'on peut dire c'est que chez les sujets prédisposés aux affections cutanées, chez les névropathes, chez ceux qui sont sous le coup d'une infection ou d'une intoxication — digestive le plus souvent, — l'éruption se montrera plus facilement.

Tous les modes éruptifs ont été observés : 1° Érythème simple : consistant en des taches ou placards érythémateux éphémères ; 2° Érythème exsudatif. Érythème polymorphe. Érythème avec nodosités. En un mot toutes les variétés de l'érythème polymorphe ; 3° Urticaire ; — de toutes les éruptions la plus fréquente, généralement bénigne, quelquefois longue et tenace ; — 4° Érythèmes desquamatifs ; 5° Érythèmes scarlatiniiformes avec tous les degrés dans la rougeur et dans la desquamation, s'accompagnant souvent de prurit ; 6° Éruptions vésiculeuses : *eczéma morphinique* ; 7° Éruptions lichénoïdes ; 8° Éruptions miliaires sudorales ; 9° Prurigo morphinique ; 10° Éruptions pustuleuses, furonculaires, anthracoïdes ; 11° Éruptions érysipélateo-ortiés ; 12° Gangrènes disséminées.

Comme on le voit, les éruptions pathogénétiques produites par la morphine sont des éruptions d'ordre dermatologique pur, mais sont encore capables de simuler par un tout autre mécanisme les pustules et gangrènes dues à l'infection directe par la piqûre. En dehors des accidents immédiats, il y a les accidents tardifs, qui constituent le type eutané de la morphinomanie.

*Accidents tardifs.* — De ces accidents notre malade est un bel exemple. La figure émaciée, pâlie, les traits tirés, les yeux profonds et sans expression, elle a



les rides du visage tellement accusées qu'elle paraît déjà une vieille femme. La peau a un aspect terne, terreux; les chairs sont flasques, ridées; l'épiderme est sec, râpeux. Tous les points accessibles aux injections sont parsemés de tubercules indurés, qui mamelonnent la peau et la rembourrent de noyaux irréguliers, non douloureux généralement. De place en place des cicatrices d'abcès, déprimées ou saillantes couturent la malade de balafres rouges ou pigmentées de brun. Tel est l'aspect général des morphinomanes anciens. Tous n'ont pas, il est vrai, d'abcès ou d'indurations, mais chez tous la peau revêt cet aspect terreux et caractéristique.

La *cocaïne* n'a rien à envier à la morphine sous le rapport des accidents cutanés, mais il est assez rare de voir ses effets isolés. Dans la majorité des cas les malades commencent par être morphinomanes avant d'être cocaïnomanes. Le résultat des deux intoxications est le même.

Que faut-il faire en pareil cas? Le premier devoir du médecin est évidemment la suppression de la morphine. Quant à la méthode de traitement local elle est celle du traitement de la dermatose dont l'éruption morphinique prend l'aspect.

Il faut se rappeler que la suppression de la morphine est chose délicate, que la guérison de la morphinomanie nécessite le plus souvent l'internement et toujours l'intervention d'un médecin habitué à la pratique de cette cure.

La méthode de suppression rapide est dangereuse, voire mortelle quelquefois. La méthode de suppression lente conduit presque toujours à la récurrence. Reste la méthode de suppression progressive, qui consiste à exercer une surveillance de tous les instants pour éviter que, dans les accidents délirants qui se produisent souvent, le morphinomane n'attente pas à sa vie; et à diminuer peu à peu, mais assez vite, les doses, de façon à supprimer totalement le médicament dans un délai de quinze jours à un mois. On évitera ainsi une partie des accidents de la suppression et en particulier les sensations de chaleur et de froid qui mettent les malades dans un état d'excitation considérable.

D<sup>r</sup> GASTOU.



## TRICHOPHYTIE CUTANÉE

*Syn.* : HERPÈS CIRCINÉ

Pièce du Musée de l'hôpital Saint-Louis, n° 1337, année 1888. Service de M. E. BESNIER.  
(Moulage de BARETTA.)

On ne peut pas dire que la figure ci-jointe reproduise un type fréquent de trichophytie, si l'on se rappelle deux des caractères fondamentaux des cercles trichophytiques : leur rareté sur ce même individu ; leur orbicularité parfaite.

En revanche, cette pièce montre jusqu'à l'évidence un caractère constant des trichophyties à plusieurs cercles. Toutes les lésions au point de vue objectif sont bien vraiment identiques entre elles.

Étudions donc à propos de cette pièce ces trois caractéristiques que nous avons données comme les plus générales et les plus constantes des trichophyties cutanées.

I. On ne peut nier l'orbicularité singulière de plusieurs de ces lésions. Et il n'y a guère d'efflorescences cutanées relevant d'autre cause et qui puissent affecter, dans de pareilles dimensions, une régularité aussi géométrique.

Le placard supérieur de droite est sous ce rapport bien typique. La cause parasitaire explique sans peine cette orbicularité. Ce caractère se reproduit sur toutes les cultures de teigne et toujours pour la même raison. D'un centre où la première graine fut semée partent comme des rayons divergents les rameaux parasitaires. Rencontrant chacun des conditions physiques, chimiques et physiologiques semblables, ces rayons seront tous égaux et la lésion comme la culture sera discoïde. Mais plusieurs germes semés l'un près de l'autre produiront quelquefois des lésions confluentes. La lésion devient, de multiple qu'elle était, unique et polycyclique.

II. Le petit nombre des lésions trichophytiques est une règle on peut dire toujours justifiée en nos pays. Et le nombre des lésions que cette figure représente est rarement atteint, plus rarement encore dépassé.

Il y a des trichophyties généralisées (*tinea imbricata* des îles du Pacifique), mais elles n'existent pas en nos pays. Et contrairement à ce que professe encore l'école de Vienne, le pityriasis rosé de Gibert, qui pour cette école serait une éruption trichophytique généralisée, n'est pas de nature et d'origine trichophytique.

III. En ce qui concerne la similitude entre elles, des lésions trichophytiques cutanées *que porte le même individu*, elle est ici parfaitement mise en lumière.

PL. XXII.



Il suffit d'un regard pour s'en convaincre. Et cette conviction ne peut qu'être plus complète après l'examen attentif de la forme, de la dimension des placards, de leur bordure plus rouge que leur centre et aussi après l'examen de la lésion élémentaire érythémato-squameuse et vésiculeuse; enfin, quand on compare la teinte même de l'érythème égal pour chaque lésion, indiquant le degré de congestion du réseau vasculaire sous-jacent à chacune d'elles.

Il y a là une parité objective d'autant plus à remarquer qu'elle est de règle constante. Toujours un individu porteur de lésions trichophytiques multiples les montre semblables entre elles.

Et cette identité devient un caractère plus important encore quand on veut bien l'opposer à *la dissemblance extraordinaire des diverses trichophyties examinées chez des sujets différents.*

La comparaison de cette planche avec celle qui représente la folliculite trichophytique agminée, est saisissante sous ce rapport, car ces deux lésions, toutes deux d'origine trichophytique, ont un aspect objectif aussi dissemblable que possible. Ce polymorphisme des trichophyties observées sur divers malades, opposé au monomorphisme absolu des lésions multiples d'un même sujet, est demeuré un problème jusqu'à la connaissance de la pluralité des trichophytons. Cette lésion diffère de la folliculite agminée, parce que le trichophyton qui la cause n'est pas le trichophyton qui cause la folliculite agminée. Et tous les cercles trichophytiques de ce dernier malade sont identiques entre eux parce que c'est le même parasite qui les a fait naître. Cette pièce présente encore un certain nombre de points remarquables à signaler.

On peut observer sur presque tous ces placards qu'il existe à leur pourtour une zone périphérique d'aspect plus inflammatoire que l'aire interne de la lésion.

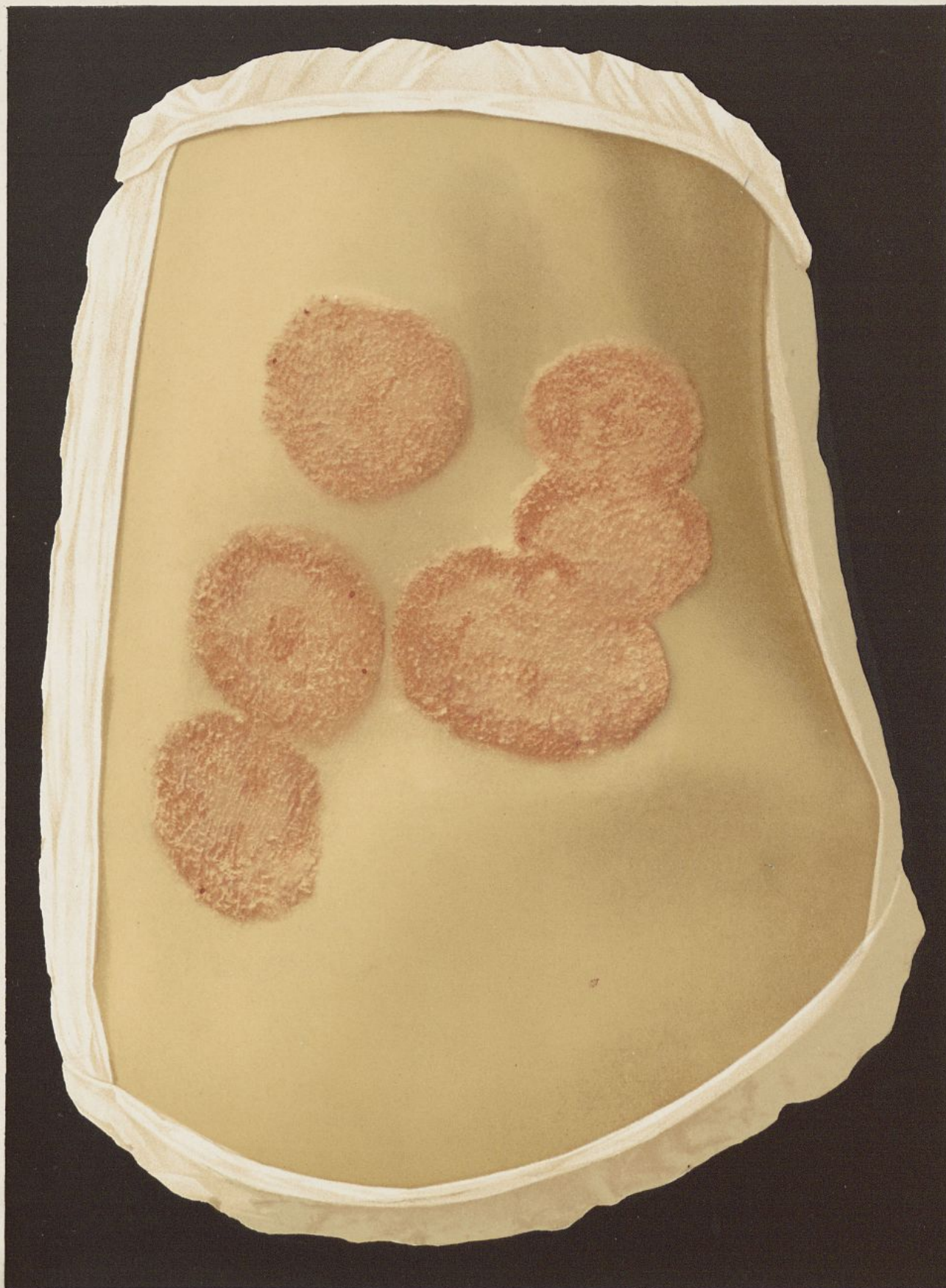
C'est en effet sur le pourtour de chaque placard que la vie parasitaire est plus intense. C'est là que le parasite prolifère et par là que s'agrandit la lésion.

Pendant ce temps, le centre de cette lésion s'affaïsse au contraire et souvent, comme sur le cercle inférieur de gauche, sa surface flétrie se ride. Dans quelques jours, elle desquamera largement.

Quelquefois, comme ici même, pendant tout le temps où la vie du placard trichophytique se perpétue, sa surface entière reste couverte de vésicules éparpillées. Mais le plus souvent on ne rencontre de vésicules jeunes et naissantes que sur le bord seulement de la lésion. Au centre, elles ont disparu.

Il est un autre moyen qui ne trompe pas, de mesurer le degré de vie et d'activité du parasite trichophytique dans sa lésion. Le trichophyton est d'autant plus actif que la régularité du bord de la circination est plus grande. Plus le





IMP. LEMERCIER

RUEFF & C<sup>ie</sup>, Editeurs, PARIS.

*Trichophytie cutanée*



bord d'un placard trichophytique est net et en quelque sorte ourlé, plus il sera facile d'y mettre le parasite en évidence et d'en obtenir des cultures.

Au contraire, quand un placard trichophytique régresse spontanément, ce qui n'est pas très rare, la lésion perd toujours d'abord de son orbicularité. Elle devient irrégulière, puis diffuse, avant de disparaître entièrement.

Cet ourlet du rebord trichophytique en activité est certainement l'un des bons caractères qui permettent d'asseoir un diagnostic clinique différentiel, que cet ourlet soit un simple rebord papuleux ou qu'il soit jalonné de squames séborrhéiques ou de vésicules ou de pustules.

A prendre la trichophytie cutanée en général, son diagnostic différentiel pourrait être fait avec vingt maladies différentes. Et le polymorphisme de cette affection (en rapport avec la pluralité des trichophytons) explique qu'on ait pu la confondre avec des maladies très différentes : eczéma séborrhéique, psoriasis, séborrhée circinée en petits éléments (eczéma flannelaire des anciens auteurs français), érythèmes figurés, médicamenteux, érythème polymorphe, pityriasis rosé au début, etc., et même, syphilis serpigineuse tertiaire.

Chaque cas pourrait être discuté avec des maladies très dissemblables. Nous ne pouvons entrer dans un tel détail. En se rappelant les caractères primordiaux des cercles trichophytiques, l'orbicularité des placards, leur petit nombre et leur similitude entre eux, on évitera la plupart des erreurs possibles et même avec très peu d'habitude dermatologique, les erreurs commises ne seront pas très fréquentes. Le diagnostic peut toujours se confirmer d'ailleurs par l'examen microscopique du pus ou de la sérosité des vésicules ou encore des squames dissociées. On prendra ces éléments d'examen toujours sur l'extrême bord des lésions les plus actives.

Pour une squame comme pour un poil la manipulation préalable à l'examen restera la même. C'est la dissociation à chaud dans la potasse (à 30 p. 100). Tous liquides dissociateurs et l'acide acétique particulièrement pourraient être utilisés comme la solution potassique.

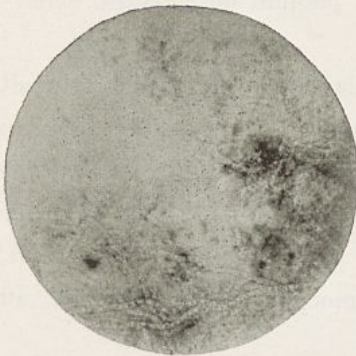La technique microscopique est encore celle dont nous avons donné les règles, nous n'y reviendrons donc pas.

On trouvera, cheminant entre les cellules épidermiques qu'il dissocie, un parasite mycélien présentant des caractères morphologiques généraux qui restent les mêmes en tous cas : 1° les filaments mycéliens sont d'ordinaire presque rectilignes ou du moins très peu flexueux ; jamais ils ne suivent les contours des cellules de l'épiderme, ils s'étendent droit devant eux en longs rameaux entre deux strates épidermiques ; 2° ils sont formés de cellules rectangulaires ordinaires.



rement très égales entre elles et très régulières de 8 à 10  $\mu$  de longueur environ sur 4 de large. Quelquefois ces cellules mycéliennes prennent la forme sporulaire et ressemblent alors aux spores qu'on trouve dans le cheveu trichophytique; 3° ces filaments se divisent par dichotomie. C'est là une règle qui ne souffre pas d'exception.

Après ce que nous avons dit de la multiplicité trichophytique, on se demandera naturellement quelle est l'espèce parasitaire spéciale qui donne naissance à la lésion spéciale figurée plus haut.



Trichophyton dans la squame.  
Grossiss : 200 diamètres.

Nous ne pouvons répondre sûrement à cette demande pour cette raison que le moulage en a été fait bien des années avant que la pluralité trichophytique ne fût en question.

Sur le seul aspect objectif, on peut d'abord répondre qu'il s'agit ici encore d'une trichophytie animale, car à la culture, on ne voit pas, en France du moins, des cercles si grands et si nombreux avoir pour cause les espèces trichophytiques vulgaires de la tondante de l'enfant. Mais de quelle espèce animale s'agit-il?

Des lésions en tout semblables à celles-ci, on a retiré plusieurs fois déjà un trichophyton à culture acuminée, violet noir, rare en France, très fréquent en Italie, mais dont l'animal d'origine reste inconnu. C'est là tout ce que l'on peut dire.

Encore doit-on ajouter à ce diagnostic nécessairement incomplet que plusieurs trichophytions différant botaniquement d'espèce, et vivant à l'habitude sur des animaux différents, peuvent donner à l'homme des lésions trop analogues entre elles pour que l'œil les différencie aisément.

Les trichophytions ne donnent pas tous une lésion aussi reconnaissable et aussi différenciée que la folliculite agminée...

Pour toutes ces trichophyties cutanées d'ailleurs, cliniquement, l'origine importe peu; leur pronostic est bénin, et leur traitement bien facile.

Quelques applications vigoureuses de teinture d'iode répétées chaque jour jusqu'à exfoliation complète de la région et disparition de la congestion locale : telle est la meilleure médication. Une semaine ou deux suffisent à la guérison, et la lésion, comme toutes les trichophyties cutanées, autres que la folliculite agminée, disparaît sans laisser de traces.

SABOURAUD.



## SYPHILOMES HYPERKÉRATOSIQUES ET VÉGÉTANTS

Pièce du musée de l'hôpital Saint-Louis, n° 1722. Service de M. Ernest BESNIER, année 1893.  
Moulage de BARETTA.

La planche n° 23 est un exemple accentué d'une kératose *syphilitique*, c'est-à-dire d'une hypertrophie marquée de l'épiderme, ayant pour substratum une infiltration spécifique du chorion de la région plantaire, différence radicale d'avec les kératoses *primitives*, dans lesquelles le derme ne présente que des lésions minimales et consécutives, selon toute apparence, aux lésions qui atteignent initialement la couche génératrice de l'épiderme.

### I

Nous n'avons malheureusement que peu de détails à donner sur le malade porteur de cette lésion; son observation clinique fait défaut; on sait de lui seulement que c'était un garçon d'hôtel, profession qui entraîne forcément une fatigue locale très grande, et explique dans une certaine mesure la localisation lésionnelle; — qu'il était âgé de 33 ans et avait été atteint huit ans auparavant d'une syphilis grave, anormale, car dès la période secondaire, elle prit le caractère ulcéreux.

C'est le pied droit que reproduit notre planche, *mais le pied gauche avait été atteint simultanément ou à peu près et les lésions y présentent la même localisation, et le même aspect.* Il n'est pas jusqu'au groupe végétant de la région rétro-malléolaire qui ne se retrouve exactement sur le moulage du pied gauche également conservé au Musée de l'hôpital Saint-Louis (pièce n° 1723). La seule différence à noter est dans le degré des altérations, *un peu* moins avancées à gauche.

Quant à la morphologie même de ces altérations, notre planche en reproduit les dehors de façon très exacte; quelques détails complémentaires la feront mieux ressortir.

PL. XXIII.



Deux éléments principaux sont à envisager ici; la *kératose*, la *néoplasie spécifique*.

1° *Kératose*. — Elle n'est pas uniformément répartie, mais distribuée par larges zones, de disposition grossièrement circinée, comme on le voit, par exemple, à la région du talon antérieur, correspondant à la tête des métatarsiens, et en avant du talon calcanéen. Sa coloration est d'un blanc grisâtre, altérée à la fois par les poussières communes mélangées à la sueur, et par la coloration du syphilome sous-jacent, son épaisseur varie de 1 à 4 ou 5 millimètres environ; elle est interrompue en quelques points, par des rhagades peu profondes, au niveau desquelles on aperçoit le derme saignant.

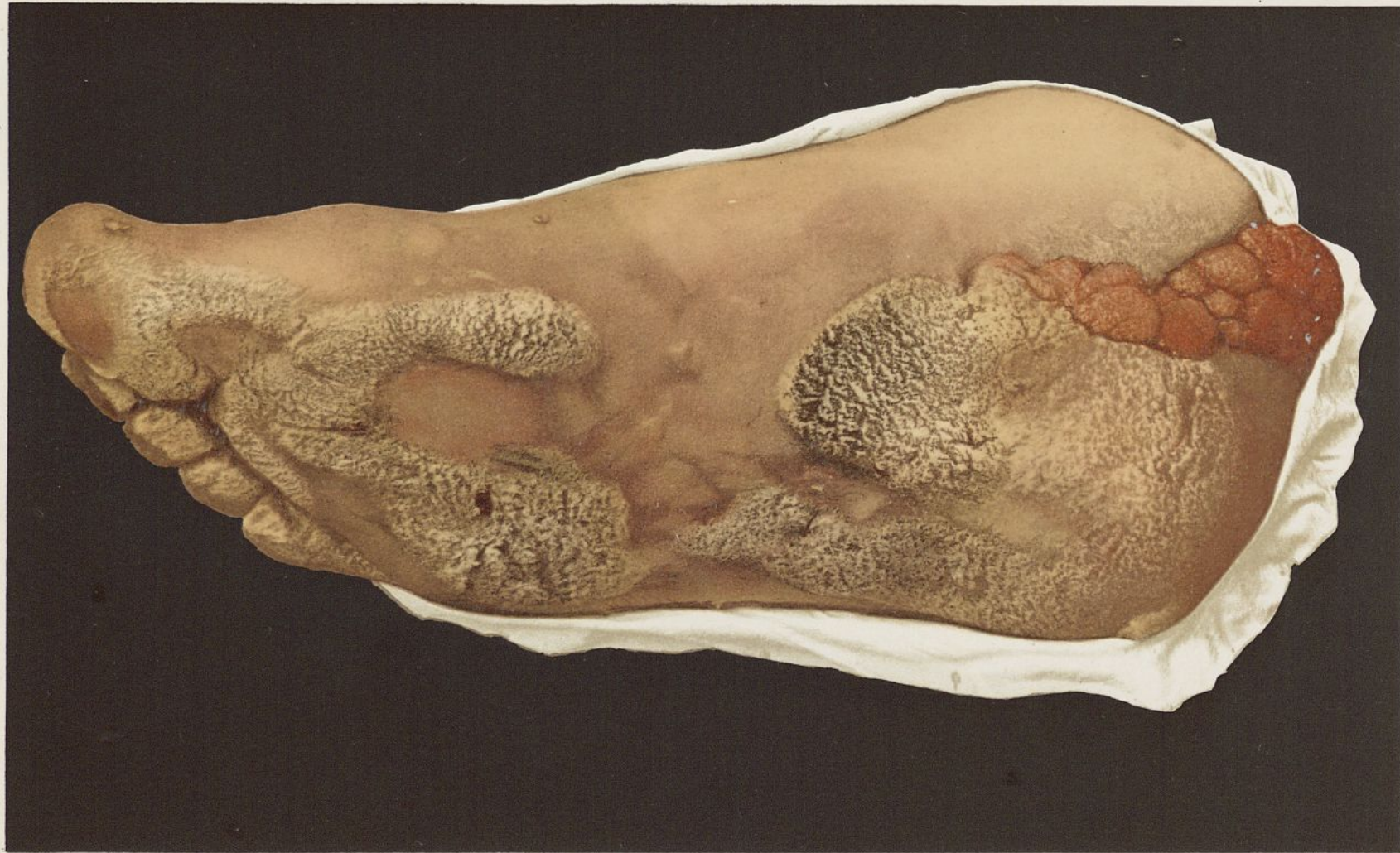
Sa répartition n'est pas uniforme; elle domine visiblement aux points de pression maxima, mais sans y être rigoureusement limitée. Ainsi, il existe bien, comme dans certaines dermatoses kératosantes<sup>1</sup>, une gaine talonnière, mais elle est incomplète en arrière, tandis qu'elle déborde notablement le talon en avant, où elle se termine par un énorme bourrelet, très saillant, qui correspond à la partie postérieure de la voûte plantaire, c'est-à-dire à un point où la pression est faible. Et de même, la plus grande partie de la région plantaire du gros orteil, sa partie centrale, est indemne de corne. Par contre, elle coiffe assez exactement les extrémités des 2<sup>e</sup>, 3<sup>e</sup>, 4<sup>e</sup> et 5<sup>e</sup> métatarsiens, en se prolongeant — mais fort mince — sur leur face dorsale.

Il semble donc que la kératose soit ici plus *indépendante* que dans les autres kératodermies, ce qui se conçoit par l'évolution même du syphilome dont le siège peut bien être *déterminé* à son début par une pression habituelle, mais n'y saurait être *limité*, en vertu du processus excentrique ordinaire à ces néoplasies.

2° *Syphilome*. — Il s'agit ici d'une infiltration diffuse peu épaisse, non saillante, qui occupe la presque totalité de la région plantaire. Elle se traduit au talon par la rougeur que la couche de kératose laisse entrevoir; et à la voûte par la coloration violacée lie de vin; mais c'est surtout au-dessus du talon dans la rainure rétro-malléolaire qu'elle est appréciable, sous forme de végétations frambœsoïdes volumineuses, dont le volume se renforce à mesure qu'on s'éloigne de la région plantaire; et cette dernière particularité est significative.

1. Cf. par ex. les pièces 55 et 56 du Musée Saint-Louis; pièces dues à Lailler, et étiquetées *eczéma lichénoïde*, où l'on voit des zones kératodermiques strictement limitées aux points de pression; où le talon par exemple est complètement engainé par une couche épaisse et régulière.





IMP<sup>te</sup> LEMERCIER.

RUEFF & C<sup>ie</sup>, Editeurs, PARIS.

*Syphilide Hyperkératosante*



## II

Elle est significative, disons-nous, et vaut qu'on y insiste : rien n'est plus propre en effet à nous faire sentir qu'en matière de kératodermie, tout ou presque tout revient à la structure anatomique propre à la région, et fort peu de chose à la nature même de la lésion originelle. Partout en effet, ou peu s'en faut, où ces deux facteurs se rencontrent : dermatose *plantaire*, et point de pression maxima, le développement kératique apparaît; tandis qu'au point précis où la structure propre à la couche cornée *plantaire* cesse, la dermatose perd ses caractères kératosants. Dans le cas particulier que nous étudions elle passe à l'état de néoplasie infiltrée diffuse, ou de néoplasie végétante, comme à la région rétro-malléolaire. Je rappelle, en passant, qu'au pied gauche l'on voit tout aussi manifestement, et au même point, le passage de la néoplasie kératosante à la néoplasie végétante. Ces considérations et d'autres, qu'il serait oiseux de développer ici, font aisément comprendre que le diagnostic des diverses *kératodermies* puisse être parfois d'une difficulté extrême.

Cela ne saurait s'appliquer cependant aux *kératodermies congénitales*<sup>1</sup> telles que les ont décrites Unna et Ernest Besnier<sup>1</sup> et où, comme dans le cas d'Ernest Besnier (Cf. pièce du Musée de Saint-Louis, n° 961), toute la surface en contact avec le sol est kératosée, la limite avec les parties saines étant marquée brusquement par une fine bordure érythémateuse; pas plus qu'à la *kératodermie commune symétrique* des extrémités. Celle-ci se développe dans la seconde enfance; elle est, dit E. Besnier, érythémateuse, irritable, peut-être en rapport avec quelque névrose centrale. Bien que les lésions prédominent aux points de pression, leur développement se fait indépendamment de tout travail professionnel; la maladie procède par poussées, est plus accentuée en hiver. Les lésions hyperkératosiques sont disposées par lots au-devant de l'extrémité inférieure et antérieure des métacarpiens. *Dans les intervalles, la peau est absolument normale* et se sépare des parties saines par une zone érythémateuse de 5 à 6 millimètres de largeur.

Les kératodermies des extrémités en *foyers*, les kératodermies *accidentelles* pourraient prêter à la confusion; la première se développe en îlots isolés et multiples à la paume et à la plante des pieds, en dehors de toute proportion

1. Cf. traduction française de Kaposi, 2<sup>e</sup> édit., p. 40, note 1.



avec le degré des lésions; la seconde arrive à tout âge, sous l'influence de pressions inusitées; elle reste toujours partielle et curable et s'observe surtout chez les sujets qui, après avoir passé la plus grande partie de leur vie sans faire de travail manuel, s'y adonnent sur le tard.

Les ichthyoses dites *locales*, sous réserve de la confusion possible avec les kératoses spécialisées par leur nature, bénéficient d'une égale facilité diagnostique en raison de l'origine congénitale et de l'absence de toute infiltration néoplasique sous-jacente.

Mais, tout au contraire, les kératoses consécutives à des dermatoses palmaires peuvent prêter à des erreurs difficiles parfois à prévenir. Cette remarque est commune aux kératoses d'origine *eczématisque*, *psoriasique* ou *lichénienne*.

D'une part, cependant, la syphilis pourra être soupçonnée grâce à l'anamnèse; ou encore grâce à la présence de lésions tégumentaires en d'autres régions. Que si la plante seule était altérée — et c'est dans cette dernière catégorie que se voient les cas les plus ambigus — on se souviendrait que la *symétrie* est en général le propre de l'eczéma, du psoriasis et du lichen. Et cependant notre cas même, nous l'avons dit, est une péremptoire démonstration de l'inconstance de cette règle! Il est donc, tous autres caractères cliniques faisant défaut, un nombre restreint de faits où l'épreuve thérapeutique seule pourra mettre fin à l'équivoque, en ce qui concerne du moins la distinction entre les kératoses syphilitiques d'une part et les autres kératoses secondaires.

### III

L'épreuve thérapeutique elle-même pourra d'ailleurs être soumise à des conditions particulières exigées par la nature anatomo-pathologique même des lésions de kératose; car si le néoplasme spécifique devra céder comme d'ordinaire au traitement dont il est justiciable, l'élément kératodermique au contraire, par cela même qu'il est d'ordre banal, résistera à tous les modes de la médication mercurielle ou mixte et exigera une intervention spécialement dirigée contre lui. Ce fut justement le cas pour notre malade : il fallut, indépendamment de l'action spécifique, recourir à la chirurgie et pratiquer la rugination des surfaces kératosées pour obtenir un résultat satisfaisant.

LUCIEN JACQUET.



## PSORIASIS FIGURÉ

Pièce du musée de l'hôpital Saint-Louis, n° 1140. Service de M. Ernest BESNIER.  
Moulage de BARETTA.

La fréquence même et l'intérêt considérable de cette grande dermatose motivent suffisamment à mon avis la publication d'un nouveau cas, peu après celui qui a été étudié par Feulard dans un des récents numéros du *Musée de l'hôpital Saint-Louis*<sup>1</sup>. Et cela d'autant plus que les différences sont grandes entre ces deux modalités éruptives d'une même maladie et que nous serons loin encore, après cette deuxième étude, d'avoir épuisé le polymorphisme psoriasique.

### I

La planche 24 reproduit la région dorsale supérieure d'un sujet de 22 ans, entré le 12 février 1886 dans le service de mon maître Ernest Besnier. Son histoire pathologique, peu chargée d'incidents, est aisée à résumer : X... est vigoureusement constitué et a toujours joui d'une parfaite santé, vérifiant ainsi une fois de plus la loi générale qui fait du psoriasis le *morbis fortiorum*. Rien à noter dans ses antécédents familiaux; il n'a jamais entendu parler, chez ses ascendants ou ses collatéraux, d'une dermatose quelconque.

Dès l'âge de 5 ans il était psoriasique, la tête alors était seule affectée, l'apparition des éléments éruptifs sur le tronc et les membres date de sa treizième année. Depuis lors il a des périodes de rémission, mais jamais d'extinction complète; il restait toujours, au cuir chevelu notamment, quelques foyers en activité.

La poussée dont la planche 24 reproduit une partie est la plus confluyente qu'il ait jamais eu à subir; les membres inférieurs notamment ne sont pris que depuis peu de jours; les pieds, les mains, la face sont seuls indemnes, et l'ont d'ailleurs toujours été.

L'éruption de la région dorsale est un type très pur de psoriasis figuré circonscrit. On y voit entre autres détails :

- 1 — 1 — 1 le point psoriasique initial, à l'état naissant si l'on peut dire;
- 2 — 2 — 2 la goutte squameuse;
- 3 — 3 — 3 le disque plein;

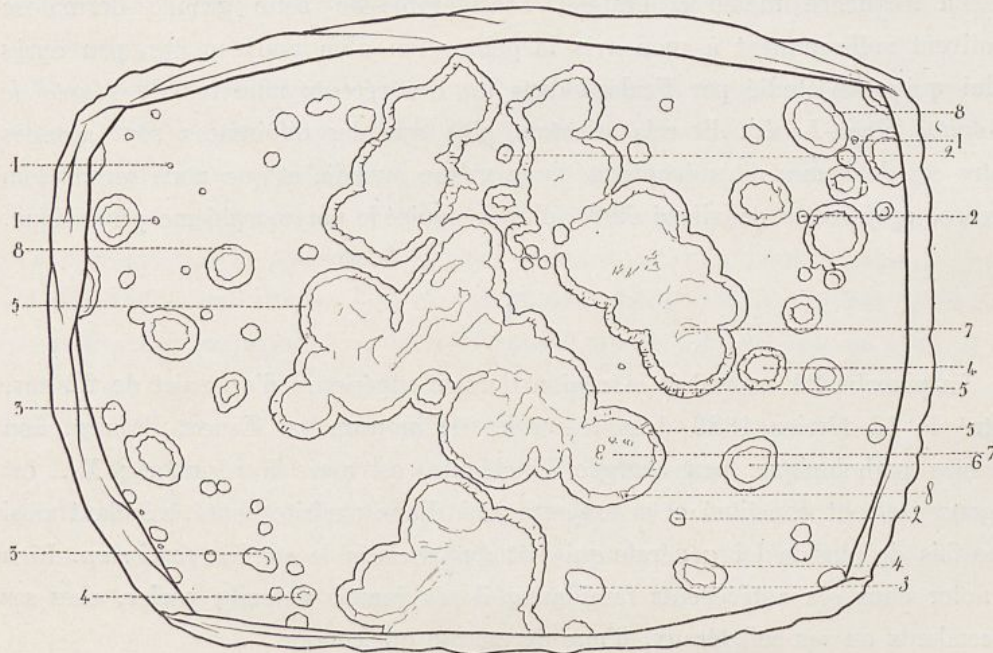1. Cf. *Le Musée de l'hôpital Saint-Louis*, 14<sup>e</sup> fascicule, p. 103.



4 — 4 — 4 le disque à évolution excentrique à ses diverses phases de développement, depuis le disque cupulé jusqu'à l'anneau complet;

5 — 5 — 5 les grands festons psoriasiques dus à la fusion des grands disques.

Il serait oiseux de décrire objectivement de façon détaillée chacun de ces éléments; je me borne à dire que dans leur généralité ils sont de coloration

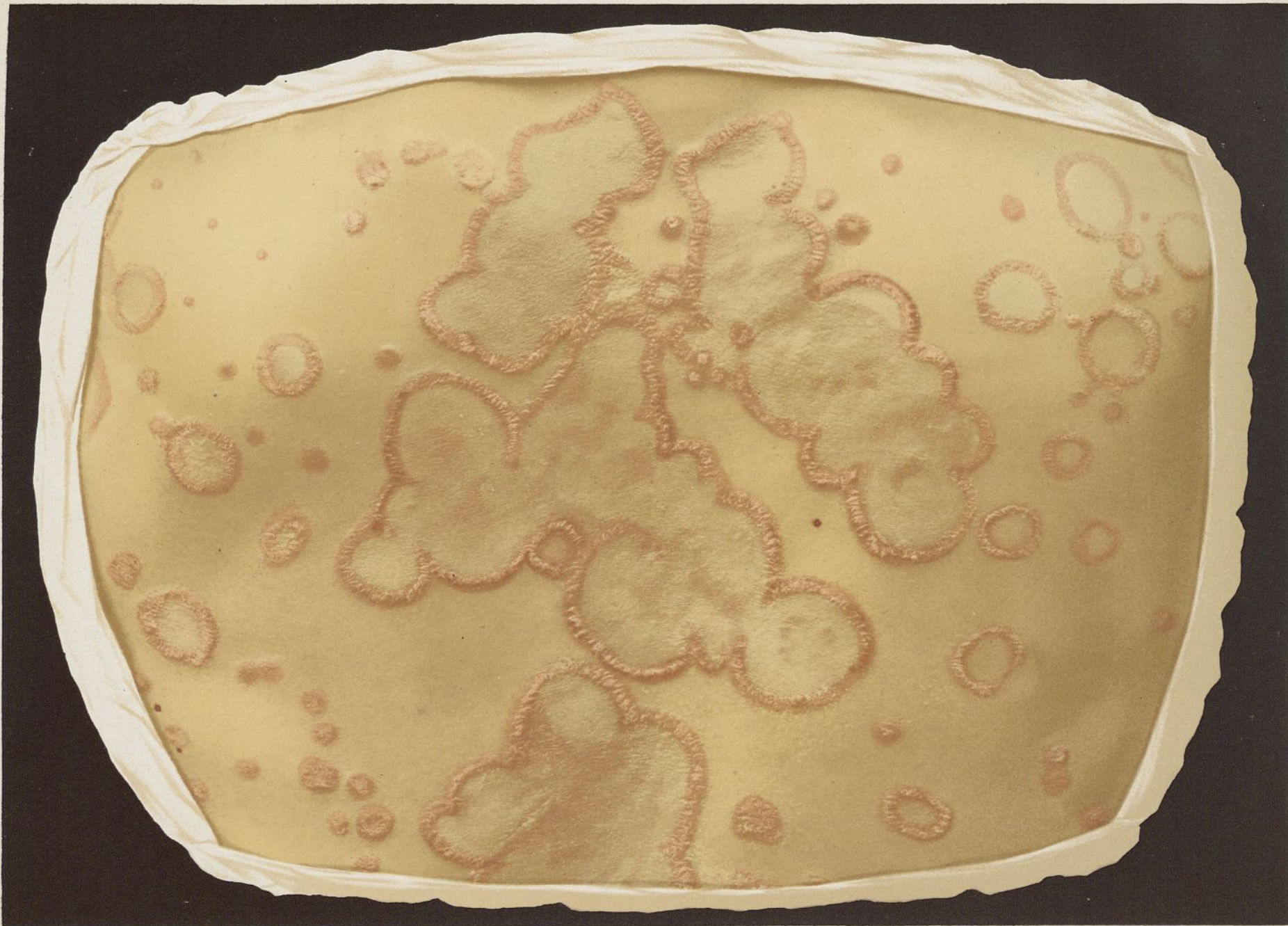


1 — 1 — 1 Point psoriasique initial. 2 — 2 — 2 goutte squameuse. — 3 — 3 — 3 Disque plein, — 4 — 4 — 4 Disque à évolution excentrique à ses diverses phases. — 5 — 5 — 5 Grands festons psoriasiques. — 6 Macule érythémateuse. 7 — 7 Vestiges de disques érythémateux inscrits. 8 — 8 — 8 Effacement de l'ourlet psoriasique.

rouge ou rose pâle et recouverts, tant les disques pleins que les anneaux, de squames micacées peu épaisses.

L'évolution même des éléments est intéressante à suivre; il est clair, à simple vue, qu'il s'agit là, du point initial aux festons, d'un véritable transformisme éruptif dont on peut suivre les étapes successives, et que ce transformisme dérive de la dilatation du point initial, laissant à son centre une macule érythémateuse, ou pigmentée (— 6 —) et parfois même, dans les grands anneaux (7 — 7), les vestiges d'un cercle inscrit dans le premier témoignant d'une hyperactivité particulière du processus à certains moments du cycle évolutif. Le mécanisme bien connu de la formation des bords festonnés par fusion des grands disques et effacement de leurs points de contact n'est pas moins évident.





IMP<sup>®</sup> LEMERCIER

RUEFF & C<sup>ie</sup>, Éditeurs, PARIS.

*Psoriasis figuré*



Enfin, en plusieurs points (8 — 8 — 8), l'effacement de l'ourlet psoriasique témoigne de la tendance spontanée à la régression qui viendra terminer l'évolution de l'élément.

Sur le reste du tronc, l'éruption présentait des caractères sensiblement analogues à ceux que je viens d'exposer. Même remarque pour la partie supérieure des cuisses.

Au cuir chevelu, stratifications montueuses étendues, faites de squames dures, de couleur blanc grisâtre.

## II

On voit maintenant, sans qu'il soit besoin d'insister, que des différences importantes, au point de vue morphologique tout au moins, séparent notre cas de celui qu'a étudié Feulard : psoriasis à larges placards, à squames épaisses, psoriasis *nummulaire*, type de la variété vulgaire de cette dermatose. Cela nous oblige à nous demander si l'identité entre ces deux formes doit être acceptée comme un dogme dermatologique inattaquable; s'il s'agit bien là de deux variétés d'une même maladie, ou si le diagnostic psoriasis, qui fut accepté jadis sans hésitation pour notre malade, ne doit pas être suspecté et modifié. Ce retour rétrospectif est d'autant plus légitime que depuis lors (1886), les études de M. Unna sur l'eczéma séborrhéique ont ébranlé, modifié dans une certaine mesure, la quiétude où l'on pouvait être touchant la nosologie du psoriasis et modifié tout au moins la conception passée de ses différences d'avec l'eczéma et de ses rapports avec lui.

La question vaut donc d'être posée, sinon étudiée et discutée avec tous les développements qu'elle mérite. Or s'il est vrai que le point de départ et le foyer essentiel de la dermatose ont été ici le cuir chevelu, comme dans la majorité des cas d'eczémas séborrhéiques anciens, il est vrai aussi que la chevelure était parfaitement conservée malgré la date déjà si reculée du début, — dix-sept ans! — que les squames étaient absolument sèches, dures, rocheuses, et non grasses, comme dans les eczémas séborrhéiques incontestés. Enfin il est impossible de ne pas faire remarquer que si, comme E. Besnier, Vidal et Unna l'ont enseigné<sup>1</sup>, il existe, chez les hommes principalement, une affection eczématisée particulière,

1. Cf. Trad. française de Kaposi, par E. BESNIER et A. DOYON, t. I, p. 679.



disposée sous forme de disques plus ou moins arrondis ou semi-lunaires, d'anneaux confluents perdant leurs bords de contact et formant des contours festonnés, et d'éléments folliculaires isolés croissant excentriquement pour devenir rapidement annulaires; et que cette dermatose, de l'aveu général aujourd'hui, appartient aux « séborrhées eczématoïques », il n'en faut pas moins reconnaître que les cas analogues au nôtre trouvent dans la saillie beaucoup plus marquée des bordures, dans l'absence ordinaire de prurit, dans l'état micacé et sec des squames, dans la résistance beaucoup plus grande aux agents thérapeutiques, de sérieux éléments de différenciation. Ajoutons aussitôt, comme atténuation nécessaire à ces réserves, qu'en matière de diagnostic dermatologique, l'objectivité des lésions est fort trompeuse et qu'il faut attendre, pour être définitivement fixé sur les relations des eczémas séborrhéiques et des psoriasis figurés qu'Unna voudrait leur annexer, les notions que l'avenir nous réserve sur l'agent pathogène, — monocoque ou autre, — de ces dermatoses.

### III

Sans aborder ici, de façon même sommaire, l'étude thérapeutique générale du psoriasis, j'indiquerai simplement les moyens mis en œuvre par E. Besnier pour procurer à son malade la guérison temporaire, seul résultat jusqu'ici de notre lutte contre le psoriasis : on employa d'abord pendant quelques jours des frictions généralisées à l'axonge, puis des frictions pratiquées avec :

Huile de cade . . . . .	}	aa
Huile de foie de morue . . . . .	}	aa

Au bout d'une quinzaine de jours, l'huile de cade put être utilisée pure; concurremment, la balnéation alcaline, la médication arsenicale interne étaient employées.

Au bout de cinq semaines, il n'y avait plus trace de squames, les bordures saillantes avaient disparu, il ne restait plus que des macules dessinant la place des anciennes lésions.

LUCIEN JACQUET.



## ÉRUPTION BROMO-POTASSIQUE

Pièce du musée de l'hôpital Saint-Louis, n° 1188. Service de M. E. BESNIER, suppléé par M. L. BROCO

(Moulage de BARETTA)

L'histoire du malade porteur de cette éruption est lamentable entre toutes et suffirait à elle seule à prouver que la syphilophobie peut conduire au dernier degré de la cachexie et probablement à la mort. La première partie de cette observation a été publiée en 1886 dans les *Annales de Dermatologie et de Syphiligraphie*, sous le titre : *Bromisme cutané à grands éléments après absorption peu prolongée de doses faibles de bromure de potassium. — Éruption pemphigoïde pendant la période de cicatrisation.* Il faudrait ajouter aujourd'hui à ce titre : *Syphilophobie. — Récidives incessantes. — Cachexie profonde. — Mort probable.*

I. — Il s'agissait d'un homme de 31 ans, gardien de la paix, d'une constitution vigoureuse, bien musclé et n'ayant eu pour toute maladie qu'une blennorrhagie d'intensité moyenne et sans complications, un an environ avant son entrée à l'hôpital. En tout cas, jamais de chancres, aucune éruption cutanée antérieure. Il souffrait seulement depuis plusieurs mois de maux de reins et de céphalalgie; on lui conseilla alors une potion « calmante » dont il usait depuis une dizaine de jours quand il remarqua la présence, au-dessous du mamelon droit, de « deux boutons rouges semblables à des verrues ».

Le lendemain les boutons augmentèrent, il en sortit du pus; cinq ou six autres apparurent à la région dorsale et à la face; il *cessa alors* l'usage de la potion, fut traité par des applications de poudre d'iodoforme et des cataplasmes. Malgré tout, de nouvelles poussées éruptives survenaient, les premiers boutons augmentaient et il entra à l'hôpital Saint-Louis (10 septembre).

II. — A ce moment les lésions siégeaient sur le cuir chevelu, la face, le cou, la région dorso-scapulaire et la partie antérieure du tronc; rien sur le reste des téguments, sauf *un* élément isolé sur le mollet gauche; nombre total des éléments = 82.

Il en était de toutes dimensions, depuis les papulo-pustules grosses comme un pois ou une petite noisette, à base rouge, molles, à sommet arrondi, formé par

PL. XXV



L'épiderme distendu et laissant voir par transparence un pus grumeleux, jaunâtre, jusqu'aux *tumeurs* en plateaux d'un centimètre de saillie et même davantage, larges comme une pièce de dix centimes. La base de ces tumeurs, très molle, était recouverte par l'épiderme violacé; leur surface était légèrement déprimée au centre; sur toute son étendue, se voyaient en nombre variable, 5, 6 ou 8, des orifices béants, bordés par l'épiderme violâtre et tuméfié. La pression exercée sur les bords de ces tumeurs était très douloureuse, et faisait sourdre du pus par chacun des orifices; c'étaient là autant d'éponges purulentes, dont le suintement s'accroissait à la moindre pression. D'ailleurs, aucune infiltration du derme ni de l'hypoderme à la base de ces éléments: tout était en saillie.

Les papulo-pustules de petites dimensions se voyaient surtout à la région inter-scapulaire; les deux *tumeurs* les plus larges siégeaient au-dessous du mamelon droit; c'étaient les premiers éléments parus. Entre ces deux extrêmes on retrouvait, soit sur le tronc, soit sur la tête, des lésions intermédiaires de toutes dimensions.

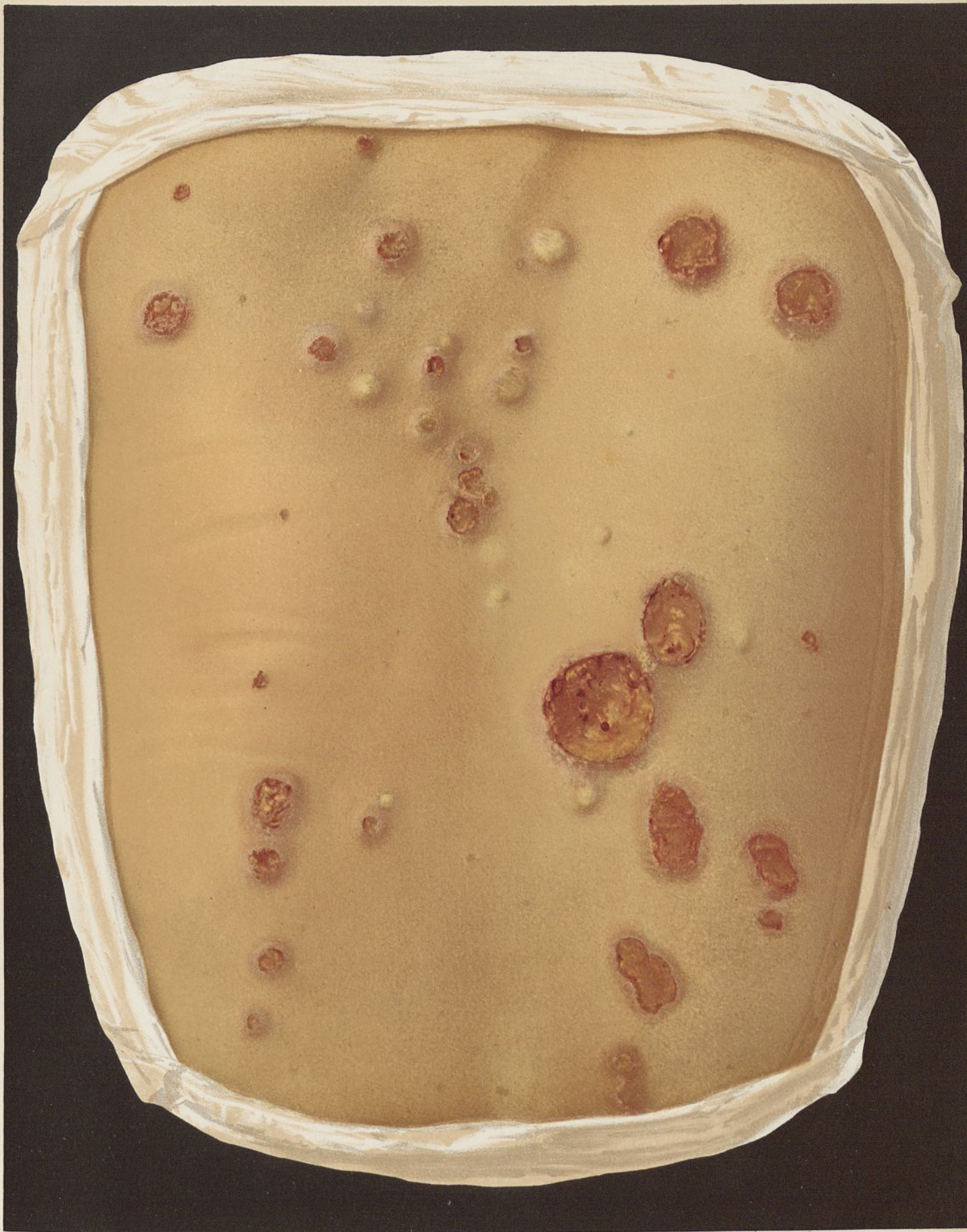
D'ailleurs aucun trouble de la santé générale; appétit conservé; fonctions digestives normales. Rien à noter dans les urines.

Le moulage ayant été pris à une période ultérieure, ce n'est pas ce stade évolutif qu'il reproduit; on y chercherait vainement, entre autres choses, les tumeurs ou éponges purulentes.

Le diagnostic était hésitant à cette période: le malade, j'ignore dans quel but, niait toute absorption médicamenteuse; il était donc impossible de rien affirmer, et je fis, à la demande de M. L. Brocq, une auto-inoculation du pus des tumeurs, sous verre de montre, en deux points indemnes des téguments; elle resta absolument négative. Alors seulement, pressé de questions par M. Brocq, le malade nous avoua sa « potion » et put nous procurer ce qui en restait; c'était un mélange d'iodure et de bromure de potassium à raison de 0,50 centigr. environ de chaque sel par 20 grammes; il en avait pris quotidiennement 2 cuillerées à soupe pendant 11 jours. J'exposerai plus loin quelles raisons ont conduit à incriminer de préférence le bromure.

III. — L'éruption évolua assez rapidement: dès le lendemain de l'entrée toute éclosion nouvelle avait cessé; les jours suivants, les plus saillantes parmi les tumeurs subirent un affaissement manifeste; le pus suintait moins abondamment à la surface de leurs orifices et, par certains d'entre eux, on pouvait voir le derme rouge vif, saignant à la moindre pression.





IMP<sup>no</sup> LEMERCIER

RUEFF & C<sup>o</sup>, Editeurs, PARIS.

*Eruption bromo-potassique*



A dater de ce jour, aucune plaque n'augmenta plus d'étendue, mais elles restèrent toujours douloureuses à la pression, et saignaient au moindre contact.

Les choses en étaient là quand, dans les premiers jours d'octobre, parurent à la région dorsale quelques bulles plissées, incomplètement remplies par de la sérosité louche ; puis quelques autres à la racine du cou et auprès de l'unique élément de la jambe gauche.

C'est à ce moment que fut opéré le moulage que reproduit la photochromie ci-jointe : on y voit un grand nombre d'éléments bromiques de toutes dimensions ; certains d'entre eux sont encore en saillie légère, mais la plupart, et les plus volumineux, sont affaissés, excavés et ont perdu le caractère d'*éponges purulentes* qu'ils avaient si nettement présenté. Juxtaposés aux éléments bromiques proprement dits, se voient les bulles ci-dessus décrites. A quoi correspondent ces dernières lésions ? S'agit-il d'éléments bromiques avortés, la force de bourgeonnement ayant fait défaut aux tissus pour les constituer à l'état parfait ? S'agit-il au contraire d'une poussée pemphigoïde due à une infection secondaire ? Je suis tout à fait incapable de le dire.

Quoi qu'il en soit, au bout de peu de jours (15 octobre), l'évolution de ces diverses lésions était terminée ; et chacune d'elles, aussi bien les plaques que les bulles, était remplacée par une macule cicatricielle d'un rouge brunâtre à bords nets, à épiderme tendre, très vasculaire et légèrement déprimée au-dessous du niveau des téguments. L'état général s'est toujours maintenu excellent ; et les *muqueuses* n'ont subi aucune altération notable. C'est dans ces conditions que le malade sortit de l'hôpital.

Le traitement fut d'une simplicité élémentaire : pansement à la vaseline boriquée jusqu'à affaissement complet des éléments, puis applications de rondelles d'emplâtre au cinabre : il est bien clair que l'agent principal de la guérison fut la suspension même du médicament coupable.

IV. — Cette observation devait avoir un épilogue qui, je l'avoue, me surprit beaucoup alors : un an environ après la sortie de notre malade, traversant par hasard une des salles de chirurgie de l'hôpital Saint-Louis, je crus le reconnaître dans un des lits de cette salle. C'était bien lui, en effet, mais changé et presque méconnaissable. Il était pâle, maigre, cachectisé et portait en divers points d'énormes collections purulentes. Il m'apprit que depuis sa sortie du service de M. E. Besnier, on lui avait déclaré, sur le vu de ses cicatrices, qu'il était *syphilitique*, que par suite il avait été obligé de prendre de l'iodure de potassium !



que d'ailleurs il avait eu depuis beaucoup d'éruptions, ne laissant aucun doute sur sa syphilis ! J'essayai de le raisonner ; peine perdue : c'était un grand *syphilophobe* et je suis bien persuadé, sans pourtant le savoir de façon positive, qu'il a dû succomber aux suites de sa manie. Il est vraisemblable, que si, lors de son séjour dans nos salles, nous avions convenablement dirigé l'interrogatoire, nous eussions relevé dans son histoire des éléments de névropathie et de neurasthénie qui nous sont restés inconnus, et dont, peut-être, les maux de reins et de tête qui servirent de prétexte à la fatale potion bromo-iodurée n'étaient qu'une manifestation. Peut-être aussi, mieux renseignés, eussions-nous pu le prémunir contre la *phobie* qui le perdit et je pense que, dans un cas de ce genre, on devra prévoir cette éventualité et *suggestionner* le patient dans le bon sens.

V. — Voici maintenant les raisons qui déterminèrent L. Brocq à incriminer le bromure plutôt que l'iodure que renfermait également la potion : il n'y eut à aucun moment de phénomènes d'intolérance muqueuse (coryza, larmolement, etc.), et ils sont plus marqués, on le sait, dans l'intoxication iodique ; d'autre part, l'aspect des éléments lui parut tout particulièrement correspondre à la description que les classiques ont donnée de l'éruption bromique ; c'étaient bien là notamment ces excroissances anthracoides telles que les ont vues Voisin, Mitchel, Kaposi, etc.

Enfin la marche et l'évolution de l'efflorescence paraît plus en rapport avec le mode d'élimination du bromure, qui est plus lente que celle de l'iodure. Or notre malade vit survenir les premiers accidents au *onzième* jour de sa potion ; il en cessa immédiatement l'usage, mais l'éruption peu abondante d'abord continua pourtant, et s'accrut pendant dix jours environ après la suspension totale du médicament.

Il est certain, toutefois, que cet homme était doté aussi d'une intolérance manifeste vis-à-vis de l'iodure, puisque, peu après sa sortie, il eut, sous l'influence de ce sel, des éruptions que je n'ai connues que par son récit, et dont je ne puis en conséquence indiquer les caractères.

LUCIEN JACQUET.



## SYPHILIDE PAPULEUSE HYPERTROPHIQUE

Pièce du Musée de l'hôpital Saint-Louis, n° 1187, année 1886, service de M. Ernest BESNIER  
suppléé par M. L. BROCC (Moulage de BARETTA.)

Il est impossible de donner sur le malade qui a fourni le moulage représenté ci-contre des indications et des renseignements même sommaires : c'était un homme adulte, appartenant à la classe la plus misérable, très insoucieux de sa personne qui trahissait l'aspect le plus sordide, *atteint de gale*, et vraisemblablement aussi de *phthiriasis*. Voilà tout ce que je peux en dire, car il ne fit que traverser l'hôpital : il est vrai que ces dernières constatations ont une assez grande importance et expliquent sans doute, pour une part tout au moins, la qualité et l'objectivité des lésions qui le décidèrent — bien tardivement — à solliciter des soins médicaux.

### I

Sur la nature même de ces lésions aucune hésitation ne fut possible : c'étaient bien là des syphilides, mais des syphilides dont l'objectivité et surtout les dimensions ne laissent pas que d'être insolites, au moins sur la région que reproduit cette planche.

Ces syphilides, commentons-en par quelques mots les caractères : elles existaient à l'état disséminé, sur la presque totalité des téguments, mais la région thoracique antérieure, choisie pour le moulage, constituait le foyer principal, celui où elles étaient à la fois nombreuses et typiques. On y voit d'une part des éléments d'ecthyma vulgaire, des syphilides pustulo-crustacées, et trois grosses syphilides papulo-hypertrophiques, géantes. Ces éléments, de forme ovalaire, étaient égaux en superficie à celle d'une pièce de 1 franc en argent; leur saillie n'était pas inférieure à *1 et demi ou 2 centimètres*; leur consistance était ferme, leur surface humide, suintante, sécrétante; leur coloration rouge cuivré sombre, avec des miroitements et des luisants vernissés, tenant à la sécrétion même de leur surface. De plus, chacune de ces papules géantes paraissait vaguement cerclée d'une collerette rouge vif, encadrant la néoplasie.

Pl. XXVI.



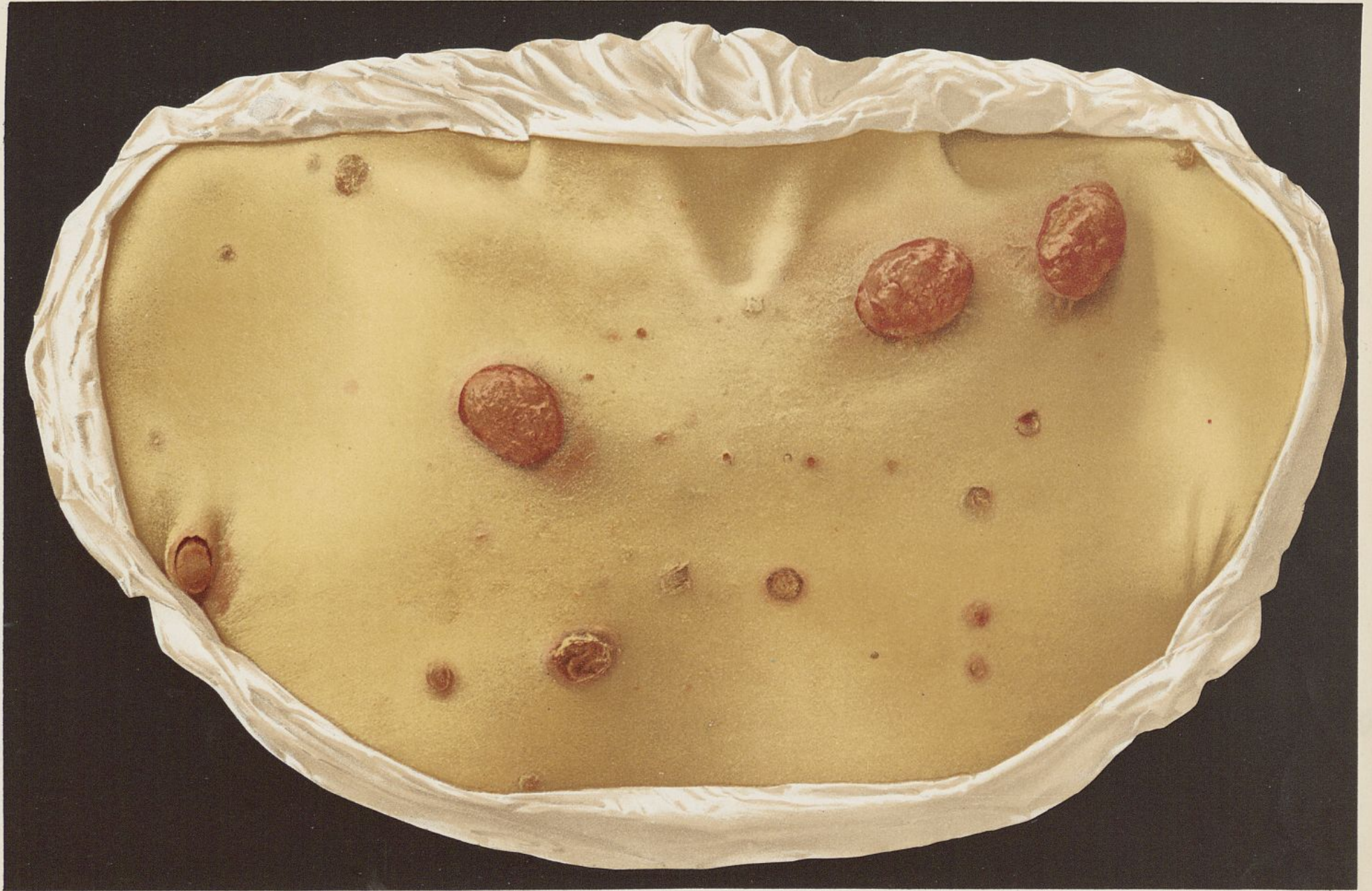## II

Il ne saurait y avoir de doute sur le nom qui convient à de pareils éléments ; ce sont bien des syphilides papulo-érosives végétantes, de véritables plaques muqueuses de la peau hypertrophiques, des condylomes en un mot. Il n'est pas très rare à coup sûr de les constater dans la syphilis ; les *plaques de Legendre* sont bien connues des syphiligraphes et l'on ne saurait être surpris de les voir survenir à la période secondaire soit seules, soit mélangées aux syphilides maculeuse et papuleuse vulgaire. Ce qui est plus surprenant et peu aisément explicable, c'est la dimension insolite qu'elles ont acquise dans ce cas. Assurément le bourgeonnement plus ou moins exubérant des plaques érosives est chose familière à certaines régions : la vulve, l'anus, les plis inguinaux, les bourses, l'ombilic, les sillons rétro-auriculaires, les plis sous-mammaires, etc., toutes régions où, surtout chez les sujets de peau fine, les contacts incessants, les sécrétions stagnantes et le défaut de propreté engendrent communément les proliférations condylomateuses des syphilides. On a pu également les rencontrer à titre exceptionnel aux espaces interdigitaux du pied, sous l'aisselle, sur les fesses et les cuisses, mais jamais, que je sache, ce gigantisme papulo-érosif n'avait été vu en une région aussi découverte, aussi exempte de toutes les conditions qui favorisent d'ordinaire le bourgeonnement des tissus.

Il existait cependant chez notre malade une circonstance qui, à défaut d'autre, nous paraît pouvoir être invoquée pour expliquer le caractère insolite de ces syphilomes : il était, avons-nous dit, très probablement phthiriasique et à coup sûr galeux. En outre, c'était un homme de condition fort misérable, très insoucieux de sa personne et qui depuis fort longtemps déjà supportait, sans en avoir cure, ses misères dermatologiques.

On est dès lors tout naturellement porté à croire que le défaut de soins de propreté, l'incurie absolue, les contacts incessants et surtout les grattages ont pu provoquer de manière insolite le bourgeonnement et la végétation des syphilomes, qui en dehors de ces mêmes circonstances fussent restés dans leurs proportions usuelles. Une confirmation de l'influence possible de la gale à cet égard est fournie par la présence, au bord antérieur de l'aisselle droite, d'une plaque papulo-érosive typique : comment se défendre de penser que l'une des lésions acariennes, si banales en ce point, a dû servir de point de départ au développement de la syphilide ?





IMP<sup>tes</sup> LEMBRICIER

RUEFF & C<sup>ie</sup>, Editeurs, PARIS.

*Syphilide papuleuse hypertrophique*



## III

Sans être en mesure de renseigner le lecteur sur l'évolution des lésions chez cet homme qui, je le répète, ne fit que passer à l'hôpital Saint-Louis, je dois exposer sommairement ce qu'il advient d'ordinaire des cas de ce genre.

Or s'il est un point sur lequel tous les classiques s'accordent, c'est bien sur le contraste saisissant entre les dimensions considérables des syphilomes papulo-hypertrophiques et l'extrême facilité de leur résorption, grâce aux moyens les plus simples. Ainsi, quelques lotions à la liqueur de Labarraque étendue d'eau, l'isolement des tumeurs, quand il s'agit de régions où elles sont accolées, au moyen de poudres inertes, comme la poudre d'oxyde de zinc, quelques bains simples, et voilà qui suffira à faire disparaître, *résorber*, des masses syphilitiques que l'on aurait pu croire justiciables de l'exérèse chirurgicale. On notera que l'intervention du traitement spécifique n'est pas, pour obtenir ce résultat, absolument indispensable.

Mais ces considérations vraies à titre général, quand il s'agit des masses papulo-hypertrophiques développées sur les *muqueuses*, sont beaucoup moins applicables à celles qui affectent le revêtement *cutané* : il faut recourir alors à des moyens plus actifs. Il est clair, tout d'abord, que, pour en venir au cas particulier qu'a présenté ce malade, il fallut en premier lieu le débarrasser des parasites qui l'infestaient. Ceci fait, et sans préjudice d'un traitement anti-syphilitique méthodique on eût dû, à mon avis, recourir à la cautérisation légère des syphilides au moyen de la teinture d'iode, du nitrate d'argent en solution ou en crayon, de la solution de Burnett (10 à 20 grammes de chlorure de zinc pour 200 grammes d'eau), ou du nitrate acide de mercure employé avec les précautions de rigueur, c'est-à-dire appliqué en quantité très légère. Mais, étant donné le volume des syphilomes, je crois que le procédé de choix dans un cas de ce genre serait la méthode trop peu connue de Corradi (de Florencè), à savoir la cautérisation au nitrate d'argent, et la *retouche* immédiate de la surface cautérisée avec un cylindre de zinc métallique, retouche qui a l'avantage de rendre la réaction chimique plus énergique.

LUCIEN JACQUET.



STUDY ON THE HISTORY OF DERMATOLOGY

III

... dans l'histoire de la dermatologie, le rôle de l'observation est primordial. C'est par l'observation que l'on a pu constater l'existence de certaines maladies cutanées, et que l'on a pu en décrire les caractères. C'est par l'observation que l'on a pu constater l'évolution de certaines maladies cutanées, et que l'on a pu en décrire les stades. C'est par l'observation que l'on a pu constater l'efficacité de certains traitements, et que l'on a pu en décrire les modalités.

... l'observation a permis de constater que certaines maladies cutanées sont plus fréquentes dans certaines régions que dans d'autres. C'est ainsi que l'on a pu constater que le lèpre est plus fréquent dans les régions tropicales que dans les régions tempérées. C'est ainsi que l'on a pu constater que le psoriasis est plus fréquent dans les régions tempérées que dans les régions tropicales. C'est ainsi que l'on a pu constater que le vitiligo est plus fréquent dans les régions tempérées que dans les régions tropicales.

CONCLUSION



## SYPHILIDES RUPIOÏDES

ET

## GANGRÉNEUSES PRÉCOCES

Pièce du musée de l'hôpital Saint-Louis, n° 276, année 1887. Service de M. HALLOPEAU.  
(Moulage de BARETTA.)

Ces syphilides rentrent dans la catégorie de celles qui ont reçu de Bazin la qualification de *malignes précoces*.

Elles sont intéressantes par leurs caractères cliniques en même temps que par les problèmes de pathogénie qu'elles soulèvent.

L'histoire du malade dont la planche ci-contre représente l'éruption peut être résumée ainsi qu'il suit :

Paul V..., âgé de 27 ans, courtier en chevaux, entre le 29 juin 1887 au n° 4 de la salle Bichat.

C'est un sujet grand, fort, d'une constitution vigoureuse, on peut dire athlétique. Sa santé antérieure a été bonne ; il assure qu'il ne fait pas d'excès alcooliques et il ne présente en effet aucun des signes caractéristiques de l'éthylisme.

Il a consulté, il y a un mois, un médecin pour une ulcération préputiale qui a été considérée d'abord comme un chancre simple ; elle s'accompagnait d'adénopathies inguinales, bilatérales et douloureuses.

Huit jours après, M. Paulier, modifiant le premier diagnostic, conseille des frictions à l'onguent napolitain : le malade, *sponte sua*, les pratique quatre fois par jour, pendant quatre minutes, sur les régions inguinales ; au bout de quarante-huit heures, il est atteint d'une stomatite mercurielle intense qui s'accompagne de fièvre et le contraint à rester quinze jours au lit. Il reprend ensuite ses occupations, en se fatiguant outre mesure.

Le 17 juin, apparaît sur le tronc l'éruption qui amène aujourd'hui V... à l'hôpital.

PL. XXVII.



On voit, sur le prépuce, la cicatrice du chancre, déprimée au centre, du volume d'une lentille environ; la pléiade ganglionnaire persiste; il n'y a pas de roséole.

*Les membres et le tronc sont le siège de boutons, surmontés ou non de pustules à différentes périodes de leur évolution, et d'ulcérations recouvertes de croûtes en écailles d'huître qu'entourent un soulèvement bulleux et, plus en dehors, une aréole érythémateuse.*

On trouve tous les intermédiaires entre ces divers éléments éruptifs; ils sont figurés sur le moulage.

Au début ce sont des *papules* surmontées d'une *pustule* (1) dont le contenu est séro-purulent; bientôt, dans leur partie centrale, elles se recouvrent d'une croûte épaisse et noirâtre (2) en même temps qu'un *soulèvement bulleux* se produit à leur périphérie.

En peu de jours, ce soulèvement s'étend excentriquement, en même temps que les croûtes *noirâtres* (3), *de plus en plus larges, imbriquées et saillantes*, prennent un aspect qui leur mérite le nom de *conchyloformes*; leurs dimensions transversales atteignent jusqu'à trois centimètres; une aréole érythémateuse les entoure sur un rayon d'environ un centimètre.

Si l'on vient à faire tomber ces croûtes par l'application de cataplasmes, on met à nu des *ulcérations à bords taillés à pic* (4), comme à l'emporte-pièce; rapidement leur profondeur augmente de leur périphérie vers leur partie centrale où elles dépassent l'épaisseur du derme et intéressent le tissu cellulaire sous-cutané; *elles ont ainsi la forme d'une coupe évasée dont le centre serait détruit sur une surface mesurant plus* (5) *d'un centimètre de diamètre*; il y a là une cupule plus profonde qui dépasse d'environ cinq millimètres la limite du derme; elle est remplie d'un détritit grisâtre et sanieux d'odeur manifestement gangréneuse. Les pressions légères n'y sont pas perçues; le soulèvement bulleux et l'aréole persistent (6).

Les lésions sont disséminées sans ordre sur le tronc et les membres; elles ne sont pas toutes gangréneuses ni ulcéreuses: à côté des croûtes rupioïdes, on voit des saillies lenticulaires, d'un rouge vif, qui évoluent sans s'altérer plus profondément.

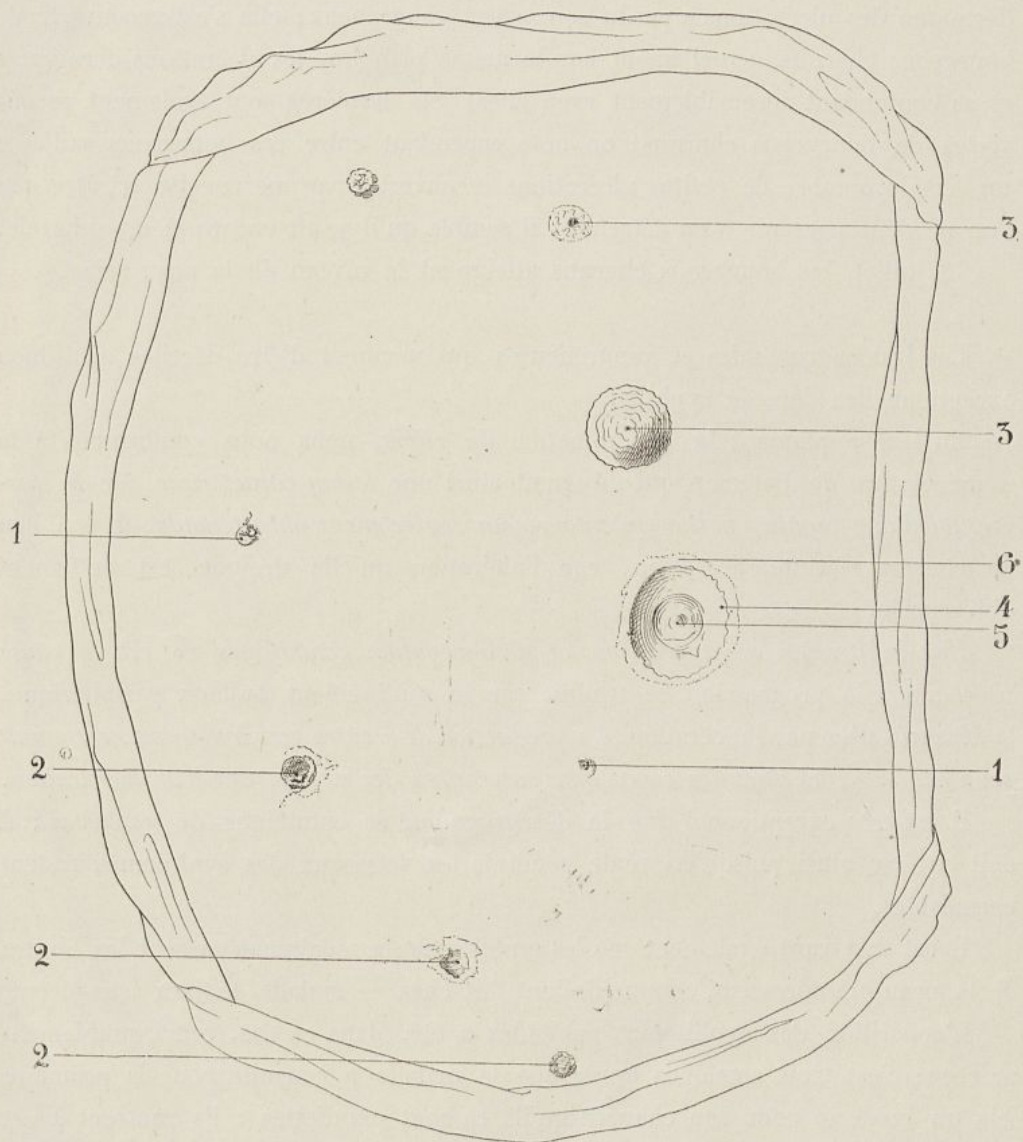
Sur l'amygdale droite, on note une ulcération qui atteint plus d'un centimètre de diamètre; elle est recouverte d'un détritit grisâtre et excavée dans sa partie centrale.

Les forces ne sont pas abattues; l'état général est satisfaisant.

Le malade est soumis à un traitement par les frictions mercurielles à la dose de 5 grammes par jour et continuées durant un quart d'heure; il prend en outre



3 grammes d'iodure de potassium ; des compresses de tarlatane, pliées en douze, imprégnées d'une solution de sublimé au cinq millième et recouvertes de taffetas



1. Syphilides pustulo-crustacées. — 2. Mêmes éléments en voie d'évolution avec soulèvement bulleux périphérique. — 3. Période plus avancée avec croûtes conchyloformes et même soulèvement bulleux (rupia). — 4. Même lésion débarrassée de ses croûtes. — 5. Gangrène dermique et sous-dermique centrale. — 6. Soulèvement bulleux et aréoles périphériques.

gommé sont appliquées sur les ulcérations préalablement débarrassées de leurs croûtes ; des attouchements avec un tampon d'ouate imprégnée de liqueur de



Van Swieten sont pratiqués toutes les deux heures sur l'ulcération amygdalienne.

Le 5 juillet, toutes les eschares sont tombées.

Le 7, l'aspect des lésions s'est sensiblement modifié : la partie centrale sous-dermique des ulcérations a perdu son aspect gangréneux ; elle s'est recouverte de bourgeons charnus, actuellement sur le même plan que les ulcérations dermiques et se confondant insensiblement avec elles ; ces dernières sont également recouvertes de bourgeons charnus ; on note cependant entre ces bourgeons saillants un certain nombre de petites ulcérations recouvertes par une couche grisâtre que l'on ne peut parvenir à en détacher : il semble qu'il y ait encore là du sphacèle.

13 juillet, les bourgeons charnus atteignent le niveau de la peau saine.

Les lésions rupioïdes et gangréneuses qui viennent d'être décrites sont bien exceptionnelles dans la syphilis.

En leur appliquant la dénomination de *rupia*, nous nous conformons à la nomenclature de Bateman qui désignait ainsi une *lésion caractérisée par la formation d'une croûte épaisse qu'entoure un soulèvement phlycténoïde* ; il y a lieu de conserver cette acception, car l'altération qu'elle désigne est nettement différenciée.

*Une infiltration à progression et désagrégation centrifuges en est la cause prochaine* : la progression se traduit par le soulèvement bulleux périphérique, la désagrégation par l'ulcération. *La production de croûtes conchyloïdes reconnaît pour causes prochaines les concrétions successives des exsudats et leur imbrication.*

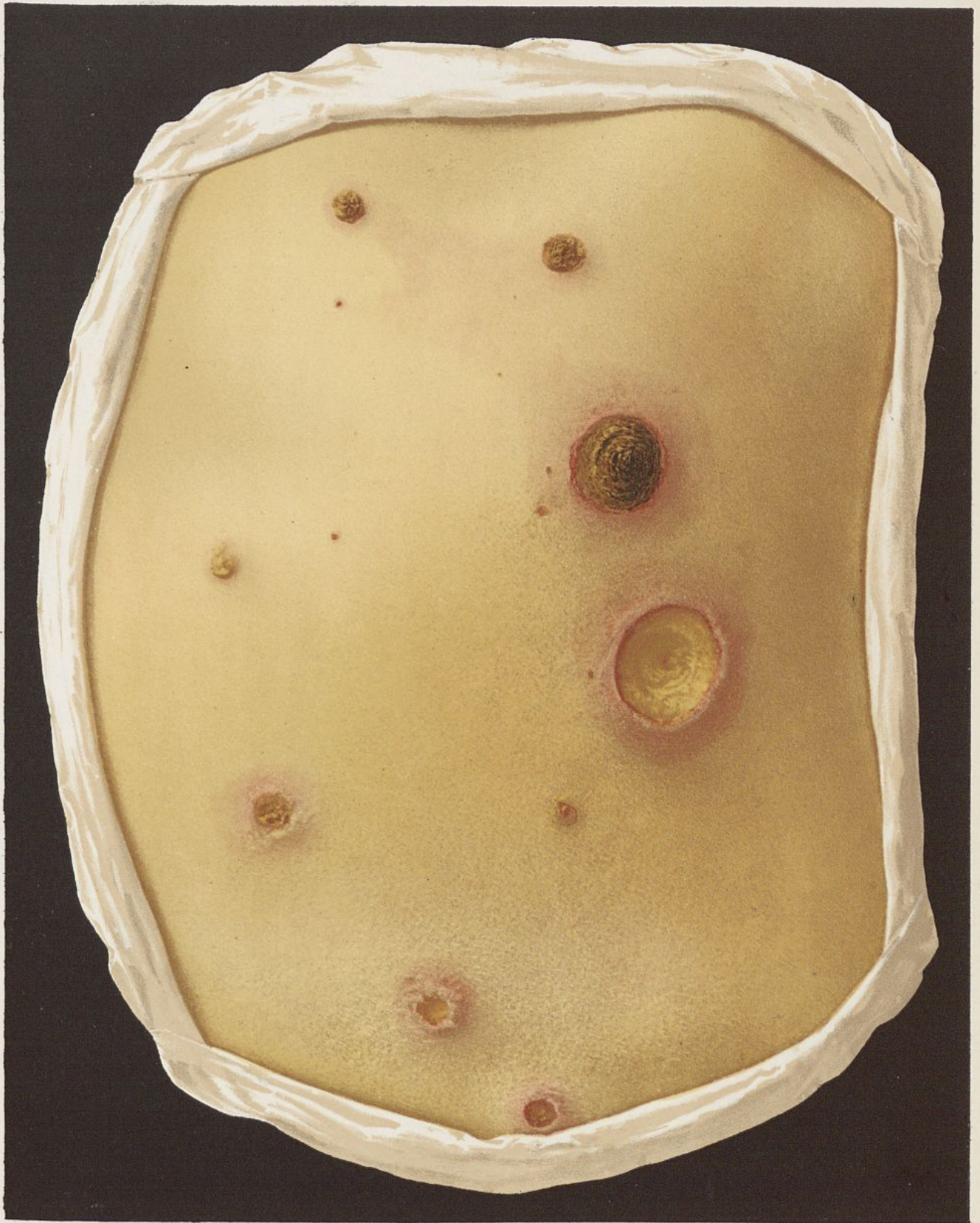Il est très exceptionnel que la désagrégation se complique de gangrène ; il doit en être ainsi puisqu'en règle générale les vaisseaux des syphilomes restent perméables.

Il est très rare également que les syphilomes secondaires dépassent les limites de la peau et intéressent, comme ils l'ont fait chez ce malade, le tissu sous-jacent.

L'apparition des syphilomes rupioïdes a été, dans ce cas, remarquablement précoce ; c'est trois semaines après que le malade a consulté pour la première fois un médecin pour son chancre qu'ils se sont manifestés : ils rentrent à cet égard dans la règle.

Il n'en est pas de même pour les conditions dans lesquelles ils se sont développés. Tous les auteurs qui se sont occupés de ces éruptions sont d'accord pour dire qu'on les observe surtout chez les sujets débilités, soit par une maladie antérieure, soit par des excès, soit par du surménagement, soit par des privations : nous avons vu au contraire que notre malade était d'une constitution





IMP. LEMBOUR

RUEFF & C<sup>o</sup>, Editeurs, PARIS.

*Syphilide rupeide*



des plus vigoureuses, non alcoolique, bien portant jusque-là ; faut-il en effet invoquer, dans cet ordre d'idées, un surménagement passager par des fatigues professionnelles ? Ou faut-il faire intervenir l'affaiblissement qu'a pu entraîner à sa suite la stomatite mercurielle intense dont le malade a été atteint après 48 heures de traitement ? On ne voit pas d'ordinaire ces causes produire de pareils effets. Il y a lieu, par contre, de remarquer, à cet égard, que cette intoxication mercurielle suraiguë n'a pas empêché l'éruption maligne de se développer alors qu'ultérieurement le même médicament, employé dans de meilleures conditions, a efficacement contribué à la faire rétrocéder : ce fait n'est pas en faveur du traitement de la syphilis par les doses massives de mercure. Les phénomènes locaux d'intolérance n'impliquent pas, en pareil cas, une imprégnation suffisante de l'organisme par l'agent curateur.

Le *diagnostic* n'a pas offert de difficultés, la coexistence du chancre, des adénopathies multiples et de l'altération amygdalienne ne pouvant laisser de place au doute.

Le *pronostic* n'a pas eu la gravité qu'on lui impute généralement en pareils cas ; les altérations ont, en effet, rétrocédé avec une remarquable rapidité sous l'influence du traitement spécifique méthodiquement institué.

Ce *traitement*, contrairement aux conseils que donnent la plupart des auteurs, a eu pour moyens essentiels l'usage *intus* et *extra* du mercure associé à l'administration de l'iodure de potassium ; nous avons vu qu'au bout de peu de jours il a eu les résultats les plus satisfaisants.

Nous devons dire que, contrairement aux observations de M. Neisser (*Congrès de Londres, 1896*), il en a été de même dans la plupart des cas de syphilides malignes que nous avons eu à combattre : elles sont par elles-mêmes une des causes principales de la débilitation des sujets qui en sont atteints, il est donc indiqué de s'adresser, en première ligne, aux moyens susceptibles d'agir directement sur leur cause prochaine, le contagion syphilitique.

Nous avons alors employé les frictions ; aujourd'hui, nous n'hésiterions pas à recourir de préférence aux injections hypodermiques, plus particulièrement à celles de salicylate de mercure qui ont l'avantage d'être à la fois efficaces et bien supportées ; à l'exemple de M. Tarnowsky, nous les renouvelerions chaque semaine en introduisant profondément un centimètre cube d'une préparation composée de 4 grammes de sel mercuriel dilués dans 32 grammes d'huile de vaseline (il est bon de masser pendant quelques instants la région où le liquide a été injecté pour en faciliter la résorption).



*Pathogénie.* — Trois causes ont été invoquées pour expliquer ces manifestations malignes précoces de la syphilis.

Pour les uns, parmi lesquels nous citerons en première ligne M. Neisser, c'est le *défaut de résistance des sujets* qu'il faut surtout incriminer : l'activité du virus est toujours identique, mais les organismes lui offrent des milieux différents; les lésions qu'il développe chez des sujets débilisés ou prédisposés prennent, sans que l'on puisse en déterminer la raison, une gravité plus grande; la prolifération y est plus active et il en est de même de la régression.

Suivant M. Tarnowsky (*Congrès de Londres, 1896*), *cette influence du milieu est liée surtout à ce fait que les tissus y constituent un terrain favorable au développement de microbes pyogènes associés au contagé syphilitique*; c'est en le modifiant dans ce sens qu'agissent les diverses conditions susceptibles d'affaiblir l'organisme. Ces microbes sont surtout des *staphylocoques blancs et dorés* et parfois des *bactéries spéciales*.

*On peut enfin s'expliquer tous les phénomènes par une activité plus grande du virus.*

Parmi ces interprétations, il en est une dont on peut expérimentalement rechercher l'exactitude : il s'agit de celle qui fait jouer le rôle prépondérant aux associations microbiennes. Or, nous devons dire que les études bactériologiques ne semblent pas jusqu'ici être en faveur de l'affirmative.

On peut admettre en effet que les microbes pyogènes trouvés dans les ulcérations syphilitiques ne s'y sont développés que secondairement. Unna incline manifestement vers cette manière de voir; il n'a en effet observé que très rarement les associations de staphylocoques; il semble même reconnaître aux néoplasies syphilitiques une immunité à l'égard des infections pyogènes.

Chez un malade de notre service, atteint d'une syphilide pustulo-ulcéreuse généralisée, M. Jeanselme a obtenu des résultats qui plaident dans le même sens : sur cinq cultures, deux sont restées stériles, deux ont donné de gros bacilles tétragènes à cultures blanches, une seule a produit des staphylocoques blancs, et cette végétation était pauvre.

Il est difficile, en pareil cas, d'attribuer à ces associations microbiennes la production de ces altérations pyogènes.

On peut d'ailleurs *a priori* considérer comme bien peu vraisemblable le rôle pathogénique attribué à ces staphylocoques; si, en effet, l'on voit fréquemment ces microbes donner lieu à des suppurations vulgaires, jamais ils ne produisent ces soulèvements bulleux avec croûtes conchyloformes qui caractérisent le rupia



sypilitique et ils paraissent également impuissants à amener par eux-mêmes la mortification des tissus.

*Il semble donc bien que le virus sypilitique puisse par lui-même devenir pyogène. Présente-t-il, en pareil cas, une activité plus grande? cette interprétation est des plus vraisemblables : on sait que l'expérimentation peut modifier dans une mesure considérable la puissance pathogénique d'un virus; il est très probable que les différents milieux que lui offrent les divers organismes peuvent agir dans le même sens : c'est ainsi que la virulence du bacille de la tuberculose s'atténue très notablement lorsqu'il se développe dans la peau; l'inverse peut avoir lieu dans d'autres conditions.*

*La suractivité du virus peut donc être due aux conditions mésologiques que lui offrent les tissus; elle peut également s'être produite chez le sujet qui a contaminé : à défaut de cause suffisante de débilitation, comme chez le sujet dont nous venons de rapporter l'observation, cette interprétation est aussi vraisemblable que celle d'une prédisposition de nature indéterminée.*

Nous résumerons ainsi qu'il suit les enseignements que fait ressortir l'étude de ces sypilides anormales :

- 1° Le rupia sypilitique précoce peut se compliquer de gangrène;*
- 2° Il peut intéresser le tissu sous-dermique;*
- 3° Il peut se développer, sans causes adventices suffisantes, chez des sujets athlétiques;*
- 4° Il est justiciable d'un traitement mixte énergique;*
- 5° Il n'est vraisemblablement pas dû à l'association de microbes pyogènes;*
- 6° Sa cause prochaine paraît être une suractivité du virus préexistante ou créée par l'organisme en raison d'une prédisposition de nature déterminée ou non.*

H. HALLOPEAU.







## SYPHILIDES GANGRÉNEUSES

1° SYPHILIDE TUBERCULO-GANGRÉNEUSE. — 2° GOMME GANGRÉNEUSE

Collection particulière de M. le professeur FOURNIER n<sup>os</sup> 85 (année 1876) et 367 (année 1880).  
(Moulages de BARETTA.)

Les lésions cutanées reproduites sur cette planche se rencontrent rarement au cours de la syphilis: et quand les syphilides présentent ainsi l'aspect gangréneux on peut dire que presque toujours il s'agit de syphilis graves, un peu anormales même.

Bazin, qui le premier étudia bien cette forme de syphilides, les rangeait dans sa classe des *syphilides malignes précoces*<sup>1</sup>. Les deux pièces, quoique ayant un caractère commun, et dans l'espèce caractéristique, la gangrène, diffèrent cependant un peu quant à leur forme. Dans la pièce 85, *syphilide tuberculo-gangréneuse*, la gangrène apparaît superficielle et ayant envahi d'emblée la peau. Dans la pièce 367, le processus paraît s'être fait de la profondeur vers la surface, il s'agit d'une véritable *gomme* ayant évolué comme toutes les gommages, mais dont le bourbillon a pris l'aspect gangréneux.

On peut utilement comparer cette figure à celle que nous avons donnée dans le fascicule XI qui reproduisait un cas remarquable de gomme de la cuisse, développée au cours d'une syphilis ignorée. Dans ce cas, la gomme avait pris naissance très profondément; mais telle qu'elle est représentée sur la planche, à sa période d'ulcération, avec son bourbillon central prêt à s'éliminer, elle présente avec la pièce 367 une grande analogie d'aspect.

1. BAZIN. *Leçons sur la syphilis et les syphilides*, 2<sup>e</sup> édit., Paris, 1866, p. 385 et 444. La planche IV de l'ouvrage figure un cas analogue à celui de notre première pièce.



Dans le cas présent l'eschare toutefois est plus volumineuse encore, de teinte gris verdâtre gangréneuse, plus accentuée ; mais dans les deux cas on peut noter l'aspect presque identique de l'ulcération gommeuse, avec son fond déjà granuleux, en voie de réparation, ses bords nettement découpés, sur lesquels se distingue le sillon de séparation, la limite où l'eschare s'est détachée de la partie restée saine.

Dans la pièce 85, l'eschare est superficielle, se continue de niveau avec la peau voisine, mais là aussi on voit nettement le sillon circulaire d'élimination, auréolé lui-même d'une bande rosée. L'eschare a été coupée au ciseau sur un point pour laisser voir au-dessous l'ulcération déjà formée ; cette ulcération, lorsque l'eschare se sera complètement détachée, représentera à peu de chose près, avec une profondeur moindre, l'aspect de l'ulcération de la pièce 367.

Une autre distinction à noter est le nombre de ces lésions sur le même sujet : tandis que la gomme ou la syphilide gommeuse se présente habituellement sinon à l'état d'unicité, du moins en très petit nombre à la fois sur le même malade, les syphilides tuberculo-gangréneuses apparaissent simultanément ou par poussées successives en de nombreux points du corps ; les parties les plus souvent atteintes sont le visage, la face postérieure du tronc, la partie supérieure des bras et des cuisses.

Le début se fait par de gros éléments papulo-tuberculeux de couleur rouge cuivrée ; quelques-uns de ces boutons subissent un travail de mortification qui change leur partie centrale en une eschare noire et sèche, dont la largeur augmente rapidement. L'accroissement de ces eschares a lieu par l'addition à leur pourtour de nouvelles zones concentriques mortifiées, de sorte qu'en étudiant attentivement leur surface, on y découvre la trace des zones successives dont elles sont composées (Bazin).

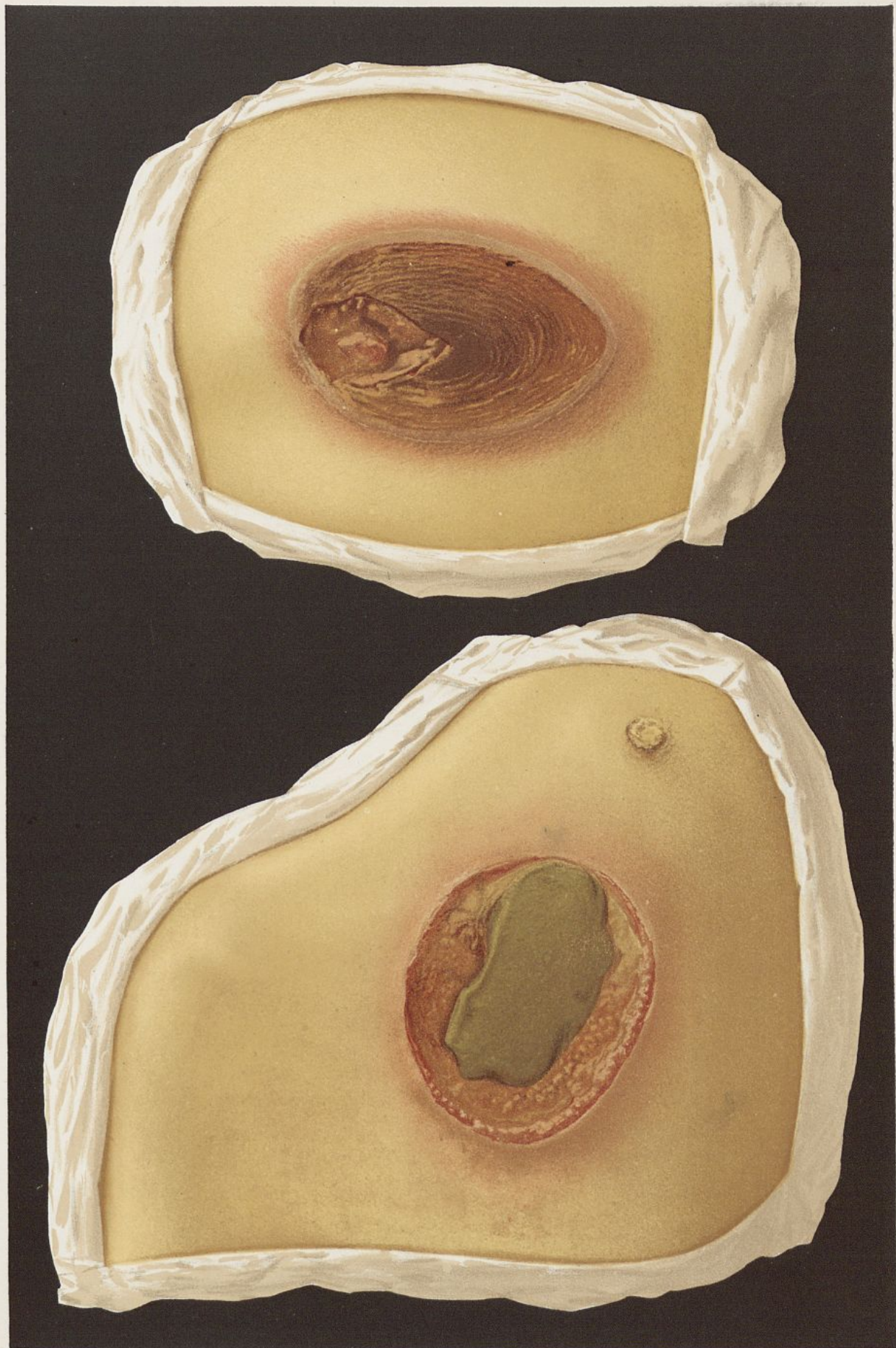Les eschares sont noires et très sèches, se dépriment au milieu ; elles sont circonscrites par un bourrelet dur, saillant, rouge foncé, qui fait corps avec elles tant que la période d'élimination n'est pas arrivée et se confond d'autre part avec les parties voisines.

Au moment de l'élimination, un sillon se creuse comme nous l'avons indiqué plus haut entre l'eschare et le bourrelet ; l'eschare peu à peu se mobilise et finalement se détache, laissant à sa place une ulcération.

Celle-ci se comble à son tour progressivement et est finalement remplacée par une cicatrice blanchâtre entourée d'une zone cuivrée.

On ne saurait comprendre la production de pareils éléments sans admettre,





IMP<sup>tes</sup> LEMERCIER

RUEFF & C<sup>ie</sup>, Editeurs, PARIS.

*Syphilide tuberculo-gangrèneuse*



comme pour la plupart des autres formes de gangrène cutanée, des lésions vasculaires, des thromboses occupant toute une zone de petits vaisseaux cutanés et amenant, par arrêt de l'apport sanguin, la nécrobiose du territoire qu'ils ont charge d'irriguer.

Ces altérations vasculaires ne sont que l'exagération de celles qu'on a trouvées à l'examen histologique des syphilides ecthymateuses profondes dont ces lésions se rapprochent cliniquement, mais avec plus d'intensité.

Dans un cas de syphilide ecthymateuse profonde biopsiée par Balzer et examinée histologiquement, le processus morbide avait pour point de départ et pour siège particulier le système vasculaire<sup>1</sup>.

« On voit sur les coupes que l'infiltration des cellules embryonnaires se localise avec une prédilection marquée à *la périphérie des vaisseaux* autour desquels elle forme, pour ainsi dire, des *manchons* plus ou moins volumineux, très nettement appréciables surtout dans les parties encore faiblement altérées. Des manchons semblables se rencontrent aussi autour des gaines lymphatiques péri-vasculaires qui sont elles-mêmes gorgées de jeunes cellules. L'infiltration de jeunes cellules ne s'observe pas seulement autour des artères de la peau ; elle envahit en outre leur *tunique externe*. Et même dans plusieurs de ces artères nous avons constaté une *inflammation intense de la tunique interne* dont les noyaux proliféraient abondamment. La tunique moyenne seule reste respectée. »

Comme pour les autres gangrènes cutanées, réserve faite des gangrènes trophonévrotiques, la cause que l'on peut invoquer habituellement, c'est l'état de dépression dans lequel sont tombés les malades, la *cachexie* pour tout dire d'un seul mot.

Ces formes ulcéro-gangréneuses se rencontrent dans les syphilis graves, dans les syphilis malignes, le plus souvent comme l'a déjà indiqué Bazin dans ces syphilis à marche rapide, qu'on a nommées syphilis galopantes. Un mauvais état de santé antérieur, l'accablement moral dans lequel tombent certains malheureux syphilitiques, l'existence de l'un de ces facteurs de gravité, paludisme, alcoolisme, etc., dont le rôle est bien connu, l'absence de traitement, l'âge avancé des malades expliquent le plus souvent cette malignité.

Il semble bien que dans les deux faits que nous analysons, encore que nous n'ayons pu retrouver sur ces malades des renseignements complets l'on rencontre cette même étiologie.

1. BALZER cité par FOURNIER, in *Leçons sur la syphilis*, 2<sup>e</sup> édit., 1881, p. 323.



La lésion de la pièce 85 a été observée chez un homme de 70 ans, récemment contaminé, arrivé par conséquent à un âge où la syphilis se montre ordinairement grave.

Celle du n° 367 existait chez une jeune femme, dont la syphilis était restée ignorée, par conséquent non traitée, et qui de plus était, dit l'étiquette de la pièce, profondément cachectique.

Ces deux cas semblent donc rentrer dans la règle habituelle.

Le traitement de ces manifestations est naturellement le traitement spécifique; mais le traitement tonique joue un rôle aussi important, sinon plus. Dans quelques cas même, le traitement spécifique doit être cessé, car il augmente encore la faiblesse du malade.

C'est donc avant tout à la médication tonique, à l'alimentation réparatrice, à tout ce qui peut relever les forces, injections de sérum, bains de mer, etc., qu'il faut avoir recours.

Quant au traitement spécifique, c'est le traitement mixte qu'il convient d'employer, mais de telle façon que l'estomac des malades reste libre pour l'alimentation et la médication tonique. L'iodure sera donc administré en lavements, le mercure en frictions ou mieux encore en injections sous-cutanées.

Enfin le traitement local a une grande importance. On s'efforcera d'abord d'activer l'élimination de l'eschare au moyen d'applications émoullientes, de pulvérisations antiseptiques. Ces dernières pourront encore être utilisées pour nettoyer le fond de l'ulcération, activer la pousse des bourgeons charnus, prévenir l'infection de la plaie. Celle-ci sera recouverte soit d'un pansement humide antiseptique, soit des poudres (iodoforme, diiodoforme, quinquina, carbonate de fer, etc.) usitées dans le pansement des plaies de mauvaise nature. Enfin quelques attouchements légers au nitrate acide de mercure activeront notablement la marche vers la cicatrisation.

HENRI FEULARD.



## ÉPITHÉLIOME DÉVELOPPÉ SUR UNE CICATRICE DE LUPUS

Pièce n° 981, année 1884, service de M. ERNEST BESNIER. — Moulage de BARETTA.

L'intérêt général que présente la question des épithéliomatisations secondaires au lupus et aux cicatrices prime l'intérêt particulier du cas ici représenté. Il suffira de dire au point de vue *personnel*, que la malade — sujet de cette étude — entra à l'âge de 33 ans dans le service de mon maître Ernest Besnier; qu'au moment de l'entrée (24 mars 1884), son état correspondait à ce que montre la planche 29; que le début du lupus remontait à son enfance, celui de l'épithéliome secondaire à l'âge de 30 ans environ; que l'état général resta satisfaisant jusqu'aux derniers mois de la vie, où les hémorrhagies, l'anorexie et l'amaigrissement survinrent et s'aggravèrent jusqu'à la mort (11 juin 1886)<sup>1</sup>.

Le reste trouvera tout naturellement sa place au cours de l'étude objective qui va suivre.

### I

Il s'agit ici d'un énorme épithéliome occupant la région préauriculaire droite et dont le point de départ paraît avoir été, il y a trois ans environ, la partie moyenne de la joue : du moins il est avéré qu'à cette époque on *réprima au thermo-cautère* des fongosités qui existaient en ce point.

Quoi qu'il en soit, au moment de l'entrée, cette masse était volumineuse,

1. Les seuls détails à relever dans l'autopsie sont : 1° l'absence de toute généralisation épithéliale dans les tissus et les viscères; 2° l'existence de lésions tuberculeuses des deux sommets du poumon : granulations grises récentes, tubercules et masses fibro-caséuses de la dimension d'une noisette, et enfin cicatrice déprimée, pigmentée, parsemée de nodules crayeux et d'où partaient des tractus fibroïdes.



saillante, et notre planche, de même d'ailleurs que le moulage de Baretta, donne de cette saillie une idée fort incomplète : la rétraction inévitable du plâtre amenant toujours dans les cas de ce genre un affaissement marqué de la néoplasie. Pourtant, on acquerra une juste notion des choses en jetant un coup d'œil sur la phototypie ci-jointe (fig. 1) qui, montrant la malade *de face*, donne le profil et le relief de la tumeur. On verra ainsi qu'il s'agissait d'un

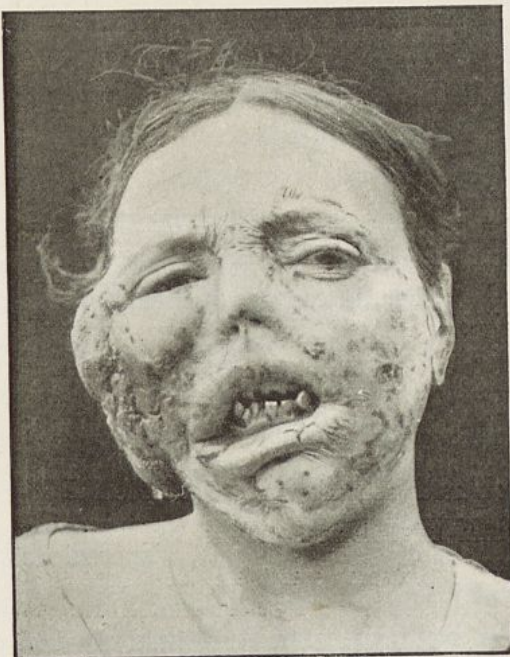

Fig. 1.

énorme plateau épithéliomateux, bourgeonnant, d'un vaste fungus cancéroïdal, serti à sa périphérie par un ourlet incomplet, mais dont on voit à la partie supérieure du fungus — dans la photochromie — les vestiges manifestes.

Cette masse luisante, suintante, comme vernissée, était dans son ensemble de coloration rouge brique, mais sur ce fond tranchaient un assez grand nombre de granulations arrondies du volume d'un très petit pois, et dont certaines sont rouge foncé, comme hémorragiques, d'autres, au contraire, rouge clair ou même blanchâtres, brillantes comme de la cire; ce sont là les granulations cancéroïdales caractéristiques

de l'épithéliome; on peut d'ordinaire assez aisément les énucléer et les écraser sous le doigt. Ce sont elles qui, histologiquement, apparaissent formées de cellules épithéliales, disposées sans ordre, ou au contraire groupées en cercles concentriques; ces dernières répondant plus spécialement aux « globes épidermiques » de Lebert.

## II

Il ne faut pas un examen bien approfondi de notre planche pour s'apercevoir que le fungus épithélial lui-même n'émerge pas des tissus sains: il est développé sur une vaste cicatrice lupique occupant, d'une oreille à l'autre, la presque totalité de la face à l'exception du front. Cette cicatrice déjà fort ancienne



et dont on peut reconnaître, sur la planche, la limite cervicale comme effilochée ou frangée, avait entraîné entre autres désordres un renversement, un *ectropion*, surtout marqué à la lèvre inférieure. Elle n'était d'ailleurs pas, comme la plupart des vieilles cicatrices lupiques, purement et exclusivement fibreuse : de nombreux points de repullulation s'y peuvent voir, et le lobule de l'oreille notamment est manifestement infiltré par le lupome ; il s'agit donc bien, comme l'indique le titre de cette notice, d'un « épithéliome greffé sur une cicatrice de *lupus* ».

### III

Notre planche est un bel exemple de la forme bourgeonnante de ces fongus épithéliaux ; mais, à côté de ces cas où le développement du néoplasme se fait surtout en *saillie*, il en est d'autres où le phagédénisme cancéroïdal est plus térébrant, plus ulcéreux qu'exubérant. Je peux mettre sous les yeux du lecteur deux figures qui reproduisent un fait récemment observé par Ernest Besnier (fig. 3 et 4). Cette malheureuse créature a été amenée par les déformations dues au *lupus*, à la cicatrice et à l'épithéliome à l'un des points culminants de la hideur humaine ; or, ici, la tendance ulcéreuse l'emportait de beaucoup sur le bourgeonnement cancéroïdal, si bien que la région cervicale ne formait plus, qu'un immense ulcère au bord inférieur duquel on voyait battre la carotide primitive.

En outre, on peut, sur ces mêmes figures, constater un des fréquents effets secondaires aux néoplasies de toute nature : l'œdème de voisinage. Les lèvres supérieure et inférieure sont transformées en bourrelets œdémateux ; la paupière inférieure fait une saillie énorme obturant l'œil droit et déformant complètement la région devenue méconnaissable. Dans la planche 29 un effet analogue existe, mais à l'état d'ébauche seulement, à la lèvre inférieure et à la paupière supérieure.

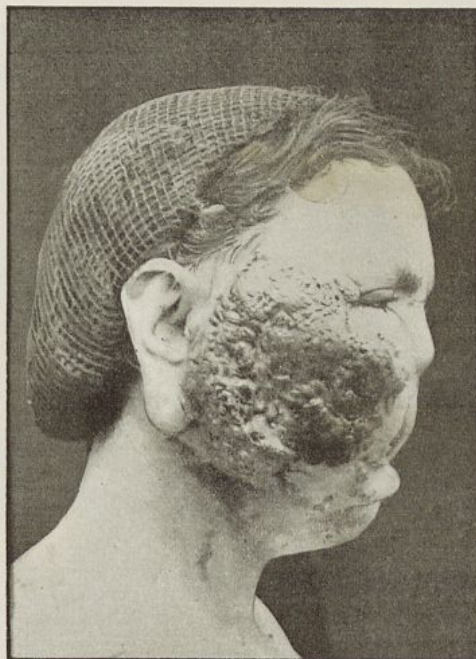

Fig. 2.



## IV

L'évolution de ces épithéliomes, en dépit de la bénignité qu'on a reconnue, à titre général, aux épithéliomes des cicatrices<sup>1</sup>, est très rapide et explique bien les qualificatifs de térébrants, phagédéniques, serpigineux, etc., que lui ont attribués les auteurs. On pourra s'en rendre compte dans ce cas particulier en com-

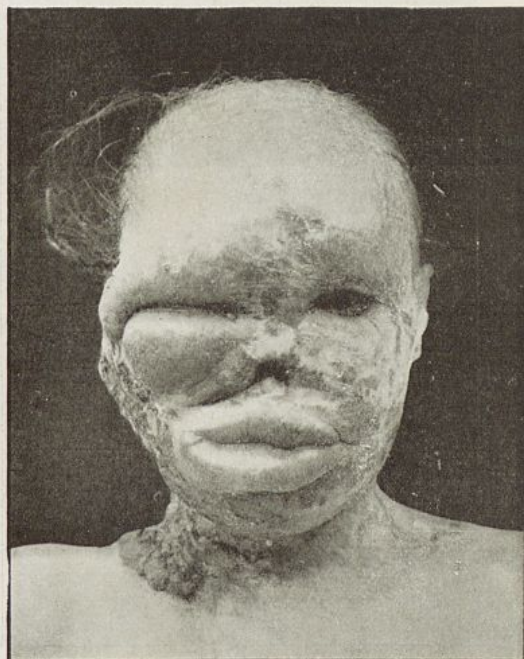


Fig. 3.

notée au-dessous de la narine gauche avait atteint huit jours plus tard la dimension d'une noisette!

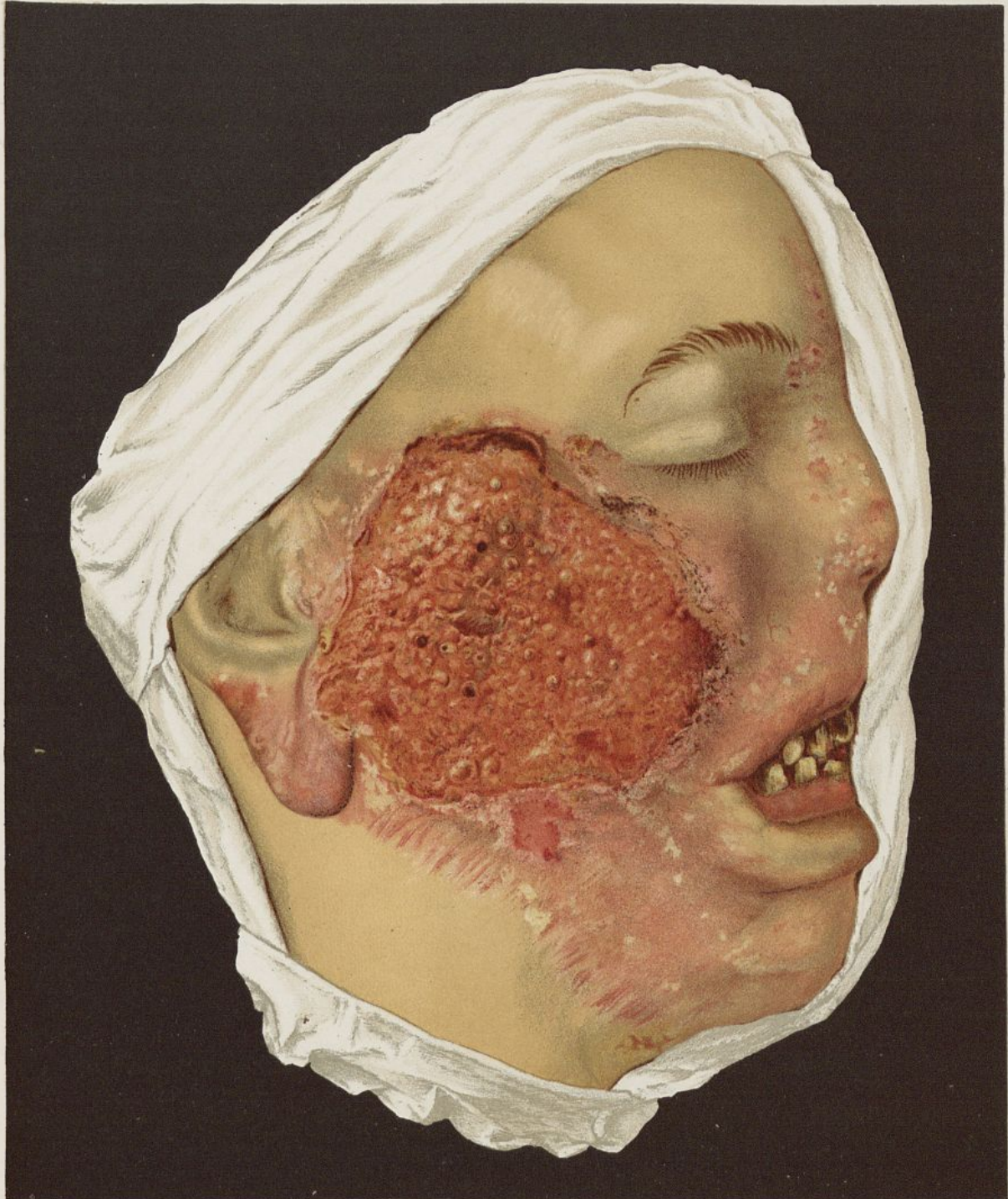## V

L'influence de l'irritation des tissus dans l'étiologie des épithéliomes est suffisamment connue pour qu'il n'y ait pas lieu d'y insister ici : on sait que dans cet ordre de faits règne la banalité la plus absolue; que tout est bon pour donner lieu à une épithéliomatisation secondaire, que tous les points de la peau ou des surfaces muqueuses qui ont subi des effractions ou sont le siège d'une irritation réitérée et prolongée, quelle qu'en soit la nature, peuvent

1. Cf. C. DURAND, De l'épithélioma pavimenteux des cicatrices. *Thèse de Paris*, 1888.

2. Réunion clinique des médecins de l'hôpital Saint-Louis, 13 juin 1889, p. 215.





IMP. EMRIK & BINGER.

RUEFF & C<sup>ie</sup> Editeurs, PARIS.

*Epithéliome développé sur un lupus.*



devenir le point d'implantation, la porte d'entrée, la surface de germination et, comme le dit Ernest Besnier, le terrain de culture de l'agent épithéliomatogène. Et cette banalité même suffirait à montrer que ces irritations n'ont toutes vraisemblablement « que le rôle d'une condition adjuvante ou provocatrice, facilitant l'accès d'un agent irritant, spécifique, ubiquitaire<sup>1</sup> »; mais, parmi elles, le lupus est au premier rang, sinon comme fréquence au moins en raison des interprétations hypothétiques dont on a doté son action. Il faut noter d'abord, j'ai eu soin d'y insister, que c'est moins peut-être le lupus lui-même que la cicatrice consécutive qui est en cause, et l'on sait qu'assez fréquemment le tissu cicatriciel, même vierge de toute néoplasie ou reliquat néoplasique, peut, de longues années après sa formation (on a cité jusqu'à cinquante ans), devenir le point de départ d'un épithéliome.

Mais, dans notre cas, la cicatrice n'était point pure; de nombreux foyers de repullulation lupique s'y voyaient encore et existaient sans doute lors de l'écllosion du néoplasme. Force est donc de se demander dans quelle mesure la tuberculose cutanée elle-même a pu influencer la genèse du nouveau

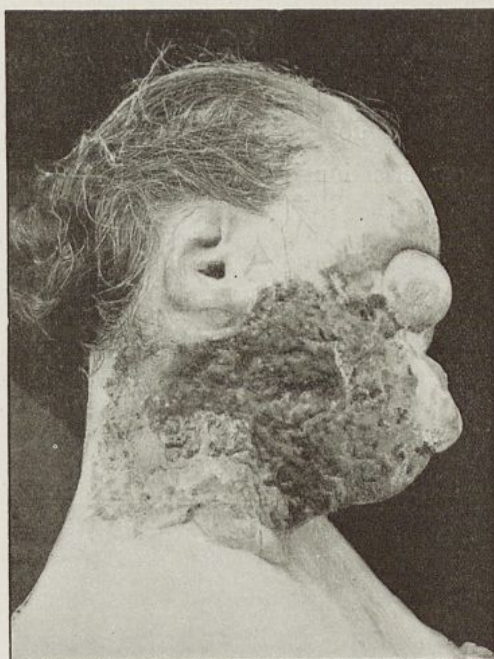

Fig. 4.

néoplasme. Or rien ici ne vient appuyer les hypothèses qui ont voulu voir dans l'épithéliome une dégénérescence, une transformation d'un tissu morbide en un autre; rien n'autorise à y voir une déviation atypique du produit pathologique primitif analogue aux prétendus hybrides cancéro-syphilitiques, par exemple. Tout au contraire, l'aspect très caractéristique de l'épithéliome, son évolution, sa limitation, alors que la surface envahie par le lupus est fort grande, incline à penser qu'il s'agit bien là d'une implantation, d'un inoculation, d'une épigénèse nouvelle sur un terrain préparé.

1. Cf. Traduction française de Kaposi, 2<sup>e</sup> édit., t. II, note de la p. 669.




## VI


Il serait oiseux d'insister ici sur la question thérapeutique ; il est bien clair qu'au moment où la malade s'est présentée à l'hôpital, on ne pouvait mettre en œuvre pour elle que des palliatifs médiocres. La seule leçon importante que suggère la vue d'aussi effroyables lésions, c'est que tout médecin à qui le traitement d'un lupus incombe doit surveiller la surface malade ou cicatricielle avec un soin incessant et minutieux, et dès qu'apparaissent un bourgeonnement, une ulcération suspecte, mettre en œuvre sans hésiter les moyens destructifs dont nous disposons aujourd'hui : à savoir les caustiques, la rugination, la cautérisation ignée, ou même, s'il le faut, l'exérèse chirurgicale.

LUCIEN JACQUET.











## ÉRYTHÈME IRIS

### ÉRYTHÈME EN COCARDE, ÉRYTHÈME HYDROÏQUE

#### HYDROA VÉSICULEUX DE BAZIN

Pièce du Musée de l'hôpital Saint-Louis, n° 1318, année 1888. Service de M. FOURNIER.

(Moulage de BARETTA.)

L'érythème iris, encore appelé érythème en cocarde, est une variété d'érythème polymorphe. C'est un « *érythème bulleux figuré* » (E. Besnier) dans lequel le soulèvement exsudatif de l'épiderme et l'érythème se disposent concentriquement de façon à former des éruptions en cocardes ou à cercles concentriques dont l'aspect caractéristique légitime suffisamment l'épithète qui leur a été donnée.

Cette variété a été bien étudiée par Bazin sous le nom d'*hydroa vésiculeux*. Aussi appelle-t-on souvent aussi, en France, l'érythème iris du nom d'hydroa ou mieux d'érythème hydroïque.

L'éruption débute par des taches d'un rouge foncé, arrondies, un peu saillantes et à bords nettement limités. La dimension de ces taches varie depuis la largeur d'une lentille jusqu'à celle d'une pièce de vingt centimes; elles sont ordinairement entourées d'une aréole rosée. Bientôt apparaît à leur centre une petite vésicule. Celle-ci se dessèche rapidement en son milieu où se forme une croûte noirâtre, tandis que le liquide est plus ou moins complètement résorbé à la circonférence. Cette évolution a lieu en deux ou trois jours.

L'éruption prend alors un aspect particulier facilement reconnaissable sur la pièce; au centre la croûte noirâtre, autour d'elle une zone grisâtre phlycténulaire formée par l'épiderme macéré qui, après la résorption partielle du liquide

PL. XXX.



contenu dans la vésicule, est appliqué imparfaitement sur le derme; autour existe une zone d'érythème, limite de l'élément primitif. Dans quelques cas, et c'est ce qui a eu lieu dans le cas présent, autour de cette première disposition se forme encore un soulèvement phlycténulaire concentrique, bordé lui-même d'une autre zone d'érythème plus ou moins étendue. La cocarde dans ce cas est pour ainsi dire doublée; son étendue, sur la pièce reproduite, est d'ailleurs exceptionnelle.

A côté des éléments érythémato-bulleux en cocarde caractéristiques de cette variété d'érythème polymorphe, existent le plus ordinairement des taches d'érythème simple ou même des éléments d'érythème papuleux, comme cela se voit très bien sur notre pièce; dans d'autres cas peuvent coexister aussi des éléments vésiculeux et même des bulles véritables.

Le siège habituel des éléments de l'érythème hydroïque est le dos des mains, des poignets, les coudes, le devant des genoux, les articulations tibio-tarsiennes. Plus souvent que les autres érythèmes, cette variété s'accompagne d'éruption sur les muqueuses, surtout sur la muqueuse de la bouche et des lèvres.

Sur les lèvres notamment se voient alors des exsudats grisâtres superficiels, résultat du soulèvement des couches superficielles de la muqueuse, quelques-uns exulcérés et simulant souvent au plus haut point les plaques muqueuses syphilitiques avec lesquelles très fréquemment l'hydroa des lèvres a été confondu.

Le nombre et la confluence des éléments sur la muqueuse buccale sont tels en certains cas qu'il en résulte une véritable stomatite.

L'érythème hydroïque est une affection sans gravité; il disparaît spontanément au bout de quatre à cinq semaines.

L'évolution se fait ordinairement par poussées successives; chaque élément évolue pour son compte en quelques jours, mais la durée générale de l'affection est allongée par la succession de poussées nouvelles.

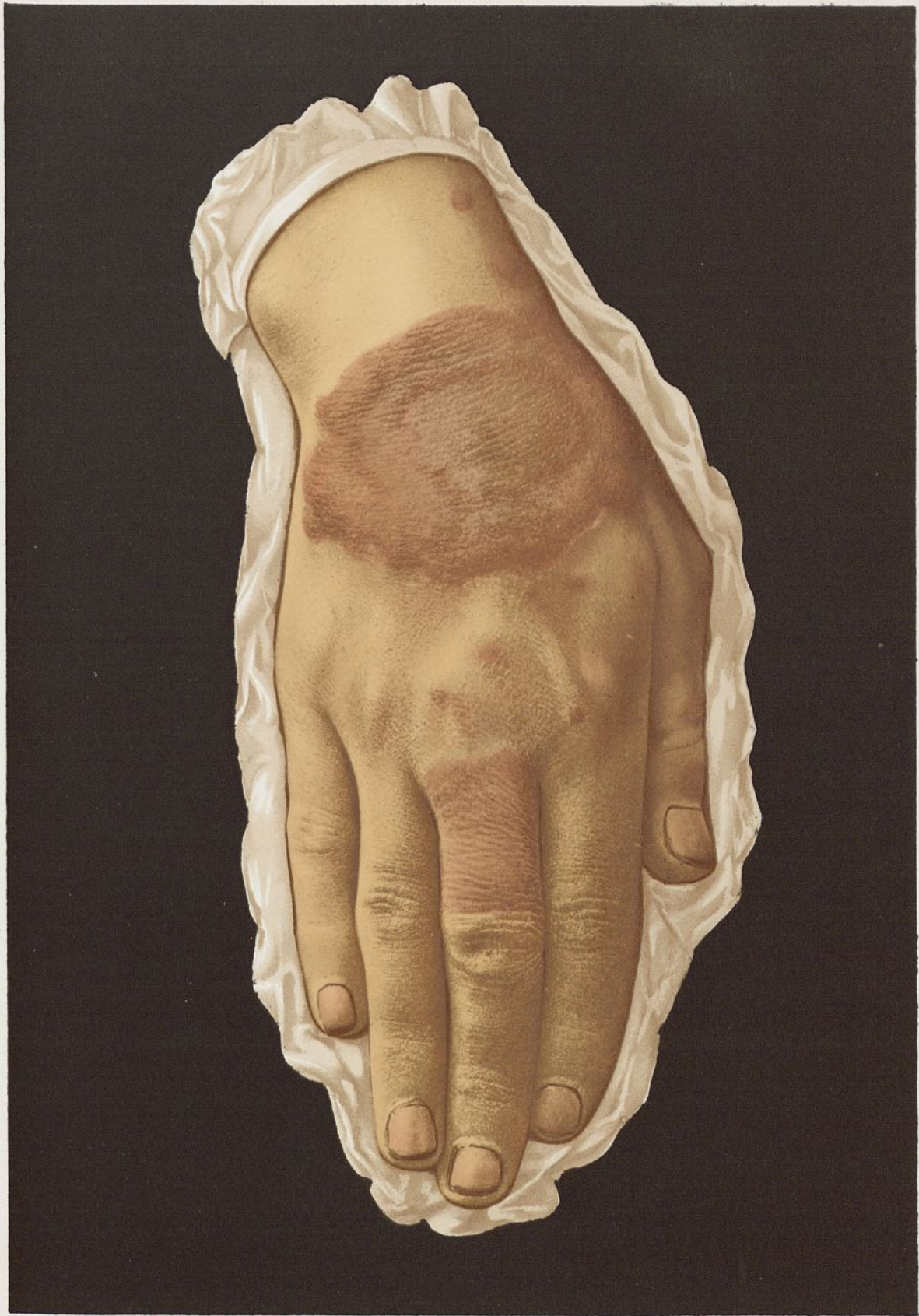L'intensité des manifestations buccales est telle parfois que la mastication est gênée et l'alimentation solide entravée.

Une particularité remarquable de cette affection est sa récidivité.

Cette récidivité, surtout quand il s'agit de forme évoluant sur les muqueuses, est une des raisons qui a fait souvent confondre l'hydroa avec la syphilis.

Nous avons eu pour notre part l'occasion d'observer dernièrement deux jeunes hommes qui avaient eu à subir plusieurs atteintes d'hydroa, avec manifestations buccales intenses, et qui, tous deux, avaient été chaque fois soumis, par les médecins qui les avaient observés, à la médication spécifique.





IMP<sup>RO</sup> LEMERCIER

RUEFF & C<sup>IE</sup>, Editeurs, PARIS.

*Erythème Iris*



Les phénomènes généraux qui accompagnent l'érythème iris sont ceux qui peuvent se produire avec toutes les variétés d'érythème polymorphe. Le plus souvent insignifiants, ils consistent dans les cas les plus marqués en fièvre au début, courbature, malaise, anorexie et sont ordinairement d'ailleurs passagers.

La cause directe de cette éruption nous échappe comme celle de la plupart des érythèmes.

La pathogénie générale des érythèmes multiformes a été magistralement exposée par E. Besnier et A. Doyon. (Notes à la traduction du *Traité des maladies de la peau* de Kaposi, t. I, p. 379.)

Les conditions étiologiques générales sont la prédisposition individuelle, notamment l'âge peu avancé; l'action des saisons, souvent invoquée mais qui paraît peu réelle, encore que nous ayons observé, surtout au moment du printemps et de l'automne, aux consultations hospitalières, le plus grand nombre de cas d'hydroa; les causes banales, telles que le refroidissement.

Les conditions étiologiques spéciales sont l'ingestion de certains aliments ou de certains médicaments, la résorption de toutes les substances septiques, les infections les plus diverses.

Les érythèmes polymorphes peuvent se montrer, comme on sait, au cours de nombreuses maladies générales, rhumatisme, blennorrhagie, choléra, typhus, fièvre puerpérale, lèpre, syphilis.

Il est à remarquer que le malade qui a été le sujet de cette observation remplissait deux de ces conditions : l'âge peu avancé, il était âgé de 18 ans; une maladie infectieuse, la syphilis. Son diagnostic à l'entrée porte en effet la mention, avec l'érythème, de « chancre syphilitique, roséole bénigne ».

Cette coexistence de la syphilis et de l'érythème est donc un fait à noter intéressant au point de vue de la pathologie générale, intéressant aussi au point de vue du diagnostic exact.

C'est en effet, comme nous l'avons dit, surtout avec la syphilis que l'hydroa, surtout l'hydroa des muqueuses est et peut être confondu. C'est par la recherche des éléments éruptifs sur la peau, par la reconnaissance de leur forme en cocarde si caractéristique, par la constatation, si l'éruption est en partie effacée, de la petite croûte ombilicale entourée d'une zone un peu foncée, que l'on posera le diagnostic.

Le traitement de l'érythème hydroïque est des plus simples, il est surtout symptomatique et ne trouve guère à s'employer que dans les cas d'éruption confluyente de la cavité buccale; c'est alors le traitement des stomatites. Sur la



peau elle-même de simples pansements à la poudre d'amidon suffisent; il faut surtout se garder d'irriter les éléments et de les faire suppurer par un pansement intempestif.

Le traitement général est nul, à moins qu'il n'y ait quelque trouble général: l'iodure de potassium parfois préconisé contre les érythèmes polymorphes ne semble rendre aucun service.

L'hygiène générale et surtout l'hygiène digestive, la médication alcaline légère, peut-être aussi la médication arsenicale en petite quantité, peuvent être recommandées comme préventifs des récidives.

HENRI FEULARD.



## VARIÉTÉ PAPULO-ÉRYTHÉMATEUSE DE LICHEN DE WILSON

Pièce du Musée de l'hôpital Saint-Louis, n° 1061, année 1885. Service de M. HALLOPEAU.  
(Moulage de BARETTA.)

Parmi les progrès les plus considérables que l'on doive à la dermatologie contemporaine, il faut citer la différenciation d'un certain nombre de types cliniques constituant des espèces morbides, des maladies dans toute l'acception de ce mot.

L'un des plus remarquables et des mieux caractérisés est le *lichen de Wilson*. Il est généralement désigné, dans le langage usuel, sous le nom de *lichen plan* : cette dénomination est défectueuse puisqu'il existe des formes tubéreuses de la maladie.

Par les caractères de ses éléments, par l'invasion fréquente de la muqueuse buccale, par sa distribution, cette dermatose se sépare nettement des autres éruptions papuleuses avec lesquelles elle avait été confondue sous le nom de *lichen* jusqu'au jour où le travail de l'éminent dermatologue anglais Erasmus Wilson a permis de reconnaître les caractères qui lui appartiennent en propre.

Le *lichen de Wilson* constitue une affection polymorphe ; l'aspect de ses éléments peut varier dans une telle mesure qu'il semble au premier abord s'agir d'éruptions de nature différente : la coexistence avec des lésions concomitantes caractéristiques permet seule de les rattacher au même type.

On peut se rendre compte de ce polymorphisme en étudiant les nombreux moulages qui représentent cette maladie dans le musée de Saint-Louis : on y voit, à côté des papules typiques, des éruptions *obtus*, *acuminées*, *érythémateuses*, *circinées*, *tubéreuses*, *en nappe* et *atrophiques* ; et la série n'est pas épuisée, car le type décrit par Kaposi sous le nom de *moniliforme* n'y est pas encore reproduit.

PL. XXXI.



Plusieurs de ces variétés peuvent coïncider: il en était ainsi chez la malade dont l'éruption est partiellement figurée dans cette planche : alors en effet que, sur la plus grande partie du corps, elle est constituée par des papules planes, elle prend, sous les seins, l'aspect *papulo-érythémateux*, avec éléments *miliaires*.

L'histoire de la malade peut être résumée ainsi qu'il suit : la nommée Del..., âgée de 55 ans, entre le 21 mai 1885 au n° 40 de la salle Bielt ; elle ne présente d'autres antécédents pathologiques dignes d'être notés que des arthropathies rhumatismales et des migraines; elle se dit nerveuse. L'éruption qui l'amène à l'hôpital a débuté deux ans auparavant; elle a été d'abord fort discrète; depuis la mort du mari, qui remonte à huit mois, elle s'est disséminée sur toute l'étendue du tronc.

Au moment où le moulage la représente, *elle est généralement discrète, mais confluyente par places* : il en est ainsi particulièrement au niveau des flancs où elle forme, de chaque côté, une large trainée qui descend jusque sur la face externe de la cuisse et se prolonge dans la région inguinale : elle est également très abondante, et partiellement confluyente, dans la région lombaire d'où elle remonte suivant le trajet du rachis jusque vers la quatrième vertèbre dorsale ; elle s'étend transversalement dans les régions interscapulaires ; elle est de même abondante et en même temps érythémateuse au-dessous des seins.

Les *papules élémentaires* sont généralement *planes, brillantes*, surtout à jour frisant, *assez saillantes* ; leur *couleur* rappelle le plus souvent celle du *sucre d'orge*, mais elle prend, par places, une *teinte cuivrée* ; leur *volume* varie entre celui d'un grain de millet et celui d'un grain de chènevis ; la plupart sont *arrondies* : un *certain nombre s'allongent* et prennent ainsi la forme d'*ovales* dont les dimensions longitudinales l'emportent parfois de beaucoup sur les transversales. *C'est particulièrement dans les régions où la peau est naturellement plissée, telles que les aines, que ces formes allongées s'observent* : elles sont alors la conséquence mécanique de ce plissement ; mais il n'en est pas toujours ainsi.

Un petit nombre d'éléments sont partiellement recouverts de  *fines squames* d'un blanc grisâtre qui s'en détachent facilement.

Certaines papules sont plus vivement colorées à leur périphérie ; un petit nombre d'entre elles présentent une dépression centrale en forme de cupule ; *elles prennent de la sorte un aspect ombiliqué*.

Ces éléments sont *isolés* ou *confluents* : ils peuvent *se grouper en amas* ou *former des séries linéaires*.



En diverses régions, on voit des papules entourées d'une légère aréole érythémateuse.

L'aspect de l'éruption prend des caractères tout particuliers au-dessous des seins : elle y est disposée sous la forme d'une large bande, allongée transversalement dans toute la longueur du sillon, et s'étendant sur la partie inférieure du sein ainsi que sur la portion sous-jacente du thorax ; sa plus grande largeur atteint trois centimètres ; sa disposition est loin d'être uniforme : elle est manifestement constituée par la réunion de plaques papulo-érythémateuses multiples dont on peut aisément reconnaître les contours : un certain nombre de ces plaques sont encore isolées au pourtour du groupe principal ; il s'agit donc d'une agglomération d'ilots papulo-érythémateux plutôt que d'une bande uniforme.

Ces plaques élémentaires sont de dimensions très variables : on voit tous les intermédiaires entre les petits amas de deux ou trois petites papules et les groupes qui en contiennent de vingt à trente ; la lésion essentielle est toujours la papule : l'érythème représente l'aréole signalée précédemment autour de quelques éléments isolés : c'est grâce à la confluence que la rougeur devient ainsi continue et forme de larges plaques érythémateuses. Dans toute l'étendue des parties ainsi atteintes, les papules de lichen sont remarquables par la petitesse de leurs dimensions ; la plupart ne sont pas plus grosses que des têtes d'épingles, quelques-unes sont plus petites et comme punctiformes ; elles méritent donc le nom de *miliaires* que leur a assigné Dubreuilh.

La rougeur de ces plaques est beaucoup plus vive que celle des éléments isolés.

L'éruption est moins sèche à ce niveau qu'autre part et nous l'avons trouvée parfois humide et légèrement suintante : c'est là d'ailleurs le propre de cette région. L'éruption de lichen n'est pour rien dans ce phénomène.

*Peu prurigineuse* au début, cette dermatose *l'est devenue davantage* dans ces derniers temps : la malade assure que ces sensations deviennent plus pénibles à la suite d'émotions morales.

Aucune altération de la muqueuse buccale n'a été constatée.

Le *diagnostic* ne présentait dans ce cas aucune difficulté.

L'ombilication punctiforme de certains éléments, le groupement en séries linéaires et le prurit intense suffisaient pour éloigner l'idée d'une syphilis ; la couleur des papules rappelle, par place, celle des nodules lupiques, mais leur aspect luisant, leur surface plane, leur ombilication ne permettaient pas cette confusion. Seules les plaques érythémato-papuleuses auraient pu être d'une interprétation difficile si on



les avait étudiées isolément : l'érythème simule en effet l'intertrigo si fréquent dans les régions sous-mammaires ; mais un examen attentif permet d'y reconnaître l'existence de ces petites papules qui sont étrangères à la symptomatologie de cette dermatose.

D'autre part, la présence, sur les limites de l'érythème, de papules typiques de lichen n'a pu laisser place au doute : ainsi donc il s'agit bien incontestablement d'un lichen de Wilson ; mais il présente quelques particularités qui méritent d'être signalées.

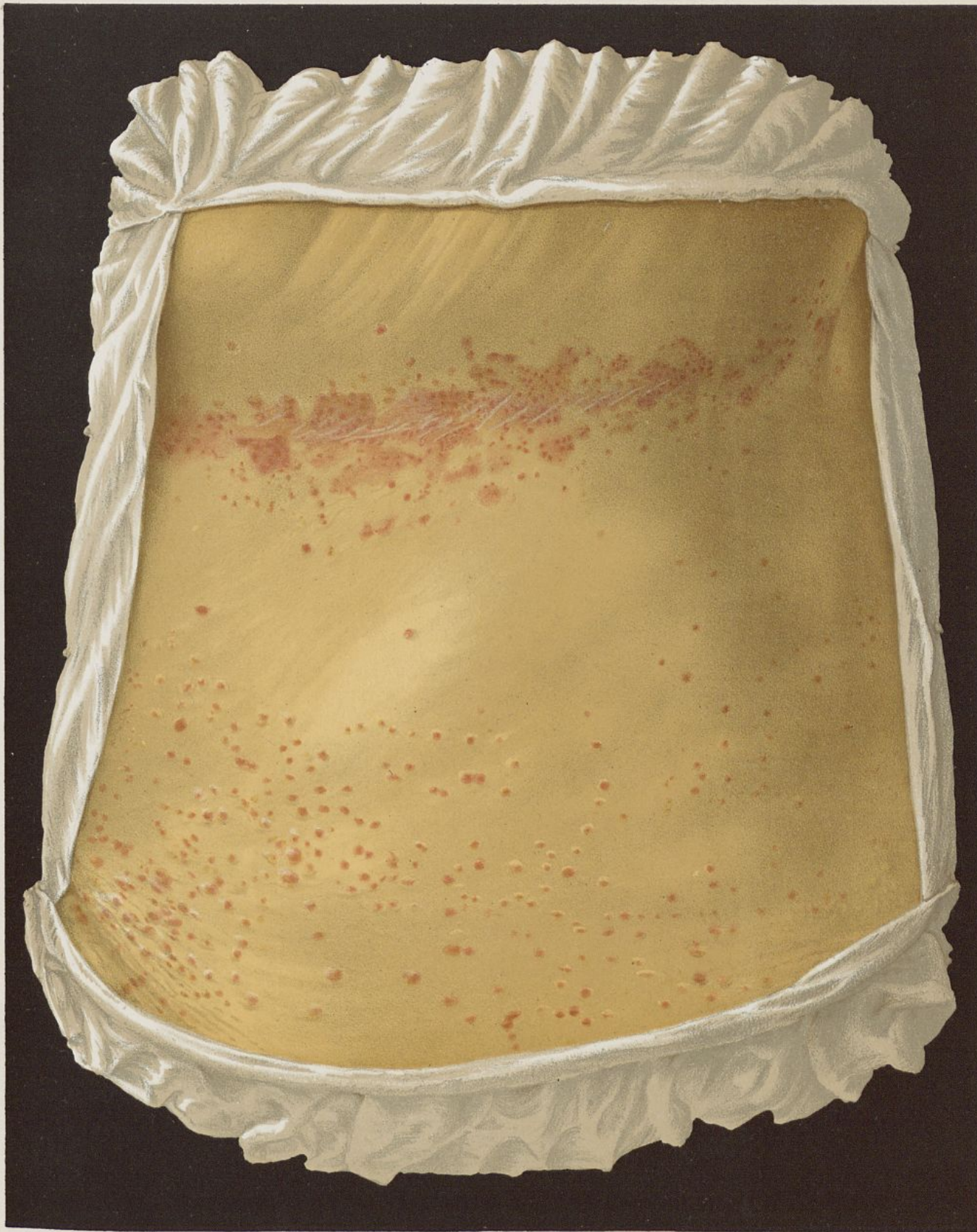En premier lieu, *l'aspect des papules n'est pas celui que l'on observe le plus habituellement dans cette dermatose* ; presque toutes en effet sont arrondies alors que, dans la règle, les éléments initiaux sont remarquables par leur forme polygonale et leurs contours géométriques ; on ne voit pas non plus le fin plissement quadrillé de la peau qui représente à l'état fruste la même éruption.

D'autre part, *la confluence en larges bandes papulo-érythémateuses est loin d'être banale dans l'histoire de ces lichens* : l'érythème ici semble bien être la conséquence de l'irritation, on peut dire de l'inflammation, dont elles sont le siège ; la congestion ne reste pas limitée à l'élément primordial ; elle s'étend à sa périphérie ; ainsi se trouvent formées ces larges bandes érythémateuses lorsque l'éruption papuleuse devient confluyente.

*On peut se demander pourquoi l'éruption est plus abondante dans les régions sous-mammaires que partout ailleurs ?* Le simple contact des surfaces cutanées voisines, au niveau du sillon sous-mammaire, peut suffire à donner de ce fait une explication suffisante : on sait en effet que c'est une des particularités du lichen plan de se localiser de préférence dans les régions soumises à des pressions ou irritations fréquemment renouvelées, telles que la ceinture, le devant des avant-bras, les lombes, etc. ; nous avons publié récemment un cas dans lequel l'éruption était limitée aux parties en rapport avec le col de chemise. Dans l'hypothèse d'un agent infectieux venant du dehors, on pourrait aussi invoquer la modification que présente la réaction de la peau dans ce sillon sous-mammaire imprégné constamment de sueur et de produits sébacés.

*Comme fait digne de remarque dans cette éruption, nous mentionnerons encore les aréoles vasculaires qui se dessinent sur plusieurs papules* : elles rappellent exactement, par leur disposition, les *stries opalines* que l'on observe fréquemment dans les plaques cutanées et qui constituent souvent à elles seules les manifestations buccales de la maladie ; ce fait conduit à penser que ces stries, qui n'ont pas





IMP<sup>rs</sup> EMRIK & BINGER.

RUEFF & C<sup>ie</sup> Editeurs, PARIS.

*Lichen plan.*



encore attiré suffisamment l'attention des histologistes, sont dues à la distribution de l'exsudat sur le trajet des vaisseaux sanguins.

Un petit nombre des papules présentent, dans leur partie centrale, une *dépression* répondant à l'orifice dilaté d'une glande sébacée ou sudoripare ; il est possible que cette dilatation existe dans les autres éléments et y soit masquée par l'hyperplasie épidermique, si, comme le pensent Neumann et Kaposi, la maladie a pour sièges immédiats les follicules pileux et leur tissu ambiant ; il faut reconnaître cependant que les caractères des lésions buccales ne sont pas en faveur de cette localisation primitivement glandulaire

Nous rappellerons que *nous avons vu les dilatations des orifices sudoripares exister seules*, sans papules périphériques, dans les paumes des mains, chez des sujets atteints de lichen plan de l'avant-bras : ces faits sont en contradiction avec la théorie d'après laquelle l'ombilication du lichen de Wilson serait due à la rétention de leur partie médiane par un conduit glandulaire, alors que les parties avoisinantes seraient soulevées par la tuméfaction du corps papillaire.

*Les particularités que nous venons de signaler dans l'éruption représentée par ce moulage peuvent-elles fournir quelques indications relativement à la nature encore si controversée de la maladie?* On sait que deux théories principales sont en présence : les uns, en tête desquels il faut citer MM. Besnier, Kœbner et Jacquet, en cherchant la cause prochaine dans *un trouble de l'innervation* : des arguments puissants militent en faveur de cette manière de voir ; un état névropathique est manifeste chez la plupart des sujets atteints de cette dermatose ; son apparition est souvent consécutive à de vives émotions morales (il paraît en avoir été ainsi de la poussée qui a amené chez notre malade la dissémination de la maladie) ; on a signalé plusieurs fois la localisation du lichen suivant des sphères de distribution nerveuse : on fait remarquer encore que la lichénisation paraît être souvent consécutive au prurit ; la distribution des éléments en séries linéaires peut s'expliquer par les troubles tropho-névrotiques consécutifs au grattage. Les partisans de la *théorie infectieuse* répondent : L'état névropathique n'est pas constant ; il peut être consécutif aux troubles provoqués par le prurit intense ; les éléments lichénoïdes distribués suivant des trajets nerveux n'appartiennent pas au type de Wilson ; le prurit n'est pas la cause essentielle de cette éruption puisqu'elle peut se développer en l'absence de toute sensation anormale : on en a pour témoin le lichen plan buccal ; la distribution en séries linéaires s'explique par la propagation et l'auto-inoculation successives d'éléments infectieux ; c'est en diminuant la résistance du vernis épidermique que les frottements ou contacts



réitérés amènent la localisation de l'éruption dans ses lieux d'élection.

Nous avons signalé chez notre malade ces séries linéaires qui peuvent recevoir ces différentes interprétations et nous avons vu précédemment que la signification de la localisation papulo-érythémateuse dans les sillons sous-jacents aux seins pouvait être considérée comme étant en faveur de l'une et l'autre théorie : le problème attend donc encore sa solution.

Relativement à l'évolution de cette variété de lichen Wilsonien, on peut se demander s'il s'agit ou non d'une poussée aiguë? Le plus souvent, il en est ainsi des formes érythémateuses : cette question n'est pas sans intérêt, car, ainsi que nous l'avons fait remarquer antérieurement, les formes aiguës ont d'habitude une marche rapide; plus intenses et plus graves en apparence que les formes chroniques, elles ont cependant une tendance à se terminer rapidement par résolution.


Il n'en a pas été, malheureusement, ainsi chez notre malade : après un séjour de plusieurs semaines dans notre service, elle en est sortie, améliorée au point de vue des sensations subjectives qui étaient des plus pénibles, mais sans modification appréciable de l'éruption. C'est que, malgré l'érythème, il ne s'agissait pas réellement d'une forme aiguë; en effet, ce n'est que dans les régions sous-mammaires que l'éruption avait pris ce caractère, et en raison de causes purement locales : partout ailleurs, il s'agissait d'une éruption de lichen plan chronique.

Il résulte de ces faits que le pronostic de cette forme papulo-érythémateuse localisée peut être considéré comme relativement sévère, puisqu'il s'agit d'une maladie de longue durée et pénible par les sensations douloureuses qui l'accompagnent.


Au point de vue thérapeutique, la localisation sous-mammaire indique qu'il y a lieu d'isoler les surfaces cutanées dont le contact donne lieu à de l'irritation mécanique ou chimique; il faut donc, en pareil cas, isoler les surfaces en leur interposant une couche de *lint* aseptique et d'ouate hydrophile; on conseillera en outre des lavages bi-quotidiens avec une solution d'acide borique ou d'acétate de plomb. Pour ce qui est du traitement actif, il conviendra d'employer celui qui semble le mieux réussir dans les lichens de Wilson chroniques, c'est-à-dire l'application locale de glycérolé tartrique au vingtième, les douches chaudes et les préparations arsenicales à l'intérieur ou en injections hypodermiques.

H. HALLOPEAU.











## BOUTON DE BISKRA

Pièce du Musée de l'hôpital Saint-Louis, N° 1215, année 1887. Service de M. E. VIDAL.

(Moulage de BARETTA.)

Le titre de cette notice est motivé par ce fait même que le malade, porteur de la lésion ici représentée, l'a contractée à Biskra ; mais il convient de faire remarquer sans plus attendre, que cette désignation étroite ne correspond à rien de spécifique ou même de spécial, au moins dans l'état actuel de nos connaissances ; que le bouton de Biskra ressemble singulièrement à celui d'Alep, qui lui-même est fort analogue à tous les « Boutons » qui nous viennent d'Orient. Par suite, les innombrables dénominations, d'origine locale, pourraient sans grand dommage être négligées au profit de celle plus compréhensive de « Bouton endémique d'Orient », ou « Bouton endémique des pays chauds » qu'a proposée Ernest Besnier<sup>1</sup>.

### I

Le malade à propos duquel nous allons étudier sommairement cette curieuse affection était âgé de 22 ans<sup>2</sup>. Rien de notable dans ses antécédents, sinon que, parti pour l'Algérie comme militaire en décembre 1885, il séjourna à Biskra de février à décembre 1886, et là, en octobre, il contracta des fièvres intermittentes à type tierce, qui se prolongèrent pendant deux mois, et dont il fut guéri par le sulfate de quinine. Il quitta Biskra le 2 décembre pour rentrer en France, n'ayant encore à cette époque *aucune lésion cutanée*.

C'est seulement *dix-huit jours plus tard*, à Paris, qu'il remarqua à la face dorsale du poignet gauche (Cf. Pl. 32), vers la base des quatrième et cinquième métacarpiens, un petit bouton qui grossit en deux ou trois jours, et se recouvrit

1. Cf. Traduct. française de Kaposi, 2<sup>e</sup> édit., p. 535.

2. Son observation a été publiée *in extenso* par M. Bouquet dans sa thèse inaugurale consacrée au clou de Biskra. Paris, 1887, Davy, éditeur.



à sa partie centrale d'une croûte jaune arrondie, au-dessous de laquelle il y avait du pus. Quelques jours après se développaient simultanément des lésions semblables disséminées sur différentes parties du corps.

Ainsi, à son entrée, le nez, rouge et légèrement tuméfié, présentait à son extrémité une croûte jaune, large comme une lentille, un peu saillante et entourée de quelques petits soulèvements miliaires purulents.

Autour de la lésion primitive, sur la face dorsale du poignet gauche, se voyaient quatre boutons constitués par une croûte aplatie, légèrement ombiliquée au centre, brunâtre et reposant sur une élévation rouge large comme une lentille, entourée d'une zone érythémateuse disparaissant à la pression.

A la face palmaire du même poignet, au-devant de l'extrémité inférieure du radius se voyaient deux petits éléments semblables et un autre au tiers inférieur du bord interne de l'avant-bras.

Il en existait trois analogues au poignet droit, deux en avant de l'épitrôchlée et enfin quelques autres disséminés sur les fesses, les cuisses, les creux poplités et les jambes.

Autour de chacune de ces lésions, dans la zone érythémateuse périphérique, se voyaient de petits tubercules miliaires rouges, que l'on peut considérer comme l'élément initial.

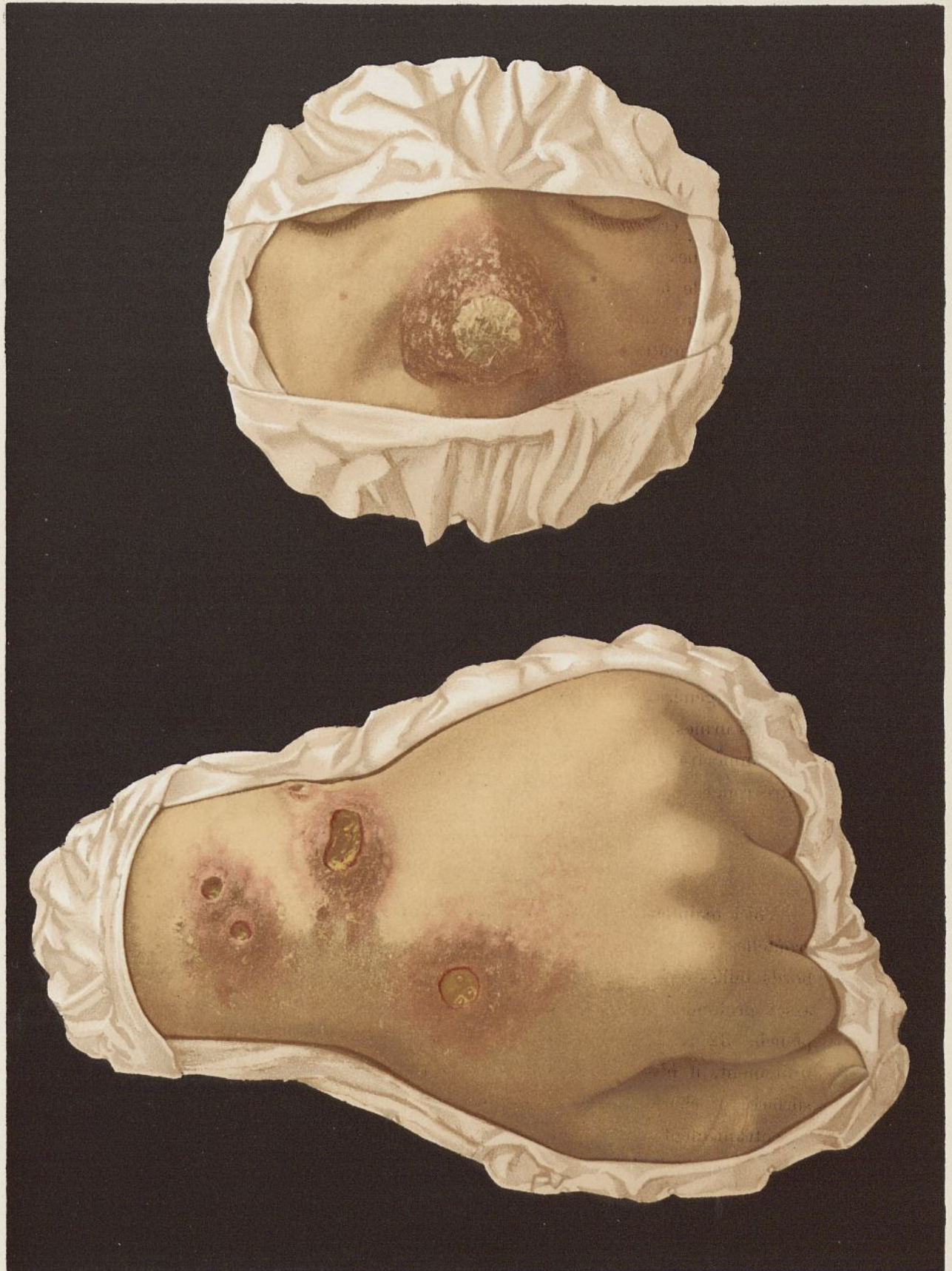L'état général du malade était bon, aucun trouble viscéral, pas d'albumine dans les urines.

Comme traitement on appliqua sur chaque « clou » un pansement à l'emplâtre rouge, selon la formule d'E. Vidal.

## II

Voici maintenant quelle fut l'évolution de ces lésions : les jours suivants les croûtelles se détachèrent et l'on trouva au-dessous d'elles une petite ulcération à bords taillés à pic, et à fond jaune purulent. La plupart de ces ulcérations étaient assez profondément entaillées, seule celle du nez demeura très superficielle. La planche 32 rend bien compte de ces différences. D'autre part, et malgré le traitement, il n'y eut pas seulement progression en profondeur mais aussi en surface, et chaque élément continua, jusqu'au milieu de janvier, à s'accroître excentriquement; c'est ce que l'on peut constater notamment pour l'ulcération du lobule du nez qui, large comme une lentille à son début, présente sur la planche la largeur d'une pièce de 50 centimes en argent; d'autre part l'une des lésions





IMP. LEMERGIER

RUEFF & C<sup>o</sup>, Éditeurs, PARIS.

*Boutons de Biskra*



fessières prit un aspect anthracôïde : de son fond purulent on pouvait faire sourdre par la pression, comme d'une pomme d'arrosoir, de petites masses purulentes.

Dès le milieu de janvier la plupart des ulcères ont tendu à la cicatrisation, le fond des ulcères a bourgeonné, s'est mis de niveau avec les bords et s'est recouvert d'une croûte jaune et lisse; les ulcères du poignet gauche ont persisté plus longtemps, mais dès le 25 janvier leur régression commence et au milieu de février elle est complète : il ne resta que des cicatrices violacées avec dépressions du tissu cicatriciel.

### III

Je voudrais montrer maintenant, en quelques lignes, quels points de contact présente ce cas avec les faits classiques, et quelles différences l'en séparent.

La période d'incubation, ou plus exactement la phase de germination latente, a été plus longue qu'on ne pourrait s'y attendre d'après les recherches expérimentales concordantes de Weber, Boinet et Depéret, Chantemesse, qui nous la montrent de trois jours environ. Chez notre malade, elle a été de dix-huit jours et, chez une femme que cite Kaposi, d'un mois et demi environ<sup>1</sup>.

Mais il faut noter avec Ernest Besnier que les conditions non expérimentales sont « extrêmement variables, selon que le germe irritant est déposé à la surface de la peau saine, interné dans un follicule, ou reçu par une lésion préexistante quelconque, traumatique ou pathologique », et que les variations apparentes relèvent sans doute « des circonstances qui retardent l'arrivée du germe au lieu de culture et de la variation des conditions nécessaires à sa fructification ». Tout cela est l'évidence même.

Dans la morphologie même des lésions, je n'ai, en ce qui concerne le poignet et la plupart des régions atteintes, rien à relever qui s'écarte des faits ordinaires, mais il n'en est pas de même en ce qui concerne le nez; trois caractères y sont notables : 1° l'étendue de la lésion en surface, comme on peut aisément s'en rendre compte par l'examen de la planche 32; 2° son extrême *superficialité*; car il n'y eut réellement pas *entamure* du lobule, et aucune rétraction cicatricielle ne s'ensuivit; ces particularités sont peut-être dues à la texture anatomique spéciale de la région et à son immobilité; 3° la remarquable germination miliaire qui entoure l'ulcère nasal. Ce n'est point à coup sûr un fait anormal dans l'histoire du Bouton endémique d'Orient; depuis longtemps Fleming l'avait

1. Page 534 de l'Édit. française.



noté en termes explicites dans le Bouton de Delhi, Fox y fait également allusion ; Brocq le décrit soigneusement à propos d'un cas publié dans les *Annales de dermatologie* (1883, t. IV, p. 529) ; enfin E. Besnier compare ces points miliaires « aux points jaunes que l'on voit par transparence à travers l'épiderme dans la première phase de l'évolution favique » ; mais il me semble que, cette éclosion périphérique est réalisée dans le cas de Vidal d'une façon particulièrement saisissante. D'ailleurs l'activité de ces éléments miliaires parut être en raison inverse de leur nombre, et aucun d'eux ne dépassa cette phase initiale : ils se desséchèrent et disparurent sans laisser de traces.

#### IV

Mais il n'en va pas de même pour les éléments qui acquièrent leur plein développement, et bien que l'évolution naturelle aille à la guérison spontanée, que les complications — adéno-lymphites, érysipèle, etc., — soient rares, la question thérapeutique ne doit point être négligée. D'abord la durée peut être fort longue, comme en témoigne la dénomination exagérée d'ailleurs en général de « Bouton d'un an », puis en raison du siège électif aux parties découvertes, l'affection constitue une infirmité fort déplaisante. Aussi, bien que « le fatalisme des Orientaux s'accommode aisément des résultats de la marche curative spontanée s'effectuant sous la croûte protectrice<sup>1</sup> », il est préférable, pour les Européens du moins, de recourir à des moyens plus rapidement curateurs. E. Besnier reconnaît avoir employé sans succès l'électropuncture ignée, mais il s'agissait d'éléments à leur acmé, et le maître de Saint-Louis ne doute pas que le moyen, employé au début, ne suffise pour éteindre immédiatement les foyers naissants.

Ce serait donc là, sans doute, la médication idéale, et l'on pourra toujours en tout cas y recourir pour les foyers de germination ultérieurs.

Quant à ceux qu'on trouve déjà en pleine activité, il conviendra de leur appliquer les moyens les plus perfectionnés de la méthode antiparasitaire *locale*, et au premier chef, les pansements antiseptiques et *isolants* qui auront pour résultat d'empêcher toute dissémination secondaire du parasite. Le pansement à l'emplâtre rouge de Vidal, qui avait été mis en œuvre dans ce cas particulier, paraît particulièrement bien choisi.

LUCIEN JACQUET.

1. ERNEST BESNIER, *loc. cit.*, p. 541.



## ECZÉMA KÉRATODERMIQUE

Pièce du Musée de l'hôpital Saint-Louis, n° 966, année 1884. Service de M. A. FOURNIER.

(Moulage de BARRETTA.)

Sous ce nom, et sous ceux d'eczéma corné, d'eczéma sec d'Erasmus Wilson, on a décrit un type dermatologique assez remarquable, mais dont la localisation spéciale — palmaire et plantaire — fait à peu près exclusivement les frais. Nous serons malheureusement réduits à son étude objective un peu généralisée car les renseignements particuliers nous manquent; nous savons seulement qu'il s'agit d'un homme de 64 ans, chez qui la plante des pieds était également atteinte et le musée possède aussi ce moulage dont je ne manquerai pas de décrire les principaux caractères.

### I

En ce qui concerne la paume de la main que notre photochromie représente, quelques mots de description ne seront pas inutiles : on la voit envahie dans sa totalité et même la lésion empiète légèrement sur la région du poignet; puis elle s'étend à l'état de nappe continue sur les régions thénar et hypothénar, — qu'elle déborde, — recouvre tout le creux palmaire et va se terminer par dégradation insensible sur la face palmaire des doigts où elle s'épuise au niveau des articulations des phalanges avec les phalangettes. Il s'agit, dans toute cette étendue, d'une nappe croûteuse jaune verdâtre, suintante et d'une épaisseur de plusieurs millimètres à ses points maxima. Elle est coupée en quelques régions correspondant aux principaux plis de flexion palmaire, de rhagades ou fissures profondes, saignantes et vraisemblablement très douloureuses, ce qui nous

PL. XXXIII.



explique l'impossibilité où était le malade d'ouvrir complètement la main et la nécessité où l'on s'est trouvé de prendre le moulage, la main étant en demi-flexion, comme le montre bien la planche.

L'aspect de la plante du pied (cf. la même pièce n° 966) quoique bien différent est fort instructif; on y constate aisément, ce qu'il est impossible de voir à la paume à cause du degré plus accentué de la lésion, on y constate, dis-je, un fond érythémateux, clair, mais très net, transparaisant à travers les réseaux cornés, et qui occupe toute la voûte plantaire à l'exception du talon et de la région correspondant au gros orteil qui, au contraire, et par comparaison, paraissent décolorée et anémiés. Il est vraisemblable, d'ailleurs, que seule l'épaisseur de la couche cornée en ces régions s'oppose à ce que la congestion du réseau vasculaire dermique et sous-dermique s'accuse, comme au reste de la plante, par cette apparence érythémateuse.

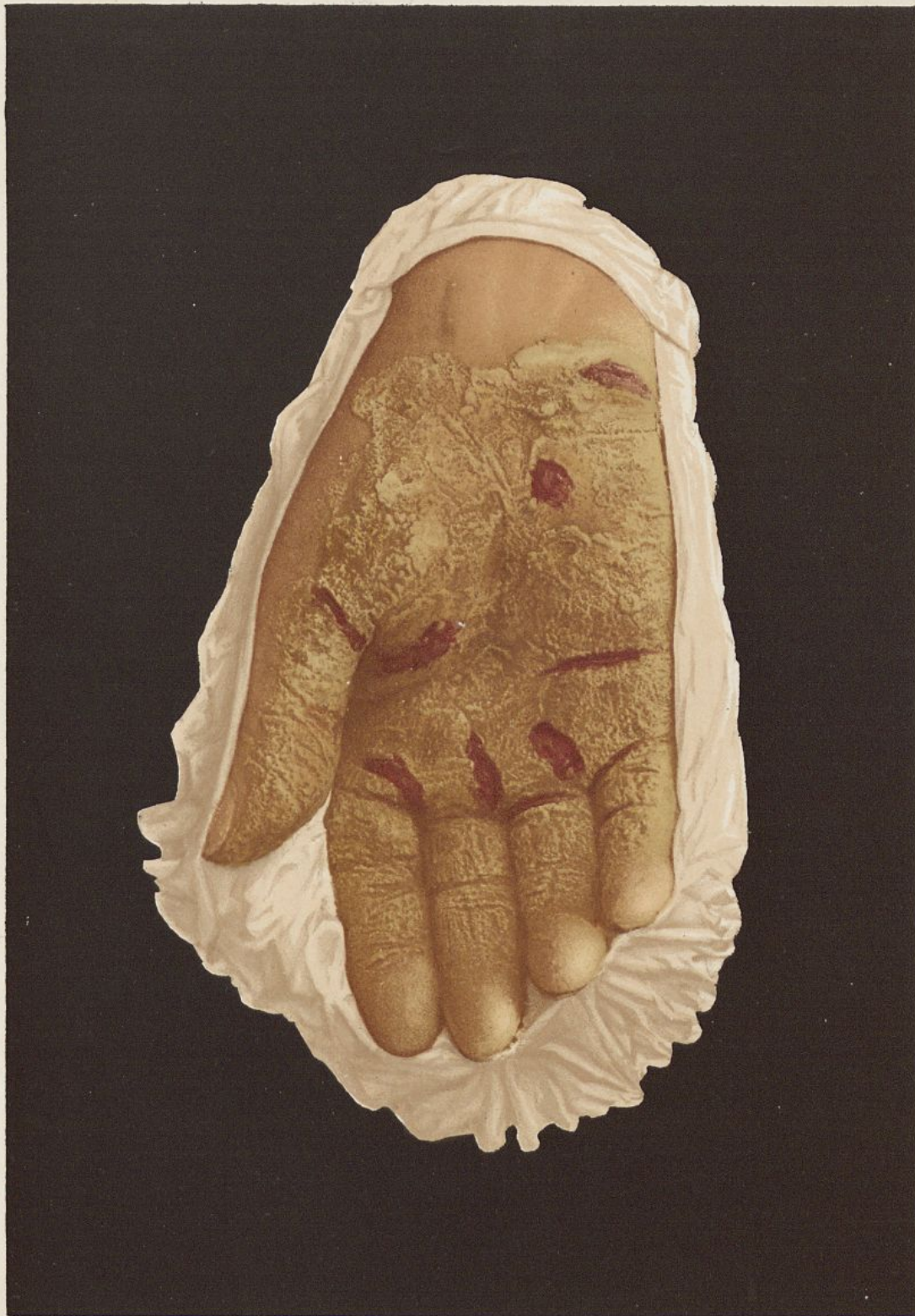Sur le fond ainsi constitué, les accumulations cornées ressortent tantôt comme de légers amas grisâtres, très superficiels, tantôt et surtout à la voûte plantaire proprement dite et au niveau de son bord externe, sous l'aspect de fins réseaux ou de lignes légèrement serpentine; il n'y a guère qu'à l'extrémité de la région métatarsienne, et aux espaces interdigitaux que l'accumulation cornée prend de l'importance, sans toutefois devenir comparable à ce qu'elle est à la paume de la main.

## II

Quoi qu'il en soit du degré de ces lésions, la difficulté de diagnostic en ces régions est toujours grande. On en a maintes fois exposé le pourquoi, et cela a été fait notamment, de façon très succincte d'ailleurs, en cet atlas, à propos d'un cas de syphilomes hyperkératosiques et végétants du service d'Ernest Besnier<sup>1</sup>. Elle résulte de ce fait général que *toutes* les lésions de ces mêmes régions tendent à prendre le type corné, et à s'uniformiser dans ce type; et ce n'est là qu'un fait particulier d'une loi générale en dermatologie, qu'on pourrait formuler d'ensemble de la façon suivante : toutes les régions du tégument externe qui sont anatomiquement et physiologiquement spécialisées ont tendance à *banaliser* leurs lésions dans un sens déterminé toujours le même. Cela est vrai notamment du cuir chevelu, de la face et des aisselles où diverses dermatoses tendent à

1. Cf. L. JACQUET, Musée de l'Hôpital Saint-Louis, p. 163 et *seq.*





IMP. LEMERCIER

RUEFF & C<sup>ie</sup>, Editeurs, PARIS.

*Eczéma kératodermique*



revêtir le type séborrhéique, cela est vrai plus encore de la plante des pieds et de la paume des mains où elles revêtent le type corné.

Aussi des lésions d'essence fort diverse, psoriasis, eczéma, lichen, syphilitides, etc., tendent-elles à s'uniformiser entre elles et avec certaines affections propres à ces parties, telles que les kératodermies essentielles dont la nature est encore fort mal connue.

Toutefois dans le cas particulier que nous envisageons ici on ne fut pas longtemps arrêté, car les sensations prurigineuses, l'aspect humide des accumulations cornées, la rapidité de l'évolution firent admettre d'emblée pour ainsi dire, par le professeur Fournier, le diagnostic d'eczéma kératodermique.

### III

La pathogénie de cette affection est, on peut le concevoir d'avance, fort obscure; pourtant il est un point assez nettement établi, c'est que les irritations locales ont, en qualité de causes déterminantes tout au moins, une évidente influence. Je ne peux rien dire ici qui ait trait à ce malade, ne sachant pas son histoire, mais je peux rapporter un exemple fort net à l'appui de cette opinion.

Il s'agit d'une femme qui jusqu'à l'âge de 52 ans environ avait joui d'une bonne santé. A cette époque, elle perdit presque toute sa fortune et sa santé s'altéra; ses règles s'arrêtèrent, elle devint nerveuse, eut des insomnies, se surmena de veilles et de travail : elle faisait de la couture, et maniait continuellement ces lourds ciseaux dits *ciseaux de tailleur*, qui remplissent pour ainsi dire la paume de la main. — Dans ces conditions survint à la paume de la main droite, et empiétant sur la région thénar une lésion, accompagnée de violentes crises prurigineuses, et constituant exactement un degré plus léger de l'eczéma kératodermique tel qu'il est représenté par notre planche, — c'est-à-dire consistant en épaissement corné avec fissures saignantes et douloureuses.

Il me semble évident que trois facteurs sont entrés en jeu dans la constitution de cette dermatose :

1° Le trouble nerveux que cette malade a ressenti par suite de la perte de sa fortune et du surmenage qu'elle eut à subir pour y remédier.

2° L'influence de la ménopause qui se traduit fréquemment par des poussées congestives *supplémentaires* des règles disparues;

3° Le contact incessant des *ciseaux de tailleur* produisant un traumatisme de



la région palmaire et déterminant la *localisation* de la lésion. Celle-ci d'ailleurs céda assez rapidement au traitement qui fut mis en œuvre.

#### IV

Il va sans dire que le premier agent de la thérapeutique doit être le repos fonctionnel de la partie malade et la cessation de tout traumatisme local quand on en a découvert un. Ce point acquis, il faut, de toute nécessité, commencer par ramollir les couches cornées de l'épiderme avec du caoutchouc ou mieux encore avec des cataplasmes de fécule de pomme de terre, bien souples, moelleux, et de préférence appliqués froids. On peut aussi adjoindre à ces moyens, des manulaves et pédiluves appropriés, tels que eau bouillie tiède, décoction de racine d'aunée, etc.

Au cas où ces moyens seraient insuffisants, on devrait recourir aux emplâtres de savon noir, que l'on prépare en étendant sur un morceau de flanelle du savon noir ramolli avec un peu d'alcool en une couche de 1 demi à 1 millimètre d'épaisseur environ. On doit laisser cet emplâtre en place pendant la nuit; on l'enlève le lendemain matin en l'imprégnant d'eau et en *savonnant*, et l'on recommence l'application si c'est nécessaire.

Quand on a ainsi obtenu la décortication cherchée, on recourt aux pommades à base d'oxyde de zinc et d'acide salicylique par exemple. Enfin dans les cas rebelles et quand l'étendue n'est pas très considérable, je crois pouvoir affirmer que les scarifications linéaires rendraient les plus grands services.

LUCIEN JACQUET.



## GALE PUSTULEUSE

Pièce du Musée de l'hôpital Saint-Louis, n° 1492, Malade observé à la consultation.

(Moulage de BARETTA.)

Parmi les maladies cutanées dont on observe chaque jour de nombreux exemples à la consultation de l'Hôpital Saint-Louis, la gale est certainement une des plus fréquentes. Attirés par la réputation de cet hôpital et du traitement rapide qu'ils savent y trouver, envoyés d'ailleurs des autres hôpitaux pour suivre ce traitement, les galeux affluent à Saint-Louis de tous les coins de la ville; aussi peut-on voir défiler au cours d'une seule consultation les divers types cliniques que revêt la maladie.

On sait que l'insecte cause de la gale, l'ACARE, traduit sa présence dans la peau par des signes de deux ordres : subjectivement, par le prurit, prurit à peu près constant, plus ou moins marqué suivant les cas, essentiellement nocturne; objectivement, par des éruptions, les unes dues à l'habitat même de l'insecte dans et sur la peau, *sillons* et *vésicules perlées*, les autres banales résultant des grattages engendrés par le prurit, papules, vésico-pustules, pustules, etc.

Dans quelques cas ces lésions secondaires l'emportent en importance sur les autres et donnent au cas une physionomie particulière; tel est, par exemple, le développement, sur tous les points du corps occupés par le parasite, de pustules analogues aux pustules ordinaires d'ecthyma; on donne aux cas de ce genre le nom de *gale pustuleuse*.

La pièce reproduite par notre planche peut être considérée comme typique de cette forme.

Les pustules qu'on voit dans la gale pustuleuse se caractérisent par leur dimension assez large, leur forme arrondie par l'auréole inflammatoire qui les entoure et par le point noir qui existe à leur centre (Hardy). Ces divers caractères sont très facilement reconnaissables sur notre pièce; à côté des pustules en plein développement on peut y remarquer encore quelques-unes de ces pustules déjà desséchées et remplacées par une croûte noirâtre en même temps que quelques lésions miliaires purulentes qui sont des pustules à leur début.

Entre ces éléments pustuleux se voient quelques rares papules de prurigo excoriées, représentées par des points rouge foncé sur l'image; mais on ne distingue nulle part de *sillons*. Le sillon est, comme on sait, la galerie, la mine, que se creuse l'acare en cheminant sous l'épiderme; c'est objectivement une petite

PL. XXXIV.



ligne ordinairement sinueuse, variant en longueur de deux à trois millimètres jusqu'à six ou sept, et dans des cas exceptionnels jusqu'à deux ou trois centimètres. Une de ses extrémités correspond à l'entrée de l'acare sous l'épiderme ; l'autre extrémité est également saillante et on peut y apercevoir quelquefois un point grisâtre qui est l'acare lui-même se confondant avec la teinte générale de la peau et souvent fort difficile à retrouver chez les personnes qui usent de bains et de savonnages fréquents, il s'incruste de poussières et de saletés et devient noir, facilement reconnaissable chez les malades moins soigneux de leur personne.

Les grattages les déchirent souvent ; dans la gale pustuleuse, ils disparaissent détruits par le processus suppuratif.

On trouverait de même difficilement l'autre lésion caractéristique de la gale, la *vésicule perlée*, soulèvement épidermique miliaire qui se trouve d'ordinaire en arrière de l'acare sous le sillon et qu'on rencontre surtout sur la face latérale des doigts ; les vésicules perlées sont d'ailleurs peu nombreuses.

Dans la gale pustuleuse la suppuration a envahi tous les points occupés par la maladie et a fait disparaître les signes pathognomoniques, sillons et vésicule.

Mais le siège des lésions acariennes, espaces interdigitaux, région des coudes et région antérieure des aisselles, seins et fesses, est tellement typique que la présence en ces diverses régions du corps de pustules ecthymateuses doit éveiller l'idée de la gale en dehors même des autres signes habituels de la maladie.

Ces formes suppurées de la gale se rencontrent de préférence chez les jeunes sujets, chez les individus lymphatiques.

On sait combien les suppurations superficielles de la peau, pyodermites impétigineuses, ecthymateuses, sont fréquentes chez les enfants et le rôle que jouent dans leur diffusion, par inoculation secondaire, les frottements et le grattage.

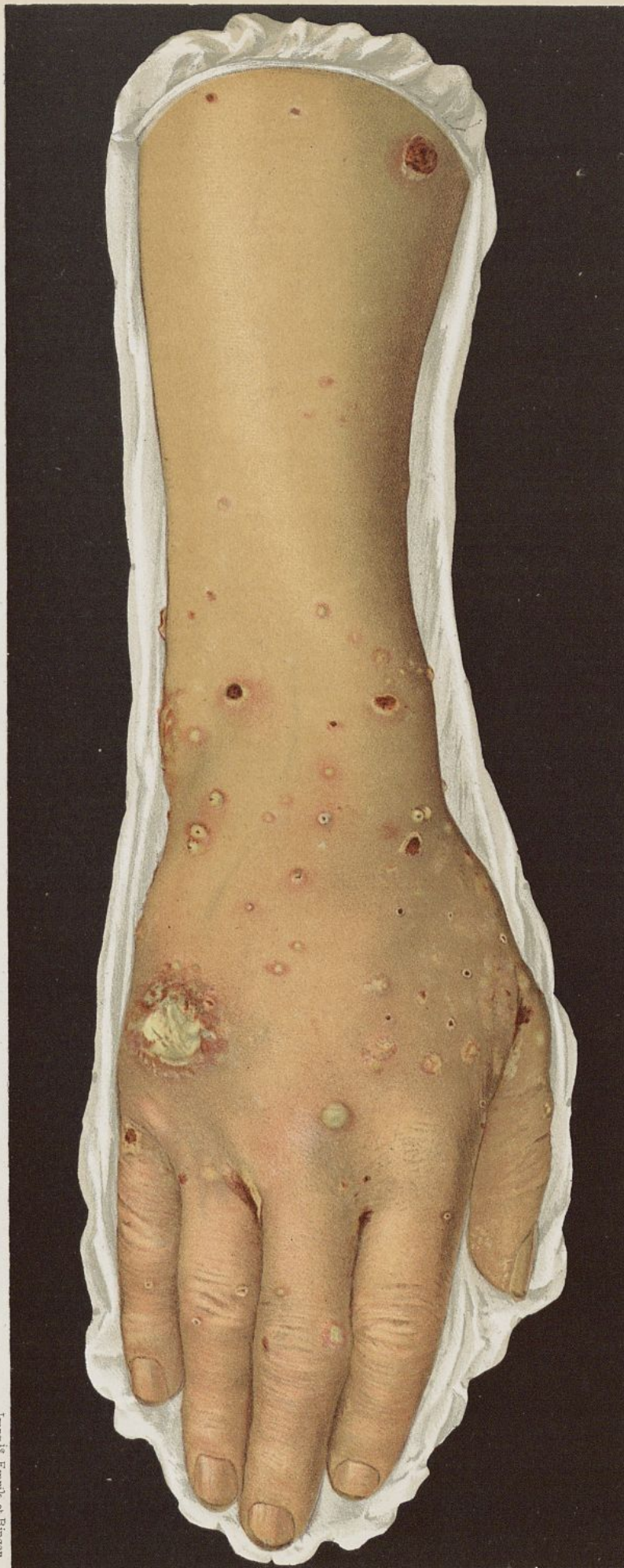
On conçoit dès lors avec quelle facilité, dans une maladie à prurit violent comme la gale, dès que les microbes pyogènes ont envahi un point quelconque du territoire cutané, la propagation se fait rapidement sur les autres points où siège déjà l'acare et aussi dans d'autres régions du corps où il ne va pas, tel que le visage. Dans ce cas, c'est un impétigo secondaire à la gale.

C'est dans ces cas de gale suppurée qu'on peut voir survenir d'autres accidents, conséquence de la pyogénie, phlegmons, abcès, adénites suppurées, etc.

Dans des cas exceptionnels, ces suppurations peuvent être le point de départ de complications viscérales importantes, telle la néphrite.

Une autre conséquence à signaler de la transformation ecthymateuse des lésions scabieuses, c'est l'apparence que prennent alors quelquefois ces lésions à la verge, où, s'accompagnant parfois d'une induration inflammatoire, elles peuvent jusqu'à un certain point simuler les lésions syphilitiques.





Impr. E. Emrik et Binger.

RUEFF ET C<sup>o</sup> EDITEURS PARIS.

*Gale pustuleuse.*



Telles sont les particularités qui peuvent distinguer les cas de *gale pustuleuse* des cas de gale simple.

Le diagnostic d'un cas de ce genre, alors que le plus souvent les sillons et les vésicules perlées n'existent plus, se tire, nous l'avons dit, de la répartition topographique des pustules aux sièges d'élection de la gale, espaces interdigitaux comme le montre notre planche, poignets, coudes, aisselles, seins, fesses, etc. Cette distribution typique suffit à différencier cette éruption pustuleuse des éruptions banales et sans disposition régulière d'impétigo et d'ecthyma simples.

La considération la plus importante à laquelle on doit s'arrêter dans l'étude de la gale pustuleuse, c'est la question du traitement.

Sans vouloir faire ici une étude complète du traitement de la gale, étude qui dépasserait le cadre de cette publication, rappelons seulement que les méthodes employées pour guérir cette maladie sont de deux espèces : les unes lentes, les autres rapides.

Le type du traitement rapide est le traitement que l'on applique en grand tous les jours à l'hôpital Saint-Louis ; traitement institué par Bazin et modifié par Hardy. Il consiste dans les trois opérations suivantes :

1° Le malade pendant vingt minutes est frictionné sur tout le corps avec du savon mou de potasse, on se propose ainsi d'ouvrir les sillons et de mettre à découvert les acares et leurs œufs ;

2° Le malade pendant une heure est mis dans un bain tiède et se savonne dans le bain ;

3° Au sortir du bain, le corps, après avoir été essuyé, est frictionné pendant vingt minutes avec une pommade sulfureuse, pommade d'Helmerich modifiée par Hardy :

Axonge . . . . .	300 grammes.
Soufre . . . . .	50 —
Carbonate de potasse . . . . .	25 —

On recommande habituellement au malade de conserver la pommade sur la peau jusqu'au lendemain, pratique le plus souvent inutile et parfois dangereuse par l'irritation cutanée que peut entraîner le contact prolongé du soufre avec la peau.

Ce traitement, communément appelé *frotte*, s'exécute, on le voit, en moins de deux heures ; c'est celui que subissent presque indistinctement tous les galeux qui viennent à l'hôpital Saint-Louis et l'on peut dire qu'il suffit à guérir la grande majorité des cas (90 à 95 p. 100, Besnier). Mais il peut dans certains cas provoquer l'apparition de lésions eczémateuses et même d'éruptions pustuleuses ; aussi ne saurait-il convenir, même en le mitigeant, aux gales déjà compliquées de lésions inflammatoires de la peau, notamment aux gales purulentes dont nous nous occupons.



On conçoit, en effet, quel douloureux supplice résulterait, chez les malades atteints de cette forme, de la déchirure de centaines d'éléments purulents, et aussi quelles conséquences fâcheuses une semblable friction pourrait avoir au point de vue des inoculations secondaires de l'ecthyma.

Ajoutez que, comme nous l'avons dit plus haut, c'est surtout chez les sujets lymphatiques et délicats, chez les enfants que l'on rencontre la gale pustuleuse.

En aucune façon donc les traitements rapides de la gale, aussi bien la *frotte* de Saint-Louis, que le traitement *belge* (traitement analogue à celui de l'hôpital Saint-Louis, mais dans lequel la friction à la pommade sulfureuse est remplacée par une friction avec une solution de sulfure de calcium, solution de Vleminghx), ne sauraient convenir aux cas de gale pustuleuse.

Même les méthodes lentes, frictions plusieurs soirs de suite avec la pommade au naphтол (Kaposi), avec le baume du Pérou, l'onguent styrax, ne peuvent guère être employées d'emblée et il faut le plus souvent avoir recours d'abord à un traitement préliminaire émollit destiné à faire affaïsser et disparaître les pustules. Les applications de compresses d'eau boriquée, les bains d'amidon, les onctions avec la pommade d'oxyde de zinc à laquelle on peut incorporer de faibles quantités de naphтол ou de baume du Pérou, permettent d'atteindre ce résultat en quelques jours. On peut ensuite avoir recours, surtout chez les jeunes enfants, aux onctions avec le baume styrax associé à la vaseline ou à l'huile de 5 à 25 p. 100.

Nous avons dit un mot plus haut des néphrites pouvant accompagner la gale pustuleuse ; on les considère habituellement comme des néphrites infectieuses, causées par l'envahissement des microbes de la suppuration ; mais on a vu aussi des néphrites albumineuses succéder à la frotte et résulter vraisemblablement de l'irritation exagérée de la peau par les frictions.

Cette complication que l'on peut voir survenir avec les gales simples serait donc encore plus à redouter dans les cas de gale plus intense où les irritations et les surfaces d'absorption de la peau sont multipliées ; c'est une raison de plus qui milite en faveur d'un traitement doux.

Le traitement d'un cas de gale pustuleuse comporte donc quelques indications spéciales auxquelles il sera bon de se conformer pour éviter de graves inconvénients.

Le complément du traitement de la gale quel qu'il soit, la *désinfection* de la literie et des vêtements, est naturellement obligatoire et rappelé ici seulement pour mémoire.

HENRI FEULARD.



## LUPUS PERNIO DISSÉMINÉ

OREILLES. — EXTRÉMITÉS SUPÉRIEURES. — CENTRE DE LA FACE  
SYNOVITES TUBERCULEUSES

Pièces du Musée de l'hôpital Saint-Louis, n<sup>os</sup> 992, 1150, 1230, 1429. Service de M. Ernest BESNIER.

### I

La chromographie qui illustre cette livraison représente une partie des moulages exécutés par Baretta sur un même malade, au cours successif d'une série d'années consécutives; elle montre un exemple achevé de la forme de tuberculose cutanée lupique que nous avons précisée, et décrite sous le nom de *lupus pernio*<sup>1</sup>. Dans une observation ultérieure<sup>2</sup>, M. Tenneson établit que cette forme de lupus peut comporter la présence réelle de tubercules typiques; cela affirme, une fois de plus, sa nature véritable.

1. ERNEST BESNIER. Lupus pernio de la face; synovites fongueuses (scrofulotuberculeuses) symétriques des extrémités, *Comptes rendus des Réunions cliniques de l'hôpital Saint-Louis pendant l'année scolaire 1888-89*, p. 82-85, et *Ann. de Dermat. et de Syph.*, 2<sup>e</sup> série, 1889, T. X, p. 333.

Dans les notes de la *Traduction française* de Kaposi, 2<sup>e</sup> édit., Paris, 1889, T. II, p. 260, nous avons donné une courte description du *lupus pernio* dans les termes suivants :

c) Le *lupus érythémateux asphyxique, pernio*, s'observe à la face et aux extrémités; il débute sur les pavillons au niveau de l'ourlet, puis apparaît sur le dos du nez ou sur les régions malaires, et sur le dos des mains.

Sur la face et sur le nez, la teinte *initiale* est érythémateuse, avec la ponctuation folliculaire vulgaire; sur les oreilles, il ressemble surtout à l'engelure livide indolente, ou à l'asphyxie cutanée; mais au lieu de ne s'accompagner, comme dans les formes communes, que d'une exfoliation crétacée au-dessous de laquelle se forment les *cicatrices érodées*, il se produit des points de nécrose auxquels correspondent des exulcérations bourgeonnantes, superficielles, croûteuses, à la répétition desquelles succèdent de véritables pertes de substance. Sur le dos des mains, les lésions discrètes sont celles du lupus érythémateux vulgaire avec lividité plus accentuée.

2. TENNESON. Lupus pernio. *Bullet. de la Soc. franç. de Dermat. et de Syph.*, 10 nov. 1892, p. 417, et *Le Musée de l'hôpital Saint-Louis*, liv. XVIII, p. 135, 137.



Qu'il soit superficiel ou profond, diffus — variété « en nappe » de Vidal<sup>1</sup>; qu'il ait, ou non, des tubercules lupiques constatables, ce lupus appartient à la série des types vasculaires<sup>2</sup>, et c'est son caractère asphyxique qui l'individualise cliniquement dans un cas comme dans l'autre — *Lupus asphyxique*, *lupus pernio*. Notre observation, comme celle de M. Tenneson, représente le type grave non ordinaire, mais non plus exceptionnel; il en existe quelques-uns au milieu de la catégorie, nombreuse et variée, des cas légers, frustes et incomplets; il sera facile aux observateurs prévenus d'en colliger une série, et de retrouver la triade auriculaire, faciale et arthroactylienne.

Les rapports du lupus pernio avec l'engelure classique, et avec les asphyxies locales sont incontestables; pour les formes initiales, légères, incomplètes, les analogies sont nombreuses et elles rendent nécessaire une discussion différentielle. Aux mains, pour les engelures communes, l'intermittence saisonnière, les phénomènes prurigineux ou douloureux, l'intégrité des articulations et des synoviales, l'algidité, etc., permettent, d'ordinaire, une différenciation facile. Rapports manifestes encore avec la variété de lupus vasculaire décrite par M. Jonathan Hutchinson sous le nom de *chilblain-lupus*, à la fois par les localisations semblables, et la nature identique; mais la forme clinique des deux variétés reste tout à fait individualisée et distincte, ainsi que l'on peut s'en assurer par un seul coup d'œil, en examinant la planche LI du *Smaller Atlas*<sup>3</sup>.

Aux oreilles, la difficulté est un peu plus aiguë en raison des conditions d'infirmité locale de la vitalité normale, et de la facilité avec laquelle l'ourlet du pavillon subit des altérations nécrobiotiques sous l'action de conditions multiples: troubles de la circulation centrale, infection paludéenne, engelures et congélations, etc. Le diagnostic à l'égard du lupus s'y établit par la coïncidence d'autres lésions du même ordre, la permanence, l'absence d'algidité, etc.

1. VIDAL distingue deux variétés de *lupus en nappe*, l'une *superficielle*, l'autre *profonde*. *Bull. de la Soc. franç. de Dermat. et de Syph.*, 1892, p. 417.

2. Dans le lupus de Cazenave, nous avons distingué trois formes: a) vasculaire; b) folliculaire; c) mixte.

La forme vasculaire comprend trois variétés principales: a) le *lupus érythémateux simple*; b) le *lupus érythémateux-exanthématoïde*, *lupus exanthématique*; c) le *lupus érythémateux livide*, *asphyxique*, *lupus pernio* (au lieu cité plus haut, p. 258). — Aucun type de lupus n'est inévitablement, ni absolument pur; toutes les dissociations et toutes les combinaisons s'observent quand on réunit un nombre de faits suffisant; malgré les opinions contraires, il existe des lupus simples et des lupus composés dont les types, ou les formes, sont le *lupus érythémateux* et le *lupus tuberculeux* d'une part, et, de l'autre, le *lupus érythémato-tuberculeux*; et dans chaque forme les variétés peuvent, également, fusionner.

3. JONATHAN HUTCHINSON. *A Smaller Atlas of illustrations of clinical Surgery*, consisting of one hundred and thirty six plates, with descriptive Letterpress. London. West, Neuman and Co, 1895.



A la face et au nez en particulier, l'engelure chronique permanente simule de très près le lupus asphyxique dans ses premières phases, et le diagnostic doit être, alors, réservé jusqu'à ce que l'infiltration dermique, les télangiectasies, etc. soient nettement établies. Mais, pour tous ces cas, l'analyse clinique intégrale doit comprendre régulièrement le lupus en général, et le lupus asphyxique en particulier, dans le plan de différenciation.

## II

Les altérations représentées dans notre chromographie, décrites dans l'ordre chronologique de leur évolution, occupent les oreilles, les mains, le centre de la face. Le sujet qui les a présentées est un adulte d'apparence vigoureuse, bien qu'il soit de souche tuberculeuse. Il est ouvrier tonnelier, et son travail principal consiste à embouteiller et à boucher.

1° OREILLES. — Pendant l'hiver excessif de 1879-80, le sujet étant âgé de 26 ans, les deux oreilles furent atteintes en même temps, d'une manière insidieuse, de rougeurs et de « boutons ». L'été venant, elles ne perdirent pas cette coloration; l'altération progressa, et des érosions préludèrent aux ulcérations caractéristiques que nous avons fait représenter dans la pièce n° 992 du Musée de Saint-Louis, moulée par Baretta en 1884. A cette date, l'ourlet des deux pavillons était presque entièrement occupé par des ulcérations fongueuses, représentant le degré le plus élevé de la lésion nécrobiotique érodante de l'ourlet, si commune chez les sujets atteints d'une des variétés du lupus vasculaire. Des deux côtés le pavillon est réduit de moitié; à droite, sauf la partie supérieure de l'hélix et la fossette de l'anthélix, tout le reste a disparu jusqu'à la conque. Le lobule n'est plus représenté que par un bourrelet un peu plus saillant que le reste. A cette époque (1884), nous avons détruit la totalité des foyers lupiques par le galvano-cautère. En 1886, la guérison persistait entière, ainsi que le montre le moulage que nous avons fait, à ce moment, exécuter, et qui est déposé dans notre Musée, sous le n° 1150. En 1889, nous avons présenté le malade à la *Réunion clinique des médecins de l'hôpital Saint-Louis*<sup>1</sup>, et en 1895,

1. Voir au lieu cité plus haut.



onze ans après la cautérisation, nous avons, une dernière fois, fait exécuter le moulage des oreilles dont la guérison restait absolue. — Pièce n° 1821.

*Bien que la presque totalité de l'hélix et du lobule ait été détruite par nous, la cicatrice est restée parfaitement nette et solide durant les onze années, n'ayant pendant les hivers ni engelure, ni algidité, ni état asphyxique, ni ulcérations, preuve surabondante que les lésions ulcérautes et destructives étaient épiphytiques (lupiques) et qu'elles n'appartenaient ni à la série des engelures, ni à celle des asphyxies locales.* Dans le lupus vasculaire comme dans les lupus de toutes formes, les lésions de tout ordre sont attachées à la présence de l'agent tuberculeux, *extrinsèque*, quel qu'il soit ou quel qu'il puisse être, et aussi longtemps que l'on ne possédera pas le vaccin ou le remède de la tuberculose, l'indication curative dominante restera toujours la neutralisation sur place de cet agent, ou la destruction des éléments de tissu envahis, ou leur extirpation toutes les fois où les conditions anatomo-topographiques le permettront.

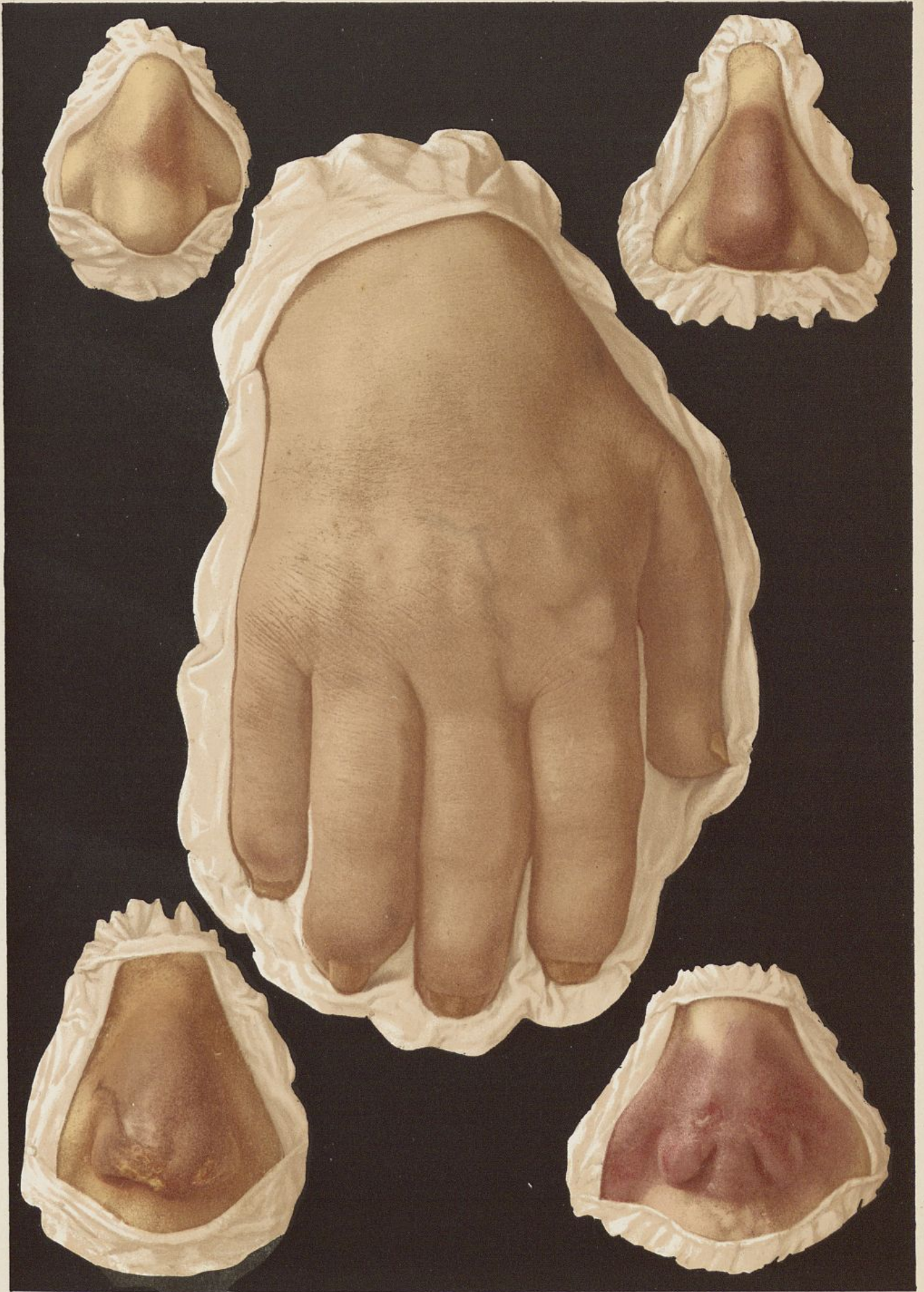2° EXTRÉMITÉS SUPÉRIEURES. — Le malade avait subi vers l'âge de vingt ans, aux deux mains, une première manifestation, qui avait été considérée comme de la nature des engelures; et dont, à son rapport, il n'était pas resté de traces appréciables. C'est seulement au moment où les oreilles ont été atteintes, ou un peu après, que se sont développées les lésions superficielles et profondes, dont la phase la plus avancée est représentée dans notre chromographie, exécutée en 1895 d'après le troisième moulage, — Pièce du Musée Saint-Louis n° 1820<sup>1</sup>. Les lésions profondes représentent, avec leurs déformations et leurs signes caractéristiques, le type le plus accentué de la synovite fongueuse généralisée; les lésions superficielles montrent le lupus vasculaire en nappe, diffus, avec altérations du lit de l'ongle et du périongle qui ne sont ni de cause traumatique, ni purement trophiques, et que nous considérons comme une des formes non connues de la tuberculose unguéale<sup>2</sup>. La variété de synovite fon-

1. Le premier moulage est de l'année 1884. — Pièce n° 992. Le lecteur qui l'examinera retrouvera les lésions synovitiques du début très nettes; il doit être prévenu que la teinte cyanique de la pièce a été considérablement atténuée par les années. En examinant ensuite les pièces 1150 (1889) et 1820 (année 1895), il pourra constater la progression incessante des altérations cutanées et unguéales.

2. Les deux mains du malade ont été moulées à trois reprises, pour montrer la série progressive, lente et continue, des lésions au cours des années.

Sur la première pièce, déposée par nous au Musée de l'hôpital Saint-Louis (année 1884, pièce 999), les altérations prédominaient aux synoviales, et les déformations étaient plus remarquables que l'infiltration asphyxique de la peau; deux années plus tard, en 1886, l'ensemble était définitivement constitué de la manière suivante relevée par L. Jacquet, interne du service à cette date, et représentée dans le deuxième moulage. — Pièce 1150 de notre Musée.





IMP. LEMERCIER.

RUEFF & C<sup>ie</sup>, Editeurs, PARIS.

*Lupus Pernio - Dactylites scrofulo-tuberculeuses*



gueuse dont il s'agit appartient à ce que nous avons appelé la scrofulotuberculose; nous en avons relevé une série de cas, et donné le moulage de l'un d'eux dans la Pièce n° 1354 du Musée de Saint-Louis, année 1888. Elle ne se confond pas avec les dactylites scrofulotuberculeuses extrasynoviales, épipériostiques et hypodermiques, dont nous avons reproduit des types dans les pièces 272 et 397 du même Musée : ce sont des arthro-dactylites.

3° CENTRE DE LA FACE. — Ce que l'on doit, par-dessus tout, se rappeler, au point de vue pratique, à l'égard du lupus pernio, c'est que, bien qu'il appartienne au groupe des tuberculodermies vasculaires, il se particularise par ce fait qu'il s'ulcère régulièrement dans certaines régions, et qu'il peut donner lieu, de ce chef, à des désordres irréparables. Il nous a bien été possible d'enrayer le processus morbide, aux oreilles, par des cautérisations absolues que la localisation rendait exécutoires; mais à la face et à l'extrémité nasale les conditions sont dissemblables, et, pour réduire le tissu pathologique, il faudrait détruire d'emblée, en profondeur et en surface, au delà de ce qui est réalisable. Le lupus pernio est une tuberculose infiltrée diffuse en nappe, dont les limites sont des plus vagues, régulièrement diffuses, et l'infiltration occupe rapidement la totalité du

*Lésions des mains.* — a) La main droite, la première atteinte, est, dans son ensemble, rouge, violacée, sans état algide; elle présente les particularités suivantes :

1° Au niveau de la tabatière anatomique s'étendant au-dessous vers la main et, latéralement, jusqu'au milieu de la région dorsale, on trouve une tuméfaction molle, fluctuante, crépitant profondément quand on la malaxe. Cette tuméfaction se prolonge aussi au-dessous du poignet, dans l'étendue de deux travers de doigt environ sur le trajet des tendons radiaux; le prolongement est séparé de la tumeur principale par une sorte d'étranglement correspondant au ligament annulaire. Il semble que l'on puisse faire refluer par la pression en petite quantité, de l'une à l'autre, la matière molle que ces poches renferment: on perçoit alors une crépitation spéciale profonde. — 2° Le deuxième et le troisième doigt de la même main sont élargis dans la partie correspondant à leur première phalange: l'articulation de celle-ci avec les phalanges est le siège de craquements et de mouvements provoqués de latéralité très légère. La flexion complète de ces jointures est impossible; quand on essaye de la produire, la région qui correspond à la tête de la phalange devient globuleuse, et l'on sent alors, nettement, une fluctuation sans crépitation profonde. L'annulaire offre: une légère saillie fluctuante au niveau de l'articulation de la phalange avec la phalange; une tuméfaction plus considérable, rouge, molle, existe sur le dos de la jointure phalangino-phalangienne, et l'on y perçoit des craquements légers. A partir de la jointure phalango-phalangienne, l'auriculaire présente un renflement dur, avec rougeur paraissant due à la tuméfaction de la phalange. En ce point, la peau est lisse, l'aspect cicatriciel; l'ongle est rayé longitudinalement. Région palmaire, saine.

b) Main gauche. — Sur la partie médiane de la région dorsale, au-dessous du poignet, tuméfaction molle, régulière, indolente, sans modification des téguments; malaxation non crépitante. Sur le reste de la main, asphyxie peu intense, sans algidité. Index normal. Tuméfaction, craquements des jointures phalango-phalangiennes du médius, de l'annulaire de l'auriculaire, semi-ankylosé, avec déviation de la phalange de ce dernier. Aux deux mains, les deux phalanges du pouce ont une brièveté anormale.



revêtement constitué par les tissus mous. En 1884, au moment de notre premier examen, le dos du nez — voir la figure I, en haut à gauche — présentait une infiltration massive, à limites très indécises, occupant le dos du nez, avec épaissement accentué<sup>1</sup>, et la méthode des scarifications linéaires profondes, seule, pouvait être employée sur toute l'étendue sans produire d'emblée des destructions inacceptables. Deux ans après, en 1886, l'altération s'était étendue dans toutes les directions, élevant toujours considérablement le niveau de la surface, et avait atteint le lobule dans son entier<sup>2</sup>, en même temps qu'elle s'étalait sur les parties avoisinantes des joues — voir la figure II, en haut, à droite de la planche. En 1889, les ailes narinaires étaient envahies<sup>3</sup>, et de petites ulcérations fongueuses, mélangées à des cicatrices irrégulières, étaient constatées pour la première fois — voir la figure III, en bas à gauche. Enfin, en 1895<sup>4</sup> — voir la figure IV, en bas à droite — la progression immuable des altérations continuant avait amené la destruction entière du lobule, pendant que l'infiltration lupique livide s'étalait sur les deux joues, particulièrement à droite. La succession des phénomènes se reproduisait lentement au cours des années, mais toujours identique à elle-même, lividité indolente, non algide, épaissement avec élévation de niveau, ulcérations multiples, petites, distinctes, superficielles en apparence, mais molles, fongueuses, se cicatrisant imparfaitement et inégalement, et aboutissant à la destruction des parties molles envahies.

### III

I. — Le traitement du lupus asphyxique est laborieux, surtout à titre local, ainsi qu'il en est pour toutes les formes de tuberculose qui ont pour trame essentielle les réseaux vasculaires superficiels et profonds, et dont les limites, dans toutes les directions, demeurent indécises. Mais si on laisse de côté les cas excessifs, décidément mauvais, rebelles, les moins ordinaires, et si l'on intervient dans les phases précoces, la médication générale a une importance et une valeur qui ne sauraient être contestées.

Pendant la saison froide, *huile de morue* à dose tolérée ; pendant la saison

1. Pièce 992 du Musée de Saint-Louis.

2. Pièce 1150.

3. Pièce 1429.

4. Pièce 1821.



chaude, l'iode et la créosote — carbonate de *gaiacol*; en tout temps suralimentation. *Oxigénation* sous toutes les formes; avec persévérance, *inhalations d'oxygène* sous pression, dans les cloches à air comprimé; aération, exercice. Balnéation sulfureuse et saline chaude. Voilà une série de moyens, nous le répétons, qui, employés à l'heure propice, dirigés et mis à exécution par le médecin, ont une action favorable certaine. Le soufre et l'ichthyol à l'intérieur trouvent des indications individuelles utiles à remplir, et les eaux sulfureuses de tout ordre peuvent apporter un secours très réel.

II. — Localement, nous avons obtenu des résultats remarquables de l'action du *massage* régulier des tissus infiltrés, soit avec la vaseline oxygénée iodée, soit avec l'huile de morue simple ou faiblement créosotée.

Les *pulvérisations* prolongées et persévérantes, phéniquées, coaltarées, iodo-iodurées, font partie de toutes les médications locales activement dirigées.

Si les lésions ont atteint la période nécrobiotique, et si les cautérisations avec l'*acide lactique* pur sont insuffisantes, le traitement de choix, quand la région atteinte le permet, comme aux oreilles, par exemple, est la *cautérisation galvanique*, telle que nous l'avons instituée pour le lupus, en dirigeant avec soin la cicatrisation consécutive. L'examen des pièces moulées que nous avons déposées dans le Musée de l'hôpital Saint-Louis en témoigne surabondamment.

Sur les régions de la face où la cautérisation, menée au point nécessaire, est inexécutable, l'*électropuncture galvanique*, l'*électrolyse*, les *scarifications linéaires*, employées avec persévérance, graduées et associées selon les indications propres à chaque cas en particulier, permettent de limiter et, dans quelques cas, d'enrayer le processus lupique si la médication générale est poursuivie corrélativement avec l'énergie nécessaire. Et ici, comme ailleurs, ces diverses méthodes vaudront plus ou moins, selon le soin avec lequel elles seront appliquées.

1. Voir *Trad. franç.* de Kaposi par Ernest Besnier et Doyon. Paris, 1891, T. II, Note 1, pp. 286, 287, et *Appendice des Traducteurs*, pp. 431 à 479.

ERNEST BESNIER.



*[The text in this section is extremely faint and illegible, appearing as ghosting or bleed-through from the reverse side of the page.]*



## GOMMES TUBERCULEUSES LYMPHANGITIQUES CONSÉCUTIVES A UNE DACTYLITE TUBERCULEUSE

Pièce du Musée de l'hôpital Saint-Louis, n° 1765, année 1894.

Service de M. ERNEST BESNIER, suppléé par M. GEORGES THIBIERGE.

(Moulage de BARETTA.)

Les lésions, d'origine et de nature tuberculeuse, représentées sur la photochromie ci-jointe, prêtent, par leurs caractères et par leur association sur un même membre, à des considérations pathogéniques intéressantes; l'une d'elles a, en outre, une importance pratique considérable, en raison de sa fréquence et des difficultés diagnostiques qu'elle pourrait offrir en des cas moins typiques.

Le malade qui en était porteur était un homme de 32 ans, exerçant la profession de sellier, que j'ai observé à l'hôpital Saint-Louis à l'époque où j'avais l'honneur de suppléer mon maître M. Besnier. Cet homme, atteint de tuberculose avancée des deux poumons, avait vu, étant déjà tuberculeux pulmonaire, se développer, sur son doigt annulaire du côté gauche, une lésion qui fut prise d'abord pour un panaris, mais évolua lentement et amena la destruction partielle de l'ongle; consécutivement à ce pseudo-panaris, se montrèrent à la face postérieure de l'avant-bras des tuméfactions arrondies, fluctuantes, dont l'évolution fut également lente.

Chacune de ces deux lésions doit être étudiée séparément.

### I

Ainsi qu'on le peut voir sur la photochromie, le doigt intéressé était, dans toute son étendue à partir de la partie moyenne de la première phalange, régulièrement augmenté de volume, comme boudiné; il présentait une coloration rouge, légèrement livide. J'ajouterai que, en aucun point, il ne laissait percevoir de fluctuation ni rien qui décelât une lésion localisée des tissus sous-cutanés ou profonds.

La dernière phalange, à sa face dorsale, présentait des lésions importantes: l'ongle n'était plus représenté que par son tiers inférieur resté adhérent à la

PL. XXXVI.



partie interne du lit unguéal; toute la partie supérieure du lit était rouge, légèrement suintante et bourgeonnante, mais avait conservé sa forme; une partie du repli latéral interne, aminci et étalé, lui était adhérent; en dehors, le lit unguéal se continuait avec la partie adjacente de la phalange superficiellement ulcérée; le repli sus-unguéal était remplacé par une ulcération assez profondément entaillée, à bords épais et légèrement décollés, à fond peu bourgeonnant et torpide, à contours irréguliers, mesurant un peu moins d'un centimètre de large.

Telles étaient — en y ajoutant quelques pustulettes disséminées sur sa surface, produits d'une infection banale surajoutée et qui ne méritent pas plus qu'une mention explicative — les lésions fort curieuses constatées sur le doigt de ce malade.

Semblables lésions, même parvenues à la période où elles sont ici représentées, risquent d'être confondues avec une infection banale à localisation digitale, c'est-à-dire avec le vulgaire et classique panaris. N'étaient les antécédents et la marche de ces lésions, on pourrait presque croire que le doigt a été le siège d'un panaris péri-unguéal en voie de terminaison: la persistance de l'ongle non décollé doit inspirer quelque doute au sujet de ce diagnostic. Mais la connaissance des antécédents a plus d'importance pour le faire rejeter: le panaris est essentiellement une infection à évolution rapide; or, chez le malade dont il est ici question, le doigt était tuméfié depuis plusieurs mois pendant lesquels il était resté à peine douloureux, lorsque apparut à la base de l'ongle une ulcération. Cette ulcération, par l'apparence torpide de sa surface, par son extension progressive et lente tout à la fois, différait profondément de l'ouverture d'une collection purulente à microbe banal.

Tout au contraire, cette marche lente, cette torpidité, cette atonie sont le fait des lésions tuberculeuses tégumentaires. A la vérité, le diagnostic ne pouvait ici reposer sur la constatation précise d'éléments typiques et caractéristiques comme le sont les nodules lupiques ou les granulations tuberculeuses pour les deux formes bien différenciées de la tuberculose tégumentaire connues sous les noms de lupus et d'ulcérations tuberculeuses de la peau.

A la vérité aussi, les descriptions classiques de la tuberculose ne font pas mention de lésions bacillaires offrant de semblables apparences cliniques. Ce que l'on connaît en matière de tuberculose digitale, c'est la tuberculose des phalanges, véritable ostéomyélite tuberculeuse, constituant l'affection connue sous le nom de spina ventosa, dont l'aspect et la localisation sont tout différents; c'est encore le lupus des doigts à tendance ulcéreuse, ou la tuberculose verruqueuse, dont les altérations se limitent à une portion circonscrite du doigt et à



l'enveloppe cutanée, toutes affections dont — une simple inspection suffit à l'établir — il ne saurait être ici question.

L'ulcération péri-unguéale rappelle bien, par sa localisation, la périonyxis des scrofuleux, mais dans celle-ci l'ulcération est plus torpide encore, les bords sont livides, les tissus tuméfiés et boursoufflés, les lésions portent simultanément sur plusieurs doigts.

Ici, la dominante est, non pas l'ulcération, mais la tuméfaction en masse du doigt, semblant porter sur ses différents tissus simultanément envahis par un même processus qui, selon toute vraisemblance, a débuté par une ulcération péri-unguéale: il ne s'agit ni d'une lésion exclusivement cutanée, ni d'une lésion osseuse; il s'agit d'une lésion massive, totale du doigt, d'une *dactylite*.

Et cette dactylite peut et doit être réputée cliniquement *tuberculeuse*. De sa nature tuberculeuse, la clinique ne fournit pas la preuve directe, car en aucun point elle ne montre d'élément nettement tuberculeux, car elle n'a pas, sous cette forme, été jusqu'ici, que je croie, décrite de façon précise, mais seulement des preuves indirectes: à savoir son développement en terrain spécial, chez un tuberculeux pulmonaire depuis longtemps atteint, et, en outre, ses conséquences, les lésions de l'avant-bras, dont nous allons justifier la qualification tuberculeuse.

L'examen anatomique du doigt ou l'expérimentation seuls auraient pu permettre un diagnostic direct: ils nous ont fait défaut, le malade ayant été opéré dans un service de chirurgie et la pièce d'amputation ayant été égarée.

Dans le cas actuel, l'hypothèse d'une lésion farcineuse pouvait et dans une certaine mesure devait être soulevée: il s'agissait d'un ouvrier en sellerie, exposé comme tel à manipuler des harnais ayant été portés par des chevaux morveux. Or, l'affection farcino-morveuse compte, au nombre de ses manifestations si variées, des infiltrations diffuses à tendance ulcéreuse et mieux encore des foyers purulents multiples, que rappelaient, jusqu'à un certain point, les lésions de l'avant-bras. Mais celles-ci avaient eu une évolution beaucoup plus lente que celle des abcès morveux et, argument plus important, leur inoculation expérimentale a prouvé qu'ils n'avaient rien à voir avec la morve.

## II

A la partie interne de la face postérieure de la main et de l'avant-bras, disposées en série linéaire prolongeant verticalement la direction de l'annulaire, se voyaient des tuméfactions, peu saillantes, de forme arrondie, de coloration rouge un peu violacée, — cette teinte violacée n'a été reproduite avec sa valeur exacte



ni dans le moulage, ni dans la photochromie qui le représente. Les tuméfactions, du volume d'un pois à celui d'une noisette, isolées ou réunies en groupes plus larges atteignant jusqu'à la dimension d'une pièce de 2 francs, étaient, en quelques points, le siège d'ulcérations larges comme une lentille, aboutissant d'un trajet fistuleux par lequel s'écoulait une petite quantité de pus séreux. Au niveau de chacune de ces tuméfactions, on constatait une fluctuation manifeste, d'autant plus nette que la paroi limitant la poche liquide était très mince.

L'incision de ces tuméfactions donnait issue à du pus mal lié, fluide, dont l'inoculation à un cobaye produisit une tuberculose généralisée.

Ces lésions, dont la nature tuberculeuse a été ici démontrée par l'expérimentation, n'étaient autres que des gommès tuberculeuses.

L'analogie frappante de certaines manifestations scrofulo-tuberculeuses avec la forme de syphilome connue depuis longtemps sous le nom de gommès a conduit à leur donner le nom de gommès scrofulèuses, dénomination que M. E. Besnier a remplacée par celle de gommès scrofulo-tuberculeuses depuis que la clinique et l'anatomie pathologique ont démontré leur nature tuberculeuse, prouvée ultérieurement à satiété par l'expérimentation et les recherches bactériologiques.

Comme leurs homologues de la série syphilitique, les gommès scrofulo-tuberculeuses occupent soit la peau, soit le tissu cellulaire sous-cutané et sont constituées par une tumeur de forme arrondie ou ovale, de volume variable; d'abord fermes, elles se ramollissent ultérieurement, et tendent à s'ulcérer, en donnant issue à un liquide légèrement filant.

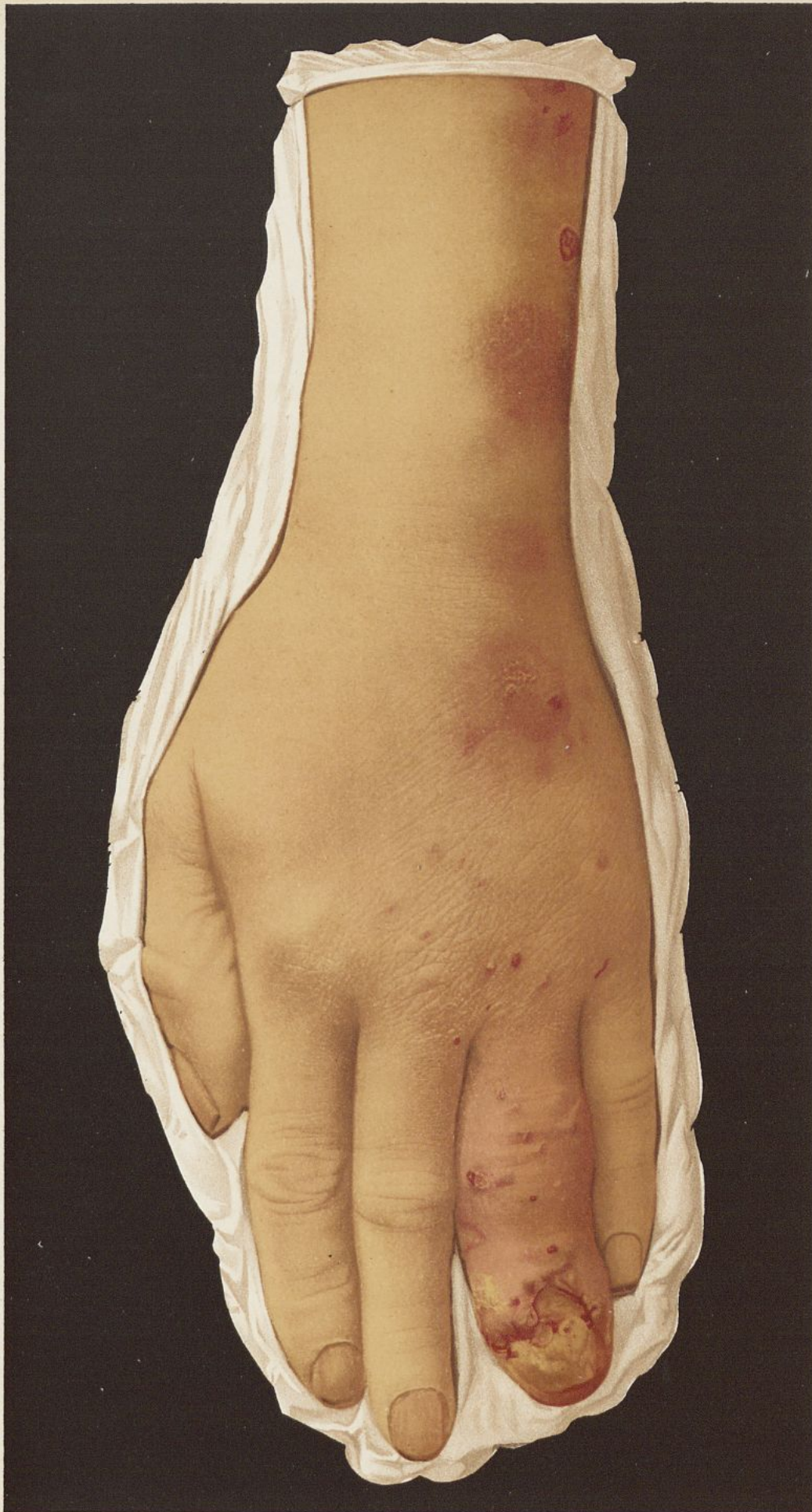Mais, à côté de ces caractères communs aux deux classes de gommès, il en est d'autres qui sont particuliers aux gommès scrofulo-tuberculeuses.

En premier lieu, celles-ci ont tendance à se ramollir plus rapidement que les gommès syphilitiques : aussi les observe-t-on rarement à la période d'induration; pour la même raison, il n'est pas rare de voir des gommès tuberculeuses ramollies ne s'accompagner d'aucun changement de coloration du tégument.

En deuxième lieu, la peau, au lieu d'avoir la couleur rouge plus ou moins franche ou brunâtre du tégument qui recouvre les gommès syphilitiques, est ordinairement livide au niveau des gommès tuberculeuses. Ce caractère est plus net encore, à la période d'ulcération, sur toute la zone qui entoure la perte de substance.

Une gomme syphilitique en se rompant donne issue à un liquide incolore ou jaunâtre, collant et nettement filant; le contenu d'une gomme scrofulo-tuberculeuse est le plus ordinairement purulent au moment où elle s'ouvre; ce pus est parfois séreux, quelque peu filant, ou simplement oppalin, mais il n'en est





IMP<sup>ME</sup> LEMERCIER

RUEFF & C<sup>IE</sup>, Editeurs, PARIS.

*Lymphangite tuberculeuse*



pas moins du pus, mélangé souvent de grumeaux caséux : c'est le pus des abcès froids et, d'ailleurs, gomme scrofulo-tuberculeuse et abcès froid du tégument sont des expressions synonymes.

Les ulcérations qui succèdent à l'ouverture des gommés présentent des caractères très différents suivant qu'il s'agit de gommés syphilitiques ou de gommés scrofulo-tuberculeuses. Les premières donnent lieu à de larges pertes de substance comprenant presque toute l'étendue du néoplasme gommeux, à des ulcérations arrondies, à bords réguliers, non décollés, à fond régulier et bourgeonnant modérément. Les gommés scrofulo-tuberculeuses, au contraire, ne semblent s'ulcérer qu'à regret, uniquement pour évacuer leur contenu purulent; la plus grande partie de la néoformation gommeuse persiste intacte, mais ravinée par la suppuration, sillonnée de trajets fistuleux : un stylet introduit au niveau d'une ulcération peut, après avoir cheminé sous de minces ponts cutanés, sortir par une autre ulcération. Ces ulcérations, à bords décollés et amincis, sont essentiellement torpides, recouvertes de bourgeons volumineux, irréguliers, atones.

Le siège des gommés diffère peu suivant qu'elles ont pour origine la syphilis ou la scrofulo-tuberculose; tout au plus pourrait-on dire que la face est plus souvent atteinte de gommés scrofulo-tuberculeuses, les membres inférieurs de gommés syphilitiques.

Leur disposition sur une région donnée a plus d'importance et elle nous ramène à une particularité très remarquable dans le cas ici représenté : les gommés, syphilitiques ou scrofulo-tuberculeuses, sont souvent réunies en nombre plus ou moins considérable dans une région donnée; mais, suivant leur nature, elles se groupent et se disciplinent de façon différente. Comme toutes les manifestations de même origine, les gommés syphilitiques tendent à former des groupes de forme arrondie; mais, lorsque deux ou plusieurs de ces groupes se sont développés sur une même région, leur situation réciproque n'est commandée par aucune disposition anatomique connue.

Au contraire, les gommés scrofulo-tuberculeuses, lorsqu'elles sont réunies en une région limitée, ont une tendance très marquée à s'y grouper de façon systématique : on les voit le plus habituellement se réunir en traînées parallèles à l'axe du membre; cette disposition, pour ainsi dire géométriquement apparente sur la photochromie ci-annexée, n'est pas et ne peut pas être l'effet du hasard : elle révèle par sa seule existence le processus de production et de pullulation des gommés; elle dessine, en effet, le trajet des vaisseaux lymphatiques et ne dessine que ce trajet.



Les exemples de gommés tuberculeuses suivant le trajet des vaisseaux lymphatiques sont fréquents : Merklen, Lejars, d'autres encore en ont rapporté de remarquables. Le moulage reproduit sur la figure

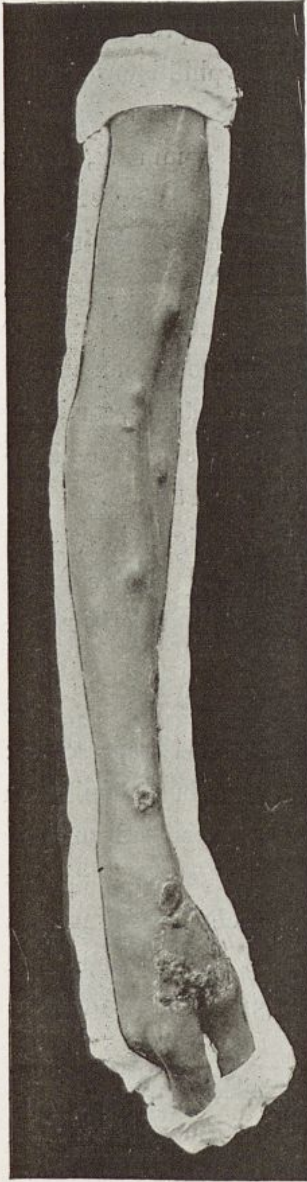

FIG. 1.

noire ci-dessous, et provenant du service de Bazin, en représente un très net. On peut, en s'appuyant sur ces faits, décrire une forme particulière de lymphangite tuberculeuse à forme nodulaire ou gommeuse; doit-on en conclure que la propagation des gommés tuberculeuses se fait par la voie lymphatique, que les gommés sont la traduction d'une généralisation du bacille par le système lymphatique? Cette conclusion, appliquée à la généralité des gommés scrofulo-tuberculeuses, serait peut-être excessive; cependant un certain nombre de faits que j'ai observés me conduiraient à penser avec Lejars que ce processus est susceptible d'expliquer le développement de gommés isolées aussi bien que celui des gommés sériées. Pour continuer le parallèle avec les gommés syphilitiques qui ont pour origine histologiquement démontrée les vaisseaux sanguins et pour cause déterminante supposée l'action des toxines syphilitiques sur ces vaisseaux, on pourrait dire que les gommés scrofulo-tuberculeuses sont fonction de lésions bacillaires des voies lymphatiques.

L'origine lymphatique des gommés scrofulo-tuberculeuses ne commande pas seulement leur topographie : elle cause et explique une conséquence quelque peu inattendue de ces gommés. Il s'agit d'une forme particulière de lymphangiectasie, occupant ordinairement les membres inférieurs, caractérisée par une tuméfaction diffuse plus ou moins étendue, de coloration violacée, et par des saillies isolées disposées en séries linéaires plus ou moins nombreuses, reliées par un cordon induré moniliforme; ces saillies, du volume d'un pois environ, arrondies, mollasses ou fluctuantes, peuvent s'ouvrir et donner issue, par un étroit orifice arrondi et fistuleux, à un liquide séreux, se coagulant à l'air libre,



ayant tous les caractères physiques, chimiques et histologiques de la lymphe.

Ces lésions, ordinairement consécutives à l'existence d'une altération osseuse, ont été observées par Bazin, Lailler (la phototypie ci-dessous reproduit un des cas étudiés par ce sagace observateur) et par M. Besnier, et rapportées définitivement à leur véritable origine, la tuberculose, à la suite des recherches histologiques de MM. Hallopeau et Jeanselme. Comme les varices lymphatiques avec lymphorrhagie développées dans les pays chauds sous l'influence de la filariose, elles ont pour origine une oblitération des vaisseaux lymphatiques, mais cette oblitération a ici pour cause le développement, dans les parois vasculaires, de gommes tuberculeuses.

Les gommes scrofulo-tuberculeuses, quel que soit leur siège, — derme, tissu cellulaire sous-cutané, ganglions lymphatiques, — ne peuvent être guéries que par un traitement externe consistant essentiellement dans l'incision suivie de grattage ou de cautérisations et de pansement appropriés : suivant les cas l'incision pourra être faite au moyen du bistouri ou du cautère (thermo ou galvano-cautère); mais elle ne constitue que le premier acte du traitement; le grattage à la curette pour enlever tous les tissus envahis par la tuberculose ou, mieux, la cautérisation au moyen de flèches de pâte de Canquoin préconisée par Lailler, ou encore, s'il s'agit d'une lésion limitée, la cautérisation ignée énergique en sera le complément nécessaire, les topiques simplement antiseptiques étant presque toujours insuffisants à amener la cicatrisation complète.

Inutile d'ajouter que l'hygiène et une médication générale destinée à com-

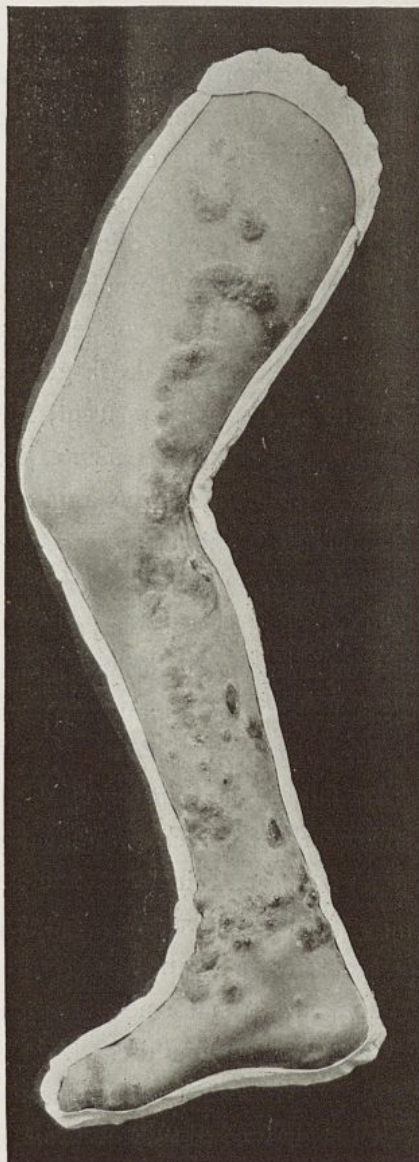


FIG. 2.



battre ou à empêcher l'infection tuberculeuse devront être associées à la médication locale.

### III

L'association relevée dans le cas présent, d'une dactylite tuberculeuse et d'une lymphangite tuberculeuse à forme gommeuse, n'est qu'un cas particulier de la tendance des lésions cutanées de la tuberculose à envahir le système lymphatique : avec plus ou moins de facilité, de fréquence, de rapidité et de gravité suivant que les agents d'infection secondaire leur prêtent un appui plus ou moins efficace, les dermatoses à forme lupique, papillomateuse, ulcéreuse ou gommeuse retentissent sur les vaisseaux et les ganglions lymphatiques et peuvent par là être l'occasion de la généralisation tuberculeuse. Ici la relation est grossière, le mécanisme apparent, le mode de progression indiscutable; ailleurs ils seront moins nets, mais n'en existeront pas moins; d'où la nécessité de détruire, le plus activement, le plus rapidement et le plus radicalement possible, les foyers de tuberculose cutanée.

Chez le malade ici représenté, la lésion du doigt n'était qu'un anneau d'une longue chaîne tuberculeuse; si elle avait pour conséquence l'infection tuberculeuse des lymphatiques de l'avant-bras, elle était elle-même la conséquence immédiate de la tuberculose pulmonaire, par auto-inoculation au doigt des produits d'expectoration.

Le fait de la réinfection des tuberculeux par la voie dermique est aujourd'hui bien connu. Contrairement à la syphilis, la tuberculose se réinocule indéfiniment et, contrairement à elle, sa lésion locale au point d'inoculation est cliniquement très variable : aux muqueuses, elle revêt l'aspect des ulcérations tuberculeuses à granulations miliaires; aux doigts et à la main, elle prend le plus souvent la forme verruqueuse; sur les divers points de la surface cutanée, elle peut se traduire par la tuberculose lupique. Ici, la lésion, au point de rentrée, avait revêtu une apparence très spéciale; elle n'en a pas moins de valeur au point de vue de l'interprétation des étapes successives de la tuberculose dans l'économie; elle n'en démontre pas moins que, dans son intérêt comme dans celui de son prochain, tout tuberculeux expulsant des bacilles doit être astreint à de rigoureuses mesures prophylactiques.

GEORGES THIBIERGE.



## SYPHILIDE POLYMORPHE

### A FORMES LICHÉNOÏDE ET MILIAIRE PRÉDOMINANTES

Pièce du Musée de l'hôpital Saint-Louis, n° 1737, année 1893. — Service de M. le professeur FOURNIER.  
(Moulage de BARETTA.)

La pièce que nous reproduisons ici est un type de ces éruptions polymorphes que réalise si souvent la syphilis secondaire.

Et, en effet, si l'on analyse attentivement les éléments éruptifs qui composent cette syphilide, on en trouve de plusieurs ordres et sous-ordres, à savoir :

1° D'une part, de petites *papules*, de l'espèce dite *lichénoïde* ; les unes (pour le plus grand nombre) saillantes, convexes, hémisphériques, et d'autres, au contraire, en nombre plus restreint, planes, aplaties, faisant plateau et rappelant par ce caractère, non moins que par leur aspect brillant, la papule dite pathognomonique du lichen plan ; — les unes encore intactes de surface, c'est-à-dire conservant leur épiderme de revêtement ; les autres en état de desquamation, et quelques-unes même croûtelleuses, etc.

2° D'autre part, des *papulo-vésicules* ou *papules miliaires* ; — les unes encore jeunes et laissant entrevoir par transparence à leur sommet une collection minuscule de sérosité claire ; — d'autres, plus âgées, en voie d'incrustation ; — d'autres complètement recouvertes d'une croûte brunâtre ou sanguine, rappelant assez bien la croûte sanguine du prurigo. A noter même que çà et là on rencontre quelques vésicules encore intactes de teinte absolument rouge, vésicules littéralement *hémorragiques* et devenues telles sans nul doute par exsudation accidentelle, traumatique, d'une minime quantité de sang, sous l'influence des frottements, des froissements qu'elles ont dû subir.

PL. XXXVII.



En sorte que le type dermatologique assez complexe que reproduit notre figure est constitué par l'association d'une syphilide papuleuse à petites papules (dite généralement *syphilide papulo-granuleuse* ou *lichénoïde*) et d'une *syphilide miliaire* (dite encore *syphilide herpétiforme*).

L'une et l'autre de ces syphilides ne sont que des variétés, des dérivés du grand type papuleux, lequel constitue, comme on le sait, la grande majorité des déterminations cutanées de la syphilis au cours de la période secondaire.

Dans leur forme pure, elles se caractérisent objectivement de la façon que je vais essayer de spécifier à grands traits.

I. — La SYPHILIDE PAPULO-GRANULEUSE OU LICHÉNOÏDE se différencie des types usuels des syphilodermies papuleuses par trois caractères, à savoir :

- A. *Dimensions moindres* de ses papules ;
- B. Configuration *convexe* et parfois *acuminée* de ses papules ;
- C. *Confluence* très accentuée de ses éléments éruptifs.

A. — Dans ses formes les plus usuelles, la syphilide papuleuse est constituée par des éléments éruptifs dont le plus petit diamètre est celui d'une lentille et qui même, assez fréquemment, sont comparables comme surface à une pièce de vingt centimes, si ce n'est parfois à une pièce de cinquante centimes. Tout au contraire, la syphilide lichénoïde est composée par des papules de dimensions bien inférieures, à savoir par des papules ne dépassant guère les proportions d'une tête d'épingle, quelquefois même plus réduites encore comme diamètre (forme *papuleuse ponctuée*, dont nous dirons un mot tout à l'heure).

B. — Dans les types usuels de syphilodermies papuleuses, les papules se présentent sous la forme d'élevures cutanées *en plateau*, c'est-à-dire qu'elles constituent un soulèvement discoïde à surface plane. Inversement, dans le type qui nous occupe, les papules, plus ramassées, se présentent sous forme convexe, parfois même acuminée. Elles sont généralement globuleuses, *granuleuses*. On ne saurait mieux les comparer qu'à une tête d'épingle ou à un grain de millet, dont une moitié serait enchâssée dans le derme et dont l'autre moitié ferait relief au-dessus des téguments.

C. — Enfin, cette même forme est toujours remarquable par la multiplicité de ses éléments éruptifs. Elle est, par excellence, *confluente*, et très souvent confluente à un haut degré —. Comme exemple, on compterait plusieurs centaines de ces petites papules sur notre pièce.



Ces trois caractères (ténuité, relief granuleux et multiplicité des papules) confèrent à la syphilide papulo-granuleuse une physionomie toute particulière qui la différencie des types les plus courants des syphilodermies papuleuses. En revanche, ils la rapprochent d'un type dermatologique bien connu, le *lichen*, notamment par l'état rugueux et « râpeux » que présente la peau, alors qu'elle est à la fois criblée et hérissée de ces petites granulations saillantes. De là, le nom de syphilide *lichénoïde* qui a été souvent assigné à cette variété de syphilodermie.

Amoindrie comme dimensions d'éléments éruptifs, la syphilide lichénoïde comporte une sous-variété rare, dans laquelle les papules se réduisent aux proportions d'une minime saillie punctiforme. Ces papules *naines* constituent une éruption d'aspect tout à fait spécial, qui ne paraît pas avoir été suffisamment remarquée jusqu'à ce jour, et pour laquelle j'ai proposé la dénomination de *syphilide papuleuse ponctuée*.

Cette syphilide papuleuse ponctuée se recommande surtout à l'attention par les deux caractères suivants :

1° D'une part, ainsi que je viens de le dire, éléments éruptifs très amoindris comme proportions et composés par des papules véritablement *ponctuées*, qui rappellent très exactement les petits soulèvements granuleux de la « chair de poule » ou de la variété de kératose pileuse qui est si commune à la face postérieure des bras. Ces papules sont généralement couronnées à leur sommet soit par une squamule blanche ou grisâtre, soit par une très petite croûte brunâtre.

2° D'autre part, *confluence* excessive de ces papules naines. On dirait que l'éruption tend à compenser la ténuité de ses éléments éruptifs par leur extraordinaire multiplicité. La peau est parfois littéralement criblée de ces papules rudimentaires, dont on peut compter jusqu'à dix, douze, quinze, dans l'étendue d'un centimètre carré et qui se numèreraient par milliers sur l'étendue d'une large surface, telle que le dos.

Cette syphilide papuleuse ponctuée affecte certains sièges de préférence : avant tout, les diverses régions du dos ; puis les flancs, les fesses, les lombes et les membres. Je ne l'ai jamais rencontrée sur le visage.

Elle se présente rarement isolée. Le plus souvent elle est associée à diverses formes des syphilides papuleuses à petites papules. Le cas actuel en est un exemple.



II. — La SYPHILIDE MILIAIRE (dite encore *syphilide papulo-miliaire* ou, plus fréquemment, *syphilide herpétiforme*) ne se différencie des formes précédentes que par l'addition à la papule (toujours petite) d'un élément *vésiculeux*. C'est une syphilide papulo-granuleuse surmontée, au sommet de ses papules, par une petite ampoule ou vésicule contenant une très fine gouttelette de sérosité claire et limpide.

Cette vésicule (que l'on juge par là de sa minime importance dans le processus morbide) est toujours plus ou moins éphémère. Elle se rompt en quelques jours, soit spontanément, soit sous l'influence des frottements. Et, très rapidement, on ne constate plus à sa suite, alors qu'elle a disparu en tant que vésicule, que tel ou tel des deux aspects suivants : ou bien un bouton papuleux rougeâtre, dépouillé à son sommet, et bordé d'une collerette épidermique grisâtre ; ou bien une papule granuleuse surmontée d'une croûte sèche, adhérente, brunâtre ou quelquefois carminée (par mélange d'une petite quantité de sang aux éléments conerescibles qui constituent la croûte). Cette croûte persiste sous cette forme un certain temps, puis tombe, en laissant à découvert une surface légèrement squamelleuse.

Voilà pour l'aspect objectif. Mais, bien mieux que ces nuances dermatologiques qui passent souvent inaperçues ou inappréciées, deux caractères plus importants, qui ne peuvent manquer de frapper l'œil et de s'imposer à l'attention, confèrent à la syphilide herpétiforme un aspect spécial. A savoir :

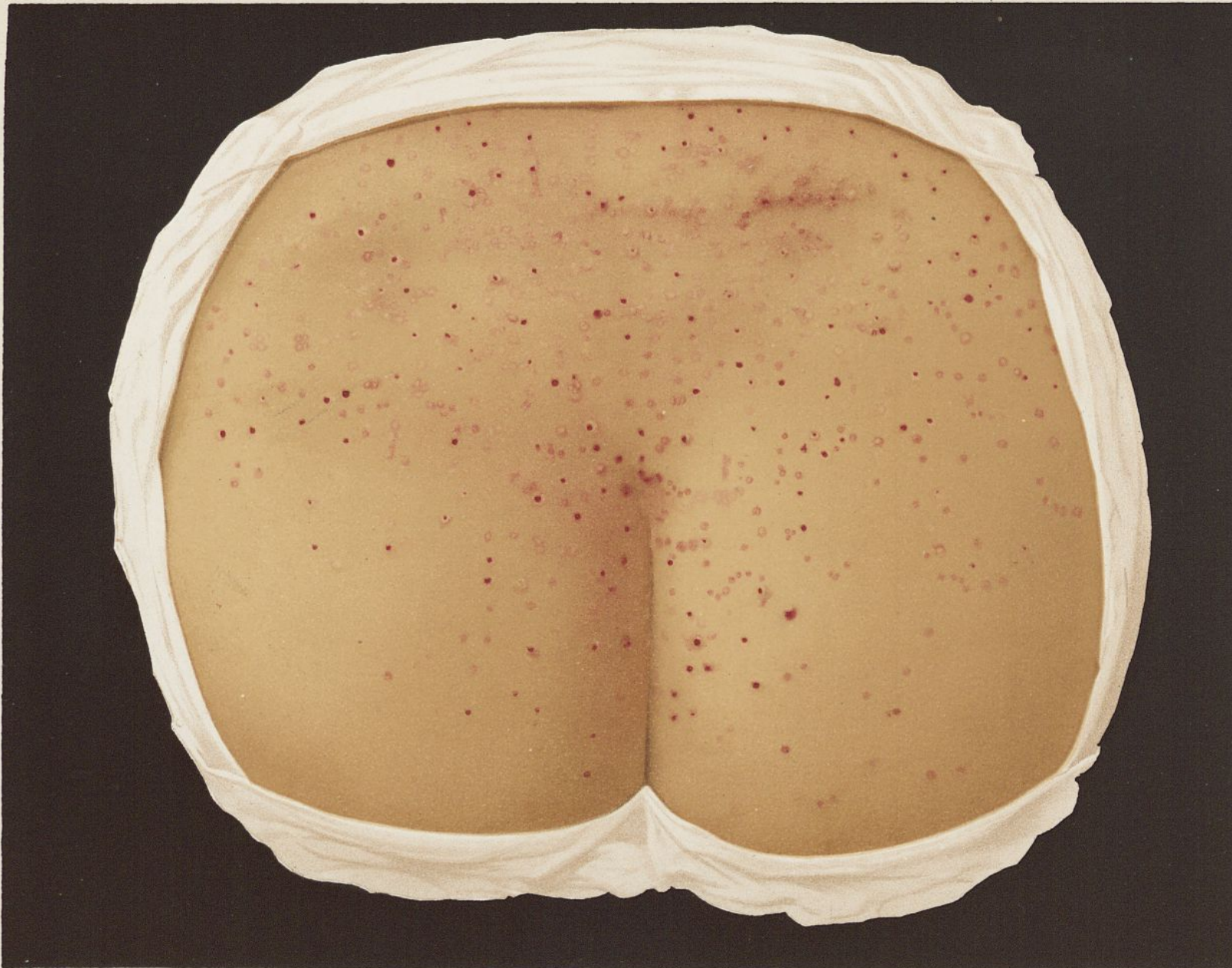- 1° *Ténuité* remarquable des éléments éruptifs ;
- 2° *Confluence* excessive de ces éléments.

Ainsi : 1° La syphilide herpétiforme est composée d'éléments éruptifs notablement *petits*, du volume d'une tête d'épingle ou d'un grain de millet tout au plus. Elle est ce qu'est l'herpès (à cela près toutefois, à un autre point de vue, que ses éléments restent presque toujours distincts, isolés, indépendants, tandis que les vésicules qui composent ce qu'on appelle le bouquet d'herpès ont une tendance marquée à la coalescence, à l'agmination, à la fusion). Elle rappelle aussi la miliaire ; d'où le nom de syphilide miliaire qui lui a été donné par quelques syphiliographes.

2° De plus, ses éléments éruptifs sont excessivement *nombreux* en général. Quand ils occupent une région, ils la criblent, et c'est par centaines qu'on peut les y compter.

Ajoutez qu'ils sont le plus habituellement semés au hasard sur la peau, sans tendance à un groupement méthodique, à une configuration disciplinée.





IMP. LEMERCIER

RUEFF & C<sup>ie</sup>, Editeurs, PARIS.

*Syphilide miliaire*



Ils occupent de préférence les membres et le tronc. Jamais, pour ma part, je ne les ai observés à la face, non plus qu'aux mains et aux pieds.

La syphilide herpétiforme se dissémine assez souvent sur plusieurs départements de l'enveloppe cutanée. D'autres fois, elle se circonscrit à une région, sur une étendue plus ou moins limitée, mais cela est tout à fait rare.

Au point de vue de leurs phénomènes subjectifs, les deux variétés de syphilides que nous venons de décrire partagent les caractères usuels des syphilodermies secondaires. C'est dire qu'elles ne sont ni inflammatoires, ni douloureuses. C'est dire aussi qu'elles sont exemptes de prurit. Quelquefois, cependant, elles ne laissent pas de s'accompagner d'un certain degré de démangeaisons, mais de démangeaisons intermittentes, ne se produisant que par instants (surtout sous l'influence de la chaleur) et chez les sujets nerveux, et, plus spécialement encore, de démangeaisons légères, incomparablement inférieures comme intensité à celles des affections lichénoïdes ou des affections scabieuses.

Rien d'étonnant à ce que les variétés d'une même famille syphilodermique se montrent associées. Tel a été le cas chez la malade dont nous reproduisons l'affection. On trouvait réunis sur elle, d'une façon tout à fait remarquable, des éléments de syphilide lichénoïde, des éléments de syphilide papuleuse ponctuée, et des éléments de syphilide herpétiforme, tous avec leurs caractères les plus classiques. Et c'est là ce qui rend particulièrement curieux le cas en question.

Cependant, qu'on ne s'y trompe pas, l'analyse méticuleuse de ces cas de syphilides complexes, j'entends à éléments éruptifs divers, n'offre qu'un intérêt de second rang, un intérêt purement dermatologique. Que l'on s'efforce, en face d'un type éruptif complexe, à constater tout ce qu'il offre à constater, c'est fort bien; mais il n'est pas à s'abuser sur l'importance d'une telle dissection (qu'on me passe le mot) du type éruptif, ni sur les résultats *pratiques* qu'elle peut fournir. Pratiquement, il est à peu près indifférent (pour ne rien dire de plus) qu'une syphilide soit de type lichénoïde, ou bien de type herpétiforme, ou bien de type papulo-ponctué, ou bien de type mixte, composé de ces diverses variétés. Car il ne ressort de telles nuances aucune indication thérapeutique. Ce qui, seulement, est essentiel, c'est la constatation de la spécificité ou de la non-spécificité syphilitique de l'éruption. Tout est là pour le traitement.

D'autant, ajouterai-je, que ces minuties d'objectivité ne sont que rarement utilisables pour le diagnostic. Le diagnostic, en l'espèce, réside bien moins dans




les signes objectifs (toujours sujets à caution), tels que le volume, la forme, la configuration, la couleur des lésions éruptives, que dans certains éléments d'un autre ordre, tels que les signes rationnels, le prurit ou l'absence de prurit, la localisation éruptive, et surtout, par-dessus tout, la notion des antécédents spécifiques, la présence ou l'absence d'accidents spécifiques contemporains, etc. En l'espèce, c'est sur des considérations de cet ordre que le diagnostic a été posé, et la guérison rapide de la malade sous l'influence du traitement mercuriel a confirmé la nature spécifique de l'éruption.

Les deux variétés de syphilodermies dont il vient d'être question relèvent de la période *secondaire*. Mais ce ne sont guère (réserves faites pour quelques exceptions rares) que des manifestations ou moyennes ou tardives de cette période. En autres termes, elles se rencontrent surtout dans la seconde ou la troisième année de l'infection.


C'est le traitement *mercuriel*, seul, qui leur convient. Comme soins auxiliaires : bains simples ou bains d'amidon, répétés deux fois par semaine ; — en cas de prurit, onctions graisseuses, pommade à l'oxyde de zinc, aspersions de poudre d'amidon, etc.

ALFRED FOURNIER.











## MALADIE DE PAGET

Pièce du Musée de l'hôpital Saint-Louis, n° 1160, année 1886. Service de M. VIDAL.  
(Moulage de BARRETTA.)

La maladie de Paget (*Paget's disease of the nipple*) est relativement rare dans notre pays; huit ou dix cas au plus en ont été observés à l'Hôpital Saint-Louis dans ces douze dernières années; notre Musée conserve le moulage de quatre d'entre eux, et celui que reproduit la planche ci-jointe est assurément le plus instructif.

Pour peu fréquente qu'elle soit, cette maladie n'en présente pas moins un intérêt considérable. Un intérêt pratique tout d'abord : le médecin qui saura la reconnaître dès ses premières manifestations, pourra prévoir son évolution ultérieure, aviser aux dangers sérieux qu'elle fait courir au patient et, pourra les prévenir; — un intérêt théorique, d'autre part, car cette maladie constitue un des types les mieux définis du groupe des affections précancéreuses et, comme telle, un objet d'étude de premier ordre pour la question, encore si discutée, de la pathogénie des cancers.

C'est, bien entendu, au premier de ces points de vue que j'ai surtout à me placer ici.

### I

Le moulage reproduit ci-contre est celui du premier cas de maladie de Paget qui ait été diagnostiqué en France; il représente le sein droit d'une femme qui est venue consulter le D<sup>r</sup> Vidal, à l'Hôpital Saint-Louis, le 26 avril 1886.

Je commencerai par donner la description de la lésion et la ferai suivre des renseignements cliniques relatifs à cette malade, que je trouve consignés dans la thèse du D<sup>r</sup> Wickham.

PL. XXXVIII.



DESCRIPTION DE LA PIÈCE : Au beau milieu du sein, dont le mamelon et l'aréole ont disparu, se voit une large plaque d'un rouge vif, à centre ulcéré et fongueux, recouvrant au total une surface ovale à grand diamètre transversal qui mesure 10 centimètres de longueur sur 6 centimètres de largeur.

Cette lésion présente à considérer un bord, une aire et une ulcération centrale.

Le *bord* est d'une netteté parfaite; à son niveau, la peau saine, de coloration normale, confine à l'aire rouge et excoriée sans aucune transition, sans le moindre « halo » érythémateux. Ce bord est légèrement surélevé, forme un bourrelet à peine sensible en dehors; il est, au contraire, de niveau avec la surface malade. On y aperçoit en certains points, notamment à droite, de fins réseaux de capillaires dilatés; en d'autres parties de son contour, à gauche et en bas surtout, on remarque que ce bord soulève une mince lamelle squameuse large de quelques millimètres à peine, qui forme de ce côté comme une collerette très fine. (Ces détails, bien reconnaissables sur la pièce, n'ont pu être rendus qu'imparfaitement par la chromolithographie.) Ainsi constitué, avec ces particularités si caractéristiques, le bord dessine un contour polycyclique, à grands arcs de cercle; par en haut, il décrit des festons formés d'arcs de cercle plus petits, d'un à deux centimètres de rayon.

L'*aire* de la lésion, la surface qui s'étend du bord jusqu'à l'ulcération, présente un mamelonnement léger, un état finement granuleux qui lui donne une apparence veloutée. Elle est, dans son ensemble, d'un rouge vif; mais en la regardant de près, on y distingue quelques nuances de teinte qu'on voit clairement sur la pièce et qui répondent aux divers degrés de la lésion épidermique tels que je les ai le premier indiqués dans une observation personnelle (Thèse de Wickham, Obs. V). — Le fond, d'un rouge vif, très finement grenu, correspond au *premier degré*, celui d'une excoriation superficielle où l'épiderme est dépourvu de sa couche cornée. — En quelques points, moins étendus et assez mal délimités, la teinte est d'un rouge plus sombre, la surface plus irrégulière, le suintement est visiblement plus abondant; c'est le *deuxième degré* où le derme est presque à nu, où le moindre froissement fait saigner les papilles. — De grandes surfaces, irrégulièrement limitées, sont de couleur plus claire, plutôt rosées que rouges, plus lisses et brillantes; ce sont des *îlots épidermisés*, plus secs, moins vulnérables, où les couches épidermiques sont momentanément en voie de réparation; on y voit par transparence quelques vaisseaux dilatés.

L'*ulcération centrale* occupe la place du mamelon, qui a totalement disparu,



et celle de l'aréole qu'elle dépasse d'ailleurs sensiblement; elle a une forme très irrégulière, trilobée, et mesure 4 centimètres et demi dans le sens transversal, sur 2 centimètres en largeur. Elle est très nettement limitée par un bord taillé à pic; elle est creuse de 2 à 3 millimètres. Son fond, inégal et tourmenté, est partiellement recouvert de pus et de fausses membranes grisâtres; ailleurs, et notamment dans le lobe moyen de l'ulcère, il est constitué par des fongosités rosées plus lisses. En un point se voit un bourgeon charnu, saillant, d'un rouge très foncé (ce qui le rend très apparent sur la planche) qui n'est évidemment qu'une de ces fongosités dans laquelle s'est faite une petite hémorrhagie.

J'ajoute qu'à l'extrémité droite de la planche se trouve, en pleine peau saine, une petite élévation blanche circulaire, saillante, cicatrice d'un traumatisme ou d'une pustule ancienne, ou encore petit nævus du genre molluscum.

## OBSERVATION DE LA MALADE

La demoiselle X..., âgée de 35 ans, commerçante, est originaire de Dinan. Dans ses antécédents, on relève seulement qu'elle a souffert de douleurs rhumatismales, musculaires et articulaires, siégeant particulièrement aux genoux et aux pieds; que ses règles, qui étaient toujours abondantes, ont cessé depuis cinq ans; qu'elle aurait eu, en 1875, au sein gauche, au-dessus du mamelon, une induration grosse comme un œuf de pigeon, qui aurait disparu depuis quatre ou cinq ans et dont il ne reste aucune trace. La malade est de forte constitution et d'apparence vigoureuse.

L'affection actuelle du sein droit a débuté il y a quatre ans, en mars 1882, par le mamelon qui se rétracte et suinte sans être, pourtant, le siège de douleurs ni de changement de couleur. Cet état persiste pendant plus d'un an; alors le mamelon devient rouge et suinte, se recouvre de croûtes et s'excorie; les lésions s'étendent vers l'aréole et constituent peu à peu une surface arrondie, à extension périphérique progressive, exulcérée, rouge, suintante, saignant facilement, à bords nettement limités. Depuis un an, progrès très rapides. Pas de véritables démangeaisons, mais seulement des élancements et des picotements comme des piqûres d'épingles; à plusieurs reprises douleurs intercostales. Le traitement a toujours été celui de l'eczéma et, malgré une thérapeutique des plus variées, il n'y a pas eu d'amélioration sensible.

Tels sont les renseignements fournis par le D<sup>r</sup> Barbé-Guillard, qui a soigné la malade avant qu'elle vînt à Saint-Louis.

Il est vraisemblable que, comme il est habituel, la lésion était en partie au moins recouverte de croûtes, formées de lamelles cornées, de sérosité desséchée et de restes de poudres diverses, au moment où la patiente s'est présentée à



M. Vidal, et que ces croûtes ont été éloignées par des applications humides avant le moulage.

L'observation note que la lésion est suintante et saigne facilement. Au palper on trouve au niveau de l'aire excoriée une légère induration superficielle; au niveau de l'ulcération, l'induration est profonde de 2 centimètres environ sur une étendue transversale de 4 centimètres. A l'examen, M. Vidal réveille par la pression des douleurs assez vives le long des quatrième et cinquième nerfs intercostaux droits. L'aisselle droite explorée avec grand soin ne présente aucun engorgement ganglionnaire. Le sein gauche paraît tout à fait normal, on ne trouve pas trace de la tumeur qui aurait existé en 1874; de ce côté le mamelon est sain et parfaitement saillant.

Le 7 mai 1886, M. Vidal pratique à la curette tranchante le raclage de toute la lésion. Les produits examinés histologiquement (Vidal et Wickham) montrent dans la partie centrale du tissu épithéliomateux, et, au pourtour, les altérations caractéristiques dont je parlerai plus loin. Pansements à la poudre de chlorate de potasse tous les quatre jours après anesthésie à la cocaïne, à la solution saturée de chlorate de potasse les autres jours. Cicatrisation presque complète au bout d'un mois avec persistance de petites exulcérations qui tendent à prendre de l'extension. Le 7 septembre, M. Vidal pratique un deuxième raclage. Quatre mois après, il reste une cicatrice rouge et friable s'ulcérant facilement; à mesure que certaines ulcérations se cicatrisent, d'autres se forment.

Le Dr Barbé-Guillard, qui a suivi ultérieurement la malade, lui a, sur le refus de toute opération, appliqué les pansements les plus variés, depuis les plus anodins jusqu'aux caustiques les plus énergiques, pâte du frère Côme et pâte de Canquoin; il a obtenu la destruction, puis la cicatrisation de l'ulcération centrale, mais la lésion de surface a persisté à suinter et à s'étendre. La malade a succombé en juin 1889 à une hémorrhagie cérébrale imprévue, en gardant jusqu'à la fin les apparences de la santé la plus satisfaisante. Jamais les ganglions axillaires, surveillés avec attention, n'ont présenté d'engorgement dans le cours de l'affection du sein, c'est-à-dire pendant sept ans.



## II

HISTORIQUE. — La maladie, dont le cas présenté ici est un exemple absolument typique, a une histoire relativement courte. C'est en 1874 que sir James Paget attira l'attention sur une affection chronique de la peau du mamelon et de l'aréole à laquelle succède très souvent un squirrhe de la glande mammaire ; il en avait observé 15 cas. On a pu lui contester le mérite d'avoir reconnu qu'il s'agissait là dès le début d'une maladie spéciale, et non pas d'une dermatose vulgaire de la nature des eczémas, accidentellement compliquée de cancer. Toujours est-il que cette idée s'est dégagée peu à peu des nombreuses publications anglaises sur ce sujet qui ont suivi l'apparition du Mémoire de Paget. En 1884, Duhring et Wile ont pu affirmer l'individualité nosologique du *Paget's disease of the nipple* en soutenant que la lésion de surface initiale n'est pas plus un eczéma vulgaire que la tumeur maligne consécutive n'est un cancer ordinaire.

Dans notre pays, la maladie de Paget, signalée par une analyse de Brocq, fut reconnue et étudiée par Vidal, Hallopeau et moi-même ; j'ai eu l'occasion d'en refaire l'étude histologique, déjà entreprise par Butlin, Thin, Duhring et Wile. L. Wickham en a fait l'objet de divers articles et surtout d'une thèse remarquable qui constitue une monographie complète de la question<sup>1</sup>.

ÉTILOGIE. — Elle est fort obscure.

On sait que la maladie de Paget s'observe rarement avant l'âge de 30 ans et le plus souvent seulement après 45 ans. Elle appartient presque exclusivement au sexe féminin et atteint le sein, un peu plus souvent le droit, sans cause occasionnelle apparente. La plupart des malades ont eu des enfants qu'elles ont allaités, mais cette condition est loin d'être exclusive, comme le montre l'observation ci-dessus. L'hérédité, la contagion ne semblent jouer aucun rôle.

Il existe trois cas avérés de maladie de Paget chez l'homme ; fait curieux, dans deux de ces cas c'est le scrotum et le périnée qui étaient atteints.

En raison de constatations histologiques, parfaitement confirmées en fait, j'ai été amené à soutenir qu'il s'agissait d'une maladie parasitaire due à la présence de coccidies spéciales dans l'épiderme, théorie aujourd'hui fort contestée. Quant à l'origine des parasites supposés, je n'avais aucunement pu la préciser.

1. WICKHAM, Maladie de la peau dite Maladie de Paget. *Thèse de Paris*, 1890.



SYMPTOMES. — Les développements que j'ai donnés à la description du cas qui est figuré ici, me permettront d'abrégé beaucoup ce paragraphe.

Le *début* de la maladie de Paget du sein se fait dans tous les cas par le mamelon qui, soit à son sommet, soit à sa base, présente de petites concrétions cornées ou croûtelles, assez adhérentes et se reproduisant incessamment. Très vite le mamelon se rétracte, et plus tard il s'effacera complètement; souvent on l'a vu donner un peu de suintement séreux et cela même longtemps avant l'apparition des croûtelles. Sous les concrétions, après un temps variable, quelques mois ou quelques années, apparaît une fissure ou une surface érythémateuse très superficiellement érosive, qui persiste et s'agrandit, pendant que se manifestent des démangeaisons, des picotements et des sensations de brûlure.

Dès lors la maladie est constituée, elle s'installe et gagne de proche en proche l'aréole entière, puis la peau voisine, sans qu'aucun des traitements qu'on lui oppose ait d'ordinaire la moindre action. Presque toujours unilatérale, on ne l'a jamais vue prendre les deux seins en même temps; quelquefois on a noté la rétraction du mamelon de l'autre côté ou la présence de croûtes à sa surface.

A ce *stade de lésion superficielle pseudo-eczémateuse*, l'aspect est absolument et toujours exactement celui que j'ai décrit dans l'observation présente. Je me bornerai donc à relever les traits essentiels de l'affection, qui sont les suivants :

1° Tache ou nappe érosive, d'un rouge vif, finement granuleuse, suintante ou croûteuse (premier degré), — parsemée de points plus rouges encore, saignant facilement, et sécrétant du pus, exulcérées (deuxième degré) — et d'îlots rosés, plus secs, lesquels desquament continuellement en fines lamelles (surfaces épidermisées);

2° Bord caractéristique par sa netteté parfaite, son élévation légère en bourrelet, sa collerette squameuse ou ses téléangiectasies;

3° Configuration polycyclique de la lésion, généralement à grandes arcades.

4° Induration superficielle, papyracée ou en carte de visite;

5° Rétraction ou effacement complet du mamelon;

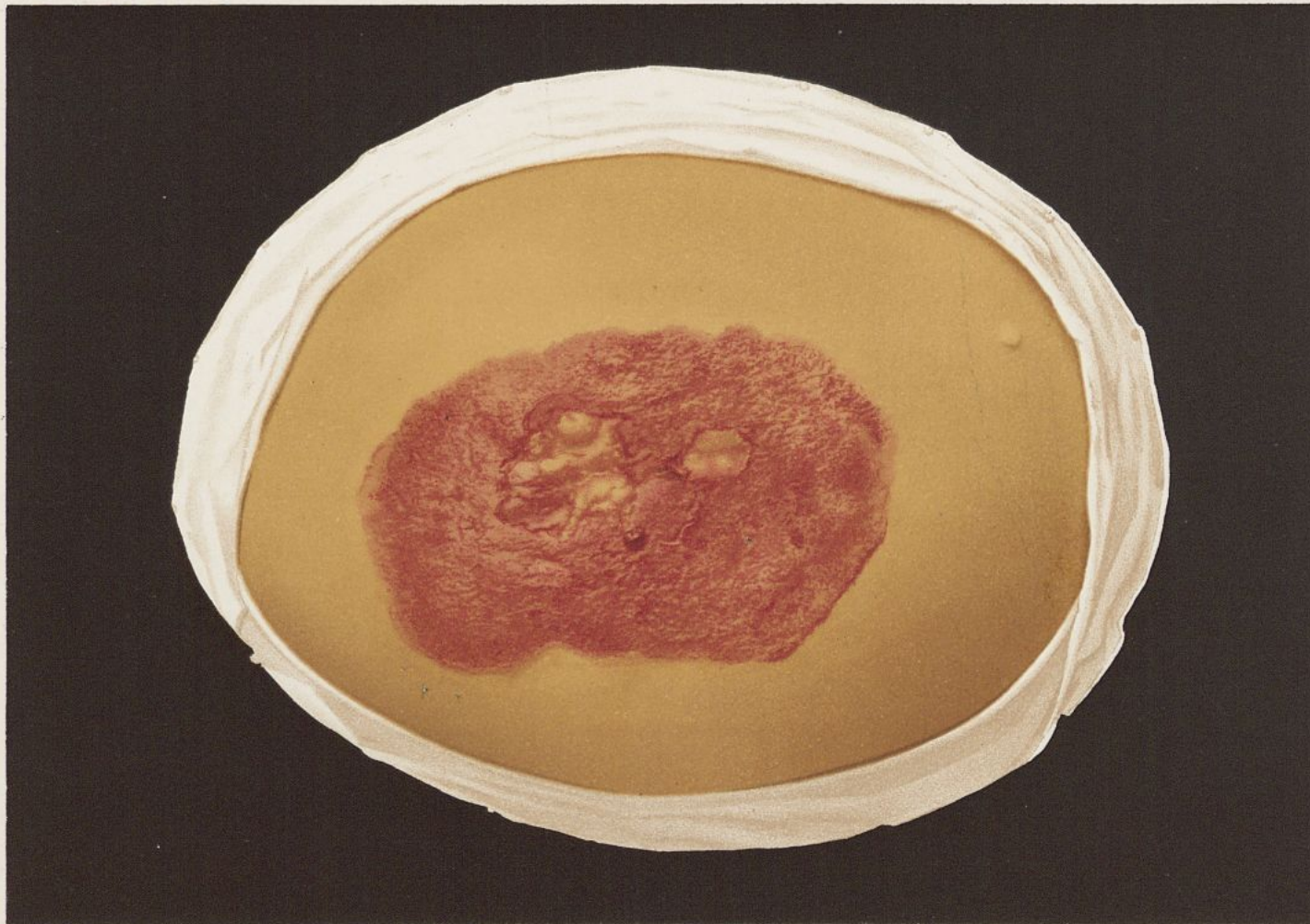6° Intégrité des ganglions axillaires;

7° Longue durée, marche très lente du mal qui est absolument rebelle à tous les pansements usuels;

8° Enfin : unilatéralité.

Après un temps variable, de deux à cinq ou six ans, selon la majorité des observations, la maladie passe au *stade de cancer*; on a vu la tumeur maligne





IMP. LEMERGIER

RUEFF & C<sup>ie</sup>, Éditeurs, PARIS.

*Maladie de Paget*



apparaître après quelques mois ; dans un cas personnel elle a tardé jusqu'à la douzième année ; Jamieson a rapporté un cas où elle n'était pas développée au bout de vingt ans d'évolution du mal.

Malgré ce fait exceptionnel on peut dire que la production d'une néoplasie épithéliomateuse dans le sein, fait partie de l'évolution régulière de la maladie.

C'est presque toujours au niveau du mamelon rétracté, lequel était perceptible au palper sous forme d'une masse un peu résistante sous la nappe érosive, que la tumeur se forme par un accroissement d'abord à peine sensible, puis incontestable, de ce nodule induré. Assez rapidement celui-ci s'ulcère au niveau même où siégeait le mamelon, se creuse en perte de substance anfractueuse ou donne lieu à des bourgeons végétants de volume très variable. Dès ce moment le néoplasme s'accroît assez rapidement et, à part la lésion de surface qui persiste, les choses marchent comme dans l'épithélioma vulgaire du sein parti des canaux galactophores.

Dans quelques cas, c'est dans la profondeur de la glande, en un point quelconque de son étendue, que le palper a révélé l'apparition d'un noyau dur, qui dans la suite a grandi et a gagné la surface ou a envahi tout le sein, à moins d'une opération faite à temps.

Les caractères de la tumeur cancéreuse de la maladie de Paget n'ont pas, quoi qu'on en ait dit, de spécificité véritable ; ce sont ceux d'un cancer du sein vulgaire et l'on ne trouve à signaler que quelques nuances symptomatologiques :

1° Lenteur souvent remarquable du développement, surtout au début ;

2° Malignité peu accusée aux premières périodes ; des opérations incomplètes, telles que des raclages ou cautérisations, peuvent ne pas être suivies de repulsiion et de généralisation à brève échéance (voir l'observation ci-dessus) ;

3° Adénopathie axillaire longtemps absente, tardive, ultime seulement.

La *terminaison*, à défaut d'une opération en temps utile, est celle du cancer du sein ; mort dans le marasme avec ou sans généralisation cancéreuse.

La *maladie de Paget des autres régions cutanées* n'a été observée que deux fois : par Radcliffe Croker, et par Darier et Couillaud<sup>1</sup>. Dans le premier cas, elle avait débuté au scrotum et envahi la verge ; dans le second, partie du bord de l'anus, elle a gagné les deux fesses, le périnée et le scrotum.

Ses caractères se retrouvent ici sans modification importante : apparition d'une surface érythémato-squameuse ou croûteuse ; formation d'une nappe rouge

1. *Bull. de la Soc. de Dermatologie*, 1893, p. 25.



érosive, suintante, avec surfaces épidermées; netteté caractéristique du bord, qui est polycyclique; démangeaison ou ardeur; pas d'adénopathie. Dans ces deux cas, il n'y a pas eu de développement d'une tumeur épithéliomateuse; le premier sujet a guéri à la suite d'une opération; le second a succombé à la cachexie sénile.

ANATOMIE PATHOLOGIQUE. — Je n'en retiendrai que les points les plus essentiels.

Sur des coupes de la peau malade on constate des lésions de l'épiderme et du derme. Au niveau du bourrelet ou des surfaces squameuses, l'épiderme est épaissi; la couche cornée est feuilletée, la couche granuleuse normale, mais le corps muqueux renferme des éléments disséminés qui attirent d'emblée l'attention. Ce sont des cellules plus volumineuses que les autres, souvent rondes, quelquefois munies d'une membrane à double contour, à protoplasma clair, rétractile, non filamenteux, à noyau fréquemment bosselé; quelquefois une membrane renferme plusieurs corpuscules. On en trouve à diverses hauteurs dans l'épiderme et jusque dans la couche cornée où ces cellules s'aplatissent.

En raison de leur apparence si différente de celle des cellules malpighiennes au milieu desquelles ils sont disséminés, j'ai cru pouvoir considérer ces éléments comme des parasites, comme des coccidies. Cette opinion, défendue aussi par Wickham et d'autres, n'a pas prévalu.

Au niveau des points exulcérés, l'épiderme est bouleversé, par la grande abondance de ces éléments ambigus, et en grande partie détaché. Les prolongements glandulaires et folliculaires de l'épiderme en contiennent aussi.

Le derme offre des papilles allongées et élargies (*malignant papillary dermatitis* de Thin), et au-dessous d'elles une couche continue d'infiltration cellulaire abondante qui explique l'induration; les cellules qui la composent sont exclusivement des cellules plasmatiques (Unna). Sur les points qui ont été ulcérés les papilles ont disparu.

L'épithéliome de la maladie de Paget prend son point de départ soit dans les canaux glandulaires du mamelon, soit dans l'épiderme superficiel. Il n'a rien de particulier dans sa structure; on trouve dans les lobes épithéliomateux des pseudo-coccidies en nombre variable, ressemblant beaucoup à celles de l'épiderme superficiel, mais comparables aussi aux éléments du même ordre que renferme à vrai dire tout épithéliome de la peau.

NATURE DE LA MALADIE. — Il est absolument hors de conteste aujourd'hui que la lésion superficielle pseudo-eczémateuse n'a absolument rien de commun,



ni cliniquement, ni par son processus histologique, avec l'eczéma, le psoriasis, etc. Il s'agit d'altérations tout à fait spéciales et à tel point caractéristiques que l'examen histologique d'une seule coupe permet de les reconnaître à coup sûr.

Le cancer secondaire, au contraire, n'est plus aussi spécial et se présente sous l'une des formes qui se rencontrent communément à la glande mammaire.

L'opinion qu'on pourra se faire de la nature de la maladie est pour ainsi dire liée à l'interprétation qu'on donnera aux corps pseudo-coccidiens. Si l'on tient ceux-ci pour des sporozoaires parasites, selon la manière de voir que j'avais proposée<sup>1</sup> et que Wickham et d'autres ont soutenue, il s'agit alors d'une psorospermoze de l'épiderme superficiel, envahissant les glandes et causant le cancer. Si l'on ne veut y voir que des métaplasies cellulaires, on sera conduit à considérer tout le processus comme une épithéliomatose de surface passant ensuite à profondeur — ou comme une affection précancéreuse sur laquelle vient, ou ne vient pas, suivant les cas, se greffer le carcinome.

En tous cas, il importe de noter que cette maladie a une spécificité certaine et indubitable et constitue un type nosologique bien défini.

DIAGNOSTIC. — Chez une femme, âgée surtout, la présence de concrétions cornées persistantes sur le mamelon, sera par elle-même suspecte, particulièrement s'il s'y joint du suintement et de la rétraction.

A la période d'exulcération rouge, arrondie, bien limitée, légèrement indurée de base, l'aspect objectif pourra être celui d'un chancre syphilitique; l'absence d'adénopathie et surtout l'ancienneté de la lésion feront facilement éviter cette erreur de surprise.

Le placard érosif typique, tel que je l'ai décrit ci-dessus, avec ses attributs principaux, ne peut guère laisser de doute dans l'esprit, et le plus souvent, lorsqu'on connaît la maladie de Paget, on la diagnostique de loin et au premier abord.

Le lupus tuberculeux ou érythémateux, les syphilomes en nappe, le psoriasis, ne peuvent guère être cause de confusion.

Il n'y a en réalité que deux affections qui justifient une hésitation sérieuse :

1° *L'eczéma de l'aréole*; il est de notion classique que cet eczéma est presque toujours en relation, soit avec la gale, soit avec la grossesse; ou bien encore il peut être le reliquat d'une éruption plus étendue. L'eczéma est, ou a

1. *Soc. de Biologie*, 19 avril 1889.



été vésiculeux, par places tout au moins; ses bords sont dans la règle irréguliers, émiettés; sa base est plus œdémateuse qu'indurée; il est sujet à des poussées extensives suivies de régressions et habituellement il s'entoure d'une auréole érythémateuse; souvent enfin l'eczéma du sein est bilatéral.

Mais tous ces caractères différentiels peuvent être si peu accusés, le placard peut en particulier présenter des bords si nets, que le diagnostic devient cliniquement presque impossible, surtout s'il y a, comme je l'ai observé, rétraction du mamelon.

2° Il existe une variété d'*épithélioma superficiel*, que l'on n'a pas observée au sein que je sache, mais qui pourrait en imposer pour la maladie de Paget d'autres régions. J'ai eu l'occasion d'en voir six ou sept cas, dont deux récemment dans le service de mon excellent maître M. le Dr Besnier. Il s'agit de placards rouges, de l'étendue de la main ou plus grands encore, à développement excentrique, siégeant sur le dos le plus souvent, très exactement limités par un bord polycyclique légèrement surélevé, qui peuvent sur une partie de leur étendue présenter un ulcère à bords végétants ou des végétations fongueuses à base indurée. Sans doute, leur surface est plus sèche, moins érosive, moins suintante que dans la maladie de Paget; pourtant, encore plus que pour l'eczéma limité du sein, le diagnostic clinique est difficilement réalisable.

Dans les deux cas que je viens de citer, et peut-être d'autres analogues, il est infiniment précieux de posséder un moyen d'investigation qui ne trompe pas, et ce moyen on l'a dans l'examen microscopique des squames, ou la biopsie.

Qu'on prélève avec une pince, sur l'affection ambiguë, quelques-unes des lamelles épidermiques qui la recouvrent, qu'on les porte sous le microscope dans une goutte de solution de potasse à 40 p. 100; on verra, s'il s'agit de maladie de Paget et dans ce cas seulement, au milieu des cellules cornées lamelleuses, de nombreux corps ronds, de diamètre variable, mais généralement plus gros que les cellules épidermiques, munis d'une membrane à double contour et contenant une masse protoplasmique rétractée. Cet examen devient plus facile et plus probant si l'on a dégraissé les squames par l'alcool et l'éther, ou si on les a laissées séjourner quelques jours dans du bichromate de potasse à 2 p. 100.

Que si, pour une raison quelconque, il reste encore un doute, il suffira d'exciser une parcelle de la lésion, de préférence sur le bord, et d'en faire l'examen histologique régulier sur des coupes. Cet examen montrera ou non les lésions pathognomoniques que j'ai indiquées plus haut.



Lorsque à la lésion superficielle pseudo-eczémateuse s'est jointe une tumeur cancéreuse du sein, ulcérée ou non, le diagnostic est évident.

Il faut cependant mettre en garde contre l'erreur qui consisterait à faire rentrer dans la maladie de Paget les cas de *tumeur maligne du sein où la peau est altérée, ou excoriée, ou eczémateuse*, par suite de pansements irritants ou pour toute autre cause. La tumeur a alors précédé la lésion dermique qui n'offre d'ailleurs, en aucune façon, les caractères distinctifs sur lesquels j'ai insisté.

TRAITEMENT. — Il faut distinguer à cet égard les cas de maladie de Paget soupçonnée, confirmée, ou déjà arrivée à la période de cancer.

S'il y a soupçon, il faut avant tout tendre à le changer en certitude dans un sens ou dans l'autre; on ne traitera convenablement qu'une affection dont le diagnostic est fait.

Une fois la maladie de Paget reconnue, l'expérience a démontré surabondamment qu'il n'y a rien à attendre de définitivement bon des pansements dits calmants, émollients, des cataplasmes, compresses imbibées de liquides antiseptiques ou autres, des poudres isolantes ou siccatives, des emplâtres occlusifs ou résolutifs, — non plus que des irritants ou agents substitutifs. Ils soulagent et agréent aux malades en donnant lieu à une amélioration apparente, mais le mal progresse malgré tout.

Faut-il donc en venir de suite aux grands moyens chirurgicaux, à l'ablation du sein? Cette conduite est certainement commandée et la seule rationnelle lorsqu'il y a tumeur cancéreuse.

A la période de lésion superficielle, au début surtout, le mal est encore certainement curable par des moyens moins extrêmes; d'ailleurs, ainsi que le montre l'observation ci-dessus, ces moyens, s'ils échouent par malheur, n'aggravent pas la situation et la ressource de l'opération radicale subsiste.

On peut donc conseiller, *s'il n'y a pas de cancer*, de recourir soit au raclage à la curette tranchante, très énergiquement et très complètement pratiqué, avec anesthésie locale ou générale bien entendu; ce raclage étant suivi de pansements, soit à la solution de chlorate de potasse, soit à la poudre de chlorate de potasse pure, ou mieux associée à trois parties de dermatol. En cas de récurrence partielle, on pourra soit recommencer, soit s'en tenir aux caustiques. Si l'opération du raclage est refusée, ou si l'on y renonce pour une autre raison, les caustiques peuvent, à la rigueur, suffire. On emploierait soit une pâte arsenicale, soit une pâte au chlorure de zinc, avec prudence et en graduant leur action suivant la



profondeur de l'eschare à produire. Les badigeonnages avec une solution de chlorure de zinc au tiers, m'ont donné autrefois des résultats déjà encourageants, mais exigent des applications répétées et difficilement tolérables en raison de la douleur.

En résumé, il ressort ce me semble de l'expérience acquise, que le seul traitement efficace de la maladie de Paget consiste dans la destruction du mal, par le fer ou les caustiques, aux premières périodes, dans l'amputation de tout l'organe, lorsqu'il y a cancer.

J. DARIER.



# LÉSIONS TROPHIQUES DE LA MAIN ET DE L'AVANT-BRAS

CONSÉCUTIVES A UN TRAUMATISME

Pièce du Musée n° 1721, année 1893, Service de M. QUINQUAUD. (Moulage de BARETTA.)

Les lésions de ce genre sont rares à coup sûr; mais comme elles sont plus mal connues encore, leur rareté est peut-être plus apparente que réelle. Il y a donc un intérêt de premier ordre à les vulgariser, d'autant plus que de leur étude attentive peuvent découler des notions importantes sur le mode de fonctionnement, si obscur encore, du système nerveux périphérique.

## I

Le malade dont il s'agit a fait l'objet d'une communication de Quinquaud à la Société de Dermatologie et de Syphiligraphie<sup>1</sup>; c'est d'après ce travail que nous allons relater son histoire.

Le 11 mars 1892, un tuyau de machine à vapeur en cuivre fait explosion; les éclats et la vapeur atteignent un ouvrier à la paume de la main, au médius et à l'annulaire, provoquant quelques plaies longitudinales, avec un certain degré d'écrasement. Ces blessures furent pansées par un pharmacien, mais bientôt la plaie s'infecte, suppure et dégage une mauvaise odeur. Cet homme va alors à l'hôpital Lariboisière où l'on enlève les parties mortifiées : la dernière phalange de l'index tombe, mais l'ongle est conservé. Ces plaies mirent environ quatre mois à se cicatriser, et déjà à cette époque (novembre 1892) existait un degré notable de « rétraction des fléchisseurs ».

Pendant deux mois, rien de particulier, sauf quelques douleurs des doigts et

<sup>1</sup> 1. 1893, p. 119.



du poignet, mais à la fin de janvier elles deviennent plus intenses, « fulgurantes », surviennent par accès d'un quart d'heure, le jour et surtout la nuit; elles occupent le bras dans toute sa longueur, et « remontent jusqu'à l'épaule ».

Au début de février, apparition des premiers ulcères sur la face palmaire du poignet. Quelques jours plus tard, d'autres surviennent sur la face dorsale de la main et du poignet : ils débutent par une tache rouge au milieu de laquelle on peut apercevoir une phlyctène blanche, aplatie.

A l'entrée du malade dans le service de Quinquaud (16 février 1893), la main est « en griffe », tous les doigts sont fléchis, surtout ceux qui ont été blessés directement, et dont les cicatrices sont encore visibles, il est impossible de redresser les doigts, et cette tentative est fort douloureuse. La dernière phalange de l'index est tombée, l'extrémité du doigt, déformée, adhère à la peau.

Des ulcérations arrondies, inégales, sont échelonnées sur la face dorsale du médius et de la main, du poignet et des deux tiers inférieurs de l'avant-bras.

Les plus volumineuses ont les dimensions d'une pièce de 50 centimes, et sont constituées par une surface jaunâtre, analogue à du derme mortifié, franchement escharotique sur certaines, et cerclées d'un anneau légèrement saillant. D'après le malade, elles n'auraient aucune tendance à la cicatrisation; le plus ancien de ces éléments est au poignet. le second a surgi au médius.

Les quatre derniers doigts dans toute leur étendue, la face dorsale de la main, la paume, l'hypothenar, le poignet, l'avant-bras jusqu'à quelques centimètres au-dessus de l'ulcération la plus élevée, du côté dorsal, un peu moins du côté palmaire (16 centimètres au-dessus de l'articulation radio-carpienne), *sont en état d'anesthésie à peu près complète, sous tous ses modes, douleur, contact, température; la pointe de l'esthésiomètre dynamométrique n'est pas sentie à 200 grammes de pression.* La sensibilité profonde paraît conservée; une pression un peu forte ou un choc sont perçus.

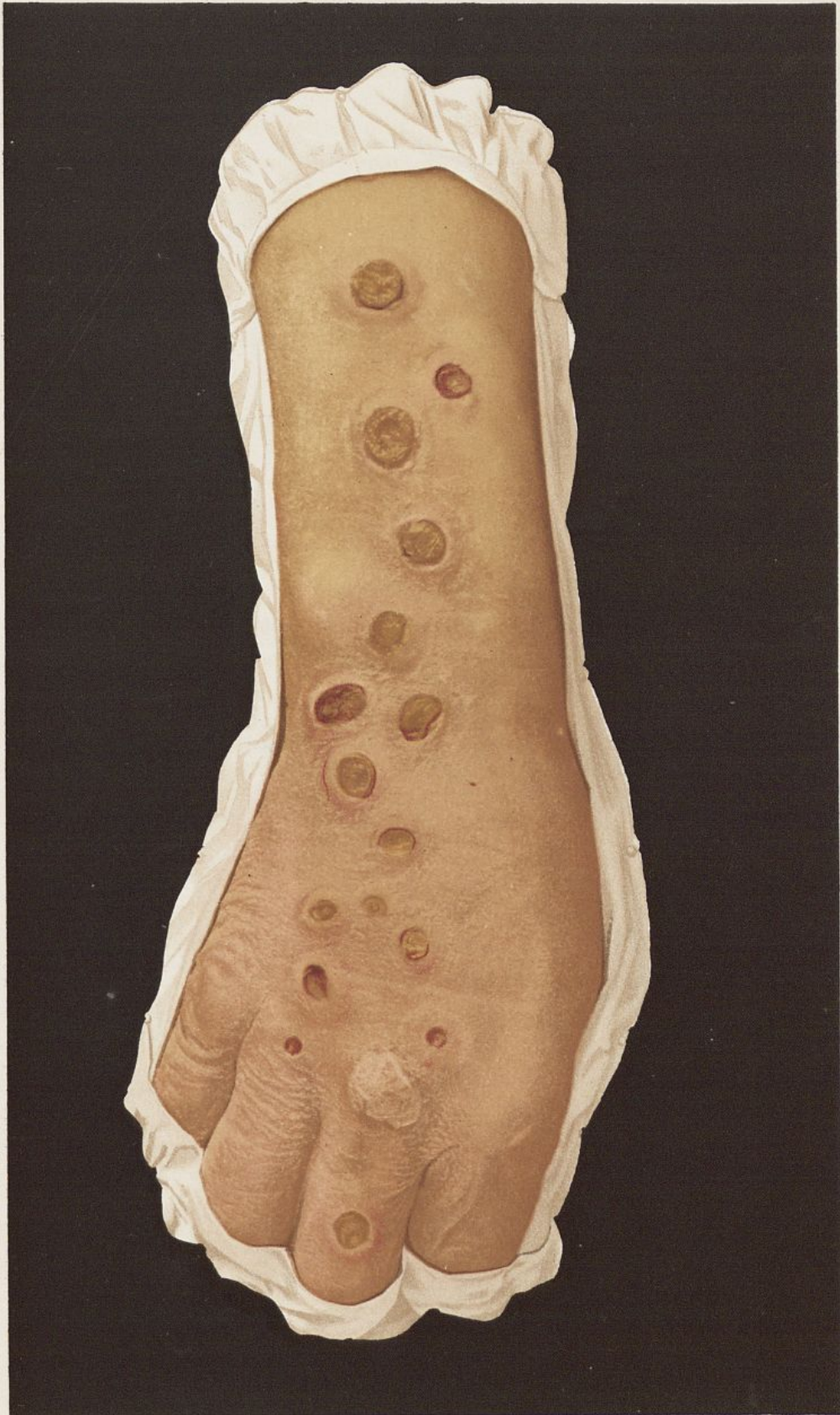
Le tiers supérieur, la région externe de l'avant-bras droit, le thénar, le pouce sont par contre à peu près indemnes.

Les mouvements des doigts sont presque abolis, à l'exception de ceux du pouce; la main est froide, un peu cyanosée, à 0°, 8 au-dessous du côté sain.

Le 18 février, poussée de lymphangite autour des plaques; les ganglions de l'aisselle deviennent douloureux. Le surlendemain tout avait disparu.

Les jours suivants, l'aspect escharotique s'accuse; douleurs vives. On note





IMP<sup>tes</sup> LEMERCIER

RUEFF & C<sup>ie</sup>, Editeurs, PARIS.

*Ulcères trophiques*



cependant que plusieurs ulcérations ont de la tendance à guérir *avec le traitement losophanique, sous le pansement ouaté de Guérin et qu'elles s'agrandissent avec la cessation de ce traitement.*

Le 15 mars, éruption nouvelle; après 24 heures elle est constituée comme suit : sur une surface rouge d'un centimètre et demi environ d'étendue, se voit une phlyctène aplatie, déprimée avec liquide puriforme sous-épidermique peu abondant; le derme, grisâtre, commence déjà à s'escharifier.

## II

L'examen histologique a été fait par M. Nicolle. Voici ses résultats : « Les coupes intéressant à la fois la partie exulcérée et la peau saine voisine montrent les détails suivants : l'épiderme un peu hypertrophié et possédant une couche cornée manifestement plus épaisse qu'à l'état normal, est brusquement interrompu au niveau de la perte de substance et offre sur les limites de celle-ci, mais dans une faible étendue seulement, l'état vasculaire qu'on retrouve dans les affections vésiculeuses et bulleuses; au-dessous de lui les papilles montrent peu d'infiltration leucocytaire. Le derme, dans les régions où il est à nu, présente à sa surface une couche mince de globules blancs et un léger exsudat fibrineux.

« Dans toute la coupe, la région moyenne du derme est quasi normale, tandis que la partie profonde est infiltrée de nombreux leucocytes et montre des éléments conjonctifs anormalement hypertrophiés. Ces dernières lésions sont évidemment préexistantes à la formation bulleuse; elles se retrouvent d'ailleurs, avons-nous dit, dans les régions où l'épiderme est conservé.

« Nous n'avons point rencontré de rameaux nerveux de calibre dans nos préparations. Quant aux vaisseaux, ils n'offrent rien à noter en dehors des capillaires dont beaucoup sont malades dans les couches profondes du derme. Enfin les colorations microbiennes n'ont rien révélé d'intéressant. »

## III

En résumé, à la suite d'un traumatisme des doigts et de la paume, survient un phlegmon qui suppure puis guérit. Mais pendant la cicatrisation, commencent la rétraction des doigts, les douleurs, l'anesthésie, et enfin après une assez



longue période (onze mois), les singulières lésions que je viens de rapporter, tout cela d'observation facile, mais malaisé d'interprétation. Quinquand fait remarquer le siège univoque des lésions dans la zone d'anesthésie, c'est-à-dire dans la sphère du nerf cubital et du médian, tandis que la sphère du radial est tout à la fois indemne d'éruption et d'anesthésie, si toutefois l'on excepte l'index et la moitié externe du médius.

Cela établi, il discute la possibilité de lésions dues à la lèpre ou à la syringomyélie au début. Il les écarte en raison de l'absence de bacilles et d'altérations du cubital pour la première, de dissociation sensitive pour la seconde, et il conclut à l'existence d'une *névrite ascendante avec troubles trophiques consécutifs*; ces lésions, ajoute-t-il, « guérissent rapidement sous l'influence du pansement losophanique et par l'occlusion, pour réapparaître et s'aggraver avec la cessation de ce pansement; pour moi, le terrain est préparé par les lésions nerveuses à l'envahissement microbien, et les troubles de vascularisation expliquent suffisamment les eschares qui se produisent en ces régions où la circulation est difficile et altérée, du moins dans la région dermique et hypodermique. Il se produit là quelque chose d'analogue à ce qui se passe pour la cornée après l'expérience de Magendie. »

LUCIEN JACQUET.



## CHANCRE SYPHILITIQUE DE LA FACE

### CHANCRE SYPHILITIQUE DU SEIN

(FORME COMMUNE)

### CHANCRE SYPHILITIQUE DU SEIN

(FORME ULCÉREUSE)

Pièces du Musée de l'Hôpital Saint-Louis, n<sup>os</sup> 1626, 108 et 223. Service de M. FOURNIER. (Moulage BARETTA.)

#### I

La figure 1 de la planche XL est un bel exemple de *chancre facial* de modalité ulcéreuse.

Les chancres de la face forment un des groupes les plus intéressants des chancres extra-génitaux, et cela notamment à trois titres : par leur étiologie, où figurent des causes de contamination toutes spéciales, telles que la contamination par le rasoir; — par leurs modalités cliniques extrêmement variées; — par les erreurs diagnostiques auxquelles ils exposent. — Ce n'est pas le lieu d'aborder ici ces divers points, auxquels j'ai consacré de longs développements dans mon ouvrage récent sur les *chancres extra-génitaux* (Paris, 1897, Rueff et C<sup>ie</sup>); je me bornerai donc à quelques considérations sur les formes cliniques les plus usuelles de cette curieuse localisation du chancre.

*Formes cliniques.* — En leur qualité de chancres cutanés, les chancres du visage affectent les modalités objectives propres à tous les chancres de la peau, n'importe le siège.

C'est dire, tout d'abord, qu'ils se divisent, comme d'usage, en deux grands groupes relativement à leurs apparences objectives. Tantôt ce sont des chancres *croûteux*, et tantôt ce sont des chancres sous forme de *plaies à découvert*.

PL. XL.



C'est dire aussi que, suivant des conditions diverses, ils peuvent se présenter sous tel ou tel de ces deux types, voire alternativement. Non traités, ce sont des chancres croûteux; soumis à un pansement, ce sont des chancres « à vif ». Il n'est même pas rare que tour à tour le même chancre affecte l'une et l'autre de ces deux modalités objectives.

Examinons-les dans chacun de ces types.

1° *Chancre croûteux*<sup>1</sup>. — Sous cette forme, le chancre facial n'est rien autre que ceci : une *croûte* faciale; — croûte n'ayant par elle-même rien de bien spécial; — généralement brunâtre et d'un brun habituellement plus ou moins foncé, quelquefois jaunâtre cependant, par exception; — assez épaisse, solide, compacte; — toujours un peu surélevée.

A première vue, c'est donc quelque chose comme un ecthyma, un impétigo, ou même un herpès, un furoncle desséché, et rien de plus.

Toutefois, déjà cette lésion croûteuse peut se recommander à l'attention par quelques caractères propres à donner l'éveil, à savoir :

1° En ce qu'elle constitue une lésion circonscrite, *bien définie*, bien délimitée, et non pas (j'insiste sur ce point) une lésion diffuse, non pas une lésion à contours incertains, indécis, irréguliers, sinueux (comme se présente la croûte de l'impétigo ou de l'eczéma);

2° En ce qu'elle offre usuellement une configuration *arrondie*, parfois correctement orbiculaire, ou tout au moins se rapprochant du type cerclé;

3° En ce qu'elle est *d'étendue tout au plus moyenne*, variant entre celle d'une pièce de cinquante centimes et celle d'une pièce d'un franc; — étendue conséquemment très différente de celle qui est la plus habituelle aux lésions croûteuses que réalise la syphilis tertiaire ou la tuberculose cutanée;

4° Et surtout, par-dessus tout, en ce qu'elle repose sur une assise résistante, sur une *base dure*, laquelle n'est autre que l'induration spécifique du chancre.

Ce dernier caractère notamment (sans même parler de l'adénopathie concomitante) sera presque toujours de nature non pas seulement à éveiller le soupçon, mais à déterminer le diagnostic en faveur du chancre.

2° *Chancre sous forme de plaie à découvert*. — Sous ce deuxième type, le chancre facial se présente avec la caractéristique usuelle, classique, soit du chancre érosif, soit du chancre ulcéreux. — Détaillons.

A. — Dans la première de ces modalités cliniques, on a affaire à une simple

1. V., au Musée de Saint-Louis, pièces nos 246 et 265 de ma Collect. particulière.



*lésion érosive* de la peau du visage; — lésion effleurant plutôt qu'entamant le derme; quelquefois plate, absolument plate, et de niveau avec les téguments voisins, mais plus souvent quelque peu surélevée, de façon à constituer une légère papule en plateau; — se raccordant de plain-pied avec les tissus sains périphériques, c'est-à-dire se terminant par une ligne de frontières sans ressaut, sans entailleure, sans arête, *sans bords véritables*, en un mot; — à surface lisse, égale, unie, si bien unie qu'elle en est parfois comme vernissée; — de coloration généralement rouge, et souvent même d'un rouge vif, presque carminé, rappelant au plus haut degré le ton du muscle disséqué, de la « chair musculaire ».

A ce dernier point de vue, notons expressément un fait bien souvent remarqué en clinique, à savoir : que certains chancres du visage se dénoncent tout aussitôt, se dénoncent à première vue en tant que chancres, rien que par leur belle teinte carminée ou « chair musculaire », teinte tout à fait spéciale et significative en nombre de cas. Pour s'en convaincre, il suffira de parcourir à notre Musée la galerie des chancres syphilitiques, et l'on m'accordera qu'il n'est pas d'exagération à ce que je viens de dire.

*B.* — Dans la modalité *ulcéreuse*<sup>1</sup>, ce qu'on observe au contraire consiste en une *entamure* tégumentaire; — plus ou moins excavée suivant les cas; — en général demi-creuse et n'affectant qu'une partie du derme; — mais parfois décidément creuse, profonde de 2, 3, 4 millimètres, et semblant alors intéresser toute la peau, voire plus que la peau, tandis qu'en réalité elle s'en tient à l'épaisseur du néoplasme pathologique; — rouge de fond; — quelquefois cependant un peu jaunâtre ou même (ce qui est très rare) tout à fait jaune, comme sur la pièce n° 857 de notre musée (Collect. génér.)<sup>2</sup>; — quelquefois aussi polychrome.

Ici, deux variétés possibles en tant que configuration de l'ulcère, à savoir :

1° Variété *cupuliforme*, où le fond du chancre dessine une entamure cutanée plus ou moins creuse, descendant en pente douce de sa périphérie vers son centre, et rappelant ainsi l'aspect d'un godet, d'une cupule. Dans ce type, pas de surélévation notable des bords, pas de bourrelet périphérique en couronne, faisant relief autour de l'ulcère.

2° Variété dite *en lampion*, où s'ajoute à la configuration cupuliforme un exhaussement de bords constituant autour de l'ulcère un bourrelet surélevé, une couronne saillante. En sorte que d'ensemble la lésion reproduit tout à fait l'aspect bien connu du vieux lampion des fêtes publiques.

1. V., au Musée de Saint-Louis, les pièces portant les nos 498, 744, 443, 857 (Coll. gén.), etc.



*Caractères communs à ces deux formes.* — Dans l'une ou l'autre de ces formes, c'est-à-dire qu'ils soient érosifs ou ulcéreux, les chancres du visage se signalent encore par divers caractères qui leur sont communs, à savoir :

- 1° Par leur qualité de lésions *bien circonscrites* et *nettement délimitées*;
- 2° Par leur configuration tendant d'une façon systématique, manifestement voulue (qu'on me passe le mot), au type *circiné*, orbiculaire ou ovalaire;
- 3° Et surtout, par leur *induration* de base. Insistons sur ce dernier point.

L'induration n'est pas seulement pour les chancres de la face un attribut très habituel et l'on peut même dire constant; elle en est, de plus, en général, un attribut fortement accentué. Sur n'importe quelle région de la face (menton, joues, nez, front, etc.), le chancre syphilitique se présente presque invariablement avec une assise résistante, très distincte, facilement saisissable entre les doigts, visible même parfois de par son exubérance, et nettement *accusatrice*. — Je précise.

Rares, très rares même sont les cas où cette induration se réduit à sa variété superficielle et rudimentaire, dite foliacée ou papyracée.

Le plus souvent, au contraire, elle se présente sous la forme *parcheminée*, en constituant sous l'érosion ou l'ulcération chancreuse un ménisque plus ou moins épais, lequel donne aux doigts la sensation connue sous le nom de « carte de visite ».

Souvent même elle revêt une forme plus accentuée encore, de par l'existence sous le chancre d'une assise néoplasique exubérante, nodulaire, globuleuse, considérable même en quelques cas, jusqu'au point de constituer une sorte de *tumeur sous-chancreuse* à dureté cancéroïdienne, chondroïde, presque ligneuse.

Si bien qu'au total on peut dire ceci : De toutes les régions du corps, la région faciale est, à coup sûr, l'une de celles où l'induration spécifique du chancre se formule le mieux, souvent même avec une réelle exubérance, et se traduit cliniquement de la façon la plus significative. — Ai-je besoin d'ajouter quel profit le diagnostic peut tirer d'un tel symptôme?

## II

La figure 2 de cette même planche reproduit le type usuel, courant, du chancre mammaire; — et la figure 3 une des variétés assez communes de ce chancre, à savoir la variété ulcéreuse.

De même que le chancre facial dont je parlais à l'instant, le chancre mammaire, en sa qualité de chancre cutané, est susceptible de se présenter sous les



deux formes que voici : *forme croûteuse*, et forme de plaie à *découvert*. Mais ces deux modalités objectives sont très inégales comme fréquence. Ainsi :

I. — La première est tout à fait rare et ne s'observe guère plus d'une ou deux fois sur vingt cas. Comment un chancre, en effet, pourrait-il rester encroûté au contact de la bouche d'un enfant et dans des conditions d'humectation habituelle? Aussi bien n'affecte-t-il ce type qu'en dehors de l'allaitement ou chez les femmes qui ont cessé de nourrir.

Sous cette forme, il se présente, comme tout chancre croûteux, à l'état de lésion bien circonscrite; — arrondie ou ovalaire; — surmontée par une incrustation plus ou moins épaisse, adhérente, brunâtre, brun jaunâtre, ou d'un gris foncé. — Comme type du genre, voir au musée de notre hôpital la pièce n° 163 de ma collection particulière.

II. — Bien plus fréquemment, c'est-à-dire dix-huit ou dix-neuf fois sur vingt, le chancre du sein est constitué par une plaie à découvert. Et alors, pour la grande majorité des cas, il offre la physionomie classique du chancre cutané dont il va me suffire conséquemment de rappeler les principaux traits.

C'est, d'abord, une lésion bien délimitée, bien circonscrite, sans réaction inflammatoire périphérique, et comme déposée à froid sur des téguments sains; — lésion arrondie ou ovalaire; — lésion de petite étendue, comparable comme surface à une pièce de cinquante centimes ou à une amande.

Puis, analysez par le menu la caractéristique de cette lésion, et vous y trouverez les cinq attributs fondamentaux, constitutifs, du chancre. Vous la verrez, en effet, se présenter sous forme :

1° D'une lésion *érosive*, simplement érosive, effleurant les téguments sans les entamer véritablement, sans les ulcérer;

2° D'une lésion *sans bords* en arête, sans entaille circonférentielle. Tout au contraire, la frontière de cette érosion se continue de plain-pied avec les tissus voisins; ou bien encore, légèrement surélevée en forme de couronne, elle se raccorde en pente douce avec les téguments sains;

3° D'une lésion à *surface égale*, lisse, unie, au point qu'elle en semble presque vernissée (comme sur la pièce n° 108 de ma collection particulière);

4° D'une lésion de teinte *rouge*, souvent même d'un beau rouge « *chair musculaire* », qui la dénonce à l'attention en lui conférant presque le cachet du chancre. — Quelquefois encore, rouge dans toute sa zone périphérique, elle présente un centre ou grisâtre ou d'un brun sépia;

\*



5° Enfin, d'une lésion reposant sur une assise résistante, ferme, constituant une base véritable d'*induration*. — Cette induration est toujours aisément saisissable et bien manifeste. Le sein, en effet, comme l'ont remarqué plusieurs syphiliographes, est « une des régions du corps où l'induration spécifique se formule le mieux ».

Pour la grande majorité des cas, l'induration affecte sur le sein la forme lamelleuse, *parcheminée*, « en carte de visite ». — Plus rarement, elle se présente sous la forme nodulaire, profonde. — Exceptionnellement, elle se réduit à sa modalité fruste, dite foliacée.

Si j'ajoute encore : 1° que cette lésion sécrète peu, et qu'elle suinte de la sérosité louche, pyoïde, plutôt que du véritable pus (au sens clinique du mot, bien entendu); — et 2° qu'elle est remarquablement indolente soit spontanément soit même au palper, alors qu'elle reste indemne d'irritations surajoutées; — on reconnaîtra là un ensemble symptomatologique qui répond trait pour trait à la caractéristique usuelle du chancre syphilitique.

Eh bien, tel est, six ou sept fois sur dix environ, le chancre mammaire.

*Variétés.* — Maintenant, à côté du type, il faut reconnaître des variétés. Celles-ci sont nombreuses et, pour plusieurs au moins, très intéressantes.

De ces variétés, les unes sont courantes, communes, et d'autres rares, absolument rares, voire exceptionnelles.

Commençons par les premières, qui, pour la facilité de l'exposition et du souvenir, peuvent être rangées sous quatre chefs, de la façon qui va suivre.

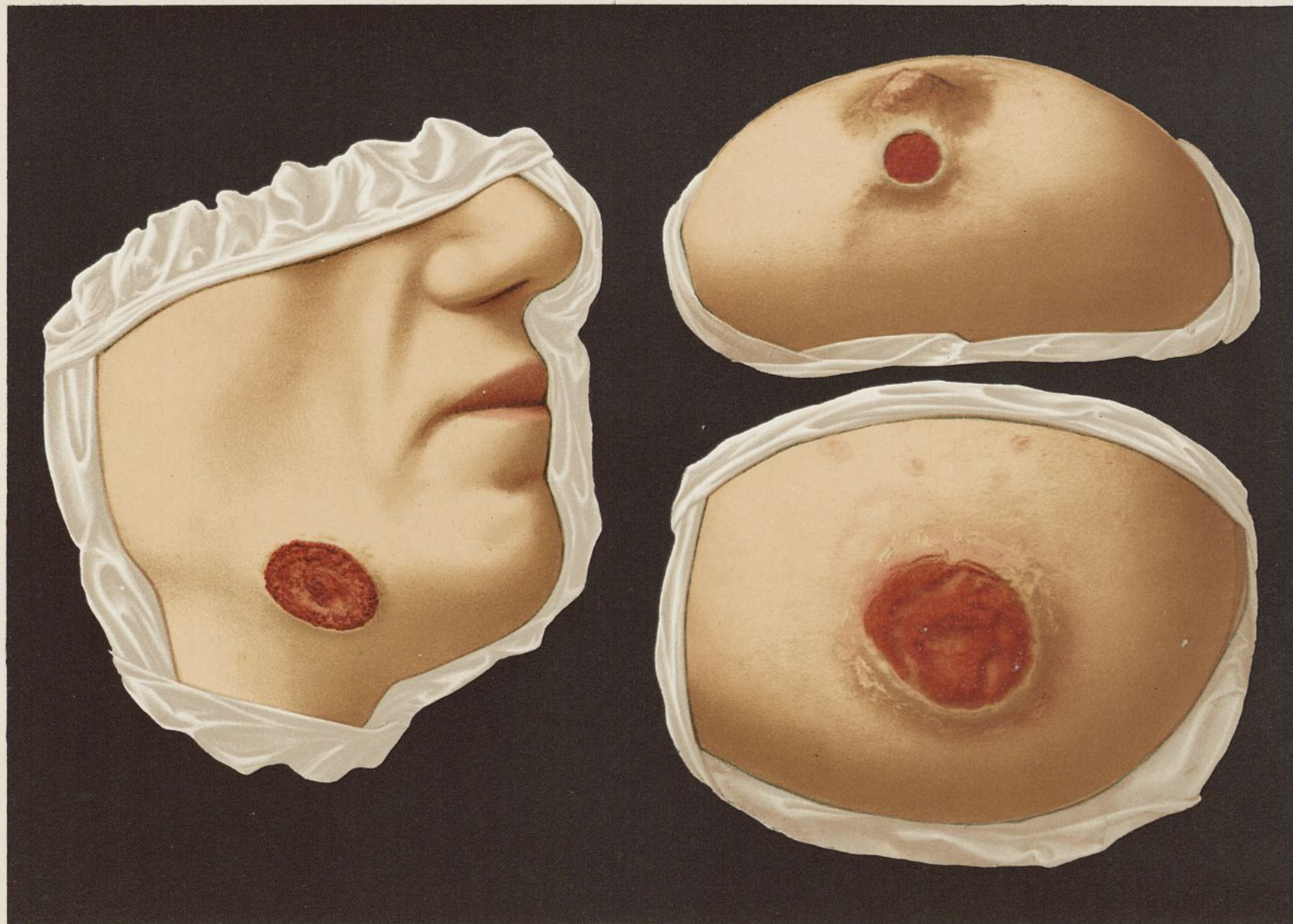
1° *Variétés de forme objective.* — Quelquefois, assez souvent même, le chancre mammaire, au lieu d'affecter la forme érosive précédemment décrite, se présente sous tel ou tel des trois types suivants :

I. *Chancre papuleux.* — C'est tout simplement le chancre érosif avec un léger exhaussement de surface, exhaussement d'un à deux ou, au plus, trois millimètres. Sous cette forme, il rappelle tout à fait (la comparaison est strictement exacte) l'aspect d'une pastille de chocolat, et cela à la fois comme dimensions et comme configuration d'ensemble.

II. *Chancre exulcéreux.* — Celui-ci encore ne se différencie du chancre érosif que par un seul caractère. Au lieu d'effleurer seulement le derme, il l'attaque, il l'entame légèrement. Simple nuance.

III. *Chancre ulcéreux.* — Ce type, au contraire, a une individualité plus accentuée en ce que, véritablement, il fait ulcère. Il est creux, excavé d'un à





IMP. LEMERCIER

RUEFF & C<sup>o</sup>, Editeurs, PARIS.

*Chancre syphilitique de la face*

*Chancre syphilitique du sein (Type commun)*  
*Chancre syphilitique du sein (Type ulcéreux)*



deux millimètres, rarement davantage. Son fond se trouve donc notablement en contre-bas des parties saines. Il se raccorde toutefois avec ces dernières, sans arête et sans entaille de bords, par une zone circonférentielle obliquement inclinée en pente douce.

Ce chancre se différencie encore des types précédents par sa coloration. Quelquefois il en offre la teinte rouge, « chair musculaire ». Plus habituellement, il est multicolore, couenneux par places, jaunâtre sur quelques points, gris sur d'autres, rougeâtre sur d'autres, etc.

2° *Variétés de configuration.* — Généralement, ai-je dit, le chancre mammaire est rond ou ovale. Mais quelquefois il s'écarte de cette configuration, notamment dans les deux variétés suivantes :

I. — Variété dite « en fer à cheval » ou, plus simplement, *chancre semi-lunaire*. — Celle-ci est assez commune au pied du mamelon et sur l'aréole. Elle est le fait de certains chancres qui contournent le mamelon sans l'encadrer complètement et prennent ainsi diverses formes qu'on trouve décrites dans les observations sous les noms de chancre en C, en croissant, en fer à cheval, en demi lune, etc. — La pièce n° 156 de ma Collection particulière présente deux beaux spécimens de ces chancres semi-lunaires.

II. — Variété dite *chancre fissuraire*. — Celle-ci, commune et importante au point de vue diagnostique, appartient en propre aux chancres qui font éléction de siège à la base même du mamelon.

Là, en effet, le chancre affecte assez souvent une forme spéciale, à savoir la forme *effilée*. Se développant en longueur d'une façon prédominante, il contourne le mamelon à sa base sur une étendue variable entre un à deux, voire trois centimètres, mais sans atteindre en largeur une dimension proportionnelle. Si bien qu'il figure, à la base même du mamelon, une longue bande érosive, sub-ulcéreuse ou ulcéreuse, semblable à une rigole semi-lunaire, et cela sur une étendue d'un tiers, d'une moitié ou des deux tiers d'une circonférence.

Dans cette forme, deux modalités possibles, à savoir :

1° Une modalité *bénigne*, dans laquelle la lésion reste absolument superficielle. Ce qu'on voit alors, c'est tout simplement une longue *érosion* effilée, qui reste à fleur de peau sans entamer véritablement le derme. C'est là, par excellence, la forme qui simule les fissures simples, les « crevasses » du sein, qui sont si communes dans l'allaitement.

2° Une modalité *ulcéreuse*, dans laquelle le chancre pénètre en profondeur



le mamelon à sa base, en formant là une sorte d'encoche, d'entaille, de ravin ulcéreux. A première vue, on ne perçoit qu'une lésion linéaire; mais, si l'on a soin, pour mieux apprécier l'état des choses, de déverser quelque peu le mamelon latéralement par une pression légère, on voit alors ce sillon s'entr'ouvrir et présenter une plaie à deux segments qui s'écartent en branches de V. C'est là une des variétés multiples de ces chancres qu'on désignait autrefois sous le nom de « chancre en feuillets de livre » et que, plus justement, on appelle aujourd'hui chancres en V ou chancres en branches de compas.

Lorsque cette sorte de rhagade ulcéreuse offre une certaine étendue, elle décolle le mamelon sur un segment latéral. — On dit l'avoir vue détacher absolument le mamelon. Je n'ai pas jusqu'à ce jour observé de cas de ce genre.

3° *Variétés d'étendue, d'importance.* — Les dimensions usuelles du chancre mammaire peuvent être comparées à celles d'une amande ou d'une pièce de 50 centimes. Mais il est d'assez nombreux cas où le chancre reste en deçà de ces proportions, comme aussi il en est d'autres (plus rares) où il les dépasse. Ainsi :

D'une part, il est de *petits* chancres mammaires qui n'excèdent pas la dimension d'une pièce de 20 centimes ou de l'ongle du petit doigt. J'en ai observé quelques-uns qui ne mesuraient guère plus de quatre à cinq millimètres de diamètre. Et il en est même, par exception, de plus exigus encore.

D'autre part, il est de *grands* chancres mammaires. Voir comme exemples deux pièces de notre musée : l'une représente un chancre qui, rayonnant autour du mamelon comme centre, a bien l'étendue d'une pièce d'un franc; — et l'autre un chancre qui certes n'est pas inférieur comme surface à une pièce de cinq francs.

4° *Variétés de nombre.* — Le plus habituellement et de beaucoup, le chancre mammaire est unique; bien moins souvent il est multiple. Voici, sur ce point, les résultats de ma statistique personnelle :

Chancres du sein <i>uniques</i> . . . .	61 cas sur 100.
— <i> multiples</i> . . . .	39 cas sur 100.

Mais, quand ce chancre est multiple, à quel degré l'est-il?

Presque toujours alors (qu'on me passe la façon de dire), il est *discrètement* multiple.

Ainsi, ce qu'on observe, c'est : 1° pour la très grande majorité des cas,



*deux* ou *trois* chancres, et cela soit sur un sein, soit sur les deux seins; — 2° plus rarement, *quatre* chancres; — 3° plus rarement encore, *cing* chancres; — 4° exceptionnellement enfin, *six* et au delà.

Ces chancres multiples s'observent presque exclusivement chez les femmes contagionnées par allaitement. Et nul doute que leur multiplicité ne dérive des contacts répétés et prolongés de l'allaitement.

Inversement, le chancre mammaire est presque toujours unique alors qu'il résulte d'une contamination par le baiser. J'ai relaté cependant un cas où quatre chancres, deux à chaque sein, avaient succédé à une contagion de cet ordre.

Voilà pour les variétés communes du chancre mammaire. Quelques mots maintenant, pour terminer ce sujet, sur deux autres variétés incomparablement plus rares.

I. — *Variété confluyente (Chancres mammaires multiples herpétiformes)*. — Dans cette forme l'infection mammaire se traduit par une véritable pléiade d'accidents primitifs, où le chancre devient, sans exagération, *confluent*.

Keyes par exemple a relaté l'observation d'une femme qui fut affectée de *douze* chancres des seins (4 au sein gauche et 8 au sein droit).

J'ai présenté à la Société médicale des hôpitaux une femme qui portait aux seins *vingt-trois* chancres, répartis de la façon suivante : sept sur l'aréole du sein gauche, et seize sur le sein droit. (V. pièce n° 275 de ma collection particulière, au musée de l'hôpital Saint-Louis.)

Mon distingué collègue et ami le D<sup>r</sup> de Beurmann a observé à Lourcine une nourrice affectée de *vingt-cinq* chancres des seins.

Ces chiffres sont assez éloquents par eux-mêmes pour me dispenser de tout commentaire.

Or, les cas de cet ordre sont intéressants à deux titres :

D'abord, par l'exception — exception monstrueuse vraiment — qu'ils constituent à la loi d'unicité habituelle du chancre syphilitique.

En second lieu, par la forme anormale, la physionomie insolite de ces chancres si extraordinairement multiples. Et, en effet, dans les cas de cet ordre, les chancres mammaires ne sont pas ce qu'ils sont usuellement. Ils diffèrent de ce qu'on peut appeler le type normal, le type courant, par toute une série de caractères, notamment par les trois suivants :

1° *Exigüité de proportions*. — Comme dimensions, comme taille, ils restent au-dessous et bien au-dessous de la moyenne. Ils sont, pour la plupart,



petits, très petits, voire, pour quelques-uns, minimes et presque nains.

2° *Superficialité*. — Presque toujours aussi ce sont des chancres simplement érosifs, effleurant le derme sans l'entamer, et tendant à se transformer rapidement en de petites lésions croûteuses, lesquelles rappellent absolument d'aspect des lésions herpétiques en voie de dessiccation.

3° *Bénignité d'allure*. — De par les deux caractères qui précèdent, comme aussi de par l'ensemble de leurs autres attributs objectifs, ces chancres affectent un air de bénignité vraiment insolite. Leur taille, leur état de surface, leur physionomie générale les constituent à l'état de lésions de type *inférieur* au chancre, si je puis ainsi parler. On les prendrait bien moins pour des chancres que pour des plaques muqueuses ou pour des herpès, et on ne se résout qu'à contre-cœur, pour ainsi dire, à les considérer comme des accidents initiaux de syphilis; de fait, on ne les accepte pour tels que par le raisonnement, l'étiologie, l'adénopathie concomitante, etc.

Bref, un mot résume l'impression qu'ils fournissent : ce sont des chancres *en miniature*.

II. — *Variété phagédénique*. — Il n'est pas absolument rare de voir le chancre mammaire s'élargir et se creuser plus ou moins, de façon à constituer un grand chancre en même temps qu'un chancre ulcéreux. Mais il est très rare, à coup sûr, de le voir, dans ce processus anormal, dépasser certaines limites au delà desquelles lui devienne légitimement applicable la qualification de phagédénique. Des cas de cet ordre, cependant, peuvent se présenter, et même se présenter sous deux formes, à savoir : celle du phagédénisme en surface, et celle du phagédénisme en profondeur.

1° *Phagédénisme en surface*. — Dans ce mode, le chancre s'élargit excentriquement, jusqu'à atteindre des proportions d'étendue plus ou moins considérables, mais en restant superficiel, tout au moins sans entamer sérieusement les tissus en profondeur.

Un bel exemple de ce phagédénisme de surface nous est offert par une pièce qu'a déposée au musée de Saint-Louis notre si regretté collègue le D<sup>r</sup> Quinquaud. Vous voyez sur cette pièce un énorme chancre mammaire rayonnant autour du mamelon, à peu près régulièrement circulaire, et mesurant environ cinq à six centimètres de diamètre. Notez que le processus phagédénique s'est fait ici seulement en surface, et que la superficialité de la lésion n'est pas sans contraster avec sa grande étendue.



2° *Phagédénisme en profondeur, phagédénisme térébrant.* — Ce second mode est celui dans lequel, contrairement à ce que nous venons de signaler dans le type précédent, le processus s'étend surtout en profondeur, de façon à excaver les tissus et à constituer un chancre creux, térébrant.

Un bel exemple du genre nous a été fourni par une de nos malades qui contracta un chancre à chaque sein en allaitant un nourrisson syphilitique. Ces deux chancres prirent rapidement une extension notable et un caractère sérieux. Dans l'espace d'une quinzaine environ, ils acquièrent la dimension et l'aspect que reproduit un moulage de ma collection particulière (n° 156, Musée de Saint-Louis).

Tous deux, on le voit, offrent une forme hémicerclée, comparable à un fer à cheval, et encadrent le mamelon dans la moitié ou les trois quarts de leur contour. Celui de droite, le plus petit, mesure dix centimètres en largeur, sur un diamètre vertical de deux centimètres environ. Celui de gauche, qui forme une bande presque circulaire autour du mamelon, occupe toute l'aréole, et sa grande circonférence atteint de neuf à dix centimètres. — Parvenus aux dimensions reproduites par le moulage, ces deux chancres ont continué plus tard à ronger en profondeur. Si bien qu'à un moment donné celui de droite aurait aisément logé une fève dans son excavation, et que celui de gauche mesurait d'un à deux centimètres en profondeur.

Rien que par le fait de leur excavation, ces deux lésions méritaient bien le qualificatif de chancres phagédéniques. Mais elles n'en étaient pas moins dignes de par l'état de leurs bords nettement entaillés et, de plus, relevés circulairement en forme de crêtes; — de par leur fond inégal, raviné, blafard, semé d'enduits putrilagineux, pultacés, avec ilots escharifiés et noirâtres; — de par leur aréole étendue et pseudo-érysipélateuse; — de par l'engorgement pâteux qui leur servait de cadre et de base; — et, enfin, de par leur mauvais aspect et leur physionomie vraiment menaçante.

ALFRED FOURNIER.







## ÉRYTHÈME HYDROA DES MAINS ET DES LÈVRES

Pièce du Musée de l'hôpital Saint-Louis n° 1739, année 1893. Service de M. du CASTEL. (Moulage de BARETTA).

Le malade, dont les lésions ont été reproduites dans la planche XLI, était atteint pour la seconde fois en deux mois de ces mêmes lésions. C'était un garçon de 27 ans, de bonne constitution, sans antécédents héréditaires notables, n'ayant jamais eu la syphilis. Les lésions du dos de la main présentent de la façon la plus nette les caractères de l'hydroa vésiculeux de Bazin, érythème multiforme de M. Besnier, érythème iris ou en cocarde, herpès iris de Bateman. A la périphérie des lésions isolées, une zone érythémateuse nettement accusée forme à la lésion totale une limite annulaire complète; en dedans de ce cercle érythémateux, on voit un cercle concentrique grisâtre dû au soulèvement de l'épiderme par une petite quantité de sérosité. Ces deux cercles représentent les deux lésions caractéristiques de l'affection, l'œdème et l'érythème. L'œdème est représenté par le cercle central grisâtre où le léger soulèvement de l'épiderme par une petite quantité de sérosité figure une bulle à l'état d'ébauche; le cercle périphérique rouge est produit par une congestion, par un érythème inflammatoire intense. Cette zone érythémateuse constitue la lésion pathologique principale; quand il est donné à l'observateur de suivre le développement successif des lésions, une plaque érythémateuse fait son apparition avant toute autre modification de la peau; c'est au centre de cette plaque érythémateuse que se produit le soulèvement œdémateux de la peau qui donne naissance au cercle grisâtre central; en quelques points, l'éruption peut s'arrêter après l'apparition de la tache érythémateuse et la zone œdémateuse centrale fait défaut. L'éruption reste érythémateuse, elle ne devient pas érythémato-vésiculeuse ou bulleuse.

Les croûtes, qui existent au centre des lésions, sont le résultat de la dessiccation commençante des bulles.

PL. XLI.



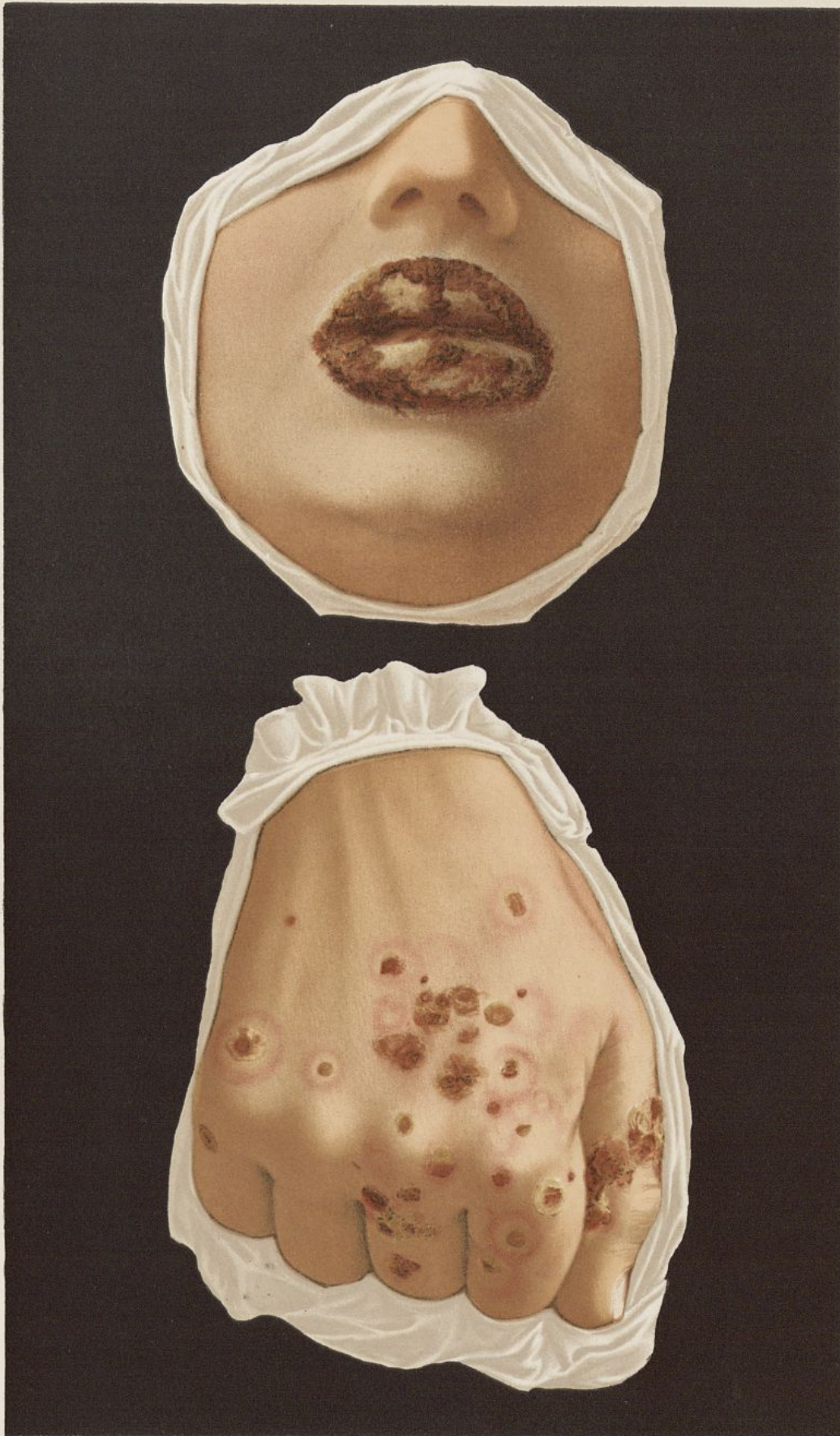
La lésion la plus intéressante est assurément celle des lèvres : celles-ci, recouvertes de leurs croûtes noirâtres, arrondies, étagées, entre lesquelles on aperçoit une muqueuse malade, grisâtre, suintante, ressemblent d'une façon étonnante à des lèvres couvertes de plaques muqueuses syphilitiques abondantes. Si des lésions cutanées et muqueuses, existant sur d'autres points, ne servaient à éclairer le diagnostic. l'embarras serait souvent extrême, tellement l'analogie est grande. Notre malade, à l'époque de sa première attaque, avait été traité comme syphilitique ; quand nous l'avons présenté à la Société de dermatologie et de syphiligraphie, M. Baudoin et le professeur Fournier ont cité l'un et l'autre des observations de malades atteints d'hydroa des muqueuses chez lesquels la même erreur avait été faite, dont les lésions buccales avaient été considérées comme des lésions syphilitiques jusqu'au jour où la production de lésions érythémato-bulleuses de la peau avait ouvert les yeux sur la nature vraie des lésions des lèvres.

Chez notre malade, la lésion des mains est caractéristique par son siège même, le dos des mains, lieu de prédilection de la production des lésions de l'érythème polymorphe ; par l'aspect de la lésion où l'on voit nettement dessinée la disposition concentrique des différentes lésions : au centre la croûte ; en dehors d'elle, un anneau œdémateux vestige de bulle ; plus en dehors encore, l'anneau érythémateux qui donne à l'ensemble de la lésion l'aspect en cocarde ou iris.

La muqueuse de la bouche elle-même n'était pas indemne ; cette invasion de la muqueuse est un fait fréquent, presque habituel. Sur la pointe de la langue, il y avait une petite érosion recouverte d'un enduit diphtéroïde ; sur le palais, sur le voile du palais, on voyait des érosions superficielles de forme nettement arrondie, de couleur rouge vif, occasionnées manifestement par la chute de l'épithélium ; sur quelques points, les surfaces malades plus étendues présentaient des bords polycycliques et étaient évidemment produites par la convergence de plusieurs bulles, de quelques plaques arrondies, desquamées, analogues aux précédentes. Toutes ces lésions correspondent à des bulles, les unes non rompues et les autres desquamées, d'où l'aspect diphtéroïde des premières et érythémateux des secondes.

Les lésions des lèvres ont, comme nous l'avons dit, à première vue, les plus grandes analogies d'aspect avec celles de la syphilis secondaire et la confusion est journallement faite entre les unes et les autres ; il est cependant, je crois, possible de relever entre elles quelques différences. L'analogie des croûtes





IMP<sup>RO</sup> LEMERGIER

RUEFF & C<sup>IE</sup>, Editeurs, PARIS.

*Erythème Hydroa*



est complète; mais l'aspect de la muqueuse et de la partie cutanée des lèvres, qui séparent les croûtes, diffère quelque peu quand on les examine de très près; à leur niveau, la lésion est plus sèche, moins sécrétante dans l'érythème bulleux; elle donne la notion d'un soulèvement épidermique plutôt que d'une surface végétante et suintante; dans les syphilides secondaires, tout au contraire, on se trouve en présence d'une surface plus sécrétante, reposant sur une base infiltrée, surélevée; on a la sensation d'une infiltration inflammatoire du derme, d'une papule avec léger enduit diphtéroïde plutôt que d'un simple soulèvement épidermique.

Les lésions des lèvres, celles de la bouche avec leur enduit diphtéroïde ou leur surface lisse et desquamée donneraient peut-être plutôt la sensation d'un herpès; mais, dans l'herpès, il est rare de ne pas observer sur quelques points au moins la disposition finement polycyclique des bords, des ulcérations et des croûtes, la présence de quelques vésicules isolées qui éclairent sur la nature exacte de la lésion; ici toutes les lésions représentent des cercles plus volumineux que les cercles de la vésicule d'herpès; quand des surfaces étendues offrent des bords polycycliques, ceux-ci ont des dentelures larges et volumineuses comme les bulles auxquelles ils succèdent et non des dentelures petites et peu volumineuses, comme celles qui succèdent aux vésicules de l'herpès.

L'évolution de l'accident est du reste tout autre pour les lésions syphilitiques et pour les lésions de l'érythème bulleux: dans celui-ci, l'éruption se fait en quelques heures, la guérison s'opère en quelques jours, pourvu qu'on ait soin de ne pas aggraver et entretenir le mal par des pansements irritants; chez notre malade, la première poussée avait guéri en cinq jours, disait-il; la seconde guérit en une dizaine de jours. Les lésions syphilitiques se comportent tout différemment; leur développement est plus lent; abandonnées à elles-mêmes, elles persistent pendant des semaines; un traitement approprié n'arrive même pas toujours à en amener la guérison rapide.

Il ne nous a pas été possible de découvrir sous quelles influences la lésion s'était produite et reproduite chez notre malade: aucune intoxication alimentaire ou médicamenteuse n'a été relevée, aucune perturbation du système nerveux, aucune altération, aucun vice de fonctionnement des différents organes; nous n'avons pu établir aucune hypothèse pathogénique sur une base sérieuse.

R. DU CASTEL.







## SYPHILIDE PIGMENTAIRE

Pièce du Musée de l'hôpital Saint-Louis, n° 1149, année 1886. Service de M. FOURNIER.

(Moulage de BARRETA.)

Parmi les manifestations variées que la syphilis produit du côté des téguments dans sa période secondaire, il en est une qui se distingue tellement de toutes les autres par ses caractères objectifs et son évolution, qu'elle demande une description spéciale : c'est la *Syphilide pigmentaire* ou *Syphilide éphélique*.

Monneret, le premier dans le Compendium de médecine, et, plus tard M. Hardy, dans ses leçons cliniques, avaient attiré l'attention sur cette lésion qu'ils désignaient sous le nom de *Syphilide granuleuse*, lorsque Pillon, dans une thèse sur les *Exanthèmes syphilitiques* (1857), la décrivait sous le nom qui lui a été conservé depuis.

Cette forme de syphilide, dont la photochromie ci-jointe nous montre un bel exemple localisé au cou ainsi que cela s'observe le plus fréquemment, est constituée par une pigmentation exagérée et circonscrite de la peau dont les caractères vraiment pathognomoniques ont été nettement déterminés par les auteurs qui l'ont étudiée jusqu'ici.

1° Elle est composée d'une série de taches ou marbrures dont la coloration varie de la teinte jaune d'ocre au bistre plus ou moins foncé, quelquefois, au contraire, légèrement grisâtre. Ces taches, semées les unes auprès des autres, n'ont pas une forme régulière et comparable à un type déterminé; elles se touchent, se confondent par places en circonscrivant des îlots de peau normale. La conséquence de cette disposition, c'est que, sur le cou, par exemple, où on le rencontre le plus souvent, elles figurent « une sorte de réseau ou de dentelle à larges mailles », suivant la propre expression de M. le Professeur A. Fournier, qui compare leur aspect à celui du cou sale chez certains sujets peu soigneux.

2° Les macules de syphilide pigmentaire ne font aucune saillie sur la surface cutanée, ne sont le siège d'aucune desquamation, ne s'accompagnent d'aucun prurit; aussi restent-elles souvent ignorées du médecin, négligées par la malade, celle-ci étant naturellement peu soucieuse d'une lésion qui ne lui procure aucune gêne; souvent donc elle échappe à l'observation si elle n'est pas recherchée, car elle est loin de présenter toujours l'intensité de tons très accusée dans le cas qui a servi de modèle à la planche ci-jointe. La pièce dont elle est l'exacte reproduction (n° 1145 de la collection du Musée de l'Hôpital Saint-Louis) a été

PL. XLII.



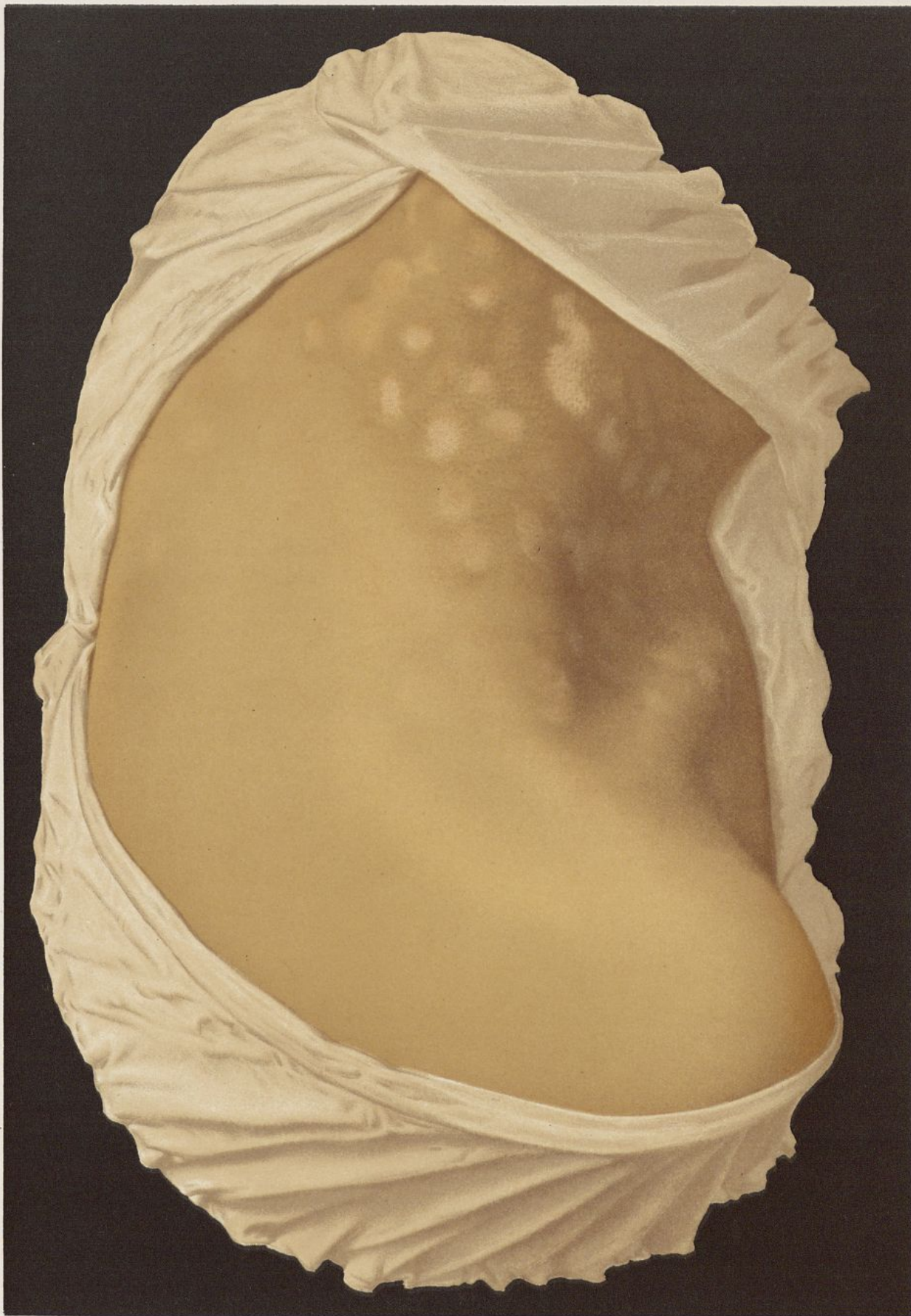faite en 1886, dans le service de M. le Professeur Fournier, sur une malade dont nous n'aurions rien de spécial à relater ici si nous n'avions découvert à son sujet une particularité qui nous paraît présenter un certain intérêt. Cette femme, qui était âgée de cinquante-six ans, avait le tronc constellé de plaques blanchâtres donnant presque objectivement l'impression de cicatrices, et constituées par une atrophie interstitielle de la peau consécutive à de simples syphilides papuleuses. Ces lésions ont été reproduites dans une pièce qui figure à côté de la précédente dans la collection du Musée sous le numéro 1149 et si nous avons cru devoir les signaler ici, c'est qu'elles nous semblent exprimer de la part du sujet une tendance personnelle à exagérer, du moins du côté de son tégument externe, toutes les réactions morbides; ce qui expliquerait, à nos yeux, l'intensité des macules pigmentaires développées autour du cou de la malade.

D'une façon générale, les taches de syphilide pigmentaire ne sont assujetties ni à une étendue fixe, ni à des contours arrêtés : leurs dimensions varient de celle d'une lentille à celle d'une pièce d'un franc et au delà; leurs bords indécis se fondent insensiblement avec les téguments voisins et cependant elles font avec ceux-ci, et particulièrement avec les parties qu'elles circonscrivent dans leurs mailles, un contraste des plus accusés, au point que ces parties claires de la peau paraissent plus blanches que dans l'état normal, comme si elles étaient complètement décolorées. Cette apparence a fait croire à certains auteurs qu'il y avait là une achromie au niveau des espaces clairs et une hyperchromie au niveau des autres.

Pour ce qui est des taches foncées, il n'est pas douteux qu'elles soient dues à une pigmentation exagérée des cellules de la couche de Malpighi; hyperpigmentation qui atteindrait même tous ses éléments. Mais les recherches de M. Tanturri, en démontrant que les parties d'apparence vitiligineuse contiennent autant de pigment qu'à l'état normal, ont fait justice de la théorie de la dépigmentation. Il semble bien qu'il n'y ait là qu'une illusion due à une opposition de nuances, illusion facilement dissipée, d'ailleurs, lorsqu'on a recours à la petite expérience suivante recommandée par M. le Professeur Fournier : si l'on applique sur la région atteinte une feuille de papier percée d'un trou de quelques millimètres de diamètre, en ayant soin de faire correspondre ce trou à l'une des plaques claires, cette dernière paraîtra absolument identique de couleur à la peau normale; puis, si l'on enlève la feuille, l'opposition des tons, reprenant ses droits, la même plaque apparaîtra de nouveau décolorée.

3° Au point de vue du siège, de la configuration, de l'étendue, la syphilide pigmentaire présente des caractères qu'il est important de bien connaître. Dans la grande majorité des cas, c'est au cou qu'elle se localise; tantôt circonscrite à





IMP<sup>me</sup> LEMERCIER

RUEFF & C<sup>ie</sup>, Editeurs, PARIS.

*Syphilide Pigmentaire*



une portion plus ou moins restreinte de ses parties latérales, tantôt l'entourant complètement comme un collier de plusieurs centimètres de hauteur, elle se prolonge parfois jusqu'aux régions sus-claviculaires. Mais presque toujours une grande symétrie préside à sa répartition, et ce même caractère se rencontre dans ses autres localisations. Parfois, en effet, cette syphilide occupe d'autres régions telles que le thorax, l'abdomen, les membres; elle peut même se montrer presque généralisée, ainsi que M. Hudelo en a présenté un bel exemple à la Société de Dermatologie (séance du 11 février 1892).

4° Ainsi que nous l'avons indiqué dès le début de cet article, la manifestation que nous étudions ici appartient, au point de vue chronologique, à la période secondaire. Le plus souvent, elle apparaît au milieu de cette période, c'est-à-dire vers la fin de la première année ou dans le courant de la seconde. Ce n'est pas là cependant une règle rigoureusement observée car elle a été dûment constatée, même dans ses formes les plus étendues, dès le second mois de la syphilis (cas de Hudelo). M. le D<sup>r</sup> J. Maieff, qui a cherché à élucider cette question dans le service du professeur Tarnowsky à Saint-Pétersbourg, tire des conclusions analogues de ses nombreuses observations. (Congrès de Dermatologie et de Syphiligraphie de Paris, 1889). D'après les statistiques du D<sup>r</sup> Fiveisky, la syphilide pigmentaire aurait été constatée dans 40 p. 100 des cas, dès le troisième mois de la maladie; dans 20 p. 100 du quatrième au cinquième mois; et dans 20 p. 100 dans la seconde moitié de la même année. Il ne faut pas oublier, du reste, comme le fait remarquer M. A. Renault (Société de Dermatologie, 1891) que ces altérations pigmentaires se développent à l'insu des malades et qu'elles existent souvent depuis longtemps lorsqu'on est appelé à les découvrir. Malgré cette précocité fréquente, la syphilide pigmentaire présente une durée tout particulièrement longue, « infiniment plus longue que celle de toutes les autres syphilides et de la plupart des manifestations diathésiques. Elle excède toujours au minimum une année ou deux et souvent elle dépasse ce terme » (A. Fournier). D'après certains auteurs même elle pourrait persister indéfiniment; assertion difficile assurément à contrôler. Il est certain du moins qu'elle est parfois observée concurremment avec des accidents tertiaires chez des femmes, par exemple, qui ne présentent plus aucune trace du chancre infectant et chez lesquelles on ne peut, même par les investigations les plus minutieuses, reconstituer la chronologie des différentes étapes parcourues depuis le début de l'infection.

De toutes les manifestations de la période secondaire, la syphilide pigmentaire est celle qu'on observe le moins fréquemment. Fort inégalement répartie entre les deux sexes, elle se montre surtout chez la femme. Plutôt rare chez



l'homme, exceptionnelle même aux yeux de certains auteurs, elle paraît atteindre parmi eux de préférence les sujets blonds, ou à peau fine. La cause de cette inégalité des deux sexes en présence de cet accident bizarre nous échappe absolument, de même que sa pathogénie. Pour quelques auteurs, cette manifestation serait un trouble trophique de la pigmentation, qui aurait une origine nerveuse. Au début de la syphilis, en effet, le système nerveux, particulièrement chez la femme est souvent très ébranlé, et d'autre part, M. Vidal, en explorant la sensibilité au niveau des plaques pigmentées, à l'aide du compas de Weber, la trouvée notablement diminuée. Bon nombre d'autres auteurs attribuent ces troubles de pigmentation à la dénutrition générale et à la chloro-anémie qui accompagne la période secondaire de la syphilis. Ce sont là autant d'hypothèses non encore démontrées.

Le diagnostic de la syphilide pigmentaire ne présente pour ainsi dire jamais de difficulté : ses différents caractères objectifs, la disposition des taches en mailles circonscrivant des espaces de peau normale suffisent à la distinguer des pigmentations cachectiques ou tuberculeuses, de la maladie d'Addison, des éphélides vulgaires. Les mêmes considérations jointes aux commémoratifs en feront faire le diagnostic avec les macules consécutives à certaines éruptions spécifiques.

En réalité, d'après M. le Professeur Fournier, le *Pityriasis versicolor* pourrait seul prêter à la confusion. Cependant il se distinguera : 1° par sa localisation habituellement toute différente ; 2° par le prurit qui manque toujours dans la syphilide ; 3° par les caractères des plaques qui offrent une coloration plus jaune, café au lait, et dont la surface se couvre d'une desquamation furfuracée ; 4° par la présence enfin, au milieu des squames du pityriasis, d'un champignon spécial, le *microsporion furfur*, bien connu des dermatologistes et facile à constater.

La syphilide pigmentaire ne comporte aucune indication relativement à l'intensité présente de l'infection et au pronostic ultérieur de la maladie : localement, elle n'a aucune gravité : « C'est un ennui, une incommodité pour les malades, mais ce n'est que cela » ; fort heureusement d'ailleurs, car elle résiste à tous les efforts de la thérapeutique. Le traitement mercuriel lui-même, contrairement à ce qui s'observe pour les autres manifestations spécifiques, ne paraît pas la modifier, ou s'il y parvient, ce n'est qu'avec une lenteur désespérante. Il en est de même de l'iodure de potassium et des nombreux topiques expérimentés contre cette manifestation.

GEORGES BAUDOUIN.



## MOLLUSCUM CONTAGIOSUM

(ACNÉ VARIOLIFORME DE BAZIN, ECDERMOPTOSIS D'HUGUIER, ÉLEVURE FOLLICULEUSE DE RAYER, ACNÉ TUBERCULOÏDE DE DEVERGIE, MOLLUSCUM ÉPITHÉLIAL DE VIRCHOW, MOLLUSCUM SÉBACÉ DE HEBRA, MOLLUSCUM VERRUQUEUX DE KAPOSÍ, ÉPITHÉLIOMA CONTAGIOSUM DE NEISSER, ETC.)

Pièce du Musée de l'hôpital Saint-Louis, n° 1271, année 1887. Service de M. FOURNIER.

(Moulage de BARETTA)

Aujourd'hui, on entend communément sous le nom de *molluscum contagiosum* qui lui a été donné par Bateman, une affection cutanée dont l'interprétation a singulièrement varié, ainsi qu'en témoigne la longue liste des différents termes employés par les auteurs qui ont voulu la désigner.

Objectivement, elle se montre, dans les cas les plus simples et les plus fréquemment observés, sous l'aspect de petites tumeurs transparentes, globuleuses ou un peu aplaties, lobulées dans leur partie profonde et d'une forme comparable à celle d'une bourse dont on aurait serré les cordons (Renaut).

La saillie qu'elles font sur la peau est naturellement proportionnée à leur volume qui varie lui-même entre celui d'une petite perle et celui d'un pois. Leur sommet présente une petite dépression ombiliquée, qui répond à un orifice communiquant avec l'intérieur de la tumeur. Très souvent cet orifice est comblé par un petit bouchon d'un blanc jaunâtre, gros comme une tête d'épingle ou un peu plus, dont la tête pâle tranche assez vivement avec la coloration plus rosée, parfois même franchement rouge du pourtour, surtout lorsque la lésion est quelque peu enflammée. Il en résulte un aspect général qui a permis de comparer l'ensemble avec les pustules d'acné. Le petit bouchon jaunâtre fait partie d'une masse demi-solide, ou *corpuscule* du molluscum, que l'on peut aisément faire sortir à travers l'orifice par pression entre deux ongles; une fois exprimé de la sorte, le *corpuscule* laisse à sa place une petite cavité peu profonde dont la surface saigne assez abondamment.

PL. XLIII.



Cette éruption qui s'observe dans les deux sexes et peut-être plus fréquemment pendant l'enfance et la jeunesse, se localise de préférence à la face, au cou ou aux parties génitales. Le plus souvent, elle se montre sous une forme discrète, composée d'éléments isolés entre lesquels la peau saine ne révèle aucune réaction inflammatoire. Quelquefois cependant ces tumeurs se multiplient au point d'envahir presque toutes les régions de la surface cutanée; ou bien elles se groupent, deviennent confluentes, plus saillantes, s'allongent, se déforment par pression réciproque. Dans certains cas, enfin, leur développement peut atteindre le volume d'une noix, d'une orange même. Le musée de l'hôpital Saint-Louis possède une remarquable collection dans laquelle on peut apprendre à connaître les types les plus variés de cette maladie, depuis ceux dans lesquels elle est réduite à un semis de petits grains presque miliaires disséminés sur une région (pénis, paupières par exemple), jusqu'aux cas où elle atteint des proportions plus extraordinaires. C'est ainsi qu'une de ces pièces nous montre une face toute hérissée de tumeurs molluscoïdes groupées, par places, en masses confluentes dont le volume égale et parfois dépasse celui d'une grosse orange. La peau qui les recouvre a conservé, sur la plupart, son apparence normale et on n'y retrouve même plus cet orifice qu'on constate dans le molluscum de moyennes dimensions. Dans une autre pièce, au contraire, la tumeur énorme formée par l'agglomération d'éléments de molluscum, dépasse le volume d'un poing et sa surface irritée, recouverte d'ulcérations suintantes, contraste singulièrement avec ce que nous montrent la plupart des autres reproductions. Chez la malade, dont les lésions sont reproduites dans la planche ci-jointe (Pièce n° 1271 du musée) et qui a été soignée dans le service de M. le professeur Fournier en 1887, le molluscum contagiosum, localisé aux régions périvulvaires, était représenté seulement par quelques éléments dont le développement, limité à des proportions moyennes, ne dépassait pas le volume d'un pois. Ajoutons que dans ce cas le molluscum coïncidait avec quelques syphilides secondaires de la vulve.

L'évolution de ces lésions ne s'accompagne d'aucune douleur : abandonnées à elles-mêmes, elles peuvent rester stationnaires en quelque sorte indéfiniment. Elles sont cependant capables de guérir spontanément soit par résorption consécutive à l'issue de leur contenu au dehors, soit par suite d'une poussée inflammatoire accompagnée de suppuration. Dans ce dernier cas, les tumeurs disparaissent laissant après elles une petite cicatrice superficielle généralement peu persistante.

L'anatomie pathologique de cette affection et son étiologie ont donné lieu à



des recherches nombreuses qui, malgré l'autorité considérable des auteurs qui s'en sont occupés, laissent encore cette double question à l'état de problème inachevé.

D'après M. le professeur Renaut (de Lyon)<sup>1</sup>, le processus anatomo-pathologique est localisé aux glandes sébacées. « *Les cellules glandulaires, c'est-à-dire celles qui devaient subir l'évolution grasseuse, cessent de subir cette évolution et élaborent un globe de corne imparfaite.* Ce globe n'a, en effet, ni les réactions exactes de la substance colloïde, ni les réactions exactes de la corne normale, mais, par sa consistance, sa translucidité, sa façon de se comporter en présence de l'acide picrique, etc., il se rapproche bien davantage de la corne que de toute autre production. En présence des réactifs, certains globes épidermiques des épithéliomes lobulés se comportent même très souvent de la même manière que ceux de l'acné varioliforme; mais ils en diffèrent en ce qu'ils sont formés de plusieurs cellules, et non plus d'une seule. » D'après le même auteur, ce qu'Angelucci a pris pour des schizomycètes dans le molluscum, n'est autre chose que les granulations d'éléidine découvertes par lui-même. Aussi, M. Renaut considère-t-il cette affection comme une lésion d'évolution des glandes sébacées. Celles-ci, tout d'abord, multiplient leurs lobules en vertu d'une incitation formative dont la cause immédiate est encore à chercher; et les cellules du corps muqueux ainsi produites, qui auraient dû devenir glandulaires, au lieu de réaliser l'évolution grasseuse et de satisfaire à leur fonction normale, subissent, une à une, une évolution particulière qui se rapproche davantage de l'évolution cornée que de toute autre.

Pour MM. Vidal et Leloir<sup>2</sup>, le processus normal sébacé des cellules glandulaires est entouré et remplacé par deux altérations qui évoluent parallèlement: l'une due peut-être à l'envahissement par des parasites de l'ordre des grégarines atteignant une partie des cellules des lobules dans ses parties profondes, l'autre débutant moins profondément, et due à la transformation cornée d'une partie des cellules du lobule.

D'après le professeur Neisser, si l'on considère le développement du molluscum<sup>3</sup> on est forcé d'admettre son origine parasitaire. Au point de vue anatomique, c'est un épithéliome et en même temps une tumeur de rétention, car il est constitué par une prolifération anormale d'épithélium, par des « masses cornées

1. Voir Kaposi, *Pathol. et trait. des maladies de la peau*, 1891, pages 216 et suivantes, note des traducteurs.

2. VIDAL et LELOIR, *Traité descr. des mal. de la peau*, 1889.

3. NEISSER, *Viertelj. f. Dermat. u. Syph.*, 1888, p. 533.



retenues et entassées entre les cellules à parasites ou corpuscules du molluscum, et par ces corpuscules eux-mêmes ».

Le parasite, d'après le même auteur, serait de la classe des sporozoaires, de la tribu des coccidies.

C'est aussi à des sporozoaires que M. Quinquaud attribue le développement du molluscum contagiosum<sup>1</sup>.

Sans être aussi affirmatif que les deux auteurs précédents, M. Darier<sup>2</sup> incline à admettre la même hypothèse : « Malgré les points dont l'interprétation est encore enveloppée d'obscurité, l'hypothèse la plus probable et celle qui a pour elle un plus grand nombre de faits, est que les corpuscules de molluscum ne sont pas les produits d'une dégénérescence des cellules épithéliales, mais qu'ils sont des parasites de la classe des sporozoaires, et vraisemblablement des coccidies. » « Les tumeurs de molluscum ne contenant pas d'autres parasites et étant contagieuses et inoculables, il est évident que ce sont les sporozoaires qui doivent être les agents pathogènes et les agents de la transmissibilité. »

Dans un travail plus récent, le Dr Cornel Beck<sup>3</sup>, de Budapest, localise le processus anatomique du molluscum dans les cellules pigmentaires de la couche de Malpighi. D'après ses recherches, les troubles de l'évolution pigmentaire joueraient un rôle des plus importants dans la production du molluscum, et l'auteur, tout en admettant que ces troubles soient occasionnés par un parasite, conclut qu'il y a métamorphose régressive dans l'intérieur des cellules, aboutissant aux formations histologiques qui constituent les lésions.

En 1896, enfin, T. C. Gilchrist<sup>4</sup>, après avoir comparé les lésions du molluscum avec des spécimens de lésions produites par des protozoaires dans la peau d'un homme, arrive aux conclusions suivantes :

1° Le développement des protozoaires se fait par étapes nombreuses qu'on n'observe pas dans celui du corpuscule du molluscum.

2° Dans le voisinage du molluscum, il ne se produit pas de réaction inflammatoire, tandis que le protozoaire amène toujours une inflammation aiguë aussi bien qu'une modification chronique.

3° Les corpuscules sont constatés seulement dans l'épiderme et jamais dans le chorion, tandis que les protozoaires non seulement attaquent ces deux dernières

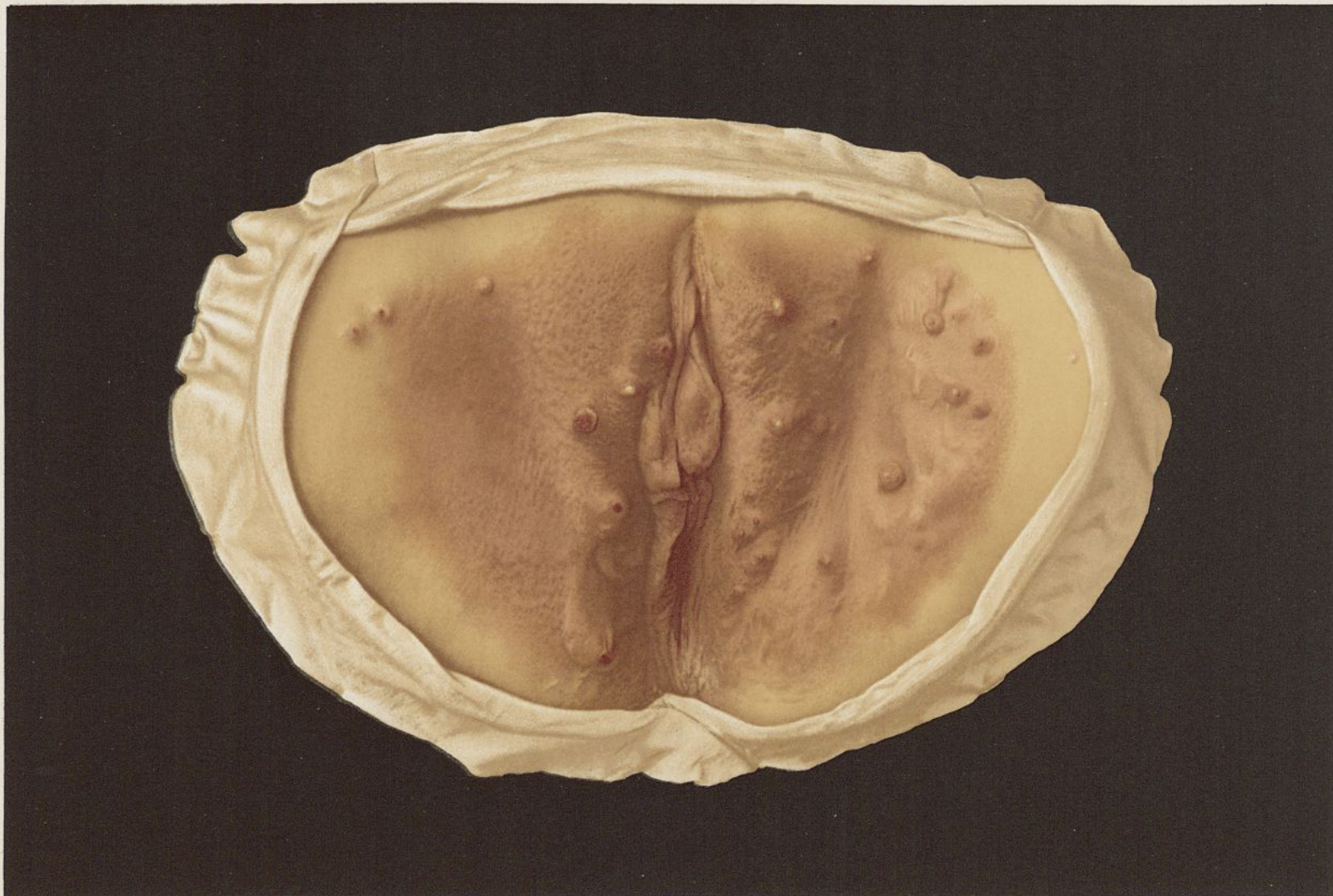1. QUINQUAUD, *Tribune médicale*, 1889.

2. DARIER. — L. MOREAU, Thèse de Paris, 1889 et communication personnelle aux traducteurs (de Kaposi, *loc. cit.*, pages 209 et suivante).

3. CORNEL BECK, D. Z. in Wien. — *Archiv für dermatol. und Syph.*, 1896.

4. GILCHRIST, *Johns Hopkins Hospital reports*, p. 328.





IMP<sup>re</sup> LEMERCIER

RUEFF & C<sup>ie</sup>, Editeurs, PARIS.

*Molluscum Contagiosum  
chez une syphilitique*



couches, mais sont aussi retrouvés en grand nombre dans le tissu sous-cutané et dans les glandes lymphatiques environnantes.

4° Les expériences d'inoculations faites avec le molluscum, quoique parfois couronnées de succès, ont très souvent donné des résultats négatifs.

5° Les corpuscules du molluscum sont parfaitement homogènes et un grand nombre d'observateurs très compétents ont suivi leur développement d'après les transformations dégénératives des cellules du corps muqueux. Les altérations dues aux protozoaires ne sont pas dégénératives.

6° Sous le champ du microscope, on ne constate que peu ou même pas de ressemblance entre les protozoaires et les corpuscules du molluscum.

La conclusion qui découle de ces divergences d'opinions, c'est que « la question reste encore à l'étude, ainsi que l'ont fort bien dit les traducteurs de Kaposi. La seule donnée qui semble bien définitivement acquise et confirmée par l'observation clinique, c'est la contagiosité de la maladie : le fait avait été bien constaté par Bateman, dans le cas qui fut l'objet de sa remarquable description. La malade, une nourrice, avait été contagionnée par un enfant dont les deux frères, atteints également, tenaient leur mal d'une autre nourrice. Cette notion, rarement contestée depuis, semble bien légitimement acceptée aujourd'hui, et M. Barthélemy frappé de sa fréquence chez les malades de l'infirmerie de Saint-Lazare proposait récemment encore de classer cette affection parmi les maladies vénériennes. Quant aux conditions qui président à la transmission de la maladie d'un sujet à un autre, elles nous échappent encore : cependant il est rationnel de supposer que les érosions cutanées, toutes les solutions de continuité pratiquées sur le tégument externe en favorisent l'inoculation. Ainsi s'expliquerait, d'après Neumann, la fréquence du molluscum chez les malades atteints de pediculi.

Le molluscum de Bateman étant contagieux, le médecin devra, dans un but de prophylaxie, isoler jusqu'à guérison les sujets qui en sont atteints, interdire leur admission dans les asiles et les écoles, si ce sont des enfants.

Le traitement curatif variera suivant le développement plus ou moins intense des lésions.

Si celles-ci sont constituées par de très petites tumeurs isolées, discrètes, les badigeonnages de teinture d'iode, les applications de pommades mercurielles, d'emplâtres salicylés, peuvent, chez des sujets à peau mince, suffire à provoquer une exfoliation épidermique qui entraîne les plus petits éléments du molluscum (Thibierge). Si les éléments sont de très petites dimensions et en nombre infini, on pourra recourir aux exfoliations successives par le savon mou de potasse, en




ayant la précaution de les exécuter seulement par lots, ainsi que le conseille M. Besnier. Lorsque les tumeurs ont atteint un volume moyen, il est indiqué de les détruire mécaniquement. Traitement fort simple d'ailleurs, et qui consistera soit à énucléer chacune d'elles par simple expression, en la comprimant entre les ongles des pouces, soit, ce qui est préférable, à l'exciser avec des ciseaux, si elle est pédiculée, ou à l'enlever avec la petite curette tranchante de M. Besnier. Cette extraction, qui doit être faite en une seule séance, est suivie d'un écoulement de sang facilement arrêté par une compression ouatée ou tout au plus une légère cautérisation. La petite plaie qui subsiste, pansée avec un petit morceau d'emplâtre adhésif, cicatrise rapidement sans laisser de traces, ce qui rendrait peu admissible le siège folliculaire de la lésion et éliminerait cliniquement l'affection du cadre des acnés (Besnier).

Lorsque les tumeurs seront très multipliées et généralisées, on procédera à leur énucléation par lots successifs, en autant de séances qu'il sera nécessaire. Pour les tumeurs conglomérées vraiment volumineuses, l'extirpation prendra toutes les proportions d'une petite opération chirurgicale, qui devra être pratiquée suivant toutes les règles de l'antisepsie.

GEORGES BAUDOUIN.











## NÆVUS VASCULAIRE VERRUQUEUX DE LA JAMBE

Pièce du musée de l'hôpital Saint-Louis n° 1772. Année 1894. Service de M. GAUCHER, à l'hôpital Saint-Antoine.  
(Moulage de BARETTA.)

Ce cas de nævus vasculaire présente deux particularités intéressantes :

1° La néoformation vasculaire est accompagnée de production verruqueuse, c'est-à-dire d'hypertrophie papillaire et de kératose ;

2° La lésion est constituée par une série d'angiomes de dimensions variées, situés linéairement les uns au-dessus des autres, et affectant dans leur ensemble une disposition zoniforme.

Le nævus vasculaire verruqueux est une variété rare de nævus, qui peut siéger sur toutes les régions du corps. Dans le cas figuré ici, la néoplasie est étendue, sous forme de plaques angiomateuses isolées, sur toute la face interne de la jambe droite et se compose de plusieurs nævi distincts.

Les nævi verruqueux sont, en effet, généralement multiples. Ils ont l'aspect de petites masses verruqueuses saillantes, dures et rugueuses, couvertes d'une couche cornée épaisse, et d'une coloration moins vive que les nævi vasculaires simples. Leur couleur n'est pas franchement rouge ni bleuâtre ; elle est sombre, violacée, quelquefois grisâtre ou brunâtre. Cet aspect anormal est dû à la présence des stratifications épidermiques à la surface des productions angiomateuses. La coloration rouge ou bleuâtre, caractéristique des angiomes, n'est souvent appréciable qu'à la périphérie des tumeurs, au pourtour des masses kératosiques, ou sur les nævi les plus petits, sur lesquels le revêtement épidermique est moins épais.

Les saillies vasculaires verruqueuses sont plus ou moins rapprochées, plus ou moins espacées ; dans leur intervalle on trouve de fines arborisations téléangiectasiques.

Les nævi verruqueux sont des productions congénitales, comme tous les nævi ;

PL. XLIV.



mais ils prennent parfois un plus grand développement après la naissance et subissent un accroissement graduel plus ou moins lent.

Ils sont indolents et ne portent aucune atteinte à la santé générale; ce sont de simples difformités; cependant, par leur saillie et par leur étendue, ils peuvent occasionner une certaine gêne. Dans le cas présent, quelques-unes des tumeurs étaient devenues assez incommodes, par leur volume et par leur siège, pour nécessiter une ablation chirurgicale.

L'anatomie pathologique des nævi verruqueux est la même que celle des nævi vasculaires ordinaires, avec l'adjonction de lésions kératosiques. La tumeur est constituée par une accumulation de vaisseaux dilatés et tortueux, anciens ou néoformés, occupant le corps papillaire et la partie superficielle du derme. Mais, de plus, les papilles sont hypertrophiées et revêtues d'une couche cornée également hypertrophiée et épaissie. Ces lésions sont semblables à celles de l'angiokératome, qui n'est autre chose qu'un nævus vasculaire verruqueux acquis.

La cause générale des nævi est un vice de développement; les nævi vasculaires verruqueux n'échappent pas à cette loi commune. On a attribué leur production à une action nerveuse qui s'exercerait pendant la période de développement de la peau. La nature de ce trouble nerveux intra-utérin est inconnue, mais, de fait, la disposition zoniforme, manifeste dans le cas qui est figuré ici et dont on trouvera l'observation plus loin, semble indiquer la part prépondérante prise par le système nerveux dans le développement de la lésion. La production angiomateuse occupe, en effet, toute la longueur du membre inférieur droit, le long du trajet du nerf saphène interne. On sait que le système nerveux et la peau dérivent l'un et l'autre du feuillet externe du blastoderme; cette origine embryogénique commune peut contribuer à expliquer les relations du système nerveux avec les vices de développement de la peau.

Quoi qu'il en soit, je crois utile de faire suivre ces considérations générales de l'observation clinique détaillée du malade et de l'examen histologique d'une des productions vasculaires.

G..., âgé de 40 ans, a fait deux séjours successifs dans mon service, à l'hôpital Saint-Antoine, du 6 février 1894 au 13 avril 1895, époque à laquelle il a succombé.

Il était entré à l'hôpital, une première fois, pour une néphrite albumineuse. Il devint ensuite tuberculeux, et c'est la tuberculose pulmonaire, jointe à ses lésions rénales anciennes, qui fut la cause de sa mort.



L'affection cutanée, qui seule nous intéresse ici, occupait la face interne de la jambe et de la cuisse droite.

La jambe portait, à sa face interne, huit plaques vasculaires verruqueuses, mamelonnées, saillantes, de dimensions différentes, d'une coloration violette très foncée et de forme irrégulière, avec quelques petits nævi lenticulaires disséminés dans l'intervalle des masses principales. On trouvait de plus, ainsi qu'on peut le voir sur la planche ci-jointe, deux larges cicatrices opératoires, provenant de l'ablation chirurgicale de deux masses angiomeuses et tubéreuses. Ces cicatrices étaient recouvertes d'arborisations vasculaires d'un rouge vif, formant, sur chacune d'elles, une large tache télangiectasique, apparue secondairement, quelque temps après l'opération. Ces télangiectasies récidivantes étaient d'ailleurs restées complètement planes et n'avaient pas pris l'aspect verruqueux des nævi primitifs.

Quelques petits nævi saillants, également verruqueux, étaient groupés au niveau de la tubérosité interne du tibia. Enfin un autre nævus, moins saillant que les précédents, en forme de croissant, existait à la face interne de la cuisse, au niveau de son tiers inférieur.

L'interrogatoire du malade apprenait que tous ces nævi existaient depuis sa plus tendre enfance, qu'il se les était toujours connus. Mais, au début, ils étaient peu volumineux et peu saillants; ils avaient augmenté de volume graduellement, étaient devenus tubéreux et kératosiques.

Ils avaient pris bientôt un tel développement qu'ils déterminaient une gêne constante, à cause du frottement exercé sur eux par le pantalon; c'est alors que le malade se résolut à faire enlever les deux tumeurs les plus volumineuses. L'opération fut faite en 1882, à l'hôpital de la Charité, par M. Berger.

Pendant le temps que G... fut soumis à mon observation, les nævi restèrent stationnaires. La néphrite albumineuse, pour laquelle il était entré à l'hôpital, se compliqua de tuberculose pulmonaire; les deux affections évoluèrent, selon la règle commune, en s'aggravant rapidement jusqu'à la mort.

L'autopsie montra une infiltration tuberculeuse généralisée des deux poumons, avec des cavernes aux sommets, et une néphrite mixte, sans tubercules visibles à l'œil nu; les reins étaient petits et blancs. La néphrite primitivement, sans doute, interstitielle, s'était secondairement *épithélialisée* et les lésions épithéliales prédominaient à la fin sur les lésions interstitielles. Le cœur n'était pas hypertrophié; il ne présentait pas d'altération valvulaire. Le péricarde et le système vasculaire, dans sa totalité, paraissaient sains. Il n'y avait aucune lésion du foie ni de la rate.



L'examen histologique d'un des nævi de la jambe, pratiqué par mon interne, M. le D<sup>r</sup> Sergent, a donné les résultats suivants :

Toutes les coupes ont été pratiquées perpendiculairement à la surface du nævus.

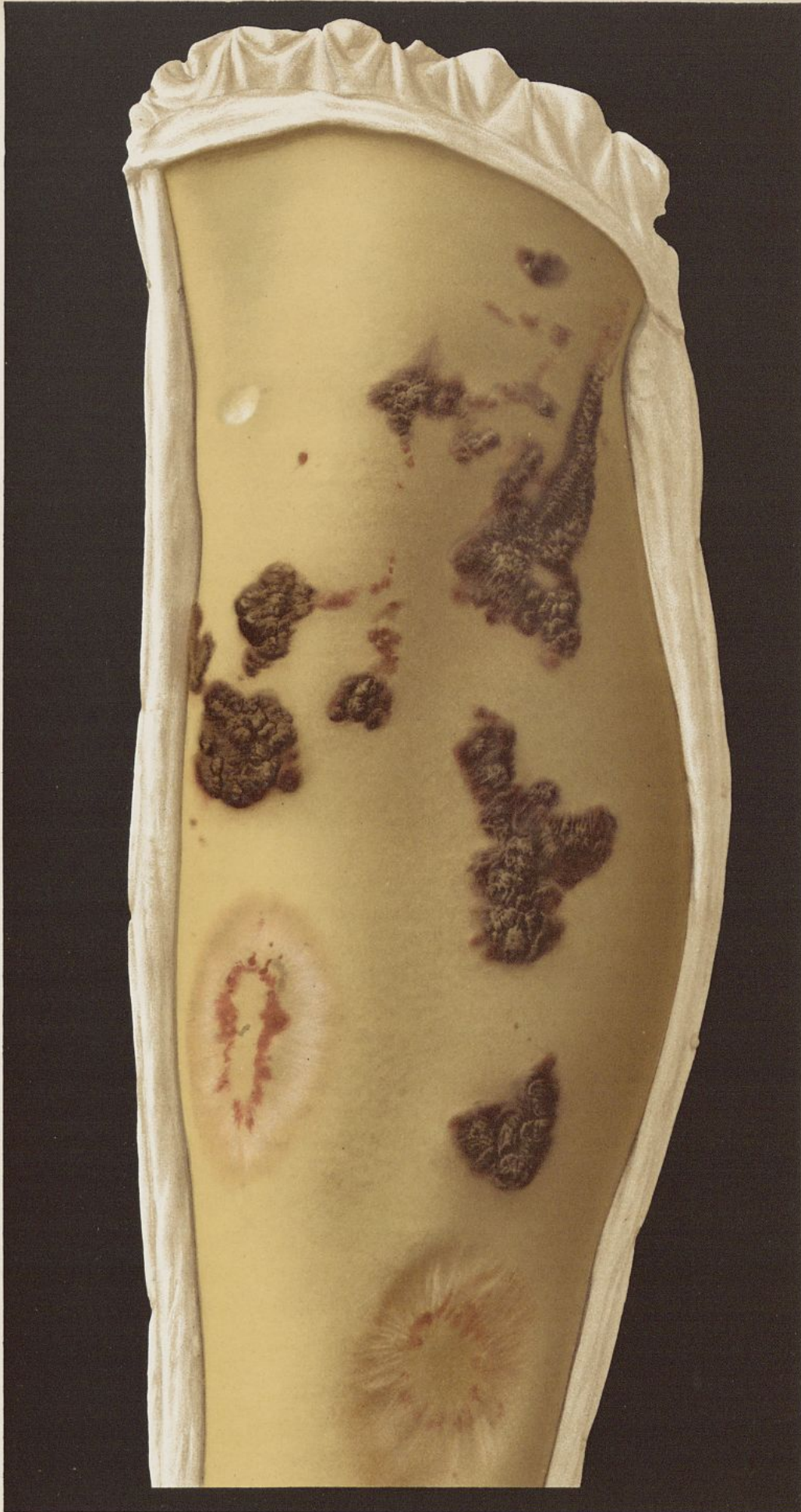#### 1<sup>o</sup> EXAMEN A UN FAIBLE GROSSISSEMENT

a) *Derme.* — L'ensemble de la coupe montre immédiatement un épaissement considérable du derme, consistant en une saillie mamelonnée, dont la surface est hérissée de volumineux prolongements papillaires. Le derme presque tout entier est représenté par un tissu lacunaire à mailles plus ou moins larges ou plus ou moins fines, circonscrivant des aréoles assez régulièrement rondes ou ovales, la plupart remplies de sang, quelques-unes vides. Ces territoires angiomateux s'étendent dans toute l'épaisseur du derme, depuis la profondeur jusqu'à la surface des papilles; leurs mailles sont en général plus larges dans la partie moyenne. Ils ne forment pas une nappe continue, mais sont divisés en départements séparés les uns des autres par des bandes de tissu dermique perpendiculaires à la surface. Ces bandes aboutissent, du côté de la surface, au voisinage de dépressions allongées qui représentent les orifices des glandes sudoripares et, du côté de la profondeur, au voisinage des pelotons glandulaires sous-dermiques. Cet aspect varie d'ailleurs suivant les hasards des coupes et ne peut être établi tel, que par l'examen de plusieurs coupes successives faites en série.

b) *Épiderme.* — L'épiderme présente des altérations profondes, qui varient suivant les différentes régions de la coupe. Là où les territoires angiomateux sont le plus rapprochés de la surface, la couche de Malpighi est réduite à une zone linéaire recouverte d'une épaisse production cornée. Là où les territoires angiomateux n'atteignent pas la surface, la couche de Malpighi est épaisse et dessine par ses invaginations intra-dermiques le contour de nombreuses papilles.

c) *Glandes.* — Dans la profondeur, immédiatement au-dessus du derme, on distingue d'énormes pelotons glandulaires qui représentent les glandes sudoripares anormalement développées. Il est possible, en examinant plusieurs coupes successives, de suivre le canal excréteur de ces glandes le long des bandes dermiques perpendiculaires qui séparent les territoires angiomateux et de voir ces canaux aboutir à des dépressions considérables de l'épiderme, simulant un doigt de gant retourné, et presque entièrement comblées par un bouchon de substance cornée.





IMP<sup>RO</sup> LEMERGIER

RUEFF & C<sup>IE</sup>, Editeurs, PARIS.

*Nævus de la jambe*



Les glandes sébacées atteignent, elles aussi, un développement considérable, et il est aisé de reconnaître, même à un faible grossissement, grâce aux réactifs colorants, que leurs cellules, au lieu d'aboutir à la production de matière sébacée, évoluent vers le type corné.

d) *Hypoderme*. — Les vaisseaux sous-dermiques ne paraissent pas plus développés que normalement et il n'existe dans l'hypoderme aucun territoire angiomeux.

Ce premier examen permet déjà de reconnaître que ce nævus vasculaire verruqueux est la résultante anatomique d'une tumeur dermique à la fois angiomeuse et papillomeuse, mais il reste à déterminer la nature de l'hypertrophie des glandes sudoripares.

L'examen des coupes avec un grossissement plus fort permettra d'arriver à une solution et fournira en même temps une description plus détaillée des diverses particularités qui viennent d'être signalées.

#### 2° EXAMEN A UN FORT GROSSISSEMENT

a) *Derme*. — Le tissu dermique présente sa structure habituelle; cependant, il est manifestement plus fibreux qu'à l'état normal. De plus, partout, même dans les points où il n'existe pas d'angiome, les vaisseaux sont très nombreux et très volumineux.

*Territoires angiomeux*. — Dans chaque territoire angiomeux, on peut parvenir à trouver l'artère et la veine de la papille transformée en angiome et considérablement augmentée de volume du fait de cette tumeur. Ces vaisseaux sont volumineux et forment, en quelque sorte, le centre autour duquel rayonnent les lacunes vasculaires évidemment développées aux dépens des capillaires. Ces lacunes, ovalaires ou rondes, plus ou moins volumineuses, sont infiniment nombreuses; elles sont remplies de globules sanguins parfaitement intacts, qui prouvent qu'elles étaient libres pour la circulation. Elles occupent toute l'épaisseur du derme, mais elles sont surtout développées du côté de l'épiderme. Les plus superficielles s'aplatissent parallèlement à la couche de Malpighi en formant une sorte de nappe linéaire, séparée de celle-ci par une même couche de tissu embryonnaire. Toutes ces lacunes sanguines sont séparées les unes des autres par des bandes plus ou moins larges de tissu fibreux, infiltrées de cellules embryonnaires.



*Papilles.* — Dans les points où le derme n'est pas occupé par un angiome proprement dit, les papilles présentent un développement considérable et sont toujours parcourues par d'énormes vaisseaux, dont les capillaires forment un lacis très serré et très développé, qui représente une ébauche d'angiome capillaire.

b) *Épiderme.* — Dans les points où l'angiome est très superficiel, la couche de Malpighi est linéaire; mais cet aspect, loin d'indiquer la disparition des papilles, témoigne au contraire, d'après ce qui précède, de leur hypertrophie; là où l'épiderme est linéaire, c'est qu'on a affaire à une papille énorme occupée par un vaste territoire angiomateux. Quoi qu'il en soit, en ces points, la couche de Malpighi est non seulement linéaire, comme à la surface de toute papille, mais de plus elle est très réduite, très mince; les cellules y sont pressées, tassées les unes contre les autres; les autres couches: stratum granulosum et stratum lucidum, sont indistinctes et se confondent immédiatement avec la couche cornée, très épaisse et formée de lames stratifiées, dont les plus profondes sont d'abord infiltrées de nombreux grains pigmentés ou réfringents.

Dans les points où l'angiome n'atteint pas la surface, les papilles dermiques, très volumineuses, très nombreuses, très mamelonnées et très vasculaires, sont au contraire coiffées d'un revêtement épidermique très développé, très vivace, dont toutes les couches sont distinctes et hypertrophiées, notamment la couche cornée.

c) *Glandes.* — Les glandes sébacées sont rares, ce qui tient à la région du corps sur laquelle siégeait la tumeur; mais celles qui existent sont énormes et remarquables par l'évolution de leurs cellules vers le type corné; leur orifice est complètement obstrué par un véritable bouchon de substance cornée, si bien que, dans une certaine mesure, leur aspect rappelle assez, sur une coupe, celui de l'acné varioliforme. On peut voir, dans le voisinage de l'une d'elles, la coupe d'un muscle érecteur du poil, mais on ne retrouve pas trace du poil, à moins que celui-ci n'ait été transformé aussi en substance cornée et n'entre en partie dans la constitution du bouchon corné qui obstrue l'orifice de l'utricule glandulaire.

Les glandes sudoripares présentent, à leur embouchure, la même particularité; l'orifice, figuré par une assez profonde dépression en doigt de gant, est comblé de matière cornée; le canal excréteur peut être suivi, sur des coupes en série, le long des bandes dermiques inter-angiomateuses et conduit à un large espace immédiatement sous-dermique, qui renferme la coupe de nombreux



tubes glandulaires juxtaposés. Évidemment cet aspect représente la coupe du peloton glandulaire; mais les tubes sont beaucoup trop nombreux, beaucoup trop bondés de cellules pour être rapportés au type normal. Cette région donne l'impression d'un véritable adénome et il semble bien qu'il ne puisse exister de doute sur ce point.

Les noyaux des cellules prennent très vivement les réactifs; les cellules sont très volumineuses, très nombreuses, et, à côté des tubes dont la lumière est vide, il existe de larges boyaux entièrement comblés de cellules à gros noyaux fortement colorés, indiquant, d'une façon certaine, une hypergénése glandulaire.

De plus, dans les interstices des pelotons glandulaires, comme d'ailleurs autour des utricules sébacés, il existe de nombreux vaisseaux capillaires, gorgés de sang, dont les mailles convergent au voisinage des territoires angiomeux des papilles en cheminant le long des canaux excréteurs.

Tels sont les différents détails que l'examen de plusieurs coupes en séries permet de reconnaître. La première impression, tirée de l'observation avec un faible grossissement, se trouve pleinement confirmée par un examen avec un grossissement plus fort.

De ces détails histologiques, nous pensons pouvoir conclure que le nævus vasculaire verruqueux est une tumeur complexe, à la fois dermique et épidermique, qu'il est constitué par un angiome compliqué de papillome; celui-ci n'est pas seulement accompagné d'une évolution atypique de l'épiderme vers le type corné, mais il est aussi combiné, au moins dans le cas actuel, à un adénome des glandes sudoripares.

ERN. GAUCHER.







## PÉDICULOSE DES VÊTEMENTS MÉLANODERMIE PARASITAIRE

Pièce du musée de l'hôpital Saint-Louis, n° 633. Année 1879. Service de M. Ernest BESNIER.  
(Moulage de BARETTA.)

Le séjour dans les vêtements d'une des variétés de pou (*Pediculus vestimenti*, *Pediculus humanus*, etc.) entraîne de façon à peu près constante des lésions tégumentaires. La planche ci-jointe est un exemple ultra-caractéristique de ces lésions, à leur maximum, ou peu s'en faut.

### I

Voici d'abord, résumés d'après Kaposi, quelques détails sommaires sur le parasite.

Les poux sont, d'une façon générale, des insectes aptères, sans métamorphoses, avec deux yeux simples et une bouche armée de mandibules. D'après Trichson, G. Simon et Landais, les poux mordent d'abord avec leurs mandibules, puis enfoncent leur rostre dans la plaie.

Le pou des vêtements n'est que l'une des espèces de cette famille naturelle, qui comprend en outre le pou de tête (*Pediculus capitis*) et le pou du pubis (*phthirus inguinalis*).

Le pou des vêtements, qui seul doit nous occuper ici, habite exclusivement le linge de corps, et les parties des vêtements en contact avec la peau, et c'est dans leurs plis qu'il dépose ses œufs sous forme de chapelets. C'est là une notion capitale, car elle domine tout le traitement de cette épizoonose, en montrant que, pour la guérir, il faut s'occuper *non de la peau*, mais de ce qui la recouvre.

Ce n'est qu'à titre exceptionnel que l'on peut voir sur la tête le pou des vêtements; il ne s'attaque guère qu'au tronc; encore n'y séjourne-t-il que le temps nécessaire à son alimentation. De là un fait qui semblerait paradoxal si l'on connaissait moins bien les mœurs du parasite : on peut faire déshabiller un individu atteint d'une forte pédiculose et chercher vainement sur sa peau, il est commun de ne rien trouver. Quelquefois cependant, surtout quand le désha-

PL. XLV.



billage a été rapide, on peut surprendre quelques poux en train de se livrer à la succion; ils ont été surpris, et n'ont pu se réfugier à temps dans les plis des vêtements, leur habitat ordinaire.

De même encore, quand un individu affecté de phthiriose plus ou moins ancienne a pris récemment du linge et des habits propres, toute recherche de parasite peut être vaine, et l'on pourrait, sans ces notions fondamentales, méconnaître l'origine et la nature d'une dermatose accentuée.

## II

L'action des poux sur la peau est identique à celle de tous les autres épizoaires, et *a fortiori*, commune aux trois variétés de l'espèce: il y a *morsure*, et comme conséquences, pouvant varier suivant l'état de l'épiderme, des vaisseaux, de la susceptibilité nerveuse des sujets, il peut y avoir petite hémorragie locale, ou légère exsudation séreuse, plaque ortiée plus ou moins forte. Les choses pourraient en rester là s'il n'y avait le *prurit* et son associé inséparable, le *grattage*, qui viennent modifier et compliquer par action mécanique d'abord, et surtout en favorisant les infections secondaires, l'état des lésions initiales.

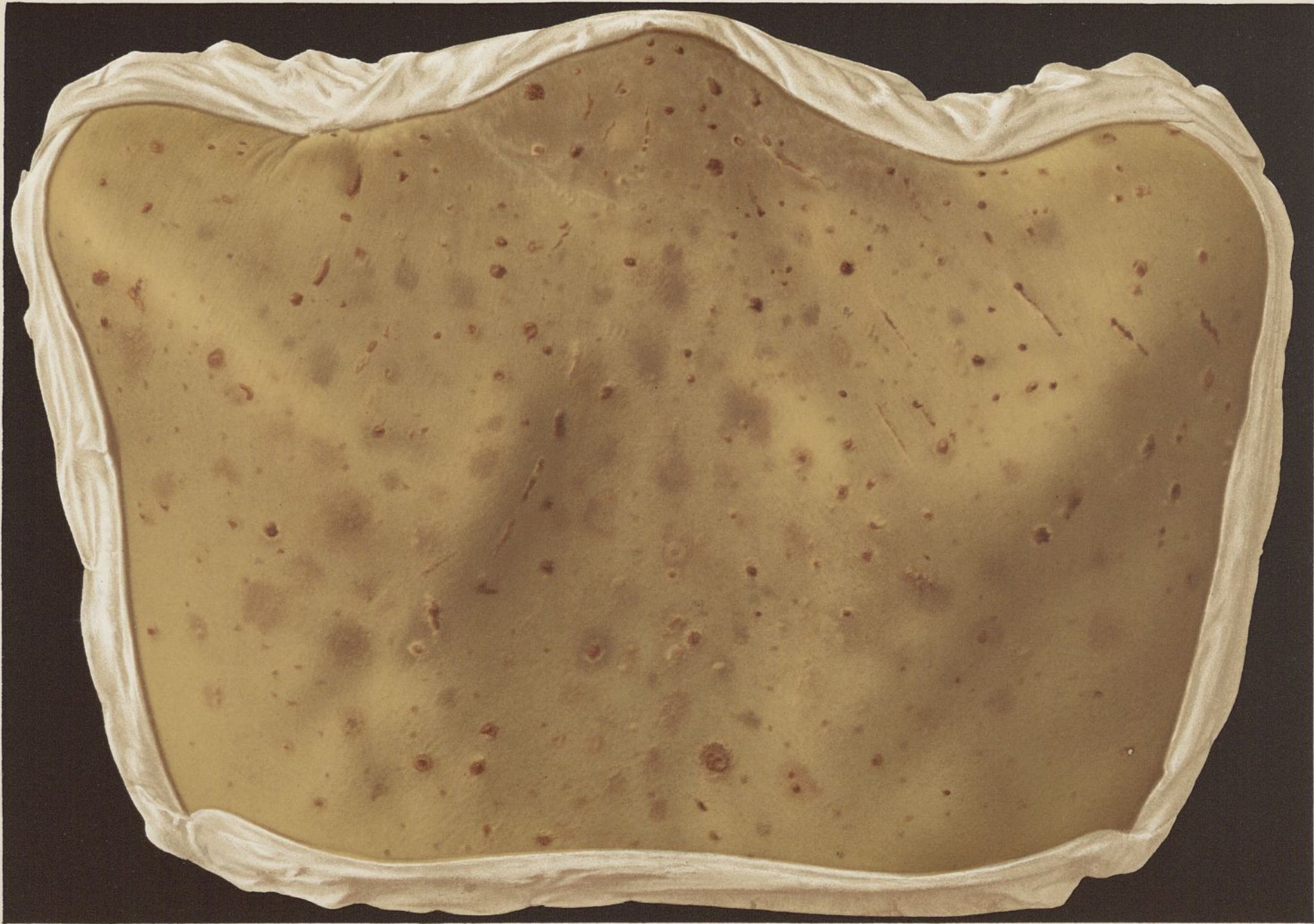De là les excoriations, les croûtes, les dermites papulo-vésiculeuses, pustuleuses, l'ecthyma, les furoncles, les abcès, les cicatrices, et enfin la pigmentation.

Or, tout cela est commun aux trois variétés de poux; et le tableau morbide n'est spécial que parce que leur habitat diffère, que les caractères du tégument sont variables en ces divers points; il faut ajouter aussi que le pou des vêtements étant de ces trois variétés la plus grosse, est aussi celle qui provoque la plus forte lésion locale, et les excoriations les plus profondes.

## III

Les excoriations, la planche 40 les montre en toute évidence. On les voit rayonner de la nuque qui paraît être leur centre; elles sont *linéaires, parallèles* ou plus exactement légèrement *divergentes*. Quelques comparaisons classiques et familières expriment assez bien ces aspects: on les dit en *rails*, en *grils*, etc. Elles sont produites par l'action énergique des ongles, et présentent quelques particularités dignes de remarque; ainsi, par exemple les ongles pénètrent plus profondément au niveau des points directement lésés par les mandibules pédiculaires. La traînée sanguinolente ainsi produite, atteignant parfois plusieurs centimètres de longueur, aura donc sur son trajet un point où la plaie dermique et la croûte qui la recou-





IMP<sup>ME</sup> LEMERCIER

RUEFF & C<sup>ES</sup>, Editeurs, PARIS.

*Phthiriasis avec Melanodermie*



vrira un peu plus tard, seront à la fois plus profondes et plus larges : c'est là un fait que l'on peut très bien vérifier sur notre planche.

Mais les choses ne restent pas à cet état de simplicité : il y a des auto-inoculations secondaires, d'*ecthyma* surtout, survenant soit en dehors des stries linéaires de grattage, à l'état isolé, soit en un point de leur trajet, principalement au point maximum, ou point d'attaque; en ce cas, la partie non infectée de la strie guérit après une courte phase croûtelleuse tandis que le point d'attaque persiste plus longtemps sous forme d'une pustule ecthymateuse, d'apparence isolée et simple. Un certain nombre des îlots d'*ecthyma* visibles sur la planche proviennent de ce mode d'inoculation.

Les lésions peuvent aller plus loin encore, et le spécimen que nous plaçons sous les yeux du lecteur, être de beaucoup dépassé : ainsi, sur les pouilleux récidivistes ou invétérés, Kaposi a vu les excoriations se compliquer d'inflammation, de suppuration, de rupia, de lymphangite, de dermatite diffuse accompagnée de fièvre, de furoncles volumineux, d'abcès, d'anthrax avec gangrène cutanée, et suivis de fistules, d'ulcères simples et végétants, etc. Voilà un tableau fortement poussé au noir; ajoutons comme correctif, avec Ernest Besnier, que bien rarement, pour ne pas dire jamais, les lésions pédiculaires n'ont été vues, à l'hôpital Saint-Louis, portées à ce degré extrême.

Quoi qu'il en soit, c'est, je le répète, dans les vêtements, et aux régions *plissées* des vêtements, c'est-à-dire aux parties correspondant à la nuque, aux poignets, à la taille, à la ceinture, accessoirement aux fesses, et sur la face externe des cuisses qu'on doit chercher le parasite et ses œufs; c'est donc en ces régions que les lésions seront portées à leur maximum.

#### IV

Cet ensemble prolongé ou répété d'agressions diverses : morsures, exsudations consécutives, grattages, auto-inoculations secondaires, etc., entraîne à la longue sur la peau un aspect tout spécial : la mélanodermie parasitaire. — Sur la planche, cette curieuse modification est des plus manifestes : à la nuque se voit une zone gris-violâtre presque confluyente, parsemée de stries et d'îlots croûtelleux, et, comme essaimant de ce point central, se disséminent sur la partie supérieure du tronc une série d'îlots arrondis, ovalaires ou irréguliers, de coloration analogue, centrés ou non par un îlot ecthymateux ou croûtelleux.

Or, cette pigmentation prédominante à la nuque et aux reins, dans la majo-



rité des cas, peut, chez les vétérans de la pédiculose, envahir le tégument presque entier, et certes l'on n'a pas tout dit pour expliquer ce curieux aspect, quand on l'a déclaré consécutif aux lésions locales ci-dessus décrites. Il faut ajouter que l'alcoolisme, la malaria, l'alcoolisme, et l'ensemble de conditions défectueuses, cachectisantes et spéciales, qu'entraîne la vie errante, la vie vagabonde entrent pour une part certaine mais mal connue encore dans son influence qui arrive à créer l'ensemble si caractéristique, qui a mérité le nom de « maladie des vagabonds ».

Il ne faudrait pas croire davantage que la pédiculose vestimentaire réalise fréquemment un aussi haut degré. Elle peut n'entraîner que de très rares ou très minimes lésions de grattage, localisées aux *points d'élection*. C'est là ce qu'on observe notamment dans la classe aisée, où la pédiculose n'est point aussi exceptionnelle qu'on pourrait le supposer, qui est très importante à connaître dans la pratique, dont le diagnostic est parfois très difficile, et qui par conséquent mériterait à elle seule une étude. Je rappelle à ce propos que pour M. Tenneson, toute lésion de grattage, accompagnant un eczéma de la ceinture scapulaire ou de la ceinture pelvienne, entraîne forcément et sûrement le diagnostic de pédiculose.

## V

Le traitement est simple et sûr : il consiste : 1° à soustraire le patient au contact de ses vêtements; à le nettoyer à fond par un bain savonneux; à le changer de linge et de literie tous les jours pour éliminer les poux qui pourraient être restés dans ces pièces de linge; 2° à oblitérer avec soin à l'aide de petites rondelles d'emplâtre souple de Vigo tous les points sans exception où il existe une lésion ecthymateuse; 3° à restaurer l'état de la peau, par des bains et des applications d'onguent émollient. Nul parasiticide n'est nécessaire; il suffit de soustraire le sujet à l'action des poux, et de s'opposer à de nouvelles auto-inoculations en oblitérant soigneusement, jusqu'à guérison, toutes les lésions pyogéniques.

La cure est ainsi très simplifiée, et surtout considérablement accélérée.

Quant aux pièces de vêtements et de literie, l'étuve 1 + 100 centigr. est le moyen de désinfection le plus sûr et le plus inoffensif.

LUCIEN JACQUET.



## CHANCRE SYPHILITIQUE DE LA NARINE

(FORME HYPERTROPHIQUE)

## CHANCRE SYPHILITIQUE DE L'AMYGDALE

(FORME DIPHTHÉROÏDE)

Pièces du Musée de l'Hôpital Saint-Louis, n<sup>os</sup> 1372 et 306. Année 1888. Service de M. le professeur A. FOURNIER.  
(Moulages BARETTA et JUMELIN.)

### I

La figure I de notre planche XLVI représente un *chancre hypertrophique du vestibule des fosses nasales*, chancre de nature syphilitique.

C'est là, à coup sûr, une localisation des plus insolites pour l'accident initial de la syphilis. Toutefois, on possède déjà un certain nombre de cas dans lesquels la contamination spécifique s'est exercée soit sur la muqueuse des narines, soit même, plus avant, sur la pituitaire.

L'étiologie du chancre nasal, quelle qu'en soit d'ailleurs la variété de localisation, reste fort souvent impénétrable, mystérieuse, en dépit des enquêtes les plus approfondies. Il est donc à croire qu'il résulte, pour un grand nombre de cas, de contagions de *pur hasard* qui échappent à toute recherche rationnelle.

Parfois, cependant, le mécanisme de telles contaminations a pu être découvert — ou tout au moins supposé avec quelque vraisemblance. — Ainsi, dans un certain nombre de faits sérieusement observés, on les a vues dériver de trois origines, à savoir : contact direct; — transport du contagé par les doigts; — contagion médiate. — Quelques détails.

I. — La contagion *directe* résulte le plus souvent du baiser ou d'une caresse linguale; — parfois aussi, chez l'homme, d'un contact génito-facial.

Dans un cas relaté par Spencer Watson, elle a dérivé d'une succion exercée par un nourrisson syphilitique sur le bout du nez d'une nourrice.

PL. XLVI.



Dans un autre cas, elle a été le produit d'une morsure.

Un de nos confrères a la certitude, m'a-t-il affirmé, d'avoir contracté un chancre de la pituitaire pour avoir reçu d'un de ses clients une projection de salive dans les fosses nasales, au moment où il lui cautérisait des plaques muqueuses de la gorge.

II. — D'autres fois la contagion a été portée aux fosses nasales par les *doigts* chargés du contagion spécifique. Exemples :

Un homme marié se laisse entraîner un soir chez une fille publique. Là, pris subitement « de la peur d'attraper un mauvais mal », il n'ose se livrer au coït, mais ne s'abstient pas toutefois de quelques attouchements vulvaires. Six semaines plus tard, il vient me consulter pour « un bouton qu'il a dans le nez », bouton qui n'était autre qu'un chancre de la cloison, comme l'événement l'a démontré. Or, plus de vingt fois depuis lors il m'a répété ceci : « Je suis bien certain d'avoir contracté la syphilis dans la fâcheuse rencontre que je vous ai contée, car je ne m'étais exposé de vieille date à aucun autre risque; et je suis non moins certain de l'avoir contractée *par mes doigts*, cela pour les deux raisons que voici : c'est, d'abord, que j'avais négligé de me laver les mains en sortant de chez la fille en question; c'est, de plus, qu'à cette époque j'avais depuis quelque temps une petite éraillure du nez que j'égratignais sans cesse et que j'ai dû sûrement inoculer avec mes doigts. »

Un de nos confrères s'est très vraisemblablement inoculé de la même façon « pour avoir égratigné avec ses doigts un petit bouton d'acné qu'il portait à la narine, après avoir manipulé des plaies syphilitiques ».

Le Dr Jullien a relaté un fait se résumant en ceci : Un charretier avait reçu plusieurs blessures au nez. Ces blessures n'étaient pas encore cicatrisées lorsqu'il lui arriva de passer une nuit avec une femme sur laquelle il se livra, sans parler du coït, à des attouchements prolongés. Trois semaines plus tard, il était affecté de trois chancres, à savoir : un à la verge et deux au nez; or, ces deux derniers étaient exactement localisés sur les points qui avaient été le siège des traumatismes.

Indépendamment de ces quelques faits et d'autres semblables que j'aurais à produire, deux considérations concourent encore à attester la possibilité d'un transport du contagion à la muqueuse nasale par l'intermédiaire des doigts.

C'est, d'abord, que le chancre nasal est presque toujours une lésion du *seuil* même des fosses nasales, c'est-à-dire une lésion greffée sur des points qui peuvent être touchés et inoculés par les doigts.

C'est, en second lieu, que très fréquemment (comme le démontrent les obser-



vations) il a pour antécédent, pour prélude, quelque'un de ces petits « bobos » qui sont si communs aux narines et au vestibule nasal, à savoir : folliculites, acnés, pustulettes innominées (dus sans doute au staphylocoque), éraillures, gerçures, impétigo, etc. On connaît l'habitude commune, instinctive, irrésistible, qui fait qu'on se gratte, qu'on « s'épluche », qu'on s'écorche le nez, alors qu'on est affecté de telle ou telle de ces insignifiantes, mais agaçantes lésions. Qu'à ce moment les doigts soient entachés du contagé spécifique, tout naturellement et presque forcément, ils le transporteront au nez.

III. — Enfin, ce sont quelquefois des *contagions médiatees* qui ont porté le contagé syphilitique au nez ou dans le nez, et cela par des intermédiaires de tout ordre : mouchoirs, linges sales, serviettes, éponges, canules, eau de toilette venant de servir à un sujet syphilitique, etc. etc.

*Formes cliniques.* — A son début et dans ses premiers temps, le chancre intra-nasal passe toujours inaperçu du médecin, et cela pour la bonne raison qu'à cette époque il n'éveille pas d'inquiétudes et n'est pas fait pour en éveiller. C'est alors un « bobo », auquel l'attention ne s'arrête pas.

D'après le témoignage des malades, il ne consisterait — et ne doit en effet consister — à ce moment qu'en une petite éraillure, une « gerçure » de la muqueuse, ou bien en un « bouton granuleux », rouge, ne tardant pas à s'encroûter. En tout cas, c'est une lésion minime, presque insignifiante, indolore, sensible seulement au toucher et aux égratignures qui ne lui font pas défaut.

Plus tard et dans son stade adulte, ce chancre se présente sous trois formes objectives, qui peuvent être décrites sous les noms suivants : forme érosive; — forme néoplasique; — forme croûteuse ou impétigineuse.

1° *Forme érosive.* — Celle-ci répond exactement au type classique de l'érosion chancreuse, par exemple de l'érosion chancreuse génitale.

Si la lésion qui la constitue est située au niveau même du vestibule, on l'aperçoit facilement. Mais, lorsqu'elle siège plus avant, par exemple sur un point un peu élevé de la cloison, elle exige, pour être découverte et examinée en détail, le secours d'un dilatateur, d'un *speculum nasi*.

Elle consiste en ceci : une surface érosive et même parfois superficiellement érosive; — d'étendue variable entre les dimensions d'une grande lentille et celles de l'ongle du petit doigt ou de l'index; — arrondie ou, plus souvent, ovalaire; — plane; — sans bords; — d'un rouge carminé soit uniforme, soit semé de points grisâtres, ou bien, inversement, grisâtre avec pointillé rouge; — à base naturellement inexplorable.



Cette lésion est indolente ou ne détermine que de légères cuissons alors qu'on la déterge ou surtout alors qu'elle est excitée, irritée par le grattage. — Elle saigne légèrement quelquefois, mais jamais spontanément, toujours à la suite de provocations, d'égratignures déterminées par les ongles.

C'est là par excellence la forme bénigne du chancre intra-nasal, celle dont les malades ne s'inquiètent pas et qui, conséquemment, a toutes chances pour rester méconnue.

2° *Forme néoplasique.* — Très différente de la première comme objectivité. — Constituée, en effet, par un chancre *en saillie*, formant sur la muqueuse un mamelon, une tubérosité bourgeonnante, parfois même une petite tumeur néoplasique.

Suivant le degré de développement de cette saillie, on peut distinguer ici un chancre papuleux et un chancre papulo-hypertrophique.

Le *chancre papuleux* est représenté par une papule assez exactement comparable comme forme et comme proportions à la vulgaire *pastille* de menthe ou de chocolat. On dirait une pastille rouge déposée sur la cloison.

Cette papule est érosive de surface; — convexe, et quelquefois convexe avec plateau central; en tout cas, faisant à son centre un relief de deux à trois millimètres; — uniformément rouge ou semée d'enduits grisâtres; — rénitente et presque dure au toucher.

Le *chancre papulo-hypertrophique* (celui qui se trouve représenté sur notre figure) ne diffère du type précédent que par les proportions du néoplasme, lequel devient comparable au tiers ou à la moitié d'une noisette, voire, en certains cas tout à fait rares (comme celui du D<sup>r</sup> Marfan), à une noisette.

Implantée sur la muqueuse, cette production morbide constitue alors, réellement, une petite *tumeur*, irrégulièrement hémisphérique ou semi-ovoïde; — mesurant environ un à deux centimètres de diamètre, avec un relief de quatre, cinq, six millimètres; — et rappelant assez bien comme forme, ainsi qu'on l'a dit, « le chapeau d'un petit champignon ».

Rouge de surface, exulcérée ou véritablement ulcéreuse, parfois même d'aspect fongueux, elle peut donner l'impression d'un néoplasme malin.

Toujours elle fournit au doigt introduit dans les fosses nasales une sensation de rénitence, de dureté nette et sèche, voire, a-t-on dit, de dureté cartilagineuse.

Enfin, en raison de son volume, elle peut, alors qu'elle devient tout à fait exubérante, oblitérer partiellement ou complètement la fosse nasale correspondante. — On l'a même vue, dans un cas, faire saillie dans le vestibule, à la façon d'un polype.



3° *Chancre croûteux, impétigineux*. — Cette forme appartient exclusivement aux chancres situés près de l'orifice des narines. Elle est des plus insidieuses pour le diagnostic.

Et, en effet, elle ne consiste objectivement qu'en ceci : une *croûte*, laquelle sert de revêtement et de masque à l'érosion chancreuse sous-jacente. — Détachée, cette croûte laisse à nu le chancre, qui apparaît alors sous la forme érosive ou papuleuse.

A noter, comme détail, que ladite croûte, au lieu d'être ce qu'elle est usuellement dans les chancres cutanés, à savoir régulière, lamelleuse, « tout d'une pièce », se présente sous un aspect quelque peu différent. En raison des arrachements partiels qu'elle subit incessamment de la part des ongles, elle est irrégulière, inégale, plutôt composée par des stratifications croûtelleuses de divers âges que par une incrustation homogène. De formation toujours plus ou moins récente, elle n'atteint jamais une grande épaisseur.

Pour le même motif, elle est variable de teinte : brune le plus souvent ; — quelquefois jaunâtre et presque impétigineuse de ton ; — quelquefois noirâtre et presque noire, par addition aux produits de condescence d'une notable quantité de sang provenant des égratignures.

En tout cas, alors qu'elle est située à l'orifice du nez, elle ne manque jamais de rappeler ces exsudats croûteux qui sont si communs en ce siège, spécialement chez les jeunes sujets lymphatiques ou scrofuleux.

## II

La figure II de cette même planche reproduit un chancre syphilitique amygdalien de forme diphthéroïde.

Le chancre de l'amygdale est susceptible, comme on le sait, de formes diverses qui peuvent se ramener aux trois suivantes : forme *érosive* ; — forme *ulcéreuse* ; — forme *angineuse*. En outre, il comporte deux variétés : variété *diphthéroïde* et variété *gangréneuse*. — La variété diphthéroïde doit seule nous occuper ici.

Elle est constituée, comme son nom l'indique, par l'addition à la caractéristique objective propre à telle ou telle des formes précédemment citées d'un *exsudat pseudo-membraneux* rappelant l'aspect des « angines blanches ».

Dans cette variété, donc, une particularité tout à fait spéciale modifie absolument la physionomie usuelle du chancre. Et cette particularité consiste en ceci :

\*



présence à la surface de la lésion d'un exsudat représentant de tous points ce qu'en médecine générale on appelle une *fausse membrane*.

Cet exsudat a les dimensions du chancre qu'il recouvre soit partiellement, soit dans toute son étendue. — Il est *couenneux*, bien plutôt que pultacé. Assez épais, consistant, tenace, il constitue une sorte de pellicule, de membrane, qui, sous les mors d'une pince, se déchire en lambeaux. — Enfin, il offre une coloration grisâtre, cendrée, ou bien d'un blanc sale, à reflets jaunâtres, voire parfois, comme dans un cas curieux de Legendre, d'un gris verdâtre<sup>1</sup>.

Disons de suite que, d'ailleurs, cet exsudat, si semblable cliniquement aux produits pseudo-membraneux des angines couenneuses ou diphthériques, ne s'en distingue pas davantage histologiquement. D'après MM. Cornil et Leloir, il ne se différencierait en rien, notamment, de la fausse membrane diphthérique. En tout cas il n'offre rien de spécifique, « constitué qu'il est principalement par des cellules lymphatiques, des cellules épithéliales transformées en minces lamelles et des cellules crénelées de Malpighi disséminées au milieu d'une substance fibrillaire analogue à de la fibrine, se gonflant comme elle et pâlisant sous l'action de l'acide acétique ».

Lorsque le chancre amygdalien se présente sous un tel aspect, c'est-à-dire recouvert d'un enduit blanc et pseudo-membraneux, impossible de se défendre d'une impression toute naturelle, fatale ; impossible de ne pas avoir l'idée qu'on est en face d'une angine couenneuse, soit de l'angine couenneuse commune, soit même d'une angine diphthérique. Cela, de l'aveu unanime de tous les médecins qui ont observé de pareils cas.

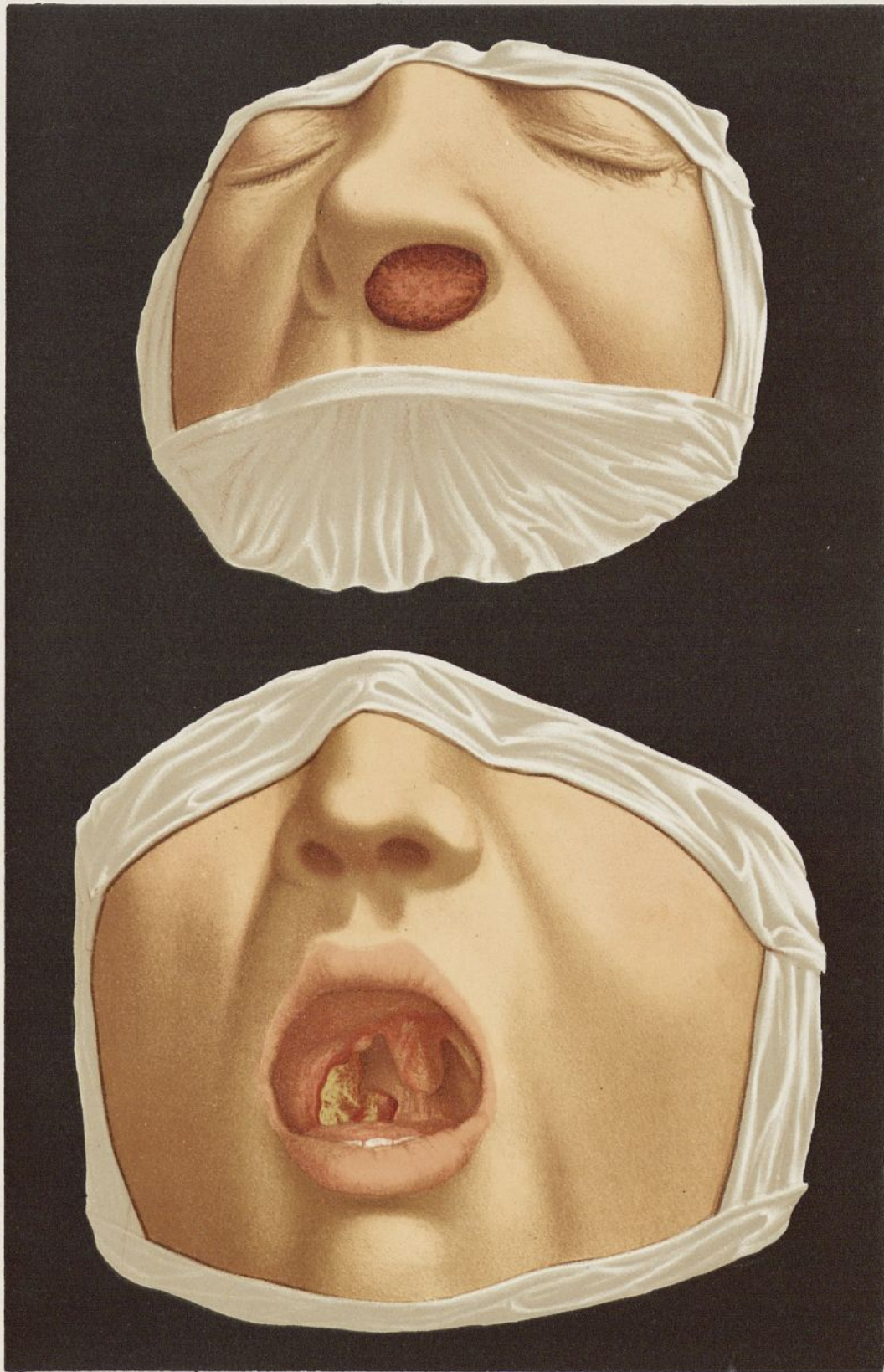
Or, chose curieuse, non seulement le chancre amygdalien qui affecte cette forme rappelle les angines blanches de par ses caractères d'objectivité, mais il peut les rappeler aussi à deux autres titres que voici :

1° De par son *adénopathie*, qui s'accuse assez fréquemment par un ou plusieurs gros ganglions empâtés et quelque peu sensibles, comme on en rencontre usuellement dans les angines infectieuses ;

2° De par un certain cortège de *phénomènes généraux* ; oui, de phénomènes généraux, quelque insolite ou extraordinaire que cela puisse paraître. Ainsi on a plusieurs fois constaté avec le chancre amygdalien pseudo-membraneux des symptômes tels que les suivants : malaise général, courbature, lassitude, inappétence, état saburral, frissons et réaction fébrile (par exemple, pouls à 100 et température oscillant entre 38 et 39 degrés.)

1. Contribution au diagnostic du chancre syphilitique de l'amygdale, *Arch. génér. de médecine*, 1884.





IMP. LEMERCIER

RUEFF & C<sup>ie</sup>, Editeurs, PARIS.

*Chancre syphilitique de la narine (forme hypertrophique)  
Chancre syphilitique de l'amygdale (forme diphthéroïde)*



Si bien qu'en face d'un tel ensemble on est conduit, d'une part, à *ne pas suspecter un chancre*, et tout au contraire, d'autre part, à mettre en cause une angine infectieuse.

Un exemple du genre ne sera pas superflu, car nous sommes ici vraiment sur le terrain des anomalies ou, pour mieux dire encore, des étrangetés.

Dans son excellent mémoire de 1884, le D<sup>r</sup> Legendre a relaté le cas d'un malade sur lequel on put suspecter pendant quelques jours une angine diphthéritique, alors qu'il ne s'agissait en réalité que d'un chancre amygdalien. «... Lorsque cet homme se présenta à l'hôpital, dit le texte de l'observation, il avait *très mauvaise mine*; ses traits étaient tirés, son teint jaunâtre; il accusait une *fatigue* extrême, un malaise indéfinissable; il ne pouvait se tenir debout sans éprouver un *vertige* et s'était traîné péniblement jusqu'à l'hôpital. Il se trouvait dans ce *mauvais état général* depuis une douzaine de jours, ayant complètement perdu l'appétit, ressentant quelques *frissons* erratiques, etc. Son pouls était à 100 et sa température à 38. Comme, de plus, il présentait une forte angine avec exsudat diphthéroïde et engorgement ganglionnaire de toute la région cervicale, le diagnostic s'égara tout d'abord, et l'on crut avoir affaire à une angine diphthéritique. » Bref, ce fut seulement après quelques jours qu'on put être fixé sur la nature de la maladie par l'évolution morbide, c'est-à-dire par l'explosion secondaire.

Soit dit au passage, que de cas de cet ordre ont dû être méconnus et recevoir une fausse étiquette! Que de cas de cet ordre ont dû passer pour des angines couenneuses ou diphthéritiques, avec syphilis consécutive « d'origine ignorée » !

*Diagnostic.* — Un diagnostic différentiel s'impose donc ici avec deux affections qu'il est vraiment étrange de mettre en parallèle avec le chancre, à savoir : l'angine couenneuse commune et l'angine diphthéritique.

I. *Angine couenneuse commune.* — J'ai dit (et je ne crains pas de le répéter) qu'on s'est plus d'une fois trompé sur le compte du chancre amygdalien en le prenant pour une *angine couenneuse*. Trois raisons rendent compte d'une telle erreur : l'aspect couenneux que revêt parfois ce chancre; — l'intensité des troubles fonctionnels qui l'accompagnent; — et aussi l'addition à la scène locale de symptômes généraux plus ou moins accentués.

Plusieurs exemples de méprises de cet ordre ont été déjà relatés. Mais je n'en connais guère de plus typique que le suivant.



Un de nos confrères, qui eut le malheur de contracter un chancre amygdalien, se trompa absolument, à l'origine, sur la nature de cet accident. Il se crut affecté d'une angine couenneuse, et cela pour un double motif : parce que, d'abord, sa lésion gutturale était couenneuse d'aspect ; et, en second lieu, parce qu'il avait eu quelque temps auparavant plusieurs angines couenneuses dans sa clientèle. Mais ce n'est pas tout. Ce médecin était lié d'amitié avec un syphiliographe à coup sûr des plus distingués. Inquiet de son mal, il alla consulter son ami, qui l'examina avec grand soin à plusieurs reprises et qui, lui aussi, diagnostiqua une « angine pseudo-membraneuse ».

Il y a donc, en pareil cas, possibilité d'erreur, et cela même pour des médecins de compétence non douteuse. Toutefois, le plus souvent, le diagnostic sera éclairé par diverses considérations que j'ai essayé de résumer dans le tableau suivant :

ANGINE COUENNEUSE	CHANCRE AMYGDALIEN
COMMUNE	PSEUDO-MEMBRANEUX
<p>II. — <i>Invasion soudaine</i>, brusque, et à <i>grand fracas</i>. D'un jour à l'autre, passage sans transition de l'état de santé à l'état de maladie, et de maladie à allures importantes (frisson initial, céphalalgie parfois très intense, température dépassant d'emblée 39°, courbature, etc.).</p> <p>Quelquefois, mais bien rarement, possibilité de constater sur la surface amygdalienne, au début même de l'affection, une <i>éruption vésiculeuse</i> à vésicules intactes <sup>1</sup>.</p>	<p>I. — Invasion initialement <i>torpide</i>, presque silencieuse. Tout d'abord, rien qu'un petit mal de gorge » ; plus tard, seulement, phénomènes angineux, avec réaction générale.</p>
<p>II. — <i>Bilatéralité</i> fréquente des lésions.</p>	<p>II. — <i>Unilatéralité</i> de lésion (sauf exceptions tout à fait rares).</p>
<p>III. — <i>Symptômes locaux</i> vivement <i>inflammatoires</i> : rougeur et tension des parties, douleurs, brûlure à la gorge, dysphagie, etc.</p>	<p>III. — Symptômes angineux d'intensité moyenne le plus souvent, et ne dépassant ce degré qu'en certains cas assez rares.</p>

1. « Si l'on a la bonne fortune de pouvoir explorer les amygdales *tout à fait au début* de la maladie, on peut quelquefois constater sur leur muqueuse rouge et gonflée, ou sur celle du voile du palais, quelques *vésicules* grosses comme un grain de millet. Ces vésicules sont claires, transparentes, proéminent légèrement. Dès qu'elles se rompent, on voit à leur place une très petite ulcération, à côté de laquelle s'élèvent de nouvelles vésicules provenant d'une poussée plus récente.

« Mais ce stade vésiculeux est tellement *précoce* et tellement *court* qu'on n'a presque jamais l'occasion de l'observer, et il est pour ainsi dire inutile de rechercher les vésicules pour confirmer son diagnostic. » (H. BOURGES, Les angines pseudo-diphthériques, *Semaine médicale*, 10 juillet 1895.)



- |   |   |
|---|---|
| <p>IV. — <i>Symptômes généraux</i> très accentués : fièvre (39° à 40°); cortège de troubles sympathiques : inappétence, état saburral, céphalalgie parfois très intense, courbature, abattement, etc.</p>   | <p>IV. — Symptômes généraux d'intensité simplement moyenne dans la majorité des cas, ne dépassant ce degré qu'en certains cas assez rares.</p>                          |
| <p>V. — Deux signes contingents :<br/>1° Quelquefois (mais bien rarement) <i>contour festonné, polycyclique</i>, de la fausse membrane, comme vestige de l'éruption herpétique initiale.<br/>2° Plus souvent, <i>coïncidence d'herpès</i>, soit sur la muqueuse buccale (langue, palais, lèvres), soit à la peau.</p> | <p>Exceptionnellement, coïncidence d'herpès, par exemple sur l'amygdale du côté opposé à la lésion.</p>   |
| <p>VI. — <i>Adénopathie</i> faisant souvent défaut; — en tout cas, peu développée et de caractère seulement fluxionnaire.</p>   | <p>VI. — <i>Adénopathie constante</i>. — Et, de plus, adénopathie comportant les caractères du bubon satellite, comme aphlegmasie, indolence, dureté spéciale, etc.</p> |
| <p>VII. — <i>Évolution</i> hâtive, remarquablement aiguë. La maladie « tourne court » au bout de quatre à cinq jours (Bourges), puis s'éteint.</p>  | <p>VII. — Évolution bien autrement lente. Durée plus longue de l'état pseudo-membraneux, auquel survit l'érosion ou l'ulcération chancreuse.</p>                        |

II. *Angine diphthéritique*. — Pour des raisons toutes semblables (car il n'est qu'un pas de l'angine couenneuse à l'angine diphthéritique en tant que caractères d'objectivité), le chancre pseudo-membraneux de l'amygdale a pu être confondu avec l'angine de la diphthérie. Legendre, par exemple, a relaté un cas des plus curieux où, dit-il, « l'aspect de l'amygdale, le faciès du malade, l'adénopathie (plus diffuse qu'elle ne l'est d'ordinaire par retentissement d'un chancre syphilitique) étaient autant de raisons qui militaient pour le diagnostic d'angine diphthéritique ou tout au moins pour la vraisemblance de cette hypothèse »; et cependant, il ne s'agissait que d'un chancre, comme le démontra l'évolution morbide <sup>1</sup>.

1. « Nous avons vu, dit Legendre, des malades porteurs de chancre de l'amygdale aboutir à un état général vraiment très peu satisfaisant (obs. I et II), état même d'apparence si *infectieuse* que l'idée de la diphthérie venait de suite à la pensée de gens habitués à observer des diphthéritiques. » (Mém. cité.)

V. de même : A. ROBIX, De la syphilis amygdalienne à forme diphthéroïde. Leçon recueillie par V. Juhel-Renoy, 1886;

E. JEANSELME, De l'arrière-gorge et de l'amygdale en particulier, considérées comme portes d'entrée des infections, *Gazette des hôpitaux*, 25 janv. 1890;

DUNCAN BULKLEY, *Trans. Med. Soc. of the State of New York*, 1893;

P<sup>r</sup> DIEULAFOY, Le chancre de l'amygdale, *Semaine médicale*, 3 avril 1895.



Trois signes (sans parler de quelques autres d'importance moindre) fixeront ici le diagnostic :

1° *Unilatéralité*, cantonnement et *fixité* de la lésion, au cas de chancre.

Tout au contraire, au cas de diphthérie, *bilatéralité* des lésions membranées; — de plus, *diffusion* rapide et même parfois généralisation du processus diphthéritique à toute la gorge, puis au larynx, etc.

Ce dernier caractère (qui, malheureusement, n'est qu'un signe d'évolution, c'est-à-dire un signe dont on n'a pas à faire profit séance tenante) est tout à fait distinctif en l'espèce. Car, si la fausse membrane chancreuse et la fausse membrane diphthéritique ne peuvent être différenciées ni par l'objectivité ni même par le microscope, en revanche il est de l'une à l'autre une différence d'évolution clinique qui les sépare radicalement. L'une, la première, reste fixe, limitée au territoire du chancre, sans tendance à le déborder et à se déverser sur les parties voisines, tandis que l'autre est essentiellement extensive, migratrice, envahissante. On ne sait que trop combien il lui est habituel de se répandre hors de son foyer primitif, pour envahir les piliers du voile, la luette, le pharynx, le larynx, la trachée, etc.

2° *Modalité de début*. — Avec le chancre, état diphthéroïde précédé d'un mal de gorge plus ou moins ancien, pouvant dater de quelques semaines, et d'un mal de gorge aphlegmasique, apyrétique, froid. — Avec la diphthérie, état pseudo-membraneux établi presque d'emblée et coïncidemment avec des troubles généraux plus ou moins accentués (fièvre, malaise, inappétence, pâleur, etc.).

3° *Critérium bactériologique*. — Signe formel, absolu. — Au cas où le moindre doute pourrait subsister sur la qualité de l'affection, on procédera *sans retard* à des « ensemencements » qui, dans l'espace de seize à dix-huit heures, révéleront la présence du bacille de Löffler. La question sera ainsi jugée sans appel entre le chancre et la diphthérie.

*Traitement*. — Nous ne disposons que de moyens thérapeutiques d'influence bien restreinte contre le chancre amygdalien. Fort heureusement cela lui suffit pour aboutir à guérison, même dans sa forme diphthéroïde.

A ne parler que des agents locaux, on prescrira ceci :

Dans la période d'augment ou d'état : gargarismes, ou plutôt bains de bouche émollients avec décoction de guimauve, de guimauve et de pavot, eau glycinée, etc. Pour avoir quelque efficacité, ces bains de bouche devront être répétés fré-



quemment et prolongés plusieurs minutes. — Pulvérisations émoullientes, tièdes, renouvelées deux ou trois fois dans les vingt-quatre heures.

Dans une période plus avancée, gargarismes au borate de soude ou bien au chlorate de potasse; — badigeonnages au collutoire boraté (glycérine pure, 30 grammes, et borate de soude, 10 grammes). — Rien de spécial contre l'exsudat pseudo-membraneux, qu'on laissera s'éliminer *sponte suâ*.

En cas de douleurs vives, gargarismes additionnés d'une petite quantité d'opium, ou badigeonnages à la cocaïne; — pastilles au chlorhydrate de cocaïne, etc.

S'il paraît opportun de modifier l'état des surfaces, attouchements quotidiens ou bi-quotidiens avec la teinture d'iode ou avec la teinture alcool-éthérée ou chloroformo-éthérée d'iodoforme à saturation; — cautérisations au crayon de nitrate d'argent tous les trois ou quatre jours.

Ces cautérisations au crayon sont encore utiles dans la dernière période du chancre, alors que la cicatrisation languit et traîne en longueur.

Bien entendu, comme pour tous les chancres de la cavité buccale, alimentation liquide ou demi-liquide, n'exigeant aucun effort de mastication et de déglutition : lait, potages, soupes, jus de viande, hachis de viande, purées, crèmes, etc. — Dans les formes aiguës, douloureuses, éréthiques, le lait est *seul* supporté pour un certain temps.

ALFRED FOURNIER.







## XERODERMA PIGMENTOSUM

Pièce du Musée de l'hôpital Saint-Louis, n° 4843, année 1895. Service de M. DU CASTEL.  
(Moulage de BARRETA.)

C'est à *Kaposi* que nous devons la mise en lumière et la dénomination de l'affection aujourd'hui connue sous le nom de *xeroderma pigmentosum*. Sick lui donne le nom de *melanosis lenticularis progressiva*; Radcliffe Crocker, celui d'*atrophoderma pigmentosum*; Taylor, Neisser l'appellent *angioma pigmentosum et atrophicum*, *liodermia essentialis cum telangiectasia et melanosi*. C'est une affection familiale, et il est fréquent d'en rencontrer plusieurs exemples dans la même famille. En général, le *xeroderma pigmentosum* fait son apparition au cours de la deuxième ou de la troisième année. La maladie atteint les parties du corps découvertes, exposées à la lumière; l'influence des rayons solaires paraît sa grande cause provocatrice. La face, les oreilles, le cou, la nuque, les épaules et la partie supérieure de la poitrine, le dos des mains, la partie inférieure des avant-bras, le dos des pieds et les jambes chez les malades qui ont l'habitude de marcher pieds nus, sont les sièges habituels du mal.

Au début, on observe des dilatations vasculaires, ponctiformes ou linéaires, amenant la production de taches congestives qui peuvent n'être pas permanentes d'emblée, mais s'accroître, s'atténuer, disparaître momentanément sous l'influence des saisons.

Bientôt se montrent des taches pigmentaires analogues à des taches de rousseur. Ces taches, fort nombreuses, peuvent arriver à être confluentes; on les voit quelquefois s'étendre aux parties non découvertes du corps, descendre sur le tronc; mais, dans ces points, la lésion n'acquiert jamais grande importance.

L'épiderme s'amincit, devient lisse, se soulève en lamelles minces; il est cassant, fendillé, ridé, desséché comme du parchemin. La peau se couvre de cicatrices superficielles, d'un blanc brillant, semblables à des cicatrices de variole.

PL. XLVII.



Le derme perd son élasticité; la peau se plisse difficilement, n'a plus de souplesse, se rétracte, adhère aux tissus sous-jacents. Cette altération entraîne comme conséquence le rétrécissement des orifices naturels : orifice buccal, orifice palpébral; l'ectropion, le xérosis de la cornée, l'état lisse du dos de la main. Des lésions inflammatoires secondaires, eczéma, rhagades, des suppurations cutanées se surajoutent par moments aux lésions caractéristiques de la maladie.

L'affection est indolente, ne s'accompagne d'aucune sensation pénible particulière.

Le développement des différentes lésions se fait lentement, exige plusieurs années, s'exagère habituellement pendant l'été.

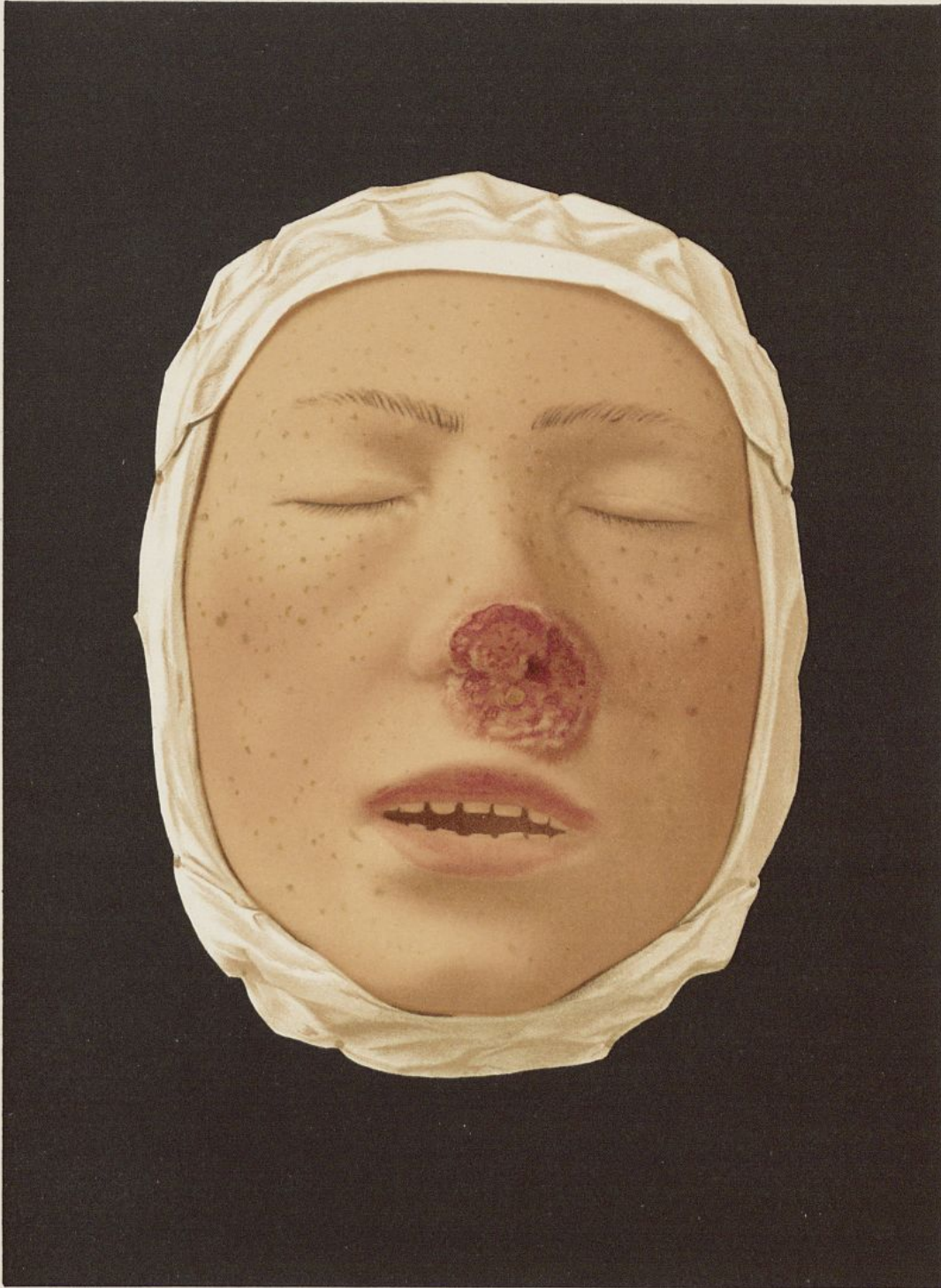L'état général des enfants atteints de xéroderma ne paraît pas souffrir; leur développement se fait d'une façon normale. Pour qui ne connaît pas l'avenir de l'affection, celle-ci paraît une difformité désagréable de la peau plutôt qu'une affection grave; il est loin d'en être ainsi. A un moment donné, des tumeurs malignes se développeront sur différents points des téguments, particulièrement de la face.

Ces tumeurs sont généralement de nature épithéliale, mais on a aussi mentionné des carcinomes, des sarcomes, des angiomes. Ces différences de qualification cachent peut-être de simples différences terminologiques, pour des observations recueillies en des pays différents, plus que des différences véritables de nature. Chez notre malade, il s'agissait d'un épithéliome cylindrique. Ce qui importe, c'est que la peau atteinte de *xeroderma pigmentosum* est un terrain sur lequel les tumeurs malignes se développent facilement, presque fatalement, à un moment donné. Le nombre des tumeurs développées chez un même malade est quelquefois considérable; la face peut en être criblée.

Nombre de malades succombent vers l'âge de 10 à 12 ans; on en a vu cependant survivre jusqu'à 25 ans (Thibierge, Archambault), 40 ans, 60 ans (Riehl). Dubois Havenith a rapporté l'observation d'un malade qui, après avoir subi un grand nombre d'opérations pour des épithéliomes récidivants, eut une période d'amélioration suffisante pour pouvoir se marier; ses trois enfants furent indemnes de l'affection.

Le côté grave de l'affection est, on le voit, le développement, on pourrait dire fatal, d'épithéliomes sur les parties malades; ceux-ci constituent le couronnement, la période terminale de l'affection. Tantôt ce sont de petites tumeurs épithéliales, papillomateuses, susceptibles de tomber spontanément et de ne pas récidiver sur place; tantôt ce sont des tumeurs volumineuses, fongueuses, ulcérées, saignantes;





IMP. LEMBRICER

RUEFF & C<sup>ie</sup>, Editeurs, PARIS.

*Xérodema pigmentosum*



ailleurs ce sont, comme chez la petite fille dont la lésion est reproduite sur la planche ci-jointe, des tumeurs plus ulcéreuses que végétantes; on peut voir se former des ulcérations profondes, envahissant les tissus sous-jacents, attaquant les cartilages et les os, produisant des destructions considérables en surface et en profondeur, pouvant détruire le nez, ouvrir la cavité buccale. La généralisation aux viscères a été signalée.

En résumé, on peut, avec Vidal, reconnaître à la maladie trois périodes : une première, caractérisée par la production des taches de rousseur et des taches rouges; une seconde, pendant laquelle se produit l'atrophie du derme; une troisième, caractérisée par la production des tumeurs malignes.

Chez notre malade, le fait saillant était le développement de l'épithéliome sur une peau encore peu altérée; les altérations congestives, l'atrophie du derme de la face et des mains étaient peu avancées quand l'épithéliome fit son apparition. Nous ne pûmes recueillir aucun renseignement sur les antécédents de famille; il s'agissait d'une enfant abandonnée recueillie par l'assistance publique.

Nous ne connaissons pas jusqu'à présent de traitement effectif du *xeroderma pigmentosum*, pas de traitement interne. L'ablation des tumeurs n'est pas ordinairement suivie de récurrence *in loco*, mais elle n'empêche pas la multiplication des néoplasmes sur d'autres points de la face.

R. DU CASTEL.







## IMPÉTIGO CONTAGIOSA

Planche du Musée de l'hôpital Saint-Louis n° 1424, année 1889, Service de M. QUINQUAUD.

(Moulage de BARETTA.)

La planche n° 48 représente un cas typique d'une dermatose vulgaire, quoique mal connue encore, et par suite difficile à définir d'une façon précise : l'*impétigo*. Si j'avais besoin de prouver que cette affection pour fréquente et classique qu'elle est, reste encore parmi celles qui doivent exercer la sagacité des chercheurs, je dirais seulement que ce cas est un de ceux dont Quinquaud se servit pour remettre en honneur l'entité dermatologique autrefois créée par Bazin sous le nom d'hydroa.

I. — Cette tentative d'ailleurs demeura vaine; mais peut-être n'est-il pas inutile de rappeler quelles raisons principales l'auteur invoquait, puisqu'elles feront connaître quelques détails sur le cas particulier que reproduit cette planche.

Il s'agissait<sup>1</sup> d'une fillette portant sur presque toute la surface du corps, principalement sur le visage, le tronc et les membres, les lésions dont la description va suivre.

Au visage, on voyait une accumulation de croûtes variant comme coloration du blanc jaunâtre plâtreux au jaune clair; ces croûtes étaient réunies en amas d'aspect irrégulier au premier abord, mais où l'on distinguait avec un peu d'attention des éléments figurés, qui, devenus adhérents, avaient produit les amas principaux. Ces éléments étaient arrondis, réguliers, ombiliqués largement à leur centre pour la plupart, surélevés par leurs bords. Leur dimension était sensiblement, pour les plus volumineux, celle d'une grosse pustule vaccinale, mais il y en avait de plus petits, saillants, non ombiliqués, qu'on peut voir sur la planche, soit entre les précédents, soit disséminés et isolés sur la joue et l'oreille.

Tous ces éléments n'étaient pas *croûteux* au sens absolu du mot; quelques-uns, surtout parmi les plus petits, étaient constitués par une vésico-bulle remplie d'un liquide blanc jaunâtre, épais et conpressible.

1. Réunions cliniques de l'hôp. Saint-Louis, 1888-1889, p. 56; *Trois cas d'hydroa*.



Au-dessous d'eux, la peau était rouge, mais à peine tuméfiée, et non exulcérée; on s'en rendra compte en voyant sur la planche, à la partie latéro-frontale, deux disques très légèrement érythémateux, rose pâle, laissés à nu par la chute des croûtes.

Sur le tronc et la cuisse gauche, dont le moulage existe aussi au Musée de l'hôpital Saint-Louis (n° 1423), l'aspect n'était pas tout à fait le même, ou du moins était un peu modifié : l'on retrouvait en abondance les mêmes éléments qu'au visage, mais en outre on voyait une série de disques de la dimension d'une pièce de 2 francs en argent ou un peu davantage, dont le centre était formé par une surface rose pâle, recouverte de semis croûtelleux, et dont la périphérie saillante était couverte par un anneau croûteux de même coloration, de même épaisseur, de même aspect que les éléments discoïdes de la face.

Par place, ces anneaux tendaient à fusionner par leur bordure, et à la partie latérale du tronc le moulage montre une large surface érythémateuse, où l'on discerne les traces plus colorées d'anneaux nummulaires, et qui certainement était due à la cohérence et à la fusion des disques.

Là aussi d'ailleurs il existait des éléments plus petits et simplement vésiculeux, ou vésiculo-bulleux.

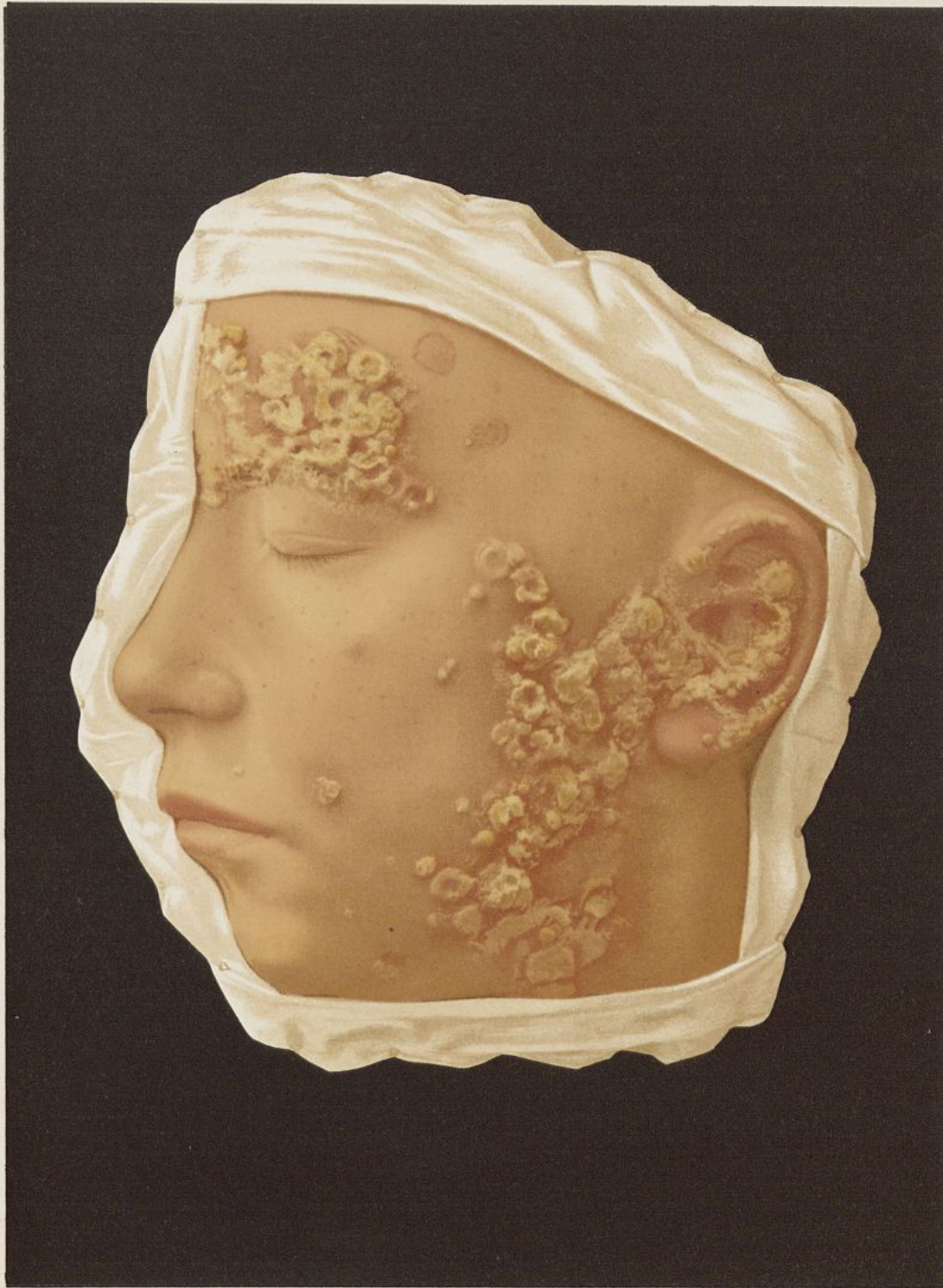II. — L'aspect ci-dessus décrit correspond à la période d'état. Voici maintenant, relevés dans la note de Quinquaud, déjà citée, les caractères évolutifs principaux. La lésion élémentaire a été constamment une bulle plus ou moins volumineuse; jamais, depuis le début de l'affection, qui remontait à une quinzaine de jours seulement, il n'y eut d'autre élément éruptif et notamment d'érythème. L'éruption est donc remarquablement monomorphe. La poussée principale se fit pendant le premier septénaire; depuis lors, quelques rares éléments se produisirent. Par place, ces éléments affectaient une disposition circinée, et il se formait de véritables couronnes de bulles, tandis que, dans les points voisins, les bulles restaient isolées. Autour de chacun des cercles bulleux, se développait une zone érythémateuse. Certaines bulles restaient remplies de sérosité limpide; d'autres faisaient place à des croûtes.

Au début, l'affection s'accompagnait d'un prurit qui disparut ensuite rapidement.

Il y eut sur la voûte palatine une *seule* petite vésicule.

Quinquaud, après avoir discuté divers diagnostics, impétigo, érythème, maladie de Duhring, finit par conclure, en s'appuyant sur deux autres cas, qu'il





IMP<sup>RO</sup> LEMERGIER

RUEFF & C<sup>IE</sup>, Editeurs, PARIS.

*Impétigo contagieux généralisé*



s'agissait là de l'*hydroa* de Bazin, maladie récidivante, mais curable, et dont il essaya dans un article publié peu après de résumer les principaux caractères distinctifs<sup>1</sup>.

Voici, au total, le résumé de son opinion à ce sujet : l'*hydroa* est une affection vésiculo-bulleuse à lésion unique, *non polymorphe*, à évolution rapide, toujours bénigne, à récurrences rares, siégeant ordinairement sur le tégument externe, mais quelquefois aussi sur les muqueuses; après une première apparition de quelques vésicules coïncidant avec un léger état fébrile survient une véritable explosion de bulles inégales, poussée principale suivie au bout de quelques jours de poussées secondaires légères, de sorte que la durée moyenne est de un à deux mois au maximum.

Quinquaud déclare qu'il s'est fort bien trouvé dans le traitement de cette affection de l'emploi à haute dose du phosphate ou du bicarbonate de soude, à l'exclusion de l'opium et de l'iodure de potassium, qui provoqueraient chez ces malades des poussées éruptives.

III. — Il faut ajouter maintenant que les idées de Quinquaud soulevèrent une vive opposition : on se refusa à voir là un type pathologique individualisé. E. Vidal nota que l'éruption était abondante dans toutes les régions où se produisent des frottements, c'est-à-dire dans toutes celles où il peut se faire accidentellement des auto-inoculations ; l'éruption lui paraissait fort semblable à celle de l'*impétigo contagiosa*, et cela d'autant plus qu'il en existait dans le cuir chevelu. Quinquaud reconnut qu'en effet l'auto-inoculation du contenu des bulles avait donné naissance à une petite bulle où il constata l'existence de divers microbes.

E. Besnier montra un moulage (n° 487) représentant des lésions plus développées que celles de la malade de Quinquaud ; c'étaient des gâteaux de croûtes mathématiquement rondes, ayant l'évolution suivante : il se produit d'abord de petites vésicules, du diamètre d'une tête d'épingle, quelques-unes se rompent rapidement, puis se recouvrent de croûtes ; leur développement et leur rupture sont extrêmement rapides. Il s'agit certainement d'*impétigo*, et d'*impétigo contagiosa* ; la guérison fut rapide par des moyens purement externes, comme le montre le moulage n° 503, fait quelques jours après le précédent.

E. Besnier rappela que l'érythème hydroa produit des vésicules qui s'entourent d'une zone rouge, puis d'un soulèvement épidermique périphérique, mais

1. *Bulletin médical*, 1888, p. 1675 : *De l'hydroa*.



ne ressemblant nullement aux croûtes et aux placards observés dans le cas de Quinquaud. Enfin E. Besnier ajouta qu'il existe dans l'impétigo des variétés d'évolution très remarquable et il cita le curieux fait que voici : de deux frères atteints d'impétigo, l'un guérit très rapidement, tandis que l'autre, *contaminé* par le *premier*, présentait des bulles qui se succédèrent pendant près de six mois ; ce malade avait une intolérance extraordinaire pour tous les irritants, et quelques centigrammes d'iodure de potassium suffisaient pour amener des poussées érythémato-bulleuses, exemple typique des différences que peut créer la susceptibilité individuelle dans l'évolution d'une maladie.

IV. — Il s'agissait donc, selon toute vraisemblance, dans le cas de Quinquaud, d'un *impétigo contagiosa*, ainsi d'ailleurs que l'auteur s'empressa de le reconnaître, car sur le moulage, exécuté quelques jours après sa présentation, il fit inscrire l'étiquette : *impétigo contagieux généralisé*, avec, en sous-titre, affection hydroïque impétigineuse. Rappelons donc le traitement de cette affection.

Il est fort simple. Pendant les premiers jours, quand les phénomènes inflammatoires sont assez accentués, on doit faire des applications émoullientes, par exemple : pulvérisations d'eau tiède, pure ou boriquée ; bains d'amidon à l'hydrofère ; cataplasmes de fécule ou de farine de graine de lin déshuilée ; applications de compresses de tarlatane, en huit ou dix doubles, trempées dans de l'eau de son, ou de la décoction de têtes de camomille additionnées d'un centième d'acide borique et recouvertes de taffetas gommé, de gutta-percha laminée, ou de mackintosh.

Au bout de quelques jours, les croûtes ramollies se détachent d'elles-mêmes, et l'on peut recourir à une pommade faiblement antiseptique telle que la vaseline boriquée au dixième ou au quinzième. Voici encore une excellente préparation due à E. Vidal :

Précipité jaune . . . . .	de 50 centigr. à 1 gramme.
Huile de cade . . . . .	de 1 gramme à 3 grammes.
Cérat anhydre . . . . .	20 grammes.

L'emplâtre de Vigo, ou, s'il est trouvé trop irritant, l'emplâtre rouge de E. Vidal (minium 2<sup>gr</sup>,50, cinabre 1<sup>gr</sup>,50, diachylon 26 grammes) sont encore d'excellents moyens de pansement après qu'on a obtenu le ramollissement et la chute des croûtes.

LUCIEN JACQUET.



## URTICAIRE PIGMENTÉE AVEC MACULES ATROPHIQUES

ET

### DISPOSITION EN TRAINÉES TRANSVERSALES

Pièce du musée de l'hôpital Saint-Louis, N° 1697, année 1892. Service de M. HALLOPEAU.

(Moulage de BARETTA.)

Le jeune enfant dont ce moulage représente l'éruption a déjà fait l'objet de trois publications depuis le jour où il a été amené, en 1885, à l'âge de 7 mois et demi, dans le service de M. le professeur Fournier. La première appartient à M. Paul Reymond qui, trois ans plus tard, a pu en relater, d'après l'observation recueillie par M. Bruchet, l'histoire complète dans sa remarquable thèse inaugurale; la seconde est de M. Morel-Lavallée : elle avait particulièrement pour objet de signaler les modifications apportées à l'éruption par une rougeole intercurrente, et *vice versa*; la troisième enfin est de nous : elle remonte à 1892; l'enfant avait donc alors 7 ans; son éruption s'était modifiée ainsi que nous allons l'indiquer; c'est à cette époque qu'elle a été représentée pour la seconde fois, dans notre musée, par le moulage que reproduit cette planche.

C'est un cas typique de la dermatose qui a été observée pour la première fois, en 1869, par Nettlesip, à *Brackfriars-Hospital*, et à qui Sängster a donné, en 1878, le nom assez défectueux sous lequel elle est connue.

Depuis ces travaux, les observations relatives à cette maladie se sont multipliées : elle demeure néanmoins assez rare, car, depuis plus de treize ans, nous ne l'avons observée que deux fois parmi les nombreux malades qui nous ont passé sous les yeux.

Chez cet enfant, *elle a débuté, comme il est de règle, dans le premier âge* : il n'avait que 6 semaines lorsque ses premières efflorescences se sont manifestées; deux mois plus tard, elle s'étendait à tout le tronc et aux membres.

PL. XLIX.



Depuis lors, elle s'est constamment produite par *poussées aiguës*. L'enfant devient brusquement triste et agité; son sommeil est troublé; parfois, il a des vomissements; puis, sa figure s'anime et devient d'un rouge écarlate, sous l'influence d'une *fièvre* généralement modérée; la température s'élève à 38 ou 39 degrés; les téguments se congestionnent sur toute la surface du corps, et plus particulièrement dans un territoire plus ou moins étendu, tel que le dos ou l'une des jambes; les plaques éruptives anciennes deviennent plus turgescentes; certaines se compliquent d'*éruptions bulleuses* dont on voit toutes les phases, depuis le léger soulèvement jusqu'aux bulles larges et saillantes remplies d'un liquide séreux; parfois, à la suite d'excoriations, ce liquide se concrète en croûtes plus ou moins épaisses.

Ces poussées étaient au début très fréquentes, presque quotidiennes et de courte durée (généralement, au bout de douze à vingt-quatre heures, la fièvre et le prurit intense cessaient).

Depuis lors, elles se sont graduellement éloignées, mais elles ont néanmoins continué à se manifester : lorsque nous avons présenté l'enfant à la Société française de dermatologie, le 12 mai 1892, nous avons encore observé des élevures de nouvelle formation.

Ces éruptions sont restées limitées au tégument externe; on n'a pas vu chez cet enfant survenir, comme chez les malades d'Elsenberg et de Morrow, de altérations des muqueuses buccale, palatine et pharyngée.

*Les plaques d'urticaire pigmentée sont actuellement très nombreuses; elles sont, les unes maculeuses, les autres saillantes.* Ce malade représente donc la forme *mixte* de M. Reymond, à la fois *nodulaire* et *maculeuse*.

Parmi les plaques éruptives, les unes sont *arrondies*; leur volume varie de celui d'une lentille à celui d'une pièce de 20 centimes; d'autres sont *allongées transversalement* et atteignent de 1 à 2 centimètres et même davantage.

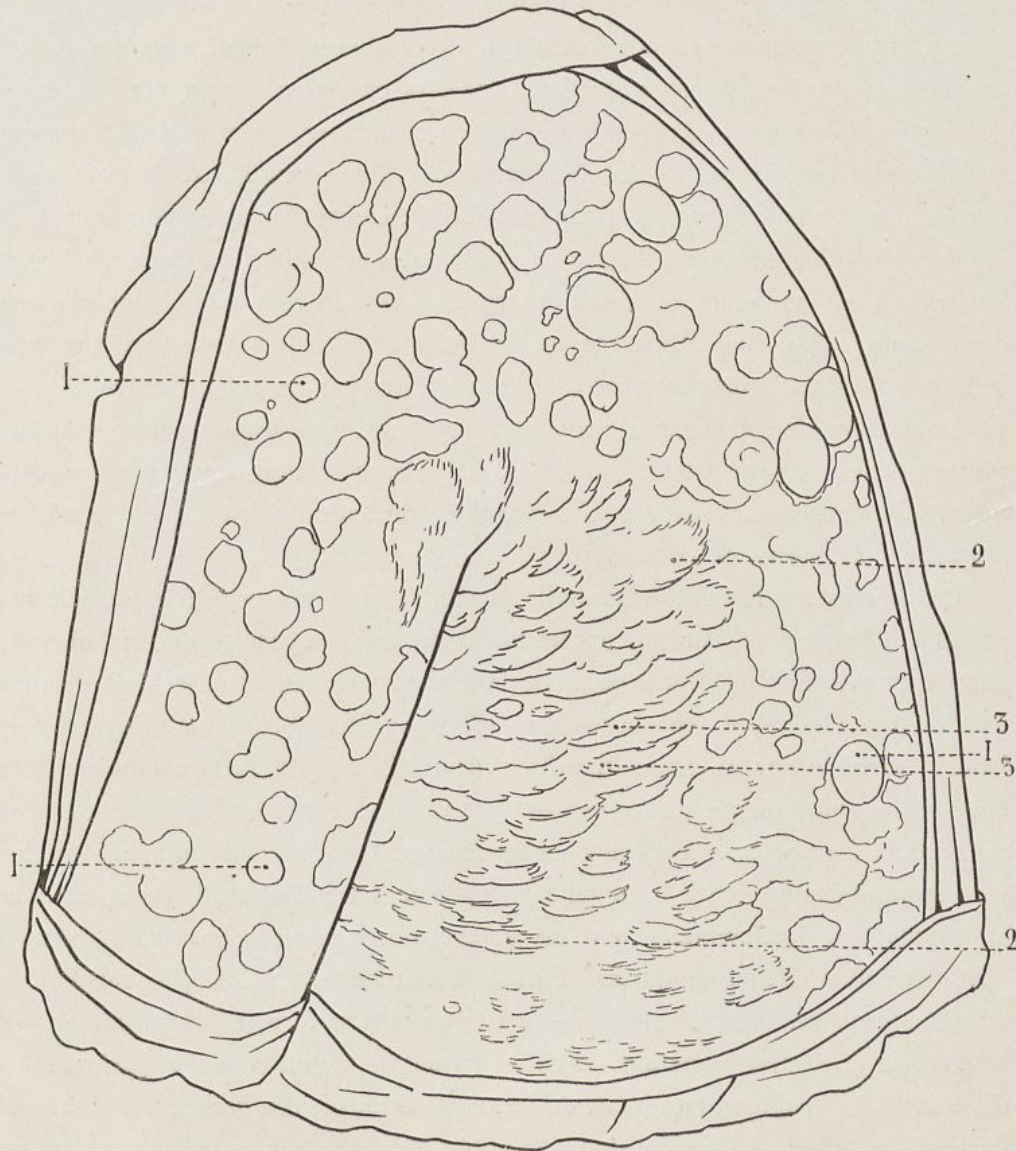
Comme l'a bien observé M. Reymond, *la surface de la plupart de ces plaques est le siège de nombreuses plicatures transversales*, séparées par autant de petits sillons; leur aspect rappelle celui de vergetures. D'accord avec M. Reymond, nous admettons, comme origine probable de cette altération, une *distension de l'épiderme au moment des poussées éruptives et son plissement consécutif quand vient la régression*.

La *consistance* de la peau est le plus souvent augmentée au niveau de ces plaques; le tégument y paraît épaissi.

Leur *coloration* est, en dehors des poussées, d'un *jaune bistré*; elle devient



*plus sombre aux extrémités inférieures, comme il est de règle pour la plupart des dermatoses. Spontanément, ou sous l'influence d'excitations mécaniques, les éléments*



1. Macules atrophiques. — 2. Fines plicatures des plaques. — 3. Disposition en traînées transversales.

*peuvent se tuméfier et prendre une coloration rouge plus ou moins intense qui empiète souvent sur leur pourtour; en même temps, la plaque éruptive devient plus turgescence; ces poussées durent quelques heures; elles s'accompagnent, ou*



non, d'un mouvement fébrile généralement peu intense; puis, les plaques s'affaissent et reprennent peu à peu leur aspect habituel.

M. Morel-Lavallée a observé que, *sous l'influence d'un mouvement fébrile, la coloration des éléments de l'urticaire pigmentée devient plus sombre.*

Un fait remarquable dans ce moulage, et très exceptionnel, est la présence de *macules atrophiques représentant de véritables cicatrices* sur un grand nombre de plaques du tronc et des membres<sup>1</sup>. On en compte une quarantaine, rien que sur le tronc; les plus petites ont les dimensions d'une lentille, d'autres forment des traînées transversales qui atteignent 4 centimètres de longueur sur 1 de largeur; les plaques ortiées dont elles occupent le centre sont en partie effacées. La coloration blanche de ces macules contraste avec la coloration jaune chamois des plaques; elles sont déprimées ou légèrement saillantes; leurs contours sont nettement arrêtés; quelques-unes sont circonscrites par un rebord en relief.

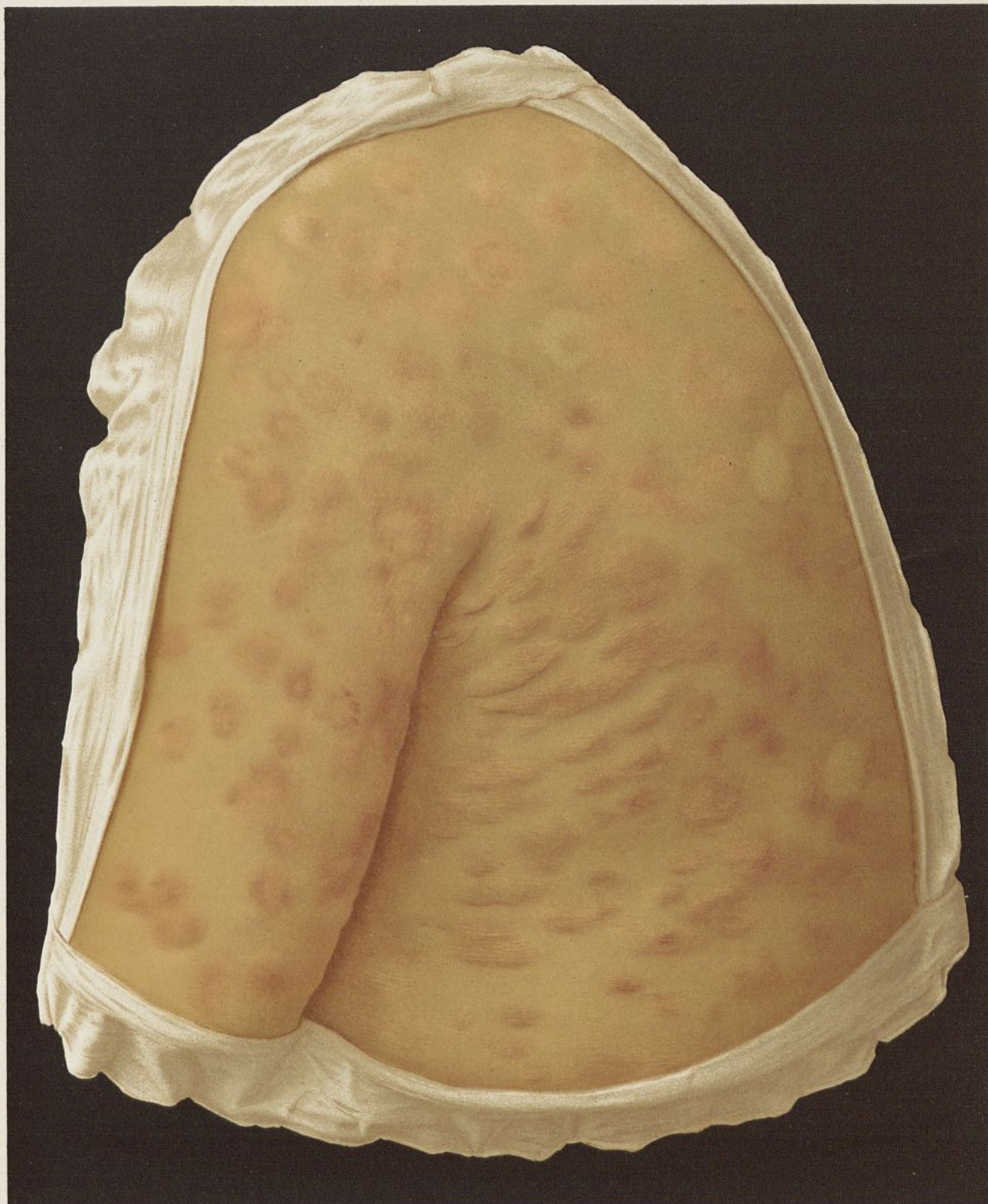
Le nombre de ces macules atrophiques et leurs rapports constants avec des plaques ortiées ne permettent pas de les considérer comme des lésions accidentelles, étrangères à la maladie : *elles sont dues, en toute évidence, à une évolution régressive des lésions de cette urticaire.*

Cette évolution régressive s'est-elle produite spontanément? N'aurait-elle pas plutôt été provoquée par une ulcération consécutive à une éruption bulleuse? Cette interprétation est bien peu vraisemblable, car ces cicatrices n'existaient pas lorsque l'enfant a été observé en 1888 par MM. Bruchet et Reymond et l'année suivante par M. Morel-Lavallée; depuis lors, il est resté constamment à l'hôpital, ce qui implique un traitement approprié des éruptions bulleuses s'il s'en est produit depuis lors; d'ailleurs, en aucun cas, les éruptions bulleuses qu'il a été donné d'observer chez lui n'ont laissé à leur suite d'ulcérations; il est donc au moins très vraisemblable que ces nombreuses cicatrices ont été le résultat d'une évolution rétrograde qui a constitué la marche naturelle de la maladie.

Un autre fait, dans ce moulage, mérite au plus haut degré l'attention, car il peut servir à éclairer la nature de cette dermatose : nous voulons parler de la *disposition de l'éruption, au niveau du tronc, en traînées transversales*; nous avons, depuis lors, observé la même particularité, beaucoup plus accentuée, chez un malade que nous avons présenté le 11 avril 1896 à la Société française de dermatologie; son éruption était constituée par des plaques légèrement saillantes, à contours géographiques, disposées fréquemment en bandes mesurant jusqu'à

1. V. HALLOPEAU, Sur la production de cicatrices dans l'urticaire pigmentée (*Bulletin de la Société française de dermatologie et de syphiligraphie*, séance du 12 mai 1892).





IMP. LEMBRICIER

RUEFF & C<sup>ie</sup>, Editeurs, PARIS.

*Urticaire pigmentaire*  
*cicatrices généralisées*



10 centimètres de largeur; elles étaient surtout remarquables dans la région dorsale où on les voyait disposées symétriquement, se dirigeant de haut en bas et de dedans en dehors; les plus élevées remontaient au niveau de la troisième vertèbre dorsale, les plus déclives correspondaient à la base du sacrum; les premières étaient plus obliques, les dernières plus horizontales; les rubans constitués par ces plaques étaient séparés par des intervalles de peau saine d'une largeur égale ou supérieure; l'épiderme était plissé au niveau des plaques, comme chez le petit malade dont cette planche représente l'éruption, et l'on remarquait de même, sur le tronc, des cicatrices superficielles, disséminées, irrégulièrement arrondies. Voici donc deux cas d'urticaire pigmentée dans lesquels les éléments éruptifs étaient distribués en bandes parallèles rappelant par leur distribution celle de zona, et où ils s'accompagnaient de cicatrices. Nous tirerons plus loin la conclusion de ces faits.

Comme *sensations subjectives*, il faut mentionner surtout, dans cette dermatose, le *prurit*: son intensité est très variable et il est loin d'être constant: chez notre petit malade, il ne survenait guère qu'au moment des poussées congestives; on l'a vu plusieurs fois faire presque complètement défaut; d'autres fois, au contraire, il est intense et amène la production d'éruptions secondaires offrant l'aspect du prurigo.

La *marche* de cette dermatose est essentiellement chronique; les macules consécutives aux poussées congestives persistent indéfiniment; ces poussées elles-mêmes peuvent se renouveler pendant de longues années.

A part les mouvements fébriles passagers qui peuvent accompagner les poussées éruptives, cette affection est habituellement sans retentissement sur la santé générale.

Le *diagnostic* de cette dermatose ne peut offrir de sérieuses difficultés pour un médecin qui a eu l'occasion de l'observer.

Le relief des plaques éruptives, les poussées dont elles sont le siège et l'intégrité de la santé générale ne permettent pas une confusion avec le *xeroderma pigmentosum*.

Ces mêmes poussées et l'aspect tout particulier des plaques ortiées, rouges ou pigmentées, les distinguent de toutes les *mélanodermies*.

L'affection qui pourrait le plus facilement conduire à une erreur est celle que nous avons décrite dans une leçon clinique (*Semaine médicale*, n° 17, page 129, 1894) sous le nom d'*urticaire lichénoïde persistante*; elle est constituée par des nodules miliaires agglomérés en petits groupes irrégulièrement arrondis



ou en série linéaires : les plus volumineux atteignent le volume d'un grain de chènevis; ils présentent, dans leur partie centrale, une dépression ponctiforme; leur consistance est ferme, leur surface brillante, leur coloration d'un rouge tirant par places sur le chamois; sous l'influence du grattage, ils deviennent plus saillants et plus volumineux en même temps que leur coloration s'accroît; il peut y avoir concurremment de l'autographisme : il s'agit, en somme, d'une forme persistante d'urticaire, offrant de l'analogie avec l'urticaire pigmentée par sa coloration et par ce fait que ses éléments deviennent plus saillants sous l'influence des excitations mécaniques, mais en différant par leurs petites dimensions et l'absence de plaques pigmentées consécutives.

Il ne faut pas non plus confondre l'urticaire pigmentée avec l'*urticaire persistante hémorragique* dans laquelle la coloration anormale est due exclusivement à l'extravasation de globules rouges.

Au point de vue histologique, cette dermatose a, comme l'a établi Unna, une caractéristique: c'est la présence, en grande quantité, de *Mastzellen* dont beaucoup présentent une forme cuboïde due à leur entassement en colonnes serrées sous l'influence de la *vis a tergo*<sup>1</sup>. La plupart des auteurs rapportent la pigmentation anormale à une *accumulation de grains colorés dans les cellules de la couche épineuse*.


Relativement à la *nature de cette maladie*, la plupart des auteurs sont d'accord pour admettre, avec le professeur Pick, une *angionévrose* à laquelle il faut ajouter, d'après M. P. Reymond, une *trophonévrose*. Les particularités signalées dans notre moulage, ainsi que chez le second malade dont nous avons parlé précédemment, viennent pleinement confirmer cette manière de voir : on ne peut en effet s'expliquer autrement que par un trouble dans l'innervation trophique la disposition zoniforme des plaques éruptives et les atrophies d'apparence cicatricielle qui s'y sont développées sans cause occasionnelle appréciable; elles permettent de dire que *l'urticaire pigmentée doit être rangée parmi les trophonévroses*.

L'analogie que peuvent présenter ses localisations avec celles du zona et de certains *nævi* conduit à penser qu'elles peuvent avoir pour cause prochaine, comme ces affections, une *altération métamérique*.


H. HALLOPEAU.

1. BÄUMER, *Arch. f. Dermat. u. Syph.*, 1896, t. XXXIV, p. 323.











## CHANCRE SYPHILITIQUE DE LA LÈVRE

(FORME CROÛTEUSE)

## CHANCRE SYPHILITIQUE DE LA LÈVRE

(FORME ÉROSIVE)

## CHANCRE SYPHILITIQUE DE LA LANGUE

(FORME ULCÉREUSE)

Pièces du Musée de l'hôpital Saint-Louis, n<sup>os</sup> 1411, 1489 et 1081. Années 1885 et 1888.

Service de M. le professeur Alfred FOURNIER. (Moulages de BARETTA et JUMELIN.)

### I

La figure I de la planche 51 représente un beau type de la forme croûteuse du chancre syphilitique labial, laquelle se recommande doublement à l'attention en raison et de sa grande fréquence et des méprises auxquelles elle donne souvent lieu.

Le chancre labial affecte très souvent la forme et la physionomie objective du chancre croûteux. C'est même toujours un chancre croûteux alors qu'il siège sur le département cutané des lèvres et qu'aucun topique, aucun pansement n'en a encore détaché l'incrustation de surface.

Cette incrustation, il la doit à sa qualité de chancre *cutané*. La preuve en est que, dans les cas où il siège à cheval sur le département cutané et le département muqueux de la lèvre, il se trouve souvent divisé en deux moitiés d'aspect tout différent, dont l'une (celle qui répond à la peau) est recouverte d'une croûte, tandis que l'autre (celle qui répond à la muqueuse) se présente

PL. L.



sous l'aspect d'une plaie à vif. — (Voir, à ce sujet, une pièce tout à fait démonstrative, que j'ai déposée au Musée de l'hôpital Saint-Louis : Collect. partic., n° 285.)

Dans cette forme, le chancre est constitué par ceci : une petite lésion circonscrite, arrondie ou ovalaire, surmontée par une *croûte*.

Cette croûte offre un diamètre variable entre celui d'une pièce de cinquante centimes et celui d'une pièce d'un franc. — Elle est compacte, solide, adhérente. — Elle fait un léger relief de 1 à 2 millimètres. — Sans avoir de coloration fixe, elle est généralement brunâtre ou d'un brun foncé, quelquefois presque noire.

Il va sans dire que cette croûte n'est qu'un masque sur la lésion vraie. La lésion vraie, c'est l'érosion chancreuse sous-jacente, qui se dissimule sous une carapace croûteuse. Mais cette érosion, on n'en peut juger, on ne la voit pas dans la forme qui nous occupe actuellement, tout au moins tant que la croûte subsiste. Donc, n'en parlons pas.

En sorte qu'au total toute la lésion, en tant que caractères cliniques appréciables, se réduit à ceci : une incrustation labiale, et rien de plus.

*Variété : Chancre rupial.* — Une variété de l'espèce précédente mérite une mention particulière, sous le nom de chancre rupial.

Elle n'est constituée que par une exagération de la croûte, laquelle se présente avec une épaisseur double, triple ou même quadruple de ce qu'elle est usuellement. Si bien que, de par son aspect stratifié et de par son fort relief au-dessus des téguments périphériques, cette croûte rappelle absolument les grosses incrustations des syphilides tertiaires, des syphilides tuberculo-crustacées, voire, plus spécialement encore, l'incrustation dite « ostréacée » à laquelle se rattachait autrefois la dénomination de *rupia*. Impossible, en face de cette variété du chancre labial, de n'avoir pas l'impression d'une syphilide tertiaire. Cette impression est forcée, nécessaire, et l'erreur de première vue ne peut être rectifiée que par les données contradictoires du diagnostic rationnel. Aussi bien, nombre de tels chancres à grosse incrustation proéminente ont-ils été pris pour des lésions d'ordre tertiaire.

*Diagnostic.* — Je viens de dire que les chancres à grosse croûte peuvent donner le change pour des accidents tertiaires, notamment pour des syphilides tuberculo-crustacées. Ce ne sont pas, cependant, les plus insidieux au point de vue diagnostique. Car, en raison de l'importance et de la singularité de la lésion qu'ils constituent, on s'en méfie, on se tient sur ses gardes vis-à-vis d'eux ; bref,



l'on se met à leur propos en frais de diagnostic, si je puis ainsi parler. Alors, on arrive généralement à les reconnaître pour ce qu'ils sont, et cela de par l'absence d'antécédents spécifiques sur le malade, de par l'adénopathie concomitante (formulée suivant le type du bubon satellite), comme aussi parfois de par les manifestations secondaires qui leur servent de cortège dès qu'ils sont âgés de quelques semaines.

Donc, là n'est pas le danger. La source usuelle des erreurs à commettre en pareil cas réside ailleurs. Elle réside dans le chancre croûteux d'allure bénigne, dans le chancre à croûte petite, mince, plate, minuscule même parfois, c'est-à-dire dans le chancre dit *croûtelleux*, simplement croûtelleux, ne semblant constituer qu'une lésion banale et sans importance.

Là est le piège. Et comment, en vérité, ne pas s'y laisser prendre ? Que voit-on au total en tant que lésion ? Rien autre que ceci : une petite croûte, ronde ou ovale, ne dépassant guère l'étendue de l'ongle de l'auriculaire, plate et sans relief, mince, jaune ou jaunâtre, d'aspect eczémateux, c'est-à-dire en somme une lésion identique à l'incrustation banale de toute plaie qui se dessèche. Si bien que, sur la foi de cette bénignité apparente, on ne se défie pas, on se satisfait d'un examen à la légère ; bref, on se laisse aller à diagnostiquer, au lieu d'un chancre, soit un herpès, soit une acné à la période croûteuse, soit un eczéma ou un impétigo, soit encore un de ces boutons innomés de l'ordre de ceux qui se produisent si fréquemment aux lèvres.

J'ajouterai même qu'en l'espèce la véritable difficulté pour le médecin n'est pas de reconnaître le chancre *quand il y pense*, mais *d'y penser*, c'est-à-dire d'avoir toujours présente à l'esprit cette vérité qui est la sauvegarde du diagnostic en pareil cas, à savoir : que le chancre syphilitique peut se manifester aux lèvres sous l'apparence d'une lésion essentiellement bénigne, banale, et insignifiante d'aspect.

Car, s'il pense au chancre en pareille occurrence, le médecin aura bientôt fait, au moins dans la grande généralité des cas, de reconnaître pour chancre l'accident en question, et cela de par deux signes formels, caractéristiques, à savoir : l'induration de base et l'adénopathie concomitante.

Avec le chancre, en effet, toujours on constate ceci :

1° Sous la base de la croûte, une certaine *assise d'induration* ; — d'induration plus ou moins accentuée ; — non pas toujours, certes, d'induration profonde, nodulaire, en « demi-pois » ou en « moitié de noisette », mais tout au moins d'induration en surface, lamelleuse, soit parcheminée, soit foliacée.



2° Et surtout, signe bien moins équivoque et moins sujet à défaillance, une *adénopathie* nettement formulée, sous forme de ganglions souvent multiples, froids, indolents, durs et d'une dureté spéciale, de cette dureté qui semble n'être autre chose, comme le disait Ricord, que « l'induration chancreuse transportée dans les ganglions ».

Eh bien, inversement, rien de semblable ne s'observe ni avec l'herpès, ni avec l'eczéma, ni avec l'impétigo, ni avec les érosions traumatiques, etc.

En sorte que, d'après ces deux signes majeurs et formels, le diagnostic de la lésion pourra, sinon toujours, au moins le plus souvent, être établi sur des bases cliniquement certaines.

Toutefois, deux causes d'erreur se présentent à signaler ici. Elles sont relatives, d'une part, aux *indurations artificielles* et, d'autre part, aux *adénopathies éventuelles*, susceptibles de simuler le bubon satellite du chancre.

I. — Des lésions banales, compliquées par aventure d'un processus inflammatoire, peuvent se doubler d'une certaine induration de base plus ou moins analogue à l'induration chancreuse. C'est ainsi qu'un herpès, des pustulettes staphylococciques, des écorchures, des égratignures, des placards isolés d'eczéma ou d'impétigo, etc., venant soit à être tourmentés, enflammés ou infectés par les doigts, soit à être irrités par des topiques ou des cautérisations, présentent parfois à leur base un certain degré d'engorgement phlegmasique plus ou moins rénitent, lequel en impose facilement pour une induration chancreuse vraie. — Première méprise possible, qu'évitera seule une anamnèse rigoureuse.

II. — Ces mêmes lésions banales peuvent coexister avec des adénopathies, soit récentes et symptomatiques, soit antérieures et relevant alors ou bien d'un tempérament lymphatique, scrofuleux, ou bien d'un mauvais état des gencives, d'abcès dentaires, de stomatite chronique, etc. Il y a là encore matière à erreur, si l'on ne tient compte de ces diverses particularités individuelles.

Exemple du genre. Un jeune homme vient me trouver pour une lésion labiale croûtelleuse, orbiculaire, de l'étendue d'une pièce de 50 centimes, et tout à fait *chancriforme* d'aspect. D'une part, je trouve à cette lésion une base indurée, même fortement indurée; et, d'autre part, je rencontre sous la mâchoire deux ganglions assez fermes, non douloureux, gros comme des olives. Ma première impression est donc absolument en faveur d'un chancre syphilitique de la lèvre. Toutefois, je m'informe et j'apprends ceci : que, d'abord, ces deux ganglions sont « anciens », et qu'ils ont succédé à une stomatite assez vive due à l'éruption difficile d'une dent de sagesse ; que, de plus, la lésion labiale a



été cautérisée à maintes reprises (8 à 10 fois environ). Sur ces données, je suspends tout diagnostic et m'en tiens à l'expectation pure et simple. Rien ne se manifeste. Voilà trois ans de cela actuellement, et j'attends encore (ou plutôt je n'attends plus) l'explosion secondaire. Donc, en toute évidence, ce que j'avais considéré comme un chancre, ce que tout le monde, je crois, eût considéré comme tel, n'avait pas été un chancre, mais bien une lésion banale quelconque, *artificiellement indurée* par des cautérisations et *accidentellement flanquée de ganglions* qui ne lui appartenaient pas, qui ne relevaient pas d'elle, qui se trouvaient là par aventure et du fait de causes morbides antérieures.

## II

La figure II de cette même planche reproduit un CHANCRE ÉROSIF de la lèvre inférieure, divisé en deux segments à peu près égaux par une de ces fissures médianes qui sont si fréquentes en ce siège, particulièrement chez les sujets lymphatiques ou scrofuleux.

Cette forme est non moins commune et non moins insidieuse que la précédente. — Elle est spécialement commune pour le chancre qui affecte la semi-muqueuse de l'une ou l'autre lèvre.

Dans ce type, le chancre consiste purement et simplement en ceci, comme aspect objectif : une *érosion*; — érosion nettement circonscrite; — de la largeur de l'ongle du petit doigt en moyenne, quelquefois plus petite, quelquefois un peu plus étendue; — arrondie ou plus souvent ovale; — *superficielle*, absolument superficielle; — se continuant de plain-pied avec les tissus périphériques, c'est-à-dire se raccordant avec eux sans ressaut, sans entamure en arête; au total, donc, *sans bords*, — *lisse* et *unie* de fond; — généralement remarquable par une belle couleur rouge et d'un rouge brun, souvent même d'un *rouge chair musculaire* presque caractéristique; — parfois cependant semée çà et là sur un fond rouge de quelques petits points grisâtres ou blanchâtres, lambeaux ou reliquats d'épithélium en voie de détachement.

Et c'est tout. Si bien que, sous ce type, le chancre n'est constitué, en tant que caractéristique objective, que par une lésion érosive du derme muqueux.

Reconnaître un chancre à ce seul aspect et le différencier sur ces simples données de lésions banales quelconques, de lésions herpétiques par exemple, serait une impossibilité clinique. Car l'érosion qui le constitue est à peu près

\*



identique, et cela à première vue comme après mûre analyse, avec toute érosion vulgaire. Aussi bien le chancre labial de forme érosive a-t-il été confondu maintes fois avec des érosions de toute nature, notamment avec deux insignifiantes lésions que je dois signaler ici d'une façon toute spéciale, à savoir : 1° *l'herpès labial*; — et 2° l'érosion irritative dérivant de l'abus de la cigarette, la fameuse « *brûlure de cigarette* ». Que de cas, pour ma seule part, n'aurais-je pas à citer où des chancres labiaux ont été diagnostiqués « herpès » et dédaignés comme tels jusqu'au jour de l'explosion secondaire! Que de cas aussi où des chancres labiaux ont été considérés comme de simples « desquamations épithéliales » dues à l'abus du tabac!

Trois signes cependant vont à l'encontre de telles erreurs, à savoir :

1° Le *graphique de contour* de la lésion. — Et, en effet, si l'on a affaire à un chancre, toujours on le trouvera limité par une ligne de contour régulière, représentant un cercle ou un ovale, mais non sinueuse, non dentelée, non déchiquetée, non « géographique », suivant l'expression consacrée.

Inversement, une érosion banale, vulgaire, comme celle qui peut résulter d'un processus irritatif ou inflammatoire, offre presque toujours un graphique de frontières bien moins régulier, plus tourmenté, plus capricieux, plus festonné, très différent en un mot de l'orbe correct d'un chancre.

*A fortiori*, cette ligne de frontière sera-t-elle bien autrement significative, s'il s'agit d'un herpès. On connaît, en effet, la caractéristique que j'ai de vieille date assignée à l'herpès et qui — j'en suis heureux — n'a pas encore trouvé de contradicteurs. Cette caractéristique consiste en ceci : contour sinueux de la lésion, *semé çà et là de segments de petites circonférences*, vestiges des vésicules excentriques du bouquet initial d'herpès.

Ce contour *microcyclique*, comme je l'ai appelé, est tout à fait spécial à l'herpès et en constitue un véritable signe pathognomonique. Il doit donc être toujours recherché et soigneusement recherché, surtout *avec l'aide de la loupe*, qui permet parfois de le reconnaître alors qu'il pourrait échapper à l'œil nu. Malheureusement, il fait défaut en certains cas, ou tout au moins il n'est pas toujours assez accentué pour suffire au diagnostic. Mais, quand il existe, j'affirme qu'il constitue un signe nettement distinctif, car jamais le chancre ne présente de contour ainsi singularisé par de petits segments de circonférence.

A noter, d'ailleurs, que le nombre de ces éléments de circination périphérique n'a qu'une importance secondaire en l'espèce. S'il en existe plusieurs, tant mieux pour la facilité et la sûreté du diagnostic. Mais on peut n'en observer qu'un très



petit nombre, voire un seul. Or, un seul, bien formulé, bien caractérisé, suffit à *exclure* le chancre. Car une telle configuration n'est pas dans l'esprit du chancre, et ne saurait se rencontrer avec lui.

2° Second signe : *Induration de base de la lésion*. — Avec le chancre, induration de base, toujours plus ou moins appréciable. — Au contraire, avec l'herpès ou les autres érosions banales, pas d'induration de base, réserves toujours faites pour les cas où ces érosions auraient été soit enflammées par diverses causes d'irritation surajoutée, soit artificiellement indurées par des caustiques.

Ici comme ailleurs, l'induration de base est un excellent signe du chancre. Seulement, en l'espèce, il faut savoir que l'induration du chancre labial de type érosif est toujours *peu de chose*. Qu'on ne s'attende pas à rencontrer sous ce chancre une de ces indurations facilement accessibles aux doigts, sous forme de callosités nodulaires en demi-noisette ou en demi-pois. D'abord, c'est la modalité *lamelleuse* de l'induration qu'il affecte presque exclusivement. De plus, cette modalité lamelleuse n'est pas toujours très accentuée. Si parfois elle se traduit par l'induration dite *parcheminée*, encore aisément appréciable, bien plus souvent elle se restreint à cette forme atténuée, effacée, fruste, connue sous le nom d'induration *foliacée* ou *papyracée*, laquelle court grand risque d'être méconnue. Or, dans les cas de ce genre, l'induration spécifique ne sera perçue que si on la recherche avec une attention minutieuse et en procédant avec méthode, c'est-à-dire en ayant soin, d'une part, de saisir bien exactement le chancre à ses deux pôles, et, d'autre part, de soulever légèrement la muqueuse de façon à en apprécier isolément la résistance propre. C'est ici plus que jamais qu'une éducation spéciale est nécessaire pour sentir ce que ne sentiraient pas des doigts moins exercés.

3° Troisième signe : *Adénopathie*. — Avec l'herpès et avec les érosions vulgaires, ou bien pas d'adénopathie (c'est là le cas habituel, réserves faites pour l'éventualité d'excitations inflammatoires surajoutées); — ou bien, rien autre qu'un léger degré de retentissement ganglionnaire, à glandes petites, dépourvues de la rénitence sèche qui caractérise le bubon symptomatique du chancre.

Avec le chancre, au contraire, adénopathie constante; et, de plus, adénopathie comportant tout l'ensemble des caractères propres au bubon *satellite*.

Tels sont les trois signes (graphique de contour, état de base et adénopathie) qui constituent ici les éléments du diagnostic.

Pour la plupart des cas, ces trois signes suffiront à déterminer la qualité de la



lésion. Mais besoin est de répéter encore que le diagnostic en question est souvent délicat, difficile, voire parfois impossible de par les seules ressources des données actuelles. Assez nombreux sont les cas où, en face d'un chancre labial de forme érosive, le clinicien le plus expert est forcé de suspendre provisoirement son arrêt et d'en appeler à l'évolution ultérieure.

### III

Le CHANCRE LINGUAL est susceptible de formes multiples et diverses, dont les deux plus communes sont dites *forme érosive* et *forme ulcéreuse*. Cette dernière doit seule nous occuper ici.

Comme son nom l'indique, elle diffère de la forme érosive en ce qu'au lieu d'effleurer simplement le derme muqueux, elle l'entame dans une certaine épaisseur, voire (mais cela est rare) en totalité.

Ce chancre ulcéreux est généralement assez large. En moyenne il rappelle comme dimension l'étendue de l'ongle du pouce. Mais, par exception, il peut être beaucoup plus considérable. Ainsi, l'une des pièces du Musée de Saint-Louis reproduit un chancre de ce genre qui mesure 3 à 4 centimètres dans le sens antéro-postérieur, sur 1 centimètre environ transversalement.

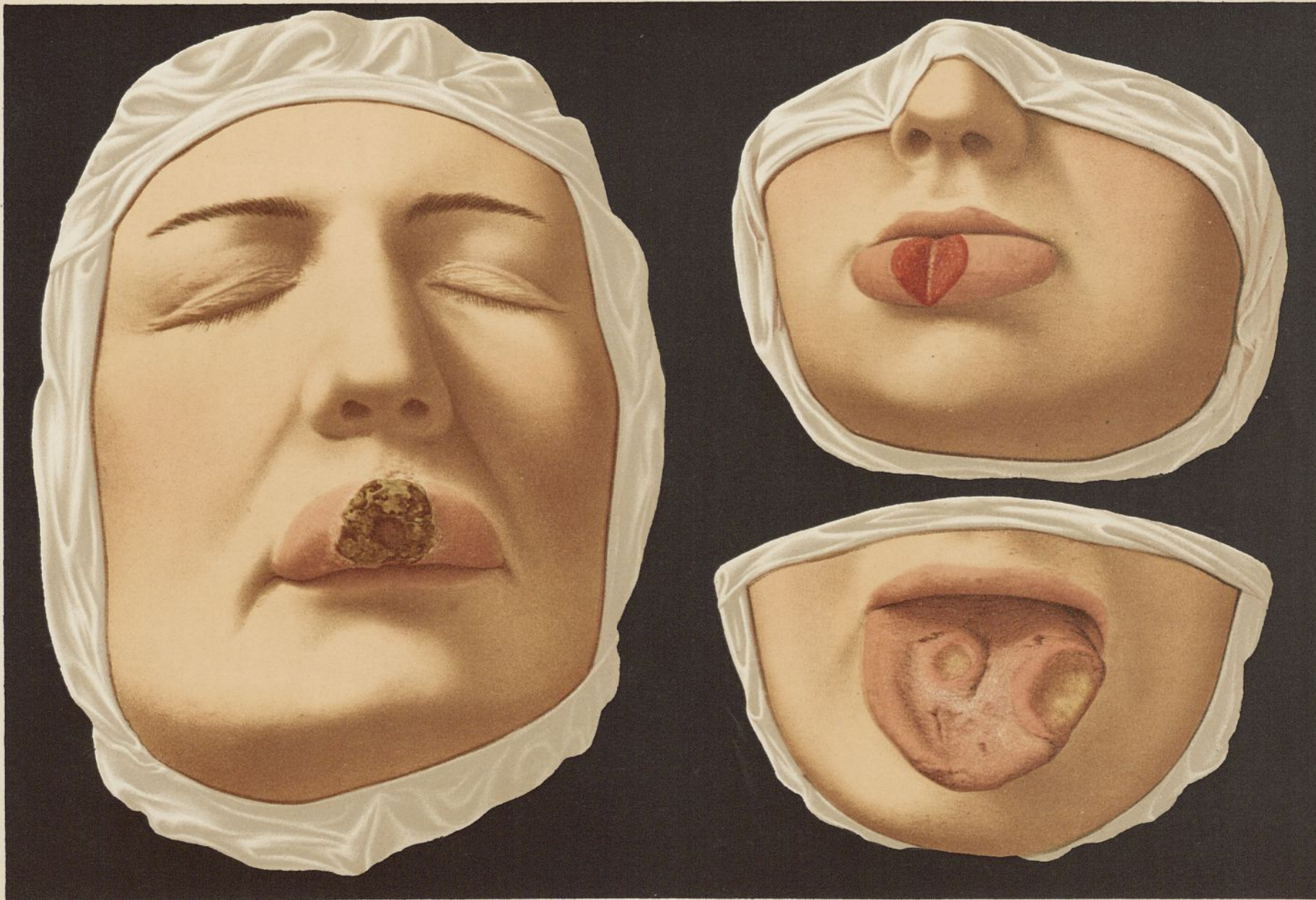Sa configuration, comme entamure du tégument muqueux, est celle d'une cupule, d'une cuiller; d'où les noms qu'on lui a parfois donnés de chancre *cupuliforme* ou de chancre *en cuiller*. Il représente de la sorte une lésion ulcérate dont les bords, quelquefois relevés en crête, descendent ensuite en pente douce vers le fond de la plaie, sans jamais offrir (contrairement à ce qui se dit partout, voire à ce qui a été imprimé plus d'une fois) la fameuse disposition en entaille à pic.

Ce chancre a un fond lisse; — généralement rouge et d'un rouge bien accentué; — quelquefois multicolore, c'est-à-dire semé sur un fond rouge d'îlots de teinte grisâtre, gris jaunâtre, ou d'un brun foncé.

Toujours il est doublé d'une induration notable, parfois épaisse et pénétrante, formant sous l'ulcération un véritable ménisque rénitent.

*Diagnostic.* — C'est surtout au point de vue diagnostique que la forme ulcéreuse du chancre lingual offre un intérêt de premier rang. Et, en effet, il peut être souvent difficile de la différencier de diverses lésions linguales telles que





IMP<sup>tes</sup> LEMERCIER

RUEFF & C<sup>ie</sup>, Éditeurs, PARIS.

*Chancre syphilitique de la lèvre (forme croûteuse)*

*Chancre syphilitique de la lèvre*  
*Chancre syphilitique de la langue (forme ulcéreuse)*



sypphilides ulcéreuses, ulcère tuberculeux, glossite dentaire, chancre simple, voire épithéliome. Réciproquement aussi ces lésions ont été maintes fois confondues avec le chancre syphilitique.

En l'espèce, c'est l'ULCÈRE TUBERCULEUX qui offre le plus d'analogies objectives avec le chancre ulcéreux de la langue. Je dois donc m'attacher surtout à déterminer ici sur quels signes cliniques repose le diagnostic différentiel de ces deux espèces morbides.

Bien évidemment, ce n'est pas l'ulcère tuberculeux chronique que j'aurai en vue dans ce qui va suivre. Pour celui-ci, en effet, le diagnostic différentiel n'est pas à faire; il est tout fait, car il ressort et de la chronicité même de sa lésion et de l'absence d'accidents syphilitiques à une époque où ces accidents se seraient produits depuis longtemps s'ils avaient eu à se produire. Ce qui, seulement, va être en cause, c'est l'ulcère tuberculeux encore *jeune*, datant par exemple de quelques semaines, ou seulement constitué depuis peu de temps à l'état d'ulcère. Dans ces conditions une erreur est possible, voire possible en double sens. Ainsi, l'ulcère tuberculeux peut être pris pour un chancre, et, réciproquement, le chancre peut être pris pour un ulcère tuberculeux.

Le problème étant posé dans ces termes, voyons de quels éléments nous disposons pour le résoudre.

Ces éléments sont multiples et d'ordres divers. On peut les diviser en trois groupes suivant la valeur de leur signification, à savoir : éléments de présomption, de probabilité et de certitude.

*Premier groupe.* — I. Une présomption (et une présomption plus que valable) sera quelquefois tirée de la personnalité du malade, c'est-à-dire de l'existence ou de l'absence sur lui de lésions ou de symptômes relevant de la tuberculose.

Ainsi, on sera presque autorisé à soupçonner un ulcère tuberculeux si le malade est un phtisique et *a fortiori* un phtisique avancé; — ou bien encore si le malade présente soit quelque lésion de tuberculose actuelle, soit quelque antécédent de tuberculose de localisation quelconque, ou ganglionnaire, ou cutanée, ou laryngée, anale, testiculaire, osseuse, etc.

C'est qu'en effet, le plus souvent et de beaucoup, l'ulcère tuberculeux lingual n'est qu'une manifestation *consécutive* à d'autres manifestations de tuberculose. Donc, la constatation de quelque antécédent tuberculeux ou même d'une simple disposition (héréditaire ou acquise) à la tuberculose constituera en l'espèce un renseignement précieux, susceptible de servir utilement le diagnostic.



D'autre part, cependant, le signe en question se trouve tenu en échec par deux considérations que voici, à savoir : que, pour un certain nombre de cas (12 fois sur 65, d'après Orlow), l'ulcère tuberculeux peut être une manifestation primitive, exordiale, de tuberculose, c'est-à-dire préluder à toute autre localisation bacillaire; — et, d'autre part, que rien n'empêche un tuberculeux de contracter un chancre syphilitique. Un cumul de cet ordre n'est que trop possible et s'est présenté maintes fois à l'observation.

II. — Divers autres signes (toujours de présomption) pourront encore être fournis par le siège, le nombre, l'étendue et la profondeur des lésions. Ainsi, il y aura tout lieu de soupçonner un ulcère tuberculeux, à l'exclusion du chancre, dans les quatre conditions suivantes :

1° Si la lésion siège à la *partie inférieure* de la langue. Car, tandis que l'ulcère tuberculeux est assez commun en ce point, le chancre au contraire y est absolument exceptionnel.

2° Si la lésion est *multiple*. Car l'ulcère tuberculeux est assez souvent multiple, tandis que le chancre est presque invariablement unique.

3° Si la lésion présente une *étendue* notable. Car l'ulcère tuberculeux est parfois rapidement extensif et s'étale sur d'assez larges surfaces, tandis que le chancre, sauf exceptions rares, n'excède guère les limites restreintes que nous avons spécifiées précédemment.

4° Si la lésion, enfin, est notablement *creuse*, pénétrante, excavante. Car tel peut être l'ulcère tuberculeux, qui parfois met à nu le tissu musculaire de la langue, tandis que le chancre reste le plus souvent superficiel et, même dans ses formes ulcéreuses, ne dépasse presque jamais le derme muqueux.

Mais tout cela ne constitue qu'éventualités ou présomptions. Donc, n'insistons pas davantage sur cet ordre de signes et cherchons mieux.

*Second groupe.* — Des signes de *probabilité* seront fournis en faveur de l'ulcère tuberculeux, à l'exclusion du chancre, par les cinq considérations suivantes, à savoir :

1° Si le *graphique de contour* de la lésion se présente irrégulier, tourmenté, *a fortiori* s'il est atypique, amorphe, quelconque. Car tel est en nombre de cas l'ulcère tuberculeux, quant à sa configuration de frontières; — tandis que le chancre a toujours un contour correct, méthodique, assujéti à une courbe géométrique, voire quelquefois régulièrement rond ou ovalaire. Alors même qu'il s'écarte de ce type, il conserve toujours une certaine régularité qui n'est pas, si je puis ainsi dire, dans le tempérament de l'ulcère tuberculeux.



2° Probabilité en faveur de l'ulcère tuberculeux, si les *bords* de la lésion se présentent entaillés, coupés à l'emporte-pièce, faisant arête, ou bien, *a fortiori*, décollés, flottants. Tous attributs assez communs avec l'ulcère tuberculeux, tandis que le chancre n'a jamais, au contraire, de bords découpés de la sorte, n'a jamais de bords minés, disséqués à leur face profonde, déchaussés. Il n'a même pas de bords, à proprement parler; car, de deux choses l'une: ou bien, quand il est plat, il se continue de plain-pied avec les parties saines périphériques; ou bien, quand il est creux, quand il se présente excavé « en cuiller », sa zone excentrique se raccorde en pente douce avec sa portion centrale, et cela sans arête, sans ressaut.

3° Probabilité en faveur de l'ulcère tuberculeux, si la lésion présente un *fond*, d'une part, inégal, accidenté, raviné; — d'autre part et surtout, de couleur *jaune* et d'un beau jaune rappelant la teinte de l'aphthe ou du chancre simple (à ce point que parfois un diagnostic différentiel se présenterait presque à faire entre le chancre simple et l'ulcère tuberculeux).

Ces deux caractères forment une opposition frappante avec l'objectivité du chancre syphilitique, qui, d'une part, a toujours un fond lisse, égal, uni, souvent même uni à ce point qu'il en paraît comme poli, « vernissé »; — et qui, d'autre part, offre comme tonalités préférées, soit une coloration rouge, « chair musculaire », soit une teinte grisâtre, opaline ou diptéroïde.

4° Probabilité en faveur de l'ulcère tuberculeux, si la *base* de la lésion est souple, molle, sans rénitence de base.

Bien accentué, ce caractère établit une différenciation fondamentale entre les deux types morbides dont nous poursuivons le parallèle. Nulle confusion possible, en effet, entre l'ulcère tuberculeux à base molle et le chancre syphilitique à base toujours indurée à des degrés divers.

L'état de base, comme on dit en langage technique, serait donc absolument distinctif en l'espèce, si l'ulcère tuberculeux ne se présentait quelquefois, lui aussi, doublé d'une base rénitente, ferme, et cela soit spontanément, primitivement, soit par le fait de complications surajoutées. Je m'explique.

D'abord, plus souvent qu'on ne le dit, l'ulcère tuberculeux repose sur une véritable assise de tissus infiltrés, laquelle, pour n'avoir pas la dureté nette et sèche du néoplasme chancreux, est cependant assez ferme pour en éveiller le soupçon.

Puis, il peut se faire qu'un ulcère tuberculeux *s'indure*, et cela à un degré tout à fait trompeur, en raison d'irritations répétées, assidues, chroniques, par



exemple sous l'influence de cautérisations ou, mieux encore, par voisinage avec une dent ébréchée, acérée, coupante, incrustée de tartre, etc.

5° Enfin, un dernier signe de probabilité, toujours en faveur de l'ulcère tuberculeux, sera tiré des *troubles fonctionnels* symptomatiques.

Sur ce point, en effet, contraste parfois des plus marqués entre les deux types morbides dont nous poursuivons le parallèle. Ainsi :

L'ulcère tuberculeux est, sinon toujours, du moins habituellement, une lésion *éréthique, douloureuse*, s'accompagnant de symptômes pénibles, à savoir : gêne constante, endolorissement continu de la langue ; — douleurs vives, parfois très vives, dans tous les mouvements d'articulation, de mastication, de déglutition ; — sensibilité au contact des aliments, surtout des aliments durs ou grenus, épicés ou acides, et plus encore des boissons alcooliques ; — enfin, hypersécrétion salivaire plus ou moins accentuée, etc.

Tout au contraire, le chancre, pour développer quelquefois des symptômes de même ordre, ne les présente jamais que très atténués et sous une forme infiniment plus légère. Souvent même il est presque indolent. En tout cas, relativement à l'ulcère tuberculeux, on peut le dire une lésion *tolérée*.

Si bien que, de par cette opposition de caractères, le diagnostic différentiel entre le chancre et l'ulcère tuberculeux peut souvent, et même avant tout examen, être institué par les symptômes *subjectifs*, c'est-à-dire d'après le degré d'acuité des troubles fonctionnels, d'après ce fait que le malade *souffre* beaucoup ou *ne souffre presque pas* de sa lésion.

Les cinq considérations que je viens de développer sont toutes valables et parfois excellentes pour le diagnostic qui nous intéresse. Malheureusement, elles ont trait à tous signes éventuels, contingents, susceptibles d'atténuations qui les rendent moins décisifs, susceptibles même de faire accidentellement défaut. D'autre part, aucun des signes qui précèdent n'est vraiment de nature à établir de l'une à l'autre espèce morbide une différenciation absolue ; aucun ne saurait être dit pathognomonique. De sorte qu'au mieux des choses les signes en question ne constituent que des éléments de probabilité, et rien de plus.

N'avons-nous pas mieux ? Si vraiment, à preuve ce qui va suivre.

*Troisième groupe.* — Trois signes peuvent en l'espèce donner la *certitude*. A savoir :

I. — D'abord, un signe d'objectivité, tiré des *nodules de Féréol* et des *points jaunes de Trélat*.



Nodules de Féréol et points jaunes de Trélat sont souvent confondus dans les descriptions cliniques. C'est un tort; car, pour être identiques d'origine et de nature, ces deux lésions n'en sont pas moins très différentes objectivement.

Les nodules de Féréol (je les appelle ainsi comme hommage au très sagace et éminent médecin qui les a signalés et bien décrits le premier) sont constitués par de petites *tumeurs* tubéreuses, distribuées au voisinage de l'ulcère tuberculeux. Ce sont des nodules solides, pleins, sphéroïdaux, qui, enchâssés dans le derme muqueux, en émergent partiellement par leur segment supérieur, en forme de saillies mamillaires. On dirait des tubercules lupiques, et qui sait si, en effet, ce ne sont pas là les tubercules d'un lupus lingual? Ces nodules, en tout cas, rappellent absolument ceux des dermatoses lupiques. Ils ont en moyenne le volume d'une tête d'épingle ou d'un grain de millet. Ils sont rénitents, durs au toucher. Recouverts par une muqueuse encore saine, ils se présentent avec une coloration ou rosée, ou rougeâtre, ou violacée. Leur nombre, enfin, est variable. On peut n'en trouver qu'un ou deux au voisinage de l'ulcère, comme aussi en rencontrer tout un semis, c'est-à-dire cinq, six, sept, huit et davantage. Dans un cas décrit et représenté par Féréol<sup>1</sup>, on en trouvait un groupe de sept à huit sur un des côtés de l'ulcère.

Tout autres sont les points jaunes de Trélat, qui se différencient à trois titres des lésions précédentes, à savoir :

1° Par leur volume bien moindre. Ce n'est plus de tumeurs qu'il s'agit ici, mais bien de simples taches minuscules, mesurant un demi-millimètre à 1 millimètre de diamètre tout au plus, quelquefois même, et pour bon nombre de cas, simplement *punctiformes*.

2° Par leur absence de relief. Ce sont des taches ou bien absolument plates, ou bien ne faisant qu'une imperceptible saillie.

3° Et surtout, par leur coloration jaunâtre ou jaune, parfois même d'un beau jaune doré qui tranche fortement sur la teinte rosée des parties voisines.

Nodules de Féréol et points jaunes de Trélat constituent en l'espèce des signes vraiment pathognomoniques. Et pourquoi? Tout naturellement parce que ce sont, les uns et les autres, des productions *tuberculeuses*. Donc, leur présence au voisinage d'une ulcération est un témoignage non équivoque de la qualité tuberculeuse de cette ulcération. Elle équivaut, en quelque sorte, à la signature de la tuberculose au pourtour de la lésion.

1. V. Mémoires et *Comptes rendus* de la Société médicale des hôpitaux de Paris, 1872, t. XI, p. 188.



Malheureusement, ce ne sont là que des signes inconstants ou même, disons mieux, des signes qui font défaut dans la bonne majorité des cas. Les points jaunes, d'abord, ne se rencontrent guère plus d'une fois sur sept à huit cas (quatre fois sur vingt-cinq cas, dans une statistique qui m'est personnelle). Et, quant aux nodules de Féréol, nul doute qu'ils ne soient plus rares encore. Si bien que ces deux excellents signes ne sont que peu fréquemment utilisables en pratique.

A leur défaut se présentent deux autres procédés diagnostiques, empruntés l'un à la bactériologie et l'autre à l'expérimentation sur les animaux. Voyons ce qu'ils valent.

II. — Le premier semble de prime abord des plus simples et des plus infaillibles. Il consiste en ceci : recueillir les produits de sécrétion de l'ulcère, au besoin racler la surface de l'ulcère, et porter sous le microscope les éléments organiques ainsi obtenus. La lésion est-elle un ulcère tuberculeux, le microscope révélera le bacille de Koch ; n'est-elle pas de nature tuberculeuse, n'est-ce qu'un chancre, par exemple, le microscope attestera l'absence de ce bacille.

Rien de mieux théoriquement, et la pratique réalise parfois en l'espèce les espérances de la théorie. Mais il n'en est pas toujours de la sorte, tant s'en faut, et le critérium en question est bien loin de mériter l'absolue confiance qu'on lui accorde trop facilement. C'est qu'en effet, au dire des histologistes et des bactériologues les plus autorisés, *l'ulcère le plus indéniablement tuberculeux peut ne pas fournir de bacilles de Koch.* « ... Telles conditions font qu'il en fournira, et telles autres qu'il n'en fournira pas. Par exemple, on trouvera presque sûrement des bacilles si l'ulcère est fongueux et végétant, si son exsudat de surface est abondant, si son tissu est converti en bourbillon, en sphacèle, etc. Tandis que, dans des conditions inverses, on n'en trouvera pas... En tout cas, dans les recherches de ce genre, on trouve toujours très peu de bacilles (2, 4 à 10 par préparation). Aussi bien, comme règle générale, n'est-on jamais autorisé à récuser la nature tuberculeuse d'une lésion de par l'absence de bacilles qu'après un nombre très multiplié d'examens restés tous invariablement négatifs. » (D<sup>r</sup> Sabouraud.)

Conclusion, en ce qui nous concerne, nous praticiens : la recherche des bacilles de Koch devra toujours être tentée, mais à la condition de n'accorder à l'absence de ces bacilles que la signification *restreinte* qu'elle comporte.

Sous le bénéfice de cette réserve, la recherche en question est de celles qui s'imposent dans tous les cas douteux. Car, s'il n'est rien à en déduire au cas de résultat négatif, un diagnostic formel en ressort *au cas de résultat positif*.



Or, la démonstration de ce bacille peut être, pour ainsi dire, extemporanée, ce qui confère au procédé en question un immense avantage sur celui dont il me reste à parler.

III. — Enfin, un dernier recours est encore offert au diagnostic par l'*expérimentation*. Inoculez un animal avec les produits de raclage de la lésion en litige. De cette inoculation dérivera ou non la contamination tuberculeuse de l'animal, suivant que la lésion est ou n'est pas de nature tuberculeuse.

Néanmoins, ce procédé, bien que plus fidèle et plus sûr comme résultats que le précédent, n'est que rarement consulté en pratique, et pour cause. D'abord, c'est là un procédé de laboratoire, ayant ses exigences matérielles. Puis et surtout, c'est un procédé *lent*, qui exige, pour donner la réponse qu'on lui demande, un temps assez long, six semaines en moyenne. Or, six semaines, c'est un temps égal (si ce n'est supérieur quelquefois) à celui que réclame la syphilis pour s'affirmer en pleine évidence. Six semaines après la constatation d'un accident qui peut être un chancre, on sait à quoi s'en tenir sur la qualité de cet accident de par l'explosion ou la non-explosion secondaire. En sorte qu'en l'espèce on est aussitôt renseigné par l'expectation pure et simple que par l'expérimentation sur l'animal.

Conséquence pratique : bien faible avantage, en pareil cas, à consulter l'inoculation animale comme méthode diagnostique.

Aussi bien, dans la pratique courante, s'en remet-on en général à l'*évolution morbide* comme critérium de dernier ressort pour juger la question pendante entre la tuberculose et le chancre. Somme toute, on se borne à *attendre* ; et, à bref délai, l'invasion ou la non-invasion secondaire vient confirmer ou infirmer la qualité chancreuse de la lésion.

Tels sont les éléments d'un diagnostic différentiel entre l'ulcère tuberculeux et le chancre ulcéreux de la langue. Ces éléments, je viens de les présenter dissociés et de les discuter d'une façon analytique dans l'exposé qui précède ; j'essaierai maintenant de les réunir et de les condenser dans un tableau d'ensemble.





## DIAGNOSTIC DIFFÉRENTIEL

## ENTRE L'ULCÈRE TUBERCULEUX ET LE CHANCRE SYPHILITIQUE ULCÉREUX DE LA LANGUE

*Ulcère tuberculeux :*

- I. Signes de présomption.
- I. Antécédents ou signes actuels de *tuberculose* (pulmonaire, cutanée, laryngée, ganglionnaire, testiculaire, osseuse, anale, etc.).
  - II. Sièges possible de la lésion à la *partie inférieure* de la langue.
  - III. *Multiplcité* possible de lésions.
  - IV. *Étendue* parfois très notable.
  - V. Ulcération quelquefois *creuse*, térébrante, pouvant aller jusqu'à dénuder le tissu musculaire.

- II. Signes de probabilité.
- I. *Graphique de contour* souvent irrégulier, sinueux, atypique, amorphe.
  - II. *Bords* généralement entaillés, faisant arête, quelquefois décollés, flottants.
  - III. *Fond* { souvent inégal, accidenté ;  
de teinte jaunâtre ou jaune.
  - IV. *Base* molle (le plus souvent).
  - V. *Troubles fonctionnels* toujours plus ou moins accentués, quelquefois intenses (endolorissement continu, douleurs vives au contact des aliments, salivation). — Ulcère *éréthique*, non toléré.

- III. Signes de certitude.
- I. *Points jaunes de Trélat*; — et, plus rarement, *Nodules de Féréol*.
  - II. Produits de raclage contenant ou pouvant tenir le *bacille de Koch*.
  - III. *Inoculation* aux animaux déterminant la contamination tuberculeuse.

IV. — Critérium de dernier ressort : EXPLOSION OU NON-EXPLOSION SECONDAIRE.

*Chancre ulcéreux :*

- I. Pas d'antécédents de tuberculose (sauf coïncidence).
- II. Chancre absolument exceptionnel à la face inférieure de la langue.
- III. Chancre presque toujours unique.
- IV. Ulcération d'étendue presque toujours restreinte.
- V. Ulcération ne dépassant jamais le derme muqueux.

- I. *Graphique de contour* régulier, correct, souvent même géométriquement rond ou ovalaire.
- II. Jamais de bords entaillés à pic, non plus que décollés.
- III. *Fond* { égal, uni, lisse ;  
rouge ou grisâtre.
- IV. *Base* indurée.
- V. Peu ou pas de troubles fonctionnels. — Ulcère *toléré*.

ALFRED FOURNIER.





EN VENTE A LA MÊME LIBRAIRIE

LE MUSÉE  
DE  
L'HOPITAL SAINT-LOUIS  
ICONOGRAPHIE

DES  
MALADIES CUTANÉES ET SYPHILITIQUES

AVEC  
TEXTE EXPLICATIF

FASCICULES PARUS



- |   |   |
|---|---|
| I. — † Lupus vulgaire du centre de la face.                                   | XXXI. — Variété papulo-érythémateuse de lichen de Wilson.   |
| II. — Dermatite herpétiforme de Duhring.                                      | XXXII. — Bouton de Biskra.  |
| III. — Chancre syphilitique génital chez la femme.                            | XXXIII. — Eczéma kératodermique.  |
| IV. — Érythème purpurique en plaques à poussées successives.                  | XXXIV. — Gale pustuleuse.   |
| × V. — Lupus érythémateux du visage.  | × XXXV. — Lupus Pernio disséminé.   |
| VI. — Acné rosée hypertrophique du front.                                     | XXXVI. — Gommès tuberculeuses, lymphangitiques consécutives à une dactylite tuberculeuse.   |
| VII. — Plaques syphilitiques de la peau circonscrites confluentes en cocarde. | XXXVII. — Syphilide polymorphe, à formes lichénoïde et miliaire prédominantes.  |
| VIII. — Xanthome plan et tubéreux.  | XXXVIII. — Maladie de Paget.  |
| IX. — Glossites syphilitiques tertiaires.                                     | XXXIX. — Lésions trophiques de la main et de l'avant-bras, consécutives à un traumatisme.   |
| X. — Dermatite herpétiforme en cocarde.                                       | XL. — Chancre syphilitique de la face. — Chancre syphilitique du sein (forme commune). — Chancre syphilitique du sein (forme ulcéreuse).                            |
| XI. — Gommès syphilitiques de la cuisse.                                      | XLI. — Érythème hydroa des mains et des lèvres.   |
| XII. — Épithéliomatose disséminée de la face.                                 | XLII. — Syphilide pigmentaire.  |
| XIII. — Mycosis fongoïde (maladie d'Alibert).                                 | XLIII. — Molluscum contagiosum.   |
| XIV. — Psoriasis.   | XLIV. — Nævus vasculaire verruqueux de la jambe.  |
| XV. — Lèpre tuberculeuse de la face.  | XLV. — Pédiculose des vêtements. Mélanodermie parasitaire.  |
| XVI. — × Mycosis fongoïde (forme « à tumeurs d'emblée »).                     | XLVI. — Chancre syphilitique de la narine (forme hypertrophique). — Chancre syphilitique de l'amygdale (forme diphthéroïde).  |
| XVII. — Folliculite agminée trichophytique.                                   | XLVII. — Xeroderma Pigmentosum.   |
| × XVIII. — Lupus Pernio.  | XLVIII. — Impétigo contagiosa.  |
| XIX. — Syphilides papulo-tuberculeuses.                                       | XLIX. — Urticaire pigmentée avec macules atrophiques et disposition en trainées transversales.  |
| XX. — Dermatite vaccinoforme infantile. Ecthyma térébrant de l'enfance.       | L. — Chancre syphilitique de la lèvre (forme croûteuse). — Chancre syphilitique de la lèvre (forme érosive). — Chancre syphilitique de la langue (forme ulcéreuse). |
| XXI. — Cocaïnomanie et Morphinomane.  |   |
| XXII. — Trichophytie cutanée.   |   |
| XXIII. — Syphilomes hyperkératosiques et végétants.                           |   |
| × XXIV. — Psoriasis figuré.   |   |
| XXV. — Eruption bromo-potassique.   |   |
| XXVI. — Syphilide papuleuse hypertrophique.                                   |   |
| XXVII. — Syphilides rupioïdes et gangréneuses précoces.                       |   |
| XXVIII. — Syphilides gangréneuses.  |   |
| XXIX. — Épithéliome développé sur une cicatrice de lupus.                     |   |
| XXX. — Érythème iris, Érythème en cocarde, Érythème hydroïque.                |   |