

*Bibliothèque numérique*

**medic@**

**Cloquet, Jules. Manuel d'anatomie descriptive du corps humain, représentée en planches lithographiées. Tome II**

*Paris : Béchot jeune, 1825.*

*Cote : 5945*

# DEUXIÈME PARTIE.

## DE LA MYOLOGIE.



La Myologie traite des muscles ou des organes actifs du mouvement, et de leurs dépendances, c'est-à-dire des tendons, des aponévroses, et des bourses synoviales.

### 1<sup>o</sup> DES MUSCLES.

Destinés à exécuter les grands mouvemens du corps, à mettre en action les nombreux leviers articulés que représentent les os du squelette, les muscles sont des organes essentiellement contractiles, d'une couleur rouge plus ou moins foncée; ils forment ce qu'on nomme vulgairement la *chair*, dans les animaux.

Le nombre des muscles du corps humain n'a pas encore été déterminé d'une manière rigoureuse, parce que certains auteurs ont considéré comme un seul muscle un assemblage de faisceaux que d'autres ont décrits comme autant d'organes distincts. Quelques anatomistes, par exemple, portent à quatre cents le nombre des muscles, tandis que d'autres, avec M. Chaussier, n'en admettent que trois cent soixante-huit. Le plus grand nombre des muscles sont pairs. On n'en trouve que fort peu de situés sur la ligne médiane du corps.

Leur grandeur est fort variable; ainsi il en est une foule d'intermédiaires, pour le volume, entre ceux qui font mouvoir les petits osselets de l'oreille, et la plupart de ceux qui entourent le tronc, comme le grand dorsal, le trapèze, le grand pectoral, etc.

Leur forme offre aussi beaucoup de variétés; il en est de longs, de larges et de courts. Les uns sont triangulaires, carrés ou trapézoïdes; les autres arrondis, prismatiques, etc.

Relativement à leur direction, les muscles sont parallèles, perpendiculaires ou obliques à l'axe du corps ou à celui des membres.

Leur situation varie; on en rencontre dans presque toutes les régions du corps: ils appartiennent à la tête, au cou, à la poitrine, au bassin, aux membres. Ils sont composés d'une fibre particulière, de nerfs, de vaisseaux, de tissu cellulaire, de tissu fibreux, etc.

La fibre charnue, qui forme la partie fondamentale des muscles, est, chez l'homme, d'une couleur rouge assez vive; elle est, suivant quelques anatomistes, indéfiniment divisible, de sorte qu'on ignore le dernier terme de sa division; selon d'autres, au contraire, elle est divisible seulement jusqu'à un certain point: réduite à ce dernier état, elle paraît



linéaire, ridée, tomenteuse, molle; elle représente de petits prismes basaltiques comprimés et solides, formés d'une substance transparente, au milieu de laquelle on voit des globules arrondis opaques. Les recherches récentes de MM. Prevost, Dumas, Edwards, ont fait voir que la fibre musculaire est blanche comme la fibrine retirée du sang, et qu'on doit attribuer la couleur rouge qu'elle présente dans les animaux à sang chaud, au sang qui pénètre dans les muscles. Ces mêmes physiologistes divisent la fibre musculaire en trois ordres. Ils appellent, 1° *Fibres tertiaires* ces filamens musculaires qu'on rencontre en fendant un muscle dans le sens de sa longueur; 2° *Fibres secondaires* celles qu'on obtient par la subdivision des précédentes; elles sont fort bien déterminées en ce qu'il est impossible de les soumettre à aucune altération mécanique sans arriver à la 3° *Fibre primaire* ou *élémentaire*. M. Edwards a trouvé que la fibre élémentaire était identique dans tous les animaux, à tous les âges, et formée dans tous les cas d'une série de globules de même diamètre. C'est de la réunion d'un faisceau de pareils chapelets que résultent les fibres secondaires, et c'est par le moyen de ces dernières que s'opèrent les mouvemens de la contraction. La fibre musculaire offre une densité et une force de cohésion bien plus grandes pendant la vie qu'après la mort. Sa nature intime est inconnue; elle a été successivement considérée comme nerveuse, cellulaire, fibreuse, pleine, creuse, globuleuse, spongieuse, etc. Elle paraît être d'une nature spéciale, et constituée essentiellement par la fibrine ou gluten animal contractile, combinée avec les élémens généraux de l'organisation, le tissu cellulaire, les vaisseaux artériels, veineux, lymphatiques, et les nerfs, etc. Meckel a constaté qu'elle était chez l'homme à peu près unie, et de la même grosseur dans tous ses points.

Les nerfs forment une des parties essentielles des muscles; ils sont fournis par les ganglions de la base du cerveau, par la moelle épinière ou le nerf grand sympathique; ils pénètrent en général dans les muscles par les mêmes endroits que les vaisseaux sanguins, auxquels ils sont unis par du tissu cellulaire.

Leur mode de terminaison, dans les muscles, n'est point encore bien connu. Leurs dernières ramifications entourent-elles les fibres musculaires pour leur former une sorte d'atmosphère nerveuse, ou bien se combinent-elles entièrement avec elles? Ce sont des questions que l'on n'a pu jusqu'ici résoudre complètement. MM. Prevost et Dumas, qui viennent de faire des observations sur les phénomènes de la contraction musculaire, ont établi, 1° que les fibres musculaires sont parallèles et rectilignes dans l'état de repos; qu'elles se fléchissent en zig-zag au moment de la contraction, et présentent alors des ondulations très-régulières; 2° que le muscle ne change pas de volume lorsqu'il se contracte; 3° que dans les muscles de la locomotion, le raccourcissement, calculé d'après les angles de la fibre, est égal à 0,23; 4° qu'un muscle peut être allongé, par le tiraillement de ses points d'attache, dans le rapport de 2,3, sans perdre sa faculté contractile; 5° que l'aspect satiné des nerfs, qui simule si bien une spirale sous le microscope, n'est dû qu'à un plissement du névrilème, les nerfs étant formés de fibres droites, continues, en nombre très-considérable; 6° que ces fibres se distribuent dans le muscle de manière à couper les faisceaux musculaires à angle droit; qu'elles se dirigent parallèlement entre elles, passent au sommet des angles alternatifs de flexion, et déterminent probablement le phénomène de la contraction musculaire en se rapprochant les unes des autres; 7° que le muscle est un véritable galvanomètre à branches mobiles, susceptible d'accuser non-seulement les effets électro-moteurs découverts au moyen

Pl. 60, fig. 6,  
7.

Pl. 60, fig. 3.

Pl. 60, fig. 4.

Pl. 60, fig. 1,  
2, 5, 4.

de l'appareil de M. Schweiger, mais encore capable d'apprécier des quantités d'électricité trop faibles pour affecter celui-ci; 8° que lorsqu'un nerf est comprimé, brûlé, ou plongé dans un acide concentré, il y a développement d'électricité et contraction dans le muscle auquel il va se distribuer. Enfin les expériences de ces physiologistes rendent probable qu'il y a deux courans dans le nerf, l'un ascendant, l'autre descendant, et ils présument qu'ils se rendent dans la partie antérieure et postérieure de la moelle épinière, au moyen des racines correspondantes.

Les muscles reçoivent une grande quantité d'artères dont le nombre et la grosseur sont toujours en rapport avec leur volume, et qui se divisent en une immense quantité de ramifications capillaires dans leur épaisseur. Ces vaisseaux portent aux muscles le sang qui les nourrit, et les entretient dans l'état d'excitabilité nécessaire à leur contraction. Des veines capillaires, suivant le même trajet que les artères précédentes, reprennent le sang dans les muscles, et vont le décharger dans les gros troncs veineux les plus voisins. Les vaisseaux lymphatiques des muscles sont encore peu connus. Cependant ils existent manifestement; je suis parvenu à en injecter plusieurs dans l'épaisseur des muscles de la cuisse et du diaphragme.

Le tissu cellulaire entoure les muscles de toutes parts; il envoie une foule de prolongemens, d'abord entre leurs principaux faisceaux, puis entre toutes leurs fibres, qu'il réunit les uns aux autres. C'est ce tissu qui permet aux muscles de glisser les uns sur les autres dans les divers mouvemens qu'ils exécutent.

L'analyse chimique de la chair musculaire nous apprend qu'elle est formée presque en totalité de fibrine; qu'on y rencontre aussi de la gélatine, de l'albumine, de l'osmazôme et divers sels, comme du carbonate, du muriate, du phosphate de soude, du phosphate de chaux et de l'oxide de fer.

Les fibres charnues, réunies en faisceaux de grandeur variable, constituent donc les muscles ou organes actifs du mouvement. Leur direction varie dans les divers muscles; tantôt elles sont toutes parallèles les unes aux autres; tantôt au contraire elles s'implantent plus ou moins obliquement sur les côtés d'un tendon, à peu près comme les barbes d'une plume sur leur tige commune; les muscles portent alors le nom de *penniformes*, si le tendon reçoit ces fibres de chaque côté, et celui de *semi-penniformes*, s'il ne les reçoit que d'un seul. Quelquefois les fibres des muscles sont rayonnées, disposées en faisceaux entrecroisés obliquement, etc.

Pl. 61. fig. 9.  
10.

On a donné généralement le nom de *ventre* à la portion moyenne des muscles, tandis que leurs extrémités ont été appelées *tête* et *queue*; de là les expressions de muscles *digastrique*, *biceps*, *triceps*, suivant qu'ils présentent deux ventres, deux ou trois têtes, etc.

Pl. 61. fig. 7.

On a imposé aux muscles des noms différens, suivant leur structure. On appelle *simples* ceux qui n'offrent qu'un seul corps charnu, terminé à ses extrémités par un simple tendon ou une aponévrose; on a nommé au contraire *muscles composés*, ceux qui n'ont qu'un seul faisceau ou ventre et plusieurs tendons, et ceux qui ont à la fois plusieurs faisceaux et plusieurs tendons.

Pour distinguer les muscles les uns des autres, on a employé des noms tirés de leur usage, de leur position, de leur forme. Ainsi, d'après leur usage, on les a appelés *exten-*

Texte.

17



seurs, *fléchisseurs*, *constricteurs*, suivant qu'ils servent à étendre, à fléchir les parties, à rétrécir certaines ouvertures.

D'après leur *position*, on appelle les muscles *inter-osseux*, *sous-clavier*, *poplité*, *cubital*, suivant qu'ils se rencontrent dans les espaces inter-osseux, sous la clavicule, au jarret, auprès du cubitus, etc. D'après leur *forme* on les a nommés *trapèzes*, *carrés*, *triangulaires*, *rhomboïde*, etc. D'après leurs *dimensions*, *longs* fléchisseurs, *courts* fléchisseurs, *grand pectoral*, *petit pectoral*, etc. D'après leur *direction*, *obliques*, *transverses*, *droits*, etc. D'après leur *composition*, *demi-tendineux*, *demi-aponévrotiques*. Enfin beaucoup de muscles ont été désignés par des noms tirés de diverses parties du squelette sur lesquelles ils prennent leurs insertions; ainsi on a nommé *sterno-cléido-mastoïdien* un muscle qui s'attache au sternum, à la clavicule et à l'apophyse mastoïde du temporal; *sterno-thyroïdien*, un muscle qui se fixe au sternum et au cartilage thyroïde, etc. C'est sur cette dernière considération que M. Chaussier a basé sa nomenclature anatomique.

Les muscles, en se contractant, agissent sur les os pour les mouvoir, comme de véritables leviers; et en cela leur action est plus ou moins énergique, les effets de leur contraction sont plus ou moins étendus, suivant qu'ils s'insèrent sur tel ou tel point de leur surface. Nous rappellerons ici qu'on entend par levier en mécanique une tige solide, droite et inflexible; qu'une des conditions essentielles du levier, est l'existence d'un *point fixe* sur lequel agissent deux forces, dont l'une porte le nom de *résistance*, et l'autre de *puissance*; que la situation du point fixe, par rapport aux forces, a fait distinguer trois genres de leviers. Le levier du *premier genre* est celui dans lequel le point fixe est entre les deux forces; le levier du *second genre* présente le point fixe à une extrémité, la puissance à l'autre, et la résistance au milieu; enfin dans le levier du *troisième genre* le point d'appui est à une extrémité, la résistance à l'autre, et la puissance au milieu.

On trouve une grande variété d'application de ces différents genres de leviers dans les organes du mouvement de l'homme. Ainsi lorsque la tête est portée soit dans l'extension, soit dans la flexion, par les muscles qui s'attachent dans le premier cas à sa partie postérieure, et dans le second à sa partie antérieure, elle représente un levier du premier genre. Le point d'appui se trouve à l'articulation occipito-vertébrale; la puissance et la résistance se trouvent l'une en avant, et l'autre en arrière, ou réciproquement, suivant que la tête est entraînée dans la flexion ou dans l'extension. On trouve un levier du second genre dans le pied, lorsqu'on s'élève sur la pointe de cet organe: le point d'appui se trouve à la partie antérieure de cet organe, au niveau des articulations métatarso-phalangiennes qui pressent le sol; la puissance se rencontre à l'autre extrémité, au calcaneum entraîné en haut par le tendon d'Achille, qui lui transmet la contraction des muscles du mollet; la résistance existe au niveau de l'articulation tibio-tarsienne, qui supporte tout le poids du corps. Les exemples du levier du troisième genre sont très-communs dans l'économie animale: ainsi, lorsque l'avant-bras est demi-fléchi, et que nous voulons le fléchir complètement en soulevant quelque corps pesant saisi par la main, le point d'appui se trouve dans l'articulation huméro-cubitale; la puissance, représentée par les tendons des muscles biceps et brachial antérieur, au-devant de cette articulation; et la résistance dans le poids de l'avant-bras et de la main, augmenté par la présence du corps pesant que nous avons saisi.

Pl. 61. fig. 1.

Pl. 61. fig. 3.

Pl. 61. fig. 5.

Pl. 61. fig. 1, 2.

Pl. 61. fig. 3, 4.

Pl. 61. fig. 5, 6.

2<sup>o</sup> DES TENDONS.

Les tendons sont des cordes fibreuses très-souples et fort résistantes, peu extensibles, destinées à transmettre aux os les mouvemens qui leur sont communiqués par les muscles. Le plus généralement ils reçoivent sur l'une de leurs extrémités l'insertion des fibres charnues, et vont par l'autre se fixer aux os, en se confondant intimement avec le périoste. L'extrémité des tendons qui reçoit les fibres charnues est ordinairement épanouie en forme d'aponévrose, afin de multiplier leurs points d'attache. Les tendons ont en général une forme arrondie, cylindrique; quelquefois ils sont aplatis; il en est de simples, d'autres sont bifurqués, rayonnés ou percés, etc. Les uns sont droits, les autres sont coudés et réfléchis sur des espèces de poulies que leur présentent des apophyses, des gaines fibreuses, etc. Ils glissent tous facilement sur les parties voisines, à l'aide du tissu cellulaire lâche qui les entoure, ou de capsules synoviales particulières qui les recouvrent dans une étendue variable de leur longueur.

Pl. 61. fig. 7,  
8, 9.

Les tendons sont composés de fibres blanches, nacrées, d'une couleur resplendissante, longitudinales, très-fines, réunies parallèlement les unes aux autres, et susceptibles par l'ébullition de se convertir presque entièrement en gélatine. Les fibres qui constituent les tendons sont très-peu extensibles; mais elles s'écartent facilement les unes des autres quand on les tire en travers, et elles s'épanouissent alors sous la forme de membranes aponévrotiques.

Dans l'état ordinaire, le plus grand nombre des tendons ne reçoivent pas sensiblement de vaisseaux sanguins; on n'a pu suivre les nerfs jusque dans leur épaisseur, et on les regarde généralement comme en étant dépourvus; souvent il se développe dans leur intérieur des noyaux osseux ou os sésamoïdes.

3<sup>o</sup> DES APONÉVROSES.

Les aponévroses sont des membranes fibreuses, blanches, d'une couleur argentée, jetant des reflets métalliques très-brillans, qui ne sont souvent que des expansions des tendons ou des prolongemens du périoste. Leur largeur et leur épaisseur varient. Tantôt elles forment des gaines qui entourent les muscles et les maintiennent dans leurs rapports respectifs; tantôt elles servent de point d'attache à leurs fibres charnues, et de moyen de transmission de leurs mouvemens aux os. D'autres fois elles représentent des arcades fibreuses sous lesquelles passent des vaisseaux et des nerfs qu'elles protègent, et dont elles empêchent la compression. Il en est enfin qu'on rencontre isolément dans l'épaisseur des muscles, et qui donnent encore insertion à leurs fibres.

Les *aponévroses d'enveloppe* sont en général d'autant plus épaisses, qu'elles entourent des muscles plus forts et plus nombreux; leur face interne envoie entre ces muscles des cloisons fibreuses qui les isolent et leur servent de point d'insertion.

Les *aponévroses d'insertion* reçoivent les fibres charnues et leur adhèrent de la manière la plus intime, sans qu'on sache précisément leur mode de connexion. Les lames aponévrotiques ne donnent attache aux fibres musculaires que par une seule de leurs faces



dans quelques muscles ; dans d'autres, au contraire, elles les reçoivent de toutes parts, et paraissent plongées au milieu de ces fibres.

#### 4° DES GAINES FIBREUSES ET DES BOURSES SYNOVIALES DES TENDONS.

Les gaines fibreuses sont aux tendons ce que les aponévroses sont aux muscles, c'est-à-dire qu'elles forment avec les os des espèces d'anneaux osséo-fibreux qui renferment les tendons et les retiennent contre les os.

La forme et la disposition des gaines fibreuses des tendons sont fort variables. Je les ferai connaître chacune en particulier.

Le glissement des tendons sur les gouttières des os dans l'intérieur des canaux fibreux, est facilité par des bourses synoviales auxquelles on a encore donné le nom de *capsules muqueuses*, *gaines mucilagineuses des tendons*. C'est aux travaux de Fourcroy, de Monro et de Béclard, qu'on est redevable de la connaissance exacte de ces productions membranées, qui sont minces, diaphanes, et présentent la même organisation que les membranes synoviales des articulations. Elles sont lubrifiées à l'intérieur par une synovie peu abondante. Leur forme, leur étendue et leur disposition présentent une infinité de variétés. Quant à la manière dont elles se comportent relativement aux tendons, on voit qu'en général les unes sont *vésiculaires*, et ne revêtent ces organes que sur une de leurs faces, tandis que les autres sont *vaginales* ou *vaginiformes*, c'est-à-dire qu'elles recouvrent d'une part les tendons dans toute leur circonférence, en les entourant d'une gaine complète, et tapissent de l'autre la coulisse fibreuse qui leur donne passage. En se portant des tendons sur leur gaine, ces membranes forment deux culs-de-sac circulaires, l'un en haut et l'autre en bas.

#### 5° CLASSIFICATION DES MUSCLES.

Si l'on considère les muscles suivant les parties auxquelles ils ont rapport, on voit que les uns appartiennent au squelette, et les autres au larynx, aux organes des sens, de la génération, et à ceux que renferme le bassin.

Les auteurs ont employé diverses méthodes dans l'exposition des muscles. Les uns, avec Winslow, les ont étudiés d'après leurs usages ; la plupart, avec Albinus, Sabatier, Boyer, Bichat, les ont décrits suivant l'ordre où ils s'offrent en les disséquant, et les ont classés selon qu'ils occupent telle ou telle région du corps. Nous adopterons cette dernière classification, comme plus simple et plus facile pour l'étude. Les muscles occupent les uns le tronc ; les autres appartiennent aux membres.

Les muscles du tronc se rencontrent à la tête, au cou, à la poitrine, à l'abdomen, à la partie postérieure du tronc. Les muscles des membres supérieurs se rapportent à l'épaule, au bras, à l'avant-bras et à la main ; ceux des membres inférieurs à la cuisse, à la jambe et au pied. Mais chacune de ces grandes sections est elle-même divisée en plusieurs régions. Chaque région renferme un nombre variable de muscles. Voici l'exposition des régions, et des muscles qui se rencontrent dans chacune d'elles :

## I. LA TÊTE renferme les régions et les muscles suivants :

- 1° RÉGION ÉPICRANIENNE. — *Muscles frontal et occipital.*
- 2° RÉGION AURICULAIRE. — *Muscles auriculaires supérieur, antérieur et postérieur.*
- 3° RÉGION PALPÉBRALE. — *Muscles orbiculaire des paupières, sourcilier, élévateur de la paupière supérieure.*
- 4° RÉGION OCULAIRE. — *Muscles élévateur, abaisseur, adducteur, abducteur, grand et petit rotateurs de l'œil.*
- 5° RÉGION NASALE. *Muscles pyramidal, élévateur commun de l'aile du nez et de la lèvre supérieure, abaisseur de l'aile du nez, et triangulaire du nez.*
- 6° RÉGION MAXILLAIRE SUPÉRIEURE. — *Muscles élévateur de la lèvre supérieure; canin, grand et petit zygomatiques.*
- 7° RÉGION MAXILLAIRE INFÉRIEURE. — *Muscles triangulaire des lèvres, carré de la lèvre inférieure, et releveur du menton.*
- 8° RÉGION INTER-MAXILLAIRE. — *Muscles buccinateur et labial.*
- 9° RÉGION PTÉRYGO-MAXILLAIRE. — *Muscles ptérygoïdiens interne et externe.*
- 10° RÉGION TEMPORO-MAXILLAIRE. — *Muscles masseter et temporal.*
- 11° RÉGION LINGUALE. — *Muscles hyo-glosse, génio-glosse, stylo-glosse et lingual.*
- 12° RÉGION PALATINE. — *Muscles péristaphylin externe, péristaphylin interne, palato-staphylin, pharyngo-staphylin, et glosso-staphylin.*
- 13° RÉGION PHARYNGIENNE. — *Muscles constricteurs inférieur, moyen et supérieur du pharynx, stylo-pharyngien.*

## II. LE COU renferme les régions et les muscles suivants :

- 1° RÉGION CERVICALE SUPERFICIELLE. — *Muscles peaucier et sterno-mastoïdien.*
- 2° RÉGION HYOÏDIENNE SUPÉRIEURE. — *Muscles digastrique, stylo-hyoïdien, mylo-hyoïdien et génio-hyoïdien.*
- 3° RÉGION HYOÏDIENNE INFÉRIEURE. — *Muscles omoplat-hyoïdien, sterno-thyroïdien, sterno-hyoïdien et thyro-hyoïdien.*
- 4° RÉGION CERVICALE PROFONDE. — *Muscles grand et petit droits antérieurs de la tête, et long du cou.*
- 5° RÉGION CERVICALE LATÉRALE. — *Muscles scalène antérieur, scalène postérieur, inter-transversaires cervicaux, et droit latéral de la tête.*

## III. LA POITRINE comprend les régions et les muscles suivants :

- 1° RÉGION THORACIQUE ANTÉRIEURE. — *Muscles grand et petit pectoraux, sous-clavier.*
- 2° RÉGION THORACIQUE LATÉRALE. — *Muscle grand dentelé.*
- 3° RÉGION INTER-COSTALE. — *Muscles inter-costaux externes et internes, sur-costaux et triangulaire du sternum.*
- 4° RÉGION DIAPHRAGMATIQUE. — *Muscle diaphragme.*

## IV. L'ABDOMEN offre les régions et les muscles suivants :

- 1° RÉGION ABDOMINALE. — *Muscles grand et petit obliques, transverse, droit et pyramidal.*
- 2° RÉGION LOMBAIRE. — *Muscles grand et petit psoas, iliaque, carré et inter-transversaires des lombes.*
- 3° RÉGION ANALE. — *Muscles releveur de l'anus, constricteur de l'anus, ischio-coccygien.*
- 4° RÉGION GÉNITALE. — Elle offre dans l'homme les muscles ischio-caverneux, trans-



verse du périnée, bulbo-caverneux et crémaster; et dans la femme les deux premiers des muscles précédents, et de plus le *constricteur de la vulve*.

V. LA PARTIE POSTÉRIEURE DU TRONC présente les régions et les muscles ci-après :

- 1<sup>o</sup> RÉGION LOMBO-DORSALE. — *Muscles trapèze et grand dorsal.*
- 2<sup>o</sup> RÉGION DORSO-CERVICALE. — *Muscles rhomboïde et angulaire.*
- 3<sup>o</sup> RÉGION VERTÉBRO-COSTALE. — *Muscles petits dentelés.*
- 4<sup>o</sup> RÉGION CERVICO-OCCIPITALE SUPERFICIELLE. — *Muscles splénius, grand et petit complexus.*
- 5<sup>o</sup> RÉGION CERVICO-OCCIPITALE PROFONDE. — *Muscles grand et petit droits postérieurs de la tête, grand et petit obliques.*
- 6<sup>o</sup> RÉGION VERTÉBRALE. — *Muscles inter-épineux cervicaux, inter-épineux dorso-lombaires, transversaires épineux, sacro-lombaire, long dorsal et transversaire.*

LES MEMBRES SUPÉRIEURS offrent des muscles fort nombreux qui appartiennent à l'épaule, au bras, à l'avant-bras et à la main.

VI. L'ÉPAULE présente les régions et les muscles suivants :

- 1<sup>o</sup> RÉGION SCAPULAIRE POSTÉRIEURE. — *Muscles sus-épineux, sous-épineux, petit et grand ronds.*
- 2<sup>o</sup> RÉGION SCAPULAIRE ANTÉRIEURE. — *Muscle sous-scapulaire.*
- 3<sup>o</sup> RÉGION SCAPULAIRE EXTERNE. — *Muscle deltoïde.*

VII. LE BRAS offre les régions et les muscles suivants :

- 1<sup>o</sup> RÉGION BRACHIALE ANTÉRIEURE. — *Muscles coraco-brachial, biceps brachial, et brachial antérieur.*
- 2<sup>o</sup> RÉGION BRACHIALE POSTÉRIEURE. — *Muscle triceps brachial.*

VIII. L'AVANT-BRAS offre les régions et les muscles suivants :

- 1<sup>o</sup> RÉGION ANTI-BRACHIALE ANTÉRIEURE ET SUPERFICIELLE. — *Muscle grand pronateur, grand palmaire, petit palmaire, cubital antérieur et fléchisseur superficiel.*
- 2<sup>o</sup> RÉGION ANTI-BRACHIALE ANTÉRIEURE ET PROFONDE. — *Muscles fléchisseur digital profond, grand fléchisseur du pouce et petit pronateur.*
- 3<sup>o</sup> RÉGION ANTI-BRACHIALE POSTÉRIEURE ET SUPERFICIELLE. — *Muscles extenseur commun des doigts, extenseur propre du petit doigt, cubital postérieur et anconé.*
- 4<sup>o</sup> RÉGION ANTI-BRACHIALE POSTÉRIEURE ET PROFONDE. — *Muscles grand abducteur du pouce, grand et petit extenseurs du pouce, extenseur de l'index.*
- 5<sup>o</sup> RÉGION RADIALE. — *Muscles grand et petit supinateurs, premier radial externe, second radial externe.*

IX. LA MAIN est composée des régions et des muscles suivants :

- 1<sup>o</sup> RÉGION PALMAIRE EXTERNE. — *Muscles petit abducteur, opposant, petit fléchisseur et abducteur du pouce.*
- 2<sup>o</sup> RÉGION PALMAIRE INTERNE. — *Muscles palmaire cutané, abducteur, petit fléchisseur et opposant du petit doigt.*
- 3<sup>o</sup> RÉGION PALMAIRE MOYENNE. — *Muscles lombricaux.*
- 4<sup>o</sup> RÉGION INTER-OSSEUSE. — *Muscles inter-osseux.*

LES MEMBRES INFÉRIEURS présentent des muscles qu'on doit étudier suivant qu'ils appartiennent à la cuisse, à la jambe ou au pied.

## X. LA CUISSE présente les régions et les muscles suivants :

- 1<sup>o</sup> RÉGION FESSIÈRE. — *Muscles grand, moyen et petit fessiers.*
- 2<sup>o</sup> RÉGION PELVI-TROCHANTÉRIENNE. — *Muscles pyramidal, obturateurs interne et externe, jumeaux et carré de la cuisse.*
- 3<sup>o</sup> RÉGION CRURALE ANTÉRIEURE. — *Muscles couturier, droit antérieur de la cuisse et triceps crural.*
- 4<sup>o</sup> RÉGION CRURALE POSTÉRIEURE. — *Muscles demi-tendineux, demi-aponévrotique et biceps de la cuisse.*
- 5<sup>o</sup> RÉGION CRURALE INTERNE. — *Muscles pectiné, droit interne, grand, moyen et petit adducteurs de la cuisse.*

## XI. LA JAMBE a été divisée de la manière suivante :

- 1<sup>o</sup> RÉGION JAMBIÈRE ANTÉRIEURE. — *Muscles jambier antérieur, extenseur du gros orteil, extenseur commun des orteils, et petit péronier.*
- 2<sup>o</sup> RÉGION JAMBIÈRE POSTÉRIEURE ET SUPERFICIELLE. — *Muscles jumeaux, jambier grêle, soléaire.*
- 3<sup>o</sup> RÉGION JAMBIÈRE POSTÉRIEURE ET PROFONDE. — *Muscles poplité, grand fléchisseur commun des orteils, jambier postérieur et grand fléchisseur des orteils.*
- 4<sup>o</sup> RÉGION PÉRONIÈRE. — *Muscles grand et moyen péroniers.*

## XII. LE PIED offre les régions et les muscles suivants :

- 1<sup>o</sup> RÉGION DORSALE DU PIED. — *Muscle petit extenseur des orteils.*
- 2<sup>o</sup> RÉGION PLANTAIRE MOYENNE. — *Muscles petit fléchisseur commun des orteils, accessoire au grand fléchisseur, et lombricaux.*
- 3<sup>o</sup> RÉGION PLANTAIRE INTERNE. — *Muscles adducteur, court fléchisseur, abducteur oblique et abducteur transverse du gros orteil.*
- 4<sup>o</sup> RÉGION PLANTAIRE EXTERNE. — *Muscles abducteur et court fléchisseur du petit orteil.*
- 5<sup>o</sup> RÉGION INTER-OSSEUSE. *Muscles inter-osseux.*

## DES MUSCLES DE LA TÊTE.

## I. RÉGION ÉPICRANIENNE.

Elle renferme le M. frontal, le M. occipital, et l'aponévrose qui les réunit.

*Muscle frontal* (1).

Ce muscle recouvre le front. Il est mince, aplati, quadrilatère. Ses fibres sont longitudinales, parallèles, plus courtes en dedans qu'en dehors. Elles naissent de la partie antérieure de l'aponévrose épicroanienne, et se terminent au-dessus de l'orbite, en se continuant en dedans avec le M. pyramidal du nez, et en s'unissant intimement en dehors aux M. orbiculaire des paupières et sourcilier; il est recouvert par les tégumens, et se trouve appliqué sur l'os frontal et le M. sourcilier.

(1) MM. Chaussier et Scammerring confondent ce muscle avec le suivant, et le nomment *occipito-frontal* ou *épicroanien*.



Ce muscle, en se contractant, ramène en devant la peau du crâne, qu'il fronce en travers au niveau du front : il peut contribuer à élever la paupière supérieure par son entrecroisement avec le M. orbiculaire.

*Muscle occipital.*

Pl. 62, fig. 2. Ce muscle est placé à la partie postérieure de la tête ; il est mince, aplati, quadrilatère, formé de fibres parallèles et longitudinales qui naissent de la partie postérieure de l'aponévrose épicroânienne, et vont se terminer, par de courtes fibres aponévrotiques, à la partie externe de la ligne courbe supérieure de l'occipital, ainsi qu'à la région voisine du temporal, au-dessus des M. splénus et sterno-mastoïdien. Il recouvre l'occipital et le temporal ; la peau est appliquée sur sa face postérieure. En se contractant, le M. occipital ramène en arrière l'aponévrose épicroânienne qu'il tend, et les tégumens du crâne qui lui adhèrent.

*Aponévrose épicroânienne.*

Pl. 62, fig. 1, 2. Elle recouvre toute la partie supérieure du crâne. Elle donne attache au M. frontal par son extrémité antérieure, par la postérieure au M. occipital, et par ses côtés aux M. auriculaires supérieurs. Ses fibres sont longitudinales, blanches, nacrées, au-dessus des M. frontal et occipital ; partout ailleurs elles sont entrecroisées, comme fibro-celluleuses, et sans direction bien déterminée. Cette aponévrose est fort adhérente à la peau qui la recouvre ; elle est unie aux os du crâne par un tissu cellulaire assez lâche.

II. RÉGION AURICULAIRE.

Elle comprend les trois M. auriculaires, qu'on a distingués, d'après leur position en :

*Muscle auriculaire supérieur* <sup>(1)</sup>.

Pl. 63, fig. 1. Il est mince, aplati, triangulaire, placé sur la tempe au-dessus de l'oreille. Ses fibres naissent de la partie externe de l'aponévrose épicroânienne, et viennent en convergeant se terminer à la partie supérieure du fibro-cartilage de la conque. Ce muscle est recouvert par la peau, et appliqué sur l'aponévrose temporale. Quand il se contracte, il tend l'aponévrose épicroânienne, et porte l'oreille en haut.

*Muscle auriculaire antérieur* <sup>(2)</sup>.

Pl. 63, fig. 1. Il est placé au-devant de l'oreille. Sa forme est analogue à celle du précédent. Ses fibres naissent de la partie antérieure de la conque, et se dirigent en avant, pour aller en divergeant se terminer en dehors de l'aponévrose épicroânienne, près du M. frontal. Il tire l'oreille en haut et en avant.

(1) *M. temporo-auriculaire*. Chauss. ; *M. attollens auriculam*. Soëmm. — (2) *M. zygomato-auriculaire*. Chauss. ; *M. prior auriculæ*. Soëmm.

*Muscle auriculaire postérieur* (1).

C'est un petit faisceau charnu, aplati, irrégulièrement fusiforme, horizontal, qui est placé à la partie postérieure de l'oreille. Il est ordinairement partagé en deux ou trois portions distinctes. Il s'insère par de courtes fibres aponévrotiques, sur la base de l'apophyse mastoïde, et vient se terminer à la partie postérieure de la conque de l'oreille. Il est appliqué sur le temporal, et recouvert par les tégumens. En se contractant il porte l'oreille en arrière.

Pl. 62, fig. 2.

Pl. 63, fig. 1.

## III. RÉGION PALPÉBRALE.

Elle est formée par les M. orbiculaire des paupières, sourcilier et élévateur de la paupière supérieure.

*Muscle orbiculaire des paupières ou palpébral* (2).

Ce muscle est placé autour de l'orbite, et occupe la plus grande partie de la région supérieure et latérale de la face. Il est large, membraneux, formé de fibres concentriques, et fendu au milieu par l'ouverture des paupières. Ses fibres ont en dedans trois insertions distinctes : 1° l'une supérieure, aux apophyses ascendante de l'os sus-maxillaire et nasale du frontal; 2° la seconde inférieure, au bord antérieur de la gouttière lacrymale, et à la partie voisine de la base de l'orbite; 3° la troisième moyenne, aux deux bords et au-devant d'un petit tendon qui s'attache à l'apophyse montante de l'os sus-maxillaire, se dirige horizontalement en dehors, et se bifurque au niveau de la commissure interne des paupières pour se continuer avec leurs cartilages torses. Ce tendon donne naissance en arrière à une expansion aponévrotique qui recouvre le sac lacrymal et se fixe à l'os unguis. Les fibres supérieures et inférieures du muscle palpébral se contournent en sens inverse au-dessus et au-dessous de l'orbite, et vont se réunir à sa partie externe en formant une sorte de raphé; les fibres moyennes, peu apparentes, fort pâles, suivent la même direction que les précédentes, et forment une couche musculeuse très-mince au-devant de l'une et l'autre paupière. Ce muscle est recouvert par la peau; il est appliqué sur le contour de l'orbite, l'apophyse orbitaire externe, l'os de la pommette, l'aponévrose temporale, les M. sourcilier, grand zygomatique, et élévateur propre de la lèvre supérieure : au niveau des paupières, il est appliqué sur les cartilages torses.

Pl. 62, fig. 1.

Pl. 63, fig. 1.

Pl. 64, fig. 6.

Ce muscle rapproche les paupières l'une de l'autre. Il peut aussi abaisser le sourcil et élever la joue, dont il augmente la saillie; il facilite le passage des larmes vers le grand angle de l'œil.

*Muscle sourcilier* (3).

Ce muscle est placé sur l'arcade sourcilière du coronal. Il est court, mince, et décrit une courbure semblable à celle de la saillie osseuse sur laquelle il est couché. Il se fixe

Pl. 62, fig. 1.

(1) *M. mastoïdo-auriculaire*. Chauss. *Musculi retrahentes auriculam*. Soëmm. — (2) *M. naso-palpébral*. Chauss. *M. orbicularis palpebrarum*. Soëmm. — (3) *M. fronto-sourcilier*. Chauss. *M. corrugator supercilii*. Soëmm.

Texte.

18



par de courtes fibres aponévrotiques, en dehors de la bosse nasale et à l'arcade sourcilière, et se termine en pointe vers le milieu de l'arcade orbitaire, où il se confond avec les M. frontal et orbiculaire des paupières qui le recouvrent. Il est appliqué sur le frontal. Quand il se contracte, il tire et abaisse vers le nez la peau du sourcil, dont il redresse les poils : il agit surtout dans la colère, les passions tristes et haineuses.

*Muscle élévateur de la paupière supérieure* <sup>(1)</sup>.

Pl. 64, fig. 1. Situé dans l'intérieur de l'orbite, le long de la paroi supérieure de cette cavité, ce muscle est grêle, long, aplati, irrégulièrement triangulaire. Il se fixe en arrière, par une courte aponévrose, à la face inférieure de la petite aile du sphénoïde, au-devant du trou optique. A partir de ce point, il se porte horizontalement en avant jusqu'à la partie supérieure du globe de l'œil, au-devant duquel il se recourbe, en donnant naissance à une large aponévrose : celle-ci se fixe au bord supérieur du cartilage tarse de la paupière correspondante, et envoie une expansion fibreuse au ligament palpébral, vers la région externe de l'orbite. Ce muscle est recouvert en haut par la voûte de l'orbite et le ligament palpébral ; en bas il est appliqué sur le M. droit supérieur de l'œil, et revêtu par la conjonctive.

Pl. 64, fig. 2, 5. Il relève la paupière supérieure, et la tire en arrière, en l'enfonçant dans l'orbite.

IV. RÉGION OCULAIRE.

Elle renferme les quatre M. droits, et les deux M. obliques de l'œil.

*Muscle droit supérieur ou élévateur de l'œil* <sup>(2)</sup>.

Pl. 64, fig. 1, 2, 3, 4. Il est un peu plus court, mais de même forme que l'élévateur de la paupière supérieure au-dessous duquel il est situé. Il s'implante en arrière, par une courte aponévrose, entre lui et le trou optique, à la partie inférieure de la petite aile du sphénoïde, et à la gaine fibreuse du nerf optique. De là il se dirige horizontalement jusqu'à la partie supérieure du globe de l'œil, où il donne naissance à une aponévrose large et mince qui s'insère sur la partie correspondante de la sclérotique, avec laquelle elle se confond. Sa face supérieure est recouverte par le M. releveur de la paupière supérieure, et par la conjonctive ; l'inférieure recouvre le nerf optique et le globe de l'œil. Il a pour usage d'élever l'œil.

*Muscle droit inférieur ou abaisseur de l'œil* <sup>(3)</sup>.

Pl. 64, fig. 1, 2, 3, 4. Il est placé à la partie inférieure de l'orbite ; sa forme est semblable à celle du précédent. Il naît en arrière d'un tendon qui lui est commun avec les M. droits interne et externe de l'œil. Ce tendon se fixe près de la fosse pituitaire ; à l'extrémité interne de la fente sphénoïdale, il se divise, après l'avoir traversée, en trois portions par chacune de ces trois muscles. A partir du tendon commun, le M. droit inférieur se dirige horizonta-

(1) *M. orbito-palpébral*. Chauss. *M. levator palpebræ superioris*. Soëmm. — (2) *M. attollens oculum*. Soëmm. — (3) *M. depressor oculi*. Soëmm.

lement en avant, vers le globe de l'œil, et se termine à sa partie inférieure de la même manière que le précédent et les deux suivants. Sa face inférieure est appliquée sur le plancher de l'orbite; la supérieure est en rapport avec le nerf optique et le globe de l'œil. Ce muscle abaisse l'œil.

*Muscle droit interne ou adducteur de l'œil (1).*

De même forme que les précédents, il est situé à la partie interne de l'orbite. Il se fixe en arrière au tendon commun, et un peu au contour du trou optique. Il se dirige directement en avant, vient gagner la partie interne du globe de l'œil, et s'y attache par une large expansion aponévrotique. Sa face interne est en rapport avec la paroi interne de l'orbite; l'externe est appliquée sur le nerf optique et le globe de l'œil. Ce muscle a pour usage de tirer l'œil en dedans.

Pl. 64, fig. 2,  
3, 4.

*Muscle droit externe ou abducteur de l'œil (2).*

Il ressemble pour sa forme aux précédents. Placé le long de la paroi externe de l'orbite, il naît du tendon commun, et de la partie externe de la circonférence du trou optique, par de courtes aponévroses. Ces deux insertions sont séparées par des nerfs qui passent entre elles. De là il se porte horizontalement en avant et en dehors, pour se terminer à la partie externe du globe de l'œil. Sa face externe correspond à l'orbite; l'interne est appliquée sur le nerf optique et le globe de l'œil. Ce muscle porte l'œil en dehors.

Pl. 64, fig. 1,  
2, 3, 4.

*Muscle grand oblique ou oblique supérieur de l'œil (3).*

Il est situé à la partie interne et supérieure de l'orbite. Grêle, arrondi, fusiforme, il est plus long que les précédents, mais moins large qu'eux. Il s'implante en arrière, par de courtes aponévroses, à la partie interne et supérieure du trou optique, et se porte ensuite horizontalement jusqu'à l'apophyse orbitaire interne du coronal. Là il donne naissance à un tendon grêle et arrondi. Celui-ci s'engage et se réfléchit dans un anneau fibro-cartilagineux qui transforme en un canal l'enfoncement que le coronal présente en cet endroit, et dont les deux extrémités se fixent à l'os. On trouve une petite gaine synoviale entre cet anneau cartilagineux et le tendon; elle facilite le glissement de ce dernier. Le tendon, après s'être réfléchi à angle aigu, se porte obliquement en bas, en dehors et en arrière, entre le M. droit supérieur et le globe de l'œil; puis il s'épanouit en une aponévrose qui continue de descendre sur la partie postérieure et externe du globe de l'œil, où elle se termine en se confondant avec la sclérotique. Ce muscle est placé entre l'orbite, les M. droits supérieur et interne, le globe de l'œil et le nerf optique.

Pl. 64, fig. 1,  
2, 3, 4, 5.

Pl. 64, fig. 6.

Il a pour usage de porter l'œil en avant et en dedans, en lui faisant éprouver un mouvement de rotation qui dirige la pupille en bas et en dedans.

(1) *M. adductor oculi*. Soëmm. — (2) *M. abductor oculi*. Soëmm. — (3) *M. obliquus superior oculi*. Soëmm.



*Muscle petit oblique ou oblique inférieur de l'œil* <sup>(1)</sup>.Pl. 64, fig. 1,  
2, 3, 4, 5.

Il est situé obliquement à la partie antérieure et inférieure de l'orbite. Plus court que le précédent, il s'insère par des fibres aponévrotiques peu prononcées à l'os maxillaire supérieur, au-devant de la gouttière lacrymale. De là il se dirige obliquement en dehors et en arrière, au-dessous de l'œil, puis se contourne entre cet organe et le M. droit externe, pour se terminer par une aponévrose à la sclérotique. Ce muscle est appliqué sur le plancher de l'orbite; il est recouvert par le M. droit inférieur de l'œil. Il a pour usage de porter l'œil en avant et en dedans, et de diriger la pupille en haut et en dehors. Lorsqu'il se contracte avec le grand oblique, l'œil est tiré en avant et en dedans.

## V. RÉGION NASALE.

Elle est formée par les M. pyramidal et triangulaire du nez, l'élévateur commun de l'aile du nez et de la lèvre supérieure, et l'abaisseur de l'aile du nez.

*Muscle pyramidal du nez* <sup>(2)</sup>.

Pl. 62, fig. 1.

Pl. 63, fig. 1.

Ce muscle recouvre les os propres du nez. Il est grêle, aplati, triangulaire. Il naît en haut du M. frontal, avec lequel il se continue manifestement. Ses fibres, d'abord parallèles, descendent en divergeant, pour se terminer dans un tissu fibro-celluleux qui occupe les côtés du nez; il reçoit aussi les fibres du M. triangulaire du nez. En dedans il se confond avec son semblable; en dehors il s'unit à l'orbiculaire des paupières. Sa face antérieure est recouverte par la peau; la postérieure est appliquée sur le M. sourcilier, sur le coronal et les os propres du nez. Ce muscle ne concourt que peu aux mouvemens du nez. Il fournit au M. frontal un point d'appui lorsqu'il se contracte pour abaisser les tégumens du front.

*Muscle triangulaire du nez* <sup>(3)</sup>.

Pl. 62, fig. 1.

Pl. 63, fig. 1.

Placé transversalement sur les côtés du nez, ce muscle est mince, aplati, triangulaire. Il s'insère en dedans de la fosse canine, par une aponévrose étroite, de laquelle partent en divergeant les fibres charnues. Celles-ci sont presque transversales; elles viennent recouvrir le dos du nez, en se perdant dans une membrane fibro-celluleuse qui les unit avec les fibres du muscle correspondant de l'autre côté; quelques-unes se fixent au fibro-cartilage de l'aile du nez. Ce muscle est recouvert par la peau et le M. élévateur commun. Il est appliqué sur l'os maxillaire supérieur et les côtés du nez. Il a pour usage de tirer le nez en arrière, de porter en dehors les ailes de cet organe.

(1) *M. obliquus inferior oculi*. Soëmm. — (2) *M. frontal-nasal*. Chauss. — (3) *M. sus-maxillo-nasal*. Chauss. *M. compressor nasi*. Soëmm.

*Muscle élévateur commun de l'aile du nez et de la lèvre supérieure (1).*

Placé sur les côtés du nez, il est mince, aplati, triangulaire, plus large en bas qu'en haut. Il s'attache en haut, par des fibres aponévrotiques peu prononcées, à l'apophyse nasale de l'os sus-maxillaire, au-devant de l'insertion du tendon du M. palpébral; de là il descend en dehors, en s'élargissant, et vient se terminer en dedans à l'aile du nez, et en dehors dans l'épaisseur de la lèvre supérieure. Il est recouvert par la peau et le M. palpébral. Il est appliqué sur l'apophyse nasale, le triangulaire du nez et le labial. Il a pour usage d'élever la lèvre supérieure et l'aile du nez, qu'il tire un peu en dedans. Pl. 62, fig. 1.  
Pl. 63, fig. 1.

*Muscle abaisseur de l'aile du nez (2).*

Il est placé au-dessous de l'aile du nez et derrière la lèvre supérieure. Il est aplati, allongé, et s'implante par de courtes aponévroses, en dehors de l'épine nasale antérieure, dans une petite excavation de l'os sus-maxillaire; de là il monte, en s'élargissant, vers la partie postérieure de l'aile du nez, à laquelle il se termine. Il est recouvert par l'élévateur commun et la membrane muqueuse de la bouche. Il recouvre l'os sus-maxillaire. En se contractant, il abaisse l'aile du nez. Pl. 64, fig. 6.

## VI. RÉGION MAXILLAIRE SUPÉRIEURE.

Elle est formée par les M. élévateur propre de la lèvre supérieure, canin, grand et petit zygomatiques.

*Muscle élévateur propre de la lèvre supérieure (3).*

Il est mince, aplati, quadrilatère, placé à la partie moyenne de la face, au-dessous de l'orbite. Il s'attache, par des fibres aponévrotiques très-minces, à l'os maxillaire supérieur et à celui de la pommette, au niveau de la partie inférieure de la base de la cavité orbitaire; de là il se dirige en bas et en dedans, en se rétrécissant, et se perd dans l'épaisseur de la lèvre supérieure, en se confondant avec le labial. Il est recouvert par le M. palpébral et par la peau. Il est appliqué sur l'abaisseur de l'aile du nez et le canin. Il élève la lèvre supérieure, et la porte en dehors. Pl. 61, fig. 1.  
Pl. 53, fig. 1.  
Pl. 64, fig. 6.

*Muscle canin (4).*

C'est un petit muscle aplati, allongé, plus large en haut qu'en bas, qui occupe la fosse canine. Ses fibres s'implantent au fond de cette fosse, et descendent ensuite obliquement en dehors en convergeant, jusqu'à la commissure des lèvres. Là elles se confondent avec Pl. 62, fig. 1.

(1) *M. grand sus-maxillo-labial*. Chauss. *M. levator labii superioris alæque nasi*. Soëmm. — (2) *M. depressor alæ nasi*. Soëmm. — (3) *M. moyen sus-maxillo-labial*. Chauss. *M. levator labii superioris*. Soëmm. — (4) *M. petit sus-maxillo-labial*. Chauss. *M. levator anguli oris*. Soëmm.



les muscles voisins, et paraissent se continuer avec les fibres du M. triangulaire des lèvres. Le M. canin est recouvert par l'élévateur de la lèvre supérieure, la peau et le petit zygomatique. Il est appliqué sur la fosse canine, la membrane muqueuse de la bouche, et le M. buccinateur. Il a pour usage d'élever et de porter en dedans la commissure des lèvres.

*Muscle grand zygomatique* (1).

- Pl. 62, fig. 1. Placé au-devant et sur les côtés de la face, ce muscle est grêle, arrondi et fort allongé.  
Pl. 63, fig. 1. Il se fixe, par de courtes fibres aponévrotiques, au bas de la face externe de l'os malaire, de là descend en dedans et vient se terminer à la commissure des lèvres, en se confondant avec les M. triangulaire des lèvres, canin, buccinateur et labial. Il élève et porte en dehors la commissure des lèvres. Il agit surtout dans le rire.

*Muscle petit zygomatique* (2).

- Pl. 62, fig. 1. Il n'existe pas dans tous les sujets. Placé en dedans du précédent, il est mince, aplati, allongé. Il se fixe à la face externe de l'os malaire, et semble quelquefois se détacher du M. orbiculaire des paupières; il descend ensuite obliquement en dedans, et vient se terminer dans la lèvre supérieure, en se confondant avec les M. élévateur propre et labial. Il élève la lèvre supérieure, et la porte en dehors.

VII. RÉGION MAXILLAIRE INFÉRIEURE.

Elle présente les M. triangulaire des lèvres, abaisseur de la lèvre inférieure, et releveur du menton.

*Muscle triangulaire des lèvres ou abaisseur de l'angle des lèvres* (3).

- Pl. 62, fig. 1. Placé sur les côtés de la mâchoire inférieure, au-dessous de l'angle des lèvres, il est mince, aplati, triangulaire. Il s'attache en bas à la ligne oblique externe de la mâchoire, dans l'étendue d'un pouce et demi. Cette insertion a lieu par des fibres aponévrotiques peu prononcées, auxquelles succèdent les fibres charnues. Celles-ci se portent en haut en convergeant jusqu'à l'angle des lèvres, où elles se confondent d'une part avec les M. labial et grand zygomatique, et se continuent de l'autre avec le canin. Ce muscle est recouvert par la peau. Il est appliqué sur les M. peucier, buccinateur et abaisseur de la lèvre inférieure. Quand il se contracte, il abaisse la commissure des lèvres, et agit principalement dans l'expression des passions tristes.

*Muscle abaisseur ou carré de la lèvre inférieure* (4).

- Pl. 62, fig. 1. Placé en dedans du précédent, il est mince, aplati, quadrilatère. Ses fibres s'attachent

(1) *M. grand-zygomato-labial*. Chauss. *M. zygomaticus major*. Soëmm. — (2) *M. petit zygomato-labial*. Chauss. *M. zygomaticus minor*. Soëmm. — (3) *M. maxillo-labial*. Chauss. *M. depressor anguli oris*. Soëmm. — (4) *M. mento-labial*. Chauss. *M. depressor labii inferioris*. Soëmm.

à la ligne maxillaire externe, en se confondant avec celles du muscle précédent, et en se continuant avec celles du M. peaucier. Elles sont parallèles les unes aux autres, et forment un faisceau aplati qui se dirige en haut et en dedans, et ne tarde pas à s'unir, sur la ligne médiane, avec celui du côté opposé, dont le sépare en bas le M. releveur du menton. En haut il se confond avec le M. labial. Il est recouvert par le triangulaire des lèvres et la peau; il est appliqué sur l'os maxillaire inférieur et le M. labial. Il a pour usage d'abaisser la lèvre inférieure.

*Houpe ou muscle releveur du menton* <sup>(1)</sup>.

Il est placé au-devant du menton, dans l'intervalle triangulaire qui sépare le précédent de son semblable. Il est court, épais, de forme conique. Il s'implante par son sommet sur les côtés de la symphyse du menton, et présente pour cette insertion un petit tendon; de là ses fibres vont, en divergeant et en s'épanouissant à la manière d'une houpe, se fixer à la peau du menton, à laquelle elles sont fort adhérentes. Ce muscle est en rapport, en dedans, avec son semblable; en dehors, avec les M. carré et orbiculaire des lèvres; en haut, avec la membrane muqueuse de la bouche; en bas, avec l'os maxillaire inférieur, et en avant, avec la peau. Il élève le menton, tire en haut la lèvre inférieure, que ses fibres supérieures peuvent renverser.

Pl. 62, fig. 1.

Pl. 63, fig. 1.

Pl. 64, fig. 6.

VIII. RÉGION INTER-MAXILLAIRE.

On trouve seulement dans cette région les M. buccinateur et labial.

*Muscle buccinateur* <sup>(2)</sup>.

Situé entre les deux mâchoires, ce muscle forme spécialement la joue. Il est mince, aplati, quadrilatère. Il s'attache, en haut, à la partie postérieure du bord alvéolaire supérieur, depuis la dernière dent jusqu'à la seconde petite molaire; en bas, au même point du bord alvéolaire inférieur; au milieu, à une aponévrose nommée *ptérygo-maxillaire*, qui, du sommet de l'aile interne de l'apophyse ptérygoïde, descend se fixer au bord alvéolaire inférieur, et reçoit en arrière les insertions du M. constricteur supérieur du pharynx. De cette triple insertion partent les fibres charnues qui se portent vers la commissure des lèvres; les moyennes sont horizontales, les supérieures obliques en bas et en dedans, les inférieures obliques en haut et en dedans. Arrivées à la commissure, ces fibres se portent dans le labial, et semblent s'entrecroiser de telle sorte, que les inférieures passent dans la lèvre supérieure, tandis que les supérieures pénètrent dans l'inférieure.

Pl. 62, fig. 1.

Pl. 63, fig. 1.

Pl. 66, fig. 1.

La face externe de ce muscle est recouverte en avant par les tégumens et les M. peaucier et grand zygomatique; en arrière elle est séparée par beaucoup de graisse de l'apophyse coronoïde, et des M. temporal et masseter. Sa face interne est revêtue par la

(1) *M. levator menti*. Soëmm. — (2) *M. alvéolo-labial*. Chauss. *M. buccinator*. Soëmm.



membrane muqueuse de la bouche. Il est traversé, au niveau de la troisième dent molaire, par le canal excréteur de la parotide.

Ce muscle a pour usage de tirer en arrière la commissure des lèvres; pendant la mastication, il repousse sous les dents les aliments qui s'en écartent en dehors; quand la bouche est remplie d'air, il le comprime et le chasse en dehors, comme dans l'action de souffler, de donner du cor, de sonner de la trompette.

*Muscle labial ou orbiculaire des lèvres* <sup>(1)</sup>.

Pl. 62, fig. 1. Placé dans l'épaisseur de l'une et l'autre lèvre, ce muscle entoure l'ouverture de la bouche. Il est elliptique, aplati, transversalement dirigé et fendu. Il est formé de fibres propres, lesquelles sont courbes, concentriques, correspondent au bord libre des lèvres, et sont manifestement séparées en deux plans demi-ovales, dont l'un appartient à la lèvre supérieure, et l'autre à l'inférieure: ces plans charnus s'entrecroisent vers les commissures. Les fibres extérieures du M. labial s'entrelacent d'une manière inextricable avec les M. grands et petits zygomatiques, élévateurs propres et communs de la lèvre supérieure, canins, carrés, releveurs du menton et triangulaires. Il est recouvert en avant par la peau, et en arrière par la membrane muqueuse de la bouche; sa grande circonférence se confond avec les muscles indiqués; la petite correspond au bord libre des lèvres.

Ce muscle est l'antagoniste de tous les autres muscles des lèvres; c'est un véritable sphincter qui rapproche les lèvres l'une de l'autre, et resserre l'ouverture de la bouche en lui faisant représenter un bourrelet entouré de rides rayonnées. Il peut aussi porter les lèvres en avant, quand ses fibres externes se contractent seules; il agit dans la succion, la mastication, et la plupart des fonctions de la bouche.

IX. RÉGION PTÉRYGO-MAXILLAIRE.

On y observe deux muscles qu'on a nommés ptérygoïdiens, et qu'on distingue d'après leur position.

*Muscle ptérygoïdien interne* <sup>(2)</sup>.

Pl. 65, fig. 1, 2. Ce muscle est situé obliquement à la partie postérieure et interne de la branche de l'os maxillaire inférieur. Il est épais, allongé, irrégulièrement quadrilatère. Il se fixe dans toute la fosse ptérygoïde, et principalement à la face interne de l'aile externe de l'apophyse de ce nom, et à la tubérosité de l'os palatin, par des fibres aponévrotiques très-fortes qui se perdent dans l'épaisseur des fibres charnues qu'elles séparent en divers faisceaux. Le muscle ainsi composé, descend en arrière et en dehors, et vient se fixer à des crêtes osseuses qu'on observe en dedans de l'angle de la mâchoire inférieure. Cette dernière insertion a lieu au moyen de fibres aponévrotiques très-fortes, et interposées entre

(1) *M. labial*, Chauss. *M. orbicularis oris*, Soëmm. — (2) *M. grand ptérygo-maxillaire*, Chauss. *M. pterygoideus internus*, Soëmm.

les musculaires comme celles d'origine. Ce muscle est en rapport en dedans avec le péri-staphylin externe, et se trouve séparé des constricteurs du pharynx par un espace triangulaire, dans lequel sont logés divers muscles, nerfs et vaisseaux. En dehors il répond à la mâchoire inférieure et au ligament latéral interne de l'articulation temporo-maxillaire. Il a pour usage de porter la mâchoire en avant, et obliquement vers le côté opposé. Si les deux *M. ptérygoïdiens internes* se contractent ensemble, la mâchoire inférieure est élevée et portée un peu en avant.

*Muscle ptérygoïdien externe* (1).

Situé dans la fosse zygomatique, il est obliquement étendu entre l'apophyse ptérygoïde et la mâchoire inférieure. Il est épais, aplati et conique. Il se fixe en dedans; 1° à l'aile externe de l'apophyse ptérygoïde et à la tubérosité de l'os palatin; 2° à la face zygomato-temporale du sphénoïde. De ces deux points d'insertion, qui ont lieu par des fibres aponévrotiques interposées assez profondément dans les charnues, le muscle se dirige en se rétrécissant, obliquement en arrière et en dehors, et vient se terminer au-devant du col du condyle de la mâchoire, et à la partie antérieure de la circonférence du fibro-cartilage de l'articulation temporo-maxillaire. En dehors, il répond au *M. temporal*; en dedans, il est en rapport avec le muscle précédent, le ligament interne de l'articulation temporo-maxillaire et divers vaisseaux; en haut, il répond à la voûte de la fosse zygomatique.

Pl. 65. fig. 1, 2.

Ce muscle, en se contractant, tire en avant le condyle de la mâchoire et le fibro-cartilage inter-articulaire, et dirige ainsi le menton du côté opposé. Si les deux *M. ptérygoïdiens externes* se contractent simultanément, la mâchoire est portée directement en avant.

X. RÉGION TEMPORO-MAXILLAIRE.

Elle ne présente que deux muscles, le masseter et le temporal.

*Muscle masseter* (2).

Ce muscle est placé sur les parties latérales de la face; il repose sur les branches de l'os maxillaire inférieur. Il est court, épais, quadrilatère. Il se fixe en haut, aux deux tiers antérieurs et externes du bord inférieur de l'arcade zygomatique, à la partie postérieure du même bord, et à la face interne de l'arcade. Nées de cette triple insertion, les fibres du masseter ont une longueur et une direction différentes. Les premières, qui sont les plus considérables, offrent une large aponévrose, laquelle se divise en plusieurs faisceaux distincts qui les pénètrent; elles se portent obliquement en bas et en arrière, et vont s'implanter en dehors de l'angle de la mâchoire inférieure, par de courtes lames aponévrotiques. Les secondes descendent verticalement et se fixent vers le milieu des branches du

Pl. 62. fig. 1.  
Pl. 63. fig. 1.

(1) *M. petit ptérygo-maxillaire*. Chauss. *M. pterygoideus externus*. Soëmm. — (2) *M. zygomato-maxillaire*. Chauss. *M. masseter*. Soëmm.



même os; les troisièmes, ou les plus profondes, se dirigent en bas et en avant, pour se terminer par des aponévroses minces, en dehors de l'apophyse coronéide. La face externe du masseter est recouverte par les M. peaucier, orbiculaire des paupières, grand zygomatique, par différens nerfs et vaisseaux, et par la peau. Sa face interne est appliquée sur la branche de la mâchoire, le tendon du M. temporal et le buccinateur. Ce muscle a pour usage d'élever l'os maxillaire inférieur.

*Muscle temporal ou crotaphite* (1).

Pl. 63, fig. 1,  
2.

Il occupe la fosse du même nom. Il est large, épais en bas, mince en haut, triangulaire, à fibres rayonnées. Il se fixe, 1° en dehors sur la face interne d'une aponévrose très-forte, d'un blanc nacré en bas, mince et violacée en haut, laquelle s'attache à toute la ligne courbe temporale, au bord supérieur et postérieur de l'os malaire et au bord supérieur de l'arcade zygomatique; 2° en dedans, au périoste de la fosse temporale, ainsi qu'à la crête osseuse qui la termine en bas. De cette double origine les fibres charnues se rendent obliquement, les premières sur la face externe, les secondes sur la face interne d'une autre aponévrose très-épaisse, rayonnée, qui est d'abord cachée dans l'épaisseur du muscle, mais bientôt paraît en dehors, et se rétrécit pour donner naissance à un large tendon, lequel s'attache à l'apophyse coronéide de l'os maxillaire inférieur. Les fibres du temporal sont, les moyennes verticales, les postérieures obliques en bas et en avant, et les antérieures obliques en bas et en arrière. Ce muscle est recouvert par l'aponévrose épicrotaphique, les M. auriculaires supérieur et antérieur, l'arcade zygomatique et le M. masseter. Il est appliqué sur la fosse temporale, les M. ptérygoïdien externe et buccinateur. Il élève la mâchoire inférieure contre la supérieure. Ses fibres postérieures peuvent la ramener en arrière, quand elle a été portée en avant.

XI. RÉGION LINGUALE.

Elle présente les M. hyo-glosse, génio-glosse, stylo-glosse et lingual. Plusieurs des muscles de cette région s'attachent à l'os hyoïde, qui semble leur appartenir plus spécialement, et n'entre pas réellement dans la composition générale du squelette; c'est pourquoi j'ai préféré renvoyer ici sa description.

*Os hyoïde.*

Pl. 65, fig. 5,  
6, 7, 8.

C'est un os impair, horizontalement situé sur la ligne médiane, à la partie antérieure et supérieure du cou, entre la base de la langue et le larynx. Il a une forme parabolique, convexe en avant, concave en arrière. Il est formé de cinq pièces principales; une moyenne en occupe le centre: c'est la plus considérable, on la nomme le *corps de l'os*. Elle est irrégulièrement quadrilatère, convexe en avant, concave en arrière, et donne attache à des muscles par sa face antérieure et ses bords supérieur et inférieur. Les deux pièces latérales, qu'on appelle aussi les *branches* ou les *grandes cornes de l'os*, sont plus longues,

(1) *M. temporo-maxillaire*. Chauss. *M. temporalis*. Soëmm.

mais plus étroites que le corps. Plus larges en avant qu'en arrière, elles sont rétrécies au milieu, et se terminent par une extrémité libre et arrondie. Elles donnent attache à des muscles et à des ligaments. Les deux pièces supérieures ou les *petites cornes*, sont très-courtes, pyramidales, inclinées en arrière. Elles servent de point d'insertion à un muscle et à un ligament. L'os hyoïde se développe par cinq points d'ossification. Il ne s'articule immédiatement avec aucun des autres os du squelette, mais se trouve suspendu au milieu des parties molles.

*Muscle hyo-glosse (1).*

Ce muscle est placé à la partie antérieure et supérieure du con. Il est mince, large, aplati, quadrilatère. Ses fibres s'attachent en bas, 1° à la face supérieure de la grande corne de l'os hyoïde, et quelquefois seulement au ligament stylo-maxillaire; 2° à la petite corne et à la partie supérieure de la face antérieure du corps du même os. Les fibres de la première insertion forment un faisceau qui se rétrécit et monte un peu obliquement en avant, vers la partie inférieure et latérale de la langue; là plusieurs d'entre elles se continuent avec les fibres du M. stylo-glosse; les fibres de la seconde insertion montent sur les côtés de la langue, pour se confondre avec celles des muscles lingual et génio-glosse; enfin celles qui proviennent du corps de l'os hyoïde, montent obliquement d'avant en arrière, et se perdent sur les côtés de la langue. La face externe de ce muscle est couverte par les M. stylo-glosse, mylo-hyoïdien, génio-hyoïdien, stylo-hyoïdien et digastrique, et par divers nerfs et vaisseaux. L'interne est appliquée sur les M. constricteur moyen du pharynx et génio-glosse. Ce muscle abaisse la base de la langue, ou élève l'os hyoïde quand cette dernière est fixée; quand il agit seul, il incline la langue de son côté.

Pl. 65. fig. 3.  
Pl. 66. fig. 4.  
Pl. 67. fig. 1.

*Muscle génio-glosse (2).*

Situé entre la langue et l'os maxillaire inférieur, il est large, aplati transversalement, d'une forme triangulaire, à fibres rayonnées. Il se fixe par un petit tendon, au tubercule supérieur de l'apophyse géni. Les fibres charnues qui proviennent de ce tendon partent en divergeant, et se comportent de la manière suivante: les supérieures ou les plus courtes, sont d'abord horizontales, mais parvenues à la partie inférieure de la langue, elles se recourbent de bas en haut et d'arrière en avant, pour aller se fixer à la pointe de cet organe. Les moyennes, moins courbées, se confondent sur les côtés, avec le M. lingual; les inférieures, beaucoup plus longues, se portent obliquement en bas et en arrière, vont se perdre dans la base de la langue, quelquefois même s'attachent à la petite corne de l'os hyoïde, et se continuent avec le M. constricteur moyen du pharynx.

Pl. 65. fig. 3,  
4.  
Pl. 66. fig. 4.  
Pl. 67. fig. 1.

Ce muscle est recouvert en dehors par les M. stylo-glosse, hyo-glosse, lingual et mylo-hyoïdien; en dedans il est en rapport avec son semblable. Sa base correspond à la face inférieure de la langue; son bord supérieur à la membrane muqueuse de la bouche, et l'inférieur au M. génio-hyoïdien.

(1) *M. hyo-glosse*. Chauss. *M. hyo-glossus*. Soëmm. — (2) *Idem*, Chauss. *M. génio-glossus*. Soëmm.



Les fibres inférieures de ce muscle élèvent et portent en avant l'os hyoïde et la base de la langue; les supérieures tirent la langue en arrière, et la ramènent à sa situation naturelle, quand elle a été portée en avant; les moyennes creusent sa face dorsale en une gouttière longitudinale.

*Muscle stylo-glosse* (1).

Pl. 65, fig. 3.  
Pl. 67, fig. 1.

Ce muscle est situé sur les parties latérales et supérieures du cou. Il est grêle et arrondi en haut, mince et aplati en bas. Il se fixe dans le premier sens, à la moitié inférieure de l'apophyse styloïde du temporal et au ligament stylo-maxillaire; de là il se dirige obliquement en bas, en avant et en dedans, s'élargit vers la langue, et se perd sur ses côtés, en se continuant en partie avec les M. lingual, hyo-glosse et génio-glosse. Il est recouvert par le M. digastrique, la membrane muqueuse de la bouche, et divers vaisseaux et nerfs. Il est appliqué sur les M. constricteur supérieur du pharynx, hyo-glosse et lingual. Il porte la langue en haut, en arrière et de côté, quand il agit seul; mais s'il se contracte avec celui de l'autre côté, la langue est dirigée directement en haut et en arrière.

*Muscle lingual* (2).

Pl. 65, fig. 4.  
Pl. 66, fig. 4.

Ce muscle est placé au-dessous et sur les côtés de la langue, entre les M. hyo-glosse et stylo-glosse, qui sont en dehors, et le génio-glosse qui est en dedans. Il est allongé, plus épais en arrière qu'en avant; sur ses côtés il se confond avec les muscles entre lesquels il est placé. Son extrémité postérieure se perd dans la base de la langue; l'antérieure finit vers la pointe de cet organe. Sa face inférieure est recouverte par la membrane muqueuse de la bouche; la supérieure se confond avec le tissu charnu de la langue. Ce muscle raccourcit la langue et abaisse sa pointe.

XII. RÉGION PALATINE.

Les muscles qui la forment sont relatifs aux mouvemens du voile du palais. Ce sont les péristaphylins interne et externe, le palato-staphylin, le pharyngo-staphylin et le glosso-staphylin.

*Muscle péristaphylin interne* (3).

Pl. 66, fig. 2,  
3.  
Pl. 68, fig. 5,  
4.

Ce muscle est placé sur les côtés de l'ouverture postérieure des fosses nasales. Il est grêle, allongé, arrondi en haut, aplati en bas. Il se fixe, par de courtes aponévroses, à la face inférieure du rocher au-devant de l'orifice inférieur du canal carotidien, et à la partie voisine du cartilage de la trompe d'Eustachi; de là il descend obliquement en dedans, s'élargit, gagne le voile du palais, à la partie moyenne duquel il se termine en se confondant avec celui du côté opposé, avec le palato-staphylin et le pharyngo-staphylin. En

(1) *Idem*, Chauss. *M. stylo-glossus*. Soëmm. — (2) *Idem*, Chauss. *M. lingualis*. Soëmm. — (3) *M. pétro-staphylin*, Chauss. *M. circumflexus palati*. Soëmm.

dehors, il est en rapport en haut avec le M. péristaphylin externe, et en bas avec les M. pharyngo-staphylin et constricteur supérieur du pharynx. En dedans, il est tapissé par la membrane muqueuse des fosses nasales et celle du voile du palais. Ce muscle élève le voile du palais.

*Muscle péristaphylin externe* <sup>(1)</sup>.

Placé dans la fosse ptérygoïde et dans l'épaisseur du voile du palais, ce muscle est allongé, aplati, et réfléchi sur lui-même. Il se fixe, à l'aide de fibres aponévrotiques, à la base de l'apophyse ptérygoïde, à la trompe d'Eustachi, et à la portion voisine de l'épine du sphénoïde; de là il descend verticalement le long du bord postérieur de l'aile interne de l'apophyse ptérygoïde jusqu'au crochet qui la termine, dégénère avant d'y arriver en une aponévrose qui se fronce sur elle-même, pour se réfléchir sur ce crochet, où elle est maintenue par un petit ligament; après quoi elle change de direction, se dirige horizontalement en dedans, s'épanouit dans l'épaisseur du voile du palais, passe au-dessous du péristaphylin interne, s'unit à celle du côté opposé, et vient enfin s'attacher à la crête que présente la face inférieure de la portion horizontale de l'os du palais. Ce muscle, dans sa portion verticale, est situé entre le ptérygoïdien interne, qui est en dehors, et l'aile interne de l'apophyse ptérygoïde, les M. péristaphylin interne et constricteur supérieur du pharynx, qui sont en dedans. Sa portion horizontale est placée dans l'épaisseur du voile du palais. Il a pour usage de tendre horizontalement le voile du palais.

Pl. 66. fig. 2,  
3.

Pl. 68. fig. 3,  
4.

*Muscle palato-staphylin ou releveur de la luette* <sup>(2)</sup>.

C'est un petit faisceau charnu, allongé, placé dans l'épaisseur du voile du palais et de la luette. Il se fixe à l'épine gutturale ou nasale postérieure de l'os palatin, et à l'aponévrose commune aux deux M. péristaphylins externes; puis il descend verticalement à côté de son semblable jusqu'au sommet de la luette. Il est en rapport, en avant, avec le M. péristaphylin interne, et en arrière avec la membrane muqueuse du voile du palais. Il raccourcit la luette.

Pl. 66. fig. 2.  
Pl. 68. fig. 3.

*Muscle pharyngo-staphylin* <sup>(3)</sup>.

Ce muscle est placé dans la paroi latérale du pharynx et dans le voile du palais. Il est membraneux, et plus large à ses extrémités qu'à sa partie moyenne. Relativement à ses insertions, il présente trois portions bien distinctes: 1<sup>o</sup> la première ou la supérieure se fixe au bord postérieur de la voûte palatine et à l'aponévrose du M. péristaphylin externe, en se confondant au milieu avec celle du côté opposé: elle est large, mince, et descend en arrière dans le voile du palais; 2<sup>o</sup> la seconde, ou la moyenne, occupe le pilier postérieur de ce voile, et semble, par sa réunion avec celle du côté opposé et avec l'aponévrose du M. péristaphylin externe, former une sorte d'arcade; 3<sup>o</sup> la troisième est mince

Pl. 68. fig. 5,  
4.

(1) *M. ptérygo-staphylin*. Chauss. *M. levator palati molliis*. Soëmm. — (2) *Idem*, Chauss. *M. uvulae*. Soëmm. — (3) *Portion du stylo-pharyngien*. Chauss. *M. palato-pharyngæus*. Soëmm.



et aplatie transversalement : elle se continue en haut avec les deux précédentes. Ce muscle descend ensuite sur les côtés du pharynx en envoyant des fibres au cartilage thyroïde, et en se confondant avec les M. stylo-pharyngien et constricteurs supérieur, moyen et inférieur du pharynx. Il est recouvert en arrière, par la membrane muqueuse du voile du palais, et par le M. pérystaphylin interne en haut ; en bas par les trois M. constricteurs du pharynx : en avant, il est en rapport avec l'aponévrose du M. pérystaphylin externe en haut, et avec la membrane muqueuse du pharynx en bas. Lorsque les M. pharyngo-staphylins se contractent, ils abaissent le voile du palais, et en même temps élèvent et raccourcissent le pharynx.

*Muscle glosso-staphylin* (1).

Pl. 68. fig. 3, 4. C'est un petit faisceau charnu très-mince, aplati, qui est situé dans le pilier antérieur du voile du palais, entre la membrane palatine, qui est en dedans, et le M. constricteur supérieur du pharynx, qui est en dehors. Son extrémité supérieure se confond avec les M. pharyngo-staphylin et pérystaphylin externe. L'inférieure se perd dans la base de la langue. Il a pour usage d'abaisser le voile du palais et d'élever la base de la langue ; il concourt ainsi à rétrécir l'ouverture postérieure de la bouche.

XIII. RÉGION PHARYNGIENNE.

Elle est formée par quatre muscles : les trois constricteurs du pharynx, qu'on distingue d'après leur position, et le M. stylo-pharyngien.

*Muscle constricteur inférieur du pharynx* (2).

Pl. 67. fig. 2. Ce muscle est placé à la partie postérieure et inférieure du pharynx. Il est large, aplati, Pl. 68. fig. 17 : membraneux, irrégulièrement quadrilatère. Ses fibres s'attachent en dehors, quelquefois au premier anneau de la trachée-artère, et toujours à la partie externe du cartilage cricoïde, à la petite corne et à la crête oblique du cartilage thyroïde. A partir de ces divers points d'insertion, elles se dirigent toutes en arrière et en haut, les inférieures un peu obliquement, en formant avec celles du muscle opposé un angle rentrant ; les suivantes de plus en plus obliquement, de sorte qu'elles se réunissent avec celles de l'autre côté à angle d'autant plus aigu qu'elles sont plus supérieures. Un raphé longitudinal se remarque au point de réunion des deux M. constricteurs inférieurs.

Ce muscle est appliqué en arrière sur la colonne vertébrale, et uni aux ligaments et aux muscles de cette région par un tissu cellulaire très-lâche. Sur les côtés, il est en rapport avec des vaisseaux et des nerfs profonds du col ; en avant il recouvre le constricteur moyen, le pharyngo-staphylin, le stylo-pharyngien, et les deux cartilages auxquels il se fixe.

(1) *Idem*, Chauss. *M. constrictor isthmi faucium*, Soëmm. — (2) *Portion du stylo-pharyngien*, Chauss. *M. constrictor pharyngis inferior*, Soëmm.

*Muscle constricteur moyen* (1).

Ce muscle occupe la partie moyenne et postérieure du pharynx. Il est mince, aplati, triangulaire. Il s'attache en dehors à la grande et à la petite corne de l'os hyoïde, et un peu au ligament stylo-hyoïdien. De cette triple origine, les fibres se portent à la partie postérieure du pharynx, dans des directions différentes : les inférieures de haut en bas; les moyennes transversalement; les supérieures de bas en haut. Elles se réunissent toutes sur un raphé moyen avec celles du côté opposé. Elles forment en bas un angle très-aigu, caché par le muscle précédent, et se terminent supérieurement en une longue pointe, laquelle va se fixer à l'apophyse basilaire par une membrane aponévrotique. A l'extérieur il correspond au M. hyo-glosse en dehors, au constricteur inférieur et à la colonne vertébrale en arrière. En dedans il est en rapport avec les M. constricteur supérieur, stylo-pharyngien, pharyngo-staphylin, et la membrane muqueuse du pharynx.

Pl. 67. fig. 2.  
Pl. 68. fig. 1, 4.

*Muscle constricteur supérieur* (2).

Placé à la partie supérieure et postérieure du pharynx, il est mince, aplati, irrégulièrement quadrilatère. En dehors il présente quatre insertions, savoir : de haut en bas, 1° à la moitié inférieure du bord de l'aile interne de l'apophyse ptérygoïde; 2° en arrière, d'une aponévrose nommée *ptérygo-maxillaire*, qui lui est commune avec le buccinateur, et s'étend de l'apophyse ptérygoïde à la partie postérieure de l'arcade alvéolaire inférieure; 3° à l'extrémité postérieure de la ligne myloïdienne; 4° sur les côtés de la base de la langue. De ces diverses origines, les fibres charnues vont gagner le milieu de la paroi postérieure du pharynx dans une direction à peu près transversale, et s'unissent à celles du côté opposé, à l'exception des supérieures. Celles-ci décrivent une courbe dont la concavité est en haut, et se fixent à l'apophyse basilaire au moyen d'une aponévrose nommée *céphalo-pharyngienne*.

Pl. 66. fig. 1.  
Pl. 67. fig. 2.  
Pl. 68. fig. 1, 2, 3, 4.

Ce muscle correspond en arrière au précédent; sur les côtés aux M. stylo-glosse, stylo-pharyngien, à des vaisseaux et des nerfs; en avant il est appliqué sur le péristaphylin interne, le pharyngo-staphylin, et la membrane muqueuse du pharynx.

Les M. constricteurs du pharynx resserrent ce conduit pendant la déglutition, pour faire passer les substances alimentaires dans l'œsophage. Le constricteur moyen peut aussi élever l'os hyoïde, et le larynx qu'il porte en arrière; l'inférieur, dans quelques cas, élève le larynx.

*Muscle stylo-pharyngien* (3).

Ce muscle est placé sur les parties latérales et postérieures du pharynx. Il est mince, allongé, arrondi en haut, aplati en bas. Il s'attache par de courtes fibres aponévrotiques

Pl. 67. fig. 1.  
Pl. 68. fig. 1, 2.

(1) *Portion du stylo-pharyngien*. Chauss. *M. const. pharyngis medius*. Soëmm. — (2) *Portion du stylo-pharyngien*. Chauss. *M. const. pharyngis superior*. Soëmm. — (3) *Portion du stylo-pharyngien*. Chauss. *M. stylo-pharyngæus*. Soëmm.



à l'apophyse styloïde du temporal près de sa base, descend en dedans et en arrière, s'engage en s'élargissant sous le constricteur moyen, s'épanouit et se perd dans le pharynx, en se confondant avec les M. constricteurs et pharyngo-staphylin. Quelques-unes de ses fibres se fixent au cartilage thyroïde et à l'os hyoïde. Sa face externe est recouverte par les M. stylo-hyoïdien et constricteur moyen; l'interne est en rapport avec divers vaisseaux et nerfs, ainsi qu'avec les M. constricteur supérieur et pharyngo-staphylin. Ce muscle élève le pharynx et produit ainsi son raccourcissement et sa dilatation. Il porte le larynx en haut.

## DES MUSCLES DU COU.

### I. RÉGION CERVICALE SUPERFICIELLE.

Elle offre les muscles peaucier et sterno-mastoïdien.

#### *Muscle peaucier* <sup>(1)</sup>.

Pl. 69, fig. 1. Placé sur les parties latérales et antérieures du cou, ce muscle s'étend depuis le haut de la poitrine jusqu'à la partie inférieure de la face. Il est très-mince, aplati, quadrilatère, plus large en haut et en bas qu'au milieu. Ses fibres naissent du tissu cellulaire sous-cutané qui recouvre la partie supérieure des M. deltoïde et grand pectoral. Elles sont d'abord écartées, mais bientôt elles se réunissent et montent sur les parties latérales du cou, dans une direction oblique de dehors en dedans, de sorte que le muscle, écarté de celui du côté opposé en bas, s'en rapproche en haut. Les fibres antérieures s'entrecroisent avec celles du muscle peaucier de l'autre côté, au-dessous de la symphyse du menton, et se terminent à cette partie; les fibres moyennes se fixent à la ligne oblique externe de la mâchoire inférieure et à la base de cet os, et semblent se continuer avec celles du carré et du triangulaire des lèvres; les externes s'épanouissent au-devant de la joue; on en voit souvent plusieurs qui se fixent à l'aponévrose du M. masseter, et se portent ensuite horizontalement vers l'angle des lèvres. Ces dernières ont été appelées le *musculus risorius Santorini*.

La face externe de ce muscle est recouverte par la peau. L'interne est appliquée, 1° en bas, sur les M. grand pectoral, deltoïde et la clavicule; 2° au milieu, sur les muscles sterno-mastoïdien, omoplat-hyoïdien, sterno-hyoïdien, sterno-thyroïdien, thyro-hyoïdien, digastrique, mylo-hyoïdien, et plusieurs glandes, nerfs et vaisseaux volumineux; 3° en haut, sur la mâchoire inférieure, les M. masseter, buccinateur, triangulaire, carré du menton, grand zygomatique. Ce muscle, en se contractant, abaisse et tire en dehors la commissure des lèvres: il peut aussi faire mouvoir la peau du cou qu'il fronce en travers, et concourir à l'abaissement de la mâchoire.

#### *Muscle sterno-mastoïdien* <sup>(2)</sup>.

Pl. 69, fig. 1, 2. Ce muscle, obliquement situé sur les côtés du cou, est allongé, aplati, et plus étroit à sa

(1) *M. thoraco-facial*, Chauss. *M. latissimus colli*, Soëmm. — (2) *Idem*, Chauss. *M. sterno et cleïdo-mastoïdeus*, Soëmm.

partie moyenne qu'à ses extrémités. En bas, il offre deux insertions séparées par un espace étroit; l'une interne, se fait par un tendon aplati en aponévrose, au-devant de l'extrémité supérieure du sternum: l'autre a lieu par des fibres aponévrotiques très-prononcées, à la partie interne et supérieure de la clavicule. Le faisceau interne, plus épais et moins large que l'externe, monte obliquement en arrière et en dehors. Le faisceau externe est aplati; il monte presque verticalement et passe derrière le précédent, avec lequel il s'unit de la manière la plus intime. Le corps du muscle qui résulte de leur union, monte en s'élargissant vers l'apophyse mastoïde, à laquelle il s'insère, ainsi qu'à la ligne courbe supérieure de l'occipital, par l'intermède d'une forte aponévrose. Ce muscle est recouvert par la peau et le M. peaucier. Il est appliqué sur l'articulation sterno-claviculaire, les M. sterno-hyoïdien, sterno-thyroïdien, omoplat-hyoïdien, angulaire, splénus, digastrique, et sur plusieurs vaisseaux et nerfs très-volumineux. Il fléchit la tête, l'incline, et lui fait exécuter un mouvement de rotation qui dirige la face du côté opposé. S'il agit avec celui du côté opposé, la tête est fléchie directement.

## II. RÉGION HYOÏDIENNE SUPÉRIEURE.

Les muscles qui lui appartiennent sont placés au-dessus de l'os hyoïde: ce sont le digastrique, le stylo-hyoïdien, le mylo-hyoïdien, et le génio-hyoïdien.

### *Muscle digastrique* (1).

Situé sur les parties antérieure, latérale et supérieure du cou, ce muscle est allongé, réfléchi sur lui-même, et formé de deux faisceaux distincts, l'un antérieur, l'autre postérieur, qui sont réunis par un tendon commun. Le faisceau postérieur se fixe en arrière, dans la rainure mastoïdienne du temporal; de là il se dirige obliquement en bas, en dedans et en avant, se rétrécit, et donne naissance à un tendon grêle qui traverse le M. stylo-hyoïdien, et envoie ensuite un prolongement aponévrotique au bord supérieur de l'os hyoïde. Quelquefois aussi ce tendon est retenu contre l'os par une petite anse fibreuse qui s'en détache, et se trouve garnie d'une bourse synoviale pour faciliter son glissement; il se réfléchit ensuite à angle obtus, et donne naissance au second faisceau charnu. Celui-ci se dirige obliquement en haut, en dedans et en avant, en se rapprochant de celui du côté opposé, pour venir se fixer par des aponévroses assez prononcées, dans une petite excavation située au-dessous de la symphyse du menton. Le M. digastrique est recouvert en arrière par les M. petit complexe, splénus, sterno-mastoïdien, et en avant par le peaucier. Il est appliqué d'arrière en avant sur les muscles qui naissent de l'apophyse styloïde, le M. mylo-hyoïdien, et sur des nerfs et des vaisseaux volumineux. Il peut abaisser la mâchoire inférieure ou élever l'os hyoïde, et le porter obliquement en avant ou en arrière, quand ses faisceaux antérieur et postérieur se contractent isolément.

Pl. 69, fig. 2.  
Pl. 70, fig. 1.

(1) *M. mastoïdo-génien*. Chauss. *M. biventer maxillæ*. Soëmm.



*Muscle stylo-hyoïdien* (1).

Pl. 67, fig. 1.  
Pl. 69, fig. 2.

Grêle, allongé, placé sur les parties supérieure et latérale du cou, il se fixe en dehors de l'apophyse styloïde du temporal par une aponévrose assez prononcée, puis suit en s'élargissant la direction du faisceau postérieur du M. digastrique, s'ouvre pour laisser passer son tendon, ou bien simplement glisse au-devant de lui, et vient se terminer sur les côtés du corps de l'os hyoïde par de courtes fibres aponévrotiques. Il est recouvert en dehors par le M. digastrique; en dedans il est appliqué sur les M. stylo-glosse, stylo-pharyngien, hyo-glosse, et diffèrents vaisseaux et nerfs. Il élève l'os hyoïde en le portant en arrière et de côté. S'il agit avec son semblable, l'os hyoïde est élevé et porté en arrière.

*Muscle mylo-hyoïdien* (2).

Pl. 66, fig. 4.  
Pl. 67, fig. 3,  
4.  
Pl. 70, fig. 1.

Ce muscle est placé en haut et au-devant du cou, derrière la mâchoire inférieure. Il est large, mince, aplati, irrégulièrement quadrilatère. Il naît par de courtes aponévroses de la ligne myloïdienne, depuis la dernière dent molaire jusqu'àuprès de l'apophyse géni. Ses fibres se portent ensuite, les antérieures, très-courtes, obliquement en bas et en dedans; les suivantes, qui augmentent de plus en plus de longueur, tombent presque perpendiculairement sur le bord supérieur de l'os hyoïde, auquel elles se fixent, tandis que les moyennes et les antérieures se réunissent avec celles du côté opposé sur un raphé commun. Ce muscle est recouvert en avant par le digastrique, le peaucier; en arrière il est appliqué sur le génio-hyoïdien, le génio-glosse, l'hyo-glosse. Il a pour usage d'élever l'os hyoïde et de le porter en avant, ou d'abaisser la mâchoire inférieure.

*Muscle génio-hyoïdien* (3).

Pl. 67, fig. 1,  
5.  
Pl. 70, fig. 1.

Placé derrière le précédent, il est allongé, fusiforme. Il s'attache, par des fibres aponévrotiques prononcées, au tubercule inférieur de l'apophyse géni, se dirige ensuite en bas et en arrière, et se termine au-devant du corps de l'os hyoïde. En dedans, il répond à son semblable; en avant il est recouvert par le mylo-hyoïdien; en arrière il est appliqué sur les M. génio-glosse et hyo-glosse. Il élève l'os hyoïde, et le porte en avant ou abaisse la mâchoire inférieure.

## III. RÉGION HYOÏDIENNE INFÉRIEURE.

Elle est formée par les M. omoplat-hyoïdien, sterno-hyoïdien, sterno-thyroïdien, et thyro-hyoïdien.

*Muscle omoplat-hyoïdien* (4).

Pl. 69, fig. 1,  
2.  
Pl. 70, fig. 1.

Placé obliquement sur les côtés du cou, ce muscle est grêle, fort allongé, formé de deux faisceaux réunis par un tendon moyen. Il se fixe, par de courtes fibres aponévrotiques,

(1) *Idem*, Chauss. *M. stylo-hyoïdeus*. Soëmm. — (2) *Idem*, Chauss. *M. mylo-hyoïdeus* Soëmm. — (3) *Idem*, Chauss. *M. génio-hyoïdeus*. Soëmm. — (4) *M. scapulo-hyoïdien*. Chauss. *M. omo-hyoïdeus*. Soëmm.

tiques, au bord supérieur de l'omoplate, derrière l'échancrure qu'elle présente; puis il remonte obliquement en dedans et en avant, passe derrière la clavicule et le muscle sterno-mastoïdien, dont il croise la direction; là il donne naissance à un petit tendon qui fournit un second faisceau charnu moins long que le précédent, lequel, suivant la direction primitive du muscle, vient se terminer au bord inférieur du corps de l'os hyoïde. Ce muscle est recouvert par le peaucier, le sterno-mastoïdien, la clavicule et le trapèze; il est appliqué sur les M. scalènes, sterno-hyoïdien et thyro-hyoïdien, et différens vaisseaux et nerfs. Il abaisse l'os hyoïde en le portant un peu de côté, quand il agit seul. Lorsqu'il se contracte avec son semblable, l'hyoïde est porté directement en arrière et en bas.

*Muscle sterno-hyoïdien (1).*

Ce muscle est situé à la partie antérieure du cou. Il est mince, aplati, allongé. Il s'attache en haut à la face postérieure du sternum, et quelquefois au cartilage de prolongement de la première côte; de là il monte obliquement en dedans en se rétrécissant, se rapproche de celui du côté opposé, et vient se fixer à la partie inférieure du corps de l'os hyoïde, en dedans de l'omoplat-hyoïdien. Ordinairement ses fibres charnues sont divisées vers leur partie moyenne par une intersection aponévrotique flexueuse. Ce muscle est recouvert par le peaucier, le sterno-mastoïdien et la peau. Il est appliqué sur les M. sterno-thyroïdien, crico-thyroïdien, thyro-hyoïdien, et plusieurs autres parties. Il abaisse l'os hyoïde, et consécutivement le larynx.

Pl. 69, fig. 1,  
2.  
Pl. 70, fig. 1;  
3.

*Muscle sterno-thyroïdien (2).*

Placé au-devant du cou, il est plus large mais plus court que le précédent, dont il a à peu près la forme. Il se fixe à la partie supérieure de la face postérieure du sternum, plus bas que le sterno-hyoïdien, et quelquefois au cartilage de prolongement de la seconde côte. D'abord assez large, il se rétrécit ensuite, et monte verticalement jusqu'à la ligne oblique de la face externe du cartilage thyroïde, à laquelle il se termine par de courtes fibres aponévrotiques. Il est recouvert par les M. sterno-hyoïdien, sterno-mastoïdien et omoplat-hyoïdien. Il est appliqué sur les M. crico-thyroïdien, constricteur inférieur du pharynx, et sur différens vaisseaux sanguins et autres organes. Il abaisse le cartilage thyroïde, et par conséquent le larynx.

Pl. 69, fig. 1,  
2.  
Pl. 70, fig. 1,  
3.

*Muscle thyro-hyoïdien (3).*

Ce muscle, placé à la partie antérieure du larynx, est mince, allongé, quadrilatère. Ses fibres se fixent, par de courtes aponévroses, à la ligne oblique de la face externe du cartilage thyroïde, au-dessus des insertions du muscle sterno-thyroïdien. Elles montent ensuite parallèlement les unes aux autres, et viennent se terminer à la partie inférieure du corps et d'une portion de la grande corne de l'os hyoïde. Le muscle thyro-hyoïdien est

Pl. 67, fig. 1.  
Pl. 70, fig. 1,  
2.

(1) *Idem*, Chauss. *M. sterno-hyoïdeus*. Soëmm. — (2) *Idem*, Chauss. *M. sterno-thyroïdeus*. Soëmm. — (3) *Idem*, Chauss. *M. hyo-thyroïdeus*. Soëmm.



recouvert en avant par les *M.* peaucier, sterno-hyoïdien et omoplat-hyoïdien. Il est appliqué sur l'os hyoïde, le cartilage thyroïde, et la membrane qui les réunit. Il a pour usage de rapprocher le larynx et l'os hyoïde l'un de l'autre.

#### IV. RÉGION CERVICALE PROFONDE.

On n'y rencontre que trois muscles, savoir : les grand et petit droits antérieurs de la tête, et le long du cou.

##### *Muscle grand droit antérieur de la tête* (1).

Pl. 71, fig. 1, 2. Ce muscle est placé sur la partie antérieure et latérale de la région cervicale de la colonne vertébrale. Il est allongé, aplati, et présente plus de largeur en haut qu'en bas. Il prend naissance dans ce dernier sens, par quatre petits tendons fixés au tubercule antérieur des apophyses transverses des troisième, quatrième, cinquième et sixième vertèbres cervicales. De ces tendons, qui sont d'autant plus volumineux qu'ils sont plus supérieurs, partent les fibres charnues. Celles-ci sont réunies en faisceaux aplatis et imbriqués, qui montent en dedans en s'élargissant, et viennent se fixer, celui du premier tendon, immédiatement à la surface basilaire, près le grand trou occipital; les autres à la face postérieure d'une forte aponévrose qui est placée au-devant des trois quarts supérieurs du muscle, et vient s'implanter aussi à l'apophyse basilaire, devant les premières fibres charnues. La face antérieure du muscle grand droit correspond au pharynx, et à différents vaisseaux et nerfs; la postérieure est appliquée sur les *M.* long du cou et petit droit antérieur de la tête, les articulations atloïdo-occipitale et axoïdo-atloïdienne, et les apophyses transverses des vertèbres cervicales. Ce muscle fléchit directement la tête sur la colonne vertébrale, s'il se contracte avec celui du côté opposé; s'il agit seul, il l'incline de son côté. Il peut aussi concourir à la flexion de la région cervicale de la colonne vertébrale.

##### *Muscle petit droit antérieur de la tête* (2).

Pl. 71, fig. 1, 2. Situé derrière le précédent, ce muscle est étroit, court et aplati; il s'attache en bas au-devant de la masse latérale et de l'apophyse transverse de l'atlas, par des fibres aponévrotiques assez prononcées; de là il monte, en s'élargissant, jusqu'au-devant du trou occipital, où il se fixe, ainsi qu'au cartilage qui unit le rocher à l'apophyse basilaire. Il est recouvert par le *M.* grand droit, et appliqué sur l'articulation atloïdo-occipitale; il fléchit la tête sur le cou.

##### *Muscle long du cou* (3).

Pl. 71, fig. 1, 2. Placé au-devant et sur les côtés des vertèbres, depuis l'atlas jusqu'à la troisième dor-

(1) *M.* grand trachélo-sous-occipital. Chauss. *M.* rectus capitis anticus major. Soëmm. — (2) *M.* petit trachélo-sous-occipital. Chauss. *M.* rectus capitis anticus minor. Soëmm. — (3) *M.* pré-dorso-atloïdien. Chauss. *M.* longus colli. Soëmm.

sale, le M. long du cou est aplati, allongé, étroit, plus large en bas qu'en haut, et au milieu qu'à ses extrémités. Il est composé de deux faisceaux principaux, l'un supérieur et oblique, l'autre inférieur et longitudinal. Le premier naît par des fibres aponévrotiques du tubercule antérieur de l'atlas, descend obliquement en dehors en s'élargissant, et vient se terminer au-devant des apophyses transverses des troisième, quatrième et cinquième vertèbres cervicales. Le second descend verticalement depuis le corps de l'axis jusqu'à la troisième cervicale; il provient, 1<sup>o</sup> en dedans d'une aponévrose fixée au corps de l'axis et à celui de la troisième vertèbre cervicale; 2<sup>o</sup> en dehors de deux petites aponévroses, insérées aux tubercules antérieurs des quatrième et cinquième vertèbres cervicales; de ces insertions il descend verticalement sur les côtés et au-devant du corps des quatrième, cinquième, sixième et septième vertèbres cervicales, et des trois premières dorsales, où il se fixe, ainsi qu'aux fibro-cartilages et à la base des apophyses transverses, par des fibres aponévrotiques assez prononcées. Sa face antérieure est couverte par le M. grand droit antérieur de la tête, et divers autres organes. La postérieure repose sur les vertèbres auxquelles il s'attache, et sur leurs fibro-cartilages. Ce muscle fléchit les vertèbres cervicales et dorsales, qui lui fournissent des points d'insertion. Si la portion supérieure se contracte isolément, elle fait tourner l'atlas sur l'axis, et par suite la tête sur la colonne vertébrale.

#### V. RÉGION CERVICALE LATÉRALE.

Elle est formée par les deux M. scalènes, les inter-transversaires cervicaux et le droit latéral de la tête.

##### *Muscle scalène antérieur* (1).

Ce muscle est placé sur les parties latérale et inférieure du cou. Il est allongé, aplati, plus large en bas qu'en haut; il se fixe en bas, par un tendon épanoui en aponévrose, sur les fibres charnues, à la face externe et au bord supérieur de la première côte; de là il monte obliquement en dedans et en arrière, et se divise bientôt en quatre languettes charnues, unies par leurs bords voisins, et donnant naissance à autant de petits tendons, dont les supérieurs sont les plus prononcés. Ceux-ci s'insèrent successivement aux tubercules antérieurs des apophyses transverses des troisième, quatrième, cinquième et sixième vertèbres cervicales. Le scalène antérieur est recouvert en avant par les M. omoplat-hyoïdien, sterno-mastoïdien, et différens vaisseaux et nerfs. En arrière il est appliqué sur les vertèbres qui lui donnent attache, et se trouve séparé du scalène postérieur par un espace triangulaire, large en bas, rétréci en haut. Dans cet espace passent en bas l'artère sous-clavière, et en haut les branches des nerfs cervicaux qui forment le plexus brachial. Ce muscle fléchit et incline de son côté la portion cervicale de la colonne vertébrale; il peut aussi élever la première côte et concourir à l'inspiration.

Pl. 71, fig. 1,  
2.

(1) *M. costo-trachélien*. Chauss. *M. scalenus prior*. Soëmm.



*Muscle scalène postérieur (1).*Pl. 71. fig. 1,  
2.

Ce muscle est de même forme que le précédent, seulement il est plus long, plus épais, et placé derrière lui, sur les parties latérales du cou. En bas il s'attache à une empreinte raboteuse qu'on voit sur la face externe de la première côte, et au bord supérieur de la seconde côte. Ces deux insertions ont lieu par des fibres aponévrotiques fort prononcées. De là résultent deux faisceaux d'abord isolés, qui ne tardent pas à se réunir en un seul. Celui-ci se dirige obliquement en dedans et en haut, vers la colonne vertébrale, et se termine par six petits tendons d'autant plus longs qu'ils sont plus supérieurs, et qui se fixent aux tubercules postérieurs des apophyses transverses des six dernières vertèbres cervicales. Ce muscle est en rapport 1° en avant avec le muscle précédent, dont il est séparé par un espace triangulaire que traversent en bas l'artère sous-clavière, en haut les nerfs cervicaux; 2° en arrière avec les M. sacro-lombaire, transversaire, splénus et angulaire; 3° en dedans avec le premier M. intercostal externe, les deux premières côtes, les apophyses transverses des six dernières vertèbres cervicales, et les M. inter-transversaires postérieurs; 4° en dehors avec les M. grand dentelé, sterno-mastoïdien, et la peau. Ce muscle fléchit latéralement la région cervicale de la colonne vertébrale, et peut élever les deux premières côtes.

*Muscles inter-transversaires cervicaux (2).*Pl. 71. fig. 1,  
2.

Ces muscles occupent les intervalles des apophyses transverses des vertèbres cervicales. Ils sont aplatis, quadrilatères. Un seul existe entre la première et la seconde vertèbre; il est plus grand et plus fort que les autres. Entre les suivantes, il y en a deux, l'un *antérieur* et l'autre *postérieur*. Ces muscles sont fixés dans chaque intervalle, l'un au bord antérieur, l'autre au bord postérieur de la gouttière que présente l'apophyse transverse qui est au-dessous. Ils montent verticalement, et viennent tous deux s'attacher par des fibres aponévrotiques aux parties correspondantes de l'apophyse transverse qui est au-dessus. Il reste entre eux un espace qui est traversé par les branches antérieures des nerfs cervicaux. Les M. inter-transversaires postérieurs sont recouverts en arrière par les M. splénus, transversaire et sacro-lombaire; les antérieurs sont en rapport avec le M. droit antérieur de la tête. Ces muscles rapprochent les unes des autres les apophyses transverses auxquelles ils s'insèrent, et fléchissent latéralement le cou.

*Muscle droit latéral de la tête (3).*Pl. 76. fig. 1,  
2.

Il est situé sur les parties latérale et supérieure du cou. Il est mince, aplati, irrégulièrement quadrilatère. Il se fixe en bas, par un petit tendon, à l'apophyse transverse de l'atlas, puis il monte verticalement et se termine à l'occipital, derrière la fosse jugulaire. Il incline la tête de côté sur la colonne vertébrale.

(1) *Idem*, Chauss. — (2) *M. inter-trachéliens*. Chauss. *M. inter-transversi colli*. Soëmm. — (3) *M. atlasoïdo-sous-occipital*. Chauss. *M. rectus capitis lateralis*. Soëmm.

## DES MUSCLES DE LA POITRINE.

## I. RÉGION THORACIQUE ANTÉRIEURE.

Elle présente les deux M. pectoraux et le sous-clavier.

*Muscle grand pectoral (1).*

Ce muscle est situé sur les parties antérieure et latérale de la poitrine. Il est aplati, triangulaire, large et mince en dedans, étroit et plus épais en dehors. Ses insertions se font en dedans, 1° en haut, à la moitié interne de la clavicule, par de courtes fibres aponévrotiques; 2° au milieu, d'abord à la face antérieure du sternum, par de longues fibres aponévrotiques qui s'entrecroisent avec celles du côté opposé, puis aux cartilages de prolongement des seconde, troisième et quatrième côtes; 3° en bas, au cartilage de la sixième côte, quelquefois à celui de la septième et à une aponévrose qui se continue avec celles de l'abdomen. Les fibres charnues qui naissent de la clavicule forment un faisceau, lequel se dirige en dehors et en bas, et vient se rendre au-devant du tendon commun. Les fibres qui viennent du sternum et des cartilages de prolongement des côtes sont transversales et se rendent à la partie moyenne de ce tendon; enfin celles qui sont inférieures se portent obliquement en haut et en dehors, et s'insèrent sur le tendon en croisant la direction des premières. Le tendon, recevant ainsi ces trois ordres de fibres, se replie sur lui-même, de sorte qu'il est formé réellement de deux feuillets adossés, écartés en haut, mais réunis intimement vers le bord antérieur de la gouttière bicipitale de l'humérus auquel il s'attache, en envoyant en bas une expansion fibreuse qui concourt à former l'aponévrose brachiale.

Pl. 72, fig. 1, 3.

Ce muscle est recouvert en avant par le peaucier et la peau. Il est appliqué, en dedans, sur le sternum, les cartilages des côtes sternales, et ces côtes elles-mêmes, les M. grand droit et grand oblique de l'abdomen, inter-costaux, grand dentelé, sous-clavier et petit pectoral; au milieu il forme la paroi antérieure du creux de l'aisselle, et se trouve en rapport avec les vaisseaux, les nerfs et les ganglions axillaires; en dehors il recouvre l'humérus, le coraco-brachial et le biceps; il est séparé du deltoïde par un intervalle rempli de tissu cellulaire. Le grand pectoral a pour usage de porter le bras en dedans et en avant, lorsqu'il est pendant sur les côtés du corps; s'il est élevé, il l'abaisse; s'il est dans la rotation en dehors, il le tourne en dedans; ses fibres supérieures peuvent élever et les inférieures abaisser le bras, quand elles se contractent isolément. Lorsque le bras est élevé et fixé, le M. grand pectoral peut, en prenant sur l'humérus son point d'appui, élever le sternum et les côtes, et agir comme inspireur; il peut aussi dans cette position soulever le tronc vers les corps qu'on a saisis avec la main.

*Muscle petit pectoral (2).*

Il est mince, aplati, triangulaire, beaucoup moins large que le précédent, derrière

Pl. 72, fig. 2.

(1) *M. sterno-huméral*. Chauss. *M. pectoralis major*. Soëmm. — (2) *M. costo-coracoïdien*. Chauss. *M. pectoralis minor*. Soëmm.



lequel il est placé. Il s'attache au-dessus et au-dessous des troisième, quatrième et cinquième côtes, par des languettes aponévrotiques larges et minces, appliquées sur les espaces intercostaux. Les fibres de ces diverses insertions convergent les unes vers les autres, et remontent obliquement en dehors et en arrière, pour se rendre sur un tendon aplati qui se fixe au sommet de l'apophyse coracoïde, près le *M. biceps*. Ce muscle est recouvert par le grand pectoral; il est placé sur les côtes, les *M. intercostaux*, le grand dentelé; il correspond aussi en arrière au creux de l'aisselle. Le petit pectoral entraîne de l'épaule, en avant et en bas, et porte en arrière l'angle inférieur de l'omoplate. Il peut aussi élever les côtes quand l'épaule est fixée.

*Muscle sous-clavier* <sup>(1)</sup>.

Pl. 72, fig. 2.  
Pl. 74, fig. 1.

Ce muscle, placé obliquement entre la clavicule et la première côte, est allongé, fusiforme. Il s'attache par un tendon aplati au cartilage et quelquefois à la partie osseuse de la première côte; il remonte ensuite très-obliquement en dehors et en arrière, se loge dans la gouttière de la face inférieure de la clavicule, et se termine à sa partie externe par des fibres aponévrotiques très-apparentes. Il est en rapport en haut avec la clavicule, en bas avec la première côte, des vaisseaux et des nerfs, en avant avec le grand pectoral. Il abaisse et tend à porter en dedans la clavicule et le moignon de l'épaule. Il peut dans quelques cas élever la première côte.

II. RÉGION THORACIQUE LATÉRALE.

Elle ne comprend qu'un seul muscle, c'est le grand dentelé.

*Muscle grand dentelé* <sup>(2)</sup>.

Pl. 73, fig. 1.  
Pl. 77, fig. 1.

Situé sur les côtés de la poitrine, il est large, mince, aplati, irrégulièrement quadrilatère, plus large en bas qu'en haut. Il s'attache au-devant de la face externe des huit ou neuf premières côtes, par des languettes tendineuses et charnues qui offrent la disposition suivante : la première, courte, et distincte des autres, se fixe en bas de la face externe de la première côte, à la seconde, et à une aponévrose qui s'étend de l'une à l'autre. Les seconde, troisième et quatrième digitations, larges et minces, s'attachent à la face externe des deuxième, troisième et quatrième côtes, sur des lignes obliques qu'elles présentent; enfin les quatre ou cinq dernières, étroites et d'autant plus longues qu'elles sont plus inférieures, se terminent à la face externe et au bord supérieur des côtes correspondantes, en s'entrecroisant avec les digitations du *M. grand oblique* de l'abdomen. Les fibres charnues de ces diverses insertions sont partagées en bas en faisceaux qui correspondent à chaque digitation, et sont séparées en trois portions distinctes. La portion supérieure, très-épaisse et courte, naît de la première digitation, se porte en arrière et en haut, et se termine à l'angle supérieur interne du scapulum. La seconde, qui est moyenne, est

(1) *M. costo-claviculaire*, Chauss. *M. subclavius*. Soëmm. — (2) *M. costo-scapulaire*. Chauss. *M. serratus magnus*. Soëmm.

large, fort mince, provient des deuxième, troisième et quatrième digitations, se dirige horizontalement en arrière, et s'insère au bord interne du même os. La troisième, fournie par les quatre ou cinq dernières digitations, est très-large en bas; rayonnée et comme triangulaire; elle se dirige obliquement en haut et en arrière, pour venir se terminer à l'angle inférieur de l'omoplate et à la partie voisine de son bord spinal. Le grand dentelé est recouvert en bas par la peau, et le grand dorsal; en haut par les deux M. pectoraux, les vaisseaux et les nerfs de l'aisselle; en arrière, par le M. sous-scapulaire. Il est appliqué sur les côtes, les M. intercostaux et petit dentelé supérieur. Ce muscle, en prenant son point fixe sur la poitrine, porte l'épaule en avant. Sa portion supérieure peut abaisser le moignon de l'épaule, tandis que l'inférieure peut l'élever, en tirant en avant l'angle inférieur de l'omoplate. Si ce dernier os est fixé, le grand dentelé agit comme inspirateur, en portant les côtes en haut et en dehors.

### III. RÉGION INTERCOSTALE.

Elle est formée par les M. intercostaux, distingués en externes et en internes, par les surcostaux, et le triangulaire du sternum.

#### *Muscles intercostaux externes (1).*

Placés entre les côtes, depuis la colonne vertébrale jusqu'à la réunion des côtes avec leurs cartilages de prolongement, ces muscles sont minces, étroits, allongés, et empruntent leur nombre, leur forme et leur largeur de chacun des espaces qui les reçoivent. Leurs fibres se fixent en haut à la lèvre externe du bord inférieur de la côte qui est au-dessus, les unes directement au périoste, les autres, à l'aide de lames aponévrotiques; elles descendent ensuite obliquement en avant, et se terminent à la lèvre externe du bord supérieur de la côte qui est au-dessous. Les M. intercostaux externes sont recouverts en dehors par la plupart des muscles larges du tronc, tels que les grand et petit pectoraux, le grand oblique, le grand dentelé, le long dorsal et le sacro-lombaire; en dedans ils correspondent aux intercostaux internes.

Pl. 74, fig. 2, 3.

#### *Muscles intercostaux internes (2).*

Ils sont placés en dedans des précédents, et se trouvent en nombre égal. En arrière ils ne s'étendent que jusqu'à l'angle des côtes, mais en avant ils se prolongent jusqu'au sternum. Ils se fixent, en haut, à la lèvre interne du bord inférieur de la côte et du cartilage qui sont au-dessus, et, en bas, en dedans du bord supérieur de la côte et du cartilage qui sont au-dessous. Leurs fibres, moins obliques que celles des intercostaux externes, se dirigent en sens opposé, c'est-à-dire en bas et en arrière. Ces muscles sont en rapport en dehors avec les muscles précédents; en avant, où ces derniers n'existent plus, ils sont recouverts par une mince aponévrose; en dedans ils répondent à la plèvre. On voit souvent à la face interne de la poitrine, de petits faisceaux charnus dont le nombre, la forme et la situation varient: ils

Pl. 74, fig. 2, 3.

(1) *Idem*, Chauss. *M. intercostales externi*. Soëmm. — (2) *Idem*, Chauss. *M. intercostales interni*. Soëmm.



descendent obliquement d'une côte à celles qui sont en dessous, ou même aux suivantes : on les a nommés *muscles sous-costaux*.

Les muscles intercostaux externes et internes ont les mêmes usages ; ils peuvent élever ou abaisser les côtes ; agir par conséquent comme inspireurs ou comme expirateurs, suivant qu'ils prennent leur point fixe sur la côte supérieure ou inférieure qui a été préalablement retenue immobile

*Muscles sur-costaux* <sup>(1)</sup>.

Pl. 74. fig. 3. Ils sont placés à la partie postérieure de la poitrine. Il y en a douze, un pour chaque côte. Ils sont aplatis, triangulaires à fibres rayonnées. Ils naissent chacun, par des aponévroses prononcées, au sommet des apophyses transverses des vertèbres dorsales, se dirigent très-obliquement en bas et en dehors, et viennent en rayonnant s'attacher, par des aponévroses entremêlées dans les fibres charnues, au bord supérieur de la côte qui est au-dessous, et quelquefois à la côte suivante, par un prolongement qui passe derrière le ligament costotransversaire postérieur. Ils sont d'autant plus larges et plus volumineux qu'on les examine vers les côtes inférieures. Ils sont placés entre les M. sacro-lombaire et long dorsal, qui sont en arrière, et les intercostaux ; qu'on trouve en avant. Ils élèvent les côtes, et concourent ainsi à la dilatation de la poitrine.

*Muscle triangulaire du sternum*. <sup>(2)</sup>

Pl. 75. fig. 1. Placé derrière les cartilages de prolongement des côtes sternales, ce muscle est très-mince, aplati et triangulaire. Il s'attache en arrière du bord de l'appendice xiphoïde et de la seconde pièce du sternum, jusqu'au cartilage de la quatrième côte, par des fibres aponévrotiques prolongées sur les charnues. Celles-ci se dirigent en haut et en dehors, et d'autant plus obliquement en haut, qu'elles sont plus supérieures ; elles forment un faisceau unique, lequel ne tarde pas à se diviser en languettes distinctes et isolées les unes des autres, qui se terminent en arrière des cartilages des seconde, troisième, quatrième, cinquième et sixième côtes, ainsi qu'à ces os eux-mêmes. Ce muscle est en rapport en avant avec les cartilages des côtes indiquées et les M. intercostaux internes correspondans ; en arrière, il est recouvert par la plèvre et le diaphragme ; en bas, il avoisine le muscle transverse de l'abdomen. Il tire en bas et en dedans les cartilages des côtes auxquelles il s'insère, et contribue à l'expiration.

RÉGION DIAPHRAGMATIQUE.

Elle ne renferme qu'un seul muscle, c'est le diaphragme.

*Muscle diaphragme*. <sup>(3)</sup>

Pl. 80. fig. 1. Le diaphragme est un grand muscle membraneux, impair, inégalement recourbé dans ses diverses parties, et transversalement situé entre le thorax et l'abdomen, qu'il sépare

(1) *M. levatores costarum breviores et longiores*. Soëmm. — (2) *M. sterno-costal*. Chauss. *M. sterno-costalis*. Soëmm. — (3) *Idem*, Chauss. *M. diaphragma s. septum transversum*. Soëmm.

l'un de l'autre. Sa figure est à peu près circulaire, un peu plus étendue néanmoins dans le sens transversal que d'avant en arrière, de sorte qu'il forme, du côté de l'abdomen, une espèce de voûte elliptique; il est irrégulier, quoique placé sur la ligne médiane; disposition unique dans le système musculaire de la vie animale, et qui est due, comme l'observe Bichat, à ce que ce muscle appartient, il est vrai, à cette vie par ses mouvemens, qui sont sous l'influence du cerveau, et dépend de la vie organique par les fonctions auxquelles il est destiné.

La partie moyenne et postérieure du diaphragme est occupée par une large et forte aponévrose, de laquelle partent les fibres charnues, et qu'on appelle le *centre phrénique*, *nerveux*, *tendineux*. Cette aponévrose échancrée en arrière, au-devant de la colonne vertébrale, se divise, en avant, en trois portions d'inégale grandeur : la moyenne est la plus considérable, la gauche la plus petite, la droite tient le milieu entre les deux précédentes. Entre les portions moyenne et droite du centre phrénique, on trouve une large ouverture irrégulièrement quadrilatère, laquelle donne passage à la veine cave inférieure, lui est assez adhérente, et qui est formée de quatre faisceaux distincts de fibres entrecroisées avec les autres plans de l'aponévrose par leurs extrémités. Au-devant de l'ouverture précédente, il n'est pas rare d'en trouver deux ou trois autres, qui traversent obliquement l'épaisseur de l'aponévrose et livrent passage aux veines diaphragmatiques inférieures et sus-hépatiques. Les fibres du centre phrénique sont plus prononcées chez les hommes que chez les femmes, et chez les vieillards qu'à toute autre époque de la vie. Elles sont blanches, resplendissantes, comme nacrées, jettent souvent de beaux reflets métalliques, et sont entrecroisées dans une foule de sens différens. La plupart vont en rayonnant de l'échancrure postérieure vers la circonférence des trois lobules. D'autres, très-apparences aussi, surtout du côté droit, décrivent des courbes presque transversales : ces fibres m'ont aussi toujours paru plus denses et plus serrées vers la face supérieure de l'aponévrose que vers l'inférieure. Pl. 80, 81.

De la circonférence du centre phrénique partent les fibres charnues, qui vont, en divergeant, s'insérer à toute la circonférence de la poitrine, et peuvent, d'après leur situation, être distinguées en antérieures, en latérales et en postérieures. Les fibres antérieures sont peu nombreuses et fort courtes; elles naissent de la partie antérieure de l'aponévrose, se portent en bas et en avant, derrière l'appendice xiphoïde, où elles se terminent. Elles laissent souvent entre elles de petits intervalles triangulaires, par lesquels le tissu cellulaire du médiastin antérieur se continue avec celui des parois abdominales, extérieur au péritoine.

Les fibres latérales sont les plus nombreuses; elles naissent de chacun des côtés de l'aponévrose diaphragmatique, et vont en divergeant, et par une courbure plus prononcée à droite qu'à gauche, s'attacher à la partie interne de toute la circonférence de la base de la poitrine. Les plus postérieures de ces fibres latérales sont assez courtes; elles se continuent avec d'autres qui naissent en arrière du centre phrénique, et vont s'attacher à un repli aponévrotique, étendu entre l'extrémité de la dernière côte et la base de l'apophyse transverse à la première vertèbre lombaire. Ce repli fibreux, qu'on nomme le *ligament cintré* du diaphragme, appartient au feuillet antérieur de l'aponévrose du M. transverse de l'abdomen. Il est appliqué sur le M. carré des lombes. Les autres fibres charnues latérales sont fort Pl. 80, 81.



longues, et se terminent à la face interne des six dernières côtes et de leurs cartilages de prolongement, par des digitations qui s'entrecroisent avec celles du M. transverse de l'abdomen. Les deux supérieures de ces digitations sont plus larges que les inférieures. Au niveau des deux derniers espaces intercostaux, les fibres du diaphragme se continuent avec celles du M. transverse par des aponévroses communes.

Les fibres postérieures naissent de l'excavation que présente, en arrière, le centre phrénique; elles sont beaucoup plus nombreuses que les précédentes; quelques-unes vont se terminer sur une arcade aponévrotique qui s'étend de la base de l'apophyse transverse de la première vertèbre lombaire au corps de la seconde, et sous laquelle s'engage l'extrémité supérieure du M. grand psoas. Elles se réunissent pour la plupart en deux gros faisceaux coniques ou colonnes charnues qu'on nomme *les piliers du diaphragme*; l'un, droit, plus long, va s'attacher, par des fibres tendineuses très-prononcées, au corps des trois premières vertèbres lombaires; l'autre, gauche et plus court, se termine sur le corps des deux premières vertèbres lombaires, par des fibres tendineuses qui se continuent, ainsi que celles du précédent, avec le grand ligament vertébral antérieur. Les deux piliers laissent d'abord entre eux un intervalle ovalaire, plus large en avant qu'en arrière, nommé *l'ouverture œsophagienne* du diaphragme, et que traversent l'œsophage et les nerfs pneumogastriques; ensuite ils descendent verticalement au-devant de la colonne vertébrale, le droit presque sur la ligne médiane, le gauche un peu sur le côté. Plus bas, ils s'envoient réciproquement chacun un faisceau charnu qui se croise avec celui du côté opposé, et complètent ensemble, en arrière, l'ouverture œsophagienne. Le faisceau qui descend du pilier gauche au droit est plus volumineux que l'autre, au-devant duquel il passe. En arrière et à gauche de l'ouverture œsophagienne, on trouve encore, entre les piliers du diaphragme, un autre intervalle parabolique, que traversent l'artère aorte, la veine azygos et le canal thoracique. Le contour de cette dernière ouverture est aponévrotique et se continue avec les tendons des piliers du muscle. En arrière et en dehors des piliers, il y a de petits orifices par lesquels les cordons du nerf grand sympathique s'introduisent de la poitrine dans l'abdomen.

La face supérieure du diaphragme est inclinée en arrière. Sa partie moyenne est aplatie, et fortement adhérente au péricarde qui la tapisse; elle correspond au cœur et au médiastin. Sur les côtés, elle est très-convexe, surtout à droite, tapissée par les plèvres, en rapport avec la base des poumons, et de plus, dans les mouvemens d'expiration forcée, appliquée, par toute sa circonférence, sur la face interne des quatre dernières côtes sternales et sur les muscles intercostaux correspondans. La face inférieure ou abdominale du diaphragme est concave, légèrement inclinée en avant, et recouverte par le péritoine dans presque toute son étendue. Sa concavité est bien plus prononcée à droite qu'à gauche, à cause de la présence du foie, placé dans la partie sous-jacente de la cavité abdominale. Au milieu, elle est plane. Elle est en rapport, en arrière, avec les reins, les capsules surrénales, le pancréas, le duodénum; à droite, avec le foie; à gauche, avec la rate et l'estomac. La circonférence du diaphragme répond, en avant, à l'appendice xiphoïde et au muscle triangulaire du sternum; sur les côtés, aux côtes et aux M. intercostaux internes; en arrière, à la colonne vertébrale, à l'artère aorte, au canal thoracique, aux M. psoas et carré lombaire. Au niveau de l'appendice xiphoïde, les insertions de ce muscle sont fort étroites, ainsi qu'à la partie postérieure de la poitrine; mais sur les côtés elles ont environ deux

Pl. 80, 81.

pouces et demi de largeur; d'où il résulte que la face supérieure du diaphragme est réellement beaucoup moins étendue que l'inférieure, observation anatomique intéressante en chirurgie pour l'opération de l'empyème. Les vaisseaux et les nerfs qui se distribuent au diaphragme, ont reçu le nom de diaphragmatiques.

Le diaphragme a pour usage de séparer les cavités de la poitrine et du ventre, et de maintenir les organes qu'elles renferment. Par les mouvemens qu'il exécute ou qui lui sont imprimés, il agrandit ou rétrécit alternativement ces deux cavités, et a la plus grande influence sur l'exercice des fonctions des viscères thoraciques et abdominaux. Quand il se contracte, ses fibres, de courbes qu'elles étaient, deviennent droites, la cavité pectorale s'agrandit dans le sens vertical, tandis que l'abdomen diminue dans le même sens. Les piliers, en se contractant, abaissent la partie postérieure du centre phrénique, qui devient alors très-oblique en bas et en avant, la partie antérieure de cette aponévrose n'étant que fort peu abaissée par les fibres antérieures. Par son abaissement, le diaphragme produit la dilatation des poumons, et agit comme inspireur, tandis qu'il comprime et pousse en bas les viscères abdominaux. Comme les parties latérales du diaphragme sont les plus mobiles, elles impriment aux poumons des mouvemens bien plus étendus que ceux communiqués au cœur par le centre phrénique; c'est à tort néanmoins, que plusieurs auteurs ont prétendu que le centre phrénique demeurait immobile pendant la contraction du diaphragme. Dans la position droite du corps et dans les mouvemens ordinaires d'inspirations, à raison de l'obliquité en avant de sa face inférieure, le diaphragme déprime dans ce sens les viscères abdominaux et les pousse obliquement contre la paroi antérieure du ventre, qui se distend; il en résulte que ce mouvement est très-peu senti dans la partie inférieure ou pelvienne de cette cavité. Quand une forte pression doit être exercée sur les organes renfermés dans le bassin, la poitrine s'incline en avant par la flexion de la colonne vertébrale, la concavité du diaphragme s'oppose directement à l'excavation pelvienne, et le muscle, en s'abaissant, pousse directement dans le même sens les viscères qui sont retenus en avant et sur les côtés par la contraction des parois antérieure et latérales de l'abdomen : toute la pression se trouve concentrée sur le petit bassin; aussi avons-nous instinctivement le soin de mettre le tronc dans une semblable inclinaison, lors de l'excrétion des matières fécales endurcies, de l'expulsion difficile des urines.

Dans les mouvemens d'abaissement du diaphragme, l'action oblique de ses fibres latérales, ayant lieu en sens contraire, se trouve décomposée, et les viscères abdominaux, au lieu d'être poussés obliquement en bas et à gauche par les fibres droites, et en sens contraire par celle du côté gauche, sont abaissés directement, suivant une ligne qui passe par le milieu du centre phrénique, qu'elle coupe à angle droit. Quand toutes les fibres du diaphragme se contractent avec beaucoup de force, non-seulement elles deviennent droites, mais les rayons qu'elles représentent diminuent encore de longueur, et les côtes se trouvent tirées en dedans et rapprochées de l'aponévrose phrénique. Dans ce cas, le muscle, après avoir dilaté la poitrine dans le sens vertical, resserre sa base dans le sens transversal, de sorte qu'il agit à la fois comme inspireur et comme expireur.

Dès que le diaphragme cesse de se contracter, il remonte vers la poitrine, sa face inférieure reprend sa concavité, et la supérieure sa convexité; l'abdomen s'agrandit verticalement, et la cavité thoracique se resserre dans le même sens. Ce mouvement d'ascension

Pl. 81, 83, 84.

Pl. 83, fig. 1.

Pl. 84, fig. 2.

Pl. 84, fig. 1.

Pl. 83, fig. 2.



du muscle est entièrement passif de sa part. Il a lieu, dans l'état ordinaire, par une double cause : 1<sup>o</sup> les parois musculaires du ventre, qui ont été distendues par les viscères abdominaux, lors de l'inspiration, reviennent sur elles-mêmes dès que ce mouvement cesse, et, par leur seule élasticité, refoulent les organes en haut contre le diaphragme, qui remonte vers la poitrine ; 2<sup>o</sup> cependant, sans cette réaction, le diaphragme pourrait redevenir concave. On observe, en effet, sur un animal dont le ventre est ouvert, que le diaphragme, soustrait à la pression des parois abdominales, descend et remonte sans être poussé par les viscères gastriques. Ce n'est point ici, comme on l'a prétendu, la pression de l'atmosphère qui cause son refoulement ; car cette pression ne pourrait agir que dans le cas où le vide se ferait dans la cavité des bronches, ce qui n'arrive pas, parce que la colonne d'air renfermée dans les voies aériennes communique librement avec l'air ambiant. Il faut donc rechercher une autre cause, et la voici : le poumon jouit pendant la vie d'une élasticité, d'une contractilité de tissu, qui persiste après la mort, et tend sans cesse à le faire revenir sur lui-même, à lui faire occuper un volume moindre que n'est la capacité de la cavité thoracique. C'est cette force élastique dépendante du poumon, qui, en produisant l'expiration dans les mouvemens ordinaires de la respiration, tire le diaphragme vers la poitrine. Comme les surfaces diaphragmatique et pulmonaire des plèvres sont en contact immédiat, et glissent facilement l'une sur l'autre, dès que le poumon revient sur lui-même, il tend à se former un vide dans la cavité des plèvres, et le diaphragme se trouve forcé de remonter : c'est donc ce contact immédiat des plèvres diaphragmatique et pulmonaire qui force à la fois le poumon de se dilater quand le diaphragme s'abaisse, et ce dernier muscle de remonter, quand le premier de ces organes revient sur lui-même par sa force élastique. Aussi, dès qu'on ouvre la poitrine chez un animal dont les parois abdominales ont été préalablement enlevées, l'air s'introduit dans cette cavité, fait cesser le contact des plèvres, le poumon se retire seul contre la colonne vertébrale, et ne se dilate plus, le diaphragme s'abaisse et ne remonte plus. Dans les mouvemens ordinaires d'expiration, ceux qui ont lieu pendant le sommeil, par exemple, le diaphragme est donc à la fois refoulé en dessous par les viscères abdominaux, et attiré en haut par la rétraction du poumon ; à mesure qu'il remonte, le pourtour de la plèvre diaphragmatique s'applique successivement de bas en haut contre la plèvre costale correspondante ; le bord libre qui forme la circonférence de la base du poumon, s'éloigne des insertions du diaphragme au côtes, et s'élève en se retirant de l'espèce de cul-de-sac demi-circulaire qui se forme alors de chaque côté, entre ce muscle et les parois latérales de la poitrine. Ce cul-de-sac, tapissé par les plèvres, et qui, dans l'inspiration, est entièrement rempli par le pourtour de la base du poumon, augmente beaucoup d'étendue dans l'expiration, et acquiert de quatre à cinq pouces de profondeur, chez les individus dont la poitrine est bien conformée et les plèvres exemptes d'adhérences. Dans l'expiration forcée, il peut devenir encore plus profond, et la base du poumon être refoulée jusqu'au niveau de la quatrième ou même de la troisième côte sternale. Cette observation anatomique sur les rapports du diaphragme avec la base du poumon et les parois latérales de la poitrine, est importante à considérer pour l'histoire des plaies pénétrantes et des autres maladies du thorax, ainsi que dans les opérations qu'on pratique sur cette cavité.

Le plus souvent les deux moitiés du diaphragme se contractent simultanément ; néan-

moins elles peuvent aussi, dans quelques cas, s'abaisser isolément, vu qu'elles reçoivent chacune de leur côté un nerf qui leur appartient en propre. Dans les expériences sur les animaux, on peut à volonté faire contracter isolément chaque portion de ce muscle, en irritant séparément les nerfs phréniques. On sait aussi que les contractions du diaphragme sont en partie soumise, et en partie soustraites à l'empire de la volonté.

Pendant la contraction du diaphragme, l'œsophage peut être comprimé par l'ouverture entièrement musculaire qui lui donne passage; il n'en est pas de même de l'artère aorte, de la veine azygos, du canal thoracique et de la veine cave inférieure, parce que le pourtour de leurs ouvertures est aponévrotique. Le diaphragme joue un rôle important dans la plupart des phénomènes de la respiration, soit que ces phénomènes se rattachent à l'inspiration ou à l'expiration, ou à ces deux mouvemens à la fois, comme l'action de flairer, le soupir, le bâillement, l'anhélation, la toux, l'éternuement, les efforts, le rire, le sanglot, le hoquet. Il concourt à la production de la voix dans le chant, les cris, etc.; il agit continuellement sur les viscères abdominaux, et leur imprime des mouvemens doux et réguliers qui favorisent l'exercice de leurs fonctions; il concourt puissamment au vomissement, à l'excrétion des matières fécales et des urines, à l'expulsion du fœtus hors de la matrice dans l'accouchement, etc. Quelques physiologistes ont placé dans le diaphragme le siège des passions.

*remarque sur le diaphragme dans lequel quelques physiologistes ont placé le siège des passions.*

## DES MUSCLES DE L'ABDOMEN.

### I. RÉGION ABDOMINALE.

Elle renferme les M. grand et petit obliques de l'abdomen, le crémaster, le transverse, le droit et le pyramidal.

#### *Muscle grand oblique de l'abdomen (1).*

Ce muscle est situé au-devant et sur les côtés de l'abdomen; il est mince, aplati, irrégulièrement quadrilatère. Ses fibres charnues ont deux origines, savoir: 1° en arrière aux deux tiers antérieurs de la crête iliaque, par de courtes aponévroses qui se continuent en bas avec l'aponévrose fémorale; 2° en avant à une grande aponévrose qui occupe presque toute la partie antérieure de l'abdomen. Cette dernière est mince, allongée, plus étroite au milieu qu'en haut et surtout qu'en bas, où elle s'élargit beaucoup; elle est composée de fibres fortes, parallèles pour la plupart, et obliques en bas et en dedans; elle se continue en haut avec l'aponévrose d'insertion du M. grand pectoral, se réunit en dedans avec celle du côté opposé pour former la ligne blanche, se colle intimement en arrière contre celle du petit oblique, et se termine en bas par un repli fort épais, qu'on nomme vulgairement le *ligament de Fallope*, et qui s'étend obliquement de l'épine iliaque antérieure et supérieure au pubis. En bas cette aponévrose se continue d'une part avec celle de la cuisse, et de l'autre se réfléchit en arrière, pour fortifier la face interne de la paroi antérieure de

Pl. 76, 77.

(1) *M. costo-abdominal*; Chauss. *M. abdominis obliquus externus*. Soëmm.



Pl. 76, 77, 78. l'abdomen, par une expansion fibreuse nommée le *fascia transversalis*. Au-dessus du pubis, les fibres de l'aponévrose du grand oblique se séparent en deux faisceaux connus sous le nom de *piliers de l'anneau inguinal*. De ces piliers l'un est interne et supérieur; il est large, mince, aplati, et se fixe au-devant de la symphyse des pubis, en s'entrecroisant avec celui du côté opposé: l'autre est externe et inférieur; il est plus fort et plus étroit que le précédent; il s'attache à l'épine du pubis en avant, et en arrière à la crête de cet os, par un prolongement fibreux, de forme triangulaire, qu'on nomme le *ligament de Gimbernat*. Entre ces deux colonnes aponévrotiques on observe une ouverture triangulaire, c'est l'*anneau du grand oblique*, ou l'*ouverture inférieure du canal inguinal*. Cette ouverture donne passage chez l'homme au cordon testiculaire, et chez la femme au ligament rond de la matrice. Sa base est formée par le pubis, et ses côtés par les piliers eux-mêmes. Son sommet, dirigé en haut et en arrière, à l'endroit où les piliers s'écartent l'un de l'autre, se trouve fortifié par des fibres aponévrotiques superficielles, rayonnantes, dont la direction est transversale, et qui croisent la direction de celles de piliers. Le contour de l'anneau inguinal donne naissance à une expansion très-fine qui se jette sur le cordon testiculaire, et ne tarde pas à se confondre avec l'enveloppe que lui fournit le *fascia superficialis*. Nous reviendrons sur la disposition de ces aponévroses en décrivant les canaux inguinal et crural.

Les fibres charnues du muscle grand oblique se terminent de la manière suivante, 1<sup>o</sup> celles qui sont nées de la crête iliaque se portent, dans une direction presque verticale, aux trois dernières côtes, et s'attache à leur bord inférieur par des digitations que recouvrent et que croisent les fibres du grand dorsal; 2<sup>o</sup> celles qui viennent de l'aponévrose antérieure sont de beaucoup les plus nombreuses. Elles sont d'autant plus courtes et plus obliques, qu'elles sont plus supérieures, et se portent aux cinquième, sixième, septième, huitième et neuvième côtes, où elles se terminent par des languettes anguleuses, isolées, qui s'attachent à la face externe de ces os, sur une ligne oblique au-dessus de laquelle se terminent les digitations du M. grand dentelé. Chaque languette se termine par un petit tendon fixé au bord inférieur de la côte correspondante.

Le grand oblique est recouvert par la peau et un peu par le grand dorsal; il est appliqué sur le petit oblique, les sept ou huit dernières côtes, leurs cartilages de prolongement et les M. intercostaux correspondants. Il a pour usage de comprimer l'abdomen, et d'abaisser les côtes; il peut imprimer à la poitrine un mouvement de rotation qui la tourne du côté opposé à lui. Il redresse le tronc quand il a été porté en arrière. Si les deux muscles agissent ensemble, ils fléchissent directement le thorax; ils peuvent élever le bassin s'ils prennent leur point fixe sur la poitrine.

#### *Muscle petit oblique de l'abdomen (1).*

Pl. 78.

Ce muscle est situé au-dessous du précédent. Il est large, très-mince, irrégulièrement quadrilatère. En arrière il offre trois insertions, 1<sup>o</sup> à une aponévrose assez large, qui se continue en haut avec celle du M. petit dentelé inférieur, s'unit intimement avec celle du grand dorsal, et s'attache en arrière aux apophyses épineuses des dernières vertèbres lombaires, au sacrum, à la partie postérieure de la crête iliaque; 2<sup>o</sup> aux deux tiers antérieurs

(1) *M. ilio-abdominal*. Chauss., *M. obliquus internus abdominis*. Soëmm.

de la crête précédente, par de courtes fibres aponévrotiques, entre le M. grand oblique qui est en dehors, et le transverse qui est en dedans ; 3° enfin dans l'espèce de gouttière formée par le repli de l'aponévrose du grand oblique. Les fibres charnues qui naissent de la première insertion sont peu nombreuses ; elles se dirigent presque verticalement en haut ; celles nées de la crête iliaque se portent d'autant plus obliquement en avant, qu'elles sont plus antérieures, de sorte que celles qui avoisinent l'épine iliaque, sont horizontales ; celles qui s'insèrent à l'aponévrose du grand oblique, sont inclinées en bas et en avant. Les premières de ces fibres et la moitié environ des secondes, se terminent par de courtes aponévroses, au bord inférieur des quatre dernières côtes, et se confondent avec les M. intercostaux dans les intervalles de la troisième côte abdominale avec la quatrième, et de celle-ci avec la cinquième. Les autres fibres donnent naissance à une aponévrose mince qui se porte en avant, et se divise bientôt, au niveau du bord externe du M. droit, en deux feuillets ; l'un antérieur, uni à l'aponévrose du grand oblique derrière laquelle il est placé, passe devant le M. droit ; le postérieur passe devant l'aponévrose du transverse et derrière le même M. droit, mais ne le recouvre pas dans toute son étendue ; il ne se prolonge pas jusqu'à sa partie inférieure. Ces deux feuillets, parvenus à la ligne blanche, se réunissent de nouveau et forment ainsi une véritable gaine au M. droit. Les fibres les plus inférieures du petit oblique s'échappent à travers l'anneau inguinal, pour se porter sur le cordon testiculaire, et former le *crémaster*. Le petit oblique est recouvert par les M. grand dorsal et grand oblique. Il est appliqué sur la masse commune au sacro-lombaire et au long dorsal, sur le transverse et le droit. Il a les mêmes usages que le grand oblique.

Pl. 82, fig. 1.

#### *Muscle crémaster.*

Les anatomistes n'ont en général donné qu'une description fort imparfaite de ce muscle. En parlant de la descente du testicule, je ferai connaître les phénomènes qui accompagnent sa formation ; je vais ici le décrire seulement chez l'adulte, d'après mes observations particulières.

Pl. 76.

Les fibres inférieures du petit oblique ont, comme nous l'avons vu, une direction presque transversale. Elles sont pâles, minces, et souvent à peine apparentes. Elles se fixent en dehors, dans la gouttière de l'arcade crurale ; en dedans elles s'attachent à la partie supérieure du pubis, entre l'épine et l'angle de cet os, immédiatement derrière le pilier interne de l'anneau. Ces fibres glissent au-dessus du cordon testiculaire, au moment où celui-ci franchit l'orifice inférieur du canal inguinal, et passent à travers cette ouverture pour former le muscle crémaster ; à cet effet, elles s'engagent dans l'anneau par leur partie moyenne ; de droites et d'horizontales qu'elles étaient, elles deviennent courbes et verticales, et descendent en formant successivement, au-devant du cordon testiculaire, de grandes anses renversées, à concavité supérieure, et qu'on peut suivre jusqu'au fond du scrotum. Les arcades que forment ces fibres sont d'autant plus grandes qu'elles sont plus inférieures. Toutes sont réunies vers l'anneau, en deux faisceaux triangulaires : l'un externe, le plus volumineux, sort de la partie correspondante de l'anneau ; l'autre interne, moins prononcé que le précédent, rentre dans cette ouverture, en se portant derrière son pilier supérieur, et s'attache au pubis. Les fibres du muscle crémaster qui appartiennent aux

Pl. 77, 78.

*Texte.*

22



plus grandes anses, suivies depuis le faisceau externe jusqu'à l'interne, ont jusqu'à douze pouces de longueur chez quelques individus. Souvent on en rencontre aussi à la partie postérieure du cordon. Les arcades postérieures sont alors beaucoup moins prononcées que les antérieures, et forment plutôt des angles aigus que de véritables courbes, comme on le voit pour ces dernières. Nous indiquerons plus tard quelles sont les causes de ces variétés anatomiques. Le muscle crémaster est enveloppé par le prolongement membraneux que le *fascia superficialis* envoie sur le cordon spermatique. Il est appliqué sur la gaine propre du cordon, et contracte avec elle des adhérences intimes. Ce muscle a pour usage de soutenir le testicule, de l'élever vers l'anneau inguinal. C'est à la contraction de ses deux faisceaux et au raccourcissement des anses charnues qu'ils forment, que sont dus ces plis transversaux et nombreux qu'on observe sur la peau du scrotum dans certaines circonstances; lorsque le froid, par exemple, vient à frapper cette enveloppe des testicules.

*Muscle transverse de l'abdomen* (1).

- Pl. 79. Situé au-dessous du petit oblique, il est mince, aplati, et a la forme d'un carré allongé, fort irrégulier. Il offre en arrière trois insertions distinctes; 1° une supérieure se fait en dedans des cartilages des sixième, septième, huitième, neuvième et dixième côtes, par des digitations qui s'entre-croisent avec celles du diaphragme, puis, au bord inférieur de la onzième et de la douzième côtes, par des aponévroses prononcées. Ces fibres charnues se continuent avec celles du diaphragme dans les deux derniers espaces intercostaux; 2° une seconde insertion est inférieure; elle se fait en dedans du petit oblique, aux trois quarts antérieurs de la crête iliaque et à la partie voisine de l'arcade crurale; 3° enfin une insertion moyenne ou postérieure se fait à la colonne vertébrale, par une aponévrose qui est simple du côté des fibres charnues, mais qui se partage en arrière en trois feuillets, au niveau du bord externe du M. carré des lombes. De ces feuillets, l'un est antérieur et fort mince; il se fixe à la base des apophyses transverses lombaires, en passant au-devant du M. carré des lombes; le second ou le moyen est plus épais, et passe entre ce dernier muscle et la masse commune au sacro-lombaire et au long dorsal, pour aller s'attacher au sommet des mêmes apophyses; enfin le troisième ou le postérieur s'unit à l'aponévrose du petit oblique, et va s'insérer avec elle au sommet des apophyses épineuses des vertèbres lombaires.

- Pl. 82, fig. 1. Parties de leur triple insertion, les fibres charnues parallèles les unes aux autres, se portent en avant, dans une direction horizontale. Les moyennes sont les plus longues; les autres deviennent d'autant plus courtes qu'elles sont plus supérieures ou inférieures. Vers le bord externe du M. droit, elles fournissent une large et forte aponévrose, qui décrit une ligne courbe à concavité antérieure. En haut cette aponévrose passe derrière le M. droit, avec le feuillet postérieur de celle du petit oblique; en bas elle glisse au-devant du même muscle; elle se confond avec les autres aponévroses abdominales, au niveau de la ligne blanche. Le M. transverse est recouvert en dehors par le petit oblique; il est appliqué en dedans sur le péritoine et une aponévrose appelée *fascia transversalis*. Il a pour usage de resserrer transversalement la cavité abdominale, et de ramener en arrière, vers la colonne vertébrale, les viscères qu'elle renferme, et sur lesquels il agit comme une sorte de cein-

(1) *M. lombo-abdominal*, Chauss. *M. transversus abdominis*, Soëmm.

ture contractile; il peut aussi rétrécir la base de la poitrine, en rapprochant les unes des autres les côtes inférieures qui lui fournissent des points d'insertion.

*Muscle droit de l'abdomen* (1).

Ce muscle est verticalement placé à la partie antérieure de la cavité abdominale; il est long, aplati, assez large en haut, rétréci et terminé en pointe à son extrémité inférieure. Il se fixe à la partie supérieure du pubis, par un tendon aplati, plus long en dehors qu'en dedans, qui se continue le plus souvent dans le premier sens avec le *fascia transversalis*. D'abord assez étroit, il remonte en s'élargissant, à côté de son semblable, dont il n'est séparé que par la ligne blanche. Parvenu à la partie antérieure de la base de la poitrine, il se divise en trois portions; l'une interne, peu étendue, s'attache au bas et au devant du cartilage de prolongement de la septième côte, et au ligament costo-xiphoïdien; la seconde, moyenne, plus large que la précédente, s'insère au bord inférieur et à la face externe du cartilage de la sixième côte; la troisième externe, se termine par des aponévroses assez prononcées, au bord du cartilage de la cinquième côte. On observe, dans ce muscle, des intersections aponévrotiques, transversales, qui sont en nombre variable, depuis trois jusqu'à cinq. Elles occupent toutes l'épaisseur du muscle, ou n'existent qu'à sa partie antérieure; elles le divisent dans toute sa largeur ou dans une partie seulement. Elles ne sont jamais parfaitement horizontales, mais représentent le plus ordinairement des lignes flexueuses.

Le muscle droit est renfermé dans une gaine aponévrotique très-forte, qui est formée en avant, par l'aponévrose du grand oblique, par le feuillet antérieur de celle du petit, et par la portion inférieure de celle du transverse, et en arrière, par le feuillet postérieur de l'aponévrose du petit oblique et par une portion de celle du transverse. Ce muscle a pour usage de fléchir la poitrine sur le bassin, ou d'élever la partie antérieure de cette dernière cavité. Il comprime et resserre aussi le ventre d'avant en arrière.

*Muscle pyramidal* (2).

Il est placé à la partie inférieure de la paroi antérieure de l'abdomen, au-dessus du pubis. Il est petit, allongé, aplati et triangulaire. Il s'insère en bas, au moyen de courtes fibres aponévrotiques, à la partie supérieure du pubis, devant le tendon du muscle droit. Ses fibres charnues remontent en convergeant, et après un trajet d'environ deux pouces elles se terminent en pointe, sur un petit tendon qui se confond avec la ligne blanche. Il est recouvert en avant, par quelques fibres du petit oblique; en arrière, il repose sur le M. droit. Il a pour usage de tendre la ligne blanche, et concourt, quoique très-peu, à la flexion de la poitrine sur le bassin.

*De la ligne blanche et de l'ombilic.*

C'est une bande aponévrotique, très-forte, qui s'étend verticalement de l'appendice

(1) *M. sterno-pubien*. Chauss. *M. rectus abdominis*. Soëmm. — (2) *M. pubio-sous-ombilical*. Chauss. *M. pyramidalis*, Soëmm.



Pl. 76.

xiphoïde au pubis, et dont la largeur est plus considérable en haut qu'en bas. Elle sépare l'un de l'autre les deux M. droits. Elle offre, vers son milieu, une cicatrice qu'on appelle l'*ombilic*, laquelle remplace une ouverture qui, chez le fœtus, donne passage aux parties dont se compose le cordon ombilical. Cette cicatrice est d'autant plus résistante qu'on est plus âgé. En avant, elle adhère fortement aux tégumens. Son contour est très-épais, quadrilatère, et formé de quatre plans de fibres aponévrotiques qui se croisent, de sorte que les unes sont longitudinales et latérales, tandis que les autres sont transverses. Le milieu de l'ombilic est très-adhérent aux vaisseaux ombilicaux, transformés chez l'adulte en cordons ligamenteux. Il est recouvert en arrière par le péritoine.

La ligne blanche est formée de fibres aponévrotiques inextricables, très-résistantes, entre-croisées dans une foule de directions; elle représente une sorte de ligament qui unit le sternum au pubis; elle borne les mouvemens d'extension de la poitrine, et fournit un point d'appui aux muscles des parois de l'abdomen, qu'elle fortifie sur la ligne moyenne.

## II. RÉGION LOMBAIRE.

Elle est formée par les deux M. psoas, le carré et les intertransversaires des lombes.

### *Muscle grand psoas* (1).

Pl. 85, 86.

Placé à la partie postérieure et profonde de la cavité abdominale et à la partie supérieure et interne de la cuisse, il s'étend obliquement depuis la région lombaire de la colonne vertébrale jusqu'au fémur. Il est allongé, terminé en pointe supérieurement, épais et arrondi dans son milieu; en bas il se rétrécit de nouveau. Il se fixe par de courtes fibres aponévrotiques, 1<sup>o</sup> sur les parties latérales du corps de la douzième vertèbre dorsale et des quatre premières lombaires, ainsi qu'aux fibro-cartilages interarticulaires: 2<sup>o</sup> à la base des apophyses transverses correspondantes. Les fibres charnues qui proviennent de ces deux insertions, forment un faisceau d'abord aplati et vertical, qui ne tarde pas à augmenter de volume, à s'arrondir pour s'éloigner de la colonne vertébrale, et descendre obliquement en avant et en dehors, sur les côtés du détroit supérieur du bassin. Les fibres de ce faisceau, avant de parvenir à l'arcade crurale, se rendent sur un tendon très-fort qui les reçoit par son côté interne, tandis que par l'externe il donne insertion à celles du M. iliaque. Le M. psoas s'engage ensuite sous l'arcade crurale, entre l'éminence ilio-pectinée et l'épine iliaque antérieure et inférieure; il se réunit intimement au M. iliaque, descend en arrière et en dedans, passe sur la capsule de l'articulation coxo-fémorale, et se termine au petit trochanter auquel son tendon s'attache. La face antérieure du M. psoas est recouverte successivement de haut en bas, par le diaphragme, le péritoine, le rein, le petit psoas, les vaisseaux iliaques, le M. couturier; il est appliqué sur les apophyses transverses et le corps des vertèbres lombaires, le M. carré des lombes, le ligament ilio-lombaire, le M. iliaque. Ce muscle est séparé de la capsule fibreuse de l'articulation coxo-fémorale, par une membrane synoviale très-étendue, qui embrasse d'une part la partie postérieure de son tendon, de l'autre l'os

(1) *M. prelombo-trochantinien*. Chauss. *M. psoas major*. Soëmm.

iliaque et la capsule fibreuse, et descend jusqu'au près du petit trochanter, en formant un cul-de-sac allongé.

Le M. grand psoas a pour usage de fléchir la cuisse sur le bassin, en tournant la pointe du pied dans la rotation en dehors. Il peut aussi fléchir la colonne vertébrale sur le bassin, et ce dernier sur le membre inférieur. Pendant la station, il empêche le tronc de se renverser en arrière, en se contractant avec son semblable.

*Muscle petit psoas (1).*

Placé au-devant du précédent, ce muscle est grêle, allongé; son existence est loin d'être constante. Il se fixe en haut par de courtes aponévroses, sur la partie inférieure du corps de la dernière vertèbre dorsale et sur le fibro-cartilage suivant. Il constitue ensuite un faisceau charnu, allongé, qui descend obliquement en dehors et ne tarde pas à se rendre sur un tendon aplati; celui-ci, placé d'abord en avant, puis en dedans du grand psoas, se termine à l'éminence ilio-pectinée, en envoyant au-dehors une expansion aponévrotique qui concourt à former le fascia iliaque, et en dedans une autre expansion qui se perd dans l'aponévrose pelvienne. Le M. petit psoas est recouvert par le diaphragme et diverses autres parties. Il est appliqué sur le M. grand psoas; il a pour usage de fléchir la colonne vertébrale sur le bassin et celui-ci sur la colonne vertébrale. Dans la station, il s'oppose au renversement du tronc en arrière.

*Muscle iliaque (2).*

Placé dans la fosse iliaque, et à la partie supérieure et antérieure de la cuisse, il est large, épais, triangulaire, à fibres rayonnées. Il naît par des aponévroses peu prononcées, aux trois quarts supérieurs de la fosse iliaque, aux deux épines iliaques antérieures, aux deux tiers antérieurs de la lèvre interne de la crête iliaque et au ligament ilio-lombaire. De ces diverses insertions, les fibres charnues se portent, les internes verticalement en bas, les externes obliquement en bas et en dedans, pour se rendre, les premières en haut et en dehors du tendon commun; les secondes d'autant plus obliquement en dehors du même tendon, qu'on les examine plus près de l'épine iliaque. Quelques-unes des plus externes s'étendent jusqu'au petit trochanter. Le M. iliaque est recouvert par le fascia iliaque, l'arcade crurale, les M. couturier et pectiné. Il est appliqué sur la fosse iliaque, l'articulation coxo-fémorale, le tendon du M. droit antérieur de la cuisse. Il a pour usage de fléchir la cuisse sur le bassin, et réciproquement le bassin sur la cuisse. Pendant la station, il retient le bassin et l'empêche de se renverser en arrière.

*Muscle carré des lombes (3).*

Ce muscle, placé sur les côtés de la région lombaire de la colonne vertébrale, est aplati, allongé, irrégulièrement quadrilatère. Il se fixe en bas, 1° par des fibres aponévrotiques

(1) *M. pré-lombo-pubien*. Chauss. *M. psoas minor*. Soëmm. — (2) *M. iliaco-trochantinien*. Chauss. *M. iliacus internus*. Soëmm. — (3) *M. ilio-costal*. Chauss. *M. quadratus lumborum*. Soëmm.



prolongées sur son bord externe, en arrière de l'interstice de la crête iliaque; 2° à tout le ligament ilio-lombaire. Les fibres charnues de la première insertion sont les plus longues. Elles montent verticalement se fixer à la partie inférieure de la dernière côte. Celles de la seconde diminuent de longueur à mesure qu'elles sont plus internes, affectent une direction de plus en plus oblique en haut et en dedans, et se terminent par quatre languettes aponevrotiques, fixées au devant de la base des apophyses transverses des quatre premières vertèbres lombaires. Le M. carré des lombes est recouvert en avant par le feuillet antérieur de l'aponévrose du M. transverse, et par les M. diaphragme et grand psoas. En arrière, il est séparé de la masse commune au sacro-lombaire et au long dorsal, par le feuillet moyen de l'aponévrose du transverse. Il a pour usage d'abaisser la dernière côte, et agit comme expirateur; il peut aussi incliner la poitrine de son côté ou élever la hanche.

*Muscles intertransversaires lombaires (1).*

Pl. 82, fig. 2. Ce sont de petits muscles aplatis, minces, quadrilatères, qui remplissent les espaces que laissent entre elles les apophyses transverses des vertèbres lombaires. Le premier se trouve entre la dernière vertèbre dorsale et la première des lombes; le quatrième entre les quatrième et cinquième vertèbres de cette dernière région. Ils se fixent en haut et en bas des apophyses transverses correspondantes, sont recouverts en avant par le carré des lombes, et recouvrent en arrière le sacro-lombaire. Ils ont pour usage d'incliner de leur côté la colonne vertébrale, et de la redresser quand elle est penchée du côté opposé.

III. RÉGION ANALE.

Elle renferme les M. releveur et sphincter de l'anus et l'ischio-coccygien.

*Muscle releveur de l'anus (2).*

Pl. 87, fig. 1, 2. Ce muscle occupe la région inférieure du bassin, et forme, avec son semblable, une sorte de cloison musculeuse qui complète la paroi inférieure de l'abdomen. Il est mince, aplati, irrégulièrement quadrilatère, plus large en haut qu'en bas. En avant, il s'attache par de courtes fibres aponevrotiques, derrière le pubis, et un peu au-dessus du trou sous-pubien; au milieu, à une portion de l'aponévrose pelvienne; en arrière, à l'épine sciatique. Les fibres charnues antérieures et moyennes se portent obliquement en dedans et en arrière. Les plus antérieures passent au-dessous de la prostate, et se confondent avec le muscle sphincter de l'anus; quelques-unes d'entre elles se portent jusque vers le bulbe de l'urètre. Les moyennes se réunissent en avant et en arrière du rectum, à celles du côté opposé, et enveloppent cet intestin en rayonnant. Les plus postérieures descendent en dedans pour se terminer sur le coccyx, en formant derrière le rectum une sorte de raphé tendineux. Ce muscle est en rapport en dehors avec les M. obturateur interne, grand fessier et transverse du périnée. En dedans, il est recouvert par l'aponévrose pelvienne, et correspond à la prostate, à la vessie et au rectum. Dans la femme il se fixe aussi sur les

(1) *M. intertransversi lumborum*. Soëmm. — (2) *M. sous-pubio-coccygien*. Chauss. *M. levator ani*. Soëmm.

côtés du vagin. Il a pour usage de relever et de porter en avant le rectum, de soulever la paroi inférieure de l'abdomen, et d'agir par conséquent comme antagoniste du diaphragme. Il concourt aussi à favoriser, chez l'homme, l'éjaculation du sperme et l'émission des urines.

*Muscle sphincter, ou constricteur de l'anus (1).*

Il occupe le pourtour de l'anus, au-dessous de la réunion des deux muscles précédents; il est mince, aplati, annulaire. Il se fixe en arrière à l'extrémité du coccyx, au moyen d'un tissu fibro-celluleux qui en part. Les fibres charnues, parties de cette insertion, forment en arrière une longue pointe; en se portant en avant elles deviennent de plus en plus nombreuses, et ne tardent pas à se fendre en deux faisceaux aplatis, qui embrassent l'anus et vont se réunir au-devant de cette ouverture, en formant une autre pointe charnue, dont les fibres s'entrelacent avec celles du M. bulbo-caverneux. Ce muscle est en rapport en haut avec les releveurs de l'anus; en bas, il est recouvert par les tégumens; en avant, il se confond avec les M. bulbo-caverneux et transverse du périnée. Il a pour usage de resserrer l'anus, et de fermer ainsi l'extrémité inférieure du canal intestinal; c'est lui qui détermine la formation des plis radiés qui entourent l'anus. Chez l'homme il peut tirer le bulbe de l'urètre en arrière vers le coccyx.

Pl. 87, fig. 2.

Pl. 88, fig. 12

*Muscle ischio-coccygien (2).*

Il occupe la partie postérieure du détroit inférieur du bassin. Mince, aplati, triangulaire, il se fixe en dedans de l'épine sciatique; de là ses fibres se portent en divergeant sur les bords du coccyx et à la partie correspondante du sacrum où elles s'insèrent, ainsi qu'un peu à la face antérieure de ces deux os. Les fibres de ce muscle sont entremêlées d'une grande quantité de lames aponévrotiques. Il est en rapport en haut avec le rectum, et en bas avec les grand et petit ligamens sacro-sciatiques. Il a pour usage de tirer le coccyx en avant, et de l'empêcher de se renverser en arrière pendant la défécation.

Pl. 87, fig. 1,

Pl. 88, fig. 1,

2.

IV. RÉGION GÉNITALE.

Cette région diffère essentiellement, suivant qu'on l'examine chez l'homme ou chez la femme. Dans le premier on y rencontre les M. bulbo-caverneux, ischio-caverneux et transverse du périnée; chez la femme on ne trouve que ces deux derniers muscles, avec un qui lui est propre, c'est le constricteur du vagin.

*Muscle ischio-caverneux (3).*

Il est placé sur la branche de l'ischion et sur celle du corps caverneux. Il est allongé, aplati, et terminé en pointe à ses extrémités. Inséré à la partie interne de la tubérosité de

Pl. 88, fig. 1.

(1) *M. coccygio-anal.* Chauss. *M. sphincter ani externus.* Soëmm. — (2) *Idem*, Chauss. *M. coccygeus.* Soëmm. — (3) *M. ischio-uréthral*, Chauss. *M. erector penis.* Soëmm.



l'ischion, il se dirige en dedans et en avant, se colle sur le corps caverneux, et s'attache à sa membrane fibreuse par une aponévrose très-prononcée à fibres longitudinales. Ce muscle est séparé en dedans du bulbo-caverneux et du transverse, par un espace triangulaire que remplissent du tissu cellulaire, des vaisseaux et des nerfs. En dehors il est appliqué sur l'ischion et le corps caverneux. Chez la femme ce muscle a la même disposition que dans l'homme, seulement il est bien moins volumineux, parce que le corps caverneux du clitoris est fort petit relativement à celui de la verge. Il tire en arrière et tend à déprimer le corps caverneux.

*Muscle bulbo-caverneux* <sup>(1)</sup>.

Pl. 86, fig. 1. Situé au-devant de l'anus, sur le bulbe de l'urètre et le corps caverneux, il est allongé, aplati, plus large en arrière qu'en avant. En arrière il naît d'un entrecroisement que ses fibres forment avec celles des M. releveur, sphincter et transverse du périnée, puis d'un raphé moyen qui l'unit à celui du côté opposé. De là ses fibres se portent en avant et en dehors; les postérieures sont courtes, presque transversales, et s'insèrent sur les côtés du bulbe de l'urètre; les antérieures sont longues, et se terminent en pointe au-dessous du corps caverneux, en laissant entre elles et celles de l'autre côté un espace triangulaire, où l'on voit le canal de l'urètre. Ce muscle est en rapport en haut avec le bulbe de l'urètre et le corps caverneux; en bas il est recouvert par le sphincter de l'anus, l'ischio-caverneux et les tégumens. Il a pour usage de comprimer la partie postérieure du canal de l'urètre, qu'il tire en arrière. Il accélère la sortie de l'urine et du sperme.

*Muscle transverse du périnée* <sup>(2)</sup>.

Pl. 86, fig. 1. Il occupe la partie postérieure du périnée. C'est un petit faisceau assez irrégulier, ordinairement triangulaire, qui se fixe en dehors à l'ischion et à la branche du pubis, au-dessus de l'ischio-caverneux, et vient en dedans se confondre avec son semblable de l'autre côté, ainsi qu'avec le releveur de l'anus, le bulbo-caverneux et le sphincter. Ses fibres sont parallèles, transversalement dirigées, et plus longues en arrière qu'en avant. Il répond en avant, à l'espace triangulaire du périnée et aux M. ischio et bulbo-caverneux. En arrière il est recouvert par le M. releveur de l'anus. Ce muscle, en agissant avec son semblable, peut élever et comprimer le canal de l'urètre; il soutient aussi, avec le releveur de l'anus, la partie inférieure du rectum et la vessie. Chez la femme il est en général peu marqué, se confond avec le M. constricteur de la vulve, et se réunit avec son semblable entre le vagin et le rectum.

*Muscle constricteur du vagin ou de la vulve* <sup>(3)</sup>.

Pl. 86, fig. 2. Il semble remplacer le bulbo-caverneux, qu'on ne rencontre que chez l'homme. Il est ordinairement plus prononcé chez les vierges que chez les femmes qui ont eu des enfants.

(1) *M. bulbo-urétral*, Chauss. *M. accelerator*, Soëmm. — (2) *M. ischio-périnéal*, Chauss. *M. transversus perinei*, Soëmm. — (3) *M. périnéo-clitorien*, Chauss. *M. constrictor cunni*, Soëmm.

Il est formé de deux faisceaux charnus, isolés, qui naissent de la partie inférieure de la membrane fibreuse du clitoris, descendent, en s'écartant l'un de l'autre, sur les côtés du vagin, et vont se réunir à la partie postérieure de ce canal, entre lui et l'anus, en se confondant avec les M. sphincter de l'anus et transverse du périnée. Ce muscle a pour usage de rétrécir légèrement l'orifice du vagin.

## MUSCLES POSTÉRIEURS DU TRONC.

### I. RÉGION LOMBO-DORSALE.

Elle ne présente que les M. trapèze et grand-dorsal.

#### *Muscle trapèze* (1).

Ce muscle est placé à la partie postérieure du cou, du dos et de l'épaule. Il est mince, large, aplati, triangulaire, et s'insère 1° au tiers interne de la ligne courbe supérieure de l'occipital; 2° à toute l'étendue du ligament cervical postérieur; 3° à l'apophyse épineuse de la septième vertèbre cervicale, à toutes celles des vertèbres dorsales ainsi qu'aux ligaments sur-épineux correspondants. Toutes ces attaches se font par des fibres aponévrotiques; celles-ci sont très-prononcées au niveau de l'occipital, puis au niveau des premières vertèbres dorsales et de la septième cervicale, où elles forment un plan de forme triangulaire, et enfin vers les apophyses épineuses des trois dernières vertèbres dorsales. Les fibres charnues qui proviennent de l'occipital et du ligament cervical, descendent obliquement en dehors et en avant, gagnent, en se contournant, le bord postérieur de la clavicule, au tiers externe duquel elles s'insèrent. Celles qui naissent de la dernière vertèbre cervicale et des premières dorsales sont plus courtes; elles se portent horizontalement en dehors, pour se terminer, par des aponévroses très-marquées, au-dessus du bord postérieur de l'épine de l'omoplate; enfin celles qui s'attachent aux vertèbres dorsales suivantes, se rendent, en convergeant dans une direction d'autant plus oblique en haut et en dehors, qu'elles sont plus inférieures, à l'extrémité interne de l'épine du scapulum, sur laquelle elles s'implantent au moyen d'une aponévrose de forme triangulaire. Le trapèze est recouvert par la peau. Il est appliqué sur le grand complexus, le splénius et l'angulaire, le petit dentelé supérieur, le rhomboïde; le sus-épineux, le grand dorsal et une portion des M. vertébraux. Quand toutes les fibres du trapèze se contractent simultanément, ce muscle porte en arrière l'épaule et les clavicules; les supérieures élèvent le moignon de l'épaule; les inférieures peuvent l'abaisser et lui faire exécuter une sorte de mouvement de bascule. Quand l'épaule est fixée, il étend la tête et l'incline de son côté.

#### *Muscle grand dorsal* (2).

Placé à la partie postérieure et inférieure du tronc, il est large, mince, aplati, irrégulièrement quadrilatère. Il s'insère 1° à la face externe des trois ou quatre dernières côtes,

(1) *M. dorso-sus-acromien*. Chauss. *M. cucullaris*. Soëmm. — (2) *M. lombo-luméral*. Chauss. *M. latissimus dorsi*. Soëmm.

Texte.



par autant de languettes aponévrotiques et charnues qui se recouvrent successivement, et se croisent avec les languettes du grand oblique, dont elles coupent la direction à angle aigu; 2° à tout le bord externe d'une forte aponévrose, large en bas, rétrécie en haut, intimement unie avec le feuillet aponévrotique postérieur du petit oblique, et qui se fixe elle-même au sommet des apophyses épineuses des vertèbres et au ligament sur-épineux, depuis le milieu du dos jusqu'au bas du sacrum; 3° aux inégalités de la face postérieure de ce dernier os, et au tiers postérieur de la crête iliaque. Les fibres charnues qui viennent du haut de l'aponévrose, se dirigent horizontalement en dehors; les suivantes augmentent d'autant plus de longueur et ont une direction d'autant plus oblique, qu'elles se rapprochent davantage de la crête iliaque. Celles qui naissent des côtes diminuent de plus en plus de longueur et montent presque verticalement, de sorte qu'elles forment un angle très-allongé qui gagne l'angle inférieur de l'omoplate. Dans cet endroit le muscle a gagné en épaisseur ce qu'il a perdu en largeur. Quelquefois plusieurs de ses fibres s'attachent en arrière de l'angle inférieur du scapulum. Le faisceau qui résulte de l'union de ces fibres, se dirige obliquement en haut et en dehors; puis il se contourne sur lui-même, de manière que le M. grand rond qu'il recouvrait d'abord, le recouvre à son tour. Arrivé à l'humérus, il fournit un tendon large et aplati qui reçoit, par sa partie inférieure, les fibres charnues d'en haut, et celles d'en bas, par sa partie supérieure. Ce tendon se colle à celui du grand rond, et vient se fixer avec lui à la lèvre postérieure de la gouttière bicipitale de l'humérus; en haut il est fixé à la petite tubérosité du même os par une expansion fibreuse; en bas il fournit une lame qui concourt à former l'aponévrose brachiale. Le grand dorsal est recouvert par la peau et par le trapèze; il est appliqué sur le rhomboïde, sur les M. vertébraux, le petit dentelé inférieur, les grand et petit obliques de l'abdomen, sur les six ou sept dernières côtes, les M. intercostaux correspondans, l'angle inférieur de l'omoplate, le grand dentelé et le grand rond.

Le grand dorsal abaisse le bras, le porte en arrière et dans la rotation en dedans. Il abaisse et tire en arrière le moignon de l'épaule, et rapproche fortement le bras de la poitrine. Quand on est suspendu par les mains, il peut entraîner le tronc sur les bras; il peut aussi élever les côtes et agir comme inspirateur.

## II. RÉGION DORSO-CERVICALE.

Elle ne présente que le rhomboïde et l'angulaire.

### *Muscle rhomboïde* (1).

Pl. 90. Ce muscle, placé à la partie inférieure du cou et supérieure du dos, est large, aplati, irrégulièrement quadrilatère. Il se fixe, par des fibres aponévrotiques plus longues en bas qu'en haut, à l'extrémité inférieure du ligament cervical, à l'apophyse épineuse de la dernière vertèbre cervicale, à celle des quatre ou cinq premières vertèbres dorsales et aux ligamens sur-épineux correspondans. Nées de ces insertions, les fibres charnues, parallèles les unes aux autres, descendent obliquement en dehors jusqu'au bord spinal de

(1) *M. dorso-scapulaire*. Chauss. *M. rhomboidei major et minor*. Soëmm.

l'omoplate, où elles s'insèrent directement en haut et en bas, et au milieu par une sorte de bande fibreuse verticale, qui est libre à sa partie moyenne, et s'attache elle-même à l'os par ses extrémités. Ordinairement un intervalle rempli de tissu cellulaire existe entre les fibres charnues qui viennent du cou et celles du dos. Ce muscle est recouvert par le trapèze, le grand dorsal et la peau; il est appliqué sur le petit dentelé supérieur, le splénius, les M. vertébraux, les côtes et les M. intercostaux correspondans. Il rapproche l'omoplate de la colonne vertébrale, et l'élève légèrement.

*Muscle angulaire de l'omoplate* (1).

Situé sur les parties latérales et postérieures du cou, ce muscle est allongé, assez épais; il se fixe en haut, aux tubercules postérieurs des apophyses transverses des quatre premières vertèbres cervicales, par autant de petits tendons. De ceux-ci naissent des faisceaux charnus d'abord isolés, qui se réunissent bientôt en se recouvrant et forment un faisceau unique, lequel descend obliquement en arrière et en dehors vers l'angle postérieur de l'omoplate, et s'y insèrent par de courtes fibres aponévrotiques. Ce muscle est recouvert par la peau, le sterno-mastoïdien et le trapèze. Il est appliqué sur le petit dentelé supérieur, le sacro-lombaire, le transversaire et le splénius. Il élève l'angle postérieur de l'omoplate et déprime ainsi le moignon de l'épaule. Quand il se contracte avec le trapèze, l'épaule est directement élevée. Il peut aussi incliner le cou de son côté. Pl. 90, 91.

III. RÉGION VERTÉBRO-COSTALE.

Elle est formée par les deux muscles petits dentelés et leur aponévrose commune.

*Muscle petit dentelé supérieur* (2).

Il est situé à la partie supérieure du dos. Mince, aplati, triangulaire, il se fixe au bas du ligament cervical postérieur, aux apophyses épineuses de la dernière vertèbre cervicale et des deux ou trois premières dorsales, par une longue aponévrose dont les fibres sont parallèles et obliques en bas et en dehors. Les fibres charnues s'insèrent à la partie externe de cette aponévrose, suivent la même direction, et ne tardent pas à se diviser en quatre languettes qui s'attachent au bord supérieur des seconde, troisième, quatrième et cinquième côtes, en s'éloignant d'autant plus de leur angle qu'elles sont plus inférieures. Pl. 90, 91.

Ce muscle est recouvert par le rhomboïde, le trapèze, l'angulaire, le grand dentelé. Il est placé sur le splénius, le transversaire, les M. vertébraux, les côtes supérieures et les M. intercostaux correspondans. En élevant les côtes auxquelles il s'attache, il agit comme inspirateur.

*Muscle petit dentelé inférieur* (3).

Il est situé au bas du dos, dans la région lombaire. Il a à peu près la même forme que Pl. 90.

(1) *M. trachelo-scapulaire*. Chauss. *M. levator anguli scapulæ*. Soëmm. — (2) *M. dorso-costal*. Chauss. *M. serratus posticus superior*. Soëmm. — (3) *M. lombo-costal*. Chauss. *M. serratus posticus inferior*. Soëmm.



le précédent, seulement il est plus large. Il s'attache aux apophyses épineuses des deux dernières vertèbres dorsales, des trois premières lombaires, et au ligament surépineux correspondant, par une large aponévrose à fibres parallèles, obliques en haut et en dehors, et qui est unie intimement à celles du grand dorsal dans sa partie interne. Les fibres charnues, continuant à suivre la direction des aponévrotiques, ne tardent pas à se partager en quatre faisceaux aplatis, dont le premier s'insère au bord inférieur de la neuvième côte, près de son angle, et dont les autres diminuent progressivement de largeur, pour se fixer au même bord des dixième, onzième et douzième côtes. Ces faisceaux se recouvrent successivement par leur bord inférieur. Le petit dentelé inférieur est recouvert par le grand dorsal; il est appliqué sur les M. vertébraux, les trois dernières côtes, les intercostaux correspondants, et le feuillet postérieur de l'aponévrose du M. transverse de l'abdomen. Il agit comme expirateur en abaissant les côtes auxquelles il se fixe.

*Aponévrose vertébrale.*

Pl. 90.

Aponévrose très-mince qui unit l'un à l'autre les deux muscles précédents avec lesquels elle se continue en haut et en bas. Elle se fixe en dedans aux apophyses épineuses des vertèbres dorsales, et en dehors aux angles des côtes. Ses fibres sont transversales. Elle retient les muscles vertébraux, qu'elle renferme dans une sorte de canal, osseux en avant, aponévrotique en arrière.

IV. RÉGION CÉRVIICO-OCIPITALE SUPERFICIELLE.

Elle présente les muscles splénus, grand et petit complexus.

*Muscle splénus (1).*

Pl. 90, 91.

Obliquement placé derrière le cou, il est allongé et aplati; il se fixe en dedans par des fibres aponévrotiques plus larges en bas qu'en haut, aux apophyses épineuses des quatre ou cinq premières vertèbres dorsales, à celle de la septième cervicale et à la partie inférieure du ligament cervical. Les fibres charnues qui partent de ces différents points d'insertion, d'autant plus longues qu'elles sont plus inférieures, se portent obliquement en haut et en dehors, de sorte qu'il reste entre ce muscle et son semblable un espace triangulaire où paraît le grand complexus. Elles ne tardent pas à se diviser en deux faisceaux, dont l'un supérieur, plus étendu, s'attache par de courtes aponévroses en dehors de l'empreinte qui est au-dessous de la ligne courbe supérieure de l'occipital, et à tout le côté externe de l'apophyse mastoïde du temporal, tandis que l'autre, inférieur, se subdivise en deux portions, pour s'insérer aux apophyses transverses des deux premières vertèbres cervicales. On trouve aussi quelquefois un petit faisceau qui se fixe à celle de la troisième. Ce muscle est recouvert en arrière par le trapèze, le rhomboïde, le petit dentelé supérieur, l'angulaire et le sterno-mastoïdien. Il est appliqué sur les petit et grand complexus, le long dorsal et le transversaire. Il étend la tête et l'incline, ou lui imprime un mouvement de rotation

(1) *M. cervico-mastoïdien et dorso-trachélien.* Chauss. *M. splenius capitis et splenius cervicis.* Soëmm.

qui tourne la face de son côté. Quand il agit avec son semblable, la tête est directement étendue.

*Muscle grand complexus* (1).

Situé au-dessous du précédent, il est allongé et assez épais. Il s'attache par des tendons d'abord isolés, puis placés parmi les fibres charnues, et d'autant plus marqués qu'ils sont plus inférieurs, aux apophyses transverses et articulaires des dernières vertèbres cervicales et aux apophyses transverses des quatre ou cinq premières vertèbres dorsales. Nées de ces divers tendons, les fibres charnues forment, par leur union, un faisceau étroit et pointu en bas, qui devient progressivement plus épais en se portant en haut et en dedans, et en se rapprochant de son semblable, dont il se trouve seulement séparé en haut du cou par un interstice cellulaire placé au-dessous du ligament cervical postérieur. Quelquefois plusieurs de ces fibres se fixent aux apophyses épineuses de la dernière vertèbre cervicale et des deux premières dorsales. Le muscle, continuant de monter, parvient à l'occipital, et s'y fixe par des aponévroses assez prononcées en dedans des inégalités qu'on voit au-dessous de la ligne courbe supérieure. Il est partagé, suivant sa longueur, par divers faisceaux aponévrotiques; l'un d'eux forme une espèce de tendon aplati, plus large à ses extrémités qu'au milieu, qui est placé près de son bord interne. Un autre faisceau existe au milieu; le plus souvent il forme une intersection en forme de zigzags et transversale. On trouve aussi quelquefois une troisième intersection aponévrotique. Le grand complexus est recouvert par le trapèze, le splénus, le petit complexus, le transversaire et le long dorsal. Il est appliqué sur les M. droits postérieurs de la tête et le transversaire épineux. Il étend la tête, en l'inclinant de son côté, et en la tournant dans la rotation du côté opposé, s'il agit seul. S'il se contracte avec son semblable, la tête est directement étendue.

Pl. 90, 91, 93,  
94, fig. 2.

*Muscle petit complexus* (2).

Placé sur les parties latérales et un peu postérieures du cou, ce muscle est allongé, étroit et fort mince; il se fixe en dehors des apophyses transverses des quatre dernières vertèbres cervicales, et quelquefois à celles de la première dorsale, par de petits tendons d'autant plus prononcés qu'ils sont plus inférieurs. Les faisceaux charnus qui leur succèdent, d'abord isolés, se réunissent bientôt en un seul, lequel remonte verticalement derrière l'apophyse mastoïde, et s'y insère par un tendon aplati. Les fibres charnues sont souvent interrompues par un tendon aplati. Ce muscle est recouvert en arrière par les M. splénus et transversaire; il est appliqué sur le grand complexus, les deux obliques de la tête et le faisceau postérieur du digastrique. Il incline la tête en arrière et de côté, s'il agit seul, et l'étend directement s'il se contracte avec son semblable.

Pl. 91, 93,  
fig. 1,  
Pl. 94.

V. RÉGION CERVICO-OCCIPITALE PROFONDE.

Elle est formée par les deux M. droits postérieurs, les deux obliques et les interépineux.

(1) *M. trachelo-occipital*. Chauss. *M. biventer cervicis*, et *M. complexus*. Soëmm. — (2) *M. trachelo-mastoïdien*. Chauss. *M. trachelo-mastoïdeus*. Soëmm.



*Muscle grand droit postérieur de la tête (1).*

Pl. 95, fig. 1,  
a, 3. Situé derrière l'articulation de la tête avec la colonne vertébrale, il est court, aplati, triangulaire; il se fixe en bas, par de courtes aponévroses, au tubercule de l'apophyse épineuse de la seconde vertèbre cervicale, près le grand oblique. De là il monte obliquement en dehors, en s'élargissant, et va s'insérer par de courtes aponévroses, à l'occipital, au-dessous de sa ligne courbe inférieure, entre le petit droit et l'oblique supérieur. Il est recouvert par le grand complexe. Il est appliqué sur l'occipital, le petit droit et l'arc postérieur de l'atlas. Il étend la tête en l'inclinant de côté, s'il agit seul. Quand il se contracte avec son semblable, la tête est étendue directement.

*Muscle petit droit postérieur de la tête (2).*

Pl. 95, fig. 1,  
2. Placé au-devant du précédent, il est court, aplati, triangulaire. En bas il s'attache au tubercule de l'arc postérieur de l'atlas, par un petit tendon à fibres rayonnées; de là il monte presque verticalement, à côté de son semblable, et vient, en s'élargissant de plus en plus, se fixer à l'occipital entre le précédent et le grand trou occipal. Il est recouvert par le grand droit, et se trouve appliqué sur le ligament occipito-atloïdien postérieur. Il étend la tête sur l'atlas.

*Muscle grand oblique, ou oblique inférieur de la tête (3).*

Pl. 95, fig. 1,  
2, 3. Situé obliquement entre l'atlas et l'axis, il est allongé, assez épais; il se fixe par de courtes aponévroses à l'apophyse épineuse de la seconde vertèbre cervicale; de là monte en dehors et un peu en avant, et vient se terminer à l'apophyse transverse de l'atlas. Recouvert en arrière par les M. grand et petit complexe, il est appliqué sur l'axis et le ligament atloïdo-axoïdien postérieur. Il fait tourner la première vertèbre sur la seconde, et imprime à la tête un mouvement de rotation par lequel la face est dirigée de son côté.

*Muscle petit oblique, ou oblique supérieur (4).*

Pl. 95, fig. 1,  
2, 3. Situé derrière et sur les côtés de l'articulation de la tête avec la colonne vertébrale, ce muscle est allongé et aplati. Il se fixe en bas par des fibres aponévrotiques assez marquées, au sommet de l'apophyse transverse de l'atlas; de là il monte obliquement en arrière et en dedans, et vient se terminer au-dessous de la partie externe de la ligne courbe supérieure de l'occipital, au-dessus et en dehors des insertions du M. grand droit. Il est recouvert par le splénius, le grand et le petit complexe. Il est appliqué sur l'occipital et le M. grand droit postérieur. Il étend la tête et l'incline de son côté.

*Muscles interépineux cervicaux (5).*

Pl. 95, fig. 1,  
2, 3. On appelle ainsi de petits faisceaux charnus, minces, aplatis, quadrilatères, placés au

(1) *M. axoïdo-occipital*. Chauss. *M. rectus capitis posticus major*. Soëmm. — (2) *M. atloïdo-occipital*. Chauss. *M. rectus capitis posticus minor*. Soëmm. — (3) *M. axoïdo-atloïdien*. Chauss. *M. capitis obliquus inferior*. Soëmm. — (4) *M. atloïdo-sous-mastoldien*. Chauss. *M. capitis obliquus superior*. Soëmm. — (5) *M. intercervicaux*. Chauss. *M. interspinales cervicis*. Soëmm.

nombre de deux, dans chaque espace interépineux, depuis celui qui sépare l'atlas de l'axis, jusqu'à celui qui se trouve entre la dernière vertèbre cervicale et la première dorsale. Ils s'implantent chacun, par de courtes fibres aponévrotiques, à la partie inférieure de l'apophyse épineuse de la vertèbre qui est au-dessus, et vont se terminer, en descendant verticalement et parallèlement à leurs semblables, à la partie supérieure de l'apophyse épineuse de la vertèbre qui est au-dessous. Ils sont en rapport en dehors avec le transversaire épineux; en dedans ils correspondent à leurs semblables dans chaque espace interépineux. Ils rapprochent les unes des autres les apophyses auxquelles ils se fixent, et étendent ainsi la région cervicale de la colonne vertébrale.

## RÉGION VERTÉBRALE.

Elle occupe les gouttières vertébrales et présente les M. sacro-lombaire, long dorsal, transversaires-épineux, transversaire, et l'interépineux dorso-lombaire. Les trois premiers muscles sont réunis en bas en un seul faisceau, fort épais, légèrement aplati, et s'étendant depuis le bas du sacrum jusque vers le tiers supérieur de l'espace qui sépare la dernière côte de la crête iliaque. En arrière, ce faisceau est recouvert par une large aponévrose qui donne insertion à ses fibres charnues, et s'attache elle-même en dehors à la partie postérieure de la crête iliaque, et en dedans sur les côtés de l'échancrure qui termine le canal sacré, à la crête moyenne du sacrum, aux apophyses épineuses des vertèbres lombaires et des dernières dorsales, ainsi qu'aux ligamens sur-épineux correspondans. Cette aponévrose est dense et fort épaisse au niveau du sacrum; aux lombes elle abandonne le sacro-lombaire pour se prolonger sur le long dorsal jusqu'auprès de son extrémité supérieure. Elle est formée de fibres parallèles et longitudinales qui, supérieurement, laissent entre elles de petits intervalles.

*Muscle sacro-lombaire (1).*

C'est le plus externe des muscles de la région vertébrale; il est allongé, épais en bas, très-grêle en haut; il présente une double origine : 1° l'une inférieure à la partie postérieure de la crête iliaque, au-dessus de l'épine postérieure et supérieure, ainsi qu'à l'aponévrose commune; 2° la seconde, interne et supérieure, à toutes les côtes, par douze petits tendons allongés qui se fixent au-dessus de l'angle, et sont d'autant plus longs et moins épais, qu'ils sont plus supérieurs. Ces tendons montent, avec les petits faisceaux charnus qui en proviennent, obliquement en dehors, derrière l'angle des côtes, de sorte qu'on ne peut les apercevoir à moins d'écarter le M. grand dorsal. Nées de cette double insertion, les fibres charnues se comportent de la manière suivante : 1° celles qui proviennent de la crête iliaque et de l'aponévrose commune, montent verticalement pour se terminer aux six dernières côtes par autant de tendons aplatis qui croisent la direction des tendons d'origine; 2° les fibres des tendons d'origine constituent des faisceaux aplatis, d'abord isolés, puis réunis, qui se portent obliquement en haut et en dehors, et viennent se ter-

(1) *M. sacro-spinal.* Chauss. *M. sacro-lumbalis.* Soëmm.



miner, celles des tendons inférieurs, au-dessous de l'angle des côtes supérieures, ainsi qu'à l'apophyse transverse de la dernière vertèbre cervicale, et celles des tendons supérieurs, aux apophyses transverses des quatre ou cinq dernières vertèbres cervicales, par d'autres tendons qui sont aplatis, presque juxta-posés, et deviennent d'autant plus longs et plus grêles, qu'ils sont plus supérieurs. La structure de ce muscle, très-compiquée au premier coup d'œil, le paraît bien moins, en le considérant comme recevant d'abord de la crête iliaque et de l'aponévrose commune, puis des tendons internes, les fibres charnues auxquelles la série des tendons externes sert ensuite d'insertion.

Le M. sacro-lombaire est recouvert par les aponévroses des M. petit oblique et transverse, par les petits dentelés inférieur et supérieur, et l'aponévrose vertébrale. Il est appliqué sur la lame aponévrotique moyenne du transverse, les côtes, les M. intercostaux et le transversaire. En dedans il répond au long dorsal, et en dehors à l'écartement des deux feuillets aponévrotiques du M. transverse, aux angles des côtes, et en haut au scalène postérieur et à l'angulaire de l'omoplate. Le M. sacro-lombaire redresse la colonne vertébrale; il la renverse en arrière et de son côté quand il agit seul, et directement, quand il se contracte avec celui du côté opposé; il peut abaisser les côtes inférieures ou élever les supérieures, et agir par conséquent comme expirateur ou inspirateur, suivant qu'il prend son point d'appui dans la région lombaire ou la région cervicale de la colonne vertébrale.

*Muscle long dorsal (1).*

Pl. 94, 95,  
fig. 1.

Il est placé à la partie postérieure du tronc, depuis le faisceau commun jusqu'au haut du dos, entre les M. sacro-lombaire et transversaire-épineux. Il est fort allongé, épais, et aplati en bas, très-grêle, et terminé en pointe supérieurement. Ses fibres charnues, en montant, se divisent en un grand nombre de languettes charnues, qui se terminent par des tendons, et forment deux rangées distinctes, l'une externe avoisinant le M. sacro-lombaire, et l'autre interne se rapprochant du transversaire épineux. Ces dernières languettes sont plus grosses que les autres; elles ont des tendons d'autant plus grêles, qu'ils sont plus supérieurs, et qui, au nombre de quinze à seize, se terminent aux apophyses transverses et articulaires des vertèbres lombaires, et aux apophyses transverses des vertèbres dorsales. Les languettes de la rangée externe sont seulement au nombre de huit ou dix; plus longues et plus minces que les précédentes, elles se terminent par des faisceaux aponévrotiques distincts, au bord inférieur des huit ou dix dernières côtes. Ces insertions et le nombre des faisceaux charnus offrent beaucoup de variétés. Le long dorsal présente en arrière les mêmes rapports que le sacro-lombaire. Il est appliqué en dedans contre les M. transversaire épineux, grand complexus et transversaire, et en dehors contre le sacro-lombaire; en avant il recouvre les côtes, les M. sur-costaux, les ligamens costo-transversaires postérieurs. Ce muscle a pour usage d'étendre la colonne vertébrale et de la renverser en arrière. Il peut aussi abaisser les côtes auxquelles il s'insère.

(1) *Portion costo-tachélienne du sacro-spinal. Chauss. M. dorsi longissimus. Soëmm.*

*Muscles transversaires épineux (1)*

On appelle ainsi de petits faisceaux charnus très-nombreux, placés à la partie interne de chaque gouttière vertébrale, depuis l'axis jusqu'à la face postérieure du sacrum, et s'étendant des apophyses transverses des vertèbres aux apophyses épineuses des vertèbres voisines. Les faisceaux de ce muscle sont les uns superficiels, et les autres profonds. Les premiers naissent du sommet des apophyses transverses des sixième, septième, huitième, neuvième, dixième et onzième vertèbres dorsales, par cinq ou six tendons plus courts et plus épais pour les faisceaux supérieurs. Ces tendons donnent attache aux fibres charnues, lesquelles constituent un faisceau fusiforme, d'abord arrondi et épais, puis mince, et se terminant par cinq ou six tendons aplatis, à la partie inférieure et latérale des apophyses épineuses des deux dernières vertèbres cervicales, et des quatre ou cinq premières dorsales. Les faisceaux profonds, au nombre de vingt-cinq à vingt-sept, naissent isolément des tubercules de la face postérieure du sacrum, du ligament sacro-iliaque, de la partie correspondante de la crête iliaque, des apophyses articulaires des vertèbres lombaires, des apophyses transverses des vertèbres dorsales, et des apophyses articulaires des quatre dernières vertèbres cervicales, par des tendons coniques. Les fibres charnues qui proviennent de ces tendons forment autant de faisceaux qui montent en dedans en s'élargissant, et viennent, par de nouveaux tendons aplatis, se fixer au bord inférieur des apophyses épineuses de toutes les vertèbres lombaires, dorsales, et des six dernières cervicales, de sorte que chacun d'eux se divise en plusieurs faisceaux de différentes longueurs, et se termine à la fois à la troisième, la quatrième et la cinquième vertèbres placées au-dessus de celle dont il provient; aussi, chaque apophyse épineuse reçoit à la fois des tendons des trois ou quatre faisceaux charnus qui sont au-dessous d'elle; au cou on voit toujours un faisceau isolé, superficiel, qui se termine en pointe au sommet de l'apophyse épineuse de l'axis et des trois vertèbres suivantes, et prend inférieurement naissance aux apophyses transverses des vertèbres dorsales supérieures.

Pl. 94.  
Pl. 95, fig. 1.

Ce muscle est recouvert en arrière par les M. grand complexus et long dorsal; en avant il est appliqué sur les lames des vertèbres, leurs apophyses articulaires et transverses et les ligaments jaunes; en dedans il répond aux apophyses épineuses, aux M. interépineux cervicaux et aux ligaments interépineux. Les divers faisceaux de ce muscle ont pour usage d'étendre la colonne vertébrale en redressant successivement toutes les vertèbres les unes sur les autres. Ils peuvent aussi, quand ils se contractent d'un seul côté, fléchir vers eux la colonne vertébrale, et lui imprimer un léger mouvement de rotation.

*Muscle transversaire (2).*

Placé à la partie postérieure du cou et supérieure du dos, ce muscle est grêle, allongé, aplati, plus mince à ses extrémités qu'à son milieu. Il se fixe en arrière aux apophyses transverses des troisième, quatrième, cinquième, sixième, septième, et parfois huitième ver-

Pl. 92 fig. 2.  
Pl. 95, fig. 1.

(1) Portion du sacro-spinal. Chauss. *M. semi-spinalis dorsi et multifidus spinæ*. Soëmm. — (2) Portion du sacro-spinal. Chauss. *M. transversalis cervicis*. Soëmm.

Texte.



tèbre dorsale, par des tendons d'autant plus longs qu'ils sont plus inférieurs, et qui montent verticalement pour donner naissance aux fibres charnues. Celles-ci, après s'être réunies, forment un faisceau d'abord mince, qui bientôt s'élargit, et passe derrière les apophyses transverses des deux premières vertèbres dorsales sans s'y attacher, pour aller se fixer, par des tendons semblables à ceux d'origine, aux apophyses transverses des cinq ou six dernières vertèbres cervicales. Ce muscle est recouvert par le splénus, l'angulaire de l'omoplate et le long dorsal; il est appliqué sur le transversaire épineux, les grand et petit complexus. Il étend les vertèbres du cou et de la région supérieure du dos.

*Muscles interépineux dorso-lombaires* (1).

Pl. 94.

Ces muscles sont placés sur les parties latérales des apophyses épineuses des vertèbres, depuis la troisième ou quatrième vertèbre dorsale, jusqu'à la première ou seconde lombaire. Ils sont formés par des faisceaux charnus de diverses longueurs : les uns sont superficiels; ils s'attachent par trois, quatre, cinq ou six tendons, d'autant plus forts et d'autant plus longs qu'ils sont plus supérieurs, aux apophyses épineuses des vertèbres dorsales, depuis la seconde jusqu'à la neuvième, ou depuis la troisième jusqu'aux cinquième, sixième, septième ou huitième. Les fibres charnues qui proviennent de ces tendons forment des faisceaux minces, étroits, fusiformes, convexes en dehors, concaves en dedans, qui semblent se confondre les uns avec les autres, et se terminent par quatre ou cinq tendons, lesquels vont s'attacher aux apophyses épineuses des deux ou trois dernières vertèbres dorsales, et des deux premières lombaires. Les faisceaux profonds des M. interépineux dorso-lombaires sont cachés par les précédents; ils sont situés de chaque côté des ligamens interépineux, et forment autant de petits faisceaux charnus, courts, aplatis, qui se portent d'une apophyse épineuse à l'autre, et s'y fixent par des aponévroses. Ces muscles étendent la colonne vertébrale en rapprochant les unes des autres les apophyses épineuses auxquelles ils s'implantent.

## MUSCLES DES MEMBRES SUPÉRIEURS.

### MUSCLES DE L'ÉPAULE.

#### I. RÉGION SCAPULAIRE POSTÉRIEURE.

Elle est formée par les M. sus-épineux, sous-épineux, petit rond et grand rond.

*Muscle sus-épineux* (2).

Pl. 96. fig. 2.  
Pl. 97. fig. 3.

Ce muscle, horizontalement placé dans la fosse sus-épineuse, est allongé, épais, pyramidal; ses fibres s'implantent, 1° quelques-unes à une aponévrose mince qui se fixe à l'épine de l'omoplate, à son bord supérieur, et à la partie supérieure de son bord interne,

(1) *Portion du sacro-spinal*. Chauss. — (2) *M. petit sus-scapulo trochitérien*. Chauss. *M. supra spinatus*. Soëmm.

2<sup>o</sup> le plus grand nombre, aux deux tiers internes de la fosse sus-épineuse. De là elles se dirigent en dehors en convergeant, pour se fixer obliquement tout autour d'un tendon épais, qui se rétrécit et devient plus épais en se portant en dehors, se sépare des fibres charnues au-dessous du ligament coraco-acromien, s'unit étroitement à la capsule fibreuse de l'articulation scapulo-humérale, et vient se terminer à la partie supérieure de la grosse tubérosité de l'humérus. Ce muscle est couvert par le trapèze, le ligament coraco-acromien et le deltoïde; il est appliqué sur la fosse sus-épineuse et l'articulation scapulo-humérale; en se contractant, il élève le bras.

*Muscle sous-épineux (1).*

Placé dans la fosse sous-épineuse, ce muscle est large, épais, triangulaire: 1<sup>o</sup> il s'insère à une large et mince aponévrose fixée elle-même en haut à l'épine de l'omoplate, en bas à une crête osseuse intermédiaire à lui et au M. grand rond, en dedans au bord interne, et en dehors au bord externe du même os; cette aponévrose se perd en dehors sur l'articulation scapulo-humérale, et se joint dans son milieu avec l'aponévrose externe du deltoïde sous lequel elle s'engage; 2<sup>o</sup> le muscle sous-épineux s'attache ensuite aux deux tiers internes de la fosse du même nom. Les fibres charnues de cette double insertion se portent en dehors, les supérieures horizontalement, les suivantes d'autant plus obliquement en haut qu'elles sont plus inférieures: toutes viennent se porter sur une aponévrose qui occupe d'abord la partie moyenne du muscle, les reçoit surtout par sa face interne, et se rétrécit pour se changer en un large tendon, lequel s'unit intimement avec la capsule de l'articulation de l'épaule, et se termine à la partie moyenne de la grosse tubérosité de l'humérus. Ce muscle est recouvert par le deltoïde, le trapèze, la peau; il est appliqué sur la fosse sous-épineuse et sur l'articulation scapulo-humérale. Quand le bras est abaissé le M. sous-épineux le porte dans la rotation en dehors; s'il est élevé, il le porte en arrière.

*Muscle petit rond (2).*

Ce muscle, placé au-dessous du précédent, est allongé, arrondi, plus épais en haut qu'en bas. Il se fixe: 1<sup>o</sup> à une surface rugueuse et allongée, qui borne en avant la fosse sous-épineuse, près du bord axillaire de l'omoplate; 2<sup>o</sup> à deux aponévroses qui lui sont communes, l'une avec le grand rond, et l'autre avec le M. sous-épineux. A partir de ces divers points d'insertion, les fibres se portent obliquement en haut et en dehors, en formant un faisceau qui cotoie le M. sous-épineux, dont il est séparé par une ligne repliée de tissu cellulaire, et se rendent ensuite sur un tendon commun, lequel se fixe à la partie inférieure de la grosse tubérosité de l'humérus. Le M. petit rond est recouvert en arrière par le deltoïde et la peau; il est appliqué sur le scapulum, la longue portion du M. triceps brachial et l'articulation scapulo-humérale: il correspond en haut au sous-épineux, et en bas au grand rond. Ce muscle a les mêmes usages que le précédent.

(1) *M. grand sus-scapulo-trochitérien*. Chauss. *M. supra-spinatus*. Soëmm. — (2) *M. plus petit sus-scapulo-trochitérien*. Chauss. *M. teres minor*. Soëmm.



*Muscle grand rond* (1).

Pl. 96, fig. 2.

Placé à la partie postérieure et inférieure de l'épaule, ce muscle est allongé, aplati, contourné sur lui-même. Il se fixe 1° par de courtes aponévroses au-dessus de l'angle inférieur de l'omoplate, sur une surface quadrilatère; 2° à des cloisons aponévrotiques qui le séparent du petit rond, du sous-épineux et du sous-scapulaire. De là, ses fibres se dirigent parallèlement les unes aux autres, en haut et en dehors, et forment un faisceau qui, suivant la même direction, cotoie d'abord le petit rond, l'abandonne ensuite et se contourne sur lui-même, vers la partie externe de l'humérus, pour se terminer à la lèvre postérieure de la gouttière bicipitale, par un tendon large, uni intimement à celui du grand dorsal. Le M. grand rond est recouvert en arrière par le grand dorsal, la peau et la longue portion du M. triceps brachial; il est appliqué sur le sous-scapulaire, l'articulation scapulo-humérale et les vaisseaux et nerfs de l'aisselle. Ce muscle fait tourner l'humérus dans la rotation en dedans, et rapproche le bras de la poitrine.

## II. RÉGION SCAPULAIRE ANTÉRIEURE.

On n'y rencontre qu'un seul muscle, le sous-scapulaire.

*Muscle sous-scapulaire* (2).

Pl. 97, fig. 1.

Placé dans la fosse du même nom, ce muscle est épais, large, triangulaire; il s'attache aux trois quarts internes de cette fosse, soit directement à son périoste, soit aux crêtes saillantes dont elle est marquée, au moyen d'aponévroses placées entre les fibres charnues. Quelques-unes de ces dernières proviennent aussi d'une cloison aponévrotique qui le sépare du grand rond, et se trouve insérée au bord axillaire de l'omoplate. De ces divers points d'insertion, les fibres charnues se portent toutes en dehors, les supérieures dans une direction horizontale, et les suivantes d'autant plus obliquement en haut qu'elles sont plus inférieures. Toutes se rendent sur un tendon commun qui naît d'abord dans leur épaisseur par des languettes isolées, et bientôt s'en isole, pour aller se fixer à la petite tubérosité de l'humérus. Ce tendon, au niveau de l'articulation, est revêtu à sa surface interne par la capsule synoviale. Le sous-scapulaire est recouvert par les M. coraco-brachial, biceps et deltoïde; il est appliqué sur la fosse sous-scapulaire et l'articulation de l'épaule: il fait tourner le bras en dedans, et l'abaisse, en le rapprochant de la poitrine, quand il est élevé et porté en dehors.

## III. RÉGION SCAPULAIRE EXTERNE.

On n'y rencontre que le muscle deltoïde.

(1) *M. scapulo-huméral* Chauss. *M. teres major*. Soëmm. — (2) *M. sous-scapulo trochitérien*. Chauss. *M. sub-scapularis* Soëmm.

*Muscle deltoïde (1).*

Ce muscle forme le moignon de l'épaule; il est épais, triangulaire, recourbé sur lui-même pour embrasser l'articulation scapulo-humérale : il s'insère en haut et en arrière, à la partie inférieure de l'épine de l'omoplate, au moyen d'une aponévrose très-prononcée; 2° en haut et en dehors, au-dessous de l'acromion; 3° en haut et en dedans, au tiers externe du bord antérieur de la clavicule. Les fibres charnues descendent, celles de la première insertion obliquement en avant et en dehors, celles de la seconde verticalement, et celles de la troisième obliquement en dehors, en formant des faisceaux distincts, isolés par des intervalles remplis de tissu cellulaire, et réunis par des aponévroses intermusculaires. Ces faisceaux, après s'être entrecroisés avec d'autres qui semblent remonter vers les insertions supérieures, se terminent en pointe sur un large tendon, lequel est inférieur, et s'insère, dans l'étendue d'un pouce et demi, à l'empreinte deltoïdienne de l'humérus. Ce tendon est plus apparent en dedans qu'en dehors, et semble commencer entre les faisceaux charnus du muscle, par la réunion des lames aponévrotiques qui leur appartiennent. Le deltoïde est recouvert par la peau et le peaucier; il est appliqué sur le sous-épineux, le petit rond, le brachial postérieur, le sus-épineux, le ligament coraco-acromien, la capsule de l'articulation scapulo-humérale, l'apophyse coracoïde, le petit pectoral, le biceps, le coraco-brachial, le sous-scapulaire, le tendon du grand pectoral; en dedans il est séparé de ce dernier par un intervalle rempli de tissu cellulaire. Le deltoïde élève le bras directement, en avant ou en arrière, suivant que ses fibres se contractent toutes à la fois ou isolément. Si le bras est élevé, ses fibres postérieures peuvent l'abaisser : s'il est fixé, il peut déprimer l'épaule.

Pl. 96, fig.

## MUSCLES DU BRAS.

## I. RÉGION BRACHIALE ANTÉRIEURE.

Elle est formée par les M. biceps brachial; coraco-brachial, et brachial antérieur.

*Muscle biceps brachial (2).*

Situé à la partie antérieure et interne du bras, ce muscle est allongé, renflé à sa partie moyenne, mince au bas, terminé en haut par une double extrémité. De ses deux extrémités supérieures, l'une, plus courte, s'insère au sommet de l'apophyse coracoïde par une aponévrose qui lui est commune avec le coraco brachial; les fibres charnues, nées de cette apophyse, forment un faisceau assez épais, qui ne tarde pas à s'isoler du coraco-brachial, avec lequel il était d'abord confondu, pour se porter en bas et en dehors, et se réunir, vers le tiers supérieur du bras, à l'autre portion du muscle. Celle-ci, plus longue que la précédente, se fixe au-dessus de la cavité glénoïde du scapulum, par un long tendon qui

Pl. 97, fig. 1

2.

(1) *M. sous-acromio huméral*, Chauss. *M. deltoïdes*, Soëmm. — (2) *M. scapulo-radial*, Chauss. *M. biceps brachii*, Soëmm.



se continue avec le ligament glénoïdien, se réfléchit sur la tête de l'humérus en s'aplatissant, traverse l'articulation, étant entouré par une gaine complète que lui fournit la membrane synoviale, et s'introduit dans la gouttière bicipitale, au-dessous de laquelle il s'épanouit en une large aponévrose. Les fibres charnues qui en proviennent, constituent la longue portion du muscle, faisceau arrondi, fusiforme, qui se joint à la courte portion, et se confond bientôt avec elle de la manière la plus intime. Le faisceau unique, né de cette réunion, continue à descendre, se rétrécit, et vient s'insérer sur un tendon d'abord large et mince, qui est caché dans les fibres charnues; ce tendon passe au-devant de l'articulation du coude, et s'enfonce dans l'espace triangulaire que laissent entre eux les M. grand supinateur et rond pronateur: il donne naissance, par son bord interne, à une expansion fibreuse qui se jette dans l'aponévrose anti-brachiale; il va ensuite, en se contournant, s'insérer à l'apophyse bicipitale du radius. On trouve une petite capsule synoviale entre lui et le col de cet os. Le M. biceps brachial est recouvert par le deltoïde, le grand pectoral, l'aponévrose brachiale, les téguments; il est appliqué sur l'humérus, le coraco-brachial et le brachial antérieur. Il a pour usage de fléchir l'avant-bras sur le bras, de tourner la main dans la supination, quand elle est dans la pronation; il peut aussi fléchir le bras sur l'avant-bras, élever le bras sur l'épaule, ou abaisser le scapulum sur l'humérus, en lui imprimant un mouvement de bascule.

Pl. 97, fig. 1.

**Muscle coraco-brachial (1).** Placé à la partie supérieure et interne du bras, ce muscle est mince, allongé, aplati; il se fixe au sommet de l'apophyse coracoïde, par une aponévrose qui lui est commune avec la courte portion du biceps et s'étend d'abord au-devant de leurs fibres réunies, pour se perdre ensuite sur la courte portion. Les fibres charnues, nées de cette aponévrose et de la cloison qu'elle forme, s'isolent de celles du biceps, et constituent un faisceau qui descend obliquement en arrière et en dehors, et se fixe, au moyen d'une aponévrose plus marquée en dedans qu'en dehors, à la partie interne de l'humérus, un peu au-dessus de son milieu, entre les M. brachial antérieur et brachial postérieur. Le coraco-brachial est recouvert par le grand pectoral et le deltoïde; il est appliqué sur le sous-scapulaire, les tendons du grand dorsal et du grand rond et l'humérus; il est traversé, dans son milieu, par un nerf. Ce muscle dirige le bras en avant et en dedans; il peut élever légèrement l'humérus, et faire tourner l'omoplate, en lui imprimant une sorte de mouvement de bascule qui éloigne son angle inférieur de la poitrine.

Pl. 97, fig. 1.

Pl. 98, fig. 1.

**Muscle brachial antérieur (2).** Ce muscle est situé à la partie antérieure, inférieure et profonde du bras; il est allongé, aplati, et cependant fort épais: ses fibres s'insèrent, 1° aux faces interne et externe de l'humérus, depuis l'empreinte deltoïdienne qu'elles embrassent en se bifurquant, jusqu'au-dessus de l'articulation du coude; 2° le long du bord interne de l'humérus, sur une

(1) *M. coraco-huméral*. Chauss. *M. coraco-brachialis*. Soëmm. — (2) *M. huméro-cubital*. Chauss. *M. brachialis internus*. Soëmm.

cloison aponévrotique qui en provient, et les sépare du triceps brachial; 3° au bord externe du même os, par des aponévroses qui leur sont communes en haut avec le triceps brachial, et plus bas avec le long supinateur. Ces fibres, plus longues et verticales au milieu, plus courtes et obliques sur les côtés, descendent en formant un faisceau qui grossit jusqu'à la partie moyenne du muscle, s'amincit ensuite, et se termine sur une large aponévrose à fibres longitudinales, laquelle vient, avec les fibres charnues qu'elle accompagne, se terminer à l'apophyse coronoïde du cubitus. Le brachial antérieur est recouvert par l'aponévrose brachiale, la peau, le biceps, le long supinateur, le rond pronateur et divers vaisseaux et nerfs. Il est appliqué sur l'humérus et la partie antérieure de l'articulation du coude. Il fléchit l'avant-bras sur le bras, et réciproquement.

*Muscle triceps brachial ou brachial postérieur (1).*

Ce muscle occupe la partie postérieure du bras; il est épais, allongé, aplati, simple à sa partie inférieure, et divisé en haut en trois portions: l'une moyenne, plus longue que les autres, se fixe à la partie la plus élevée du bord axillaire de l'omoplate, au-dessous de la cavité glénoïde; cette insertion a lieu par un tendon aplati, qui se sépare en deux aponévroses, l'une interne, et l'autre externe: les fibres qui naissent de ce tendon forment un faisceau d'abord aplati et mince, lequel descend verticalement entre les M. grand et petit ronds, derrière l'articulation scapulo-humérale, augmente d'épaisseur, et se joint à la portion externe, vers le tiers supérieur du bras, et à l'interne, vers son milieu. La portion externe, moins volumineuse que la précédente, plus large en bas qu'en haut, s'attache, par une extrémité pointue, à la partie supérieure du bord externe de l'humérus, au-dessous de sa grosse tubérosité. Ses fibres charnues descendent obliquement en dedans et en arrière, et sont d'autant plus courtes qu'elles sont plus inférieures. Elles se fixent aussi au bord externe de l'humérus, ainsi qu'à une cloison aponévrotique qui leur est commune avec celles des M. deltoïde et brachial antérieur. La portion interne est plus courte, mais de même forme que la précédente; elle commence au-dessous des tendons des M. grand rond et grand dorsal, par une extrémité allongée, qui s'insère au bord interne et à la face postérieure de l'humérus; elle se fixe aussi à une cloison fibreuse qui la sépare du brachial antérieur; ses fibres descendent en arrière et en dehors. Les trois portions du triceps étant réunies, forment un faisceau épais, large, concave en avant pour embrasser l'humérus, et se terminant à l'apophyse olécrâne, au moyen d'un tendon qui envoie des expansions latérales à l'aponévrose brachiale. Ce tendon remonte et se change derrière le muscle en une large et forte aponévrose à fibres longitudinales, libre et très-apparente au milieu et en dehors, mais qui, en dedans, est cachée par les fibres charnues. Le tendon commun reçoit aussi beaucoup de fibres charnues qui viennent de la face postérieure de l'humérus, et descendent très-obliquement pour s'insérer sur sa face antérieure. Le M. brachial postérieur est recouvert par les M. deltoïde et petit rond, par l'aponévrose brachiale et la peau; il est appliqué sur les M. grand rond, grand dorsal et sous-scapulaire, sur l'humérus et la partie postérieure de l'articulation du

Pl. 97. fig. 1.

Pl. 98. fig. 1, 2, 3.

(1) *M. scapulo-olécranien. Chauss. M. triceps brachii. Soëmm.*



coude. Il étend l'avant-bras sur le bras, et, dans quelques cas, ce dernier sur le premier. Sa longue portion peut porter le bras en arrière, quand il est étendu, ou bien abaisser l'épaule sur l'humérus.

### MUSCLES DE L'AVANT-BRAS.

#### I. RÉGION ANTI-BRACHIALE ANTÉRIEURE ET SUPERFICIELLE.

Elle présente le grand pronateur, le grand palmaire, le petit palmaire, le cubital antérieur et le fléchisseur superficiel des doigts. Ces muscles s'attachent principalement à la tubérosité interne de l'humérus, par un tendon commun, épais et court, qui se fixe en bas et au-devant de cette tubérosité, et se divise bientôt en plusieurs lames qu'il envoie entr'eux.

#### *Muscle grand ou rond pronateur (1).*

Pl. 99, fig. 1.

Pl. 100, fig. 2.

Ce muscle, placé obliquement à la partie antérieure et supérieure de l'avant-bras, est allongé, arrondi, plus épais en haut qu'en bas : il se fixe, 1° à la tubérosité interne de l'humérus par le tendon commun, et à la surface osseuse voisine par de courtes aponévroses; 2° par un petit tendon particulier, à la partie externe de l'apophyse coronoïde du cubitus; 3° à deux cloisons aponévrotiques qui le séparent du grand palmaire et du muscle fléchisseur superficiel des doigts; 4° enfin à l'aponévrose anti-brachiale. Parties de ces diverses insertions, les fibres charnues se réunissent en un seul faisceau qui descend obliquement en dehors vers le milieu du bord externe du radius auquel il s'implante par un tendon large et aplati. Ce muscle est recouvert par l'aponévrose anti-brachiale, le M. grand supinateur et divers nerfs et vaisseaux. Il est appliqué sur le brachial antérieur, le fléchisseur superficiel des doigts; en haut, ses fibres s'écartent pour laisser passer un nerf. Il porte la main dans la pronation, en faisant tourner le radius de dehors en dedans sur le cubitus; il peut aussi fléchir l'avant-bras sur le bras, et réciproquement.

#### *Muscle grand palmaire, ou radial antérieur (2).*

Pl. 99, fig. 1.

Placé en dedans du précédent, ce muscle est allongé et grêle. Ses fibres charnues s'implantent à l'aponévrose anti-brachiale et à des cloisons aponévrotiques qui le séparent du grand pronateur, du fléchisseur superficiel des doigts et du petit palmaire. Le faisceau qu'elles constituent par leur réunion est arrondi, fusiforme; il descend obliquement en dehors, et vient se terminer sur un tendon aplati, caché d'abord dans son épaisseur, qui se porte dans la même direction jusqu'à l'articulation de la main, devant laquelle il passe, s'engage ensuite dans une coulisse du trapèze, se fixe à cet os par un prolongement fibreux,

(1) *M. épitroκλο-radial*, Chauss. *M. pronator teres*, Soëmm. — (2) *M. épitroκλο-métacarpien*, Chauss. *M. radialis internus*, Soëmm.

et vient, en se contournant, se terminer à la partie antérieure de l'extrémité supérieure du second os du métacarpe. Le M. grand palmaire est recouvert par l'aponévrose anti-brachiale; il est appliqué sur le fléchisseur superficiel des doigts et le long fléchisseur du pouce; son tendon est renfermé en bas, dans une gaine aponévrotique fixée au radius, aux bords de la coulisse du trapèze, au trapézoïde et même au second os du métacarpe. A l'intérieur de cette gaine, on trouve une capsule synoviale qui la tapisse d'une part, et de l'autre se réfléchit sur le tendon. Le M. grand palmaire fléchit la main sur l'avant-bras en la renversant un peu en dedans; il peut aussi fléchir l'avant-bras sur la main dans quelques circonstances.

*Muscle petit palmaire (1).*

Placé en dedans du précédent, ce muscle est grêle, allongé, fusiforme, légèrement déprimé; il se fixe en haut, à la tubérosité interne de l'humérus; en avant à l'aponévrose anti-brachiale; en arrière, en dehors et en dedans, à des cloisons fibreuses qui le séparent du fléchisseur superficiel des doigts, du grand palmaire et du cubital antérieur. Le faisceau qu'il forme descend verticalement, et se termine par un tendon grêle, qui parvient dans la même direction au devant du ligament annulaire antérieur du carpe, s'y insère en partie, et se jette en presque totalité dans l'aponévrose palmaire qu'il concourt à former. Ce muscle, dont l'existence n'est pas constante, est recouvert par l'aponévrose anti-brachiale, et appliqué sur le M. fléchisseur superficiel; il a pour usage de tendre l'aponévrose palmaire et de fléchir la main sur l'avant-bras ou l'avant-bras sur la main.

Pl. 99, fig. 1.

*Muscle cubital antérieur (2).*

Ce muscle est placé à la partie antérieure et interne de l'avant-bras: il est allongé, aplati, plus large en haut qu'en bas. Il se fixe en haut, d'une part au tendon commun qui s'insère à la tubérosité interne de l'humérus, et de l'autre sur le côté interne de l'olécrâne; on trouve entre ces deux insertions un espace que traverse le nerf cubital; en dedans, ses fibres charnues naissent de l'aponévrose anti-brachiale, laquelle, dans cet endroit, est très-forte et s'attache au bord interne du cubitus; en dehors, elles proviennent d'une cloison aponévrotique qui les sépare du M. fléchisseur superficiel. Les fibres charnues que fournit l'aponévrose anti-brachiale descendent obliquement en dehors, pour gagner la partie postérieure du tendon commun qui reçoit verticalement les autres par sa partie supérieure. Ce tendon, caché d'abord dans leur épaisseur, s'en isole en avant et en dedans; il vient s'insérer, en s'élargissant, à l'os pisiforme, et envoie un prolongement au ligament annulaire. Le M. cubital antérieur est recouvert par l'aponévrose anti-brachiale; il est appliqué sur le cubitus, le M. fléchisseur profond et le carré pronateur. Il fléchit la main sur l'avant-bras, en la portant dans l'adduction.

Pl. 99, fig. 1.  
2.

(1) *M. épitrochlo-palmaire*. Chauss. *M. palmaris longus*. Soëmm. — (2) *M. cubito-carpien*. Chauss. *M. ulnaris internus*. Soëmm.

Texte.

25



*Muscle fléchisseur superficiel des doigts* (1).

Pl. 100, fig. 1.

Placé entre les muscles précédents et le fléchisseur profond, ce muscle est allongé, aplati, assez épais, surtout en bas. Il se fixe en haut, 1° à la tubérosité interne de l'humérus par le tendon commun; 2° au ligament latéral interne et à l'apophyse coronoïde du cubitus par des aponévroses assez prononcées; 3° en dedans à une cloison fibreuse qui le sépare du M. cubital antérieur; 4° en dehors, à la face antérieure du radius sur une ligne oblique, qui se trouve entre le court supinateur et le grand fléchisseur du pouce; 5° en avant, à des cloisons fibreuses qui viennent du tendon commun et le séparent des M. grand pronateur, grand et petit palmaires. Souvent aussi un faisceau distinct provient de l'apophyse coronoïde et se termine sur un tendon placé au milieu des fibres charnues. Les fibres de ces diverses insertions fournissent le muscle qui, d'abord assez mince, s'épaissit jusqu'à son milieu en descendant verticalement, se rétrécit ensuite, et se divise en quatre portions charnues correspondantes aux quatre derniers doigts. De ces portions, deux sont antérieures et appartiennent au troisième et au quatrième doigts; les deux autres sont postérieures et vont se rendre au second et au cinquième doigts: toutes se terminent par des tendons arrondis, proportionnés à leur volume, et accompagnés par les fibres charnues, jusqu'auprès du ligament annulaire antérieur du carpe. Réunis sous ce ligament, les quatre tendons passent dans la coulisse qu'il complète, au devant du M. fléchisseur profond; ils s'écartent au-dessous du ligament annulaire, glissent derrière l'aponévrose palmaire, s'élargissent en devenant plus minces, s'engagent dans les gaines fibreuses des doigts, et y offrent d'abord chacun en arrière, une concavité qui reçoit le tendon correspondant du profond; ils se divisent, au niveau de la première phalange, en deux languettes, lesquelles s'écartent pour laisser passer ce tendon qui leur devient ainsi antérieur, se réunissent ensuite, et lui forment une coulisse à concavité antérieure, puis se divisent de nouveau; ils s'insèrent enfin, par deux languettes distinctes, sur les parties latérales et antérieures de la seconde phalange des quatre derniers doigts. Le M. fléchisseur superficiel est recouvert par le grand pronateur, les deux palmaires, l'aponévrose anti-brachiale, le ligament annulaire, l'aponévrose palmaire: il est appliqué sur le fléchisseur profond, le grand fléchisseur du pouce, les M. lombricaux; ses tendons, dans la gaine fibreuse des doigts, sont d'abord antérieurs et ensuite postérieurs à ceux du fléchisseur profond. Ce muscle fléchit les secondes phalanges sur les premières, et ces dernières sur les os du métacarpe correspondants; il peut aussi fléchir la main sur l'avant-bras et l'avant-bras sur la main.

Pl. 101, fig. 6, 7.

## II. RÉGION ANTI-BRACHIALE ANTÉRIEURE ET PROFONDE.

Elle présente les M. fléchisseur profond des doigts, grand fléchisseur du pouce, et carré pronateur.

*Muscle fléchisseur profond des doigts* (2).

Pl. 100, fig. 2.

Ce muscle est profondément placé au-devant de l'avant-bras et de la main; il est épais, allongé, aplati, charnu à sa partie supérieure, terminé par quatre tendons à son extrémité

(1) *M. épitroklo-phalangien commun*. Chauss. *M. perforatus*. Soëmm. — (2) *M. cubito-phalangeien commun*. Chauss. *M. perforans*. Soëmm.

inférieure : il se fixe, 1° en dedans, à l'aponévrose qui va du cubitus au cubital antérieur et à la face interne du même os, depuis son tiers supérieur jusque sur les côtés de l'olécrâne; 2° en dehors, aux trois quarts supérieurs de la face antérieure du cubitus et de la partie correspondante du ligament interosseux, par des aponévroses assez prononcées. Les fibres charnues, nées de ces diverses insertions, forment un faisceau d'abord mince, qui augmente de largeur et d'épaisseur en descendant, se rétrécit de nouveau, et se termine, par quatre portions séparées, sur quatre tendons correspondans. Ceux-ci commencent vers le milieu de l'avant-bras à s'isoler des fibres charnues qu'ils continuent de recevoir jusque vers le ligament annulaire; ils sont aplatis, striés longitudinalement, et semblent d'abord réunis par une membrane fibro-celluleuse mince. Arrivés sous le ligament annulaire, ils glissent derrière ceux du superficiel, s'écartent au niveau de la paume de la main, donnent attache dans cet endroit aux lombricaux, s'introduisent dans les gaines fibreuses des doigts, traversent la fente de chacun des tendons du M. fléchisseur superficiel, sont reçus dans les gouttières qu'ils leur offrent, et vont se terminer, en s'aplatissant, au-devant de la dernière phalange des quatre derniers doigts. Ces tendons présentent à leur partie antérieure les traces d'une division longitudinale. Le M. fléchisseur profond des doigts est recouvert par les M. cubital antérieur, fléchisseur superficiel, lombricaux, et différens vaisseaux et nerfs; il recouvre le cubitus, le ligament interosseux, le carré pronateur, les ligamens du carpe, le M. interosseux. Une membrane synoviale, très-lâche, se déploie d'une part sur la face interne du ligament annulaire et la partie antérieure des os du carpe, de l'autre se réfléchit sur les tendons des M. fléchisseurs superficiel et profond, et long fléchisseur du pouce, auxquels elle forme des gaines très-extensibles, qui leur permettent de glisser avec facilité les uns sur les autres. Les tendons des deux fléchisseurs sont au niveau des doigts, renfermés dans un canal fibreux en avant, osseux en arrière, formé dans ce dernier sens par la face antérieure des phalanges et le ligament antérieur des articulations phalangiennes, et dans le premier par une gaine fibreuse. Celle-ci commence, pour chaque doigt, au-dessous du ligament métacarpien transverse, dont elle reçoit manifestement des fibres; elle s'attache ensuite aux bords latéraux de chaque phalange, jusqu'à la dernière, où elle se termine en se confondant avec le tendon du fléchisseur profond. Les fibres de cette gaine sont entrecroisées, et ont pour la plupart une direction transversale. Le canal qu'elle complète est tapissé exactement par une membrane synoviale qui, en haut et en bas, forme deux culs-de-sac, en se réfléchissant de ses parois sur les tendons des fléchisseurs. La bourse synoviale embrasse les tendons par un double feuillet qui les assujettit en arrière, et forme, vers leur extrémité, un repli triangulaire, qu'on rend apparent en soulevant les tendons après avoir fendu leur gaine fibreuse. Le M. fléchisseur profond fléchit les troisièmes phalanges des quatre derniers doigts sur les secondes, celles-ci sur les premières, et ces dernières sur les os du métacarpe correspondans : il peut aussi fléchir la main sur l'avant-bras et l'avant-bras sur la main.

Pl. 100, fig. 2.

Pl. 101, fig. 8.

Pl. 101, fig. 6.

Pl. 101, fig. 6.

*Muscle grand fléchisseur du pouce* (1).

Situé à la partie antérieure et profonde de l'avant-bras, ce muscle est allongé, aplati. Il

Pl. 100, fig. 1.

(1) *M. radio-phalangien du pouce*, Chauss. *M. flexor-longus pollicis manus*, Soëmm.



s'insère, par de courtes aponévroses, aux trois quarts supérieurs de la face antérieure du radius, à la portion voisine du ligament interosseux, et quelquefois à l'apophyse coronoïde du cubitus par un petit faisceau charnu et tendineux. Nées de ces diverses insertions, les fibres forment d'abord, en convergeant, un faisceau qui descend verticalement; puis elles viennent ensuite s'insérer successivement en arrière d'un tendon commun, apparent au-devant du muscle. Ce tendon, aplati en haut, s'arrondit en bas, et se trouve accompagné par les fibres charnues jusqu'au niveau du carré pronateur. Il passe au-devant du carpe avec les tendons des fléchisseurs, auxquels il est uni par la capsule synoviale commune, descend ensuite obliquement en dehors, entre les deux portions du M. court fléchisseur du pouce, et entre les deux os sésamoïdes correspondans; enfin il finit par s'insérer au-devant de la dernière phalange du pouce. Ce muscle est recouvert à l'avant-bras par le fléchisseur superficiel, le grand palmaire, le grand supinateur, et appliqué sur le radius, le carré pronateur et le ligament interosseux. A la main, il est placé en dehors de la grande coulisse que forme le ligament annulaire; il est ensuite entouré par le court fléchisseur, puis renfermé dans une gaine fibreuse qui se fixe aux deux bords de la première phalange du pouce, et se confond avec le tendon lui-même sur la face antérieure de la dernière. Cette gaine ressemble beaucoup à celles des autres doigts, et se trouve, ainsi que le tendon, tapissée par une capsule synoviale qui se réfléchit de l'un sur l'autre. Ce muscle fléchit la dernière phalange du pouce sur la première, celle-ci sur le premier os du métacarpe, et ce dernier sur le trapèze. Il peut aussi fléchir la main sur l'avant-bras et l'avant-bras sur la main.

*Muscle petit ou carré pronateur (1).*

Pl. 101, fig. 1.

Placé à la partie antérieure et inférieure de l'avant-bras, le M. petit pronateur est mince, aplati, quadrilatère. Il s'attache, par des fibres aponévrotiques assez prononcées, au quart inférieur du bord interne et de la face antérieure du cubitus, se porte de là transversalement en dehors, et vient se terminer au quart inférieur de la face antérieure du radius, par des fibres aponévrotiques à peine sensibles. Il est recouvert par les M. grand fléchisseur du pouce, fléchisseur profond des doigts, grand palmaire et cubital antérieur. Il est appliqué sur les deux os de l'avant-bras et le ligament interosseux. Il fait tourner le radius de dehors en dedans sur le cubitus, et porte la main dans la pronation.

III. RÉGION ANTI-BRACHIALE POSTÉRIEURE ET SUPERFICIELLE.

On trouve dans cette région les M. extenseur commun des doigts, extenseur propre du petit doigt, cubital postérieur et anconé. Les trois premiers de ces muscles se fixent à la tubérosité externe de l'humérus, par un tendon court, épais, qui leur est commun, envoie entre eux des prolongemens fibreux, et se continue avec l'aponévrose anti-brachiale.

*Muscle extenseur commun des doigts (2).*

Pl. 102, fig. 1.

Ce muscle est situé à la partie postérieure de l'avant-bras et de la main. Il est allongé,

(1) *M. cubito-radial*. Chauss. *M. pronator quadratus*. Soëmm. — (2) *M. epicondylo-sus-phalangettien commun*. Chauss. *M. extensor communis digitorum manus*. Soëmm.

arrondi en haut, et divisé en quatre faisceaux à son extrémité inférieure. Il se fixe en haut à la tubérosité externe de l'humérus par le tendon commun; en arrière à l'aponévrose anti-brachiale; en dehors et en dedans à des cloisons aponévrotiques qui le séparent, dans le premier sens, du M. second radial externe, et dans le second, de l'extenseur propre du petit doigt. Ses fibres charnues, nées de ces diverses insertions, descendent en formant un faisceau d'abord mince, qui augmente peu à peu d'épaisseur, et se divise, vers la partie moyenne de l'avant-bras, en quatre portions donnant chacune naissance à un tendon. Les deux tendons destinés aux quatrième et cinquième doigt, sont accompagnés par les fibres charnues jusqu'au ligament annulaire postérieur du carpe; ceux qui se rendent au second et au troisième, s'en isolent plus tôt. Ces tendons descendent à côté les uns des autres, et passent avec celui de l'extenseur de l'index, sous le ligament annulaire, s'écartent au-dessous en s'élargissant, et présentent des traces de divisions longitudinales sur le dos de la main; ils communiquent les uns avec les autres, au moyen de bandelettes aponévrotiques dont la forme et la direction sont variables: vers les articulations métacarpo-phalangiennes, ils se rétrécissent en devenant plus épais, puis derrière les premières phalanges, ils s'élargissent de nouveau en recevant sur leurs côtés les tendons des M. interosseux et lombri-caux. Un peu au-dessus de la première articulation phalangienne, chacun se divise en trois portions: la moyenne passe sur l'articulation, et se fixe à l'extrémité supérieure de la seconde phalange, tandis que les deux latérales, d'abord écartées, continuent à descendre en se rapprochant, et se réunissent en une seule bandelette, pour se fixer à l'extrémité supérieure et postérieure de la troisième phalange. Ces tendons sont revêtus, au-dessous du ligament annulaire, d'une membrane synoviale lâche, extensible, qui facilite leur glissement, et forme en haut et en bas des culs-de-sac, en se réfléchissant de leur surface sur celle de la gaine fibreuse qui les contient. Le M. extenseur commun est recouvert par l'aponévrose anti-brachiale, le ligament annulaire et la peau. Il est appliqué sur le court supinateur, le grand abducteur du pouce et ses deux extenseurs, celui de l'index, sur les articulations carpiennes, les M. interosseux, les os du métacarpe et les phalanges. Il a pour usage d'étendre les quatre derniers doigts. Il peut aussi étendre la main sur l'avant-bras, et réciproquement l'avant-bras sur la main.

*Muscle extenseur propre du petit doigt. (1).*

Placé en dedans du précédent, ce muscle est mince, grêle et allongé. Il se fixe en haut par le tendon commun à la tubérosité externe de l'humérus; en arrière à l'aponévrose anti-brachiale; en dedans et en dehors à des cloisons aponévrotiques qui le séparent du M. cubital postérieur dans le premier sens, et de l'extenseur commun dans le second. Il descend en augmentant de volume, puis bientôt après se rétrécit et donne naissance à un tendon grêle, que les fibres charnues accompagnent jusqu'au ligament annulaire. Ce tendon se divise en deux portions qui restent accolées; il s'engage dans un canal fibreux particulier que lui offre le ligament annulaire, s'y enveloppe d'une petite membrane synoviale, descend derrière le dernier os du métacarpe, s'unit en dehors avec le tendon de l'extenseur commun

Pl. 102, fig. 1.

(1) M. épicondylo-sus-phalangien du petit doigt. Chauss. M. extensor proprius digiti minimi. Soëmm.



destiné au petit doigt, et, intimement confondu avec lui, va se terminer aux phalanges du petit doigt, comme les tendons de l'extenseur commun. Ce muscle est recouvert par l'aponévrose anti-brachiale, avoisiné en dehors par l'extenseur commun, et en dedans par le cubital postérieur; il est appliqué sur le petit supinateur, le grand abducteur du pouce, ses extenseurs et celui de l'index. Il a pour usage d'étendre le petit doigt; il peut aussi étendre la main sur l'avant-bras ou l'avant-bras sur la main.

*Muscle cubital postérieur* <sup>(1)</sup>.

Pl. 102, fig. 1.

Ce muscle est situé à la partie postérieure et interne de l'avant-bras. Il est allongé, aplati, plus épais au milieu qu'à ses extrémités. Il s'attache en haut à la tubérosité externe de l'humérus par le tendon commun; en arrière à l'aponévrose anti-brachiale; en dehors à une cloison aponévrotique qui le sépare de l'extenseur propre du petit doigt, et en dedans au tiers moyen du bord postérieur du cubitus, au-dessous de l'anconé, auquel il n'est que contigu. Les fibres charnues, nées de ces diverses origines, descendent, les supérieures verticalement, les inférieures obliquement, pour former un faisceau qui se porte en bas et en dedans, et fournit un tendon arrondi. Celui-ci reçoit les fibres charnues suivant l'ordre de leur origine, et s'en trouve accompagné jusqu'après de l'apophyse styloïde du cubitus. Il longe la face postérieure de cet os, s'engage dans une coulisse particulière que lui présente le ligament annulaire postérieur et qui s'attache au cubitus, au pyramidal, au pisiforme et à l'os crochu. Il s'y trouve revêtu par une capsule synoviale, et vient se terminer derrière l'extrémité supérieure du cinquième os du métacarpe. Ce muscle est recouvert par l'aponévrose anti-brachiale; il est appliqué sur le petit supinateur, le cubitus et les muscles profonds de la région postérieure de l'avant-bras: il étend la main sur l'avant-bras, en l'inclinant un peu sur le cubitus; il peut aussi renverser l'avant-bras sur la main.

*Muscle anconé* <sup>(2)</sup>.

Pl. 102, fig. 1,  
2.

Placé à la partie postérieure et supérieure de l'avant-bras, ce muscle est court, aplati, triangulaire. Il se fixe, par un tendon qui lui est particulier, à la partie postérieure de la tubérosité externe de l'humérus. De là ses fibres charnues se portent, les plus supérieures transversalement en dedans, pour s'insérer en dehors de l'olécrâne, en se continuant avec celle de la portion externe du M. triceps brachial; les suivantes de plus en plus obliquement en bas et en dedans, pour s'attacher, par de courtes aponévroses, au quart supérieur du bord postérieur du cubitus, en formant en bas une longue pointe. Ce muscle est recouvert par l'aponévrose anti-brachiale; il est appliqué sur l'articulation du coude, le ligament annulaire du radius, le petit supinateur et le cubitus; il a pour usage d'étendre l'avant-bras sur le bras, et le bras sur l'avant-bras.

<sup>(1)</sup> *M. cubito-sup-métacarpien*. Chauss. *M. ulnaris externus*. Soëmm. -- <sup>(2)</sup> *M. épicondylo-cubital*. Chauss. *M. anconeus*. Soëmm.

## IV. RÉGION ANTI-BRACHIALE POSTÉRIEURE ET PROFONDE.

Elle est formée par les M. grand abducteur du pouce, ses deux extenseurs et celui de l'index.

*Muscle grand abducteur du pouce (1).*

Ce muscle est placé obliquement à la partie postérieure de l'avant-bras ; il est allongé, mince et aplati. Il se fixe, en haut au cubitus et à une cloison aponévrotique qui le sépare du M. court extenseur du pouce, au milieu sur le ligament interosseux, et en bas au radius. Pl. 102, fig. 1, 2.

Nées de ces différentes insertions, les fibres charnues se réunissent pour former un faisceau allongé, qui descend en dehors, en croisant obliquement la direction de l'avant-bras, et se termine vers l'extrémité inférieure du radius, par un tendon arrondi. Celui-ci s'engage dans une coulisse fibreuse qui est placée derrière l'extrémité carpienne du radius, et lui est commune avec le tendon du petit extenseur du pouce ; il est revêtu d'une capsule synoviale au niveau de cette gaine. Ce tendon, étant sorti de sa coulisse, va se terminer en dehors de l'extrémité supérieure du premier os du métacarpe, en envoyant ordinairement une expansion au M. petit abducteur. Le M. grand abducteur du pouce est recouvert par le petit supinateur, le cubital postérieur, le grand extenseur du pouce, l'extenseur du petit doigt et l'extenseur commun. Il est appliqué sur le cubitus, le ligament interosseux, le radius, les muscles radiaux et l'articulation de la main. Il porte le pouce en dehors et en arrière ; il peut aussi étendre la main, en produire l'abduction, ou la mettre en supination, en faisant tourner le radius sur le cubitus.

*Muscle petit extenseur du pouce (2).*

Situé en dedans du précédent, ce muscle est alongé et grêle ; il se fixe au cubitus, au ligament interosseux et surtout au radius ; croise la direction de l'avant-bras, et donne naissance à un tendon arrondi très-grêle. Celui-ci s'engage dans la coulisse fibreuse qu'il remplit avec le grand abducteur, s'y trouve revêtu par une membrane synoviale commune, puis s'écarte en dehors, pour descendre derrière le premier os du métacarpe ; il se rapproche du long extenseur, et va se terminer à la première phalange du pouce. Le M. petit extenseur du pouce est recouvert par les M. grand extenseur du pouce, extenseur du petit doigt, extenseur commun, et par l'aponévrose anti-brachiale ; il est appliqué sur le radius, le cubitus, le ligament inter-osseux, les M. radiaux, l'articulation du poignet et le premier os du métacarpe. Il étend la première phalange du pouce sur l'os du métacarpe qui la soutient ; il peut renverser ce dernier, le tirer en dehors, et concourir un peu à mettre la main en supination. Pl. 102, fig. 1, 2.

*Muscle grand ou long extenseur du pouce (3).*

Ce muscle est placé en dedans du précédent ; il est comme lui, oblique, allongé, fusi- Pl. 102, fig. 1, 2.

(1) *M. cubito-sus-métacarpien du pouce.* Chauss. *M. abductor longus pollicis manus.* Soëmm. — (2) *M. cubito-phalangien du pouce.* Chauss. *M. extensor minor pollicis manus.* Soëmm. — (3) *M. cubito-sus-phalangien du pouce.* Chauss. *M. extensor major pollicis manus.* Soëmm.



forme et légèrement aplati. Il se fixe au tiers moyen de la face postérieure du cubitus et à la partie correspondante du ligament interosseux. Mince à son origine, il se dilate à sa partie moyenne pour se rétrécir de nouveau à sa partie inférieure qui donne naissance à un tendon arrondi. Celui-ci s'engage dans une coulisse fibreuse oblique, qui est placée derrière le radius, et au niveau de laquelle il est revêtu par une petite gaine synoviale. Sorti de sa coulisse, il descend en dehors, longe le premier os du métacarpe, s'unit au tendon du muscle précédent, s'élargit en passant sur la première phalange, et vient se terminer à la partie postérieure et supérieure de la dernière phalange du pouce. Ce muscle est recouvert par les muscles de la région superficielle correspondante. Il est appliqué sur le cubitus, le ligament interosseux, le radius, les M. radiaux, l'articulation de la main, le premier os du métacarpe et la première phalange du pouce. Il étend la dernière phalange du pouce sur la première, celle-ci sur le premier os du métacarpe, et ce dernier sur le carpe. Il peut aussi étendre la main sur l'avant-bras et contribuer à la supination.

*Muscle extenseur propre du doigt indicateur (1).*

Pl. 102, fig. 1, 2. Placé en dedans du précédent, ce muscle est allongé, aplati, étroit à ses extrémités, renflé à sa partie moyenne; il se fixe en haut, à la face postérieure du cubitus et à la partie voisine du ligament interosseux; de là il descend obliquement en dehors, et ne tarde pas à donner naissance à un tendon grêle et arrondi. Celui-ci, accompagné par les fibres charnues jusqu'au ligament annulaire, glisse derrière les tendons de l'extenseur commun, traverse la même coulisse fibreuse, et se trouve revêtu par la même capsule synoviale; il passe ensuite sur le dos de la main, en dehors du tendon de l'extenseur commun qui va à l'index, s'en rapproche de plus en plus, et se confond avec lui, au niveau de l'articulation métacarpo-phalangienne, pour ne plus former qu'un seul tendon, lequel se comporte comme ceux que reçoivent les autres doigts. Ce muscle présente en arrière les mêmes rapports que les précédents. Il est appliqué sur le cubitus, le ligament interosseux, le troisième os du métacarpe, les muscles du second espace interosseux et les phalanges du doigt indicateur. Il a pour usage d'étendre les trois phalanges du doigt indicateur. Il peut aussi étendre la main sur l'avant-bras ou l'avant-bras sur la main.

V. RÉGION RADIALE.

Elle est formée par les deux M. supinateurs et les deux radiaux.

*Muscle grand ou long supinateur (2).*

Pl. 96, fig. 1. Ce muscle est placé à la partie externe de l'avant-bras; il est allongé, et plus épais en haut qu'en bas. Il se fixe en haut, dans l'espace d'environ deux pouces, par des fibres aponévrotiques assez prononcées, à la partie inférieure du bord externe de l'humérus, et à une aponévrose qui le sépare du triceps brachial. Les fibres charnues, nées de cette double in-

(1) *M. cubito-sus-phalangien de l'index*: Chauss. *M. indicator*. Soëmm. — (2) *M. huméro-sus-radial*. Chauss. *M. brachio-radialis*. Soëmm.

sertion, forment un faisceau aplati d'abord d'avant en arrière, puis de dedans en dehors, qui descend verticalement, en augmentant d'épaisseur et ensuite en se rétrécissant de plus en plus, vers la partie moyenne de l'avant-bras; ce faisceau s'implante sur un tendon d'abord aplati, lequel se rétrécit et s'arrondit, en descendant le long du bord externe du radius, et vient se terminer au-dessus de l'apophyse styloïde de cet os. Le M. grand supinateur est recouvert par l'aponévrose anti-brachiale. Il est appliqué sur le brachial antérieur, le petit supinateur, le grand pronateur, le premier radial, le grand fléchisseur du pouce. Quand la main est dans la pronation, il la porte dans la supination. Il peut aussi fléchir l'avant-bras sur le bras et le bras sur l'avant-bras.

*Muscle petit ou court supinateur (1).*

Ce muscle est situé à la partie supérieure, externe et postérieure de l'avant-bras. Il est large, mince, triangulaire, et recourbé sur lui-même, pour embrasser l'extrémité supérieure du radius; il se fixe, 1° en haut à la tubérosité externe de l'humérus, par un tendon large et épais, qui contracte des adhérences intimes avec le tendon commun aux muscles de la région postérieure et superficielle de l'avant-bras, ainsi qu'avec le ligament latéral externe et le ligament annulaire du radius, et qui s'épanouit en aponévrose sur la face externe du muscle; 2° en arrière à une crête longitudinale placée sur la face postérieure du cubitus. Les fibres charnues, provenant de cette double insertion, descendent, les antérieures, qui sont les plus courtes, presque verticalement: les suivantes d'autant plus obliquement qu'elles sont plus postérieures: toutes se contournent sur le radius, en formant un faisceau aplati, triangulaire, et viennent s'attacher à la partie supérieure de cet os, en devant, en dehors et en arrière, par des fibres aponévrotiques cachées dans leur épaisseur. Le M. court supinateur est recouvert par les M. grands pronateur et supinateur, radiaux externes, extenseur commun des doigts, extenseur du petit doigt, cubital postérieur et anconé; il est appliqué sur l'articulation huméro-cubitale, le radius, le cubitus et le ligament inter-osseux. Il a pour usage de faire tourner le radius de dedans en dehors, de manière à produire la supination de la main.

*Muscle grand radial ou premier radial externe (2).*

Ce muscle est situé à la partie externe de l'avant-bras: il est allongé, aplati, plus épais en dehors qu'en dedans. Il se fixe en haut, à la partie inférieure du bord externe et à la tubérosité externe de l'humérus, ainsi qu'à une aponévrose qui le sépare du triceps brachial. Les fibres charnues provenant de ces insertions forment un faisceau d'abord aplati, puis arrondi, qui descend verticalement, et se termine, vers la fin du tiers supérieur du radius, sur un tendon. Celui-ci, d'abord mince et aplati, ne tarde pas à s'arrondir en augmentant d'épaisseur, descend en cotoyant le bord externe du radius, se détourne en arrière de l'extrémité inférieure de cet os, glisse au-dessous du grand abducteur et du

(1) *M. épicondylo-radial*. Chauss. *M. supinator brevis*. Soëmm. — (2) *M. huméro-sus-métacarpien*. Chauss. *M. radialis externus longior*. Soëmm.



petit extenseur du pouce, s'introduit, avec le petit radial, dans une coulisse particulière, et se termine en s'élargissant, à l'extrémité supérieure du second os du métacarpe. Le M. grand radial est recouvert par le grand supinateur, les M. grand abducteur, grand et petit extenseurs du pouce, et par l'aponévrose anti-brachiale; il est appliqué sur l'articulation du coude, le petit supinateur, le petit radial, le radius et la région postérieure du carpe. La gaine fibreuse, qui le retient derrière l'extrémité inférieure du radius, est fixée à deux saillies que l'os présente en cet endroit. Dans l'intérieur de cette gaine, qui leur est commune, les tendons des deux M. radiaux sont revêtus par une seule membrane synoviale, qui, d'une part, les embrasse, et de l'autre tapisse l'intérieur de la coulisse. Le M. grand radial étend la main sur l'avant-bras en la renversant un peu en dehors.

*Muscle petit radial ou second radial externe (1).*

Pl. 102, fig. 1,  
2.

Ce muscle présente à peu près la même forme que le précédent, au-dessous duquel il est situé. Il se fixe en haut, d'une part, à la tubérosité externe de l'humérus, par le tendon commun aux muscles de la région postérieure et superficielle de l'avant-bras, et de l'autre à une cloison aponévrotique qui le sépare de l'extenseur commun des doigts. Les fibres charnues, provenant de cette double insertion, forment un faisceau légèrement arrondi, plus épais au milieu qu'à ses extrémités, qui descend un peu en arrière, et se termine sur la face externe d'un tendon d'abord aplati, et ensuite arrondi. Ce tendon descend le long du radius, s'engage dans la même coulisse que le grand radial, s'y trouve revêtu par la même capsule synoviale, et va s'insérer à la partie postérieure de l'extrémité supérieure du troisième os du métacarpe. Le M. petit radial est recouvert par les M. grand supinateur, grand radial, grand abducteur, grand et petit extenseurs du pouce, et l'aponévrose anti-brachiale. Il est appliqué sur le petit supinateur, le grand pronateur, le radius et l'articulation du poignet. Il a les mêmes usages que le muscle précédent.

**MUSCLES DE LA MAIN.**

**I. RÉGION PALMAIRE EXTERNE.**

Les muscles de cette région appartiennent au pouce; ils forment l'éminence thénar: ce sont le petit abducteur, l'opposant, le petit fléchisseur et l'adducteur de ce doigt.

*Muscle petit abducteur du pouce (2).*

Pl. 103, fig. 1.

Superficiellement placé dans l'éminence thénar; ce muscle est court, épais, aplati, triangulaire. Il se fixe en haut, à l'os scaphoïde et à la partie voisine du ligament annulaire antérieur du carpe, par de courtes aponévroses. De là il descend en dehors, en se rétrécissant, et donne naissance à un tendon aplati, lequel va se terminer en dehors de

(1) *M. épicondilo-sus-métacarpien*. Chauss. *M. radialis externus brevior*. Soëmm. — (2) *M. carpo-sus-phalangien du pouce*. Chauss. *M. abductores breves pollicis interior et exterior*. Soëmm.

l'extrémité supérieure de la première phalange du pouce, en envoyant une expansion fibreuse au tendon de l'extenseur de ce doigt. Ce muscle, recouvert par la peau, est appliqué sur l'opposant. Il porte le pouce en dehors et en avant.

*Muscle opposant du pouce* (1).

Situé au-dessous du précédent, ce muscle est épais et triangulaire; il s'attache au ligament annulaire antérieur du carpe, par des fibres aponévrotiques assez apparentes, ainsi qu'à la face antérieure de l'os trapèze, et à une cloison aponévrotique qui le sépare du petit fléchisseur: de là les fibres charnues, d'autant plus longues qu'elles sont plus inférieures, se dirigent de plus en plus obliquement en bas et en dehors, et viennent toutes se fixer par des aponévroses, le long du bord externe du premier os du métacarpe, et parfois quelques-unes au tendon du grand abducteur. Le M. opposant est recouvert par le petit abducteur et par la peau; il est appliqué sur l'articulation du trapèze avec le premier os du métacarpe, sur ce dernier os et le M. petit fléchisseur. Il porte le premier os du métacarpe en dehors et en avant, et lui imprime un mouvement de rotation en dedans, par lequel le pouce est opposé aux autres doigts.

Pl. 103, fig. 1.

*Muscle petit ou court fléchisseur du pouce* (2).

Placé en dedans du précédent, ce muscle est court, allongé, séparé en deux portions en haut et en bas; il présente deux insertions; l'une en avant et en dehors, au bas du ligament annulaire, à l'os trapèze, et à la cloison qui le sépare de l'opposant; l'autre en arrière au grand os et à l'extrémité correspondante du troisième os du métacarpe. Les fibres charnues, nées de cette double insertion, constituent d'abord deux faisceaux isolés, qui descendent obliquement en dehors, mais bientôt se réunissent en un seul, au devant duquel existe une gouttière pour le tendon du muscle long fléchisseur du pouce. Ce faisceau se divise de nouveau auprès de l'articulation métacarpo-phalangienne; sa portion externe se réunit au tendon du petit abducteur, et s'attache avec lui à l'os sésamoïde externe de l'articulation métacarpo-phalangienne du pouce et à la partie correspondante de la première phalange de ce doigt. L'autre portion se joint au tendon de l'adducteur du même doigt, et s'insère avec lui à l'os sésamoïde interne. Ce muscle est recouvert par la peau, le petit adducteur, le tendon du grand fléchisseur du pouce, les deux premiers tendons du fléchisseur commun, et les deux premiers muscles lombricaux: il est appliqué sur le premier os du métacarpe, le tendon du muscle grand palmaire et le premier inter-osseux. Il fléchit la première phalange du pouce sur le premier os du métacarpe, et ce dernier sur le trapèze.

Pl. 103, fig. 2.

*Muscle adducteur du pouce* (3).

C'est le plus profond des muscles de l'éminence thénar. Il est large, mince et trian-

Pl. 103, fig. 2.

(1) *M. carpo-métacarpien du pouce*. Chauss. *M. opponens pollicis*. Soëmm. — (2) *M. carpo-phalangien du pouce*. Chauss. *M. flexor brevis pollicis manus*. Soëmm. — (3) *M. métacarpo-phalangien du pouce*. Chauss. *M. adductor pollicis manus*. Soëmm.



gulaire; il se fixe, par de courtes aponévroses, à toute la partie antérieure du troisième os du métacarpe. De là ses fibres charnues se portent en dehors, en convergeant les unes vers les autres, et se rendant sur un tendon commun lequel s'unit au petit fléchisseur, et s'attache à la partie interne de la première phalange du pouce, en envoyant souvent une expansion fibreuse qui s'unit au tendon du grand extenseur. Le muscle adducteur du pouce est recouvert par les tendons du fléchisseur profond, les lombricaux et la peau; il est appliqué sur les trois premiers muscles inter-osseux; il porte le pouce en dedans, et le rapproche des autres doigts.

## II. RÉGION PALMAIRE INTERNE.

Elle est formée par les muscles palmaire cutané, adducteur, petit fléchisseur et opposant du petit doigt.

### *Muscle palmaire cutané (1).*

Pl. 105, fig. 1. C'est un petit faisceau charnu, aplati, quadrilatère, qui est superficiellement placé sur l'éminence hypothénar. Il s'attache au ligament annulaire antérieur et au bord interne de l'aponévrose palmaire; de là ses fibres se portent transversalement en dedans, et viennent se fixer à la peau qui recouvre l'éminence hypothénar. Il est recouvert par la peau et appliqué sur les muscles adducteur et court fléchisseur du petit doigt. Il fronce en long la peau qui le recouvre, la pousse en avant, et augmente ainsi la concavité de la paume de la main.

### *Muscle adducteur du petit doigt (2).*

Pl. 103, fig. 1. Placé en dedans de l'éminence hypothénar, ce muscle est allongé, aplati, assez épais au milieu, rétréci à ses extrémités. Il se fixe en bas et en dedans à l'os pisiforme, par des fibres aponévrotiques assez prononcées, qui se continuent avec le tendon du M. cubital antérieur; de là il descend verticalement le long du bord interne du cinquième os du métacarpe, s'unit au petit fléchisseur, et vient se terminer, par un court tendon, en dedans de l'extrémité supérieure de la première phalange du petit doigt. Recouvert par la peau et le palmaire cutané, il est appliqué sur l'opposant. Il porte le petit doigt dans l'adduction.

### *Muscle court fléchisseur du petit doigt (3).*

Pl. 103, fig. 1. Ce muscle n'existe pas toujours; quand on le rencontre, il est mince et fort étroit; il s'insère en haut, par des aponévroses peu marquées, au ligament annulaire et à l'apophyse de l'os unciforme, descend au-dessous du précédent, avec lequel il contracte des connexions intimes, et vient se terminer avec lui à la partie externe et un peu antérieure

(1) *M. métacarpo-phalangien du pouce.* Chauss. *M. palmaris brevis.* Soëmm. — (2) *M. carpo-phalangien du petit doigt.* Chauss. *M. adductor digiti minimi.* Soëmm. — (3) *M. flexor proprius digiti minimi.* Soëmm.

de la première phalange du petit doigt. Ce muscle fléchit la première phalange du petit doigt.

*Muscle opposant du petit doigt* (1).

Il ressemble beaucoup à celui du pouce, seulement il est moins volumineux : il est placé dans l'éminence hypothénar, au-dessous des deux précédents. Il se fixe au ligament annulaire et à l'apophyse de l'os unciforme, par des fibres aponévrotiques assez prononcées. Les fibres charnues, d'autant plus longues et plus obliques qu'elles sont plus inférieures, vont se fixer, par de minces aponévroses, tout le long du bord interne du cinquième os du métacarpe. Ce muscle est recouvert par les deux précédents. Il est appliqué sur le tendon que le fléchisseur commun envoie au petit doigt, sur le M. inter-osseux correspondant, et sur le cinquième os du métacarpe. En se contractant, il porte ce dernier os et le petit doigt en devant et en dehors; il contribue aussi à augmenter la concavité de la paume de la main.

Pl. 103, fig. 2.

III. RÉGION PALMAIRE MOYENNE.

Elle offre les muscles lombricaux.

*Muscles lombricaux* (2).

On nomme ainsi quatre petits faisceaux charnus, grêles, fusiformes, placés dans la paume de la main, et désignés par leur nom numérique. Ils s'attachent, le premier à la partie antérieure et externe du premier des tendons du M. fléchisseur profond; les trois autres à l'écartement de ces tendons, de sorte que chacun d'eux se fixe aux deux tendons correspondants; de là ils descendent, l'externe en dehors, l'interne en dedans, les deux moyens verticalement, et se terminent vers les articulations métacarpo-phalangiennes correspondantes, par de petits tendons aplatis, qui se détournent en arrière, s'élargissent, se rapprochent des tendons des muscles inter-osseux auxquels ils s'unissent, et viennent avec eux se terminer au bord externe de chaque tendon extenseur des quatre derniers doigts. Les M. lombricaux sont recouverts par les tendons du M. fléchisseur superficiel; ils sont appliqués sur les M. inter-osseux, sur le ligament métacarpien transverse, qui les sépare de ces derniers, et sur les phalanges. Ils ont pour usage de fléchir les premières phalanges des quatre derniers doigts; ils peuvent aussi les porter un peu en dehors, et même contribuer à l'extension des doigts, à raison de leur connexion avec les tendons de l'extenseur commun.

Pl. 103, fig. 1.

Pl. 105, fig. 5, 6.

IV. RÉGION INTER-OSSEUSE.

Elle renferme sept petits muscles nommés inter-osseux. On en compte deux pour chacun

(1) *M. carpo-métacarpien du petit doigt*. Chauss. *M. adductor ossis metacarpi digiti minimi*. Soëmm.  
— (2) *M. palmi-phalangien*. Chauss. *M. lumbricales*. Soëmm.



des doigts moyens, et un seul pour le petit doigt. Quatre sont dorsaux ou placés au dos de la main; les trois autres sont palmaires et correspondent à la paume. On les a distingués, pour chaque doigt, en adducteur et en abducteur. M. Chaussier nomme ces muscles *métacarpo-phalangiens latéraux sus-palmaires* et *métacarpo-phalangiens latéraux*. M. Soëmmerring les appelle *inter-ossei interni* et *externi*.

*Muscles inter-osseux de l'index.*

Pl. 104, fig. 1. *L'abducteur* de ce doigt est le plus considérable des muscles inter-osseux. Il est dorsal, triangulaire, mince, aplati, et s'attache 1° à la moitié supérieure du bord interne du premier os du métacarpe; 2° à tout le bord externe du second. Les fibres charnues de cette double insertion forment d'abord deux faisceaux isolés qui convergent l'un vers l'autre, s'unissent et se terminent par un tendon commun, lequel passe en dehors de l'articulation métacarpo-phalangienne, et vient se terminer à la partie externe et supérieure de la première phalange du doigt indicateur, ainsi que son tendon extenseur par un petit prolongement fibreux qu'il lui envoie. Ce muscle porte l'index en dehors et le premier os du métacarpe en dedans.

Pl. 104, fig. 2. *L'adducteur* de l'index est palmaire, mince, triangulaire; il s'attache aux deux tiers supérieurs de la face interne du second os du métacarpe, et aux ligaments qui l'unissent au trapézoïde. Il descend verticalement, et se termine par un tendon légèrement aplati, qui vient se fixer, en passant en dedans de l'articulation métacarpo-phalangienne, à la partie interne et supérieure de la première phalange, et, par un prolongement, au tendon extenseur correspondant. Ce muscle porte le doigt indicateur en dedans.

*Muscles inter-osseux du doigt médius.*

Pl. 104, fig. 1. *L'abducteur* est dorsal, triangulaire et prismatique. Il se fixe, en dehors, à tout le côté interne du second os du métacarpe, derrière l'adducteur de l'index: en dedans, au côté externe du troisième. De là, ses fibres convergent et viennent se rendre sur un tendon aplati, lequel passe en dehors de l'articulation métacarpo-phalangienne du doigt médius, et vient se terminer à la partie supérieure externe de sa première phalange, ainsi qu'au tendon extenseur correspondant. Il porte en dehors le doigt du milieu.

Pl. 104, fig. 2. *L'adducteur* est aussi dorsal, et présente la même forme que le précédent. Il se fixe, 1° à tout le bord interne du troisième os du métacarpe; 2° en arrière du côté externe du quatrième. Ses fibres charnues, parties de cette double insertion, viennent se rendre de chaque côté sur un tendon aplati; celui-ci passe en dedans de l'articulation métacarpo-phalangienne, et se termine en dedans de l'extrémité supérieure de la première phalange du doigt médius, et à son tendon extenseur. Ce muscle porte en dedans le doigt du milieu.

*Muscles inter-osseux du doigt annulaire.*

Pl. 104, fig. 2. *L'abducteur* est palmaire; il est épais, allongé, prismatique. Il se fixe aux deux tiers antérieurs de la face externe du quatrième os du métacarpe. Il descend en s'amincissant,

et donne naissance à un tendon aplati, qui passe en dehors de l'articulation métacarpo-phalangienne du doigt annulaire, et vient se terminer à la partie supérieure externe de sa première phalange, et à son tendon extenseur. Il porte ce doigt en dehors.

L'*adducteur* est dorsal, triangulaire et aplati. Il se fixe en dehors, à tout le côté interne du quatrième os du métacarpe, et en dedans à la partie postérieure du côté externe du cinquième. Les fibres charnues, nées de cette double insertion, viennent se rendre sur un tendon moyen, qui se termine à la partie supérieure interne de la première phalange du doigt annulaire, ainsi qu'à son tendon extenseur. Ce muscle porte en dedans le doigt annulaire. Pl. 104, fig. 1.

#### *Muscle inter-osseux du petit doigt.*

Il n'y en a qu'un; il est *abducteur* et palmaire; allongé, fusiforme; il se fixe au-devant de tout le côté externe du cinquième os du métacarpe, ainsi qu'aux ligamens qui l'unissent au carpe. De là il descend, en augmentant de volume; bientôt il se rétrécit, et se termine par un tendon qui s'attache à la partie supérieure externe de la première phalange, et à la partie correspondante du tendon de l'extenseur du petit doigt. Il porte ce doigt en dehors. Pl. 104, fig. 2.

Les muscles inter-osseux, considérés en général, sont en rapport, en dedans et en dehors, avec les os du métacarpe; en bas, avec les tendons du fléchisseur profond, les lombri-caux, et pour les trois premiers, avec l'abducteur du pouce; en haut, le premier inter-osseux est recouvert par la peau, les autres par les tendons des extenseurs et par une aponévrose très-mince, qui s'attache aux os du métacarpe, au niveau de chaque espace inter-osseux. A raison de leur terminaison sur les tendons de l'extenseur des doigts, les muscles inter-osseux peuvent contribuer à étendre les doigts. Pl. 105, fig. 5, 6.

#### *Aponévrose d'enveloppe du membre thoracique.*

Les muscles du membre thoracique sont entourés d'une gaine fibreuse, qui s'étend depuis l'épaule jusqu'à la main, et dont les diverses portions ont reçu les noms d'*aponévroses brachiale, anti-brachiale et palmaire*, suivant qu'on les examine autour du bras, de l'avant-bras ou à la main.

L'*aponévrose brachiale* n'a point supérieurement d'origines bien prononcées. Au niveau de l'aisselle, elle naît insensiblement du tissu cellulaire qui remplit cette cavité, et forme dans cet endroit une sorte d'arcade fibreuse à concavité supérieure. En avant, elle reçoit une expansion fibreuse qui lui vient du tendon du muscle grand pectoral, et en arrière, une autre que lui fournit celui du grand dorsal. En dehors, elle commence insensiblement sur la face externe du deltoïde; en arrière, elle se continue avec une aponévrose qui s'attache à l'épine de l'omoplate, et recouvre le muscle sous-épineux. De ces divers points d'origine l'aponévrose brachiale descend autour du bras, en enveloppant ses muscles, et en se continuant avec les cloisons aponévrotiques qui les séparent. Elle se fixe en dedans et en dehors, par deux faisceaux fibreux, aux tubérosités interne et externe de l'humérus, et se continue en avant et en arrière avec l'aponévrose anti-brachiale. Mince, demi-trans- Pl. 105, fig. 1, 2.



parente et comme celluleuse dans quelques endroits, elle est formée de fibres qui s'entrecroisent dans diverses directions, et dont les unes sont longitudinales, et les autres transversales ou obliques. Sa face externe est recouverte par la peau; l'interne est appliquée sur tous les muscles du bras, et sur les faisceaux de nerfs et de vaisseaux qui descendent le long de sa partie interne. Ce sont surtout les muscles grand pectoral et grand dorsal qui peuvent tendre cette aponévrose.

Pl. 105, fig. 1,  
2.

*L'aponévrose anti-brachiale s'étend depuis le coude jusqu'à la main. En haut, elle se continue avec l'aponévrose brachiale, et reçoit une expansion fibreuse très-forte, qui se sépare de la partie interne du tendon du muscle biceps. En dehors et en dedans, elle provient de faisceaux de fibres qui partent des tubérosités externe et interne de l'humérus; en arrière, elle naît d'une lame fournie par le tendon du muscle triceps brachial. Elle forme, entre la tubérosité interne de l'humérus et l'olécrâne, une arcade fibreuse sous laquelle passe un nerf. Elle descend autour de l'avant-bras, et, parvenue au poignet, elle se continue avec les deux ligaments annulaires du carpe, et se trouve percée par les tendons des muscles petit palmaire et cubital antérieur. Recouverte par la peau, elle est appliquée sur tous les muscles superficiels de l'avant-bras, et leur fournit les diverses cloisons fibreuses dont il a été question. En dedans, elle se fixe à tout le bord interne du cubitus. Elle est libre en bas et en dehors. Elle est plus forte que l'aponévrose brachiale. Ses fibres s'entrecroisent dans diverses directions. C'est principalement le muscle biceps qui est tenseur de cette aponévrose, au moyen de l'expansion qu'il lui envoie.*

Pl. 105, fig. 1.

*L'aponévrose palmaire recouvre les muscles de la paume de la main. Elle est dense, très-forte et de forme triangulaire. Elle provient en haut, où ses fibres sont très-rapprochées, de la partie antérieure du ligament annulaire antérieur et du tendon du muscle petit palmaire. Elle descend jusqu'au bas du métacarpe en s'élargissant, et en se divisant en quatre languettes distinctes. Celles-ci s'écartent les unes des autres, et restent cependant unies par des fibres transversales fort prononcées: arrivées vers l'extrémité inférieure des os du métacarpe, chacune d'elles se bifurque, et va, par un double prolongement, qui embrasse les tendons correspondans des M. fléchisseurs, s'attacher au-devant du ligament métacarpien inférieur, en formant avec lui et les fibres transversales qui l'unissent à la languette voisine, une ouverture par laquelle passent les M. lombricaux. En dedans et en dehors, l'aponévrose palmaire fournit deux expansions très-fines sur les muscles des éminences thénar et hypothénar. Elle est recouverte par la peau, à laquelle elle adhère intimement. En arrière, elle retient et bride les tendons des fléchisseurs, des lombricaux et différens nerfs et vaisseaux. Elle peut être tendue par le M. petit palmaire, et un peu par le palmaire cutané.*

#### *Des ligaments annulaires du carpe.*

Il y en a deux: l'un est antérieur et l'autre postérieur.

Pl. 99, fig. 1.

1° *Ligament annulaire antérieur.* C'est un large faisceau fibreux, aplati, quadrilatère, plus étendu transversalement que de haut en bas, qui est placé au-devant du carpe, et convertit en canal la gouttière osseuse qu'il offre. Il se fixe en dehors, à la partie antérieure du trapèze et du scaphoïde: en dedans, à l'os pisiforme, à l'apophyse de l'os crochu et à

Pl. 105, fig. 4.

un ligament qui les réunit. En haut, il se continue avec l'aponévrose anti-brachiale, et en bas se confond avec l'aponévrose palmaire. Il est recouvert par la peau, le tendon du petit palmaire et le M. palmaire cutané; en arrière il contribue à former la coulisse dans laquelle passent les tendons des M. fléchisseurs communs, du grand palmaire et du long fléchisseur du pouce. Ses fibres sont très-fortes et transversales.

2° *Ligament annulaire postérieur*. Placé derrière l'articulation du poignet, ce ligament est transversalement étendu sur les gaines fibreuses des M. grand abducteur et court extenseur du pouce, extenseur commun des doigts, extenseurs propres de l'index et du petit doigt, et cubital postérieur. Il ne fait que recouvrir les gaines précédentes, et semble appartenir spécialement à l'aponévrose anti-brachiale. Ses fibres se fixent, d'une part, à la partie externe et inférieure du radius, et de l'autre à la partie inférieure du cubitus, et à la face externe de l'os pisiforme. Ses fibres sont blanchâtres, brillantes, et légèrement divergentes du cubitus vers le radius.

Pl. 102, fig. 1.

## MUSCLES DES MEMBRES INFÉRIEURS.

### MUSCLES DE LA CUISSE.

#### I. RÉGION FESSIÈRE.

Elle offre les trois M. fessiers.

#### *Muscle grand fessier* (1).

Le M. grand fessier est placé à la partie postérieure du bassin, et à la partie postérieure et supérieure de la cuisse. Il est large, épais, quadrilatère, et se fixe par de courtes aponévroses, 1° en haut, à la partie postérieure de la crête iliaque et à la région sous-jacente de la fosse du même nom; 2° en dedans, aux inégalités de la face postérieure du sacrum et du coccyx; 3° en bas et en dehors, au ligament sacro-sciatique postérieur. Nées de ces divers points d'insertion, les fibres charnues parallèles les unes aux autres, d'autant plus longues qu'elles sont plus inférieures, se portent obliquement en bas et en dehors, et se terminent de la manière suivante : les supérieures se contournent sur le grand trochanter, et viennent se rendre à la partie supérieure du tendon commun; les inférieures se rendent obliquement à sa partie postérieure, et l'accompagnent jusqu'à son insertion inférieure. Le tendon commun est large, aplati, très-fort; il est séparé du fémur par une membrane synoviale ovulaire qui tapisse sa face interne, et se réfléchit de là sur la face externe du grand trochanter : il se confond, par son bord externe, avec l'aponévrose fémorale, et se termine à la ligne externe de la bifurcation supérieure de la ligne âpre du fémur, entre la portion externe du M. triceps crural et le grand adducteur. Le M. grand fessier est recouvert par les téguments; il est appliqué sur l'os iliaque, le sacrum, le coccyx, sur l'origine des M. vertébraux, le moyen fessier, le pyramidal, les jumeaux, l'obturateur interne, le carré de la

Pl. 106, fig. 1.

(1) M. sacro-fémoral. Chauss. M. glutæus major. Soëmm.

Texte.



cuisse, la tubérosité sciatique, l'extrémité supérieure des muscles demi-tendineux et biceps, le grand adducteur et le grand trochanter. Ce muscle étend la cuisse sur le bassin et réciproquement le bassin sur la cuisse. Il peut écarter la cuisse de celle du côté opposé, et lui imprimer un mouvement de rotation en dehors.

*Muscle moyen fessier* (1).

Pl. 106, fig. 1.

Pl. 107, fig. 2.

Placé en partie au-dessous du précédent, et en partie sous-cutané, ce muscle est large, épais, triangulaire. Il se fixe, 1° en dedans, à la fosse iliaque, depuis la crête du même nom et la ligne courbe supérieure, jusqu'à l'inférieure; 2° à la face interne de l'aponévrose fémorale, au-dessous de l'insertion de celle-ci à la crête iliaque, derrière le M. fascia-lata. Les fibres charnues, nées de cette double insertion, descendent, les postérieures obliquement en avant, les moyennes verticalement, les antérieures obliquement en arrière; elles viennent toutes en convergeant se terminer sur les deux faces d'une aponévrose à fibres rayonnées, qui commence dans leur épaisseur, et vient s'attacher à la partie antérieure et supérieure du grand trochanter. Ce muscle est recouvert en arrière par le grand fessier, et en avant par l'aponévrose fémorale. Il est appliqué sur la fosse iliaque, les M. petit fessier et pyramidal. Il a pour usage de porter la cuisse dans l'abduction, ou de renverser latéralement le bassin sur la cuisse. Si ces fibres se contractent séparément, les antérieures peuvent faire tourner la cuisse dans la rotation en dedans, et les postérieures dans la rotation en dehors.

*Muscle petit fessier* (2).

Pl. 106, fig. 2.

Placé au-dessous du précédent, ce muscle est aplati, assez épais, d'une forme triangulaire. Il s'attache à toute la partie de la fosse iliaque qui est au-dessous de la ligne courbe inférieure, jusqu'au rebord de la cavité cotyloïde; ses insertions ont lieu par de courtes fibres aponévrotiques. De là les fibres charnues descendent en convergeant, les antérieures obliquement en arrière, les postérieures obliquement en avant, les moyennes verticalement: elles viennent successivement se rendre à la surface interne d'une aponévrose rayonnée qu'elles accompagnent jusqu'au grand trochanter, et qui en bas se change en un tendon aplati, pour venir se fixer à la partie supérieure et antérieure de cette éminence. Le M. petit fessier est recouvert par le pyramidal et le moyen fessier; il est appliqué sur la fosse iliaque, sur la capsule de l'articulation coxo-fémorale, les M. droit antérieur de la cuisse et triceps. Il a les mêmes usages que le moyen fessier.

II. RÉGION PELVI-TROCHANTÉRIENNE.

Elle est formée par les muscles pyramidal, obturateurs interne et externe, jumeaux et carré de la cuisse.

(1) *M. grand ilio-trochantérien*. Chauss. *M. glutæus medius*. Soëmm. — (2) *M. petit ilio-trochantérien*. Chauss. *M. glutæus minor*. Soëmm.

*Muscle pyramidal* <sup>(1)</sup>.

Ce muscle est placé à la partie postérieure du bassin et à la partie postérieure et supérieure de la cuisse. Il est allongé, aplati et triangulaire. Il s'attache à la face antérieure du sacrum, en dehors des trous sacrés, par des languettes charnues qui se fixent dans les intervalles de ces trous. Quelques-unes s'insèrent aussi à l'os iliaque, et d'autres à la face antérieure du ligament sacro-sciatique postérieur : de là, elles descendent en dehors, en convergeant : le faisceau triangulaire qui résulte de leur union sort du bassin par l'échancrure sciatique, cotoie les M. petit et moyen fessiers, et vient se terminer sur une large aponévrose, laquelle bientôt se rétrécit et se change en un tendon, pour venir s'implanter dans la cavité digitale du grand trochanter, au-dessus du tendon commun aux M. jumeaux et obturateur interne. Dans le bassin, ce muscle est recouvert par l'intestin rectum, par différens nerfs et vaisseaux, et appliqué sur le sacrum : à la cuisse, il est recouvert par le grand fessier, et repose sur l'os iliaque, le ligament capsulaire de l'articulation coxo-fémorale et le petit fessier. Le M. pyramidal porte la cuisse dans la rotation en dehors, quand elle est étendue ; quand elle est fléchie, il en produit l'abduction. Il peut aussi mouvoir, en sens inverse, le bassin sur la cuisse.

Pl. 107, fig. 1, 2.

*Muscle obturateur interne* <sup>(2)</sup>.

Ce muscle est situé dans le bassin et à la partie postérieure et supérieure de la cuisse. Il est aplati, triangulaire, et réfléchi sur lui-même. En avant, il se fixe par de courtes aponévroses, à la face postérieure du pubis, au ligament sous-pubien et autour du trou du même nom, excepté en haut, où ses fibres s'insèrent sur une arcade fibreuse qui appartient à l'aponévrose pelvienne ; en arrière, il s'attache à la surface osseuse qui sépare le trou sous-pubien de l'échancrure sciatique. Les fibres charnues, provenant de ces divers points d'origine, descendent en convergeant ; elles viennent s'insérer sur un tendon qui naît dans leur épaisseur, par quatre ou cinq languettes distinctes, se dirige vers la petite échancrure sciatique, se réfléchit sur la partie correspondante de l'os iliaque, s'isole des fibres charnues, devient horizontal, se place entre les muscles jumeaux, reçoit leurs insertions, et vient s'attacher avec eux au fond de la cavité digitale du grand trochanter, entre le tendon du M. pyramidal et celui de l'obturateur externe.

Pl. 107, fig. 1, 2.

Ce muscle, dans le bassin, est appliqué en avant, sur l'os iliaque et le ligament sous-pubien, et recouvert en arrière par l'aponévrose pelvienne et le M. releveur de l'anus : à la cuisse, il est recouvert par le M. grand fessier, et appliqué sur la capsule fibreuse de l'articulation coxo-fémorale.

On observe une capsule synoviale sous le tendon de l'obturateur interne, à l'endroit où il se réfléchit sur le pourtour de la petite échancrure sciatique. Cette capsule est lâche, abreuvée de synovie, et facilite le glissement du tendon qu'elle recouvre. Le M. obturateur interne porte la cuisse dans la rotation en dehors, quand elle est étendue, et dans

(1) *M. sacro-trochantérien*. Chauss. *M. pyriformis*. Soëmm. — (2) *M. sous-pubio-trochantérien interne* Chauss. *M. obturator internus*. Soëmm.



l'adduction lorsqu'elle est fléchie; il peut aussi mouvoir en sens inverse le bassin sur la cuisse.

*Muscle obturateur externe* (1).

Pl. 107, fig. 2.  
3.

Ce muscle est placé à la partie antérieure du bassin et supérieure de la cuisse. Il est aplati, triangulaire, à fibres rayonnées. Il se fixe, par des fibres aponévrotiques très-courtes, à la partie antérieure du pubis, à la lame qui borne en avant le trou sous-pubien et sur le ligament sous-pubien. Les fibres charnues nées de ces points d'insertion se portent en dehors, en convergeant les unes vers les autres : toutes vont se rendre sur une large et forte aponévrose, cachée d'abord dans leur épaisseur, mais s'en isolant bientôt, et se changeant en un tendon arrondi, lequel se contourne sous le col du fémur et sous la capsule fibreuse de l'articulation coxo-fémorale, et vient s'attacher dans la cavité digitale du grand trochanter, au-dessous du M. jumeau inférieur. Le M. obturateur externe est recouvert par les trois adducteurs, le pectiné et le carré de la cuisse; il est appliqué sur l'os iliaque, le ligament sous-pubien, le col du fémur et la capsule fibreuse de l'articulation coxo-fémorale. Il porte la cuisse dans la rotation en dehors, et peut aussi en produire l'adduction. Lorsque la cuisse est fixée, il peut mouvoir le bassin en sens inverse sur elle.

*Muscles jumeaux* (2).

Pl. 107, fig. 2.

Ce sont deux petits faisceaux charnus, placés profondément à la partie postérieure du bassin. Allongés, aplatis, horizontalement dirigés, ils naissent : le supérieur de la partie externe de l'épine sciatique; l'inférieur en arrière de la tubérosité du même nom : ils se portent de là en dehors, séparés l'un de l'autre par le tendon de l'obturateur interne, et s'attachent, le supérieur en dessus, l'inférieur en dessous de ce tendon, pour venir se terminer avec lui, dans la cavité digitale du grand trochanter, le premier au-dessous du pyramidal, le second au-dessus de l'obturateur externe. Ces muscles ont les mêmes rapports que le tendon de l'obturateur externe. Ils portent la cuisse dans la rotation en dehors, quand elle est étendue, et dans l'adduction lorsqu'elle est fléchie. Ils peuvent aussi mouvoir le bassin en sens inverse sur la cuisse.

*Muscle carré de la cuisse* (3).

Pl. 106, fig. 1,

2.

Pl. 107, fig. 3.

Ce muscle est placé à la partie postérieure et supérieure de la cuisse. Il est aplati, membraneux, quadrilatère. Il s'attache, par des aponévroses assez prononcées, à la partie externe de la tubérosité sciatique; de là ses fibres charnues, toutes parallèles les unes aux autres, se portent horizontalement en dehors, et viennent se terminer à la partie postérieure et inférieure du grand trochanter. Ce muscle est situé entre le jumeau inférieur, qui est au-dessus, et le troisième adducteur, qui se trouve au-dessous. Il est recouvert par le grand

(1) *M. sous-pubio-trochantérien externe*. Chauss. *M. obturator externus*. Soëmm. — (2) *M. ischio-trochantérien*. Chauss. *Musculi gemini*. Soëmm. — (3) *M. ischio-sous-trochantinien*. Chauss. *M. quadratus femoris*. Soëmm.

fessier, le demi-aponévrotique, et appliqué sur l'obturateur externe et le petit trochanter. Il a pour usage de porter la cuisse dans la rotation en dehors, ou d'imprimer au bassin un mouvement en sens opposé, quand la cuisse est fixée.

### III. RÉGION CRURALE ANTÉRIEURE.

Elle présente les muscles couturier, droit antérieur de la cuisse, et triceps crural.

#### *Muscle couturier* (1).

Ce muscle est obliquement situé à la partie antérieure et interne de la cuisse. Il est fort long, mince et aplati. Il s'attache par un tendon très-court à l'épine iliaque antérieure et supérieure, entre les muscles iliaque et tenseur de l'aponévrose fémorale. De là il descend obliquement en dedans, s'élargit jusqu'au tiers supérieur de la cuisse, devient ensuite vertical, en se rétrécissant peu à peu, et passe en dedans de l'articulation du genou, sur laquelle il se contourne pour se terminer par un tendon d'abord arrondi, puis aplati en membrane, qui se fixe en dedans de la tubérosité interne du tibia, au-devant des muscles droit interne et demi-tendineux. Ce tendon envoie en bas une expansion qui concourt à former l'aponévrose jambière. Le M. couturier est recouvert par l'aponévrose fémorale. Il est appliqué sur les M. psoas et iliaque réunis, sur le droit antérieur de la cuisse, le moyen et le grand adducteurs, le droit interne et le ligament latéral interne de l'articulation du genou. Il fléchit la jambe sur la cuisse, et rapproche son extrémité inférieure de celle du côté opposé, comme pour les croiser l'une sur l'autre. Il peut aussi fléchir la cuisse sur le bassin ou le bassin sur la cuisse. Pl. 108. fig. 1.

#### *Muscle droit ou grêle antérieur de la cuisse* (2).

Placé au devant de la cuisse, ce muscle est allongé, aplati, fusiforme. Il s'attache en haut, à l'os iliaque, par deux tendons dont l'un embrasse l'épine iliaque antérieure et inférieure, tandis que l'autre se réfléchit en arrière, pour se fixer à la partie supérieure du bord de la cavité cotyloïde. Ces deux tendons se réunissent en un seul, lequel descend verticalement, et s'épanouit en une large aponévrose au devant du tiers supérieur du muscle. Les fibres charnues naissent de la face postérieure de cette aponévrose; le faisceau qu'elles forment se dirige verticalement en bas, en se dilatant peu à peu, jusqu'au milieu de la cuisse, puis il se rétrécit et vient se terminer sur la face antérieure d'une large aponévrose qui revêt la partie postérieure du muscle, et occupe sa moitié inférieure. Cette aponévrose se rétrécit de plus en plus, et se change en un tendon épais et aplati, lequel se confond avec celui du muscle triceps crural, et s'insère avec lui à la rotule. Ce muscle est placé au-dessous de l'aponévrose crurale et des M. iliaque et couturier. Il est appliqué, en haut, sur la capsule fibreuse de l'articulation coxo-fémorale, et dans le reste de son Pl. 108. fig. 2.

(1) *M. ilio-prétibial*. Chauss. *M. sartorius*. Soëmm. — (2) *M. ilio-rotulien*. Chauss. *Venter prior m. quadriceps femoris*. Soëmm.



étendue, sur le M. triceps. Il étend la jambe sur la cuisse, et celle-ci sur le bassin. Il peut aussi fléchir le bassin sur la cuisse et la cuisse sur la jambe.

*Muscle crural ou triceps de la cuisse* (1).

Pl. 108. fig. 1, 2. Ce muscle est placé à la partie antérieure, interne et externe de la cuisse. Il embrasse le fémur de tous côtés, excepté au niveau de la ligne âpre, et s'étend de cet os à la rotule. Pl. 109. fig. 1, 3. Il est épais, fort volumineux, allongé, simple en bas, divisé en haut, en trois gros faisceaux que l'on a nommés : l'interne, *muscle vaste interne* ; l'externe, *muscle vaste externe*, et le moyen, *muscle crural*. Il s'attache à la rotule par un tendon épais et large, confondu avec celui du droit antérieur, et donnant naissance à deux expansions aponévrotiques latérales qui embrassent les côtés de la rotule et vont se fixer ensuite aux tubérosités interne et externe du tibia. Ce tendon monte en se rétrécissant, se sépare de celui du droit antérieur, puis s'élargit de nouveau et se divise en trois feuillets aponévrotiques. L'un monte très-haut, au-devant du faisceau moyen ; l'autre s'épanouit sur la face interne du faisceau externe, et le troisième se prolonge sur la face externe du faisceau interne. Les fibres charnues du faisceau moyen se fixent à la face postérieure du tendon commun et de la lame aponévrotique, qui remonte au-devant de ce faisceau. Elles viennent ensuite s'implanter, par de courtes fibres aponévrotiques, au-devant et sur les côtés du fémur, depuis sa partie inférieure jusqu'à la ligne oblique qui réunit en avant les deux trochanters. Le faisceau externe est le plus considérable ; il est plus étroit en bas qu'en haut. Ses fibres charnues naissent successivement du prolongement aponévrotique qui s'insère à la tubérosité externe du tibia, et surtout de la large aponévrose que le tendon commun envoie sur sa face. De là elles se terminent tout le long de la lèvre externe de la ligne âpre ; les inférieures, courtes et presque transversales, se fixent à cette ligne, par l'intermédiaire de l'aponévrose fémorale qui les sépare de la courte portion du muscle biceps. Les supérieures, de plus en plus longues et obliques, s'y fixent par une aponévrose qui recouvre la face externe de ce faisceau, et se confond en haut avec le tendon du M. grand fessier. Le faisceau interne est moins volumineux que le précédent ; il est plus gros en bas qu'en haut. Ses fibres charnues naissent du prolongement aponévrotique qui se fixe à la tubérosité interne du tibia, de la partie interne du tendon commun, et de la lame aponévrotique qui lui est destinée. De là les fibres charnues, plus courtes et presque transversales en bas, d'autant plus longues et plus obliques qu'elles sont plus supérieures, viennent s'attacher tout le long de la lèvre interne de la ligne âpre du fémur, conjointement avec les adducteurs, auxquels elles sont unies par des cloisons aponévrotiques.

Le M. triceps crural est recouvert, en avant, par les M. psoas, iliaque, droit antérieur ; en dehors, par les M. petit et grand fessiers, par l'aponévrose crurale et son muscle tenseur ; en dedans, par le couturier et l'aponévrose crurale. Il est appliqué sur tout le fémur, excepté la ligne âpre et l'intervalle de ses deux bifurcations. Il se fixe à cet os,

(1) *M. trifémoro-rotulien*. Chauss. *Venter externus, venter internus, et venter posterior musculi quadriceps femoris*. Soëmm.

depuis la base des trochanters jusqu'à deux pouces au-dessus du genou. Ce muscle étend la jambe sur la cuisse et la cuisse sur la jambe.

#### IV. RÉGION CRURALE POSTÉRIEURE.

Elle présente les M. demi-tendineux, demi-membraneux et le biceps crural.

##### *Muscle demi-tendineux* (1).

Ce muscle, situé à la partie postérieure et interne de la cuisse, est très-long, aplati en haut, et terminé en pointe inférieurement. Il se fixe à la tubérosité de l'ischion, par un tendon qui lui est d'abord commun avec la longue portion du muscle biceps, et qui s'épanouit, en partie, derrière ses fibres charnues. Celles-ci descendent presque parallèlement les unes aux autres, forment un faisceau étroit, qui devient plus épais en descendant obliquement en dedans, se rétrécit de nouveau, et se termine par un tendon d'abord aplati, puis arrondi, lequel passe en dedans de l'articulation du genou, qu'il contourne, et vient s'implanter, en s'élargissant, en haut de la face interne du tibia, derrière le tendon du contourier, à côté de celui du droit interne. Ce tendon envoie par son bord interne une expansion qui concourt à former l'aponévrose jambière. Le corps charnu du M. demi-tendineux est coupé vers sa partie moyenne par une intersection aponévrotique très-obliquement dirigée. Ce muscle est recouvert un peu par le grand fessier en haut, et, dans tout le reste de son étendue, par l'aponévrose fémorale. Il est appliqué sur le demi-membraneux et le grand adducteur. Il fléchit la jambe sur la cuisse, et la dirige dans la rotation en dedans. Il peut aussi fléchir la cuisse sur la jambe, ou bien porter la cuisse en arrière sur le bassin. Quand on est debout, il maintient le bassin dans sa rectitude naturelle, et l'empêche de se renverser en avant.

##### *Muscle demi-membraneux ou demi-aponévrotique* (2).

Il est placé au-dessous du précédent à la partie postérieure et interne de la cuisse. Il est mince, aplati et aponévrotique en haut, épais et charnu en bas. Il se fixe à la tubérosité de l'ischion, devant les M. biceps, demi-tendineux, et derrière le carré de la cuisse, par un tendon très-fort, qui ne tarde pas à s'épanouir en une large aponévrose, plus épaisse en dehors qu'en dedans. Les fibres charnues naissent successivement du bord interne de cette aponévrose, jusqu'au-dessous du milieu de la cuisse; elles sont toutes parallèles et courtes; par leur réunion elles forment un faisceau long, aplati, mince à ses extrémités, et viennent se terminer sur un tendon commun. Celui-ci naît au niveau de l'endroit où se termine l'aponévrose supérieure. Il reçoit successivement les fibres charnues, selon l'ordre de leur origine, s'en sépare derrière l'articulation du genou, et ne tarde pas à se diviser en trois portions. L'externe, mince, étroite, remonte obliquement en dehors, derrière cette arti-

(1) *M. ischio-prætilial*, Chauss. *M. semi-tendinosus*, Soëmm. — (2) *M. ischio-popliti-tibial*, Chauss. *M. semi-membranosus*, Soëmm.



culatation, et vient s'attacher au-dessus du condyle externe du fémur. La moyenne, large, et continue à la précédente, se termine derrière la tubérosité interne du tibia, et envoie une expansion fibreuse sur le M. poplité; l'interne est la plus volumineuse; elle est arrondie, se contourne sur la tubérosité interne du tibia, et va s'insérer au-devant d'elle. Elle est, dans cette dernière partie de son trajet, retenue solidement dans une gaine fibreuse particulière, et revêtue par une membrane synoviale qui se réfléchit de l'une sur l'autre. Le M. demi-membraneux est recouvert par le demi-tendineux, le biceps et l'aponévrose fémorale. Il est appliqué sur le M. carré, le grand adducteur, l'articulation fémoro-tibiale et le jumeau, interne sur lequel il glisse au moyen d'une petite capsule synoviale. Ce muscle a les mêmes usages que le précédent.

*Muscle biceps crural* <sup>(1)</sup>.

Pl. 110. fig. 2.  
Pl. 111. fig. 2,  
3.  
Ce muscle est placé à la partie postérieure et externe de la cuisse. Il est allongé, fort volumineux, simple en bas, et divisé supérieurement en un double faisceau. 1° Sa longue portion, ou portion ischiatique, s'attache à la tubérosité de l'ischion par un tendon qui lui est commun avec le M. demi-tendineux, et qui s'épanouit, en partie, sur sa face postérieure; elle est longue et arrondie; elle descend obliquement en dehors, grossit, et vient se terminer à la partie postérieure et interne de l'aponévrose commune. 2° La courte portion, ou portion fémorale, est aplatie et quadrilatère. Elle se fixe par de courtes aponévroses à la lèvre externe de la ligne âpre du fémur, entre les adducteurs et le crural. Ses fibres, toutes obliques et parallèles, viennent se rendre successivement à la moitié inférieure de l'aponévrose commune, sur son bord externe et sur sa face postérieure. Cette aponévrose, d'abord large, se rétrécit et augmente d'épaisseur en descendant; elle se change bientôt en un gros tendon qui, accompagné très-bas par les fibres charnues de la portion fémorale, vient s'attacher au sommet du péroné par deux portions qui embrassent le ligament latéral externe de l'articulation fémoro-tibiale. Sa partie antérieure envoie au tibia une expansion qui affermit l'articulation péronéo-tibiale; la postérieure fournit une autre expansion à l'aponévrose jambière.

Le M. biceps crural est recouvert par le grand fessier et l'aponévrose fémorale. Il est appliqué sur le demi-aponévrotique, le grand adducteur, le crural, le fémur, le ligament latéral externe de l'articulation du genou.

Les deux portions du M. biceps fléchissent la jambe sur la cuisse, et, dans quelques cas, la cuisse sur la jambe. La longue portion peut, en outre, porter la cuisse en arrière sur le bassin, ou bien redresser cette dernière cavité, quand elle a été inclinée en avant. Elle peut aussi imprimer à tout le membre un léger mouvement de rotation en dehors.

V. RÉGION CRURALE INTERNE.

Elle est formée par le pectiné, le droit interne et les trois adducteurs.

(1) *M. ischio-fémoro-péronien*. Chauss. *M. biceps femoris*. Soëmm.

*Muscle pectiné (1).*

Ce muscle est situé à la partie interne et supérieure de la cuisse. Il est aplati, allongé : Pl. 110, fig. 1. ses fibres s'attachent par de courtes aponévroses à l'espace triangulaire qui se trouve entre l'épine du pubis et l'éminence ilio-pectinée. De là, il descend en dehors et en arrière, se rétrécit, se contourne sur lui-même, au niveau du petit trochanter, et vient se fixer au-dessous de lui, par un tendon aplati. Le M. pectiné est recouvert par l'aponévrose fémorale. Il est appliqué sur le ligament capsulaire de l'articulation coxo-fémorale, les M. obturateur externe et petit adducteur. Il fléchit la cuisse sur le bassin, la porte dans l'adduction et un peu dans la rotation en dehors. Il peut aussi fléchir le bassin sur la cuisse.

*Muscle droit ou grêle interne (2).*

Placé à la partie interne de la cuisse, ce muscle est allongé, aplati de dehors en dedans Pl. 111, fig. 2. et d'une forme triangulaire. Il se fixe dans l'étendue de deux pouces, par des aponévroses plus marquées en avant qu'en arrière, à la partie interne de la branche descendante du pubis. De là, ses fibres descendent en convergeant, forment un faisceau triangulaire, lequel se rétrécit de plus en plus, et se termine par un tendon qui commence très-haut, sur son bord postérieur. Ce tendon, accompagné par les fibres charnues jusqu'auprès de l'articulation du genou, s'en isole, passe derrière le condyle interne du fémur, augmente de largeur, et va s'attacher avec celui du demi-tendineux, à la partie inférieure de la tubérosité interne du tibia, derrière le M. couturier. Il envoie une expansion fibreuse à l'aponévrose jambière. Le M. droit interne est recouvert par l'aponévrose fémorale et un peu par le M. couturier; il est appliqué sur les trois adducteurs, le M. demi-membraneux, l'articulation du genou et son ligament interne. Il fléchit la jambe sur la cuisse et la cuisse sur la jambe. Il peut aussi porter le membre inférieur dans l'adduction, ou bien renverser en dedans le bassin sur la cuisse.

*Muscle premier ou moyen adducteur (3).*

Il est placé à la partie antérieure et interne de la cuisse, au-devant des deux autres muscles du même nom. Il est allongé, épais, triangulaire, plus large en bas qu'en haut. Il s'attache à l'épine pubienne et à la partie du pubis qui est au-dessous, par un tendon prolongé sur son bord interne. Ses fibres charnues descendent en dehors, en formant un faisceau qui s'élargit de plus en plus, est plus épais au milieu qu'à ses extrémités, et vient se terminer dans l'espace de trois pouces environ, sur la ligne âpre du fémur, entre la portion interne du muscle triceps crural et le grand adducteur : cette dernière insertion se fait par deux lames aponévrotiques qui reçoivent entre elles les fibres charnues, sont unies Pl. 109, fig. 1, 2. Pl. 110, fig. 1.

(1) *M. sus-pubio-fémoral*. Chauss. *M. pectineus*. Soëmm. — (2) *M. sous-pubio-prétibial*. Chauss. *M. gracilis*. Soëmm. — (3) *M. pubio-fémoral*. Chauss. Portion du *triceps femoris*. Soëmm.

*Texte.*



en arrière à l'aponévrose du grand adducteur, et concourent avec elle à former l'ouverture aponévrotique, à travers laquelle l'artère fémorale passe pour se porter dans le jarret. Le M. moyen adducteur est recouvert par l'aponévrose fémorale, le M. couturier. Il est appliqué sur le grand et le petit adducteur : il rapproche la cuisse de celle du côté opposé, la fléchit un peu, et la tourne dans la rotation en dehors. Il peut aussi fléchir le bassin sur la cuisse, et l'empêcher ainsi de se renverser en arrière dans la station.

*Muscle second ou petit adducteur* <sup>(1)</sup>.

Pl. 109, fig. 1, 2. Situé à la partie interne et supérieure de la cuisse, ce muscle est un peu plus épais, mais moins grand que le précédent au-dessous duquel il se trouve; il est triangulaire, aplati de dedans en dehors, en haut, et d'avant en arrière, en bas. Il se fixe, par de courtes aponévroses, à l'espace qui sépare la symphyse du pubis du trou sous-pubien; il descend ensuite, s'élargit, s'amincit et vient se fixer par d'autres aponévroses, dans l'étendue d'environ trois pouces, à la ligne âpre du fémur, au-dessous du petit trochanter. Ce muscle est placé entre le moyen adducteur et le pectiné qui sont en avant, et le grand adducteur qui est en arrière. En dedans, il est recouvert par le droit interne et le triceps crural; en dehors il avoisine l'obturateur interne, le psoas et l'iliaque. Il a les mêmes usages que le muscle précédent.

*Muscle troisième ou grand adducteur* <sup>(2)</sup>.

Pl. 109, fig. 1, 2. Placé à la partie interne et postérieure de la cuisse, il est très-large, fort épais, et d'une forme triangulaire. Il se fixe, en haut, à la partie interne et antérieure de la lame osseuse qui sépare la symphyse du pubis de la tubérosité sciatique, ainsi qu'à la base de cette dernière éminence, par un gros tendon, lequel se prolonge derrière les fibres charnues. Celles-ci présentent la disposition suivante : les supérieures très-courtes, presque transversales, viennent de la lame de l'ischion; elles passent devant les inférieures, et vont s'insérer à la ligne oblique qui descend du grand trochanter à la ligne âpre du fémur, en dedans de l'insertion du M. grand fessier; les fibres moyennes, plus longues et plus obliques, se terminent à l'interstice de la ligne âpre, par des aponévroses qui se confondent avec celles des deux muscles précédents, et offrent des ouvertures pour laisser passer des vaisseaux. Le plus large de ces trous est destiné à l'artère fémorale : il représente une sorte de canal oblique, pour la formation duquel le muscle semble se diviser en deux portions : l'une postérieure, qui appartient aux fibres moyennes, et finit en pointe entre le muscle crural et la courte portion du biceps; l'autre antérieure, qui appartient aux fibres inférieures, et forme un gros faisceau vertical, terminé par un tendon fort volumineux. Celui-ci commence assez haut, sous la forme d'une aponévrose, en s'unissant à celle du moyen adducteur, il se rétrécit, se confond avec la portion interne du M. crural, et vient se terminer, avec elle, à la tubérosité interne du fémur. Ce muscle est recouvert par le

(1) *M. sous-pubio-fémoral*. Chauss. *Portion du triceps femoris*. Soëmm. — (2) *M. ischio-fémoral*. Chauss. *Portion du triceps femoris*. Soëmm.

moyen et le petit adducteurs en avant : il est en rapport, en arrière, avec les M. biceps, demi-tendineux, demi-membraneux, grand fessier; en dedans, avec le droit interne et le couturier. Il a pour usage de rapprocher la cuisse de celle du côté opposé. Quand on est debout sur un seul pied, il empêche le bassin de se renverser en dehors, et le ramène à sa rectitude naturelle, lorsqu'il s'en est écarté.

## VI. RÉGION CRURALE EXTERNE.

Elle ne présente qu'un seul muscle; c'est le muscle du fascia-lata ou tenseur de l'aponévrose crurale.

*Muscle du fascia-lata ou tenseur de l'aponévrose crurale (1).*

Placé à la partie supérieure et externe de la cuisse, ce muscle est aplati, allongé, plus large en bas qu'en haut. Il s'attache, par un tendon assez court, à l'épine iliaque antérieure et supérieure, entre le couturier et le moyen fessier. De là ses fibres descendent en divergeant, de sorte que le faisceau qu'elles forment s'élargit et devient plus mince à mesure qu'il s'éloigne de son insertion supérieure, pour venir se terminer dans l'écartement d'un double feuillet aponévrotique qui, au-delà, se réunit en un seul, et fait partie de l'aponévrose fémorale. Le muscle du fascia-lata est recouvert en dehors par le feuillet aponévrotique externe qui lui appartient, et par les tégumens. En dedans, il est appliqué sur les muscles droit antérieur, triceps crural, moyen et petit fessiers. Il a pour usage d'imprimer à la cuisse un mouvement de rotation de dehors en dedans; il peut aussi la porter en dehors, en l'éloignant de celle du côté opposé, ou bien agir sur le bassin en la renversant en dehors.

## MUSCLES DE LA JAMBE.

## VII. RÉGION JAMBIÈRE ANTÉRIEURE.

Elle est formée par les muscles jambier antérieur, extenseur propre du gros orteil, grand extenseur commun des orteils et petit péronier.

*Muscle jambier antérieur (2).*

Placé à la partie antérieure de la jambe, ce muscle est très-long, épais, prismatique, charnu en haut, et terminé en bas par un fort tendon. Il se fixe 1° à la tubérosité externe du tibia et à la moitié supérieure de la face externe de cet os, par de courtes aponévroses; 2° au ligament interosseux et à une petite cloison qui le sépare du M. extenseur commun des orteils; 3° à la face postérieure de l'aponévrose tibiale. Les fibres charnues, nées de ces diverses origines, descendent, en formant un faisceau dirigé

(1) *M. ilio-aponévrosi-fémoral*. Chauss. *M. fascia lata femoris*. Soëmm. — (2) *M. tibio-sus-tarsien*. Chauss. *M. tibialis anticus*. Soëmm.



en bas, un peu en dedans et en avant, et qui augmente d'abord d'épaisseur, diminue ensuite, pour se terminer par un tendon épais et légèrement aplati. Ce tendon reçoit verticalement les fibres supérieures et les inférieures de plus en plus obliquement; il s'en sépare au-dessus de l'articulation tibio tarsienne, passe au-devant de cette articulation, dans une gaine que lui présente le ligament annulaire supérieur, se contourne en dedans, va s'attacher, en s'élargissant, à la partie interne du premier os cunéiforme, et envoie au-delà un prolongement à l'extrémité correspondante du premier os du métatarse. On trouve presque toujours une petite capsule synoviale entre ce tendon et le premier os cunéiforme. Une autre capsule synoviale se déploie également sur lui et sur la gaine fibreuse que lui offre le ligament annulaire supérieur.

Le M. jambier antérieur est en rapport, en avant, avec l'aponévrose jambière; en dedans, avec la face externe du tibia; en arrière, avec le ligament interosseux; en dehors, avec le muscle extenseur propre du gros orteil et l'extenseur commun. Son tendon est recouvert par les tégumens, par l'aponévrose tibiale et le ligament annulaire. Il est appliqué sur l'extrémité inférieure du tibia, l'articulation tibio-tarsienne et les os du tarse. Ce muscle fléchit le pied sur la jambe, et porte sa pointe en dedans. Il élève le bord interne du pied. Il peut aussi mouvoir la jambe sur le pied en sens inverse.

*Muscle extenseur propre du gros orteil (1).*

Pl. 112, fig. 1, 3. Ce muscle, situé en dehors du précédent, est allongé, mince, aplati transversalement en haut, et terminé en bas par un tendon très-volumineux. Il se fixe par de courtes aponeuroses, à la face interne du péroné, dans l'étendue d'environ six pouces, et à la partie voisine du ligament interosseux. De là ses fibres charnues descendent en avant, parallèlement les unes aux autres, pour former un faisceau aplati, rhomboïdal, et viennent toutes se rendre sur la face postérieure du tendon qui occupe le bord antérieur du muscle. Ce tendon se sépare des fibres musculaires au niveau du ligament annulaire, passe au-dessous de lui, se porte le long du bord interne du métatarse, puis sur la première phalange du gros orteil, à laquelle il tient par deux expansions fibreuses, détachées de ses bords, et se termine enfin en s'élargissant, à l'extrémité postérieure de la dernière phalange. Ce muscle est caché en haut par le jambier antérieur qui est en dedans, et l'extenseur commun des orteils qui est en dehors; plus bas, il est recouvert par l'aponévrose jambière, le ligament annulaire, les tégumens, et appliqué sur le tibia, le tarse, le métatarse et les phalanges. Il a pour usage d'étendre la dernière phalange du gros orteil sur la première, et celle-ci sur le premier os du métatarse. Il peut aussi fléchir le pied sur la jambe et la jambe sur le pied.

*Muscle long ou grand extenseur des orteils (2).*

Pl. 112, fig. 1, 5. Pl. 115, fig. 1, 2. Placé à la partie antérieure externe de la jambe et supérieure du pied, ce muscle est allongé, mince et transversalement aplati. Il s'attache, 1° en haut, à la tubérosité externe

(1) *M. péronéo sus-phalangien du pouce.* Chauss. *M. extensor proprius hallucis.* Soëmm. — (2) *M. péronéo sus-phalangien commun.* Chauss. *M. extensor longus communis digitorum pedis.* Soëmm.

du tibia ; à une cloison aponévrotique qui le sépare du jambier antérieur , et au ligament antérieur de l'articulation péronéo-tibiale supérieure ; 2° en arrière , à la partie antérieure du péroné , par de courtes fibres aponévrotiques ; 3° en avant , à l'aponévrose jambière ; 4° en dehors , à une cloison fibreuse qui le sépare des muscles grand et moyen péroniers. Les fibres charnues provenant de ces insertions descendent de plus en plus obliquement en avant , et vont se rendre sur la face postérieure d'un tendon qui est d'abord caché dans leur épaisseur , et se trouve accompagné par elles jusqu'au ligament annulaire. Ce tendon , avant de traverser le ligament annulaire , se divise d'abord en trois portions distinctes , qui reçoivent chacune un faisceau charnu particulier. La portion interne se divise elle-même en deux parties , au-dessous du ligament annulaire. Les quatre tendons deviennent à peu près horizontaux , s'avancent , en s'écartant les uns des autres , sur la convexité du pied , et se dirigent vers les quatre derniers orteils , en croisant la direction de ceux du M. court extenseur. Parvenu à la face supérieure des phalanges , les trois premiers se placent en dehors des tendons du court extenseur , tandis que le dernier reçoit un prolongement tendineux du M. court péronier latéral. Chacun d'eux reçoit aussi une double expansion fibreuse des muscles lombricaux et interosseux , s'élargit , recouvre la première phalange correspondante , et se divise , comme les tendons des muscles extenseurs des doigts , en trois portions : l'une moyenne , passe au-dessus de l'articulation de la première phalange avec la seconde , et s'attache au-dessus de celle-ci : les deux latérales , d'abord écartées , se réunissent bientôt , pour aller se terminer à l'extrémité postérieure de la dernière phalange. Le M. grand extenseur commun des orteils est en rapport , en dedans , avec le M. jambier antérieur et l'extenseur propre du gros orteil ; en dehors , avec les trois muscles péroniers ; en avant , avec l'aponévrose jambière : au-devant de l'articulation tibio-tarsienne , il passe dans une coulisse que lui offre le ligament annulaire supérieur du tarse , et s'y revêt d'une bourse synoviale très-prononcée , qui facilite ses mouvemens ; au pied , il est recouvert par les tégumens et appliqué sur le petit extenseur et les phalanges. Ce muscle étend les phalanges des quatre derniers orteils ; il peut aussi fléchir le pied sur la jambe et la jambe sur le pied.

Pl. 112, fig. 3.

*Muscle petit péronier , ou péronier antérieur (v).*

Ce muscle n'existe pas toujours. Placé à la partie antérieure et externe de la jambe , il est allongé , mince et aplati. Il s'attache au tiers inférieur de la partie antérieure du péroné , à la partie correspondante du ligament interosseux , et en dehors à une cloison qui le sépare du moyen péronier. Les fibres charnues provenant de cette triple insertion descendent obliquement , sont d'abord intimement confondues avec celles du muscle précédent , et viennent toutes se rendre sur la partie postérieure d'un tendon qui occupe le bord antérieur du muscle. Ce tendon , d'abord uni à celui de l'extenseur commun , ne tarde pas à s'en séparer , pour se porter en dehors et en bas ; là il traverse le ligament annulaire supérieur , est embrassé par la même membrane synoviale que le muscle extenseur commun , croise la direction du petit extenseur , s'élargit beaucoup , et vient se ter-

Pl. 112, fig. 1, 2.

Pl. 115, fig. 1.

(1) *M. petit péronéo-sus-métatarsien.* Chauss. *M. peroneus tertius.* Soëmm.



miner en dehors de l'extrémité postérieure du cinquième os du métatarse, en envoyant souvent un prolongement au dernier des tendons du M. grand extenseur commun. A la jambe ce muscle est recouvert, en dehors, par l'aponévrose jambière, et avoisine le moyen péronier; en dedans, il est confondu avec l'extenseur commun des orteils; au pied, il est recouvert par la peau, et placé sur le petit extenseur et le cinquième os du métatarse: il a pour usage de fléchir le pied sur la jambe, en relevant son bord externe, et en portant un peu sa pointe en dehors. Il peut aussi fléchir la jambe sur le pied.

## II. RÉGION JAMBIÈRE POSTÉRIEURE ET SUPERFICIELLE.

Elle présente les muscles jumeaux, jambier grêle, soléaire et poplité.

### *Muscles jumeaux ou gastrocnémiens* <sup>(1)</sup>.

Pl. 113, fig. 1. Placés superficiellement à la partie postérieure de la jambe, les M. jumeaux sont deux gros faisceaux allongés, épais, séparés en haut, larges, aplatis, et terminés inférieurement par un tendon commun. Chacun se fixe au-dessus de l'extrémité postérieure du condyle correspondant du fémur, par un tendon fort et recourbé. Ce tendon, d'abord placé en dehors des fibres charnues pour le faisceau externe, et en dedans pour l'interne, s'épanouit en une aponévrose mince qui recouvre en arrière chaque faisceau du muscle. Les fibres charnues s'insèrent en dedans du tendon externe, en dehors de l'interne, et au-devant de leurs expansions aponévrotiques; elles sont assez courtes, dirigées en bas, et viennent successivement se terminer, dans une direction oblique, à la face postérieure d'une large et forte aponévrose, laquelle est d'abord divisée en deux parties, mais devient simple vers le milieu de la jambe, pour se réunir à celle du soléaire, et concourir à former, avec elle, le tendon d'Achille.

Les M. jumeaux sont d'un volume un peu différent. L'interne est plus considérable que l'externe, et descend plus bas que lui. Ils sont recouverts par l'aponévrose jambière, et de plus l'interne par le demi-membraneux. Ils sont appliqués sur les condyles du fémur, sur la partie postérieure de la capsule synoviale de l'articulation fémoro-tibiale, les muscles poplité, plantaire grêle et soléaire.

Ces muscles constituent essentiellement le gras de la jambe ou le mollet. Ils ont pour usage d'étendre le pied sur la jambe et celle-ci sur le pied. Ils peuvent également fléchir la jambe sur la cuisse et la cuisse sur la jambe.

### *Muscle soléaire* <sup>(2)</sup>.

Pl. 113, fig. 2. Ce muscle, placé au-dessous du précédent, est large, épais au milieu, rétréci à ses extrémités. Il se fixe 1° en dehors de la face postérieure d'une aponévrose large et mince, qui s'attache à la partie postérieure de l'extrémité supérieure du péroné et aux deux tiers supérieurs de la partie externe de cet os; 2° au milieu, à la convexité d'une arcade apo-

(1) *M. bifémoro-calcaneien*. Chauss. *M. surœ*. Soëmm. — (2) *M. tibio-calcaneien*. Chauss. *Pars musculi surœ vulgò dicta soleus*. Soëmm.

névrotique, sous laquelle passent les vaisseaux poplités, et qui s'étend du péroné au tibia; 3° en dedans, à une dernière aponévrose qui s'insère à la ligne oblique de la face postérieure du tibia et au tiers moyen de son bord interne, et s'épanouit sur la partie externe du muscle. Les fibres charnues provenant de cette triple insertion descendent en se rapprochant les unes des autres, et viennent se terminer successivement, suivant l'ordre de leur origine, au-devant d'une large et mince aponévrose : celle-ci reçoit les fibres charnues en partie immédiatement, et en partie au moyen d'un raphé tendineux sur lequel elles s'insèrent comme les barbes d'une plume sur leur tige commune; ensuite elle se confond intimement avec celle des M. jumeaux, pour former le tendon d'Achille. Ce dernier, résultant de la réunion des deux aponévroses précédentes, descend verticalement derrière l'extrémité inférieure de la jambe, en se rétrécissant et en devenant plus épais et plus arrondi. Arrivé au calcaneum, il s'élargit un peu, et se fixe au bas de l'extrémité postérieure de cet os, après avoir glissé sur lui, au moyen d'une petite capsule synoviale, qui se déploie entre eux. Le tendon d'Achille, saillant au-dessous de la peau, est séparé des muscles de la région postérieure et profonde de la jambe, par un espace rempli de tissu cellulaire. Il reçoit, jusqu'au-dessus du calcaneum, l'insertion des fibres charnues du soléaire. Le soléaire est recouvert par les M. jumeaux, le jambier grêle, et l'aponévrose jambière; il est appliqué sur le péroné, le M. poplité et ceux de la région profonde sous-jacente. Il étend le pied sur la jambe ou la jambe sur le pied.

*Muscle plantaire ou jambier grêle (1).*

Il n'existe pas toujours. Placé entre les deux précédents, il est allongé, mince et étroit. Son faisceau charnu se fixe derrière le condyle externe du fémur, par un tendon qui lui est commun avec le jumeau externe, et que revêt la capsule synoviale de l'articulation du genou. De là il se porte en bas et en dedans, passe derrière l'articulation, et, après deux pouces de trajet, donne naissance à un tendon très-grêle et aplati, qui suit la même direction, se place dessous, puis en-dedans du tendon d'Achille, le cotoie, et s'insère avec lui à la partie postérieure et interne du calcaneum. Ce muscle est recouvert par les jumeaux. Il est appliqué sur la membrane synoviale et le ligament postérieur de l'articulation fémoro-tibiale, les M. poplité et soléaire. Il a pour usage d'étendre le pied sur la jambe ou la jambe sur le pied. Il peut aussi fléchir la jambe sur la cuisse ou la cuisse sur la jambe.

Pl. 113, fig. 2.

*— anomalie d'insertion  
grêle qui n'est pas  
toujours —*

*Muscle poplité (2).*

Ce muscle est profondément situé à la partie postérieure et supérieure de la jambe; il est court, aplati, triangulaire; il se fixe par un tendon épais, d'un pouce environ de longueur, qui est implanté dans la gouttière que présente le condyle externe du fémur. Ce tendon se dirige obliquement en dedans et en arrière, adhère au fibro-cartilage semi-

Pl. 113, fig. 3.

Pl. 114, fig. 1.

(1) *M. petit fémoro-calcaneien.* Chauss. *M. plantaris.* Soëmm. — (2) *M. fémoro-poplité-tibial.* Chauss. *M. popliteus.* Soëmm.



lunaire externe, est tapissé en avant par la capsule synoviale de l'articulation du genou, et s'épanouit pour donner naissance aux fibres charnues. Celles-ci, d'autant plus longues et plus obliques en bas et en dedans, qu'elles sont plus inférieures, vont se terminer, pour la plupart, à la surface triangulaire qu'on voit en haut de la face postérieure du tibia; quelques-unes se fixent, par une aponévrose mince qui vient du tendon du demi-membraneux, à la partie supérieure du bord interne du même os. Le poplité est recouvert par les M. jumeaux et jambier grêle; il est appliqué sur le fémur, l'articulation péronéo-tibiale et le tibia. Il a pour usage de fléchir la jambe sur la cuisse, et la cuisse sur la jambe. Quand la jambe est fléchie, il la fait tourner dans la rotation en dedans.

### III. RÉGION JAMBIÈRE POSTÉRIEURE ET PROFONDE.

Elle est formée par les muscles grand fléchisseur commun des orteils, jambier postérieur et grand fléchisseur propre du gros orteil.

#### *Muscle grand ou long fléchisseur commun des orteils* (1).

Pl. 114, fig. 1. Ce muscle est situé à la partie postérieure de la jambe et à la plante du pied. Il est allongé, mince, aplati en haut, terminé en bas par quatre tendons. Il se fixe en dedans, par de courtes aponévroses, à la face postérieure du tibia, depuis sa ligne oblique jusqu'à son quart inférieur et en dehors à une cloison aponévrotique qui le sépare du jambier postérieur et du long fléchisseur propre du gros orteil. Les fibres charnues provenant de cette double insertion descendent successivement sur les côtés et au-devant d'un tendon qui ne tarde pas à s'en isoler en arrière, mais se trouve, en avant, accompagné plus bas par celles de la seconde que par celles de la première de ces insertions. Arrivé à la partie inférieure du tibia, le tendon se réfléchit sur la malléole interne, se trouve, dans cet endroit, séparé, par une cloison fibreuse, du tendon du jambier postérieur, passe au-dessous de l'astragale, devient horizontal, se porte en avant et en dehors, en croisant la direction du tendon du fléchisseur du gros orteil, sous lequel il glisse, et dont il reçoit une expansion; bientôt il s'aplatit, commence à se diviser, reçoit l'insertion du fléchisseur accessoire, se sépare définitivement en quatre tendons, et donne attache, à leur point de séparation, aux muscles lombricaux. Ces tendons vont se rendre aux quatre derniers orteils; chacun d'eux s'engage au niveau des articulations métatarso-phalangiennes, dans la gaine qui lui est commune avec le tendon correspondant du petit fléchisseur, passe dans l'ouverture de ce dernier, et va se terminer en arrière et en bas de la dernière phalange des quatre derniers orteils. Ce muscle est recouvert à la jambe par le soléaire, l'aponévrose jambière, et appliqué sur le tibia et le muscle jambier postérieur. A l'endroit où il se réfléchit, il est assujéti, dans la coulisse que lui offre le tibia, par une gaine ligamenteuse, fixée derrière la malléole interne, l'astragale, et au-dessous de la petite tubérosité antérieure du calcaneum. Cette longue gaine fibreuse est revêtue, ainsi que le tendon, par une membrane synoviale, qui se réfléchit de l'une sur l'autre, en

(1) *M. tibio-phalangien commun* Chauss. *M. flexor communis longus digitorum pedis*, Soëmm.

formant un cul-de-sac en haut et en bas. Au pied, ce muscle est recouvert par l'adducteur du gros orteil, le petit fléchisseur des orteils, l'abducteur du petit orteil, qui sont en bas, et les muscles de la région plantaire profonde, qu'on rencontre au-dessus. Au-dessous des orteils, chaque tendon du grand fléchisseur est logé dans une gaine fibreuse qui commence à l'extrémité de l'os du métatarse correspondant, se continue d'abord avec le ligament métatarsien transverse antérieur, puis s'attache successivement sur les côtés de chaque phalange, et aux ligaments antérieurs de leurs articulations, en se confondant avec le tendon, au niveau de la dernière. Cette gaine, et les tendons qu'elle renferme, sont revêtus par une membrane synoviale, qui se comporte à leur égard comme celle dont il a été fait mention à l'occasion des M. fléchisseurs des doigts. Le M. grand fléchisseur commun a pour usage de fléchir les troisièmes phalanges des orteils sur les secondes, les secondes sur les premières, et celles-ci sur les os correspondans du métatarse. Il peut aussi courber le pied en bas, et l'étendre sur la jambe, ou bien étendre la jambe sur le pied, et l'empêcher de se renverser en avant.

*Muscle jambier postérieur (1).*

Ce muscle est situé à la partie postérieure et profonde de la jambe et à la plante du pied. Pl. 114, fig. 1, 2, 3. Il est allongé, aplati; il s'attache en dehors, à la partie interne et postérieure du péroné, par des fibres aponévrotiques très-prononcées qui le recouvrent en arrière, et par une cloison fibreuse qui le sépare, dans ce sens, du long fléchisseur commun et du fléchisseur propre du gros orteil; en dedans, il se fixe à la ligne oblique de la face postérieure du tibia et à cette face elle-même, près du ligament interosseux. Entre ces deux insertions, on observe une ouverture par laquelle passent les vaisseaux tibiaux antérieurs. Nées de ces divers points, les fibres charnues descendent, les supérieures verticalement, les inférieures de plus en plus obliquement, et toutes vont se rendre sur un tendon commun qui, d'abord caché dans leur épaisseur, s'en isole vers le bord interne du muscle. Ce tendon, élargi à son origine, s'arrondit au-dessus de l'articulation tibio-tarsienne, puis se contourne derrière la malléole interne, et vient s'attacher au-dessous et en dedans du scaphoïde, en envoyant un prolongement remarquable au premier os cunéiforme. A la jambe, le M. jambier postérieur est recouvert par le soléaire, le grand fléchisseur commun des orteils, et par celui du gros orteil; il est appliqué sur le péroné, le tibia et le ligament interosseux. Il est fixé derrière le tibia, par une gaine fibreuse très-épaisse, qui s'attache aux deux bords de la coulisse de la malléole, et le sépare du tendon du long fléchisseur, lequel passe dans une gaine voisine; il est aussi revêtu par une membrane synoviale, placée entre lui et la coulisse fibreuse. Le M. jambier postérieur étend le pied sur la jambe, le porte en dedans, et élève son bord interne, de sorte qu'il tourne en dedans la plante du pied; il peut aussi mouvoir en sens inverse la jambe sur le pied.

*Muscle grand fléchisseur du gros orteil (2).*

Placé profondément à la partie postérieure et externe de la jambe, et la partie interne Pl. 114, fig. 1, 2.

(1) *M. tibio-sous-tarsien*. Chauss. *M. tibialis posticus*. Soëmm. — (2) *M. péronéo sous-phalangien du pouce*. Chauss. *M. tibialis posticus*. Soëmm.

*Texte.*

29



Pl. 116, fig. 1,  
2.

de la plante du pied, ce muscle est allongé, épais, charnu en haut, et terminé en bas par un tendon très-fort. Il se fixe en dehors, à une cloison qui le sépare des deux M. péroniers latéraux; en dedans, à une cloison qui lui est commune avec les M. jambier postérieur et long fléchisseur commun; au milieu, aux deux tiers inférieurs du bord postérieur du péroné, où viennent se fixer également les deux cloisons précédentes. Les fibres charnues provenant de cette triple insertion descendent obliquement les unes aux autres, et forment un faisceau mince, qui s'élargit bientôt pour se rétrécir de nouveau. Ce faisceau descend obliquement en dedans, et donne naissance à un tendon qui paraît d'abord en arrière et sur son bord interne, se réfléchit derrière l'articulation tibio-tarsienne, devient horizontal, passe derrière l'astragale, dessous le calcaneum, se porte en avant et en dedans, se rétrécit, croise la direction du fléchisseur commun, au-dessous duquel il se trouve, et dont il reçoit un prolongement: il s'avance alors sous le bord interne du pied, et s'engage entre les deux portions du petit fléchisseur, et les deux os sésamoïdes de l'articulation métatarso-phalangienne du gros orteil. Dans cet endroit, il s'élargit encore, se place sous la première phalange, puis se rétrécit, et va s'attacher, en s'élargissant de nouveau, à la partie inférieure et postérieure de la dernière. Ce muscle est recouvert à la jambe par le soléaire et l'aponévrose jambière; il est appliqué sur le péroné, le grand fléchisseur des orteils, le jambier postérieur, le ligament interosseux et le tibia. Plus bas, il est placé sur l'articulation tibio-tarsienne, et se trouve retenu sous l'astragale et le calcaneum, par une gaine fibreuse qui s'attache aux bords de la coulisse que ces deux os présentent. Son tendon, dans cette gaine, est revêtu par une membrane synoviale particulière; il est libre entre les deux faisceaux charnus du M. court fléchisseur du gros orteil, mais sous la phalange, il est retenu par une gaine fibreuse qui commence au niveau du ligament transverse antérieur du métatarse, se fixe sur les côtés de la phalange, et transforme en un canal complet la coulisse qu'elle offre. On trouve entre la gaine et le tendon une membrane synoviale, qui se réfléchit de l'une à l'autre. Ce muscle fléchit la dernière phalange du gros orteil sur la première, et celle-ci sur l'os correspondant du métatarse; il peut aussi augmenter la concavité du pied, en abaissant un peu le premier os du métatarse, et étendre le pied sur la jambe ou cette dernière sur le pied.

#### IV. RÉGION PÉRONIÈRE.

Elle ne présente que les deux muscles péroniers latéraux.

##### *Muscle grand ou long péronier latéral* (1).

Pl. 112, fig. 1.

Pl. 114, fig. 1,  
2, 3.

Ce muscle est situé à la partie externe de la jambe et à la plante du pied. Il est allongé, étroit, charnu en haut, terminé en bas par un long tendon. Ses fibres s'attachent, 1° en haut et en dehors, à l'aponévrose jambière: 2° en dedans, au tiers supérieur de la face externe du péroné et un peu au tibia, puis encore à la face externe du péroné, derrière le M. court péronier latéral; 3° en arrière, à une cloison aponévrotique qui le sépare du so-

(1) *M. péronéo-sous-tarsien*. Chauss. *M. peroneus longus*. Soëmm.

léaire et du M. grand fléchisseur du gros orteil : 4° en avant, à une cloison qui l'unit au M. extenseur commun des orteils. Les fibres charnues provenant de ces insertions descendent, les supérieures verticalement, les suivantes obliquement. Tout s viennent se terminer sur un tendon commun, placé d'abord dans leur centre, qui bientôt s'en isole, et descend verticalement derrière le péroné. Ce tendon s'arrondit, s'engage avec celui du court péronier dans une coulisse fibreuse, placée derrière la malléole externe, traverse obliquement la face externe du calcanéum, se réfléchit dans une autre coulisse que lui présente le cuboïde, traverse obliquement la plante du pied, et vient enfin se terminer à l'extrémité postérieure du premier os du métatarse. A la jambe, le M. long péronier est recouvert par l'aponévrose jambière, et appliqué sur le péroné et le court péronier latéral. Derrière la malléole externe, il est uni au tendon de ce dernier muscle par une même gaine fibreuse, et revêtu par une membrane synoviale qui leur est commune. Au côté externe du calcanéum, il entre dans une gaine qui lui est propre, et se trouve tapissé par un prolongement de la capsule synoviale précédente, laquelle se termine vers le cuboïde. Sous ce dernier os existe une autre gaine fibreuse, qui reçoit le tendon, se prolonge jusqu'à sa terminaison en se fixant aux os voisins, et dont l'intérieur est revêtu par une membrane synoviale particulière. Ordinairement le tendon du long péronier renferme un os sésamoïde au niveau du cuboïde. Ce muscle étend le pied sur la jambe, et réciproquement la jambe sur le pied ; il élève aussi le bord externe du pied, et tourne un peu sa pointe en dehors.

*Muscle court péronier latéral, ou moyen péronier (1).*

Il est placé au-dessous du précédent, dont il a la forme ; il se fixe à la moitié inférieure de la face externe du péroné par de courtes aponévroses, à des cloisons aponévrotiques qui le séparent du petit péronier et du long extenseur commun en avant, et du long fléchisseur du gros orteil en arrière. Les fibres nées de ces diverses insertions constituent un faisceau fusiforme, allongé, qui se rend obliquement sur la face externe d'un tendon : celui-ci, d'abord élargi, se rétrécit peu à peu, s'isole vers la malléole externe, s'engage avec celui du grand péronier dans la coulisse fibreuse que leur présente cette apophyse, et de là se porte horizontalement en avant, pour venir s'insérer à l'extrémité postérieure du cinquième os du métatarse. A la jambe, le M. court péronier latéral est recouvert par le grand péronier et l'aponévrose jambière ; en dedans, il recouvre le péroné. En dehors de l'articulation tibio-tarsienne, son tendon, d'abord contenu dans la gaine qui lui est commune avec le muscle précédent, s'en isole bientôt, et se trouve retenu sur la face externe du calcanéum par une gaine fibreuse, laquelle lui est propre, et se trouve revêtue par un prolongement de la membrane synoviale qui tapisse plus haut la gaine commune. Le court péronier latéral a le même usage que le muscle précédent.

(1) *M. grand péronéo-sus-métatarsien*. Chauss. *M. peroneus brevis*. Soëmm.



## MUSCLES DU PIED.

## I. RÉGION DORSALE DU PIED.

Elle ne présente qu'un seul muscle; c'est le pédieux.

*Muscle pédieux, ou court extenseur commun des orteils* (1).

Pl. 112, fig. 1. Ce muscle, placé à la face dorsale du pied, est mince, aplati, quadrilatère, terminé en avant par quatre tendons. Il s'attache à la face supérieure du calcaneum, au ligament qui unit cet os à l'astragale, ainsi qu'au ligament annulaire supérieur. Le faisceau charnu né de ces diverses insertions se dirige obliquement en avant, et se divise bientôt en quatre faisceaux secondaires, dont les deux internes sont les plus volumineux, et qui donnent chacun naissance à un tendon. Les quatre tendons, cachés d'abord dans les fibres charnues, s'en isolent, se dirigent en avant et un peu en dedans, en croisant la direction de ceux du long extenseur commun, et au-dessous desquels ils passent. Ils se terminent de la manière suivante: le premier s'attache, en s'élargissant, au-dessus de l'extrémité postérieure de la première phalange du gros orteil. Les trois autres s'unissent au bord externe des tendons correspondans du M. grand extenseur, et se terminent aux trois orteils suivans. Le M. pédieux est recouvert par l'aponévrose dorsale du pied et par les tendons du long extenseur commun. Il est appliqué sur le tarse, le métatarse et les M. interosseux dorsaux. Il a pour usage d'étendre les quatre derniers orteils, et de les porter un peu en dehors.

## II. RÉGION PLANTAIRE MOYENNE.

Elle est formée par le M. petit fléchisseur des orteils, l'accessoire du long fléchisseur et les lombricaux.

*Muscle petit ou court fléchisseur commun des orteils* (2).

Pl. 116, fig. 1. Ce muscle est allongé, aplati, assez épais, et terminé en avant par quatre tendons. Il s'attache en arrière au calcaneum, à l'aponévrose plantaire et à deux cloisons aponévrotiques qui le séparent, l'une en dehors du M. abducteur du petit orteil, et l'autre en dedans de l'adducteur du gros orteil. De là il se dirige horizontalement en avant, en augmentant d'abord de volume; mais bientôt il diminue, et vers la partie antérieure du métatarse il se divise en quatre portions, lesquelles se recouvrent successivement, et se terminent par quatre tendons. Ceux-ci se portent en avant en s'écartant, passent entre les languettes de l'aponévrose plantaire, s'engagent dans le canal fibreux placé sous les phalanges, offrent d'abord des gouttières à concavité supérieure, qui reçoivent les ten-

(1) *M. calcaneo-sus-phalangien commun.* Chauss. *M. extensor brevis digitorum pedis.* Soëmm. —  
(2) *M. calcaneo-sous-phalangien commun.* Chauss. *M. flexor brevis digitorum pedis.* Soëmm.

dons du grand fléchisseur, se bifurquent pour laisser passer ces tendons, se réunissent, se séparent de nouveau, et viennent se fixer, chacun par deux languettes, sur les parties latérales de la seconde phalange. Ce muscle est en rapport, en dedans, avec l'adducteur du gros orteil, et en dehors avec l'abducteur du petit. Il est recouvert par l'aponévrose plantaire, et appliqué sur l'accessoire du grand fléchisseur, les tendons de ce dernier muscle, les lombricaux. Il fléchit les secondes phalanges des orteils sur les premières, et celles-ci sur les os du métatarse. Il peut aussi agir sur la totalité du pied, et le courber de manière à augmenter la concavité de sa face plantaire.

*Muscle accessoire du grand fléchisseur.*

Situé au-dessus du précédent, ce muscle est mince, aplati, quadrilatère. Il se fixe aux faces inférieure et interne du calcanéum par de courtes fibres aponévrotiques. Ses fibres charnues, toutes parallèles, constituent un faisceau quadrilatère qui se dirige horizontalement en avant, et vient se terminer au-dessus et en dehors du tendon du grand fléchisseur, à l'endroit où il se divise en quatre portions. Le muscle accessoire sert d'auxiliaire au long fléchisseur commun des orteils, dont il augmente la force. Il corrige aussi l'obliquité dans laquelle ce dernier muscle tend à entraîner les orteils en les fléchissant.

Pl. 116, fig. 2.

*Muscles lombricaux (1).*

On appelle ainsi quatre petits muscles analogues à ceux de la main, qui s'implantent, le premier ou le plus volumineux, en dedans du tendon du grand fléchisseur qui va au second orteil, et les trois autres, entre les quatre tendons du même muscle. De là ils se portent en avant, les deux latéraux obliquement, les deux moyens directement, et donnent chacun naissance à un tendon. Ces tendons traversent une sorte d'ouverture que forment les languettes de l'aponévrose plantaire et le ligament transverse du métatarse, se glissent en dedans de l'articulation métatarso-phalangienne, et vont se fixer d'abord au côté interne de la base de la première phalange, et ensuite, par une expansion, au tendon extenseur correspondant. Les M. lombricaux, recouverts par l'aponévrose plantaire, sont profondément appliqués sur les M. abducteurs oblique et transverse du gros orteil et les interosseux. Ces muscles portent les orteils en dedans. Ils contribuent aussi à la flexion des premières phalanges et à l'extension des secondes et des troisièmes.

Pl. 116, fig. 2.

III. RÉGION PLANTAIRE INTERNE.

Elle présente les M. adducteur, petit fléchisseur, abducteurs oblique et transverse du gros orteil.

*Muscle adducteur du gros orteil (2).*

Placé le long du bord interne du pied, ce muscle est épais, aplati, allongé, plus gros

Pl. 116, fig. 1.

(1) *M. planti-sous-phalangien*. Chauss. *M. lumbricalis*. Soëmm. — (2) *M. calcanéus-sous-phalangien du premier orteil*. Chauss. *M. adductor hallucis*. Soëmm.



en arrière qu'en avant. Il s'attache en arrière, au ligament annulaire interne du pied, à la partie interne et postérieure du calcanéum, à l'aponévrose plantaire et à la cloison qui le sépare du court fléchisseur. Les fibres charnues nées de ces différentes insertions se dirigent obliquement, et se terminent successivement sur un tendon placé d'abord au milieu du muscle. Ce tendon ne tarde pas à paraître à sa partie inférieure, s'unit à la portion interne du petit fléchisseur du gros orteil, et vient s'attacher avec elle à la partie postérieure et interne de la première phalange du gros orteil. Ce muscle est recouvert en bas par l'aponévrose plantaire; en haut, il est en rapport avec le tendon du grand fléchisseur commun des orteils et son accessoire, le long fléchisseur du gros orteil, la terminaison des tendons des jambiers antérieur et postérieur.

*Muscle petit fléchisseur du gros orteil (1).*

Pl. 116, fig. 1, a. Pl. 117, fig. 1. Placé en dehors du précédent, ce muscle est allongé, aplati, épais, simple à son extrémité postérieure, divisé en deux faisceaux à l'antérieure. Il s'attache, par un tendon aplati et par des fibres aponévrotiques, à la face inférieure du calcanéum, aux deux derniers os cunéiformes et aux ligaments de ces os; il prend aussi des insertions aux cloisons aponévrotiques qui le séparent du petit fléchisseur des orteils et de l'abducteur du gros. Les fibres charnues provenant de ces différentes insertions, courtes et obliques, se portent en avant, et forment un faisceau creusé d'une cannelure moyenne pour recevoir le tendon du grand fléchisseur; ce faisceau devient de plus en plus volumineux à mesure qu'il s'avance, et se divise en deux portions avant d'arriver à la première articulation métatarso-phalangienne; l'interne, plus considérable, s'unit entièrement à l'adducteur, et se fixe avec lui, par de courtes aponévroses, à l'os sésamoïde interne de l'articulation de la première phalange; l'externe, plus petite, se joint à l'adducteur oblique, pour s'attacher avec lui à l'os sésamoïde externe, et en dehors de l'extrémité postérieure de la même phalange. Ce muscle est recouvert par l'aponévrose plantaire; le tendon du grand fléchisseur du pouce, et un peu par l'adducteur et l'abducteur oblique. Il est appliqué sur le tendon du long péronier et sur le premier os du métatarse. Il a pour usage de fléchir la première phalange du gros orteil sur le premier os du métatarse.

*Muscle abducteur oblique du gros orteil (2).*

Pl. 117, fig. 1. Placé en dehors du précédent, ce muscle est court, mince, irrégulièrement triangulaire; il se fixe, par des fibres aponévrotiques assez prononcées, à la face inférieure du cuboïde, à la gaine fibreuse du grand péronier et à l'extrémité postérieure du troisième et du quatrième os du métatarse. Les fibres charnues nées de ces diverses insertions se réunissent, et le faisceau qu'elles forment, d'abord mince et aplati, se rétrécit en se portant en avant et en dedans, s'unit à la portion externe du petit fléchisseur du gros orteil et un peu à son abducteur transverse, et va s'attacher avec eux à l'os sésamoïde externe de la première articulation métatarso-phalangienne, et en dehors de l'extrémité corres-

(1) *M. tarso-sous-phalangien du premier orteil.* Chauss. *M. flexor brevis hallucis.* Soëmm. — (2) *M. métatarso-sous-phalangien du premier orteil.* Chauss. *M. abductor hallucis.* Soëmm.

pondante de la première phalange. Ce muscle est en rapport, en dehors, avec les interosseux; en bas, avec les tendons du grand fléchisseur des orteils, son accessoire, les lombricaux, et l'aponévrose plantaire; en dedans, il s'unit étroitement au court fléchisseur. Il porte le gros orteil en dehors, et fléchit légèrement sa première phalange.

*Muscle abducteur transverse du gros orteil* (1).

Situé transversalement à la partie antérieure de la plante du pied, sous les têtes des quatre derniers os du métatarse, ce muscle est mince, allongé et aplati. Il se fixe par des languettes charnues, distinctes, aux ligamens qui unissent en bas les os du métatarse aux orteils. Ces languettes forment par leur réunion un petit faisceau à fibres parallèles, plus longues en arrière qu'en avant, qui se dirige en dedans, s'unit à l'abducteur oblique, et s'attache avec lui par de courtes fibres aponévrotiques, en dehors de l'extrémité postérieure de la première phalange du gros orteil. Ce muscle est en rapport, en haut, avec les interosseux, en bas avec les tendons des deux fléchisseurs des orteils, et les M. lombricaux. Il porte le gros orteil en dehors, rapproche les têtes des os du métatarse les unes des autres, et donne ainsi à la plante du pied la forme d'une gouttière allongée d'avant en arrière. Pl. 117, fig. 1.

IV. RÉGION PLANTAIRE EXTERNE.

Elle présente les M. abducteurs et court fléchisseur du petit orteil.

*Muscle abducteur du petit orteil* (2).

Situé à la partie externe de la plante du pied, ce muscle est allongé, aplati, beaucoup plus épais en arrière qu'en avant. Il se fixe, 1° par de courtes aponévroses, à la partie inférieure et postérieure du calcaneum; 2° à une cloison aponévrotique qui le sépare du court fléchisseur commun des orteils; 3° à l'aponévrose plantaire qui, en cet endroit, se porte du calcaneum à l'extrémité postérieure du cinquième os du métatarse. Le corps charnu du muscle, fort épais en arrière, devient de plus en plus mince, à mesure qu'il s'avance le long du bord externe du pied. Ses fibres charnues sont courtes, et se terminent obliquement sur un long tendon aplati, lequel s'en sépare seulement vers l'extrémité des derniers os du métatarse, et vient se terminer en dessous de l'extrémité postérieure de la première phalange du petit orteil. Ce muscle est en rapport en bas avec l'aponévrose plantaire; en haut avec le calcaneum, le ligament calcanéocuboïdien inférieur, la gaine du M. grand péronier et le court fléchisseur du petit orteil; en dedans avec le court fléchisseur commun. Ce muscle porte le petit orteil en dehors, et le fléchit légèrement. Pl. 116, fig. 1.

*Muscle court fléchisseur du petit orteil* (3).

Placé en dedans du précédent, ce muscle est court, allongé, plus épais au milieu qu'à Pl. 116, fig. 2.

- (1) *M. métatarso-sous-phalangien transversal du premier orteil.* Chauss. *M. transversus pedis.* Soëmm.  
 — (2) *M. calcanéocuboïdien du petit orteil.* Chauss. *M. abductor digiti minimi pedis.* Soëmm.  
 — (3) *M. tarso-sous-phalangien du petit orteil.* Chauss. *M. flexor brevis digiti minimi pedis.* Soëmm.



Pl. 117, fig. 1.

ses extrémités; il s'attache par des fibres charnues très-prononcées, au-dessous de l'extrémité postérieure du cinquième os du métatarse, et un peu à la gaine du grand péronier; de là il se dirige en avant, augmente de volume, et bientôt se rétrécit, pour venir s'attacher, par des fibres aponévrotiques assez longues, en dehors de l'extrémité postérieure de la première phalange du petit orteil. Il est recouvert par l'abducteur et par l'aponévrose plantaire; il est appliqué sur le cinquième os du métatarse et le M. interosseux du petit doigt.

## V. RÉGION INTEROSSEUSE.

On trouve dans cette région sept petits muscles placés entre les os du métatarse : six appartiennent aux trois orteils du milieu, et un au petit. Le gros orteil n'en présente pas. Comme à la main, quatre de ces muscles sont dorsaux ou situés à la face dorsale du pied; les trois autres sont plantaires, et correspondent à la plante du pied; on les a distingués, pour chaque orteil, en adducteurs et en abducteurs <sup>(1)</sup>.

*Muscles interosseux du second orteil.*

Pl. 117, fig. 2.

MUSCLE ADDUCTEUR. C'est le plus volumineux des M. interosseux; dorsal, prismatique et triangulaire, il s'attache en dedans à la partie postérieure de la face externe du premier os du métatarse, et en dehors au côté interne du second. Les fibres charnues provenant de cette double insertion, se rendent obliquement sur les côtés d'un tendon caché dans leur épaisseur, qui glisse en dedans de l'articulation du second os du métatarse avec la phalange correspondante, et s'attache à la partie interne de ce dernier os, en envoyant un prolongement au tendon extenseur du second orteil. Ce muscle porte au dedans le second orteil, et le rapproche ainsi du premier.

Pl. 117, fig. 2.

MUSCLE ABDUCTEUR. Il est dorsal, et présente la même forme que le précédent; il remplit le second espace interosseux, s'attache tout le long du côté externe du second os du métatarse, et en dedans du troisième. Les fibres charnues provenant de cette double insertion se rendent sur un tendon commun, lequel glisse en dehors de l'articulation métatarso-phalangienne du second orteil, et va s'attacher à la partie correspondante de la première phalange et du tendon extenseur. Ce muscle porte en dehors le second orteil.

*Muscles interosseux du troisième orteil.*

Pl. 117, fig. 2, 3.

MUSCLE ADDUCTEUR. Il est plantaire, et se trouve placé au-dessous du second espace interosseux. Il s'attache, par des aponévroses assez fortes, à toute la partie inférieure de la face interne du troisième os du métatarse, et aux ligaments inférieurs de l'articulation de cet os avec le troisième cunéiforme. Les fibres charnues nées de cette insertion forment un faisceau aplati et triangulaire, et viennent se rendre sur les deux faces d'un tendon qui ne tarde pas à s'en isoler, pour se terminer en dedans de l'extrémité posté-

(1) M. métatarso-phalangiens latéraux. Chauss. M. interossei externi et interni. Soëmm.

rière de la première phalange, et au tendon extenseur du troisième orteil. Ce muscle porte en dedans le troisième orteil.

**MUSCLE ABDUCTEUR.** Il est dorsal, de forme prismatique et triangulaire. Il se fixe à toute la face externe du troisième os du métatarse, et à la partie supérieure de la face interne du quatrième. Ses fibres charnues se rendent sur les côtés d'un tendon commun, lequel, parvenu en dehors de l'articulation métatarso-phalangienne, s'en isole, et vient se terminer à la partie postérieure externe de la première phalange, en envoyant une expansion au tendon extenseur correspondant. Ce muscle porte en dehors le troisième orteil. Pl. 117, fig. 2.

*Muscles interosseux du quatrième orteil.*

**MUSCLE ABDUCTEUR.** Il est plantaire aplati, prismatique, et situé au-dessous du troisième espace interosseux. Il s'attache à la partie inférieure de la face interne du quatrième os du métatarse et à toute la face externe du quatrième; les fibres charnues se rendent toutes sur la face externe d'un tendon commun, d'abord aplati, puis arrondi, lequel s'attache en dedans de l'extrémité postérieure de la première phalange du quatrième orteil et à son tendon extenseur. Il produit l'adduction du quatrième orteil. Pl. 117, fig. 3.

**MUSCLE ABDUCTEUR.** Il est dorsal et plus volumineux que le précédent; sa forme est prismatique et triangulaire. Il s'attache à la partie supérieure de la face interne du cinquième os du métatarse et à toute la face externe du quatrième; les fibres charnues provenant de cette double insertion se rendent sur les côtés d'un tendon qui va se fixer en dehors de l'extrémité postérieure de la première phalange du quatrième orteil et au tendon extenseur correspondant. Ce muscle porte le quatrième orteil dans l'abduction. Pl. 117, fig. 2.

*Muscle interosseux du petit orteil.*

Il n'en présente qu'un seul, qui est adducteur et plantaire. Il s'attache à la partie inférieure de la face interne du cinquième os du métatarse et à la partie correspondante de la gaine du M. grand péronier latéral; ses fibres charnues forment un faisceau allongé qui se termine par un tendon aplati: celui-ci passe en dedans de l'articulation métatarso-phalangienne du cinquième orteil, et va se terminer à la partie postérieure interne de la première phalange et au tendon extenseur correspondant. Il porte en dedans le cinquième orteil. Pl. 117, fig. 1, 3.

Les M. interosseux, considérés dans leur ensemble, sont en rapport, 1° *en haut*, les dorsaux, avec les tendons des deux extenseurs et l'aponévrose dorsale du pied; les plantaires, avec les M. dorsaux qui occupent les mêmes espaces interosseux; 2° *en bas*, les M. dorsaux correspondant aux plantaires; ceux-ci ont des rapports plus ou moins médiats avec les muscles du gros orteil et du petit, les tendons des fléchisseurs et les lombri-caux; 3° *en dedans et en dehors*, ces muscles se correspondent, ou bien aux os voisins du métatarse. Les M. dorsaux offrent chacun, comme on a pu s'en convaincre, deux faisceaux venant des deux os du métatarse qui limitent l'espace interosseux correspondant. Les plantaires n'offrent qu'un seul faisceau attaché à l'os correspondant du métatarse.



*Des aponévroses d'enveloppe de l'abdomen et du membre inférieur.*Pl. 120, fig. 1,  
2.

Nous avons déjà vu comment les aponévroses des M. larges de l'abdomen se comportent, pour former en avant une gaine fibreuse au M. droit, et donner naissance à la ligne blanche, en se réunissant intimement les unes avec les autres. Il nous reste maintenant à faire connaître quelques autres aponévroses qui concourent encore à augmenter l'épaisseur des parois abdominales, et celles qui servent d'enveloppe à tout le membre inférieur. Ces aponévroses semblent ne former qu'un seul système de membranes; elles se continuent toutes les unes avec les autres, et les divisions qu'on a établies entre elles, ne servent qu'à faciliter leur étude, qui est fort importante en chirurgie. Ces membranes aponévrotiques, que nous allons décrire, sont: 1° à l'abdomen, l'*aponévrose superficielle* (*fascia superficialis*); l'*aponévrose profonde* (*fascia transversalis*); 2° au bassin, l'*aponévrose iliaque* (*fascia iliaca*), et l'*aponévrose pelvienne* (*fascia pelvis*); 3° à la cuisse, l'*aponévrose crurale* (*fascia lata*); 4° à la jambe, l'*aponévrose jambière*; 5° au pied, l'*aponévrose dorsale du pied* et l'*aponévrose plantaire*.

Pl. 118, fig. 1.

1° L'*aponévrose superficielle* (*fascia superficialis*) est une grande membrane, autant celluleuse qu'aponévrotique, qui entoure l'abdomen, surtout en avant, et se prolonge sur la cuisse. Formée d'abord par du tissu cellulaire condensé, non graisseux, elle recouvre le M. grand oblique et son aponévrose. Elle adhère aux fibres charnues de ce muscle; en dedans, elle se confond avec celles du côté opposé, au-devant de la ligne blanche; en dehors, elle glisse sur la crête iliaque, devient entièrement celluleuse, et se jette sur les M. grand et moyen fessiers; au-devant de l'abdomen, elle est formée de fibres qui se croisent dans plusieurs directions; en bas, elle passe au-devant de l'arcade crurale, ou repli inférieur de l'aponévrose du grand oblique, et lui adhère intimement en dehors. Au niveau de l'anneau inguinal, qu'il entoure, sans lui être très-adhérent, le *fascia superficialis* se porte sur le cordon testiculaire, auquel il fournit une gaine celluleuse extérieure, qui l'accompagne jusqu'au fond du scrotum: cette gaine embrasse aussi la tunique vaginale et le testicule, et concourt à former le dartos et la cloison des bourses, comme je le ferai voir en parlant des enveloppes des testicules et de leur mode de formation. En-dedans de l'anneau inguinal, le *fascia superficialis* se dirige vers la racine de la verge, et se confond avec le tissu cellulaire filamenteux, dont elle est entourée. Au-dessous de l'arcade crurale, ses fibres sont fort distinctes; elles forment de grandes mailles allongées, fibreuses, qui laissent entre elles des aréoles, dans lesquelles sont logés des pelotons de graisse et des ganglions lymphatiques. Parvenu à la cuisse, le *fascia superficialis* est appliqué sur l'aponévrose fémorale. Il se confond avec le tissu cellulaire sous-cutané au-dessous de cette partie du membre inférieur. En dedans, il se fixe à la branche de l'ischion, près la racine du corps caverneux. A quelque distance au-dessous de l'arcade crurale, il passe au-devant de l'ouverture aponévrotique que l'aponévrose fémorale présente à la veine saphène, et adhère assez étroitement à cette ouverture; il descend ensuite sur la veine saphène, qui le sépare de l'aponévrose fémorale, et se confond aux environs du genou, avec le tissu cellulaire sous cutané.

Pl. 119, fig. 1,  
2.

2° L'*aponévrose profonde* (*fascia transversalis*), que j'appelle ainsi à raison de sa situa-

tion, relativement aux autres aponévroses de la paroi antérieure de l'abdomen, est une membrane fibreuse qui recouvre la face interne du M. transverse, dans la région inguinale, et la sépare du péritoine. Ce fascia doit être considéré comme une expansion provenant du bord postérieur de la gouttière formée par l'aponévrose du grand oblique, qui se réfléchit en arrière, puis en haut pour lui donner naissance. En haut, il se perd en se confondant insensiblement avec le tissu cellulaire qui couvre la face interne du M. transverse, et se prolonge jusque vers les insertions du diaphragme à la base de la poitrine. En dedans, il provient, chez la plupart des sujets, du bord externe du tendon du M. droit de l'abdomen, qui s'amincit peu à peu pour se confondre avec lui. Dans cet endroit, ses fibres sont très-prononcées, affectent une direction verticale un peu inclinée au-dedans, et sont coupées à angle droit, par quelques fibres transversales. En bas et en dehors, il provient du bord postérieur de l'aponévrose du M. grand oblique, mais de plus, il reçoit une expansion que lui fournit le fascia iliaca. Au-dessus, et vers la partie moyenne de l'arcade crurale, le *fascia transversalis* est percé d'une ouverture oblongue, dont le grand diamètre est vertical, et dont le bord interne, plus épais que l'externe, est soutenu par un faisceau fibreux falciforme qui se détache de l'arcade elle-même. On doit considérer cet orifice comme l'entrée d'un canal infundibuliforme qui, chez l'homme, reçoit les vaisseaux du cordon testiculaire dont il constitue la *gaine propre*, en se prolongeant sur eux. La gaine qu'il forme autour du cordon est un long tuyau membraneux et celluleux, facile à isoler, qui l'accompagne jusqu'au bord supérieur du testicule, et se confond avec le tissu cellulaire qui enveloppe la tunique vaginale. Dans le canal inguinal, la gaine propre du cordon testiculaire est recouverte en avant par les fibres inférieures du M. petit oblique qui descendent ensuite au-devant d'elles, en formant le crémaster. Par sa face interne, elle est en contact avec les vaisseaux spermatiques qu'elle renferme, et leur est unie par un tissu cellulaire lamelleux. Chez la femme, cette gaine renferme le ligament rond de l'utérus.

CANAL INGUINAL. Le passage du cordon testiculaire à travers les parois abdominales, se fait non par un simple anneau fibreux, mais par un véritable canal oblique, que l'on nomme inguinal. En se réfléchissant en arrière pour donner naissance au fascia transversalis, l'aponévrose du grand oblique constitue avec ce dernier une profonde gouttière dont la convexité regarde en bas, vers le canal crural, et appuyée en partie sur les M. iliaque et psoas réunis, sa cavité étant dirigée en haut, et correspondant au canal inguinal. Cette gouttière, étendue de l'épine iliaque à la face supérieure du pubis, donne attache dans presque toute sa longueur, aux fibres des M. petit oblique et transverse, et de plus loge le cordon testiculaire enveloppé dans sa gaine propre. Sa paroi antérieure, fort épaisse, est formée par l'aponévrose du grand oblique et présente en bas et en dedans, près le pubis, l'*ouverture inférieure du canal inguinal* ou *anneau inguinal*. Sa paroi postérieure, constituée par le feuillet réfléchi de l'aponévrose du grand oblique ou fascia transversalis qui remonte en arrière pour embrasser les M. petit oblique et transverse, est percée vers son milieu par l'*ouverture supérieure du canal inguinal*. Celle-ci est située plus en dehors et plus haut que la précédente dont elle est éloignée d'un pouce et demi environ. Cette distance détermine réellement la longueur du canal inguinal que parcourt obliquement le cordon spermatique. Entre l'orifice supérieur du canal inguinal et l'épine iliaque antérieure et supérieure, la gouttière du grand oblique reçoit seulement les M. petit oblique et transverse : entre l'ori-

Pl. 119, fig. 1,  
2.



fice supérieur et l'orifice inférieur, elle forme le canal inguinal rempli par les mêmes muscles et de plus par le cordon testiculaire : enfin en dedans de l'anneau inguinal elle se termine sur le pubis par un petit espace triangulaire, borné en avant par le pilier interne de l'anneau et en arrière par le M. pyramidal et le tendon du M. droit. On voit, d'après ce qui précède, que le canal inguinal est obliquement dirigé en bas, en dedans et en avant. Il est plus large et plus prononcé chez l'homme que chez la femme. Nous ferons connaître par la suite les rapports que ce canal contracte avec des vaisseaux importants.

Pl. 118, fig. 2. *Aponévrose iliaque (fascia iliaca)*. Nous avons vu comment le tendon du M. petit psoas, couché d'abord au-devant du grand muscle du même nom, descend ensuite en dedans de lui, pour venir se fixer, en s'élargissant, à l'éminence ilio-pectinée. Du bord externe de ce tendon naît le fascia iliaca, expansion fibreuse très-forte qui passe au-devant du M. iliaque, et va s'attacher tout le long de la lèvre interne de la crête iliaque, entre le M. transverse de l'abdomen et l'iliaque. En bas, où elle est fort épaisse, cette aponévrose, d'une part, s'attache derrière l'arcade crurale, en se continuant avec le fascia transversalis, de l'autre se porte à la cuisse, en passant sous cette arcade, et descend au-devant des M. psoas et iliaque, pour se continuer avec le feuillet profond de l'aponévrose crurale.

Pl. 118, fig. 2. L'*aponévrose* que j'ai nommée *pelvienne (fascia pelvis)* naît de la partie interne du tendon du petit psoas ; elle va se fixer au détroit supérieur du bassin, et bride solidement en dedans le M. grand psoas. Elle est plus épaisse en avant vers le pubis, endroit où elle se continue avec le feuillet profond de l'aponévrose fémorale qui recouvre le M. pectiné, qu'en arrière vers le sacrum, où elle est mince et comme celluleuse. Après s'être attachée au détroit supérieur du bassin, l'aponévrose pelvienne plonge dans cette cavité, en recouvrant le M. releveur de l'anus, auquel elle fournit des insertions, et forme, au niveau du trou sous-pubien, une arcade renversée, sorte de canal oblique que traversent les nerfs et les vaisseaux obturateurs. Cette aponévrose, en descendant dans le bassin, représente un grand cul-de-sac qui soutient de toutes parts le péritoine, et offre seulement des ouvertures pour le passage de différents organes. En arrière, vers la base du sacrum, elle présente un ou deux trous pour les vaisseaux ilio-lombaires, et souvent une arcade fibreuse aplatie, étendue de la base du sacrum au corps de la dernière vertèbre lombaire, et sous laquelle passe le gros cordon nerveux qui fait communiquer les plexus lombaire et sacré : au niveau du grand trou sacro-sciatique, elle offre des ouvertures pour les vaisseaux fessiers, et ensuite se porte au-devant du sacrum et du M. pyramidal. Dans cet endroit, elle est mince, et comme aréolaire. Au fond de l'excavation pelvienne, elle vient, avec le M. releveur de l'anus auquel elle adhère, se rendre sur les côtés de la vessie et du rectum chez l'homme, et de plus sur ceux du vagin dans la femme.

Pl. 120, fig. 1, 2. Le *fascia lata*, l'*aponévrose fémorale* ou *crurale* est la plus forte des aponévroses d'enveloppe. Son épaisseur est considérable, surtout en dehors de la cuisse, et bien moindre en arrière, en avant, et surtout en dedans. Elle est formée de fibres entrecroisées en différents sens et percée de beaucoup d'ouvertures pour le passage de nerfs et de vaisseaux. Elle se fixe d'abord en dehors à la lèvre externe de la crête iliaque, puis descend sur le M. moyen fessier, auquel elle fournit des insertions ; en dedans, elle s'attache au pubis et à la branche de l'ischion ; en arrière, elle commence d'une manière vague, aux environs du sacrum et du coccyx, et envoie des expansions fibro-celluleuses assez minces, en haut sur le grand fes-

sier, en avant sur le périnée. En avant, l'aponévrose crurale offre deux origines qui se font chacune par un feuillet bien distinct. Ces deux feuillets sont écartés entre eux; l'un, antérieur et superficiel, se fixe à la partie inférieure de l'arcade crurale, en passant au-devant des vaisseaux fémoraux, tandis que l'autre, postérieur et profond, va s'attacher au pubis, en glissant sous ces mêmes vaisseaux, recouvre le M. pectiné, et se confond, au niveau de l'éminence ilio-pectinée, avec l'aponévrose iliaque qui descend au-devant des M. psoas et iliaque; ces deux feuillets forment, par leur écartement, un canal fibreux que j'ai nommé *canal crural*, lequel donne passage aux vaisseaux fémoraux, à des vaisseaux et des ganglions lymphatiques.

Le feuillet antérieur de l'aponévrose fascia lata, celui qui naît de l'arcade crurale, offre à une distance variable, au-dessous de cette arcade, une ouverture ovale, par laquelle la grande veine saphène, qui est placée au-devant de l'aponévrose fémorale, passe pour aller s'ouvrir dans la veine crurale, laquelle est située derrière. Cette ouverture aponévrotique varie beaucoup pour sa grandeur, sa forme et même sa position. Elle est plus ou moins rapprochée de l'arcade crurale, suivant les individus. J'ai observé qu'en général, chez les femmes, elle est plus rapprochée de cette arcade que chez les hommes. Son grand diamètre, qui est vertical, a depuis six jusqu'à dix lignes. Son extrémité supérieure est quelquefois distante seulement de deux ou trois lignes de l'arcade crurale: sur quelques sujets, elle en est éloignée de douze à dix-huit lignes. La partie inférieure du contour de cette ouverture est formée par un repli aponévrotique semi-lunaire, qui est reçu dans l'angle rentrant que laissent entre elles les veines fémorale et saphène. Ce bord forme une sorte de croissant renversé, dont la partie externe se continue avec la portion superficielle de l'aponévrose fascia lata qui monte s'attacher à l'arcade crurale, tandis que l'extrémité interne de ce rebord se confond avec le feuillet profond de la même aponévrose, celui qui s'attache au pubis, après avoir recouvert les M. pectiné et moyen adducteur. Le feuillet aponévrotique superficiel croise un peu la direction du profond; il s'enfonce au-dessous de l'arcade crurale, en se continuant d'une manière sensible avec le ligament de Gimbernat, dont j'ai parlé en décrivant l'aponévrose du M. grand oblique de l'abdomen.

Pl. 119, fig. 1.  
Pl. 120, fig. 1.

C'est à tort qu'on a considéré comme un simple anneau l'ouverture aponévrotique par laquelle les vaisseaux iliaques externes sortent de l'abdomen. Ces vaisseaux, en effet, en se portant du bassin au membre inférieur, sont reçus dans un canal aponévrotique qui se prolonge sur eux à la partie antérieure et externe de la cuisse. L'existence de ce canal est aussi réelle que celle du canal inguinal: je vais faire connaître la disposition la plus ordinaire qu'il m'a présentée:

1<sup>o</sup> L'ouverture supérieure du canal crural est placée au-dessus du pubis. Elle est triangulaire, regarde en haut et en arrière. Elle est bornée en avant par l'arcade crurale, en arrière et en dedans par le bord supérieur du pubis, auquel se fixe le feuillet profond de l'aponévrose fémorale; en arrière et en dehors, par l'expansion aponévrotique que l'aponévrose iliaque envoie au-dessous de l'arcade crurale, et qui accompagne les M. iliaque et psoas réunis, en se continuant avec le même feuillet profond. Cette ouverture est bornée en dedans par le bord libre et concave du ligament de Gimbernat.

Pl. 118, fig. 2.  
Pl. 119, fig. 2.

2<sup>o</sup> Parois du canal crural. Ce canal est étendu entre l'ouverture précédente et le trou que l'aponévrose fémorale présente à la veine saphène. Sa longueur est variable, et dépend de

Pl. 119, fig. 1.



la hauteur à laquelle cette veine s'ouvre dans la crurale. Il a ordinairement de six à quinze lignes de longueur. Sa direction est à peu près verticale : il est triangulaire, et un peu moins long et plus large en général, chez la femme que chez l'homme. Il offre trois parois : l'*antérieure* s'étend de l'arcade crurale à la partie supérieure de l'ouverture aponévrotique de la veine saphène. Elle est formée par le feuillet superficiel de l'aponévrose fémorale, qui va s'attacher à l'arcade crurale ; en dedans elle se continue avec le feuillet profond de l'aponévrose crurale et le ligament de Gimbernat. Elle est recouverte par le fascia superficialis, et présente diverses ouvertures pour le passage de vaisseaux. Les deux autres parois du canal crural sont *postérieures*, mais dirigées obliquement l'une en dehors et l'autre en dedans. La *paroi postérieure externe* est étroite, légèrement convexe ; elle est formée par l'expansion aponévrotique du tendon du petit psoas, qui recouvre les M. iliaque et psoas réunis, en se continuant avec le feuillet profond de l'aponévrose fémorale. La *paroi postérieure interne* est fort étroite, et formée par le feuillet profond de l'aponévrose fémorale qui recouvre le M. pectiné, pour aller s'attacher au pubis.

Pl. 119, fig. 1. 3° L'ouverture inférieure du canal crural est formée, comme je l'ai déjà indiqué, par le trou que l'aponévrose fascia lata présente à la veine saphène. Elle regarde directement en avant.

D'après la description que je viens de donner du canal crural, on voit, 1° qu'il a dans la plus grande partie de son étendue une direction verticale ; 2° que son ouverture supérieure regarde en haut et en arrière vers la cavité du ventre, tandis que l'inférieure est dirigée directement en avant, d'où il résulte que ce canal a réellement trois axes différents qui, par leur réunion, représentent assez bien un Z dont la branche supérieure, appuyée sur le pubis, formerait l'axe de l'orifice supérieur, lequel est oblique en bas et en avant ; dont la branche moyenne représenterait celui du canal lui-même qui est vertical ; tandis que l'inférieure sortirait directement en avant par le trou de la veine saphène, suivant l'axe de cette ouverture. Chez le plus grand nombre des individus, l'orifice supérieur du canal crural est fermé par une cloison membraneuse, sorte de diaphragme fibro-celluleux, concave en haut, convexe en bas, que j'ai nommé le *septum crurale*. Cette cloison naît de tout le pourtour de l'orifice supérieur du canal crural. Elle est ordinairement assez épaisse ; ses fibres sont le plus souvent transversales en avant, vers l'arcade crurale. En dedans, elle semble provenir, avec la paroi interne du canal crural, du bord concave du ligament de Gimbernat.

Je ferai connaître plus tard la disposition des vaisseaux et des nerfs qui traversent le canal crural ou qui ont des rapports avec lui.

Pl. 120, fig. 1,  
2.

Nous avons vu comment l'aponévrose fémorale prend en haut ses différents points d'origine. Elle s'implante encore à toute la longueur de la lèvre externe de la ligne âpre du fémur, par une lame très-forte qui est étroitement unie au M. triceps crural, et passe entre lui et la courte portion du M. biceps. Cette lame reçoit une expansion fibreuse très-épaisse qui se détache du tendon du M. grand fessier. Après avoir pris ces points d'insertion, l'aponévrose fascia lata enveloppe les muscles de la cuisse, et en dehors se partage en deux lames distinctes dont l'une externe, plus mince, recouvre son M. tenseur, tandis que l'autre interne, plus épaisse, s'enfonce au-dessous de lui, et va se terminer sur la capsule fibreuse de l'articulation coxo-fémorale et le tendon réfléchi du M. droit antérieur de la

cuisse. Au-dessous du M. tenseur, les deux feuillets se réunissent, et forment une bande fibreuse, épaisse, très-solide et resplendissante, qui descend verticalement le long de la partie externe de la cuisse, en se continuant par ses côtés avec le reste de l'aponévrose. Autour du genou, l'aponévrose fémorale se confond avec l'aponévrose jambière; elle s'unit aussi avec le tendon du triceps crural, et s'attache par deux prolongemens, aux tubérosités du tibia, mais surtout à l'externe.

La face externe de l'aponévrose crurale est recouverte par une couche épaisse de tissu circulaire graisseux qui la sépare des tégumens. La face interne est appliquée sur les muscles, les vaisseaux et les nerfs de la cuisse.

L'*aponévrose jambière*, qui succède à la fémorale avec laquelle elle se continue, est moins épaisse. Elle s'attache aussi à la tête du péroné, et provient de plusieurs expansions fibreuses qui se détachent des tendons des M. triceps crural, couturier, droit interne, demi-tendineux. A partir de ces différens points, elle descend autour de la jambe, en s'attachant à toute la longueur des bords antérieur et interne du tibia. Elle envoie en bas et en arrière, une cloison épaisse qui passe au-devant du tendon d'Achille, s'attache en dedans au tibia, en dehors au péroné, couvre et bride les muscles de la région jambière postérieure et profonde, et remonte entre eux et le soléaire, jusque vers la partie moyenne de la jambe, endroit où elle finit insensiblement par une expansion très-mince. En bas et en avant, l'aponévrose jambière se continue avec le ligament annulaire antérieur du tarse; en arrière elle disparaît insensiblement vers le talon. En dehors elle se fixe à la gaine fibreuse des tendons des M. péroniers latéraux. En dedans elle s'attache au ligament annulaire interne. Ses fibres se croisent dans diverses directions: à la partie inférieure de la jambe, elles sont presque toutes transversales. Elle est beaucoup plus forte en haut et en avant que dans tout autre endroit. Sa face extérieure est recouverte par la peau et le tissu cellulaire sous-cutané. Elle est appliquée sur les muscles de la jambe, à plusieurs desquels elle fournit des points d'insertion.

Pl. 120, fig. 1,  
2.

*Ligament annulaire antérieur du tarse.* On appelle ainsi un faisceau fibreux, quadrilatère, étendu transversalement au-dessus du coude-pied, plus épais en dehors qu'en dedans, qui embrasse les tendons des M. extenseurs des orteils, jambier et péronier antérieurs. Il se fixe à la partie externe de l'enfoncement supérieur du calcaneum. De là se il dirige en dedans, et bientôt se divise en deux lames pour embrasser les tendons des M. extenseur commun des orteils et péronier antérieur. Ces lames se réunissent, et ne tardent pas à se séparer de nouveau au niveau de l'extenseur propre du gros orteil et du jambier antérieur. Enfin il se termine au-devant de la malléole interne, en envoyant une expansion au bord interne du scaphoïde et à l'aponévrose plantaire. En avant il est recouvert par la peau; en arrière il est appliqué sur les tendons indiqués, et un peu sur le M. pédieux; en haut il se continue avec l'aponévrose jambière; en bas il envoie sur le dos du pied une lame aponévrotique très-mince, qui se perd vers les orteils, et a été nommée l'*aponévrose dorsale du pied*.

Pl. 120, fig. 1.

*Ligament annulaire interne.* Il est plus large et plus fort que le précédent. Il se porte de la partie antérieure de la malléole interne à la partie postérieure et interne du calcaneum, en formant avec cet os une sorte de canal qui renferme les tendons des M. jam-

Pl. 120, fig. 4.



bier postérieur, longs fléchisseurs des orteils et du gros orteil. En haut il se continue avec l'aponévrose jambière; en bas il donne attache au M. adducteur du gros orteil, et se trouve recouvert par la peau.

Pl. 120, fig. 3

*Aponévrose plantaire.* Elle a beaucoup de ressemblance avec l'aponévrose palmaire; mais elle est bien plus épaisse et plus résistante qu'elle. Elle est triangulaire, et divisée en trois portions. L'une, moyenne, plus dense et plus large, correspond à la région plantaire moyenne: les deux autres sont latérales, plus minces, demi-transparentes, et appliquées sur les M. du gros et du petit orteil. Elle s'attache en arrière aux éminences inférieures et postérieures du calcaneum, se dirige en avant en s'élargissant, et envoie deux cloisons latérales entre les M. superficiels de la plante du pied, auxquels elle donne des insertions. Arrivée à la partie antérieure du métatarse, elle se divise en cinq languettes, qui se subdivisent chacune en deux autres: celles-ci remontent sur les côtés de chaque articulation métatarso-phalangienne, se confondent avec leurs ligamens, en laissant de petites ouvertures pour le passage des nerfs et des vaisseaux qui vont se distribuer aux orteils. Les tendons des fléchisseurs passent dans leurs intervalles. Cette aponévrose est recouverte par la peau de la plante du pied, à laquelle elle est fort adhérente. Elle est appliquée sur les M. superficiels de la même région.

## DU LARYNX ET DE SES DÉPENDANCES.

Organe de la voix, et destiné à donner continuellement passage à l'air pendant l'acte de la respiration, le larynx représente une sorte de cavité conoïde dont le sommet tronqué repose sur la trachée-artère qu'il surmonte. Il est placé à la partie antérieure et supérieure du cou, au-dessous de l'os hyoïde, au-devant de la colonne vertébrale; dont il est séparé seulement par le pharynx. Symétrique et régulier, comme la plupart des organes qui occupent la ligne médiane du corps, il est formé: 1° de plusieurs cartilages mobiles qui entourent sa cavité, et lui donnent la solidité et l'élasticité qu'il présente; 2° de ligamens qui unissent ces pièces cartilagineuses les unes avec les autres; 3° de muscles particuliers qui leur impriment des mouvemens variés, nécessaires à la production de la voix; 4° d'organes glanduleux placés dans ses parois ou dans son voisinage; 5° d'une membrane muqueuse qui revêt une partie de sa surface extérieure, et tapisse sa propre cavité; 6° de vaisseaux sanguins, lymphatiques, et de nerfs.

### 1° Des cartilages du larynx.

Il y en a cinq, savoir: le cartilage thyroïde, le cricoïde, les deux aryténoïdes, et l'épiglotte.

Pl. 121, fig. 1,  
2, 3.

1° *Cartilage thyroïde.* C'est le plus volumineux des cartilages du larynx, qu'il recouvre en devant, et qu'il protège. Large, assez épais, plus étendu transversalement que de haut en bas, il est formé de deux plaques cartilagineuses latérales qui se réunissent en avant, sous un angle plus ou moins saillant. En haut cet angle de réunion est échancré, en bas il est arrondi. Chacune des lames latérales offre une surface aplatie qui recouvre le M. thyro-hyoïdien. En dehors cette surface est limitée par une ligne oblique à laquelle se

fixent, en haut le M. thyro-hyoïdien, en bas le sterno-thyroïdien, et en arrière le constricteur inférieur du pharynx. En arrière le cartilage thyroïde présente, au point de jonction de ses deux pièces, un angle rentrant qui donne insertion aux ligaments de la glotte et aux M. thyro-aryténoïdiens. Sur les côtés sont deux surfaces planes, dirigées en arrière et en dedans.

Le bord supérieur du cartilage thyroïde est le plus long de tous. Il est échancré au milieu, arrondi et horizontal sur les côtés; il donne insertion au ligament thyro-hyoïdien. Le bord inférieur est arrondi, échancré sur la ligne médiane, saillant, et de nouveau excavé sur les côtés; il donne attaché à la membrane crico-thyroïdienne. Les bords postérieurs sont arrondis, un peu concaves en haut et convexes en bas; ils appuient sur la colonne vertébrale, et donnent insertion à des fibres des M. stylo et palato-pharyngiens. En se réunissant avec le bord supérieur, ils forment de chaque côté un appendice arrondi nommé la *grande corne du cartilage thyroïde*, laquelle tient à l'os hyoïde par un ligament. A leur union avec le bord inférieur, on voit un autre appendice plus petit, appelé la *petite corne*, et destiné à s'articuler avec le cartilage cricoïde.

2° *Cartilage cricoïde*. Il occupe la région inférieure et postérieure du larynx, et forme la partie solide de sa cavité. Il a la forme d'un anneau étroit en avant et fort large en arrière. Sa surface externe présente, en avant, une saillie légère qui est recouverte par la peau: en dehors elle s'élargit, et se trouve munie de chaque côté d'une facette arrondie, pour s'articuler avec le thyroïde qui la recouvre en partie: en arrière elle est fort large, à peu près quadrilatère, et offre deux surfaces allongées que sépare une crête moyenne et verticale plus ou moins saillante. La circonférence supérieure du cartilage cricoïde offre en avant une grande échancrure à laquelle se fixe la membrane crico-thyroïdienne, et en arrière, où elle est beaucoup plus élevée, deux petites surfaces convexes, destinées à s'articuler avec les cartilages aryténoïdes. La circonférence inférieure est unie au premier anneau de la trachée-artère par une membrane fibreuse; elle est convexe en avant, et échancrée de chaque côté, au-devant de la facette qui reçoit la petite corne du cartilage thyroïde. En arrière elle est de nouveau excavée.

Pl. 121, fig. 4,  
5, 6, 7.

3° Les *cartilages aryténoïdes*, au nombre de deux, sont placés à la partie postérieure du larynx, en arrière du bord supérieur du cartilage cricoïde. Ils ont la forme d'une pyramide triangulaire, recourbée en arrière et en dedans. Chacun présente une face postérieure, concave, à laquelle se fixe le M. aryténoïdien; une face antérieure, concave aussi, en rapport avec la glande aryténoïde; une face interne que recouvre la membrane muqueuse du larynx. La base des cartilages aryténoïdes est dirigée en bas; elle offre en arrière une facette concave, oblique, qui s'articule avec le cartilage cricoïde; en avant une saillie triangulaire qui donne insertion au ligament thyro-aryténoïdien, et en dehors une autre saillie pour l'insertion du M. crico-aryténoïdien postérieur. Le sommet des cartilages aryténoïdes est fort allongé, incliné en dedans, contenu dans un repli de la membrane muqueuse, et souvent surmonté par un ou deux petits noyaux cartilagineux, arrondis, qui lui sont unis par un prolongement fibreux du péri-chondre.

Pl. 121, fig. 8,  
9, 10.

Les cartilages du larynx sont d'une couleur blanche grisâtre; entièrement cartilagineux chez les enfans, ils commencent à s'ossifier chez les adultes, et il n'est pas rare de les rencontrer entièrement osseux chez les vieillards. Leur ossification commence par des

Texte.

31



points rougeâtres, qui paraissent dans diverses parties de leur étendue, s'agrandissent peu à peu, se réunissent, et finissent par les envahir entièrement. Quand ils sont ossifiés, on observe qu'ils sont enveloppés à l'extérieur par une couche mince de tissu compacte, et formés à l'intérieur par du tissu spongieux.

Pl. 121, fig. 10,  
11, 12.

4° *Épiglotte*, ou *fibro-cartilage épiglottique*. Ce fibro-cartilage est placé entre la base de la langue et le larynx. Sa direction varie. Vertical dans l'état ordinaire, il devient horizontal en s'abaissant sur l'ouverture supérieure du larynx, au moment de la déglutition, et forme ainsi une sorte d'opercule qui s'oppose à l'introduction des substances alimentaires dans les voies aériennes. Il est allongé, aplati, recourbé sur lui-même; large et arrondi en haut, il est terminé en pointe à son extrémité inférieure. Sa face antérieure est convexe transversalement, et concave de haut en bas. Il est recouvert par la membrane muqueuse de la bouche, qui forme entre lui et la base de la langue trois replis, un moyen très-marqué, et deux latéraux moins prononcés. Plus bas il est séparé de la membrane thyro-hyoïdienne par la glande épiglottique. La face postérieure de l'épiglotte est concave transversalement, convexe de haut en bas, et revêtue par la membrane muqueuse du larynx. Sa circonférence, libre en haut, est fixée sur les côtés aux cartilages aryténoïdes par un repli de la membrane muqueuse, et s'attache en bas, par un cordon fibreux, à l'angle rentrant du cartilage thyroïde.

Pl. 122, fig. 5.

Le fibro-cartilage épiglottique est plus épais en bas qu'en haut, et au milieu que sur ses côtés. Son tissu est jaunâtre, fort élastique. Ses deux faces, et surtout la postérieure, sont criblées de petits trous arrondis qui logent des glandes muqueuses.

## 2° *Articulations des cartilages du larynx.*

Les cartilages du larynx sont unis entre eux et aux parties voisines, au moyen de ligaments qui les retiennent, et leur permettent néanmoins d'exécuter des mouvements aussi nombreux que variés. Nous allons examiner successivement ces liens fibreux, suivant qu'ils appartiennent aux *articulations thyro-hyoïdienne, crico-thyroïdiennes, crico-aryténoïdienne, thyro-aryténoïdienne, aryténoïdienne, thyro-épiglottique et aryténo-épiglottique*.

Pl. 121, fig. 13,  
14, 15.

1° *Articulation thyro-hyoïdienne*. Le bord supérieur du cartilage thyroïde est uni à l'os hyoïde, placé au-dessus, par une membrane fibreuse nommée *thyro-hyoïdienne* ou *ligament thyro-hyoïdien*. Plus courte et plus épaisse au milieu que sur ses côtés, cette membrane s'attache en haut à la partie inférieure du corps et des grandes cornes de l'os hyoïde, et se termine en bas au bord supérieur du cartilage thyroïde. Le bord postérieur de cette membrane est formé par un cordon fibreux, arrondi, qui se porte de l'extrémité de la grande corne de l'os hyoïde à la partie correspondante de la grande corne du cartilage thyroïde, et renferme souvent dans son intérieur un ou plusieurs petits noyaux cartilagineux ou osseux arrondis. La face externe de la membrane thyro-hyoïdienne est convexe, et recouverte par les M. sterno-hyoïdiens et thyro-hyoïdiens. Sa face interne est concave, répond à l'épiglotte, dont elle est séparée par la glande épiglottique, et se trouve en partie recouverte par la membrane muqueuse du larynx.

2° *Articulation crico-thyroïdienne*. Le cartilage thyroïde s'articule avec le cricoïde en avant et de chaque côté.

A. *Articulation crico-thyroïdienne moyenne.* En avant, on trouve comme moyen d'union la membrane *crico-thyroïdienne*, laquelle est fibreuse, s'attache d'une part à la partie antérieure du bord supérieur du cartilage cricoïde, et va se terminer de l'autre au milieu du bord inférieur du thyroïde. Cette membrane est formée, au milieu, de fibres longitudinales; sur ses côtés, elle se perd en dehors de la membrane muqueuse du larynx, qu'elle fortifie. Elle est recouverte en avant par les tégumens et les M. crico-thyroïdiens. En arrière, elle est tapissée par la membrane muqueuse du larynx. Pl. 121, fig. 13.

B. *Articulations crico-thyroïdiennes latérales.* De chaque côté, les petites cornes du cartilage thyroïde sont articulées avec les facettes que leur présentent les parties correspondantes du cartilage cricoïde. On trouve une petite membrane synoviale assez lâche entre ces deux surfaces, qui peuvent glisser l'une sur l'autre, et sont assujetties par deux faisceaux fibreux. De ceux-ci, l'un est *antérieur*; il naît au-devant de la petite corne du cartilage thyroïde, se porte en bas et en avant, et se termine au cricoïde. L'autre est *postérieur*, et plus considérable que le précédent; il naît de la partie postérieure de la petite corne, et remonte en s'élargissant, pour se terminer en arrière du cartilage cricoïde, au-dessous de son union avec le cartilage aryénoïde correspondant. On trouve encore quelques fibres irrégulières qui, indépendamment des deux faisceaux décrits, fortifient l'articulation crico-thyroïdienne. Pl. 121, fig. 14.

3° *Articulation crico-aryénoïdienne.* Les cartilages aryénoïdes sont articulés par leur base et au moyen d'une surface oblique, avec la partie postérieure de la circonférence supérieure du cartilage cricoïde sur lequel ils reposent. Les surfaces articulaires sont revêtues d'une membrane synoviale lâche, et maintenues en rapport par des fibres ligamenteuses; celles-ci forment en arrière un petit faisceau aplati et triangulaire, qui se porte du cartilage aryénoïde à la partie correspondante du cricoïde. Pl. 121, fig. 14.

4° *Articulation thyro-aryénoïdienne.* Les cartilages aryénoïdes sont unis, de chaque côté, au thyroïde par l'intermède d'un ligament très-fort qu'on nomme *thyro-aryénoïdien*. C'est un cordon fibreux, arrondi, à fibres parallèles, qui naît de la saillie antérieure de la base du cartilage aryénoïde, se dirige horizontalement en avant et en dedans, et vient se terminer dans l'angle rentrant du cartilage thyroïde, en se confondant avec celui du côté opposé. Ce ligament répond en dehors au M. thyro-aryénoïdien, qu'il sépare du M. crico-aryénoïdien latéral. En dedans il est revêtu par la membrane muqueuse du larynx. Les deux ligamens thyro-aryénoïdiens ont été nommés les *cordes vocales*. Pl. 121, fig. 15.  
Pl. 122, fig. 4.

5° *Articulation aryénoïdienne.* Les cartilages aryénoïdes sont unis entre eux par un faisceau fibreux, qui se porte transversalement de l'un à l'autre. Ce faisceau est peu marqué, et souvent n'existe pas.

6° *Articulation thyro-épiglottique.* Le cartilage épiglottique fournit à son angle inférieur un faisceau fibreux, arrondi, long d'un demi-pouce, qui vient se terminer à l'angle rentrant du cartilage thyroïde, au-dessus de l'insertion des ligamens thyro-aryénoïdiens.

### 3° *Muscles du larynx.*

Le larynx peut se mouvoir en totalité, s'élever, s'abaisser, par l'action de M. extrinsèques qui s'y attachent d'une part, et se fixent de l'autre aux parties environnantes,



comme les M. sterno-thyroïdiens, thyro-hyoïdiens, constricteurs inférieurs du pharynx, etc.; mais les différentes pièces cartilagineuses qui le composent, mobiles les unes sur les autres, exécutent aussi des mouvemens particuliers qui leur sont imprimés par d'autres muscles. Ces derniers leur appartiennent en propre, et forment les M. intrinsèques du larynx. Ce sont, de chaque côté, les M. crico-thyroïdien, crico-aryténoïdien postérieur, crico-aryténoïdien latéral, thyro-aryténoïdien, et, sur la ligne médiane, le M. aryténoïdien.

Pl. 122, fig. 2,  
6.

1° *Muscle crico-thyroïdien*. Placé au-devant du larynx, ce muscle est aplati, quadrilatère, et souvent séparé en deux parties par une ligne celluleuse. Il se fixe en avant et sur les côtés du cartilage cricoïde, et de là se dirige obliquement en haut et en dehors, pour venir se terminer au bord inférieur, à la petite corne, et un peu à la face externe du cartilage thyroïde. Entre lui et son semblable, on voit un espace que remplit la membrane crico-thyroïdienne. Il est recouvert en avant par le M. sterno-thyroïdien, et repose en arrière sur la membrane crico-thyroïdienne. Le M. crico-thyroïdien a pour usage de rapprocher en avant les cartilages cricoïde et thyroïde, en leur faisant éprouver une sorte de mouvement de bascule qui les éloigne l'un de l'autre en haut, et dont l'axe se trouve au niveau de l'articulation des petites cornes du thyroïde.

Pl. 122, fig. 2,  
3.

2° *Muscle crico-aryténoïdien postérieur*. Ce muscle est placé à la partie postérieure du larynx. Il est mince, aplati, triangulaire; il se fixe sur la face postérieure du cartilage cricoïde; de là ses fibres se portent en arrière de la base du cartilage aryténoïde, les supérieures, plus courtes, presque transversalement en dehors; les autres, d'autant plus longues et plus obliques qu'elles sont plus inférieures, en haut et en dehors. L'insertion de ce muscle est aponévrotique, et se fait au cartilage aryténoïde, entre les M. crico-aryténoïdien latéral et aryténoïdien. Il a pour usage de tirer en arrière et en dehors le cartilage aryténoïde, de l'écarter de celui du côté opposé, et d'agrandir ainsi l'ouverture supérieure du larynx.

Pl. 122, fig. 3.

3° *Muscle crico-aryténoïdien latéral*. Ce muscle est situé sur les côtés du larynx. Il est aplati, allongé et quadrilatère. Il se fixe sur les côtés du bord supérieur du cartilage cricoïde; de là ses fibres se dirigent en arrière et en haut, et viennent se terminer, par de courtes aponévroses, en dehors et en avant de la base du cartilage aryténoïde. En bas il est libre; en haut il avoisine le M. thyro-aryténoïdien; en dedans il est recouvert par la membrane muqueuse du larynx; en dehors il est séparé du cartilage thyroïde par du tissu cellulaire. Ce muscle a pour usage de tirer en avant et en dehors le cartilage aryténoïde.

Pl. 122, fig. 3.

4° *Muscle thyro-aryténoïdien*. Ce muscle est placé derrière le cartilage thyroïde. Il est mince, aplati, de forme irrégulière. Il se fixe en bas de la face postérieure du cartilage thyroïde, près de son angle rentrant, de là se dirige en arrière et en dehors, en se rétrécissant, et se termine au-devant du cartilage aryténoïde, au-devant de l'insertion du M. crico-aryténoïdien latéral, avec lequel il semble se confondre par sa partie inférieure; en dehors il est en rapport avec le cartilage thyroïde, et en dedans avec la membrane muqueuse du larynx. Ce muscle a pour usage de tirer en avant et en dedans le cartilage aryténoïde. Comme ses fibres doublent au dehors le ventricule du larynx quand elles se contractent, elles diminuent la profondeur de cette excavation, et tendent à expulser les mucosités qu'elle peut renfermer.

5° *Muscle aryténoïdien*. Placé en arrière du larynx, dans l'intervalle des deux cartilages aryténoïdes, ce muscle est mince et aplati. Ses fibres sont, les unes obliques, et vont se porter de la base du cartilage aryténoïde droit au sommet de gauche, en s'entre-croisant avec des fibres qui ont une direction opposée; les autres sont transversales, et s'attachent à la partie moyenne des deux cartilages. Quelques-unes des fibres obliques se perdent dans les replis muqueux qui unissent le cartilage aryténoïde aux parties latérales de l'épiglotte. Ce muscle a pour usage de rapprocher l'un de l'autre les deux cartilages aryténoïdes, et de diminuer dans le sens transversal l'ouverture supérieure du larynx. Pl. 122, fig. 2.

#### 4° *Des glandes du larynx.*

On observe autour du larynx des glandes destinées à verser dans la cavité de cet organe l'humeur qui en lubrifie la surface : ce sont les glandes aryténoïdes et la glande épiglottique. On trouve en outre, autour de sa partie inférieure, un corps d'apparence glanduleuse, qu'on a nommé la glande ou le corps thyroïde. Bien qu'on ignore entièrement les usages de ce dernier organe, et même s'ils ont rapport ou non au larynx, nous le ferons connaître ici, pour nous conformer à l'usage.

1° *Glande épiglottique*. On donne ce nom à un amas plus ou moins considérable de grains glanduleux, plongés au milieu d'un tissu cellulaire graisseux, et placés dans un espace triangulaire qu'on observe derrière la membrane thyro-hyoïdienne, au-devant de l'épiglotte et au-dessous des replis muqueux qui se portent de ce fibro-cartilage à la base de la langue. Souvent on ne peut distinguer la glande épiglottique du tissu graisseux qui la renferme. Presque toujours elle envoie des prolongemens sur les bords de l'épiglotte, entre les replis muqueux qui l'entourent. Les grains dont elle est formée sont en partie logés dans les ouvertures de l'épiglotte, et leurs conduits excréteurs traversent la base de ce fibro-cartilage, pour venir verser à sa face interne le mucus, produit de leur sécrétion. Pl. 122, fig. 5.  
Pl. 123, fig. 3.

2° *Glandes aryténoïdes*. On donne ce nom à deux rangées de follicules glanduleux placés de chaque côté du larynx, dans les replis que présente la membrane muqueuse, en se portant de l'épiglotte aux cartilages aryténoïdes, et de ceux-ci au cartilage thyroïde. Ces glandes sont formées de petits grains arrondis, assez consistans, d'une couleur grisâtre : elles ont la forme d'un L, dont la branche verticale, placée dans le repli aryténo-épiglottique, correspond en arrière au cartilage aryténoïde, tandis que la branche horizontale, un peu moins saillante que la précédente, longe le repli qui borne en haut le ventricule du larynx. Pl. 123, fig. 3.

3° *Glande ou corps thyroïde*. On nomme ainsi un organe d'apparence glanduleuse, dont les usages sont totalement inconnus. Placée à la partie antérieure et inférieure du larynx, qu'elle recouvre ainsi que les premiers anneaux de la trachée artère, la glande thyroïde offre beaucoup de variétés dans son volume, suivant les âges et les individus. Elle est en général proportionnellement plus considérable chez les enfans que chez les adultes, et dans les femmes que dans les hommes. Elle est composée de deux gros lobes ovoïdes, aplatis d'avant en arrière, plus volumineux en bas qu'en haut, et réunis ensemble sur la ligne médiane, par un prolongement transversal qu'on nomme l'*isthme de la glande thy-* Pl. 123, fig. 1,  
2, 3, 4.



*roïde*. Sa face antérieure est convexe, et recouverte par les M. sterno-thyroïdiens, sterno-hyoïdiens, peauciers, omoplate-hyoïdiens et sterno-mastoïdiens. Sa face postérieure est concave, et appliquée sur la partie inférieure du larynx et les premiers anneaux de la trachée artère. Ses bords postérieurs et latéraux répondent à divers nerfs et vaisseaux placés devant la colonne vertébrale. Son bord inférieur est échancré à sa partie moyenne, au-dessous du cartilage cricoïde; son bord supérieur est inégalement convexe.

Pl. 123, fig. 2. La glande thyroïde est entourée d'une membrane celluleuse fort mince. Son tissu est ordinairement assez mou, d'une couleur brune rougeâtre, plus ou moins foncée suivant les individus, et souvent comme marbré par des taches violacées ou jaunâtres. Il est formé de lobules unis entre eux par du tissu cellulaire assez serré, et séparés par des vaisseaux artériels et veineux qui rampent dans leurs intervalles. Chacun des lobules de la glande thyroïde est lui-même composé de granulations peu distinctes, entourées d'une humeur onctueuse, gluante, laquelle paraît contenue dans le tissu lamineux qui les unit. Souvent on trouve aussi dans ce corps de petites vésicules dont le nombre et la grosseur sont fort variables. Elles sont ordinairement remplies d'un liquide épais, jaunâtre, brunâtre ou lactescent, et souvent d'apparence purement séreuse. On n'a pas encore pu trouver de conduit excréteur à la glande thyroïde, qui reçoit des artères très-volumineuses et donne naissance à des veines nombreuses et fort larges. Les nerfs qui pénètrent dans cet organe viennent des pneumo-gastriques et des ganglions cervicaux.

#### DU LARYNX CONSIDÉRÉ EN GÉNÉRAL.

Considéré dans son ensemble, le larynx a la forme d'un cône renversé, dont le sommet tronqué est dirigé en bas vers la trachée artère, avec laquelle il communique, et dont la base regarde en haut, vers la langue. On distingue au larynx deux surfaces, l'une externe et l'autre interne, et deux extrémités, l'une supérieure et l'autre inférieure.

Pl. 123, fig. 1. 1<sup>o</sup> *Surface extérieure du larynx*. Elle offre en avant, et de haut en bas, la membrane thyro-hyoïdienne, qui suspend le larynx à l'os hyoïde; l'angle saillant du cartilage thyroïde; les deux surfaces obliques situées sur ses côtés et la ligne saillante qui les traverse obliquement en arrière; une surface triangulaire que couvre le M. constricteur inférieur du pharynx; les petites cornes du cartilage thyroïde et leurs articulations avec le cartilage cricoïde; la membrane crico-thyroïdienne; les deux M. crico-thyroïdiens et une partie du cartilage cricoïde.

Pl. 122, fig. 2. En arrière, la surface extérieure du larynx est manifestement aplatie, pour s'accommoder à la forme de la région cervicale de la colonne vertébrale, avec laquelle elle se trouve en rapport. Elle offre successivement de haut en bas, le M. aryténoïdien; la ligne médiane et postérieure du cartilage cricoïde; les deux M. crico-aryténoïdiens postérieurs; un espace triangulaire, vide, placé de chaque côté entre les cartilages thyroïde et cricoïde, borné en dehors par le bord postérieur du premier de ces deux cartilages, et tapissé par la membrane muqueuse du pharynx.

Pl. 124, fig. 1. 2<sup>o</sup> *Surface intérieure du larynx*. Elle est revêtue dans toute son étendue par une membrane muqueuse. En bas elle est formée par le cartilage cricoïde, offre comme lui une forme annulaire, et ne peut changer de dimensions; vers le milieu, elle présente de

chaque côté les *cordes vocales* ou les *ligamens inférieurs de la glotte*, lesquels sont formés par les ligamens thyro-aryténoïdiens, recouverts par la membrane muqueuse. Au-dessus des cordes vocales on trouve deux cavités allongées, plus ou moins profondes, étendues des cartilages aryténoïdes à l'angle rentrant du thyroïde; on les appelle les *sinus* ou les *ventricules du larynx*. Ces ventricules sont bornés, en haut, par un repli de la membrane muqueuse, qui est parallèle aux cordes vocales, et qu'on a nommé le *ligament supérieur de la glotte*.

L'intervalle qui existe entre les ligamens supérieur et inférieur d'un côté et ceux du côté opposé, a reçu le nom de *glotte*. Cette ouverture est horizontale, oblongue, ou plutôt a la forme d'un triangle allongé dont les angles seraient obtus. Elle a dix à onze lignes d'étendue d'avant en arrière chez l'homme adulte. En arrière, elle est formée par l'écartement qui reste entre la base des deux cartilages aryténoïdes, et présente deux ou trois lignes de diamètre; mais en avant elle se rétrécit de plus en plus, par le rapprochement des ligamens qui la circonscrivent: elle a des dimensions variables, suivant les individus et les mouvemens qu'exécutent les uns sur les autres les cartilages du larynx. Au-dessus des ventricules la cavité du larynx offre, de chaque côté, une surface triangulaire un peu concave, qui vient se terminer à l'ouverture supérieure de l'organe, et que forme la membrane muqueuse en se portant des cartilages aryténoïdes à l'épiglotte.

3° *Extrémité supérieure du larynx*. Elle est beaucoup plus large que l'inférieure. Elle est formée en avant et de chaque côté par le bord supérieur du cartilage thyroïde. Derrière ce cartilage on trouve une membrane fibro-celluleuse, qui se porte au-dessous de la membrane muqueuse, depuis la partie inférieure du corps de l'os hyoïde jusqu'à la face antérieure de l'épiglotte. Cette membrane, plus épaisse au milieu que latéralement, ferme en haut l'espace triangulaire dans lequel est placée la glande épiglottique. Plus en arrière, on voit l'épiglotte unie en avant à la base de la langue par les trois replis muqueux indiqués, et en arrière aux cartilages aryténoïdes par deux autres replis obliques et triangulaires qu'on nomme aryténo-épiglottiques. Derrière et au-dessous de l'épiglotte, au-dessus de la glotte, entre les deux replis muqueux aryténo-épiglottiques, se trouve l'ouverture supérieure du larynx, laquelle est coupée obliquement de haut en bas et d'avant en arrière. Cette ouverture a la forme d'un triangle disposé en sens inverse de celui de la glotte, c'est-à-dire que sa base répond en avant à l'épiglotte, tandis que son sommet vient finir en arrière entre les deux cartilages aryténoïdes. Cette ouverture peut être complètement bouchée par l'abaissement de l'épiglotte, qui forme au-dessus une sorte d'opercule destiné, pendant la déglutition, à prévenir le passage des substances alimentaires dans les voies aériennes. L'obliquité de l'ouverture supérieure du larynx fait que la cavité de cet organe a bien plus d'étendue verticale en avant qu'en arrière.

4° *Extrémité inférieure du larynx*. Bien plus rétrécie que la précédente, elle représente un cercle formé par la circonférence inférieure du cartilage cricoïde; une membrane fibreuse l'unit au premier anneau de la trachée artère.

*Membrane muqueuse du larynx*. Le larynx est revêtu, à l'intérieur, par une membrane muqueuse qui vient de la bouche, et n'est qu'un prolongement de celle qui est commune aux organes de la respiration et de la digestion. Elle part de la base de la langue, se porte en arrière sur la face antérieure de l'épiglotte, forme, en passant de l'un sur l'autre,

Pl. 122, fig. 4.

Pl. 123, fig. 4.

Pl. 123, fig. 4.

Pl. 124, fig. 1.



les replis indiqués, se réfléchit sur le bord libre du fibro-cartilage épiglottique, et vient tapisser la cavité du larynx. Parvenue à la base de l'épiglotte, elle descend dans l'intérieur du larynx, tandis que de chaque côté elle se porte en arrière jusqu'aux cartilages aryténoïdes, en formant les replis aryténo-épiglottiques. Sur les bords de l'ouverture supérieure du larynx, elle se continue en arrière avec la membrane du pharynx. Parvenue dans la cavité du larynx, elle forme d'abord de chaque côté, vers la base des cartilages aryténoïdes, un repli horizontal, dirigé obliquement en avant jusqu'à l'angle rentrant du cartilage thyroïde; c'est le ligament supérieur de la glotte. Plus bas elle revêt la cavité de chaque ventricule, forme au-dessous un nouveau repli qui embrasse le ligament thyro-aryténoïdien, se prolonge de là dans toute l'étendue du larynx, tapisse le cartilage cricoïde, la membrane crico-thyroïdienne, et s'introduit enfin dans la trachée artère. Cette membrane est d'une couleur rose pâle. Elle est assez dense, et percée par les orifices des follicules muqueux qui se trouvent dans son épaisseur et par les conduits qui viennent des glandes épiglottique et aryténoïdiennes. Elle jouit d'une vive sensibilité, et se trouve affectée douloureusement dès qu'un corps étranger autre que l'air se trouve mis en contact avec elle.

Le larynx reçoit ses artères des branches thyroïdiennes supérieures et inférieures. Ses veines vont s'ouvrir dans les troncs correspondans. Ses vaisseaux lymphatiques aboutissent aux ganglions jugulaires inférieurs. Ses nerfs viennent des pneumo-gastriques et des ganglions cervicaux supérieurs.

#### DIFFÉRENCES PRINCIPALES QUE PRÉSENTE LE LARYNX SUIVANT LES AGES ET LES SEXES.

Le larynx offre de grandes différences, suivant les âges et les sexes, dans son volume, sa forme et la conformation particulière des diverses parties qui entrent dans sa composition. C'est principalement à ces variétés d'organisation qu'il faut rapporter les différences si remarquables que présente le timbre de la voix chez les divers individus : la voix argentine des enfans ; la voix douce et mélodieuse des femmes ; la voix forte, sonore et en quelque sorte cavernueuse que rend le larynx chez les hommes adultes et les vieillards.

Pl. 124, fig. 2,  
3, 4, 5.

Le larynx de l'homme adulte est très-large et fort volumineux. Chez la femme il est plus rétréci, plus court proportionnellement, et n'offre guère que les deux tiers ou la moitié du volume de celui de l'homme. Cette disproportion, comme le remarque Bichat, est indépendante de la stature : une grande femme et un petit homme la présentent comme un homme de haute stature et une petite femme. La forme du larynx est moins différente que son volume dans les deux sexes : voici les principales observations qu'on peut faire à cet égard : 1° les diverses pièces cartilagineuses du larynx sont plus petites, plus minces, plus flexibles, et leurs articulations sont plus mobiles chez la femme que chez l'homme ; 2° les deux lames du cartilage thyroïde sont plus obliques et moins écartées proportionnellement dans l'homme que dans la femme ; aussi forment-elles chez le premier, en se réunissant en avant, une saillie plus considérable au-dessous des tégumens et un angle beaucoup plus aigu, tandis que chez la seconde cet angle est fort arrondi. L'échancrure du bord supérieur du cartilage thyroïde est peu profonde et arrondie chez la femme ; elle se prolonge davantage en bas chez l'homme, et se termine par un angle aigu. Le cartilage

cricoïde est aussi un peu plus étroit en avant chez la femme que chez l'homme; 3° en arrière, le larynx de la femme est plus large proportionnellement que celui de l'homme, ce qui tient à l'écartement plus considérable qu'offrent chez elle les deux moitiés du cartilage thyroïde; aussi les espaces triangulaires qui séparent ce cartilage de la cavité du larynx sont-ils plus larges chez la femme que chez l'homme; 4° l'extrémité supérieure du larynx est surmontée par un os hyoïde bien plus épais et plus large chez l'homme que chez la femme. L'épiglotte est également chez lui plus large, plus épaisse et plus saillante. La glotte offre à peu près la même forme dans les deux sexes; seulement chez la femme ses dimensions sont bien moindres que chez l'homme. Chez ce dernier, les cordes vocales sont plus épaisses et plus longues, les cartilages aryténoïdes plus longs, plus élevés, et par conséquent les ventricules sont situés plus profondément et plus éloignés de l'ouverture supérieure que dans la femme; 5° l'extrémité inférieure du larynx ne diffère dans les deux sexes que par les dimensions plus grandes qu'elle offre chez l'homme.

Les différences du larynx suivant les âges sont fort prononcées. Cet organe chez le fœtus offre à peu près le même volume, les mêmes formes dans l'un et l'autre sexe. Il est alors beaucoup moins développé proportionnellement, dans le fœtus mâle surtout, qu'il ne le sera par la suite; aussi, quand on examine l'os hyoïde du fœtus, relativement au larynx, on voit qu'il s'avance au-delà de cet organe, tandis que chez l'adulte c'est le larynx qui devient plus saillant que lui. Le cartilage thyroïde est très-court et fort arrondi en avant, chez l'enfant, à peu près comme chez la femme. Le cartilage cricoïde et les autres parties ne présentent pas de différences notables, à l'exception du volume, qui est très-petit.

Pl. 124. fig. 5,  
6, 7.

A l'époque de la puberté, le larynx éprouve un accroissement considérable de volume; ses cartilages s'agrandissent, deviennent plus épais; sa cavité plus spacieuse; ses ventricules plus grands; les muscles, les vaisseaux et toutes les autres parties qui entrent dans la composition de cet organe, subissent de semblables changemens, jusqu'à ce qu'il soit arrivé à son entier développement. En même temps que ces changemens s'effectuent, la voix change de caractère; elle mue, comme on le dit: de faible, aiguë qu'elle était chez l'enfant, elle devient chez l'homme forte, sonore et grave. Les phénomènes de la mue de la voix sont bien moins prononcés chez la femme, parce que chez elle le larynx n'éprouve pas à la puberté des changemens aussi considérables que chez l'homme. Chez le vieillard, les cartilages se pénètrent de plus en plus de phosphate calcaire, et finissent par devenir entièrement osseux. Le fibro-cartilage épiglottique n'éprouve jamais cette ossification, et reste souple jusqu'à l'extrême vieillesse. La voix change chez le vieillard: elle devient faible, cassée, tremblante et plus ou moins rauque, ce qui tient évidemment aux vibrations qu'éprouvent les cartilages ossifiés, à la rigidité de leurs articulations et à l'affaiblissement des muscles qui les meuvent. Quand on a retranché les testicules, la voix de l'homme ne prend pas ce caractère de force et de gravité qui la distingue; elle devient aiguë, flûtée, et en quelque sorte intermédiaire entre celle de la femme et de l'enfant; ces phénomènes, qu'on observe chez les eunuques, dépendent du défaut de développement du larynx.

Je viens d'exposer la disposition des différentes parties qui entrent dans l'organisation du larynx, et les modifications qu'elles présentent suivant les sexes et aux différentes

*Texte.*

32



époques de la vie. Le larynx est l'organe de la voix, son qui se forme au moment où l'air expiré traverse la cavité de cet organe, lorsque les muscles intrinsèques de la glotte sont dans un état de contraction. La trachée artère n'est qu'un porte-vent, qui fournit l'air au larynx, et c'est dans cet organe que le son vocal est produit. Ce son se forme à l'ouverture de la glotte, aux deux ligamens appelés *cordes vocales inférieures*. On peut en effet détruire toutes les autres parties du larynx sans que la voix soit anéantie, et elle ne l'est en entier que par la lésion de celle-là. Voici ce qui est généralement reconnu sur le mécanisme de la *phonation* ou de la production de la voix. L'air de l'expiration est poussé dans le larynx avec plus ou moins de force, sous l'influence de la volonté, par l'appareil musculaire du thorax; les muscles propres du larynx, contractés également sous l'influence de la volonté, donnent aux rebords de la glotte et aux cordes vocales inférieures assez de tension pour briser cet air, qui en reçoit les vibrations desquelles résulte le son. Le thorax et ses muscles représentent le soufflet des jeux d'orgue; la trachée, le porte-vent, et la glotte et ses bords, l'anche qui communique les vibrations à l'air. Le son, ainsi produit dans le larynx, passe par la bouche et les fosses nasales, qu'on a nommées le tuyau musical de l'appareil de la phonation, et qui le modifient à leur tour de mille manières différentes. La plupart des physiologistes admettent que le larynx est un instrument à vent et à anche, et non un instrument à cordes, comme l'avait avancé Ferrein dans un mémoire lu à l'académie des sciences en 1741. Ils ne diffèrent guère entre eux que pour ce qui tient au ton et au timbre de la voix : nous ne pouvons, pour l'étude de cette intéressante partie de la physiologie, que renvoyer aux travaux de Galien, Fabrice d'Aquapendente, de Dodart, Ferrein, Bichat, et aux recherches de MM. Cuvier, Dutrochet, Magendie et Biot.

#### FIN DE LA DEUXIÈME PARTIE.

## PLANCHE 61.

Fic. 1. Levier du premier genre ou intermobile.

N° 1. Le point d'appui. — 2. La résistance. — 3. La puissance.

Fic. 2. La tête représentant un levier du premier genre dans son articulation avec la colonne vertébrale, lors de ses mouvemens de flexion ou d'extension.



N° 1. La colonne vertébrale représentant le point d'appui. — 2, 2. La partie antérieure de la tête, formant la résistance lors de l'extension de cette partie ou de son renversement en arrière. — 3, 3. La puissance représentée par les muscles qui se fixent à l'occiput.

FIG. 3. Levier du second genre, ou *inter-résistant*.

N° 1. Le point d'appui. — 2. La résistance ou le poids à soulever. — 3. La puissance.

FIG. 4. Exemple d'un levier du second genre, pris dans l'articulation tibio-tarsienne, lors de l'élévation du corps sur la pointe du pied.

N° 1. Le point d'appui sur lequel repose la pointe du pied. — 2, 2. La résistance représentée par les os de la jambe qui transmettent au pied le poids du corps. — 3. La puissance représentée par une corde qui élève le talon, et remplace ici le tendon des muscles du mollet.

FIG. 5. Levier du troisième genre, ou *inter-puissant*.

N° 1. Le point d'appui. — 2. La résistance. — 3. La puissance.

FIG. 6. Exemple d'un levier du troisième genre, pris dans les mouvements de flexion des os de l'avant-bras sur l'humérus.

N° 1. Le point d'appui. — 2. La résistance. — 3. La puissance placée entre le point d'appui et la résistance.

FIG. 7. Le muscle biceps brachial dans l'état de repos. Il est allongé, ses fibres sont droites, et ses extrémités éloignées l'une de l'autre.

N° 1, 1. Les tendons supérieurs. — 2. Le tendon inférieur. — 3. Le corps du muscle.

FIG. 8. Le même muscle dans l'état de contraction. Son corps est gros, raccourci, ses fibres plissées, ses extrémités rapprochées; il a acquis en largeur et en épaisseur ce qu'il a perdu en longueur.

N° 1. Les deux tendons supérieurs. — 2. Le tendon inférieur. — 3. Le corps charnu du muscle.

FIG. 9. Exemple d'un muscle penniforme dont les fibres s'insèrent obliquement sur leur tendon commun, comme les barbes d'une plume sur leur tige.

N° 1, 2. Les fibres musculaires venant s'insérer de chaque côté de — 3, 4. leur tendon.

FIG. 10. Exemple d'un muscle semi-penniforme.

N° 1, 1. Le tendon. — 2, 2. Les fibres venant s'insérer obliquement sur un seul côté de leur tendon.

FIG. 11. Le muscle temporal, comme exemple d'un muscle à fibres rayonnées.

N° 1. Tendon épanoui en aponévrose, recevant les fibres par toute sa circonférence. — 2. Fibres postérieures, — 3. fibres supérieures, — 4. fibres antérieures du muscle. — 5. Apophyse coronoïde recevant l'insertion du tendon.

FIG. 12. Figure géométrique pour faire voir le mode d'action du muscle précédent, suivant que ses différentes fibres se contractent ensemble ou isolément.

*Explication des Planches.*

12

N° 1. Angle représentant le tendon du muscle ou son insertion au point mobile de la mâchoire. Lorsque les fibres antérieures seules se contractent, elles agissent dans la direction 1, 4. — Quand ce sont les fibres postérieures qui se contractent, elles agissent suivant la ligne 1, 2. — Et enfin quand ces deux ordres de fibres se contractent ensemble, leur obliquité en sens inverse produit le mouvement direct d'élévation dans la direction 1, 3, qui est le sens des fibres moyennes.

## PLANCHE 62.

FIG. 1. Muscles de la partie antérieure du crâne et de la face. Homme de 25 ans.

N° 1. M. frontal. — 2. Bord inférieur, — 3. bord externe, — 4. bord interne, — 5. bord supérieur du muscle précédent. — 6. Aponévrose épicroïque. — 7. La même aponévrose, relevée et renversée. — 8. M. pyramidal du nez. — 9. Extrémité supérieure du même muscle, se continuant avec les fibres du M. frontal. — 10. Extrémité inférieure du même muscle. — 11, 11. M. orbiculaire des paupières. — 12, 12. Tendon direct du muscle précédent. — 13. Insertion du M. élévateur commun de l'aile du nez et de la lèvre supérieure à l'os sus-maxillaire. — 14. Portion de ce muscle qui se porte à l'aile du nez. — 15. Seconde portion se portant à la lèvre supérieure. — 16. M. élévateur propre de la lèvre supérieure. — 17. Insertion du M. petit zygomatique à l'os de la pommette. — 18. Terminaison du même muscle dans la lèvre supérieure. — 19. Insertion du M. grand zygomatique à l'os de la pommette. — 20. Terminaison du même muscle à la commissure des lèvres. — 21. M. buccinateur. — 22. M. masseter. — 23. Faisceau supérieur du M. orbiculaire des lèvres. — 24. Faisceau inférieur du même muscle. — 25. Insertion du M. triangulaire des lèvres à la ligne oblique externe de l'os maxillaire inférieur. — 26. Terminaison du même muscle à la commissure des lèvres. — 27. M. canin. — 28. Insertion du muscle précédent dans la fosse canine. — 29. Terminaison du même muscle à la commissure des lèvres. — 30. Insertion du M. carré du menton à l'os maxillaire inférieur. — 31. Terminaison du même muscle dans la lèvre inférieure. — 32. Epanouissement des fibres de la houppe du menton. — 33, 33. Os maxillaire inférieur. — 34. Aponévrose du M. temporal. — 35. Insertion du M. élévateur de la paupière supérieure au cartilage tarse correspondant. — 36. M. triangulaire du nez. — 37. Insertion du muscle précédent à l'os sus-maxillaire. — 38. Terminaison du même muscle sur le dos du nez. — 39. Os frontal. — 40. Os de la pommette. — 41. M. sourcilier.

FIG. 2. La même pièce, vue par derrière.

N° 1. Insertion du M. occipital à la ligne courbe supérieure de l'occipital. — 2. Insertion du même muscle à la région mastoïdienne du temporal. — 3. Les fibres du même muscle donnant naissance à l'aponévrose épicroïque. — 4, 4,



4, 4. Aponévrose épicroténienne. — 5. Les parties précédentes détachées et soulevées par deux airignes. — 6. Pariétal. — 7. Occipital et suture lambdoïde. — 8. Ligne courbe supérieure de l'occipital. — 9. Apophyse mastoïde. — 10, 10. Angles de la mâchoire inférieure. — 11. Insertion du M. auriculaire postérieur à la conque de l'oreille. — 12. Insertion du même muscle à la région mastoïdienne du temporal.

## PLANCHE 63.

FIG. 1. Muscles du crâne et de la face. Tête vue de profil, Homme de 25 ans.

N° 1, 1. Extrémité inférieure du M. frontal. — 2. Extrémité supérieure du même muscle, se continuant avec — 3. l'aponévrose épicroténienne. — 4, 4. M. occipital. — 5. M. orbiculaire des paupières. — 6. M. pyramidal du nez. — 7. M. triangulaire du nez. — 8. Extrémité supérieure du M. élévateur commun de l'aile du nez et de la lèvre supérieure. — 9. Portion du muscle précédent qui se fixe à l'aile du nez. — 10. Seconde portion du même muscle qui s'attache à la lèvre supérieure. — 11, 11. M. orbiculaire des lèvres. — 12. M. élévateur propre de la lèvre supérieure. — 13. Extrémité supérieure du M. petit zygomatique se fixant à l'os de la pommette, et se continuant avec les fibres du M. orbiculaire des paupières. — 14. Extrémité inférieure du même muscle se confondant avec l'orbiculaire des lèvres. — 15. Extrémité supérieure du M. grand zygomatique, s'attachant à l'os de la pommette. — 16. Extrémité inférieure du même muscle, se portant à la commissure des lèvres. — 17, 17. M. canin. — 18. Fibres supérieures, — 19. fibres moyennes, et — 20. fibres inférieures du M. buccinateur. — 21. Insertion du M. triangulaire des lèvres à l'os maxillaire inférieur. — 22. Terminaison du muscle précédent à la commissure des lèvres. — 23. M. carré du menton. — 24. Houppes du menton. — 25, 25. Os maxillaire inférieur. — 26. Insertion du M. masseter à l'apophyse zygomatique de l'os temporal. — 27. Insertion du même muscle à l'os de la pommette. — 28, 28. Insertion du même muscle à l'os maxillaire inférieur. — 29. Fibres profondes du même muscle. — 30. Ligament latéral externe de l'articulation de la mâchoire. — 31. La conque de l'oreille renversée, afin de faire voir la disposition de ses muscles extrinsèques. — 32. M. auriculaire antérieur. — 33. M. auriculaire supérieur. — 34. M. auriculaire postérieur. — 35. Apophyse mastoïde. — 36, 36, 36. Aponévrose temporale recouverte par les muscles précédents.

FIG. 2. Le M. temporal dépouillé de son aponévrose, et le M. abaisseur de l'aile du nez.

N° 1, 1, 1. Insertion des fibres du M. temporal à la ligne demi-circulaire qui borne la fosse du même nom. — 2. Aponévrose sur laquelle viennent se rendre les fibres précédentes. — 3. La même aponévrose venant s'insérer sous la forme d'un tendon aplati à l'apophyse coronoïde de l'os maxillaire inférieur. — 4, 4. Coupe

faite à l'arcade zygomatique, pour mettre à découvert le muscle temporal. — 5. Ligament latéral externe de l'articulation temporo-maxillaire. — 6. Os maxillaire inférieur. — 7. Insertion à l'aile du nez de son M. abaisseur. — 8. Insertion du même muscle à l'os maxillaire supérieur.

## PLANCHE 64.

FIG. 1. Les muscles de l'œil gauche, vus en dehors, la paroi externe de l'orbite ayant été enlevée.

N° 1, 1. Portion de la paroi supérieure de l'orbite appartenant au frontal. — 2. Coupe passant par l'os de la pommette et l'apophyse malaire de l'os sus-maxillaire. — 3. Globe de l'œil. — 4. M. droit externe de l'œil. — 5. L'une des deux insertions postérieures du muscle précédent, se faisant à la petite aile du sphénoïde. — 6. L'autre de ces insertions, se faisant en dedans de la gouttière caverneuse. — 7. M. droit inférieur de l'œil. — 8. Insertion postérieure du même muscle. — 9. M. droit supérieur de l'œil. — 10. Insertion postérieure du même muscle à la petite aile du sphénoïde. — 11. M. grand oblique de l'œil. — 12, 12. Tendon réfléchi du même muscle. — 13. M. petit oblique de l'œil. — 14. M. interne de l'œil. — 15. M. élévateur de la paupière supérieure. — 16. Insertion postérieure du même muscle. — 17. Nerf optique. — 18. Portion du sphénoïde. — 19. Apophyse ptérygoïde. — 20. Os propre du nez. — 21. Portion de l'ouverture antérieure des fosses nasales. — 22. Bord alvéolaire supérieur.

FIG. 2. La pièce précédente isolée des os de l'orbite, afin de mieux faire voir la disposition et les rapports des muscles de l'œil. (Le M. droit externe a été coupé près de ses deux insertions, et enlevé en partie, pour laisser voir le nerf optique et le muscle droit interne.)

N° 1. Globe de l'œil. — 2. Nerf optique. — 3. Aponévrose du M. droit externe. — 4. Extrémité postérieure du muscle précédent. — 5. L'une des insertions de cette même extrémité, se faisant en dehors du trou optique. — 6. La seconde insertion, se faisant en dedans de la fente sphénoïdale, par une aponévrose qui lui est commune avec les M. droits inférieur et interne. — 7. L'aponévrose précédente. — 8. M. droit supérieur. — 9. Extrémité postérieure du même muscle. — 10. M. droit inférieur. — 11, 11, 11. M. grand oblique. — 12. Anneau cartilagineux dans lequel se réfléchit le muscle précédent. — 13. M. petit oblique. — 14. M. droit interne. — 15. M. élévateur de — 16. la paupière supérieure.

FIG. 3. Le globe de l'œil avec ses muscles, vus par derrière.

N° 1. Nerf optique. — 2. M. droit supérieur. — 3. M. droit inférieur. — 4. M. droit interne. — 5. M. droit externe. — 6. M. grand oblique. — 7. Membrane synoviale qui entoure le tendon du muscle précédent à l'endroit où il se



réfléchi. — 8, 8. Tendon du muscle précédent passant au-dessous du M. droit supérieur pour s'épanouir en aponévrose, et s'insérer au globe de l'œil. — 9. Petite portion de l'os maxillaire supérieur, à laquelle se fait l'insertion du — 10. muscle petit oblique.

FIG. 4. Le globe de l'œil, vu par sa partie antérieure, et entouré de ses muscles qui sont écartés.

N° 1. Globe de l'œil. — 2. M. droit supérieur. — 3. M. droit inférieur. — 4. Extrémité postérieure du M. droit externe avec ses deux portions. — 5. M. droit interne. — 6. M. grand oblique. — 7. Petite portion du coronal, et — 8. poulie cartilagineuse dans laquelle se réfléchit — 9 le tendon du grand oblique. — 10. Petite portion de l'os maxillaire supérieur, à laquelle se fixe — 11. le M. petit oblique.

FIG. 5. Le M. élévateur de la paupière supérieure.

N° 1. Petite aile du sphénoïde. — 2. Trou optique. — 3. Extrémité postérieure du M. élévateur, insérée au-devant du trou optique. — 4. Expansion aponévrotique du même muscle, se fixant au — 5. cartilage tarse de la paupière supérieure. — 6. Les cils.

FIG. 6. Portion de la tête d'un jeune homme, préparée de manière à faire voir la disposition de plusieurs des muscles de la face.

N° 1. Coupe horizontale du crâne. — 2. Portion des sinus frontaux. — 3. Cavité du crâne. — 4. Portion du frontal. — 5. Os propre du nez. — 6. Os de la pommette. — 7. Os temporal. — 8. Os maxillaire supérieur. — 9, 9. Os maxillaire inférieur. — 10, 11, 12, 13. Insertions des M. droit supérieur, droit inférieur, droit interne et droit externe au globe de l'œil. — 14. Tendon du M. grand oblique, s'insérant au globe de l'œil. — 15. Poulie dans laquelle se réfléchit le tendon précédent. — 16. Corps charnu du M. grand oblique. — 17. Insertion du M. petit oblique à la paroi inférieure de l'orbite. — 18. Tendon direct du M. orbiculaire des paupières, s'insérant à l'apophyse montante de l'os sus-maxillaire, et se bifurquant pour se continuer avec — 19. le cartilage tarse de la paupière supérieure, et — 20. le cartilage tarse de la paupière inférieure. — 21. Expansion fibreuse ou tendon réfléchi du M. orbiculaire, allant se fixer à la crête de l'os unguis. — 22. Insertion du M. élévateur propre de la lèvre supérieure à l'os sus-maxillaire. — 23. Extrémité inférieure du muscle précédent, se confondant avec 24. le M. orbiculaire des lèvres. — 25. Les cartilages latéraux du nez. — 26. Les fibro-cartilages des narines. — 27. L'aile du nez donnant insertion au 28. M. abaisseur de l'aile du nez. — 29. Insertion du muscle précédent à l'os sus-maxillaire. — 30. Insertion de la houppe du menton à l'os maxillaire inférieur. — 31. Portion épanouie du même muscle, isolée de la peau à laquelle elle se fixait. — 32. Le même muscle du côté gauche, se fixant à — 33. la peau du menton. — 34. Face interne de la moitié gauche de la lèvre inférieure abaissée, pour faire voir la disposition du muscle précédent.





naison du ligament précédent à la petite corne de l'os hyoïde. — 10. Insertion du M. stylo-hyoïdien à l'apophyse styloïde. — 11. Terminaison du même muscle à l'os hyoïde. — 12. Ouverture que présente le M. stylo-hyoïdien avant de se terminer à l'os hyoïde. — 13. Corps de l'os hyoïde. — 14. Grande corne du même os. — 15. Insertion du M. hyo-glosse au corps de l'os hyoïde. — 16. Insertion du même muscle à la petite corne de l'os hyoïde. — 17. Insertion du même muscle au ligament stylo-hyoïdien. — 18. Face externe du même muscle. — 19. Bord antérieur du même muscle. — 20, 20. Insertion du même muscle sur les parties latérales de la base de la langue. — 21. Insertion du M. génio-glosse au tubercule supérieur de l'apophyse géni. — 22, 22. Terminaison des fibres du même muscle au-dessous de la langue. — 23. Insertion du M. génio-hyoïdien au tubercule inférieur de l'apophyse géni. — 24. Terminaison du même muscle au-devant du corps de l'os hyoïde. — 25, 25. La langue. — 26. Coupe verticale faite à l'os maxillaire inférieur au niveau de la symphyse du menton. — 27. Apophyse coronôide. — 28. Condyle de la mâchoire inférieure. — 29. Angle, et — 30. face interne du même os. — 31. Portion du ligament stylo-maxillaire coupé vers sa partie moyenne.

FIG. 4. Le muscle génio-glosse et les parties qui l'avoisinent.

N° 1. Portion de l'os temporal. — 2. Apophyse styloïde. — 3. Insertion du M. stylo-glosse à l'apophyse styloïde. — 4. Terminaison du même muscle sur les parties latérales de la base de — 5. la langue. — 6. Coupe verticale de la mâchoire inférieure. — 7. Insertion du M. génio-glosse au tubercule supérieur de l'apophyse géni. — 8. Fibres antérieures, — 9. fibres moyennes, et — 10. fibres postérieures du même muscle. — 11, 11. Quelques fibres appartenant au M. lingual. — 12. Le M. hyo-glosse détaché et renversé. — 13. Grande corne de l'os hyoïde. — 14, 14. Ligament stylo-maxillaire. — 15, 15. Portion de la branche gauche de la mâchoire inférieure, conservée afin de faire voir l'insertion inférieure du ligament précédent. — 16, 16. Branche droite de la mâchoire inférieure.

FIG. 5. L'os hyoïde vu par sa face supérieure. Homme de 40 ans.

N° 1. Corps de l'os. — 2, 2. Grandes cornes. — 3, 3. Jonction des grandes cornes avec le corps. — 4. Extrémité postérieure des grandes cornes. — 5, 5. Petites cornes.

FIG. 6. Le même os, vu par sa face inférieure.

N° 1. Corps de l'os. — 2. Grandes cornes. — 3. Jonction des grandes cornes avec le corps. — 4. Extrémité postérieure des grandes cornes.

FIG. 7. Le même os, vu de profil.

N° 1. Corps. — 2. Face inférieure, et — 3. face supérieure du corps. — 4. Grandes cornes. — 5. Petites cornes.

FIG. 8. Le même os, vu de face.

N° 1. Face antérieure du corps. — 2. Face supérieure, et — 3. face inférieure de la même partie. — 4, 4. Petites cornes. — 5, 5. Grandes cornes.

## PLANCHE 66.

FIG. 1. Le M. buccinateur du côté gauche. On voit sur cette préparation, à l'aide de la coupe faite à la branche de la mâchoire qui est enlevée, comment ce muscle s'insère aux deux bords alvéolaires, à l'aponévrose ptérygo-maxillaire, et se continue en avant avec les deux faisceaux de l'orbiculaire des lèvres.

N° 1. Coupe horizontale du crâne. — 2. Coupe verticale de la même cavité passant par — 3. l'apophyse mastoïde du temporal. — 4. Fosse temporale. — 5. Os de la pommette. — 6. Arcade zygomatique. — 7. Conduit auditif externe. — 8. Cavité glénoïde du temporal. — 9. Apophyse styloïde du même os. — 10. Fosse orbitaire. — 11. Os maxillaire supérieur. — 12. Os propres du nez. — 13. Cartilage latéral du nez. — 14. Fibro-cartilage de l'ouverture des fosses nasales. — 15. Cartilage de l'aile du nez. — 16. Aile externe de l'apophyse ptérygoïde. — 17. Insertion de l'aponévrose ptérygo-maxillaire à l'aile interne de l'apophyse ptérygoïde. — 18. Insertion de la même aponévrose à la mâchoire inférieure. — 19. L'aponévrose ptérygo-maxillaire donnant attache par sa partie postérieure aux fibres du M. constricteur supérieur du pharynx. — 20. La même aponévrose donnant insertion par sa partie antérieure aux fibres moyennes du M. buccinateur. — 21. Insertion des fibres supérieures du muscle précédent, en dehors du bord alvéolaire supérieur. — 22. Les mêmes fibres se continuant avec — 23. le faisceau inférieur du M. orbiculaire des lèvres. — 24. Fibres inférieures du M. buccinateur, s'insérant en dehors du bord alvéolaire inférieur. — 25. Une partie des fibres précédentes se continuant avec — 26. le faisceau supérieur du M. orbiculaire. — 27, 27. Portion de la membrane muqueuse qui recouvre à leur face interne les M. buccinateur et orbiculaire des lèvres. — 28. L'os maxillaire inférieur coupé au niveau de la réunion de son corps avec sa branche gauche. — 29. M. constricteur supérieur du pharynx. — 30. Bord supérieur du même muscle. — 31. Portion du M. constricteur moyen. — 32. Muscles de la région sus-hyoïdienne.

FIG. 2. Les M. péristaphylins interne et externe, et les M. palato-staphylins, vus par la partie postérieure des fosses nasales.

N° 1. Coupe verticale de la tête, passant par l'apophyse basilaire de l'occipital, et par — 2. la partie postérieure des grandes ailes du sphénoïde. — 3. Lame carrée du sphénoïde, et au-dessous, portion de la gouttière basilaire. — 4. Petite aile du sphénoïde. — 5. Fente sphénoïdale. — 6. Coupe verticale passant par les fosses temporale et zygomatique. — 7. Le vomer, formant la partie postérieure de la cloison des fosses nasales. — 8. L'ouverture postérieure des fosses nasales. — 9. Insertion des deux M. palato-staphylins à l'épine gutturale de la voûte palatine. — 10. Extrémité libre des deux muscles précédents, et ligne médiane qui les sépare dans toute leur longueur. — 11. Les trompes d'Eustachi. — 12. In-



sertion du M. péristaphylin interne à la face inférieure du rocher et à la trompe d'Eustachi. — 13. Terminaison du même muscle sur la ligne médiane du voile du palais, au-dessous des M. palato-staphylins. — 14, 14. Insertion du M. péristaphylin externe à la base de l'apophyse ptérygoïde et à la trompe d'Eustachi. — 15, 15. Portion verticale du muscle précédent. — 16. Portion horizontale du même muscle, venant de se réfléchir autour de — 17. l'aile interne de l'apophyse ptérygoïde. — 18, 18. Aile externe de l'apophyse ptérygoïde. — 19, 19. Arcade dentaire supérieure. — 20. Portion de la voûte palatine. — 21. Fente orbitaire inférieure, et fosse zygomatique.

FIG. 3. Les M. péristaphylins interne et externe, et les palato-staphylins, vus par leur partie inférieure, ou du côté de la voûte palatine.

N° 1. Arcade dentaire supérieure. — 2. Voûte palatine. — 3. Canal palatin antérieur. — 4. Face inférieure de la portion horizontale de l'os du palais, formant la partie postérieure de la voûte palatine. — 5. Canal palatin postérieur. — 6. Aile externe de l'apophyse ptérygoïde. — 7. Insertion du M. péristaphylin externe à la base de l'apophyse ptérygoïde et à la trompe d'Eustachi. — 8. Portion horizontale du même muscle, venant de se réfléchir sur — 9. le crochet de l'aile interne de l'apophyse ptérygoïde. — 10. Insertion de l'aponévrose du M. péristaphylin externe à la face inférieure de la portion horizontale de l'os palatin. — 11. Insertion du M. péristaphylin interne à la face inférieure du rocher, au-devant de — 12. l'orifice inférieur du canal carotidien. — 13. Insertion du M. péristaphylin interne à — 14. la trompe d'Eustachi. — 15. Les deux M. péristaphylins internes, se réunissant sur la ligne médiane du voile du palais, et allant s'attacher à — 16. la partie postérieure de l'aponévrose des péristaphylins externes. — 17. Portion libre de la face inférieure des M. palato-staphylins formant la lunette. — 18. Portion de l'apophyse basilaire de l'occipital. — 19. Suture sphéno-basilaire. — 20. Trou déchiré antérieur. — 21. Os maxillaire supérieur. — 22. Os de la pommette. — 23. Arcade zygomatique. — 24. Fosse temporale. — 25. Cavité glénoïde.

FIG. 4. Les M. mylo-hyoïdien, génio-hyoïdien, génio-glosse, lingual, stylo-glosse et hyo-glosse.

N° 1. Portion de la branche droite de l'os maxillaire inférieur, servant à supporter — 2. la ligne myloïdienne conservée sur la lame interne du corps de l'os. — 3. Insertion du M. mylo-hyoïdien à la ligne myloïdienne. — 4. Terminaison des fibres postérieures du même muscle au corps de l'os hyoïde. — 5. Terminaison des fibres moyennes et antérieures du même muscle sur le raphé de la ligne médiane. — 6. Les quatre tubercules de l'apophyse géni, soutenus par l'arc osseux de la ligne myloïdienne. — 7. Insertion du M. génio-hyoïdien au tubercule inférieur de l'apophyse géni. — 8. Terminaison du même muscle au corps de l'os hyoïde. — 9. Insertion du M. génio-glosse au tubercule supérieur de l'apophyse géni. — 10. Fibres antérieures, — 11. fibres moyennes, et — 12. fibres postérieures du M. génio-glosse. — 13. Raphé ou ligne celluleuse qui sépare les deux M. génio-glosses sur la ligne médiane. — 14. Apophyse styloïde. — 15. Ligament

*Explication des Planches.*

13

stylo-hyoïdien. — 16. M. stylo-glosse. — 17, 17. Insertion du M. hyo-glosse aux cornes de l'os hyoïde. — 18. M. lingual. — 19. La langue soutenue par un crochet. — 20. Cartilage thyroïde. — 21. Ligament thyro-hyoïdien.

## PLANCHE 67.

FIG. 1. Les M. stylo-glosse, stylo-hyoïdien, stylo-pharyngien; les ligaments stylo-maxillaire et stylo-hyoïdien; les M. hyo-glosse, génio-glosse, génio-hyoïdien et thyro-hyoïdien. Côté gauche. Homme de 22 ans.

N° 1, 1. Coupe horizontale du crâne. — 2. Os de la pommette. — 3. Os maxillaire supérieur. — 4. Portion de la branche gauche de l'os maxillaire inférieur fortement relevée, afin de mieux faire voir la disposition des muscles qui naissent de l'apophyse styloïde. — 5. Articulation temporo-maxillaire. — 6. Temporal. — 7. Arcade zygomatique. — 8. Conduit auditif externe. — 9. Portion de l'apophyse mastoïde. — 10. La base, et — 11. le sommet de l'apophyse styloïde. — 12. Insertion du ligament stylo-maxillaire à l'apophyse styloïde. — 13. Insertion du même ligament à l'angle de la mâchoire. — 14. Insertion du M. stylo-glosse à l'apophyse styloïde et au ligament stylo-maxillaire. — 15. Terminaison du M. stylo-glosse sur les parties latérales de la base de la langue. — 16. Continuation de quelques-unes des fibres du muscle précédent avec celles du M. hyo-glosse. — 17. Insertion du ligament stylo-hyoïdien à l'apophyse styloïde. — 18. Ligament stylo-hyoïdien passant derrière le M. hyo-glosse pour se rendre à — 19. la petite corne de l'os hyoïde. — 20. Insertion du M. stylo-pharyngien à l'apophyse styloïde. — 21. Partie moyenne du même muscle s'épanouissant sur les parties latérales du pharynx. — 22, 22. Terminaison des fibres du muscle précédent au bord postérieur du cartilage thyroïde. — 23, 23. Portion du M. constricteur supérieur du pharynx. — 24. Portion du M. constricteur moyen, et — 25. portion du M. constricteur inférieur dont on a enlevé la partie externe, afin de mettre à découvert le M. stylo-pharyngien. — 26. Membrane muqueuse du pharynx. — 27. Pointe, et — 28. base de la langue. — 29. Cavité de la bouche. — 30. Os maxillaire inférieur scié au niveau de la symphyse du menton. — 31. Insertion du M. génio-glosse au tubercule supérieur de l'apophyse géni. — 32. Fibres antérieures, — 33. fibres moyennes, et — 34. fibres postérieures du M. génio-glosse. — 35. Insertion du M. génio-hyoïdien au tubercule inférieur de l'apophyse géni. — 36. Terminaison du même muscle au — 37. corps de l'os hyoïde. — 38. Grande corne de l'os hyoïde. — 39. Insertions du M. hyo-glosse au corps, à la — 40. petite corne, et à la — 41. grande corne de l'os hyoïde. — 42 et 43. Terminaison du même muscle sur les parties inférieures et latérales de la langue. — 44, 44. Insertion du M. thyro-hyoïdien à l'os hyoïde. — 45, 45. Terminaison du même muscle à la ligne oblique externe du — 46. cartilage thyroïde. — 47. Grande corne du cartilage thyroïde.



— 48. Petite corne du même cartilage. — 49. Membrane thyro-hyoïdienne. — 50. Cartilage cricoïde. — 51. Extrémité supérieure de la trachée-artère, et — 52. extrémité supérieure de l'œsophage. — 53. Insertion du M. stylo-hyoïdien à l'apophyse styloïde. — 54. Terminaison du même muscle à l'os hyoïde.

FIG. 2. Les M. constrictors du pharynx du côté gauche, et le M. buccinateur correspondant distendu par de l'air, ainsi qu'on l'observe dans l'action de souffler.

N° 1, 1. Coupe horizontale du crâne. — 2. Fosse temporale. — 3. Os de la pommette. — 4. Arcade zygomatique. — 5. Cavité glénoïde. — 6. Conduit auditif externe. — 7. Apophyse styloïde. — 8. Portion de l'apophyse mastoïde. — 9. Aile externe de l'apophyse ptérygoïde. — 10. Extrémité inférieure de l'aile interne de l'apophyse ptérygoïde. — 11. Aponévrose *ptérygo-maxillaire*, se portant de l'aile interne de l'apophyse ptérygoïde à — 12. l'os maxillaire inférieur. — 13. Fibres supérieures du M. buccinateur, se fixant à l'os maxillaire supérieur. — 14. Fibres inférieures du même muscle, se fixant à l'os maxillaire inférieur. — 15. Fibres moyennes du même muscle, allant s'attacher à l'aponévrose *ptérygo-maxillaire*. — 16. Insertion du M. constrictor supérieur du pharynx à l'aile interne de l'apophyse ptérygoïde. — 17. Seconde insertion du même muscle à l'aponévrose *ptérygo-maxillaire*. — 18. Troisième insertion du même muscle à l'os maxillaire inférieur. — 19. Quatrième insertion du même muscle sur les parties latérales de la base de la langue. — 20. Bord supérieur du même muscle. — 21. Bord interne du même muscle, allant se réunir, sur la ligne médiane du pharynx, avec celui du côté opposé. — 22. Bord inférieur du même muscle. — 23. Portions du M. stylo-glosse, et du — 24. M. stylo-pharyngien qui ont été coupés, afin de mettre à découvert le M. constrictor supérieur. — 25. Os hyoïde. — 26. M. mylo-hyoïdien. — 27. Portion du M. hyo-glosse. — 28. Insertion du M. constrictor moyen du pharynx à la petite corne de l'os hyoïde. — 29. Insertion du même muscle à la grande corne de l'os hyoïde. — 30. Autre insertion du même muscle au ligament stylo-hyoïdien. — 31. Fibres supérieures, — 32. fibres moyennes, et — 33. fibres inférieures du M. constrictor moyen du pharynx. — 34. Ligament thyro-hyoïdien. — 35. Cartilage thyroïde. — 36. Grande corne du même cartilage. — 37. Insertion du M. constrictor inférieur à la ligne oblique externe du cartilage thyroïde. — 38. Autre insertion du même muscle à la petite corne du cartilage thyroïde. — 39. Autre insertion du même muscle au cartilage cricoïde. — 40. Autre insertion du même muscle au premier anneau de la trachée-artère. — 41. Bord supérieur, — 42. bord inférieur, et — 43. bord interne du même muscle. — 44. Extrémité supérieure de la trachée-artère, et — 45. extrémité supérieure de l'œsophage. — 46. Portion du M. péristaphylin interne, et — 47. Membrane muqueuse du pharynx.

FIG. 3. Les M. génio-hyoïdien et mylo-hyoïdien, vus par leur face supérieure ou du côté de la bouche.

N° 1, 1. Arcade dentaire inférieure. — 2. Face interne du corps de la mâchoire. — 3. Apophyse coronoïde. — 4. Condyle de la mâchoire. — 5. Echan-

— 6. Orifice du canal dentaire inférieur. — 7. Angle de la mâchoire. — 8. Bord inférieur du même os. — 9. Corps de l'os hyoïde. — 10. Petite corne, et — 11. grande corne du même os. — 12. Portion du tendon du M. génio-glosse insérée au tubercule supérieur de l'apophyse géni. — 13. Insertion du M. génio-hyoïdien au tubercule inférieur de l'apophyse géni. — 14. Terminaison du même muscle à la partie supérieure du corps de l'os hyoïde. — 15, 15. Insertion du M. mylo-hyoïdien à la ligne myloïdienne. — 16. Le même muscle passant au-dessous du génio-hyoïdien pour aller se réunir sur la ligne médiane avec celui du côté opposé. — 17. Bord postérieur du même muscle.

FIG. 4. Le M. mylo-hyoïdien, vu par sa face inférieure.

N° 1. Menton. — 2, 2. Base, et — 3. angle de la mâchoire. — 4. Bord parotidien, et — 5. condyle du même os. — 6, 6. Insertion du M. mylo-hyoïdien à la ligne myloïdienne de la mâchoire. — 7. Réunion sur la ligne médiane des fibres antérieures des deux M. mylo-hyoïdiens. — 8. Insertion à l'os hyoïde des fibres postérieures du M. mylo-hyoïdien. — 9. Bord postérieur du même muscle.

## PLANCHE 68.

FIG. 1. Les M. du pharynx, vus par leur partie postérieure. Homme de 45 ans.

N° 1, 1. Coupe horizontale du crâne. — 2. Coupe verticale passant par l'apophyse mastoïde, par — 3. le rocher, et par — 4. l'apophyse basilaire. — 5. Lame carrée, et — 6. petite aile du sphénoïde. — 7. Bord postérieur, et — 8. Angle de la mâchoire inférieure. — 9. M. ptérygoïdien interne. — 10. M. constricteur inférieur du pharynx. — 11. Bord interne, — 12. bord externe, — 13. bord inférieur, et — 14. bord supérieur du même muscle. — 15. Extrémité de la grande corne de l'os hyoïde, et insertion du M. constricteur moyen à cet os. — 16. M. constricteur moyen. — 17. Bord interne, — 18. bord supérieur, et — 19. bord inférieur du même muscle. — 20. M. constricteur moyen du côté gauche, recouvert par le constricteur inférieur correspondant, et recouvrant le — 21. M. constricteur supérieur. — 22. Aponévrose céphalo-pharyngienne donnant insertion aux M. constricteurs moyen et supérieur. — 23. Bord supérieur du M. constricteur supérieur. — 24. Bord externe du même muscle. — 25. Membrane muqueuse du pharynx, mise à découvert par sa face extérieure. — 26. Apophyse styloïde, donnant insertion au — 27. M. stylo-pharyngien. — 28. Extrémité inférieure du muscle précédent, venant se terminer à — 29. la grande corne, et au — 30. bord postérieur du cartilage thyroïde. — 31. Portion du cartilage cricoïde. — 32. Partie inférieure du constricteur inférieur, allant s'attacher au cartilage précédent. — 33. Trachée-artère.

FIG. 2. La pièce précédente sur laquelle on a enlevé les M. constricteurs inférieur et



moyen, et le M. stylo-pharyngien gauche, afin de mettre à découvert le M. constricteur supérieur.

N° 1, 1. Coupe horizontale du crâne. — 2. Coupe verticale passant par l'apophyse mastoïde, par — 3. le rocher, et par — 4. l'apophyse basilaire. — 5. Lame carrée, et — 6. petite aile du sphénoïde. — 7, 7. Bord postérieur, et — 8. angle de la mâchoire. — 9. M. ptérygoïdien interne. — 10. Le constricteur supérieur gauche se réunissant sur la ligne médiane avec — 11. le constricteur supérieur droit. — 12. Bord supérieur, et — 13. bord inférieur du même muscle. — 14. Portion du bord externe du M. constricteur supérieur, s'attachant à l'aile interne de l'apophyse ptérygoïde. — 15. Seconde portion du même bord, qui se fixe à l'aponévrose ptérygo-maxillaire. — 16. Troisième portion du même bord, qui s'attache en dedans de la mâchoire inférieure. — 17. Membrane muqueuse du pharynx. — 18. Apophyse coronale de la mâchoire inférieure. — 19. Orifice du canal dentaire inférieur. — 20. Apophyse styloïde donnant insertion au — 21. M. stylo-pharyngien. — 22. Fibres du muscle précédent, s'attachant à — 23. la partie postérieure de la grande corne, et au — 24. bord postérieur du cartilage thyroïde. — 25. Autres fibres du M. stylo-pharyngien, se perdant sur les parties latérales et inférieures du pharynx. — 26. Cartilage cricoïde. — 27. Portion de la trachée-artère. — 28. Commencement de l'œsophage. — 29. Extrémité postérieure de la grande corne de l'os hyoïde, et — 30. base de la mâchoire.

FIG. 3. Les M. palato-staphylins, pharyngo-staphylin, péristaphylins interne et externe, et les glosso-staphylins, mis à découvert par leur face postérieure. Le pharynx est fendu longitudinalement sur la ligne médiane, et ses parois sont tenues écartées au moyen de crochets. Le M. pharyngo-staphylin gauche est enlevé, afin de laisser voir les M. péristaphylins.

N° 1. Coupe horizontale du crâne. — 2. Coupe verticale passant par l'apophyse mastoïde, par — 3. le sommet du rocher, et par — 4. l'apophyse basilaire. — 5. Lame carrée, et — 6. petite aile du sphénoïde. — 7. Partie postérieure de la cloison des fosses nasales. — 8. Insertion des deux M. palato-staphylins à l'épine nasale postérieure. — 9. Extrémité libre des mêmes muscles formant la luette. — 10, 10. Trompe d'Eustachi. — 11, 11. Extrémité postérieure des cornets inférieurs des fosses nasales. — 12. Insertion du M. péristaphylin interne au rocher et à la trompe d'Eustachi. — 13. Terminaison du muscle précédent sur la ligne médiane, au-dessous des M. palato-staphylins. — 14. Portion verticale du M. péristaphylin externe, allant s'insérer à la base de l'apophyse ptérygoïde et à la trompe d'Eustachi. — 15, 15. Portion horizontale du M. péristaphylin externe, venant de se réfléchir sur le crochet de l'aile interne de l'apophyse ptérygoïde. — 16. Extrémité supérieure du M. pharyngo-staphylin. — 17. Partie moyenne et rétrécie du même muscle, formant le pilier postérieur du voile du palais. — 18. Extrémité inférieure du même muscle, venant se terminer à la grande corne et au bord postérieur du cartilage thyroïde, et se perdre sur les parties inférieures et latérales du pharynx. — 19. M. glosso-staphylin. — 20. Base de la langue. — 21. Muscle

constricteur supérieur renversé, et vu par sa face interne. — 22. Portion du bord antérieur du même muscle, qui se fixe à l'aile interne de l'apophyse ptérygoïde entre les M. péristaphylins interne et externe. — 23. Fibres du même muscle qui s'attachent sur les parties latérales de la base de la langue. — 24. Bord supérieur, — 25. bord inférieur, et — 26. bord postérieur du même muscle. — 27. Portion de la face interne du M. constricteur moyen. — 28. Membrane muqueuse du pharynx, recouvrant la partie interne des M. constricteurs du côté gauche. — 29. La même membrane recouvrant le larynx. — 30. Epiglote, et au-dessous ouverture supérieure du larynx. — 31. Commencement de l'œsophage. — 32. Bord postérieur, et — 33. angle de la mâchoire. — 34. Portion du M. ptérygoïdien interne.

FIG. 4. Coupe verticale de la tête faite sur la ligne médiane, et destinée à montrer les rapports des muscles du voile du palais, du pharynx, des parois de la bouche, des régions linguale et sus-hyoïdienne.

N° 1. Coupe horizontale du crâne. — 2. Coupe verticale de la tête, passant par le frontal : — 3. les os propres du nez, — 4. le nez, — 5. la partie moyenne de la voûte palatine, — 6. la lèvre supérieure, — 7. la lèvre inférieure, — 8. la symphyse de la mâchoire inférieure, — 9. le menton, — 10. la partie moyenne de l'os hyoïde, — 11. la membrane thyro-hyoïdienne, — 12. le cartilage thyroïde, — 13. la partie moyenne de l'épiglotte, — 14. le cartilage cricoïde, et — 15. la glande épiglottique. — 16. Ventricule, et — 17. cavité du larynx. — 18. Cartilage aryénoïde. — 19. Trachée-artère. — 20. Moitié de la fosse pituitaire, et au-dessous le sinus sphénoïdal. — 21. Lame carrée du sphénoïde. — 22. Portion du rocher, et conduit auditif interne. — 23. Portion de l'occipital, et trou condylien antérieur. — 24. Cornet supérieur, — 25. cornet moyen, et — 26. cornet inférieur des fosses nasales avec les méats qu'ils séparent. — 27. Voûte palatine. — 28. Face inférieure du voile du palais. — 29. Extrémité supérieure, et — 30. extrémité inférieure du M. glosso-staphylin gauche. — 31. Moitié de la face supérieure de la langue. — 32. Base, et — 33. pointe de la langue. — 34. Extrémité supérieure du M. pharyngo-staphylin. — 35. Partie moyenne du même muscle. — 36. Fibres inférieures du même muscle, s'attachant au cartilage thyroïde. — 37. Autres fibres du même muscle, se perdant sur les côtés du pharynx. — 38. Insertion du M. palato-staphylin à l'épine gutturale de la voûte palatine. — 39. Extrémité libre du même muscle. — 40. Trompe d'Eustachi. — 41. Aile interne de l'apophyse ptérygoïde recouverte par la membrane muqueuse des fosses nasales. — 42. Ouverture de la trompe d'Eustachi. — 43. Extrémité supérieure du M. péristaphylin interne, s'attachant à la face inférieure du rocher et à la trompe d'Eustachi. — 44. Extrémité inférieure du même muscle. — 45. Face interne de la portion verticale du M. péristaphylin externe. — 46. Portion du M. constricteur supérieur qui s'attache à l'aile interne de l'apophyse ptérygoïde entre les deux M. péristaphylins. — 47. Bord supérieur du M. constricteur supérieur. — 48. Portion du même muscle, allant s'attacher à la partie inférieure de



l'apophyse basilaire. — 49. Bord interne du M. constricteur supérieur, et ligne médiane de la paroi postérieure du pharynx. — 50. Bord inférieur du muscle précédent. — 51. Fibres du M. constricteur supérieur, s'insérant à la partie postérieure de l'aponévrose ptérygo-maxillaire. — 52. Autres fibres du même muscle, qui s'attachent sur les parties latérales de la base de la langue. — 53. Face interne du M. buccinateur, allant se fixer, en arrière, à l'aponévrose ptérygo-maxillaire. — 54. Face interne du M. orbiculaire des lèvres. — 55, 55, 55. Les deux M. constricteurs moyens, vus par leur face interne. — 56, 56. Extrémité supérieure des mêmes muscles, passant derrière les constricteurs supérieurs. — 57. Extrémité inférieure des mêmes muscles passant au-devant de — 58. la face interne des M. constricteurs inférieurs. — 59. Portion du M. stylo-pharyngien. — 60. Grande corne du cartilage thyroïde. — 61. Commencement de l'œsophage. — 62. Fibres musculaires propres de la langue. — 63. M. génio-glosse. — 64. M. génio-hyoïdien. — 65. Bord interne du M. mylo-hyoïdien. — 66. Petite portion du ventre antérieur du M. digastrique. — 67. Peau, tissu cellulaire recouvrant les parties précédentes. — 68. Portion de la houppe du menton. — 69. Portion du M. sterno-thyroïdien.

## PLANCHE 69.

FIG. 1. Les muscles de la partie antérieure et superficielle du cou : les M. peaucier, sterno-mastoïdien, sterno-hyoïdien, omoplat-hyoïdien, etc. Homme de 20 ans.

N° 1. Face antérieure du M. peaucier. — 2. Bord inférieur, — 3. bord interne, et — 4, 4. bord externe du même muscle. — 5. Insertion du bord supérieur du même muscle à l'os maxillaire inférieur. — 6. Fibres du même muscle passant sur le masseter. — 7, 7. Fibres du même muscle, se rendant de la région parotidienne à la commissure des lèvres. — 8. Portion du M. triangulaire des lèvres. — 9. Portion du M. carré du menton. — 10. La houppe du menton. — 11. Base de l'os maxillaire inférieur. — 12. Tendon par lequel l'un des faisceaux du M. sterno-mastoïdien s'insère au sternum. — 13, 13. Second faisceau charnu, par lequel le même muscle se fixe au bord supérieur de la clavicule. — 14. Endroit où les deux faisceaux précédents s'unissent intimement. — 15, 15. Insertion du M. sterno-mastoïdien à l'apophyse mastoïde. — 16. Bord antérieur, et — 17. bord externe du même muscle. — 18. Corps de l'os hyoïde. — 19. Grande corne du même os. — 20. Union des deux M. mylo-hyoïdiens sur la ligne médiane. — 21. M. mylo-hyoïdien du côté gauche. — 22. Insertion du ventre antérieur du M. digastrique à l'os maxillaire inférieur. — 23. Expansion fibreuse se détachant du tendon du muscle précédent pour se fixer à l'os hyoïde. — 24. Ventre postérieur du M. digastrique. — 25. Extrémité inférieure du M. stylo-hyoïdien. — 26. Insertion du M. sterno-hyoïdien à l'os hyoïde. — 27. Extrémité inférieure du même muscle. — 28. Por-

tion du M. sterno-thyroïdien. — 29. Insertion à l'os hyoïde du M. omoplat-hyoïdien. — 30. Faisceau supérieur du même muscle, s'engageant derrière le sterno-mastoïdien. — 34. Faisceau inférieur du M. omoplat-hyoïdien, passant derrière la clavicule. — 32, 32. Portion du M. trapèze. — 33. Insertion du même muscle à la clavicule. — 34, 34. Portion du M. deltoïde. — 35. Portion du M. grand pectoral, s'attachant à la clavicule. — 36. Autre portion du même muscle se fixant au sternum. — 37. Cartilage thyroïde. — 38. Membrane crico-thyroïdienne. — 39. Petite portion du cartilage cricoïde. — 40. Corps thyroïde. — 41. Trachée-artère.

FIG. 2. Les muscles de la partie antérieure et latérale gauche du cou.

N° 1. Tendon du M. sterno-mastoïdien se fixant à la partie supérieure du sternum. — 2. Insertion de la seconde portion du même muscle à la clavicule. — 3. Endroit où se réunissent les deux portions du M. sterno-mastoïdien. — 4. Insertion du muscle précédent à l'apophyse mastoïde. — 5. Autre insertion du même muscle à la ligne courbe supérieure de l'occipital. — 6. Bord antérieur du même muscle. — 7. Base, et — 8. angle de l'os maxillaire inférieur. — 9. M. stylo-hyoïdien. — 10. Insertion du même muscle à l'os hyoïde. — 11. Ventre postérieur du M. digastrique, passant au-dessous du M. sterno-mastoïdien pour aller s'insérer dans la rainure mastoïdienne. — 12. Tendon du même muscle passant à travers le M. stylo-hyoïdien, et envoyant ensuite une — 13. Expansion fibreuse qui s'attache à l'os hyoïde. — 14. Insertion du ventre antérieur du M. digastrique à l'os maxillaire inférieur. — 15. Raphé formé par la réunion, sur la ligne médiane, des deux M. mylo-hyoïdiens. — 16, 16. M. mylo-hyoïdien du côté gauche. — 17. Corps de l'os hyoïde. — 18. Grande corne du même os. — 19. Cartilage thyroïde. — 20. La membrane crico-thyroïdienne. — 21. Corps thyroïde. — 22. Trachée-artère. — 23. Ligament inter-claviculaire. — 24. Insertion du M. sterno-hyoïdien à l'os hyoïde. — 25. Extrémité inférieure du même muscle, passant derrière le sterno-mastoïdien. — 26. Insertion du faisceau supérieur du M. omoplat-hyoïdien à l'os hyoïde. — 27. Le faisceau inférieur du même muscle, passant derrière le M. sterno-mastoïdien pour s'enfoncer derrière. — 28, 28. La clavicule. — 29. Occipital. — 30. Insertion du M. trapèze à l'occipital. — 31. Insertion du même muscle à la clavicule. — 32. Portion du M. splénus. — 33. Portion du M. angulaire de l'omoplate. — 34. Portion du M. scalène postérieur. — 35. Portion du M. thyro-hyoïdien. — 36. Portion du M. sterno-thyroïdien. — 37. Portion du M. deltoïde. — 38. Portion du M. grand pectoral.

## PLANCHE 70.

FIG. 1. Les muscles des régions sus-hyoïdienne et sous-hyoïdienne, vus de face.

(Les M. peauciers et sterno-mastoïdiens ont été enlevés des deux côtés, ainsi que les M. digastrique, stylo-hyoïdien, mylo-hyoïdien et sterno-hyoïdien droits, afin de mettre à découvert les muscles sous-jacents.)



N° 1. La tête dépouillée de ses parties molles et renversée en arrière. — 2. Apophyse mastoïde. — 3. Insertion dans la rainure mastoïdienne du — 4. ventre postérieur du M. digastrique. — 5. Tendon moyen du muscle précédent. — 6. Expansion aponévrotique se détachant du tendon du M. digastrique pour aller s'insérer à — 7. l'os hyoïde. — 8. Ventre antérieur du M. digastrique allant s'insérer à — 9. la partie postérieure de la symphyse du menton. — 10. Le M. stylo-hyoïdien s'ouvrant pour laisser passer le M. digastrique. — 11, 11. M. mylo-hoïdien. — 12. Extrémité supérieure, et — 13. extrémité inférieure du M. génio-hyoïdien. — 14. M. hyo-glosse. — 15. Insertion du M. sterno-hyoïdien à l'os hyoïde. — 16. Extrémité inférieure du même muscle. — 17. Insertion du M. omoplat-hyoïdien à l'os hyoïde. — 18. Tendon moyen, et — 19. insertion du muscle précédent au bord supérieur de — 20. l'omoplate. — 21. Le M. thyro-hyoïdien s'insérant à l'os hyoïde. — 22. Insertion inférieure du muscle précédent à la face externe du — 23. cartilage thyroïde. — 24. Insertion du M. sterno-thyroïdien au cartilage thyroïde. — 25. Extrémité inférieure du muscle précédent. — 26. Membrane thyro-hyoïdienne. — 27. Membrane crico-thyroïdienne. — 28. Cartilage cricoïde, et M. crico-thyroïdiens. — 29, 29. Glande thyroïde. — 30. Portion de la trachée-artère. — 31, 31. Le M. sterno-thyroïdien recouvert par le sterno-hyoïdien. — 32, 32. Portion des M. grands droits antérieurs de la tête. — 33. Portion du M. scalène postérieur. — 34. Portion du M. scalène antérieur. — 35. Portion du M. angulaire de l'omoplate. — 36. Portion du M. splénus. — 37. Extrémité supérieure du sternum. — 38. Clavicule. — 39, 40 et 41. Portions des première, seconde et troisième côtes. — 42 et 43. Portions des deux premiers M. intercostaux externes. — 44. Apophyse coracoïde. — 45. Apophyse acromion, et — 46. cavité glénoïde du scapulum.

FIG. 2. Les insertions des M. thyro-hyoïdien, sterno-thyroïdien, et constricteur inférieur du pharynx au cartilage thyroïde. Pièce vue de profil. Homme de 36 ans.

N° 1. Le corps, — 2. les petites cornes, et — 3. les grandes cornes de l'os hyoïde. — 4, 4. Membrane thyro-hyoïdienne. — 5. Cartilage thyroïde. — 6. Grande corne, et — 7. petite corne du cartilage précédent. — 8. Insertion du M. thyro-hyoïdien à l'os hyoïde. — 9. Terminaison du muscle précédent à la ligne oblique du cartilage thyroïde. — 10. Insertion du M. sterno-thyroïdien au-dessous de la même ligne oblique du cartilage thyroïde. — 11. Portion coupée du muscle précédent. — 12. Insertion du M. constricteur inférieur du pharynx au cartilage thyroïde. — 13. Portion du muscle précédent, retenue par des airignes.

FIG. 3. La partie supérieure de la face postérieure du sternum avec les insertions des M. sterno-hyoïdien et sterno-thyroïdien.

(L'extrémité inférieure du muscle sterno-thyroïdien gauche a été enlevée, afin de mettre à découvert la partie inférieure du muscle sterno-hyoïdien correspondant.)

N° 1. Portion de la face postérieure du sternum. — 2. Ligament interclaviculaire. — 3, 3. Portions des deux clavicules. — 4. Ligament costo-claviculaire. — 5. Portion de la première côte avec son cartilage de prolongement. — 6, 6. Ex-

*Explication des Planches.*

14

trémities inférieures des deux M. sterno-hyoïdiens. — 7. Insertion au sternum du M. sterno-hyoïdien gauche. — 8. Extrémité inférieure du M. sterno-thyroïdien droit. — 9. Insertion du muscle précédent à la face postérieure du sternum.

## PLANCHE 71.

Fig. 1. Les M. grand et petit droits antérieurs de la tête, droit latéral, long du cou, scalènes antérieur et postérieur. (Le M. droit antérieur de la tête du côté gauche est enlevé, afin de laisser voir le M. petit droit correspondant, ainsi que les M. intertransversaires du même côté. Les fibres superficielles du M. long du cou du côté gauche, sont également enlevées, pour mettre à découvert les faisceaux profonds du même muscle et leurs insertions.)

N° 1, 1, 1. Coupe horizontale du crâne. — 2. Coupe verticale du crâne passant par le rocher et par — 3. l'apophyse basilaire. — 4. Le conduit auditif externe mis à découvert par la coupe précédente. — 5. Partie postérieure de la cavité glénoïde du temporal. — 6. Apophyse mastoïde. — 7. Portion du canal carotidien. — 8. Trou déchiré postérieur. — 9. Insertion du M. grand droit antérieur de la tête à l'apophyse basilaire. — 10. Partie moyenne, — 11. extrémité inférieure, — 12. bord interne, et — 13. bord externe du même muscle. — 14. Insertion supérieure du M. petit droit antérieur à l'apophyse basilaire. — 15. Insertion inférieure du même muscle au-devant du petit arc et des masses latérales de l'atlas. — 16. Insertion du M. droit latéral à l'occipital, derrière le trou déchiré postérieur. — 17. Insertion inférieure du même muscle au-devant de — 18. l'apophyse transverse de l'atlas. — 19. Insertion du M. long du cou au-devant de l'arc antérieur de l'atlas. — 20. Partie moyenne, et — 21, 22, 23 et 24. terminaison du même muscle sur les parties latérales du corps de la septième vertèbre cervicale, de la première, de la seconde et de la troisième dorsale. — 24 bis. M. scalène antérieur. — 25 et 26. Faisceaux du M. scalène postérieur qui se fixent à la première et à la seconde côte. — 27. Première côte. — 28. Seconde côte. — 29. Portion du premier M. intercostal externe. — 30. Premier faisceau profond du M. long du cou, se portant de l'arc antérieur de l'atlas à — 31. la partie antérieure de l'apophyse transverse de la troisième vertèbre cervicale. — 32 et 33, 34 et 35, 36 et 37. Les trois faisceaux suivans du même muscle se portant du corps des seconde et troisième vertèbres cervicales à la partie antérieure des apophyses transverses des quatrième, cinquième et sixième vertèbres cervicales. — 38. Faisceau interne du même muscle, se portant du corps de la quatrième vertèbre du cou à la partie correspondante de — 39. la septième vertèbre cervicale. — 40. Autres faisceaux profonds, du même muscle, s'insérant aux apophyses transverses des dernières vertèbres cervicales, et venant se terminer sur — 41, 41, 41. les parties latérales, du corps des trois premières vertèbres dorsales. — 42, 43, 44, 45, 46, 47. Apophyses transverses des six dernières vertèbres cervicales. — 48. Premier M. inter-



transversaire cervical. — 49. Quatrième M. intertransversaire antérieur. — 50. Quatrième M. intertransversaire postérieur. (Les autres M. intertransversaires, offrant la même disposition, ne sont point indiqués par des numéros.) — 51. Face interne de la poitrine. — 52. Apophyse styloïde du temporal droit. (L'apophyse styloïde du côté gauche a été enlevée, afin de laisser à découvert le M. droit latéral correspondant.) — 53. Portion externe du M. petit droit antérieur, dépassant le bord externe du M. grand droit.

**FIG. 2.** 1<sup>o</sup> Le M. grand droit antérieur de la tête, du côté droit, soulevé et renversé en dedans par une airigne, afin de mettre à découvert les tendons d'insertion de ce muscle aux apophyses transverses des vertèbres cervicales, et les insertions supérieures du muscle scalène antérieur correspondant aux mêmes apophyses; 2<sup>o</sup> le muscle scalène antérieur du côté droit, et le muscle scalène postérieur du côté gauche.

N<sup>os</sup> 1, 2, 3, 4, 5, 6, 7, 8, indiquent les mêmes objets que dans la figure précédente. — 9. Insertion du M. grand droit antérieur à l'apophyse basilaire. — 10. Face postérieure du même muscle renversé en dehors. — 11, 12, 13 et 14. Tendons d'insertion du muscle précédent à la partie antérieure des apophyses transverses des troisième, quatrième, cinquième et sixième vertèbres cervicales. — 15. M. petit droit antérieur de la tête, mis à découvert par le renversement du grand droit correspondant. — 16. M. droit latéral. — 17. Insertion du tendon du M. scalène antérieur à la partie supérieure de la première côte. — 18, 19, 20 et 21. Insertions supérieures du même muscle à la partie antérieure des apophyses transverses des troisième, quatrième, cinquième et sixième vertèbres cervicales. — 22. Bord externe, et — 23. bord interne du M. scalène antérieur. — 24 et 25. Insertions inférieures du M. scalène postérieur aux deux premières côtes. (Le reste du même muscle a été enlevé afin de laisser voir plus distinctement le M. scalène antérieur.) — 26. Insertion du M. scalène postérieur à la première côte, et — 27. insertion du même muscle à la seconde côte. — 28, 29, 30, 31, 32, 33. Tendons supérieurs du même muscle s'insérant aux tubercules postérieurs des apophyses transverses des six dernières vertèbres cervicales. — 34. Bord externe, et — 35. bord interne du même muscle. — 36, 36. M. intertransversaires cervicaux postérieurs s'insérant à la partie postérieure des apophyses transverses cervicales, et mis à découvert par l'ablation des M. intertransversaires cervicaux antérieurs. — 37. Tendon du M. scalène antérieur gauche, coupé près de son insertion à la première côte. — 38, 38. M. longs du cou. — 39, 40, 41, 42 et 43. Corps des troisième, quatrième, cinquième, sixième et septième vertèbres cervicales, et les fibro-cartilages correspondants. — 44, 45 et 46. Corps des trois premières vertèbres dorsales. — 47. Portion de la face interne de la poitrine. — 48. Apophyse styloïde du temporal.

## PLANCHE 72.

FIG. 1. Le M. grand pectoral du côté gauche, vu par sa face antérieure. Homme de 36 ans.

N° 1. Extrémité interne de la clavicule, et articulation sterno-claviculaire. — 2. Extrémité externe du même os, et articulation scapulo-claviculaire. — 3. Insertion des fibres du M. grand pectoral à la clavicule. — 4. Insertion des fibres du même muscle à la face antérieure du sternum. — 5. Insertion des fibres du même muscle au cartilage de prolongement de la septième côte. — 6. Bord supérieur du même muscle. — 7. Intervalle qui sépare le M. grand pectoral du — 8, 8. M. deltoïde. — 9. Portion du M. sous-clavier. — 10. Bord inférieur et externe du M. grand pectoral formant le bord antérieur de l'aisselle. — 11. Les fibres du grand pectoral réunies sur leur tendon commun, pour aller s'attacher à l'humérus. — 12. Extrémité inférieure du M. deltoïde. — 13. Portion du M. biceps brachial. — 14. Portion du M. coraco brachial. — 15. Portion du M. brachial antérieur. — 16. Paroi latérale de la poitrine, et portion du M. grand dentelé. — 17. Portion du M. grand dorsal, formant le bord postérieur de l'aisselle. — 18. Extrémité supérieure du sternum. — 19. Appendice xiphoïde. — 20, 21, 22, 23, 24, 25 et 26. Portions des cartilages de prolongement des sept premières côtes. — 27. Portion de la clavicule du côté droit.

FIG. 2. Les M. petit pectoral et sous-clavier, avec les insertions du M. grand pectoral à la clavicule, au sternum, aux cartilages de prolongement des côtes, et le tendon de terminaison du même muscle à la lèvre antérieure de la coulisse bicipitale de l'humérus.

N° 1. Extrémité supérieure du sternum. — 2. Extrémité interne de la clavicule, et articulation sterno-claviculaire. — 3. Extrémité externe de la clavicule, et articulation scapulo-claviculaire. — 4. Insertion des fibres supérieures du grand pectoral à la clavicule. — 5. Insertion des fibres moyennes du même muscle sur la face antérieure du sternum. — 6, 7, 8, 9, 10, 11. Insertions des fibres du M. grand pectoral aux cartilages de prolongement des six premières côtes. — 12. Cartilage de prolongement de la septième côte. — 13. Apophyse coracoïde. — 14. Tendon du M. petit pectoral s'insérant à l'apophyse coracoïde. — 15, 16, 17. Les trois digitations inférieures du petit pectoral, se fixant à la face externe des troisième, quatrième et cinquième côtes sternales. — 18. Partie moyenne du M. petit pectoral. — 19. M. sous-clavier. — 20. Portion de la première côte. — 21. Seconde côte. — 22 et 23. Sixième et septième côtes. — 24, 24, 24, 24, 24, 24. Portions des M. intercostaux externes. — 25, 25, 25, 25, 25, 25. Portions des M. intercostaux internes. — 26. Portion du ligament coraco-acromien. — 27. Extrémité de l'apophyse acromion. — 28. Insertion de la courte portion du M. biceps à l'apophyse



coracoïde. — 29. Insertion du M. coraco-brachial à l'apophyse coracoïde. — 30. Le ligament capsulaire de l'articulation scapulo-humérale. — 31. Le tendon de la longue portion du M. biceps brachial sortant de dessous le ligament précédent. — 32. Portion externe, et — 33. portion interne du M. biceps brachial. — 34. Lamelle superficielle, et — 35. lamelle profonde du tendon du M. grand pectoral, allant s'insérer à la lèvre antérieure de la coulisse bicipitale de l'humérus. — 37. Portion du M. brachial antérieur. — 38. Le creux de l'aisselle et le M. sous-scapulaire. — 39. Portion du M. grand dorsal. — 40 et 41. Les côtes et les M. intercostaux mis à découvert par l'ablation du M. grand dentelé. — 42. Appendice xiphoïde. — 43, 44, 45, 46, 47, 48, 49. Portions des cartilages de prolongement des sept premières côtes.

## PLANCHE 73.

Elle représente les M. scalènes antérieur et postérieur, angulaire de l'omoplate, grand dentelé, sous-capulaire, intercostaux internes et externes du côté gauche, dans leurs rapports entre eux et avec les parties voisines. (Les muscles superficiels de la poitrine ont été enlevés, la clavicule coupée à son extrémité interne, et l'épaule fortement écartée et renversée en arrière et en dehors, afin de laisser voir dans toute son étendue le M. grand dentelé.)

N° 1. Coupe horizontale de la base du crâne. — 2. Portion de l'occipital. — 3. Apophyse mastoïde. — 4. Apophyse styloïde du temporal. — 5. Face antérieure de la région cervicale de la colonne vertébrale. — 6, 7, 8. Insertions du M. angulaire de l'omoplate aux apophyses transverses de première, seconde et troisième vertèbres cervicales. — 9. Partie moyenne, et — 10. insertion inférieure du même muscle à l'angle supérieur et interne de l'omoplate. — 11. Portion du M. petit complexe. — 12. Autres muscles de la région cervicale postérieure et profonde. — 13. Insertion du M. scalène antérieur à la première côte. — 14, 14, 14. Terminaison du même muscle aux apophyses transverses des vertèbres cervicales — 15. Extrémité inférieure du M. scalène postérieur passant au-dessous de la portion supérieure du M. grand dentelé pour aller s'insérer aux deux premières côtes. — 16, 16. Tendons supérieurs du même muscle, allant se fixer aux apophyses transverses des vertèbres cervicales. — 17. Espace triangulaire qui reste entre les deux M. scalènes et à travers lequel on voit une portion de la région cervicale de la colonne vertébrale. — 18. Gouttière de la face supérieure de la première côte, sur laquelle glisse l'artère sous-clavière. — 19. Extrémité interne de la clavicule sciée. — 20. Articulation sterno-claviculaire, et portion du ligament costo-claviculaire. — 21, 22, 23, 24, 25, 26, 27, 28, 29, 30. Face externe des dix premières côtes avec leurs cartilages de prolongement. — 31. Face antérieure du sternum. — 32. Appendice xiphoïde. — 33. Extrémité externe de la

clavicule. — 34. Portion de l'apophyse acromion, et articulation acromio-claviculaire. — 35. Apophyse coracoïde. — 36. Ligament coraco-claviculaire. — 37. Portion du bord supérieur de l'omoplate. — 38. Insertion du M. grand dentelé à l'angle supérieur de l'omoplate. — 39, 39. Insertion du même muscle au bord interne de l'omoplate. — 40 Insertion du même muscle à l'angle inférieur de l'omoplate. — 41, 42. Terminaison des fibres supérieures du M. grand dentelé à la face externe des deux premières côtes. — 43, 44 et 45. Terminaison des fibres moyennes du même muscle par des languettes distinctes, à la face externe des troisième, quatrième et cinquième côtes. — 46, 47, 48 et 49. Terminaison des fibres inférieures du même muscle par des languettes distinctes à la face externe des sixième, septième, huitième et neuvième côtes. — 50. Bord inférieur du M. grand dentelé. — 51, 51. Insertion des fibres du M. sous-scapulaire près du bord postérieur de l'omoplate, à côté des insertions du M. grand dentelé. — 52. Partie moyenne du M. sous-scapulaire. — 53. Tendon de terminaison du muscle précédent à la petite tubérosité de l'humérus. — 54. Portion de la fosse sous-scapulaire. — 55. Portion du bord externe de l'omoplate. — 56. Grosse tubérosité de l'humérus. — 57. Section transversale faite à la partie supérieure de l'humérus. — 58, 58, 58, 58, 58, 58, 58, 58, 58. Portions des M. intercostaux externes. — 59, 59, 59, 59, 59, 59, 59. Portions des intercostaux internes, se prolongeant au-delà des intercostaux externes entre les cartilages des côtes jusqu'au sternum. — 60. Portion du bord externe du M. petit rond.

## PLANCHE 74.

FIG. 1. Elle représente le M. sous-clavier du côté gauche, vu par sa face antérieure.

N° 1. Moitié de l'extrémité supérieure du sternum. — 2. Extrémité interne de la clavicule. — 3. Ligament antérieur de l'articulation sterno-claviculaire. — 4. Extrémité externe de la clavicule. — 5. Cartilage de prolongement, et — 6. portion de la première côte. — 7. Ligament costo-claviculaire. — 8. Tendon d'insertion du M. sous-clavier au cartilage de prolongement de la première côte. — 9, 9. Insertion du M. sous-clavier à la face inférieure de la clavicule. — 10. Portion du cartilage de prolongement de la seconde côte.

FIG. 2. Elle représente les M. intercostaux externes et internes, vus par leur face extérieure. Côté gauche. Homme de 40 ans.

N° 1, 2, 3. Cinquième, sixième et septième vertèbres dorsales. — 4, 4. Fibrocartilages intervertébraux. 5, 5. Extrémité postérieure des cinquième et sixième côtes, et articulations costo-vertébrales correspondantes. — 6. Apophyse transverse de la cinquième vertèbre dorsale. — 7, 7. Ligaments costo-transversaires inférieurs. 8, 8. Apophyses épineuses des vertèbres précédentes. — 9. Bord supérieur, et —



10. cartilage de prolongement de la cinquième côte sternale. — 11. M. intercostal externe. — 12. Insertion de fibres du muscle précédent en dehors du bord inférieur de la cinquième côte. — 13. Terminaison des mêmes fibres en dehors du bord supérieur de la sixième côte. — 14. Extrémité postérieure, et — 15. extrémité antérieure du M. intercostal précédent. — 16. Portion du M. intercostal interne correspondant, se prolongeant entre les cartilages des cinquième et sixième côtes. — 17. M. intercostal interne, mis à découvert par l'ablation de l'intercostal externe correspondant. — 18 et 19. Insertion des fibres du muscle précédent, en dedans du bord inférieur de la sixième côte, et en dedans du bord supérieur de la septième. — 20. Extrémité postérieure du muscle précédent, commençant au niveau de l'angle des côtes. — 21. Extrémité antérieure du même muscle, insérée entre les cartilages de prolongement des sixième et septième côtes. — 22. Appendice xiphoïde. — 23. Bord inférieur de la septième côte.

FIG. 3. Elle représente deux des M. surcostaux, et les M. intercostaux internes et externes, pris vers le milieu de la poitrine.

N° 1, 2, 3. — Partie postérieure des cinquième, sixième et septième vertèbres dorsales. — 4, 4, 5, 5, 6, 6, 7, 7. Quatrième, cinquième, sixième et septième côtes. — 8. Insertion du cinquième M. surcostal du côté gauche, en arrière de l'apophyse transverse de la cinquième vertèbre dorsale. — 9. Terminaison du muscle précédent entre l'angle et la tubérosité de la sixième côte. — 10. Ligament costo-transversaire correspondant. — 11. Sixième M. surcostal. — 12, 12, 12, 12, 12, 12. — Face externe des M. intercostaux externes. — 13. M. intercostal interne, mis à découvert par la soustraction complète du M. intercostal externe correspondant. — 14. Extrémité postérieure du muscle précédent, commençant au niveau de l'angle des côtes. — 15. Portion de la plèvre mise à découvert par la soustraction des M. surcostal et intercostal externe. — 16, 16, 16. Articulations des apophyses transverses des vertèbres avec les tubérosités des côtes correspondantes, et ligamens costo-transversaires postérieurs. — 17, 18, 19. Face interne des quatrième, cinquième et sixième côtes. — 20, 21, 22, 23. Cartilages de prolongement des côtes précédentes. — 24. Portion du cartilage de prolongement de la septième côte. — 25. Appendice xiphoïde. — 26, 26. Coupe horizontale passant par les côtes et les M. intercostaux précédents. — 27. Face postérieure du sternum. — 28, 28, 28, 28. Extrémité antérieure des M. intercostaux internes, vus par leur face interne.

## PLANCHE 75.

Le M. triangulaire du sternum et les M. des parois antérieure et latérales de l'abdomen, mis à découvert par une coupe transversale faite verticalement et passant par les deux clavicules, les côtes, les trois muscles larges de l'abdomen, et les parties latérales du bassin (préparation vue du côté de l'abdomen).

N° 1. Ligament interclaviculaire. — 2. Articulation sterno-claviculaire. — 3. Partie moyenne de la clavicule sciée. — 4, 5, 6, 7, 8, 9, 10, 11, 12 et 13. Les dix premières côtes au niveau de la section. — 14, 14, 14, 14, 14, 14, 14, 14. Portions des M. intercostaux internes. — 15. Face postérieure du sternum. — 16. Face postérieure de l'appendice xiphoïde. — 17, 17. Insertion des fibres du M. triangulaire du sternum sur les côtés de la face postérieure du sternum. — 18. Insertion des fibres du muscle précédent en arrière de l'appendice xiphoïde. — 19, 20. Digitations supérieures du même muscle, allant se terminer à la face postérieure des cartilages de prolongement des deux premières côtes. (Chez la plupart des individus ces deux portions n'existent pas.) — 21, 22, 23, 24. Digitations du M. triangulaire du sternum, allant se terminer à la face postérieure des cartilages de prolongement des troisième, quatrième, cinquième et sixième côtes. — 25. Partie inférieure du même muscle se confondant avec la partie supérieure du M. transverse de l'abdomen. — 26, 27, 28 et 29. Insertion du M. transverse de l'abdomen à la face interne des cartilages de prolongement des septième, huitième, neuvième et dixième côtes. — 30, 30, 30, 30. Intervalles restant entre les digitations du M. transverse de l'abdomen, intervalles dans lesquels se faisaient les insertions du diaphragme qui ont été enlevées. — 31. Fibres du M. transverse de l'abdomen divisées au niveau de la coupe verticale. — 32. Insertions des fibres du muscle précédent à la lèvre interne de la crête iliaque. — 33, 33, 33. Bord antérieur du M. transverse donnant naissance à son — 34. aponévrose qui passe derrière le M. droit de l'abdomen avec celle du M. petit oblique pour aller se terminer à — 35. la ligne blanche. — 36, 36. Bord inférieur de l'aponévrose du M. transverse abdominal. — 37. Fibres inférieures du muscle précédent, confondues avec celles du petit oblique. — 38. Ecartement des fibres des deux muscles précédents, par lequel passaient les vaisseaux testiculaires. — 39. Petite portion de l'arcade crurale. — 40. Ligament de Gimbernat. — 41. Ouverture placée au-dessous de l'arcade crurale. — 42. Extrémité inférieure du M. droit de l'abdomen, allant s'insérer à la face supérieure du — 43. pubis. — 44. Partie postérieure de la symphyse des pubis. — 45. Coupe horizontale de la branche des pubis. — 46. Trou sous-pubien. — 47. Petite portion de la cavité cotyloïde. — 48. Section passant par l'os iliaque. — 49. Portion de la fosse iliaque externe. — 50. Fibres du M. petit oblique s'insérant à la partie moyenne de la crête iliaque. — 51. Fibres du muscle précédent se terminant au bord inférieur de la dixième côte. — 52, 52. Fibres du M. grand oblique, se fixant à la lèvre externe de la crête iliaque. — 53, 53. Fibres du muscle précédent allant se terminer en dehors des côtes. — 54, 54. Portion de la face externe du M. grand oblique. — 55, 56, 57, 58. Faces internes des cartilages de prolongement des septième, huitième, neuvième et dixième côtes mises à découvert par l'ablation des insertions des M. diaphragme et transverse de l'abdomen. — 59. Insertion des fibres du M. petit oblique à la partie moyenne de la crête iliaque. — 60, 61. Terminaison des fibres du muscle précédent au bord inférieur des cartilages de prolongement des neuvième et dixième côtes. — 62. Portion du M. petit oblique intéressée par la coupe verticale. — 63. Fibres supérieures, — 64. fibres



moyennes, et — 65. fibres inférieures du M. petit oblique. — 66, 66, 66, 66. Aponévrose du M. petit oblique coupée, afin de mettre à découvert la face postérieure du M. droit de l'abdomen. — 67. Extrémité supérieure du M. droit de l'abdomen. — 68. Tendon de l'extrémité inférieure du M. précédent s'insérant au pubis. — 69. Portion des intersections aponévrotiques du M. droit de l'abdomen, moins apparentes ici qu'à la face antérieure du muscle. — 70. Insertion de la ligne blanche à l'appendice xiphoïde. — 71. Ouverture fibreuse de l'ombilic. — 72. Faisceau fibreux triangulaire qui termine inférieurement la ligne blanche, et s'insère à la partie supérieure de la symphyse des pubis.

## PLANCHE 76.

Elle représente le M. grand oblique de l'abdomen, son aponévrose et l'anneau inguinal; le M. droit, le M. petit oblique, le crémaster et la ligne blanche. (Le M. grand oblique du côté droit est enlevé; son aponévrose, qui s'unit à celle du petit oblique, est également coupée dans sa partie supérieure, afin de laisser voir le M. droit correspondant, sur lequel elle était appliquée. Le pilier interne de l'anneau inguinal droit est divisé, et la partie inférieure de l'aponévrose du grand oblique correspondant renversée en dehors, afin de laisser voir les insertions du petit oblique en dedans du canal inguinal, et la disposition du M. crémaster.) Homme de 30 ans.

N° 1. Coupe horizontale faite au niveau de la partie moyenne de la poitrine. — 2. Extrémité inférieure du M. grand pectoral. — 3, 4, 5. Digitations inférieures du M. grand dentelé. — 6, 7, 8. Digitations du M. grand oblique, s'insérant aux sixième, septième et huitième côtes, en s'entre-croisant avec celles du M. grand dentelé. — 9. Face externe du M. grand oblique. — 10. Fibres du muscle précédent, s'insérant à la lèvre externe de la crête iliaque. — 11, 11. Bord antérieur du M. grand oblique, donnant attache à son aponévrose. — 12. Extrémité supérieure de l'aponévrose du grand oblique, se confondant avec les fibres aponévrotiques du M. grand pectoral. — 13. Partie moyenne de l'aponévrose précédente passant au-devant du M. droit, et permettant de voir, à travers son épaisseur, quelques traces des intersections aponévrotiques de ce dernier muscle. — 14, 14. Bord interne de l'aponévrose du grand oblique venant s'insérer à la ligne blanche. — 15. Aponévrose du grand oblique s'insérant à l'épine iliaque antérieure et supérieure. — 16. Bord inférieur de l'aponévrose précédente, formant ce qu'on appelle l'*arcade crurale*. — 17. Anneau inguinal donnant passage au cordon testiculaire et au M. crémaster. — 18. Pilier interne de l'anneau inguinal gauche, s'insérant à la partie antérieure des pubis en s'entre-croisant avec — 19, 19. le pilier interne de l'anneau inguinal droit, coupé près de son origine. — 20. Pilier externe de l'anneau inguinal, allant s'attacher à l'épine du pubis. — 21. Fibres

*Explication des Planches.*

15

obliques passant au-dessus de l'anneau inguinal qu'elles fortifient. — 22. Expansion triangulaire de l'aponévrose du grand oblique, s'insérant à la crête du pubis, et nommée *ligament de Gimbernat*. — 23. Grande ouverture triangulaire restant au-dessous de l'arcade crurale, et destinée au passage de différents muscles, vaisseaux et nerfs. — 24. Faisceau externe du M. crémaster sortant de l'angle externe de l'anneau inguinal. — 25. Faisceau interne du muscle précédent s'insérant au pubis, et sortant de l'angle interne de l'anneau inguinal. — 26, 26, 26. Les deux faisceaux du M. crémaster, allant se réunir sous forme d'arcades renversées au-devant du cordon spermatique et du testicule. — 27, 28, 29, 30, 31, 32. Partie antérieure des cinquième, sixième, septième, huitième, neuvième et dixième côtes droites, avec leurs cartilages de prolongement, mise à découvert par l'ablation des M. grand pectoral, grand dentelé et grand oblique de l'abdomen. — 33, 33, 33, 33. Extrémité antérieure des M. intercostaux externes. — 34, 34, 34. Extrémité antérieure des M. intercostaux internes. — 35. Partie inférieure de la face antérieure du sternum. — 36. Appendice xiphoïde donnant attache à — 37. l'extrémité supérieure de la ligne blanche. — 38. Omphalique. — 39. M. pyramidal se terminant à — 40. l'extrémité inférieure de la ligne blanche. — 41, 42, 43. Les trois digitations de l'extrémité supérieure du M. droit, allant s'insérer à la face externe de la cinquième côte et de son cartilage de prolongement, ainsi qu'aux cartilages de la sixième et de la septième. — 44, 44. Insertion aponévrotique du M. droit. — 45. Extrémité inférieure du même muscle, passant derrière les fibres correspondantes du — 46. M. petit oblique de l'abdomen. — 47. Fibres supérieures du muscle précédent, allant s'insérer au bord inférieur des cartilages de prolongement des dernières côtes abdominales. — 48. Fibres moyennes du petit oblique, donnant naissance à l'aponévrose de ce muscle. — 49, 49. Feuillet antérieur de l'aponévrose du M. petit oblique, qui passait devant le M. droit, coupé près de son point d'origine. — 50. Le même feuillet coupé à son point d'insertion à la ligne blanche. — 51. Feuillet postérieur de la même aponévrose, passant derrière le M. droit. — 52. Fibres du M. petit oblique, s'insérant à la partie moyenne de la — 53. crête iliaque. — 54. Face interne de l'aponévrose du M. grand oblique, renversée en avant et en dehors. — 55. Pilier interne de l'anneau inguinal coupé, et renversé avec l'aponévrose du M. grand oblique. — 56. Angle supérieur de l'anneau inguinal correspondant. — 57. Fibres inférieures du M. petit oblique, s'insérant en dedans de l'arcade crurale. — 58. Fibres du petit oblique, passant avec leur aponévrose devant l'extrémité inférieure du M. droit. — 59. Fibres inférieures du même muscle, sortant par l'angle externe de l'anneau inguinal pour former le faisceau externe du crémaster. — 60. Faisceau interne du M. crémaster s'insérant au pubis, et sortant par l'angle interne de l'anneau. — 61, 61. Les fibres des deux faisceaux du M. crémaster, allant s'unir sous forme d'anses flexueuses au-devant du testicule et du cordon spermatique. — 62. Epine iliaque antérieure et inférieure. — 63. Cavité cotyloïde. — 64. Corps du pubis. — 65. Tubérosité de l'ischion. — 66. Ligament sous-pubien. — 67. Partie inférieure de la symphyse pubienne.



# PLANCHE 77.

Le M. grand oblique de l'abdomen du côté gauche avec son aponévrose, l'anneau inguinal et le M. crémaster. Homme de 30 ans.

N° 1. Coupe horizontale faite vers la partie moyenne de la poitrine. — 2. Face externe du M. grand oblique. — 3. Fibres du M. précédent s'insérant à la lèvre externe de la crête iliaque. — 4. Insertion des fibres du M. précédent au cartilage de prolongement de la sixième côte. — 5, 6, 7, 8. Autres fibres du même muscle s'insérant par des digitations distinctes à la face externe des sixième, septième, huitième et neuvième côtes. — 9. Digitations inférieures du M. grand oblique s'entre-croisant avec celles du grand dorsal, et s'insérant aux dixième, onzième et douzième côtes. — 12. Bord postérieur et libre du M. grand oblique. — 13, 13. Bord antérieur du grand oblique se continuant avec son — 14. 14. aponévrose qui passe au-devant du M. droit de l'abdomen pour venir se terminer à — 15, 15, 15. la ligne blanche. — 16. L'épine iliaque antérieure et supérieure donnant attache au — 17. bord inférieur de l'aponévrose du grand oblique, communément appelé l'*arcade crurale*. — 18. Le cordon testiculaire et les anses du M. crémaster sortant à travers l'anneau inguinal. — 19. Pilier externe de l'anneau inguinal. — 20. Pilier interne de l'anneau inguinal, s'insérant à la partie antérieure de la symphyse des pubis. — 21. Fibres aponévrotiques passant transversalement au-dessus de l'angle supérieur de l'anneau inguinal qu'elles fortifient. — 22. Faisceau externe du M. crémaster sortant de la partie externe de l'anneau inguinal. — 23. Faisceau interne du muscle précédent sortant de la partie interne de l'anneau inguinal. 24, 24, 24. Les fibres des deux faisceaux du M. crémaster allant se réunir sous forme d'arcades renversées au-devant du cordon testiculaire et du — 25. testicule enveloppé dans la tunique vaginale. — 26. Le testicule et le cordon testiculaire du côté droit. — 27. La verge. — 28. Cuisse gauche. — 29. Cuisse droite. — 30. Portion de l'aponévrose fémorale recouvrant le M. moyen fessier, et allant s'insérer à la lèvre externe de la crête iliaque. — 31. Coupe faite aux tégumens et au — 32. tissu cellulaire sous-cutané. — 33, 34, 35, 36, 37, 38. Les six digitations inférieures du M. grand dentelé, allant s'insérer à la face externe des quatrième, cinquième, sixième, septième, huitième et neuvième côtes. — 39. Partie inférieure du creux de l'aisselle. — 40. Bord externe du M. grand dorsal. — 41, 42, 43, 44. — Digitations du muscle précédent allant s'insérer aux quatre dernières côtes. — 45. Bord libre du M. grand dorsal, séparé du M. grand oblique par un — 46. espace triangulaire à travers lequel on voit les fibres du M. petit oblique. — 47. Portion du M. grand dorsal s'insérant à la crête iliaque. — 48. Bord supérieur du M. grand dorsal passant derrière l'angle inférieur de l'omoplate. — 49, 49. Partie inférieure des deux M. pectoraux. — 50. Portion de la face anté-

rière du sternum. — 51. Appendice xiphoïde donnant attache à la partie supérieure de la ligne blanche. — 52, 52. M. droit de l'abdomen du côté droit. — 53. Omphalic.

## PLANCHE 78.

Le M. petit oblique de l'abdomen du côté gauche, dans ses rapports avec les parties voisines. Homme de 20 ans. ( Les fibres charnues du M. grand oblique ont été enlevées, son aponévrose est renversée en dehors, et le pilier interne de l'anneau inguinal coupé, afin de laisser voir les insertions du petit oblique et le mode d'origine du crémaster. )

N° 1. Partie inférieure des M. grands pectoraux. — 2. Portion de la face antérieure du sternum. — 3. Bord externe du grand pectoral, formant le bord antérieur du creux de l'aisselle. — 4. Bord externe du M. grand dorsal, formant le bord postérieur de l'aisselle. — 5. Bord supérieur du muscle précédent. — 6. Petite portion de l'aponévrose du M. grand oblique passant au-devant du M. droit. — 7, 8, 9. Insertion du M. grand dorsal, par des digitations distinctes, à la face externe des quatre dernières côtes. — 10, 11, 12, 13, 14, 15. Les six digitations inférieures du M. grand dentelé s'insérant à la face externe des côtes. — 16, 17, 18, 19, 20, 21, 22. Portion des sept dernières côtes mises à découvert par l'ablation du M. grand oblique de l'abdomen qui les recouvrait. — 23. Face externe du M. petit oblique de l'abdomen. — 24. Fibres du muscle précédent s'insérant à une aponévrose qui lui est commune avec le M. transverse et passe au-devant du — 25. M. grand dorsal, en partie détaché et renversé pour laisser voir l'aponévrose précédente. — 26. Insertion des fibres du M. petit oblique à l'interstice de la crête iliaque. — 27. Dernière insertion des fibres du muscle précédent, en dedans de l'arcade crurale. — 28. Fibres du M. petit oblique se terminant au bord inférieur des cartilages de prolongement des quatre dernières côtes. — 29, 29. Fibres du M. petit oblique donnant naissance à leur aponévrose antérieure, laquelle se divise en deux feuillets au niveau du bord externe du M. droit. — 30. Portion de l'aponévrose du M. grand oblique, coupée à l'endroit où elle s'unit à celle du petit oblique. — 31, 31. Aponévrose du grand oblique intimement unie avec le feuillet antérieur de celle du petit oblique, et passant au-devant du M. droit pour aller se terminer avec elle à — 32, 32. la ligne blanche. — 33. Omphalic. — 34. Aponévrose du grand oblique, coupée et renversée. — 35. Angle externe de l'anneau inguinal vu en dedans. — 36, 36. Pilier interne de l'anneau inguinal coupé et renversé. — 37. Faisceau externe du M. crémaster naissant derrière — 38. le pilier externe de l'anneau inguinal. — 39. Faisceau interne du même muscle naissant du pubis, derrière le pilier interne de l'anneau inguinal. — 40, 40, 40. Anses renversées que les fibres du M. crémaster forment au-devant du cordon testicu-



laire et du — 41, 41. testicule. — 42. La verge. — 43. Lèvre externe de la crête iliaque à laquelle était inséré le M. grand oblique. — 44. Aponévrose fémorale recouvrant le M. moyen fessier, et se fixant à la crête iliaque. — 45. Tissu cellulaire sous-cutané coupé. — 46. Peau incisée au-dessous de la saillie de la hanche. — 47, 47. M. droit abdominal, et intersections aponévrotiques qu'il présente.

## PLANCHE 79.

Elle représente le M. transverse de l'abdomen du côté gauche et son aponévrose, dans leurs rapports avec les parties voisines. Homme de 26 ans. (Les M. grand et petit obliques correspondans ont été enlevés, ainsi que leurs aponévroses, pour laisser voir le M. transverse dans toute son étendue : le M. droit est enlevé dans ses trois quarts supérieurs, afin de mettre à découvert l'aponévrose du M. transverse qui passe derrière.)

N° 1. Partie inférieure des deux M. pectoraux. — 2. Portion de la face antérieure du sternum. — 3. Portion du bord externe du M. grand pectoral. — 4. Bord externe du M. grand dorsal. — 5. Portion du bord supérieur du muscle précédent. — 6, 7, 8. Digitations du M. grand dorsal s'insérant à la face externe des trois dernières côtes. — 9. Portion du bord externe du M. grand dorsal détachée et renversée, afin de laisser voir au-dessous l'aponévrose du M. transverse. — 10, 11, 12, 13. Les quatre digitations inférieures du M. grand dentelé s'insérant à la face externe des sixième, septième, huitième et neuvième côtes. — 14, 15, 16, 17, 18 et 19. Insertions du M. grand oblique par des digitations distinctes à la face externe des septième, huitième, neuvième, dixième, onzième et douzième côtes. — 19, 19. Coupe faite au M. grand oblique. — 20, 21, 22, 23, 24, 25. Cartilages de prolongement des six dernières côtes. — 26, 26. Partie antérieure des M. intercostaux internes. — 27. Partie moyenne du M. transverse. — 28. Insertion des fibres du M. transverse en dedans des cartilages de prolongement des six dernières côtes. — 29. Extrémité supérieure du M. transverse. — 30. Insertion des fibres moyennes du M. transverse à son — 31. aponévrose qui va se fixer aux vertèbres lombaires, en passant devant le M. grand dorsal. — 32. Insertion des fibres du M. transverse à la lèvre interne de la crête iliaque. — 33. Insertion des fibres du même muscle en dedans de — 34. l'aponévrose du M. grand oblique. — 35. Fibres du M. petit oblique, coupées près de leur insertion à l'arcade crurale. — 36. Bord inférieur du M. transverse passant au-devant du — 37. cordon testiculaire renfermé dans sa gaine propre. (Le M. crémaster qui le recouvrait a été enlevé.) — 38, 38. Aponévrose du M. transverse mise à découvert par la soustraction de la partie supérieure du M. droit, et allant s'insérer à — 39. la ligne blanche. — 40. Partie inférieure de l'aponévrose du M. transverse passant au-devant de la partie correspondante du M. droit. — 41. La partie inférieure du M. droit coupée

transversalement. — 42, 42. Le M. droit de l'abdomen. — 43. Appendice xiphoïde. — 44, 44. Pilier interne de l'anneau inguinal coupé vers sa partie moyenne. — 45. Pilier externe de l'anneau inguinal recouvert par le cordon testiculaire. — 46. Interstice de la crête iliaque auquel s'insérât le M. petit oblique. — 47. Lèvre externe de la crête iliaque à laquelle se fixait le M. grand oblique. — 48. Aponévrose fémorale recouvrant le M. moyen fessier. — 49. Tissu cellulaire sous-cutané. — 50. Peau de la cuisse coupée. — 51. La verge. — 52, 52. Les testicules. — 53. La cuisse gauche. — 54. La cuisse droite.

## PLANCHE 80.

**FIG. 1.** Coupe transversale de l'abdomen, faite au niveau de l'ombilic, afin de faire voir les rapports des M. abdominaux entre eux, et ceux de leurs aponévroses avec les parties voisines. Homme de 40 ans.

N° 1. Face supérieure du corps de la seconde vertèbre lombaire. — 2. Faisceaux des nerfs lombaires renfermés dans le canal vertébral et coupés transversalement. — 3. Apophyse articulaire supérieure. — 4. apophyse transverse. — 5. lame. — 6. apophyse épineuse de la même vertèbre. — 7. Portion du pilier droit, et — 8. portion du pilier gauche du diaphragme. — 9. Coupe de l'extrémité supérieure du M. grand psoas. — 10. Face antérieure du M. précédent. — 11. Face antérieure du M. carré des lombes. — 12. Coupe transversale du M. carré des lombes. — 13. Coupe de la masse musculaire commune au sacro-lombaire et au long dorsal. — 14. Coupe du M. grand oblique de l'abdomen. — 15. Extrémité postérieure du muscle précédent. — 16. Espace qui sépare le M. grand oblique du — 17. M. grand dorsal. — 18. Bord antérieur du M. grand oblique donnant naissance à son aponévrose. — 19. L'aponévrose du M. grand oblique passant, avec le feuillet antérieur de celle du petit oblique qui est derrière, au-devant du — 20. M. droit. — 21. L'aponévrose du M. grand oblique venant se terminer à la ligne blanche. — 22. Coupe du M. petit oblique. — 23. Aponévrose postérieure du M. précédent s'unissant à celle du M. transverse. — 24. Aponévrose antérieure du M. petit oblique, placée derrière celle du grand oblique, et devant celle du transverse. — 25. Séparation de l'aponévrose précédente en deux feuillets, au niveau du bord externe du M. droit. — 26. Feuillet antérieur de l'aponévrose du petit oblique passant avec l'aponévrose du grand oblique devant le M. droit. — 27. Feuillet postérieur de l'aponévrose du petit oblique, passant avec l'aponévrose du M. transverse derrière le M. droit. — 28. Les deux feuillets de l'aponévrose du petit oblique se réunissant l'un à l'autre au niveau de la ligne blanche. — 29. M. transverse. — 30. Aponévrose antérieure du M. transverse. — 31. L'aponévrose précédente passant, avec le feuillet postérieur de celle du petit oblique, derrière le M. droit, et allant se terminer à — 32. la partie postérieure de la ligne blanche. — 33. Apo-



névrose postérieure du M. transverse se divisant en trois feuillets. — 34. Le feuillet antérieur de l'aponévrose du M. transverse, passant devant le M. carré lombaire pour se terminer à — 35. la base de l'apophyse transverse des vertèbres lombaires. — 36. Feuillet moyen de la même aponévrose, passant entre le M. carré lombaire qui est en avant, et la masse commune au sacro-lombaire et long dorsal qui est en arrière, pour aller se fixer au — 37. sommet de l'apophyse transverse des vertèbres lombaires. — 38. Feuillet postérieur de la même aponévrose uni à l'aponévrose correspondante du petit oblique, et passant derrière la masse commune au long dorsal et au sacro-lombaire, pour aller se terminer au — 39. sommet de l'apophyse épineuse des vertèbres lombaires. — 40, 40. Tissu cellulaire sous-cutané. — 41, 41. Coupe de la peau. — 42, 42. Les fesses. — 43, 43. Portion de la face externe des cuisses. — 44, 44. Saillie formée sous la peau par la partie antérieure de la crête iliaque. — 45. Excavation pelvienne. — 46, 46. Face postérieure des M. droits recouverte par les aponévroses des M. petit oblique et transverse. — 47. Face postérieure du pubis.

FIG. 2. Les quatre premières vertèbres lombaires vues de trois quarts, avec les trois premiers M. intertransversaires lombaires.

N° 1, 2, 3. Première, seconde et troisième vertèbres lombaires. — 4. Portion de la quatrième vertèbre lombaire. — 5. Fibro-cartilages intervertébraux. — 6. Portion du grand ligament vertébral antérieur. — 7, 7, 7. Apophyses transverses. — 8, 8, 8. M. intertransversaires lombaires. — 9, 9, 9. Insertion des M. précédents au bord inférieur de l'apophyse transverse qui est au-dessus. — 10, 10, 10. Insertion des mêmes muscles au bord supérieur de l'apophyse transverse qui est au-dessous.

## PLANCHE 81.

Le M. diaphragme, vu par sa face inférieure.

N° 1. Face antérieure du sternum vue en raccourci. — 2. Appendice xiphoïde soutenue et renversée par une aigle. — 3, 3. Face externe des côtes. — 4, 4. Cartilages de prolongement des côtes. — 5. Partie moyenne de l'aponévrose diaphragmatique. — 6. Partie droite, et — 7. partie gauche de l'aponévrose précédente. — 8, 8. Ouverture de l'aponévrose phrénique qui donne passage à la veine cave inférieure, et faisceaux fibreux qui la circonscrivent. — 9. Ouverture œsophagienne du diaphragme. — 10. Portion de l'œsophage. — 11. Fibres antérieures du diaphragme allant se terminer derrière l'appendice xiphoïde. — 12, 12. Fibres latérales du diaphragme partant de la partie externe du centre phrénique, et allant se terminer à la face interne des côtes inférieures et de leurs cartilages de prolongement. — 13, 13. Fibres postérieures et latérales du diaphragme se terminant au — 14. *ligament cintré*. — 15. Petite arcade aponévrotique

qui donne attache à des fibres du diaphragme, et sous laquelle passe — 16. le M. grand psoas. — 17. Le pilier droit du diaphragme. — 18. Tendon du pilier précédent s'attachant aux trois premières vertèbres lombaires et à leurs fibro-cartilages. — 19. Pilier gauche du diaphragme. — 20. Le tendon du pilier précédent se fixant aux deux premières vertèbres lombaires et à leurs fibro-cartilages. — 21. Faisceau charnu qui descend obliquement du pilier gauche et va se porter au — 22. pilier droit. — 23, 23. Autre faisceau charnu partant du pilier droit et descendant se confondre avec le pilier gauche, en passant derrière le faisceau précédent. — 24. Ouverture aortique du diaphragme donnant passage à l'aorte, située entre les piliers du muscle, et séparée de l'ouverture œsophagienne par les faisceaux charnus qu'ils s'envoient réciproquement. — 25, 26, 27, 28, 29. Première, seconde, troisième, quatrième et cinquième vertèbres lombaires. — 30. Face antérieure du sacrum. — 31, 31. Trous sacrés antérieurs. — 32. Paroi latérale droite de l'abdomen coupée verticalement afin de faire voir la position respective et les insertions des trois muscles qui la forment. — 33. M. grand oblique allant s'insérer en dehors des côtes et à — 34. la partie externe de la crête iliaque. — 35. M. petit oblique s'insérant à la partie inférieure des cartilages de prolongement des dernières côtes abdominales, et à — 36. la partie moyenne de la crête iliaque. — 37. M. transverse se fixant avec le diaphragme en dedans des cartilages de prolongement des côtes abdominales. — 38. Insertion du M. transverse à la partie interne de la crête iliaque. — 39. Bord postérieur du M. transverse donnant naissance à son aponévrose. — 40. Feuillet antérieur de l'aponévrose du M. transverse passant au-devant du M. carré des lombes du côté correspondant. — 41. M. carré lombaire du côté gauche. — 42, 42. M. petit psoas. — 43, 43. Tendon du muscle précédent. — 44, 44. Crête iliaque. — 45. M. iliaque s'attachant en dedans de la crête du même nom. — 46. Coupe faite au M. iliaque, et divisant aussi — 47. le M. grand psoas, et — 48. le tendon commun aux M. grand psoas et iliaque.

## PLANCHE 82.

Le diaphragme pendant l'expiration, vu par-devant. (Le sternum est enlevé dans sa partie moyenne, ainsi que les six dernières côtes sternales, afin de faire voir la face supérieure de ce muscle, et ses rapports avec les parois latérales de la poitrine.) Homme de 36 ans.

N° 1. Septième vertèbre cervicale. — 2. Première vertèbre dorsale. Ouverture supérieure de la poitrine. — 3. Première côte. — 4. Extrémité supérieure du sternum. — 5. Saillie formée par le corps des vertèbres dorsales à la partie postérieure de la poitrine. — 6, 7, 8, 9, 10, 11, 12, 13, 14, 15. Seconde, troisième, quatrième, cinquième, sixième, septième, huitième, neuvième, dixième et onzième côtes. — 16. Extrémité inférieure du sternum. — 17. Appendice



xiphoïde. — 18, 19, 20, 21, 22. Cartilages de prolongement des sixième, septième, huitième, neuvième et dixième côtes. — 23. Parois internes de la poitrine recouvertes par les plèvres à travers lesquelles on aperçoit les côtes et les M. intercostaux internes. — 24. Face supérieure de l'aponévrose phrénique et du diaphragme. — 25. Fibres antérieures du diaphragme allant s'attacher derrière l'appendice xiphoïde. — 26. Partie latérale droite du diaphragme plus élevée du côté de la poitrine que — 27. la partie latérale gauche du même muscle. — 28. Fibres latérales du diaphragme allant s'attacher à la face interne des côtes inférieures et de leurs cartilages de prolongement. — 29. Ouverture du cul-de-sac profond que les parties latérales du diaphragme forment, lors de l'expiration, avec les parois latérales de la poitrine. (C'est au niveau de cet endroit que la base du poumon remonte dans l'expiration.) — 30. Fond du cul-de-sac précédent. (C'est en cet endroit que la base du poumon descend pendant l'inspiration.) — 31. Pilier droit du diaphragme s'insérant aux trois premières vertèbres lombaires. — 32. Extrémité inférieure du tendon du pilier précédent. — 33. Le pilier gauche du diaphragme s'insérant aux deux premières vertèbres lombaires et à leurs fibro-cartilages. — 34. Tendon du pilier précédent. — 35. Ouverture œsophagienne du diaphragme. — 36. Faisceau charnu que le pilier gauche du diaphragme envoie au pilier droit. — 37, 37. Faisceau charnu que le pilier droit envoie au pilier gauche. (Ce faisceau croise la direction du précédent, derrière lequel il passe.) — 38. Aorte traversant l'ouverture que lui offre le diaphragme, entre ses deux piliers. — 39. Fibres charnues postérieures du diaphragme, placées en dehors des piliers et allant se fixer à une — 40. petite arcade aponévrotique sous laquelle passe l'extrémité supérieure du M. grand psoas. — 41. Fibres postérieures du diaphragme allant se fixer au — 42. *ligament cintré*. — 43, 44, 45, 46. Première, seconde, troisième et quatrième vertèbres lombaires et fibro-cartilages intervertébraux correspondans.

## PLANCHE 83.

FIG. 1. Coupe verticale du tronc, faite suivant son diamètre antéro-postérieur, sur la ligne médiane, afin de faire voir la position du diaphragme et la forme des cavités thoracique et abdominale, pendant l'inspiration. (Les viscères de la poitrine et du ventre ont été enlevés; le tronc est dans sa rectitude naturelle.)

N° 1. Région dorsale, — 2. région lombaire de la colonne vertébrale. — 3. Angle sacro-vertébral. — 4. Sacrum. — 5. Coccyx. — 6. Canal vertébral et moelle épinière. — 7. Apophyses épineuses des vertèbres et ligamens interépineux. — 8. Muscles qui remplissent les gouttières vertébrales. — 9. Coupe du sternum. — 10. Cavité thoracique agrandie par l'abaissement du diaphragme. — 11. Ouverture supérieure de la poitrine. — 12. Le diaphragme devenu plan par sa contraction et son abaissement au niveau de la base de la poitrine. — 13. Insertion du

*Explication des Planches.*

16

diaphragme derrière l'appendice xiphoïde. — 14. Insertion des piliers du diaphragme à la colonne vertébrale. — 15. Portion de la face inférieure du diaphragme. — 16. M. transverse de l'abdomen. — 17. Petite portion du M. iliaque. — 18. Portion du M. grand psoas. — 19. Le pilier droit. — 20. Excavation du bassin. — 21. Petite portion du M. releveur de l'anus. — 22. Cavité abdominale rétrécie de haut en bas, et élargie dans ses diamètres horizontaux, par l'abaissement du diaphragme. — 23. Paroi antérieure de l'abdomen poussée en avant par les viscères qui étaient derrière. — 24 à 25. Ligne oblique en bas et en avant, indiquant la direction suivant laquelle les viscères abdominaux sont poussés par l'abaissement du diaphragme. — 26. Région périnéale légèrement déprimée par l'abaissement des viscères abdominaux. — 27. Fesse droite. — 28. Face interne de la cuisse.

FIG. 2. La même coupe, pour faire voir la position du diaphragme et la forme des cavités thoracique et abdominale pendant l'expiration.

N° 1. Cavité de la poitrine fortement diminuée dans son diamètre vertical. — 2. Face supérieure du diaphragme faisant saillie du côté de la poitrine. — 3. Face inférieure du diaphragme. — 4. L'abdomen rétréci transversalement par la contraction des muscles de ses parois latérales et antérieure, et allongé par l'ascension du diaphragme. — 5. Paroi antérieure de l'abdomen, tirée en arrière et devenue concave par la contraction du M. transverse qui agit comme une ceinture contractile. — 6. Paroi inférieure de l'abdomen légèrement soulevée par la contraction du M. releveur de l'anus.

FIG. 3. M. diaphragme pendant l'expiration. (Les côtes, leurs cartilages de prolongement et le sternum, ont été enlevés. Le muscle est vu en avant à la fois par une portion de sa face supérieure et de sa face inférieure. Une partie de la colonne vertébrale a été conservée pour le soutenir.)

N° 1. Vertèbres dorsales. — 2. Vertèbres lombaires. — 3. Face supérieure du centre aponévrotique du diaphragme. — 4. Moitié droite de la face supérieure du diaphragme inclinée en dehors. — 5. Portion gauche de la face supérieure inclinée également en dehors. — 6. Fibres charnues antérieures qui s'attachaient derrière l'appendice xiphoïde. — 7, 7, 7. Digitations des fibres latérales qui s'inséraient en dedans des côtes et de leurs cartilages de prolongement, et s'entrecroisaient avec les digitations du M. transverse. — 8. Portion de la face inférieure. — 9. Pilier droit. — 10. Pilier gauche. — 11. Fibres postérieures qui s'attachaient à l'aponévrose nommée le *ligament cintré* du diaphragme. — 12 à 13. Ligne oblique de haut en bas, et de droite à gauche, suivant laquelle la moitié droite du diaphragme tend à abaisser les viscères abdominaux. — 14 à 15. Ligne oblique de haut en bas et de gauche à droite suivant laquelle la moitié gauche du diaphragme tend à abaisser les viscères abdominaux. — 16 à 17. Ligne médiane suivant laquelle les viscères sont abaissés par la rencontre des deux forces obliques précédentes et par la partie moyenne du diaphragme.



## PLANCHE 84.

**FIG. 1.** Coupe verticale du tronc faite d'avant en arrière sur la ligne médiane. Le tronc est courbé en avant, le diaphragme abaissé et les autres muscles abdominaux contractés, afin de faire voir comment les viscères abdominaux sont comprimés, et la forme que prend la cavité de l'abdomen pendant les efforts, comme ceux que nécessite la défécation. Les viscères abdominaux ont été enlevés.

N° 1. Colonne vertébrale courbée en avant. — 2. Cavité thorachique agrandie par l'abaissement du — 3. diaphragme fortement contracté. — 4. Cavité de l'abdomen rétrécie, en hauteur par l'abaissement du diaphragme, et en largeur par les muscles de ses parois latérales. — 5. Paroi antérieure de l'abdomen refoulée en arrière vers la colonne vertébrale par le M. transverse. — 6. Paroi inférieure de l'abdomen déprimée par les viscères abdominaux et soutenue par le M. releveur de l'anus qui agit en sens inverse du diaphragme. — 7 à 8. Ligne oblique de haut en bas et d'avant en arrière, suivant laquelle les viscères sont abaissés vers l'excavation pelvienne, par l'inclinaison que prend le diaphragme pendant la flexion du tronc. — 9. Cuisse fléchie.

**FIG. 2.** Le tronc vu de face et incliné de côté, dans la position qu'il prend lorsqu'on fait effort pour soulever, avec l'une des mains, quelque corps pesant. Cette figure fait voir comment, dans ce cas, les viscères abdominaux sont poussés vers l'une des aines, suivant que le corps s'incline à droite ou à gauche, et que le diaphragme devient oblique de l'un ou l'autre côté. Une partie du sternum et des côtes ont été enlevés, afin de laisser mieux voir la position du diaphragme dans cette attitude du tronc.

N° 1. Cavité thorachique. — 2. Cavité abdominale. — 3. Le diaphragme séparant les deux cavités précédentes et incliné en bas et à droite. — 4. Partie latérale gauche de la poitrine dont les côtes sont légèrement rapprochées. — 5. Partie latérale droite de la poitrine dont les côtes sont un peu écartées. — 6. Côté gauche de la base de la poitrine rapproché de la crête iliaque correspondante. — 7. Côté droit de la poitrine éloigné de la crête iliaque correspondante. — 8. Le bassin. — 9 à 10. Ligne oblique en bas et à droite, suivant laquelle les viscères abdominaux sont poussés par l'abaissement du diaphragme.

## PLANCHE 85.

Les muscles grand et petit psoas, iliaque et carré des lombes, dans leurs rapports avec les parties voisines. (Homme de 30 ans. Le muscle petit psoas du côté gauche a été enlevé.)

N° 1, 2. Onzième et douzième vertèbres dorsales. — 3, 4, 5, 6, 7. Première seconde, troisième, quatrième et cinquième vertèbres lombaires et cartilages intervertébraux correspondans. — 8. Angle sacro-vertébral. — 9. Excavation du bassin. 10, 10. Onzième et douzième côtes. — 11. Dernier M. intercostal interne. — 12. M. grand psoas. — 13. Insertion du muscle précédent sur les côtés du corps de la dernière vertèbre dorsale. — 14, 15, 16, 17. Insertions du même muscle sur les côtés des quatre premières vertèbres lombaires et des fibro-cartilages intervertébraux correspondans. — 18. Extrémité inférieure du M. grand psoas s'unissant au — 19. M. iliaque. — 20. Fibres du M. iliaque s'attachant à la partie inférieure du ligament ilio-lombaire. — 21. Fibres du M. iliaque s'insérant en dedans de — 22. la crête iliaque. — 23. Fibres du M. iliaque se fixant en dedans de l'épine iliaque antérieure et supérieure. — 24. Extrémité inférieure du M. iliaque s'unissant au tendon du M. grand psoas pour aller se terminer avec lui au — 25. petit trochanter. — 26. Grand trochanter. — 27. Extrémité supérieure du fémur. — 28. Eminence ilio-pectinée. — 29. Epine du pubis. — 30. Symphyse du pubis. — 31. Tubérosité de l'ischion. — 32. Trou sous-pubien. — 33. Extrémité supérieure du M. petit psoas se fixant au corps de la dernière vertèbre dorsale. — 34. Partie moyenne du même muscle. — 35. Tendon du même muscle. — 36. Le tendon précédent se fixant à l'éminence ilio-pectinée. — 37. M. carré des lombes. — 38. Insertion du muscle précédent à la partie inférieure de la douzième côte. — 39. Insertion du même muscle à la crête iliaque et au — 40. ligament ilio-lombaire. — 41. Portion de la masse commune au sacro-lombaire et au long dorsal, située derrière le M. carré des lombes. — 42. M. pectiné. — 43. Insertion du M. pectiné à la partie supérieure du pubis. — 44. Le bord externe du M. pectiné cotoyant — 45. la masse commune aux M. grand psoas et iliaque. — 46. Bord interne du M. pectiné cotoyant — 47. le M. moyen abducteur. — 48. Insertion du M. moyen abducteur au pubis. — 49. Petite portion du M. droit interne de la cuisse. — 50. Le M. couturier passant au-devant des muscles psoas et iliaque. — 51. Insertion du M. couturier à l'épine iliaque antérieure et supérieure. — 52. M. tenseur de l'aponévrose fémorale. — 53. Insertion du muscle précédent à la partie antérieure et externe de la crête iliaque. — 54. Extrémité inférieure du même muscle se continuant avec — 55. l'aponévrose fémorale. — 56. Portion de l'aponévrose fémorale qui recouvre le M. moyen fessier. — 57. M. droit antérieur de la cuisse se montrant entre le M. couturier qui est en dedans et en avant, et le M. tenseur de l'aponévrose fémorale qui est en avant et en dehors.

## PLANCHE 86.

Fig. 1. Le M. carré des lombes et les insertions profondes du M. grand psoas à la base des apophyses transverses des vertèbres lombaires. (Les M. grand et petit psoas



du côté droit ont été enlevés à leur partie supérieure; du côté gauche on n'a conservé que les fibres profondes du grand psoas. Femme de 40 ans.)

N° 1. Corps de la dernière vertèbre dorsale. — 2, 3 4, 5, 6. Corps des cinq vertèbres lombaires réunis par les fibro-cartilages intervertébraux correspondans. — 7. Dernier fibro-cartilage unissant la cinquième vertèbre lombaire avec la base du sacrum; angle sacro-vertébral. — 8. Face antérieure du sacrum. — 9. Douzième côte. — 10, 10. Le M. carré des lombes. — 11. Insertion du muscle précédent au bord inférieur de la dernière côte. — 12. Insertion du même muscle à la partie postérieure de la crête iliaque. — 13. Insertion du même muscle au — 14. ligament ilio-lombaire. — 15, 15, 15, 15. Insertion du M. carré des lombes aux apophyses transverses des quatre premières vertèbres lombaires. — 16. Bord externe du même muscle. — 17. Fibres profondes du M. grand psoas. — 18, 18, 18, 18. Insertion des fibres précédentes aux apophyses transverses des quatre premières vertèbres lombaires. — 19. Portion des fibres antérieures du M. grand psoas. — 20. Coupe transversale des fibres précédentes. — 21. Portion du tendon du M. petit psoas. — 22. Apophyse transverse de la cinquième vertèbre lombaire donnant attache au ligament ilio-lombaire. — 23. Portion du M. iliaque. — 24. Fibres internes du M. iliaque s'attachant au-dessous du ligament ilio-lombaire. — 25. Crête iliaque. — 26. Epine iliaque antérieure et supérieure.

FIG. 2. Le M. constrictor de la vulve; côté droit; d'après une fille de 20 ans.

N° 1. Partie antérieure de la symphyse des pubis. — 2. Face antérieure du corps du pubis droit. — 3. Coupe faite au niveau de la branche horizontale du pubis. — 4. Autre coupe faite à la branche verticale du même os. — 5. Portion interne de la circonférence du trou sous-pubien. — 6. Pubis du côté gauche. — 7. Clitoris. — 8. M. ischio-caverneux droit appliqué sur la branche correspondante du clitoris. — 9. Insertion du M. constrictor de la vulve sur les côtés du clitoris. — 10. Partie moyenne du muscle précédent. — 11. Extrémité postérieure du même muscle se confondant vers la commissure postérieure de la vulve avec les M. transverse du périnée et sphincter de l'anus. — 12, 12. Petites lèvres. — 13. Grande lèvre du côté gauche. (Celle du côté droit est enlevée.) — 14. Méat urinaire. — 15. L'entrée du vagin. — 16. L'anus. — 17. Fibres antérieures du muscle releveur de l'anus. — 18. La vessie. — 19. Portion du vagin. — 20. Portion de l'intestin rectum.

## PLANCHE 87.

FIG. 1. Les M. releveur de l'anus et ischio-coccygien du côté droit, vus par leur face interne. Femme de 25 ans.

N° 1. Dernière vertèbre lombaire avec son fibro-cartilage supérieur. — 2. Fibro-cartilage qui unit la vertèbre précédente à la base du sacrum. — 3. Moitié droite

de la face antérieure du sacrum. — 4, 4. Trous sacrés antérieurs. — 5. Coccyx. — 6. Fin du canal vertébral. — 7. Canal sacré. — 8. Apophyse épineuse de la dernière vertèbre lombaire. — 9. Tubercules médians de la face postérieure du sacrum. — 10. Parties molles qui remplissent les gouttières sacrées. — 11. Fosse iliaque. — 12. Crête iliaque. — 13. Epine iliaque antérieure et supérieure. — 14. Epine iliaque antérieure et inférieure. — 15. Face supérieure du pubis. — 16. Cartilage de la symphyse du pubis. — 17. Fibres antérieures du M. releveur de l'anus s'insérant à la face postérieure du pubis. — 18. Les fibres précédentes se terminant en dehors de l'urètre et du — 19. vagin. — 20. Arcade aponévrotique s'insérant derrière le pubis et se terminant à — 21. l'épine ischiatique. — 22. Les fibres moyennes du M. releveur de l'anus se fixant à l'arcade aponévrotique précédente. — 23. Quelques fibres postérieures du M. releveur de l'anus s'attachant à l'épine sciatique. — 24. Fibres du M. releveur de l'anus se terminant sur les côtés de l'intestin rectum. — 25. Autres fibres s'insérant sur un raphé aponévrotique commun aux deux M. releveurs de l'anus, et se portant du rectum au — 26. sommet du coccyx. — 27. Bord postérieur du M. releveur de l'anus se confondant avec — 28. le M. ischio-coccygien. — 29. Insertion du muscle précédent à l'épine sciatique. — 30, 30. Terminaison du même muscle sur les côtés du coccyx. — 31. Le grand trou sacro-sciatique. — 32, 32. Le M. releveur de l'anus du côté gauche renversé. — 33. Canal de l'urètre. — 34. Portion de la face interne de la vessie. — 35. Vagin. — 36. Rectum. — 37. Aponévrose mince recouvrant le M. obturateur interne, et allant s'attacher au — 38. détroit supérieur du bassin. — 39. Ouverture de l'aponévrose précédente pour le passage des vaisseaux et nerfs obturateurs. — 40. Portion du petit ligament sacro-sciatique.

FIG. 2. Les M. releveur de l'anus, ischio-coccygien du côté gauche, et le M. sphincter de l'anus, vus par leur face externe, sur un homme de 40 ans. (Le bassin est vu de profil et un peu renversé à droite. L'ischion du côté gauche a été enlevé par deux coupes passant, l'une par la partie moyenne de la branche descendante du pubis, et l'autre par l'épine sciatique et la cavité cotyloïde. Les deux ligamens sacro-sciatiques et les deux M. obturateurs ont été détachés. L'excavation du bassin est remplie d'étoupe pour soutenir et faire saillir légèrement en dehors le M. releveur de l'anus.)

N° 1. Crête iliaque gauche. — 2. Crête iliaque droite. — 3, 3. Epines iliaques antérieures et supérieures. — 4. Symphyse des pubis. — 5. Branche horizontale du pubis gauche. — 6. Coupe oblique faite à travers le corps et la branche descendante du pubis. — 7. Cavité cotyloïde. — 8, 8. Coupe passant par l'ischion et la cavité cotyloïde, dont la partie inférieure a été enlevée. — 9. Epine sciatique. — 10. Face antérieure du sacrum vue à travers le grand trou sacro-sciatique. — 11. Fosse iliaque externe. — 12. Prépuce. — 13. Gland. — 14. Corps caverneux de la verge. — 15. Portion de la branche gauche du corps caverneux, coupée transversalement et détachée de l'ischion. — 16. Canal de l'urètre. — 17. Portion spongieuse de l'urètre. — 18. Portion membraneuse du même canal. — 19. Terminaison de la portion prostatique du même canal. — 20. La tubérosité de l'ischion.



du côté droit. — 21. Insertion des fibres antérieures du M. releveur de l'anus, derrière le pubis. — 22. Arcade aponévrotique du M. releveur de l'anus, étendue entre le pubis et — 23. l'épine sciatique. Insertion des fibres postérieures du M. releveur de l'anus à cette apophyse. — 24. Bord antérieur, — 25. partie moyenne, — 26. bord postérieur du M. releveur de l'anus. — 27. Terminaison des fibres antérieures du M. releveur de l'anus au-devant du rectum, sur les côtés de la prostate. — 28. Terminaison des fibres moyennes du même muscle sur les côtés du rectum. — 29. Terminaison des fibres postérieures du même muscle sur un raphé tendineux étendu entre la partie postérieure du rectum et — 30. le sommet du coccyx. — 31. Face postérieure du coccyx. — 32. Insertion du M. ischio-coccygien à l'épine sciatique. — 33. Bord antérieur du muscle précédent se confondant avec les fibres postérieures du M. releveur de l'anus. — 34. Bord postérieur du M. ischio-coccygien. — 35. Insertion du muscle précédent au coccyx. — 36. Cordon fibro-celluleux s'attachant au sommet du coccyx et donnant attache à l'extrémité postérieure du — 37. M. sphincter de l'anus. — 38. Ouverture de l'anus. — 39. M. bulbo caverneux. — 40. Aponévrose pelvienne qui s'attache au détroit supérieur du bassin, et se continue avec celle du M. releveur de l'anus. — 41. Trou par lequel passent les vaisseaux et le nerf obturateurs.

## PLANCHE 88.

FIG. 1. Muscles des régions génitale et anale chez l'homme. (Le bassin est renversé et vu partie inférieure. Homme de 40 ans.)

N° 1. Pubis. — 2. Branche horizontale du pubis. — 3. Eminence ilio-pectinée. — 4. Epine iliaque antérieure inférieure. — 5. Epine iliaque antérieure supérieure. — 6. Cavité cotyloïde. — 7. Ligament cotyloïdien. — 8. Portion du ligament cotyloïdien qui convertit en trou l'échancrure inférieure de la cavité cotyloïde. — 9. Trou par lequel passent les vaisseaux de l'intérieur de l'articulation coxo-fémorale. — 10. Trou et ligament sous-pubiens. — 11. Branche ascendante de l'ischion. — 12. Tubérosité de l'ischion. — 13. Fosse iliaque externe. — 14. Epine sciatique. — 15. Coccyx. — 16. Verge. — 17. Le gland. — 18, 18. Corps caverneux. — 19. Canal de l'urètre. — 20. M. sphincter de l'anus. — 21. Faisceau fibro-celluleux au moyen duquel le muscle précédent se fixe au sommet du coccyx. — 22. Extrémité antérieure du M. sphincter de l'anus, se confondant avec les M. bulbo-caverneux et transverse du périnée. — 23. Anus. — 24. Face inférieure du M. releveur de l'anus. — 25. Insertion du muscle précédent à l'épine sciatique. — 26. Bord postérieur du même muscle avoisinant le M. ischio-coccygien. — 27. Fibres antérieures du muscle releveur de l'anus. — 28. Insertion du M. ischio-coccygien à l'épine sciatique. — 29. Insertion du même muscle sur les bords du coccyx. — 30. Grand trou sacro-sciatique. — 31. M. transverse du périnée. — 32. Insertion du muscle précédent en de-

dans de la branche de l'ischion. — 33. Extrémité interne du même muscle se confondant avec les M. bulbo-caverneux et sphincter de l'anus, et se continuant aussi avec le M. transverse de l'autre côté. — 34. Raphé ou ligne médiane qui sépare les deux M. bulbo-caverneux. — 35. M. bulbo-caverneux recouvrant le bulbe de l'urètre. — 36. Extrémité postérieure du même muscle se confondant avec le sphincter de l'anus et le M. transverse du périnée. — 37. Extrémité antérieure du même muscle s'attachant au corps caverneux. — 38. Espace triangulaire que laissent entre eux les deux M. bulbo-caverneux, et dans lequel on voit le canal de l'urètre. — 39. Insertion du M. ischio-caverneux en dedans de la branche de l'ischion. — 40. Le muscle précédent recouvrant la branche correspondante du corps caverneux. — 41. Terminaison du même muscle en dehors du corps caverneux. — 42. Espace triangulaire que laissent entre eux, au niveau du périnée, les M. bulbo-caverneux, ischio-caverneux et transverse du périnée.

FIG. 2. Les muscles releveur de l'anus et ischio-coccygien du côté droit, chez l'homme, vus par leur face interne. (Le bassin et la verge sont coupés sur la ligne médiane; le rectum et la vessie ont été enlevés.)

N° 1. Dernière vertèbre lombaire. — 2. Fibro-cartilage qui unit la vertèbre précédente à la base du — 3. sacrum. — 4. Portion de la face antérieure du sacrum. — 5. Canaux vertébral et sacré. — 6. Apophyse épineuse de la dernière vertèbre lombaire. — 7. Dernier ligament interépineux unissant l'apophyse précédente à l'extrémité supérieure de — 8. la crête médiane de la face postérieure du sacrum. — 9. Portion du ligament sacro-coccygien postérieur. — 10. Coccyx. — 11. Symphyse sacro-iliaque droite. — 12. Fosse iliaque. — 13. Portion de la crête iliaque. — 14 et 15. Epines iliaques antérieures. — 16. Pubis. — 17. Moitié de la symphyse pubienne. — 18. Fibres antérieures du M. releveur de l'anus s'insérant à la face postérieure du pubis. — 19. Arcade aponévrotique qui se porte du pubis à l'épine sciatique, et donne insertion aux fibres moyennes du M. releveur de l'anus. — 20. Insertion des fibres postérieures du M. releveur de l'anus à l'épine sciatique. — 21. Les fibres antérieures du même muscle se terminant sur les côtés et au-dessous de la prostate. — 22. Les fibres moyennes se terminant sur les côtés du rectum. — 23. Les fibres postérieures du même muscle se fixant sur un raphé médian étendu du coccyx à l'anus. — 24. Bord postérieur du même muscle. — 25. Portion de l'anus. — 26. Col de la vessie. — 27. Moitié de la prostate. — 28. Portion membraneuse du canal de l'urètre. — 29. Bulbe de l'urètre. — 30. Moitié du canal de l'urètre. — 31. Moitié du corps caverneux. — 32. Moitié du gland. — 33. Insertion du M. ischio-coccygien à l'épine sciatique. — 34. Terminaison du muscle précédent sur les côtés du coccyx. — 35. Grand trou sacro-sciatique. — 36. Portion du M. obturateur interne. — 37. Trou par lequel passent les vaisseaux et le nerf obturateurs.



## PLANCHE 89.

Les M. trapèze, grand dorsal et deltoïde du côté droit, dans leurs rapports naturels avec les parties voisines. Homme de 20 ans, vu de trois quarts.

N° 1. Occipital. — 2. Insertion du M. trapèze à la partie interne de la ligne courbe supérieure de l'occipital. — 3. Insertion du muscle précédent au ligament cervical postérieur. — 4. Insertion du même muscle à l'apophyse épineuse de la septième vertèbre cervicale. — 5, 6, 7, 8, 9, 10, 11, 12, 13, 14, 15, 16. Insertion du M. trapèze aux apophyses épineuses des douze vertèbres dorsales et au ligament sur-épineux correspondant. — 17. Fibres supérieures du M. trapèze se contournant pour aller s'insérer au bord postérieur de la clavicule. — 18. Autres fibres du même muscle s'attachant à l'acromion. — 19. Fibres moyennes se fixant au-dessus de l'épine de l'omoplate. — 20. Aponévrose triangulaire appartenant aux fibres moyennes précédentes. — 21. Fibres inférieures du trapèze, remontant en dehors, pour se terminer à une — 22. petite aponévrose triangulaire qui s'attache à la base de l'épine de l'omoplate. — 23. M. grand dorsal. — 24. Insertion du muscle précédent à la partie postérieure de la lèvre externe de la crête iliaque. — 25. Forte aponévrose du M. grand dorsal, se fixant à la face postérieure du sacrum et aux — 26, 26. apophyses épineuses des vertèbres lombaires. — 27. Fibres supérieures du M. grand-dorsal, passant au-dessous de l'extrémité inférieure du M. trapèze, pour aller se fixer aux apophyses épineuses des cinq ou six dernières vertèbres dorsales. — 28, 29, 30, 31. Fibres du M. grand-dorsal, s'insérant aux quatre dernières côtes par des digitations qui s'entrecroisent avec — 32, 33, 34, 35. les digitations du M. grand oblique de l'abdomen. — 36. Bord supérieur du M. grand dorsal, passant derrière l'angle inférieur de l'omoplate auquel il s'insère quelquefois. — 37. Le même muscle passant au-dessous du grand rond qu'il contourne, pour aller se fixer avec lui à la lèvre postérieure de la coulisse bicipitale de l'humérus. — 38. Bord externe du M. grand dorsal, formant le bord postérieur du creux de l'aisselle. — 39. Face externe du M. grand oblique. — 40. Bord postérieur du muscle précédent. — 41. Espace triangulaire qui reste entre la crête iliaque, le M. grand oblique et le grand dorsal, et dans lequel on voit une portion du M. petit oblique de l'abdomen. — 42. Crête iliaque recevant en haut les insertions du grand oblique, et en bas celles du — 43. moyen fessier. — 44. Aponévrose du M. grand oblique. — 45, 45. Digitations du M. grand oblique s'insérant aux côtes en s'entrecroisant avec — 46, 46. les digitations inférieures du M. grand dentelé. — 47. Creux de l'aisselle. — 48. Bord externe du M. grand pectoral, formant le bord antérieur du creux de l'aisselle. — 49. Portion du M. splénus. — 50. Petite portion du M. angulaire de l'omoplate. — 51. Portion du M. sterno-mastoïdien. — 52. Epine de l'omoplate. — 53. Acromion. — 54. Articulation acromio-claviculaire. — 55. Insertion du M. deltoïde à la partie inférieure de l'épine de l'omoplate. — 56. Insertion du muscle précé-

*Explication des Planches.*

17

dent à l'acromion. — 57. Partie moyenne du même muscle. — 58. Bord postérieur du même muscle. — 59. Portion du M. triceps brachial. — 60. Partie de la face postérieure du M. sous-épineux. — 61. M. petit rond. — 62. M. grand rond. — 63. Longue portion du M. triceps brachial, passant entre les M. grand et petit ronds, pour s'insérer au-dessous de la cavité glénoïde du scapulum. — 64. Portion du bord interne de l'omoplate. — 65. Petite portion du M. rhomboïde. — 66. M. trapèze du côté gauche. — 67. Epaule gauche. — 68. M. grand dorsal du côté gauche.

## PLANCHE 90.

Les M. trapèze, rhomboïde et petit dentelé postérieur et inférieur, dans leurs rapports avec les parties voisines. (Les M. trapèze et grand dorsal du côté gauche ont été enlevés, afin de mettre à découvert le rhomboïde et le petit dentelé correspondants.) Homme de 30 ans.

N° 1. Occipital. — 2. Suture lambdoïde. — 3. Insertion du trapèze à la partie interne de la ligne courbe supérieure de l'occipital. — 4. Les fibres charnues de l'insertion précédente, descendant obliquement en dehors, pour aller se fixer à la clavicule. — 5. Insertion du trapèze au ligament cervical postérieur. — 6. Insertion du même muscle à l'apophyse épineuse de la septième vertèbre cervicale. — 7, 8, 9, 10, 11, 12, 13, 14, 15, 16, 17, 18. Insertions du même muscle aux apophyses épineuses des douze vertèbres dorsales. — 19. Aponévrose triangulaire que présente le trapèze au niveau de la région dorso-cervicale. — 20. Insertion du trapèze à l'apophyse acromion. — 21. Autre insertion du même muscle au bord supérieur de l'épine de l'omoplate. — 22. Aponévrose triangulaire à laquelle se terminent une partie des fibres moyennes et les fibres inférieures du trapèze, et qui glisse sur la base de l'épine de l'omoplate, pour aller s'insérer à cette même apophyse. — 23. M. rhomboïde. — 24. Insertion du muscle précédent à la fin du ligament cervical postérieur, et à l'apophyse épineuse de la septième vertèbre cervicale. — 25, 26, 27, 28, 29. Insertion du même muscle aux apophyses épineuses des cinq premières vertèbres dorsales. — 30, 30. Insertions du même muscle au bord interne de l'omoplate. — 31. Ligne celluleuse qui sépare ordinairement le M. rhomboïde en deux portions inégales (M. rhomboïde du col et M. rhomboïde du dos, de quelques auteurs). — 32. Portion du M. petit dentelé postérieur et supérieur. — 33. Insertion du M. angulaire de l'omoplate aux apophyses transverses des vertèbres cervicales supérieures. — 34. Terminaison du muscle précédent à l'angle supérieur interne de l'omoplate. — 35, 35. Insertion du M. sterno-mastoïdien à l'apophyse mastoïde. — 36, 36. M. sterno-mastoïdiens. — 37. Insertion du M. splénus au-dessous de la ligne courbe supérieure de l'occipital et à l'apophyse mastoïde. — 38, 38, 38. Insertion du muscle précédent aux apophyses transverses des trois premières vertèbres cervicales. — 39. Petite portion du M. transversaire. — 40. Extrémité supérieure du



M. sacro-lombaire. — 41. Portion du M. grand complexe. — 42. Portion du M. splénus du côté droit, visible entre le trapèze et le sterno-mastoïdien. — 43. M. grand dorsal. — 44. Fibres supérieures du grand dorsal passant sous le trapèze, pour aller se fixer aux apophyses épineuses des dernières vertèbres dorsales. — 46. Bord supérieur du M. grand dorsal passant derrière l'angle inférieur de l'omoplate. — 46. Insertion du M. grand dorsal à la partie postérieure de la crête iliaque. — 47. Large aponévrose qui attache le M. grand dorsal à la crête iliaque, au sacrum et aux apophyses épineuses des vertèbres lombaires. — 48. Région sacrée. — 49, 49. Fosses iliaques externes. — 50. Epine de l'omoplate. — 51. Acromion. — 52. Articulation acromio-claviculaire. — 53. Portion de la clavicule gauche. — 54, 54. Insertion du M. deltoïde à la partie inférieure de l'épine de l'omoplate. — 55, 55. Insertion du muscle précédent à l'acromion. — 56, 56. Bord postérieur du deltoïde. — 57. Extrémité inférieure du même muscle. — 58, 58. M. sous-épineux. — 59, 59. M. petit rond. — 60, 60. M. grand rond. — 61. Petite portion du M. rhomboïde placé sous la peau, dans un espace triangulaire qu'on observe entre le bord interne de l'omoplate, le trapèze et le grand dorsal. — 62, 62. Longue portion du M. triceps brachial. — 63, 63. Portion externe du muscle précédent. — 64. M. petit dentelé postérieur inférieur. — 65, 66. Insertion du muscle précédent aux apophyses épineuses des deux dernières vertèbres dorsales. — 67, 68, 69. Insertions du même muscle aux apophyses épineuses des trois premières vertèbres lombaires. — 70, 71, 72 73. Terminaison du même muscle aux quatre dernières côtes. — 74. Portion du M. grand dentelé. — 75. Portion du M. sacro-lombaire. — 76. Portion du M. long dorsal. — 77. Portion du M. oblique externe. — 78. Portion du M. oblique interne. — 79. Aponévrose du M. transverse de l'abdomen. — 80. Feuillelet postérieur de l'aponévrose précédente, passant derrière la masse commune au sacro-lombaire et au long dorsal, pour aller se fixer aux apophyses épineuses des vertèbres lombaires.

## PLANCHE 91.

Les M. splénus, angulaire de l'omoplate et petit dentelé postérieur et supérieur. (Homme de 25 ans.)

N° 1. Occipital. — 2. Protubérance occipitale externe. — 3. Partie interne de la ligne courbe supérieure à laquelle s'insérerait le M. trapèze. — 4. Suture lambdoïde. — 5. Apophyse mastoïde. — 6. Insertion du splénus au-dessous de la partie externe de la ligne courbe supérieure de l'occipital. — 7. Insertion du même muscle à l'apophyse mastoïde du temporal. — 8, 9, 10. Autres insertions du même muscle aux apophyses transverses des trois premières vertèbres cervicales (souvent l'insertion à la troisième vertèbre n'existe pas). — 11. Insertion du splénus au ligament cervical postérieur. — 12. Insertion du même muscle à l'apophyse épineuse de la

septième vertèbre cervicale. 13, 14, 15, 16, 17. Autres insertions du même muscle aux apophyses épineuses des cinq premières vertèbres dorsales. — 18. Bord interne du splénus séparé de celui du côté opposé par un intervalle triangulaire dans lequel on voit — 19, 19. l'extrémité supérieure des deux M. grands complexus. — 20. Bord externe du splénus. — 21. M. angulaire de l'omoplate. — 22, 23, 24, 25. Insertions du muscle précédent aux apophyses transverses des quatre premières vertèbres cervicales. — 26. Insertion du même muscle à l'angle supérieur interne de l'omoplate. — 27. Epine de l'omoplate. — 28. Fosse sus-épineuse. — 29. Fosse sous-épineuse. — 30. Clavicule. — 31. Petite portion du M. grand dentelé. — 32, 33, 34. Insertion du M. scalène postérieur aux apophyses transverses des vertèbres cervicales. — 35. Extrémité inférieure du muscle précédent. — 36. Portion du M. omoplat-hyoïdien. — 37. M. petit dentelé postérieur supérieur. — 38. Insertion du muscle précédent au ligament cervical postérieur. — 39. Autre insertion du même muscle à l'apophyse épineuse de la septième vertèbre cervicale. — 40, 41. Autres insertions du même muscle aux apophyses épineuses de la première et de la seconde vertèbre dorsale. — 42, 43, 44, 45. Terminaisons du même muscle à la partie postérieure des seconde, troisième, quatrième et cinquième côtes. — 46. M. splénus du côté gauche. — 47. Extrémité inférieure du M. précédent. — 48, 48. Extrémités inférieures des deux M. grands complexus. — 49. Partie moyenne du M. transversaire. — 50, 51, 52. Insertions du M. transversaire aux apophyses transverses des vertèbres cervicales inférieures. — 53, 53. M. longs dorsaux. — 54. Terminaison du M. long dorsal droit à l'apophyse transverse de la première vertèbre dorsale. — 55, 55. M. sacro-lombaire. — 56, 57, 58, 59. Insertion du M. sacro-lombaire aux apophyses transverses des vertèbres cervicales. — 60, 61, 62, 63, 64, 65, 66, 67. Tendons externes de terminaison du M. sacro-lombaire à la tubérosité de la première côte et à l'angle des seconde, troisième, quatrième, cinquième, sixième, septième et huitième côtes. — 68, 69, 70. Apophyses épineuses des sixième, septième et huitième vertèbres dorsales. — 71, 71. Portion du M. sur-épineux dorso-lombaire. — 72, 73, 74, 75, 76, 77, 78, 79. Portion des première, seconde, troisième, quatrième, cinquième, sixième, septième et huitième côtes. — 80, 80, 80, 80. M. intercostaux externes. — 81. Angle de la mâchoire.

## PLANCHE 92.

FIG. 1. Les insertions supérieures du M. sacro-lombaire du côté droit. Homme de 40 ans.

N° 1. Face postérieure de l'occipital. — 2. Apophyse mastoïde. — 3. Suture lambdoïde. — 4. Apophyse transverse et — 5. arc postérieur de l'atlas. — 6. Ligament occipito-atloïdien postérieur. — 7. Apophyse transverse de l'axis. — 8. Apophyse



épineuse de la même vertèbre. — 9. Ligament atloïdo-axoïdien postérieur. — 10, 11, 12, 13, 14. Apophyses épineuses des troisième, quatrième, cinquième, sixième et septième vertèbres cervicales. — 15, 15, 15, 15, 15, 15. M. interépineux du cou. — 16, 17, 18, 19, 20, 21, 22. Apophyses épineuses des sept premières vertèbres dorsales. — 23, 23, 23, 23, 23, 23, 23. Articulations costo-transversaires. — 24, 25, 26, 27, 28, 29, 30. Moitié postérieure des sept côtes supérieures et des M. intercostaux correspondants. — 31. M. sacro-lombaire. — 32. Extrémité supérieure du muscle précédent, se fixant par un tendon grêle à l'apophyse transverse de la seconde vertèbre cervicale. (Cette insertion n'existe pas constamment.) — 33, 34, 35, 36, 37. Tendons de terminaison du M. sacro-lombaire s'insérant aux apophyses transverses des troisième, quatrième, cinquième, sixième et septième vertèbres cervicales. — 38, 39, 40, 41, 42, 43, 44. Tendons externes de terminaison du M. sacro-lombaire, se fixant à la partie inférieure des première, seconde, troisième, quatrième, cinquième, sixième et septième côtes. — 45. Face antérieure de la région cervicale de la colonne vertébrale.

FIG. 2. Le M. transversaire du côté droit. Homme de 40 ans.

N° 1. Occipital. — 2. Apophyse mastoïde. — 3. Suture lambdoïde. — 4. Apophyse transverse de l'atlas. — 5. Arc postérieur de la même vertèbre. — 6. Apophyse transverse de l'axis. — 7. Apophyse épineuse de la même vertèbre. — 8. Ligament occipito-atloïdien postérieur. — 9. Ligament atloïdo-axoïdien postérieur. — 10, 11, 12, 13, 14. Apophyses épineuses des cinq dernières vertèbres du cou. — 15, 16, 17, 18, 19, 20, 21. Apophyses épineuses des sept premières vertèbres du dos. — 22, 23, 24, 25, 26, 27, 28. Extrémité postérieure des sept côtes supérieures, et M. intercostaux correspondants. — 29. M. transversaire, soutenu et tiré en arrière par une aigle, afin de faire voir distinctement ses insertions aux apophyses transverses des vertèbres. — 30, 31, 32, 33, 34. Tendons d'origine du muscle précédent, insérés aux apophyses transverses des seconde, troisième, quatrième, cinquième et sixième vertèbres dorsales. — 35. Portion du M. transversaire qui passe derrière l'apophyse transverse de la première vertèbre dorsale sans s'y attacher. — 36, 37, 38, 39, 40, 41. Tendons de terminaison du M. transversaire se fixant aux tubercules postérieurs des apophyses transverses des seconde, troisième, quatrième, cinquième, sixième et septième vertèbres cervicales. — 42, 43, 44. M. inter-épineux cervicaux. — 45. Face antérieure de la région cervicale de la colonne vertébrale.

## PLANCHE 93.

FIG. 1. Le M. complexe du côté droit. (Homme de 45 ans.)

N° 1. Occipital. — 2. Apophyse mastoïde. — 3. Suture lambdoïde. — 4. Apophyse transverse de l'atlas. — 5. Arc postérieur de la même vertèbre. — 6, 7, 8, 9, 10, 11. Apophyses épineuses des seconde, troisième, quatrième, cinquième,

sixième et septième vertèbres cervicales. — 12, 13, 14, 15, 16, 17. Apophyses épineuses des première, deuxième, troisième, quatrième, cinquième et sixième vertèbres dorsales. — 18, 19, 20, 21, 22, 23. Extrémité postérieure des six premières côtes et des M. intercostaux correspondants. — 24, 25, 26, 27, 28. Tendons du M. petit complexe, s'insérant aux tubercules postérieurs des apophyses transverses des troisième, quatrième, cinquième, sixième et septième vertèbres cervicales. — 29. Tendon du même muscle se fixant à l'apophyse transverse de la première vertèbre dorsale. — 30. Tendon du même muscle se fixant à l'apophyse transverse de la seconde vertèbre dorsale (souvent ce dernier tendon n'existe pas). — 31. Partie moyenne du M. petit complexe. — 32. Terminaison du muscle précédent à la partie postérieure de l'apophyse mastoïde. — 33. Face antérieure de la région cervicale du rachis.

FIG. 2. M. grand complexe du côté droit. (Femme de 28 ans.)

N° 1. Occipital. — 2. Apophyse mastoïde. — 3. Suture lambdoïde. — 4. Apophyse transverse de la première vertèbre cervicale. — 5, 6, 7, 8, 9, 10. Extrémité postérieure des six premières côtes, et M. intercostaux correspondants. — 11. Grand complexe. — 12, 13, 14, 15, 16, 17. Aponévroses d'insertion du M. grand complexe aux apophyses transverses et articulaires des seconde, troisième, quatrième, cinquième, sixième et septième vertèbres cervicales. — 18, 19, 20, 21, 22. Aponévroses d'insertion du même muscle aux apophyses transverses des première, seconde, troisième, quatrième et cinquième vertèbres dorsales. — 23, 24. Faisceaux charnus distincts du M. grand complexe. — 25. Tendon qui réunit les deux faisceaux précédents, et en forme une sorte de muscle digastrique. — 26. Aponévrose irrégulière placée entre les fibres du M. grand complexe, près de son insertion à l'occipital. — 27, 27. Terminaison du M. grand complexe à la partie interne des inégalités qu'on observe entre les deux lignes courbes de l'occipital. — 28. Bord libre du grand complexe étendu de l'axis à l'occipital. — 29. Face antérieure de la région cervicale de la colonne vertébrale.

## PLANCHE 94.

Les M. grand et petit complexe, le transversaire, le sacro-lombaire, le long dorsal, le sur-épineux dorso-lombaire, le transversaire épineux et les muscles de la région occipito-cervicale postérieure. (Les M. grand et petit complexe du côté droit ont été enlevés afin de mettre en évidence les muscles correspondants de la région cervicale profonde, le M. transversaire et l'extrémité supérieure du transversaire épineux. Le M. transversaire et l'extrémité supérieure du sacro-lombaire du même côté, sont un peu déjetés en dehors, pour mieux faire voir leurs insertions aux apophyses transverses des vertèbres cervicales. Du côté gauche, le M. sacro-lombaire est détaché et renversé en dehors, pour montrer ses tendons profonds d'insertion,



et mettre à découvert les tendons externes du M. grand dorsal qu'il recouvrait dans sa position naturelle);

N° 1. Portion de l'os occipital. — 2, 2. Apophyse mastoïde. — 3. M. petit complexe. — 4. Le même muscle s'insérant à l'apophyse mastoïde. — 5. Extrémité inférieure du même muscle se terminant en pointe, entre le grand complexe qui est en dedans et le transversaire qui est en dehors. — 6. Extrémité supérieure du M. grand complexe se fixant entre les deux lignes courbes de l'occipital. — 7, 7. Insertions du grand complexe aux apophyses transverses et articulaires des vertèbres cervicales (elles sont en grande partie recouvertes et masquées par le M. petit complexe). — 8. Bord interne du grand complexe. — 9. Extrémité inférieure du même muscle. — 10, 10. Deux faisceaux charnus, sorte de muscle digastrique, que présente en arrière le grand complexe. — 11. Tendon qui réunit les deux faisceaux précédents. — 12. M. transversaire du côté gauche. — 13. Crête iliaque. — 14. Fosse iliaque externe. — 15. Partie postérieure de la cavité cotyloïde. — 16. Grand trou sacro-sciatique. — 17. Tubérosité de l'ischion. — 18. Grand ligament sacro-sciatique. — 19. Coccyx. — 20. Ligament sacro-coccygien postérieur. — 21. M. sacro-lombaire. — 22. M. long dorsal. — 23. Forte aponévrose commune aux deux muscles précédents (et au transversaire épineux, suivant plusieurs auteurs). — 24, 24. Insertion de l'aponévrose précédente à la partie postérieure de la crête iliaque. — 25. Insertion de la même aponévrose sur les côtés de l'échancrure qui termine en bas le canal sacré. — 26. Insertion de la même membrane à la crête médiane de la face postérieure du sacrum. — 27, 28, 29, 30. Insertions de la même aponévrose aux apophyses épineuses des quatre dernières vertèbres lombaires (ces insertions se confondent avec celles du M. sur-épineux dorso-lombaire). — 31, 31. La même aponévrose se prolongeant en pointe sur la face postérieure du M. long dorsal. — 32, 32. Point de séparation des M. long dorsal et sacro-lombaire à leur partie inférieure. — 33, 34, 35, 36, 37, 38, 39, 40, 41, 42, 43, 44. Tendons externes de terminaison du M. sacro-lombaire, se fixant à la partie postérieure et inférieure de l'angle des douze côtes. — 45. Portion cervicale du M. sacro-lombaire passant en dehors du M. transversaire, pour aller se fixer aux apophyses transverses des vertèbres cervicales. — 46, 46. Bord interne du M. sacro-lombaire en rapport avec le M. grand dorsal. — 47, 47. Face antérieure du M. sacro-lombaire gauche, lequel est détaché par son bord interne, et renversé en dehors. — 48, 49, 50, 51, 52, 53, 54, 55, 56, 57, 58, 59. Les tendons internes d'origine du M. sacro-lombaire, s'insérant à la partie supérieure de l'angle des douze côtes, en dedans des tendons de terminaison. — 60. Airigne tenant renversée en dehors la portion cervicale du M. sacro-lombaire. — 61, 62, 63. Tendons supérieurs du M. sacro-lombaire, se fixant aux apophyses transverses des vertèbres cervicales. — 64, 65, 66, 67, 68, 69, 70, 71. Languettes aponévrotiques par lesquelles le M. long dorsal se termine en dehors, et qui s'attachent au bord inférieur des huit dernières côtes. — 72, 72. Terminaison de l'extrémité supérieure du M. long dorsal à l'apophyse transverse de la première vertèbre dorsale. — 73. M. transversaire du côté droit. — 74, 74. M. sur-épineux dorso-lom-



baire. — 75, 76, 77, 78, 79. Tendons supérieurs du M. sur-épineux dorso-lombaire, se fixant aux apophyses épineuses des troisième, quatrième, cinquième, sixième et septième vertèbres dorsales. — 80, 81, 82, 83, 84, 85. Tendons inférieurs du même muscle, s'attachant aux apophyses épineuses des dernières vertèbres dorsales et de la première lombaire. — 86, 86. Les faisceaux du M. transversaire épineux du côté droit, mis à découvert par l'ablation des M. grand et petit complexus correspondants. — 87. Extrémité supérieure du muscle précédent se terminant à l'apophyse épineuse de la seconde vertèbre cervicale. — 88. Portion du M. transversaire épineux du côté gauche, visible en dedans du grand complexus qui le recouvre. — 89. Apophyse transverse de la seconde vertèbre cervicale. — 90. Apophyse transverse de l'atlas. — 91. M. grand droit postérieur de la tête. — 92. M. petit droit postérieur. — 93. M. oblique inférieur de la tête. — 94. M. oblique supérieur. — 95. Apophyse épineuse de la septième vertèbre cervicale. — 96, 96. Moitié postérieure des côtes et des M. intercostaux divisés par une coupe verticale de la poitrine.

## PLANCHE 95.

FIG. 1. Les muscles de la région occipito-cervicale profonde, le M. transversaire, le transversaire épineux, les interépineux cervicaux et le M. long dorsal. (Le M. transversaire est déjeté en dehors pour faire voir ses tendons d'insertion; les faisceaux charnus superficiels du long dorsal ont été enlevés, afin de mettre à découvert en même temps ses tendons de terminaison internes et externes. Homme de 30 ans.)

N° 1. Partie inférieure de l'occipital. — 2, 2. Apophyses mastoïdes. — 3, 3. Rainure digastrique. — 4. Insertion du M. petit droit postérieur de la tête, au tubercule de l'arc postérieur de l'atlas. — 5. Terminaison du muscle précédent à l'occipital. — 6. Petite portion des fibres du M. grand droit du côté droit, coupées au niveau de l'occipital. — 7. Portion du M. petit droit qui n'est point recouverte par le grand droit. — 8. Insertion du M. grand droit postérieur à l'apophyse épineuse de la seconde vertèbre cervicale. — 9. Terminaison du muscle précédent à l'occipital. — 10, 10. Apophyses transverses de l'atlas. — 11. Insertion du M. oblique supérieur de la tête à l'apophyse transverse de l'atlas. — 12. Terminaison du même muscle à l'occipital. — 13. Insertion du M. oblique inférieur à l'apophyse épineuse de la seconde vertèbre cervicale. — 14. Terminaison du muscle précédent à l'apophyse transverse de l'atlas. — 15. M. droit latéral de la tête. — 16. Partie moyenne du M. transversaire. — 17, 18, 19, 20, 21, 22. Tendons supérieurs du M. transversaire s'attachant aux apophyses transverses des six dernières vertèbres cervicales. — 23, 24, 25, 26, 27. Tendons inférieurs du même muscle s'attachant aux apophyses transverses des seconde, troisième, quatrième, cinquième et sixième vertèbres dorsales. — 28, 28, 28, 28, 28, 28, 28. M. sur-



17

serve entre le M. grand droit et les deux M. obliques. — 18. M. petit droit en partie recouvert par le M. grand droit correspondant. — 19, 20, 21, 22, 23, 24. Les six vertèbres inférieures du cou. — 25. Première vertèbre dorsale. — 26, 27, 28, 29, 30, 31. Les douze petits M. interépineux cervicaux. — 32. Ligament occipito-atloïdien postérieur.

FIG. 3. Les mêmes muscles que dans la pièce précédente : vus de profil.

N° 1. Partie postérieure de l'occipital. — 2. Apophyse mastoïde. — 3. Conduit auditif externe. — 4. Apophyse styloïde. — 5, 6, 7, 8, 9, 10, 11. Les sept vertèbres cervicales. — 12. La première vertèbre dorsale. — 13. M. oblique supérieur. — 14. M. oblique inférieur. — 15. M. grand droit postérieur. — 16. Espace triangulaire qui se voit entre les trois muscles précédents. — 17, 18, 19, 20, 21. Les cinq premiers M. interépineux du cou placés entre les apophyses épineuses des vertèbres cervicales. — 22. Le sixième ou dernier M. interépineux, placé entre l'apophyse épineuse de la dernière vertèbre cervicale et celle de la première dorsale.

## PLANCHE 96.

FIG. 1. Le M. deltoïde du côté gauche, vu par sa face externe. Homme de 30 ans.

N° 1. Extrémité interne de la clavicule. — 2. Extrémité externe du même os. — 3, 3. Ligament acromio-claviculaire supérieur, et articulation de la clavicule avec l'apophyse acromion. — 4. Apophyse acromion. — 5. Epine de l'omoplate vue en raccourci. — 6. Insertion du deltoïde à la partie externe du bord antérieur de la clavicule. — 7. Insertion du même muscle au-devant de l'articulation acromio-claviculaire. — 8. Insertion du même muscle à l'apophyse acromion. — 9. Insertion du même muscle à l'épine de l'omoplate. — 10, 10. Faisceaux charnus descendants du M. deltoïde. — 11, 11. Faisceaux charnus ascendants du même muscle. — 12. Bord antérieur du deltoïde. — 13. Bord postérieur du même muscle. — 14. Tendon inférieur du deltoïde se fixant à l'empreinte deltoïdienne de l'humérus. — 15. M. sus-épineux. — 16. Angle supérieur interne de l'omoplate. — 17, 17. M. sous-épineux vu en raccourci. — 18. M. petit rond. — 19. M. grand rond. — 20. Portion moyenne du M. triceps brachial. — 21. Portion externe du même muscle. — 22. Extrémité supérieure du M. brachial antérieur, embrassant dans sa bifurcation le tendon du deltoïde. — 23. Portion du M. biceps. — 24. Bord interne de l'omoplate.

FIG. 2. Les M. sus-épineux, sous-épineux, grand et petit ronds du côté gauche. (Le M. deltoïde a été enlevé dans sa partie supérieure, et son tendon inférieur est renversé, afin de mettre à découvert les muscles précédents.)

N° 1. Apophyse acromion. — 2. Petite portion de l'apophyse coracoïde. — 3. Epine de l'omoplate. — 4. M. sus-épineux remplissant la fosse du même nom. —



5. Tendon du muscle précédent s'insérant à la partie supérieure de la grosse tubérosité de l'humérus. — 6. M. sous-épineux remplissant la fosse du même nom. — 7. Insertion des fibres supérieures du muscle précédent, au-dessous de l'épine de l'omoplate. — 8. Fibres moyennes, et — 9. fibres inférieures du même muscle. — 10. Le tendon du M. sous-épineux s'attachant à la partie moyenne de la grosse tubérosité de l'humérus. — 11. Tête de l'humérus enveloppée dans le ligament capsulaire qui l'unit à l'omoplate. — 12. Insertion du M. petit rond à l'omoplate. — 13. Insertion du tendon du même muscle à la partie inférieure de la grosse tubérosité de l'humérus. — 14. Sillon qui sépare le muscle précédent du muscle sous-épineux. — 15. Insertion du M. grand rond derrière l'angle inférieur de l'omoplate. (Dans cet endroit ce muscle recouvre le sous-épineux et le petit rond.) — 16. Partie moyenne du muscle grand rond. — 17. Tendon du même muscle se fixant à la lèvre postérieure de la coulisse bicipitale. — 18. Longue portion du M. triceps brachial passant entre les M. grand rond, qui est en avant, et petit rond, qui est en arrière, pour aller s'attacher au-dessous de la cavité glénoïde de l'omoplate. — 19, 19. Portion externe du muscle triceps brachial. — 20. Extrémité inférieure du M. deltoïde coupée et renversée. — 21. Le tendon inférieur du M. deltoïde embrassant l'humérus pour se fixer l'empreinte deltoïdienne de cet os. — 22. Angle supérieur interne de l'omoplate. — 23. Angle inférieur du même os.

## PLANCHE 97.

**FIG. 1.** Les M. sous-scapulaire, grand rond, biceps brachial, coraco-brachial, dans leurs rapports avec les parties voisines : côté droit.

N° 1. Apophyse coracoïde. — 2. Acromion. — 3. Ligament coraco-acromien. — 4. Petite portion du bord supérieur de l'omoplate et ligament coracoïdien. — 5. M. sus-épineux. — 6. M. sous-scapulaire. — 7, 7, 7. Insertion du muscle précédent au bord interne du scapulum. — 8. Portion du même muscle en rapport avec le M. grand rond. — 9. Fibres supérieures, — 10. Fibres moyennes, et — 11. fibres inférieures du M. sous-scapulaire. — 12. Tendon du muscle sous-scapulaire s'attachant à la petite tubérosité de l'humérus. — 13. Insertion commune des M. biceps et coraco-brachial au sommet de l'apophyse coracoïde. — 14. M. coraco-brachial. — 15. Insertion du muscle précédent à la partie moyenne de la face interne de l'humérus, entre le triceps brachial et le brachial antérieur. — 16. Courte portion du M. biceps. — 17. Longue portion du même muscle. — 18. Le tendon de la longue portion du M. biceps glissant dans la coulisse bicipitale de l'humérus, et s'introduisant sous le ligament capsulaire de l'articulation scapulo-humérale, pour aller s'attacher au-dessus de la cavité glénoïde de l'omoplate. — 19. Ligament capsulaire de l'articulation scapulo-humérale. — 20. Endroit où les deux portions du biceps se réunissent en un seul faisceau. — 21. Tendon inférieur du biceps. — 22. Insertion



du tendon précédent à la tubérosité bicipitale du radius. — 23. Petite tête de l'humérus. — 24, 24. Tête du radius recouverte par les ligaments de l'articulation du coude. — 25. Portion de la face antérieure du M. grand dorsal. — 26, 26. Le M. grand dorsal passant derrière l'angle inférieur de l'omoplate et l'extrémité inférieure du M. grand rond qu'il contourne. — 27. Le même muscle passant au-devant du grand rond après l'avoir contourné. — 28, 28, 28. M. grand rond. — 29. Les tendons réunis des M. grand rond et grand dorsal, s'insérant à la lèvre postérieure de la coulisse bicipitale de l'humérus. — 30. Portion du M. grand pectoral renversée en dehors, afin de laisser voir les M. biceps et coraco-brachial sur lesquels elle est appliquée. — 31. Tendon du M. grand pectoral allant s'insérer à la lèvre antérieure de la coulisse bicipitale de l'humérus. — 32. M. brachial antérieur. — 33. Le tendon du muscle précédent s'insérant à l'apophyse coronoïde du cubitus. — 34. Bord interne du même muscle se fixant à une cloison aponévrotique qui lui est commune avec la portion interne du M. triceps brachial. — 35. Extrémité supérieure du cubitus. — 36. Condyle interne de l'humérus. — 37. Portion interne du triceps brachial. — 38. La même portion du M. triceps passant derrière le coraco-brachial pour aller s'attacher à l'humérus. — 39. Longue portion du M. triceps brachial. — 40. La même portion passant entre les M. grand et petit ronds pour aller se fixer à la partie supérieure du bord externe de l'omoplate. — 41, 41. Bord inférieur du muscle petit rond. — 42. Radius.

FIG. 2. Le tendon de la longue portion du M. biceps brachial s'insérant au-dessus de la cavité glénoïde du scapulum : le ligament capsulaire est ouvert par sa partie antérieure.

N° 1. Portion de la fosse sous-scapulaire. — 2. Bord interne de l'omoplate. — 3. Bord supérieur du même os. — 4. Apophyse coracoïde. — 5. Portion de l'acromion. — 6. Partie supérieure du bord externe de l'omoplate. — 7. Tête de l'humérus. — 8. Petite tubérosité, et — 9. grosse tubérosité du même os. — 10. Partie inférieure du ligament capsulaire. — 11. Partie supérieure du même ligament soulevée par une airigne. — 12. Tendon du M. biceps glissant dans la gouttière bicipitale, sous le ligament capsulaire. — 13. Le même tendon enveloppé dans sa membrane synoviale, et s'aplatissant en passant sur la tête de l'humérus. — 14. Le même tendon s'insérant à la partie supérieure de la cavité glénoïde, et se bifurquant pour se continuer avec — 15, 15. Le ligament glénoïdien. — 16. La cavité glénoïde. — 17. Coupe transversale faite à l'humérus.

FIG. 3. Le muscle sus-épineux du côté droit. L'apophyse acromion a été enlevée afin de laisser voir le tendon du muscle précédent.

N° 1. Epine de l'omoplate. — 2. Apophyse acromion sciée au niveau de sa base. — 3. Petite portion de l'apophyse coracoïde. — 4. Angle supérieur de l'omoplate. — 5. Bord interne, — 6. bord externe du même os. — 7. Portion de la fosse sous-épineuse. — 8. M. sus-épineux s'insérant à la fosse du même nom. — 9. Insertion du même muscle à la partie supérieure du bord interne du scapulum. — 10. Tendon du même muscle allant s'insérer à — 11. la partie supérieure de la grosse tubérosité de l'humérus. — 12. Tendon du M. sous-épineux, et — 13. tendon du



M. petit rond, coupés près de leur insertion à la grosse tubérosité de l'humérus. — 14. Partie postérieure du ligament capsulaire. — 15. Extrémité supérieure de l'humérus.

## PLANCHE 98.

FIG. 1. M. coraco-brachial, brachial antérieur, et triceps brachial, du côté droit. Homme de 30 ans.

N° 1. Fosse sous-scapulaire. — 2. Bord interne, — 3. Bord externe, — 4. Angle inférieur, — 5. angle supérieur, — 6. bord supérieur de l'omoplate. — 7. Apophyse coracoïde. — 8. Acromion. — 9. Ligament coraco-acromien. — 10. Portion du M. sus-épineux. — 11. Pourtour de la cavité glénoïde de l'omoplate donnant attache au — 12, 12. ligament capsulaire de l'articulation scapulo-humérale. — 13. Tête de l'humérus recouverte par le ligament précédent. — 14. Tendon de la longue portion du M. biceps, placé dans la gouttière bicipitale de l'humérus, et s'introduisant sous le ligament capsulaire. — 15. Portion de l'humérus, mise à découvert par l'ablation des M. biceps brachial et deltoïde qui la recouvraient. — 16. Empreinte deltoïdienne de l'humérus. — 17. M. coraco-brachial. — 18. Insertion du muscle précédent à l'apophyse coracoïde de l'omoplate. — 19. Termination du muscle au bord interne de l'humérus, entre le brachial antérieur qui est en avant, et la portion interne du M. triceps brachial qui se trouve en arrière. — 20. M. brachial antérieur. — 21, 21. Insertion supérieure du M. brachial antérieur à la face antérieure de l'humérus : elle a lieu par une extrémité bifurquée qui embrassait le tendon du M. deltoïde. — 22. Insertion inférieure du même muscle à l'apophyse coronoïde du cubitus. — 23. Insertion des fibres internes du M. brachial antérieur à une cloison aponévrotique qui lui est commune avec la portion interne du triceps brachial. — 24. Portion moyenne du M. triceps brachial. — 25. Tendon d'insertion de la portion précédente du M. triceps brachial à la partie supérieure du bord externe de l'omoplate, au-dessous de la cavité glénoïde. — 26. Le tendon précédent s'épanouissant sous forme d'aponévrose sur le corps charnu du muscle. — 27. Portion interne du M. triceps brachial. — 28, 28. Extrémité supérieure de la portion précédente, se fixant, par une pointe allongée, au bord interne de l'humérus, derrière l'insertion du M. coraco-brachial. — 29. Insertion de la même portion du M. triceps à une cloison aponévrotique qui la sépare du M. brachial antérieur. — 30, 30. La portion interne du M. triceps, se réunissant à la portion moyenne. — 31. Tendon inférieur, commun aux trois portions du M. triceps. — 32. Extrémité supérieure de la portion externe du M. triceps. — 33. Intervalle qui sépare en haut la longue portion du M. triceps de la face postérieure de l'humérus. — 34, 34. Partie de la face postérieure de l'humérus. — 35. Condyle interne de l'humérus. — 36. Condyle externe du même os. — 37. Petite tête de l'humérus et — 38. tête du radius couverte par le ligament antérieur de l'articulation du coude. — 39. Apophyse bicipitale du — 40. radius. — 41. Cubitus.

FIG. 2. Le *M. triceps brachial* vu par sa face postérieure; le scapulum est fortement relevé, et l'avant-bras fléchi, afin de tendre le muscle précédent, en éloignant ses points d'insertion.

N° 1. Fosse sous-épineuse. — 2. Face inférieure de l'épine de l'omoplate. — 3. Bord postérieur de l'épine précédente. — 4. Apophyse acromion vue par sa face inférieure. — 5. Bord interne, et — 6, angle inférieur de l'omoplate — 7, 7. Bord externe du même os, vu en raccourci. — 8. Apophyse coracoïde. — 9, 9. Partie inférieure du pourtour de la cavité glénoïde du scapulum, donnant attache au — 10, 10. ligament capsulaire de l'articulation scapulo-humérale. — 11. Portion moyenne du *M. triceps brachial*. — 12. Tendon d'insertion de la portion précédente au bord externe du scapulum, au-dessous de la cavité glénoïde. — 13. Expansion aponévrotique venant du tendon précédent. — 14. Portion externe du *M. triceps*. — 15. Extrémité supérieure de la même portion, s'insérant en arrière et en dehors de l'extrémité supérieure de l'humérus. — 16. Portion externe du *M. triceps*. — 17. Point de jonction des portions externe et moyenne du même muscle. — 18. Point de jonction des portions interne et moyenne du même muscle. — 19. Aponévrose fort épaisse, commune aux trois portions du *M. triceps*. — 20. Fibres charnues de la portion moyenne, — 21. fibres charnues de la portion externe, et — 22. fibres charnues de la portion interne du *M. triceps*, se terminant sur leur aponévrose commune. — 23. L'aponévrose tendineuse du *M. triceps*, se terminant à — 24. la partie supérieure de l'olécrâne. — 25. Condyle interne l'humérus. — 26. Portion du ligament latéral interne de l'articulation du coude. — 27. Saillie formée par le cubitus. — 28. Condyle externe de l'humérus. — 29. Tête du radius recouverte par les ligaments. — 30. Extrémité supérieure du radius, et — 31. extrémité supérieure du cubitus, vues en raccourci.

FIG. 3. Le *M. triceps brachial* du côté gauche; vu par sa partie antérieure. L'humérus a été coupé vers sa partie moyenne, et ses deux extrémités renversées, la supérieure en haut, et l'inférieure en bas, pour bien faire voir les rapports dans lesquels se trouvent entre elles les trois portions du muscle précédent.

N° 1. Fosse sous-scapulaire vue en raccourci. — 2. Bord supérieur, — 3. bord interne, et — 4. angle supérieur interne de l'omoplate. — 5. Apophyse acromion. — 6. Bord de la cavité glénoïde, donnant attache au ligament capsulaire. — 7. Bord externe de l'omoplate. — 8. Extrémité supérieure de l'humérus, renversée et vue par sa face postérieure. — 9. Partie inférieure du ligament capsulaire de l'articulation scapulo-humérale. — 10. Portion externe du *M. triceps brachial*. — 11. Aponévrose au moyen de laquelle la portion précédente s'insérât au bord externe de l'humérus. — 12. Extrémité supérieure, et — 13. extrémité inférieure de la même portion. — 14. Portion interne du *M. triceps*. — 15. Aponévrose au moyen de laquelle la portion précédente se fixait au bord interne de l'humérus. — 16. Extrémité supérieure de la portion précédente soutenue par une aigle. — 17. Extrémité inférieure de la même portion, s'attachant au-dessus du condyle interne de l'humérus. — 18. Endroit où les trois portions du *M. triceps* se réunissent pour em-



brasser la face postérieure de l'humérus. — 19, 19. Portion moyenne du triceps, placée en arrière des deux autres. — 20. Extrémité supérieure de la portion précédente, s'insérant au-dessous de la cavité glénoïde du scapulum. — 21. Olécrâne recevant l'insertion inférieure du M. triceps. — 22. Cavité olécrânienne. — 23. Condyle externe de l'humérus. — 24. Condyle interne du même os. — 25. Extrémité inférieure de l'humérus, renversée, et vue par sa face postérieure. — 26. Cubitus. — 27. Radius.

## PLANCHE 99.

FIG. 1. Les muscles de la région antérieure et superficielle de l'avant-bras, dans leur situation et leurs rapports naturels. Côté droit. Homme de 36 ans.

N° 1. Extrémité inférieure du M. biceps brachial. — 2. Tendon du muscle précédent. — 3. Insertion du même tendon à l'apophyse bicipitale du radius. — 4. 4. Extrémité inférieure du M. brachial antérieur. — 5. Portion externe du M. triceps brachial. — 6. Saillie formée par le condyle interne de l'humérus. — 7. M. rond pronateur. — 8. Insertion du muscle précédent au condyle interne de l'humérus. — 9. Tendon inférieur du même muscle glissant sous le grand supinateur, pour aller s'insérer au radius. — 10. Cloison aponévrotique, commune aux M. rond pronateur et grand palmaire. — 11. Partie du M. court supinateur. — 12. M. grand palmaire. — 13. Insertion du muscle précédent au condyle interne de l'humérus. — 14. Tendon inférieur du même muscle. — 15. Le tendon précédent glissant dans une coulisse que lui offre le trapèze. — 16. Terminaison du même tendon à la partie antérieure de l'extrémité supérieure du second os du métacarpe. — 17. Partie antérieure du second os du métacarpe. — 18. M. petit palmaire. — 19. Insertion du même muscle au condyle interne de l'humérus. — 20. Cloison aponévrotique commune aux M. grand et petit palmaires. — 21. Cloison aponévrotique commune aux M. petit palmaire et fléchisseur superficiel des doigts. — 22. Terminaison du tendon du M. petit palmaire au ligament annulaire antérieur du carpe. — 23. Aponévrose palmaire, naissant en partie de l'expansion du tendon du petit palmaire. — 24. Premier os du métacarpe. — 25. Os trapèze. — 26, 26, 26. Ligament annulaire antérieur du carpe. — 27. Os pisiforme. — 28. M. palmaire cutané recouvrant les — 29. muscles de l'éminence hypothénar. — 30. Premier M. interosseux dorsal. — 31. Tendon inférieur du M. cubital antérieur. — 32, 32. Corps charnu du muscle précédent. — 33, 33. Portion du M. fléchisseur digital superficiel. — 34, 34. Tendons des M. fléchisseurs des doigts. — 35. M. long fléchisseur propre du pouce. — 36. Petite portion du M. carré pronateur. — 37. M. grand supinateur. — 38. Extrémité supérieure du muscle précédent, située entre les M. brachial antérieur et brachial postérieur. — 39. Tendon du M. long supinateur, se terminant à la partie externe de l'extrémité inférieure du radius. — 40, 40. Tendons des M. long abducteur et court extenseur du pouce.

FIG. 2. Le muscle cubital antérieur et une partie du fléchisseur superficiel des doigts. (La main est dans la pronation. Côté droit. Homme de 20 ans.)

N° 1. Face antérieure, — 2. face postérieure, — 3. portion du bord interne, et — 4. condyle interne de l'humérus. — 5. M. cubital antérieur. — 6. Insertion du même muscle au condyle interne de l'humérus. — 7. Seconde insertion du même muscle en dedans de l'olécrâne. — 8. Arcade aponévrotique étendue entre les deux insertions précédentes, et sous laquelle passe le nerf cubital. — 9, 9. Aponévrose du M. cubital antérieur, s'insérant au bord postérieur du cubitus. — 10. Fibres charnues inférieures du même muscle, se fixant directement au bord postérieur du cubitus. — 11. Tendon du même muscle. — 12. Insertion du tendon précédent à l'os pisiforme. — 13. Cloison aponévrotique commune au M. cubital antérieur et au — 14. M. fléchisseur superficiel des doigts. — 15. Insertion du muscle précédent au condyle interne de l'humérus. — 16. Tendons du même muscle. — 17. Tendons du M. fléchisseur profond des doigts. — 18. Tendon du M. long fléchisseur propre du pouce. — 19. Tendons du grand abducteur et du petit extenseur du pouce. — 20. Extrémité inférieure du radius, et petite partie du M. carré pronateur. — 21. Ligament annulaire antérieur du carpe. — 22. Saillie formée par l'extrémité inférieure du cubitus. — 23. Olécrâne. — 24. Petite partie du M. cubital postérieur.

## PLANCHE 100.

FIG. 1. Le M. fléchisseur superficiel des doigts, mis à découvert par l'ablation des M. grand pronateur, grand et petits palmaires; le ligament annulaire antérieur du carpe est enlevé, ainsi que l'aponévrose palmaire et les M. lombicaux; les gaines fibreuses des doigts index et médium sont fendues dans toute leur longueur et renversées, afin de faire voir la disposition des tendons des M. fléchisseurs dans leur intérieur. Les gaines fibreuses de l'annulaire et du petit doigt sont conservées et préparées jusqu'à leur extrémité. Côté droit. Homme de 20 ans.

N° 1. Extrémité inférieure du M. biceps. — 2. Tendon du muscle précédent se terminant à la tubérosité bicipitale du radius. — 3. Partie inférieure du M. brachial antérieur. — 4. Tendon du muscle précédent, se fixant à l'apophyse coronoïde du cubitus. — 5. Portion interne du M. triceps brachial. — 6. Condyle interne, — 7. condyle externe de l'humérus. — 8. M. petit supinateur. — 9. Insertion du muscle précédent au condyle externe de l'humérus. — 10. Terminaison du même muscle au radius. — 11. M. fléchisseur superficiel des doigts. — 12. Tendon d'insertion du muscle précédent au condyle interne de l'humérus. — 13. Autre petit tendon par lequel le même muscle s'insère souvent à l'apophyse coronoïde du cubitus. — 14, 14. Portion charnue aplatie, au moyen de laquelle le même muscle s'insère à la partie supérieure de la face antérieure du radius. — 15, 15, 15, 15. Les quatre tendons par lesquels le fléchisseur superficiel se termine inférieure-



ment. — 16, 16. Tendons du muscle fléchisseur profond, situés derrière ceux du fléchisseur superficiel. — 17, 17. Endroit où les tendons du fléchisseur superficiel se fendent pour laisser passer les tendons du fléchisseur profond. — 18. Gouttière que les deux portions divisées de chaque tendon du fléchisseur superficiel forment en se réunissant de nouveau, et dans laquelle est logé le tendon correspondant du fléchisseur profond. — 19, 19. Nouvelle bifurcation par laquelle chaque tendon du fléchisseur superficiel se termine sur les côtés de la face antérieure du corps de la seconde phalange. — 20, 20. Tendon du M. fléchisseur profond, coupé au niveau de l'articulation métacarpo-phalangienne du doigt indicateur, et renversé afin de mettre à découvert la disposition du tendon correspondant du fléchisseur superficiel. — 21. Tendon du fléchisseur profond, devenant antérieur au tendon du fléchisseur superficiel, après avoir traversé l'ouverture que lui présente ce dernier. — 22. Le même tendon se terminant à la troisième phalange. — 23, 23, 23, 23. La gaine fibreuse du doigt indicateur fendue, et renversée en dehors. — 24, 24, 24. Le ligament métacarpien transverse, se confondant avec l'origine des gaines fibreuses des doigts. — 25, 25. Les tendons des fléchisseurs superficiel et profond, s'introduisant dans les gaines fibreuses des doigts. — 26, 26. Les gaines fibreuses des doigts. — 27, 27. Terminaison des gaines précédentes au niveau des troisièmes phalanges. — 28. Tendon du M. cubital antérieur s'insérant au condyle interne de l'humérus. — 29. Partie moyenne, et — 30. tendon du M. cubital antérieur, se terminant à — 31. l'os pisiforme. — 32. Ligament étendu de l'os pisiforme au — 33. crochet de l'os unciniforme. — 34. Petite portion de l'extrémité inférieure du cubitus. — 35. Petite tête de l'humérus. — 36. Petite partie de la face antérieure du radius. — 37. Partie du bord externe du radius à laquelle se fixait le M. rond pronateur. — 38, 38. Le M. long fléchisseur propre du pouce. — 39. Le tendon du muscle précédent. — 40. Le même tendon placé entre les deux portions du M. court fléchisseur du pouce. — 41. Terminaison du même tendon à la dernière phalange du pouce. — 42, 42. Bord externe du radius. — 43. Petite portion du M. carré pronateur. — 44. Ligament antérieur de l'articulation radio-carpienne. — 45. Muscles de l'éminence thénar. — 46, 46. M. adducteur du pouce. — 47. Premier M. interosseux dorsal. — 48. Première phalange du pouce. — 49. Dernière phalange du même doigt. — 50. Muscles de l'éminence hypothénar. — 51, 51, 51. M. interosseux palmaires.

FIG. 2. Les M. rond pronateur, fléchisseur profond des doigts, et long fléchisseur propre du pouce. Le M. rond pronateur est soulevé et renversé en dehors, afin de mettre à découvert ses deux insertions supérieures; les autres muscles de la région antérieure et superficielle de l'avant-bras ont été enlevés, ainsi que le ligament annulaire antérieur du carpe et les M. lombricaux, afin de laisser à découvert, dans toute son étendue, le M. fléchisseur profond des doigts. Les gaines fibreuses des doigts sont ouvertes; les tendons du fléchisseur superficiel sont détachés, excepté pour le doigt indicateur. Homme de 30 ans.

N° 1. Extrémité inférieure du M. brachial antérieur. — 2. Le tendon du même muscle. — 3. Le tendon précédent, s'insérant à l'apophyse coronoïde du cubitus.

*Explication des Planches.*

19

— 4. Extrémité inférieure de l'humérus. — 5. Condyle interne du même os. — 6. Olécrâne. — 7. M. rond pronateur. — 8. Insertion du muscle précédent au condyle interne de l'humérus. — 9. Autre insertion du même muscle en dedans de l'apophyse coronoïde du cubitus. — 10. Tendon inférieur du même muscle, se fixant au radius. — 11. Portion du M. court supinateur. — 12. Apophyse bicipitale du radius. — 13. Portion du ligament interosseux. — 14. M. fléchisseur profond des doigts. — 15. Les fibres du muscle précédent se fixant en dedans de l'olécrâne. — 16. Autres fibres du même muscle se fixant au cubitus, immédiatement au-dessous de l'apophyse coronoïde. — 17. Autres fibres s'attachant au ligament interosseux. — 18. Les quatre tendons du M. fléchisseur profond, réunis en un seul faisceau. — 19. Les mêmes tendons commençant à s'isoler au niveau de l'articulation du poignet. — 20, 20, 20, 20. Les mêmes tendons complètement isolés les uns des autres, et se portant en divergeant vers les quatre derniers doigts. — 21. Portion d'un tendon du fléchisseur superficiel, coupé au niveau de l'articulation métacarpo-phalangienne. — 22. Tendon du fléchisseur profond, venant de traverser l'ouverture que lui offre le tendon du fléchisseur superficiel. — 23, 23, 23, 23. Terminaison des tendons du fléchisseur profond à la dernière phalange des quatre derniers doigts. — 24, 24. Les deux languettes d'un tendon du fléchisseur superficiel, qui formaient l'ouverture traversée par le tendon correspondant du profond. — 25, 25. Les gaines tendineuses des doigts, ouvertes et renversées en dehors. — 26, 26, 26. Continuation de ces gaines avec le ligament métacarpien transverse. — 27. M. long fléchisseur propre du pouce. — 28. Insertion du muscle précédent au radius, au-dessous de la terminaison du M. court supinateur. — 29. Insertion du même muscle au ligament interosseux. — 30. Tendon du même muscle, recevant les fibres charnues. — 31. Le tendon précédent, s'engageant sous la saillie du trapèze. — 32. Le même tendon en rapport avec le court fléchisseur du pouce. — 33. Terminaison du même tendon à la dernière phalange du pouce. — 34. Gaine fibreuse qui renfermait le tendon précédent. — 35. Bord externe du radius. — 36. Bord interne du cubitus. — 37, 37. Portion du M. carré pronateur. — 38. Os pisiforme. — 39. Ligament étendu entre le pisiforme et — 40. le crochet de l'os unciforme. — 41. Muscles de l'éminence hypothénar. — 42. Muscles de l'éminence thénar. — 43, 43. M. adducteur du pouce.

## PLANCHE 101.

FIG. 1. Les M. rond pronateur, court supinateur, carré pronateur, et l'insertion du tendon du M. long supinateur. Côté gauche. Homme de 20 ans.

N° 1. Extrémité inférieure de l'humérus. — 2. Petite tête de l'humérus. — 3. Poulie articulaire du même os. — 4. Apophyse coronoïde du cubitus. — 5. Tête du radius. — 6. M. rond pronateur. — 7. Insertion du muscle précédent au condyle interne de



l'humérus. — 8. Insertion profonde du même muscle en dedans de l'apophyse coronoïde du cubitus. — 9, 9. Le tendon du même muscle, se terminant au bord externe du radius. — 10. M. court supinateur. — 11. Insertion du muscle précédent au condyle externe de l'humérus. — 12, 12, 12. Terminaison du même muscle au tiers supérieur des faces postérieure et externe du radius. — 13. Eminence bicipitale du — 14. radius, — 15. cubitus. — 16. Ligament interosseux. — 17. M. carré pronateur. — 18, 18. Insertion du muscle précédent au quart inférieur de la face antérieure du cubitus. — 19, 19. Terminaison du même muscle au quart inférieur de la face antérieure du radius. — 20. Tendon du M. long supinateur. — 21. Insertion du tendon précédent à la partie inférieure du bord externe du radius, au-dessus de son apophyse styloïde. — 22. Ligament antérieur du carpe. — 23. Os pisiforme.

FIG. 2. L'un des tendons du M. fléchisseur profond des doigts, isolé du tendon correspondant du fléchisseur superficiel, et vu par sa face antérieure.

N° 1. Le tendon. — 2. Ligne longitudinale que présente le tendon précédent sur son milieu. — 3. Rétrécissement du même tendon à l'endroit où il traversait l'ouverture du tendon du fléchisseur superficiel. — 4. Troisième phalange. — 5. Terminaison du tendon à la phalange précédente. — 6. Seconde phalange.

FIG. 3. L'un des tendons du M. fléchisseur superficiel des doigts, isolé du tendon correspondant du fléchisseur profond, et vu par sa face antérieure.

N° 1. Le tendon. — 2. Endroit où le tendon s'aplatit et se bifurque. — 3, 3. Bifurcation du tendon précédent. — 4. Ouverture par laquelle passait le tendon du fléchisseur profond. — 5. Coulisserie que forment les deux divisions du tendon, en se réunissant, et dans laquelle était logé le tendon du fléchisseur profond. — 6, 6. Nouvelle bifurcation du tendon à son insertion sur les parties latérales de la face antérieure de la seconde phalange. — 7. Troisième phalange.

FIG. 4. Le tendon précédent, entièrement isolé, et vu par sa face postérieure.

N° 1. Le tendon. — 2. Aplatissement du tendon avant sa bifurcation. — 3, 3. Les deux languettes de la bifurcation du tendon. — 4. Réunion des deux languettes précédentes. — 5, 5. Terminaison bifurquée du tendon.

FIG. 5. Tendons des M. fléchisseurs superficiel et profond des doigts.

N° 1. Tendon du fléchisseur superficiel. — 2. Le tendon précédent se divisant pour laisser passer le tendon du fléchisseur profond. — 3. Languettes résultant de la bifurcation du tendon précédent. — 4. Gouttières que forment, en se réunissant, les deux languettes précédentes. — 5. Terminaison du tendon du M. fléchisseur superficiel à la seconde phalange. — 6. Tendon du fléchisseur profond. — 7. Le tendon précédent venant de traverser le tendon du fléchisseur superficiel. — 8. Terminaison du même tendon à la troisième phalange. — 9. Seconde phalange. — 10. Première phalange. — 11. Premier os du métacarpe.

FIG. 6. Les tendons des M. fléchisseurs superficiel et profond, entourés de leur membrane synoviale. Leur gaine fibreuse est ouverte et renversée.

N° 1, 1, 1. Tendon du fléchisseur superficiel. — 2, 2, 2. Tendon du fléchisseur profond. — 3, 3, 3. La gaine fibreuse ouverte et renversée. — 4. Repli triangulaire que forme la membrane synoviale derrière le tendon du fléchisseur profond. — 5. Autre repli synovial situé derrière le tendon du fléchisseur superficiel. — 6. Petite bride synoviale étendue entre les deux tendons. — 7 et 8. Cul-de-sac formé en arrière par la membrane synoviale entre les tendons et la gaine fibreuse. — 9, 9. La membrane synoviale retenue par des airignes. — 10, 11, 12. Première, seconde et troisième phalanges. — 13. Os du métacarpe.

FIG. 7. La gaine fibreuse du doigt médium, vue de profil et renfermant les tendons des fléchisseurs.

N° 1, 2, 3. Face dorsale des première, seconde et troisième phalanges. — 4, 4. La gaine fibreuse. — 5. Terminaison de la gaine précédente au niveau de la troisième phalange. — 6, 6. Insertions de la même gaine sur les côtés des phalanges. — 7. Commencement de la même gaine au niveau du ligament transverse du métacarpe. — 8. Tendon du fléchisseur superficiel. — 9. Tendon du fléchisseur profond. — 10. Extrémité du troisième os du métacarpe. — 11. Ligament latéral interne de l'articulation métacarpo-phalangienne.

FIG. 8. La membrane synoviale qui entoure les tendons des M. fléchisseurs des doigts, derrière le ligament annulaire antérieur du carpe. Ce dernier ligament est fendu dans sa partie moyenne, et renversé. Homme de 30 ans. Côté gauche.

N° 1. Extrémité inférieure du radius. — 2. Extrémité inférieure du cubitus. — 3. Portion du ligament interosseux. — 4, 4, 4, 4, 4. Tendons du fléchisseur superficiel. — 5, 5, 5, 5. Tendons du fléchisseur profond. — 6, 6. Tendon du long fléchisseur du pouce. — 7. Membrane synoviale commune aux tendons précédents. — 8, 8, 8. Culs-de-sac supérieurs, et — 9. culs-de-sac inférieurs que forme la membrane synoviale, en se réfléchissant sur les tendons précédents. — 10. Premier os du métacarpe. — 11. Cinquième os du métacarpe. — 12. Os pisiforme. — 13, 13. Ligament annulaire antérieur du carpe, coupé et renversé. — 14. Tendons du long abducteur et du court extenseur du pouce.

## PLANCHE 102.

FIG. 1. Les muscles de la région externe et de la région postérieure et superficielle de l'avant bras. Côté droit. Homme de 40 ans.

N° 1. Face postérieure de l'humérus. — 2. Cavité olécrânienne. — 3. Condyle externe de l'humérus. — 4. M. long supinateur. — 5, 5. Insertion du muscle précédent à la partie inférieure du bord externe de l'humérus. — 6. Tendon inférieur du même muscle. — 7. Ligne celluleuse qui sépare le M. long supinateur du —



8. M. premier radial externe. — 9. Insertion du muscle précédent à la partie inférieure du bord externe de l'humérus. — 10. Autre insertion du même muscle au condyle externe de l'humérus. — 11 et 12. Le tendon du muscle précédent, passant sous les M. grand abducteur et petit extenseur du pouce. — 13. Le même tendon s'engageant sous le ligament annulaire postérieur du carpe. — 14. Le même tendon s'insérant à la partie postérieure de l'extrémité supérieure du second os du métacarpe. — 15. M. second radial externe. — 16. Insertion du muscle précédent au condyle externe de l'humérus. — 17, 18. Le tendon du même muscle, glissant derrière les M. long abducteur et court extenseur du pouce, et le ligament annulaire postérieur du carpe. — 19. Le même tendon se fixant à l'extrémité supérieure du troisième os du métacarpe. — 20. Cloison aponévrotique commune au M. second radial externe et au — 21. M. extenseur commun des doigts. — 22. Insertion du muscle précédent au condyle externe de l'humérus. — 23. Cloison aponévrotique commune au même muscle et à l'extenseur propre du petit doigt. — 24. Les tendons du M. extenseur commun, se séparant des faisceaux charnus. — 25. Les mêmes tendons s'engageant sous — 26. le ligament annulaire postérieur du carpe. — 27, 27, 27. Les mêmes tendons sortant de la gaine que leur forme le ligament précédent. — 28. Le tendon du doigt indicateur. — 29. Le tendon du doigt médius. — 30. Le tendon du doigt annulaire. — 31. Languette fibreuse unissant les tendons extenseurs de l'annulaire et du petit doigt. — 32. Tendon de l'extenseur placé sur la première phalange, et recevant à son niveau — 33, 33. les expansions tendineuses des M. lombricaux et interosseux. — 34. Languette moyenne du tendon de l'extenseur, qui s'insère à la partie postérieure de l'extrémité supérieure de la seconde phalange. — 35, 35. Languettes latérales passant de chaque côté de la languette moyenne. — 36. Les deux languettes précédentes réunies en un seul faisceau, au niveau de la seconde phalange, pour aller se terminer à — 37. la partie postérieure de l'extrémité supérieure de la troisième phalange. — 38. Seconde et — 39. troisième phalange. — 40. Languette se séparant du tendon du doigt annulaire pour se porter à celui du doigt médius. — 41. Tendon du M. extenseur propre de l'index, se montrant entre les tendons de l'extenseur commun, après avoir passé derrière eux, au niveau du poignet. — 42. Le tendon précédent venant se confondre avec celui que l'extenseur commun envoie à l'index. — 43. Les deux tendons précédents réunis en un seul. — 44, 45. Second os du métacarpe. — 46. Premier M. interosseux dorsal. — 47, 47, 47. Les autres M. interosseux dorsaux. — 48. M. long abducteur du pouce. — 49. M. court extenseur du pouce. — 50. Les tendons des muscles précédents glissant en dehors du radius. — 51. Tendon du long abducteur du pouce s'insérant au premier os du métacarpe. — 52. Terminaison du tendon du court extenseur du pouce, à la première phalange de ce doigt. — 53. Tendon du long extenseur du pouce. — 54. Le même tendon venant de croiser ceux des deux M. radiaux externes. — 55. Le même tendon s'unissant à celui du petit extenseur, et se terminant à — 56. la dernière phalange du pouce. — 57. M. extenseur propre du petit doigt. — 58. Insertion du muscle précédent au condyle externe de l'humérus. — 59. Cloison aponévrotique commune au muscle précédent et au cubital postérieur. — 60. Le tendon de



l'extenseur propre du petit doigt, allant s'engager dans la gaine que lui offre le ligament annulaire postérieur. — 61. Le même tendon au-dessous du ligament annulaire. — 62. Le même tendon s'unissant à celui que l'extenseur commun envoie au petit doigt. — 63. M. cubital postérieur. — 64. Insertion du muscle précédent au condyle externe de l'humérus. — 65. Portion du muscle précédent contiguë à l'anconé. — 66, 66. Insertions du même muscle aux deux quarts moyens du bord postérieur du cubitus. — 67. Le tendon du même muscle glissant dans une coulisse du cubitus, et passant sous le ligament annulaire postérieur. — 68. Le même tendon au-dessous du ligament annulaire, allant s'insérer à — 69. la partie interne de l'extrémité supérieure du cinquième os du métacarpe. — 70, 70, 70, 70. Les deux extrémités du ligament annulaire postérieur. — 71. Portion du M. cubital antérieur. — 72. Insertion du muscle précédent au bord postérieur du cubitus. — 73. Tendon inférieur du même muscle. — 74. Apophyse styloïde du cubitus. — 75. Os pisiforme. — 76. M. anconé. — 77. Insertion du muscle précédent à la partie postérieure et inférieure du condyle externe de l'humérus. — 78, 78. Terminaison du même muscle à la face et au bord postérieurs du cubitus. — 79. Pointe que forme l'anconé entre les deux muscles cubitaux. — 80. Olécrâne. — 81. Muscles de l'éminence hypothénar. — 82. Portion de l'adducteur du pouce. — 83. Portion du cubitus. — 84. Petite portion du radius.

FIG. 2. Les M. de la région postérieure et profonde, et ceux de la région externe de l'avant-bras. Les M. extenseur commun des doigts, extenseur propre du petit doigt et cubital postérieur ont été enlevés. Homme de 30 ans. Côté droit.

N° 1. Face postérieure de l'humérus. — 2. Condyle externe de l'humérus. — 3. Olécrâne. — 4. M. long supinateur. — 5. Insertion du muscle précédent au bord externe de l'humérus. — 6. Tendon du même muscle. — 7. Le même tendon passant derrière ceux des M. long abducteur et court extenseur du pouce, pour aller se terminer au radius. — 8. Bords contigus des M. long supinateur et — 9. premier radial externe. — 10. Insertion du muscle précédent à la partie inférieure du bord externe de l'humérus. — 11. Autre insertion du même muscle à la partie supérieure du condyle externe de l'humérus. — 12. Tendon du même muscle. — 13. Le tendon précédent, au niveau de la coulisse que lui offre le ligament annulaire. — 14. Insertion du même tendon à la partie postérieure de l'extrémité supérieure du — 15. second os du métacarpe. — 16. M. second radial externe. — 17. Insertion du muscle précédent au condyle externe de l'humérus. — 18 et 19. Le tendon du muscle précédent, glissant à côté et au-dessous de celui du premier radial externe, pour aller s'insérer à — 20. l'extrémité supérieure du troisième os du métacarpe. — 21. Portion du court supinateur. — 22. M. anconé. — 23. Insertion du muscle précédent à la partie postérieure du condyle externe de l'humérus. — 24. Fibres supérieures du muscle précédent, qui se continuent avec celles de la portion externe du triceps brachial. — 25. Insertion du même muscle au bord et à la face postérieurs du cubitus. — 26. Sommet du M. anconé. — 27, 27. Face postérieure du radius. — 28. Face postérieure du cubitus. — 29. Portion du M. cubital antérieur. — 30. M. long abducteur du pouce. — 31. Insertion du même muscle à la face postérieure du radius.



— 32. Insertion du même muscle au ligament interosseux. — 33. Insertion du même muscle à la face postérieure du cubitus. — 34. Bords contigus des M. long abducteur et court extenseur du pouce. — 35. Le tendon du long abducteur glissant avec celui du petit extenseur, dans une gaine fibreuse commune. — 36. Insertion du tendon du long abducteur du pouce à l'extrémité supérieure du premier os du métacarpe. — 37. M. court extenseur du pouce. — 38. Insertion du muscle précédent à la face postérieure du cubitus et du ligament interosseux. — 39. Le tendon du même muscle allant se terminer à — 40. l'extrémité supérieure de la première phalange du pouce. — 41. M. long extenseur du pouce. — 42. Insertion du muscle précédent à la face postérieure du cubitus et du ligament interosseux. — 43. Le tendon du même muscle passant dans la gaine fibreuse que lui offre le ligament annulaire postérieur, et allant se terminer à — 44. la partie postérieure de la dernière phalange du pouce. — 45. M. extenseur propre de l'index. — 46. Insertion du muscle précédent à la face postérieure du cubitus et du ligament interosseux. — 47. Le tendon du muscle précédent, passant dans la même gaine que ceux de l'extenseur commun. — 48. Le même tendon se réunissant à celui que l'extenseur commun envoie à l'index. — 49, 49, 49. Les tendons de l'extenseur commun, coupés transversalement. — 50, 50. Le ligament annulaire postérieur du carpe. — 51. Gaine propre au tendon de l'extenseur propre du petit doigt. — 52. Portion du tendon précédent. — 53. Portion du tendon du M. cubital postérieur.

## PLANCHE 103.

**FIG. 1.** Elle représente les muscles opposant et court fléchisseur du pouce, l'adducteur et le court fléchisseur du petit doigt, et les M. lombricaux, dans leurs rapports naturels avec les parties voisines. Côté gauche. Homme de 30 ans.

N° 1. Portion du M. court abducteur du pouce, coupé près de son insertion au ligament annulaire antérieur du carpe. — 2. L'autre portion du même muscle, détachée et renversée. — 3. M. opposant du pouce. — 4. Insertion du muscle précédent au ligament annulaire antérieur du carpe et à l'os trapèze. — 5, 5. Terminaison du même muscle à la partie externe de la face antérieure, et au bord externe du — 6. premier os du métacarpe. — 7. Faisceau antérieur du muscle court fléchisseur du pouce. — 8. Insertion du faisceau précédent au ligament annulaire antérieur du carpe. — 9. Terminaison du même faisceau à l'os sésamoïde externe de l'articulation métacarpo-phalangienne et à l'extrémité supérieure de la première phalange du pouce. — 10. Faisceau profond du muscle court fléchisseur du pouce. — 11, 11. Tendon du muscle long fléchisseur du pouce. — 12. Première et — 13. dernière phalange du pouce. — 14. Portion du muscle adducteur du pouce. — 15. Portion du premier muscle interosseux dorsal. — 16. Ligament annulaire antérieur du carpe. — 17, 17. Tendons du fléchisseur profond des doigts. — 18. Les mêmes tendons au

dessous du ligament annulaire antérieur du carpe. — 19. Premier des M. lombricaux. — 20. Insertion du muscle précédent au tendon du fléchisseur profond qui va au doigt indicateur. — 21. Tendon du muscle précédent passant en dehors de l'articulation métacarpo-phalangienne de l'index, pour aller s'unir au tendon extenseur correspondant. — 22. Le second des muscles lombricaux. — 23 et 24. Double insertion du muscle précédent aux tendons du fléchisseur profond, qui vont à l'index et au doigt du milieu. — 25. Le tendon du même muscle allant s'unir au tendon de l'extenseur destiné au médus. — 26. Le troisième des muscles lombricaux. — 27 et 28. Double insertion du muscle précédent aux tendons du fléchisseur profond, qui vont aux doigts médus et annulaire. — 29. Le tendon du même muscle, allant s'unir au tendon de l'extenseur qui appartient au doigt annulaire. — 30. Le quatrième des muscles lombricaux. — 31. Insertion du muscle précédent aux tendons de l'annulaire et du petit doigt. — 32. Tendon du même muscle, allant rejoindre le tendon extenseur de l'annulaire. — 33, 33, 33. Les tendons du fléchisseur profond. — 34, 34. Portion du ligament transverse du métacarpe. — 35, 35, 35, 35. Les gaines fibreuses des doigts. — 36. Muscle court fléchisseur du petit doigt. — 37. Insertion du même muscle au ligament annulaire du carpe et à l'apophyse de l'os crochu. — 38. Terminaison du même muscle en dedans de l'extrémité supérieure de la première phalange du petit doigt. — 39. Muscle adducteur du petit doigt. — 40. Insertion du même muscle à l'os pisiforme. — 41. Terminaison du même muscle en dedans de l'extrémité supérieure de la première phalange du petit doigt. — 42. Portion du muscle opposant du petit doigt. — 43. Tendon du muscle cubital antérieur.

FIG. 2. Elle représente les muscles court fléchisseur et adducteur du pouce, et l'opposant du petit doigt.

N° 1. Extrémité inférieure du cubitus et du — 2. radius. — 3. Ligament antérieur de l'articulation radio-carpienne. — 4. Os pisiforme. — 5. Ligament annulaire antérieur du carpe. — 6. Articulation carpo-métacarpienne du pouce. — 7. Premier os du métacarpe. — 8. Faisceau superficiel du muscle court fléchisseur du pouce. — 9. Insertion du faisceau précédent au ligament annulaire du carpe. — 10. Terminaison du même faisceau à l'os sésamoïde externe de l'articulation métacarpo-phalangienne, et en dehors de la première phalange du pouce. — 11. Faisceau profond du muscle court fléchisseur du pouce. — 12. Insertion du faisceau précédent au grand os et à la partie antérieure de l'extrémité supérieure du troisième os du métacarpe. — 13. Terminaison du même faisceau à l'os sésamoïde interne de l'articulation métacarpo-phalangienne, et à la partie interne de l'extrémité supérieure de la première phalange du pouce. — 14. Gouttière qui reste entre les deux faisceaux précédents, et logeait le tendon du long fléchisseur du pouce. — 15. Première phalange du pouce. — 16. Muscle adducteur du pouce. — 17, 18. Insertion du muscle précédent aux trois quarts inférieurs de la face antérieure du troisième os du métacarpe. — 19. Terminaison du même muscle à l'os sésamoïde interne de l'articulation métacarpo-phalangienne, et à la partie correspondante de la pre-



mière phalange du pouce. — 20. Portion du premier M. interosseux dorsal. — 21. M. opposant du petit doigt. — 22. Insertion du même muscle au ligament annulaire du carpe. — 23. Autre insertion du même muscle à l'apophyse de l'os crochu. — 24, 24. Terminaison du même muscle au bord interne du cinquième os du métacarpe. — 25. Portion du troisième M. interosseux dorsal. — 26. Le second M. interosseux palmaire. — 27. Portion du quatrième M. interosseux dorsal. — 28. Le troisième M. interosseux palmaire. — 29, 29, 29, 29. La première phalange des quatre derniers doigts.

## PLANCHE 104.

FIG. 1. Elle représente les quatre muscles interosseux dorsaux. Côté gauche. Homme de 20 ans.

N° 1. Extrémité inférieure du radius et du — 2. cubitus. — 3. Ligament postérieur de l'articulation radio-carpienne. — 4, 5, 6, 7, 8. Premier, second, troisième, quatrième et cinquième os du métacarpe. — 9, 9, 9, 9. Tendons du M. extenseur des doigts, coupés au-dessus des articulations métacarpo-phalangiennes. — 10. Portion du M. adducteur du pouce. — 11. M. premier interosseux dorsal. — 12 et 13. Double insertion du même muscle au premier et au second os du métacarpe. — 14. Intervalle par lequel passe l'artère radiale. — 15, 15. Tendons du premier M. interosseux dorsal, se terminant en dehors du tendon de l'extenseur qui va à l'index. — 16. Tendon de terminaison du premier M. interosseux palmaire. — 17. Second M. interosseux dorsal. — 18 et 19. Double insertion du même muscle aux second et troisième os du métacarpe. — 20. Tendon du muscle précédent, se terminant à la partie externe du tendon extenseur du doigt médus. — 21. Troisième M. interosseux dorsal. — 22, 23. Double insertion du muscle précédent aux troisième et quatrième os du métacarpe. — 24. Tendon du même muscle allant se terminer en dedans du tendon de l'extenseur qui va au doigt médus. — 25. Tendon de terminaison du second M. interosseux palmaire. — 26. Quatrième M. interosseux dorsal. — 27 et 28. Double insertion du muscle précédent au quatrième et au cinquième os du métacarpe. — 29. Tendon du muscle précédent, se terminant en dedans de l'extenseur qui va au doigt annulaire. — 30. Tendon de terminaison du troisième muscle interosseux palmaire.

FIG. 2. Elle représente les trois M. interosseux palmaires. Côté gauche. Homme de 18 ans.

N° 1. Extrémité inférieure du cubitus et du — 2. radius. — 3. Ligament antérieur des articulations carpiennes, mis à nu par l'ablation du ligament annulaire antérieur. — 4. Os pisiforme, réuni par un ligament à — 5. l'apophyse de

*Explication des Planches.*

20

l'os crochu. — 6. et 7. Articulation carpo-métacarpienne du pouce. — 8. Ligament antérieur de l'articulation radio-carpienne. — 9, 10, 11, 12, 13. Premier, second, troisième, quatrième et cinquième os du métacarpe. — 14. Premier M. interosseux palmaire. — 15, 15. Insertion du même muscle à la partie antérieure de la face interne du second os du métacarpe. — 16. Tendon de terminaison du même muscle au côté interne de l'extrémité supérieure de la première phalange de l'indicateur et du tendon extenseur correspondant. — 17. Second M. interosseux palmaire. — 18, 18. Insertion du muscle précédent à la partie antérieure de la face externe du quatrième os du métacarpe. — 19. Tendon de terminaison du même muscle au côté externe de l'extrémité supérieure de la première phalange de l'annulaire, et du tendon extenseur correspondant. — 20. Troisième M. interosseux palmaire. — 21, 21. Insertion du muscle précédent à la partie antérieure de la face externe du cinquième os du métacarpe. — 22. Tendon de terminaison du même muscle au côté externe de l'extrémité supérieure de la première phalange du petit doigt et du tendon extenseur correspondant.

FIG. 3. Elle représente le M. court supinateur du côté gauche. Homme de 25 ans.

N° 1. Extrémité inférieure de l'humérus. — 2. Olécrâne. — 3. Face postérieure du cubitus. — 4. Portion de la tête du — 5. radius. — 6. M. court supinateur. — 7. Insertion du muscle précédent à la tubérosité externe de l'humérus. — 8. Autre insertion du même muscle au ligament annulaire du radius. — 9, 9. Autre insertion du même muscle à la face postérieure du cubitus. — 10, 10. Les fibres du muscle précédent, se contournant sur la partie externe du radius, pour aller s'attacher à sa face antérieure. — 11. Portion du ligament interosseux.

## PLANCHE 105.

FIG. 1. Elle représente l'aponévrose d'enveloppe du membre supérieur vue par sa face antérieure. Bras droit. Homme de 40 ans.

N° 1. Extrémité interne de la clavicule. — 2. M. deltoïde. — 3. Apophyse coracoïde. — 4. M. coraco-brachial réuni à la — 5. courte portion du M. biceps. — 6. M. grand pectoral coupé près de son tendon. — 7. Tendon des M. grand dorsal et grand rond. — 8. Aponévrose mince recouvrant le M. sous-scapulaire. — 9. Portion du grand rond. — 10. Aponévrose brachiale. — 11. Arcade fibreuse, formée au niveau de l'aisselle par la partie supérieure de l'aponévrose précédente, et étendue entre les tendons du grand pectoral et du grand dorsal. — 12, 13, 14. L'aponévrose brachiale recouvrant les M. biceps, triceps et brachial antérieur. — 15. Aponévrose anti-brachiale. — 16. Expansion fibreuse qui naît du tendon du biceps, et concourt à la formation de l'aponévrose précédente. — 17. Insertion de l'aponévrose anti-brachiale au condyle interne de l'humérus.



— 18, 19, 20, 21, 22. L'aponévrose anti-brachiale recouvrant les M. long supinateur, rond pronateur, grand palmaire, petit palmaire, fléchisseur superficiel des doigts et cubital antérieur. — 23. Tendon du M. petit palmaire se dégageant de l'aponévrose anti-brachiale pour devenir sous-cutané. — 24. Le même tendon s'unissant au ligament annulaire antérieur du carpe, et se portant à la paume de la main, pour former par son expansion — 25. l'aponévrose palmaire. — 26, 26, 26, 26. Fibres longitudinales de l'aponévrose palmaire formant quatre faisceaux longitudinaux qui recouvrent les tendons des fléchisseurs des doigts. — 27, 27, 27. Fibres transversales réunissant les faisceaux longitudinaux de l'aponévrose palmaire. — 28, 28, 28. L'aponévrose palmaire s'unissant au ligament transverse du métacarpe, dans les intervalles des doigts. — 29, 29, 29. Gaiens fibreuses des doigts. — 30. M. court abducteur du pouce. — 31. Insertion du muscle précédent au scaphoïde et au ligament annulaire antérieur du carpe. — 32. Terminaison du même muscle au côté externe de l'extrémité supérieure de la première phalange du pouce. — 33. Portion du M. court fléchisseur du pouce. — 34. Portion de l'opposant du pouce. — 35. Portion de l'adducteur du pouce. — 36. M. palmaire cutané. — 37. Insertion du muscle précédent au ligament annulaire antérieur du carpe, et en dehors l'aponévrose palmaire. — 38. Terminaison des fibres du muscle précédent aux tégumens. — 39. M. de l'éminence hypothénar. — 40. Portion du M. sus-épineux.

FIG. 2. Elle représente l'aponévrose d'enveloppe du membre supérieur, vue par sa face postérieure.

N° 1. Apophyse acromion. — 2. Epine de l'omoplate. — 3. Angle supérieur, et — 4. angle inférieur du même os. — 5. Aponévrose mince qui se fixe au bord interne et à l'épine de l'omoplate, et recouvre les M. sous-épineux et petit rond. — 6. Expansion fibro-celluleuse qui couvre le M. deltoïde. — 7, 8, 9. Aponévrose brachiale recouvrant les M. triceps brachial, brachial antérieur et biceps. — 10, 11. La même aponévrose recouvrant les M. long supinateur et premier radial externe. — 12. La même aponévrose venant se fixer à l'olécrâne. — 13. Insertion de l'aponévrose anti-brachiale au condyle externe de l'humérus. — 14, 14. Insertion de la même aponévrose au bord postérieur du cubitus. — 15. La même aponévrose recouvrant le M. cubital antérieur, — 16. le M. anconé, — 17. le M. cubital postérieur, — 18. l'extenseur du petit doigt, — 19. l'extenseur commun des doigts, — 20. le second radial externe, — 21. le long abducteur, et — 22. le court extenseur du pouce. — 23. L'aponévrose anti-brachiale venant se confondre inférieurement avec — 24. le ligament annulaire postérieur du carpe. — 25. Expansion aponévrotique fort mince, qui se détache du bord inférieur du ligament précédent, et recouvre la face dorsale de la main.

FIG. 3. Elle représente une coupe transversale faite au ligament annulaire postérieur du carpe, au niveau de l'extrémité inférieure des deux os de l'avant-bras, afin de faire voir la disposition des gânes que ce ligament présente aux tendons des muscles de la partie postérieure et de la partie externe de l'avant-bras. Côté droit. Homme de 20 ans.

N° 1. Surface articulaire de l'extrémité inférieure du radius. — 2. Ligament triangulaire de l'articulation radio-carpienne. — 3. Apophyse styloïde, et — 4. extrémité inférieure du cubitus. — 5. Face antérieure du poignet. — 6. Ligament annulaire postérieur du carpe. — 7. Gaine propre au tendon du M. cubital postérieur. — 8. Gaine propre au tendon de l'extenseur du petit doigt. — 9. Gaine fibreuse commune aux tendons de l'extenseur commun des doigts et à celui de l'extenseur propre de l'index. — 10. Gaine propre au tendon du long extenseur du pouce. — 11. Gaine commune aux tendons des deux M. radiaux externes. — 12. Gaine commune aux tendons des M. court extenseur et long abducteur du pouce.

FIG. 4. Elle représente l'anneau que le ligament annulaire antérieur forme avec la partie antérieure du carpe, pour le passage des tendons des M. fléchisseurs des doigts. Le carpe est vu par sa partie supérieure. Côté droit.

N° 1. Face dorsale du carpe. — 2. Os scaphoïde. — 3. Os sémi-lunaire. — 4. Os pyramidal. — 5. Os pisiforme. — 6. Trapèze. — 7. Ligament annulaire antérieur du carpe. — 8. Anneau moitié fibreux et moitié osseux que traversent les tendons des M. fléchisseurs des doigts. — 9. Canal creusé entre les fibres du ligament annulaire antérieur, et traversé par le tendon du M. grand palmaire.

FIG. 5. Elle représente les M. lombrical et interosseux du doigt médius, isolés et vus de profil, afin de faire voir leur insertion sur le tendon extenseur correspondant, dont ils augmentent l'action lorsque le doigt est étendu.

N° 1, 2, 3. Première, seconde et troisième phalanges. — 4. Troisième os du métacarpe. — 5, 5, 5. Gaine fibreuse du doigt. — 6, 6. Tendon de l'extenseur. — 7. Tendon du fléchisseur superficiel placé au devant du — 8. tendon du fléchisseur profond. — 9. M. lombrical. — 10. Insertion du muscle précédent au tendon du fléchisseur profond. — 11. Expansion fibreuse du M. lombrical, se terminant sur le côté du tendon de l'extenseur. — 12. M. interosseux. — 13. Tendon du muscle précédent se terminant sur le côté du tendon de l'extenseur. — 14. Ligament transverse du métacarpe, séparant les tendons des M. lombricaux qui sont en avant, de ceux des interosseux qui sont en arrière.

FIG. 6. Elle représente la même préparation; le doigt est dans la flexion, afin de faire voir comment, dans ce cas, les M. lombricaux et interosseux peuvent agir comme fléchisseurs. Les numéros indiquent les mêmes objets que dans la figure 5.

## PLANCHE 106.

FIG. 1. Elle représente 1° le M. grand fessier du côté gauche, dans ses rapports naturels avec les autres muscles de la fesse et ceux de la cuisse; 2° le M. moyen fessier du



côté droit, avec une partie des muscles de la région pelvi-trochantérienne correspondante. Homme de 40 ans d'une vigoureuse complexion.

N° 1. Apophyse épineuse de la cinquième vertèbre lombaire. — 2. Crête médiane du sacrum. — 3. Coccyx. — 4. Aponévrose qui recouvre les muscles des gouttières sacrées. — 5, 5. Crêtes iliaques. — 6. M. grand fessier. — 7, 7. Insertion du muscle précédent au cinquième postérieur de la lèvre externe de la crête iliaque. — 8. Autre insertion du même muscle à la face postérieure du sacrum. — 9. Autre insertion du même muscle au grand ligament sacro-sciatique. — 10. Autre insertion du même muscle au bord du coccyx. — 11. Fibres supérieures du M. grand fessier, se contournant sur le grand trochanter pour aller s'insérer sur l'extrémité supérieure du — 12. large tendon de terminaison du même muscle. — 13, 14. Insertion du tendon précédent à l'empreinte raboteuse qui descend du grand trochanter à la ligne âpre du fémur. — 15. Bord inférieur du M. grand fessier. — 16. Portion du M. moyen fessier, recouverte par l'aponévrose fascia-lata. — 17, 17. L'aponévrose précédente au niveau du bord supérieur du grand fessier. — 18. Saillie du grand trochanter. — 19. L'aponévrose fémorale recouvrant — 20. la portion externe du M. triceps fémoral. — 21. Expansion que le tendon du grand fessier envoie à l'aponévrose fémorale. — 22. M. biceps. — 23. M. demi-tendineux. — 24. M. demi-membraneux. — 25, 25. M. droit interne de la cuisse. — 26, 26, 27, 28, 28, 29, 30. Parties de la crête et de l'os iliaques, du sacrum, du grand ligament sacro-sciatique et du coccyx, qui donnaient attache aux fibres du M. grand fessier. — 31. Tubérosité de l'ischion. — 32 Branche de l'ischion. — 33. M. moyen fessier. — 34. Portion du même muscle qui n'est point recouverte par le grand fessier, et qui s'attache à l'aponévrose fémorale. — 35. Portion du même muscle que recouvre le grand fessier. — 36, 36. Insertion du moyen fessier aux trois quarts antérieurs de la lèvre externe de la crête iliaque. — 37. Tendon de terminaison du même muscle, se fixant au bord supérieur du grand trochanter. — 38. M. pyramidal. — 39. M. jumeau supérieur. — 40. Portion du M. obturateur interne. — 41. M. jumeau inférieur. — 42. Tendon de l'obturateur externe. — 43. M. carré. — 44. Petit trochanter. — 45. Face externe du grand trochanter que recouvrait le tendon du grand fessier. — 46. Tendon du M. grand fessier, renversé afin de faire voir ses insertions à — 47, 47. la ligne rugueuse qui descend du grand trochanter à — 48. la ligne âpre du fémur. — 49. Ligne oblique qui descend du petit trochanter à la ligne âpre du fémur.

FIG. 2. Elle représente le M. petit fessier du côté droit.

N° 1, 1, 1. Crête iliaque. — 2. Ligne courbe supérieure, et — 3, 3. surface placée entre la ligne précédente et la crête iliaque, pour l'insertion du M. grand fessier. — 4. Ligne courbe inférieure de l'os iliaque. — 5, 5, 5. Portion de l'os des îles comprise entre les deux lignes précédentes et la crête iliaque, et servant d'insertion au M. moyen fessier. — 6. M. petit fessier. — 7, 7, 7. Insertion du muscle précédent au-dessous de la ligne courbe inférieure de l'os iliaque. — 8. Tendon du même muscle s'insérant à la partie antérieure du — 9. grand trochanter.

— 10. Face postérieure du sacrum. — 11. Coccyx. — 12. Grand ligament sacro-sciatique. — 13. M. pyramidal. — 14. Petit ligament sacro-sciatique. — 15. M. jumeau supérieur. — 16. M. obturateur interne. — 17. M. jumeau inférieur. — 18. Tendon de l'obturateur externe. — 19. M. carré de la cuisse. — 20. Tubérosité de l'ischion. — 21. Petit trochanter.

## PLANCHE 107.

FIG. 1. Elle représente les muscles obturateur interne et pyramidal vus du côté de l'excavation pelvienne. Côté droit. Homme de 40 ans.

N° 1. Crête iliaque. — 2. Fosse iliaque interne. — 3. Portion de la symphyse pubienne. — 4. M. obturateur interne. — 5. Insertion du muscle précédent en arrière des branches réunies de l'ischion et du pubis. — 6. Autre insertion du même muscle derrière le corps du pubis. — 7. Autre insertion du même muscle à une arcade fibreuse tendue au-dessous du trou sous-pubien. — 8. Autre insertion du même muscle au-dessous du détroit supérieur du bassin. — 9. Les fibres du même muscle convergeant pour sortir par la petite échancrure sciatique. — 10. Branches réunies de l'ischion et du pubis. — 11. Tubérosité sciatique. — 12. Repli falciforme du grand ligament sacro-sciatique, embrassant la partie inférieure du muscle obturateur interne. — 13. Petite échancrure sciatique. — 14. Épine sciatique. — 15. Petit ligament sacro-sciatique. — 16. M. pyramidal. — 17, 17, 17, 17. Insertion du muscle précédent à la face antérieure du sacrum, entre les trous sacrés antérieurs. — 18. Le même muscle sortant par la — 19, 19. grande échancrure sciatique. — 20, 20. M. moyen fessier. — 21. Cinquième vertèbre lombaire. — 22. Sacrum scié par sa partie moyenne. — 23. Coccyx. — 24. Canal sacré. — 25. Face postérieure du sacrum. — 26. Fémur.

FIG. 2. Elle représente les muscles moyen fessier, pyramidal, obturateurs interne et externe et jumeaux de la cuisse, vus par derrière. Côté droit. Homme de 20 ans.

N° 1. M. moyen fessier. — 2. Crête iliaque. — 3, 3. Insertion du M. moyen fessier en dehors et au-dessous de la crête iliaque. — 4. Insertion du même muscle au-dessous de la ligne courbe supérieure de la fosse iliaque externe. — 5, 5. Tendon du même muscle se terminant au bord supérieur du grand trochanter. — 6. Grand trochanter. — 7. Épine iliaque postérieure et supérieure. — 8. Épine iliaque postérieure et inférieure. — 9. Face postérieure du sacrum. — 10. Le grand ligament sacro-sciatique s'insérant au sacrum et au coccyx. — 11. Insertion du même ligament à — 12. la tubérosité de l'ischion. — 13. M. pyramidal. — 14. Tendon du muscle précédent, se terminant à la partie supérieure de la cavité digitale du grand trochanter. — 15. Épine sciatique. — 16. Petit ligament sacro-sciatique. — 17. Le M. obturateur interne se réfléchissant derrière la petite échancrure sciatique. — 18. Tendon du même muscle allant s'insérer au milieu de la cavité digitale du grand



trochanter. — 19. M. jumeau supérieur. — 20. Insertion du muscle précédent en dehors de l'épine sciatique. — 21. Terminaison du même muscle au-dessus du tendon de l'obturateur interne et à la cavité digitale du grand trochanter. — 22. M. jumeau inférieur. — 23. insertion du muscle précédent à la partie postérieure de la tubérosité de l'ischion. — 24. Terminaison du même muscle au-dessous du tendon de l'obturateur interne et à la cavité digitale du grand trochanter. — 25. Portion du M. obturateur externe. — 26. Le tendon du muscle précédent passant au-dessous du col du fémur, pour aller se fixer à la partie inférieure de la cavité digitale du grand trochanter. — 27. Col du fémur. — 28. Petit trochanter. — 29. Coccyx. — 30, 30. Grand trou sacro-sciatique. — 31. Petit trou sciatique.

FIG. 3. Elle représente le M. obturateur externe et le carré de la cuisse, vus par devant. Côté droit. Homme de 30 ans. }

N° 1. Crête iliaque. — 2. Fosse iliaque interne. — 3. Corps du pubis. — 4. Moitié de la symphyse pubienne. — 5. Tubérosité de l'ischion. — 6. Moitié de la cinquième vertèbre lombaire. — 7. Moitié du sacrum. — 8. Symphyse sacro-iliaque. — 9. Coccyx. — 10. Fémur. — 11. Ligament capsulaire de l'articulation coxo-fémorale. — 12. Col du fémur. — 13. Grand trochanter. — 14. M. obturateur externe. — 15. Insertion du muscle précédent au ligament sous-pubien, au-dessous du trou du même nom. — 16, 17. Autre insertion du même muscle au-devant du pubis et en dehors du ligament sous-pubien. — 18. Autre insertion du même muscle à la face antérieure de la branche de l'ischion. — 19. Les fibres du muscle obturateur externe, se réunissant sur leur tendon commun, et se contournant au-dessous du col du fémur. — 20. M. carré de la cuisse. — 21. Insertion du muscle précédent en dehors de la tubérosité de l'ischion. — 22. Extrémité externe du même muscle passant derrière le fémur, pour aller s'insérer en arrière du grand trochanter. — 23. Bord inférieur du muscle carré. — 24. Petit trochanter. — 25. M. moyen fessier. — 26. M. petit fessier.

## PLANCHE 108.

FIG. 1. Elle représente les muscles de la partie antérieure de la cuisse, dans leurs rapports naturels. Homme de 30 ans. Côté gauche.

N° 1. Moitié du sacrum. — 2. Fosse iliaque interne. — 3. Crête iliaque. — 4. Epine iliaque antérieure et supérieure. — 5. M. couturier. — 6. Insertion du muscle précédent à l'épine iliaque antérieure et supérieure. — 7 et 8. Extrémité inférieure du même muscle, passant en dedans de l'articulation fémoro-tibiale. — 9. Tendon du même muscle, se terminant à la partie supérieure de la face interne du tibia. — 10. M. du fascia-lata. — 11. Insertion du muscle précédent en dehors de l'épine antérieure et supérieure de l'os des îles. — 12. Extrémité inférieure du même muscle, se terminant entre

les lames de l'aponévrose fémorale. — 13. L'aponévrose fémorale, coupée au niveau de la portion externe du muscle triceps fémoral. — 14. M. moyen fessier. — 15. Sillon qui sépare le muscle précédent du M. tenseur de l'aponévrose fémorale. — 16. M. droit antérieur de la cuisse. — 17. Extrémité supérieure du muscle précédent, s'enfonçant sous les muscles couturier et tenseur de l'aponévrose fémorale. — 18. Tendon inférieur du même muscle, se terminant à la partie supérieure de — 19. la rotule. — 20. Extrémité inférieure des muscles iliaque et psoas. — 21. M. pectiné. — 22. Insertion du muscle précédent à la partie supérieure du pubis. — 23. Le même muscle s'enfonçant au-dessous du couturier. — 24. M. moyen adducteur. — 25. Insertion du muscle précédent à la face antérieure du corps du pubis. — 26. Partie inférieure du même muscle, s'enfonçant sous le couturier. — 27. M. grand adducteur. — 28. Insertion du muscle précédent à la branche du pubis. — 29. Portion interne du M. triceps fémoral. — 30. Portion externe du même muscle. — 31. Ligament inférieur de la rotule. — 32 et 33. Expansion aponévrotique venant du M. triceps fémoral, et s'insérant sur les côtés de la rotule. — 34. Portion du tibia. — 35. Partie de l'aponévrose jambière.

FIG. 2. Elle représente le muscle droit antérieur de la cuisse, mis à découvert dans toute son étendue. (Les muscles couturier, tenseur de l'aponévrose fémorale, fessier, et l'extrémité inférieure du psoas et de l'iliaque, sont enlevés.)

N° 1. Moitié du sacrum. — 2. Fosse iliaque interne. — 3. Portion de la crête iliaque. — 4. Epine iliaque antérieure et supérieure. — 5. Epine iliaque antérieure et inférieure. — 6. M. droit antérieur et raphé aponévrotique qu'il présente à sa partie moyenne. — 7. Tendon direct du muscle précédent, s'insérant à l'épine iliaque antérieure et inférieure. — 8. Tendon réfléchi du même muscle s'insérant au-dessus de la cavité cotyloïde. — 9. Les deux tendons précédents formant une large aponévrose qui descend au-devant du muscle. — 10, 10. Les fibres du M. droit antérieur, se rendant sur leur raphé tendineux, comme les barbes d'une plume sur leur tige commune. — 11. Les mêmes fibres venant se terminer sur — 12. le tendon inférieur du M. droit, attaché à la partie supérieure de — 13. la rotule. — 14. Ligament rotulien. — 15. Grand trochanter. — 16. Portion de la capsule de l'articulation coxo-fémorale que recouvrait le M. petit fessier. — 17. Partie antérieure de la même capsule qui était recouverte par les M. psoas et iliaque. — 18. M. pectiné. — 19. M. moyen adducteur. — 20. M. grand adducteur. — 21. Portion de la symphyse pubienne. — 22. Portion externe du M. triceps fémoral. — 23. Insertion de la même portion à la base du grand trochanter. — 24. Les fibres de la même portion se rendant sur le côté externe du tendon du M. droit antérieur. — 25. Expansion aponévrotique venant de la portion externe du M. triceps et s'attachant au bord externe de la rotule. — 26. Portion interne du M. triceps fémoral. — 27. Fibres de la même portion s'insérant en dedans du tendon du muscle droit antérieur. — 28. Expansion aponévrotique venant de la même portion, et se fixant au bord interne de la rotule. — 29. Partie supérieure du tibia. — 30. Extrémité supérieure de l'aponévrose jambière.



## PLANCHE 109.

FIG. 1. Elle représente le M. triceps fémoral et les trois M. adducteurs de la cuisse. (Les muscles de la région fémorale antérieure et superficielle ont été enlevés. Côté gauche. Homme de 30 ans.)

N° 1. Moitié du sacrum. — 2. Symphyse sacro-iliaque. — 3. Fosse iliaque interne. — 4. Crête iliaque. — 5. Epine iliaque antérieure et supérieure. — 6. Epine iliaque antérieure et inférieure. — 7. Ligament capsulaire de l'articulation coxo-fémorale. — 8. Insertion du ligament précédent à la base du col du fémur. — 9. Grand trochanter. — 10. Petit trochanter. — 11. Corps du pubis auquel s'insérerait le M. pectiné. — 12. M. obturateur externe. — 13. Tendon du muscle précédent, glissant derrière le col du fémur pour aller s'insérer dans la cavité digitale du grand trochanter. — 14. M. carré de la cuisse. — 15. Intervalle qui reste au niveau du petit trochanter, entre le bord inférieur du M. carré et — 16. le bord supérieur du M. grand adducteur. — 17. Partie inférieure du M. grand adducteur. — 18. M. moyen adducteur. — 19. Insertion du muscle précédent à la face antérieure du corps du pubis. — 20. Extrémité inférieure du même muscle allant se fixer à la ligne âpre du fémur, entre les M. petit et ~~moyen~~ adducteurs qui sont en arrière, et la portion interne du triceps fémoral qui est en avant. — 21. M. petit adducteur. — 22. Insertion du muscle précédent au corps du pubis, derrière le moyen adducteur. — 23. Le même muscle allant s'insérer à la partie supérieure de la ligne âpre du fémur. — 24. M. triceps fémoral. — 25. Portion externe du muscle précédent. (M. vaste externe de quelques auteurs.) — 26. La même portion s'attachant à la base du grand trochanter. — 27. Les fibres de la même portion recouvrant la partie moyenne du muscle, pour se fixer en dehors du — 28. tendon commun du triceps. — 29, 30. Autres fibres aponévrotiques de la portion externe du triceps, se fixant sur le tendon du droit antérieur et sur le bord externe de — 31. la rotule. — 32. Portion interne du M. triceps. (M. vaste interne.) — 33. Insertion de l'extrémité supérieure de la portion précédente, au-dessous du petit trochanter. — 34. Fibres inférieures de la portion interne du triceps crural, se portant vers la partie interne du tendon commun. — 35. Autres fibres de la même portion du triceps, s'attachant au bord interne de la rotule. — 36. Le tendon du M. droit antérieur, séparé de celui du triceps, coupé et renversé. — 37. Portion moyenne du triceps crural. — 38. Tendon commun des M. extenseurs de la jambe, se fixant à la rotule. — 39. Ligament rotulien. — 40. Extrémité supérieure du tibia. — 41. Portion de l'aponévrose jambière.

FIG. 2. Elle représente les trois M. adducteurs de la cuisse, mis à découvert par l'ablation des muscles qui les recouvraient.

N° 1, 2, 3, 4, 5, 6, 7, 8, 9, 10, 11 12, 13, 14, 15. Ils représentent les

*Explication des Planches.*

mêmes objets que dans la figure précédente. — 16. M. moyen ou premier adducteur. — 17. Insertion du muscle précédent à la partie antérieure du corps du pubis. — 18, 18. Terminaison du même muscle à la partie moyenne de la ligne âpre du fémur. — 19. Fibres aponévrotiques du premier adducteur, qui concourent à la formation de l'ouverture par laquelle passe l'artère fémorale. — 20. M. petit ou second adducteur. — 21. Insertion du muscle précédent à la partie antérieure du corps et de la branche du pubis, au-dessous de l'attache du premier adducteur. — 22, 22. Terminaison du même muscle au tiers supérieur de la ligne âpre du fémur. — 23. Bord supérieur du M. grand ou troisième adducteur. — 24, 24. Bord interne du même muscle. — 25. Aponévrose du grand adducteur, formant une — 26. ouverture oblique pour le passage de l'artère crurale. — 27. Fibres du grand adducteur s'attachant à la branche interne de la bifurcation inférieure de la ligne âpre du fémur. — 28. Tendon aplati par lequel le M. grand adducteur s'insère à la tubérosité du condyle interne du fémur. — 29. Le corps du fémur. — 30. Condyle interne, et — 31. condyle externe du fémur. — 32. Surface qui sépare en avant les deux éminences précédentes.

FIG. 3. Elle représente le fémur et le M. triceps fémoral du côté gauche, vus par derrière, afin de faire voir la manière dont le muscle embrasse le corps de l'os, excepté au niveau de la ligne âpre.

N° 1. Tête du fémur. — 2. Grand trochanter. — 3. Petit trochanter. — 4. Partie postérieure du col du fémur. — 5. Ligne âpre du fémur, à laquelle s'inséreraient les M. adducteurs. — 6, 6. Ligne oblique qui descend du grand trochanter à la ligne âpre du fémur. — 7, 7. Autre ligne oblique qui se porte du petit trochanter à la ligne âpre. — 8. Ligne oblique qui va de la ligne âpre au condyle externe du fémur. — 9. Autre ligne oblique se portant de la ligne âpre au condyle interne du fémur. — 10. Portion interne du M. triceps fémoral. — 11, 11. Insertion de la portion précédente en dedans de la ligne âpre. — 12. Portion externe du M. triceps. — 13. Insertion de la portion précédente à la base du grand trochanter. — 14. Insertion à la même portion précédente en dehors de la ligne qui descend du grand trochanter à la ligne âpre. — 15. Autre insertion de la même partie, en dehors de la ligne âpre. — 16. Condyle externe, et — 17. condyle interne du fémur.

## PLANCHE 110.

FIG. 1. Elle représente les M. pectiné, petit et grand adducteurs de la cuisse, mis à nu par l'ablation des muscles qui les recouvraient. Côté gauche. Homme de 40 ans.

N° 1. Moitié du sacrum. — 2. Fosse iliaque. — 3. Symphyse sacro-iliaque. — 4. Crête iliaque. — 5. Epine iliaque antérieure et supérieure. — 6. Articulation coxo-fémorale. — 7. Pubis. — 8. Point du pubis où s'insérerait le tendon du moyen



adducteur, qui est enlevé. — 9. M. pectiné. — 10, 10. Insertion du muscle précédent au bord supérieur du pubis. — 11, 11. Terminaison du même muscle à la ligne qui descend du petit trochanter à la ligne âpre du fémur. — 12. Petit trochanter. — 13. Grand trochanter. — 14. Corps du fémur. — 15. M. petit ou second adducteur. — 16. Insertion du muscle précédent à la partie antérieure du corps et de la branche du pubis. — 17, 17. Terminaison du même muscle au tiers supérieur de l'interstice de la ligne âpre du fémur. — 18. M. grand ou troisième adducteur. — 19. Insertion du muscle précédent aux branches réunies de l'ischion et du pubis. — 20, 20. Insertion du M. grand adducteur à la partie inférieure de l'interstice de la ligne âpre du fémur. — 21. Ouverture aponévrotique du grand adducteur que traverse l'artère fémorale. — 22. Insertion du grand adducteur à la tubérosité du — 23. condyle interne du fémur. — 24. Condyle externe du même os.

FIG. 2. Elle représente les muscles de la partie postérieure de la cuisse, et spécialement les M. biceps et demi-tendineux. Côté gauche. Homme de 30 ans.

N° 1. Crête iliaque. — 2. Fosse iliaque externe. — 3. Epine iliaque postérieure et supérieure. — 4. Moitié du sacrum. — 5. Grand ligament sacro-sciatique. — 6. Insertion du ligament précédent au sacrum et au coccyx. — 7. Insertion du même ligament à — 8. la tubérosité de l'ischion. — 9. Epine sciatique. — 10. Grand trou sacro-sciatique. — 11. Partie postérieure de l'articulation coxo-fémorale. — 12. Grand trochanter. — 13. Coccyx. — 14. Pubis. — 15. Branches réunies de l'ischion et du pubis. — 16. M. jumeau supérieur. — 17. Insertion du muscle précédent en dehors de l'épine sciatique. — 18. Terminaison du même muscle dans la cavité digitale du grand trochanter. — 19. Portion du M. obturateur interne. — 20. M. jumeau inférieur. — 21. Insertion du muscle précédent à la partie postérieure et supérieure de la tubérosité de l'ischion. — 22. Terminaison du même muscle à la partie inférieure de la cavité digitale du grand trochanter. — 23. M. carré de la cuisse. — 24. Insertion du muscle précédent en dehors de la tubérosité de l'ischion. — 25. Terminaison du même muscle à la partie inférieure du bord postérieur du grand trochanter. — 26. Petit trochanter, vu dans l'intervalle qui reste entre les bords correspondans des M. carré de la cuisse et grand adducteur. — 28. Insertion du M. grand adducteur à la ligne qui descend du grand trochanter à la ligne âpre du fémur. — 29. Insertion du même muscle à l'interstice de la ligne âpre. — 30, 30, 30. Portion externe du M. triceps fémoral. — 31, 31. Insertion de la même portion en dehors de l'empreinte qui va du grand trochanter à la ligne âpre du fémur, et en dehors de cette dernière ligne. — 32, 32. Empreinte raboteuse qui descend du grand trochanter à la ligne âpre du fémur, et qui donnait attache au tendon du M. grand fessier. — 33. Longue portion du M. biceps crural. — 34. Tendon du M. biceps, s'insérant, avec le demi-tendineux, à la tubérosité de l'ischion. — 35. Cloison aponévrotique commune aux M. biceps et demi-tendineux. — 36. Courte portion du M. biceps. — 37. Insertion de la portion précédente en dehors de la ligne âpre du fémur. — 38. Les deux por-

tions du M. biceps, réunies en un seul corps charnu. — 39. Tendon inférieur du M. biceps s'insérant à la tête du péroné. — 40. M. demi-tendineux. — 41. Insertion du muscle précédent à la partie postérieure de la tubérosité de l'ischion. — 42. Tendon inférieur du même muscle. — 43. Insertion du tendon précédent à la partie interne et inférieure de la tubérosité interne du tibia. — 44, 44. Le M. demi-membraneux, en grande partie recouvert par le demi-tendineux. — 45. Tendon du M. demi-membraneux. — 46. Expansion fibreuse que le tendon du demi-membraneux envoie derrière l'articulation fémoro-tibiale. — 47. Autre expansion fibreuse que le même tendon envoie derrière le M. poplité. — 48. Partie de la face postérieure du fémur, comprise entre les branches de la bifurcation inférieure de la ligne âpre. — 49. Condyle externe, et — 50. condyle interne du fémur. — 51, 51. M. droit interne de la cuisse. — 52. Tendon inférieur du muscle précédent. — 53. Petite portion du M. grand adducteur. — 54. Extrémité supérieure du tibia. — 55. Extrémité supérieure du péroné. — 56. Extrémité inférieure du M. couturier. — 57, 57. Portion du M. poplité.

## PLANCHE 111.

FIG. 1. Elle représente les muscles de la partie externe de la cuisse. Homme de 30 ans. Côté gauche.

N° 1. Crête iliaque. — 2. Epine iliaque antérieure et supérieure. — 3. M. couturier. — 4. Insertion du muscle précédent à l'épine iliaque antérieure et supérieure. — 5. M. du fascia-lata ou tenseur de l'aponévrose fémorale. — 6. Insertion du muscle précédent à la lèvre externe de l'épine iliaque antérieure et supérieure. — 7. Extrémité inférieure du même muscle, se terminant entre deux feuillets de l'aponévrose fémorale. — 8. Portion de l'aponévrose fémorale. — 9. M. moyen fessier. — 10, 10. Insertion du muscle précédent en dehors des trois quarts antérieurs de la crête iliaque. — 11. Terminaison du même muscle au bord supérieur du grand trochanter. — 12. M. grand fessier. — 13. Insertion du muscle précédent au quart postérieur de la crête iliaque. — 14. Portion du tendon du grand fessier coupé au niveau du grand trochanter, à l'endroit où il se continuait avec l'aponévrose fémorale. — 15, 15. Tendon du grand fessier allant s'insérer au fémur. — 16. Le pubis. — 17. M. pectiné. — 18. Moyen adducteur. — 19. M. droit antérieur de la cuisse. — 20. Tendon supérieur du muscle précédent, remontant entre les M. couturier et tenseur de l'aponévrose fémorale, pour aller s'insérer à l'épine iliaque antérieure et inférieure. — 21. Tendon inférieur du même muscle. — 22. Portion externe du M. triceps crural. — 23. Insertion du muscle précédent à la base du grand trochanter. — 24. Terminaison du même muscle en dehors du tendon qui lui est commun avec le droit antérieur. — 25. Portion interne du M. triceps crural. — 26. Tendon commun des M. triceps et droit antérieur de la



cuisse, allant se fixer à — 27. la rotule. — 28. Ligament rotulien. — 29. Condyle externe du fémur. — 30. Longue portion du M. biceps fémoral. — 31. Extrémité supérieure du muscle précédent, recouverte par le grand fessier. — 32. Courte portion du M. biceps. — 33. Insertion de la portion précédente à la branche externe de la bifurcation inférieure de la ligne âpre du fémur. — 34. Tendon du M. biceps, allant se fixer à — 35. la tête du péroné. — 36. Tibia. — 37. Muscles de la région antérieure de la jambe. — 38. M. jumeau externe.

FIG. 2. Elle représente les muscles de la partie interne de la cuisse. Homme de 30 ans. Côté gauche.

N° 1. Os iliaque. — 2. Epine iliaque antérieure et supérieure. — 3. Le sacrum coupé verticalement par son milieu. — 4. Moitié du coccyx. — 5. Surface articulaire du pubis. — 6, 6. Moitié du détroit supérieur du bassin. — 7. Branches réunies de l'ischion et du pubis. — 8. Partie interne de la tubérosité de l'ischion. — 9. M. obturateur interne. — 10. Le muscle précédent s'engageant dans la petite échancrure sciatique. — 11. Trou sous-pubien. — 12. M. ischio-coccygien. — 13. M. pyramidal. — 14. M. droit ou grêle interne. — 15. Insertion du muscle précédent aux branches réunies de l'ischion et du pubis. — 16. Tendon du même muscle allant se terminer à — 17. la partie inférieure de la tubérosité interne du tibia. — 18. Portion du M. couturier. — 19. Tendon inférieur du muscle précédent, se terminant à la partie interne de la tubérosité du tibia. — 20. Portion interne du M. triceps fémoral. — 21. Condyle interne du fémur. — 22. Tubérosité interne du tibia. — 23. Portion du M. droit antérieur. — 24. M. grand adducteur. — 25, 25. Insertion du muscle précédent à la tubérosité de l'ischion. — 26. Autre insertion du même muscle aux branches réunies de l'ischion et du pubis. — 27. Portion du petit adducteur. — 28. M. demi-tendineux. — 29. Insertion du muscle précédent à la tubérosité de l'ischion. — 30. Tendon inférieur du même muscle, se terminant à — 31. la partie inférieure de la tubérosité interne du tibia. — 32. M. demi-membraneux. — 33. Tendon supérieur du muscle précédent, allant se fixer à la tubérosité de l'ischion, devant le demi-tendineux. — 34. Tendon inférieur du même muscle, s'insérant à la tubérosité interne du tibia. — 35. M. biceps. — 36. Extrémité inférieure du muscle précédent, allant s'attacher au péroné. — 37. Creux du jarret. — 38. M. jumeau interne. — 39. M. jumeau externe. — 40. M. plantaire grêle. — 41. Petite partie du moyen adducteur.

FIG. 3. Elle représente les muscles de la partie postérieure de la cuisse, et spécialement le demi-membraneux, mis à découvert par l'ablation du demi-tendineux. Côté gauche.

N° 1. Crête iliaque. — 2. Fosse iliaque externe. — 3. Partie postérieure de l'articulation coxo-fémorale. — 4. Grand trochanter. — 5. Tubérosité de l'ischion. — 6. Moitié du sacrum. — 7. Grand ligament sacro-sciatique. — 8. Extrémités supérieures des M. biceps et demi-tendineux, coupées près de leur insertion à la tubérosité sciatique. — 9. M. demi-membraneux. — 10. Insertion du muscle précédent à la tubérosité de l'ischion. — 11. Terminaison du même muscle à la tubé-

rosité interne du tibia. — 12. Longue portion du M. biceps, coupée et renversée en dehors. — 13. Courte portion du même muscle, s'insérant au fémur. — 14. Les deux portions du M. biceps réunies, pour aller se fixer au péroné. — 16. Portion externe du triceps fémoral. — 17, 17, 17. M. grand adducteur. — 18. Partie du moyen adducteur. — 19. Portion interne du M. triceps. — 20. Creux du jarret. — 21. M. jumeau externe. — 22. M. jumeau interne.

## PLANCHE 112.

FIG. 1. Elle représente les M. jambier antérieur, extenseur propre du gros orteil, extenseur commun, péronier antérieur et péroniers latéraux. Côté gauche. Homme de 30 ans.

N° 1. Extrémité supérieure du tibia. — 2. Tubérosité externe du même os. — 3. Portion du ligament rotulien. — 4. Face antérieure du tibia. — 5. M. jambier antérieur. — 6. Insertion du muscle précédent à la partie antérieure de la tubérosité externe du tibia. — 7. Portion de l'aponévrose jambière, donnant insertion à des fibres du même muscle. — 8, 8. Insertion du même muscle à la moitié supérieure de la face externe du tibia. — 9, 9. Insertion du même muscle à une cloison aponévrotique qui lui est commune avec l'extenseur commun des orteils. — 10. Tendon du M. jambier antérieur. — 11. Le tendon précédent passant sous le ligament annulaire antérieur du tarse. — 12. Le même tendon allant se fixer au premier os cunéiforme. — 13. M. extenseur propre du gros orteil. — 14. Le tendon du même muscle, passant sous le ligament annulaire du tarse. — 15. Le même tendon sur le dos du pied, allant se terminer à — 16. la partie supérieure de l'extrémité postérieure de la première phalange du gros orteil. — 17. M. extenseur commun des orteils. — 18. Insertion du muscle précédent à la tubérosité externe du tibia. — 19, 19. Insertion du même muscle à la partie antérieure de la face interne du péroné, et à une cloison aponévrotique qui le sépare du long péronier latéral. — 20. Les tendons du même muscle réunis en un seul faisceau. — 21. Les mêmes tendons passant sous le ligament annulaire du tarse. — 22, 23, 24, 25. Les mêmes tendons allant se rendre, en divergeant, aux quatre derniers orteils. — 26. Languette moyenne de ces tendons, se fixant à la seconde phalange. — 27. Les deux languettes latérales se réunissant en un seul faisceau, pour s'attacher à la troisième phalange. — 28. M. péronier antérieur. — 29. Le muscle précédent se confondant avec l'extenseur commun. — 30, 30. Insertion du même muscle au tiers inférieur du bord antérieur et de la face interne du péroné. — 31. Les fibres charnues inférieures du même muscle, accompagnant le tendon jusque sous le ligament annulaire du tarse. — 32. Tendon du M. péronier antérieur. — 33. Le même tendon passant sous le ligament annulaire du tarse. — 34. Le même tendon passant obliquement sur le dos du pied, pour aller se fixer à



— 35. l'extrémité postérieure du cinquième os du métatarse. — 36. Ligament annulaire antérieur du tarse. — 37. Malléole externe saillante entre le M. péronier antérieur et les péroniers latéraux. — 38. M. long péronier latéral. — 39. Insertion du muscle précédent au côté externe de l'extrémité supérieure du péroné. — 40. Insertion du même muscle au tiers supérieur de la face externe du péroné, et à une cloison aponévrotique qui le sépare de l'extenseur commun des orteils. — 41. Insertion du même muscle à une cloison qui le sépare du soléaire. — 42. Tendon du même muscle. — 43. Le tendon précédent passant derrière la malléole externe. — 44. Le même tendon glissant sur la face externe du calcaneum. — 45. Le même tendon passant sous le cuboïde. — 46. Fibres du M. long péronier latéral venant d'une cloison aponévrotique qui le sépare du fléchisseur propre du gros orteil. — 47. M. court péronier latéral. — 48, 48. Insertion du muscle précédent à la face externe du péroné, en dehors de l'extenseur commun et du péronier antérieur. — 49. Tendon du court péronier latéral, glissant derrière la malléole externe. — 50. Le même tendon au-dessous de la malléole, passant sur la face externe du calcaneum, et allant se terminer à — 51. l'extrémité postérieure du cinquième os du métatarse. — 52. Portion du M. soléaire. — 53. M. jumeau externe. — 54. Le tendon du muscle précédent. — 55. Tendon d'Achille. — 56. Calcaneum. — 57. M. pédieux. — 58, 58, 58, 58. Les tendons du muscle précédent, allant se terminer en dehors de la première phalange du gros orteil, et des trois premiers tendons de l'extenseur commun.

**Fig. 2.** Elle représente les M. jambier et péronier antérieurs. Côté gauche.

N° 1. Extrémité supérieure du tibia. — 2. Face interne du même os. — 3. Malléole interne. — 4. Tête du péroné. — 5. Malléole externe. — 6. M. jambier antérieur. — 7. Insertion du muscle précédent à la partie antérieure de la tubérosité externe du tibia. — 8, 8. Insertion du même muscle à la face externe du même os. — 9, 9. Insertion du même muscle au — 10. ligament interosseux. — 11. Tendon du M. jambier antérieur. — 12 et 13. Le tendon précédent, allant se terminer au premier os cunéiforme et à l'extrémité postérieure du premier os du métatarse. — 14. M. péronier antérieur. — 15, 15. Insertion du muscle précédent au tiers inférieur du bord antérieur de la face interne du péroné. — 16. Le tendon du même muscle, passant sous le ligament annulaire du tarse, pour aller se terminer à — 17. l'extrémité postérieure du cinquième os du métatarse. — 18. Ligament annulaire du tarse. — 19. Astragale. — 20. Scaphoïde. — 21, 22, 23. Premier, second et troisième os cunéiformes. — 24. Cuboïde. — 25. Os du métatarse. — 26. Les phalanges.

**Fig. 3.** Elle représente les M. extenseur propre du gros orteil et extenseur commun. Ce dernier muscle est tiré en dehors par une airigne, afin de laisser voir les insertions du premier, qu'il recouvrait en partie. Côté gauche.

N° 1. Extrémité supérieure du tibia. — 2. Crête du même os. — 3. Malléole interne. — 4. Face externe du tibia. — 5. M. extenseur commun des orteils. — 6. Insertion du muscle précédent à la tubérosité externe du tibia. — 7, 7, 7. In-

sertion du même muscle à la partie antérieure de la face interne du péroné. — 8. Tendons du même muscle, réunis en un seul faisceau. — 9. Les mêmes tendons allant se rendre aux — 10. quatre derniers orteils. — 11. Tête du péroné. — 12. Malléole externe. — 13. Ligament interosseux. — 14. Ligament annulaire du tarse. — 15. M. extenseur propre du gros orteil. — 16. Insertion du muscle précédent au ligament interosseux. — 17. Insertion du même muscle au tiers moyen de la face interne du péroné. — 18. Le tendon du même muscle, passant sous le ligament annulaire du tarse, et allant se terminer à la partie supérieure de — 19. l'extrémité postérieure de la dernière phalange du gros orteil.

## PLANCHE 113.

FIG. 1. Elle représente les M. jumeaux ou gastro-cnémiens, dans leurs rapports naturels avec les parties voisines. Homme de 36 ans.

N° 1. Extrémité inférieure du fémur. — 2. Condyle interne, et — 3. condyle externe du même os. — 4. Tubérosité interne du tibia. — 5, 5. M. jumeaux. — 6. M. jumeau interne. — 7. Tendon du muscle précédent, s'insérant à la partie postérieure et supérieure du condyle interne du fémur. — 8. M. jumeau externe. — 9. Tendon du muscle précédent, se fixant à la partie postérieure et supérieure du condyle externe du fémur. — 10. Ligne médiane qui sépare les deux M. jumeaux. — 11. Large aponévrose provenant des M. jumeaux, et concourant à former — 12. le tendon d'Achille, lequel s'insère à — 13. l'extrémité postérieure du calcaneum. — 14. M. jambier grêle. — 15. Tendon du muscle précédent, collé en dedans du tendon d'Achille. — 16. Creux du jarret. — 17, 17, 17. Portion du M. soléaire. — 18. Portion du tibia. — 19. Malléole interne. — 20. Tendon du M. jambier postérieur. — 21. Tendon du M. long fléchisseur commun des orteils. — 22. Portion du M. long fléchisseur propre du gros orteil. — 23. Tendon du muscle précédent. — 24. Partie du M. long péronier latéral. — 25. Tendon du muscle précédent, glissant derrière — 26. la malléole externe. — 27. Aponévrose plantaire. — 28. M. de la région plantaire interne. — 29. M. de la région plantaire externe.

FIG. 2. Elle représente les M. soléaire et jambier grêle, mis à découvert par l'ablation des M. jumeaux.

N° 1. Extrémité inférieure du fémur. — 2. Condyle interne, et — 3. condyle externe du même os. — 4. Tubérosité interne du tibia. — 5. M. jambier grêle. — 6. Insertion du muscle précédent à la partie postérieure du condyle externe du fémur, et au tendon du M. jumeau correspondant. — 7, 8. Tendon du même muscle, passant derrière le soléaire pour aller s'insérer, en dedans du tendon d'Achille, à — 9. la partie postérieure et interne du calcaneum. — 10. M. soléaire.



— 11. Insertion du muscle précédent à la partie postérieure de l'extrémité supérieure du péroné. — 12, 12. Insertion du même muscle au tiers supérieur de la face postérieure du péroné. — 13, 13. Autre insertion du même muscle à la ligne oblique de la face postérieure du tibia. — 14, 14. Autre insertion du même muscle au bord interne du tibia. — 15. Raphé tendineux que le soléaire offre à son milieu. — 16. Tendon du M. soléaire. — 17. Portion du tendon des M. jumeaux. — 18. Le tendon d'Achille. — 19. Partie postérieure du calcaneum. — 20. Portion du M. poplité. — 21. Portion du tibia. — 22. Malléole interne. — 23. Portion du M. jambier postérieur. — 24. Portion du M. long fléchisseur commun des orteils. — 25. Portion du M. long fléchisseur propre du gros orteil. — 26. Le tendon du muscle précédent. — 27. M. long péronier latéral. — 28, 29. Tendon du muscle précédent. — 30. Malléole externe. — 31. Aponévrose plantaire. — 32. Muscles de la région plantaire interne. — 33. Muscles de la région plantaire externe.

## PLANCHE 114.

**FIG.** 1. Elle représente les M. poplité, long fléchisseur du gros orteil, long fléchisseur commun des orteils, et long péronier latéral. Homme de 20 ans. Côté gauche.

N° 1. Extrémité inférieure du fémur. — 2. Condyle interne, et — 3. condyle externe du même os. — 4. Tendon du M. demi-membraneux. — 5. Insertion du tendon précédent à la tubérosité interne du tibia. — 6. Expansion que le même tendon envoie derrière l'articulation fémoro-tibiale. — 7. M. poplité. — 8. Tendon du muscle précédent, se fixant à la tubérosité du condyle externe du fémur. — 9. Insertion du M. poplité à la partie supérieure du bord interne du tibia. — 10, 10. Autre insertion du même muscle à la ligne oblique de la face postérieure du tibia. — 11. Ligament latéral externe de l'articulation du genou. — 12. Tête du péroné. — 13. M. long fléchisseur propre du gros orteil. — 14. Extrémité supérieure du muscle précédent, se fixant au péroné. — 15, 15. Insertion du même muscle à la face postérieure du péroné. — 16. Insertion du même muscle à une aponévrose qui le sépare du jambier postérieur. — 17. Insertion du même muscle à une aponévrose qui le sépare du M. long fléchisseur commun des orteils. — 18. Tendon du même muscle, passant derrière l'articulation tibio-tarsienne. — 19. Le même tendon à la plante du pied, se terminant à la partie postérieure de la face inférieure de — 20. la dernière phalange du gros orteil. — 21. M. long fléchisseur commun des orteils. — 22, 22. Insertion du muscle précédent au-dessous de la ligne oblique de la face postérieure du tibia. — 23, 23. Insertion du même muscle à la face postérieure du tibia. — 24. Insertion du même muscle à une aponévrose qui le sépare du jambier postérieur. — 25. Insertion du même muscle à une aponévrose qui le sépare du M. long fléchisseur propre du gros orteil. —

*Explication des Planches.*

22

26. Le tendon du M. long fléchisseur commun, passant derrière la malléole interne. — 27, 27, 27, 27. Les quatre tendons du M. long fléchisseur commun, allant se fixer aux dernières phalanges des quatre derniers orteils. — 28. Portion du M. jambier postérieur. — 29. Tendon du M. jambier postérieur, allant se terminer à — 30. la tubérosité du scaphoïde. — 31, 31. M. long péronier latéral. — 32. Tendon du muscle précédent, glissant derrière — 33. la malléole externe. — 34. Le tendon du long péronier, traversant obliquement la plante du pied, pour aller se terminer à — 35. la partie inférieure de l'extrémité postérieure du premier os du métatarse. — 36. Calcanéum. — 37. Tendon du court péronier latéral, allant se terminer à — 38. l'extrémité postérieure du cinquième os du métatarse. — 39. Malléole interne. — 40. Partie postérieure de l'articulation tibio-tarsienne. — 41. Portion de la face postérieure du péroné.

FIG. 2. Elle représente les M. jambier postérieur et long péronier latéral. Côté gauche.

N° 1. Extrémité supérieure du tibia. — 2. Tubérosité interne du même os. — 3. Ligament postérieur de l'articulation péronéo-tibiale supérieure. — 4. Tête du péroné. — 5. Surface du tibia que recouvrait le M. poplité. — 6. M. jambier postérieur. — 7, 7. Insertion du muscle précédent à la face postérieure du péroné. — 8, 8, 9. Autres insertions du même muscle à la face postérieure du tibia. — 10. Autre insertion du même muscle au ligament interosseux. — 11. Tendon du même muscle. — 12. Le tendon précédent glissant derrière — 13. la malléole interne. — 14. Le tendon du jambier postérieur, venant se terminer à la partie inférieure du premier os cunéiforme. — 15. Portion de la face postérieure du péroné. — 16. M. long péronier latéral. — 17. Insertion du muscle précédent en dehors de la tête du péroné. — 18, 18. Insertion du même muscle à la face externe du péroné. — 19. Le tendon du même muscle, glissant derrière — 20. la malléole externe. — 21. Le tendon du long péronier latéral, passant dans la gouttière du cuboïde. — 22. Terminaison du tendon précédent à la partie inférieure de l'extrémité postérieure du cinquième os du métatarse. — 23. Calcanéum. — 24. Portion du tibia. — 25. Partie postérieure de l'articulation tibio-tarsienne. — 26. Ouverture supérieure du ligament interosseux.

FIG. 3. Elle représente les tendons des M. long fléchisseur commun des orteils, long fléchisseur propre du gros orteil, long péronier latéral et jambier postérieur, à la plante du pied. Côté gauche.

N° 1. Face inférieure du calcanéum. — 2. Ligament calcanéo-cuboïdien inférieur. — 3. Tendon du M. long fléchisseur commun des orteils. — 4. Le même tendon se divisant en quatre portions, qui vont se terminer aux — 5, 5, 5, 5. dernières phalanges des quatre derniers orteils. — 6. Tendon du M. long fléchisseur propre du gros orteil. — 7. Le même tendon passant au-dessus de celui du fléchisseur commun. — 8. Le même tendon se terminant à la dernière phalange du gros orteil. — 9. Tendon du long péronier latéral en dehors du calcanéum. — 10. Le même tendon renfermant un os sésamoïde, au niveau de la gouttière du cuboïde. — 11. Le même tendon se terminant à l'extrémité postérieure du premier os du



métatarse. — 12. Tendon du jambier postérieur. — 13. Le tendon précédent se terminant au scaphoïde et à — 14. la partie inférieure du premier os cunéiforme.

## PLANCHE 115.

FIG. 1. Elle représente les muscles de la jambe, vus en dehors. Homme de 30 ans.

N° 1. Portion externe du M. triceps fémoral. — 2. Tendon des M. extenseurs de la jambe. — 3. La rotule. — 4. Le ligament rotulien. — 5. Courte et — 6. longue portions du muscle biceps. — 7. Tendon du muscle biceps, se fixant à la tête du péroné. — 8. Partie des M. demi-tendineux et demi-membraneux. — 9. Le creux du jarret. — 10. Tibia. — 11. Le M. jambier antérieur. — 12. Insertion du muscle précédent au tibia. — 13. Cloison aponévrotique, commune aux M. jambier antérieur et long extenseur commun des orteils. — 16. Insertion du muscle précédent à la tubérosité externe du tibia. — 17. Autre insertion du même muscle au péroné et à une cloison qui le sépare du long péronier latéral. — 18, 18. Les quatre tendons du M. long extenseur commun des orteils. — 19, 19, 19, 19. Terminaison des tendons précédents aux secondes et troisièmes phalanges des quatre derniers orteils. — 20. M. extenseur propre du gros orteil, se montrant entre le jambier antérieur et l'extenseur commun des orteils. — 21. Le tendon du muscle précédent, se terminant à la dernière phalange du gros orteil. — 22. M. péronier antérieur. — 23, 23. Insertion du muscle précédent au bord antérieur du péroné. — 24. Tendon du même muscle, se terminant à l'extrémité postérieure du cinquième os du métatarse. — 25. M. long péronier latéral. — 26. Insertion du muscle précédent au côté externe de l'extrémité supérieure du péroné et à la tubérosité externe du tibia. — 27. Insertion du même muscle au péroné et à une cloison aponévrotique qui le sépare du M. soléaire. — 28. Le tendon du même muscle. — 29. Le tendon précédent se réfléchissant derrière la malléole externe. — 30. Le même tendon glissant sous le calcaneum et le cuboïde, pour se porter à la plante du pied. — 31. M. court péronier latéral. — 32. Le tendon du M. court péronier latéral, se fixant à l'extrémité postérieure du cinquième os du métatarse. — 33. M. soléaire. — 34. Fibres inférieures du M. soléaire, se terminant au-devant du tendon d'Achille. — 35. M. jumeau externe. — 36. Tendon d'Achille. — 37. Le tendon précédent s'attachant au calcaneum. — 38. Le M. pédieux s'attachant à la partie antérieure de la face externe du calcaneum. — 39, 39, 39, 39. Les tendons du muscle pédieux allant se terminer aux orteils. — 40, 40. M. abducteur du petit orteil. — 41. Malléole externe.

FIG. 2. Elle représente les muscles de la jambe, vus en dedans. Même sujet.

N° 1. Portion du M. couturier. — 2. Tendon du muscle précédent, se terminant à la tubérosité interne du tibia. — 3. Portion du M. droit interne de la

cuisse. — 4. Tendon du même muscle s'attachant au tibia, derrière celui du cou-  
turier. — 5. Portion du M. demi-membraneux. — 6. Tendon du muscle pré-  
cédent s'attachant à la tubérosité interne du tibia. — 7. Portion du M. demi-  
tendineux. — 8. Tendon du même muscle, s'attachant à la tubérosité interne du  
tibia. — 9. Portion interne du M. triceps fémoral. — 10. La rotule. — 11. Le  
ligament rotulien. — 12. Tubérosité interne du tibia. — 13. Face interne du tibia.  
— 14. Petite partie du M. jambier antérieur. — 15. Le tendon du même muscle  
allant se terminer au — 16. premier os cunéiforme et à l'extrémité postérieure du  
premier os du métatarse. — 17. M. jumeau interne. — 18. Tendon des M. ju-  
meaux. — 19. M. soléaire. — 20. Insertion du muscle précédent au bord interne  
du tibia. — 21. Fibres du M. soléaire, se terminant au-devant du — 22. tendon  
d'Achille. — 23. Le tendon d'Achille se fixant au calcanéum. — 24. Partie du  
M. jambier postérieur. — 25. Le tendon du même muscle, se terminant à la  
partie inférieure du scaphoïde. — 26. Partie du M. fléchisseur commun des or-  
teils. — 27. Tendons du même muscle glissant sous la plante du pied. — 28. Partie  
du M. long fléchisseur propre du gros orteil. — 29. Le tendon du muscle précé-  
dent, se portant à la plante du pied. — 30. Tendon du M. extenseur propre du gros  
orteil allant se terminer à — 31. la dernière phalange de cet orteil. — 32. Les ten-  
dons de l'extenseur commun des orteils. — 33. Premier os du métatarse. — 34. Ten-  
don du M. plantaire grêle. — 35. M. adducteur du gros orteil. — 36. Insertion  
du muscle précédent au calcanéum. — 37. Terminaison du même muscle à la pre-  
mière phalange du gros orteil. — 38. Espace qui sépare le tendon d'Achille des  
muscles de la région jambière postérieure et profonde. — 39. La malléole interne.

## PLANCHE 116.

FIG. 1. Elle représente les M. adducteur du gros orteil, court fléchisseur commun des  
orteils, et abducteur du petit orteil. Côté droit. Homme de 25 ans.

N° 1. Face inférieure du calcanéum. — 2. Portion de l'astragale. — 3. M. court  
fléchisseur commun des orteils. — 4. Insertion du muscle précédent au calcanéum.  
— 5. Cloison aponévrotique commune au même muscle et à l'abducteur du petit  
orteil. — 6. Autre cloison fibreuse commune au M. court fléchisseur commun  
des orteils et à l'adducteur du gros orteil. — 7. Division du M. court fléchisseur  
en quatre portions. — 8, 8, 8, 8. Les tendons du même muscle se terminant, après  
s'être séparés, aux secondes phalanges des quatre derniers orteils. — 9. Un des  
tendons du long fléchisseur commun, venant de traverser le tendon correspondant  
du court fléchisseur. — 10. M. adducteur du gros orteil. — 11. Insertion du muscle  
précédent à la partie interne et inférieure du calcanéum. — 12. Terminaison du  
même muscle à la partie interne et inférieure de l'extrémité postérieure de la pre-  
mière phalange du gros orteil. — 13. M. abducteur du petit orteil. — 14. Insertion



du muscle précédent au calcanéum. — 15. Autre insertion du même muscle à l'extrémité postérieure du cinquième os du métatarse. — 16. Terminaison du même muscle en dehors de la base de la première phalange du petit orteil. — 17. Tendon du long fléchisseur du gros orteil. — 18, 18. Portion du M. court fléchisseur du gros orteil. — 19, 19, 19, 19. M. lombricaux. — 20. Portion du M. court fléchisseur du petit orteil.

Fig. 2. Elle représente les tendons des M. long fléchisseur du gros orteil et long fléchisseur commun des orteils, les M. accessoire au long fléchisseur et lombricaux. Côté droit.

N° 1. Face inférieure du calcanéum. — 2. Portion du ligament calcanéo-cuboïdien inférieur. — 3. Cuboïde. — 4. Cinquième os du métatarse. — 5, 5. Tendon du M. long fléchisseur du gros orteil. — 6. Tendons du long fléchisseur commun des orteils. — 7. Division des tendons précédents en quatre portions. — 8, 8, 8, 8. Terminaison des mêmes tendons à la dernière phalange des quatre derniers orteils. — 9, 9. Deux des gaines fibreuses qui maintiennent les mêmes tendons sous les orteils. — 10. Un des tendons du court fléchisseur commun, coupé au-dessus de sa bifurcation. — 11. M. accessoire au long fléchisseur. — 12, 12. Insertion du muscle précédent au calcanéum. — 13, 13. Terminaison du même muscle sur la face supérieure et le bord externe du tendon du long fléchisseur commun. — 14. Scaphoïde. — 15. Premier os cunéiforme. — 16. Premier os du métatarse. — 17, 17. Portion du M. court fléchisseur du gros orteil. — 18, 19, 20, 21. Premier, second, troisième et quatrième M. lombricaux, insérés sur les tendons du long fléchisseur commun. — 22, 22, 22, 22. Terminaison des muscles précédents aux premières phalanges des orteils. — 23. Portion du M. court fléchisseur du petit orteil.

## PLANCHE 117.

Fig. 1. Elle représente les M. court fléchisseur, abducteur oblique, abducteur transverse du gros orteil, et court fléchisseur du petit orteil. Côté droit.

N° 1. Face inférieure du calcanéum. — 2. Portion de l'astragale. — 3. Ligament calcanéo-scaphoïdien inférieur. — 4. Scaphoïde. — 5. Premier os cunéiforme. — 6. Premier os du métatarse. — 7. Cuboïde. — 8. Coulisser du cuboïde dans laquelle passe le tendon du M. long péronier latéral. — 9. Ligament calcanéo-cuboïdien inférieur. — 10. M. court fléchisseur du gros orteil. — 11. Insertion du muscle précédent à la partie inférieure du calcanéum. — 12. Autre insertion du même muscle à la face inférieure des deux derniers os cunéiformes. — 13, 13. Terminaison du même muscle aux deux os sésamoïdes de l'articulation métatarso-phalangienne du gros orteil, et sur les côtés de — 14, 14. la base de la première phalange du

même orteil. — 15. M. abducteur oblique du gros orteil. — 16. Insertion du muscle précédent à la face inférieure du cuboïde et au ligament calcanéo-cuboïdien inférieur. — 17. Autre insertion du même muscle à l'extrémité postérieure des troisième et quatrième os du métatarse. — 18. Terminaison du même muscle à l'os sésamoïde externe de l'articulation métatarso-phalangienne, et en dehors de la base de la première phalange du gros orteil. — 19. M. abducteur transverse du gros orteil. — 20, 20, 20, 20. Insertions du muscle précédent aux ligaments des articulations métatarso-phalangiennes des quatre derniers orteils. — 21. Terminaison du même muscle au côté externe de la première phalange du gros orteil. — 22. M. court fléchisseur du petit orteil. — 23. Insertion du muscle précédent à l'extrémité postérieure du cinquième os du métatarse. — 24. Terminaison du même muscle en dehors de la base de la première phalange du petit orteil. — 25, 25, 25. M. interosseux.

FIG. 2. Elle représente le M. pédieux et les interosseux dorsaux. Côté droit.

N° 1. Face supérieure de l'astragale. — 2. Calcanéum. — 3. Face externe de l'os précédent. — 4. Scaphoïde. — 5. Premier os cunéiforme. — 6. Premier os du métatarse. — 7. M. pédieux. — 8. Insertion du muscle précédent à la partie antérieure de la face externe du calcanéum et au ligament qui unit cet os à l'astragale. — 9, 9, 9, 9. Extrémité antérieure du même muscle, divisée en quatre faisceaux distincts. — 10, 10, 10, 10. Les tendons fournis par les faisceaux précédents, allant se terminer en dehors de la base de la première phalange des quatre premiers orteils. — 11. Portion du tendon de l'extenseur propre du gros orteil. — 12, 12, 12, 12. Portions des tendons du long extenseur commun des orteils. — 13. Premier M. interosseux dorsal. — 14, 15. Insertions du muscle précédent aux deux premiers os du métatarse. — 16. Terminaison du même muscle en dedans de la première phalange du second orteil. — 17. Second M. interosseux dorsal. — 18, 19. Insertions du muscle précédent au second et au troisième os du métatarse. — 20. Terminaison du même muscle en dehors de la première phalange du second orteil. — 21. Troisième M. interosseux dorsal. — 22, 23. Insertions du muscle précédent au troisième et au quatrième os du métatarse. — 24. Terminaison du même muscle en dehors de la première phalange du troisième orteil. — 25. Quatrième M. interosseux dorsal. — 26, 27. Insertions du muscle précédent au quatrième et au cinquième os du métatarse. — 28. Terminaison du même muscle en dehors de la première phalange du quatrième orteil. — 29, 29, 29. Les tendons des trois M. interosseux plantaires, allant se terminer en dedans de la base de la première phalange des trois derniers orteils.

FIG. 3. Elle représente les trois M. interosseux plantaires. Côté droit.

N° 1, 2, 3, 4, 5. Premier, second, troisième, quatrième et cinquième os du métatarse. — 6. Coupe transversale du pied. — 7. Premier M. interosseux plantaire. — 8, 8. Insertion du muscle précédent à la partie inférieure de la face interne du troisième os du métatarse. — 9. Terminaison du même muscle en dedans de la base de la première phalange du troisième orteil. — 10. Second M. interosseux plan-



taire. — 11, 11. Insertion du M. précédent à la partie inférieure de la face interne du quatrième os du métatarse. — 12. Terminaison du même muscle en dedans de la base de la première phalange du quatrième orteil. — 13. Troisième M. interosseux plantaire. — 14, 14. Insertion du muscle précédent à la partie inférieure de la face interne du cinquième os du métatarse. — 15. Terminaison du même muscle en dedans de la base de la première phalange du cinquième orteil. — 16, 16. Les os sésamoïdes de l'articulation métatarso-phalangienne du gros orteil. — 17. Gouttière que les os précédents laissent entre eux, pour le tendon du M. long fléchisseur du gros orteil.

## PLANCHE 118.

**FIG. 1.** Elle représente le fascia superficialis à la partie inférieure de l'abdomen et à la partie antérieure et supérieure de la cuisse. Côté droit. Homme de 18 ans.

N° 1. Crête iliaque. — 2. M. iliaque. — 3. Partie inférieure du M. droit de l'abdomen. — 4. M. grand oblique. — 5, 5. L'aponévrose superficielle (*fascia superficialis*) soulevée et détachée de l'aponévrose du grand oblique qu'elle recouvre. — 6. La même aponévrose recouvrant l'arcade crurale à laquelle elle adhère. — 7. La même aponévrose passant devant les ganglions de l'aîne. — 8, 8. La même aponévrose appliquée sur le fascia lata. — 9, 10. La même aponévrose envoyant autour du cordon testiculaire un prolongement qui concourt à la formation du dartos. — 11. La même aponévrose se continuant avec le tissu cellulaire qui entoure — 12. la verge. — 13. Petite portion de l'aponévrose fascia lata. — 14. Coupe du fémur et des muscles de la cuisse. — 15. Le testicule.

**FIG. 2.** Elle représente les orifices internes des canaux inguinal, crural et sous-pubien : les aponévroses iliaque et pelvienne du côté gauche. Homme de 30 ans.

N° 1. Coupe des trois dernières vertèbres lombaires. — 2. Coupe du sacrum. — 3. Coupe du coccyx. — 4. Partie inférieure du canal vertébral. — 5. Canal sacré. — 6. Coupe des apophyses épineuses des dernières vertèbres lombaires, des tubercules médians de la face postérieure du sacrum : terminaison du ligament sur-épineux. — 7. Coupe du M. droit de l'abdomen. — 8, 8. Partie inférieure du M. transverse abdominal. — 9. Aponévrose du muscle précédent, passant derrière — 10. la face postérieure du M. droit. — 11. Fascia transversalis. — 12. Orifice interne du canal inguinal. — 13. M. iliaque. — 14. Tendon du M. petit psoas. — 15. Aponévrose iliaque (*fascia iliaca*) naissant du bord externe du tendon précédent. — 16. Aponévrose iliaque s'attachant à la lèvre interne de la crête du même nom, entre les M. transverse et iliaque. — 17. La même aponévrose passant derrière l'arcade crurale pour aller se continuer avec le fascia transversalis. — 18. M. grand psoas. — 19. Prolongement de l'aponévrose iliaque dans le canal crural. — 20. In-

sertion du tendon du M. petit psoas à l'éminence ilio-pectinée. — 20°. Expansion fibreuse du bord interne du tendon du petit psoas, s'attachant au détroit supérieur du bassin, et allant concourir à la formation de l'aponévrose pelvienne. — 21. Orifice supérieur du canal crural. — 22. Ligament de Gimbernat. — 23, 23. Aponévrose pelvienne. — 24. Orifice interne du canal sous-pubien. — 25. Pubis. — 26, 26. Aponévrose pelvienne recouvrant les M. obturateur interne et releveur de l'anus. — 27. Branche de l'ischion. — 27. M. pyramidal.

## PLANCHE 119.

FIG. 1. Elle représente le fascia transversalis, mis à découvert par le renversement de l'aponévrose du M. grand oblique, et l'ablation des M. petit oblique et transverse de l'abdomen; le canal crural est ouvert dans toute son étendue. Côté gauche. Homme de 40 ans.

N° 1. Crête iliaque. — 2. M. iliaque. — 3. Portion du M. grand psoas. — 4. Extrémité inférieure du M. droit de l'abdomen. — 5. Tendon du muscle précédent. — 6. Fascia transversalis. — 7. L'aponévrose précédente se continuant avec le bord externe du tendon du M. droit. — 8. Prolongement infundibuliforme que le fascia transversalis envoie au niveau de l'ouverture supérieure du canal inguinal, autour des vaisseaux spermaticques, et qui constitue leur gaine propre. — 9. La gaine propre des vaisseaux testiculaires sortant par l'anneau inguinal. — 10. Face postérieure de l'aponévrose du grand oblique, renversée sur la cuisse. — 11. Les M. transverse et petit oblique, coupés près de leur insertion dans le fond de la gouttière formée par l'union du bord inférieur de l'aponévrose du grand oblique avec le fascia transversalis. — 12. Pilier supérieur de l'anneau inguinal, détaché et renversé. — 13. La gaine propre des vaisseaux testiculaires au-dessous de l'anneau inguinal. — 14. La même gaine enveloppant le testicule et la tunique vaginale. — 15. L'épine iliaque antérieure et supérieure. — 16. Paroi postérieure du canal crural, formée par le feuillet profond de l'aponévrose fémorale. — 17. Paroi antérieure du même canal, formée par le feuillet superficiel de l'aponévrose fémorale. (Elle est détachée, et renversée en dehors, pour laisser voir la paroi postérieure.) — 18. Endroit où se réunissent les deux feuillets de l'aponévrose fémorale, et d'où a été détachée la paroi antérieure du canal crural. — 19. Portion de l'orifice inférieur du canal crural ou de l'ouverture qui donne passage à la veine saphène interne. — 20, 20. Aponévrose fémorale recouvrant les muscles de la cuisse. — 21. Le pubis. — 22. La verge.

FIG. 2. Elle représente la partie inférieure de la paroi antérieure de l'abdomen et de l'excavation du bassin, vue en dedans, de manière à faire voir les orifices internes des canaux inguinal, crural et sous-pubien du côté gauche, et la disposition des aponévroses qui les forment. Le bassin est coupé verticalement, au niveau de la grande échancrure sciatique. Homme de 20 ans.



N° 1. Coupe transversale du M. droit de l'abdomen. — 2. M. transverse et petit oblique, soutenus par une aigle. — 3. Crête iliaque. — 4. Coupe de l'os iliaque. — 5. Coupe du même os, au-dessus de la grande échancrure sacro-sciatique. — 6. Coupe du M. iliaque. — 7. Coupe du M. grand psoas. — 8. Partie postérieure de la cavité cotyloïde. — 9. Epine sciatique. — 10. Tubérosité de l'ischion. — 11. Branches réunies du pubis et de l'ischion. — 12. Coupe de la symphyse des os pubis. — 13. Face postérieure du pubis. — 14. Aponévrose du M. transverse de l'abdomen, réunie au fascia transversalis. — 15. Coupe de l'aponévrose iliaque. — 16. Coupe du tendon du petit psoas et des expansions qu'il envoie sur le M. grand psoas. — 17. Expansion interne de l'aponévrose du M. petit psoas, allant s'attacher au détroit supérieur du bassin. — 18. Face interne de l'arcade crurale (point de réunion de l'aponévrose du M. grand oblique avec le fascia transversalis). — 19. Orifice supérieur du canal inguinal, et prolongement membraneux que fournit, à son niveau, le fascia transversalis. — 20. Faisceau fibreux qui soutient en dedans l'orifice supérieur du canal inguinal. — 21. Le fascia transversalis se continuant avec le bord externe du tendon du M. droit abdominal. — 22. Orifice supérieur du canal crural. — 23. Le ligament de Gimbernat, qui borne en dedans l'orifice précédent. — 24. Ligament sous-pubien. — 25. Orifice interne du canal sous-pubien. — 26. Face postérieure du M. droit, recouverte par l'aponévrose du M. transverse. — 27. Bord interne du même muscle. — 28. Le cordon spermatique et le testicule entourés par la gaine propre que leur fournit le fascia transversalis.

## PLANCHE 120.

FIG. 1. Elle représente les aponévroses d'enveloppe du membre inférieur, vues par-devant. Côté gauche. Homme de 40 ans.

N° 1. Portion de l'aponévrose du M. grand oblique de l'abdomen. — 2. Anneau inguinal. — 3. Pilier interne, et — 4. pilier externe de l'anneau inguinal. — 5. Epine iliaque antérieure et supérieure. — 6. Feuillet superficiel de l'aponévrose fascia lata, qui forme la paroi antérieure du canal crural. — 7. Ouverture inférieure du canal crural, par laquelle passe la veine saphène. — 8. L'aponévrose fémorale recouvrant les M. droit interne et adducteurs, — 9. le M. couturier, — 10. le M. du fascia lata, — 11. le M. droit antérieur de la cuisse, — 12. la portion interne, et — 13. la portion externe du M. triceps fémoral. — 14. Le tendon des M. extenseurs de la jambe, s'insérant à — 15. la rotule. — 16. Le ligament rotulien. — 17. La face interne du tibia. — 18, 18. Insertion de l'aponévrose jambière à la crête du tibia. — 19. Insertion de la même aponévrose à la tête du péroné. — 20. Expansions que l'aponévrose jambière reçoit des tendons des M. couturier, droit interne, demi-tendineux. — 21. Aponévrose jambière recouvrant le M. ju-

*Explication des Planches.*

23

meau interne. — 22. La même aponévrose se fixant au bord interne du tibia, et recouvrant le M. soléaire. — 23, 23. La même aponévrose recouvrant les M. des régions antérieure et externe de la jambe, et se continuant avec — 24. le ligament annulaire antérieur du tarse. — 25. Insertion du ligament précédent à la face externe du calcaneum. — 26. Terminaison du même ligament à — 27. la malléole interne. — 28. La malléole externe. — 29. Aponévrose dorsale du pied. — 30. Calcaneum.

FIG. 2. Elle représente la pièce précédente, vue par derrière.

N° 1. Coupe faite sur la partie moyenne du sacrum. — 2. Aponévrose des muscles des gouttières vertébrales au niveau du sacrum. — 3. Crête iliaque. — 4. L'aponévrose fémorale s'insérant en dehors de la crête iliaque, et recouvrant — 5. le M. moyen fessier. — 6. M. grand fessier, recouvert par une membrane fibro-celluleuse qui se continue avec l'aponévrose fémorale. — 7. Tendon du M. grand fessier, se continuant avec l'aponévrose fémorale. — 8. L'aponévrose fémorale recouvrant la portion externe du M. triceps, — 9, 9. le M. biceps, — 10, 10. le M. demi-tendineux, — 11. le grand adducteur et le droit interne. — 12. L'aponévrose fémorale recouvrant la région poplitée, pour se continuer avec — 13, 13. l'aponévrose jambière appliquée sur les M. jumeaux. — 14. L'aponévrose jambière recouvrant les muscles de la région péronière. — 15. La même aponévrose passant derrière le tendon d'Achille. — 16, 16. Feuillet profond de l'aponévrose jambière, qui remonte au-devant du tendon d'Achille, et couvre les muscles de la région jambière postérieure et profonde. — 17. Calcaneum. — 18. Malléole interne. — 19. Malléole externe. — 20. Bord externe du pied.

FIG. 3. Elle représente l'aponévrose plantaire. Côté gauche.

N° 1. Face inférieure du calcaneum donnant insertion à — 2. l'aponévrose plantaire. — 3. L'aponévrose plantaire, recouvrant le M. adducteur du gros orteil. — 4. La même aponévrose appliquée sur le M. court fléchisseur commun des orteils. — 5. La même aponévrose donnant attache au M. abducteur du petit orteil. — 6, 6, 6, 6, 6. Languettes de la partie antérieure de l'aponévrose plantaire, qui vont se confondre avec les ligaments des articulations métatarso-phalangiennes. — 7, 7. M. abducteur du petit orteil. — 8. M. court fléchisseur du gros orteil. — 9. Bord interne, et — 10. bord externe du pied. — 11. Saillie de l'extrémité postérieure du cinquième os du métatarse. — 12, 13, 14, 15, 16. Premier, second, troisième, quatrième et cinquième orteils.

FIG. 4. Elle représente le ligament annulaire interne du tarse. Côté gauche.

N° 1. Extrémité inférieure du tibia. — 2. Extrémité inférieure du péroné. — 3. Malléole interne. — 4. Ligament annulaire interne du tarse. — 5. Insertion du ligament précédent à la malléole interne. — 6. Insertion du même ligament au calcaneum. — 7. Face postérieure du calcaneum. — 8. Os scaphoïde. — 9. Tendon du M. jambier antérieur. — 10. Astragale. — 11, 11. Tendon du M. jambier postérieur. — 12. Tendon du M. long fléchisseur commun des orteils. — 13. Tendon



du M. long fléchisseur propre du gros orteil. — 14. Portion du M. adducteur du gros orteil, s'insérant au ligament annulaire interne du tarse et au calcanéum. — 15. Aponévrose plantaire.

## PLANCHE 121.

FIG. 1. Elle représente le cartilage thyroïde, vu par sa face antérieure. Homme de 30 ans.

N° 1. Face antérieure. — 2. Angle saillant qui réunit en avant les deux moitiés de la face précédente. — 3, 3. Bord supérieur. — 4. Echancrure que le bord précédent offre à sa partie moyenne. — 5. Bord inférieur. — 6, 6. Les grandes cornes. — 7, 7. Les petites cornes.

FIG. 2. Le même cartilage vu par sa face postérieure.

N° 1. Face postérieure et angle rentrant qui unit au milieu les deux moitiés de la même face. — 2. Bord supérieur et échancrure moyenne qu'il présente. — 3. Bord inférieur. — 4. Bord postérieur. — 5. Grandes cornes. — 6. Petites cornes.

FIG. 3. Le même cartilage vu de profil.

N° 1. Moitié droite de la face antérieure. — 2. Portion de la face postérieure de la moitié gauche. — 3. Bord supérieur. — 4. Echancrure moyenne du bord précédent. — 5. Angle saillant qui réunit en avant les deux moitiés de la face antérieure. — 6. Bord inférieur. — 7. Bord postérieur. — 8. Grandes cornes. — 9. Petites cornes.

FIG. 4. Le cartilage cricoïde, vu par sa face postérieure. Même sujet.

N° 1. Partie moyenne de la face postérieure. — 2. Bord supérieur. — 3. Bord inférieur. — 4. Faces latérales. — 5, 5. Portions de la face postérieure qui donnent attache aux M. crico-aryténoïdiens postérieurs.

FIG. 5. Le même cartilage vu par sa face antérieure.

N° 1. Cavité du cartilage cricoïde. — 2. Bord supérieur. — 3. Bord inférieur. — 4, 4. Petites facettes du bord supérieur qui sont articulées avec les cartilages aryténoïdes. — 5, 5. Parties du bord supérieur qui donnent attache aux M. crico-aryténoïdiens latéraux.

FIG. 6. Le même cartilage vu de profil.

N° 1. Partie moyenne de la face postérieure. — 2. Face antérieure. — 3. Bord supérieur. — 4. Cavité du cartilage. — 5. Facette articulaire du bord supérieur. — 6. Partie latérale droite de la face postérieure. — 7. Facette qui s'articule avec la petite corne du cartilage thyroïde. — 8. Bord inférieur.

FIG. 7. Le même cartilage vu par son bord supérieur.

N° 1. Face postérieure. — 2. Face antérieure. — 3, 3. Bord supérieur. — 4, 4. Facettes latérales qui reçoivent les petites cornes du cartilage thyroïde. — 5, 5. Facettes du bord supérieur, qui s'articulent avec les cartilages aryténoïdes.

FIG. 8. Le cartilage aryténoïde droit. Face postérieure. Même sujet.

N° 1. Face postérieure. — 2. Sommet. — 3. Base. — 4. Angle externe, et — 5. angle interne de la base du cartilage aryténoïde.

FIG. 9. Le même cartilage vu par sa face antérieure.

N° 1. Face antérieure. — 2. Sommet. — 3. Base. — 4. Angle interne, et — 5. angle externe du cartilage aryténoïde. — 6. Facette qui s'articule avec le cartilage cricoïde.

FIG. 10. Le fibro-cartilage épiglottique vu par sa face antérieure. Même sujet.

N° 1. Face antérieure. — 2. Base. — 3. Sommet. — 4, 4. Bords latéraux du fibro-cartilage épiglottique.

FIG. 11. Le même cartilage vu par sa face postérieure.

N° 1. Face postérieure, sur laquelle on voit de petites cavités qui logent des follicules muqueux. — 2. Base — 3. Sommet. — 4, 4. Bords latéraux de l'épiglotte.

FIG. 12. Le même fibro-cartilage vu de profil.

N° 1. Face antérieure. — 2. Face postérieure. — 3. Base. — 4. Sommet. — 5, 5. Bords du fibro-cartilage épiglottique.

FIG. 13. Elle représente les articulations du larynx. Ligaments membraneux thyro-hyoïdien et crico-thyroïdien, vus par leur face antérieure. Homme de 40 ans.

N° 1. Corps, — 2, 2. grandes, et — 3, 3. petites cornes de l'os hyoïde. — 4. La membrane thyro-hyoïdienne. — 5, 5. Insertion de la membrane précédente au corps et aux grandes cornes de l'os hyoïde. — 6, 6. Insertion de la même membrane au bord supérieur du cartilage thyroïde. — 7, 7. Bord postérieur de la même membrane. — 8. Grande corne du cartilage thyroïde. — 9. Partie moyenne du cartilage thyroïde. — 10. Membrane crico-thyroïdienne. — 11. Insertion de la membrane précédente au bord inférieur du cartilage thyroïde. — 12. Insertion de la même membrane au bord supérieur du cartilage cricoïde. — 13. Petites cornes du cartilage thyroïde. — 14. Premier anneau cartilagineux de la trachée artère.

FIG. 14. Elle représente les articulations du larynx. Face postérieure. Même sujet.

N° 1. Face postérieure de l'épiglotte. — 2. Petites, et — 3. grandes cornes de l'hyoïde. — 4, 4. Face, et — 5, 5. bords postérieurs du ligament thyro-hyoïdien. — 6. Face postérieure du cartilage thyroïde. — 7, 7. Cartilages aryténoïdes. — 8. Cartilage cricoïde. — 9. Ligament postérieur de l'articulation crico-aryténoïdienne. — 10. Petite corne du cartilage thyroïde. — 11. Ligament postérieur de l'articulation crico-thyroïdienne. — 12. Ligament antérieur de la même articulation. — 13. Premier anneau de la trachée artère. — 14. Bord postérieur, et — 15. grande corne du cartilage thyroïde.



FIG. 15. Elle représente la même pièce, coupée verticalement d'avant en arrière, et vue de profil.

N° 1. Coupe du corps de l'os hyoïde. — 2. Petites, et — 3. grandes cornes de l'os hyoïde. — 4, 4. Face postérieure du ligament thyro-hyoïdien. — 5. Coupe du cartilage thyroïde. — 6. Coupe de l'épiglotte. — 7. Insertion de l'épiglotte au cartilage thyroïde. — 8. Face postérieure du cartilage thyroïde. — 9. Grandes cornes du cartilage précédent. — 10. Cartilage aryténoïde gauche. — 11. Ligament thyro-aryténoïdien, ou *corde vocale*. — 12. Insertion du ligament précédent au cartilage aryténoïde. — 13. Insertion du même ligament au cartilage thyroïde. — 14, 15. Coupes du cartilage cricoïde. — 16. Cavité du larynx. — 17. Cavité du commencement de la trachée artère.

## PLANCHE 122.

FIG. 1. Elle représente les M. crico-thyroïdiens. Homme de 20 ans.

N° 1. Cartilage thyroïde. — 2. Membrane crico-thyroïdienne. — 3. M. crico-thyroïdien gauche. — 4. Insertion du M. précédent au cartilage cricoïde. — 5. Insertion du même muscle au cartilage thyroïde. — 6. Premier anneau cartilagineux de la trachée artère.

FIG. 2. Elle représente les M. aryténoïdien et crico-aryténoïdien postérieur. Femme de 20 ans.

N° 1. Bord supérieur, — 2. grandes cornes, — 3. face postérieure, et — 4. bords postérieurs du cartilage thyroïde. — 5. Partie moyenne de la face postérieure du cartilage cricoïde. — 6, 6. Cartilages aryténoïdes. — 7. M. aryténoïdien. — 8, 8. Insertions du M. précédent aux cartilages aryténoïdes. — 9. M. crico-aryténoïdien postérieur gauche. — 10. Insertion du M. précédent au cartilage cricoïde. — 11. Terminaison du même muscle en dehors de la base du cartilage aryténoïde. — 12. Partie postérieure de la trachée artère.

FIG. 3. Elle représente les M. thyro-aryténoïdien, crico-aryténoïdiens latéral et postérieur du côté gauche, et le M. aryténoïdien. La moitié gauche du cartilage thyroïde est enlevée, afin de laisser voir les muscles précédents. Homme de 40 ans.

N° 1. Coupe du cartilage thyroïde. — 2. Coupe du ligament crico-thyroïdien. — 3. Face antérieure du cartilage cricoïde. — 4. Bord supérieur, — 5. face postérieure, — 6. grande corne droite du cartilage thyroïde. — 7. Face latérale gauche du cartilage cricoïde. — 8. Facette du cartilage précédent, qui s'articulait avec la petite corne du cartilage thyroïde. — 9, 9. Cartilage aryténoïde. — 10. M. thyro-aryténoïdien gauche. — 11. Insertion du M. précédent en dedans de l'angle rentrant du cartilage thyroïde. — 12. Terminaison du même muscle en

avant de la base du cartilage aryténoïde. — 13. M. crico-aryténoïdien latéral. — 14. Insertion du muscle précédent au bord supérieur du cartilage cricoïde. — 15. Terminaison du même muscle à la base du cartilage aryténoïde. — 16. Insertion du M. crico-aryténoïdien postérieur au cartilage cricoïde. — 17. Terminaison du même muscle en dehors de la base du cartilage aryténoïde. — 18. M. aryténoïdien. — 19. Premier anneau de la trachée artère.

FIG. 4. Elle représente les ligamens thyro-aryténoïdiens (*cordes vocales*), interceptant entre eux l'ouverture qu'on appelle la *glotte*. Le larynx est vu par sa face supérieure. Homme d'environ 36 ans.

N° 1. Bord supérieur, — 2. face antérieure, et — 3. grandes cornes du cartilage thyroïde. — 4. Face postérieure du cartilage cricoïde. — 5, 5. Cartilages aryténoïdes. — 6, 6. Ligamens thyro-aryténoïdiens. — 7. Insertions des deux ligamens précédens, en dedans de l'angle du cartilage thyroïde. — 8, 8. Terminaison des mêmes ligamens, en avant de la base des cartilages aryténoïdes. — 9. Glotte. — 10. Partie antérieure du bord inférieur du cartilage cricoïde. — 11. Portion du bord supérieur du même cartilage, qui se trouve entre les deux cartilages aryténoïdes.

FIG. 5. Elle représente la glande épiglottique, vue par sa face antérieure. La partie moyenne de la membrane thyro-hyoïdienne et du cartilage thyroïde est enlevée. Homme de 30 ans.

N° 1. Os hyoïde. — 2. Base de l'épiglotte. — 3. Parties latérales du ligament thyro-hyoïdien. — 4, 4. Coupe faite au cartilage thyroïde. — 5. Face antérieure de l'épiglotte. — 6. Glande épiglottique. — 7. Membrane crico-thyroïdienne. — 8. Cartilage cricoïde. — 9, 9. Petites cornes du cartilage thyroïde. — 10. Premier anneau de la trachée artère.

FIG. 6. Elle représente le larynx avec ses muscles et ses ligamens, vus de profil par le côté gauche. Homme de 45 ans.

N° 1. Face antérieure, — 2. petites cornes, et — 3. grandes cornes de l'os hyoïde. — 4. Ligament thyro-hyoïdien. — 5. Face antérieure, et — 6, 6. bords postérieurs du même ligament. — 7, 7. Insertions du même ligament aux grandes cornes du cartilage thyroïde. — 8. Insertion du même ligament à l'os hyoïde. — 9. Insertion du même ligament au bord supérieur du cartilage thyroïde. — 10. Face antérieure du cartilage thyroïde. — 11. Angle saillant, et — 12. bord postérieur du même cartilage. — 13. M. crico-thyroïdien gauche. — 14. Membrane crico-thyroïdienne. — 15. Ligament antérieur de l'articulation crico-thyroïdienne latérale. — 16. Face postérieure du cartilage cricoïde. — 17. Portion du M. crico-aryténoïdien postérieur gauche. — 18. Portion du M. aryténoïdien. — 19. Premier anneau de la trachée artère.



# **PLANCHE 123.**

**FIG. 1.** Elle représente le larynx avec la glande thyroïde, vus par-devant. Homme d'environ 40 ans.

N° 1. L'os hyoïde. — 2. Membrane thyro-hyoïdienne. — 3. Cartilage thyroïde. — 4. Cartilage cricoïde. — 5. Membrane crico-thyroïdienne. — 6. Commencement de la trachée artère. — 7, 7. Les deux lobes de la glande thyroïde. — 8. Isthme qui réunit en avant les deux lobes précédents.

**FIG. 2.** Elle représente la glande thyroïde, fendue transversalement et de haut en bas, afin de faire voir sa structure.

N° 1. Les deux lobes. — 2. Isthme qui réunit les deux lobes précédents, et se trouve formé par le même tissu.

**FIG. 3.** Elle représente le larynx, la trachée artère et la glande thyroïde, fendus par une section verticale dirigée d'avant en arrière. La glande aryténoïde gauche est mise à découvert par l'ablation de la membrane muqueuse qui la recouvre en dedans. Côté gauche. Homme d'environ cinquante ans.

N° 1. Coupe du corps de l'os hyoïde. — 2, 3. Petites et grandes cornes du même os. — 4, 4. Moitié de la membrane thyro-hyoïdienne. — 5. Grande corne du cartilage thyroïde. — 6. Moitié de l'épiglotte. — 7. Moitié du repli muqueux médian qui unit l'épiglotte à la base de la langue. — 8. Moitié de la glande épiglotique. — 9. Portion verticale, et — 10. portion horizontale de la glande aryténoïde. — 11. Ventricule du larynx. — 12. Corde vocale inférieure. — 13. Cartilage aryténoïde. — 14, 14. Coupe du cartilage cricoïde. — 15. Facé interne du cartilage cricoïde, formant la partie inférieure de la cavité du larynx. — 16. Cavité de la trachée artère. — 17. Lobe gauche de la glande thyroïde.

**FIG. 4.** Elle représente le larynx d'un homme de 50 ans, vu par sa face postérieure et revêtu de la membrane muqueuse. Le pharynx est ouvert, ainsi que la partie supérieure de l'œsophage, afin de laisser voir la disposition de la membrane muqueuse, à l'égard de ces divers organes.

N° 1. Base de la langue. — 2, 2. Parties latérales de la langue. — 3. Repli muqueux qui se porte de la face antérieure de l'épiglotte à la partie moyenne de la base de la langue. — 4, 4. Replis muqueux qui unissent les côtés de l'épiglotte aux parties latérales de la base de la langue. — 5. Face postérieure de l'épiglotte. — 6. Ouverture supérieure du larynx. — 7, 7. Replis muqueux qui se portent des parties latérales de l'épiglotte aux cartilages aryténoïdes, et bornent sur les côtés l'ouverture supérieure du larynx. — 8, 8. Membrane muqueuse du pharynx, recouvrant deux culs-de-sac situés entre le cartilage thyroïde et les cartilages cri-

coïde et aryténoïde. — 9, 9. Grandes cornes du cartilage thyroïde. — 10. Membrane muqueuse recouvrant la face postérieure du larynx. — 11, 11. Les bords de l'incision faite au pharynx et à l'œsophage, renversés en dehors. — 12. OEsophage. — 13. Trachée artère. — 14, 14. Les lobes de la glande thyroïde.

## PLANCHE 124.

FIG. 1. Coupe verticale du larynx d'un homme adulte. Moitié gauche.

N° 1. Moitié de la base de la langue. — 2. Coupe de l'os hyoïde. — 3. Repli muqueux qui se porte de la partie moyenne de l'épiglotte à la base de la langue. — 4. Moitié de l'épiglotte. — 5. Coupe passant par la partie moyenne du même fibro-cartilage. — 6. Repli muqueux aryténo-épiglottique. — 7. Moitié de la glande épiglottique. — 8. Coupe du cartilage thyroïde. — 9. Corde vocale supérieure. — 10. Ventricule gauche du larynx. — 11. Corde vocale inférieure. — 12. Cavité du cartilage cricoïde, revêtue par la membrane muqueuse. — 13. Coupe du cartilage cricoïde. — 14. Cartilage aryténoïde. — 15. Grande corne de l'os hyoïde. — 16. Ligament thyro-hyoïdien. — 17. Grande corne du cartilage thyroïde. — 18. Membrane muqueuse du pharynx. — 19. Cavité de l'œsophage. — 20. Cavité de la trachée artère. — 21. Moitié de la glande thyroïde. — 22. Coupe de la partie moyenne du ligament thyro-hyoïdien. — 23. Coupe du ligament crico-thyroïdien.

FIG. 2. Elle représente le larynx d'un homme de 30 ans, vu de profil. Côté droit.

N° 1. Os hyoïde. — 2. Petite, et — 3. grande cornes du même os. — 4. Extrémité de l'épiglotte. — 5. Membrane thyro-hyoïdienne. — 6. Cartilage thyroïde. — 7. Cartilage cricoïde. — 8. Commencement de la trachée artère.

FIG. 3. La même pièce, vue par en haut, afin de voir la forme et les dimensions de la glotte. L'os hyoïde et le ligament thyro-hyoïdien sont enlevés.

N° 1, 1. Cartilage thyroïde. — 2, 2. Grandes cornes du même cartilage. — 3, 3. Les cordes vocales. — 4. La glotte. — 5, 5. Les cartilages aryténoïdes. — 6. Le cartilage cricoïde.

FIG. 4. Elle représente le larynx d'une femme de 25 ans, vu de profil, côté droit. Les lettres indiquent les mêmes parties que pour la figure 2.

FIG. 5. La pièce précédente, vue par en-haut. Les lettres indiquent les mêmes parties que dans la figure 3.

FIG. 6. Le larynx d'un enfant mâle de 4 ans, vu de profil. Côté droit.

N° 1. Os hyoïde. — 2. Membrane thyro-hyoïdienne. — 3. Cartilage thyroïde. — 4. Cartilage cricoïde. — 5. Commencement de la trachée artère.

FIG. 7. La pièce précédente, vue par en-haut. L'os hyoïde est enlevé.

N° 1, 1. Cartilage thyroïde. — 2, 2. Cordes vocales. — 3. La glotte. — 4. Le cartilage cricoïde. — 5, 5. Les cartilages aryténoïdes.



## PLANCHE 125.

Cette planche représente le système musculaire. La peau est simplement ôtée, du côté droit, de manière à faire voir les muscles qu'elle recouvre; du côté gauche, les muscles superficiels sont enlevés, et les muscles sous-jacents mis à découvert. Homme de 40 ans, vu de face.

N° 1. M. frontal. — 2. M. orbiculaire des paupières. — 3. M. élévateur commun de l'aile du nez et de la lèvre supérieure. — 4. M. élévateur propre de la lèvre supérieure. — 5. M. petit zygomatique. — 6. M. grand zygomatique. — 7, 7. M. masseters. — 8. M. peaucier. — 9, 9. M. sterno-hyoïdien et sterno-thyroïdien. — 10. M. deltoïde. — 11, 11. M. biceps. — 12, 12. M. triceps brachial. — 13, 13. M. brachial antérieur. — 14, 14. M. grand supinateur. — 15, 15. M. premier radial externe. — 16, 16. M. rond pronateur. — 17. M. grand palmaire. — 18. M. petit palmaire. — 19. M. fléchisseur digital superficiel. — 20. M. cubital antérieur. — 21. M. radiaux externes. — 22. M. long abducteur et court extenseur du pouce. — 23. Tendon du M. long extenseur du pouce. — 24. Portion du M. fléchisseur superficiel des doigts. — 25. Portion du M. carré pronateur. — 26. Muscles de l'éminence thénar. — 27. Muscles de l'éminence hypothénar. — 28. M. lombricaux. — 29. M. adducteur du pouce. — 30. M. grand pectoral. — 31. Portion du M. grand dorsal. — 32, 32. M. grand dentelé. — 33. M. grand oblique de l'abdomen. — 34. Aponévrose du muscle précédent, formant la gaine du M. droit. — 35, 35. La ligne blanche. — 36. L'ombilic. — 37. Bord inférieur du M. grand oblique, formant l'arcade crurale. — 38. M. tenseur de l'aponévrose fascia lata. — 39. M. droit antérieur de la cuisse. — 40. M. couturier. — 41. Portion externe du M. triceps fémoral. — 42, 42. Portion fémorale des M. psoas et iliaque. — 43, 43. M. pectiné. — 44. M. moyen adducteur. — 45, 45. M. droit interne de la cuisse. — 46, 46. Portion interne du M. triceps fémoral. — 47. Portion moyenne du muscle précédent. — 48. La rotule. — 49, 49. Les deux extrémités du M. droit antérieur de la cuisse. — 50, 50. M. jambier antérieur. — 51, 51. M. extenseur commun des orteils. — 52. M. extenseur propre du gros orteil. — 53. M. péroniers latéraux. — 54, 54. M. jumeau interne. — 55, 55. M. soléaire. — 56. M. petit pectoral. — 57. M. sous-clavier. — 58. M. intercostaux internes. — 59. M. intercostaux externes. — 60. M. droit de l'abdomen. — 61. M. petit oblique de l'abdomen. — 62. M. sterno-mastoïdien. — 63. M. scapulo-hyoïdien. — 64. Portion des M. scalènes. — 65. M. sourcilier. — 66. M. transversal du nez. — 67. M. canin. — 68. M. orbiculaire des lèvres. — 69. M. triangulaire des lèvres. — 70. Houppe du menton. — 71. M. carré du menton. — 72. M. buccinateur. — 73. M. trapèze. — 74. M. pédieux. — 75. Ligament antérieur du tarse. — 76. M. moyen fessier.

*Explication des Planches.*

24

## PLANCHE 126.

Elle représente le système musculaire de la partie postérieure du corps, sur un homme de 40 ans. Les muscles superficiels sont mis à découvert du côté droit; ils sont enlevés à gauche, afin de laisser voir les M. sous-jacens.

N° 1. Aponévrose épicroanienne. — 2. M. occipital. — 3. M. trapèze. — 4, 4. Partie du M. sterno-mastoïdien. — 5, 5. M. splénus. — 6. M. deltoïde. — 7, 7. M. sous-épineux. — 8, 8. M. petit rond. — 9, 9. M. grand rond. — 10, 10. M. rhomboïde. — 11. M. grand dorsal. — 12. Portion externe du M. triceps brachial. — 13. Portion moyenne du même muscle. — 14. Partie du M. biceps brachial. — 15. Partie du M. brachial antérieur. — 16. M. long supinateur. — 17, 17. Olécrâne. — 18, 19. M. radiaux externes. — 20. M. extenseur commun des doigts. — 21. M. extenseur propre du petit doigt. — 22. M. cubital postérieur. — 23. Partie du M. cubital antérieur. — 23<sup>B</sup>. M. anconé. — 24. Ligament annulaire postérieur du carpe, retenant les tendons qui vont se porter à la face dorsale de la main. — 25. Les M. grand abducteur, court et long extenseurs du pouce. — 26. Aponévrose du M. long dorsal. — 27. Partie du M. oblique externe de l'abdomen. — 28, 28. Crête iliaque. — 29, 29. M. moyen fessier. — 30. M. grand fessier. — 31, 31. Portion externe du M. triceps de la cuisse. — 32, 32. M. biceps de la cuisse. — 33, 33. M. demi-tendineux. — 34, 34. M. demi-aponévrotique. — 35. Partie du M. grand adducteur. — 36, 36. M. droit interne de la cuisse. — 37. Creux du jarret : région poplitée. — 38, 39. M. jumeaux interne et externe. — 40. Aponévrose des M. jumeaux. — 41, 41. Le tendon d'Achille, commun aux M. jumeaux et soléaire. — 42. M. long péronier latéral. — 43. M. court péronier latéral. — 44. Malléole externe. — 45. Malléole interne. — 46. Bord externe du pied, et M. abducteur du petit orteil. — 47. M. angulaire de l'omoplate. — 48. M. sus-épineux. — 49. Partie du M. grand dentelé. — 50. Partie du M. grand complexus. — 51. Partie de l'humérus. — 52. Partie du M. brachial antérieur. — 53. Portion externe du M. triceps brachial. — 54. Portion moyenne du muscle précédent. — 55. M. anconé. — 56. M. court supinateur. — 57. Radius. — 58. Cubitus. — 59. M. long abducteur et court extenseur du pouce. — 60. M. long extenseur du pouce. — 61. M. extenseur propre de l'index. — 62. Les tendons des M. extenseurs des doigts, coupés au niveau de la face dorsale de la main. — 63. Partie du M. pyramidal. — 64. Partie du M. obturateur interne. — 65. M. jumeau supérieur de la cuisse. — 66. M. jumeau inférieur de la cuisse. — 67. M. carré de la cuisse. — 68. Partie du M. grand adducteur. — 69, 69. Extrémités supérieures des M. gastrocnémiens, coupées proche leur insertion aux condyles du fémur. — 70, 70. M. plantaire grêle. — 71. M. soléaire. — 72. M. poplité. — 73. Endroit où l'aponévrose des M. jumeaux s'unit à celle du soléaire pour former le tendon d'Achille.



— 74. M. abducteur du petit orteil. — 75. M. pédieux. — 76. Os pariétal. — 77. Os occipital. — 78. Suture lambdoïde. — 79. Temporal et M. auriculaires supérieur et postérieur. — 80. M. long dorsal. — 81. M. sacro-lombaire. — 82. M. petit dentelé postérieur et inférieur. — 83, 83. M. intercostaux externes. — 84. Partie du M. oblique interne de l'abdomen.

## PLANCHE 127.

Elle représente le système musculaire sur un homme de 36 ans, vu de profil.

N° 1. Aponévrose épiciénienne. — 2. M. frontal. — 3. M. occipital. — 4. M. auriculaire supérieur. — 5. M. auriculaire antérieur. — 6. Aponévrose temporale. — 7. M. orbiculaire des paupières. — 8. M. pyramidal du nez. — 9. M. élévateur de l'aile du nez et de la lèvre supérieure. — 10. M. élévateur propre de la lèvre supérieure. — 11. M. transversal du nez. — 12. M. petit zygomatique. — 13. M. grand zygomatique. — 14. M. masseter. — 15. M. buccinateur. — 16. M. triangulaire des lèvres. — 17, 17. M. orbiculaire des lèvres. — 18. Houppes du mouton. — 19. M. peaucier. — 20. M. sterno-mastoïdien. — 21. M. trapèze. — 22. Petite partie du M. splénus. — 23. M. de la région sus-hyoïdienne. — 24. M. de la région sous-hyoïdienne. — 25. M. grand pectoral. — 26. M. grand oblique de l'abdomen. — 27. Portion du M. grand dentelé. — 28. M. grand dorsal. — 29. M. grand droit de l'abdomen. — 30. M. deltoïde. — 31. M. triceps brachial. — 32. Portion du M. brachial antérieur. — 33. M. biceps brachial. — 34. M. grand supinateur. — 35. M. premier radial externe. — 36. M. second radial externe. — 37. M. extenseurs des doigts. — 38, 39. M. extenseur et abducteur du ponce. — 40. M. cubital postérieur. — 41. M. anconé. — 42. Partie des muscles de la région anti-brachiale antérieure. — 43. M. de l'éminence hypothénar. — 44. M. tenseur de l'aponévrose fémorale. — 45. Portion de l'aponévrose fémorale. — 46. M. moyen fessier. — 47. M. grand fessier. — 48, 48. M. couturier. — 49, 49. M. droit antérieur de la cuisse. — 50. Portion externe du M. triceps fémoral. — 51. M. biceps de la cuisse. — 52. Portion interne du M. triceps fémoral. — 53, 53. La rotule. — 54. M. jumeau interne. — 55. M. jumeau externe. — 56, 56. Partie du M. soléaire. — 57. M. long péronier latéral. — 58. M. court péronier latéral. — 59. M. de la région jambière antérieure. — 60. Malléole externe. — 61. M. pédieux. — 62. Tendon du M. long péronier latéral. — 63. Tendon du M. court péronier latéral. — 64. Ligament annulaire du tarse. — 65. Tendon d'Achille. — 66. Tendon du M. jambier antérieur.

## PLANCHE 128.

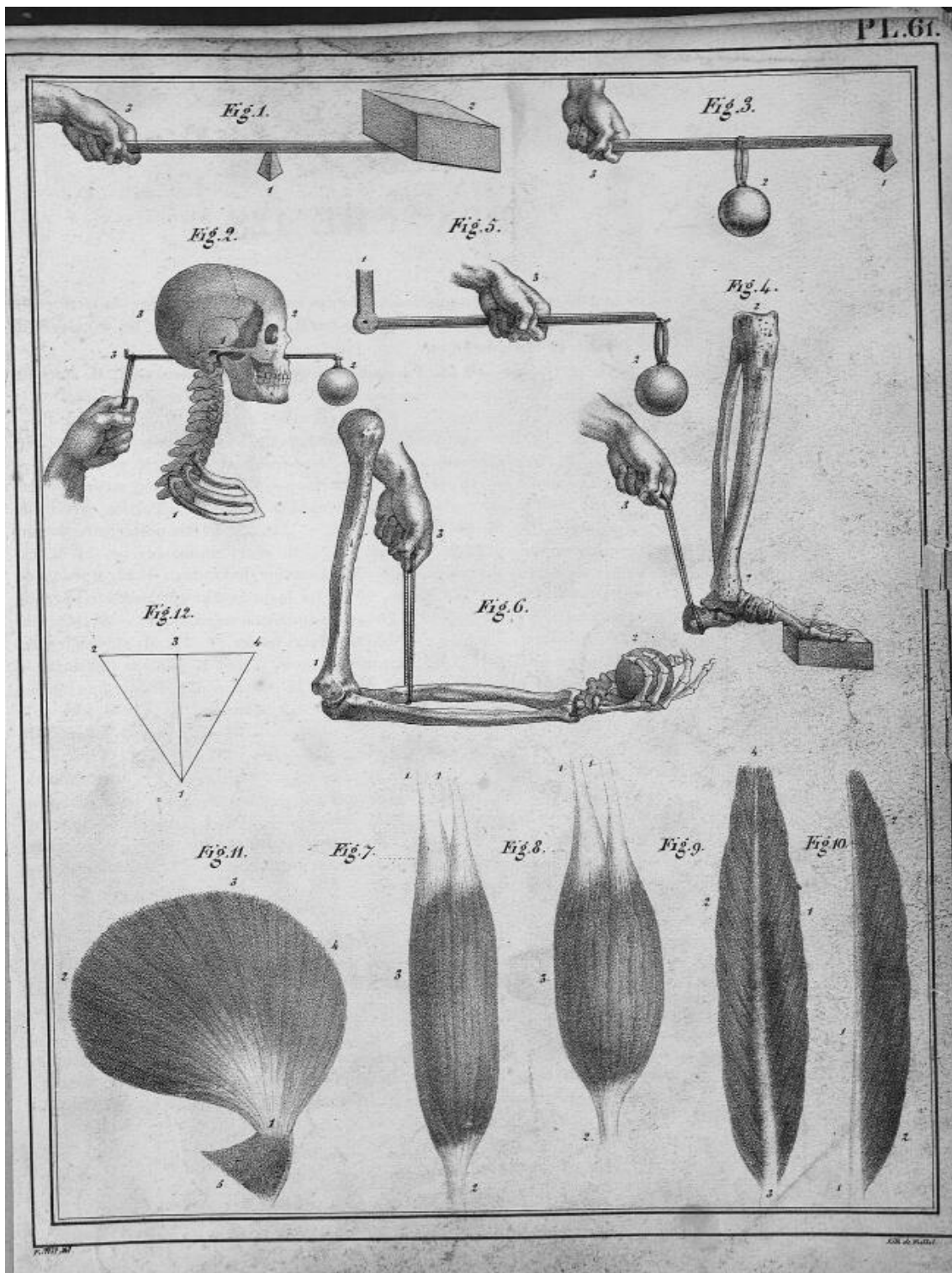
Elle représente le système musculaire des parties latérale et postérieure du tronc et des membres. Du côté droit, on a conservé les M. superficiels; on les a enlevés du côté gauche. Homme de 38 ans.

N° 1. M. trapèze. — 2, 2. Portion du M. sterno-mastoïdien. — 3. M. splénus. — 4. Portion du M. grand complexe. — 5. M. angulaire de l'omoplate. — 6. M. petit dentelé supérieur. — 7. M. rhomboïde. — 8. M. grand dorsal. — 9, 9. M. des gouttières vertébrales. — 10. M. petit dentelé inférieur. — 11. Crête iliaque. — 12. M. sus-épineux. — 13. M. sous-épineux. — 14. M. petit rond. — 15. M. grand rond. — 16. M. grand dentelé. — 17. Articulation scapulo-humérale. — 18, 18. Longue portion du M. triceps brachial. — 19. Portion externe du M. précédent. — 20. M. brachial antérieur. — 21, 21. Partie postérieure de l'articulation du coude. — 22. M. anconé. — 23. M. court supinateur. — 24. M. extenseur et abducteur du pouce. — 25. M. extenseur de l'index. — 26. Portion du M. cubital antérieur. — 27. Cubitus. — 28. La main gauche appuyée sur le genou droit, et dans la pronation. — 29. Grand ligament sacro-sciatique. — 30. Sacrum. — 31. Tubérosité de l'ischion. — 32. M. grand fessier. — 33. M. moyen fessier. — 34. M. pyramidal. — 35. M. jumeau supérieur. — 36. M. jumeau inférieur. — 37. M. obturateur interne. — 38. M. carré de la cuisse. — 39. M. oblique interne de l'abdomen. — 40. Portion externe du M. triceps fémoral. — 41. M. biceps de la cuisse. — 42, 42. M. droit antérieur de la cuisse. — 43. Portion interne du M. triceps fémoral. — 44. M. grand adducteur. — 45. Rotule. — 46. Péroné. — 47. M. court péronier latéral. — 48. M. péronier antérieur. — 49. M. extenseur du gros orteil. — 50. M. extenseur commun des orteils. — 51. Tibia. — 52. Tendons des M. extenseurs des orteils. — 53. M. soléaire. — 54, 54. Tendon d'Achille. — 55. Malléole externe. — 56. M. de la région plantaire externe. — 57. M. jumeaux. — 58. M. de la région jambière postérieure et profonde. — 59. Malléole interne. — 60. M. de la région plantaire interne.

## PLANCHE 129.

FIG. 1. Elle représente le plexus et les nerfs brachiaux macérés dans l'acide nitrique, et dépouillés de tissu cellulaire et de leurs tuniques, afin d'isoler et de mettre à découvert la substance médullaire seule. Cadavre d'un homme adulte. On peut





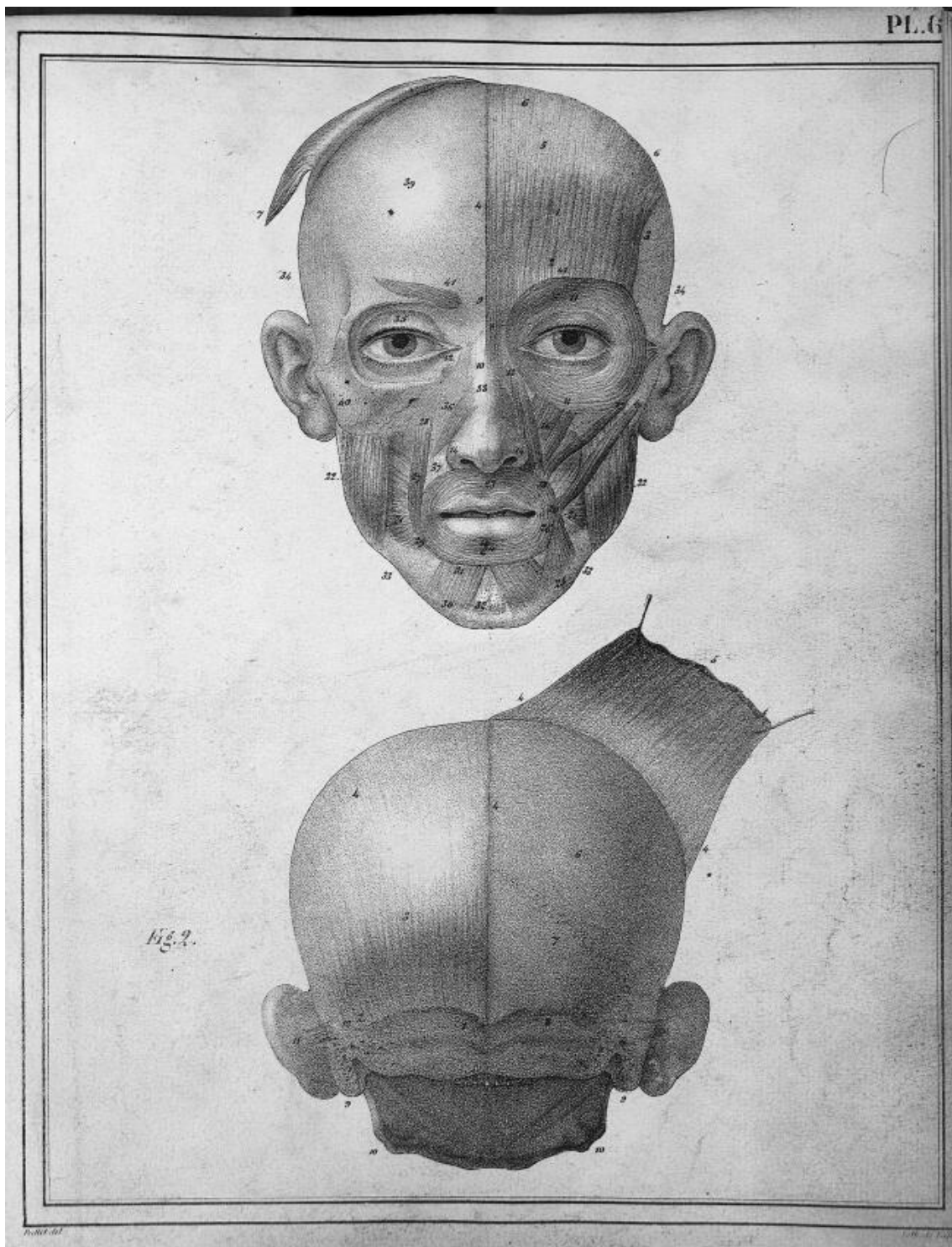




Fig. 1.

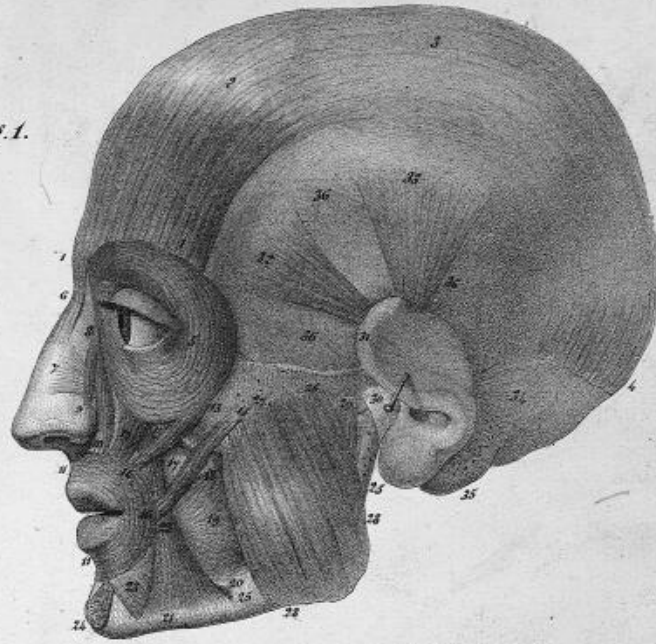
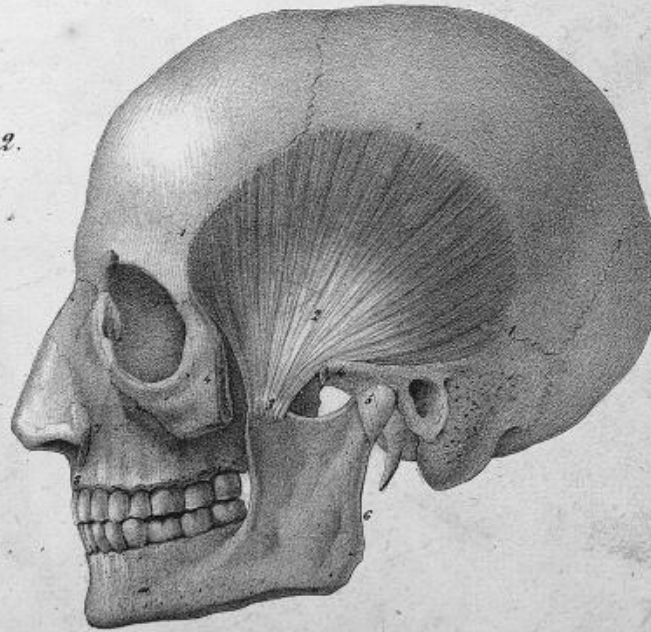
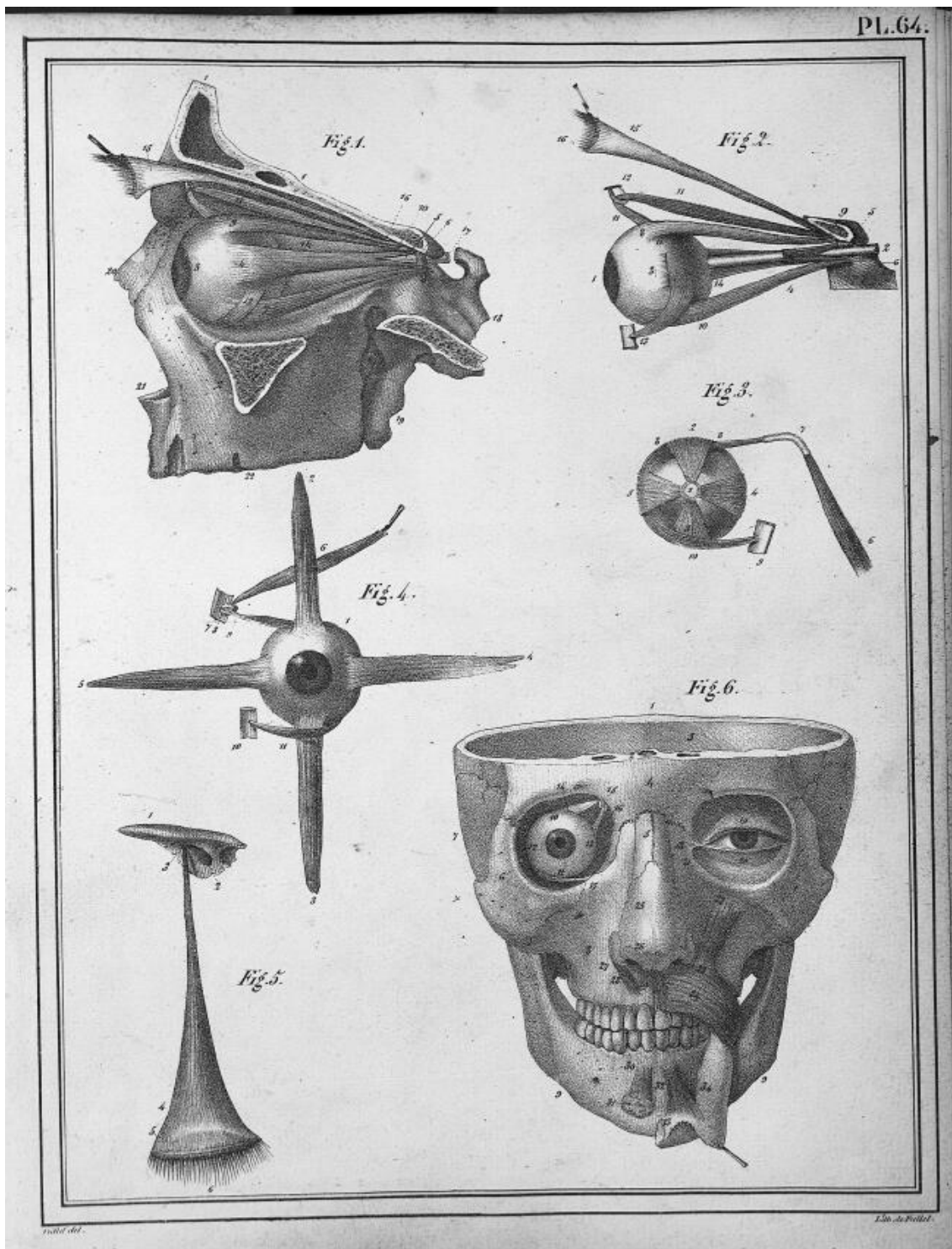


Fig. 2.

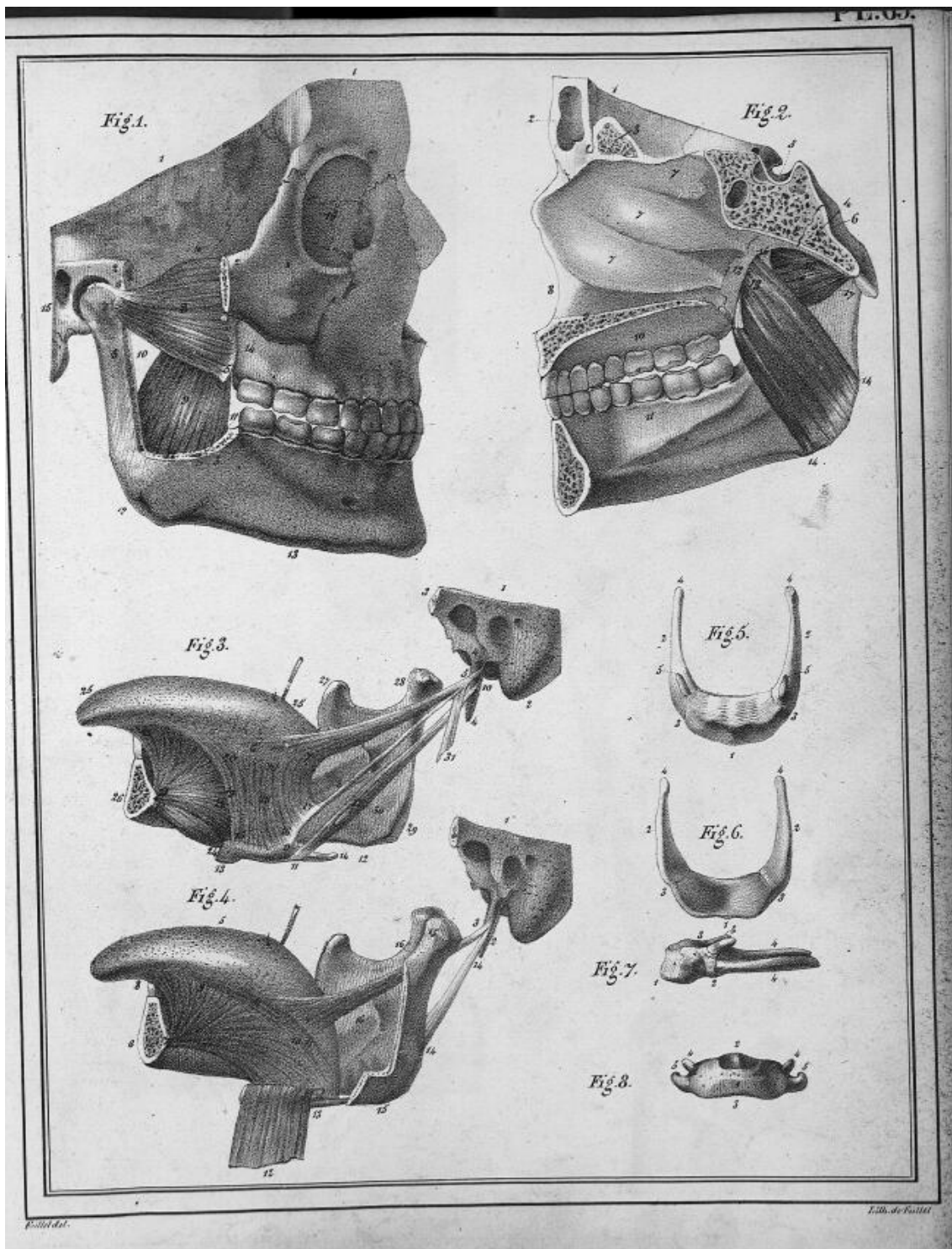


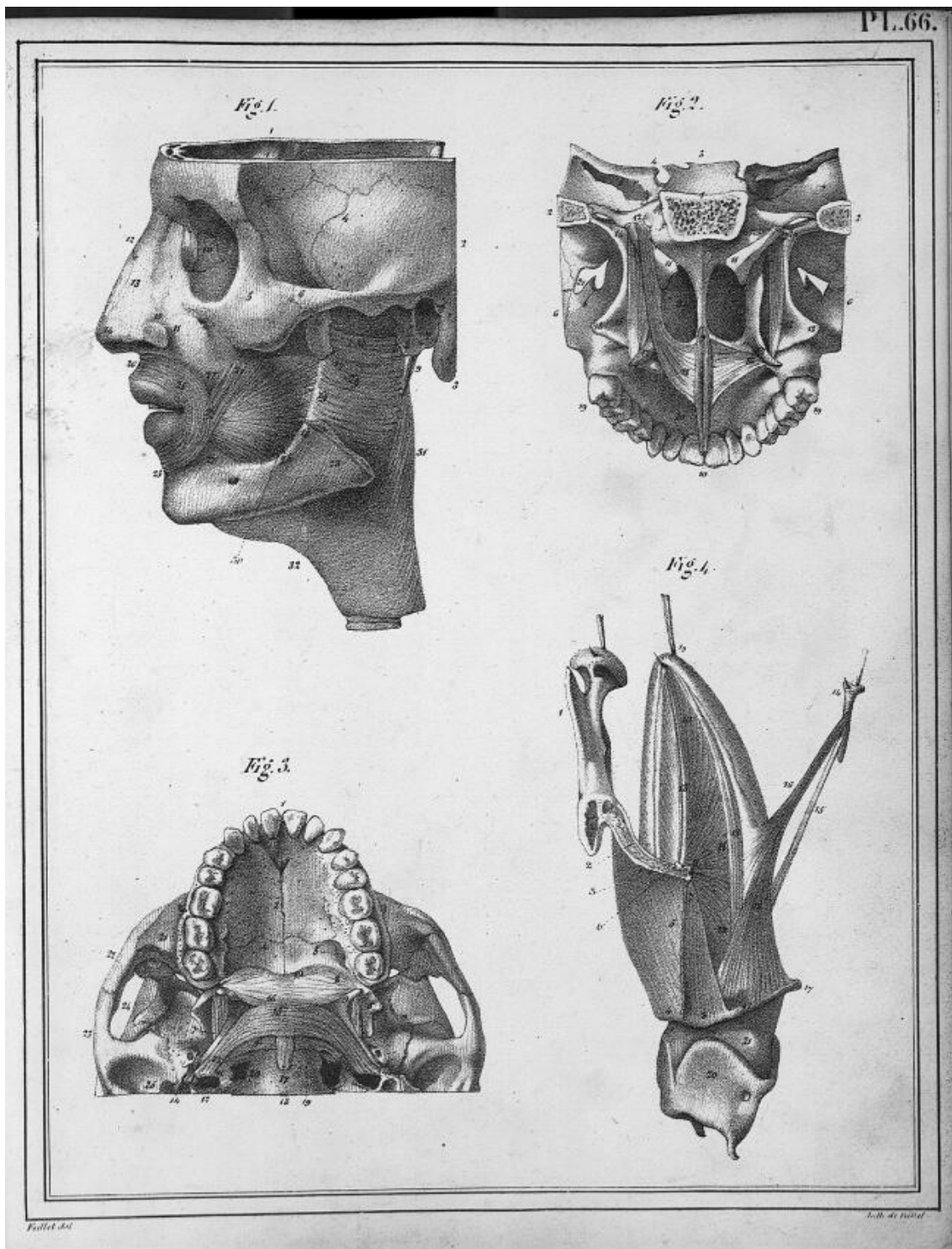
P. 65. 1781

Lith. de Ponce

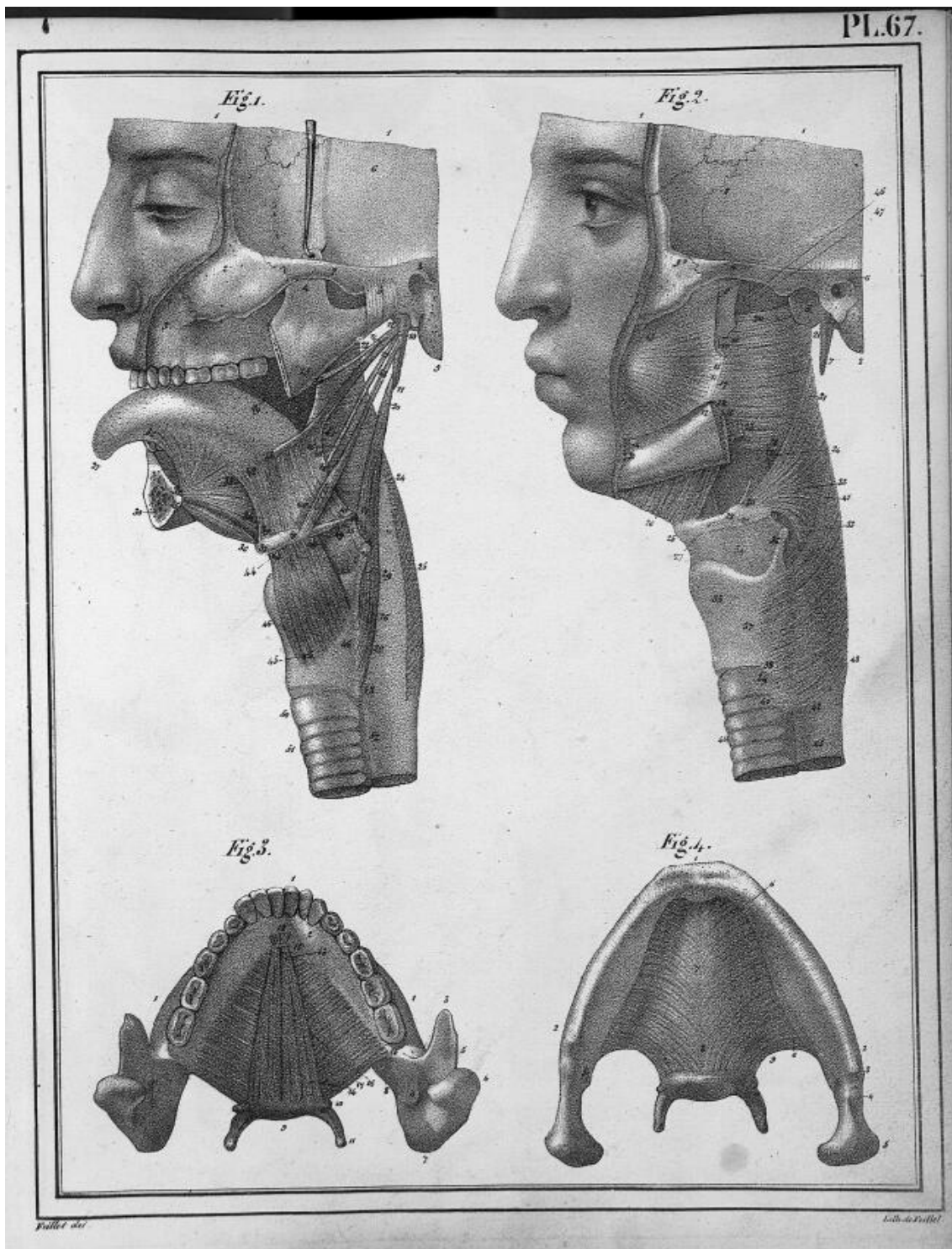


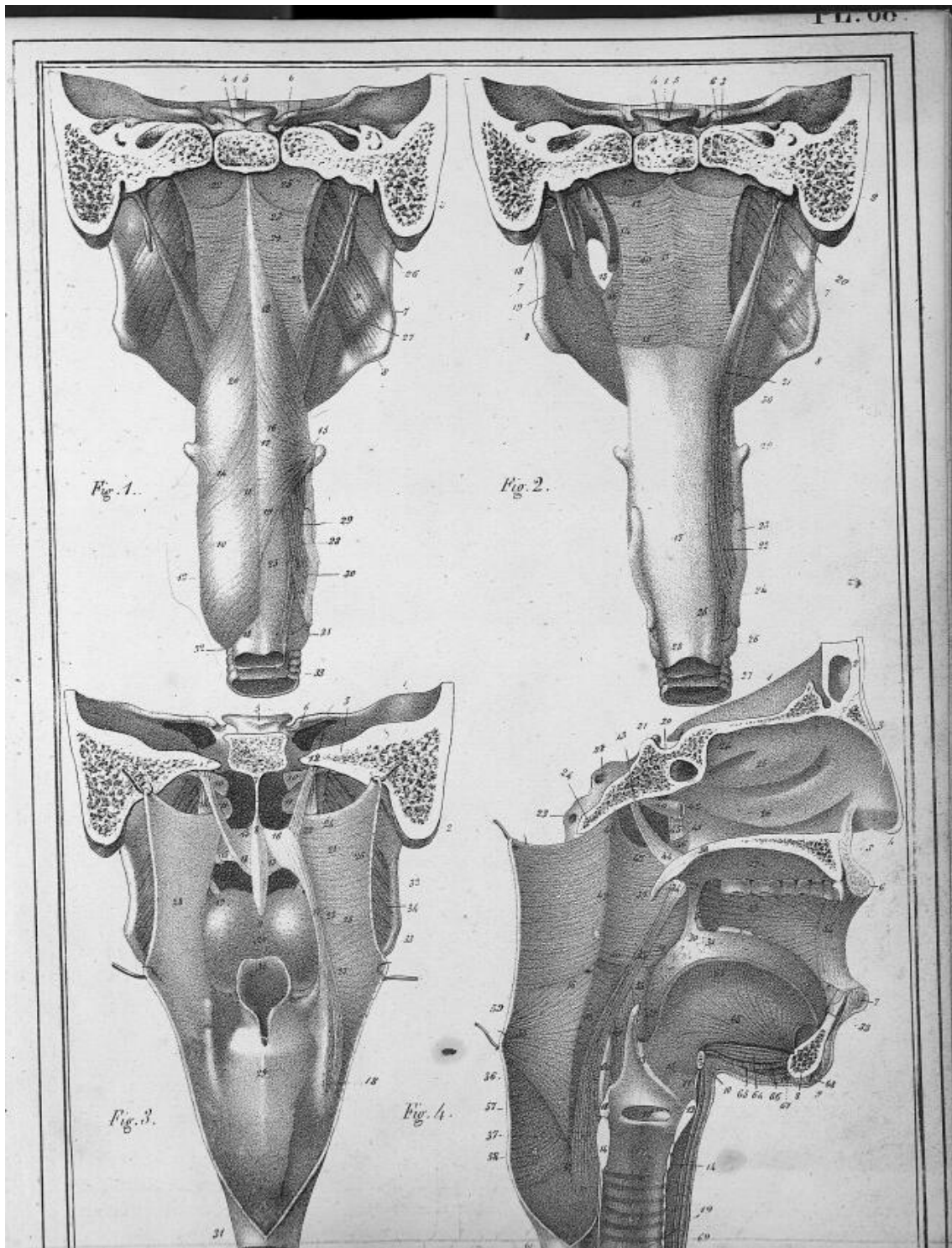




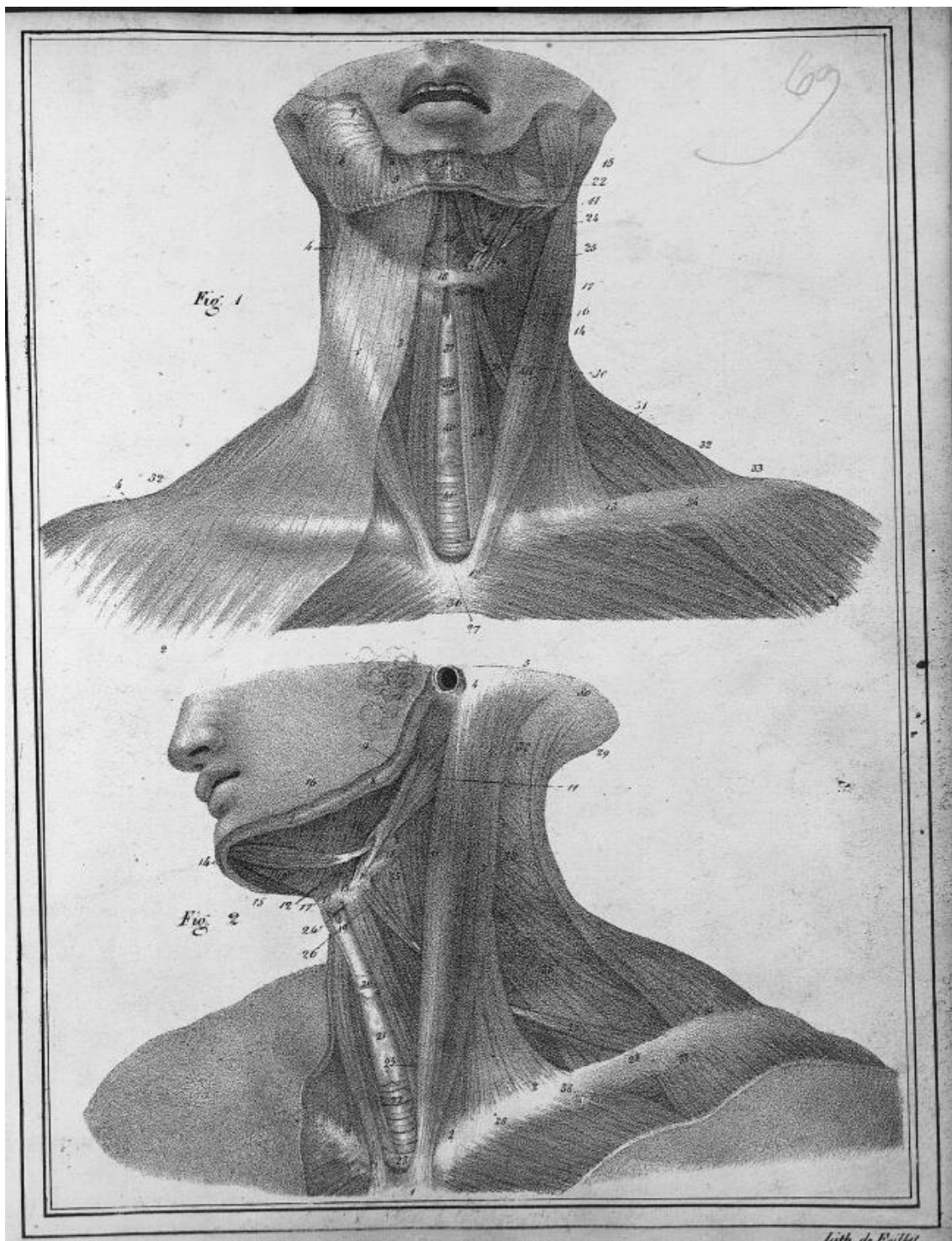


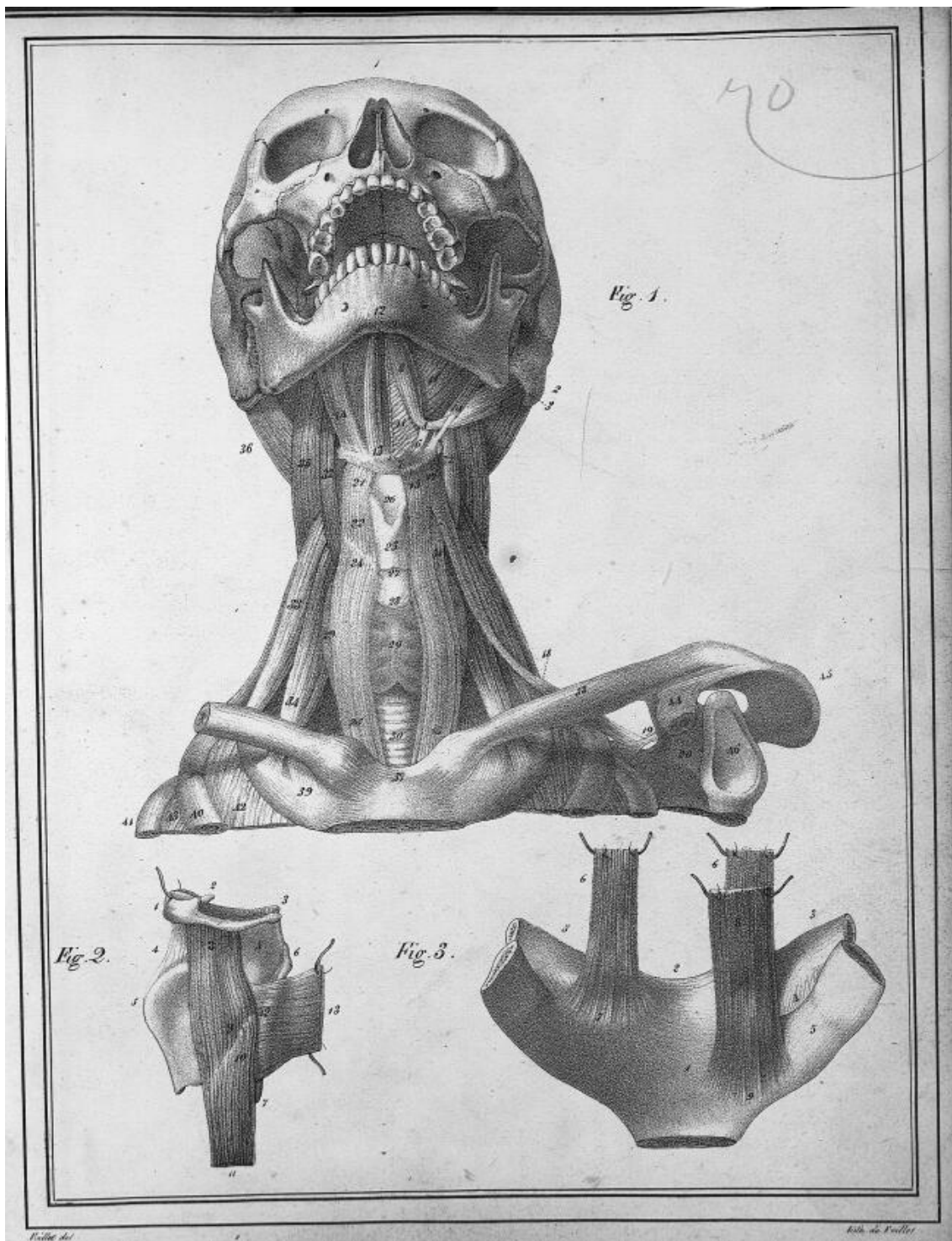



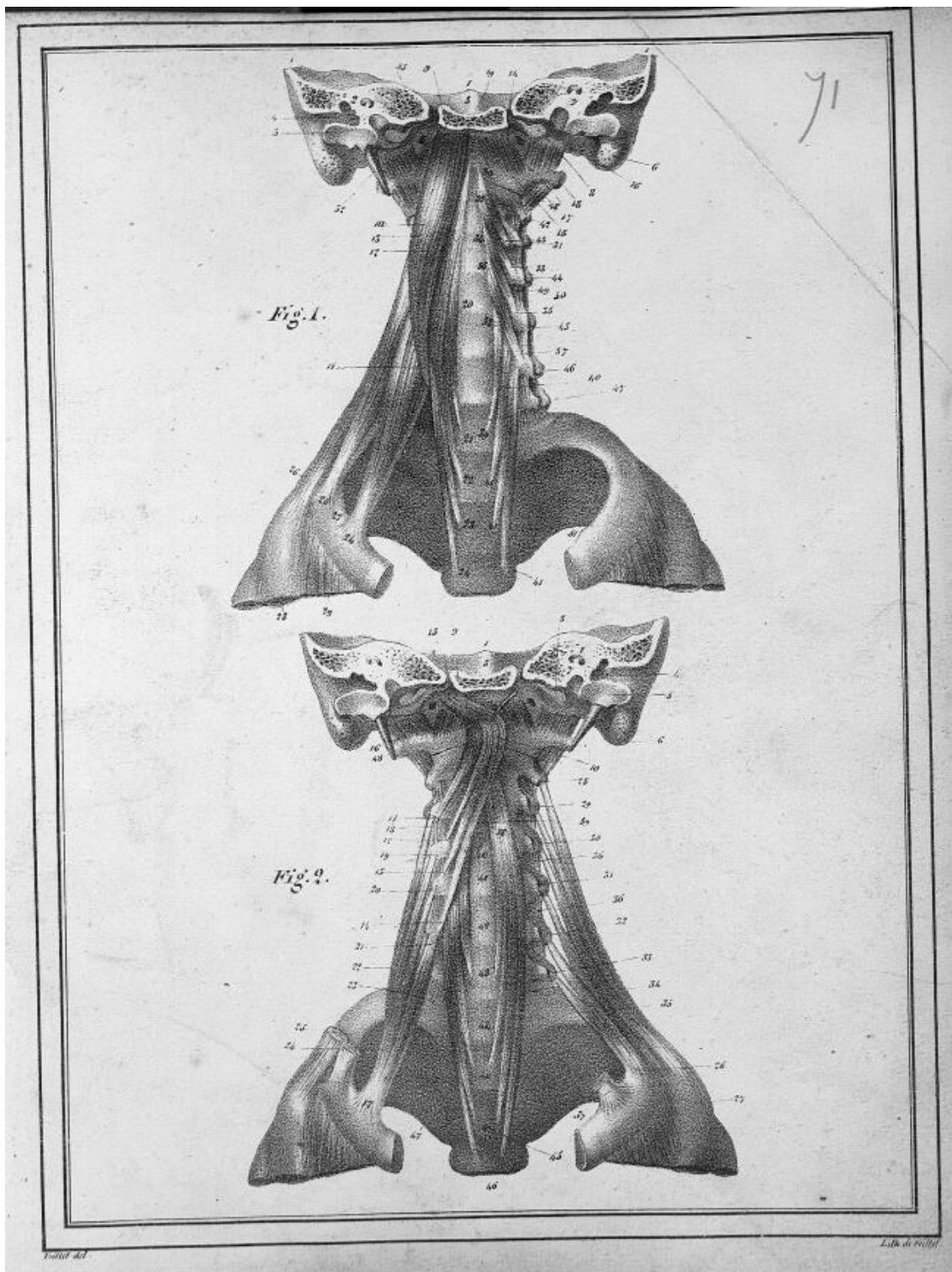


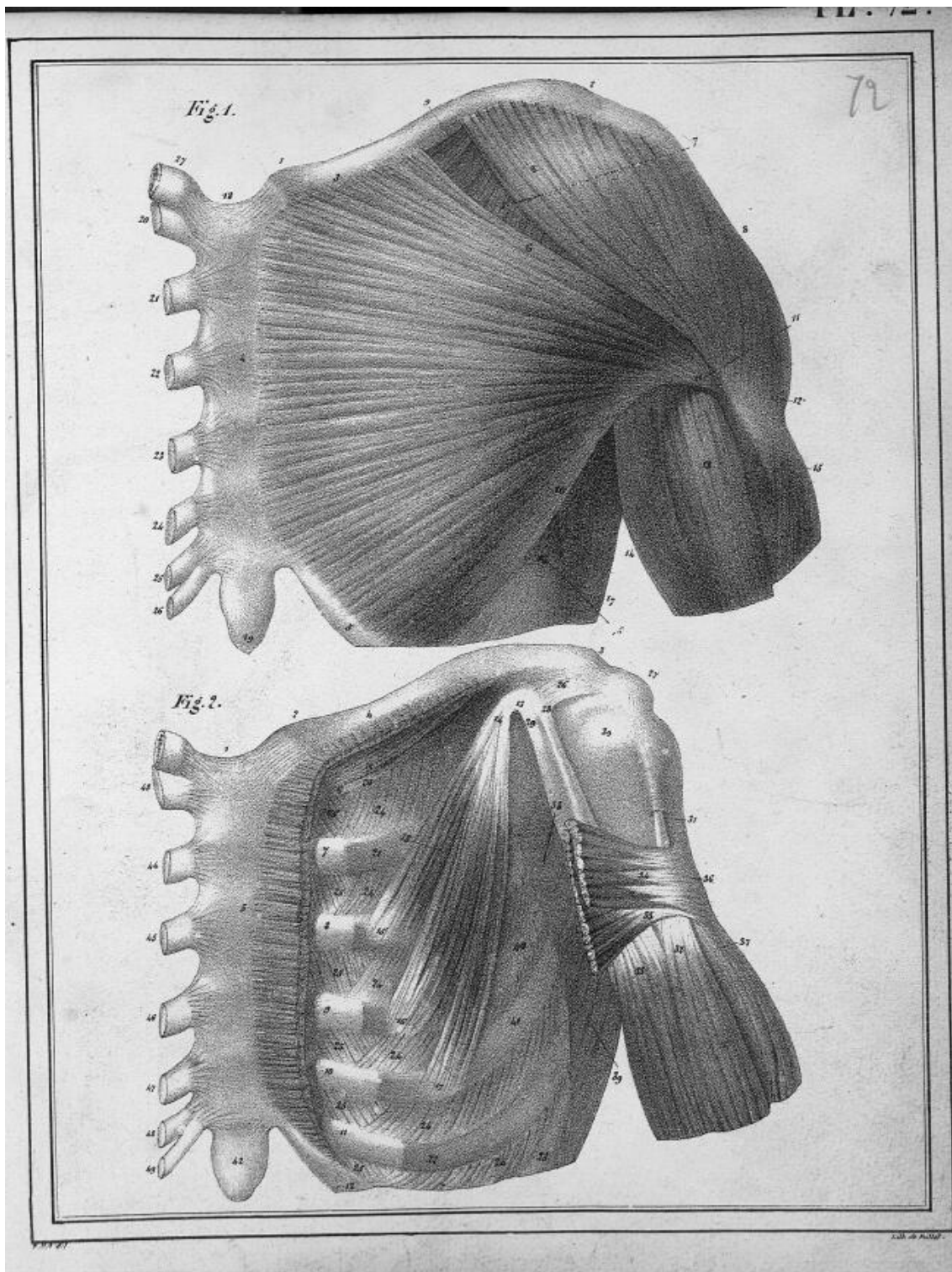




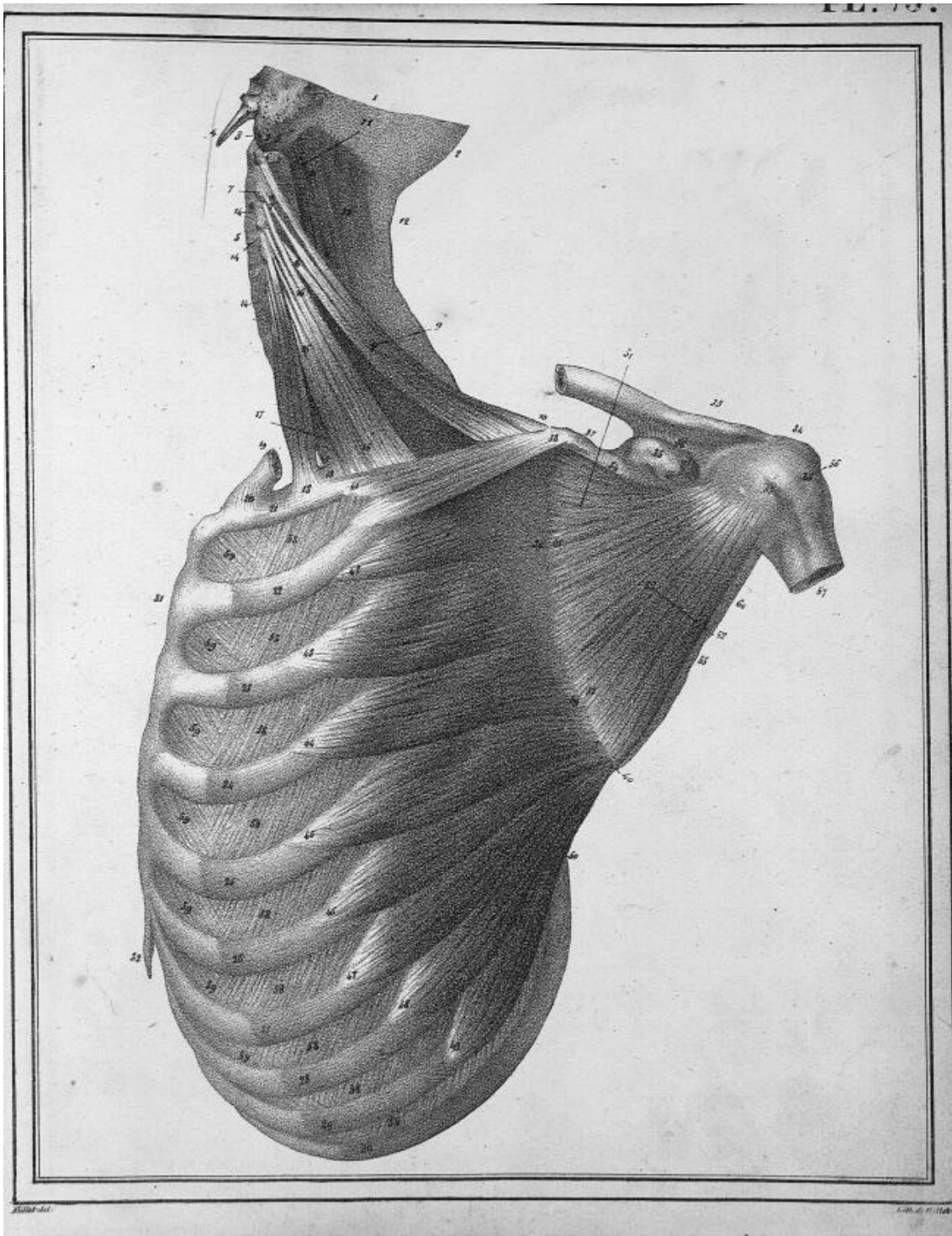


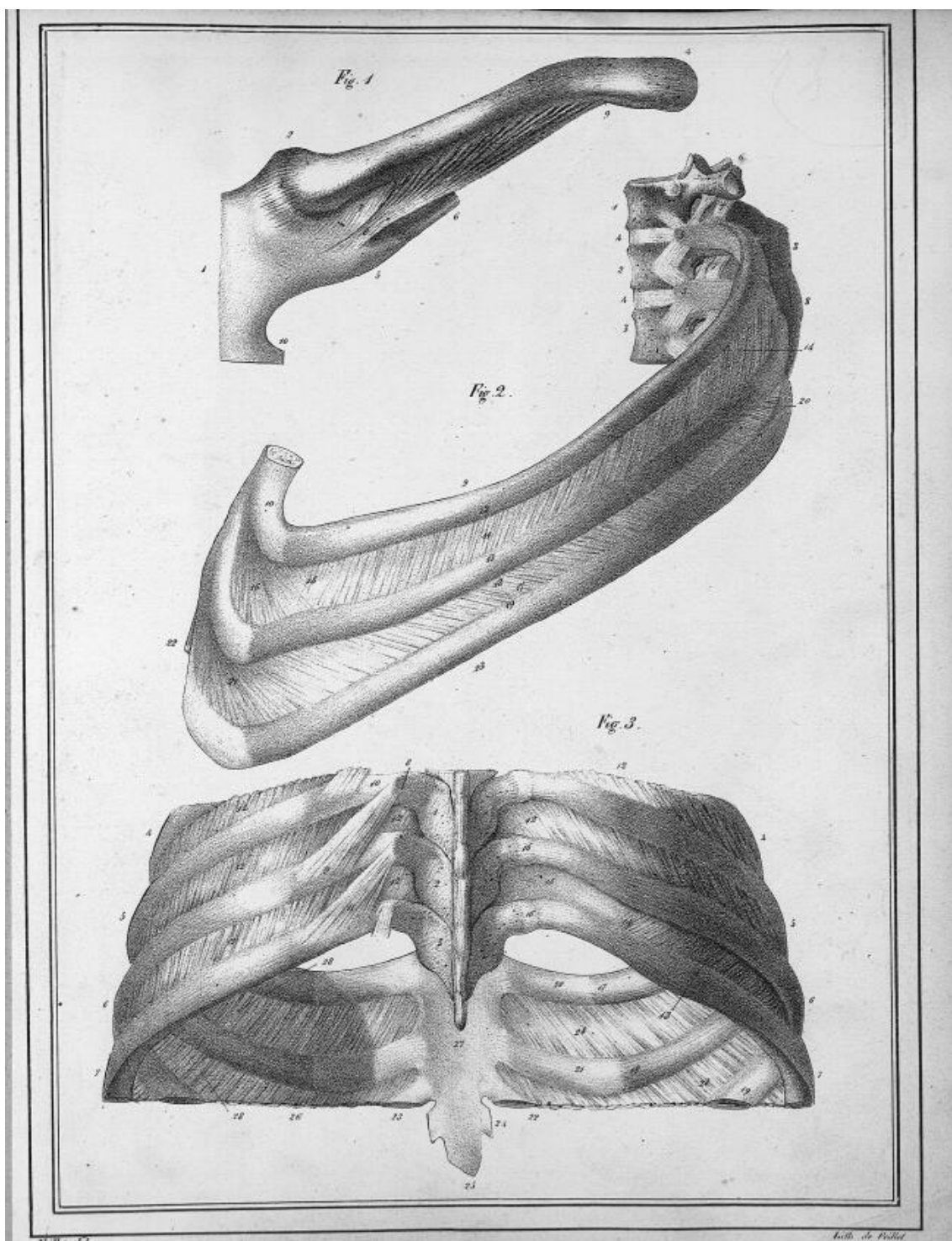







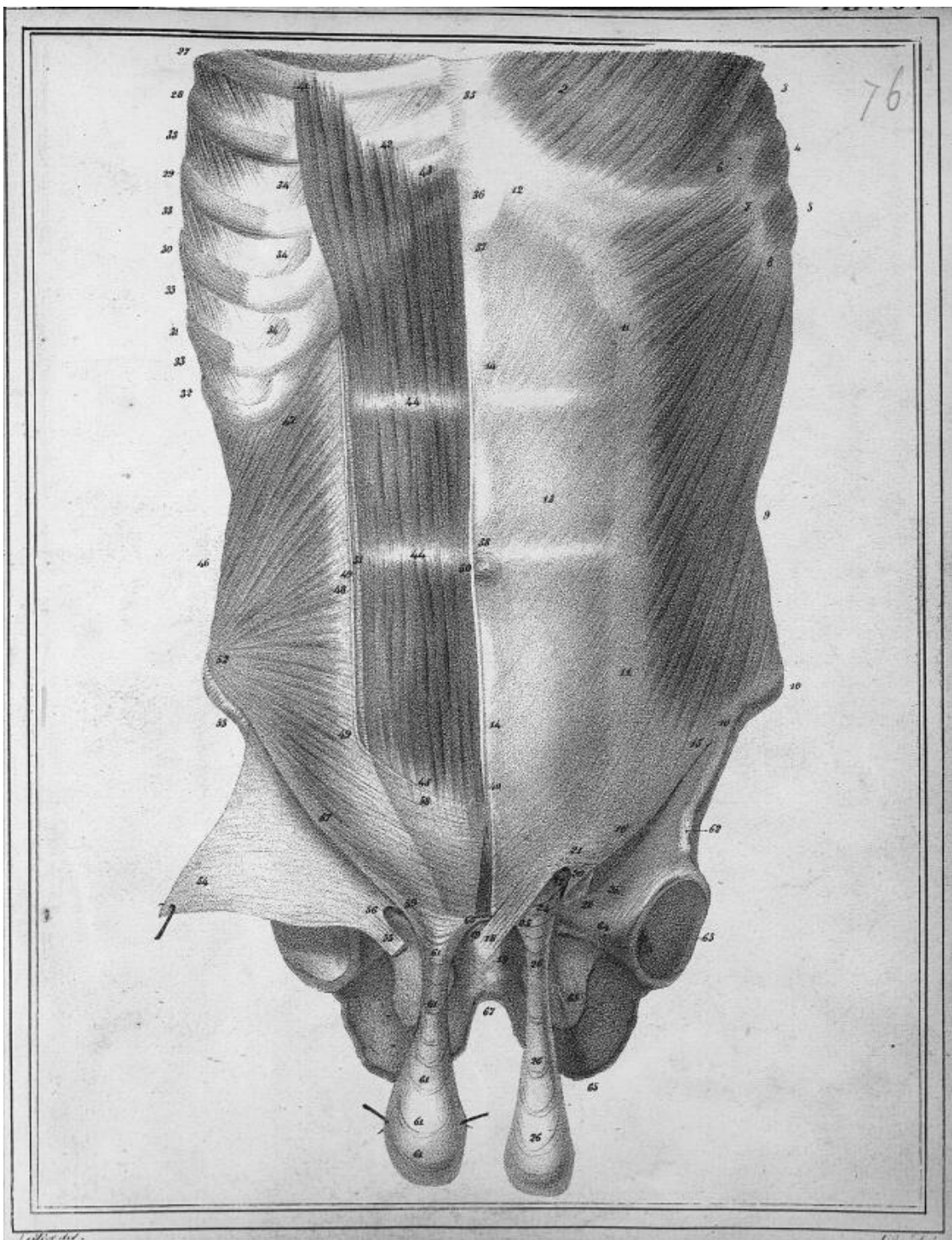




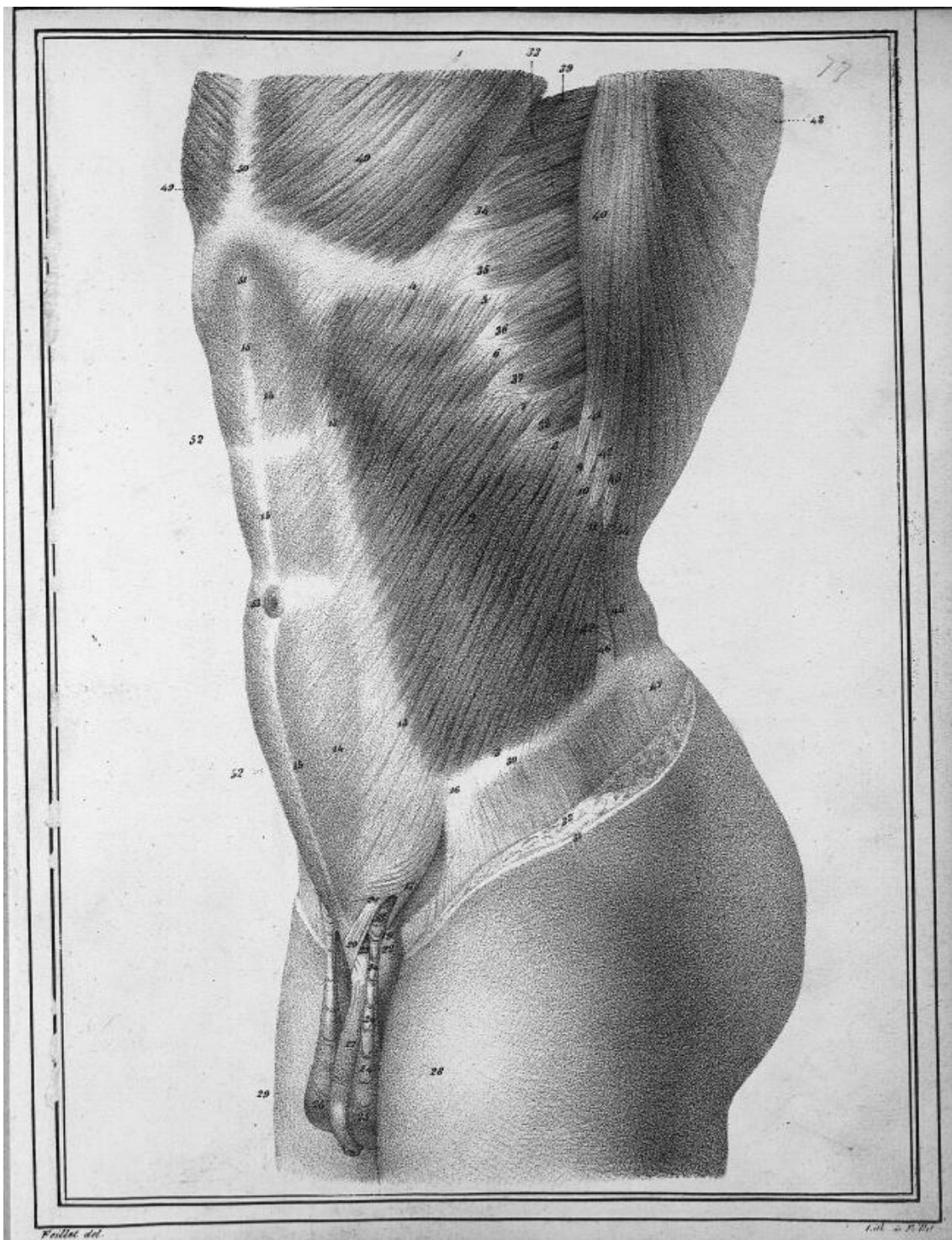


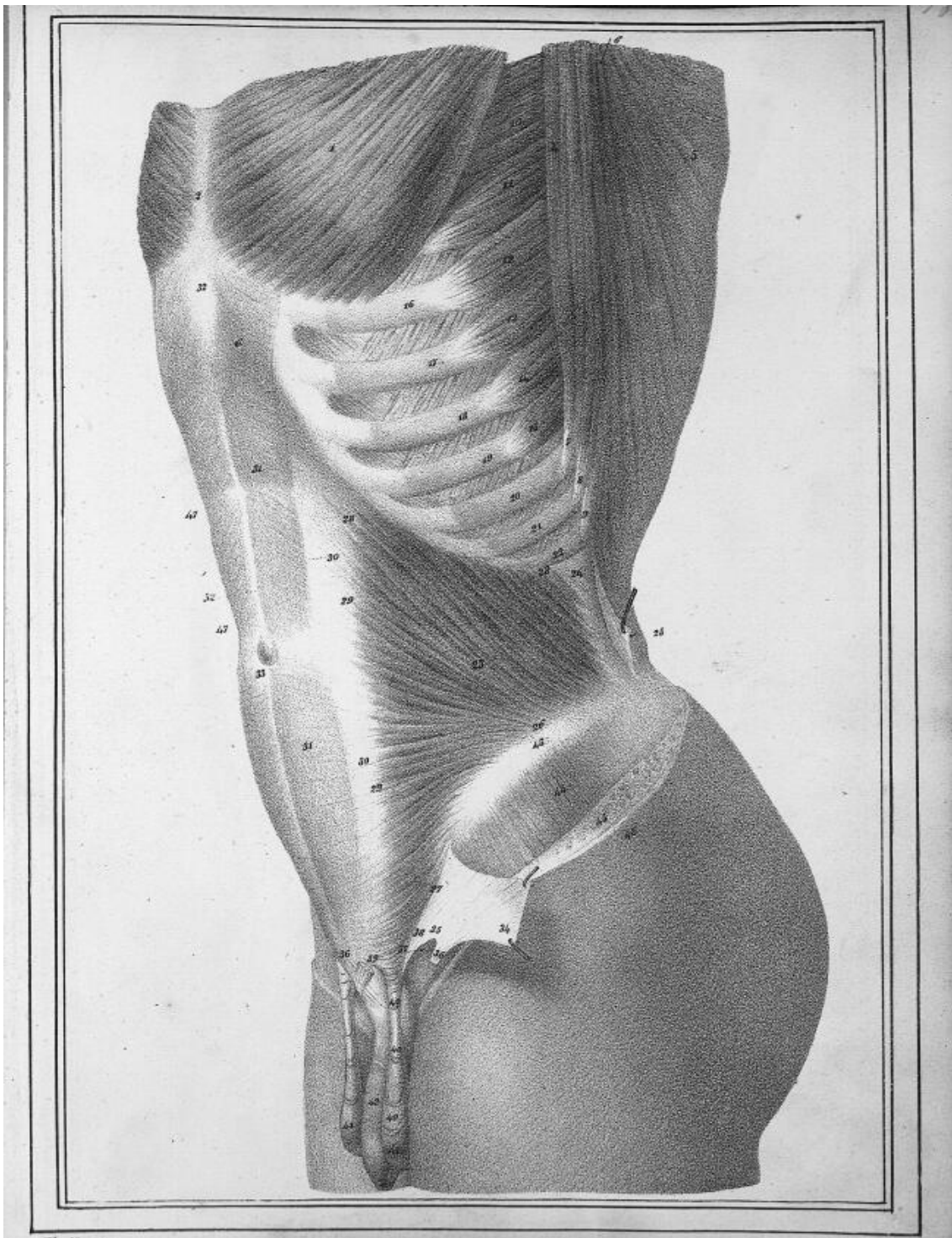




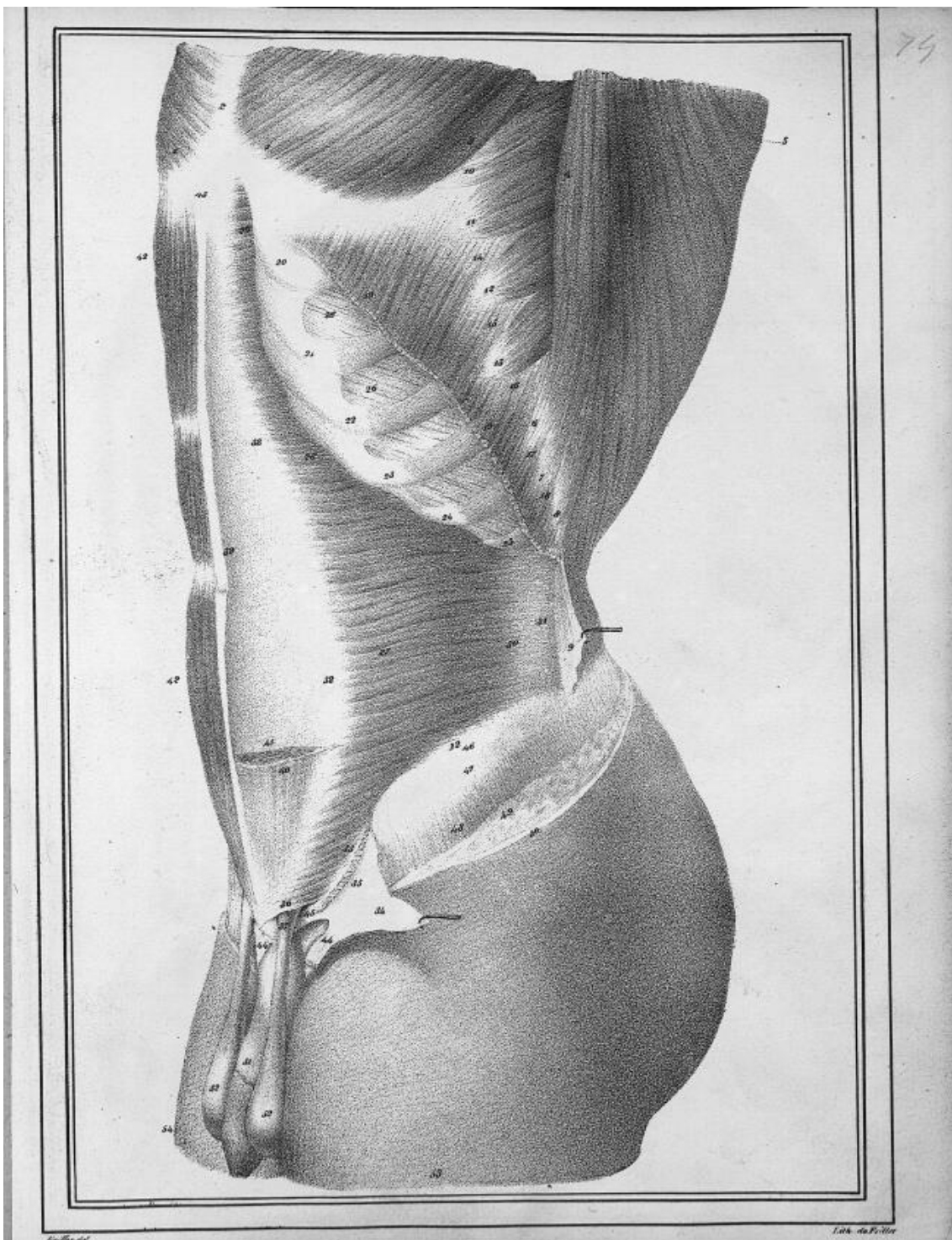


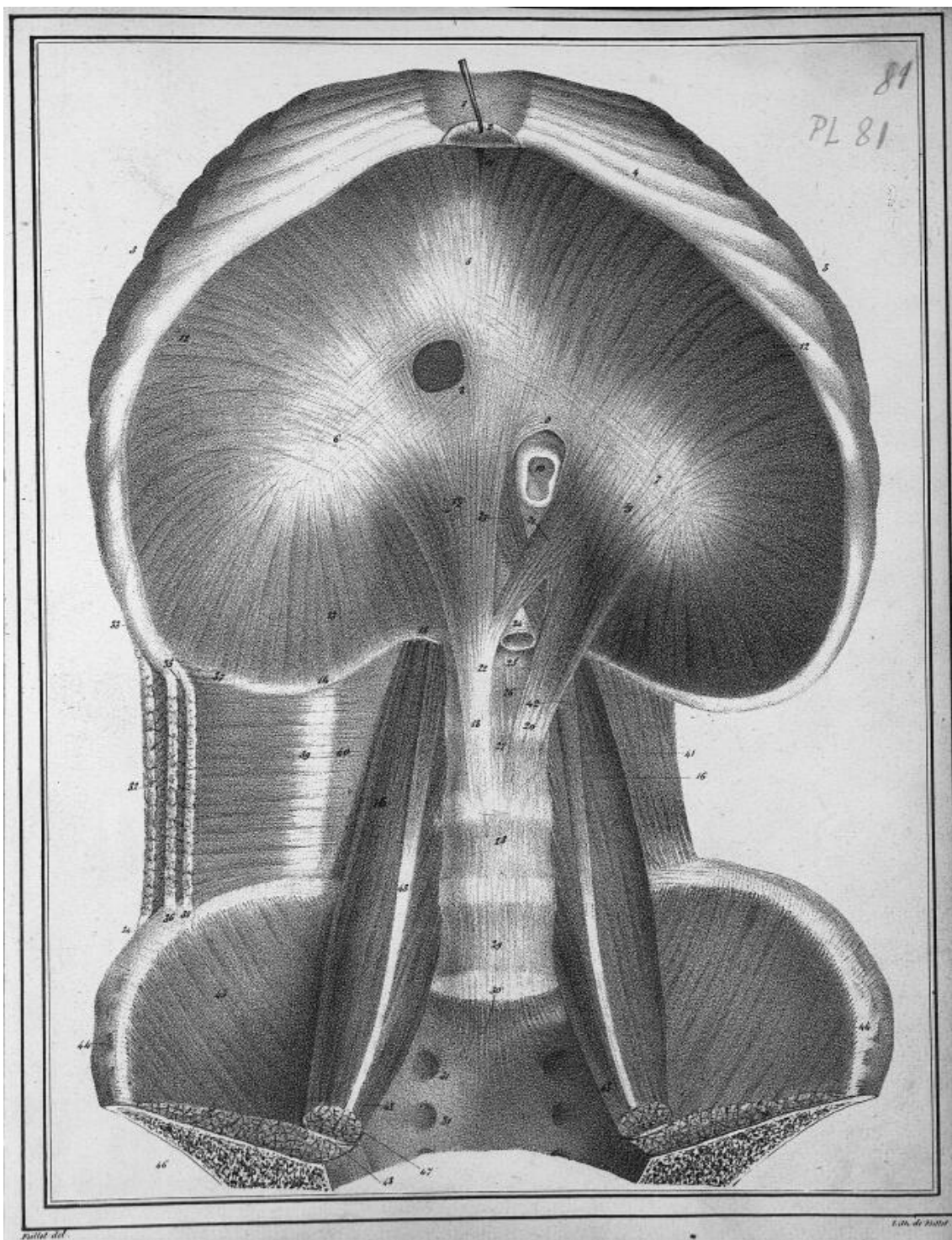




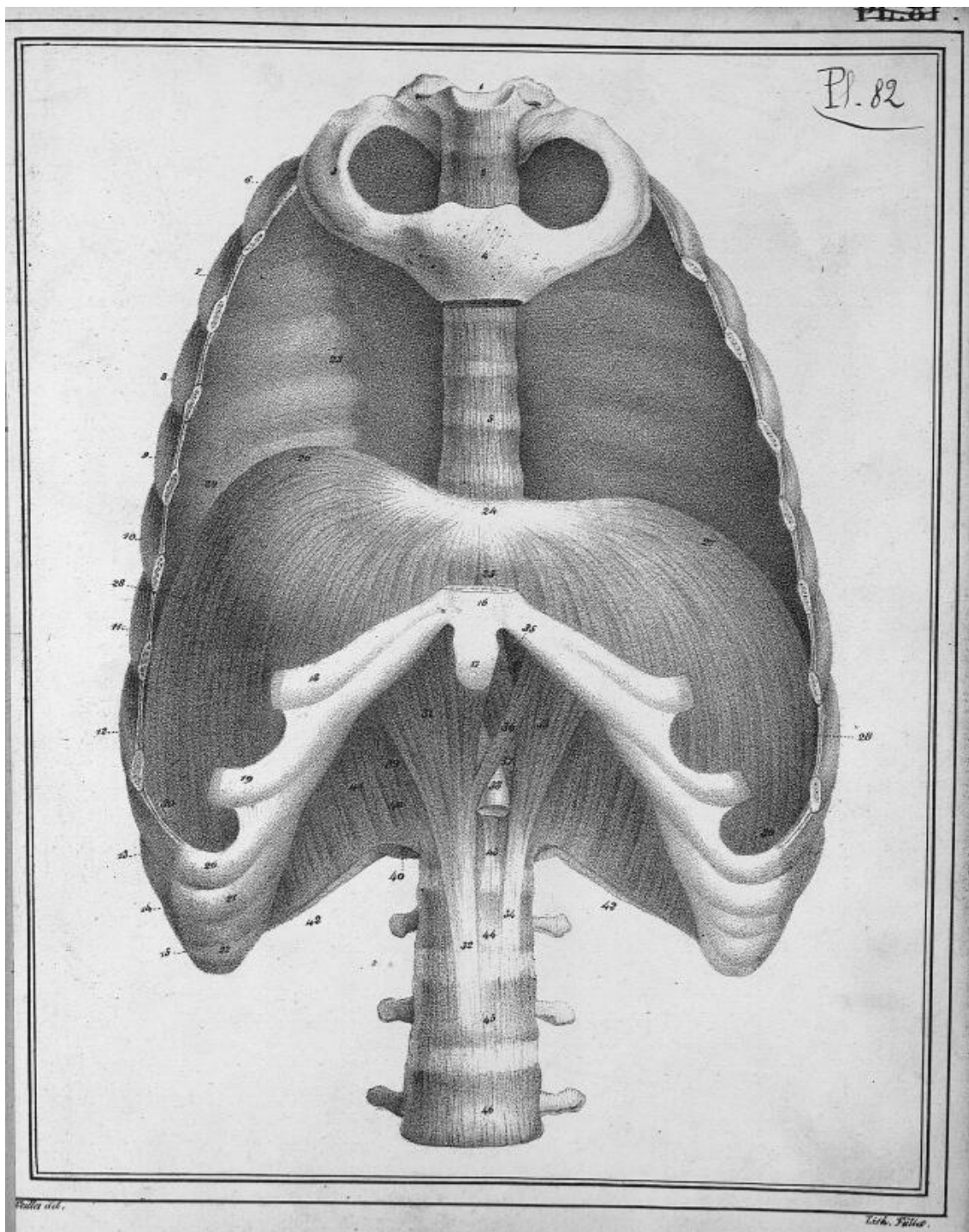


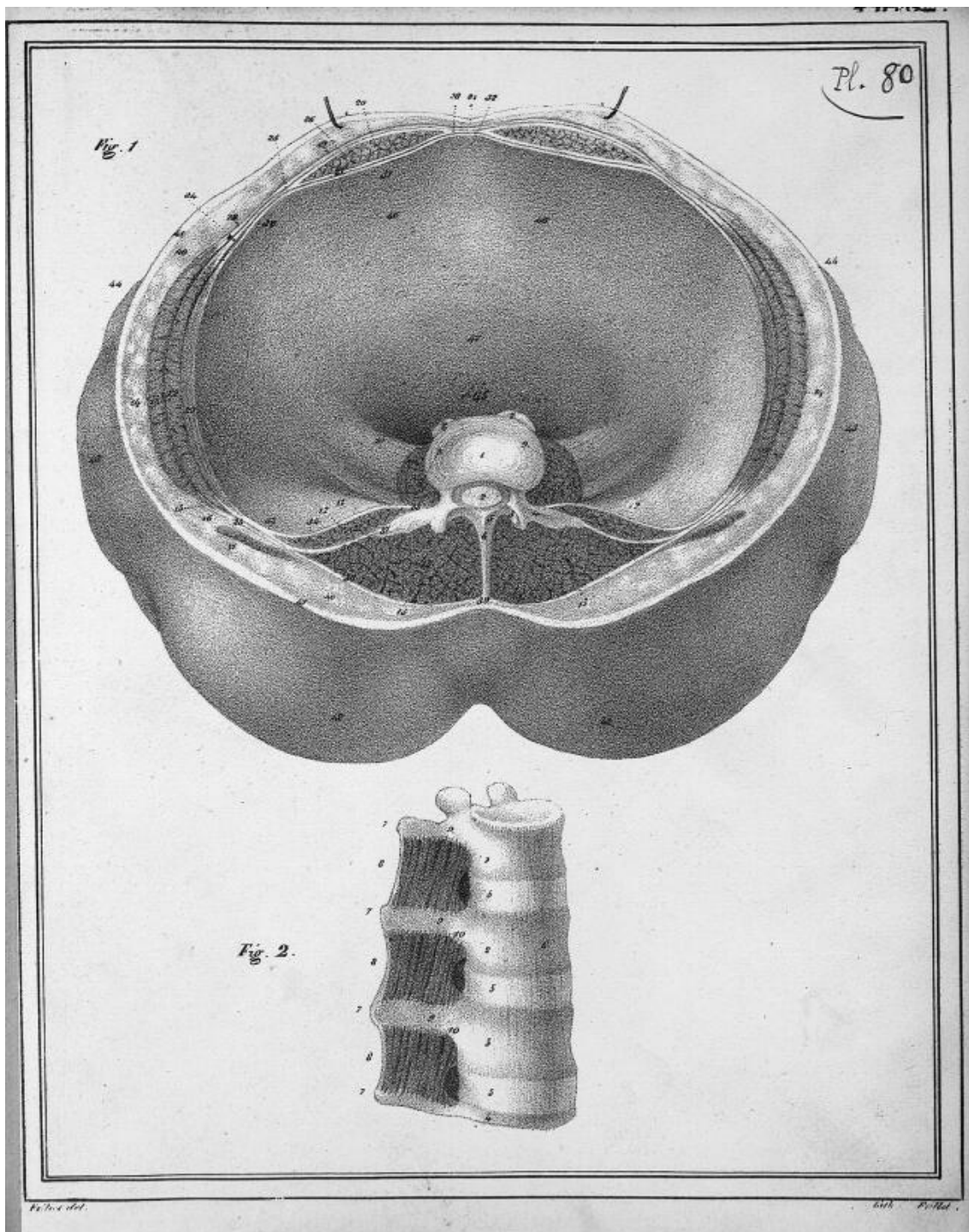




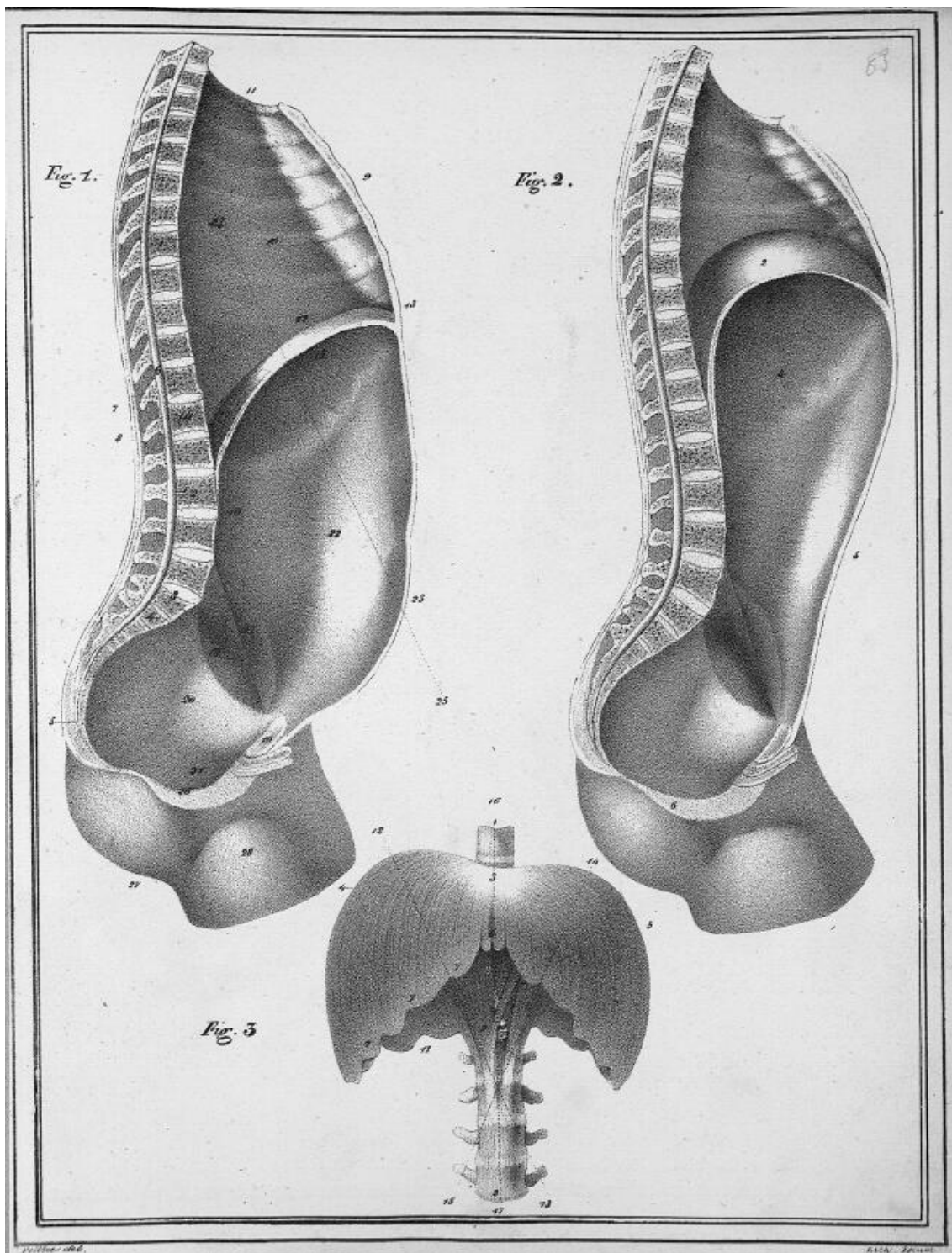


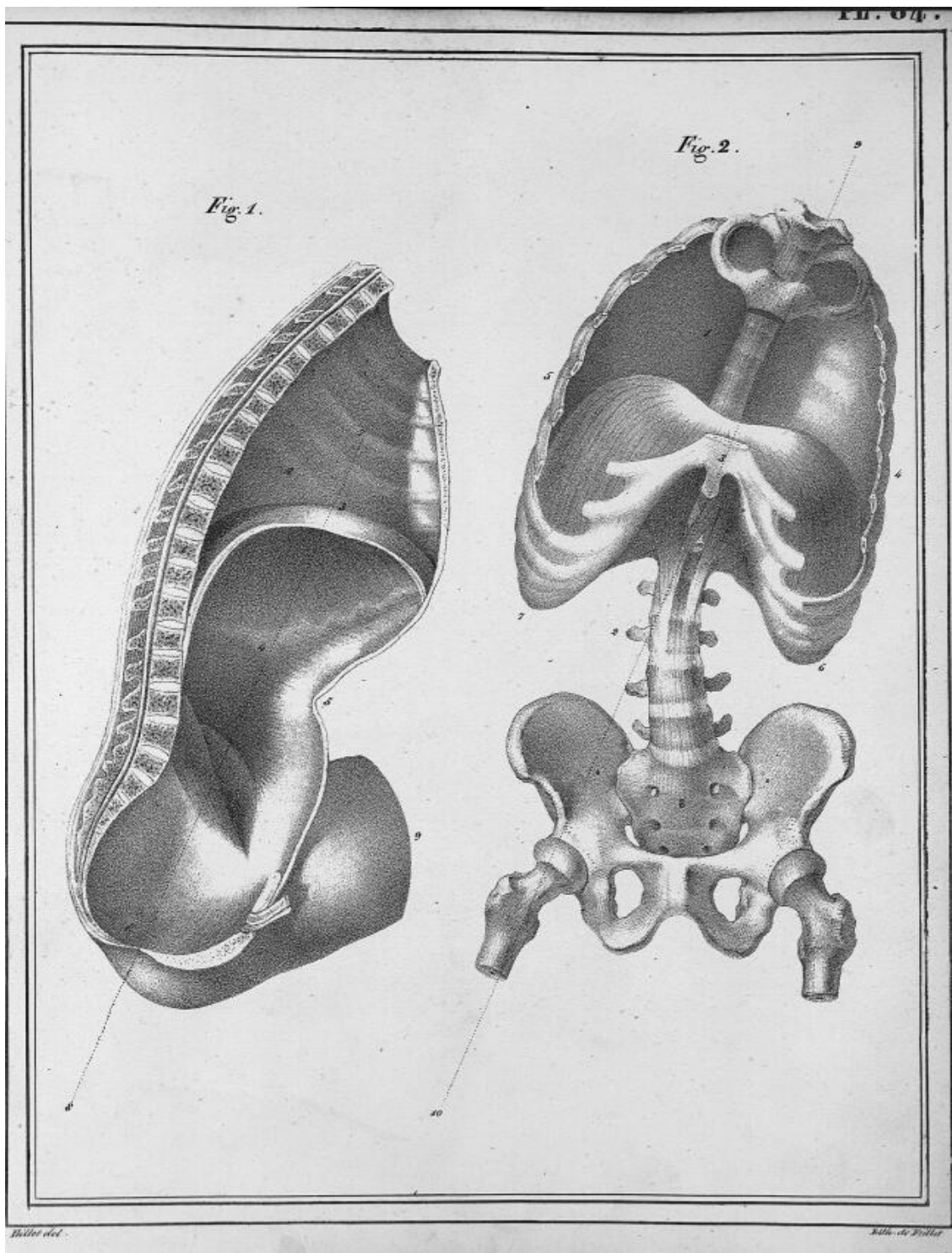




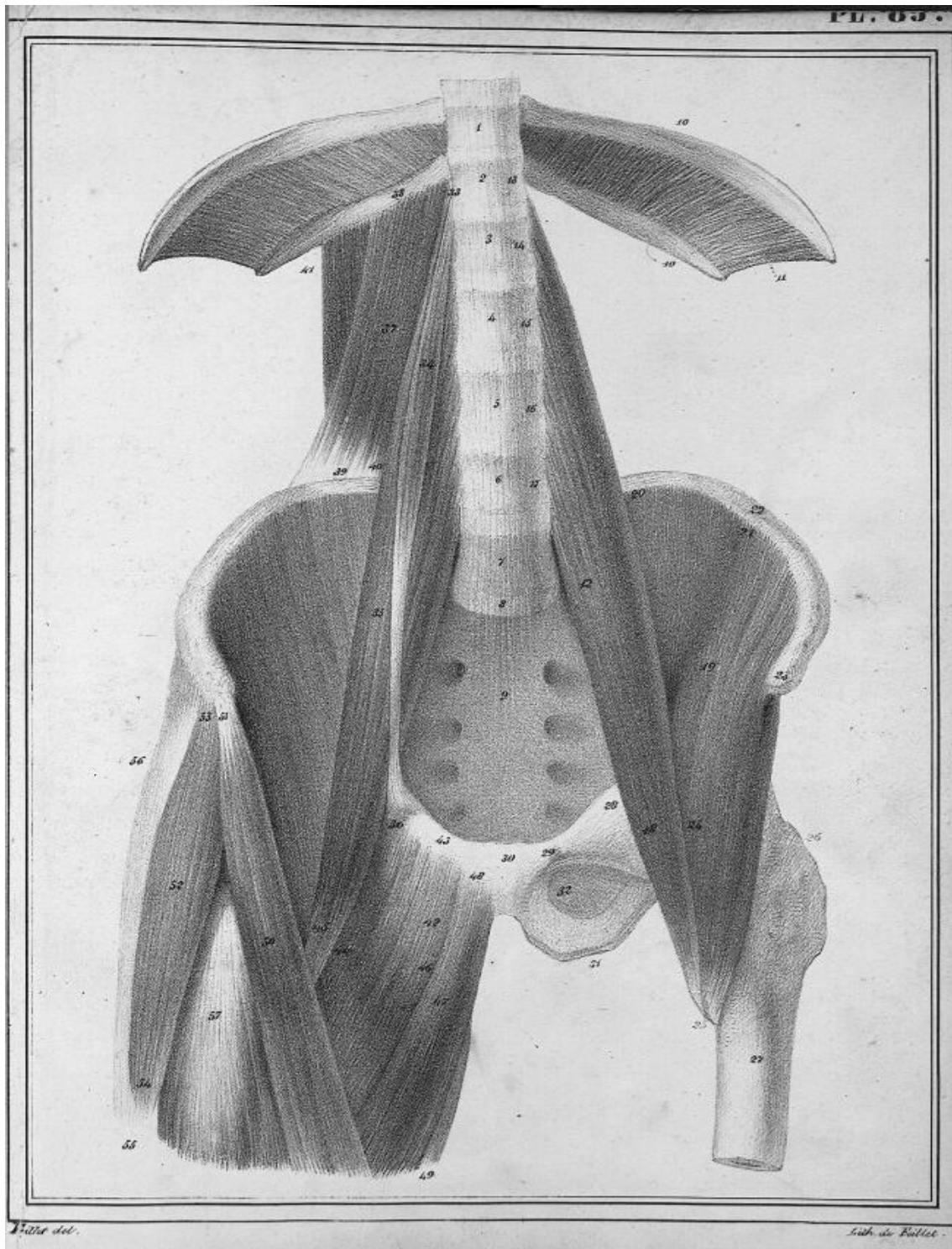



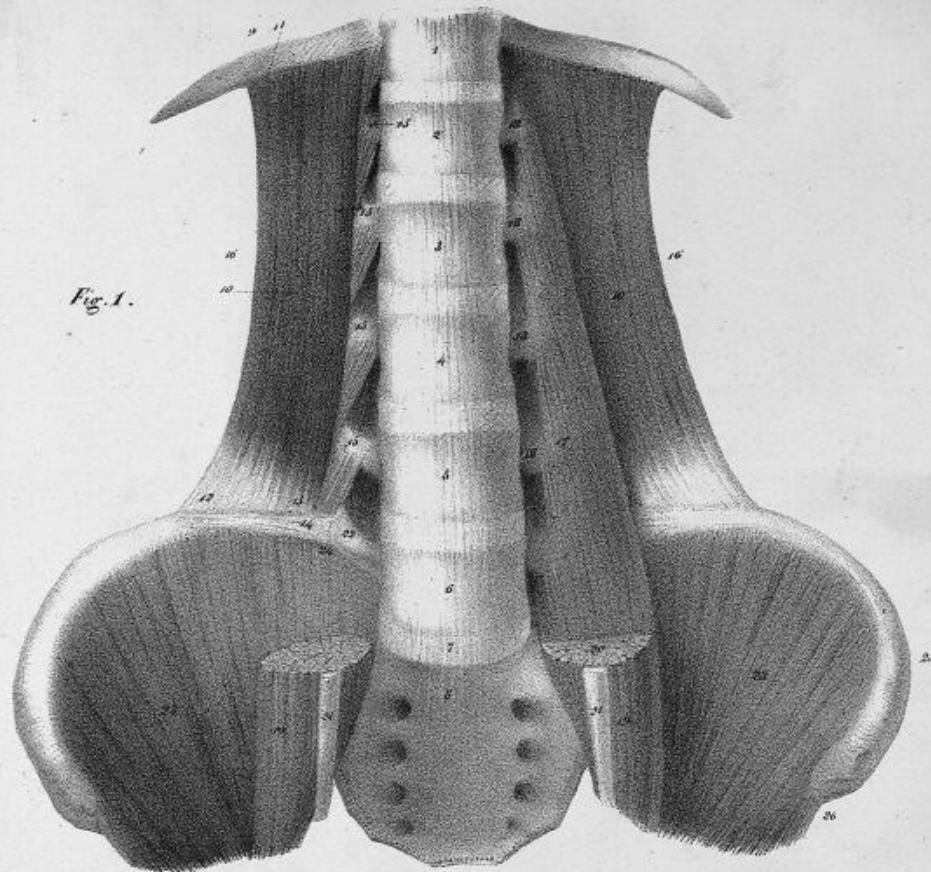












*Lib. de Pörtl.*



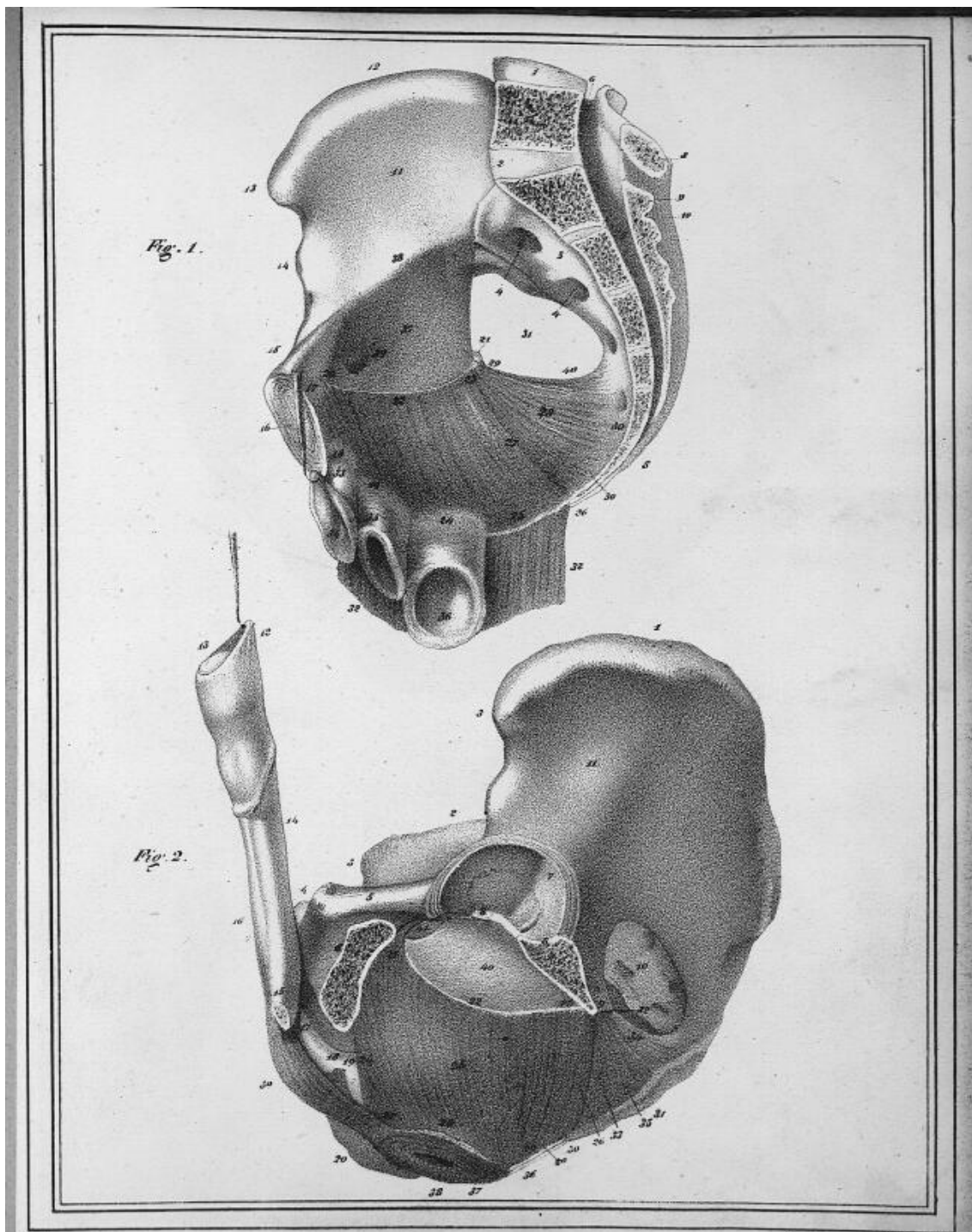


Fig. 1.

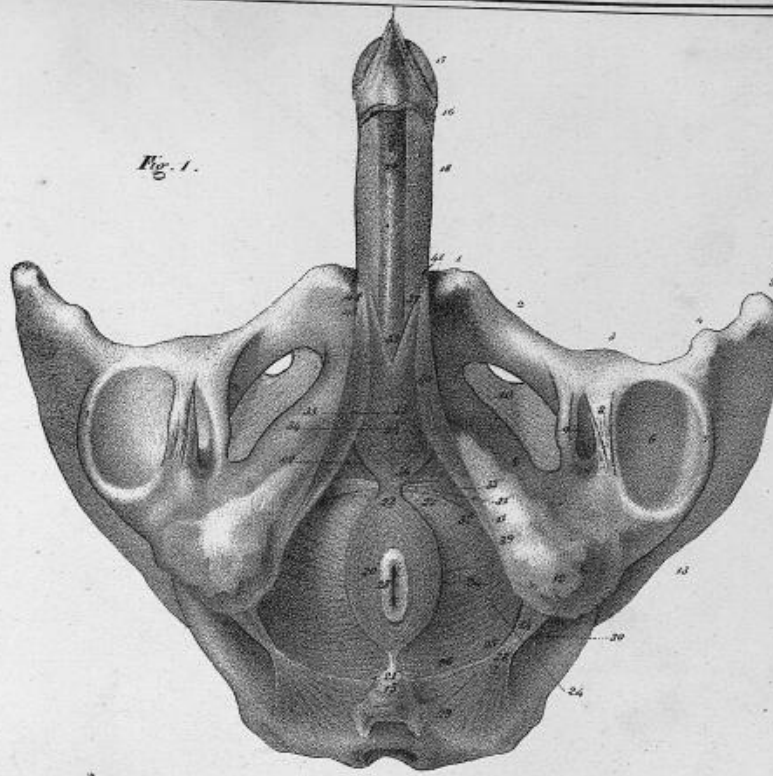
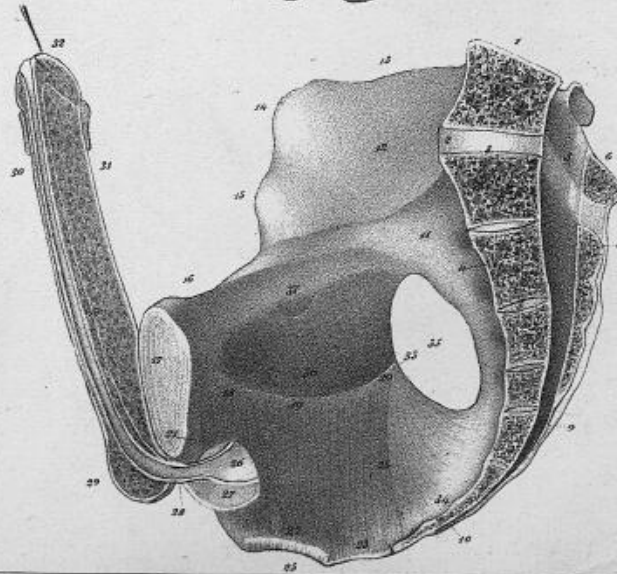



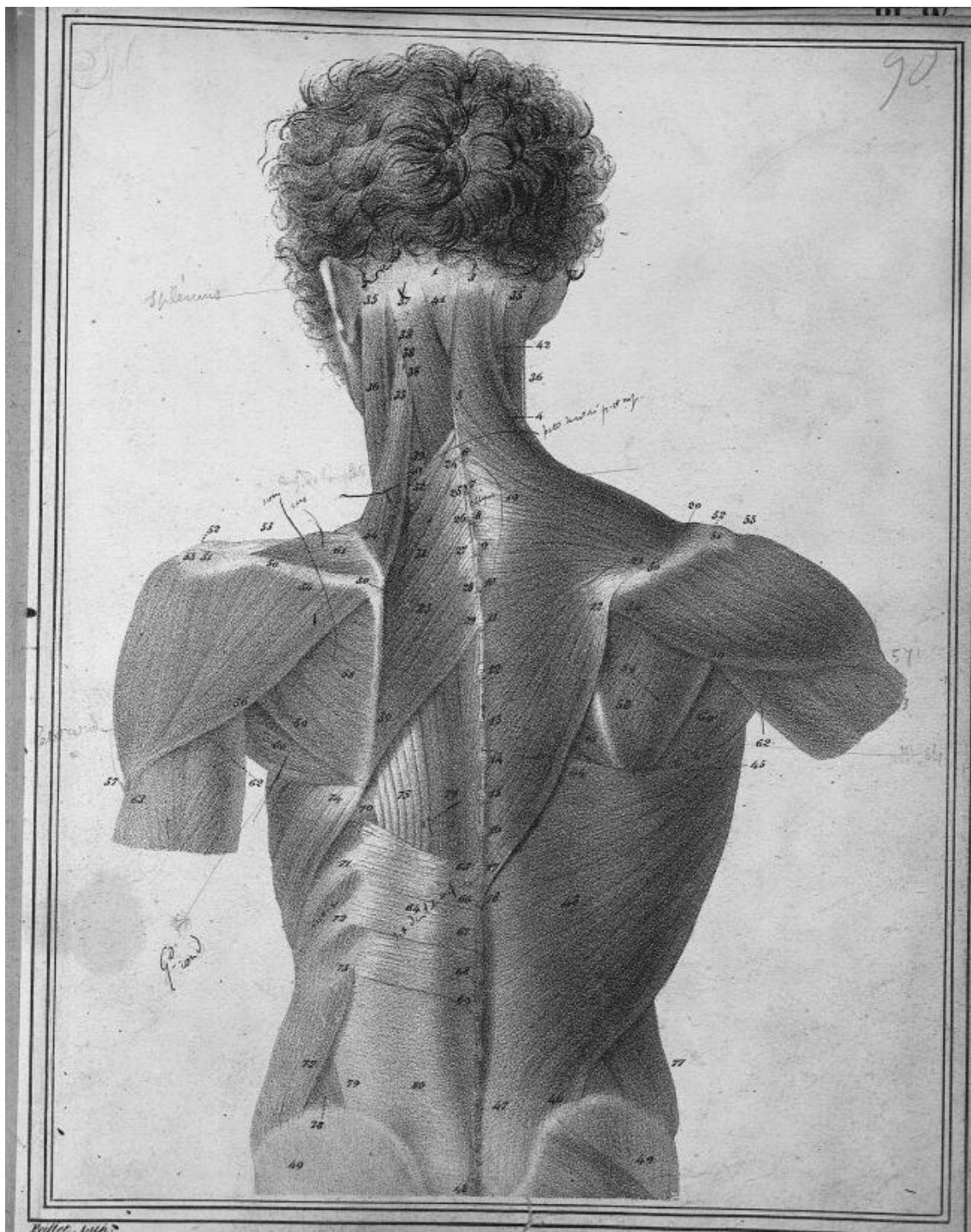
Fig. 2.



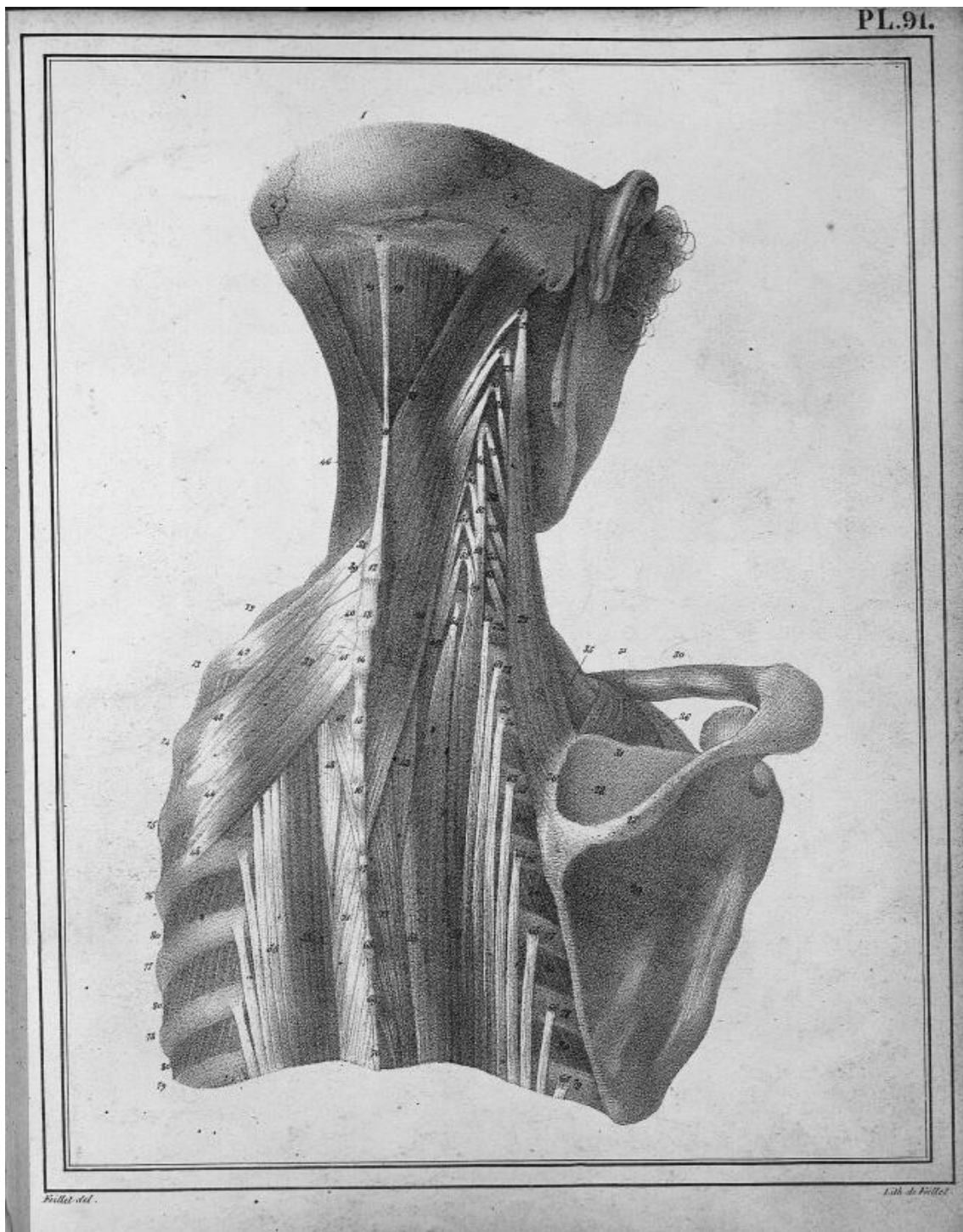
Billet del.

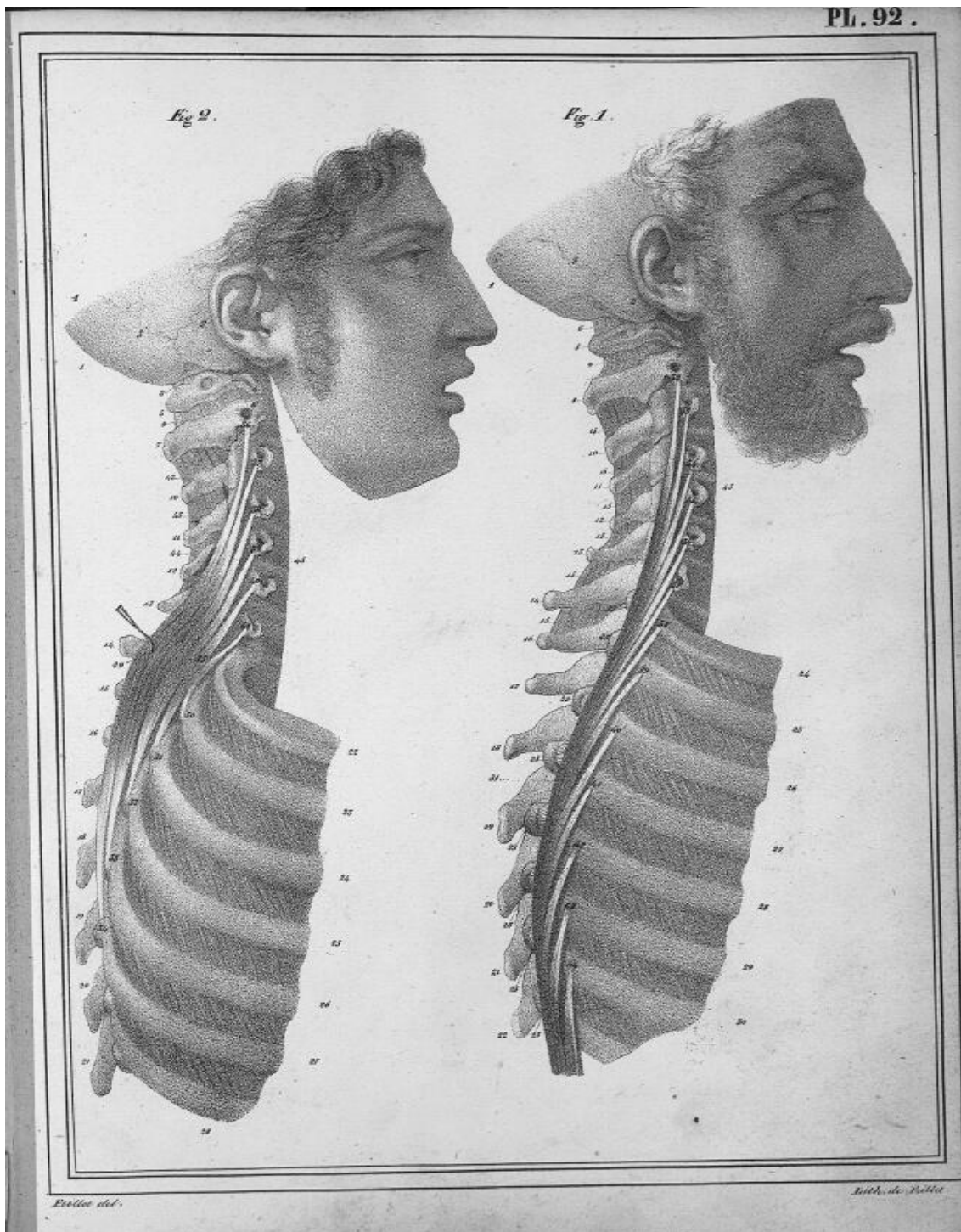




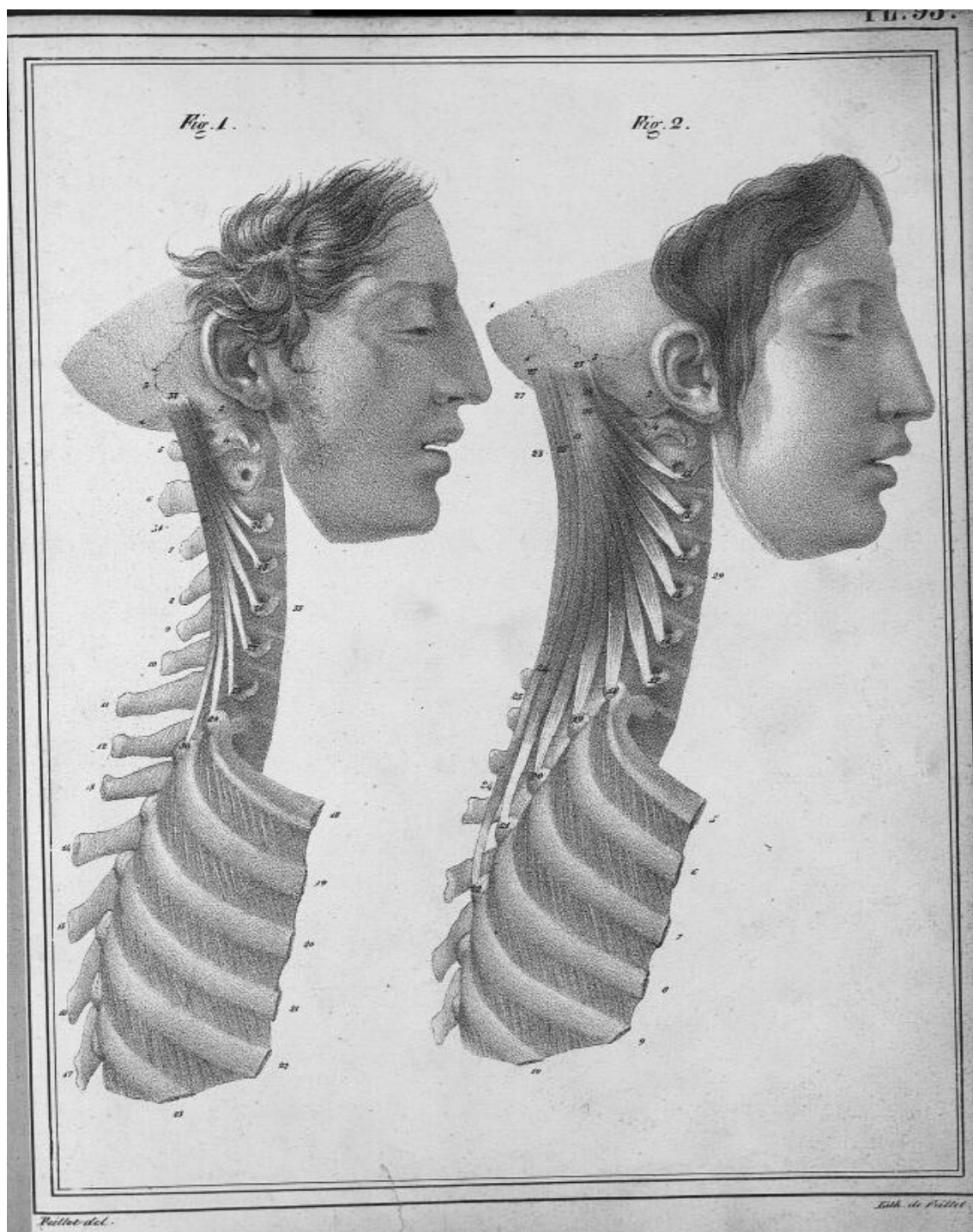











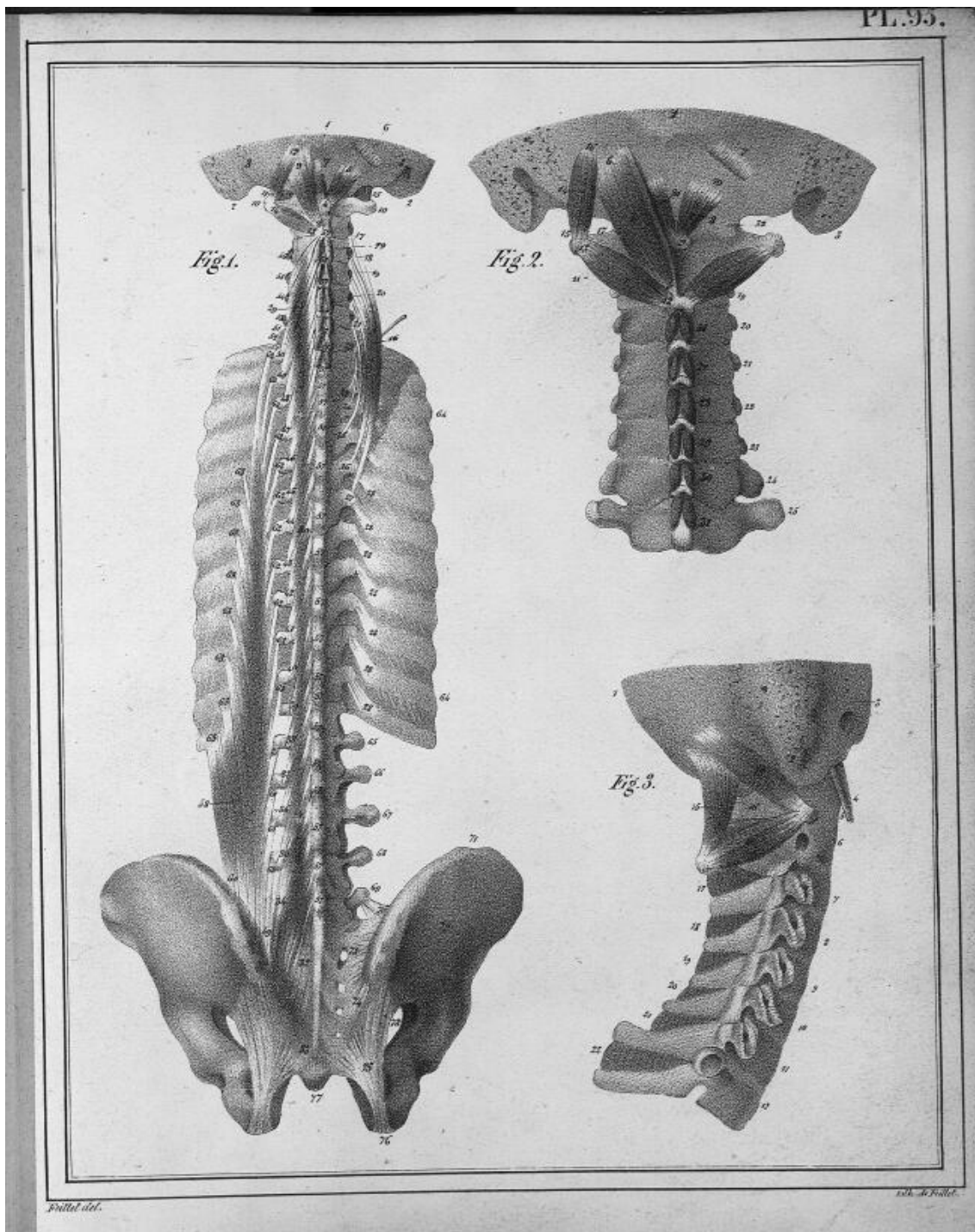


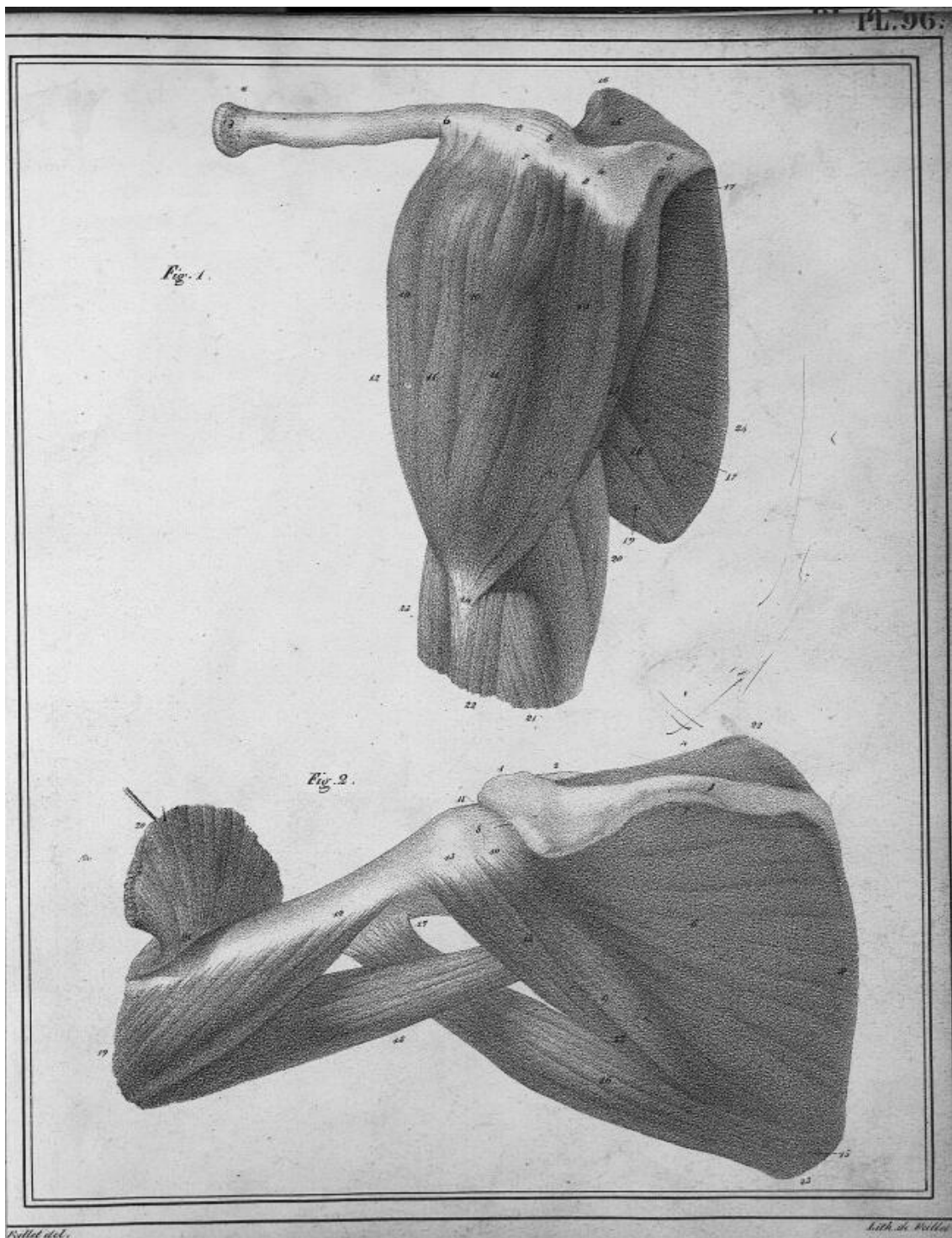


*Frillet del.*


*Labbe sculp.*







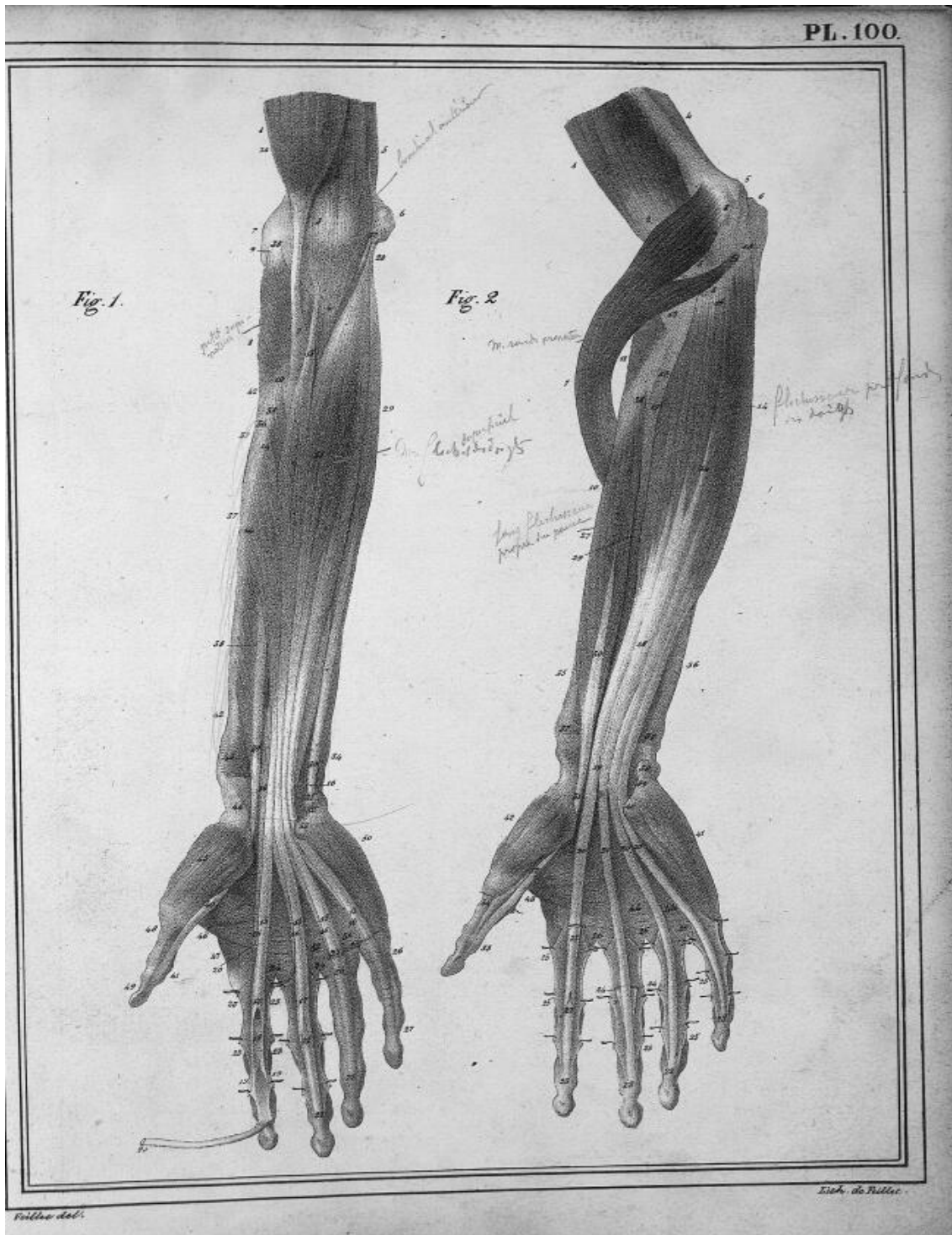




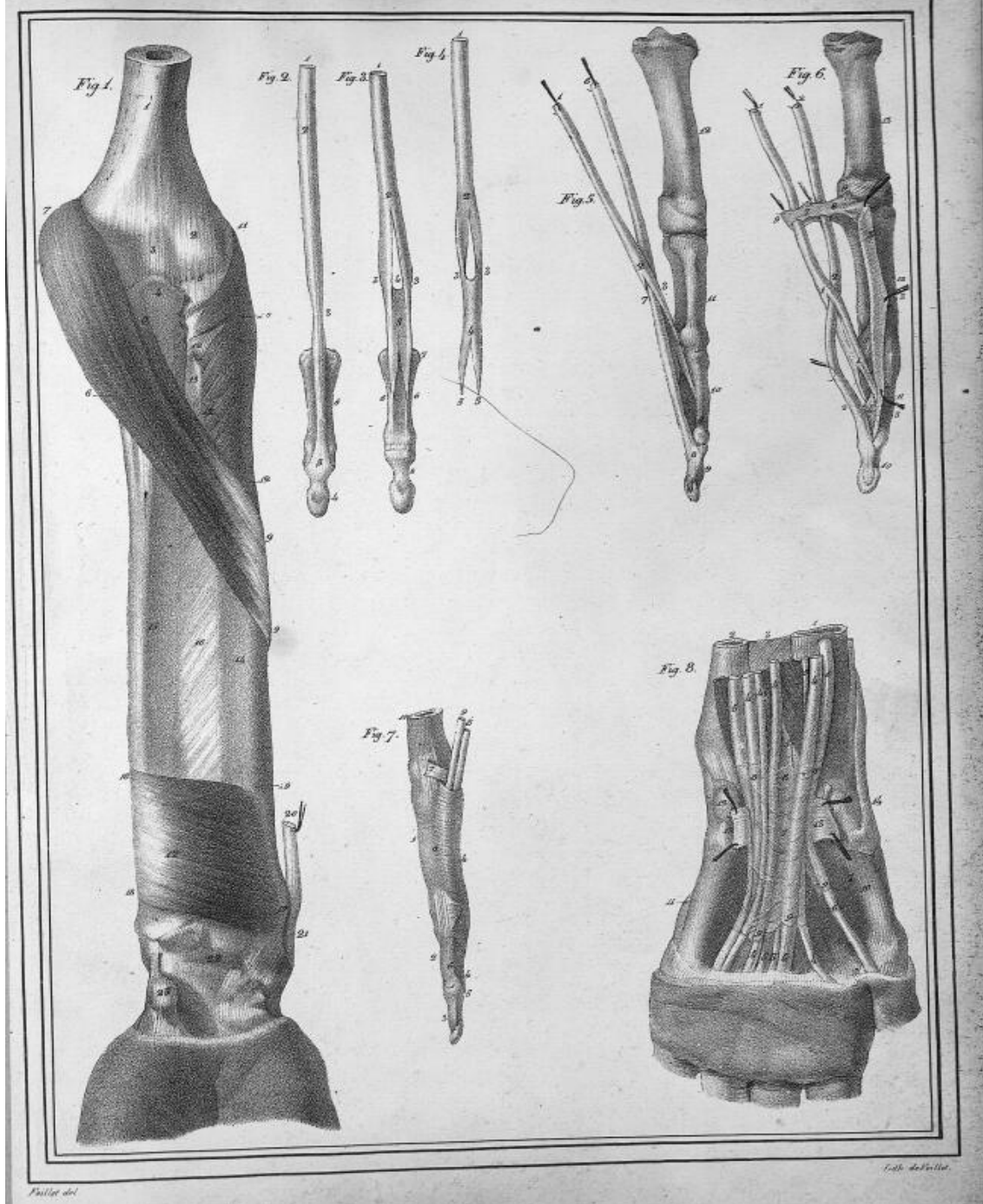












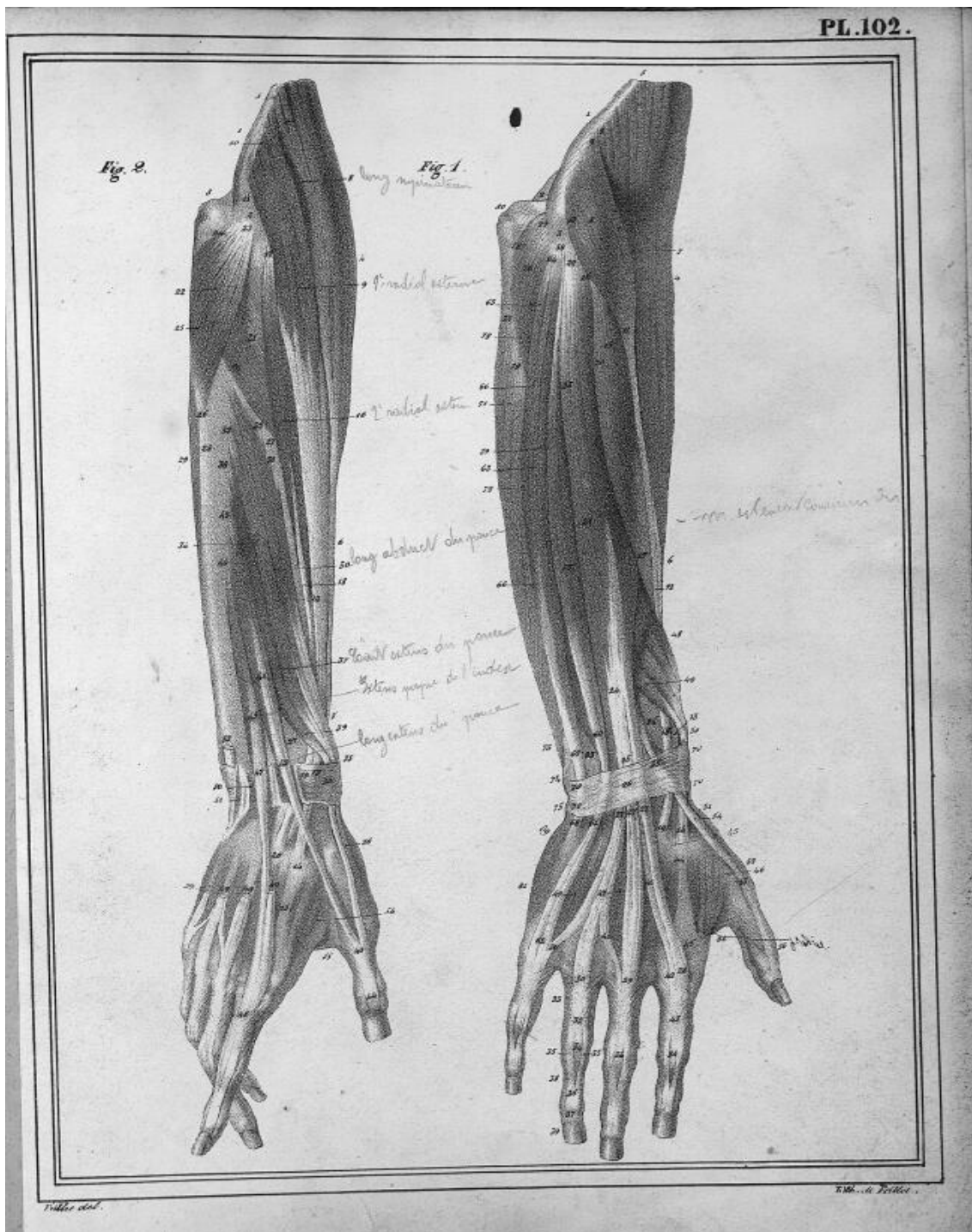




Fig. 1.


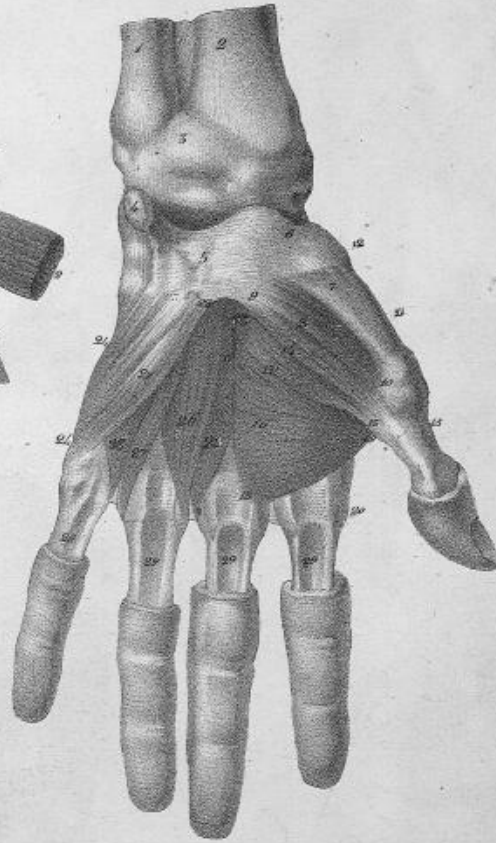
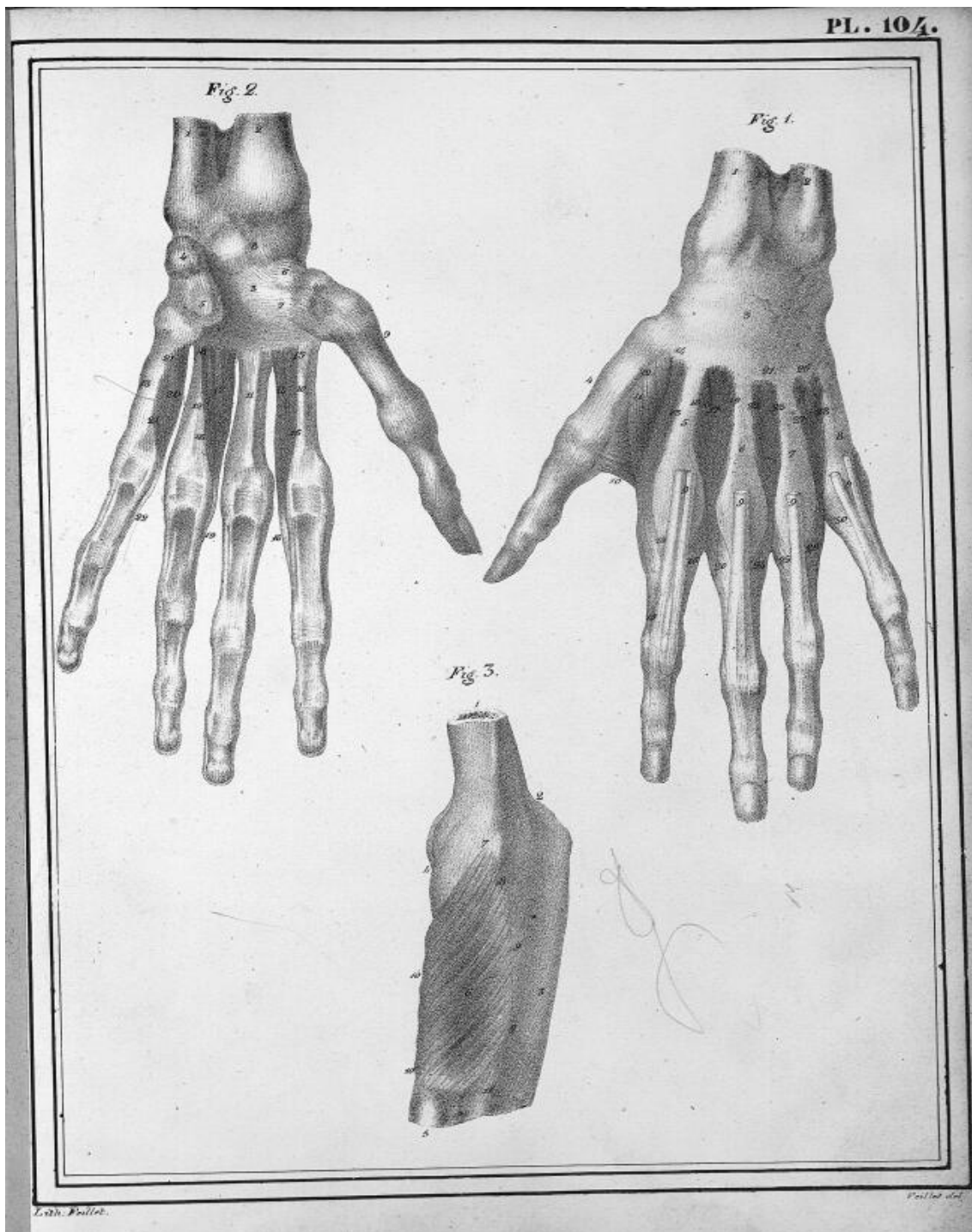
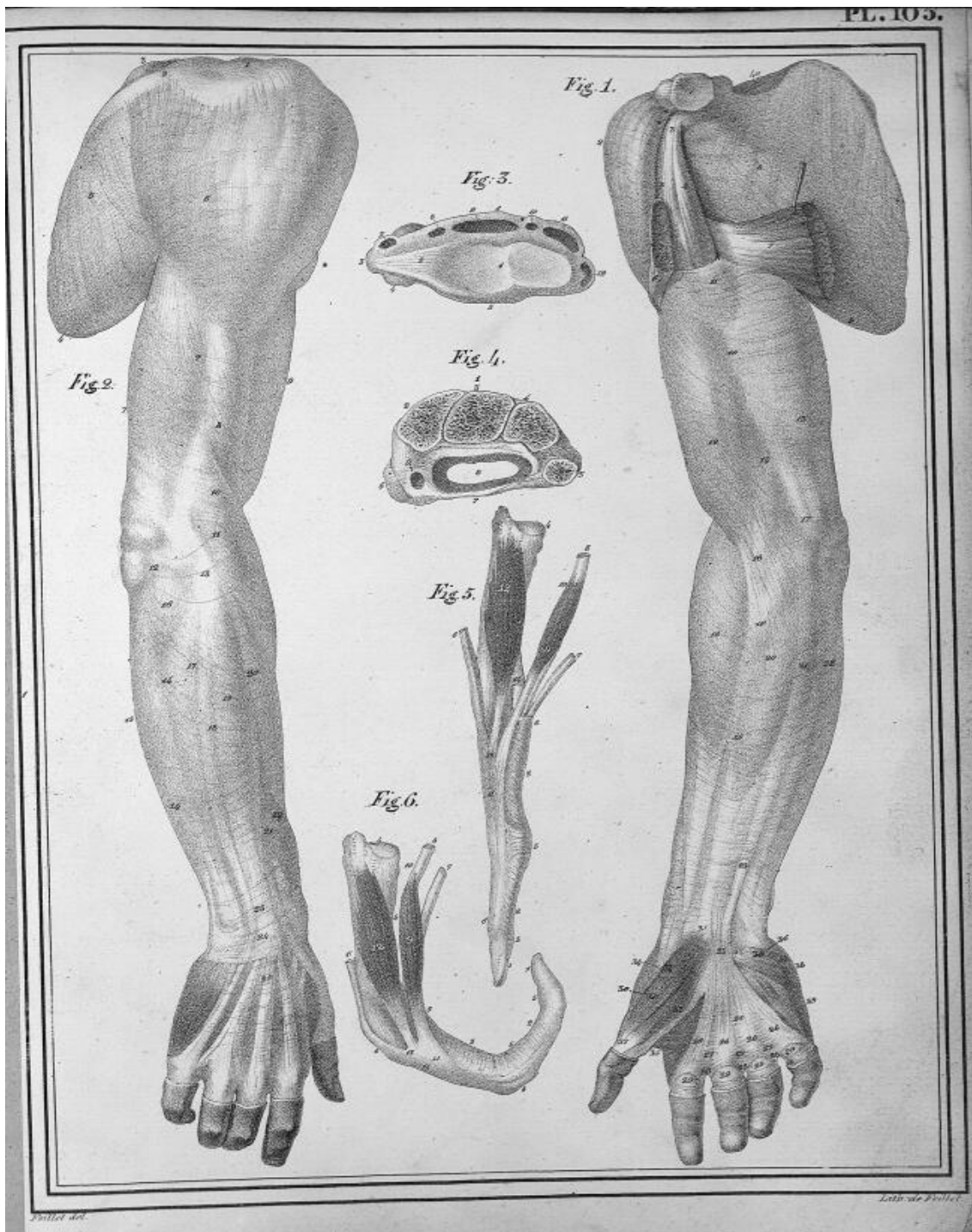


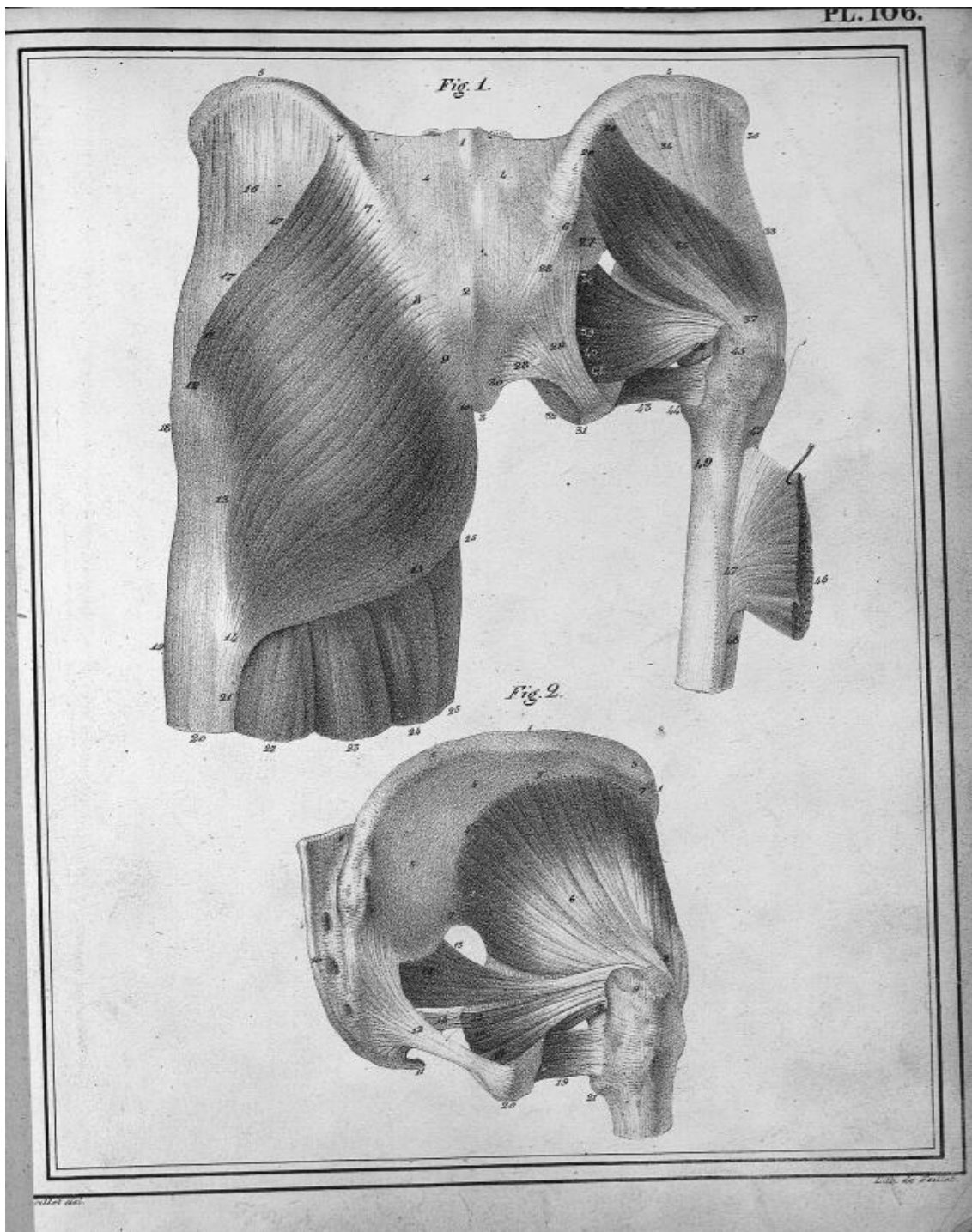
Fig. 2.



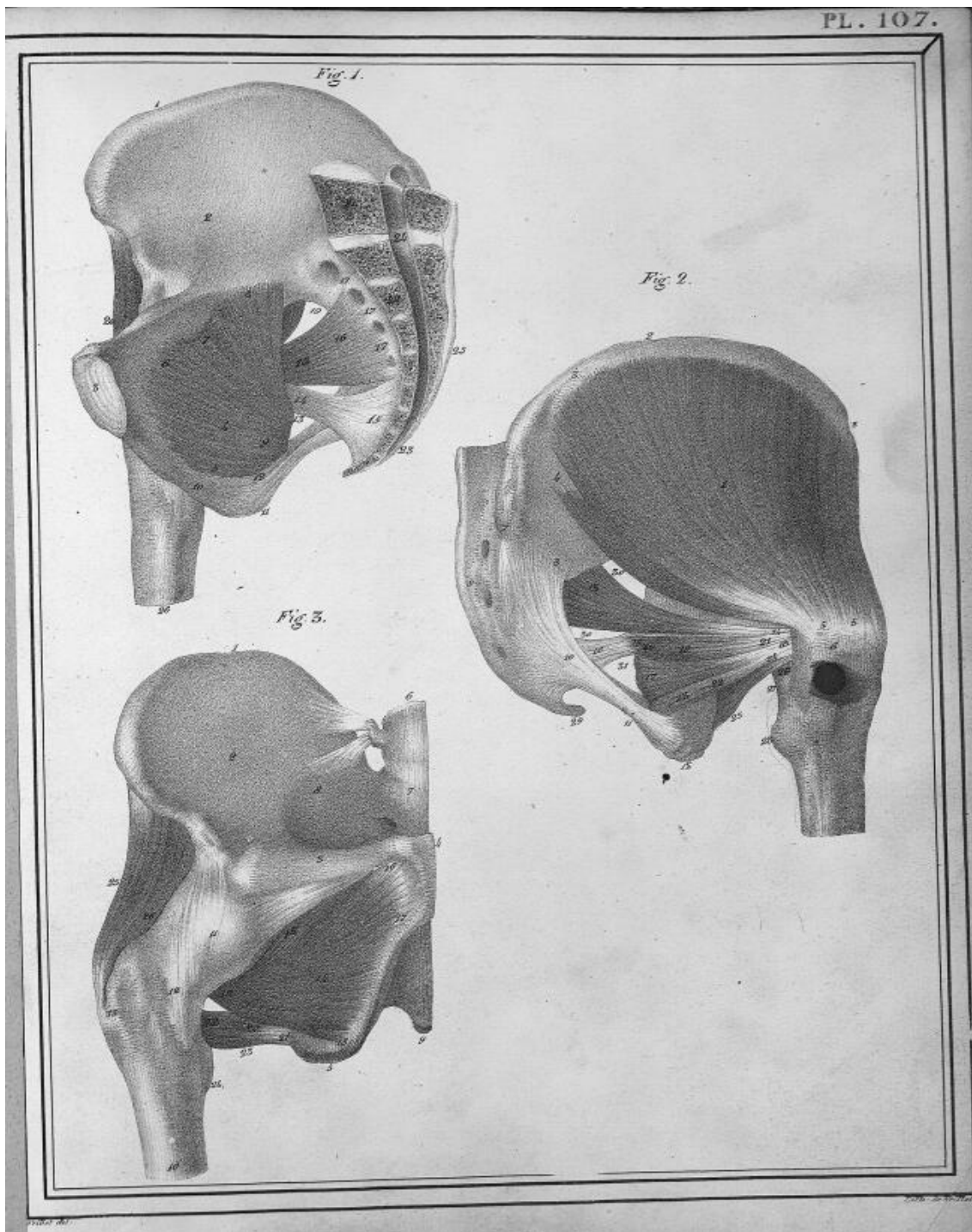


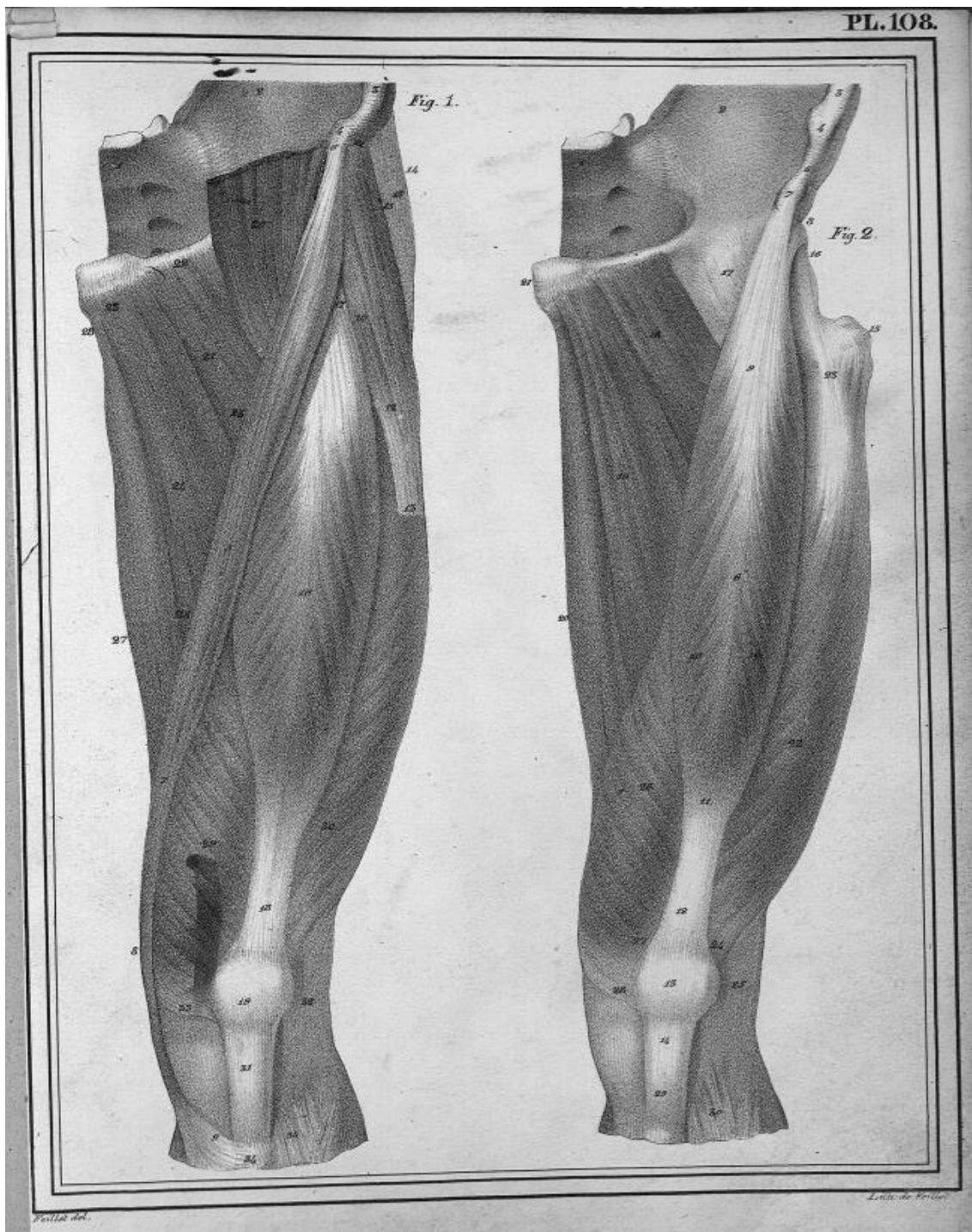




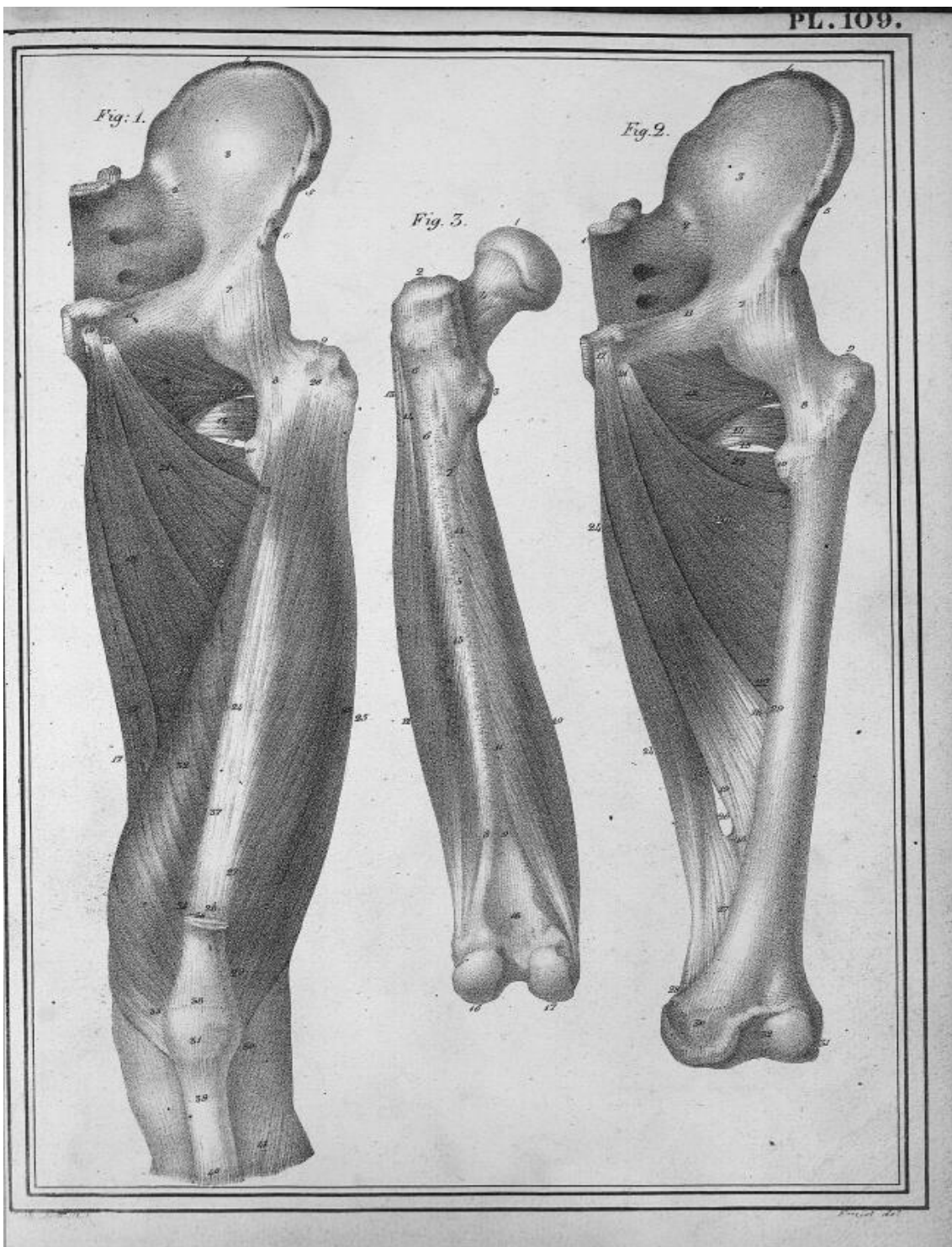


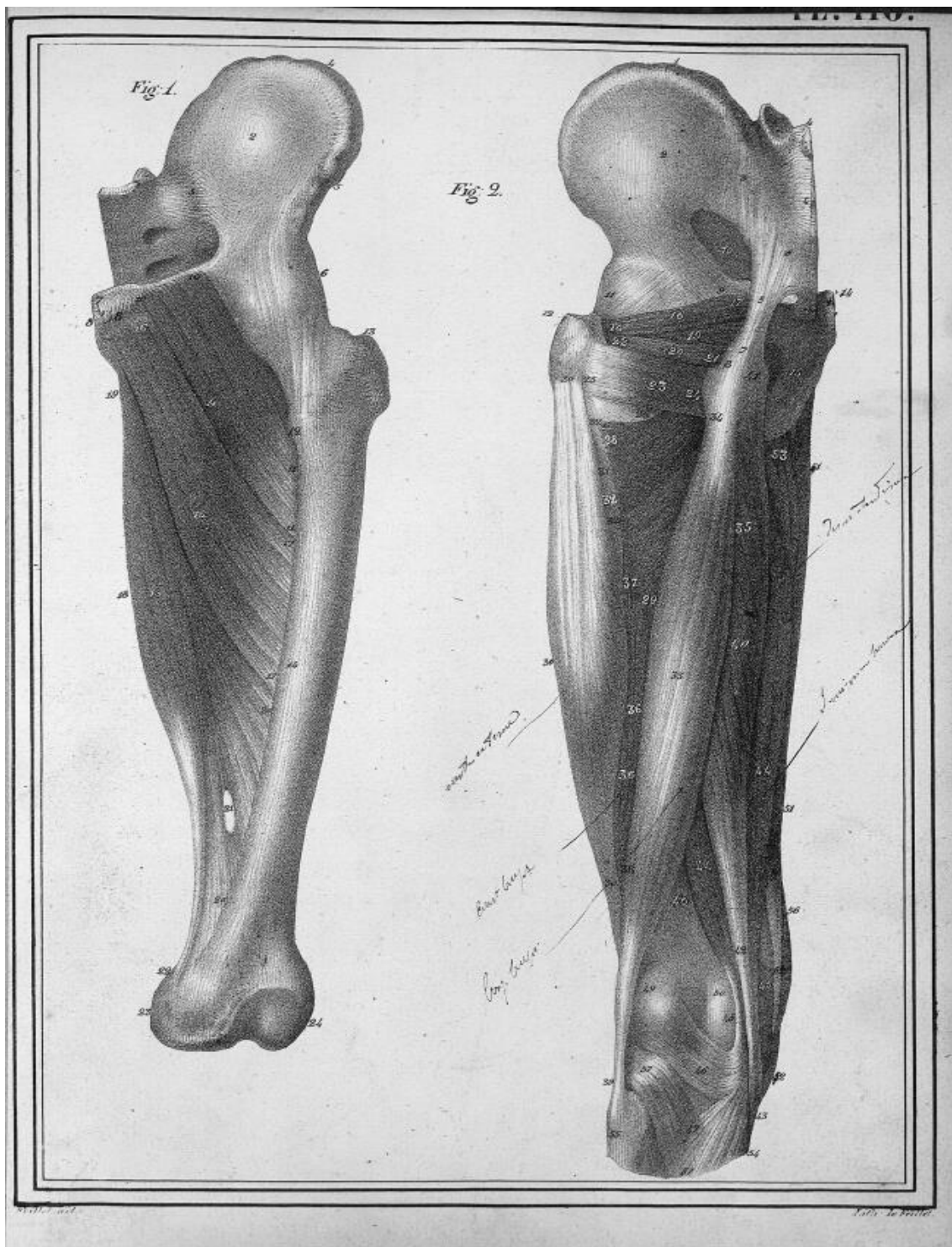






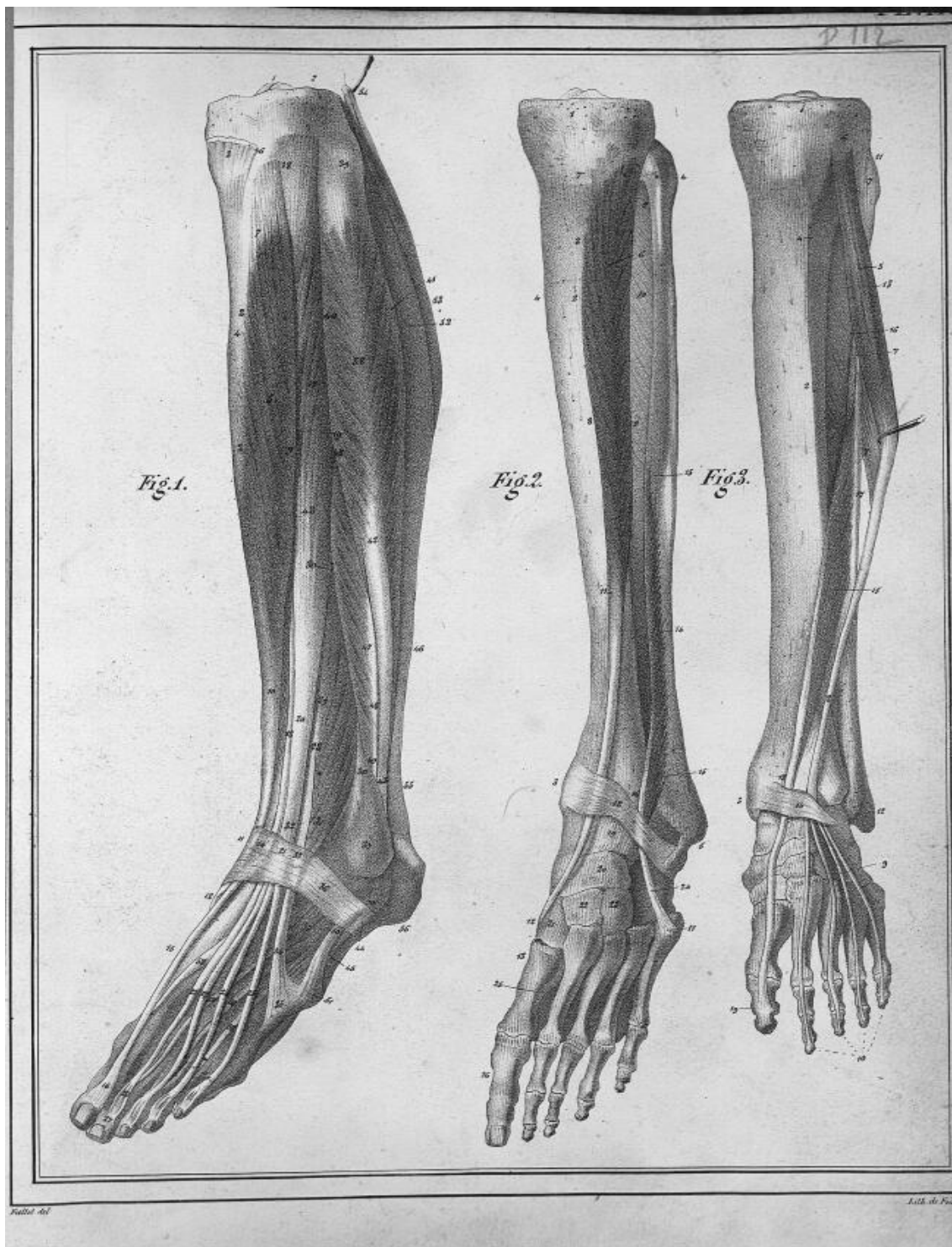




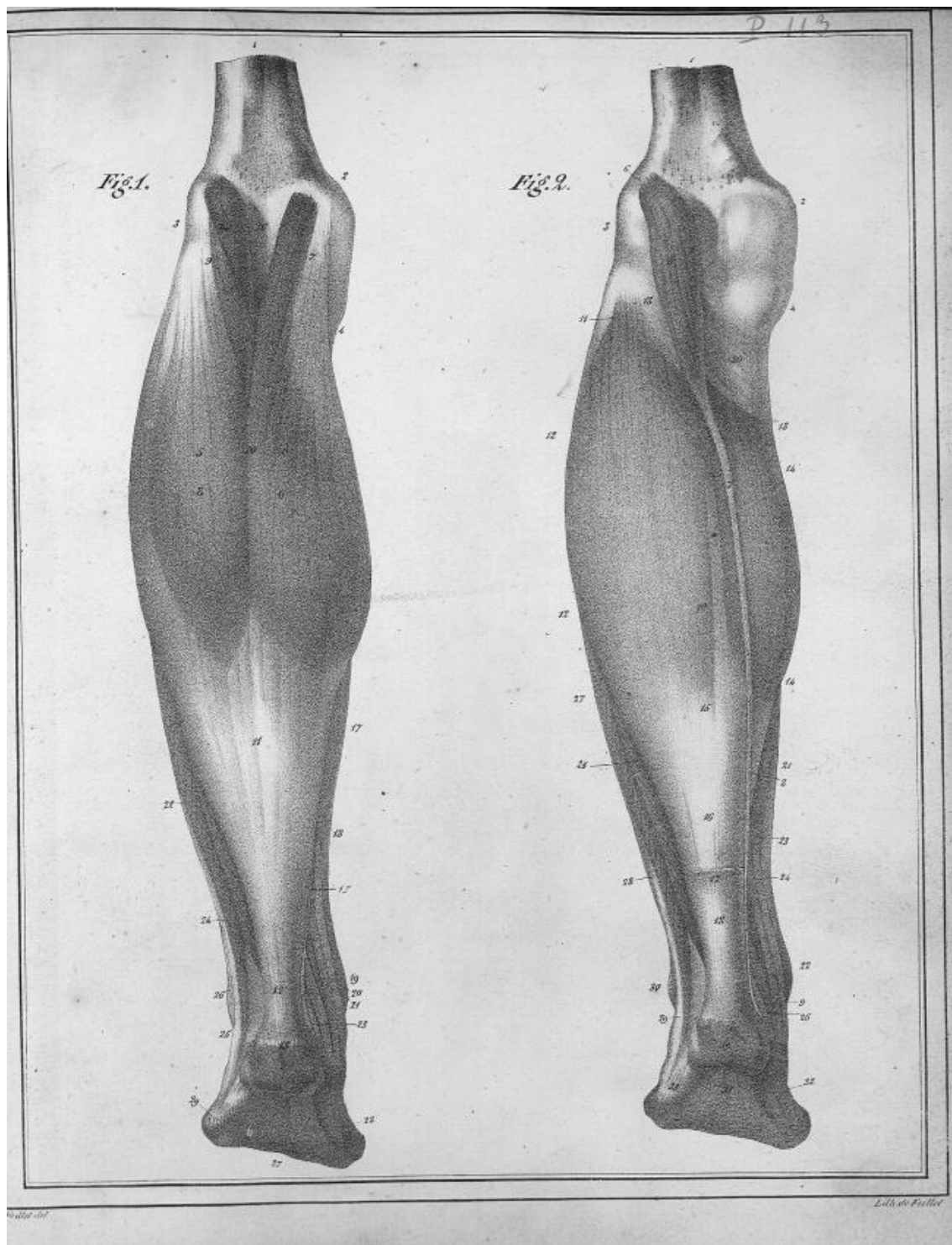


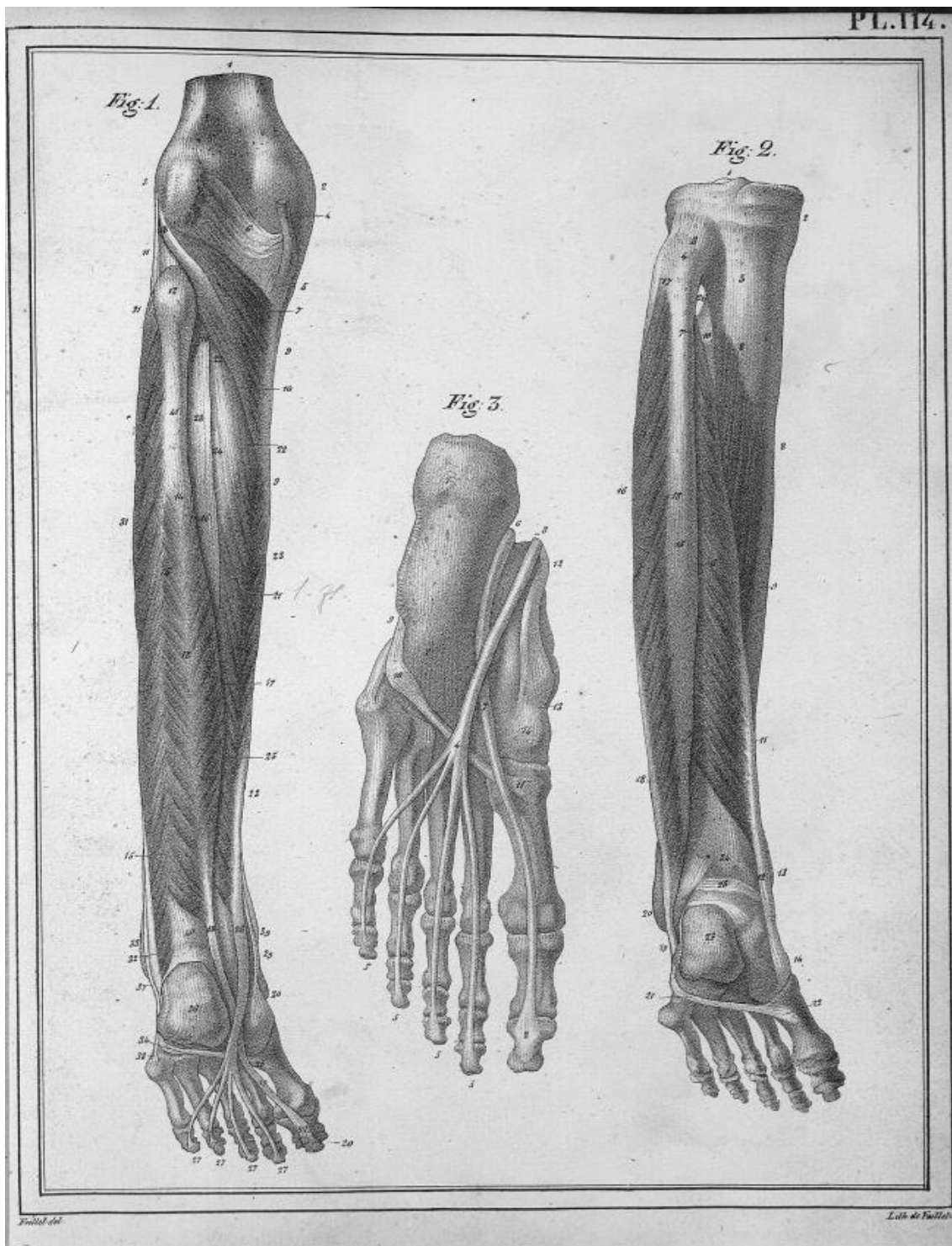














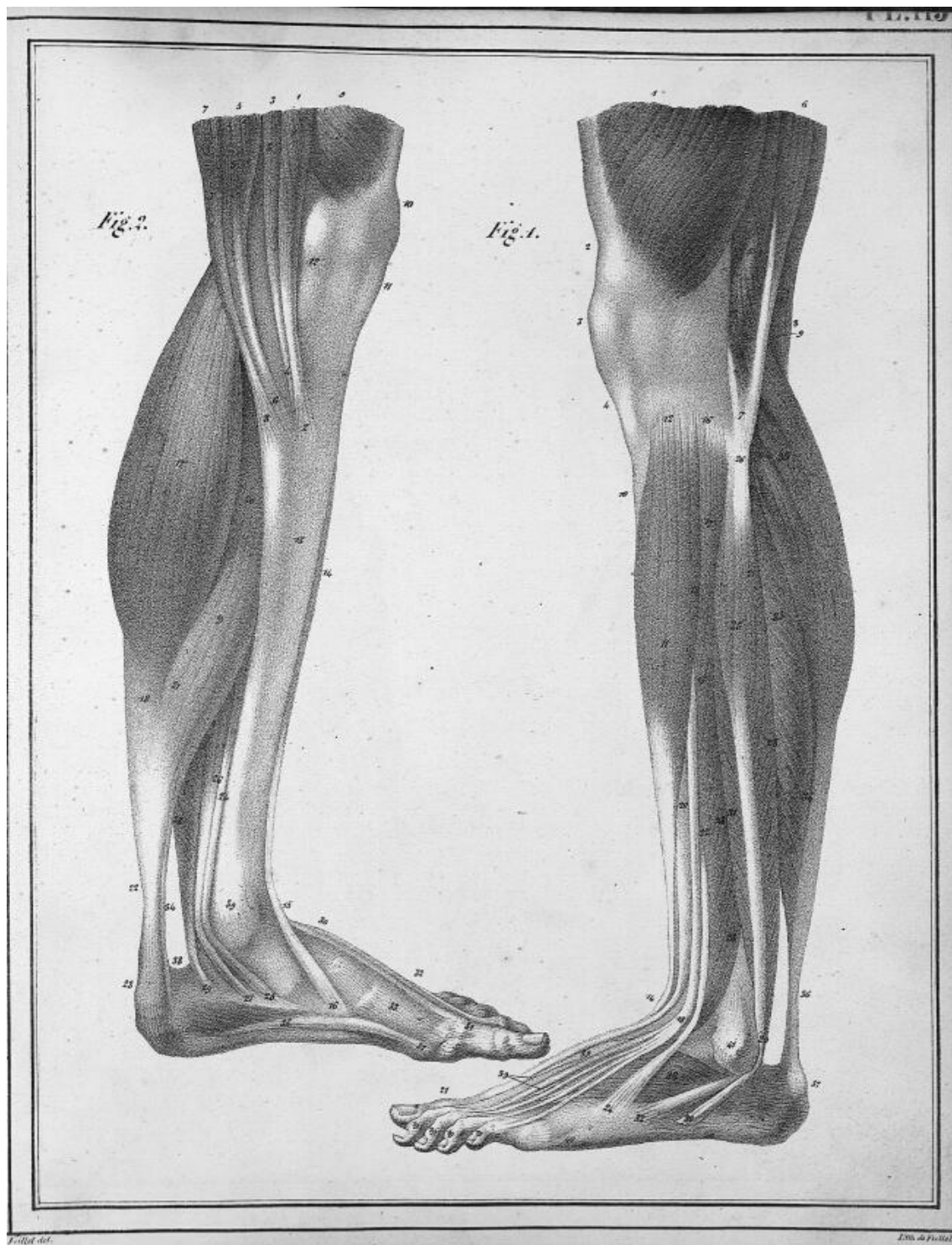


Fig. 1.

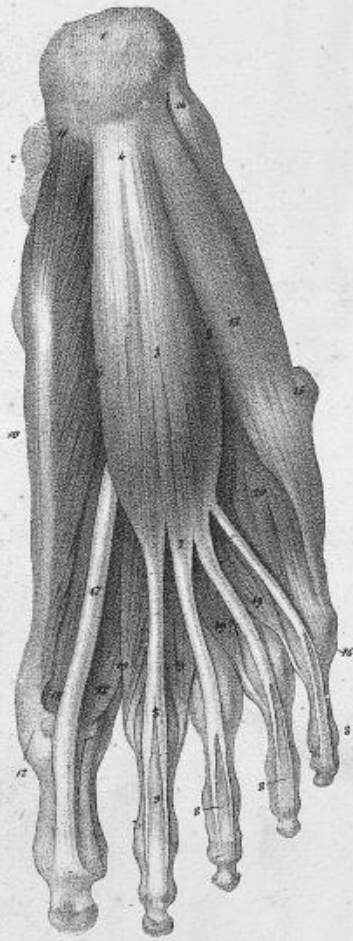
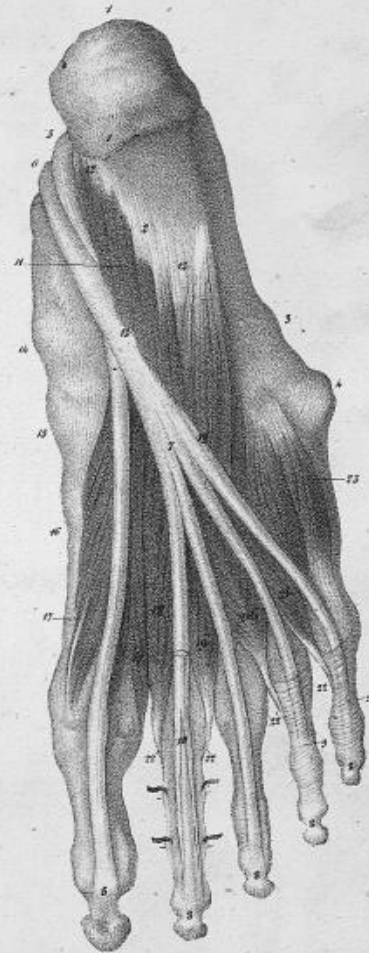


Fig. 2.



P. L. 116.

L. 116. 116.



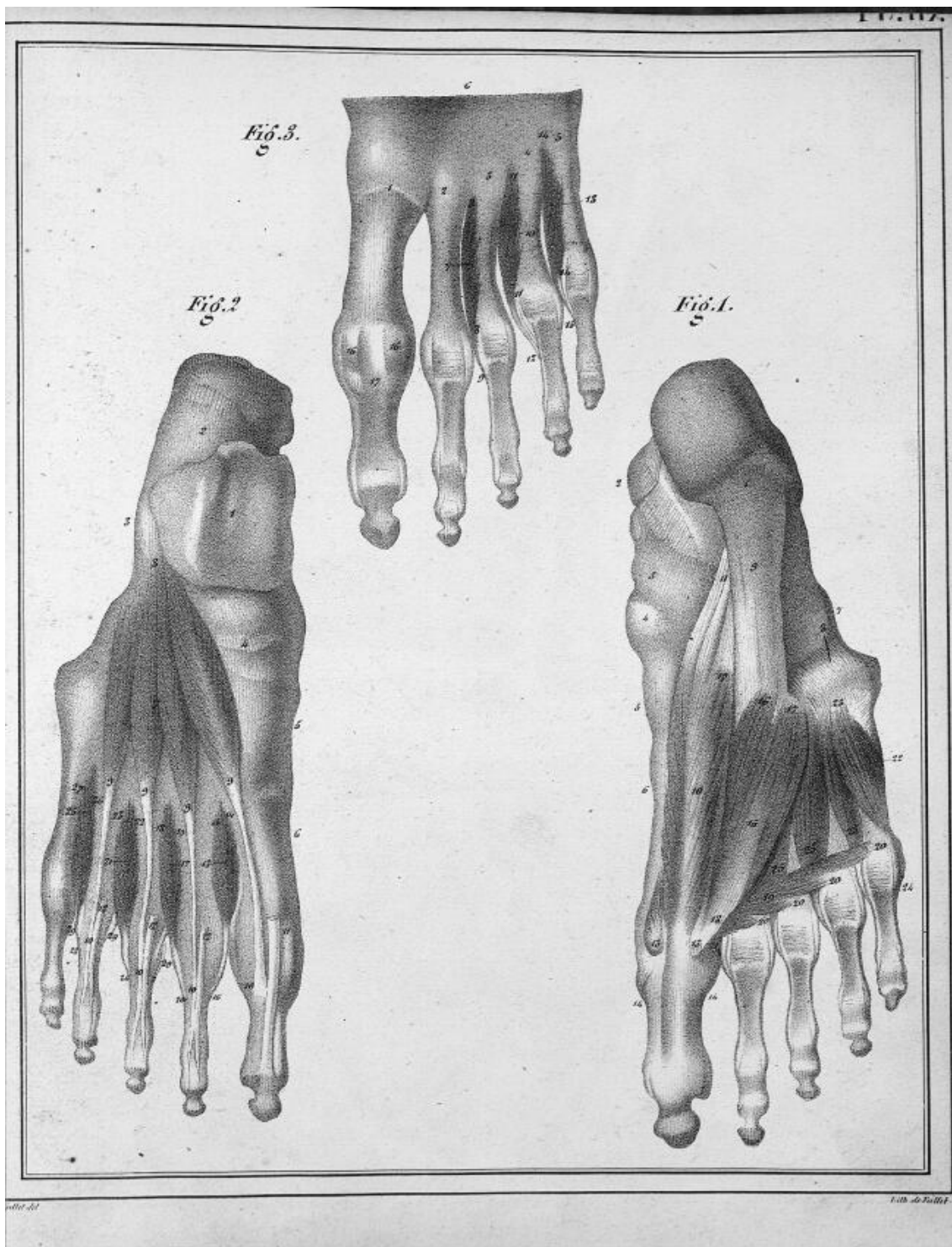


Fig. 1.

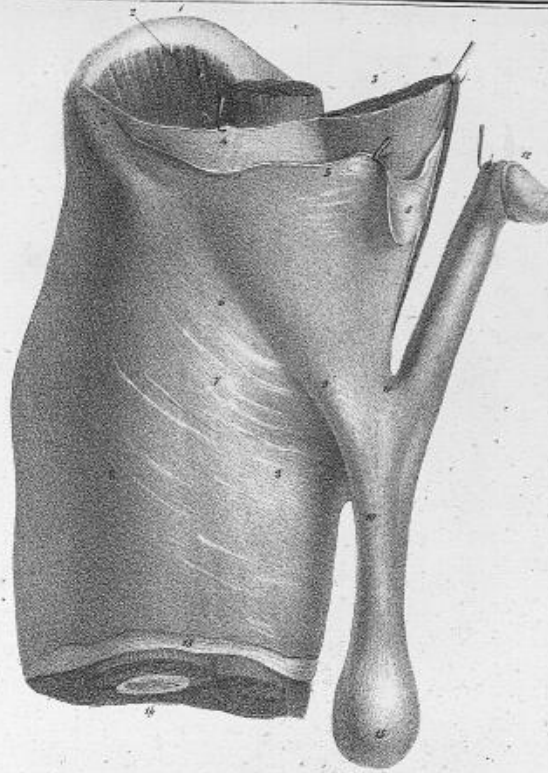
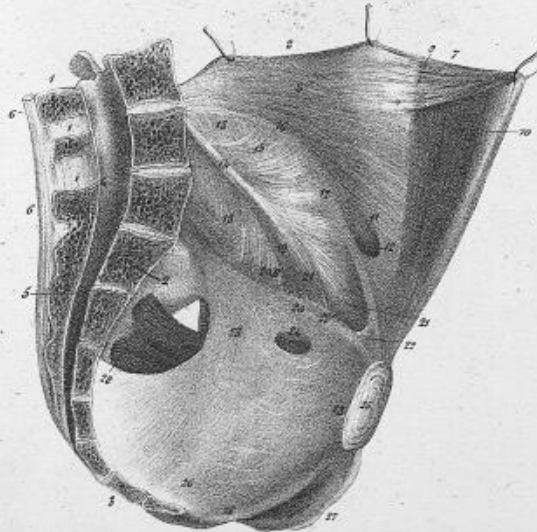


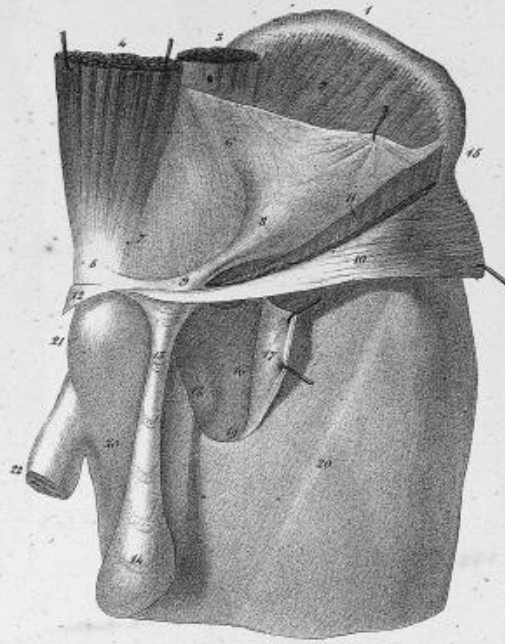
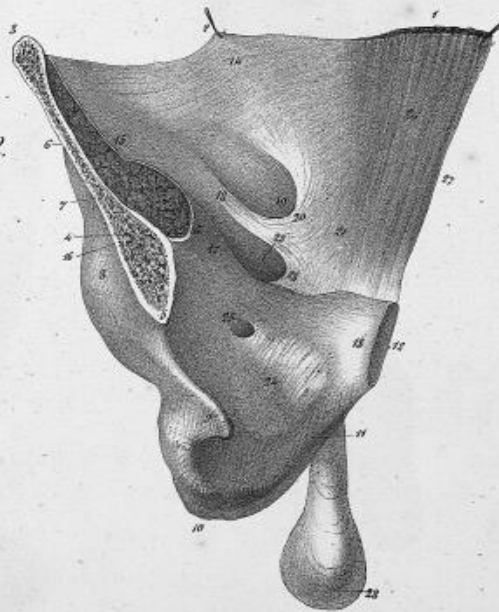
Fig. 2.



Vallot, del.

Léon de Follis



*Fig. 1.**Fig. 2.*

P. 119. 1801.

Lith. de P. 119.

