

Bibliothèque numérique

medic@

**Cloquet, Jules. Manuel d'anatomie
descriptive du corps humain,
représentée en planches
lithographiées. Tome III**

Paris : Béchet jeune, 1825.

Cote : 5945



(c) Bibliothèque interuniversitaire de médecine (Paris)

Adresse permanente : <http://www.bium.univ-paris5.fr/hist/med/medica/cote?05945x03>

TROISIÈME PARTIE

DU SYSTÈME NERVEUX,

ou

DES ORGANES DE L'INNERVATION.

Le système nerveux présente une série d'organes, un ensemble dont les diverses parties se tiennent et sont en quelque sorte enchaînées les unes avec les autres (1).

Ce système consiste, 1^o en une masse centrale, nommée *encéphale*, résultant elle-même de la réunion de plusieurs parties très-différentes par leur volume, leur situation, leur forme et leur texture, et qu'on appelle le *cerveau*, le *cervelet*, la *protubérance cérébrale* et la *moelle épinière*; 2^o en cordons blanchâtres, rameux, qu'on nomme des *nerfs*; 3^o et enfin en de petites masses grisâtres appelées des *ganglions nerveux*.

La forme du système nerveux est en général symétrique. Cette symétrie est très-marquée dans les parties centrales, l'encéphale. Les nerfs qui tiennent immédiatement à la moelle sont tous symétriques, à l'exception du pneumo-gastrique, qui se distribue à des organes non-symétriques. Tous cependant cessent d'être, dans leurs dernières ramifications, aussi réguliers des deux côtés qu'à leurs troncs. Les ganglions et les nerfs de la vie organique participent à l'irrégularité des viscères auxquels ils se distribuent.

Les masses du système nerveux sont profondément cachées dans le corps, ainsi que le commencement des cordons nerveux; les extrémités seules des nerfs aboutissent aux téguments et aux surfaces des membranes muqueuses.

Le système nerveux est formé de deux substances qu'on distingue, d'après leur couleur et leur situation respectives, en *blanche* ou *médullaire*, et en *grise* ou *corticale*.

La substance *nerveuse blanche*, appelée aussi *médullaire* parce que le plus souvent elle est entourée par l'autre, présente plusieurs nuances de blanc : elle est molle, légèrement

(1) Le professeur Gall, par ses travaux sur le système nerveux, a fait connaître les connexions qui en lient les différentes parties, et porté le flambeau de l'analyse dans l'étude de cette importante partie de notre organisation. Nous aurons fréquemment occasion de revenir sur les découvertes de ce savant anatomiste.

élastique, et comme glutineuse. Quand on la coupe, elle paraît uniforme en couleur et homogène; seulement on y voit une grande quantité de petits points rouges qui dépendent du sang renfermé dans les vaisseaux capillaires qui la pénètrent.

Dans beaucoup d'endroits, la substance blanche paraît évidemment formée de fibres très-fines. Ces fibrilles, parallèles ou concentriques, forment des faisceaux dont la direction varie. On peut supposer que la disposition fibreuse existe dans toutes les parties de cette substance : on l'a trouvée partout où on l'a cherchée, et elle offre toujours la même disposition dans les diverses parties de l'encéphale. D'ailleurs, presque constamment on éprouve plus de facilité à déchirer cette substance dans un sens que dans l'autre, et cela, précisément dans le sens de la direction de ses fibres.

La substance *grise*, nommée *corticale* parce qu'elle enveloppe souvent la précédente, est molle, spongieuse, comme vasculaire. Elle varie, pour la couleur, du gris de plomb à une teinte brune noirâtre; elle est toujours plus molle et plus vasculaire que la substance blanche; elle ne présente pas non plus comme elle, dans sa déchirure, une apparence fibreuse; elle est rougeâtre chez les enfans, cendrée chez les vieillards, et souvent très-pâle ou incolore chez les hydropiques.

Les deux substances nerveuses sont diversement entremêlées l'une avec l'autre dans les différentes parties du système nerveux. Dans les hémisphères du cerveau et du cervelet, la substance blanche est entourée par la grise, qui lui forme une sorte de couche corticale; dans la moelle épinière, c'est la substance blanche, au contraire, qui entoure la grise; dans la moelle allongée, dans les pédoncules du cerveau et du cervelet, on observe des masses de substance grise, enveloppées de substance blanche, des lames ou couches alternatives des deux substances, des cordons de l'une et de l'autre, qui se croisent ou se traversent réciproquement; dans les ganglions, une substance grise particulière, traversée par des fibres blanches; dans les nerfs, seulement des fibres blanches.

La substance blanche forme un tout continu. La substance grise ne se trouve que par masses isolées, et on la rencontre toujours aux endroits où s'implantent les extrémités centrales des nerfs, et dans ceux où les fibres blanches prennent de l'accroissement et semblent s'épanouir.

Les deux substances, examinées au microscope, paraissent, dans toutes leurs parties, composées de globules demi-transparens, réunis par une substance diaphane et visqueuse. On ignore complètement la structure de ces globules, qui sont au moins huit fois plus petits que ceux du sang.

Les frères Wenzell pensent que les globules sont des vésicules remplies de substances médullaire ou cendrée, suivant les parties, et qui se touchent et adhèrent les unes aux autres.

Pl. 129, fig. 15.

M. Edwards a constaté que ces globules sont réunis en séries, de manière à former des fibres primitives dont la longueur est assez considérable; ils n'ont, suivant cet anatomiste, qu'un trois-centième de millimètre. Enfin, suivant M. Carus, les globules nerveux sont disposés en amas dans les masses centrales qui agissent par irradiation, et en lignes régulières dans les nerfs qui n'agissent que comme des conducteurs.

Les vaisseaux sanguins du système nerveux sont fort nombreux; ils se divisent d'abord en un réseau très-fin dans les enveloppes de ce tissu, pénètrent ensuite la substance grise,

où ils sont très-abondants, et la substance blanche, où ils sont encore plus ténus, mais moins nombreux.

On n'a point encore pu découvrir de vaisseaux lymphatiques dans le système nerveux. L'analyse du cerveau, faite par M. le professeur Vauquelin, a fourni les résultats ci-après : Eau 8,000 ; matière grasse blanche 4,53 ; matière grasse rougeâtre 0,70 ; albumine 7,00 ; osmazome 1,12 ; phosphore 1,50 ; acides, sels et soufre 5,15. M. Vauquelin pense que la moelle et les nerfs ont la même composition que le cerveau. M. Chevreul a trouvé dans le sang la matière caractéristique de la substance nerveuse, la *cérébrine*. Nous examinerons la forme, la structure et les connexions des diverses masses nerveuses qui forment l'encéphale, en étudiant cet organe lui-même.

Les nerfs sont des prolongemens du système nerveux, qui, sous forme de cordons blanchâtres, tiennent par une de leurs extrémités aux masses centrales de ce système, et par l'autre se rendent aux tégumens, aux organes des sens, aux muscles et aux vaisseaux.

Les nerfs sont disposés par paires semblables à droite et à gauche. On doit admettre, avec M. Soëmmerring, quarante-trois paires de nerfs, savoir :

- 1^o Les nerfs olfactifs ou de la première paire ;
- 2^o Les nerfs optiques ou visuels ou de la seconde paire ;
- 3^o Les nerfs moteurs des yeux ou de la troisième paire ;
- 4^o Les nerfs pathétiques ou de la quatrième paire ;
- 5^o Le nerf trifacial ou de la cinquième paire ;
- 6^o Le nerf moteur oculaire externe ou de la sixième paire ;
- 7^o Le nerf facial ou de la septième paire ;
- 8^o Le nerf auditif ou de la huitième paire ;
- 9^o Le nerf glosso-pharyngien ou de la neuvième paire ;
- 10^o Le nerf vague ou de la dixième paire ;
- 11^o Le nerf accessoire ou de la onzième paire ;
- 12^o Le nerf hypoglosse ou de la douzième paire ;
- 13^o Les nerfs spinaux, au nombre de trente paires ;
- 14^o Le grand sympathique, qui forme la quarante-troisième paire.

Les nerfs ont en général une forme cylindrique ; leurs troncs se divisent en branches, celles-ci en rameaux, et ces derniers en ramifications de plus en plus ténues. Les rameaux sont plus gros dans leur ensemble que les troncs dont ils proviennent ; par conséquent les nerfs vont en grossissant depuis leur origine jusqu'à leur terminaison. Les troncs sont légèrement renflés à leur point d'origine. Les nerfs présentent à leur surface des rides transversales qui paraissent destinées à permettre leur allongement dans les divers mouvemens des parties au milieu desquelles ils sont situés.

L'origine des nerfs se trouve à l'endroit où ils tiennent au centre nerveux. Aucun nerf ne naît du cerveau ni du cervelet ; ils proviennent tous de la moelle.

L'origine des nerfs est ordinairement plus profonde qu'elle ne le paraît d'abord, et se trouve au-delà du point d'où ils se détachent des masses nerveuses.

Les nerfs s'entrecroisent-ils à leur origine ? Il n'y a pas d'entrecroisement sensible pour les nerfs de la moelle épinière, ni pour ceux qui viennent de cette moelle prolongée dans le crâne, si ce n'est pour les nerfs optiques, dont l'entrecroisement est mis hors de doute

Pl. 129, fig. 1,
3, 4.

par des observations d'anatomie comparée et pathologique. Les pyramides antérieures de la moelle s'entrecroisent manifestement. Il paraît résulter des recherches de M. Laurencet que parmi les nerfs crâniens il en est plusieurs qui sont croisés à leur origine, et que cet entrecroisement a lieu soit au-dessus soit au-dessous de la décussation des pyramides, quand les nerfs reçoivent des filets de ces parties, comme l'optique, ou quand leur extrémité centrale s'implante au-dessus du cervelet et sur les faisceaux postérieurs de la moelle allongée, comme le pathétique.

Les nerfs naissent presque tous profondément de la substance grise et non de la blanche qui la recouvre, et sous laquelle ils ne font que s'enfoncer, ce qu'il est très-facile de vérifier sur les nerfs de la moelle épinière.

Ces derniers naissent de la moelle par deux racines, l'une antérieure et l'autre postérieure. Les racines postérieures sont plus volumineuses que les antérieures, pour les nerfs brachiaux; le contraire a lieu pour les nerfs cruraux. Tous les nerfs rachidiens communiquent par leurs racines avec les parties antérieures et postérieures de la moelle épinière; ces racines sont elles-mêmes formées de filaments isolés et distincts: les filaments des racines antérieures sont plus déliés et moins nombreux que ceux des postérieures. Ceux qui forment les racines antérieures sortent très-éparpillés des cordons antérieurs de la moelle, tandis que ceux des racines postérieures sont très-rapprochés les uns des autres à leur sortie. Chacun des filaments qui constitue chaque racine traverse la substance blanche de la moelle, et communique intérieurement avec la partie la plus excentrique du faisceau de substance grise de la moelle. Dans le crâne, les nerfs n'offrent pas de racines aussi distinctes. A l'endroit où ils se détachent de la moelle allongée, leur enveloppe extérieure (le névrilème) les abandonne et se confond avec la pie-mère; leur substance médullaire seule se continue avec celle de l'encéphale.

Les racines antérieures et postérieures de tous les nerfs rachidiens, d'abord séparées par le ligament dentelé, se rapprochent et se joignent les unes aux autres en pénétrant dans les trous de conjugaison des vertèbres. Les racines postérieures traversent un ganglion placé sur leur trajet, et contenu dans les trous de conjugaison par lesquels les nerfs sortent. La jonction des racines antérieures et postérieures se fait au-dessous du ganglion. Cette jonction du ganglion n'est qu'un simple accollement au milieu duquel, suivant M. Bouvier, il y a échange de quelques filets de l'une et de l'autre racine, de sorte que les branches dans lesquelles le nerf se divise contiennent des filets sensoriaux et moteurs, puisqu'ils communiquent avec les parties antérieure et postérieure de la moelle.

Ch. Bell, d'après les différences anatomiques que présentent les connexions des nerfs avec l'axe cérébro-spinal, les divise en *réguliers* et *irréguliers*. Les derniers ont deux racines qui communiquent avec les parties antérieure et postérieure de l'axe nerveux: ce sont le trifacial, le sous-occipital, et tous les nerfs rachidiens, ce qui forme trente-deux paires de nerfs réguliers à double racine: ils sont les agents de la sensibilité générale, du mouvement, des actes volontaires, et se rendent sur les côtés aux parties régulières du corps. Les autres nerfs, qu'il nomme *irréguliers*, sont simples dans leur origine, irréguliers dans leur distribution, et non symétriques comme les précédents: ce sont les moteurs communs des yeux, les pathétiques, les moteurs externes, la septième paire, la neuvième, le glosso-pharyngien, le pneumo-gastrique, le phrénique, le spinal ou accessoire, et le

thoracique externe. On a dit que les nerfs crâniens et rachidiens, dans l'homme, différaient par le nombre des cordons nommés racines; que dans les premiers on n'observait qu'une racine, ou mieux une seule extrémité centrale, tandis qu'elle était double dans les seconds. Ch. Bell a prouvé qu'il n'en est pas ainsi, et que la cinquième paire présente une scission entre ses deux racines, qui est analogue à celle des nerfs rachidiens.

M. Bogros a trouvé qu'il existe dans tous les nerfs, indépendamment du névrilème et de la pulpe, un canal central. Ce canal est indiqué par un point obscur qu'on observe au centre de la pulpe nerveuse, dans une coupe transversale du nerf. Ce canal est le même dans les filets du grand sympathique. Quand on injecte les ganglions on les voit se gonfler, et ils se présentent alors sous l'aspect d'une multitude de petits canaux s'abouchant entre eux, et qui sont repliés et contournés sur eux-mêmes.

Les nerfs se divisent dans leur trajet. Cette division est une simple séparation des filets qui les composent, et sous ce rapport ne ressemble pas à celle des vaisseaux. Les troncs, les branches, les rameaux, les filets et les filaments des nerfs, se séparent presque constamment à angle aigu, très-rarement se divisent-ils à angle obtus ou droit: Cette division consiste dans une simple séparation des filets qui forment les troncs principaux par leur réunion.

Pl. 129, fig. 7,
9.

Les nerfs communiquent entre eux : 1° par des anastomoses ; 2° par des plexus ; 3° par des ganglions.

On appelle *anastomose* la réunion de deux nerfs entre eux. Dans ces anastomoses il y a véritablement communication des filets, abouchement de leur canal ; elles s'observent tantôt entre les branches d'un même nerf, tantôt entre des nerfs différens, rarement entre les nerfs d'un côté et ceux du côté opposé.

Pl. 129, fig. 14.

Les *plexus* ne sont que des anastomoses multipliées. Les branches qui sortent de ces réseaux tirent à la fois leur origine de plusieurs des nerfs qui les forment. Les uns ont pensé que dans les plexus il n'y avait qu'un simple mélange intime des nerfs ; d'autres, au contraire, ont admis qu'ils contenaient de la substance grise, et les ont considérés comme une nouvelle origine des nerfs qui en émanent.

Pl. 129, fig. 1,
3.

Pl. 130, fig. 1.

Le mode de terminaison des nerfs est peu connu : vers leurs extrémités ils paraissent se dépouiller de leur névrilème, et deviennent très-mous. A mesure qu'ils approchent de leur terminaison, ils semblent se renfler, puis s'aplatir, et bientôt il est impossible de les suivre jusqu'à leurs dernières extrémités. Les nerfs, en se terminant, se fondent-ils dans les organes, s'identifient-ils avec leur substance, ou bien sont-ils seulement entourés d'une atmosphère nerveuse qui étend son action aux parties voisines? Ces deux opinions ne sont fondées sur aucun fait positif ; elles sont entièrement hypothétiques.

D'après les recherches de Prohaska et de Reil, les nerfs sont composés de cordons et ceux-ci de filaments dont la ténuité est égale à celle des fils du ver à soie. Ces filaments sont de même nature que les filets médullaires du cerveau et de la moelle épinière ; ils n'en diffèrent que parce qu'ils sont plus distincts, plus séparés les uns des autres, et parce qu'une membrane propre les entoure. Cette membrane, appelée *névrilème*, forme une enveloppe générale aux nerfs, et fournit des enveloppes partielles aux cordons nerveux, ainsi qu'aux filaments qui les composent. Le névrilème est résistant, de nature fibreuse, et représente un assemblage de petits canaux, lorsqu'on l'a séparé de la substance médullaire.

Pl. 130, fig. 6,
7, 8.

Ces canaux s'unissent entre eux et s'abouchent de distance en distance : par conséquent les nerfs ne sont pas composés de filets qui se distinguent dans toute leur longueur. A la partie supérieure et à la partie inférieure des nerfs, les filets nerveux ne sont pas simplement accolés, ils s'envoient des filamens réciproques, comme on le remarque dans les plexus. Vers l'origine des nerfs, la portion du névrilème qui constitue leur enveloppe générale se continue avec la pie-mère; les gaines intérieures des filets nerveux se ramollissent et se perdent insensiblement, de sorte que ces derniers paraissent à nu dans le centre du nerf. A leur terminaison, les nerfs se dépouillent aussi de leur enveloppe névrilématique. Les canaux du névrilème envoient par leur face interne des prolongemens très-déliés qui traversent la substance médullaire, la soutiennent et la fixent. Les gaines névrilématiques sont unies entre elles par du tissu cellulaire. Les nerfs reçoivent beaucoup de vaisseaux, lesquels pénètrent entre les cordons qui les composent, et se divisent pour la plupart en deux rameaux, l'un direct et l'autre rétrograde. Ces vaisseaux sont très-fins, et couvrent le névrilème de leurs nombreuses ramifications. On n'a point encore découvert de vaisseaux lymphatiques dans les nerfs.

Pl. 129, fig. 10, 13. Pl. 130, fig. 2, 3, 4, 5, 9, 10. Les *ganglions nerveux* sont des corps de forme variable, en général arrondis et aplatis, composés de filets médullaires et d'une substance propre. Les filets médullaires qui traversent les ganglions ne sont pas interrompus; ils se continuent avec les cordons nerveux qui se rendent dans ces ganglions; ils sont placés sur le trajet des nerfs et surtout de ceux des organes de la vie nutritive.

A. Béclard divise les ganglions en deux sortes : 1^o les ganglions des nerfs encéphalo-rachidiens, les uns, les plus nombreux et les plus réguliers, appartenant aux nerfs à double racine, quelques autres placés dans le trajet des nerfs à une seule racine; 2^o les ganglions des deux nerfs sympathiques, les uns formant une double série longitudinale, et quelques autres rapprochés de la ligne médiane.

Les ganglions sont très-nombreux, et tous situés au tronc. Leur volume varie depuis celui d'une grosse olive jusqu'à celui d'un grain de millet.

Pl. 129, fig. 10. Pl. 130, fig. 4, 5. Ils sont composés de deux substances intérieures : la première médullaire, blanche; la seconde pulpeuse, d'un gris rougeâtre. La substance médullaire est rassemblée en cordons et en fils, comme dans les nerfs. Ces filamens médullaires intérieurs sont visiblement la continuation des nerfs tenant aux ganglions; en pénétrant dans les ganglions, ils abandonnent leur névrilème, lequel se confond avec la membrane extérieure de ces corps. Leur surface paraît intimement unie avec la substance au milieu de laquelle ils sont plongés. Les filets médullaires ne présentent pas d'interruption dans les ganglions; ils établissent une liaison non-interrompue entre les cordons nerveux dans le trajet desquels les ganglions sont placés.

Les ganglions spinaux, au nombre de trente de chaque côté, sont fort adhérens à la substance du nerf. Leur texture est simple, comparativement à celle des autres ganglions nerveux. M. Amussat a constaté que les filets nerveux n'y sont pas interrompus, qu'ils sont continus, seulement écartés les uns des autres, et qu'ils forment un faisceau plus gros en y entrant qu'en en sortant.

La substance propre des ganglions est un tissu cellulaire dont les interstices sont remplis d'une pulpe gélatineuse, d'une couleur rougeâtre cendrée, ou jaunâtre; elle n'est

point unie de la même manière à la substance nerveuse dans tous les ganglions. On ignore sa nature intime.

Les ganglions sont entourés d'une membrane d'apparence fibro-celluleuse. Ils reçoivent beaucoup de vaisseaux; les artères forment d'abord un réseau dans leur membrane extérieure, et envoient ensuite des rameaux déliés dans leur tissu pulpeux. Les veines offrent la même disposition. On ne connaît pas les vaisseaux lymphatiques des ganglions.

M. Wutzer a constaté que les ganglions diffèrent des nerfs par une plus grande proportion de gélatine, et plus encore de l'encéphale par l'excès de gélatine, par une plus grande quantité d'albumine et par une moindre proportion de graisse.

Les propriétés vitales du système nerveux, dit A. Béclard, le distinguent essentiellement de tous les autres genres d'organes. Il possède une propriété active, tout-à-fait spéciale, qu'on appelle *force nerveuse*, *influence*, *puissance nerveuse*; elle se manifeste par les fonctions de ce système, désignées sous le nom collectif d'*innervation*.

L'innervation, qui préside aux sensations et à la volition, tient sous sa dépendance, d'une manière plus ou moins directe, tous les phénomènes de la vie. Les sensations, les fonctions de l'intelligence, l'instinct, les sympathies, la transmission des volitions, les mouvemens, les phénomènes d'irritation, appartiennent à l'innervation. L'influence du système nerveux s'exerce aussi d'une manière plus ou moins directe sur toutes les autres fonctions, la digestion, la respiration, la circulation, les sécrétions, les exhalations, les absorptions, la calorification, la génération, etc.

Dans l'homme, le système nerveux forme un système unique, dont toutes les parties concourent à l'action de l'ensemble, à l'innervation; mais en outre chacune a sa fonction propre.

Les expériences de M. Flourens semblent avoir mis hors de doute, 1^o que les hémisphères cérébraux sont le siège des fonctions intellectuelles; 2^o que la moëlle, à l'endroit où elle est surmontée des tubercules quadrijumeaux, est le point commun d'arrivée des sensations et de départ de l'influence nerveuse des mouvemens musculaires; 3^o que le cervelet est le régulateur des mouvemens.

Les nerfs conduisent les impressions des surfaces vers le centre, et le principe des mouvemens du centre vers les muscles et les vaisseaux. Parmi les nerfs il y en a : 1^o de *sensoriaux*, comme la première, la seconde paires, et l'auditif; 2^o de *moteurs*, comme la troisième, la quatrième et la sixième paires, l'hypoglosse; 3^o de *mixtes*, c'est-à-dire conducteurs à la fois du sentiment et des mouvemens, composés par conséquent de filets sensoriaux et de filets moteurs distincts. Ce sont les nerfs spinaux, sous-occipital et trijumeaux. Les expériences de MM. Bell, Magendie, Béclard, ont démontré que la racine postérieure des nerfs spinaux est sensoriale, tandis que leur racine antérieure est motrice.

Les ganglions paraissent destinés à modifier l'action nerveuse, et, suivant quelques physiologistes, à former un système d'innervation spéciale, dont l'influence s'exerce particulièrement sur les organes de la vie végétative.

Après ces considérations générales sur le système nerveux, je vais faire connaître successivement : 1^o les organes des sens; 2^o l'encéphale; 3^o les nerfs.

CHAPITRE PREMIER.

DES ORGANES DES SENS.

Les organes des sens, qui nous mettent en rapport avec les corps extérieurs et nous les font connaître, ont chacun une structure particulière. Ces organes sont ceux du tact ou du toucher, du goût, de l'odorat, de la vue et de l'ouïe.

§ 1^{er}. Des organes du tact et du toucher.

DE LA PEAU.

La peau est une membrane composée qui entoure le corps, en forme le tégument, et se moule sur les organes qu'elle recouvre et qu'elle protège contre l'impression des corps extérieurs. Partout continue à elle-même, elle présente en plusieurs endroits, sur la ligne médiane, une apparence de division qu'on nomme *raphé*; et qui est remarquable surtout à la lèvre inférieure, au périnée, à la partie inférieure du scrotum et de la verge. Au niveau de la bouche, des narines, des paupières, de l'anus et des organes de la génération, elle n'est point percée, mais se réfléchit, se continue, en changeant de caractères, avec les membranes muqueuses de ces parties. Elle envoie aussi des prolongemens dans le conduit auditif et les conduits excréteurs de la glande mammaire.

La surface externe de la peau est libre et en contact avec l'air ambiant. Elle présente des rides, des plis qui dépendent, 1^o les uns de la contraction des muscles peauciers, comme à la face, au col, au pourtour de l'anus; 2^o les autres de l'amaigrissement et de l'atrophie des organes sous-jacens, comme les rides qui sillonnent le front et les diverses parties du corps des vieillards; 3^o enfin d'autres plis répondent aux articulations et dépendent de leurs mouvemens, comme ceux des mains et des pieds.

Outre ces rides, la même surface offre encore de petits sillons, séparés par des lignes saillantes et formés par des séries de papilles qui appartiennent à l'épiderme et aux autres couches superficielles de la peau. Ces rides sont diversement contournées en spirales à la paume des mains, sur la face palmaire des doigts, à la plante du pied et à la face correspondante des orteils; au dos de la main et au front, elles ont la forme de polygones; sur les joues, la poitrine, elles représentent des espèces d'étoiles.

La surface externe de la peau est surmontée par des poils de diverse nature; elle présente de petites ouvertures arrondies qui sont, les unes les orifices des glandes sébacées, les autres les porosités de l'épiderme par lesquelles sort la matière de la transpiration.

La surface interne ou adhérente de la peau tient aux parties qu'elle recouvre par un tissu cellulaire qui est lâche dans certains endroits, dense, fibreux et très-serré dans d'autres, comme à la paume de la main, à la plante du pied, au crâne. On admet généralement que la peau est formée de plusieurs membranes superposées et intimement unies les unes aux autres. Ces membranes sont le derme, le corps muqueux Malpighi, et l'épiderme.

Pl. 131, fig. 6,
7, 8.

Pl. 131, fig. 4.

Le *derme* ou *corium* est une membrane fibro-cellulaire, blanche, qui constitue le feuillet le plus profond et le plus épais de la peau. Son épaisseur varie de trois lignes à un quart de ligne; au tronc, elle est plus grande à la partie postérieure qu'à l'antérieure; aux membres, à leur face externe qu'à l'interne. La face profonde du derme offre des ouvertures aréolaires, coniques, dirigées plus ou moins obliquement. Ces aréoles sont très-grandes là où le derme a beaucoup d'épaisseur, comme à la plante des pieds, à la paume des mains, au dos; beaucoup plus petites et souvent à peine visibles, dans les endroits où le derme est très-mince, comme aux paupières, au scrotum, etc.

Pl. 131, fig. 1, 2.

Les bords de ces aréoles se continuent avec le tissu cellulaire sous-cutané; leur cavité est remplie de tissus cellulaire et adipeux, et traversée par les nerfs et les vaisseaux qui vont se distribuer au corps muqueux. Le fond des aréoles du derme est percé d'ouvertures très-petites qui répondent à la face superficielle de cette membrane.

La face superficielle du derme est en général unie et couverte d'un très-grand nombre d'éminences papillaires. Celles-ci sont de très-petites saillies de la surface du derme, disposées en double ligne; très-distinctes à la plante des pieds, à la paume des mains et sur la pulpe des doigts, elles sont beaucoup moins marquées sur les autres parties du derme, et à peine visibles dans les endroits où cette membrane est fort mince. Ces papilles sont molles, cellulaires, érectiles, et pénétrées d'une grande quantité de filets nerveux et de ramifications vasculaires.

Pl. 132, fig. 4, 5.

Le derme est formé de filamens fibro-celluleux, denses, entrecroisés, comme feutrés, et d'autant plus serrés qu'on les examine plus près de la face externe de cette membrane. Par la décoction, il se fond en gélatine. Il est recouvert en dehors par le corps muqueux.

Le *corps muqueux de Malpighi* est une couche mince d'un tissu très-mou qui recouvre la face externe du derme. Il adhère intimement à cette dernière membrane, dont il couvre les éminences papillaires, ainsi qu'à l'épiderme par lequel il est revêtu. Il est plus mince au niveau des éminences papillaires que dans leurs intervalles. C'est lui qui est le siège de la coloration de la peau; aussi est-il bien plus facile de l'étudier sur les nègres que sur les individus de la race blanche. Il a l'apparence d'un réseau, mais n'est point percé. Ce tissu, suivant A. Béclard, consiste en un liquide plastique, en un tissu cellulaire à demi organisé. Le sang et les injections n'y font point découvrir de vaisseaux; on ne peut point y suivre de filets nerveux, bien que M. Gall l'assimile à la substance nerveuse grise.

Pl. 131, fig. 3.

Le corps muqueux paraît formé de plusieurs couches superposées, d'une extrême ténuité, ce qu'on peut vérifier assez aisément sur la peau du nègre. M. Gaultier distingue, au corps muqueux, quatre couches qu'il fait connaître d'après leur ordre de superposition, en commençant de dedans en dehors, et qui sont : 1^o des vaisseaux sanguins unis par un tissu blanc, isolés les uns des autres, contigus au derme, admettant une partie de la matière qui colore les tégumens : il les nomme *bourgeons sanguins*; 2^o un tissu blanc, formant une couche universelle, et qu'il désigne sous le nom de couche *albide profonde*; 3^o des petits corps colorés en brun chez les nègres, et d'un blanc opaque chez les Européens : il les appelle *gemmules*; 4^o une dernière couche blanche, contiguë à l'épiderme : il la nomme couche *albide superficielle*. Je pense que les bourgeons sanguins de M. Gaultier ne sont que les éminences papillaires du derme; du moins je n'ai jamais pu trouver de différence suffisante entre ces parties, pour les considérer d'une manière isolée.

Pl. 132, fig. 4, 5, 6.

Le pigmentum, ou la matière colorante de la peau, a son siège principal dans la couche moyenne du derme, ce qu'on peut démontrer sur la peau du nègre. M. Gaultier pense que c'est dans les gemmules que réside spécialement cette matière colorante, carbonée, qui paraît sécrétée par le sang et passer des vaisseaux de la surface du derme dans le corps muqueux.

Pl. 131, fig. 4. L'épiderme, *cuticule* ou *sur-peau*, est la plus externe des couches membraneuses de la peau; il forme, à la surface des tégumens, une espèce d'enveloppe mince, cornée, demi-transparente, grisâtre, qui les garantit de l'action des corps extérieurs. Sa surface libre présente les plis et sillons dont j'ai parlé en traitant de la peau en général, et se trouve percée d'une multitude de pores par lesquels s'échappe la matière de la transpiration. Sa face interne adhère assez intimement au corps muqueux, mais peut en être séparée sur le vivant par les applications irritantes, et sur le cadavre par la putréfaction. En détachant l'épiderme du corps muqueux, on observe entre eux une foule de filamens très-fins, transparens, incolores, qui se rompent après s'être allongés, et sont très-visibles aux endroits où l'épiderme a beaucoup d'épaisseur. Ces filamens paraissent être des vaisseaux exhalans et absorbans qui s'ouvrent à la surface externe de la peau.

Pl. 132, fig. 9. L'épiderme pénètre, en s'amincissant, dans les follicules sébacés et dans les bulbes des poils. Il consiste en une membrane plane et continue; il n'est point formé d'écailles imbriquées, ainsi qu'on l'a avancé. C'est une véritable couche de matière cornée, inorganique, de mucus albumineux coagulé et desséché, excrétée par les couches superficielles du corps muqueux auquel elle reste adhérente.

L'épiderme est épais à la plante des pieds, à la paume des mains; dans les autres parties il est fort mince; il est moins élastique que le derme, très-flexible, et facile à déchirer.

Follicules sébacés ou cutanés. On nomme ainsi de petites utricules logées dans l'épaisseur de la peau, qui versent à la surface de cette membrane un liquide gras, onctueux, destiné à la lubrifier, à en entretenir la souplesse, et à la garantir de l'impression de l'eau. Ces Pl. 131, fig. 5. follicules existent dans toute l'étendue de la peau, excepté à la paume des mains et à la plante des pieds. Ils sont fort abondans, et plus volumineux sur les parties couvertes de poils, aux environs du nez, de la bouche, de l'anus, aux aisselles, aux aines, au conduit auditif, etc.

Pl. 132, fig. 7, 8. Ils consistent chacun en une petite ampoule formée par la peau amincie et réfléchie sur elle-même. Leurs parois sont couvertes de ramifications vasculaires très-déliées. Ils s'ouvrent par un orifice arrondi, fort distinct à la surface de la peau. Dans l'état sain, les plus volumineux n'ont pas la grosseur d'un grain de millet; les autres sont beaucoup plus petits. Ils sont en général séparés les uns des autres; quelquefois plusieurs s'unissent ensemble; ils contiennent une matière oléo-albumineuse, demi-concrète, laquelle, par la pression, s'échappe de leur orifice sous forme de filamens jaunâtres.

Pl. 132, fig. 1, 2, 3. La peau reçoit une grande quantité de vaisseaux artériels, veineux, lymphatiques, et de nerfs qui la pénètrent, en se divisant à travers les aréoles du derme, et vont s'épanouir à sa face superficielle, où, par leurs dernières divisions, ils forment les papilles et le réseau vasculaire.

La peau est l'organe du tact et du toucher, au moyen des nerfs qui se distribuent en

grande quantité dans son épaisseur, et paraissent s'épanouir dans ses couches superficielles. C'est aussi un organe d'absorption, d'exhalation, de sécrétion, etc.

La peau présente des dépendances qui sont les ongles et les poils.

A. Des ongles.

Les ongles sont des plaques cornées qui naissent de la peau, et garnissent l'extrémité des doigts et des orteils, du côté de l'extension. Pl. 133, fig. 1.

Plus larges et plus forts aux doigts qu'aux orteils, à l'exception de celui du gros orteil qui est très-épais, les ongles présentent trois parties; la racine, le corps et l'extrémité libre. La racine ou l'extrémité adhérente forme environ la cinquième partie de la longueur de l'ongle; elle est d'une couleur blanche, plus mince que le reste de l'ongle, et reçue dans un sillon particulier de la peau. Le corps ou la partie moyenne tient le milieu pour l'épaisseur entre la racine et l'extrémité libre. Sa face externe est lisse, convexe transversalement, et couverte de sillons longitudinaux. Sa face interne est concave, munie de cannelures longitudinales, plus profondes que celles de la face externe; elle adhère très-intimement à la peau. La partie postérieure du corps de l'ongle présente une tache blanche, semi-lunaire, qu'on appelle la *lunule*. L'extrémité libre de l'ongle en forme la partie la plus épaisse; elle se prolonge au-delà du doigt, et tend à se recourber vers sa pulpe en formant un crochet. Si on ne coupe pas cette extrémité, elle peut croître et former une espèce de corne de plusieurs pouces de longueur. Pl. 133, fig. 2, 3, 4.

La face interne de l'ongle est intimement unie à la face externe du derme, qui est, dans cet endroit, rouge et couverte de papilles disposées en séries linéaires, séparées par des cannelures longitudinales. La racine de l'ongle est mince, très-molle, dentelée, et reçue dans un pli du derme dépourvu d'épiderme. Ce dernier, en effet, arrivé vers la racine de l'ongle, se réfléchit avec le derme jusqu'au fond du sillon; de là il se prolonge sur la racine et sur la face externe de l'ongle, s'épanouit sur cette dernière, tandis que le derme s'enfonce sous sa face interne. Vers l'extrémité libre, l'épiderme du bout du doigt se réfléchit sous la face interne et s'y unit intimement. Pl. 133, fig. 3.

Les ongles ne présentent ni vaisseau ni nerfs; ils paraissent inorganiques comme l'épiderme, et semblent une couche de matière cornée, sécrétée par le corps muqueux de la peau sous-jacente. Leurs propriétés chimiques sont celles de l'albumine coagulée. Ils ont pour usage de soutenir, de protéger et d'armer l'extrémité des doigts et des orteils. Pl. 133, fig. 4.

B. Des poils.

On nomme ainsi des filamens cornés, très-fins, et plus ou moins longs, qui se montrent sur presque toutes les parties de la peau, à l'exception de la plante des pieds et de la paume des mains.

Les poils ont reçu divers noms et offrent des différences remarquables, suivant les régions qu'ils occupent. Au crâne on les nomme *cheveux*: ce sont les poils les plus nombreux, les plus longs et les plus rapprochés. Les joues, le menton, la lèvre inférieure sont occupés par la *barbe*; la lèvre supérieure porte les *moustaches*; les *sourcils* et les *cils* appar-

tiennent aux yeux; les aisselles, les aines, le pénis, le scrotum, les environs de l'anus, le conduit auriculaire, l'entrée des narines présentent aussi des poils plus ou moins longs et forts. Les autres parties de la peau sont aussi couvertes de poils rares, à peine visibles, beaucoup plus fins que les précédents. Au tronc, ces poils sont plus nombreux à la face antérieure qu'à la postérieure; aux membres, il y en a plus à la face externe qu'à l'interne.

Les cheveux sont plus longs et plus nombreux chez les femmes que chez les hommes. Chez elles, il n'y a pas de barbe, et très-peu de poils autour de l'anus, du moins chez le plus grand nombre.

Les poils varient pour la couleur, l'épaisseur, la longueur, suivant les diverses races humaines et les individus. Il y en a de noirs, de blonds, de châains, de rouges, de blancs, etc. Chez les uns, ils sont longs, roides, plats; chez d'autres, courts, fins, comme lanugineux et crépés, etc.

Les cheveux commencent à paraître avant la naissance; c'est à l'âge de la puberté que se montrent les poils des aisselles, des organes de la génération dans l'un et l'autre sexes, et la barbe chez les hommes. Avec l'âge, les cheveux blanchissent. Les hommes deviennent bien plus fréquemment chauves que les femmes.

Chaque poil consiste en un bulbe et une tige.

Pl. 133, fig. 10,
17, 13.

Le *bulbe* ou *follicule des poils*, est situé dans l'épaisseur du derme ou au-dessous de lui. Il a une forme ovoïde. Par l'une de ses extrémités, celle qui pénètre obliquement à travers la peau, il correspond à la surface de cette membrane; par l'autre, qui est profonde et garnie de quelques filamens en forme de racines, il est enfoncé dans le tissu cellulaire sous-cutané. A l'extérieur, il est formé d'une membrane capsulaire, blanche, ferme, coriace, qui se continue avec le derme par son extrémité superficielle. En dedans de cette membrane on en trouve une autre mince, molle, rougeâtre, qui semble être la continuation du corps muqueux.

Pl. 133, fig. 6.

La cavité du follicule est en grande partie remplie d'un *bourgeon* ou papille conique, adhérent par sa base au fond de la cavité, et dont le sommet libre s'élève vers l'orifice du follicule. Des vaisseaux sanguins arrivent à la papille, suivant M. Gaultier, par le goulot du bulbe, en rampant entre ses deux couches membraneuses, et suivant M. Béclard, par le fond. On peut suivre des filets nerveux jusque dans la racine du follicule. Ces recherches sont faciles à faire sur les cils. A. Béclard regarde la racine du follicule comme formée par des vaisseaux, des nerfs et du tissu cellulaire. On trouve dans l'épaisseur du goulot du bulbe pilifère plusieurs petits follicules sébacés, disposés en cercle. L'anatomie des poils et de leurs follicules a été faite avec un soin tout particulier par Heusinger, non-seulement chez l'homme, mais dans les diverses espèces d'animaux.

Pl. 133, fig. 6,
8, 13, 14, 15,
16, 17, 18,
19, 20, 21,
22, 23, 24,
25.

La tige cornée qui forme le poil est implantée par une de ses extrémités dans le bulbe, et libre dans le reste de son étendue. Sa forme est conoïde; elle s'amincit de plus en plus, et souvent est fendue par son extrémité libre. Sa base est creuse, logée dans le bulbe où elle embrasse la papille. La base du poil est toujours blanche et diaphane, et plus molle que le reste. La portion qui couvre immédiatement la papille paraît fluide.

Pl. 133, fig. 6,
7, 11.

Le poil tient par sa base à la surface de la papille, qui paraît le sécréter. L'épiderme,

après s'être introduit à l'entrée du bulbe, se réfléchit sur la base du poil, s'unit et se confond avec sa surface sur laquelle il se perd.

La tige du poil consiste en une gaine cornée, diaphane, presque incolore, et en une substance intérieure colorée, spongieuse, formée de filamens très-fins. Les poils de quelques animaux paraissent avoir une texture aréolaire.

Les poils sont entièrement dépourvus de vaisseaux et de nerfs. Ils ne sont ni sensibles, ni irritables.

Ils ont pour usage de protéger la peau, de s'opposer à l'entrée des corpuscules étrangers dans les cavités dont ils garnissent l'entrée. Ils sont aussi des organes de tact assez délicats, en ébranlant, lorsqu'ils rencontrent des corps extérieurs, la papille vasculaire et nerveuse sur laquelle ils sont implantés.

§ 2. De l'organe de la gustation.

DE LA LANGUE.

La langue, qui est l'organe spécial du goût, occupe la plus grande partie de la cavité buccale, à la paroi inférieure de laquelle elle est fixée. Elle s'étend depuis l'os hyoïde jusque derrière les dents incisives. Circonscrite par l'arcade dentaire inférieure qui l'entoure, elle est remarquable par sa forme symétrique, sa texture essentiellement musculaire, la nature de la membrane qui l'enveloppe, et la grande quantité de nerfs et de vaisseaux qu'elle reçoit.

La langue a la forme d'une pyramide aplatie de bas en haut, dont la base serait dirigée en arrière.

Sa face supérieure est convexe d'avant en arrière, surtout vers son tiers postérieur. Elle offre : 1° un sillon médian qui la parcourt dans toute sa longueur, et la divise en deux moitiés égales ; 2° à l'extrémité postérieure de la ligne précédente, un trou nommé *borgne* (*foramen cæcum*), sorte de cul-de-sac dans lequel viennent s'ouvrir plusieurs follicules muqueux ; 3° tout-à-fait en arrière, trois replis muqueux qui unissent sa base à l'épiglotte, et qu'on a désignés sous le nom de ligamens *glosso-épiglottiques*. Ces replis ont une forme triangulaire ; l'un est médian, les deux autres sont latéraux ; 4° au-devant de ces replis membraneux, des follicules muqueux irrégulièrement disséminés ; 5° des papilles nombreuses.

La face inférieure de la langue est libre dans son tiers antérieur. Au milieu, elle adhère à la partie postérieure de l'os maxillaire inférieur par un repli muqueux de forme triangulaire, nommé le *fillet* ou le *frein* de la langue. Derrière ce repli, la face inférieure de la langue est fixée à l'os maxillaire et à l'hyoïde par les muscles génio-glosses et hyo-glosses. Ses parties latérales seules sont libres, et forment de chaque côté une sorte de cul-de-sac avec la paroi inférieure de la bouche.

Les bords de la langue sont arrondis, épais en arrière, et s'amincissent en s'approchant de la pointe ; vers la face supérieure, ils offrent quelques stries verticales formées par des papilles.

La pointe de la langue est arrondie, et repose, dans l'état ordinaire, derrière les dents

Pl. 133, fig. 15,
16, 17.

Pl. 138.

Pl. 134, fig. 1,
2.

Pl. 123, fig. 44.

Pl. 138.

Pl. 134, fig. 2.

incisives inférieures. Sa base, épaisse au niveau du voile du palais, aux piliers antérieurs duquel elle donne attache, s'amincit ensuite en descendant vers l'os hyoïde, et se termine en s'insérant à cet os par un tissu cellulaire dense et par quelques fibres des muscles hyo-glosses et génio-glosses.

La langue est enveloppée par une membrane muqueuse qui se continue avec celle de la bouche et du pharynx. Cette membrane offre une organisation particulière; ainsi : 1^o elle est recouverte d'une couche épidermique très-épaisse; 2^o elle est hérissée d'une foule de petites éminences auxquelles on a donné le nom de *papilles*, et qui sont de forme et de nature différentes. Scemmering distingue quatre espèces de papilles sur la membrane muqueuse de la langue; savoir : les coniques, les fungiformes, les conoïdes et les filiformes. La plupart des anatomistes n'en admettent que de trois espèces.

1^o Les *papilles lenticulaires* ou *coniques*, dont le nombre varie de neuf jusqu'à quinze, sont placées sur deux lignes obliques qui forment, en se réunissant en arrière, vers le trou borgne, un V dont la base est dirigée en avant; elles sont plus ou moins saillantes, arrondies ou ovalaires à leur surface; semblables à un cône renversé, elles sont entourées d'un bourrelet muqueux dont elles sont séparées par un cul-de-sac circulaire, au fond duquel existent des cryptes muqueux. Ces papilles sont de vraies glandes mucipares qui reçoivent beaucoup de vaisseaux sanguins et de filets des nerfs glosso-pharyngiens.

2^o Les *papilles fungiformes* sont plus nombreuses que les précédentes; disséminées près des bords et vers la pointe de l'organe, elles sont molles, d'apparence spongieuse, et faciles à reconnaître par leur tête arrondie qui supporte un pédicule étroit.

3^o Les *papilles conoïdes* ou *filiformes* sont les plus nombreux de toutes; elles occupent l'espace compris entre les papilles lenticulaires, les bords et la pointe de la langue; elles ont en arrière un arrangement plus régulier qu'en avant; elles représentent autant de petits cônes très-fins et très-allongés, dont le sommet est libre et la base implantée sur la langue. Les postérieures sont plus volumineuses et verticales; les antérieures sont plus délicates et un peu inclinées; elles laissent souvent entre elles des espaces qui ont l'apparence de gerçures irrégulières. Les papilles des deux dernières espèces sont formées par un entrelacement des filets du nerf lingual et un lacis vasculaire très-fin, réunis par du tissu cellulaire. La membrane muqueuse de la langue est revêtue, ainsi que les papilles, par un épiderme fort distinct. On trouve entre ces parties un liquide coagulable peu abondant.

Les autres parties qui entrent dans la composition de la langue sont : 1^o les muscles stylo-glosses, hyo-glosses, génio-glosses et lingual.

Mon confrère, M. Gerdy, a fait dernièrement des recherches intéressantes sur l'organisation de la langue. Voici les faits principaux qu'il a fait connaître à ce sujet.

1^o On trouve au-dessous de la couche muqueuse une *membrane propre*, dense et comme cartilagineuse, qui donne beaucoup de solidité aux insertions des fibres musculaires sous-jacentes;

2^o Un *tissu jaune lingual* recouvre la base de la langue et tapisse la membrane précédente qui, dans cet endroit, est molle et n'a point la structure cartilagineuse. Ce tissu adhère à l'hyoïde, à l'épiglotte, et à beaucoup de fibres musculaires : il est élastique, et contient un grand nombre de follicules muqueux dans son épaisseur;

3^o Un *muscle lingual superficiel* recouvre toute la surface supérieure et les bords de la

langue. Il adhère fortement à la membrane, et s'attache en arrière au tissu jaune; il est composé de fibres qui, de ce tissu, se portent en avant, les unes sur la face supérieure de la langue, en convergeant sur la ligne médiane, les autres dessus et dessous ses bords jusqu'à la pointe :

4° Deux muscles *linguaux profonds*, sous forme de petits faisceaux allongés, sont placés de chaque côté sous les deux tiers postérieurs de la langue, entre les hyo-glosses et les génio-glosses; Pl. 135, fig. 3.

5° Des muscles *linguaux transverses* sont situés sous le lingual superficiel; ils traversent toute la largeur de la langue, passent entre les fibres latérales du lingual superficiel, qu'ils croisent à angle droit à peu près, et s'attachent à la membrane de la langue sous les bords de cet organe. Ils sont divisés sur la ligne médiane par un raphé fibro-celluleux, et deviennent graduellement de plus en plus courbes vers la base de la langue; Pl. 135, fig. 4.

6° Des muscles *linguaux verticaux* s'étendent de la membrane de la surface supérieure de la langue à la même membrane de la face inférieure, en traversant toute son épaisseur. Leurs fibres passent entre celles des linguaux transverses, qu'elles croisent à peu près comme les fils des toiles; ils se courbent, et deviennent de plus en plus obliques vers la base de l'organe; Pl. 135, fig. 7, 8, 9.

7° Les muscles stylo-glosses se confondent, sous les bords de la langue, avec les fibres latérales du lingual superficiel et du lingual profond, au-devant de l'hyo-glosse. De leur réunion s'élèvent quelques fibres qui se portent obliquement en haut et en avant, jusqu'à la membrane de la langue; Pl. 135, fig. 2, 3.

8° Les fibres postérieures des muscles hyo-glosses se confondent en partie avec celles du lingual superficiel sur les bords de la langue;

9° Les fibres des muscles génio-glosses se portent en rayonnant de l'apophyse géniale aux trois quarts postérieurs de la langue, sur la ligne médiane, jusqu'à l'os hyoïde, au tissu jaune et à la membrane propre. Elles traversent de bas en haut les muscles linguaux transverses, le lingual superficiel, et se courbent légèrement en haut et en-dehors, dans l'épaisseur même de la langue; Pl. 135, fig. 5.

10° Les muscles glosso-staphylins, placés dans l'épaisseur des piliers antérieurs du voile du palais, se perdent sur les côtés de la langue, en se confondant avec les muscles lingual superficiel et stylo-glosse.

La langue reçoit : 1° la branche linguale du nerf maxillaire inférieur; 2° les nerfs glosso-pharyngien et grand hypoglosse : les filets de ces deux derniers appartiennent spécialement à ses muscles ou à ses follicules mucipares, et ceux du premier à la membrane muqueuse et aux papilles coniques en particulier; 3° les deux artères linguales et les veines correspondantes; 4° des vaisseaux lymphatiques qui se rendent dans des ganglions placés sur le bord des muscles hyo-glosses; 5° un tissu cellulaire graisseux qui occupe les intervalles des muscles, et paraît disséminé entre leurs fibres charnues vers la face supérieure. Pl. 134, fig. 4.

La langue est l'organe spécial du goût. Essentiellement musculaire, douée d'une extrême mobilité, elle concourt, avec les autres parties de la bouche, à la succion, à la mastication, à la déglutition, à l'expulsion, à la prononciation, etc. Pl. 134, fig. 3.

Texte.

§ III. Des organes de l'olfaction, ou du nez et des fosses nasales.

1^o DU NEZ.

Le nez est une éminence de forme pyramidale, qui couvre et protège l'ouverture antérieure des fosses nasales. Placé sur la ligne médiane, il est borné en haut par le front, en bas par la lèvre supérieure, et sur les côtés par les orbites et les joues.

Ses faces latérales sont séparées de ces dernières par un sillon demi-circulaire, et se réunissent au milieu par un bord saillant, qu'on nomme le *dos du nez*. Ce bord se termine en bas par une extrémité arrondie, nommée le *lobe*. Au-dessous de celui-ci sont deux ouvertures, toujours béantes, séparées par une cloison qui se continue avec celle des fosses nasales, et qu'on appelle *narines*. Celles-ci sont bornées au-dehors par les *ailes du nez*. Au-dessous de la cloison existe une gouttière superficielle, verticale, qui divise la lèvre supérieure en deux parties.

Le nez est ordinairement placé sur la ligne médiane; il n'est pas rare de le voir incliné à gauche ou à droite, mais surtout dans ce dernier sens.

Les variétés nombreuses de forme du nez peuvent être rapportées à trois espèces principales : 1^o le *nez aquilin*, qui est allongé, pointu, et légèrement incliné en bas; 2^o le *nez camard* ou *épaté*, qui est large, comme écrasé, et dont les narines sont dirigées en avant; 3^o le *nez retroussé*, dans lequel le lobe se relève fortement. On trouve, outre ces variétés de forme générale du nez, d'autres qui ne portent que sur quelques-unes de ses parties: ainsi le dos du nez, ordinairement convexe et gibbeux, est, chez quelques individus, déprimé et concave; les narines sont tantôt resserrées, étroites, et tantôt larges et dilatées; elles sont horizontales ou plus ou moins obliques. Ces variétés que présente le nez dans son volume, sa forme, les proportions dans lesquelles se trouvent entre elles ses différentes parties, ont une grande influence sur la physionomie des différens individus.

Structure du nez. Outre les os propres du nez et les apophyses montantes des os sus-maxillaires qui entrent dans la composition de cet organe, on trouve encore une couche dermoïde, des fibro-cartilages membraneux, un cartilage, des muscles, des vaisseaux et des nerfs.

Pl. 136, fig. 1. 1^o La *peau* qui couvre le nez est lisse, fine, dépourvue de poils, et assez adhérente aux parties sous-jacentes, surtout inférieurement. Elle renferme une grande quantité de follicules sébacés, dont les plus volumineux se trouvent vers la rainure des ailes du nez.

Pl. 62, fig. 1.
Pl. 63, fig. 1, 2. 2^o Les *muscles du nez* sont les pyramidaux, les transverses, les élévateurs communs des ailes du nez et de la lèvre supérieure, les abaisseurs des ailes du nez.

Pl. 136, fig. 2, 3, 5, 6, 7.
Pl. 138, fig. 1. 3^o Le *cartilage du nez* est placé sur la ligne médiane, et divisé en trois portions, une moyenne et postérieure, nommée *cartilage de la cloison*, et deux latérales et antérieures, connues sous le nom de *cartilages latéraux*. Le cartilage de la cloison est une lame épaisse, de forme triangulaire, verticalement placée, qui se prolonge dans les fosses nasales. Ses deux faces sont latérales, rugueuses, comme chagrinées, et tapissées par la membrane pituitaire. Son bord supérieur est épais, inégal, et uni au bord inférieur de la lame verticale de l'ethmoïde. Son bord inférieur offre deux portions: l'une postérieure, oblique

en bas et en avant, est reçue dans le bord correspondant du vomer; l'autre antérieure, arrondie, libre, est placée entre les branches internes des fibro-cartilages des narines.

Son bord antérieur est saillant, sous-cutané, plus épais en haut qu'en bas, et se réunit dans ce dernier sens avec le bord inférieur, sous un angle obtus. Par sa partie supérieure, ce bord fournit deux expansions latérales qui lui sont continues en haut, et s'en trouvent séparées en bas par une fente. Ces *cartilages latéraux* ont une forme triangulaire. Ils se portent obliquement sur les côtés du nez, au-dessous de ses os propres. Ils sont fixés à ces derniers, aux apophyses montantes des os sus-maxillaires et aux fibro-cartilages des narines, par des membranes fibro-celluleuses serrées. Recouverts en dehors par le muscle triangulaire du nez, ils sont revêtus en dedans par la membrane pituitaire.

Pl. 136, fig. 2,
3, 5.

4° Les *fibro-cartilages des narines* représentent une ellipse tronquée en arrière. Ils sont recourbés sur eux-mêmes, et formés de deux branches coudées à angle en avant. De ces branches, l'interne est contiguë à la cloison, horizontale, et ordinairement un peu inférieure à l'externe. Tapissée en dehors par la membrane pituitaire, elle répond en dedans et en arrière au cartilage de la cloison; en dedans et en avant, à celle du côté opposé, dont elle est séparée par du tissu cellulaire. En arrière, elle se termine en pointe. La branche externe, dirigée en haut et en arrière, plus large, plus élevée que la précédente, est unie par une membrane fibro-celluleuse aux cartilages latéraux et à celui de l'aile du nez. Elle est recouverte en dehors par le muscle triangulaire, et en dedans par la membrane pituitaire.

Pl. 136, fig. 2,
3, 4, 8, 9.

5° *Fibro-cartilages des ailes du nez*. Leur grandeur et leur forme offrent beaucoup de variétés. Situés à la partie postérieure des ailes, ils sont souvent partagés en plusieurs plaques irrégulières; ils sont recouverts par une membrane fibreuse, laquelle les fixe aux cartilages latéraux, à ceux des narines et au rebord concave de l'os maxillaire qui concourt à former l'ouverture antérieure des fosses nasales.

Pl. 136, fig. 2,
3, 4, 8, 9.

Ces fibro-cartilages ont pour usage de soutenir le nez, de déterminer sa forme; par leur souplesse et leur élasticité, ils tiennent les narines constamment ouvertes, et leur permettent des mouvemens de dilatation et de resserrement.

6° Les vaisseaux et les nerfs du nez seront décrits plus tard.

2° DES FOSSES NASALES ET DE LA MEMBRANE PITUITAIRE.

Les fosses nasales, que nous avons décrites avec les autres cavités osseuses de la face, sont recouvertes par une membrane muqueuse qu'on appelle *pituitaire*, *olfactive*, ou *membrane de Schneider*. Cette membrane couvre et masque tous les sillons, toutes les inégalités qu'on observe sur les os isolés des parties molles. Elle tapisse les fosses nasales dans toute leur étendue, et la partie interne du nez, depuis les narines jusqu'au pharynx, endroit où elle se continue avec celle de l'arrière-bouche, du voile du palais et de la trompe d'Eustachi, tandis qu'en avant elle semble naître insensiblement de la peau. Son trajet est fort compliqué.

Pl. 136, fig. 10,
11, 12, 14.

Après avoir revêtu la paroi inférieure des fosses nasales, elle remonte en dehors dans le méat inférieur, le tapisse, s'introduit dans le canal nasal, va se continuer avec la membrane muqueuse du sac et des conduits lacrymaux, et par leur moyen avec la conjonctive.

Pl. 136, fig. 14.

Au niveau de l'orifice inférieur du canal nasal, elle forme un petit repli valvulaire, dont la forme varie suivant les individus.

La membrane pituitaire passe du méat inférieur sur le cornet correspondant qu'elle enveloppe, et auquel elle adhère un peu. Elle forme vers son bord inférieur une sorte de repli ou bourrelet, qui se perd insensiblement en arrière sur la paroi externe des fosses nasales.

Elle remonte au-dessus du cornet inférieur, pénètre dans le méat moyen, et le revêt. En haut et en avant de ce méat, elle s'introduit dans un canal évasé (*infundibulum*) par lequel elle passe dans les cellules antérieures de l'ethmoïde, et de là dans les sinus frontaux : elle revêt toutes ces cavités. Vers le milieu du méat moyen, elle s'engage dans une ouverture plus ou moins étroite qui conduit dans le sinus maxillaire ; elle tapisse ce sinus dans toute son étendue, en formant autour de son orifice un repli entre les deux feuillets duquel on trouve des follicules muqueux. La membrane olfactive convertit l'entrée du sinus maxillaire en un canal étroit, oblique d'avant en arrière, dont l'orifice est placé au-devant de l'ouverture osseuse. Elle abandonne le méat moyen pour s'étendre sur la surface convexe du cornet moyen, forme sur le bord inférieur de ce dernier un repli arrondi qui se termine en pointe à sa partie postérieure, et se perd sur la paroi externe des fosses nasales.

Pl. 137, fig. 7,
8.

Arrivée dans le méat supérieur, elle s'introduit dans les cellules ethmoïdales postérieures, qu'elle revêt comme les antérieures ; elle couvre le trou sphéno-palatin, qui lui transmet des vaisseaux et des nerfs. Elle remonte ensuite à la voûte des fosses nasales, où elle recouvre la face inférieure de la lame criblée de l'ethmoïde, bouche les trous olfactifs qui lui transmettent les nerfs du même nom. En arrière, elle revêt la face antérieure du corps du sphénoïde, s'enfonce dans les sinus sphénoïdaux, en formant à leur orifice un repli qui en rétrécit l'entrée. En avant, elle tapisse la face postérieure des os propres du nez, les cartilages et les fibro-cartilages de cet organe, et vient se continuer avec la peau, à l'entrée des narines, où elle est garnie de poils roides, plus ou moins nombreux.

Pl. 136, fig. 10,
11, 12, 14.

Pl. 137, fig. 7,
8.

La membrane pituitaire descend de la voûte des fosses nasales sur la cloison, et la tapisse sans former aucun pli, jusqu'à l'endroit d'où nous l'avons supposée partir.

Organisation de la membrane pituitaire. Semblable aux autres membranes muqueuses par sa structure considérée d'une manière générale, par le fluide visqueux qu'elle fournit, la membrane olfactive offre néanmoins des caractères spéciaux d'organisation, relatifs aux fonctions qu'elle remplit. Elle est plus épaisse que la plupart des autres membranes du même genre, et sa couleur rouge est plus foncée. Sa coloration varie dans les divers points de son étendue ; elle est bien plus intense sur les cornets et les parois des fosses nasales, que dans les sinus et les cellules ethmoïdales ; dans ces dernières cavités elle est fort mince et très-pâle.

Pl. 137, fig. 1,
2, 3, 5, 6.

Cette membrane est formée de deux feuillets distincts, dont l'un est muqueux, tandis que l'autre, de nature fibreuse, n'est évidemment que le périoste ou le périchondre des fosses nasales. Ces deux feuillets sont intimement unis, bien qu'on puisse facilement les distinguer, l'un par sa couleur rouge, son apparence molle, spongieuse, vasculaire ; l'autre par sa couleur blanche, sa texture dense, serrée, fibreuse.

Le feuillet muqueux est formé par un chorion assez épais et très-souple. Lorsqu'on a injecté la membrane pituitaire et qu'on la plonge sous l'eau, on voit qu'elle

est hérissée de papilles nombreuses qui lui donnent un aspect tomenteux, et sont bien plus prononcées dans les fosses nasales que dans les sinus. La base de ces villosités paraît de nature nerveuse. La membrane olfactive renferme dans son épaisseur des follicules muqueux très-petits, fort nombreux, et dont les orifices paraissent comme des piqures d'épingle. Ces follicules sont plus prononcés sur les deux côtés de la cloison, sur les cornets moyens et inférieurs, dans le méat inférieur, aux environs de l'ouverture du sinus maxillaire, surtout vers le pharynx, que partout ailleurs. A la partie antérieure de la cloison, ils se réunissent souvent dans une grande lacune muqueuse.

Pl. 137, fig. 1, 2, 6.

La membrane pituitaire n'offre pas une structure uniforme dans toute son étendue. Au près des narines elle est pâle, lisse, garnie de poils assez nombreux, noirs et roides, destinés à empêcher l'introduction des corps étrangers qui voltigent dans l'air; elle devient très-rouge, et comme fongueuse plus profondément. Dans les sinus elle est pâle, entièrement dépourvue de follicules, demi-transparente, et adhère peu aux surfaces osseuses.

La membrane pituitaire reçoit le nerf olfactif, qui est l'organe essentiel de l'olfaction, et qui s'épanouit dans son épaisseur. Elle renferme encore beaucoup d'autres filets nerveux qui lui sont donnés par le nerf nasal interne de l'ophtalmique, par le rameau frontal du même tronc, par le ganglion sphéno-palatin, par le grand nerf palatin, par le nerf vidien et le rameau dentaire antérieur du nerf maxillaire supérieur.

Pl. 137, fig. 3, 4.

Les artères de cette membrane sont très-nombreuses, et se divisent en un réseau capillaire qui la pénètre de toutes parts. Elles sont fournies par les branches sphéno-palatine, sous-orbitaire, alvéolaire supérieure, palatine, ptérygo-palatine de l'artère maxillaire interne; par les branches sus-orbitaire et ethmoïdales de l'ophtalmique; par l'artère carotide interne; par la labiale supérieure, et par les dorsales du nez.

Pl. 137, fig. 4, 5, 6.

Les veines des fosses nasales sont moins connues que les artères. Elles paraissent suivre assez exactement le trajet de ces dernières.

Pl. 137, fig. 6.

Les vaisseaux lymphatiques de cette membrane sont à peine connus; on en a découvert quelques-uns qui accompagnent les vaisseaux sanguins, et se rendent dans les ganglions jugulaires.

DE L'ORGANE DE LA VISION, OU DE L'OEIL ET DE SES DÉPENDANCES.

Placés dans les cavités orbitaires, les yeux sont entourés de parties qui les protègent, les garantissent de l'action des corps extérieurs, et servent à leurs mouvemens; ces organes accessoires constituent leurs dépendances. Nous allons d'abord les faire connaître; ce sont les sourcils, les paupières, la glande et les voies lacrymales.

1^o Des sourcils.

Les sourcils, dont la saillie, la largeur, l'épaisseur, varient suivant les individus, sont deux éminences arquées, placées au-dessus des paupières, depuis la racine du nez jusqu'aux tempes. Convexes en haut, concaves en bas, ils reposent sur l'arcade sourcilière du coronal. Leur extrémité interne ou leur *tête* est plus saillante et plus épaisse que l'externe ou leur *queue*.

Pl. 139, fig. 1, 2, 3, 4.

Les sourcils sont garnis de poils courts et roides, plus longs en dedans qu'en dehors, obliquement dirigés dans ce dernier sens, et ayant ordinairement la même teinte que les cheveux. La peau dans laquelle sont implantés les bulbes de ces poils est assez épaisse, et repose, par l'intermède d'une couche de tissu cellulaire graisseux, sur les muscles frontal, orbiculaire des paupières et sourcilier.

Les nerfs des sourcils viennent des nerfs frontal et facial. Leurs artères viennent de l'ophtalmique et de la temporale; leurs veines se rendent dans les troncs veineux correspondants.

2^o Des paupières.

Pl. 139, fig. 1, 2, 3, 4. Espèces de voiles mobiles placés au-devant de l'œil, destinés à protéger cet organe, à le soustraire au contact de la lumière et des corps extérieurs par leur occlusion, les paupières sont distinguées en supérieure et en inférieure: la première est séparée du front par le sourcil; la seconde se confond en bas avec la joue.

Pl. 139, fig. 3. La paupière supérieure, plus large et plus mobile que l'inférieure, descend au-dessous du diamètre transversal de l'œil. Convexes en avant, concaves en arrière, pour s'accommoder à la forme du globe de l'œil sur lequel elles reposent, les deux paupières présentent, sur leur face antérieure, des rides transversales qui disparaissent en grande partie lorsqu'elles sont fermées.

Pl. 141, fig. 1, 2, 3. Les bords libres des deux paupières, dirigés en bas pour la supérieure, en haut pour l'inférieure, éloignés l'un de l'autre ou immédiatement en contact, suivant que l'œil est ouvert ou fermé, sont taillés en biseau sur leur face interne, de sorte qu'ils forment par leur rapprochement un canal triangulaire dont la paroi postérieure est constituée par le globe de l'œil. Ce canal, plus large en dedans qu'en dehors, sert à conduire les larmes vers les points lacrymaux pendant le sommeil.

Ces bords se réunissent aux extrémités du diamètre transversal de l'œil, en formant deux angles, l'un interne, plus ouvert, appelé le *grand angle de l'œil*; l'autre externe, plus petit, nommé le *petit angle*. En dehors de ce dernier on voit quelques rides qui se dirigent en rayonnant vers la tempe.

Pl. 139, fig. 1. Les bords libres des paupières sont minces, arrondis, et comme excavés dans l'étendue de deux ou trois lignes vers le grand angle, endroit où ils correspondent à la caroncule lacrymale. Au moment où ils commencent à être épais et taillés en biseau, ils offrent un petit tubercule, au centre duquel on voit l'orifice des conduits lacrymaux. Dans le reste de leur étendue ils présentent une série de petites ouvertures qui sont les orifices des follicules palpébraux, et plus en avant, près de la peau, une série de poils qu'on appelle les *cils*.

Pl. 139, fig. 1, 2, 3, 4, 6, 7. Les cils sont des poils durs qui garnissent le bord libre de l'une et l'autre paupière; ils sont plus nombreux, plus forts et plus longs à la supérieure qu'à l'inférieure; ils sont aussi plus prononcés vers la partie moyenne de ces voiles mobiles que vers leurs extrémités; ils manquent entièrement entre l'angle interne de l'œil et les orifices des conduits lacrymaux, et sont implantés sur deux ou trois rangs. Ceux de la paupière supérieure sont recourbés en haut, et ceux de l'inférieure en bas, de sorte qu'ils se touchent par leur convexité sans se croiser et sans pouvoir se mêler pendant l'occlusion de l'œil.

Organisation des paupières.

Les parties qui entrent dans la composition des paupières sont la peau, des fibres musculaires, une membrane fibreuse, une membrane muqueuse, deux fibro-cartilages, des follicules sébacés, des vaisseaux et des nerfs.

1° La *peau des paupières* est très-fine et demi-transparente, surtout vers leurs bords libres. Elle est unie à la couche musculaire par un tissu cellulaire lamelleux, lâche, qui ne contient jamais de graisse.

2° La *couche musculieuse* des paupières est formée par le muscle orbiculaire. La supérieure reçoit en outre l'expansion fibreuse de son muscle élévateur. Pl. 139, fig. 13.

3° La *membrane fibreuse* des paupières, située au-dessous de la couche musculieuse, n'existe que vers leur partie externe : la portion de cette membrane, qui appartient à la paupière supérieure, reçoit ordinairement une lame fibreuse qui se détache de l'arcade orbitaire, et se trouve placée entre le muscle palpébral et l'expansion aponévrotique de l'élévateur de la paupière supérieure ; celle de la paupière inférieure est immédiatement recouverte en arrière par la conjonctive. Ces deux portions entrecroisent leurs fibres vers la partie externe de la cavité orbitaire, à laquelle elles se fixent. En dedans elles se changent insensiblement en tissu cellulaire. L'expansion aponévrotique du muscle élévateur de la paupière supérieure forme, à cette dernière, une seconde couche fibreuse dont les fibres croisent la direction des précédentes.

4° Les *fibro-cartilages torses* sont deux petites lames cartilagineuses, élastiques, jaunâtres, situées dans l'épaisseur des paupières, vers leurs bords libres, au même niveau que la membrane fibreuse. Celui de la paupière supérieure est plus large et plus long que celui de l'inférieure. Chacun s'attache en dedans à la branche correspondante de la bifurcation du tendon du muscle orbiculaire, et se termine en dehors au point de jonction des deux plans fibreux. Plus larges et plus épais à leur milieu qu'à leurs extrémités, ils sont convexes en avant, concaves en arrière, recouverts dans le premier sens par la couche musculieuse, et dans le second par la conjonctive. En arrière, ils sont creusés de sillons verticaux qui logent les glandes de Meibomius. Leur bord libre, taillé en biseau, est beaucoup plus épais que leur bord adhérent. Celui-ci est mince, courbé, donne insertion à la courbe fibreuse, et, de plus, celui du cartilage tarse supérieur, à l'aponévrose de l'élévateur de la paupière correspondante. Pl. 142, fig. 10.
Pl. 141, fig. 3.

5° Les *follicules ciliaires* ou *glandes de Meibomius* sont de véritables follicules sébacés très-allongés, logés dans les sillons de la face postérieure des cartilages torses, au-dessous de la membrane conjonctive. Rangés les uns à côté des autres, ils représentent des lignes jaunâtres, verticales, droites ou flexueuses, quelquefois ramifiées, plus nombreuses, plus longues et plus grosses à la paupière supérieure qu'à l'inférieure. Il n'y en a qu'une vingtaine à cette dernière, tandis qu'on en compte trente à quarante à la première. Les follicules ciliaires sont plus longs et moins larges vers le milieu des paupières qu'à leurs extrémités. Ils communiquent quelquefois les uns avec les autres, et s'ouvrent, par des orifices très-étroits, sur le bord libre de l'une et l'autre paupière, en arrière de l'insertion Pl. 139, fig. 8,
13.

des cils. Ces follicules sécrètent une humeur grasse, onctueuse, qu'on nomme *chassie*, et qui lubrifie le bord libre des paupières.

Pl. 139, fig. 12,
13.
Pl. 141, fig. 13.

6° *Membrane muqueuse des paupières*. Les paupières sont revêtues en arrière par une portion de la *conjonctive*, membrane muqueuse très fine, demi-transparente, qui leur est commune avec le globe de l'œil. La conjonctive se continue avec la peau sur le bord libre des paupières, au niveau des cils. Partie du bord libre de la paupière supérieure, où elle est percée par les orifices des follicules ciliaires, elle fournit un prolongement dans le conduit lacrymal supérieur, se porte derrière le fibro-cartilage tarse supérieur, le revêt ainsi que l'aponévrose du muscle élévateur, et se réfléchit sur la partie antérieure du globe de l'œil, en formant un cul-de-sac assez profond entre cet organe et la paupière; elle recouvre ensuite la partie antérieure et supérieure de la sclérotique, la cornée, la partie antérieure et inférieure de la première de ces membranes, et gagne la face postérieure de la paupière inférieure, en formant, entre elle et le globe de l'œil, un nouveau cul-de-sac moins profond que le précédent. Sur le bord libre de la paupière inférieure, elle envoie un prolongement dans le conduit lacrymal inférieur, et se continue ainsi avec la membrane muqueuse des fosses nasales. Sur la partie interne du globe de l'œil, elle forme un repli semi-lunaire, dont la cavité regarde en dehors, et que, mal à propos, on a nommé *membrane clignotante*. La membrane conjonctive est unie aux paupières et au globe de l'œil par un tissu cellulaire blanchâtre, très-serré, lequel est beaucoup plus lâche au niveau des deux culs-de-sac et de la partie interne et externe de l'œil. Sa face externe est polie, non villueuse, habituellement humectée; elle renferme beaucoup de vaisseaux capillaires sanguins qui viennent des vaisseaux ophthalmiques: au niveau de la cornée elle est extrêmement mince, tout-à-fait diaphane, et ne reçoit pas visiblement de vaisseaux sanguins dans cet endroit. Dans quelques inflammations de l'œil, ces vaisseaux deviennent très-apparens.

7° *Vaisseaux des paupières*. Les artères qui se distribuent aux paupières viennent de l'ophthalmique, de la sous-orbitaire, de la temporale et de la faciale. Les veines palpébrales ont à peu près la même distribution, et s'ouvrent dans les troncs correspondans. Les vaisseaux lymphatiques y sont fort nombreux, et se rendent dans les ganglions placés sur la glande parotide et près de l'angle de la mâchoire.

8° *Nerfs des paupières*. Ils viennent surtout des nerfs lacrymal, facial, sous-orbitaire, frontal et nasal.

DES ORGANES DE LA SÉCRÉTION ET DE L'EXCRÉTION DES LARMES.

Ces organes constituent un double appareil, placé symétriquement à droite et à gauche, et s'étendant depuis la région externe et supérieure de chaque orbite jusqu'aux méats inférieurs des fosses nasales. Ces appareils, que l'on appelle ordinairement *voies lacrymales*, se composent chacun de la glande lacrymale, des points et des conduits lacrymaux, du sac lacrymal et du canal nasal.

1^o DE LA GLANDE LACRYMALE.

Cette glande est située à la partie supérieure externe de la base de l'orbite, et logée dans une excavation du frontal. Elle a le volume d'une amande. Sa forme est celle d'un ovoïde aplati de haut en bas, et dont le grand diamètre est dirigé d'avant en arrière. Elle est d'une couleur rose pâle, tirant sur le gris.

Pl. 139, fig. 8,
9, 10, 11, 14.

Cette glande est légèrement convexe en haut et concave en bas; elle repose, dans ce dernier sens, sur le globe de l'œil et son muscle abducteur. En avant, elle est recouverte par le rebord de l'orbite et par la paupière supérieure. Elle est composée d'un grand nombre de lobules, unis ensemble par un tissu cellulaire filamenteux, séparés les uns des autres par les vaisseaux et les nerfs qui pénètrent dans leurs intervalles. Chacun de ces lobules est lui-même formé de granulations arrondies, grisâtres, dont on ignore la nature intime, et auxquelles se terminent les dernières divisions des artères et des veines lacrymales.

Ces granulations donnent naissance aux radicules des canaux excréteurs de la glande lacrymale. Ces canaux très-déliés, transparents, au nombre de sept à huit, sortent de la glande, et viennent s'ouvrir en dedans de la paupière supérieure, vers sa partie externe. Leurs orifices, assez rapprochés les uns des autres, forment, comme l'a très-bien indiqué Soëmmerring, une série qui représente une ligne courbe, à convexité dirigée en haut et en dehors.

Pl. 139, fig. 8,
9, 12.

La glande lacrymale est entourée d'une membrane celluleuse laquelle envoie dans son épaisseur des cloisons qui réunissent et séparent en même temps ses lobules et ses granulations.

Les vaisseaux sanguins et les nerfs de cette glande, qui ont été nommés lacrymaux, entrent aussi dans sa composition. Ses vaisseaux lymphatiques sont peu connus.

La glande lacrymale a pour usage de sécréter les larmes que ses conduits excréteurs versent entre les paupières et le globe de l'œil.

2^o DE LA CARONCULE LACRYMALE.

La caroncule lacrymale est un petit tubercule conique, rougeâtre, qui est situé dans l'angle interne des paupières, en arrière et en dedans des points lacrymaux. Son volume varie chez les divers individus. Cette caroncule consiste en un amas de follicules muqueux, dont le nombre n'est pas constamment le même, et qui sont revêtus par la membrane conjonctive. On trouve souvent des poils très-fins à l'orifice des follicules de la caroncule lacrymale, qui paraît avoir pour usage de retenir les larmes dans le grand angle de l'œil, et de fournir une humeur sébacée.

Pl. 139, fig. 1,
5, 12.3^o DES POINTS ET DES CONDUITS LACRYMAUX.

Les points lacrymaux sont deux très-petites ouvertures, situées sur le bord libre des paupières, à une ligne et demie de leur angle interne; ces orifices, toujours béants, sont

Pl. 139, fig. 5,
8, 12, 13, 14.

Texte.

35

placés chacun sur un petit tubercule, et dirigés un peu en arrière; ils paraissent comme deux points noirâtres, quand on les examine en renversant en dehors le bord libre des paupières, et sont entourés d'un bourrelet muqueux d'une couleur rose pâle. Le point lacrymal inférieur regarde en haut, en dehors et en arrière; le supérieur est dirigé en bas, en dehors et en arrière. Placés au même niveau, ils ne se touchent qu'en avant, lorsque les paupières sont fermées.

Pl. 139, fig. 14,
15, 16.

Ces points ne sont que les orifices de très-petits canaux chargés de conduire les larmes dans le sac lacrymal, et qu'on nomme les *conduits lacrymaux*. Ceux-ci, contenus dans l'épaisseur des paupières, sont un peu plus dilatés que leur orifice extérieur. Le conduit *lacrymal supérieur*, un peu plus long que l'inférieur, se dirige d'abord en haut dans l'étendue d'une ligne, puis se coude pour se porter en dedans et en bas, le long de la partie interne du bord libre de la paupière supérieure, immédiatement au-dessous de la conjonctive.

Pl. 139, fig. 14,
16.

Le conduit lacrymal inférieur se porte d'abord verticalement en bas dans l'étendue d'une ligne, et ensuite se dirige en dedans, en montant légèrement, pour se rapprocher du supérieur, au-dessous duquel il se place. Tous les deux, accolés au niveau de la commissure des paupières, marchent horizontalement l'un au-dessus de l'autre, sans se réunir le plus souvent; séparés par une cloison, ils sont placés derrière le tendon direct du muscle orbiculaire des paupières jusqu'au sac lacrymal, dans la paroi externe duquel ils s'ouvrent isolément; quelquefois ils se réunissent, et ne présentent plus qu'une seule ouverture dans le sac lacrymal. Ces conduits sont formés par un prolongement de la conjonctive, qui, par ce moyen, communique avec la membrane muqueuse du sac lacrymal.

4° DU SAC LACRYMAL.

Pl. 17, fig. 1,
2, 3.

On nomme ainsi une petite poche membraneuse qui est placée derrière le grand angle de l'œil et logée dans la gouttière lacrymale, formée elle-même par l'os unguis et l'apophyse montante de l'os maxillaire supérieur. Ce sac est ovoïde, et déprimé de dehors en dedans. Sa paroi externe est recouverte en avant par la peau, par le muscle orbiculaire des

Pl. 139, fig. 14,
15, 16.

paupières, par son tendon, qui le partage transversalement en deux moitiés, dont l'inférieure est plus étroite et plus allongée que la supérieure. Cette paroi, en arrière, est recouverte par la conjonctive, et répond à la caroncule lacrymale. La paroi interne du sac lacrymal est adhérente à la gouttière osseuse qui en fait partie. Son extrémité supérieure est arrondie, légèrement dilatée, et fait saillie au-dessus du tendon de l'orbiculaire des paupières. Son extrémité inférieure se continue avec le canal nasal.

Pl. 139, fig. 14.

Le sac lacrymal est revêtu à l'intérieur par une membrane muqueuse qui se continue avec la conjonctive par les conduits lacrymaux, et avec la membrane pituitaire par le canal nasal. Cette membrane, toujours enduite de mucus, est molle, d'une couleur rose; elle adhère intimement aux os. A l'extérieur, le sac lacrymal est doublé par une membrane fibreuse, blanche, qui se détache de la partie postérieure du tendon du muscle orbiculaire, et vient se fixer à la crête verticale de la face externe de l'os unguis. Cette expansion fibreuse, qu'on a nommée le *tendon réfléchi du muscle orbiculaire*, est blanche, forte, et recouverte elle-même par quelques fibres charnues, qu'on a décrites comme for-

mant un muscle particulier dont la contraction aurait pour effet de comprimer le sac lacrymal, et de pousser les larmes dans le canal nasal.

5° DU CANAL NASAL.

Destiné à verser dans les fosses nasales les larmes que lui transmet le sac lacrymal, le canal nasal est logé dans l'épaisseur de la paroi externe de ces mêmes fosses. Nous avons vu la disposition des os qui entrent dans sa composition. Le canal osseux qu'il représente est tapissé par un prolongement cylindrique que lui fournit la membrane muqueuse du sac lacrymal. Ce prolongement, en forme de tube muqueux, adhère peu aux parois osseuses du canal, et vient s'ouvrir, par un orifice rétréci, à la partie antérieure du méat inférieur des fosses nasales, au-dessous du cornet correspondant. On trouve à l'orifice inférieur du canal nasal une espèce de valvule ou de repli circulaire qui est formé par la membrane pituitaire.

Pl. 17, fig. 2,
3.
Pl. 139, fig. 14,
15, 16.

Pl. 137, fig. 8.

DU GLOBE DE L'OEIL.

Situé à la partie antérieure et un peu interne de l'orbite, le globe de l'œil a la forme d'un sphéroïde, dont le plus grand diamètre est long de dix à onze lignes chez l'adulte, et s'étend d'avant en arrière. Sa partie antérieure est plus convexe que tous les autres points de sa périphérie. L'axe de l'œil est dirigé directement en avant, et parallèle à celui du côté opposé, de sorte que la direction de cet organe s'éloigne de celle de l'orbite, qui est oblique en avant et en dehors. L'œil est recouvert en avant par la conjonctive et les paupières; en arrière et dans tout son contour, il répond à ses muscles droits et obliques, dont il est séparé par des vaisseaux, des nerfs et de la graisse. En haut et en dehors, il est en rapport avec la glande lacrymale; en bas et en dedans, il est avoisiné par la caroncule lacrymale.

Pl. 139, fig. 1,
2.
Pl. 140, fig. 1.

Le globe de l'œil est formé par des membranes appelées la sclérotique, la cornée transparente, la choroïde, l'iris, la rétine, et par des humeurs plus ou moins liquides, qu'on nomme les *milieux de l'œil*. Ce sont l'humeur aqueuse, le cristallin et l'humeur vitrée. Des nerfs et des vaisseaux entrent aussi dans la composition du globe de l'œil.

1° DE LA SCLÉROTIQUE.

Cette membrane enveloppe les quatre cinquièmes postérieurs du globe de l'œil; elle est ferme, résistante, d'une couleur blanche nacrée, de nature fibreuse. Elle est sensiblement plus épaisse en arrière qu'en avant, bien qu'elle soit fortifiée, dans ce dernier sens, par les expansions tendineuses des muscles droits et obliques de l'œil qui viennent s'y terminer.

Pl. 140, fig. 1,
2, 3, 4.

La face externe de la sclérotique est convexe, et a les mêmes rapports que le globe de l'œil. Sa face interne est concave et en rapport avec la choroïde, à laquelle elle n'adhère que faiblement par des vaisseaux, des nerfs, et quelques filamens d'apparence cellulaire. Les deux faces de la sclérotique présentent, surtout en arrière, de petites ouvertures qui

ne sont que les orifices de canaux creusés obliquement dans son épaisseur, et destinés à transmettre des nerfs et des vaisseaux.

La sclérotique offre à sa partie postérieure et un peu interne, une petite ouverture arrondie pour le passage du nerf optique, avec la membrane fibreuse duquel elle se continue. En avant, elle est percée d'une large ouverture arrondie, de six lignes de diamètre environ, qui est taillée en biseau aux dépens de sa face interne, et reçoit la cornée transparente qui semble y être enchâssée.

Pl. 140, fig. 1,
4.

Pl. 141, fig. 1,
2, 3.

La sclérotique est formée de fibres blanches, peu distantes, entrecroisées dans une foule de directions différentes. Chez l'adulte elle ne présente qu'un seul feuillet; mais chez le fœtus on peut la séparer en deux lames distinctes. Elle ne reçoit que très-peu de vaisseaux sanguins.

2° DE LA CORNÉE.

Pl. 140, fig. 1,
4.

La cornée est enchâssée dans l'ouverture antérieure de la sclérotique. A peu près circulaire, parfaitement diaphane, convexe en avant, concave en arrière, elle représente au-devant de la sclérotique un segment de sphère plus petite surajoutée à une plus grande.

Pl. 140, fig. 4.

La cornée est un peu plus étendue transversalement que de haut en bas. Sa face antérieure est parfaitement lisse, et recouverte par une expansion très-fine de la conjonctive. Sa face postérieure est concave, revêtue par la membrane de l'humeur aqueuse, et borne en avant la chambre antérieure de l'œil.

Sa circonférence est taillée d'un biseau pris sur sa face externe, et recouverte par le biseau correspondant de la sclérotique, à laquelle elle adhère intimement.

La cornée est plus épaisse que la sclérotique; elle paraît composée de six lames distinctes, superposées, unies étroitement les unes aux autres, surtout en arrière, et contenant néanmoins entre elles un liquide séreux, transparent. Elle ne paraît pas contenir de nerfs ni de vaisseaux sanguins.

3° DE LA CHOROÏDE.

Pl. 140, fig. 9,
10.

Placée au-dessous de la sclérotique, la choroïde est une membrane molle, d'une couleur brune foncée, qui s'étend depuis l'entrée du nerf optique dans l'œil jusqu'au point de réunion de la cornée avec la sclérotique. Elle est unie à cette dernière membrane par des vaisseaux, des nerfs et du tissu cellulaire très-fin. En avant, elle est recouverte par le cercle ciliaire; en dedans, elle repose sur la rétine, et ne lui adhère pas; en arrière, elle offre une ouverture arrondie, garnie d'un rebord saillant, et que traverse le nerf optique; en avant, elle se continue avec les procès ciliaires, qui paraissent en dépendre.

Sa face externe est recouverte d'un enduit noirâtre, facile à détacher. Sa face interne est couverte d'un semblable enduit, plus abondant encore et plus foncé. Par la macération, le pigmentum qui tient à la choroïde s'enlève, et celle-ci est alors demi-transparente et couverte de villosités.

Pl. 140, fig. 2.

La choroïde paraît essentiellement vasculaire et celluleuse. En avant, elle offre des stries qui forment la première origine des procès ciliaires; les artères paraissent se distribuer

principalement à sa face externe et les veines à l'interne. Ces vaisseaux en arrière forment deux plans superposés qu'on peut isoler avec assez de facilité.

Les *procès ciliaires* sont de petits replis saillans, formés par la partie antérieure de la choroïde, qui semble se froncer pour leur donner naissance, à mesure qu'elle s'approche de la grande circonférence de l'iris. Placés les uns à côté des autres en rayonnant, ils représentent une sorte d'anneau que l'on a comparé au disque d'une fleur radiée, et que l'on voit très-bien en les examinant par derrière après avoir fendu l'œil transversalement. Cet anneau, qu'on a désigné sous le nom de *corps ciliaire*, est placé en partie derrière l'iris; il entoure le cristallin, et se trouve recouvert en dehors par le cercle ciliaire.

Les procès ciliaires varient pour le nombre de soixante à quatre-vingts. Ils sont alternativement plus longs et plus courts. Leur forme est triangulaire; ils sont plus pâles et très-minces en arrière. Ils deviennent plus saillans et plus gros en avant. Leur bord postérieur est concave, et en rapport vers la circonférence du cristallin avec le corps vitré. Leur bord antérieur est convexe, confondu avec la choroïde, et en rapport avec le cercle ciliaire et la face postérieure de l'iris. Leur bord interne est plus court que les autres; il est libre, saillant, denticulé, et semble en avant se continuer par des filamens vasculaires très-fins avec la face postérieure de l'iris.

Par leur extrémité postérieure, les procès ciliaires s'écartent en divergeant, et se perdent insensiblement sur la face interne de la choroïde.

La surface des procès ciliaires est réticulée et vilieuse. Ils reçoivent une immense quantité de vaisseaux. Ils sont reconverts par un enduit noirâtre, fort mince, lequel est beaucoup plus épais dans leurs intervalles, qui, à raison de cette disposition, paraissent entièrement noirs.

De l'intervalle des procès ciliaires et de la surface même de leur extrémité antérieure, se détachent une innombrable quantité de petits filamens arrondis, transparens, réunis en faisceaux, que je crois avoir fait connaître le premier, et qui se dirigent vers la circonférence du cristallin pour s'attacher à sa membrane, qu'ils fixent ainsi assez solidement. Ces filamens s'épanouissent les uns sur la surface antérieure de la capsule du cristallin, les autres sur sa face postérieure, mais ne s'étendent pas à plus d'une ligne de sa circonférence. On ne peut les apercevoir, à cause de leur extrême ténuité et de leur transparence, à moins d'avoir fait macérer l'œil ouvert dans une dissolution de gallate de fer: c'est alors seulement qu'on peut étudier leur disposition. Ils forment comme autant de petits tendons qui tiennent en place la capsule du cristallin et ce corps lui-même. Bien plus visibles encore dans certains animaux que dans l'homme, ces filamens ont été à tort regardés comme la lame antérieure de la membrane hyaloïde, à laquelle ils adhèrent en arrière seulement, à l'endroit où ils se séparent du cercle ciliaire: ce sont eux qui forment la paroi antérieure du prétendu canal godronné de Petit.

Le *cercle* ou le *ligament ciliaire* est une sorte d'anneau grisâtre qui se trouve en dehors de la choroïde, à l'endroit où cette membrane s'unit à l'iris. Il a une ligne et demie de largeur environ. Son tissu est mou, comme pulpeux, sans fibres distinctes, et paraît abreuvé de sérosité. Il reçoit les nerfs ciliaires, et envoie d'autres filamens d'apparence nerveuse derrière l'iris, qui paraît enchâssé dans sa petite circonférence. On regarde généralement le cercle ciliaire comme un ganglion nerveux.

- Pl. 139, fig. 1, a. On nomme ainsi une membrane placée verticalement, comme une cloison, à la partie antérieure de l'œil, au milieu de l'humeur aqueuse. L'iris est circulaire et aplati; il sépare l'une de l'autre les deux chambres de l'œil, et présente à sa partie moyenne une ouverture arrondie, qu'on appelle prunelle ou pupille, et qui permet à ces deux cavités de communiquer l'une avec l'autre. La pupille a son centre un peu plus près de l'extrémité interne que de l'extrémité externe du diamètre transversal de l'œil. Pendant la vie elle jouit de mouvemens de dilatation et de resserrement, au moyen desquels elle mesure en quelque sorte la quantité de lumière qui doit pénétrer dans l'œil. Des deux chambres de l'œil que sépare l'iris, l'antérieure est plus grande que la postérieure; elle est bornée en avant par la face postérieure de la cornée, et en arrière par la face antérieure de l'iris. La chambre postérieure n'a pas plus d'un quart de ligne de profondeur, et n'existe guère que vers la circonférence du cristallin et la partie correspondante de la face postérieure de l'iris. Elle a la forme d'un prisme circulaire à trois pans.
- Pl. 139, fig. 1, 2.
Pl. 140, fig. 11. La face antérieure de l'iris est diversement colorée, suivant les individus, en bleu, en brun, en noir, en gris, etc. Elle offre ordinairement deux teintes disposées en cercle: l'une interne, près de la pupille, plus foncée et moins large; l'autre externe, située vers la grande circonférence, est plus large et moins foncée. Souvent les couleurs de l'iris, qui perdent leur vivacité après la mort, sont mélangées et disposées par plaques, comme des marbrures. La face antérieure de l'iris est recouverte par la membrane de l'humeur aqueuse. Elle offre des stries saillantes, flexueuses, qui semblent partir de la grande circonférence, et se perdent vers la petite, en se bifurquant et s'unissant les unes aux autres. Dans les intervalles de ces stries, on voit des villosités d'une excessive ténuité.
- Pl. 140, fig. 12. La face postérieure de l'iris, qu'on a nommée la membrane *uvée*, est enduite d'un pigmentum ou vernis noir très-épais, qui lui adhère fortement et se continue dans les *intervalles* des procès ciliaires, avec celui de la face interne de la choroïde.
- Pl. 140, fig. 4. La grande circonférence de l'iris adhère à l'ouverture antérieure de la choroïde, et
- Pl. 141, fig. 5. paraît comme enchâssée entre le ligament ciliaire qui fait saillie en avant, et les procès ciliaires qui la débordent un peu en arrière. Sa petite circonférence circonscrit la pupille.
- On n'est point généralement d'accord sur la structure de l'iris. Les uns le regardent comme formé d'un tissu spongieux, érectile, produisant, par sa dilatation, le resserrement de la pupille, et par son affaissement, la dilatation de cette ouverture; les autres, avec M. Maunoir de Genève, pensent que cette membrane est musculieuse et formée de deux ordres de fibres, les unes externes, radiées; les autres correspondantes à l'anneau coloré interne, et formant, autour de la pupille, un véritable muscle sphincter.
- Pl. 142, fig. 1, 2. Dans le fœtus, jusqu'au septième mois de la gestation, la pupille est fermée par une membrane grisâtre, molle, essentiellement vasculaire, qu'on a nommée *membrane pupillaire*. Les recherches que j'ai faites sur cette membrane m'ont permis de constater:
- 1^o Qu'elle existe constamment chez le fœtus humain, qu'on peut déjà l'apercevoir au troisième mois, et qu'elle se rompt ordinairement vers le septième; 2^o qu'avant sa rup-

ture elle forme avec l'iris une cloison complète qui sépare entièrement les deux chambres de l'œil; 3° que la chambre antérieure de l'œil forme, avant la destruction de la membrane pupillaire, une cavité sans ouverture, tapissée par une véritable membrane séreuse (la membrane de l'humeur aqueuse) qui exhale et renferme immédiatement l'humeur aqueuse; 4° que la chambre postérieure, très-petite, contient, à la même époque, une humeur séreuse fort limpide, mais moins abondante que celle de la chambre antérieure; 5° que la membrane pupillaire est formée de deux feuillets membraneux adossés, et contenant, dans leur intervalle, des vaisseaux sanguins fort nombreux; 6° que ces derniers vaisseaux sont fournis par les rameaux des artères ciliaires longues qui se prolongent au-delà de l'ouverture de l'iris, pour former des arcades flexueuses dans l'intervalle des deux feuillets de la membrane pupillaire; 7° que ces anses vasculaires ne s'anastomosent que rarement, par leur convexité, avec celles qui leur sont diamétralement opposées, et qu'il reste entre elles, vers le centre de la pupille, un petit espace irrégulier, dans lequel la membrane pupillaire est dépourvue de vaisseaux, et par cela même beaucoup plus faible que dans le reste de son étendue; 8° qu'on ne peut attribuer la destruction de la membrane pupillaire, ni à sa macération dans les humeurs de l'œil, ni à une absorption nutritive, puisque, après sa rupture, on retrouve constamment ses lambeaux flottans et ses vaisseaux.

Pl. 142, fig. 2, 4, 6.

D'après les faits rapportés dans un mémoire sur la membrane pupillaire, je crois avoir démontré que la rupture de cette membrane a lieu par la rétraction de ses anses vasculaires, qui se retirent vers la petite circonférence de l'iris, en s'éloignant les unes des autres, et par conséquent du centre de la pupille. J'ai de plus constaté que le petit cercle artériel de l'iris n'existe pas chez le fœtus avant la rupture de la membrane pupillaire, et qu'il est formé par les vaisseaux de cette membrane qui se sont retirés vers l'iris sans avoir éprouvé le moindre déchirement; qu'il est placé sur le contour même de la pupille chez le fœtus, et que ce n'est que plus tard qu'il se retire peu à peu sur la face antérieure de l'iris.

Pl. 142, fig. 6.

5° DE LA RÉTINE.

La rétine est une membrane nerveuse, grisâtre, très-molle, comme pulpeuse, demi-transparente, qui se trouve au-dessous de la choroïde, et embrasse le corps vitré. Elle commence en arrière autour du tubercule que le nerf optique forme dans l'œil, et s'étend jusque vers la circonférence du cristallin. En avant, la rétine s'amincit de plus en plus, se porte sur les procès ciliaires, pénètre dans leurs intervalles, et paraît finir au niveau de l'extrémité interne de ces plis radiés.

Pl. 140, fig. 8.

La rétine présente, à deux lignes environ en dehors du nerf optique, une tache ronde, d'un jaune assez foncé chez les adultes, plus clair chez les enfans et les vieillards. Cette tache, découverte par M. Soëmmerring, est large d'à peu près une ligne; elle est entourée de plusieurs plis irréguliers, dont un seul paraît avoir une existence constante, tandis que les autres sont dus à l'affaissement de l'œil et de la rétine après la mort. Au milieu de la tache jaune on voit un trou arrondi, fort étroit, nommé *trou central* de la rétine.

Pl. 140, fig. 3, 6.

La rétine, suivant quelques anatomistes, est formée de deux lames adossées et unies

étroitement l'une à l'autre. L'externe de ces lames est pulpeuse, paraît médullaire, et se détache en partie par la macération. L'interne est plus résistante, sert de soutien à la première : elle est fibro-vasculaire, et a été appelée *arachnoïde* par quelques auteurs. C'est elle qui reçoit spécialement l'artère centrale de la rétine. La rétine ne contracte aucune adhérence avec la choroïde qui la recouvre; elle ne tient à la membrane du corps vitré que par des filamens vasculaires d'une extrême ténuité.

6° DE L'HUMEUR AQUEUSE ET DE SA MEMBRANE.

On nomme humeur aqueuse une liqueur limpide et transparente qui remplit les deux chambres de l'œil, depuis la cornée jusqu'au cristallin, et au milieu de laquelle est plongé l'iris. Sa quantité est de cinq à six grains. Elle est légèrement visqueuse, un peu plus pesante que l'eau, et contient, en très-petite portion, de l'albumine, de la gélatine et du muriate de soude. La membrane de l'humeur aqueuse est très-mince, transparente. Elle tapisse toute la chambre antérieure de l'œil, adhère très-intimement à la face postérieure de la cornée et à la face antérieure de l'iris. On ne peut la détacher de ces parties et la rendre visible qu'avec beaucoup de difficulté; chez le fœtus, elle représente un sac sans ouverture, parce qu'elle forme le feuillet antérieur de la membrane pupillaire. Chez l'adulte, elle paraît cesser aux environs de la pupille; du moins, jusqu'ici, les dissections les plus délicates n'ont pas permis de constater si elle se prolonge dans la chambre postérieure.

7° DU CRYSTALLIN ET DE SA MEMBRANE.

Pl. 140, fig. 1. Le cristallin est un corps lenticulaire, transparent, placé à la réunion du tiers antérieur de l'œil, avec ses deux tiers postérieurs, entre l'humeur aqueuse qui est en avant, et le corps vitré qui est en arrière. Son axe correspond au centre de la pupille.

Pl. 141, fig. 1, 2, 3. Sa face antérieure est libre dans toute son étendue, et en rapport avec l'humeur vitrée qui la sépare des procès ciliaires. Elle est convexe, bien moins cependant que la face postérieure, laquelle est reçue dans une excavation du corps vitré. La circonférence du cristallin est attachée aux procès ciliaires et à l'ouverture antérieure de la choroïde, par les petits filamens tendineux qui se fixent à sa capsule, et dont j'ai parlé.

Pl. 144, fig. 1, 2. Le cristallin est parfaitement transparent dans l'adulte; dans le fœtus il est un peu rougeâtre; dans les vieillards il devient naturellement jaunâtre comme de l'ambre : quelquefois même il perd un peu de sa transparence, surtout vers son centre.

Pl. 142, fig. 8. Presque sphérique dans le jeune âge, le cristallin est alors mou, comme pulpeux; chez l'adulte il paraît composé de deux couches distinctes : l'une extérieure, molle, gluante; l'autre centrale, plus solide, forme une espèce de noyau à couches concentriques, superposées, en nombre indéterminé, qui adhèrent peu les unes aux autres.

Le cristallin est plus pesant que l'eau. Il est formé de gélatine, et surtout d'albumine qui se coagule par l'action de divers réactifs, du feu, de l'alcool, des acides.

Pl. 144, fig. 3, 5, 6, 7, 8. On n'a pu jusqu'ici suivre de vaisseaux ni de nerfs dans la substance de cet organe. J'ai constaté que chez le fœtus le cristallin se développe constamment par trois points

distincts, formés chacun de lames concentriques qui leur sont propres. Ces trois segmens du cristallin, d'égal volume, sont séparés les uns des autres par une petite sphère cristalline centrale, parfaitement ronde, qui s'en trouve enveloppée de toute part; ils sont séparés chez le fœtus par des intervalles remplis d'une humeur limpide; plus tard ils se soudent intimement, et il devient impossible de les séparer. Quelquefois leur réunion n'a point lieu, et la matière qui les soude devient opaque; il en résulte alors ce que j'ai nommé *la cataracte à trois branches*, maladie dont j'ai recueilli plusieurs observations. Pl. 144, fig. 3.
4, 5, 6, 7, 8.

La *membrane* ou la *capsule* du cristallin représente un sac sans ouverture; elle a la forme du corps qu'elle renferme. Elle ne paraît envoyer aucun prolongement dans le cristallin, et ne lui adhère point. Elle est en rapport en arrière avec la membrane hyaloïde, et ne se trouve pas enveloppée par un double feuillet de cette membrane, comme on l'a dit. En avant, elle est baignée par l'humeur aqueuse. Par sa circonférence elle tient aux intervalles des procès ciliaires par les filamens fasciculés que j'ai fait connaître, et qui s'épanouissent les uns sur sa face antérieure, et les autres sur la postérieure. La capsule du cristallin est assez épaisse, surtout dans sa moitié antérieure. Elle paraît avoir quelque analogie de structure avec la cornée. Pl. 142, fig. 8.
Pl. 142, fig. 7.
Pl. 144, fig. 9.

Entre le cristallin et sa capsule on trouve un liquide transparent, abondant, légèrement visqueux, qui s'échappe dès qu'on ouvre la capsule, et qu'on a nommé *l'humeur de Morgagni*.

8° DU CORPS VITRÉ ET DE LA MEMBRANE HYALOÏDE.

Le corps vitré occupe les trois quarts postérieurs de l'œil, sous la forme d'une masse transparente, molle, tremblante comme de la gelée. Sa figure est sphérique; en avant il offre une excavation qui reçoit la face postérieure du cristallin; il est recouvert dans toute son étendue, excepté en avant, par la rétine, qui ne lui adhère pas. Il est composé de l'humeur vitrée et de la membrane hyaloïde. Pl. 140, fig. 4.

L'humeur vitrée a l'apparence d'une solution de gomme parfaitement diaphane; elle est un peu plus pesante que l'eau, et paraît avoir la même composition chimique que l'humeur aqueuse. On a évalué sa quantité à environ cent grains.

La membrane hyaloïde, très-mince et transparente, enveloppe l'humeur précédente. Elle envoie de sa face interne une grande quantité de lamelles qui interceptent entre elles des aréoles ou cellules dans lesquelles est renfermée l'humeur vitrée. Ces cellules, dont la forme est difficile à déterminer, communiquent toutes ensemble. Au niveau de l'entrée du nerf optique, la membrane hyaloïde se réfléchit sur elle-même, pour former un canal cylindroïde qui traverse directement le corps vitré d'arrière en avant, et renferme l'artère nourricière du cristallin. Ce canal, que je crois avoir fait connaître le premier, et que j'ai nommé *hyaloïdien*, ne peut être aperçu qu'en rendant la membrane hyaloïde légèrement opaque, par des procédés que j'ai indiqués ailleurs. Pl. 144, fig. 9.

On dit généralement qu'au niveau des procès ciliaires, vers le contour du cristallin, la membrane hyaloïde se divise en deux lames qui passent l'une devant ce corps, et l'autre derrière, de manière à le renfermer dans leur duplicature. Cette assertion n'est point

Texte.

36

Pl. 142, fig. 7. exacte. La membrane hyaloïde, en effet, arrivée au niveau des procès ciliaires, qu'elle semble loger, contracte simplement des adhérences avec les petits tendons qui fixent le cristallin, et passe en entier derrière ce corps; aussi ce qu'on a décrit sous le nom de *canal godronné* ou *canal de Petit*, n'est que l'espace qui reste entre les innombrables tendons dont je viens de parler, et la membrane hyaloïde. Dans l'espèce humaine, presque toujours, lorsqu'on enlève les tuniques extérieures de l'œil, ces tendons se séparent des procès ciliaires, pour rester adhérens avec le cristallin à la membrane hyaloïde, ce qui a fait croire à la plupart des anatomistes qu'ils dépendaient de cette dernière membrane. Des dissections soignées et l'examen de ces parties sur l'œil de plusieurs animaux, m'ont convaincu qu'on avait en général mal saisi leurs dispositions.

La structure de la membrane hyaloïde est encore peu connue; elle reçoit des branches de l'artère centrale de la rétine.

IV. DE L'ORGANE DE L'OUÏE, OU DE L'OREILLE ET DE SES DÉPENDANCES.

L'oreille, ou l'organe qui nous met en rapport avec les sons et nous fait connaître leurs nombreuses modifications, est fort compliquée. Pour la facilité de l'étude, on a divisé cet organe, 1° en oreille externe, laquelle se compose du *pavillon* de l'oreille et du *conduit auriculaire*; 2° en oreille moyenne ou *tympan*; 3° en oreille interne ou *labyrinthe*.

1° DE L'OREILLE EXTERNE.

A. Du Pavillon de l'Oreille.

Pl. 144, fig. 10. Placé de chaque côté de la tête, derrière la joue, au-devant de la région mastoïdienne et au-dessous des tempes, le pavillon de l'oreille a la forme d'un ovale dont la grosse extrémité serait dirigée en haut. Recourbé sur lui-même en divers sens, comprimé de dehors en dedans, plus ou moins détaché des parties latérales de la tête, il est libre en haut, en arrière et en bas; mais en avant et en dedans il se continue avec les parties voisines. Sa face externe, dirigée un peu en avant, présente des saillies et des enfoncemens qui sont de haut en bas :

Pl. 144, fig. 10. 1° L'*hélix*, espèce de repli à peu près demi-circulaire, qui commence vers le milieu du pavillon, au-dessus du conduit auditif. Il se dirige d'abord en avant, puis en haut, et se recourbe en arrière pour redescendre à la partie postérieure du pavillon, où il se perd en se continuant en avant avec l'*anthélix*, et en arrière avec le lobule de l'oreille.

Pl. 144, fig. 10. 2° La *rainure de l'hélix* est le sillon, plus ou moins profond, qui suit tout le trajet de l'hélix en dedans et au-dessous de lui.

Pl. 144, fig. 10. 3° L'*anthélix* est une éminence qui commence dans la rainure de l'hélix, au-dessus de la conque, par une extrémité bifurquée, dont la branche supérieure est large, obtuse, oblique, tandis que l'inférieure est plus étroite, saillante et horizontale : ces deux branches réunies forment une saillie courbe qui se dirige en arrière et se termine insensiblement en arrière et au-dessous de l'anti-tragus.

4° La *fosse naviculaire* ou *scaphoïde* est l'enfoncement qui se trouve entre les deux branches de l'anthélix. Pl. 144, fig. 10.

5° Le *tragus* est un tubercule aplati, triangulaire, situé au-devant du conduit auriculaire. Sa base se continue avec le reste du pavillon. Son sommet est libre, et dirigé en arrière et en dehors. Pl. 144, fig. 10.

6° L'*anti-tragus* est une saillie légèrement comprimée, située en arrière, vis-à-vis le tragus, au-dessous de l'anthélix. Pl. 144, fig. 10.

7° La *conque* est une cavité assez profonde, limitée en avant par le tragus, et en arrière par l'anthélix et l'anti-tragus. La conque est divisée par l'hélix en deux portions : l'une, supérieure, étroite, se continue avec la racine de l'hélix ; l'autre, inférieure, plus large, triangulaire, se continue en dedans et en avant, avec le conduit auriculaire. Pl. 144, fig. 10.

8° Le *lobule* est une éminence arrondie, déprimée, molle, qui forme l'extrémité inférieure du pavillon de l'oreille, et à laquelle la plupart du peuple a l'habitude de suspendre des anneaux. Pl. 144, fig. 10.

La face interne du pavillon de l'oreille regarde en arrière ; elle offre des éminences et des cavités disposées en sens inverse de celles de la face externe, mais moins prononcées.

Organisation du Pavillon de l'Oreille.

Le pavillon de l'oreille est recouvert à l'extérieur par une peau mince, assez adhérente au fibro-cartilage qui lui donne sa consistance et son élasticité, et parsemée de follicules sébacés. Cette enveloppe dermoïde forme à elle seule le lobule, et dans cet endroit ses deux lames sont réunies par un tissu cellulaire graisseux. Au niveau du tragus, elle est garnie, surtout chez les vieillards, de poils plus ou moins longs, destinés à empêcher que les corpuscules qui voltigent dans l'air ne s'introduisent dans le conduit auditif. Pl. 144, fig. 11.

Le *fibro-cartilage de l'oreille*, par sa consistance et son élasticité, soutient cette partie et en détermine la forme. Il offre en effet toutes les éminences et les cavités dont je viens de parler, et qui sont même encore plus prononcées que lorsqu'il est recouvert par la peau. Entre l'hélix et le tragus, il est coupé par une scissure que remplit un ligament ; entre l'anti-tragus et les extrémités réunies de l'hélix et de l'anthélix, il présente une semblable division, remplie par une membrane fibreuse. En bas, le fibro-cartilage ne se prolonge pas dans le lobule ; en dedans, il se continue avec le conduit auriculaire. Il est formé d'une lame de cartilage, mince, élastique, jaunâtre, revêtue d'un péricondre fort épais. Pl. 144, fig. 14.

Le fibro-cartilage du pavillon de l'oreille est fixé à la partie latérale de la tête par trois ligamens fibro-celluleux : l'un, *supérieur*, se fixe à la convexité que la conque présente en dedans, et va se terminer en s'élargissant à l'aponévrose épicroticienne ; le second, *antérieur*, s'attache à la base du tragus et à la partie voisine de l'hélix, et se termine à la base de l'apophyse zygomatique ; le troisième, *postérieur*, se porte de la convexité de la conque à la base de l'apophyse mastoïde.

Deux espèces de muscles appartiennent au pavillon de l'oreille. Les uns, *extrinsèques*, servent aux mouvemens généraux de cette partie ; ils ont déjà été décrits ; les autres, *intrinsèques*, sont situés sur divers points du fibro-cartilage. A peine marqués chez le plus Pl. 62, fig. 2.
Pl. 63, fig. 1.

grand nombre des individus, ils déterminent de légers mouvemens dans les différentes régions du pavillon de l'oreille. Il y en a cinq ; savoir :

- Pl. 144, fig. 12. 1° *Muscle du tragus*. Il est assez large, triangulaire ; il recouvre la face externe du tragus, et s'étend de la base au sommet de cette éminence.
- Pl. 144, fig. 12. 2° *Muscle de l'anti-tragus*. Il est moins large, mais plus épais que le précédent. Il se trouve entre l'anti-tragus et l'anthélix. Ses fibres sont obliques.
- Pl. 144, fig. 12. 3° *Grand muscle de l'hélix*. Il est placé sur l'origine de l'hélix, au-dessus du tragus. Il est allongé, mince, et plus étroit en avant qu'en arrière.
- 4° *Petit muscle de l'hélix*. Il manque souvent. C'est un petit faisceau aplati, d'une forme irrégulière, lequel est placé sur la saillie de l'hélix qui sépare la conque en deux parties.
- Pl. 144, fig. 13. 5° *Muscle transversal*. On nomme ainsi un faisceau de fibres irrégulières qui sont placées derrière le pavillon de l'oreille, et se portent de la convexité de la conque à la saillie que forme de ce côté la rainure de l'hélix.

B. Du Conduit auriculaire.

- Pl. 144, fig. 16. Etendu du fond de la conque jusqu'à la cavité du tympan, le conduit auriculaire est situé entre l'articulation de la mâchoire et l'apophyse mastoïde. Il a environ dix à douze lignes de profondeur ; sa paroi inférieure est un peu plus longue que la supérieure, à raison de l'obliquité de la membrane du tympan. Il est oblique de dehors en dedans, d'arrière en avant, et présente une légère courbure à concavité inférieure. Il est aussi un peu plus étroit au milieu qu'à ses extrémités. Le conduit auditif offre une portion interne qui est osseuse et appartient au temporal, et une portion externe ou fibro-cartilagineuse, qui n'est qu'un prolongement du cartilage de la conque. La première a été décrite ; la seconde est une lame cartilagineuse recourbée sur elle-même, de manière à former la partie antérieure et inférieure du conduit, lequel est complété en haut et en arrière par une portion fibreuse. Lorsqu'on étend cette lame, elle paraît triangulaire ; elle se continue en dehors avec le tragus et avec la conque.

- Pl. 144, fig. 15. Près du tragus, le fibro-cartilage du conduit auditif présente deux ou trois fentes transversales situées à diverses distances les unes des autres, et remplies par un tissu fibreux qui a quelquefois l'apparence de fibres charnues. Ces fentes ont été nommées les *incisures de Santorini*.

L'extrémité interne du fibro-cartilage du conduit auditif tient au temporal par un tissu fibro-celluleux.

- Pl. 147, fig. 9. La membrane fibreuse qui remplit l'intervalle que le fibro-cartilage laisse en haut et en arrière, offre la même apparence que celle qu'on observe dans les incisures de Santorini. Le conduit auriculaire est revêtu à l'intérieur par un prolongement de la peau du pavillon de l'oreille. Cette peau devient plus blanche, et de plus en plus mince, à mesure qu'elle se rapproche de la membrane du tympan, sur laquelle elle se réfléchit et qu'elle double en dehors, en formant un véritable cul-de-sac. Elle est recouverte d'un duvet très-fin dans toute son étendue, et garnie, chez les hommes, de poils assez longs, près de l'entrée du conduit auriculaire. Elle est criblée de petits trous qui sont les orifices des glandes cérumineuses. Elle est unie aux parties sous-jacentes par un tissu filamenteux serré.

On trouve au-dessous de la peau du conduit auditif, en haut et en arrière, à l'endroit où le fibro-cartilage n'existe pas, des follicules d'une nature spéciale qu'on nomme *glandes cérumineuses*. Ces follicules sont globuleux, d'une couleur jaune foncée, et munis chacun d'un orifice excréteur, par lequel ils versent dans le conduit la matière onctueuse, grasse et amère, qu'on appelle le *cérumen*. Pl. 147, fig. 9.

2° DE L'OREILLE MOYENNE, OU DE LA CAVITÉ DU TYMPAN.

Le tympan est une cavité d'une forme irrégulière, creusée dans la base du rocher, entre le conduit auriculaire et le labyrinthe, au-dessus de la fosse glénoïde, derrière la trompe d'Eustachi, au-devant de l'apophyse mastoïde. Elle est un peu plus grande en haut qu'en bas et d'avant en arrière, que dans toute autre direction. Elle est tapissée par une membrane muqueuse, et communique avec le pharynx par le conduit guttural de l'oreille. Elle présente six parois : une externe, une interne, une supérieure, une inférieure, une postérieure et une antérieure. La *paroi externe* est oblique de haut en bas, et de dehors en dedans ; elle est formée presque entièrement par la membrane du tympan. Celle-ci est une cloison demi-transparente, fort mince, qui ferme l'extrémité interne du conduit auriculaire, et forme, à raison de son obliquité, un angle rentrant fort aigu avec sa paroi inférieure, et un angle obtus avec la supérieure. Sa forme est circulaire ; elle est concave en dehors, convexe en dedans, et semble tirée dans ce dernier sens par le manche du marteau, qui lui adhère. Pl. 145, fig. 20, 21. Pl. 147, fig. 9.

La circonférence de la membrane du tympan est enchâssée dans la rainure que présente l'extrémité interne de la portion osseuse du conduit auriculaire. Pl. 145, fig. 22, 23.

La membrane du tympan n'offre aucune ouverture ; elle empêche toute communication entre le conduit auriculaire et la cavité de l'oreille moyenne ; elle est sèche, fibreuse et dépourvue de vaisseaux sanguins, du moins dans l'état naturel, bien que les injections en fassent apercevoir lorsqu'elles sont très-fines. Pl. 148, fig. 1, 2.

En haut et en bas la paroi externe du tympan est formée par deux petites surfaces osseuses inégales.

La *paroi interne* est un peu inclinée en arrière ; elle offre :

1° La *fenêtre ovale*, ou l'*ouverture vestibulaire du tympan* ; c'est une ouverture ovale qui fait communiquer le tympan avec le vestibule. Son grand diamètre est horizontal. Son bord supérieur est courbé en demi-ellipse ; l'inférieur est droit, et même un peu rentrant. Elle est bouchée par la base de l'étrier, et lui est unie par une membrane fine, qui donne à cet osselet une légère mobilité. Au-dessus de la fenêtre ovale on voit une saillie allongée qui correspond à l'aqueduc de Fallope. Pl. 146, fig. 1. Pl. 145, fig. 1.

2° Le *promontoire* est un tubercule osseux, assez large, qui se trouve au-dessous de la fenêtre ovale. Il correspond à la partie externe du vestibule et à la rampe correspondante du limaçon. Il est borné en avant par l'extrémité du bec de cuiller. Pl. 145, fig. 21.

3° La *fenêtre ronde*, ou l'*ouverture cochléenne du tympan*, est placée au-dessous et un peu en arrière du promontoire. Plus petite que la fenêtre ovale, triangulaire et non pas ronde, comme son nom semble l'indiquer, elle se trouve au fond d'une cavité infundibuliforme, Pl. 145, fig. 1, 21.

et ferait communiquer le tympan avec la rampe interne du limaçon, sans une membrane fine qui la ferme complètement.

La *paroi supérieure* de la cavité du tympan est formée par une lame osseuse, mince, percée de plusieurs petits trous qui donnent passage à des vaisseaux.

La *paroi inférieure*, étroite, irrégulière, présente la scissure glénoïdale par laquelle sortent la longue apophyse du marteau et la corde du tympan, et par où s'introduit le muscle antérieur du marteau.

La *paroi postérieure* offre en haut une ouverture inégale, raboteuse, dirigée en arrière et en bas, et placée au-dessus de la courte blanche de l'enclume. Cette ouverture conduit dans les cellules mastoïdiennes. Celles-ci sont creusées dans l'épaisseur de l'apophyse du même nom; elles varient pour le nombre, l'étendue, et sont en général d'autant plus développées, qu'on les examine chez des individus plus âgés. Celles de l'extérieur sont beaucoup plus petites que celles du centre. Elles communiquent toutes ensemble par des ouvertures en nombre et de forme variables, et sont tapissées par un prolongement de la membrane muqueuse du tympan. Au-dessous de l'ouverture des cellules mastoïdiennes, derrière la fenêtre ovale, on trouve une petite éminence creuse, conique, qu'on nomme la *pyramide*; son sommet, dirigé en avant, est percé d'une ouverture par laquelle sort le tendon du muscle de l'étrier, ce dernier étant renfermé dans la cavité centrale de l'éminence.

Au-dessous de la base de la pyramide on voit une petite ouverture qui communique avec l'aqueduc de Fallope, et donne passage à un nerf.

La *paroi antérieure* du tympan offre une petite lame osseuse, mince, saillante, courbée sur elle-même de bas en haut, et qu'on a nommée le *bec de cuiller*. Cette lame sépare deux canaux situés dans l'angle rentrant que forment entre elles la portion écailleuse et la portion pierreuse du temporal. Ces canaux sont placés l'un au-dessus de l'autre. Le supérieur est arrondi, et donne passage au muscle interne du marteau; l'inférieur, plus large que le précédent, forme la portion osseuse de la *trompe d'Eustachi*.

La *trompe d'Eustachi*, ou le conduit guttural de l'oreille, est un canal en partie osseux et en partie fibro-cartilagineux, qui se porte de la cavité du tympan à la partie supérieure du pharynx; sa direction est oblique en avant, en dedans et en bas. Sa longueur est d'environ deux pouces. Sa portion osseuse, longue de huit à neuf lignes, située au-dessus du canal carotidien, commence dans le tympan par un orifice assez évasé; puis elle se rétrécit et s'arrondit. Sa portion cartilagineuse augmente successivement de diamètre jusqu'au pharynx; elle se termine près de l'aile interne de l'apophyse ptérygoïde, derrière l'ouverture postérieure de la fosse nasale correspondante, par un pavillon évasé, renflé, dont les bords sont appliqués l'un contre l'autre, de manière à ne laisser entre eux qu'une fente assez étroite. La trompe d'Eustachi est manifestement comprimée de dehors en dedans, de sorte que sa coupe est elliptique.

Le fibro-cartilage de la trompe d'Eustachi est formé par une lame irrégulièrement quadrilatère, recourbée sur elle-même de bas en haut et de dedans en dehors. Il constitue toute la paroi interne et la partie supérieure de la paroi externe du conduit guttural de l'oreille; la paroi externe de ce dernier est, en effet, formée par une membrane fibreuse, mince, qui unit entre eux les deux bords du fibro-cartilage, et se trouve étroitement unie

à la membrane muqueuse qui tapisse l'intérieur du conduit. Le fibro-cartilage de la trompe d'Eustachi s'enfonce dans les inégalités du conduit osseux du temporal, et lui adhère très-intimement.

Le conduit guttural de l'oreille est constamment ouvert, et entretient une libre communication entre la cavité du tympan et celle du pharynx.

Des osselets de la cavité du tympan.

La caisse du tympan est traversée de dehors en dedans par une série d'osselets articulés entre eux, mus par des muscles particuliers, et qui s'étendent de la membrane du tympan à la fenêtre ovale. Ces osselets représentent dans leur ensemble une espèce de levier coudé; on les a nommés le marteau, l'enclume, l'os lenticulaire et l'étrier. Pl. 144, fig. 16.

Le *marteau* est le plus long des osselets de l'oreille; il est verticalement placé à la partie interne et supérieure de la membrane du tympan. Il offre, 1° une *tête* qui en forme la partie la plus élevée et la plus volumineuse. Cette éminence est lisse, ovoïde, et s'articule en arrière avec l'enclume, au moyen de deux légers enfoncements. En dehors elle répond à la portion écailleuse du temporal. 2° Un *col* ou léger rétrécissement, placé entre la tête et le manche. Il est court, et donne naissance en avant à une apophyse grêle, fort allongée, qui traverse la scissure glénoïdale, et reçoit l'insertion du muscle antérieur du marteau: c'est l'*apophyse de Raw*. 3° Un *manche* qui forme avec le col un angle obtus, rentrant en dedans; son extrémité inférieure est mince, arrondie, inclinée en dedans, et correspond au centre de la membrane du tympan. Son extrémité supérieure donne naissance en dehors à une apophyse étroite et courte, qui reçoit l'insertion du muscle interne du marteau. Le manche du marteau est légèrement comprimé d'avant en arrière, et adhère dans toute son étendue à la membrane du tympan. Pl. 145, fig. 4, 5, 14, 19.

L'*enclume* est placée en dedans et en arrière du marteau; elle est un peu plus grosse, mais plus courte que cet osselet, et présente assez de ressemblance avec une dent molaire dont les deux racines seraient fort écartées. Son corps en forme la partie principale; il a la forme d'un ovoïde aplati transversalement, et dont le grand diamètre serait vertical. Dirigé en haut et en avant, il est convexe en dehors, légèrement concave en dedans, et muni en avant de deux tubercules inégaux, séparés par un enfoncement, pour s'articuler avec le marteau. Des deux branches de l'enclume, la *supérieure* est horizontale, plus courte, conoïde, aplatie, et s'appuie sur l'orifice des cellules mastoïdiennes; l'*inférieure* est plus longue, verticale, grêle, presque parallèle au manche du marteau; son sommet est recourbé en dedans, et creusé d'une petite excavation qui s'articule avec l'os lenticulaire. Pl. 145, fig. 1, 6, 7, 8, 19, 23.

L'*os lenticulaire* est le plus petit des osselets de l'oreille. Arrondi, aplati de dehors en dedans, il est convexe sur ses deux faces, qui s'articulent, l'externe avec la branche verticale de l'enclume, et l'interne avec la tête de l'étrier. Pl. 145, fig. 8, 18, 19.

L'*étrier* est le plus interne des osselets de l'oreille. Il a la forme de l'instrument dont il porte le nom. Il offre une tête, deux branches et une base; 1° la tête, dirigée en dehors, est soutenue par un col court, et offre à son sommet une excavation qui reçoit la face correspondante de l'os lenticulaire; 2° les *branches* s'écartent du col en divergeant, et inter- Pl. 145, fig. 1, 9, 10, 11, 12.

ceptent entre elles un intervalle parabolique; l'une est antérieure, moins courbe et plus courte que la seconde, qui est postérieure: elles sont creusées d'une légère cannelure sur le côté, par lequel elles se correspondent; 3^o la *base de l'étrier*, dirigée en dedans, est une lame mince et assez large, allongée d'avant en arrière, qui a la forme de la fenêtre ovale sur laquelle elle est appliquée. Elle se continue avec les branches par ses deux extrémités. Sa face interne est légèrement convexe, et l'externe un peu concave.

Pl. 145, fig. 13, 15, 16, 17. Les osselets de l'ouïe sont presque entièrement composés de tissu compacte; ils sont surmontés, au niveau des surfaces qui les joignent entre eux, d'une couche excessivement mince de cartilage, et paraissent unis simplement par la membrane du tympan, qui les recouvre, et qui, passant sur leurs articulations, leur tient lieu de ligaments. Chacun d'eux paraît se développer par un seul point d'ossification.

Des muscles des osselets de l'oreille.

Ces muscles, destinés à imprimer aux osselets de l'oreille divers mouvemens qui ont pour but de tendre ou de relâcher l'espèce de chaîne qu'ils représentent, depuis la membrane du tympan jusqu'à la fenêtre ovale, sont le muscle interne du marteau, le muscle antérieur et le muscle externe du même osselet, et le muscle de l'étrier.

Pl. 145, fig. 20, 21, 22. *Muscle interne du marteau.* Il est grêle, allongé, s'insère aux inégalités du temporal, près de l'orifice inférieur du canal carotidien, et au fibro-cartilage de la trompe d'Eustachii. D'abord aponévrotique, il devient bientôt charnu, se dirige en arrière et en dehors, entre dans le conduit du temporal qui est au-dessus du bec de cuiller, s'introduit dans le tympan en donnant naissance à un petit tendon, lequel se réfléchit sur l'extrémité du bec de cuiller, et va se terminer à l'apophyse du manche du marteau. Il a pour usage de tendre la membrane du tympan en tirant le marteau en dedans.

Pl. 145, fig. 21. Le *muscle antérieur du marteau* est plus grêle encore que le précédent. Étroit, allongé, il s'insère, par de courtes aponévroses, à l'épine du sphénoïde et à la partie externe du fibro-cartilage de la trompe d'Eustachii. Il se dirige ensuite en haut, en dehors et en arrière, traverse la scissure glénoïdale, et s'implante par un petit tendon à l'apophyse grêle de Raw. Il paraît avoir pour usage de relâcher la membrane du tympan en tirant le marteau en dehors et en avant.

Pl. 145, fig. 20. *Muscle externe du marteau.* Il n'existe pas d'une manière sensible chez tous les sujets. Il s'insère dans la rainure osseuse qui reçoit la membrane du tympan, et se termine au manche du marteau, au-dessous de sa courte apophyse.

Pl. 145, fig. 22. Le *muscle de l'étrier* est le plus petit des muscles des osselets de l'ouïe. Il naît au fond de la cavité de la pyramide, dont il a la forme, et se termine par un tendon très-fin qui traverse l'ouverture du sommet de cette éminence, se porte en avant, et s'attache à la partie postérieure du col de l'étrier. En se contractant, ce muscle tire en arrière la tête de l'étrier, et fait éprouver à sa base un léger mouvement de bascule en vertu duquel son extrémité antérieure fait saillie vers la cavité du tympan, tandis que son extrémité postérieure tend à s'enfoncer dans le vestibule.

De la membrane muqueuse du tympan.

Toute la cavité du tympan et les parties qu'elle renferme sont revêtues par une membrane très-mince, que plusieurs auteurs ont désignée sous le nom de périoste, mais qui n'est bien évidemment qu'un prolongement de la membrane muqueuse du pharynx. Cette membrane forme un bourrelet saillant tout autour du pavillon de la trompe d'Eustachi, puis devient fort ténue et demi-transparente, pour pénétrer dans ce conduit. Parvenue dans le tympan, elle en revêt toutes les parois en tapissant leurs éminences et s'introduisant dans leur cavités. Elle contribue à fermer la fenêtre ovale, se réfléchit sur le bec de cuiller et sur le tendon du muscle interne du marteau, entoure l'apophyse grêle de Raw, bouche la fente glénoïdale, double en dedans la membrane du tympan, revêt les osselets de l'oreille, et s'introduit dans les cellules mastoïdiennes, qu'elle isole du diploë de l'apophyse mastoïde.

Pl. 145, fig. 21.

Cette membrane, bien que d'une grande ténuité, paraît formée d'un feuillet fibreux en dehors, et d'un feuillet muqueux en dedans. Elle est plus molle, plus rouge et plus vasculaire chez les enfans que chez les adultes et les vieillards. Elle est le siège d'une sécrétion de mucus qui s'écoule dans le pharynx par la trompe d'Eustachi.

3° DE L'OREILLE INTERNE OU DU LABYRINTHE.

Cette dernière partie de l'organe de l'ouïe est située entre le tympan et le conduit auditif interne. Elle est composée de plusieurs cavités creusées dans la substance du rocher, et qu'on a nommées le *vestibule*, le *limaçon* et les *canaux demi-circulaires*.

Pl. 144, fig. 16.

Du vestibule.

On nomme ainsi une cavité d'une forme irrégulièrement sphéroïdale, située en dedans du tympan, en dehors du conduit auditif interne, au-devant des canaux demi-circulaires, et en arrière du limaçon. En haut et en bas, le vestibule est recouvert par le tissu compacte du rocher. Il est divisé en deux parties inégales par une crête osseuse qui s'élève de sa paroi inférieure, se dirige en dehors et en avant, et se termine au-dessus de la fenêtre ovale par un petit tubercule rugueux.

Pl. 146, fig. 7, 8.

Le vestibule présente un grand nombre d'ouvertures qui sont : 1° en dehors, l'orifice interne de la fenêtre ovale, fermée par la base de l'étrier et par la membrane du vestibule qui unit ces parties; 2° en haut, les deux orifices antérieurs des canaux demi-circulaires vertical supérieur et horizontal; 3° en avant et en bas, l'orifice de la rampe externe du limaçon; 4° en arrière, les deux ouvertures isolées des canaux demi-circulaires vertical inférieur et horizontal, et l'ouverture commune aux deux canaux verticaux; 5° enfin, il présente en dedans plusieurs petits trous qui livrent passage aux filets du nerf acoustique et à des vaisseaux sanguins.

Pl. 146, fig. 1, 2, 5, 7, 8.

L'*aqueduc du vestibule* est un conduit fort étroit, qui fait communiquer cette cavité avec la base du crâne. Son orifice interne, souvent à peine visible, se trouve en dedans du

Pl. 146, fig. 5.

Texte.

37

vestibule, très-près de l'orifice commun des deux canaux demi-circulaires verticaux. De là il se porte d'abord en haut, puis en arrière et en bas, et finit par s'ouvrir, en s'élargissant, sur la face postérieure du rocher.

Du limaçon.

Pl. 144, fig. 16.
Pl. 145, fig. 1. On appelle ainsi une cavité osseuse formée de deux canaux coniques, contournés en spirale comme les coquilles dont on lui a donné le nom. Le limaçon est caché dans la partie antérieure du rocher, en avant et en dedans du vestibule et du conduit auditif interne.

Pl. 145, fig. 1, 3, 5. Obliquement dirigé en dehors, en bas et en avant, il décrit deux spirales en sens inverse, du côté droit et du côté gauche. Le limaçon présente un *axe* ou noyau central, une lame qu'on nomme *lame des contours*, qui en forme la paroi, une *cloison spirale* et un *aqueduc*.

L'*axe* du limaçon commence au fond du conduit auditif interne, et se dirige presque horizontalement en avant et en dehors. Il est conique; sa base est creusée d'un enfoncement qu'on observe au fond du conduit auditif interne: elle est criblée de porosités par lesquelles passent les filets de la branche limacienne du nerf acoustique. Le sommet de l'axe est creusé d'une petite cavité évasée, qu'on nomme l'*infundibulum*. Sa surface est taillée en vis par une double rainure, et offre beaucoup de petits trous pour le passage de filets nerveux.

Pl. 146, fig. 8. La *lame des contours* est plongée dans le tissu spongieux du rocher. Si on la suppose étendue et développée, elle ressemble à un triangle fort allongé. Elle est compacte, et recourbée sur elle-même, suivant sa largeur. Elle constitue une espèce de demi-canal conique, dont les bords adhèrent à l'axe, autour duquel elle décrit deux tours et demi de spirale, en se terminant vers l'*infundibulum*. Ces tours sont intimement unis entre eux dans l'endroit où ils se touchent, et représentent une longue cavité spirale qui va en décroissant de la base au sommet du limaçon.

Pl. 146, fig. 7.
Pl. 147, fig. 1. La *cloison du limaçon* sépare cette cavité dans toute sa longueur en deux parties. Elle est osseuse dans la portion qui tient à l'axe, et membraneuse dans celle qui adhère à la lame des contours. Elle est peu large vers la base du limaçon, et finit sur l'axe, vers le milieu du second contour, par une sorte de bec où commence l'*infundibulum*. Sa portion osseuse est formée de deux lames entre lesquelles on trouve des canaux très-fins et fort nombreux pour des nerfs. Sa portion membraneuse est demi-transparente, très-mince, et existe seule depuis le milieu du second contour jusqu'au sommet, où elle présente une petite ouverture arrondie.

Pl. 148, fig. 5, 6, 7, 8, 9, 10.
Pl. 147, fig. 3. Les deux cavités séparées par la cloison précédente ont été nommées les *rampes du limaçon*. L'une est interne, se termine à la fenêtre ronde, et, sans la membrane qui bouche cette dernière, communiquerait avec le tympan. L'autre est externe, et s'ouvre dans le vestibule. La rampe interne est plus large et plus courte; la face de la cloison qui lui correspond est rugueuse. La rampe externe est plus longue et plus étroite; la face de la cloison qui lui correspond offre des lignes rayonnées, légèrement saillantes. Ces deux cavités communiquent ensemble par l'ouverture du sommet de la cloison, et vont en se rétrécissant depuis leur origine jusqu'à leur ouverture de communication. La coupe verticale de chacune d'elles présente la forme d'un demi-cercle.

L'*aqueduc du limaçon* est un canal fort étroit qui s'étend de la cavité du limaçon à la base du crâne. Son orifice supérieur se trouve dans la rampe interne, près de la fenêtre ronde, et l'inférieur sur le bord postérieur du rocher, au-devant de la fosse jugulaire. Il a trois à quatre lignes de longueur. Son orifice inférieur est bien plus large que le supérieur, et présente un cône creux très-allongé. Pl. 146, fig. 5.

Des canaux demi-circulaires.

Ces canaux, au nombre de trois, ainsi nommés à raison de leur forme, sont creusés dans le rocher en arrière du vestibule, au-devant et au-dessus des cellules mastoïdiennes. Ils s'ouvrent par leurs extrémités dans le vestibule. Deux sont verticaux, l'un postérieur, l'autre supérieur; le troisième est horizontal. Pl. 144, fig. 16.

Le *canal vertical supérieur*, un peu moins étendu que l'inférieur, mais plus grand que l'horizontal, offre sa convexité en haut; une de ses extrémités est interne et l'autre externe. Il commence à la partie supérieure et antérieure du vestibule, par une ouverture elliptique placée au-dessus d'une de celles du canal horizontal; il se termine en arrière et en dehors, en s'unissant avec l'extrémité supérieure du canal vertical inférieur, pour former avec lui un canal commun, de deux lignes de longueur, qui s'ouvre par un seul orifice à la partie supérieure et interne du vestibule. Pl. 146, fig. 1, 3, 7, 8.

Le *canal vertical inférieur* présente sa convexité en arrière. Ses deux extrémités sont dirigées en avant, l'une en haut et l'autre en bas. La première est unie au canal précédent; la seconde s'ouvre isolément en bas et en dedans du vestibule, par un orifice arrondi, placé au-dessous de l'ouverture de l'extrémité interne du canal horizontal. Pl. 146, fig. 1, 3, 7, 8.

Le *canal horizontal* est le plus petit des trois. Sa convexité est dirigée en arrière. Placé entre les deux autres, il commence en avant par une ouverture évasée, située entre celle du canal vertical supérieur et la fenêtre ovale. Il se termine en dedans du vestibule, par une ouverture étroite qu'on observe entre l'orifice commun des deux canaux verticaux et l'orifice propre de l'inférieur. Pl. 146, fig. 1, 3, 5, 7, 8.

Les trois canaux demi-circulaires sont formés par une lame de tissu compacte. Leur surface interne est très-lisse.

Des Parties molles de l'oreille interne.

Les diverses cavités qui, par leur réunion, constituent le labyrinthe, sont tapissées par une membrane d'une excessive ténuité. On observe de plus, dans chaque canal demi-circulaire, un tuyau membraneux beaucoup plus petit que le conduit osseux auquel il adhère par un tissu cellulaire comme muqueux. On trouve aussi trois ampoules ou renflements membraneux aux orifices isolés des canaux verticaux et à l'orifice interne du canal horizontal; ces ampoules viennent aboutir, ainsi que les extrémités opposées des canaux qui en sont privées, dans une sorte de sac commun qui occupe une portion du vestibule. Ces parties sont remplies d'une humeur transparente, et flottent elles-mêmes dans l'humeur séreuse du labyrinthe. On voit dans le vestibule un autre petit sac, qui est contigu au précédent, sans cependant communiquer avec lui, et qui adhère assez fortement aux Pl. 147, fig. 1, 3, 5.

- Pl. 147, fig. 1, 3, 5. parois de la cavité osseuse qu'il tapisse. Il est plein d'une humeur particulière, et présente des parois assez épaisses dans lesquelles viennent se distribuer les filets de la branche vestibulaire du nerf acoustique. Il envoie dans l'aqueduc du vestibule un prolongement qui se termine en cul-de-sac au-dessous de la dure-mère. La membrane du vestibule s'enfonce dans le limaçon par l'orifice de sa rampe externe; elle revêt celle-ci dans toute son étendue, passe dans la rampe interne par l'ouverture du sommet de la lame spirale, la tapisse, et descend jusqu'à la fenêtre ronde, qu'elle bouche. Elle envoie de plus un prolongement en forme de cul-de-sac dans l'aqueduc du limaçon.
- Pl. 148, fig. 3, 10. On ne connaît pas la nature de cette membrane, qui paraît plus vasculaire dans l'enfance qu'à toute autre époque de la vie. Elle exhale un liquide transparent, plus ou moins abondant, qui remplit les diverses cavités de l'oreille interne.

CHAPITRE SECOND.

DE L'ENCÉPHALE,

OU DE L'ORGANE CENTRAL DES PERCEPTIONS ET DES VOLITIONS.

- Pl. 149, fig. 1, 2. L'encéphale est un organe mou, pulpeux, qu'on peut considérer comme le centre du système nerveux, auquel se rapportent les sensations, d'où émanent les actes de la volonté, qui est en grande partie renfermé dans la cavité du crâne, comme l'indique son nom, et qui se prolonge d'autre part dans le canal vertébral. Symétrique et régulier, il semble partagé, suivant sa longueur et sur la ligne médiane, en deux moitiés égales, l'une droite et l'autre gauche. Ces moitiés sont distinctes, et séparées l'une de l'autre par des scissures plus ou moins profondes, et, dans plusieurs endroits, elles sont réunies et comme confondues par des lames ou *commissures* nerveuses. Il résulte de cette disposition que l'encéphale est formé de parties paires situées sur les côtés, et de parties impaires qui occupent la ligne médiane.

- Pl. 150. Pour la facilité de l'étude, on a divisé l'encéphale en quatre parties différentes par leur situation, leur volume, leur forme et leur texture, mais qui ont néanmoins les connexions les plus intimes les unes avec les autres. Ce sont : 1^o le *cerveau*, qui occupe la plus grande partie de la cavité du crâne; 2^o le *cervelet*, beaucoup moins volumineux, qui est placé dans les fosses occipitales inférieures; 3^o la *protubérance cérébrale*, ou le *mésocéphale*, qui est placé à la base du crâne, et semble servir de moyen d'union entre les deux parties précédentes, et 4^o la *moelle épinière* ou *vertébrale*.

L'encéphale est enveloppé dans trois membranes que nous décrirons plus tard. Nous allons d'abord examiner cet organe dans sa conformation extérieure; après quoi nous verrons la disposition qu'il offre à l'intérieur, dans chacune des parties qui le composent, et les rapports que celles-ci ont elles-mêmes les unes avec les autres.

1^o DU CERVEAU.

Il forme la portion la plus considérable et la plus élevée de l'encéphale, et occupe toute la partie supérieure de la cavité du crâne. Il s'étend des fosses coronales aux fosses occipitales supérieures, et appuie d'avant en arrière sur les voûtes orbitaires, sur les fosses moyennes de la base du crâne et sur le repli fibreux de la dure-mère, qu'on nomme la tente du cervelet. Ovoïde, comprimé sur les côtés et aplati en dessous, il présente sa petite extrémité en avant. Pl. 149, fig. 1,
2.
Pl. 150.

On distingue au cerveau une face supérieure et une face inférieure.

La *face supérieure* est convexe, arrondie, et en rapport avec les os de la voûte du crâne, sur lesquels elle semble moulée. Elle est divisée sur la ligne moyenne par une scissure profonde, occupée par la grande faux de la dure-mère : cette scissure partage le cerveau en avant et en arrière dans toute sa hauteur ; au milieu elle est limitée par une lame blanche, qu'on nomme le *corps calleux* ou le *mésolobe*. Pl. 151, fig. 1,
2.
Pl. 153.

Le cerveau est partagé par la scissure précédente en deux moitiés, que l'on nomme *hémisphères* ou *lobes cérébraux*. Ces hémisphères, l'un à droite, l'autre à gauche, ont chacun la forme d'un quart d'ovoïde. Leur *face interne* est aplatie, verticale, en rapport avec celle du lobe opposé, et présente profondément entre elle et le corps calleux un enfoncement longitudinal, dans lequel sont placées des artères. Leur *face supérieure* est externe, convexe et arrondie. Pl. 151, fig. 1,
2.

La surface des hémisphères du cerveau est couverte d'un grand nombre d'éminences arrondies, flexueuses, ondulées, qui se pénètrent mutuellement, et ont été nommées *circonvolutions cérébrales*. Ces éminences sont séparées par des sillons flexueux, appelés *anfractuosités* du cerveau. Pl. 151, fig. 1,
2.

Le nombre, le volume, la forme des circonvolutions cérébrales sont fort variables : plus ou moins volumineuses, plus ou moins nombreuses chez les divers individus, rarement se ressemblent-elles du côté droit et du côté gauche. Il en est de même des anfractuosités ; elles ont tantôt beaucoup de longueur, tantôt elles sont très-courtes ; leur profondeur est d'un pouce environ ; elles sont longitudinales, transversales ou obliques, droites ou flexueuses, souvent divisées et subdivisées ; elles se prolongent à la face inférieure du cerveau. Pl. 151, fig. 1,
2.

La *face inférieure* ou la *base du cerveau* est partagée par des enfoncemens, en plusieurs saillies distinctes, que l'on a nommées les *lobes* ou *lobules du cerveau*, et qui occupent la base des hémisphères. Ces lobes sont au nombre de trois de chaque côté. L'un *antérieur*, de forme triangulaire, un peu déprimé, appuie sur la voûte orbitaire ; le second *moyen*, est très-saillant, et remplit les fosses latérales et moyennes de la base du crâne ; le troisième ou *postérieur*, est un peu déprimé, et repose sur la tente du cervelet. Pl. 152.
Pl. 152.

La base du cerveau offre d'avant en arrière, sur la ligne médiane, une fente qui forme l'extrémité antérieure de sa grande scissure interlobaire, et qui est occupée par la faux cérébrale dans son tiers antérieur seulement. Cette fente est limitée en haut par la partie antérieure du corps calleux, et sépare les deux lobes antérieurs. Ceux-ci offrent une surface plane, triangulaire, rétrécie en avant, plus large en arrière. En dedans de chacun Pl. 152.

de ces lobes on voit un sillon profond, rectiligne, longitudinal, dans lequel est reçu le nerf olfactif. En dehors de ce sillon existent des circonvolutions et des anfractuosités moins prononcées que celles de la face supérieure de l'organe.

Pl. 152.

Entre les lobes antérieur et moyen, existe la *scissure de Sylvius*, grand enfoncement transversal, qui se prolonge obliquement en haut et en arrière sur la face externe de l'hémisphère, où il se confond dans les anfractuosités de cette région. La scissure de Sylvius répond au bord postérieur des ailes du sphénoïde; elle se continue en dedans à angle droit avec une autre scissure qui se prolonge longitudinalement en arrière. Cette dernière est bornée en dehors par le lobe moyen, et en dedans par le nerf optique et le pédoncule antérieur de la protubérance cérébrale; elle se continue en arrière avec une autre fente dont il sera bientôt fait mention. Vers le point de réunion des deux scissures précédentes, on observe une surface blanchâtre, percée d'ouvertures assez considérables qui donnent passage à des vaisseaux. Entre les deux scissures de Sylvius on trouve la *commissure des nerfs optiques*.

Pl. 152.

De la face supérieure de cette dernière s'élève une membrane grisâtre, demi-transparente, assez résistante, qui se porte à l'extrémité antérieure du corps calleux, et ferme en avant le troisième ventricule du cerveau.

Pl. 152.

Derrière la commissure des nerfs optiques on observe une couche grisâtre (*tuber cinereum*) qui adhère à ces nerfs, et se prolonge en arrière jusqu'aux éminences mamillaires. Elle concourt à former le troisième ventricule, et renferme à son centre un petit noyau de substance blanche.

Pl. 152.

Le *tuber cinereum* donne naissance, par sa partie moyenne, à un prolongement conique, mince, grisâtre, qu'on nomme la *tige pituitaire*. Cette tige est pleine, et se termine inférieurement à un petit corps molaire, logé dans la fosse sus-sphénoïdale, et qu'on appelle la *glande pituitaire*. La glande pituitaire est arrondie et allongée transversalement; elle est composée de deux portions adossées et distinctes, bien que très-adhérentes l'une à l'autre. La première de ces deux portions est antérieure et plus volumineuse que la seconde; elle est réniforme, convexe en avant, échangée en arrière, d'une couleur jaune cendrée: la seconde partie de la glande pituitaire est molle, pulpeuse, plus claire que la précédente, et comme imbibée d'un liquide blanchâtre, visqueux.

Pl. 157, fig. 1.

Pl. 152.

Les *tubercules mamillaires* ou *pisiformes* sont situés derrière le *tuber cinereum*; ils ont le volume et la forme d'un petit pois: blancs en dehors, grisâtres à l'intérieur, ils sont unis par une petite bandelette de substance grise très-molle, qui fait partie du plancher du troisième ventricule.

Pl. 152.

Derrière les tubercules mamillaires, entre les pédoncules antérieurs de la protubérance cérébrale, se trouve une lame de substance blanche, de forme triangulaire, qui fait partie du troisième ventricule.

En dehors des pédoncules antérieurs de la protubérance cérébrale, on voit de chaque côté le lobe moyen du cerveau séparé du postérieur par un sillon superficiel, oblique d'avant en arrière, et qui répond au bord supérieur du rocher. Ces lobes moyens et les postérieurs sont couverts de circonvolutions et d'anfractuosités bien moins prononcées qu'à la face supérieure du cerveau. Les anfractuosités surtout sont beaucoup moins profondes.

Pl. 152.

On observe, entre les lobes postérieur et moyen d'un côté et ceux de l'autre, la grosse

éminence quadrilatère, qu'on nomme *protubérance cérébrale*. Derrière cette protubérance, Pl. 157.
on voit l'extrémité postérieure du corps calleux, unissant la partie correspondante des hémisphères du cerveau.

Entre cette extrémité du corps calleux et la face supérieure de la protubérance, existe Pl. 152.
une fente large, transversale, par laquelle l'arachnoïde et la pie-mère pénètrent dans le troisième ventricule. Cette fente se continue de chaque côté avec une autre fente demi-circulaire, située entre les corps frangés et les couches optiques, et qui communique avec les ventricules latéraux. Bichat donne le nom de *grande fente cérébrale* à la réunion de ces trois fentes, qui établissent une communication entre l'extérieur du cerveau et ses cavités intérieures.

Tout-à-fait en arrière, on rencontre sur la ligne médiane de la face inférieure du cer- Pl. 152.
veau, l'extrémité postérieure de la scissure interlobaire, qui reçoit l'extrémité correspon-
dante de la grande faux cérébrale.

2^o DU CERVELET.

Le cervelet occupe la partie postérieure et inférieure du crâne; bien moins considé- Pl. 149, fig. 1,
rable que le cerveau, il n'en forme dans l'homme adulte que la huitième ou la neuvième Pl. 150.
partie. Il est régulier, symétrique, et peut être comparé à deux sphéroides déprimés,
placés horizontalement à côté l'un de l'autre, et confondus à leur point d'union. Il est
plus mou que le cerveau, et d'une couleur grise rougeâtre à l'extérieur.

La surface du cervelet résulte d'un assemblage de lames grises, épaisses d'une ligne Pl. 151, fig. 2.
et demie environ, et placées de champ les unes contre les autres. Concentriques et rég- Pl. 152.
ulières, ces lames sont plus grandes en arrière qu'en avant, et séparées par des sillons
profonds, dans lesquels s'enfonce la pie-mère. Les unes appartiennent à la face supérieure
du cervelet, et les autres à sa face inférieure. Elles ne se confondent pas entre elles, et
aucune ne fait le tour de l'organe.

Chaque lobe du cervelet offre ordinairement trente à trente-cinq de ces lames à sa face
supérieure, et vingt-quatre à trente à l'inférieure.

En écartant ces lames principales, on en trouve beaucoup d'autres plus petites et plus Pl. 155.
minces, qui sont pour ainsi dire sculptées sur leurs côtés, les unes au-dessus des autres,
et cachées dans les sillons. Ces lames secondaires sont de longueur différente; aucune ne
paraît à la superficie du cervelet, et toutes sont fixées par leur base à une des circonv-
olutions primitives, dont elles semblent former les ramifications. Quelques anatomistes
pensent que le nombre de ces lames s'élève de six à sept cents.

Les lames primitives, bien que séparées par des sillons, se réunissent, se groupent au Pl. 151, fig. 2.
nombre de deux, trois, quatre, cinq ou six, de manière à former des lobules fasciculés
à la surface du cervelet. Ces lobules sont séparés les uns des autres par des sillons courbes, Pl. 152.
larges et superficiels. Ils ne sont pas parallèles, mais se coupent presque tous à angle plus
ou moins aigu; leur nombre est ordinairement de seize : *cinq supérieurs, neuf inférieurs, et*
deux postérieurs.

La face supérieure du cervelet est aplatie, obliquement dirigée en arrière et en dehors, Pl. 151, fig. 2.
recouverte par la tente du cervelet. Elle présente à sa partie antérieure et moyenne une

saillie allongée, qui est formée par l'entrecroisement réciproque des lames qui composent les deux lobes de l'organe. On nomme cette éminence le *processus vermiformis superior*.

Toute la face supérieure du cervelet est occupée par cinq lobules fasciculés, communs aux deux lobes, disposés par bandes transversales recourbées, flexueuses, et dont la convexité est postérieure; le plus antérieur de ces lobules est plus courbé et moins étendu que les autres; ses lames s'étendent sans interruption d'un lobe à l'autre, et sont seulement un peu plus épaisses sur la ligne médiane. Les quatre lobules suivans sont successivement plus étendus, moins courbés; et leurs lames paraissent interrompues sur la ligne moyenne. Quelques-unes se détachent de l'un d'eux pour se joindre à un autre ou pour se terminer au fond d'un sillon, par une extrémité anguleuse: quelques-unes des lames du lobe droit finissent sur le gauche, et *vice versa*. D'autres lamelles se forment en cet endroit, et s'unissent avec les autres sur leur passage, de manière à former le processus vermiforme supérieur.

Pl. 152.

La face inférieure du cervelet offre sur la ligne médiane une excavation profonde qui reçoit en avant le commencement de la moelle épinière, et qui en arrière est occupée par une éminence volumineuse, qu'on nomme le *processus vermiformis inferior*. Cette éminence est entourée de chaque côté par une bande de substance blanche. Elle forme un lobule lamellé, composé d'un grand nombre de feuillets parallèles, transversaux, de dimensions inégales. Quelques-uns d'entre eux sont des prolongemens des languettes qui terminent les lobules latéraux; d'autres naissent dans les intervalles des sillons. Ce lobule est plus large et plus élevé au milieu, et dans cet endroit ses lames sont triangulaires; en arrière il offre un tubercule peu prononcé; en avant il se termine par un prolongement étroit de sept à huit lignes de longueur, de quatre à cinq de largeur, et que l'on a nommé la *tuette*, l'*éminence mamillaire du vermis inferior*.

La face inférieure du cervelet offre de chaque côté une surface convexe, arrondie, où l'on voit quatre lobules qui décrivent des courbes concentriques, à convexité postérieure. Le premier est plus court, plus large et plus épais que les suivans; il est formé de lames concentriques, dont l'étendue et la direction varient. En dehors et en avant de ce premier lobule est une petite saillie lamellée, oblongue, arrondie, qu'on a nommée le *lobule du nerf vague*, l'*appendice lobulaire*.

Pl. 151, fig. 2.

Les trois autres lobules latéraux inférieurs sont moins composés, mais plus longs que le premier. Leurs lames sont moins obliques.

La *circonférence du cervelet* est interrompue en avant et en arrière par deux échancrures; la postérieure correspond à la crête occipitale interne, et reçoit la faux du cervelet; l'antérieure est plus large, semi-lunaire; elle embrasse une portion de la protubérance cérébrale et le commencement de la moelle épinière. On observe sur toute la circonférence du cervelet un grand sillon horizontal, assez profond et large en avant.

3^o DE LA PROTUBÉRANCE CÉRÉBRALE.

Pl. 149, fig. 1.

La protubérance cérébrale, qu'on a encore désignée sous les noms de *pont de Varole*, de *mésocéphale*, de *protubérance annulaire*, est la portion la moins volumineuse de l'encé-

phale, dont elle semble former le centre. Placée entre le cerveau et le cervelet, et surmontant la moelle vertébrale, elle est le point d'union de ces différentes parties; en haut elle est séparée du cerveau par un sillon circulaire, large et profond en avant, superficiel et peu prononcé en arrière; en bas, un enfoncement demi-circulaire la sépare du commencement de la moelle épinière.

La protubérance cérébrale a une forme quadrilatère; son épaisseur égale presque sa largeur. Elle est dirigée obliquement en arrière et en bas. Sa consistance est plus grande que celle des autres parties de l'encéphale.

La face antérieure de la protubérance cérébrale regarde en bas; elle est convexe, plus étendue que la supérieure; elle repose sur la gouttière basilaire, et embrasse, comme une espèce d'anneau, les pédoncules du cerveau. Elle présente sur la ligne moyenne un sillon assez large qui loge l'artère basilaire, et se continue de chaque côté avec d'autres sillons transversaux, lesquels reçoivent les branches de la même artère. Pl. 149, fig. 1. Pl. 152.

La face postérieure de la protubérance cérébrale regarde en haut, et se trouve en grande partie cachée par le cervelet. Elle offre en haut les quatre tubercules quadrijumeaux; éminences oblongues, arrondies, blanches à l'extérieur, grises à l'intérieur, rapprochées par paires, et séparées les unes des autres par deux sillons qui se coupent crucialement. Les deux tubercules quadrijumeaux supérieurs, qu'on appelle *nates*, sont plus gros, plus larges et plus saillans que les inférieurs, nommés *testes*. Pl. 155.

Au-dessous et en dehors des testes, on trouve de chaque côté une éminence allongée qui se prolonge vers la couche optique.

Derrière et au-dessous des mêmes tubercules on observe une lame très-mince, grisâtre, molle, qui remonte vers le cervelet, et concourt à former la voûte du quatrième ventricule. Cette lame, appelée *valvule de Vieussens*, semble composée de fibrilles grisâtres, transversales, qui se réunissent au milieu sur un raphé longitudinal. Après s'être enfoncée sous l'échancrure antérieure du cervelet, cette lame s'élargit, s'amincit, s'unit à la partie postérieure du quatrième ventricule, et se continue par ses côtés avec les pédoncules du cervelet. Au-dessous du point où elle se sépare de la protubérance cérébrale, on voit un orifice arrondi qui forme l'ouverture postérieure de l'aqueduc de Sylvius, sorte de canal au moyen duquel le troisième et le quatrième ventricule communiquent ensemble à travers la protubérance cérébrale. Au-dessous existe une surface concave, blanche, presque verticale, qui forme la paroi antérieure du quatrième ventricule, et se trouve divisée suivant sa longueur par un sillon étroit. Ce sillon commence à l'aqueduc de Sylvius, et se termine sur la moelle par un petit enfoncement triangulaire, taillé en bec de plume, et qu'on appelle le *calamus scriptorius*. Des lignes blanches, très-fines, viennent se rendre obliquement de haut en bas sur ses côtés. On regarde généralement ces lignes comme les racines du nerf acoustique. Pl. 155. Pl. 164. Pl. 157, fig. 1. Pl. 165.

L'extrémité supérieure de la protubérance cérébrale est épaisse, large, et représentée par un bord arrondi qui se continue de chaque côté avec les pédoncules du cerveau. Pl. 162.

L'extrémité inférieure est plus petite, arrondie, et séparée de la moelle par un sillon transversal. Elle se continue par ses côtés avec les pédoncules du cervelet. Pl. 152.

La protubérance se continue donc avec le cerveau et le cervelet par quatre prolongemens médullaires considérables, dont deux sont antérieurs et deux sont postérieurs.

Texte.

Pl. 160, 161. *Prolongemens antérieurs ou cérébraux.* Ils naissent des angles correspondans de la protubérance, en empiétant un peu sur son bord antérieur et sur ses bords latéraux. Rapprochés l'un de l'autre à leur origine, ils se dirigent obliquement en avant, en haut et en dehors, en s'écartant et en augmentant progressivement de volume. Parvenus à la partie inférieure et moyenne du cerveau, ils s'engagent au-dessous des nerfs optiques, et se perdent aussitôt dans les couches du même nom.

Pl. 160, 161. *Prolongemens postérieurs ou cérébelleux.* Ils naissent des angles postérieurs, et surtout des bords latéraux de la protubérance. Ils sont beaucoup plus écartés l'un de l'autre que les précédens, parce que la moelle vertébrale les sépare à leur origine. Très-volumineux vers la protubérance, ils diminuent de volume à mesure qu'ils se portent en arrière, en bas et en dehors, pour aller se perdre chacun dans l'hémisphère correspondant du cervelet, dont ils forment les deux centres médullaires latéraux.

4^o DE LA MOELLE VERTÉBRALE OU ÉPINIÈRE.

Pl. 149, fig. 1, 2.
Pl. 150. La moelle vertébrale, qu'on nomme aussi le *prolongement rachidien de l'encéphale*, est un gros et long cordon médullaire, cylindroïde, qui descend de la protubérance cérébrale dans le canal vertébral, jusqu'au niveau de la première ou de la seconde vertèbre lombaire.

Pl. 149, fig. 1, 2.
Pl. 150. Le volume de la moelle varie dans les divers points de son étendue. Elle est renflée à son extrémité supérieure, se rétrécit au niveau du grand trou occipital, et se renfle de nouveau vers le milieu de la région cervicale. Arrivée à la partie inférieure de cette dernière région, elle diminue de volume, puis se dilate au haut du dos, et diminue enfin jusqu'à sa partie inférieure, qui se termine par une extrémité renflée et ovalaire. La moelle présente à étudier deux extrémités et un corps.

Pl. 175, fig. 1. L'*extrémité supérieure*, appelée le *bulbe rachidien*, est renfermée dans le crâne, et repose sur la partie inférieure de la gouttière basilaire. Elle représente une sorte de bulbe renflé, légèrement aplati d'avant en arrière, qui s'étend de la partie inférieure de la protubérance au grand trou occipital, et se rétrécit à mesure qu'il descend. Sa *face antérieure* est convexe, et présente quatre éminences placées symétriquement à côté les unes des autres, deux en dedans et deux en dehors. Les premières ont été nommées *éminences pyramidales*. Longues de huit à dix lignes, elles sont séparées par un sillon médian, vertical, qui se continue sur la face antérieure de la moelle jusqu'à son extrémité inférieure. Elles semblent provenir de la partie inférieure de la protubérance cérébrale. En haut elles sont larges et saillantes; à mesure qu'elles descendent elles diminuent de volume, et finissent par se perdre insensiblement sur la moelle. Les deux éminences latérales du bulbe rachidien ont été appelées *olivaires*. Elles sont oblongues, séparées des précédentes par un large sillon vertical, arrondies à leurs extrémités et renflées dans leur milieu.

Pl. 155. La *face postérieure* du bulbe rachidien fait partie du quatrième ventricule, et se continue sans démarcation sensible avec la face postérieure de la protubérance cérébrale. Elle est creusée au milieu par le *calamus scriptorius* et par le sillon qui précède cet enfoncement.

Pl. 175, fig. 2. Sur ses côtés, on voit deux éminences oblongues, blanches, qui contribuent à former le cervelet, et qu'on nomme les *processus restiformes*.

Le *corps* ou la partie moyenne de la moelle vertébrale présente les renflemens et les rétrécissemens dont il a été fait mention. Sa *face antérieure* correspond au corps des vertèbres, et présente une foule de plis transversaux très-fins, plus nombreux et plus prononcés dans ses deux tiers supérieurs que partout ailleurs. Elle est divisée dans toute sa longueur en deux moitiés latérales, par une scissure médiane qui commence entre les éminences pyramidales. Sa *face postérieure* offre des plis transversaux moins prononcés que ceux de sa face antérieure; elle est aussi parcourue dans toute sa longueur par une scissure médiane plus étroite, moins profonde que l'antérieure, et qui commence entre les deux *processus restiformes*. Ces deux scissures reçoivent un repli de la membrane propre de la moelle, et donnent passage, par une infinité de petits trous, à des vaisseaux qui s'introduisent dans cet organe et s'y distribuent. Dans le fond de ces sillons on trouve une couche de substance blanche: cette couche est formée de deux faisceaux longitudinaux, pour la scissure postérieure, et de filamens transverses qui s'entrecroisent sur la ligne médiane, pour l'antérieure. A raison de ces deux scissures, la moelle vertébrale paraît divisée dans toute sa longueur en deux gros cordons intimement unis sur la ligne moyenne.

Pl. 175, fig. 1.

Pl. 175, fig. 2.

De chaque côté, on voit sur les faces antérieure et postérieure du corps de la moelle des sillons latéraux, superficiels, dans lesquels s'implantent les racines des nerfs vertébraux. Les sillons latéraux postérieurs sont plus prononcés; ils ont des bords arrondis, très-blancs, et offrent dans leur fond une substance molle, grisâtre. Ils commencent par une ligne peu marquée entre les éminences olivaires et les processus restiformes, pour s'élargir et devenir plus profonds en descendant. A leur partie inférieure, ils paraissent formés de deux lignes parallèles: ils offrent dans toute leur étendue une série de petits trous placés les uns au-dessus des autres, et dans lesquels étaient reçues les racines postérieures des nerfs rachidiens.

Pl. 150.

Les deux sillons latéraux antérieurs commencent entre les éminences pyramidales et olivaires: ils sont moins apparens, moins larges, et plus superficiels que les précédens; ils reçoivent les racines antérieures des nerfs rachidiens.

Les *faces latérales* du corps de la moelle correspondent à la base des apophyses transverses, et aux trous de conjugaison: elles sont étroites et arrondies.

L'*extrémité inférieure* ou *lombaire* de la moelle offre deux renflemens: l'un supérieur, plus volumineux, de forme ovoïde; l'autre inférieur, plus petit et conique.

Pl. 175, fig. 1, 2.

DE LA DISPOSITION INTÉRIEURE ET DE L'ORGANISATION DE L'ENCÉPHALE.

Pour présenter avec ordre les objets nombreux qu'offre l'encéphale, considéré à l'intérieur, nous allons examiner d'abord les parties situées sur la ligne médiane, puis celles qui sont placées de chaque côté.

1^o Objets situés entre les deux hémisphères du cerveau.

Lorsqu'on écarte l'un de l'autre les deux hémisphères cérébraux, on aperçoit:

Le *corps calleux*. On nomme ainsi une large et longue bande de substance nerveuse, qui unit les deux hémisphères, et leur sert de commissure. Horizontalement situé, le corps

Pl. 153.

callosus a une forme quadrilatère allongée; il est plus large en arrière qu'en avant, et se trouve un peu plus rapproché de la partie antérieure que de la partie postérieure du cerveau.

Pl. 153. Sa face supérieure répond au fond de la grande scissure médiane, et se trouve cachée
Pl. 157, fig. 1. par les hémisphères qui s'avancent sur elle, lui sont contigus, et forment une cavité
Pl. 164. longitudinale de chaque côté. Cette face offre dans son milieu deux lignes saillantes, longitudinales, que bornent deux sillons correspondans, et sur lesquels viennent tomber plusieurs autres lignes et sillons transverses.

Pl. 163. La face inférieure du corps calleux paraît plus large que la supérieure, parce qu'en haut
Pl. 157, fig. 1. ce corps se continue plus tôt avec la substance des hémisphères. Elle recouvre les ventricules latéraux sur ses côtés, et dans son milieu la voûte à trois piliers. En arrière, elle est intimement unie à cette voûte; mais dans ses deux tiers antérieurs elle en est distincte, et lui est jointe par la cloison des ventricules.

Pl. 156. L'extrémité postérieure du corps calleux, confondue avec la voûte, est large, arrondie,
Pl. 159. transversalement dirigée, et plus épaisse que le reste de cette bande nerveuse; elle se continue de chaque côté avec les cornes d'Ammon.

Pl. 157, fig. 1. L'extrémité antérieure, plus étroite que la précédente, se recourbe en bas, vers la partie
Pl. 164. antérieure des deux hémisphères, forme une concavité en arrière, embrasse la partie antérieure des corps striés, et ferme ainsi en avant les ventricules latéraux. Là, en effet, après s'être recourbé en devant, le corps calleux se termine par une lame qui se prolonge en arrière et en bas, et qui forme en partie la paroi inférieure de ces ventricules, dont il a déjà formé la paroi supérieure. L'extrémité antérieure de la cloison des ventricules se trouve alors entre ses deux lames.

Par ses côtés, le corps calleux se confond avec la substance médullaire des hémisphères.

Pl. 154, 156. Cloison des ventricules ou *septum lucidum*. On nomme ainsi une lame médullaire, de
Pl. 157, fig. 1. forme triangulaire, qui est située sur la ligne médiane du cerveau, au-dessous du corps calleux, auquel elle tient dans toute l'étendue de son bord supérieur. Son bord inférieur se termine en arrière sur la voûte à trois piliers, et en avant sur le prolongement du corps calleux, qui bouche en bas et en devant les ventricules latéraux. Les deux faces de cette cloison correspondent aux ventricules latéraux, et en particulier au corps strié en avant, et aux couches optiques en arrière. En avant, où elle est assez large, elle se termine dans la concavité de l'extrémité antérieure du corps calleux. En arrière, elle va en se rétrécissant de plus en plus, et finit insensiblement entre le corps calleux, qui est au-dessus, et la voûte à trois piliers qu'on rencontre au-dessous.

Pl. 154. La cloison des ventricules est formée de deux lames distinctes, entre lesquelles existe une cavité lubrifiée par une humeur séreuse, et qu'on désigne sous les noms de *fosse de Sylvius*, de *cinquième ventricule*.

Pl. 154, 156. Voûte à trois piliers ou *trigone cérébral*. Elle est située horizontalement au-dessous du corps calleux et de la cloison. C'est une lame médullaire, de forme triangulaire, recourbée sur elle-même de haut en bas, et offrant sa plus grande largeur en arrière.

Pl. 154. Sa face supérieure, contiguë au corps calleux dans sa plus grande étendue, lui est unie sur la ligne médiane et en avant par la cloison, et se confond avec lui en arrière.

Pl. 156. Sa face inférieure repose sur la toile choroïdienne, et offre la même forme qu'elle;

elle présente quelques lignes longitudinales, auxquelles plusieurs autres transversales viennent se rendre pour former ce qu'on a nommé la *lyre*.

En avant, la voûte se termine par une extrémité rétrécie qui forme son pilier antérieur, et se recourbe en bas en suivant la direction des corps striés. Après s'être ainsi recourbé, ce pilier se divise en deux gros cordons médullaires cylindroïdes, qui s'écartent l'un de l'autre, en passant derrière la commissure antérieure, et vont, à travers la substance médullaire, se terminer aux tubercules mamillaires. Derrière chacun de ces cordons on trouve l'ouverture ovale, qui fait communiquer les ventricules latéraux avec le moyen.

En arrière, la voûte se termine par deux bandelettes médullaires, étroites, qui s'écartent l'une de l'autre, en laissant entre elles un espace triangulaire, et se divisent elles-mêmes en deux branches : l'une mince et très-courte, qui se jette dans la corne d'*Ammon*, et l'autre, qui, sous le nom de *corps frangé*, se porte dans la seconde partie des ventricules latéraux, au-devant de la corne d'*Ammon*, dont elle suit la direction, mais dont elle est toujours distincte par une rainure. Les corps frangés, ainsi que les bords latéraux de la voûte, sont en rapport avec les plexus choroïdes. Ils se terminent à l'extrémité des ventricules en se perdant sur la corne d'*Ammon*. C'est entre ces bandelettes médullaires et les couches optiques qu'existe la fente par laquelle la pie-mère extérieure vient se continuer avec les plexus choroïdes.

La *glande pinéale* ou le *conarium* est un petit corps grisâtre, d'une forme irrégulière, ordinairement conoïde, déprimé, placé entre l'extrémité postérieure de la voûte et les tubercules quadrijumeaux, dans les replis de la pie-mère qui forment la toile choroïdienne. La glande pinéale est partout isolée de la substance cérébrale, excepté en devant, où elle se continue avec les couches optiques par deux prolongemens médullaires blanchâtres, qui s'avancent obliquement en dehors, et se continuent sur la partie interne des couches optiques, avec lesquelles ils se confondent entièrement près du pilier antérieur de la voûte. Souvent la glande pinéale renferme des concrétions calculeuses, dont le nombre, la forme et le volume sont variables. Sa nature intime est inconnue.

Ventricule moyen du cerveau. Ce ventricule est une cavité allongée d'avant en arrière, située sur la ligne médiane, au-devant de la glande pinéale, et beaucoup plus rapprochée de la base que de la voûte du crâne. Sa direction est horizontale, sa forme irrégulièrement quadrilatère, de telle sorte cependant qu'elle est plus large à ses extrémités qu'à sa partie moyenne. Elle est bornée en haut par la toile choroïdienne et la voûte à trois piliers, qui constituent sa paroi supérieure; sa paroi inférieure est formée d'arrière en avant, 1° par la couche médullaire qui occupe l'intervalle des prolongemens antérieurs de la protubérance cérébrale, et se continue de chaque côté avec les couches optiques; 2° par la partie supérieure des tubercules mamillaires que réunit une substance grise, très-molle; 3° par la partie supérieure du tuber cinereum.

Le ventricule moyen est borné sur les côtés par la partie interne des couches optiques, qui offrent en cet endroit une surface aplatie, libre, par laquelle elles se touchent dans toute leur étendue, excepté en avant, où elles se continuent au moyen d'une large bandelette grisâtre, qui passe transversalement de l'une à l'autre, et se déchire avec beaucoup de facilité. En avant, le ventricule moyen est borné par la *commissure antérieure*, cordon

Pl. 155.

Pl. 157, fig. 1.

Pl. 154.

Pl. 156.

Pl. 157, fig. 2.

Pl. 155, 159.

Pl. 157, fig. 1.

Pl. 155, 159,

164.

Pl. 159, 164.

médullaire, arrondi, très-blanc, qui passe transversalement d'un hémisphère à l'autre, et qui, libre à sa partie moyenne dans l'étendue d'environ six lignes, s'enfonce sur les côtés dans la substance des hémisphères, en se recourbant en arrière. Au-dessus de ce cordon médullaire existe la membrane fine, qui se porte de l'extrémité antérieure du corps calleux à la commissure des nerfs optiques, et qui bouche en avant le ventricule moyen : c'est au niveau de cette membrane qu'on rencontre la cavité nommée la *vulve* par les anciens anatomistes.

Pl. 157, fig. 1.
Pl. 160. Le ventricule moyen est borné en arrière par un autre cordon médullaire, qui ressemble au précédent, et qui passe transversalement d'une couche optique à l'autre : on l'appelle la *commissure postérieure*. Au-dessous, on observe une ouverture arrondie : c'est l'orifice de l'aqueduc de Sylvius, qui conduit dans le quatrième ventricule ou celui du cervelet.

Pl. 155.
Pl. 157, fig. 1.
Pl. 160. *Aqueduc de Sylvius*. Ce conduit est arrondi ; il commence au-dessous de la commissure postérieure par une ouverture qu'on appelait *anus*, par opposition à la cavité précédente qu'on trouve au-dessous de la commissure antérieure ; de là il se porte obliquement en bas et en arrière. Il est formé en avant par la réunion des deux prolongemens antérieurs de la protubérance cérébrale ; en arrière, d'abord par la commissure postérieure, puis par la base des tubercules quadrijumeaux, et enfin par la valvule de Vieussens. La paroi inférieure de cet aqueduc présente une rainure étroite qui se prolonge sur la ligne moyenne dans le ventricule du cervelet.

Pl. 155. *Ventricule du cervelet ou quatrième ventricule*. Cette cavité, placée au-dessous de l'aqueduc de Sylvius, est formée à la fois par la protubérance cérébrale, le cervelet et l'extrémité supérieure de la moelle épinière. D'une forme irrégulièrement quadrilatère, elle est assez large, et obliquement dirigée en bas jusqu'à la partie supérieure de la moelle.

Pl. 155.
Pl. 157, fig. 1.
Pl. 160. La paroi antérieure du quatrième ventricule est formée par la face postérieure de la protubérance et de la moelle, et offre le *calamus scriptorius*, la rainure médiane dont il a été parlé, et l'orifice postérieur de l'aqueduc de Sylvius. Ses parois latérales sont formées par des prolongemens qui viennent des tubercules quadrijumeaux et des pyramides postérieures. Elles se terminent par deux espèces de cul-de-sac, qui se trouvent au-dessous du prolongement postérieur de la protubérance. Sa paroi postérieure est plus courte que les autres, et se trouve formée par une partie de l'échancrure antérieure du cervelet, et par le corps même de cet organe. Son extrémité supérieure est fermée par la valvule de Vieussens. Son extrémité inférieure est bouchée par une membrane ferme, résistante, d'une couleur grisâtre, qui se porte du cervelet à la moelle épinière, et paraît dépendre de la pie-mère.

2^e Objets situés dans les deux hémisphères.

On trouve dans l'intérieur des deux hémisphères du cerveau deux grandes cavités placées au milieu de la substance cérébrale, et qu'on appelle les *ventricules latéraux*.

Pl. 154, 155,
156, 163. Ces ventricules, assez larges et étendus en longueur, communiquent avec le ventricule moyen. Ils commencent à peu près à un pouce et demi de l'extrémité antérieure de chaque hémisphère, et se trouvent dans cet endroit un peu écartés l'un de l'autre, et recourbés.

en dehors. De là ils se dirigent en arrière et en dedans, en se rapprochant; puis, au milieu du cerveau, ils s'écartent de nouveau, se portent en dehors et en bas, jusqu'au point où les corps frangés naissent des piliers postérieurs de la voûte; là, en effet, ils changent encore de direction, reviennent sur eux-mêmes en se portant en bas, en dehors et en avant, pour se terminer près de la scissure de Sylvius, en s'inclinant un peu l'un vers l'autre. Ces cavités sont de la sorte formées de deux moitiés contiguës entre elles, mais distinctes par leur situation et leur direction; l'une, supérieure, convexe en dedans, concave en dehors, s'étend de l'extrémité antérieure de chaque hémisphère, jusque sur les parties latérales et postérieures de la voûte; l'autre, inférieure, à courbure opposée, c'est-à-dire convexe en dehors, concave en dedans, commence à l'endroit où finit la première, et se termine en avant et en bas, près de la scissure de Sylvius. Cette seconde portion, qui se trouve en dessous de la première, en est séparée par la couche optique qui occupe la paroi supérieure de l'une et la paroi inférieure de l'autre.

A l'endroit où ces deux portions des ventricules latéraux communiquent ensemble, on trouve en arrière une petite cavité qu'on appelle *digitale* ou *ancyroïde*.

La moitié supérieure des ventricules latéraux est bornée en haut par la face inférieure du corps calleux; en bas, elle est formée par les corps striés, les couches optiques et la bandelette demi-circulaire; en dedans, elle est séparée de celle du côté opposé par le *septum lucidum*; en avant, elle est limitée par la partie recourbée de l'extrémité antérieure du corps calleux; en arrière, elle se recourbe en se continuant avec la moitié inférieure.

Celle-ci occupe tout le lobe moyen et la partie antérieure du lobe postérieur. En bas, elle est séparée par une couche assez mince de substance cérébrale de la surface extérieure du cerveau; en avant, elle avoisine la scissure de Sylvius.

Les ventricules latéraux sont divisés dans toute leur longueur par une longue fente, à laquelle correspondent les plexus choroïdes, et qui s'étend depuis l'extrémité antérieure de leur moitié supérieure jusqu'à l'extrémité correspondante de l'inférieure. Cette fente existe dans la moitié supérieure, entre les couches optiques qui sont en dehors, et les bords de la voûte à trois piliers qui sont en dedans. Elle commence, de chaque côté et en avant, par une ouverture ovale placée derrière chaque division du pilier antérieur de la voûte, et qui fait communiquer les ventricules latéraux avec le moyen. Dans sa portion inférieure, cette même fente se trouve entre les corps frangés et la partie correspondante des couches optiques.

Des corps striés. On nomme ainsi, à cause de la disposition striée de la substance médullaire qui les forme à l'intérieur, deux éminences pyriformes, obliquement situées dans la paroi inférieure des ventricules latéraux. Leur grosse extrémité est dirigée en avant, et un peu en dedans; elles se terminent en pointe en arrière et en dehors. Les corps striés ont une couleur grise tirant sur le brun, et sont parsemés à leur surface de vaisseaux sanguins fort apparens. Ils sont libres et saillans en dedans, en avant et en haut, et recouverts dans ce dernier sens par le corps calleux. En arrière, en dehors et en bas, ils se confondent avec la substance médullaire du cerveau. Assez souvent la surface libre du corps strié présente de petites stries médullaires aux environs de la bandelette demi-circulaire.

- Pl. 155. *Couches optiques.* On nomme ainsi deux grosses éminences tuberculeuses, irrégulièrement arrondies, plus volumineuses en arrière qu'en avant, qui répondent à la fois aux ventricules moyen et latéraux et à l'extérieur du cerveau.
- Pl. 155. La partie externe des couches optiques se confond avec les corps striés, dont elles sont séparées en haut par la bandelette demi-circulaire. Leur face interne est aplatie, grisâtre; elle forme les parois latérales du ventricule moyen, et présente en haut les bandelettes nerveuses de la glande pinéale. Leur face supérieure est très-blanche, légèrement convexe, et fait partie de la paroi inférieure des ventricules latéraux, en dedans et en arrière des corps striés. Leur face inférieure fait saillie à la base du cerveau. C'est de la partie externe et postérieure de cette face, qu'ils cotoient d'ailleurs pendant un certain trajet avant de s'en séparer, que les nerfs optiques semblent tirer leur origine.
- Pl. 163. Les couches optiques reçoivent en dedans les prolongemens antérieurs de la protubérance cérébrale: elles offrent, en arrière et en dehors, deux renflemens qu'on a nommés *corpora geniculata*, qui se continuent avec les tubercules quadrijumeaux.
- L'extrémité antérieure de chaque couche optique correspond à l'ouverture de communication des ventricules moyen et latéraux. Leur extrémité postérieure est libre, renflée, contiguë seulement aux corps frangés, et correspond à l'endroit où les ventricules se recourbent.
- Pl. 157, fig. 2.
- Pl. 154, 155. *Bandelette demi-circulaire.* On appelle ainsi un cordon médullaire, blanchâtre, très-fin, demi-transparent, qui occupe le sillon situé entre la couche optique et le corps strié. Il commence par un seul ou par plusieurs filets distincts, au niveau de l'ouverture de communication des ventricules latéraux avec le moyen, vers le pilier antérieur de la voûte. De là il se porte en arrière, en remontant dans le sillon indiqué, passe au-dessus de plusieurs veines du corps strié, se recourbe en bas, et vient se perdre vers les *corpora geniculata*. La bandelette demi-circulaire est recouverte elle-même par une petite lame transparente, jaunâtre, nommée la *lame cornée de la bandelette demi-circulaire*.
- La portion inférieure des ventricules latéraux renferme, outre les corps frangés dont il a été fait mention, les cornes d'Ammon et ses accessoires.
- Pl. 156. *Cornes d'Ammon ou pieds d'hippocampe.* On appelle ainsi deux gros prolongemens médullaires qui naissent de chaque côté de l'extrémité postérieure du corps calleux, se portent en dehors, puis se recourbent en avant pour descendre sur la paroi inférieure de la portion inférieure des ventricules latéraux, et se perdre dans le cul-de-sac qui termine ces cavités en avant. Recourbées sur elles-mêmes, de sorte qu'elles offrent leur convexité en arrière, les cornes d'Ammon présentent à leur terminaison une extrémité renflée, large, épaisse, contournée en dedans, et surmontée par deux ou trois tubercules que séparent des rainures peu profondes. Leur face supérieure est libre dans le bas-fond des ventricules, et recouverte par le plexus choroïde. Leur bord convexe est circonscrit par un sillon très-marqué, derrière lequel la substance qui forme le fond des ventricules offre un renflement très-marqué, suivant la direction des cornes d'Ammon. Leur bord concave est couvert par le corps frangé correspondant, et présente un cordonnet denticulé, d'une couleur rougeâtre, nommé *portion godronnée* par Vicq-d'Azir.
- Pl. 154.
Pl. 157, fig. 2. *Eminence digitale ou unciforme.* C'est une petite éminence plus ou moins saillante, ma-

melonnée, qui occupe la partie inférieure de la cavité digitale, et paraît souvent divisée en deux parties par une rainure.

ORGANISATION DES DIFFÉRENTES PARTIES QUI FORMENT L'ENCÉPHALE, ET DES RAPPORTS QUELLES ONT ENTRE ELLES.

J'ai dit plus haut que deux substances entraient dans la composition de l'encéphale, et j'ai parlé de leurs propriétés physiques et chimiques. Il reste à examiner maintenant comment elles se comportent l'une à l'égard de l'autre, pour former les différentes parties des centres nerveux.

La moelle vertébrale a en général moins de consistance que les autres parties de l'encéphale. A l'extérieur, elle est formée par une couche de substance blanche, qui n'a guère plus d'une demi-ligne d'épaisseur; et à l'intérieur, par de la substance grise, qui se divise en trois portions: une moyenne, transversale, plus large et plus épaisse au cou qu'au dos et aux lombes, et deux latérales, d'une forme semi-lunaire, qui sont assez volumineuses dans le haut du cou, mais qui diminuent bientôt jusqu'au bas du dos, où elles se renflent sensiblement.

Pl. 175.

Pl. 176, fig. 2.

Les éminences olivaires, enveloppées, comme le reste de la moelle, d'une couche médullaire, offrent à l'intérieur un noyau oblong de substance grise, qui est entouré dans toute sa circonférence d'une ligne flexueuse, jaunâtre. Tous les faisceaux de fibres médullaires qui, en s'épanouissant, constituent les centres nerveux contenus dans le crâne, sont placés dans les trois divisions dont se compose chaque moitié de la moelle allongée, l'éminence pyramidale, l'éminence olivaire et le corps restiforme.

Pl. 158, 162.

Les deux faisceaux pyramidaux se divisent en petites bandelettes qui s'entrecroisent entre elles et passent, celles du côté droit à gauche, et celles du côté gauche à droite. Bientôt après ils se renflent pour pénétrer dans la protubérance annulaire, et donner naissance aux pédoncules du cerveau.

Pl. 158.

Les faisceaux olivaires, placés à côté des pyramidaux, entrent comme eux dans la protubérance annulaire, et viennent former la partie interne et postérieure des pédoncules cérébraux. Quelques anatomistes ont vu plusieurs de leurs fibres se jeter dans les tubercules quadrijumeaux, se recourber en dedans, et s'unir à celles du côté opposé pour former la voûte de l'aqueduc de Sylvius.

Pl. 158, 160.

Les corps restiformes envoient de chaque côté un prolongement qui, partant de la face postérieure de la moelle allongée, va former les bourrelets du quatrième ventricule, et s'enfonce bientôt dans le cervelet.

Pl. 158.

Outre les faisceaux provenant des éminences pyramidales et olivaires, la protubérance annulaire contient de la substance grise, qui se joint à ces faisceaux et les renforce. Elle contient de plus, à sa face antérieure, une couche épaisse et consistante de substance blanche, composée de fibres évidemment transversales, qui se réunissent pour former les pédoncules du cervelet.

Pl. 158, 162.

Les tubercules quadrijumeaux sont composés des deux substances, et proviennent surtout des faisceaux olivaires. Leur substance blanche est formée par les fibres ascendantes de ces faisceaux, et par celles des prolongemens supérieurs du cervelet.

Texte.

39

Le *septum lucidum* est produit par les fibres transversales du corps calleux qui se courbent sur les côtés du raphé, et se portent à la face supérieure de la voûte.

La voûte à trois piliers n'est composée que de substance blanche. Au cinquième mois de la vie utérine, on voit manifestement que les racines des piliers antérieurs viennent des couches optiques : ces piliers s'enfoncent dans les tubercules mamillaires, et, se courbant sur eux-mêmes, se relèvent bientôt derrière le corps calleux. C'est alors que par leur réunion ils forment la voûte ; mais ils ne tardent pas à se séparer de nouveau, et ils vont concourir à la production des cornes d'Ammon.

Quant à la glande pinéale, on connaît fort peu sa structure : les uns, avec M. Gall, la considèrent comme un ganglion qui donnerait naissance à des faisceaux nerveux et médullaires ; les autres, comme Tiedemann, paraissent penser qu'elle n'est qu'une commissure des couches optiques que renforcerait de la substance grise.

Pl. 158, 159,
160, 161,
162.

Le cervelet a moins de consistance que les autres parties de l'encéphale. Il est formé à l'extérieur d'une couche de substance grise qui revêt les circonvolutions et s'introduit dans les anfractuosités, et à l'intérieur par trois noyaux de substance médullaire. Deux de ces noyaux sont latéraux ; ils occupent le centre des lobes, et envoient de leur circonférence des prolongemens dans la substance grise, ce qui constitue l'*arbre de la vie* : le troisième est moyen ; il est formé par des lames blanches que la valvule de Vieussens et les deux prolongemens des tubercules quadrijumeaux envoient de leur partie supérieure.

Le cervelet procède de trois origines : 1° des pédoncules du cervelet, ou faisceaux considérables résultant de la réunion des fibres que nous avons signalées à la face antérieure de la protubérance annulaire ; 2° des faisceaux restiformes qui viennent de la face postérieure de la moelle allongée, et se jettent dans les pédoncules du cervelet (M. Gall les nomme *faisceaux primitifs du cervelet*) ; 3° enfin de la lame blanche qui recouvre les tubercules quadrijumeaux. Cette lame, en effet, paraît aussi se rassembler en arrière en deux cordons longitudinaux (*processus ad testes*), unis entre eux par la valvule de Vieussens, et qui viennent s'appliquer sur la partie supérieure et interne des mêmes pédoncules. C'est de la réunion de ces trois parties que semble résulter un tronc commun, au milieu duquel se trouve une espèce de noyau ovoïde, allongé, circonscrit de toutes parts par une ligne ondulée et jaunâtre qu'on appelle *corps rhomboïdal* ou *dentelé* du cervelet (*corpus dentatum sive serratum*).

Pl. 167.

M. le professeur Rolando a disséqué avec un grand soin la protubérance annulaire et la valvule de Vieussens. Il a trouvé dans la protubérance annulaire trois rangs de fibres transversales, qu'il distingue en *étages supérieur, moyen et inférieur* ; l'étage inférieur est séparé du moyen par de la matière grise que traversent ce que M. Rolando nomme les *faisceaux du cordon inférieur de la moelle* ; l'étage moyen est lui-même traversé par les faisceaux des pyramides, auxquels l'étage inférieur envoie de petits faisceaux de fibres médullaires qui forment aux premiers une espèce de commissure.

Quant à la valvule de Vieussens, M. Rolando y a reconnu des fibres longitudinales et des fibres transversales.

M. M. Edwards, qui, dans ces derniers temps, a soumis presque tous les tissus des animaux à des lentilles microscopiques beaucoup plus puissantes que celles dont on s'était servi jusqu'alors, a trouvé la substance cérébro-spinale, médullaire ou cendrée, formée

de globules d'un trois-centième de millimètre. Ces globules se réunissent en séries, de manière à former des fibres à peu près parallèles entre elles, et dont la longueur est assez considérable. « Dans le cordon rachidien, dit M. M. Edwards, on voit distinctement les faisceaux primitifs formés par la réunion d'un certain nombre de ces fibres élémentaires. Cette disposition est encore plus marquée dans les nerfs. Ces organes sont également composés de globules d'un trois-centième de millimètre, formant des rangées plus ou moins longues et qui se portent toutes dans la même direction. Les faisceaux résultant de la réunion d'un certain nombre de ces fibres élémentaires peuvent être facilement isolés de ceux qui les entourent, et sont probablement les cylindres longitudinaux décrits par Fontana. »

ANATOMIE DU CERVEAU, D'APRÈS LE PROFESSEUR GALL.

D'après sa manière d'étudier l'encéphale, M. le docteur Gall a cru devoir donner aux différentes parties qui le composent les noms que nous allons d'abord faire connaître.

*Noms ordinaires.**Noms nouveaux.*

Appendice vermiculaire du cervelet.	Partie fondamentale du cervelet.
Corps strié.	L'amas externe de substance grise du grand ganglion cérébral supérieur.
Troisième ventricule.	L'intervalle entre les grands ganglions cérébraux inférieurs.
Ventricules latéraux du cerveau.	Les grandes cavités du cerveau.
Les stries blanches des corps striés.	Les faisceaux du grand ganglion cérébral supérieur.
<i>Corpus geniculatum internum.</i>	Le tubercule interne.
Corps olivaire de la moelle.	Le ganglion ovale du grand renflement.
Protubérance annulaire.	La grande réunion du cervelet.
Corps restiforme.	Faisceau originaire du cervelet.
Cuisses du cerveau.	Les gros faisceaux fibreux du cerveau.
Quatrième ventricule.	L'intervalle situé devant la partie fondamentale du cervelet.
Couche optique.	Le grand ganglion cérébral inférieur.
<i>Corpus geniculatum externum.</i>	Le tubercule externe.
Corps frangé du cervelet.	Le ganglion du cervelet.
Valvule de Vieussens.	Masse de connexion de la partie primitive du cervelet avec les tubercules quadrijumeaux.
Aqueduc de Sylvius.	Canal situé devant les tubercules quadrijumeaux.
Sixième paire de nerfs.	Nerf abducteur de l'œil.
Cinquième paire de nerfs.	Paire mixte.

Noms ordinaires.

Noms nouveaux.

Quatrième paire.	Nerf du muscle oblique supérieur de l'œil.
Troisième paire.	Nerf oculo-moteur commun.
Corps mamillaires.	Les éminences blanches.
<i>Tuber cinereum</i>	La substance grise située derrière l'entrecroisement des nerfs optiques.
Entonnoir.	Prolongement de la masse grise située derrière l'entrecroisement des nerfs optiques.
Bulbe du nerf olfactif.	Ganglion du nerf olfactif.
Scissure de Sylvius.	Grande scissure entre les lobes antérieur et moyen du cerveau.
Commissure postérieure.	Commissure postérieure du grand ganglion cérébral inférieur.
Commissure médiane.	La réunion molle du grand ganglion cérébral inférieur.
Commissure antérieure.	Réunion des circonvolutions antérieures du lobe moyen.
Repli du corps calleux.	Masse de réunion des circonvolutions inférieures du lobe antérieur.
Voûte à trois piliers.	Masse de communication commune du cerveau.

Plusieurs faisceaux primitifs contribuent, suivant M. Gall, à former le cerveau. Ces faisceaux tirent graduellement leur origine de la substance grise, et doivent être regardés comme le commencement visible du cerveau, bien qu'ils soient en communication avec les autres portions du système nerveux situées au-dessous d'eux. M. Gall nomme *faisceaux d'origine* les pyramides antérieures, les pyramides postérieures, les faisceaux qui sortent immédiatement des ganglions olivaires, les faisceaux longitudinaux qui concourent à former le quatrième ventricule, et plusieurs autres faisceaux cachés dans l'intérieur du bulbe rachidien.

Pl. 158.

Les faisceaux qui naissent des pyramides antérieures sont les seuls qui s'entrecroisent. Les fibres nerveuses qui en naissent se réunissent en deux à cinq petits cordons, à quinze lignes environ au-dessous de la protubérance annulaire : les cordons du côté droit se portent obliquement au côté gauche, et réciproquement; mais toujours un faisceau par-dessus un autre et par-dessous un troisième, de sorte qu'il en résulte un entrelacement de trois à quatre lignes d'étendue. Au-dessus et au-dessous de l'espace occupé par l'entrecroisement oblique des cordons nés des pyramides, on trouve une bande transversale qu'on a souvent prise pour un véritable entrecroisement.

Pl. 158.

Les faisceaux des pyramides antérieures, après s'être entrecroisés, montent sur la face antérieure du grand renflement (*queue de la moelle allongée*), en se renforçant graduelle-

ment dans leur trajet; et vers la protubérance annulaire on observe souvent des fibres qui s'en détachent et se contournent autour des corps olivaires.

Immédiatement avant que les faisceaux pyramidaux entrent dans la protubérance annulaire, ils sont un peu étranglés; mais à peine y ont-ils pénétré qu'ils se partagent en plusieurs faisceaux, qui sont tous placés dans une grande quantité de substance grise, d'où il sort beaucoup de faisceaux qui se joignent aux premiers, et les renforcent durant leur trajet dans ce véritable ganglion. Ils se prolongent en montant. Quelques-uns sont disposés en couches; d'autres s'entrecoupent à angle droit avec les faisceaux transversaux de la grande commissure du cervelet, ou s'entrecroisent selon le sens propre du mot; ils en sortent enfin si renforcés et si larges, qu'ils forment en avant et en dehors au moins les deux tiers des gros faisceaux fibreux (*crura cerebri*) des hémisphères. Pl. 158.

Les gros faisceaux des deux hémisphères sont donc en partie une continuation et un perfectionnement successif des faisceaux primitifs pyramidaux; ils contiennent intérieurement dans toute leur longueur une grande quantité de substance grise; ils acquièrent par là un renforcement continu, parce qu'il se joint toujours à eux de nouvelles fibres. C'est à leur extrémité supérieure qu'ils reçoivent le plus grand accroissement, dans l'endroit où le nerf optique se contourne autour de leur surface extérieure. Pl. 158.

Les filets nerveux et les faisceaux qui en sont formés s'écartent des gros faisceaux fibreux au bord antérieur du nerf optique, au point où ce nerf est attaché par une couche molle aux faisceaux nerveux; ils se prolongent en filets de longueur inégale qui s'épanouissent en couches dont les extrémités sont couvertes de substances grises, et forment de cette manière plusieurs circonvolutions. Pl. 158.

Ainsi les pyramides, depuis le point de leur naissance dans la substance grise, sont continuellement renforcées par cette même substance, jusqu'à ce qu'ayant atteint leur perfectionnement complet, elles s'épanouissent dans les circonvolutions inférieures, antérieures et extérieures des lobes antérieur et moyen.

Le lobe postérieur du cerveau et les circonvolutions situées au bord supérieur de chaque hémisphère, près la ligne médiane, sont, d'après M. Gall, formés de la manière suivante: les corps olivaires sont de véritables ganglions; il sort de chacun d'eux un fort faisceau qui monte avec les faisceaux postérieurs du grand renflement derrière le ganglion du gros faisceau fibreux. Tous ces faisceaux montent, comme les faisceaux des pyramides, entre les fibres transversales de la commissure du cervelet. Dans ce trajet ils acquièrent un renforcement qui est bien moins considérable que celui des pyramides. Au-dessus du ganglion, ils forment la partie postérieure et intérieure des gros faisceaux fibreux. Ils acquièrent leur plus grand accroissement à leur entrée dans le gros faisceaux fibreux, par la masse épaisse de substance grise qui s'y trouve, et qui, avec les filets nerveux qu'elle produit, forme un ganglion assez dur (*couche optique*). Pl. 158, 162.

On trouve dans toute la substance grise de l'intérieur de ce ganglion une grande quantité de filets nerveux très-fins, qui vont toujours en montant, et qui, à leur sortie du bord supérieur de ce ganglion, se réunissent en faisceaux moins divergens.

Les faisceaux, en sortant des couches optiques, traversent un autre ganglion; c'est le corps strié. Ils y prennent un nouvel accroissement, de sorte qu'ils suffisent pour former Pl. 158.

les circonvolutions postérieures, et toutes celles qui sont situées au bord supérieur de chaque hémisphère, vers la ligne médiane.

Pl. 160, 163. Toutes les parties d'un hémisphère du cerveau sont mises en communication avec les parties analogues de l'autre hémisphère par des *commissures* ou des *appareils de réunion*. L'ensemble de ces commissures peut être nommé *masse nerveuse rentrante* ou *convergente du cerveau*, tandis que les fibres nerveuses dont il a été fait mention doivent être appelées *divergentes*, *sortantes*, ou *appareils de formation*.

M. Gall rapporte les commissures à deux ordres : les unes réunissent les circonvolutions à la base du cerveau ; les autres appartiennent aux circonvolutions supérieures.

Pl. 154, 156, 163. Les filets de réunion des circonvolutions du lobe moyen et de toutes les circonvolutions du lobe postérieur, forment la voûte à trois piliers. La lyre est l'ensemble des filets de jonction du côté de la voûte.

Les circonvolutions postérieures internes ont leurs filets de jonction dans le prétendu repli postérieur de la grande commissure.

Pl. 158, 163, 164. La commissure antérieure est formée par les filets de réunion des circonvolutions antérieures et du lobe moyen, et de quelques circonvolutions situées au fond de la scissure de Sylvius : elle ne s'étend pas jusqu'au mésolobe et aux pédoncules du cerveau.

Pl. 160. La commissure postérieure ne peut être suivie jusque dans les circonvolutions ; elle ne se prolonge que jusque dans l'épaisseur des couches optiques.

Pl. 163. Les circonvolutions inférieures du lobe antérieur ont leur réunion dans cette partie que l'on a désignée sous le nom de repli antérieur du corps calleux.

Toutes les circonvolutions supérieures des deux hémisphères ont leurs filets de jonction dans la grande commissure.

Les *filets nerveux convergens*, après avoir tapissé l'intérieur des deux grandes cavités du cerveau, s'entrecroisent avec les *filets divergens*, et forment par leur entrecroisement en dehors de la circonférence de ces cavités un véritable tissu.

Pl. 166. Les filets divergens se prolongent ensuite sous forme d'expansion fibreuse ; mais tous ceux qui appartiennent au même faisceau n'ont pas la même longueur. Les plus superficiels sont les plus courts ; les plus intérieurs se prolongent le plus loin : c'est ainsi que se forment, de deux en deux faisceaux, des anfractuosités. Tous ces filets nerveux sont recouverts, à leur extrémité périphérique, de substance grise qui doit affecter la forme de l'expansion nerveuse. Les fibres de chaque prolongement ne se réunissent pas en un seul faisceau ; mais elles forment deux couches particulières qui se touchent, et ne sont que très-légèrement agglutinées dans la ligne médiane de chaque circonvolution. Ces deux couches fibreuses, formées par les faisceaux ascendants et divergens, sont accompagnées aussi par les fibres qui naissent de la substance grise des circonvolutions, de sorte que chaque circonvolution est composée : 1° de fibres nerveuses très-fines rentrantes ; 2° des fibres des faisceaux divergens ; 3° de l'enveloppe extérieure de substance grise (1).

Pl. 166. (1) On peut, par divers procédés, séparer l'une de l'autre les deux couches fibreuses qui forment les circonvolutions, et obtenir le déploiement ou le déplissement de toutes celles-ci : c'est ce que M. Gall appelle déplisser le cerveau. Après avoir fait durcir des tranches verticales des circonvolutions cérébrales, en les laissant macérer dans de l'acide nitrique étendu d'alcool rectifié, ou en les faisant bouillir pendant quinze minutes dans de l'huile, si on souffle dessus ou qu'on y dirige un petit jet d'eau avec une seringue, la séparation de leurs deux couches se fait très-aisément sur la ligne médiane de chaque circonvolution.

C'est dans la substance grise qu'on trouve les premières racines visibles du cervelet, comme celles des faisceaux nerveux du cerveau.

Les faisceaux d'origine du cervelet forment sur les parties latérales postérieures du renflement supérieur de la moelle épinière deux saillies appelées les *corps restiformes* (*corpora restiformia* vel *crura cerebelli ad medullam oblongatam*). Ces faisceaux grossissent en montant; le nerf auditif et son ganglion les couvrent près du cervelet; ils pénètrent ensuite dans cet organe, et après un trajet de quelques lignes ils rencontrent le corps *rhomboidal* ou *dentelé*, et forment avec lui un tissu si ferme, qu'on ne peut y reconnaître la direction des filamens nerveux.

Le corps rhomboidal renferme une assez grande quantité de substance grise destinée à renforcer les filets nerveux qui y pénètrent par de nouveaux faisceaux nerveux qui en naissent: c'est le *ganglion du cervelet*. Les faisceaux nerveux qui en sortent continuent leur cours en se ramifiant, et sur chacun des points du ganglion qui fournit une branche principale, on voit une masse proéminente de substance grise.

Pl. 158, 159,
162.

Un des faisceaux principaux qui sortent de ce ganglion se porte vers la ligne médiane, et forme avec celui du côté opposé la *partie fondamentale du cervelet* (*processus vermiformis*), ainsi nommée parce qu'on la rencontre dans tous les animaux qui ont un cervelet.

Les autres faisceaux provenant du ganglion se dirigent en arrière, en haut, en bas et en dehors, s'épanouissant en couches très-minces, disposées horizontalement: celles du milieu sont les plus longues, et les autres d'autant plus courtes qu'elles se rapprochent plus de l'endroit où le faisceau originaire entre dans le ganglion. Les extrémités périphériques de toutes les couches fibreuses sont, de même que dans la partie fondamentale, recouvertes de substance grise.

Les filets nerveux du cervelet dont on vient de parler vont toujours en *divergeant*; mais il existe dans le même organe un second ordre de fibres qui sont *convergentes*, et qui n'ont pas de connexions immédiates avec le faisceau primitif, ni avec le ganglion. Ces filets partent de la substance grise, se portent dans diverses directions, entre les filets divergens, vers le bord externe antérieur. Tous ceux d'un côté se réunissent sur la ligne médiane avec ceux du côté opposé, pour former une commissure que l'on nomme ordinairement le pont de Varole ou la protubérance annulaire. La grandeur de cette commissure est en raison directe de celle des deux hémisphères du cervelet; ainsi que le faisceau primitif, le ganglion et le cervelet sont dans les mêmes rapports entre eux.

Le cervelet présente encore une autre commissure, c'est celle de sa partie fondamentale; elle est formée par les couches fibreuses molles et minces de la partie supérieure et inférieure de cette partie. Il ne faut pas confondre cette commissure, formée seulement par des fibres transversales, avec les filamens nerveux longitudinaux du *voile médullaire supérieur* (valvule de Vieussens) et du *voile médullaire inférieur*, qui mettent le cervelet en communication avec les tubercules quadrijumeaux et avec la moelle épinière.

CRANOLOGIE DE M. LE DOCTEUR GALL.

M. Gall, d'après une longue suite d'observations physiologiques et pathologiques, d'après l'examen de l'encéphale des animaux vertébrés comparé avec celui de l'homme,

a été conduit à diviser cette masse nerveuse en organes. Il admet vingt-sept organes, dans chacun desquels il fait résider une faculté fondamentale ou un penchant. Or, le crâne étant destiné à contenir le cerveau, à le renfermer sans le presser, si un ou plusieurs de ces organes prend un accroissement considérable, son enveloppe osseuse devra se développer en proportion pour le contenir : de là la saillie du crâne et son étendue correspondante à la saillie nerveuse. Sur ces observations est fondée la crânologie. Des lignes circonscrivent des espaces indiquant la forme et l'étendue des points du crâne où l'observateur doit, d'après M. Gall, chercher la manifestation extérieure de chaque faculté ou penchant. Savoir :

Pl. 163, fig. 1,
2, 3.

- N° 1. Instinct de la propagation.
2. Amour de la progéniture.
3. Attachement, amitié.
4. Instinct de la défense de soi-même et de sa propriété; amour des rixes et des combats.
5. Instinct carnassier, penchant au meurtre.
6. Ruse, finesse, savoir-faire.
7. Sentiment de la propriété, instinct de faire des provisions, convoitise, penchant au vol.
8. Orgueil, hauteur, fierté, amour de l'autorité, élévation.
9. Vanité, ambition, amour de la gloire.
10. Circonspection, prévoyance.
11. Mémoire des choses, des faits, sens des choses, éducatibilité, perfectibilité.
12. Sens des localités, sens des rapports dans l'espace.
13. Mémoire des personnes, sens des personnes.
14. Sens des mots, sens des noms, mémoire des mots, mémoire verbale.
15. Sens du langage, de la parole, talent de la philologie.
16. Sens des rapports des couleurs, talent de la peinture.
17. Sens des rapports des sons, talent de la musique.
18. Sens des rapports des nombres.
19. Sens de mécanique, de construction, talent de l'architecture.
20. Sagacité comparative.
21. Esprit métaphysique, profondeur d'esprit.
22. Esprit caustique, esprit de saillie.
23. Talent poétique.
24. Bonté, bienveillance, douceur, compassion, sensibilité, conscience.
25. Faculté d'imiter, mimique.
26. Théosophie.
27. Fermeté, constance, persévérance, opiniâtreté.

DES MEMBRANES DE L'ENCÉPHALE.

L'encéphale est entouré par trois membranes qui sont, de dehors en dedans, la dure-mère, l'arachnoïde et la pie-mère.

1° De la dure-mère.

On nomme ainsi la plus extérieure des membranes de l'encéphale. Destinée à le soutenir et le protéger, elle en isole diverses portions, et de plus sert de périoste aux cavités osseuses qui le renferment. Cette membrane est épaisse, ferme, résistante, d'une couleur blanche-nacrée, et de nature fibreuse. Elle occupe l'intérieur de la cavité du crâne, et se prolonge dans le canal vertébral. Elle offre deux surfaces, l'une extérieure et l'autre intérieure.

La surface extérieure de la dure-mère est appliquée immédiatement sur les os du crâne, et leur adhère par une foule de filamens fibreux et de vaisseaux, qui rendent sa surface inégale et comme hérissée de papilles, lorsqu'on l'a détachée. Elle adhère bien moins à la partie moyenne de ces os qu'aux endroits où ils s'unissent par des sutures. A la voûte du crâne elle envoie dans le trou pariétal un petit canal fibreux qui loge une veine et se continue avec le péricrâne.

A la base du crâne, cette même surface de la dure-mère est bien plus compliquée, à cause du grand nombre de trous et d'inégalités qui existent dans cette région. Elle s'enfonce dans le trou borgne du frontal, et envoie dans son intérieur un petit prolongement conique. Elle embrasse l'apophyse *crista-galli* de l'éthmoïde, la recouvre, se prolonge de chaque côté dans les gouttières éthmoïdales, et envoie dans chacun des trous de la lame criblée un petit canal fibreux qui renferme les filets du nerf olfactif, et se continue avec la couche extérieure de la membrane pituitaire. Plus en dehors, elle envoie aussi dans les trous orbitaires internes de semblables canaux fibreux au moyen desquels elle se continue avec le périoste de l'orbite; sur les côtés, la dure-mère recouvre les voûtes orbitaires et leur adhère peu.

Plus en arrière et sur la ligne médiane, elle est fort adhérente à la gouttière située au-devant de la fosse pituitaire, et de chaque côté pénètre dans les trous optiques, en formant une gaine cylindrique aux nerfs du même nom. Cette gaine, arrivée à la partie antérieure du trou optique, se divise en deux lames; l'une, extérieure, se continue avec le périoste de l'orbite; l'autre, intérieure, plus épaisse que la précédente, est immédiatement appliquée sur le nerf, et l'accompagne jusqu'à la partie postérieure de l'œil, où elle se confond avec la sclérotique.

En arrière du trou optique, la dure-mère offre une ouverture arrondie qui donne passage à l'artère carotide interne sortant du sinus caverneux, et au-devant de cette ouverture, elle fournit un petit canal fibreux qui transmet l'artère ophthalmique dans la cavité orbitaire.

La dure-mère revêt ensuite la fosse pituitaire, passe sur les côtés du corps du sphénoïde, où elle se divise en deux lames pour former le sinus caverneux. De ces deux lames, l'une

Texte.

est interne, mince, et recouvre immédiatement la gouttière caverneuse; l'autre est externe, plus épaisse, et forme la paroi externe du même sinus.

La dure-mère forme sur le bord des petites ailes du sphénoïde un repli saillant qui pénètre dans la scissure de Sylvius. De là, elle descend pour boucher la fente sphénoïdale, et envoie par elle un prolongement qui se porte dans l'orbite et se continue avec le périoste de cette cavité. Ce prolongement est percé de plusieurs trous pour le passage de nerfs et de vaisseaux.

Pl. 171, 173. La dure-mère se prolonge ensuite dans les fosses moyennes latérales de la base du crâne, et près du corps du sphénoïde, elle fournit des prolongemens fibreux à travers les trous des nerfs maxillaires supérieur et inférieur, et le trou sphéno-épineux. Dans ce même endroit, elle concourt à former le sinus caverneux et divers conduits. Ainsi elle fournit au nerf moteur-oculaire commun une gaine qui commence au-devant de l'apophyse clinéoïde postérieure, et se termine au sinus caverneux; elle donne pour le nerf pathétique une autre gaine un peu supérieure à la précédente, et plus mince, qui cesse également au niveau du sinus caverneux.

Pl. 171, 173. Au niveau du bord supérieur du rocher, la dure-mère forme au nerf trifacial un conduit composé de deux lames: l'une supérieure, et fixée à l'apophyse clinéoïde postérieure, se continue avec la circonférence de la tente du cervelet; l'autre inférieure, située entre le nerf et le sinus caverneux, s'amincit de plus en plus, et se change en un feuillet fibro-celluleux qui se prolonge en dedans de la branche ophthalmique du même nerf.

Pl. 174, fig. 1. Lorsque les nerfs moteur-oculaire commun, pathétique et ophthalmique sortent du sinus caverneux pour passer dans l'orbite, ils pénètrent chacun dans une ouverture fibreuse que leur présente le prolongement de la dure-mère qui s'introduit dans la fente sphénoïdale.

Pl. 171, 172. Au niveau de la face supérieure du rocher, la dure-mère recouvre le filet crânien du nerf vidien. Elle adhère intimement au bord supérieur du rocher et à la lame carrée du sphénoïde; puis elle descend dans la gouttière basilaire, et adhère très-fortement à toute la circonférence du grand trou occipital et aux ligamens qui s'y fixent. Sur les côtés de la gouttière basilaire, elle offre un trou qui transmet immédiatement dans le sinus caverneux le nerf moteur oculaire externe. Sur la face postérieure du rocher, elle pénètre dans le conduit auditif interne, se prolonge dans l'aqueduc de Fallope, et présente de petits trous que traversent les divisions du nerf acoustique. Au niveau du trou déchiré postérieur, elle forme une enveloppe aux nerfs pneumo-gastrique, glosso-pharyngien et spinal. (Cette enveloppe se continue à l'extérieur avec le périoste de la base du crâne.) Elle donne en outre une lame mince qui entoure la veine jugulaire interne, et elle envoie dans le trou condylien antérieur un canal fibreux qui reçoit le nerf grand hypoglosse.

Pl. 169, fig. 1. La dure-mère s'engage par le grand trou occipital, et pénètre dans le canal vertébral pour former une gaine à la moelle épinière. Cette gaine est cylindroïde, plus étroite que le canal osseux, mais plus large que la moelle n'est volumineuse. Sa surface extérieure n'adhère point aux vertèbres, dont elle est séparée par un tissu cellulaire filamenteux, lâche, chargé de graisse ou d'une sérosité rougeâtre. En avant, elle est unie plus intimement au ligament vertébral postérieur qu'aux autres parois du canal osseux.

Pl. 169, fig. 1. Sur les côtés, cette gaine fournit à chaque nerf un petit conduit qui l'accompagne.

Pl. 173.

jusqu'au trou de conjugaison correspondant. Ces conduits sont d'autant plus longs, plus larges et plus obliques en bas, qu'ils sont eux-mêmes plus inférieurs; ils sont aussi dilatés au niveau du trou de conjugaison, par le ganglion que présente chaque paire de nerfs; ils se confondent avec le tissu cellulaire voisin, sans se continuer bien manifestement avec le périoste des vertèbres. L'extrémité inférieure de la gaine méningienne de la moelle vertébrale se termine par cinq longs filamens qui s'attachent au sacrum et au coccyx. Pl. 173.

La surface intérieure de la dure-mère est revêtue dans toute son étendue par l'arachnoïde, qui lui donne l'aspect lisse, brillant, séreux, qu'elle présente; et elle lui adhère tellement, qu'on ne parvient à isoler ces membranes qu'avec beaucoup de peine. Elle fournit plusieurs replis qui représentent des cloisons incomplètes dans la cavité du crâne, et qu'on nomme la *faux du cerveau*, la *tente du cervelet*, et la *faux du cervelet*.

1° *Faux du cerveau*. On appelle ainsi une grande lame membraneuse, falciforme, située sur la ligne médiane, et se portant de l'extrémité antérieure à l'extrémité postérieure du crâne. Étroite en avant, s'élargissant de plus en plus en arrière, la faux du cerveau est placée dans la grande scissure des hémisphères cérébraux, qu'elle sépare l'un de l'autre. Son bord supérieur est convexe, épais, et adhère successivement, d'avant en arrière, à la crête coronale, à la suture sagittale et à la gouttière moyenne de l'occipital. Il est occupé par le sinus longitudinal supérieur. Son bord inférieur est concave, mince; il avoisine le corps calleux, et renferme le sinus longitudinal inférieur. Son extrémité antérieure est fixée à l'apophyse *crista-galli*; la postérieure se continue avec la tente du cervelet, et concourt à former le sinus droit. Pl. 169, fig. 1. Pl. 170.

2° *Tente du cervelet*. On nomme ainsi une sorte de diaphragme fibreux, lequel sépare les lobes postérieurs du cerveau de la face supérieure du cervelet, et présente à sa partie antérieure une large ouverture qui correspond à la protubérance cérébrale. Pl. 169, fig. 1. Pl. 170.

Sa grande circonférence est extérieure. En arrière, elle se fixe à la protubérance occipitale interne, aux deux bords des gouttières latérales de l'occipital, et renferme les sinus latéraux. En avant, elle s'attache de chaque côté au bord supérieur du rocher, et se trouve creusée par le sinus pétreux supérieur. Pl. 171, fig. 1.

Sa petite circonférence est intérieure. Elle circonscrit une ouverture ovale, plus large et plus élevée en arrière qu'en avant, et qui établit une libre communication entre la portion du crâne qui loge le cerveau, et celle qui reçoit le cervelet.

Les extrémités des deux circonférences de la tente du cervelet se croisent à angle aigu en forme d'X, et passent au-dessus l'une de l'autre, pour venir se fixer, celles de la grande circonférence, aux apophyses clinoides postérieures, et celles de la petite, aux apophyses antérieures du même nom. Pl. 174, fig. 1.

3° *Faux du cervelet*. On donne ce nom à une petite lame triangulaire, plus large en haut qu'en bas, qui, placée entre les deux lobes du cervelet, s'étend de la tente de cet organe et de la protubérance occipitale interne à la partie postérieure du grand trou occipital, au-devant de la crête du même nom. Sa base se continue avec la tente du cervelet; son sommet se bifurque, et les branches qui en résultent viennent se perdre sur les côtés du grand trou occipital. La faux du cervelet, ainsi que les autres replis qui s'é-

lèvent de la face interne de la dure-mère, sont revêtus par la membrane arachnoïde, qui leur donne l'aspect poli et brillant qu'ils présentent.

Pl. 169, fig. 1.
Pl. 170.

La dure-mère est une membrane de nature fibreuse; ses fibres, très-apparentes au niveau des replis, moins prononcées dans les autres régions, s'entrecroisent dans différents sens, en formant des plans superposés les uns aux autres. Elle est très-forte et résistante. Elle ne reçoit pas de nerfs d'une manière évidente, mais elle se trouve parcourue par des artères nombreuses dont les parois sont creusées dans son épaisseur. Ces artères sont les méningées moyennes et plusieurs autres branches qui viennent des ethmoïdales antérieures et postérieures, des lacrymales, des pharyngiennes inférieures, des vertébrales, des occipitales, des temporales. La gaine fibreuse qui accompagne la moelle reçoit ses artères des branches qui entrent dans le canal vertébral par les trous de conjugaison. La portion crânienne de la dure-mère est en outre creusée de canaux veineux qui semblent former par leur réunion un système vasculaire particulier, et qu'on appelle les *sinus de la dure-mère*.

Pl. 171.

Ces canaux sont disposés d'une manière symétrique et régulière à droite et à gauche. Leurs parois sont formées par la dure-mère, et revêtues en dedans par la membrane interne du système vasculaire à sang noir. On trouve de distance en distance, dans leur intérieur, des filamens fibreux de la dure-mère qui, sous forme de brides, passent irrégulièrement d'une paroi à l'autre. Ces sinus reçoivent tout le sang des veines du cerveau et de ses membranes. La plupart viennent aboutir en arrière, dans une cavité commune qu'on nomme le *pressoir d'Hérophile*.

Pl. 169, fig. 1,
2.

1° *Pressoir d'Hérophile ou confluent des sinus*. Cette cavité est située au-devant de la protubérance occipitale interne, au point de réunion des trois grands replis de la dure-mère. Sa forme est irrégulière; ses parois sont lisses et polies. Elle est percée de six ouvertures: une supérieure, de forme triangulaire, appartient au sinus longitudinal supérieur; deux inférieures, d'une forme variable, ordinairement très-petites, appartiennent aux sinus occipitaux; une antérieure, arrondie, conduit dans le sinus droit; deux latérales, ovalaires, fort larges, garnies d'un bourrelet dans leur contour, répondent aux sinus latéraux. Ces deux dernières ouvertures, et quelquefois les deux inférieures, servent à transmettre hors du confluent le sang que les autres sinus y conduisent.

Pl. 169, fig. 1.
Pl. 172, fig. 1,
2.

2° *Sinus longitudinal supérieur*. C'est un long canal triangulaire qui occupe le bord supérieur de la faux du cerveau. Convexe en haut, il offre en bas son angle aigu, et va en se dilatant d'avant en arrière, de sorte que très-étroit à son extrémité antérieure, au niveau de l'apophyse *crista-galli*, il est fort large au-dessus du confluent des sinus. Il a en haut les mêmes rapports que le bord convexe de la faux du cerveau. A l'intérieur, il est lisse, poli, et présente un grand nombre des brides dont il a été fait mention.

Pl. 169.
Pl. 172, fig. 1,
2.

Ce sinus communique en haut avec les veines frontales par de petites veines qui traversent la suture sagittale; il reçoit des veines de l'intérieur des os du crâne, et la veine qui passe par le trou pariétal; il reçoit aussi des veines de la dure-mère, et celles qui sortent des faces convexes et planes des hémisphères cérébraux. Presque toutes ces veines s'ouvrent obliquement d'arrière en avant dans le sinus, et sont garnies à leur embouchure d'un repli valvulaire, concave en avant, qui est formé par la membrane interne des veines.

3° *Sinus longitudinal inférieur*. Il occupe le bord inférieur de la faux, et s'étend depuis son tiers antérieur jusqu'à la tente du cervelet. Bien plus étroit que le précédent, il naît de la réunion de plusieurs veines de la faux, et se termine dans le sinus droit, le plus souvent par deux branches : l'une s'ouvre directement dans ce sinus au-dessus des veines de Galien ; l'autre remonte dans la base de la faux, se recourbe en bas et en arrière, et pénètre obliquement dans le même sinus, vers le milieu de sa longueur.

Pl. 169, fig. 1.

4° *Sinus droit*. Il est placé sur la ligne médiane, entre la base de la faux du cerveau et la tente du cervelet. De forme triangulaire, plus large en arrière qu'en avant, il commence dans ce dernier sens à la terminaison du sinus longitudinal inférieur, et aboutit en arrière dans le confluent. Il offre à son intérieur des filamens fibreux assez nombreux. Il reçoit en avant le sinus longitudinal inférieur et les veines de Galien qui viennent des ventricules du cerveau. Par sa partie inférieure, il reçoit les veines cérébelleuses supérieures, et par ses côtés quelques-unes des veines des lobes postérieurs du cerveau.

Pl. 169, fig. 1.

5° *Sinus occipitaux*. Ils commencent sur les côtés du grand trou occipital, en communiquant quelquefois avec les sinus latéraux. Ils remontent ensuite, en s'élargissant et en se rapprochant l'un de l'autre, dans l'épaisseur de la faux du cervelet. Ils s'ouvrent, ou séparément ou réunis, dans la partie inférieure du confluent. Ils reçoivent des veines de la faux du cervelet, de la partie postérieure de ce dernier organe, et de la dure-mère qui revêt les fosses occipitales inférieures.

Pl. 171.

6° *Sinus latéraux*. Chargés de transmettre le sang du confluent dans le golfe de la veine jugulaire, ces deux sinus sont logés dans des gouttières osseuses qui existent de chaque côté de la partie postérieure de la base du crâne. Presque toujours celui du côté droit est plus large que celui du côté gauche. Ils ont une forme triangulaire depuis le confluent jusqu'au bord supérieur du rocher, et sont elliptiques dans le reste de leur trajet. Leur intérieur est lisse et dépourvu de brides fibreuses. Ils reçoivent quelques veines des lobes postérieurs du cerveau, du cervelet, de la tente de ce dernier organe et de la caisse du tympan ; ils offrent dans la seconde partie de leur trajet les ouvertures des sinus pétreux supérieur et inférieur, qui leur apportent le sang de tous les autres sinus de la base du crâne. Ils communiquent aussi avec les veines occipitales par les trous mastoïdiens et condyliens postérieurs.

Pl. 169, fig. 1.

Pl. 171.

7° *Sinus coronaire*. Il se rencontre autour de la fosse pituitaire, qu'il semble circonscrire, en passant derrière la gouttière des nerfs optiques, et au-dessus ou au-devant de la lame carrée du sphénoïde. Assez étroit, il s'ouvre à droite et à gauche dans les sinus caverneux. Il ne reçoit que de très-petites veines du corps pituitaire et de la dure-mère.

Pl. 171.

8° *Sinus caverneux*. Ils commencent au-dessous des apophyses clinoides antérieures, derrière la fente sphénoïdale, et se dirigent de là horizontalement en arrière, sur les côtés de la fosse pituitaire, pour descendre dans l'excavation qui se trouve entre le sommet du rocher et la lame carrée du sphénoïde ; dans cet endroit, ils se terminent en s'ouvrant dans les sinus pétreux supérieurs et inférieurs. Ils sont fort larges, et logés dans les gouttières latérales du corps du sphénoïde, entre les deux lames de la dure-mère dont j'ai indiqué la disposition. Chaque sinus caverneux renferme les nerfs moteur commun, pathétique, ophthalmique, moteur oculaire externe, et bouche les deux tiers externes de la fente sphénoïdale en se confondant avec les extrémités de la tente du cervelet. On trouve dans leur

Pl. 171.

intérieur une grande quantité de filamens rougeâtres, entrecroisés, comme réticulés, d'une consistance molle, qui paraissent formés les uns par des filets du grand sympathique, les autres par des fibres de la dure-mère et des replis de la membrane interne des veines.

Les sinus caverneux reçoivent des veines de la dure-mère, les veines ophthalmiques, et d'autres qui traversent le sinus coronaire et le sphénoïde. Ils communiquent ordinairement l'un avec l'autre par un petit sinus placé transversalement sous la glande pituitaire.

Pl. 171.

9° *Sinus pétreux supérieurs*. Ils commencent dans les sinus caverneux, vers le sommet du rocher; ils se dirigent ensuite obliquement en arrière et en dehors, le long du bord supérieur de cette apophyse, dans une gouttière qu'elle leur présente, et sont logés dans l'épaisseur de la partie de la circonférence de la tente du cervelet qui s'y insère. Ils se terminent dans les sinus latéraux, à l'endroit où ceux-ci se recourbent vers la base du rocher; ils passent au-dessus du nerf trifacial, et sont manifestement triangulaires dans toute leur étendue.

Pl. 171.

10° *Sinus pétreux inférieurs*. Ils se séparent des sinus caverneux au même point que les précédens, avec lesquels ils communiquent dans cet endroit. De là ils descendent obliquement en arrière et en dehors dans une gouttière qui se trouve entre l'apophyse basilaire et le bord inférieur du rocher, et s'abouchent dans les sinus latéraux au niveau du golfe de la veine jugulaire interne. Plus larges à leur extrémité qu'à leur partie moyenne, ils reçoivent des veines de la dure-mère, et quelques-unes qui viennent de l'extérieur du crâne et passent à travers les os.

Pl. 171.

11° *Sinus transverse*. Il est placé transversalement à la partie supérieure de l'apophyse basilaire, et fait communiquer les sinus pétreux inférieur et caverneux d'un côté avec ceux du côté opposé. Sa largeur est considérable; il est reçu entre deux lames de la dure-mère, et correspond à une dépression superficielle de l'apophyse basilaire. Il offre en dedans un tissu filamenteux semblable à celui qu'on observe dans le sinus caverneux. Quelquefois il y a deux ou trois autres sinus transverses situés entre lui et l'occipital.

2° De la Pie-mère.

Pl. 174, fig. 2.

Pl. 176, fig. 1.

Cette membrane recouvre l'encéphale, pénètre dans ses cavités et dans les anfractuosités et les enfoncemens qu'on observe à sa surface. Elle ne paraît pas se continuer sur la moelle épinière, bien qu'elle ait des connexions immédiates avec la membrane propre de ce prolongement nerveux. La pie-mère doit être considérée comme un réseau vasculaire, membraniforme, soutenu par une trame cellulaire, lâche, de peu de consistance. Par sa surface interne, elle envoie des milliers de vaisseaux plus ou moins divisés dans la substance nerveuse sur laquelle elle est immédiatement appliquée: on doit examiner cette membrane d'abord à l'extérieur de l'encéphale, puis dans les cavités intérieures de cet organe.

Pl. 176, fig. 1.

La pie-mère revêt en haut la surface convexe des deux hémisphères du cerveau; se prolonge dans leurs anfractuosités, se réfléchit dans la grande scissure médiane longitudinale, recouvre la face supérieure du corps calleux, et descend au-devant de son extré-

mité antérieure; en arrière elle se réfléchit sur l'extrémité postérieure de la même partie pour s'enfoncer dans le ventricule moyen.

A la base de l'encéphale, la pie-mère recouvre de chaque côté les lobes antérieur, moyen et postérieur du cerveau, pénètre dans la scissure de Sylvius, passe sur la commissure des nerfs optiques en recouvrant la membrane qui ferme en avant le ventricule moyen; elle se porte ensuite sur le tuber cinereum, entoure la tige et le corps pituitaires, recouvre la face inférieure de la protubérance cérébrale, s'enfoncé dans le sillon qui la sépare de la moelle épinière, sur laquelle elle paraît se terminer insensiblement à l'endroit où commence la membrane propre de ce cordon médullaire. Elle se porte ensuite à la face inférieure et à la face supérieure du cervelet, qu'elle tapisse en s'enfonçant entre les lobes de cet organe et dans les anfractuosités qui séparent ses feuillets. De la face supérieure du cervelet elle se prolonge sur la face correspondante de la protubérance, pour pénétrer dans le ventricule moyen.

Par sa surface extérieure, la pie-mère est en rapport avec la membrane arachnoïde, et lui adhère intimement au niveau de toutes les saillies cérébrales; mais elle s'en isole au niveau des enfoncemens dans lesquels elle pénètre seule. Par sa surface intérieure elle adhère à la substance cérébrale au moyen des vaisseaux qu'elle lui fournit.

La pie-mère, après s'être déployée à la surface extérieure du cerveau, pénètre dans le ventricule moyen de cet organe par la grande fente transversale qu'on rencontre entre l'extrémité postérieure du corps calleux et la face supérieure de la protubérance cérébrale, et s'introduit dans les ventricules latéraux par la scissure qui existe de chaque côté entre le corps frangé et la couche optique.

En entrant par la fente cérébrale transverse, la pie-mère forme au-dessus du troisième ventricule une sorte de voûte membraneuse qu'on nomme la *toile choroïdienne*. Cette membrane a la forme d'un triangle tronqué, dont la base regarde en arrière. Sa face inférieure est libre en avant au-dessus du ventricule moyen, et présente en arrière l'orifice du canal arachnoïdien. Dans ce sens elle embrasse aussi la glande pinéale, et revêt la commissure postérieure et les tubercules quadrijumeaux. Sur les côtés, elle tapisse la face supérieure des couches optiques, pénètre dans la fente qui les sépare de la voûte à trois piliers, et se continue avec les plexus-choroïdes.

Les *plexus choroïdes* sont des franges membraneuses et vasculaires, aplaties, rougeâtres, qui forment en quelque sorte les bords de la toile choroïdienne, et qui se trouvent dans les ventricules latéraux, tout le long des côtés de la voûte à trois piliers et des corps frangés. Ces plexus sont lâches, comme flottans, et plus volumineux dans la partie supérieure des ventricules que dans l'inférieure. Dans cette dernière, ils communiquent directement avec la pie-mère de l'extérieur de l'encéphale par les fentes latérales qui existent entre les couches optiques et les corps frangés. Ils sont formés par des replis de la pie-mère, et reçoivent une très-grande quantité de petites artères et surtout de veines. Presque toujours ils présentent des granulations vésiculaires, demi-transparentes, de grosseur variable, dont on ignore la nature intime.

3^e De l'Arachnoïde.

Pl. 176.

Placée entre la pie-mère et la dure-mère, l'arachnoïde appartient à la classe des membranes séreuses. Elle est très-mince, transparente, polie, et recouverte d'une humeur séreuse. Elle représente un sac sans ouverture, déployé sur toute la superficie de l'encéphale et sur les parois de la cavité que lui forme la dure-mère. Elle fournit à chacun des nerfs et des vaisseaux qui entrent dans le crâne et le canal vertébral ou qui en sortent, une gaine membraneuse qui les accompagne et se réfléchit sur eux, de sorte qu'aucun de ces organes n'est renfermé dans sa cavité, que lubrifie une humeur séreuse.

Pl. 174, fig. 2.

L'arachnoïde revêt les circonvolutions de la face convexe des hémisphères cérébraux sans pénétrer dans leurs anfractuosités, et fournit à chaque veine qui va s'ouvrir dans le sinus longitudinal supérieur une gaine qui se réfléchit sur la dure-mère. Elle s'enfonce de chaque côté dans la grande scissure médiane, passe au-dessus du corps calleux en formant un profond cul-de-sac, et envoie sur les veines qui s'ouvrent dans le sinus longitudinal inférieur, des gaines qui se continuent avec le feuillet arachnoïdien qui tapisse la faux du cerveau.

Elle se prolonge en arrière sur les lobes postérieurs, entoure quelques veines des sinus latéraux, se réfléchit sur la face supérieure du cervelet, enveloppe les veines de Galien, quelques veines des sinus latéraux, et revêt la circonférence et la face inférieure du cervelet.

En avant, l'arachnoïde descend sur les lobes antérieurs, et passe immédiatement de l'un sur l'autre en bas, au-devant de la commissure des nerfs optiques. Elle revêt la face inférieure des nerfs olfactifs, auxquels elle fournit une gaine très-courte près de leur bulbe; elle en donne aussi une à chacun des nerfs optiques. Cette dernière gaine est conique, et ne se réfléchit sur leur enveloppe fibreuse que dans l'orbite. L'arachnoïde entoure ensuite la tige pituitaire, et s'épanouit sur la glande du même nom qui l'isole de la dure-mère. Elle entoure l'artère carotide interne sortant du sinus caverneux, puis se porte sous la protubérance cérébrale, et se trouve isolée de la pie-mère dans tout l'espace qui se trouve entre cette protubérance et la commissure des nerfs optiques; là elle fournit des gaines aux nerfs moteurs oculaires communs, pathétiques, trifaciaux, moteurs oculaires externes, faciaux et auditifs: elle se porte enfin sur les parties latérales du cervelet, sur les prolongemens postérieurs de la protubérance cérébrale, sur les nerfs vagues, spinaux, hypoglosses et sous-occipitaux, sur les artères vertébrales et sur la moelle vertébrale. Elle n'adhère à cette dernière que par des filamens cellulaires très-lâches qui permettent de l'en détacher par l'insufflation.

L'arachnoïde donne, de chaque côté de la moelle vertébrale, une enveloppe propre à chaque nerf. Cette enveloppe est conique, et se réfléchit sur la dure-mère à l'instant où le nerf s'introduit dans le canal fibreux dont il a été fait mention. Elle fournit aussi des gaines aux vaisseaux qui serpentent sur la face antérieure et postérieure de la moelle.

À l'extrémité inférieure de la moelle, l'arachnoïde se termine par un canal cylindrique, fort long, qui descend au milieu du faisceau des nerfs lombaires et sacrés jusqu'à la partie inférieure du canal sacré, et là se réfléchit sur la dure-mère.

C'est au moyen de toutes les gaines membraneuses que l'arachnoïde donne aux vaisseaux et aux nerfs de l'encéphale, que cette membrane se porte sur la face interne de la dure-mère, qu'elle tapisse dans toute son étendue et à laquelle elle est fort adhérente.

En passant de l'extrémité postérieure du corps calleux sur le cervelet, l'arachnoïde pénètre dans le ventricule moyen par une ouverture ovale découverte par Bichat. Cette ouverture est l'orifice d'un canal membraneux nommé *arachnoïdien*, lequel est creusé dans la base de la toile choroïdienne, et se trouve entouré des veines de Galien. Le canal arachnoïdien passe entre la glande pinéale et les tubercules quadrijumeaux, et vient s'ouvrir dans le troisième ventricule, au-dessous de la toile choroïdienne; c'est lui qui permet à l'arachnoïde de pénétrer dans le ventricule moyen dont elle tapisse les parois, ainsi que la face inférieure de la toile choroïdienne. Cette membrane pénètre ensuite par les ouvertures de communication dans les ventricules latéraux qu'elle revêt, ainsi que les plexus choroïdes, et bouche la scissure qui existe entre la voûte à trois piliers, le corps frangé et la couche optique. Par l'aqueduc de Sylvius, elle s'introduit dans le quatrième ventricule, et ferme ses ouvertures.

4° Des granulations des membranes de l'encéphale.

On a donné le nom de *glandes de Pachioni* à de petites granulations blanchâtres, arrondies, isolées ou réunies en grappes, et qu'on observe dans plusieurs points de la dure-mère et de la pie-mère. Ces granulations, dont on ignore complètement la nature et les usages, se rencontrent dans le sinus longitudinal supérieur, où elles entourent les orifices des veines; on en trouve aussi quelques-unes dans le confluent et au commencement des sinus latéraux. Elles existent en assez grand nombre autour des veines cérébrales supérieures, le long du bord que forment, en se réunissant, la surface convexe et la surface plane des hémisphères cérébraux; dans les plexus choroïdes et dans la toile choroïdienne; aux environs de la glande pinéale.

5° De la membrane propre de la moelle.

La moelle vertébrale est immédiatement enveloppée par une membrane forte, résistante, de nature fibreuse, d'un blanc jaunâtre, que plusieurs anatomistes ont considérée comme un prolongement de la pie-mère, bien qu'elle en diffère essentiellement. Cette membrane propre de la moelle est d'autant plus épaisse qu'on l'examine plus inférieurement: elle reçoit peu de vaisseaux, mais un grand nombre la traversent pour se distribuer à la moelle. Sa face extérieure est en rapport avec l'arachnoïde, à laquelle elle adhère peu; sur les côtés elle se continue avec le névrilème des nerfs vertébraux et le ligament dentelé. Sa face intérieure est très-adhérente à la moelle, et lui est unie par beaucoup de vaisseaux. Son extrémité supérieure s'amincit de plus en plus en remontant vers la protubérance cérébrale. Son extrémité inférieure se termine par un long filament, qui descend avec les nerfs lombaires jusqu'au fond du canal sacré, et se fixe à la dure-mère.

Pl. 149, 150.
Pl. 175, fig. 1,
2.
Pl. 176, fig. 2.

6° Du ligament dentelé.

Pl. 175, fig. 1,
2.

Le ligament dentelé est une longue bandelette blanchâtre, mince, demi-transparente, très-résistante, qui fixe la moelle à l'enveloppe fibreuse que la dure-mère envoie dans le canal vertébral. Il s'étend depuis le grand trou occipital jusqu'à l'extrémité inférieure de la moelle, et se trouve situé, de chaque côté, entre les racines antérieures et les racines postérieures des nerfs rachidiens.

Le bord externe de ce ligament présente vingt à vingt-deux dentelures triangulaires, plus ou moins allongées, dont les pointes se fixent à la dure-mère rachidienne, dans l'intervalle qui se trouve entre chaque paire de nerfs cervicaux et dorsaux. Les dentelures supérieures sont courtes et transversales; les inférieures deviennent de plus en plus longues et de plus en plus obliques. La première s'attache par une pointe fort aiguë sur les côtés du grand trou occipital, entre le nerf hypoglosse et l'artère vertébrale; la dernière s'implante sur la dure-mère, au niveau de la douzième vertèbre dorsale et de la première lombaire.

Le bord interne du ligament dentelé adhère à la membrane propre de la moelle par un tissu cellulaire dense, serré.

CHAPITRE TROISIÈME.

DES NERFS.

§ I. DES NERFS ENCÉPHALIQUES EN PARTICULIER.

1° De la première paire de nerfs, ou nerfs olfactifs (1).

Pl. 152.

Les nerfs olfactifs naissent de l'encéphale par trois racines bien distinctes. De ces racines, l'une est externe, une autre interne, et la troisième moyenne. Cette dernière est grise; les deux premières sont blanches.

La racine externe est la plus longue. Elle naît de la région externe du corps strié, et devient apparente à la partie la plus reculée du lobe antérieur du cerveau, dans son point de réunion avec le moyen, sur la substance grise de sa dernière circonvolution. Souvent deux ou trois filamens blanchâtres, écartés, se réunissent pour la former. De là elle se dirige en avant et en dedans, cachée dans le fond de la scissure de Sylvius, et ne tarde pas à s'unir aux deux autres racines.

La racine interne, plus large et plus courte que la précédente, paraît naître, en arrière et en dedans, de la substance blanche qui occupe la partie interne de la scissure de Sylvius; assez souvent elle est bifurquée, et se prolonge jusqu'à la partie antérieure du corps

(1) *Processus mamillares cerebri ad nares*; Vesal, Fallop., Columb. — *Ductus nervi a media cerebri magnitudine ad supremam narium partem*; Varol. — *Par primum, sive olfactorium, sive nervi olfactorii*; Willis, Vieussens, Th. Barthol., Metzger, Scarpa, Semmer. — *Olfaciens*; Heist. — *Nerv olfactif de la première paire*; Winsl., Vicq-d'Azyr, et la plupart des autres anatomistes français. — *Nerv ethmoïdal ou olfactif*; Chauss.

calleux. Elle ne fait, non plus que la précédente, aucune saillie à la surface du cerveau, dans la substance grise duquel elle semble incrustée.

La racine moyenne est grise, pyramidale, et couchée sur le point de jonction des deux autres, auxquelles elle s'unit par son sommet, qui est dirigé en avant. Après s'être ainsi réunie, elle s'allonge de plus en plus, et représente un cordon grisâtre, couché sur le milieu de la face supérieure du nerf. Son centre est formé par de la substance blanche qui devient de plus en plus apparente à mesure qu'on l'examine plus en avant.

Entre les trois racines du nerf olfactif on voit des ouvertures assez considérables qui donnent passage à des vaisseaux.

A l'endroit où ses racines se réunissent, le nerf offre un renflement triangulaire; mais bientôt il s'aplatit, se rétrécit, et se porte horizontalement en avant au-dessous du lobe antérieur du cerveau, placé dans le sillon droit qui lui est destiné. Sa face inférieure offre le plus ordinairement sept stries longitudinales, trois grisâtres et quatre blanches. Elle est aplatie et recouverte par l'arachnoïde. Sa face supérieure offre une crête saillante qui pénètre dans le sillon cérébral, et se trouve formée par la racine moyenne. Pl. 152.

En se portant en avant, le nerf olfactif perd insensiblement sa forme prismatique, semble s'arrondir, et se rapproche un peu de son semblable, dont il n'est plus séparé en avant que par l'apophyse *crista-galli*. Il repose en arrière sur la face supérieure du corps du sphénoïde, et en avant sur la gouttière ethmoïdale, où il devient plus saillant et se change en un bulbe arrondi, allongé, grisâtre, ayant l'apparence d'un ganglion. Dans ce trajet le nerf olfactif est mou, pulpeux, non enveloppé de névrilème.

De la face inférieure du bulbe, on voit naître les rameaux nerveux qui traversent les trous de la lame criblée pour se distribuer dans les fosses nasales. Le nombre, le volume et la direction de ces rameaux sont variables; on les a distingués en *externes*, en *internes* et en *moyens*. Chacun d'eux est entouré par un petit canal fibreux de la dure-mère, qui se continue au-delà du trou osseux, avec la couche extérieure de la membrane pituitaire. Ils sont aussi accompagnés, comme les autres nerfs, par un petit prolongement canaliculé de l'arachnoïde. Dans l'intérieur des canaux fibreux de la dure-mère, les nerfs olfactifs s'épaississent et perdent la mollesse qu'ils avaient avant de s'y introduire. Pl. 173, fig. 5.
Pl. 177, fig. 1.
2.
Pl. 137, fig. 4.

Rameaux externes. Ils s'introduisent dans les trous qu'on observe sur les cornets, s'y divisent et s'y subdivisent en s'anastomosant entre eux sans abandonner leurs conduits, qui s'anastomosent eux-mêmes. Dès qu'ils en sont sortis, leurs anastomoses deviennent encore plus multipliées, et ils représentent une espèce de réseau plexiforme dont les mailles sont irrégulières. Les uns s'épanouissent sur le cornet supérieur en se recourbant en arrière, et en présentant leur convexité vers le sinus sphénoïdal. Ceux de la partie antérieure sont presque verticaux; les moyens sont les plus longs de tous. Ils se recourbent en arrière sur le cornet ethmoïdal, et s'y ramifient en s'étendant sur le cornet inférieur. Pl. 177, fig. 1.
Pl. 181, fig. 2.

Rameaux internes. Ils se divisent avant d'abandonner la lame criblée, et descendent sur la cloison en se divisant de plus en plus. Leurs filaments, réunis plusieurs ensemble, forment des bandelettes blanchâtres, de longueur variable, dont quelques-unes descendent jusqu'au bas de la cloison; en avant et en arrière surtout ils sont beaucoup plus courts. Pl. 137, fig. 3.
4.
Pl. 181, fig. 1.

Rameaux moyens. Arrivés dans les fosses nasales, ils se répandent aussitôt dans la portion de la membrane pituitaire qui tapisse leur voûte, et ne s'étendent point au-delà.

Le mode de terminaison de ces rameaux du nerf olfactif est encore peu connu. Quelques auteurs ont avancé qu'ils contribuèrent à former les papilles de la membrane pituitaire. Scarpa pense qu'ils forment une sorte de membrane propre dans laquelle ils semblent se fondre.

2^o *Des nerfs optiques ou de la seconde paire* ⁽¹⁾.

Pl. 132.
Pl. 174, fig. 1.
Pl. 178, fig. 2. Les nerfs optiques, remarquables par leur volume et le trajet considérable qu'ils parcourent à l'intérieur du crâne, ne fournissent aucune branche depuis leur origine jusqu'à leur terminaison. Ils naissent surtout des tubercules quadrijumeaux supérieurs, par une bande blanche, d'apparence fibreuse, qui se contourne sur le côté externe des couches optiques, et se renforce en s'unissant intimement au *corpus geniculatum externum*, renflement formé de substance grise. Cette bandelette nerveuse adhère d'abord par une de ses faces à la couche optique, puis passe sous le pédoncule antérieur de la protubérance cérébrale, auquel elle n'est plus attachée que par son bord externe et antérieur. Les tubercules quadrijumeaux inférieurs paraissent aussi donner une bandelette particulière aux nerfs optiques à l'instant de leur naissance.

Pl. 178, fig. 1, 2. Après leur origine, les nerfs optiques, larges et aplatis, se dirigent en avant et en dedans, et abandonnent la scissure qui sépare les lobes moyens de la protubérance cérébrale; parvenus au-delà des pédoncules du cerveau, ils se rétrécissent, s'arrondissent, passent sous le plancher du troisième ventricule, adhèrent au *tuber cinereum*, et viennent se réunir au-devant de la fosse pituitaire. En s'unissant ils forment un corps quadrilatère, aplati, qui repose sur la gouttière transversale du sphénoïde, et qu'on nomme la *commissure des nerfs optiques*.

Pl. 178, fig. 2. Cette commissure, dans laquelle les nerfs paraissent s'entrecroiser, donne insertion par sa face supérieure à la membrane qui ferme en avant le troisième ventricule; elle se continue en arrière avec le *tuber cinereum*.

En sortant de leur commissure, les nerfs optiques s'écartent de nouveau : ils sont cylindriques et libres, et se dirigent en avant et en dehors vers le trou optique, par lequel ils passent dans la cavité orbitaire. C'est seulement dans cette seconde partie de leur trajet qu'ils sont entourés par le névrilème.

L'arachnoïde leur forme une gaine qui les accompagne dans le trou optique, et se réfléchit ensuite sur le canal fibreux que leur fournit la dure-mère.

Pl. 178, fig. 1. En traversant les trous optiques ils se coudent un peu à angles obtus, et diminuent sensiblement de volume. A leur entrée dans l'orbite ils sont d'abord environnés par les extrémités postérieures des muscles droits de l'œil, et se trouvent ensuite séparés de ces muscles par beaucoup de tissu cellulaire graisseux, dans lequel rampent des nerfs et des vaisseaux.

Pl. 178, fig. 2. Parvenus à la partie postérieure et un peu interne et inférieure de l'œil, ils éprouvent

(1) *Prima nervorum a cerebro exorientium conjugatio*; Galien, Vesal., Columb., Fallop. — *Nervus visivus*, seu *visorius*; Berenger de Carpi. — *Nervi optici*; Varol. — *Nervi optici sive secundæ conjugationis*; Willis, Vicussens, Sæmmer. — *Nerf oculaire ou optique*; Chauss.

un étranglement, traversent les membranes sclérotique et choroïde, et se terminent par le tubercule aplati duquel naît la rétine.

Le névrilème des nerfs optiques est plus épais, plus fort et plus blanc que celui des autres nerfs. Il est bien distinct de la gaine fibreuse de la dure-mère qui l'enveloppe, et à laquelle il tient par des filamens très-déliés. Par sa face interne, il fournit des prolongemens fibreux en forme de cloisons, qui semblent partager l'intérieur du nerf en une foule de petits canaux distincts, remplis par la substance médullaire, et qui lui donnent l'aspect d'un *rotang* ou roseau des Indes.

Pl. 130, fig. 6,
7, 8.

3° Des nerfs moteurs-oculaires communs, ou de la troisième paire ⁽¹⁾.

D'un volume assez considérable, ces nerfs sortent des pédoncules antérieurs de la protubérance cérébrale vers leur bord interne, et reçoivent des filets de la substance grisâtre placée entre eux et les tubercules mamillaires. Les filets qui forment leur origine sont très-mous, et rangés sur une ligne qui suit la direction des pédoncules. Les postérieurs sont les plus longs; la plupart d'entre eux peuvent être suivis sous la protubérance cérébrale, et jusqu'à la tache noirâtre qu'on trouve au milieu des pédoncules.

Pl. 132.

Ces filets forment d'abord un cordon aplati, qui bientôt se rétrécit et s'arrondit pour acquérir plus de consistance, en prenant un névrilème. Le nerf se porte alors obliquement en avant et en dehors, jusqu'au niveau des insertions antérieures de la tente du cervelet. Là il pénètre dans un canal fibreux de la dure-mère, s'engage dans le sinus caverneux, le long de sa paroi externe, et parvient jusqu'à la fente sphénoïdale. L'arachnoïde lui fournit une gaine qui l'abandonne bientôt pour se porter sur le canal fibreux de la dure-mère.

Pl. 174, fig. 1.
Pl. 178, fig. 1.

Avant de traverser la fente sphénoïdale, le nerf moteur oculaire commun se divise en deux branches, l'une supérieure et l'autre inférieure. Ces branches traversent la dure-mère et entrent dans l'orbite par la partie la plus large de cette fente, en passant entre les deux divisions de l'extrémité postérieure du muscle abducteur de l'œil, avec le nerf moteur oculaire externe et le rameau nasal du nerf ophthalmique.

Pl. 177, fig. 5,
6.
Pl. 178, fig. 1.
Pl. 182.

Branche supérieure. Elle se porte en avant et en dedans, passe au-dessus du nerf optique, et parvient à la face inférieure du muscle droit supérieur de l'œil, auquel elle fournit un grand nombre de filets. L'un d'eux remonte le long du bord interne de ce muscle, et va se perdre dans le muscle élévateur de la paupière supérieure. Cette branche reçoit un ou deux petits rameaux du nerf nasal.

Pl. 177, fig. 5.
Pl. 178, fig. 1.

Branche inférieure. Beaucoup plus grosse que la précédente, elle se dirige en avant, entre la partie inférieure et externe du nerf optique et le muscle droit inférieur de l'œil, et bientôt se divise en trois rameaux. 1° L'un, *interne*, se rend obliquement dans le muscle droit interne de l'œil, et s'y perd; 2° un autre, *moyen*, plus court et moins volumineux que le précédent, se dirige en avant, et s'épanouit dans le muscle droit inférieur; 3° le troisième, *externe*, fournit dès son origine un filet qui remonte en dehors du nerf

Pl. 177, fig. 6.
Pl. 178, fig. 1.

(1) *Secundum par*; Galien, Vesal, Fallop., Columb. — *Oculi motorii seu nervi tertii paris*; Willis. — *Tertius conjugationis nervi*; Vieussens. — *Nervus oculo-musculaire commun*; Chauss.

optique pour s'unir à la partie postérieure du ganglion ophthalmique; il passe ensuite entre les muscles droits inférieur et externe de l'œil, glissé sous le globe de l'œil, et s'enfonce presque à angle droit dans le muscle oblique inférieur de cet organe.

4° *Des nerfs pathétiques, ou de la quatrième paire* (1).

Pl. 132.
Pl. 159.

Ces nerfs sont les plus petits de ceux que fournit l'encéphale. Leur origine a lieu au-dessous des tubercules quadrijumeaux inférieurs, sur les parties latérales de la valvule de Vieussens. Leurs racines varient en nombre depuis une jusqu'à quatre ou cinq. Quelquefois celles d'un des nerfs sont unies à celles de l'autre par un filament blanchâtre et transversal; elles sont très-molles et faciles à rompre.

Pl. 174, fig. 1.
Pl. 177, fig. 4.
Pl. 178, fig. 17
Pl. 182.

Le cordon qui en provient est très-mince, arrondi. Il descend en dehors et en avant, se contourne sur le pédoncule antérieur de la protubérance cérébrale, passe sous l'arachnoïde, le long de la circonférence interne de la tente du cervelet, et, parvenu à l'apophyse clinoidale antérieure, s'engage dans un canal formé par la dure-mère et séparé du sinus caverneux par une lame fibro-celluleuse. Il est d'abord horizontal, et placé au-dessous du nerf moteur-commun et au-dessus de la branche ophthalmique. Près de la fente sphénoïdale, il change de direction, remonte au-dessus du nerf moteur-commun, avec la branche ophthalmique, après quoi il traverse la dure-mère, et entre dans l'orbite par la partie la plus large de la fente sphénoïdale. Arrivé dans cette cavité, il se porte en avant, passe au-dessus des muscles droit supérieur de l'œil et releveur de la paupière, et pénètre dans la partie moyenne du muscle grand oblique, où il se perd entièrement.

5° *Des nerfs trifaciaux, ou de la cinquième paire* (2).

Pl. 152.

Ce nerf tire son origine de l'extrémité supérieure de la moelle épinière, entre l'éminence olivaire et le corps restiforme; il commence par un faisceau de fibres blanches qui remonte en dehors dans l'épaisseur de la protubérance cérébrale, reçoit dans ce trajet de nouvelles fibres blanches, et paraît dès lors divisé en trois branches. Arrivé à la partie externe et inférieure des prolongemens postérieurs de la protubérance, près du bord externe de cette dernière, il abandonne l'encéphale pour former un cordon très-volumineux, aplati, composé d'un grand nombre de filets distincts, parallèles, et enveloppés chacun d'un névrilème particulier.

Les filets nerveux du centre du cordon reçoivent leur névrilème plus tard que ceux de la circonférence: aussi, quand on détache ces filets, ils se rompent à des distances inégales, et on trouve sur l'encéphale un mamelon blanchâtre qui semblait caché dans l'intérieur du nerf.

(1) *Græcior radix tertii paris*; Vesal. — *Par octavum*; Fallop. — *Nonum par*; Columb. — *Nervi quartæ conjugationis sive pathetici*; Willis, Vieussens. — *Nerf oculo musculaire interne*; Chauss.

(2) *Tertium par*; Vesal., Fallop., Columb. — *Par quintum*; Willis, Vieussens, Meckel, Soemm., Scarpa. — *N. Trifacial*, Chauss.

Ces filets, dont le nombre s'élève de quatre-vingts à cent, sont séparés en deux paquets distincts. L'un, antérieur et interne, est composé de cinq ou six filets plus gros, plus mous, plus blancs que les autres au-dessous desquels ils sont placés : le second, postérieur et externe, est formé par le reste des filets ; il se porte en dehors jusqu'au bord supérieur du rocher, s'engage dans un canal fibreux que lui fournit la dure-mère, et arrive dans la fosse temporale interne, après s'être élargi et aplati en passant sur le bord supérieur du rocher. Alors ses filets s'écartent les uns des autres sans s'anastomoser ni s'entrelacer, et tous vont se terminer à un renflement ganglionnaire, semi-lunaire, grisâtre, déprimé. Ce renflement reçoit les filets par sa partie postérieure, qui est concave. Plat en dessous, légèrement convexe en dessus, il repose sur la base du crâne, adhère très-fortement à la dure-mère, et se trouve formé d'un réseau de fibres inextricable. Pl. 177, fig. 6.

Du bord antérieur et convexe de cette espèce de ganglion plexiforme, on voit naître trois troncs nerveux fort considérables, lesquels se dirigent en avant en divergeant ; savoir : 1° le nerf ophthalmique, qui est le plus interne, moins volumineux que les deux autres, et situé le long de la paroi externe du sinus caverneux ; 2° le nerf maxillaire supérieur : moyen pour sa position et son volume, il sort par le trou grand rond du sphénoïde ; 3° le nerf maxillaire inférieur, le plus volumineux et le plus externe de ces trois trous, sort par le trou ovale du même os. Pl. 130, fig. 2, 3.
Pl. 178, fig. 1.
Pl. 179, fig. 1.
Pl. 182.

Le faisceau du nerf, qui est formé de cinq ou six filets blancs distincts, ne fait pas partie du ganglion ; il passe simplement dessous pour aller s'unir au nerf maxillaire inférieur. Pl. 177, fig. 6.

A. Du nerf ophthalmique.

Moins volumineuse et plus élevée que les deux autres branches fournies par le nerf trifacial, la branche ophthalmique se porte en avant, en dedans et en haut, au-dessous de la dure-mère, le long de la paroi externe du sinus caverneux, dont elle est séparée par des lames de tissu cellulaire. Elle est d'abord située au-dessous du nerf moteur oculaire commun, et passe ensuite au-dessus et en dedans de lui. Elle reçoit un filet du ganglion cervical supérieur, et pénètre dans l'orbite par la fente sphénoïdale, après s'être divisée en trois rameaux qui percent chacun isolément la dure-mère. De ces rameaux, l'un est externe, c'est le *nerf lacrymal* ; le second est supérieur moyen, c'est le *nerf frontal* ; le troisième est interne, c'est le *nerf nasal*. Pl. 174, fig. 1.
Pl. 182.

1° *Nerf lacrymal*. Plus petit que les deux autres branches du nerf ophthalmique, il se sépare de ce dernier à l'endroit où il remonte au-dessus du nerf moteur oculaire commun ; il s'introduit dans un canal fibreux de la dure-mère, s'avance au dehors, se dirige le long de la paroi externe de l'orbite, entre le périoste et le muscle droit interne, et se termine à la glande lacrymale et à la paupière supérieure. Pl. 169, fig. 1.
Pl. 182.

Dans ce trajet, il donne 1° un *filet postérieur* qui s'anastomose avec un filet de nerf maxillaire supérieur vers l'extrémité antérieure de la fente sphéno-orbitaire ; 2° un *filet antérieur* qui traverse un trou de l'os de la pommette, et s'anastomose sur la joue avec un filet du nerf facial.

Arrivé à la glande lacrymale, le nerf du même nom se glisse à sa face interne, et lui donne cinq à six filets qui la pénètrent et se perdent dans son tissu.

Pl. 177, fig. 4. Le rameau lui-même étant parvenu au-delà de la glande se dirige en dedans, derrière l'aponévrose du muscle releveur de la paupière, et se termine par un grand nombre de filets à cette paupière elle-même.

Pl. 178, fig. 1. 2^o *Nerf frontal*. C'est la plus volumineuse des trois branches du nerf ophthalmique. Il se sépare du tronc commun plus tard que le précédent, entre dans l'orbite entre le périoste et l'extrémité postérieure du muscle droit supérieur de l'œil, s'avance obliquement en dehors, et, passant au-dessus du muscle releveur de la paupière supérieure, il se divise en deux rameaux, l'un interne plus petit, l'autre externe plus gros.

Pl. 182. *Rameau frontal interne*. Il se porte en dedans vers la partie cartilagineuse du muscle grand oblique de l'œil, donne un filet qui s'anastomose avec un filet du nerf nasal, et plusieurs autres qui se dirigent en dehors dans l'épaisseur de la paupière supérieure, pour s'anastomoser par arcades avec ceux qui terminent le nerf lacrymal. Quelques-uns de ces filets se perdent dans les muscles sourcilier et frontal; l'un d'eux traverse une petite ouverture du coronal, et va se distribuer à la membrane du sinus frontal.

Le rameau frontal interne ayant donné ces ramifications, sort de l'orbite entre la poulie cartilagineuse du grand oblique et le trou orbitaire supérieur, se réfléchit de bas en haut, monte derrière les muscles frontal et sourcilier, leur fournit des ramuscules, et se perd par des filets très-déliés dans le tissu cellulaire sous-cutané vers le sommet de la tête.

Pl. 182. Le *rameau frontal externe* se dirige directement en avant, et traverse le trou orbitaire supérieur; presque aussitôt il donne un filet qui se dirige en dehors, se divise dans la paupière supérieure, s'anastomose avec ceux du nerf facial, et remonte derrière le muscle sourcilier. Un autre filet s'en isole pour gagner transversalement la racine du nez, et s'unir à un filet du nerf frontal interne.

Dans l'intérieur du trou orbitaire supérieur, le nerf lui-même se divise en deux ramifications qui se réfléchissent sur le front, derrière le muscle sourcilier, et se divisent en un grand nombre de filets, les uns profonds et les autres superficiels. Les premiers se perdent dans les muscles sourcilier, frontal, et dans la peau du front; les seconds, beaucoup plus longs, se portent sur le sommet de la tête jusque vers l'occiput, s'anastomosent en dedans avec ceux du côté opposé, en dehors avec ceux du nerf facial, et en arrière avec ceux des premiers nerfs cervicaux; ils percent l'aponévrose pour devenir superficiels, et leurs dernières ramifications paraissent se porter dans les bulbes des cheveux.

Pl. 178, fig. 1. 3^o *Nerf nasal*. Moyen pour le volume entre les deux rameaux précédents, le nerf nasal pénètre dans l'orbite entre les deux attaches postérieures du muscle droit interne de l'œil. De là il s'avance obliquement en dedans et un peu en bas, glisse entre le nerf optique et le muscle droit supérieur de l'œil, se rapproche de la paroi interne de l'orbite, et se partage en deux rameaux secondaires. En entrant dans l'orbite, il donne un filet grêle, qui passe en dessous du nerf optique, et va se terminer à la partie postérieure et supérieure du ganglion ophthalmique, après avoir communiqué par un petit

Pl. 182. rameau avec la branche supérieure du nerf moteur oculaire commun. En passant au-dessus du nerf optique, le nerf nasal fournit deux ou trois filets ciliaires au globe de l'œil.

Des deux rameaux par lesquels se termine le nerf nasal, l'un est interne et postérieur : il pénètre dans les fosses nasales ; l'autre est antérieur et externe : il se distribue au dehors de l'orbite. Pl. 178, fig. 1.
Pl. 179, fig. 1.

Rameau nasal interne. Après s'être isolé du rameau nasal externe, il s'introduit dans le trou orbitaire interne et antérieur, se dirige en dedans et en haut dans le canal osseux qui succède à ce trou, en sort pour entrer dans le crâne, et glisse sous la dure-mère jusque sur les côtés de l'apophyse *crista-galli*. Là il pénètre dans la petite fente qu'on observe à la partie antérieure des gouttières ethmoïdales, et parvient à la voûte des fosses nasales où il se divise en deux filets, l'un interne et l'autre externe. Pl. 181, fig. 2.

Le premier descend sur la partie antérieure de la cloison, entre les deux feuillets de la membrane pituitaire, et bientôt se divise en deux autres filets : l'un très-mince, nommé *naso-lobaire*, descend sur la face postérieure de l'os du nez correspondant, et sort ensuite entre le bord inférieur de cet os et le cartilage latéral voisin, pour se ramifier dans les tégumens du lobe. L'autre, un peu plus gros, descend sur la membrane pituitaire au niveau du rebord de la cloison, et se termine près de sa base en se subdivisant. Pl. 181, fig. 1.

Le second donne, près de son origine, un filet qui s'engage dans un canal osseux creusé derrière l'os propre du nez, et traverse cet os pour se terminer dans la peau ; ensuite il fournit deux ou trois autres filets qui descendent à la partie antérieure de la paroi externe des fosses nasales jusqu'au cornet inférieur. Pl. 177, fig. 1.
Pl. 181, fig. 2.

Rameau nasal externe. Il continue de marcher dans la direction primitive de la branche qui le fournit, le long de la paroi interne de l'orbite, et arrivé au-dessous de la poulie cartilagineuse du muscle grand oblique, il s'anastomose avec un filet du nerf frontal interne, sort de l'orbite et se divise en plusieurs filets qui se distribuent : 1° à la paupière supérieure, où ils s'unissent avec des filets du nerf frontal interne ; 2° à la paupière inférieure, où ils se joignent à ceux des nerfs sous-orbitaire et facial ; 3° à la caroncule lacrymale, au sac du même nom, à la conjonctive, au dos du nez, au muscle pyramidal et à la peau. Pl. 182.

B. Du nerf maxillaire supérieur.

Plus volumineux que l'ophtalmique, ce nerf naît de la partie moyenne du renflement du nerf trifacial, se dirige en avant et un peu en dehors, se rétrécit, et sort du crâne, par le trou grand rond du sphénoïde, pour s'introduire dans la fosse sphéno-maxillaire ; il traverse cette fosse horizontalement, s'introduit dans le canal sous-orbitaire, le parcourt, et en sort pour se distribuer à la joue. Nous allons étudier les rameaux qui naissent successivement de ce nerf, depuis son passage à travers le trou grand rond du sphénoïde jusqu'à sa terminaison. Pl. 179, fig. 1.
Pl. 182.

Rameau orbitaire. Il naît de la branche maxillaire supérieure à l'instant où elle traverse le trou grand rond ; de là il se porte en avant et en haut, pénètre dans l'orbite par la fente sphéno-orbitaire, et se divise en deux filets : l'un *malair*, anastomosé d'abord avec le lacrymal, s'introduit dans le conduit de l'os de la pommette, en sort au niveau de la joue, se distribue au muscle palpébral, à la peau, et s'anastomose avec le nerf facial. Pl. 182.

Texte.

L'autre filet, nommé *temporal*, traverse la portion orbitaire de l'os malaire, pénètre dans la fosse temporale, et s'anastomose avec les filets temporaux du nerf maxillaire inférieur; il remonte ensuite en dehors et en arrière, traverse l'aponévrose temporale, devient sous-cutané, communique avec les filets superficiels du nerf facial, et se perd dans les tégumens des tempes.

Le nerf maxillaire supérieur, en traversant la fosse ptérygo-maxillaire, fournit deux ou trois rameaux qui descendent en dedans, et se continuent avec un renflement nerveux qu'on appelle le *ganglion de Meckel*, ou *sphéno-palatin*. Ce ganglion, d'une forme très-irrégulière, variable pour le volume et même pour l'existence, est placé en dehors du trou sphéno-palatin; il fournit des rameaux qu'on a distingués en *internes*, en *inférieurs* et en *postérieur*.

Pl. 179, fig. 1.
Pl. 181, fig. 2.
Pl. 182.

Pl. 181, fig. 2.

A. *Rameaux internes* ou *sphéno-palatins*. Nés de la partie interne du ganglion, ils se dirigent en dedans et s'introduisent en nombre variable dans les fosses nasales par le trou sphéno-palatin. Ils se distribuent à la cloison ou à la paroi externe de ces cavités de la manière suivante : 1° deux ou trois filets se portent d'abord dans la membrane pituitaire, à la face concave du cornet supérieur, et se perdent dans le méat correspondant, près de l'ouverture des cellules ethmoïdales postérieures; 2° d'autres rameaux très-courts vont au cornet moyen, et le parcourent jusque vers son extrémité antérieure; 3° quelques-uns se réunissent en un seul, et se recourbent au-devant du sinus sphénoïdal pour se répandre à la partie postérieure de la cloison; 4° un rameau plus considérable que les précédens, nommé *naso-palatin*, se recourbe d'abord au-devant du sinus sphénoïdal, traverse la voûte des fosses nasales, et se porte sur la cloison entre les deux feuillets de la membrane pituitaire; il descend obliquement en avant le long de cette cloison, et parvient à l'ouverture supérieure du canal palatin antérieur. Là il s'engage dans un conduit qui lui est propre, et, parvenu au milieu du canal palatin antérieur, il vient se terminer au ganglion *naso-palatin*. Ce dernier organe, que mon frère a le premier fait connaître, est un renflement fongiforme, rougeâtre, d'une forme ovoïde, dont la grosse extrémité, dirigée en haut, reçoit les deux rameaux naso-palatins, tandis que la petite donne en bas deux ou trois filets, lesquels parviennent à la voûte palatine et s'anastomosent avec des filets du grand nerf palatin.

Pl. 181, fig. 1.

Pl. 177, fig. 1.

B. *Rameaux inférieurs* ou *nerfs palatins*. Ils naissent de la partie inférieure du ganglion sphéno-palatin, et sont au nombre de trois, un grand et deux petits.

Pl. 179, fig. 1.

Pl. 181, fig. 2.

Le *grand nerf palatin* est situé au-devant des deux autres. Il pénètre dans le canal palatin postérieur, après avoir donné un filet qui s'introduit dans les fosses nasales, entre les cornets moyen et inférieur, et se distribue au bord libre du cornet moyen, à sa face concave, et à la face convexe du cornet inférieur.

Le grand nerf palatin descend ensuite dans son conduit, et avant d'en sortir il envoie, à travers la portion verticale de l'os palatin, une petite ramification qui se porte horizontalement le long du bord du cornet inférieur, et se perd sur l'apophyse montante de l'os maxillaire supérieur. Au même endroit, le nerf palatin transmet, par l'un des conduits accessoires, un filet qui va se distribuer au voile du palais; puis il sort de son canal, se porte en avant sous la voûte du palais, et se partage en plusieurs filets. Les *externes*, plus volumineux, suivent le bord interne de l'arcade alvéolaire supérieure, et se distribuent

aux gencives. Les *internes* s'épanouissent sur le milieu de la voûte, et donnent des filets aux follicules muqueux de cette partie. Quelques-uns vont s'anastomoser avec les filets inférieurs du ganglion sphéno-palatin.

Le *nerf palatin moyen*, né en arrière du précédent, descend le long de la partie postérieure de la fente ptérygo-maxillaire, et s'engage dans un conduit osseux particulier, d'où il sort pour se diviser en deux filets, dont l'un se termine par quatre ou cinq ramifications à l'amygdale et au voile du palais, tandis que l'autre se perd entièrement dans cette dernière partie.

Le *petit nerf palatin*, placé en arrière du précédent, descend entre le muscle ptérygoïdien externe et l'os maxillaire supérieur, et se partage en deux filets, dont l'un va à la luette et l'autre à l'amygdale et aux follicules muqueux du voile du palais.

C. *Rameau postérieur ou nerf vidien*. En se séparant du ganglion sphéno-palatin, ce nerf se porte horizontalement en arrière, envoie des filets à la membrane du sinus sphénoïdal, s'engage dans le conduit vidien, et le parcourt en donnant, à travers ses parois, des ramifications à la partie supérieure et postérieure de la cloison des fosses nasales, à la membrane du pharynx et à l'orifice de la trompe d'Eustachi. En sortant de son canal, le nerf vidien traverse le fibro-cartilage qui ferme le trou déchiré antérieur, et se sépare en deux rameaux, l'un *supérieur*, l'autre *inférieur*.

Le *rameau inférieur ou carotidien* s'introduit dans le canal carotidien en se collant contre les parois de l'artère qui le parcourt, et s'anastomose avec les filets que le ganglion cervical supérieur envoie au nerf moteur oculaire externe et au ganglion caverneux.

Le *rameau supérieur ou crânien*, après s'être séparé du nerf vidien, rentre dans le crâne entre le rocher et le sphénoïde; de là il se porte en arrière et en dehors sur la face supérieure du premier, où il est logé dans un sillon, et il pénètre par l'*hiatus Fallopii* dans l'aqueduc de Fallope, où il s'applique contre le tronc du nerf facial. Il descend alors avec ce nerf jusqu'au niveau de la base de la pyramide du tympan, et pénètre dans cette dernière cavité par une petite ouverture spéciale. Après avoir envoyé un filet qui s'anastomose avec un autre filet du plexus carotidien interne, il traverse le tympan d'arrière en avant, placé d'abord sous l'enclume, puis entre sa longue branche et le manche du marteau sur lequel il est immédiatement appliqué. Il sort ensuite par la scissure glénoïdale, se dirige en bas, en dedans et en avant, et vient s'accoler au nerf lingual du maxillaire inférieur. Ce filet nerveux porte le nom de *corde du tympan* depuis son entrée dans le tympan jusqu'à l'endroit où il se joint à la branche linguale. Quelques anatomistes pensent qu'il reste uni à ce dernier nerf jusqu'au niveau de la glande sous-maxillaire, où il s'en séparerait pour se jeter dans le ganglion sous-maxillaire.

Après avoir donné les rameaux qui forment le ganglion sphéno-palatin, la branche maxillaire supérieure du nerf trifacial s'avance horizontalement jusqu'à la fente sphéno-maxillaire, et s'introduit dans le canal sous-orbitaire; mais avant d'y entrer elle donne les

Nerfs dentaires postérieurs. Après s'être séparés de la branche maxillaire supérieure, ces nerfs, au nombre de deux ou trois, descendent sur la tubérosité maxillaire, et s'introduisent dans les canaux osseux qu'elle leur offre. Ces rameaux se divisent en plusieurs filets qui pénètrent dans le fond des alvéoles des quatre dernières dents molaires, et s'introduisent dans la cavité de chacune de ces dents par les trous de leurs racines. Un

Pl. 177, fig. 1.
Pl. 182, fig. 2.

Pl. 177, fig. 1.
Pl. 181, fig. 2.

Pl. 179, fig. 1,
Pl. 182.

Pl. 178, fig. 1.

Pl. 179, fig. 3.

Pl. 179, fig. 1,
Pl. 182.

filet suit la paroi externe du sinus maxillaire, et va s'anastomoser avec le nerf dentaire antérieur. Un autre se perd, par plusieurs divisions, dans le tissu des gencives et le muscle buccinateur.

La branche maxillaire supérieure, devenue *sous-orbitaire*, glisse dans le canal du même nom, et, parvenue près de son orifice externe, elle donne le

Pl. 179, fig. 1, 2. *Nerf dentaire antérieur.* Il s'engage dans le canal osseux creusé dans la paroi antérieure du sinus maxillaire, et fournit d'abord un filet qui s'anastomose avec le dentaire postérieur. Il se divise ensuite en plusieurs autres qui vont chacun, par un conduit particulier, se porter aux dents incisives, aux canines et à la première petite molaire.

Pl. 182. En sortant du canal sous-orbitaire, le nerf maxillaire supérieur se trouve placé au-dessous du muscle releveur-propre de la lèvre supérieure, et se divise en un nombre variable de rameaux qu'on distingue en supérieurs, internes, externes et inférieurs.

Pl. 182, fig. 1. *Rameaux supérieurs ou palpébraux.* Au nombre de deux ou trois, ils se perdent dans la paupière inférieure, le muscle palpébral, les tégumens des joues, les muscles de la racine du nez, la caroncule lacrymale et les parois du sac lacrymal. Ils s'anastomosent avec le filet antérieur du rameau nasal de la branche ophthalmique et le nerf facial.

Pl. 182. *Rameaux inférieurs ou labiaux.* Plus volumineux que les précédens, ils descendent en fournissant des filets aux muscles releveur propre de la lèvre supérieure, canin, labial, à la peau et à la membrane muqueuse de la lèvre supérieure.

Pl. 182. *Rameaux internes ou nasaux.* Ils se répandent sur le nez, se prolongent jusqu'à sa cloison, s'anastomosent avec le rameau nasal interne, et donnent des filets aux muscles élévateur commun de l'aile du nez et de la lèvre supérieure, à l'abaisseur de l'aile du nez, et à la peau.

Pl. 182. *Rameaux externes.* Peu nombreux, ils se distribuent aux muscles grand zygomatique, canin et à la commissure des lèvres. Ils s'anastomosent avec plusieurs filets du nerf facial.

C. Du nerf maxillaire inférieur.

Pl. 179, fig. 1, 2. *C'est la plus grosse des trois branches que donne le nerf trifacial.* En sortant de la partie externe du renflement semi-lunaire de ce nerf, elle se dirige en avant et en dehors, et sort du crâne par le trou ovale du sphénoïde. Elle est composée de deux portions : l'une, extérieure, triangulaire, aplatie, plus considérable, vient du renflement ganglionnaire ; l'autre, plus petite, cachée par la précédente au-dessous de laquelle elle glisse, est composée par les gros filamens blancs qui naissent isolément de la protubérance. Ces deux portions ne se réunissent que dans la fosse zygomatique ; la petite portion paraît se distribuer spécialement au nerf buccal et à l'un des rameaux temporaux profonds.

Pl. 179, fig. 1, 2. *Dès qu'il est arrivé dans la fosse zygomatique, le nerf maxillaire inférieur se divise en deux troncs principaux : l'un, supérieur et externe, donne naissance aux rameaux temporaux profonds, masséterin, buccal et ptérygoïdien ; l'autre, inférieur et interne, fournit les rameaux dentaire inférieur, lingual et auriculaire.*

Pl. 182. *Rameaux temporaux profonds.* Au nombre de deux ou trois, ils naissent isolément ou par un tronc commun. L'un d'eux, antérieur, se porte en avant dans la partie la plus

profonde de la fosse temporale. Un ou deux autres postérieurs suivent la même marche, mais ne tardent pas à devenir plus superficiels. Ces nerfs se recourbent sur l'os temporal, remontent entre le muscle et la fosse du même nom, et se divisent en un grand nombre de filets qui se distribuent à ce muscle et s'anastomosent soit entre eux, soit avec des filets du nerf facial à travers de petites ouvertures de l'aponévrose temporale. Le rameau antérieur s'anastomose en outre avec le nerf lingual et un filet du rameau orbitaire du nerf maxillaire supérieur, qui passe à travers l'os de la pommette.

Rameau masséterin. Placé en arrière des précédents, il se dirige horizontalement en arrière et en dehors entre le muscle ptérygoïdien externe et la paroi supérieure de la fosse zygomatique, traverse l'échancrure sigmoïde de l'os maxillaire inférieur, entre le condyle de la mâchoire et le muscle temporal, fournit quelques filets à l'articulation temporo-maxillaire, parvient à la face interne du muscle masseter, et se perd par plusieurs filets dans la partie moyenne de ce muscle.

Rameau buccal. Il naît quelquefois par un tronc commun avec le nerf temporal profond antérieur, se dirige aussitôt en bas et en avant, passe entre les deux muscles ptérygoïdiens, et fournit quelques filets à l'externe et au muscle temporal. Ensuite il glisse entre le muscle ptérygoïdien interne et la branche de la mâchoire, se porte entre l'apophyse coronoïde et le muscle buccinateur, et là il se divise en six ou sept filets qui s'anastomosent fréquemment entre eux, et se jettent, les uns dans le muscle temporal, les autres dans les muscles buccinateur, canin, et dans la peau de la joue, près de la commissure correspondante des lèvres. Plusieurs d'entre eux s'anastomosent avec les nerfs facial et sous-orbitaire.

Rameaux ptérygoïdiens. On en trouve ordinairement un ou deux. Très-déliés, et placés entre les muscles ptérygoïdien et péristaphylin externes, ils se portent en bas, et se jettent dans le muscle ptérygoïdien interne.

Rameau lingual. Ce nerf est un peu moins gros que le dentaire inférieur avec lequel il communique, peu après son origine, par un filet assez volumineux; plus bas il reçoit la corde du tympan, qui vient s'unir à lui en formant un angle très-aigu, dont le sinus regarde en haut. D'abord placé entre les muscles ptérygoïdien et péristaphylin externes et le pharynx, ce nerf descend ensuite obliquement en avant, entre le muscle ptérygoïdien interne et la branche de l'os maxillaire inférieur; il glisse entre la glande sous-maxillaire et la membrane muqueuse de la paroi inférieure de la bouche, passe avec le canal de Warthon entre les muscles mylo-hyoïdien et hyo-glosse, et va gagner la partie latérale inférieure de la langue, en passant au-dessus de la glande sublinguale.

Dans ce trajet le nerf lingual fournit un filet au muscle ptérygoïdien interne, deux ou trois autres à l'amygdale et au muscle constricteur supérieur du pharynx; plus bas il en donne deux ou trois autres qui se distribuent dans la partie postérieure des gencives; au niveau de la glande sous-maxillaire, il est abandonné par la corde du tympan, laquelle va se jeter dans un ganglion particulier qui est entouré d'un petit plexus nerveux. Ce plexus résulte de la réunion de plusieurs filets qui viennent du nerf lingual et du ganglion lui-même, et dont les ramifications pénètrent la glande de toutes parts.

Parvenu au-delà de la glande sous-maxillaire, le nerf lingual fournit quelques filets qui s'anastomosent avec ceux de l'hypoglosse; il en donne d'autres à la glande sublinguale,

Pl. 179, fig. 1,
2.
Pl. 182.

Pl. 179, fig. 1,
2.
Pl. 182.

Pl. 179, fig. 1,
2.
Pl. 182.

Pl. 179, fig. 1,
2.
Pl. 182.

Pl. 179, fig. 1,
2.

Pl. 179, fig. 1,
2.

à la partie antérieure des gencives et à la membrane muqueuse de la bouche. Quelques rameaux plus considérables, sortant de sa partie supérieure, remontent entre les muscles lingual et génio-glosse, et se perdent dans le tissu de la langue. Le nerf lui-même continue de se subdiviser dans cet organe jusqu'à sa pointe, et remonte sur sa face supérieure pour se distribuer dans sa membrane muqueuse par un grand nombre de filets fasciculés, pénicilliformes. On est parvenu à suivre ces derniers filets jusque dans les papilles de la langue.

Pl. 179, fig. 1,
2.
Pl. 182.

Rameau dentaire inférieur. Ce nerf, un peu plus volumineux que le précédent, descend à côté de lui entre les deux muscles ptérygoïdiens, puis s'en sépare pour glisser entre le muscle ptérygoïdien interne, le ligament latéral interne de l'articulation temporo-maxillaire et la branche de la mâchoire inférieure.

Vers le milieu de la face interne de la branche de la mâchoire, il fournit un rameau, lequel descend en avant dans le petit sillon creusé sur cet os, sort ensuite de ce sillon, se place entre l'os maxillaire et le muscle mylo-hyoïdien, donne quelques filets à la glande sous-maxillaire, s'approche du menton, et se distribue par quatre à cinq filets aux muscles mylo-hyoïdien, génio-hyoïdien et digastrique.

Pl. 179, fig. 1,
2.

Pl. 180.
Pl. 182.

Après avoir fourni ce rameau, le nerf dentaire s'introduit dans le canal du même nom, le parcourt dans toute son étendue, en donnant des rameaux à toutes les racines des dents, depuis la dernière grosse molaire jusqu'à la première petite inclusivement; puis, au niveau du trou mentonnier, il se divise en deux branches: l'une, plus petite, reste dans la mâchoire et se distribue aux racines des dents canines et incisives; l'autre, plus grosse, sort par le trou mentonnier et s'épanouit en un grand nombre de filets qui vont en rayonnant se perdre dans les muscles triangulaire, carré, releveur du menton, buccinateur, labial. Plusieurs d'entre eux s'anastomosent avec ceux du nerf facial, d'autres se distribuent à la membrane et aux follicules muqueux de la lèvre inférieure.

Pl. 179, fig. 1,
2.
Pl. 180.

Pl. 182.

Rameau auriculaire ou temporal superficiel. Il se sépare de la branche maxillaire inférieure par deux ou trois racines qui ne tardent pas à se réunir en un seul rameau. Il se contourne ensuite en arrière et en dehors, entre le condyle de la mâchoire et le conduit auriculaire, et fournit dans cet endroit deux filets qui s'anastomosent avec le nerf facial. Puis, caché par la glande parotide, il remonte profondément au-devant du conduit auriculaire, donne un filet à l'articulation temporo-maxillaire, quelques autres à ce même conduit, au pavillon et à la conque; puis il parvient à la base de l'apophyse zygomatique et se divise en deux filets, l'un antérieur et l'autre postérieur, qui se subdivisent pour accompagner les branches de l'artère temporale; et se perdre dans la peau de la tempe, du front, du sommet de la tête, dans le pavillon de l'oreille, les muscles auriculaires antérieur et supérieur. Ces filets s'anastomosent avec ceux du nerf facial et du rameau occipital du second nerf cervical.

6° Du nerf moteur oculaire externe, ou de la sixième paire (1).

Les racines de ce nerf commencent à côté des éminences pyramidales, et remontent jusqu'au sillon qui sépare la protubérance cérébrale de la moelle épinière. Là elles se séparent en deux faisceaux, lesquels se réunissent bientôt en un seul cordon qu'entoure le névrilème. Le nerf se porte alors en haut, en avant et en dehors, le long de la gouttière basilaire; parvenu au-dessous de l'apophyse clinéoïde postérieure, il perce la dure-mère et entre dans le sinus caverneux, où il est accompagné jusqu'à une certaine distance par l'arachnoïde. Il passe ensuite en dehors de l'artère carotide interne, en se dirigeant en dehors, en avant et en bas, et reçoit au-dessous de l'orifice du canal carotidien deux ou trois filets mous, grisâtres, qui viennent du ganglion cervical supérieur.

Pl. 152.

Pl. 178, fig. 1.

Le nerf moteur externe pénètre dans l'orbite par la fente sphénoïdale, en traversant une ouverture particulière que lui offre la dure-mère; il passe entre les deux extrémités postérieures du muscle droit externe de l'œil, avec le nerf moteur commun et la branche nasale de l'ophtalmique, et glisse le long de la face interne de ce muscle, auquel il se distribue entièrement par plusieurs filets.

7° Du nerf facial, ou de la septième paire (2).

Les racines du nerf facial naissent du bord postérieur de la protubérance annulaire, dans son angle de réunion avec le corps restiforme; à une ligne en avant environ du nerf acoustique. Ce nerf forme d'abord un cordon aplati, mou, très-blanc, qui adhère au pédoncule du cervelet, et reçoit dans cet endroit quelques filaments très-déliés.

Pl. 152.

En se séparant de l'encéphale, le nerf facial se revêt de névrilème, et remonte en avant et en dehors, logé dans une cannelure que lui offre le nerf acoustique, avec lequel il entre dans le conduit auditif interne, et dont il se sépare ensuite pour pénétrer dans l'aqueduc de Fallope. Il parcourt ce conduit dans toute sa longueur, et en sort par le trou stylo-mastoïdien pour se distribuer à la face.

Pl. 179, fig. 3.

Pl. 182.

Il reçoit, au niveau de l'*hiatus* de Fallope, le filet crânien du nerf vidien qui s'applique simplement contre lui sans qu'il y ait d'anastomose entre ces deux nerfs. Plus loin il donne un filet très-mince au muscle interne du marteau, et un autre encore plus délié qui traverse la base de la pyramide et se perd dans le muscle de l'étrier. Plus bas encore il abandonne le filet crânien du nerf vidien qui pénètre dans la caisse du tympan, dont il forme la corde.

Pl. 179, fig. 3.

A peine sorti du trou stylo-mastoïdien, le nerf facial donne plusieurs rameaux qui vont se distribuer aux parties voisines, savoir :

Le rameau auriculaire postérieur descend d'abord pour se réfléchir bientôt sur la partie

Pl. 179, fig. 3.

(1) *Radix gracilior quinti paris*; Vesal. — *Quartum par*; Fallop. — *Par octavum*; Bauhin. — *Par sextum*; Willis, Vieussens, Sæmm. — *N. oculo-musculaire externe*; Chauss.

(2) *Par quinti paris*; Vesal., Columb. — *Par durior*, vel potius *nervus durus quinti paris*; Fallop. — *Ramus durior septimæ conjugationis*; Vieussens. — *Portion dure de la septième paire*; Winsl., Sabat., Boyer. — *Communicans faciei*; Haller, Wrisberg. — *Par septimum sive faciale*; Sæmm.

antérieure de l'apophyse mastoïde, d'où il se porte derrière le pavillon de l'oreille. Là il se divise en deux filets; l'un *antérieur*, qui se ramifie sur la face interne de ce pavillon et fournit quelques filamens au muscle auriculaire postérieur; l'autre *postérieur*, qui répand ses filamens sur l'apophyse mastoïde, et en fournit au muscle occipital et à la peau.

Pl. 179, fig. 3.
Pl. 182.

Le *rameau stylo-mastoïdien* donne plusieurs filets aux muscles de l'apophyse styloïde du temporal. Un ou deux de ces filets s'anastomosent avec des filets du ganglion cervical supérieur.

Pl. 179, fig. 3.
Pl. 182.

Le *rameau sous-mastoïdien* pénètre dans le ventre postérieur du muscle digastrique, le traverse après lui avoir abandonné des filamens, et se divise en deux filets; l'un, qui passe derrière la veine jugulaire pour s'anastomoser avec le nerf glosso-pharyngien; l'autre, qui descend pour s'unir au nerf laryngé supérieur du pneumo-gastrique.

Le tronc du nerf facial, après avoir donné ces trois rameaux, pénètre dans la glande parotide à travers laquelle il descend obliquement en avant, en devenant plus superficiel. Après avoir parcouru un trajet de sept à huit lignes, il se divise en deux branches, l'une supérieure et l'autre inférieure.

Pl. 179, fig. 3.
Pl. 180, 182.

1^o *Branche supérieure ou temporo-faciale*. Plus volumineuse que l'inférieure, cette branche se dirige en avant et en haut, vers le col du condyle de la mâchoire, dont elle croise la direction. Elle envoie derrière ce condyle un ou deux filets qui s'anastomosent avec ceux du nerf temporal superficiel; ensuite elle s'épanouit en sept ou huit rameaux qui vont en rayonnant se distribuer à la face et à la région temporale. Ces rameaux sont les

Pl. 180.

Rameaux temporaux. Il y en a deux ou trois; ils se dirigent obliquement en haut et en avant vers la tempe, en croisant la direction de l'arcade zygomatique. Ils fournissent d'abord quelques filets à la glande parotide, et se divisent en un grand nombre de filamens qui se répandent sur le front et sur la tempe, jusque sur le sommet de la tête, entre les tégumens et l'aponévrose temporale. Ces filamens se distribuent à la partie antérieure du pavillon de l'oreille, aux muscles auriculaires antérieur et supérieur, frontal, temporal, orbiculaire des paupières et aux tégumens. Ils s'anastomosent avec les filets des nerfs temporal superficiel, auriculaire postérieur, temporaux profonds, frontal, orbitaire ou maxillaire supérieur et lingual, et avec ceux du plexus cervical.

Pl. 180, 182.

Rameaux malaïres. Ils montent, au nombre de deux ou trois, en avant vers l'os de la pommette, et se divisent en un grand nombre de filets. Le filet supérieur s'anastomose avec le dernier des temporaux, se dirige vers l'angle interne de l'œil, et se joint à un des filets du nerf nasal externe. Il forme avec les deux autres une sorte de plexus qui fournit de nombreux filets aux muscles zygomatiques, orbiculaire des paupières, canin, élévateur de la lèvre supérieure, à la peau de la paupière inférieure et à celle de la partie supérieure de la joue. Ces filets s'anastomosent les uns avec les autres, et avec ceux des nerfs lacrymal, sous-orbitaire, frontal interne et nasal externe.

Pl. 180, 182.

Rameaux buccaux. Ils sortent de la glande parotide au nombre de trois, vers le milieu du muscle masseter, et se dirigent presque horizontalement en avant. Le supérieur se prolonge sur les côtés du nez et donne des filets aux muscles zygomatiques, canin, releveur propre et releveur commun de la lèvre supérieure. Le moyen suit la direction du canal de Stenon au-dessous duquel il est situé, passe transversalement sur le muscle buccinateur jusqu'à la commissure des lèvres, et se distribue au muscle labial et aux parties

voisines. L'inférieur se jette dans la lèvre inférieure. Ces filets communiquent entre eux, et s'anastomosent avec ceux des nerfs sous-orbitaire, mentonnier et buccal.

2° *Branche cervico-faciale*. Elle se porte obliquement en bas dans l'épaisseur de la glande parotide, derrière la branche de la mâchoire inférieure, et au niveau de l'angle de cette dernière, elle passe sous le muscle peaucier; en se portant en avant. Elle fournit des rameaux distingués, d'après leur position, en :

Rameaux sus-maxillaires. Il y en a deux. Le *supérieur* se porte transversalement sur la partie inférieure du muscle masseter, s'enfonce sous les muscles peaucier et triangulaire, et se divise en quatre ou cinq filets qui se distribuent à ces muscles, au buccinateur, à l'orbiculaire des lèvres et aux tégumens. Ces filets s'anastomosent entre eux et avec ceux des nerfs sous-orbitaires, mentonnier et buccal. Pl. 180, 182.

Le *rameau inférieur* se contourne sur l'angle de la mâchoire, en donnant quelques filets aux muscles masseter et ptérygoïdien interne; il se porte ensuite obliquement en bas et en avant, sur la face externe du muscle masseter, et se divise en plusieurs filets qui se perdent dans les mêmes muscles que ceux du rameau précédent, et dans les muscles de la lèvre inférieure. Pl. 180, 182.

Rameaux sous-maxillaires. Il y en a deux ou trois. Ils descendent obliquement en avant sur la partie antérieure et supérieure du cou, au-dessous du muscle peaucier. Vers l'angle de la mâchoire ils se divisent en un grand nombre de filets, qui vont en divergeant se perdre dans le muscle peaucier et les tégumens du cou, et s'anastomosent avec les filets des rameaux sus-maxillaires, du nerf mentonnier et du plexus cervical. Pl. 180, 182.

M. Ch. Bell reconnaît des nerfs essentiellement consacrés à la respiration, et que pour cela il nomme *respiratoires*. Parmi ces nerfs sont, suivant lui, le pneumo-gastrique, le glosso-pharyngien, le spinal ou respiratoire supérieur du tronc, le diaphragmatique ou grand respiratoire interne, le thoracique externe ou l'une des branches inférieures du plexus cervical, qui se porte aux muscles extérieurs des côtes, et le facial. M. Bell a donné à ce dernier nerf le nom de *respiratoire de la face*. Pl. 191, fig. 1.

8° Du nerf acoustique ou de la huitième paire ⁽¹⁾.

Le nerf auditif naît sur la paroi antérieure du quatrième ventricule, par plusieurs racines blanches, transversales, qui commencent dans le sillon de la moelle que termine le calamus scriptorius; plus en avant, il reçoit de nouvelles racines qui sortent du corps restiforme. P. 152, 159.

Il s'isole de la substance de l'encéphale dans une petite excavation placée entre l'émience olivaire, le pédoncule du cervelet, la protubérance et le corps restiforme. D'abord très-mou et comme pulpeux, il ne tarde pas à être entouré de névrlème; il prend plus de consistance, et représente un cordon aplati dont les filets offrent une texture plexiforme. Creusé en dedans d'une gouttière qui loge le nerf facial, il se dirige en avant, en

(1) *Pars mollior quinti paris*; Vesal., Columb., Fallop. — *Ramus mollior nervi auditorii sive septimi paris*; Willis, Vieussens. — *Portion de la septième paire du nerf auditif*; Winsl. et la plupart des anatomistes français. — *Nervus auditorius sive acusticus*; Sæmmer. — *Nerf labyrinthien*; Chauss.

haut et en dehors, pénètre avec ce dernier dans le conduit auditif interne, s'en sépare, et se divise en deux branches, savoir :

Pl. 147, fig. 1,
3, 5.

1° La *branche du limaçon*. Elle est formée par un cordon blanc, non filamenteux, qu'on observe en arrière du nerf, peu après son origine. Elle se dirige en haut et en avant dans le fond du conduit auditif; arrivée dans l'excavation qui est à la base du limaçon, elle se partage en un grand nombre de filets très-déliés, qui pénètrent dans le limaçon par autant de petites ouvertures que présente cette base. Ces filets, parallèles à l'axe du limaçon, répandent leurs ramifications sur la lame spirale qui le sépare en deux rampes. Les fibrilles nerveuses sont d'autant plus courtes et plus fines qu'elles sont plus rapprochées du sommet, et forment une sorte de réseau sur la partie membraneuse de la cloison. En donnant ces filets, le nerf semble se contourner sur lui-même autour de l'axe du limaçon, et celui de ces filets qui le termine, plus fort que les autres, traverse le canal central et va se distribuer à l'infundibulum et au dernier demi-tour de la lame spirale. (Voy. l'oreille interne.)

Pl. 147, fig. 1,
3, 5.

2° La *branche du vestibule et des canaux demi-circulaires*. D'abord unie à la branche précédente, elle s'en isole dans le conduit auditif interne, se dirige en arrière et en dehors, et forme un renflement grisâtre, gangliiforme, duquel partent trois rameaux d'un volume différent.

Pl. 148, fig. 12,
14.

Grand rameau. Placé en arrière des deux autres, auxquels il est supérieur par le volume, il pénètre dans le vestibule par plusieurs porosités, et s'y partage en deux portions. L'une s'épanouit dans le vestibule lui-même, et forme une sorte de membrane composée de fibrilles nerveuses réticulées et très-molles; l'autre se rapproche des orifices des conduits demi-circulaires vertical supérieur et horizontal; là elle se bifurque, se confond avec la pulpe qui se renfle en forme d'ampoules à leur origine, et disparaît insensiblement.

Rameau moyen. Arrivé dans le vestibule, il se partage en deux filets, et se perd dans la membrane qui tapisse cette cavité, par une foule de ramifications très-déliées, blanchâtres, et d'une extrême mollesse.

Petit rameau. Situé au-dessous des autres, il entre dans le vestibule par une ouverture particulière placée à la partie externe du conduit auditif interne. Il se porte vers le canal demi-circulaire vertical postérieur, et paraît se prolonger dans son intérieur après s'être divisé sur l'ampoule pulpeuse qui se trouve à son orifice.

3° Du nerf glosso-pharyngien ou de la neuvième paire (1).

Pl. 152.

Ces nerfs naissent de l'extrémité supérieure de la moelle vertébrale, entre les nerfs faciaux et pneumo-gastriques, dans le sillon qui sépare les éminences olivaires des corps restiformes. Leur origine a lieu par trois, quatre ou cinq filamens séparés ou réunis en une seule racine, laquelle, placée en avant et au-dessus du tronc du nerf pneumo-gas-

(1) *Pars sexti paris*; Vesal., Columb. — *Nervus anterior et minor sexti paris*; Fallop. — *Pars octavi paris*; Willis, Vieussens. — *Par octavam*; Andersch. — *Glosso-pharyngeus*; Hall, Sæmmer. — *Petite portion ou première branche de la huitième paire*; Winsl. — *Pharyngo-glossien*; Chauss.

trique, se sépare de la moelle pour constituer le cordon nerveux. Celui-ci se dirige en avant et en dehors vers la partie antérieure du trou déchiré postérieur, passe dans un canal particulier que lui offre la dure-mère, et se trouve, à sa sortie du crâne, séparé du nerf pneumo-gastrique par le tronc de la veine jugulaire interne. Ensuite il se porte en bas et en avant, passe sur l'artère carotide interne et sous le muscle stylo-pharyngien, puis entre celui-ci et le stylo-glosse, et descend obliquement jusqu'à la partie postérieure et inférieure de la langue, dans laquelle il pénètre.

Pl. 173, fig. 1.
Pl. 174, fig. 1.

En sortant du crâne, le nerf glosso-pharyngien donne un filet au conduit auditif, et en reçoit deux, l'un du nerf facial et l'autre du tronc du pneumo-gastrique. Ensuite il fournit deux autres filets qui descendent sur le tronc de l'artère carotide interne, en laissant échapper dans leur trajet plusieurs filaments qui s'anastomosent avec le nerf pharyngien du pneumo gastrique, et se jettent dans le plexus du même nom. Ces deux filets continuent de descendre sur l'artère carotide primitive, et vers la partie inférieure du cou ils s'unissent à quelques-uns des nerfs cardiaques du grand sympathique. Le glosso-pharyngien fournit ensuite deux rameaux assez volumineux qui s'en séparent au niveau du sommet de l'apophyse styloïde, descendent en dedans et en arrière, et donnent des ramifications aux muscles constricteur supérieur et moyen, et à la membrane muqueuse du pharynx. Ces ramifications se perdent dans l'amygdale, le muscle stylo-pharyngien, dans la partie postérieure et superficielle de la langue, et dans le plexus pharyngien.

Pl. 181, fig. 2.
Pl. 184.

Après avoir fourni ces diverses branches, le nerf glosso-pharyngien s'engage sous les muscles stylo-glosse et hyo-glosse, et se partage en trois ordres de rameaux. Les uns, *supérieurs*, se perdent dans les muscles lingual et glosso-staphylin, et dans les follicules muqueux voisins; ils forment autour de l'amygdale une sorte de plexus qui lui donne des filets. Les rameaux *inférieurs* descendent dans le muscle hyo-glosse et dans les replis muqueux glosso-épiglottiques. Les rameaux *moyens* pénètrent dans les fibres de la langue, au-dessous du muscle hyoglosse, remontent à la face supérieure de cet organe, et se perdent, pour la plupart, dans ses follicules muqueux.

Pl. 181, fig. 2.
Pl. 184.

Le nerf glosso-pharyngien est placé, dans la langue, au-dessus du nerf hypoglosse et au-dessous du rameau lingual du nerf maxillaire inférieur.

10° Des nerfs vagues, pneumo-gastriques, ou de la dixième paire (1).

Ces nerfs naissent immédiatement au-dessous des précédents, derrière les éminences olivaires, très-près du corps restiforme, par une ou deux séries de filets régulièrement disposés. Ces filets, fort nombreux, très-grêles, souvent bifurqués à leur origine, se réunissent en huit ou dix faisceaux plus considérables, placés eux-mêmes les uns au-dessous des autres pour former un ruban large et mince. Celui-ci se dirige en dehors et en avant, arrive au trou déchiré postérieur, et le traverse dans un canal particulier de la dure-mère, au-dessous du nerf glosso-pharyngien, dont il est séparé par une cloison fibreuse.

Pl. 152.

Pl. 173, fig. 1.
Pl. 174, fig. 1.

(1) *Par sextum*; Calien, Vesal, Columb, Fallop. — *Quinta conjunctio*; Carol. Steph. — *Septimum conjunctum*; Piccolomini, Vanhorne, Alex. Bened. — *Sextum par*; Casp., Bauh. — *Nonus nervus capitis*; Andersch, Bidloo. — *Par octavum sive par vagum*; Willis, Vieussens, etc. — *Moyen sympathique, paire vague ou huitième paire*; Winsl., Sabat., Boyer, etc. — *Nervus vagus*; Sæmm. — *Pneumo-gastrique*; Chauss. — *Nerf vocal*, Gall et Spurzheim.

- Pl. 184, 186. En sortant du crâne, le nerf pneumo-gastrique forme un cordon arrondi, un peu renflé, grisâtre, d'une texture plexiforme; d'abord placé devant le nerf grand hypoglosse, il lui devient postérieur, pour descendre en avant des muscles grand droit antérieur de la tête et long du cou, en dehors de l'artère carotide primitive; et en arrière de la veine jugulaire interne, auxquelles il est uni, ainsi qu'au cordon de communication des ganglions cervicaux, par un tissu cellulaire dense, filamenteux.
- Pl. 185, 187. Arrivé à la partie inférieure du cou, le nerf pneumo-gastrique pénètre dans la poitrine, en glissant derrière la veine sous-clavière; il passe à droite devant l'artère sous-clavière, et à gauche devant la crosse de l'aorte; il se dirige d'abord en arrière, augmente de volume, se place derrière les troncs des bronches, et les abandonne pour se porter derrière l'œsophage, qu'il accompagne à travers le diaphragme pour se jeter sur l'estomac.
- Dans l'intérieur même du trou déchiré postérieur, le nerf pneumo-gastrique communique avec le nerf spinal par un ou deux filets; plus bas il communique par d'autres filets avec les nerfs glosso-pharyngien, hypoglosse, et avec les ramifications du ganglion cervical supérieur. Il fournit les rameaux suivans :
- Pl. 184, 185. *Rameau pharyngien.* Il vient de la partie supérieure du nerf vague, et reçoit, au moment où il s'en sépare, un rameau du nerf spinal. Il descend obliquement en dedans derrière l'artère carotide interne, contre laquelle il est collé au niveau de l'atlas. Là il s'unit aux filets que le nerf glosso-pharyngien envoie autour de cette artère, et forme avec eux une sorte de plexus réticulé qui l'embrasse. Le rameau pharyngien se rapproche du pharynx en augmentant de volume, et se divise, vers le bord supérieur du muscle constricteur moyen, en un grand nombre de filets qui s'anastomosent fréquemment soit entre eux, soit avec ceux du nerf glosso-pharyngien, du rameau laryngé supérieur et du premier ganglion cervical, pour constituer le *plexus pharyngien*. Les mailles de ce plexus sont irrégulières, plus ou moins nombreuses; ses filamens sont grisâtres, et se perdent les uns dans le muscle constricteur supérieur, les autres dans l'inférieur. Deux ou trois se jettent sur l'artère carotide interne, et s'anastomosent avec des filets des ganglions cervicaux sur l'artère carotide primitive.
- Pl. 185. *Rameau laryngé supérieur.* Il abandonne le nerf pneumo-gastrique au-dessous du rameau précédent, passe de même derrière l'artère carotide interne, descend en dehors du ganglion cervical supérieur, et se divise en deux rameaux secondaires, après s'être anastomosé par quelques filets avec ce ganglion, avec le nerf hypoglosse, et en avoir fourni d'autres au plexus pharyngien. Ses deux rameaux sont l'un externe et l'autre interne.
- Pl. 186. *Rameau laryngé externe.* Il descend en dedans jusque sur les côtés du larynx, fournit des filets aux muscles sterno-thyroïdien, hyo-thyroïdien, constricteur inférieur et crico-thyroïdien. Quelques-uns de ces filets pénètrent dans le larynx entre les cartilages thyroïde et cricoïde; d'autres se jettent sur le corps thyroïde.
- Pl. 186. *Rameau laryngé interne.* Il se porte en dedans, derrière le muscle thyro-hyoïdien, traverse la membrane thyro-hyoïdienne, et se divise aussitôt en plusieurs filets rayonnans, qui grossissent et se ramollissent en s'écartant les uns des autres. Les *supérieurs* remontent au-devant de l'épiglotte et de sa glande, auxquelles ils se distribuent, ainsi qu'à la membrane du pharynx, en s'anastomosant sur la ligne médiane avec ceux du côté opposé: les *inférieurs*, plus gros que les précédens, se distribuent à la membrane muqueuse du

pharynx et du larynx, à la glande aryénoïde et au muscle aryénoïdien. L'un d'eux descend entre le cartilage thyroïde et le muscle thyro-aryénoïdien, puis entre ce cartilage et le muscle crico-aryénoïdien latéral, pour se perdre dans le muscle crico-thyroïdien. Ces ramifications ne s'étendent jamais aux autres muscles du larynx, auxquels sont destinés les filets du nerf laryngé inférieur. Quelques-unes d'entre elles s'anastomosent avec des filets ascendants de ce dernier.

Le nerf pneumo-gastrique donne, au-dessous du nerf laryngé, un filet qui s'unit au premier des nerfs cervicaux, un autre qui s'anastomose avec le nerf hypoglosse, et quelques autres qui se jettent sur l'artère carotide interne.

Rameaux cardiaques. Différens à droite et à gauche, ces rameaux se portent dans les plexus nerveux du cœur. Ceux du côté droit, au nombre de deux ou trois, naissent du tronc du nerf pneumo-gastrique correspondant, à un pouce environ au-dessus de l'origine de l'artère carotide. Ils se collent sur cette artère, en descendant en dehors et en glissant sur l'artère innominée, pour se confondre avec les filets cardiaques du ganglion cervical inférieur. Pl. 186, 187.

Le *rameau cardiaque gauche* est ordinairement unique. Il descend sur l'artère carotide, se divise sur la crosse de l'aorte, et se perd dans le plexus cardiaque correspondant.

Rameaux laryngés inférieurs ou récurrents. Ils naissent du tronc du pneumo-gastrique dans l'intérieur même de la poitrine, et remontent pour se distribuer au larynx. Ils offrent des différences remarquables à droite et à gauche. Pl. 186, 187.

Celui du côté droit s'isole du nerf pneumo-gastrique au niveau du bord inférieur de l'artère sous-clavière, se recourbe en arrière et en dedans sous cette artère qu'il embrasse, remonte derrière les artères carotide primitive et thyroïdienne inférieure correspondantes, glisse sur le côté droit de la trachée-artère dans le sillon qui la sépare de l'œsophage, et arrive au larynx.

Le nerf laryngé inférieur gauche naît dans la poitrine, plus bas que le précédent, et décrit à son origine une arcade bien plus étendue que la sienne, parce qu'il se contourne au-dessous de la crosse de l'aorte; de plus, ses filets pulmonaires et cardiaques appartiennent à la partie postérieure de l'artère pulmonaire et du cœur.

Immédiatement après sa naissance, le nerf laryngé inférieur donne deux ou trois filets qui s'unissent aux filets cardiaques du pneumo-gastrique et à ceux du ganglion cervical inférieur, en formant avec eux un plexus nerveux entre l'artère sous-clavière et la trachée-artère. Un peu plus haut il en donne d'autres qui se distribuent à la partie antérieure de la trachée-artère, accompagnent les artères pulmonaires, et se jettent en partie dans les plexus cardiaques. Le long de la trachée-artère il en fournit à ce conduit, à l'œsophage, au corps thyroïde, à la partie inférieure du larynx; il envoie des filets au muscle constricteur inférieur du pharynx, sous lequel il glisse, et se divise en deux ou trois rameaux secondaires. L'un d'eux répand ses divisions dans la membrane muqueuse du pharynx, derrière le larynx; les autres se distribuent aux muscles crico-aryénoïdiens postérieur et latéral, passent à travers la membrane crico-thyroïdienne, et vont se terminer au muscle thyro-aryénoïdien et à la membrane muqueuse du larynx. Ils communiquent avec les filets du rameau interne du nerf laryngé supérieur. Pl. 186.

Le nerf pneumo-gastrique, après avoir fourni les rameaux laryngés inférieurs, donne Pl. 188.

de nouveaux filets au niveau de la bifurcation de la trachée-artère. Quelques-uns descendent sur la face antérieure de celle-ci, s'y divisent, et s'anastomosent soit entre eux, soit avec les filets du rameau laryngé inférieur et du ganglion cervical inférieur pour concourir à la formation du plexus pulmonaire. Plusieurs de ces filets se portent sur l'artère pulmonaire et sur la partie antérieure des bronches; d'autres se distribuent à la partie postérieure de la trachée-artère et à l'œsophage.

Pl. 186.
Pl. 188.

Avant de parvenir aux bronches, le nerf pneumo-gastrique se divise en un nombre variable de rameaux qui s'écartent les uns des autres, forment une sorte de trame aréolaire, à mailles irrégulières, et concourent en grande partie à la formation du *plexus pulmonaire*. Celui-ci reçoit des filets du ganglion cervical inférieur et des premiers ganglions thoraciques, et forme derrière les vaisseaux des poumons un véritable réseau qui envoie de toutes parts des filets grêles, communiquant entre eux et se ramifiant sur les divisions des bronches, à la membrane muqueuse desquelles ils paraissent se distribuer spécialement.

Les différents rameaux du nerf pneumo-gastrique, après s'être écartés les uns des autres au niveau du plexus pulmonaire, se réunissent de nouveau pour former deux gros troncs qui descendent le long de l'œsophage, et ont été nommés *cordons œsophagiens*.

Le *cordon œsophagien du côté droit* est formé par quatre ou cinq rameaux sortis de la partie antérieure du plexus pulmonaire correspondant. Il descend sur les parties latérales et postérieures de l'œsophage.

Pl. 188.

Le *cordon œsophagien du côté gauche* résulte de la réunion de deux ou trois rameaux seulement qui viennent de la partie inférieure du plexus pulmonaire gauche, et descend sur la partie antérieure de l'œsophage.

Les deux cordons œsophagiens ont entre eux de fréquentes communications au moyen de filets qui du droit descendent au gauche, en passant devant l'œsophage, et par d'autres plus nombreux qui se portent du gauche au droit, en passant derrière ce conduit. L'un et l'autre fournissent beaucoup de filets à ses parois, et quelques-uns à l'aorte thoracique. Enfin ils sortent de la poitrine par l'ouverture œsophagienne du diaphragme.

En pénétrant dans l'abdomen, le cordon œsophagien droit, plus volumineux que le gauche, est collé à la partie droite et postérieure de l'œsophage. Il se divise en un grand nombre de rameaux qui forment autour du cardia une sorte de plexus dont les filets se distribuent à l'estomac et aux organes voisins.

Pl. 191.

Les *filets stomachiques* se portent sur la face postérieure de l'estomac, de la petite vers la grande courbure, et s'enfoncent de plus en plus dans l'épaisseur de ses parois; quelques-uns suivent la petite courbure, communiquent avec les filets du cordon du côté gauche, et se perdent au-delà du pylore; les autres filets se jettent dans les plexus hépatique, splénique, cœliaque, gastro-épiploïque droit, et s'y entrelacent avec les nombreuses ramifications du plexus solaire. Plusieurs se perdent sur les parois de la veine porte, et parviennent jusqu'au pancréas ou duodénum, et à la vésicule du fiel.

Le cordon œsophagien gauche se divise en plusieurs filets, lesquels se portent du cardia au pylore, le long de la petite courbure de l'estomac, et jettent sur la face antérieure de ce viscère des ramifications qui s'enfoncent de plus en plus dans ses parois. Parvenus

au pylore, ces filets s'anastomosent avec ceux du côté droit, et communiquent avec le plexus hépatique.

11° Des nerfs accessoires ou spinaux, ou de la onzième paire (1).

Ces nerfs naissent de la moelle épinière dans le canal vertébral, à une distance plus ou moins considérable du crâne, et qui n'est pas toujours semblable à droite et à gauche sur le même sujet. Le plus souvent, leur premier point d'origine se voit au-dessus de la racine postérieure du quatrième nerf cervical. Quelquefois on le rencontre plus haut, rarement plus bas. Ce premier filet remonte entre les deux racines de chaque nerf cervical ou bien derrière elles, près du ligament dentelé correspondant : il reçoit de nouveaux filets à la naissance de ces nerfs, augmente de volume, communique avec le nerf sous-occipital, et entre dans le crâne par le grand trou occipital, derrière l'artère vertébrale. Alors il se dirige en avant, en haut et en dehors, gagne le trou déchiré postérieur au-dessous du nerf pneumo-gastrique, et sort du crâne par le même canal.

Sorti du trou déchiré postérieur, le nerf spinal s'éloigne du pneumo-gastrique, adhère à l'hypoglosse, glisse derrière la veine jugulaire interne, traverse le muscle sterno-mastoïdien vers son tiers supérieur, et s'enfonce sous le muscle trapèze dans lequel il se perd.

Le nerf spinal fournit dans l'intérieur même du canal fibreux que lui offre la dure-mère un rameau assez volumineux, qui paraît destiné à augmenter le volume du pneumo-gastrique. Ce rameau donne d'abord deux ou trois filets à la branche pharyngienne de ce nerf, passe derrière celui-ci, et fournit un filet à l'hypoglosse. Au-dessous de l'origine du rameau laryngé supérieur, il se divise en plusieurs filets qui se perdent dans ceux dont se compose le nerf pneumo-gastrique.

Le nerf spinal, en traversant le muscle sterno-mastoïdien, lui donne deux ou trois filets qui se perdent dans ses fibres charnues. Puis il fournit un ou deux autres rameaux qui s'anastomosent avec les branches antérieures des troisième et quatrième nerfs cervicaux ; il reçoit au contraire du second et du troisième nerfs de la même région, deux rameaux qui augmentent son volume après avoir formé avec lui des aréoles triangulaires qui concourent à la formation du plexus cervical. Enfin il se perd par un nombre variable de filets dans la partie supérieure du muscle trapèze.

12° Des nerfs hypoglosses ou de la douzième paire (2).

Les nerfs hypoglosses naissent par dix ou douze filets du sillon qui sépare de chaque

(1) *Nervus spinalis sive accessorius ad par vagum*; Willis, Vieussens, J. F. Lobstein, Sæmm. — *Nerfs accessoires de la huitième paire*; Winsl. — *Nerf spinal ou accessoire de Willis*; Sabat., Boyer. — *Nerf spino-cranio-trapezien*; Portal. — *Nerf trachelo-dorsal*; Chauss.

(2) *Par septimum*; Galien, Vesal, Fallop, Columb. — *Par octavum*; Alex. Benedict., Piccolhomini. — *Pars pars sexti*; Casserius. — *Par decimum*; Th. Berthol, Andersch. — *Par nonum*; Willis, Vieussens, Boehmer. — *N. grand hypoglosse, ou de la neuvième paire*; Winsl., Sabat., Boy. — *Nerf lingual, ou de la douzième paire*; Vicq-d'Azyr. — *Nervus hypoglossus, vulgo nervus lingualis medius sive nonus, quamvis sit nervorum cerebri revera duodecimus*; Sæmm. — *L'hyo-glossien*; Chauss.

côté les éminences pyramidale et olivaire. Ces filets, placés les uns au-dessus des autres, commencent eux-mêmes chacun par deux ou trois petites racines, et se portent en dehors, en convergeant. Ils se réunissent en un seul cordon qui sort du crâne par le trou condylien antérieur, où il se trouve renfermé immédiatement dans une gaine fibreuse que lui fournit la dure-mère.

Pl. 173.

Pl. 174, fig. 1.

Pl. 183, 184. Au-dessous du trou condylien antérieur, le nerf hypoglosse adhère au tronc du nerf pneumo-gastrique; il descend en avant, et devient plus superficiel en passant au-devant des deux branches de l'artère carotide primitive, du nerf vague et du ganglion cervical supérieur. Dans cet endroit il est recouvert par les muscles stylo-hyoïdien et digastrique. Il s'anastomose par un ou deux filets avec l'anse nerveuse que les nerfs sous-occipital et le premier des cervicaux forment autour de l'apophyse transverse de l'atlas. Glissant sous le muscle sterno-mastoïdien, il parvient à l'angle de la mâchoire, se recourbe sous le tendon moyen du muscle digastrique, envoie une branche assez volumineuse le long du cou, et remonte en avant vers la langue où il se termine.

Pl. 183, 184.

1° *Branche cervicale descendante.* Elle se sépare du nerf hypo-glosse à l'instant où il se recourbe sous le tendon du muscle digastrique, et descend verticalement au-devant de la veine jugulaire interne jusqu'au milieu du cou. Là elle se réfléchit en arrière et en haut pour s'anastomoser avec la branche descendante interne du plexus cervical, au-dessous du muscle sterno-mastoïdien, et forme avec cette branche une arcade renversée, de la convexité de laquelle émanent plusieurs filets. Avant de s'unir au plexus cervical, la branche cervicale descendante fournit deux rameaux qui se perdent, l'un dans le muscle omoplat-hyoïdien, et l'autre dans les muscles sterno-hyoïdien et sterno-thyroïdien : elle se termine par plusieurs filets : les uns, *internes*, se jettent dans le muscle sterno-thyroïdien; d'autres, *externes*, se perdent dans le muscle omoplat-hyoïdien; enfin les derniers, *inférieurs*, donnent quelques filaments aux parois de l'artère carotide primitive, et vont s'anastomoser avec les troisième et quatrième nerfs cervicaux, et souvent avec le nerf diaphragmatique.

Pl. 183, 184.

2° *Branche linguale* formant la continuation du tronc de l'hypoglosse. Elle passe d'abord entre les muscles mylo-hyoïdien et hyo-glosse, augmente de volume par l'écartement de ses fibres, donne un rameau au muscle thyro-hyoïdien, en reçoit un du ganglion cervical supérieur, et envoie plusieurs filets aux muscles constricteur supérieur du pharynx, stylo-pharyngien, génio-hyoïdien, mylo-hyoïdien et génio-glosse. Un de ces filets s'anastomose avec le filet mylo-hyoïdien du nerf dentaire inférieur; plusieurs autres remontent sur la face externe du muscle hyo-glosse, et s'unissent soit entre eux, soit avec les filets du rameau lingual du nerf maxillaire inférieur.

La branche linguale de l'hypoglosse, arrivée au bord antérieur du muscle hyo-glosse, passe entre les muscles génio-glosse et lingual, se porte en avant, en haut et en dedans, et se termine vers la pointe de la langue par un grand nombre de filets qui se perdent tous dans les fibres charnues de cet organe, en s'anastomosant fréquemment les uns avec les autres.

§ II. DES NERFS RACHIDIENS.

Ces nerfs sortent par les trous de conjugaison de la colonne vertébrale et par les trous sacrés. Ils sont au nombre de trente paires; savoir : huit pour la région cervicale, douze pour la dorsale, cinq pour la lombaire, et cinq pour la sacrée. Ils naissent sur les côtés de la moelle par deux racines, l'une antérieure plus petite, l'autre postérieure plus grosse, et dans l'intervalle desquelles passe le ligament dentelé. Chacune de ces racines est formée par un nombre plus ou moins considérable de filamens, d'abord séparés les uns des autres, mais bientôt réunis dans leur passage à travers les trous de conjugaison. Avant de s'unir, la racine postérieure forme seule un renflement grisâtre, ovalaire, dur, sorte de ganglion duquel sort la branche qui se joint à la racine antérieure.

Pl. 149, fig. 1,
2.
Pl. 175, fig. 1,
2.
Pl. 191, fig. 2.

1° Des nerfs cervicaux.

Au nombre de huit paires, ces nerfs sont distingués par leur nom numérique, en les comptant de haut en bas. Le premier sort entre l'occipital et l'atlas; le dernier, entre la septième vertèbre cervicale et la première dorsale. Leurs racines antérieures naissent de la moelle par sept à huit filamens isolés au lieu même de leur origine, mais bientôt réunies et augmentant de volume de haut en bas. Leurs racines postérieures, plus volumineuses, sont formées de filamens plus nombreux, qui convergent les uns vers les autres, de manière à former des cordons aplatis, triangulaires, d'autant plus larges qu'ils sont plus inférieurs.

Pl. 175, fig. 1,
2.
Pl. 191, fig. 2

Les trois premières paires des nerfs cervicaux sont dirigées à peu près transversalement en dehors dans le canal vertébral. Les suivantes descendent d'autant plus obliquement vers le trou de conjugaison par lequel elles doivent sortir, qu'elles sont plus inférieures.

Les racines sont séparées dans les trous de conjugaison par une lame mince de la dure-mère, et ne se réunissent qu'au-delà du renflement formé par la postérieure. De cette union résulte le tronc du nerf lui-même, qui se divise après un court trajet en deux branches, l'une antérieure, et l'autre postérieure. MM. Ch. Bell, Shaw, Magendie, Bécclard, Fodera, pensent que les racines antérieures et postérieures des nerfs de la moelle ont des fonctions spéciales. Suivant eux, les racines antérieures présideraient à la motilité, et les postérieures à la sensibilité des parties où ces nerfs se distribuent.

A. De la première paire des nerfs cervicaux, ou des nerfs sous-occipitaux.

La première paire des nerfs cervicaux a été considérée comme distincte des autres, par beaucoup d'anatomistes, qui l'ont nommée *nerf sous-occipital*. Ce nerf naît sur les côtés de la moelle, au-dessous du bulbe rachidien, par sept ou huit filets réunis en deux ou trois faisceaux, au-devant du ligament dentelé. Assez souvent il sort de la moelle, derrière ce même ligament, deux ou trois filets qui lui forment une racine à part, postérieure et un peu inférieure à l'autre. Ces deux racines se portent en dehors et en arrière, en con-

Pl. 185, fig. 1.

Texte.

44

vergeant; l'antérieure reçoit un filet du second nerf cervical; elles traversent le canal fibreux par lequel l'artère vertébrale entre dans le crâne, se placent entre cette artère et la gouttière de l'arc postérieur de l'atlas, et s'unissent en formant un ganglion allongé, duquel sortent deux branches, l'une *antérieure*, et l'autre *postérieure*.

Pl. 185, fig. 2. *Branche antérieure.* Plus petite que la postérieure, elle se contourne en dehors de l'artère vertébrale, passe au-dessus de l'apophyse transverse de l'atlas, s'engage entre les muscles petit droit inférieur et droit latéral de la tête, descend au-devant de l'apophyse transverse, et se termine en s'anastomosant avec un filet du second nerf cervical, et formant avec lui une sorte d'anse nerveuse.

Cette branche fournit : 1° un ou deux filets aux muscles petit droit antérieur et droit latéral de la tête; 2° un filet qui remonte sur l'artère vertébrale jusqu'au tronc basilaire; 3° un autre qui descend sur la même artère, et s'anastomose, dans le canal osseux qui la renferme, avec un filet ascendant du ganglion cervical inférieur, et avec le tronc de la seconde paire cervicale; 4° un filet au muscle grand droit antérieur de la tête. De l'anse qu'elle forme avec le second nerf cervical, proviennent plusieurs filets qui s'anastomosent avec les nerfs pneumo-gastrique, hypoglosse, et avec le ganglion cervical supérieur.

Pl. 185, fig. 1. *Branche postérieure.* Plus grosse que l'antérieure, elle se dirige en arrière, vers l'espace triangulaire qui sépare les muscles obliques supérieur et inférieur, et grand droit postérieur de la tête, et se divise en trois rameaux qui s'écartent en rayonnant. Le premier se porte en dedans, entre les muscles grand complexus et grand droit postérieur de la tête, auxquels il se distribue, ainsi qu'au muscle petit droit postérieur. Le second se dirige en dehors, et se perd dans le muscle oblique supérieur de la tête; le troisième descend vers le muscle grand oblique, et se divise en plusieurs filets, dont les uns se perdent dans ce muscle, tandis que les autres se portent au grand complexus, et s'anastomosent avec la branche postérieure du second nerf cervical.

B. De la seconde paire des nerfs cervicaux.

Pl. 180.
Pl. 185, fig. 1. *Branche postérieure.* Plus grosse que l'antérieure, elle se réfléchit sous le bord inférieur du muscle grand oblique de la tête, remonte entre lui et le grand complexus, traverse ce dernier, devient sous-cutanée, et se sépare en plusieurs rameaux sur l'occipital. A son origine elle communique en haut avec le premier nerf cervical, et en bas avec la branche correspondante du troisième. Elle fournit aussi un filet au muscle angulaire de l'omoplate. Elle donne des filets en nombre variable, qui se distribuent dans les muscles grand complexus, petit complexus, splénius, trapèze. Elle se termine derrière la tête par des rameaux qui se portent dans le muscle occipital, les tégumens du crâne, et s'anastomosent avec les filets des nerfs frontal, sous-occipital, auriculaire postérieur, et avec ceux du plexus cervical.

Pl. 185, fig. 2. *Branche antérieure.* Elle s'isole de la précédente à angle droit, se contourne sur l'articulation atloïdo-axoïdienne latérale, entre les apophyses transverses des deux premières vertèbres; elle se divise en plusieurs rameaux. L'un remonte sur l'atlas pour former une anse nerveuse avec un filet de la première paire cervicale; un autre va par plusieurs divi-

sions s'anastomoser avec le ganglion cervical supérieur ; un autre se jette dans le muscle grand droit antérieur de la tête ; un quatrième s'unit par deux ou trois anastomoses à la branche antérieure du troisième nerf cervical, pour concourir à la formation du plexus du même nom ; le dernier va s'anastomoser avec le nerf pneumo-gastrique.

C. De la troisième paire des nerfs cervicaux.

Branche postérieure. Plus petite que l'antérieure, elle se contourne sur l'articulation latérale de l'axis avec la troisième vertèbre, passe au-devant du muscle grand complexus, perce ce muscle et le trapèze, et devient sous-cutanée vers le haut du cou. Elle donne d'abord un filet qui remonte pour s'unir à un filet du nerf précédent ; elle en fournit un autre plus considérable, qui envoie cinq ou six filamens aux muscles droits et obliques postérieurs de la tête, aux muscles inter-épineux supérieurs, petit complexus, splénus, transversaires et transversaires épineux. Enfin elle se termine par plusieurs filets dans les tégumens de la partie postérieure du cou et de la région occipitale, ainsi que dans le trapèze. Pl. 186.
Pl. 185, fig. 1.

Branche antérieure. Recouverte par les muscles splénus et angulaire, elle se dirige en avant, s'anastomose en haut avec la branche antérieure du nerf précédent, en bas avec celle du nerf suivant, et concourt, en se bifurquant ainsi, à former le plexus cervical. Elle donne quelquefois des rameaux au muscle grand droit antérieur de la tête, et s'anastomose avec les filets des ganglions cervicaux supérieur et moyen. Pl. 183.

D. De la quatrième paire des nerfs cervicaux.

Branche postérieure. Elle glisse dans la gouttière creusée entre les apophyses articulaires des troisième et quatrième vertèbres, donne des filets aux muscles grand plexus et transversaires épineux ; traverse les muscles splénus et trapèze, et se répand dans les tégumens. Elle envoie quelques filets aux muscles petit complexus, transversaire et angulaire. Pl. 180.

Branche antérieure. Elle se contourne en dehors sur la quatrième vertèbre, communique avec le ganglion cervical supérieur et les troisième et cinquième nerfs cervicaux, et se jette dans le plexus cervical. Pl. 190.

E. Plexus cervical.

Chacune des branches antérieures des second, troisième et quatrième nerfs cervicaux, après avoir communiqué par un filet avec le ganglion cervical supérieur, se divise en deux branches, lesquelles s'anastomosent avec celles qui sont au-dessus et au-dessous, de manière à former une arcade de la convexité de laquelle partent de nouveaux rameaux. Ceux-ci se réunissent de nouveau plus en dehors, et ces anastomoses multipliées forment le plexus cervical.

Plexus cervical. Ce plexus est placé sur le muscle scalène postérieur, en dehors du nerf pneumo-gastrique, de l'artère carotide et de la veine jugulaire, sous le bord postérieur Pl. 190.

du muscle sterno-mastoïdien, et au niveau des seconde, troisième et quatrième vertèbres. Il communique en haut avec le nerf sous-occipital, en bas avec le plexus brachial, et en dedans par plusieurs filets avec les ganglions cervicaux supérieur et moyen. Il donne un ou deux filets au nerf spinal, et quelques autres aux muscles voisins. Les branches qui naissent de ce plexus sont, les unes *descendantes internes et externes*, les autres *ascendante et cervicales superficielles*.

Pl. 183.

A. *Branche descendante interne*. Elle est formée par deux filets qui viennent des branches antérieures des second et troisième nerfs cervicaux, et se réunissent en un seul cordon. Celui-ci descend en dedans sous le muscle sterno-mastoïdien, et vers le milieu du cou il s'anastomose par arcade renversée avec la branche cervicale du nerf hypoglosse.

Pl. 186.

Pl. 191, fig. 1.

Branche phrénique ou diaphragmatique. Elle semble naître de la terminaison inférieure du plexus cervical, et reçoit son principal filet d'origine de la branche antérieure du quatrième nerf de cette région. Le plus ordinairement elle en reçoit un autre du troisième, et deux ou trois du plexus brachial.

Formé de la réunion de ces divers filets en un seul cordon, le nerf diaphragmatique descend le long de la partie antérieure et latérale du cou, sur le muscle scalène antérieur, donne quelques filets à ce muscle et au grand droit antérieur de la tête, communique par deux ou trois autres filets avec le ganglion cervical inférieur, pénètre dans la poitrine entre l'artère et la veine sous-clavières, et se porte en bas dans le médiastin antérieur; là il donne des ramifications au thymus, passe ensuite sur les troncs des vaisseaux pulmonaires, et descend jusqu'au diaphragme, entre les parties latérales du péricarde et la plèvre, sans fournir aucun filet.

Pl. 200, 201.

Le nerf diaphragmatique droit est plus vertical, et situé plus en avant que le gauche. Avant de pénétrer dans le diaphragme, il se divise en sept ou huit filets qui se séparent en divergeant, et communiquent fréquemment entre eux: ces filets se distribuent d'abord à la face supérieure du muscle; les internes se collent contre la veine cave, traversent avec elle le diaphragme, et se distribuent à la face inférieure de ce dernier: d'autres traversent l'aponévrose phrénique, accompagnent les artères et les veines du même nom, et donnent plusieurs filamens qui s'anastomosent avec le plexus coeliaque et communiquent avec les filets stomachiques du nerf pneumo-gastrique.

Pl. 200, 201.

Le nerf diaphragmatique gauche, postérieur au précédent, se contourne sur la pointe du cœur, donne des ramifications à la face supérieure du diaphragme, et se divise en plusieurs filets qui traversent ce muscle, se distribuent à sa face inférieure, à l'œsophage, et envoient des filamens aux plexus solaire, coeliaque, aux capsules surrénales et aux piliers du diaphragme.

Pl. 190.

B. *Branches descendantes externes*. Il y en a ordinairement quatre ou cinq: elles naissent spécialement des troisième et quatrième nerfs cervicaux, et se divisent en un nombre variable de rameaux qu'on a distingués en

Pl. 193.

1° *Rameaux sus-claviculaires*. Ils descendent sur les côtés du cou, au-dessous du muscle peaucier, et se divisent en plusieurs filets très-longs qui passent au-devant de la clavicule, et se répandent sur les muscles grand pectoral, deltoïde, et se perdent dans les tégumens du thorax, des mamelles, du moignon de l'épaule et de la partie supérieure du bras.

2° *Rameaux sus-acromiens.* Ils longent le bord supérieur du muscle trapèze, et lui donnent quelques filets qui s'anastomosent avec ceux du spinal; ils se terminent par d'autres filets sur le moignon de l'épaule et la partie postérieure du muscle deltoïde. Pl. 190.

3° *Rameaux sous-claviculaires.* Ils descendent dans l'espace triangulaire qui sépare la clavicule et les muscles trapèze et sterno-mastoïdien. Parvenus au-dessous de la clavicule, ils se perdent dans l'extrémité inférieure du muscle omoplat-hyoïdien, dans les muscles sous-scapulaire, grand dentelé, et dans le tissu cellulaire du creux de l'aisselle. Pl. 190.

4° *Rameaux cervicaux profonds.* Ils descendent en arrière, communiquent par plusieurs anastomoses avec le nerf spinal, et se distribuent aux muscles trapèze, angulaire et rhomboïde. Pl. 150.

C. *Branches ascendantes.* Il y en a deux, savoir :

1° *Branche mastoïdienne.* Elle remonte le long du bord postérieur du muscle sterno-mastoïdien, entre les tégumens et le muscle splénus, et arrivée à l'apophyse mastoïde, elle se divise en plusieurs filets qui se distribuent aux tégumens de la partie latérale et postérieure de la tête, à la face interne du pavillon de l'oreille, et au muscle occipital. Ces filets s'anastomosent avec le rameau auriculaire du nerf facial, et avec la branche postérieure du troisième nerf cervical. Pl. 152.

2° *Branche auriculaire.* Plus volumineuse que la précédente, au-devant de laquelle elle est située, cette branche remonte sur le bord postérieur du muscle sterno-mastoïdien, qu'elle contourne, pour se placer entre la face externe de ce muscle et les tégumens. Parvenue au niveau de l'angle de la mâchoire, elle se divise en plusieurs filets. Les uns montent sur la face externe de la glande parotide, lui donnent des filamens, s'anastomosent avec la branche inférieure du nerf facial, arrivent à la partie inférieure du pavillon de l'oreille, et se ramifient sur ses deux faces. Les autres, postérieurs aux précédens, longent le bord antérieur du muscle sterno-mastoïdien, et se divisent sur l'apophyse mastoïde en un grand nombre de ramifications qui se distribuent à la face interne du pavillon de l'oreille, à la partie supérieure du conduit auditif externe, et aux tégumens de la partie latérale de la tête.

D. *Branches cervicales superficielles.* Il y en a ordinairement une ou deux provenant de la partie moyenne du plexus, et surtout du troisième nerf cervical : elles se réfléchissent sur le bord postérieur du muscle sterno-mastoïdien, et de là se portent transversalement en dedans, entre lui et le peucier. Elles ne tardent pas à se diviser en un grand nombre de filets, dont les uns montent s'anastomoser avec la branche descendante du nerf facial et les filets de la branche auriculaire du même plexus, tandis que les autres se portent en divergeant dans les muscles peucier et digastrique, dans la glande sous-maxillaire et les tégumens. Ils n'anastomosent avec les filets du rameau mylo-hyoïdien du nerf maxillaire inférieur, avec ceux du nerf facial, du nerf mentonnier, et avec des ramifications de la branche correspondante du côté opposé. Pl. 190.

F. Des cinquième, sixième, septième et huitième paires des nerfs cervicaux.

Branches postérieures. Moins considérables que les branches correspondantes des paires supérieures, elles descendent obliquement en dehors, entre les muscles transversaires Pl. 191, fig. 2.

épineux et grand complexe, auxquels elles donnent des filets, et se ramifient dans les muscles splénius et trapèze, et dans les tégumens de la partie postérieure du cou et supérieure du dos.

Branches antérieures. Elles sont très-volumineuses; situées entre les muscles scalènes, elles donnent des filets à ces muscles, s'anastomosent chacune par un ou deux rameaux avec les ganglions cervicaux, et communiquent toutes ensemble pour former le *plexus brachial*. Celle du cinquième nerf communique avec celle du quatrième, et celle du huitième s'unit à une branche du premier nerf dorsal.

G. Du plexus brachial.

Pl. 186.
Pl. 190.
Pl. 191, fig. 2.

Il est formé par l'entrelacement des branches antérieures des quatre derniers nerfs cervicaux et du premier dorsal. Large en haut et en bas, il est rétréci dans son milieu, et s'étend depuis la partie latérale et inférieure du cou jusque dans le creux de l'aisselle. Le plexus brachial, placé à son origine entre les deux muscles scalènes, est recouvert en bas par l'antérieur. Il passe ensuite entre le muscle sous-clavier et la première côte, est appliqué sur le grand dentelé, et entoure bientôt l'artère axillaire, placée derrière la veine du même nom.

Le plexus brachial fournit des *branches thoraciques*, des *branches sus et sous-scapulaires*, et les nerfs brachiaux désignés sous les noms de *nerfs brachial cutané interne*, *brachial cutané externe*, *médian*, *radial*, *cubital* et *axillaire*.

1^o Branches thoraciques.

Pl. 190.
Pl. 192, fig. 1.
Pl. 193, fig. 2.

Branche thoracique antérieure. Fournie spécialement par le septième nerf cervical, en avant du plexus, elle descend derrière la clavicule, et se divise en filets nombreux, dont les uns, après avoir formé autour de l'artère axillaire une espèce d'arcade, remontent derrière elle, pour se réunir de nouveau au plexus, et les autres descendent sur la poitrine pour se distribuer aux muscles grand et petit pectoraux.

Pl. 190.
Pl. 192, fig. 1.
Pl. 193, fig. 2.

Branche thoracique postérieure. Elle naît des cinquième et sixième paires cervicales, en haut et en arrière du plexus, par deux rameaux dont celui fourni par la cinquième paire envoie un filet aux muscles scalène postérieur et angulaire de l'omoplate; elle descend derrière les vaisseaux axillaires, sur les côtés de la poitrine, appliquée contre le muscle grand dentelé, dans le tiers inférieur duquel elle se ramifie entièrement.

Pl. 190.

Branche sus-scapulaire. Elle naît particulièrement de la cinquième paire, en haut et en arrière du plexus, descend obliquement en arrière, vers le bord supérieur de l'omoplate, et s'engage sous le ligament qui convertit en trou l'échancrure coracoïdienne, après avoir fourni un filet au muscle sous-scapulaire; elle traverse ensuite la fosse sus-épineuse, donne quelques filets au muscle du même nom, et, passant dans la fosse sous-épineuse au-devant de l'épine de l'omoplate, se divise en plusieurs rameaux qui se perdent dans les muscles sous-épineux et petit rond.

Pl. 190.

Branches sous-scapulaires. Elles naissent quelquefois du nerf axillaire: leur nombre varie autant que leur origine; on en rencontre ordinairement trois: la première descend

derrière les vaisseaux axillaires, entre les muscles grand dentelé et sous-scapulaire, traverse le muscle grand rond, et se perd dans le grand dorsal. La *seconde*, qui est la plus petite, se perd sur la face interne du muscle sous-scapulaire. La *troisième* glisse le long du muscle sous-scapulaire, et se ramifie dans son épaisseur et dans les muscles grand et petit ronds.

2° Du nerf brachial cutané interne.

C'est le plus petit des nerfs brachiaux : fourni principalement par le dernier nerf cervical et le premier dorsal, à la partie interne et inférieure du plexus, il descend verticalement le long de la face interne du bras, sous l'aponévrose brachiale, près de la veine basilique; dans ce trajet il fournit quelques filets à la graisse et aux tégumens voisins, et aux environs de l'épitrachée il se divise en deux branches.

Pl. 192, fig. 7,
2.

La *branche externe*, plus petite que l'interne, cotoie le bord interne du muscle biceps, perce l'aponévrose, se dirige obliquement en bas et en devant, et, traversant le pli du bras, descend jusque vers le poignet, où elle se termine, en se ramifiant dans les tégumens, aux environs du ligament annulaire du carpe. Dans ce trajet elle donne en dehors et en dedans des rameaux *radiaux* et *cubitaires* qui se rendent obliquement dans les tégumens, et s'anastomosent avec les rameaux de la branche interne du même nerf, et avec le nerf brachial cutané externe.

La *branche interne* semble être la continuation du tronc par son volume et sa direction; elle descend sur le muscle brachial antérieur avec la veine basilique, et se divise bientôt en deux rameaux : l'un, *antérieur*, se dirige obliquement sur les muscles antérieurs de l'avant-bras, et se perd dans les tégumens, par des filets dont quelques-uns vont à la face dorsale de l'avant-bras, et s'étendent jusqu'au bord interne de la main. L'autre, *postérieur*, se porte à la face dorsale de l'avant-bras au-dessous de l'épitrachée, descend le long du cubitus, et se distribue aux tégumens par un grand nombre de rameaux visibles jusque sur le dos de la main et vers le doigt auriculaire.

3° Du nerf brachial cutané externe, ou musculo-cutané.

Ce nerf, un peu plus volumineux que le précédent, naît principalement des cinquième et sixième paires cervicales, à la partie interne du plexus. Il descend en dehors, derrière le coraco-brachial, donne un filet à ce muscle, et le traverse bientôt après. Ensuite il descend à la face antérieure et interne du bras, entre le biceps et le brachial antérieur, en fournissant à ces muscles plusieurs rameaux, dont l'un s'anastomose avec le nerf médian, vers la partie inférieure du bras; ensuite le nerf cutané externe devient superficiel au niveau et en dehors du tendon du muscle biceps; il traverse le pli du bras, derrière la veine céphalique, et, descendant le long de la partie externe et antérieure de l'avant-bras, jusqu'aux environs du poignet, il se divise en deux branches, après avoir donné de nombreux filets aux tégumens.

Pl. 192, fig. 1,
2.

La *branche externe*, plus grosse que l'interne, envoie sur le dos de la main un rameau qui se distribue aux doigts, et elle se perd sur la face postérieure et externe du pouce,

en envoyant quelques ramifications au doigt indicateur, et en s'anastomosant avec le nerf radial.

La branche interne se porte sur les muscles du pouce, dans la paume de la main, et s'y termine par un grand nombre de filets visibles jusque sur les doigts.

4^o Du nerf médian.

Pl. 192, fig. 1.
Pl. 193, fig. 2.
Pl. 194, fig. 1. Le nerf médian est le plus considérable des nerfs du bras. Il naît à la partie antérieure du plexus, de la première paire dorsale, des deux dernières cervicales, et d'une branche qui vient des cinquième et sixième paires, et forme avec les autres racines une sorte de réseau autour de l'artère axillaire. Ce nerf descend, en dehors, derrière la partie interne du muscle biceps, et en dedans de l'artère brachiale. Il passe à travers le pli du coude, au côté interne du biceps, derrière la veine médiane, pénètre entre les muscles brachial antérieur et rond pronateur, traverse ce dernier, et descend sur l'avant-bras, entre les muscles fléchisseurs superficiel et profond. Devenu apparent en bas, au milieu des tendons de ces muscles, il s'engage avec eux sous le ligament annulaire antérieur du carpe, et, arrivé à la partie supérieure du métacarpe, il se divise en rameaux digitaux qu'on désigne par leur nom numérique, en les comptant de dehors en dedans.

En s'enfonçant entre les muscles de l'avant-bras, le nerf médian donne de nombreux rameaux au rond pronateur, aux grand et petit palmaires, au cubital antérieur, aux fléchisseurs communs des doigts, et au fléchisseur propre du pouce.

Pl. 194, fig. 1. Le rameau interosseux naît du nerf médian à angle très-aigu, un peu au-dessous des précédents. Après avoir donné un filet au muscle fléchisseur superficiel, il descend avec l'artère interosseuse le long du ligament du même nom, en distribuant des filets latéraux aux muscles fléchisseur profond des doigts et long fléchisseur du pouce; parvenu au bord supérieur du carré pronateur, il jette quelques ramifications dans ce muscle, et, traversant l'ouverture inférieure du ligament interosseux, il se divise sur le dos de la main en filaments qui accompagnent pendant quelque temps les divisions de l'artère interosseuse.

Pl. 193, fig. 2. Outre plusieurs rameaux, dont l'un suit ordinairement le trajet de l'artère cubitale pour aller s'anastomoser avec le nerf du même nom, et les autres se distribuent aux muscles fléchisseurs des doigts et au grand palmaire, le nerf médian fournit aux environs du poignet le rameau palmaire cutané qui sort entre les tendons du fléchisseur superficiel, pour aller se perdre dans les téguments de la paume de la main.

Pl. 194, fig. 1. Le premier rameau digital, dirigé en dehors, jette d'abord des filets dans les muscles de l'éminence thénar, et descend le long du bord radial du pouce jusqu'à son extrémité, en donnant un filet latéral qui se perd sur la face postérieure de ce doigt.

Le second rameau digital descend sur le bord cubital du premier os du métacarpe et du pouce, et fournit des filets au muscle court fléchisseur et aux téguments de la face postérieure de ce même doigt.

Le troisième rameau digital, placé d'abord sur le premier des muscles lombricaux, auquel il donne un filet, descend ensuite sur le bord radial du second os du métacarpe et de l'index, et après avoir donné un ou deux filets postérieurs, va s'anastomoser dans la pulpe du doigt avec le suivant.

Le quatrième rameau digital descend entre le premier et le second os du métacarpe, sur le second muscle lombrical, auquel il donne un filet. Il se divise bientôt en deux ramuscules, dont l'un suit le bord cubital de l'index, et l'autre le bord radial du doigt médium : tous les deux se comportent comme le précédent.

Le cinquième rameau digital ne diffère pas du quatrième ; couché sur le troisième muscle lombrical, dans l'intervalle des troisième et quatrième os du métacarpe, il se divise en deux rameaux, dont l'un est destiné au bord cubital du doigt médium, et le second au bord radial de l'annulaire : ce dernier s'anastomose dans la pulpe du doigt annulaire avec le nerf cubital.

Tous les rameaux digitaux sont accompagnés par les artères collatérales des doigts. Leurs nombreux filets s'épanouissent dans le tissu cellulaire et la peau.

5° Du nerf cubital.

Ce nerf est fourni spécialement par la huitième paire cervicale et la première dorsale, vers la partie interne et postérieure du plexus. Il descend sur le bord interne du biceps brachial, et, parvenu aux environs du coude, il donne quelques filets à ce muscle et aux tégumens de la face postérieure et supérieure de l'avant-bras ; après quoi il passe entre l'épitrachée et l'olécrâne, traverse les fibres du muscle cubital antérieur auquel il fournit des rameaux, ainsi qu'aux fléchisseurs superficiel et profond, et descend entre ce dernier muscle et le cubital antérieur, placé au côté interne de l'artère cubitale ; il se divise près du poignet en deux branches :

Pl. 192, fig. 1.
Pl. 193, fig. 2.
Pl. 194, fig. 1.

La branche palmaire paraît être la continuation du tronc. Elle cotoie le bord interne du tendon du muscle cubital antérieur, passe entre le ligament annulaire et les tégumens, à côté de l'os pisiforme, et se divise bientôt elle-même en deux rameaux : l'un, *profond*, passe derrière le muscle opposant du petit doigt, s'enfonce sous les tendons des muscles fléchisseurs communs, et se dirige en dehors en formant une arcade de la convexité de laquelle naissent des filets assez nombreux, destinés aux muscles du petit doigt et aux muscles interosseux ; il se termine par d'autres filets pour les muscles adducteur du pouce et abducteur de l'index. L'autre, *superficiel*, jette un rameau dans les muscles du petit doigt, et se divise bientôt en deux ramuscules. L'*externe*, en descendant sous l'aponévrose palmaire, donne un filet qui s'anastomose avec le cinquième rameau digital du nerf médian ; un autre au quatrième muscle lombrical, et se partage en deux ramifications dont l'une suit le bord interne du doigt annulaire jusqu'à son extrémité, et l'autre le bord externe du petit doigt, en se comportant comme les deux derniers rameaux digitaux du nerf médian. L'*interne* jette des filets dans les muscles de l'éminence hypothénar, et descendant le long du bord interne du petit doigt, va s'anastomoser à son extrémité avec le précédent.

Pl. 194, fig. 1.

La branche dorsale du nerf cubital gagne la partie interne de la face dorsale de la main, en passant sous le tendon du muscle cubital antérieur ; elle fournit quelques filamens aux tégumens, et se bifurque bientôt. Son rameau interne suit le bord interne du cinquième os du métacarpe, et, après avoir donné de nombreux filets au muscle abducteur du doigt auriculaire et aux tégumens, il se perd sur la face dorsale de ce doigt. Le rameau externe

Pl. 192, fig. 2.

Texte.

descend entre les deux derniers os métacarpiens, et se divise en deux ramuscules, dont l'un suit le côté externe du doigt auriculaire et le côté interne de l'annulaire, et l'autre le côté externe de ce dernier et le côté interne du médius. Il se termine par un grand nombre de ramifications qui se distribuent aux tégumens, et s'anastomosent entre elles à l'extrémité des doigts, et avec le nerf radial sur le doigt médius.

6° Du nerf radial.

- Pl. 193, fig. 1, 2. Né spécialement des quatre dernières paires du plexus brachial, ce nerf descend entre les trois portions du muscle triceps brachial, se contourne de dedans en dehors sur la gouttière de la face postérieure de l'humérus, et arrivé entre les muscles brachial antérieur et long supinateur, il se porte sur l'articulation du coude, où il se bifurque. Dans ce trajet, le nerf radial fournit au muscle triceps brachial un assez grand nombre de rameaux, dont deux percent son extrémité inférieure pour se distribuer, l'un dans le muscle brachial antérieur, l'autre, très-remarquable, dans le muscle anconé. Vers la partie inférieure de l'humérus, on voit naître du même nerf une branche assez considérable, quand elle n'est pas double : cette branche se dégage entre les muscles brachial antérieur et long supinateur, glisse derrière le côté externe du coude, suit la partie externe et postérieure de l'avant-bras, en jetant des rameaux abondans dans les tégumens, et se termine par des filets qui se perdent dans la peau de la main, jusqu'au pouce. Dans son passage entre le brachial antérieur et le long supinateur, le nerf radial fournit encore quelques filets à ce dernier muscle et au premier radial externe.
- Pl. 193, fig. 2. La *branche antérieure* du nerf radial descend entre les deux supinateurs, au côté externe de l'artère radiale; elle passe sous les tendons des muscles grand supinateur et premier radial externe, et se partage bientôt en deux rameaux. L'*externe* descend sur la face dorsale du pouce et se divise en deux filets, dont l'un se perd le long du côté externe de ce doigt, tandis que l'autre se subdivise en deux filamens destinés, l'externe, au côté interne du pouce, et l'interne, au côté externe de l'index. Le *rameau interne* se partage en deux filets, l'un pour le côté interne de l'index, et l'autre pour le côté externe du doigt médius. Avant de se terminer, tous ses filets donnent un grand nombre de ramifications aux parties voisines.
- Pl. 193, fig. 1.
Pl. 194, fig. 2. La *branche postérieure* se dirige en dehors, derrière les muscles long supinateur et radiaux externes, auxquels elle donne des filets, ainsi qu'à l'anconé; elle traverse le petit supinateur, lui laisse des filamens, et, glissant sur le radius, elle gagne la face postérieure de l'avant-bras, où elle se divise en rameaux *postérieurs* et *antérieurs*. Les premiers se distribuent aux muscles petit supinateur, cubital postérieur et extenseurs des doigts et de l'indicateur. Les derniers se consomment dans les muscles de la couche postérieure et profonde de l'avant-bras. Un d'eux suit le ligament interosseux, en distribuant des filamens aux muscles environnans, passe au-dessous du ligament annulaire du carpe, et se perd sur le dos de la main.

7^o Du nerf axillaire ou circonflexe.

Ce nerf naît tantôt du nerf radial, mais plus souvent des trois derniers nerfs du plexus cervical, vers la partie interne et postérieure de ce dernier. Il descend au-devant du sous-scapulaire, auquel il fournit un rameau, s'engage entre les muscles grand et petit ronds, et au moment où il se contourne de devant en arrière et de dedans en dehors, entre la longue portion du triceps brachial et la capsule de l'articulation, il se divise en deux branches, après avoir jeté quelques filets dans le muscle petit rond. Pl. 192, fig. 1.
Pl. 193, fig. 2.

La *branche supérieure* du nerf axillaire donne un rameau au muscle sous-épineux, et se perd dans le deltoïde.

La *branche inférieure* se perd entièrement dans ce dernier muscle.

H. Des nerfs dorsaux.

Il y a douze paires de nerfs dorsaux, que l'on désigne par leur nom numérique en comptant du haut en bas. Ils naissent et se comportent absolument comme les nerfs cervicaux, et sont d'autant plus obliques de haut en bas et de dedans en dehors, qu'on les examine plus inférieurement. La première paire sort entre les deux premières vertèbres dorsales, et la douzième entre la dernière vertèbre dorsale et la première lombaire. A sa sortie du trou de conjugaison, chaque nerf dorsal se divise en deux branches, l'une *antérieure* et l'autre *postérieure*. Pl. 149, fig. 1.
2.
Pl. 191, fig. 2.
Pl. 195, fig. 1.
2.

1^o Branches postérieures.

Elles se dirigent en arrière entre les apophyses transverses des vertèbres, et se partagent bientôt en rameaux, dont les uns, *internes*, traversent le muscle sacro-spinal auquel elles laissent des filets, et vont se répandre dans les tégumens du dos, après avoir percé les muscles superficiels qui en reçoivent également quelques filets; les autres, *externes*, un peu plus volumineux, passent dans les espaces triangulaires formés par les muscles surcostaux, et se comportent comme les précédents.

2^o Branches antérieures.

La première sort au-dessous de la première côte, et la douzième au-dessous de la dernière fausse-côte. Chacune, près de son origine, envoie un ou deux filets à chaque ganglion thoracique correspondant; ensuite elles se dirigent, au-dessous de la plèvre, dans l'intervalle des côtes jusqu'à l'angle de ces os, et s'engageant entre les deux plans des muscles intercostaux, elles suivent le bord inférieur de la côte qui est au-dessus, accompagnées par l'artère intercostale.

La *branche antérieure de la première paire* monte au-devant du col de la première côte, Pl. 190. pour concourir à la formation du plexus brachial; mais auparavant elle fournit un rameau qui suit le bord externe inférieur de la première côte, traverse les muscles intercostaux

aux environs du sternum, après leur avoir abandonné quelques filets, et se perd sur la partie supérieure et antérieure de la poitrine.

Pl. 190.

La *branche antérieure de la seconde paire* se porte le long de la face interne de la seconde côte, donne un filet aux muscles intercostaux, et parvenue au bord antérieur du muscle grand dentelé, elle se partage en deux rameaux; l'un, *intercostal*, se comporte comme le rameau de la première paire, et se termine sur la partie antérieure de la poitrine et dans le muscle grand pectoral; l'autre, *brachial*, traverse le second muscle intercostal externe, se dirige vers l'aisselle où il reçoit quelquefois un filet du nerf brachial cutané interne, et descendant sur la partie interne et postérieure du bras, va se terminer aux environs du coude par beaucoup de filets cutanés.

La *branche antérieure de la troisième paire* arrivée au milieu de la troisième côte, après avoir jeté des filets dans les muscles intercostaux, se divise en deux rameaux, comme la précédente; le rameau *intercostal* passe sous le muscle triangulaire du sternum, auquel il donne un filet, et se perd à la partie antérieure de la poitrine; le rameau *brachial* se comporte comme celui de la seconde branche, et se perd à la partie moyenne et interne du bras.

Les *branches antérieures des quatrième, cinquième, sixième, septième paires*, parvenues à la partie moyenne de leur côte respective, se bifurquent, après avoir abandonné des filets aux muscles intercostaux. Les divisions *internes* suivent le trajet de la branche, distribuent des ramifications aux muscles intercostaux et triangulaire du sternum, et se dégagent aux environs du sternum pour se perdre dans le grand pectoral, la mamelle et les tégumens. Les divisions *externes* traversent les intercostaux externes, et se ramifient dans le muscle grand oblique de l'abdomen, et dans les tégumens de la poitrine et du bas-ventre.

Pl. 190.

Les *branches antérieures des huitième, neuvième, dixième et onzième paires* se comportent comme les précédentes, et se divisent comme elles. Leurs *rameaux internes* se dégagent du bord inférieur des côtes, pénètrent dans les parois de l'abdomen, au-dessus des attaches du diaphragme, et arrivés au bord externe du muscle droit, se séparent en filets *profonds* qui se perdent dans ce muscle, et en *superficiels* qui se répandent dans la peau de la partie antérieure du ventre. Leurs *rameaux externes* ne diffèrent pas de ceux des branches précédentes, et se consomment dans les muscles grand oblique, grand dentelé, et dans les tégumens voisins.

La *branche antérieure de la douzième paire* envoie d'abord un filet à la branche antérieure du premier nerf lombaire. Bientôt après elle s'éloigne de la côte, passe au-devant du muscle carré des lombes auquel elle laisse des filets, et se divise en deux rameaux. L'un glisse entre les muscles obliques de l'abdomen auxquels il donne des filets, et se ramifie dans les tégumens, jusqu'aux environs de la crête iliaque. L'autre rampe entre le petit oblique et le transverse, qui en reçoivent des ramifications, et va se perdre dans les muscles droit et pyramidal.

1. Des nerfs lombaires.

Il y a cinq paires de nerfs lombaires, qu'on distingue par des noms numériques comme les autres nerfs rachidiens. La première paire sort entre les deux premières vertèbres

Pl. 149, fig. 1,
2.
Pl. 191, fig. 2.
Pl. 195, fig. 1,
2.

lombaires, et la cinquième entre la dernière vertèbre et le sacrum. Elles naissent très-près les unes des autres du renflement inférieur de la moelle ; par des racines formées de deux faisceaux de fibres très-larges, surtout les inférieures. Ces faisceaux, revêtus de névrilème et très-rapprochés les uns des autres, forment ce que les anciens nommaient *queue de cheval*. Ils descendent fort obliquement dans le canal vertébral, de sorte que le lieu de leur sortie est d'autant plus éloigné de celui de leur naissance, que le nerf qui en provient est plus inférieur. Du reste les racines postérieures des nerfs lombaires ne se comportent pas différemment de celles des autres nerfs rachidiens, et le tronc qui résulte de leur union avec les antérieures se divise également en branches *antérieure* et *postérieure*.

Les *branches postérieures* des trois premières paires lombaires se dirigent en arrière entre les apophyses transverses des vertèbres correspondantes, traversent le muscle sacro-spinal auquel elles abandonnent plusieurs rameaux, descendent sous les aponévroses des muscles superficiels, jusqu'aux environs de la crête iliaque, et vont se perdre dans la peau de la partie supérieure de la fesse et de la cuisse. Celles des quatrième et cinquième paires, beaucoup moins considérables que les précédentes, se perdent dans le muscle sacro-spinal.

Les *branches antérieures* envoient toutes un filet aux ganglions lombaires correspondants, communiquent entre elles, et forment le plexus lombaire. La première reçoit le filet d'anastomose de la douzième paire dorsale ; la dernière termine le plexus lombaire, et descend dans le bassin pour concourir à la formation du plexus sciatique. Pl. 190.

J. Du plexus lombaire.

Ce plexus est formé par la réunion des branches antérieures des cinq nerfs lombaires. Placé au-devant de la base des apophyses transverses des seconde, troisième et quatrième vertèbres de cette région, derrière le muscle grand psoas ; il est allongé, étroit en haut, et plus large à sa partie inférieure : il fournit les branches musculo-cutanée et génito-crurale, et se termine par les nerfs crural, obturateur et lombo-sacré. Pl. 195, fig. 2.
Pl. 197, fig. 1, 2.

1^o Des branches musculo-cutanées.

Le plus souvent au nombre de trois, ces branches se portent en dehors, au-dessous du péritoine, jusqu'auprès de la crête iliaque. Bientôt elles percent les muscles abdominaux, et deviennent sous-cutanées.

La *branche supérieure*, née du premier nerf lombaire, après s'être dégagée du muscle grand psoas ; auquel elle abandonne un filet, descend sur le muscle carré des lombes. Parvenue à la crête iliaque, elle en suit le trajet, en distribuant des ramifications aux muscles iliaque et transverse, traverse ce dernier muscle vers son tiers antérieur, et se divise bientôt en deux rameaux. L'*externe* se perd dans la partie inférieure des trois muscles larges du bas-ventre, et dans les tégumens. L'*interne* continue à ramper le long de la crête iliaque, s'étend sur l'arcade crurale jusqu'aux environs du canal inguinal, et traversant l'aponévrose du grand oblique, va se perdre dans la peau de l'aîne et de la région pubienne, dans le scrotum ou les grandes lèvres. Pl. 197, fig. 1, 2.

- Pl. 197, fig. 1, 2. La *branche moyenne* naît également du premier nerf lombaire. Sortie du grand psoas, elle cotoie son bord externe, passe au-devant du muscle iliaque, derrière le péritoine, et traversant successivement les muscles larges de l'abdomen auxquels elle fournit beaucoup de ramifications, elle se termine dans les tégumens, en envoyant un filet sur l'arcade crurale jusque dans la partie supérieure et externe du scrotum ou de la grande lèvre.
- Pl. 196, fig. 1.
Pl. 197, fig. 2. La *branche inférieure* provient par deux racines du second nerf lombaire. Se comportant comme la précédente jusque sur le muscle iliaque, elle sort du bassin entre les deux épines iliaques antérieures, et se divise bientôt en deux rameaux. L'*externe* se porte en dehors, et se perd par beaucoup de ramifications dans les tégumens de la partie postérieure et supérieure de la cuisse. L'*interne*, qui paraît être la continuation de la branche, traverse l'aponévrose *fascia lata*, et descend sur la face antérieure et externe de la cuisse jusqu'au genou, en répandant un grand nombre de filamens dans le tissu cellulaire et la peau des environs.

2° De la branche génito-crurale.

- Pl. 197, fig. 2. Naissant du premier nerf lombaire, et se renforçant d'un filet du second, dans l'épaisseur même du muscle psoas, ce nerf descend ensuite au-devant de ce muscle, derrière le péritoine, et se bifurque près de l'arcade crurale. Le rameau *interne*, plus volumineux que l'*externe*, traverse l'anneau inguinal, et va se répandre dans la peau du scrotum et de la partie supérieure et interne de la cuisse, dans le dartos, et dans les enveloppes du testicule. Le rameau *externe* accompagne les vaisseaux cruraux jusqu'au pli de l'aîne, et se termine par beaucoup de filets qui se portent aux tégumens jusqu'à la partie moyenne de la cuisse, et s'anastomosent quelquefois avec le nerf crural.

3° Du nerf crural.

- Pl. 195, fig. 2. Ce nerf provient des branches antérieures des quatre premières paires lombaires. Il se dégage du psoas vers la quatrième vertèbre de cette région, descend sur la partie externe du même muscle, au-devant de l'iliaque, et leur donne des rameaux qui forment une espèce de réseau à leur surface; il se place ensuite au côté externe et postérieur de l'artère iliaque externe, dont il est séparé par un feuillet aponévrotique, et autour de laquelle il jette quelquefois une sorte de plexus; il passe avec elle derrière l'arcade crurale, et se divise aussitôt en un grand nombre de rameaux, dont les uns sont superficiels et les autres profonds.
- Pl. 196, fig. 1.
Pl. 198, fig. 1.
Pl. 199, fig. 1.

Les rameaux *superficiels*, au nombre de deux à six, traversent bientôt des trous fort apparens que leur présente l'aponévrose *fascia lata*, et s'épanouissent dans les tégumens de la partie interne et antérieure de la cuisse, par un grand nombre de filets, dont quelques-uns accompagnent la veine saphène jusqu'à la partie supérieure de la jambe.

Les rameaux *profonds externes*, plus ou moins nombreux, mais toujours plus volumineux que les précédens, se portent en dehors et en bas entre les muscles iliaque, couturier et crural antérieur, et se terminent par des ramifications dans ces muscles, dans le tenseur de l'aponévrose fémorale, et la portion externe du triceps. Trois ou quatre filets, après avoir traversé le couturier, vont se perdre dans les tégumens.

Les *rameaux profonds internes*, moins considérables que les externes, sont destinés à la portion interne du triceps, aux muscles pectiné et couturier. L'un d'eux descend au-devant de l'artère crurale, puis à son côté externe, et se glissant sous le bord interne du couturier, il donne quelques filets à ce muscle, et se perd aux environs du genou. Le plus gros porte le nom de *nerf saphène interne*. Ce nerf reçoit un rameau du nerf obturateur, passe sous le couturier, dans la gouttière formée par le grand adducteur, et se dégage entre les tendons de ce dernier muscle et du triceps, après avoir fourni des filets dans tout son trajet. Il descend alors avec la veine saphène interne, en distribuant un grand nombre de filamens aux tégumens. Il suit toutes les divisions de cette veine, et se termine au gros orteil. Pl. 199, fig. 1.

4° Du nerf obturateur.

Né spécialement des deuxième et troisième nerfs lombaires, le nerf obturateur descend le long du bord interne du psoas, suit la partie latérale et un peu inférieure du détroit supérieur du bassin, en accompagnant les vaisseaux obturateurs, et après avoir jeté un rameau dans les muscles du même nom, il traverse la partie supérieure du trou sous-pubien, pour se partager bientôt en deux branches, derrière les muscles pectiné et premier adducteur. Pl. 195, fig. 1.
Pl. 197, fig. 1.
Pl. 199, fig. 1.

La *branche antérieure* se porte entre les muscles petit et moyen adducteurs, et se divise en deux rameaux; l'un *interne*, qui se perd dans le droit interne, après avoir donné des filets au petit adducteur; l'autre *externe*, se porte en entier dans ce dernier muscle. Plusieurs filets cutanés naissent de ces deux derniers rameaux, ainsi que l'anastomose décrite avec le nerf crural.

La *branche postérieure* glisse entre les muscles petit et grand adducteurs, et se distribue à ce dernier muscle, en jetant des filets dans l'obturateur externe. Pl. 193, fig. 2.

5° Du nerf lombo-sacré.

Ce nerf, formé par la branche antérieure de la cinquième paire lombaire, et par un rameau volumineux de la quatrième, descend dans le bassin, et s'unit à la branche antérieure du premier nerf sacré, pour concourir à la formation du plexus sciatique; mais auparavant il fournit Pl. 195, fig. 1.

Le *nerf fessier*. Ce nerf, après s'être renforcé de quelques filets du plexus sciatique, franchit l'échancrure du même nom, au-dessus du muscle pyramidal, et s'épanouit dans les muscles petit et moyen fessiers par un grand nombre de rameaux, dont quelques-uns s'étendent jusqu'au muscle du *fascia lata*.

K. Des nerfs sacrés.

Il y a ordinairement cinq ou six nerfs sacrés; le premier sort de chaque côté par le trou sacré supérieur correspondant, et le dernier par l'échancrure de la partie supérieure du coccyx, ou entre le sacrum et le coccyx. Ils sont de moins en moins volumineux, depuis le premier Pl. 149, fig. 1,
2.
Pl. 191, fig. 2.
Pl. 195, fig. 1,
2.

jusqu'au dernier. Naissant du renflement inférieur de la moelle, par des racines semblables à celles de tous les autres nerfs vertébraux, ils complètent et terminent la *queue de cheval*. Leur racine postérieure se renfle en ganglion dans le canal sacré lui-même, celle des trois dernières paires même assez loin des trous sacrés inférieurs. Il en résulte que le tronc fourni par la réunion des deux racines, descend quelque temps dans le canal sacré avant d'en sortir.

La grosseur des branches antérieures des nerfs sacrés va en diminuant de haut en bas; le contraire a lieu jusqu'à la quatrième pour les postérieures, qui diminuent ensuite de volume.

Toutes les *branches postérieures* des nerfs sacrés communiquent entre elles à leur sortie du sacrum. Les quatre premières se dirigent obliquement en dehors, traversent le sacrospinal et le grand fessier, donnent de nombreux rameaux à ces muscles, et vont se perdre dans les tégumens de la fesse et de la marge de l'anus. Les deux dernières se distribuent aux environs de l'anus.

Pl. 195, fig. 2. Les *branches antérieures* s'anastomosent également entre elles. Les quatre premières, en sortant des trous sacrés antérieurs, envoient un ou deux rameaux d'origine aux ganglions correspondans du grand sympathique, et donnent naissance au plexus sciatique. Le plexus hypogastrique reçoit quelques filets de la troisième. La cinquième et la sixième, quand cette dernière *existe*, ne concourent que fort peu à la formation du plexus sciatique. Elles se répandent dans les muscles ischio-coccygien, releveur et sphincter de l'anus.

L. Du plexus sciatique ou sacré.

Pl. 191, fig. 2.
Pl. 195, fig. 2. Situé sur les parties latérales et postérieures du bassin, en dehors des trous sacrés antérieurs, au-devant du muscle pyramidal, derrière les vaisseaux hypogastriques, le plexus sciatique est constitué spécialement par la branche antérieure du cinquième nerf lombaire, et par celles des quatre premiers nerfs sacrés. Il est presque triangulaire, et les cordons qui le composent s'unissent immédiatement en dehors pour former le nerf sciatique. On voit naître de la partie antérieure de ce plexus, et spécialement des troisième et quatrième nerfs sacrés, les nerfs hémorrhoidaux, vésicaux, vaginaux et utérins; et de sa partie postérieure, les nerfs fessier inférieur et honteux.

Pl. 202, 201. Les nerfs *hémorrhoidaux* pénètrent dans la partie postérieure du rectum, et se divisent en filets *ascendans*, qui remontent vers l'S iliaque du colon, et en *descendans*, qui parviennent jusqu'au sphincter de l'anus. Leurs filamens se distribuent aux tuniques musculaire et muqueuse de l'intestin.

Pl. 200. Les nerfs *vésicaux* varient beaucoup pour leur nombre. Ils naissent quelquefois en partie des précédens. Ils passent sur les côtés du rectum, et se perdent dans les membranes musculaire et muqueuse des parties latérales et du bas-fond de la vessie, en envoyant quelques filets dans la prostate, les vésicules séminales, et dans l'urèthre chez la femme.

Pl. 200. Les nerfs *utérins* et *vaginaux* n'ont pas d'analogues chez l'homme. Ils naissent du plexus avec les précédens, gagnent les parties latérales du vagin, et se consomment dans sa membrane muqueuse. Les supérieurs se ramifient au col et au corps de l'utérus.

Il est très-difficile de suivre tous ces nerfs en particulier, tant ils sont entremêlés; ils

s'entrelacent également avec les filets des ganglions lombaires, de telle sorte qu'ils concourent véritablement à la formation du plexus hypogastrique.

1° Du nerf fessier inférieur.

Né spécialement des deuxième et troisième nerfs sacrés, mais se renforçant de quelques racines qui viennent du quatrième et du nerf honteux, le nerf fessier inférieur sort du bassin par l'échancrure sciatique avec le nerf du même nom, au-dessous du muscle pyramidal, et se divise aussitôt en plusieurs rameaux. Pl. 199, fig. 2.

Les *rameaux fessiers proprement dits*, qui naissent séparément du tronc ou d'une branche qui leur est commune, se divisent en *filets ascendants* et en *descendants*. Les premiers se réfléchissent sur le bord inférieur du muscle pyramidal, et se terminent par de nombreux filets à la partie supérieure et antérieure du grand fessier. Les seconds, moins nombreux, se répandent de suite dans l'épaisseur du même muscle.

Le *rameau sciatique* se recourbe en dedans et en haut autour de la tubérosité sciatique, et se partage bientôt en filets nombreux qui se distribuent à la partie interne et inférieure du grand fessier, à la peau de la partie supérieure interne de la cuisse, du périnée, et jusqu'au milieu de la verge. Pl. 199, fig. 2.

Le *rameau crural*, plus gros que les autres, passe au-devant du grand fessier, sur le bord inférieur duquel plusieurs ramifications se réfléchissent pour se perdre sur sa face cutanée. Il descend le long de la face postérieure de la cuisse, placé sous l'aponévrose *fascia lata*, à travers laquelle il envoie de nombreux filets aux tégumens, et parvenu aux environs du jarret, il se partage en deux ou trois ramuscules qui se perdent dans la peau de la partie postérieure de la jambe, quelquefois jusqu'au talon. Pl. 198, fig. 2.

2° Du nerf honteux.

Ce nerf naît principalement des troisième et quatrième paires sacrées, et quelquefois de la cinquième. Il sort du bassin avec le nerf fessier inférieur, passe entre les deux ligamens sacro-sciatiques, est uni à l'artère honteuse interne, et se bifurque bientôt après.

1° *Chez l'homme*, le *rameau inférieur* remonte sur la face interne de la tubérosité de l'ischion, jette des filets dans les muscles releveur et sphincter de l'anus et dans les tégumens de cette partie, et, se dirigeant en avant entre le bulbo et l'ischio-caverneux, il donne des ramifications à ces muscles, au transverse et à la peau du périnée, en envoie quelques-uns à la face interne des parois de l'urèthre, et va se perdre dans le dartos. Le *rameau supérieur* monte le long de la branche de l'ischion et du pubis. Parvenu à la symphyse pubienne, il passe entre elle et la racine correspondante du corps caverneux, et parcourant la face supérieure de la verge, il se termine par de nombreux filamens dans le gland et le prépuce. Dans son trajet il distribue des filets à l'obturateur interne, au bulbo-caverneux, à la membrane muqueuse de l'urèthre et aux tégumens de la verge. Pl. 195, fig. 1.

2° *Chez la femme*, le *rameau inférieur* pénètre dans la grande lèvre, lui laisse des filets, en envoie aux muscles constricteur du vagin et ischio-caverneux, et va se répandre dans le pénil.

Texte.

46

Le *rameau supérieur*, plus grêle que le précédent, se comporte comme chez l'homme jusqu'à la symphyse pubienne, et se perd sur le dos et le sommet du clitoris.

3° Du *nerf sciatique*.

Pl. 199, fig. 2. Le *nerf sciatique* est le plus volumineux des nerfs du corps. Formé par la réunion et la terminaison de toutes les branches du plexus sacré, il descend au-devant du muscle pyramidal, sort du bassin entre lui et le muscle jumeau supérieur, par le grand trou sciatique, et passant entre la tubérosité de l'ischion et le grand trochanter, il descend sur la face postérieure de la cuisse, où il se divise en deux branches. Cette division se fait plus ou moins haut, quelquefois à la partie supérieure du membre, le plus souvent dans le creux du jarret. Antérieurement le *nerf sciatique* est en contact, de haut en bas, avec les muscles jumeaux de la cuisse, le tendon de l'obturateur interne, le muscle carré et le grand adducteur. Postérieurement il est appliqué contre le grand fessier, la longue portion du biceps, le muscle demi-tendineux, et dans le creux du jarret il est plongé au milieu de tissu adipeux, au-devant de l'aponévrose crurale. Dans son trajet il donne successivement des filets aux muscles pyramidal, jumeaux de la cuisse, obturateur interne et carré, et assez souvent au grand fessier. Il en fournit également plusieurs aux deux portions du biceps, aux muscles demi-tendineux et demi-membraneux. Quelques-uns de ces filets vont se perdre dans les tégumens de la cuisse et de la jambe.

4° Du *nerf poplité externe*.

Pl. 199, fig. 2. La division externe du *nerf sciatique* ou *nerf poplité externe* se porte en dehors sur le biceps, derrière le condyle externe du fémur et le tendon du muscle jumeau externe. Bientôt il passe entre le muscle long péronier latéral et la partie supérieure du péroné, et se divise en deux branches. Ce *nerf* fournit d'abord un filet qui pénètre entre l'extrémité inférieure du fémur et le biceps, jette quelques filamens dans ce muscle, et se répand sur la face antérieure et externe des articulations du genou et supérieure du péroné. Plus bas il donne naissance à un rameau assez volumineux, qui descend sur le muscle jumeau externe, auquel il donne des ramifications, et se termine par plusieurs filets, dont l'un gagne le côté externe du tendon d'Achille, et s'anastomose avec un rameau du *nerf poplité interne*, pour former le *nerf saphène externe*, tandis que les autres se perdent dans la peau.

Pl. 199, fig. 1. 1° La *branche musculo-cutanée* du *nerf poplité externe* glisse en avant, entre le grand péronier et le grand extenseur des orteils, puis entre ce dernier et le petit péronier; elle laisse des filets à ces divers muscles, en donne un au péronier antérieur, et se place sous l'aponévrose jambière, qu'elle traverse vers sa partie inférieure pour se partager en deux rameaux, après avoir distribué des filets aux tégumens de la malléole externe.

Pl. 198, fig. 1. De ces deux rameaux superficiels du dos du pied, l'un est interne et l'autre externe. Le premier fournit plusieurs filets cutanés qui s'anastomosent avec ceux du *nerf saphène interne*, et se divise lui-même en deux ramuscules, dont l'interne se termine vers le bord interne du gros orteil, après avoir jeté des filets dans les muscles de cet orteil, dans le tissu cellulaire et la peau des environs; tandis que l'externe suit l'intervalle des deux premiers os

du métatarse, pour se perdre sur le bord externe et supérieur du premier orteil, et sur le bord interne et supérieur du second. Le *rameau superficiel externe* se porte en dehors, envoie quelques ramifications à la malléole externe, descend entre les tendons des muscles extenseurs des orteils et les tégumens, et se divise en trois ramuscules, dont l'*interne* marche entre le second et le troisième os du métatarse, et va se distribuer au côté supérieur externe du second orteil, et au côté supérieur interne du troisième; le *moyen* suit l'intervalle des troisième et quatrième os du métatarse, pour se répandre sur le côté supérieur externe du troisième orteil, et sur le côté supérieur interne du quatrième; et l'*externe* s'avance entre les quatrième et cinquième os du métatarse, destiné aux deux derniers orteils. Celui-ci s'anastomose avec le nerf saphène externe; il n'est même pas rare qu'il soit remplacé par un des rameaux de ce dernier.

2° La *branche tibiale antérieure*, après avoir traversé les muscles long péronier latéral et grand extenseur des orteils qui en reçoivent des filets, descend au-devant du ligament interosseux avec l'artère tibiale antérieure, entre le long extenseur des orteils et les muscles jambier antérieur et extenseur propre du gros orteil. Elle passe sous le ligament annulaire du tarse, et se bifurque. Peu après sa naissance ce nerf fournit un rameau assez volumineux, dont les filets se répandent dans les muscles extenseur commun des orteils et jambier antérieur. Quelques-uns remontent derrière l'attache de ce dernier, et vont se perdre sur l'articulation du genou. Un peu plus bas il en donne un second qui se distribue à tous les muscles de la partie antérieure de la jambe. Pl. 199, fig. 1.

Les divisions inférieures du nerf jambier antérieur sont les *deux rameaux profonds du dos du pied*. L'*interne* descend sous le bord interne du muscle pédieux, qui en reçoit quelques filets; puis, s'avancant dans l'intervalle des deux premiers os du métatarse, il jette des filamens dans le premier muscle interosseux dorsal et dans la peau, puis se partage en deux filets, qui se rendent au bord externe du premier orteil et au bord interne du second, et s'anastomosent avec le rameau superficiel correspondant. Le *rameau externe* descend en dehors sous le muscle pédieux, et s'épanouit en de nombreux filets qui se perdent dans ce muscle et dans les interosseux.

5° Du nerf poplité interne.

Ce nerf est véritablement la continuation du nerf sciatique. Placé derrière les vaisseaux poplités, dont il est séparé par du tissu adipeux, il descend dans le creux du jarret, passe entre les muscles jumeaux, derrière le muscle poplité, et s'engage sous l'ouverture cintrée du muscle soléaire, où il prend le nom de *nerf tibial*. Celui-ci descend au côté externe de l'artère tibiale postérieure, entre le soléaire et les muscles jambier postérieur et grand fléchisseur des orteils; devenu superficiel vers le tiers inférieur de la jambe, il suit le côté interne du tendon d'Achille, et parvenu sur la voûte du calcaneum, il se partage en deux branches, qui sont les *nerfs plantaires interne et externe*. Pl. 199, fig. 2.

Le nerf poplité interne donne naissance, un peu au-dessus du condyle correspondant du fémur, au *rameau saphène externe*, qui descend sur les muscles jumeaux, suit le bord externe du tendon d'Achille, et s'anastomose avec un rameau du poplité externe, après avoir jeté des filets dans les tégumens. Il résulte de cette anastomose un nerf assez gros,

nommé *saphène externe*, lequel descend entre le muscle grand péronier et l'aponévrose jambière, envoie de nombreux filets sous le tendon d'Achille, passe derrière la malléole externe, et parvient à la partie externe et supérieure du pied; après avoir donné des filets au muscle abducteur du petit orteil et aux parties voisines, il se divise en deux rameaux vers l'extrémité postérieure du cinquième os du métatarse. Le *rameau interne* marche sur le muscle pédieux, le long du quatrième os métatarsien, et va se distribuer sur les côtés correspondans des deux derniers orteils. Le *rameau externe* se perd sur le bord externe du pied et du petit orteil. On voit naître du nerf poplité interne, dans le creux du jarret, un rameau volumineux pour chacun des muscles jumeaux, et un pour le soléaire; les muscles poplité, plantaire grêle et l'articulation fémoro-tibiale en reçoivent également quelques-uns. Plus bas, le même nerf fournit un autre rameau qui se réfléchit sur le bord inférieur du muscle poplité, envoie un long filet sur le trajet de l'artère tibiale postérieure, en jette plusieurs dans le muscle jambier postérieur, et passe par l'ouverture supérieure du ligament interosseux, pour se terminer dans la partie supérieure des muscles antérieurs de la jambe, où il communique avec le nerf tibial antérieur. Enfin au-dessous de l'arcade du muscle soléaire, et dans le reste de son trajet, il donne naissance à plusieurs filets qui forment une espèce de réseau autour de l'artère tibiale postérieure, et se répandent dans le soléaire et tous les muscles de la région postérieure et profonde de la jambe. Quelques-uns, plus inférieurs, se perdent dans les tégumens, jusque sous la plante du pied.

Pl. 199, fig. 3.

A. Le *nerf plantaire interne* s'avance au-dessus du muscle adducteur du gros orteil. Il jette des filets dans ce muscle, dans le court fléchisseur commun et l'accessoire, et parvenu à l'extrémité postérieure du premier os du métatarse, il se divise en quatre rameaux, distingués par leur nom numérique de dedans en dehors. Le *premier* marche sur la face inférieure du court fléchisseur du gros orteil, auquel il laisse des filets, et il se termine à la face inférieure et interne de ce doigt, après avoir envoyé plusieurs ramifications à sa partie supérieure. Le *second* s'avance entre les deux premiers os métatarsiens, donne des filets aux muscles court fléchisseur des orteils et premier lombrical, et se bifurque vers la première articulation métatarso-phalangienne. La division *interne* gagne le côté externe du gros orteil, envoie sur sa face supérieure des filets qui communiquent avec ceux du nerf interne et profond du dos du pied, et se termine à son extrémité, en s'anastomosant par arcades avec le précédent. L'*externe* se comporte de la même manière sur le côté interne du second orteil. Le *troisième* et le *quatrième* rameaux, après avoir donné des ramifications aux muscles lombricaux correspondans, se divisent également en deux filets; l'un pour le bord externe du second orteil, l'autre pour le bord interne du troisième.

Pl. 199, fig. 3.

B. Le *nerf plantaire externe* descend entre le muscle court fléchisseur commun des orteils et l'accessoire du long fléchisseur; il laisse des filets à ces muscles, en fournit un assez considérable à l'abducteur du petit orteil, et se divise en deux branches vers l'extrémité postérieure du cinquième os du métatarse. La *branche superficielle* marche sous le bord externe du pied, et se subdivise bientôt en deux rameaux, dont l'un, *externe*, se répand sur le bord externe du petit orteil, après avoir jeté un filet dans son muscle fléchisseur; l'autre, *interne*, descend entre les deux derniers os du métatarse, donne un filet au quatrième des muscles lombricaux, et se distribue aux côtés externe du quatrième orteil

et interne du cinquième, en s'anastomosant par arcades avec le précédent. La *branche profonde*, après avoir fourni un filet au court fléchisseur du petit orteil, s'enfonce en dedans et en avant, entre l'abducteur oblique du gros orteil et les muscles interosseux, en formant une espèce d'arcade de laquelle naissent plusieurs filets pour ces derniers muscles et pour l'abducteur transverse du gros orteil.

CHAPITRE QUATRIÈME.

DU SYSTÈME NERVEUX DES GANGLIONS, OU DU NERF GRAND SYMPATHIQUE.

On nomme *ganglions* des petits corps placés sur le trajet du nerf grand sympathique, et qui sont composés d'un plus ou moins grand nombre de filets nerveux, dépourvus de leur névrilème, et d'un tissu cellulaire particulier, dont les interstices sont remplis d'une pulpe quelquefois jaunâtre, mais plus souvent d'un gris rougeâtre. Les filets dont se composent les ganglions deviennent apparens par des dissections très-déliées ; mais c'est surtout l'action des alcalis et des acides qui en démontre la forme et la nature médullaire nerveuse. Leur névrilème s'unit à la membrane extérieure dont sont entourés les ganglions au moment où ils pénètrent dans leur intérieur. Pl. 1, fig. 12.

On ne rencontre de ganglions que dans les cavités splanchniques, et ils paraissent être les nœuds ou les chaînons du système nerveux de la vie végétative. Ils reçoivent un grand nombre de vaisseaux sanguins. Des filets qui en partent, les uns font communiquer les ganglions entre eux, les autres s'anastomosent avec les nerfs encéphaliques ; quelques-uns pénètrent dans les parties voisines, le plus grand nombre suit le trajet des artères auxquelles le système du grand sympathique paraît être spécialement destiné. Les veines n'en reçoivent que très-peu. Ces filets sont pour la plupart rougeâtres ou gris, et sans apparence fibreuse ; on en rencontre cependant qui diffèrent peu, en apparence, des nerfs encéphaliques. Chaque ganglion reçoit du nerf encéphalique, ordinairement le plus voisin, un gros cordon d'anastomose. Ce cordon communiquant, semblable à son origine aux nerfs rachidiens, perd successivement les caractères de ces derniers, à mesure qu'il approche des ganglions de la vie organique.

On divise les ganglions en ganglions de la tête, du cou, de la poitrine et de l'abdomen.

1^o Ganglions de la tête.

A. Ganglion ophthalmique. C'est un petit corps d'une couleur blanchâtre, d'une forme à peu près quadrilatère, situé dans l'orbite au milieu d'une graisse demi-fluide, à la partie externe du nerf optique. *En dehors*, il est en rapport avec le muscle droit externe de l'œil ; *en dedans*, il est appliqué sur le nerf optique. De ses *deux angles postérieurs*, le supérieur reçoit un filet de la branche nasale du nerf ophthalmique ; l'inférieur en reçoit un du nerf de la troisième paire. Ses *angles antérieurs* fournissent chacun un faisceau de nerfs ciliaires. Pl. 177, fig. 5.
Pl. 178, fig. 1.

Les *nerfs ciliaires*, mous, flexueux, rougeâtres, fasciculés, sont toujours accompagnés par Pl. 140, fig. 9,
10, 11.

un ou plusieurs filets du nerf nasal, qui se comportent absolument comme eux. Le *faisceau supérieur*, plus petit, est d'abord formé par trois filets qui se bifurquent bientôt après, et parviennent au globe de l'œil au-dessus du nerf optique. Le *faisceau inférieur* est composé de six, huit ou dix nerfs, qui se dirigent vers le globe de l'œil, en dehors, au-dessous et même un peu en dedans du nerf optique. Arrivés à la partie postérieure du globe de l'œil, les nerfs ciliaires traversent obliquement et séparément la sclérotique, après s'être entrelacés avec les artères ciliaires, et s'aplatissant sous forme de petits rubans, ils se dirigent en avant, entre la choroïde et la sclérotique, logés dans des sillons de cette dernière. Ni l'une ni l'autre de ces membranes n'en reçoit de ramifications, mais ces nerfs s'en envoient réciproquement. Les nerfs ciliaires parviennent ainsi au cercle du même nom, où ils se terminent par deux ou trois filets, dont quelques-uns percent la choroïde pour aller se perdre dans les procès ciliaires. — Le cercle ciliaire envoie à l'iris un grand nombre de filets nerveux, qui forment des lignes blanches vers sa petite circonférence; mais ces filets ne paraissent pas être la continuation des divisions des nerfs ciliaires, ce qui fait regarder par quelques auteurs le cercle ciliaire comme un véritable ganglion.

Pl. 179, fig. 1,

Pl. 181, fig. 1,

Pl. 182,

B. Ganglion de Meckel ou sphéno-palatin. Ce ganglion, d'un volume variable, mais toujours fort petit, d'une forme à peu près triangulaire, d'une consistance assez ferme, est situé profondément en dehors du trou sphéno-palatin, au milieu du tissu adipeux de la fente ptérygo-maxillaire. Il fournit *en dedans* les nerfs sphéno-palatins; *en bas*, les nerfs palatins; en arrière, le nerf vidien ou ptérygoïdien: enfin de sa partie supérieure on voit naître un ou deux rameaux courts et gros, qui font communiquer ce ganglion avec le nerf maxillaire supérieur. Ces différens nerfs ont été décrits avec le nerf maxillaire supérieur.

C. Ganglion caveux. Ce ganglion n'existe pas toujours; il est quelquefois remplacé par un petit plexus formé autour de l'artère carotide par les filets ascendants du ganglion cervical supérieur. Quand il existe, il est placé dans le sinus caveux, au côté externe de l'artère carotide. D'une couleur gris rougeâtre, d'un volume et d'une forme variables, il envoie des filamens s'anastomoser avec le nerf de la sixième paire et la branche ophthalmique de la cinquième; il n'est pas rare qu'il en envoie un au nerf nasal, au moyen duquel il communique avec le ganglion ophthalmique. Inférieurement le ganglion caveux communique avec les filets ascendants du ganglion cervical supérieur.

Pl. 181, fig. 1.

D. Ganglion naso-palatin. Décrit nouvellement par mon frère, il est placé au point de réunion des deux branches du canal palatin antérieur. Ordinairement ovoïde, et plongé dans du tissu cellulaire graisseux, il reçoit en haut les nerfs naso-palatins, et fournit en bas un ou deux filets qui se distribuent à la membrane du palais.

E. Ganglion sous-maxillaire. Il est situé au niveau de la glande du même nom; il paraît formé par le rameau supérieur du nerf vidien, et communique avec la branche linguale du nerf maxillaire inférieur par plusieurs filets; le plus grand nombre s'entrelacent et se jettent dans la glande.

F. Le ganglion temporal n'est qu'un renflement du nerf temporal superficiel, au niveau de la glande parotide.

2^o Des ganglions cervicaux.

Ces ganglions sont au nombre de trois, et ont été distingués, d'après leur position, en supérieur, moyen et inférieur.

A. Ganglion cervical supérieur.

Il est situé sous la base du crâne, au-devant de la colonne vertébrale, dans un enfoncement que l'on voit derrière l'angle de la mâchoire inférieure. Le plus souvent allongé et fusiforme, quelquefois comme étranglé dans sa partie moyenne, de manière à paraître double, très-variable en un mot pour la figure et le volume, il s'étend ordinairement depuis l'orifice inférieur du canal carotidien jusqu'à l'apophyse transverse de la troisième ou de la quatrième vertèbre cervicale. Il est d'un rouge grisâtre, et d'une consistance molle. Il est en rapport immédiat, *en avant*, avec l'artère carotide interne; *en arrière*, avec le muscle grand droit antérieur de la tête; *en dedans*, avec les nerfs pneumo-gastrique et hypoglosse. De toute sa périphérie partent de nombreux filets qu'on distingue en supérieurs, inférieurs, internes, externes et antérieurs.

Pl. 181, fig. 2.

Les *filets supérieurs ou ascendants* sont ordinairement au nombre de deux. Véritables prolongemens du ganglion, ils montent dans le canal carotidien, autour de l'artère carotide, sur les parois de laquelle ils forment un plexus par leurs divisions. De ce plexus naissent : un filet qui, en s'anastomosant avec le filet inférieur du nerf vidien, envoie deux ou trois filamens à la partie supérieure du pharynx; deux ou trois autres qui remontent dans le sinus caverneux, et s'unissent soit au ganglion du même nom, soit au nerf de la sixième paire; quelques filamens qui se rendent à la tige pituitaire; un filet fort ténu, qui passe sur le promontoire par une petite ouverture des parois de l'aqueduc de Fallope, et communique avec un filet du nerf glosso-pharyngien, et avec le filament du rameau supérieur du nerf vidien, dont nous avons parlé; un autre filet qui traverse le sinus caverneux, s'unit au nerf ophthalmique ou au nerf nasal, et fait communiquer les ganglions cervical supérieur et ophthalmique; enfin un grand nombre d'autres filamens qui accompagnent l'artère carotide et chacune de ses divisions, sous forme de gaines nerveuses. La gaine nerveuse de l'artère centrale de la rétine fait probablement communiquer le ganglion cervical supérieur avec la rétine.

Pl. 181, fig. 2.
Pl. 178, fig. 1.

Le *filet inférieur* semble être la continuation inférieure du ganglion. Variable pour le volume, grisâtre, mais solide comme les nerfs encéphaliques, il descend verticalement au-devant des muscles grand droit antérieur de la tête et long du cou, derrière l'artère carotide, la veine jugulaire interne, les nerfs vague et grand hypoglosse, auxquels il est uni par un tissu cellulaire filamenteux, et se termine au ganglion cervical moyen ou, en l'absence de celui-ci, à l'inférieur. Il reçoit dans ce trajet quelques filets des troisième et quatrième nerfs cervicaux, qui augmentent un peu son volume. Il en fournit plusieurs, dont les uns se portent à l'œsophage; l'un d'eux communique avec le nerf laryngé externe, et se perd dans le corps thyroïde : les autres vont dans la poitrine concourir à la formation des plexus cardiaques.

Pl. 185.

Pl. 184.
Pl. 186.

Les *filets externes*, étendus sur le muscle grand droit antérieur de la tête, sont très-nombreux et bien distincts. Les *deux supérieurs* se bifurquent, et s'anastomosent ainsi par quatre filaments avec l'anse nerveuse formée par les deux premiers nerfs cervicaux. Le *troisième* se bifurque également pour s'anastomoser avec les branches antérieures des deuxième et troisième nerfs cervicaux. Les *inférieurs* donnent des ramifications aux muscles scalènes; l'un d'eux se divise en deux filaments qui s'anastomosent l'un et l'autre avec le quatrième nerf cervical. Beaucoup d'autres filets externes communiquent avec le plexus cervical d'une manière irrégulière et très-variable.

Pl. 187. fig. 2.

Les *filets internes* sont grêles, et varient beaucoup pour le nombre. Ils donnent des ramifications aux muscles grand droit antérieur de la tête et long du cou, et se rendent au larynx et au pharynx. Ceux qui vont au pharynx se portent à la partie postérieure de cet organe, où ils forment le *plexus pharyngien* par leurs anastomoses avec des rameaux des nerfs glosso-pharyngien et pneumo-gastrique. Les autres se contournent sur les côtés du larynx, et forment par leurs divisions, au-devant de la glande thyroïde et des muscles de la région sous-hyôïdienne, une espèce de plexus, dont quelques filaments pénètrent dans le larynx à travers les membranes crico-thyroïdienne et thyro-hyôïdienne, pour s'anastomoser avec les nerfs laryngé interne et récurrent.

Pl. 186.

Les *filets antérieurs*, fort nombreux, s'entrelacent entre eux, et se comportent différemment. Les uns, supérieurs, s'anastomosent avec les nerfs facial et pneumo-gastrique. L'un d'eux, très-grêle et très-long, va s'unir avec le rameau stylo-hyôïdien du nerf facial; et donne quelquefois la ramification qui se rend dans le tympan, et que nous avons dit être ordinairement fournie par les filets ascendants. D'autres filets, rougeâtres, au nombre de deux ou trois, se portent sur la face postérieure du point de division de l'artère carotide primitive, pour y former un plexus conjointement avec des filets du nerf glosso-pharyngien. Deux ordres de filaments naissent de ce plexus: les uns descendent plus ou moins bas derrière l'artère carotide primitive, et constituent, par leur entrecroisement, le *plexus carotidien primitif*. Les autres se portent sur l'artère carotide externe, et lui forment une espèce de gaine plexiforme, qui se partage en autant de gaines secondaires que l'artère a de branches. On peut suivre celle de l'artère faciale jusqu'à la division de cette dernière en artères labiales: au niveau de la mâchoire inférieure, elle envoie des filaments à la glande sous-maxillaire, et communique soit avec les filets du ganglion du même nom, soit avec les rameaux des nerfs lingual et hypoglosse. — Le *plexus carotidien primitif* jette quelques filets dans le larynx, la trachée-artère et le pharynx. — Enfin les plus inférieurs des filets antérieurs du ganglion cervical supérieur constituent, par leur réunion, le nerf cardiaque supérieur.

Pl. 186.

B. Ganglion cervical moyen.

Pl. 186.

Ce ganglion, quand il existe, est situé à la hauteur de la cinquième ou de la sixième vertèbre cervicale. Très-variable pour la forme et le volume, il est en rapport, *antérieurement*, avec l'artère carotide, la veine jugulaire interne et le nerf pneumo-gastrique; *postérieurement* il est couché sur le muscle long du col. Il fournit des filets qu'on distingue en inférieurs, externes, internes et antérieurs.

Les *filets inférieurs*, ordinairement au nombre de cinq ou six, descendent devant et derrière l'artère sous-clavière, en envoyant des filamens dans les plexus qui l'enveloppent, et se terminent tous au ganglion cervical inférieur.

Les *filets externes* traversent le muscle scalène pour aller s'anastomoser avec la cinquième, la sixième et la septième paires cervicales, quand il y a trois filets; lorsqu'il n'y en a qu'un, il s'unit à la septième paire.

Des *filets internes*, les uns forment un plexus autour de l'artère thyroïdienne inférieure et de ses branches; d'autres se portent sur la glande thyroïde, l'oesophage et la trachée-artère; quelques-uns communiquent avec des filamens du nerf récurrent, ou avec le nerf récurrent lui-même. Ces derniers se jettent dans le plexus carotidien primitif; l'un d'eux s'unit au nerf phrénique.

Les *filets antérieurs* varient pour le nombre; ils constituent les nerfs cardiaques moyens.

C. Du ganglion cervical inférieur.

Extrêmement variable pour la forme et le volume, et se continuant quelquefois avec le précédent ou avec le premier ganglion thoracique, ce ganglion est situé le plus ordinairement derrière l'artère vertébrale, entre l'apophyse transverse de la septième vertèbre cervicale et le col de la première côte. Il fournit des filets en haut, en bas, en dedans, en dehors et en avant. Pl. 186, 187.

Les *filets supérieurs* se portent sur la face postérieure de l'artère vertébrale, et lui forment une gaine plexiforme, très-apparente jusqu'à la troisième ou la seconde vertèbre cervicale, et dont un filament s'anastomose à cette hauteur avec un filet descendant du premier nerf cervical. Dans son trajet, ce *plexus vertébral* jette des filamens dans les muscles intertransversaires, et en envoie un à chacun des nerfs cervicaux à leur sortie des trous de conjugaison. Un filet ascendant du ganglion cervical inférieur monte en dehors, entre le grand droit antérieur de la tête et le long du cou, et se perd dans ces deux muscles. Pl. 187.

En bas, le ganglion cervical inférieur ne fournit ordinairement qu'un filet qui communique avec le premier ganglion thoracique.

Les *filets internes* varient pour le nombre et la disposition. Quelques-uns se distribuent au muscle long du cou; d'autres se jettent dans le plexus pulmonaire, et ceux du côté gauche sur la courbure de l'aorte. Ces derniers vont grossir les nerfs récurrent et diaphragmatique.

Des *filets externes*, les uns se portent sur l'artère sous-clavière, et lui forment une espèce de gaine plexiforme qui l'accompagne dans toutes ses divisions. Quelques-uns de ces filets se jettent dans le muscle scalène antérieur, au niveau de son insertion inférieure. Les autres filets externes s'anastomosent avec les branches antérieures des quatre derniers nerfs cervicaux et du premier dorsal.

Les *filets antérieurs* se réunissent pour former le nerf cardiaque inférieur.

Pl. 186, 187.

Le *nerf cardiaque supérieur* n'a pas la même disposition à droite et à gauche. Celui du côté droit, après avoir reçu des filamens du cordon de communication du premier et du second des ganglions cervicaux, et en avoir envoyé quelques-uns dans le plexus carotidien externe, descend verticalement le long de la trachée-artère et de la glande thyroïde, entre l'artère carotide et le cordon de communication des ganglions. Il croise la direction du *nerf cardiaque moyen*, pénètre dans la poitrine, derrière la veine sous-clavière, et se partage presque aussitôt en plusieurs rameaux qui s'unissent à des filets du *nerf récurrent* et du ganglion cervical inférieur. Celui du côté gauche descend entre les artères carotide primitive et sous-clavière, et se divise près de leur naissance en de très-nombreux filets, dont les uns passent sur l'aorte, et vont s'anastomoser avec ceux du *nerf cardiaque inférieur*, tandis que les autres glissent derrière le même vaisseau pour aller s'unir au ganglion cardiaque. Dans leur trajet, les deux nerfs cardiaques supérieurs donnent des filets au plexus pharyngien, et d'autres qui vont s'anastomoser avec ceux du *nerf récurrent* ou avec le *nerf vague* lui-même. Ces filets, à cause de leur peu de consistance, ont été nommés *nerfs mous* par quelques auteurs. A la hauteur du ganglion cervical moyen, les mêmes nerfs fournissent un rameau assez considérable qui se rend au plexus de l'artère thyroïdienne inférieure; un autre rameau en naît aussi vers le même point, et se porte au plexus de la branche cervicale du *nerf hypoglosse*. Enfin ils envoient quelques filets aux muscles de la région sous-hyoidienne, à la trachée-artère et à la glande thyroïde.

Pl. 186, 187.

B. Des nerfs cardiaques moyens. Celui du côté droit descend en dedans, le long de l'artère carotide primitive, passe au-devant de l'artère sous-clavière, communique plusieurs fois avec le *nerf vague* et son rameau récurrent, et, suivant le côté externe de l'artère brachio-céphalique, va gagner le ganglion cardiaque. Celui du côté gauche reçoit en descendant une branche considérable du ganglion cervical inférieur, se renforce d'un grand nombre de filets nés séparément du ganglion cervical moyen, et se porte derrière la courbure de l'aorte, pour se terminer dans le ganglion cardiaque.

Pl. 186, 187.

C. Des nerfs cardiaques inférieurs. Du côté droit les nerfs cardiaques inférieurs se composent de plusieurs filets qui, après s'être réunis en une espèce de plexus, descendent derrière l'artère sous-clavière, puis ensuite le long de l'artère brachio-céphalique, et passent au-devant de la courbure de l'aorte, pour se terminer au plexus cardiaque antérieur. Du côté gauche les nerfs cardiaques inférieurs ne forment ordinairement qu'un seul tronc avec le moyen.

3^e Des ganglions nerveux de la poitrine.

A. Le ganglion cardiaque est situé derrière la courbure de l'aorte, près de l'origine de ce vaisseau, au-devant de la bifurcation des bronches. D'une forme allongée, d'une couleur grisâtre, d'une consistance molle, il est étendu de haut en bas, depuis l'origine de l'artère brachio-céphalique jusqu'à la bifurcation de l'artère pulmonaire. Par sa partie supérieure il reçoit les nerfs cardiaques; en avant, en arrière et en bas, il donne naissance à un grand nombre de filets.

Pl. 186, 187,
189, fig. 1.

Les filets antérieurs, peu nombreux, se perdent dans les parois de la partie antérieure de l'aorte, et s'anastomosent avec le plexus coronaire antérieur.

Les postérieurs se rendent au plexus pulmonaire.

Les inférieurs, très-nombreux et assez volumineux, sont divisés en deux ordres. Les uns, réunis en faisceau, embrassent en arrière le ligament artériel, et se portent sur l'artère pulmonaire gauche. Là ils se séparent; les uns pénètrent dans le poumon, et se confondent avec les ramuscules du plexus pulmonaire; les autres, en plus grand nombre, descendent vers le cœur, le long de l'artère pulmonaire. Un rameau plus considérable que les précédents se porte à la partie postérieure de la base du cœur, et se partage en de nombreux filets qui embrassent l'artère coronaire postérieure, et forment le plexus coronaire postérieur, qui se divise en autant de plexus secondaires que cette artère a de rameaux.

Pl. 189, fig. 1.

Parmi les autres filets inférieurs du ganglion cardiaque, il en est qui passent derrière l'artère pulmonaire, et se rendent au plexus coronaire postérieur: la plupart gagnent la partie antérieure de la base du cœur, en se glissant autour de l'aorte, et forment le plexus coronaire antérieur, qui environne l'origine de l'artère du même nom et l'accompagne dans toutes ses divisions.

Pl. 189, fig. 2.

B. Les ganglions thoraciques sont ordinairement au nombre de douze de chaque côté. Plus petits que les ganglions cervicaux, ils sont placés au-dessous de la plèvre, au-devant de la tête de chaque côte, ou dans les espaces intercostaux. Ils communiquent tous entre eux par des filets qui vont de l'un à l'autre, et ils donnent naissance à des filets externes et internes.

Pl. 200.

Les filets de communication sont assez volumineux; il n'en existe jamais qu'un entre deux ganglions. De leur partie externe s'échappent de petits filaments qui se perdent dans les muscles intercostaux et les parties voisines.

Les filets externes ne sont que les rameaux de communication avec les branches antérieures des nerfs dorsaux, que nous avons dit émaner de ces dernières.

Les filets internes sont très-nombreux. Quelques-uns forment les nerfs splanchniques; les autres s'entrelacent au-devant de la colonne vertébrale, et se jettent dans le plexus pulmonaire. Un filet né du dixième ganglion descend sur l'aorte, s'anastomose plusieurs fois avec celui du côté opposé, et va se terminer au plexus cœliaque.

Des nerfs splanchniques.

Il y a deux nerfs splanchniques, distingués en grand et en petit.

Pl. 200. Le *grand nerf splanchnique* naît de la partie interne des sixième, septième, huitième, neuvième et quelquefois dixième ganglions thoraciques, par autant de racines qui descendent en dedans, le long du rachis, et s'unissent en un seul tronc, vers la onzième vertèbre du dos. Ce tronc pénètre bientôt dans l'abdomen, à travers un écartement des fibres du diaphragme; il passe derrière l'estomac, et, parvenu un peu au-dessus de la capsule surrénale, il se divise en plusieurs rameaux qui se jettent dans le plexus semi-lunaire.

Pl. 200. Le *petit nerf splanchnique* est formé par deux filets qui naissent du dixième et du onzième ganglions thoraciques, et se réunissent sur le corps de la douzième vertèbre du dos. Ce nerf entre isolément dans l'abdomen, et se partage en deux rameaux, dont l'un s'anastomose avec le grand splanchnique, tandis que l'autre se jette dans les plexus rénal et solaire.

4° Des ganglions nerveux de l'abdomen.

Pl. 201, 202. A. Les *ganglions semi-lunaires* sont au nombre de deux. Beaucoup plus volumineux que les précédents, sigmoïdes, concaves en haut, convexes en bas, ils sont étendus en partie sur les piliers du diaphragme, en partie sur l'aorte, à la hauteur de l'artère cœliaque, au-dessus et un peu en arrière de la capsule surrénale. Leur extrémité supérieure et externe reçoit les grands nerfs splanchniques; par l'inférieure ils communiquent entre eux, soit immédiatement, soit au moyen d'un rameau ou d'un faisceau de filets. Le ganglion semi-lunaire du côté droit est placé près de la tête du pancréas, entre le pilier droit du diaphragme et la veine cave; il est le plus souvent en contact, en haut, avec la capsule surrénale, en bas, avec l'artère rénale. Celui du côté gauche est couché ordinairement sur l'artère diaphragmatique correspondante, et recouvert par la queue du pancréas. Il est en rapport immédiat, supérieurement, avec la veine splénique; inférieurement, avec l'artère rénale correspondante. Les ganglions semi-lunaires sont entourés d'un grand nombre d'autres ganglions qui varient pour le volume et le nombre; ceux-ci reçoivent de toute la périphérie des premiers, et s'envoient réciproquement une foule de filets qui s'entrelacent, et laissent entre eux des aréoles très-variables pour leur forme et leur étendue.

Pl. 201, 202. Cet assemblage de ganglions et cet entrelacement de leurs filets porte le nom de *plexus solaire*. Ce réseau nerveux est placé sur le rachis, l'aorte et les piliers du diaphragme; il est en rapport, en avant, avec l'estomac, en haut, avec le foie et le diaphragme, en bas, avec le pancréas. Il reçoit quelques rameaux des nerfs vagues, et envoie à l'aorte un très-grand nombre de filets qui se divisent en autant de *plexus secondaires* que ce vaisseau a de branches.

Pl. 201. 1° Les *plexus sous-diaphragmatiques* naissent de la partie supérieure du plexus solaire. Ils sont formés d'un petit nombre de filets, dont les uns se distribuent aux fibres charnues du diaphragme, tandis que les autres accompagnent les rameaux des artères diaphragmatiques inférieures. Nous avons indiqué ailleurs leurs anastomoses avec les nerfs phréniques.

Pl. 201, 202. 2° Le *plexus cœliaque* est véritablement le prolongement inférieur du plexus solaire sur l'artère cœliaque. Composé lui-même d'un assez grand nombre de ganglions, il reçoit des

filets du douzième ganglion thoracique, mais surtout des nerfs phréniques et pneumo-gastriques. Il se partage en trois plexus secondaires.

a. Le *plexus coronaire stomachique* embrasse et accompagne l'artère du même nom, le long de la petite courbure de l'estomac, en répandant sur les deux faces de ce viscère une multitude de filets qui communiquent avec ceux des nerfs vagues. Près du pylore, les filets supérieurs de ce plexus se jettent dans le plexus hépatique; les inférieurs se portent sur la partie antérieure de l'artère gastro-épiploïque droite, où ils forment un plexus secondaire. Quand l'artère coronaire stomachique envoie une branche au foie, le plexus se divise pour l'y accompagner.

b. Le *plexus hépatique* est plus considérable que le précédent. Accompagnant l'artère hépatique et la veine porte, il se dirige avec elles vers la scissure du foie, et se divise en deux portions. La *portion inférieure* se porte sur la partie postérieure de l'artère gastro-épiploïque droite, et lui forme une gaine plexiforme qui, s'anastomosant avec les filets du plexus coronaire stomachique, se divise en même temps que le vaisseau, et se distribue à l'estomac, au duodénum, au pancréas et à l'épiploon. La *portion supérieure* s'épanouit aux environs du col de la vésicule biliaire. Quelques-uns de ces filets pénètrent dans les membranes de cette vésicule, et accompagnent le conduit cholédoque. D'autres forment à l'artère pylorique une gaine plexiforme qui va s'anastomoser avec les derniers filaments du plexus coronaire stomachique. Le plus grand nombre pénètre dans le foie en suivant les divisions de l'artère hépatique et de la veine porte, et les racines du conduit hépatique. Chez le fœtus, cette portion envoie à la veine ombilicale des ramifications qui l'accompagnent jusqu'au placenta. — Outre les nerfs du plexus hépatique, le foie reçoit directement de la partie convexe du ganglion semi-lunaire plusieurs filets qui passent sous le lobe de Spigel, et forment un plexus séparé.

c. Le *plexus splénique* est formé par quelques filets qui accompagnent l'artère splénique jusque dans la substance de la rate, et se divisent avec elle pour se porter au pancréas, à l'estomac et à l'épiploon gastro-colique.

3° Le *plexus mésentérique supérieur* naît du prolongement du plexus solaire sur l'aorte, au niveau de l'origine de l'artère mésentérique supérieure. Il suit le trajet de cette artère, s'engage avec elle entre les deux lames du mésentère, et forme un vaste réseau qui embrasse les ganglions lymphatiques, et dont les filets accompagnent toutes les divisions de l'artère, et se distribuent à l'intestin grêle, au cœcum et à une portion du colon. Un faisceau particulier de filaments naît de ce plexus, suit l'extrémité droite du pancréas, et se porte au duodénum avec quelques petites artères.

4° Le *plexus mésentérique inférieur* semble n'être que l'extension du précédent au-devant de l'aorte. Après avoir reçu un assez grand nombre de filets de communication des ganglions lombaires, et des plexus émulgens et spermaticques, il se porte sur l'artère mésentérique inférieure, qu'il entoure d'une gaine plexiforme, et il l'accompagne ainsi jusque vers la marge du bassin, où il se divise en deux portions. La *portion interne* embrasse l'artère iliaque primitive, et se subdivise bientôt en deux plexus secondaires, l'un pour l'artère iliaque externe, et dont on peut suivre les filets jusqu'à la cuisse; l'autre qui descend dans le bassin avec l'artère hypogastrique, et fournit un petit plexus à chacune de ses branches. Plusieurs filets de ce dernier se séparent des artères pour aller au-devant

du sacrum se jeter dans le plexus hypogastrique. La *portion externe* du plexus mésentérique inférieur accompagne l'artère du même nom dans toutes ses divisions. Des filets du plexus qu'elle envoie à l'artère colique gauche supérieure vont communiquer avec le plexus mésentérique supérieur.

Pl. 200, 201,
202.

5° Les *plexus rénaux* sont formés par des faisceaux provenant des plexus solaire et coeliaque, des ganglions semi-lunaires eux-mêmes, et par l'épanouissement des petits nerfs splanchniques. Ils reçoivent aussi deux autres nerfs, l'un né par deux racines des deux derniers ganglions thoraciques, et un autre venant du filet de communication du douzième ganglion dorsal avec le premier lombaire. Ces deux nerfs percent le diaphragme, et se réunissent ordinairement avant de se jeter dans le plexus rénal. Enfin il n'est pas rare de voir les deux premiers ganglions lombaires concourir à la formation des plexus rénaux. Nés de toutes ces origines et munis de plusieurs petits ganglions, les plexus rénaux accompagnent l'artère rénale et ses divisions dans la substance du rein. Ils envoient un petit plexus sur l'artère capsulaire, à la naissance de cette dernière.

Pl. 200, 201,
202.

6° Les *plexus spermaticques* sont composés de quelques filets provenant des plexus rénaux, et accompagnent l'artère spermaticque jusqu'au testicule chez l'homme, et jusqu'à l'ovaire et la trompe de Fallope chez la femme. Ces plexus offrent quelques ganglions dans leur trajet; ils envoient des filamens aux uretères.

Pl. 200, 201,
202.

B. Des *ganglions lombaires*. Ils varient, pour le nombre, de deux à cinq de chaque côté. Ils sont placés sur les parties latérales du corps des vertèbres lombaires, près du muscle grand psoas, derrière la veine cave et l'aorte. Ils donnent naissance à des rameaux de communication d'un ganglion à l'autre, et à des filets externes et internes.

Les *rameaux de communication* sont variables pour le volume, la forme et même l'existence; en effet, ils manquent quelquefois; ils s'étendent d'un ganglion à l'autre.

Les *filets externes* sont ceux que nous avons décrits comme venant des branches antérieures des nerfs lombaires pour communiquer avec les ganglions lombaires. Ils fournissent de leurs parties latérales quelques filamens au muscle grand psoas, entre les languettes duquel ils sont ordinairement couchés.

Les *filets internes* sont très-nombreux, et s'entrelacent de manière à former au-devant de l'aorte un plexus qui contient quelques petits ganglions. Ce *plexus aortique* communique par un grand nombre de filets avec tous ceux que nous avons décrits précédemment, et se continue avec le plexus hypogastrique. On trouve sur le corps des vertèbres plusieurs anastomoses entre les ganglions lombaires du côté droit et ceux du côté gauche.

Pl. 200.

C. Les *ganglions sacrés*, au nombre de trois ou quatre, sont le plus souvent placés très-près de l'orifice des trous sacrés antérieurs, au-dessous du péritoine, et au milieu du tissu cellulaire graisseux du bassin. Ils s'envoient l'un à l'autre des rameaux de communication. Le premier en reçoit un du dernier ganglion lombaire. Les filets fournis par les ganglions sacrés sont distingués en antérieurs ou ceux qui forment spécialement le plexus hypogastrique, en externes et en internes.

Des *filets externes*, les uns sont les rameaux de communication avec les branches antérieures des nerfs sacrés, et que nous avons dit émaner de ces derniers. Les autres, beaucoup plus minces, se perdent dans les muscles pyramidal et releveur de l'anus.

Les *filets internes*, assez nombreux, forment avec ceux du côté opposé une espèce de

plexus et des anastomoses en arcades, que l'on voit très-distinctement sur la face antérieure du sacrum et du coccyx, et qui réunissent ainsi à leur extrémité inférieure les nerfs grands sympathiques droit et gauche. Pl. 200.

Le *plexus hypogastrique* se compose de plusieurs ramifications des nerfs vésicaux, utérins, vaginaux et hémorroïdaux du plexus sciatique, de la terminaison des plexus mésentérique inférieur et aortique, et enfin d'un grand nombre de filets antérieurs des ganglions sacrés. Ces filets se distribuent à la vessie, au rectum, à l'utérus, au vagin ou aux vésicules séminales, en accompagnant les artères qui se portent à ces organes. Quelques-uns suivent le trajet des branches de l'artère hypogastrique qui se portent à la partie postérieure de la cuisse. Pl. 200, 201.



Planche 129.

Fig. 1. Elle représente le plexus et les nerfs brachiaux macérés dans l'acide nitrique, et dépouillés de tissu cellulaire et de leurs tuniques, afin d'isoler et de mettre à découvert la substance médullaire seule. Cadavre d'un homme adulte. On peut

étudier

étudier facilement sur cette figure les plexus des nerfs, et l'épaisseur, la forme et la structure des cordons qui les composent. (D'après Reil.)

N° 1. Le cinquième, — 2, le sixième, — 3. le septième, — 4. le huitième des nerfs cervicaux. — 5. Le premier nerf dorsal. — 6. Nerf sus-scapulaire. — 7. Nerf circonflexe. — 8. Nerf radial. — 9. Nerf musculo-cutané. — 10. Nerf médian. — 11. Nerf cubital. — 12. Nerf cutané moyen.

FIG. 2. Portion du nerf vague préparé de la même manière. La structure de ce nerf est différente de celle des autres : ses cordons sont peu distincts, et se réunissent en quelque sorte en une seule masse, et ne se distinguent que par des stries plus ou moins profondes. Dans quelques endroits ses filets les plus ténus le recouvrent en se croisant dans plusieurs directions, et forment une sorte de filet autour de lui. (D'après Reil.)

FIG. 3. Origine des nerfs crural, obturateur et ischiatique. On voit sur cette figure la grosseur des cordons qui forment les nerfs lombaires et sacrés, et leur disposition réticulée dans les plexus crural et ischiatique; le réseau des filets les plus ténus qui recouvre le plexus crural et surtout l'ischiatique; la structure des filets, plus compliquée à la partie supérieure du nerf crural; la structure des filets mise à découvert, leur disposition parallèle dans le nerf ischiatique, et leurs divisions. (D'après Reil.)

N° 1, 2, 3, 4. Second, troisième, quatrième et cinquième nerfs lombaires. — 5, 6, 7, 8, 9. Premier, second, troisième, quatrième et cinquième nerfs sacrés. — 10. Nerf crural. — 11. Nerf obturateur. — 12. Nerf ischiatique.

FIG. 4. Le nerf phrénique. Les filets nerveux marqués de stries se séparent et se réunissent de nouveau, de manière à former des anses et des îles. A l'extrémité inférieure du nerf, les filets s'échappent comme d'un point, pour aller se perdre en divergeant dans le diaphragme. (D'après Reil.)

FIG. 5, 6. Portions des nerfs brachiaux, du médian et du cubital, prises sur un cadavre d'homme. Les nerfs ont été préparés comme ceux de la fig. 1, après avoir injecté les artères. Les gros rameaux artériels ont été laissés, tandis que les petits qui se distribuent au névrilème ont été enlevés avec la tunique des nerfs. On voit une grande quantité de ramifications qui partent des artères voisines et se distribuent aux nerfs. On distingue facilement les divisions et les anastomoses des vaisseaux qui rampent entre les cordons nerveux. (D'après Reil.)

FIG. 7, 8, 9. Portions des nerfs brachiaux qui ont été macérés dans l'acide nitrique, et sont parfaitement dépourvus de leurs tuniques. Les filets nerveux ont été légèrement écartés, afin de mettre en évidence leurs nombreuses réunions, leurs anses, leurs plexus et leurs anastomoses. (D'après Reil.)

FIG. 10. Le ganglion cervical supérieur du grand sympathique, réduit en filets nerveux. (D'après Scarpa.)

N° 1. Tronc du grand sympathique, un peu au-dessous du canal carotidien.

2. Le même tronc au-dessous du ganglion cervical supérieur. — 3, 4, 5, 6. Filets qui viennent des trois premiers nerfs cervicaux, et pénètrent dans le ganglion cervical supérieur. — 7, 8, 9, 10. Nerfs qui sortent du ganglion. — 11. Couches nerveuses fibreuses, ou bandelettes nerveuses. — 12. Lacis formé par les filets nerveux. — 13. Filets nerveux réticulés, plexiformes. — 14. Autres filets nerveux diversement combinés avec les trames nerveuses cérébrales et spinales voisines. — 15. Filets nerveux qui composent le tronc du grand sympathique au-dessous du ganglion cervical supérieur.

FIG. 11. Ganglion spinal ischiatique réduit en filaments nerveux, et vu par sa face postérieure. (D'après Scarpa.)

N° 1. Filets de la racine spinale postérieure, divisés en filets plus petits par la macération. — 2. Tronc du nerf spinal au-dessous du ganglion du même nom. — 3, 3. Ganglion spinal résous aux filaments nerveux. — 4, 4. Cordons nerveux composés des filets nerveux du ganglion spinal, et dont les derniers forment le nerf spinal au-dessous du ganglion.

FIG. 12. Le même ganglion, vu par sa face postérieure.

N° 1. Racine spinale postérieure. — 2, 2. Racine spinale antérieure. — 3, 3. Filets nerveux composant le ganglion spinal. — 4, 4. Cordons nerveux formant le nerf spinal au-dessous du ganglion.

FIG. 13. L'un des petits ganglions que l'on trouve dans les plexus abdominaux. (D'après Scarpa.)

N° 1. Le ganglion. — 2. Filets nerveux fournis par le ganglion. — 3. Tronc nerveux qui pénètre dans le ganglion.

FIG. 14. Rameaux spinaux fournis au grand sympathique par deux nerfs dorsaux; deux ganglions dorsaux du grand sympathique, et autant de racines du nerf splanchnique: deux fois la grandeur naturelle. (D'après Scarpa.)

N° 1. Racine spinale postérieure revêtue par la pie-mère. — 2. Racine spinale antérieure, également recouverte par la même membrane. — 3. Infundibulum de la dure-mère. — 4. La dure-mère formant l'enveloppe extérieure du ganglion. — 5. Origine du rameau dorsal supérieur qui se porte au grand sympathique. — 6. Origine du rameau dorsal inférieur qui se rend au même nerf. — 7. Filaments de la racine spinale antérieure qui se confondent avec les filets du nerf spinal au-dessous du ganglion. — 8. Tronc du nerf spinal au-dessous du ganglion dorso-spinal. — 9. Rameau spinal dorsal supérieur. — 10. Rameau spinal dorsal inférieur. — 11. Entrée du rameau spinal dorsal supérieur dans le ganglion dorsal du grand sympathique. — 12. Une portion du rameau spinal dorsal inférieur s'unissant au tronc du nerf grand sympathique, tandis que l'autre rampe sur le — 13. ganglion dorsal du même nerf. — 14. Origine du nerf splanchnique, venant en partie des — 15. filets du nerf sympathique, et en partie des — 16. filets du rameau spinal dorsal inférieur. — 17. Racine du nerf splanchnique. — 18, 18, 18. Tronc du nerf sympathique descendant sur les vertèbres. — 19. Racine spinale postérieure. — 20. Trou

qui conduit dans un canal formé par la dure-mère, canal dans lequel est reçue la racine spinale postérieure. — 21. Racine spinale antérieure qui est un peu écartée de sa situation naturelle, afin de faire voir le canal et la cloison fibreuse qui la sépare complètement de la racine postérieure. — 22. Racine spinale postérieure se réunissant au ganglion. — 23. Canal et septum fibreux de la dure-mère, qui sépare la racine antérieure de la postérieure. — 24. Filets de la racine spinale antérieure qui se joignent aux cordons du nerf spinal au-dessous du ganglion. — 25. Origine du rameau spinal dorsal inférieur qui se joint au grand sympathique. — 26. Naissance du — 27. rameau spinal dorsal supérieur. — 28. Rameau spinal dorsal inférieur. — 29. Entrée des rameaux précédents dans le ganglion dorsal du grand sympathique. — 30. Autre ganglion dorsal du grand sympathique. — 31. Origine du nerf splanchnique venant des filets du rameau spinal dorsal inférieur. — 32. Autre origine du nerf splanchnique venant des filets du nerf sympathique. — 33. Autre racine du nerf splanchnique. — 34. Tronc du nerf spinal au-dessous de son ganglion.

FIG. 15. Substance médullaire de l'encéphale d'un moineau vue au microscope. (D'après Edwards.)

PLANCHE 130.

FIG. 1. Plexus brachial, gonflé par la macération, et sur lequel on voit que les principaux nerfs brachiaux sont composés de filets de plusieurs paires de nerfs spinaux cervicaux. (D'après Scarpa.)

N° 1, 2, 3, 4. Cinquième, sixième, septième et huitième nerfs cervicaux. — 5. Premier nerf dorsal. — 6. Nerf scapulaire. — 7. Nerf musculo-cutané. — 8. Nerf médian. — 9. Nerf cubital. — 10. Nerf axillaire. — 11. Nerf radial. — 12. Nerf cutané interne. — 13, 13. Petit plexus brachial.

FIG. 2. Ganglion du nerf trifacial ou de la cinquième paire. (D'après Monro.)

N° 1. Tronc du nerf trifacial. — 2. Rameau ophthalmique. — 3, 3, 3. Fibres nerveuses qui, dans une portion du ganglion, se séparent en filamens plus petits, et dans l'autre se réunissent de nouveau pour former des fibres plus volumineuses.

FIG. 3. Le même ganglion, grossi à la loupe. On aperçoit ici sur le tronc du nerf trifacial et dans son rameau ophthalmique, les stries ou les rides tortueuses qu'on voit au microscope dans tous les autres nerfs.

FIG. 4. Surface du même ganglion, pris sur un autre cadavre. (Monro.)

N° 1. Partie du tronc du nerf trifacial. — 2, 2. Partie du ganglion. — 3. Partie antérieure du ganglion, de laquelle sortent les nerfs. On voit distinctement le trajet des fibres nerveuses.

FIG. 5. Section du même ganglion. Les numéros indiquent les mêmes objets que dans la figure précédente.

FIG. 6, 7. Le nerf optique, auquel adhère une portion de la sclérotique (grossi à la loupe). Sa partie médullaire a été dissoute et retirée au moyen d'une lessive alcaline; ensuite le névrilème du nerf étant vide, a été insufflé, dépouillé de son enveloppe ményn-gienne, desséché, et enfin coupé suivant sa longueur avec un scalpel, afin de mettre à découvert sa structure canaliculée. On voit les fréquentes anastomoses des petits canaux. Ces petits canaux s'ouvrent dans le bulbe à travers un crible, ou plutôt leurs ouvertures constituent ce crible (n° 1) vers la périphérie. Dans cet endroit ils sont resserrés dans un moindre espace. Le bord de ce crible, formé par ces canaux divisés longitudinalement, paraît crénelé (n° 2). La plupart des canaux marchent parallèlement les uns aux autres, mais s'unissent et s'anastomosent souvent entre eux (n° 3, 4). La coupe de ces petits canaux représente une réunion d'orifices polygones irréguliers (n° 5, 6). La commissure des nerfs optiques, et la portion de ces nerfs qui est située au-delà, est dépourvue de ces canaux, ce qui doit faire regarder ces dernières parties comme appartenant davantage à l'encéphale qu'aux nerfs.

FIG. 8. Coupe transversale du névrilème du nerf optique insufflé, pour faire voir la disposition et l'irrégularité des canaux polygones qu'il présente. (D'après Reil.)

FIG. 9. Elle représente le ganglion semi-lunaire. Grandeur naturelle. (D'après F. Lobstein.)

A. Le nerf grand splanchnique divisé en six ou huit rameaux. — B. Rameau anastomotique avec les nerfs dorsaux. — C. Ganglion semi-lunaire. — D D. Rameaux sortant du ganglion pour aller former le plexus mésentérique. — E E. Deux ouvertures qui percent le ganglion.

FIG. 10. Elle représente le même ganglion. Deux fois la grandeur naturelle.

A. Nerfs splanchniques fasciculés pénétrant dans le ganglion. — B B. Bandelettes qui traversent le ganglion, et plus bas se réunissent en — C C C C. rameaux qui sortent du ganglion. — D D D. Substance globuleuse qui se trouve entre les bandelettes, et par laquelle ces dernières sont couvertes et séparées. — E E. Deux trous qui traversent le ganglion.

PLANCHE 131.

FIG. 1. Elle représente la peau du talon d'un homme adulte, vue par sa face interne. Le tissu adipeux a été soigneusement enlevé, afin de laisser voir les fibres du derme, et les aréoles ou cellules alvéolaires qu'elles laissent entre elles.

N° 1, 1. Les aréoles du derme. — 2. Les filamens fibreux qui forment le corps du derme. — 3. Epiderme coupé.

FIG. 2. La même pièce, coupée verticalement de la face profonde à la face superficielle de la peau, afin de faire voir les cellules alvéolaires du derme dans toute leur étendue.

- N° 1, 1, 1. Les aréoles du derme, ouvertes dans toute leur longueur. — 2, 2. Filaments fibreux du derme. — 3. Epiderme.
- FIG. 3. Elle représente une portion de l'épiderme et du corps muqueux réticulaire, prise au niveau de la joue d'un homme adulte, et vue par la face interne, afin de montrer les nombreuses racines des poils qui étaient implantés dans le derme.
- FIG. 4. Elle représente l'épiderme et les ongles de la main droite d'un enfant de 4 ans; ces parties sont détachées après un commencement de macération, et forment une sorte de gant : on aperçoit la disposition des rides de l'épiderme dans cette région de la peau.
- FIG. 5. Elle représente le nez et la lèvre supérieure d'un homme adulte, dépouillée de l'épiderme, afin de faire voir les orifices des follicules sébacés.
- FIG. 6. Elle représente le pouce de la main droite, vu par sa face palmaire, pour faire connaître la disposition des cannelures et des éminences de la peau.
- N° 1. L'ongle. — 2. Sillons et éminences disposés en spirales. — 3. Pli de l'articulation phalangienne. — 4. Portion du pouce que soutient la première phalange.
- FIG. 7. La face palmaire de l'extrémité des doigts annulaire et médus, afin de faire voir la disposition des éminences papillaires, des sillons en spirales ou lignes flexueuses que présente la peau de ces parties.
- FIG. 8. Elle représente le doigt annulaire, vu de profil. L'ongle et l'épiderme ont été enlevés. On voit distinctement les sillons et les saillies en spirales de la face palmaire, finir insensiblement sur les parties latérales du doigt.

PLANCHE 132.

- FIG. 1. Elle représente une portion de la peau du crâne d'un enfant, dont les artères sont injectées : les ramifications artérielles les plus grosses ont été séparées de leur tronc lorsqu'on a détaché la peau. Les ramifications les plus fines s'anastomosent toutes les unes avec les autres, en formant un réseau à mailles très-déliées.
- FIG. 2. Elle représente les veines d'une portion de peau prise au-dessus de la malléole externe d'une jeune femme. Les veines les plus grosses sortent du tissu cellulaire pour se porter à la face interne de la peau, tandis que les ramifications les plus fines s'introduisent dans cette membrane, où elles représentent un réseau par leurs fréquentes anastomoses. Ces vénules diffèrent des artères représentées dans la figure précédente, parce qu'elles sont plus grosses, moins flexueuses, et qu'elles forment des aréoles plus larges.
- FIG. 3. Les vaisseaux lymphatiques d'une portion de peau, prise au-dessous de l'arcade crurale d'une jeune femme. Ces vaisseaux sont injectés au mercure.

Explication des Planches.

N° 1. Vaisseau lymphatique remontant dans le tissu cellulaire sous-cutané. — 2. Vaisseau lymphatique sous-cutané. — 3, 4. Autres rameaux du même vaisseau. — 5. Point de réunion des deux vaisseaux précédens, et tronc commun qui en provient — 6. Autre rameau sous-cutané. — 7, 7. Vaisseaux lymphatiques pénétrant dans le tissu de la peau. — 8, 8, 8. Vaisseaux pénétrant encore plus profondément dans la peau, et rendus visibles par les globules de mercure qui les remplissent. — 9. Autre rameau sous-cutané naissant de la branche 4. — 10, 11. Autres vaisseaux très-déliés s'enfonçant dans la peau. — 12, 13. Rameaux sous-cutanés formant un réseau. — 14. Vaisseaux lymphatiques abandonnant la peau pour s'enfoncer dans le tissu cellulaire. — 15, 16. Peau dépouillée de tissu cellulaire. — 17, 17. Tissu cellulaire graisseux sous-cutané.

FIG. 4. Section du derme, de sa face profonde à sa face superficielle, faite pour démontrer les aspérités et les sillons de la dernière de ces faces, d'après M. Gaultier.

N° 1. Face profonde du derme. — 2, 2, 2. Aspérités du derme, creusées chacune d'un léger enfoncement. — 3, 3, 3. Les sillons qui séparent les aspérités du derme.

FIG. 5. Elle représente une coupe de la peau, considérablement grossie, afin de faire voir la disposition des quatre couches, qui forment, d'après M. Gaultier, le corps muqueux réticulaire.

N° 1. Le derme hérissé de ses aspérités. — 2. *Les bourgeons sanguins*, doubles, comme accolés, surmontant les aspérités du derme. — 3. *Couche albide profonde*, recouvrant les bourgeons sanguins et pénétrant dans leurs intervalles. — 4. *Les gemmules*, représentant une sorte de membrane excavée à sa face interne, pour reposer sur les bourgeons sanguins, dont elle est séparée par la couche précédente. — 5. *Couche albide superficielle*, recouvrant les gemmules. — 6. Face externe de la peau. — 7. Face interne du derme.

FIG. 6. Les bourgeons sanguins isolés, d'après M. Gaultier.

FIG. 7. Elle représente une portion de la peau du nez d'un vieillard, coupée de sa face profonde à sa face superficielle, afin de faire voir la disposition des follicules sébacés. (Deux fois la grandeur naturelle.)

FIG. 8. La même pièce considérablement grossie.

Fig. 1. Face superficielle, et — 2. face profonde du derme. — 3, 3. Deux follicules sébacés intacts, couverts de vaisseaux très-fins. — 4, 4. Le fond de ces follicules. — 5, 5. L'ouverture des mêmes follicules. — 6, 6, 6. Trois follicules ouverts dans toute leur étendue, afin de faire voir leur cavité, de laquelle on a enlevé la matière sébacée. — 7, 7, 7. Les orifices d'autres follicules. — 8. Fibres du derme.

FIG. 9. Portion de la peau du talon, dont l'épiderme est en partie détaché et renversé. On voit les filamens ténus, que je regarde les uns comme des vaisseaux exhalans, les autres comme des vaisseaux absorbans, et qui passent de la peau à travers les porosités de l'épiderme.

N° 1. La face externe du derme, dont les sillons et les aspérités sont très-visibles. — 2. Epiderme et portion du corps muqueux réticulaire, détachés et renversés. — 3, 3. Filamens blancs, très-ténus, élastiques, extrêmement nombreux, qui passent du derme à travers l'épiderme.

FIG. 10. Elle représente un morceau d'épiderme et du corps muqueux réticulaire de la peau du bras, vu par sa face interne. Grossi à la loupe.

N° 1, 1, 1. Petites excavations du corps muqueux réticulaire, qui reçoivent les aspérités du derme. — 2, 2, 2. Les rides qu'on observe sur ces parties de la peau.

PLANCHE 133.

FIG. 1. L'ongle du pouce de la main droite.

N° 1. Face externe de l'ongle. — 2. Base de l'ongle reçue dans un repli du derme. — 3. La lunule. — 4, 4. Les côtés de l'ongle. — 5. Extrémité libre de l'ongle. — 6. Plis de la peau au niveau de l'articulation phalangienne.

FIG. 2. L'ongle du gros orteil, isolé, et vu par sa face superficielle. Pris sur un homme de 50 ans.

N° 1. Face superficielle, convexe et cannelée. — 2. Racine de l'ongle. — 3. Extrémité libre. — 4, 4. Bords de l'ongle.

FIG. 3. La pièce précédente, vue par sa face interne.

N° 1. Face interne marquée de cannelures longitudinales profondes. — 2. Racine, — 3. extrémité libre de l'ongle. — 4, 4. Bords de l'ongle légèrement rentrants.

FIG. 4. Elle représente une coupe longitudinale et verticale du gros orteil, destinée à faire voir comment l'ongle est enchâssé dans le derme.

N° 1 et 2. Coupe de la première et de la dernière phalanges. — 3. Face superficielle de l'ongle. — 4. Portion de la face profonde de l'ongle libre au-delà de la peau. — 5. Extrémité libre de l'ongle. — 6. Le derme de la face dorsale de l'orteil. — 7. Repli que forment le derme et l'épiderme en se réfléchissant sur la face superficielle de l'ongle. — 8. Epiderme de la face inférieure de l'orteil, se portant de la peau sur la portion libre de la face profonde de l'ongle.

FIG. 5. L'ongle du gros orteil d'un vieillard, dans son accroissement naturel, quand il n'est pas coupé; tiré des collections de la Faculté de médecine.

N° 1. Racine de l'ongle. — 2. Face superficielle très-convexe. — 3. Portion de la face profonde de l'ongle.

FIG. 6. Coupe verticale d'un poil de la bajoue d'un bœuf, d'après M. Gaultier.

N° 1. Le poil fendu. — 2. Membrane du follicule. — 3. Vaisseau s'introduisant

dans le follicule par son orifice. — 4. Le même vaisseau descendant dans le follicule pour aller à la base du poil. — 5. La cavité du poil, dont la base repose sur un petit corps conoïde rougeâtre. — 6. La racine du follicule formée par des filets nerveux. — 7. Petits poils. — 8. Follicules sébacés qui garnissent l'entrée du bulbe des poils.

FIG. 7. Poils fendus, d'après M. Gaultier.

N° 1, 1. L'extrémité libre des poils. — 2, 2. La base creusée d'une cavité qui recevait l'organe générateur des poils.

FIG. 8. Coupe transversale d'un poil au niveau de l'orifice de son bulbe, d'après M. Gaultier.

N° 1. Capsule du poil. — 2, 2, 2. Follicules sébacés qui forment une espèce de couronne autour du poil. — 3. Le poil coupé.

FIG. 9. Coupe d'un follicule pilifère et du poil qu'il renferme, afin de faire voir les trois couches superposées dont est formée la capsule, suivant M. Gaultier.

FIG. 10. Une portion de la peau noire, garnie de poils, prise à l'entrée des fosses nasales d'un bœuf; section transversale : d'après M. Heusenger.

N° 1. Tissu sous-cutané. — 2. Le corium renfermant les bulbes des poils et les follicules sébacés. — 3. Couche de pigmentum. — 4. Les follicules des poils pénétrant jusqu'au tissu sous-cutané. — 5, 5. Follicules sébacés placés entre les poils. — 6. Epiderme.

FIG. 11. Section transversale du museau d'un bœuf, d'après le même auteur.

N° 1. Tissu cellulaire sous-cutané. — 2. Corium très-mince. — 3. Epiderme épais. — 4. Poils ordinaires avec leurs racines, au-dessus desquelles il y a un follicule sébacé destiné à sécréter une matière huileuse qui lubrifie le poil. — 5. Grands poils avec leurs follicules : le moyen est ouvert dans toute sa longueur. — 6. Racine du poil. — 7. Substance charnue qui entoure immédiatement le poil. — 8. Tunique extérieure du follicule. — 9. Racines des petits poils, et follicules sébacés qui les avoisinent.

FIG. 12. Section transversale du follicule d'un grand poil : on voit à l'intérieur le poil coupé, la substance charnue qui l'entoure, et extérieurement la tunique du follicule, d'après M. Heusenger.

FIG. 13. Trois grands poils, d'après M. Heusenger.

N° 1. Poil retiré de son follicule, et dont la base est entourée par la substance charnue. — 2. Le même poil dépouillé de sa substance charnue. — 3. Moustache d'un rat enveloppée dans son follicule, lequel est fendu. — 4. Pigmentum noir, placé à l'entrée du follicule.

FIG. 14. Le poil d'un chevreuil, grandeur naturelle.

FIG. 15. La racine et le commencement du poil d'un chevreuil, fortement grossi, afin de faire voir la forme des aréoles qu'il offre au microscope.

N° 1. La racine. — 2. Le commencement du poil.

- FIG. 16. Corps du poil précédent, coupé longitudinalement.
 FIG. 17. Section transversale du même poil, afin de faire voir ses aréoles, dont les intérieures sont plus grandes que les extérieures, d'après M. Heusenger.
 FIG. 18. Cheveu blanc d'un homme, vu au microscope.
 FIG. 19. La racine du cheveu précédent.
 FIG. 20. Cheveu blanc-grisâtre, du même homme.
 FIG. 21. Cheveu blond d'une femme.
 FIG. 22. Portion d'un poil brun, crépu, de la barbe d'un homme, vu au microscope; il est aplati.
 FIG. 23. Une soie de porc, grandeur naturelle.
 N° 1. La racine. — 2. Le corps du poil. — 3. Extrémité fendue.
 FIG. 24. Portion de poil de brebis, vu au microscope.
 FIG. 25. Section oblique de la soie d'un porc, vue au microscope.
 N° 1. Partie intacte de la soie. — 2. Section. — 3. Substance médullaire. — 4. Substance corticale. — 3. Ouverture du canal médullaire.

PLANCHE 134.

- FIG. 1. Elle représente la langue d'un homme adulte, vue par sa face supérieure, afin de faire voir la disposition de ses papilles (d'après M. Soëmmerring, ainsi que les figures suivantes.)
 N° 1. Ouverture supérieure du larynx. — 2. Epiglote. — 3. Repli muqueux glosso-épiglottique. — 4, 4. Excavations situées en dehors du repli précédent. — 5, 5. Membrane muqueuse de la langue, se continuant avec celle du pharynx. — 6, 6. Base de la langue. — 7, 7. Les bords, — 8. le sommet ou la pointe de la langue. — 9. Le sillon médian de la langue. — 10. Trou borgne. — 11. Les papilles coniques de la langue, disposées sur deux séries angulairement réunies, et circonscrites chacune par un enfoncement circulaire. — 12, 12, 12, 12. Papilles fungiformes. — 13. Papilles conoïdes. — 14, 14. Papilles filiformes.
 FIG. 2. La langue vue de profil par le côté gauche.
 N° 1. L'épiglotte et le repli muqueux qui l'unit à la base de la langue. — 2, 2. Racine, ou base, — 3. pointe de la langue. — 4, 4, 4. Glandes muqueuses placées sur la base de la langue. — 5, 5. Stries et rides transversales que présente la membrane muqueuse sur les bords de la langue. — 6. Face inférieure de la langue, lisse et dépourvue de papilles. — 7. Le frein de la langue. — 8, 8, 8. Papilles coniques. — 9. Papilles fungiformes. — 10, 10. Papilles conoïdes. — 11. Papilles filiformes.
 FIG. 3. La langue et l'artère linguale injectée.
 N° 1. Le muscle génio-glosse du côté gauche. — 2. L'artère linguale gauche,

dont les branches se répandent dans le muscle génio-glosse, le tissu charnu de la langue, la membrane muqueuse et les papilles de cet organe.

FIG. 4. Langue d'un homme, préparée par sa face inférieure, pour faire voir les nerfs qu'elle reçoit.

N° 1. La base, — 2. le sommet, — 3, 3. les côtés de la langue. — 4. Le muscle mylo-hyoïdien renversé. — 5, 5. Les muscles génio-hyoïdiens coupés. — 6. Tissu cellulaire qui sépare les deux muscles précédents. — 7. La glande sublinguale. — 8. Branche linguale du nerf maxillaire inférieur gauche, vue en dedans. — 9. Plexus ganglionnaire, que fournit la branche nerveuse précédente, et dont les ramifications se perdent dans la glande sublinguale. — 10. Branche du même nerf, qui se distribue à la glande sous-maxillaire et à la membrane muqueuse de la paroi inférieure de la bouche. — 11. Quatre gros rameaux du même nerf, dont les divisions plexiformes vont se rendre aux papilles du milieu et du côté gauche de la langue. — 12. Autre rameau nerveux, qui communiquait avec le grand hypoglosse, et qui est coupé. — 13. Autre rameau qui envoie ses subdivisions jusqu'à la pointe de la langue, et dont les dernières fibrilles pénètrent dans les papilles fungiformes. — 14. Rameau lingual du nerf glosso-pharyngien gauche, qui se divise en — 15, 15. sept ramifications, lesquelles vont se rendre aux papilles coniques. — 16. Branche linguale du nerf maxillaire inférieur droit, vu en dehors. — 17. Rameaux du nerf précédent, destinés à la glande sublinguale et à la membrane muqueuse de la paroi inférieure de la bouche. — 18. Rameau du même nerf, communiquant avec le grand hypoglosse. — 19, 19. Rameaux du même nerf, destinés aux papilles fungiformes, conoïdes et filiformes du côté droit de la langue. — 20. Nerf grand hypoglosse. — 21. Rameau du nerf précédent, qui se rend au muscle mylo-hyoïdien. — 22. Rameau du grand hypoglosse, qui s'anastomose avec le nerf lingual. — 23. Les autres rameaux du même nerf, qui se perdent dans les muscles génio-glosse et lingual.

FIG. 5. Papille conique considérablement grossie (vingt-cinq fois), vue par sa face supérieure. La petite figure en trait indique la grandeur naturelle des parties, ainsi que dans les figures suivantes.

N° 1. Repli de la membrane muqueuse, qui embrasse la papille en formant une sorte d'anneau. — 2. Sillon profond qui entoure la papille. — 3, 3. Orifices des follicules de la membrane muqueuse. — 4, 4. Bord denticulé de la papille. — 5. Enfoncement placé au centre de la papille. — 6, 6, 6, 6. Anses flexueuses et saillantes, rétifformes, formées par les divisions capillaires des artères.

FIG. 6. La même papille conique, divisée longitudinalement afin de faire voir sa forme : vue de profil.

N° 1. Surface de la papille. — 2, 2. Faces latérales de la même partie. — 3. Cul-de-sac circulaire qui existe entre la papille et l'anneau muqueux qui l'entoure. — 4, 4, 4, 4. Vaisseaux sanguins coupés longitudinalement. — 5, 5, 5. Vaisseaux sanguins coupés en travers. — 6, 6. Vaisseaux sanguins qui forment des anses flexueuses saillantes.

FIG. 7. Papilles fungiformes et conoïdes, grossies pour faire voir la différence dans la disposition de leurs vaisseaux.

N° 1. Papilles fungiformes. — 2, 2, 2, 2. Papilles conoïdes.

FIG. 8. Papilles filiformes avec les anses vasculaires qui les pénètrent.

FIG. 9. Trois des rides ou stries latérales de la langue; on voit combien le réseau vasculaire du milieu de ces rides diffère de celui des papilles.

PLANCHE 135.

Les figures de cette Planche représentent la structure de la langue, d'après les recherches de M. Gerdy.

FIG. 1. Langue dépouillée de sa membrane muqueuse, et vue par sa face supérieure.

N° 1, 1. Cartilages qui terminent les grandes cornes de l'hyoïde. — 2, 2. Saillies qui correspondent aux petites cornes de cet os. — 3. Epiglote. — 4. Faisceau élastique de tissu jaune. — 5, 5. Ligaments stylo-hyoïdiens. — 6, 6. Portions longitudinales des muscles stylo-glosses. — 7, 7. Leurs portions transversales. — 8, 8. M. hyo-glosses, — 9, 9. leurs portions *cérato-glosses*, qui se portent sur les bords et la surface de la langue, en passant entre les deux portions du stylo-glosse. — 10, 10. Leurs portions *chondro-glosses*. — 11, 11. Follicules ou tissu folliculaire dans lequel s'épanouissent les fibres du faisceau élastique 4, et duquel partent les — 12, 12. fibres longitudinales médianes du M. lingual superficiel attachées en arrière au corps de l'hyoïde sous le tissu folliculaire, et à ce tissu lui-même. — 13, 13, 13, 13, 13, 13. Fibres longitudinales du M. lingual superficiel, séparées par une multitude de points qui indiquent les extrémités supérieures coupées des fibres ascendantes des M. génio-glosses et des M. linguaux verticaux.

Ces fibres ne sont sensibles entre celles du M. lingual superficiel préparé, que pour les personnes qui les ont suivies déjà dans toute leur étendue, et qui ont, en quelque sorte, appris à les connaître. A l'œil nu et même avec la loupe, on ne les distingue pas, et personne même ne les a décrites et figurées dans ce point de leur étendue. Ce qu'on dit de celles-ci s'applique aussi à toutes celles dont on a représenté la section par des points dans les figures 2 et 3.

FIG. 2. Langue dépouillée de sa membrane et vue de côté.

N° 1, 1. Cartilages des extrémités libres des grandes cornes de l'hyoïde. — 2. Corps du même os. — 3. Epiglote. — 4. Membrane hyo-épiglottique formée de tissu élastique. — 5. Portion transversale du M. stylo-glosse, — 6. sa portion longitudinale épanouie dessus et dessous le bord de la langue. — 7, 7. M. hyo-glosse confondu bientôt avec la portion longitudinale du précédent, et se dirigeant aussi entre cette dernière et la portion transversale, sur la face supérieure de la

langue. — 8. M. génio-glosse. — 9. M. lingual profond. — 10, 10, 10. Points qui indiquent les extrémités externes des fibres coupées du M. lingual transverse, à l'endroit où elles s'attachaient à la membrane linguale.

FIG. 3. Langue disséquée et vue en dessous.

N° 1. Corps de l'os hyoïde vu par sa face supérieure, et renversé par l'application de la langue sur un plan horizontal. — 2, 2. Ses grandes cornes dirigées en avant au lieu de se porter en arrière. — 3. Ses petites cornes. — 4. Aponévrose hyoïdienne des M. génio-glosses. — 5. M. hyo-glosse droit. — 6. M. hyo-glosse gauche détaché de l'hyoïde et renversé en dehors. — 7, 7. Portions longitudinales des M. stylo-glosses. — 8, 8. Fibres postérieures et inférieures des M. génio-glosses. — 9, 9. Leurs fibres antérieures, qui deviennent peu à peu parallèles à la langue. — 10. Leurs fibres moyennes, qui lui sont à peu près perpendiculaires. — 11, 11. Section de l'angle inférieur de chacun des M. génio-glosses. — 12, 12, 12. M. linguax profonds; le droit est découvert dans toute son étendue, et son extrémité postérieure paraît attachée à la petite corne de l'hyoïde. — 13, 13. Fibres transversales qui appartiennent au M. lingual transverse. — 14, 14, 14, 14, 14, 14, 14. Points qui indiquent les extrémités coupées des M. linguax verticaux.

FIG. 4. Langue vue en-dessus : le M. lingual superficiel est enlevé sur toute sa surface supérieure par une section horizontale, étendue d'avant en arrière et d'un bord de l'organe à l'autre.

N° 1, 1. Extrémités des grandes cornes de l'hyoïde. — 2, 2. Ses petites cornes. — 3. Epiglote. — 4. Faisceau élastique coupé à la base de la langue. — 5, 5. Ligaments stylo-hyoïdiens. — 6, 6. Portions longitudinales des M. stylo-glosses. — 7, 7. Leurs portions transversales. — 8, 8. M. hyo-glosses. — 9, 9. Leurs fibres qui se jettent sur les bords de l'organe, en passant entre les portions des M. stylo-glosses. — 10. Portions *chondro-glosses* du M. hyo-glosse, coupées près de leur insertion. — 11, 11. Tissu graisseux mêlé encore d'un peu de tissu folliculaire. — 12, 12. Raphé lingual, tantôt fibreux, tantôt fibro-cartilagineux. — 13, 13, 13, 13. Membrane linguale. — 14, 14, 14, 14. Fibres du M. lingual transverse. — 15, 15, 15, 15, 15, 15. Points qui indiquent les extrémités coupées des fibres des M. génio-glosses et des linguax verticaux. Avec un peu d'habitude on distingue très-bien celles-ci à l'œil nu.

FIG. 5. Langue coupée verticalement sur la ligne médiane dans toute sa longueur, avec l'épiglotte et l'hyoïde, et vue par la surface de la section.

N° 1. Corps de l'hyoïde coupé. — 2. Glande épiglottique, et portions molles qui plongent dans la cavité du corps de l'hyoïde, et s'attachent à lui. — 3. Epiglote coupée de haut en bas sur la ligne médiane. — 4, 4, 4. Tissu folliculaire lingual. — 5, 5, 5. Membrane linguale. — 6, 6, 6. Couche cartilaginiforme qui la tapisse. — 7, 7. M. génio-glosse droit coupé. — 8, 8, 8. Ses fibres, qui vont, en divergeant, s'attacher, les unes à l'hyoïde, les autres au tissu folliculaire lingual, ou à la membrane de la langue, et qui sont partout séparées par une foule

de points qui indiquent les fibres coupées du lingual transverse, distinctes à l'œil nu, quand on les examine avec attention. — 9, 9, 9. Fibres du lingual superficiel de la surface supérieure et de la pointe de la langue, traversées visiblement çà et là par quelques fibres du génio-glosse.

FIG. 6, 7, 8, 9. Coupes transversales et perpendiculaires de la langue à divers points de sa longueur : la 6^e très-près de la pointe, la 7^e vers le quart antérieur de sa longueur, la 8^e vers le milieu, la 9^e vers le quart postérieur.

N^o 1. Lamé cartilagineuse du raphé de la langue, très-distincte, *fig.* 9 et 8, et réduite à un noyau visible, *fig.* 7, à un noyau à peine visible, *fig.* 6. — 2, 2, 2, 2. Membrane linguale.

fig. 9. — 2. Tissu folliculaire lingual. — 3, 3, 3, 3. M. lingual superficiel, formé, en très-grande partie, par le concours du lingual profond, et des hyo et stylo-glosses. — 4, 4. Fibres du lingual transverse, attachées au raphé lingual et à la lamé ou au noyau cartilagineux qu'il contient. — 5, 5. M. linguaux verticaux qui deviennent courbes et obliques vers la base de la langue, ainsi que les M. linguaux transverses, comme on le voit *fig.* 9. — 6. Section de l'angle inférieur des M. génio-glosses.

PLANCHE 136.

FIG. 1. Le nez, vu de profil et dépouillé de son épiderme, afin de faire voir les orifices des follicules sébacés de la peau qui le recouvre. Côté gauche. Homme adulte. (D'après Soëmmerring.)

N^o 1. Partie inférieure du front. — 2. Racine, — 3. dos, — 4. lobe du nez. — 5. Face latérale droite du nez, couverte de follicules sébacés. — 6. Aile du nez. — 7. Ouverture de la narine droite. — 8. Cloison qui sépare les narines. — 9. Lèvre supérieure.

FIG. 2. Les os et les cartilages du nez, vus de profil. Côté gauche.

N^o 1, 1. Simple trait indiquant l'épaisseur de la peau et des autres parties molles qui recouvrent le nez. — 2. Os propre du nez. — 3. Cartilage latéral. — 4. Portion externe du cartilage de l'ouverture des narines. — 5. Portion interne du même cartilage. — 6. Trois petites pièces cartilagineuses, qui soutiennent l'aile du nez. — 7, 7, 7. Tissu fibreux qui réunit les trois pièces précédentes.

FIG. 3. Les cartilages du nez, vus de face.

N^o 1, 1. Les os propres du nez. — 2, 2. Les cartilages latéraux du nez. — 3. Bord antérieur du cartilage de la cloison des fosses nasales. — 4, 4. Portion externe des cartilages des narines. — 5, 5. Portion interne des mêmes cartilages. — 6, 6. Angle que forment en avant les deux portions précédentes en se réunissant. — 7, 7. Plaques cartilagineuses des ailes du nez.

Explication des Planches.

FIG. 4. Les cartilages du nez réunis, et vus par en bas.

N° 1, 1, 1, 1. Lignes indiquant les contours du nez. — 2. Cartilage de la cloison des fosses nasales. — 3. Epine nasale antérieure et inférieure à laquelle est fixée le cartilage précédent. — 4, 4. Branche externe des cartilages de l'ouverture des narines. — 5, 5. Branches internes des mêmes cartilages, séparées par la cloison. — 6, 6. Fibro-cartilages des ailes du nez. — 7, 7 L'ouverture des narines.

FIG. 5. Le cartilage latéral droit du nez, séparé et vu en dehors, de profil.

N° 1. Face externe. — 2. Bord antérieur contigu au cartilage de la cloison. — 3. Bord postérieur en rapport avec les os du pourtour de l'ouverture antérieure des fosses nasales. — 4. Bord inférieur ou libre.

FIG. 6. Le cartilage de la cloison des fosses nasales, vu par son bord antérieur, et fig. 7, par sa face latérale gauche.

FIG. 8. Le cartilage de l'ouverture de la narine gauche, avec les appendices cartilagineux de l'aile du nez, vus en dehors. Les membranes fibreuses qui réunissent ces parties ont été enlevées.

N° 1. Branche externe des cartilages de l'ouverture des narines. — 2. Branche interne du même cartilage. — 3. Angle de jonction des deux branches précédentes. — 4. Plaques cartilagineuses de l'aile du nez.

FIG. 9. La même figure vue en dedans. Les numéros indiquent les mêmes parties que dans la figure précédente.

FIG. 10. La paroi supérieure des fosses nasales d'un homme adulte, mise à découvert par une section transversale et horizontale faite au-dessus des os unguis.

N° 1. Portions des os du nez coupés horizontalement. — 2, 2. Portion du frontal. — 3, 3. Cellules formées par l'os frontal. — 4, 4, 4, 4. Coupe de l'os ethmoïde. — 5. Coupe du sphénoïde. — 6. Portion de la paroi supérieure du sinus sphénoïdal gauche, recouverte de sa membrane muqueuse. — 7. Paroi correspondante du sinus sphénoïdal droit. La membrane muqueuse est en partie détachée et soulevée. — 8, 8. Cloison des fosses nasales. — 9, 9. Membrane muqueuse recouvrant de chaque côté la cloison des fosses nasales. — 10, 10. Membrane muqueuse tapissant la paroi externe des fosses nasales. — 11, 11. La paroi supérieure des fosses nasales. — 12, 12. Les cellules anfractueuses appartenant, les antérieures au frontal, et les postérieures aux masses latérales de l'ethmoïde. Elles sont revêtues par la membrane pituitaire. — 13. Une des cellules ethmoïdales des parois de laquelle la membrane pituitaire est détachée, de manière à faire voir ses deux feuillets, le fibreux ou l'extérieur, et le muqueux ou l'intérieur.

FIG. 11. Coupe verticale et transversale du nez, faite au niveau du bord inférieur des os propres de cet organe.

N° 1, 1. Coupe des cartilages latéraux. — 2, 2. Portion antérieure de la cloi-

son. — 3, 3. Membrane muqueuse recouvrant la paroi externe, et — 4, 4. la paroi interne des fosses nasales. — 5, 5. Ouvertures des narines dont les parois sont recouvertes de poils et de follicules sébacés.

FIG. 12. Partie antérieure d'une coupe verticale et transversale des fosses nasales, faite derrière le canal nasal.

N° 1. Portion des os propres du nez. — 2. Apophyse montante de l'os maxillaire supérieur. — 3. Portion du cornet inférieur des fosses nasales. — 4. Lambe verticale de l'ethmoïde. — 5. Cartilage de la cloison. — 6. Apophyse palatine de l'os sus-maxillaire. — 7. Le sac lacrymal et — 8. le canal nasal gauches intacts. — 9. Ouverture du canal nasal dans le méat inférieur. — 10. Le sac lacrymal droit, et — 11. le canal nasal correspondant, ouverts dans toute leur étendue pour faire voir la continuité de leur membrane muqueuse avec celles des fosses nasales. — 12. La membrane olfactive recouvrant la paroi interne, — 13. la paroi externe, — 14. le cornet inférieur, et — 15. la paroi inférieure des fosses nasales. — 16. La même membrane se continuant avec celle du canal nasal. — 17, 17. La paroi interne du sinus maxillaire, séparant cette dernière cavité du canal nasal.

FIG. 13. Elle représente la paroi externe de la fosse nasale droite, dépouillée de sa membrane muqueuse, afin de faire voir la disposition des os qui entrent dans sa composition.

N° 1. Coupe du frontal. — 2. Apophyse nasale du coronal. — 3. Os propres du nez. — 4. Sinus frontal. — 5. Apophyse crista-galli. — 6. Portion orbitaire du coronal. Cavité du crâne. — 7. Petite aile du sphénoïde. — 8. Trou optique. — 9. Portion de la grande aile du sphénoïde. — 10. Sinus sphénoïdal. — 11. Ouverture du sinus sphénoïdal dans les fosses nasales. — 12. Lambe criblée de l'ethmoïde. — 13. Union de la lambe criblée de l'ethmoïde avec le corps du sphénoïde. — 14, 14, 14. Paroi supérieure des fosses nasales. — 15. Cornet supérieur des fosses nasales, couvert des trous qui donnent passage aux nerfs olfactifs. — 16. Méat supérieur des fosses nasales. — 17. Trou sphéno-palatin. — 18. Cornet moyen des fosses nasales. — 19. Partie interne de l'apophyse montante de l'os sus-maxillaire, formant la partie antérieure du méat moyen des fosses nasales. — 20. Portion de l'os unguis. — 21. Cornet inférieur. — 22. Articulation du cornet inférieur avec l'apophyse montante de l'os sus-maxillaire. — 23. Méat moyen des fosses nasales. — 24. Articulation du cornet inférieur avec l'os palatin. — 25. Portion de la branche verticale de l'os palatin, formant la partie la plus profonde du méat moyen. — 26. Aile interne, et — 27. aile externe de l'apophyse ptérygoïde. — 28, 28. Méat inférieur des fosses nasales. — 29. Apophyse palatine de l'os sus-maxillaire. — 30. Canal palatin antérieur. — 31. Portion horizontale de l'os palatin. — 32. Voûte palatine. — 33. Epine nasale antérieure inférieure. — 34. Les dents.

FIG. 14. Coupe transversale et verticale pratiquée vers la partie moyenne des fosses nasales, afin de faire voir, par derrière, la disposition de ces fosses, les cellules ethmoïdales, les sinus maxillaires, les méats, etc.

N° 1. Portion de la face interne du coronal, dépouillée de la dure-mère. — 2. La partie correspondante du même os, recouverte par — 3. la dure-mère. — 4. Apophyse crista-galli. — 5, 5. Partie antérieure de la lame criblée de l'ethmoïde, à nu du côté droit, recouverte par la dure-mère à gauche. — 6. Lame verticale de l'ethmoïde. — 7, 7. Les cornets moyens des fosses nasales. — 8, 8, 8, 8. Cellules ethmoïdales. — 9. Lame orbitaire de l'ethmoïde (os planum). — 10, 10. Cornet inférieur. — 11. Le vomer. — 12. Os maxillaire supérieur. — 13. Union de l'os précédent avec l'ethmoïde. — 14, 14. Partie antérieure du sinus maxillaire, revêtue de sa membrane muqueuse. — 15. Feuillet fibreux, — 16. feuillet muqueux de la membrane qui revêt le sinus maxillaire. — 17. Apophyse palatine de l'os sus-maxillaire. — 18. Voûte palatine recouverte par la membrane muqueuse. — 19. Coupe de la membrane palatine. — 20. Les dents. — 21. La membrane muqueuse recouvrant la cloison des fosses nasales. — 22. La voûte, — 23. le cornet moyen, — 24. le cornet inférieur, et — 25. la paroi inférieure des mêmes fosses. — 26, 26. Stylet traversant le canal nasal. — 27. Orifice inférieur du canal nasal droit. — 28, 28, 28. Orifice du sinus maxillaire. Un stylet est passé dans celui du côté droit. — 29, 30, 31. Le périoste orbitaire recouvrant successivement le frontal, l'ethmoïde et l'os sus-maxillaire.

PLANCHE 137.

FIG. 1. Le côté droit de la cloison des fosses nasales, revêtue de la membrane pituitaire, sur un jeune homme de 16 ans. On voit exactement représentés les orifices des cryptes muqueux avec leurs différences de grandeur, de forme, de situation. (D'après Soëmmerring, ainsi que les figures suivantes.)

N° 1. L'aile droite du nez, divisée. — 2. La moitié de la narine correspondante. — 3 et 4. Continuation de la membrane pituitaire avec la peau du nez et de la lèvre supérieure. — 5. La même membrane recouvrant la partie postérieure du dos du nez. — 6. L'os propre du nez. — 7. La face inférieure de la lame criblée de l'ethmoïde. — 8, 8. La face inférieure du sphénoïde. — 9, 9. La membrane pituitaire se réfléchissant sur le bord postérieur de la cloison pour passer de l'une des fosses nasales dans l'autre. — 10, 10. La même membrane recouvrant la paroi inférieure des fosses nasales. — 11. Poils et orifices des follicules sébacés qui s'observent à l'ouverture des narines. — 12, 12. Point de jonction de la peau du nez et de la membrane pituitaire. — 13. Orifice d'un canal dans lequel s'ouvrent plusieurs cryptes muqueux; on a introduit un petit stylet dans ce canal. — 14, 14. Bord inférieur de la lame verticale de l'os ethmoïde. — 15. Orifices arrondis de plusieurs cryptes muqueux. — 16. Orifices allongés, comme linéaires, d'autres cryptes muqueux. — 17. Endroits où les orifices des cryptes muqueux sont plus nombreux et plus apparens.

Fig. 2. Portion de la membrane pituitaire de la cloison, grossie de neuf fois son volume, destinée à faire voir le grand nombre, les diverses grandeurs et la disposition des cryptes muqueux.

Fig. 3. Les nerfs qui se distribuent à la membrane muqueuse de la cloison des fosses nasales. Les portions osseuses et cartilagineuses de la cloison ont été enlevées, et la membrane muqueuse de la fosse nasale droite est vue par sa face interne ou adhérente.

N^o 1, 2. Le nerf olfactif du côté droit. — 3. Le bulbe du même nerf. — 4, 4, 4. Rameaux du nerf olfactif, enveloppés par la dure-mère, traversant les trous de la lame criblée de l'ethmoïde, et se distribuant à la membrane muqueuse de la cloison. — 5, 5. Rameau ethmoïdal de la branche nasale du nerf ophthalmique. — 6. Rameaux des nerfs sphéno-palatins. — 7. Rameau naso-palatin des mêmes nerfs, passant par le trou palatin antérieur, pour se porter à la voûte du palais. — 8. Endroit où paraissent se terminer les nerfs olfactifs. — 9. Filet du nerf sous-orbitaire, qui se distribue à la peau de la cloison près de la narine.

Fig. 4. Portion de la membrane pituitaire de la cloison, grossie de neuf fois son volume, afin de faire voir la forme des nerfs olfactifs.

N^o 1, 1. Portion de la dure-mère, qui tapisse les gouttières olfactives de l'ethmoïde. — 2, 2. Parties détachées de la même membrane. — 3, 3. Coupe de la membrane pituitaire, à l'endroit où elle recouvre la cloison. — 4, 4. La même membrane se portant sur le cornet supérieur. — 5, 5. La lame criblée de l'ethmoïde. — 6, 6, 6. Canaux et trous de la même lame pour le passage des nerfs olfactifs. — 7. Rameau coupé du nerf olfactif. — 8. Autre rameau du nerf olfactif. — 9. Gaine fournie par la dure-mère au rameau précédent. — 10. Le même rameau traversant l'ethmoïde. — 11, 11. Artères qui se distribuent à la membrane pituitaire.

Fig. 5. Les artères du côté gauche de la cloison des fosses nasales d'un homme adulte.

N^o 1. Artère ethmoïdale postérieure. — 2. Artère ethmoïdale antérieure. — 3. Rameaux de l'artère sphéno-palatine. — 4, 4, 5, 5. Anastomoses des divisions des rameaux précédents avec les artères ethmoïdales antérieure et postérieure.

Fig. 6. Portion de la membrane pituitaire, grossie de quinze fois son volume; les artères et les veines sont injectées. La petite figure linéaire indique la grandeur naturelle de la pièce.

N^o 1, 1, 1. Orifices de trois cryptes muqueux, entourés d'un cercle vasculaire artériel et veineux.

Fig. 7. La paroi externe de la fosse nasale droite, mise à découvert par l'ablation de la cloison, sur un jeune homme.

N^o 1, 2. Coupe des cartilages du nez. — 3. Excavation de la face interne de l'aile du nez, avec les poils qui la garnissent et les orifices des cryptes muqueux qui s'y ouvrent. — 4, 4. Saillie arrondie où se réunissent la peau de la face externe du nez et la membrane pituitaire. — 5, 5. Le cornet inférieur. — 6, 6. Le

cornet moyen. — 7, 7. Le cornet supérieur des fosses nasales. — 8. Excavation au-dessus de laquelle se trouve une saillie qui semble former un quatrième cornet. — 9. Le méat inférieur, — 10. le méat moyen, — 11. le méat supérieur des fosses nasales. — 12. Saillie allongée, qui sépare les fosses nasales du pharynx. — 13. Orifices de la trompe d'Eustachi. — 14. Moitié droite du voile du palais. — 15. Pharynx.

FIG. 8. La paroi externe de la fosse nasale droite, préparée de manière à faire voir les orifices du sinus, qui y aboutissent. Les cornets inférieurs et moyens sont coupés verticalement et enlevés dans leur partie antérieure, afin de mettre à découvert les méats correspondans, et de montrer l'épaisseur de la membrane pituitaire.

N° 1, 1. Epaisseur de la membrane pituitaire, qui recouvre le cornet moyen. — 2, 2. Portion de l'ethmoïde et du cornet moyen. — 3. Cryptes muqueux placés entre le cornet et la membrane pituitaire. — 4, 4. Coupe du cornet inférieur. — 5, 5. Epaisseur de la membrane pituitaire, qui tapisse — 6. le cornet inférieur. — 7, 7. Cryptes muqueux placés entre le cornet et la membrane olfactive. — 8. Saillie située à la partie antérieure du méat moyen, au-dessus de l'orifice du sinus maxillaire. — 9. Stylet introduit dans l'orifice du sinus frontal, au-dessus de la saillie précédente. — 10. Autre stylet introduit dans le même sinus, au-dessous de la même saillie. — 11, 11. Stylet passant du sinus sphénoïdal dans les fosses nasales. — 12, 12, 12. Orifice allongé et étroit du sinus maxillaire. — 13. Orifice inférieur du canal lacrymal.

PLANCHE 138.

FIG. 1. Tête d'un jeune homme de 16 ans, coupée verticalement sur la ligne médiane, pour faire voir la cloison des fosses nasales, la cavité buccale, la langue, le pharynx, etc. (D'après Soëmmerring.)

N° 1. L'os propre du nez. — 2, 2. Le frontal. — 3. Le sinus frontal, recouvert par la membrane muqueuse en partie détachée. — 4. Le pariétal. — 5. Apophyse basilaire de l'occipital. — 6. Corps du sphénoïde. — 7. Suture sphéno-occipitale. — 8, 8. Sinus sphénoïdaux. — 9. Apophyse crista-galli de l'ethmoïde. — 10, 10. Le vomer. — 11, 11. Le cartilage de la cloison des fosses nasales. — 12, 12. Apophyse palatine de l'os sus-maxillaire. — 13. Canal palatin antérieur. — 14. Os palatin. — 15. Os maxillaire inférieur. — 16. Les dents incisives de la mâchoire supérieure. — 17. Dents incisives de la mâchoire inférieure. — 18. Coupe du corps de l'os hyoïde. — 19. Coupe de l'arc antérieur de l'atlas. — 20. Coupe de l'arc postérieur du même os. — 21. Coupe de l'axis. — 22. Coupe de l'apophyse odontoïde de la vertèbre précédente. — 23. Apophyse épineuse de la même vertèbre. — 24. Coupe du ligament transverse de l'articulation atloïdo-axoïdienne. — 25. Ligament odontoïdien. — 26. Ligament occipito-atloïdien antérieur. — 27, 27. Coupe du ligament

occipito-atloïdien. — 28, 29, 30, 31. Coupe du corps des troisième, quatrième, cinquième et sixième vertèbres cervicales. — 32, 32, 32, 32. Apophyses épineuses des mêmes vertèbres. — 33, 33, 33, 33. Coupe des cartilages intervertébraux cervicaux. — 34. Grand ligament antérieur, et — 35 grand ligament postérieur de la colonne vertébrale. — 36, 36. Coupe de la peau du cou. — 37, 37. Coupe de la peau des lèvres. — 38, 39, 40, 41. Coupe de la peau du nez, du front, de l'occiput et de la partie postérieure du cou. — 42, 43. La membrane muqueuse des lèvres se portant de ces parties à la mâchoire inférieure et à la supérieure, en formant deux culs-de-sac opposés. — 44. Tissu cellulaire placé entre la peau et la trachée-artère. — 45. Coupe de la glande thyroïde. — 46. Tissu cellulaire placé entre la peau et le larynx. — 47, 47. Coupe du M. orbiculaire des lèvres. — 48. Tissu cellulaire qui sépare la peau de la partie antérieure de la cloison des fosses nasales. — 49. Coupe du M. frontal. — 50. Coupe de l'aponévrose épicroténienne. — 51. Péricrâne. — 52. Le sommet, — 53. le dos, — 54. la base de la langue. — 55. Face inférieure de la pointe de la langue. — 56. M. mylo-hyoïdien. — 57. M. génio-hyoïdien. — 58. M. génio-glosse. — 59. Tissu charnu de la langue. — 60. La cavité du larynx. — 61. Ventricules du larynx et cordes vocales du côté droit. — 62. Epiglottte coupée sur la ligne médiane. — 63. Cartilage thyroïde. — 64, 64. Cartilage cricoïde. — 65. Commencement de la trachée-artère. — 66. Le palais revêtu de la membrane muqueuse. — 67. La même membrane muqueuse se prolongeant sur la face inférieure du voile du palais. — 68. La luette. — 69. Tissu cellulaire qui se trouve entre le crâne, la colonne vertébrale et le pharynx. — 70. Le pharynx. — 71, 71. Coupe des M. constricteurs du pharynx. — 72. Cul-de-sac qui termine en haut le pharynx. — 73. Orifice de la trompe d'Eustachii. — 74. Glande amygdale. — 75. Partie moyenne du pharynx. — 76. OEsoophage. — 77. La cavité du crâne. — 78. Grande faux cérébrale. — 79. Extrémité antérieure du repli précédent de la dure-mère. — 80. Extrémité postérieure du même repli, se continuant avec — 81. la tente du cervelet. — 82. Sinus longitudinal supérieur, ouvert dans toute sa longueur. — 83. Coupe de l'occipital. — 84. Coupe de l'artère carotide interne. — 85. Artère vertébrale. — 86. La glande, et — 87. la tige pituitaires. — 88. Nerf olfactif. — 89. Nerf optique. — 90. Nerf moteur oculaire commun. — 91. Nerf pathétique. — 92. Nerf trifacial. — 93. Nerf moteur oculaire externe. — 94. Nerf facial. — 95. Nerf auditif. — 96. Nerf glosso-pharyngien. — 97. Nerf vague. — 98. Nerf spinal. — 99. Nerf grand hypoglosse. — 100. Coupe de la moelle épinière.

PLANCHE 139.

FIG. 1. Elle représente l'œil droit d'un homme adulte, vu de face, les paupières étant ouvertes. (D'après Soëmmerring.)

N° 1. Le sourcil. — 2. La tête ou l'extrémité interne, — 3. la queue et l'extrémité externe du sourcil. — 4. La paupière supérieure. — 5. Pli transversal qui forme la paupière supérieure pendant son élévation. — 6. La paupière inférieure. — 7. Angle externe ou petit angle de l'œil. — 8. Angle interne ou grand angle de l'œil. — 9, 9. Bord libre des paupières garni de cils. — 10. La sclérotique recouverte de la conjonctive (blanc de l'œil). — 11. L'iris visible à travers la cornée transparente. — 12. La pupille.

FIG. 2. Le même œil, vu de profil.

N° 1. Le sourcil, — 2. la paupière supérieure, — 3. la paupière inférieure, — 4. l'angle externe de l'œil. — 5. La cornée transparente à travers laquelle on voit l'iris et la pupille. — 6. La sclérotique. — 7, 7. Les cils.

FIG. 3. Le même œil, vu de face, les paupières étant rapprochées.

N° 1. Le sourcil, — 2. la paupière supérieure, — 3. la paupière inférieure, — 4. le petit angle, et — 5. le grand angle de l'œil. — 6, 6. Les cils.

FIG. 4. L'œil précédent, vu de profil.

N° 1. Le sourcil, — 2. la paupière supérieure, — 3. la paupière inférieure, — 4. le petit angle de l'œil. — 5. Les cils. — 6. L'intervalle des deux sourcils. — 7. La racine du nez.

FIG. 5. Elle représente les deux paupières. Leur bord libre est un peu renversé en dehors, afin de faire voir les petits trous dans lesquels étaient implantés les cils qui sont arrachés, les orifices des follicules de Méibomius, et les points lacrymaux.

N° 1. Le sourcil. — 2. La paupière supérieure. — 3. La paupière inférieure. — 4, 5. Trous dans lesquels étaient implantés les cils. — 6, 6. Orifices des follicules de Méibomius. — 7. Angle externe de l'œil. — 8. Angle interne de l'œil et caroncule lacrymale. — 9. Pli falciforme de la conjonctive. — 10, 10. Les points lacrymaux.

FIG. 6. Poils arrachés des sourcils, et augmentés de quatre fois leur grandeur.

N° 1. Le bulbe. — 2. Partie moyenne, et — 3. extrémité libre de ces poils.

FIG. 7. Cils arrachés des paupières, et augmentés de grandeur.

N° 1. Le bulbe. — 2. Rétrécissement de la partie qui sort du bulbe. — 3. Partie moyenne du cil, qui est la plus grosse, et — 4. finit ensuite insensiblement en pointe.

FIG. 8. Les paupières de l'œil gauche avec la glande lacrymale, séparées de l'œil, et vues par derrière. Homme adulte.

N° 1, 1, 1. Portion du muscle orbiculaire des paupières. — 2. La fente des paupières. — 3. Glande lacrymale divisée en deux lobes principaux. — 4, 4. Conduits excréteurs de la glande lacrymale. — 5. Orifices des conduits précédents sur la conjonctive. — 6, 6. Portion de la conjonctive qui revêt les paupières. —

— 7, 7. Follicules sébacés palpébraux, visibles à travers la conjonctive. — 8, 8. Les points lacrymaux. — 9. La caroncule lacrymale.

FIG. 9. Elle représente la glande lacrymale complètement isolée, et vue par sa partie inférieure avec ses conduits excréteurs.

N° 1. La glande. — 2, 2. Ses conduits excréteurs.

FIG. 10. La même glande, vue par sa région antérieure.

FIG. 11. La même glande, vue par sa face supérieure.

FIG. 12. Elle représente la membrane conjonctive recouvrant la face interne des paupières, et les rapports dans lesquels se trouvent les points lacrymaux pendant l'occlusion des paupières. Homme adulte. Deux fois la grandeur naturelle.

N° 1, 1. La conjonctive. — 2. Bords libres des paupières, rapprochés. — 3. Le point lacrymal supérieur. — 4. Le point lacrymal inférieur. — 5. La caroncule lacrymale. — 6. Le pli falciforme de la conjonctive (membrane clignotante). — 7. Les orifices des conduits excréteurs de la glande lacrymale. — 8, 8, 8. Partie de la conjonctive, qui est couverte de villosités.

FIG. 13. Elle représente la face interne des paupières, augmentées de deux fois leur grandeur naturelle, afin de faire voir la structure des follicules palpébraux (glandes de Meibomius). Homme adulte. Côté droit.

N° 1, 1, 1. Face interne du muscle orbiculaire des paupières. — 2. Portion du muscle élévateur de la paupière supérieure. — 3, 3. Ouverture des paupières à travers laquelle on aperçoit les cils. — 4. Orifices des conduits excréteurs de la glande lacrymale. — 5, 5. Conjonctive. — 6. Follicules sébacés de la paupière supérieure, visibles à travers la conjonctive. — 7. Lambeau de la conjonctive, séparé et soulevé pour laisser voir à nu les follicules sébacés. — 8, 8. Les orifices des follicules précédents. — 9, 9. Les follicules sébacés de la paupière inférieure, dépouillés de la conjonctive qui les recouvrait, afin de mieux faire voir leur structure.

FIG. 14. Les paupières, la glande lacrymale, les conduits lacrymaux, le sac lacrymal, et le canal nasal dans leurs rapports naturels. Côté gauche.

N° 1, 1. Points lacrymaux. — 2, 2. Cul-de-sac formé par les conduits lacrymaux, à l'endroit de leur réflexion. — 3. Partie horizontale des conduits lacrymaux. — 4. Ouverture des conduits précédents dans le sac lacrymal. — 5. Extrémité supérieure du sac lacrymal. — 6. Partie moyenne, et — 7. extrémité inférieure du même sac lacrymal. — 8. Canal nasal. — 9. Orifice inférieur du canal précédent. — 10. Glande lacrymale.

FIG. 15. Les conduits lacrymaux, le sac lacrymal et le canal nasal du côté gauche, vus par derrière.

N° 1, 2. Conduits lacrymaux. — 3, 4. Sac lacrymal. — 5, 6. Canal nasal. — 7. Ouverture inférieure du canal nasal.

Explication des Planches.

27

FIG. 16. Les canaux précédents fendus dans toute leur longueur, par leur partie moyenne, afin de faire voir leur cavité, l'épaisseur de leurs parois, et la membrane muqueuse qui les tapisse.

N° 1, 1. Conduits lacrymaux. — 2. Point de jonction des conduits précédents. — 3, 4. Le sac lacrymal. — 5. Pli de la membrane muqueuse, qui indique la fin du sac lacrymal. — 6, 7. Canal nasal. — 8. Cryptes qu'on aperçoit sur la membrane muqueuse.

PLANCHE 140.

FIG. 1. Elle représente le globe de l'œil, vu de profil. Homme adulte.

N° 1. Partie moyenne de la cornée transparente. — 2, 2. Union de la cornée et de la sclérotique. — 3, 3. La sclérotique. — 4, 5, 6. Aponévroses des muscles droits de l'œil se confondant avec la sclérotique. — 7. Le nerf optique traversant. — 8. la partie postérieure du globe de l'œil. — 9, 9. Canaux creusés dans la sclérotique, pour donner passage aux vaisseaux et aux nerfs ciliaires.

FIG. 2. La moitié antérieure du globe de l'œil gauche, coupé verticalement dans le sens transversal, vue par la partie postérieure (Soëmmerring).

N° 1. Coupe de la sclérotique. — 2. Enduit noirâtre placé entre la sclérotique et — 3. la choroïde. — 4. Enduit noirâtre placé entre la choroïde et la rétine. — 5, 5. Coupe de la rétine. — 6, 6. Extrémité antérieure de la rétine. — 7, 8. Les procès ciliaires. — 9, 10. Le cristallin renfermé dans sa capsule. — 11. La pupille visible à travers le cristallin.

FIG. 3. La partie postérieure du même œil.

N° 1, 2, 3, 4. Ils indiquent les mêmes objets que les numéros correspondans de la figure précédente. — 5, 5. Coupe de la rétine. — 6, 6. Face interne de la rétine. — 7, 8, 9. Trois rameaux de l'artère et de la veine centrales de la rétine. — 10. Entrée du nerf optique dans l'œil. — 11. Partie centrale de la rétine, marquée par des plis qui masquent la tache jaune.

FIG. 4. Coupe horizontale du globe de l'œil gauche (individu adulte).

N° 1. Point de jonction de la sclérotique et de la cornée transparente. — 2, 3, 4. La sclérotique, dont l'épaisseur va en augmentant de la partie antérieure à la postérieure. — 5. Ouverture de la sclérotique, par laquelle passe la partie médullaire du nerf optique. — 6. Face antérieure du cristallin, bornant en arrière la chambre postérieure de l'œil. — 7. Iris. — 8. La chambre antérieure de l'œil. — 9. La face postérieure du cristallin. — 10. Face interne de la rétine, visible à travers le corps vitré. — 11. Extrémité antérieure de la rétine. — 12, 13. Enveloppe

fibreuse du nerf optique, se continuant avec la sclérotique. — 14. Membrane propre du nerf optique. — 15. Coupe du même nerf.

FIG. 5. La partie antérieure de la figure précédente, augmentée de deux fois son volume, afin de faire voir plus distinctement certaines parties.

N° 1. La face antérieure de la cornée. — 2. Point de jonction de la cornée et de la sclérotique. — 3, 3. Coupe de la sclérotique. — 4. Face postérieure de la cornée, bornant en avant la chambre antérieure de l'œil. — 5, 5. Face antérieure de l'iris, bornant en arrière la même chambre. — 6. La pupille. — 7. Face antérieure, et — 8. face postérieure du cristallin. — 9. Chambre postérieure de l'œil. — 10, 10. Les procès ciliaires. — 11, 12. Ligament ciliaire. — 13. Face interne de la rétine. — 14. La choroïde. — 15. Coupe de la rétine. — 16. Extrémité antérieure de la rétine.

FIG. 6. La membrane rétine appliquée sur le corps vitré, et vue par la partie postérieure.

N° 1. La rétine. — 2. Le trou central de la rétine. — 3. Cercle jaune qui entoure le trou précédent. — 4. Bulbe du nerf optique. — 5, 6, 7, 8. Branches de l'artère centrale de la rétine.

FIG. 7. Le corps vitré enveloppé par la rétine, et conservant ses connexions avec le cristallin. Vu par devant.

N° 1, 1, 1. La rétine. — 2, 2. Limites antérieures de la rétine. — 3, 3. La couronne ciliaire formée autour du cristallin par la membrane hyaloïde. — 4. Le trou central de la rétine visible à travers le corps vitré et le cristallin. — 5, 5. Vaisseaux sanguins de la rétine, visibles à travers le cristallin et le corps vitré.

FIG. 8. La rétine appliquée sur le corps vitré.

N° 1, 1. Extrémité antérieure de la rétine. — 2. Le trou central de la rétine. — 3, 4. Le nerf optique dépouillé de sa gaine. — 5. La couronne ciliaire du corps vitré. — 6. La circonférence du cristallin. — 7. La face antérieure du même organe. — 8. Branches de l'artère centrale de la rétine, qui forment une espèce de zone autour de la tache jaune.

FIG. 9. La membrane choroïde, dont les vaisseaux sont injectés (œil vu en dedans).

N° 1. Le nerf optique. — 2. Rétrécissement du nerf précédent, à l'endroit où il se continue avec la rétine. — 3, 4, 5, 6. Partie postérieure de la sclérotique, qui est coupée circulairement. — 7, 8. Le ligament ciliaire. — 9. L'iris. — 10, 10. Terminaison insensible de la partie postérieure du ligament ciliaire. — 11. Artères ciliaires longues internes, dont les rameaux se perdent dans le ganglion ciliaire et l'iris. — 12. Veines ciliaires longues internes, dont les racines naissent dans le ganglion ciliaire et l'iris. — 13. Nerf ciliaire long interne. — 14, 14. Nerfs ciliaires. — 15, 16. Veines flexueuses (*vasa vorticosa vel venae vorticosae*) de la choroïde. — 17, 17. Les artères longues et courtes de la choroïde.

FIG. 10. La membrane choroïde, dont les veines sont distendues par le sang (œil vu par sa face inférieure).

N° 1. Nerf optique. — 2. Rétrécissement du nerf précédent à son entrée dans l'œil. — 3. La sclérotique. — 4, 5, 6. Coupe de la membrane précédente. — 7, 8. La circonférence de l'iris. — 9. La pupille. — 10. Le ligament ciliaire. — 11. Veines inférieures de la choroïde. (*Inferior venarum vortex*. Soëmmerring.) — 12, 12, 12, 12. Les nerfs ciliaires à leur entrée dans l'œil. — 13, 13, 13, 13. Les mêmes nerfs se divisant en filets pour se porter dans le ligament ciliaire et l'iris.

FIG. 11. Face antérieure de l'iris et de la choroïde. (Côté gauche.)

N° 1, 1, 1, 1. La choroïde. — 2, 3. Le ligament ciliaire. — 4. Grande circonférence de l'iris. — 5. Face antérieure de la même membrane. — 6. Petite circonférence de la même membrane. — 7. La pupille. — 8. Partie externe de l'iris, plus large que l'interne. — 9, 9, 9, 9, 9, 9, 9, 9. Les nerfs ciliaires se divisant en pénétrant dans le ligament ou ganglion ciliaire. — 10. L'artère ciliaire longue externe. — 11. L'artère ciliaire longue interne.

FIG. 12. Face postérieure de la partie antérieure de la choroïde, procès ciliaires; face postérieure de l'iris (œil gauche).

N° 1. La pupille. — 2, 3. Côté interne de l'iris, plus étroit que — 4, 5. le côté externe de la même membrane. — 6. Les procès ciliaires formant le corps du même nom. — 7, 7. Extrémité externe des procès ciliaires. — 8, 8. Coupe de la choroïde.

FIG. 13. L'œil droit d'un fœtus de six mois, revêtu de la conjonctive, dont les vaisseaux ont été injectés. (Deux fois la grandeur naturelle.) Cette figure fait voir non-seulement le grand nombre de vaisseaux qui se distribuent à la conjonctive, mais encore la distribution particulière de ces vaisseaux aux environs de la face interne de la cornée.

N° 1. Partie externe, — 2. partie interne, — 3. partie supérieure, — 4. partie inférieure du globe de l'œil. — 5. La cornée.

PLANCHE 141.

FIG. 1. Coupe verticale de l'œil et des autres parties renfermées dans l'orbite; les paupières sont fermées. Côté gauche. (D'après Soëmmerring.)

FIG. 2. Elle représente la même préparation; seulement les paupières sont ouvertes, et on a enlevé le cristallin, le corps vitré, la membrane hyaloïde et la rétine, de manière à laisser voir distinctement la choroïde et les procès ciliaires. La gaine fibreuse du nerf optique est fendue dans toute son étendue.

FIG. 3. Dessin linéaire des préparations précédentes, considérablement grossies, afin de mieux faire voir la disposition des parties les plus délicates.

N° 1. Paroi supérieure de l'orbite. — 2. Sinus frontal gauche. — 3. Coupe

de la dure-mère. — 4, 4. Diploë. — 5, 5, 5. Cavité orbitaire. — 6. Peau du front. — 7. Peau de la paupière supérieure. — 8. Cils de la paupière supérieure. — 9. Coupe du M. surcilier. — 10. Coupe de la partie supérieure du M. palpébral. — 11. Le cartilage tarse de la paupière supérieure. — 12. Conjonctive qui revêt en dedans la paupière supérieure. — 13. Conjonctive du globe de l'œil. — 14. Cul-de-sac formé par la conjonctive, qui se porte de la paupière supérieure au globe de l'œil. — 15. Paupière inférieure. — 16. Cils de la paupière précédente. — 17. Coupe de la partie inférieure du M. palpébral. — 18. Cartilage tarse inférieur. — 19. Cul-de-sac que forme la conjonctive, en se portant de la paupière inférieure sur la partie correspondante du globe de l'œil. — 20. Coupe du petit canal qui reste entre le globe de l'œil et les paupières, quand celles-ci sont fermées. — 21, 21. Paroi inférieure de l'orbite. — 22. M. élévateur de la paupière supérieure. — 23. M. droit supérieur de l'œil. — 24. M. droit inférieur de l'œil. — 25. Coupe du M. oblique inférieur de l'œil. — 26. Le nerf optique entouré de la gaine que lui fournit la dure-mère. — 27, 27. La gaine extérieure du nerf optique, se continuant avec — 28, 28. la sclérotique. — 29, 29. Le névrilème du nerf optique. — 30. Substance médullaire du même nerf. — 31, 31. La choroïde. — 32, 32. Coupe du ligament ciliaire. — 33. Les procès ciliaires. — 34, 34. Face antérieure de l'iris. — 35. Pupille. — 36. Chambre antérieure de l'œil. — 37. Cornée transparente. — 38, 38, 38, 38. Rétine. — 39. Corps vitré. — 40. Crystallin. — 42. Face antérieure du même organe. — 43, 43. Chambre postérieure de l'œil.

PLANCHE 142.

FIG. 1. L'iris et la membrane pupillaire d'un fœtus mâle de six mois et demi, vus par leur face antérieure avec leurs vaisseaux injectés. (Grandeur naturelle.)

FIG. 2. La même préparation dans de très-grandes dimensions.

N° 1, 1. Troncs des deux artères ciliaires longues. — 2, 2. Grand cercle artériel de l'iris, formé par les anastomoses des branches des artères précédentes autour de cette membrane. — 3, 3. Branches qui naissent des artères précédentes, pour se porter au-devant de — 4, 4. la face antérieure de l'iris. — 5, 5. Les extrémités des mêmes branches artérielles, formant des arcades et des anses flexueuses entre les deux feuillets de la membrane pupillaire. — 6. Centre de la membrane pupillaire, ordinairement dépourvu de vaisseaux, et où s'opère la rupture spontanée de cette membrane.

FIG. 3. Iris d'un fœtus de huit mois, vu par sa face postérieure, après la rupture de la membrane pupillaire.

FIG. 4. La même préparation dans de très-grandes dimensions.

N° 1, 1. Artères ciliaires longues. — 2, 2. Grand cercle artériel de l'iris. —

3. Face postérieure de l'iris. — 4, 4, 4. Lambeaux formés par les débris de la membrane pupillaire avec leurs vaisseaux qui se retirent vers le pourtour de la pupille. — 5. Centre de la pupille.

FIG. 5. Iris vu par sa face antérieure, et pris sur un fœtus de huit mois, après la rupture de la membrane pupillaire.

FIG. 6. La même préparation, dans de très-grandes dimensions.

N° 1. Un lambeau assez considérable de la membrane pupillaire, flottant encore au-devant de la pupille. — 2, 2. Les anses artérielles de la membrane pupillaire, retirées vers le bord de la pupille, pour former le petit cercle artériel de l'iris.

FIG. 7. Elle représente les innombrables filamens qui unissent la circonférence du cristallin aux procès ciliaires.

N° 1. Portion de la choroïde. — 2. Procès ciliaires. — 3. Face postérieure du cristallin. — 4. Filamens qui unissent le cristallin aux procès ciliaires, rendus apparens par le gallate de fer.

FIG. 8. Le cristallin et les filamens qui l'unissent aux procès ciliaires, détachés de ces derniers.

N° 1. Le cristallin. — 2, 2. Ses filamens qui paraissent hérissier toute sa circonférence, quand ils ont été desséchés.

FIG. 9. Pièce représentant une cataracte à trois branches. Variété de la maladie due au développement particulier du cristallin.

N° La sclérotique. — 2. L'iris, visible à travers la cornée. — 3. Tache opaque représentée par trois lignes qui se réunissent au centre du cristallin, et le partagent en trois parties égales.

FIG. 10. Elle représente les cartilages tarses des deux paupières, réunis à leur extrémité interne par le tendon du M. orbiculaire des paupières, et vus par leur face antérieure.

N° 1. Tendon du M. orbiculaire. — 2. Cartilage tarse supérieur. — 3. Bord supérieur, — 4. bord inférieur, — 5. extrémité interne, — 6. extrémité externe du même cartilage. — 7. Cartilage tarse inférieur. — 8. Bord supérieur, — 9. bord inférieur, — 10. extrémité interne, — 11. Extrémité externe du même cartilage.

PLANCHE 143.

FIG. 1. Segment de la choroïde d'une jeune fille, vu du côté de la face interne, et augmenté de vingt-cinq fois ses dimensions. Les vaisseaux de cette membrane sont injectés. (D'après Soëmmerring.)

N° 1, 1, 1. Portion de la membrane iris. — 2. Partie de la circonférence de la pupille. — 3, 3. Partie de la grande circonférence de l'iris. — 4, 4, 4, 4. Partie du petit cercle de l'iris. — 5, 5. Vaisseaux passant du grand cercle au petit cercle artériel de l'iris. — 6, 6. Le grand cercle artériel de l'iris. — 7, 7, 7. Trois artères venant du grand cercle artériel de l'iris. — 8, 8, 8. Trois des corps ciliaires, couverts de vaisseaux. — 9, 9. Extrémité libre des procès ciliaires. — 10, 10, 10. Partie striée de la choroïde, située entre le corps ciliaire et l'extrémité antérieure de la rétine. — 11, 11, 11. Partie de la choroïde en rapport avec la rétine. — 12, 12. Troncs des veines choroïdiennes (*venæ vorticosæ*).

FIG. 1 bis. Grandeur naturelle de la figure précédente.

FIG. 2. Segment de la face antérieure de l'iris, vu par sa face antérieure, et dont les vaisseaux sont injectés.

N° 1, 1. Portion de la circonférence pupillaire de l'iris. — 2, 2. Portion de la grande circonférence de l'iris, entourée par un rameau de l'artère ciliaire longue. — 3, 3, 3, 3. Partie du petit cercle de l'iris. — 4, 4, 4, 4. Partie du grand cercle de l'iris. — 5, 5, 5. Trois artères plus volumineuses que les autres, qui sortent du grand cercle artériel et se perdent dans l'iris. — 6, 6. Plus petites artères, qui naissent entre les précédentes. — 7, 7. Rameaux des plus grosses artères, qui se perdent dans le petit cercle artériel.

FIG. 2 bis. Grandeur naturelle de la figure précédente.

FIG. 3. Portion de la choroïde dont les vaisseaux sont injectés, vue par sa face interne, et augmentée de vingt-cinq fois ses dimensions

N° 1. Tronc artériel se divisant en — 2 et 3. rameaux supérieurs et inférieurs, desquels naissent d'autres divisions fréquemment anastomosées les unes avec les autres.

FIG. 4. Partie antérieure de la choroïde avec l'iris et la membrane pupillaire d'un fœtus de sept mois, dont les vaisseaux sont injectés. (Quatre fois la grandeur naturelle.)

N° 1, 2, 1, 2. La choroïde. — 3, 3. Ligament ciliaire. — 4, 4. L'iris. — 5. Membrane pupillaire avec ses veines et ses artères. — 6, 6. Les artères ciliaires longues. — 7, 7, 7, 7. Veines de la choroïde (*vortices venosi*).

FIG. 4 bis. Grandeur naturelle de la figure précédente.

FIG. 5. Face postérieure du cristallin d'un fœtus de sept mois, renfermé dans sa capsule, dont les vaisseaux sont injectés. (Quatre fois la grandeur naturelle.)

N° 1. Tronc de l'artère centrale de la rétine qui traverse le corps vitré et se divise en un grand nombre de ramifications à la face postérieure de la capsule cristalline.

FIG. 5 bis. Grandeur naturelle de la figure précédente.

FIG. 6. Face interne de la rétine, dont les artères sont injectées. (OEil d'enfant.)

N° 1. Le trou central de la rétine, entouré de la tache jaune, et en partie

caché par des rides. — 2. Entrée de l'artère centrale dans la rétine. — 3, 3. Deux rameaux principaux de l'artère centrale, qui entourent le trou central de la rétine.

FIG. 7. Portion de la rétine injectée, prise sur l'œil d'un enfant, et augmentée de vingt fois son diamètre.

FIG. 7 bis. Grandeur naturelle de la figure précédente.

PLANCHE 144.

FIG. 1. Le cristallin d'un homme adulte, vu par sa face antérieure.

FIG. 2. La même pièce, vue de profil.

N° 1. Face antérieure, — 2. face postérieure, et — 3, 3. circonférence du cristallin.

FIG. 3. Le cristallin d'un fœtus de huit mois, vu par sa face antérieure, avec la trace de la division des trois pièces qui le forment à cette époque. (Augmenté de volume.)

FIG. 3 bis. La pièce précédente, de grandeur naturelle.

FIG. 4. L'une des trois portions principales du cristallin du fœtus, vue de profil. (Augmentée de volume.)

N° 1. Portion de la face antérieure. — 2. Portion de la face postérieure. — 3. Portion de la circonférence du cristallin. — 4. Excavation dans laquelle était enchâssée la petite sphère cristalline centrale. — 5. L'une des deux faces planes, par laquelle cette portion du cristallin était en rapport avec la portion voisine.

FIG. 4 bis. La pièce précédente, de grandeur naturelle.

FIG. 5. La figure précédente, à laquelle est restée adhérente la petite sphère cristalline centrale.

N° 1. La sphère cristalline centrale.

FIG. 5 bis. La même pièce, de grandeur naturelle.

FIG. 6. La même portion du cristallin, vue du côté de ses deux faces planes.

N° 1. Portion de la face antérieure. — 2. Portion de la face postérieure. — 3, 3. Partie de la circonférence du cristallin. — 4, 4. Les deux faces planes. — 5, 5. Angle saillant qui réunit les deux faces précédentes. — 6. Excavation qui recevait un tiers de la sphère cristalline centrale.

FIG. 6 bis. La pièce précédente, de grandeur naturelle.

FIG. 7. Les trois portions principales du cristallin du fœtus, écartées de manière à faire voir leurs faces planes qui étaient contiguës, et l'excavation que chacune d'elles présente pour recevoir la portion correspondante de la sphère cristalline centrale.

FIG. 7 bis. La même pièce, de grandeur naturelle.

FIG. 8. La sphère cristalline centrale du fœtus. (Augmentée de volume.)

FIG. 8 bis. La même pièce, de grandeur naturelle.

FIG. 9. Le corps vitré et le cristallin d'un fœtus de huit mois, vus de profil, afin de faire voir la forme, la direction et la disposition du canal hyaloïdien. (Considérablement augmentés de volume.)

N° 1. Le cristallin. — 2. Face antérieure du cristallin. — 3, 3. Filamens qui unissaient la circonférence de la capsule cristalline aux procès ciliaires. — 4, 4. La membrane hyaloïde entourant le corps vitré. — 5, 5. La membrane hyaloïde se réfléchissant à la partie postérieure du globe de l'œil, pour s'enfoncer à travers le corps vitré, et former — 6. le canal hyaloïdien. — 7. Orifice postérieur du canal hyaloïdien, par lequel entre l'artère postérieure du cristallin. — 8. Extrémité antérieure du canal hyaloïdien, qui avoisine — 9. la partie moyenne de la face postérieure du cristallin.

FIG. 9 bis. La même pièce, de grandeur naturelle.

FIG. 10. L'oreille d'un homme adulte, vue par sa face externe. (Grandeur naturelle.)

N° 1. L'origine, — 2. la partie moyenne, et — 3. la terminaison de l'hélix. — 4. La rainure de l'hélix. — 5. L'anthélix. — 6. Branche supérieure, et — 7. branche inférieure de l'hélix. — 8. Fosse naviculaire. — 9. Terminaison de l'anthélix derrière — 10. l'antitragus. — 11. Le tragus. — 12. Le lobule. — 13. La conque. — 14. L'orifice du conduit auditif externe. — 15. Peau de la joue.

FIG. 11. Oreille externe dont les follicules sébacés ont été rendus apparens par un commencement de macération.

FIG. 12. Elle représente le cartilage de l'oreille, vu par sa face externe avec ses muscles propres.

N° 1. Le grand muscle de l'hélix. — 2. Extrémité supérieure, et — 3. extrémité inférieure du muscle précédent. — 4. Le petit muscle de l'hélix. — 5. Extrémité supérieure, et — 6. extrémité inférieure du muscle précédent. — 7. Muscle du tragus. — 8. Extrémité supérieure, et — 9. extrémité inférieure du muscle précédent. — 10. Muscle de l'anti-tragus. — 11. Extrémité supérieure, et — 12. extrémité inférieure du muscle précédent.

FIG. 13. Le cartilage de l'oreille, séparé de la tête et vu par sa face interne, afin de mettre en évidence le muscle transverse.

N° 1. Partie postérieure de l'hélix. — 2. Partie postérieure de la conque. — 3, 3. Le muscle transverse.

FIG. 14. Le cartilage de l'oreille externe, vu par sa face externe.

N° 1. Origine de l'hélix au fond de la conque. — 2. Incisure de l'hélix. — 3. Saillie cartilagineuse. — 4. Partie la plus large du rebord qui forme l'hélix. — 5. Terminaison de l'hélix derrière l'anthélix. — 6. L'anthélix. — 7. Branche supérieure, et — 8. branche inférieure de l'anthélix. — 9. Fosse naviculaire. — 10. Extrémité commune à l'hélix et à l'anthélix. — 11. Portion du cartilage de l'oreille, qui soutient et forme en partie le tragus. — 12, 12. Les incisures du

Explication des Planches.

28

tragus. — 13. Saillie cartilagineuse qui soutient et forme l'antitragus. — 14. Sillon qui sépare l'hélix de l'anthélix. — 15. La conque. — 16, 16. Commencement du conduit auditif externe, sous la forme d'une excavation placée entre l'hélix et le tragus.

FIG. 15. La pièce précédente, vue par sa face interne.

N^{os} 1, 2. L'hélix. — 3. L'anthélix. — 4. Branche supérieure, et — 5. branche inférieure de l'anthélix. — 6. Endroit où se réunissent les branches de l'anthélix. — 7. Convexité répondant à la fosse naviculaire. — 8. Convexité correspondant à la conque de l'oreille. — 9, 9, 9. Endroit où le cartilage de l'oreille a été coupé et séparé du conduit auditif.

FIG. 16. Elle représente les rapports dans lesquels se trouvent entre elles les trois parties principales de l'organe de l'ouïe. (Oreille externe, oreille moyenne, oreille interne. Côté droit.)

N^o 1. L'oreille externe. — 2. La conque et l'orifice du conduit auditif externe. — 3. Le conduit auditif externe. — 4. La membrane du tympan. — 5. Le marteau. — 6. L'enclume. — 7. L'étrier et l'os lenticulaire. — 8. Le vestibule. — 9. Les trois canaux demi-circulaires. — 10. Le limaçon.

PLANCHE 145.

FIG. 1. Le labyrinthe avec les osselets du tympan. (Quatre fois la grandeur naturelle. D'après Soëmmerring.)

N^o 1. Le marteau. — 2. La tête, — 3. le col, et — 4. le manche du marteau. — 5. L'apophyse de Raw. — 6. L'apophyse du col. — 7. Corps de l'enclume. — 8. Courte branche, et — 9. longue branche de l'enclume. — 10. Articulation de l'enclume avec l'os lenticulaire. — 11. L'étrier appliqué sur la fenêtre ovale. — 12. Le limaçon. — 13. Le sommet du limaçon. — 14, 14, 14. Les contours du limaçon. — 15. La fenêtre ronde. — 16. Canal demi-circulaire vertical supérieur. — 17. Canal demi-circulaire vertical inférieur. — 18. Jonction des deux canaux précédents. — 19. Canal horizontal. — 20. Le vestibule.

FIG. 2. Os temporal du fœtus avec les osselets du tympan. (Grandeur naturelle.)

N^o 1. Portion écailleuse, — 2. apophyse zygomatique, — 3. portion mastoïdienne, et — 4. portion pierreuse de l'os temporal. — 5, 5. Cercle osseux dans lequel est enchâssée la membrane du tympan. — 6. Le marteau. — 7. L'enclume. — 8. L'étrier.

FIG. 3. Les osselets de l'oreille d'un fœtus, dans leurs rapports naturels, et vus par dedans.

N^o 1. Face interne de la portion écailleuse du temporal. — 2. Apophyse zygomatique. — 3, 3. Cercle osseux dans lequel était enchâssée la membrane du tym-

pan. — 4. Le marteau. — 5. L'enclume. — 6. L'étrier, dont on n'aperçoit que la base.

FIG. 4. Le marteau, vu par sa face externe.

N° 1. La tête, — 2. le col, et — 3. le manche du marteau. — 4. La longue apophyse. — 5. La courte apophyse. — 6. Facette qui s'articule avec l'enclume.

FIG. 5. Le même os, vu par sa face interne.

FIG. 6. L'enclume.

N° 1. Le corps, — 2. la courte branche, et — 3. la longue branche de l'enclume. — 4. Facette qui s'articule avec le marteau. — 5. L'os lenticulaire resté uni à la longue branche de l'enclume.

FIG. 7. Le même os, vu par sa face interne.

N° 1. L'os lenticulaire, vu par sa face qui s'articule avec l'étrier.

FIG. 8. L'enclume, vue du côté de sa surface articulaire, et l'os lenticulaire.

FIG. 9. L'étrier, vu par sa face supérieure.

N° 1. La tête, — 2. le col, — 3. la branche antérieure, — 4. la branche postérieure, et — 5. la base de l'étrier.

FIG. 10. Le même os, vu par sa face inférieure.

N° 1. Inégalités du col auxquelles s'insère le tendon du muscle de l'étrier.

FIG. 11. L'étrier, vu du côté de sa tête.

N° 1. Facette qui s'articule avec l'os lenticulaire. — 2. Branche antérieure, — 3. branche postérieure, — 4. partie supérieure, et — 5. partie inférieure de la base de l'étrier.

FIG. 12. Base de l'étrier, vue du côté du vestibule.

FIG. 13. L'étrier divisé perpendiculairement, afin de faire voir son épaisseur et le sillon qui existe entre ses branches.

N° 1, 1, 1, 1. Coupe de l'étrier. — 2, 2, 2. Sillon de la face interne des branches du même os.

FIG. 14. Le marteau, vu du côté de sa facette articulaire.

N° 1. La tête, — 2. la facette articulaire, — 3. le col, — 4. la courte apophyse, — 5. la longue apophyse, — 6. le manche du marteau.

FIG. 15. Le marteau divisé suivant sa longueur, afin de faire voir la disposition du tissu osseux qui le forme.

FIG. 16. Le marteau coupé suivant sa longueur, et dont la structure est plus dense que dans la pièce précédente.

FIG. 17. L'enclume, divisée suivant sa longueur.

FIG. 18. L'os lenticulaire, considérablement grossi.

N° 1. L'os lenticulaire, vu de face. — 2. L'os lenticulaire, vu de profil.

FIG. 19. Les quatre osselets de l'oreille. (Grandeur naturelle.)

N° 1. Le marteau. — 2. L'enclume. — 3. L'os lenticulaire. — 4. L'étrier. — 5. L'étrier, vu par sa base.

FIG. 20. Os temporal d'un homme adulte, sur lequel on a enlevé la partie osseuse du méat auditif, afin de mettre à découvert le muscle antérieur du marteau.

N° 1. Portion écailleuse, — 2. portion mastoïdienne, — 3. apophyse zygomatique, et — 4. cavité glénoïde de l'os temporal. — 5, 5. Portion du conduit auditif externe coupée pour mettre à découvert — 6. la cavité du tympan. — 7. Portion du rocher. — 8. La fenêtre ronde. — 9. Le marteau. — 10. L'enclume. — 11. L'étrier. — 12. Le muscle de l'étrier sortant de la pyramide. — 13. Le muscle interne du marteau. — 14. Le muscle antérieur du marteau. — 15. Insertion du muscle précédent à l'épine du sphénoïde. — 16. Tendon du même muscle, qui se termine à la longue apophyse du marteau.

FIG. 21. Temporal sur lequel on a mis à découvert la cavité du tympan, afin de faire voir le muscle interne du marteau et le muscle de l'étrier.

N° 1. La trompe d'Eustachi. — 2. Le muscle interne du marteau. — 3. Extrémité inférieure du muscle précédent, s'insérant à la trompe d'Eustachi. — 4. Tendon du même muscle, se terminant à la courte apophyse du marteau. — 5. Le muscle de l'étrier. — 6. Portion du muscle précédent, qui était renfermée dans la pyramide. — 7. Tendon du même muscle, s'insérant au col de l'étrier.

FIG. 22. La membrane du tympan et les osselets de l'oreille, recouverts par la membrane muqueuse du tympan, avec leurs muscles et les nerfs qui se rendent à ces derniers.

N° 1. Face antérieure du rocher recouvert par la dure-mère. — 2. Cellules de la partie postérieure de la cavité du tympan. — 3, 3. Fin du conduit auditif formant un anneau auquel adhère — 4. la membrane du tympan. — 5. La tête du marteau. — 6, 6. Le manche du marteau. — 7. Le corps, — 8. la courte branche, et — 9. la longue branche de l'enclume. — 10. Le muscle interne du marteau. — 11. Le tendon du même muscle, traversant le temporal pour aller s'insérer à la courte apophyse. — 12. Portion charnue du muscle de l'étrier qui est renfermée dans la pyramide. — 13. Tendon du même muscle allant s'insérer au col de l'étrier. — 14. Faisceau fibreux, arrondi, qui se porte du rocher à la tête du marteau. — 15. Fibres ligamenteuses qui unissent la tête du marteau avec l'enclume. — 16. Autres fibres ligamenteuses qui attachent la courte branche de l'enclume au rocher. — 17, 17. Tronc du nerf facial. — 18. Courbure du même nerf dans le canal osseux qui le reçoit. — 19. Le filet crânien du nerf vidien allant s'anastomoser avec le nerf facial. — 20. Rameau que le nerf facial donne au muscle interne du marteau. — 21. Continuation du nerf facial. — 22. Rameau fourni par le nerf facial au muscle de l'étrier. — 23, 23, 23. Corde du tympan.

FIG. 23. La même pièce que dans la figure précédente; on a enlevé l'étrier, les muscles

et le nerf facial, afin de mieux faire voir les articulations des osselets et la disposition de la corde du tympan.

N° 1. La membrane du tympan. — 2. Le manche du marteau. — 3. L'os lenticulaire, vu par sa face qui s'articulait avec l'étrier. — 4. Canal osseux par lequel passait le tendon du muscle interne du marteau. — 5. Le tendon coupé du muscle interne du marteau. — 6. La corde du tympan rétrécie à son origine. — 7. Première courbure de la corde du tympan. — 8. Seconde courbure de la même corde aussitôt après son passage entre l'enclume et le marteau. — 9. Terminaison de la corde du tympan, qui est dans cet endroit plus volumineuse qu'à son origine.

PLANCHE 146.

FIG. 1. L'oreille interne ou le labyrinthe, vu en dehors. (D'après Soëmmerring.)

N° 1. Le limaçon. — 2. La fenêtre ronde. — 3, 3, 3. La première spirale du limaçon. — 4. La seconde spirale du limaçon. — 5. La troisième spirale et le sommet du limaçon. — 6, 6. Le vestibule. — 7. La fenêtre ovale. — 8. Sillon de la fenêtre ovale. — 9. Canal demi-circulaire vertical inférieur. — 10. Dilatation du canal précédent près du limaçon. — 11. Extrémité supérieure du même canal se réunissant à l'extrémité correspondante du canal vertical supérieur pour former — 12. le canal commun aux deux canaux verticaux. — 13. Le canal vertical supérieur. — 14. Dilatation vésiculaire du canal précédent. — 15. Canal demi-circulaire horizontal. — 16. Dilatation vésiculaire de l'extrémité externe du canal précédent, située au-dessus de la fenêtre ovale. — 17. Extrémité interne du même canal.

FIG. 2. Figure linéaire indiquant la grandeur naturelle de la préparation précédente.

FIG. 3. Le labyrinthe, vu en dedans.

N° 1, 1, 1. Première spirale du limaçon. — 2, 2, 2. Seconde spirale du limaçon. — 3. Troisième spirale du limaçon. — 4, 4. Canaux très-courts pour le passage de nerfs. — 5, 5. Autres trous pour le passage des vaisseaux et des nerfs de l'oreille interne. — 6. Canal creusé dans la base du limaçon par lequel passe une branche nerveuse qui parvient jusqu'à l'infundibulum. — 7. Portion de l'aqueduc du limaçon. — 8. Canal pour le passage des nerfs des vésicules elliptiques des canaux demi-circulaires vertical supérieur et horizontal. — 9. Ouverture pour le passage des nerfs du canal demi-circulaire inférieur et de l'épanouissement nerveux flabelliforme. — 10. L'aqueduc du vestibule. — 11. Canal demi-circulaire vertical supérieur. — 12. Canal demi-circulaire vertical inférieur. — 13. Canal résultant de la jonction des deux canaux demi-circulaires verticaux. — 14. Canal demi-circulaire horizontal.

FIG. 4. Dessin linéaire indiquant la grandeur naturelle de la figure précédente.

FIG. 5. Le labyrinthe, vu de côté.

N° 1. La fenêtre ronde bouchée par sa membrane. — 2. Première spirale, — 3, 3, 3. seconde spirale, — 4. troisième spirale et sommet du limaçon. — 5. La fenêtre ovale. — 6. Sillon qui entoure la fenêtre ovale. — 7. Canal pour les nerfs de l'épanouissement nerveux et les canaux demi-circulaires vertical supérieur et horizontal. — 8, 8. Le vestibule. — 9. Canal demi-circulaire vertical inférieur. — 10. Dilatation vésiculaire du canal précédent. — 11, 11. Canal demi-circulaire vertical supérieur. — 12. Canal commun résultant de la jonction des deux canaux verticaux. — 13, 13, 13. Canal demi-circulaire horizontal. — 14. L'aqueduc du limaçon. — 15. L'aqueduc du vestibule.

FIG. 6. Le labyrinthe, vu par sa partie supérieure et postérieure. (Grandeur naturelle.)

N° 1, 1. Le limaçon. — 2. Le vestibule. — 3. Canal demi-circulaire vertical inférieur. — 4. Canal vertical supérieur. — 5. Canal horizontal.

FIG. 7. Le labyrinthe ouvert dans toute son étendue, afin de faire voir sa disposition. (Fœtus de huit mois.)

N° 1, 1. Le limaçon, ouvert dans toute son étendue. — 2, 2, 2. Portion osseuse de la lame spirale du limaçon, vue par sa face supérieure. *Rampe supérieure* ou *vestibulaire* du limaçon. — 3, 3, 3. *Rampe inférieure* ou *tympanique* du limaçon. — 4. Centre de l'infundibulum. — 5. Orifice de l'aqueduc du limaçon. — 6. Epaisseur des parois du vestibule. — 7. Enfoncement arrondi du vestibule rempli de porosités. — 8. Enfoncement ovalaire du vestibule. — 9. Saillie osseuse séparant les deux excavations précédentes. — 10. Orifice de l'aqueduc du vestibule. — 11. Canal demi-circulaire vertical inférieur ouvert, ainsi que — 12. le canal vertical supérieur, et — 13. le canal horizontal. — 14. Ouverture de la dilatation elliptique du canal demi-circulaire inférieur dans le vestibule. — 15. Ouverture de la dilatation elliptique du canal vertical supérieur dans le vestibule. — 16. Ouverture commune des deux canaux demi-circulaires verticaux. — 17. Ouverture de la dilatation elliptique du canal demi-circulaire horizontal. — 18. Ouverture plus rétrécie de l'autre extrémité du canal précédent.

FIG. 8. Le labyrinthe dans toute son étendue, afin de faire voir la disposition de son intérieur, et vu dans la même position que la figure 3 de cette même planche.

N° 1, 1, 1. Première spirale du limaçon. — 2, 2, 2. Seconde spirale, et — 3, 3, 3. troisième spirale et sommet du limaçon. — 4, 4, 4. Partie supérieure du vestibule. — 5. Fenêtre ovale. — 6. Ouverture dilatée du canal demi-circulaire horizontal. — 7, 7. Cavité du canal demi-circulaire vertical inférieur. — 8, 8. Cavité du canal demi-circulaire vertical supérieur. — 9. Cavité du canal horizontal. — 10. Cavité du canal commun formé par les deux canaux demi-circulaires verticaux.

PLANCHE 147.

FIG. 1. Le labyrinthe ouvert, afin de faire voir les parties qu'il renferme. (D'après Soëmmerring.)

N° 1, 1, 1. Le limaçon, dont les parois sont presque entièrement enlevées, afin de faire voir les lignes que présente sa lame spirale. — 2, 2, 2. Le vestibule. — 3, 3, 3. Le canal demi-circulaire vertical inférieur. — 4, 4. Le canal demi-circulaire vertical supérieur. — 5. Le canal formé par la réunion des deux canaux demi-circulaires verticaux. — 6, 6, 6. Canal demi-circulaire horizontal. — 7, 8, 9. Les trois spirales de la lame du limaçon, vues par leur face inférieure. — 10, 10. Bord de la lame spirale qui se continue avec la portion membraneuse de la cloison ou le périoste du limaçon. — 11. Les deux utricules du vestibule, qui de ce côté sont réunies en une seule. — 12, 12. Tube membraneux du canal demi-circulaire vertical inférieur. — 13. Dilatation elliptique du tube précédent. — 14, 14. Tube membraneux du canal demi-circulaire vertical supérieur. — 15. Tube membraneux commun aux deux canaux demi-circulaires verticaux. — 16, 16. Les deux extrémités du tube membraneux appartenant au canal demi-circulaire horizontal. — 17. Le nerf acoustique. — 18. Branche antérieure du nerf acoustique se portant à la base du limaçon, et dont les filamens traversent les petits canaux osseux qu'on trouve en cet endroit, pour aller se répandre sur la lame spirale, de son centre vers sa périphérie, en formant une sorte de réseau. — 19. Branche postérieure du nerf acoustique. — 20. Le grand rameau de la branche précédente se portant aux dilatations vésiculaires des canaux demi-circulaires vertical supérieur et horizontal. — 21. Le rameau moyen de la même branche de nerf, se rendant au sac sphérique du vestibule. — 22. Le petit rameau de la même branche, destiné à la dilatation vésiculaire du canal demi-circulaire vertical inférieur.

FIG. 2. Le labyrinthe, de grandeur naturelle et dans la même position que dans la figure précédente. Ses parois sont intactes, afin de faciliter l'intelligence de cette même figure.

FIG. 3. Le labyrinthe, ouvert de la même manière que dans la figure 7 de la planche précédente, afin de faire voir la disposition des parties qu'il renferme.

N° 1, 1, 1. Première spirale de la lame du limaçon, vue en dessus, et couverte d'un plexus nerveux beaucoup moins prononcé que celui de la face supérieure de la même lame. — 2, 2. Seconde spirale, et — 3. troisième spirale de la lame du limaçon. — 4, 4. Bord libre de la lame spirale, au niveau duquel les deux rampes du limaçon communiquent l'une avec l'autre. La lame spirale paraît composée de quatre lignes ou zones; savoir : — 5. d'une zone osseuse; — 6. d'une zone blanche, flexible, transparente; — 7. d'une zone vésiculaire (*zona vesicularis*,

Soëmm.); — 8. d'une zone membraneuse et muqueuse. — 9. Sac arrondi qui occupe l'excavation du vestibule indiquée sous le n° 7 de la figure 7 de la planche précédente. — 10. Espace existant entre le sac arrondi et — 11. l'utricule commune à laquelle venaient aboutir les cinq orifices des trois canaux demi-circulaires. On voit la distribution palmiforme des filets du nerf acoustique sur cette utricule. — 12. Vésicule elliptique du tube membraneux que renferme le canal vertical inférieur avec les filets nerveux radiés qui s'y rendent. — 13. Vésicule elliptique du tube membraneux renfermé dans le canal demi-circulaire vertical supérieur. — 14. Dilatation elliptique, et — 15. extrémité rétrécie du tube membraneux du canal demi-circulaire horizontal, s'unissant à l'utricule commune, n° 11.

FIG. 4. Les parties molles retirées de la portion osseuse du labyrinthe, et conservées dans leurs rapports naturels. (Grandeur naturelle.)

N° 1, 1. Lime spirale du limaçon, vue par sa face supérieure. — 2. Sac nerveux arrondi. — 3. Utricule commune. — 4. Tube membraneux du canal demi-circulaire vertical inférieur. — 5. Tube membraneux du canal demi-circulaire vertical supérieur. — 6. Tube membraneux du canal demi-circulaire horizontal.

FIG. 5. Le labyrinthe, vu par-dessous, afin de faire voir l'utricule commune du canal demi-circulaire vertical inférieur et la disposition du nerf acoustique.

N° 1. Limaçon. — 2. Utricule commune. — 3. Canal demi-circulaire vertical inférieur. — 4. Dilatation vésiculaire elliptique du canal précédent. — 5. Tube membraneux du canal demi-circulaire vertical supérieur. — 6. Dilatation vésiculaire elliptique du canal précédent. — 7. Tube membraneux appartenant aux deux canaux demi-circulaires verticaux. — 8, 8. Portion du tuyau membraneux du canal horizontal. — 9, 9. Nerf facial entouré par — 10. le nerf auditif. — 11. Branche antérieure du nerf acoustique destinée au limaçon. — 12. Branche postérieure du même nerf. — 13. Grand rameau de la branche précédente, appartenant à l'utricule commune et aux deux dilatations vésiculaires elliptiques des canaux demi-circulaires vertical supérieur et horizontal. — 14. Rameau moyen de la même branche se perdant sur le sac arrondi. — 15. Petit rameau de la même branche appartenant à la dilatation vésiculaire elliptique du canal demi-circulaire vertical inférieur.

FIG. 6. Parties molles retirées du labyrinthe, dans leur grandeur et leur position naturelles.

N° 1. Lime spirale du limaçon. — 2. Utricule commune. — 3, 4, 5. Les tubes membraneux des canaux demi-circulaires vertical supérieur, vertical inférieur, et horizontal.

FIG. 7. Les artères de l'oreille externe, injectées.

N° 1. Tronc de l'artère carotide externe. — 2. Artère auriculaire postérieure. — 3. Rameau qui perce le cartilage de l'oreille pour se répandre sur la partie antérieure de la conque, et aller s'anastomoser avec les artères auriculaires antérieures.

rieures. — 5. Autre rameau qui se perd derrière l'oreille. — 6. Rameau qui se perd vers l'apophyse mastoïde. — 7. L'artère transverse de la face, avec un rameau qui appartient à la glande parotide. — 8. Rameaux artériels qui remontent vers l'auricule, et se distribuent au conduit auditif. — 9. Artère maxillaire interne. — 10, 10. Artère temporale. — 11. Artère auriculaire antérieure, se divisant en rameaux supérieurs et en rameaux inférieurs, dont les divisions couvrent toute la face externe de l'auricule.

FIG. 8. Les nerfs cutanés de l'oreille externe.

N° 1, 1. L'oreille externe, vue par derrière. — 2. Le conduit auditif coupé. — 3, 4, 5. Trois rameaux du nerf auriculaire postérieur, lequel vient de la troisième paire des nerfs cervicaux. Ils se répandent à la face postérieure de l'auricule, à l'exception du — 6. rameau qui perce le cartilage de la conque, et se distribue à la partie antérieure avec la branche correspondante de l'artère auriculaire postérieure.

FIG. 9. Coupe verticale de l'oreille externe, passant par le conduit auditif et la membrane du tympan. Cette préparation fait voir les diverses courbures et les dimensions du conduit auditif externe dans différents points de sa longueur (jeune homme de 18 ans).

N° 1. Coupe de la peau de la face au-devant de l'oreille. — 2. Le lobule de l'oreille. — 3. L'antitragus. — 4. L'anthélix. — 5. L'hélix. — 6. L'épaisseur de la peau de la face qui se porte sur l'oreille externe et s'introduit dans le conduit auditif. — 7. Graisse placée entre la peau et le muscle temporal. — 8. Fibres charnues du muscle temporal. — 9. Coupe des artères temporales profondes. — 10. Graisse qui occupe la fosse temporale. — 11. Coupe de la partie antérieure de la portion osseuse du conduit auditif, revêtue de son périoste. — 12, 12. Partie antérieure du cartilage de l'oreille, qui paraît divisé à cause de l'incisure qu'il présente. — 13. Tissu ligamenteux qui unit les portions cartilagineuse et osseuse du conduit auditif. — 14, 14. Partie postérieure du cartilage de l'oreille, recouvert de son périchondre. — 15. Membrane muqueuse de la cavité du tympan, se prolongeant sur — 16. la membrane du tympan. — 17, 17. Coupe de l'apophyse mastoïde. — 18. Les cellules mastoïdiennes revêtues par la membrane muqueuse. — 19. Diploë de l'apophyse mastoïde. — 20, 20. Dure-mère qui revêt la portion mastoïdienne de l'os temporal. — 21. Coupe du sinus transverse. — 22. Périoste de l'apophyse mastoïde. — 23, 23. Tendon du muscle sterno-mastoïdien. — 24, 24. Graisse placée entre la peau et le tendon du muscle sterno-mastoïdien. — 25, 25. Peau qui recouvre le cartilage de l'oreille externe. — 26. La même membrane tapissant, après s'être amincie, le conduit auditif externe, et se prolongeant sur — 27. la membrane du tympan. — 28. Entrée du conduit auditif. — 29. Première courbure du même conduit, dont la convexité regarde en avant. — 30. Seconde courbure du même conduit, dont la convexité regarde en arrière. — 31. Troisième courbure regardant en arrière. — 32. Les orifices des glandes cérumineuses.

Explication des Planches.

29

FIG. 10. Empreinte en plâtre prise dans le conduit auditif, afin de faire voir les courbures et les dimensions de sa cavité.

N° 1. Extrémité du conduit correspondant à la conque. — 2. Extrémité du même conduit correspondant à la membrane du tympan. — 3, 4. Endroit où l'empreinte a été coupée pour faire voir les diamètres du conduit auditif.

FIG. 11 et 12. Diamètres du conduit auditif dans les endroits N° 3 et 4 de la figure précédente.

PLANCHE 148.

FIG. 1. Face externe de la membrane du tympan, du côté droit, augmentée de quatre fois ses dimensions naturelles, afin de faire voir le réseau artériel qui s'y distribue. (D'après Soëmmerring.)

N° 1, 2. Saillie formée par le manche du marteau.

FIG. 2. Paroi interne de la cavité du tympan, revêtue de sa membrane et de ses vaisseaux.

N° 1. Le marteau. — 2. L'enclume. — 3. L'étrier. — 4. Le promontoire. — 5. Excavation qui conduit à la fenêtre ronde.

FIG. 3. Le labyrinthe, augmenté de quatre fois ses dimensions naturelles, afin de faire voir les artères qui se répandent dans son intérieur.

N° 1, 1. Première spirale du limaçon coupée par sa partie moyenne. — 2. Face interne de la spirale précédente, recouverte de son périoste. — 3. Portion osseuse de la lame spirale de la cavité précédente. — 4. Le vestibule. — 5. Canal demi-circulaire vertical inférieur. — 6. Canal demi-circulaire vertical supérieur. — 7. Canal commun résultant de la jonction des deux précédents. — 8. Canal horizontal. — 9. Artère du labyrinthe qui est fournie par l'artère basilaire. — 10. Quatorze rameaux de l'artère précédente qui pénètrent dans le limaçon. — 11. Deux rameaux de la même artère qui s'introduisent dans le vestibule. — 12, 12. Ramifications des artères du limaçon, se distribuant à la paroi interne de cette cavité. — 13. Autres ramifications artérielles se distribuant à la cloison du limaçon. — 14. Branches artérielles qui se distribuent dans les canaux demi-circulaires.

FIG. 4. L'étrier revêtu de son périoste, dont les vaisseaux sont injectés (quatre fois sa grandeur naturelle).

FIG. 5. La moitié du limaçon, coupé dans la direction de son axe (oreille de fœtus).

N° 1. Extérieur des lames du limaçon. — 2. L'axe du limaçon. Les canaux dont il est creusé pour le passage du nerf auditif sont ouverts. — 3. Première spirale. — 4. deuxième spirale. — 5. sommet de la troisième spirale du limaçon. — 6. Commencement de la lame spirale, vue par sa face supérieure. — 7. Continua-

tion de la même lame, vue en grande partie par sa face inférieure. — 8, 8. Continuation de la même lame dans la seconde spirale du limaçon. — 9. La même lame dans le commencement de la troisième spirale du limaçon. — 10. Terminaison de la même lame dans l'infundibulum. — 11, 11. La rampe externe ou vestibulienne, — 12, 12, 12, 12, 12. La rampe interne ou tympanique du limaçon. — 13. Point de réunion des deux rampes. — 14. Saillie osseuse à laquelle adhère la fin de la lame spirale.

FIG. 6. L'autre moitié du limaçon représenté dans la figure précédente.

FIG. 7. Le sommet du limaçon, ouvert afin de faire voir la terminaison en infundibulum de la lame spirale.

N° 1. L'axe du limaçon. — 2, 2. Portion de la seconde spirale du limaçon. — 3, 3, 3. Rampe inférieure du limaçon. — 4, 4. Partie de la cloison du limaçon, sortant de la seconde spirale.

FIG. 8. Coupe du limaçon, augmentée de quatre fois son volume.

N° 1. Première spirale, — 2. seconde spirale, — 3. troisième spirale du limaçon. — 4. Le sommet, — 5. l'axe du limaçon. — 6. Fond du conduit auditif interne. — 7. Portion du conduit auditif interne commune aux nerfs auditif et facial. — 8, 8, 8, 8. Portion osseuse de la cloison. — 9, 9, 9, 9, 9. Rampe inférieure, 10, 10, 10, 10. rampe supérieure du limaçon.

FIG. 9. Le limaçon coupé dans la direction de son axe (homme adulte).

N° 1. Conduit auditif interne. — 2. L'axe du limaçon avec les canaux qui dans l'état frais donnent passage au nerf auditif. — 3. Ouverture placée entre la partie osseuse de la lame spirale et la cavité du limaçon. — 4. Lame osseuse descendant de l'axe du limaçon. — 5. Crochet terminant la partie osseuse de la lame spirale.

FIG. 10. Elle représente la face supérieure de la lame spirale du limaçon avec les artères qui s'y distribuent, et la disposition pennée des nerfs qui s'épanouissent à son sommet.

FIG. 11. Face interne ou convexe de la membrane qui bouche la fenêtre ronde du tympan.

FIG. 12. Elle représente la vésicule elliptique du canal demi-circulaire vertical inférieur, augmentée de vingt fois ses dimensions naturelles, afin de faire voir la disposition radiée des nerfs qui s'y distribuent.

N° 1, 1. La vésicule elliptique. — 2, 2. Endroit où la vésicule précédente se joint à l'utricule commune. — 3, 3. Tube que forme la vésicule précédente. — 4. Ouverture du tube précédent. — 5. Lieu où le rameau du nerf acoustique appartenant à la vésicule se voit sous forme d'une tache blanche, de laquelle — 6, 6, 6. les filets nerveux partent en irradiant et en formant une sorte de réseau.

FIG. 13. Forme de l'ouverture du tube représenté dans la figure précédente.

FIG. 14. Epanouissement nerveux et flabelliforme de l'utricule commune.

N° 1, 1. Deux rameaux artériels.

FIG. 15. Portion de la lame spirale du limaçon, augmentée de vingt fois ses dimensions naturelles.

N° 1, 1. La lame spirale se séparant de l'axe. — 2. Ouvertures de la lame précédente, par lesquelles pénètrent les nerfs. — 3, 3. Portion osseuse de la lame spirale. — 4, 4. Portion de la lame spirale, au-dessus de laquelle on voit un plexus nerveux. — 5, 5. Portion membraneuse et demi-transparente de la lame spirale. — 6, 6. Continuation de la membrane de la lame spirale, avec le périoste qui revêt l'intérieur du limaçon.

FIG. 16. Face interne de la vésicule elliptique dont les vaisseaux sont injectés.

PLANCHE 149.

FIG. 1. Elle représente l'encéphale et la moelle épinière, ou le système nerveux cérébro-spinal extrait des cavités osseuses, et vu par sa face antérieure. (D'après un homme d'environ 30 ans.)

N° 1, 1. Les hémisphères du cerveau. — 2. Grande scissure interlobaire. — 3, 3. Les lobes antérieurs du cerveau. — 4, 4. Les lobes moyens du même organe. — 5, 5. Scissure de Sylvius. — 6. Nerf olfactif. — 7. Nerf optique. — 8. Tubercule mamillaire. — 9. Nerf moteur oculaire commun. — 10, 10. Les lobes du cervelet. — 11. La protubérance annulaire. — 12. Nerf moteur oculaire externe. — 13. Extrémité supérieure de la moelle. — 14. Eminence pyramidale. — 15. Eminence olivaire. — 16. Face antérieure de la moelle et sillon médian qui règne dans toute sa longueur. — 17. Extrémité inférieure de la moelle. — 18, 18, 18, 18. Sillons latéraux et antérieurs dans lesquels s'insèrent les racines antérieures des nerfs spinaux. — 19, 19. Racines antérieures. — 20. racines postérieures des nerfs spinaux. — 21. Ganglion naissant à l'endroit où se réunissent les racines antérieures et postérieures des mêmes nerfs. — 22, 22, 22, 22, 22, 22, 22. Les nerfs cervicaux. — 23, 23, 23, 23, 23, 23, 23, 23, 23, 23, 23, 23. Les nerfs dorsaux. — 24, 24, 24, 24, 24. Les nerfs lombaires. — 25. Faisceau des nerfs sacrés, formant ce qu'on appelle vulgairement la *queue de cheval*.

FIG. 2. Elle représente le système cérébro-spinal, mis à découvert par l'ablation de la partie postérieure du crâne et de la partie correspondante du canal vertébral et du canal sacré (d'après un homme de 40 ans).

N° 1, 1. Coupe des parois du crâne. — 2, 2. Face supérieure des hémisphères cérébraux. — 3, 3. Lobes postérieurs du cerveau. — 4. Extrémité postérieure de la grande fente interlobaire. — 5, 5. Les deux lobes du cervelet. — 6. Saillie médullaire qui se trouve au point de réunion des deux lobes précédents. — 7, 7. Face postérieure de la moelle épinière, et ligne médiane qui règne dans

toute sa longueur. — 8. Extrémité inférieure de la moelle. — 9, 9, 9, 9, 9, 9, 9, 9. Coupe des vertèbres faite au niveau des trous de conjugaison. — 10. Coupe du canal sacré. — 11, 11. Racines postérieures des nerfs spinaux. — 12. Membrane dure-mère qui tapisse le canal vertébral, et qu'on a conservée seulement de ce côté. — 13, 13. Les nerfs spinaux traversant les canaux de la dure-mère pour sortir par les trous de conjugaison. — 14, 14. Ganglions naissant à l'endroit où se réunissent les racines antérieures et postérieures des mêmes nerfs. — 15, 15, 15, 15, 15, 15. Les nerfs cervicaux. — 16, 16, 16, 16, 16, 16, 16, 16, 16, 16. Nerfs dorsaux. — 17, 17, 17, 17, 17. Les nerfs lombaires. — 18, 18, 18, 18. Les nerfs sacrés. — 19. Faisceau nerveux nommé vulgairement la *queue de cheval*. — 20. Le coccyx.

PLANCHE 150.

Elle représente l'ensemble du système cérébro-spinal, vu de profil par le côté gauche, et dans ses rapports naturels avec les parois du crâne et du canal vertébral (homme adulte.).

N^o 1, 2, 3. Coupe verticale du crâne passant par le coronal, les pariétaux et l'occipital. — 4. Lame criblée de l'ethmoïde. — 5. Cloison des fosses nasales. — 6. Le nez. — 7. Voûte palatine. — 8. Voile du palais et luette. — 9. Pharynx. — 10. Réunion de l'apophyse basilaire de l'occipital avec le sphénoïde. — 11. Mâchoire inférieure. — 12, 12. Coupe passant par le corps des vertèbres, les deux ligamens vertébraux et les cartilages intervertébraux. — 13, 13. Coupe divisant les apophyses épineuses des vertèbres. — 14, 14. Coupe du sacrum. — 15. Le coccyx. — 16. Partie externe de l'hémisphère gauche du cerveau : circonvolutions et anfractuosités cérébrales. — 17. Lobe antérieur du cerveau. — 18. Lobe moyen, et — 19. lobe postérieur du même organe. — 20. Lobe gauche du cervelet. — 21. Protubérance annulaire reposant sur la gouttière basilaire. — 22. Niveau du grand trou de l'occipital : ouverture de communication entre la cavité du crâne et celle du canal vertébral. — 23. Extrémité supérieure de la moelle épinière. Corps restiforme. — 24. Eminence olivaire gauche. — 25. Eminence pyramidale correspondante. — 26. Rétrécissement de l'extrémité supérieure de la moelle. — 27, 27. Partie latérale gauche de la moelle épinière. Sillon latéral et postérieur de la moelle, dans lequel s'implantent les racines postérieures des nerfs vertébraux. — 28, 28. Sillon latéral et antérieur dans lequel sont placées les racines antérieures des nerfs vertébraux. — 29. Extrémité inférieure de la moelle épinière. — 30. Faisceau des nerfs lombaires et sacrés qui naissent de la partie inférieure de la moelle (vulgairement *queue de cheval*). — 31. Les nerfs sacrés renfermés dans le canal du même nom.

PLANCHE 151.

FIG. 1. Face supérieure des hémisphères cérébraux dépouillés de leurs membranes. Le crâne est scié horizontalement au-dessus des sourcils, par le milieu des tempes et la partie supérieure de l'occipital.

N° 1. Os frontal. — 2. Occipital. — 3, 3. Pariétaux. — 4, 4. Temporaux. — 5, 5. Les hémisphères cérébraux. — 6, 6. Partie antérieure, — 7, 7. Partie postérieure des hémisphères cérébraux. — 8, 8, 8. Grande scissure médiane qui sépare les hémisphères cérébraux dans toute leur longueur. — 9, 9, 9. Circonvolutions cérébrales. — 10, 10, 10. Sillons et anfractuosités qui séparent les circonvolutions précédentes.

FIG. 2. Tête sciée verticalement par le milieu du front, afin de faire voir la face externe de l'hémisphère droit du cerveau, la partie correspondante du cervelet, la protubérance cérébrale et l'origine de la moelle épinière, dans leurs rapports naturels.

N° 1. Os frontal. — 2. Pariétal. — 3. Occipital. — 4. Protubérance occipitale interne. — 5. Niveau du grand trou occipital. — 6. Gouttière basilaire. — 7. Partie externe de l'hémisphère droit du cerveau. — 8. Extrémité antérieure du cerveau, et lobe antérieur du même organe. — 9. Lobe moyen du cerveau. — 10. Extrémité postérieure de l'hémisphère, et lobe postérieur du cerveau. — 11. Face supérieure du cervelet. — 12. Face inférieure, et — 13. circonférence du même organe. — 14. Protubérance annulaire. — 15. Eminence pyramidale. — 16. Eminence olivaire de la moelle allongée. — 17. Continuation de la moelle dans le canal vertébral.

PLANCHE 152.

Elle représente l'encéphale vu par sa base, avec l'origine des nerfs qui en proviennent. (D'après M. Gall.)

N° 1, 1. Extrémité antérieure de la grande scissure médiane du cerveau. — 2. Extrémité postérieure de la même scissure. — 3. Lobe antérieur du cerveau. — 4. Lobe moyen du cerveau. — 5. Scissure de Sylvius qui sépare les lobes antérieur et moyen du cerveau. — 6, 6. Lobe postérieur du cerveau. — 7, 7. Les circonvolutions de la face externe des hémisphères cérébraux. — 8. Tige pituitaire. — 9. *Tuber cinereum*. — 10. Tubercules pisiformes. — 11. Substance grise qui se trouve entre les tubercules pisiformes, et — 12, 12. les prolongemens antérieurs de la protubérance cérébrale. — 13. Face inférieure de la protubérance annulaire ou céré-

brale, et sillon qui loge l'artère basilaire. — 14. Sillon qui sépare la protubérance annulaire de l'extrémité supérieure de la moelle allongée. — 15. Prolongemens postérieurs de la protubérance annulaire. — 16. Face inférieure des lobes du cervelet. — 17. Partie antérieure, et — 18. partie postérieure de la circonférence du cervelet. — 19. Scissure qui sépare en arrière les lobes du cervelet. — 20. Extrémité supérieure de la moelle épinière. — 21. Sillon médian qui sépare l'une de l'autre. — 22. les éminences pyramidales. — 23. Les éminences olivaires. — 24. Les corps restiformes. — 25. Le nerf olfactif. — 26. Le bulbe du nerf olfactif. — 27. Racine externe, — 28. racine moyenne, — 29. racine interne du nerf olfactif. — 30. Le nerf optique après sa commissure. — 31. Commissure des nerfs optiques. — 32. Le nerf optique avant sa commissure. — 33. Le nerf moteur oculaire commun. — 34. Le nerf pathétique. — 35. Le nerf trifacial. — 36. Le nerf moteur oculaire externe. — 37. Le nerf facial. — 38. Le nerf acoustique. — 39. Le nerf glosso-pharyngien. — 40. Le nerf vague. — 41. Le nerf accessoire. — 42, 42. Filets de renforcement du nerf accessoire. — 43. Racines du nerf grand-hypoglosse enfoncées dans le sillon qui sépare les éminences pyramidales des corps olivaires.

PLANCHE 153.

Elle représente une coupe transversale du cerveau, faite au niveau de la face supérieure du corps calleux (homme de 45 ans).

N^{os} 1, 2, 3. Coupe du coronal, des pariétaux et de l'occipital. — 4. Coupe de la crête coronale. — 5. Partie antérieure, et — 6. partie postérieure de la grande scissure qui sépare les hémisphères cérébraux. — 7. Le corps calleux. — 8. Extrémité antérieure, et — 9. extrémité postérieure du corps calleux. — 10. Raphé du corps calleux, et tractus médullaires longitudinaux. — 11, 11. Tractus médullaires transversaux. — 12, 12. Parties latérales du corps calleux se confondant avec — 13, 13. la substance blanche ou nerveuse des hémisphères cérébraux. — 14, 14, 14, 14. La substance grise ou corticale des hémisphères cérébraux. — 15, 15, 15. Les sillons qui séparent les circonvolutions cérébrales.

PLANCHE 154.

Elle représente une coupe transversale du cerveau; le corps calleux est enlevé en partie, afin de faire voir la région supérieure des ventricules latéraux, les corps striés, la bandelette demi-circulaire, la cloison des ventricules, la voûte à trois piliers, la cavité digitale et les plexus choroïdes (homme d'environ 30 ans).

N° 1. Coupe du coronal. — 2. Coupe de l'occipital. — 3, 3. Coupe des pariétaux. — 4. Extrémité antérieure, et — 5. extrémité postérieure de la grande scissure interlobaire. — 6. Extrémité antérieure du corps calleux. — 7. Extrémité postérieure du corps calleux se réunissant à la voûte à trois piliers. — 8, 8. Endroit où les parties latérales du corps calleux se réunissaient à la masse de substance médullaire des hémisphères cérébraux. — 9, 9. Extrémité antérieure, — 10, 10. extrémité postérieure, — 11, 11. partie moyenne des corps striés et ventricules latéraux. — 12, 12. La bandelette demi-circulaire séparant le corps strié de la couche optique. — 13. La cloison des ventricules. — 14. Cavité de la cloison des ventricules. — 15, 15. La voûte à trois piliers. — 16, 16. Les piliers postérieurs de la voûte précédente, se recourbant dans la partie inférieure des ventricules latéraux, pour former les corps frangés. — 17, 17. Les plexus choroïdes. — 18, 18. Point de réunion de la partie supérieure et de la partie inférieure des ventricules latéraux. — 19, 19. La cavité digitale ou ancyroïde, formant un cul-de-sac dans les lobes postérieurs du cerveau. — 20, 20. Saillie médullaire de la cavité ancyroïde, vulgairement appelée l'*ergot*. — 21, 21, 21, 21, 21. Coupe de la substance blanche et de la substance grise du cerveau.

PLANCHE 155.

Elle représente une coupe transversale du cerveau, faite au niveau de la partie supérieure des ventricules latéraux. Le corps calleux est enlevé dans sa partie supérieure, ainsi que la voûte à trois piliers, de manière à mettre à découvert la partie supérieure des ventricules latéraux, le ventricule moyen, les corps striés, les couches optiques, les tubercules quadrijumeaux, la glande pinéale et ses prolongemens; la valvule de Vieussens et le cervelet sont fendus sur la ligne médiane et écartés, pour mettre à découvert la cavité du quatrième ventricule et le *calamus scriptorius*.

N° 1. Coupe transversale du coronal. — 2, 2. Face crânienne de la région orbitaire du même os. — 3. Extrémité antérieure des hémisphères cérébraux. — 4. Extrémité postérieure des mêmes hémisphères. — 5. Substance blanche ou médullaire des hémisphères. — 6, 6, 6. Substance grise ou cendrée des hémisphères. — 7. Partie antérieure de la grande scissure interlobaire. — 8. Coupe faite à la partie antérieure du corps calleux. — 9. Partie recourbée de l'extrémité antérieure du corps calleux, placée entre les corps striés. — 10. Extrémité antérieure du corps strié. — 11. Extrémité postérieure du corps strié, et partie supérieure du ventricule latéral. — 12. Couche optique. — 13. Bandelette demi-circulaire, placée entre la couche optique et le corps strié. — 14, 14. Les piliers antérieurs de la voûte, coupés près de leur origine. — 15. Extrémité antérieure, et — 16. extrémité postérieure du ventricule moyen. — 17. Bandelette nerveuse ou commissure

transversale qui réunit les couches optiques dans l'intérieur même du ventricule moyen. — 18. La commissure postérieure. — 19. La glande pinéale. — 20. Prolongemens médullaires de la glande pinéale sur la partie interne des couches optiques. — 21. Tubercules quadrijumeaux supérieurs. — 22. Tubercules quadrijumeaux inférieurs. — 23. Sillon crucial qui sépare les quatre tubercules quadrijumeaux. — 24, 24. Valvule de Vieussens coupée, et dont chaque moitié est renversée en dehors. — 25. Coupe verticale du cervelet, et *arbre de vie*. — 26, 26. Face supérieure du cervelet. — 27. Quatrième ventricule. — 28. Sillon médian qui se porte de l'aqueduc de Sylvius et de la face supérieure de la protubérance cérébrale à la partie supérieure de la moelle épinière, et se réunit à — 29. la cavité appelée vulgairement le *calamus scriptorius*. — 30. Extrémité supérieure de la moelle épinière.

PLANCHE 156.

FIG. 1. Elle représente une coupe transversale du cerveau, faite au niveau des ventricules latéraux : la voûte à trois piliers est coupée à sa partie antérieure et renversée en arrière, de manière à laisser voir ce que les anatomistes anciens ont nommé *la lyre* ; la partie antérieure du *septum lucidum* ou de la cloison des ventricules est coupée longitudinalement pour faire voir la cavité qui existe entre ses deux lames, et que quelques anatomistes ont nommée le cinquième ventricule.

N° 1. Coupe transversale du crâne, passant par le coronal, par — 2, 2. les pariétaux, et par — 3. l'occipital. — 4. Extrémité antérieure, et — 5. extrémité postérieure des hémisphères cérébraux. — 6. Extrémité antérieure, et — 7. extrémité postérieure de la scissure interlobaire. — 8. Substance médullaire. — 9. Substance corticale ou cendrée du cerveau. — 10. Extrémité antérieure du corps calleux coupé. — 11, 11. Extrémité antérieure des ventricules latéraux. — 12. Corps strié. — 13, 13. Les deux lames du *septum lucidum*, ou de la cloison des ventricules. — 14. Cavité qui existe entre les deux lames de la cloison précédente. — 15. Couche optique. — 16. La bandelette demi-circulaire. — 17, 17, 17. Les piliers antérieurs de la voûte à trois piliers, coupés près de leur base. — 18. Cavité du troisième ventricule. — 19. Les parties latérales de la voûte à trois piliers, allant former — 20. les corps frangés qui descendent dans la partie inférieure des ventricules latéraux. — 21. Stries placées à la face inférieure du corps calleux, formant ce qu'on appelle *la lyre*. — 22. Endroit où les ventricules latéraux se recourbent pour se porter à la partie inférieure du cerveau. — 23. Portion de la cavité digitale ou ancyroïde.

PLANCHE 157.

FIG. 1. Elle représente une coupe verticale du cerveau, du cervelet, de la protubérance annulaire et du commencement de la moelle épinière. (D'après une préparation faite par mon professeur, M. Pailloux.)

N° 1. Extrémité antérieure, et — 2. extrémité postérieure de l'hémisphère droit du cerveau. — 3, 3. Circonvolutions cérébrales de la face interne de l'hémisphère précédent du cerveau. — 4. Face supérieure du corps calleux. — 5. Extrémité antérieure du corps calleux, qui forme, en se recourbant, l'extrémité antérieure des ventricules latéraux. — 6. Extrémité postérieure du corps calleux. — 7, 7, 7. Portion de la face inférieure du corps calleux. — 8. Le *septum lucidum*, ou la cloison des ventricules. — 9. Pilier antérieur de la voûte à trois piliers, coupé à son origine. — 10. Portion de la voûte précédente en rapport avec la cloison des ventricules. — 11. Portion de la même voûte en rapport avec le corps calleux. — 12. La commissure antérieure. — 13. Membrane qui se porte du corps calleux à la commissure des nerfs optiques, et ferme l'extrémité antérieure du troisième ventricule. — 14. Nerf optique droit. — 15. Coupe de la commissure des nerfs optiques. — 16. Face plane de la couche optique droite, qui forme la paroi latérale correspondante du ventricule moyen. — 17. Coupe de la commissure qui s'étend d'une couche optique à l'autre, dans l'intérieur du troisième ventricule. — 18. Portion de substance grise qui fait partie de la paroi inférieure du troisième ventricule (*tuber cinereum*), et qui donne naissance à — 19. la tige pituitaire. — 20. La glande pituitaire. — 21. Corps mamillaire. — 22. Nerf de la troisième paire du côté droit. — 23. Glande pinéale. — 24. Prolongement de la glande pinéale sur la couche optique. — 25. Commissure postérieure. — 26. Orifice de l'aqueduc de Sylvius. — 27 et 28. Tubercules quadrijumeaux supérieur et inférieur droits. — 29. L'aqueduc de Sylvius fendu longitudinalement. — 30. Coupe de la protubérance cérébrale. — 31. Coupe de la valvule de Vieussens, se portant du tubercule quadrijumeau inférieur au cervelet. — 32. Cavité du quatrième ventricule, ou ventricule du cervelet. — 33. Cavité qui forme la partie inférieure du quatrième ventricule, et qu'on appelle le *calamus scriptorius*. — 34. Coupe de la moelle épinière. — 35. Coupe du cervelet, faisant voir ce qu'on appelle vulgairement *l'arbre de vie*. — 36. Portion de la face supérieure, et — 37. portion de la face inférieure du cervelet. — 38. Lobe antérieur, et — 39. lobe moyen de l'hémisphère droit du cerveau.

FIG. 2. Elle représente une coupe verticale du cerveau, faite au niveau de l'hémisphère gauche de cet organe, afin de mettre à découvert la partie supérieure et la partie inférieure du ventricule latéral correspondant, ainsi que la cavité digitale. (D'après une préparation faite par M. Pailloux.)

N° 1, 1, 1. Hémisphère droit du cerveau. — 2, 2, 2. Grande fente qui sépare les hémisphères. — 3. Extrémité antérieure, et — 4. extrémité postérieure de l'hémisphère gauche du cerveau. — 5. Coupe de l'hémisphère précédent. — 6. Coupe du corps calleux qui forme la paroi supérieure des ventricules latéraux. 7. Extrémité antérieure du corps calleux. — 8. Partie supérieure du ventricule latéral gauche, et portion de la face inférieure du corps calleux. — 9. *Septum lucidum*, ou cloison des ventricules. — 10. Voûte à trois piliers. — 11. Coupe du corps strié. — 12. Coupe de la couche optique. — 13. Extrémité postérieure du corps calleux, donnant naissance à — 14. la corne d'Ammon. Extrémité inférieure du ventricule latéral gauche. — 15. Le pilier postérieur gauche de la voûte formant le corps frangé correspondant. — 16. Plexus choroïde gauche. — 17. Cavité digitale placée à l'endroit où se réunissent les deux portions du ventricule latéral. — 18. Portion de la face inférieure du cerveau. — 19. Portion du cervelet.

PLANCHE 158.

Fig. 1. Elle représente le cervelet et une partie de la base du cerveau. (D'après M. le docteur Gall.)

B. Côté droit de la base de l'encéphale. N° 1. L'hémisphère du cervelet en entier. On voit comment le faisceau primitif e. e. du cervelet s'enfonce entre le nerf facial 11 et le nerf acoustique 9. — La paire mixte 12 est encore recouverte en entier par les fibres transversales du cervelet. — Le ganglion olivaire a. se prolonge au-dessous des filets transversaux du cervelet; une partie des fibres transversales du cervelet est enlevée, afin que l'on voie la continuation du faisceau pyramidal l c. qui commence à diverger et à être renforcé. En dehors du nerf optique q. t. v. on voit l'épanouissement des faisceaux nerveux, dans les circonvolutions inférieures w. w. w. du lobe moyen 26-27.

A. Côté gauche de la base de l'encéphale. Coupe verticale du cervelet, dirigée par l'entrée de son faisceau originaire e. e., et par le milieu de son ganglion s., dans la direction 92-28 B., afin d'apercevoir le renforcement du faisceau originaire dans le ganglion, et les ramifications et subdivisions des cordons nerveux. Toutes les fibres transversales du cervelet qui couvrent la paire mixte k. i. et le prolongement f. du faisceau pyramidal i. c. sont enlevées. Le prolongement du ganglion olivaire a. est encore couvert par les fibres transversales. Le nerf optique est enlevé du gros faisceau fibreux g., et coupé en v. q. On voit ainsi le faisceau pyramidal se prolonger depuis l'entrecroisement i. jusqu'à l'entrelacement transversal 35, en dessous du nerf optique. La masse grise 17 a été ôtée en raclant, afin de montrer les deux cordons des corps mamillaires 16, l'un vers l'entrelacement transversal 35, l'autre 7. vers la masse commune de communication (voûte).

Les filets nerveux qui s'épanouissent dans les circonvolutions du lobe moyen, et concourent à sa formation, sont coupés en h. h. h. entre 35 et 37, au niveau de la commissure antérieure, et le lobe moyen est entièrement enlevé. L'amas de substance grise du gros ganglion supérieur du cerveau, et une partie des circonvolutions situées au fond de la grande fissure, entre les lobes moyen et antérieur, sont coupés dans la même direction. On voit par là comment cet amas de substance grise est divisé par les faisceaux nerveux S, en partie interne I, et en partie externe L. L.; comment les filamens les plus fins sont implantés dans la masse grise; comment les circonvolutions 40, 41 sont formées par les cordons postérieurs du gros faisceau fibreux (cuisse), placés en avant de q., et quelles sont la profondeur et la longueur de la grande fissure 39, 39, entre les lobes antérieur et moyen. Par l'ablation du lobe moyen, le côté postérieur de la grande cavité cérébrale N. N. est devenu visible. Cette cavité se prolonge en dedans et en avant, au-dessous du gros faisceau fibreux (cuisse) g. — Entre 40 et VII, on aperçoit les circonvolutions situées au-dessus de la scissure de Sylvius, entre les lobes antérieur et moyen. Le lobe antérieur n'est qu'entamé. — 21. Racine interne du nerf olfactif. — 18. Racine externe du même nerf. — 23. Bulbe du nerf olfactif. — 25, 26. Lobe antérieur du cerveau. — 26, 27. Lobe moyen du cerveau. — 27, 28. Lobe postérieur du cerveau. — 20. Nerf optique. — 32. Entrecroisement des nerfs optiques. — v. Le nerf optique après son entrecroisement. — 33. Entrelacement transversal au bord supérieur de la grande commissure du cervelet. — 34, 34. Entrelacement transversal du gros faisceau fibreux. — 36. Entrelacement transversal des faisceaux nerveux du lobe moyen. — 37. Entrelacement transversal du grand ganglion cérébral supérieur. — 38, 38, 38, 38. Endroit du tissu des deux ordres des filamens nerveux. — 13. Nerf pathétique. — B. B. Le pont de Varole. — 91. Fissure médiane de la face postérieure de la moelle vertébrale. — 61. Commissure antérieure du cerveau.

PLANCHE 159.

Elle représente le cerveau posé sur sa base (d'après M. Gall). La coupe, faite d'en haut, passe par le milieu de la grande commissure 1, 1, 1, 1, 1, jusqu'à l'appendice cérébral 2, situé au-dessous de la commissure antérieure 3, et jusqu'aux tubercules quadrijumeaux 4, 4, 4, 4. Les deux hémisphères sont séparés et déployés; on voit la masse nerveuse de l'épine du dos et du cerveau par la face postérieure et supérieure. Les sillons 5, 5 se continuent avec les sillons latéraux 6, 6. — 7. Fissure médiane. — 8, 8. L'intervalle situé au-devant de la partie fondamentale du cervelet, ouvert (*quatrième ventricule*); il est en connexion, par le moyen d'un canal situé au-dessous de la masse de communication 9, 9, au-dessous de 10, avec le troisième ventricule ou l'intervalle 11, 11, au milieu du grand ganglion

cérébral inférieur 12, 12. — La cloison et la masse commune de communication sont coupées en 13 des deux côtés, et ôtées en entier, afin de montrer à découvert les deux grands ganglions cérébraux 12, 12, et 14, 14. — Du côté A, on voit toute la face intérieure du cervelet coupé verticalement par le milieu; du côté B, on a ôté du cervelet, par une coupe horizontale de dedans en dehors et d'avant en arrière, au niveau des fibres blanches 15, situées dans la quatrième cavité, la partie fondamentale, et ce que l'on voit du côté A de la face antérieure. On a, par une coupe verticale dans la direction de 13 à 16 (côté A), enlevé la partie antérieure interne de l'hémisphère B, afin de faire voir la direction divergente du faisceau nerveux au-dessus du grand ganglion inférieur; les filets extrêmement fins de la masse grise; les grands faisceaux 17 dans le milieu; la direction de cet amas de substance grise dans la partie interne 18 et dans l'externe 19, et la grandeur proportionnelle de chacune de ces divisions. — 20, 20. Commencement du faisceau pyramidal du cerveau. — 21, 21. Corps restiforme ou faisceau originaire du cervelet. — 22. Le quatrième ventricule, ou l'intervalle situé au-devant de la partie fondamentale du cervelet. — 23, 23. Entrée des pyramides au-dessous du pont ou du grand faisceau originaire du cerveau, au-dessous de la réunion du cervelet. — 24. Ligne médiane de la masse cérébrale. — 25. Milieu de la masse nerveuse de la partie fondamentale du cervelet. — 26. Ganglion ou *corpus rhomboideum* du cervelet. — 27, 27. La protubérance annulaire. — 28, 28. Valvule de Vieussens, ou masse de connexion de la partie primitive du cervelet avec les tubercules quadrijumeaux. — 29, 29. Nerfs pathétiques ou de la quatrième paire. — 30. Commissure ou masse de réunion des tubercules quadrijumeaux. — 31. La glande pinéale. — 32, 32. Cordon supérieur de connexion du corps pinéal, avec le grand ganglion cérébral inférieur. — 33. La réunion molle du grand ganglion cérébral inférieur (commissure médiane). — 34, 34. Corps mamillaires. — 35, 35. Entrelacement transversal du gros faisceau fibreux. — 36, 36. Entrelacement transversal au-dessous du nerf optique. — 37, 37. La couche optique ou le grand ganglion cérébral inférieur. — 38, 38. Entrelacement transversal des faisceaux nerveux des lobes moyens. — 39, 39. Entrelacement transversal du grand ganglion cérébral supérieur. — 40, 40. Repli du corps calleux, ou masse de réunion des circonvolutions inférieures du lobe antérieur.

PLANCHE 160.

Cette planche représente la grande commissure du cervelet *b b*; la réunion des circonvolutions antérieures du lobe moyen, et de quelques circonvolutions dans la grande fissure, ainsi que la masse de réunion des circonvolutions inférieures du lobe antérieur. (D'après M. Gall.)

Côté A. Le lobe antérieur du cervelet est enlevé par une coupe verticale *d*

dedans en dehors, pour que l'on aperçoive la convergence des filets de réunion de toutes les lamelles vers la ligne médiane; les lobes antérieur et moyen du cerveau sont entiers; le nerf optique est renversé, afin de montrer l'accroissement qu'il a tiré de la masse grise placée à son entrecroisement, la direction ascendante des fibres blanches 63, 63, en avant du nerf optique et en avant de la commissure antérieure 61 vers la cloison, et la connexion de la racine antérieure du nerf olfactif, par le moyen de la masse nerveuse 67, avec les faisceaux de réunion des circonvolutions inférieures du lobe antérieur 68, 68.

Côté B. La partie inférieure du cervelet est enlevée par une coupe horizontale qui passe par le sillon profond, qu'on voit par 65, 65, afin de faire connaître la différence des formes qu'opèrent dans le cervelet une coupe verticale et une coupe horizontale.

48. Coupe de l'occipital. — 69. Coupe du coronal. — 65, 65. Coupe horizontale du cervelet. — 91. Continuation de la fissure médiane antérieure de la moelle vertébrale. — 1. Commencement du grand faisceau originaire et du faisceau pyramidal du cerveau. — 66. Bande transversale derrière le ganglion olivaire. — A. Eminence olivaire de la moelle allongée. — C. Entrée des éminences pyramidales au-dessous de la protubérance annulaire. — E. E. Corps restiforme ou prolongement du cervelet vers la moelle allongée. — S. Corps frangé du cervelet (*corpus rhomboideum cerebelli*). — 64, 64, 64. Fibres nerveuses convergentes du cervelet. — 12. Paire mixte ou nerf trijumeau. — 70, 70. Commencement antérieur du bourrelet roulé. — W. W. W. Circonvolutions du lobe moyen. — G. G. Les gros faisceaux fibreux ou cuisses du cerveau. — 16. Corps mamillaire. — Y. Prolongement des corps mamillaires vers la masse commune de communication. — 35. Entrelacement transversal au-dessous du nerf optique. — V. Partie du nerf optique après son entrecroisement, renversée. — 20. Le nerf optique avant son entrecroisement. — 29. Renforcement du nerf optique à l'endroit de l'entrecroisement. — 18. Racine externe du nerf olfactif. — 19. Racine moyenne du même nerf. — 21. Racine interne du même nerf. — 23. Bulbe du nerf olfactif. — 25, 25. Lobe antérieur du cerveau. — 26, 27. Lobe moyen, et — 28. lobe postérieur du même organe. — M. Les stries blanches des corps striés. — L. L'amas externe de substance du grand ganglion cérébral supérieur. — I. Partie interne du ganglion précédent.

PLANCHE 161.

FIG. 1. Coupe verticale du crâne passant par le milieu des hémisphères droits du cerveau et du cervelet, et par l'orbite du côté correspondant. (D'après M. Gall.)

N° 1. Coupe du frontal. — 2. Coupe du pariétal droit. — 3. Coupe de l'occipital. — 4. Gouttière basilaire. — 5. Extrémité antérieure, — 6. extrémité posté-

rière, et — 6. partie supérieure de l'hémisphère droit du cerveau. — 8, 8, 8, 8, 8, 8, 8, 8. Coupe des circonvolutions cérébrales. — 9, 9, 9, 9, 9. Sillons qui séparent les circonvolutions cérébrales. — 10. Extrémité supérieure de la moelle épinière. — 11. L'éminence olivaire droite. — 12, 13. L'éminence pyramidale droite, s'introduisant au-dessous du pont de Varole ou protubérance annulaire. — 14. Nerf trijumeau. — 15. Coupe de la protubérance annulaire. — 16, 16. Corps restiformes ou prolongemens du cervelet vers la moelle allongée (faisceaux originaux du cervelet. Gall). — 17. Centre nerveux de l'hémisphère du cervelet. — 18, 18, 18. Coupe des lames du cervelet, qui forment ce qu'on nomme vulgairement l'arbre de vie. — 19. Portion intacte de la face inférieure du cervelet. — 20. Prolongemens antérieurs de la protubérance ou cuisses du cerveau. (Gros faisceaux fibreux du cerveau. Gall.) — 21. Entrelacement transversal du gros faisceau fibreux. — 22. Entrelacement transversal au-dessous du nerf optique. — 23, 23. Coupe des faisceaux nerveux qui forment les circonvolutions du lobe moyen. — 24. Entrelacement transversal du grand ganglion cérébral supérieur. — 25, 25, 25. Endroit du tissu des deux ordres de filamens nerveux. — 26. Coupe de la commissure antérieure. — 27, 27. Espace occupé par la tente du cervelet, qui sépare la face supérieure de ce dernier organe de la partie inférieure des lobes postérieurs du cerveau.

PLANCHE 162.

Fig. 1. Coupe verticale du crâne et de l'encéphale, faite d'avant en arrière, afin de faire voir le trajet du faisceau pyramidal à travers la commissure du cervelet; le prolongement des faisceaux postérieurs; le renforcement que leur procure le ganglion cérébral inférieur, et le cours des faisceaux nerveux qui en sortent. Cette figure sert principalement à montrer comment les circonvolutions internes et postérieures sont formées par les fibres nerveuses des prétendues couches optiques, de même que la planche précédente fait surtout connaître le cours du faisceau pyramidal, et la formation des circonvolutions externes et antérieures. (D'après M. Gall.)

Nº 1. Coupe du frontal. — 2. Coupe du pariétal. — 3. Coupe de l'occipital. — 4. Epaisseur de la crête cruciforme de l'os occipital. — 5. Partie du nez. — 6. Commencement du grand faisceau originaire, ou du faisceau pyramidal du cerveau. — 7. Le corps olivaire de la moelle allongée. — 8. Entrée du grand faisceau originaire au-dessous de la réunion du cervelet. (Entrée des pyramides au-dessous du pont.) — 9. Trajet et renforcement du grand faisceau originaire du cerveau entre la réunion du cervelet. (Trajet des pyramides à travers le pont.) — 10. Les gros faisceaux fibreux du cerveau (cuisses du cerveau). — 11, 11, 11. Le grand ganglion cérébral inférieur. (Couche optique.) — 12. Substance noi-

Explication des Planches.

râtre du cerveau. — 13. Nerf optique. — 14, 14, 14. Entrelacement transversal du grand ganglion cérébral supérieur (corps strié). — 15. Réunion des circonvolutions antérieures du lobe moyen. (Commissure antérieure.) — 16, 16, 16. Les faisceaux du grand ganglion cérébral supérieur. (Les stries blanches du corps strié.) — 17, 17, 17. Circonvolutions cérébrales. — 18, 18. Faisceau originaire du cervelet. (Corps restiforme, ou prolongement du cervelet vers la moelle allongée.) — 19. Ganglion du cervelet. (Corps frangé, ou *corpus rhomboideum* du cervelet.)

PLANCHE 163.

FIG. 1. Cette figure représente un cerveau renversé, et vu par sa face inférieure. Du côté droit B on voit l'ensemble de la masse nerveuse du cervelet et du cerveau, fendue sur la ligne médiane, depuis le grand renflement jusqu'à la masse commune de réunion (voûte), et renversée de côté. On a simplement enlevé la masse grise, derrière la jonction des nerfs optiques, et une petite partie du grand ganglion cérébral inférieur, pour que l'on découvre les deux cordons internes des corps mamillaires, dont l'un se partage vers la partie antérieure de la masse commune de communication, et l'autre dans l'intérieur du grand ganglion cérébral inférieur. Sur la ligne médiane, les fibres de réunion sont séparées en deux divisions par une couche fibreuse verticale; mais elles sont tellement adhérentes, que les commissures des circonvolutions inférieures du cerveau sont réunies aux commissures des circonvolutions supérieures, et que les deux grandes cavités du cerveau ne communiquent pas immédiatement l'une à l'autre.

Du côté gauche A, le grand renflement et le cervelet sont coupés. Une partie de la couche médiane est enlevée, pour que l'on voie la continuation du nerf oculo-musculaire commun; une partie de la face interne du grand ganglion cérébral inférieur est entière; la partie antérieure est ôtée, pour faire voir le prolongement du cordon interne postérieur des corps mamillaires, avec l'entrelacement transversal; le cordon antérieur et interne de ces corps mamillaires, et la bandelette blanche en avant du nerf optique, sont coupés dans le voisinage de la jonction des circonvolutions antérieures du lobe moyen; la cloison, la masse de réunion des circonvolutions inférieures, postérieures et antérieures, l'amas interne de substance grise du grand ganglion cérébral supérieur, les filets de réunion convergens situés entre la face du grand ganglion cérébral inférieur, sont enlevés pour montrer la grande réunion de toutes les circonvolutions supérieures, et la direction des filets de réunion, et pour faire voir comment les faisceaux nerveux divergens ont une direction opposée à celle des filets de réunion, et comment ils sont entrelacés les uns dans les autres. (D'après M. Gall.)

N° 1, 1, 1, 1. Lobe antérieur du cerveau. — 2, 2, 2, 2. Lobe moyen, et —

3, 3. lobe postérieur du même organe. — 4. Partie de la face inférieure du cervelet. — 5. Milieu de la masse nerveuse de la partie fondamentale du cervelet. — 6. Filets nerveux dans l'intervalle situé devant la partie fondamentale du cervelet. (Stries médullaires dans le quatrième ventricule.) — 7. Masse de connexion de la partie primitive du cervelet avec la masse nerveuse inférieure. (Voile médullaire de Reil.) — 8, 8. Masse de connexion de la partie primitive du cervelet avec les tubercules quadrijumeaux. (Valvule de Vieussens; voile médullaire de Reil.) — 9. Couche intermédiaire entre les parties primitives et la masse cérébrale. — 10. Couche intermédiaire entre les parties postérieures de la masse cérébrale ascendante. — 11, 11. Couche intermédiaire dans la grande commissure du cervelet. — 12, 12. Paire postérieure des tubercules quadrijumeaux. — 13, 13. Paire antérieure des tubercules quadrijumeaux. — 14, 14. Le grand ganglion cérébral inférieur. (Couche optique.) — 15, 15. Partie de la couche optique qui correspond au troisième ventricule. — 16, 16. La glande pinéale. — 17, 17. Cordon supérieur de connexion du corps pinéal avec le grand ganglion cérébral inférieur. — 18, 18. Cordon inférieur de connexion du corps pinéal avec les tubercules quadrijumeaux. — 19, 19, 19, 19. Partie de la masse commune de communication. (Voûte à trois piliers.) — 20, 20, 20. La cloison demi-transparente. — 21. Ventricules latéraux du cerveau. — 22, 22. Cordon interne des éminences blanches, vers la voûte à trois piliers. — 23, 23. Cordon des éminences blanches, se dirigeant vers l'entrelacement transversal, au-dessous du nerf optique. — 24, 24. Les éminences blanches ou corps mamillaires. — 25, 25. Commissure antérieure. — 26, 26. Bandelette de fibres transversales au-devant du nerf optique. — 27, 27. Masse de réunion des circonvolutions inférieures du lobe antérieur. (Repli du corps calleux.) — 28, 28. Nerf optique. — 29, 29. Entrecroisement des nerfs optiques. — 30, 30. Nerf oculo-musculaire commun. — 31. Substance noire du cerveau. — 32, 32. Couche intermédiaire des gros cordons fibreux. — 33. Les gros cordons fibreux du cerveau. (Cuisses du cerveau.) — 34. Commissure des tubercules quadrijumeaux. — 35, 35, 35. Circonvolutions internes postérieures du lobe antérieur du cerveau. — 36, 36, 36, 36. Filets nerveux convergens de la grande commissure cérébrale. — 37. Entrelacement transversal des faisceaux nerveux du lobe moyen. — 38, 38. Entrelacement transversal du grand ganglion cérébral supérieur. — 39, 39. Endroit du tissu des deux ordres de filaments nerveux. — 40, 40, 40. Les faisceaux du grand ganglion cérébral supérieur. (Les stries blanches du corps strié.)

PLANCHE 164.

Fig. 1. Coupe verticale du crâne, du cervelet et de la protubérance, faite sur la ligne médiane. (D'après M. Gall.)

Explication des Planches.

31

N° 1. Coupe de l'occipital, des — 2. pariétaux au niveau de la suture sagittale, et du — 3. coronal. — 4. Le nez. — 5, 5. Circonvolutions cérébrales de la face plane de l'hémisphère droit. — 6. Partie moyenne de la grande commissure cérébrale. (Corps calleux.) — 7. Extrémité antérieure, et — 8. extrémité postérieure du corps calleux. — 9, 9, 9, 9. La cloison transparente (*septum lucidum*). — 10. Coupe de la commissure antérieure. — 11. Bandelette de fibres transversales en avant du nerf optique. — 12. Face interne de la couche optique droite au niveau du troisième ventricule. — 13. Portion de la voûte à trois piliers. — 14. Portion de la face supérieure de la couche optique. — 15. Corps pinéal. — 16. Cordon supérieur de connexion du corps pinéal. — 17. Commissure postérieure. — 18. Cordon inférieur de communication du corps pinéal avec les tubercules quadrijumeaux. — 19. Partie antérieure des tubercules quadrijumeaux. — 20. Partie postérieure des mêmes tubercules. — 21. Orifice antérieur de l'aqueduc de Sylvius. — 22. Valvule de Vieussens. — 23. Quatrième ventricule. — 24. Milieu de la masse nerveuse de la partie fondamentale du cervelet. — 25. Substance grise située derrière — 26. l'entrecroisement des nerfs optiques. — 27. Prolongement de la masse grise située derrière l'entrecroisement des nerfs optiques (*infundibulum*). — 28. Corps mamillaire. — 29. Nerf de la troisième paire. — 30. Couche intermédiaire des gros faisceaux fibreux. — 31. Bord inférieur de l'intervalle entre le grand ganglion cérébral inférieur. — 32. Couche intermédiaire entre les parties postérieures de la masse cérébrale ascendante. — 33. La protubérance annulaire. — 34. Couche intermédiaire dans la grande commissure du cervelet. — 35. Entrée des éminences pyramidales en dessous de la protubérance. — 36. Couche intermédiaire entre les deux moitiés du grand renflement. — 37. Commencement du grand faisceau originaire du cerveau. — 38. Continuation des sillons collatéraux de la masse nerveuse cervicale. — 39. Portion de la face inférieure du cervelet. — 40. Les gros faisceaux fibreux du cerveau. (Cuisses du cerveau.)

PLANCHE 165.

FIG. 1. Cerveau vu par sa face inférieure. Le cervelet est renversé sur les lobes antérieurs du cerveau, et vu lui-même par conséquent par sa face supérieure. La valvule de Vieussens est fendue dans toute sa longueur, afin de faire voir le quatrième ventricule. On voit, outre les tubercules quadrijumeaux, leur réunion et leurs connexions avec les parties voisines, les *corpora geniculata*, la partie postérieure de la couche optique, et l'ensemble de la masse de réunion de toutes les circonvolutions postérieures du lobe moyen et de toutes les circonvolutions inférieures du lobe postérieur. (D'après M. Gall.)

N° 1, 1. Parties postérieures des hémisphères cérébraux. — 2. Partie postérieure de la grande scissure qui sépare les hémisphères précédents. — 3, 3. Circon-

volution des lobes postérieurs du cerveau. — 4, 4, 4, 4. Partie postérieure de la voûte à trois piliers réunie au corps calleux. — 5, 5, 5, 5, 5. Le corps frangé ou la bandelette festonnée du pied d'hippocampe. — 6, 6, 6. Commencement antérieur du bourrelet roulé. — 7, 7. Les ongles du pied d'hippocampe. — 8, 8, 8, 8. Les ventricules latéraux du cerveau. — 9. Filets nerveux convergens de la grande commissure cérébrale. — 10, 10. Couche optique. — 11. Le tubercule externe (*corpus geniculatum externum*). — 12. Le tubercule interne (*corpus geniculatum internum*). — 13. Le corps pinéal. — 14. Tubercules quadrijumeaux antérieurs. — 15. Tubercules quadrijumeaux postérieurs. — 16. Commissure ou masse de réunion des tubercules quadrijumeaux. — 17. Nerf pathétique. — 18, 18, 18, 18. Valvule de Vieussens, fendue longitudinalement et renversée en dehors. — 19. Quatrième ventricule. — 20. Les gros faisceaux fibreux du cerveau. (Cuisses du cerveau.) — 21, 21. La protubérance annulaire. — 22. Face supérieure du cervelet. — 23. Appendice vermiculaire du cervelet, ou partie fondamentale du cervelet. — 24, 24. Lobes moyens, et — 25, 25. lobes antérieurs du cerveau.

PLANCHE 166.

FIG. 1. Coupe verticale de deux circonvolutions cérébrales, pour faire voir les rapports des substances médullaire et grise dans ces mêmes circonvolutions. (D'après M. le docteur Gall.)

N° 1. Base d'une circonvolution simple, toujours plus large que — 2. le sommet de cette circonvolution. — 3. Circonvolution simple dont le sommet est déprimé et semble rentrer en dedans. — 4, 4. La partie la plus profonde des sillons qui séparent les circonvolutions.

FIG. 2. Les mêmes circonvolutions cérébrales dédoublées par l'insufflation de l'air, au niveau de leur base.

N° 1. Division s'étendant de la base au — 2. sommet de la circonvolution. — 3. Division simple de la base d'une circonvolution dont le sommet est déprimé. — 4, 4. Bifurcation que la division précédente éprouve vers le sommet de la circonvolution.

FIG. 3. Circonvolution cérébrale fendue longitudinalement, pour faire voir les deux lames égales qui appartiennent à chaque côté de la circonvolution, et la disposition des fibrilles nerveuses de chacune de ces lames.

N° 1, 1. Fente qui sépare la circonvolution. — 2, 2. Fibrilles nerveuses de la base de la circonvolution, se perdant dans la substance grise en se portant en partie sur — 3, 3. les côtés, et — 4, 4. le sommet de la circonvolution.

FIG. 4. Circonvolution cérébrale dédoublée par une injection d'eau faite par une ouverture pratiquée au sommet de la circonvolution.

N° 1. Ouverture par laquelle l'eau a été injectée. — 2, 2. Sommet de la circonvolution coupée dans sa longueur pour faire voir la division en deux lames de cette même circonvolution.

Fig. 5. Circonvolutions cérébrales dépliées à différens degrés par la sérosité, dans les hydrocéphales.

N° 1, 1. Circonvolutions entièrement dépliées et changées en membrane. — 2. Substance médullaire formant la couche intérieure, et — 3. substance corticale formant la couche extérieure de la membrane précédente. — 4. Circonvolution presque entièrement dépliée. — 5. Circonvolution à peine dépliée, et — 6. circonvolution intacte.

PLANCHE 167.

Fig. 1. Lobe du quatrième ventricule, ou moelle allongée et protubérance annulaire vue par leur face inférieure. (D'après le professeur Rolando.)

N° 1. Nerf optique. — 2. Jonction des nerfs optiques. — 3. Pédicule de la glande pituitaire. — 4. Eminences mamillaires. — 5. Pédoncules du cerveau. — 6. Petits faisceaux de filamens médullaires nés de la face interne et supérieure du cervelet, un peu plus bas que la quatrième paire, et décrits par *Malacarne* sous le nom d'accessoires des nerfs moteurs oculaires communs. — 7. Troisième paire de nerfs. — 8. Bande supérieure de la protubérance, se contournant en dedans, et gagnant la face intérieure des pédoncules moyens du cervelet. — 9. Bande moyenne; — 10. bande inférieure de la protubérance, dont les fibres s'entrelacent dans les pédoncules du cervelet. — 11. Pédoncules moyens, — et 12. pédoncules inférieurs du cervelet. — 13. Eminences olivaires. — 14, 14. Filamens arciformes. — 15, 15. Cordons antérieurs ou abdominaux de la moelle épinière. — 16. Tubercules cendrés. — 17. Pyramides antérieures. — 18. Impression des racines inférieures ou abdominales des nerfs spinaux. — 19. Cinquième paire de nerfs.

Fig. 2. Le même organe montrant la structure des éminences olivaires et de la protubérance.

N° 1, 2. Faisceaux du cordon inférieur de la moelle qui se croisent devant et derrière l'éminence olivaire circonscrite par eux, et passent à travers la matière grise qui sépare l'étage inférieur de la protubérance de son étage moyen. — 3. Corps dentelé ou capsule plissée de l'éminence olivaire, renfermant une substance médullaire et fibreuse. — 4. Sixième paire, et — 5. septième paire de nerfs. Les autres numéros ont la même signification que dans la figure précédente.

Fig. 3. Moelle allongée, protubérance, pédoncules cérébraux et tubercules quadrijumeaux.

N° 1. Nerf optique. — 2. Glande pinéale. — 3. Pyramide postérieure. — 4. Corps dentelé des pédoncules du cervelet. — 5. Tige pituitaire. — 6. Tubercules mamillaires. — 7. Pédoncules du cerveau. — 8. Nerf de la troisième paire. — 9. Bande supérieure, — 10. bande moyenne, et — 11. bande inférieure de la protubérance. — 12. Cinquième paire de nerfs. — 13. Sixième paire de nerfs. — 14. Nerf facial. — 15. Eminences olivaires. — 16. Nerf pneumo-gastrique. — 17. Nerf acoustique. — 18. Nerf glosso-pharyngien. — 19. Filaments arciformes. — 20. Pyramides antérieures. — 21. Tubercules cendrés. — 22. Cordons antérieurs ou abdominaux de la moelle épinière. — 23. Accessoires des nerfs moteurs oculaires communs. — 24. Pédoncules moyens du cervelet. — 25. Tubercules quadrijumeaux.

FIG. 4. Moelle allongée, valvule de Vieussens et tubercules quadrijumeaux, vus en dessus.

N° 1. Glande pinéale. — 2. Petit faisceau médullaire formant une commissure aux — 3. tubercules quadrijumeaux antérieurs. — 4. Nerf de la quatrième paire. — 5. Fibres longitudinales de la valvule de Vieussens. — 6. Lamelles transversales de la valvule précédente, blanches intérieurement et recouvertes de matière grise. — 7. Fibres médullaires blanches du quatrième ventricule, dont on a fait les racines du nerf auditif. — 8. Feuilles cendrées du quatrième ventricule, ou terminaison des replis supérieurs des faisceaux gris de la moelle, qui ont formé latéralement les tubercules cendrés. — 9. Lane de réunion des faisceaux gris. — 10. Pédoncules antérieurs et supérieurs du cervelet. — 11. Corps dentelé du cervelet. — 12. Nerf acoustique.

FIG. 5. Coupe transversale de la protubérance annulaire, près de son bord supérieur ou antérieur.

N° 1. Valvule de Vieussens. — 2. Eminences longitudinales, étendues de l'aqueduc de Sylvius jusqu'à l'angle postérieur du quatrième ventricule. — 3. Cordons antérieurs de la moelle épinière. — 4, 4. Réseau de matière grise. — 5. Etage supérieur des fibres transversales de la protubérance. — 6. Etage moyen de cette commissure. — 7. Etage inférieur. — 8. Pyramides antérieures.

FIG. 6. Coupe du même organe, un peu au-devant du milieu de sa longueur.

N° 1. Faisceaux de l'étage inférieur qui se rendent aux pyramides, et leur forment une sorte de commissure antérieure. Les autres chiffres ont la même signification que dans la figure précédente.

FIG. 7. Coupe du même organe, faite près de son bord inférieur.

N° 1. Racines de la cinquième paire. Les autres chiffres ont la même signification que dans la figure précédente.

PLANCHE 168.

FIG. 1, 2, 3. Protubérances du crâne données par M. le docteur Gall, comme pouvant servir à faire reconnaître les penchans instinctifs de l'homme.

N° 1. Instinct de la propagation. — 2. Amour de la progéniture. — 3. Attachement, amitié. — 4. Instinct de la défense de soi-même, et de sa propriété, amour des rixes et des combats. — 5. Instinct carnassier, penchant au meurtre. — 6. Ruse, finesse, savoir-faire. — 7. Sentiment de la propriété, instinct de faire des provisions; convoitise, penchant au vol. — 8. Orgueil, hauteur, fierté, amour de l'autorité, élévation. — 9. Vanité, ambition, amour de la gloire. — 10. Circospection, prévoyance. — 11. Mémoire des choses, des faits; sens des choses; éducatibilité, perfectibilité. — 12. Sens des localités, sens des rapports dans l'espace. — 13. Mémoire des personnes, sens des personnes. (M. Spurzheim admet un organe de l'ordre, qu'il place en dehors de celui-ci; M. Gall n'est pas assez sûr de son existence pour se prononcer à cet égard.) — 14. Sens des mots, sens des noms, mémoire des mots, mémoire verbale. — 15. Sens du langage, de la parole, talent de la philologie. — 16. Sens des rapports des couleurs, talent de la peinture. — 17. Sens des rapports des tons, talent de la musique. — 18. Sens des rapports des nombres. — 19. Sens de mécanique, de construction, talent de l'architecture. — 20. Sagacité comparative. — 21. Esprit métaphysique, profondeur d'esprit. — 22. Esprit caustique, esprit de saillie. — 23. Talent poétique. — 24. Bonté, bienveillance, douceur, compassion, sensibilité, conscience. — 25. Faculté d'imiter, mimique. — 26. Théosophie. — 27. Fermeté, constance, persévérance, opiniâtreté.

PLANCHE 169.

FIG. 1. Coupe du crâne et du canal vertébral, destinée à faire voir la dure-mère et ses replis dans l'intérieur du crâne et le commencement du canal vertébral. Les sinus de la dure-mère sont injectés; leur confluent est mis à découvert, ainsi que le sinus latéral dont on voit facilement la continuation avec la veine jugulaire externe. (Tête de vieillard d'après une de mes préparations de concours.)

N° 1, 2, 3. Coupe verticale du crâne intéressant le coronal, le pariétal et l'occipital dont les portions restantes forment un arc osseux qui soutient la grande faux cérébrale. — 4. Coupe de la suture frontale. — 5. Coupe de la suture lambdoïde. — 6. Suture sagittale. — 7, 7, 7. Coupe horizontale du crâne. — 8. Coupe

oblique faite dans le temporal dont la portion mastoïdienne est entièrement enlevée ainsi que la presque totalité de l'occipital. — 9. Apophyse zygomatique. — 10. Os de la pommette. — 11. Os maxillaire supérieur. — 12. Apophyse ptérygoïde. — 13. Apophyse styloïde. — 14. Dure-mère recouvrant les fosses antérieures de la base du crâne. — 15. La même membrane recouvrant les fosses temporales internes. — 16. Partie moyenne de la grande faux cérébrale. — 17. Extrémité antérieure de la faux précédente s'attachant à l'apophyse *crista-galli*. — 18. Extrémité postérieure ou base de la grande faux cérébrale se continuant avec la tente du cervelet. — 19. Bord inférieur ou concave de la grande faux. — 20, 20. Bord supérieur ou convexe de la grande faux fixé aux os de la voûte du crâne. — 21. Face supérieure de la tente du cervelet. — 22. Coupe horizontale de la dure-mère au niveau des fosses occipitales supérieures. — 23, 23. Dure-mère qui tapissait les fosses occipitales inférieures ou cérébelleuses. — 24, 24. Prolongement de la dure-mère crânienne dans le canal vertébral, ou enveloppe méningienne de la moelle. — 25, 25, 25, 25, 25, 25, 25. Prolongemens canaliculés que la dure-mère spinale envoie de chaque côté à travers les trous de conjugaison, et qui logent les nerfs cervicaux. — 26. Prolongement fibreux de la dure-mère qui accompagne le premier nerf dorsal. — 27. Première vertèbre dorsale. — 28. Deuxième vertèbre dorsale. — 29. Apophyse épineuse de la vertèbre précédente. — 30, 30, 30, 30, 30. Vertèbres cervicales. — 31. Commencement du sinus longitudinal inférieur. — 32. Ouverture du sinus précédent dans le sinus droit, au-dessus des — 33, 33. *veines de Gallien*. — 34. Veine parallèle au sinus longitudinal supérieur, qui rampe dans l'épaisseur de la faux, et s'ouvre dans le sinus droit. — 35. Extrémité antérieure. — 36. partie moyenne, et — 37. extrémité postérieure du sinus longitudinal supérieur. — 38, 38. Veines de la grande faux qui s'ouvrent dans le sinus longitudinal supérieur. — 39. Le sinus droit. — 40. Le confluent des sinus (*torcular Herophili*). — 41. Une petite portion du sinus latéral gauche. — 42. Extrémité supérieure des sinus occipitaux. — 43. Le sinus latéral droit. — 44. Veines des fosses occipitales supérieures qui s'ouvrent dans le sinus précédent. — 45. Veines des fosses cérébelleuses qui s'ouvrent dans le même sinus. — 46. Extrémité antérieure du sinus latéral qui se contourne en se dirigeant vers le trou déchiré postérieur. — 47. Niveau du trou déchiré postérieur par lequel le sinus latéral s'ouvre dans — 48. la veine jugulaire interne. — 49. La veine mastoïdienne s'ouvrant dans le sinus latéral au niveau de la partie correspondante du temporal qui est enlevée. — 50. Partie de la suture écailleuse.

FIG. 2. Le confluent des sinus de la dure-mère, vu par sa partie postérieure, et ouvert afin de faire voir les orifices des sinus qui s'y rendent.

N° 1, 1. Portions de la dure-mère qui tapissait les fosses occipitales supérieures. — 2, 2. Portion de la dure-mère des fosses occipitales inférieures. — 3. Partie de la dure-mère au niveau du grand trou occipital. — 4. Extrémité postérieure du sinus longitudinal supérieur. — 5, 5. Portions des sinus latéraux. — 6, 6. Les sinus occipitaux. — 7. Cavité du *pressoir d'Hérophile*. Orifice du sinus

droit. — 8. Ouverture du sinus longitudinal supérieur. — 9, 9. Ouvertures des sinus latéraux. — 10. Orifices des sinus occipitaux.

FIG. 3. Coupe verticale et transversale de la grande faux cérébrale et des deux sinus longitudinaux.

N° 1, 1. Petite portion des pariétaux. — 2. Suture sagittale. — 3, 3. La dure-mère tapissant la face interne des pariétaux. — 4. Lamé de la dure-mère qui tapisse la face interne de la gouttière sagittale, et forme la paroi supérieure du sinus longitudinal supérieur. — 5, 5. Lames de la dure-mère qui se rapprochent et s'unissent en une seule pour former la faux, en laissant entre elles un intervalle triangulaire qui n'est que la cavité du sinus longitudinal supérieur. — 6, 6. Les faces latérales de la faux. — 7. Bord inférieur du même repli membraneux. — 8. Cavité du sinus longitudinal inférieur.

FIG. 4. Coupe transversale du sinus latéral gauche et de la partie correspondante de l'occipital.

N° 1. Portion de l'occipital. — 2. Portion de la dure-mère qui tapisse la fosse occipitale supérieure. — 3. Portion de la dure-mère qui tapisse la fosse occipitale inférieure. — 4. Lamé de la même membrane qui revêt le fond de la gouttière latérale. — 5. Cavité du sinus latéral. — 6. Coupe de la tente du cervelet.

PLANCHE 170.

FIG. 1. Coupes du crâne destinées à faire voir la grande faux cérébrale, la tente du cervelet, et les parties qui se trouvent sur la ligne médiane de l'encéphale.

N° 1, 1, 1. Coupe verticale du crâne faite à gauche de la suture sagittale. — 2. Sinus frontal ouvert. — 3. Occiput. — 4. Coupe horizontale du crâne. — 5. Coupe de l'os de la pommette. — 6. Cavité orbitaire ouverte en dehors. — 7. Arcade zygomatique. — 8. Grande faux cérébrale. — 9. Insertion de l'extrémité antérieure de la grande faux à l'apophyse *crista-galli*. — 10, 10. Insertion du bord convexe de la faux le long de la gouttière sagittale. — 11. Bord concave de la faux. — 12. Extrémité postérieure de la faux se continuant avec — 13. la tente du cervelet. — 14. Insertion de la tente du cervelet au bord supérieur du rocher. — 15. Bord libre de la même partie. — 16, 16. Circonvolutions de la partie antérieure de la surface plane de l'hémisphère droit du cerveau. — 17, 17. Portion des circonvolutions de l'hémisphère gauche coupé. — 18. Partie moyenne du corps calleux. — 19. Extrémité antérieure, et — 20. extrémité postérieure de la même partie. — 21. La cloison des ventricules. — 22. Commissure antérieure coupée. — 23. Membrane fine qui bouche en avant le troisième ventricule, et descend de l'extrémité antérieure du corps calleux à la partie supérieure de — 24. les nerfs optiques. — 25. Pilier antérieur de la voûte à trois piliers. — 26. Partie moyenne

de la même voûte. — 27. Extrémité postérieure de la même partie, se réunissant au corps calleux. — 28. Face interne de la couche optique. — 29. Coupe de la commissure des couches optiques. — 30, 30. Paroi latérale droite du troisième ventricule. — 31. Paroi inférieure du même ventricule. — 32. Tige pituitaire et cavité qu'elle présente souvent à son extrémité supérieure. — 33. Commissure postérieure. — 34. Corps pinéal. — 35. Prolongement antérieur du corps précédent. — 36. Portion de l'artère carotide interne. — 37. Lambeau de la dure-mère qui tapissait la surface orbitaire du coronal. — 38. La dure-mère recouvrant la fosse temporale interne.

PLANCHE 171.

Fig. 1. Coupe horizontale de la tête pour faire voir les sinus de la dure-mère à la base du crâne. Ces sinus sont ouverts dans toute leur étendue. Ceux du côté gauche sont remplis d'injection; ceux du côté droit sont vides. (Femme de 36 ans.)

N° 1. Coupe du coronal et cavité du sinus frontal mise à découvert. — 2, 2. Coupe des pariétaux. — 3. Coupe de l'occipital. — 4. Coupe de l'extrémité antérieure de la grande faux faite au niveau de l'apophyse *crista-galli*. — 5. Dure-mère tapissant les gouttières ethmoïdales. — 6. Dure-mère recouvrant la région orbitaire du frontal. — 7. La même membrane se réfléchissant sur le bord postérieur des petites ailes du sphénoïde, pour aller tapisser — 8. la fosse temporale interne. — 9. La même membrane tapissant les fosses occipitales supérieures et — 10. les fosses occipitales inférieures. — 11. La dure-mère tapissant la gouttière basilaire, et s'introduisant dans le canal vertébral par — 12. le grand trou occipital. — 13. Nerf optique. — 14. Portion de la tige et de la — 15. glande pituitaires. — 16. Coupe du sinus longitudinal supérieur. — 17. Confluent des sinus (*torcular Herophili*). — 18. Extrémité postérieure, et — 19. extrémité antérieure du sinus latéral. — 20. Partie moyenne du même sinus. — 21. Le sinus latéral se déchargeant dans le trou déchiré postérieur. — 22. Sinus occipital. — 23. Extrémité postérieure du sinus précédent s'ouvrant dans le confluent. — 24. Extrémité antérieure du même sinus s'ouvrant dans le sinus latéral, près du trou déchiré postérieur. (Cette dernière disposition n'est pas constante.) — 25. Sinus pétreux supérieur régnant le long du bord supérieur du rocher. — 26. Extrémité postérieure du même sinus s'ouvrant dans le sinus latéral. — 27. Extrémité antérieure du même sinus s'ouvrant dans le sinus caveux. — 28. Sinus pétreux inférieur. — 29. Extrémité antérieure du même sinus s'ouvrant dans le sinus caveux. — 30. Extrémité postérieure du même sinus se déchargeant dans le sinus latéral, au niveau du trou déchiré postérieur. — 31, 31. Deux sinus transverses réunissant les sinus pétreux inférieurs au niveau de la gouttière basilaire. — 32. Lame carrée du sphénoïde. — 33. Portion de la dure-mère qui recouvrait

Explication des Planches.

32

le sinus caverneux, détachée et renversée en dehors. — 34. Le sinus caverneux. — 35. L'artère carotide interne dans le sinus caverneux. — 36, 36. Le sinus coronaire entourant la fosse pituitaire et réunissant les sinus caverneux. — 37. Dure-mère tapissant la face postérieure du rocher. — 38. Dure-mère s'introduisant dans le conduit auditif interne. — 39. Ouverture de la dure-mère qui donne passage au nerf de la cinquième paire. — 41. La dure-mère s'introduisant dans le trou condylien antérieur.

PLANCHE 172.

FIG. 1. Elle représente la face supérieure du cerveau, dont les veines, injectées et détendues avec de la cire, viennent s'ouvrir dans le sinus longitudinal supérieur. (D'après Vicq-d'Azyr.)

N^{os} 1, 3. Partie antérieure des hémisphères cérébraux. — 2, 4. Partie postérieure des mêmes hémisphères. — 5. Extrémité antérieure, et — 6. extrémité postérieure du sinus longitudinal supérieur. — 7. Le sinus longitudinal supérieur, se divisant en deux rameaux (variété anatomique). — 8, 8, 8, 8. Veines qui s'ouvrent obliquement d'arrière en avant dans la partie antérieure ou la plus étroite du sinus longitudinal supérieur. — 9, 9. Veines qui s'ouvrent dans la partie moyenne du même sinus, en suivant la direction des précédentes. — 10, 10. Veines qui s'ouvrent dans la partie postérieure du sinus.

FIG. 2. Elle représente la voûte du crâne d'un enfant, revêtue par la dure-mère, dont les veines sont remplies d'une injection bleue très-fine. (Walter.)

N^o 1, 1. La grande faux du cerveau. — 2, 2, 2. Troncs des veines qui s'ouvrent dans le sinus longitudinal supérieur. — 3. Tronc de la veine meningée moyenne ou sphéno-épineuse. Les autres rameaux qu'on aperçoit sur cette figure sont les vénules de la dure-mère, dont les unes s'ouvrent dans le sinus longitudinal supérieur, et les autres s'anastomosent avec les divisions de la veine meningée moyenne, ou communiquent avec les veines extérieures du crâne par les veines émissaires.

PLANCHE 173.

Elle représente la dure-mère entièrement séparée du crâne et du canal vertébral, vue à l'extérieur par sa partie antérieure.

N^o 1. Portion de la dure-mère qui forme l'extrémité antérieure de la grande

faux cérébrale, et s'insérait à l'apophyse *crista galli*. — 2. Partie de la même membrane qui recouvrait les fosses antérieures et latérales de la base du crâne. — 3. Série de petits canaux fibreux que la dure-mère fournit aux nerfs olfactifs. — 4. Gaine fibreuse de la dure-mère qui entoure le nerf optique. — 5. Globe de l'œil. — 6. Dure-mère au niveau de la face supérieure du corps du sphénoïde. — 7. Dure-mère au niveau de la selle turcique. — 8. Dure-mère qui tapissait la gouttière basilaire. — 9. Dure-mère crânienne se continuant au niveau du grand trou occipital avec son prolongement rachidien. — 10. La dure-mère au niveau de la fente sphénoïdale. — 11. Nerfs de la troisième, de la quatrième et de la sixième paire, pénétrant la dure-mère en sortant du sinus caverneux pour pénétrer dans l'orbite. — 12. Dure-mère au-dessous du sinus caverneux. — 13. Artère carotide interne traversant la dure-mère en sortant du canal carotidien. — 14. Dure-mère au niveau des fosses temporales internes. — 15. Dure-mère au niveau des parois latérales du crâne. — 16. Branche ophthalmique. — 17. Branche maxillaire supérieure. — 18. Branche maxillaire inférieure du nerf trifacial, pénétrant la dure-mère. — 19. Nerfs facial et acoustique pénétrant la dure-mère. — 20. Golfe de la veine jugulaire au niveau du trou déchiré postérieur. — 21. Nerf glosso-pharyngien. — 22. Nerf pneumo-gastrique. — 23. Nerf spinal pénétrant la dure-mère au-devant du golfe de la veine jugulaire. — 24. Nerf grand hypoglosse traversant la dure-mère au niveau du trou condylien antérieur. — 25. La dure-mère au-dessous du sinus latéral. — 26. La dure-mère au-dessous des fosses occipitales inférieures. — 27, 27. Face antérieure de la gaine que la dure-mère fournit à la moelle épinière. — 28, 29, 30, 31. Gaines fibreuses que la dure-mère rachidienne fournit successivement aux nerfs cervicaux, dorsaux, lombaires et sacrés. — 32. Filamens fibreux qui terminent le prolongement rachidien de la dure-mère, et s'insèrent à — 33. le coccyx. — 34. Renflement olivaire formé par les nerfs spinaux au niveau des trous de conjugaison. — 35. Division des nerfs spinaux en deux branches.

PLANCHE 174.

FIG. 1. Disposition de la dure-mère à la base du crâne. La grande faux cérébrale a été enlevée, et la tente du cervelet conservée dans son intégrité. Du côté droit on a conservé les nerfs traversant la dure-mère pour sortir du crâne. Du côté gauche on voit les ouvertures qui donnent passage à ces mêmes nerfs. (Femme de 50 ans.)

N^{os} 1, 2, 3. Coupe horizontale du crâne passant par le coronal, les pariétaux et l'occipital. — 4. Extrémité antérieure de la grande faux, coupée près de son insertion à — 5. l'apophyse *crista galli*. — 6. Dure-mère tapissant les gouttières olfactives. — 7. Dure-mère couvrant les fosses antérieures et latérales de la base du crâne. — 8. Repli que forme la dure-mère au niveau du bord postérieur des

petites ailes du sphénoïde. — 9. La dure-mère recouvrant la face supérieure du sphénoïde. — 10. La dure-mère tapissant les fosses moyennes et latérales de la base du crâne. — 11. Dure-mère tapissant la fosse pituitaire. — 12. Dure-mère recouvrant la lame carrée du sphénoïde. — 13. Dure-mère tapissant la gouttière basilaire. — 14. La même membrane s'introduisant dans le canal vertébral par le grand trou occipital. — 15. Nerfs optiques. — 16. Artère carotide interne. — 17. Nerf moteur-oculaire commun. — 18. Nerf pathétique. — 19. Nerf trijumeau. — 20. Nerf moteur-oculaire externe. — 21. Nerf glosso-pharyngien. — 22. Nerf pneumo-gastrique. — 23. Nerf spinal. — 24. Nerf grand hypoglosse. — 25. Nerf sous-occipital. — 26, 26. Face supérieure de la tente du cervelet. — 27. Base de la grande faux cérébrale s'insérant sur la partie moyenne de la tente du cervelet. — 28. Terminaison du sinus longitudinal supérieur. — 29. Portion de la grande circonférence de la tente du cervelet qui s'insère à l'occipital. — 30. Seconde partie de la même circonférence qui se fixe au bord supérieur du rocher. — 31. Repli de la dure-mère qui semble former l'extrémité antérieure de la grande circonférence de la tente du cervelet, et se fixe à l'apophyse clinéoïde postérieure. — 32. Petite circonférence ou bord libre de la tente du cervelet. — 33. Repli fibreux qui termine en avant la petite circonférence de la tente du cervelet, et s'insère à l'apophyse clinéoïde antérieure.

FIG. 2. Coupe horizontale du cerveau, pour faire voir la disposition de l'arachnoïde et de la pie-mère à la surface de cet organe. Le corps calleux et la voûte à trois piliers sont enlevés, afin de laisser voir la toile choroïdienne et des plexus du même nom. (Homme d'environ 30 ans.)

N° 1, 1. Coupe des hémisphères cérébraux. — 2, 2. L'arachnoïde et la pie-mère intimement unies au niveau des circonvolutions cérébrales. — 3, 3. La membrane arachnoïde passant sur les circonvolutions sans s'introduire dans les sillons qui les séparent. — 4, 4. La pie-mère pénétrant jusqu'au fond des sillons des circonvolutions cérébrales. — 5. Extrémité antérieure, et — 6. extrémité postérieure de la grande scissure interlobaire. — 7. Extrémité antérieure du corps calleux qui borne en avant les ventricules latéraux. — 8. Portion de la cloison des ventricules. — 9. Corps strié et ventricules latéraux. — 10. Pilier antérieur de la voûte. — 11. Extrémité antérieure, et — 12. extrémité postérieure de la toile choroïdienne. — 13. Plexus choroïdes formant les côtés de la toile choroïdienne placée au-dessus du ventricule moyen et des couches optiques. — 14, 14. Extrémités postérieures du corps calleux et de la voûte à trois piliers coupées.

FIG. 3. Elle représente le plexus choroïde, dont les artères sont injectées. (D'après Vicq-d'Azyr.)

N° 1. Artère carotide interne. — 2. Artère du corps calleux. — 3. Artère de la scissure de Sylvius. — 4. Artère choroïdienne inférieure et antérieure. — 5. Artère communicante qui appartient au cercle artériel de Willis. — 6. Artère cérébrale profonde venant de la basilaire. — 7. Rameau de l'artère basilaire. — 8. Artère choroïdienne inférieure et postérieure. — 9, 9. Corne d'Ammon. —

10 à 11. Partie antérieure et supérieure du plexus choroïde. — 11 à 12. Partie supérieure et horizontale du même plexus. — 12 à 13. Partie postérieure et courbée du même plexus. — 13 à 14. Partie oblique et inférieure du même plexus. — 15, 15. Bord interne du plexus choroïde. — 16, 16. Partie moyenne et blanche de la couche optique. — 17, 17. Partie grise de la couche optique. — 18. Commissure antérieure du cerveau. — 19. Portion de la voûte à trois piliers. — 20. Cavité digitale du ventricule latéral.

PLANCHE 175.

FIG. 1. La moelle épinière retirée du canal vertébral, et vue dans toute son étendue par sa face antérieure. (Homme adulte.) Les paires des nerfs sacrés et lombaires sont démêlées et juxta posées. (D'après M. Gall.)

N° 1. L'extrémité supérieure de la moelle. Eminences pyramidales et sillon médian qui les sépare. — 2. Eminences olivaires. — 3. Face antérieure de la moelle et sillon médian qui règne dans toute sa longueur. — 4. Racines antérieures des nerfs cervicaux. — 5. Racines antérieures des nerfs dorsaux. — 6. Racines antérieures des nerfs lombaires, et — 7. des nerfs sacrés. — 8, 9, 10, 11. Les racines antérieures et postérieures des nerfs cervicaux, dorsaux, lombaires et sacrés, se réunissant pour sortir par les petits canaux fibreux que leur présente — 12, 12, la dure-mère rachidienne. — 13. Ganglions des nerfs cervicaux. — 14. Ganglions des nerfs dorsaux. — 15. Ganglions des nerfs lombaires, et — 16. ganglions des nerfs sacrés. — 17. Faisceaux des nerfs inférieurs de la moelle formant ce qu'on appelle vulgairement *la queue de cheval*. — 18. Nerf spinal. — 19. Ligament dentelé.

FIG. 2. La moelle épinière vue par sa face postérieure.

N° 1. L'extrémité supérieure de la moelle. — 2. *Calamus scriptorius*. — 3. Face postérieure de la moelle, et sillon médian qui règne dans toute sa longueur. — 4, 5, 6 et 7. Racines postérieures des nerfs cervicaux, dorsaux, lombaires et sacrés. (Les autres parties qui ne sont point numérotées sont les mêmes que dans la figure précédente.)

FIG. 3. Nerfs cervicaux d'un enfant de quatre ans, pour faire voir la fissure antérieure de la moelle séparée et déployée.

N° 1, 1. Bords latéraux de la fissure. — 2, 2. Couches de réunion des deux moitiés, situées au fond de la fissure antérieure.

FIG. 4. Fissure postérieure de la moelle séparée et déployée.

N° 1, 1. Bords latéraux. — 2, 2. Couches de réunion des deux moitiés, situées au fond de la fissure postérieure.

FIG. 5. Coupe transversale de la masse nerveuse cervicale.

N° 1, 1. Les deux moitiés de la masse nerveuse. — 2. Fissure médiane antérieure. — 3. Fissure médiane postérieure. — 4. Situation de la substance grise dans chaque moitié de la moelle vertébrale. — 5. Sortie et écartement des racines antérieures des paires de nerfs. — 6. Sortie et écartement des racines postérieures des mêmes paires de nerfs.

PLANCHE 176.

FIG. 1. Coupe transversale du crâne pour faire voir comment l'arachnoïde et la pie-mère se comportent relativement à la partie supérieure des hémisphères cérébraux. (Les vaisseaux sont injectés.)

N° 1. Coupe des os du crâne. — 2. La pie-mère et l'arachnoïde s'enfonçant dans la scissure qui sépare les hémisphères cérébraux. — 3. Portion de l'arachnoïde séparée de la pie-mère par l'insufflation, et passant au-dessus des sillons des hémisphères cérébraux sans s'y enfoncer. — 4. Pie-mère recouvrant les circonvolutions cérébrales. — 5. La même membrane s'enfonçant dans les sillons qui séparent ces circonvolutions. — 6, 6. Vaisseaux qui se distribuent à la surface du cerveau : leurs ramifications capillaires forment une trame qui entoure l'encéphale et constitue en grande partie la pie-mère.

FIG. 2. Section transversale de la moelle épinière d'un bœuf, faite au niveau des racines de la sixième paire des nerfs sacrés, afin de faire voir la structure de cet organe, d'après *Rolando*. (Quatre fois la grandeur naturelle.)

N° 1. Pie-mère qui entoure la moelle, séparée par la macération. De sa face interne se détachent des lamelles qui pénètrent entre les plis médullaires. On voit que les faisceaux antérieurs des nerfs sont formés d'une lamelle médullaire qui commence au fond du sillon antérieur, et présente des plis nombreux situés tout autour de la substance cendrée. Le nombre de ces plis est de cinquante environ pour chaque cordon antérieur. On voit que la lamelle médullaire qui forme ces plis radiés est continue depuis le fond du sillon antérieur jusqu'aux sillons latéraux postérieurs. — 2. Sillon antérieur, et — 3. sillon postérieur de la moelle moins distinct que l'antérieur, parce que la pie-mère n'y forme point de plis, et qu'il est occupé seulement par une petite portion membraneuse. — 4. Racines antérieures des nerfs spinaux. — 5. Racines postérieures des nerfs spinaux qui sortent exclusivement des cordons postérieurs de la moelle. — 6. Substance cendrée, spongieuse et vasculaire, tout-à-fait distincte de la — 7. substance cendrée postérieure, d'aspect gélatineux, plus brune que la précédente, et qui lui est en quelque manière unie par des prolongemens dentés qui ont de l'analogie avec ceux des sutures du crâne. — 8. Cordons postérieurs dans lesquels on voit les

mêmes plis plus tortueux. — 9. Lignes blanches postérieures qui correspondent aux racines postérieures. — 10. Partie des cordons médullaires postérieurs offrant la disposition du tissu celluloso-vasculaire qui entoure toutes les fibres médullaires.

PLANCHE 177.

FIG. 1. Plexus nerveux qui se distribue à la membrane olfactive sur la paroi externe des fosses nasales. (Homme adulte. D'après Scarpa.)

N° 1. Nerf olfactif. — 2. Nerf optique. — 3. Nerf moteur-oculaire commun. — 4. Nerf pathétique. — 5. Nerf trifacial. — 6. Nerf moteur-oculaire externe. — 7. Nerf facial. — 8. Nerf acoustique. — 9. Grosse portion du nerf trifacial qui se dilate pour former — 10, 10, son renflement plexiforme. — 11. Petite portion du même nerf qui ne s'unit point au renflement plexiforme, et se rend dans — 12. la branche maxillaire inférieure. — 13. Branche maxillaire supérieure. — 14. Branche ophthalmique. — 15. Nerf nasal. — 16. Filet ethmoïdal du nerf précédent, pénétrant dans la fosse nasale et allant se distribuer à — 17, 17. la partie antérieure de la membrane olfactive. — 18. Bulbe du nerf olfactif, envoyant à travers les trous de la lame criblée de l'ethmoïde, — 19, 19. douze ou treize troncs nerveux dont les branches, les rameaux, les filamens se distribuent sous forme de plexus, à la membrane olfactive au niveau des cornets supérieur et moyen. — 20. Filet malaire du nerf maxillaire supérieur, coupé. — 21. Nerf dentaire postérieur. — 22. Tronc commun aux — 23. nerf ptérygoïdien, et au — 24. nerf palatin. — 25. Rameau nasal antérieur du nerf ptérygoïdien qui se distribue à la membrane olfactive au niveau du cornet supérieur. — 26. Autres rameaux nasaux du même nerf coupés et renversés. — 27. Rameau du nerf ptérygoïdien qui s'anastomose avec le nerf facial et le grand sympathique. — 28. Rameau ascendant du nerf palatin antérieur qui se distribue au cornet moyen. — 29, 29. Deux rameaux descendants du même nerf qui se perdent sur le cornet inférieur. — 30, 30, 30. Nerf palatin postérieur dont les rameaux se distribuent dans la membrane palatine. — 31. Nerf palatin externe dont les rameaux se distribuent à — 32. la luette, à — 33. le voile du palais, et à — 34. la trompe d'Eustachi. — 35. Tige et glande pituitaires.

FIG. 2. Le nerf olfactif et les rameaux que fournit son bulbe entièrement isolés des parties voisines.

N° 1. Tronc du nerf. — 2. Bulbe. — 3, 3. Branches, rameaux et ramifications qui naissent du bulbe précédent.

FIG. 3. Nerfs des paupières. Côté gauche. (Jeune homme de 18 ans. Scarpa.)

N° 1. Nerf frontal de la branche ophthalmique, sortant par le trou orbitaire

supérieur. — 2. Rameau interne du même nerf, qui se perd dans la peau du front entre les sourcils. — 3. Rameau moyen du même nerf qui se perd dans le muscle frontal et la peau du sourcil. — 4. Rameau externe du même nerf, qui se rend au muscle frontal et dans toute la peau du front. — 5. Rameaux sourciliers du nerf frontal. — 6. Filets des nerfs sourciliers qui se rendent dans le muscle du même nom. — 7, 7. Autres filets du même nerf qui se perdent dans la paupière supérieure. — 8. Anastomoses des nerfs sourciliers avec le nerf facial. — 9, 9. Nerfs palpébraux supérieurs. — 10, 10. Les filets des nerfs précédents s'anastomosant entre eux sous forme d'anses dans la paupière supérieure. — 11, 11. Filamens nerveux qui naissent des anses précédentes et se perdent dans le bord de la paupière supérieure. — 12. Filets des mêmes nerfs qui se perdent vers l'angle interne de l'œil, et s'anastomosent avec le nerf sous-orbitaire. — 13, 13, 13. Nerfs palpébraux inférieurs naissant du nerf sous-orbitaire. — 14, 14. Rameaux des nerfs précédents qui se perdent dans la paupière inférieure. — 15, 15. Anses nerveuses formées par les anastomoses des filets des mêmes nerfs, anastomoses d'où naissent des filamens qui se rendent vers le bord libre de la paupière inférieure. — 16, 16, 16. Filets des mêmes nerfs qui s'anastomosent avec ceux du nerf facial. — 17, 17, 17. Rameaux de l'artère frontale qui accompagnent les branches supérieures des nerfs du même nom.

FIG. 4. Les nerfs de l'œil et de ses parties accessoires. (Scarpa.)

N° 1. Nerf optique. — 2. Nerf moteur-oculaire commun. — 3. Branche du nerf précédent qui se distribue au muscle droit interne de l'œil. — 4. Nerf pathétique. — 5. Filet que le nerf pathétique reçoit de la branche ophthalmique de la cinquième paire. — 6. Le nerf pathétique se perdant dans le muscle grand oblique de l'œil. — 7. Nerf trifacial. — 8. Renflement plexiforme du nerf précédent. — 9. Nerf maxillaire inférieur. — 10. Nerf maxillaire supérieur. — 11. Branche ophthalmique du nerf trifacial. — 12, 12. Branche nasale du nerf ophthalmique. — 13. Branche frontale du même nerf. — 14. Rameau interne, et — 15. rameau externe de la branche précédente. — 16. Branche lacrymale. — 17, 17. Branches du nerf lacrymal se distribuant à la glande du même nom. — 18. Filets du même nerf qui sortent de la glande précédente, et se perdent dans le muscle orbiculaire et la paupière supérieure. — 19. Autres filamens qui se perdent dans la paupière supérieure. — 20. Filet malaire du nerf maxillaire supérieur qui s'anastomose avec le nerf lacrymal. — 21. Nerf nasal. — 22, 22. Nerf moteur-oculaire externe.

FIG. 5. Elle représente la distribution du nerf de la troisième paire et le ganglion ophthalmique. (Scarpa.)

N° 1. Muscle droit supérieur de l'œil, renversé afin de faire voir sa face inférieure. — 2. Muscle élévateur de la paupière supérieure, également renversé. — 3. Nerf de la troisième paire ou nerf oculo-musculaire commun. — 4. Branche supérieure du nerf précédent. — 5. Filets d'anastomose du nerf précédent avec le nerf ophthalmique. — 6. Rameau du même nerf qui se perd dans le muscle

droit supérieur. — 7. Second rameau du même nerf qui se distribue au muscle élévateur de la paupière. — 8. Branche inférieure du nerf moteur-oculaire commun. — 9. Rameau moyen de la branche précédente qui se distribue au muscle droit inférieur de l'œil. — 10. Rameau du nerf moteur-oculaire commun qui se perd dans le muscle oblique inférieur. — 11. Ganglion ophthalmique. — 12. Faisceau supérieur des nerfs qui sortent du ganglion ophthalmique. — 13. Les nerfs précédents perçant la sclérotique. — 14. Faisceau inférieur des nerfs qui émanent du ganglion ophthalmique. — 15. Nerf trifacial. — 16. Branche ophthalmique du nerf précédent. — 17. Nerf maxillaire supérieur. — 18. Nerf maxillaire inférieur. — 19. Nerf lacrymal. — 20. Nerf nasal. — 21. Filet que le nerf nasal fournit au ganglion ophthalmique.

FIG. 6. Elle représente la branche de la troisième paire de nerfs qui se distribue au muscle droit inférieur de l'œil, le rameau nasal de la branche ophthalmique, et le nerf de la sixième paire. Le nerf de la cinquième paire est renversé. (Scarpa.)

N° 1. Le nerf de la cinquième paire renversé et vu par sa face inférieure. — 2. Renflement plexiforme du nerf précédent. — 3. Branche ophthalmique, — 4. branche maxillaire supérieure, — 5. branche maxillaire inférieure du nerf de la cinquième paire. — 6. Filets distincts du nerf trifacial qui passent sous le renflement plexiforme et se rendent dans le nerf maxillaire inférieur. — 7. Muscle oblique supérieur de l'œil, coupé. — 8. Nerf optique. — 9. Nerf de la troisième paire. — 10. Branche supérieure du nerf précédent. — 11. Anastomose du nerf précédent avec le nerf ophthalmique. — 12. Rameau du nerf de la troisième paire qui se rend au muscle oblique inférieur. — 13. Filet que le nerf précédent envoie au ganglion ophthalmique. — 14. Branche de la troisième paire qui se distribue au muscle droit inférieur de l'œil. — 15. Branche nasale du nerf ophthalmique. — 16. Filet ethmoïdal de la branche précédente. — 17. Filet externe de la branche nasale de l'ophthalmique. — 18. Nerfs ciliaires fournis par la branche nasale. — 19. Nerf lacrymal coupé. — 20. Nerf de la sixième paire. — 21, 21, 21. Filets du grand sympathique qui entourent l'artère carotide interne et s'unissent au nerf de la sixième paire. — 22. Terminaison du nerf de la sixième paire dans le muscle droit externe de l'œil.

PLANCHE 178.

FIG. 1. Coupe verticale de la tête et de la cavité orbitaire destinée à faire voir les nerfs de la seconde, de la troisième, de la quatrième et de la cinquième paire. (Homme d'environ 30 ans.)

N° 1. Cavité du crâne revêtue par la dure-mère. — 2. Protubérance cérébrale

Explication des Planches.

33

coupée au niveau de ses prolongemens antérieurs, et soulevée. — 3. Tubercules quadrijumeaux. — 4. Prolongemens cérébelleux de la protubérance, coupés. — 5. Coupe du cervelet. — 6. Hémisphères du cervelet. — 7. Commencement de la moelle épinière. — 8. Eminence pyramidale. — 9. Eminence olivaire. — 10. Corps restiforme. — 11. Gouttière basilaire. — 12, 12. Artère carotide interne. — 13. Le nerf optique. — 14. Nerf de la troisième paire naissant des prolongemens de la protubérance. — 15. Branche supérieure du nerf précédent se divisant en deux rameaux pour les muscles droit supérieur de l'œil et élévateur de la paupière supérieure. — 16. Branche inférieure du nerf de la troisième paire se divisant en trois rameaux : — 17. rameau de la branche précédente destinée au muscle droit interne de l'œil ; — 18. second rameau de la même branche destiné au muscle droit inférieur de l'œil ; — 19. troisième rameau de la même branche qui se rend à l'oblique inférieur de l'œil. — 20. Le nerf pathétique ou de la quatrième paire, naissant des parties latérales de la valvule de Vieussens, au-dessous des tubercules quadrijumeaux. — 21. Le même nerf se contournant sur les prolongemens antérieurs de la protubérance. — 22. Filets de ce nerf allant au muscle oblique supérieur de l'œil. — 23. Nerf de la cinquième paire naissant de la protubérance. — 24. Renglement plexiforme du nerf précédent au niveau de la fosse temporale interne. — 25. Branche maxillaire inférieure du nerf précédent sortant du crâne par le trou du même nom. — 26. Branche maxillaire supérieure sortant du crâne par le trou du même nom. — 27. Branche ophthalmique du nerf trifacial pénétrant dans l'orbite et se divisant en trois branches secondaires : — 28. Branche frontale se dirigeant vers la paroi supérieure de l'orbite, et se divisant en deux rameaux. — 29, 29. Les deux rameaux précédens sortant de l'orbite en se réfléchissant de bas en haut sur l'arcade orbitaire. — 30. Branche nasale du nerf ophthalmique se divisant en deux rameaux, savoir : — 31. rameau ethmoïdal de la branche nasale pénétrant dans le trou orbitaire interne antérieur ; — 32. rameau frontal de la branche nasale. — 33. Branche lacrymale naissant du nerf ophthalmique et se divisant en plusieurs filets qui pénètrent dans — 34. la glande lacrymale. — 35. Le nerf de la sixième paire naissant dans le sillon qui sépare la protubérance des éminences pyramidales et olivaires. — 36. Le même nerf passant en dehors de l'artère carotide. — 37. Filamens rougeâtres que le nerf précédent reçoit du ganglion cervical supérieur au niveau de l'artère carotide. — 38. Extrémité du nerf de la sixième paire qui pénètre dans le muscle droit externe de l'œil. — 39. Ganglion ophthalmique. — 40. Filet que le ganglion précédent reçoit de la branche nasale du nerf ophthalmique. — 41. Filet que le ganglion ophthalmique reçoit en arrière et en bas de la branche du nerf de la troisième paire qui se rend au muscle oblique inférieur de l'œil. — 42, 43. Nerfs ciliaires naissant de la partie antérieure du ganglion ophthalmique, et perçant obliquement la partie postérieure de la sclérotique qui est coupée circulairement vers sa partie postérieure. — 44, 44. Les nerfs ciliaires rampant sur la face externe de la choroïde. — 45. Ligament ciliaire. — 46. Iris. — 47. Apophyse ptérygoïde.

— 48. Fente ptérygo-maxillaire et trou sphéno-palatin. — 49. Apophyse malaire de l'os maxillaire supérieur. — 50. Ouverture antérieure des fosses nasales.

FIG. 2. Les nerfs optiques ou de la seconde paire, depuis leur origine jusqu'à leur terminaison.

N° 1. Tubercules quadrijumeaux supérieurs. — 2. Tubercules quadrijumeaux inférieurs. — 3. Les nerfs optiques naissant des parties latérales des tubercules précédents. — 4. Portion aplatie des nerfs optiques dépourvue de névrlème, et qui se contourne sur les prolongemens antérieurs de la protubérance. — 5. Commissure des nerfs optiques. — 6. Nerf optique du côté droit entouré de la gaine que lui fournit la dure-mère. — 7. Le nerf précédent s'insérant à la partie postérieure du globe de l'œil. — 8. Œil droit vu par sa face supérieure. Sclérotique. — 9. Cornée transparente. — 10. Nerf optique droit gauche revêtu seulement de son névrlème. — 11. Le nerf précédent se rétrécissant à son entrée dans le globe de l'œil. — 12. Expansion du nerf optique ou membrane rétine avec ses artères. — 13. Iris. — 14. Crystallin.

PLANCHE 179.

FIG. 1. Elle représente le nerf de la cinquième paire (trifacial), et les principales distributions de ses trois branches. (Côté droit. D'après le cadavre d'une femme âgée d'environ 25 ans.)

N° 1. Coupe verticale de la paroi supérieure de l'orbite. — 2. Apophyse clinéoïde antérieure. — 3. Trou optique. — 4. Coupe verticale de l'os de la pommette. — 5. Paroi interne de l'orbite. — 6. Aile externe de l'apophyse ptérygoïde, et au-devant la fente ptérygo-maxillaire. — 7. Coupe de la branche de la mâchoire inférieure. — 8. Muscle ptérygoïdien interne. — 9. Tronc du nerf trifacial. — 10. Renflement plexiforme du même nerf situé dans la fosse temporale interne. — 11. Nerf ophthalmique se séparant du renflement précédent et s'introduisant dans l'orbite par la fente sphénoïdale. — 12. Branche frontale du nerf ophthalmique. — 13. Branche nasale du nerf ophthalmique. — 14. Rameau ethmoïdal, et — 15. rameau nasal externe du nerf nasal. — 16. Nerf lacrymal coupé peu après sa naissance de la branche ophthalmique. — 17. Nerf maxillaire supérieur se séparant du renflement plexiforme et s'introduisant dans le trou grand rond. — 18. Rameau orbitaire naissant du nerf maxillaire supérieur. — 19. Filet temporal, et — 20. filet malaire du rameau orbitaire. — 21. Le tronc du nerf maxillaire supérieur au-dessus de la fente ptérygo-maxillaire. — 22. Filet du nerf maxillaire supérieur se rendant au — 23. ganglion de *Meckel* ou sphéno-palatin. — 24. Nerfs palatins naissant de la partie inférieure du ganglion sphéno-palatin, et descendant dans la fente ptérygo-palatine. — 25. Nerf Vidien ou ptérygoïdien naissant de la

partie postérieure du ganglion sphéno-palatin et s'introduisant dans le trou Vidien. — 26. Rameaux dentaires supérieurs et postérieurs naissant du nerf maxillaire supérieur et descendant derrière la tubérosité maxillaire pour s'introduire dans les canaux du même nom, lesquels ont été ouverts. — 27, 27, 27, 27, 27. Filets des nerfs dentaires postérieurs s'introduisant dans les racines des dents molaires. — 28. Le tronc du nerf maxillaire supérieur dans le canal sous-orbitaire, lequel est ouvert. — 29. Nerf dentaire antérieur se détachant du nerf maxillaire supérieur. — 30, 30, 30. Filets du nerf dentaire antérieur se rendant aux racines des dents incisives, de la canine et des deux petites molaires. — 31. Branche sous-orbitaire du nerf maxillaire supérieur se divisant dans la joue en rameaux qui s'écartent, et sont distingués en externes, internes, supérieurs et inférieurs. — 32. Le nerf maxillaire inférieur se séparant du renflement plexiforme, et sortant du crâne par le trou ovale. — 33. Branche supérieure du nerf maxillaire inférieur se séparant de la branche inférieure du même nerf, pour donner naissance aux rameaux temporaux profonds, massétérin, buccal et ptérygoïdiens. — 34. Rameaux temporaux profonds. — 35. Rameau massétérin. — 36. Rameaux ptérygoïdiens. — 37. Rameau buccal. — 38. Filets que le rameau buccal donne aux muscles ptérygoïdiens et temporal. — 39. Filets que le rameau buccal donne aux muscles buccinateur, canin, à la commissure des lèvres et à la peau. — 40. Branche inférieure du nerf maxillaire inférieur se séparant de la branche supérieure pour fournir les nerfs lingual, dentaire inférieur et auriculaire. — 41. Nerf lingual. — 42, 42. Le filet nerveux appelé *corde du tympan* venant s'unir au nerf lingual. — 43. Filet fourni par le nerf lingual au muscle ptérygoïdien. — 44, 44. Cordon nerveux qui se détache du nerf lingual et se perd dans la glande sous-maxillaire, en formant une espèce de plexus nerveux. (Ce filet n'est, suivant quelques anatomistes, que la corde du tympan qui se détache du nerf lingual auquel elle est accolée, pour se perdre dans la glande sous-maxillaire.) — 45. La glande sous-maxillaire isolée et abaissée au-dessous de la mâchoire inférieure. — 46. Filet qui se détache du nerf lingual et se perd dans la partie postérieure des gencives et dans la membrane muqueuse de la bouche. — 47. Filet que le nerf lingual donne à la glande sublinguale. — 48. Le nerf lingual s'avancant vers la pointe de la langue, entre les muscles lingual et génio-glosse. — 49. Filets qui terminent le nerf lingual et se distribuent à la langue, et qu'on peut suivre jusqu'aux papilles de la membrane muqueuse de cet organe. — 50. Le nerf dentaire inférieur descendant entre la branche de la mâchoire qui est enlevée et le muscle ptérygoïdien interne, pour s'engager dans le canal dentaire inférieur. — 51, 51. Rameau mylo hyoïdien qui se sépare du nerf dentaire inférieur pour aller se distribuer aux muscles de la région sus-hyoïdienne. — 52. Le nerf dentaire inférieur renfermé dans le canal du même nom, lequel est mis à découvert. — 53, 53, 53, 53, 53. Filets fournis par le nerf dentaire inférieur aux racines des grosses et petites molaires. — 54, 54, 54. Filets fournis par le même nerf aux racines des dents canines et incisives. — 55. Filets qui terminent le nerf dentaire inférieur, et sortent en rayonnant par le trou mentonnier pour aller se perdre dans les muscles triangulaire, carré, rele-

veur du menton, buccinateur, orbiculaire des lèvres, etc. — 56, 56. Nerf auriculaire ou temporal superficiel, formant la troisième division de la branche inférieure du nerf maxillaire inférieur, et coupé peu après son origine.

FIG. 2. La figure précédente, ombrée.

FIG. 3. Elle représente la disposition du nerf facial dans l'aqueduc de Fallope jusqu'à sa sortie par le trou stylo-mastoïdien. La caisse du tympan est ouverte par une coupe faite au rocher, les osselets de l'oreille sont légèrement abaissés pour laisser voir le nerf facial et l'aqueduc de Fallope ouvert dans toute son étendue. (Côté gauche. D'après le cadavre d'un homme âgé de 36 ans.)

N° 1, 1. Coupe horizontale du crâne. — 2, 2. Coupe verticale passant par l'apophyse mastoïde, mettant à nu les cellules mastoïdiennes et la cavité du tympan. — 3. Bord de la grande aile du sphénoïde qui s'articulait avec la portion écailleuse du temporal. — 4. Artère carotide interne à sa sortie du canal carotidien. — 5. Face supérieure du rocher. — 6. Le nerf facial dans l'aqueduc de Fallope. — 7. Nerf Vidien glissant sur la face supérieure du rocher. — 8. Anastomose du filet supérieur du nerf Vidien avec le nerf facial dans l'aqueduc de Fallope. — 9. Le marteau. — 10. L'enclume. — 11. L'étrier. — 12. Filet du nerf facial qui se rend dans le muscle interne du marteau. — 13. Autre filet du même nerf qui se distribue au muscle de l'étrier. — 14. La corde du tympan se séparant du nerf facial et passant, en se réfléchissant en haut et en dehors, dans la caisse du tympan pour passer entre le manche du marteau et la longue branche de l'enclume, afin d'aller s'unir en — 15 à 16. à la branche linguale du — 17, 17. nerf maxillaire inférieur. — 18. Le nerf facial sortant du trou stylo-mastoïdien. — 19. Rameau auriculaire postérieur naissant du nerf facial, relevé et soutenu par une épingle. — 20. Filet antérieur, et — 21. filet postérieur du rameau auriculaire postérieur. — 22. Rameau stylo-hyoïdien du nerf facial allant se rendre aux muscles qui naissent de l'apophyse styloïde. — 23. Rameau sous-mastoïdien se distribuant au — 24. ventre postérieur du muscle digastrique. — 25. Division du nerf facial en deux branches, nommées l'une — 26. branche temporo-faciale, et l'autre — 27. branche cervico-faciale. — 28. Apophyse styloïde. — 29. Portion du muscle stylo-hyoïdien. — 30. Muscle antérieur du marteau. — 31. Aile externe de l'apophyse ptérygoïde.

PLANCHE 180.

Elle représente les nerfs superficiels de la face et du col. La glande parotide a été enlevée pour faire voir la division des branches du nerf facial qui se trouvent cachées par cet organe. (D'après M. Charles Bell.)

N° 1. Branche supérieure ou temporo-faciale du nerf facial. — 2, 2. Filets

temporaires de la même branche allant se distribuer à la région temporale et jusqu'au sommet de la tête. — 3. Autres filets du nerf facial qui se portent au front et s'anastomosent avec les filets de la branche frontale du nerf ophthalmique. — 4, 4. Filets palpébraux du nerf facial, qui se perdent dans les paupières. — 5, 5. Autres filets du même nerf qui se portent jusque sur les côtés du nez. — 6. Branche du nerf facial, dont les filets se perdent dans les muscles de la bouche et dans les tégumens des joues. — 7. Anastomose des branches antérieures du nerf facial, fournissant plusieurs filets qui se perdent dans les muscles de la bouche, et une branche qui se perd dans les muscles de l'aile du nez. — 8. Branches du nerf facial qui se portent à la commissure des lèvres, aux muscles de la lèvre inférieure, et s'anastomosent avec les filets du nerf mentonnier. — 9, 9, 9. Plexus nerveux superficiel formé sur les parties latérales du col, au-devant du muscle sterno-mastoidien, par les anastomoses entre les rameaux du nerf facial et les nerfs cervicaux. De ce plexus proviennent des filets qui se portent à la partie inférieure de la face, et à la partie antérieure et supérieure du col. — 10. Anastomose remarquable formée par le nerf phrénique, la branche descendante de l'hypoglosse et le nerf facial. — 11. Muscle sterno-mastoidien coupé vers sa partie moyenne. — 12. Branche frontale du nerf ophthalmique, donnant quelques filets à la paupière supérieure, et se divisant en rameaux qui s'écartent les uns des autres, et remontent pour se perdre dans les muscles et dans la peau du front. — 13. Nerf sous-orbitaire dont les divisions vont se perdre, en divergeant, dans les muscles du nez, de la joue et de la lèvre supérieure. — 14. Nerf mentonnier dont les nombreuses divisions se perdent dans les muscles et dans les tégumens de la lèvre inférieure. — 15. Branches descendantes du nerf grand-hypoglosse. On voit les anastomoses que ce nerf contracte avec les nerfs spinaux et le nerf phrénique. — 16 et 16. Filets que la branche descendante de l'hypoglosse donne aux muscles sterno-thyroïdien et sterno-hyoïdien. — 17. Filets que le même nerf fournit au muscle scapulo-hyoïdien. — 18. Saillie du cartilage thyroïde. — 19. Corps thyroïde. — 20. Premier des nerfs cervicaux. — 21. Branches ascendantes que fournit le premier nerf cervical, et qui remontent se perdre dans la région occipitale de la tête. — 22, 23, 24, 25. Second, troisième, quatrième et cinquième des nerfs cervicaux. — 26, 26, 26, 26. Filets d'anastomoses qui existent entre les nerfs cervicaux, et qui concourent à la formation du plexus cervical. — 27. Branche mastoïdienne fournie par le plexus cervical. — 28. Nerf phrénique. — 29, 29, 29. Branches descendantes du plexus cervical.

PLANCHE 181.

Fig. 1. Portion du côté gauche d'une tête d'homme, sur laquelle on a enlevé les os de la cloison des fosses nasales, de manière à faire voir la surface interne de la

membrane pituitaire qui tapisse cette cloison du côté gauche, et mettre en évidence dans toute leur étendue les nerfs qui s'y distribuent. (D'après Bock.)

N° 1. Coupe verticale du coronal. — 2. Coupe verticale de l'os du nez du côté droit. — 3, 3. Coupe de la lame horizontale de l'ethmoïde, de — 4, 4. la paroi inférieure des fosses nasales, et du — 5. bord alvéolaire. — 6. Epine nasale antérieure. — 7. Sinus frontal. — 8. Partie antérieure du sinus sphénoïdal. — 9, 9. Le canal palatin antérieur ouvert dans toute son étendue. — 10, 10, 10. Section de la peau et des muscles, depuis le front jusqu'à la lèvre supérieure. — 11. Membrane muqueuse de la voûte palatine. — 12. Section du voile du palais. — 13. La luvette. — 14. Ouverture postérieure gauche des fosses nasales. — 15, 15. Face interne de la membrane muqueuse qui tapisse la cloison des fosses nasales du côté gauche. — 16. Artère de la cloison des fosses nasales. — 17. Branche supérieure, et — 18. branche inférieure de l'artère précédente. — 19, 19. Rameaux internes du nerf olfactif. — 20. Rameau ethmoïdal de la branche nasale du nerf ophtalmique. — 21. Tronc du nerf maxillaire supérieur. — 22. Branche nerveuse qui se porte du nerf maxillaire supérieur au ganglion sphéno-palatin. — 23. Ganglion sphéno-palatin. — 24. Tronc du nerf Vidien. — 25. Rameau pharyngien du nerf Vidien. — 26, 26. Les deux racines du nerf naso-palatin. — 27. Rameau supérieur du nerf naso-palatin. — 28. Rameau inférieur du nerf naso-palatin, se prolongeant vers le trou palatin antérieur. — 29. Rameau du nerf dentaire antérieur, qui sort du bord alvéolaire, et s'anastomose avec le précédent. — 30. Nerf naso-palatin droit. — 31. Ganglion naso-palatin.

FIG. 2. Elle représente la moitié gauche d'une tête coupée verticalement. La fente ptérygo-palatine et le canal ptérygo-palatin ont été ouverts par leur partie interne, afin de faire voir les nerfs palatins; les rameaux externes et internes des nerfs palatins ont été un peu écartés, et l'on a excisé une portion du pharynx, pour mettre à découvert les nerfs qui se distribuent à la langue et au larynx. Les artères et les nerfs qui rampent sur les côtés du pharynx ont été écartés pour mettre en évidence leurs ramifications profondes. Le corps des trois premières vertèbres cervicales a été enlevé, de sorte que l'on aperçoit l'origine des nerfs cervicaux gauches. (D'après le même auteur.)

N° 1. Coupe verticale de la base du crâne. — 2. Section de l'os du nez du côté droit de — 3. la voûte palatine, et de — 4. la mâchoire inférieure. — 5. Branche gauche de l'os hyoïde. — 6. Moitié gauche de la première vertèbre cervicale. — 7, 7. Apophyses épineuses des deuxième et troisième vertèbres cervicales. — 8, 8. Apophyses transverses des deux vertèbres précédentes. — 9. Sinus coronal gauche, et — 10, 10. sinus sphénoïdal correspondant ouverts. — 11. Paroi externe de la fosse nasale gauche. — 12. Cornet inférieur, — 13. cornet moyen, et — 14. cornet supérieur de la fosse nasale gauche. — 15, 15. Le canal ptérygo-palatin ouvert par sa partie interne. — 16. La voûte palatine. — 17. Moitié gauche de la cavité buccale. — 18, 18, 18. Section verticale des parties molles depuis le front jusqu'au menton. — 19. Section du voile du palais.

— 20. Section de la langue. — 21. L'amygdale gauche. — 22, 22. Coupe du pharynx. — 23. Pilier antérieur du voile du palais. — 24. Orifice de la trompe d'Eustachi. — 25. Coupe de l'épiglotte. — 26. Ventricule gauche du larynx. — 27. Coupe du cartilage thyroïde, et du — 28, 28. cartilage cricoïde. — 29. Moitié gauche de la trachée-artère. — 30. Moitié gauche du corps thyroïde. — 31, 31. Partie supérieure gauche du canal vertébral, tapissé par la dure-mère. — 32. Muscle génio-glosse. — 33. Muscle génio-hyoïdien. — 34. Muscle mylo-hyoïdien. — 35, 35. Membrane thyro-hyoïdienne. — 36. Artère carotide primitive. — 37. La carotide externe. — 38. Tronc de l'artère thyroïdienne supérieure. — 39. L'artère laryngée supérieure. — 40. Artère linguale. — 41, 41. Artère pharyngienne inférieure. — 42. Continuation de la carotide externe. — 43, 43. La carotide interne. — 44. Artère vertébrale. — 45. Artère palatine supérieure. — 46, 46, 46. Racines des trois premiers nerfs cervicaux. — 47. Branche antérieure du premier nerf cervical. — 48. Branche antérieure du second nerf cervical. — 49. La première anse anastomotique des nerfs cervicaux. — 50. Rameau qui s'anastomose avec l'hypoglosse. — 51. Rameau qui s'unit au ganglion cervical supérieur. — 52. Branche antérieure du troisième nerf cervical. — 53. Rameau qui s'anastomose avec le ganglion cervical supérieur. — 54. Seconde anse anastomotique des nerfs cervicaux. — 55. Rameau qui part de l'anse précédente pour s'unir au ganglion cervical supérieur. — 56, 56. Nerf glosso-pharyngien. — 57. Rameau du glosso-pharyngien qui se jette dans le petit plexus musculaire supérieur (*plexus nervorum mollium*), et dans le plexus pharyngien. — 58, 58. Branches du même nerf qui se distribuent au pharynx. — 59. Rameau lingual du glosso-pharyngien qui, passant sous l'amygdale, se distribue à la base de la langue. — 60. Ramuscule du même nerf qui remonte au-devant de l'amygdale. — 61, 61, 61. Nerf pneumo-gastrique en partie recouvert par le grand sympathique. — 62. Rameau pharyngien du pneumo-gastrique. — 63, 63. Divisions du rameau précédent. — 64. Nerf laryngé supérieur. — 65, 65. Rameau interne du nerf précédent. — 66. Continuation du même rameau qui passe sous l'os hyoïde pour arriver à l'épiglotte. — 67. Rameau du nerf laryngé supérieur qui s'anastomose avec le laryngé inférieur. — 68. Rameau externe du nerf laryngé supérieur qui s'anastomose avec un filet du ganglion cervical supérieur. — 69. Tronc de l'hypoglosse. — 70, 70. Rameaux externes du nerf olfactif. — 71. Rameau ethmoïdal du nerf nasal, passant au-dessus de la lame criblée de l'ethmoïde. — 72. Le même rameau traversant le conduit de la lame criblée. — 73. Le même rameau pénétrant dans les fosses nasales. — 74. Branche du même rameau qui se porte sur la cloison. — 75. Filets du même nerf qui se distribuent à la partie antérieure de la paroi externe des fosses nasales. — 76. Continuation du nerf ethmoïdal. — 77, 77. Branches qui partent du nerf précédent. — 78. Point où le nerf ethmoïdal se porte à l'extérieur du nez. — 79. Nerf sphéno-palatin (anastomose entre le maxillaire supérieur et le ganglion sphéno-palatin). — 80. Ganglion sphéno-palatin. — 81. Tronc du nerf naso-palatin. — 82, 82. Branches antérieures des nerfs sphéno-palatins. — 83. Origine du nerf Vidien. — 84. Rameau pharyngien du

nerf Vidien. — 85. Le nerf palatin dont les branches sont écartées les unes des autres. — 86. Branche externe du nerf palatin. — 87. La branche précédente se distribuant à la voûte palatine. — 88. Branche interne du nerf palatin. — 89. La branche précédente se distribuant au voile du palais. — 90. Branche antérieure du nerf palatin. — 91. Rameaux du nerf palatin qui se distribuent à la paroi externe des fosses nasales. — 92. Rameaux internes, et — 93. rameaux externes de la branche antérieure du nerf palatin, qui se distribuent à la voûte palatine. — 94, 94. Ganglion cervical supérieur. — 95. Cordon de communication entre le ganglion précédent et le rameau externe du nerf laryngé supérieur. — 96. Le grand nerf cardiaque qui résulte de l'anastomose précédente. — 97, 97. Tronc du nerf grand-sympathique. — 98. Rameau du ganglion cervical supérieur qui va former les *nervi molles*. — 99, 99, 99. Plexus des nerfs mous. (*plexus nervorum mollium*). — 100. Cordon de communication avec le rameau interne du laryngé supérieur. — 101. Autre cordon d'anastomose avec le rameau externe du même nerf. — 102. Autre anastomose avec le rameau pharyngien du pneumo-gastrique. — 103. Plexus supérieur des nerfs mous. — 104. Filets qui partent de ce plexus et accompagnent l'artère pharyngienne inférieure. — 105. Filet qui rampe sur la carotide interne, et s'anastomose avec le filet carotidien du ganglion cervical supérieur. — 106. Filet carotidien du grand-sympathique qui va gagner le canal carotidien. — 107. Filament qui se détache du rameau précédent.

PLANCHE 182.

Fig. 1. Tête d'un jeune homme de 22 ans, sur laquelle les artères et les nerfs ont été disséqués : vue de profil; du côté droit. La cavité du crâne est ouverte de côté par l'enlèvement de la moitié de la voûte du crâne; on a de plus excisé une portion de la base de cette cavité avec l'os jugal, la paroi externe de l'orbite, et la branche de la mâchoire inférieure.

N° 1, 1, 1. Coupe perpendiculaire tombant à côté du sinus longitudinal supérieur. — 2. Coupe horizontale qui sépare la moitié droite de la voûte du crâne. — 3. Paroi supérieure de l'orbite. — 4. Bord inférieur de l'orbite. — 5. Paroi inférieure de l'orbite. — 6. Extrémité antérieure de l'os jugal coupée. — 7. Point où l'os de la mâchoire a été scié. — 8. Corps de la mâchoire inférieure. — 9. Selle turcique. — 10. L'occipital coupé perpendiculairement. — 11. Le canal demi-circulaire supérieur. — 12. Le canal demi-circulaire postérieur. — 13. Le canal demi-circulaire externe. — 14. Peau de l'occipital renversée avec les parties molles sous-jacentes. — 15, 15. La faux du cerveau. — 16. La faux du cervelet. — 17, 17. La tente du cervelet. — 18. Le cartilage du nez. — 19. Le globe de l'œil. — 20. La glande lacrymale ôtée de sa place et couchée sur le globe oculaire. — 21. Mem-

Explication des Planches.

brane qui tapisse le sinus maxillaire dont la paroi externe est enlevée. — 22. Conduit auditif externe (le pavillon est enlevé). — 23. Le larynx. — 24, 24. La glande thyroïde. — 25. Muscle orbiculaire des paupières. — 26. Muscle triangulaire du nez. — 27, 27. Muscle orbiculaire des lèvres. — 28. Muscle carré du menton. — 29. Muscle buccinateur. — 30. La houe du menton. — 31. Muscle oblique supérieur de l'œil. — 32. Muscle oblique inférieur. — 33. Muscle élévateur de la paupière supérieure. — 34. Muscle droit inférieur. — 35. Muscle ptérygoidien interne. — 36. Ventre postérieur du digastrique. — 37. Son ventre antérieur. — 38. Muscle stylo-glosse. — 39. Muscle sterno-hyoïdien. — 40. Muscle thyro-hyoïdien. — 41. Pharynx. — 42. Artère carotide primitive. — 43. Artère carotide externe. — 44. Artère carotide interne. — 45. Artère thyroïdienne supérieure. — 46. Artère faciale. — 47. Artère labiale supérieure. — 48. Artère labiale inférieure. — 49. Artère sous-orbitaire. — 50. Artère angulaire. — 51. Artère palpébrale inférieure. — 52. Artères nasales externes. — 53. Artère frontale. — 54. Branche de la sus-orbitaire. — 55. Artère maxillaire interne. — 56. Artère meningée moyenne. — 57. Artère temporale. — 58. Artère ophthalmique. — 59. Nerve optique. — 60. Tronc de la troisième paire dans l'intérieur du crâne. — 61. Sa branche supérieure. — 62. Sa branche inférieure. — 63. Cordon de communication avec le ganglion ophthalmique ou la *courte racine*, d'où partent encore trois rameaux musculaires. — 64. Nerve pathétique à son entrée dans la fente sphénoïdale. — 65. Sixième paire à son entrée dans la cavité orbitaire. — 66. Nerve facial dans le canal de Fallope. — 67. Rameau digastrique. — 68, 68, 68, 68. Rameaux zygomatiques. — 69. Rameau facial supérieur. — 70. Rameau facial moyen. — 71. Rameau facial inférieur. — 72. Branche cervico-faciale. — 73. Rameau sous-cutané de la mâchoire inférieure. — 74. Rameau sous-cutané du cou. — 75, 75. Nerve vague. — 76. Rameau laryngé externe. — 77. Nerve hypoglosse. — 78. Rameau descendant. — 79. Ganglion cervical supérieur. — 80. Nerve grand sympathique. — 81. Tronc du trifacial dans le point où il traverse la fente de la dure-mère, pour pénétrer dans sa gaine fibreuse, à côté du sinus caverneux. — 82. Le renflement ganglionnaire. — 83. Rameau ophthalmique au point où il traverse la fente sphénoïdale. — 84. Rameau frontal. — 85. Son filet allant au sinus frontal. — 86. Le frontal interne dans l'orbite. — 87. Point où ce nerf, arrivé à l'arcade orbitaire, se réfléchit sur le front, s'y ramifie et s'anastomose avec des rameaux du nasal externe. — 88. Le frontal externe dans l'orbite. — 89. Ses deux rameaux traversant le trou sus-orbitaire. — 90. Nerve nasal. — 91. Le filet qui est la longue racine du ganglion ophthalmique. — 92. Le ganglion ophthalmique avec les nerfs ciliaires. — 93. Le rameau du nerf nasal externe se réfléchissant sur l'arcade orbitaire pour se distribuer au front, à la racine du nez, et s'anastomoser avec des branches du frontal interne. — 94. Continuation du nasal externe sortant à l'angle interne des paupières et se distribuant à la racine du nez. — 95. Nerve ethmoïdal dans le point où il sort des fosses nasales pour se distribuer à la surface du nez. — 96. Son anastomose avec les filets nasaux du maxillaire supérieur. — 97. Nerve lacrymal. — 98. Nerve maxillaire supérieur. — 99. Rameau malaire. — A. Son anas-

tomose avec le lacrymal. — B. Anastomose avec le facial, coupée. — C. Sa continuation coupée. — D. Ganglion sphéno-palatin. — E. Nerf Vidien dans son canal ouvert. — F. Tronc du nerf palatin. — G. Filet qui forme un anneau que traverse l'artère maxillaire interne. — H. Terminaison de ce filet dans le buccinateur. — I. Nerf dentaire postérieur. — K. Filet postérieur du précédent qui descend derrière l'artère maxillaire interne vers le buccinateur, et s'anastomose avec un filet du nerf sympathique. — L. Filet antérieur qui s'anastomose avec un filet du sous-orbitaire et du dentaire antérieur. — M. Nerf sous-orbitaire dans son canal ouvert. — N. Anastomose avec le dentaire postérieur. — O. Nerf dentaire antérieur. — P. Son filet qui forme une anse avec le dentaire postérieur. — Q. Le tronc du dentaire antérieur qui s'enfonce dans l'épaisseur de l'os maxillaire supérieur. — R. Nerf palpébral inférieur. — S. Nerf sous-cutané supérieur du nez. — T. Nerf sous-cutané inférieur du nez, et son anastomose avec le facial. — V, V. Quatre nerfs labiaux s'anastomosant avec le facial et entre eux. — U. Rameau maxillaire inférieur. — W. Nerf masséterin. — X. Nerfs temporaux profonds. — Y. Nerf buccal. — Z. Anse que forme ce dernier avec un filet du maxillaire supérieur autour de l'artère maxillaire interne. — a. Les filets et anastomoses du buccal avec les rameaux du facial. — b. Racines du temporal superficiel. — c. Une troisième racine du même nerf assez rare. — d. Le temporal superficiel. — e. Les anastomoses du précédent avec le facial, entourant l'artère temporale. — f. Rameau du conduit auditif externe. — g. Rameau qui remonte au-devant du conduit auditif. — h. Filet qui se jette dans la caisse du tympan. — i. Second filet qui se distribue au conduit auditif externe. — k. Continuation du temporal superficiel. — l. Filet qui se jette dans l'articulation de la mâchoire. — m. Nerf lingual qui disparaît derrière la mâchoire inférieure. — n. Nerf dentaire inférieur. — o. Rameau mylo-hyoïdien. — p. Nerf dentaire inférieur dans son canal ouvert. — q. Rameau mentonnier du précédent dans l'os maxillaire inférieur. — r. Anastomose des deux nerfs précédents. — s. Sortie du nerf mentonnier par le trou du même nom. — t. Filets labiaux inférieurs. — * Filet qui se rend au menton et s'anastomose comme les précédents, en partie avec lui-même, en partie avec le facial. — 100. Le rameau du glosso-pharyngien qui concourt à la formation du *plexus vasculaire*. — 101. Nerf cardiaque superficiel. — 102. Filets du plexus vasculaire qui enveloppent l'artère thyroïdienne supérieure. — 103. Filets pour l'artère laryngée supérieure. — 104. Filets pour la maxillaire externe. — 105. Anastomose de ces derniers avec le facial. — 106. Filets qui enveloppent la carotide externe. — 107. Rameau de communication avec le nerf digastrique. — 108. Filets qui enveloppent la maxillaire interne. — 109. Anastomose avec le dentaire postérieur. — 110. Filets pour l'artère temporale. — 111. Filets pour l'artère occipitale.

PLANCHE 183.

FIG. 1. Cette figure représente le nerf de la neuvième paire ou grand hypoglosse. (D'après Scarpa.)

N° 1. La veine cave supérieure. — 2. La veine jugulaire interne. — 3. La veine thyroïdienne inférieure. — 4. Veine pharyngienne. — 5. Rameau superficiel de la veine jugulaire interne. — 6. Veine thyroïdienne supérieure. — 7. Veine temporale. — 8. Veine faciale. — 9. Veine pharyngienne s'ouvrant dans la jugulaire interne. — 10. Tronc de la veine linguale profonde. — 11. Anastomose entre les veines linguale profonde et pharyngienne. — 12, 12. Veine jugulaire interne. — 13. Artère innominée. — 14. Artère sous-clavière droite. — 15. Artère carotide primitive droite. — 16. Artère cervicale transverse. — 17, 17. Artère thyroïdienne supérieure. — 18, 18. Artère maxillaire externe. — 19. Artère temporale. — 20. Artère maxillaire interne. — 21. Artère auriculaire. — 22. Artère occipitale. — 23. Apophyse styloïde du temporal. — 24. Le sternum coupé longitudinalement. — 25. Muscle masseter. — 26. Muscle ptérygoïdien interne. — 27. Muscle stylo-glosse. — 28. M. stylo-hyoïdien. — 29. Ventre postérieur du muscle digastrique. — 30, 30. Muscle hyo-glosse. — 31. Muscle génio-glosse. — 32. Muscle mylo-hyoïdien du côté droit détaché et renversé. — 33. Muscle thyro-hyoïdien. — 34. Muscle sterno-thyroïdien. — 35, 35. Muscle omoplat-hyoïdien renversé pour faire voir les nerfs qui le pénètrent. — 36, 36. Muscle sterno-hyoïdien droit. — 37. Partie du muscle sterno-hyoïdien gauche. — 38. Muscle sterno-mastoïdien gauche. — 39. Pharynx. — 40. Muscle oblique supérieur de la tête. — 41. Extrémité supérieure du muscle angulaire de l'omoplate. — 42. Portion du muscle scalène antérieur. — 43. Portion du scalène postérieur. — 44. Portion du trapèze. — 45. M. sterno-mastoïdien droit détaché du sternum. — 46. Glande sublinguale. — 47. Clavicule droite. — 48. Ligament stylo-maxillaire. — 49. Tronc du nerf grand hypoglosse. — 50. Branche descendante du même nerf. — 51. La même branche descendant sur l'artère carotide primitive. — 52, 52. Deux rameaux se séparant de la branche descendante et se réunissant en un seul qui ne tarde pas à se diviser en deux filets. — 53. L'un des deux filets précédents se perdant dans la partie supérieure du muscle omoplat-hyoïdien. — 54, 54. Les divisions du second filet se distribuant au muscle sterno-hyoïdien. — 55. Rameau venant du second nerf cervical, et s'anastomosant avec la branche descendante du grand hypoglosse. — 56. Autre rameau venant du troisième nerf cervical, et s'anastomosant avec le grand hypoglosse. — 57. Plexus nerveux résultant des anastomoses des rameaux des second et troisième nerfs cervicaux avec la branche descendante de l'hypoglosse. — 58, 58. Deux rameaux sortant du plexus précédent pour se perdre en divergeant dans le muscle sterno-thyroïdien. — 59. Autre rameau sor-

tant du même plexus pour se distribuer à la face postérieure du muscle sterno-hyoïdien. — 60, 60. Filets venant du rameau précédent, et se distribuant au muscle sterno-hyoïdien près de son insertion au sternum. — 61, 61, 61. Autre rameau venant du plexus précédent et rampant sur le muscle sterno-thyroïdien, auquel il se distribue. — 62, 62. Autre rameau venant du même plexus et se distribuant à la partie inférieure du muscle omoplat-hyoïdien. — 63, 63. Deux petits rameaux venant des quatrième et cinquième nerfs cervicaux, et s'anastomosant avec le plexus de la branche descendante du grand hypoglosse. — 64, 64. Le tronc du nerf grand hypoglosse se dirigeant vers la langue. — 65. Filet qui sort du tronc de l'hypoglosse et se distribue au muscle hyo-thyroïdien. — 66. Série de filets nerveux se séparant du nerf grand hypoglosse du côté de sa concavité, et se distribuant à — 67. le muscle stylo-glosse, et à — 68. le muscle hyo-glosse. — 69. Double anastomose du nerf grand hypoglosse avec le nerf lingual de la cinquième paire. — 70. Filets du nerf grand hypoglosse se perdant dans le muscle génio-glosse. — 71. Filet du grand hypoglosse se distribuant au muscle génio-hyoïdien. — 72. Nerf lingual de la cinquième paire. — 73. Coupe du filet nerveux que le nerf lingual envoie à la glande sous-maxillaire. — 74. Rameau que le nerf lingual envoie à la glande sub-linguale. — 75. Rameau du nerf lingual marchant entre les muscles stylo-glosse et génio-glosse pour se distribuer aux papilles de la langue. — 76. Nerf spinal. — 77. Filets donnés par le nerf spinal au muscle sternomastoïdien. — 78. Le nerf spinal se dirigeant vers l'épaule pour gagner le muscle trapèze. — 79. Second nerf cervical. — 80. Anastomose entre le nerf spinal et le second nerf cervical. — 81. Troisième nerf cervical. — 82. Anastomose entre le troisième nerf cervical et le nerf spinal. — 83. Quatrième nerf cervical. — 84. Cinquième nerf cervical. — 85, 85. Nerf phrénique. — 86. Troisième racine du nerf phrénique naissant du cinquième nerf cervical.

PLANCHE 184.

FIG. 1. Elle représente le nerf glosso-pharyngien et le rameau pharyngien du nerf de la huitième paire. Côté droit. (D'après Scarpa.)

N° 1. Veine jugulaire interne coupée. — 3. Veine thyroïdienne inférieure. — 3. Artère carotide commune. — 4. Tronc coupé de l'artère carotide externe. — 5. Artère thyroïdienne supérieure. — 6. Artère carotide interne. — 7. Muscle mylo-hyoïdien détaché et renversé. — 8. Muscle génio-hyoïdien. — 9. Muscle génio-glosse. — 10. La langue. — 11. Muscle stylo-glosse. — 12. Muscle stylo-pharyngien renversé, afin de laisser voir le nerf glosso-pharyngien qui est dessous. — 13. Ventre postérieur du muscle digastrique, coupé et renversé. — 14. Portion du muscle stylo-hyoïdien. — 15. Muscle ptérygoïdien interne. — 16. Muscle masséter. — 17. Muscle hyo-glosse coupé. — 18. Muscle hyo-thyroïdien. — 19. Muscle

crico-thyroïdien. — 20, 20. M. sterno-hyoïdien et sterno-thyroïdien gauches. — 21. Muscle oblique supérieur de la tête. — 22. Muscle splénus. — 23. Muscle angulaire de l'omoplate. — 24. Muscle grand droit antérieur de la tête. — 25. Muscle buccinateur. — 26. Muscles constricteur supérieur, — 27, 27. constricteur moyen, et — 28. constricteur inférieur du pharynx. — 29. Branche droite de l'os hyoïde. — 30. Cartilage thyroïde. — 31. Corps thyroïde. — 32. Amygdale droite. — 33. Apophyse styloïde et ligament stylo-maxillaire. — 34. Portion de la parotide. — 35. Apophyse zygomatique. — 36. Cartilages intervertébraux cervicaux. — 37. Apophyse mastoïde. — 38. Portion cartilagineuse du conduit auditif. — 39. Tronc du nerf glosso-pharyngien. — 40. Premier rameau du nerf précédent, s'anastomosant avec — 41. le filet digastrique du nerf facial. — 42. Autre rameau du glosso-pharyngien s'anastomosant avec le filet pharyngien du nerf pneumo-gastrique. — 43. Deux autres filets du glosso-pharyngien descendant sur l'artère carotide interne, et s'anastomosant dans leur route avec les nerfs mous du ganglion cervical supérieur. — 44. Deux autres filets du même nerf s'unissant au ganglion et au plexus pharyngien du nerf vague. — 45. Cordon nerveux formé de plusieurs filets venant du nerf glosso-pharyngien et des nerfs mous du ganglion cervical supérieur. — 46. Rameaux provenant de l'anastomose des filets des nerfs mous et du glosso-pharyngien, et placés sur les divisions de l'artère carotide. — 47. Filet venant des nerfs précédents et placé sur l'artère thyroïdienne supérieure. — 48. Autre filet provenant de la même origine, et descendant sur l'artère carotide primitive pour s'unir au nerf cardiaque superficiel. — 49. Petit rameau du glosso-pharyngien s'unissant au — 50. plexus pharyngien du nerf vague, qui se distribue dans le muscle constricteur supérieur du pharynx, et à — 51. d'autres filets du glosso-pharyngien qui se distribuent au muscle stylo-pharyngien. — 52. Filets du glosso-pharyngien qui se perdent dans les muscles stylo-pharyngien et constricteur supérieur. — 53. Petit rameau lingual externe du glosso-pharyngien (*ramus lingualis minor exterior*). — 54. Autre rameau lingual du glosso-pharyngien. — 55. Plexus circulaire tonsillaire (*circulus tonsillaris Anderschii*) provenant des anastomoses des filets du petit rameau lingual avec d'autres filets qui sortent de la concavité du tronc du glosso-pharyngien. — 56, 56. Rameaux linguaux latéraux du glosso-pharyngien se distribuant aux bords et à la base de la langue. — 57. Deux filets du glosso-pharyngien qui se perdent dans le muscle constricteur supérieur et dans la membrane muqueuse de l'épiglotte. — 58. Rameaux linguaux profonds du glosso-pharyngien allant se distribuer à la surface de la base de la langue jusqu'à un pouce environ au-devant du *foramen cecum*. — 59. Nerf accessoire. — 60. Gros rameau externe du nerf accessoire. — 61. Petit rameau interne du nerf accessoire allant s'unir à l'origine du nerf glosso-pharyngien. — 62. Anastomose entre le petit rameau interne de l'accessoire et le nerf vague. — 63. Rameau pharyngien du nerf pneumo-gastrique. — 64. Expansion plexiforme du rameau pharyngien se distribuant à la partie supérieure du constricteur moyen. — 65. Nerf pharyngien provenant du plexus précédent et remontant se distribuer au muscle constricteur supérieur et au sommet du pharynx. — 66. Filets du nerf

pharyngien s'anastomosant avec d'autres filets du nerf glosso-pharyngien. — 67. Filets du nerf pharyngien se distribuant aux muscles constricteurs supérieur et moyen du pharynx. — 68. Autre rameau pharyngien descendant. — 69, 69, 69. Filets pécicilliformes du rameau descendant du nerf pharyngien, se perdant dans les muscles constricteurs inférieur et moyen. — 70. Anastomose du nerf pharyngien avec le rameau laryngé externe du grand sympathique. — 71. Rameau laryngé interne du pneumo-gastrique. — 72. Anastomose du nerf laryngé interne avec le glosso-pharyngien. — 73. Anastomose du nerf laryngé interne avec le nerf mou du ganglion cervical supérieur. — 74. Tronc du nerf pneumo-gastrique. — 75. Ganglion cervical supérieur. — 76. Nerfs mous naissant du ganglion cervical supérieur. — 77. Deux filets des nerfs précédents descendant sur l'artère carotide interne, et s'anastomosant avec des filets du nerf glosso-pharyngien. — 78. Deux nerfs mous qui sortent du ganglion cervical supérieur, et forment avec un filet du nerf laryngé interne l'origine du nerf laryngé externe. — 79. Nerf laryngé externe. — 80, 80. Filets du nerf laryngé externe se distribuant aux muscles constricteurs moyen et inférieur du pharynx. — 81. Rameau du nerf laryngé externe, se distribuant au constricteur moyen et envoyant plusieurs filets à la partie interne du larynx. — 82. Anastomose entre les nerfs laryngés interne et externe. — 83. Rameau du nerf laryngé externe se distribuant au constricteur inférieur, à la partie interne du larynx et à la glande thyroïde. — 84. Nerfs mous sortant de la partie inférieure du ganglion cervical. — 85. Anastomose des nerfs mous inférieurs avec le nerf laryngé externe. — 86. Nerfs mous se portant vers le nerf cardiaque superficiel. — 87, 87. Filets des nerfs mous pénétrant dans la glande thyroïde. — 88. Nerf grand hypoglosse. — 89. Anastomose entre le premier et le second nerf cervical. — 90. Anastomose entre le grand hypoglosse et le premier nerf cervical. — 91. Deux rameaux fournis par le premier nerf cervical au ganglion cervical supérieur. — 92. Rameau court et volumineux que le second des nerfs cervicaux envoie au ganglion cervical supérieur. — 93. Rameau provenant de l'anastomose des second et troisième nerfs cervicaux, se rendant au ganglion cervical supérieur. — 94. Anastomose des second et troisième nerfs cervicaux. — 95. Rameau du second nerf cervical s'anastomosant avec la branche descendante du grand hypoglosse. — 96. Troisième nerf cervical. — 97. Rameau d'anastomose entre le troisième nerf cervical et la branche descendante de l'hypoglosse. — 98. Quatrième nerf cervical. — 99. Cinquième nerf cervical : commencement du plexus brachial. — 100. Nerf diaphragmatique. — 101. Nerf facial. — 102. Rameau fourni par le nerf facial au muscle digastrique. — 103. Rameau fourni par le nerf facial au muscle stylo-hyoïdien. — 104. Branche du nerf auriculaire s'anastomosant avec le nerf facial. — 105. Rameau temporal, — 106. rameau facial supérieur, — 107. rameau facial moyen, et — 108. rameau facial inférieur du nerf facial.

PLANCHE 185.

FIG. 1. Elle représente le nerf sous-occipital et la distribution des branches postérieures des nerfs cervicaux. Côté gauche. (D'après Thomas Asch.)

N° 1. L'oreille. — 2, 2. Coupe de la peau de la face. — 3. Os maxillaire inférieur. — 4. Apophyse mastoïde. — 5. Muscle occipital. — 6, 6. Portion du muscle grand complexe coupé et renversé. — 7. Portion du muscle grand complexe qui se fixe aux apophyses transverses des vertèbres cervicales. — 8. Muscle grand complexe du côté droit. — 9. Muscle oblique supérieur du col. — 10. Muscle oblique inférieur. — 11. Muscle grand droit, et — 12. muscle petit droit postérieurs de la tête. — 13. Muscle droit latéral du col. — 14. Portion du muscle splénus coupé et renversé. — 15. Muscle angulaire de l'omoplate. — 16. Portion cervicale du muscle sacro-lombaire. — 17, 17. Faisceaux du muscle transversaire épineux. — 18. Branche de l'artère temporale. — 19. Artère auriculaire postérieure. — 20. Artère auriculaire supérieure. — 21. Artère occipitale distribuant ses branches à la partie postérieure de la tête et du col. — 22. Artère vertébrale contournant l'atlas et donnant ses rameaux aux muscles de la partie supérieure et profonde du col. — 23. Apophyse transverse de la seconde vertèbre. — 24. Troisième vertèbre cervicale. — 25. Portion de la quatrième vertèbre cervicale. — 25. Nerf sous-occipital (première paire des nerfs spinaux de plusieurs auteurs). — 26. Rameau antérieur du nerf précédent. — 27. Rameau postérieur du même nerf donnant des ramuscules aux muscles oblique supérieur, grand droit postérieur de la tête. — 28. Rameau descendant du même nerf qui traverse le muscle oblique inférieur pour s'anastomoser avec — 29. un rameau de la branche postérieure du nerf de la seconde paire. — 30. Second rameau du même nerf donnant des ramuscules aux muscles grand et petit droits postérieurs de la tête. — 31. Autre rameau très-long qui se distribue au muscle grand complexe. — 32. Autre rameau se distribuant au muscle oblique supérieur. — 33. Autre rameau qui traverse le muscle oblique supérieur pour se porter dans le muscle droit latéral. — 34. Ganglion du second nerf cervical. — 35. Rameau antérieur du même nerf. — 36. Ramuscule fourni au muscle sacro-lombaire par le rameau précédent. — 37, 37. Rameau postérieur du second nerf cervical, perforant le muscle grand complexe, et remontant sur l'occipital jusqu'au sommet de la tête, pour se diviser en une multitude de rameaux au niveau du muscle occipital. — 38. Rameau ascendant du troisième nerf cervical, coupé, et se divisant sur le muscle occipital en une foule de ramifications, dont quelques-unes se portent sur la région auriculaire. — 39. Anastomose remarquable entre les rameaux ascendants des second et troisième nerfs cervicaux. — 40. Rameaux de la branche postérieure du second nerf cervical se distribuant au muscle splénus. — 41. Rameau de la même branche se perdant dans le muscle complexe.

FIG. 2. Elle représente les premiers nerfs cervicaux du côté droit. Préparation faite sur un enfant, d'après Asch.

N° 1. La mâchoire inférieure dépouillée de toutes ses parties molles. — 2. Apophyse mastoïde. — 3. Portion du pariétal. — 4. L'occipital. — 5. Portion du muscle grand complexe dont la partie supérieure est détachée de la tête et renversée. — 6. Muscle complexe du côté gauche. — 7. Portion du muscle sterno-mastoïdien. — 8. Portion du muscle oblique supérieur qui se fixe à l'occipital. — 9. Muscle grand droit postérieur. — 10. Portion du muscle droit latéral de la tête. — 11. Portion du ventre postérieur du muscle digastrique. — 12. Portion du ventre postérieur du même muscle renversée, ainsi que les muscles suivants, afin de laisser voir les nerfs sous-jacents. — 13. Muscle stylo-glosse. — 14. Muscle stylo-pharyngien. — 15. Muscle stylo-hyoïdien. — 16. Ventre antérieur du digastrique. — 17. Muscle génio-hyoïdien. — 18. Os hyoïde. — 19. Muscle mylo-hyoïdien. — 20. Portion du muscle sterno-hyoïdien. — 21. Portion du muscle omoplat-hyoïdien. — 22. Muscle thyro-hyoïdien. — 23. Portion du muscle sterno-thyroïdien. — 24. Portion du constricteur inférieur du pharynx. — 25. Muscle long du col. — 26. Muscle grand droit antérieur de la tête. — 27. Muscle petit droit antérieur. — 28, 28, 28, 28. Muscle scalène antérieur. — 29. Les vertèbres cervicales et les fibro-cartilages intervertébraux. — 30. La trachée-artère. — 31, 31. Portion de l'atlas. — 32. Ganglion du premier nerf cervical. — 33. Rameau postérieur du même nerf, coupé. — 34. Rameau antérieur du même nerf. — 35. Filet du rameau précédent se perdant dans le muscle droit latéral de la tête. — 36. Autre rameau de la même branche qui s'anastomose avec le grand hypoglosse. — 37. Autre rameau du même nerf qui va se distribuer aux — 38. muscles grand droit et petit droit antérieurs de la tête. — 39. Anastomose entre le rameau antérieur du premier nerf cervical et — 40. le ganglion cervical supérieur. — 41. Autre anastomose entre le ganglion précédent et la branche antérieure du second nerf cervical. — 42. Nerf grand sympathique. — 43. Anastomose d'une branche des nerfs cervicaux avec le grand sympathique. — 44. Ganglion du second nerf cervical. — 45. Branche postérieure du second nerf cervical. — 46. Branche antérieure du même nerf. — 47. Anastomose entre les branches antérieures des deux premiers nerfs cervicaux. — 48. Rameau de la branche antérieure du second nerf cervical, qui se joint au — 49. troisième nerf cervical, et envoie des rameaux au — 50. muscle sterno-mastoïdien, et au — 51. muscle scalène. — 52. Troisième nerf cervical. — 53. Quatrième nerf cervical. — 54. Anastomose entre le troisième et le quatrième des nerfs cervicaux. — 55. Cinquième nerf cervical. — 56. Anastomose entre les quatrième et cinquième nerfs cervicaux. — 57. Portion du trou déchiré postérieur par laquelle sortent — 58. le nerf spinal coupé et renversé, — 59. le nerf vague. — 60. Rameau pharyngien du nerf pneumo-gastrique. — 61. Nerf laryngé supérieur. — 62. Nerf grand hypoglosse. — 63, 63. Rameau descendant du grand hypoglosse, recevant un — 64. rameau de la branche antérieure du second nerf cervical, pour aller se rendre aux muscles sterno-thyroïdien et

Explication des Planches.

35

sterno-hyoïdien. — 65. Rameau du grand hypoglosse se rendant au muscle stylo-hyoïdien. — 66. Ramuscule du même nerf se rendant dans le muscle génio-glosse. — 67. Autre ramuscule du même nerf se perdant dans le muscle thyro-hyoïdien.

FIG. 3. Les branches antérieures des premiers nerfs cervicaux du côté gauche, dans leurs rapports naturels avec les parties voisines. (D'après le même auteur.)

N° 1. L'oreille. — 2. Condyle de la mâchoire. — 3. Occipital. — 4. Apophyse mastoïde du temporal. — 5. Apophyse styloïde dépourvue de ses muscles. — 6. Muscle droit latéral du col, coupé transversalement. — 7 et 8. Les muscles obliques supérieur et inférieur détachés et renversés. — 9. Portion du muscle transversaire épineux. — 10. Muscle grand droit antérieur de la tête. — 11. Muscle long du col. — 12. Muscles du pharynx. — 13. Os hyoïde. — 14. Artère carotide primitive. — 15. Carotide externe. — 16. Carotide interne. — 17. Artère thyroïdienne supérieure. — 18. Artère linguale. — 19. Artère maxillaire externe. — 20. Artère maxillaire interne. — 21. Artère temporale. — 22. Artère occipitale. — 23. Arc de l'artère vertébrale. — 24. Rameau inférieur de l'artère précédente qui se rend au muscle oblique inférieur coupé. — 25. Faisceau des nerfs qui sortent par le trou déchiré postérieur. — 26. Arc postérieur de l'atlas. — 27. Apophyse transverse de l'atlas, coupée. — 28. Portion de la seconde vertèbre cervicale. — 29. Trou de l'apophyse transverse de la seconde vertèbre cervicale, par lequel sort l'artère vertébrale. — 30. Portion de la troisième vertèbre cervicale. — 31. Ganglion du nerf sous-occipital, placé entre l'atlas et l'artère vertébrale. — 32. Branche postérieure du nerf sous-occipital, coupée. — 33. Branche antérieure du même nerf. — 34. Rameau de la branche précédente se rendant au muscle droit latéral du col. — 35. Rameau qui se rend au muscle petit droit antérieur. — 36. Deux rameaux d'anastomoses de la même branche avec le nerf pneumo-gastrique. — 37. Anastomose entre la branche antérieure du nerf sous-occipital et la branche descendante du grand hypoglosse. — 38. Anastomose entre la même branche et le ganglion cervical supérieur. — 39. Anastomose de la même branche avec la branche antérieure du second nerf cervical. — 40. Ganglion cervical supérieur. — 41. Nerf grand sympathique. — 42. Ganglion du second nerf cervical. — 43. Branche postérieure du second nerf cervical, coupée, ainsi que les rameaux qui en naissent. — 44. Branche antérieure du second nerf cervical. — 45. Anastomose de la branche précédente avec le ganglion cervical supérieur. — 46. Filet donné par la même branche au muscle droit antérieur du col. — 47. Rameau qui s'anastomosait avec le troisième nerf cervical, coupé. — 48. Anastomose entre les branches antérieures des second et troisième nerfs cervicaux. — 49. Branche antérieure du troisième nerf cervical. — 50. Rameau de la branche précédente qui s'anastomosait avec la branche descendante du grand hypoglosse. — 51. Rameau de la même branche qui s'anastomosait avec le quatrième nerf cervical. — 52. Nerf grand hypoglosse. — 53. Branche descendante du nerf précédent. — 54. Nerf pneumo-gastrique. — 55. Anastomose entre le nerf précédent

et le grand hypoglosse. — 56. Rameau du pneumo-gastrique qui fournit — 57. le nerf laryngé, et — 58. un rameau qui va à la glande thyroïde. — 59. Rameau pharyngien du pneumo-gastrique. — 60. Nerf spinal coupé. — 61. Nerf facial coupé au niveau de ses principales divisions.

PLANCHE 186.

FIG. 1. Elle représente les nerfs cardiaques du côté droit. (D'après Scarpa.)

N° 1. Les poumons écartés l'un de l'autre. — 2. Face antérieure du cœur. — 3. Oreillette droite du cœur. — 4. Veine cave supérieure. — 5. Veine cave inférieure. — 6. Veines pulmonaires profondes droites. — 7. Veines pulmonaires superficielles. — 8. Tronc de l'artère pulmonaire. — 9. Artère pulmonaire droite. — 10. Aorte renversée à gauche. — 11. Artère innominée. — 12. Artère sous-clavière droite. — 13. Artère thyroïdienne inférieure droite. — 14. Artère vertébrale. — 15. Artère mammaire interne. — 16. Artère axillaire. — 17. Artère mammaire externe. — 18. Artère scapulaire profonde. — 19. Artère carotide droite. — 20. Artère carotide interne. — 21. Artère carotide externe. — 22. Artère thyroïdienne supérieure, coupée. — 23. Artère occipitale. — 24. Artère auriculaire postérieure. — 25. Artère transverse de la face. — 26. Artère maxillaire interne. — 27. Artère temporale superficielle. — 28. Artère faciale. — 29. Artère linguale. — 30. Glande sublinguale. — 31. Artère carotide gauche. — 32. Crosse de l'aorte. — 33. Origine de l'artère thyroïdienne inférieure gauche. — 34. Origine commune de l'artère cervicale transverse et de la scapulaire. — 35. Artère mammaire interne gauche. — 36. Artère thyroïdienne supérieure droite, coupée. — 37. Lobe droit de la glande thyroïde, renversé. — 38. Glande sous-maxillaire. — 39. Corps des vertèbres cervicales. — 40. Ligament stylo-maxillaire. — 41. Portion droite du cartilage thyroïde, coupée. — 42. Cartilage cricoïde. — 43. Membrane muqueuse du larynx. — 44. Corne droite de l'os hyoïde. — 45. Sommet de la grande corne du cartilage thyroïde, coupé. — 46. Epiglote. — 47. Cartilage aryténoïdien droit, et glande aryténoïdienne correspondante. — 48. Muscle aryténoïdien. — 49. Muscle crico-aryténoïdien postérieur. — 50. Muscle crico-aryténoïdien latéral. — 51. Muscle thyro-aryténoïdien. — 52. Pharynx. — 53. La trachée-artère inclinée à gauche avec le pharynx. — 54. Bronche droite. — 55. Bronche gauche. — 56. Artère coronaire droite. — 57. Rameau de l'artère coronaire postérieure. — 58. Portion de la clavicule gauche. — 59. Portion du grand pectoral. — 60. Muscle stylo-glosse. — 61. Muscle stylo-pharyngien. — 62. Muscle génio-glosse. — 63. Muscle génio-hyoïdien. — 64. Muscle masseter. — 65. Muscle ptérygoïdien interne. — 66. Ventre postérieur du digastrique. — 67. Portion du muscle stylo-hyoïdien. — 68. Portion du muscle trapèze. — 69. Por-

tion du muscle splénus. — 70. Muscle angulaire de l'omoplate. — 71. Muscle mylo-hyoïdien détaché et renversé. — 72. Apophyse coracoïde. — 73. Portion de la clavicule. — 74. Muscle scalène antérieur. — 75. Muscle long du col. — 76. Muscle droit antérieur de la tête. — 77. Nerf vague tiré en dehors. — 78. Rameau cardiaque superficiel du nerf vague. — 79. Autre rameau cardiaque superficiel du nerf vague qui se joint dans le thorax avec le grand nerf cardiaque du trisplanchnique. — 80. Filets venant du ganglion cervical inférieur et du premier ganglion thoracique, et s'anastomosant avec le tronc du pneumo-gastrique. — 81. Origine du nerf récurrent. — 82. Rameau venant du ganglion cervical inférieur et du premier ganglion thoracique pour s'unir au nerf récurrent. — 83. Anastomose du nerf récurrent avec un rameau du ganglion cervical moyen. — 84. Rameaux ascendants du nerf récurrent. — 85. Rameaux descendants du nerf récurrent. — 86. Le nerf récurrent remontant vers la trachée-artère, derrière l'artère sous-clavière. — 87. Le nerf récurrent montant au-dessous du tronc de l'artère thyroïdienne inférieure et embrassant ses rameaux. — 88. Faisceaux de filets du nerf récurrent allant se distribuer à la membrane muqueuse de la trachée-artère. — 89. Filets du nerf récurrent se distribuant au pharynx et au commencement de l'œsophage. — 90. Autres filets du même nerf se distribuant au muscle constricteur inférieur du pharynx. — 91. Autres filets du même nerf qui pénètrent dans la glande thyroïde et la trachée-artère. — 92. Rameau du nerf récurrent qui établit la principale anastomose entre ce nerf et la branche interne du rameau laryngé supérieur du pneumo-gastrique. — 93. Filets du nerf récurrent se distribuant au muscle crico-aryténoïdien postérieur. — 94. Rameau du nerf récurrent dont les filets s'anastomosent en partie avec ceux de la branche interne du nerf laryngé supérieur, et se perdent en partie dans le muscle aryténoïdien. — 95. Filet du nerf récurrent se distribuant à la glande aryténoïde et à la membrane muqueuse du larynx. — 96. Deux filets du nerf récurrent se distribuant au muscle crico-aryténoïdien latéral. — 97. Filets du nerf récurrent se distribuant aux fibres du muscle thyro-aryténoïdien. — 98. Filets du nerf récurrent s'anastomosant avec des filets profonds du nerf laryngé supérieur. — 99. Tronc du nerf vague droit. — 100. Anastomose entre les rameaux descendants du nerf récurrent et le grand nerf cardiaque du trisplanchnique. — 101. Filets venant du tronc du pneumo-gastrique et des branches descendantes du récurrent, et allant se jeter dans le plexus pulmonaire antérieur. — 102. Filets nerveux que le tronc du pneumo-gastrique fournit à l'œsophage et à la bronche droite. — 103. Rameau du pneumo-gastrique pénétrant dans le poumon avec l'artère pulmonaire. — 104. Rameau du pneumo-gastrique qui concourt en grande partie à la formation du — 105. plexus pulmonaire superficiel droit. — 106. Petit plexus pulmonaire antérieur du pneumo-gastrique. — 107. Filets du ganglion cardiaque du grand sympathique, qui s'unissent avec des filets du pneumo-gastrique, pour pénétrer avec l'artère pulmonaire droite dans le poumon correspondant. — 108. Filet du plexus pulmonaire antérieur du pneumo-gastrique et du grand nerf cardiaque, qui embrasse l'artère pulmonaire en manière d'anse. — 109. Anastomose du nerf récurrent gauche avec

le plexus pulmonaire antérieur du pneumo-gastrique droit. — 110. Nerf grand sympathique sortant du canal carotidien. — 111. Ganglion cervical supérieur. — 112. Deux nerfs mous sortant du ganglion précédent. — 113. Deux autres nerfs mous sortant de la partie moyenne du même ganglion. — 114. Faisceau des nerfs mous embrassant le tronc de l'artère carotide externe. — 115. Trois des nerfs mous remontant sur l'artère carotide externe. — 116. Renflement gangliforme des nerfs mous qui accompagnent l'artère carotide externe. — 117. Nerf mou se réunissant au ganglion précédent. — 118. Filet des nerfs mous qui se réfléchit derrière la carotide externe. — 119. Filet du nerf facial qui s'anastomose avec le ganglion précédent des nerfs mous. — 120. Filets sortis du ganglion précédent des nerfs mous, suivant les branches faciales de la carotide externe. — 121. Filet des nerfs mous qui accompagne l'artère auriculaire postérieure et s'anastomose avec le nerf facial. — 122. Deux filets des nerfs mous qui accompagnent la maxillaire interne. — 123. Filet d'anastomose entre les nerfs mous et le nerf facial. — 124. Nerfs mous du ganglion cervical supérieur accompagnant l'artère faciale. — 125. Nerfs mous pénétrant dans la glande sous-maxillaire. — 126. Nerfs mous allant s'anastomoser avec des filets du nerf facial. — 127. Nerfs mous accompagnant l'artère linguale. — 128. Nerfs mous accompagnant l'artère thyroïdienne supérieure. — 129. Nerfs mous qui vont former avec le pneumo-gastrique le nerf laryngé externe. — 130. Deux filets du nerf laryngé externe qui se rendent au plexus cardiaque superficiel. — 131. Les nerfs mous qui sortent de la partie inférieure du ganglion cervical supérieur pour aller former le — 132. nerf cardiaque superficiel. — 133. Rameau du nerf cardiaque superficiel se divisant en trois filets. — 134. Filet du rameau précédent accompagnant l'artère thyroïdienne inférieure pour se perdre dans la glande du même nom. — 135. Les deux autres filets du même rameau se rendant au plexus cardiaque antérieur. — 136. Nerf cardiaque superficiel. — 137. Filet du nerf récurrent droit concourant à former le nerf précédent. — 138. Le nerf grand sympathique. — 139. Ganglion cervical moyen. — 140. Trois rameaux venant des troisième, quatrième et cinquième nerfs cervicaux pour s'unir au ganglion cervical moyen. — 141. Tronc profond du ganglion cervical moyen se divisant en deux branches qui embrassent l'artère vertébrale pour se rendre au — 142. ganglion cervical inférieur. — 143. Premier ganglion thoracique. — 144. Rameaux fournis par les trois nerfs cervicaux inférieurs, se rendant au ganglion cervical inférieur. — 145. Rameau du ganglion cervical moyen qui passe devant la sous-clavière et se divise en plusieurs filets. — 146. Filet du rameau précédent qui se rend au ganglion cervical inférieur. — 147. Autre filet du même rameau qui envoie des filamens au ganglion cervical inférieur, au premier ganglion thoracique et à l'artère mammaire interne. — 148. Autre filet qui se rend au ganglion cervical inférieur et au premier ganglion thoracique. — 149. Rameau qui sort du ganglion cervical moyen, se joint au nerf cardiaque superficiel, et s'anastomose avec le nerf récurrent. — 150. Grand nerf cardiaque profond du trisplanchnique. — 151. Rameau descendant du nerf récurrent s'anastomosant avec le nerf précédent. — 152. Autre nerf cardiaque (*cardiacus aortæ*

superficialis; Scarpa.) — 153. Grand nerf cardiaque passant sous la crosse de l'aorte. — 154. Ganglion mou du nerf cardiaque profond. — 155. Rameau du ganglion cardiaque passant derrière l'artère pulmonaire, pour se distribuer à la face postérieure du cœur. — 156. Filet du ganglion cardiaque qui s'anastomose avec ceux du plexus pulmonaire, et forme avec eux un réseau dont les filamens embrassent l'artère pulmonaire et se distribuent à la veine cave supérieure, aux oreillettes et à la face plane du cœur. — 157. Rameaux mous naissant du ganglion cardiaque pour se diriger vers l'artère coronaire postérieure. — 158. Rameaux du ganglion cardiaque se dirigeant vers l'artère coronaire antérieure. — 159. Nerfs cardiaques profonds allant augmenter le plexus de l'artère coronaire antérieure. — 160. Petits nerfs cardiaques profonds du côté gauche, venant du ganglion cervical inférieur et du premier ganglion thoracique correspondant, pour se joindre au grand nerf cardiaque droit. — 161. Nerf cardiaque superficiel gauche. — 162. Anastomose entre les troncs des nerfs cardiaques de l'un et de l'autre côté. — 163. Plexus coronaire droit. — 164. Filets des nerfs cardiaques gauches se rendant au plexus coronaire antérieur. — 165. Filamens du plexus coronaire antérieur accompagnant les branches de l'artère coronaire correspondante. — 166. Filets du plexus coronaire antérieur accompagnant les artérioles de l'oreillette droite. — 167. Filamens du même plexus se distribuant à la face antérieure du cœur. — 168. Filets du plexus coronaire gauche qui accompagnent la branche antérieure de l'artère coronaire postérieure. — 169. Nerf glosso-pharyngien. — 170. Rameau pharyngien du nerf vague. — 171. Anastomose des filets des nerfs glosso-pharyngien et pharyngien avec les filets mous du ganglion cervical supérieur. — 172. Le nerf pharyngien se dirigeant vers le pharynx. — 173. Distribution du nerf glosso-pharyngien à la tonsille et à la base de la langue. — 174. Rameaux du nerf laryngé interne concourant à former le nerf laryngé externe avec quelques filets du ganglion cervical supérieur. — 175. Rameaux du nerf laryngé externe se distribuant aux muscles constricteurs du pharynx et à l'intérieur du larynx. — 176. Filets du nerf précédent se distribuant au constricteur inférieur du pharynx, au larynx et à la glande thyroïde. — 177. Nerf laryngé interne pénétrant dans le larynx. — 178. Rameau descendant du nerf laryngé interne allant s'anastomoser avec le nerf récurrent. — 179. Filets du nerf laryngé interne se distribuant à la glande aryénoïde. — 180. Filets du même nerf se distribuant au muscle aryénoïdien. — 181. Filets du même nerf se distribuant à la glande aryénoïde. — 182. Filets du même nerf se distribuant à l'épiglotte et à la glande épiglottique. — 183. Autres filets du même nerf se distribuant à la membrane muqueuse du larynx et aux parties voisines. — 184. Le nerf grand hypoglosse coupé et renversé. — 185. Anastomose du nerf précédent avec le premier et le second des nerfs cervicaux. — 186. Nerf facial. — 187. Anastomose du nerf facial avec le nerf auriculaire du maxillaire inférieur. — 188 et 189. Rameaux temporaux et faciaux du nerf facial. — 190. Rameau digastrique du nerf facial. — 191. Rameau stylo-hyoïdien du même nerf. — 192. Nerf spinal coupé. — 193. Partie inférieure du nerf spinal. — 194. Branche d'anastomose entre les deux premiers

nerfs cervicaux et le ganglion cervical supérieur. — 195. Branche du second nerf cervical allant se rendre au ganglion cervical supérieur. — 196. Rameau de la troisième anastomose des nerfs cervicaux. — 197. Rameau des nerfs cervicaux se distribuant au muscle droit antérieur de la tête. — 198. Troisième nerf cervical. — 199. Rameau d'anastomose entre les troisième et quatrième nerfs cervicaux. — 200. Origine supérieure du nerf phrénique. — 201. Quatrième nerf cervical. — 202. Seconde origine du nerf phrénique. — 203. Origine inférieure du même nerf. — 204. Rameau profond de la quatrième anastomose des nerfs cervicaux, et branches qui en proviennent. — 205, 206, 207, 208. Les quatre derniers nerfs cervicaux. — 209. Le premier nerf dorsal. — 210. Nerf sous-scapulaire. — 211. Rameaux du plexus brachial qui se distribuaient aux muscles pectoraux et grand dentelé. — 212. Tronc du nerf phrénique. — 213. Nerf vague du côté gauche. — 214. Nerf phrénique gauche. — 215. Branche occipitale du second nerf cervical.

PLANCHE 187.

Elle représente les nerfs cardiaques du côté gauche. (D'après Scarpa.)

N° 1. Bord gauche du cœur qui est fortement tiré et renversé de gauche à droite. — 2. Partie de la face plane du cœur. — 3. Oreillette gauche du cœur, relevée. — 4. Sinus des veines pulmonaires. — 5. Tronc de l'artère pulmonaire, renversé pour laisser voir des filets remarquables des nerfs cardiaques gauches qui passent derrière cette artère. — 6. Origine de la branche droite de l'artère pulmonaire. — 7. Branche gauche de la même artère. — 8. Ligament artériel. — 9. Crosse de l'aorte. — 10. Artère innominée. — 11. Artère carotide gauche. — 12. Artère sous-clavière gauche. — 13. Aorte thoracique. — 14. Œsophage. — 15. Artère thyroïdienne inférieure. — 16. Artère thyroïdienne supérieure. — 17. Artère vertébrale. — 18. Artère cervicale superficielle. — 19. Artère cervicale transverse. — 20. Artère mammaire interne. — 21. Artère sous-clavière droite. — 22. Artère scapulaire profonde. — 23. Poumon droit. — 24. Poumon gauche. — 25. Tronc de l'artère coronaire postérieure. — 26. Branche antérieure de l'artère coronaire postérieure. — 27. Branche postérieure de la même artère se dirigeant vers la face plane du cœur. — 28. Artéριοles se distribuant à l'oreille gauche. — 29. Une des principales artères du sinus des veines pulmonaires. — 30. Rameaux de l'artère coronaire gauche se portant à la face plane du cœur. — 31. Rameaux de la même artère se perdant à la base du cœur. — 32. Tronc des veines pulmonaires gauches. — 33. Veines pulmonaires profondes. — 34. Veines pulmonaires superficielles. — 35. Lobe gauche de la glande thyroïde. — 36. Trachée-artère. — 37. Partie du pharynx. — 38. Portion du muscle sterno-thyroïdien gauche. —

39. Portion du muscle sterno-hyoïdien gauche. — 40. Muscle omoplat-hyoïdien gauche, coupé. — 41. Muscle droit antérieur de la tête. — 42, 42. Les côtes, coupées. — 43, 43. Les muscles intercostaux, également coupés. — 44. Cavité de la plèvre ouverte. — 45. Coupe de la peau des parties latérale et inférieure du col. — 46. Muscle scalène antérieur. — 47. Muscle scalène postérieur. — 48. Clavicule gauche, coupée. — 49. Vertèbres cervicales. — 50. Muscle long du col. — 51. Nerf grand sympathique gauche. — 52. Branche du troisième nerf cervical se joignant au grand sympathique. — 53. Tronc du grand sympathique passant devant l'artère thyroïdienne inférieure. — 54. Ganglion cervical moyen. — 55. Quatrième nerf cervical. — 56. Rameaux du quatrième nerf cervical se rendant au ganglion cervical moyen. — 57. Filets nerveux des quatrième et cinquième paires cervicales allant se réunir au ganglion cervical moyen. — 58. Deux rameaux partant du ganglion cervical moyen pour se rendre au — 59. ganglion cervical inférieur. — 60. Filets des quatrième, cinquième et sixième nerfs cervicaux se rendant au ganglion cervical inférieur. — 61. Filets du dernier nerf cervical et du premier dorsal se rendant au ganglion précédent. — 62. Filets du ganglion cervical supérieur formant l'origine du nerf cardiaque superficiel gauche. — 63. Autres filets du grand sympathique concourant aussi à former le nerf précédent. — 64. Tronc du nerf cardiaque superficiel gauche. — 65. Anastomose entre les filets d'origine du nerf cardiaque superficiel qui sortent du ganglion cervical supérieur et ceux que fournit le tronc même du grand sympathique. — 66. Anastomose entre le nerf cardiaque superficiel et le tronc du nerf grand sympathique. — 67. Filet du nerf cardiaque superficiel qui se joint au rameau cardiaque du pneumo-gastrique et au nerf cardiaque profond du grand sympathique. — 68. Le nerf cardiaque superficiel passant derrière l'aorte pour se joindre au grand plexus cardiaque profond. — 69. Rameaux des nerfs mous sortant du ganglion cervical moyen, se rendant vers l'artère sous-clavière gauche en suivant, les uns l'artère thyroïdienne inférieure, les autres l'artère vertébrale. — 70. Anse nerveuse entourant l'artère sous-clavière, et formée par les filets de communication du ganglion cervical moyen avec l'inférieur et le premier thoracique. — 71. Autre anse nerveuse entourant l'artère sous-clavière, formée par une anastomose du ganglion cervical inférieur avec le nerf cardiaque du grand sympathique gauche. — 72. Petit nerf cardiaque profond du grand sympathique, recevant des filets des ganglions cervicaux moyen et inférieur. — 73. Autre petit nerf cardiaque profond fourni par le ganglion cervical moyen. — 74. Renglement du petit nerf cardiaque profond. — 75. Endroit où le nerf précédent envoie les filets sur la face postérieure de l'aorte et dans le grand plexus cardiaque profond. — 76. Filet du ganglion cervical inférieur qui glisse derrière l'artère sous-clavière pour remonter derrière la courbure de l'aorte. — 77. Grand plexus cardiaque profond, résultant de la jonction des nerfs cardiaques de l'un et l'autre côté. — 78. Ganglion cardiaque de Wrisberg. — 79. Réseau nerveux fourni par le grand plexus cardiaque profond, qui passe entre l'aorte et l'artère pulmonaire, reçoit quelques filets du ganglion précédent, et se rend vers l'artère coronaire antérieure et la face antérieure du

cœur. — 80. Anastomose du petit nerf cardiaque du côté droit avec le réseau nerveux du grand plexus cardiaque profond. — 81. Filets du nerf cardiaque profond droit se rendant au réseau nerveux du grand plexus cardiaque profond. — 82. Principale origine du plexus coronaire antérieur. — 83. Rameau sortant du grand plexus cardiaque profond et se renflant ensuite sous forme d'un ganglion olivaire, duquel sortent plusieurs filets qui sont placés sur le ligament artériel, et qui se joignent, les uns à ceux qui forment le plexus coronaire antérieur, et les autres à ceux qui accompagnent l'artère coronaire postérieure. — 84. Rameau se rendant au plexus coronaire antérieur. — 85. Faisceaux nerveux sortant du grand plexus cardiaque profond, et constituant les principales origines du grand nerf cardiaque profond du côté gauche. — 86. Insertion du nerf cardiaque superficiel gauche dans le nerf cardiaque profond correspondant. — 87. Origine plexiforme du grand nerf cardiaque profond du côté gauche. — 88. Tronc du nerf précédent. — 89. * Filets nerveux que le même nerf reçoit du plexus cardiaque, par l'intermédiaire du ganglion n° 83. — 89. Division du grand nerf cardiaque profond gauche en rameaux qui forment avec les filets mous du ganglion cardiaque le plexus coronaire postérieur. — 90. Filets du même nerf qui rampent au-devant de l'artère pulmonaire, et se jettent dans le plexus coronaire antérieur. — 91. Rameaux du même nerf qui passent derrière l'artère coronaire, et se portent dans le plexus coronaire postérieur. — 92. Filets très-ténus du même nerf qui se rendent dans le poumon et accompagnent l'artère pulmonaire. — 93. Plexus coronaire postérieur, ou branches molles réunies des deux nerfs cardiaques profonds, qui accompagnent l'artère coronaire postérieure sur les faces antérieure et postérieure du cœur. — 94. Rameaux du plexus coronaire postérieur accompagnant la première branche de l'artère coronaire postérieure. — 95. Autres filets du même plexus qui accompagnent la première branche de l'artère coronaire postérieure. — 96. Autres filets du même plexus qui accompagnent l'artère coronaire postérieure sur la face antérieure du cœur. — 97. Filamens qui suivent l'artère du bord gauche du cœur. — 98. Rameaux du plexus coronaire postérieur qui accompagnent l'artère coronaire postérieure sur la face postérieure du cœur. — 99. Autres filamens qui s'anastomosent avec ceux qui accompagnent l'artère coronaire postérieure sur la même face du cœur. — 100. Longs filamens nerveux accompagnant les divisions de la même artère. — A. Filet se joignant aux précédens. — B. Deux filets se réfléchissant sur la face antérieure du cœur. — C. Filets du plexus coronaire postérieur accompagnant les artérioles de l'oreillette gauche du cœur. — D. Filets du grand plexus cardiaque profond qui descendent sur la face plane du cœur, et s'anastomosent avec les filets du plexus coronaire postérieur. — E. Nerf pneumogastrique gauche. — F. Rameaux cardiaques superficiels du nerf précédent. — G. Anastomose du nerf cardiaque superficiel du pneumo-gastrique avec les petits filets cardiaques profonds du grand sympathique. — H. Autres rameaux cardiaques du pneumo-gastrique se rendant dans le grand plexus cardiaque avec le petit nerf cardiaque profond du grand sympathique. — I. Branche du même rameau se rendant au grand plexus cardiaque et suivant les artères des sinus veineux des deux

Explication des Planches.

36

oreillettes. — K. Nerf récurrent gauche. — L. Deux rameaux du nerf récurrent qui se rendaient au grand plexus cardiaque. — M. Le nerf récurrent se distribuant à la trachée-artère et à la glande thyroïde. — N. Rameau fourni par des filamens du pneumo-gastrique et du récurrent, et qui se divise lui-même en plusieurs filets, lesquels suivent les divisions de l'artère pulmonaire et des bronches. — O. Filet du pneumo-gastrique qui se joint aux filamens nerveux des artères du sinus veineux des oreillettes. — P. P. Filets du même nerf se distribuant à la face antérieure du poumon gauche. — Q. Filets plus profonds du même nerf qui accompagnent les divisions des bronches. — R. Filet du rameau α passant entre les deux principaux troncs des veines pulmonaires pour gagner la face antérieure du poumon. — S. Tronc du pneumo-gastrique se portant vers l'œsophage. — T. T. Plexus brachial. — V. Nerf phrénique gauche. — U. U. Nerf phrénique droit. — X. X. Filets nerveux qui accompagnent les artères transversale du col et mammaire interne.

PLANCHE 188.

Elle représente le plexus pulmonaire postérieur fourni par le nerf pneumo-gastrique et les nerfs de la face plane du cœur, - d'après Scarpa. La poitrine est ouverte par la partie postérieure, et la région dorsale de la colonne vertébrale enlevée.

N° 1. Face postérieure du poumon gauche. — 2. Face postérieure du poumon droit. — 3. Portion du poumon droit disséquée et renversée, afin de mettre à découvert les premières divisions des bronches et des principaux rameaux du plexus pulmonaire qui les accompagnent. — 4. Face postérieure de la trachée-artère. — 5. Bronche gauche. — 6. Bronche droite. — 7, 7, 7, 7. Divisions de la bronche droite. — 8. Face plane du cœur. — 9. Tronc des veines coronaires. — 10. Veine cave inférieure coupée. — 11. Valvule d'Eustachi. — 12. Colonnes charnues du ventricule droit du cœur. — 13. Sinus des veines pulmonaires (oreillette gauche). — 14, 14. Tronc des veines pulmonaires droites. — 15. Artère pulmonaire. — 16. Artère aorte thoracique. — 17. Artère sous-clavière gauche. — 18. Artère innominée. — 19. Œsophage. — 20. Première vertèbre dorsale. — 21. Artère œsophagienne supérieure. — 22. Artère bronchique droite. — 23, 23, 23. Rameaux de l'artère précédente se distribuant au-dessus et autour des divisions des bronches correspondantes. — 24. Artère coronaire antérieure. — 25, 25, 25. Rameaux de l'artère précédente se distribuant à la face plane du cœur. — 26. Rameaux de l'artère coronaire postérieure se distribuant à la face plane du cœur. — 27. Veine cardiaque moyenne de Haller. — 28, 28. Divisions de la veine coronaire. — 29. Artériole se distribuant à l'oreillette gauche. — 30. Veine rampant sur l'oreillette gauche. — 31. Nerf pneumo-gastrique du côté droit.

32. Nerf récurrent correspondant. — 33. Rameaux naissant du pneumo-gastrique et de la branche récurrente : les uns, nommés *ascendans*, remontent vers la trachée-artère ; les autres, *descendans*, se portent en bas. — 34. Petit plexus œsophagien postérieur du pneumo-gastrique. — 35. Filets du pneumo-gastrique se distribuant à l'œsophage. — 36, 36, 36. Filets du nerf pneumo-gastrique, les uns se distribuant dans l'épaisseur de la trachée-artère, les autres entourant l'œsophage. — 37, 37. Rameaux du récurrent et du pneumo-gastrique allant former le plexus pulmonaire antérieur. — 38. Faisceau de filets nerveux du pneumo-gastrique se distribuant à l'origine de la bronche droite. — 39. Rameau remarquable du plexus pulmonaire postérieur accompagnant la bronche droite. — 40, 40, 40, 40. Filets du rameau précédent se distribuant aux divisions des bronches. — 41, 41, 41. Gros rameaux du même faisceau nerveux suivant la seconde et la troisième division des bronches, passant au-dessus et en arrière des ramifications des bronches, et s'y distribuant. — 42, 42, 42. Autres branches nerveuses du plexus pulmonaire postérieur se dirigeant vers le tronc de la bronche droite. — 43. Anastomose des filets précédents qui se distribuent aux divisions des bronches. — 44. Autre branche remarquable du plexus pulmonaire postérieur suivant les divisions inférieures de la bronche droite. — 45, 45, 45. Rameaux de la branche précédente se portant sur la seconde division de la bronche droite, et s'y distribuant. — 46, 46, 46, 46. Autres rameaux nerveux de la même branche suivant exactement les divisions de la bronche droite. — 47. Autre rameau passant derrière la bronche, et contribuant à former avec toutes les branches précédentes, le plexus pulmonaire postérieur. — 48, 48, 48. Le nerf pneumo-gastrique droit se divisant derrière l'œsophage qu'il embrasse. — 49, 49, 49. Grand plexus œsophagien formé par les rameaux des deux nerfs pneumo-gastriques. — 50, 50. Filets du plexus précédent se perdant dans l'œsophage. — 51. Deux filets des nerfs cardiaques qui accompagnent l'artère coronaire antérieure, et se portent à la face plane du cœur. — 52. Anastomose des filets précédents avec d'autres filets très-fins qui viennent du grand plexus cardiaque, et descendent entre la veine cave inférieure et l'oreillette droite du cœur. — 53, 53, 53, 53, 53. Les filets nerveux précédents accompagnant les rameaux de l'artère coronaire antérieure sur la face plane du cœur. — 54. Quelques-uns des rameaux nerveux qui accompagnent les divisions de l'artère coronaire postérieure sur la face plane du cœur.

PLANCHE 189.

Fig. 1. Nerfs de la face convexe ou supérieure du cœur, d'après Scarpa.

N° 1. Partie de la face convexe du cœur correspondant au ventricule gauche. — 2. Portion de la même face correspondant au ventricule droit. — 3. Bord gauche, et — 4. bord droit du cœur. — 5. Oreillette droite. — 6. Sinus veineux droit du

cœur. — 7. Veine cave supérieure. — 8. Oreillette gauche. — 9. Artère pulmonaire. — 10. Aorte. — 11. Tronc de l'artère coronaire droite. — 12. Rameaux de l'artère précédente qui se distribuent à l'oreillette droite et à la veine cave supérieure. — 13. Rameau de la même artère longeant l'origine de l'artère pulmonaire et lui donnant des ramuscules. — 14. Autre rameau de la même artère se distribuant au sinus veineux droit du cœur. — 15, 15, 15, 15. Autres rameaux se distribuant dans la paroi antérieure du ventricule droit du cœur. — 16. Artère coronaire gauche. — 17. Branche de l'artère précédente qui descend le long du bord gauche du cœur. — 18, 18. Rameaux de la branche précédente s'enfonçant dans les parois du cœur. — 19. Branche de la même artère qui se distribue au ventricule gauche. — 20. Deux rameaux de l'artère coronaire gauche se dirigeant à la base du ventricule gauche. — 21, 21, 21. Rameaux de l'artère coronaire gauche qui se distribuent à l'oreillette correspondante du cœur. — 22. Nerfs qui forment le plexus coronaire droit. — 23. Zone nerveuse qui embrasse l'origine de l'aorte et se rend dans le plexus coronaire droit. — 24. Filets du plexus précédent accompagnant le tronc de l'artère coronaire droite. — 25, 25, 25, 25, 25. Filets du même plexus qui pénètrent dans le ventricule droit avec les divisions de l'artère coronaire. — 26. Filets se portant du plexus cardiaque gauche à la partie droite du cœur. — 27. Plexus coronaire gauche ou postérieur. — 28, 28. Filets du plexus précédent accompagnant la principale branche de l'artère coronaire gauche. — 29. Rameau du même plexus pénétrant dans la cloison des ventricules. — 30. Autres rameaux du même plexus qui accompagnent les branches de l'artère cardiaque sur le bord gauche du cœur. — 31, 31. Rameaux du plexus coronaire gauche se portant à la face plane du ventricule gauche avec un rameau de l'artère coronaire gauche.

FIG. 2. Nerfs de la face postérieure du cœur. (Même auteur.)

N° 1. Bord gauche, et — 2. bord droit du cœur. — 3. Dépression qui indique le siège et la direction de la cloison des ventricules. — 4. Sinus veineux droit. — 5. Ouverture de la veine cave inférieure. — 6. Tronc coupé de la veine coronaire. — 7. Veine cave supérieure. — 8. Sinus des veines pulmonaires. — 9. Troncs principaux des veines pulmonaires. — 10. Oreillette gauche. — 11. Aorte. — 12. Artère coronaire droite se réfléchissant entre le ventricule et l'oreillette gauches pour se rendre à la face postérieure du cœur. — 13. Rameau de l'artère précédente accompagnant la veine moyenne. — 14. Gros rameau de la même artère qui passe derrière le cœur et se porte vers le bord obtus de cet organe. — 15. La petite branche de l'artère coronaire gauche passant du bord gauche du cœur sur la face plane de cet organe. — 16. Rameau que l'artère coronaire gauche fournit au sinus des veines pulmonaires. — 17, 17. Filets nerveux du plexus coronaire droit qui se rendent à la face plane du cœur avec l'artère coronaire droite. — 18, 18, 18, 18, 18. Rameaux du plexus cardiaque droit qui se perdent avec les branches de l'artère cardiaque dans la paroi postérieure du ventricule droit du cœur. — 19, 19, 19, 19. Filets du plexus cardiaque droit accompagnant les rameaux de l'artère coronaire droite, qui se distribuent à la face plane du ventricule gauche. — 20, 20,

20, 20. Filets du plexus cardiaque gauche qui accompagnent une des branches de l'artère coronaire gauche pour aller se distribuer avec ses rameaux dans la paroi postérieure du ventricule gauche. — 21. Deux filets très-ténus du grand plexus cardiaque qui s'anastomosent près de l'origine de la veine coronaire avec les filets nerveux qui accompagnent l'artère coronaire droite.

PLANCHE 190.

Elle représente les nerfs du plexus brachial.

N° 1. La peau et le muscle peaucier renversés. — 2. Base de la mâchoire inférieure. — 3. Glande sous-maxillaire. — 4. Os hyoïde. — 5. Ventre antérieur, et — 6. ventre postérieur du muscle digastrique. — 7. Muscle stylo-hyoïdien. — 8. Muscle mylo-hyoïdien. — 9. Muscle hyo-glosse. — 10. Muscle thyro-hyoïdien. — 11. Muscle omoplat-hyoïdien renversé. — 12. Muscle sterno-hyoïdien. — 13. Muscle sterno-thyroïdien. — 14. Glande thyroïde. — 15. Cartilage thyroïde. — 16. Muscle scalène antérieur. — 17. Muscle scalène postérieur. — 18. Muscle angulaire de l'omoplate. — 19. Muscle trapèze. — 20. Muscle sterno-hyoïdien coupé et renversé. — 21. Muscle petit pectoral coupé et renversé. — 22. Clavicule coupée. — 23. Grand pectoral détaché et renversé. — 24. Muscles coraco-brachial et biceps. — 25. Muscle sous-scapulaire. — 26, 26. Muscle grand dentelé. — 27. Peau renversée. — 28, 28, 28. Les côtes et leur cartilage de prolongement. — 29. Le sternum. — 30. Muscles intercostaux. — 31. Artère carotide primitive donnant les artères carotides interne et externe. — 32 et 33. Artère sous-clavière coupée. — 34. Tronc du nerf grand hypoglosse. — 35. Branche descendante du nerf précédent. — 36. Rameau de la branche nerveuse précédente qui se rend au muscle omoplat-hyoïdien. — 37. Rameau de la même branche qui se perd dans le muscle sterno-thyroïdien. — 38. Filet d'anastomose entre les deux rameaux précédents. — 39. Filet du rameau 37 qui se perd dans la partie inférieure du muscle sterno-thyroïdien. — 40. Rameau d'anastomose entre la branche descendante de l'hypoglosse et le second nerf cervical. — 41. Tronc du nerf vague. — 42. Filet du nerf vague qui s'anastomose avec les nerfs mous du grand sympathique. — 43. Rameau cardiaque du nerf vague. — 44, 44. Nerf spinal traversant le muscle sterno-mastoïdien. — 45. Filet d'anastomose du nerf précédent avec le troisième nerf cervical. — 46. Le nerf spinal allant se distribuer au trapèze. — 47. Rameau antérieur du second nerf cervical. — 48. Rameau du second nerf cervical allant s'anastomoser avec la branche descendante de l'hypoglosse. — 49. Ganglion cervical supérieur et nerf grand sympathique. — 50. Rameau du second nerf cervical s'anastomosant avec un autre rameau du troisième. — 51. Branche du second nerf cervical se divisant en deux rameaux, dont l'un s'anastomose avec le troisième nerf cervical, et l'autre avec un rameau fourni par ce même nerf. — 52. Troisième

nerf cervical. — 53. Rameau du troisième nerf cervical se portant au muscle angulaire de l'omoplate. — 54. Rameau du même nerf s'anastomosant avec le second nerf cervical. — 55. Rameau du troisième nerf cervical se rendant au muscle peaucier et à la peau. — 56. Rameau du troisième nerf cervical qui fournit — 57. le nerf sous-cutané du cou, et — 58. le nerf auriculaire. — 59. Rameau d'anastomose entre le troisième nerf cervical et le quatrième. — 60. Rameau du troisième nerf cervical, s'anastomosant avec une branche du second. — 61. Branche du troisième nerf cervical se divisant en deux rameaux, dont l'un se jette dans le muscle peaucier et la peau, et l'autre s'anastomose avec des rameaux du quatrième nerf cervical. — 62. Anastomose des troisième et quatrième nerfs cervicaux. — 63. Quatrième nerf cervical. — 64. Rameau du nerf précédent allant s'anastomoser avec la branche descendante du grand-hypoglosse. — 65, 65. Filets du même nerf répandant leurs divisions dans le muscle peaucier et la peau. — 66. Rameau du même nerf allant se distribuer aux tégumens de l'épaule. — 67. Rameau du même nerf se distribuant au muscle trapèze. — 68, 69. Rameaux du même nerf se rendant au muscle angulaire de l'omoplate. — 70. Rameau du sixième nerf cervical s'anastomosant avec un rameau du septième, pour aller se perdre dans le muscle sous-clavier. — 71. Nerf phrénique. — 72. Cinquième nerf cervical. — 73. Sixième, — 74. septième, — 75. huitième nerf cervical. — 76. Premier nerf dorsal. — 77. Rameau fourni par le cinquième nerf cervical, se distribuant au muscle grand pectoral. — 78. Rameau donné au muscle grand pectoral par le septième nerf cervical. — 79. Rameau venant d'une anastomose entre le huitième nerf cervical et le premier dorsal, et se rendant au petit pectoral. — 80. Nerf sus-scapulaire. — 81. Filet du premier nerf dorsal se perdant dans la peau de l'aisselle. — 82. Rameau du huitième nerf cervical se rendant au grand dorsal. — 83. Rameau du sixième nerf cervical traversant le scalène pour s'anastomoser avec le rameau suivant. — 84. Rameau du septième nerf cervical. — 85. Tronc provenant des deux rameaux précédents, et allant se distribuer au grand dentelé. — 86. Rameaux du second nerf dorsal traversant les muscles intercostaux pour répandre ses filets aux creux de l'aisselle. — 87, 88. Rameaux fournis par le troisième et le quatrième nerf cervical, ayant la même distribution que le rameau précédent. — 89. Nerf sous-scapulaire se distribuant au muscle sous-scapulaire. — 90. Tronc provenant des cinquième et sixième nerfs cervicaux, qui fournit les nerfs sous-scapulaire et axillaire. — 91. Anastomose des nerfs axillaire et radial. — 92. Nerf axillaire. — 93. Nerf radial provenant des septième et huitième nerfs cervicaux. — 94. Origine du nerf médian. — 95. Nerf musculo-cutané provenant des sixième et septième nerfs cervicaux. — 96. Nerf cubital. — 97. Nerf cutané interne.

PLANCHE 191.

Fig. 1. Elle représente le cerveau, le cervelet, la moelle épinière et les nerfs de la langue, du larynx, des poumons, du cœur, de l'estomac et du diaphragme : d'après M. J. Shaw.

N° 1. Le cerveau. — 2. Le cervelet. — 3, 3, 2. La moelle épinière avec l'origine de ses nerfs. — 4. La langue. — 5. Le larynx. — 6. Le cœur. — 7. L'estomac. — 8. Les poumons. — 9. Le diaphragme. — 10. Le nerf vague envoyant ses branches au larynx, aux poumons, au cœur et à l'estomac. — 11. Nerf laryngé supérieur du nerf vague. — 12. Nerf récurrent ou laryngé inférieur du même nerf. — 13. Plexus pulmonaire du nerf vague. — 14. Plexus cardiaque du même nerf. — 15. Plexus gastrique du même nerf. — 16. Nerf facial ou nerf respiratoire de Ch. Bell. — 17. Nerf glosso-pharyngien. — 18. Nerf lingual envoyant ses branches à la langue et aux muscles de la partie antérieure du larynx. — 19. Origine du nerf spinal ou nerf respiratoire supérieur de Ch. Bell. — 20. Branche du nerf précédent qui se distribue aux muscles de l'épaule. — 21. Nerf phrénique ou respiratoire interne de Ch. Bell, se rendant au diaphragme. — 22. Nerf respiratoire inférieur externe de Ch. Bell, se rendant aux muscles de la partie externe de la poitrine.

Fig. 2. Elle représente le système cérébro-spinal et l'origine de tous les nerfs qui naissent soit de l'encéphale, soit de la moelle épinière; vus par-devant. La masse encéphalique est renversée en arrière, afin de laisser voir l'origine des nerfs qui naissent de sa base. Les nerfs spinaux sont coupés au-delà de l'endroit où leurs racines antérieures et postérieures se réunissent au niveau de chaque ganglion.

PLANCHE 192.

Fig. 1. Elle représente les nerfs superficiels de la partie antérieure du membre supérieur : d'après Loder.

N° 1. Portion du muscle grand dentelé coupé. — 2. Muscle sous-scapulaire. — 3. Clavicule sciée. — 4. Petit pectoral. — 5. Muscle biceps brachial. — 6. Muscle coraco-brachial. — 7. Muscle grand rond. — 8. Muscle grand dorsal. — 9. Muscle grand pectoral. — 10, 10. Muscle deltoïde. — 11. Portion interne, et — 12. portion moyenne du muscle triceps brachial. — 13, 13. Aponévrose de l'avant-bras. — 14. Aponévrose palmaire. — 15. Artère brachiale coupée. — 16. Veine cépha-

lique. — 17. Veine médiane. — 18. Veine basilique. — 19. Le cinquième, — 20. le sixième, — 21. le septième, — 22. le huitième des nerfs cervicaux coupés. — 23. Premier nerf dorsal. — 24, 24. Nerf thoracique antérieur envoyant ses divisions au muscle grand pectoral. — 25. Anastomose entre le nerf précédent et — 26. le long nerf thoracique antérieur allant au grand pectoral. — 27. Anastomose de ce dernier nerf avec le — 28. nerf petit thoracique antérieur qui se rend au muscle petit pectoral. — 29. Nerf sous-scapulaire. — 30. Rameau que le dernier nerf cervical envoie au muscle grand dorsal. — 31. Nerf sous-scapulaire. — 32. Nerf musculo-cutané. — 33, 33. Nerf radial. — 34. Nerf médian. — 35. Nerf cubital. — 36. Rameau cutané interne naissant du nerf cubital, et distribuant ses ramifications à la peau de la partie interne du bras. — 37. Nerf axillaire. — 38. Anastomose entre les nerfs médian et cubital. — 39. Rameau d'union entre l'anastomose précédente et le nerf médian, fournissant un filet aux membranes de l'artère axillaire. — 40. Première, et — 41. seconde racines du nerf radial. — 42. Tronc qui fournit les nerfs sous-scapulaire et axillaire. — 43. Anastomose des nerfs axillaire et radial. — 44. Racine des nerfs musculo-cutané et médian venant du sixième nerf cervical. — 45. Racine des mêmes nerfs venant du septième nerf cervical. — 46. Anastomose des nerfs radial et cubital. — 47. Rameau donné par le nerf axillaire aux muscles sous-scapulaire et grand rond. — 48. Rameau du même nerf se distribuant aux muscles grand rond et grand dorsal. — 49. Rameau fourni au muscle coracobrachial par le nerf musculo-cutané. — 50. Nerf musculo-cutané à la partie antérieure et externe de l'avant-bras. — 51. Rameau du nerf précédent descendant autour de la veine céphalique, donnant des ramifications à la peau de la partie externe et antérieure de l'avant-bras. — 52, 52. Anastomoses entre le nerf précédent et le nerf cutané interne. — 53. Filet du nerf musculo-cutané donnant des ramifications à la peau de l'avant-bras, et s'anastomosant avec le rameau n° 51. — 54. Rameau du même nerf se perdant sur l'aponévrose de l'avant-bras. — 55. Les filets du nerf musculo-cutané descendant à la partie antérieure et externe de l'avant-bras jusqu'au poignet. — 56, 56. Anastomose des filets précédents avec ceux du nerf cutané interne. — 57. Filet du même nerf se portant dans la peau de la face postérieure de l'avant-bras, pour aller s'anastomoser avec les filets cutanés du nerf radial. — 58. Filet du nerf musculo-cutané s'anastomosant avec — 59. le rameau palmaire cutané du nerf médian. — 60. Autre rameau du même nerf, dont les — 61, 61, 61. filets s'anastomosent avec le rameau palmaire cutané du nerf médian. — 62. Filets du même nerf, qui se portent à la peau et au muscle court abducteur du pouce. — 63. Rameau de la branche palmaire du nerf radial. — 64. Filet du rameau précédent se perdant dans la peau de l'éminence Thénar. — 65. Anastomose entre le rameau précédent et le nerf musculo-cutané. — 66. Nerf cutané interne. — 67. Premier rameau du nerf précédent envoyant ses filets à la peau qui couvre le muscle biceps et à ce muscle lui-même. — 68. Second rameau du même nerf se distribuant à la peau de la même région et s'anastomosant avec un rameau du nerf précédent. — 69. Troisième rameau du même nerf distribuant ses filets à la peau de la partie interne du bras jusque

vers la partie interne du coude. — 70. Quatrième rameau du même nerf envoyant des filets au-devant de la veine médiane, et dans les tégumens du pli du bras. — 71. Cinquième rameau du même nerf passant au-devant de la veine basilique et se portant à la peau de la partie moyenne de l'avant-bras. — 72. Filet du même nerf se portant derrière le coude. — 73. Continuation du tronc du nerf cutané interne. — 74. Filets du nerf précédent qui se portent dans les tégumens de la partie postérieure de l'avant-bras. — 75. Filet du même nerf qui s'anastomose avec le nerf musculo-cutané. — 76, 76. Filets du rameau cutané du nerf médian qui se perdent dans la peau de la paume de la main. — 77. Filets du nerf cutané interne qui se distribuent au muscle palmaire cutané et aux tégumens de l'éminence hypothénar.

FIG. 2. Elle représente les nerfs superficiels de la partie postérieure du bras et de l'avant-bras.

N° 1. Muscle deltoïde. — 2. Olécrâne. — 3. Ligament dorsal du carpe. — 4. Tendons de l'extenseur commun des doigts. — 5. Veine céphalique. — 6. Nerf cutané supérieur du bras. — 7. Rameau cutané du nerf axillaire. — 8. Division supérieure du nerf précédent dont les filets se perdent sur la peau qui couvre le muscle deltoïde. — 9. Division inférieure du même nerf qui se distribue à la peau de la partie externe postérieure du bras. — 10. Rameau du nerf cutané interne. — 11, 11. Filets du rameau précédent qui se distribuent dans les tégumens qui recouvrent la partie postérieure du coude, du bras et de l'avant-bras. — 12, 12. Filet du même nerf qui s'anastomose avec les filets du nerf cutané externe fourni par le radial. — 13. Rameau cutané interne du nerf radial. — 14. Filets du nerf précédent s'anastomosant avec des filets du nerf cutané externe du radial. — 15. Rameau cutané externe du nerf radial sortant entre la portion externe et la portion moyenne du muscle triceps-brachial. — 16. Rameau du nerf précédent s'anastomosant avec le nerf cutané interne du nerf radial. — 17. Autre filet du même nerf s'anastomosant avec les nerfs cutané interne et cutané moyen. — 18, 18, 18, 18. Rameaux du même nerf communiquant avec le nerf cutané moyen. — 19. Rameaux du même nerf s'anastomosant avec le nerf musculo-cutané. — 20. Terminaison du rameau cutané externe du nerf radial au niveau de la partie postérieure du carpe. — 21. Rameaux du nerf cutané moyen communiquant avec le rameau cutané du nerf radial. — 22. Rameaux du même nerf s'anastomosant avec le rameau cutané externe du nerf radial. — 23. Rameau du nerf cutané moyen s'anastomosant avec le rameau cutané externe et le rameau dorsal du nerf radial. — 24. Rameaux du nerf cutané moyen s'anastomosant avec le rameau dorsal du nerf cubital. — 25. Rameaux du même nerf s'anastomosant avec les rameaux dorsaux des nerfs cubital et radial. — 26. Rameaux du nerf musculo-cutané se réfléchissant à la partie postérieure de l'avant-bras, et s'anastomosant avec le rameau cutané externe du nerf radial. — 27. Continuation du même rameau donnant plusieurs filets cutanés. — 28. Terminaison du même rameau entre le pouce et le doigt indicateur. — 29. Tronc du nerf radial. — 30. Rameau antérieur du nerf précédent. —

Explication des Planches.

37

31, 31. Rameau dorsal interne du pouce. — 32. Rameau dorsal externe du pouce. — 33. Rameau postérieur du nerf radial dont les filets s'anastomosent avec ceux du nerf cutané moyen. — 34. Filets du même nerf s'anastomosant avec le rameau dorsal du nerf cubital. — 35. Rameau antérieur de la branche dorsale du nerf radial, allant se distribuer à la peau de la face dorsale du doigt indicateur et du pouce. — 36. Nerf dorsal externe du doigt indicateur venant du rameau n° 35. — 37. Rameau postérieur de la branche dorsale du nerf radial dont les filets se perdent dans la peau de la face dorsale de la main. — 38. Rameau du nerf précédent donnant les filets — 39. dorsal interne de l'index, et — 40. dorsal externe du doigt médius. — 41. Rameau du même nerf fournissant les — 42 et 43. rameaux dorsal interne du doigt médius et dorsal externe du doigt annulaire. — 44. Anastomose entre les rameaux dorsaux du nerf radial et du nerf cubital. — 45. Rameau dorsal du nerf cubital. — 46. Rameau du nerf précédent communiquant avec le nerf radial. — 47. Rameau du même nerf fournissant — 48 et 49. les filets dorsaux interne du doigt annulaire et externe du petit doigt. — 50, 50. Filet dorsal interne du petit doigt.

PLANCHE 193.

FIG. 1. Elle représente le rameau palmaire du nerf radial, d'après Loder.

N° 1, 1. Muscle radial antérieur. — 2. Muscle fléchisseur sublime. — 3. Muscle long fléchisseur du pouce. — 4. Long supinateur. — 5, 5. Premier radial externe. — 6. Second radial externe. — 7. Tendon du rond pronateur. — 8. Muscle long abducteur. — 9. Muscles petit extenseur, et — 10. long extenseur du pouce. — 11. Court abducteur du pouce. — 12. Premier muscle interosseux dorsal. — 13. Nerf radial. — 14. Rameau dorsal du même nerf, coupé. — 15. Rameau palmaire du même nerf divisé en deux ramuscules. — 16. Rameau dorsal interne du pouce naissant du nerf précédent. — 17. Anastomose du même nerf avec le nerf musculo-cutané. — 18. Rameau cutané, coupé. — 19, 19, 19, 19. Anastomoses entre les nerfs dorsaux interne et externe du pouce. — 20. Rameau de communication des nerfs précédents avec la branche dorsale du nerf radial, coupé. — 21. Rameau se perdant dans le premier muscle interosseux dorsal. — 22. Rameau cutané. — 23. Rameaux cutanés qui s'anastomosent avec le nerf collatéral interne du pouce fourni par le médian. — 24. Filets qui se perdent dans la peau vers la racine de l'ongle. — 25. Nerf dorsal externe du pouce naissant du nerf n° 15. — 26. Rameau qui s'anastomose avec le nerf musculo-cutané, et avec le — 27. rameau qui se rend au court abducteur du pouce. — 28. Anastomose du nerf précédent avec le nerf n° 25. — 29. Deux filets qui se terminent dans le muscle court abducteur du pouce. — 30. Continuation du nerf n° 25. — 31. Rameau qui communique avec

le nerf musculo-cutané. — 32, 32. Rameaux cutanés. — 33. Rameaux du nerf musculo-cutané communiquant avec la branche palmaire du nerf radial. — 34. Rameau communiquant avec des filets du nerf musculo-cutané, coupé.

FIG. 2. Elle représente les nerfs profonds du membre supérieur. D'après le même auteur.

N° 1. Portion du muscle grand dentelé. — 2. Muscle sous-scapulaire. — 3. Muscle grand rond. — 4. Portion du grand dorsal. — 5. Clavicule sciée et renversée. — 6. Deltoïde. — 7. Portion du grand pectoral. — 8. Muscle petit pectoral. — 9. Muscle coraco-brachial. — 10. Courte portion du muscle biceps, coupée. — 11. Extrémité inférieure du muscle précédent. — 12. Ligament capsulaire de l'articulation scapulo-humérale. — 13, 13. Muscle triceps brachial. — 14, 14. Muscle brachial antérieur. — 15. Muscle long supinateur. — 16. Muscle premier radial externe. — 17. Tendon du muscle long abducteur du pouce. — 18. Extrémité supérieure du muscle grand palmaire. — 19. Extrémité inférieure du muscle rond pronateur. — 20. Muscle fléchisseur superficiel. — 21. Muscle fléchisseur profond. — 22. Muscle long fléchisseur du pouce. — 23. Muscles court abducteur, et — 24. court fléchisseur du pouce. — 25. Muscle abducteur du petit doigt. — 26. Muscle court fléchisseur du même doigt. — 27. Aponévrose palmaire. — 28. Portion de l'artère brachiale. — 29. Cinquième nerf cervical. — 30. Le sixième, — 31. le septième, — 32. le huitième des nerfs cervicaux. — 33. Premier nerf dorsal. — 34, 34. Le grand nerf thoracique antérieur se distribuant au muscle grand pectoral. — 35. Anastomose entre le nerf précédent et le nerf long thoracique antérieur. — 36. Le dernier des nerfs précédents se distribuant au muscle grand pectoral. — 37, 37. Petit nerf thoracique antérieur se perdant dans le muscle petit pectoral. — 38. Anastomose entre les nerfs long et petit thoraciques antérieurs. — 39. Nerf sus-scapulaire. — 40. Rameaux coupés du huitième nerf cervical et du premier dorsal. — 41. Nerf sous-scapulaire. — 42. Nerf musculo-cutané. — 43. Nerf radial. — 44. Nerf médian. — 45, 45. Nerf cubital. — 46. Filet cutané du nerf précédent, coupé. — 47. Rameau axillaire du plexus brachial se distribuant aux muscles sous-scapulaire et grand rond. — 48. Anastomose entre les nerfs médian et cubital. — 49, 49. Les deux racines du nerf radial. — 50. Tronc qui fournit les rameaux axillaire et sous-scapulaire. — 51. Racine fournie par le sixième nerf cervical aux nerfs médian et musculo-cutané. — 52. Racine fournie aux nerfs précédents par le septième nerf cervical. — 53. Anastomose entre les nerfs radial et cubital. — 54. Rameau du nerf axillaire se distribuant aux muscles grand rond et grand dorsal. — 55. Nerf axillaire se contournant sous le col de l'humérus. — 56. Rameau du nerf musculo-cutané se rendant au muscle coraco-brachial. — 57, 57. Nerf musculo-cutané traversant le muscle coraco-brachial. — 58. Rameau du nerf précédent se distribuant au muscle biceps. — 59. Autre rameau du même nerf se distribuant au muscle brachial antérieur. — 60. Rameau du nerf musculo-cutané donnant les filets suivants. — 61, 61. Filets communiquant avec le nerf médian. — 62. Filets se perdant sur l'artère brachiale. — 63. Rameau du nerf musculo-cutané se rendant au

muscle brachial antérieur. — 64, 64. Filets cutanés du même nerf, coupés. — 65. Filets se perdant dans la peau de l'avant-bras, coupés. — 66. Grand rameau cutané qui est la continuation du tronc du nerf musculo-cutané. — 67, 67. L'un des deux filets du rameau précédent dont les ramifications se distribuent à la peau de la partie antérieure du poignet, et dont un — 68. filet communie avec le rameau palmaire cutané du nerf médian. — 69. Autre rameau du nerf musculo-cutané s'anastomosant avec le nerf médian, et donnant plusieurs filets cutanés qui sont coupés. — 70, 70, 70. Petit rameau cutané du nerf musculo-cutané, communiquant avec le rameau palmaire cutané du nerf médian — 71, 71. Rameaux cutanés du nerf précédent qui se portent à la face postérieure de l'avant-bras. — 72. Filets du rameau n° 70 communiquant avec le rameau palmaire cutané du nerf médian. — 73. Filets du même rameau se perdant dans le muscle court abducteur du pouce et dans la peau de l'éminence Thénar. — 74. Rameau du nerf musculo-cutané se portant à la face dorsale de la main, et communiquant avec le rameau palmaire du nerf radial. — 75. Tronc du nerf radial. — 76. Rameau sous-cutané interne du nerf radial. — 77. Filets du nerf radial se portant dans le triceps brachial. — 78. Second rameau qui se divise et se subdivise pour distribuer ses filets aux portions externe et interne du triceps brachial. — 79. Le tronc du nerf radial se contournant derrière la face postérieure de l'humérus. — 80. Le même nerf sortant entre les muscles brachial antérieur et long supinateur. — 81, 81. Rameaux du même nerf allant au muscle brachial antérieur. — 82. Filets du nerf radial se perdant dans les muscles premier radial externe, court et long supinateurs. — 83. Division du nerf radial en rameaux profond et superficiel. — 84. Rameau profond du nerf radial, dont les ramifications se perdent dans les muscles radiaux, le court supinateur. — 85. Rameau superficiel du nerf radial. — 86. Filet du rameau précédent pénétrant dans le premier radial externe. — 87. Filet du rameau palmaire du nerf radial s'anastomosant avec le rameau n° 70 du nerf musculo-cutané. — 88. Division du filet précédent se perdant dans la peau de l'éminence Thénar. — 89. Nerf médian. — 90. Filet du nerf précédent se perdant sur l'artère brachiale. — 91. Filet du même nerf s'anastomosant avec d'autres filets du nerf musculo-cutané. — 92. Rameau du nerf médian se divisant en plusieurs filets dont les uns se perdent dans le muscle fléchisseur superficiel, le rond pronateur, le grand palmaire, et dont les autres vont s'anastomoser avec le nerf cubital. — 93. Nerf interosseux interne dont les rameaux se perdent dans les muscles long fléchisseur du pouce et fléchisseur profond des doigts. — 94. Rameaux du nerf médian dont les filets se perdent dans le muscle fléchisseur superficiel des doigts. — 95. Grand rameau palmaire cutané du nerf médian. — 96. Anastomose entre le rameau précédent et le nerf musculo-cutané. — 97. Filet du même rameau se perdant dans le muscle court fléchisseur du petit doigt et dans la peau de l'éminence hypothénar. — 98. Autre filet se perdant sur l'aponévrose palmaire et dans les téguments. — 99. Continuation du rameau palmaire cutané du nerf médian, envoyant des filets pour s'anastomoser avec les nerfs musculo-cutané et radial. — 100. Rameaux cutanés. — 101. Terminaison du grand rameau palmaire du nerf

médian. — 102. Nerf cubital légèrement écarté. — 103. Filet du nerf précédent allant s'anastomoser avec le nerf médian et se perdant aussi dans le muscle grand palmaire. — 104. Autre filet dont les divisions s'anastomosent avec le nerf médian et se distribuent au muscle cubital postérieur et au fléchisseur profond. — 105. Autre rameau se distribuant au muscle fléchisseur profond. — 106. Rameau dorsal du nerf cubital. — 107. Petit rameau palmaire du nerf cubital dont les ramifications se distribuent à la peau de l'avant-bras. — 108. Terminaison du rameau précédent au niveau du ligament annulaire du carpe. — 109. Petit rameau palmaire ou continuation du tronc du nerf cubital. — 110. Nerf cutané interne. — 111. Filet du nerf précédent s'anastomosant avec un filet du nerf cubital. — 112. Autre filet du même nerf se distribuant aux tégumens de l'avant-bras.

PLANCHE 194.

FIG. 1. Elle représente la distribution du nerf médian à l'avant-bras et à la main. (Loder.)

N° 1. Portion du muscle rond pronateur, coupée et renversée. — 2. Extrémité inférieure du même muscle. — 3. Muscle grand palmaire, coupé. — 4. Portion du muscle fléchisseur superficiel. — 5. Muscle court supinateur. — 6, 6. Muscle long fléchisseur du pouce. — 7, 7, 7. Muscle fléchisseur profond des doigts. — 8. Muscle cubital antérieur. — 9. Os pisiforme. — 10, 10. Muscle carré pronateur incisé. — 11. Tendon du muscle grand palmaire. — 12. Muscle brachial antérieur. — 13. Muscle biceps. — 14. Long supinateur. — 15. Muscle premier radial externe. — 16. Tendon du muscle long abducteur du pouce. — 17. Ligament annulaire antérieur du carpe, coupé et renversé. — 18. Muscle court abducteur, et — 19. muscle court fléchisseur du pouce. — 20. Muscle abducteur du pouce. — 21. Muscle abducteur du petit doigt. — 22. Muscle fléchisseur du petit doigt. — 23. Muscle palmaire cutané renversé avec la peau. — 24. Tendons du muscle fléchisseur superficiel des doigts. — 25, 25. Muscles lombricaux. — 26. Tronc du nerf médian. — 27. Rameau du nerf précédent, se divisant en deux ramuscules qui distribuent leurs filets, l'un — 28. au muscle fléchisseur superficiel, et l'autre — 29. au muscle grand palmaire. — 30. Rameau du nerf médian se distribuant au muscle rond pronateur. — 31. Nerf interosseux interne ou antérieur. — 32. Rameaux du nerf précédent se distribuant au muscle long fléchisseur du pouce. — 33, 33, 33. Rameaux du même nerf se distribuant au muscle fléchisseur profond. — 34. Le nerf interosseux interne allant se distribuer au muscle carré-pronateur. — 35. Filet du même nerf traversant le ligament interosseux pour aller s'anastomoser avec un filet du nerf interosseux externe. — 36, 36. Long rameau palmaire du nerf médian allant se distribuer à la peau de la main, qui est coupée et renversée. — 37. Ra-

meau d'anastomose du même nerf avec le nerf musculo-cutané. — 38. Filet du nerf médian se perdant sur le ligament annulaire du carpe. — 39. Tronc du nerf médian. — 40. Rameau du nerf médian distribuant ses filets aux muscles court fléchisseur, court abducteur et opposant du pouce. — 41. Rameau palmaire externe du pouce. — 42. Filet du nerf précédent se distribuant au muscle opposant du pouce. — 43. Filet cutané. — 44. Deux filets se distribuant au court fléchisseur et à l'abducteur du pouce. — 45. Filet cutané. — 46. Filet d'anastomose entre les nerfs palmaires interne et externe du pouce. — 47. Premier rameau digital commun donnant le — 48. rameau palmaire interne du pouce, et le — 49. rameau palmaire externe de l'indicateur. — 50. Filet du nerf palmar interne du pouce se perdant dans le muscle abducteur de ce doigt. — 51. Filet se rendant au premier muscle lombrical. — 52, 52, 52. Filets se rendant sur la face dorsale de l'indicateur pour s'anastomoser avec les nerfs dorsaux. — 53. Anastomose entre le rameau palmar interne et le rameau palmar externe de l'indicateur. — 54, 54, 54. Filets passant sous les tendons des muscles fléchisseurs et se distribuant à leur gaine. — 55. Arcade anastomotique des nerfs palmaires de l'index. — 56. Second rameau digital commun allant donner le rameau interne de l'index et l'externe du doigt médius. — 57. Rameau pour le second muscle lombrical. — 58. Rameau palmar interne du doigt indicateur. — 59. Rameau palmar externe du doigt médius. — 60. Troisième rameau digital commun allant fournir le rameau interne du doigt médius et l'externe du doigt annulaire. — 61. Rameau palmar du nerf cubital s'anastomosant par arcade avec le troisième rameau digital du nerf médian. — 62. Rameau naissant de l'arcade nerveuse précédente, et se distribuant au ligament annulaire du carpe et au muscle court fléchisseur du petit doigt. — 63. Filet du nerf médian se distribuant au troisième muscle lombrical. — 64. Rameau d'anastomose des nerfs médian et cubital. — 65. Rameau cutané communiquant avec le second rameau digital du nerf médian. — 66. Rameau palmar interne du doigt médius. — 67. Rameau palmar externe du doigt annulaire. — 68. Nerf cubital coupé. — 69. Branche palmar du nerf précédent. — 70. Rameau profond de la branche précédente. — 71. Filet du rameau précédent se perdant dans l'abducteur et le court fléchisseur du petit doigt. — 72. Rameau digital du nerf cubital. — 73. Le rameau précédent donnant — 74. le nerf palmar interne du doigt indicateur, et — 75. le nerf palmar externe du petit doigt. — 76. Filet nerveux du quatrième muscle lombrical. — 77. Rameau palmar interne fourni par le nerf cubital au petit doigt. — 78. Filet du nerf précédent se rendant au muscle palmar cutané. — 79. Rameau cutané. — 80. Anastomose des deux rameaux palmaires du nerf cubital.

FIG. 2. Elle représente la distribution du rameau profond du nerf radial.

N° 1. Muscle premier radial externe. — 2, 2. Muscle second radial externe. — 3. Muscle long abducteur du pouce. — 4. Muscle court extenseur du pouce. — 5, 5. Muscle long extenseur du pouce, coupé. — 6. Muscle extenseur de l'index, coupé et renversé. — 7. Muscle extenseur commun des doigts, coupé et renversé.

— 8. Partie supérieure du même muscle. — 9. Muscle cubital interne. — 10. Portion du triceps brachial. — 11. Muscle anconé. — 12. Muscle court supinateur coupé par le milieu et renversé. — 13. Ligament interosseux. — 14. Radius. — 15. Ligament postérieur du carpe. — 16. Rameau profond du nerf radial. — 17, 17. Filets fournis par le rameau précédent au court supinateur. — 18. Filets du même rameau se distribuant au muscle extenseur commun des doigts. — 19, 19. Autres filets se distribuant au muscle cubital postérieur. — 20. Autres filets se distribuant au long abducteur et au court extenseur du pouce. — 21. Filet se distribuant au long extenseur du pouce. — 22. Rameau se distribuant au muscle extenseur de l'index. — 23, 23. Nerf interosseux externe ou postérieur. — 24. Filet du nerf précédent se distribuant au long extenseur du pouce. — 25. Filet du même nerf se perdant sur le ligament interosseux. — 26. Filet qui traverse le ligament interosseux et s'anastomose avec le rameau interosseux interne du nerf médian. — 27, 27, 27. Terminaison du nerf interosseux externe dont les filamens se perdent dans les ligamens de la face postérieure des articulations carpo-métacarpiennes et se portent jusqu'aux muscles interosseux.

PLANCHE 196

FIG. 1. Elle représente le plexus sciatique du côté droit et les connexions de ce plexus avec le grand sympathique, d'après Camper. (Cadavre d'homme.)

N^{os} 1, 2, 3. Les trois dernières vertèbres lombaires coupées par le milieu, ainsi que le — 4. sacrum. — 5. Symphyse des pubis. — 6. Coccix. — 7. Ligament sous-pubien. — 8. Petit ligament sacro-sciatique. — 9. Grand ligament sacro-sciatique. — 10. Petit trou sacro-sciatique. — 11. Symphyse sacro-iliaque. — 12, 13. Artère et veine obturatrices. — 14. Muscle grand psoas. — 15. Muscle ischio-caverneux. — 16. Muscle pyramidal. — 17, 17. Nerf obturateur. — 18. Nerf ilio-sacré naissant des deux derniers nerfs lombaires. — 19. Branche antérieure du premier nerf sacré. — 20. Second nerf sacré. — 21. Rameau du nerf précédent qui se joint au nerf honteux. — 22. Troisième nerf sacré. — 23. Rameau du cordon ilio-sacré qui se porte vers les fesses. — 24. Plexus sacré ou sciatique. — 25. Le quatrième, — 26. le cinquième, et — 27. le sixième des nerfs sacrés. — 28, 28. Nerf inguinal se rendant aux glandes de l'aîne et au crémaster. — 29, 29. Nerf honteux passant sous le petit ligament sciatique. — 30. Rameaux donnés par le nerf précédent à l'anus et à ses muscles, coupés. — 31, 31, 31. Rameau du même nerf distribuant ses ramuscules au muscle ischio-caverneux et au transverse du périnée lui-même. — 32. Rameau honteux inférieur coupé. — 33. Tronc du grand sympathique descendant des lombes. — 34. Premier ganglion sacré. — 35. Second, — 36. troisième, — 37. quatrième ganglions sacrés réunis par leurs branches de communication. — 38. Cordon d'anastomose entre le nerf ilio-sacré et le premier

ganglion sacré. — 39. Anastomoses entre les deux premiers nerfs sacrés et les deux ganglions correspondans du même nom. — 40. Deux rameaux que le troisième ganglion reçoit du second nerf sacré. — 41, 42. Rameaux que le grand sympathique reçoit des second et troisième nerfs sacrés. — 43, 44. Anastomoses du dernier ganglion sacré avec le quatrième et le cinquième des nerfs sacrés — 45. Terminaison du nerf grand sympathique.

FIG. 2. Elle représente l'origine et les anastomoses des nerfs lombaires et sacrés, les rapports et la terminaison des deux nerfs sympathiques. (Femme de 40 ans : côté droit; d'après Fischer.)

N^{os} 1, 2, 3. Troisième, quatrième et cinquième vertèbres lombaires. — 4, 4. Face antérieure du sacrum. — 5. Coupe des parties latérales de la base du sacrum. — 6. Grand, et — 7 petit ligamens sacro-sciatiques. — 8, 8. Intestin rectum. — 9. Apophyse épineuse des dernières vertèbres lombaires. — 10. Peau de la région sacrée. — 11. Pilier du diaphragme. — 12. Rameau antérieur du second nerf lombaire. — 13. Rameau antérieur du troisième nerf lombaire. — 14. Rameau antérieur du quatrième nerf lombaire. — 15. Ganglion du second nerf lombaire. — 16. Anastomose entre le premier nerf lombaire et le ganglion du second. — 17. Anastomose du premier nerf lombaire avec le ganglion du second nerf lombaire. — 18. Troisième ganglion lombaire. — 19. Tronc du nerf grand sympathique. — 20. Rameau que le second nerf lombaire envoie au troisième ganglion lombaire. — 21. Rameau d'anastomose entre le ganglion du second nerf lombaire et le tronc du grand sympathique. — 22. Anastomose entre le ganglion du second nerf lombaire et le second ganglion lombaire. — 23, 23, 23, 23. Rameaux du second ganglion lombaire destinés aux muscles carré des lombes, grand et petit psoas, et aux muscles abdominaux. — 24. Rameau postérieur du second nerf lombaire se portant aux muscles du dos. — 25. Anastomose entre les second et troisième nerfs lombaires. — 26, 26. Les deux racines du second nerf lombaire concourant à former l'anastomose précédente. — 27, 27. Rameaux se rendant au muscle grand psoas. — 28. Quatrième ganglion lombaire. — 29. Tronc du grand sympathique faisant communiquer le troisième et le quatrième ganglions lombaires. — 30, 31. Anastomoses entre le grand sympathique et le troisième nerf lombaire. — 32. Rameaux nerveux se rendant aux ligamens des vertèbres. — 33. Deux rameaux d'anastomose entre le quatrième nerf lombaire et le quatrième ganglion lombaire. — 34, 34. Tronc du grand sympathique unissant les quatrième et cinquième ganglions lombaires. — 35, 35. Deux rameaux d'anastomose entre le quatrième nerf lombaire et le grand sympathique. — 36. Nerf crural coupé. — 37. Première racine du nerf crural provenant d'une anastomose des premier et second nerfs lombaires. — 38. Seconde racine du nerf crural venant du troisième nerf lombaire. — 39. Branche postérieure du troisième nerf lombaire. — 40. Troisième racine du nerf crural, venant du quatrième nerf lombaire. — 41. Rameau postérieur du quatrième nerf lombaire. — 42. Anastomose entre la seconde et la troisième racine du nerf crural. — 43, 43. Rameau cutané du nerf crural. —

44. Nerf obturateur. — 45. Première racine du nerf obturateur naissant d'une anastomose qui existe entre les second et troisième nerfs lombaires. — 46. Seconde racine du même nerf, naissant du troisième nerf lombaire. — 47. Troisième racine du même nerf, provenant du quatrième nerf lombaire. — 48. Cinquième ganglion lombaire. — 49. Branche antérieure du cinquième nerf lombaire. — 50. Anastomose entre le nerf précédent et le grand sympathique. — 51. Anastomose entre le cinquième nerf lombaire et le quatrième ganglion lombaire. — 52. Quatre filets naissant du cinquième ganglion lombaire, et se réunissant entre eux pour aller s'anastomoser avec la — 53. branche antérieure du premier nerf sacré. — 54. Second ganglion sacré. — 55. Tronc du grand sympathique unissant le premier et le second ganglions sacrés. — 56. Seconde branche d'anastomose du premier nerf sacré avec le nerf grand sympathique. — 57. Anastomose entre les deux rameaux du premier nerf sacré. — 58. Second nerf sacré. — 59. Trois filets d'anastomose entre le nerf précédent et le second ganglion sacré. — 60. Tronc du grand sympathique réunissant les second et troisième ganglions sacrés. — 61. Filets internes et externes du grand sympathique. — 62. Anastomose entre le second nerf sacré et le grand sympathique. — 63. Anastomose entre le grand sympathique et le troisième nerf sacré. — 64. Troisième nerf sacré envoyant un filet d'anastomose au nerf grand sympathique. — 65. Ganglion accessoire au second ganglion lombaire. — 66. Anastomose du premier ganglion accessoire lombaire avec le troisième ganglion lombaire. — 67. Rameaux hypogastriques du grand sympathique. — 68. Branche anastomotique du second ganglion accessoire lombaire. — 69. Anastomose entre le ganglion précédent et le grand sympathique. — 70. Rameau hypogastrique du ganglion précédent. — 71. Rameau hypogastrique du troisième ganglion lombaire. — 72. Branche d'anastomose entre les deux grands nerfs sympathiques, placée entre la quatrième et la cinquième vertèbres lombaires. — 73. Rameau naissant par plusieurs racines du cinquième ganglion lombaire, et anastomosant entre eux les deux nerfs grands sympathiques. — 74. Anastomose plexiforme du premier nerf sacré avec le grand sympathique. — 75. Anastomose entre le premier ganglion sacré gauche et le second ganglion sacré du côté droit. — 76. Rameau du grand sympathique qui allait au rectum, coupé. — 77. Rameau du même nerf se rendant à la face postérieure du rectum. — 78. Anastomose entre le nerf précédent et le rameau n° 75. — 79. Anastomose entre les deux nerfs grands sympathiques. — 80, 80. Racine des quatrième et cinquième nerfs lombaires qui forment le — 81. rameau qui se rend aux muscles petit et moyen fessiers, et au muscle du *fascia lata*. — 82, 83. Rameaux qui se rendent aux muscles pyramidaux et moyen fessier. — 84. Tronc du nerf fessier inférieur dont les ramifications se portent jusqu'au genou. — 85. Rameau musculaire dont les ramifications se perdent dans les jumeaux, l'obturateur interne et le carré de la cuisse. — 86. Rameaux qui se perdent dans le grand fessier. — 87. Rameaux du nerf fessier dont les ramifications se perdent dans la peau des fesses. — 88, 88. Plexus sciatique. — 89. Tronc du grand nerf sciatique. — 90. Tronc du petit nerf sciatique. — 91. Première anastomose entre les second et troisième nerfs sacrés. — 92. Seconde et

Explication des Planches.

38

troisième anastomose entre les mêmes nerfs. — 93. Racines que le grand nerf sciatique reçoit du second nerf sacré. — 94, 94. Rameaux hypogastriques des nerfs sacrés. — 95. Quatrième nerf sacré, coupé. — 96. Nerf utérin. — 97. Rameaux du quatrième nerf sacré qui fournit des ramuscules anastomotiques avec le quatrième ganglion et le cinquième nerf sacrés. — 98. Rameau hémorroïdal du nerf précédent. — 99. Rameau du même nerf qui se perd dans le rectum. — 100. Filets nerveux qui traversent le petit ligament sacro-sciatique, et se perdent dans la peau aux environs du coccyx. — 101. Filets nerveux qui se rendent à la peau des fesses. — 102. Tronc du cinquième nerf sacré. — 103, 103. Rameaux du nerf précédent se perdant dans le muscle sacro-coccygien et le petit ligament sacro-sciatique. — 104. Nerf honteux supérieur ou du clitoris. — 105. Nerfs hémorroïdaux. — 106. Cinquième nerf sacré. — 107. Nerf honteux inférieur naissant du nerf sciatique par trois racines. — 108. Ganglion du — 109. premier nerf sacré droit. — 110. Nerf grand sympathique droit. — 111, 111, 111. Rameaux que le grand sympathique envoie à l'artère hypogastrique. — 112. Anastomose du premier ganglion lombaire droit avec le grand sympathique gauche. — 113. Filet qui se rend au rectum. — 114. Second nerf sacré droit. — 115. Second ganglion sacré droit. — 116. Nerf grand sympathique unissant les deux premiers ganglions sacrés. — 117. Filets du second ganglion sacré qui accompagnent les branches de l'artère hypogastrique. — 118. Troisième nerf sacré droit. — 119. Troisième ganglion sacré droit. — 120. Quatrième nerf sacré droit. — 121. Quatrième ganglion sacré droit. — 122, 122. Continuation du tronc du grand sympathique. — 123. Cinquième nerf sacré droit. — 124. Fin et anastomose du grand sympathique droit avec le nerf correspondant du côté gauche. — 125. Ganglion coccygien qui résulte de la réunion des deux nerfs sympathiques. — 126. Filets que le ganglion précédent fournit au muscle sacro-coccygien et au petit ligament sacro-sciatique. — 127. Autres filets du même ganglion qui se terminent au rectum.

PLANCHE 196.

FIG. 1. Elle représente les nerfs cutanés et sous-cutanés de la partie antérieure du membre inférieur. (Côté droit. Cadavre d'homme, d'après Walter.)

N° 1. Muscle iliaque. — 2. Muscle grand psoas. — 3. Muscle petit psoas. — 4. Muscle carré des lombes. — 5, 5. Arcade crurale. — 6. La rotule. — 7. Ligament rotulien. — 8, 8, 8. Ganglions inguinaux. — 9. Symphyse pubienne. — 10. Crête iliaque. — 11. Artère, et — 12. veine crurales. — 13. Rameau du premier nerf lombaire. — 14. Ramuscule du nerf précédent se divisant en deux filets qui se rendent dans la peau et à quelques muscles. — 15, 15. Autres ramuscules allant à la partie postérieure de la cuisse. — 16. Anastomose entre le dernier des nerfs précédents et le — 17. rameau du second nerf lombaire. — 18. Le rameau

précédent se rendant à l'aîne après s'être anastomosé avec le premier nerf lombaire. — 19. Filet du même rameau se perdant dans le pénil. — 20. Autres filets du même rameau se perdant dans la peau du pénil et dans le scrotum. — 21. Filet se portant à une glande inguinale. — 22. Nerf cutané externe. — 23. Anastomose du nerf précédent avec le nerf crural. — 24. Autre anastomose du même nerf avec le plexus iliaque. — 25. Rameau postérieur du même nerf allant à la partie postérieure de la cuisse. — 26, 26. Rameau antérieur du même nerf allant à la partie antérieure et externe de la cuisse. — 27. Premier filet du rameau précédent envoyant deux divisions dans la peau, au niveau du muscle du *fascia lata*. — 28. Second filet du même rameau envoyant des filamens à la peau qui recouvre le muscle vaste externe. — 29. Troisième filet du même rameau. — 30. Quatrième filet du même rameau. — 31. Continuation du rameau antérieur du nerf cutané externe, se séparant en deux ramuscules dont les divisions et subdivisions se perdent dans la graisse et dans les tégumens de la partie antérieure externe de la cuisse et du genou. — 32. Racine du nerf crural venant des second et troisième nerfs lombaires. — 33. Autre racine du même nerf venant du quatrième nerf lombaire. — 34. Nerf crural. — 35, 35. Filets nerveux du nerf crural, formant le plexus iliaque au-devant du muscle du même nom. — 36. Nerf récurrent du muscle psoas. — 37. Filets se rendant au muscle psoas. — 38. Tronc musculo-cutané du nerf crural donnant — 39. un filet qui va au muscle pectiné. — 40. Deux rameaux qui vont au muscle contourier. — 41. Nerf cutané moyen donnant des ramifications aux tégumens de la face antérieure de la cuisse, jusqu'aux environs de la rotule. — 42. Rameaux du nerf crural qui vont se distribuer aux muscles vaste externe, droit antérieur de la cuisse, contourier, etc. — 43. Rameau qui se porte sur l'artère crurale. — 44. Nerf cutané antérieur donnant ses filets aux tégumens de la partie antérieure et externe de la cuisse jusqu'aux environs de la partie supérieure du genou. — 45. Second rameau du nerf cutané interne dont les ramifications se perdent à la partie interne de la cuisse. — 46. Troisième rameau du nerf cutané interne dont les filets se perdent dans la partie interne et supérieure de la cuisse. — 47. Cinquième rameau du même nerf dont les filets se perdent à la partie inférieure et antérieure du genou, en croisant le ligament rotulien. — 48. Nerf inguinal. — 49. Filets du nerf précédent se rendant à plusieurs des glandes de l'aîne. — 50. Continuation du nerf inguinal dont les ramifications se perdent dans la peau de la partie antérieure de la cuisse, et s'anastomosant avec les divisions du nerf cutané antérieur. — 51. Racine commune au nerf du muscle vaste interne et au nerf saphène. — 52. Division du rameau du nerf saphène, qui se sépare en trois ou quatre filets lesquels se dirigent obliquement en dehors, et viennent se perdre dans les tégumens de la partie antérieure et externe de la jambe. — 53. Continuation du second rameau du nerf saphène se divisant en trois filets, lesquels croisent obliquement la partie inférieure du ligament rotulien, et distribuent leurs filamens dans les tégumens de la partie supérieure et externe de la jambe. — 54. Continuation du nerf saphène. — 55, 55, 55, 55. Filets du nerf saphène se distribuant aux tégumens de la partie antérieure de la jambe. — 56. Rameau remarquable du nerf

saphène, appelé par Fischer *petit nerf saphène*. — 57. Sorte de ganglion formé par le nerf précédent, et duquel partent de nombreux filets qui se portent à la peau de la partie interne de la jambe. — 58. Anastomose entre les rameaux du nerf saphène. — 59. Filets du nerf saphène se perdant dans les tégumens qui recouvrent la malléole interne, et sur les ligamens de l'articulation du pied. — 60. Filets du même nerf se portant sur le dos du pied. — 61. Filet du même nerf se perdant au-dessous et au-devant de la malléole interne.

FIG. 2. Elle représente les nerfs cutanés et sous-cutanés de la partie postérieure du membre inférieur. (Côté droit; d'après Walter.)

N° 1. Le muscle grand fessier. — 2. Muscle moyen fessier. — 3, 3. Muscles jumeaux recouverts par l'aponévrose jambière. — 4. Tendon d'Achille. — 5. Symphyse pubienne. — 6. Crête iliaque. — 7. Rameau du premier nerf lombaire dont les filets se perdent dans les tégumens de la partie supérieure et externe de la fesse. — 8. Autre rameau du premier nerf lombaire dont les filamens se perdent dans les tégumens, au niveau de la partie externe des muscles moyen et grand fessiers. — 9. Rameau du second nerf lombaire dont les filets se perdent dans les tégumens de la face supérieure de la fesse. — 10. Anastomose entre le rameau précédent et le nerf n° 7. — 11. Rameau postérieur du nerf cutané externe. — 12, 12. Filets du nerf précédent se perdant dans la peau de la partie externe de la fesse. — 13. Anastomose entre le nerf précédent et le rameau n° 8 du premier nerf lombaire. — 14, 14, 14, 14. Filets du même nerf qui se perdent dans la peau de la partie supérieure et externe de la cuisse. — 15. Terminaison du même nerf. — 16. Premier rameau du nerf cutané postérieur et supérieur. — 17. Filet du nerf précédent qui se perd dans la peau du scrotum. — 18. Filets du même nerf qui se rendent à la peau du périnée et du pourtour de l'anus. — 19. Filets du même nerf qui se perdent dans la partie postérieure et interne de la cuisse. — 20. Second rameau du nerf cutané postérieur et supérieur dont les ramifications se perdent dans la peau de la partie postérieure de la cuisse, jusque vers le jarret. — 21. Troisième rameau du même nerf. — 22. Filets du rameau précédent se rendant dans la peau de la région poplitée. — 23. Quatrième rameau du nerf cutané postérieur et supérieur dont les filets se perdent dans la peau de la partie supérieure de la cuisse. — 24. Tronc du nerf cutané postérieur et supérieur traversant l'aponévrose fémorale. — 25. Filets externes du nerf précédent. — 26, 26. Filets de terminaison du même nerf dans la peau de la partie supérieure et externe du jarret. — 27. Nerf cutané interne, supérieur, dont les filets se perdent à la partie postérieure et interne de la cuisse. — 28. Nerf cutané interne et inférieur se divisant en — 29, 29, 29. trois filets dont les ramifications se perdent dans la peau qui recouvre le muscle jumeau interne. — 30. Nerf cutané externe dont les ramifications se perdent dans la peau qui recouvre le jarret et le muscle jumeau externe. — 31. Nerf cutané postérieur, inférieur, externe. — 32, 32, 32. Rameaux du nerf précédent qui recouvrent la partie inférieure du mollet et le tendon d'Achille. — 33. Nerf cutané dont les filets se perdent dans la peau, aux environs de la malléole interne. — 34. Autre

nerf cutané dont les filets se perdent dans la peau de la malléole externe. — 35. Rameau du second nerf sacré dont les ramifications se perdent dans la peau de la partie supérieure externe de la fesse. — 36, 37, 38. Rameaux des troisième, quatrième et cinquième nerfs sacrés dont les ramifications se perdent dans la même région, et s'anastomosent soit entre elles, soit avec les rameaux cutanés des nerfs lombaires.

PLANCHE 197.

FIG. 1. Elle représente les nerfs et le plexus lombaires, d'après Schmidt.

N° 1. Douzième vertèbre dorsale. — 2, 3, 4, 5, 6. Les cinq vertèbres lombaires. — 7. Le sacrum. — 8. Douzième côte. — 9. Muscle carré des lombes. — 10. Portion du muscle grand oblique de l'abdomen. — 11. Portion du muscle petit oblique. — 12. Portion du muscle transverse. — 13. Muscle iliaque. — 14. Portion du muscle grand psoas. — 15. Artère iliaque externe. — 16. Artère épigastrique. — 17. Muscle grand, et — 18. moyen fessiers. — 19. Muscle du *fascia lata*. — 20. Muscle couturier. — 21. Muscle droit antérieur de la cuisse. — 22. Portion du muscle vaste externe. — 23. Muscle moyen adducteur dont la face postérieure est tournée en avant. — 24. Muscle droit interne. — 25. Muscle petit adducteur. — 26. Bord supérieur du muscle grand adducteur. — 27. Muscle obturateur externe. — 28. Muscle pectiné, coupé et renversé. — 29. Le nerf grand sympathique descendant sur la douzième vertèbre dorsale et sur les cinq vertèbres lombaires. — 30. Le premier, — 31. le second, — 32. le troisième, — 33. le quatrième, et — 34. le cinquième des ganglions lombaires. — 35. Rameau d'anastomose du dernier nerf dorsal avec le grand sympathique. — 36, 37. Rameaux d'anastomose du premier nerf lombaire avec le grand sympathique. — 38, 39. Rameaux d'anastomose du second nerf lombaire avec le grand sympathique. — 40. Rameaux d'anastomose du troisième nerf lombaire avec le grand sympathique. — 41. Rameaux d'anastomose du quatrième nerf lombaire avec le grand sympathique. — 42. Rameaux d'anastomose du cinquième nerf lombaire avec le grand sympathique. — 43. Douzième nerf dorsal. — 44. Rameau d'anastomose du nerf précédent avec le grand sympathique. — 45. Anastomose du douzième nerf dorsal avec — 46. le premier nerf lombaire. — 47, 47. Nerf ilio-hypogastrique de Schmidt. — 48. Rameau interne, et — 49. rameau externe du nerf précédent. — 50. Nerf ilio-inguinal de Schmidt. — 51. Rameau interne du nerf précédent se divisant en deux filets. — 52, 52. Rameau externe du même nerf. — 53. Rameau d'anastomose entre les branches antérieures du premier et du second nerfs lombaires. — 54. Le second nerf lombaire. — 55. Rameau d'anastomose entre le second et le troisième nerfs lombaires. — 56. Première racine du nerf spermatique externe. — 57. Seconde racine du même nerf, unie au rameau inguinal du nerf

lomulaire. — 58, 58. Nerf spermatique externe. — 59. Rameau interne du nerf spermatique externe qui se distribue à la tunique vaginale et au muscle crémaster. — 60. Rameau externe du nerf spermatique se divisant en deux filets. — 61. Nerf lombo-inguinal. — 62. Rameau externe, et — 63. rameau interne du nerf précédent. — 64. Filets de ce dernier rameau se distribuant à l'artère crurale. — 65. Filet externe du même rameau qui fournit des filaments à la partie antérieure et supérieure de la cuisse. — 66. Nerf cutané externe. — 67, 67. Rameau externe du nerf précédent. — 68. Rameau interne du même nerf s'anastomosant avec le nerf cutané moyen. — 69. Racine supérieure, et — 70. racine inférieure du nerf cutané externe. — 71. Filet de cette dernière racine qui se perd dans le muscle grand psoas. — 72. Nerf cutané antérieur. — 73. Filet du nerf précédent se perdant sur l'artère crurale. — 74. Nerf cutané antérieur se divisant en deux filets. — 75. Nerf cutané moyen. — 76. Filet cutané interne du nerf précédent. — 77. Anastomose du nerf cutané moyen avec le nerf cutané antérieur. — 78. Filet externe du nerf cutané moyen. — 79. Troisième nerf lomulaire. — 80. Quatrième nerf lomulaire. — 81. Tronc du nerf crural. — 82. Filet du nerf crural se distribuant au muscle iliaque. — 83. Nerf obturateur. — 84. Deux filets du nerf précédent se distribuant au muscle obturateur externe. — 85. Rameau interne, — 86. rameau moyen, et — 87. rameau externe du nerf obturateur. — 88. Filet du rameau interne du nerf obturateur se rendant au muscle grand adducteur. — 89. Filet du même rameau destiné au muscle droit interne. — 90. Nerf accessoire au nerf obturateur. — 91. Anastomose du nerf précédent avec le nerf obturateur. — 92. Filet du nerf précédent se dirigeant vers l'articulation coxo-fémorale. — 93. Filet du même nerf se distribuant au muscle pectiné. — 94. Cinquième nerf lomulaire.

FIG. 2. Nerfs superficiels fournis par le plexus lomulaire, d'après Schmidt.

N^{os} 1, 2, 3, 4, 5, 6, 7, 8, 9, 10, 11. Indiquent les mêmes objets que dans la figure précédente. — 12. Muscle iliaque interne. — 13. Muscle grand psoas. — 14. Le cordon testiculaire, coupé. — 15. Artère crurale. — 16. Arcade crurale. — 17. Le pénis dépouillé de la peau. — 18. Testicule. — 19, 19, 19. Ganglions lymphatiques inguinaux. — 20. Tissu cellulaire adipeux. — 21. Aponévrose fémorale. — 22. Petite portion du *fascia superficialis*. — 23. Branche horizontale du pubis. — 24. Portion de l'aponévrose du muscle grand oblique. — 25. Nerf grand sympathique. — 26. Le premier, — 27. le second, — 28. le troisième, — 29. le quatrième, — 30. le cinquième des ganglions lombaires du grand sympathique. — 31. Rameau que le douzième nerf dorsal envoie au grand sympathique. — 32. Rameaux que le premier nerf lomulaire envoie au grand sympathique. — 33. Rameaux que le second nerf lomulaire envoie au grand sympathique. — 34. Rameau fourni au grand sympathique par le troisième nerf lomulaire. — 35. Rameaux que le quatrième nerf lomulaire fournit au grand sympathique. — 36. Rameaux que le cinquième nerf lomulaire donne au grand sympathique. — 37. Filets que le cinquième ganglion lomulaire donne au grand sympathique. — 38. Nerf ilio-hypogastrique. — 39. Rameau externe, et — 40. rameau interne du nerf précédent. — 41. Nerf

ilio-inguinal. — 42. Rameau externe, et — 43. rameau interne du nerf précédent. — 44. Filet externe de ce dernier rameau, s'anastomosant avec le rameau externe du nerf ilio-inguinal. — 45. Filet interne du rameau 43. — 46. Trois filets du rameau 42, qui se perdent dans la ligne blanche et sur le muscle oblique interne de l'abdomen. — 47. Filet du rameau 45, qui se perd dans le tissu cellulaire de la région pubienne. — 48. Divisions du filet 45, se portant aux ganglions lymphatiques de l'aîne. — 49. Filet qui termine le nerf ilio-inguinal, et s'anastomose avec le nerf lombo-inguinal. — 50, 50. Nerf spermatique externe. — 51. Filet qui se sépare du nerf précédent pour s'y réunir ensuite. — 52, 52, 52. Rameau interne du nerf spermatique externe, qui sort de l'anneau inguinal avec le cordon testiculaire, placé sur le crémaster. — 53. Le rameau précédent se divisant en deux filets. — 54. Rameau externe du nerf spermatique externe. — 55 et 56. Filets du rameau précédent placés sur le muscle oblique interne de l'abdomen, et s'anastomosant avec le rameau externe du nerf lombo-inguinal. — 57. Le nerf lombo-inguinal descendant avec le nerf spermatique au-devant du muscle grand psoas. — 58, 58, 58. Rameau externe du nerf précédent. — 59. Filet qui se perd dans le tissu cellulaire qui environne les glandes inguinales. — 60. Filet qui s'anastomose avec le nerf 49. — 61. Rameau provenant de l'anastomose des nerfs 49 et 60, et se distribuant à la partie interne et supérieure de la cuisse. — 62. Filet du rameau externe du nerf lombo-inguinal, se perdant dans le tissu cellulaire de la région pubienne. — 63. Deux filets du nerf lombo-inguinal qui se portent sur l'artère fémorale. — 64. Autre rameau du même nerf qui traverse l'aponévrose fémorale, et se divise en — 65, 65. quatre filets croisant la direction des rameaux du nerf cutané externe. — 66, 66. Nerf cutané externe. — 67. Rameau interne du nerf précédent qui se réunit à angle aigu au nerf cutané moyen. — 68. Rameau externe du même nerf qui passe sous l'arcade crurale. — 69. Filets du rameau précédent qui se portent à la partie supérieure et postérieure de la cuisse. — 70, 71. Autres filets du même rameau qui se portent à la partie postérieure et externe de la cuisse. — 72. Racine supérieure du nerf cutané externe, provenant de la branche d'anastomose du second et du troisième nerfs lombaires, et sortant à travers le muscle grand psoas. — 73. Racine inférieure du nerf précédent venant de la même branche d'anastomose. — 74, 74, 74. Nerf cutané moyen. — 75. Anastomose du nerf précédent avec le — 76. nerf cutané antérieur. — 77, 77, 77. Filets du nerf crural pénétrant le muscle iliaque. — 78. Nerf crural. — 79. Nerf obturateur — 80. Nerf cutané interne ou supérieur distribuant ses filets à la partie interne de la cuisse.

PLANCHE 198.

Fig. 1. Elle représente les nerfs du membre inférieur du côté droit, et principalement le trajet et la distribution du nerf crural. La peau et les aponévroses sous-jacentes sont enlevées. (D'après Fischer.)

N° 1. Muscle iliaque. — 2. Muscle grand psoas. — 3. Muscle petit psoas. — 4. Portion du muscle carré des lombes. — 5. Portion du muscle moyen fessier. — 6. Muscle couturier. — 7. Muscle tenseur de l'aponévrose fémorale. — 8. Muscle vaste externe. — 9. Muscle droit antérieur de la cuisse. — 10. Ligament rotulien. — 11. La rotule. — 12. Muscle vaste interne. — 13. Muscle pectiné. — 14. Muscle moyen adducteur. — 15. Muscle droit interne de la cuisse. — 16. Tendon inférieur du muscle couturier. — 17. Tendon du muscle demi-membraneux. — 18. Tendon du muscle biceps. — 19. Muscle long péronier. — 20. Muscle soléaire. — 21. Muscle long extenseur commun des orteils. — 22. Muscle tibial antérieur. — 23. Muscle jumeau interne. — 24. Artère fémorale. — 25. Veine fémorale. — 26. Crête iliaque. — 27. Pubis. — 28. Rameau du premier nerf lombaire. — 29. Deux filets du nerf précédent se portant à la peau de la fesse. — 30, 30. Autres filets du même nerf se portant à la partie postérieure et externe de la cuisse. — 31. Anastomose du nerf précédent avec le — 32. rameau du second nerf lombaire. — 33. Rameau du second nerf lombaire se dirigeant vers la partie postérieure de la cuisse. — 34. Autre rameau du même nerf qui se distribue à l'aîne et aux organes génitaux externes. — 35. Nerf cutané externe. — 36. Filet du nerf précédent qui s'anastomose avec le nerf crural et le plexus iliaque. — 37. Rameau postérieur du même nerf qui se distribue à la partie postérieure de la cuisse. — 38. Rameau antérieur du même nerf se portant à la partie antérieure et externe de la cuisse. — 39. Racine du nerf crural venant du second et du troisième nerfs lombaires. — 40. Autre racine du même nerf venant du quatrième nerf lombaire. — 41. Le nerf crural. — 42. Filet nerveux venant du nerf crural et formant le plexus iliaque, lequel recouvre le muscle du même nom. — 43. Nerf récurrent du muscle psoas. — 44. Filets se rendant au muscle psoas. — 45. Tronc du nerf musculo-cutané venant du nerf crural. — 46. Filet du nerf précédent destiné au muscle pectiné. — 47, 47. Filets du même nerf se perdant dans le muscle couturier. — 48. Nerf cutané moyen se divisant en deux filets. — 49. Filet du nerf crural destiné au muscle vaste externe. — 50. Rameau du même nerf allant au muscle crural antérieur. — 51. Long rameau nerveux tirant son origine du nerf crural, et se perdant par quatre ou cinq filets dans le muscle couturier. — 52. Nerf cutané antérieur. — 53, 53, 53, 53. Filets du nerf précédent se distribuant aux tégumens de la partie interne de la cuisse jusqu'au niveau de la rotule. — 54. Filet se perdant sur l'artère fémorale. — 55. Nerf long du muscle crural. — 56. Racine du nerf long du muscle vaste externe et du nerf saphène. — 57. Nerf long du muscle vaste externe.

— 58. Origine du nerf saphène. — 59. Premier rameau du nerf saphène. — 60. Anastomose du rameau précédent avec le nerf cutané interne. — 61, 61. Filets du nerf saphène. — 62. Continuation du tronc du nerf saphène. — 63, 63, 63, 63. Filets du nerf saphène allant se distribuer aux tégumens de la partie antérieure de la jambe. — 64. Plexus nerveux que présente le nerf saphène, et d'où émanent plusieurs filets. — 65. Filets du nerf saphène allant se distribuer aux tégumens de la face interne de la jambe. — 66. Filets du même nerf se distribuant dans la peau, au-devant de la malléole interne. — 67. Branche du nerf saphène, nommée *petit nerf saphène* par Fischer. — 68, 68. Nerf cutané interne. — 69. Premier rameau du nerf précédent. — 70. Second rameau du même nerf. — 71. Troisième rameau du même nerf. — 72. Quatrième rameau du même nerf. — 73. Cinquième rameau du même nerf. — 74. Rameau dorsal interne du nerf péronier superficiel. — 75. Anastomose entre le rameau précédent et le rameau dorsal externe du même nerf. — 76. Rameau métatarsien du nerf précédent allant répandre ses filets dans les tégumens du gros orteil. — 77. Rameau du même nerf distribuant ses filamens à la face externe du gros orteil et à la face interne du second. — 78. Rameau dorsal externe du nerf péronier superficiel. — 79. Rameau du nerf précédent divisé en deux filets, dont l'un envoie des filamens au muscle pédieux, et l'autre forme une anastomose. — 80. Rameau du nerf précédent divisé en deux filets, dont les ramuscules se perdent sur la face dorsale du troisième et du cinquième orteils. — 81. Continuation du rameau 78, qui prend le nom de rameau métatarsien, et donne des filamens à la face dorsale du second et du troisième orteils. — 82. Rameau communiquant du nerf tibial, allant donner des filets aux tégumens du bord externe du pied et de la face dorsale des deux derniers orteils.

FIG. 2. La pièce précédente, vue par sa face postérieure. D'après Fischer.

N° 1. Muscle grand fessier. — 2. Muscle moyen fessier. — 3. Muscle du *fascia lata*. — 4. Muscle vaste externe. — 5. Longue, et — 6. courte portions du muscle biceps. — 7. Muscle demi-tendineux. — 8. Muscle demi-membraneux. — 9. Grand adducteur. — 10. Muscle droit interne. — 11. Muscle couturier. — 12. Portion du muscle poplitée. — 13, 14. Muscles jumeaux interne et externe. — 15. Muscle soléaire. — 16. Tendon d'Achille. — 17. Muscle long, et — 18. muscle court péroniers latéraux. — 19. Muscle long fléchisseur du gros orteil. — 20. Pubis. — 21. Artère poplitée. — 22, 22. Rameaux du premier nerf lombaire distribuant leurs filets aux tégumens de la fesse. — 23. Rameau du second nerf lombaire ayant le même mode de terminaison que les précédens. — 24. Rameau postérieur du nerf cutané interne distribuant ses filets dans les tégumens de la fesse et de la partie postérieure de la cuisse. — 25. Premier rameau latéral du nerf cutané postérieur et supérieur. — 26. Division du rameau précédent qui se distribue au scrotum chez l'homme, et aux grandes lèvres chez la femme. — 27. Seconde division du même rameau, dont les filets se perdent dans les tégumens de la partie supérieure et interne de la cuisse. — 28. Rameau du nerf cutané postérieur et supérieur qui traverse l'aponévrose fémorale. — 29. Autre rameau du même nerf se perdant

Explication des Planches.

39

dans les tégumens de la partie postérieure de la cuisse. — 30. Autre rameau du même nerf dont les filets se perdent dans les tégumens du jarret. — 31. Quatrième rameau du même nerf qui se rend aux tégumens de la face postérieure de la cuisse. — 32. Tronc du nerf cutané supérieur et postérieur, dont les filets descendent jusqu'aux tégumens du jarret et de la partie externe du mollet. — 33. Nerf cutané interne supérieur distribuant ses filets aux tégumens de la partie postérieure de la cuisse. — 34. Nerf cutané inférieur interne se divisant en trois rameaux. — 35. Rameau interne du nerf précédent se perdant dans la peau de la partie interne du genou. — 36. Rameau moyen dont les filets se perdent dans les tégumens qui couvrent le muscle jumeau interne. — 37. Nerf cutané externe. — 38. Filet du nerf précédent qui se perd dans la peau du jarret. — 39. Autre rameau du même nerf se perdant dans les tégumens de la partie externe du mollet. — 40. Branche d'anastomose du nerf péronier et du nerf cutané postérieur inférieur. — 41, 41. Anastomoses entre les nerfs péronier et tibial. — 42. Premier nerf cutané postérieur inférieur externe. — 43. Rameau communiquant du nerf tibial. — 44. Filets du nerf précédent se perdant dans les tégumens. — 45. Filets du nerf 43 se distribuant à la peau qui couvre la malléole externe. — 46. Terminaison du nerf 43 dont les filets se perdent dans les tégumens du bord externe du pied et ceux des quatrième et cinquième orteils. — 47, 47. Filet cutané inférieur interne. — 48. Nerf tibial. — 49. Nerf péronier. — 50. Rameau coupé du nerf péronier superficiel. — 51. Rameau du nerf péronier profond. — 52. Nerf commun aux muscles soléaire et jumeaux. — 53. Nerf du muscle poplité. — 54. Nerf pour les muscles soléaire et fléchisseur du gros orteil. — 55. Filets du nerf saphène. — 56. Rameau du nerf cutané interne. — 57, 58, 59, 60. Rameaux des branches postérieures des premier, second, quatrième et cinquième nerfs sacrés.

FIG. 3. Les nerfs de la plante du pied, mis à découvert par l'ablation de la peau. D'après Fischer.

N° 1. Calcanéum. — 2. L'aponévrose plantaire. — 3. Division du nerf plantaire interne. — 4. Filets du nerf précédent se perdant dans la peau. — 5. Autres filets du même nerf se perdant dans la peau de la partie inférieure du gros orteil. — 6. Rameau du nerf plantaire externe dont les filets vont se perdre dans les tégumens du bord externe du premier et le bord interne du second orteils. — 7. Autre rameau du nerf plantaire interne, dont les filets se distribuent au second et au troisième orteils. — 8. Filet du nerf plantaire interne traversant l'aponévrose pour se distribuer aux tégumens de la plante du pied. — 9. Rameau du nerf plantaire interne se divisant en deux filets pour le troisième et le quatrième orteils. — 10. Rameau du même nerf distribuant des filets aux quatrième et cinquième orteils. — 11. Rameau superficiel du nerf plantaire externe donnant des filets à la partie externe du cinquième orteil et aux tégumens de la face dorsale du pied. — 12. Rameau externe du nerf plantaire externe. — 13. Rameau du nerf précédent se distribuant au muscle abducteur du petit orteil. — 14. Rameaux du même nerf dont

les filets se distribuent au muscle court fléchisseur du petit orteil et troisième interosseux plantaire. — 15. Autre filet du même nerf qui se porte à l'accessoire du long fléchisseur. — 16, 17. Rameaux du nerf tibial.

PLANCHE 199.

Fig. 1. Elle représente les principaux nerfs de la partie antérieure du membre inférieur. Les muscles tenseur du *fascia lata*, couturier, crural antérieur, jumeaux, jambier antérieur, long extenseur des orteils, ainsi que le tendon de l'extenseur propre du gros orteil, sont enlevés. Les nerfs sous-cutanés sont écartés. Côté droit. D'après Fischer.

N° 1. Muscle iliaque interne. — 2. Muscles grand, et — 3. petit psoas. — 4. Moyen, et — 5. petit fessiers. — 6. Portion moyenne, — 7. portion externe, et — 8. portion interne du muscle triceps fémoral. — 9, 9. Les deux extrémités du muscle crural antérieur. — 10. Ligament rotulien. — 11. Muscle pectiné. — 12, 12. Muscle moyen adducteur, coupé et renversé, afin de laisser voir le nerf obturateur. — 13. Muscle droit interne. — 14, 14. Muscle grand adducteur. — 15. Tendons des muscles couturier et demi-tendineux. — 16. Tendon du biceps. — 17. Muscles long, et — 18. court péroniers. — 19. Muscle jambier antérieur. — 20. Muscle soléaire. — 21. Artère crurale. — 22. Artère fémorale profonde. — 23. Artère tibiale antérieure. — 24. Epine iliaque antérieure et supérieure. — 25. Symphyse des pubis. — 26. Nerf cutané externe. — 27. Anastomose du nerf précédent avec le plexus iliaque. — 28. Rameau postérieur du même nerf se portant à la partie externe et postérieure de la cuisse. — 29. Rameau antérieur du même nerf, coupé. — 30. Racine du nerf crural venant des second et troisième nerfs lombaires. — 31. Racine du même nerf fourni par le quatrième nerf lombaire. — 32. Tronc du nerf crural. — 33. Plexus iliaque fourni par le nerf précédent. — 34. Nerf récurrent du grand psoas. — 35. Filet du nerf crural pénétrant le grand psoas. — 36. Nerf musculo-cutané fourni par le nerf crural. — 37, 37. Rameau du nerf précédent destiné au pectiné. — 38. Rameaux du même nerf destinés au muscle couturier. — 39. Nerf cutané moyen. — 40. Branche du même nerf qui fournit des rameaux aux muscles vaste externe et crural. — 41, 41, 41, 41. Les quatre filets du premier des rameaux précédents, qui se distribuent au muscle vaste externe. — 42, 43. Rameau du nerf crural destiné au muscle droit antérieur. — 44. Rameaux du muscle couturier, coupés. — 45. Rameau qui donne des filets à l'artère crurale et au muscle petit adducteur. — 46. Nerf cutané antérieur, coupé. — 47. Nerf cutané inférieur fourni par le nerf crural au muscle du même nom. — 48. Branche du nerf crural se distribuant au muscle vaste interne. — 49. Autre branche du même nerf inférieure à la précédente, ayant la même distribution. — 50. Nerf saphène. — 51. Premier rameau du nerf précédent.

— 52. Anastomose entre le rameau précédent et le nerf cutané interne. — 53. Terminaison du rameau précédent du nerf saphène. — 54. Continuation du nerf saphène. — 55, 55, 55. Rameaux du nerf saphène se distribuant aux tégumens de la partie interne et antérieure de la jambe. — 56, 56. Autres rameaux du même nerf se distribuant aux tégumens de la malléole interne et du bord interne du pied. — 57. Rameau du nerf saphène formant un — 58. plexus d'où émanent plusieurs filets qui se distribuent aux tégumens de la partie interne de la jambe. — 59. L'un des filets principaux du plexus précédent — 60. Nerf cutané interne. — 61. Premier rameau du nerf précédent. — 62. Anastomose du second rameau du même nerf avec le saphène. — 63. Le nerf obturateur à sa sortie du trou sous-pubien. — 64. Rameau antérieur du nerf obturateur se rendant au muscle droit interne. — 65. Rameau du nerf obturateur se rendant au grand adducteur. — 66. Anastomose du rameau antérieur du nerf obturateur avec le nerf saphène. — 67. Nerf péronier superficiel. — 68. Rameau du nerf précédent donnant ses filets au muscle long péronier et long extenseur du gros orteil. — 69. Rameau dorsal interne du nerf péronier superficiel. — 70. Anastomose entre les rameaux dorsaux interne et externe du nerf précédent. — 71. Continuation du nerf 69. — 72. Rameau du même nerf qui distribue ses filets dans la peau du gros orteil. — 73. Autre rameau qui se distribue au premier et au second orteils. — 74. Rameau dorsal externe du nerf péronier superficiel. — 75. Rameau métatarsien du nerf précédent. — 76. Anastomose du nerf 74 avec le nerf 69. — 77. Le rameau externe du nerf péronier superficiel, se terminant par des filets qui se rendent aux second et troisième orteils. — 78. Nerf péronier profond. — 79. Filet du nerf précédent dont les filamens se perdent dans le muscle jambier antérieur. — 80. Rameau du même nerf qui se rend au muscle long péronier. — 81. Autre rameau destiné au long extenseur commun des orteils, et à l'extenseur propre du gros orteil. — 82. Autre rameau destiné aux muscles extenseur des orteils et jambier antérieur. — 83. Autre rameau pour le muscle jambier antérieur. — 84. Autre rameau se portant au muscle jambier antérieur. — 85. Rameau dorsal interne du nerf péronier profond, se distribuant aux tégumens des premier et second orteils. — 86. Filet du même nerf pénétrant le muscle pédieux. — 87. Anastomose des nerfs péronier et tibial. — 88. Rameau du nerf 74, qui se distribue aux tégumens des trois derniers orteils. — 89. Rameau du nerf tibial envoyant des filets au bord externe du pied et du petit orteil. — 90. Rameau du nerf précédent envoyant des filets aux trois derniers orteils.

FIG. 2. Elle représente les nerfs profonds de la partie postérieure du membre inférieur, et principalement le nerf sciatique. D'après Fischer.

N° 1. Le muscle grand fessier, coupé et renversé. — 2. Moyen fessier. — 3. Le muscle tenseur de l'aponévrose fémorale. — 4. Le muscle vaste externe. — 5. L'obturateur interne. — 6, 6. Courte portion du muscle biceps. — 7. Longue portion du même muscle, coupée. — 8, 8. Muscle demi-tendineux, coupé. — 9. Muscle demi-membraneux. — 10. Grand adducteur. — 11. Grêle interne. — 12. Jumeau interne, et — 13. jumeau externe, coupés. — 14. Tendon d'Achille. — 15. Muscle

poplitée. — 16. Muscle long fléchisseur des orteils. — 17. Muscle long péronier. — 18. Muscle court péronier. — 19. Muscle long fléchisseur du gros orteil. — 20, 20. Muscle jambier postérieur. — 21. Artère crurale. — 22. Artère poplitée. — 23. Artère tibiale postérieure. — 24. Artère péronière. — 25. Face postérieure du pubis. — 26. Nerf cutané postérieur et supérieur sortant du bassin près du nerf sciatique. — 27. Rameau du nerf sciatique qui augmente le nerf précédent. — 28. Premier rameau latéral du nerf cutané supérieur et postérieur, dont les filets se perdent en partie dans la peau du scrotum chez l'homme, des grandes lèvres chez la femme, et des environs de l'anus dans l'un et dans l'autre sexe. — 29. Second rameau latéral du nerf cutané postérieur et supérieur. — 30. Continuation du nerf cutané postérieur et supérieur. — 31. Anastomose du nerf précédent avec le nerf du muscle grand fessier. — 32, 32, 32. Rameaux de terminaison du muscle cutané supérieur et postérieur. — 33. Grand nerf sciatique. — 34. Rameau du nerf précédent dont les — 35, 35, 35, 35. filets se distribuent au muscle grand fessier. — 36. Rameau du nerf sciatique pour les muscles jumeaux, coupé et renversé. — 37. Nerf cutané interne supérieur. — 38, 38. Nerf cutané interne inférieur se divisant en trois filets. — 39. Branche du nerf sciatique dont les filets vont se distribuer aux muscles grand adducteur, triceps crural, demi-membraneux, demi-tendineux et biceps. — 40. Rameau du nerf sciatique se distribuant à la courte portion du biceps. — 41. Autre rameau du même nerf destiné à la longue portion du biceps. — 42. Nerf tibial. — 43. Nerf péronier. — 44. Nerf cutané externe, coupé. — 45. Rameau du nerf péronier se distribuant à la courte portion du biceps. — 46. Tronc commun au rameau communiquant du nerf péronier et au nerf cutané postérieur inférieur. — 47. Nerf péronier superficiel. — 48. Nerf péronier profond. — 49. Rameau destiné à la courte portion du biceps. — 50. Rameau dont les filets se distribuent aux muscles jumeau externe et plantaire grêle. — 51. Rameau qui donne des filets aux muscles jumeau interne et soléaire, et fournit le — 52. nerf tibial communiquant. — 53. Rameau qui donne des filets aux muscles soléaire, poplitée et jumeau externe. — 54. Rameau destiné au muscle poplitée et au ligament interosseux. — 55. Rameau commun aux muscles soléaire et long fléchisseur du gros orteil. — 56. Rameau pour le muscle soléaire. — 57. Rameau pour les muscles tibial postérieur, long fléchisseur commun des orteils, long fléchisseur du gros orteil : ce rameau donne également des filets aux tégumens. — 58. Rameau pour le muscle jambier postérieur. — 59. Rameau pour le muscle long fléchisseur commun. — 60. Rameau cutané interne. — 61. Rameau cutané externe. — 62. Fin du nerf tibial.

Fig. 3. Nerfs de la plante du pied. Côté droit. D'après Fischer.

N° 1. Tendon du muscle court péronier. — 2. Tendon du muscle long péronier. — 3. Artère plantaire externe. — 4. Artère plantaire interne. — 5, 6. Filet du nerf plantaire qui se perd dans la peau du talon. — 7. Rameau interne du nerf plantaire interne. — 8. Filet du rameau précédent qui se distribue à la face interne du calcaneum. — 9. Filet cutané du nerf plantaire interne. — 10. Rameau du nerf plantaire interne qui forme le nerf collatéral interne du gros orteil. — 11. Rameau

du même nerf dont les filets se distribuent au premier et au second orteils, et au muscle interosseux correspondant. — 12. Filet du nerf plantaire, destiné au second et au troisième orteils, et au Muscle interosseux correspondant. — 13. Anastomose des nerfs plantaires interne et externe. — 14. Rameau destiné aux troisième et quatrième orteils. — 15. Rameau destiné aux quatrième et cinquième orteils. — 16. Rameau interne profond du nerf plantaire externe destiné au muscle abducteur du gros orteil et au muscle fléchisseur du petit. — 17. Nerf plantaire externe. — 18. Filet du nerf précédent se perdant dans la peau du talon. — 19. Filet superficiel du nerf plantaire externe se portant en dehors du cinquième orteil. — 20. Rameau externe du nerf plantaire externe se distribuant aux muscles abducteur, court fléchisseur et interosseux du petit orteil. — 21. Filet destiné au muscle accessoire du long fléchisseur des orteils.

PLANCHE 200.

Elle représente le nerf grand sympathique, depuis la sixième côte jusqu'au devant du sacrum; l'os iliaque est enlevé. Côté droit; cadavre de femme. D'après Walter.

N^{os} 1, 2, 3, 4, 5, 6, 7. Les sept dernières côtes. — 8, 9, 10, 11, 12, 13, 14. Les sixième, septième, huitième, neuvième, dixième, onzième, douzième vertèbres dorsales. — 15, 15, 15. Les vertèbres lombaires. — 16. Face antérieure du sacrum. — 17. Pubis. — 18. Lobe inférieur du poumon droit. — 19. Portion de la plèvre qui formait le médiastin postérieur. — 20. Canal thoracique. — 21. Le péricarde renfermant le cœur. — 22. Veine cave inférieure traversant le diaphragme. — 23. Le diaphragme détaché des côtes. — 24. Pilier droit. — 25. pilier gauche du muscle précédent. — 26. Le rein droit tiré en avant. — 27, 27. L'uretère. — 28. La vessie. — 29. Portion de l'S iliaque du colon. — 30. Rectum. — 31, 31. Muscle releveur de l'anus, coupé. — 32. Petit ligament sciatique. — 33. L'utérus. — 34. Le vagin. — 35. Ligament rond de l'utérus. — 36. Trompe de Fallope. — 37. L'ovaire. — 38. Corps caverneux du clitoris. — 39, 39, 39. Peau des fesses et du périnée. — 40. Le mont de Vénus. — 41. Grande lèvre. — 42. Veine cave inférieure. — 43. Veine iliaque droite, coupée. — 44. Veine iliaque gauche. — 45. Tronc commun à la — 46. veine rénale, et à la — 47. veine spermatique droite. — 48. Aorte. — 49, 49. Deux des artères intercostales (les autres ne sont point indiquées par des numéros). — 50, 50. La première et la seconde artères lombaires (les autres ne sont point numérotées). — 51. Artère rénale. — 52. Artère spermatique. — 53. Artère iliaque droite. — 54. Artère crurale, coupée. — 55. Artère hypogastrique : ses branches sont coupées. — 56. Nerf phrénique. — 57. Rameau du nerf précédent se distribuant à la face convexe du diaphragme. — 58. Rameau du nerf précédent s'anastomosant à travers le diaphragme avec les

rameaux phréniques venant du ganglion cœliaque du grand sympathique. — 59, 60, 61, 62, 63, 64, 65. Branches antérieures des sixième, septième, huitième, neuvième, dixième, onzième et douzième nerfs dorsaux. — 66, 67, 68, 69, 70. Branches antérieures des premier, second, troisième, quatrième et cinquième nerfs lombaires. — 71, 72, 73, 74, 75. Branches antérieures des premier, deuxième, troisième, quatrième et cinquième nerfs sacrés. — 76. Tronc du grand sympathique, coupé. — 77. Sixième ganglion thoracique du grand sympathique. — 78. Racine du ganglion précédent provenant du sixième nerf dorsal. — 79. Anastomose des cinquième et sixième nerfs dorsaux. — 80. Septième ganglion thoracique. — 81. Racines du ganglion précédent. — 82. Tronc du nerf sympathique unissant les sixième et septième ganglions thoraciques. — 83. Huitième ganglion thoracique. — 84. Racines du ganglion précédent venant du huitième nerf dorsal. — 85. Le nerf grand sympathique unissant les septième et huitième ganglions. — 86. Neuvième ganglion thoracique. — 87. Les deux racines du ganglion précédent venant du neuvième nerf dorsal. — 88. Le nerf sympathique unissant les huitième et neuvième ganglions. — 89. Dixième ganglion thoracique. — 90. Racine du ganglion précédent venant du dixième nerf dorsal. — 91. Grand sympathique unissant les neuvième et dixième ganglions. — 92. Onzième ganglion thoracique. — 93. Racine du ganglion précédent, venant du onzième nerf dorsal. — 94. Grand sympathique unissant les dixième et onzième ganglions. — 95. Filet du dixième ganglion thoracique se portant aux muscles intercostaux. — 96. Rameau d'anastomose entre les dixième et onzième nerfs intercostaux. — 97. Filet pour les muscles intercostaux. — 98. Premier ganglion lombaire. — 99. Le grand sympathique unissant le onzième ganglion thoracique et le premier ganglion lombaire. — 100. Deux filets nerveux unissant le douzième nerf dorsal et le premier ganglion lombaire. — 101. Rameau d'anastomose entre les premier et second ganglions lombaires. — 102. Filet d'union du premier ganglion et du premier nerf lombaires, donnant deux filets, dont l'un se réunit au grand sympathique, et l'autre se perd sur les ligamens des vertèbres. — 103. Nerf grand sympathique unissant le premier et le second ganglions lombaires. — 104. Anastomose entre les nerfs 64 et 65, donnant un filet au muscle transverse de l'abdomen. — 105. Anastomose du grand sympathique avec le douzième nerf dorsal. — 106. Filet du douzième nerf dorsal pour le muscle transverse abdominal. — 107. Rameau postérieur du douzième nerf dorsal. — 108. Anastomose du douzième nerf dorsal et du premier lombaire. — 109. — Second ganglion lombaire. — 110. Racines que le ganglion précédent reçoit du premier nerf lombaire. — 111. Racine venant du rameau anastomotique du premier nerf lombaire avec le ganglion propre au second nerf lombaire. — 112, 112. Rameaux qui se portent aux muscles abdominaux. — 113. Rameau cutané qui se termine dans la région inguinale. — 114, 114. Nerf spermatique externe divisé en deux filets. — 115. Rameau interne du nerf précédent. — 116. Filet du rameau précédent, qui se jette dans le ligament rond de l'utérus. — 117. Rameau externe du même nerf, qui est sous-cutané et sort avec le ligament rond par l'anneau inguinal. — 118. Filet du rameau précédent se distribuant au

mont de Vénus. — 119. Anastomose du premier nerf lombaire avec le ganglion propre du second. — 120. Troisième ganglion lombaire. — 121. Le grand sympathique unissant le second et le troisième ganglions lombaires. — 122. Rameau que le troisième ganglion lombaire reçoit du second nerf lombaire. — 123. Anastomose du grand sympathique avec le ganglion propre du second nerf lombaire. — 124. Anastomose entre le ganglion propre du second nerf lombaire et le second ganglion lombaire. — 125. Ganglion particulier du second nerf lombaire. — 126, 126, 126. Rameaux du ganglion précédent qui se portent aux muscles carré des lombes, grand et petit psoas, et autres muscles abdominaux. — 127. Anastomose entre le second et le troisième nerfs lombaires. — 128. Filet de l'anastomose précédente, destiné au grand psoas. — 129. Quatrième ganglion lombaire. — 130. Nerf grand sympathique unissant les troisième et quatrième ganglions lombaires. — 131. Anastomose du grand sympathique avec le troisième nerf lombaire. — 132. Anastomose du quatrième nerf lombaire avec le quatrième ganglion lombaire. — 133, 133. Le nerf grand sympathique unissant le quatrième et le cinquième ganglions lombaires. — 134. Anastomoses du grand sympathique avec le quatrième nerf lombaire. — 135. Nerf crural. — 136. Première racine du nerf précédent venant de l'anastomose des second et troisième nerfs lombaires. — 137. Seconde racine du même nerf venant du troisième nerf lombaire. — 138. Troisième racine du même nerf venant du quatrième nerf lombaire. — 139. Rameau cutané du nerf crural. — 140. Nerf obturateur naissant par trois racines de l'anastomose 127 et des troisième et quatrième nerfs lombaires. — 141. Cinquième ganglion lombaire. — 142. Anastomose du grand sympathique avec le cinquième nerf lombaire. — 143. Anastomose du cinquième nerf lombaire avec le cinquième ganglion lombaire. — 144. Anastomose du cinquième ganglion lombaire avec le premier nerf sacré. — 145. Second ganglion sacré. — 146. Nerf grand sympathique unissant le premier et le second ganglions sacrés. — 147. Rameau du premier nerf sacré s'anastomosant avec le grand sympathique. — 148. Trois racines fournies par le second nerf sacré au second ganglion sacré. — 149. Nerf grand sympathique unissant le second et le troisième ganglions sacrés. — 150. Rameau du sixième ganglion thoracique envoyant un filet aux ligamens des vertèbres, et un autre à l'artère aorte. — 151. Tronc du nerf splanchnique naissant par plusieurs racines des ganglions thoraciques. — 152. Filet du nerf précédent se distribuant à l'aorte. — 153. Secondes racines du nerf splanchnique venant, l'une du grand sympathique, et l'autre du septième ganglion thoracique. — 154. Troisième racine du nerf splanchnique. — 155. Division du nerf splanchnique en quatre rameaux. — 156. Filet venant du ganglion 86, envoyant ses divisions à l'artère intercostale et au ligament vertébral. — 157. Filet aortique du ganglion 86. — 158. Filet aortique du ganglion 89. — 159. Nerf composé des racines précédentes. — 160, 160, 160. Filets du nerf précédent se perdant sur l'aorte. — 161. Première racine du nerf splanchnique accessoire venant du ganglion 86. — 162. Seconde racine du même nerf venant du ganglion 89. — 163. Nerf splanchnique accessoire traversant le diaphragme pour pénétrer dans l'abdomen, et se divisant en deux rameaux. —

164. Rameau supérieur du nerf précédent s'unissant au grand splanchnique. — 165. Rameau inférieur qui se porte au plexus semi-lunaire, et s'unit à un filet du second ganglion rénal. — 166, 167. Filets aortiques venant du ganglion 89. — 168. Racine supérieure du nerf rénal supérieur et postérieur venant du ganglion 89. — 169. Racine inférieure du même nerf. — 170. Rameau aortique du grand sympathique s'anastomosant avec le nerf rénal postérieur et supérieur. — 171. Tronc du nerf rénal postérieur et supérieur. — 172. Anastomose du nerf précédent avec le nerf rénal postérieur et inférieur. — 173. Nerf rénal postérieur inférieur venant du grand sympathique. — 174. Anastomose du nerf précédent avec le premier ganglion rénal. — 175. Tronc commun venant de l'union du nerf rénal supérieur et postérieur avec le nerf rénal postérieur et inférieur. — 176, 177, 178. Les premier, second, troisième et quatrième des ganglions rénaux, s'anastomosant entre eux par divers filets. — 179. Anastomose du second ganglion rénal droit avec le premier ganglion coélique. — 180. Rameau du nerf rénal antérieur donnant des filets à l'artère rénale. — 181, 181. Nerf spermatique interne supérieur venant du nerf rénal antérieur, se divisant d'abord en deux rameaux, dont l'un accompagne les divisions de l'artère rénale, et le second s'unit au plexus rénal. — 182. Troisième rameau du nerf spermatique. — 183. Filet du rameau précédent se distribuant au-devant de l'artère rénale. — 184. Filet du même rameau se distribuant aux uretères. — 185. Anastomose entre le nerf spermatique interne supérieur et le premier nerf spermatique inférieur. — 186. Troisième, quatrième et cinquième rameaux du nerf rénal antérieur distribuant leurs filets à l'artère rénale et au bassin. — 187. Premier, et — 188. second ganglions spermatiques droits. — 189. Anastomose entre le premier ganglion rénal et le premier ganglion spermatique. — 190. Rameau aortique du second ganglion lombaire. — 191. Premier nerf spermatique inférieur du côté droit, venant du second ganglion spermatique. — 192. Second nerf spermatique inférieur venant du second ganglion spermatique, et accompagnant l'artère spermatique jusqu'à l'utérus. — 193. Plexus mésentérique inférieur. — 194. Premier, — et 195. second ganglions accessoires lombaires, dont on voit les filets et les anastomoses. — 196. Rameau hypogastrique du premier ganglion accessoire lombaire, qui forme le plexus hypogastrique. — 197. Anastomose du rameau hypogastrique avec le grand sympathique. — 198. Rameau hypogastrique du second ganglion accessoire lombaire. — 199. Rameau hypogastrique du troisième ganglion lombaire. — 200. Rameau antérieur ou artériel du nerf hypogastrique, envoyant un filet sur l'artère crurale, et un autre sur l'artère hypogastrique. — 201. Filet du nerf 199, qui s'anastomose avec le grand sympathique. — 202. Anastomose entre le nerf grand sympathique du côté droit et celui du côté gauche. — 203. Rameau d'anastomose du nerf sympathique droit avec celui du côté gauche. — 204. Rameau du ganglion 145, communiquant avec le premier ganglion sacré gauche. — 205. Rameau du second ganglion sacré, destiné au rectum. — 206. Rameau provenant des quatrième et cinquième nerfs lombaires, distribuant ses filets aux moyen et petit fessiers, et au muscle du *fascia lata*. — 207. Rameau destiné au muscle pyramidal. — 208. Rameau destiné au moyen fessier.

Explication des Planches.

40

— 209. Rameau cutané qui descend jusqu'au genou. — 210. Rameau destiné aux muscles jumeaux supérieur et inférieur, à l'obturateur interne et au carré de la cuisse. — 211. Rameau destiné au grand fessier. — 212. Grand nerf sciatique. — 213. Petit nerf sciatique. — 214. Anastomoses entre le premier et le second nerfs sacrés. — 215. Filet venant de la seconde racine du nerf ischiatique, se distribuant à la peau des fesses. — 216. Dix rameaux hypogastriques donnés par le troisième nerf sacré pour former le plexus hypogastrique, duquel naissent les nerfs de la vessie, du vagin, de l'utérus, et du rectum. — 217. Tronc du quatrième nerf sacré fournissant un rameau hypogastrique et deux autres rameaux au rectum et au vagin. — 218. Premier ou grand plexus hypogastrique, composé des troisième et quatrième nerfs sacrés. — 219. Second plexus hypogastrique. — 220. Troisième plexus hypogastrique. — 221. Quatrième plexus hypogastrique. — 222. Nerfs vaginaux venant du plexus 218. — 223. Rameau vésical venant du même plexus. — 224. Petit plexus fourni par le plexus 218. — 225. Rameau vaginal venant du rameau précédent. — 226. Rameaux vaginaux. — 227. Rameaux vésicaux. — 228, 228. Plexus hypogastrique remontant sur le rectum. — 229. Filets qui se distribuent aux uretères. — 230. Filets du plexus hypogastrique, allant s'unir aux — 231. filets hypogastriques du grand sympathique. — 232, 232. Nerf utérin accompagnant l'artère utérine jusqu'à la matrice. — 233. Filets vésicaux supérieurs fournis par le nerf utérin. — 234. Rameau provenant des troisième et quatrième nerfs sacrés, et distribuant ses filets au muscle releveur de l'anus. — 235. Rameaux hémorroïdaux venant des troisième et quatrième nerfs sacrés, allant distribuer leurs filets au muscle sphincter de l'anus et à la peau de cette ouverture. — 236. Rameau du cinquième nerf sacré se distribuant au muscle ischio-coccygien. — 237. Nerf honteux supérieur venant du troisième nerf sacré. — 238. Cinq ramifications du nerf précédent, allant se réunir en un — 239. tronc commun qui distribue ses filets au clitoris, à son prépuce, et à la partie antérieure de la vulve. — 240. Filets qui se distribuent aux grandes lèvres, au pénis et à l'orifice de l'urètre. — 241. Nerfs hémorroïdaux internes venant du troisième nerf sacré, et distribuant leurs filets aux muscles sphincters de l'anus. — 242, 242. Autres nerfs hémorroïdaux se distribuant aux mêmes muscles. — 243. Filets des nerfs précédents, se distribuant à la peau des environs de l'anus. — 244, 244. Autres nerfs hémorroïdaux dont les filets se perdent dans les grandes lèvres, et remontent jusqu'au mont de Vénus. — 245. Nerf honteux inférieur naissant de l'origine du nerf ischiatique. — 246. Premier rameau du nerf précédent se perdant dans la peau des fesses et de la région anale. — 247. Second rameau du même nerf distribuant ses filets à la peau de l'anus, du périnée et des grandes lèvres. — 248, 248. Troisième rameau du même nerf distribuant ses filets au muscle ischio-caverneux et à la peau de l'anus et des grandes lèvres. — 249. Quatrième rameau du même nerf distribuant ses filets à la peau de l'anus et du périnée. — 250. Cinquième rameau du même nerf se distribuant à la peau de la partie interne des fesses.

PLANCHE 201.

Elle représente l'origine et la disposition du plexus semi-lunaire, ou plutôt des ganglions coeliaques du côté droit; les ganglions rénaux et spermatiques droits, et leurs anastomoses avec les ganglions du côté gauche; l'origine du plexus mésentérique supérieur, du plexus mésentérique inférieur, et les nerfs hypogastriques droits. D'après Walter.

N° 1. Face inférieure du lobe droit du foie. — 2. Veine cave inférieure. — 3. Veines hépatiques s'ouvrant dans la veine cave. — 4. Face inférieure du diaphragme. — 5, 5. Piliers du diaphragme. — 6. Artère diaphragmatique droite. — 7. Artère hépatique. — 8. Artère splénique. — 9. Artère mésentérique supérieure. — 10. Artère rénale droite, coupée. — 11. Aorte. — 12. Artère spermatique supérieure droite. — 13. Artère spermatique inférieure droite. — 14. Artère spermatique inférieure gauche. — 15. Artère mésentérique inférieure. — 16. Rameau ascendant de l'artère précédente. — 17, 17, 17, 17. Rameaux descendant de la même artère, allant à l'S iliaque du colon. — 18, 19, 20. Troisième et quatrième artères lombaires. — 21. Artère iliaque droite. — 22. Artère hypogastrique droite. — 23. Artère crurale droite. — 24. Artère iliaque gauche. — 25. Artère crurale gauche. — 26, 26, 26. S iliaque du colon. — 27, 28, 29, 30, 31. Première, seconde, troisième, quatrième et cinquième vertèbres lombaires. — 32. Portion du sacrum. — 33. Branche antérieure du cinquième nerf lombaire. — 34. Le nerf sympathique qui unit le dernier ganglion thoracique au premier lombaire. — 35. Filets qui se portent du douzième nerf dorsal au premier ganglion lombaire. — 36. Nerf sympathique unissant le premier et le second ganglions lombaires. — 37. Second ganglion lombaire. — 38. Filets que le premier nerf lombaire envoie au second ganglion lombaire. — 39. Filet naissant de la branche d'anastomose du premier nerf lombaire avec le ganglion particulier du second nerf lombaire, pour aller s'unir au grand sympathique. — 40. Troisième ganglion lombaire. — 41. Nerf sympathique unissant le second et le troisième ganglions lombaires. — 42. Filet que le second nerf lombaire envoie au ganglion 40. — 43, 44. Rameaux d'anastomose entre le ganglion particulier du second nerf lombaire droit et le second ganglion lombaire correspondant. — 45. Quatrième ganglion lombaire. — 46. Le nerf grand sympathique unissant les ganglions 40 et 45. — 47, 47. Rameaux d'anastomose du grand sympathique avec le troisième nerf lombaire. — 48. Filet se distribuant au ligament vertébral. — 49. Deux rameaux d'anastomose entre le quatrième nerf lombaire et le quatrième ganglion lombaire. — 50. Le grand sympathique unissant le quatrième et le cinquième ganglions lombaires. — 51. Rameaux d'anastomose du quatrième nerf lombaire avec le grand sympathique. — 52. Cinquième ganglion lombaire. — 53. Rameaux d'anastomose du cinquième

nerf lombaire avec le grand sympathique. — 54. Rameau d'anastomose du cinquième nerf lombaire avec le cinquième ganglion lombaire. — 55. Nerf splanchnique se divisant en quatre rameaux. — 56. Nerf splanchnique accessoire se divisant en deux filets, dont l'un s'unit au grand splanchnique, et l'autre se jette dans le plexus semi-lunaire et le plexus rénal. — 57. Nerf rénal supérieur et postérieur. — 58. Nerf rénal postérieur et inférieur venant du grand sympathique. — 59, 60, 61, 62. Premier, second, troisième et quatrième ganglions rénaux droits s'anastomosant les uns avec les autres par divers filets. — 63. Anastomose du second ganglion rénal droit avec le premier ganglion coeliaque. — 64. Nerf rénal antérieur. — 65. Nerf spermatique interne et supérieur. — 66. Premier, et — 67. second ganglions spermatiques. — 68. Anastomose du premier ganglion rénal avec le premier ganglion spermatique. — 69. Filet d'union de l'anastomose précédente avec le grand sympathique. — 70. Filet aortique du second ganglion lombaire. — 71. Nerfs spermatiques internes inférieurs venant du second ganglion spermatique, et s'unissant au nerf spermatique interne supérieur correspondant. — 72. Anastomose du premier ganglion spermatique droit avec le second et le troisième ganglions rénaux gauches, et avec le premier et le troisième ganglions spermatiques gauches. — 73. Filet anastomotique du premier ganglion spermatique droit avec le plexus mésentérique supérieur. — 74. Anastomoses du premier et du second ganglions spermatiques droits. — 75. Rameaux inférieurs du second ganglion spermatique droit, qui vont former le — 76. plexus mésentérique inférieur. — 77, 78. Premier et second ganglions lombaires accessoires. — 79. Anastomose du premier ganglion lombaire accessoire avec le second ganglion lombaire. — 80. Deux filets que le ganglion précédent donne à l'aorte et à la seconde artère lombaire. — 81. Anastomose des ganglions 40 et 77. — 82, 82, 82. Rameaux hypogastriques du ganglion 77. — 83. Filet du nerf précédent qui se jette sur l'artère lombaire voisine. — 84. Anastomose du ganglion 78 avec le grand sympathique. — 85. Rameau hypogastrique du ganglion 78. — 86, 86. Rameaux hypogastriques du grand sympathique, qui forment le plexus du même nom. — 87. Rameau hypogastrique du troisième ganglion lombaire. — 88. Filet du nerf précédent se perdant sur l'artère iliaque. — 89, 89. Rameau antérieur du nerf hypogastrique 87. — 90. Rameau descendant sur l'artère crurale. — 91. Rameau accompagnant l'artère hypogastrique. — 92. Rameau postérieur du nerf 87, s'anastomosant avec le nerf grand sympathique. — 93. Filet d'anastomose qui passe derrière l'artère iliaque, et unit le grand sympathique du côté gauche avec celui du côté droit. — 94. Trois racines nées du cinquième ganglion lombaire droit, et se réunissant derrière l'artère iliaque pour former un — 95. rameau qui unit le grand sympathique du côté droit avec celui du côté gauche. — 96, 96. Filets du plexus hypogastrique qui se portent aux urètres. — 97. Filet qui se porte vers les nerfs hypogastrique et mésentérique du grand sympathique. — 98, 98, 99, 100, 101, 102, 103, 104, 105, 106, 107, 108. Premier, second, troisième, quatrième, cinquième, sixième, septième, huitième, neuvième, dixième, onzième ganglions coeliaques droits formant le plexus semi-lunaire ou solaire, composé à droite par

les filets du grand splanchnique et du splanchnique accessoire. — 109, 109, 109. Nerfs surrénaux. — 110, 110. Racines du — 111. ganglion phrénique. — 112. Nerf phrénique accompagnant la branche droite de l'artère phrénique droite. — 113. Plexus formé par des rameaux du ganglion phrénique. — 114. Ganglion phrénico-hépatique. — 115. Rameau qui donne des filets au foie et à la capsule surrénale gauche, à l'artère coronaire stomacique et à la branche gauche de l'artère hépatique. — 116. Filet qui se distribue au diaphragme. — 117. Filets qui accompagnent le rameau gauche de l'artère diaphragmatique inférieure droite. — 118. Rameau qui se distribue à la partie postérieure de la face inférieure du foie. — 119. Autre ganglion phrénique. — 120. Filet du ganglion précédent se rendant au diaphragme. — 121. Autre filet du même ganglion se portant au bord postérieur du foie au niveau de la veine cave inférieure. — 122. Nerf phrénique pénétrant dans l'abdomen. — 123. Rameau droit du nerf précédent, accompagnant un rameau de l'artère diaphragmatique droite, et se distribuant au diaphragme. — 124. Rameau gauche du nerf phrénique. — 125. Filets du rameau précédent qui se perdent dans le diaphragme. — 126. Rameaux d'anastomose du nerf diaphragmatique avec le ganglion phrénique. — 127, 127, 127. Trois rameaux du plexus semi-lunaire qui se distribuent à la partie droite du foie. — 128. Plexus hépatique. — 129. Plexus mésentérique supérieur formé par des filets que lui envoient la plupart des ganglions coeliaques du côté droit. — 130. Premier ganglion rénal gauche. — 131. Second, et — 132. troisième ganglions rénaux gauches, avec leurs anastomoses. — 133. Premier, et — 134. second ganglions spermatiques gauches. — 135. Nerfs spermatiques. — 136. Troisième ganglion spermatique. — 137. Rameaux anastomotiques entre le premier ganglion spermatique gauche et le cinquième ganglion rénal correspondant. — 138. Nerfs hypogastriques. — 139. Filet qui se porte à la partie inférieure de l'S iliaque du colon et de la partie postérieure du rectum, s'anastomosant avec — 140. les nerfs qui viennent du plexus hypogastrique. — 141. Filets venant de différents rameaux des nerfs hypogastriques et se distribuant à l'urètre. — 142. Rameaux qui concourent à la formation du plexus hypogastrique, et qui se distribuent à la partie postérieure du colon et du rectum. — 143. Plexus mésentérique inférieur. — 144. Réseau nerveux qui accompagne le tronc de l'artère mésentérique inférieure, et suit ses diverses branches. — 145, 145, 145. Filets venant du plexus mésentérique, et se portant entre les branches des artères mésentériques jusqu'à l'intestin colon. — 146. Filet du plexus mésentérique inférieur qui remonte pour s'anastomoser avec des filets du plexus mésentérique supérieur, qu'il concourt à former.

PLANCHE 202.

Elle représente le nerf grand sympathique et le pneumo-gastrique du côté gauche.

Le trajet du grand sympathique commence au-dessous de la sixième côte; en bas il est coupé au milieu de la première pièce du sacrum. D'après Walther.

Nos 1, 2, 3, 4, 5, 6. Les six dernières côtes. — 7, 7, 7. Vertèbres dorsales. — 8. Base du sacrum. — 9, 9. Poumon gauche. — 10. Bronchie gauche. — 11. Péricarde renfermant le cœur. — 12. L'œsophage. — 13. Cardia. — 14, 14. Estomac. — 15. Le pancréas. — 16. La rate. — 17. Rein gauche. — 18. Urètre coupé. — 19, 19. Diaphragme. — 20. Muscle grand psoas fendu afin de faire voir la sortie des nerfs lombaires et la formation de leurs ganglions. — 21. Petit psoas. — 22, 22. Aorte. — 23. Artère sous-clavière gauche. — 24. Carotide gauche. — 25. Canal artériel. — 26. Artère bronchique supérieure gauche. — 27. Artère œsophagienne de laquelle naît — 28. l'artère bronchique inférieure gauche coupée, et se portant à la bronche correspondante. — 29. Anastomose entre les artères bronchiques gauches supérieure et inférieure. — 30, 30. Artère pulmonaire gauche. — 31. Oreillette gauche du cœur. — 32. Veines pulmonaires. — 33. Artère coeliaque. — 34. Artère diaphragmatique inférieure gauche. — 35. Artère coronaire stomacique. — 36. Artère hépatique. — 37. Artère splénique. — 38, 38. Artère pancréatique. — 39. Artère gastro-épiploïque gauche. — 40. Rameau pancréatique de l'artère précédente. — 41. Vaisseaux courts. — 42. Artère mésentérique supérieure. — 43. Artère rénale gauche. — 44. Artère spermatique gauche. — 45. Artère mésentérique inférieure. — 46. Artère iliaque droite. — 47. Artère iliaque gauche. — 48. Les six dernières artères intercostales. — 49, 49, 49. Artères lombaires. — 50, 51, 52, 53, 54, 55, 56. Sixième, septième, huitième, neuvième, dixième, onzième et douzième nerfs dorsaux. — 57, 58, 59, 60, 61. Premier, second, troisième, quatrième et cinquième nerfs lombaires. — 62, 63, 64, 65, 66, 67. Sixième, septième, huitième, neuvième, dixième, onzième ganglions thoraciques gauches du grand sympathique : sur ce cadavre le douzième ganglion thoracique manquait à gauche et à droite. — 68, 69, 70, 71. — Premier, second, quatrième et cinquième ganglions lombaires gauches. — 72. Le grand sympathique unissant les ganglions thoraciques. — 73, 73. Anastomose du onzième ganglion thoracique avec le premier ganglion lombaire gauche. — 74, 74, 74. Le grand sympathique unissant les ganglions lombaires. — 75. Le grand sympathique se divisant en cinq rameaux qui se portent au cinquième ganglion lombaire. — 76. Le grand sympathique qui unit le cinquième ganglion lombaire et le premier sacré. — 77, 77. Deux racines que le sixième nerf dorsal envoie au ganglion thoracique correspondant. — 78. Racine simple que le septième nerf dorsal envoie au ganglion thoracique correspondant. — 79. Deux racines que le huitième nerf dorsal donne au ganglion 64.

80. Trois racines que le neuvième nerf dorsal donne au ganglion 65. —
 81. Branche postérieure du dixième nerf dorsal. — 82. Deux racines que le dixième
 nerf dorsal donne au ganglion 66. — 83. Anastomose entre les dixième et onzième
 nerfs dorsaux. — 84. Filets que l'anastomose précédente envoie au muscle trans-
 verse de l'abdomen. — 85. Racine que le onzième nerf dorsal envoie au ganglion 67.
 86. Filet que le douzième nerf dorsal envoie au ganglion 67. — 87. Deux ra-
 meaux fournis par le douzième nerf dorsal au premier ganglion lombaire. —
 88. Rameau que le premier nerf lombaire fournit au grand sympathique. —
 89. Anastomose entre le premier et le second nerfs lombaires gauches. — 90, 90.
 Rameaux que le second nerf lombaire fournit au second ganglion lombaire. —
 91. Anastomose du second nerf lombaire avec le premier ganglion lombaire. —
 92. Filet du premier nerf lombaire destiné au muscle carré des lombes. — 93. Anas-
 tomose du premier et du second nerfs lombaires. — 94, 94, 94. Rameau cutané du
 premier nerf lombaire, qui se distribue à la peau de la partie supérieure externe
 de la cuisse. — 95, 95, 95. Nerf spermatique externe du côté gauche. — 96. Anas-
 tomose du premier et du second nerfs lombaires. — 97, 97. Rameaux du second
 nerf lombaire, destiné au muscle carré des lombes. — 98. Rameau cutané du même
 nerf. — 99. Rameau du même nerf, se distribuant au grand psoas. — 100. Rameau
 cutané externe du genou venant du même nerf. — 101. Nerf obturateur. — 102.
 Première racine du nerf précédent venant du second nerf lombaire. — 103. Se-
 conde racine venant du troisième nerf lombaire. — 104. Troisième racine du
 même nerf venant du quatrième nerf lombaire. — 105. Nerf crural. — 106, 107,
 108. Première, seconde et troisième racines du nerf précédent, venant des second,
 troisième et quatrième nerfs lombaires. — 109. Rameau du nerf crural pour le
 muscle iliaque. — 110, 110. Anastomose des troisième et quatrième nerfs lom-
 baires. — 111. Filet du septième ganglion thoracique, accompagnant la septième
 artère intercostale. — 112. Filets aortiques du ganglion 63. — 113. Filets du gan-
 glion 64, se portant à l'artère intercostale correspondante et à l'aorte. — 114. Ra-
 meaux aortiques du ganglion 65. — 115. Rameau du ganglion 65, allant s'anasto-
 moser avec un — 116. Rameau venant du ganglion 66. — 117. Trois filets venant
 de l'anastomose précédente: deux sont aortiques, le troisième s'anastomose avec
 le quatrième ganglion coeliaque gauche. — 118. Anastomose entre le ganglion 66 et
 le nerf 55. — 119. Tronc principal du nerf splanchnique. — 120. Première racine
 du nerf précédent, venant du nerf grand sympathique. — 121. Seconde racine du
 même nerf venant du ganglion 64. — 122. Troisième racine du même nerf venant
 du ganglion 65. — 123, 123. Division du nerf splanchnique au-dessous du dia-
 phragme en plusieurs rameaux qui s'unissent ensuite et se jettent dans le ganglion
 coeliaque. — 124. Nerf petit splanchnique ou accessoire venant du ganglion 66.
 — 125. Anastomose entre les nerfs grand et petit splanchniques. — 126. Division
 du nerf petit splanchnique en six filets qui se réunissent ensuite dans un des gan-
 glions coeliaques. — 127. Filet que le ganglion 67 envoie au second ganglion coe-
 liaque. — 128. Nerf rénal postérieur se divisant en deux filets. — 129. Premier filet
 du nerf précédent, se jetant dans le premier ganglion coeliaque et le ganglion rénal.

Explication des Planches.

— 130. Second filet du même nerf, se rendant au ganglion rénal. — 131. Premier, — 132. second, — 133. troisième, — 134. quatrième, — 135. cinquième, — 136. septième, — 138. huitième, — 139. neuvième, — 140. dixième ganglions coeliaques : ces ganglions venant des nerfs splanchniques et du nerf rénal gauche composent le plexus solaire que l'on voit ici du côté gauche. — 141. Neuvième et dixième ganglions coeliaques droits fournissant trois racines au — 142. ganglion phrénico-hépatique qui donne des filets aux artères coronaire stomacique, hépatique et surrénale gauche. — 143. Nerf hépatico-gastrique venant du cinquième ganglion coeliaque, et donnant des filets à la face inférieure du diaphragme, et d'autres filets hépatico-gastriques. — 144. Plexus gastrique formé par des filets des ganglions coeliaques gauches et du nerf vague. — 145. Plexus hépatique. — 146. Plexus splénique venant des ganglions coeliaques. — 147. Filets pancréatiques que donne le plexus splénique. — 148, 148, 148. Filets du plexus splénique qui accompagnent les divisions de l'artère du même nom. — 149. Nerfs pancréatiques. — 150. Filets du plexus splénique qui accompagnent l'artère 39. — 151, 151, 151. Filets du plexus splénique qui pénètrent dans la rate avec les divisions de l'artère splénique. — 152, 152. Filets du même plexus qui se distribuent à l'estomac avec les vaisseaux courts. — 153. Plexus mésentérique supérieur. — 154. Premier, — 155. second, — 156. troisième, — 157. quatrième, — 158. cinquième — 159. sixième, — 160. septième ganglions rénaux gauches. — 161. Nerfs rénaux antérieurs venant des ganglions du même nom. — 162. Anastomose entre le cinquième ganglion rénal gauche et le premier ganglion lombaire. — 163. Premier, et — 164. second ganglions spermatiques gauches. — 165. Anastomose entre le premier ganglion spermatique et le troisième ganglion rénal. — 166. Anastomose des deux premiers ganglions spermatiques. — 167. Anastomose du premier ganglion spermatique avec le premier ganglion lombaire. — 168. Anastomose du second ganglion spermatique avec le second ganglion lombaire. — 169. Rameau du second nerf lombaire donnant une — 170. anastomose avec le second ganglion lombaire, et une autre — 171. anastomose avec le quatrième ganglion lombaire. — 172. Deux filets aortiques de l'anastomose précédente. — 173. Anastomose entre le quatrième ganglion lombaire et le nerf 110. — 174. Rameau que le quatrième nerf lombaire envoie au quatrième ganglion lombaire. — 175. Rameau que le quatrième nerf lombaire envoie au grand sympathique. — 176. Tronc formé par quatre racines allant du cinquième nerf lombaire au grand sympathique. — 177. Anastomose du cinquième nerf lombaire avec le ganglion 71. — 178. Autre anastomose du cinquième nerf lombaire avec le même ganglion. — 179. 179. Rameaux qui suivent les branches de l'artère hypogastrique. — 180. Rameau hypogastrique du second ganglion accessoire lombaire, lequel, après avoir formé le plexus hypogastrique, s'unit au quatrième ganglion lombaire. — 181. Filet du rameau précédent, qui passe derrière l'aorte, et unit les deux nerfs grands sympathiques. — 182. Filets du grand sympathique droit, donnant naissance à un — 183. filet qui unit les deux nerfs grands sympathiques derrière les artères iliaques. — 184. Filet provenant du cinquième ganglion lombaire droit pour s'unir au grand sympathique

gauche. — 185. Tronc du nerf vague gauche. — 186. Nerf récurrent. — 187. Rameaux cardiaques du nerf vague. — 188, 188. Rameaux œsophagiens supérieurs. — 189. Premier, — 190. second, — 191. troisième, — 192. quatrième, — 193. cinquième, — 194. sixième, et — 195. septième rameaux pulmonaires du nerf vague : ces rameaux par leurs anastomoses composent le plexus pulmonaire. — 196, 197, 198. Trois troncs qui résultent de la séparation du nerf vague : le rameau 198 doit être regardé comme la continuation du tronc. — 199. Filet œsophagien du rameau 198. — 200. Trajet ultérieur du rameau 198 au-devant de l'œsophage, où il s'anastomose avec le rameau 197 et avec le nerf vague du côté droit. — 201. Deux filets du nerf vague droit passant au-devant de l'œsophage. — 202, 202, 202. Anastomose du nerf vague droit avec le gauche. — 203. Ganglion œsophagien duquel naissent quatre filets pour l'œsophage. — 204. Nerf vague gauche pénétrant par l'ouverture œsophagienne du diaphragme pour composer le tronc antérieur des plexus nerveux de l'estomac et du foie. — 205. Rameau du nerf vague droit se portant de droite à gauche. — 206. Tronc du nerf vague droit passant derrière l'œsophage. — 207, 207, 207, 207. Filets aortiques du nerf 205. — 208. Ganglion œsophagien. — 209. Trois filets du ganglion précédent se portant à l'œsophage. — 210. Le nerf 196 formant le tronc postérieur du plexus nerveux de l'estomac et du foie. — 211. Premier rameau du nerf précédent se divisant en deux filets, dont l'un — 212. se porte au deuxième ganglion coeliaque gauche, tandis que l'autre — 213. se subdivise pour se distribuer à l'estomac. — 214. Second rameau du nerf 210 se divisant en cinq filets, dont les uns se portent autour du cardia, et les autres dans le plexus gastrique. — 215, 215. Filets du rameau précédent.

PLANCHE 203.

Elle représente les nerfs du foie et de l'estomac, qui naissent de la réunion des ganglions coeliaques droits et gauches. D'après Walter.

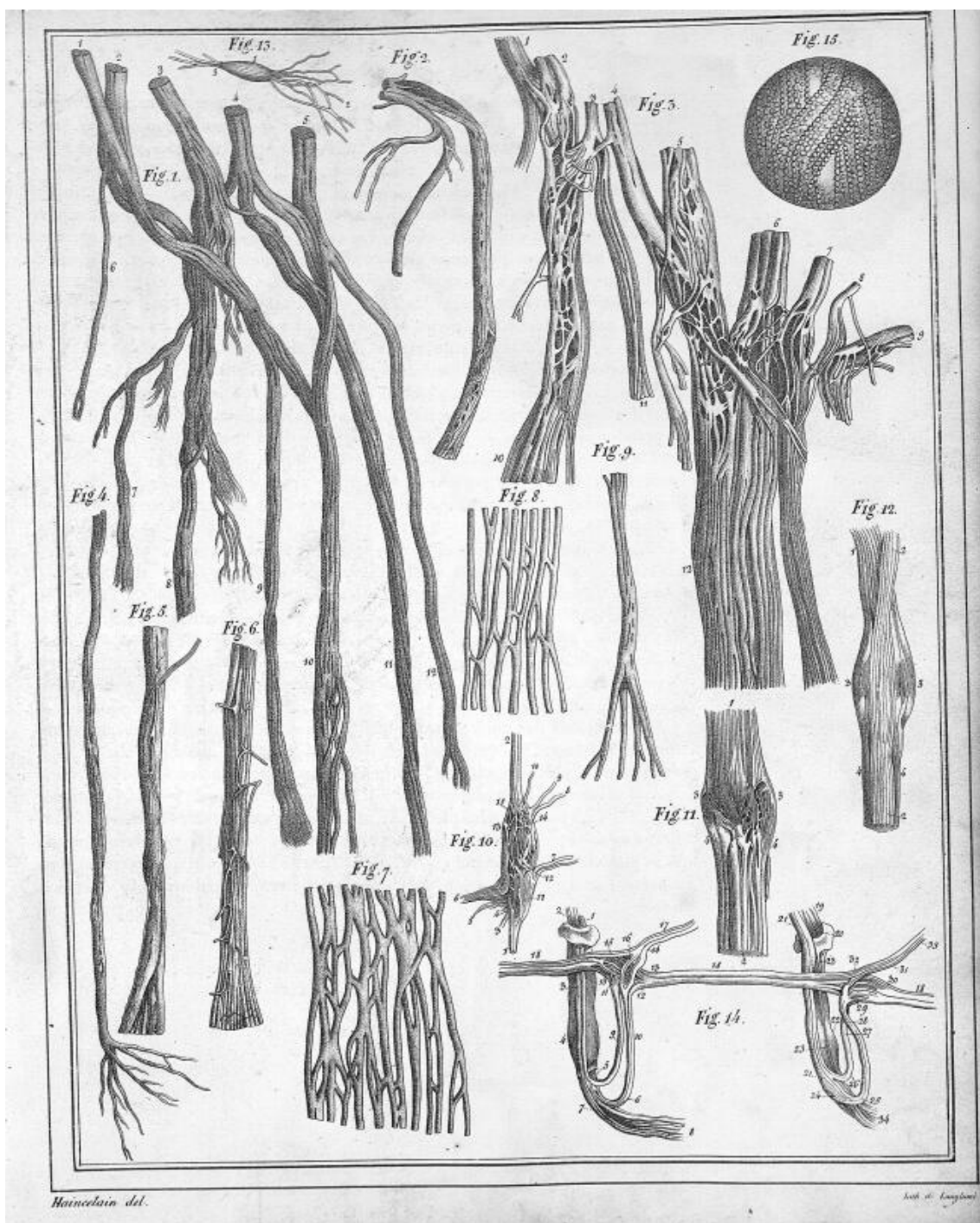
N^{os} 1, 1. Face inférieure du lobe droit du foie. — 2, 2. Face inférieure du lobe gauche du même organe. — 3. Lobe de Spigel. — 4. Vésicule du fiel. — 5. Conduit cystique. — 6. Conduit hépatique. — 7. Canal cholédoque. — 8. Veine ombilicale oblitérée. — 9. Ligament suspenseur du foie. — 10. Pancréas. — 11. Cardia. — 12. Grand cul-de-sac de l'estomac. — 13. Pylore. — 14, 14. Duodénum. — 15, 15. Partie de l'épiploon gastro-colique. — 16, 16. Partie de l'épiploon gastro-hépatique. — 17. Portion du diaphragme. — 18. Veine cave. — 19. Veine porte. — 20. Branche droite de l'artère hépatique. — 21. Artère cystique. — 22. Artère pylorique. — 23, 23, 23. Artère gastro-épiploïque droite. — 24. Rameau épiploïque de l'artère précédente. — 25, 25. Artère gastro-épiploïque


Explication des Planches.

41

gauche. — 26. Branche gauche de l'artère hépatique, qui, sur ce sujet, naissait d'un tronc commun avec — 27. l'artère coronaire stomachique. — 28. Artère cardiaque. — 29. Artère splénique. — 30. Rameau pancréatique de l'artère précédente. — 31. Quatrième, — 32. cinquième, — 33. sixième, — 34. septième, — 35. neuvième, — 36. dixième ganglions coeliaques gauches. — 37. Ganglion phrénico-hépatique. — 38. Rameau venant de l'une des racines du ganglion phrénico-hépatique, et s'unissant avec un rameau de ce même ganglion pour former le — 39. petit tronc qui donne un — 40. filet gauche, lequel passe au-devant du cardia, et se termine à la capsule surrénale gauche, et un — 41. filet droit qui accompagne la division gauche de l'artère hépatique, — 42. Branche antérieure du nerf vague gauche qui fournit les principaux nerfs gauches du foie et de l'estomac. — 43, 43. Rameaux du nerf vague qui se portent vers le grand cul-de-sac de l'estomac. — 44. Autres filets du même nerf qui se portent vers la petite courbure. — 45. Deux rameaux ascendants ou hépatiques du nerf vague, lesquels donnent des — 46. filets qui se portent dans le plexus hépatique, et s'anastomosent avec le grand sympathique. — 47. Filets gastriques du même nerf. — 48. Tronc du nerf hépato-gastrique qui naît du cinquième ganglion coeliaque gauche, et dont les filets — 49, 49. se portent au cardia, au grand cul-de-sac de l'estomac, au plexus hépatique, et s'anastomosent soit entre eux, soit avec le nerf grand sympathique. — 50. Rameau descendant qui vient du plexus hépatique gauche. — 51. Terminaison du nerf précédent sur la petite courbure de l'estomac. — 52, 52, 52. Filets du plexus gastrique se distribuant à l'estomac. — 53. Plexus splénique. — 54. Nerfs pancréatiques antérieurs venant du plexus précédent. — 55. Plexus hépatique droit venant des ganglions coeliaques droits et gauches, et donnant des filets au foie, à la vésicule, au duodénum et au pancréas. — 56, 56, 56, 56. Filets duodénaux du plexus hépatique droit. — 57. Filets pancréatiques droits du même plexus. — 58. Nerfs gastro-épiploïques droits du même plexus. — 59. Nerfs postérieurs et inférieurs du pylore. — 60, 60, 60, 60. Les nerfs de l'épiploon. — 61, 61, 61. Filets des nerfs gastro-épiploïques qui se terminent à la grande courbure de l'estomac. — 62. Trois rameaux des ganglions coeliaques droits, qui augmentent le plexus hépatique. — 63. Filet hépatique né entre l'aorte et la veine cave inférieure, qui remonte vers le foie et se termine dans le plexus hépatique. — 64. Filet du plexus hépatique qui se distribue au canal cholédoque. — 65, 65. Filets du même plexus qui vont au conduit cystique. — 66. Filets du même plexus qui se perdent dans la vésicule. — 67, 67, 67. Nerfs hépatiques qui accompagnent en partie l'artère du même nom et la veine porte, et se distribuent à la substance du foie.







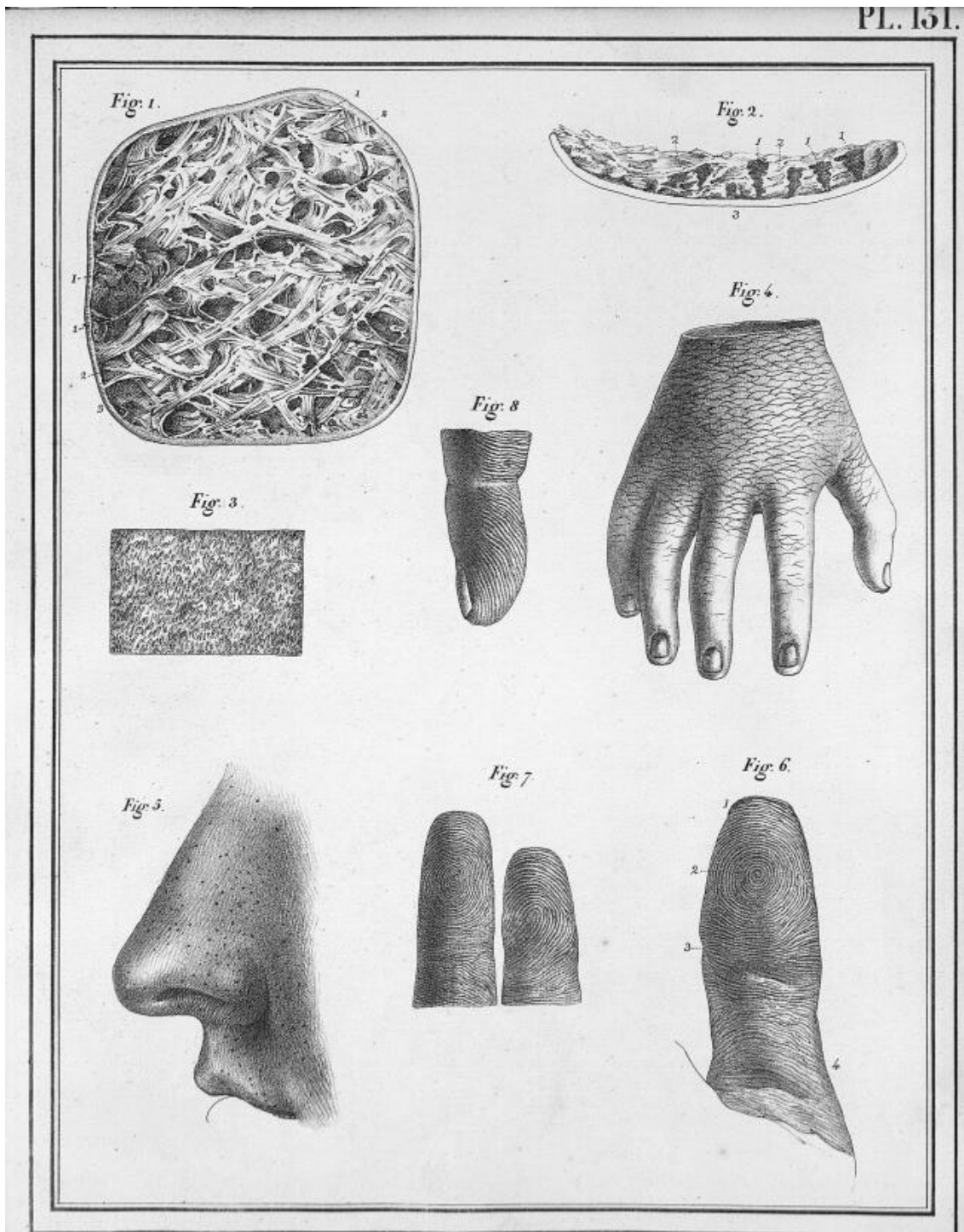


Fig. 1.

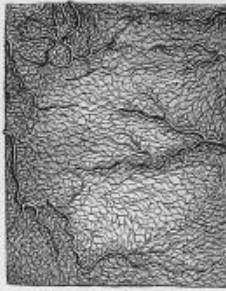

Fig. 2.



Fig. 3.

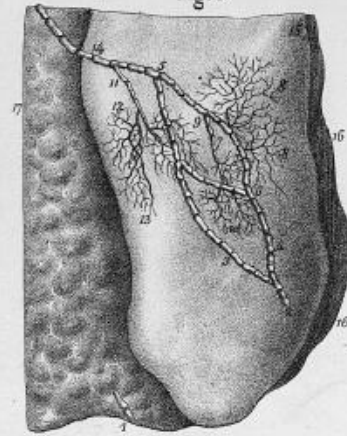


Fig. 4.



Fig. 5.

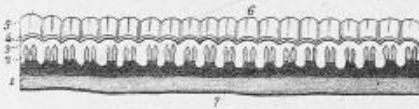


Fig. 8.

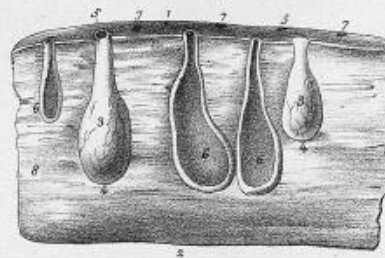


Fig. 6.



Fig. 9.

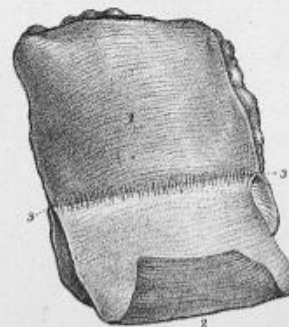


Fig. 10.


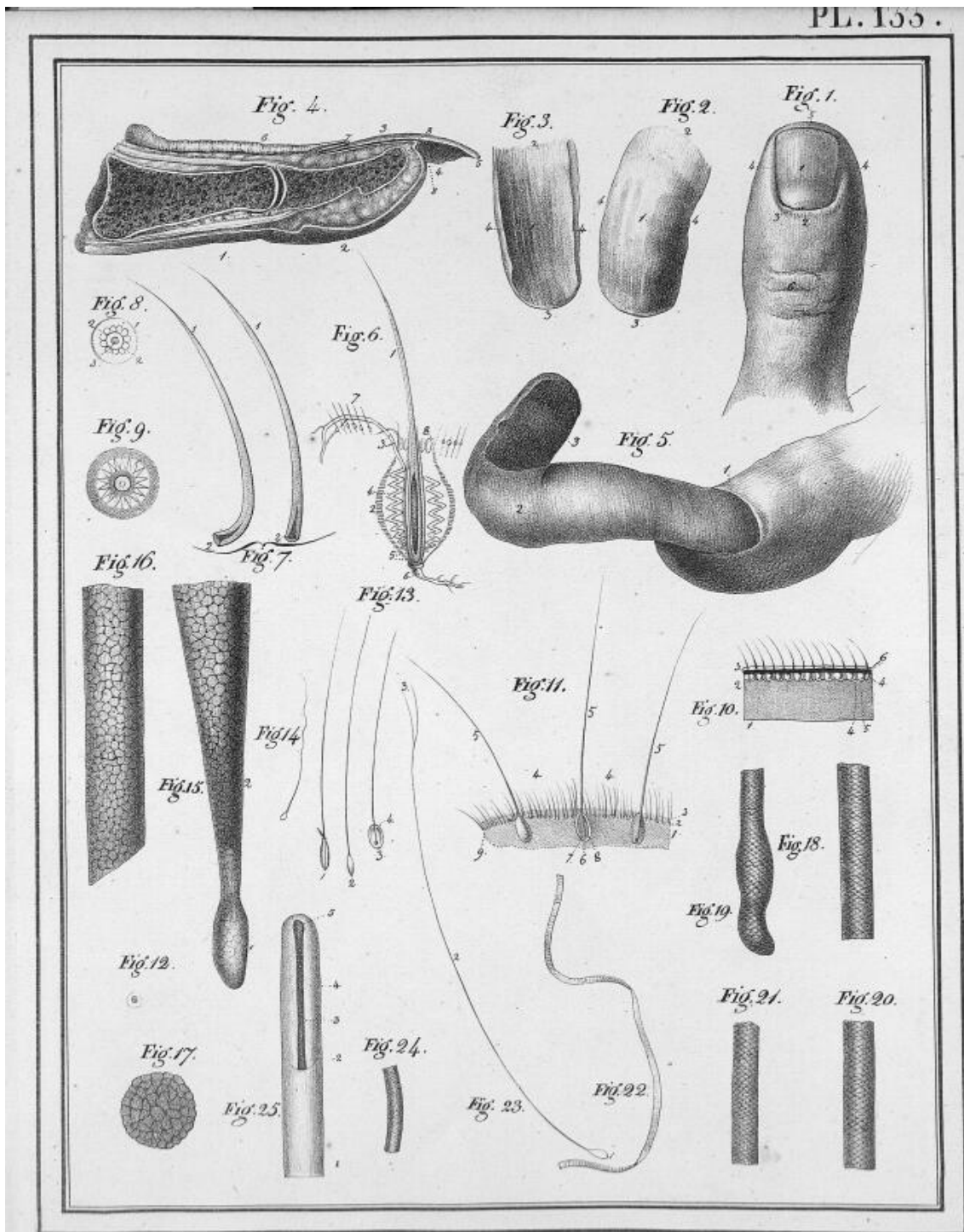

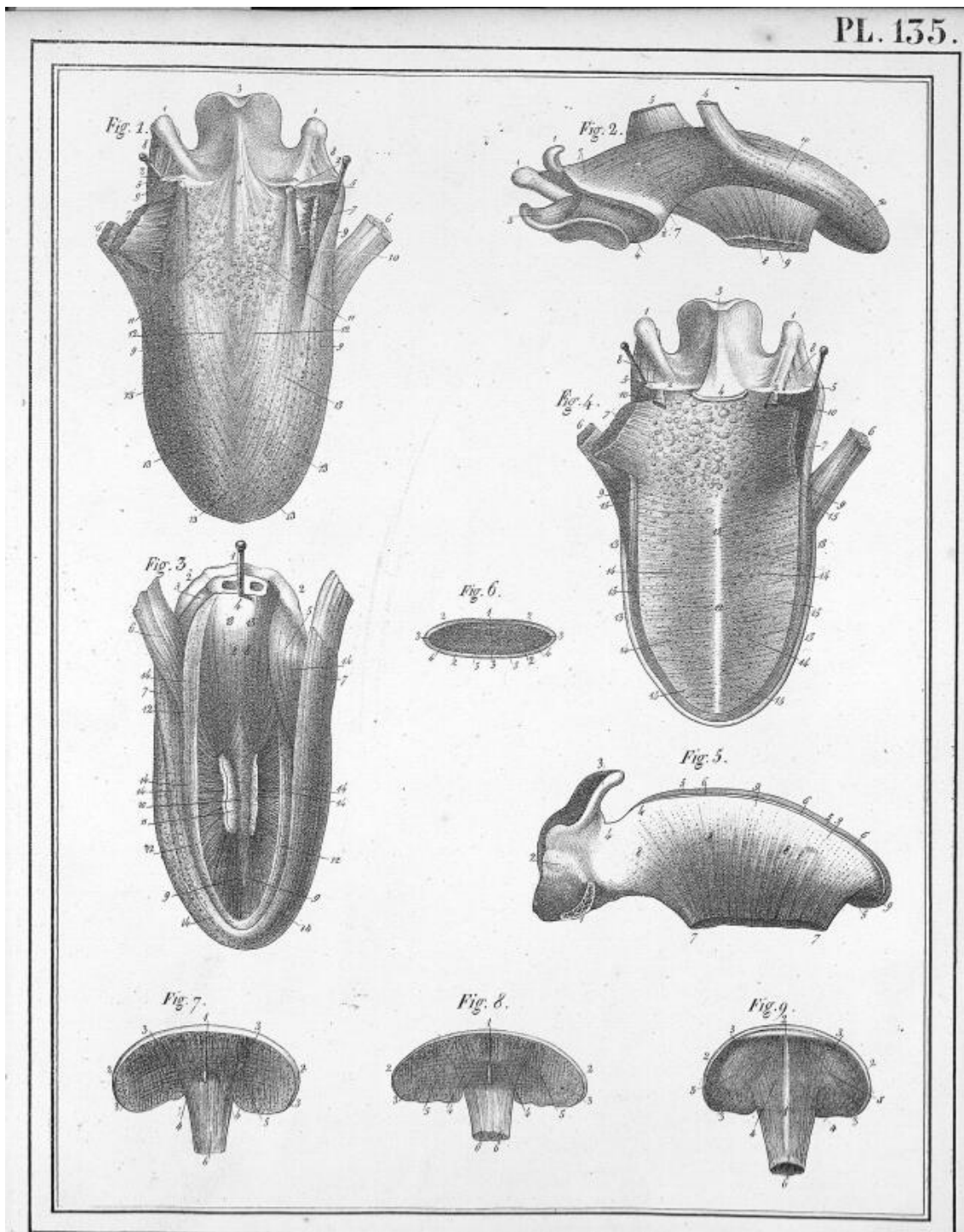


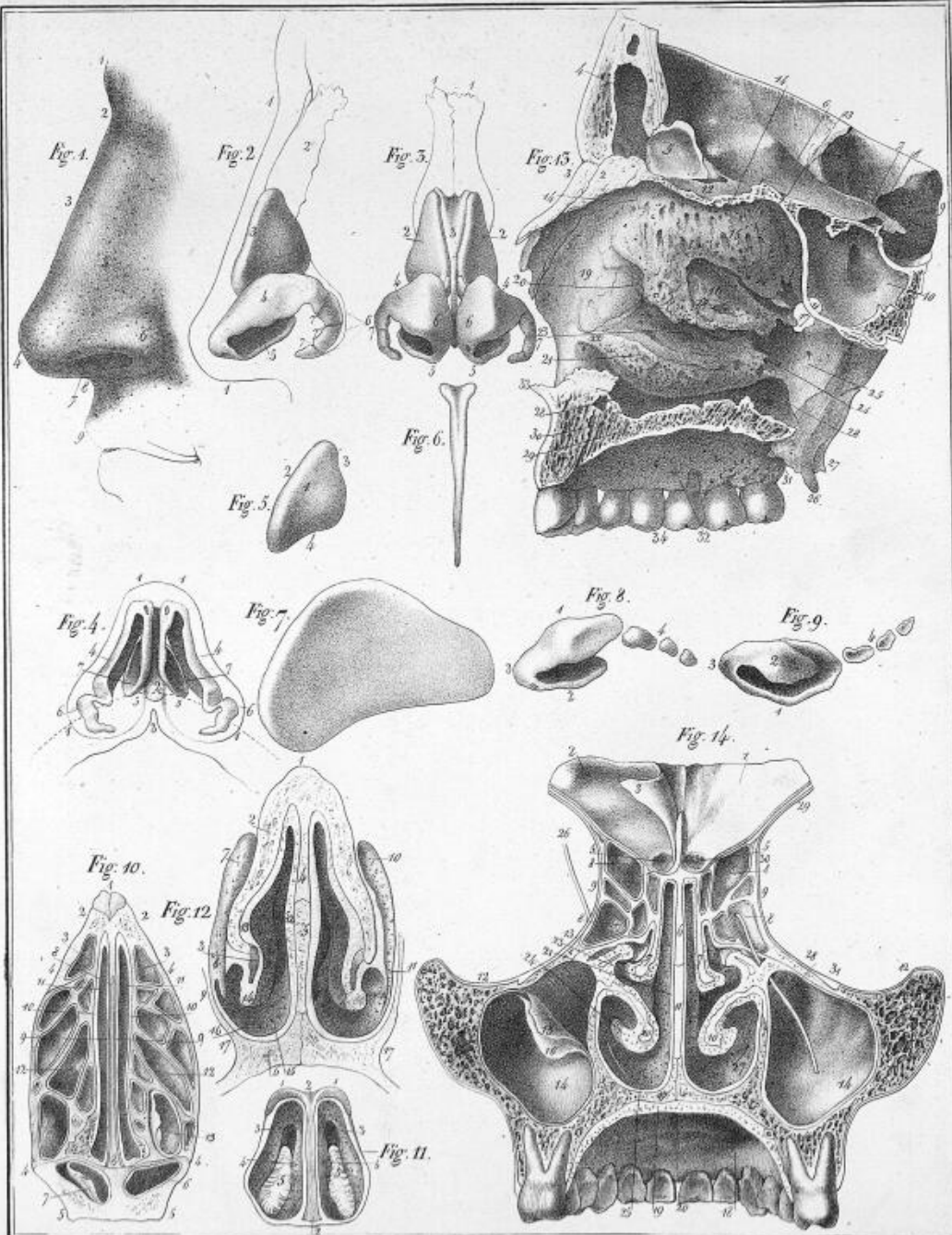
Fig. 7.

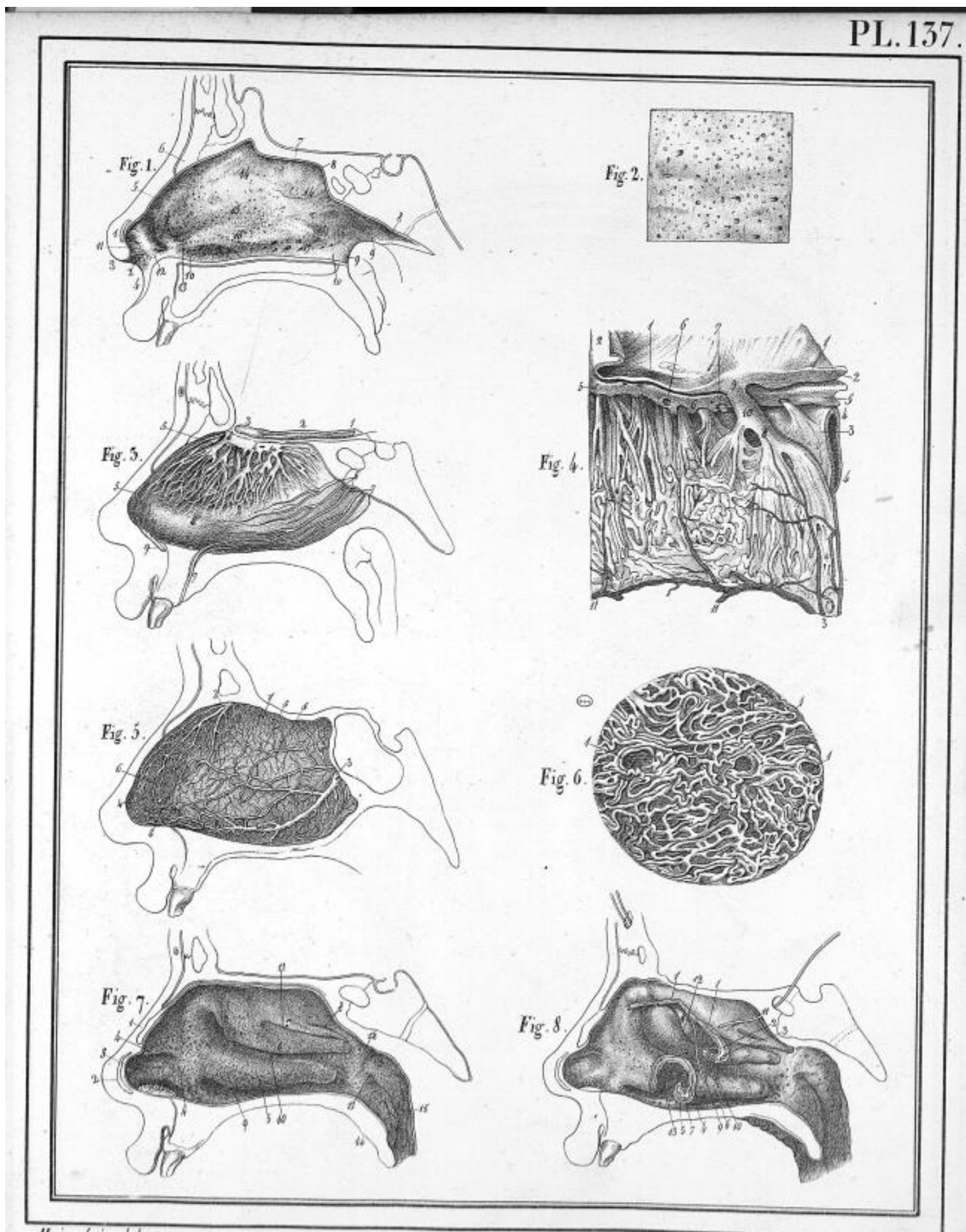




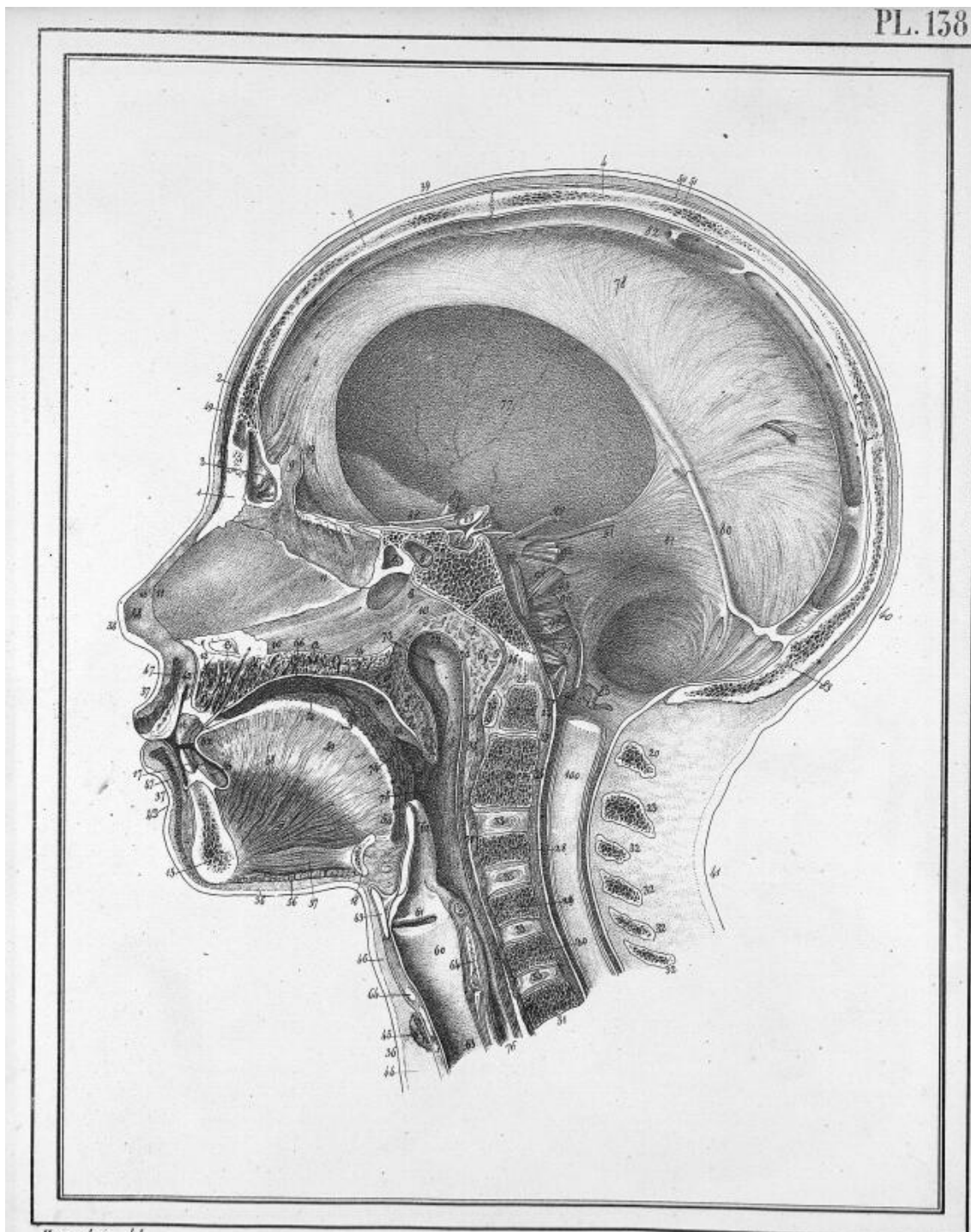


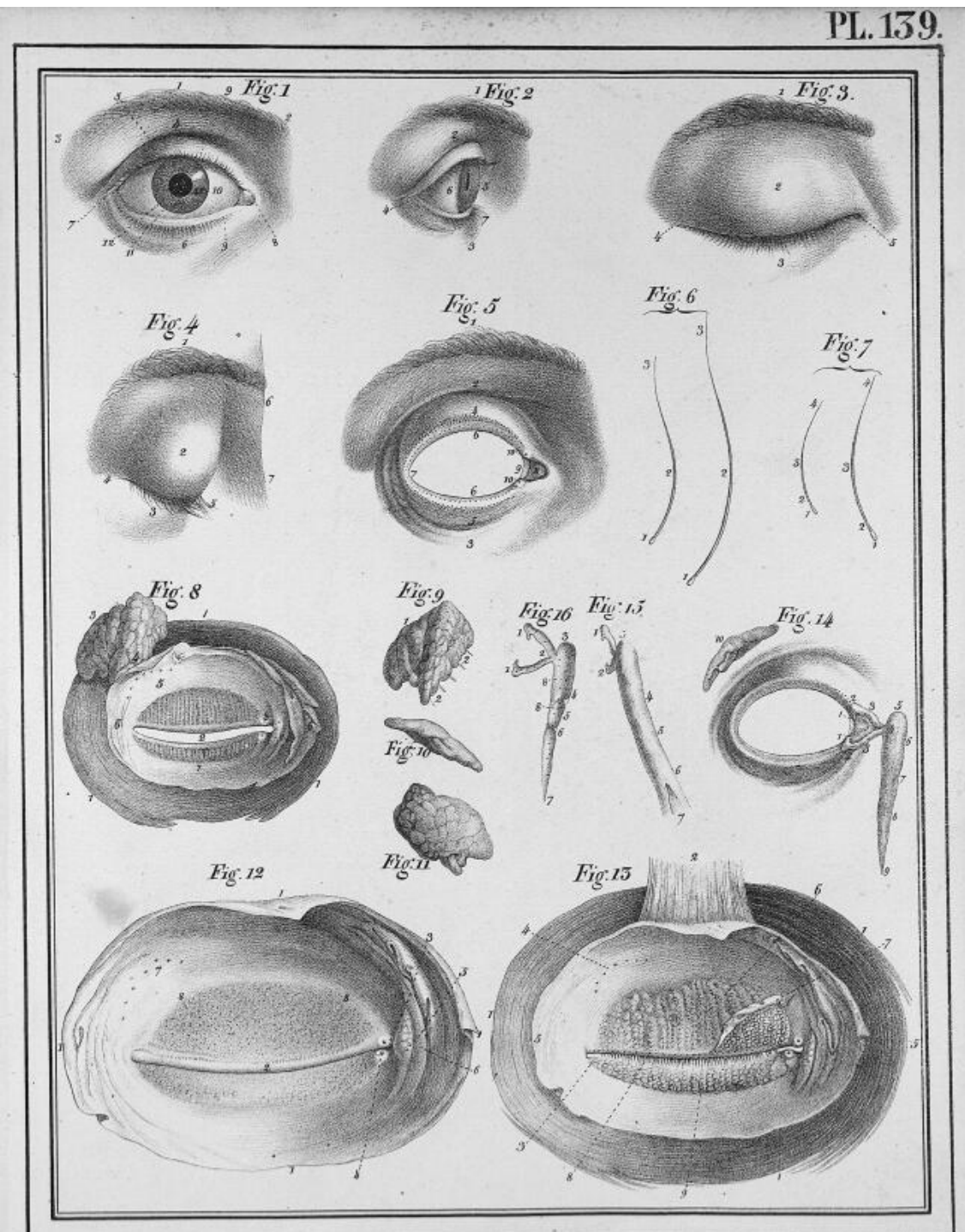






H. H. H. del.








Fig. 1.

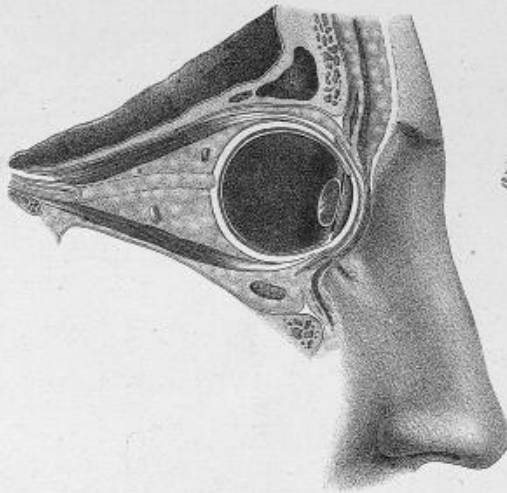


Fig. 2.

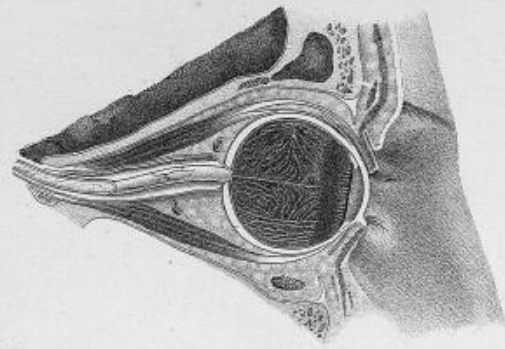
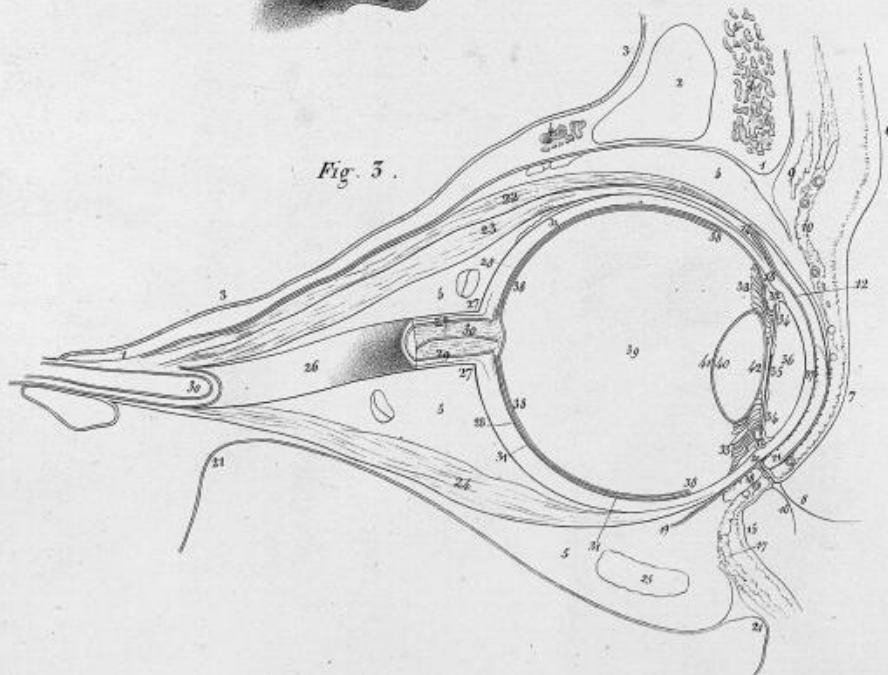
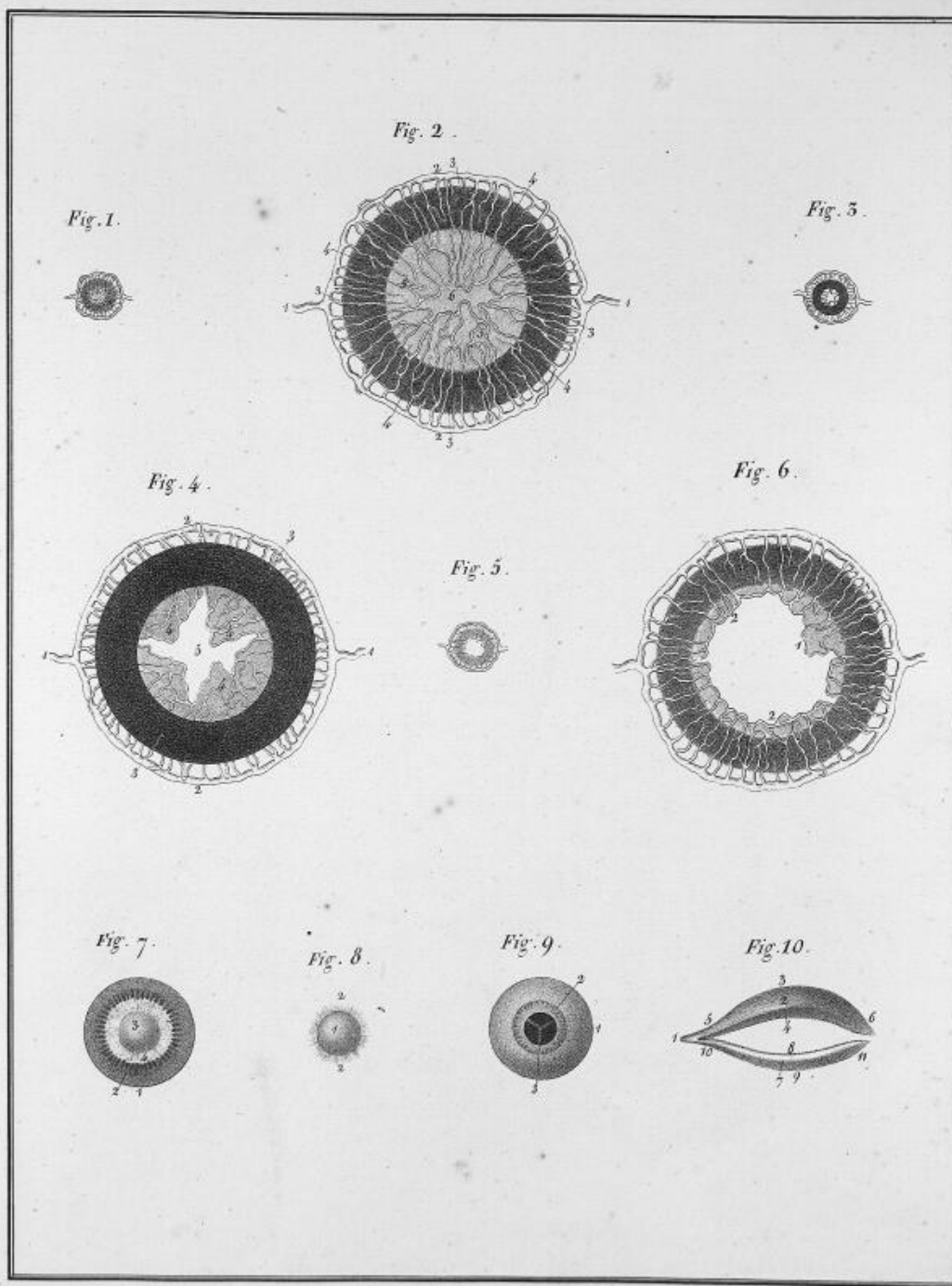
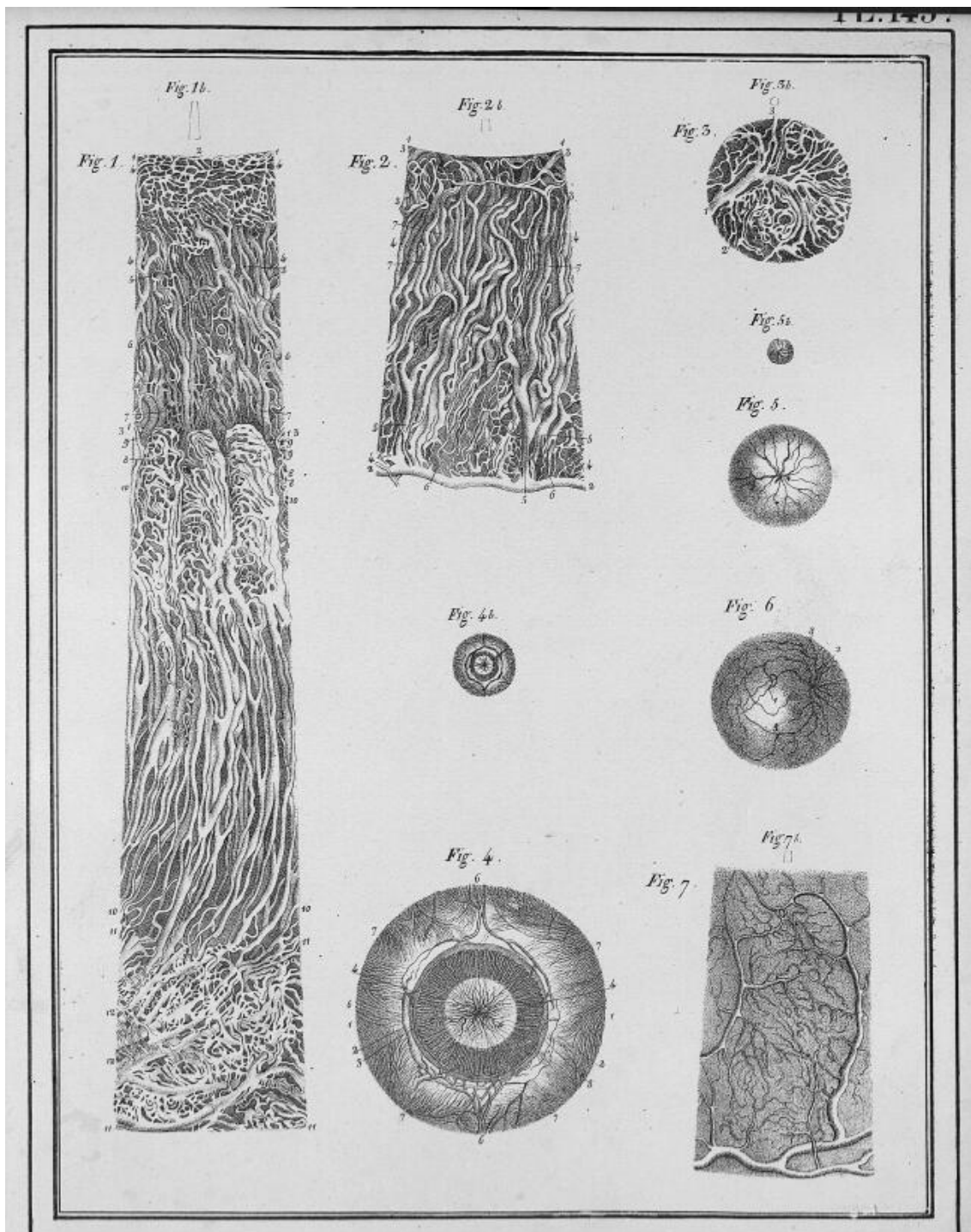
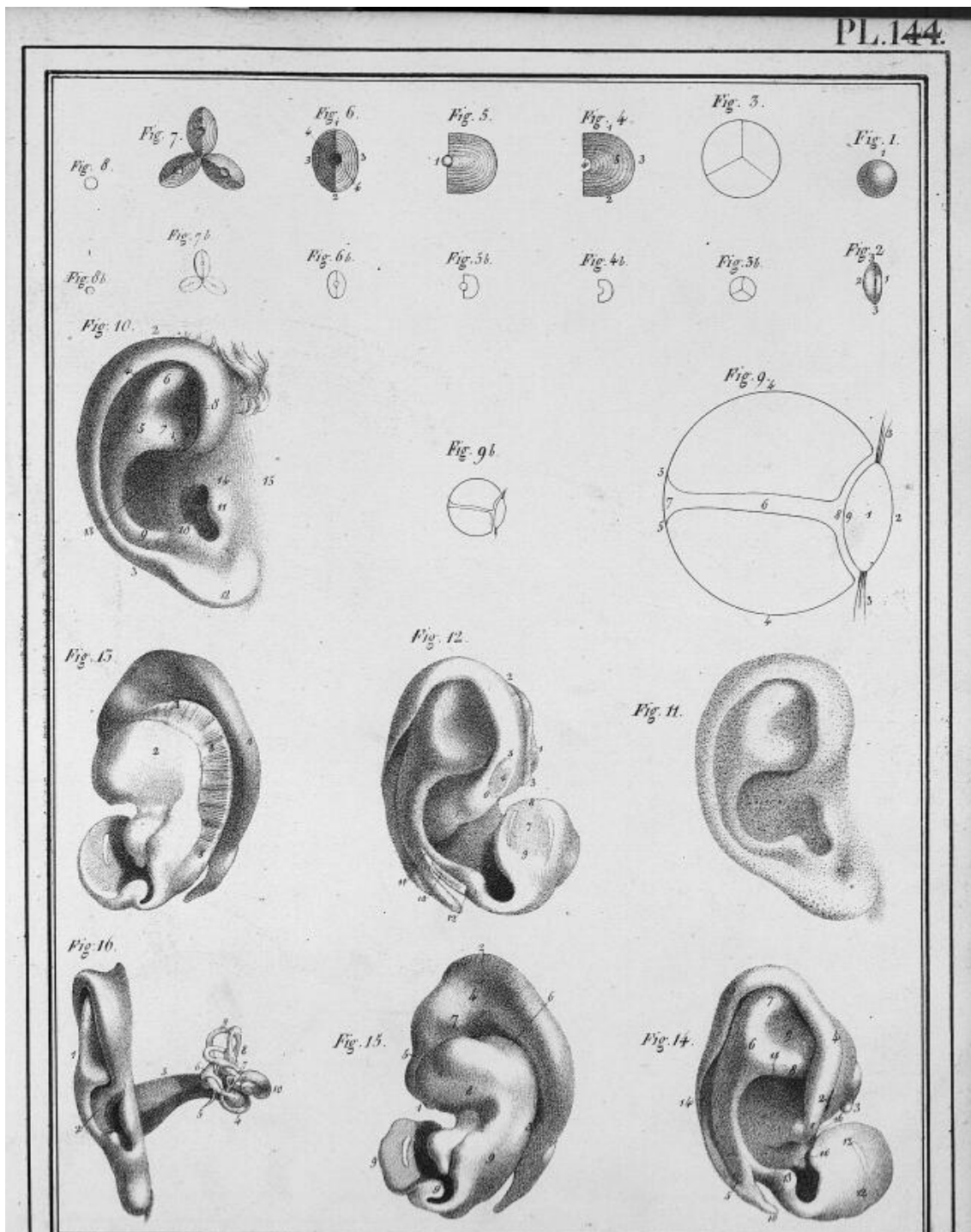



Fig. 3.






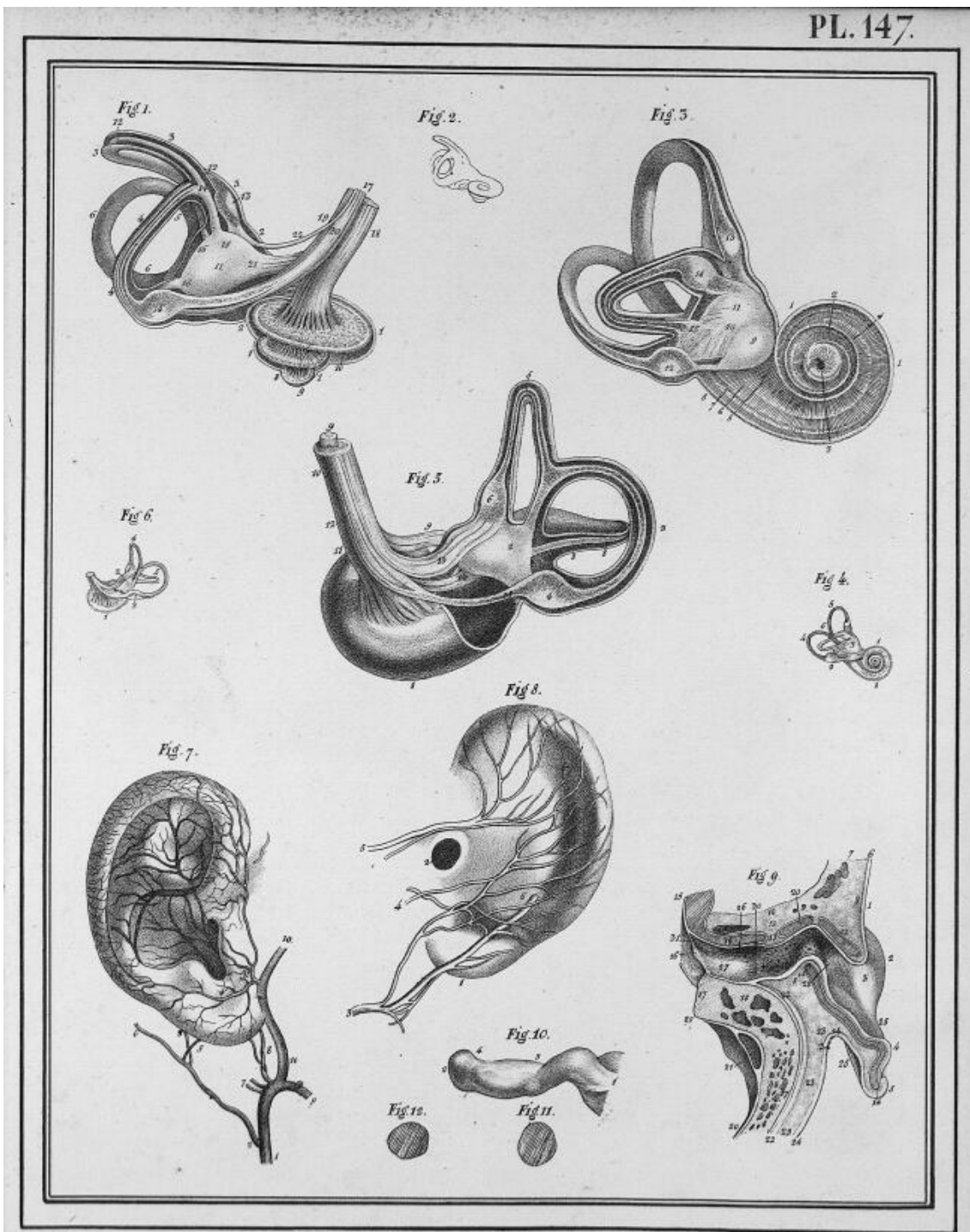





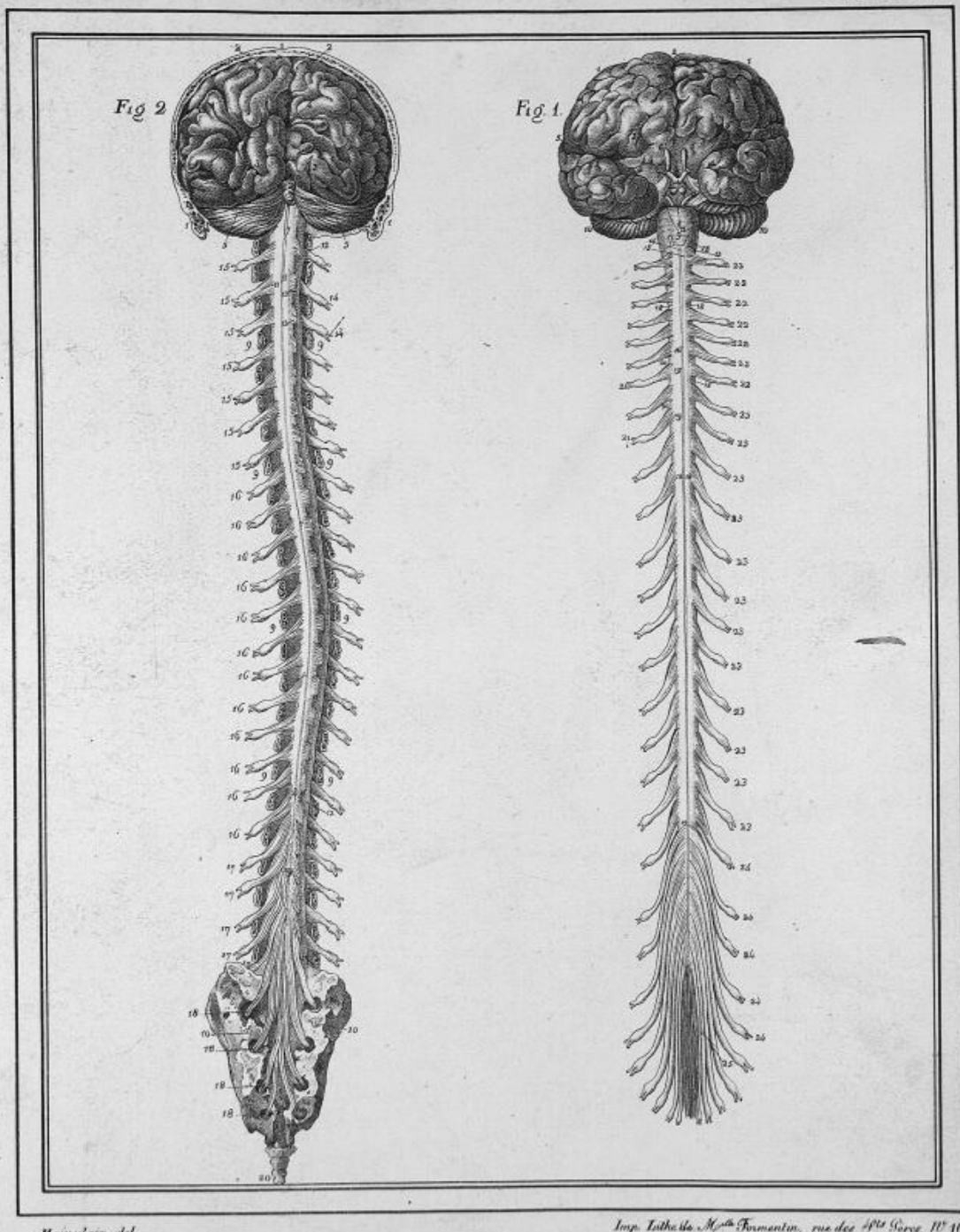


Hainardian. del.



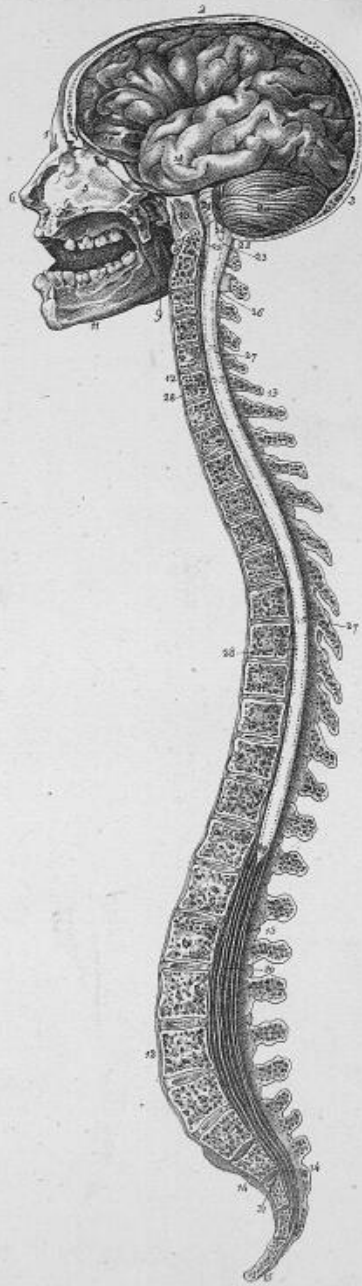






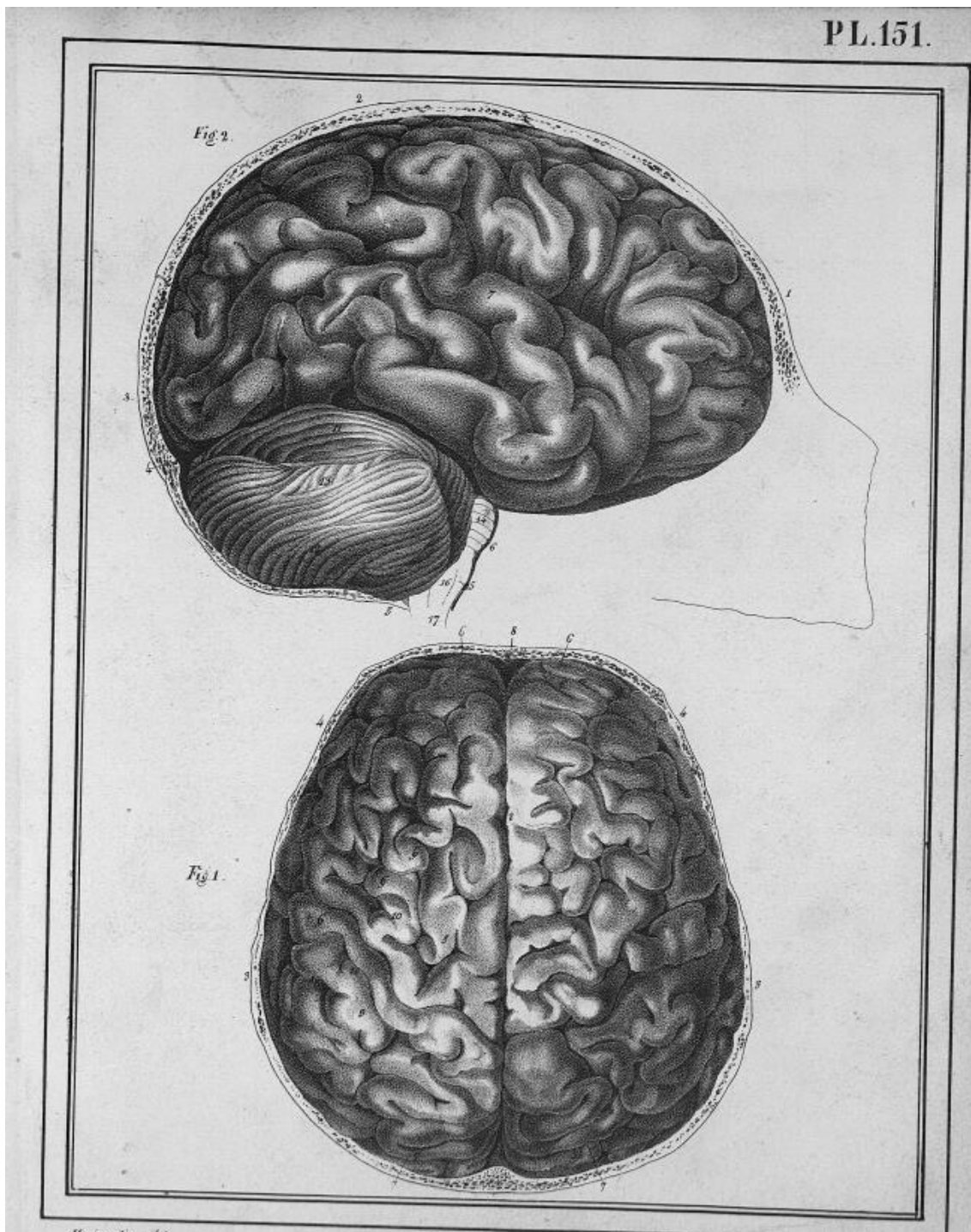
Huvelat del.

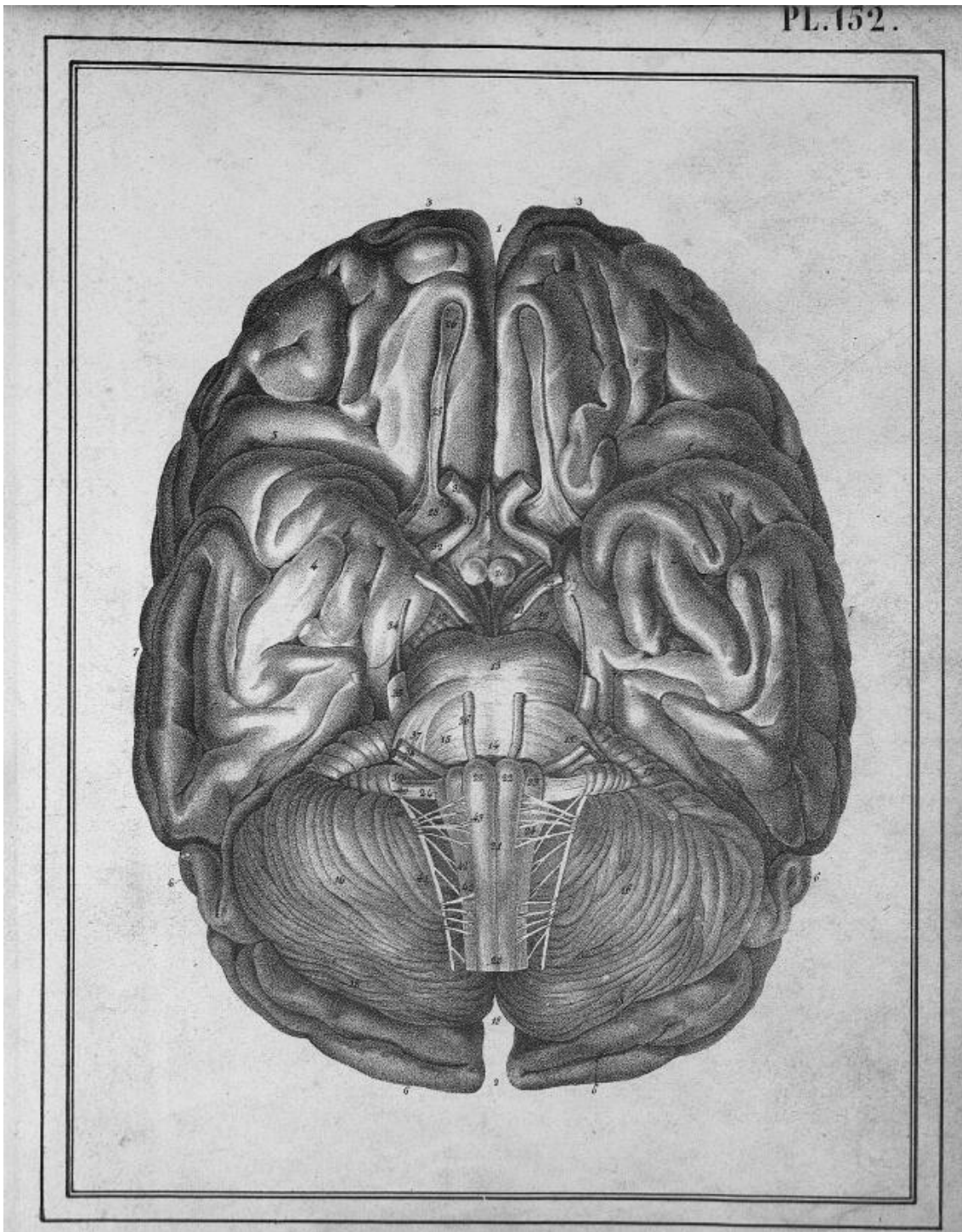
Imp. Lith. de M^{re} Fermentin, rue des Arts, Paris. N° 10

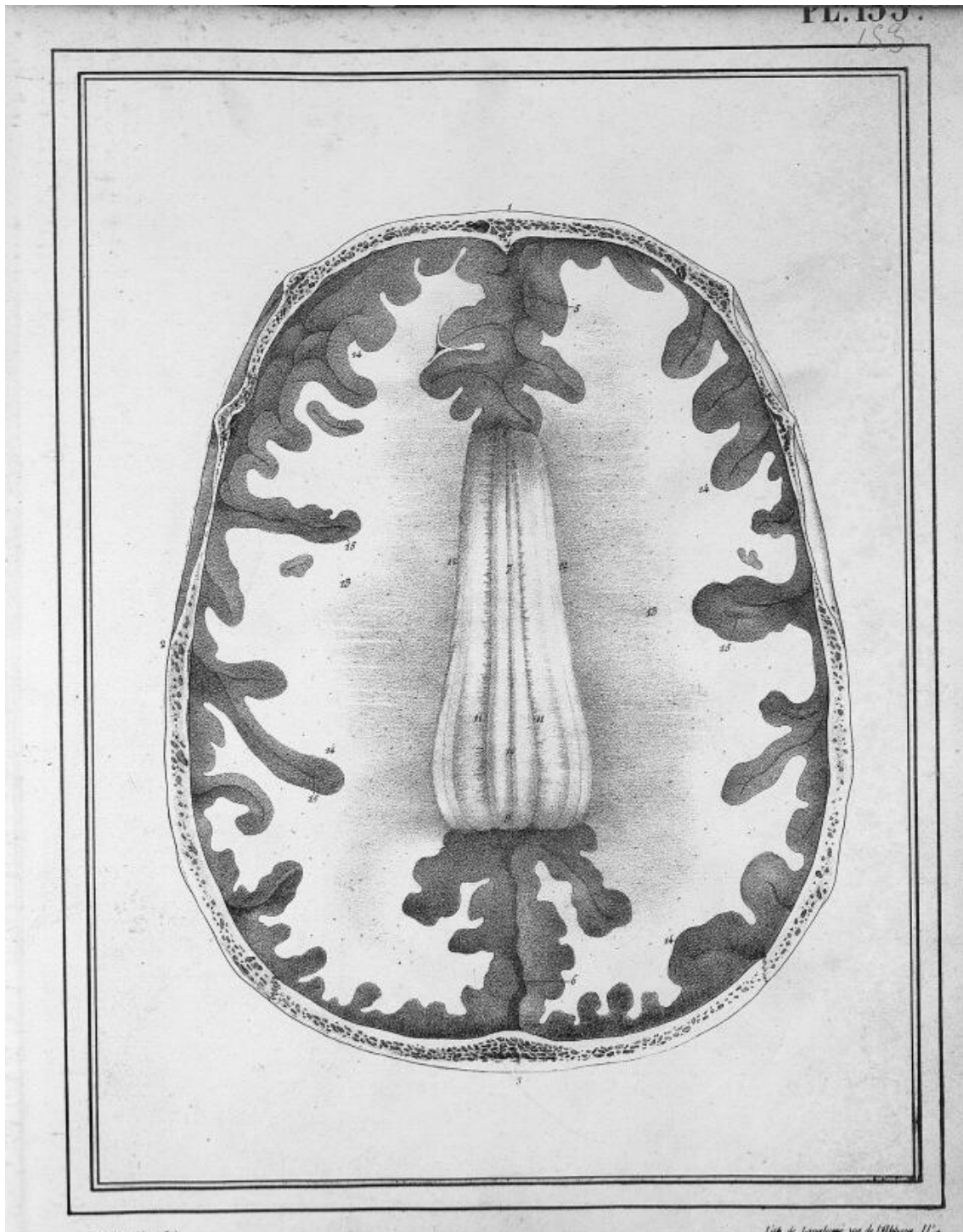


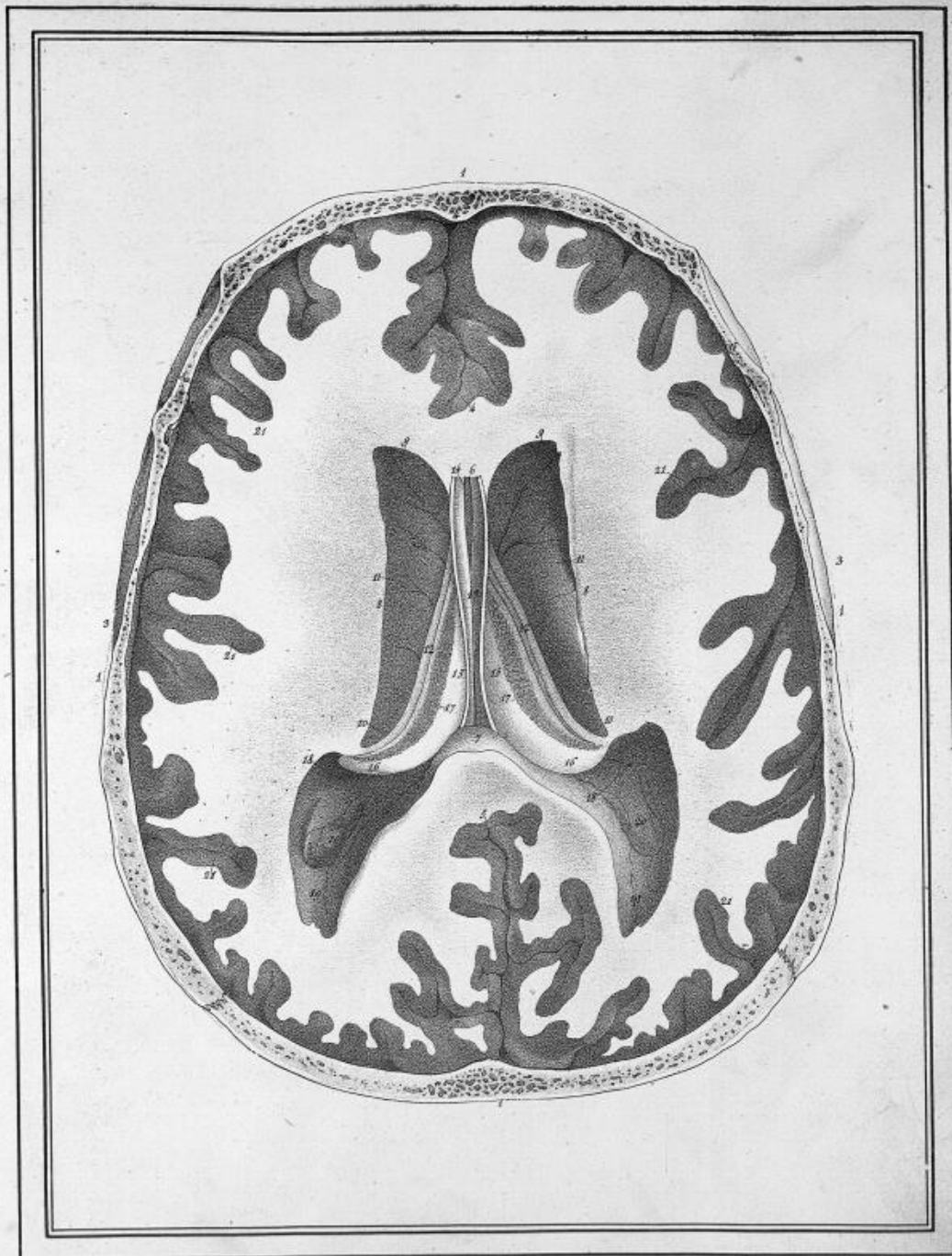
Huicobain del.

Imp. Lith. de M^{lle} Formentin, rue des Sts Peres N^o 10.



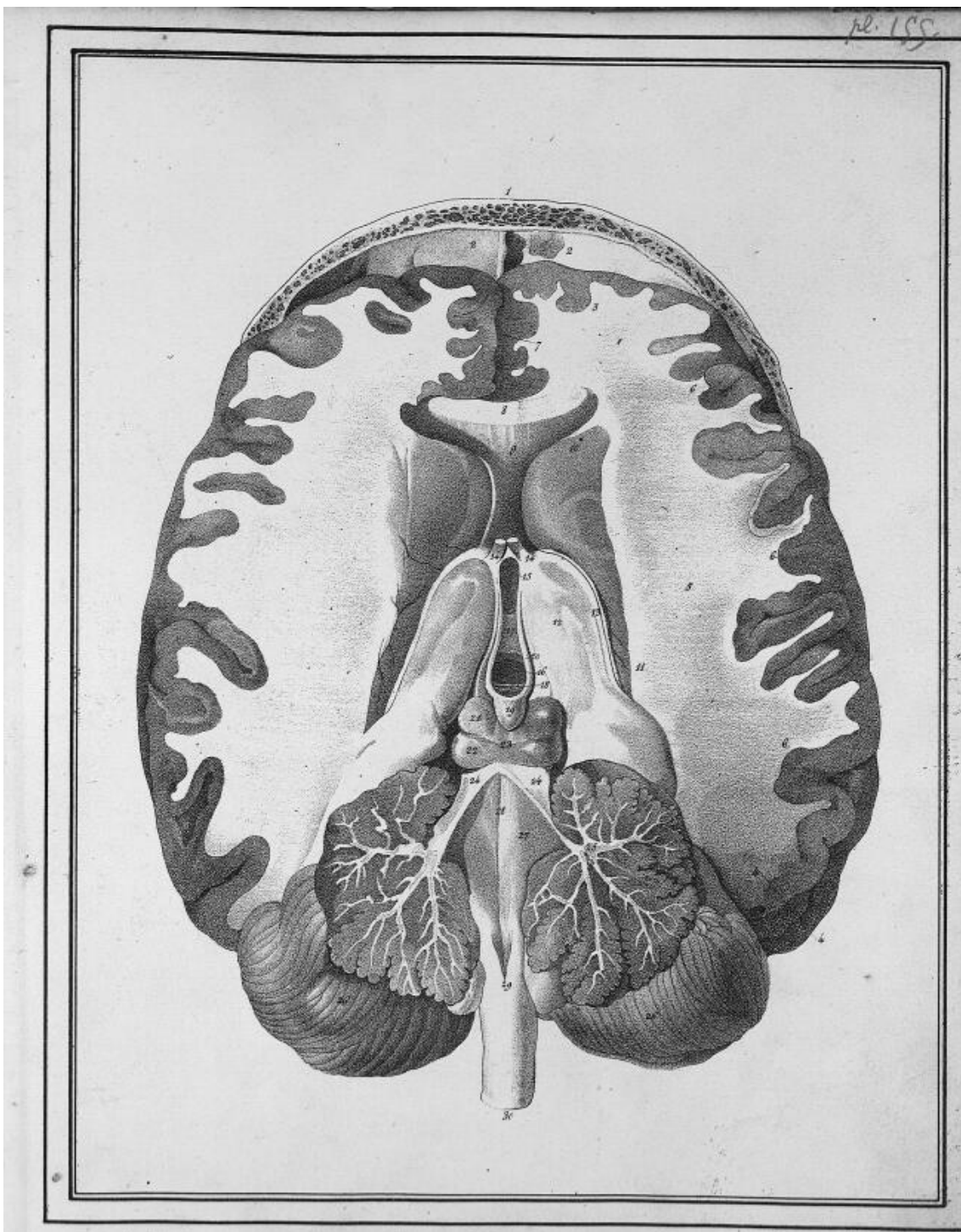


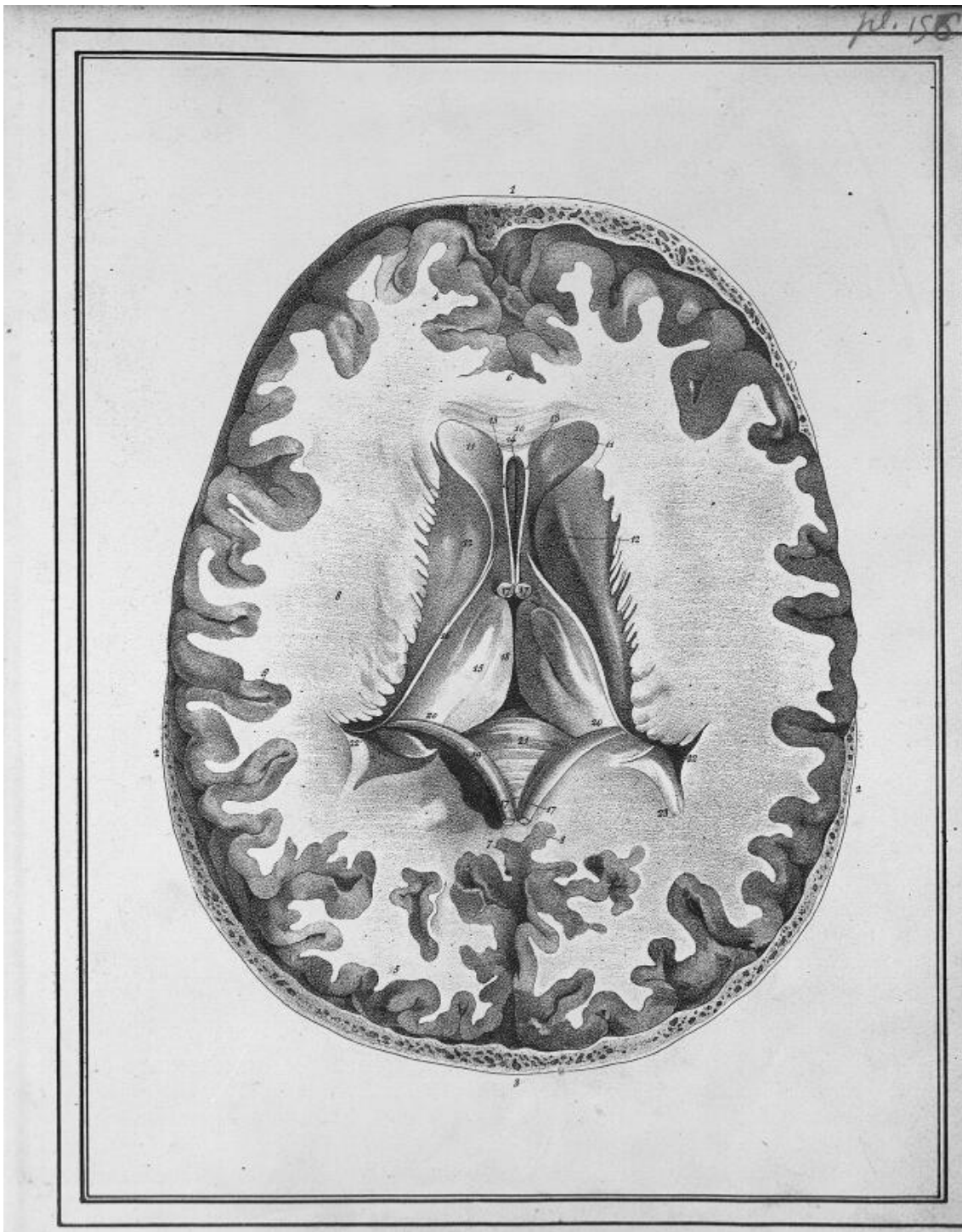


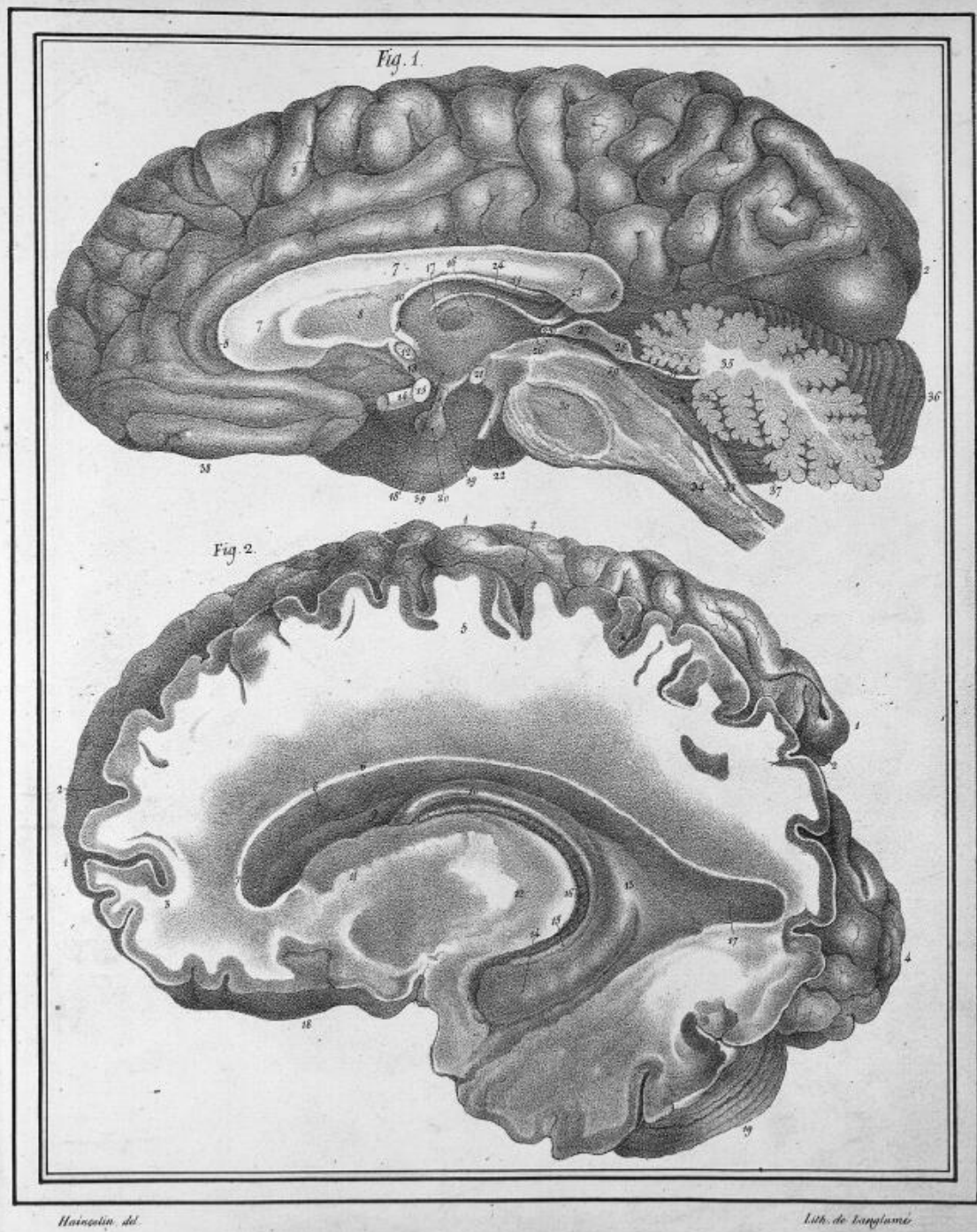


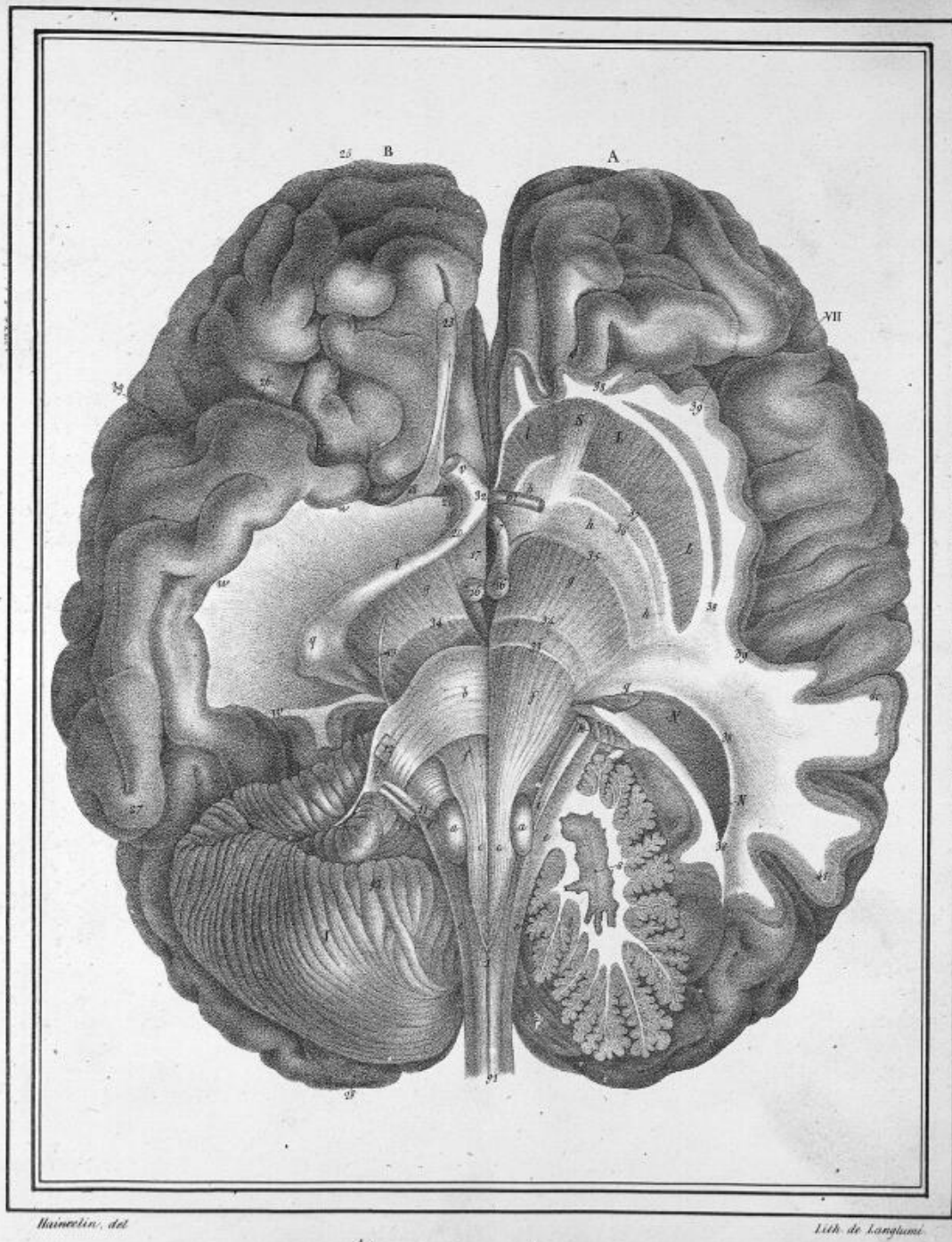
Hauschild, del.

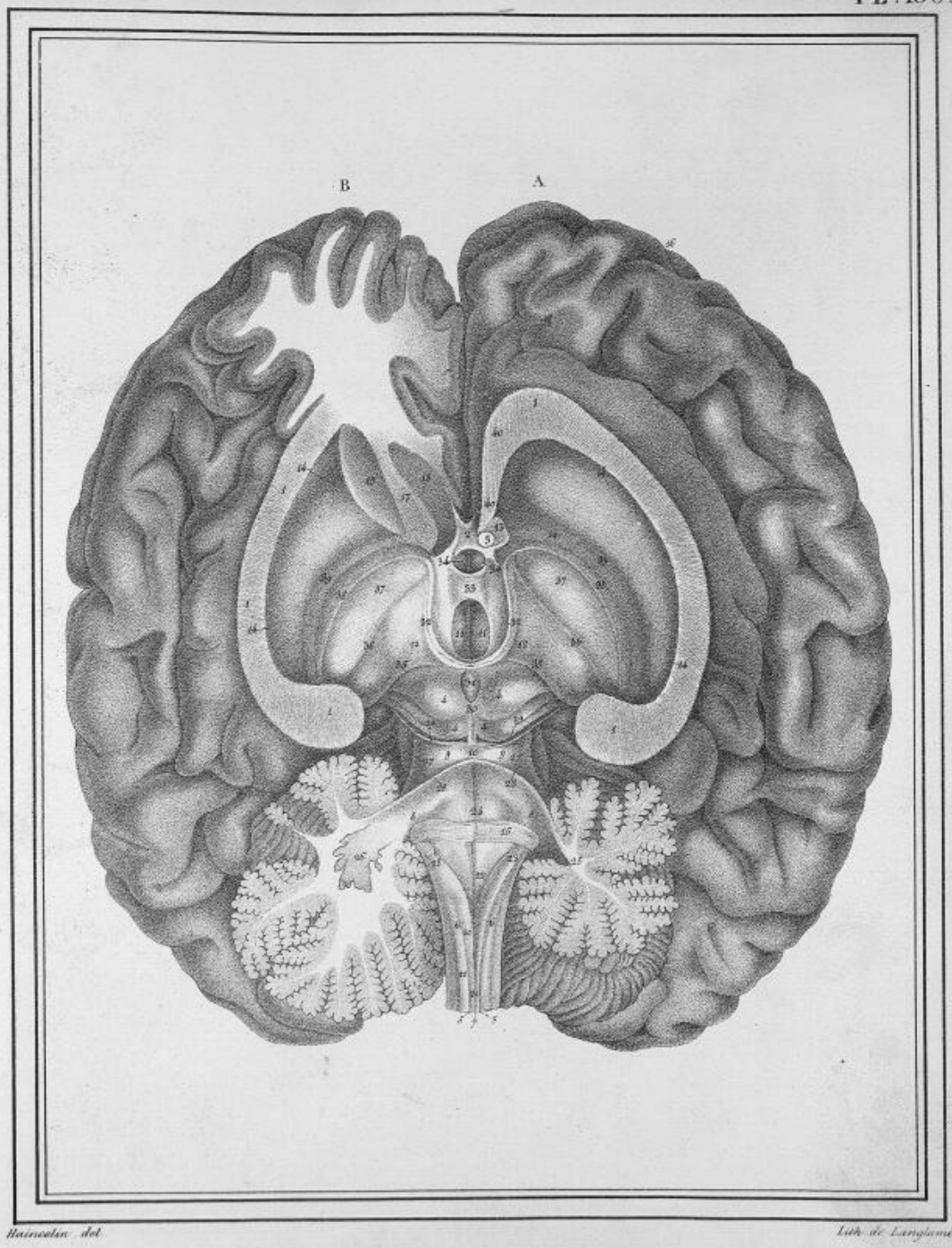
Lith. de Longland, sur de l'Obispo, Pl. 154.





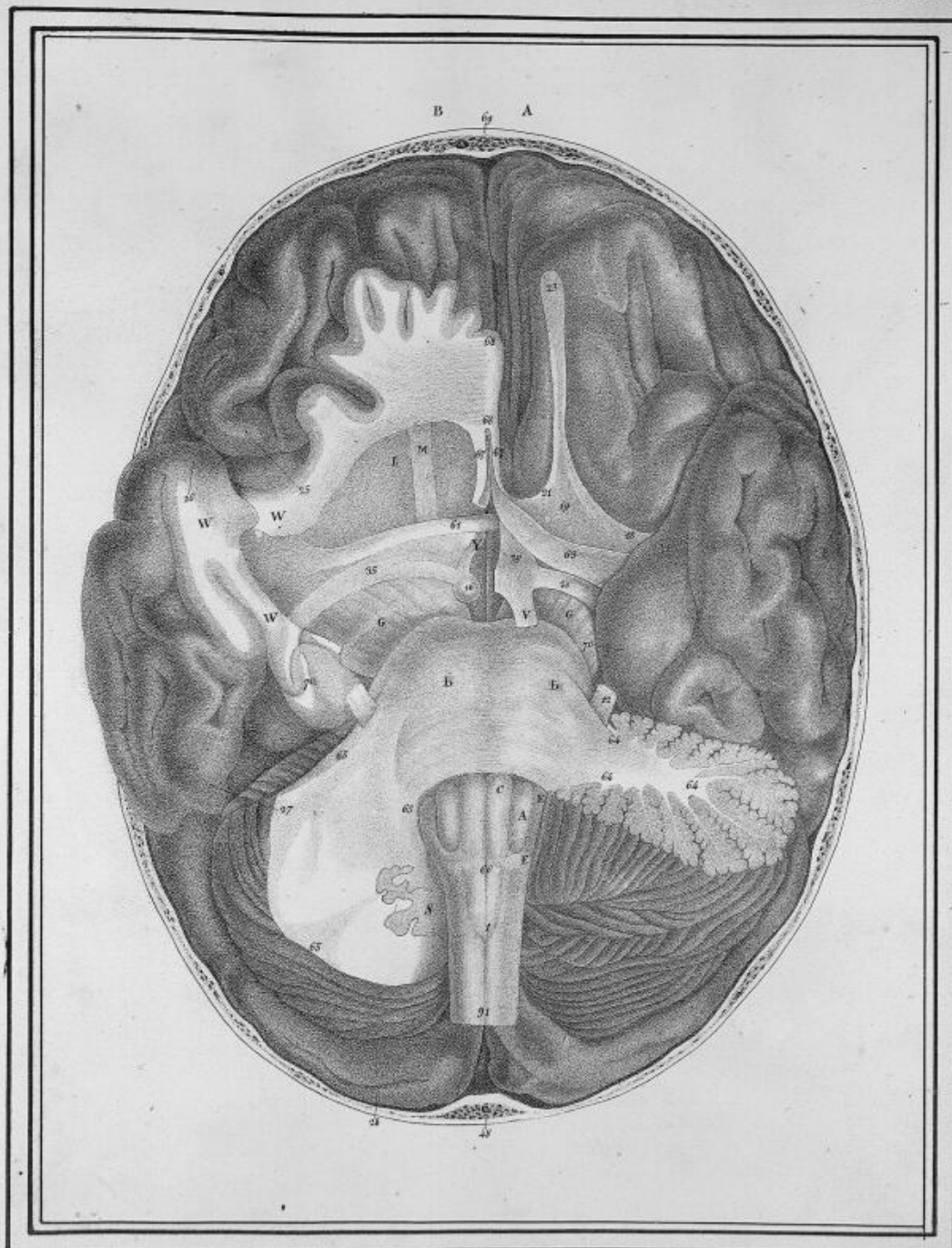


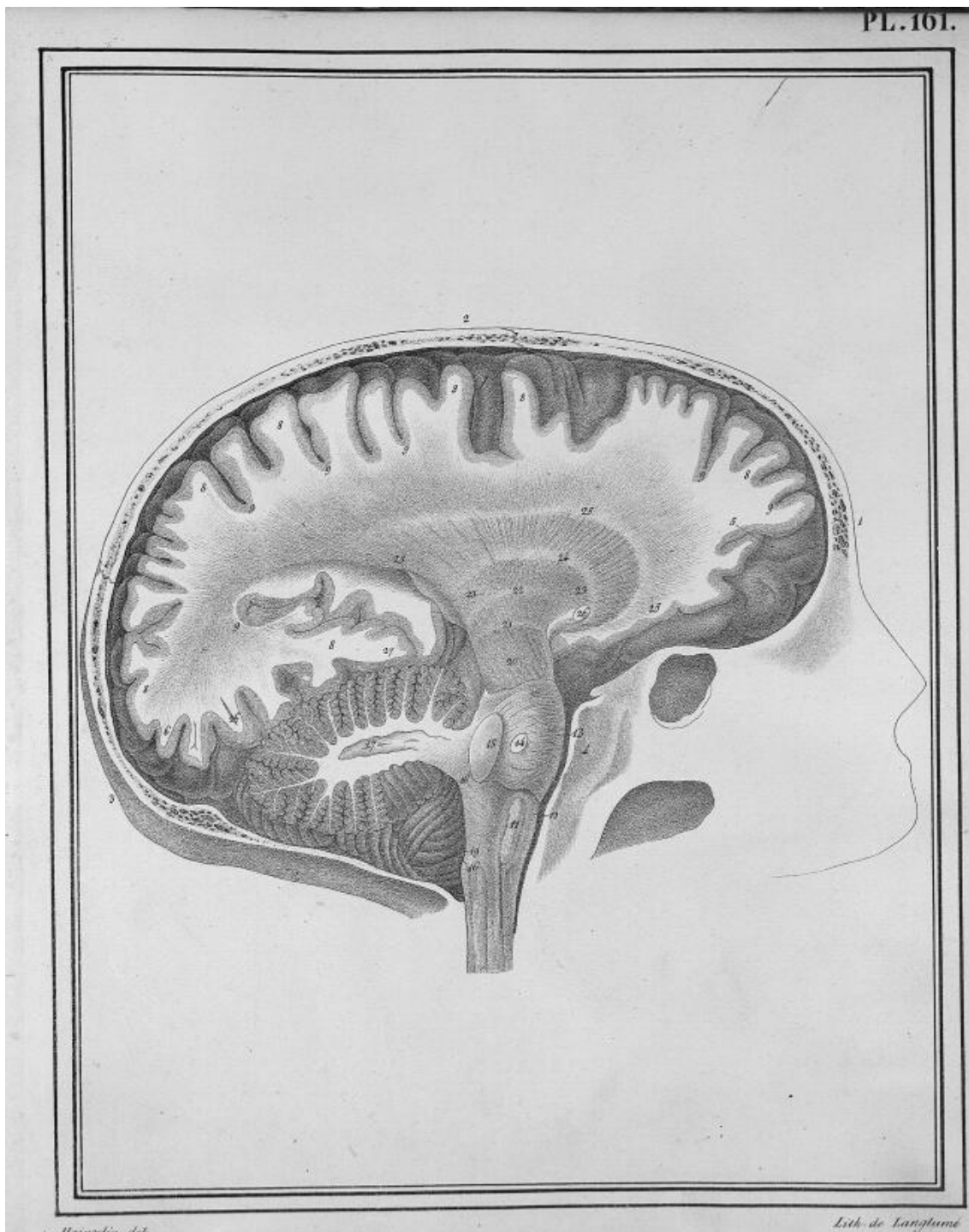


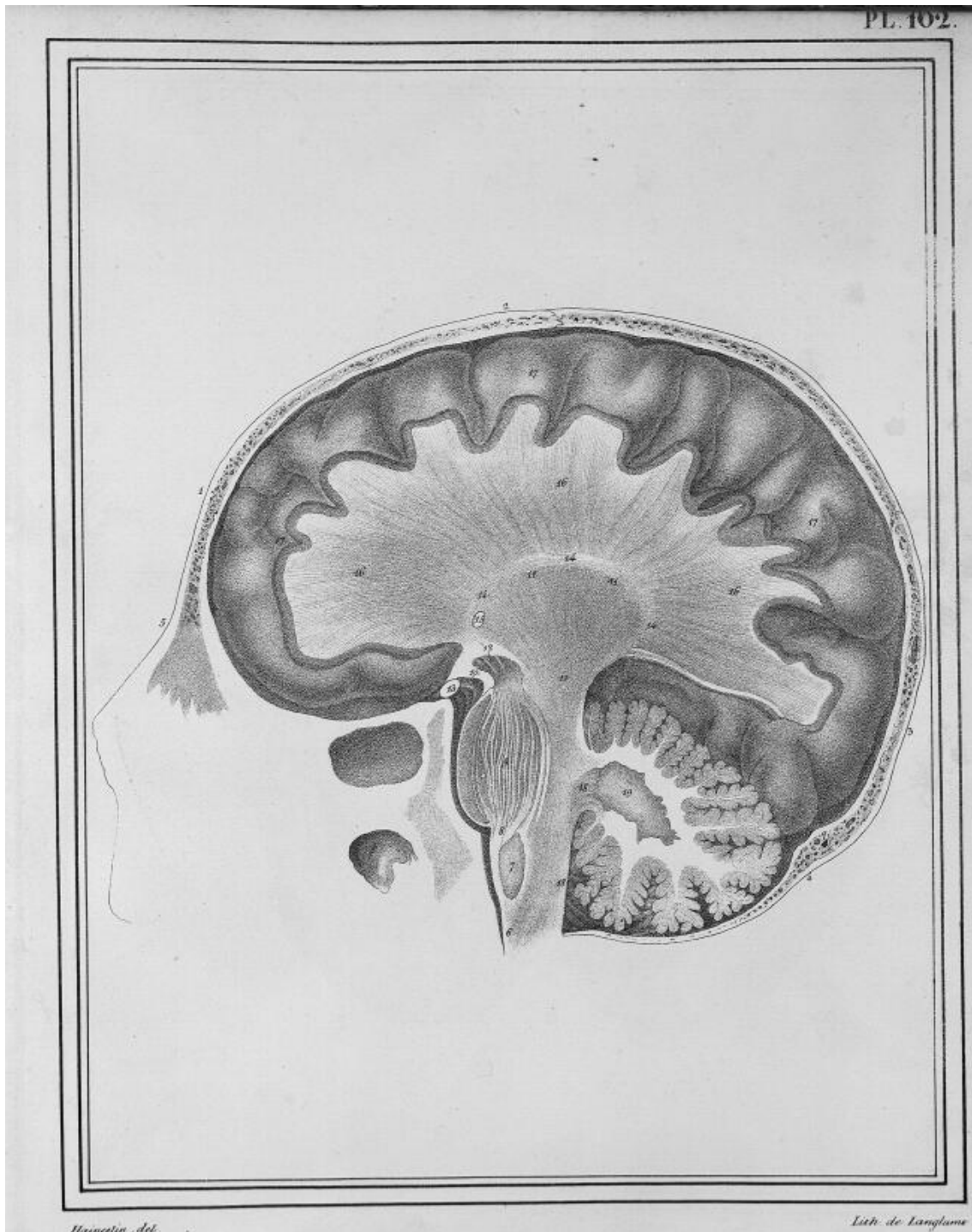


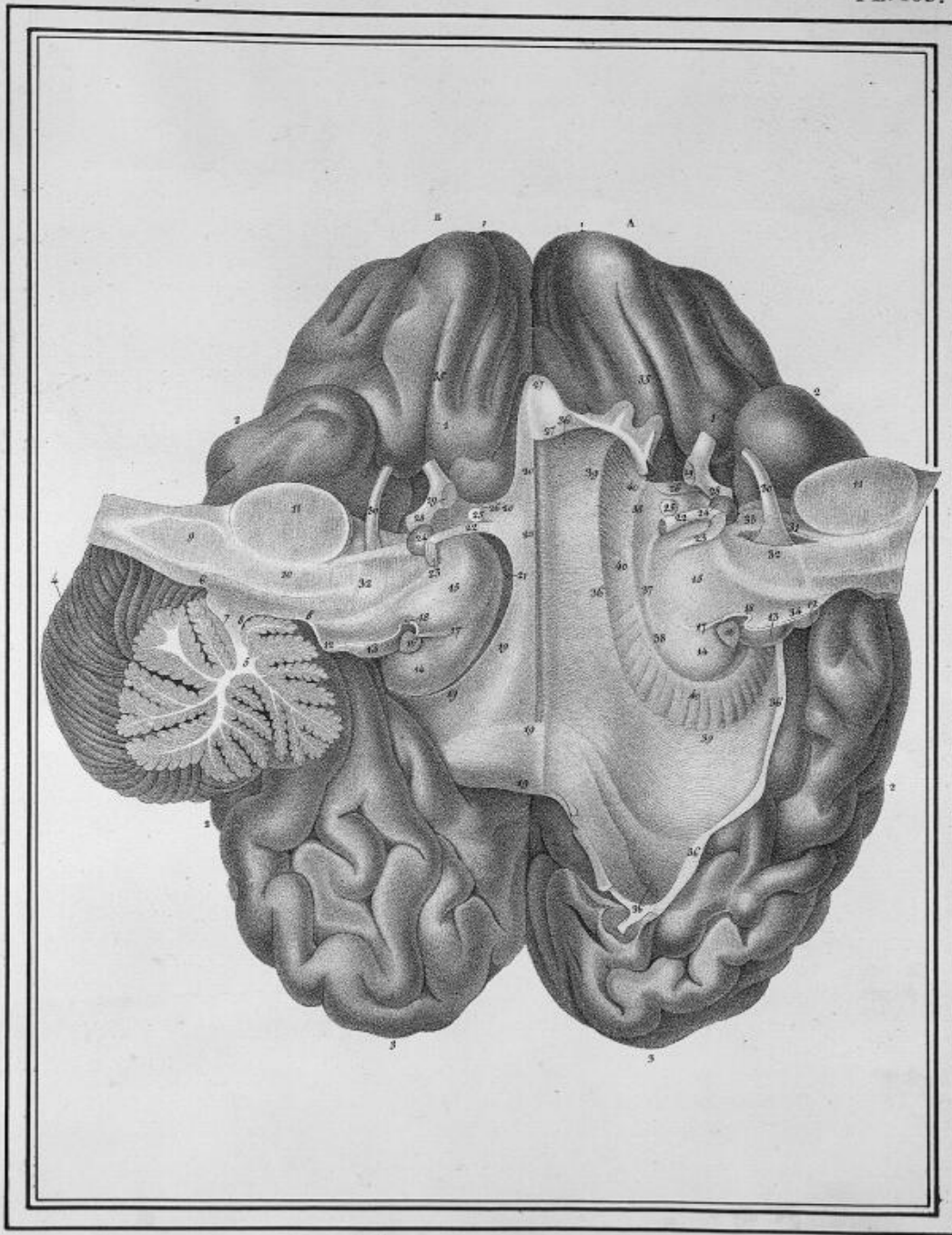
Hainzelin del.

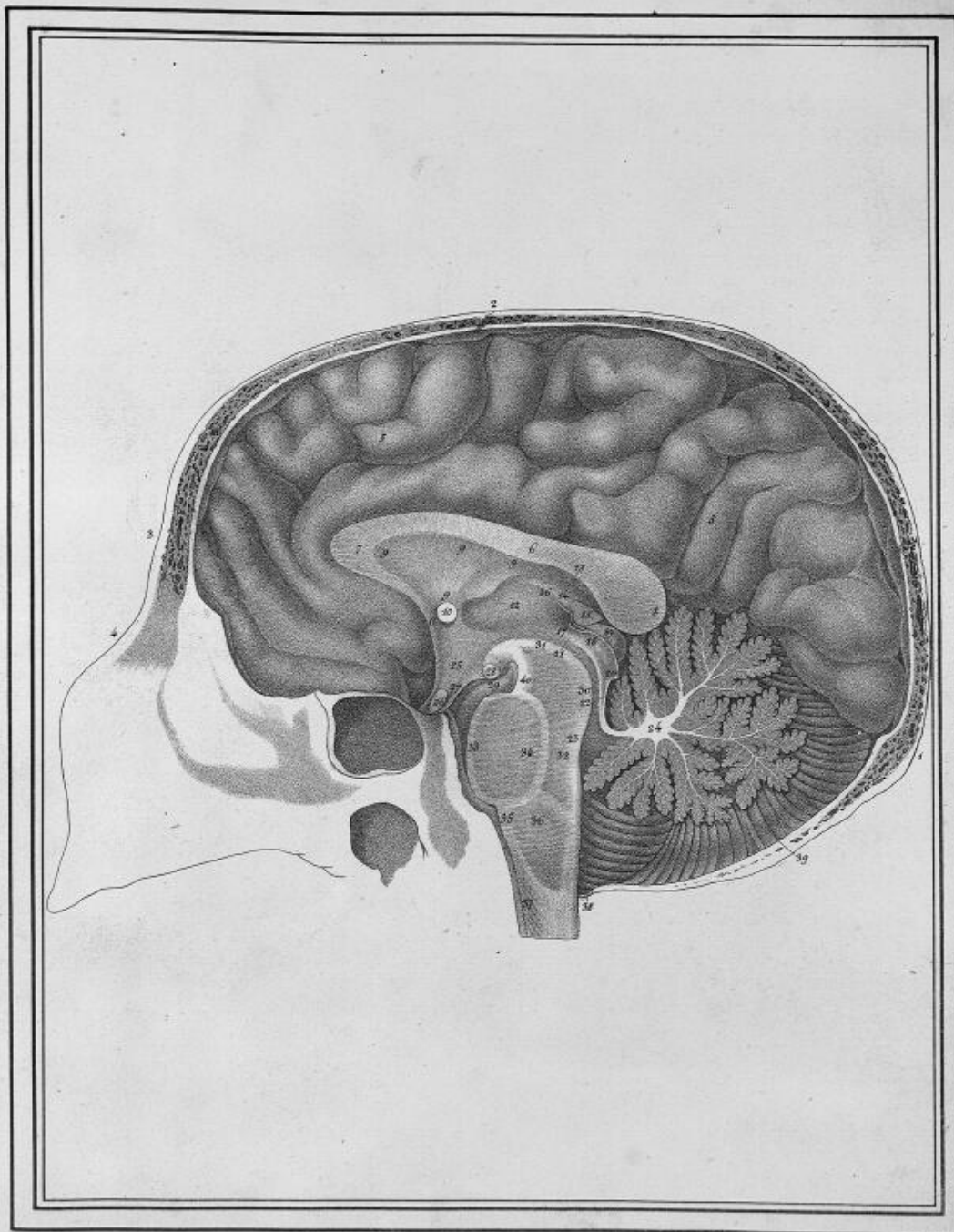
Lith. de Langlois.





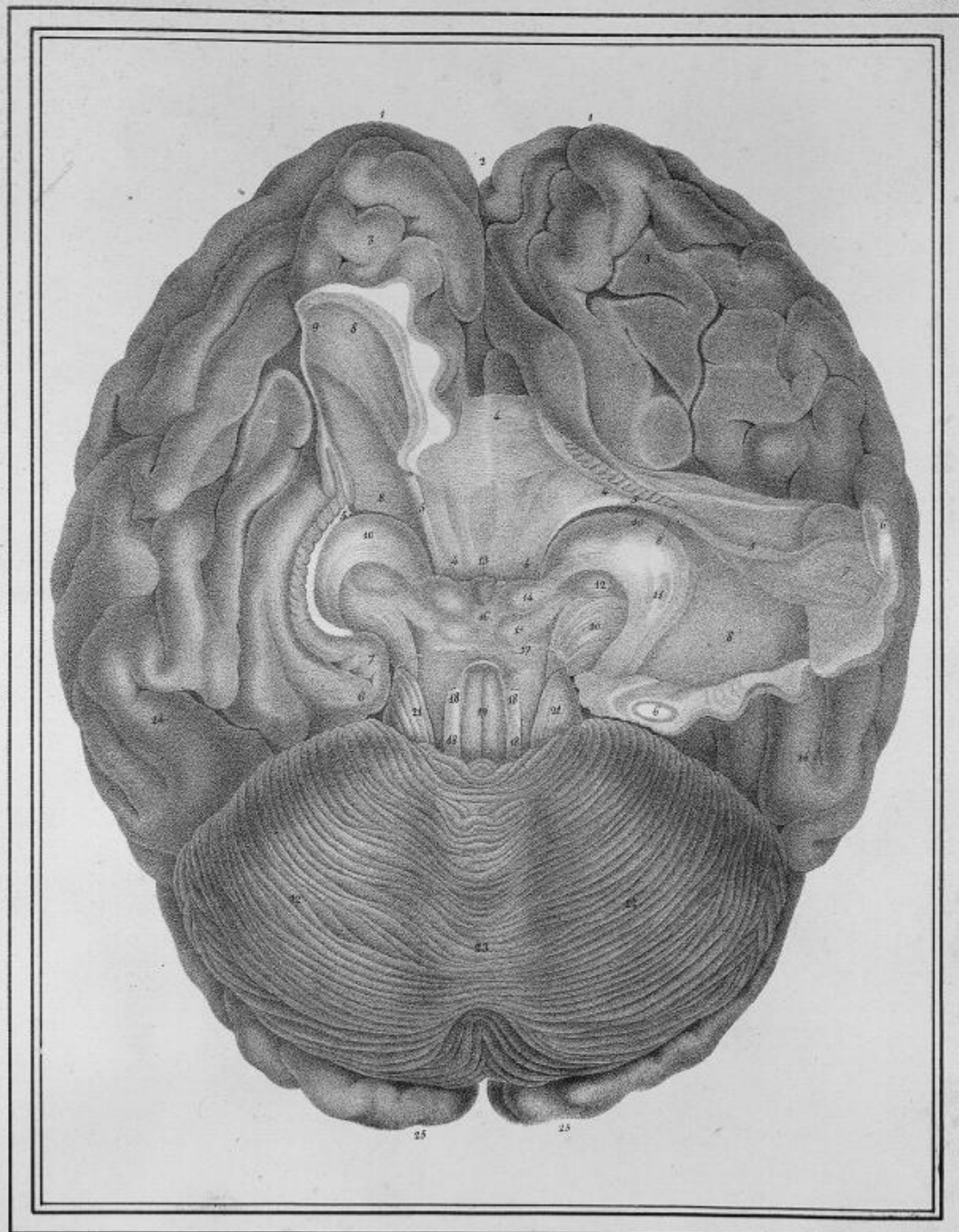






Hist. nat. del.

Lith. de Langlois.



Hainstein del.

Lith. de Landauer.

Fig. 1.

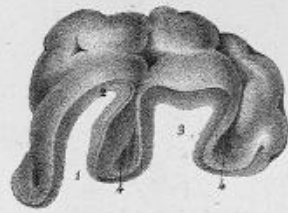


Fig. 2.

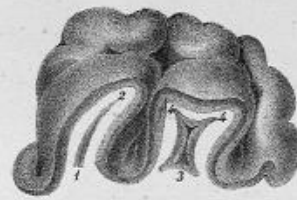


Fig. 4.

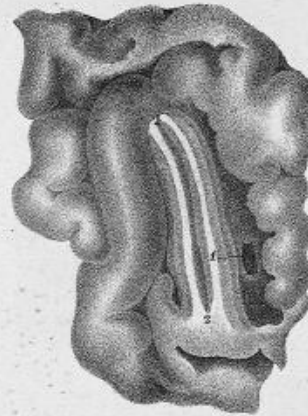


Fig. 3.

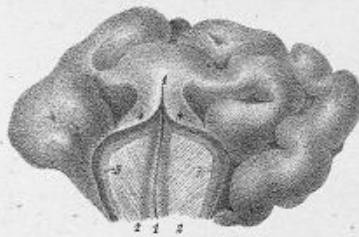
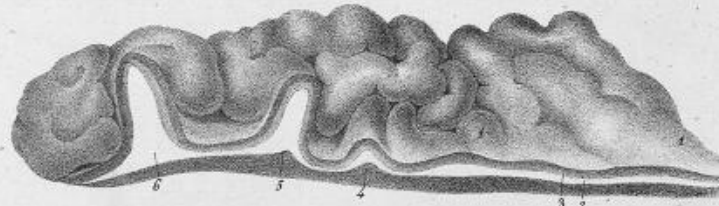


Fig. 5.



Meunier del.

Lyc. de Langlume.

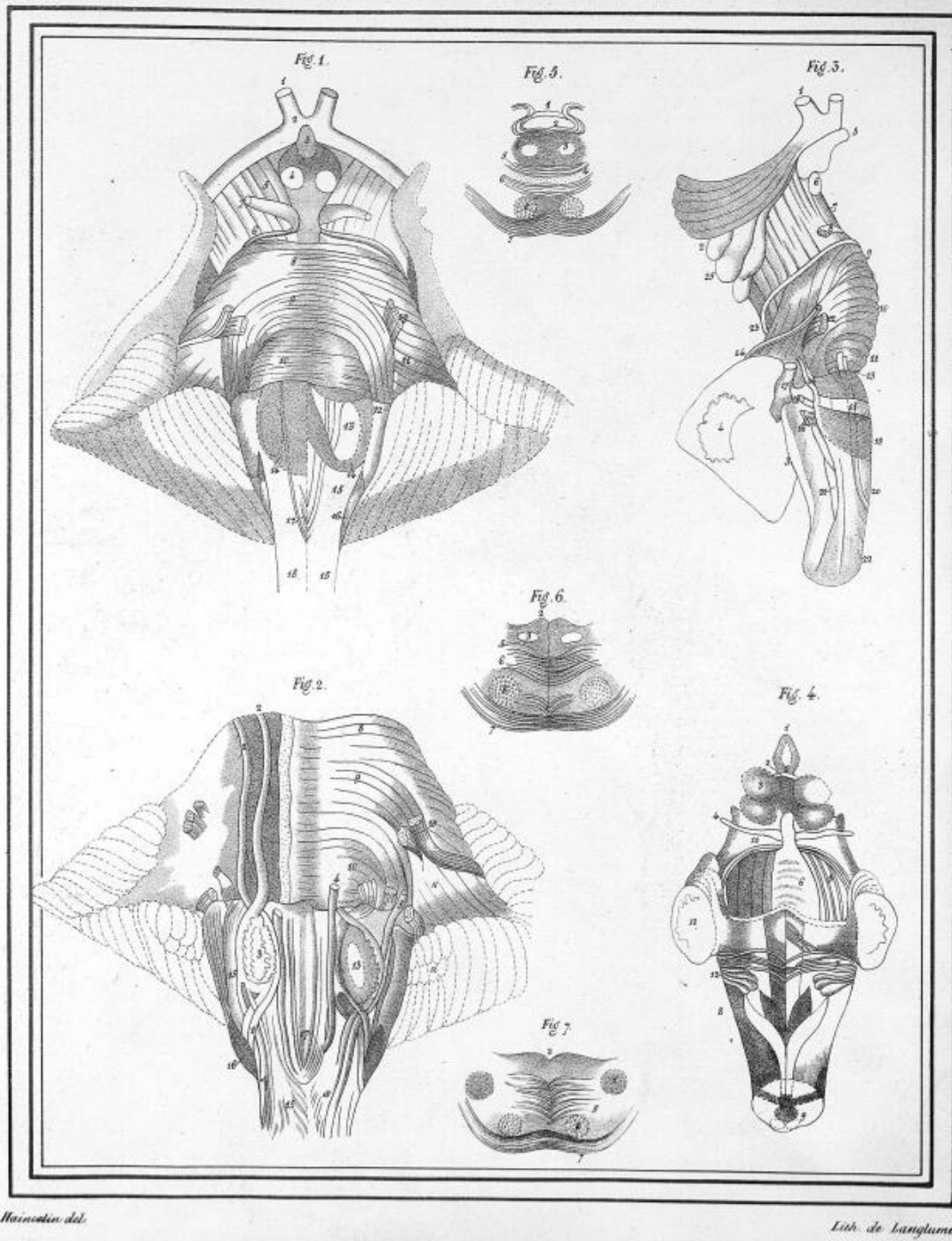


Fig. 1.

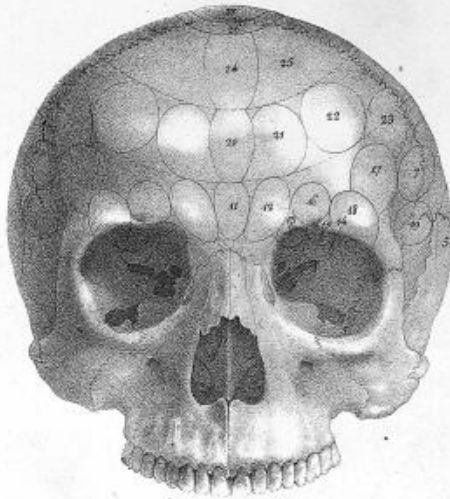


Fig. 2.

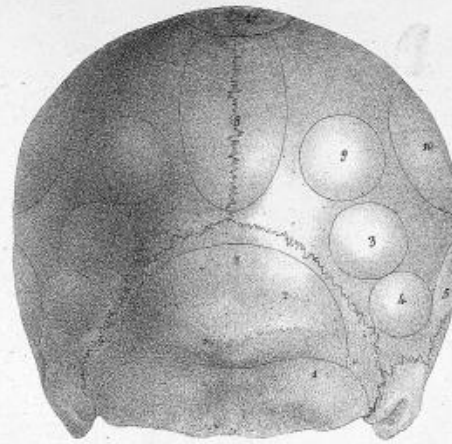
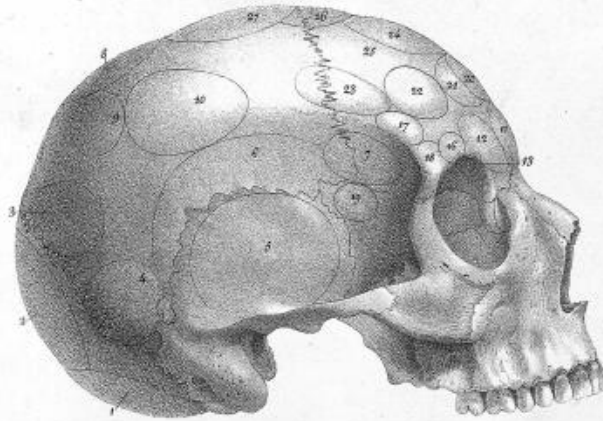
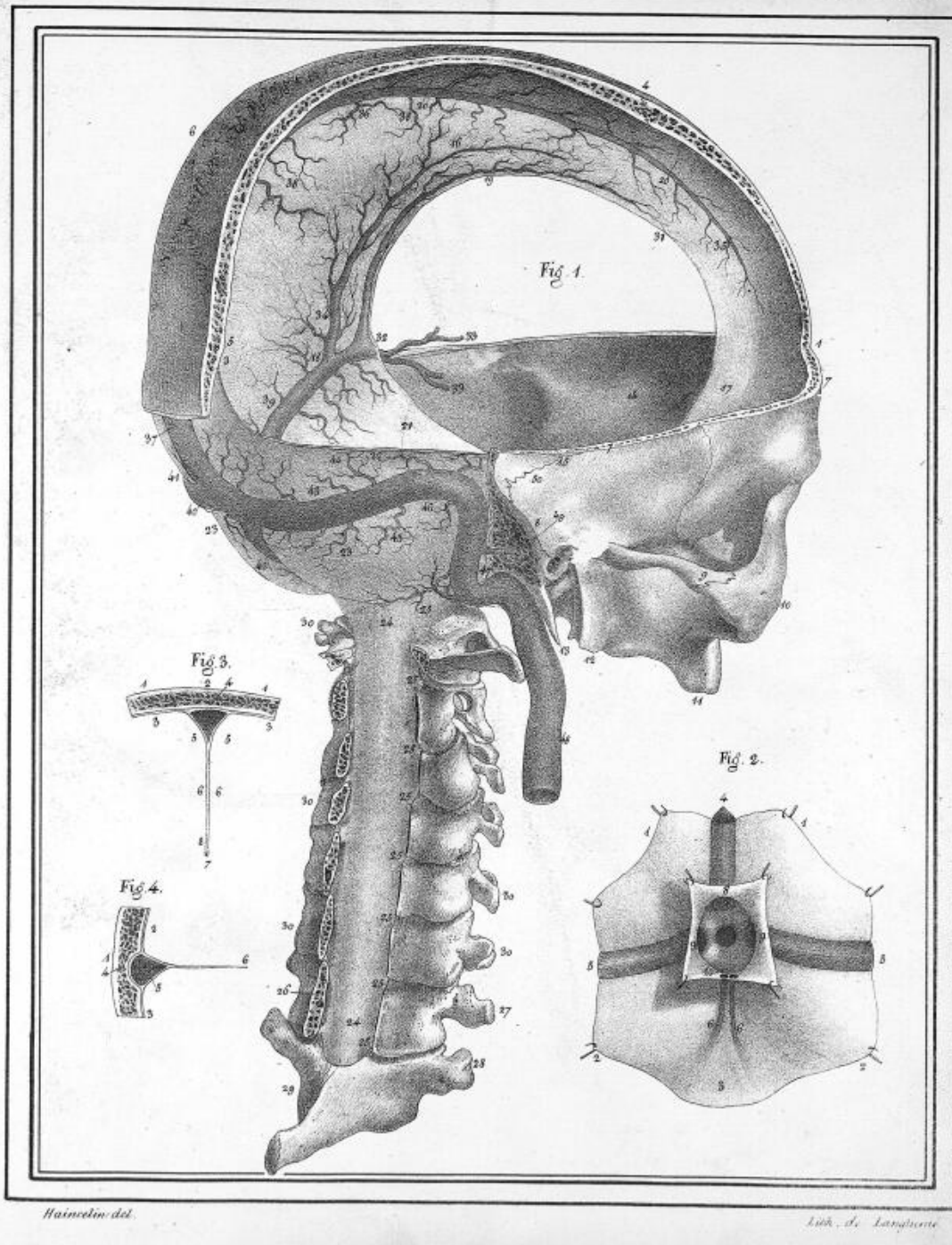


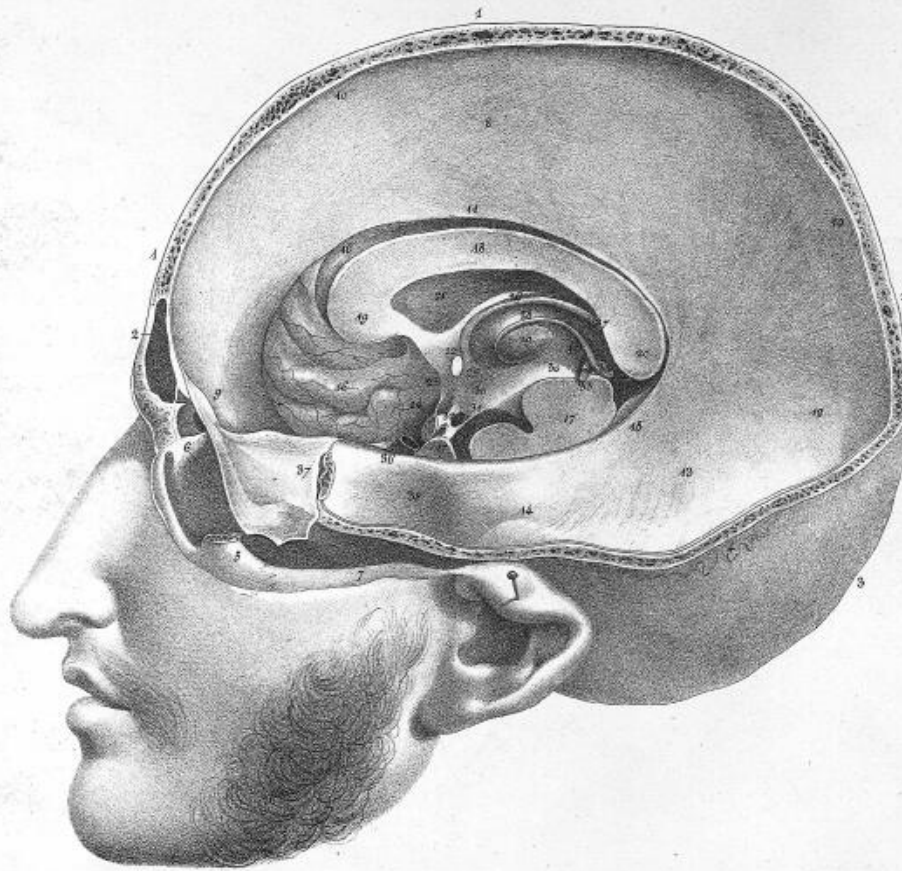
Fig. 3.



Bianchini, del.

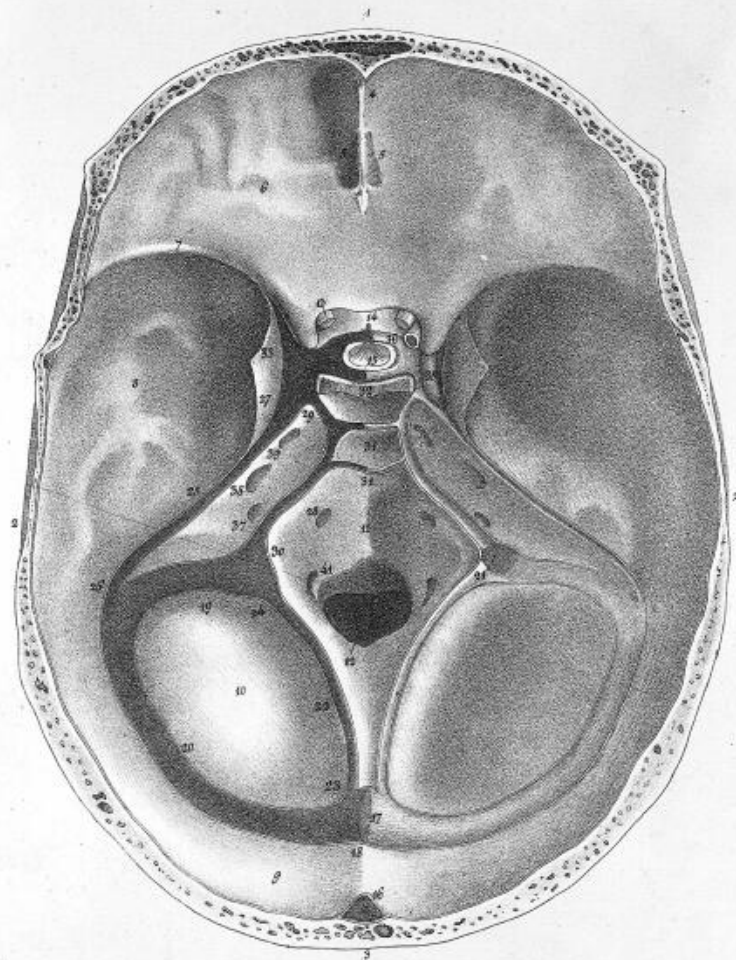
Lith. de Langlois.





Neurologia del

Lith. de Langlois



Blasius del.

lith. de Langlumé

Fig. 1.

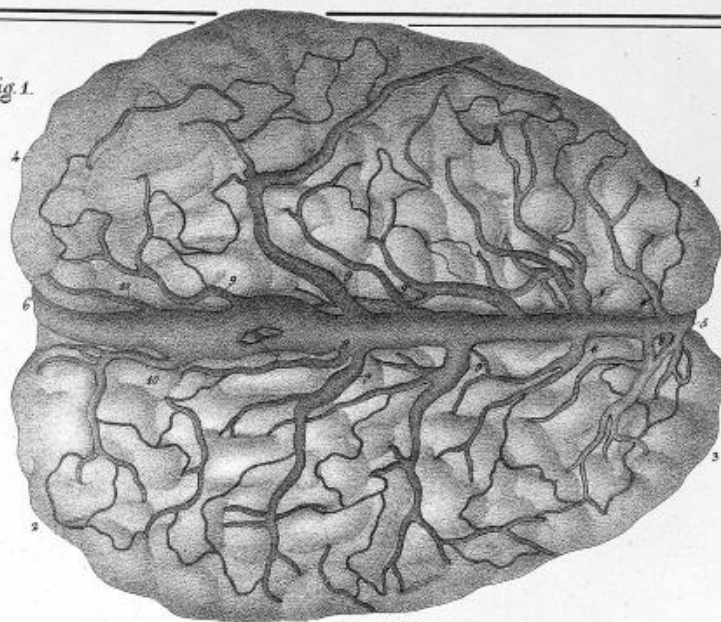
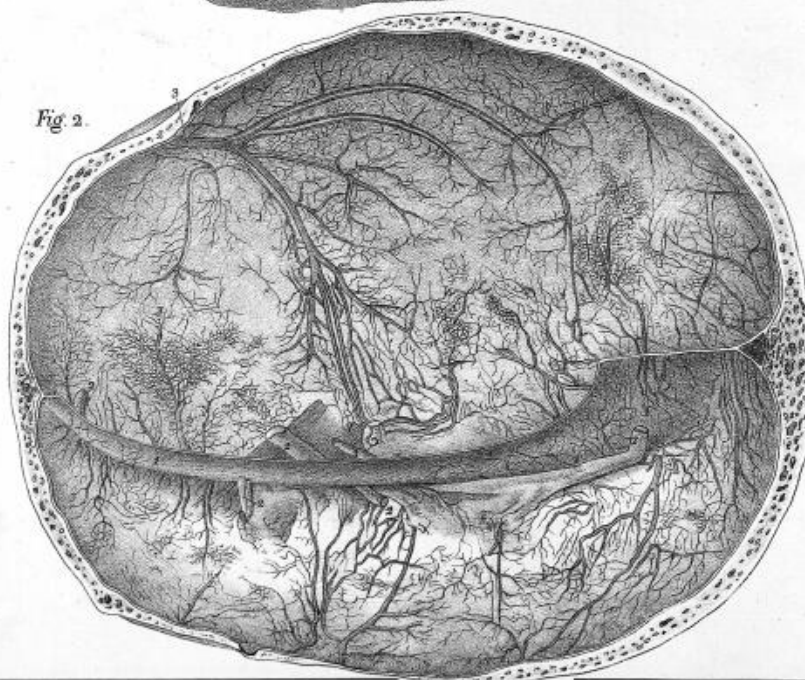
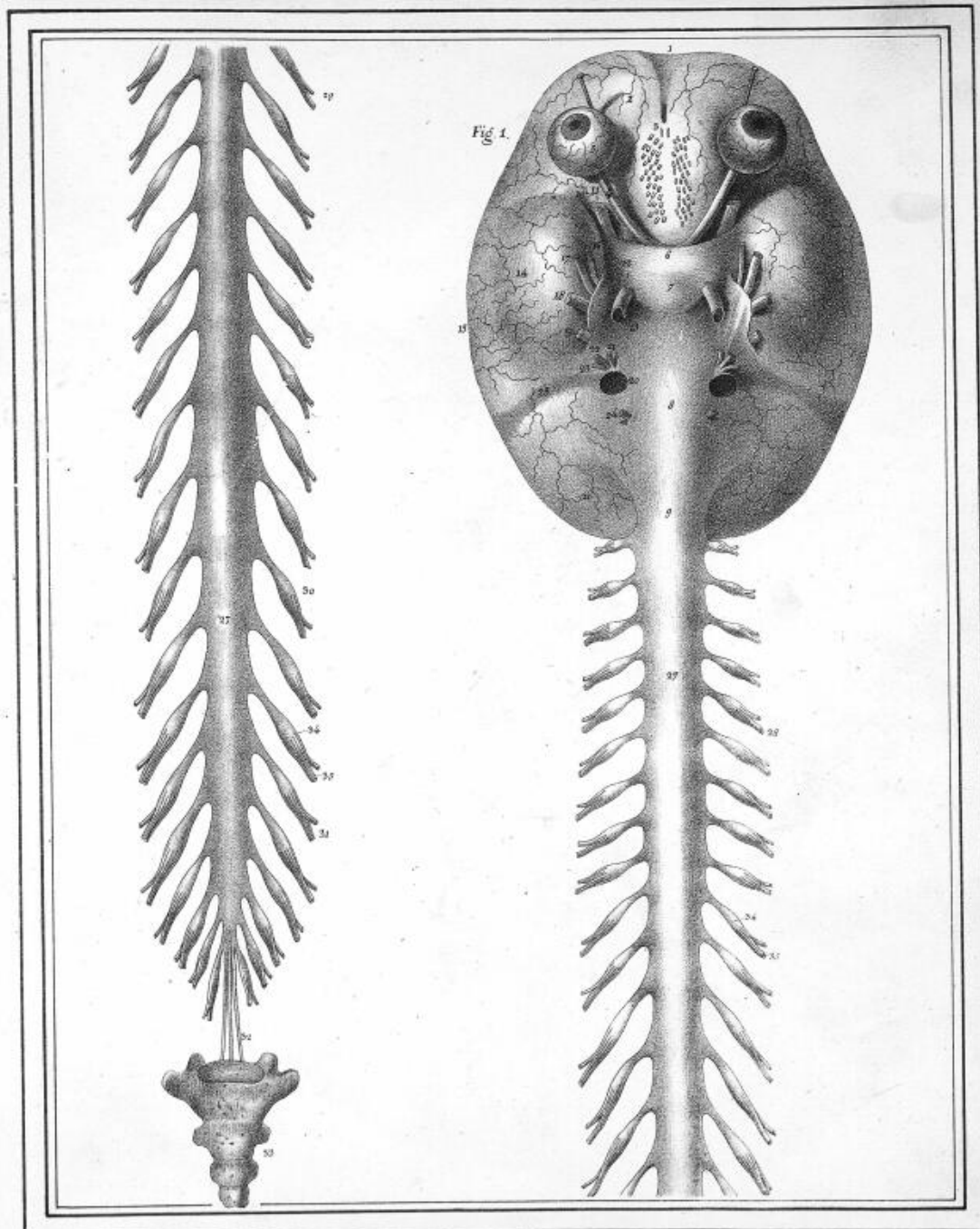


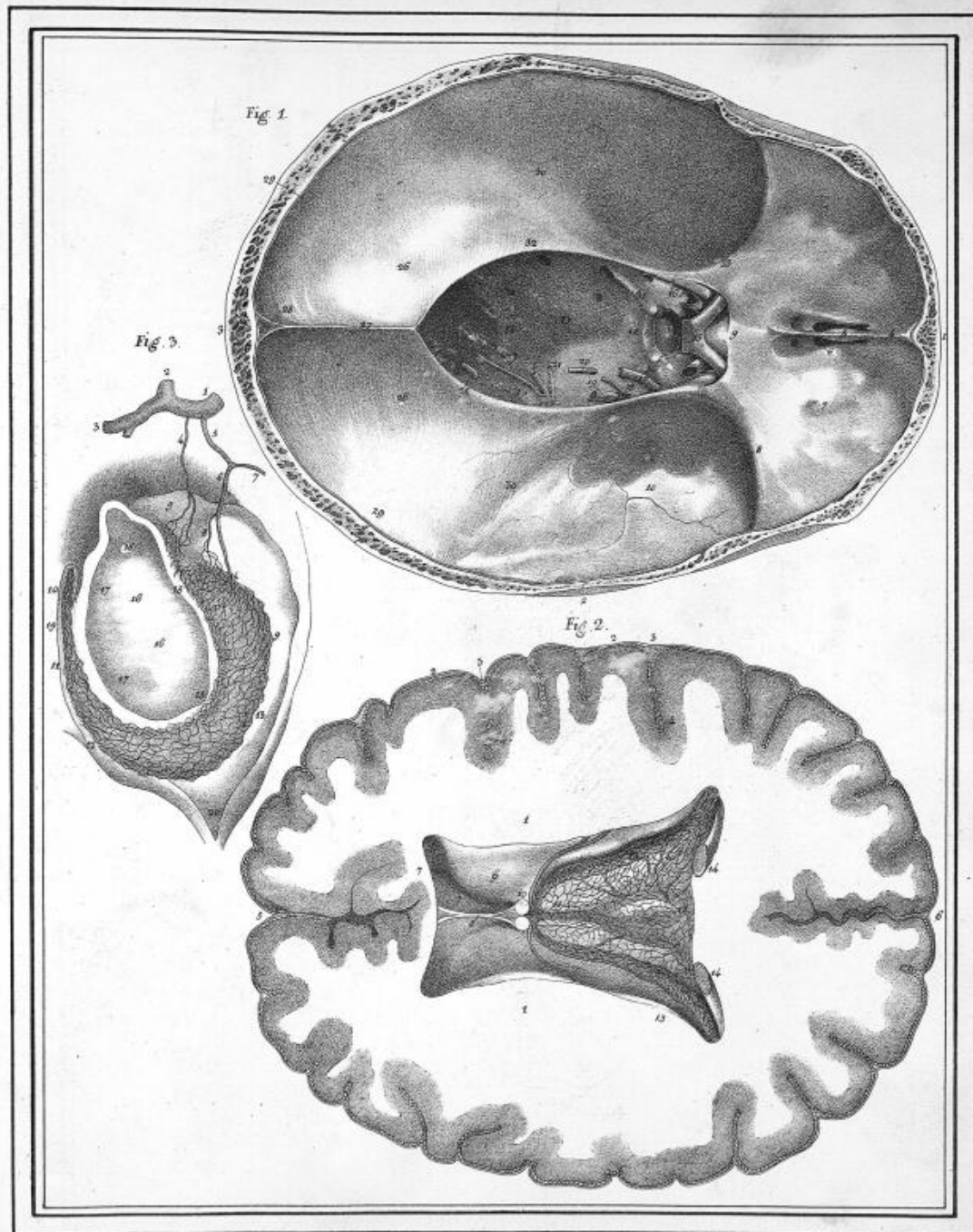
Fig. 2.



Harnett del.

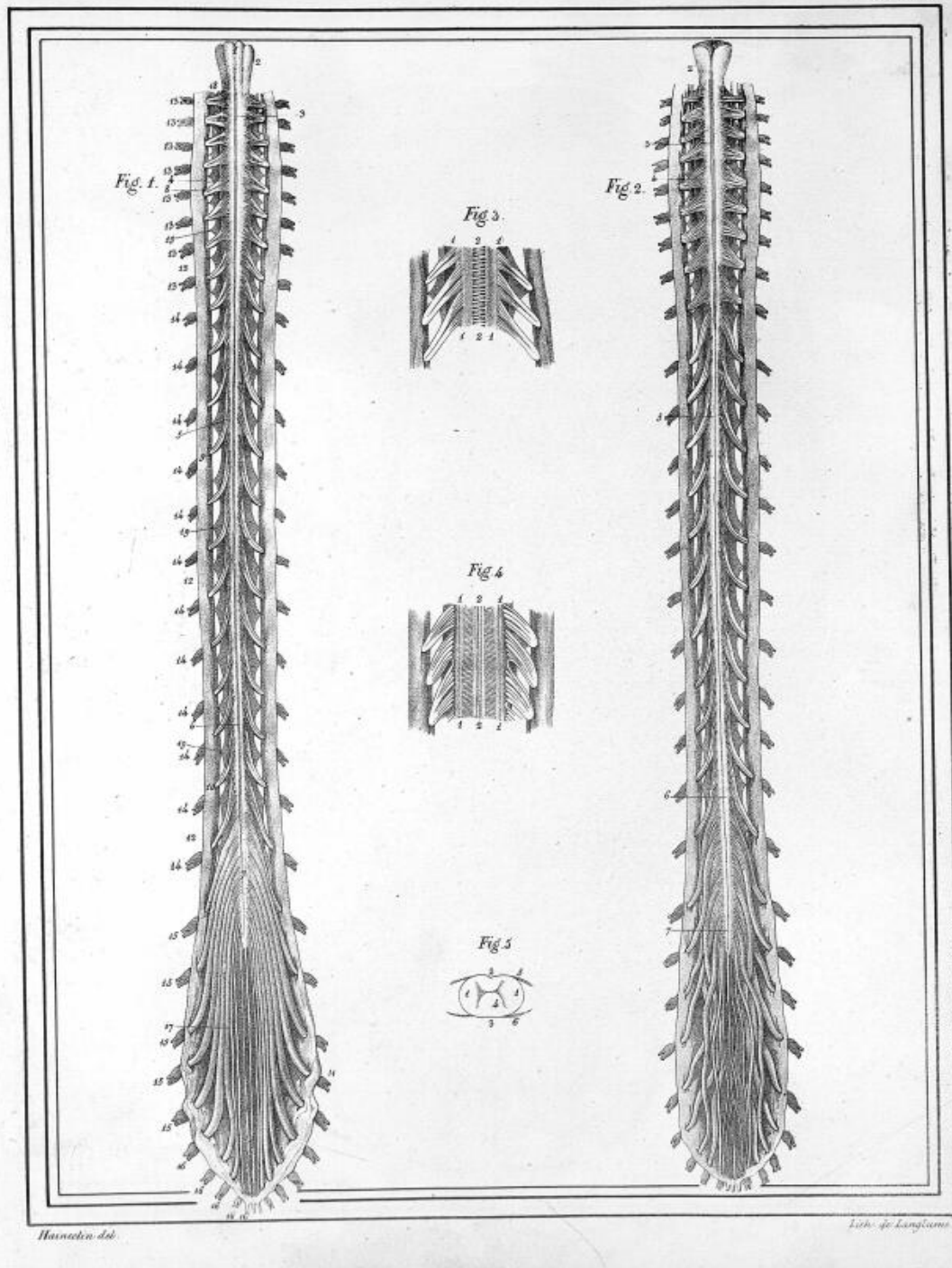
Lith. de Langlois

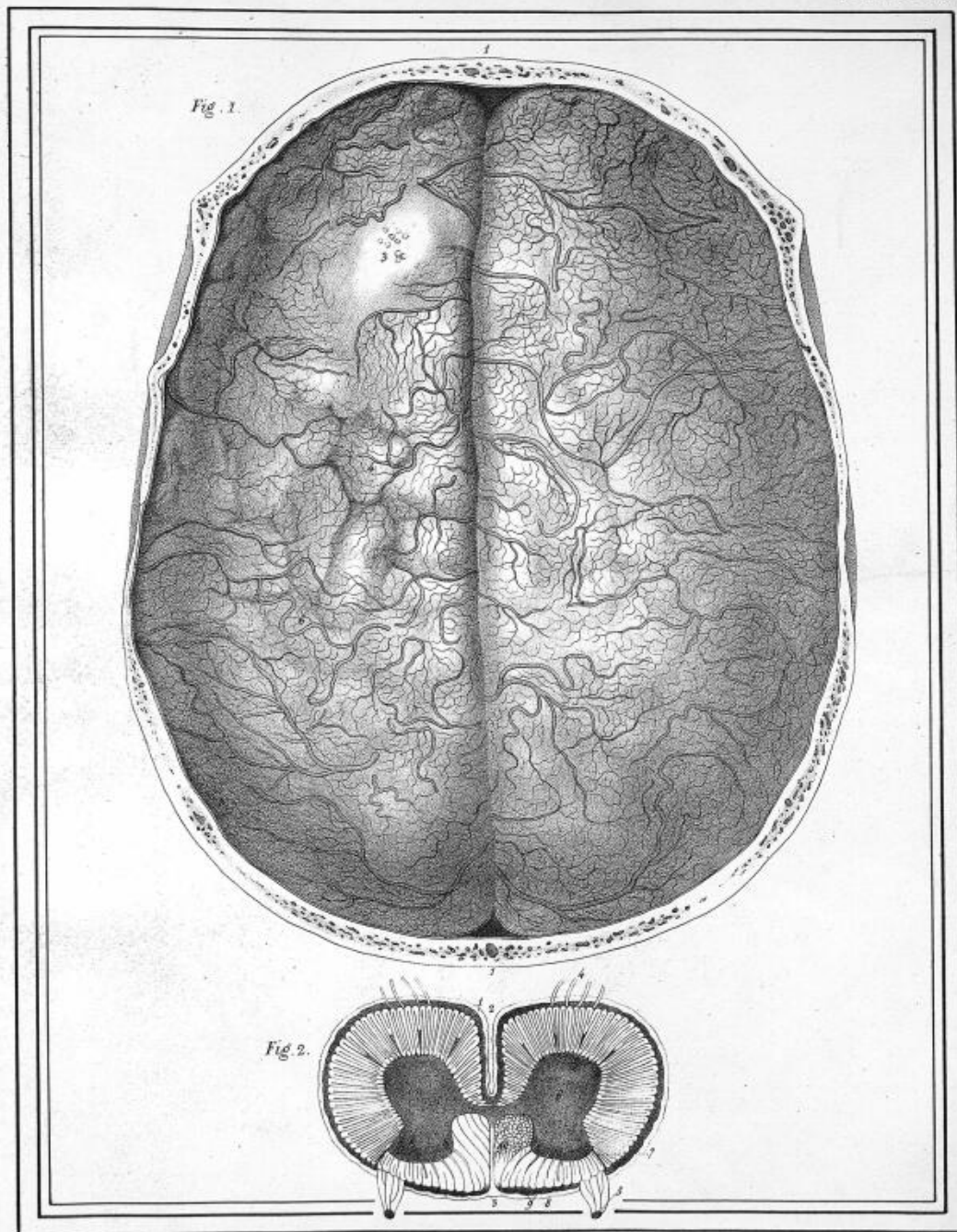




Harnstein del.


Lith. de Langlumie

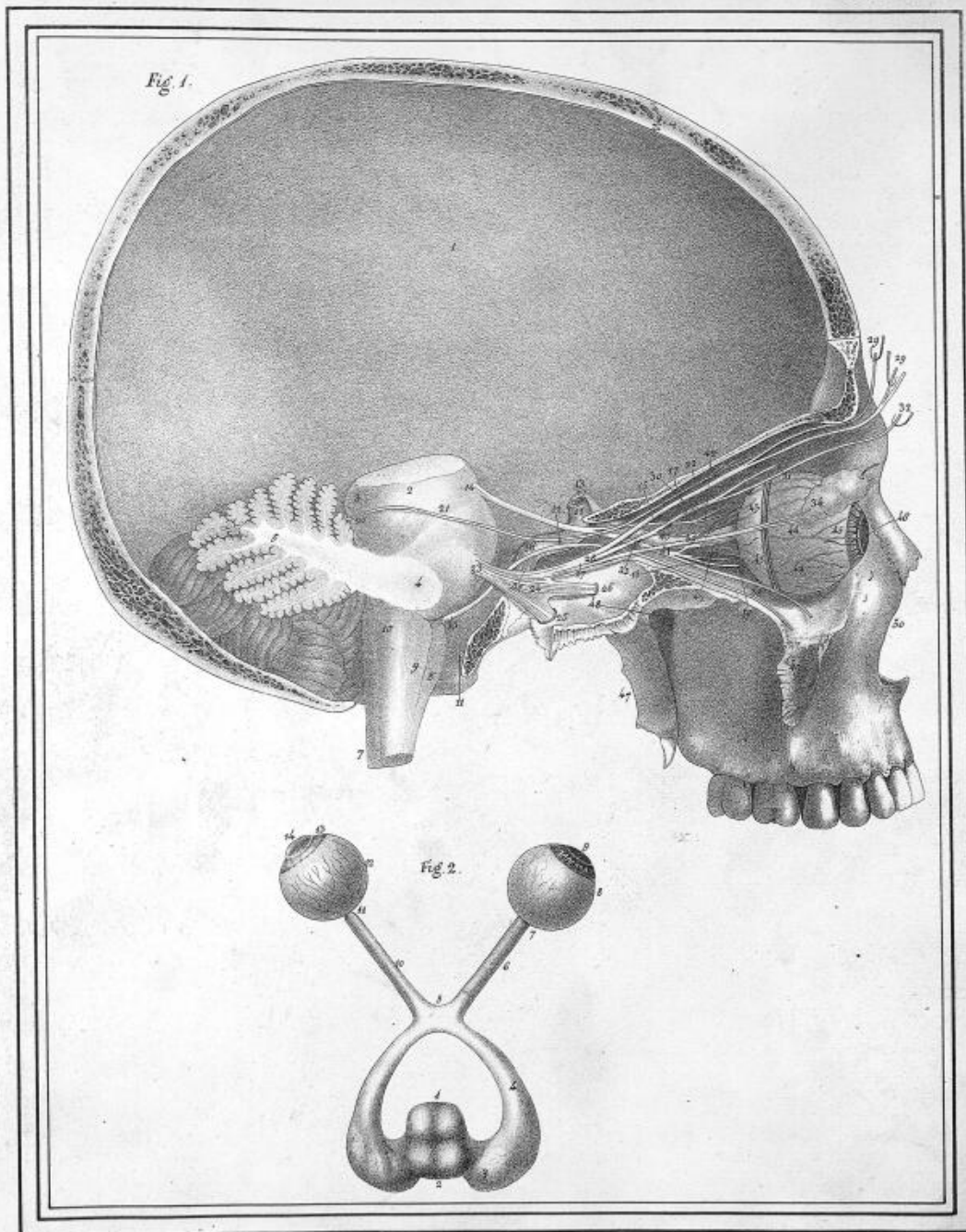


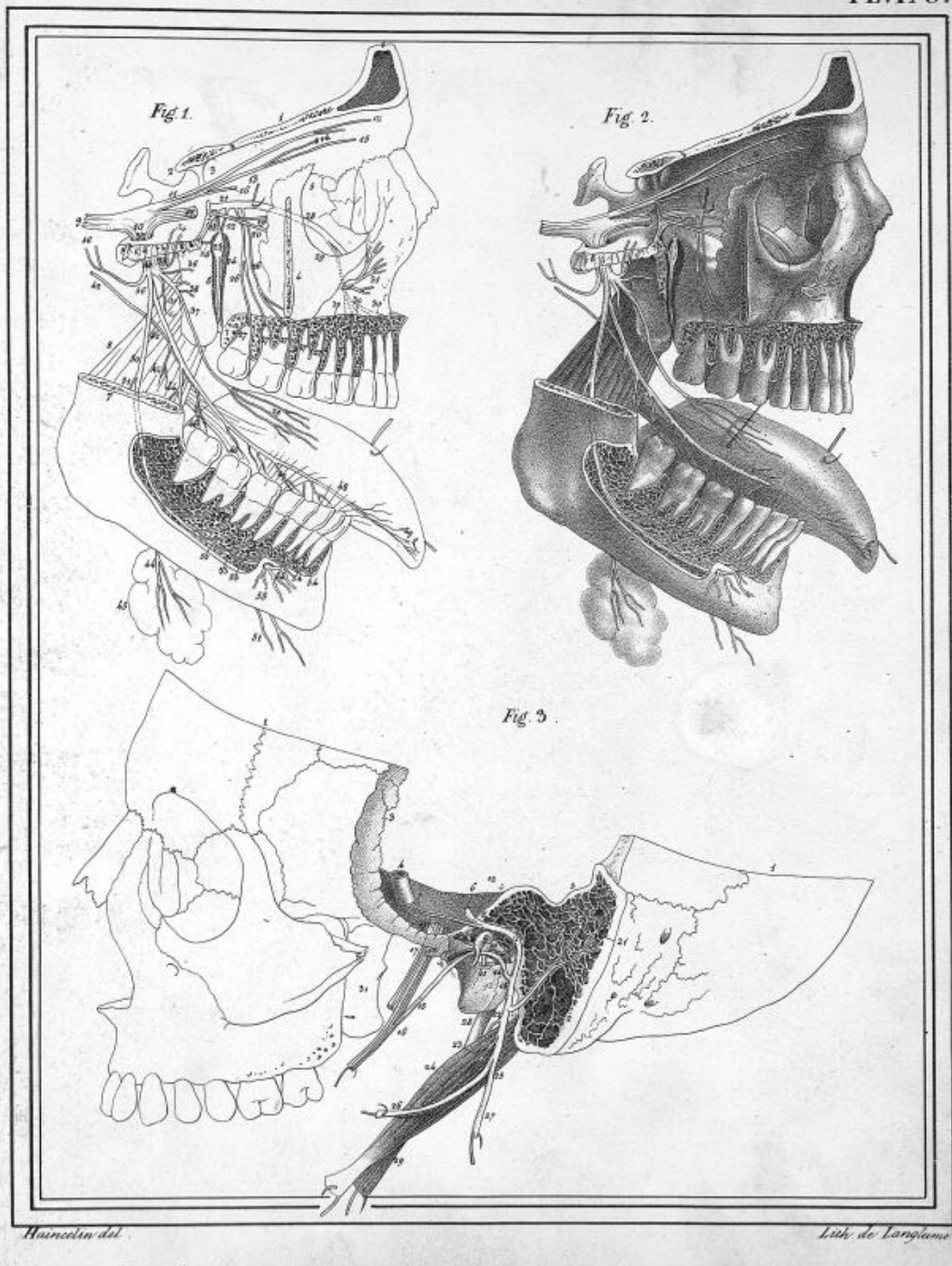


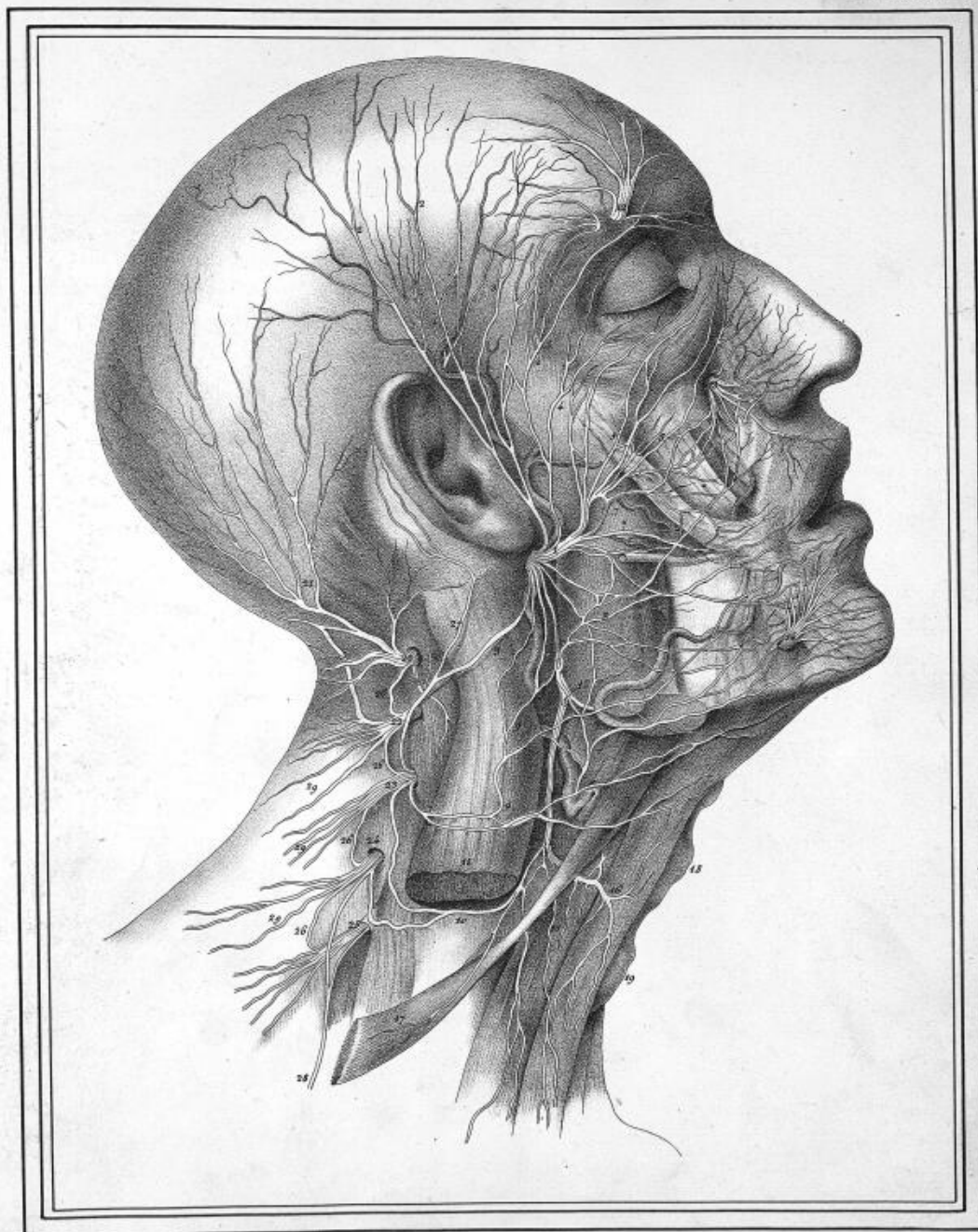
Hainstein del.

Lith. de Langlois.



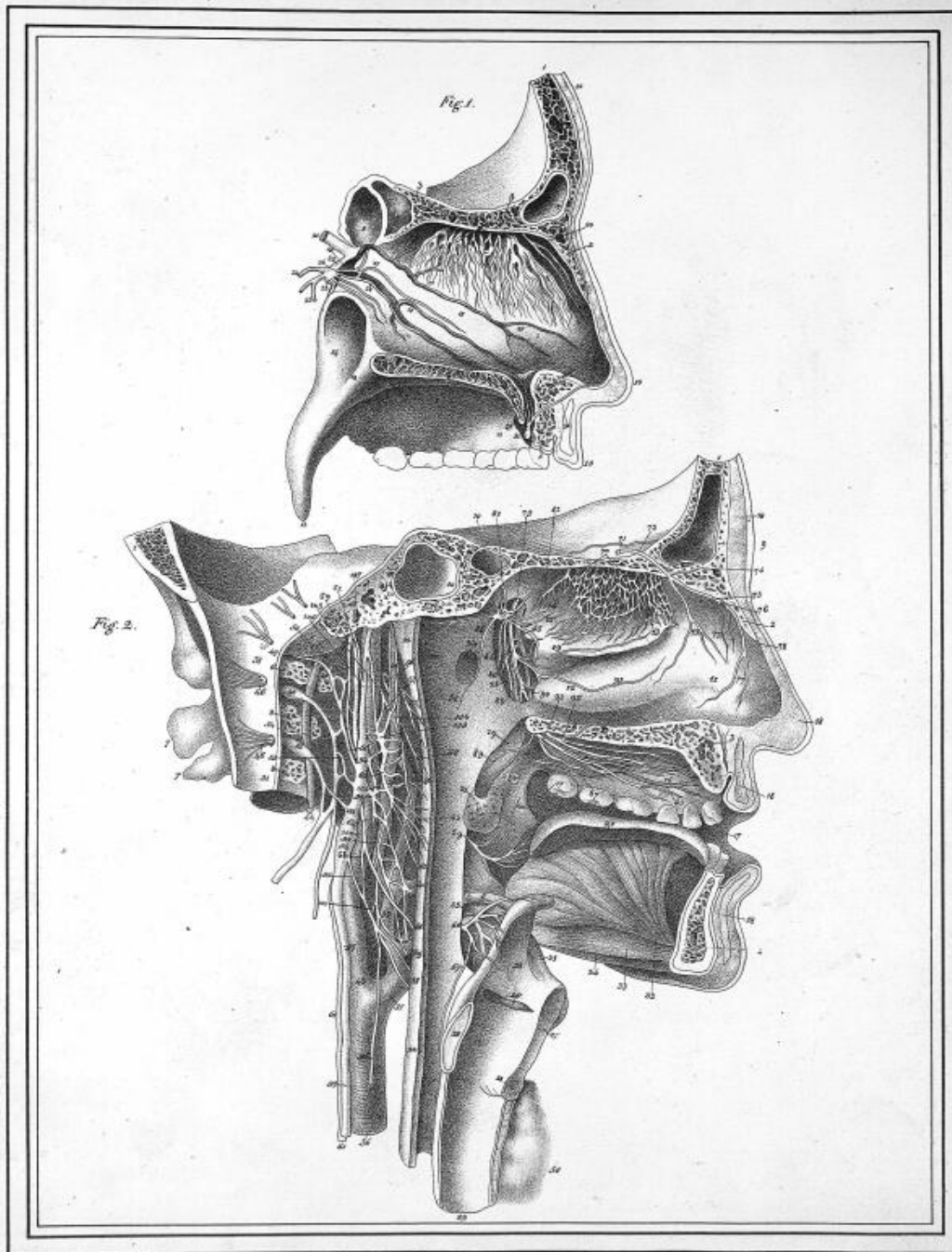






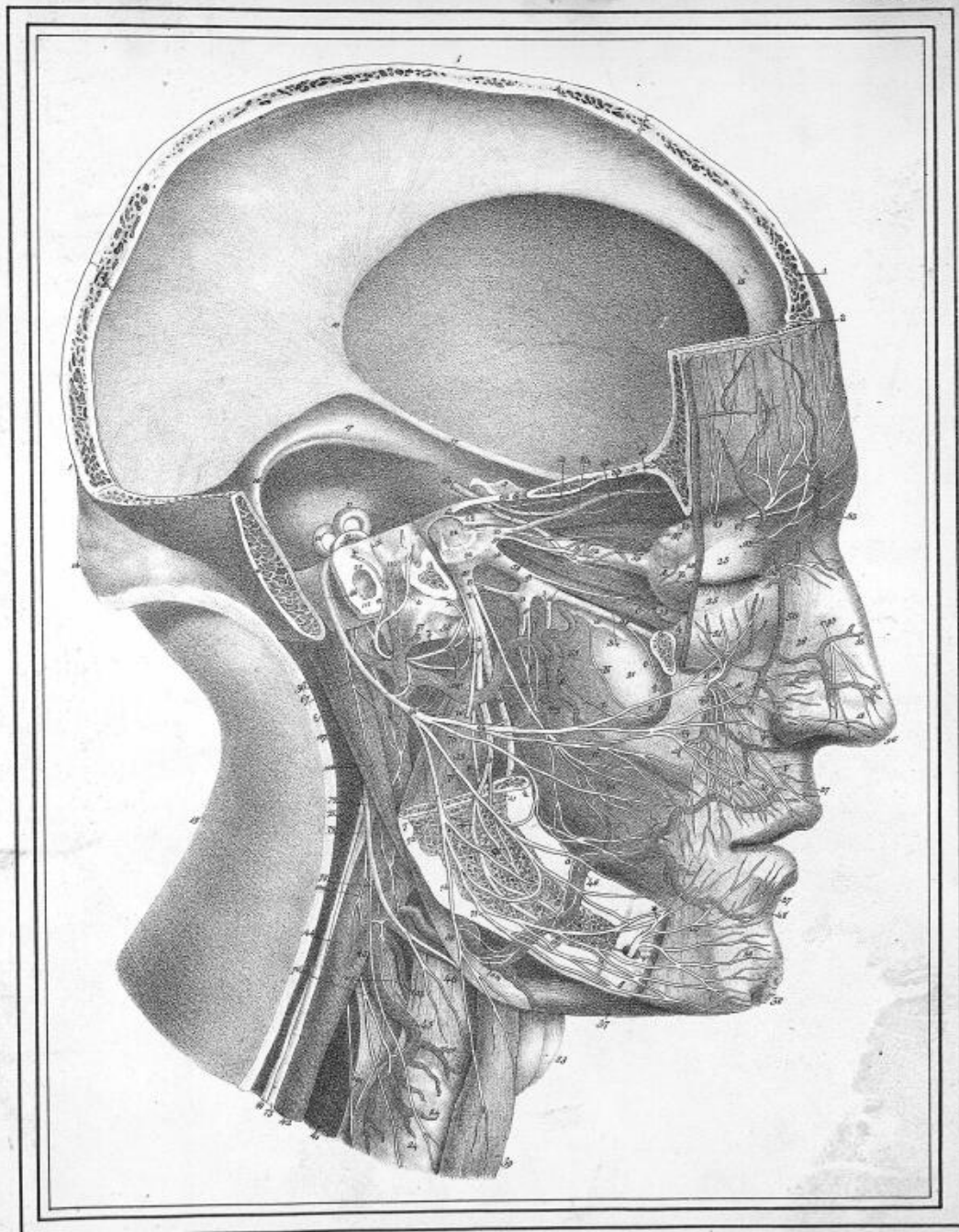
Hieronymus del.

Lith. de Langlumé



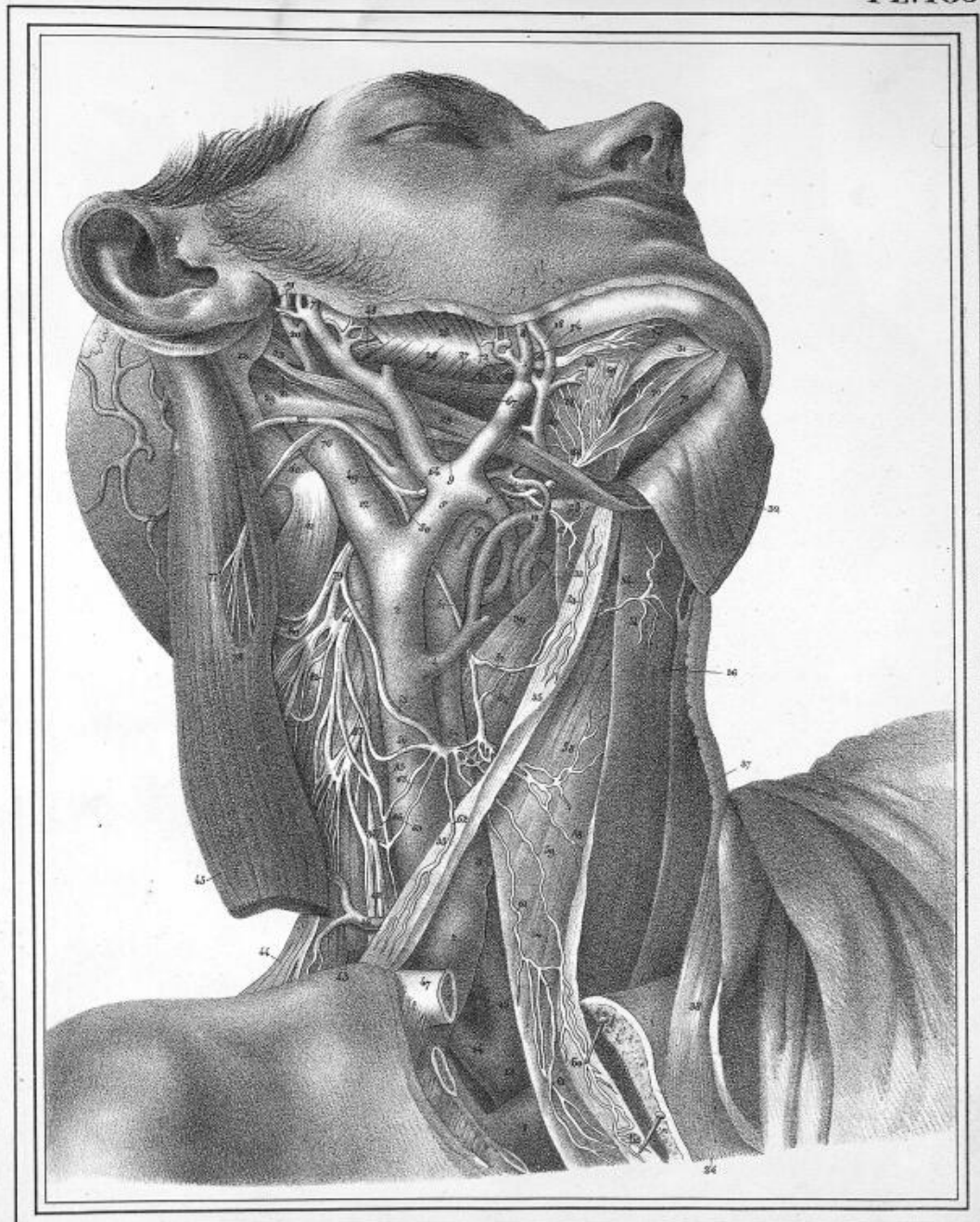
Anatomie del.

de la trachée.



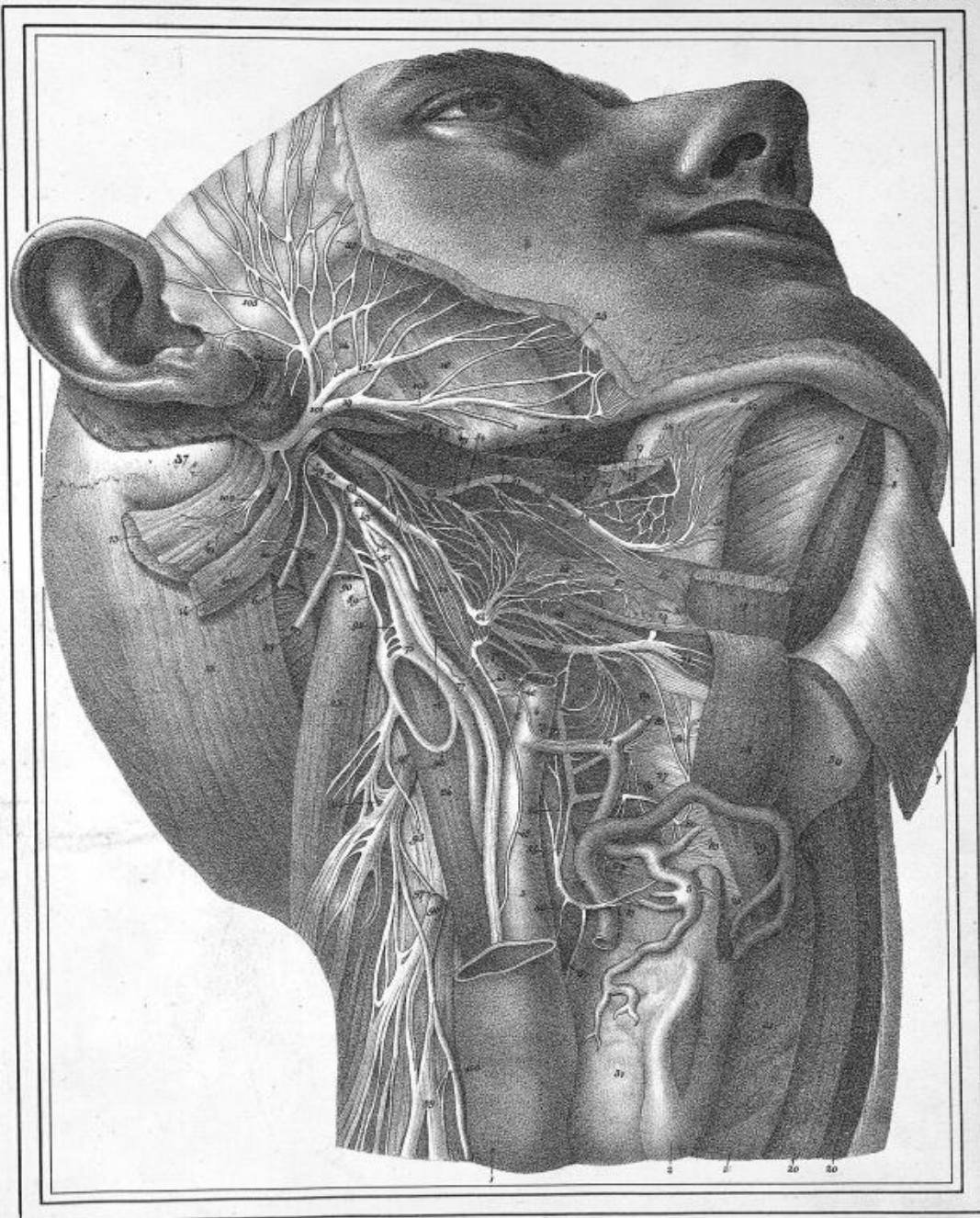
Meunier del.

Lab. de Langlume.



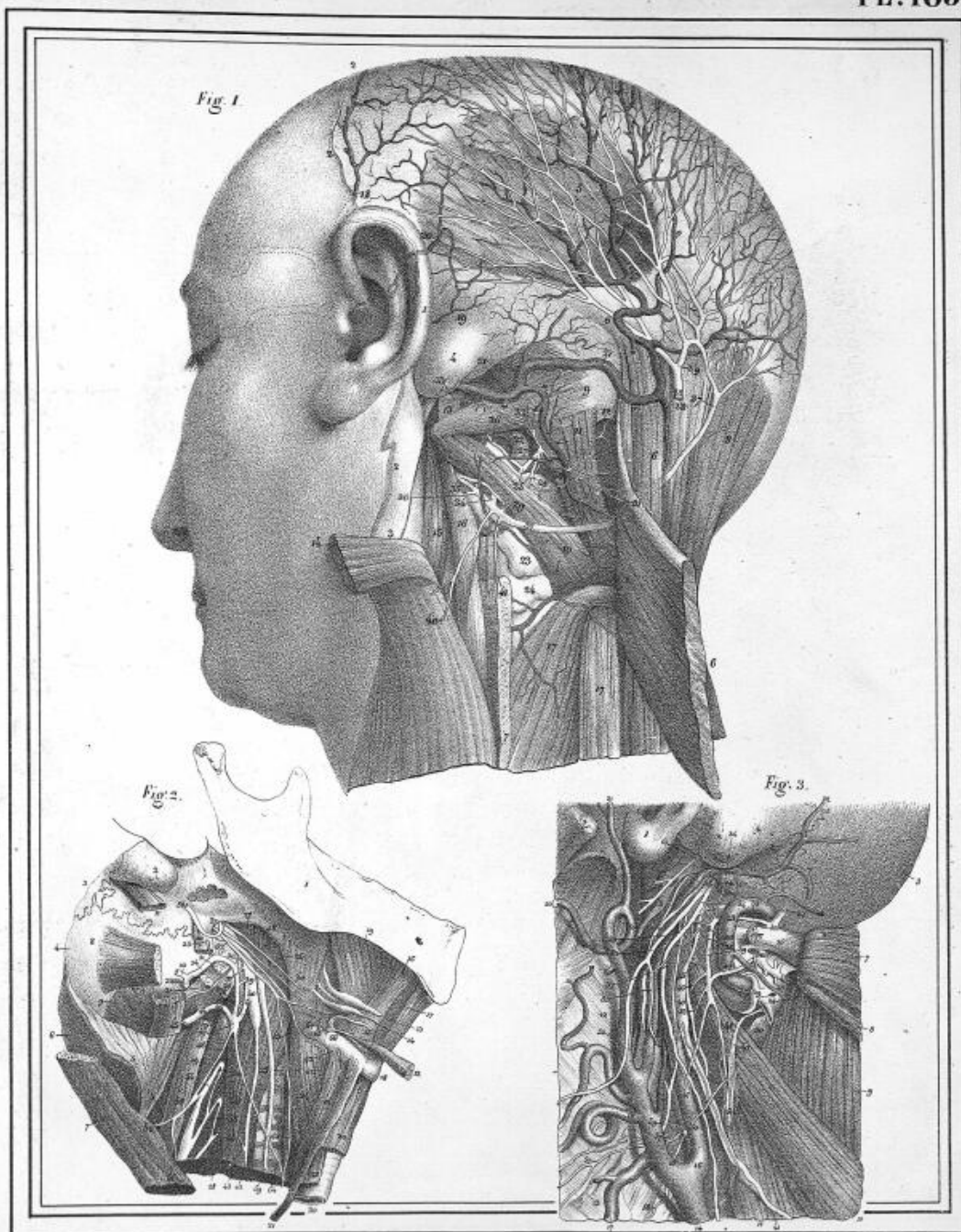
Hainzelin del.

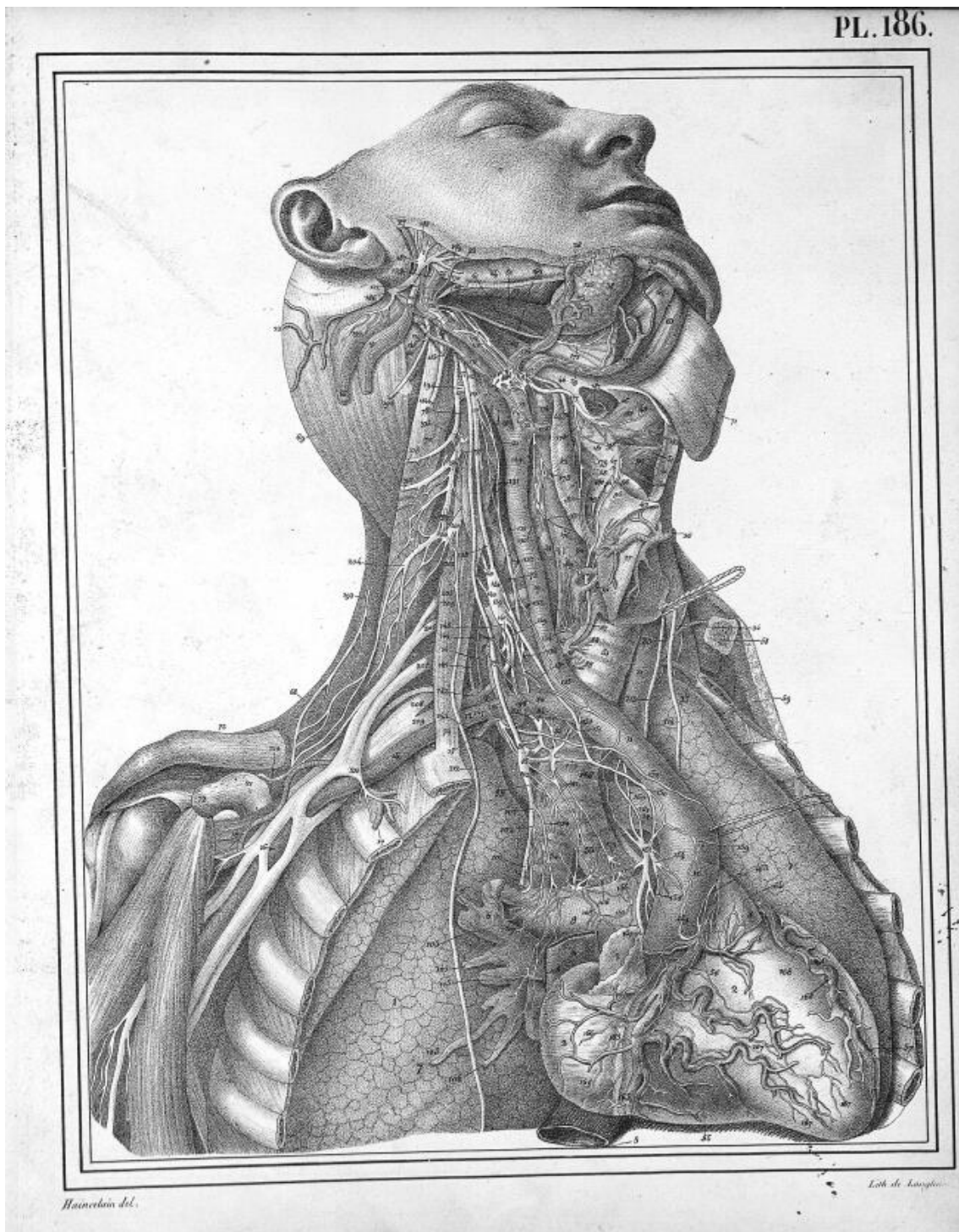
Lith. de Langlumé

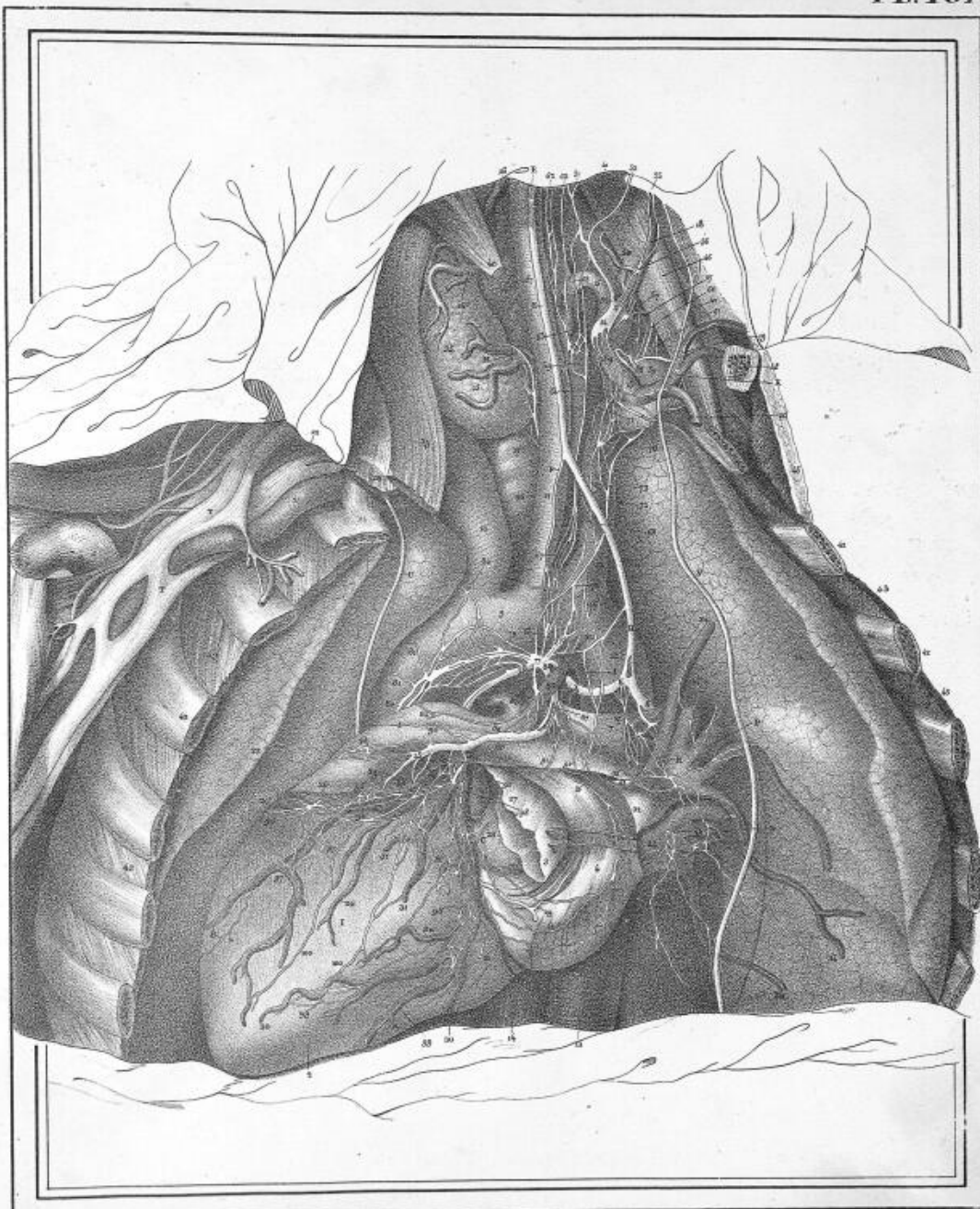


Hainselin del.

Lith. de Langlumie

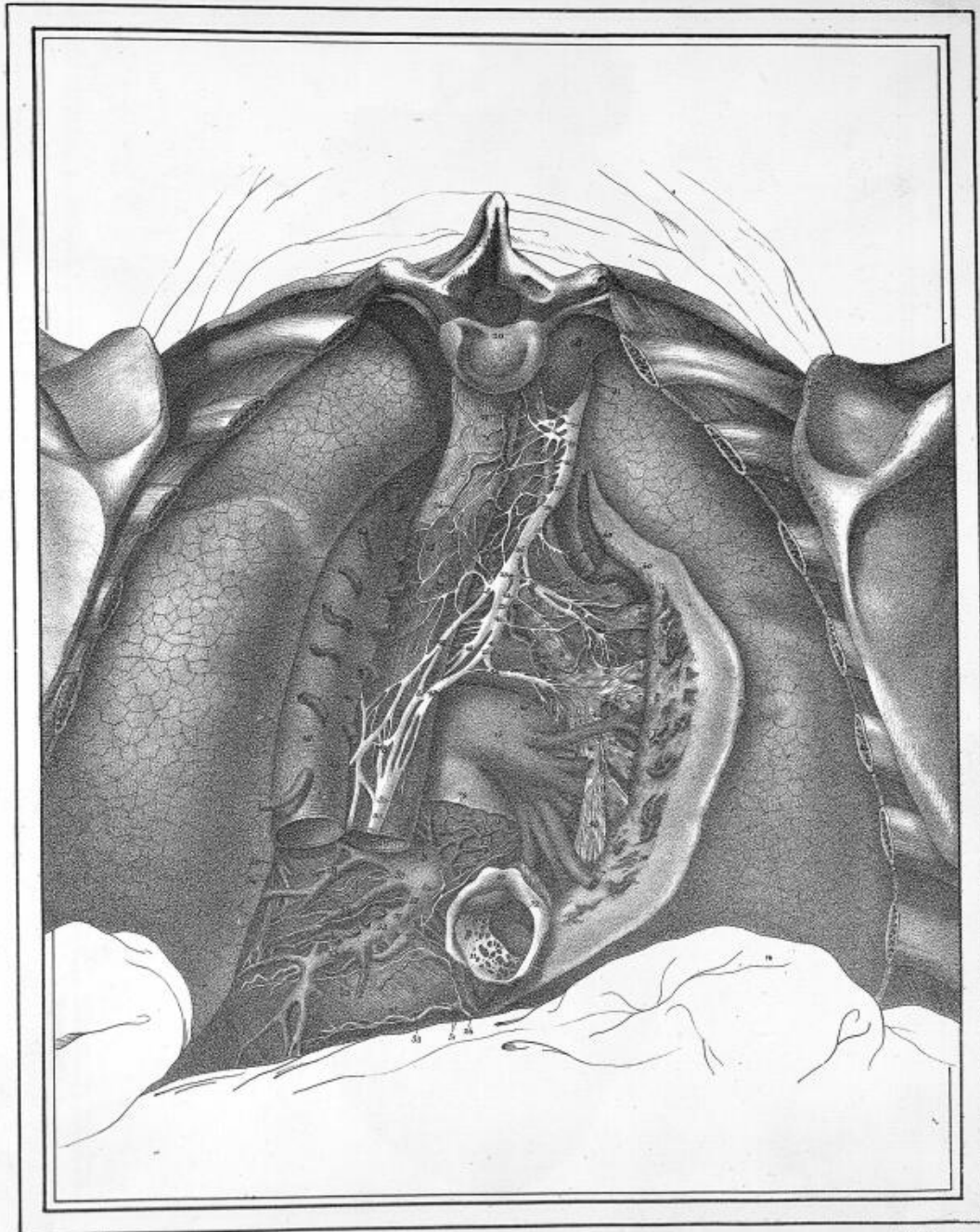


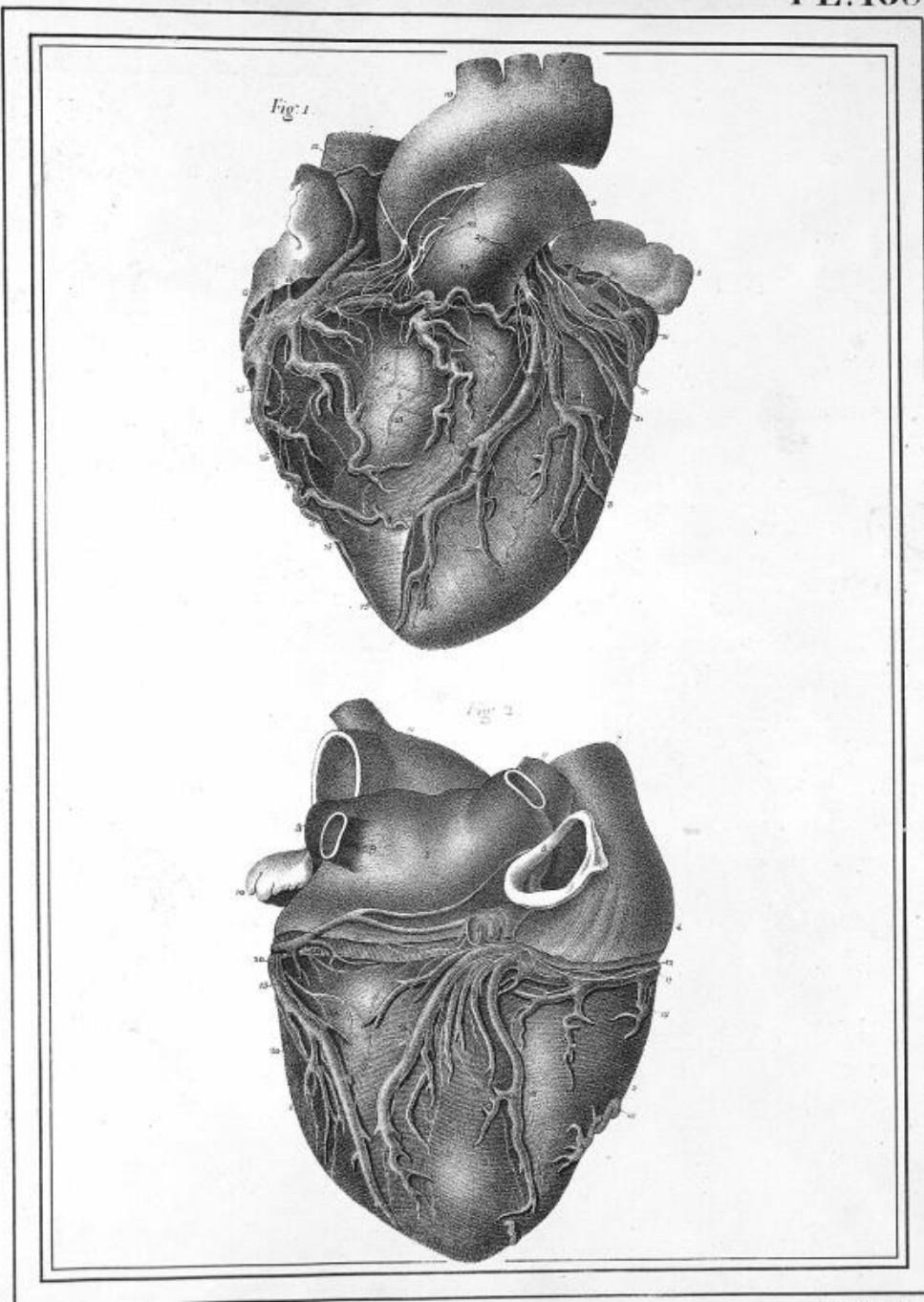




Hannstein del.

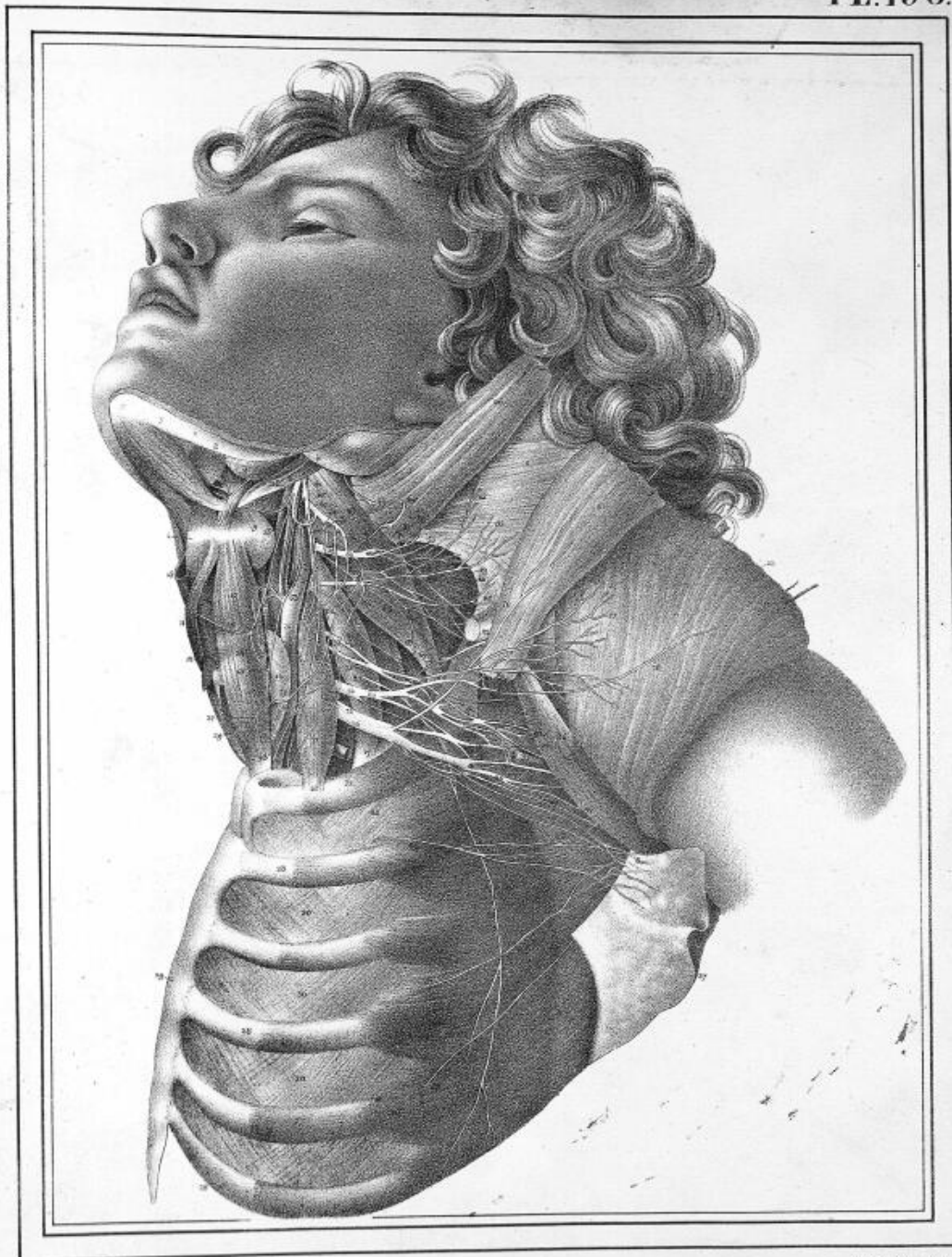
Leith & Lindemann

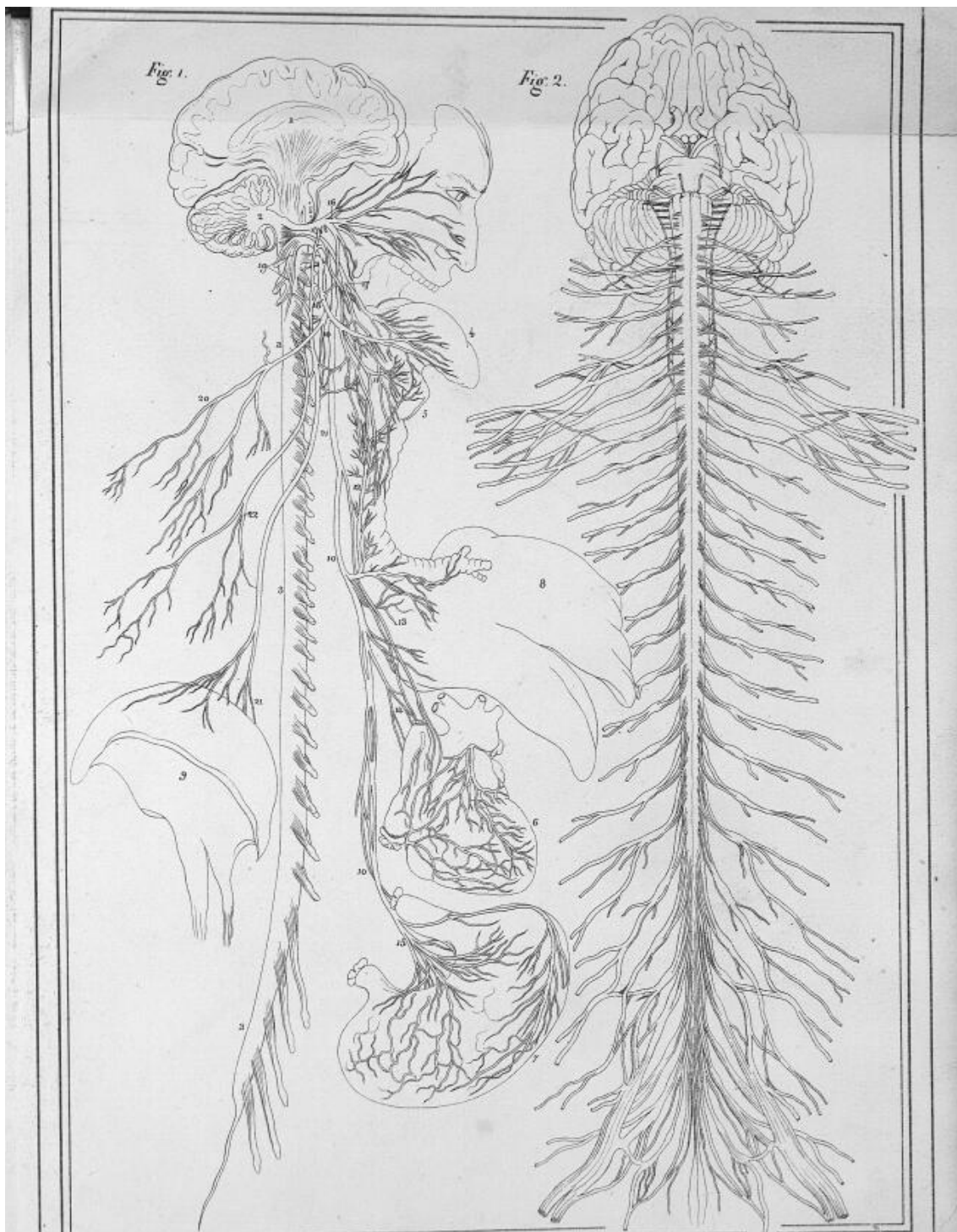
*Hainzel del.**Lith. de Longlanc*

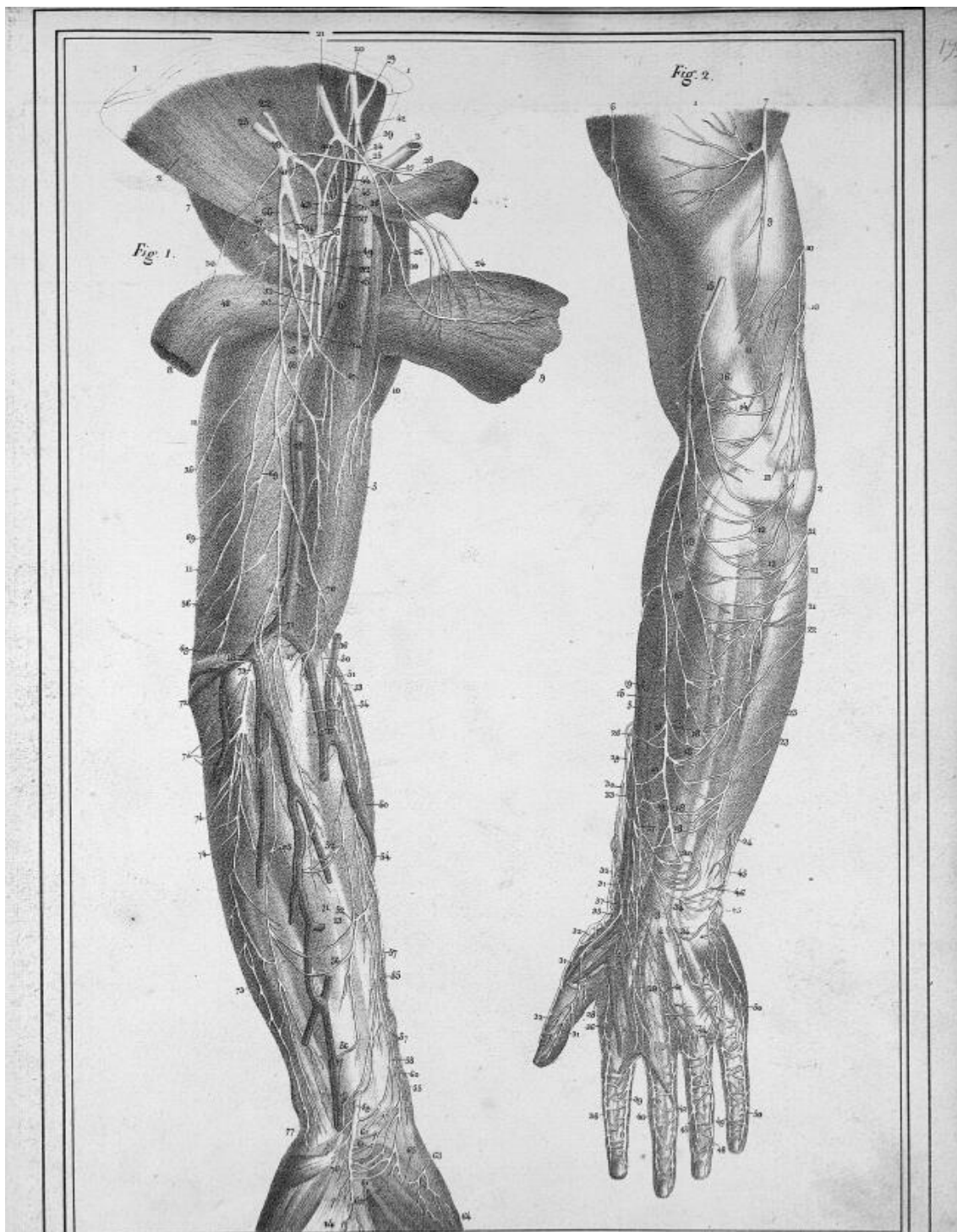



Hamelstein del

C. de L. de L.

*Hamelain del.**L'abb. de Langeliers*

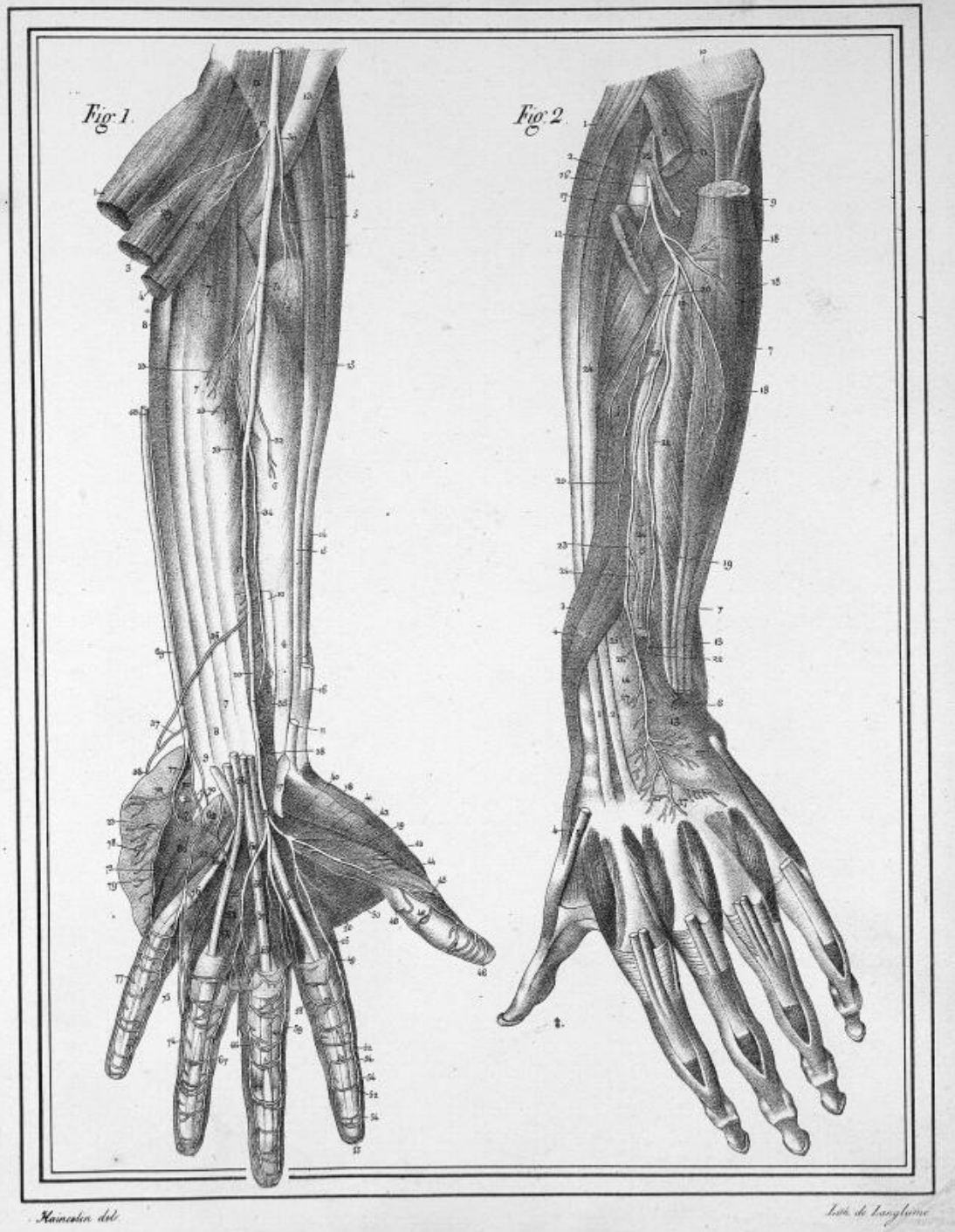


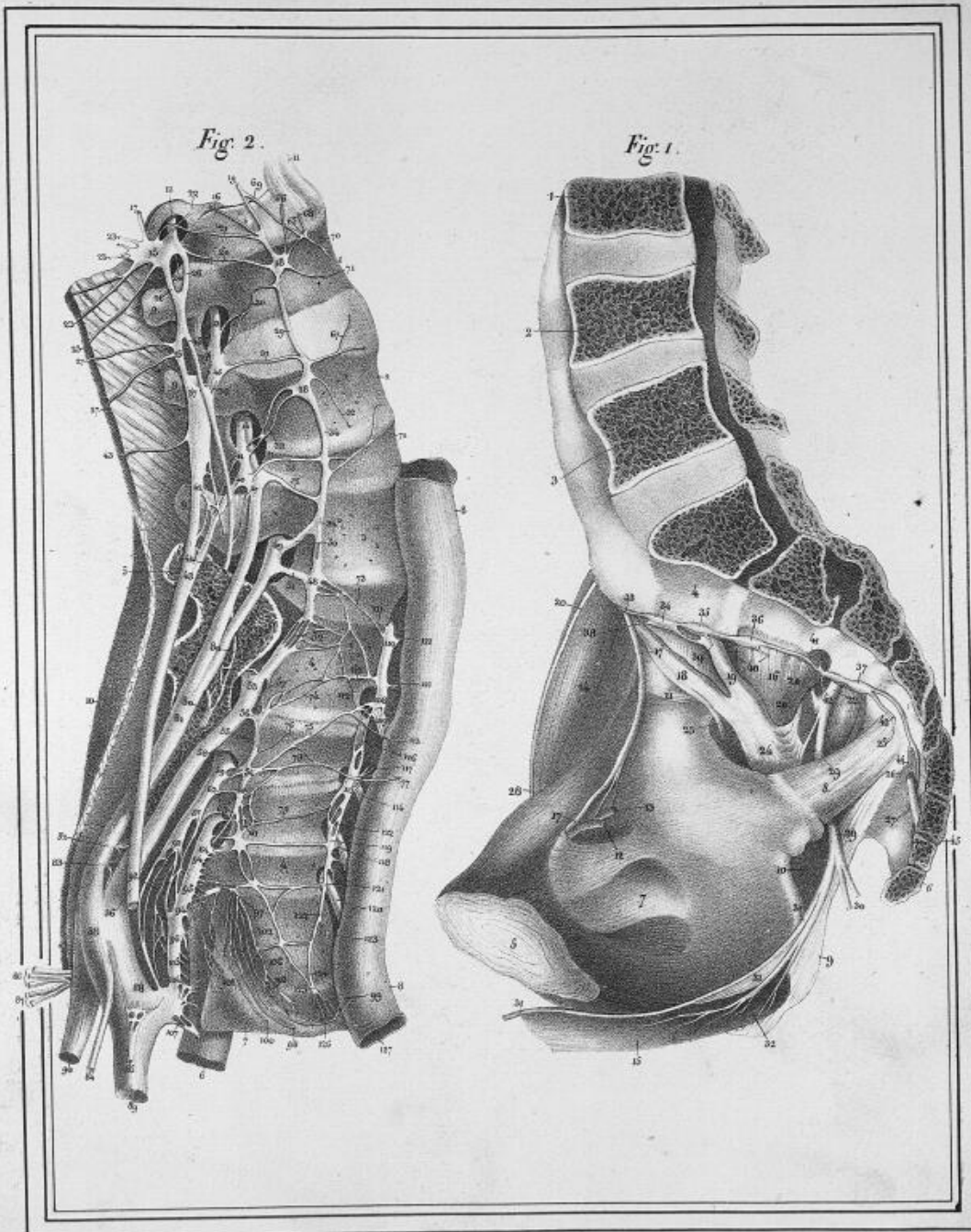




Harvey del.

Lith. de Langlois.





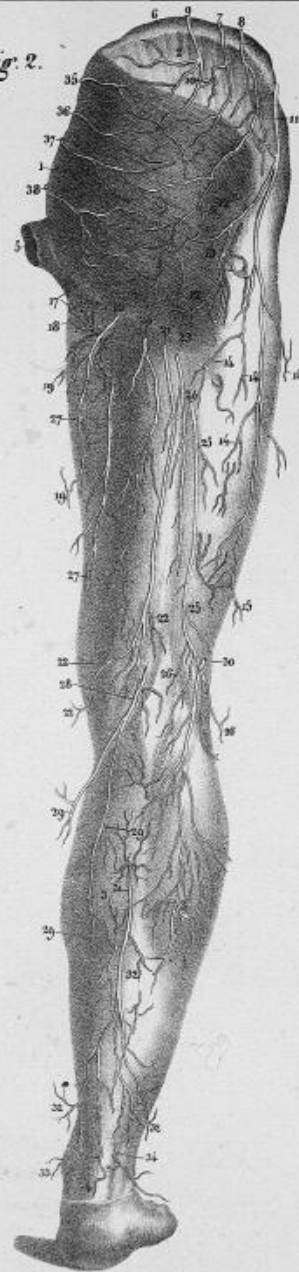
Hermann del.

Joh. de Linschoten

Fig. 1.

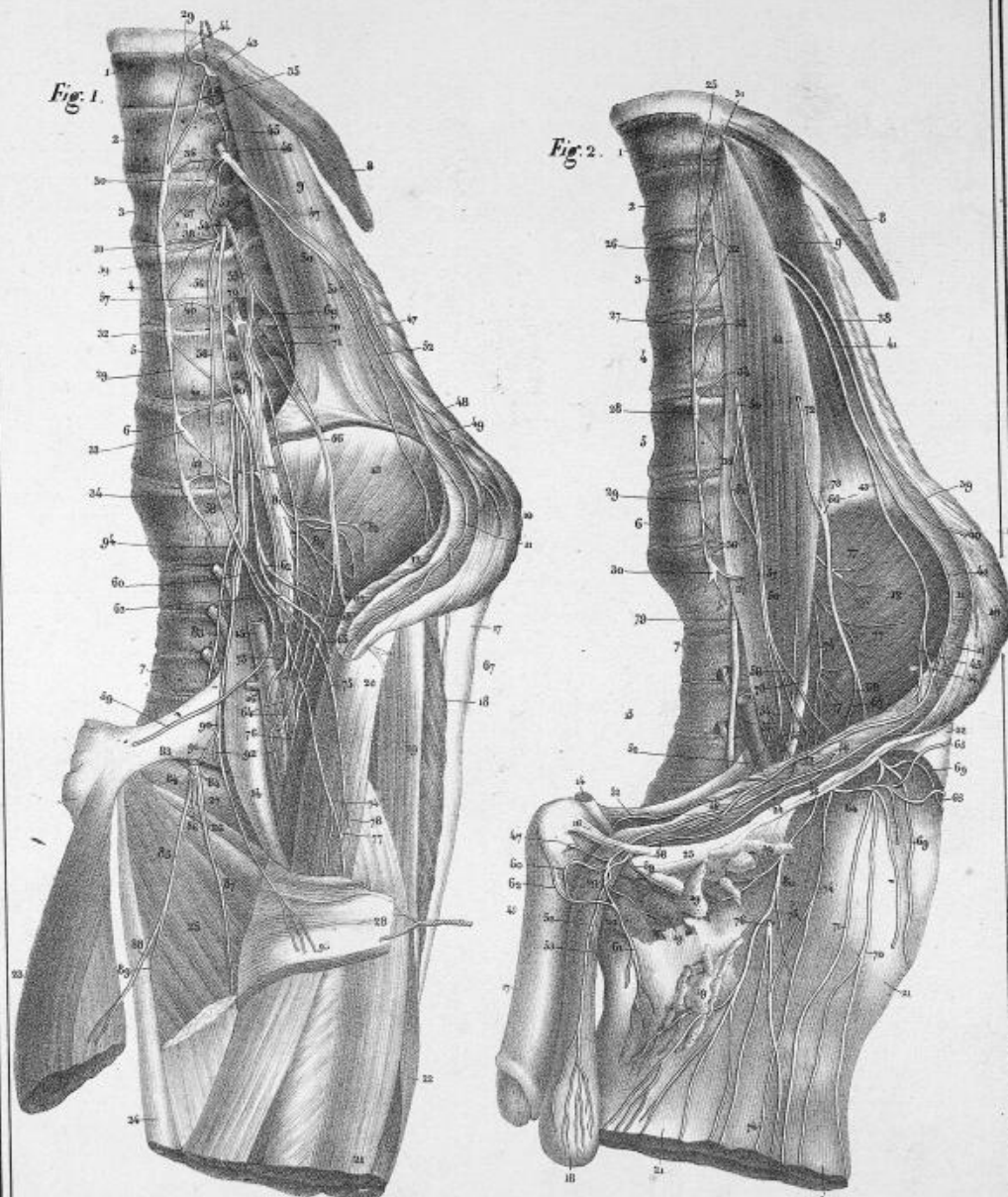


Fig. 2.



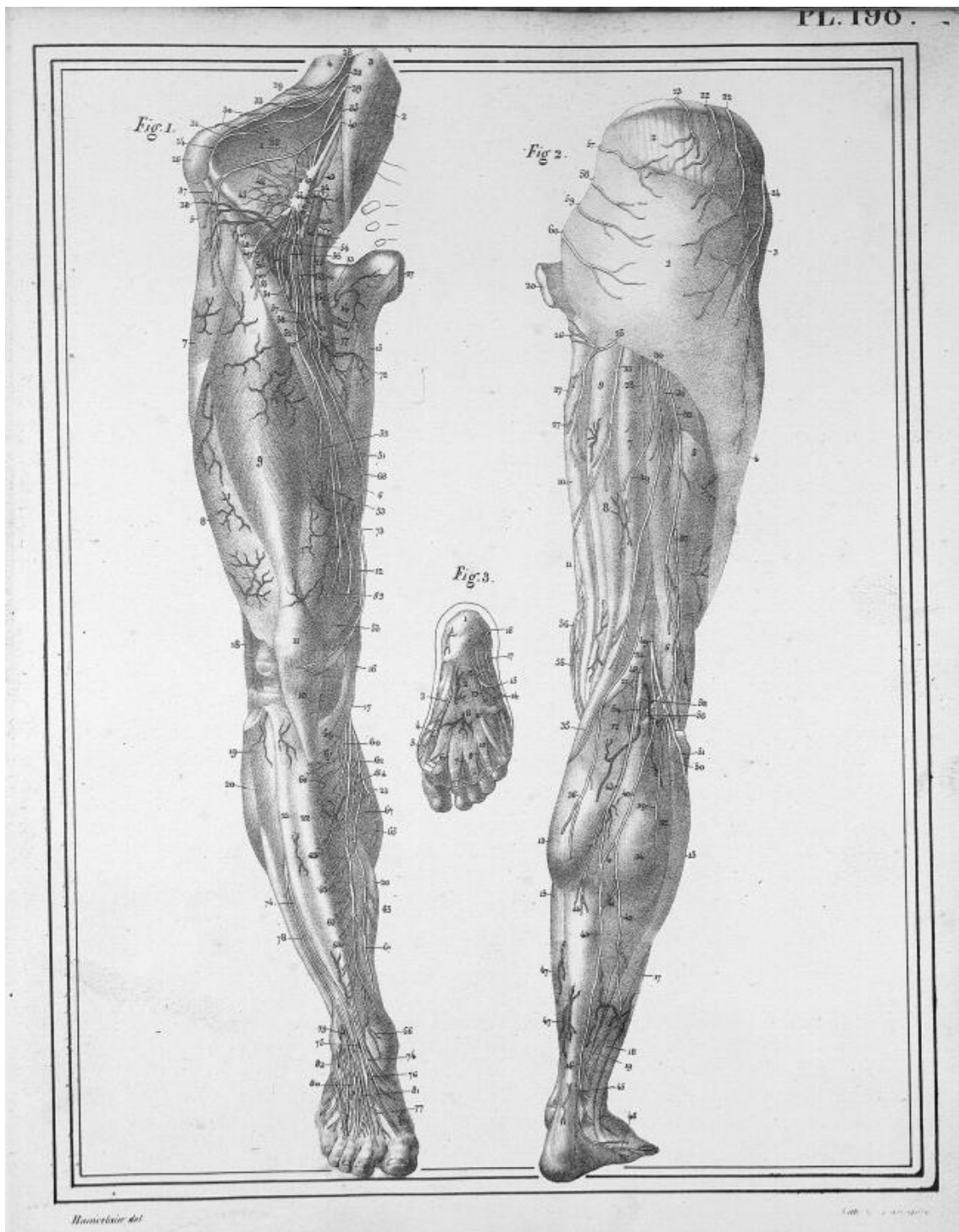
Bainardi del.

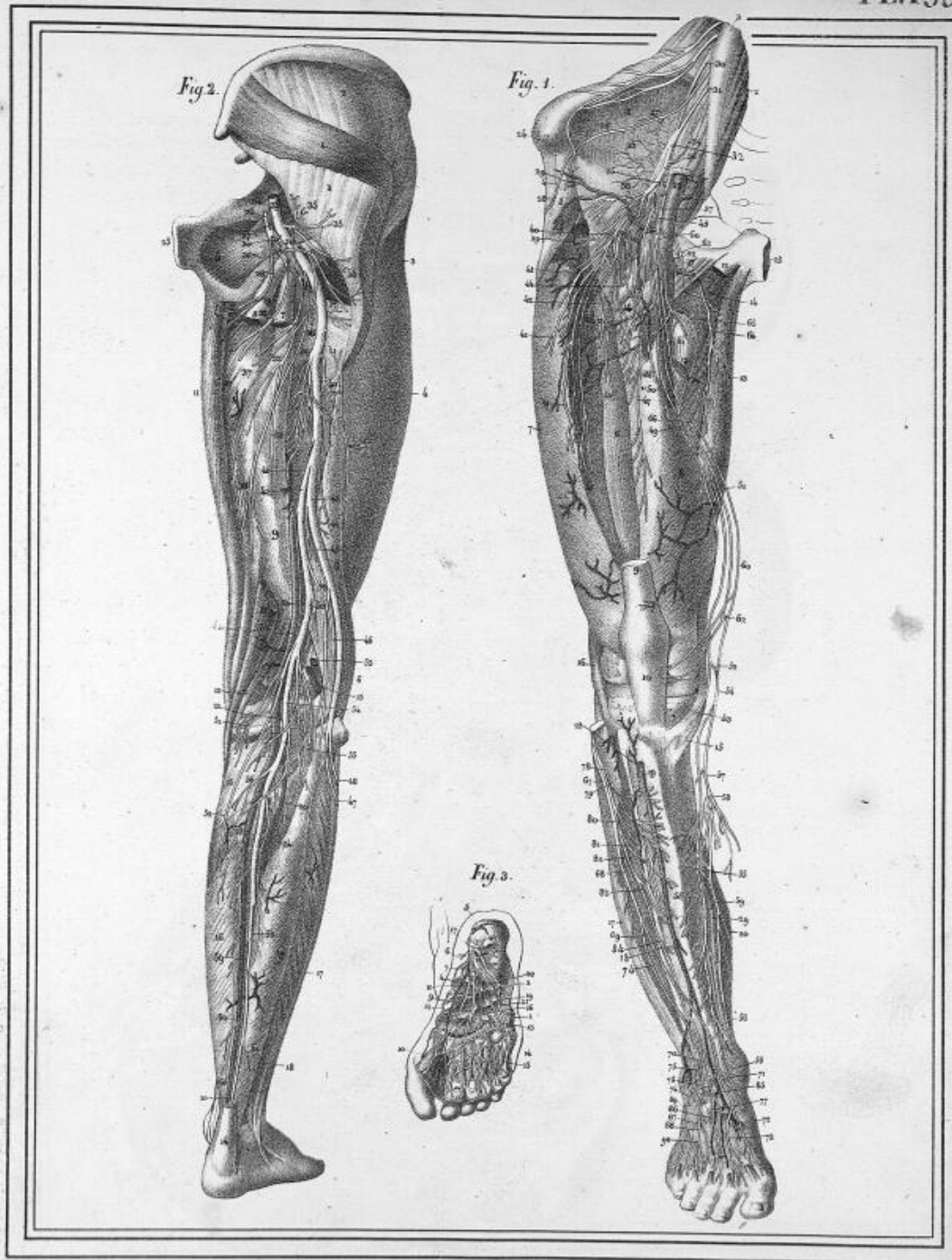
Lith. de Laroque.



Reproduction de

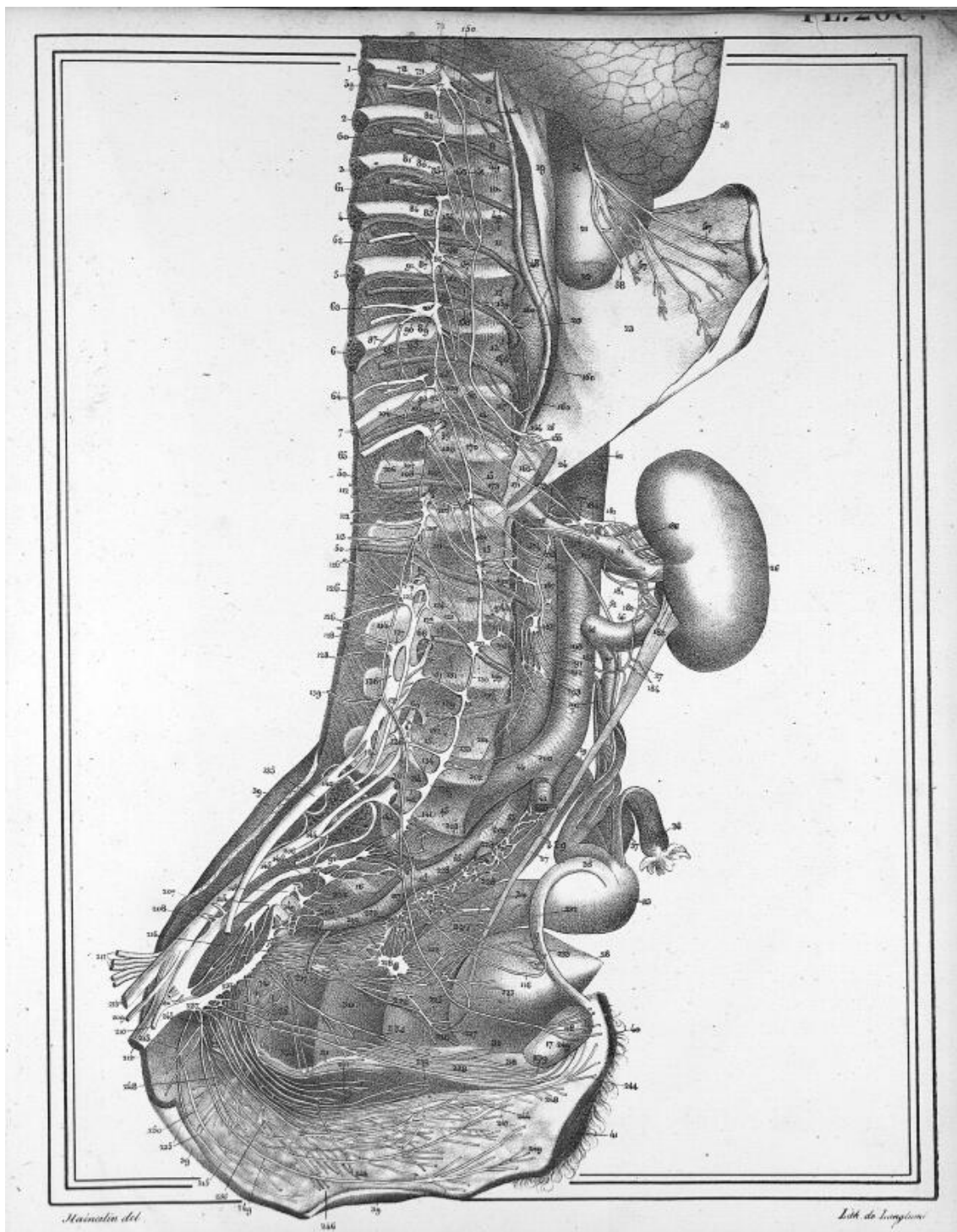
Le Maître de l'Anatomie

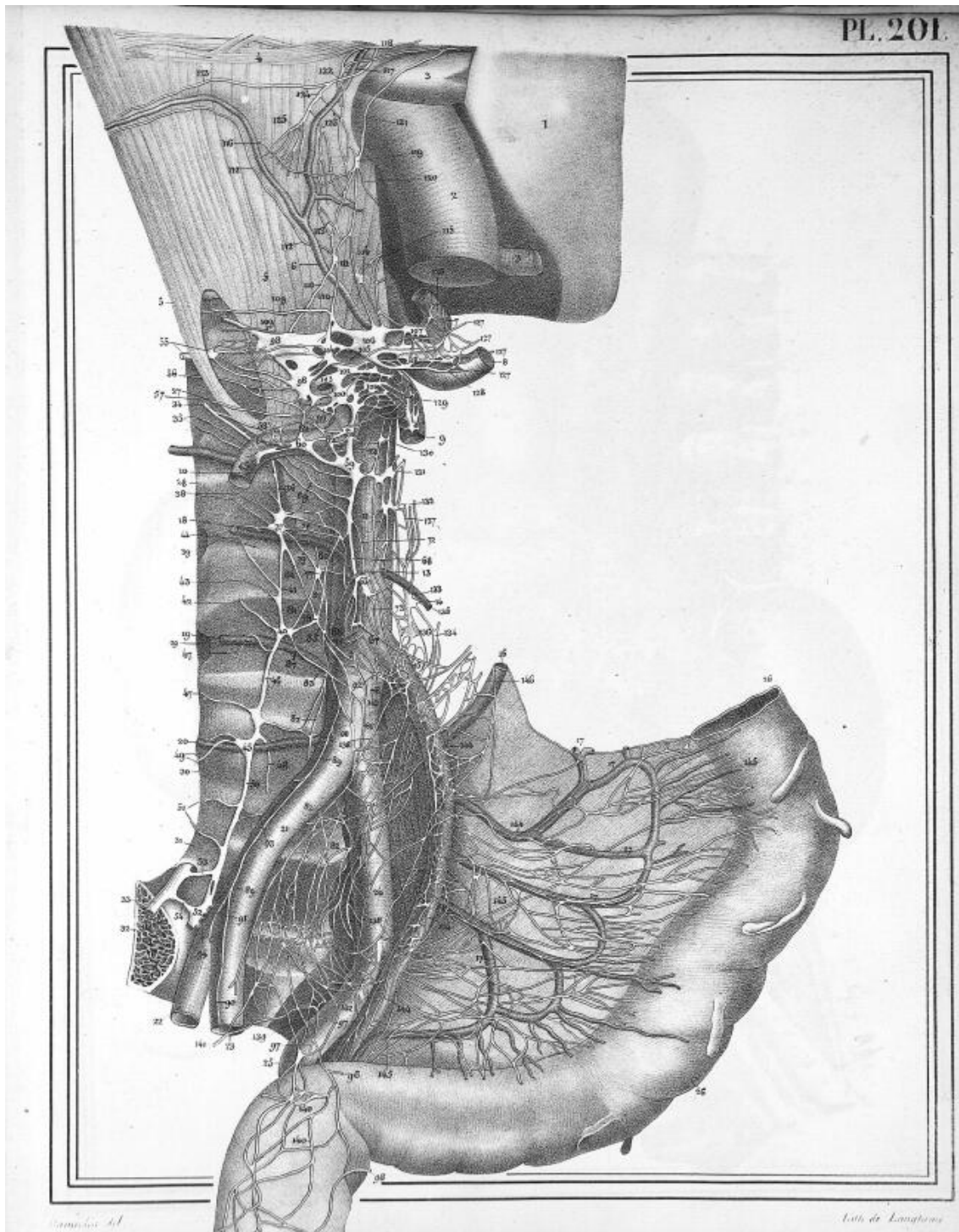




Reproduction del.

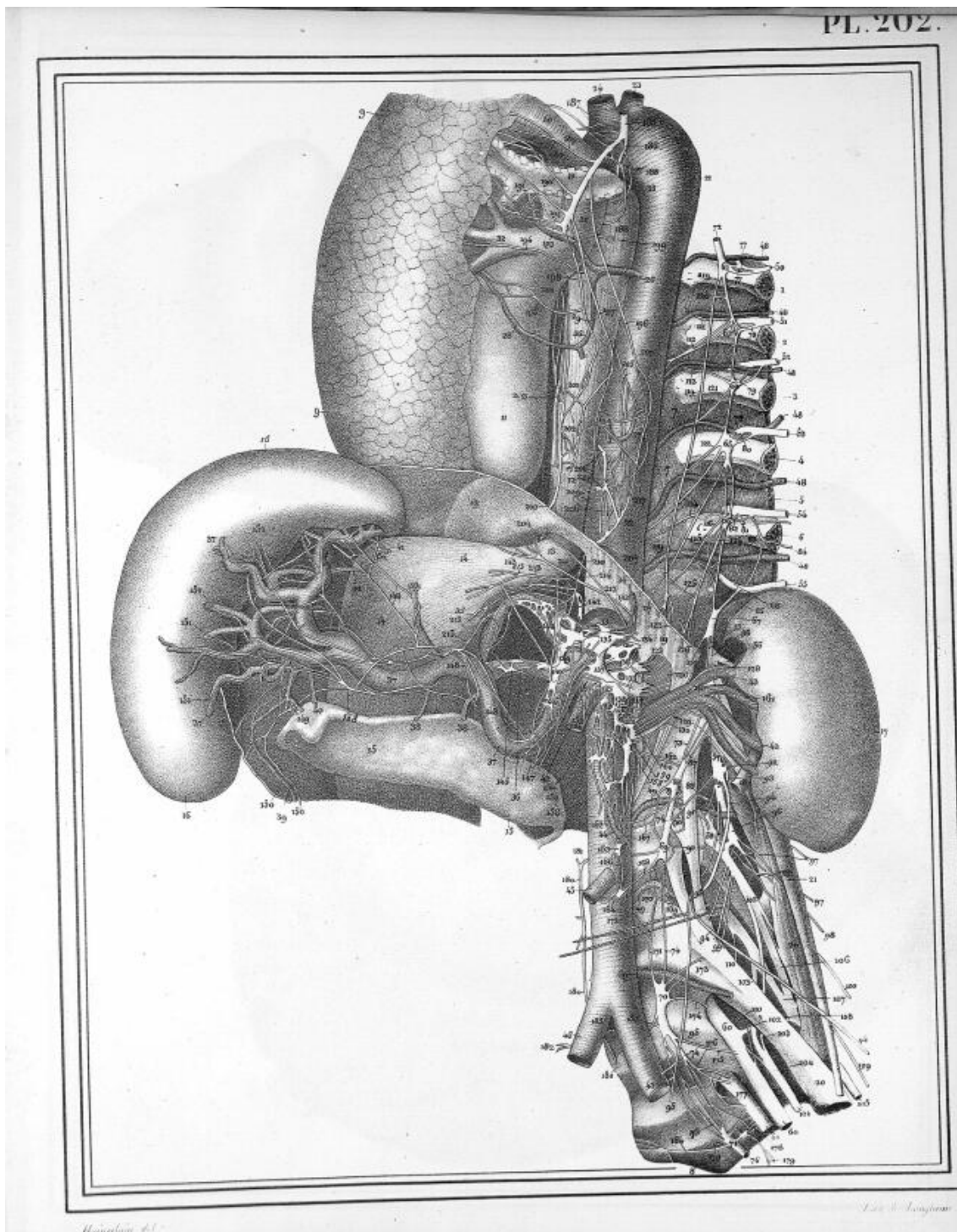
Lith. de Lavigne.

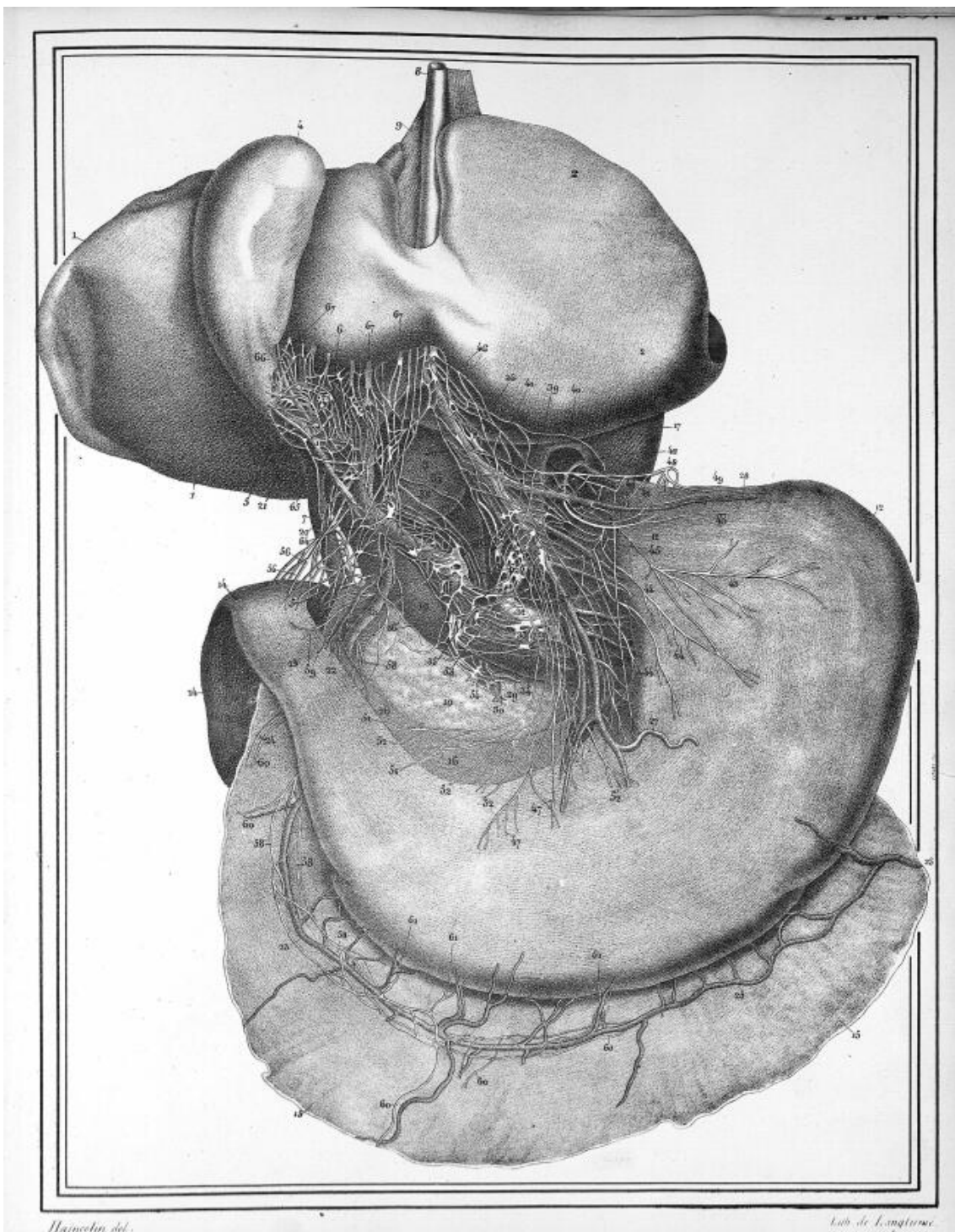




Camille Del.

Atti de L'Anatomia





Haincote del.

Lob de Langtewe.