

Bibliothèque numérique

medic@

**BONNET, Amédée. Traité des
maladies des articulations / atlas**

Paris : J.-B. Baillière, 1845.



(c) Bibliothèque interuniversitaire de médecine (Paris)
Adresse permanente : <http://www.bium.univ-paris5.fr/hist/med/medica/cote?06446>

TRAITÉ DES MALADIES

DES

ARTICULATIONS.

Les Appareils dessinés dans cet Atlas se trouvent :

A LYON, chez M. BLANC, fabricant d'instruments de chirurgie, rue
Bourgchanin, 2 ;

Et à PARIS, chez M. CHARRIÈRE, fabricant d'instruments de chirurgie,
rue de l'Ecole-de-Médecine, 9.



LYON. — IMP. DUMOULIN, RONET ET SIBUET.

TRAITÉ DES MALADIES

DES

ARTICULATIONS

PAR

A. BONNET,

PROFESSEUR DE CLINIQUE CHIRURGICALE A L'ÉCOLE DE MÉDECINE DE LYON,
EX-CHIRURGIEN EN CHEF DE L'HÔTEL-DIEU DE LA MÊME VILLE,
MEMBRE CORRESPONDANT DE L'ACADÉMIE ROYALE DE MÉDECINE DE PARIS.

ATLAS



DE 16 PLANCHES CONTENANT 58 DESSINS.

PARIS.

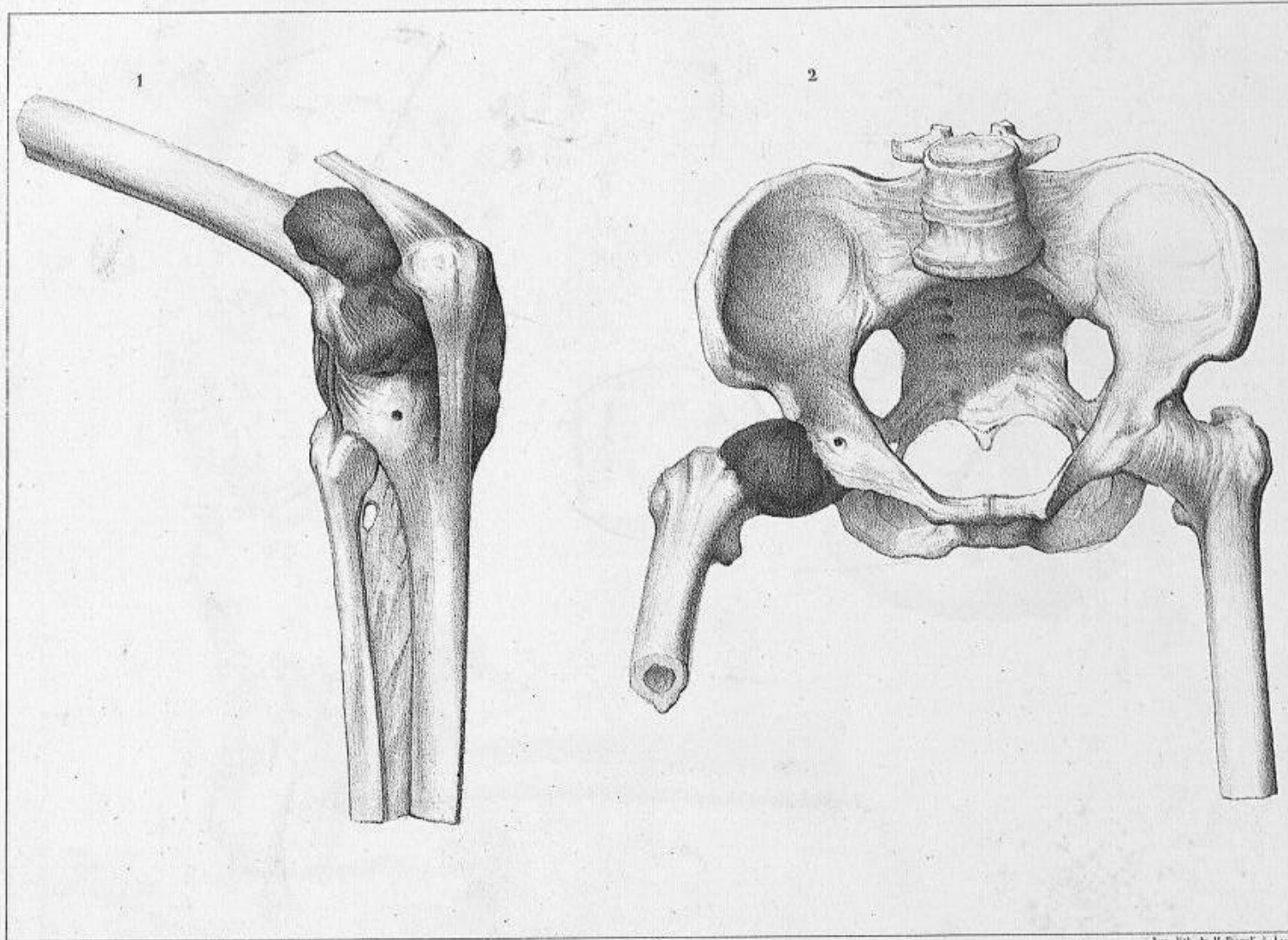
J. B. BAILLIÈRE, LIBRAIRE,
rue de l'École de Médecine

GERMER BAILLIÈRE, LIBRAIRE,
rue de l'École de Médecine.

LYON.

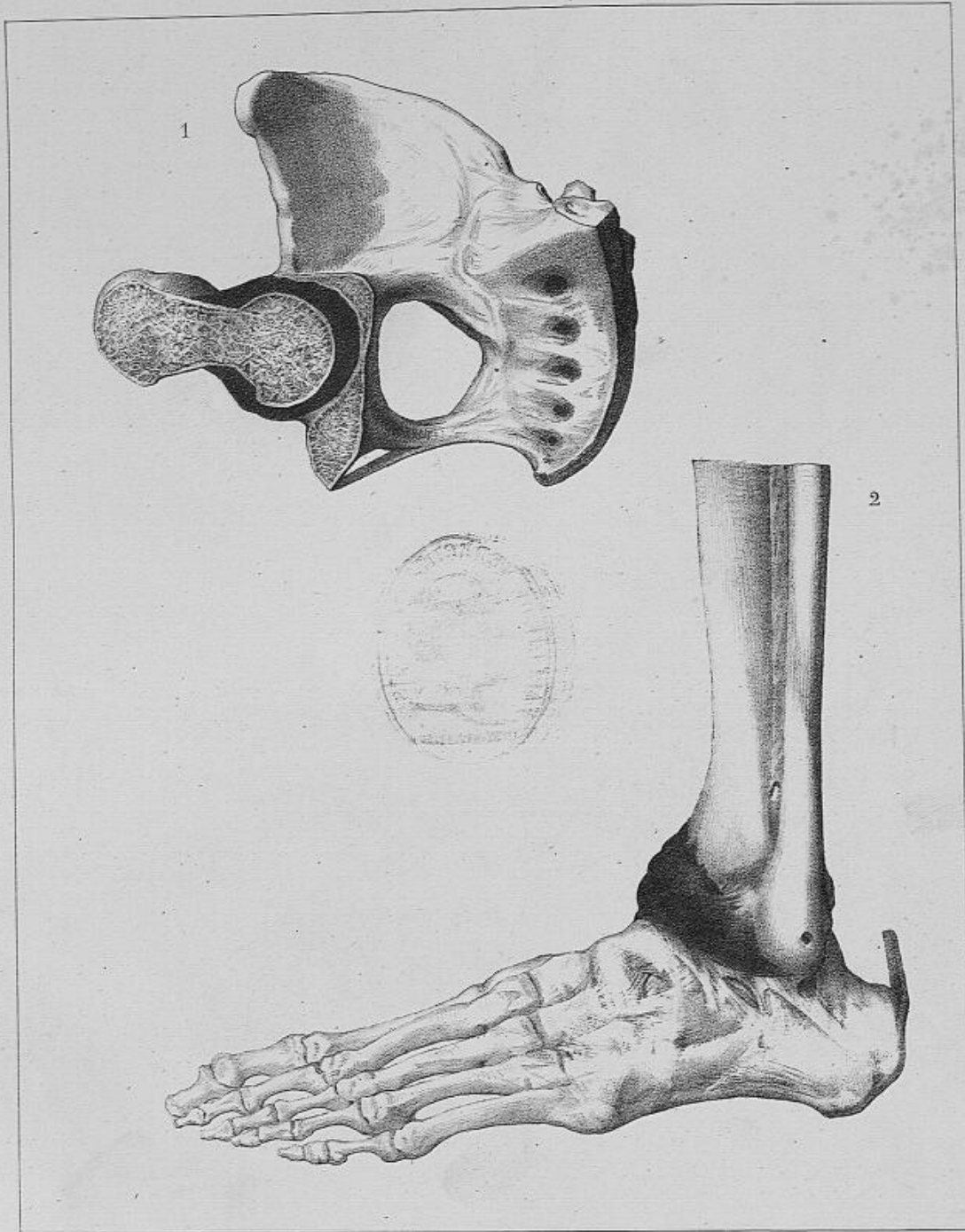
CHARLES SAVY JEUNE, LIBRAIRE-ÉDITEUR,
PLACE LOUIS-LE-GRAND, 14.

1845.



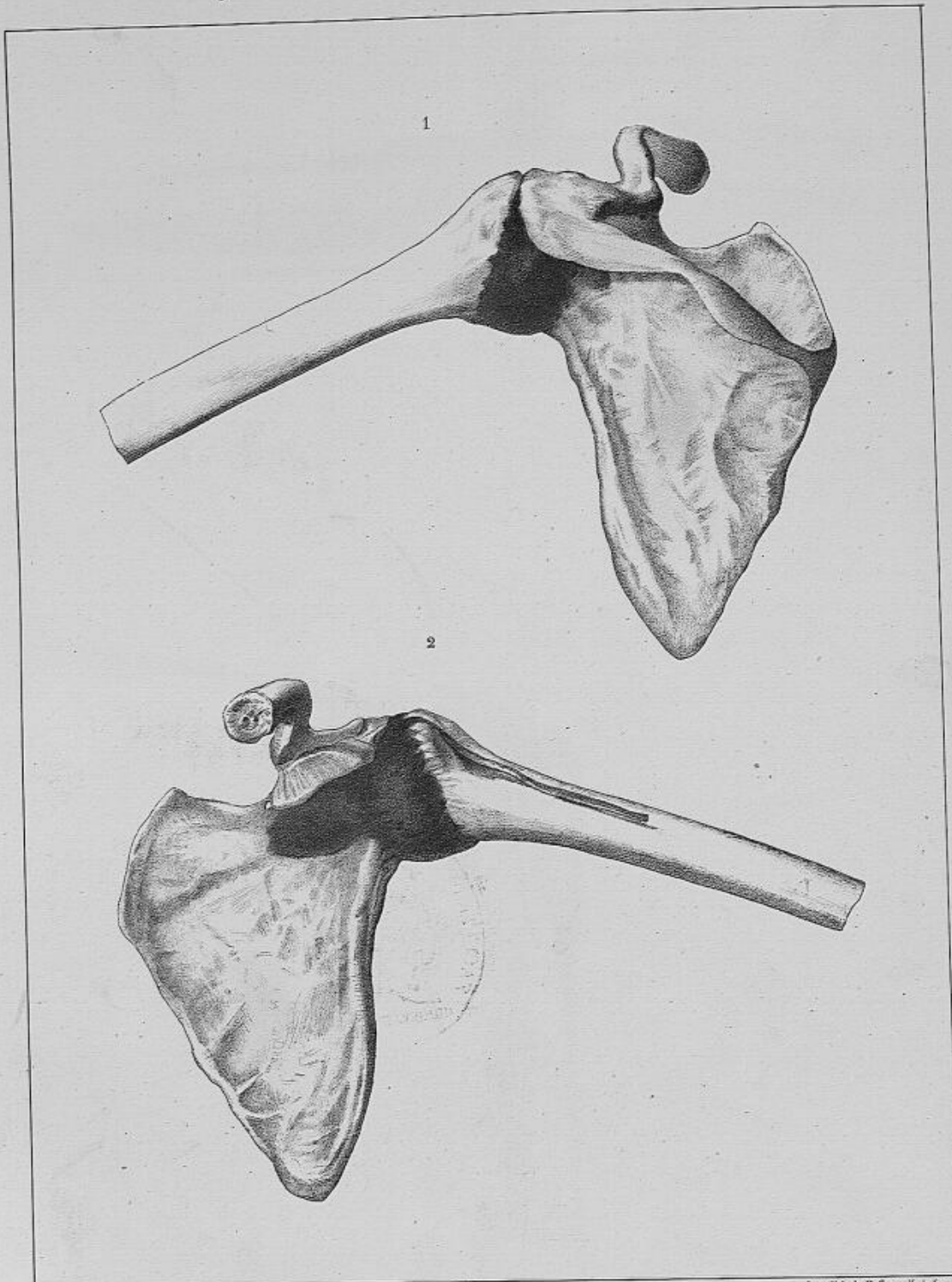
Ing. lith. de H. Sorek, à Lyon.

1. Articulation du genou dans laquelle on a pratiqué une injection de matière coagulable.
2. Articulation de la hanche droite dans laquelle on a pratiqué la même injection.



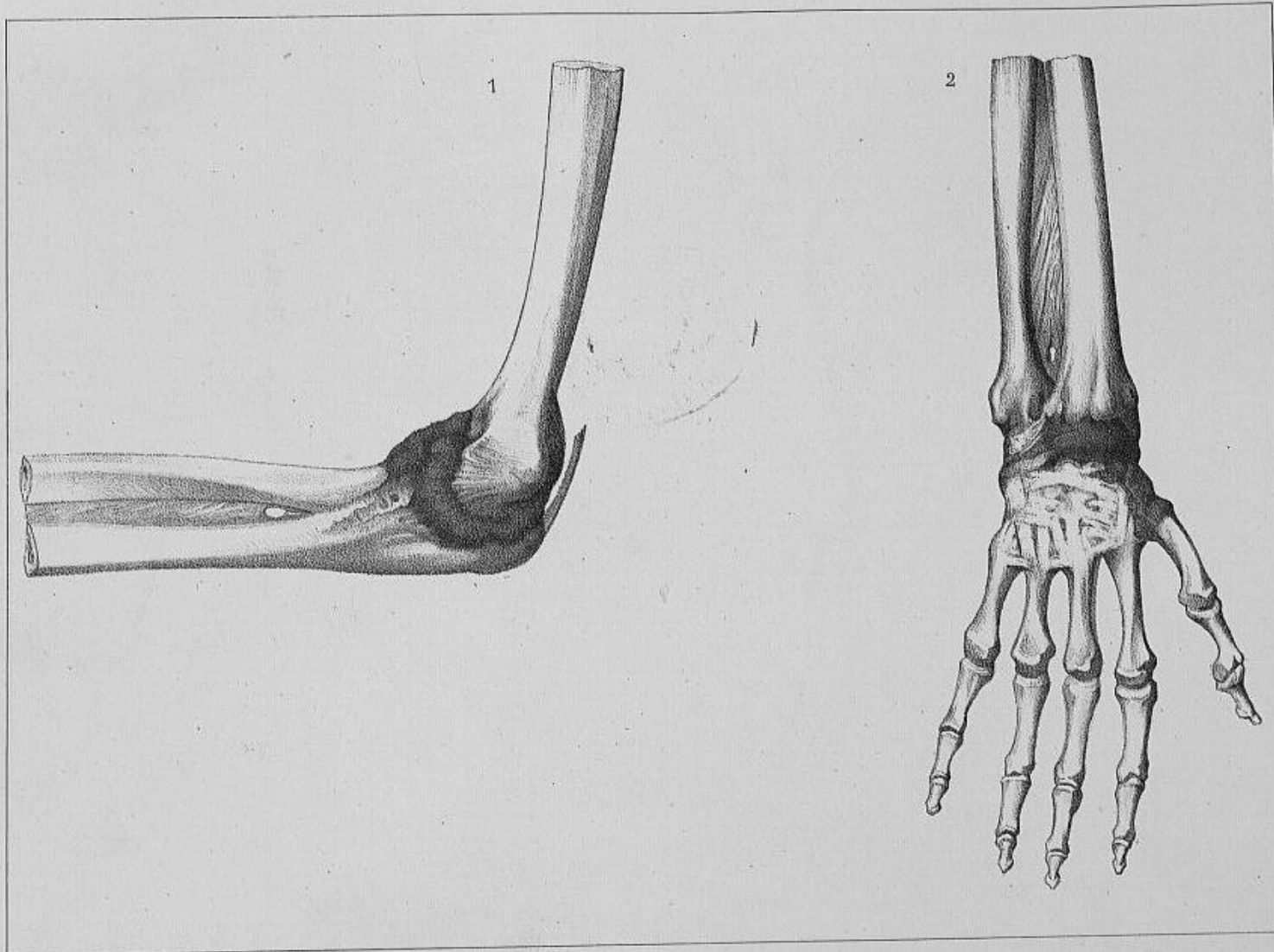
Imp. lith. de H. Suard, Lyon.

1. Coupe d'une articulation de la hanche dans laquelle on a pratiqué une injection forcée de matière coagulable.
2. Articulation du pied dans laquelle on a pratiqué la même injection.



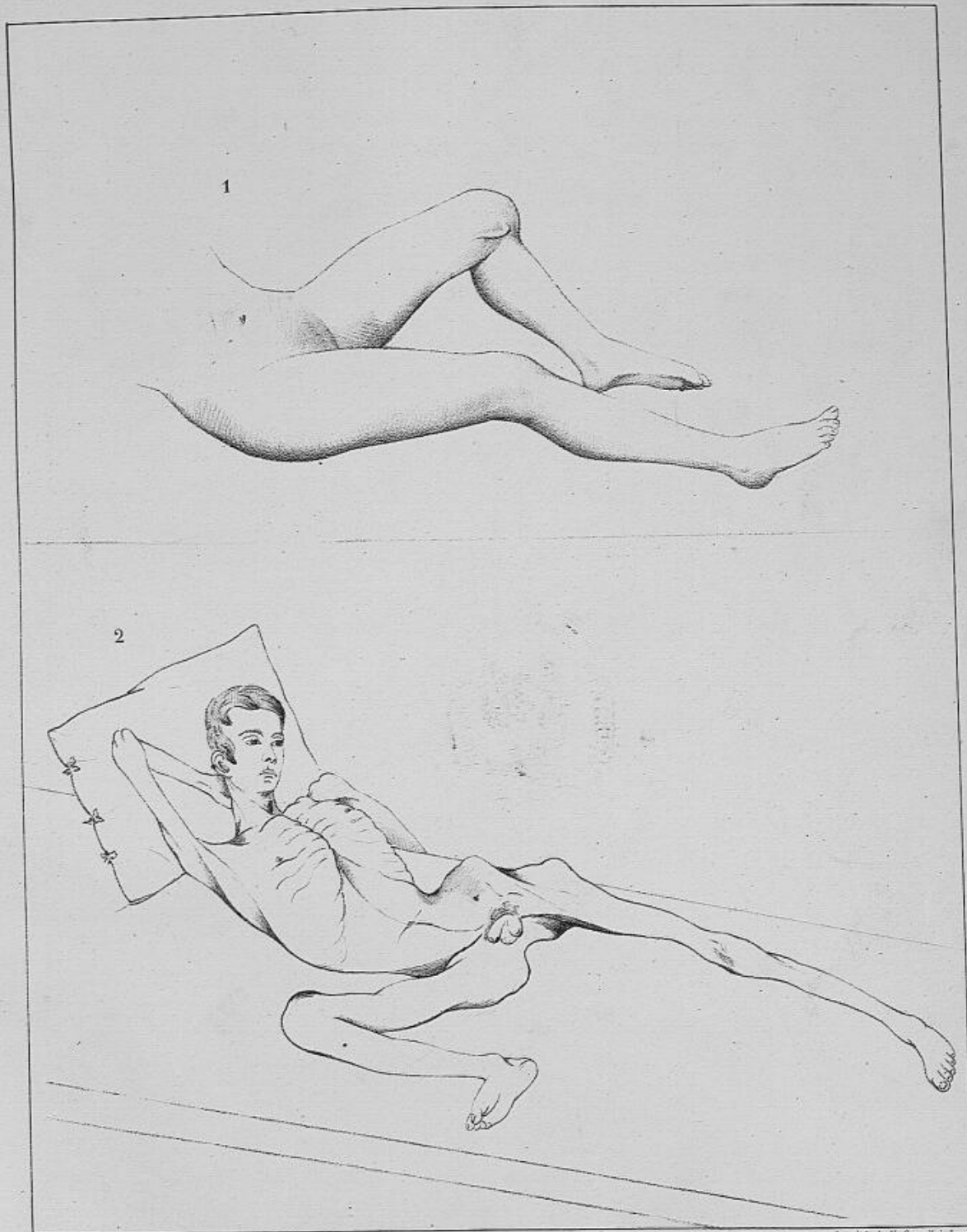
Imp. Fils de H. Storek, à Lyon.

1. *Articulation de l'épaule vue par derrière dans laquelle on a pratiqué une injection forcée de matière coagulable.*
2. *idem..... vue par devant.*



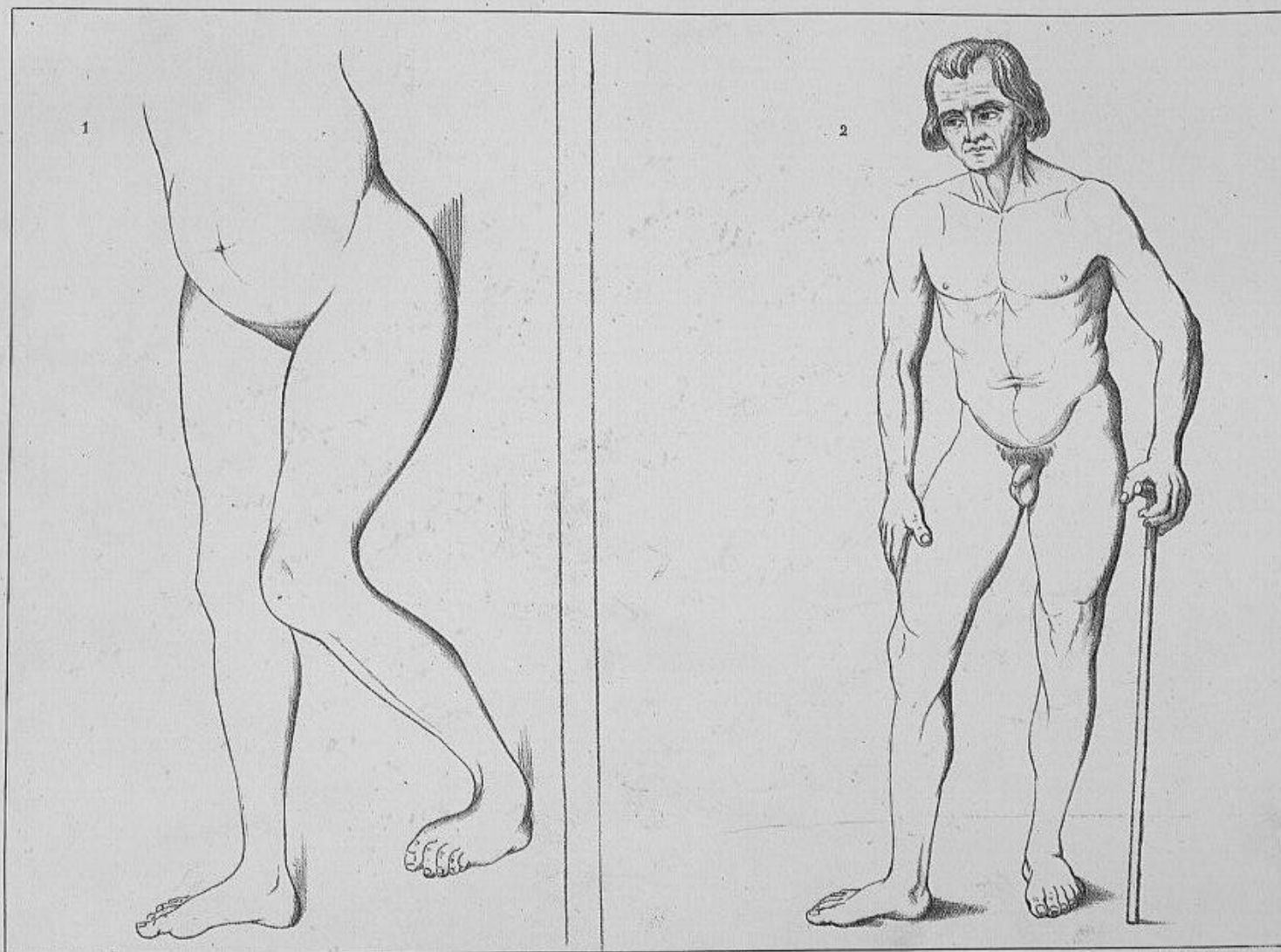
Lith. H. Borek à Paris

1. Articulation du coude dans laquelle on a pratiqué une injection forcée de matière coagulable.
2. Articulation du poignet dans laquelle on a pratiqué la même injection.



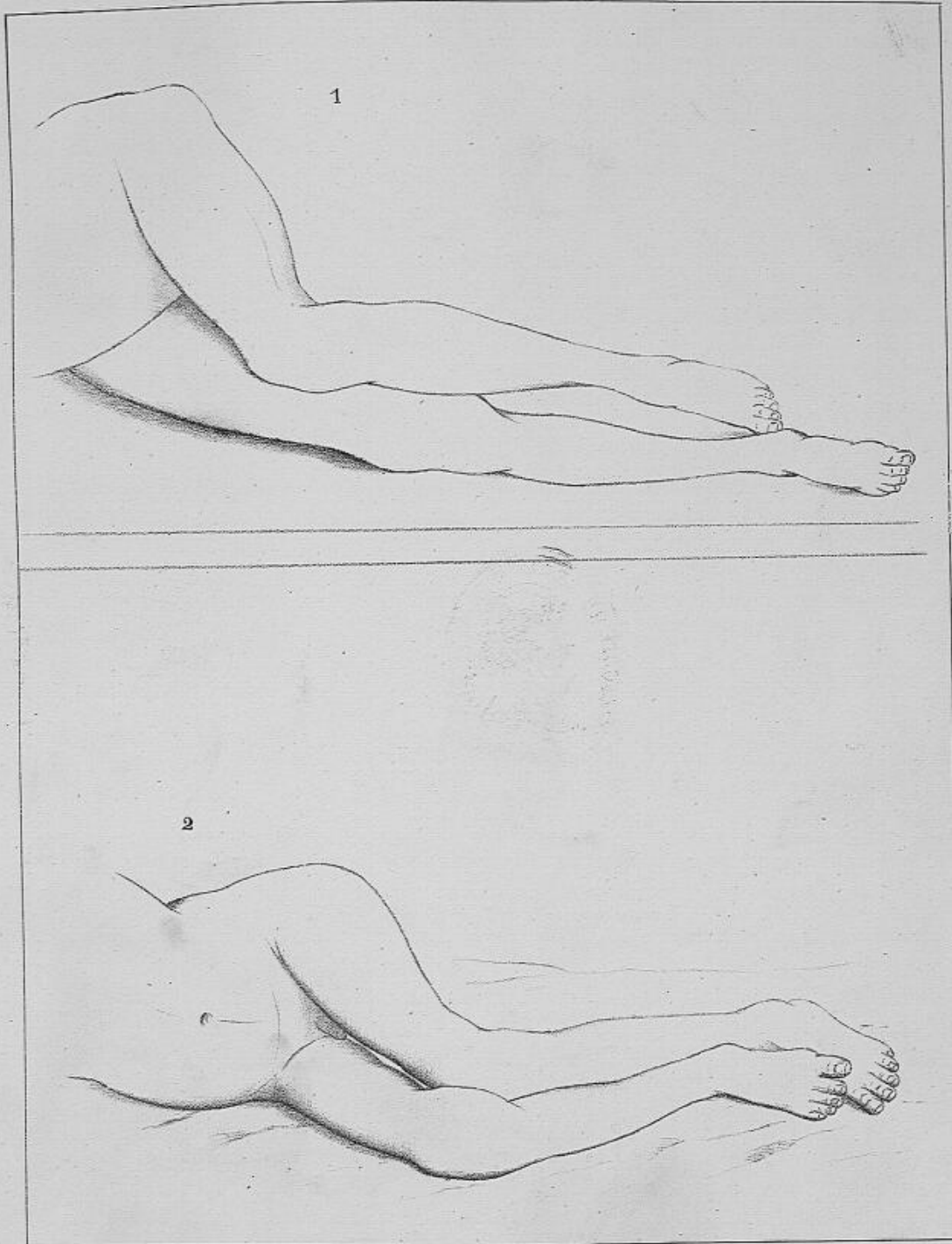
Imp. lith. de H. Storez, à Lyon

1. *Maladie du genou dans laquelle le membre inférieur repose sur la face externe du talon.*
2. *Maladie du genou dans laquelle le membre inférieur repose sur toute l'étendue de sa face externe.*



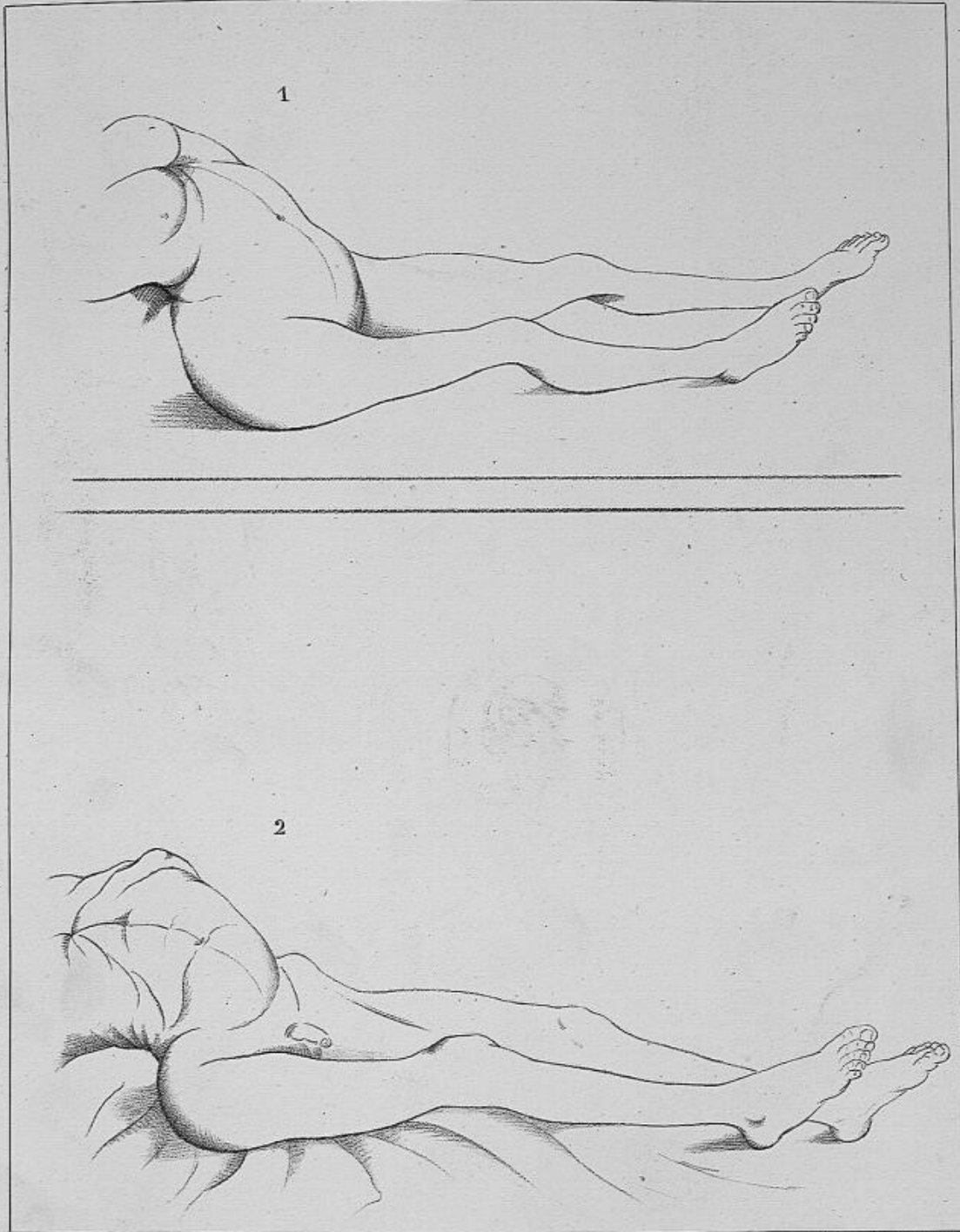
Imp. lith. de H. Storck, à Lyon.

1. *Maladies du genou dans laquelle le membre inférieur repose sur le bord interne du pied.*
2. *Maladie de la hanche droite dans laquelle la cuisse, allongée en apparence, est portée dans la flexion, l'abduction et la rotation en dehors.*



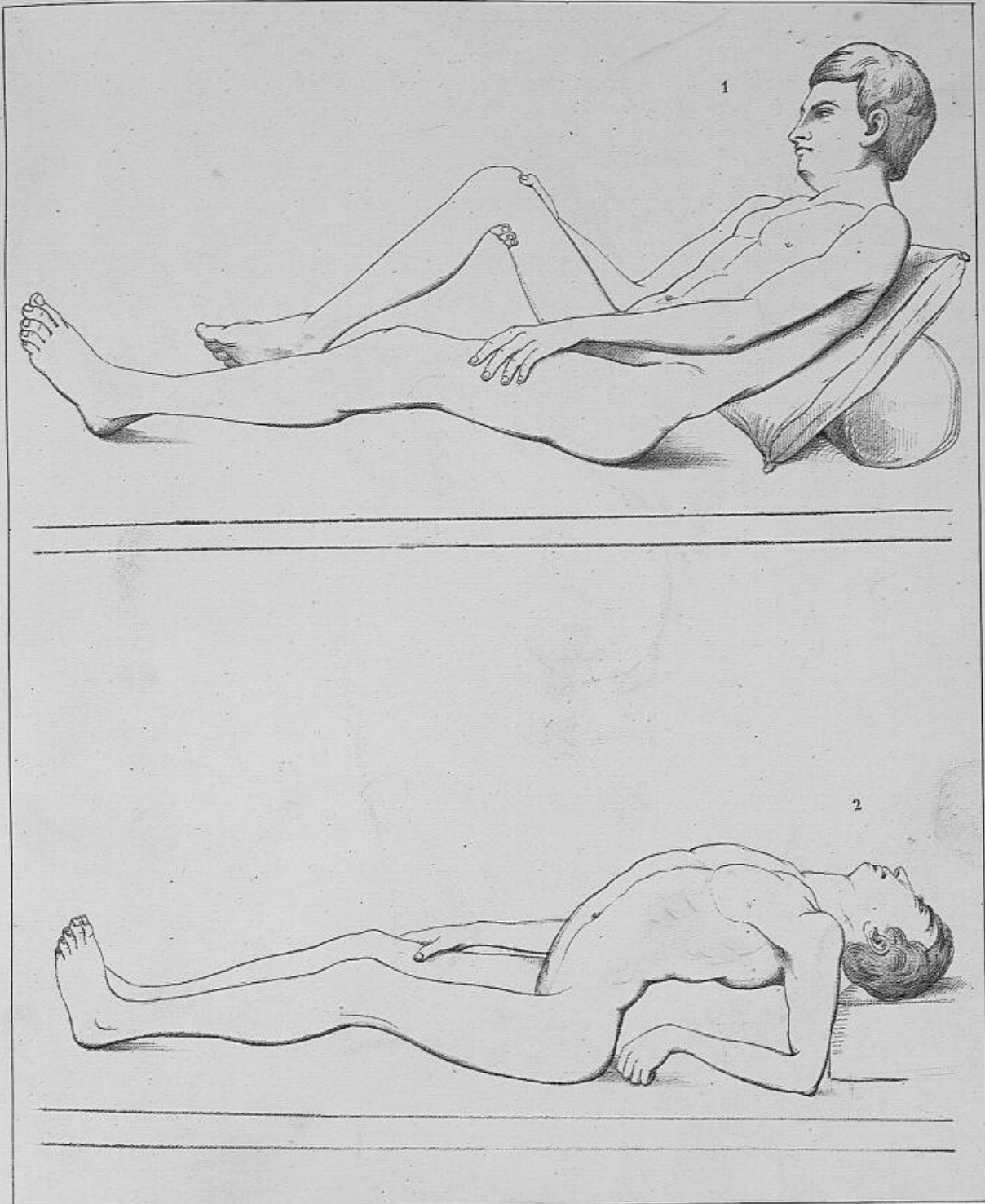
Imp. lith. de H. Sarrak, à Lyon.

1. *Maladie de la hanche gauche, avec luxation sur l'os des îles, dans laquelle la cuisse malade, maintenue dans la flexion, l'adduction et la rotation en dedans, repose sur la cuisse saine.*
2. *Maladie de la hanche gauche, sans luxation, dans laquelle la cuisse malade, également fléchie et portée dans l'adduction et la rotation en dedans, ne repose pas sur la cuisse saine.*



Imp. lith. de H. Storek, à Lyon.

1. *Maladie de la hanche droite avec raccourcissement, sans luxation, dans laquelle le membre inférieur est maintenu dans la flexion, l'adduction et la rotation en dedans.*
2. *Maladie de la hanche droite avec luxation sur l'os des îles, dans laquelle le membre inférieur est également maintenu dans la flexion, l'adduction et la rotation en dedans.*



Imp. No. 42. H. Storck, à Lyon.

1. *Ankylose à angle droit de la cuisse droite avec le bassin, dessinée pendant que le membre, malade et le tronc ne reposent pas sur le plan du lit.*
2. *Même ankylose dessinée pendant que les membres inférieurs et le tronc sont étendus autant que possible sur le plan du lit.*

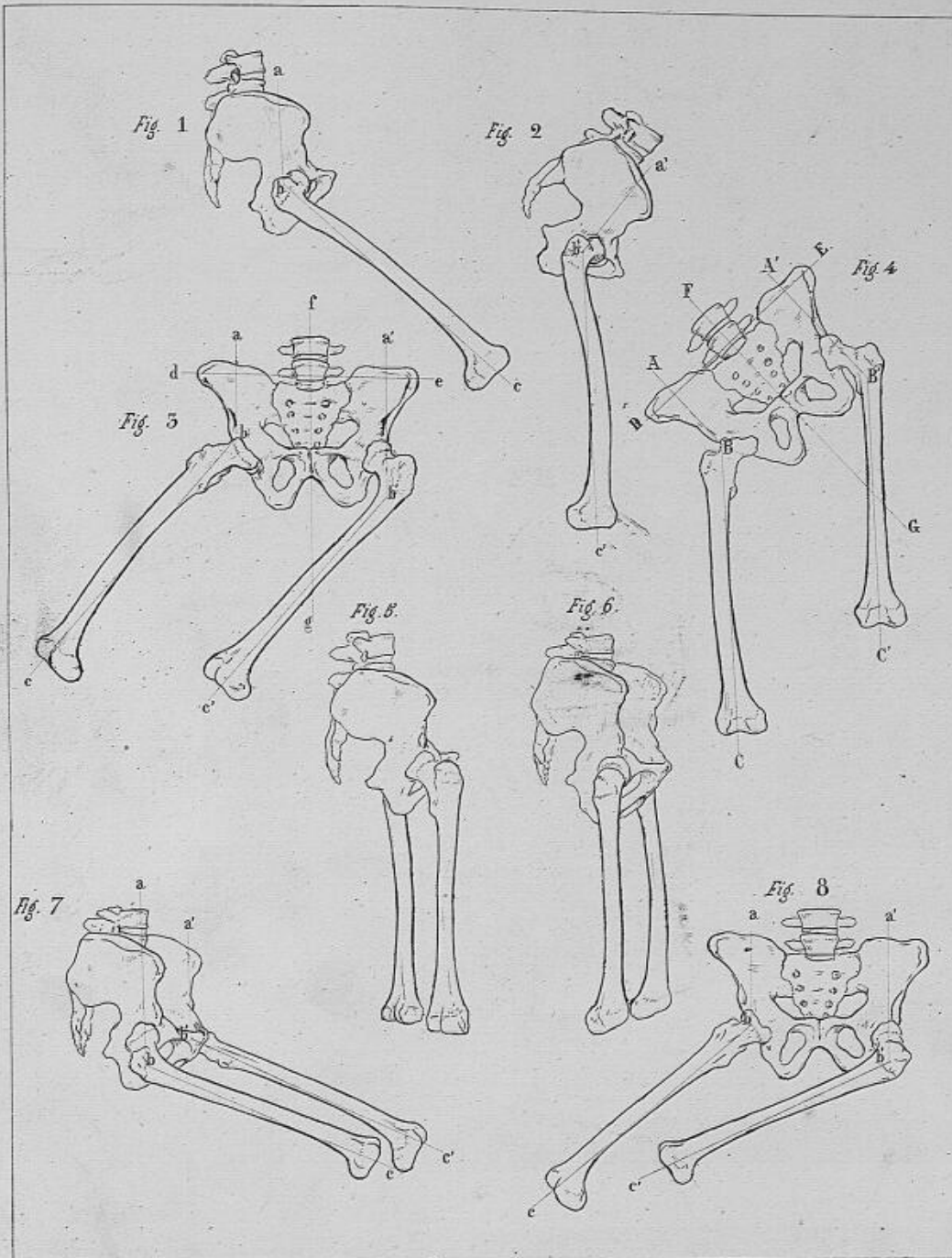


Fig. 1 Bassin sur lequel le fémur est fléchi.

2 Dessin n° 1 calqué en donnant au fémur une position verticale.

3 Bassin sur lequel les deux fémurs sont portés à droite.

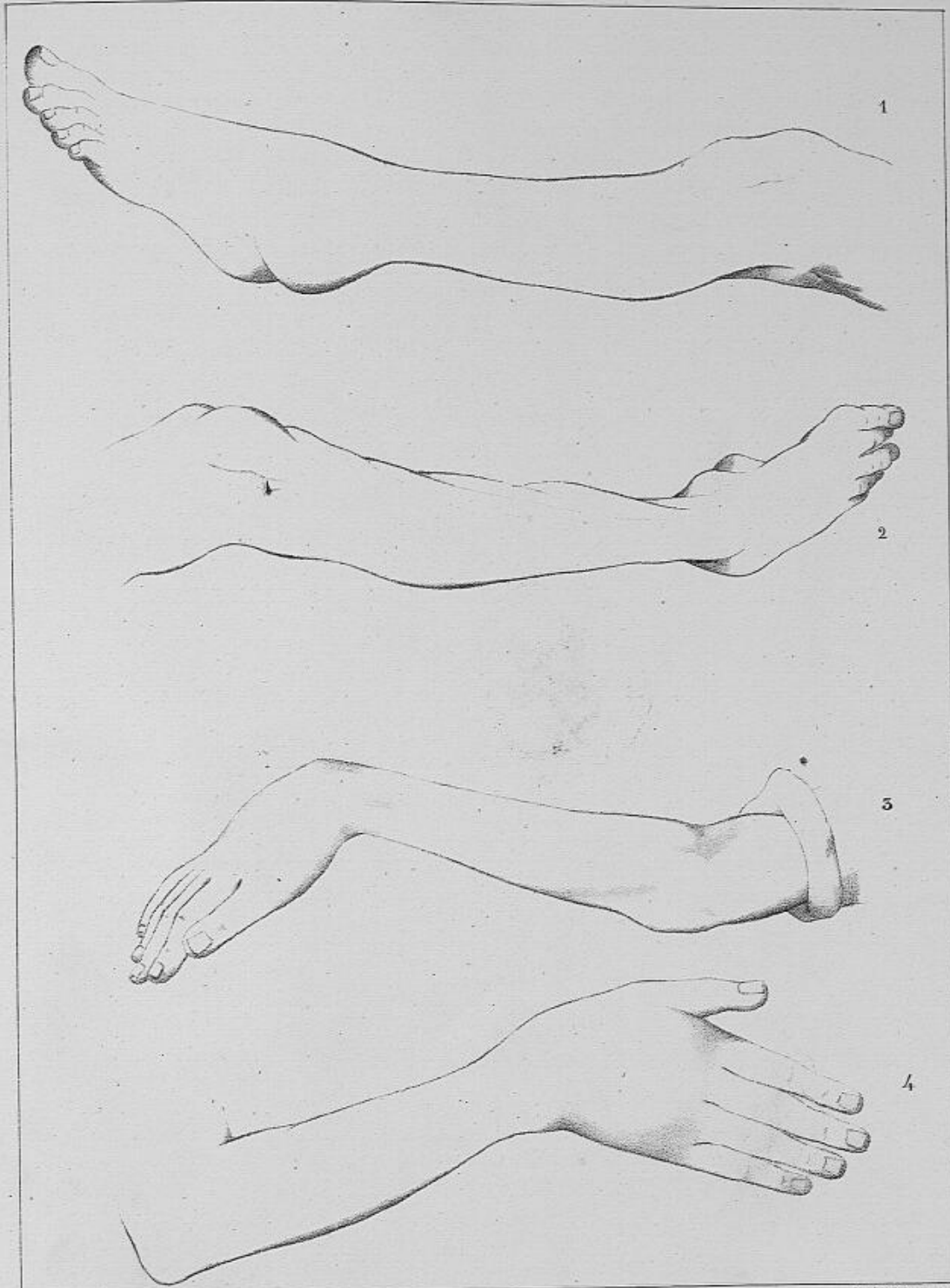
4 Dessin n° 3, calqué en donnant aux fémurs une position verticale.

5 Bassin dans lequel les 2 fémurs sont tournés de manière que leurs faces postérieures regardent en arrière du côté droit.

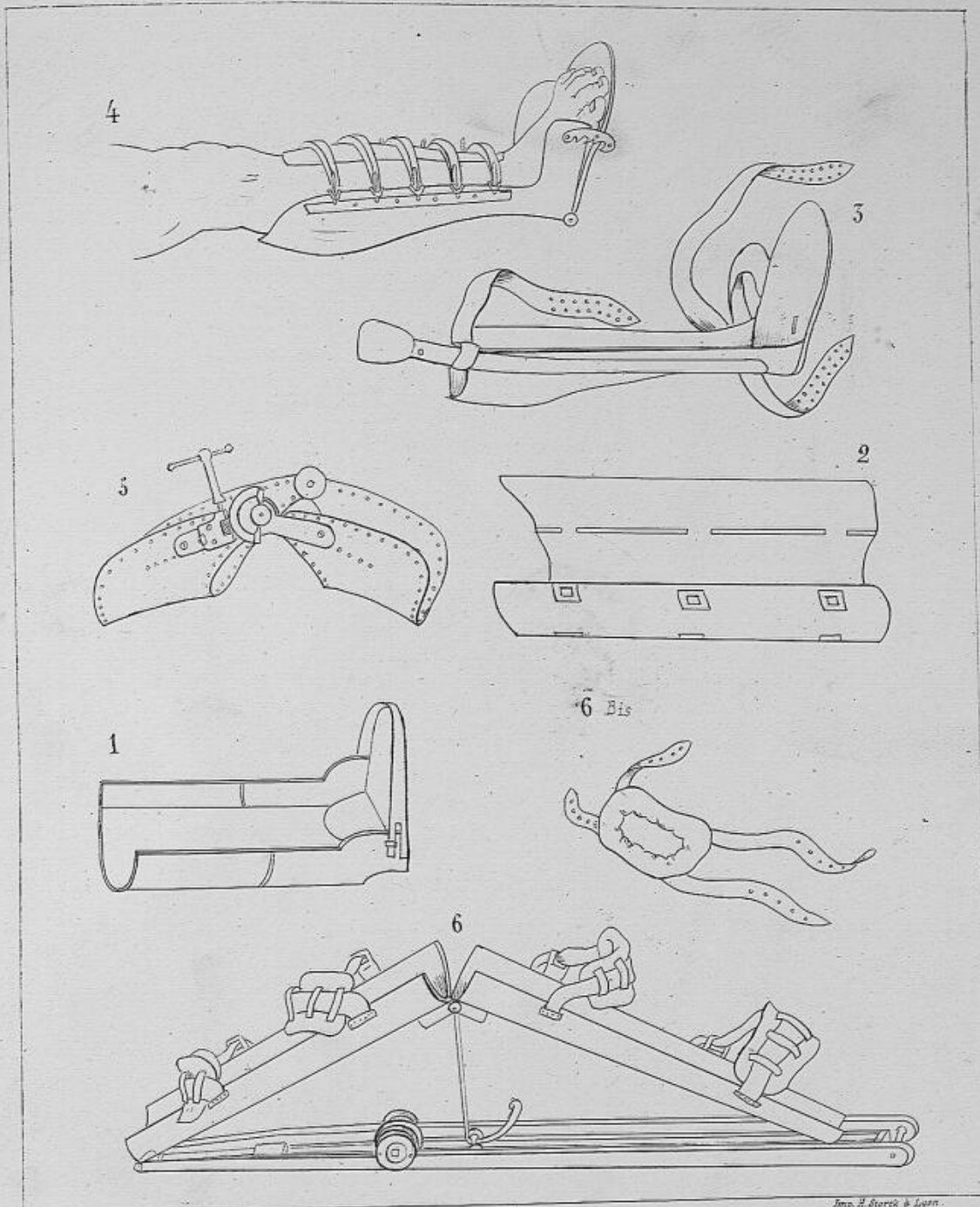
6 Dessin de la même pièce, fait sous un autre point de vue.

7 Bassin sur lequel les deux fémurs sont fléchis; le côté gauche du bassin étant plus antérieur que le droit, le fémur correspond paraît plus long.

8 Bassin sur lequel les deux fémurs sont portés à droite, le gauche étant plus incliné dans ce sens paraît plus court.



- Imp. Lith. H. Sauré, à Paris
1. *Maladie de l'articulation Tibio tarzienne dans laquelle le pied, reposant en arrière sur le talon, est fortement étendu sur la jambe.*
 2. *Maladie de l'articulation Tibio tarzienne dans laquelle le pied, reposant sur la face externe du talon, est renversé en dedans et étendu sur la jambe.*
 3. *Maladie de l'articulation du poignet dans laquelle la main est fléchie sur l'avant bras.*
 4. *Maladie du poignet dans laquelle la main est inclinée sur le côté cubital de l'avant bras.*



Imp. H. Storck à Lyon.

- Fig. 1. Gouttière en cuir d'Ambroise Paré.
 " 2 id de Heister.
 " 3 id en cuir de Wilson-Gavin.
 " 4 id en fer ballu de Ravaton.
 " 5 id articulée de Bouchet de Lyon, pour le redressement du genou.
 " 6 id articulée de Delpsch, pour le redressement du genou.
 " 6 Bis. Coussin destiné à fixer le genou dans la gouttière de Delpsch.

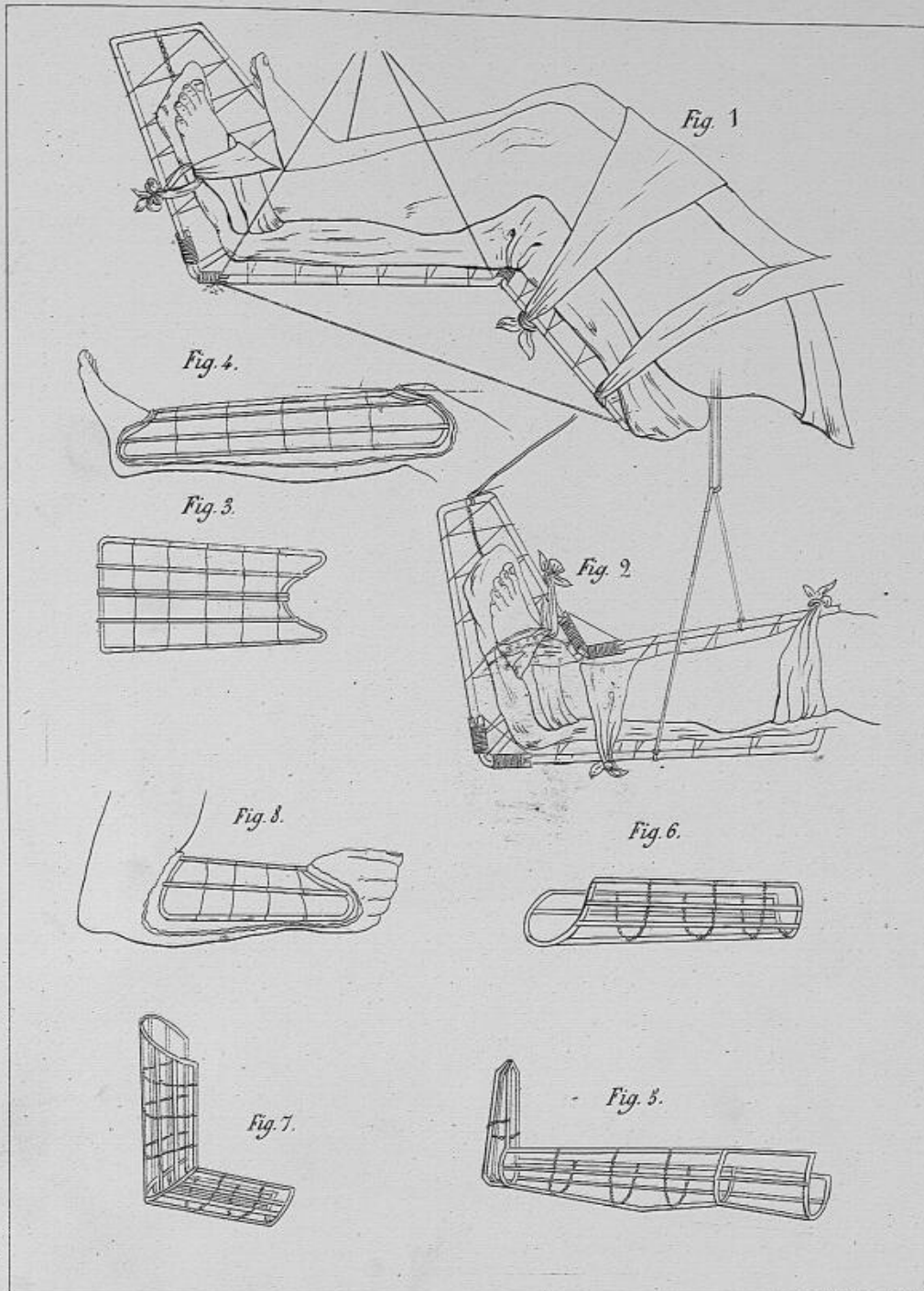
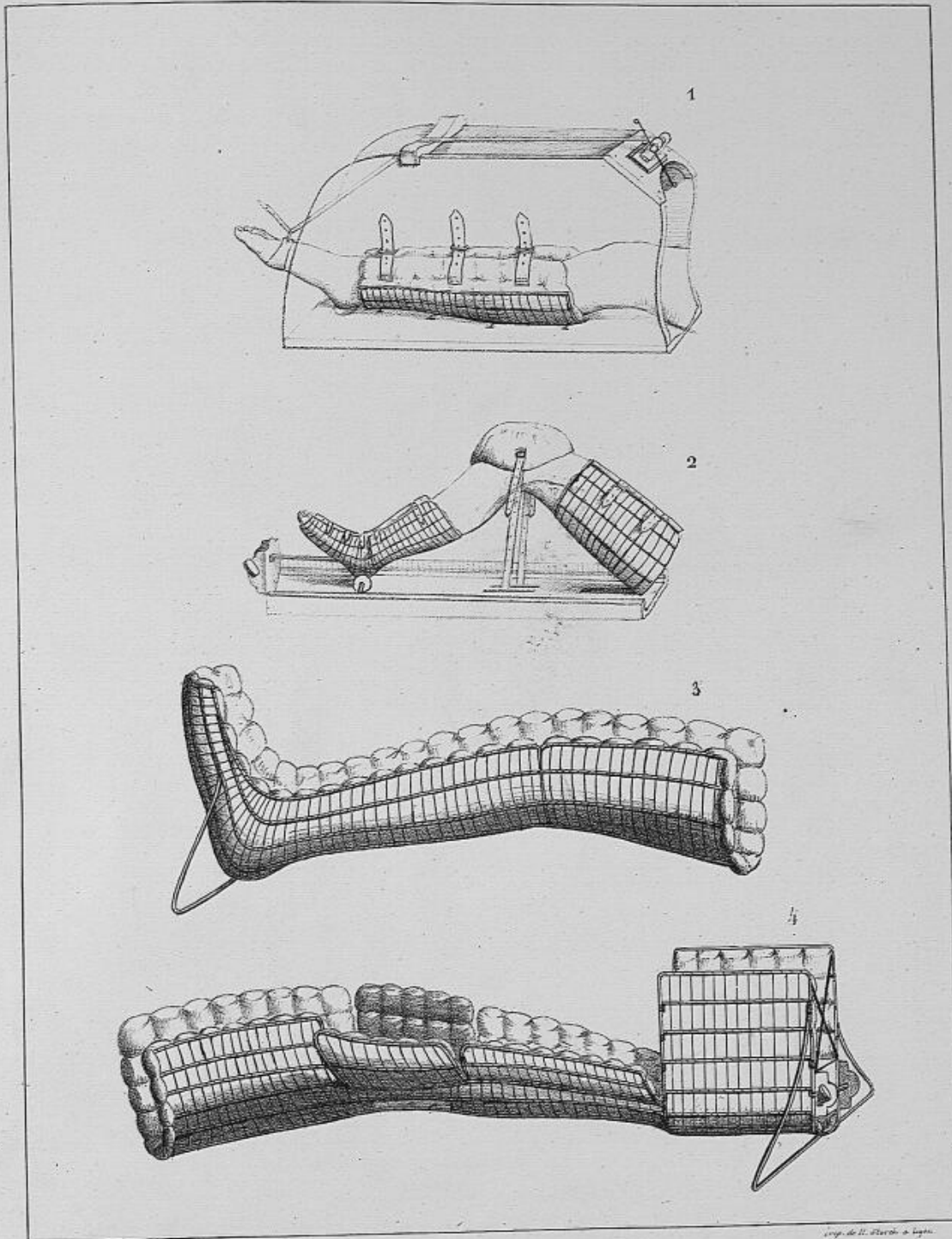
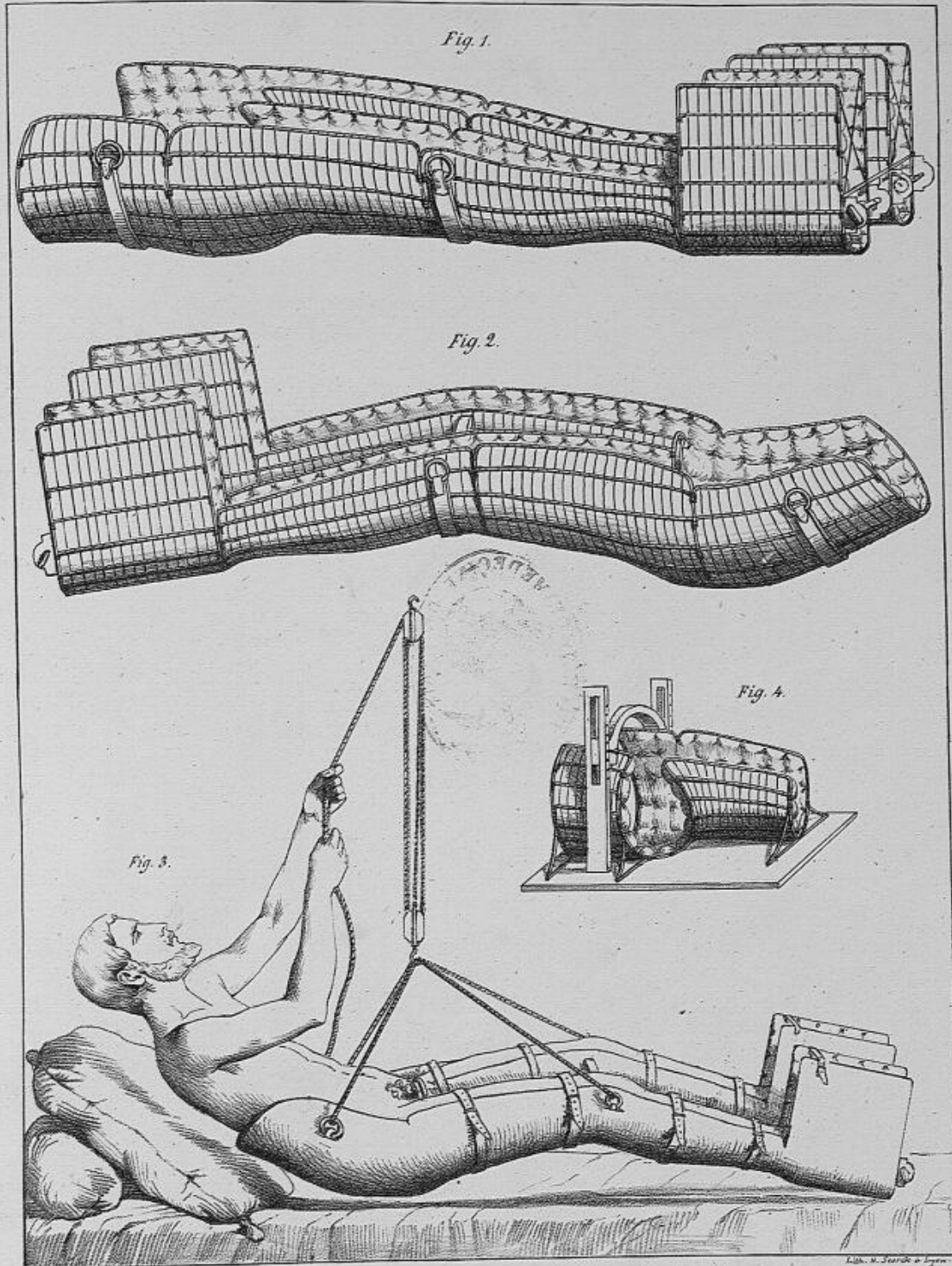


Fig 1 Planchette de M. Mayor, pour immobiliser les deux membres inférieurs.
 „ 2 id. pour suspendre et supporter le pied et la jambe.
 „ 3 id. destiné à être converti en gouttière pour l'avant-bras.
 „ 4 Coutière de M. Mayor, pour la partie antérieure de la jambe.
 „ 5 id. pour immobiliser le genou ou le pied.
 „ 6 id. pour la partie postérieure de la cuisse
 „ 7 id. pour immobiliser le coude
 „ 8 id. pour l'avant-bras et le poignet.

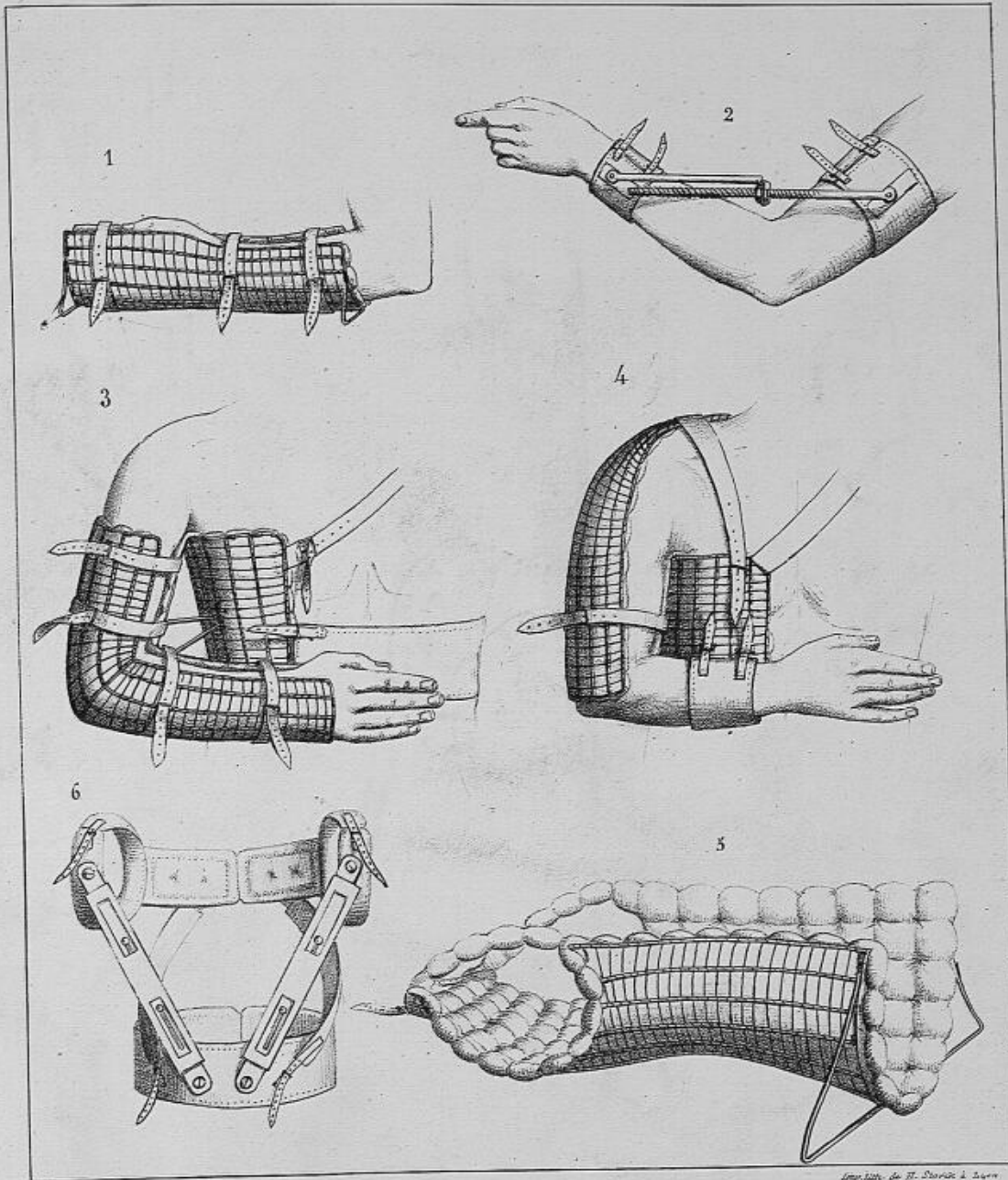
Lith. H. Koenig, Pl. de Filippi Lyon.



1. Appareil de l'auteur pour relever le pied fortement étendu.
2. Appareil pour redresser le genou fléchi.
3. Gouttière de l'auteur pour immobiliser le genou ou l'articulation du pied.
4. Autre gouttière de l'auteur pour exercer une traction continue sur le membre inférieur et permettre de panser les plaies du genou, tout en maintenant cette articulation immobile.



- 1^o Appareil de l'auteur destiné à immobiliser le bassin et les deux membres inférieurs dans la position étendue.
 2^o Même appareil très légèrement fléchi.
 3^o Malade dans l'appareil représenté fig. 2, se soulevant à l'aide d'un moufle placé au-dessus de son lit.
 4^o Appareil de l'auteur, destiné à fixer le bassin, lorsqu'on veut imprimer des mouvements à la cuisse droite.



1. Gouttière de l'auteur pour immobiliser le poignet dans la position moyenne entre la pronation et la supination.
 2. Appareil de Mallet modifié pour étendre ou fléchir le coude.
 3. Appareil de l'auteur pour immobiliser le coude.
 4. idem..... pour immobiliser l'épaule :
 5. idem..... pour immobiliser la colonne vertébrale, lorsque le malade est couché
 6. idem..... pour immobiliser la colonne vertébrale, lorsque le malade est debout.

Imp. 1870. de H. Bouché à Lyon