

Bibliothèque numérique

medic@

**Steensen, Niels / Sténon, Nicolas. -
Obsevationes anatoicae spectantes
ova viviparorum**

*In : Thomae Bartholini Acta
medica et philosophica
hafniensia, 1675, Ann. 1673, p.
210-218*

Cote : 6459



(c) Bibliothèque interuniversitaire de médecine (Paris)
Adresse permanente : http://www.bium.univ-paris5.fr/hist/med/medica/cote?06459x1675x210_218

Observationes Anatomicæ spectantes ova
viviparorum.

D. Nicolai Stenonis,

Quo magis confirmentur & illustrentur amicorum observationes de productione animalium ex ovo, quæ mihi circa eandem veritatem divina monstravit liberalitas, illorum laboribus addam ex variorum animalium sectionibus seligendo, quæ ad ova viviparorum pertinent. Ovi autem nomine intelligo non modo rotundas vesiculas humore plenas testiculorum magnam partem constituentes, sed & chorion cum omnibus suis contentis. Uter plerumque terminis solitis per testiculos foemellarum ovaria, per tubas cornuaque & uteros oviductus intelligendo, ovaria s. testiculi dant ovis principium, oviductus autem seu uteri vel cornua cum tubis dant quicquid requiritur ad perfectum incrementum foetus.

In utero vaccæ.

Cotyledonum binæ sunt partes glandulosæ carnis speciem præ se ferentes; altera adhæret chorio & innumeris apicibus obtusis, quasi totidem radicibus, inseritur alteri cotyledonum parti, quæ membranæ uteri adhærens albicantem succum emittit, si comprimatur: a membranis uteri poterit commodissimè separari substantia glandulosa, nisi quæ vasa recipit, quorum dissectorum rubentia puncta testantur ea esse sanguinea.

Intra chorion allantoides utrinque in cornua protendebatur, quorum alterum altero duplo longius; extracta inde aqua insipida & alba brevi sedimentum album deposuit.

Mul.



Multæ rotundæ quasi vesiculæ in amnio conspiciuntur, aqua illius copiosissima, subsalsa & aliquantulum viridis.

In foetu arteriæ umbilicales iliacis, unde exeunt, erant multò ampliores; vena umbilicalis extra umbilicū bifida; lien satis elegans, oblongus, ingrior, ventriculus distentus humore perlucido; pulmones, licet densi, flatu tamē patiebantur serariorum reddi; dissecto abdomine sanguis copiosus effluxit.

In secundo vacca utero.

Testiculi variis vesiculis erant pleni, quæ flavam continebant aquam; Extracto cum omnibus involucris foetu, amnion ita separavi, ut & omnem suum in se contineret humorem, & allantoidis humor non diffunderet; amnion in superficie plurimas quasi albas glandulas aut cavernulas hinc inde dispersas habebat, intra se verò continebat humorem subsalsum.

Amnii interior superficies plena albis solidiusculis apicibus satis exstantibus, quorum singuli manifesta sanguinea vasa excipiunt, frequentiores circa umbilicum videntur; in confinio amnii cum cute quasi annulus quidam conspicitur.

In choroide præter majores glandulas cotyledonum alteram partem constituentes, per totam tunicam exteriori disperguntur parvæ glandulæ, quæ resolvuntur in partes minimas subtilissimæ arenæ similes, sed admodum copiosas; videbantur filamenta quædam ad singula pertingere, sine dubio vasorum sanguineorum capillares angustiae, credamne in uteri tunica interiore reperiri his respondentes alias glandulas ut in cotyledonibus observatur? Sane in uteri interiore superficie plurima granula flava aderant, multa etiam rubentia vasa, sed & ibidem sub tunica conglomeratis glandulis similia corpuscula observata non pauca.

Dd 2

Cir.

Circa extrema allantoidis est quasi nodus quidam extra chorion propendens.

In abdomine foetus sanguis copiosus extra vasa effusus; hepar quasi undiq; arrosus. Vesicula bilis alba, alba & ipsa bilis, nihilominus amara.

Spinalis medulla circa lumbos & circa collum crassior, medio tractu tenuior.

In tertio vacca utero.

In vagina materia admodum lenta ut & in collo observabatur, similis albumini ovorum, quando aliquot a coepto incubitu diebus tenacius evasit; foetus alterum cornu occupaverat, in altero nihil erat praeter allantoidis cum chorio continuationem fere ad extrema continuatam, in qua humor albus & turbidus erat. vesiculae aquosae in testibus conspiciebantur: binæ aliae adhærebant patulo tubarum in uterum ductui; inflata vesica urinaria intumuit allantoides.

In quarto vacca utero.

Foetus canem mediocrem æqvabat; majorum cotyledonum diameter quatuor digitos longa erat, in quarum portionibus adhærentibus utero hiatus insignes manebant extrahentis radicibus portionum chorio adhærentium; licet radicibus color ad rubedinem vergeret ob sanguinea vasa in iis contenta, sine sanguine tamen effusione extrahebantur: unde patet sanguinea vasa matris non continuari cum vasibus sanguineis foetus; in ipso foetu dissecto bilis sapor non amarus, color loturæ carniū similis.

In quinto vacca utero.

Chorium non modo cornua suis extremitatibus implebat, sed etiam filum longiusculum utrinq; quasi per totam tubam extensum habebat cum materia albicante in globulum concreta. Videbatur praeter humorem amnii & allantoidis tertius adesse peculiari membranæ inclusus. In

In superficie chorii exteriori conspiciantur maculae albae, ac si crustae quaedam essent, quae utero adhaesissent.

Cocto utero non cotyledones tantum sed etiam tota interior uteri superficiem porosa erat, forsitan cotyledones inter & reliquam uteri superficiem haec differentia est, quod copiosior in illis exudans materia sensim majorem parenchymatis molem colligendo tubercula producat, extra illas parcius reliquam superficiem tantum crustam obducit.

Fibrarum motricium carnes in substantia uteri saepius se interfecant, in quibus, praeter triplicem ductum, nihil ordinatum potui determinare; feruntur versus testiculos, alas, cornua, tubam, multae etiam videntur in membranam ejus exteriorem terminare.


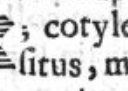
Tubae orificium testiculo obversum simile est ostio oviductus in avibus, quod ovarium respicit; fibrae carnae extra tubarum angustias exporrectae, undique sese diffundunt, nec tamen omnes ad orificii expansi extimam oram pertinent.

Coctis testicalis examinavi ova, quae plura uni, pauciora alteri erant, omnia albuminis more concreta. ubi ova pauciora reperiuntur multae particulae aderant vivido rubore lucentes & substantia quaedam, sic satis magna, flavescens per cujus medium usque, ad superficiem testiculi filamentum instar vasis excretorii ferebatur, in cujus extremo apice punctum, foraminis instar, conspiciatur.

In utero ovis.

Praeter protuberantias nihil aderat, quae dissectae vasa ostendebant manifesta; erant autem protuberantiae undique membrana tectae, in media planitie protuberantiarum videbatur quasi rubedo quaedam sed humoris nulla notatu digna copia.

In alio utero ovis.

Cervix uteri admodum angusta, & variis parvulis eminentiis hinc inde aspera styloq; in via; chorii extima superficies, variis albis quasi lineolis picta, quæ licet multis in locis admodum irregulares essent, in aliis nihilominus secundum longitudinem ductæ, quasi rotunda quædam spatia suis interstitiis includere videbantur, ; cotyledonum magnus erat numerus, nec certus  situs, medio loco adhærebant illis vasa chorii: premento eas in confinio uteri ex alveolis utero adhærentibus prodire integræ glandulæ chorio annexæ, quibus similis substantia in ipsi alveolis reperiebatur.


Inde suspensa manu chorii separationem aggressus sum, quæ & feliciter successit, licet amnion a cotyledonum centro aliquanto difficilius secederet; in allantoidæ vasa quædam subtilissima agnovi: aqua allantoidis erat fere insipida, amnii tantillum subsalsa. Dissecto fœtu ex abdomine aqua efflavit, lien parvulus & fere rotundus, vesicula bilis adhærebat hepatis, cui incumbibat alia tenuissima vesicula hinc inde agitabilis, in vesicula utraq; dissecto humor albus erat & ad sensum vix amarus. In ventriculo aqua erat limpida & vix sapiens falsedinem, in intestinis tenuioribus viridis color observabatur, in crassioribus excrementa fordida.

In tertio utero ovis.

Manifesto septo intermedio dividitur uterus in duas partes. in extracto chorio cotyledones ultra centenas numeravi; fœtus tres communi chorio tegebantur, amnio autem & allantoidæ erant ab invicem distincti, ex illis unum aperui & inflata vesica urinæ patere viam in propriam allantoidem ostendi; ex fœtibus unus niger erat ob punctula manifesta pilorum nigrorum exitum sibi e cute parantium, erant

erant & barbati jam tum omnes, bili nulla notatu digna amarities.

In cane sponte mortua.

Plures in sinistro ingvine tumores erant, ubi dissecta cute patuit esse sub fine musculi obliqui interni factā dilatationē peritonæi, instar sacci, ad pugni magnitudinem, ita tamen ut videretur appendiculam quādam habere secundum processum peritonæi hujus figuræ. Partem tumoris minimam intestini portio constituebat, maximam uteri cornu sinisterum cum membrana plurima pingvedine intertextis, quæ membranæ singularis erant figuræ.  Etiam in dextro latere conspiciebatur tuberculum, quod dissectum, membranosa uteri ligamenta continebat naturali omnia colore; sinistri vero tumoris exteriora & interiora multis in locis gangrænā corrupta erant.

A testibus uteri usque ad infimam costam videbatur ascendere quasi musculus longus & rectus, cujus separationem a subjectis partibus cum molirer, diaphragma simul separavi; elegantissimum vas nescio cujus generis a diaphragmate, recta eo descendebat & in ramulos dividebatur.

In utero cuniculi viventis.

Vidi uteri motum; quo se distendebat, contrahebat, longior fiebat, etiam si mihi fueram visus impedivisse sanguinis in illas partes influxum per ligaturam aortæ circa spinæ medium; vidi etiam moveri cornua, sed maximè mirabar prope vesicam fibras ad sensum manifestè moveri, quæ nec cornuum erant, nec uteri, sed velut quædam ligamenta.

In alio cuniculi utero.

Præter plures in testiculorum substantia vesiculas humore aqvofo plenas, tres aliæ vesiculæ communi membrana

te-

testæ adstabant alterius tubæ orificio, cui similis una tantum circa alterius tubæ orificium reperiebatur; ipsæ tubæ apertæ admodum & expansæ.

In urfa.

Testiculi constant plurimis granulis albicantibus instar ovarii piscium, tubarum extrema expansa illos adeo undiq; includunt, ut parvulum duntaxat foramen inde abdomen pateat quo dilatato sponte elabuntur testiculi.

In Erinaceo.

Versus tubas uteri fibrarum motricium duo genera feruntur, unum habens extremitatem oppositam superius sub rene, an in prima costa an tantum in peritonæo dubium. alterum habens extremitatem oppositam inferius versus inguina; hoc ligamenti rotundi nomine venit: hujus extremitas tubæ continuata videtur fibras suas dispergere per totum cornu usq; ad concursum ejus cum cornu opposito; fibræ superiores versus extrema cornuum videntur in nodum album colligi, a quo nodo exeunt fibræ eleganter dispersæ versus sanguinei vasis ductum arcuatum ova sustentem. An hæ fibræ continentur cum fibris motricibus tubarum incertum est, possunt vel simul agere & sic tubam veluti tensam tenere, vel seorsim, & sic modo sursum modo deorsum trahere. Moventur in conceptione an in partu an extra illa tempora, an in omnibus illis temporibus? Circa extrema cornuum vesicula conspicitur, intra quam ex altera parte ova ex altera ductus cartilagineus conspicitur in circulum, non tamen clausum, inflexus; ubi haut circulus, ostiolum est: e vesicula in abdomen in vicinia ostioli aperit se tuba intra vesiculam, cui adstat tuberculum album elegans, forte impediens ovorum dilapsum extra vesiculam in abdomen, quo facilius tubas subintrent; ova omnia ordine disposita sunt circa vas sanguineum in gyrum ductum, cui adhærent
libe.

liberè per vascula ut in ovariiis avium. Plura hic sanguinea vasa ad tubas, cornua & uterum quàm ad ovarium ferebantur; quod ideo contingit, quia plus materiæ ovo accedit in illis locis, quàm dum ovario adhæret.

Sub fibris cutim admirando artificio moventibus sita ubera regionem pectoris & abdominis utrinque occupant, in quolibet latere unum corpus glandulosum constituentia, licet papillarum quinque paria forment.

Inter fibras musculosas cutis & reliquos musculos ut & inter conglomeratas lacteas plures glandulæ conglomeratæ aderant, una rubescens sub lacteis in pectore.

Mirabar vesicam urinariam adeo tumidam ut ovo gallinæ major sursum egerit intestina & vesiculæ fellis proxima tincturam inde viridem traxerit, cum tamen a morte levi pressione omnis urina efflueret.

In lepore.

Gemina testiculorum erat substantia, grisea utraq; sed obscurior altera, altera magis ad album vergens: in hac multæ rotundæ maculæ conspiciebantur iis simillimæ, quæ in gallinis in basi ovarii constituunt ovorum primordia. Tubæ apertæ testiculis incumbabant.

In Salamandra.

Ovarium utrinque unum ovis plenum, cui adhærebat corpus oblongum flavescens, oviductus itidem cuilibet lateri suus, qui neutra extremitate jungebantur; erant in eis ova humore quodam obducta.

In testudine.

Ova plurima membranæ cujusdam limbo adhærebant, quorum minima erant alba, media ex albo flavescabant, maxima croceo colore fulgebant: in singulis ovis membrana calicis more illa continens rotundo spatio hiabat, quæ alias in gallinis lineam oblongam vasis vacuum relinquit.

Ee

ovarii

ovariorum membrana utrinque; adiacebat venæ cavæ corpus albicans.

Oviductus gemini in commune ostium externum confluentes: in quolibet oviductu hærebant duo ova cortice albo & jam tum duro obducta.

In mulieribus.

Prima in qua testiculos me dissectuisse memini, dicebatur quinquagenaria, ubi multæ intra testiculos vesiculæ continebatur: ipsa cervix uteri pressa serosum humorum exsudabat. In ligamento uteri rotundo videbantur fibræ motricibus similes versus os pubis abire. In duabus aliis itidem vetulis hæc peculiaris mihi visa sunt; in altera testiculi, præter quædam granula calculosa duos veros calculos continebant, rotundum alterum, sed minutum, alterum majorem, sed pluribus tuberculis inæqualem; in altera, præter cætera solita, unum aderat calculo tuberoso prioris simile non substantia, ut pote quæ naturalis erat, sed figura.

In juniore muliere & multa erant ova, & rotunda, nec ejusdem magnitudinis omnia, omnia tamen difficilia separatu propter soliditatem substantiæ, quæ continebantur. In alia ligamentum uteri rotundum accuratius examinans inveni vasa sanguinea, nervos & fibras carnosas uteri substantiæ continuatas. Tubæ extrema laciniata scatent sanguineis vasibus per longitudinem excurrentibus ferè ut in branchiis piscium. Intra tubas fibræ per longitudinem excurrunt; flatus ex tuba in uterum apertum transitum invenit.

LXXXIX. In