

*Bibliothèque numérique*

**medic @**


**Haren Noman, Dirk van. Casuistique  
et diagnostic photographique des  
maladies de la peau**


*Haarlem : de erven F. Bohn, 1900.*

*Cote : 8679*


8 6 7 9

0 1 2 3 4 5 6 7 8 9 10












CASUISTIQUE ET DIAGNOSTIC PHOTOGRAPHIQUE  
DES  
MALADIES DE LA PEAU.





CASUISTIQUE ET DIAGNOSTIC  
PHOTOGRAPHIQUE

DES

MALADIES DE LA PEAU,

PAR

le Dr. D. VAN HAREN NOMAN,

Professeur e. o. de clinique dermatologique et syphiligraphique  
à la Faculté de médecine d'Amsterdam.



8679

8679

---

HAARLEM,  
DE ERVEN F. BOHN.  
1900.

LEIPSIC et VIENNE,  
FRANS DEUTICKE.

PARIS,  
G. MASSON.

NEW-YORK,  
WILLIAM WOOD & COMPANY.

CASISTIQUE ET DIAGNOSTIC  
PHOTOGRAPHIQUE

MALADIES DE LA PEAU



Dr. D. VAN HAREN ROMAN

Amsterdam, 1911

MADE IN THE NETHERLANDS

## P R É F A C E.

---

Nous regrettons que la préface n'ait pu être écrite par le regretté Professeur Dr. D. VAN HAREN NOMAN, qui est mort lorsque la moitié de cet ouvrage avait paru.

Nous avons cru faire hommage à la mémoire de son nom en terminant son oeuvre autant que possible conforme à ses intentions et nous espérons avoir réussi.

*Amsterdam*, Sept. 1900.

S. MENDES DA COSTA.

J. SPRUIJT LANDSKROON.

---



# INDEX.

- I. Comedo, Acne vulgaris.  
II. Milium.  
III. Rosacea, Molluscum sebaceum.  
IV. Erythema exsudativum multiforme.  
V. { Erythema exsudativum multiforme.  
Erythema nodosum.  
VI. Urticaria.  
VII. Herpes facialis et genitalis.  
VIII. Herpes zoster lumbo-femoralis.  
IX. Herpes zoster.  
X. Gangraena cutis acuta multiplex.  
XI. Psoriasis vulgaris nummularis et figurata.  
XII. { Psoriasis vulgaris guttata et nummularis.  
Psoriasis vulgaris serpiginosa.  
XIII. Psoriasis vulgaris universalis.  
XIV. Psoriasis vulgaris annularis et gyrata.  
XV. Lichen ruber.  
XVI. Lichen ruber.  
XVII. Pityriasis pilaris.  
XVIII. Eczema acutum vesiculosum.  
XIX. Eczema acutum squamosum.  
XX. { Eczema squamosum universale.  
Eczema chronicum squamosum et crustosum.  
XXI. Eczema seborrhoicum.  
XXII. Prurigo.  
XXIII. Sycosis.  
XXIV. Impetigo contagiosa.  
XXV. Ecthyma.  
XXVI. Pemphigus vulgaris.  
XXVII. Pemphigus foliaceus, Pityriasis rubra.  
XXVIII. Pemphigus vegetans.  
XXIX. Purpura.  
XXX. Chloasma.  
XXXI. Ephelides.  
XXXII. Leucodermia.  
XXXIII. Lichen pilaris.  
XXXIV. Verrucae, Condylomata acuminata.  
XXXV. Onychogryphosis, Cornu cutaneum.  
XXXVI. Alopecia pityrodes, Alopecia areata.  
XXXVII. Ichthyosis.  
XXXVIII. Ichthyosis.  
XXXIX. Naevus verrucosus.  
XL. Pachydermia.  
XLI. Pachydermia.  
XLII. Keloid.  
XLIII. Fibroma molluscum.  
XLIV. Fibroma molluscum, Sarcoma.  
XLV. Epithelioma, Mycosis fungoides.  
XLVI. Lupus vulgaris.  
XLVII. Lupus vulgaris.  
XLVIII. Lupus vulgaris.  
IL. Lupus vulgaris.  
L. Lupus erythematosus.  
LI. Lepra arabum.  
LII. Lepra arabum.  
LIII. Lepra arabum.  
LIV. Scrophuloderma, Ulcus vulgare.  
LV. Herpes tonsurans.  
LVI. Pityriasis versicolor.  
LVII. Favus corporis.  
LVIII. Favus, Scabies.  
LIX. Scabies.  
LX. Pediculosis corporis.

# INDEX

|   |   |   |   |   |   |   |   |   |    |    |    |    |    |    |    |    |    |    |    |    |    |    |    |    |    |    |    |    |    |    |    |    |    |    |    |    |    |    |    |    |    |    |    |    |    |    |    |    |    |    |    |    |    |    |    |    |    |    |    |    |    |    |    |    |    |    |    |    |    |    |    |    |    |    |    |    |    |    |    |    |    |    |    |    |    |    |    |    |    |    |    |    |    |    |    |    |    |    |     |
|---|---|---|---|---|---|---|---|---|----|----|----|----|----|----|----|----|----|----|----|----|----|----|----|----|----|----|----|----|----|----|----|----|----|----|----|----|----|----|----|----|----|----|----|----|----|----|----|----|----|----|----|----|----|----|----|----|----|----|----|----|----|----|----|----|----|----|----|----|----|----|----|----|----|----|----|----|----|----|----|----|----|----|----|----|----|----|----|----|----|----|----|----|----|----|----|----|----|----|-----|
| 1 | 2 | 3 | 4 | 5 | 6 | 7 | 8 | 9 | 10 | 11 | 12 | 13 | 14 | 15 | 16 | 17 | 18 | 19 | 20 | 21 | 22 | 23 | 24 | 25 | 26 | 27 | 28 | 29 | 30 | 31 | 32 | 33 | 34 | 35 | 36 | 37 | 38 | 39 | 40 | 41 | 42 | 43 | 44 | 45 | 46 | 47 | 48 | 49 | 50 | 51 | 52 | 53 | 54 | 55 | 56 | 57 | 58 | 59 | 60 | 61 | 62 | 63 | 64 | 65 | 66 | 67 | 68 | 69 | 70 | 71 | 72 | 73 | 74 | 75 | 76 | 77 | 78 | 79 | 80 | 81 | 82 | 83 | 84 | 85 | 86 | 87 | 88 | 89 | 90 | 91 | 92 | 93 | 94 | 95 | 96 | 97 | 98 | 99 | 100 |
|---|---|---|---|---|---|---|---|---|----|----|----|----|----|----|----|----|----|----|----|----|----|----|----|----|----|----|----|----|----|----|----|----|----|----|----|----|----|----|----|----|----|----|----|----|----|----|----|----|----|----|----|----|----|----|----|----|----|----|----|----|----|----|----|----|----|----|----|----|----|----|----|----|----|----|----|----|----|----|----|----|----|----|----|----|----|----|----|----|----|----|----|----|----|----|----|----|----|----|-----|

PLANCHE I.

---

COMEDO, ACNE VULGARIS.



## COMEDO, ACNE VULGARIS.

**Synonymie:** *Jonthos*; *Varus* (Celsus); *Gutta rosa* (Darwin); *Couperose* (Willan, Bateman); *Dartre pustuleuse* *Couperose* (Alibert); *Acne simplex*; *Acne disseminata*; *Acné boutonneuse*.

**Observation 1.** (Pl. I, 1). L. C. K. diamantaire, âgé de 19 ans, entré en avril 1889 dans la clinique pour les maladies de la peau et la syphilis de l'hôpital d'Amsterdam. Chez ce jeune homme, aux cheveux noirs, jouissant du reste d'une santé parfaite, se montrent au visage, sur le front, le nez, les joues, les oreilles, le menton et le cou un grand nombre de points noirs, les uns petits, les autres plus grands, serrés les uns contre les autres et faisant plus ou moins saillie sur la surface de la peau. Par une pression latérale, entre les ongles des deux pouces, ou avec une clef de montre sortent sur ces endroits de petits bouchons de graisse, d'un blanc gris, ayant la forme d'un ver.

Entre ces points noirs se trouvent un grand nombre de pustules plus ou moins grandes; quelques-unes montrent encore au centre un bouchon de graisse, d'autres sont entourées d'infiltrations inflammatoires, dures, rouges hyperémiques, pénétrant profondément dans le derme.

Le malade dit que cette affection cutanée sur son visage s'est développée et étendue progressivement pendant les deux dernières années.

Il subit un traitement avec des pâtes sulfurées, qu'on appliquait le soir sur le visage et qu'on lavait le matin d'abord avec du savon sulfuré (10%) d'Unna, ensuite avec du Spiritus saponatus.

Au mois d'août le malade, en bonne voie de guérison, se soustrait au traitement.

**2** (Pl. I, 2). A. G. charpentier, âgé de 20 ans, se soumit en juillet 1889 à un traitement dans la polyclinique pour les maladies de la peau et la syphilis d'Amsterdam. Cet homme, aux cheveux blonds, qui, à l'exception d'une uréthrite aiguë, jouit d'une bonne santé, montre au visage les mêmes symptômes, quoique en plus petit nombre, que le malade précédent. Cependant on aperçoit, disséminées entre les comédons, les pustules de l'acné et les infiltrations, un grand nombre de cicatrices plus ou moins profondes et de grosseur différente, ce qui prouve, que cette affection cutanée a existé depuis longtemps, au dire du malade depuis des années.

A cause des grandes infiltrations et pustules, on traitait ce malade d'abord avec des pansements d'onguent à l'acide borique; ensuite on a appliqué les mêmes médicaments que dans le cas mentionné plus haut. Après novembre le malade, qui allait beaucoup mieux, ne s'est plus montré à la polyclinique.

**Symptomatologie.** Un comédon est une affection d'une glande sébacée, dont le canal excréteur est rempli et obturé par une grande quantité de sebum durci. Sur les parties de la peau affectées de comédons on voit un nombre plus ou moins grand de points noirs variant de la grosseur d'une pointe d'aiguille à celle d'une tête d'épingle et dont les sièges correspondent aux orifices des glandes sébacées. Par une pression latérale avec les ongles des deux pouces, une clef de montre ou avec l'instrument de Hebra (Comedonenquetscher) on fait sortir des canaux excréteurs très élargis des glandes sébacées un bouchon de sebum long de 2 à 4 millimètres; étant de couleur blanche et surmonté à l'extrémité d'un point noir, ce corpuscule ressemble beaucoup à un petit ver. Ce point noir se forme à la surface de la peau par la poussière et les substances sales, qui s'accumulent et s'adhèrent au bouchon graisseux de l'orifice élargi de la glande sébacée. Très souvent

cette affection est accompagnée d'une *Seborrhoea oleosa* plus ou moins grave, de sorte que la surface de la peau prend un aspect luisant et huileux.

Bien que cette affection cutanée puisse survenir sur tous les endroits de la peau où il y a des glandes sebacées, elle a une prédilection pour le visage, le cou, les épaules et la face antérieure et postérieure de la partie supérieure de la poitrine où elle survient dans des degrés très différents. Tandis que dans certains cas on ne voit que quelques rares comédons, on aperçoit dans d'autres cas une quantité énorme de comédons serrés en masse, de sorte que le visage a un aspect sale et crasseux, comme si le malade ne s'était pas lavé. Sur le visage ils ne surviennent pas régulièrement répandus, mais ils sont le plus nombreux sur les joues, les ailes du nez, les tempes, le front et le menton.

Les comédons se développent de préférence à l'âge de la puberté chez les sujets des deux sexes; rarement cette affection commence avant cet âge et le plus souvent elle disparaît lentement après.

Rarement ces comédons se présentent seuls; très souvent ils sont associés à l'acné. Dans la plupart des cas se montrent autour des canaux excréteurs obturés des glandes sébacées des inflammations du tissu de la peau, dans lequel le bouchon graisseux durci produit une irritation.

Dans ces cas le comédon change en *Acne vulgaris*, qui envahit de préférence les mêmes endroits, et se montre au même âge.

L'inflammation qui se développe autour de la glande sébacée varie considérablement chez les individus différents et selon les endroits de la peau où elle apparaît. Dans certains cas on ne trouve qu'un petit pourtour rouge et hyperémique et une petite élévation papuleuse, au centre duquel on aperçoit encore le point noir du bouchon graisseux; c'est ce qu'on appelle *Acne vulgaris papulosa et punctata*.

Assez fréquemment cependant l'inflammation s'aggrave et sur les endroits où d'abord se trouvaient des comédons se présentent des pustules jaunes, sur lesquelles le point noir est d'abord visible, puis disparaît. Cette forme, à laquelle on a donné le nom d'*Acne vulgaris pustulosa*, est la plus commune et la plus typique. Ces pustules, considérées séparément, ont presque toujours un développement aigu; cependant elles peuvent exister longtemps et souvent elles ne guérissent que très lentement, parce que la cause de la suppuration ne se perd que quand le bouchon de sebum est entièrement ou du moins pour la plus grande partie éloigné. Elles finissent souvent, en lavant, en frottant ou en grattant la peau, par déchirer l'épiderme qui les couvre, et par décharger leur contenu, qui se compose d'un mélange de pus et de sebum. La petite érosion ou ulcération, qui reste, se guérit vite, et laisse assez souvent à sa place une petite cicatrice quand l'inflammation folliculaire a pénétré profondément dans le derme. Dans quelques cas l'épiderme se dessèche avec le contenu de la pustule en croûte, sous laquelle la guérison se termine.

Dans les cas plus graves l'inflammation peut s'étendre sur un plus grand contour et pénétrer plus profondément dans le tissu du derme autour du follicule sebacé; le halo de l'inflammation est alors plus large, plus gonflé et au toucher on trouve autour de la pustule centrale une infiltration noduleuse et dure. Ces formes, aux quelles on donne ordinairement le nom d'*Acne vulgaris indurata*, peuvent souvent suppurer plus profondément et se transformer en des abcès dans le derme et quelquefois même dans le tissu sous-cutané, qu'il faut très souvent ouvrir avec le bistouri. Après la guérison ces suppurations plus profondes laissent toujours des dépressions et cicatrices plus ou moins grandes, ressemblant à celles de la petite vérole. Dans ces cas le visage, le cou, les épaules et la poitrine sont couverts de comédons de toutes grandeurs, d'acne et de cicatrices, ce qui donne à ces malades un aspect repoussant et défiguré, augmenté encore par la présence de la *seborrhoea oleosa* qui accompagne presque toujours cette forme.

Les comédons ne sont pas accompagnés de sensations subjectives. Dans l'*acne vulgaris* on ob-

serve souvent, que les éruptions au visage ne causent que de très légères sensations subjectives ou qu'elles n'en causent point du tout, tandis que sur la poitrine et sur le dos, surtout entre et sur les omoplates elles produisent une démangeaison très intense, de sorte que parmi les nodosités de l'acne vulgaris ils se trouvent des effets de grattage très nombreux et très profonds.

Le comédon et l'acné n'ont pas ou très peu d'influence sur l'état général de l'organisme; cependant il paraît que certaines variations et irrégularités dans les fonctions d'autres organes influent sur la marche de l'acné de la peau; ainsi par exemple l'intensité de cette affection cutanée peut montrer des oscillations isochrones avec des changements dans les fonctions du canal intestinal et de l'organe sexuel et chez les femmes avec le période des menstruations.

**Diagnostic différentiel:** Le diagnostic du comédon ne présente que très rarement des difficultés. Pour ne pas le confondre avec le Millium il importe de tenir compte des différences suivantes :

*Millium.*

1. Le millium se présente de préférence sur les endroits où la peau est très mince.
2. Le millium n'est presque jamais accompagné de l'acne vulgaris.
3. Les orifices des follicules ne sont pas béants et ne montrent par conséquent pas de points noirs.
4. Un grain du millium ne se laisse pas extraire de la peau par la pression sans déchirer l'épiderme.

*Comedo.*

1. Le comédon se présente plus souvent sur les endroits où la peau est épaisse.
2. Le comédon est presque toujours accompagné de l'acne vulgaris.
3. On trouve dans les orifices béants des follicules des points noirs.
4. Le comédon se laisse facilement extraire de la peau par une pression latérale sur l'orifice béant du follicule.

Dans le diagnostic différentiel de l'acne vulgaris il faudra encore tenir compte des dermatoses suivantes: l'Acne medicamentosa (l'Acné du goudron, l'Acné iodique et l'Acné bromique), l'Acne cachecticorum, l'Acne varioliformis (Hebra, *non* Bazin) et les Syphilides pustuleuses.

L'emploi externe de goudron, de préparations qui contiennent du goudron, de chrysarobine, de pétrole, peut occasionner des inflammations autour des glandes sebacées et des follicules pileux, inflammations qui offrent une grande ressemblance avec l'acne vulgaris. Il importe de tenir compte des différences suivantes :

*Acne picis, etc.*

1. Cette acné n'a pas de lieux d'élection et ne survient que sur les endroits où l'on a appliqué du goudron, etc. Cependant elle se montre toujours d'une façon plus prononcée là où il y a des follicules pileux.
2. Sur les endroits de la surface de la peau où cette acné survient, tous les orifices des follicules montrent, sans aucune exception un point noir entouré d'un halo inflammatoire, plus ou moins gonflé.
3. Outre par l'anamnèse on trouve encore

*Acne vulgaris.*

1. Cette acné a pour siège de prédilection le visage, le cou, les épaules et la face antérieure et postérieure de la poitrine.
2. Les comédons et les pustules de l'acne vulgaris se montrent sur la partie affectée isolées et disséminées. Presque jamais tous les orifices des follicules sont affectés simultanément.
3. La surface de la peau entre les pustules de

les traces de l'application externe de goudron, de chysarobine, etc. par la circonstance que la surface de la peau entre les orifices des follicules enflammés est d'un sale crasseux par le médicament resté dans les sillons de la peau.

4. Lorsqu'on cesse l'application du goudron la peau redevient normale après quelques semaines.

L'usage interne de sels d'iode et de brome peut aussi occasionner des exanthèmes acnéiques qui offrent les différences suivantes.

*Acne iodii et bromii.*

1. L'acné iodique et l'acné bromique se développent d'une façon aiguë après l'usage de sels d'iode et de brome.

2. Au centre des pustules de l'acné iodique et bromique il n'y a pas de points noirs.

3. Outre sur la face, l'acné bromique se présente de préférence sur les parties du corps qui sont le plus velues, et aussi sur le capillitium.

4. L'acné bromique est fréquemment accompagnée d'efflorescences pemphigineuses et, quelquefois, d'infiltrations très profondes et d'ulcères ressemblant à des syphilides.

5. Quand le malade cesse de prendre les médicaments contenant de l'iode et du brome l'exanthème se guérit dans l'espace de 2 à 4 semaines.

*Acne cachecticorum* (Hebra).

1. L'acne cachecticorum se montre chez des sujets atteints de marasme, chez des sujets scrofuloux et surtout chez des sujets anémiques.

2. L'acne cachecticorum survient disséminée sur tout le corps, de préférence sur le tronc et les extrémités inférieures.

3. Les efflorescences pustuleuses n'ont pas de point noir au centre et ne sont pas accompagnées du comédon.

*Acne varioliformis* (Hebra).

1. Le siège de prédilection de cette acné est la lisière frontale du cuir chevelu, quelquefois aussi le capillitium, et le cou; cependant elle peut survenir sur toutes les parties du corps.

l'acne vulgaris n'a pas un aspect sale causé par des matières étrangères.

4. La marche de l'acne vulgaris n'est pas rapide; l'affection persiste pendant des mois et des années.

*Acne vulgaris.*

1. L'acné vulgaire débute d'une façon chronique, et est précédée du comédon qui existe un certain temps avant l'apparition de l'acné vulgaire.

2. Au centre de la pustule de l'acné vulgaire on trouve le point noir du comédon qui a existé antérieurement.

3. L'acné vulgaire n'a pas ces lieux d'élection et ne se présente jamais sur le capillitium.

4. Ces exanthèmes ne se montrent pas dans l'acne vulgaris.

5. L'acne vulgaris a une marche chronique et peut durer pendant des mois et des années.

*Acne vulgaris.*

1. L'acne vulgaris se montre souvent chez des individus jouissant d'une santé parfaite.

2. L'acne vulgaris se présente de préférence sur le visage.

3. Les pustules de l'acné vulgaire ont au centre un point noir et sont entremêlées de comédons.

*Acne vulgaris.*

1. L'acne vulgaris a son siège habituel sur le visage, jamais sur le capillitium.

2. Les éruptions de papules et de pustules surviennent disposées en groupes et d'une manière intermittente.

3. Les pustules, qui n'ont pas de point noir au centre et qui, dans certains cas, sont accompagnées de petites hémorragies, s'affaissent au centre, montrent une dépression et terminent toujours par des cicatrices. Ces pustules ressemblent beaucoup aux efflorescences de la variole.

#### *Syphilides pustuleuses.*

1. Outre sur le visage, le cou, la poitrine et le dos, l'exanthème se montre aussi sur d'autres parties du corps.

2. Entre les syphilides pustuleuses se montrent aussi des syphilides maculeuses ou papuleuses, ou bien elles ont existé antérieurement.

3. Les pustules surviennent disposées en groupes ou en cercles.

4. La décoloration de la peau autour des pustules et entre les pustules d'un groupe va du jaune au rouge brun, surtout quand l'exanthème a existé déjà depuis quelque temps.

5. Les pustules syphilitiques se terminent souvent par des ulcérations plus ou moins étendues avec des pertes de substance laissant des cicatrices.

6. Le plus souvent les pustules syphilitiques ne sont pas accompagnées de démangeaisons, ou bien elles ne causent qu'une démangeaison très légère.

7. Dans presque tous les cas on peut constater chez le malade encore d'autres symptômes de la syphilis.

8. Les syphilides pustuleuses peuvent se développer à chaque âge, puisque la syphilis peut s'acquérir à chaque âge.

9. Le traitement mercuriel fait disparaître l'exanthème.

2. Les pustules de l'acné vulgaire ne se développent pas en groupes mais apparaissent isolées et disséminées, et successivement.

3. Les pustules de l'acné vulgaris ont au centre un point noir, ne montrent jamais d'hémorragies, ne terminent pas toujours par des cicatrices et ressemblent peu aux pustules de la variole.

#### *Acne vulgaris.*

1. L'exanthème est borné au visage, au cou, aux épaules, à la partie supérieure de la poitrine et du dos.

2. Parmi les efflorescences pustuleuses on ne trouve que des comédons et des infiltrations autour des follicules.

3. Les pustules surviennent toujours isolées, jamais elles ne forment des groupes ou des cercles.

4. La couleur des liserés, qui entourent les pustules est rose, rouge ou un peu livide.

5. Les ulcérations, auxquelles les pustules de l'acné vulgaire donnent très rarement naissance, sont plus petites, le tissu du derme n'est que superficiellement affecté et les cicatrices de ces ulcérations sont très petites.

6. L'acné vulgaris de la poitrine et du dos cause presque toujours des démangeaisons très intenses.

7. Les individus qui souffrent de l'acné vulgaire sont le plus souvent en bonne santé.

8. L'acné vulgaris débute rarement avant ou après l'âge de la puberté.

9. L'usage de mercure n'a pas d'influence sur la marche de l'acné vulgaris.

Fig. 2.

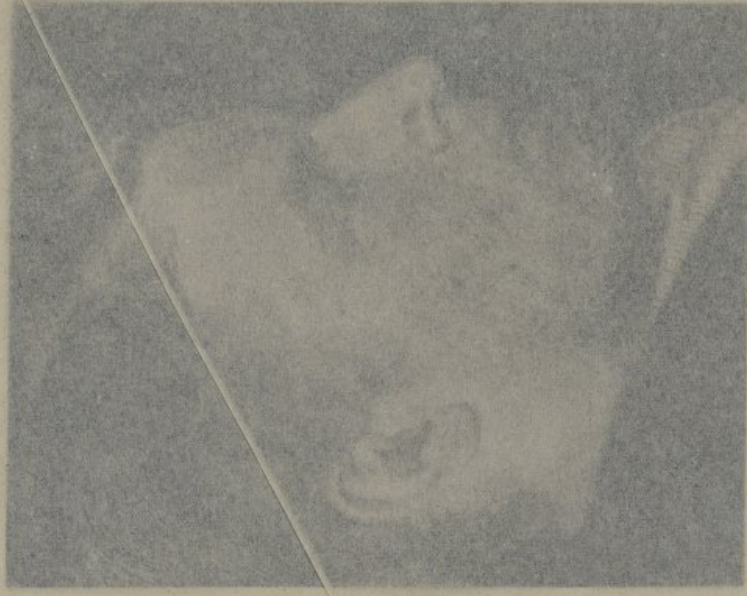

Fig. 1.



Comedo, Acne vulgaris.

Fig. 2.

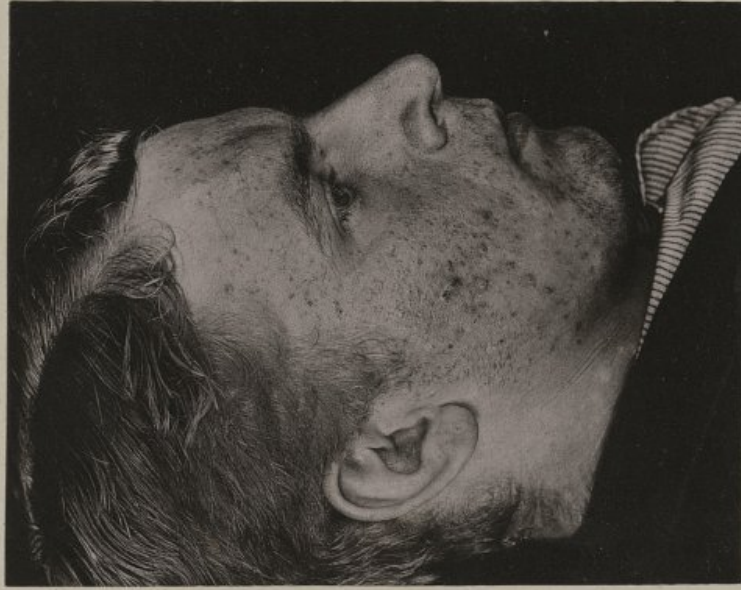
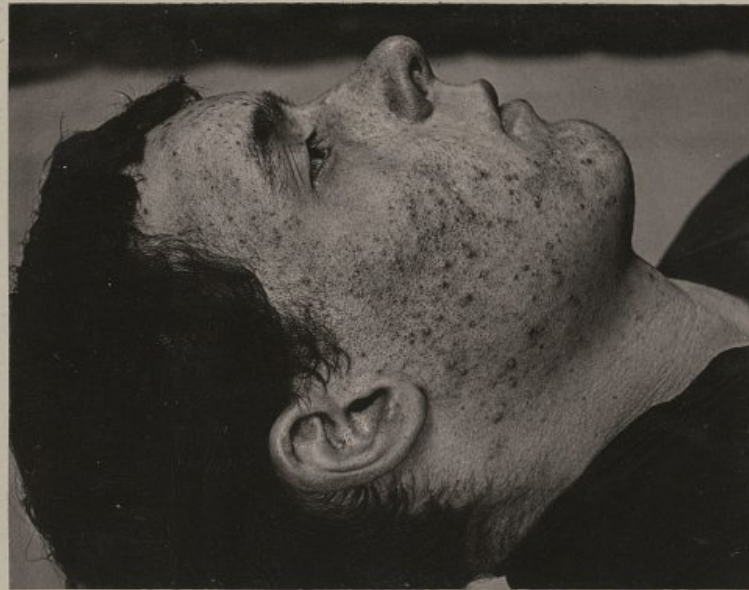
Fig. 1.



Comedo, Aene vulgaris.








PLANCHE II.

---

MILIUM.

## MILIUM.

---

**Synonymie:** *Acné miliaire*, *Acné blanche*; *Grutum*; *Varus miliaire* (Alibert); *Elevures folliculeuses* (Rayer); *Strophulus albidus* (Willan).

---

**Observation.** N. v. B., jeune servante, se présenta le 3 Janvier 1896 à la polyclinique des maladies cutanées et syphilitiques. Elle se plaignait d'une douleur dans le genou droit, laquelle était très probablement en rapport avec l'inflammation de la bourse prérotulienne. Depuis longtemps elle présentait sous les yeux, au niveau du zygoma et des paupières, un certain nombre de petits nodules durs disséminés, légèrement surélevés et atteignant la grosseur d'une tête d'épingle. Elle ne se rappelait plus l'époque exacte de leur apparition.

Au moyen d'un fin bistouri, on fit une petite piqûre à la peau au niveau d'un de ces nodules. En comprimant ensuite le nodule au moyen des ongles nous parvîmes à en exprimer un petit corps sphérique, couleur de perle, de la grandeur d'un grain de sagou. Examiné au microscope, ce petit corps se montra constitué par des couches de tissu corné, superposées comme les écailles d'une bulbe d'ail, et entourant une quantité fort minime de graisse. La malade fut débarrassée de la même façon des autres grains de milium quelle présentait à la face.

---

**Symptomatologie:** On désigne sous le nom de milium de petits nodules blancs ou légèrement jaunâtres, de la grandeur d'un grain d'orge, légèrement surélevés au-dessus du niveau de la peau. On les voit par transparence à travers l'épiderme généralement fin qui les recouvre; ils ne présentent pas d'orifice du côté de la surface cutanée. Le corpuscule, que l'on peut exprimer après incision de l'épiderme qui le recouvre, est surtout constitué par du tissu corné. Le milium s'observe au-dessus du zygoma, à la paupière inférieure, moins souvent à la paupière supérieure, aux joues, à la verge, au scrotum et à la face interne des petites lèvres. Il est donc généralement localisé aux régions où la peau est mince et présente peu ou pas de tissu adipeux sous-cutané.

Les grains de milium sont des kystes du canalicule excréteur des glandes sébacées; ils se développent à la suite de l'obstruction du canalicule par du tissu corné due à une sécrétion exagérée de ce tissu par la paroi. La glande sébacée elle-même s'atrophie ou bien les cellules épidermiques excrétées par la glande semblent ne pas se transformer complètement en graisse, mais au moins en partie, en tissu corné. Le produit de sécrétion qui ne peut plus se déverser au dehors, détermine la dilatation d'une acinie glandulaire superficielle, et laquelle se développe vers la surface. A cause de cela — ces kystes ne sont pas toujours directement sous-épidermiques mais sont parfois également recouverts par une couche dermique très mince: c'est ce qui explique la légère hémorrhagie se produisant parfois lorsqu'on incise les parties recouvrant le kyste.

On donne encore le nom de milium, aux petits nodules transparents disposés en groupe, qui se développent dans certaines cicatrices (notamment celles résultant des scarifications), dans les plaies en voie de cicatrisation, au niveau des bulles de pemphigus, du lupus, et des syphilides tertiaires. Toutefois ceux-ci sont de nature différente, car on y trouve en quantité abondante la sécrétion grasse des glandes sébacées, outre qu'ils doivent leur production à une cause mécanique.

Enfin on décrit sous le nom de milium congénital de petits kystes sébacés blancs, disposés en groupement compact sur le visage de certains nouveau-nés.

A un certain point de vue toutes ces productions présentent entre elles une certaine analogie. Toutes sont en effet des produits des glandes sébacées ou de leurs canalicules excréteurs. Suivant que ces kystes sont dus à une prolifération plus abondante du tissu corné du canalicule excréteur, laquelle pénètre dans la profondeur, ou bien à la transformation superficielle en tissu corné du follicule qui ferme l'orifice, on verra se produire des kystes cornés avec atrophie de la glande sébacée (milium) ou bien des kystes sébacés.

Sous le nom de colloïd milium, Wagner a décrit une éruption s'observant chez les personnes âgées au niveau du front, du cou et de la face dorsale des mains. Elle se présente sous forme d'efflorescences dures, disposées parfois en groupes mais non confluentes, de coloration jaune citron, transparentes, faisant partiellement saillie au-dessus de la peau. Les tubercules dont la grandeur varie d'une tête d'épingle à un pois, ont l'apparence de petites vésicules. Cet auteur considérait cette affection cutanée comme des grains de milium ayant subi la dégénérescence colloïde. Les recherches ultérieures de Besnier, Balzer, etc. prouvent que dans cette affection la dégénérescence colloïde ne siège pas dans les glandes sébacées mais dans la couche superficielle du tissu conjonctif du derme et que par conséquent la dénomination de milium ne lui convient pas.

Il existe une parenté étroite entre le milium et le comédon. En effet c'est principalement de l'endroit où s'accumulent les cellules cornées, que dépend la formation d'une dilatation cylindrique (comédon) ou sphérique (milium). Contrairement à l'opinion généralement admise, Philippon pense que le milium n'est pas un produit de la glande, mais qu'il est constitué par des perles épithéliales ayant subi la transformation cornée et ne dépendant ni des follicules pileux ni des glandes sébacées. Les grains de milium correspondraient à des germes épithéliaux égarés pendant la vie embryonnaire.

Le milium n'a aucune tendance à la confluence. Lorsqu'ils existent en très grand nombre, on peut cependant en trouver un certain nombre en contact les uns avec les autres, comme on l'observe parfois au niveau de l'angle interne de l'oeil.

**Diagnostic différentiel:** Les grains de milium coexistent parfois avec les comédons. On trouvera Pl. I, p. 4, les caractères qui permettent de distinguer ces deux affections. On pourrait encore confondre le milium avec de petits kystes sébacés ou faux athéromes, avec le xanthome des paupières, le colloïdmilium, la miliaire, l'hydrocyste, le lymphangiome circonscrit, l'adénome sébacé, l'adénome sudoripare, l'acanthome adénoïde kystique et le mollusque sébacé.

*Steatoma. Atheroma spurium.*

1. S'il s'agit d'un kyste sébacé, on aperçoit d'ordinaire l'orifice du canal excréteur sous forme de point noir ou d'ouverture béante. Par compression on réussit le plus souvent à exprimer une partie du contenu graisseux.

2. Le contenu du kyste a une structure lobulée; il est toujours graisseux et d'un jaune foncé; parfois il a subi la transformation calcaire. Il peut être sphérique ou discoïde.

*Milium.*

1. Par suite de l'absence d'orifice, on ne parvient pas à exprimer le contenu des grains de milium, à moins de déchirer au préalable l'épiderme.

2. Le grain de milium est arrondi, blanc ou légèrement jaunâtre, formé de couches stratifiées sans sillons à sa surface.

3. Le kyste sébacé peut atteindre les dimensions d'un pois.

4. On peut rencontrer les kystes sébacés sur toute la surface du corps au niveau des régions velues.

#### *Xanthoma palpebrarum.*

1. Au début, le xanthome ou xanthelasma est une simple tache ou ne forme qu'une saillie minime. Cette tache jaune siège à l'angle interne de l'oeil et s'étend sur la paupière vers l'angle externe de l'oeil. Lorsque l'affection est encore fort peu développée, l'efflorescence est plus plate et n'est pas aussi régulièrement arrondie que le grain de milium.

2. L'affection reste limitée aux paupières.

3. Le xanthome présente avec la peau des relations tellement intimes qu'il est impossible de l'enlever par simple incision de l'épiderme.

#### *Colloidmilium.*

1. L'affection est constituée par des éléments jaune citron et transparents, ressemblant des vésicules.

2. En certains endroits les efflorescences peuvent former des placards plus grandes qu'une tête d'épingle, grâce à la confluence.

3. Parfois on observe au voisinage des grains des dilatations vasculaires.

#### *Miliaria.*

1. La miliaire est une affection aiguë et se présente sous forme de petites vésicules disséminées sur une grande surface du corps.

2. Les efflorescences contiennent un liquide clair.

3. Au bout de quelques jours, les petites vésicules disparaissent aussi rapidement qu'elles se sont montrées.

4. L'apparition des vésicules s'accompagne de démangéaisons ou d'une sensation de chaleur ou de picotement; elle coïncide avec une transpiration abondante.

#### *Hydrocystoma.*

1. Cette affection est constituée par des vésicu-

3. L'efflorescence ne dépasse jamais, comme dimension, une tête d'épingle ou un grain d'orge.

4. L'affection ne se rencontre guère qu'au endroits où la peau est très mince.

#### *Milium.*

1. L'efflorescence ne dépasse pas la grandeur d'une tête d'épingle. Elle est de couleur blanc porcelaine ou légèrement jaunâtre, et ne donne pas lieu à la formation de taches en se développant. Elle n'est pas aplatie comme le xanthome des paupières, mais est régulièrement arrondie.

2. Les grains de milium peuvent se rencontrer ailleurs qu'aux paupières.

3. En incisant l'épiderme qui recouvre le grain de milium, on peut en exprimer le contenu.

#### *Milium.*

1. Les grains de milium sont opaques, blancs ou légèrement jaunâtres.

2. Alors même que les grains de milium sont peu distants l'un de l'autre, ils ne confluent jamais de manière à former des placards.

3. Le milium ne s'accompagne jamais de dilatation vasculaire.

#### *Milium.*

1. Les grains de milium se développent lentement et siègent exclusivement au visage et aux parties génitales.

2. Les efflorescences ne sont pas constituées par des vésicules, et leur contenu est opaque.

3. Le milium est une affection qui persiste durant des mois et même des années.

4. Le milium ne donne pas lieu à des phénomènes subjectifs.

#### *Milium.*

1. Les grains de milium n'ont jamais un déve-

les survenant tout d'un coup chez des personnes sujettes à des transpirations abondantes. Les éléments ont la grandeur d'une tête d'épingle ou d'un pois et sont remplis d'un liquide clair.

2. Les vésicules, de dimensions variées, ne se montrent qu'à la face à l'âge de 30 à 40 ans.

3. Elles ne se rompent jamais spontanément, mais s'affaissent quand on y fait une piqûre.

4. Leur présence est due à la transpiration, de sorte qu'elles disparaissent souvent en hiver.

#### *Lymphangioma circumscriptum.*

1. Les efflorescences vésiculeuses transparentes du lymphangiome circonscrit sont groupées en placards.

2. Entre les efflorescences on trouve de fines dilatations vasculaires.

3. L'ouverture de la vésicule donne lieu à l'écoulement d'un liquide clair.

4. Parfois on rencontre quelques vésicules à contenu hémorrhagique.

5. L'affection se rencontre surtout chez les jeunes sujets.

#### *Adenoma sebaceum.*

1. L'affection est congénitale.

2. L'affection qui se développe lentement, présente une croissance rapide à l'époque de la puberté et reste ensuite stationnaire.

3. L'adénome sébacé est plus fréquent chez la femme.

En général les sujets qui en sont atteints sont des arriérés.

4. Les efflorescences s'observent surtout au niveau du sillon naso-labial, sur les parties latérales du nez et sur le bout du nez; on les rencontre aussi à la région péribuccale et au menton. L'affection est le plus souvent confluyente et est toujours symétrique.

5. Les efflorescences sont de grandeur variable et peuvent atteindre les dimensions d'un pois.

6. Les efflorescences, molles et transparentes montrent à leur surface de fines ramifications vasculaires.

loppement aigu, ne dépassent pas la grandeur d'une tête d'épingle, ont un contenu solide et opaque; les personnes transpirant abondamment n'offrent pas de prédisposition spéciale pour cette affection.

2. Tous les grains de milium ont à peu près la même grandeur et ne se montrent pas exclusivement à la face.

3. En incisant l'épiderme qui recouvre le grain de milium on peut en exprimer un contenu solide.

4. Les saisons n'ont aucune influence sur l'apparition de milium.

#### *Milium.*

1. Les grains de milium sont isolés et non pas disposés en groupes.

2. Les efflorescences sont séparées les unes des autres par la peau normale.

3. Le contenu des grains de milium est solide.

4. Jamais le milium ne présente une coloration rouge.

5. L'affection peut s'observer à tout âge.

#### *Milium.*

1. L'affection n'est pas congénitale.

2. La puberté n'a aucune influence sur la croissance du milium.

3. L'affection est également fréquente dans les deux sexes. Les sujets qui en sont atteints n'offrent rien de spécial au point de vue des facultés intellectuelles.

4. Les efflorescences ont leur siège de prédilection au-dessus de l'arcade zygomatique et sous les yeux, elles ne se montrent pas au niveau du nez, de la bouche et du menton. Jamais on n'observe la confluence des efflorescences. La symétrie n'est pas parfaite.

5. Jamais les dimensions des grains de milium ne dépassent celles d'une tête d'épingle.

6. On ne constate pas de modifications vasculaires au niveau de la peau qui recouvre les grains de milium.

7. Outre l'adénome sébacé et les dilatations vasculaires, le sujet est en général porteur de taches pigmentaires, de séborrhée et d'acné.

*Adenoma sudoriparum.*

1. L'affection se rencontre chez l'adulte à la face antérieure du tronc et est surtout marquée au-dessous des clavicules. Un petit nombre d'efflorescences seulement se montrent aux paupières ou à la face.

2. Les efflorescences présentent d'abord la coloration de la peau; plus tard elles sont rougeâtres ou bleuâtres. Elles atteignent les dimensions d'un pois.

*Acanthoma adenoïdes cysticum.*

1. Les efflorescences, dont le volume peut dépasser celui d'une tête d'épingle, siègent surtout au voisinage des yeux, du nez et de la bouche. On les trouve aussi, quoiqu'en plus petit nombre au cou, au dos et au cuir chevelu.

2. Les éléments éruptifs sont groupés et en partie confluent.

3. Les efflorescences sont quelque peu transparentes, de coloration légèrement bleuâtre.

*Molluscum sebaceum.*

1. Les dimensions des éléments éruptifs sont très variables; ils atteignent en général celles d'un grain de sagou ou d'un pois. Toutefois ils peuvent atteindre la grandeur d'une noix ou d'une pomme.

2. L'élément éruptif présente une dépression centrale, d'où l'on peut parfois exprimer une matière blanche caséuse.

3. La structure est lobulée.

4. L'affection est contagieuse et se rencontre souvent chez plusieurs membres d'une même famille.

7. Le milium se complique rarement de taches pigmentaires, de séborrhée ou d'acné.

*Milium.*

1. Le milium s'observe rarement au niveau du tronc, mais siège presque toujours à la face.

2. Les grains de milium sont blancs ou légèrement jaunâtre et ne dépassent pas la grandeur d'une tête d'épingle.

*Milium.*

1. Le milium est presque exclusivement localisé à la région périoculaire et aux parties génitales.

2. Les grains de milium ne forment jamais de groupes et n'ont aucune tendance à la confluence.

3. Les efflorescences sont opaques.

*Milium.*

1. Les grains de milium ne dépassent pas la grandeur d'un grain d'orge.

2. Jamais les éléments éruptifs ne présentent de dépression centrale. Le contenu est tout à fait solide.

3. Le grain de milium, de forme arrondie, n'est pas divisé en lobules par du tissu conjonctif.

4. L'affection n'est nullement contagieuse.



Malum.



Milium.








PLANCHE III.

---

1. ROSACEA.
2. MOLLUSCUM SEBACEUM.

## ROSACEA.

**Synonymie:** *Acne rosacea* ; *Acne erythematos*a ; *Gutta rosea* ; *Gutta rosacea* ; *Couperose*.

**Observation:** (Pl. III. fig. 1). E. S., âgé de 50 ans, domestique, se présente, en 1892, à la policlinique des maladies cutanées et syphilitiques d'Amsterdam. L'affection, au dire du patient, débuta environ 2 ans auparavant. Elle atteignit d'abord les joues et le nez, se caractérisant par de la rougeur, tantôt très marquée, tantôt moins apparente. Dans ces derniers temps l'affection est devenue plus permanente. Le nez et les joues du malade sont rouges, de teinte même rouge-bleuâtre en certains endroits. La peau est gonflée et épaissie, surtout la peau du nez. Celui-ci, s'il faut en croire le patient, aurait dans ces derniers temps augmenté de volume. On découvre sur la surface rouge de petits foyers inflammatoires, pustuleux, entourés d'une aréole rouge cyanotique, de plusieurs millimètres de largeur. Quelques-unes de ces pustules sont encore en voie d'évolution, d'autres en voie de guérison. Ces dernières sont ci et là recouvertes d'une croûte. Entre ces efflorescences discrètes la surface cutanée possède une apparence indurée, ce qui tient à la présence d'un grand nombre de petites cicatrices déprimées, situées côte à côte et qui sont les vestiges des anciennes efflorescences pustuleuses. On constate en outre dans les intervalles des cicatrices plusieurs ouvertures dilatées de glandes sébacées. On voit enfin en divers endroits des joues et du nez, mais surtout en ce dernier endroit, des télangiectasies plus ou moins développées, qui représentent des figures ondulées, serpentine, à apparence bleue ou rouge-bleue. — Le patient se plaint d'une sensation continue de chaleur à la figure, qui s'exagère par la fatigue, le surmenage ou le passage d'une température froide à une température chaude et vice-versa. La rougeur et la chaleur s'exagèrent pareillement par l'usage des boissons alcooliques, du vin et de la bière. Il prétend toutefois n'avoir antérieurement jamais fait un usage immodéré de ces boissons. Au reste sa santé ne laisse rien à désirer.

**Symptomatologie:** La rosacée débute, dans la généralité des cas, par des taches rouges hyperémiques, qui dans les premiers temps se montrent d'une façon intermittente, surtout après l'usage de boissons spiritueuses, de vin et de condiments échauffants, comme les aromates et les épices; en cas de déplacement du froid dans le chaud et vice-versa ou enfin en cas de séjour prolongé dans le froid ou dans le chaud.

Insensiblement ces érythèmes congestifs deviennent plus permanents; il se produit des ectasies définitives des capillaires cutanés et des plus fines ramifications veineuses de la peau, en même temps que des néoformations vasculaires. Dans certains cas la formation des télangiectasies et des néo-vaisseaux cutanés précèdent l'apparition des taches érythémateuses. Dans la première éventualité les petits vaisseaux de couleur rouge sombre, parfois rouge-bleu, dilatés et tortueux, se dessinent sur un fond plus ou moins rouge; dans la seconde éventualité ces vaisseaux sont séparés par des intervalles de peau presque normale.

Hebra a reconnu à ces deux formes une étiologie différente. La première forme se produit surtout à l'occasion et à la suite de libations copieuses, excessives de vin; la seconde au contraire est due surtout à l'abus de spiritueux (eau de vie et genièvre).

La rougeur permanente s'accompagne bientôt de gonflement et d'infiltration de la peau. On constate souvent en même temps une activité sécrétoire exagérée des glandes sébacées, d'où dérive un luisant graisseux des parties atteintes. Dans un stade ultérieur de la maladie l'infiltration et ensuite l'hypertrophie du derme se caractérisent de plus en plus. L'hypertrophie du tissu conjonctif entraîne ci et là l'apparition d'élevures noduleuses, irrégulièrement distribuées. Cette hypertrophie peut devenir telle que ces élevures se présentent comme de véritables tumeurs; quelques unes même peuvent évoluer en polypes et ne plus tenir à la peau que par un pédicule étroit.

Pendant la durée des deux derniers stades on peut de temps en temps observer ci et là sur la région atteinte de petites papules et pustules inflammatoires, qui ont souvent leur source dans l'irritation des follicules sébacés et qui présentent une certaine ressemblance avec les efflorescences de l'acné vulgaire.

La rosacée se localise exclusivement au visage et là encore de préférence sur le nez, les joues, le menton et le front. Toutefois on peut, après une longue durée, voir la maladie s'étendre sur toute la figure et quelquefois même jusque dans le cou. Généralement l'affection commence de préférence sur le nez. Celui-ci peut, dans certains cas, s'hypertrophier exceptionnellement et revêtir une apparence très difforme (*rhinophyma*).

Dans les premiers stades l'affection ne provoque que peu de sensations subjectives. Mais plus tard, au contraire, quand se sont établis la rougeur, le gonflement et l'hypertrophie, les patients se plaignent d'une sensation continue de chaleur, qui peut devenir très forte et insupportable, surtout après des repas copieux et épicés, après l'usage d'alcooliques ou pendant le séjour prolongé dans un appartement chaud ou très froid, enfin pendant l'exposition à un temps venteux et pluvieux.

Sans aucun doute, ces influences nocives exagèrent le mal et, dans bien de cas, notamment chez les patients du sexe masculin, ils constituent même la première cause occasionnelle à l'éruption du mal. Chez les femmes on voit souvent l'affection coïncider avec des troubles fonctionnels des organes génitaux. On constate très souvent une exagération du mal à l'occasion de chaque période cataméniale et dans bien des cas aussi on peut voir, chez les femmes, la rosacée se développer à l'époque de la puberté ou de la ménopause.

**Diagnostic différentiel:** Dans certains cas le diagnostic différentiel s'établit difficilement d'avec le lupus erythematosus, le lupus vulgaris, le rhinoscleroma, la congelatio nasi, les syphilides gommeuses et papuleuses. On pourra, dans ces conditions, pour éclairer le diagnostic, utiliser les points suivants:

*Lupus erythematosus.*

1. Outre sur le nez et les joues, l'exanthème se manifeste souvent aux oreilles et même en d'autres endroits du corps.
2. Aux bords de l'exanthème on trouve de fines pellicules très adhérentes.
3. Les ouvertures béantes des glandes sébacées ne sécrètent pas de sébum huileux d'une façon excessive.

*Rosacea.*

1. L'exanthème ne se manifeste pas aux oreilles, ni nulle part en dehors du visage.
2. On ne remarque ni pellicules, ni squames.
3. Les ouvertures des glandes sébacées, dilatées çà et là, sécrètent souvent à l'excès une masse sébacée, huileuse, qui donne au visage un apparence graisseuse, luisante.

4. On ne remarque pas de phénomènes inflammatoires circonscrits, comme des papules ou des pustules.

5. Au centre des taches, où a existé l'exanthème, persistent des cicatrices cutanées.

6. Le processus s'étend par sa périphérie tandis que le centre se guérit, de sorte qu'il peut se produire des figures circulaires et arciformes.

7. On ne trouve que peu ou même pas de dilatations marquées des vaisseaux ou de télangiectasies.

#### *Lupus vulgaris.*

1. Le lupus vulgaire ne se localise pas toujours exclusivement au visage.

2. Dans le lupus vulgaire on trouve toujours sur les parties atteintes et tout autour les tubercules ronds, caractéristiques de couleur jaune ou jaune-brun.

3. Après destruction de ces tubercules persistent de petites ulcérations, devenant quelquefois très étendues par confluence. On peut donc constater des superficies étendues recouvertes de croûtes ou bien de cicatrices.

#### *Rhinoscleroma.*

1. Le processus envahit la muqueuse de la bouche, quelquefois aussi celle du larynx, débute parfois au voile du palais ou le long des cornets avant de se montrer à la surface externe du nez. Le siège de prédilection est le lobule nasal médian.

2. La surface a la dureté du cartilage et les bords du mal sont nettement limités.

3. La surface est polie, luisante, et les ouvertures folliculaires ont disparu.

4. La marche ne se caractérise jamais par des phénomènes inflammatoires, ni de la rougeur ni du gonflement.

4. Souvent durant l'évolution du mal on voit se produire en certains endroits des papules et des pustules fortement enflammées.

5. On rencontre parfois çà et là de petites cicatrices déprimées, à l'endroit où antérieurement une pustule a détruit un peu de tissu dermique.

6. Le processus s'étend toujours d'une manière plus ou moins diffuse sur toutes les parties atteintes.

7. On observe presque toujours les télangiectasies.

#### *Rosacea.*

1. La rosacée n'atteint jamais que le visage.

2. On n'observe jamais dans la rosacée l'existence de tubercules jaunes ou jaunes-bruns.

3. Les petites pustules ou quelquefois les petites ulcérations pustuleuses guérissent facilement et n'entraînent jamais la persistance d'ulcérations. Les croûtes et cicatrices qu'on y rencontre n'ont que la dimension d'un point.

#### *Rosacea.*

1. L'affection se limite à la peau du nez, des joues, du front et du menton. Elle prend de préférence son début aux parois du nez.

2. La peau atteinte est infiltrée, mais ne présente jamais la dureté du cartilage. L'affection a des limites plus diffuses.

3. La surface est parfois polie, quelquefois rugueuse. Les ouvertures folliculaires sont toujours très apparentes.

4. On observe constamment durant l'évolution de l'affection de la rougeur, du gonflement, de l'inflammation, quelquefois des pustules.

*Syphilides papuleuses, gommeuses,  
tuberculeuses et tubéreuses.*

1. Ces syphilides ne se manifestent pas exclusivement au visage.
2. Les efflorescences se groupent souvent en arcs ou en cercles.
3. La couleur des syphilides est rouge livide, jaune, rouge-brunâtre. Quand on comprime la peau, on obtient un aspect comme s'il s'y était déposé un pigment rouge-cuivre sur les efflorescences et au pourtour. Il existe rarement des télangiectasies.
4. Dans la généralité des cas les glandes sébacées ne présentent aucune altération.
5. On observe souvent de la suppuration et des ulcères, qui se recouvrent de croûtes et laissent persister des cicatrices.
6. Les éruptions syphilitiques de la face peuvent se prolonger, se développer, se fondre, s'ulcérer et disparaître, mais tout cela dans un espace de temps relativement plus court que ne le fait la rosacée; elles peuvent ensuite, à part les cicatrices, disparaître durant des années.
7. On peut découvrir chez le malade d'autres phénomènes d'origine syphilitique et établir, par l'anamnèse, l'existence d'une syphilis acquise.
8. Le traitement antisiphilitique, surtout le traitement interne, peut le plus souvent faire disparaître rapidement les efflorescences.

*Congelatio nasi.*

1. D'autres parties du corps, comme les oreilles, les doigts et les orteils, ont souvent subi l'atteinte du froid.
2. La teinte est rouge-bleu, bleu foncé, quelquefois bleu-noir.
3. Il n'existe pas de télangiectasies.
4. Les régions atteintes, sont souvent gonflées, oedémateuses, sans luisant grassex.
5. La peau atteinte est parfois anesthésique.

*Rosacea.*

1. La rosacée se limite exclusivement au visage.
2. On n'observe jamais la disposition sous forme d'arcs ou de cercles.
3. La couleur est rouge, rouge foncé, quelquefois rouge-bleu. La compression montre que cette teinte n'est due qu'à de l'hyperémie artérielle et veineuse. Les parties atteintes offrent souvent des télangiectasies.
4. Les ouvertures folliculaires sont souvent élargies, parfois enflammées; elles produisent plus de sébum, de telle façon que la peau possède un aspect grassex, huileux, luisant.
5. On n'observe dans la rosacée ni suppuration, ni ulcération.
6. La rosacée se développe très lentement, persiste durant des années et peut suivre même souvent une marche plus ou moins progressive durant toute la vie.
7. On ne découvre pas d'autres manifestations se rapportant à une infection syphilitique antérieure (N.B. Il est toutefois possible de voir la rosacée se produire chez un syphilitique).
8. Le traitement antisiphilitique n'influence pas la marche de la rosacée. Quelquefois le traitement mercuriel topique exerce une faible influence.

*Rosacea.*

1. L'affection se circonscrit au nez et aux parties avoisinantes.
2. La teinte est le plus souvent rouge, rouge foncé ou légèrement bleu-rouge.
3. Les parties atteintes présentent souvent des télangiectasies.
4. Le nez ne présente pas de gonflement aigu ni d'oedème; il est grassex et luisant.
5. La peau n'est jamais anesthésique.

## MOLLUSCUM SEBACEUM.

**Synonymie:** *Molluscum epitheliale* (Virchow); *Molluscum contagiosum* (Bateman); *Molluscum atheromatosum* (Kaposi); *Molluscum verrucosum* (Kaposi); *Molluscum sessile*; *Molluscum endocysticum* (Zeissl); *Epithelioma molluscum* (Virchow); *Condyloma porcelaneum* (Fritze); *Condyloma subcutaneum* (Haucke); *Tumores sebipari*; *Acne varioliformis* (Bazin, non Hebra); *Acne molluscoides* (Caillault).

**Observation:** (Pl. III fig. 2). K. T., âgé de 18 ans, ouvrier boutiquier, vint nous consulter, en 1890, à la polyclinique dermatologique d'Amsterdam, pour un cas de gale. L'examen nous fit découvrir chez cet homme, qui pour le reste jouissait d'une bonne santé, à la région cervicale plusieurs tumeurs rondes du volume d'une tête d'épingle jusqu'à celui d'un pois. L'homme nous déclara que ces tumeurs s'étaient développées l'une après l'autre, durant les derniers mois, sans provoquer aucune sensation subjective. Par compression entre les ongles de deux doigts on pouvait en faire sortir de petits bouchons d'une graisse blanchâtre; la tumeur, à la suite de cette compression, s'affaissait et saignait légèrement. Après 15 jours les tumeurs ainsi exprimées semblaient avoir disparu totalement.

**Symptomatologie:** Les efflorescences du molluscum sébacé se présentent, au début, sous forme de petites tumeurs de la grandeur d'une tête d'épingle; quelquefois à un examen très attentif on peut en rencontrer encore de moins volumineux. Leur accroissement est continu et ordinairement elles atteignent le volume d'un pois. Dans de rares cas, alors que le traitement n'amène pas leur disparition, on peut les voir surpasser ces dimensions et leur diamètre atteindre  $1\frac{1}{2}$  ctm. J'eus même une fois l'occasion d'observer sur le dos de l'articulation du poignet un molluscum sébacé dont le diamètre mesurait environ 5 ctm. Les tumeurs se montrent isolément ou, dans la plupart des cas, groupées à plusieurs. Ordinairement, dans cette dernière éventualité, leur grandeur et leur degré de développement varient, parce qu'elles apparaissent l'une après l'autre. Leur forme est semi-sphérique; parfois elles s'aplatissent, ressemblant à un oignon, à mesure qu'elles avancent en âge et en volume. Le sommet de la petite tumeur présente en général une dépression centrale. Elles ressemblent alors souvent, quant à la forme, à des pustules de variole (de là le nom de *acné varioliforme*, donné par Bazin). Au milieu de cette petite dépression centrale se trouve d'ordinaire un petit point gris, gris-noir ou noir; il correspond à une ouverture folliculaire. C'est autour de ce point que l'efflorescence prend toujours son développement. La teinte a une apparence cireuse particulière, présentant quelquefois un reflet blanc-nacré de perle d'amour; c'est ainsi que certains auteurs ont à bon droit décrit ces efflorescences comme ayant l'aspect de gouttes de cire blanche fondue tombées sur la peau, que d'autres les ont comparées à des perles. La peau, qui environne les efflorescences, est d'ordinaire entièrement normale. À la palpation on leur reconnaît une consistance solide; elles crèvent à leur sommet sous l'influence d'une pression forte entre deux doigts et il s'en échappe un bouchon composé d'une masse graisseuse, pâteuse, de couleur

blanche ou grisâtre, qui revêt souvent la forme d'un condylome acuminé (de là le nom de *condylome sous-cutané*). Le développement de ces efflorescences est très variable dans les différents cas; il est quelquefois très rapide, d'autres fois au contraire très lent. On n'observe jamais de symptômes inflammatoires, à moins que la petite tumeur n'ait subi, de l'une ou l'autre manière, quelque insulte ou quelque irritation, comme par ex. à la suite de nombreuses mais infructueuses tentatives de les enlever.

La figure, les mains, la région cervicale et les régions périgénitales sont leur siège de prédilection; on les y rencontre habituellement en groupes nombreux. On peut les rencontrer aussi de temps en temps en tout autre endroit du corps, excepté à la face palmaire de la main et à la face plantaire du pied.

Non traitées, on voit quelquefois les tumeurs disparaître spontanément après une existence de quelques mois à une ou deux années. La disparition s'opère par ratatinement, dessiccation et chute, ou bien par inflammation, amenant la nécrose, l'ulcération et l'élimination du tissu pathologique; le tout se termine alors par une cicatrisation superficielle.

Ces tumeurs ne provoquent aucun symptôme subjectif et n'ont pour le reste aucune influence sur l'état général du patient.

---

**Diagnostic différentiel:** Il faut dans certains cas établir le diagnostic entre le molluscum sébacé et le fibroma molluscum, les condylomes acuminés, les verrues et les syphiliides papuleuses.

*Fibroma molluscum.*

1. Les petites tumeurs se développent d'une façon lentement progressive et se montrent sur toute la surface du corps. Elles ne débütent d'ordinaire pas par le visage.

2. Les tumeurs prennent leur origine dans le derme et sont constituées de tissu conjonctif. La compression ne fait pas jaillir de masse épithéliale, grasseuse.

3. Le sommet de la tumeur ne présente pas de dépression.

*Condylomata acuminata.*

1. Les condylomes acuminés se montrent presque exclusivement aux parties génitales.

2. Les tumeurs ont la forme de petites choux-fleurs et présentent une surface pointue, inégale, finement grenue.

3. Elles ne portent pas à leur sommet d'ouverture folliculaire.

4. La plupart sont fixées sur la peau par un pédicule étroit.

*Molluscum sebaceum.*

1. Les petites tumeurs se produisent le plus souvent en nombre limité à l'une ou l'autre région du corps; elles se développent de préférence en groupes et dans le visage.

2. Les tumeurs prennent leur origine dans l'épiderme et sont constituées de tissu épithélial. On en fait sortir par compression un magma épithélial grasseux, de couleur grisâtre.

3. Les petites tumeurs sont déprimées à leur sommet et présentent une large ouverture folliculaire, sous forme d'un point gris ou noir.

*Molluscum sebaceum.*

1. Le molluscum sébacé peut également se présenter aux parties génitales, mais a une prédilection marquée pour la figure.

2. Les tumeurs ont la forme de boule; leur surface est glabre et luisante.

3. Elles portent à leur sommet un point gris ou noir et une petite dépression centrale.

4. Elles se fixent sur la peau par une large base.



#### *Verrucae.*

1. Les verrues siègent de préférence à la face dorsale des mains, tout en pouvant aussi se montrer ailleurs.

2. Les verrues ont une surface inégale, finement grenue et ont l'apparence d'un cône tronqué.

3. Elles ne portent pas à leur sommet d'embouchure folliculaire.

4. La teinte ne diffère ordinairement pas de celle de la peau ambiante; quelquefois elle paraît un peu plus rouge; la partie la plus élevée et inégale a souvent une couleur gris ou noir, déterminée par des impuretés qui y adhèrent.

5. On ne peut en extraire par compression de masse pulpeuse, grasseuse.

#### *Syphilides papuleuses.*

1. En outre des petites papules syphilitiques, qu'on pourrait confondre avec le molluscum sébacé, on rencontre le plus souvent sur la muqueuse des organes génitaux ou dans le voisinage d'autres papules humides, larges et ulcérées.

2. On constate en général chez le patient d'autres symptômes de syphilis: roséole, pharyngite syphilitique, ganglions lymphatiques hypertrophiés, etc.

3. Les papules sont planes ou élevées sous forme de plaques et ne présentent pas de dépression centrale. Elles n'ont pas d'embouchure folliculaire.

4. La teinte des papules syphilitiques est en général rouge livide, jaune-brunâtre ou brun de cuivre.

5. On ne peut en extraire par compression de bouchon pulpeux, grasseux.

#### *Molluscum sebaceum.*

1. Le molluscum sébacé siège de préférence au visage. Il peut toutefois se montrer en d'autres endroits et même au dos des mains.

2. Le molluscum sébacé a une surface glabre et luisante. La forme est celle d'une boule à légère dépression centrale.

3. Les efflorescences portent à leur sommet une ouverture folliculaire béante sous forme d'un point gris ou noir.

4. La teinte est d'un blanc cireux et a l'éclat nacré.

5. La compression en fait sortir un bouchon grasseux, constitué par une pulpe grisâtre.

#### *Molluscum sebaceum.*

1. Les efflorescences, sises sur les parties génitales, et dans leur voisinage représentent toujours de petites tumeurs circonscrites et sèches. On ne les trouve jamais sur la muqueuse des organes génitaux.

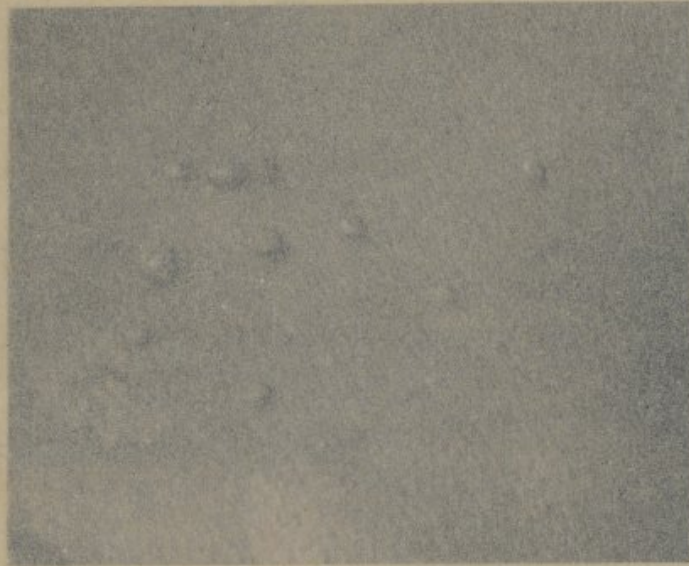
2. On ne constate pas de manifestations de nature syphilitique (il ne faut jamais cependant oublier qu'un porteur de syphilis peut contracter un molluscum sébacé).

3. Les petites tumeurs ont la forme d'une demi-sphère, sont un peu déprimées au sommet et présentent à leur centre une ouverture folliculaire sous forme d'un petit point gris-noir.

4. La teinte des efflorescences de molluscum sébacé est cireuse, d'un blanc de nacre.

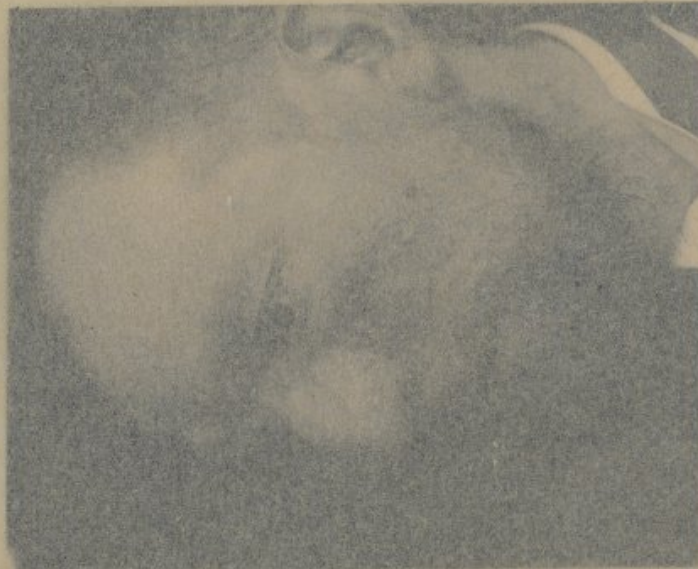5. On peut, par compression, extraire de la petite tumeur un bouchon pulpeux, grasseux de couleur grisâtre.

Fig. 2.



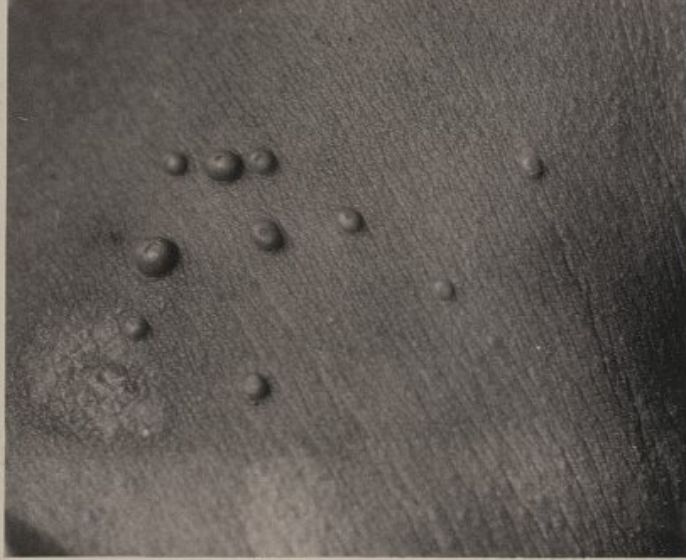Molluscum sebaceum.

Fig. 1.



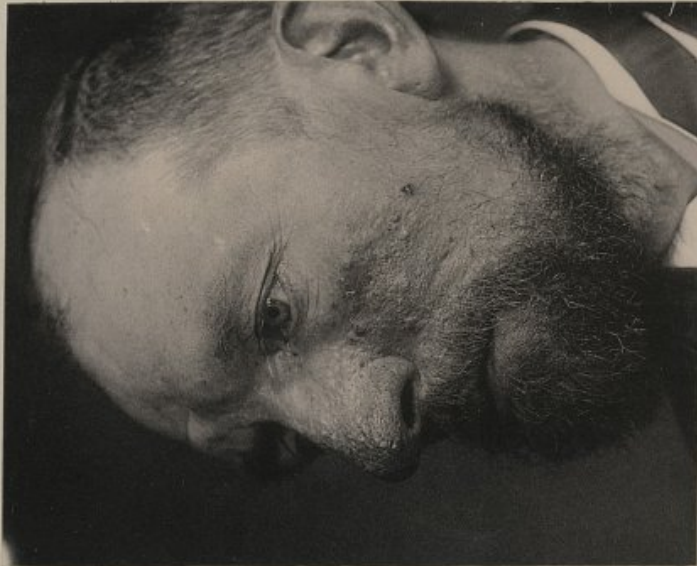
Rosacea.

Fig. 2.



Molluscum sebaceum.

Fig. 1.



Rosacea.





PLANCHE IV.



ERYTHEMA EXSUDATIVUM MULTIFORME.

## ERYTHEMA EXSUDATIVUM MULTIFORME.

**Synonymie.** *Lichen urticatus*; *Erythema papulatum* (Hardy); *Herpes circinatus*; *Herpes annulatus*; *Herpes iris* (Bateman); *Hydroa vésiculeux* (Bazin); *Erythanthema essentielle* (Auspitz).

**Observation I.** (Pl. IV. 1.) M. H., infirmière, âgée de 26 ans, vint au mois de juillet 1891, réclamer mes soins pour un exanthème sur la face dorsale de ses deux mains et sur les avant-bras. Cette affection avait commencé, trois semaines auparavant, par l'apparition de petites taches rouges de la grosseur d'une piqûre de cousin, d'abord sur le bras droit, deux jours après sur le bras gauche. Ces taches s'étendirent lentement et finirent par former des plaques rouges, dont le centre était d'un rouge pâle et d'un rouge bleu, et dans lequel chez quelques-unes se montra une vésicule, qui se dessécha et se transforma rapidement en une petite croûte. L'exanthème s'étendit au bout de quelques semaines sur la face dorsale des deux mains.

Dans cet état la malade se présenta chez moi; elle me dit qu'elle jouissait et avait toujours joui d'une santé parfaite. Dans sa famille de pareilles éruptions cutanées ne s'étaient jamais manifestées.

Après un traitement par la poudre d'amidon, appliquée sous un bandage de ouate sèche, l'exanthème guérit en quelques semaines. L'affection ne s'étendit pas plus loin et les taches, devenant peu à peu d'un rouge pâle, puis d'un rouge bleu, disparurent en laissant tomber les petites croûtes centrales et sans laisser de cicatrices après elles.

**II.** (Pl. IV. 2.) Mme A. J. v. D., mariée, âgée de 48 ans, vint nous consulter, le 21 janvier 1890, pour une éruption cutanée qui s'était manifestée, à ce qu'elle disait, depuis quelques jours sur ses bras et ses jambes. D'abord des taches rouges s'étaient montrées, sur lesquelles apparurent ensuite des vésicules et des bulles. L'éruption de ces efflorescences était accompagnée d'une sensation de démangeaison, mais non de douleur. A son entrée à la clinique pour les maladies de la peau et la syphilis de l'hôpital d'Amsterdam, se montraient sur les avant-bras et les jambes et aussi sur le front de la malade des groupes de vésicules et de bulles, dont la plupart étaient disposées en forme d'anneaux autour de taches rouges. En certains endroits les bulles alternaient avec des infiltrations et des élévations papuleuses dures. Beaucoup de ces bulles sont recouvertes, par-ci, par-là de petites croûtes, produites par le dessèchement du serum qu'elles contiennent; ces croûtes se trouvent de préférence sur le côté des bulles, qui est tourné vers le centre du groupe ou de l'anneau. Les côtés tournés vers la périphérie, contiennent un serum clair sous un épiderme transparent et forment évidemment les parties les plus récentes des bulles. La malade jouit du reste d'une excellente santé et ne se rappelle pas avoir jamais eu de pareils exanthèmes.

Pendant les jours suivants apparurent, sur les bras et les jambes, encore quelques nouvelles taches. On vit d'abord survenir des taches peu élevées, rouges hyperhémiques, accompagnées de démangeaison; ensuite apparurent des groupes, des arcs et des anneaux d'efflorescences papuleuses, dont un grand nombre se convertirent en bulles et en vésicules, tandis que d'autres disparurent bientôt. Ces groupes de bulles et de vésicules tendaient toujours plus ou moins à s'étendre, soit par l'agrandissement, soit par l'apparition continue des bulles et vésicules à la périphérie. Après quelques semaines il ne parut plus d'éruptions nouvelles et les anciennes qui avaient été traitées par «Talc. venet. pulver. 100, Acid. Salicyl. 1», se desséchèrent peu à peu et se couvrirent de croûtelles. Après que celles-ci furent tombées, il se montra une surface guérie, pendant quelque temps encore d'un rouge hyperhémique, en quelques endroits légèrement pigmentée.

**Symptomatologie.** Comme l'indique le nom, l'apparition de cette affection cutanée se caractérise par la multiplicité des formes sous lesquelles elle se présente. De ces formes il ne se montre en plusieurs cas qu'une seule; dans d'autres quelques-unes ou toutes les formes peuvent apparaître à la fois ou bien les unes après les autres.

La forme la moins grave, *Erythema leve*, sous laquelle la dermatonose puisse se montrer est l'apparence de petites taches rouge cinabre arrondies, d'abord de la grosseur d'une tête d'épingle, atteignant bientôt celle d'un pois, d'une pièce d'un franc, quelques-unes d'une pièce de 5 francs. Pendant que, dans les premières heures ou les premiers jours, les bords des taches s'étendent à cette dimension, les parties centrales présentent bientôt une décoloration livide, violacée ou bleuâtre, qui tranche nettement avec les bords rouge cinabre, et donne aux efflorescences une physiologie toute particulière, symptôme pathognomique de cette forme d'érythème. Au bout de quelque temps cette décoloration bleuâtre commence à pâlir, en allant du centre à la périphérie et finit par disparaître, laissant à sa suite une portion centrale de peau saine, quelquefois avec une nuance jaunâtre, due à une extravasation sanguine légère pendant la congestion active.

Ainsi peuvent se produire des cercles rouges, alternant avec des cercles bleus et jaunes, et entourant une portion de peau saine. Toujours grandissants, ils finissent, quand ils se sont développés en grand nombre, par se toucher, se confondent et donnent naissance à des figures arquées, courbes et flexueuses, figures, qui ont donné à ces variétés les noms d'*Erythema annulare*, *Erythema gyratum*, *Erythema figuratum* et *Erythema marginatum*.

Si au centre guéri d'une tache annulaire se développe une nouvelle petite efflorescence rouge, ce qui se voit parfois, il se produit des formes qui constituent l'*Erythema iris*.

Ces taches ne restent pas toujours au même niveau que la peau normale avoisinante; la congestion, d'abord active, puis passive, est toujours accompagnée d'une exsudation plus ou moins forte, qui à son minimum n'infiltré que le corps muqueux seul ou avec les papilles et les couches dermiques les plus supérieures, à son maximum cependant, se propage aux parties plus profondes du derme, de sorte que des infiltrations proéminentes dures et solides sont visibles et sensibles dans la peau. Dans le premier cas les taches sont légèrement saillantes, comme les plaques orticiées de l'urticaire et prennent le nom d'*Erythema urticatum* ou bien de *Lichen urticatus*, quand elles restent très petites; dans le second cas il se développe sur quelques taches des élévations papuleuses, quelquefois tuberculeuses: l'*Erythema papulatum*, l'*E. tuberculatum* et l'*E. papulo-tuberculatum*. Ces papules se développent, s'accroissent et disparaissent de la même façon que les taches érythémateuses; elles s'étendent à la périphérie, leur centre se déprime et elles forment des anneaux, des arcs et, quand elles confluent, des guirlandes et des figures flexueuses.

Dans d'autres cas l'exsudation séreuse monte si haut, que sur les taches surviennent des vésicules et des bulles de différente grosseur, tantôt avec, tantôt sans formation antérieure de papules; quand l'exhalation du liquide est très rapide, elles peuvent alors même se produire d'emblée, sans que l'observateur ait pu constater la présence d'un érythème antérieur. Ces formes aussi, l'*Erythema vesiculosum et bullosum*, se groupent en anneaux, et suivant des lignes courbes et flexueuses ou suivant des cercles concentriques: c'est à ces variétés qu'on a donné les noms de *Herpes annulatus*, *Herpes circinatus* et *Herpes iris*.

Quelquefois la congestion de la peau peut devenir hémorrhagique au lieu de causer simplement une infiltration per diapedesin de corpuscules sanguins blancs et rouges dans le tissu environnant; les vaisseaux se déchirent, ce qui produise des hémorrhagies, soit dans le derme, soit au-dessous. Ces hémorrhagies se présentent dans la forme maculeuse comme dans les formes papuleuse et vésiculeuse; dans cette dernière forme les vésicules ou les bulles peuvent avoir alors un contenu plus ou moins sero-sanguinolent. Ces cas, dans lesquels les hémorrhagies sont quelquefois si géné-

rales, qu' on les rencontre dans toutes les taches, peuvent être désignés sous le nom d'*Erythema haemorrhagicum* et AUSPITZ, qui les envisage comme la forme hémorragique de son *Erythema essentielle*, les considère comme identiques avec la *Purpura rheumatica*.

La marche de cette affection cutanée est le plus souvent de très courte durée; en une dizaine ou vingtaine de jours les taches, les papules et les vésicules ou bulles disparaissent, dans le dernier cas, après que le contenu de la bulle s'est desséché et s'est changé en croûte, et quelquefois en laissant après elles une légère pigmentation. Souvent on ne constate qu'une seule éruption et la dermatonose peut se terminer en quinze ou vingt jours; dans d'autres cas la maladie peut durer de 4 à 6 semaines, rarement de 7 à 8 semaines.

Par exception il se présente quelquefois un cas de très longue durée, c'est-à-dire, qui persiste pendant plusieurs mois et plus d'une année; KAPOSI fait mention d'un cas où l'*Erythema*, l'*Herpes iris* et *circinatus* récidivait sans cesse depuis plusieurs années, et fait observer que la pigmentation après les taches fût si intense, et que les circonférences papuleuses furent si dures qu'on croirait au premier abord avoir affaire à des efflorescences syphilitiques. Il y a quelques années, il s'est présenté dans ma clinique un cas parfaitement analogue; la maladie persistait sans interruption par une série d'éruptions successives sur les deux mains et les avant-bras, pendant l'espace de 7 ans. Dans ce cas aussi la ressemblance avec des papules syphilitiques était frappante.

Dans d'autres cas les éruptions de plus ou moins longue durée récidivent souvent périodiquement chez le même malade, et presque toujours sur les mêmes endroits, de sorte que la maladie prend ce qu'on appelle un type annuel ou semi-annuel.

Il n'y a que peu de symptômes subjectifs à signaler. En général la sensation de démangeaison et de brûlure, dont quelques malades se plaignent, n'est que très modérée et n'existe même pas toujours; dans quelques cas ils se plaignent de douleurs rhumatoïdes dans les articulations des bras, des mains, des jambes ou des pieds.

Les éruptions montrent une prédilection pour certains endroits du corps, notamment les faces dorsales des mains et des pieds et les côtés de l'extension des avant-bras et des avant-jambes. Cependant l'exanthème peut survenir sur toutes les parties du corps, après les extrémités, le plus souvent sur le visage, quelquefois aussi répandu sur toute la surface du corps; dans les derniers cas cependant il se montre presque exclusivement dans la forme maculeuse ou maculo-papuleuse. Ordinairement les éruptions apparaissent symétriquement.

Dans la plupart des cas il ne se manifeste point ou peu de trouble dans l'état général, comme fièvre, mal de tête ou malaise. Dans quelques cas peu nombreux les éruptions sont accompagnées de symptômes graves comme frissons, fièvre intense, pharyngite, parfois même de phénomènes gastriques et intestinaux violents.

---

**Diagnostic différentiel.** (Voir le texte de Pl. V.)

---



Fig. 2.



Fig. 1.

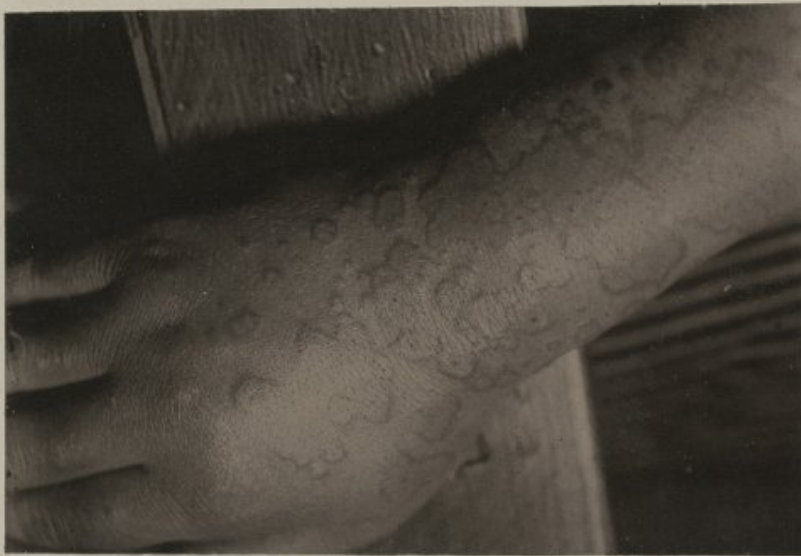

Erythema exsudativum multiforme.

Fig. 2.



Fig. 1.



*Erythema exsudativum multiforme.*




PLANCHE V.

---

ERYTHEMA EXSUDATIVUM MULTIFORME.

ERYTHEMA NODOSUM.

## ERYTHEMA EXSUDATIVUM MULTIFORME.

**Synonymie:** Voir page 2 du texte de la Pl. IV.

**Observation:** (Pl. V, fig. 1). K. v. P., âgée de 24 ans, célibataire, a déjà été admise l'année dernière à la clinique des maladies cutanées et syphilitiques pour la même affection, qui la fit retourner le 16 Avril 1898. De même qu'à sa première admission elle souffrait d'une angine tonsillaire. Huit jours avant son admission, des taches rouges s'étaient montrées sur les bras, principalement sur le dos des mains. L'éruption n'était accompagnée ni de douleur, ni de démangeaisons. Au bout de deux jours l'éruption, quoique moins forte, gagna la poitrine, la face, le cou et le dos. Les taches, apparues en premier lieu sur le dos des mains, devinrent bientôt saillantes, nettement limitées, et en certains endroits formèrent par confluence des plaques assez étendues. La plupart des taches siégeant aux bras atteignirent en quelques jours l'étendue d'une pièce de cinquante centimes. Leur centre, légèrement surélevé, devint bleuâtre, tandis que la périphérie conservait sa coloration rouge. Au centre d'un certain nombre de petites taches d'aspect urticarien et démangeant légèrement, se développa une petite vésicule, tandis qu'au niveau des taches, ayant une certaine étendue, on vit apparaître des vésicules sur les bords. A ce stade, environ huit jours après le début de la maladie, on remarquait des cercles irréguliers, constitués par des vésicules; c'est alors que la malade fut photographiée. La peau, qui sépare les taches bleuâtres les unes des autres, a conservé sa coloration normale; les mains sont hyperémiées; la paume des mains et la surface de flexion des doigts ne sont le siège d'aucune éruption. Les vésicules atteignent la dimension d'une tête d'épingle ou d'un pois; leur contenu est clair, excepté pour un petit nombre d'entre elles. A part une sensation de chaleur, de légères démangeaisons et une douleur modérée dans les articulations, il n'existe pas de troubles subjectifs. La température, qui s'était légèrement élevée au moment de l'apparition de l'éruption, est redevenue normale. Dans la gorge on remarque encore, dans une lacune de l'amygdale gauche, un petit bouchon purulent. L'état général est bon; les fonctions s'accomplissent normalement. L'éruption disparut peu de jours après la formation des vésicules. Celles-ci se desséchèrent en formant des croûtes brunes, sans passer à la suppuration, et l'érythème disparut sans laisser de pigmentation de la peau. Au bout de 26 jours la malade quitta l'hôpital entièrement guérie.

**Symptomatologie:** Voir page 3 du texte de la Pl. IV.

**Diagnostic différentiel:** L'érythema exsudativum multiforme pourrait être confondu dans certains cas avec l'urticaria, l'eczema, l'impetigo contagiosum, le pemphigus vulgaris, l'herpes tonsurans, l'erysipelas, les syphilides papuleuses et la dermatitis herpetiformis. Pour le diagnostic différentiel il importe de prendre en considération les points suivants:

### *Urticaria.*

1. Les plaques sont plus étendues et sont irrégulièrement disséminées sans siège de prédilection.

### *Erythema exsudativum multiforme (forme papuleuse).*

1. Les plaques, d'une étendue en général moins considérable, affectent une disposition symétrique et s'observent surtout au niveau du dos de la main et du pied.

2. Le centre est pâle, anémié, et est entouré d'un cercle rouge.

3. L'évolution est assez irrégulière et la durée des efflorescences très éphémère; celles-ci disparaissent parfois déjà au bout de quelques heures.

4. Les efflorescences se caractérisent par un prurit très intense.

5. L'éruption ne s'accompagne pas de douleurs dans les articulations.

#### *Eczema.*

1. Les vésicules se développent ordinairement sur une base plus régulièrement infiltrée, à limites un peu diffuses.

2. Les petites papules et vésicules, surtout visibles à la lumière oblique, donnent à la surface cutanée l'aspect d'une peau de chagrin.

3. Rien de particulier à noter quant à la durée; mais, même lorsque l'affection a duré longtemps, elle guérit sans laisser de traces.

4. L'affection est en général fort prurigineuse.

#### *Impetigo contagiosum.*

1. L'élément essentiel de l'éruption est la vésico-pustule, située sur un fond légèrement inflammatoire.

2. L'éruption qui affecte principalement les enfants, peut siéger sur toutes les parties du corps; mais la face et les mains constituent des sièges de prédilection.

3. L'affection est contagieuse et s'observe souvent chez plusieurs membres d'une même famille.

2. Au bout de peu de temps le centre devient livide, bleuâtre, tandis que le bord, légèrement surélevé, reste rouge.

3. A moins que l'éruption ne prenne la forme bulleuse, etc., elle guérit d'abord au centre, et ne disparaît qu'au bout de quelques jours.

4. Le prurit est en général peu marqué et s'observe surtout au moment où l'éruption apparaît.

5. Souvent l'éruption s'accompagne de douleurs dans les articulations des bras et des jambes.

#### *Erythema exsudativum multiforme (Herpes iris et circinatus).*

1. Dans la plupart des cas les vésicules se développent sur des papules ou des taches érythémateuses, qui existaient déjà et sont groupées en cercle.

2. Lorsque des vésicules se développent sur les papules d'une certaine étendue, elles sont en général plus grandes que dans l'eczema.

3. En général l'affection dure d'une à quatre semaines et laisse après elle une légère pigmentation. Parfois, si la maladie récidive, la durée peut se prolonger et alors une pigmentation assez prononcée peut persister.

4. Au début seulement l'affection occasionne de la douleur ou du prurit.

#### *Erythema exsudativum multiforme.*

1. Le processus commence par un érythème; puis, suivant que l'exsudation est plus ou moins abondante, il se développe des efflorescences papuleuses ou vésiculeuses.

2. S'observe surtout au dos de la main et du pied, mais rarement à la face; l'éruption n'est spéciale à aucun âge.

3. La maladie n'est, selon toute probabilité pas contagieuse; les cas offrant un caractère épidémique (Paris 1828) doivent plutôt être considérés comme une maladie infectieuse, due à l'ingestion d'aliments corrompus.

*Pemphigus vulgaris.*

1. Efflorescences bulleuses siégeant fréquemment sur une peau complètement normale.
2. Les bulles sont répandues sur toute la surface du corps sans siège de prédilection.
3. Les muqueuses sont assez souvent atteintes et dans ce cas des troubles sérieux peuvent se produire.
4. La marche est ordinairement chronique et l'état général est défavorablement influencé.

*Herpes tonsurans.*

1. La rougeur ne disparaît pas par pression.
2. L'existence de vésicules à la périphérie des taches est caractéristique.
3. Il existe une desquamation modérée, surtout au niveau des bords.
4. L'éruption peut s'observer à la face et au cou sous forme de herpes iris, mais la présence du trichophyton caractérise l'affection.
5. L'éruption constitue une plaque jaune rougeâtre, légèrement desquamante; les bords surélevés sont souvent le siège de vésicules.
6. L'affection n'a pas de siège de prédilection.

*Erysipelas.*

1. Les efflorescences rouges, élevées et indurées, sont nettement délimitées de la peau saine.
2. S'accompagne en général d'une élévation assez considérable de la température ainsi que du gonflement des ganglions lymphatiques de la région, et se termine par desquamation.
3. Peut s'observer à tout endroit du corps, le plus souvent comme conséquence d'infection d'une blessure.

*Papules syphilitiques.*

1. L'éruption s'accompagne d'autres symptômes de syphilis, tels que adénite, alopecie, etc.

*Erythema exsudativum multiforme.*

1. Avant la formation des bulles la peau est toujours le siège d'une infiltration.
2. L'éruption siége au niveau des surfaces d'extension, surtout aux dos de la main et du pied.
3. A part quelques douleurs rhumatoïdes peu intenses et dans certains cas des lésions conjonctivales, buccales et pharyngiennes, on n'observe pas de troubles du côté des organes internes.
4. En général le processus morbide guérit au bout de quelques semaines.

*Erythema exsudativum multiforme.*

1. La rougeur disparaît par pression.
2. Les vésicules sont plus grandes; elles sont situées au centre des taches et sont moins nombreuses.
3. La desquamation ne s'observe qu'au centre et est fort peu prononcée.
4. Dans cette affection on ne trouve pas de parasite spécifique.
5. L'efflorescence est constituée par une dépression centrale rouge bleuâtre, entourée par un bord rouge surélevé.
6. S'observe principalement aux dos des mains et des pieds.

*Erythema exsudativum multiforme.*

1. L'infiltration érythémateuse ou papuleuse est limitée par un bord surélevé, mais le centre est déprimé et présente une coloration rouge bleuâtre.
2. La fièvre fait ordinairement défaut ou bien est fort peu marquée. L'éruption ne s'accompagne pas de tuméfaction ganglionnaire et ne se termine pas par desquamation; après guérison il persiste parfois une légère pigmentation.
3. Siége surtout au dos des mains et des pieds; l'étiologie en est encore fort obscure.

*Erythema exsudativum multiforme.*

1. On n'observe aucun symptôme de syphilis constitutionnelle.

2. Les efflorescences, disséminées sur toute l'étendue de la surface cutanée, ont une coloration cuivrée spéciale.

3. Au niveau des bords se produit une desquamation épidermique (collerette de Bielt).

4. Se développe d'une manière moins aiguë; l'évolution des éléments éruptifs est lente.

5. L'infiltration de la peau pâlit un peu sous l'influence de la pression, mais ne disparaît pas.

#### *Dermatitis herpetiformis.*

1. Marche chronique caractérisée par la succession alternative de périodes d'amélioration ou de guérison et de stades d'exacerbation.

2. Les symptômes subjectifs, notamment la douleur et le prurit, sont fort marqués; de là qu'on constate souvent des lésions de grattage.

3. Les vésicules sont disposées en cercle et se développent sur les taches érythémateuses ou bien au voisinage de celles-ci.

4. Les bulles laissent après elles une pigmentation qui persiste pendant quelque temps.

5. Siège surtout sur la moitié supérieure du corps, sans systématisation spéciale.

6. Au début l'état général est ordinairement peu altéré; ce n'est que la longue durée de l'affection qui est cause que le patient au bout d'un certain temps se sent épuisé et malade.

Au point de vue du diagnostic différentiel de l'érythème exsudatif multiforme, il importe de ne jamais perdre de vue que l'administration interne de certains médicaments peut donner lieu à des éruptions cutanées érythémateuses. Toutefois celles-ci disparaissent en général rapidement et ne récidivent qu'exceptionnellement, si l'on interrompt l'administration du médicament. En cas d'érythèmes précédant ou accompagnant certaines maladies générales, les symptômes spéciaux de celles-ci mettront le médecin sur la voie du diagnostic.

2. Les efflorescences papuleuses, qui siègent surtout au dos des mains et des pieds, ont une coloration rouge, devenant plus tard violette au centre.

3. La desquamation très peu marquée qui s'observe parfois, ne se produit que dans la région centrale.

4. Evolution cyclique, assez rapide, de sorte que les modifications des éléments éruptifs se succèdent rapidement.

5. L'infiltration disparaît sous l'influence de la pression; c'est à peine si l'efflorescence existe depuis assez longtemps, qu'il persiste une coloration légèrement jaunâtre.

#### *Erythema exsudativum multiforme.*

1. Evolution plus aiguë, mais avec possibilité de récurrences; celles-ci se produisent en général six mois ou un an après la guérison.

2. Prurit très peu marqué; aussi les lésions de grattage sont-elles fort rares.

3. Les vésicules sont disposées en groupes sur les taches érythémateuses.

4. Les éléments éruptifs ne laissent pas de taches pigmentaires.

5. Siège surtout au niveau des surfaces d'extension des membres et particulièrement des membres supérieurs; le tronc est moins souvent atteint et les lésions n'y sont point aussi prononcées.

6. L'intégrité de l'état général est ordinairement moins complète.



## ERYTHEMA NODOSUM.

---

**Synonymie:** *Dermatitis contusiformis; urticaria tuberosa.*

---

**Observation.** (Pl. V, fig. 2). B. K., jeune fille de 19 ans, se présenta le 7 Septembre 1896 à la polyclinique des maladies cutanées et syphilitiques d'Amsterdam, pour une éruption aux jambes. Cinq jours auparavant elle avait souffert de céphalalgie violente et la nuit suivante elle fut tourmentée par l'insomnie. Le lendemain la céphalalgie devint encore plus intense. La malade se sentait fort déprimée; elle avait des frissons et des nausées, vomit à deux reprises et s'aperçut que la menstruation était avancée de huit jours. Le soir elle se sentait mieux, la céphalalgie disparut, mais le lendemain matin, c'est-à-dire trois jours avant son arrivée à l'hôpital, la jambe gauche devint douloureuse, comme si elle avait été contusionnée. Bientôt apparurent de petites taches rouges au niveau de la région douloureuse et la jambe droite devint aussi le siège de douleurs et de taches rouges. Le jour suivant on constate déjà sur les deux jambes diverses nodosités rouges, sphériques et douloureuses. Les jambes sont également le siège d'un léger oedème diffus; en se tenant debout, la malade y accuse une sensation de pesanteur; lorsqu'elle est couchée, elle n'éprouve aucune douleur. Les articulations n'étant point affectées, elle peut marcher, tout en éprouvant des douleurs dans les jambes.

Les nodosités dures de la peau et du tissu sous-cutané ont l'étendue d'une pièce d'un franc ou de deux francs. Celles de formation récente ont une coloration rouge plus ou moins foncée; les plus anciennes sont bleuâtres ou brunâtres.

Pendant toute une semaine apparurent de nouvelles nodosités, mais les anciennes infiltrations disparurent en l'espace de quatre jours, sous l'influence du repos et de l'administration du salicylate de soude à la dose de trois grammes par jour.

Jusqu'au moment où se déclara l'affection actuelle, la jeune fille avait toujours joui d'une bonne santé; ni maux de gorge, ni douleurs rhumatismales n'ont précédé le début de la maladie. Pas de suppurations antérieures. La malade a trois frères et cinq soeurs qui n'ont jamais été atteints d'une affection de ce genre; il en est de même des parents, dont la santé est bonne.

---

**Symptomatologie:** Cette affection est considérée par certains auteurs comme une variété d'érythème exsudatif multiforme et par d'autres comme une maladie autonome. Elle est caractérisée par la formation de tumeurs isolées mal circonscrites, dont les dimensions varient d'un pois à la paume de la main. Recouvertes de peau lisse, ces tumeurs sont proéminentes, presque toujours multiples. Elles siègent principalement au niveau des surfaces d'extension des membres inférieurs et au dos des pieds, moins souvent aux cuisses, aux membres supérieurs et à la face; il est rare de les rencontrer sur le tronc ou sur la muqueuse buccale. Ces tumeurs s'observent fréquemment au printemps et en automne, le plus souvent chez de jeunes individus et surtout chez les femmes irrégulièrement menstruées.

Ces nodosités sont douloureuses à la pression et même spontanément; parfois la douleur est assez intense pour entraver la marche. De coloration rouge foncé au début, elles prennent progressivement une teinte bleuâtre, jaunâtre et même verdâtre.

— Planche V, page 6 —

Le plus souvent le début de l'affection est marqué par des phénomènes généraux plus ou moins accentués et s'accompagne de douleurs rhumatismales dans les articulations. A cause de celles-ci, beaucoup d'auteurs considèrent l'érythème noueux comme une maladie infectieuse, ayant sa place à côté du purpura rhumatismal. Quoiqu'il en soit, la nature intime de cette affection nous échappe encore totalement.

En général l'élévation thermique, qui accompagne le début de l'éruption, disparaît au bout de quelques jours; il en est de même des douleurs articulaires. Au bout d'une quinzaine de jours, les nodosités disparaissent à leur tour; elles commencent par se ramollir, donnant la sensation d'un empâtement, puis, après avoir subi successivement divers changements de coloration, elles disparaissent complètement en laissant quelquefois une tache pigmentée. La suppuration des nodosités constitue un phénomène exceptionnel.

Chaque nodosité ne persiste guère plus de deux semaines; mais, par suite de l'apparition successive de nouvelles éruptions, l'affection peut durer plusieurs mois.

Dans quelques cas particulièrement graves, on a vu se produire des lésions myocardiques, valvulaires, rénales, ainsi que l'inflammation du péricarde, de la plèvre, etc.; complications qui ont fréquemment une issue mortelle.

**Diagnostic différentiel:** Les lésions de l'erythema nodosum pourraient être confondues avec des contusions cutanées, des gommès syphilitiques et l'urticaire. Toute erreur pourra être évitée si l'on tient compte des caractères différentiels suivants:

*Contusiones cutis.*

1. Leur forme est moins arrondie et plutôt allongée, en stries.
2. Se trouvent en général au même stade et ont à peu près la même coloration.
3. Leur apparition ne coïncide pas avec une élévation de la température.
4. Ne s'observent pas d'une manière prédominante aux membres inférieurs.
5. Elles sont très souvent solitaires.

*Gummata syphilitica.*

1. Ordinairement il existe en même temps d'autres manifestations syphilitiques de la peau et des muqueuses.
2. Les efflorescences n'ont pas de localisation spéciale.
3. Elles sont nettement circonscrites.
4. Elles se développent lentement sans fièvre ni phénomènes généraux.
5. Elles sont peu ou pas douloureuses.

*Erythema nodosum.*

1. La forme des efflorescences est ronde, ovale.
2. Comme les nodosités n'apparaissent pas toutes en même temps, on constate à côté de nodosités récentes, de coloration rouge, d'autres plus anciennes de teinte bleu jaunâtre.
3. L'apparition des efflorescences s'accompagne en général d'une élévation thermique et souvent aussi de douleurs articulaires.
4. Siège principalement aux membres inférieurs.
5. Les efflorescences sont presque toujours multiples.

*Erythema nodosum.*

1. Absence de toute manifestation syphilitique, à moins de coïncidence fortuite.
2. Les nodosités siègent surtout au niveau des surfaces d'extension des membres inférieurs.
3. Les efflorescences ont des limites diffuses.
4. L'éruption s'accompagne en général d'une forte élévation thermique et de symptômes généraux.
5. Les nodosités sont toujours douloureuses à la pression et parfois spontanément.

6. Leur coloration est d'abord blanche; plus tard le centre devient rouge lorsqu'il se ramollit et alors les gomme s'ouvrent bientôt après.

7. La gomme, n'étant pas due à un processus d'oedème, la pression à son niveau ne cause pas de dépression.

8. A défaut de traitement les efflorescences passent en général à la suppuration.

#### *Urticaria.*

1. Les efflorescences d'urticaire ne forment qu'une légère saillie; elles sont aplaties, de forme variable, moins colorées au centre que sur les bords.

2. Le développement des efflorescences s'accompagne d'une sensation de brûlure et de prurit, avec phénomènes généraux, peu marqués ou nuls.

3. Le seul symptôme subjectif est un prurit intense.

4. Les efflorescences disparaissent après peu de temps, aussi rapidement qu'elles sont apparues.

5. L'éruption peut s'observer sur toute la surface cutanée.

6. La coloration est rouge au début; plus tard, lorsque les nodosités se ramollissent, elles deviennent bleues, puis verdâtres.

7. Une pression prolongée sur la nodosité laisse subsister une dépression, comme dans tous les tissus oedématiés.

8. La nodosité se résorbe lentement; la suppuration est très rare.

#### *Erythema nodosum.*

1. Les nodosités forment des saillies coniques, arrondies, de coloration plus foncée au centre que sur les bords.


2. Le développement des efflorescences cause de la douleur et s'accompagne parfois de phénomènes généraux très accentués.

3. Absence de démangeaison, mais douleur à la pression.

4. Régression lente; les efflorescences ne disparaissent qu'au bout d'une quinzaine de jours.

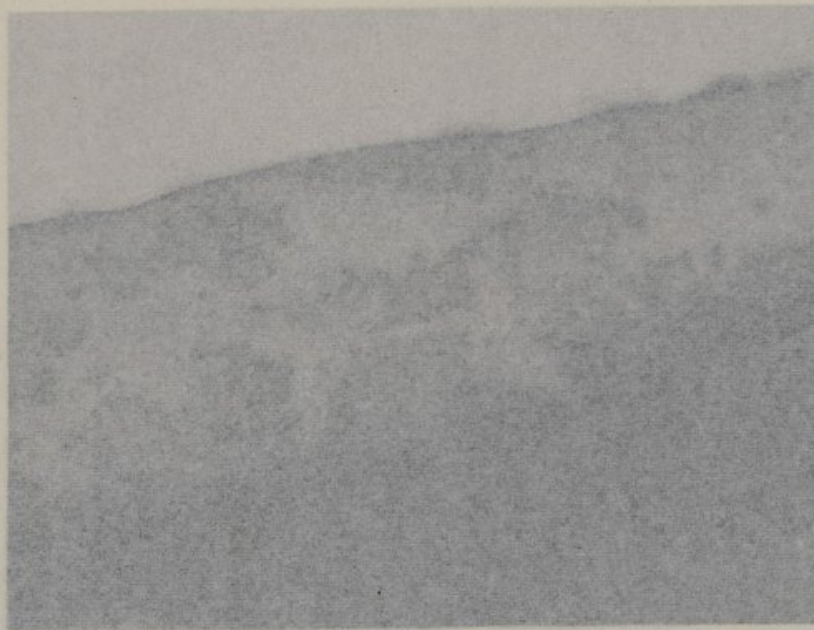
5. L'éruption siège surtout au niveau des surfaces d'extension des membres inférieurs.

Fig. 2.



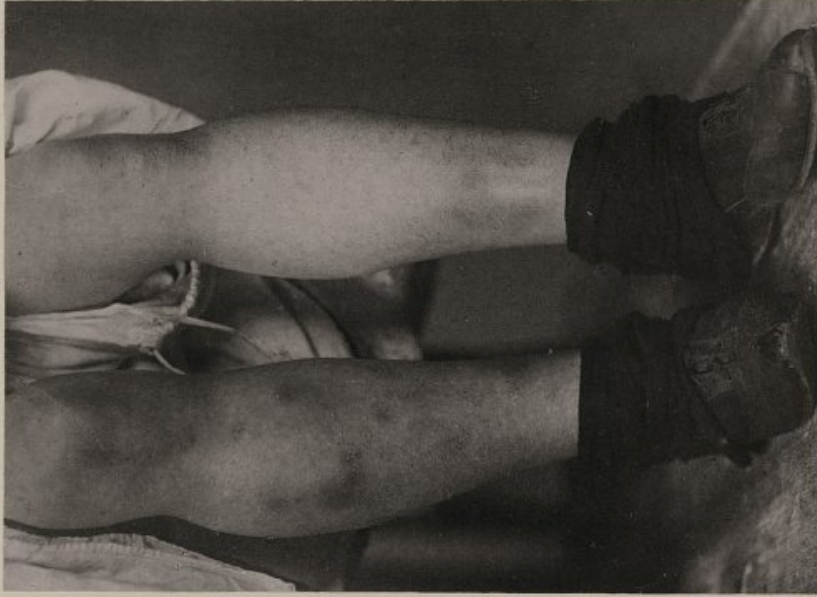*Erythema nodosum.*

Fig. 1.



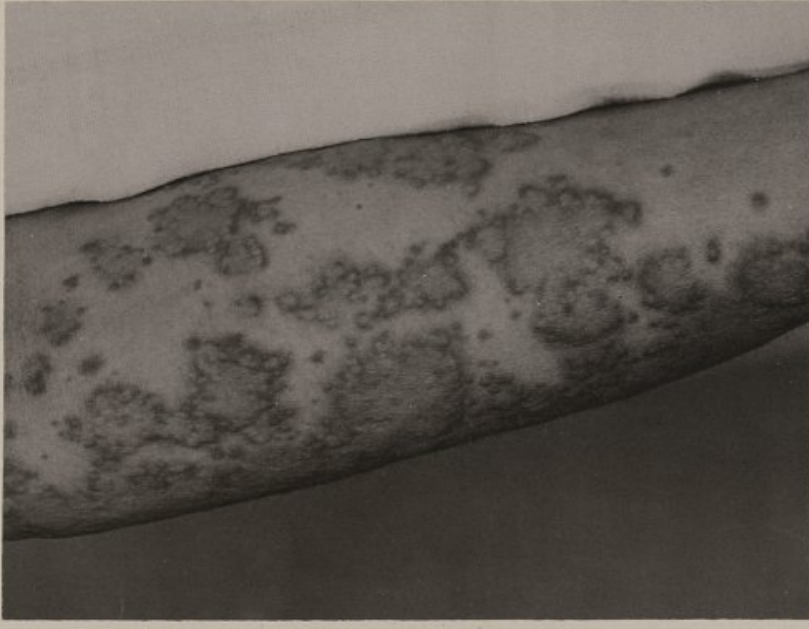*Erythema exsudativum multiforme.*

Fig. 2.



Erythema nodosum.

Fig. 1.



Erythema exsudativum multiforme.



ATRACTUM

---

PLANCHE VI.

---

URTICARIA.

---

## URTICARIA.

---

**Synonymie:** *Febris urticata* (Vogel); *febris erysipelatos*a (Sydenham); *cnidosis* (Alibert); *eschara s. essera* (des Arabes); *aspritado* (Celse); *purpura urticata* (Junker); *scarlatina urticata* (Sauvage); *urticaria porcellanea* (Lieutaud); *nettlerash*.

---

**Observation 1.** (Pl. VI, Fig. 1). J. K., jeune fille de 10 ans, se présenta à la policlinique des maladies cutanées et syphilitiques avec une éruption, constituée par de nombreuses nodosités aplaties. La mère nous dit que l'enfant souffre déjà tout un temps, par intervalles, de l'éruption qui se présente actuellement; celle-ci est fort prurigineuse et empêche l'enfant de dormir. La petite malade mange peu, mais elle n'a ni nausées, ni vomissements. Elle se nourrit surtout de pain et de pommes de terre; les parents étant d'une pauvreté extrême. Aussi la nutrition laisse-t-elle beaucoup à désirer. Il en est de même de la propreté: le corps est couvert de vermine et l'enfant est atteint d'impétigo du cuir chevelu. La peau est parsemée sur une grande étendue, principalement au niveau du tronc et des cuisses, de papules aplaties de coloration pâle et de forme irrégulière. Celles-ci se développent brusquement, changent de forme par suite de leur extension excentrique et deviennent souvent confluentes; leur partie centrale se déprime, après quoi les papules disparaissent aussi rapidement qu'elles étaient apparues. L'enfant, qui fut admis à la clinique à cause de son extrême malpropreté, put être congédié après une couple de jours: quelques bains de propreté et le changement de vêtements avaient suffi pour le débarrasser de son mal.

2. (Pl. VI, Fig. 2). P. A., petit garçon de 4 ans, avait été vacciné neuf jours avant qu'il se présenta à la policlinique des maladies cutanées et syphilitiques. Trois jours auparavant on remarqua qu'il avait la fièvre et peu après se déclara un prurit intense au niveau du bras vacciné, où apparut une éruption constituée par des papules aplaties irrégulières, qui se montrèrent bientôt sur tout le corps. Ces papules ne persistent que quelques heures, mais de nouveaux éléments éruptifs apparaissent sans discontinuer. Les pustules vaccinales sont bien développées.

---

**Symptomatologie:** On désigne sous le nom d'urticaire une affection cutanée qui apparaît brusquement et dont la durée est en général éphémère. Les efflorescences de l'urticaire sont des pomphi, c. à. d. des infiltrations cutanées dures, rosées, devenant au bout d'un certain temps blanches au centre, tout en gardant un bord rosé; elles sont plus ou moins élevées au-dessus du niveau de la peau saine, varient de dimensions et de forme, sont fort prurigineuses et disparaissent sans laisser de traces.

Suivant la forme des efflorescences, on distingue: *l'urticaire simple* ou *discrète*, lorsqu'il n'existe qu'un petit nombre de papules urticariennes; *l'urticaire confluyente*, lorsque les éléments éruptifs sont fort rapprochés les uns des autres; lorsque l'infiltration du tissu conjonctif sous-cutané est très marquée, on a affaire à *l'urticaire noueuse*; lorsque les papules urticariennes sont très volumineuses, l'éruption est désignée sous le nom d'*urticaire géante*.

D'après la marche de l'affection, on distingue *l'urticaire aiguë fébrile*, variété dans laquelle



les symptômes fébriles disparaissent en même temps que l'éruption; l'éruption, à marche subaiguë, récidive-t-elle de temps en temps sans qu'on en sache la cause, on l'appelle *urticairé récidivante*, tandis qu'on donne le nom d'*urticairé chronique* ou *persistante (urticatio)* à la variété d'urticairé caractérisée par des poussées successives se répétant pendant un long espace de temps. Dans cette dernière variété, les éléments éruptifs ont encore une durée éphémère, mais il s'en produit toujours de nouveaux, même si les papules cessent de se développer pendant un temps plus ou moins long, on constate toujours l'existence de symptômes concomitants tels que excoriations, pigmentation, papules, pustules, etc.

Dans l'urticairé aiguë, fébrile, on observe pendant la période prodromale, dont la durée varie de quelques heures à 2 ou 3 jours, des frissons passagers, des troubles gastriques, de la céphalalgie, etc.; par contre, dans l'urticairé non-fébrile, les efflorescences apparaissent brusquement et sans prodromes, le plus souvent la nuit, sous forme de saillies arrondies ou ovalaires et s'accompagnent d'une sensation de brûlure. Ces saillies sont identiques à celles que l'on peut produire artificiellement en flagellant la peau avec des orties (de là d'ailleurs, le nom donné à l'éruption).

Généralement, l'éruption se montre exclusivement sur la peau. La coloration des efflorescences dépend du degré de réplétion sanguine du corps papillaire: *urticairé rouge*, *urticairé blanche* ou *porcelanique*. Dans quelques cas la muqueuse de la bouche et du pharynx et même celle du nez et du larynx (symptômes de suffocation) sont également envahies par l'éruption.

Le processus consiste dans l'oedème aigu, circonscrit du corps papillaire et du réseau de Malpighi; au voisinage des efflorescences, le tissu conjonctif sous-cutané, surtout là où il est fort lâche, s'oedématie également.

Dans certains cas l'infiltrat séreux est sanguinolent: *purpura urticans* (Willan), *urticairé hémorragique* (Bazin). Parfois il est tellement abondant que l'épiderme se trouve soulevé sous forme de vésicule ou de bulle (*urticairé miliaire*, *vésiculeuse*, *bulleuse*). Le processus dans son ensemble doit être envisagé comme une névrose vasculaire, une altération du système nerveux vasomoteur déterminée par une excitation agissant sur les terminaisons nerveuses sensibles de la peau ou des muqueuses et transportée par voie réflexe sur les nerfs vasomoteurs. Sous l'influence de cette excitation les vaisseaux se contractent, puis se paralysent, et ainsi se produit une transsudation dans le territoire intéressé.

Cette excitation peut être de nature fort diverse; elle peut partir soit de la peau (froid, électricité, morsures d'insectes, etc.), soit des muqueuses (aliments, médicaments); elle peut avoir son point de départ dans un organe interne (organes génitaux, organes respiratoires, etc.) ou elle est provoquée par une émotion (peur, colère). Toutefois elle ne suffit pas à elle-seule pour causer une éruption d'urticairé: il faut en outre une prédisposition spéciale, une sorte d'idiosyncrasie. Chez les personnes se trouvant dans les conditions précisées, la cause immédiate de l'apparition des éléments éruptifs serait, d'après JACQUET, le traumatisme (grattage, etc.); il lui réussit d'empêcher la production de nouvelles papules d'urticairé en enveloppant d'ouate les parties atteintes, de manière à les protéger contre tout traumatisme.

De telles plaques peuvent s'observer également au début du prurigo de Hébra, dans la dermatite herpétiforme, dans l'érythème médicamenteux, dans le strophulus, sans qu'on puisse toutefois considérer ces diverses affections comme des variétés d'urticairé.

En général l'urticairé n'a guère d'influence sur l'état général; tout au plus le prurit peut-il troubler jusqu'à un certain point le sommeil.

Sous le nom d'*urticairé factice* (autographisme Dujardin-Beaumetz) on désigne une forme chronique d'urticairé, caractérisée par ce fait que la peau possède la propriété de réagir, à l'irritation par des objets mousses, par la production d'efflorescences d'urticairé. On peut ainsi donner à celles-ci

les formes les plus variées (lettres, figures, etc.). WILLAN a décrit cette forme comme une variété spéciale; d'après NEUMANN toute urticaire un peu intense est factice, c.à.d. que les traumatismes (tels que le grattage, etc.) déterminent l'apparition de nouvelles efflorescences, qui par le prurit dont elles s'accompagnent, provoquent à leur tour le grattage.

Signalons encore une variété d'urticaire fort rare, *l'urticaire pigmentée*. Ici les efflorescences d'urticaire laissent après elles des taches pigmentées, persistant pendant fort longtemps. De plus cette affection se montre quelques mois, quelques semaines ou même quelques jours après la naissance; rarement elle s'observe à un âge plus avancé.

La marche de l'urticaire pigmentée est chronique et bénigne. En général les poussées éruptives se succèdent pendant dix ou douze ans, offrant précisément les mêmes caractères que l'urticaire vulgaire. Après de nombreuses récurrences, se produisant souvent à la même région, on voit finalement persister de la pigmentation et de l'hyperplasie (d'où encore le nom *d'urticaire xanthélasmoïde*). D'après ELLIOT, sur ces taches pigmentées, hyperplasiques, on pourrait toujours provoquer par irritation l'apparition de nouvelles élevures urticariennes. Les nouveaux éléments éruptifs qui se développent ainsi à diverses reprises au milieu des taches pigmentées, donnent à la peau un aspect tout particulier, pouvant persister avec des variations plus ou moins bariolées durant des années. A un moment donné il ne se produit plus de nouvelles papules, mais par endroits, au niveau des taches pigmentaires, se montre encore de l'érythème, lequel devient aussi de moins en moins marqué et finalement disparaît définitivement. A cette période de l'affection, il ne persiste plus que des taches pigmentées, qui pâlisent progressivement et disparaissent à la longue.

L'urticaire pigmentée semble avoir une prédilection plus marquée que l'urticaire vulgaire, d'abord pour la poitrine et l'abdomen et puis pour les membres et la face.

On a aujourd'hui une certaine tendance à ne plus considérer l'urticaire pigmentée comme une variété de l'urticaire vulgaire, mais à en faire une affection autonome, n'ayant rien de commun avec l'urticaire. Cette manière de voir ne se base pas seulement sur le tableau clinique de l'urticaire pigmentée, lequel diffère totalement de celui de l'urticaire simple au point de vue du début et de la marche, mais encore sur les données de l'anatomie pathologique. En effet, les efflorescences de l'urticaire pigmentée contiennent comme élément caractéristique les „*mastzellen*”; celles-ci s'y rencontrent en quantité tellement abondante que UNNA donne à ces efflorescences le nom de „*Mastzellen tumoren*”. Ces éléments, dont l'origine est encore imparfaitement connue, ne s'observent pas dans *l'urticaire chron. vulgaire*. Toutefois BAUEMER prétend qu'en provoquant à diverses reprises une éruption d'urticaire par flagellation de la peau avec des orties, il a trouvé par endroits des „*Mastzellen*” dans la peau, bien qu'en petit nombre. Jusqu'ici on n'est pas parvenu à provoquer artificiellement une éruption ayant les caractères de l'urticaire pigmentée. D'après les recherches les plus récentes (LESSER, MAX JOSEPH) le pigment ne constituerait pas un élément essentiel de ces efflorescences; il ferait fréquemment défaut. Le qualificatif de *pigmentée*, ne serait donc pas absolument exact.

---

**Diagnostic différentiel:** Bien que le tableau clinique de l'urticaire soit assez caractéristique, il y a des cas où la confusion pourrait se faire avec l'érythème exsudatif multiforme et l'érythème noueux, l'érysipèle, le pemphigus, le pédiculose, le prurigo et l'eczème.

Le diagnostic différentiel avec l'érythème exsudatif multiforme et avec l'érythème noueux a été exposé antérieurement (v. texte de la Pl. V, pag. 2 et 8). Pour distinguer l'urticaire des autres affections énumérées, on tiendra compte des caractères différentiels suivants:

### *Erysipelas.*

1. Se montre habituellement sous forme d'une plaque unique, de coloration rouge diffuse, surélevée, à bords abrupts, sur laquelle se développent assez fréquemment des bulles.

2. L'affection s'accompagne plutôt d'une sensation douloureuse et d'une sensation de tension que de prurit.

3. Les ganglions lymphatiques correspondants sont tuméfiés.

4. S'accompagne d'une sensation de malaise général et de fièvre.

5. L'affection guérit au bout de quelques jours, et se termine par desquamation.

### *Pemphigus.*

1. Les efflorescences bulleuses se constituent généralement sur la peau normale; parfois on observe d'abord une plaque érythémateuse, ne persistant que peu de temps, ne formant pas saillie et ne donnant pas lieu à des démangeaisons intenses.

2. La bulle, élément caractéristique de l'éruption, se développe au bout de très peu de temps.

3. Dans le pemphigus, on ne rencontre ni papules, ni pustules.

4. Les éruptions de pemphigus se rencontrent fort rarement à la paume des mains et à la plante des pieds.

### *Pediculosis.*

1. A la partie centrale des nodosités on constate l'existence d'un petit point hémorragique (résultant de la morsure du parasite).

2. S'observe surtout à la région supérieure du dos et au niveau de la ceinture, tandis que le visage reste indemne.

3. On trouve les parasites dans les vêtements.

4. Un bain de propreté suivi du changement de vêtements suffit pour amener la guérison.

### *Urticaria.*

1. Se montre en général sous forme de taches blanches ou rosées, multiples, de dimensions variables, sur lesquelles ne se développent qu'exceptionnellement des bulles.

2. L'affection est extrêmement prurigineuse.

3. Les ganglions lymphatiques correspondants conservent leur volume normal.

4. L'état général est ordinairement bien conservé; au début on peut observer une légère élévation de la température.

5. Les efflorescences disparaissent parfois déjà après quelques heures, sans trace de desquamation.

### *Urticaria bullosa.*

1. L'éruption est fort prurigineuse au début et est constituée par une infiltration du derme faisant souvent une légère saillie.

2. Lorsqu'une bulle se développe, celle-ci siège sur une partie infiltrée; l'infiltration dermique constituant l'élément caractéristique de l'éruption.

3. On rencontre dans cette affection, à côté d'excoriations, des papules et des pustules, surtout si la maladie dure depuis longtemps.

4. Les éléments d'urticaire bulleuse peuvent s'observer à la paume et à la plante.

### *Urticaria chronica récidiva.*

1. On ne constate pas de point hémorragique au niveau des nodosités.

2. L'affection n'a pas de siège exclusif et peut s'observer sur toutes les parties du corps.

3. On ne trouve aucun parasite.

4. Les bains et le changement de vêtements n'ont aucune influence curative sur l'affection.

### *Prurigo.*

1. Se développe dans le jeune âge sous forme d'efflorescences papuleuses pâles ou légèrement rosées, siégeant au niveau des surfaces d'extension, alors que les surfaces de flexion restent indemnes.

2. Après disparition des éléments papuleux rappelant les lésions urticariennes, on voit se développer les éléments caractéristiques du prurigo.

### *Eczema.*

1. Les efflorescences sont constituées par de petites papules, vésicules, pustules ou squames, la peau sous-jacente est rouge et tuméfiée. Les vésicules se rompent facilement, et à la suite de leur rupture le derme sécrète de la sérosité (ecz. madidans, ecz. humide).

2. L'eczema est en général une affection chronique ou récidivante.

3. Lorsque l'eczema existe depuis longtemps, il détermine l'induration des parties atteintes.

### *Urticaria.*

1. Se développe à tout âge, sous forme de nodosités, sans siège de prédilection.

2. Après disparition des éléments papuleux urticariens, la maladie a parcouru son cycle; si d'autres efflorescences se développent à nouveau, ce sont encore des papules urticariennes.

### *Urticaria.*

1. Les efflorescences sont constituées par des papules aplaties, plus grandes que dans l'eczema. Lorsque des vésicules se développent à leur surface, celles-ci se dessèchent en général sans se rompre.

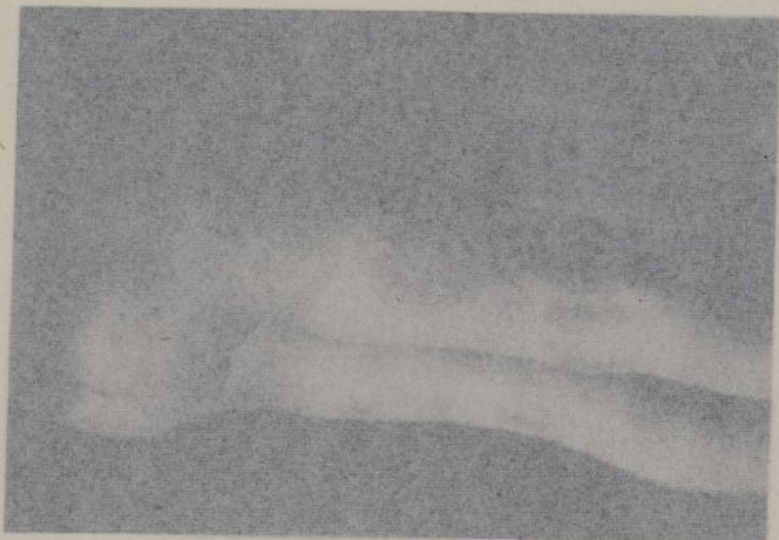
2. L'urticaire est habituellement un processus fort aigu. Elle débute brusquement et disparaît parfois déjà au bout de quelques heures.

3. Les papules se résorbent sans donner lieu à l'induration.

Fig. 2.

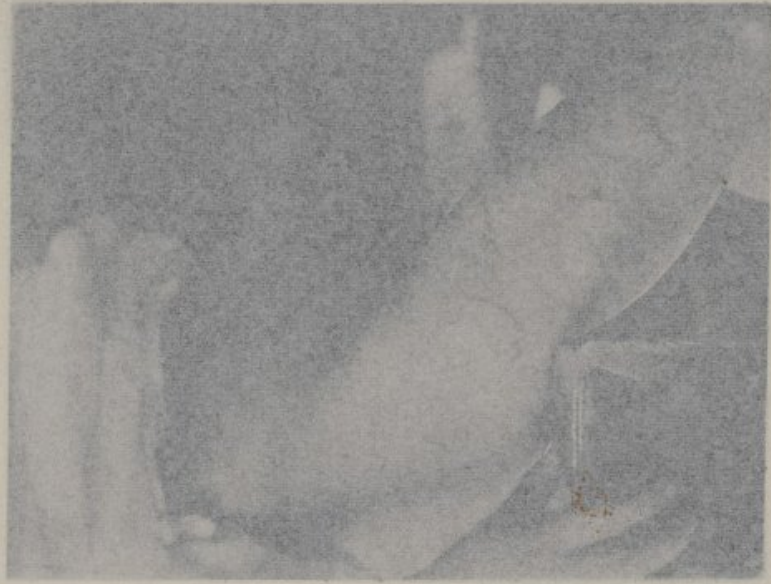

Fig. 1.



Urticaria.

Fig. 1.

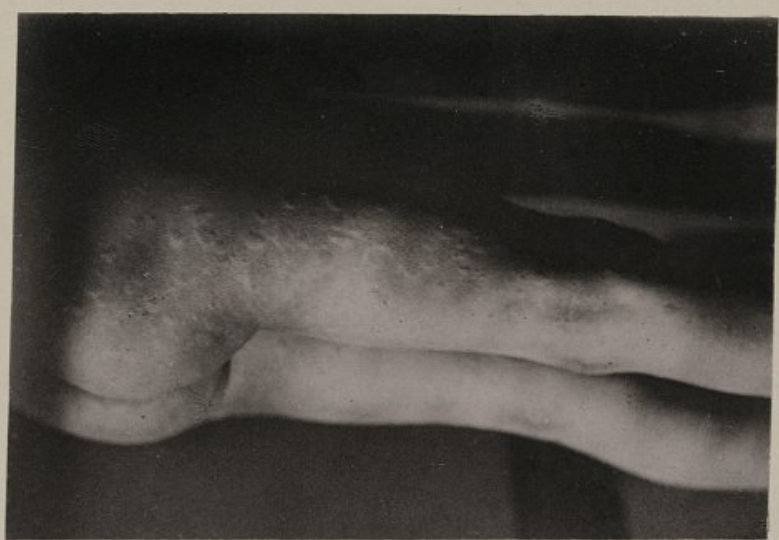
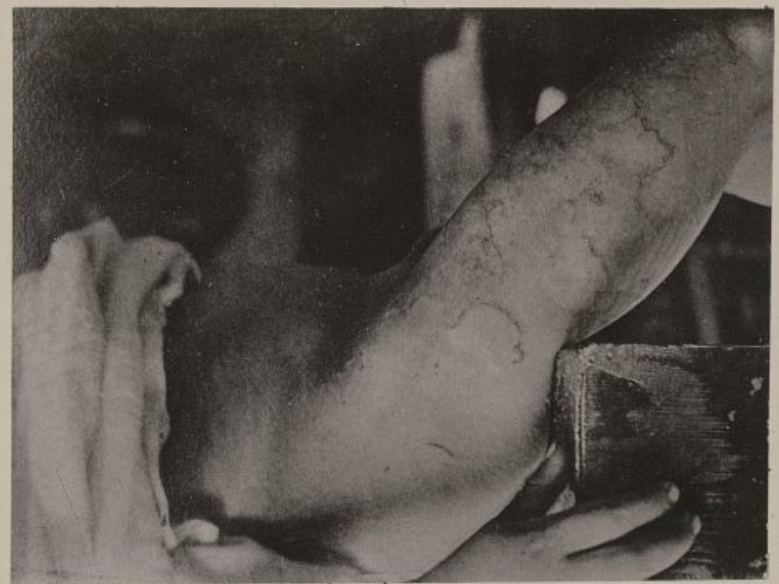
Fig. 2.



Urticaria.






PLANCHE VII.

---

HERPES FACIALIS ET GENITALIS.



## HERPES FACIALIS ET GENITALIS.

**Synonymie:** *Dartre phlycténoïde, Olophlyctide prolabiale et progenitale* (Alibert), *Herpès phlyctae-noïde* (Bateman), *Herpes labialis* (Willan), *Erythema labiale, Herpes nasalis, Hydroa febrilis* (Frank), *Herpès critique, Herpes febrilis* (Duhring), *Herpès symptomatique, Herpes progenitalis, Herpes praeputialis, Herpes vulvalis, Herpes pudendalis, Herpes pseudo-syphilis* (Fuchs), *Herpes recidivus* (Doyon).

**Observation:** Mme N., mariée, se présenta, en Avril 1891, à la polyclinique pour les maladies de la peau et la syphilis d'Amsterdam, ayant au visage une éruption qui, disait-elle, avait commencé quelques jours auparavant, accompagnée d'une fièvre légère et d'une sensation de brûlure.

Elle montre sur la joue droite, au-dessus de la commissure des lèvres, un grand groupe de petites vésicules, serrées les unes contre les autres, dont quelques-unes se sont desséchées en croûtelles. Outre ce grand groupe, se montrent encore, des deux côtés, plusieurs petits groupes autour des bords des lèvres. La malade n'a pas de fièvre et ne se plaint que d'une légère démangeaison sur les endroits affectés.

Après un traitement par «Talc. venet. pulv. 100, Acid. salicyl. 1» la guérison se déclara très vite.

**Symptomatologie:** Sur une base rouge hyperhémique, apparaissent, accompagnés des sensations de prurit et de chaleur, de grands et de petits groupes de vésicules claires et transparentes comme de l'eau, et de la grosseur d'une pointe d'aiguille et d'une tête d'épingle. Au bout de deux ou trois jours le contenu de ces vésicules se trouble, quelquefois il devient tout à fait purulent, et, en se desséchant pendant les jours suivants, se concrète en croûtelles qui, en devenant confluentes, ne montrent qu'à leur bord carnelé qu'elles proviennent d'un groupe de vésicules. Si ces vésicules surviennent sur des endroits plus ou moins humides, p. e. au-dedans ou autour de la bouche, sur le gland du pénis, dans la vulve, etc., elles se rompent bientôt par la macération de l'épiderme. Les vésicules n'ont alors qu'une durée très éphémère et font bientôt naître de petites érosions arrondies, qui peuvent par confluence se réunir et former des surfaces plus grandes, rouges, à contours polycycliques, souvent très douloureuses et très sensibles. Quand ces taches ne sont pas soignées et traitées, la surface se couvre d'une couche blanche grisâtre de détritrus, se composant de cellules épithéliales et de leucocytes désorganisées et macérées.

L'affection dure en moyenne de huit à vingt jours; au bout de ce temps les croûtes sont tombées, ou bien les érosions sont couvertes d'un épithélium nouveau; elle ne laisse pas de cicatrices après elle.

Ces éruptions herpétiques se localisent toujours sur deux régions déterminées du corps, au visage: *Herpes facialis*, et sur les organes génitaux: *Herpes genitalis*.

L'*herpes facialis* peut survenir sur différents endroits de toute la face, le plus souvent cependant sur le bord de la lèvre supérieure: *Herpes labialis*; ensuite à l'entour des narines: *Herpes nasalis*; dans quelques cas on le trouve aussi sur la muqueuse buccale.

L'apparition de l'herpès facial est presque toujours un symptôme des états morbides accom-

pagnées de fièvre, telles que les embarras gastriques, la bronchite, la fièvre intermittente palustre, la méningite, la pneumonie, la fièvre typhoïde, etc.

L'*herpes genitalis* survient chez l'homme sur le prépuce (*Herpes praeputialis*), et sur le gland de la verge, rarement sur la peau de la verge; chez la femme sur les petites lèvres et dans la vulve, sur les grandes lèvres, autour de l'anus et quelquefois dans le vagin.

Souvent il apparaît dans le cours d'une maladie vénérienne, telles que le chancre simple, le chancre syphilitique et la blennorrhagie; quelquefois aussi sous l'influence d'irritations locales de toutes sortes, comme des coïts fréquents ou prolongés, les leucorrhées vaginales, la séborrhée du prépuce et de la vulve, des traitements médicamenteux irritants, adstringents, etc.

Chez certains individus l'herpès génital se caractérise par des récidives très fréquentes et apparaît plusieurs fois par an et alors souvent après les irritations les plus insignifiantes.

**Diagnostic différentiel:** Dans la plupart des cas le diagnostic de l'herpes facialis et de l'herpes genitalis ne présente que peu de difficultés.

Pour ne pas confondre l'Herpes facialis avec l'Herpes zoster faciei, l'herpes tonsurans vesiculosus, l'Eczema faciei, le Pemphigus, l'Impetigo contagiosa, il importe de tenir compte des différences suivantes.

*Herpes zoster faciei.*

1. L'herpes zoster se localise sur une moitié du visage et ne dépasse que très rarement la ligne médiane.

2. Les névralgies dans l'herpes zoster sont le plus souvent très intenses et suivent ordinairement la distribution des branches cutanées d'un nerf ou d'un de ses rameaux.

3. Les glandes lymphatiques avoisinantes sont ordinairement gonflées et douloureuses.

*Herpes tonsurans vesiculosus.*

1. Dans l'herpes tonsurans le groupe de vésicules affecte bientôt la forme annulaire, puisqu'il s'étend à la périphérie pendant que la guérison s'opère au centre.

2. Les vésicules de l'herpes tonsurans sont extrêmement petites, à peine ont-elles la dimension d'une tête d'épingle.

3. Les vésicules sont très éphémères, tandis que l'affection elle-même peut, sans traitement, persister très longtemps.

4. L'examen microscopique montre la présence du mycelium du *Trichophyton tonsurans*. La maladie est contagieuse.

*Herpes facialis.*

1. L'herpes facialis peut survenir sur les deux moitiés de la face.

2. Les douleurs, qui accompagnent l'herpes facialis sont presque toujours très légères et se bornent aux parties affectées.

3. Dans la plupart des cas les glandes lymphatiques ne sont ni gonflées ni douloureuses.

*Herpes facialis.*

1. Les groupes de vésicules sont très irréguliers et n'affectent jamais la forme annulaire. Toutes les vésicules du même groupe sont toujours coeavae.

2. Les vésicules de l'herpes facialis sont moins petites; elles ont à peu près la grosseur d'un grain de moutarde.

3. Les vésicules persistent beaucoup plus longtemps et guérissent beaucoup plus lentement, tandis que l'affection a une durée courte et cyclique.

4. L'examen microscopique ne montre pas la présence de parasites végétales. La maladie n'est pas contagieuse.

#### *Eczema faciei.*

1. L'eczema n'a pas de lieux d'élection.
2. Les vésicules de l'eczema sont très serrées les unes des autres et sont en général très fragiles et très petites.
3. L'eczema survient ordinairement simultanément sur plusieurs surfaces de grande étendue.
4. Après la rupture des vésicules de l'eczema on observe encore pendant quelque temps un suintement de lymphes, après lequel le processus se termine par une desquamation souvent de longue durée.
5. La démangeaison qui accompagne toujours un eczema, persiste jusqu'à la guérison entière de l'exanthème.

#### *Pemphigus.*

1. Outre sur la face le pemphigus survient toujours sur toutes les parties du corps.
2. Les vésicules et les bulles du pemphigus sont isolées et disséminées çà et là, rarement disposées par groupes; elles sont monocycliques et monoloculaires.

#### *Impetigo contagiosa.*

1. Outre sur la face l'impetigo contagiosa apparaît souvent simultanément sur les mains.
2. Les groupes de vésicules de l'impetigo contagiosa ne surviennent pas de préférence dans la région des lèvres et des narines, mais sur toutes les parties du visage.
3. Les bulles de l'impetigo contagiosa ont le plus souvent une grande dimension, variant de la grosseur d'un pois jusqu'à celle d'une fève; quelquefois elles sont encore plus grandes.
4. L'impetigo contagiosa est contagieuse; souvent on peut la rencontrer chez plusieurs membres de la même famille.

#### *Herpes facialis.*

1. L'herpes facialis survient de préférence sur les bords des lèvres et des narines.
2. Les vésicules de l'herpes facialis ne sont pas toujours serrées les unes contre les autres, sont plus persistantes et ne sont pas si extrêmement petites.
3. L'herpes facialis ne présente dans la plupart des cas que quelques groupes de vésicules, parfois même un seul, de petite étendue.
4. Les vésicules de l'herpes facialis ne se rompent que très rarement, elles se dessèchent toujours entièrement en croûtelles; celles-ci tombent bientôt et laissent après elles une surface guérie.
5. Quand l'herpes facialis est accompagné de démangeaison, celle-ci finit ordinairement quand la dessiccation des vésicules commence.

#### *Herpes facialis.*

1. L'herpes facialis n'apparaît que sur la face.
2. Les vésicules de l'herpes facialis peuvent par confluence se transformer en bulles plus grandes; ces bulles sont alors entourées de vésicules plus petites et encore isolées, ont des contours polycycliques, et ne se sont pas disséminées çà et là; elles sont multiloculaires.

#### *Herpes facialis.*

1. L'herpes facialis ne se manifeste que sur la face.
2. Les groupes de vésicules ne se montrent ordinairement qu'autour de la bouche et des narines.
3. Les vésicules de l'herpes facialis sont de petite dimension, à peu près de la grosseur d'un grain de moutarde.
4. L'herpes facialis n'est pas contagieux.

On peut confondre l'Herpes genitalis avec l'Herpes zoster lumbingo-inguinalis, l'Herpes venerea, le Chancre syphilitique et les Syphilides papuleuses des organes génitaux. Pour le diagnostic il importe de tenir compte des différences suivantes.

*Herpes zoster lumbo-inguinalis.*

1. Dans l'herpes zoster lumbo-inguinalis apparaissent, outre sur les parties génitales, aussi des groupes de vésicules dans les reins, sur la partie inférieure du ventre, sur les fesses et sur la face extérieure de la cuisse.

Du reste, le diagnostic différentiel de l'herpes genitalis avec l'herpes zoster lumbo-inguinalis est le même que celui de l'herpes facialis avec l'herpes zoster faciei.

*Helcosis venerea ou Chancere simple.*

1. Dans l'helcosis venerea chaque ulcération est limitée par une ligne circulaire régulière et présente un contour monocyclique.

2. Les ulcérations dans l'helcosis venerea ont une profondeur qui s'étend jusque dans le derme.

3. Les ulcérations de l'helcosis venerea sont toujours accompagnées de douleur.

4. Dans l'helcosis venerea on constate dans la plupart des cas une lymphadenite suppurative inguinale.

5. L'helcosis venerea est inoculable.

6. Dans l'helcosis venerea les ulcérations persistent ordinairement pendant plusieurs semaines.

*Chancere syphilitique.*

1. Le chancere syphilitique est presque toujours solitaire et a un contour monocyclique.

2. Le fond et le bord du chancere syphilitique sont infiltrés et indurés profondément dans le derme.

3. Dans l'apparition du chancere syphilitique on ne constate pas, du moins dans la plupart des cas, de symptômes subjectifs.

4. Le chancere syphilitique a une marche très chronique.

5. Le chancere syphilitique est toujours accompagné d'un gonflement dur des glandes lymphatiques inguinales. Ces glandes lymphatiques

*Herpes genitalis.*

1. Dans l'herpes genitalis on trouve les groupes de vésicules exclusivement sur les parties génitales.

*Herpes genitalis.*

1. Dans l'herpes genitalis chaque ulcération est née de la confluence d'un groupe de vésicules et montre par là un contour entaillé et polycyclique.

2. Dans l'herpes genitalis les ulcérations sont plus superficielles.

3. Dans l'herpes genitalis les vésicules surviennent accompagnées de démangeaison, qui change en une sensation de cuisson quand la surface herpétique s'ulcère.

4. Dans l'herpes genitalis il ne se montre presque jamais un lymphadenite suppurative inguinale.

5. L'herpes genitalis n'est pas inoculable.

6. Dans l'herpes genitalis chaque ulcération née d'un seul groupe de vésicules a une durée de 8 ou 10 jours.

*Herpes genitalis.*

1. Dans l'herpes genitalis plusieurs efflorescences surviennent simultanément et peuvent donner naissance à une ulcération à contour polycyclique.

2. Dans l'herpes genitalis le bord et le fond de l'ulcération ne sont jamais indurés ni considérablement infiltrés (si cependant il n'y a pas eu de cautérisations).

3. Dans l'apparition de l'herpes genitalis on constate le plus souvent une sensation de démangeaison.

4. L'herpes genitalis a une marche très aiguë d'une dizaine ou vingtaine de jours.

5. Dans l'herpes genitalis les glandes lymphatiques ne se gonflent que très rarement. Si par exception ce cas se présente, ce gonflement

gonflées sont indolentes et restent toujours mobiles dans le tissu fibreux sous-cutané lâche, qui ne s'infiltré pas.

des glandes est pâteuse et douloureuse, et le tissu fibreux sous-cutané à l'entour est ordinairement plus ou moins infiltré, de sorte que les glandes perdent ou diminuent leur mobilité.

Dans ce diagnostic différentiel il importe de ne pas oublier que dans le même endroit où s'est développé un herpes genitalis prémonitoire ou peut voir survenir ensuite parmi les vésicules herpétiques un chancre syphilitique. Dans ces cas douteux il faut laisser le diagnostic en suspens jusqu' à ce que les symptômes syphilitiques se montrent plus distinctement.

*Papulae syphiliticae humidae et ulcerantes*

ou

*Plaques muqueuses.*

1. Les plaques muqueuses s'élèvent en général un peu au-dessus du niveau de la peau avoisinante.

2. En général indolentes, elles ne sont pas accompagnées de démangeaison.

3. Dans la plupart des cas on trouve, outre les papules syphilitiques aux parties génitales, encore d'autres symptômes de la syphilis générale, presque toujours des tuméfactions ganglionnaires.

*Herpes genitalis.*

1. Les ulcérations de l'herpes genitalis restent toujours plus ou moins au-dessous du niveau de la peau avoisinante.

2. L'herpes genitalis est ordinairement au début accompagné de démangeaison.

3. On ne trouve pas de symptômes d'une autre affection générale. (Dans le cas où l'on constate des symptômes syphilitiques il ne faut pas oublier que le malade de l'herpes genitalis peut être aussi atteint de la syphilis.)



Herpes facialis.



Herpes facialis.






PLANCHE VIII.

---

HERPES ZOSTER LUMBO-FEMORALIS.

## HERPES ZOSTER.

---

**Synonymie:** *Zoster*; *Zona*; *Zona repens*; *Zona serpigiosa*; *Cingulum*; *Ignis sacer*; *Ignis St. Antonii*; *Erysipelas pustulosum*; *Erysipelas zoster* (Sauvages); *Erysipelas phlyctenoides* (Cullen); *Dartre phlycténoïde en zone*.

---

**Observation:** (Pl. XIII). N. C., âgé de 55 ans, garçon de magasin, fut placé, le 2 septembre 1891, dans la clinique pour les maladies de la peau et la syphilis d'Amsterdam. Depuis 8 jours il avait été atteint, sur la jambe gauche (sur la planche l'exanthème est représenté sur la jambe droite, l'image étant renversée par la phototypie) d'une maladie de la peau si douloureuse, qu'il ne pouvait pas marcher.

Le malade a toujours été bien portant, excepté à l'âge de vingt ans, lorsqu'il a eu un typhus abdominalis.

Au moment de son entrée à l'hôpital, l'exanthème se montre sur la jambe gauche à peu près jusqu'au milieu de l'avant-jambe, principalement sur la face médiale et antérieure de la cuisse, moins fortement sur la face latérale et le long du mollet. En outre il se montre légèrement autour du genou, sur la rotule, enfin sur les fesses et le sacrum à gauche de la colonne vertébrale. L'exanthème, qui est très douloureux, se compose d'une quantité de groupes plus ou moins grands de vésicules remplies d'un liquide clair et placés sur des taches rouges inflammatoires; par ci par là ces vésicules sont confluentes. Les ganglions lymphatiques inguinaux sont gonflés et très douloureux au toucher.

Pendant les jours suivants les vésicules se dessèchent et se transforment en de petites croûtes jaunes et brunes.

Le 8 septembre quelques croûtes commencent déjà à tomber et le malade ne se plaint plus de douleur, seulement de démangeaison.

Le 20 septembre toutes les croûtes sont tombées et sur les bases des vésicules on voit encore des taches hyperhémiques; quelques-unes ont laissé de petites cicatrices peu profondes.

Les ganglions lymphatiques sont encore légèrement gonflés, mais elles ne sont plus douloureux.

Le 2 octobre le malade est guéri et sort de l'hôpital sans se plaindre d'aucune douleur.

---

**Symptomatologie:** L'exanthème commence toujours par l'apparition aiguë de taches rouges hyperhémiques, sur la surface desquelles se développent bientôt de petits groupes de papules. Ces papules se transforment très rapidement en de petites vésicules de la grosseur d'une tête d'épingle, quelquefois un peu plus grosses, et remplies d'un liquide clair; elles apparaissent d'abord dispersées et isolées sur les plaques rouges, puis de plus en plus rapprochées les unes des autres pour devenir enfin confluentes en formant çà et là de plus grandes bulles à bords polycycliques. Ces groupes de vésicules apparaissent les uns après les autres pendant les 5 ou 7 premiers jours et atteignent leur complet développement vers le dixième jour.

Ensuite après que le contenu des vésicules a perdu sa tension, de sorte que les parois s'affaiblissent et se rident, elles commencent ordinairement sans se fendiller — à moins qu'elles ne soient lésées — à se dessécher, si bien qu'au bout de la deuxième semaine il ne reste que d'ilots de petites croûtes jaunes et brun jaune. Quand celles-ci tombent quelques jours après, elles

laissent de petites taches rouges, dont quelques-unes montrent des altérations cicatricielles superficielles, ce qui dépend de l'intensité de l'affection, c'est-à-dire, selon que l'altération mortifiante s'est bornée à l'épiderme ou qu'elle a pénétré plus profondément dans le derme.

A côté de ces îlots typiques de vésicules, on en trouve très souvent qui ont une marche anormale. Quelquefois le processus est abortif; alors il n'apparaît que quelques groupes de vésicules — parfois un ou deux seulement — ou bien les vésicules se développent peu — quelquefois point du tout — et se dessèchent bientôt après leur apparition; ces éruptions légères ne laissent pas de cicatrices. A côté de ces cas légers, il y en a de plus graves: les groupes de vésicules, qui se présentent en grand nombre et surviennent pendant quelque temps en éruptions successives, sont plus rapprochés les uns des autres et deviennent presque tous confluentes. Les vésicules elles-mêmes sont plus grandes, persistent plus longtemps avant de se dessécher, leur contenu jaune et clair devient opalescent et même purulent. Dans des cas plus intenses encore le processus s'étend dans les couches assez profondes du derme et le contenu des vésicules peut devenir hémorrhagique (*Herpes zoster haemorrhagicus*); leur couleur devient alors rouge pâle, rouge foncé, rouge brun ou rouge bleu. Dans certains cas quelques-unes des vésicules deviennent noires; le derme se gangrène et il se forme des eschares plus ou moins profondes (*Herpes zoster gangraenosus*). Dans ces formes hémorrhagiques et gangréneuses, qui, le plus souvent, sont d'une durée plus longue et persistent quelquefois même pendant des mois, on voit toujours, après la guérison des ulcérations et des érosions, qui sont recouvertes de croûtes brunes et noires, de petites cicatrices indélébiles, plus ou moins profondes. Dans beaucoup de cas ces degrés différents se rencontrent chez le même malade; en effet, pendant que quelques groupes de vésicules deviennent hémorrhagiques et gangréneux, d'autres peuvent déjà se dessécher quand ils sont à peine développés, souvent même avant leur développement complet.

L'affection, qui est donc caractérisée par une série plus ou moins grande d'îlots de petites vésicules, entourées des zones rouges et inflammatoires, d'une grosseur variant de celle d'une pièce d'un demi-franc à celle d'une pièce de cinq francs, peut survenir sur tous les endroits du corps, cependant l'exanthème est toujours rangé le long d'un ou plusieurs trajets nerveux et ne se montre ordinairement que sur un seul côté du corps; dans quelques cas très rares, dont la plupart sont rencontrés à la face, on l'a trouvé des deux côtés du corps.

Sur la tête l'éruption peut survenir sur le front, la partie antérieure du cuir chevelu, et sur la paupière supérieure (*Herpes zoster frontalis*), en suivant la zone de distribution du nerf frontale de la première branche du trijumeau; sur le dos du nez sur la muqueuse des fosses nasales, et alors quelquefois simultanément sur et dans le bulbus oculi (*Herpes zoster ophthalmicus*), quand elle se produit sur les régions du nerf naso-lobaire. Dans cette forme de l'herpes zoster, l'inflammation peut envahir la conjonctive, la cornée, l'iris, souvent même le globe oculaire entier, (*Panophthalmitis*), et peut aboutir dans quelques cas à la perte entière de l'appareil de la vision. Dans un herpes zoster de la deuxième branche du trijumeau l'éruption se fait au-dessous de l'œil, sur la joue et la lèvre supérieure, quelquefois aussi le long du palais dur et du palais mou et dans le pharynx. Dans celui de la troisième branche on trouve les éruptions sur les tempes, sur la conque, dans le conduit auditif, parfois sur le tympan (*Herpes zoster auricularis*), le long du menton et de la langue. Si l'exanthème suit le trajet des nerfs cervicaux et occipitaux supérieurs, on rencontre les groupes de vésicules sur la conque, l'occiput, la nuque et le cou (*Herpes zoster capitis, nuchae, occipito-collaris*). Si les éruptions suivent les branches inférieures des nerfs cervicaux, elles surviennent dans la nuque, aussi sur le cou, à l'épaule et au-dessous des clavicules jusqu' aux mamelons du sein (*Herpes zoster cervico-subclavicularis*). Dans l'herpes du plexus brachial l'éruption se produit sur la nuque et le cou, sur l'épaule, le long des deux pre-

mières côtes, le long de la face antérieure et postérieure des bras, jusqu'aux doigts. (*Herpes zoster brachialis, cervico-brachialis*). L'herpes zoster se rencontre le plus fréquemment le long des ramifications des nerfs intercostaux. (*Herpes zoster pectoralis, dorso-pectoralis*). Les groupes de vésicules se présentent alors rangés en forme de semi-zone sur un côté du tronc, le plus souvent dépassant un peu la ligne médiane en avant et en arrière, à cause des entre-croisements des nerfs cutanés du côté droit du corps et du côté gauche. Quand les groupes surviennent sur les fesses, dans les reins, au sacrum, sur l'abdomen, le scrotum et sur le trochanter, le territoire des derniers nerfs dorsales et des nerfs lombaires supérieurs est envahi. (*Herpes zoster dorso-abdominalis, abdominalis, lumbo-inguinalis*). Quand l'éruption se produit sur les reins, sur le sacrum, sur les fesses, sur le scrotum — ou sur les grandes lèvres génitales de la femme — le long de la cuisse et du mollet, la région du plexus lombaire est occupée. (*Herpes zoster femoralis, lumbo-femoralis*). Enfin le territoire du plexus sacré peut être le siège des éruptions (*Herpes zoster femoralis, sacro-ischiadicus, sacro-genitalis*). On les rencontre alors au sacrum, aux fesses, au périnée, au scrotum, — ou sur les grandes lèvres — et le long du pénis, puis autour du trochanter, le long de l'avant-jambe, sur la face dorsale et sur la plante du pied.

L'éruption de l'exanthème est accompagnée dans la plupart des cas de douleurs névralgiques dans la partie envahie; les malades accusent des sensations de brûlures et de cuisson. Ces névralgies apparaissent le plus souvent simultanément avec l'exanthème et disparaissent ordinairement pendant la chute des croûtes desséchées. Dans certains cas cependant la névralgie peut précéder l'éruption de l'exanthème de quelques jours, parfois de quelques semaines (*nevrodymies prézostériennes*), et peut aussi — après la disparition de l'exanthème — persister pendant des jours, quelquefois pendant des mois ou des années, sur les mêmes endroits. Ces douleurs névralgiques et leur intensité dépendent évidemment de l'âge du malade; le plus souvent les enfants n'éprouvent que peu, dans beaucoup de cas, point du tout de douleur ou même de démangeaison, tandis que chez les vieillards les douleurs sont en général très intenses et persistent ordinairement longtemps après que l'exanthème a disparu.

Dans quelques cas graves de l'herpes zoster on constate pendant l'éruption des phénomènes fébriles plus ou moins forts.


Les ganglions lymphatiques correspondant à la région atteinte de l'exanthème sont toujours plus au moins gonflés et souvent très douloureux sous la pression du doigt explorant.

L'exanthème atteint les hommes comme les femmes, les enfants comme les vieillards. Au dire de certains auteurs il ne surviendrait jamais deux fois sur le même individu; cette opinion cependant est démentie par plusieurs cas de récurrence qu'on a déjà constatés.

Les éruptions de l'herpes zoster se montrent en général le plus fréquemment à la fin de l'automne, au commencement de l'hiver, à la fin de l'hiver et au commencement du printemps.

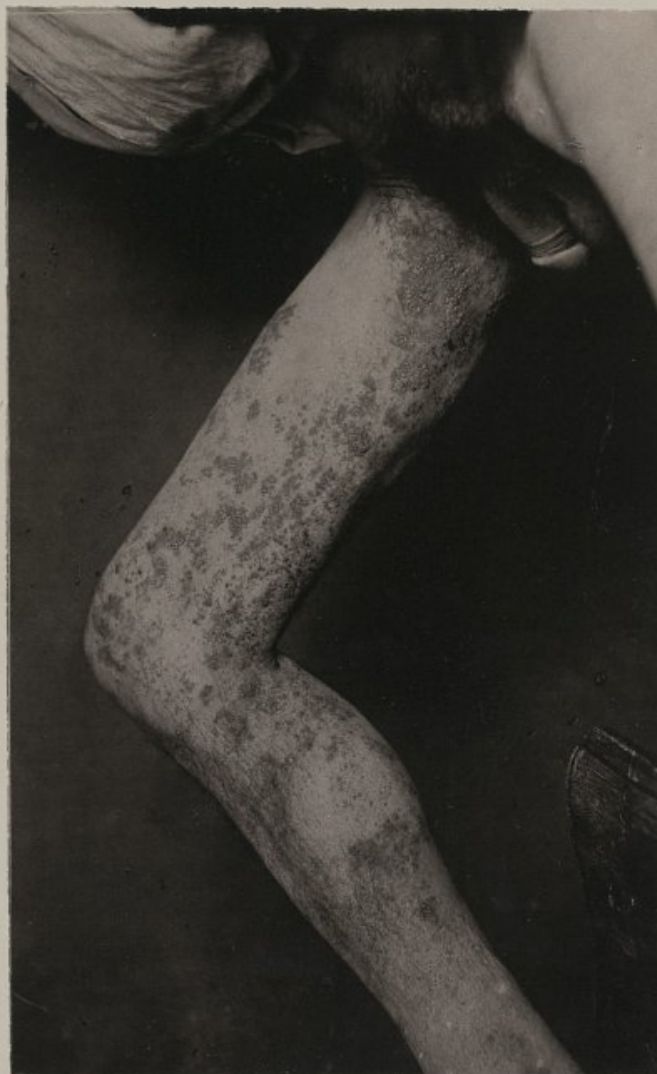---

**Diagnostic différentiel.** (Voir le texte de Pl. IX, page 2.)



Herpes zoster lumbo-femorialis.





Herpes zoster lumbo-femoralis.





PLANCHE IX.

---

HERPES ZOSTER.



8679



## HERPES ZOSTER.

**Synonymie :** Voir page 2 du texte de Pl. VIII.

**Observation** (Pl. IX, fig. 1 et 2). G. W. âgé de 35 ans. Cet homme vint réclamer nos soins pour un exanthème douloureux au côté gauche. (Sur la planche l'exanthème est représenté au côté droit, l'image étant renversée par la phototypie.) Il y a environ six jours le malade sentit venir, dans l'espace de 24 heures, au côté gauche, une douleur poignante, accompagnée d'une sensation de brûlure. En examinant, il trouva sur le côté antérieur du tronc, dans les endroits où il sentait la douleur, au-dessous et à côté du mamelon gauche, de petites taches rouges, très sensibles au toucher. Dans le cours de ces six jours ces taches se sont étendues en forme de croissant, et pendant que les douleurs névralgiques et la sensation de brûlure sont devenues plus intenses, il s'est formé de petites vésicules disposées en groupes.

Jusqu'ici le malade n'a jamais eu un exanthème pareil et il n'a jamais souffert ni du thorax ni des organes thoraciques. C'est un individu sain et robuste.

On voit une large bande rouge, au côté postérieur du tronc, sur et au-dessous de la pointe de l'omoplate, et au côté antérieur, au-dessous et un peu autour du mamelon gauche, commençant à quelques centimètres du côté droit de la colonne vertébrale et finissant à quelques centimètres à droite du milieu du sternum. Sur ces taches rouges on aperçoit des groupes de petites vésicules de la grosseur d'une tête d'épingle, dont la plupart sont isolées; quelques-unes cependant, au centre des groupes, deviennent confluentes. Ces vésicules sont pour la plus grande partie remplies d'un liquide clair, limpide comme de l'eau; au centre de quelques groupes, surtout là où les vésicules ont conflué le contenu est rouge et hémorragique (*Herpes zoster hemorrhagica*). Le malade se plaint de vives douleurs poignantes et cuisantes; au toucher ces douleurs deviennent plus intenses. L'exanthème est saupoudré avec du Talcum venetum pulverisatum et couvert d'une mince couche d'ouate hydrophile.

Au bout d'une semaine un grand nombre des vésicules sont desséchées, quelques-unes ont un contenu purulent; les bases des vésicules hémorragiques confluentes sont occupées par des croûtes sèches de couleur brun noir.

Quatre semaines après le commencement de l'affection cutanée toutes les croûtes sont tombées, en laissant par ci par là des cicatrices très superficielles. Des douleurs névralgiques, quoique moins violentes que pendant la première semaine, se faisaient encore sentir. Le malade ne s'étant plus montré, nous ignorons combien de temps cette névralgie a duré.

**Symptomatologie.** (Voir le texte de Pl. VIII.)

**Diagnostic différentiel.** Le début et les symptômes de l'herpes zoster sont dans la plupart des cas si caractéristiques, que le diagnostic ne présente que très rarement, pour ne pas dire

jamais, des difficultés. Les seules affections cutanées avec lesquelles, dans certains cas, on pourrait la confondre, sont: l'Erysipelas, l'Herpes facialis et genitalis, et l'Eczema. On fera donc bien de tenir compte des différences suivantes:

*Erysipelas.*

1. Dans l'erysipelas la douleur est faible ou bien d'une nature inflammatoire, continue et pulsative.

2. Une ligne de délimitation très nette sépare la rougeur de la partie avoisinante non-affectée.

3. Des vésicules ne se montrent pas toujours. Dans l'erysipelas bullosum elles n'apparaissent pas en groupes.

4. L'erysipelas est toujours accompagné de fièvre et presque toujours à un assez haut degré.

*Eczema.*

1. L'eczema est toujours accompagné de démangeaisons.

2. Les vésicules apparaissent plus disséminées et diffuses et sont dans la plupart des cas plus petites que dans l'herpes zoster.

3. Les vésicules de l'eczema se rompent presque toujours. La surface eczémateuse de la peau exhale, plus ou moins, un liquide qui, en se desséchant, se transforme en croûtes. Après la chute de ces croûtes la peau reste souvent encore quelque temps squameuse, mais elle ne montre jamais de cicatrices.

*Herpes zoster.*

1. Dans l'herpes zoster surviennent des douleurs névralgiques.

2. La rougeur autour des groupes de vésicules n'est pas nettement limitée.

3. Les vésicules surviennent sur les taches rouges en forme de groupes.

4. Dans les cas graves seuls l'herpes zoster est quelquefois accompagnée de fièvre, mais rarement à un haut degré.

*Herpes zoster.*

1. L'herpes zoster est presque toujours accompagnée d'une douleur réelle et d'une sensation cuisante et poignante.

2. Les vésicules surviennent en groupes, en suivant le trajet anatomique d'un nerf, et sont plus grandes que dans l'eczéma.

3. Les vésicules de l'herpes zoster n'ont pas de tendance à se rompre; en se desséchant, les pellicules épidermiques restent intactes et se transforment en petites croûtes. Après la chute de ces petites croûtes la peau montre souvent de très petites cicatrices superficielles.

Pour le diagnostic différentiel de l'herpes zoster avec l'herpes facialis et genitalis voir le texte de Pl. VII.



Fig. 2.

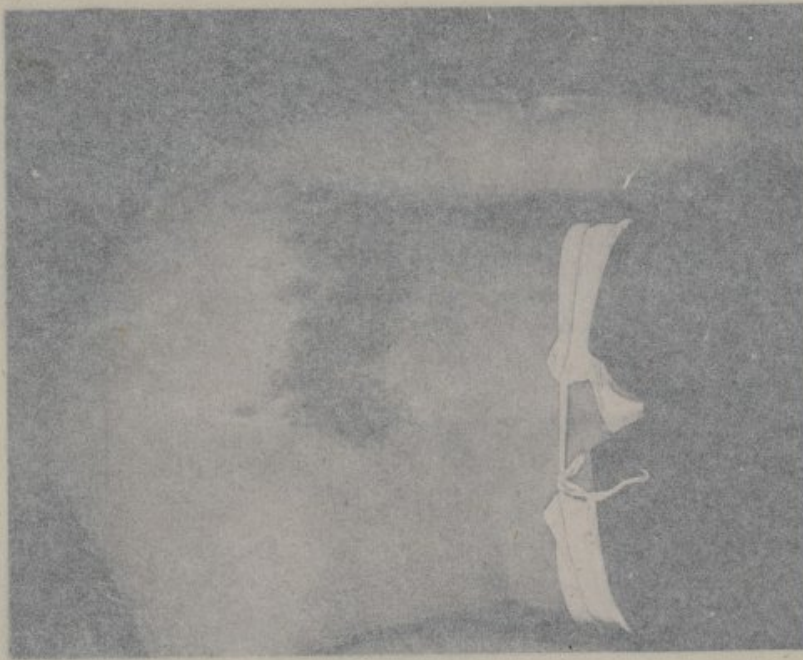
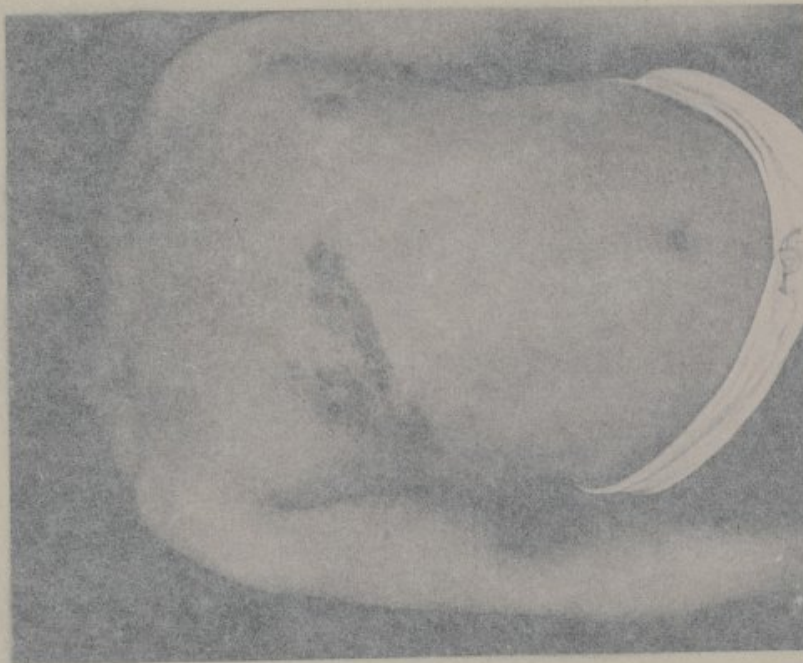
Fig. 1.



Herpes zoster pectoralis.




Fig. 2.

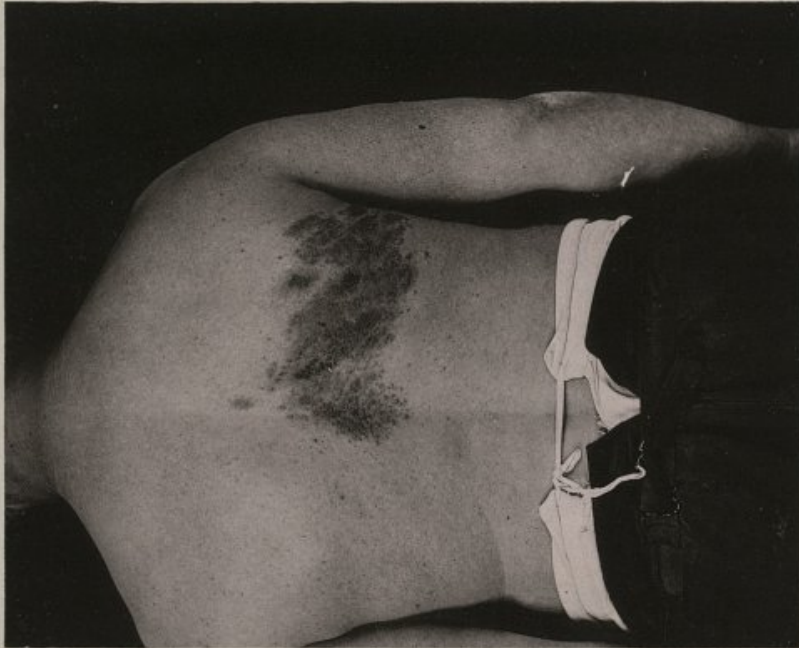
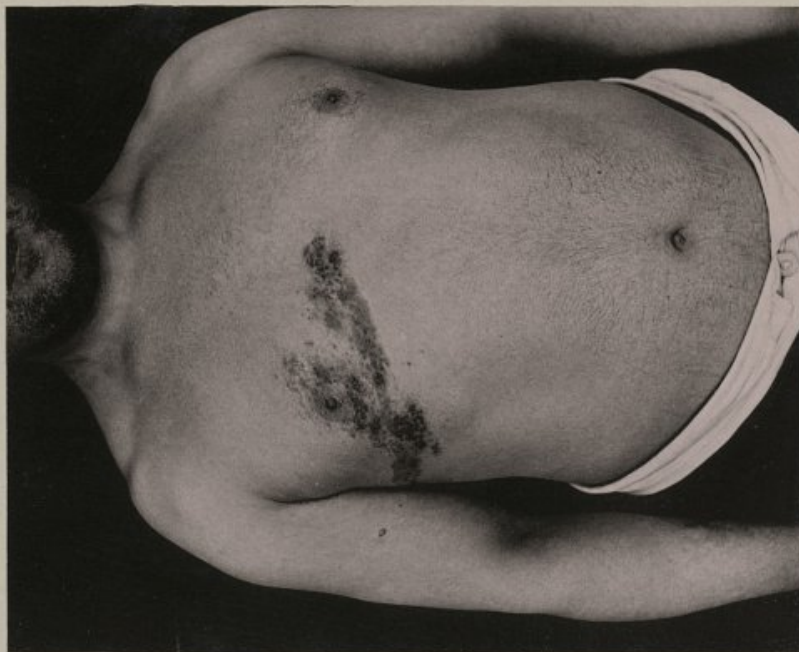
Fig. 1.



Herpes zoster pectoralis.



PLANCHE X.

---

GANGRAENA CUTIS ACUTA MULTIPLEX.



## GANGRAENA CUTIS ACUTA MULTIPLEX.

**Observation.** (Pl. X.) Anna t. B., couturière, âgée de 18 ans vint me consulter au mois de novembre 1884. Elle était née de parents phthisiques et souffrait depuis son enfance souvent de nevroses avec de fréquentes attaques de nerfs, pendant lesquelles elle perdait connaissance. A l'âge de huit ans, deux mois après une attaque, elle eut un exanthème qui, selon sa description, semble avoir été un herpes zoster sur le côté droit de la face et qui disparut bientôt. Lorsqu'elle eut atteint l'âge de 14 ans, elle fut saisie de nouvelles attaques, quelquefois même plusieurs fois par jour; pendant ces attaques elle perdait toujours complètement connaissance. Quelques mois après la dernière attaque l'exanthème reparut, cette fois sur le manubrium sterni; il se transforma en ulcérations qui, cependant, guérissent bientôt.

Depuis l'âge de 14 ans jusqu'au moment où elle réclama mes soins, elle fut saisie à plusieurs reprises d'attaques épileptiformes alternant avec des éruptions du même exanthème sur la poitrine. Au moment où elle se soumit à mon traitement se montra sur la partie supérieure du sternum une tache ayant un diamètre d'environ 14 centimètres; dans cette grande tache on voyait plusieurs ulcérations petites, dont les plus petites avaient un diamètre d'à peu près 1 centimètre et les plus grandes d'environ 4 centimètres. Ces ulcères étaient peu profonds. Entre ces ulcères on apercevait, en outre, des îlots luisants rouges et blancs, ressemblant à des cicatrices nouvelles et anciennes. Sur ces parties non-ulcérales la peau était au toucher très sensible et très endolorie.

Quelques jours après, l'exanthème sur la poitrine n'ayant subi qu'un très faible changement, la malade se plaignit d'une sensation de brûlure sur la face latérale de la cuisse gauche. Là on voyait une petite tache rouge, congestive et de forme ovale, ne dépassant pas le niveau de la peau et très endolorie au toucher. Au bout de quelques jours cette tache se grossit considérablement. Cependant à l'intérieur de la périphérie de cette tache se montraient des îlots plus petits d'un blanc d'albâtre; au contraire des parties avoisinantes hyperesthésiques, il se trouvait que ces îlots étaient complètement anesthésiques. Pendant les jours suivants il se forma autour de ces nécroses blanches, qui étaient desséchées en petits disques durs et parcheminés, une ligne de démarcation ulcéraire. Ces disques se détachaient en laissant après eux des ulcères peu profonds.

En attendant des taches et des nécroses absolument semblables survinrent, dans le cours de la semaine suivante, sur la partie inférieure de la face antérieure du ventre. Quinze jours environ après l'apparition des taches sur la cuisse gauche, lorsque les ulcères étaient presque guéris, apparut tout à coup quelques centimètres plus haut, une nouvelle tache rouge, qui eut la même marche que les précédentes.

En examinant la sensibilité de la peau il se trouvait que l'hyperesthésie et l'hyperalgésie s'étendaient au delà des taches rouges, et ensuite qu'au dehors de cette zone hyperesthésique la sensibilité de la peau était considérablement diminuée, et avait même disparu en certains endroits. Avec l'assistance bienveillante du Dr. Winkler à Utrecht tout le système nerveux fut soumis à un examen exact. On constata que les réflexes cutanées étaient considérablement diminuées et que la sensibilité tactile, la sensibilité thermique et la sensibilité à la douleur étaient perdues sur toute la moitié gauche du corps, excepté sur la partie gauche de la tête, sur une bande horizontale, large de quelques centimètres, courant sur le mamelon gauche et ensuite sur la partie inférieure du bras et du pied gauches. Comme il avait été déjà constaté pendant les examens précédents, on trouva de nouveau que sur les taches rouges l'anesthésie était remplacée par une hyperalgésie et une hyperesthésie, excepté sur les îlots blancs mortifiés, naturellement. Pendant l'existence de l'exanthème la motilité et les autres fonctions des nerfs de la malade ne subissaient aucun changement.

Le 19 décembre '84, lorsque toutes les ulcérations sur la poitrine, la cuisse gauche, le ventre, et quelques ulcérations sur la face médiale de la cuisse gauche, un peu au-dessous de l'aîne, lesquelles étaient survenues pendant ce temps, avaient disparu, il survint tout à coup, sur la face médiale du genou gauche et un peu au-dessous, une nouvelle tache rouge ayant la grosseur de la paume de la main; dans cette tache apparurent bientôt quelques îlots d'un blanc d'albâtre, dans lesquelles se manifestaient les mêmes phénomènes par rapport à la sensibilité que dans les éruptions précédentes.

Le 21 décembre la tache rouge s'était considérablement étendue en haut et dans cette partie étaient survenues quelques macules blanches, une grande et plusieurs petites. Les macules blanches du 19 décembre montrent le commencement d'une ligne de démarcation ulcérente. A cette époque la photographie de la Pl. X fig. 1 fut faite. Sur cette photographie on a marqué par une ligne au crayon la limite de la partie rouge hyperhémique et hyperesthésique; dans la partie supérieure on voit très distinctement sans ligne de démarcation les îlots mortifiés, qui viennent de paraître, et dans la partie inférieure avec le commencement d'une ligne de démarcation les eschares blanches plus anciennes.

Après un examen plus attentif il fut constaté que ces taches blanches apparaissent toujours sous la forme de petits points et de petites macules circulaires, d'un diamètre de 2 millimètres tout au plus. Là où elles se serrent les unes contre les autres, il se produit par la confluence de ces anthèmes, qu'on pourrait appeler les efflorescences primaires, les taches blanches plus grandes entourées de taches plus petites et punctiformes. Les petites et les grandes taches confluentes ont toujours une ligne de démarcation polycyclique avec de petites entailures, conséquence de la façon dont elles se forment. Les petites nécroses blanches, punctiformes, isolées, se transforment en ulcères punctiformes, couvertes d'une petite croûte; ces petites ulcères se trouvent alors disséminées autour des ulcérations linéaires qui enferment les nécroses blanc jaune desséchées et parcheminées. Sur les photographies de la Pl. X on voit très distinctement les petites macules blanches autour des grandes.

Le 23 décembre la tache rouge sur le genou s'était étendue en montant toujours plus haut. Autour des îlots blancs les ulcérations linéaires démarcatives sont devenues plus distinctes. (Voir Pl. X, fig. 2.)

Le 30 décembre toutes les eschares blanches s'étaient détachées et les ulcérations étaient en voie de guérison. Un nouvel examen sur la sensibilité de la peau, dans lequel il fut constaté que la région de l'anesthésie s'était étendue aussi sur le côté droit du cou et sur l'épaule droite, nous montra sur cette région un nouveau phénomène. Une faible pression, avec la tête d'une épingle par exemple, sur la peau, fit paraître, sous nos yeux, en 2 ou 3 minutes, une élévation papuliforme pâle d'urticaire, de la dimension d'une lentille, et rouge à son pourtour; le long de la ligne tracée sur la peau avec le crayon dermatographique apparurent très rapidement des taches blanches et linéaires d'urticaire. Ces plaques présentent une très courte durée.

Au mois de janvier '85 la malade entra dans le Nosocomium d'Utrecht pour cause d'attaques d'hystérie. Là elle eut de nombreux accès d'hystérie épileptiforme, qui étaient très graves. Pendant son séjour dans l'hôpital on ne vit paraître aucune éruption de son exanthème. Après sa sortie du Nosocomium d'Utrecht je l'ai perdue de vue jusqu'au moment où, il y a deux ans, elle vint me voir ici à Amsterdam. Elle me dit alors que bientôt après sa sortie de l'hôpital il apparut sur sa poitrine une nouvelle éruption de son exanthème avec des ulcérations; pendant cette éruption les guérisons alternaient avec des récidives. Plus tard, après la guérison et la disparition de l'exanthème, survinrent de nouveau les accès hystériques. Il était donc évident que l'apparition de son exanthème alternait constamment avec les accès hystériques. Toutes les fois que les accès survenaient, les ulcérations et les nécroses guérissaient et disparaissaient très vite pour revenir immédiatement dès que les attaques cessèrent. Le caractère des nécroses et des ulcérations était, au dire de la malade, resté le même pendant les deux années que je ne l'avais pas vue. Au moment où elle vint me voir elle n'avait pas d'exanthème et je ne trouvais que les cicatrices des nécroses et des ulcérations. Les attaques épileptiformes qu'elle eut de temps à autre, étaient dans les derniers temps moins graves et moins fréquentes et la durée en était aussi moins longue qu'auparavant. Après cette visite je n'ai plus revu la malade.

Cette forme de troubles trophiques de la peau, dont on dit encore peu ou rien dans la plupart des différents ouvrages sur les maladies de la peau et que DOUTRELEPONT <sup>1)</sup> a introduite le

<sup>1)</sup> DOUTRELEPONT, «Ueber einen Fall von acuter multipler Hautgangraen». Vierteljahrsschr. für Dermat. u. Syph. 1886, page 179.

premier dans la dermatopathologie sous le nom de *Gangraena cutis acuta multiplex*, doit être considérée, comme une forme de *Herpes zoster gangraenosus recidivus* (KAPOSI) ou *Herpes zoster universalis* et a un rapport intime avec la *Gangrène symétrique de RAYNAUT*. Toutes ces formes de maladies de la peau sont des troubles trophiques, dont l'existence doit être rattachée à l'influence de lésions du cerveau, de la moelle épinière et des nerfs périphériques. Outre le cas décrit par DOUTRELEPONT et les huit cas analogues cités par lui comme mentionnés dans la littérature, B. BRODIE <sup>1)</sup> et MOORLEY ROOKE <sup>2)</sup> ont donné des descriptions de maladies, lesquelles ont beaucoup de ressemblance avec le cas décrit ci-dessus.

---

<sup>1)</sup> The Works of Sir Benjamin Collius Brodie, 1865, Vol. III p. 393.

<sup>2)</sup> The Lancet, 1864, Vol. II p. 486.

Fig. 1.

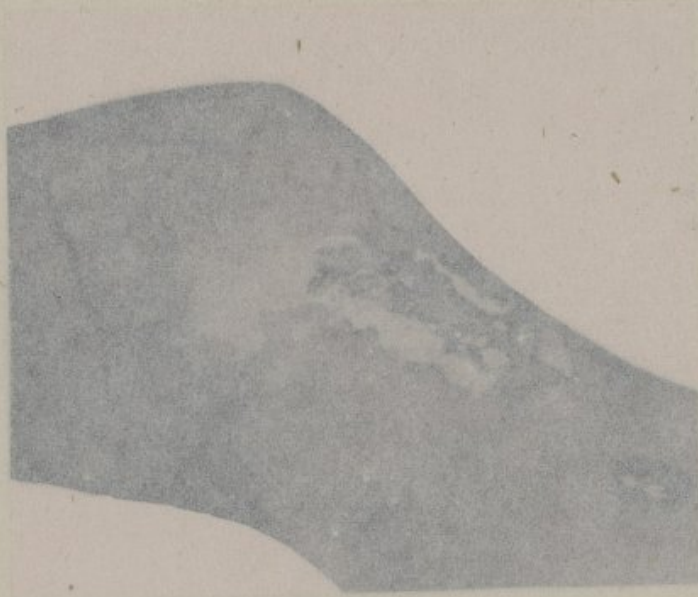
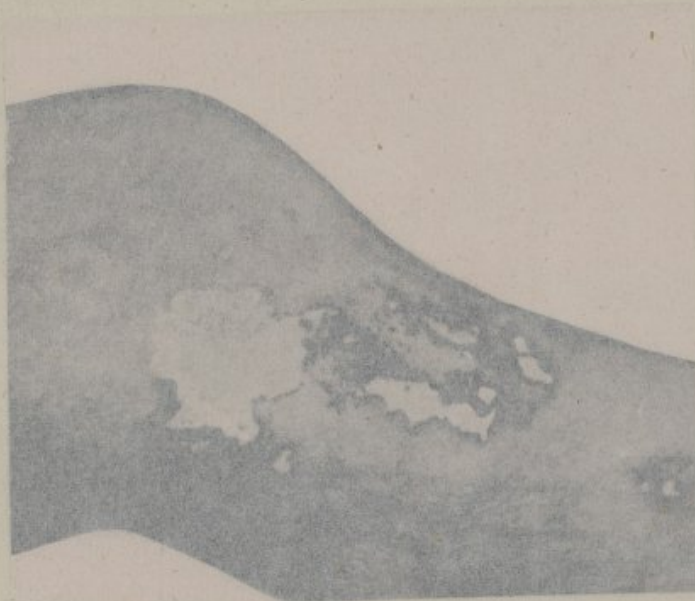
Fig. 2.



Gangraena cutis acuta multiplex.

Fig. 1.

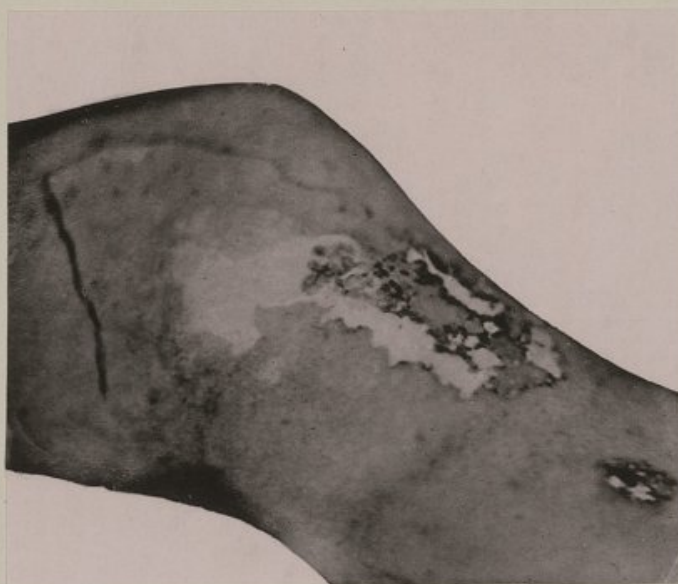
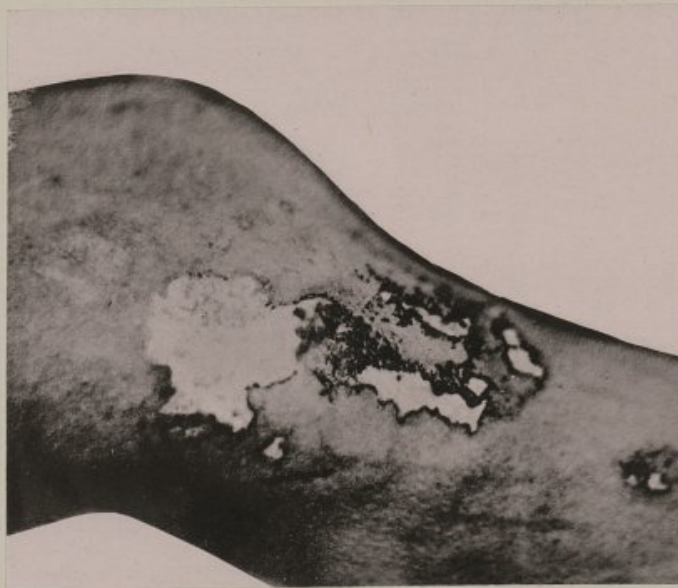
Fig. 2.



Gangraena cutis acuta multiplex.



PLANCHE XI.

---

PSORIASIS VULGARIS NUMMULARIS ET FIGURATA.

## PSORIASIS VULGARIS.

**Synonymie:** *Psora*; *Alphos* (Celsus, Wilson); *Lepra Graecorum*; *Lepra vulgaris*; *Lepra alphoïdes* (Willan, Bateman, Devergie); *Dartre furfuracée*; *Dartre lichenoïde* (Alibert); *Herpes furfurans* (Alibert); *Psoriasis-Lepra* (Gibert).

**Observation** (Pl. XI; Pl. XII, 1; Pl. XIII) Jan P. âgé de 31 ans. Ce malade fut placé en novembre 1888 dans la clinique pour les maladies de la peau et la syphilis de l'hôpital d'Amsterdam. L'éruption parut chez lui, pour la première fois, à l'âge de 13 ans, d'abord au front, où elle est restée stationnaire jusqu'à l'âge de 18 ans. Alors l'exanthème s'étendit en peu de mois sur le corps entier. Sous un traitement par onguents qu'il subit en 1875 à l'hôpital, l'exanthème disparut bientôt et ne se montra pas pendant 10 ans à peu près. Placé de nouveau à l'hôpital en 1886, pour une éruption générale on prescrivit au malade des pilules contenant Acid. arsenicos. et appliqua Ung. merc. praecip. alb. Après un séjour de huit mois le malade quitta l'hôpital guéri. Il y a 20 semaines l'éruption apparut de nouveau, d'abord sur le tronc d'où elle s'étendit bientôt sur les bras, les jambes et la tête. Elle se montra d'abord sous la forme de petites papules punctiformes qui bientôt se desquamèrent, s'agrandirent et confluèrent çà et là. A son entrée à l'hôpital, les photographies Pl. XI et Pl. XII, 1, ont été faites. Sur le tronc se montraient en grand nombre des taches élevées de la dimension d'une pièce de monnaie, accompagnées de démangeaisons et de fortes desquamations, et entourées d'un rebord rouge. (*Psoriasis vulg. nummularis*.) En divers endroits plusieurs de ces taches confluent et forment des figures ressemblant à des cartes géographiques (*Psoriasis vulg. figurata s. geographica*). Sur les bras, les jambes et la face se montrent des taches plus petites, blanches et fortement squameuses, variant de la grosseur d'un point à celle d'un pois (*Psoriasis punctata et guttata*), par ci par là aussi des taches plus grandes. Le malade subit un traitement interne par Jodet. kalic. L'exanthème s'étend rapidement sur tout le corps, de sorte que les taches confluent de plus en plus. Vers la mi-décembre l'exanthème est devenu général et toute la peau est couverte de grandes squames blanches et épaisses. (Pl. XIII) (*Psoriasis vulg. universalis*); la peau normale a disparu entièrement. Par ci par là il y a sur les articulations des rhagades qui causent tant de douleurs au malade qu'il n'ose presque plus se remuer. Les paupières sont légèrement en ectropion. Le traitement par Jodet. kalic. n'ayant pas eu un succès satisfaisant, on a eu recours à un autre mode de traitement; on a frotté et pansé le malade avec Ung. diachyl. Hebrae. De grandes quantités de squames étant tombées après quelques jours, on a frictionné le corps avec une pommade à (5%) Chrysarobine et la tête avec Ung. merc. praecip. alb. Sous ce traitement la desquamation diminue peu à peu considérablement et la peau redevient normale.

Le malade est d'ailleurs un individu sain, robuste et d'une bonne constitution. Au dire du malade cette affection cutanée ne se serait jamais montrée dans sa famille, à l'exception de sa grand' mère, qui pendant une grande partie de sa vie aurait eu une pareille affection fortement squameuse sur les genoux et les coudes.

**Symptomatologie.** Le psoriasis commence par l'apparition de très petites taches rouges, de la grosseur d'une tête d'épingle, qui s'élèvent un peu au-dessus du niveau de la peau avoisinante et se couvrent bientôt de squames luisantes, d'un blanc d'argent, ayant la dimension d'une pointe d'aiguille. La rapidité avec laquelle ces taches s'agrandissent et s'étendent varie considérablement dans les cas différents. En certains cas l'agrandissement et l'extension ont lieu d'une manière très lente et les taches n'envahissent qu'une ou plusieurs petites parties du corps; dans d'autres cas le développement a lieu avec une très grande rapidité, de sorte qu'en peu de semaines les petites



efflorescences se sont transformées en taches d'un diamètre de plusieurs centimètres et qui couvrent tout le corps.

L'agrandissement des taches a lieu régulièrement à la périphérie. Les efflorescences de la dimension d'une tête d'épingle, connues sous le nom de *Psoriasis punctata*, acquièrent bientôt la grosseur d'une goutte (*Psoriasis guttata*), la tache rouge hyperhémique progresse à la périphérie et est accompagnée d'une formation plus abondante de squames d'un blanc d'argent. Quand les efflorescences ont atteint la grosseur de pièces de monnaies le psoriasis est dit nummulaire (*Psoriasis nummularis*). Dans la plupart des cas les taches ne progressent plus et la maladie reste stationnaire. Les taches couvertes de squames épaisses plus ou moins accumulées varient de 1 à 8 centimètres de diamètre. En s'étendant et en se produisant en plus grand nombre sur la surface de la peau leurs périphéries se rencontrent et elles confluent en partie ou en entier. Par cette confluence il se forme des figures bizarres ressemblant à des cartes géographiques, auxquelles on a donné le nom de *Psoriasis figurata s. géographica*. Dans la plupart des cas ces taches continuent à produire sur toute leur étendue les squames caractéristiques, d'un blanc brillant, de sorte que les malades qui sont atteints de cette forme du psoriasis, emportent dans leurs vêtements de grandes quantités d'amas de squames, qui tombent en masse, quand ils se déshabillent. Dans quelques autres cas les efflorescences ayant atteint la dimension de pièces de monnaie semblent vouloir se guérir au centre et laisser la peau normale. Il se forme alors des figures annulaires, qu'on nomme *Psoriasis annularis s. circinata*, qui en s'étendant se rencontrent et forment des arcs et des guirlandes; en progressant toujours du côté convexe, ils se fondent à mesure du côté concave en la peau normale; on a alors ce qu'on appelle *Psoriasis gyrata et serpigiosa*. Enfin quand l'affection cutanée prend un développement si grand que toute la surface du corps est couverte de psoriasis on a le *Psoriasis diffusa s. generalis s. universalis*, forme qui se rencontre assez rarement. Toute la surface du corps est dans ce cas transformée en une surface rouge, squameuse, ressemblant à de la peau de chagrin; à cause de l'absence d'efflorescences primaires il est très difficile de faire le diagnostic différentiel avec des autres maladies cutanées desquamant universellement.

La couleur des efflorescences varie beaucoup dans les cas différents; les efflorescences jeunes et croissant rapidement sont rouges ou rouge foncé; dans les formes chroniques et stationnaires elles sont plus pâles, quelquefois d'un rose tendre. La rougeur disparaît complètement sous la pression du doigt et repose sur l'hyperhémie des vaisseaux des papilles du derme.

La production et l'épaisseur des squames est aussi très différente et peut varier de masses épaisses de squames accumulées, comme dans les éruptions aiguës et actives, à quelques minces lamelles épithéliales, comme dans quelques cas chroniques et stationnaires. La couleur de la peau aux endroits des taches, à l'exception des bordures, ne se reconnaît pas, elle est entièrement couverte de squames. Celles-ci n'étant pas très adhérentes sont faciles à enlever et laissent après le grattage une surface rouge, luisante, saignant vite et facilement par des gouttes punctiformes répondant aux points des papilles du derme qui ont été découvertes. Jamais les efflorescences du psoriasis n'exhalent des liquides, de la lymphe ou du pus. Parmi des squames fortement accumulées et sur l'extension des articulations il se montre souvent des fissures, qui saignent facilement au moindre mouvement que fait le malade, et qui par le caillement et dessèchement du sang se présentent, entre les squames blanches, comme de petites lignes croûteuses rouge brun et noires, ordinairement parallèles les unes aux autres.

Dans presque tous les cas le psoriasis est accompagné de démangeaison, quelquefois intense, dans la plupart des cas cependant faible. Si les taches couvrent une grande étendue du corps, comme dans le psoriasis universalis, la température de la peau est augmentée, objectivement et subjectivement de sorte que les malades se plaignent quelquefois d'une sensation brûlante.

Dans le cas où les efflorescences guérissent, ce qui s'opère spontanément ou sous l'influence de la medication, les taches commencent à pâlir, s'affaissent, en même temps que la production des squames diminue. Après la période de la desquamation les taches restent quelquefois hyperhémiques, d'un rose tendre, quelquefois pigmentées, d'un jaune clair, surtout quand les taches ont persisté longtemps, quelquefois brun jaune, ce qui se voit souvent quand la guérison se produit sous l'influence de l'usage d'Acid. arsenicos.

On trouve les taches localisées sur toutes les régions de la peau, bien qu'elles montrent quelque prédilection pour certains endroits. Très souvent les coudes et les genoux sont les seuls points où la maladie de la peau se manifeste et qui sont atteints les premiers. La face est rarement atteinte, le cuir chevelu plus souvent. Ce n'est que très rarement que la maladie survient à la paume des mains, à la plante des pieds et aux ongles, et jamais sans que d'autres parties du corps soient atteintes.


Le psoriasis apparaît le plus souvent dans la période de 10 à 20 ans; cependant il peut aussi survenir dans un autre âge de la vie, dans les premières années de la vie aussi bien qu'entre les 50 et 60 ans. La marche du psoriasis est en général chronique avec des périodes alternantes d'amélioration et d'aggravation; quelquefois il disparaît complètement pour reparaitre plus tard; d'autres fois quand le malade ne se fait pas traiter, la maladie reste stationnaire pendant des années, *Psoriasis inveterata*. Dans la plus part des cas il se présente dans un état chronique, c. a. d. que les efflorescences qui paraissent disséminées, s'agrandissent lentement et sont suivies d'autres efflorescences en divers endroits. Quelquefois il apparaît très aigu et peut, au début, avoir quelque ressemblance avec une éruption scarlatineuse ou variolique, pendant une espace de temps très courte cependant, parce que les squames blanches qui se produisent bientôt, lèvent tout doute sur la nature de l'affection cutanée; dans ces cas et quelquefois à l'apparition de la maladie on constate une fièvre toujours modérée.

Bien que la plupart des psoriatiques soient atteints pour toute la vie, le psoriasis n'altère nullement la santé en général. Dans le cas de psoriasis universalis inveterata, quand l'individu atteint ne se fait pas traiter, la difficulté du mouvement et les douleurs qu'il cause, la grande quantité de rhagades qui surviennent obligent souvent le malade à rester au lit et peuvent lui rendre la vie insupportable; quelquefois aussi ces rhagades causent des infections.

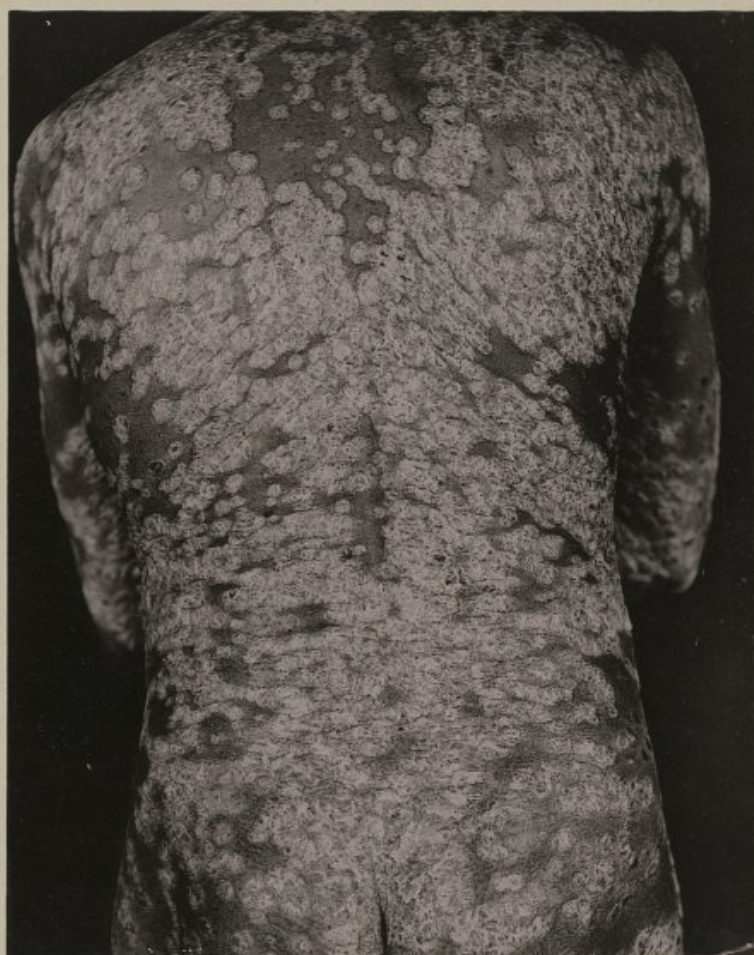Pendant des maladies constitutionnelles d'une nature violente, comme le typhus, la scarlatine, et pendant des maladies accompagnées d'une température fébrile élevée, un psoriasis existant peut disparaître souvent subitement, mais il reparait ordinairement après la guérison de ces maladies intercurrentes.

---

**Diagnostic différentiel:** Voir page 2, Pl. XII.



Psoriasis vulgaris non squamosa et figurata.



Psoriasis vulgaris nummularis et figurata.



PLANCHE XII.

---

1. PSORIASIS VULGARIS GUTTATA ET NUMMULARIS.

2. PSORIASIS VULGARIS SERPIGINOSA.

## PSORIASIS VULGARIS.

**Synonymie:** Voir page 2, Pl. XI.

**Observation** (Pl. XII, 2.) (Pl. XII, 1. voir Observation page 2, Pl. XI.) Jacob K. âgé de 27 ans. Ce malade a depuis 7 ans cette éruption qui se déplace et s'étend continuellement sur la surface de la peau. Le malade se plaint de démangeaisons, surtout en été. L'exanthème ne s'était jamais manifesté sur la face; mais comme il s'y est montré il y a quelques semaines, le malade a cherché la policlinique des maladies de la peau et de la syphilis. Sur le tronc, les bras, les jambes et la face se montrent de nombreuses efflorescences disséminées. Les unes sont de la grosseur d'un point ou d'un pois, la plupart cependant forment des arcs serpiginoux plus ou moins grands, qui du côté convexe sont entourés d'un rebord rouge et se desquament le plus fortement, tandis que du côté concave la desquamation et la rougeur diminuent graduellement et l'exanthème se fond en la peau normale. Au dire du malade ces arcs s'étendent continuellement (*Psoriasis vulg. serpiginosa*) sur la surface de la peau et se développent sans cesse des petites efflorescences de la grosseur d'un point, d'un pois ou d'une pièce de monnaie.

Le malade est d'ailleurs un individu d'une excellente santé. Il prétend que sa mère souffre de la même affection cutanée.

**Symptomatologie:** Voir page 2, Pl. XI.

**Diagnostic différentiel.** Bien que dans la plupart des cas, et surtout dans les formes typiques, le diagnostic du psoriasis ne présente aucune difficulté, la distinction d'avec les autres maladies cutanées peut devenir difficile dans certaines circonstances, surtout quand l'affection est limitée au cuir chevelu.

Dans certains cas le Psoriasis peut être confondu avec le Lichen ruber, l'Eczema squamosum, la Seborrhoea sicca, les Syphilides papulo-squameuses, la Pityriasis rubra, le Lupus erythematosus, l'Herpes tonsurans maculosus, la Pityriasis rosea, le Favus capillitii et l'Ichthyosis.

### *Lichen ruber.*

1. Commence de préférence sur la cuisse, sur la partie antéro-externe de la jambe, et sur la face antérieure de l'avant-bras.

2. Les papules du lichen sont petites, polygonales, planes, ombiliquées ou coniques, et ne produisent pas des squames épaisses, mais de petites squames fines et blanches; la peau sur les grandes taches confluentes est plus infiltrée que dans le psoriasis.

### *Psoriasis.*

1. Commence le plus souvent sur les genoux et les coudes.

2. Les grandes papules rondes et planes se couvrent vite de squames épaisses, d'un blanc d'argent, et saignent très facilement quand on les gratte.

3. Lichen ruber, surtout le lichen ruber acuminé attaque après une existence prolongée la santé générale.

4. Le lichen ruber est très souvent accompagné de vives démangeaisons.

*Eczema squamosum.*

1. Attaque de préférence la face postérieure du genou et la face antérieure du coude.

2. Dans la progression de l'affection il survient de temps à autre une exhalation de liquide.

3. L'eczema est toujours accompagné de fortes démangeaisons.

4. Les squames sont minces, peu accumulées, par ci par là alternant avec une croûte, peu adhérentes.

5. Les taches ne sont ni arquées ni nettement limitées, surtout sur le capillitium.

6. Le malade a souvent une constitution scrofuluse avec des glandes lymphatiques gonflées.

*Seborrhoea sicca.*

1. La seborrhoea sicca n'occupe dans la plupart des cas que le capillitium.

2. La seborrhoea sicca est diffuse et occupe sur la tête le plus souvent tout le cuir chevelu.

3. Les squames sont fines, petites, jaunes et grisâtres, et graisseuses.

4. Les taches sont pâles, tout ou plus rose tendre et non-infiltrées.

*Syphilides papulo-squamenses.*

1. L'exanthème se manifeste par quelques taches rares. Le côté de la flexion des articulations est atteint de préférence, souvent la paume des mains et la plante des pieds exclusivement.

2. Très souvent d'autres exanthèmes, des formes maculeuses, croûteuses et ulcéralives se présentent ou ont existé avant.

3. Les taches sont plus petites; les taches plus grandes proviennent évidemment d'une confluence en groupes, en forme d'anneaux ou de croissants des petites papules squamantes.

3. Le psoriasis peut exister pendant des années chez des personnes robustes, sans altérer la santé en général.

4. Le psoriasis n'est le plus souvent accompagné que d'une démangeaison faible.

*Psoriasis.*

1. Attaque de préférence la face antérieure du genou et la face postérieure du coude.

2. Les squames sont toujours sèches et l'exanthème n'exhale jamais de liquides.

3. La plupart du temps la démangeaison est faible.

4. Les squames sont épaisses, blanches, brillantes, accumulées en masse, plus adhérentes.

5. Les taches sont arquées et ont une délimitation très nette, surtout sur le capillitium.

6. Le malade a le plus souvent une constitution parfaitement saine.

*Psoriasis.*

1. Le psoriasis survient rarement sur le capillitium seul.

2. Les plaques du psoriasis sont nettement limités, surtout ceux sur le capillitium.

3. Les squames sont grandes, épaisses, accumulées en masses, sèches, brillantes, d'un blanc d'argent.

4. Les taches sont rouges et plus ou moins infiltrées.

*Psoriasis.*

1. L'exanthème se produit le plus souvent disséminé sur de plus grandes parties du corps. Rarement le côté de la flexion des articulations seul est atteint, plus souvent le côté de l'extension et très rarement la paume des mains et la plante des pieds exclusivement.

2. L'exanthème est en général plus uniforme, toujours squamatif, jamais croûteux ni ulcéralif.

3. Des taches de toutes les dimensions; les taches plus grandes proviennent pour la plupart d'un accroissement à la périphérie.



4. Les taches dans l'état chronique sont jaunes, brun foncé (cuivrées) et desquamement plus fines.

5. Les infiltrats au-dessous et autour des taches squameuses sont plus durs et plus profonds.

6. Les récurrences apparaissent après des périodes d'un état latent de quelques mois ou de quelques années.

7. Sur le capillitium l'exanthème est accompagné d'une chute des cheveux.

8. Les taches ne déterminent en général pas de démangeaisons.

9. Les taches disparaissent le plus souvent par l'usage du mercure.

#### *Pityriasis rubra.*

1. L'exanthème s'étend rapidement sur tout le corps et reste alors stationnaire pendant des années.

2. L'exanthème est rouge hyperhémique, pas élevé, avec des squames fines.

3. Après une longue existence la peau devient mince et atrophique en épaisseur et en étendue.

4. Les sujets atteints de cette maladie finissent par mourir comme conséquence de l'épuisement et du marasme.

4. Les taches dans l'état chronique restent rouges hyperhémiques, et desquamement abondamment et épaisses.

5. Les infiltrats au dessous et autour des taches sont moins durs et moins profonds; très souvent ils manquent autour des taches squameuses.

6. Les récurrences se succèdent plus rapidement, apparaissent souvent avant que les précédents soient terminées; l'exanthème peut exister continuellement pendant des années ou pendant toute la vie dans un état plus ou moins permanent.

7. Sur le capillitium l'exanthème est le plus souvent sans influence sur la croissance des cheveux.

8. Les taches sont en général accompagnées de faibles démangeaisons, surtout au début de la maladie.

9. L'usage du mercure n'a pas d'influence sur la marche de l'éruption.

#### *Psoriasis.*

1. L'exanthème n'envahit pas souvent tout le corps et ne s'étend pas rapidement. Un psoriasis général n'est pas permanent et tend vite à une involution totale ou partielle.

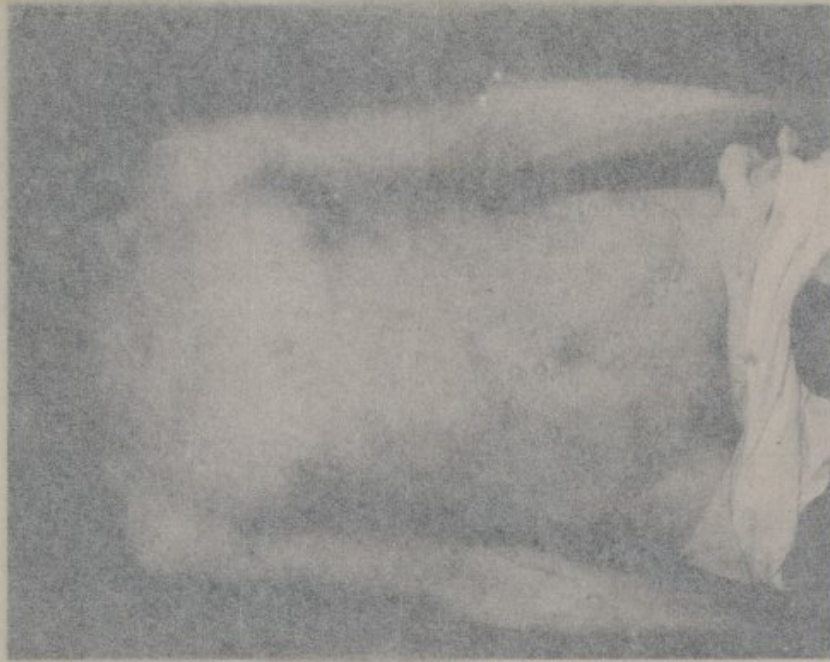
2. L'exanthème se compose de taches rouges, élevées comme des papules, laissant tomber des squames épaisses et d'un blanc d'argent.

3. Après une existence prolongée des taches la peau ne devient jamais atrophique ni mince, plutôt épaisse et infiltrée.

4. Le psoriasis ne se termine presque jamais par la mort.

(A continuer page 2, Pl. XIII.)

Fig. 2.



Psoriasis vulgaris serpiginosa.

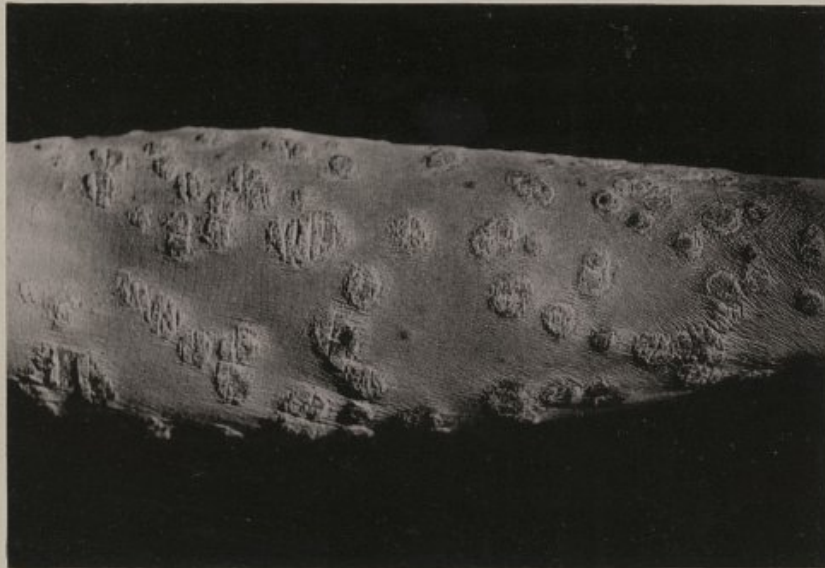Fig. 1.



Psoriasis vulgaris guttata et nummularis.



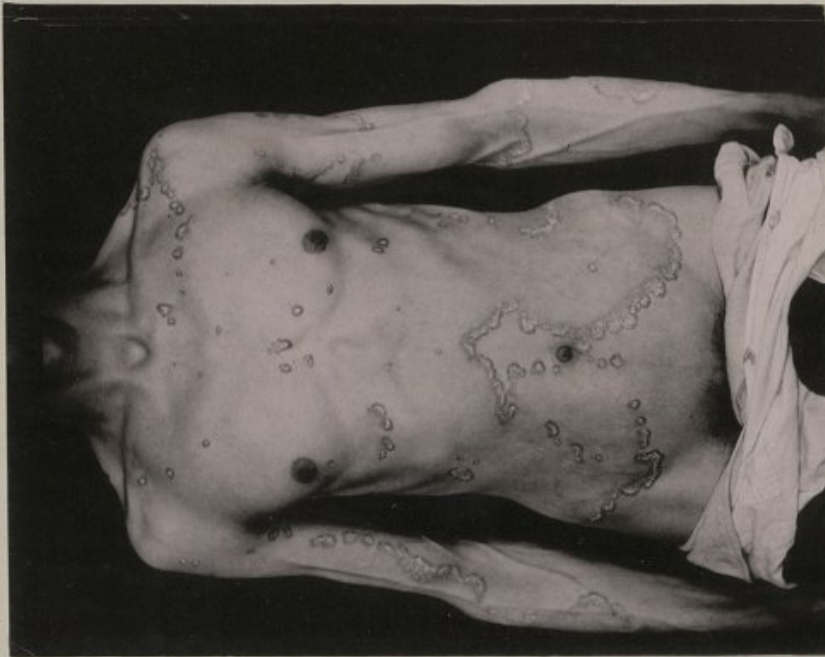
Fig. 1.



Psoriasis vulgaris guttata et nummularis.



Fig. 2.



Psoriasis vulgaris serpiginosa.




PLANCHE XIII.

---

PSORIASIS VULGARIS UNIVERSALIS.

## PSORIASIS VULGARIS.

**Synonymie:** Voir page 2, Pl. XI.

**Observation:** Voir page 2, Pl. XI.

**Symptomatologie:** Voir page 2, Pl. XI.

**Diagnostic différentiel.** (Suite de page 4, Pl. XII.)

### *Lupus erythematosus.*

1. L'exanthème se montre presque exclusivement sur la face, rarement sur d'autres régions.
2. Les taches sont couvertes de petites squames jaunâtres, grisâtres, graisseuses, fortement adhérentes, qui, quand on les enlève, laissent des ouvertures glandulaires béantes. Les surfaces inférieures des squames enlevées sont couvertes de petites éminences épineuses.
3. Autour des taches se présentent très souvent des ouvertures glandulaires béantes, obstruées de sebum.
4. Au centre des taches et aux endroits où l'exanthème a disparu la peau est atrophiée, d'un blanc bleuâtre, cicatrisée. Sur le capillitium les cheveux sont tombés.

### *Herpes tonsurans.*

1. L'exanthème n'a pas de tendance à apparaître symétriquement et n'envahit pas de préférence les coudes et les genoux.
2. Desquamation des taches mince et rare, quelquefois alternant avec des vésicules et des croûtelles.

### *Psoriasis.*

1. L'exanthème est rarement limité à la face; presque toujours on trouve aussi des taches disséminées.
2. Les taches sont couvertes de grandes squames épaisses, d'un blanc d'argent, moins adhérentes, qui, quand on les enlève, laissent une peau légèrement saignante. Les squames n'ont pas d'éminences sur la surface inférieure.
3. Autour des taches on n'observe jamais des altérations des ouvertures glandulaires.
4. Quand le psoriasis disparaît, il laisse après la guérison une peau normale, tout au plus pigmentée pour quelque temps. La croissance des cheveux n'est pas altérée considérablement ni d'une manière permanente.

### *Psoriasis.*

1. L'exanthème a une tendance à apparaître symétriquement et envahit de préférence les coudes et les genoux.
2. Desquamation des taches épaisse et abondante. Jamais ne surviennent des vésicules ou des croûtelles.

3. Sur le cuir chevelu les cheveux perdent leur brillant et se brisent près de leur base.

4. Dans les squames et les cheveux on reconnaît sous le microscope des champignons (*Trichophyton tonsurans*). La maladie est très contagieuse.

#### *Pityriasis rosea.*

1. L'exanthème se manifeste de préférence sur le cou et la surface antérieure de la poitrine.

2. Les taches produisent des squames très fines, gris blanc.

3. Au centre survient une décoloration de la peau; elle devient jaunâtre.

4. L'éruption affecte presque toujours une marche aiguë et très rapide, en forme de taches roses. L'exanthème est très passagère.

#### *Favus capillitii.*

1. L'exanthème se manifeste le plus souvent de préférence sur le capillitium seul. Sur les autres régions du corps il est très facile de faire la distinction d'avec le psoriasis.

2. Les taches sont couvertes de croûtes jaunes; aux bords on trouve souvent de nouvelles taches avec des croûtelles jaunes en forme de godets.

3. Sur les taches les cheveux ont perdu leur coloration primitive et leur brillant, ils sont d'un gris mat, fendillés et cassés.

4. Aux endroits où l'exanthème est guéri, la peau est cicatrisée et les cheveux ont disparu.

5. L'exanthème répand une odeur caractéristique comparable à l'odeur de souris.

6. Dans les squames et les cheveux le microscope démontre la présence de tubes de mycélium (*Achorion Schönleini*). L'exanthème est contagieux.

#### *Ichthyosis.*

1. L'ichthyose est une anomalie congénitale de la peau, ou apparaît dans les premières années de la vie.

3. Dans le psoriasis du capillitium les cheveux ne se cassent pas.

4. Dans les squames et les cheveux on ne découvre pas de champignons. La maladie n'est pas contagieuse.

#### *Psoriasis.*

1. L'exanthème n'a pas de prédilection particulière pour la surface antérieure de la poitrine.

2. Les taches produisent des squames épaisses, d'un blanc d'argent.

3. Au centre des taches ou les squames persistent ou guérissent sans décoloration.

4. L'exanthème peut survenir subitement sous forme de papules rouges, mais il disparaît moins rapidement.

#### *Psoriasis capillitii.*

1. L'exanthème survient rarement sur le capillitium seul.

2. Les taches sont couvertes de squames épaisses d'un blanc d'argent. Les petites taches aux bords ne montrent pas de squames jaunes en forme de godets.

3. Sur les taches les cheveux n'ont pas perdu leur coloration primitive et ne sont pas cassés.

4. Aux endroits où l'exanthème est guéri la peau n'est pas cicatrisée et les cheveux ne sont pas tombés.

5. L'exanthème ne répand pas d'odeur caractéristique.

6. Dans les squames et les cheveux le microscope ne démontre pas la présence de champignons. L'exanthème n'est pas contagieux.

#### *Psoriasis.*

1. L'exanthème apparaît rarement dans les premières années de la vie; il n'est jamais congénital.

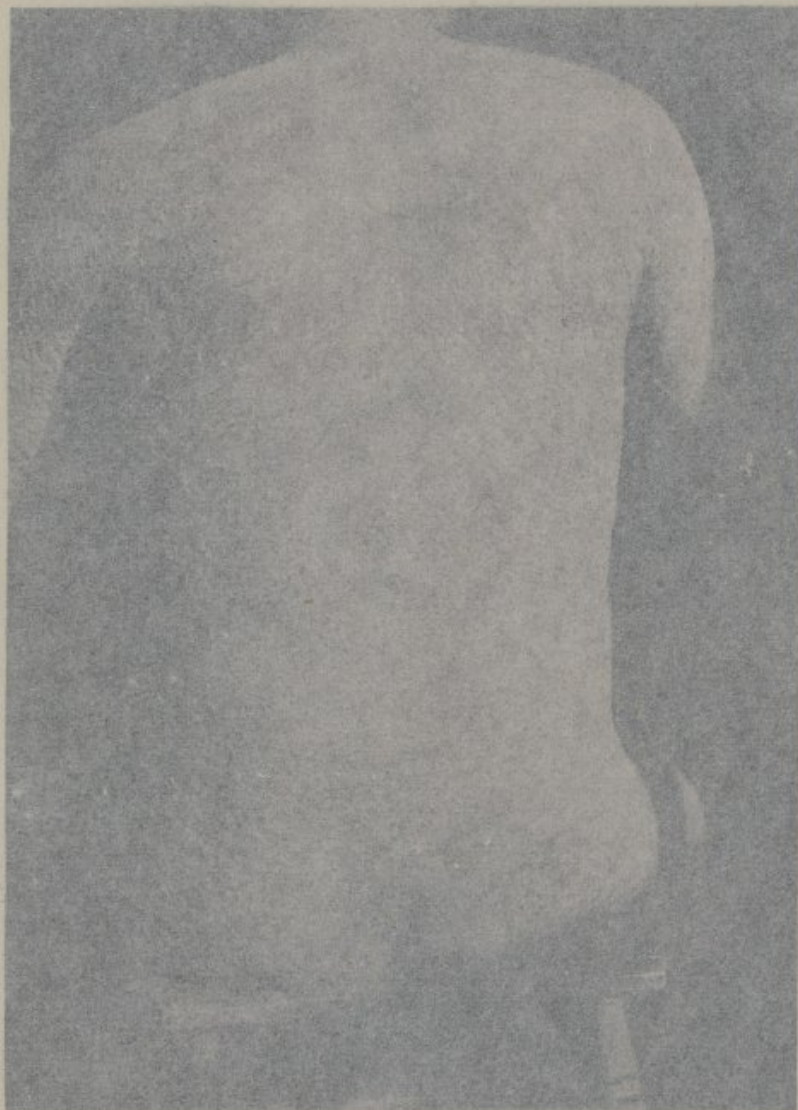2. L'affection envahit le plus souvent tout le corps avec divers degrés d'intensité.

3. Sous les écailles la peau paraît normale, et ne présente ni congestion ni décoloration.

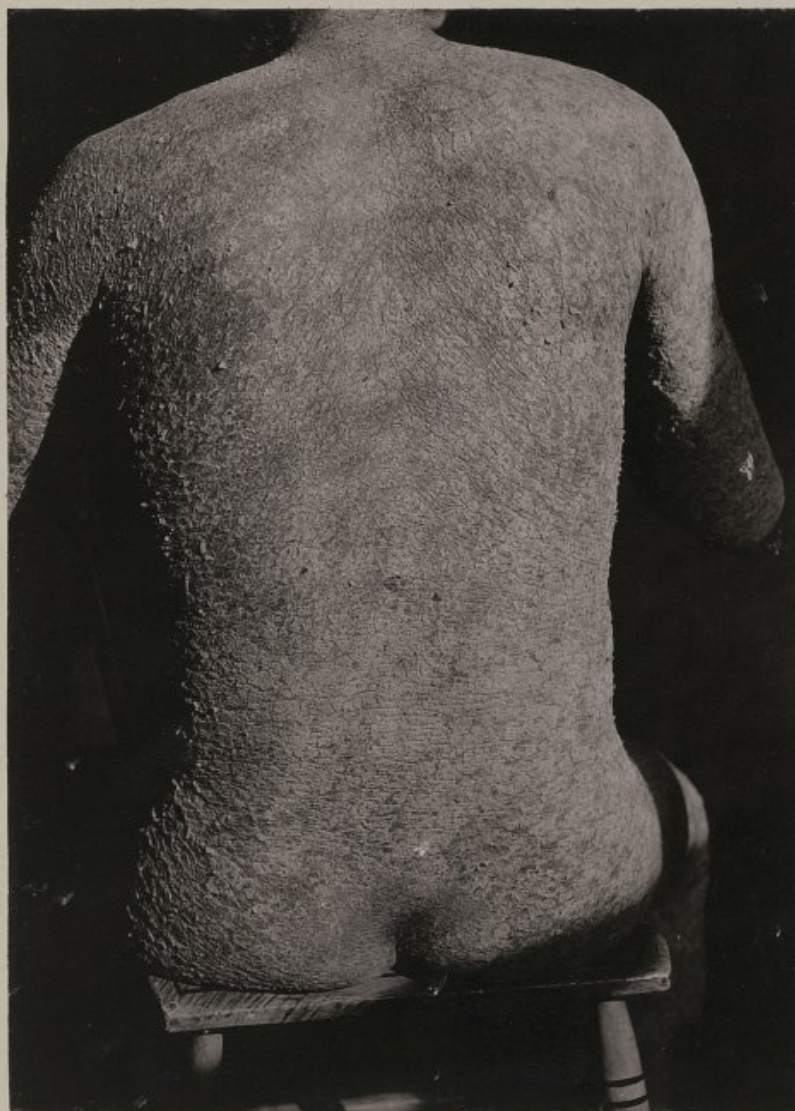
2. L'exanthème devient rarement général; la plupart du temps il se manifeste en forme de taches disséminées.

3. Sous les squames la peau est rouge, congestive et infiltrée; elle a l'aspect d'une inflammation.





Psoriasis vulgaris universalis.



Psoriasis vulgaris universalis.





PLANCHE XIV.

---

PSORIASIS VULGARIS ANNULARIS ET GYRATA.

## PSORIASIS VULGARIS.

---

**Synonymie:** Voir page 2, Pl. XI.

---

**Observation** (Pl. XIV) Maria A. de K. Agée de 17 ans. Cette malade fut placée, au mois de janvier 1889, pour la troisième fois dans la clinique pour les maladies de la peau et la syphilis de l'hôpital d'Amsterdam. Il y a quatre ans l'exanthème avait débuté sur les coudes et les genoux où pendant deux ans il est resté stationnaire. Il y a deux ans l'exanthème s'étendit assez subitement, en six semaines, sur le corps entier, si bien que la malade demanda à être placée dans l'hôpital. Par un traitement interne par Acid. arsenicos. et des frictions avec Ung. chrysarobini (10%) et Ung. merc. praecip. alb. (10%) l'exanthème guérit en trois mois. En juillet 1888 une nouvelle éruption survint, qui en quelques semaines s'étendit rapidement, de sorte qu'au mois d'août 1888 la malade fut placée de nouveau dans l'hôpital, où elle guérit bientôt après l'usage de fortes doses d'Acid. arsenicos. et des frictions avec Ung. merc. praecip. alb. En décembre 1888 et en janvier 1889 une nouvelle éruption se produisit, et la malade se fait traiter de nouveau dans l'hôpital. L'exanthème envahit surtout les bras et les jambes et ne se montre presque pas sur le tronc. Sur les bras et les jambes les efflorescences, petites, très rouges, avec des squames blanches comme l'argent qui tombent en grande quantité, s'étendent bientôt en forme annulaire (*Psoriasis vulg. annularis*); ces anneaux en grossissant et en confluant forment des figures arquées et serpentineuses (*Psoriasis vulg. gyrata*). La surface postérieure de la cuisse où cette forme du psoriasis se manifeste très aiguë, est représentée sur Pl. XIV. La malade subit un traitement externe par Ung. diachyl. Hebrae, et pour la face par Ung. merc. praecip. alb; en même temps on lui fit prendre de fortes doses d'Acid. arsenicos. (en augmentant de 7½ mgr. jusqu'à 27½ mgr. d. d.). Au mois de mars 1889 la malade quitta l'hôpital entièrement guérie.

Elle est d'ailleurs un individu parfaitement sain et dit que ni ses parents ni les autres membres de sa famille n'ont été affectés de cette maladie cutanée.

---

**Symptomatologie:** Voir page 2, Pl. XI.

---

**Diagnostic différentiel:** Voir page 2, Pl. XII.

---



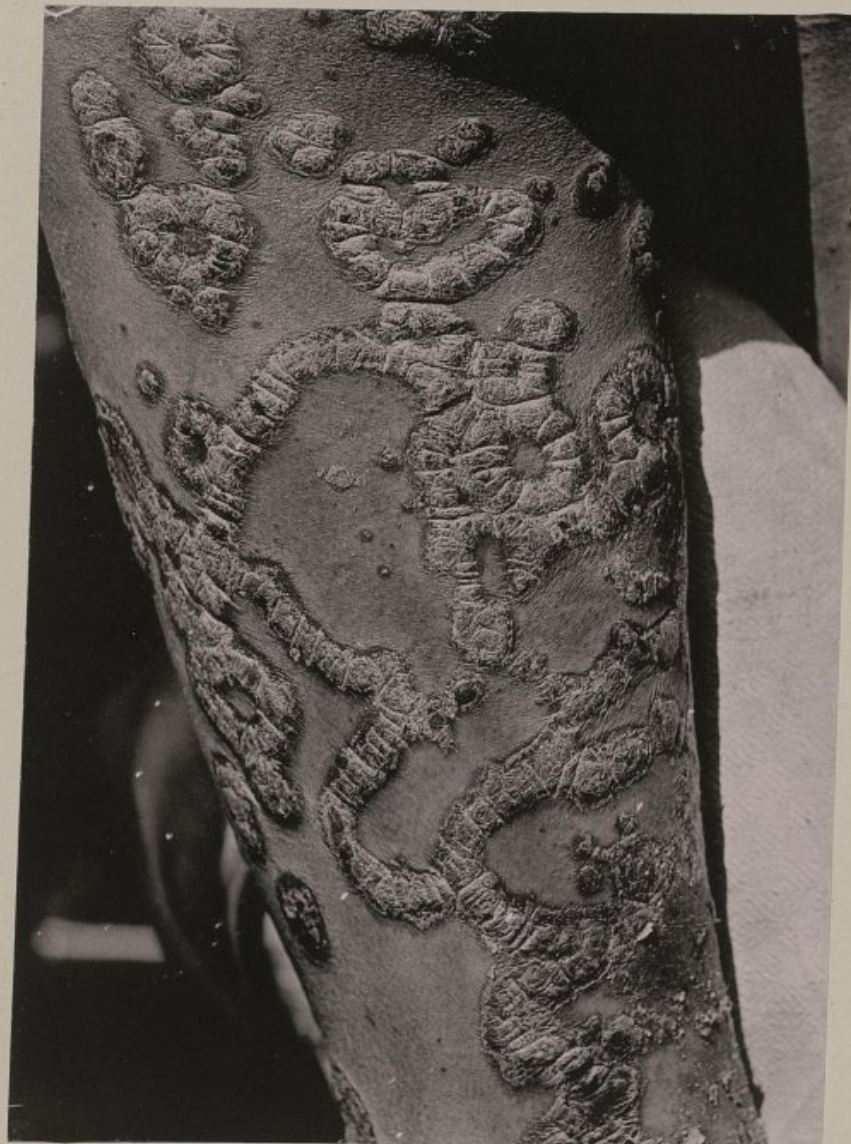



Psoriasis vulgaris annularis et gyrata.








Psoriasis vulgaris annularis et gyrata.





LICHEN RUBER.

PLANCHE XV.

---

LICHEN RUBER.

## LICHEN RUBER.

---

**Synonymie:** *Lichen plan*; *Lichen à papules déprimées et lichen pilaire par altération fonctionnelle* (Bazin); *Lichen ruber planus*; *Lichen de Wilson*; *Lichen vrai*; *Herpes chronica et dermatitis circumscripta herpetiformis* (Neumann); *Lichen psoriasis* (Hutchinson); *Lichen exsudativus ruber* (Hebra).

---

**Observation:** (Pl. XV). G. E. J., servante âgée de 14 ans, fut admis le 6 Février 1891 à la clinique dermatologique et syphiligraphique d'Amsterdam pour une éruption s'accompagnant de démangeaisons, occupant la plus grande partie de la surface cutanée. Les démangeaisons existaient depuis environ trois semaines, mais elle ne remarqua l'éruption que trois jours avant son entrée à l'hôpital, en se déshabillant. L'éruption était à ce moment aussi développée mais plus rouge qu'au moment de son admission. La jeune fille appartient à une famille bien portante; la mère toutefois est sujette à des accès de migraine, et sa soeur aînée à des crises nerveuses. Une autre de ses soeurs, deux frères et son père ne sont jamais malades. La malade est bien développée pour son âge. A la limite des cheveux et au niveau du vertex, on aperçoit quelques cheveux blancs parmi la chevelure brune (poliosis). A la nuque et à la région occipitale on remarque des traces irrécusables de poux de tête, sous la forme de lentes, d'impétigo et de croûtes.

Au niveau du cou commence l'éruption, qui s'étend sur la plus grande partie du tronc et des membres. Elle est constituée par de petites papules rapprochées les unes des autres et confluentes en diverses régions. L'éruption fait défaut au niveau de la tête, des fosses sous-scapulaires, des mains, des genoux, du tiers inférieur des jambes et des pieds. Là où l'éruption est surtout marquée, comme par exemple au niveau du dos, la peau est infiltrée, rugueuse; on peut difficilement y faire un pli et par endroits elle donne au toucher une sensation de râpe. Les muqueuses, buccale et vulvaire, ne présentent pas d'éléments éruptifs; de même les conjonctives sont normales. Sur la poitrine et les bras, où l'éruption est modérément développée, on aperçoit nettement les efflorescences primaires à l'état isolé. Elles se montrent sous la forme de petites papules plates polygonales, de coloration rouge ou rouge jaunâtre, brillantes, dont quelques-unes présentent une dépression à leur centre. Au niveau du cou, des flancs, de l'abdomen, des lombes et des fesses, l'éruption est plus ou moins confluyente. Dans ces régions les papules et les plaques confluentes sont également recouvertes de squames et de croûtelles. Au niveau du dos et des lombes on remarque une surface de 6 décimètres carrés où l'on ne trouve aucune partie de peau saine. Le long de la colonne vertébrale et entre les omoplates on remarque de petites papules acuminées, recouvertes de petites squames coniques et qui sont très dures au toucher. En outre, on constate dans ces régions la présence de quelques efflorescences en forme de verrue de la grandeur d'un grain de chènevis.

A la surface de flexion des avant-bras et autour des genoux on trouve quelques papules aplaties disposées en cercle et entourant une surface pigmentée.

Au niveau du coude gauche l'éruption de lichen suit exactement le contour d'une ancienne cicatrice de brûlure. Au-dessous du genou gauche, on remarque deux séries de papules disposées en ligne droite, qui se sont manifestement développées le long des égratignures.

Les ganglions lymphatiques axillaires et inguinaux sont notablement tuméfiés; le gonflement existe, mais peu marqué, pour les ganglions cervicaux et sous-maxillaires.

Le traitement fut simplement expectatif, afin de pouvoir suivre l'évolution ultérieure de la maladie, d'autant plus que le prurit était modéré et que le sommeil était bon. La malade reçut une décoction de lin, pour sauver les apparences. D'ailleurs, sans aucun médicament, l'éruption pâlit spontanément. Il ne se produisit plus de nouvelles papules, excepté quelques-unes au niveau des bras et de la poitrine, où les efflorescences acquirent un développement un peu plus grand. Au contraire, les efflorescences pâlirent et au bout de trois mois, elles étaient de niveau avec la peau saine, tout en laissant après elles une pigmentation jaune brunâtre. On constatait même en ce moment, l'existence de quelques plaques dépigmentées légèrement déprimées, présentant un aspect atrophique cicatriciel. La malade quitta guérie la clinique le 1<sup>er</sup> Mai 1891.

**Symptomatologie:** L'affection peut se présenter sous des aspects très variables, d'après la forme et le groupement des efflorescences. Celles-ci sont tantôt aplaties, tantôt coniques ou arrondies. Tantôt les papules restent petites, ne dépassant pas les dimensions d'une tête d'épingle, tantôt elles sont volumineuses, atteignant la grandeur d'un pois.

Dans certains cas les éléments éruptifs sont disséminés; dans d'autres ils sont disposés par groupes et peuvent même confluer en vastes plaques; il peuvent aussi se grouper en cercle, en arc ou affecter une disposition linéaire.

Habituellement les papules sont uniformément plates; parfois on rencontre en même temps des papules arrondies, mais rarement des papules acuminées. Celles-ci sont tellement rares que leur existence dans le Lichen ruber a été plus d'une fois mise en doute. Cependant il existe un nombre assez considérable d'observations où l'on a pu constater nettement tantôt l'existence simultanée de papules plates et acuminées chez le même sujet, tantôt la présence presque exclusive de papules acuminées, pour qu'on puisse considérer comme certaine l'existence du Lichen ruber acuminatus.

On distingue les variétés suivantes de lichen ruber, qui peuvent se transformer l'une dans l'autre ou bien se rencontrer simultanément chez le même sujet.

Le Lichen ruber planus ou Lichen plan — c'est sous ce nom que la maladie fut décrite pour la première fois par Wilson — est la forme la plus commune, sous laquelle se présentent la très grande majorité des cas de Lichen ruber. C'est une affection bénigne, à évolution lente, qui, à part un prurit plus ou moins marqué ne s'accompagne pas de phénomènes subjectifs. Exceptionnellement l'invasion est brusque et l'affection s'étend à une grande partie de la surface cutanée; dans ce cas les papules sont moins aplaties, desquament plus abondamment et s'accompagnent de demangeaisons intenses. Les efflorescences du Lichen ruber planus sont petites, atteignant les dimensions d'un grain de sable ou d'une tête d'épingle, parfois aussi un peu plus grandes. Elles sont polygonales, légèrement brillantes, aplaties, sèches et à peu d'exceptions près, restent papuleuses pendant toute la durée de la maladie. Dans quelques cas très rares les papules de lichen se transforment en vésicules. Les papules aplaties de lichen ne desquament pas, mais présentent une surface brillante transparente. Parfois les papules montrent à leur partie centrale une petite squame ou un petit bouchon corné, ou bien, lorsque ces parties sont tombées, il existe à ce niveau une petite fossette qui correspond en général à l'orifice excréteur d'une glande sudoripare ou parfois aussi à un orifice folliculaire. La dépression centrale n'est toutefois pas constante. Comme les papules respectent les sillons cutanés, elles prennent par le fait même une forme polygonale le plus souvent triangulaire ou quadrangulaire. Lorsque les papules sont rapprochées l'une de l'autre, la surface cutanée présente une disposition en facettes dans laquelle il est difficile de reconnaître encore la papule. Par suite de l'extension de l'éruption vers la périphérie et de la guérison des parties centrales, on voit se produire des surfaces annulaires roses entourant un centre d'habitude fortement pigmenté.

Outre ces surfaces éruptives à niveau surélevé, on rencontre parfois, mais rarement, des surfaces papuleuses non saillantes, dont le niveau est parfois inférieur à celui de la peau saine. Ces taches dures, qui siègent en général aux jambes au-dessus de varices, sont recouvertes d'une couche cornée dure, où l'on distingue à intervalles réguliers de petits orifices. A travers la couche cornée, on distingue par transparence des points d'un blanc nacré.

Les papules cornées ou kératoïdes ne sont qu'une modification de papules planes. Elles s'élèvent notablement au-dessus du niveau de la peau et sont munies d'épaisses plaques cornées, de perles et de cônes cornés (*Lichen planus corneus* s. *lichen planus keratodes*).

Les efflorescences, généralement disposées en placards, peuvent également former des anneaux auxquels on a donné le nom un peu imagé d'anneaux de corail. Comme la partie centrale, où les papules ont disparu, est en général fortement pigmentée et forme un contraste frappant avec les papules roses dont elle est entourée, l'affection offre une certaine ressemblance avec une cocarde; de là le nom de lichen en cocarde.

En général l'affection évolue très lentement et peut rester pendant longtemps localisée; cependant il y a des cas aigus, tant bénins que graves. Des papules peuvent même persister pendant des mois et des années. L'affection peut se développer à tout âge, mais se rencontre surtout chez les personnes d'âge moyen; elle se montre avec une égale fréquence dans les deux sexes. Quelques auteurs signalent que l'affection est plus fréquente dans la classe aisée.

Les avant-bras, le dos des mains et les jambes sont les régions le plus souvent atteintes. Les autres parties où siège l'éruption sont par ordre de fréquence: les membres inférieurs, l'abdomen, le cou, la verge et le scrotum. Les papules de lichen peuvent toutefois se montrer ailleurs; à la face par exemple et sur les tempes. Elles présentent une prédilection marquée pour les régions cutanées comprimées par les vêtements ou ayant subi d'autres traumatismes, principalement le grattage.

Les muqueuses, particulièrement la muqueuse buccale, sont parfois le siège de l'éruption soit isolément, soit en même temps que d'autres régions de la peau. A leur niveau l'éruption de lichen se présente sous forme de surfaces blanches, rugueuses par suite de la saillie que forment les papilles de la muqueuse. Entre ces papilles, on voit des sillons blancs qui peuvent encore rayonner vers les parties voisines et qui donnent ainsi aux parties atteintes un aspect cicatriciel. Toute la muqueuse buccale et linguale peut être couverte par l'éruption; mais d'ordinaire les taches éruptives sont limitées à la partie de la muqueuse des joues qui correspond aux interstices dentaires. En général la variété plane du lichen ruber s'accompagne de prurit modéré, tandis que les papules acuminées donnent lieu à de vives démangeaisons.

L'affection se développe ordinairement chez les personnes nerveuses et coïncide parfois avec des troubles digestifs. Est-elle en rapport avec ces états morbides ou bien dépend-elle de la même cause qu'eux, c'est ce qui n'est pas encore établi avec certitude.

Le second type de lichen ruber est constitué par le *Lichen ruber acuminatus*. Il ne faut pas comprendre sous cette dénomination la variété décrite pour la première fois par Hebra sous le nom de *Lichen ruber exsudativus*, ni celle à laquelle Kaposi a donné le nom de *Lichen ruber acuminatus*. Ces deux variétés morbides correspondent à d'autres formes de lichen, ainsi qu'au lichen ruber pilaris.

Le nom de *Lichen ruber acuminatus* ne peut plus s'appliquer de nos jours qu'aux cas de lichen ruber où la papule acuminée constitue l'élément éruptif prédominant. Cette variété correspond surtout aux cas aigus. Il est de règle d'observer dans ces cas en même temps quelques papules plates. L'acuité de l'évolution explique que cette variété de lichen s'accompagne d'altérations plus marquées de l'état général. Ainsi, dans les cas où l'affection est assez étendue, on peut

constater de la céphalalgie, de l'insomnie, de l'amaigrissement, de l'ambliopie et du marasme. A cause de l'intensité de ces symptômes nerveux. Unna donne à ces cas sérieux le nom de Lichen ruber neuroticus, pour les distinguer du Lichen ruber acuminatus de Kaposi.

Une grande partie de la surface cutanée est envahie dans ces cas par l'éruption, qui se présente sous l'aspect d'une érythrodermie à desquamation peu prononcée, résultant de la confluence des papules aiguës. On pourrait donner également à cette affection le nom de lichen généralisé. Les ongles sont parfois aussi altérés: ils sont amincis, cassants et leur surface est rugueuse. Dans cette variété de lichen la peau toute entière est rouge, épaissie, squameuse. Par suite de l'infiltration de la peau, les mouvements des articulations sont douloureux et il se produit parfois à ce niveau des fissures et des rhagades ayant une grande tendance à saigner. Le malade se trouve ainsi parfois obligé de maintenir les doigts, etc. en demi-flexion. La paume des mains et la plante des pieds sont alors recouvertes de squames épaisses d'un blanc sale.

Il est probable que les malades atteints de lichen ruber auxquels se rapportent les premières descriptions de Hebra et qui succombèrent tous, étaient atteints de cette forme généralisée. On peut supposer que la mort ne doit pas, dans ces cas, être attribuée seulement à la maladie cutanée, mais à des complications; car depuis la publication de ces observations on n'a plus signalé des cas mortels de lichen ruber. Contrairement à ce qui s'observe pour les papules plates et arrondies, les papules acuminées se développent toujours autour des follicules.

La variété de lichen ruber constituée par des papules arrondies (Lichen ruber obtusus) ne s'observe que rarement. Dans cette forme les papules peuvent être recouvertes par des squames sèches.

A cette variété appartient le lichen ruber moniliformis de Kaposi. Ici les papules obtuses sont disposées suivant des lignes et se sont développées sur le trajet des grandes veines cutanées. Les papules obtuses se montrent surtout chez l'enfant, à l'état isolé ou bien mélangées à d'autres variétés. Chez l'adulte l'affection siège surtout au dos des mains et aux jambes. Au centre de la papule on aperçoit l'orifice d'une glande sudoripare, parfois oblitéré par un petit bouchon corné.

A cause de la grandeur des papules, qui peut même atteindre 10 m.m., les papules obtuses sont parfois désignées sous le nom de lichen géant. Les éléments éruptifs ne confluent presque jamais, mais restent isolés.


Il importe de signaler encore un type spécial: le Lichen plan atrophique ou Lichen plan scléreux d'Hallopeau. Dans cette forme les papules de lichen, peu élevées, se sont confondues de manière à constituer des taches scléreuses irrégulièrement arrondies et peu saillantes. Au voisinage de ces taches on trouve quelques papules de lichen pourvues de leur petite corne centrale. Les placards eux-mêmes ont une apparence cicatricielle, sont recouvertes par une mince couche cornée et entourées par un rebord épidermique très épais. Au niveau de ces papules de lichen atrophique on observe les mêmes enfoncements qu'au niveau des papules obtuses, mais ils sont beaucoup plus prononcés. Les plaques éruptives elles-mêmes sont pâles, brillantes, d'aspect quadrillé par suite de l'existence d'une série de plis, de sorte qu'elles présentent un aspect cicatriciel.

Comme caractères généraux du Lichen ruber on peut signaler que les diverses formes de cette affection laissent après elles une pigmentation et un état atrophique ou pseudo-cicatriciel de la peau. Le lichen ruber scléreux présente toutefois cette dernière propriété à un degré particulièrement intense.

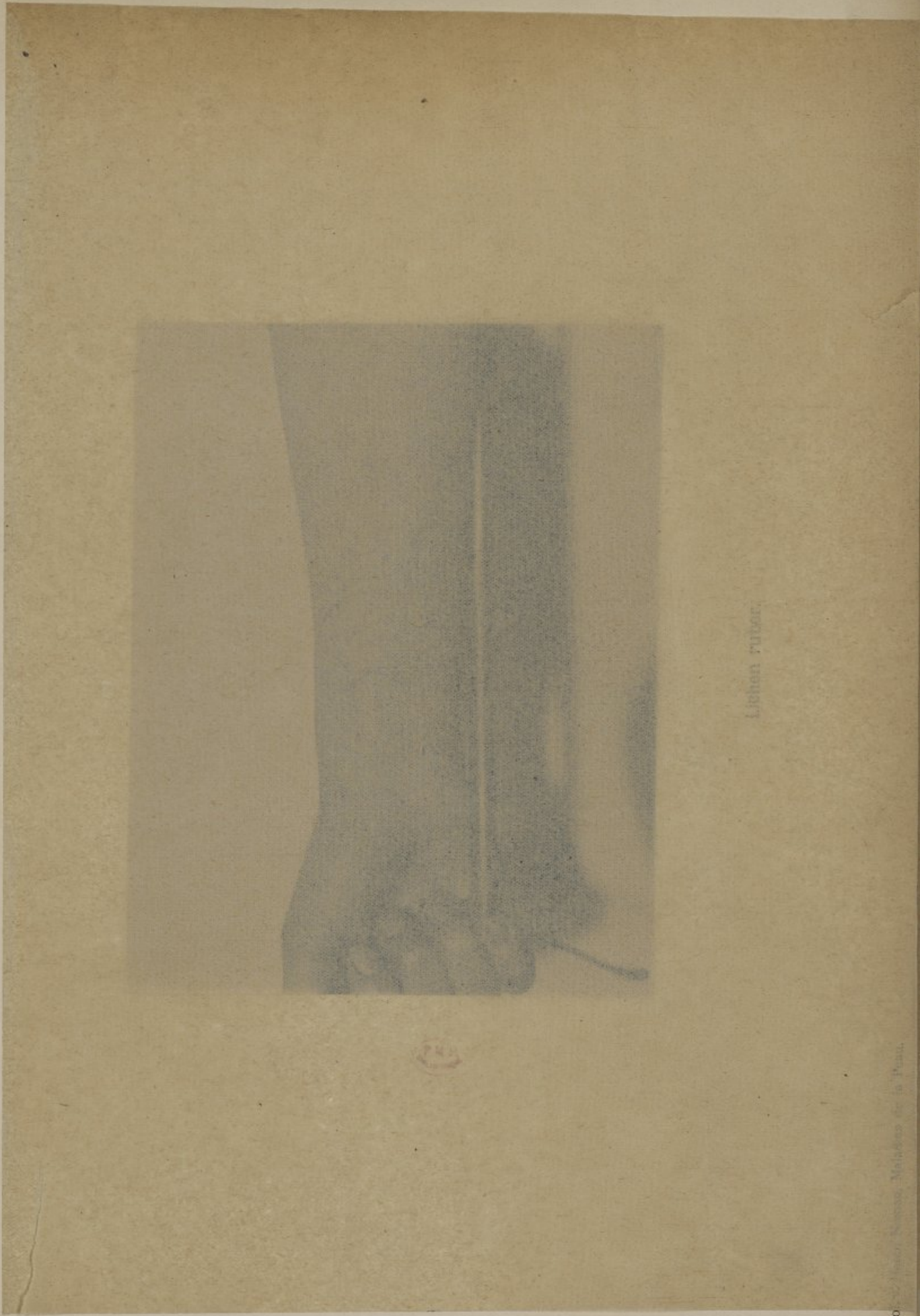
---

**Diagnostic différentiel:** (Voir Pl. XVI).

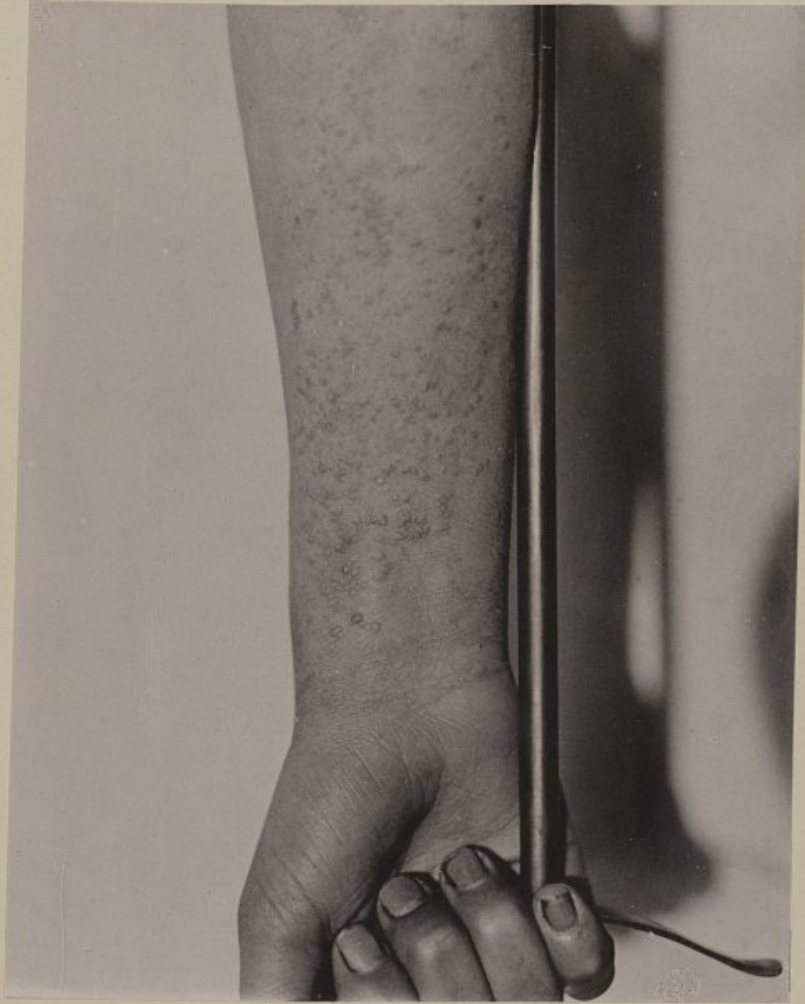---







Lichen ruber.



Lichen ruber.



PLANCHE XVI.

---

LICHEN RUBER.

---

## LICHEN RUBER.

**Synonymie:** voir page 2, Pl. XV.

**Observation:** (Planche XVI). K. v. B., ouvrier, âgé de 45 ans, vint nous consulter au mois de Janvier 1898 à la polyclinique, pour une affection siègeant au niveau des deux jambes et durant depuis plusieurs années.

Un onguent noir que lui avait donné son médecin, avait momentanément fait disparaître l'éruption, mais après peu de temps elle était revenue. En général elle ne donne lieu à aucun symptôme subjectif; toutefois le matin, tant que le malade est au lit, le prurit est tellement violent que le malade se gratte jusqu'au sang.

A part l'éruption, aucun trouble de la santé, pas de nervosisme. Dans sa famille il ne connaît aucun cas de maladie nerveuse, de tuberculose, de rhumatisme ou de goutte. Dans sa jeunesse il a eu une blennorrhagie, mais n'a été atteint d'aucune autre affection vénérienne.

A la face antérieure de la jambe gauche, au niveau du tiers inférieur du tibia, on constate une tache rugueuse, d'un blanc sale, de l'étendue de la paume de la main, portant des traces de grattage; au voisinage de ce placard de peau dure qui a perdu sa souplesse, on aperçoit quelques varices. Les veines sont également dilatées aux chevilles et à la face interne des pieds.

A la jambe droite, on trouve des lésions plus élémentaires. On y voit comment de petites papules rouges de la grandeur d'une tête d'épingle, recouvertes de petits cônes de tissu corné, et d'autres papules aplaties, polygonales se réunissent pour former des taches dont les deux plus grandes ont l'étendue d'une pièce de dix sous et d'un franc et sont situées sur le bord du tibia et vers le milieu de sa longueur.

Ces taches sont circonscrites par une bordure rouge très étroite et présentent une surface irrégulière constituée par de petits points cornés d'un jaune sale, et par de petits trous qu'on dirait produits par une pointe d'épingle.

Le traitement consista en applications quotidiennes d'onguent phéniqué à 1%, précédées d'un lavage de la région au savon phéniqué à 5%. La guérison fut obtenue dans l'espace de quelques mois.

**Symptomatologie.** Voir page 2, Pl. XV.

**Diagnostic différentiel.** On pourrait confondre le lichen ruber avec le psoriasis, l'eczema (papuleux chronique), le prurigo, l'ichthyose, les syphilides (petites syphilides papuleuses et syphilis palmaire), la pityriasis rubra de Hebra et le lichen scrofulosorum.

Les caractères qui différencient le lichen ruber d'avec le psoriasis ont été énumérés page 2, Pl. XII; pour éviter la confusion avec les autres affections cutanées, il faut tenir compte des signes distinctifs suivants.

### *Eczema papulosum.*

1. Les efflorescences sont d'un rouge plus vif; elles sont plus grandes et ont une forme

### *Lichen ruber.*

1. Les efflorescences du lichen ruber acuminatus sont plus dures, plus sèches, rouges

conique plus obtuse. Elles sont recouvertes d'une croûtellette ou d'une petite vésicule.

2. Les papules ne sont jamais rayées et n'ont pas non plus un éclat cireux.

3. Les papules se transforment bientôt en vésicules, pustules, etc. ou bien évoluent vers la guérison.

#### *Eczema chronicum.*

1. L'affection étant polymorphe, on trouvera fréquemment en certains endroits des vésicules ou des taches suintantes.

2. On peut facilement enlever les squames, qui sont peu adhérentes; en outre les squames sont assez larges et la peau sous-jacente est lisse.

3. L'infiltration est modérément dure et peu profonde; au voisinage des bords, on constate encore souvent l'existence d'érythème, de papules ou de vésicules.

4. L'eczéma chronique guérit sans laisser de cicatrices

#### *Prurigo.*

1. Les papules sont isolées, petites, pâles et sont recouvertes à leur sommet d'une petite croûte noire (sang desséché) due au grattage.

2. L'affection débute souvent dès l'enfance sous forme d'urticaire récidivante.

3. Siège surtout au niveau des surfaces d'extension des cuisses, des jambes et des avant-bras et respecte les plis articulaires. Les parties atteintes sont indurées et ont perdu leur souplesse.

ou rouges jaunâtre et ont une forme conique, aiguë. Elles portent à leur sommet une petite squame ou un petit cône corné.

2. Les papules du lichen ruber planus sont aplaties, portent souvent des rayures à leur centre et ont un éclat cireux. La coloration est d'un bleu rougeâtre; parfois certaines parties blanchâtres ou nacrées donnent du brillant à la papule.

3. Les papules conservent leurs caractères et ne se transforment pas en vésicules.

#### *Lichen ruber.*

1. Même dans les cas anciens, ayant pris une grande extension, on pourra rencontrer des efflorescences primaires caractéristiques.

2. Dans le lichen ruber cornatus il s'agit moins de squames que d'un entassement de cônes cornés, qui sont solidement implantés et rendent les placards rugueux au toucher; quelques petits trous correspondent à des cônes cornés qui se sont détachés. Les papules anciennes de forme aplatie sont recouvertes de fines squames adhérentes, qui sont toujours de petite dimension.

3. Le lichen ruber cornatus s'accompagne d'une infiltration dure et profonde, à tel point qu'à l'endroit où siège l'éruption on peut difficilement faire un pli à la peau.

4. Après guérison (surtout lorsque le malade a pris de l'acide arsénieux à l'intérieur), il persiste une pigmentation et un état atrophique ou pseudo — cicatriciel de la peau.

#### *Lichen ruber.*

1. Les papules sont fréquemment groupées; elles sont plates, brillantes et ne portent pas de traces de grattage, bien que celles-ci se constatent fréquemment dans leur voisinage.

2. Le lichen ruber ne s'observe généralement que chez l'adulte.

3. Siège principalement aux surfaces de flexion des avant-bras ainsi qu'aux surfaces d'extension des jambes et ne respecte pas les plis articulaires.

4. Presque toujours il se produit de l'infection secondaire, déterminant le gonflement des ganglions lymphatiques inguinaux; parfois même on voit se développer des pustules, des furoncles, des abcès sous-cutanés.

#### *Ichthyosis.*

1. Cette affection, qui est en réalité une difformité de la peau, apparaît dès l'enfance ou même pendant la vie intra-utérine et est héréditaire.

2. Siège surtout au niveau des surfaces d'extension des membres et respecte toujours les plis articulaires.

3. S'accompagne de symptômes subjectifs relativement peu marqués, mais en général les malades atteints de cette affection sont faibles et peu résistants.

4. Le traitement peut produire une amélioration passagère, mais l'affection est incurable et persiste durant toute la vie.

#### *Syphilides papuleuses.*

1. Les papules sont plus saillantes, plus régulièrement arrondies et légèrement squameuses.

2. Les papules sont plus isolées et ont moins de tendance à se grouper en placards.

3. Les papules sont fréquemment recouvertes d'une croûte brunâtre, formée par du sérum desséché, surtout lorsqu'elles sont en voie de transformation pustuleuse.

4. La pigmentation terminale se produit ici pour ainsi dire en même temps sur toute l'étendue de l'éruption.

5. Les papules ne sont pas en général prurigineuses.

6. Les papules siègent surtout au visage, aux mains et aux pieds.

4. Le grattage peut, il est vrai, donner lieu parfois au gonflement des ganglions correspondant à la région, mais jamais les phénomènes d'infection secondaire ne sont ici aussi fortement marqués.

#### *Lichen ruber.*

1. Le lichen ruber se montre en général à un âge plus avancé et n'est pas héréditaire.

2. Siège principalement aux surfaces de flexion des membres supérieurs et aux surfaces d'extension des membres inférieurs, mais aussi sur le tronc et le cou.

3. Donne lieu à du prurit intense, fort pénible pour le malade; pour le reste, le processus éruptif n'a pas d'influence sur l'état général.

4. Peut durer assez longtemps, mais sous l'influence d'un traitement rationnel, on obtient presque sûrement la guérison.

#### *Lichen ruber.*

1. Les papules sont plates, brillantes et plus angulaires.

2. Fréquemment les papules, du moins en certains endroits, sont étroitement groupées les unes contre les autres; elles sont alors polygonales, de sorte que l'ensemble prend l'aspect d'une mosaïque.

3. Les papules ne sécrètent pas de liquide et ne se transforment jamais en vésicules ni en pustules.

4. La pigmentation terminale se produit par étapes successives, c.-à-d. d'abord au niveau des papules les plus anciennes; à côté de parties pigmentées, on trouve encore des papules jeunes, de coloration rouge.

5. D'habitude ces papules sont fort prurigineuses.

6. Les papules se rencontrent le plus souvent à la face antérieure de l'avant-bras et de l'articulation du poignet, à la face antérieure et

8. Outre ces papules, le malade présente généralement encore d'autres symptômes de syphilis.

9. Le traitement antisiphilitique fait rapidement disparaître les efflorescences.

*Syphilis palmaris.*

1. La syphilis palmaire est plus desquamante et constituée par des placards isolés nettement limités.

2. Absence de prurit; tout au plus au début l'affection est légèrement prurigineuse.

3. S'accompagne ordinairement d'autres manifestations syphilitiques.

4. Le traitement antisiphilitique produit une rapide amélioration.

*Pityriasis rubra universalis.*

1. Dans cette affection la peau est très mince, atrophique, de coloration rouge diffuse, sans papules isolées.

2. La peau est couverte de squames d'aspect farineux.

3. Démangeaisons modérées.

4. Affection fatalement mortelle.

*Lichen scrofulosorum.*

1. Les papules sont milliaires, sans éclat, rosées et n'ont pas de dépression centrale.

2. Les papules sont disposées en groupes nettement délimités et siègent principalement sur le tronc.

3. Absence complète de prurit.

4. S'observe surtout dans l'enfance; les sujets qui en sont porteurs présentent fréquemment d'autres symptômes de scrofulose.

externe des jambes, aux parties génitales de l'homme, et aux endroits soumis à une pression; le grattage les produit souvent.

8. On ne constate aucune manifestation syphilitique chez le malade, à moins de coïncidence fortuite.

9. Le traitement antisiphilitique n'a aucune influence sur le processus morbide.

*Lichen ruber.*

1. Le lichen ruber a plutôt un caractère granuleux et est plus diffus.

2. Prurit en général intense.

3. D'habitude on rencontre ailleurs des efflorescences primaires caractéristiques.

4. Le traitement antisiphilitique est sans influence.

*Lichen ruber.*

1. La peau est infiltrée, épaisse, dure; par endroits on trouve quelques efflorescences primaires sous forme de papules isolées.

2. Absence de squames, mais existence à la surface de la peau d'une masse cornée dure, adhérente, rugueuse au toucher.

3. Prurit en général intense.

4. Guérit sous l'influence d'un traitement rationnel.

*Lichen ruber.*

1. Les papules sont d'un rouge vif, aplaties et souvent déprimées au centre.

2. Les papules sont isolées ou réunies en plaques brunes au centre et rouges sur les bords. Dans le lichen ruber acuminatus les papules sont disséminées d'une manière diffuse.


3. Prurit d'habitude intense.

4. L'affection est plus fréquente chez les adultes que chez les enfants.

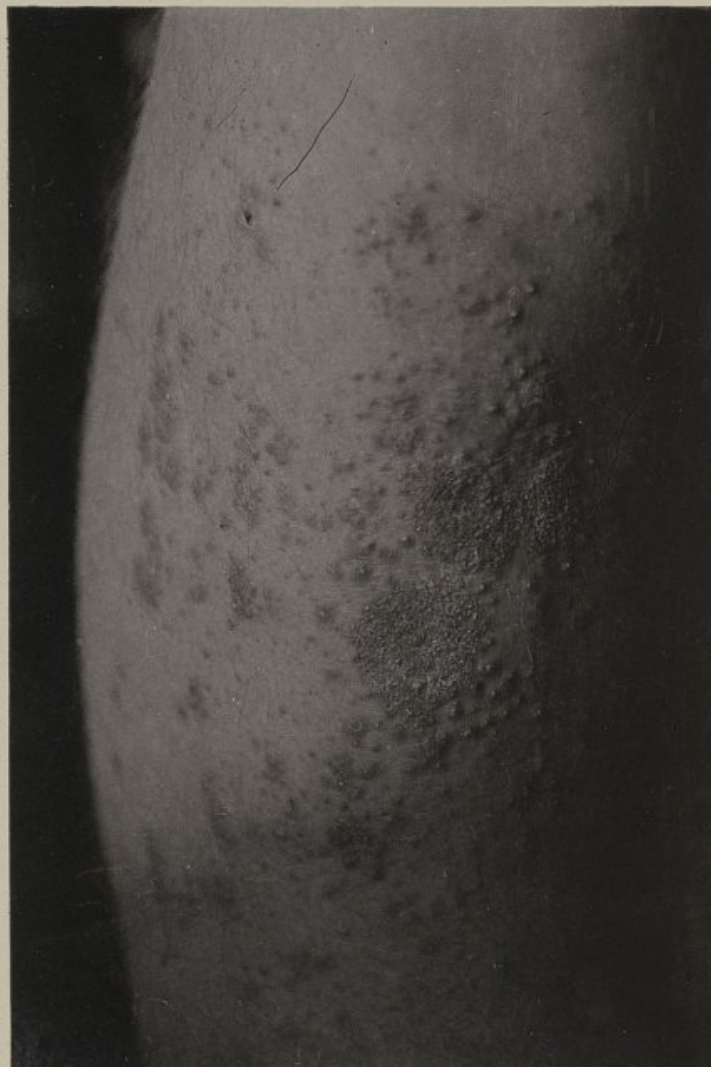


Faint, illegible text, likely bleed-through from the reverse side of the page.

Faint, illegible text, likely bleed-through from the reverse side of the page.



Lichen ruber.



Lichen ruber.




PLANCHE XVII.

---

PITYRIASIS PILARIS.

## PITYRIASIS PILARIS.

**Synonymie:** *Pityriasis rubra pilaris* (Besnier); *Lichen ruber acuminatus* (Kaposi); (non *Lichen ruber* Hebra); *Keratosis follicularis rubra* (Neisser); *Hyperkeratosis rubra pilaris* (Neumann).

**Observation:** A. D., garçon de douze ans, fut placé, au mois de mars 1889, dans la clinique pour les maladies de la peau et la syphilis d'Amsterdam. Deux ans auparavant ce malade avait été déjà atteint de sa maladie cutanée, mais elle s'était complètement guérie alors, à ce qu'il affirmait. Six semaines environ avant son arrivée à la clinique, sa maladie s'est montrée de nouveau, d'abord sur les mains, ensuite sur le corps et au visage. En bas âge il a eu la rougeole, et, il y a quelques années, des fièvres intermittentes palustres; sauf dans ces deux cas, il n'a jamais été gravement malade. Ses parents, ses frères et ses soeurs jouissent d'une bonne santé et n'ont jamais souffert ni de cette affection cutanée ni d'une autre.

La tête du malade est recouverte d'une couche très épaisse de grandes squames, sous lesquelles la peau montre une coloration rose pâle. Les cheveux ne sont pas ou presque pas tombés. Sur les sourcils on observe une desquamation abondante; dans le sourcil droit la peau est recouverte de squames épaisses. Dans le cou la peau est rouge et recouverte de squames fines, qui se confondent avec les squames plus grandes de l'occiput. Dans le cou, cette surface rouge et squameuse est divisée, par les sillons de la peau qui sont fort exagérés, en de petites prismes triangulaires, quadrangulaires et polygonales, ressemblant à de la peau de chagrin.

Sur les membres supérieurs l'affection commence vers le milieu de l'avant-bras. Là se montrent, autour des poils, de très petites papules d'un rouge pâle, ayant toutes à leur centre une petite squame épidermique conique, de couleur gris blanc. En montant plus haut, le nombre et la grosseur de ces papules diminue; en descendant plus bas sur les bras, elles deviennent plus nombreuses et plus grandes, surtout sur les faces dorsales des mains et des doigts. Les ongles ne montrent aucune altération. La peau des paumes des mains est très rude, l'épiderme est épaissi et se desquame en larges écailles corneés et dures. La partie supérieure du dos et de la poitrine n'est pas atteinte; sur le côté antérieur, au dessus du nombril et sur le côté postérieur, au-dessous des omoplates cependant, les papules et les cônes épidermiques décrits ci-dessus se montrent de nouveau et deviennent beaucoup plus grands et plus nombreux en bas. Sur le côté postérieur, aux environs de la taille un grand nombre de papules et de petites squames se sont confluées par groupes, et forment des squames plus grandes, ainsi que sur le sacrum (Pl. XVII fig. 1) et les nates (Pl. XVII fig. 2).

Sur les points où ces squames sont devenues très grandes et très épaisses, elles montrent des fissures dans la direction des plis de la peau. A partir des nates et en descendant plus bas, le nombre et la grosseur des papules et des squames diminue de telle sorte qu'elles se montrent très disséminées sur la partie inférieure des jambes. Aux bords des pieds elles augmentent de nouveau et, en devenant confluentes, forment des squames plus grandes. Sur les plantes des pieds, comme sur les paumes des mains, l'épiderme se détache en grandes écailles épithéliales cornées.

Outre ces papules et cônes épidermiques on observe des plaques d'une décoloration rose pâle, un peu plus foncée que la peau avoisinante, sur lesquelles se montre une desquamation fine, pityriasiqne.

Les squames sur les papules nettement isolées ont la forme de très petits cônes tronqués; quand on arrache ces petites squames par le grattage, on voit qu'elles s'enfoncent par un petit cône pointu dans le follicule pileux et qu'elles entourent le poil presque jusqu'au bulbe. En éloignant de cette façon des squames plus grandes, nées de plusieurs petites squames qui sont devenues confluentes, on aperçoit qu'elles portent aussi à leur face inférieure un grand nombre d'épines pointues épithéliales, d'où sortent à leur sommet les bulbes des poils qu'on a arrachés avec elles. Sous ces squames la peau est d'une coloration rouge pâle.

Le malade se sent du reste en parfaite santé. Les fonctions des différents organes sont normales. Sur les parties affectées le malade ne sent qu'un prurit modéré.

Après un examen fait le 29 avril, la peau se montre partout recouverte de squames. Ces squames se montrent sur la face, dans la nuque, sur le dos, sur les épaules, sur les côtés de flexion des coudes, sur les poignets. Sur le dos, le bas-ventre, les côtés d'extension et de flexion des bras et des avant-bras, sur les faces dorsales des mains et des doigts et sur les extrémités inférieures se montrent encore des cônes épidermiques. Sur les plantes des pieds et les paumes des mains on observe une desquamation lamelleuse; sur le capillitium de grands et d'épais amas de squames.

Le 24 avril le malade a commencé à prendre des pillules à l'Acid. arsenic. (à 2½ milligr.). Par-ci, par-là, sur les endroits où les squames se sont amassées en grandes quantités, ce qui produit une tension de la peau, nous appliquons de temps en temps une pommade à l'Acide borique, ce qui amène bien vite la macération des squames qui ensuite se détachent; cependant elles reviennent très souvent sur ces endroits, quand on cesse ce traitement. Le cuir chevelu aussi est souvent traité de la même façon, de sorte qu'on réussit à amollir les amas de squames et à les éloigner en partie.

Sous l'influence de ce traitement l'état du malade se trouve un peu amélioré pendant le mois d'août. Le 7 août la quantité de pilules est montée jusqu'à 11 (= 27,5 milligr. Acid. arsenicos.) par jour. Après un examen à cette date on trouve le cuir chevelu de la tête sans desquamation et d'une couleur normale. Au visage une légère desquamation autour de la bouche et surtout au-dessus de la racine du nez et dans la région des sourcils, dont la moitié latérale a disparu; dans les oreilles et sur la peau derrière les oreilles la même légère desquamation. Le cou est recouvert de petites squames et montre une décoloration légèrement rouge. Le dos entier jusqu'à un peu au-dessous des m. glutaici est d'un rose pâle, qui se convertit dans la direction de la poitrine en un rose plus vif couvrant toute la poitrine excepté le sternum; sur toute l'étendue de cette décoloration, il y a de petites squames; sur la poitrine cependant aussi des papules et des cônes épidermiques en très petit nombre. Sur le ventre et les parties génitales jusqu'à l'ombilic, ensuite dans la région épigastrique la peau est recouverte de quelques rares papules.

Dans les paumes des mains la peau est légèrement épaissie et montre une desquamation très insignifiante; sur les côtés d'extension des doigts on trouve toujours des papules et des squames coniques, ainsi qu'aux avant-bras, aux côtés de flexion des coudes et sur la face antérieure des bras. Sur les cicatrices provenant de la vaccination, qui se trouvent sur les bras, on ne constate aucune altération ni aucun symptôme de la maladie. Sur les plantes des pieds la peau se montre également un peu épaissie et on y trouve une desquamation modérée. Les ongles sont épais. Sur les côtés de l'extension des orteils et du pied on observe quelques rares papules. La partie inférieure des jambes ne montre presque aucune altération; sur la partie supérieure des jambes ne se trouvent que peu de papules; à l'entour des genoux des taches irrégulières de couleur rose pâle.

A partir de cette époque l'état du malade allait en améliorant, sans qu'on lui fit prendre de plus grandes doses d'Acid. arsenic. Lorsque, le 31 octobre, le malade demanda à quitter l'hôpital, presque toutes les taches pityriasiques et toutes les papules et squames avaient disparu sur le corps, qui montrait sur les endroits où l'affection avait été le plus intense, quelques taches d'un rouge jaune pâle.

On lui conseilla de diminuer graduellement l'usage de l'Acid. arsenic. et de l'abandonner enfin entièrement.

A la policlinique j'ai revu le malade deux ou trois fois dans un état très satisfaisant.

Longtemps après cependant, un médecin qui avait revu le malade, me raconta que la maladie a récidivé et s'est développée de nouveau avec la même intensité.

---

**Symptomatologie:** Le pityriasis pilaris doit son nom à l'apparition de petits cônes épidermiques caractéristiques, autour des poils, qui peuvent survenir sur le corps entier, le plus nettement sur les faces dorsales des mains et des doigts, mais jamais autour des cheveux plus épais du capillitium, de la barbe ou du pubis. De ces cônes épidermiques, qu'on peut considérer comme les efflorescences primaires du pityriasis pilaris, RICHAUD donne une description très précise:

„Ces éminences épidermiques siègent exclusivement autour des poils. Elles sont constituées par deux parties: l'une intradermique, pointue, qui s'enfonce vers la base du follicule; l'autre

extradermique, à sommet tronqué, qui regarde l'extrémité libre du poil. Elles ont donc la forme d'un tronc de cône qui, par sa base, supporterait un cône non tronqué. Elles sont tantôt traversées par un poil, l'entourant comme une bague entoure un doigt; tantôt, au contraire, elles recouvrent le poil, l'emprisonnent, l'empêchent de sortir. Si alors on arrache cette petite éminence, le poil rendu à la liberté se déroule et se redresse. Toutes ces petites éminences donnent à la peau qui les supporte l'aspect de la chair de poule, et à la main la sensation d'une râpe." —

Pendant que la peau autour du follicule s'élève en forme de petite éminence papuleuse et prend une couleur rose pâle, ces petites squames épidermiques coniques deviennent peu à peu plus larges. Par-ci, par-là quelques groupes de ces squames finissent par devenir confluentes; de cette manière on voit naître sur une base rose pâle des surfaces desquamatives grandes et petites, dont les bords ne sont pas nettement délimités et qui se confondent insensiblement avec la peau avoisinante, recouverte de cônes épidermiques. En enlevant de cette surface une des squames, on trouve qu'elles portent à leur face inférieure des petits cônes fins et pointus, qui proviennent des canaux folliculaires, qui se montrent sur la peau dépourvue de la squame comme des ouvertures béantes.

Outre ces surfaces desquamatives on en trouve encore d'autres, qui ne se développent pas de cette manière. Avant l'apparition des efflorescences caractéristiques autour des poils, il se montre sur différents endroits de la surface du corps des taches rouges irrégulières de différente dimension, tantôt très nettement délimitées, tantôt sans démarcation précise. Sur ces taches de couleur rouge, parfois de couleur rose pâle, qui décolore facilement sous la pression du doigt, survient presque simultanément avec leur naissance une desquamation fine et pityriasique. Jamais on n'observe ici d'autres efflorescences ou lésions; la peau n'est jamais infiltrée, de sorte qu'elle n'est pas épaissie et ne s'élève pas au-dessus du niveau avoisinant; elle ne montre jamais ni vésicules, ni papules, ni suintement, ni croûtes.

La desquamation peut prendre cependant sur différents endroits du corps un aspect différent. Dans la paume des mains et à la plante des pieds, où ces taches rouges débutent ordinairement, la desquamation affecte la forme lamelleuse; de grandes et épaisses masses de squames blanc jaune ou blanches s'y amassent, surtout sur le thenar et l'hypothenar, et forment une couche cornée et dure. Au visage, sur le capillitium et dans les plis articulaires survient fréquemment, avec la desquamation, une séborrhée qui, à un faible degré, donne à la peau un aspect gras et luisant, à un degré plus intense cependant, colle les squames les unes aux autres et les entasse; dans les plis articulaires elles forment alors des crêtes linéaires épaisses parallèles ressemblant ça et là à l'ichthyosis hystrix.

Dans beaucoup de cas les ongles aussi subissent des altérations; souvent ils s'épaississent, montrent des stries longitudinales, et leur forme devient irrégulière, quelquefois bombée, ou ils s'écartent du doigt, comme s'ils avaient été soulevés par la desquamation sous l'ongle; souvent aussi leur croissance devient plus rapide.

Les membranes muqueuses ne sont jamais affectées.

La marche de la maladie est de très longue durée; de longues périodes de guérison et d'amélioration alternent souvent pendant des années avec des récives et des aggravations. Quant à la terminaison de la maladie, nous n'en savons que très peu, la plupart des cas mentionnés dans la littérature n'ayant pas été suivis jusqu'à la fin.

Excepté un prurit modéré, qui ne se fait pas même sentir dans tous les cas, les malades n'éprouvent pas de symptômes subjectifs. Il n'est pas constaté que l'affection exerce une influence pernicieuse sur l'état général. La maladie peut se développer à tous les âges et se rencontre plus souvent chez les hommes que chez les femmes.



**Diagnostic différentiel:** On peut confondre le pityriasis pilaris avec: l'Ichthyosis, le Lichen pilaris, le Psoriasis vulgaris et l'Eczema. Il importe de tenir compte des différences suivantes:

*Ichthyosis.*

1. L'ichthyosis est une affection cutanée congénitale; elle commence avant la naissance ou bientôt après.

2. Dans l'ichthyosis la peau sous les squames ne montre pas de décoloration.

3. Les amas de squames en forme de prisme et de crête ne se présentent pas exclusivement dans les plis articulaires.

*Lichen pilaris.*

1. Le lichen pilaris se développe de préférence à l'âge de l'adolescence ou de la puberté.

2. Les lieux d'élection du lichen pilaris sont le côté latérale et postérieur des bras, les faces antérieures et latérales des jambes, souvent aussi les sourcils.

3. Dans le lichen pilaris on n'observe pas de taches rouges et la peau intermédiaire reste normale.

4. Dans le lichen pilaris les ongles et le capillitium ne sont pas modifiés.

5. Dans le lichen pilaris la peau est légèrement épaissie.

6. Dans le lichen pilaris on n'aperçoit pas de séborrhée.

*Psoriasis.*

1. Le psoriasis commence par l'apparition de petites papules rouges, qui ensuite montrent dans leur centre une petite squame blanche.

2. Les petites papules rouges et desquamatives s'étendent à la périphérie et finissent par former de grandes taches desquamatives.

3. Les taches desquamatives sont presque toujours d'un rouge vif.

*Pityriasis pilaris.*

1. Le pityriasis pilaris n'est pas congénital et survient rarement dans les premières années de la vie.

2. La peau des surfaces desquamatives est rouge ou rose.

3. Dans le pityriasis pilaris les amas de squames en forme de prisme et de crête se montrent exclusivement dans les plis articulaires.

*Pityriasis pilaris.*

1. Le pityriasis survient aussi à un âge plus avancé.

2. Les cônes épidermiques du pityriasis pilaris peuvent survenir sur tous les points du corps.

3. Dans le pityriasis pilaris on observe des taches rouges plus ou moins grandes à surface desquamative.

4. Dans le pityriasis pilaris les ongles sont souvent irréguliers et striés et sur le capillitium il se montre une forte desquamation.

5. Dans le pityriasis pilaris la peau n'est pas épaissie.

6. Dans le pityriasis pilaris survient dans la plupart des cas une séborrhée sur la tête, au visage et dans les plis articulaires.

*Pityriasis pilaris.*

1. Dans le pityriasis pilaris survient d'abord, autour des poils, un petit cône épidermique, au-dessous et autour duquel la peau s'élève ensuite en forme d'une petite papule.

2. Les petites papules surmontées de cônes épidermiques ne se grossissent que très peu; ils ne peuvent former des taches desquamatives que par confluence.

3. La couleur des taches desquamatives est le plus souvent rouge pâle ou rose.

4. Les squames forment des masses élevées, d'un blanc d'argent, luisantes et micacées.

5. Dans le psoriasis les taches peuvent guérir au centre et former des anneaux et des guirlandes.

6. Dans le psoriasis les paumes des mains et les plantes des pieds sont très rarement atteintes.

#### *Eczema squamosum.*

1. Dans la marche d'un eczema squamosum on constate de temps à autre l'apparition de vésicules ou un suintement de lymphe, ou bien l'une ou l'autre précède la période de la desquamation.

2. Entre les squames de l'eczema squamosum on observe très souvent par-ci, par-là des croûtes petites ou grandes.

3. Dans l'eczema on ne trouve jamais de cônes épidermiques autour des poils.

4. Dans l'eczema squamosum la peau s'infiltré et s'épaissit graduellement de plus en plus.

5. L'eczema squamosum cause une démangeaison intense. Sur la peau affectée se montrent ordinairement par-ci, par-là, des égratignures.

4. Les squames sont ordinairement fines ou en forme de lamelles minces; jamais elles ne se montrent en masses épaisses, luisantes et d'un blanc d'argent. Par suite de la séborrhée elles sont souvent graisseuses et de couleur grisâtre.

5. Dans le pityriasis pilaris la guérison ne commence jamais au centre des taches et on n'observe jamais des taches annulaires.

6. Dans le pityriasis pilaris les paumes des mains et les plantes des pieds sont presque toujours recouvertes de masses de squames épaisses.

#### *Pityriasis pilaris.*

1. Dans la marche d'un pityriasis pilaris on n'observe jamais l'apparition de vésicules ou un suintement de lymphe.

2. Les taches desquamatives du pityriasis pilaris sont exclusivement recouvertes de squames épithéliales.

3. Dans le pityriasis pilaris on trouve sur différents endroits les cônes épidermiques caractéristiques.

4. Dans le pityriasis pilaris la peau sous les taches desquamatives ne s'épaissit pas.

5. Le pityriasis pilaris ne cause ordinairement pas de démangeaison, quelquefois un prurit modéré. Sur la peau on ne trouve pas d'égratignures.

---

Pour le diagnostic différentiel du pityriasis pilaris avec le lichen ruber voir le texte de Pl. XVI.

Fig. 2.




Fig. 1.



*Pityriasis pilaris.*

Fig. 1.

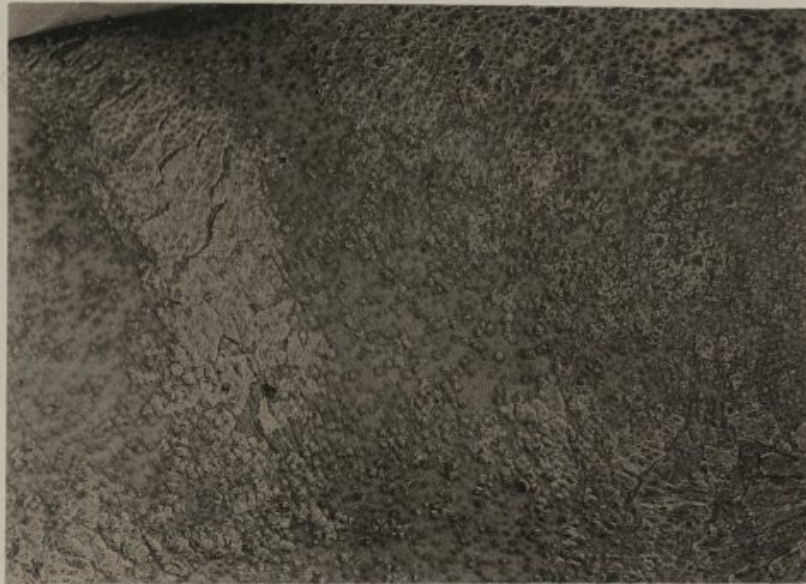
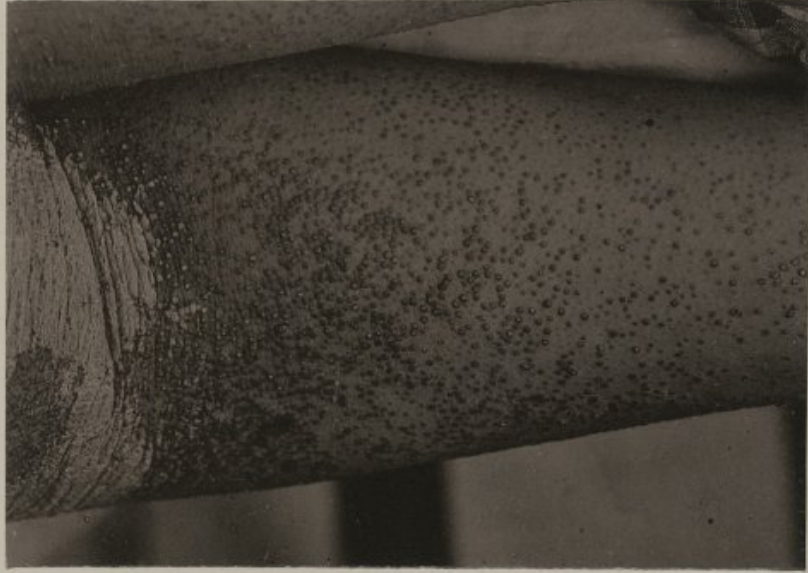
Fig. 2.



*Pityriasis pilaris.*




PLANCHE XVIII.

---

ECZEMA ACUTUM VESICULOSUM.

## E C Z E M A.

**Synonymie.** *Dartre vive* (Sauvages); *Dartre squameuse humide*; *Dartre crustacée flavescence*; *Dartre furfuracée squameuse* (Alibert); *Teigne granulée*; *Teigne muqueuse*; *Teigne furfuracée squameuse* (Alibert); *Hydroa* (Sauvages); *Herpes miliaris*; *Lichen simplex*; *Lichen ferox*; *Lichen agrius* (Willan); certaines formes de l'*Impetigo* et du *Porrigo* (Willan); certaines formes de la *Pityriasis rubra* (Willan); certaines formes du *Psoriasis diffusa* (Wilson); *Melitagre*; *Crusta lactea* (Plenck); *Achor mucifluens* (Alibert); *Scabies miliaris*; *Psudrasia* (Fuchs).

**Observation.** (Pl. XVIII). Louise D. couturière, âgée de 38 ans. Cette malade demanda, le 22 février 1889, à être soignée dans la clinique pour les maladies de la peau et la syphilis d'Amsterdam. Elle nous raconta qu'il y avait six jours, sur l'avis d'une amie, elle avait fait des frictions à l'Oleum lauri sur son épaule et sur son bras, dans lesquelles elle sentait des douleurs rhumatoïdes. Sur cet endroit s'étaient montrés bientôt une rougeur et un gonflement, et peu à peu des petites vésicules s'étaient formées.

Nous constatons que la peau du bras droit, depuis l'aisselle jusqu'à la main, est gonflée, oedémateuse et de couleur rouge hyperémique. Sur l'articulation du coude, ainsi qu'au-dessus et au-dessous, où l'affection s'était développée avec le plus d'intensité, on trouve sur cette peau oedémateuse un grand nombre de vésicules variant de la grosseur d'une tête d'épingle à celle d'un pois. Ces vésicules sont étroitement serrées les unes contre les autres; quelques-unes sont même devenues confluentes et forment par-ci, par-là des bulles grandes de forme irrégulière. Ces vésicules deviennent plus petites et plus disséminées aux environs du poignet et de l'aisselle. La peau rouge et gonflée entre les vésicules montre encore un grand nombre de papules qui à leur tour diminuent en nombre et en grosseur en s'approchant de l'aisselle et du poignet. Le gonflement et la douleur empêchent la malade de courber son bras plus que très légèrement.

La malade raconte que la sensation de démangeaison et de chaleur âcre, qu'elle éprouvait d'abord, s'est changée en une sensation de tension et de douleur. Elle ajoute qu'elle avait eu, la veille, une fièvre légère, et qu'elle a peu d'appétit.

On applique sur le bras des compresses froides imbibées de Liqueur Burowi dilut. avec le conseil à la malade de les renouveler très souvent, afin qu'elles ne deviennent pas chaudes.

26 février. L'inflammation ne s'est pas étendue plus loin. Le gonflement et la rougeur ont beaucoup diminué. Par la confluence des vésicules, de grandes bulles se sont formées, dont on a fait sortir le contenu liquide et clair. *Medicatio iteretur quam ante.*

2 mars. Le gonflement et la rougeur ont presque tout à fait disparu. La surface de la peau est couverte de squames et de croûtes. Le bras est pansé avec de l'Unguentum diachylon Hebrae.

9 mars. Les squames et les croûtes sont toutes tombées. La rougeur est très légère, le gonflement a complètement disparu.

Quelques semaines après la malade est revenue avec le bras complètement guéri.

**Symptomatologie.** L'eczéma est une inflammation de la peau et commence par conséquent toujours par une rougeur hyperémique, à laquelle succède une exsudation et une infiltration plus ou moins fortes dans les tissus de la peau. Selon le degré d'intensité, la nature de l'exsudation et de l'infiltration, l'étendue à la surface et la profondeur, l'endroit où il survient sur la surface du corps et les complications par d'autres affections cutanées, dont il peut être la cause ou la suite,

l'eczéma peut se présenter sous un très grand nombre de formes, très différentes au point de vue morphologique et aussi, en apparence, au point de vue clinique, mais qui appartiennent essentiellement à la même affection pathologique.

L'eczéma se présente soit comme une inflammation aiguë, à marche rapide qui se termine et s'éteint au bout de quelques semaines, soit comme une maladie chronique, qui peut persister pendant des mois, des années, quelquefois même pendant toute la vie, avec des périodes alternantes d'amélioration et d'aggravation.

Cette division en eczéma aigu et eczéma chronique est d'abord d'une grande importance pour signaler la durée de l'affection, ensuite elle a une signification pathologique et thérapeutique. Un eczéma est dit aigu quand les phénomènes inflammatoires, les symptômes et les efflorescences se manifestent d'une façon très rapide et très marquée; si, au contraire, les phénomènes ont une marche lente et qu'ils ne se présentent pas d'une manière marquée, si, parmi quelques rares lésions primitives on trouve surtout des lésions secondaires et si des périodes de rémission alternent continuellement avec des poussées inflammatoires aiguës, l'affection présente les caractères d'un eczéma chronique.

L'*eczema acutum* débute par l'apparition rapide d'une rougeur de la peau accompagnée d'un gonflement et d'une démangeaison intense. Cette période d'hyperémie inflammatoire est de très courte durée; sur cette tache rouge, qui n'est pas nettement limitée, apparaissent bientôt de petites papules, qui sont de dimension très différente, variant de la grosseur d'une pointe d'épingle à celle d'un grain de moutarde. Dans le premier cas elles surviennent si fortement serrées les unes contre les autres que la peau prend un aspect de peau chagrinée; dans le deuxième cas elles sont un peu plus éloignées les unes des autres, l'*eczema papulosum*. Cette période est accompagnée de symptômes subjectifs d'une intensité différente. Dans les cas où l'infiltration et le gonflement ne sont pas très forts, les malades se plaignent de démangeaison, quelquefois très intense, qui les force à se gratter; les traces de ces grattages se montrent sur la peau sous forme d'érosions et de petites croûtes hémorragiques. Si cependant le gonflement et l'infiltration sont plus considérables — ce qui, en général, arrive dans l'eczéma aigu typique, — les malades se plaignent plutôt d'une sensation de tension douloureuse, laquelle peut être très intense, et d'une sensation de chaleur brûlante. La température de la partie affectée est très élevée ce qu'on constate facilement avec la main et avec le thermomètre.

A l'*eczema papulosum* succède bientôt l'*eczema vesiculosum* dans lequel se forment, sur les pointes des papules, de petites vésicules transparentes, remplies d'un liquide clair et souvent si petites qu'elles sont à peine visibles à l'oeil. Dans la plupart des cas elles se grossissent bientôt et deviennent confluentes, dont résulte la formation de vésicules et de bulles plus grandes, diaphanes.

Au bout d'un ou de deux jours ces vésicules et ces bulles se déchirent en donnant issue à un liquide clair, transparent, le plus souvent jaune clair, quelquefois roussâtre par l'addition d'hémoglobine. Ce liquide se repand dans les cas où l'inflammation est violente, en une si grande abondance à la surface de la peau qu'on peut le voir sortir en forme de gouttes, l'*eczema madidans*. La peau ainsi dénudée des couches supérieures de l'épiderme se couvre bientôt de croûtes, formées par les restes adhérents de l'épiderme fendillé et déchiré et par le dessèchement du liquide sécrété, l'*eczema crustosum*. Ces croûtes sont brunes ou jaunes, selon la quantité plus ou moins grande d'hémoglobine et de pus qui se trouvent dans le liquide exhalé. Bientôt le suintement cesse et les croûtes ne croissent plus ni en épaisseur ni en dimension. Au-dessous de ces croûtes un tissu épithélial commence à se former, qui en détachant les croûtes les fait tomber. La peau mise à nu est rouge et se couvre bientôt de squames et de minces écailles qui tombent et se renouvellent pendant les jours suivants, l'*eczema squamosum*. La rougeur persiste pendant quelque temps et ne disparaît qu'après que la surface de la peau est retournée à l'état normal.



Cependant la marche n'est pas toujours si typique; la durée et l'intensité peuvent présenter une grande variabilité. Quelquefois la marche est beaucoup plus rapide et moins violente; d'autres fois la maladie se prolonge et pendant que des rémissions alternent avec des exacerbations, elle devient un exzéma chronique. Dans les cas peu graves l'affection peut se terminer avant d'atteindre son acmé; dans ces cas on voit qu'après la période de congestion ou après celle de la formation de papules, l'inflammation diminue tout à coup, la période de la formation des vésicules n'apparaît pas et la peau, encore rouge, devient immédiatement squameuse.

Dans d'autres cas l'éruption se continue jusqu'à la formation des vésicules mais celles-ci sont suivies, non de rupture et de suintement, mais de l'absorption du liquide exhalé par les vaisseaux lymphatiques de la peau. Sans que les vésicules se rompent, leurs parois s'affaissent et se dessèchent, l'épiderme se détache et devient squameuse.

Dans plusieurs d'autres cas l'inflammation a, comme nous l'avons déjà dit, une marche beaucoup moins rapide et, après des périodes plus ou moins longues de rémission, elle récidive fréquemment, en devenant toujours moins aiguë et moins intense. Ainsi la durée de la maladie peut être très variable, de quelques semaines à plusieurs mois, et finit souvent par se transformer en un eczéma chronique.

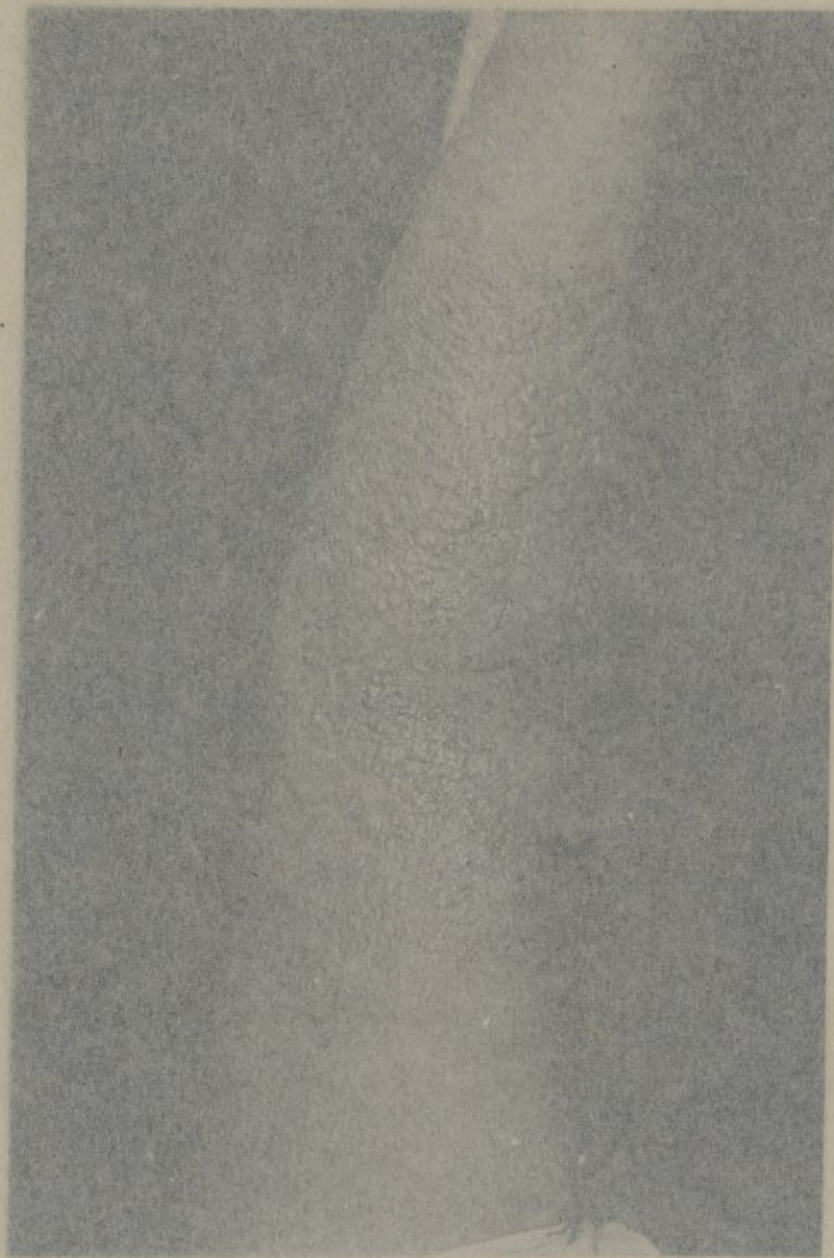
*Eczema chronicum.* — L'inflammation ne disparaît plus complètement; elle persiste, quoique à un degré beaucoup moins fort, et peu à peu les infiltrations et les exsudations dans les papilles du derme s'augmentent et s'étendent aux parties profondes de la peau en causant une formation abondante de tissu fibreux; la peau s'épaissit et se durcit et le gonflement oedémateux se change graduellement en une sclérose. La rougeur et les vésicules sont moins distinctes et moins persistantes, surviennent de temps en temps pendant la marche de l'eczéma chronique et disparaissent continuellement après une existence plus ou moins longue, pour être succédées par une nouvelle éruption. Le liquide qui s'exhale à la surface est moins abondant et moins séreux, mais devient au contraire plus fréquemment purulent, ce qui cause une formation des croûtes plus considérable, l'*eczema pustulosum*, l'*eczema impetiginosum*.

Ces formes impétigineuses et croûteuses se montrent le plus souvent chez les enfants au visage; toute la face, à l'exception des bords des yeux, du nez et de la bouche, est couverte d'une croûte jaune, très épaisse, *crusta lactea*. Cette sécrétion purulente continue, à laquelle s'ajoutent de temps en temps des petites hémorragies, provoquées par des grattages, et la formation de croûtes, qui l'accompagne, peuvent persister pendant très longtemps; mais elles guérissent après un certain temps toujours très facilement et disparaissent sans laisser aucune trace sur la peau.

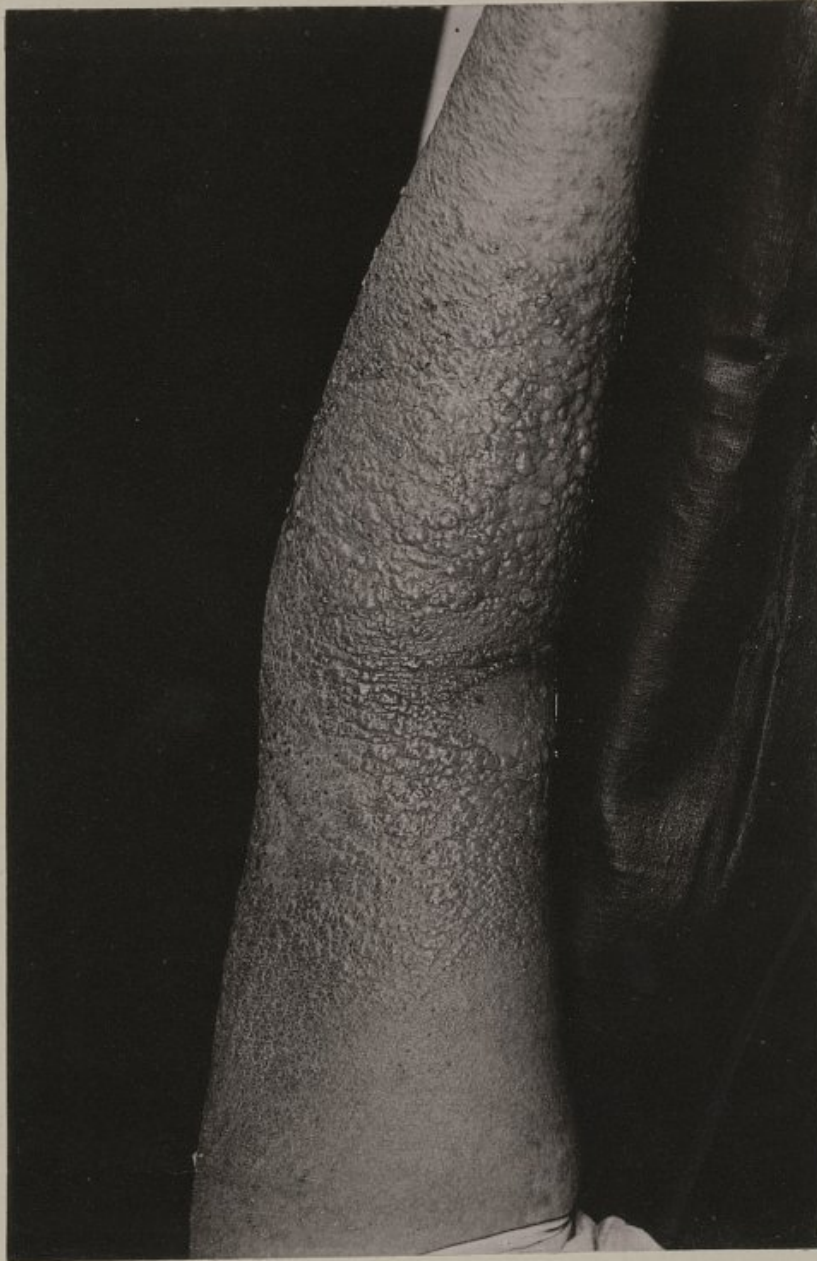Dans d'autres cas la peau devient rugueuse par les éruptions contenues de petites papules, qui ont peu de tendance à se transformer en des vésicules, mais qui entretiennent une desquamation farineuse permanente de l'épiderme. Ces formes de l'eczéma, l'*eczema chronicum papulosum* (*lichen simplex*, *lichen agrius*, l'*eczema lichénoïde* de Devergie) ont souvent une durée très longue, récidivent fréquemment et surviennent de préférence sur les extrémités. Elles se caractérisent par des démangeaisons très intenses, de sorte que les sujets se grattent continuellement; entre les papules intactes qui viennent de paraître, on trouve plusieurs papules portant de petites croûtes de couleur brun et noir, formées par le dessèchement de petites gouttes de sang qui, après les grattages, échappent des papules érodées. Si ces formes de l'eczéma ont existé longtemps, la peau s'épaissit de plus en plus et acquiert une consistance peu souple et dure.

(A continuer page 2, Pl. XIX.)

**Diagnostic différentiel.** Voir page 3, Pl. XIX.



Eczema acutum vesiculosum.



Eczema acutum vesiculosum.




PLANCHE XIX.

---

ECZEMA ACUTUM SQUAMOSUM.

## E C Z E M A.

**Synonymie.** Voir page 2, Pl. XVIII.

**Observation.** (Pl. XIX.) Elisabeth H. E., âgée de 29 ans, mariée, fut placée, le 21 janvier 1889, dans la clinique pour les maladies de la peau et la syphilis d'Amsterdam. Quelques semaines auparavant il s'était montré sur toute la surface du corps de la malade un gonflement très fort, accompagné d'une vive démangeaison et d'une rougeur très intense; et au bout de quelques jours s'étaient montrés des vésicules et du suintement. Ce suintement a fait place à des croûtes et à une desquamation abondante, ce qui a amené la malade à demander à être traitée dans la clinique. La malade, qui, du reste, est un individu parfaitement sain, ne peut donner aucune cause particulière pour expliquer l'apparition spontanée de sa maladie cutanée. Au moment où la malade fut placée dans la clinique, la surface de la peau, légèrement rouge, non gonflée, présente une desquamation abondante et foliacée, surtout sur les avant-bras. Une photographie a été faite du bras droit (Pl. XIX). Après l'avoir traitée pendant quelques semaines par l'Ung. diachylon Hebrae, ce qui fait tomber de grandes masses de squames, il restait une surface plus finement desquamative, sans papules ni vésicules. La malade subit alors un traitement par l'huile de cade; par suite de ce traitement la rougeur et la desquamation commencent bientôt à disparaître. C'est alors que la malade désire quitter la clinique (8 mars). Le 14 mars elle est revenue à la polyclinique; la surface de la peau était encore légèrement desquamative; sur quelques parties des mains il était survenu des efflorescences papuleuses et vésiculeuses. Après cette date la malade n'est plus revenue.

**Symptomatologie** (Suite de page 4, Pl. XVIII).

Plus souvent on rencontre des formes de l'eczéma chronique dans lesquelles la desquamation est le symptôme le plus caractéristique. Dans ces cas les phases papuleuses et vésiculeuses sont très fugaces, tandis que la surface de la peau est presque toujours plus ou moins squameuse et présente une teinte rouge hyperémique; aux bords de ces taches squameuses on observe cependant, par ci, par là, d'autres phases de l'eczéma. Cette forme peut survenir d'une manière diffuse, répandue sur une partie plus ou moins grande de la surface de la peau, ou sous forme de taches disséminées sur la surface du corps, qui peuvent être de toute dimension, variant de la grandeur d'une tête d'épingle à celle de la paume de la main, et plus grandes même. Cette variété a souvent beaucoup de ressemblance avec le psoriasis vulgaris, — l'eczema psoriatiforme; à cause des taches rondes, discoïdes, elle a été aussi appelée *eczema orbiculare* et lorsqu'elle survient très souvent combinée avec une seborrhoea ou à sa suite elle est encore décrite dans ces cas sous le nom d'*eczema seborrhoicum*.

Une forme qui se présente moins fréquemment est celle dans laquelle apparaissent, alternant avec des éruptions passagères de papules et de vésicules, des taches rouges, nettement délimitées, lisses et luisantes à la surface. L'épiderme aminci semble, dans ce cas, comme enduit d'une couche de vernis, et sans qu'il y ait exhalation de liquide, il laisse tomber sans cesse de squames très fines.

La marche de l'eczéma chronique est toujours très lente et indéterminée et peut avoir une durée de mois et d'années, avec une longue série très irrégulière d'exacerbations et de rémissions.

Des périodes d'inflammation violente, de développement de vésicules et de croûtes et de suintement alternent avec d'autres qui se caractérisent par une exfoliation ou desquamation plus ou moins abondante.

Les phénomènes subjectifs, c. à d. la démangeaison et la douleur, correspondent aux différents degrés de ces périodes successives; dans les différentes périodes ils se montrent avec une intensité différente. Aussi l'intensité de la démangeaison n'est pas non plus la même sur tous les endroits de la peau envahis par l'eczéma chronique; sur certains endroits la démangeaison peut être si intense que les malades ne peuvent s'empêcher de se gratter sans cesse, de sorte qu'ils passent des nuits entières sans dormir. C'est ce qu'arrive surtout dans l'eczema chronicum ani, perinei et genitalium, et dans l'eczema chronicum cruris e varicibus.

Pendant la longue durée de ces formes d'eczéma, les infiltrations dans le derme augmentent toujours et la peau devient de plus en plus épaisse, dure et inflexible et si à cette infiltration et à cette exsudation se joint une neoplasie de tissus fibreux dans le corum et dans le tissu sous-cutané, il peut en résulter un épaissement persistant, un *Pachydermia*.

La guérison de l'eczéma va toujours très lentement, pendant que les phénomènes inflammatoires, la sécrétion et la desquamation vont en diminuant; les infiltrations et la sclérose de la peau persistent le plus longtemps; dans certains cas elles ne disparaissent pas entièrement.

**Diagnostic différentiel.** Le diagnostic de l'eczéma par son polymorphisme peut quelquefois présenter des difficultés; souvent, après un examen superficiel, certaines formes de l'eczéma montrent une grande ressemblance avec d'autres maladies de la peau. On doit distinguer l'eczéma des affections suivantes: l'Erysipelas, la Scabies, la Miliaria, la Varicella, le Pemphigus vulgaris, le Pemphigus foliaceus, l'Impetigo contagiosa, la Seborrhoea sicca, la Prurigo, le Lupus vulgaris maculosus et exfoliatus, le Lupus erythematosus, le Favus capillitii, l'Herpes tonsurans, le Sycosis barbae, certaines formes de Syphilides, la Pityriasis rubra, l'Erythema scarlatiniforme desquamativum, la Scarlatina, l'Herpes zoster, l'Herpes facialis et genitalis, l'Erythema exsudativum multiforme (l'Herpes iris et circinatus), le Psoriasis, la Pityriasis pilaris, le Lichen ruber et l'Urticaria.

Il importe de tenir compte des différences suivantes:

*Erysipelas.*

1. L'erysipelas commence ordinairement sur une partie circonscrite de la peau et s'étend de là.
2. L'inflammation pénètre ordinairement plus profondément dans le tissu sous-cutané. Le gonflement et la rougeur sont en général très forts.
3. La peau est tendue, luisante et lisse.
4. La tache rouge est très nettement délimitée.

*Eczema acutum.*

1. L'eczéma commence ordinairement sur une plus grande étendue de la peau et simultanément sur plusieurs points.
2. L'inflammation aiguë est le plus souvent limitée aux couches supérieures du derme. Le gonflement et la rougeur ne sont pas si forts.
3. A l'éclairage oblique la peau montre de très petites papules, qui lui donnent un aspect chagriné, et des vésicules; au toucher elle est rugueuse et finement granulée.
4. Les bords sont diffus; la rougeur se fond progressivement en la couleur de la peau normale avoisinante.

5. Dans l'erysipelas il se développe quelquefois de grandes bulles sur la tache rouge.

6. Les symptômes fébriles sont très marqués; la fièvre est souvent même très forte.

7. Le malade se plaint toujours d'une sensation de douleur et de tension.

#### *Scabies.*

1. La gale se présente toujours sur des lieux d'élection: les poignets et les doigts, les aisselles, la ceinture, le mamelon, la verge et les fesses.

2. Les papules, les vésicules et les pustules sont disséminées, éloignées les unes des autres et entremêlées.

3. La gale n'occupe jamais la tête.

4. Dans la scabies on trouve les sillons des parasites.

5. La scabies est une maladie contagieuse de la peau causée par un parasite animal.

#### *Miliaria.*

1. La miliaria crystallina se manifeste d'une manière aiguë, sans être précédé de rougeur ni de gonflement.

2. Les vésicules surviennent moins serrées les unes contre les autres que dans l'eczéma.

3. Les vésicules sont, pendant leur existence entière, remplies d'un liquide clair et transparent. Elles disparaissent sans desquamation.

4. L'éruption de la miliaria crystallina est toujours accompagnée de fièvre.

5. L'exanthème n'est jamais accompagné de démangeaison, quelquefois d'une sensation de douleur.

5. Dans l'eczéma il se développe toujours des vésicules, qui peuvent devenir confluentes.

6. L'éruption est quelquefois accompagnée de fièvre, mais elle est toujours légère.

7. Dans la plupart des cas l'eczéma n'est accompagné que de démangeaison; dans certains cas graves il est accompagné d'une sensation de douleur.

#### *Eczema.*

1. L'eczéma n'a pas de lieux de prédilection et peut débiter sur toutes les parties du corps.

2. Les papules, les vésicules et les pustules surviennent le plus souvent en forme de groupes, rapprochées les unes des autres.

3. L'eczéma survient aussi sur la face et sur le cuir chevelu.

4. Dans l'eczéma on ne trouve pas des sillons.

5. L'eczéma n'est pas causé par un parasite animal.

#### *Eczema vesiculosum acutum.*

1. L'eczema vesiculosum acutum est toujours précédé de rougeur et de gonflement.

2. Les vésicules se montrent en plus grand nombre et fortement serrées les unes contre les autres.

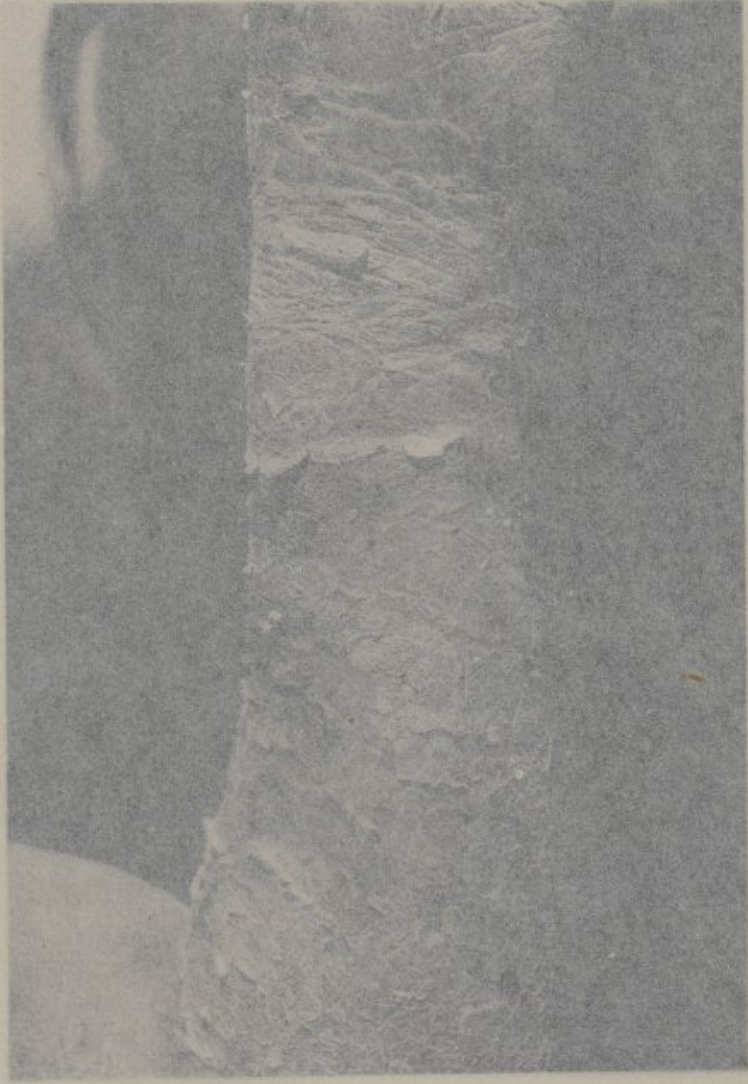3. Le contenu des vésicules, qui est d'abord clair se trouble bientôt et devient opaque et purulent, ou bien les vésicules se rompent et laissent des croûtes et des squames.

4. Dans certains cas seulement l'éruption de l'eczema vesiculosum acutum est accompagnée de fièvre.

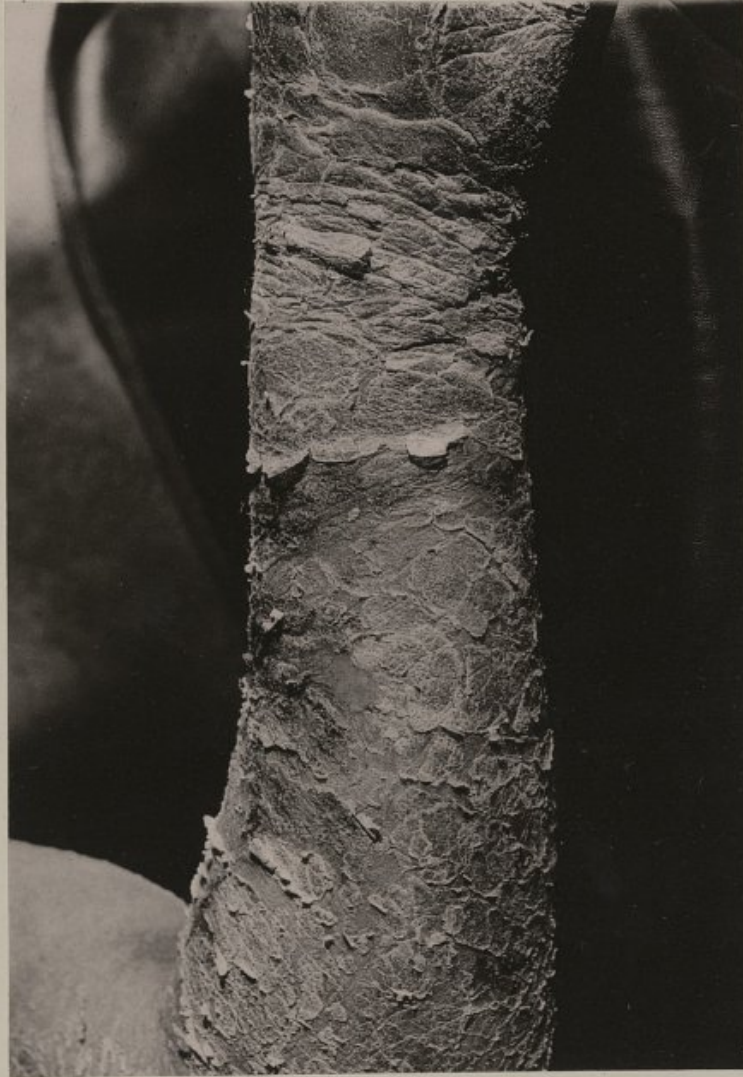5. L'exanthème est toujours accompagné d'une démangeaison.

(A continuer page 2, Pl. XX.)





Eczema acutum squamosum.



*Eczema acutum squamosum.*




PLANCHE XX.

---

1. ECZEMA SQUAMOSUM UNIVERSALE.

2. ECZEMA CHRONICUM SQUAMOSUM ET CRUSTOSUM.

# E C Z E M A.

**Synonymie.** Voir page 2, Pl. XVIII.

**Observation 1.** (Pl. XX, fig. 1.) G. J. de K., âgé de 30 ans, lithographe, fut placé, le 7 septembre 1888, dans la clinique pour les maladies de la peau et la syphilis d'Amsterdam, pour faire soigner une syphilis constitutionnelle que le malade avait acquise environ 12 semaines auparavant. Le 7 novembre tous les symptômes syphilitiques avaient après un traitement antisiphilitique (injections de Mercur. oxyd. flav.), complètement disparu, de sorte que le malade était sur le point de quitter la clinique.

Tout à coup, il apparut sur le corps entier un eczéma aigu. Toute la surface de la peau devint rouge, oedémateuse, gonflée et brûlante; au bout de quelques jours elle était couverte de papules et de vésicules, qui par ci par là devenaient bientôt confluentes et formaient des bulles plus grandes. Le malade, chez qui pendant toute la marche de cet accès d'eczéma aigu, on n'a pas constaté la moindre élévation de température, se plaignait d'une sensation de chaleur et de brûlure, en certains endroits de démangeaison, en d'autres d'une sensation de douleur et de tension de la peau. Au bout de quelques jours ces sensations et le gonflement diminuaient et les vésicules se transformaient en croûtes; ces croûtes se montraient les dernières sur la face et la poitrine, où la période croûteuse s'était maintenue le plus longtemps. Après un traitement par Pulv. talc. venet. cum Acid. boric, la période squameuse commençait peu à peu sur tout le corps. Le 5 décembre toute la surface du corps était couverte de squames lamellaires, qui se détachaient facilement et qu'on trouvait en masses dans le lit du malade. Le malade ne se plaignait plus de symptômes subjectifs; la démangeaison était légère, l'appétit était normal ainsi que les autres fonctions. On ne constatait aucune symptôme de la syphilis. C'était environ ce temps que la photographie Pl. XX fig. 1 fut faite.

La desquamation diminuant toujours, l'eczéma avait disparu sur tout le corps le 11 janvier 1889; sur le visage seul s'était maintenue une légère desquamation. Le 16 janvier 1889 le malade quitta la clinique complètement guéri ne conservant de son eczéma que quelques taches légèrement desquamatives sur le visage, sur lesquelles fut encore appliquée une pommade à l'huile de cade.

**2.** (Pl. XX, fig. 2.) Henriette J., âgée de 15 ans, fut placée le 15 novembre 1888 dans la clinique pour les maladies de la peau et la syphilis d'Amsterdam. Elle n'avait jamais été malade, mais il y avait un an, une éruption avait apparu à la partie inférieure de la jambe. Il y a 4 semaines cette éruption s'était étendue lentement sur toute la surface du corps. La peau de la face est couverte de squames, principalement autour des yeux et autour de la bouche, ainsi que sur le cuir chevelu. Sur les bras la peau est rouge, ridée, desquamative, ci et là couverte de petites croûtelles jaunes et brunes.

Sur les coudes, sur le tronc, sur les bras, sur les cuisses on trouve un grand nombre de petites taches rouges, dont la plupart sont desquamatives; quelques-unes exhalent à la surface un liquide. Sur la partie inférieure des jambes se trouvent des taches plus grandes, qui exhalent un liquide et sont couvertes de quelques rares vésicules et croûtelles; aux bords de quelques-unes de ces taches on observe un grand nombre de petites papules et de vésicules. Les paumes des mains et les plantes des pieds sont normales, ainsi que les ongles. Une photographie fut faite de la face dorsale de la main. (Pl. XX, fig. 2.) Après un traitement par l'Ung. diachylon Hebrae, suivi d'un traitement par la pâte de Lassar, l'exanthème disparut très rapidement.

**Symptomatologie.** Voir page 2, Pl. XVIII.

Diagnostic différentiel (Suite de page 4, Pl. XIX).

*Varicella.*

1. Les vésicules apparaissent isolées et disséminées sur tout le corps. Elles sont plus grandes que celles de l'eczéma et sphériques comme des gouttes d'eau.
2. L'éruption est toujours accompagnée d'une fièvre plus ou moins forte.
3. La varicella est une maladie contagieuse.

*Pemphigus vulgaris.*

1. Dans le pemphigus vulgaris les bulles apparaissent isolées et disséminées.
2. Les bulles sont très grandes et forment toujours une seule grande cavité remplie de serum,

*Pemphigus foliaceus.*

1. Ce pemphigus débute de préférence sur la partie antérieure du tronc et s'étend de là sur le corps entier.
2. L'éruption commence toujours par de grandes bulles.
3. Il y a peu ou point d'infiltration dans la peau.
4. Les squames sont très grandes, foliacées et lamelleuses.
5. Le pemphigus n'est pas accompagné de démangeaison, ou seulement d'une démangeaison très faible.
6. La maladie produit un épuisement général et a presque toujours après un marasme plus ou moins long une terminaison fatale.

*Impetigo contagiosa.*

1. L'impetigo contagiosa se montre de préférence sur les mains et la face.

*Eczema.*

1. Dans un eczéma universel les très petites vésicules surviennent fortement serrées les unes contre les autres; elles deviennent très facilement confluentes
2. Dans certains cas seulement l'éruption est accompagnée de fièvre.
3. L'eczéma n'est pas contagieux.

*Eczema vesiculosum.*

1. Dans l'eczema vesiculosum les vésicules se montrent toujours disposées en groupes et sous forme de taches.
2. Les vésicules sont très petites; si elles deviennent confluentes, les bulles plus grandes forment des cavités dans lesquelles un grand nombre de parois et de crêtes, tendues et proéminentes en diverses directions, permettent de constater qu'elles proviennent de vésicules plus petites. En outre, ces bulles sont toujours entourées des petites vésicules de l'eczéma.

*Eczema crusto-squamosum.*

1. L'eczéma ne débute pas de préférence sur la poitrine, et s'étend rarement sur le corps entier.
2. L'éruption commence toujours par de petites vésicules qui ne deviennent qu'exceptionnellement confluentes.
3. Il y a toujours une infiltration plus ou moins forte dans la peau.
4. Les squames sont ordinairement petites.
5. La démangeaison est dans la plupart des cas très intense.
6. La maladie n'a jamais cette terminaison fatale.

*Eczema impetiginosum.*

1. L'eczéma n'est pas toujours limité à ces parties.

2. Les efflorescences vésiculeuses et bulleuses surviennent en petit nombre, disséminées et isolées.

3. L'exanthème n'est pas accompagné de démangeaison ou d'une démangeaison très faible.

4. La durée de l'affection est très courte, de 8 à 14 jours.

#### *Seborrhoea sicca.*

1. Les squames de la seborrhoea sont grasses, abondantes, et petites.

2. La seborrhoea capillitii occupe le plus fréquemment tout le cuir chevelu.

3. Dans la seborrhoea la peau sous les squames et autour d'elles a une couleur et un aspect normal, à l'exception de la distension des canaux sébacés.

Dans des cas embarrassants il importe de tenir compte du fait que ces deux affections peuvent se présenter simultanément.

#### *Prurigo.*

1. Dans le prurigo se montrent seulement des papules prurigineuses, souvent couvertes d'une croûte sanguine produite par le grattage; jamais il ne se montre ni vésicules ni pustules.

2. Le prurigo débute presque toujours sous forme d'une urticaria papillosa recidiva.

3. Le prurigo apparaît dans l'enfance, le plus souvent à l'âge de un ou de deux ans, et persiste dans la plupart des cas pendant des années, souvent pendant toute la vie.

4. Le prurigo a son siège d'élection sur les côtés de l'extension des extrémités et s'étend de là, dans les cas plus graves, sur toute la surface du corps, exceptée la face.

#### *Lupus vulgaris exfoliatus et ulcerans.*

1. Dans le lupus on trouve entre les parties desquamatives et croûteuses et autour d'elles les efflorescences primitives tuberculeuses sous forme de petites nodosités et de petites taches brunes.

2. Les efflorescences vésiculeuses apparaissent en grand nombre et, en devenant confluentes, se séchent et se transforment en de grandes surfaces croûteuses.

3. L'exanthème est accompagné de démangeaison.

4. La durée de l'eczema impetiginosum est dans la plupart des cas beaucoup plus longue.

#### *Eczema squamosum.*

1. Les squames de l'eczéma ne sont pas grasses, elles sont moins abondantes et plus grandes.

2. Dans l'eczema capillitii l'exanthème ne se manifeste, le plus souvent, que sous forme de taches.

3. Dans l'eczéma la peau sous les squames est rouge et infiltrée; autour des squames on trouve des efflorescences papuleuses et vésiculeuses.

#### *Eczema.*

1. Dans l'eczéma apparaissent, outre des papules prurigineuses, des vésicules et des pustules qui se changent en croûtes.

2. L'eczéma ne débute pas sous forme d'une urticaria.

3. L'eczéma peut apparaître à chaque âge et ne persiste que très rarement pendant toute la vie.

4. L'exanthème n'occupe pas de préférence les côtés de l'extension des extrémités; il survient même plus souvent sur les côtés de la flexion et dans les plis des articulations.

#### *Eczema squamosum et crustosum.*

1. Dans l'eczéma on trouve entre les parties desquamatives et croûteuses et autour d'elles des efflorescences primitives sous forme de papules, de vésicules et de pustules.

2. Les infiltrations de la peau dans le lupus vulgaris sont mous et pâteux.

3. Le lupus vulgaris laisse toujours un tissu cicatriciel.

4. Le lupus vulgaris occupe de préférence la face et débute presque toujours à l'âge de la puberté.

#### *Lupus erythematosus.*

1. Dans le lupus erythematosus on trouve des infiltrations plus profondes et plus élevées, qui sont surtout marquées au bord de la partie affectée et qui forment un bourrelet circonferentiel, au toucher résistant et dur.

2. Dans le lupus erythematosus il n'y a jamais exhalation de liquide à la surface.

3. Les écailles du lupus erythematosus sont très adhérentes, difficiles à éloigner et se prolongent dans les conduits élargis des follicules sébacés.

4. Le lupus erythematosus n'est pas accompagné de démangeaison.

5. Le lupus erythematosus laisse, après sa guérison, sur la surface des rétractions cicatricielles, qui toujours commencent à se montrer au centre de la partie affectée, derrière le bord surélevé de l'infiltration en voie d'extension.

#### *Favus.*

1. Dans le favus les croûtes apparaissent spontanément, et ne sont pas précédées de lésions vésiculeuses ou pustuleuses.

2. Les croûtes commencent sous forme de petits godets caractéristiques, qui s'étendent à la périphérie, lentement mais régulièrement.

3. Les croûtes du favus sont de couleur jaune soufre, sèches, et friables.

4. Sur les taches du favus capillitii les cheveux ont perdu leur couleur normale; ils sont d'un gris terne, cassants et fendillés.

5. Le favus laisse après la guérison des plaques cicatricielles sur le capillitium, qui restent dépourvues de cheveux.

2. Les infiltrations de la peau dans l'eczéma sont durs et consistants.

3. L'eczéma ne laisse jamais des cicatrices.

4. L'eczéma n'est pas si souvent limité à la face seule, et il se développe à chaque âge.

#### *Eczema chronicum.*

1. Dans l'eczema chronicum les infiltrations sont moins profondes et moins dures au toucher, et ne sont aux bords pas plus marquées qu'au centre. Aux bords se montrent des erythèmes, des papules ou des vésicules.

2. L'eczéma est très souvent accompagné de suintement (*Eczema madidans*).

3. Les squames de l'eczéma sont très peu adhérentes et très faciles à éloigner. Elles ne se prolongent pas dans les orifices des follicules.

4. L'eczéma est presque toujours accompagné d'une vive démangeaison.

5. L'eczéma ne laisse pas de cicatrices et la guérison commence très rarement au centre des taches affectées; presque toujours elle commence aux bords pour finir au centre.

#### *Eczema crustosum.*

1. Dans l'eczéma un exanthème vésiculeux ou pustuleux précède les croûtes.

2. Les croûtes de l'eczéma peuvent se développer simultanément et irrégulièrement sur toute la surface de la partie affectée et n'ont pas la forme d'un godet.

3. Les croûtes de l'eczéma sont de couleur jaune verdâtre, humides, luisantes, souples et ont une consistance gommeuse.

4. Dans l'eczema capillitii les cheveux conservent leur couleur et leur brillant normaux et ne cassent pas.

5. L'eczéma ne laisse pas de cicatrices et ne cause pas une perte totale et permanente de cheveux.



6. L'exanthème répand une odeur semblable à l'odeur de souris.

7. Dans les cas embarrassants l'examen microscopique permet de constater dans les cheveux et les croûtes le parasite du favus (*Achorion Schönleinii*).

6. Si l'eczéma répand une odeur, c'est plutôt une odeur dégoûtante.

7. Dans les cheveux et les croûtes il n'y a pas de champignons spécifiques.

*(A continuer page 2, Pl. XXI)*

Fig. 1.



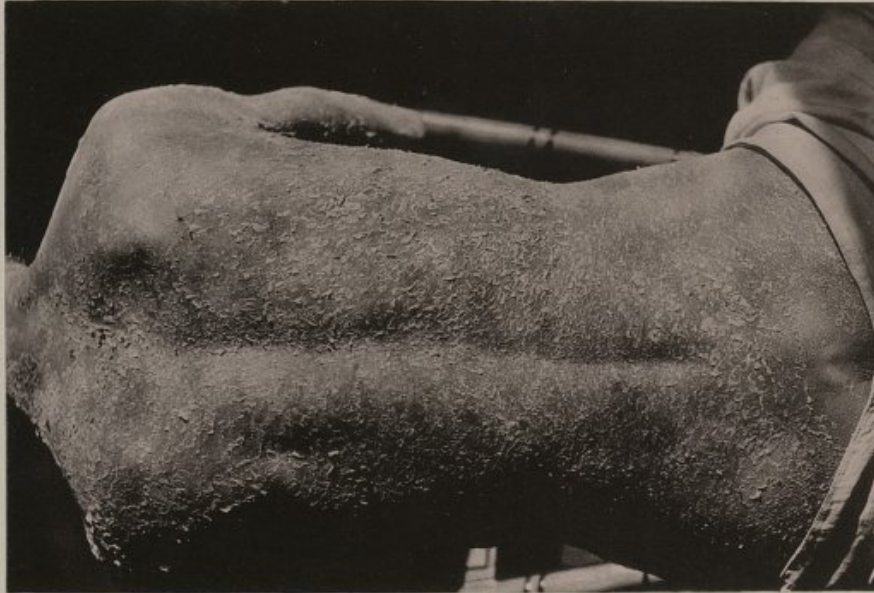Eczema squamosum universale.

Fig. 2.



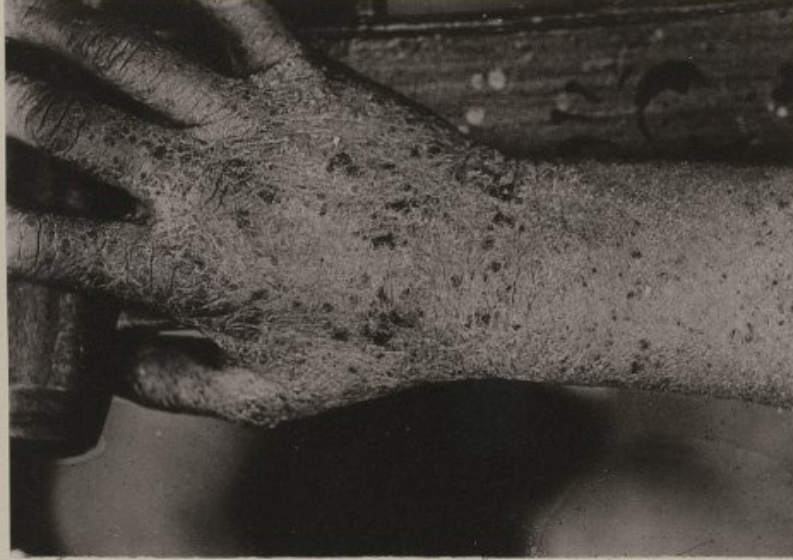Eczema chronicum squamosum et crustosum.

Fig. 1.



Eczema squamosum universale.

Fig. 2.



Eczema chronicum squamosum et crustosum.




PLANCHE XXI.

PLANCHE XXI.

ECZEMA SEBORRHOICUM.

## ECZEMA SEBORRHOICUM.

**Synonymie:** Voir page 2, Pl. XVIII.

**Observation:** C. V. O., petite fille de 5 ans, se présenta le 3 Octobre 1896 à la polyclinique des maladies cutanées et syphilitiques pour une affection siégeant à la tête et à la face et existant depuis longtemps. Peu de temps après la naissance, on vit se développer des taches rouges, suintantes, sur la tête et derrière les oreilles, lesquelles étaient le siège d'un gonflement douloureux. Au niveau du sillon rétro-auriculaire existent des fissures douloureuses. De temps en temps se produisait une certaine amélioration, mais celle-ci n'était pas de longue durée, parce que les grosses croûtes, qui se formaient bientôt au niveau des parties malades, nécessitaient le lavage des surfaces malades, après quoi le derme se trouvait de nouveau mis à nu.

Au début du traitement, le cuir chevelu et la peau du front étaient rouges et couverts de squames et de croûtes épaisses, grasses, de couleur jaune pâle. On constatait en outre l'existence de fissures superficielles. A la face, les squames étaient légèrement déprimées à leur partie centrale; leurs bords étaient détachés du tissu sous-jacent et ne touchaient pas la surface cutanée rubéfiée. Après l'enlèvement des croûtes, on se trouva en présence d'une surface de coloration rouge foncé, sécrétant un liquide clair et saignant légèrement en quelques endroits.

L'éruption causait un prurit tellement intense que rien ne pouvait empêcher l'enfant de se gratter la peau jusqu'au sang, surtout pendant la nuit, ce qui aggravait son affection. Au cuir chevelu, les cheveux étaient accolés par l'exsudat desséché. L'affection s'était également propagée aux muqueuses des yeux, ce qui avait donné lieu à du prurit du bord libre des paupières et à de la photophobie; de plus les cils étaient entourés de petites croûtes jaunâtres et à l'endroit où les paupières viennent en contact avec le bulbe, on voyait constamment un peu de liquide purulent. Les conjonctives étaient rouges, tuméfiées et infiltrées, mais la cornée était parfaitement lisse et transparente. A cause de la propagation à l'œil, l'enfant fut admis à l'hôpital, où le traitement consista dans l'application de compresses et de lavages avec une solution d'ichtyol à 5%, qui bientôt amenèrent la guérison.

**Symptomatologie:** Voir page 2, Pl. XVIII.

**Diagnostic différentiel:** (Suite de la page 6. Pl. XX).

### *Herpes tonsurans corporis.*

1. L'affection se présente sous forme de plaques arrondies, nettement limitées, guérissant d'abord au centre (forme annulaire).
2. Les efflorescences sont et restent en général sèches; les plaques ne sont qu'exceptionnellement suintantes.
3. L'affection, peu prurigineuse, est fort contagieuse et s'observe souvent chez plusieurs membres d'une même famille.
4. L'examen microscopique permet de déceler très facilement la présence du champignon causal dans les squames épidermiques.
5. S'observe généralement dans le jeune âge.

### *Eczema squamosum.*

1. L'éruption est constituée par des taches de formes diverses, dont la guérison s'effectue de la périphérie vers le centre.
2. En général on trouve encore des taches suintantes.
3. Parfois prurit très intense; si l'affection est contagieuse, elle ne l'est certainement que dans des limites restreintes.
4. On ne trouve aucun parasite que l'on puisse considérer avec certitude comme la cause de l'affection.
5. N'est spécial à aucun âge.

*Herpes tonsurans capitis.*

1. Donne lieu à des taches circulaires, nettement circonscrites d'un gris sale, desquamant légèrement.
2. Au niveau des plaques éruptives on trouve des cheveux cassés.
3. On peut facilement démontrer l'existence de parasites dans les cheveux.
4. S'observe exclusivement dans le jeune âge.

*Sycosis barbae.*

1. Les croûtes sont moins développées que dans l'eczéma; la peau sous-jacente est inégale et bosselée.
2. Les cheveux, qui traversent les pustules, ne tiennent plus; on peut les arracher sans provoquer de la douleur.
3. L'éruption reste limitée aux parties recouvertes de poils.

*Impetigo syphilitica capitis.*

1. Les pustules sont irrégulièrement réparties sur le cuir chevelu.
2. Sous les croûtes, qui sont plus épaisses, plus brunes et plus adhérentes, on trouve des ulcérations indurées, à bords abrupts et à fond lardacé.
3. Par endroits on rencontre des cicatrices parfois pigmentées et déprimées au centre; elles correspondent à des pustules guéries.
4. Ne s'accompagne pas en général, de symptômes subjectifs.

*Syphilis palmaris et plantaris.*

1. L'infiltration cutanée est assez ferme et assez profonde, la rougeur ne disparaît pas sous l'influence de la pression du doigt.
2. Les efflorescences nettement circonscrites sont constituées par des papules et des tubercules, qui ont de la tendance à s'étendre à la périphérie.
3. Absence habituelle de prurit.

*Syphilis commissurae oris.*

1. On constate en général que les fissures traversent une papule syphilitique, qui se prolonge sur la muqueuse en forme de plaques opaline.

*Eczema squamosum capitis.*

1. Les taches sont de formes diverses et ne sont pas nettement limitées.
2. Les cheveux ne sont pas tondu par le processus morbide.
3. On ne trouve pas de champignon causal, en examinant les cheveux au microscope.
4. N'est spécial à aucun âge.

*Eczema barbae.*

1. Les croûtes, beaucoup plus développées, recouvrent une peau lisse.
2. L'arrachement des poils est fort douloureux.
3. Les efflorescences peuvent s'observer également au niveau de la peau glabre.

*Eczema impetiginosum capitis.*

1. L'affection reste plutôt circonscrite à une région limitée.
2. La peau sous-jacente aux croûtes est lisse et rouge; cette rougeur disparaît par la pression du doigt.
3. Guérit sans laisser de cicatrices.
4. S'accompagne de démangeaisons, parfois assez intenses.

*Eczema chronicum palmaris et plantaris.*

1. L'infiltration de la peau est très superficielle; la rougeur disparaît par pression digitale.
2. Est constituée plutôt par une infiltration diffuse, occupant toute l'étendue de la tache; la transition entre la peau malade et la peau saine est imperceptible.
3. Le prurit est habituel et est parfois assez intense.

*Eczema commissurae oris.*

1. Outre les lésions des commissures, il existe des lésions eczémateuses manifestes en d'autres endroits.

2. Presque toujours on trouve d'autres lésions syphilitiques sur les muqueuses et sur la peau.

*Pityriasis rubra.*

1. Développement très lent; la peau est assez régulièrement et fortement rouge, amincie, recouverte de squames, sans qu'on observe d'autres éléments éruptifs.

2. La peau rouge est recouverte d'une forte quantité de squames très petites, minces et blanchâtres.

3. Prurit modéré, mais le malade éprouve constamment une sensation de froid.

4. L'affection agit défavorablement sur l'état général et entraîne habituellement la mort.

*Erythema scarlatiniforme desquamativum.*

1. L'affection occupe en général la plus grande étendue de la peau.

2. La peau conserve son épaisseur normale, et n'est jamais le siège d'infiltration.

3. La peau est recouverte de squames, qui peuvent acquérir parfois une étendue considérable.

*Scarlatina (stade de desquamation).*

1. Le stade prodromal et éruptif, ainsi que tous les symptômes constitutionnels, ont précédé le stade de desquamation.

2. Les squames, d'épaisseur variable, se détachent parfois aux extrémités sous forme de grands lambeaux.

3. S'accompagne d'angine, qui persiste encore à la période de desquamation.

4. Même dans les cas à évolution complètement normale, l'urine est légèrement albumineuse et renferme quelques cellules de l'épithélium rénal.

5. La scarlatine est généralement épidémique.

Pour le diagnostic différentiel avec l'herpès zoster, voir le texte de la Pl. IX; avec l'herpès de la face et l'herpès génital, de la Pl. VII; avec l'érythème exsudatif multiforme (Herpès iris et circoné) de la Pl. V; avec le psoriasis, de la Pl. XII; avec le pityriasis pilaire, de la Pl. XVII; avec le lichen ruber, de la Pl. XVI; avec l'urticaire, de la Pl. VI.

Avant de diagnostiquer un eczéma, il faut toujours se rappeler que cette affection complique souvent une autre dermatose (prurigo, gale, etc.), dont elle peut masquer les symptômes; sans cela, il se pourrait que l'affection principale passât inaperçue.

2. Absence de lésions syphilitiques en d'autres régions, à moins de coïncidence fortuite.

*Eczema chronicum.*

1. Développement plus rapide; souvent la peau montre par endroits des plaques suintantes; en certaines régions, elle est infiltrée et épaissie.

2. Les squames sont plus volumineuses, plus épaisses et de coloration plutôt grise.

3. En général le malade accuse de vives démangeaisons, mais pas de sensation de froid.

4. N'a pas d'influence défavorable sur l'état général et se termine d'ordinaire par la guérison complète.

*Eczema squamosum.*

1. Est en général limité à quelques régions.

2. La peau est ordinairement plus ou moins infiltrée.

3. Outre la dimension habituellement moindre des squames, on observe parfois le suintement et la formation de croûtes.

*Eczema squamosum.*

1. L'eczéma squameux peut avoir été précédé d'une éruption eczémateuse aiguë, mais jamais de symptômes généraux graves.


2. Jamais on n'observe la desquamation en lambeaux.

3. Jamais on n'observe d'angine, à moins de coïncidence fortuite.

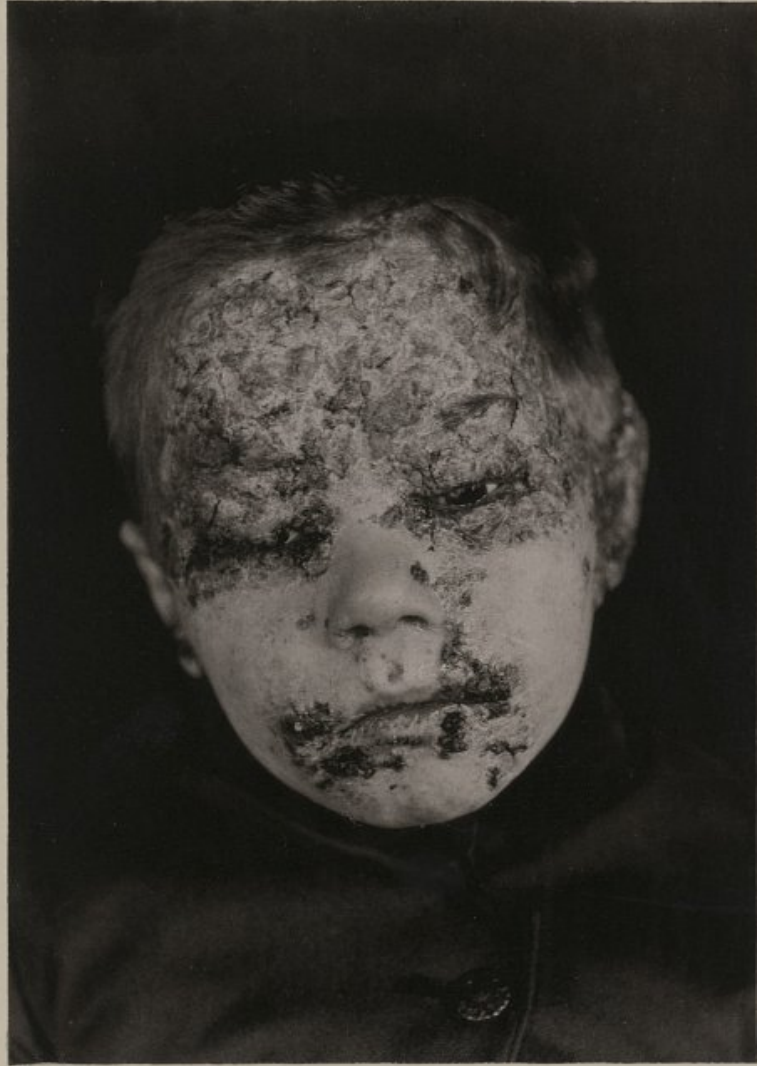4. L'urine ne contient pas d'éléments pathologiques.

5. L'eczéma squamosum n'est pas épidémique.





Eczema seborrhoicum.



Eczema seborrhoïcum.



PLANCHE XXII.

---

PRURIGO.

## PRURIGO.

**Synonymie:** *Knesmos* (Hippocrates); *Strophulus prurigineux* (Hardy); *Scrofulide boutonneuse bénigne* (Bazin); *Scabies sicca*; *Scabies papulosa seu papuliformis*; *Prurigo mitis et formicans* (Celsus, Willan); *Lichen polymorphe chronique* (Vidal).

**Observation:** H. M., garçon de neuf ans, fut placé en janvier 1890 dans la clinique pour les maladies de la peau et la syphilis de l'hôpital d'Amsterdam. Le malade était atteint d'une affection cutanée accompagnée de démangeaison, qui l'empêchait de dormir pendant la nuit. L'éruption a commencé dès l'âge de trois mois; elle s'est montrée d'abord sur les extrémités inférieures et s'est répandue ensuite sur les autres parties du corps. A l'âge de cinq ans, la maladie avait atteint son étendue actuelle.

Sur tout le corps on observe des papules d'un rouge pâle, dont quelques-unes sont écorchées au sommet et recouvertes d'une croûte; on les trouve surtout sur les côtés de l'extension des extrémités: c'est là qu'elles sont le plus nombreuses; au visage et sur le cou il y en a quelques-unes. La peau est partout infiltrée, dure, inflexible, légèrement desquamative, rude à la surface et d'une pigmentation plus ou moins brune. Sur les côtés de l'extension des extrémités on trouve très peu de poils.

Dans les aisselles et les aines les glandes lymphatiques sont fortement gonflées; quelques-unes sont douloureuses.

Le malade a deux frères et deux soeurs, qui ne se plaignent pas de démangeaison et ne sont pas atteints de cette affection, non plus que les parents, qui jouissent d'une bonne santé.

Après l'application d'une pommade au soufre et au goudron et l'usage de bains chauds pendant une dizaine de jours, le malade quitte l'hôpital, la démangeaison et l'exanthème ayant presque tout à fait disparu.

**Symptomatologie:** Le prurigo débute ordinairement dans la première année de la vie avec une phase initiale, d'où se développent lentement, pendant les 2 ou 3 années suivantes, les symptômes caractéristiques de la maladie. Cette phase initiale est constituée par des poussées successives d'une urticaire récidivante. Sur différents endroits du corps de l'enfant surviennent sans cesse des éruptions urticariennes, accompagnées d'une démangeaison très intense, qui provoque le grattage, dont on voit par-ci, par-là les traces. Ces efflorescences, qui n'ont qu'une existence éphémère, finissent par se borner à quelques lieux d'élection, savoir les faces d'extension des jambes, puis celles des bras, et prennent en même temps un autre caractère. Les élevures urticariennes, en devenant toujours plus petites, finissent par présenter l'aspect des éléments primaires du prurigo. Ce sont de petites papules d'un rouge pâle et de la grosseur d'une tête d'épingle, qui démangent beaucoup et n'ont qu'une existence très éphémère. Peu de temps après leur apparition, le malade les excorie par le grattage et elles se couvrent d'une petite croûte noirâtre de sang desséché. Cette croûte se détache après quelques jours en laissant parfois après elle une petite cicatrice plus ou moins marquée.

Par suite des poussées successives de nouvelles papules fort prurigineuses, on trouve sur les lieux d'élection toutes les phases des efflorescences du prurigo les unes à côté des autres, tantôt

en grand nombre et très resserrées avec de grandes excoriations et croûtelles, de pustules et d'ulcérations, *prurigo ferox seu agria*, tantôt en très petit nombre et disséminées sur la peau envahie, *prurigo mitis*.

Sous l'influence des grattages fréquents, il survient, pendant la marche de la maladie, encore d'autres symptômes compliquants, qui sont très caractéristiques pour l'aspect habituel du prurigo. Par l'irritation et l'inflammation chronique qu'ils causent, le derme s'infiltré peu à peu; la peau s'épaissit, devient dure et inflexible, de sorte que c'est à peine si l'on en peut soulever un pli; c'est ce qu'on voit d'abord et le plus fortement sur les faces d'extension des jambes et des avant-bras. Sur les côtés de flexion des articulations les plis de la peau deviennent plus larges et plus marqués et sont séparés les uns des autres par des sillons profonds. En même temps que le derme subit ces changements, l'épiderme s'altère aussi, en partie par les grattages fréquents, en partie par la mauvaise nutrition, la suite de l'état pathologique du derme sous-jacent; il prend un aspect dur et sec et présente une desquamation pityriasique fine à sa surface, de sorte que sur les endroits les plus fortement envahis, il semble saupoudré d'une poudre blanchâtre. Sur ces endroits les poils ont disparu.

Le grattage permanent cause ensuite une pigmentation de la peau, qui se manifeste peu à peu pendant la marche de la maladie. Cette décoloration, consécutive à des hémorragies fréquentes dans et sous le derme et alternant avec quelques cicatrices blanches à la suite des égratignures et écorchures, se rencontre au commencement et dans les cas légers du prurigo mitis exclusivement sur les lieux d'élection, plus tard, dans les cas graves du prurigo ferox, sur le corps entier.

Enfin, après une existence de plusieurs années de la maladie, on trouve les glandes lymphatiques, surtout celles des aines et des aisselles, gonflées sous l'influence de l'inflammation chronique, causée par l'infiltration continue des substances irritantes et infectantes, provenant des excoriations de la peau et transportées par les vaisseaux lymphatiques. Dans les cas graves ces tuméfactions des ganglions lymphatiques, connues sous le nom de *Bubons de prurigo*, peuvent devenir très considérables et atteindre la grosseur d'un oeuf de poule.

Dans certains cas le prurigo est compliqué par l'apparition d'un eczéma qui, se manifestant d'abord sur les parties envahies par l'exanthème du prurigo, s'étend plus tard aussi sur les endroits indemnes, tels que les faces de flexion des articulations. Sur ces endroits l'eczéma est facile à reconnaître, ce qui est souvent très difficile sur les parties envahies par l'exanthème du prurigo.

L'exanthème du prurigo se localise de préférence sur les faces d'extension des extrémités et premièrement sur les parties inférieures des jambes. Dans les cas légères du prurigo mitis ces parties peuvent être les seules où l'exanthème se trouve. Dans les cas graves, au contraire, l'exanthème s'étend peu à peu sur la plus grande partie du corps entier; cependant les faces de flexion des bras et des jambes et le visage restent le plus longtemps exempts de l'exanthème et sont toujours atteints à un degré léger; les faces de flexion des articulations, comme les aisselles, le coude et les creux des jarrets sont *toujours* exempts, de sorte que, même dans les cas les plus graves du prurigo ferox ces parties ne montrent jamais d'infiltration, d'induration ou de pigmentation.

Quoique la maladie apparaît presque toujours déjà dans le cours de la première ou de la seconde année de la vie, elle n'atteint ordinairement qu'à la 5<sup>me</sup> ou la 7<sup>me</sup> année sa plus grande étendue et sa plus grande intensité. A partir de cette époque la maladie persiste pendant toute la vie, cependant pas toujours avec la même intensité; des périodes d'amélioration peuvent alterner avec des périodes d'aggravation; parfois même l'exanthème disparaît tout à fait pendant quelque temps. Ces variations dans l'intensité de l'affection dépendent souvent en grande partie des conditions hygiéniques, où se trouve le malade; l'exanthème se manifeste toujours avec la plus grande intensité et atteint sa plus grande étendue chez les individus mal nourris et mal vêtus, demeurant dans

des maisons peu ou mal aérées, et qui ne soignent pas leur peau. Au contraire, l'exanthème s'améliore et s'amointrit dès que les conditions du malade deviennent plus favorables. Plus d'une fois nous avons eu l'occasion de remarquer dans notre clinique, que chez des malades très pauvres, qui, au moment de leur entrée à l'hôpital, se trouvaient dans un état déplorable, la maladie se guérissait sans aucun traitement médicamenteux, par le simple effet d'une meilleure nourriture, de soins pour la peau, d'un séjour dans une atmosphère et dans un milieu plus sains, si bien qu'après quelques mois ils pouvaient quitter l'hôpital, l'exanthème ayant disparu complètement. Souvent, cependant, après un séjour de quelques mois dans leur demeure et dans leur milieu ordinaire, ils nous revenaient dans le même état déplorable.

En tenant compte de ce que nous venons de dire, on s'expliquera facilement le fait que le prurigo est une maladie, qui se rencontre très fréquemment dans les classes pauvres et très rarement dans les familles riches.

L'état général de l'individu atteint de prurigo souffre ordinairement beaucoup de la maladie, surtout dans le prurigo ferox. La démangeaison intense empêche les malades de dormir pendant la nuit et provoque des grattages continus, de sorte que leur maladie ne leur laisse pas de repos pendant le jour et ne leur permet pas de s'occuper d'autres choses; le développement intellectuel des enfants est retardé considérablement. En outre, l'absorption chronique de substances pernicieuses, provenant des nombreuses excoriations, cause peu à peu une dyscrasie et une cachexie générale et enfin un marasme qui, dans beaucoup de cas, mène à la mort. Tandis que dans les cas légers du prurigo mitis, sous un bon traitement médicamenteux et hygiénique, la vie n'est pas en danger, les cas plus graves du prurigo ferox, au contraire, ont ordinairement, surtout dans les classes pauvres, une issue fatale, et le plus souvent à un âge peu avancé.

**Diagnostic différentiel:** Le diagnostic différentiel du prurigo présente dans la plupart des cas peu de difficultés. A la première vue, cependant, on pourrait le confondre avec: la Scabies, la Pediculosis corporis, l'Urticaria, le Lichen ruber et l'Eczema.

Il importe de tenir compte des différences suivantes:

*Scabies.*

1. Les lieux d'élection de la scabies sont les côtés de flexion des extrémités et des articulations, tandis que les côtés d'extension restent exempts.
2. Dans la scabies on trouve outre les papules les sillons des parasites dans l'épiderme.
3. La scabies est une maladie parasitaire et contagieuse.
4. La scabies peut survenir dans tous les âges.
5. La scabies est toujours facilement guérissable.

*Prurigo.*

1. Les lieux d'élection du prurigo sont les côtés d'extension des extrémités et des articulations, tandis que les côtés de flexion restent exempts.
2. Dans le prurigo on ne trouve que des efflorescences papuleuses.
3. Le prurigo n'est ni parasitaire ni contagieux.
4. Le prurigo apparaît dans les premières années de la vie.
5. Dans le prurigo on peut de temps en temps obtenir une légère amélioration, mais il ne guérit jamais définitivement.

En faisant ce diagnostic différentiel on ne doit pas oublier qu'un individu atteint du prurigo peut aussi acquérir la scabies ou un eczéma, qui complique l'exanthème. Dans ce cas il faut faire

surtout attention au développement et à la marche de la maladie; dans l'un et l'autre cas le prurigo aura existé longtemps auparavant et persistera après la guérison de la maladie, qui le compliquait.

*Pediculosis corporis.*

1. La pediculosis corporis peut survenir à tous les âges, le plus souvent chez les vieillards.

2. Les piqûres de l'insecte causent des papules en forme d'urticaire ayant un point hémorragique au centre.

3. Les lieux d'élection de la pediculosis corporis sont: le dos entre les omoplates, la taille, et les côtés de flexion des articulations, plutôt que les côtés d'extension.

4. Dans les vêtements on peut constater la présence des poux et leurs oeufs. La maladie est contagieuse.

*Prurigo.*

1. Le prurigo apparaît dans la plus tendre enfance.

2. Les efflorescences primaires consistent en des papules pâles ou d'un rouge pâle; avant d'être écorchées par le grattage elles n'ont pas de point hémorragique central.

3. Les lieux d'élection du prurigo sont les côtés d'extension des extrémités; les côtés de flexion ne sont pas envahis.

4. Dans les vêtements on ne trouve pas de parasites. La maladie n'est pas contagieuse.

Pour le diagnostic différentiel du prurigo avec l'Urticaria, voir le texte de la Pl. VI, avec le Lichen ruber voir le texte de la Pl. XVI, avec l'Eczema voir le texte de la Pl. XX, page 4.





Fig. 2.





Fig. 1.



Prurigo.

Fig. 2.

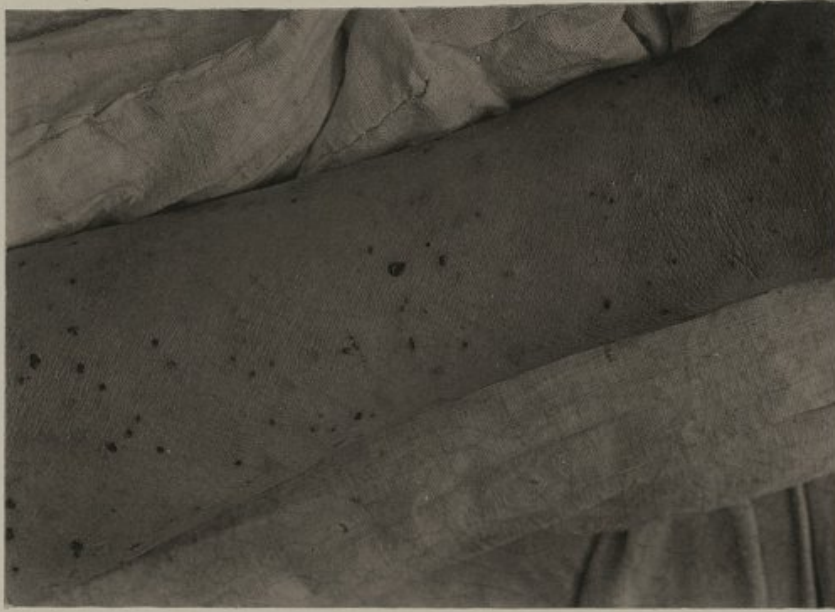

Fig. 1.



Prurigo.




PLANCHE XXIII.

---

SYCOSIS.

## SYCOSIS.

**Synonymie:** *Sycosis vulgaris*; *Sycosis vulgaris coccogenes*; *Sycosis idiopathica*; *Sycosis non parasitaria*; *Acne mentagra*; *Mentagra*; *Folliculitis barbae*.

**Observation I:** (Pl. XXIII, fig. I). Pr. P., marchand, est sujet aux rhumes depuis de longues années; c'est à peine s'il en est débarrassé pendant les mois d'été. Il y a 6 mois, le coryza devint tellement intense que la muqueuse nasale sécrétait continuellement du liquide. En même temps les bords des ailes du nez et la lèvre supérieure devinrent le siège de rougeur et de gonflement; puis, quand le coryza se fut calmé, les parties atteintes se recouvrirent de fines petites squames. Il y a quelques mois apparut sur la lèvre supérieure une petite pustule qui augmenta progressivement en volume, quoi qu'on fit pour arrêter son développement. Bien plus d'autres pustules apparurent dans le voisinage et sur le menton. Quand on enlève la croûte qui les recouvre, celle-ci se reforme rapidement.

L'affection fut traitée par l'épilation des poils au niveau de la région atteinte, et l'application d'onguent au précipité rouge. Le même onguent fut appliqué deux fois par jour au moyen d'un long pinceau sur la muqueuse nasale. Après guérison de l'affection cutanée, le patient fut adressé à une clinique rhinologique.

**Observation II:** (Pl. XXIII, fig. II). Mr. K. L., âgé de 30 ans, employé de bureau, vit se développer au commencement de l'année 1898, sur le bras et le cou, de petites pustules donnant lieu à de vives douleurs. Il y appliqua un onguent sur le conseil d'un médecin, mais n'obtint aucune amélioration; par contre les pustules augmentèrent en volume et devinrent plus douloureuses, en même temps qu'il en apparut de nouvelles, principalement à la nuque. De là les pustules se propagèrent des deux côtés à la peau de la barbe, et provoquèrent des douleurs tellement vives que le patient n'osa plus se faire tailler ou raser la barbe. La peau se tuméfia, devint rouge et douloureuse, et finalement un certain nombre de pustules de la barbe devinrent confluentes. La lèvre inférieure devint le siège d'un gonflement tellement douloureux que le patient n'en put dormir. Le soir il avait la fièvre.

Le traitement consista à tailler les poils de la barbe aussi courts que possible et à épiler les poils occupant le centre d'une pustule; puis on ouvrit toutes les pustules et les nettoya soigneusement, après quoi la peau fut enduite de vaseline et recouverte de compresses calmantes imprégnées de sublimé à 1:3000. Le lendemain et le surlendemain les compresses calmantes furent continuées avec la même solution. Quelques nouvelles pustules, qui s'étaient développées dans l'intervalle, furent alors ouvertes. L'application d'un onguent contenant 1% d'ac. phénique et 5% de camphre permit ensuite d'obtenir une prompte guérison.

**Symptomatologie.** Cette affection non-contagieuse s'observe exclusivement aux régions cutanées garnies de gros poils, principalement à la barbe et à la partie poilue de la muqueuse nasale, au pubis et plus rarement aux sourcils et aux aisselles; quant au cuir chevelu, il est très rarement atteint. Il en résulte que cette affection est plus fréquente chez l'homme.

Le processus se développe sous forme de papules autour des poils, papules qui se transforment rapidement en pustules plus ou moins volumineuses centrées par le poil. Parfois se produisent des infiltrations périfolliculaires et des abcès.

Lorsqu'au début du processus, à l'époque où la papule est encore en voie de développement, on arrache le poil implanté à son centre, on constate que le poil est encore solidement fixé et que la gaine radiculaire y adhère le plus souvent sous forme d'un cylindre encore transparent; l'arrachement du poil est suivi, dans ces conditions, de l'écoulement d'une gouttelette de sang du follicule. A mesure que le processus évolue, la gaine se trouble de plus en plus et finalement devient totalement purulente, en même temps que le poil s'arrache avec une facilité croissante et finalement s'expulse spontanément. Il en résulte qu'après guérison il persiste des cicatrices, au niveau desquelles les poils sont absents ou au moins clair-semés.

Le processus éruptif débute donc par la formation de papules autour des poils, papules qui se transforment bientôt en pustules, lesquelles peuvent longtemps encore rester isolées, jusqu'au moment où apparaissent entr'elles de nouvelles papules et pustules, pouvant se réunir aux premières par confluence et constituer ainsi des placards infiltrés d'étendue variable.

Les ulcérations qui se forment aux dépens de ces pustules se recouvrent parfois de végétations papillaires, notamment dans les cas fort rares où l'affection siège au cuir chevelu.

De même que dans l'acné, nous avons affaire dans le sycosis à un processus ulcéreux du follicule; seulement dans cette dernière affection le processus siège dans les follicules pileux, tandis que dans la première il siège dans les glandes sébacées.

**Diagnostic différentiel.** Le sycosis pourrait être confondu avec l'eczéma (voir le texte de Pl. XXI p. 3.); on se basera sur les caractères suivants pour le différencier d'avec l'acné vulgaire, le sycosis parasitaire et les syphilides ulcéreuses.

*Acne vulgaris.*

1. A côté des pustules d'acné on trouve toujours des comédons.
2. Le centre de la pustule d'acné est occupé par le comédon qui l'a précédé et qui se présente sous forme d'un point noir.
3. Les pustules, qui débutent par une papule, sont rarement groupées mais s'observent à l'état isolé ou disséminé.
4. S'observe surtout à la face, au cou, aux épaules, à la partie supérieure de la poitrine et au dos.

*Sycosis parasitaria.*

1. Dans cette affection, on trouve un plus grand nombre de noyaux isolés, profondément indurés. Le processus ne récidive pas.
2. Les poils ont perdu leur éclat, cassent facilement.
3. Au niveau des parties glabres voisines on rencontre fréquemment des efflorescences d'herpes tonsurans.
4. Le microscope permet de déceler aisément la cause de la maladie (trichophyton tonsurans).

*Sycosis vulgaris.*

1. Absence de comédons entre les pustules du sycosis, à moins de complication.
2. La pustule du sycosis est centrée par un poil dont le follicule est lésé.
3. Les efflorescences, d'emblée pustuleuses, sont disposées en groupes, tout au moins au début du processus.
4. Siège exclusivement au niveau des régions poilues et principalement à la barbe.

*Sycosis vulgaris.*

1. Les pustules sont plus petites, moins élevées; il en est de même des noyaux indurés. Le processus récidive sans discontinuer.
2. Les poils sont moins atteints par le processus et conservent leur aspect normal.
3. Le processus morbide est exclusivement limité aux régions poilues; les parties glabres sont normales.
4. On ne constate pas, au microscope, de filaments de mycelium dans les poils.

*Syphilides ulcerosae.*

1. Après enlèvement des croûtes, on se trouve en présence d'ulcérations assez profondes, à bords circinés nettement circonscrits, à fond lardacé.
2. Les efflorescences condylomateuses sécrètent un liquide séreux qui couvre leur surface.
3. Le processus s'observe également en d'autres régions et n'est nullement limité aux parties poilues.
4. On constate en général chez le malade d'autres manifestations syphilitiques.
5. Le traitement antisyphilitique produit rapidement la guérison.

*Sycosis vulgaris.*

1. Sous les croûtes on trouve d'ordinaire une perte de substance plus superficielle, formant autour du poil une dépression cratériforme.
2. Dans les formes végétantes, on peut, par pression latérale, exprimer en divers points de petits bouchons purulents.
3. Siège exclusivement aux parties poilues, surtout à la barbe et respecte les autres régions.
4. Ne s'accompagne pas d'autres symptômes dépendant de la syphilis.
5. Le traitement antisyphilitique est sans influence sur le processus.



Fig. 2

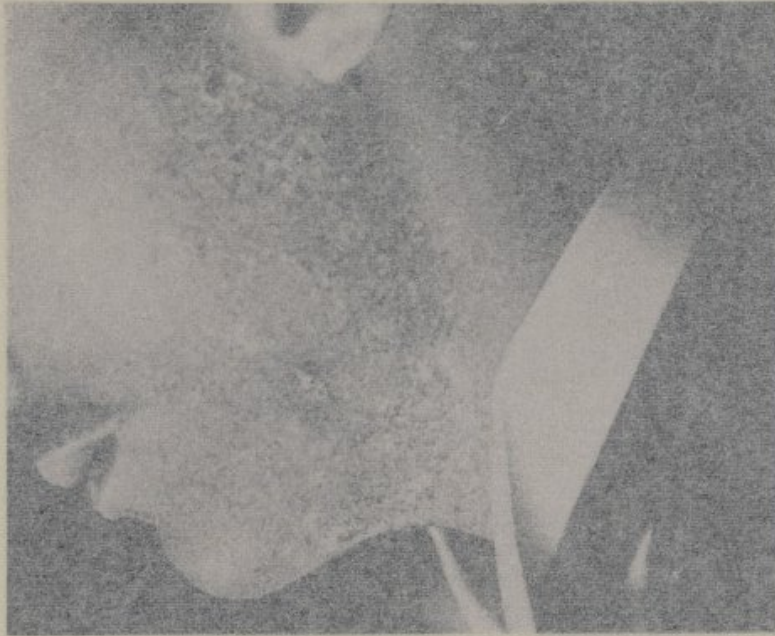
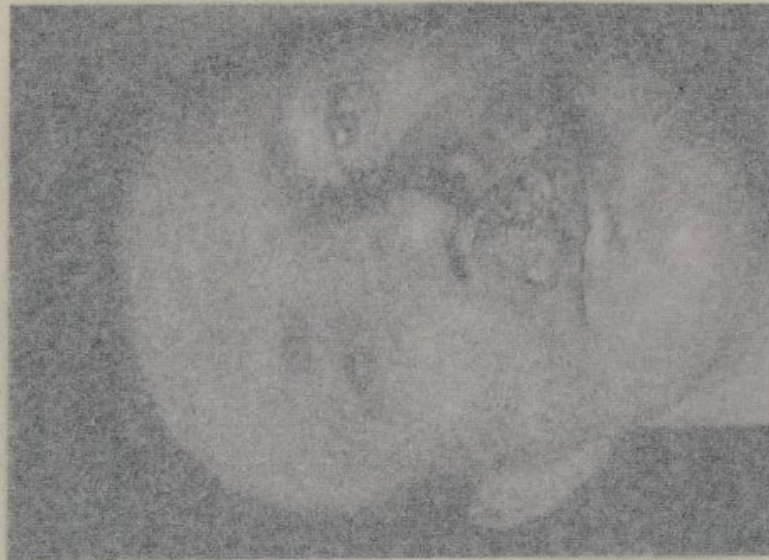
Fig. 1



Sycosis

Fig. 2.

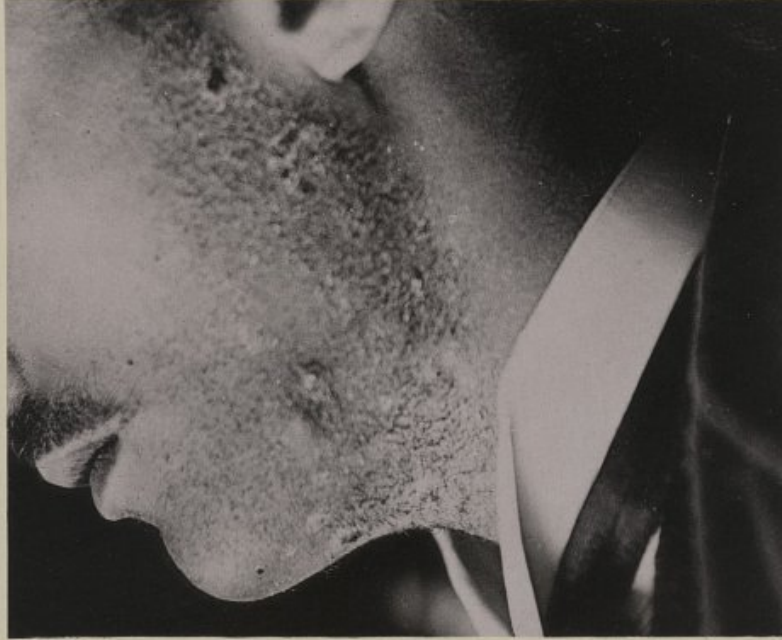
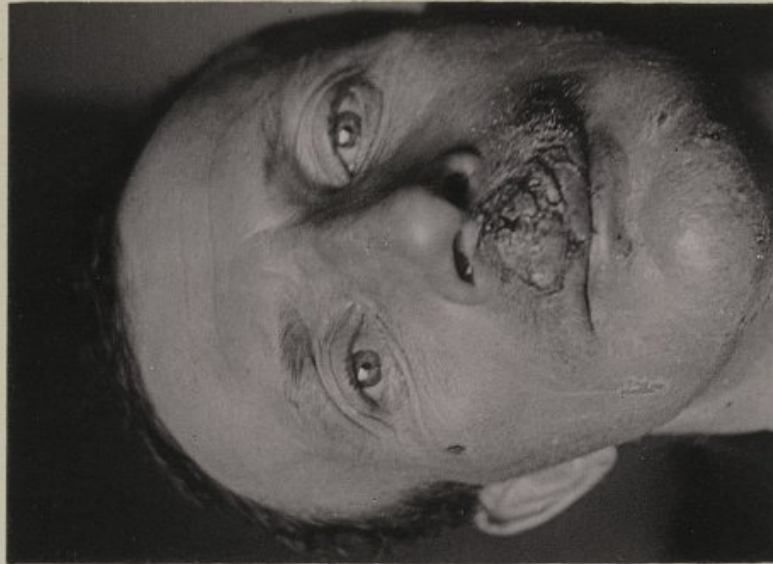
Fig. 1.



Sycosis.




PLANCHE XXIV.

---

IMPETIGO CONTAGIOSA.

## IMPETIGO CONTAGIOSA.

---

**Synonymie:** *Impetigo contagiosa* (Tilbury Fox); *Impetigo parasitaria* (Kaposi); *Pemphigus neonatorum* (?); *Pemphigus acutus contagiosus adultorum* (Pontoppidan).

---

**Observation:** (Pl. XXIV.) N. O., fille, âgée de 8 ans, se présente au mois de mai 1889 à la clinique pour les maladies de la peau et la syphilis d'Amsterdam. La mère de la malade raconte qu'il y a quelques jours, l'exanthème a apparu tout à coup avec des bulles sur des taches rouges, sans qu'elle puisse indiquer la cause.

La jeune fille montre sur la moitié gauche (sur la planche l'exanthème est représenté sur la moitié droite, l'image étant renversée par la phototypie) de son visage cinq croûtes jaunâtres entourées d'un bord bullé rempli d'un liquide jaunâtre légèrement trouble, ce qui prouve que les croûtes se sont formées par le dessèchement de bulles en progressant du centre à la périphérie. Autour de ces efflorescences on trouve une aréole rouge. Sur le reste de la surface du corps on ne trouve pas d'efflorescences.

On prescrivait pour les efflorescences un onguent à l'acide borique (10%); quelques semaines après la malade se présentait à la clinique complètement guérie.

---

**Symptomatologie:** L'exanthème commence par l'apparition de petites vésicules sur une base rouge inflammatoire. Ces vésicules se grossissent pendant 1 à 2 jours, quelques-unes atteignent la dimension d'un grain de moutarde, d'autres celles d'un petit pois ou d'une fève, tandis que le contenu, primitivement jaune et clair, devient un peu trouble, opalescent, quelquefois tout à fait purulent. La vésicule, laquelle est tantôt tendue, globuleuse, tantôt lâche, ridée, souvent avec une dépression ombilicale, commence ordinairement dès le deuxième ou quatrième jour à se dessécher en une petite croûte, pendant que le halo rouge hyperhémique s'efface peu à peu. La croûte qui s'est formée et qui est de couleur jaune, jaune brun ou un peu verdâtre s'épaissit et s'accroît encore pendant quelques jours, après quoi elle se détache et tombe. Sur l'endroit où, il y a environ 10 jours, l'efflorescence apparut, persiste pendant quelques jours une tache rougeâtre, qui pâlit peu à peu, et finit par disparaître en laissant la peau intacte, sans aucune cicatrice. Ces vésicules et ces bulles surviennent le plus souvent isolées, quelquefois agglomérées; ordinairement quelques-unes apparaissent simultanément, suivies pendant les jours suivants de nouvelles poussées, en petit nombre le plus souvent, rarement en grand nombre. Quelquefois il n'en survient que 2 ou 3, dans d'autres cas 10 ou 12; s'il en apparaît davantage, quelques-unes peuvent se toucher, devenir confluentes et produire des placards croûteux plus grands. La durée du processus entier est de 1 à 3 semaines; cependant dans quelques cas rares, il peut récidiver après quelques jours ou quelques semaines.

Quant à la localisation, l'exanthème peut se montrer sur tout le corps, y compris la membrane muqueuse de la bouche; cependant les lieux de prédilection, en dehors desquels on trouve rarement d'efflorescences, sont la face et les mains, quelquefois aussi les pieds, surtout chez les enfants très petits.

L'exanthème, qui est contagieux, s'étend par le grattage, puisqu'il est souvent accompagné

d'une légère sensation de démangeaison; du reste on ne constate ordinairement pas d'autres phénomènes subjectifs.

Dans quelques cas, l'apparition de l'éruption peut être accompagnée de symptômes généraux, d'un léger embarras gastrique ou, surtout chez les enfants, d'une réaction fébrile.

L'affection peut s'acquérir à tous les âges, de préférence dans l'enfance et atteint indistinctement les deux sexes. Souvent on la rencontre chez plusieurs membres d'une même famille, dans les hospices et dans les écoles d'enfants, soit simultanément, soit successivement.

Par quelques auteurs l'impetigo contagiosa est considérée comme alliée, sinon identique au Pemphigus acutus neonatorum.

**Diagnostic différentiel:** Dans certains cas on peut confondre l'impetigo contagiosa avec l'Herpes facialis, l'Eczema impetiginosum, le Pemphigus vulgaris, la Varicella, l'Erythema exsudativum multiforme et l'Herpes tonsurans vesiculosus.

Pour le diagnostic différentiel de l'impetigo contagiosa avec l'erythema exsudativum multiforme voir le texte de Pl. V, avec l'herpes facialis voir le texte de Pl. VII page 4, avec l'eczema impetiginosum voir le texte de Pl. XX page 3.

*Pemphigus vulgaris.*

1. Les bulles du pemphigus vulgaris sont ordinairement plus grandes que celles de l'impetigo contagiosa; elles atteignent quelquefois la dimension d'un oeuf de pigeon ou de poule.

2. L'exanthème se rencontre dispersé sur tout le corps, sans lieu de prédilection.

3. Le pemphigus vulgaris n'est pas contagieux.

*Varicella.*

1. Les petites vésicules de la varicelle se montrent dispersées sur le corps entier.

*Herpes tonsurans vesiculosus.*

1. Les vésicules de l'herpes tonsurans vesiculosus sont le plus souvent très petites, de la dimension d'une petite tête d'épingle.

2. Les vésicules apparaissent les unes après les autres, d'abord une vésicule centrale autour de laquelle d'autres viennent successivement se ranger en anneaux concentriques.

3. L'exanthème n'envahit le plus souvent qu'une des deux mains.

*Impetigo contagiosa.*

1. Les bulles de l'impetigo contagiosa ne sont en général pas plus grandes qu'un petit pois ou une fève, la plupart sont même plus petites.

2. L'exanthème a pour lieux de prédilection la face et les mains.

3. L'impetigo contagiosa est contagieuse et se montre souvent simultanément chez plusieurs membres de la même famille.

*Impetigo contagiosa.*


1. Les efflorescences de l'impetigo contagiosa ne se montrent que sur la face et les mains, très exceptionnellement aussi sur quelques autres endroits du corps.

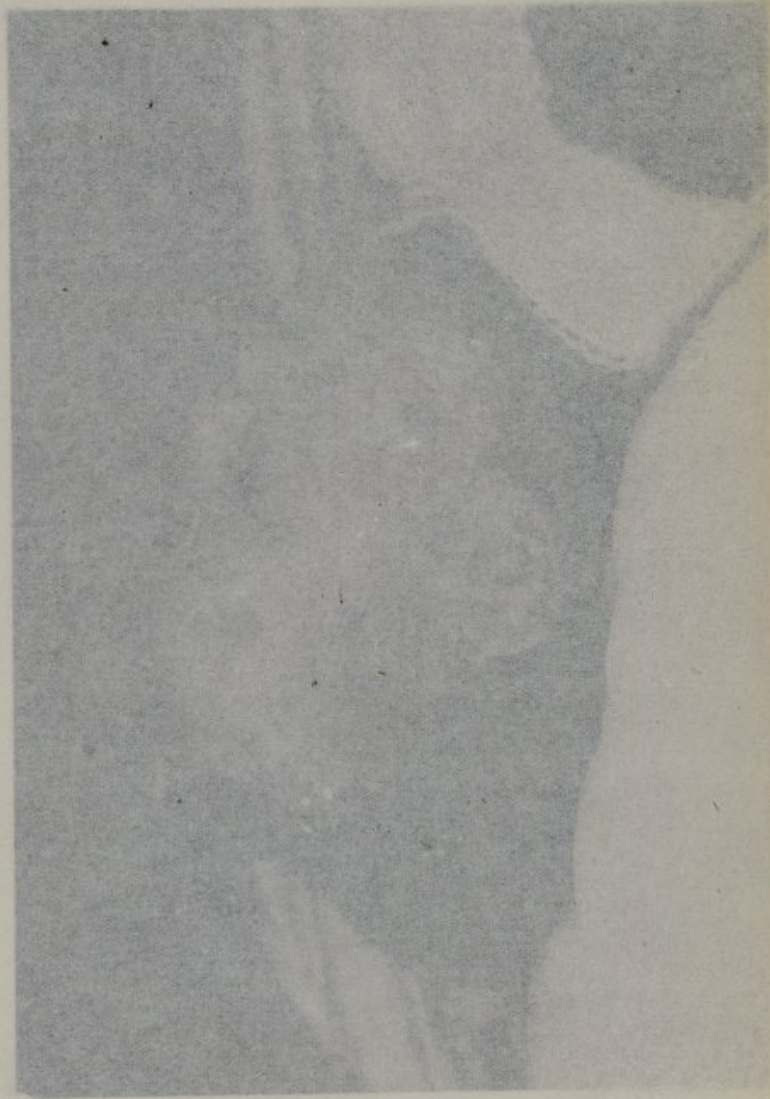
*Impetigo contagiosa.*

1. Les bulles de l'impetigo contagiosa sont plus grandes, de la dimension d'un grain de moutarde à celle d'un petit pois.

2. Les bulles de l'impetigo contagiosa apparaissent dispersées et isolées et ne deviennent qu'exceptionnellement agglomérées et confluentes par ci par là.

3. L'impetigo contagiosa envahit ordinairement les deux mains à la fois.

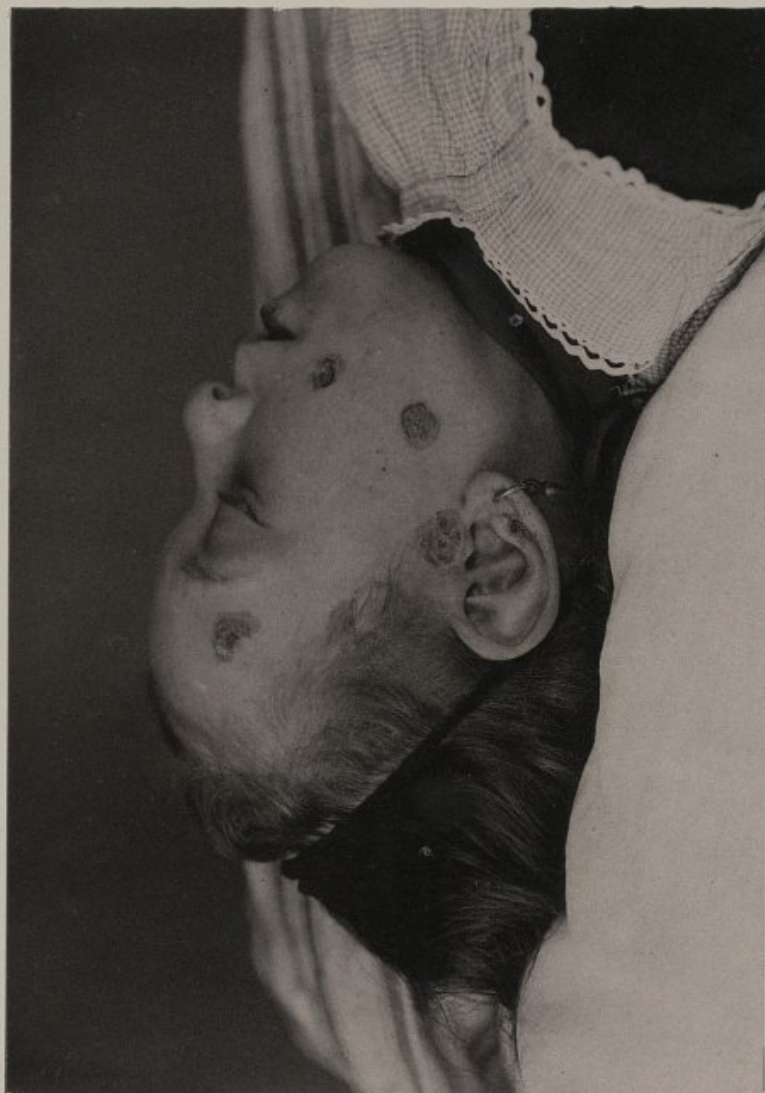



Impetigo contagiosa.







Impetigo contagiosa.






PLANCHE XXV.

---

ECTHYMA.

## ECTHYMA.

---

**Synonymie:** *Phlyzacia* (Alibert); *Therminthus* (Lorry, Plenck); *Psoriasis crustacea*; *Dartre crustacée*.

---

**Observation:** (Pl. XXV, fig. 1). T. J., 50 ans, célibataire, sans profession, fut admis le 13 Août 1897, pour la 4<sup>e</sup> fois dans l'espace de quatre ans, dans le service des maladies cutanées, atteint de pédiculose. La peau a une coloration jaune sale; elle est fortement pigmentée et porte de nombreuses lésions de grattage et de petites cicatrices, principalement entre les épaules et à la ceinture. En outre on constate sur les bras et sur les jambes l'existence de croûtes de la grandeur d'une pièce de 20 ou de 50 centimes en argent; la peau qui entoure directement les croûtes est rouge et légèrement tuméfiée. Les pustules non encore desséchées sont douloureuses, légèrement saillantes et flasques. La peau sous-jacente est par contre fortement infiltrée. Les pustules les plus volumineuses siègent aux jambes. A la périphérie de la croûte l'épiderme est détaché et forme une collerette de fines squames. On donna au malade tous les jours un bain avec frictions au savon noir, suivi d'un lavage au sublimé et d'application de vaseline boriquée sur les pustules les plus volumineuses. Au bout de dix jours le malade quitta l'hôpital entièrement guéri.

**Observation:** (Pl. XXV, fig. 2). B. A., enfant de 11 mois, porte au niveau de l'aîne diverses ulcérations assez profondes, arrondies et ovalaires; celles-ci se sont développées à la suite de pustules à base très enflammée et gagnent rapidement en extension vers la périphérie et vers la profondeur. La première pustule s'est développée dans le pli inguinal gauche, où depuis quelque temps existait une gerçure, consécutive à un eczéma intertrigineux. Peu de temps après l'apparition de cette première pustule, se sont développées sur les cuisses d'autres pustules, qui à leur tour font place à des ulcérations profondes.

Le fond de ces ulcérations est recouvert d'une couche de coloration gris-sale et secrète du pus d'une manière ininterrompue.

Outre les cuisses et les plis inguinaux, le dos est le siège de quelques pustules et ulcérations; on y trouve trois petites pustules, récemment développées, dont la partie centrale est déprimée et desséchée, formant ainsi des lésions vacciniiformes. L'enfant est bien portant, bien nourri et ne paraît pas souffrir de l'affection.

---

**Symptomatologie:** Sous le nom d'ecthyma on désigne des pustules volumineuses recouvertes de croûtes siégeant assez profondément, inoculables et auto-inoculables. Elles ont une tendance à s'étendre à la périphérie par inoculation sub-épidermique et se développent surtout là où existe de la stase sanguine (maladies du coeur, varices). Les pustules très petites et superficielles sont désignées sous le nom d'impétigo.

L'ecthyma est moins une affection autonome qu'un symptôme, s'observant dans diverses autres affections. Aussi le diagnostic ecthyma manque-t-il de précision, lorsqu'on n'indique pas en même temps la maladie dont il dépend. Ainsi les pustules d'ecthyma peuvent se rencontrer dans le prurigo, la gale, la pédiculose, etc., ainsi que dans diverses affections constitutionnelles telles que le diabète, la néphrite, la fièvre typhoïde, etc.

Le processus débute par une petite papule rouge un peu prurigineuse, se transformant rapidement en une petite vésicule dont le contenu, d'abord clair, devient bientôt purulent et dont les bords sont enflammés. La pustule ainsi formée augmente lentement de volume, tandis que la partie centrale se dessèche. L'efflorescence est alors constituée par une croûte centrale, entourée par une pustule annulaire, qui la sépare d'un bord enflammé. La croûte, qui recouvre bientôt toute l'ulcération, tombe au bout de deux à trois semaines en laissant après elle une cicatrice plus ou moins profonde.

Chez les jeunes enfants, cette affection (*E. infantile*) peut avoir une assez longue durée. Il peut se former des bulles rappelant celles du pemphigus, le processus ulcéreux peut atteindre le tissu conjonctif sous-cutané et donner lieu dans ces conditions à de profondes cicatrices.

L'ecthyma infantile siège surtout au niveau de l'aîne, à la région hypogastrique, aux cuisses et aux fesses; il a souvent une issue mortelle. L'examen bactériologique a permis de retrouver dans le pus le staphylocoque pyogène doré et un streptocoque, tandis que Ehlers a trouvé dans deux cas le bacille pyocyanique.

Une variété spéciale de cette affection a reçu le nom de *ecthyma cachectique*, sous lequel on désigne une éruption constituée par des pustules, qui se montrent aux membres, principalement aux jambes et qui restent en général localisées à ces parties. Cependant, les pustules sont auto-inoculables de sorte qu'elles peuvent par le grattage se développer sur les membres supérieurs, le dos et la poitrine. Ces pustules siègent plus profondément que les pustules d'ecthyma simple; leur base est plus indurée, le bord est de coloration rouge livide et le contenu est parfois sanguinolent. Dans quelques cas elles deviennent le point de départ d'un processus gangréneux. Dans l'ecthyma cachectique il se forme aussi une croûte au bout de peu de temps, après la chute de laquelle il persiste une profonde cicatrice.

**Diagnostic différentiel:** L'ecthyma pourrait être confondu avec certaines formes de syphilis (sclérose initiale, syphilides pustuleuses), le furoncle, la variole et les pustules vaccinales. Voici les caractères qui différencient l'ecthyma de ces affections.

*Sclerosis initialis (chancre induré).*

1. Le chancre est généralement unique.
2. Fond fortement induré; le chancre est bientôt suivi d'un gonflement ganglionnaire caractéristique.
3. Le chancre induré n'est pas auto-inoculable.
4. Le chancre est suivi de symptômes constitutionnels typiques.

*Syphilis pustulosa.*

1. Ne guérit jamais aussi rapidement sans traitement, mais a une marche plus traînante.
2. Les ulcérations recouvertes par les croûtes ont des bords taillés à pic.

*Ecthyma.*

1. Lésions en général multiples.
2. Le fond peut être infiltré, mais il n'est jamais aussi dur que celui du chancre; un gonflement ganglionnaire intense fait également défaut.
3. L'ecthyma est auto-inoculable.
4. L'ecthyma n'est suivi ni d'éruptions ni d'autres affections constitutionnelles.

*Ecthyma.*

1. Guérit assez rapidement, même en dehors de tout traitement.
2. Les ulcérations sous-jacentes aux croûtes sont entourées d'un bord enflammé, qui se continue insensiblement avec la peau saine.

3. Ordinairement le sujet est porteur d'autres lésions syphilitiques ou de cicatrices révélant l'existence antérieure de ces lésions.

*Furunculosis.*

1. Le furoncle est plus volumineux et a une coloration rouge plus vif.

2. Tumeur plus circonscrite avec centre fortement saillant.

3. Souvent un bouchon de tissu mortifié est expulsé du furoncle.

4. S'accompagne souvent de fortes douleurs, parfois même de fièvre.

*Variola.*

1. Les pustules de variole sont beaucoup plus nombreuses et disséminées sur toute la surface du corps.

2. Elles sont précédées ou accompagnées de phénomènes constitutionnels.

3. Les pustules sont ombiliquées, ce qui devient surtout manifeste au moment où elles commencent à se dessécher.

*Pustula vaccinalis.*

1. Les croûtes présentent dès leur formation une dépression très manifeste.

2. Les pustules vaccinales laissent après elles une cicatrice gaufrée typique.

3. Absence d'autres symptômes morbides, à moins de coïncidence fortuite.

*Ecthyma.*

1. En général moins volumineux et de coloration rouge livide.

2. Le développement se fait plutôt en surface; la pustule d'ecthyma est moins saillante que le furoncle.

3. La pustule d'ecthyma ne donne jamais issue à un bouchon de tissu mortifié.

4. Douleur peu intense ou même absente; il est exceptionnel d'observer de la fièvre.

*Ecthyma.*

1. Les pustules d'ecthyma siègent surtout aux membres inférieurs et ne sont jamais disséminées uniformément sur toute la surface du corps.

2. On n'observe aucune affection constitutionnelle en rapport avec le processus morbide, ni avant ni pendant l'éruption.

3. Les pustules d'ecthyma se recouvrent d'une croûte égale partout, sans dépression centrale.

*Ecthyma.*

1. Les croûtes ne présentent jamais de dépression.

2. Les pustules d'ecthyma donnent des cicatrices lisses, superficielles ou profondes.

Fig. 2.

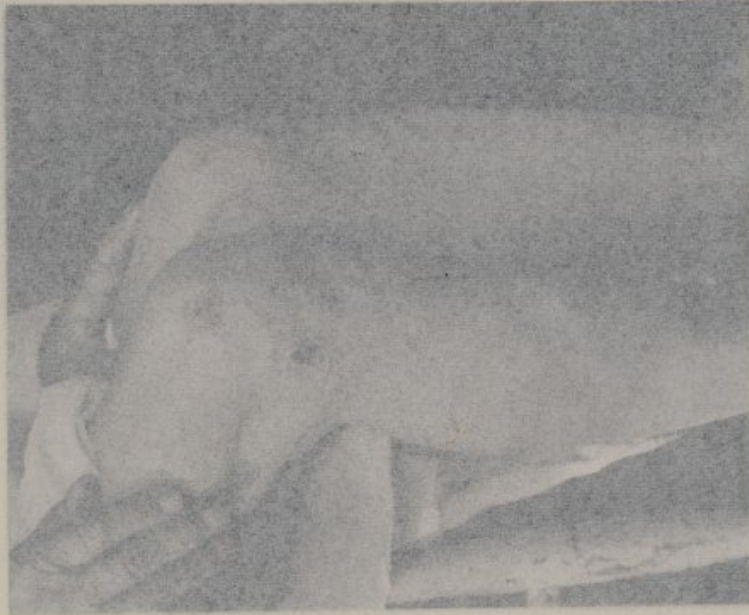
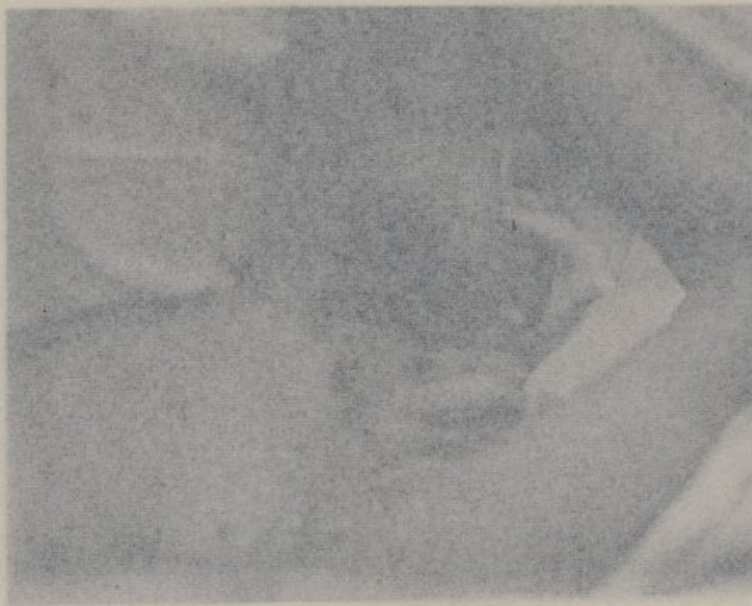
Fig. 1.

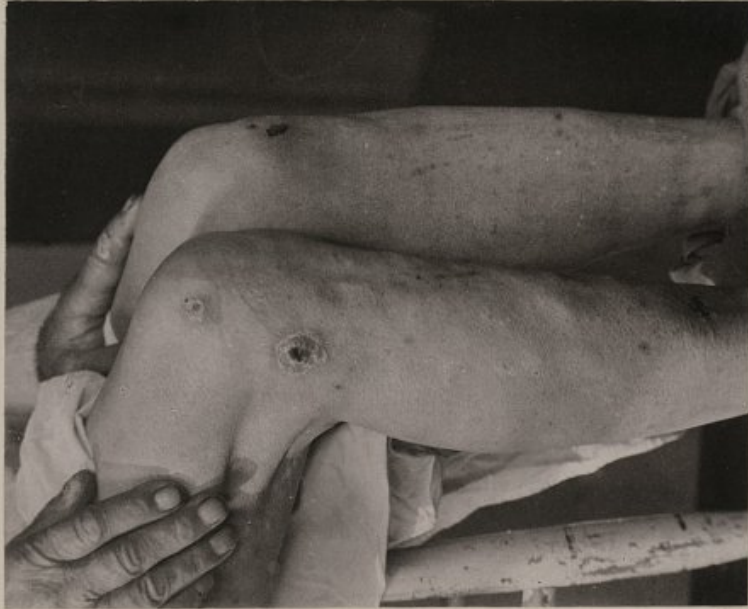


Ecthyma.

Fig. 1.

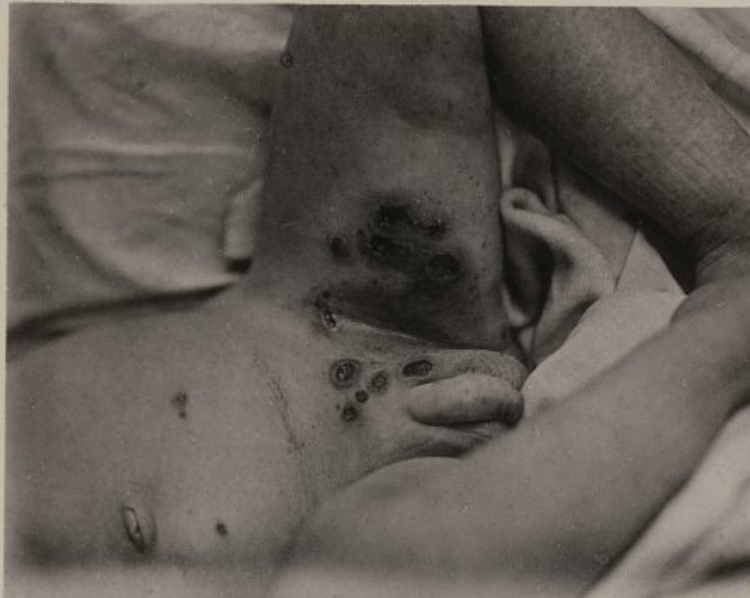

Fig. 2.



Ecthyma.








PLANCHE XXVI.

---

PEMPHIGUS VULGARIS.

## PEMPHIGUS VULGARIS.

**Synonymie:** *Pemphigus* (Sauvages); *Pompholyx* (Willan); *Pemphigus chronicus* (Wichmann).

**Observation:** La nommée D. S., femme mariée, âgée de 48 ans, se présente en février à la clinique des maladies cutanées et syphilitiques d'Amsterdam. Elle porte une affection cutanée, qui, durant les derniers six mois, s'est étendue à toute la surface du corps. Le mal a débuté par des démangeaisons au pourtour de la région génitale et sur la partie supéro-interne des cuisses. En tous ces endroits se produisirent bientôt des vésicules et des bulles, dont s'échappa un liquide abondant, et qui se transformèrent bientôt en croûtes. Une quinzaine de jours plus tard l'éruption s'étendit aux membres supérieurs, tout en épargnant les mains et les doigts. Après les membres supérieurs vinrent le cou et le thorax, qui s'entreprirent depuis le liséré de la chevelure jusqu'au nombril, puis l'abdomen et le mont de Vénus, et enfin les genoux, les jambes et les dos des pieds.

Les bulles avaient au début les dimensions d'un pois; elles se développèrent insensiblement, et finirent souvent par atteindre le volume d'une moitié d'oeuf de pigeon. Leur apparition s'accompagna le plus souvent de démangeaisons; mais celles-ci disparurent dès que la bulle eut atteint son plein développement. Dans les premières phases le contenu se montra tendu et limpide pour devenir plus tard plus ou moins trouble. Il y a six mois se fit la première éruption, qui fut complète en 18 jours environ et qui ensuite ne tarda pas à guérir complètement. A peine la malade eut-elle été libre durant 5 jours que se montra la seconde éruption. Celle-ci débuta pareillement sur les cuisses et au pourtour des organes génitaux. De là elle s'étendit de nouveau à tout le corps. Cette seconde éruption dura neuf semaines et s'accompagna des mêmes phénomènes que la première. Une troisième éruption ne tarda pas à succéder à l'évolution de la seconde; la malade ne fut de nouveau exempte que durant quelques jours de son exanthème. Elle dut garder le lit durant tout le cours de cette troisième éruption. Le mode d'apparition et les symptômes de la troisième éruption furent en tout semblables à ceux des deux antérieures. Elle ne se montra, après une durée de trois mois, pas la moindre trace d'amélioration, malgré le grand nombre des médications instituées. Ce fut la raison qui détermina cette personne à solliciter, au commencement de février, son admission à l'hôpital.

Nous constatons, lors de son admission, un état de nutrition relativement satisfaisant. Elle a la face congestionnée et légèrement desquamée. A l'angle buccal gauche se montre une croûte, sous le nez une phlyctène remplie d'un liquide séreux. Aux angles de la bouche, sur le menton, on constate des taches de couleur jaune-rouge, qui sont les indices de l'existence antérieure de phlyctènes et de croûtes. Les mêmes macules rouge-jaune et rouge-bleu, de dimensions différentes, se retrouvent sur les bras du côté de la flexion. Tout autour existent des bulles et des croûtes, dont le diamètre est de 1—3 ctm. Le bras est beaucoup moins atteint du côté de l'extension. Sur la poitrine, le dos et le cou, on ne trouve, comme indices de l'exanthème, que des taches de couleur rouge, rouge-jaune ou rouge-bleu. L'éruption se montre le plus développée, sur le mont de Vénus, le périnée et le côté médiale des cuisses. On y trouve, en dehors des taches rouges et légèrement pigmentées appartenant à une éruption antérieure, de grandes bulles de forme ronde ou ovale, dont les unes ont la paroi tendue et un contenu clair transparent, les autres une paroi flasque et ridée et un contenu opaque, même quelquefois purulent; plusieurs bulles sont déjà crevées; on constate çà et là des taches d'humidité sur les habits; en certains endroits on voit le derme à nu, dépourvu d'épiderme; quelques phlyctènes sont desséchées et couvertes de croûtes. Les pieds et les jambes sont plus ou moins oedémateux; on n'y recontre que de rares bulles ou croûtes à côté de quelques taches, vestiges d'une éruption antérieure.

L'état général de la malade est relativement satisfaisant, l'appétit bon, la soif vive. La digestion s'opère normalement, sauf une légère constipation. La menstruation a été régulière jusqu' au mois de juin; à partir de cette époque elle est devenue irrégulière, survenant tantôt trop tôt, tantôt trop tard; toutefois la dernière est revenue encore une fois, comme normalement, 4 semaines après la précédente. L'urine est abondante et normale. L'examen démontre l'intégrité de tous les autres organes. Il n'y a pas de réaction fébrile.

De nouvelles bulles se sont montrées jusque vers la mi-mars, surtout sur les cuisses et les organes génitaux. Les démangeaisons tantôt précèdent l'exanthème, tantôt font défaut. Dans les derniers jours de mars l'exanthème commence à diminuer; les bulles ont disparu au commencement d'avril. La guérison s'opère alors rapidement et la malade quitte bientôt l'hôpital, dépourvue de tout symptôme

Durant tout son séjour à l'hôpital, elle subit, comme unique traitement, des applications locales de poudre de talc, d'onguent diachylon et boriqué.

---

**Symptomatologie:** Les efflorescences du pemphigus vulgaire sont des bulles, qui le plus souvent se développent sur une peau tout à fait normale; quelquefois cependant elles sont précédées de taches rouges. Leur volume est très variable, allant de celui d'un pois à celui d'un oeuf de poule. La base d'implantation est plus ou moins ovale. Les plus grandes bulles proéminent quelquefois de 3 ctm. au-dessus du niveau de la peau. Il n'existe autour des bulles aucune infiltration et elles se délimitent nettement sur la peau saine ambiante. Leur apparition s'opère souvent en quelques heures; quelquefois elle se fait plus lentement et ne s'achève qu'au bout d'une journée. Le contenu de la bulle est un liquide séreux et limpide au début, de coloration jaune pâle. Les parois, sous l'influence de la pression du liquide, sont plus ou moins tendues. Dans certains cas on trouve dans les bulles, un contenu hémorrhagique; la couleur du liquide devient alors rose pâle et même rouge ou rouge-noir (*Pemphigus haemorrhagicus*).

Le contenu bulleux se trouble progressivement par des cellules de pus et d'épithélium provenant de la base de la phlyctène; le pus s'accumule habituellement surtout à la partie déclive des bulles. Celles-ci, par suite de l'évaporation, de la transpiration et probablement aussi de la résorption des parties liquides du contenu, perdent leur tension, se rident et s'affaissent sous forme de sac pendant. Tôt ou tard elles crèvent et leur contenu s'échappe. Si ces surfaces ne sont pas couvertes de pansement, la paroi, la lymphe et le pus, se dessèchent pour former des croûtes; celles-ci tombent après un certain temps et laissent une surface guérie, qui quelquefois montre une légère pigmentation jaune ou jaune-brune, surtout quand le contenu avait été hémorrhagique; mais ce pigment finit aussi par disparaître complètement après un temps plus ou moins long.

Dans de rares cas les bulles à peine développées montrent de la tendance à prendre un caractère croupeux et diphtéritique; on les voit alors se transformer en une masse coagulée de couleur blanc ou grisâtre; plus tard celle-ci prend, en se desséchant, un aspect gris-noirâtre. D'ordinaire la couche papillaire et même quelquefois des couches plus profondes du derme passent alors à la gangrène, ce qui fait que ces efflorescences laissent, après la guérison, des cicatrices plus ou moins prononcées (*Pemphigus crouposus et diphteriticus*).

Un groupement régulier des efflorescences ne se laisse généralement pas constater; ce n'est que dans de rares cas que les bulles sont disposées en forme d'arc ou de cercle et que l'éruption se propage à la périphérie d'une façon concentrique. La localisation sur la surface du corps n'est pas moins irrégulière et il est difficile d'indiquer des endroits de prédilection. Quelquefois l'éruption n'est constituée que de quelques bulles disposées discrètement ou en groupe; d'autres fois elle recouvre tout le corps. Dans les derniers cas, dont le pronostic est plus grave, on voit les efflorescences s'étendre souvent aux lèvres, à la muqueuse buccale, au pharynx, au larynx, à l'intestin et à la conjonctive; ces localisations peuvent mettre un obstacle sérieux à la mastication,

la déglutition, la parole et la vue; elles peuvent donner naissance à des troubles respiratoires, à des phénomènes d'asphyxie et à des diarrhées intenses; même après la guérison de l'éruption on peut quelquefois constater du côté de la gorge, de l'intestin et des paupières, de graves déformations par suite de cicatrices persistantes. On voit aussi très rarement une suite régulière dans l'apparition des efflorescences; les premiers éléments d'éruption se montrent habituellement sur l'une ou l'autre région de la surface du corps, quelquefois sur les muqueuses, et sont bientôt suivi de l'extension à toute la surface du corps.

Il faut distinguer, au point de vue de la gravité de l'affection, deux formes de pemphigus: la forme bénigne (*pemphigus vulgaris benignus*) et la forme maligne (*pemphigus vulgaris malignus*). A la première variété appartiennent les cas où des éruptions bulleuses plus ou moins étendues se succèdent durant une ou plusieurs semaines et ne s'accompagnent pas de troubles subjectifs et généraux graves; les efflorescences se guérissent facilement sans laisser de cicatrices de quelque importance. Les récidives ne se produisent qu'à de longs intervalles allant de plusieurs mois à plusieurs années. L'état général du malade n'en semble subir aucun dommage.

Dans les cas malins se montrent des éruptions de bulles, qui s'étendent bientôt, se succédant rapidement, à toute la surface cutanée et muqueuse. Dans les toutes premières poussées cependant ces éruptions peuvent quelquefois montrer une grande ressemblance avec celles qui appartiennent aux formes bénignes, c. à. d. peuvent n'avoir qu'une courte durée de quelques semaines et ne s'accompagner de troubles ni subjectifs ni généraux; mais on remarque bien vite que les intervalles deviennent de plus en plus courts; chaque récidive se montre plus rebelle que la précédente et affecte une marche plus lente, et la peau atteinte montre de moins en moins de tendance à guérir et à reprendre sa constitution normale. Les bulles se détendent de plus en plus vite, finalement dès le début même de l'éruption; leur contenu ne tarde pas à devenir trouble et purulent. En se rompant elles laissent à nu des érosions et excoriations atoniques, qui persistent longtemps et provoquent de la douleur, surtout excessive à l'occasion des mouvements du malade; si on ne les couvre d'un pansement elles se dessèchent et collent aux effets d'habillement et de literie.

Outre la douleur qui accompagne, dans ces cas graves, les excoriations, il existe des démangeaisons intenses qui torturent fortement le malade, de même que des sensations de brûlure précédant et accompagnant l'éclosion de nouvelles bulles, surtout intenses pour l'éruption muqueuse.

En même temps que ces phénomènes locaux et subjectifs s'étendent et s'exagèrent, ils se produisent aussi des troubles généraux. La fièvre, d'abord absente, se montre et avec elle l'amaigrissement, l'inappétence et l'insomnie, qu'il faut attribuer, en grande partie, au prurit et à la douleur toujours croissante au niveau des surfaces excoriées. A une période plus avancée le malade devient déprimé, les forces se perdent et l'insomnie fait place au sopor, interrompu de temps en temps par des soupirs, des accès de hoquet et de cris douloureux, qui, dans certains cas, peuvent se transformer en véritables crises nerveuses, maniaques. C'est au milieu de l'exagération de tous ces phénomènes, qui montrent beaucoup de ressemblance avec ceux accompagnant les brûlures étendues, que bientôt la mort arrive, habituellement six à dix mois après le début de la maladie.

---

**Diagnostic différentiel:** Quoique dans la plupart des cas le diagnostic du pemphigus vulgaire ne présente pas de difficulté, il peut y avoir toutefois des cas compliqués et atypiques où la confusion avec d'autres dermatoses est possible. Voici avec quelles affections on pourrait confondre le pemphigus vulgaris: eczema vesiculosum, herpes facialis, impetigo contagiosa, erythema exsudativum multiforme, urticaria bullosa, erysipelas bullosa, dermatitis herpetiformis (Duhring), pemphigus syphiliticus, la gale et les éruptions bulleuses provenant de l'application externe de vésicatoires.

Quant au diagnostic différentiel du pemphigus vulgaris d'avec l'eczema vesiculosum voir pag. 3 du texte de la Pl. XX; d'avec l'herpes facialis pag. 4 du texte de la Pl. VII; d'avec l'impetigo contagiosa pag. 3 du texte de la Pl. XXIV; d'avec l'erythema exsudativum multiforme le texte de la Pl. V et enfin d'avec l'urticaria bullosa le texte de la Pl. VI.

#### *Erysipelas bullosa.*

1. L'apparition des bulles est toujours précédée de la formation, au milieu de symptômes fébriles, d'une plaque rouge érysipélateuse.

2. L'érysipèle bulleux constitue une affection circonscrite, n'entamant qu'une seule région du corps; sa marche est aiguë.

3. L'érythème érysipélateux dépend d'une lymphangite superficielle, prenant sa source dans une plaie infectée.

#### *Dermatitis herpetiformis* (Duhring).

1. L'exanthème de la dermatite herpétiforme a un cachet de polymorphisme très accentué. On peut trouver, se succédant ou se combinant, des taches érythémateuses, des papules, des vésicules et des pustules.

2. Les vésicules et les bulles montrent le plus souvent de la tendance, comme c'est le cas dans l'herpès, à prendre la disposition en arcs ou en cercles, généralement à l'entour d'éruptions érythémateuses et papuleuses.

3. Les intervalles entre les stades éruptifs et les stades de latence sont d'ordinaire nettement tranchés dans la dermatite herpétiforme. Ces intervalles d'ailleurs se produisent fréquemment.

4. Dans la dermatite herpétiforme se produisent des démangeaisons très intenses accompagnées de sensations douloureuses, qui rappellent celles des brûlures.

5. L'état général du malade souffre peu dans la dermatite herpétiforme. On la voit rarement se compliquer de symptômes graves.

#### *Syphilides bulleuses.*

1. Les éruptions bulleuses de la syphilis ont

#### *Pemphigus vulgaris.*

1. Généralement les bulles se montrent sans être précédées d'aucune hyperémie ou tache. Au début de la maladie l'apparition des efflorescences se fait d'une manière afébrile.

2. Le pemphigus vulgaire est une affection cutanée qui d'ordinaire s'étend à toute la surface du corps; sa marche est chronique.

3. L'érythème qui peut précéder la formation de certaines bulles est un phénomène angio-neurotique.

#### *Pemphigus vulgaris.*

1. Le pemphigus vulgaire est constitué exclusivement de bulles, dont l'apparition est rarement précédée de taches érythémateuses.

2. Cette tendance n'est pas aussi prononcée pour les bulles du pemphigus. Celles-ci n'apparaissent pas autour d'autres efflorescences.

3. Dans le pemphigus les interruptions ne sont pas aussi prononcées. Elles ne se produisent qu'une ou deux fois. Dans les formes malignes l'affection ne tarde pas de s'installer d'une manière plus permanente.

4. Les démangeaisons peuvent être absentes dans le pemphigus vulgaire. Quelquefois cependant elles existent à un degré d'intensité variable. Des sensations douloureuses intenses n'accompagnent pas l'éruption bulleuse.

5. L'affaiblissement se prononce très rapidement dans le pemphigus vulgaire malin. L'affection prend, après un temps plus ou moins long, des allures de gravité. Fièvre et autres complications font rarement défaut et la terminaison est ordinairement fatale.

#### *Pemphigus vulgaris.*

1. Les éruptions bulleuses du pemphigus

leur siège de prédilection à la paume des mains et à la plante des pieds. Il est rare qu'on les observe ailleurs.

2. Les éruptions bulleuses de la syphilis se forment généralement sur des papules planes. Ce fait explique qu'on remarque toujours autour des bulles une bordure d'infiltration étroite, plus ou moins apparente. Cette bordure est constituée d'une ou plusieurs papules, souvent légèrement pigmentées en jaune ou jaune-brun.

Leur contenu est habituellement trouble ou purulent dès le début.

3. Après rupture et disparition des bulles on voit souvent persister, durant quelque temps encore, des efflorescences papuleuses, un peu infiltrées, légèrement desquamatives et pigmentées. Dans quelques cas on voit persister des ulcères.

4. Les syphilides bulleuses sont le plus souvent une manifestation de syphilis congénitale. Elles se montrent donc de préférence durant l'enfance, rarement à l'âge adulte.

5. On constate ordinairement d'autres symptômes de syphilis. L'affection n'est pas grave et récidive rarement.

#### *Scabies.*

1. Les vésicules de la gale sont en général très petites, rarement elles atteignent un volume notable et sont alors le plus souvent remplies de pus.

2. Outre les vésicules on rencontre des papules et des pustules.

3. Entre les efflorescences se découvrent les sillons creusés par le parasite.

4. La gale manifeste de la prédilection pour certaines régions, par exemple les espaces interdigitaux, les poignets, les aisselles, les organes génitaux et les plis articulaires.

5. La gale guérit facilement après un traitement parasiticide externe.

#### *Bulles produites par des substances vésicantes*

(*cantharides, garou, alcalis, acides, fer rouge, compression, friction etc. . .*)

1. Les phlyctènes sont peu nombreuses et ne siègent que sur une surface peu étendue.

vulgaire épargnent d'ordinaire la paume des mains et la plante des pieds.

2. Les bulles du pemphigus vulgaire naissent sur une peau ordinairement intacte ou tout au plus légèrement érythémateuse. On ne constate jamais d'infiltration autour des bulles. Leurs limites tranchent nettement sur la peau saine ambiante. Leur contenu au début est constitué par un sérum limpide.

3. Après disparition des bulles on ne voit persister ni papules infiltrées ni processus ulcéreux.

4. Le pemphigus vulgaire est rare chez les jeunes enfants; il se montre de préférence à l'âge adulte.

5. Sans coïncidence casuelle on ne trouve pas trace de syphilis. L'affection est souvent grave et récidive souvent.

#### *Pemphigus vulgaris.*

1. Le pemphigus vulgaris se caractérise par des bulles volumineuses remplies dès le début d'un sérum limpide.

2. On ne trouve jamais dans le pemphigus vulgaire de papules ni de pustules.

3. On ne remarque pas de sillons entre les bulles.

4. Le pemphigus vulgaire n'a pas de siège de prédilection prononcée.

5. Le traitement antiparasitaire externe est sans effet contre le pemphigus vulgaire.

#### *Pemphigus vulgaris.*

1. Les phlyctènes s'étendent à tout le corps.

2. Occasionnées par le malade lui-même, elles ne se montrent jamais en des endroits du corps que les mains ne peuvent pas aisément atteindre.

3. Quand il s'agit d'un endroit plus ou moins poilu, on peut souvent, à un examen attentif, découvrir l'effet caustique et destructeur exercé sur les poils par le moyen utilisé.

4. Rarement on trouve des phlyctènes sur la muqueuse buccale.

5. Si l'on soupçonne l'automutilation, on pourra faire cesser les éruptions par une surveillance sévère exercée sur le patient ou en lui mettant un pansement de plâtre pour l'empêcher de se nuire.

6. Un examen minutieux permet quelquefois de retrouver sur la peau des restes et des particules de la substance vésicante employée.

2. Les bulles du pemphigus vulgaire se montrent en tous les endroits du corps.

3. Les poils de la région atteinte par l'éruption bulleuse ne sont nullement modifiés.

4. On constate souvent dans le pemphigus vulgaire des éruptions dans la bouche.


5. Un examen attentif permet de saisir le début de l'éruption et celle-ci peut se produire même sous un pansement plâtré.

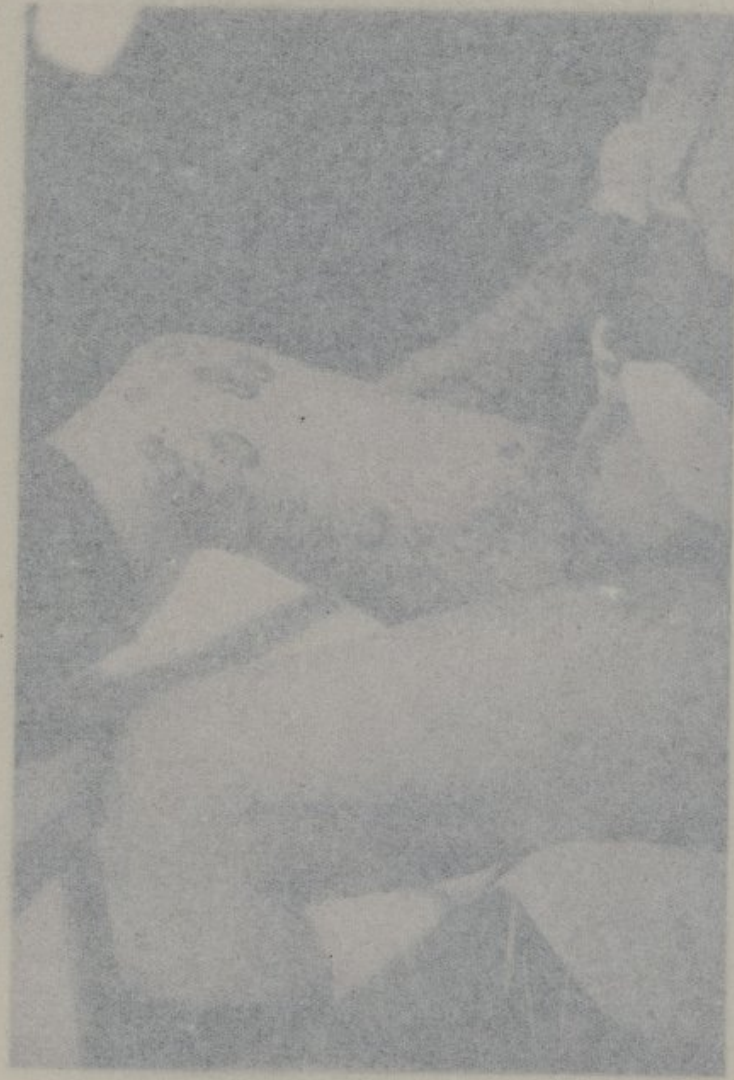6. Il est impossible de retrouver sur la peau atteinte de pemphigus ces traces de substance vésicante.

---

Il faut enfin, dans le diagnostic différentiel du pemphigus vulgaire, songer à la possibilité de la production d'une éruption phlycténoïde par l'application interne de certains médicaments, comme, par exemple, l'acide salicylique, les bromures et iodures, l'acide borique, l'arsenic, les balsamiques, l'iodoforme, le phosphore. Il faut alors rechercher l'existence d'autres symptômes qui peuvent être déterminés par le même médicament. Il faut se rappeler en outre que ces éruptions ont ordinairement une durée très courte, ne récidivent pas spontanément et disparaissent en général aussitôt qu'on supprime l'usage des médicaments incriminés.

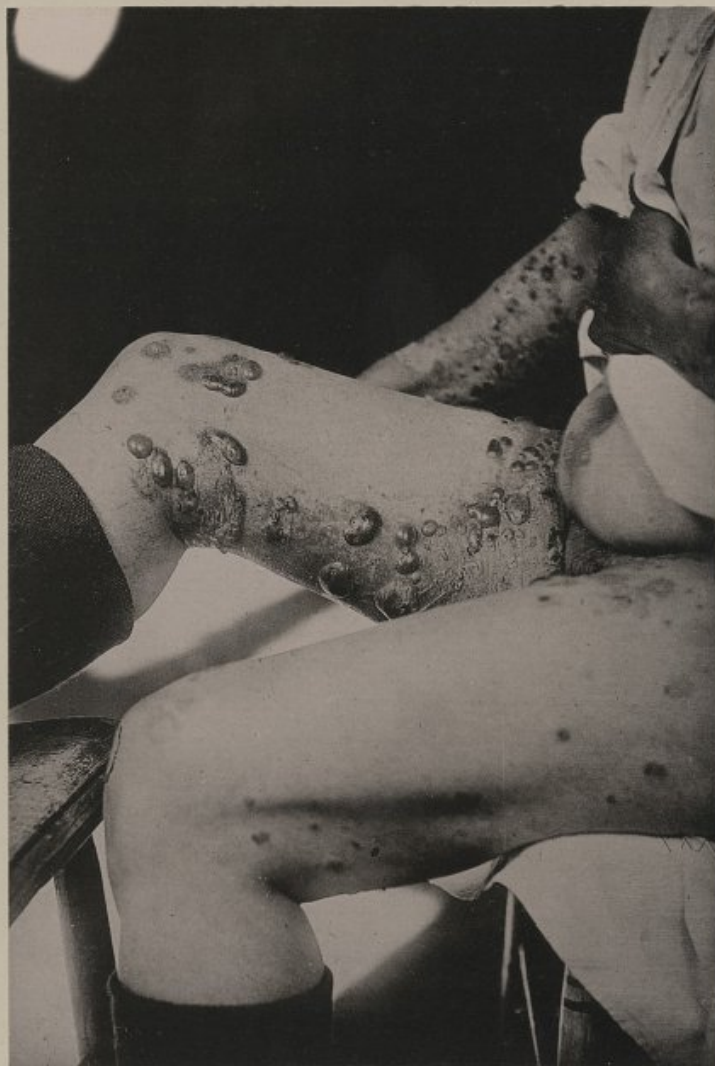





Purpura hemorrhagica





Pemphigus vulgaris.



Prof. v. Haren Noman, Maladies de la Peau.



PLANCHE XXVII.

---

1. PEMPHIGUS FOLIACEUS.

2. PITYRIASIS RUBRA.

## PEMPHIGUS FOLIACEUS.

**Synonymie:** *Pompholix confluent de Gibert.*

**Symptomatologie:** Au début, cette affection rare peut présenter un aspect identique à celui du pemphigus vulgaire. Mais peu à peu les bulles deviennent plus volumineuses, mais moins saillantes, elles se rompent et leur contenu se dessèche, de manière qu'il se produit sur la peau des croûtes jaunes, peu épaisses, arrondies ou ovalaires, qui présentent l'aspect de petits pains à cacheter.

Un certain nombre de bulles donnent lieu par confluence à des figures polycycliques ou à de grandes efflorescences, auxquelles l'épiderme soulevé donne l'aspect d'une brûlure. Celles-ci peuvent s'étendre à la périphérie, grâce au développement de nouvelles bulles dans leur voisinage. Sous les croûtes se produit encore pendant quelque temps une sécrétion de liquide. Dans la plupart des cas l'éruption débute sur la face antérieure du thorax et s'étend aux autres parties du corps jusqu'à ce que celui-ci soit en majeure partie ou même entièrement recouvert d'éléments éruptifs. Au stade de formation des bulles (phase hydrodermique) succède alors insensiblement le stade de desquamation. A cette période de la maladie, la peau est recouverte de squames épaisses, aplaties, qui se recouvrent comme des tuiles et dont les bords sont libres. Ces squames se détachent en grand nombre, mais elles se reforment rapidement. Lorsqu'on les soulève, on constate qu'elles recouvrent une surface humide, sécrétant un liquide séreux ou séro-purulent qui dégage fréquemment une odeur fétide. Les symptômes subjectifs sont peu accusés.

Les poils tombent en partie, les ongles deviennent cassants, s'effritent et tombent. En général la peau est tendue et elle se fissure aux endroits où elle est distendue: aux angles de la bouche, derrière l'oreille, aux jarrets, etc. Il se produit de l'ectropion et de la conjonctivite. A cette période de la maladie on constate déjà un amaigrissement considérable. La tendance à la desquamation de l'épiderme se manifeste encore par l'apparition par places de quelques bulles incomplètement distendues et par la facilité avec laquelle se produisent des érosions et des ulcérations aux endroits où la peau a subi des frottements (par ex. au sacrum, aux coudes, parties qui frottent contre le lit).

Parfois le premier stade fait défaut, et dès le début les bulles avortent.

Dans quelques cas les muqueuses sont atteintes et alors surtout au début.

L'état général est très sérieusement entrepris. La guérison ne s'observe que très rarement. Presque toujours, au bout de quelques mois et même de quelques années, des complications (pneumonie, entérite) surgissent, ou bien les malades succombent dans le marasme.

**Diagnostic différentiel:** Lorsque l'affection atteint un haut degré d'intensité, elle ne peut être distinguée de l'herpétide exfoliative maligne, en laquelle d'ailleurs le pemphigus vulgaire peut se

transformer. Un diagnostic certain n'est dans ce cas possible que si l'on a des détails précis relativement au début de l'éruption.

Le pemphigus foliacé peut être confondu avec l'eczéma, le pityriasis rubra, la dermatite exfoliative (Wilson, Brocq), la lymphodermie pernicieuse. Les caractères qui le différencient de l'eczéma squameux ont été indiqués à la page 3, Pl. XX; ceux qui le distinguent des autres érythrodermies sont les suivants:

*Pityriasis rubra* (Hebra).

1. Absence de bulles.
2. La peau est sèche, rouge et atrophiée.
3. La desquamation est fine et peu intense.
4. La maladie est incurable.

*Dermatitis exfoliativa* (Wilson, Brocq).

1. La peau est épaisse, infiltrée, couverte de nombreuses squames sèches. Ce n'est qu'au niveau des plis des aisselles, des aînes, etc. que se produit parfois un suintement de sérosité.

2. Il n'y a pas production de bulles.

3. La marche de l'affection est le plus souvent aiguë et la guérison se produit généralement au bout de 4 à 6 mois. Au début, il existe des phénomènes prodromaux et de la fièvre.

*Lymphodermia pernicioosa*.

1. Débute par une éruption urticarienne ou eczémateuse fort prurigineuse, à laquelle fait suite une infiltration de la peau accompagnée d'une desquamation intense.

2. Périodiquement on observe des crises sudorales intenses.

3. En dehors des crises sudorales, la peau est lâche; aux mains, elle rappelle par son aspect des gants trop larges.

4. On rencontre dans la peau infiltrée des nodules cutanés et sous-cutanés se développant rapidement et disparaissant de même. Ces tumeurs atteignent parfois le volume d'un macaron ou d'une tomate, comme les tumeurs du mycosis fongoïde.

*Pemphigus foliaceus*.

1. Les bulles, si elles font le plus souvent défaut à la période ultime de la maladie, ont toujours existé au début.

2. La peau est humide et, bien qu'elle soit tendue, elle n'est pas infiltrée mais parfois anémique.

3. Les squames sont lamelleuses, humides et se détachent en grande quantité.

4. La guérison ne s'observe que rarement.

*Pemphigus foliaceus*.

1. La peau n'est pas infiltrée et des squames épaisses et humides s'en détachent.

2. Il existe parfois des bulles et l'épiderme est facilement enlevé par frottement.

3. La marche est lentement progressive et, dans la plupart des cas, au bout de quelques mois ou de quelques années le malade succombe.

*Pemphigus foliaceus*.

1. Débute par le développement de grandes bulles aplaties, siégeant à la poitrine et ne s'accompagnant pas de prurit. Les bulles se rompent, mettant à nu le derme non-infiltré.

2. La peau laisse continuellement suinter un exsudat séreux ou séro-purulent peu abondant, mais on ne constate jamais de crises sudorales.

3. La peau est toujours tendue.

4. Ni dans l'épaisseur de la peau, ni sous elle, on ne constate la présence de tumeurs.

## PITYRIASIS RUBRA (HEBRA).

**Synonymie:** *Pityriasis rouge.*

**Observation:** Mlle R. N., 42 ans, fut admise en 1891 dans la clinique pour les maladies cutanées et syphilitiques de l'hôpital d'Amsterdam. Le début de son affection remonte à 2 $\frac{1}{2}$  ans. A ce moment apparurent à la paume des mains et aux jarrets des taches rouges, desquamantes et fort prurigineuses, qui se montrèrent peu après au cuir chevelu et aux oreilles. Ces taches ont pris progressivement une plus grande extension, sans qu'il y eut de véritables poussées, de manière à envahir au bout de quelques mois toute la surface cutanée. Le développement de l'éruption fut accompagné d'un prurit intense et d'une sensation de tension; cette dernière était en général exagérée par la constipation.

La malade avait peu d'appétit, se sentait mal à l'aise et affaiblie. Elle remarqua bientôt qu'elle maigrissait. Après un an, se produisit une légère amélioration qu'elle attribue à l'application d'un onguent. L'appétit reparut; le seul symptôme dont elle se plaignait encore était une sensation continuelle de froid, par suite de laquelle elle s'habillait très chaudement.

Toutefois l'amélioration fut de courte durée; la tension de la peau reparut. Il en résultait que toutes les articulations des bras, de même que celle du genou, étaient maintenues en contracture de flexion; seules les articulations de la dernière et de la deuxième phalange étaient en contracture d'extension. Par suite de la tension de la peau, tous les mouvements étaient limités.

A partir de ce moment, l'affection resta stationnaire; peut-être même se produisit-il dans ces derniers temps une légère aggravation.

Au moment de son admission à l'hôpital, il existe de l'ectropion des paupières. La fonction urinaire est normale. La menstruation est suspendue depuis 7 ans. Elle est mariée depuis 12 ans et n'a jamais eu d'enfants, ce qu'elle attribue à l'irrégularité de la fonction menstruelle pendant son mariage. Parfois les règles disparaissent durant plusieurs mois et même un an; quand ensuite elles se montraient, elles étaient très abondantes et se prolongeaient au-delà de leur durée normale. En dehors des troubles mentionnés, elle a toujours joui d'une bonne santé.

Sa mère est morte, il y a un an, d'hydropisie; son père mourut il y a 30 ans, à un affaiblissement progressif. Elle ne connaît aucun cas d'affection cutanée dans sa famille.

La peau de la malade, en dehors de quelques parties saines, est d'un rouge intense, tendue dans ses couches superficielles, comme devenue trop étroite; elle est légèrement brillante à l'abdomen, au dos et à la poitrine. L'extension du coude est incomplète, elle ne peut dépasser 100°; à l'épaule les mouvements sont limités et douloureux, mais le sont moins cependant qu'il y a quelques mois, alors que la peau de l'aisselle était recouverte de croûtes noires. L'articulation du genou est fléchie et forme un angle de 140°; au pied l'extension ne peut dépasser un angle de 100°. Il en résulte que tous les mouvements sont gênés et douloureux; la rotation de la tête même ne se fait pas sans difficulté.

L'extrémité des doigts est effilée, les ongles courbés dans le sens latéral et longitudinal. De tout le tégument cutané trois régions seulement sont restées indemnes: une plaque de la grandeur d'une pièce de 5 francs du segment supérieur externe de chaque mamelle et une plaque de même étendue à la région iliaque droite; ces parties saines sont très irrégulièrement délimitées et présentent à leur surface quelques petites taches rouges de la grandeur d'une tête d'épingle. Nulle part la peau n'est soulevée, nulle part on ne rencontre de papules, mais la peau est dure, tendue, et en certains endroits il est même difficile d'y faire un pli. Outre la rougeur et l'épaississement de la peau, comme troisième symptôme, on constate de la desquamation qui se présente avec des caractères différents suivant les régions, variant des fines petites squames peu adhérentes que l'on rencontre



à la peau du dos, jusqu'aux squames fines très adhérentes et lamelleuses que l'on observe à la face et aux squames épaisses et adhérentes que l'on trouve au niveau des membres.

La malade fut traitée par l'arsenic à doses progressivement croissantes, de 2,5 mgr. à 15 mgr. par jour.

Les jambes furent d'abord enveloppées pendant quelques jours de compresses de Priessnitz avec de la mousse de savon surgraissé à l'acide salicylique pour faire tomber les squames, ensuite on y appliqua de l'onguent diachylon contenant 3% d'acide salicylique.

Sur les instances de son mari, la malade quitta l'hôpital au bout d'un mois sans qu'une amélioration fût survenue dans son état.

---

**Symptomatologie:** La pityriasis rubra est une affection cutanée des plus rares, qui fut décrite pour la première fois par Hebra comme type spécial de dermatite exfoliative. C'est une inflammation de la peau sans suintement, s'accompagnant au début d'une légère infiltration, plus tard d'une atrophie de la peau, qui en même temps devient le siège d'une rougeur très marquée et de desquamation.

L'affection s'observe plus souvent chez l'homme que chez la femme. Le prurit est modéré, mais presque toujours le patient se plaint d'une sensation désagréable de tension de la peau, principalement lorsque l'affection dure depuis un certain temps. Lorsque la plante des pieds est fortement atteinte, la marche est fort douloureuse.

L'éruption débute à la fois en divers endroits, suivant Kaposi au niveau des articulations, et s'étend rapidement (parfois en une couple de jours) à la plus grande partie ou même à la totalité de la surface cutanée, toujours sous forme d'hyperémie et de desquamation. Jamais on n'observe de papules, de vésicules, de pustules ou d'infiltration marquée de la peau. Lorsque l'éruption s'est généralisée, le patient se plaint d'une sensation de froid ou de tension douloureuse. Bien que toute la surface cutanée soit recouverte de squames, la desquamation est cependant en général peu abondante, moins abondante par ex. qu'en cas de psoriasis généralisé. Les squames sont minces et grandes, ou bien minces et petites; il est rare qu'elles soient épaisses et dans ce cas elles se composent de couches superposées qui se séparent facilement. La paume et la plante sont en général moins hyperémiées que les autres parties des membres.

Au début l'infiltration est peu marquée (1<sup>er</sup> stade); plus tard la peau devient mince et atrophique (2<sup>e</sup> stade). La peau est d'autant plus pigmentée que la maladie existe depuis plus longtemps. Lorsqu'on provoque par compression l'anémie de la peau, celle-ci prend une teinte jaunâtre ou jaune brunâtre. Au 2<sup>e</sup> stade, la peau devient pour ainsi dire trop étroite: au niveau des plis elle crève et ainsi se forment des rhagades qui saignent fréquemment et se recouvrent alors de croûtes brunâtres. La tension de la peau produit l'ectropion des paupières inférieures et le rétrécissement de l'ouverture de la bouche. Les cheveux et les ongles s'atrophient; ceux-ci deviennent secs et cassants, puis s'effritent ou tombent.

En général, les malades s'affaiblissent rapidement. Ils sont abattus et apathiques et finalement se cachectisent. Ils succombent à la suite d'accès de fièvre avec frissons, de diarrhées profuses, de pneumonie, de décubitus, d'abcès cutanés et souvent à la suite de complications tuberculeuses. La cause de la maladie est inconnue. Chez quelques malades, on a observé des troubles nerveux centraux en périphériques.

---

**Diagnostic différentiel:** Le pityriasis rubra pourrait être confondu avec le psoriasis, l'eczéma, le pemphigus foliacé, la dermatite exfoliative, la lymphodermie pernicieuse. Pour les caractères qui différencient cette affection du psoriasis, v. page 4, Pl. XII: de l'eczéma chronique, v. p. 4, Pl. XXI; du pemphigus foliacé, voir page 2 du texte concernant cet article.

Voici les principaux symptômes qui différencient la dermatite exfoliative de la lymphodermie pernicieuse.

*Dermatitis exfoliativa* (Wilson, Brocq).

1. La peau est toujours infiltrée et plus épaisse qu'à l'état normal. Elle est le siège d'une desquamation intense et parfois elle suinte au niveau des plis.

2. Le prurit est un symptôme presque constant.

3. L'affection guérit le plus souvent au bout de 4 à 12 mois, sans ou avec quelques récives; il est rare qu'elle ait une issue mortelle, et celle-ci ne se produit guère qu'à la suite de complications.

*Lymphodermia pernicioso.*

1. Prurit intense.

2. Débute par une éruption eczémateuse ou urticarienne.

3. La peau est toujours infiltrée et souvent très fortement; elle est le siège d'une desquamation active. Il se produit des accès de sueurs profuses, après lesquelles la peau devient flasque et présente aux mains l'aspect de gants trop larges.

4. Les ganglions sont fortement tuméfiés; en outre il se forme souvent en différentes régions des tumeurs sous-cutanées ou cutanées, se développant rapidement et disparaissant de même.

5. Lorsque la maladie dure depuis longtemps, il se développe des tumeurs analogues à celles que l'on observe dans le mycosis fongoïde.

*Pityriasis rubra* (Hebra).

1. La peau est mince, sèche, fortement tendue; en général, la desquamation est très modérée.

2. Lorsque l'affection est prurigineuse, les démangeaisons sont peu marquées.

3. L'affection est presque toujours mortelle.

*Pityriasis rubra* (Hebra).

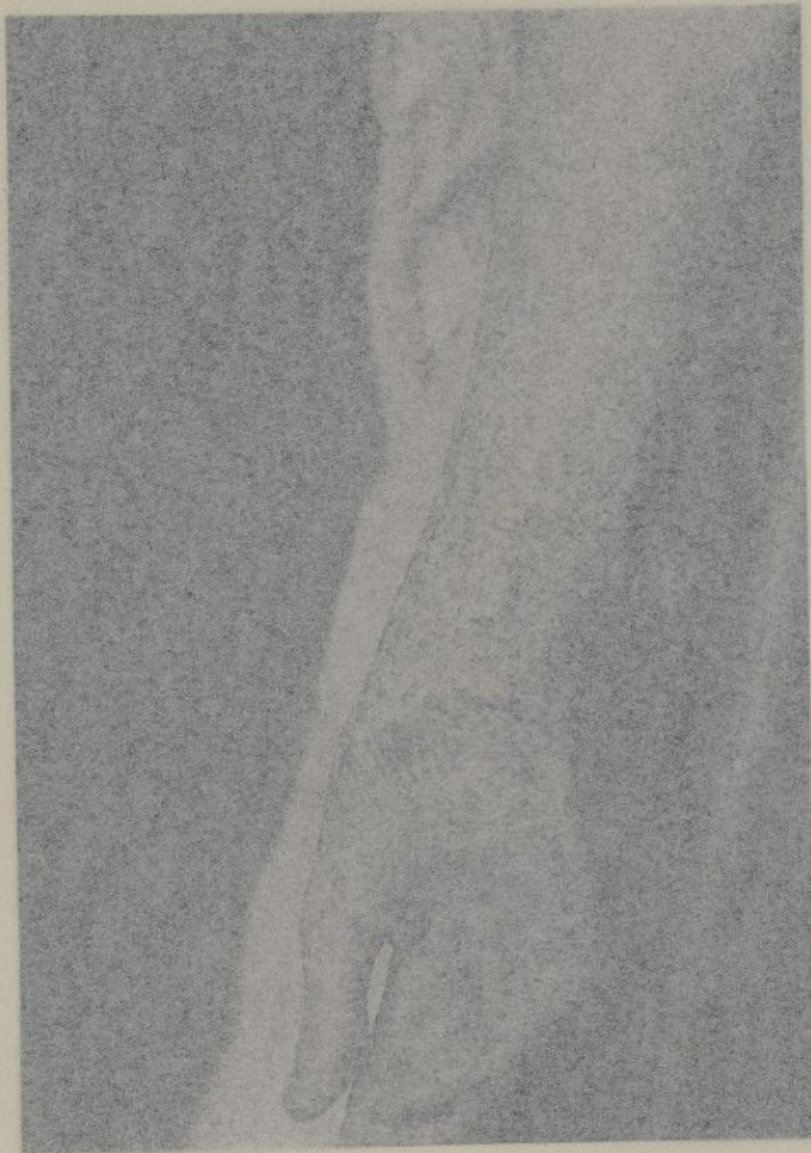
1. Prurit modéré.

2. Débute d'emblée par des taches rouges desquamantes.

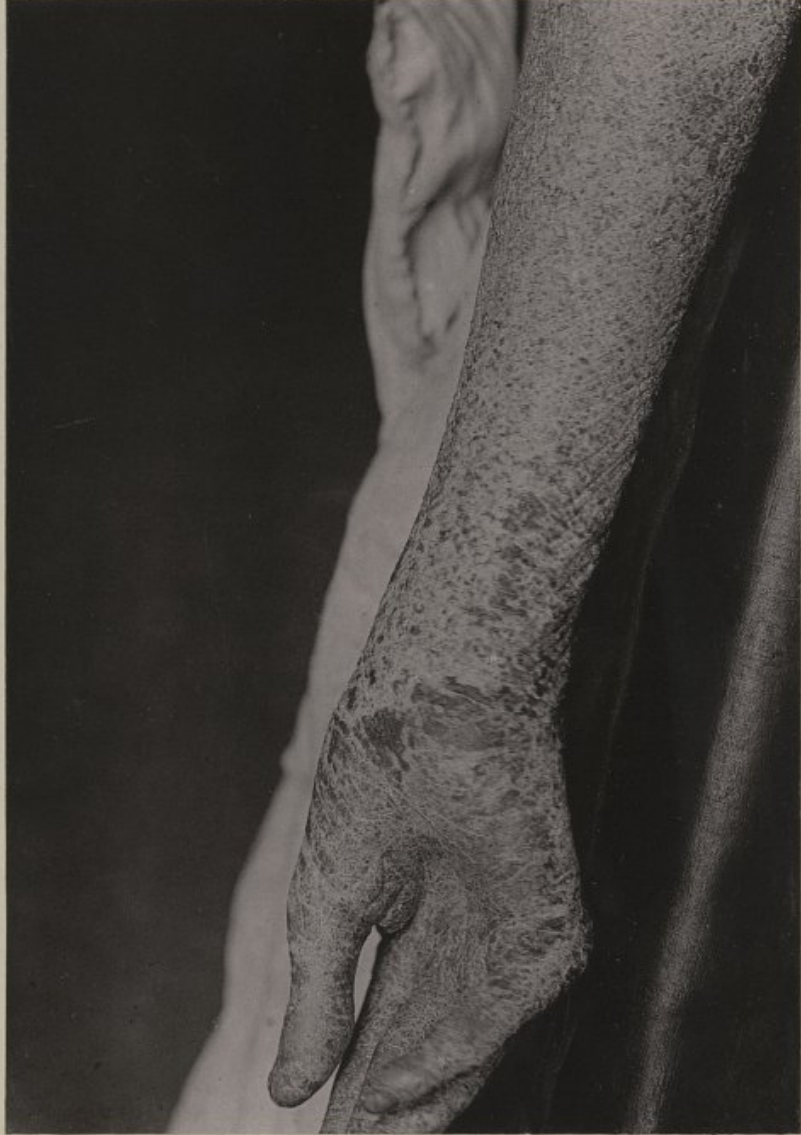3. Infiltration modérée ou nulle; desquamation peu marquée. La peau est toujours sèche, fortement tendue; il en résulte aux membres des rétractions et pseudocontractures.

4. Jamais on ne constate l'existence de nodules dans l'épaisseur de la peau ou dans le tissu sous-cutané.

5. Jamais cette affection ne s'accompagne de la formation de tumeurs.



*Pityriasis rubra.*



*Pityriasis rubra.*



PLANCHE XXVIII.

---

PEMPHIGUS VEGETANS.

## PEMPHIGUS VEGETANS.

---

**Synonymie:** *Erythème bulleux végétant* (Unna); *Pemphigus framboezoides*.

---

**Observation:** D. Z., âgé de 30 ans, terrassier, fut admis au mois d'Août 1890 à l'hôpital, dans le service des affections cutanées, pour de multiples ulcérations, végétantes, profondes, disséminées sur toute la surface du corps. Le début de la maladie remontait à deux mois. Le malade atteint par la fièvre, fut obligé de garder le lit. Il vit se développer sur la peau une éruption, constituée par des bulles siégeant sur un fond rouge; c'est aux dépens de ces bulles que plus tard les ulcérations végétantes se développèrent. Les premières bulles se montrèrent à l'aîne gauche et de là gagnèrent le scrotum. Quelques jours plus tard apparurent presque simultanément des bulles aux aisselles, à l'abdomen et à la poitrine. Ces bulles atteignirent les dimensions d'une pièce de deux francs, après quoi elles se desséchèrent, quelques-unes s'étant toutefois déjà rompues auparavant. Cependant journellement il vit apparaître de nouvelles bulles sur les bras et les jambes, ainsi que sur la muqueuse buccale. Tandis qu'à la place des lésions anciennes se développaient des végétations framboesiformes ou des ulcérations assez profondes, il se produisait sans cesse de nouvelles poussées. Enfin, une semaine avant l'entrée du malade à l'hôpital, la production de nouvelles bulles prit fin. Les lésions anciennes, au lieu de guérir, gagnaient toujours en profondeur et en étendue, tandis que le fond de ces ulcérations se couvrait de végétations, principalement à la partie centrale. Comme le malade se sentait épuisé, il se présenta à l'hôpital. On lui administra de l'iodure de potassium, le croyant atteint d'ulcérations syphilitiques tertiaires, malgré la négation formelle de tout antécédent syphilitique. Les ulcérations étaient disséminées sur toute l'étendue du corps, sans prédilection marquée pour une région déterminée; on en trouvait même sur le cuir chevelu et sur la muqueuse buccale. La paume des mains était indemne, mais à la plante du pied gauche, touchant la base des orteils, existait une petite ulcération.

Les lésions étaient peu douloureuses, à part celles de la muqueuse buccale, qui gênaient considérablement la mastication, à tel point que le malade ne prenait que des aliments liquides.

Bien que le fond des ulcérations fût recouvert de granulations exubérantes sécrétant un pus fétide, il était profondément creusé et à parois abruptes. Les végétations étaient surtout exubérantes au centre et s'abaissaient en pente douce vers le bord de l'ulcère. La fièvre était continue, la situation générale misérable, mais l'esprit absolument intact. Pendant les derniers jours du traitement, qui consista en bains et dans l'administration de l'iodure de potasse, les ulcérations gagnèrent en étendue, sans qu'il en apparut de nouvelles. Toutefois l'état général s'aggrava de plus en plus, le malade s'amaigrit, présenta des vomissements et des diarrhées profuses et mourut après quinze jours de séjour à l'hôpital.

---

**Symptomatologie:** Cette maladie rare, décrite pour la première fois par Neumann, porte le nom de pemphigus, parce qu'elle s'accompagne de la formation de bulles; elle en diffère par tant de points que Unna, sans rien préjuger à la nature de l'affection, a proposé pour elle le nom d'érythème bulleux végétant, jusqu'à ce que la nature de la maladie soit mieux connue et qu'on puisse lui donner un nom mieux approprié.

Les symptômes de l'affection sont très caractéristiques. Elle débute par la formation de taches

rouges irrégulières, légèrement saillantes, qui en s'étendant à la périphérie, atteignent la grandeur de la paume de la main.

Bientôt apparaissent au centre de ces taches des bulles minces, à contenu clair, qui augmentent en volume par extension périphérique et se dessèchent ordinairement à la partie centrale, sans se rompre. L'affection semble alors évoluer vers la guérison, mais bientôt des végétations se développent sur le fond de la bulle sous la croûte. La lésion prend alors l'aspect d'un condylome syphilitique, rappelant la forme d'une fraise. Le stade de la formation des bulles a reçu le nom de stade érythémato-bulleux; le stade des végétations a été désigné sous le nom de stade condylomateux. Les excroissances papillaires augmentent alors en volume, et le processus gagne en hauteur et en étendue, dépassant la limite de la bulle primitive. Parfois on trouve encore des traces de celle-ci à la périphérie, et elle envahit la peau environnante, avant que celle-ci ne soit envahie par les végétations. Ces végétations peuvent se nécroser et s'ulcérer, mais elles ne disparaissent jamais complètement.

De nouvelles bulles, qui se développent dans le voisinage immédiat d'une ancienne bulle subissent les mêmes transformations. Progressivement l'affection peut envahir ainsi la plus grande étendue de la surface cutanée, jusqu'à ce qu'enfin le malade succombe à la septicémie, à l'épuisement ou à des complications.

Au début les bulles sont principalement localisées aux parties génitales, aux aisselles et à la muqueuse buccale; plus tard la maladie envahit surtout les grands plis articulaires. A mesure que le mal progresse les bulles se montrent sur les mains, sur les pieds et sur le reste de la surface cutanée, ainsi que sur certaines muqueuses. Presque toujours la bouche et la gorge sont atteintes; les conjonctives sont moins souvent atteintes. Sur les muqueuses les bulles prennent rapidement l'aspect d'ulcérations aptheuses. La déglutition est en général difficile ou impossible. La septicémie et l'alimentation insuffisante engendrent rapidement le marasme, de sorte que le pronostic est absolument défavorable. La maladie dure en moyenne trois mois, mais la production de nouvelles bulles cesse en général déjà quelque temps avant la mort. L'étiologie est inconnue; la maladie est vraisemblablement de nature infectieuse, car les bulles sont auto-inoculables.

**Diagnostic différentiel:** On pourrait confondre le pemphigus végétant avec le pemphigus vulgaire ou avec les végétations syphilitiques. Voici les caractères différentiels, sur lesquels on se basera.

*Pemphigus vulgaris.*

1. Les bulles se développent sur la peau saine; elles sont rarement précédées de taches érythémateuses.
2. Lorsque les bulles sont desséchées, le fond sous-jacent guérit.
3. Rarement les bulles donnent naissance par extension périphérique à la formation d'un anneau bulleux.
4. Lorsque le fond, sur lequel repose la bulle, se couvre de végétations, celles-ci ne gagnent pas en extension vers la périphérie.
5. La maladie a une évolution lente et est de longue durée.

*Pemphigus vegetans.*

1. Le stade bulleux est précédé d'un stade érythémateux.
2. Lorsque les bulles sont partiellement ou complètement desséchées, le processus gagne en extension.
3. Le bord de la bulle s'étend fréquemment sous forme d'anneaux bulleux au devant des végétations.
4. Ces végétations dépassent la partie de la surface cutanée occupée par la bulle.
5. La maladie dure environ trois mois et a toujours une issue fatale.



6. Les bulles ne sont pas auto-inoculables.
7. S'observe rarement chez plusieurs membres de la même famille.

*Syphilis vegetans.*

1. Ne débute pas par des bulles claires, mais par des papules croûteuses ou des ulcérations gommeuses.
2. Les végétations se développent en hauteur, mais envahissent rarement les parties périphériques.
3. Guérit facilement sous l'influence d'un traitement antisyphilitique.
4. Les efflorescences ne sont pas auto-inoculables.

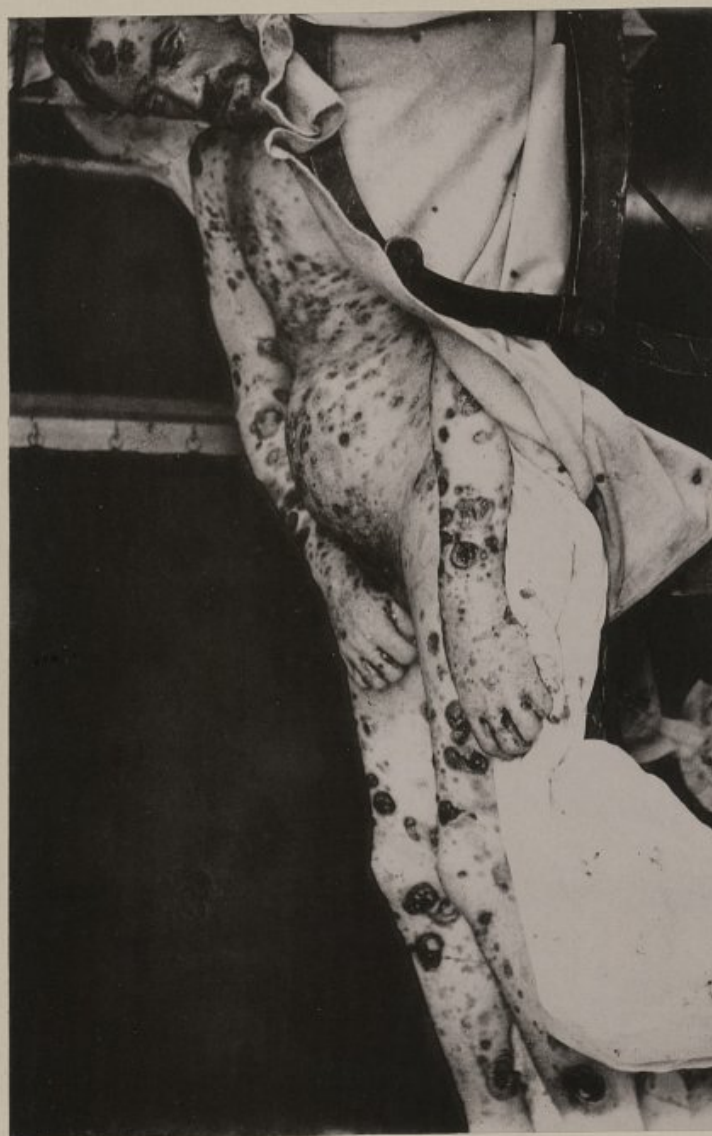6. Les bulles sont auto-inoculables.
7. S'observe parfois chez plusieurs membres d'une même famille.

*Pemphigus vegetans.*

1. Débute par un stade érythémato-bulleux.
2. Les végétations s'accroissent aussi bien en étendue, qu'en hauteur.
3. Le traitement antisyphilitique n'a pas d'action sur le processus morbide.
4. Les efflorescences sont auto-inoculables.



Pemphigus vegetans.



Pemphigus vegetans.



PLANCHE XXIX.

---

PURPURA.

## PURPURA.

---

**Synonymie:** *Hémorragies cutanées*; *Purpura rheumatica*; *Peliosis rheumatica* (Schönlein); *Rheumatokeloidis* (Fuchs); *Péliose* (Swediauer et Alibert); *Purpura simplex*; *Purpura exanthématique* (Laget).

---

**Observation:** (Pl. XXIX) P. K. P., âgé de 19 ans, cordonnier, se présenta en février 1895 à la polyclinique pour maladies cutanées et syphilitiques d'Amsterdam. Le malade se plaignait de douleurs rhumatismales dans les jambes, douleurs pour lesquelles il était déjà venu nous consulter antérieurement à diverses reprises. L'affection actuelle a débuté il y a environ 9 semaines par un léger gonflement des chevilles accompagné de douleurs. Il existait en outre à ce moment quelques malaises généraux, notamment de la fièvre, de l'inappétence et de l'agitation pendant le sommeil. Au bout d'une huitaine de jours le jeune homme remarqua l'existence, à la face antérieure des jambes, de quelques macules rouges de la grandeur d'une tête d'épingle à un grain de chènevis; ces macules disparurent après quelques jours, mais il s'en forma de nouvelles.

Depuis lors l'état général du malade s'est, il est vrai, amélioré, mais la douleur persiste encore, bien que modérée, dans les genoux et les chevilles au moment où le malade vient nous consulter. En outre, les articulations atteintes sont encore toujours légèrement tuméfiées et la peau des jambes est comme parsemée de petites macules rouges. Ces taches sont toutes de petite dimension; la plupart sont arrondies, mais quelques-unes ont une forme irrégulière. Suivant qu'elles existent depuis un temps plus ou moins long, elles sont rouge vif, rouge brun ou rosées. Elles ne disparaissent pas sous l'influence de la pression, ne démangent nullement et ne donnent lieu à aucun symptôme subjectif.

En aucun autre endroit de la peau on ne constate la présence de taches semblables; d'ailleurs aucune autre articulation n'est le siège de douleurs ou de tuméfaction. Sous l'influence du repos et de l'administration interne du salicylate de soude, le malade fut bientôt débarrassé de ses douleurs articulaires; de même les macules de la peau des jambes disparurent petit à petit, sans qu'il en apparût encore de nouvelles.

---

**Symptomatologie:** On désigne sous le nom de purpura des macules d'un rouge plus ou moins foncé, dues à des hémorragies spontanées de la peau. Ces macules, qui sont parfois situées autour des orifices des follicules pileux, ne disparaissent pas par la pression du doigt et guérissent spontanément au bout d'une quinzaine de jours.

Toutefois pendant ce temps de nouvelles taches peuvent apparaître.

On décrit sous le nom de purpura simplex, une variété spéciale de purpura qui constitue un type à part et est caractérisée par des phénomènes morbides particuliers. Quelques auteurs établissent une séparation fort nette entre le purpura simplex et le purpura rheumatica, cette dernière variété s'accompagnant de douleurs articulaires. A notre avis cette distinction est peu justifiée, attendu que ces douleurs articulaires, selon toute probabilité, ne peuvent être comparées à ce que nous désignons ordinairement sous le nom de douleurs rhumatismales, mais qu'elles sont en rapport avec la formation dans la synoviale d'épanchements sanguins analogues à ceux qu'on observe à la peau.

L'affection s'accompagnant en général au début d'un état fébrile plus ou moins marqué, le sujet se sent plus ou moins gravement malade. A cette période de la maladie il existe presque toujours des douleurs articulaires, principalement au niveau du genou et du pied. En outre, les articulations atteintes sont tuméfiées.

Au bout de 24 à 48 heures apparaissent les taches rouges, qui siègent surtout aux jambes. On peut également les observer, quoiqu'en nombre moins considérable, sur les cuisses; parfois même on les rencontre à la région fessière, sur le bas-ventre et sur les avant-bras.

Dans quelques cas on a signalé des hémorragies d'organes internes, mais ce sont là de rares exceptions.

Lorsque l'affection n'évolue pas par poussées successives, lesquelles peuvent être séparées par un intervalle de plusieurs semaines, elle rétrocede en peu de semaines. La température revient rapidement à la normale, l'état général s'améliore, les douleurs articulaires disparaissent progressivement. Seules les petites macules rouges continuent à persister.

Ces macules, dont les unes sont ponctiformes, tandis que les autres atteignent les dimensions d'un grêlon et peuvent même être encore plus étendues, constituent le symptôme le plus persistant de l'affection. Toutefois elles finissent par se résorber après que le sang épanché a subi ses modifications physiologiques habituelles. On peut alors considérer la maladie comme terminée. Le plus souvent l'affection n'entraîne aucune conséquence grave pour le malade. Quant à la durée, elle est éminemment variable et ne peut être prévue avec certitude, par suite des poussées successives qui caractérisent en général l'affection.

Le purpura s'observe le plus souvent chez les jeunes sujets. Il est particulièrement fréquent au printemps et en automne.

Nous ne possédons aucune donnée certaine relativement à la cause du purpura. Peut-être faut-il le considérer comme une maladie infectieuse. La coexistence assez fréquente du purpura avec l'érythème polymorphe ou l'érythème noueux semble plaider en faveur de cette opinion. Mais nous ignorons absolument comment il se fait que la paroi vasculaire subisse, brusquement et d'une manière passagère, des modifications qui permettent au sang de la traverser.

Les taches purpuriques s'observent parfois comme complications d'autres affections, par ex. dans les états cachectiques et anémiques (carcinome, néphrite, etc.), après ingestion de certains médicaments (arsenic, iodure de potasse, sulfate de quinine, etc.), dans certaines maladies infectieuses aiguës (scarlatine, variole, fièvre typhoïde, etc.).

---

**Diagnostic différentiel:** Le purpura symptomatique d'une maladie infectieuse aiguë (rougeole, scarlatine, variole, fièvre typhoïde, etc.) ou d'une autre affection ne peut donner lieu à une erreur de diagnostic, les symptômes de l'affection primitive empêchant toute confusion.

Les manifestations purpuriques consécutives à l'ingestion de certains médicaments seront en général aisément reconnues, attendu que dans ces conditions l'éruption est habituellement de courte durée, ne récidive pas spontanément et disparaît d'ordinaire rapidement lorsqu'on cesse l'administration du médicament qui en est la cause.

En outre le purpura pourrait être confondu avec le scorbut, la maladie de Werlhof, l'hémophilie, le purpura pulicosa. Voici les éléments du diagnostic différentiel avec ces diverses affections.

*Scorbut.*

1. Débute lentement et s'accompagne d'hé-

*Purpura.*

1. Débute assez brusquement et ne s'accom-

morragies par les gencives, qui sont gonflées et douloureuses; parfois les dents sont ébranlées.

2. Les hémorragies, qui siègent principalement au niveau des membres inférieurs, s'accompagnent d'un gonflement oedémateux assez marqué des parties atteintes; en outre il existe des épanchements sanguins intramusculaires et même parfois sous-périostés.

3. En général les hémorragies sont plus profondes et sont en partie sous-cutanées.

4. Les sujets atteints de scorbut vivent ordinairement dans des conditions sociales défec- tueuses.

5. Si l'on fait une piqûre à la peau, on ne constate le lendemain aucun phénomène spécial à ce niveau.

#### *Maladie de Werlhof.*

1. Les pétéchies ne présentent aucune localisation spéciale, mais s'observent sur toute la surface du corps.

2. Elles s'accompagnent en général d'hémorragies par les muqueuses, qui parfois font courir aux malades de graves dangers.

3. LETZERICH a trouvé dans le sang un bacille dont les cultures pures, injectées à des animaux, donnent lieu à des manifestations morbides analogues.

#### *Hémophilie.*

1. Cette affection étant congénitale, le malade a d'habitude présenté antérieurement des hémorragies.

2. Une lésion de minime importance peut donner lieu à une hémorragie grave, difficile à arrêter.

3. Les hémorragies se produisent indifféremment sur toutes les parties du corps.

#### *Purpura pulicosa.*

1. Les pétéchies siègent principalement sur le tronc, moins souvent sur les membres.

pagne pas en général de manifestations gingivales.

2. Les macules hémorragiques ne s'accompagnent qu'exceptionnellement de gonflement oedémateux; tout au plus observe-t-on une tuméfaction modérée des articulations du genou et du pied; jamais il n'existe d'hémorragies dans les muscles ou sous le périoste.

3. Les hémorragies sont surtout superficielles et se produisent dans la peau.

4. Le purpura n'est nullement une affection s'observant exclusivement chez des personnes vivant dans des conditions défavorables.

5. Si l'on fait une piqûre à la peau on voit apparaître à ce niveau, au bout de quelques heures, une tache de purpura dont l'aspect et l'évolution sont identiques à ceux des macules purpuriques apparues spontanément.

#### *Purpura.*

1. Les pétéchies siègent surtout sur les membres inférieurs, rarement sur les membres supérieurs ou sur le tronc.

2. Les hémorragies par les muqueuses sont rares et ne s'observent que dans les cas graves; jamais elles ne prennent un caractère inquiétant.

3. On ne connaît rien de certain relativement à la cause du purpura; jusqu'ici on n'a trouvé chez les malades aucun micro-organisme, auquel on puisse attribuer un rôle dans la pathogénie de cette affection.

#### *Purpura.*

1. L'affection n'est point congénitale; les conditions dans lesquelles elle se développe sont encore inconnues.

2. La tendance aux hémorragies, à la suite d'une blessure, n'est pas augmentée.

3. Les hémorragies se produisent principalement au niveau des jambes.

#### *Purpura.*

1. Les macules hémorragiques s'observent surtout sur les membres inférieurs, rarement sur le tronc.



2. Les pétéchies sont en général fort petites et ont toutes à peu près la même étendue.


3. D'habitude à côté de taches anciennes on en trouve d'autres plus récentes, qui sont encore entourées d'une zone hyperémique trahissant leur origine.

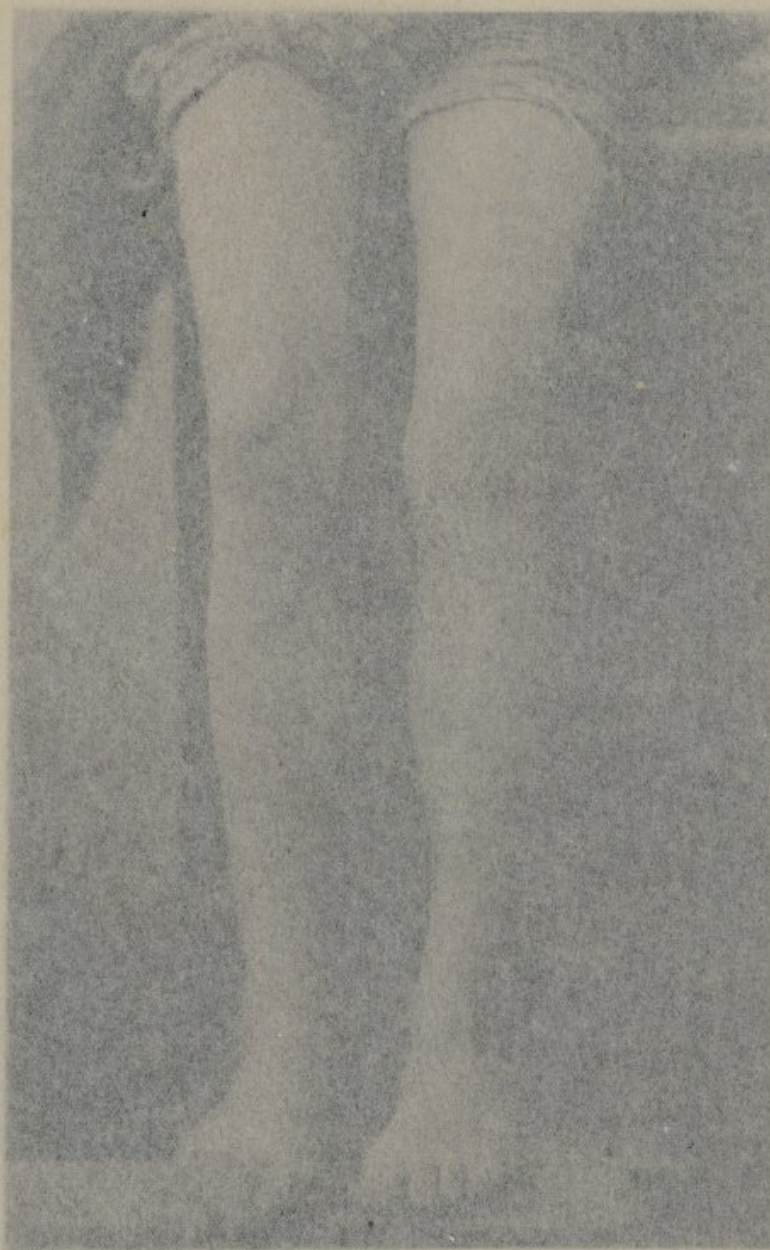4. Un examen attentif permet en général de découvrir sur le sujet un ou plusieurs des parasites qui sont la cause de l'éruption.

2. Les dimensions des taches varient d'une tête d'épingle à un pois.

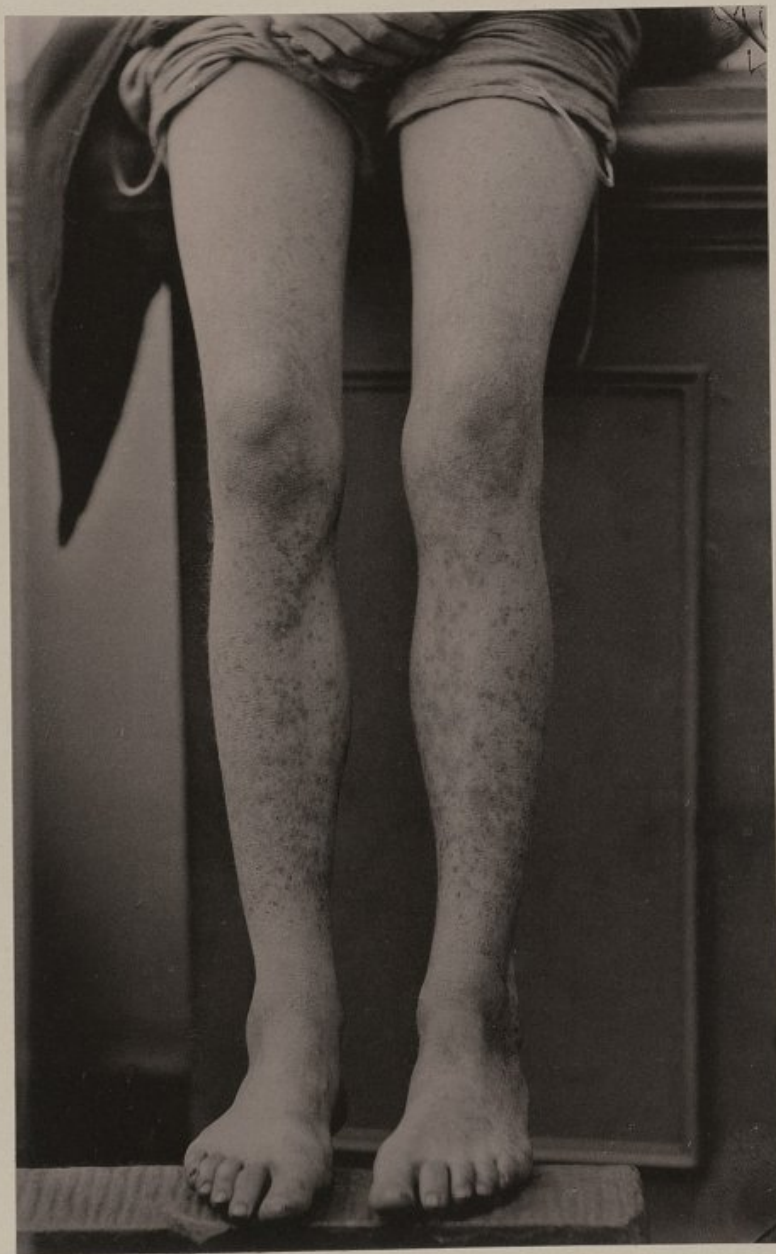3. Ni les taches anciennes, ni les taches récentes ne sont entourées d'une zone hyperémique.

4. On peut, il est vrai, trouver des parasites chez les malades atteints de purpura, mais c'est là un fait accidentel qui ne se présente que fort rarement.





Purpura.



Purpura.



PLANCHE XXX.

---

CHLOASMA.

## CHLOASMA.

---

**Synonymie:** *Chloasma uterinum*; *Chloasma gravidarum*; *Chloasma hépatique* (Alibert); *Masque des femmes enceintes*; *Tache hépatique*; *Leberfleck*.

---

**Observation** (Pl. XXX). K. B., âgée de 30 ans, fut admise le 2<sup>me</sup> Février 1900 à la clinique des femmes enceintes du Prof. TREUB, pour cause de sa première grossesse. C'est une femme blonde de constitution vigoureuse.

Longtemps avant sa grossesse elle était déjà susceptible aux éphélides, surtout pendant les mois d'été. Les éphélides du dernier printemps ne disparurent pas pendant l'hiver, mais au contraire s'accrochèrent de plus en plus. En même temps des pigmentations plus diffuses, d'une teinte brune-jaunâtre, se développèrent à la face (sur le front, les joues et la lèvre supérieure), de même que sur la ligne blanche et autour des mamelons.

Les taches pigmentaires sur le front sont nettement circonscrites, quoique suivant des lignes irrégulières; partout ailleurs elles se perdent insensiblement dans la peau voisine.

---

**Symptomatologie.** Sous le nom de chloasma on désigne des taches pigmentaires d'étendue variable (tantôt elles ont la grandeur d'un pois, tantôt un diamètre de quelques centimètres). Elles sont complètement planes, sans infiltration cutanée; leur forme est très irrégulière et la coloration varie du jaune sale au brun foncé.

Le chloasma proprement dit se rencontre exclusivement au visage, notamment au front et aux tempes, mais aussi aux joues et au menton, bien que là on les trouve moins fréquemment. Au front les taches sont nettement circonscrites par une ligne située tout près de la racine des cheveux.

Cette affection ne se rencontre que chez la femme et encore presque exclusivement pendant la grossesse; les taches apparaissent en même temps que la pigmentation s'étend au niveau de la ligne blanche et des aréoles mammaires. On voit quelquefois le chloasma se développer chez des personnes non-enceintes; il constitue alors en général l'indice d'une lésion pathologique de l'utérus ou des ovaires.

Après l'accouchement, les taches pâlissent rapidement et disparaissent bientôt sans laisser de traces, pour reparaitre à la grossesse suivante. Il est extrêmement rare de voir le chloasma persister, une fois qu'est terminée la grossesse au cours de laquelle il a apparu.

Il en résulte qu'en règle générale le chloasma est une affection très bénigne, dont la durée est courte et qui ne gêne la personne qui en est atteinte que parce qu'elle dépare son visage et qu'elle trahit sa grossesse.

Ces caractères le distinguent des taches pigmentaires pathogénétiques de Bazin, qui comprennent les pigmentations cutanées produites par les agents médicamenteux (chloasma toxique), tant internes (arsenic) qu'externes (vésicatoires); par les pressions répétées et prolongées qu'exercent certaines parties du vêtement, la pelote d'un bandage herniaire, etc. ou d'autres irritations de la

peau telles que le grattage dans la pédiculose (chloasma traumatique); par les affections qui déterminent la cachexie telles que le carcinome, la tuberculose (chloasma des cachectiques). Ces diverses variétés de chloasma se distinguent par leur longue durée, car la plupart persistent durant toute la vie. En outre la coloration foncée des téguments dans ces cas ne semble pas toujours due au dépôt du pigment dans la peau (argyrie, taches bleues, pigmentations professionnelles). Pour ce motif, beaucoup d'auteurs les rangent dans la mélanodermie, malgré qu'on leur donne encore le nom de chloasma.

**Diagnostic différentiel.** Celui-ci est en général facile, d'autant plus que le chloasma ne se rencontre pas chez les hommes. Dans les cas atypiques la confusion pourrait s'établir, lorsqu'on a affaire à un malade du sexe féminin, avec les éphélides (lentigo), la leucodermie, le pityriasis versicolor, le naevus pigmenté plan, le xeroderma pigmentosum, les mélanodermies. Voici les caractères sur lesquels on basera le diagnostic différentiel.

*Ephélides (Lentigo).*

1. Les taches pigmentaires ne dépassent pas la grandeur d'un pois.
2. Ces taches siègent, à part le visage, assez souvent au dos des mains et aux avant-bras.
3. Elles apparaissent dès le jeune âge et n'ont aucun rapport avec l'état des organes génitaux.

Le chloasma ne pourrait être confondu avec la leucodermie (vitiligo) que si l'on prend la peau normale pour une peau malade, et les parties faiblement pourvues de pigment pour la peau normale. Les caractères différentiels sont les suivants.

*Leucodermia.*

1. La leucodermie se montre à la naissance ou peu après, mais leur apparition n'est jamais en rapport avec la grossesse, etc.
2. N'est pas exclusivement limitée à la face.
3. Les taches dépigmentées sont circonscrites par des lignes convexes et siègent sur une peau normalement pigmentée.

*Pityriasis versicolor.*

1. Apparaît à tout âge et reste stationnaire durant des années ou s'aggrave lentement, mais n'a aucun rapport avec la grossesse.
2. Est constituée par de petites taches pouvant se réunir par confluence, mais sur les limites de l'éruption on trouve toujours de petits éléments isolés.
3. Siège principalement à la poitrine et au dos, rarement à la figure.
4. Donne lieu à du prurit plus ou moins accentué.

*Chloasma.*

1. Les taches, au moins quelques-unes sont beaucoup plus grandes qu'un pois.
2. Siègent exclusivement à la face et jamais aux membres.
3. N'existent que durant la grossesse ou coïncident avec une affection des organes génitaux.

*Chloasma.*

1. S'observe exclusivement chez les femmes enceintes ou atteintes d'une maladie des organes génitaux.
2. Ne siège qu'à la face.
3. Les taches pigmentées sont circonscrites par des lignes convexes, et siègent sur une peau de coloration normale.

*Chloasma.*

1. Se montre exclusivement pendant la grossesse et disparaît après l'accouchement.
2. Débute sous forme de taches étendues, dont la coloration devient plus foncée, mais qui ne s'étendent guère par la formation de petites taches à la périphérie.
3. Siège exclusivement à la face.
4. Ne donne lieu à aucun symptôme subjectif.



5. Lorsqu'on applique sur ces taches de la teinture d'iode, (ou des préparations de chry-sarobine), elles se foncent plus fort que la peau saine sous la même influence.

6. En grattant les taches de l'aide d'un objet moussé, on peut facilement enlever des squames, où le microscope démontre la présence du champignon qui est la cause de l'affection.

*Naevus pigmentosus planus.*

1. Taches congénitales persistant durant toute la vie.

2. Se rencontre aussi ailleurs qu'à la face.

*Xeroderma pigmentosum*

1. Les taches pigmentaires qui caractérisent le début de cette affection, se montrent dès les premières années et sont beaucoup plus petites.

2. Ne siègent pas seulement à la face mais encore au dos des mains et au niveau de toutes les parties découvertes de la peau.

3. Entre les taches pigmentaires, on rencontre des télangiectasies et des dépressions atrophiques d'aspect cicatriciel; les taches subissent ultérieurement la dégénérescence épithéliomateuse, à laquelle succombe le malade.

*Mélanoderma sympathica.*

1. Pigmentation plus diffuse, étendue à une grande partie de la surface cutanée, et nullement limitée à la face.

2. Les causes de cette affection sont *externes*: chaleur solaire, grattage, vésication, etc. ou *internes*: médicaments (ac. arsénieux, nitr. d'argent), cachexie (cancer, tuberculose), maladie d'Addison.

5. Sous l'action de la teinture d'iode, etc., les taches ne se foncent pas plus fort que la peau normale qui les entoure.

6. Les taches ne desquament pas plus facilement que la peau normale et ne sont pas dues à l'action d'un champignon.

*Chloasma.*

1. Ne s'observe que durant la grossesse et disparaît après l'accouchement.

3. Siège exclusivement à la face.

*Chloasma.*

1. Ne s'observe pas chez les enfants, mais accompagne la grossesse ou les affections de l'appareil génital.

2. Siège exclusivement à la face.

3. A côté des taches pigmentaires on ne trouve pas d'autres lésions cutanées plus graves, et ces taches disparaissent plus tard sans laisser de traces.

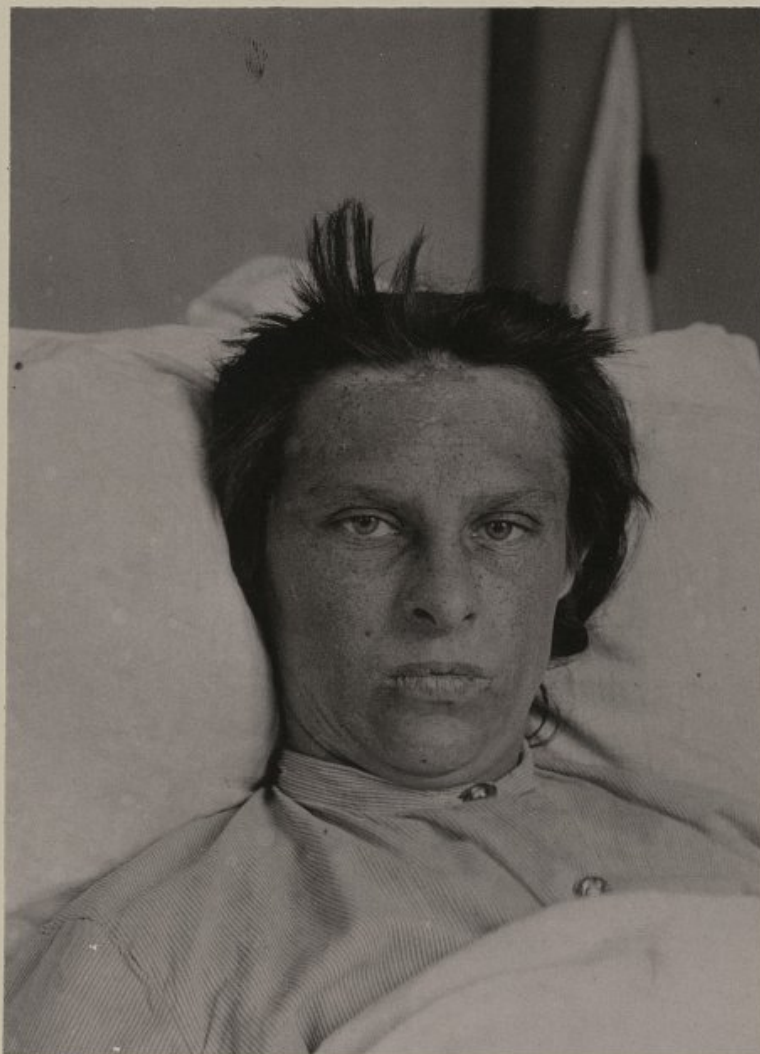*Chloasma.*

1. Disposition en taches ne s'observant qu'à la face.

2. Reconnaît exclusivement pour cause la grossesse ou une affection des organes génitaux.



Chloasma



Chloasma.



PLANCHE XXXI.

---

EPHELIDES.

## EPHELIDES.

**Synonymie:** *Lentigo, Éphélides lentigineuses, Grain de beauté, Taches de rousseur.*

**Observation:** K. d. B., 35 ans, matelot, fut admis le 1 Mai 1897 à l'hôpital pour une cystite. On constata alors, qu'il présentait sur la peau des bras et du visage une éruption, constituée par de nombreuses petites taches pigmentaires, arrondies, de la grandeur d'un grain de chenevis et de coloration jaune brunâtre. Il ne se rappelle pas l'époque de leur apparition. Il sait toutefois que les taches sont plus marquées en été qu'en hiver, et qu'elles ne disparaissent jamais complètement. L'éruption ne détermine pas la moindre gêne; aussi le malade ne demande-t-il pas qu'on l'en débarrasse.

**Symptomatologie.** Les éphélides rentrent dans le groupe des hyperchromatoses acquises, c.-à.-d., des dermatoses dues au développement exagéré de matière pigmentaire, postérieurement à la naissance.

Les efflorescences sont constituées par des taches nettement circonscrites, de la grandeur d'une tête d'épingle ou d'un pois, de coloration jaune brunâtre, non saillantes; on les rencontre rarement à l'état isolé. Elles siègent surtout à la face, au cou, aux mains et aux avant-bras; on peut les rencontrer en d'autres régions, mais le fait est beaucoup moins fréquent.

Bien que les éphélides se montrent ordinairement quelques années (2 à 8) après la naissance leur développement cependant est en rapport avec une prédisposition héréditaire embryonnaire, qui est la véritable cause de l'affection, dans l'apparition de laquelle la lumière ne joue que le rôle de cause occasionnelle. Thibierge oppose aux éphélides lentigineuses les éphélides solaires et considère ces dernières comme résultant exclusivement de l'action de la lumière. D'après Gaucher, la lumière constitue un facteur important dans la production des éphélides, mais il n'admet pas la distinction entre les éphélides et le lentigo. Par contre Max Joseph, se basant sur la grande analogie qui existe, au point de vue de la structure anatomique, entre les naevus et le lentigo, veut séparer cette dernière éruption des éphélides pour la rapprocher du naevus.

**Diagnostic différentiel.** Il est en général facile de distinguer les éphélides des autres affections qui peuvent les simuler. Dans certains cas atypiques, la confusion pourrait se faire avec le chloasma le pityriasis versicolore, le naevus pigmenté, le sarcome pigmenté, le xéroderma pigmenté.

Pour le diagnostic différentiel avec le chloasma, voyez le texte de la Pl. XXX; pour celui des autres dermatoses énumérées on s'attachera surtout aux points suivants.

### *Pityriasis versicolor.*

1. S'observe très rarement à la face, mais siège surtout à la poitrine et au dos.

### *Ephelides.*

1. Siègent rarement à la poitrine et au dos, mais généralement au visage.

2. Se présente sous forme de petites taches irrégulières, brun jaunâtre, qui augmentent en étendue et peuvent, par confluence recouvrir de grandes surfaces, sur les bords desquelles on remarque de petites macules.

3. La coloration brune est due à un parasite contenu dans les cellules cornées; en enlevant celles-ci par le grattage, la coloration brune disparaît. On trouve facilement, au microscope, le parasite causal dans les cellules épithéliales.

4. Guérit facilement par l'emploi de moyens, ayant pour effet d'enlever les couches superficielles de l'épiderme.

#### *Naevus pigmentosus.*

1. Affection congénitale.

2. En général, taches peu nombreuses disséminées sur toute la surface cutanée.

3. Coloration variant du brun foncé au brun noirâtre.

4. Les taches font fréquemment saillie au dessus de la peau saine; leur surface est irrégulière; leur forme et leur étendue sont variables.

5. Le naevus devient souvent ultérieurement le siège de néoplasies sarcomateuses.

#### *Sarcoma pigmentosum.*

1. Apparaît ordinairement à l'âge adulte.

2. Débute sous forme d'une petite tache ou tumeur pigmentée; plus tard il en apparaît d'autres, soit spontanément, soit sous l'influence d'une irritation.

3. Peut s'observer en toute région, mais siège surtout aux membres inférieurs.

4. La tache du début forme bientôt saillie et se transforme en une tumeur.

5. La coloration est ordinairement assez foncée, avec une teinte bleuâtre; la consistance est assez dure.

6. A côté d'efflorescences nouvelles on en voit

2. Les petites taches arrondies, de la grandeur d'un pois, n'augmentent guère ou fort peu en étendue, et ne forment pas par confluence de grandes surfaces pigmentées.

3. La coloration brune est due au dépôt de pigment dans l'épiderme et dans la couche superficielle du chorion; elle ne disparaît pas lorsqu'on gratte l'épiderme, et dans les cellules cornées on ne trouve aucun parasite.

4. Ne guérit pas par l'emploi des moyens donnant lieu à une desquamation intense de la peau.

#### *Ephelides.*

1. Affection ne se montrant qu'après la naissance, bien que résultant d'une prédisposition congénitale.

2. Taches ordinairement nombreuses, rarement uniques, siégeant surtout à la face et sur les membres supérieurs.

3. Coloration jaune ou jaune brunâtre.

4. Les taches ne font aucune saillie et leur surface est lisse; elles sont arrondies ou ovalaires et ont la grandeur d'une tête d'épingle ou d'un pois.

5. Jamais on ne voit se développer des tumeurs sur les éphélides, qui disparaissent en général vers un âge avancé.

#### *Ephelides.*

1. Débutent dans le jeune âge.

2. Dès le début les taches sont multiples; rarement on observe une tache unique ou un petit nombre de taches.

3. Siègent surtout à la face et aux membres supérieurs.

4. Ne forme presque jamais saillie au-dessus de la peau saine; en tout cas la saillie est toujours fort minime.

5. Coloration brun jaunâtre, consistance de la peau normale.

6. Les taches sont alternativement plus ou

d'autres en voie d'atrophie, de régression.

7. Certaines taches, après s'être transformées en tumeurs, finissent par s'ulcérer.

8. Souvent le malade succombe à la suite de métastases se produisant dans les organes internes.

*Xéoderma pigmentosum (1<sup>er</sup> stade).*

1. Début précoce, souvent dès la première année, par une rougeur diffuse rappelant l'érythème solaire.

2. L'affection s'aggrave progressivement, les taches deviennent plus foncées, plus étendues plus nombreuses; bientôt se produisent des dilatations vasculaires, la peau devient sclérosée et atrophique et il s'y développe des tumeurs qui amènent généralement la mort avant l'âge de vingt ans.

3. L'existence de la même affection à un stade plus avancé révèle souvent la véritable nature de la maladie.

moins colorées, mais jamais elles ne disparaissent en laissant après elles des taches atrophiques.

7. Jamais les taches ne s'ulcèrent; on constate au contraire leur disparition quand le sujet avance en âge.

8. Jamais il ne se produit de métastases dans les organes internes.


*Ephélides.*

1. Ne débutent en général pas avant la deuxième ou la troisième année et ne sont pas précédées d'un stade érythémateux.

2. L'affection reste stationnaire durant des années, sans que l'état général s'en ressente; d'habitude les éphélides finissent par disparaître à un âge avancé.

3. Souvent les éphélides existent chez plusieurs enfants d'une même famille; chez tous l'affection est au même stade.





Ephelides



Ephelides.



PLANCHE XXXII.

---

LEUCODERMIA.

## LEUCODERMIA.

---

**Synonymie:** *Achromia acquisita; Achromatose; Vitiligo; Leucoderma vera; Leucopathia; Achromatia Achromia congenitalis; Albinismus; Albinismus partialis; Dondos; Leukaethiopes.*

---

**Observation 1:** (Pl. 32, 1) S. E. A., servante, célibataire, entra au mois de janvier 1893 à la clinique pour maladies cutanées et syphilitiques d'Amsterdam. Elle était atteinte de syphilis et de vulvo-vaginite blennorrhagique.

L'examen de la malade fit constater qu'elle présentait, notamment à la région inguinale, des taches blanches qui n'avaient aucun rapport avec l'affection pour laquelle on l'avait admise à la clinique.

Ces taches, de coloration jaune pâle, presque blanches, existent depuis la naissance. Elles ont progressivement augmenté en étendue à mesure que la jeune fille avançait en âge. Elles sont disposées d'une manière symétrique, siègent surtout sur la face antérieure du corps et sont de grandeur variable. D'ailleurs, en ce qui concerne ses autres propriétés et fonctions, la peau est entièrement normale au niveau des taches. Les taches, à limites précises, sont circonscrites par une zone un peu plus pigmentée qu'à l'état normal.

La malade n'a jamais éprouvé aucun symptôme subjectif du fait de cette affection. Jamais non plus elle n'a subi de traitement.

**Observation 2:** (Pl. 32, 2) C. D. v. V., âgé de 23 ans, se présenta le 3 Août 1892 à la polyclinique pour maladies de la peau et syphilis d'Amsterdam. Il réclamait nos soins pour une affection cutanée, étendue à toute la surface du corps, qu'il avait contractée aux Indes Néerlandaises, où il avait servi dans la marine.

Le malade, qui avait toujours joui d'une bonne santé, avait souffert des fièvres dans l'arrière-saison de 1889 et avait été atteint de choléra asiatique en 1890.

Il était à peine rétabli depuis environ trois semaines du choléra, lorsqu'il remarqua pour la première fois les taches pour lesquelles il vient nous consulter.

Actuellement on constate sur tout le corps des taches de coloration jaune pâle ou blanche, distribuées avec assez de symétrie; quelques-unes ont la grandeur d'un pois, d'autres atteignent et même dépassent l'étendue de la paume de la main.

Au niveau des taches la peau est entièrement normale quant à ses autres propriétés et fonctions. Les taches sont entourées d'une zone hyperpigmentée, dont la coloration se confond insensiblement avec celle de la peau saine.

Le malade n'accuse aucun symptôme subjectif; c'est uniquement dans un but d'esthétique qu'il vient nous prier de le débarrasser de ces taches, au moins de celles qui siègent à la face.

La thérapeutique ne disposant pas jusqu'ici de moyens permettant de colorer d'une manière satisfaisante les plaques blanches, nous essayons de décolorer par des lavages au sublimé (1 : 1000) la zone hyperpigmentée qui entoure les plaques, de manière à rendre le contraste entre la peau saine et la peau malade moins évident et à rendre ainsi les taches moins apparentes. Notre essai réussit assez bien; à tel point qu'au bout de six mois de traitement, les taches étaient devenues à peine visibles.

Probablement que les taches auront reparu plus tard lorsque le malade aura cessé ses lotions. Ce renseignement nous fait défaut, vu que le malade n'est plus revenu à la polyclinique.

---

**Symptomatologie:** On désigne sous le nom de leucodermie une affection cutanée caractérisée

par la présence de taches qui, par suite de la diminution du pigment, sont moins colorées que la peau normale. Lorsque la diminution ou bien l'absence de pigment est congénitale on a affaire à l'albinisme, lequel peut être général ou partiel, suivant qu'il s'étend à toute la surface cutanée ou bien qu'il est limité à certaines régions. Lorsque la dépigmentation ne se produit qu'un certain temps après la naissance, et que par conséquent la leucodermie est acquise, elle est habituellement désignée sous le nom de vitiligo. Outre cette forme de vitiligo, considérée comme idiopathique, il existe une autre variété de leucodermie acquise que l'on doit plutôt regarder comme une affection symptomatique et qu'on observe en cas de lèpre, de sclérodermie, etc.; celle-ci est caractérisée par une atrophie générale de la peau avec diminution du pigment, sans hyperpigmentation dans le voisinage immédiat des plaques.

Le vitiligo idiopathique dépend probablement d'un trouble de la fonction nerveuse. On l'a vu se développer à la suite de traumatismes, d'émotions violentes, de maladies graves et principalement de maladies nerveuses (syringomyélie); mais dans la majorité des cas il se développe sans cause connue.

Dans le vitiligo idiopathique il y a diminution du pigment au niveau de plaques nettement circonscrites avec hyperpigmentation de la périphérie. Il s'agit donc plutôt d'un déplacement du pigment, d'une dyschromie.

Les plaques décolorées, qui apparaissent très rarement avant l'âge de 10 ans, affectent fréquemment une disposition symétrique. Elles sont arrondies ou ovalaires et présentent des bords nettement limités. D'abord petites, elles s'étendent en général peu à peu, et peuvent former par confluence des taches à contours irréguliers. Dans quelques cas, la presque totalité de la peau est décolorée, ce qui fait l'impression que les quelques parties normales de la peau seraient les parties malades.

Les sièges de prédilection des plaques de vitiligo sont les membres et les mains; toutefois on peut les rencontrer sur toute la surface du corps. Au niveau des taches, la peau est normale au toucher; elle est lisse, sans traces de desquamation; ses fonctions ne sont nullement altérées (ce n'est qu'exceptionnellement qu'on aurait observé une diminution de la sécrétion sudorale) et sa sensibilité est normale. Les poils situés au niveau des plaques sont également dépourvus de pigment.

Contrairement à ce qui s'observe dans le vitiligo idiopathique, on constate dans le vitiligo symptomatique non seulement la dépigmentation, mais en outre la diminution de tous les éléments constitutifs de la peau, un état d'atrophie générale avec altération des fonctions cutanées.

L'albinisme partiel ou leucodermie congénitale diffère de la leucodermie acquise par la forme différente qu'affectent les plaques, lesquelles suivent fréquemment le trajet des nerfs, par le défaut d'extension des taches qui ne grandissent que proportionnellement aux progrès de la croissance, enfin par l'absence habituelle de la zone hyperpigmentée à la périphérie des plaques.

Dans l'albinisme généralisé, le fond de l'oeil est également pauvre en pigment, ce qu'on n'observe dans aucune autre forme de leucodermie.

---

**Diagnostic différentiel:** Il est rare que le diagnostic de leucodermie donne lieu à quelque difficulté. La forme congénitale se différencie aisément de la forme acquise par le fait qu'elle existe depuis la naissance, sans subir d'autres modifications que celles en rapport avec la croissance. Par contre, en cas de leucodermie acquise, on pourrait établir une confusion entre la leucodermie idiopathique ou vitiligo et les affections qui donnent lieu à la leucodermie symptomatique, notamment la sclérodermie, le xeroderma pigmentosum, la syphilis pigmentaire, la lèpre; la leucodermie acquise pourrait également être confondue avec le chloasma, le pityriasis versicolore, ainsi qu'avec

d'autres affections qui donnent à la peau une coloration plus foncée et qui ont pris une extension telle que les parties de la peau restées saines en imposent pour des parties altérées.

Pour le diagnostic différentiel avec le chloasma, voir le texte de la Pl. XXX.

#### *Sclérodémie en plaques.*

1. Les plaques sont entourées, principalement lorsqu'elles sont de formation récente, d'une zone périphérique de teinte lilas, ce qui tient à ce qu'elles se développent aux dépens de taches violettes qui pâlisent à leur centre.

2. La peau est indurée, d'une dureté ligneuse; il est difficile d'y faire un pli. Le plus souvent le niveau des plaques est légèrement inférieur à celui des parties voisines.

3. Habituellement les plaques sont recouvertes de fines squames et lorsque l'affection existe depuis longtemps, on observe des dilatations vasculaires au niveau des plaques.

4. Au niveau des plaques, les poils sont tombés et les sécrétions cutanées sont diminuées.

5. En général les taches ne sont pas nettement limitées à leur périphérie.

6. L'infiltration de la peau est parfois assez marquée pour gêner les mouvements.

#### *Xeroderma pigmentosum.*

1. Les taches sont ordinairement petites, sulcifformes, d'un blanc éclatant et se sont formées aux dépens de taches rouges pigmentées.

2. Dans le voisinage des taches blanches, on rencontre des taches brunes jaunâtre, plus ou moins étendues, ainsi que d'autres lésions cutanées caractéristiques pour cette affection.

3. Par endroits les plaques blanches présentent des téléangiectasies de formes diverses, et à leur niveau la peau est atrophique et cicatricielle.

4. Le processus morbide au cours duquel se développent ces plaques atrophiques, dépigmentées, débute déjà dans l'enfance.

5. L'épiderme qui recouvre les plaques atrophiques est en général plissé et s'exfolie fréquemment en lamelles.

6. Le processus morbide est progressif, dé-

#### *Leucodémie (Vitiligo).*

1. Dès le début, les taches sont légèrement colorées ou blanches, sans bords foncés, et, tout en conservant ces caractères, augmentent peu à peu en étendue.

2. A part la coloration, la peau est normale et est de niveau avec le reste des téguments.

3. Absence de desquamation anormale de la peau et de dilatations vasculaires.

4. Les poils blanchissent au niveau des plaques, tandis que les sécrétions cutanées sont normales.

5. La délimitation des plaques de vitiligo est très précise.

6. La peau est aussi souple qu'à l'état normal.

#### *Leucodémie (Vitiligo).*

1. La peau est partout lisse, même au niveau des plaques dépigmentées, dont les dimensions sont variables.

2. Les plaques dépigmentées sont entourées d'une zone hyperpigmentée qui se confond insensiblement avec la peau normale. Dans leur voisinage il n'existe aucune autre lésion cutanée.

3. Absence de toute dilatation vasculaire; à part la dépigmentation, la peau est normale.

4. Les taches de vitiligo n'apparaissent pas en général avant la 10<sup>e</sup> année.

5. L'épiderme est normal et ne desquame pas plus qu'au niveau de la peau normale.

6. Les taches restent pendant longtemps sta-

termine l'apparition d'autres lésions destructives et est fatalement mortel.

#### *Syphilis pigmentaire.*

1. Se rencontre surtout chez la femme.
2. La grandeur des taches varie d'un pois à une pièce de 50 centimes. Les macules sont disposées avec régularité et symétrie.
3. Les macules constituent les mailles d'un réseau hyperpigmenté; à leur niveau la peau a conservé sa coloration normale de sorte que la dépigmentation n'est qu'une apparence résultant de l'hyperpigmentation des parties voisines.
4. La syphilis pigmentaire siège presque exclusivement sur le cou et la nuque, parfois sur le tronc; il est exceptionnel de la rencontrer sur les membres.
5. Dès le début les taches ont la grandeur d'un grain ou d'un pois et n'augmentent que fort peu en étendue; elles sont très rapprochées l'une de l'autre, sans toutefois confluer, au moins dans la majorité des cas.
6. L'apparition des taches a toujours été précédée ou accompagnée d'autres manifestations syphilitiques.
7. En général les taches deviennent plus apparentes dans les six mois qui suivent leur apparition et disparaissent ensuite peu à peu.

#### *Lèpre des Arabes.*

1. A côté des taches leucodermiques qu'on observe au cours du stade prodromique de la lèpre, on trouve en outre d'habitude des efflorescences papuleuses, bulleuses et tuberculeuses. D'autre part celles qui apparaissent plus tard, après régression des tubercules, seront facilement rapportées à leur véritable cause.
2. Il existe presque toujours des troubles sensitifs au niveau des plaques dépigmentées.
3. Outre les taches blanches, il existe ordinairement d'autres affections cutanées qui imposent le diagnostic de lèpre.
4. Presque toujours le malade a habité un pays lépreux.

tionnaires ou présentent une extension progressive, sans exercer aucune influence sur l'état général du malade.

#### *Leucodermie (Vitiligo).*

1. S'observe avec une égale fréquence dans les deux sexes.
2. Les taches sont parfois petites, mais peuvent être très étendues. Elles sont disposées avec moins de symétrie.
3. La coloration des plaques est plus pâle que celle de la peau normale.
4. Les taches de vitiligo peuvent s'observer sur toutes les parties du corps et sont très fréquentes sur les membres.
5. Les taches s'accroissent lentement mais d'une manière continue; elles peuvent donner lieu par confluence à de grandes plaques irrégulières.
6. Les taches n'ont pas été précédées d'autres éruptions cutanées en relation avec elles.
7. A partir du moment de leur apparition, les taches augmentent progressivement en étendue, mais ne disparaissent plus.

#### *Leucodermie (Vitiligo).*

1. Les taches blanches ne sont accompagnées, ni précédées d'aucune autre affection cutanée en rapport avec elles.
2. La sensibilité cutanée est normale au niveau des taches de vitiligo.
3. Les taches décolorées sont le seul symptôme de l'affection.
4. Le vitiligo peut s'observer dans tous les pays.



5. Dès leur apparition, les taches ont l'étendue d'une pièce de 5 francs en argent ou sont plus grandes encore; mais en général ne gagnent pas en extension.

6. L'examen microscopique permet de décèler le bacille de la lèpre.

Le vitiligo pourrait être confondu avec le pityriasis versicolore lorsque celui-ci est tellement étendu qu'il n'existe plus que par ci par là des plaques de peau saine; celles-ci, par contraste avec les plaques de pityriasis dont la coloration est foncée, pourraient dans ces conditions en imposer pour des parties dépigmentées. Pour éviter cette confusion, on tiendra compte des points suivants:

*Pityriasis versicolore.*

1. Les parties décolorées sont délimitées par des lignes concaves.

2. Au voisinage de la ligne convexe qui délimite la partie de la peau de coloration foncée, on constate la présence de taches foncées isolées siégeant sur la plaque qui paraît dépigmentée.

3. Lorsque les dimensions des taches se modifient, on s'aperçoit qu'elles diminuent en étendue.

4. En grattant, au moyen de l'ongle les parties foncées de la peau qui paraissent normales, on en détache facilement des squames ou l'examen microscopique décèle la présence du microsporon furfur.

5. Grâce aux lavages antiseptiques, on arrive rapidement à faire pâlir, au moins momentanément, la peau qui entoure les plaques décolorées.

5. Les taches, petites au début, s'accroissent en général peu à peu et d'une manière continue.

6. L'examen microscopique donne un résultat négatif.

*Leucodermie (Vitiligo).*

1. Les taches dépigmentées sont délimitées par des lignes convexes.

2. Au niveau des plaques dépigmentées, on ne constate pas l'existence de macules foncées.

3. En cas de modification de la grandeur des taches, c'est un accroissement que l'on constate.

4. Il est fort malaisé d'enlever des squames épidermiques des parties décolorées de la peau; jamais on n'y trouve le microsporon furfur.

5. Sous l'influence des lavages antiseptiques, la peau qui entoure les taches de vitiligo ne subit aucun changement de coloration.

Fig. 2.



Fig. 1.



Leucodermia (Vitiligo).

Fig. 1.

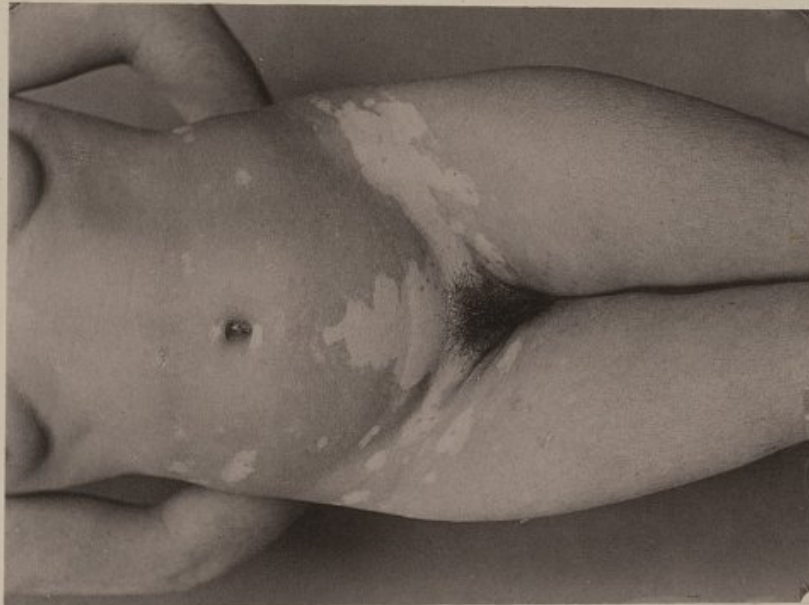
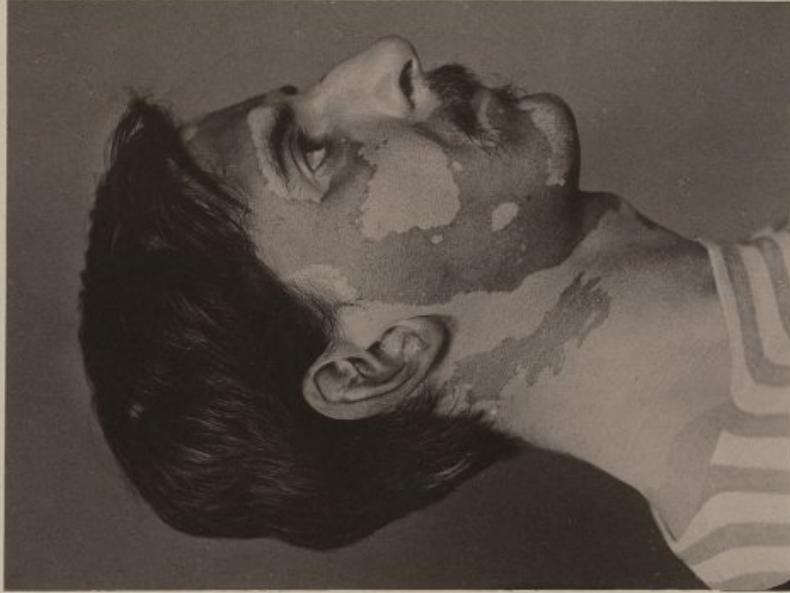
Fig. 2.



Leucodermia (Vitiligo).



PLANCHE XXXIII.

---

LICHEN PILARIS.

## LICHEN PILARIS.

---

**Synonymie:** *Keratosis follicularis s. pilaris*; *Xeroderma pilaris* (Besnier); *Ichthyosis follicularis*; *Ichthyosis anserina*; *Folliculitis rubra* (E. Wilson); *Lichen pileaire par hypertrophie papillaire* (Bazin); *Pityriasis pilaris* (Hardy).

---

**Observation.** (Pl. XXXIII.) Sur la surface d'extension des bras, Mlle C. P., âgée de 22 ans, présente de petites saillies prurigineuses et desquamantes, correspondant aux points d'insertion des poils lanugineux, qui lui causent beaucoup de chagrin, parce qu'elles l'empêchent de se montrer au bal les bras nus. Pour le reste, elles n'occasionnent que peu de gêne; aussi la même affection siégeant au niveau de la surface de flexion des jambes la laisse indifférente. Les petits cônes squameux sont surtout prurigineux au sortir du bain. La santé de la jeune femme est parfaite et c'est uniquement à un point de vue esthétique qu'elle vient nous consulter. Les poils lanugineux des bras sont presque totalement disparus; par endroits on aperçoit encore quelques poils secs et enroulés sur eux-mêmes traversant une petite squame plate. Quand on enlève les petits cônes cornés, on constate qu'ils ont la forme de deux cônes accolés par la base. Le cône à l'angle le moins aigu entoure un petit poil, qui s'y trouve ainsi emprisonné et qui se déforme en continuant à s'accroître; le cône inférieur est dirigé en bas, dans le follicule. En même temps que le cône corné, on enlève le poil.

La patiente reçut pour conseil de se laver journellement les bras avec de l'eau contenant en dissolution du borax et de la glycérine, tous deux dans la proportion de 1 : 500; de se sécher ensuite avec soin et de se poudrer avec un mélange à parties égales de stéarate de zinc et de talc. Sous l'influence de ce traitement les petits cônes cornés entourant les poils disparurent.

---

**Symptomatologie:** On désigne sous le nom de lichen pileaire une dermatose caractérisée par une rudesse de la peau, s'observant dans le plus grand nombre des cas aux surfaces d'extension des bras chez les femmes, et beaucoup moins fréquemment au tronc, aux membres inférieurs, à la face, au cuir chevelu, etc. L'affection est constituée par de petites papules entourant les poils et développées autour des follicules pileux; elles portent à leur sommet de petits bouchons cornés secs, durs, et de petites squames se détachant principalement sous l'influence du grattage. Ces papules ont dans beaucoup de cas la coloration de la peau; il arrive que par suite de la dessiccation, elles sont un peu décolorées, d'un blanc grisâtre ou noirâtres; dans d'autres cas encore, et particulièrement à la face, elles ont plutôt une teinte rosée, rouge ou violette. Par suite de la diminution de la sécrétion sudorale et sébacée, la peau atteinte présente de la sécheresse au toucher.

Cet état, que plusieurs auteurs considèrent comme la forme la plus légère de l'ichthyose, s'observe fréquemment chez des personnes jouissant d'ailleurs pour le reste d'une santé parfaite. Le sujet s'aperçoit de son affection, moins par la constatation des efflorescences qui sont assez peu manifestes, que par une sensation d'ailleurs peu gênante de rudesse de la peau.

Bien que ce processus se développe en général le plus activement vers l'époque de la puberté, on peut cependant l'observer déjà antérieurement, par exemple chez des enfants de 4 à 5 ans,

parfois même à l'âge de deux ans. A ce moment l'affection est tout à son début et se manifeste par la présence de petits cercles érythémateux autour des poils.

La dénomination de *lichen pileaire* est inexacte, puisqu'on donne le nom de *lichen* à un processus éruptif tout différent; celle de *kératose pileaire* ou mieux encore de *kératose folliculaire* (quoique Darier ait décrit sous ce nom une affection tout à fait différente) serait mieux appropriée. C'est en effet le follicule et non le poil qui est primitivement atteint. Lorsque le follicule s'est atrophié sous l'influence du processus morbide, le poil s'altère secondairement; les follicules atrophiés ne produisent que des poils faibles, minces, cassants, qui se cassent au niveau de la peau et qui souvent ne sortent pas de la peau mais s'enroulent sur eux-mêmes et restent cachés dans le follicule; quand on enlève par grattage le cône corné de la papule, on voit apparaître le petit poil aminci et enroulé.

A mesure que le sujet avance en âge, le processus tend à rétrocéder lentement; mais il persiste comme lésion permanente une alopecie des parties atteintes, résultant de la destruction des follicules. Ceux-ci sont remplacés par des points cicatriciels, qui sont surtout apparents lorsque l'affection siègeait au cuir chevelu ou en d'autres régions couvertes de poils, par ex. aux sourcils, qui sont, avec les faces latérales des joues et le front, les parties le plus habituellement atteintes. Aux endroits où les follicules pileux sont déjà détruits, par ex. au niveau des cicatrices, le processus ne peut évidemment pas se développer.

A la face, le lichen pileaire s'observe beaucoup plus rarement et y débute plus tard qu'aux membres et au tronc. Comme à ce niveau les follicules pileux sont très nombreux, on constate qu'en cette région les papules kératosiques, dont les dimensions sont très petites, sont fort nombreuses et pressées les unes contre les autres; elles sont plus congestives, plus rouges, de sorte que le processus éruptif, quand il est encore à son début, semble constitué par des plaques érythémateuses. Mais lorsqu'on examine celles-ci avec attention, principalement lorsqu'on les regarde à la lumière oblique, on voit qu'elles sont couvertes de petites saillies punctiformes très fines, qui sont les petites papules au début de leur développement et devenant plus tard kératosiques. Parfois, principalement quand l'affection dure depuis un certain temps, on constate par endroits des dilatations vasculaires.

Au cuir chevelu, où l'affection est rare, les altérations subies par les cheveux constituent le symptôme prépondérant et elles varient suivant l'intensité du processus. Les cheveux moniliformes sont considérés par beaucoup d'auteurs comme produits par la forme la moins grave, tandis qu'à un degré plus intense la kératose pileaire donne lieu à une calvitie définitive, se présentant sous forme de taches irrégulières, sur lesquelles on constate encore quelques cheveux secs, atrophiques et où la peau prend un aspect cicatriciel atrophique. L'*ulérythème ophryogène* de Taenzer appartient à cette variété.

Lorsque le processus morbide envahit les ongles, ceux-ci deviennent secs, nacrés et cassants.

Suivant le stade d'évolution de la maladie, l'aspect clinique peut donc être très variable. Au début, principalement à la face, le lichen pileaire se présente sous forme d'une rougeur diffuse, qui s'atténue lentement, quand l'affection est devenue chronique, le processus kératosique domine et donne lieu, au bout d'un temps assez long, à l'atrophie des follicules pileux, des poils et de la peau. Cette dernière phase constitue le stade ultime de la maladie qui peut, d'après son siège, laisser derrière elle comme signes persistants une alopecie partielle de la tête ou des sourcils, se compliquant d'une atrophie cutanée punctiforme cicatricielle, et de dilatations vasculaires.

---

**Diagnostic différentiel:** En général le diagnostic est facile. Dans quelques cas pourtant, la

confusion pourrait se faire avec le pityriasis rubra pilaris (v. page 5, Pl. XVII) avec l'ichthyose, le lichen simple chronique, la chair de poule et même, quand l'affection siège à la face, avec le lupus érythémateux. Pour établir le diagnostic, on se basera sur les caractères différentiels suivants.

#### *Ichthyosis.*

1. Cette affection est distribuée d'une façon plus diffuse sur toute la surface du corps, bien que certaines régions (surface d'extension des articulations) soient plus spécialement entreprises.

2. Quand le processus éruptif atteint son complet développement, on peut voir, du moins en certaines régions, des squames ayant une certaine étendue.

3. L'affection est congénitale et apparaît peu de temps après la naissance.

4. Les sujets atteints de cette affection sont le plus souvent débiles, mal développés et peu résistants.

5. L'ichthyose partielle (on désigne sous ce nom l'ichthyose localisée) n'a ni distribution symétrique, ni siège de prédilection.

6. L'affection est incurable.

#### *Lichen simplex chronicus.*

1. Les efflorescences sont constituées par des papules assez rouges, un peu enflammées et conservent ces caractères pendant toute la durée de leur existence.

2. S'accompagne en général de vives démangeaisons.

3. Peut s'observer en n'importe quelle région du corps, mais siège surtout aux avant-bras et aux dos des mains.

4. L'affection peut guérir et dans ce cas ne laisse après elle ni cicatrices, ni atrophie pilaire.

#### *Cutis anserina.*

1. Névrose de la motilité, caractérisée par la contraction des muscles érecteurs des poils, laquelle fait saillir au dehors l'appareil pileux; cette contraction est tout-à-fait transitoire.

#### *Lichen pilaris.*

1. Ce processus éruptif a une prédilection pour certaines régions, alors que d'autres sont constamment respectées.

2. Les couches cornées de la peau sont éliminées plutôt sous forme de fines squamules et de cônes durs, que sous forme de squames vraies.

3. N'atteint en général son complet développement qu'à la puberté, bien qu'elle débute plus tôt, mais jamais avant la 2<sup>e</sup> ou la 3<sup>e</sup> année.

4. Le lichen pilaire n'a aucune influence sur l'état général qui reste ordinairement bon.

5. A généralement une distribution symétrique et présente une prédilection pour certaines régions.

6. Au bout d'un temps assez long l'affection guérit, laissant après elle des atrophies cicatricielles et de l'alopécie.

#### *Lichen pilaris.*

1. Au début les efflorescences peuvent avoir une coloration rouge, mais quand elles existent depuis un certain temps, elles ont la couleur de la peau ou bien elles sont d'un blanc sale, noirâtres.

2. Ne donne lieu d'habitude à aucun prurit.

3. Siège ordinairement aux surfaces d'extension des bras, moins souvent ailleurs et très rarement aux mains.

4. Guérit en laissant persister une alopécie et des cicatrices superficielles.

#### *Lichen pilaris.*

1. Processus kératosique des follicules pileux, dont l'évolution est essentiellement chronique.



2. N'a aucune influence sur la vitalité des follicles, des poils ou de la peau.

*Lupus erythematosus faciei.*

1. Les sujets qui en sont atteints présentent d'ordinaire des lésions tuberculeuses des organes internes.

2. S'accompagne fréquemment de démangeaisons et parfois de vives douleurs.

3. Est nettement limité par un bord légèrement saillant.

4. Laisse d'ordinaire après elle une plaque atrophique de la peau correspondant à l'étendue de l'affection.

5. Affecte souvent la forme de chauve-souris, c.-à-d. qu'elle occupe les deux côtés du nez.

6. Outre la face, d'autres régions du corps peuvent être atteintes, telles que les mains, la tête, mais l'affection siège rarement aux bras.

2. Entraîne la destruction du follicule pileux et détermine des lésions atrophiques de la peau.

*Lichen pilaris faciei.*

1. S'observe d'habitude chez des personnes qui ne présentent aucun autre phénomène morbide.


2. N'est jamais douloureux et ne donne que rarement lieu à du prurit.

3. N'est pas nettement séparé des parties normales voisines.

4. Les lésions atrophiques consécutives sont petites et nombreuses.

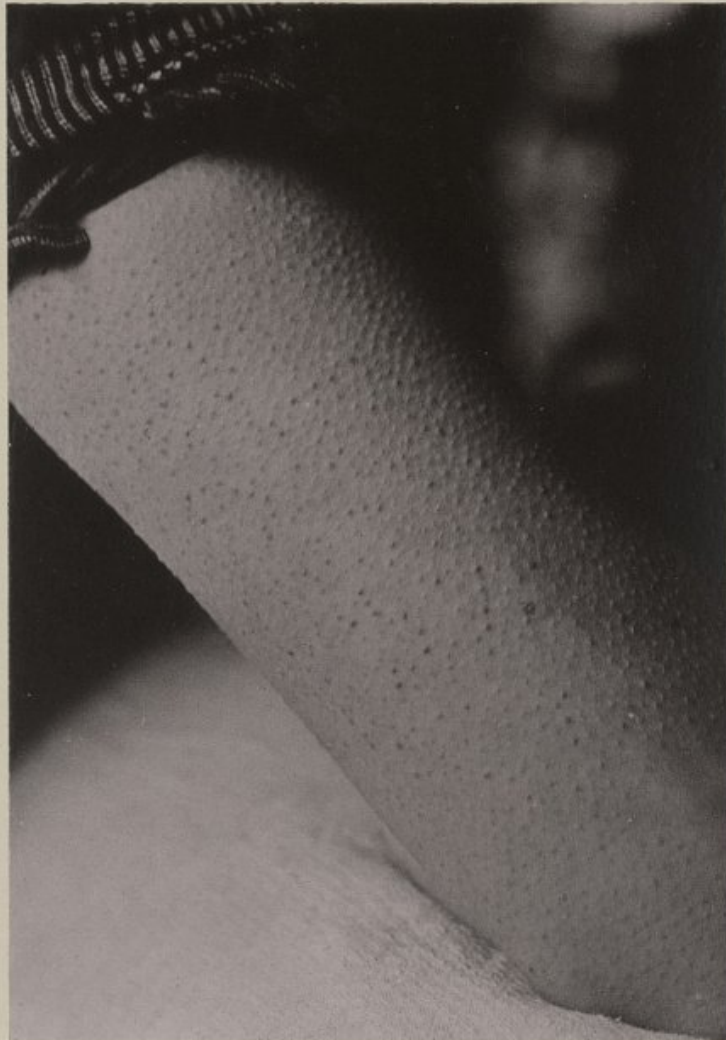5. Siège plus souvent aux parties latérales des joues, en avant des oreilles et tout le long de la mâchoire inférieure.

6. A part les lésions kératosiques siégeant à la face, on en trouve toujours sur les bras, à moins que le processus morbide n'y soit déjà éteint; dans ce cas on y trouve toujours les lésions cicatricielles consécutives.






Lichen pilaris.



Lichen pilaris.



VERRUCA VULGARIS

PLANCHE XXXIV.

---

1. VERRUCA VULGARIS.

2. CONDYLOMATA ACUMINATA.

## VERRUCA VULGARIS.

**Synonymie:** *Acrothymion; Acrochordon.*

**Observation.** (Pl. XXXIV, fig. 1.) M. H., jeune fille de 10 ans, se présenta à la policlinique, sur le conseil du maître d'école, pour être débarrassée de ses verrues dont le nombre ne faisait qu'augmenter. La première verrue était apparue un an auparavant sur le médius de la main droite. Son petit frère avait déjà des verrues à cette époque, mais chez lui elles disparurent spontanément, tandis que chez elle il s'en développait constamment de nouvelles, bien-que les anciennes persistassent. Elle a déjà essayé de les faire disparaître en les frictionnant avec des cosses de fèves, d'ailleurs sans résultat. Les verrues les plus volumineuses sont douloureuses et sont un peu enflammées; elles siègent exclusivement au dos des mains, à la face dorsale des doigts et aux avant-bras, tandis que la paume des mains est respectée. Les plus petites verrues sont lisses à leur surface; à mesure qu'elles augmentent en volume, leur surface devient plus rugueuse. Les plus grandes verrues sont épineuses et entourées d'un rebord cutané surélevé. Les verrues furent détruites par l'électrolyse en quelques séances.

**Symptomatologie.** On désigne sous le nom de verrues, diverses néoplasies de caractère fort différent. La verrue vulgaire, dont nous nous occupons ici, débute sous forme d'un épaissement circonscrit du stratum spinosum de l'épiderme, qui se déclare d'abord en une prolifération du stratum germinativum et ensuite en un développement exagéré des bourgeons épithéliaux de sorte qu'ils se forment de grandes papilles cutanées.

Les verrues se rencontrent surtout chez les personnes jeunes, parfois chez les sujet adultes. Elles siègent surtout au dos des mains, moins souvent à la face, au cuir chevelu, au cou et rarement au dos. Toutefois elles peuvent se développer sur toutes les parties du tégument cutané.

Au stade de début, la verrue se présente sous forme d'une petite tumeur assez dure, hémisphérique, de la grandeur d'un grain d'orge, qui augmente progressivement en volume jusqu' elle a atteint les dimensions d'un pois ou d'une lentille. Lorsqu'on examine attentivement à la loupe de jeunes verrues, dont la surface est encore lisse, on y aperçoit les papilles hypertrophiées sous forme de petits points roses au centre, séparés les uns des autres par des cloisons fines, légèrement jaunâtres, constituées par la couche cornée épaissie.

Lorsque les verrues sont plus anciennes, la tête des papilles prend une coloration plus foncée, parfois presque noire et les papilles sont séparées les unes des autres à leur sommet, de sorte que la surface de la verrue devient fort irrégulière. A ce moment la verrue tout entière semble composée d'un faisceau de papilles hypertrophiées entourées et séparées les unes des autres par une gaine de cellules épidermiques, le tout reliés par un anneau de tissu corné plus ou moins dur „la collerette”, anneau qui est plus ou moins développé suivant l'endroit où siège la verrue. Lorsqu'à l'aide d'un bistouri bien aiguisé, on enlève par tranches la partie superficielle de la verrue, on rencontre d'abord exclusivement du tissu corné, dont l'enlèvement n'occasionne aucune douleur; en arrivant aux parties plus profondes, la douleur se produit en même temps qu'appa-

raissent plusieurs gouttelettes de sang; c'est que le bistouri a entamé le sommet des papilles vivantes qui contiennent du sang.

Parfois les verrues persistent pendant longtemps (*verruca perstans*), sans desquamier, mais il peut alors s'y produire des fissures par où les verrues s'effritent complètement pour ainsi dire; elles peuvent s'enflammer et devenir très douloureuses; dans d'autres cas enfin elles disparaissent spontanément au bout de peu de temps (*verruca caduca*).

L'aspect extérieur de la verrue diffère beaucoup suivant le siège. Ainsi à la paume des mains elle est moins élevée, parfois déprimée, ce qui est la conséquence naturelle des pressions plus fortes, auxquelles la verrue est soumise en cet endroit; par contre la collerette, dont nous avons parlé plus haut, forme autour de la verrue un bord dur, hyperkératosique, qui parfois ne laisse libre qu'une petite partie du centre de la verrue, où les sommets des papilles forment alors une surface hérissée. La verrue, qui en cet endroit s'élève moins au-dessus du niveau de la peau, pénètre en général plus profondément dans le derme, de sorte que la néoplasie considérée dans son ensemble atteint le même volume qu'en d'autres régions.

A la plante des pieds la verrue se présente avec des caractères presque identiques; toutefois la couche cornée, circonscrivant la verrue, est ici encore plus épaisse et produit l'impression d'une masse calleuse. Cependant, au centre de celle-ci on sent d'ordinaire un point un peu plus induré, formant parfois une saillie lenticulaire rougeâtre, bien qu'aux endroits soumis plus spécialement à de fortes pressions, la verrue puisse être tout à fait plate. Dans ces conditions, lorsque l'anneau kératosique s'étend sur toute la surface de la verrue — ce qui arrive fréquemment — il pourrait être fort difficile de distinguer la verrue d'un cor, si un examen attentif ne faisait pas reconnaître au centre de la néoplasie, dans presque tous les cas, une fente de la couche cornée correspondant au sommet de la verrue. Lorsqu'on coupe cette partie calleuse couche par couche, on ne constate pas, comme pour le cor, que la masse cornée pénètre sous forme d'un cône dans la profondeur, mais on voit la verrue apparaître au sein de la masse dure sous forme d'une partie centrale plus molle, dépressible, bien limitée, constituée, non pas par une masse homogène, mais par une masse plutôt fibrillaire, qui se laisse déprimer par le bistouri. Plus profondément, on arrive aux sommets des papilles dermiques, qui saignent. Lorsqu'on enlève ce centre au moyen de la curette tranchante et qu'ensuite on applique un pansement aseptique, on obtient la guérison sans récurrence, contrairement à ce qui s'observe pour le cor, lequel se reproduit lorsque persiste la cause sous l'influence de laquelle il s'est développé. Les verrues, siégeant à la plante des pieds, sont, tout comme les cors, le siège de phénomènes douloureux à l'occasion des changements de température et par les temps humides.

Une variété rare de verrue est la verrue sous-onguëale, qu'on rencontre surtout sous l'ongle du pouce et du gros orteil et qui a la forme d'une masse cornée aplatie se développant au niveau du bord libre de l'ongle et décollant parfois celui-ci.

Les verrues siégeant à la face ont une couche cornée beaucoup moins développée qu'au dos des mains; les papilles hypertrophiées sont très fines et allongées, de manière que la verrue est plus longue que large et prend l'aspect d'un pinceau grossier. La collerette de tissu corné acquiert également un développement beaucoup moins considérable qu'à la main.

A la face, les endroits de prédilection sont le bord des paupières, les ailes du nez et les lèvres, parties qui toutes viennent le plus souvent en contact avec les mains, qui transporteront les verrues par auto-inoculation.

On a aussi observé les verrues sur la muqueuse buccale; ici la collerette cornée fait complètement défaut. Dans ces cas des verrues siégeaient simultanément ou avaient existé au dos des mains. Diday et Gémy ont signalé le même fait à propos des condylomes acuminés; les malades



chez qui s'observe cette affection sur les muqueuses auraient présenté ou présenteraient simultanément des verrues au dos des mains.

Aussi Gémy admet-il la même étiologie pour les verrues, les condylomes acuminés, et pour les mollusca contagiosa. Selon lui ces affections seraient dues à un parasite dont l'existence n'est pas encore péremptoirement démontrée et qu'il croit appartenir au groupe des coccidies.

Toutefois nous ne possédons pas encore de données certaines relatives à l'étiologie des verrues vulgaires. Certaines causes prédisposantes interviennent, telles que: la résistance moins grande de la peau dans le jeune âge, l'influence irritante de certains travaux manuels, etc., d'après certains auteurs toute espèce de traumatismes, combinés ou non à une cause spécifique, suivant qu'ils admettent ou contestent la contagiosité de cette affection. Un certain nombre d'auteurs considèrent les verrues comme des lésions d'ordre purement trophoneurotique.

Quoi qu'il en soit de l'étiologie des verrues, le processus débute ordinairement par l'apparition d'une verrue unique qui peut rester isolée, ou qui peut être suivie, au bout de quelques semaines ou de quelques mois, du développement d'autres verrues. Celles-ci peuvent, au bout d'un certain temps, disparaître en tout ou en partie ou bien persister durant un temps plus ou moins long.

Comment le développement de nouvelles verrues se produit-il? Depuis longtemps le peuple considère la verrue comme contagieuse, en se basant surtout sur l'apparition presque exclusive de ces néoplasies sur les régions découvertes, c'est à dire, celles qui sont le plus exposées aux traumatismes, telles que les mains, d'où les verrues se propageraient à d'autres parties venant en contact avec elles, par exemple le visage.

Fréquemment les sujets portant des verrues font remonter l'apparition de celles-ci à l'époque où ils ont été en relation avec d'autres personnes atteintes de verrues; en outre la crainte d'infecter le voisinage en faisant saigner les verrues est assez généralement répandue.

Cette opinion populaire paraît de plus en plus se rapprocher de la vérité, à mesure que les recherches sur ce sujet se multiplient. L'observation clinique de verrues rencontrées chez plusieurs membres d'une même famille nous a appris que leur développement s'explique difficilement en dehors de la contagion. Il en est de même des épidémies observées dans les écoles.

Aussi admet-on que le virus exerce une action irritative sur le stratum spinosum, tandis que la lésion dermique n'est que secondaire. MAJOCCHI a décrit un microorganisme, qu'il a appelé *bacterium porri* et qu'il considère comme le virus de la verrue. KÜHNEMANN a découvert un bacille qu'il est parvenu à cultiver et dont les cultures provoqueraient le développement de verrues, tant chez l'animal que chez l'homme. D'autres auteurs ont répété ces expériences, mais sans succès. VARIOT et d'autres ont inoculé le sang de la verrue avec des résultats positifs. JADASSOHN a réussi à provoquer l'apparition de verrues en transplantant de petites parcelles de ces néoplasies dans l'épiderme sain. Il constata au cours de ces expériences que l'incubation varie de 2 à 6 mois; c'est à la longue durée de l'incubation, qu'il faut probablement attribuer les résultats négatifs obtenus par d'autres observateurs à la suite d'inoculations, dont il n'auraient pas attendu assez longtemps le résultat. Le matériel employé, ainsi que la prédisposition individuelle, semble également exercer beaucoup d'influence.

SCHAAL admet également une irritation comme étiologie des verrues, mais d'après lui cette irritation ne doit pas être provoquée par un virus vivant. Il vit se développer des verrues sur ses mains après qu'il les eut exposées à l'action de fins éclats de verre, qu'il retrouva plus tard dans les verrues. Il prétend que l'irritation produite par ces éclats de verre ont pour conséquence un développement hypertrophique des couches épidermiques.

Quoi qu'il en soit il est à peu près certain que les verrues sont contagieuses, malgré que le

virus en soit inconnu et malgré qu'il reste encore bien des points obscurs, tel par exemple la prétendue guérison des verrues par suggestion.

**Diagnostic différentiel.** En général le diagnostic n'offre aucune difficulté. Cependant, en certaines circonstances, les verrues pourraient être confondues avec les affections suivantes: *Molluscum contagiosum*, *Verruca plana juvenilis*, *Verruca senilis* ou *séborrhoïca*, *Verruca necrogenica*, *Callositas*, *Clavus*, *Angiokeratoma*, *Naevus keratodes*, *Epithelioma*, *Condyloma acuminata*, *Fibroma molluscum*, *Cornu cutaneum*.

Pour ce qui concerne le diagnostic différentiel avec le *molluscum contagiosum*, voir le texte de la Pl. III, fig. 2, page 8. Les autres affections énumérées seront facilement distinguées des verrues, si l'on tient compte des caractères suivants.

*Verruca plana juvenilis.*

1. Celles-ci sont en général fort nombreuses, à tel point que la peau du dos de la main en est presque totalement couverte. Elles ont beaucoup de tendance à la confluence.

2. Elles sont peu élevées et ne pénètrent pas non plus dans la profondeur.

3. Leur sommet est plus aplati, est tout au plus un peu irrégulier; il ne se désagrège pas à la longue par l'apparition de fentes mais présente fréquemment une desquamation lamelleuse.

4. A la paume des mains, elles ne font aucune saillie et à leur niveau on ne constate aucune infiltration.

5. A la face, elles sont peu élevées, et ont une surface aplatie.

*Verruca senilis.*

1. Ne s'observe qu'à un âge avancé.

2. Siège surtout à la face, au tronc et aux membres, parfois aussi au dos des mains.

3. Se présente sous forme de néoplasies souples, irrégulières, peu élevées, noires ou gris-jaunâtre, recouvertes d'une couche épidermique un peu grasse.

*Verruca vulgaris.*

1. Parfois unique, mais souvent il en existe plusieurs, sans que jamais leur nombre soit assez considérable pour couvrir tout le dos de la main. Elles ont peu de tendance à confluer, bien qu'elles soient souvent assez rapprochées les unes des autres.

2. Elles font ordinairement saillie de quelques millimètres au-dessus du niveau de la peau, principalement à la face ou elles se développent en hauteur plutôt qu'en largeur; là où elles sont moins élevées (paume des mains, plante des pieds) elles pénètrent davantage dans la profondeur.

3. Le sommet est irrégulier; parfois on distingue les sommets des diverses papilles sous forme de points. On n'observe jamais de desquamation lamelleuse.

4. Même à la paume la verrue vulgaire fait une légère saillie et donne la sensation d'une petite tumeur profondément située.

5. A la face, elle est plus haute que large et digitée au sommet.

*Verruca vulgaris.*

1. Se développe surtout chez les jeunes gens.

2. Le siège de prédilection est le dos des mains; on rencontre rarement la verrue au dos et aux membres.

3. Tumeur assez dure, sèche, bien circonscrite, de coloration rosée ou brunâtre, à base étroite.

4. Est facilement enlevée en grattant avec l'ongle et laisse voir alors la peau normale ou bien un fond saignant légèrement.

5. Les verrues séniles sont généralement peu nombreuses, se développent lentement à l'indur du malade; une fois qu'elles existent, elles persistent indéfiniment, et subissent assez fréquemment la dégénération épithéliomateuse.

#### *Verruca necrogenica.*

1. Dans cette affection l'anneau kératosique fait entièrement défaut et est remplacé par une zone d'un rouge violet.

2. En général, elle est douloureuse à la pression.

3. On y trouve presque toujours un petit foyer d'inflammation, de suppuration.

4. Elle est la conséquence d'une infection par de la matière tuberculeuse.

#### *Callositas.*

1. Consiste en un simple épaissement des couches épidermiques, sans hypertrophie papillaire.

2. Cliniquement elle est constituée par une tache jaunâtre, insensible, sans limites bien précises et faisant une légère saillie.

3. Apparaît exclusivement aux endroits qui sont soumis à la pression.

#### *Clavus.*

1. Consiste en un épaissement circonscrit du tissu corné, non saillant mais pénétrant dans la profondeur et offrant une surface lisse.

2. Le plus souvent douloureux par suite de la compression des fibres nerveuses sous-jacentes.

3. Siège aux endroits soumis à des pressions énergiques, notamment aux pieds; la com-

4. En général elle se laisse difficilement enlever en grattant avec l'ongle, et lorsqu'on réussit, il se produit un écoulement de sang assez abondant.

5. Peut être unique, mais parfois il en existe un grand nombre; leur développement est parfois rapide et leur disparition spontanée; elles ne subissent pas de dégénération.

#### *Verruca vulgaris.*

1. N'est pas circonscrite par une zone rouge violet, mais elle est entourée d'un anneau de tissu corné, plus ou moins développé suivant le siège.

2. Ordinairement elle n'est pas douloureuse à la pression, mais le devient quand elle est lésée de l'une ou de l'autre manière.

3. D'habitude n'est le siège ni d'inflammation, ni de suppuration.

4. La nature de l'infection est inconnue pour la verrue vulgaire.

#### *Verruca vulgaris.*

1. Débute, il est vrai, par une prolifération des couches épidermiques, mais secondairement il existe toujours de l'hypertrophie des papilles.

2. Se présente sous forme d'une tumeur nettement limitée, rosée ou de coloration foncée, que le plus souvent on trouve entourée d'un anneau calleux.

3. Il n'existe pas de relation entre l'endroit où elle se développe et les pressions subies par la peau.

#### *Verruca vulgaris.*

1. Tumeur circonscrite, saillante, constituée par un faisceau de papilles dermiques hypertrophiées et entourée par du tissu corné; le sommet de la tumeur est inégal et recouvert d'aspérités.

2. Pas douloureuse à la pression, à moins qu'elle n'ait subi un traumatisme.

3. Siège également aux endroits qui ne subissent aucune pression; l'irritation qui provo-

pression de la masse cornée amène l'atrophie du corps papillaire sous-jacent.

4. Lorsqu'on enlève, au moyen d'un bistouri, des tranches successives, on constate que le cône corné devient de plus en plus mince à mesure qu'on arrive aux parties profondes. Lorsqu'on provoque un écoulement de sang par cette petite opération, on remarque que c'est moins le centre qui saigne que les parties qui l'entourent.

#### *Angiokeratoma.*

1. Siège presque exclusivement aux doigts et aux mains.

2. Est précédé le plus souvent par des engelures.

3. Débute par un point rouge au niveau duquel se développe secondairement de l'hyperkératose.

#### *Naevus keratodes.*

1. Affection pouvant s'étendre tout sur le corps, tantôt à la moitié du corps, tantôt disposée d'une façon symétrique, tantôt suivant le trajet des nerfs.

2. Peut être congénital ou apparaître peu de temps après la naissance, mais se montre parfois aussi plus tard.

#### *Epithelioma.*

1. Affection qu'on ne rencontre guère que chez les personnes âgées.

2. La surface est ordinairement recouverte d'une croûte; après la chute de laquelle apparaît une petite tumeur humide, excoriée.

3. Processus à marche lente mais augmentant constamment en étendue; la guérison spontanée ne se produit jamais.

#### *Condylomata acuminata.*

1. Siègent surtout aux organes génitaux et aux régions avoisinantes, le plus souvent sur les muqueuses ou sur la peau humide.

que la prolifération des couches cornées, donne également lieu à l'hypertrophie des papilles.

4. Lorsqu'on enlève des tranches successives à une verrue qui siège à la plante, une fois qu'on a dépassé la callosité, on arrive sur le tissu de la verrue occupant le centre et se montrant plus souple, arrondi et bien délimité; plus on avance dans la profondeur plus la verrue devient large; l'écoulement de sang, quand il se produit, se montre plutôt au centre qu'à la périphérie.

#### *Verruca vulgaris.*

1. Siège surtout au dos des mains, mais se montre aussi à la face, aux pieds, etc.

2. Apparaît sans être précédée d'une affection cutanée apparente.

3. Débute par de l'hyperkératose; plus tard seulement se développent les vaisseaux des papilles qui peuvent apparaître sous forme de petits points roses.

#### *Verruca vulgaris.*

1. Les verrues vulgaires n'occupent jamais toute la surface du corps; sont isolées ou disséminées d'une manière diffuse sur une partie déterminée des téguments, mais n'occupent jamais la moitié du corps et ne suivent jamais le trajet des nerfs.

2. Apparaît ordinairement dans le jeune âge, mais pas à la naissance ou peu de temps après celle-ci.

#### *Verruca vulgaris.*

1. Se montre de préférence chez les jeunes gens.

2. La surface de la petite tumeur est sèche et n'est pas recouverte d'une croûte.

3. La tumeur reste stationnaire ou se développe jusqu'à ce qu'elle atteind un certain volume, puis elle évolue parfois brusquement vers la guérison.

#### *Verruca vulgaris.*

1. Siège surtout sur les régions cutanées découvertes, moins souvent sur les muqueuses et très rarement sur les parties génitales.

2. Ce processus s'associe presque toujours à une infection vénérienne (principalement à la blennorrhagie).

3. La couche cornée est ordinairement peu développée, contrairement aux papilles et aux vaisseaux; de là la coloration légèrement rosée des éléments éruptifs, qui saignent avec la plus grande facilité.

4. Leur croissance est rapide et le développement peut être tel qu'il donne lieu à la production d'une tumeur en chou-fleur.

5. La malpropreté favorise leur développement, tandis que les soins de propreté suffisent pour amener la guérison.

#### *Fibroma molluscum.*

1. Cette affection s'étend d'une manière diffuse sur la surface cutanée; le nombre des tumeurs est parfois considérable, notamment sur le tronc et les membres.

2. La tumeur a un volume très variable; tantôt elle n'est pas plus grande qu'un pois, tantôt elle atteint le poids de plusieurs kilogrammes et constitue dans ce dernier cas une grande gêne.

3. Surface lisse, recouverte de peau normale parfois un peu amincie; la tumeur peut devenir irrégulière lorsque de nouvelles tumeurs se développent sur la première.

4. Les tumeurs les plus volumineuses sont tantôt pédiculées, tantôt elles forment de grandes tumeurs aplaties.

5. Se développe à tout âge.

6. L'affection se rencontrant parfois chez plusieurs membres d'une même famille, on peut penser que l'affection est héréditaire.

#### *Cornu cutaneum.*

1. Est constitué par du tissu très dur.

2. Siège surtout à la face, au cuir chevelu, à la face interne des cuisses, au gland, mais pas au dos des mains.

3. Le plus souvent il n'y a qu'une tumeur

2. N'a aucun rapport avec d'autres processus infectieux.

3. La couche cornée acquiert un développement notable, de sorte que la petite tumeur ne saigne pas aussi facilement.

4. Accroissement lent; jamais la tumeur ne prend un développement aussi considérable.

5. La propreté plus ou moins grande du sujet porteur de verrues n'a guère d'influence bien marquée sur leur apparition.

#### *Verruca vulgaris.*

1. Siège le plus fréquemment au dos des mains et en général aux parties découvertes; on les rencontre moins souvent sur le tronc et les membres.

2. Le volume de la verrue ne dépasse guère celui d'un pois ou d'un haricot; parfois il est vrai, des verrues réunies en grand nombre au même endroit peuvent former un placard. En général elle n'occasionne pas de gêne.

3. Surface irrégulière, rugueuse comme celle d'une brosse ou d'une râpe.

4. La verrue n'est jamais pédiculée mais est toujours implantée sur une base large.

5. Dans le plus grand nombre des cas elle apparaît dans le jeune âge.

6. Lorsque les verrues se rencontrent aussi chez des personnes de l'entourage, celles-ci ne sont pas nécessairement de la famille; il semble donc que l'affection soit contagieuse et non héréditaire.

#### *Verruca vulgaris.*

1. Le tissu de la verrue est moins dur.

2. Se montre rarement à la face interne des cuisses, mais le plus souvent au dos des mains.

3. Peut être unique, mais le plus souvent

solitaire; parfois il en existe plusieurs, mais il est très rare qu'elles sont disséminées sur toute la surface du corps.

4. Une fois que la tumeur existe, elle ne disparaît pas spontanément.

on en constate plusieurs, siégeant sur les parties découvertes et non disséminées sur toute la surface cutanée.

4. Peut persister pendant longtemps, mais disparaît parfois spontanément.

## CONDYLOMATA ACUMINATA.

**Synonymie:** *Papillomata venerea*; *Verruca acuminata*; *Verruca vegetans*; *Verruca venerea*; *Cauliflower excrescences*; *Spitze Condylome*; *Végétations dermiques*.

**Observation.** (Pl. XXXIV, fig. 2.) P. S., ouvrier, âgé de 30 ans, se présenta à la polyclinique des maladies cutanées et vénériennes, pour une affection de la verge durant depuis quelques mois. Il y a deux ans, il a été atteint pour la deuxième fois d'urétrite, affection qui dura 9 semaines et qui depuis n'a plus attiré son attention. Il n'a jamais eu la syphilis. Il a déjà appliqué sur la verge une poudre jaune verdâtre, que lui a donnée un dermatologiste, et a pensé un moment que la guérison allait se produire, mais l'affection a récidivé et s'est développée plus rapidement qu'auparavant.

Sur le feuillet interne du prépuce et sur le bord postérieur du gland, on constate l'existence de petites tumeurs en forme de chou-fleur. Les plus petites, de la dimension d'une tête d'épingle, sont saillantes et aiguës à leur sommet. Les tumeurs les plus volumineuses sont constituées par la réunion de plusieurs petites tumeurs et rappellent par leur aspect des cônes de sapin. Les tumeurs du volume d'un pois sont composées d'un grand nombre de petits corpuscules granuleux arrondis, de coloration rouge. Les tumeurs sont en partie pédiculées, en partie sessiles. Elles sont friables et saignent facilement.

Dans l'urine du patient on ne trouve plus de filaments.

Après désinfection préalable, les petites tumeurs furent grattées à l'aide de la curette tranchante et l'hémorragie qui en résulta fut arrêtée en touchant les pédicules au moyen du crayon de nitrate d'argent. Les petites plaies se cicatrisèrent rapidement sous l'influence d'un pansement humide à l'eau de Goulard.

**Symptomatologie.** Les condylômes acuminés sont constitués par des papilles cutanées hypertrophiées riches en vaisseaux. Parfois, réunies en groupes, elles se dressent l'une à côté de l'autre, de manière à former des tumeurs à large base d'implantation mais n'occupant pas une grande étendue (végétations plates). D'autres fois les papilles hypertrophiées se ramifient et peuvent ainsi donner naissance à des tumeurs pédiculées du volume d'une noisette ou plus grandes encore. Lorsqu'un grand nombre de tumeurs de ce genre se développent l'une près de l'autre, il en résulte des tumeurs plus volumineuses prenant l'aspect d'une framboise ou d'un chou-fleur (végétations saillantes) et dont la forme extérieure dépend de l'espace dont ils disposent pour se développer. Lorsqu'elles subissent une compression latérale, elles peuvent prendre la forme d'une crête de coq. On les rencontre sur les muqueuses et sur la peau, lorsque celle-ci a été soumise pendant un certain temps à l'action d'un liquide irritant. Les condylômes acuminés siégeant sur les muqueuses sont humides et de consistance molle, par suite de la macération de l'épiderme; par contre, à la peau (pénis, scrotum, cuisse), ils sont ordinairement secs.

On les rencontre exclusivement aux parties génitales dans les deux sexes ou dans leur voisinage immédiat; dans la plupart des cas ils s'associent à une infection vénérienne, le plus souvent à la blennorrhagie, ou succèdent à celle-ci. C'est pour ce motif qu'on les décrit en général en traitant de la blennorrhagie. Cependant, dans quelques cas, on peut les observer en dehors de toute affection vénérienne, par ex. chez les femmes enceintes ou atteintes de leucorrhée ou de plaques muqueuses, chez les hommes atteints de balanoposthite, d'herpès, d'eczéma de l'anus, etc. Tous les processus inflammatoires superficiels, se prolongeant pendant quelque temps, de même que certaines maladies constitutionnelles (tuberculose, diabète — *d'Aulnay*) peuvent amener leur développement.

A part les cas où les condylômes acuminés produisent de la gêne mécanique par suite de leur grand développement ou de leur siège — par ex. lorsqu'ils siègent en grand nombre à l'orifice externe de l'urèthre et gênent la miction et le coït — ils constituent en général une affection assez bénigne, que l'on peut voir guérir sous l'influence de simples soins de propreté combinés à la protection contre toute irritation.

Toutefois on ne doit pas compter sur la guérison spontanée et, grâce à un traitement rationnel, on peut obtenir leur rapide disparition, bien qu'il faille toujours compter avec les récurrences, qui se produisent souvent avec une grande opiniâtreté chez les personnes prédisposées.

Par contre lorsqu'on les néglige ou bien lorsqu'ils siègent entre des surfaces cutanées étroitement appliquées l'une contre l'autre (sous un prépuce phimotique), ils peuvent s'ulcérer et suppurer, tout en donnant lieu à une sécrétion fétide, filante. Dans ces conditions on peut voir se produire l'inflammation des ganglions lymphatiques de la région et même les condylômes fortement végétants du sac préputial peuvent percer par usure les deux feuillets du prépuce, de manière que le condylôme se fraye une voie vers l'extérieur. Les condylômes siégeant dans le canal de l'urèthre non seulement peuvent gêner la miction, mais, n'étant pas diagnostiqués, ils peuvent pendant tout un temps donner lieu à une sécrétion purulente sur laquelle les injections n'ont aucun effet. Enfin on voit parfois l'épithéliome se développer sur les condylômes acuminés.

On rencontre surtout les condylômes acuminés à l'âge où les affections vénériennes ont leur plus grande fréquence, c'est-à-dire de 18 à 30 ans.

Chez l'homme, l'affection siège le plus souvent au niveau du sillon coronaire, du feuillet interne et du bord du prépuce, au voisinage du frein et de l'orifice externe de l'urèthre. Une trop grande longueur du prépuce ainsi que l'existence d'un phimosis favorisent notablement leur développement.

Chez la femme on les rencontre surtout au niveau des commissures, autour de l'entrée du vagin, sur toute l'étendue de la muqueuse vaginale ainsi que sur le col utérin, sur la face interne des grandes et petites lèvres, etc.

Dans les deux sexes les condylômes acuminés se développent autour de l'anus et à la partie supérieure des cuisses.

Bien que l'affection se montre surtout chez les personnes prédisposées, elle est en général plus fréquente chez la femme que chez l'homme.

Leur véritable étiologie est inconnue. Leur contagiosité n'a pas encore été démontrée par des inoculations positives, malgré que les faits cliniques plaident fortement en faveur de la propagation par contagion.

---

**Diagnostic différentiel.** Le diagnostic est en général facile. La confusion ne pourrait se faire qu'avec la verrue vulgaire, au cas où celle-ci se développerait dans la sphère génitale et sera évitée en tenant compte des caractères distinctifs indiqués Pl. XXXIV, page 7.

On pourrait encore les confondre avec les condylômes larges et l'épithéliome, on pourra les distinguer en se basant sur les signes différentiels suivants: affections dont

*Condylomata lata.*

1. Existent rarement comme symptôme isolé de syphilis; en général la coexistence d'autres lésions syphilitiques et l'anamnèse mettent sur la voie du diagnostic.

2. Débutent sous forme de petites papules plates, assez dures, qui augmentent lentement en volume et ne sont pas fort nombreuses; parfois elles persistent longtemps sous cette forme et plus tard se développent plus en largeur qu'en hauteur, tout en conservant une surface aplatie.

3. Bien que siégeant sur la peau, ils sont ordinairement humides et recouverts d'une couche de mucus.

4. Sont très contagieux.

*Epithelioma.*

1. Cette affection atteint généralement des personnes âgées.

2. Au bout de peu de temps la tumeur s'ulcère, s'accroît rapidement en même temps que la base d'implantation s'indure ainsi que les tissus adjacents.

3. En règle générale, il existe dans cette affection une induration caractéristique des ganglions lymphatiques de la région.

4. Suit une marche progressivement envahissante, sans que le développement de la tumeur soit notablement influencé par des circonstances accessoires.

*Condylomata acuminata.*

1. Peuvent exister alors que tout symptôme d'affection vénérienne a disparu; dans la plupart des cas, une blennorrhagie a précédé le développement des condylômes.

2. Débutent sous forme d'érosions, aux dépens desquelles se développent de petites papules rouges, finement granuleuses, de la grandeur d'une tête d'épingle; ces papules augmentent rapidement en volume et se développent autant en hauteur qu'en largeur; leur surface porte des fissures et des sillons.

3. Sont secs lorsqu'ils siègent à la peau.

4. On ne possède aucune donnée certaine au sujet de leur caractère contagieux.

*Condylomata acuminata.*

1. S'observent le plus souvent chez les personnes jeunes, à l'âge où l'on rencontre le plus fréquemment les affections vénériennes.

2. A moins de circonstances spéciales, ne s'ulcèrent pas; la base d'implantation et les tissus voisins ne sont pas infiltrés.

3. Absence de toute altération des ganglions lymphatiques de la région.

4. En prenant des soins suffisants de propreté et en protégeant l'affection contre toute influence irritante, on voit les tumeurs rester stationnaires ou se dessécher en partie, parfois même guérir spontanément.



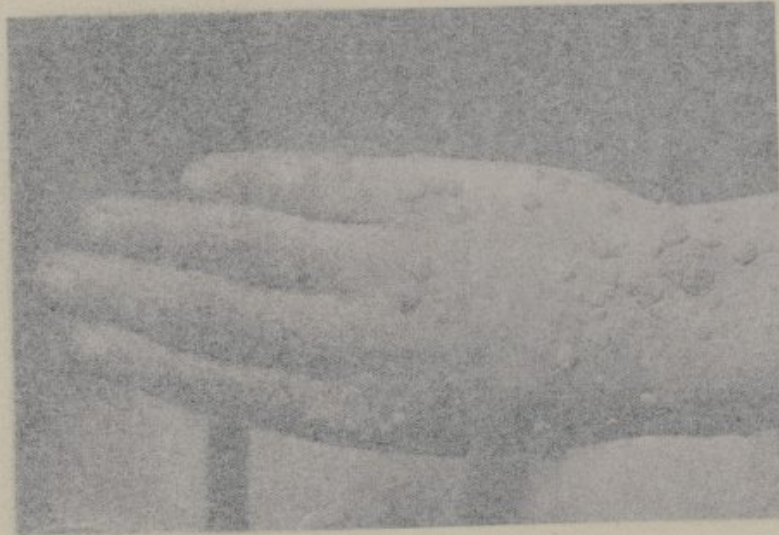*[The page contains extremely faint, illegible text, likely bleed-through from the reverse side of the document. The text is too light to transcribe accurately.]*

Fig. 2.



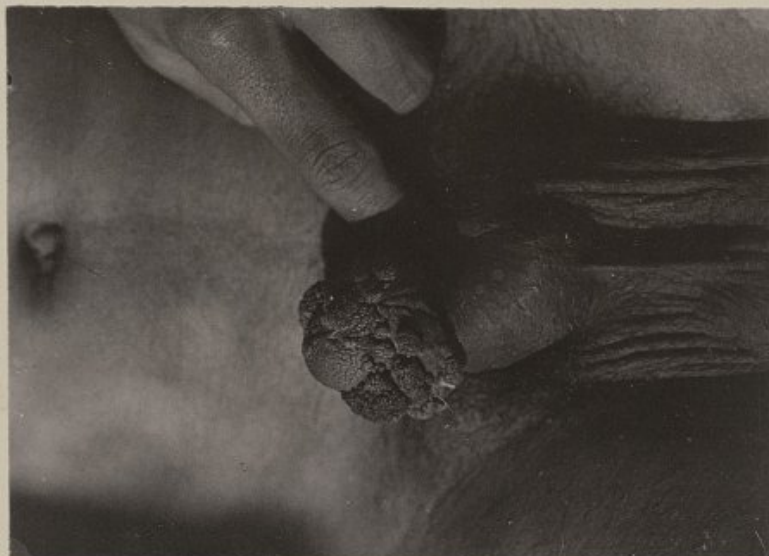*Condylomata acuminata.*

Fig. 1.



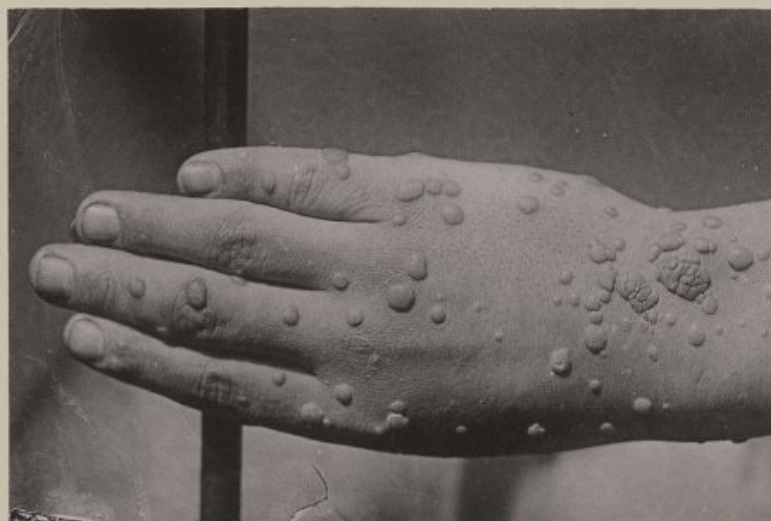*Verrucae.*

Fig. 2.



*Condylomata acuminata.*

Fig. 1.



*Verrucae.*




PLANCHE XXXV.

---

1. ONYCHOGRYPHOSIS.
2. CORNU CUTANEUM.

## ONYCHOGRYPHOSIS.

**Synonymie:** *Onychauxis; hypertrophie des ongles; Keratoma unguium.*

**Observation:** (Pl. XXXV, fig. 1). Mademoiselle K. de M., âgée de 50 ans, se présenta à la polyclinique pour maladies cutanées et syphilitiques d'Amsterdam, réclamant nos soins pour une affection qui siégeait aux ongles des orteils et qui gênait considérablement la marche par suite des douleurs auxquelles elle donnait lieu. Six ans auparavant la malade avait été opérée pour la même affection. A cette époque on enleva, sous anesthésie, les ongles qui étaient extrêmement développés et recourbés.

Actuellement l'ongle du grand orteil de chaque pied à 6 centimètres de long et est recourbé dans la direction du petit orteil; c'est ainsi qu'au pied droit les ongles du 2<sup>e</sup> et du 3<sup>e</sup> orteil sont recouverts par l'ongle du grand orteil. Les ongles des autres orteils sont également altérés, mais à un moindre degré.

Suivant toutes les directions, la voussure des ongles est beaucoup plus prononcée qu'à l'état normal.

En outre, les ongles présentent une structure lamelleuse dans le sens transversal; on constate en effet sur toute la longueur de l'ongle, des fissures transversales très fines, profondes et très rapprochées l'une de l'autre. On remarque également l'existence de plis longitudinaux, peu marqués.

**Symptomatologie:** L'hypertrophie de l'ongle peut se faire régulièrement, et on lui donne alors le nom d'onychauxis; ou bien elle peut se produire d'une manière irrégulière en ce sens que la partie antérieure de l'ongle est surtout hypertrophiée, que sa surface présente des sillons transversaux et longitudinaux et qu'il s'incurve dans une ou plusieurs directions, et on lui donne alors le nom d'onychogryphose.

Bien que cet état anormal de l'ongle soit considéré comme une hypertrophie unguéale, on ne doit pas la considérer comme une hypertrophie au sens propre du mot. La croissance excessive de l'organe est due à une kératinisation anormale, par suite de laquelle l'usure se produit d'une manière moins active, et à la formation d'un kératome du lit de l'ongle.

La production de ce kératome doit être attribuée à une pression considérable et prolongée, exercée sur l'extrémité de la phalange unguéale atteinte. Sous l'influence de cette pression, le lit de l'ongle devient cupuliforme et se raccourcit, en même temps que la couche cornée s'épaissit. Les autres couches épidermiques du lit de l'ongle sont également plus développées qu'à l'état normal. Les papilles sont plus nombreuses et les vaisseaux dilatés. L'épaississement de la matière cornée du lit de l'ongle modifie la direction de la lamelle de l'ongle et s'oppose à l'allongement; c'est l'arrêt qui survient de temps en temps dans la croissance de l'ongle, qui explique la structure lamelleuse, en étages, constituant un des caractères de l'hypertrophie unguéale.

La lamelle brillante de l'ongle est beaucoup plus dure qu'à l'état normal et forme la paroi externe de la production pathologique, constituée du reste par le kératome du lit de l'ongle, qui est d'une consistance beaucoup plus friable.

Suivant que l'affection est plus ou moins ancienne et développée, la base d'implantation de

la tumeur unguéale sera une ellipse à grand axe longitudinal, l'ongle lui-même étant encore plat, ou bien le lit de l'ongle sera raccourci à tel point qu'il formera avec la matrice unguéale une base d'implantation circulaire, et alors l'ongle hypertrophié formera une excroissance conique. Enfin, par suite des progrès de l'affection, le lit de l'ongle peut disparaître presque en totalité, et dans ces conditions la base d'implantation de l'ongle sera une ellipse à grand axe transversal ou même une surface en demi-lune ou en croissant. La coupe transversale d'un ongle hypertrophié existant depuis longtemps, a également la forme d'un demi-cercle ou même d'un croissant.

Tous les ongles peuvent être atteints d'hypertrophie. Toutefois il est rare que l'affection siège aux mains, elle est le plus souvent limitée au gros orteil.

L'ongle atteint a une coloration plus foncée et plus jaune qu'à l'état normal. Dans les cas anciens d'onychogryphose, l'ongle s'élève perpendiculairement. Il est épaissi, rugueux, opaque, très-dur à sa face supérieure, friable à sa face inférieure. La lamelle est striée à sa surface et présente une structure en étages.

Une pression prolongée, exercée sur des ongles fortement hypertrophiés, peut modifier notablement leur direction; ainsi se produit la déformation en cornes de bélier ou d'antilope, ou celle en griffes. Le plus souvent l'ongle hypertrophié du grand orteil est replié au-dessus des ongles des orteils voisins.

Outre le traumatisme, la pression exercée par les chaussures, les soins de toilette insuffisants, le séjour prolongé au lit, on a encore signalé comme causes de l'onychogryphose l'atrophie de la peau et les procès de sclérose qui ont pour résultat de raccourcir le lit de l'ongle et d'effacer le pli unguéal postérieur. On attribue également, quoique avec moins de raison, un rôle étiologique dans le développement de cette affection aux procès inflammatoires de la matrice unguéale, qui compliquent parfois le psoriasis, l'eczéma, le lichen plan. L'onychogryphose s'observe aussi fréquemment dans les affections chroniques du système nerveux, par ex: dans le tabes, la myélite, etc.; il s'agit probablement dans ces cas d'une conséquence indirecte de la maladie.

---

**Diagnostic différentiel:** L'épaississement acquis de l'ongle agrandi irrégulièrement, ainsi que la dureté de la lamelle unguéale sont trop caractéristiques pour que l'onychogryphose puisse être confondue avec une autre affection.

---

## CORNU CUTANEUM.

---

**Synonymie:** *Corne humaine; Keratosis circumscripta.*

---

**Observation:** (Pl. XXXV, fig. 2). Madame B. D. porte depuis 2 ans une excroissance en forme de style au niveau de la paupière supérieure gauche. De temps en temps elle éprouve quelques douleurs à ce niveau et pour ce motif demande qu'on lui enlève cette tumeur. La petite tumeur cornée, de forme conique, est mobile avec la peau. Elle a 15 millimètres de longueur et 3 millimètres de largeur à sa base. Elle a une coloration gris sale et est dure et opaque. La peau de la paupière est normale.

La petite excroissance fut extirpée avec la base d'implantation et la petite plaie ainsi produite guérit rapidement.

---

**Symptomatologie:** On donne le nom de cornes à des excroissances circonscrites des couches cornées de l'épiderme, coniques, droites ou incurvées, pointues ou tronquées, offrant une certaine ressemblance avec les cornes de l'animal.

Cette lésion est rare; généralement le même sujet n'en porte qu'une seule ou un petit nombre, bien qu'on ait observé des cas où les cornes cutanées étaient multiples. Parfois on constate au voisinage de la corne un grand nombre de petites saillies coniques.

Les cornes cutanées sont parfois héréditaires.

Elles sont surtout fréquentes au cuir chevelu, aux paupières, au pavillon de l'oreille, au bout du nez, à la lèvre et au gland.

Toutes ces régions sont précisément celles qu'affecte avec prédilection le catarrhe séborrhéique et où se développent fréquemment les condylomes acuminés et les verrues séborrhéiques. On constate en effet que ces deux affections deviennent souvent le point de départ des cornes cutanées.

Les cornes ne reposent pas sur la peau saine, à l'endroit où elles se développent il existe une hypertrophie papillaire. On a observé des cornes cutanées implantées sur des verrues, des papillomes, des fibromes et des épithéliomes. Elles peuvent également se développer sur une cicatrice ou sur des ulcérations, en cas de lupus, de brûlure, etc. Fréquemment la corne cutanée naît d'un kyste dermoïde ou d'un athérome, dans ce cas la base de la corne est aussi constituée par une excroissance verruqueuse de la paroi kystique de l'athérome.

La surface et la section transversale de la plupart des cornes cutanées montrent des stries longitudinales, qui indiquent que la corne est composée de différentes parties, produites par les diverses papilles hypertrophiées.

Il arrive que la corne se brise à la base, il s'en développe alors une nouvelle au même point. Les cornes cutanées sont mobiles avec la peau et ne sont jamais en rapport avec des tissus sous-cutanés (os, etc.). Elles ne sont pas douloureuses par elles-mêmes, mais peuvent le devenir par suite d'une trop grande mobilité. Elles peuvent devenir le point de départ de tumeurs carcinomateuses.


Si l'on veut débarrasser définitivement le malade d'une corne cutanée, il est indispensable d'exstirper la base sur laquelle elle s'implante.

---

**Diagnostic différentiel:** Les cornes cutanées, caractérisées par leur consistance cornée, leur forme conique et l'existence de stries à la surface, ne présentent avec aucune autre affection des points de ressemblance tels qu'une confusion soit possible.

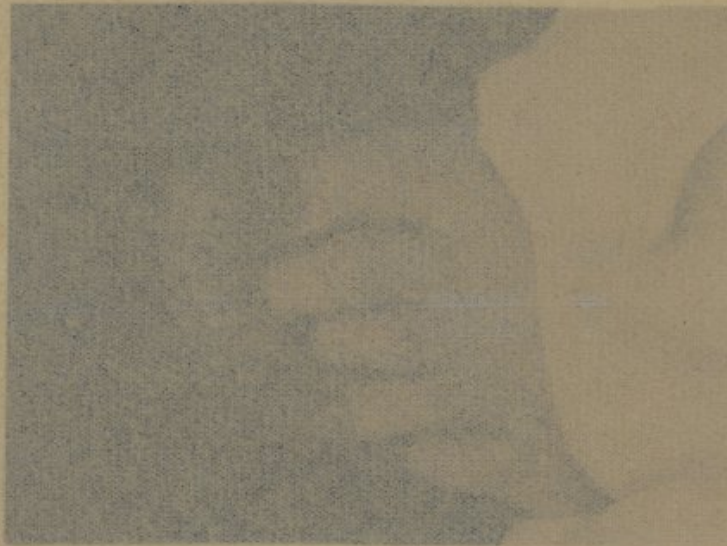

Fig. 2



Cornu cutaneum.

Fig. 1



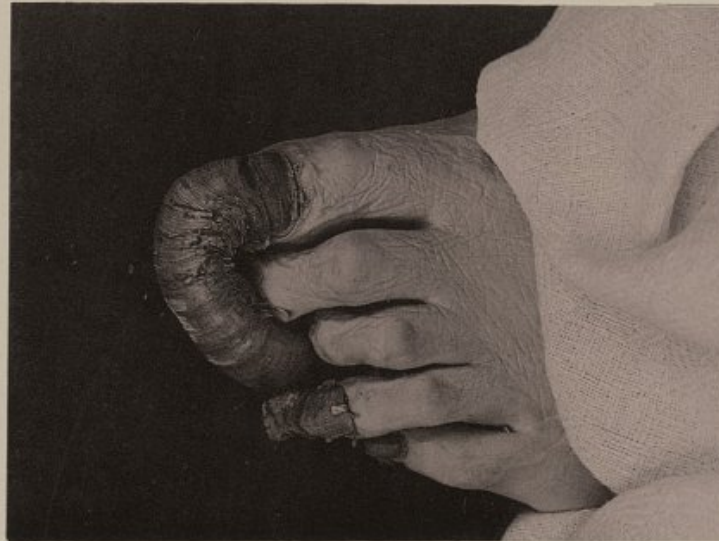Onychogryphosis.

Fig. 2.



Cornu cutaneum.

Fig. 1.



Onychogryphosis.




PLANCHE XXXVI.

---

1. ALOPECIA PITYRODES.
2. ALOPECIA AREATA.

## ALOPECIA PITYRODES.

**Synonymie:** *Alopecia furfuracea.*

**Observation:** (Pl. XXXVI fig. 1.) R. E., âgé de 41 ans, se présenta en 1892 à la policlinique pour les maladies de la peau d'Amsterdam. Il dit que, pendant la dernière année, il s'est produit chez lui une calvitie considérable. Sur sa tête on trouve une couche de petites squames grasses, de couleur gris blanc et depuis quelques années, il souffre d'une desquamation permanente fine (pellicules) de la tête, souvent accompagnée d'une légère démangeaison. Les cheveux normaux, colorés et épais ont disparu sur le sommet de la tête et à la région frontale et sont remplacés par de petits cheveux lanugineux, fins, minces et incolores, qui, vers les limites de ces plaques chauves, deviennent peu à peu plus épais et plus colorés et passent insensiblement aux cheveux normaux des autres parties du cuir chevelu. Au-dessous de la couche légère de la séborrhée sèche la peau de la tête ne montre aucune altération.

**Symptomatologie:** Les premiers symptômes de cette alopecie sont souvent précédés d'une sécrétion abondante des glandes sébacées du cuir chevelu, accompagnée d'une légère démangeaison; quelquefois ils apparaissent simultanément.

Au commencement cette sécrétion rend la peau et la chevelure plus ou moins grasseuse; dans la plupart des cas cependant, elle est bientôt suivie d'une production de squames très fines pityriasiques, qui sont tantôt grasses et de couleur gris clair, tantôt très sèches et blanches comme la neige. Quand cet état a duré quelque temps, le premier symptôme de la maladie qui se montre c'est que la longueur des cheveux diminue insensiblement (ce qui s'observe plus facilement chez les femmes que chez les hommes) et qu'ils deviennent moins épais. Aux cheveux longs et sains, qui, après leur chute normale, étaient autrefois toujours remplacés par des cheveux d'une forte croissance jusqu'à la même longueur, succède à présent une génération de cheveux, qui ne deviennent plus si longs et sont un peu plus minces. Après la chute de ces derniers vient une génération de cheveux encore plus minces, manquant la force de croître jusqu'à leur longueur naturelle. Ainsi les cheveux produits par les papilles pileuses en se succédant régulièrement, se raccourcissent et s'amincissent de plus en plus, jusqu'à ce qu'ils acquièrent enfin la finesse et la dimension de poils lanugineux. Dans cet état le capillitium se montre chauve et prend l'apparence des régions glabres ou velues du corps, puisque dans ces petits cheveux minces aussi le pigment a disparu.

Cette maladie du cuir chevelu se développe ordinairement sur la partie postérieure supérieure du capillitium, avant le sommet proprement dit, d'abord par une petite plaque, qui, cependant, s'étend bientôt à la périphérie de façon que la face supérieure du capillitium devient glabre; quelquefois elle commence aussi sur la limite antérieure de la chevelure au-dessus du front.

En traitant de bonne heure, et surtout la séborrhée et la desquamation précédente, on peut obtenir dans bien des cas une amélioration, de sorte que les cheveux deviennent de nouveau plus épais et plus longs. Si cependant le processus est abandonné à lui-même, la calvitie envahit dans

le cours des années la plus grande partie du cuir chevelu. Avec le développement et l'extension de l'affection on constate aussi une atrophie de la peau de la tête; elle devient plus lisse, plus luisante, plus tendue et moins mobile sur le péricrâne.

Cette alopecie atteint le plus souvent les adultes, après la 20<sup>me</sup> ou la 25<sup>me</sup> année.

**Diagnostic différentiel:** Dans certains cas il importe de distinguer l'Alopecia pityrodes de l'Alopecia areata, de l'Alopecia senilis et praesenilis, de l'Alopecia syphilitica et de l'Alopecia symptomata.

*Alopecia areata.*

1. Les plaques chauves de l'alopecia areata surviennent d'une façon nettement circonscrite, en cercles, et s'étendent, en quelques semaines, dans un sens centrifuge.
2. Dans la pelade il survient ordinairement simultanément ou successivement plusieurs plaques sur le cuir chevelu. Ces plaques peuvent devenir confluentes et dessiner sur la tête des figures bizarres, géographiques ou amener une calvitie complète.
3. On ne constate jamais une desquamation.
4. Après un examen attentif on constate que les plaques dans l'alopecia areata sont immédiatement après leur apparition complètement chauves, c'est-à-dire sans cheveux lanugineux.
5. Les paupières, la barbe et toutes les autres régions pileuses ou velues aussi peuvent montrer des plaques chauves.

*Alopecia senilis et praesenilis.*

1. La chute des cheveux débute sur le sommet et s'étend de là lentement.
2. On ne trouve ni démangeaison ni desquamation.

*Alopecia syphilitica.*

1. Dans l'alopecia syphilitica areolaris de petites clairières de la dimension d'un pois jusqu'à celle d'un ongle surviennent en grand nombre et disséminées sur la surface du capillitium. Dans l'alopecia syphilitica diffusa on constate sur toute la surface de la tête une chute diffuse de cheveux, ce qui accuse une diminution générale des cheveux du capillitium.

*Alopecia pityrodes.*

2. La calvitie de l'alopecia pityrodes débute par une plaque diffuse, non circonscrite, qui s'étend lentement, pendant des mois et des années, dans un sens centrifuge.
2. Dans l'alopecia pityrodes apparaît toujours une plaque chauve en avant du sommet de la tête et souvent une deuxième à la limite antérieure des cheveux, qui devient peu à peu confluyente avec la première. La calvitie, quoiqu'elle s'étende continuellement, ne devient jamais complète.
3. Très souvent on trouve sur la plaque chauve une desquamation fine.
4. Dans l'alopecia pityrodes on trouve encore très longtemps de petits cheveux lanugineux très fins et courts.
5. La chute des cheveux ne se montre ni dans les paupières, ni dans la barbe, ni sur aucune autre région du corps.

*Alopecia pityrodes.*

1. La chute des cheveux débute en avant du sommet et souvent aussi au-dessus du front.
2. Avant et pendant la chute des cheveux on trouve toujours une desquamation et souvent une démangeaison.

*Alopecia pityrodes.*

1. Dans l'alopecia pityrodes la chute des cheveux ne survient que sur un, ou quelquefois, deux endroits du crâne et elle s'étend de là dans un sens centrifuge.

2. On constate rarement une desquamation et de la démangeaison.

*Alopecia symptomatica.*

1. L'alopecia symptomatica survient pendant et après d'autres dermatoses ulcéreuses et atrophiques (comme le lupus vulgaris, les syphilitides ulcéreuses, le favus etc.), ou pendant des maladies aiguës contagieuses accompagnées de fortes fièvres (comme la variole, la fièvre scarlatine, la fièvre typhoïde etc.).

2. Dans le premier cas la calvitie se trouve sur des plaques cicatricielles et atrophiques, le plus souvent nettement circonscrites. Dans le deuxième cas il se produit, le plus souvent après la maladie aiguë contagieuse, une chute diffuse des cheveux, sans qu'on rencontre, en général du moins, une desquamation.

2. On constate toujours une desquamation, et très souvent de la démangeaison.

*Alopecia pityrodes.*

1. L'apparition de l'alopecia pityrodes n'est accompagnée ou précédée que d'une desquamation fine qui souvent disparaît dans les périodes ultérieures de l'affection.

2. La calvitie dans l'alopecia pityrodes n'est pas accompagnée d'altérations cicatricielles de la peau. Elle débute toujours par une ou deux plaques sur le crâne et est le plus souvent accompagnée ou précédée d'une desquamation fine.

---

## ALOPECIA AREATA.

---

**Synonymie:** *Area Celsi*; *Alopecia circumscripta*; *Porrigo decalvans* (Bateman); *Tinea decalvans* (Devergie); *Pelade* (Bazin); *Ophiasis*; *Phyto-alopecia* (Gruby).

---

**Observation:** (Pl. XXXVI fig. 2). K. D. W. se présente au mois de mars 1888 à la polyclinique pour les maladies de la peau et la syphilis. Le malade a trois plaques rouges et chauves sur le capillitium; une plaque sur la partie antérieure de la tête, est de la dimension de la paume de la main, deux autres sur la partie supérieure de la tête sont un peu plus grandes qu'une pièce de 5 francs. Sur la plaque sur l'occiput on trouve de petits cheveux lanugineux blancs et fins, sur les autres la peau de la tête est complètement glabre.

La chute des cheveux a commencé en décembre 1887 par quelques petites plaques de la grosseur d'un sou, qui depuis se sont agrandies continuellement dans un sens centrifuge. Au début et dans la suite le malade n'a éprouvé aucune sensation subjective.

Les plaques chauves sont frictionnées avec un onguent à l'*Ol. crotonis* (50%), tous les dix jours, après un lavage vigoureux avec le Spir. saponati; chaque friction est suivie d'une éruption aiguë d'eczéma pustuleux. A la fin du mois d'avril on ne constate que peu d'amélioration; les plaques chauves se sont encore un peu agrandies. A la fin du mois de mai les plaques montrent quelque amélioration; sur toutes les plaques a commencé une croissance de cheveux fins et lanugineux. On conseille au malade de se laver le soir la tête avec le Spir. saponati et de frictionner énergiquement les plaques, deux fois par jour, avec un mélange d'une solution de chlorure de sodium (5%) et de la tinct. ratanhiaë. Après le malade ne s'est plus présenté à la clinique.

---

**Symptomatologie:** L'alopecia areata survient le plus souvent sur le capillitium; cependant elle peut aussi affecter toutes les parties pileuses du corps, comme la barbe, les sourcils, les poils des parties génitales etc.

La maladie débute par l'apparition de plaques chauves en forme de disques, tantôt une seule, tantôt plusieurs en même temps, dispersées sur le capillitium, la barbe et ailleurs. Au commencement petites, d'abord de la grosseur d'une pièce de 50 centimes, ces plaques s'étendent souvent très rapidement à la périphérie. Pendant ce temps le malade ne constate aucun symptôme subjectif; il ne s'aperçoit ordinairement de sa maladie que lorsque les plaques chauves ont acquis une certaine dimension, ou qu'un autre les lui fait remarquer; dans quelques cas très rares cependant, les malades prétendent avoir remarqué quelques légères sensations de prurit ou de cuisson dans le cuir chevelu. Sur ces plaques les cheveux tombent tous, sans ce casser d'abord, en laissant après eux une peau complètement lisse, mais normale, cependant moins pigmentée que la peau avoisinante, en conséquence de la disparition totale du pigment des cheveux dans les couches profondes du derme, et avec une légère dépression; cette atrophie apparente est causée par la diminution considérable du volume de la peau à la suite de la perte totale des cheveux. Si plusieurs plaques surviennent simultanément, elles peuvent devenir confluentes; alors il se produit sur la tête des surfaces glabres à contours circinés, qui dans le cours du processus se grossissent et, dans certains cas graves, peuvent finir par une calvitie complète de tout le cuir chevelu. La plus grande partie de la chevelure, quelquefois même de la barbe, des sourcils, des cils, des poils du pubis, des aisselles et même de tout le corps peuvent ainsi disparaître.

On peut distinguer selon la gravité de la maladie une *Alopecia areata benigna* et une *Alopecia areata maligna*. Dans la première il ne survient que quelques plaques, parfois une seule, et l'extension par leurs bords, qui est très lente, ne persiste que durant quelques semaines ou un ou deux mois. Alors la maladie reste stationnaire pendant quelque temps, et finit bientôt par une recroissance de la chevelure, qui efface en quelques mois toutes les traces de l'affection. Dans la forme maligne cependant, l'affection débute par un grand nombre de plaques alopéciques sur plusieurs endroits à la fois, quelquefois sur le corps entier. Ces plaques s'agrandissent rapidement dans un sens centrifuge, deviennent confluentes et peuvent causer dans quelques cas une calvitie totale de la peau. Cet état peut rester très longtemps stationnaire, pendant des mois; quelquefois pendant des années, sans qu'on aperçoive la moindre tendance à une recroissance des cheveux. Cependant à la fin elle se produit toujours et la calvitie, persistât-elle pendant dix ans ou davantage, finit par se guérir.

Cette recroissance des cheveux a lieu d'une façon caractéristique; on n'aperçoit pas tout à coup l'apparition de cheveux pigmentés et de la grosseur des cheveux tombés, mais des follicules pileux sortent d'abord des cheveux lanugineux très fins, minces et dépourvus de pigment, qui après quelques semaines donnent à la plaque une apparence duvetée blond clair. Les cheveux de cette première génération atteignent une longueur de 5 à 15 millimètres tout au plus, pour tomber ensuite et être remplacés par une nouvelle génération, qui devient déjà plus épaisse, légèrement pigmentée et plus longue. Cette génération aussi doit être suivie d'une nouvelle qui approche davantage de l'ancienne dimension et pigmentation des cheveux et ainsi cette chute et cette recroissance continuent jusqu'à ce que les cheveux ont acquis la même apparence des anciens cheveux et des cheveux avoisinants et qu'on ne reconnaît plus l'endroit où se trouvait la plaque chauve. Comme ces changements n'ont pas lieu en même temps pour tous les cheveux de la plaque affectée et que les cheveux sont remplacés successivement par d'autres, on voit la nouvelle chevelure, qui est d'abord blond clair et duvetée, devenir peu à peu plus foncée, plus épaisse, plus grosse et plus longue, et se confondre enfin avec l'ancienne chevelure.

Dans les formes malignes on observe assez souvent, dans les formes bénignes plus rarement, pendant ou après le stade de la recroissance, des récidives; des nouvelles plaques alopéciques peuvent apparaître tout à coup sur des endroits qui, d'abord, n'étaient pas envahis ainsi que sur



ceux qui étaient déjà atteints. Il n'est pas rare de voir survenir ces récidives encore des mois et des années après que la chevelure normale s'était déjà reproduite.

L'affection se montre chez les sujets des deux sexes et peut survenir à chaque âge.

L'état général n'est jamais dérangé.

**Diagnostic différentiel.** Le diagnostic de l'alopecia areata est dans la plupart des cas très facile. Dans certains cas cependant on pourrait la confondre avec: l'Herpes tonsurans, avec les cicatrices du Favus, avec l'Alopecia pityrodes, le Lupus erythematosus, l'Alopecia syphilitica areolaris.

Pour le diagnostic différentiel de l'Alopecia areata avec l'Alopecia pityrodes voir le texte de cette Planche, page 3.

#### *Herpes tonsurans.*

1. Les plaques de l'herpes tonsurans sur le cuir chevelu ne sont pas très nettement délimitées.

2. La peau des plaques chauves montre une desquamation fine et blanche.

3. Sur les plaques les cheveux n'ont pas disparu en totalité; ci et là se trouvent encore, isolés, quelques cheveux longs.

4. A un examen attentif on constate que la calvitie n'est pas causée par une chute des cheveux; on trouve qu'ils sont cassés à  $\frac{1}{2}$  ou 2 millimètres au-dessus du niveau de la peau.

5. A l'examen microscopique on trouve facilement des champignons dans les squames et dans les petits tronçons de cheveux.

6. Sur d'autres endroits non chevelus de la peau on constate quelquefois l'herpes tonsurans vesiculosus.

#### *Cicatrices du Favus capillitii.*

1. Sur les plaques chauves cicatricielles du favus on trouve ci et là, dispersés, quelques cheveux conservés.

2. Les plaques chauves montrent une structure atrophique cicatricielle.

3. Autour ou à côté des plaques chauves on rencontre souvent quelques godets jaunâtres ou, si celles-ci ont été éloignées, une décoloration cendrée des cheveux.

4. Il paraît de l'anamnèse que les plaques chauves ont apparu lentement dans le cours des années après et simultanément avec un exanthème croûteux.

#### *Alopecia areata.*

1. Les plaques de l'alopecia areata sont très nettement délimitées.

2. La peau des plaques chauves est lisse et luisante, sans desquamation.

3. Sur les plaques il n'y a point de cheveux; elles sont devenues complètement chauves.

4. La calvitie est causée par une chute complète et non par la cassure des cheveux dans la peau ou au-dessus du niveau.

5. On ne trouve pas de champignons dans l'épiderme et dans les cheveux.

6. A côté d'une pelade on ne trouve pas d'autres efflorescences cutanées.

#### *Alopecia areata*

1. Sur les plaques de la pelade on ne trouve absolument point de cheveux.

2. La peau des plaques chauves ne montre aucune altération.

3. Autour ou à côté des taches on n'observe point d'efflorescences ni altération des cheveux.

4. Avant ou pendant l'apparition des plaques, qui eut lieu en quelques semaines ou quelques mois, on n'observait aucune autre efflorescence cutanée.

*Lupus erythematosus.*

1. La peau des taches montre une légère dépression et atrophie cicatricielle.

2. Les taches et les plaques cicatricielles du lupus erythematosus du cuir chevelu ne sont jamais complètement chauves.

3. Autour des taches chauves cicatricielles on observe l'infiltration caractéristique rouge légèrement squameuse à bord surélevé du lupus erythémateux.

4. Les lieux d'élection du lupus erythémateux sont les joues, le dos du nez et les oreilles, où l'on trouve très souvent simultanément des efflorescences.

*Alopecia syphilitica areolaris.*

1. Les plaques chauves de l'alopecia syphilitica sont d'abord à l'apparition le plus souvent d'une coloration rouge ou rose, ou succèdent à des syphilides papuleuses ou pustuleuses.

2. Les plaques chauves surviennent presque toujours simultanément et en grand nombre.

3. Les taches chauves surviennent toujours immédiatement de la grosseur d'un petit pois à celle d'un ongle du doigt et ne s'étendent pas à la périphérie. De plus grandes taches à contours géographiques naissent par la confluence d'un très grand nombre de taches petites.

4. Sur le malade on peut trouver le plus souvent d'autres symptômes de la syphilis.

*Alopecia areata.*

1. La peau des plaques ne montre aucune altération cicatricielle.

2. Les plaques de l'alopecia areata sont complètement chauves.

3. Autour des plaques chauves la peau ne montre aucune altération.

4. Outre les taches de la pelade on ne trouve pas ailleurs d'autres efflorescences.

*Alopecia areata.*

1. La peau des plaques de l'alopecia areata ne montre avant ou pendant la chute des cheveux aucune altération.

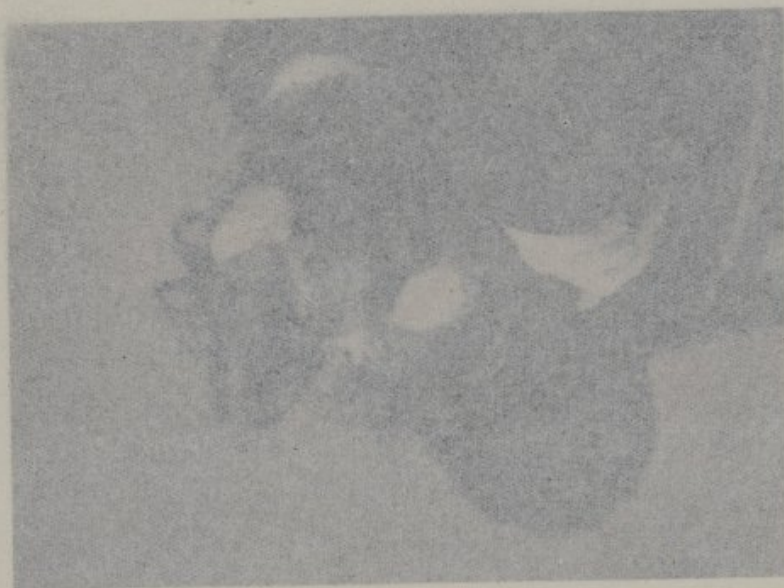2. Les taches chauves apparaissent le plus souvent les unes après les autres dans le cours de quelques semaines, et peuvent rester souvent en très petit nombre.

3. Les taches chauves surviennent très petites et se grossissent ensuite régulièrement en s'étendant à la périphérie. Des taches plus grandes à contours géographiques se produisent par la confluence de quelques taches, qui se grossissent dans un sens centrifuge.

4. A côté de la pelade on n'observe pas chez le malade de symptômes d'une maladie constitutionnelle (c'est-à-dire d'une maladie qui est en rapport avec l'alopecie).

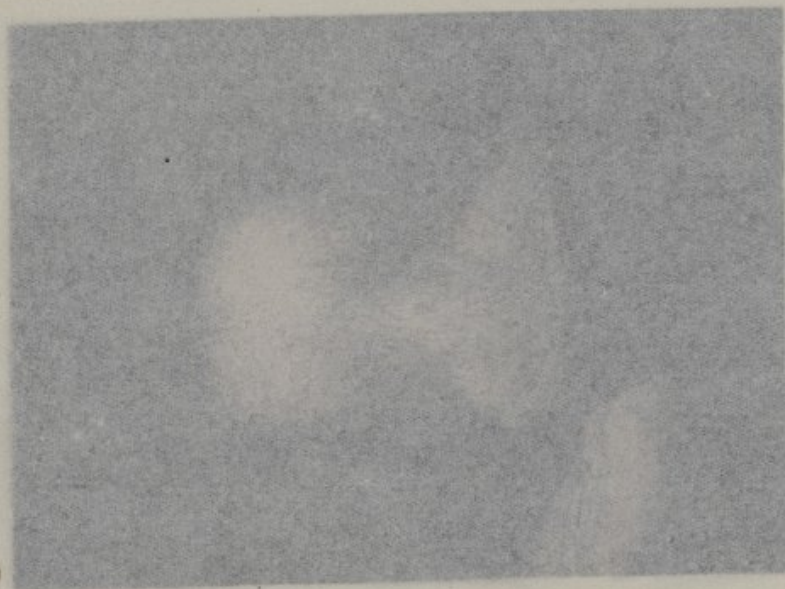

Fig. 2.



*Alopecia areata.*

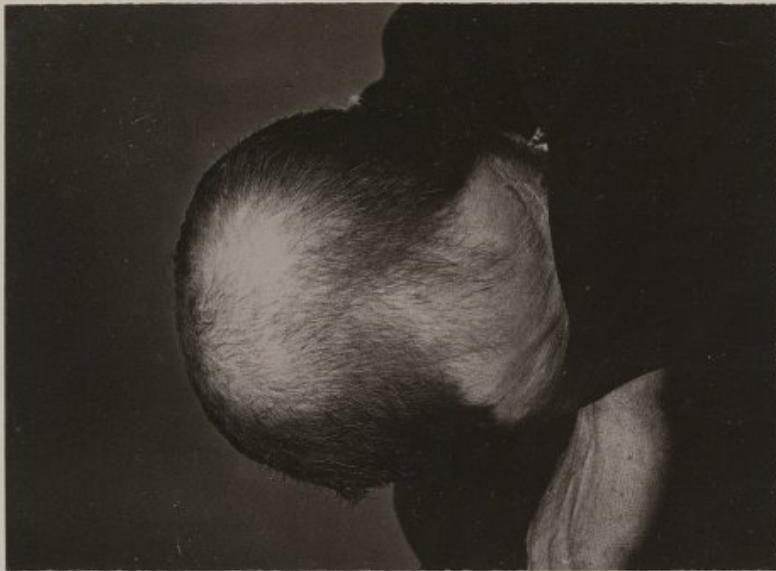Fig. 1.



*Alopecia pityrodes.*



Fig. 1.



Alopecia pityrodes.



Fig. 2.



Alopecia areata.



PLANCHE XXXVII.

---

ICHTHYOSIS.

## ICHTHYOSIS.

**Synonymie:** *Albarras nigra* (Avicenne); *Xeroderma* (Wilson); *Xeroderma ichthyoides*; *Impetigo excorticativa*; *Serpentine*; *Pargamine*; *Lepra ichthyosis*; *Hystricismus*; *Ichthyosis vera*.

**Observation:** W. F. K. D., garçon de neuf ans, fut placé, le 18 mars 1890, dans la clinique pour les maladies de la peau et la syphilis de l'hôpital d'Amsterdam. Dès l'âge de un ou deux ans, le malade a eu la peau recouverte de squames et d'écailles. Ses grands parents ni ses parents n'ont été atteints d'une pareille affection cutanée. Les parents affirment qu'une soeur du malade, âgée de 12 ans, et un frère de 2 ans et demi ont la peau normale, tandis qu'une soeur de 6 ans est atteinte de la même affection.

Sur le capillitium on trouve, sur une peau normale, un grand nombre de squames et d'écailles blanches. Au visage on n'observe qu'une faible exfoliation fine et blanche. Le cou est d'une coloration brune; le côté antérieur du cou n'est pas desquamatif, le côté postérieur montre une légère desquamation.

Sur la poitrine on constate une exfoliation mince et fine en forme de lamelles, laquelle se transforme plus bas en une desquamation plus épaisse; sur la partie supérieure du dos, on observe la même exfoliation fine, qui se convertit plus bas en une desquamation plus épaisse et qui, de là, s'étend sur les fesses.

Aux extrémités supérieures, les squames se montrent surtout sur les côtés de l'extension des bras, en quantité plus petite sur les mêmes côtés des avant-bras; les côtés de la flexion des bras sont secs et légèrement desquamatifs. Sur les coudes les squames sont très grandes. La peau de la main n'est pas desquamative, mais elle est épaissie, de sorte que les plis articulaires sont plus marqués. L'exfoliation est très forte sur les plis axillaires antérieurs et postérieurs; les écailles sont ici de couleur gris foncé et gris vert, très épaisses et disposées en faces polygones et en crêtes, séparées par des sillons profonds.

Aux extrémités inférieures, les pieds sont atteints au même degré que les mains. En montant plus haut l'exfoliation devient plus forte, surtout sur les côtés de l'extension et les côtés latérales des parties inférieures des jambes et sur les côtés de l'extension, les côtés latérales et les côtés de la flexion des parties supérieures des jambes; sur ces parties la desquamation est la plus marquée et c'est là aussi que la pigmentation est plus foncée que sur toutes les autres parties du corps. La peau montre ici des faces polygonales de dimension variable et séparées par des sillons; ces faces sont recouvertes d'écailles plus ou moins luisantes à leur surface. Le côté médiale de la moitié supérieure de la jambe, et les parties génitales, quoique secs et d'une coloration brune, ne montrent pas de desquamation. Nulle part la peau n'est rouge.

L'affection ne cause pas de troubles subjectifs; elle n'est pas accompagnée de démangeaison.

**Symptomatologie:** L'ichthyosis est une affection cutanée héréditaire qui se développe dans les premières années de la vie ou intra-utérine. (*Ichthyosis congenita s. foetalis*).

Au degré le plus faible de l'ichthyosis (*dry skin* de TILBURY FOX) on n'observe qu'une faible rugosité de la surface de la peau. Les sillons de la peau sont plus marqués et entourent de petites facettes épidermiques blanches et luisantes, qui ressortent davantage, quand la peau se plie et se ride. La peau est sèche et présente un aspect, comme si elle avait été saupoudrée d'une poudre grisâtre.

Entre cette forme légère et le degré le plus grave de l'affection, auquel on a donné le nom



d'*ichthyosis hystrix* ou *hystricismus*, il existe des formes intermédiaires de différente intensité. Dans l'*ichthyosis nitida* les sillons de la peau ressortent un peu plus que dans le *dry skin*, et il se forme de petites écailles épithéliales blanches ou grisâtres, luisantes et légèrement saillantes à leurs bords; ces écailles sont constamment desquamatives à un faible degré. Dans l'*ichthyosis cyprina* et *serpentina* les écailles sont plus épaisses et plus grandes et s'entassent par-ci, par-là, de manière à former des masses épithéliales plus élevées, qui produisent une desquamation beaucoup plus abondante. Dans ces cas plus intenses les écailles et la peau montrent une décoloration caractéristique grise, quelquefois gris verdâtre, allant parfois jusqu'à un noir verdâtre, l'*ichthyosis nigricans*; cette coloration est causée par une augmentation du pigment de l'épiderme de la peau. Les sillons entre ces écailles sont plus profonds, se déchirent et se transforment, surtout aux environs des articulations en fissures et rhagades qui, alternativement guérissent et surviennent de nouveau.

Au degré le plus grave enfin, l'*ichthyosis hystrix*, les masses épithéliales de couleur vert noir s'entassent et forment des excroissances et des saillies prismatiques, papillaires et épineuses, d'une longueur de 1 à 2 c.m., de manière que la peau, en certains endroits, présente une surface verruqueuse, ou l'aspect de l'écorce d'un arbre, en d'autres endroits l'aspect d'un pore-épic. Quand le malade se meut ou quand on passe la main sur sa peau, les excroissances cornées peuvent produire un bruit de crécelle comme un serpent à sonnettes. Entre ces excroissances on trouve par-ci, par-là des fissures et des rhagades plus ou moins profondes, qui, quelquefois, peuvent causer aux malades de vives douleurs.

De ces formes s'écarte sous quelques rapports l'*ichthyosis foetalis*; cette forme, qui atteint l'individu déjà avant sa naissance, exerce une influence pernicieuse sur le développement et la croissance de la peau. Ce qui dans les formes d'ichthyose décrites ci-dessus ne s'observe que très faiblement, mais ce qui caractérise l'*ichthyosis foetalis*, c'est le raccourcissement considérable de la peau, de sorte qu'elle est, pour ainsi dire, trop petite pour le corps, et partout fortement tendue. Ce raccourcissement, évidemment la suite d'une croissance et d'un développement retardés de la peau pendant la vie intra-utérine, produit un grand nombre de symptômes caractéristiques de cette forme d'ichthyose: d'abord la peau des enfants atteints de cette forme, montre des rétrécissements rubanés caractéristiques, visibles surtout aux extrémités; c'est comme si les bras et les jambes sont par-ci, par-là fortement liés et comprimés avec un ruban; puis les articulations sont, par suite du tégument inextensible, presque immobiles et fixées dans un état anormal, surtout aux doigts, qui sont petits, mal développés et courbés. Ensuite on trouve chez ces malades, entre les écailles polygonales petites et grandes, sur lesquelles les squames épithéliales sont ordinairement fortement amassées, des fissures profondes et des sillons cicatriciels plus ou moins larges; évidemment, pendant la croissance du fœtus, la peau s'est éclatée à plusieurs reprises et les fissures ainsi formées, se sont ensuite partiellement recouvertes d'une couche épithéliale. Dans ces sillons cicatriciels on ne trouve jamais de poils, tandis que ceux qui poussent sur les bords des écailles, se déclinent fortement des sillons et s'inclinent vers le centre des écailles. Enfin à certains degrés très graves de l'*ichthyosis foetalis* la forte tension de la peau se manifeste par l'effacement de toutes les saillies et les duplicatures, surtout aux environs des ouvertures du corps: les paupières et les lèvres sont en ectropion, la bouche et les yeux sont ouvertes, l'enfant ne peut plus les fermer, les pavillons des oreilles sont petits et aplatis, quelquefois même tout à fait effacés. Si ces enfants, dans les cas légers, ne meurent pas au bout de quelques semaines après la naissance, ce qui arrive ordinairement dans les cas intenses, ces symptômes caractéristiques se prolongent pendant toute leur vie, de sorte qu'à un âge avancé il est encore facile de distinguer l'*ichthyosis foetalis* de l'*ichthyosis* qui s'est développée, graduellement, dans les premières années de la vie.

L'ichthyosis persiste pendant toute la vie et atteint d'ordinaire son plus grand développement vers l'âge de la puberté; après cette époque elle change peu. De temps à autre cependant on observe, souvent dans les mêmes saisons et surtout pendant l'été, des périodes d'amélioration; dans la plupart des cas l'affection s'aggrave pendant les mois de l'hiver.


L'ichthyosis peut survenir sur tout le corps; cependant ses lieux d'élection sont ordinairement les côtés de l'extension des extrémités, tandis que les côtés de flexion sont le plus souvent atteints en moindre degré; la paume des mains et la plante des pieds sont d'ordinaire indemnes. Cependant il s'est présenté quelques cas très rares, où ces parties étaient atteintes ou exclusivement ou principalement, l'*Ichthyosis palmaris et plantaris*.

Le malade ne ressent pas de symptômes subjectifs, excepté aux fissures et aux rhagades, qui se développent dans les cas graves autour des articulations et qui sont parfois douloureuses. L'ichthyosis n'a aucune influence sur l'état général.

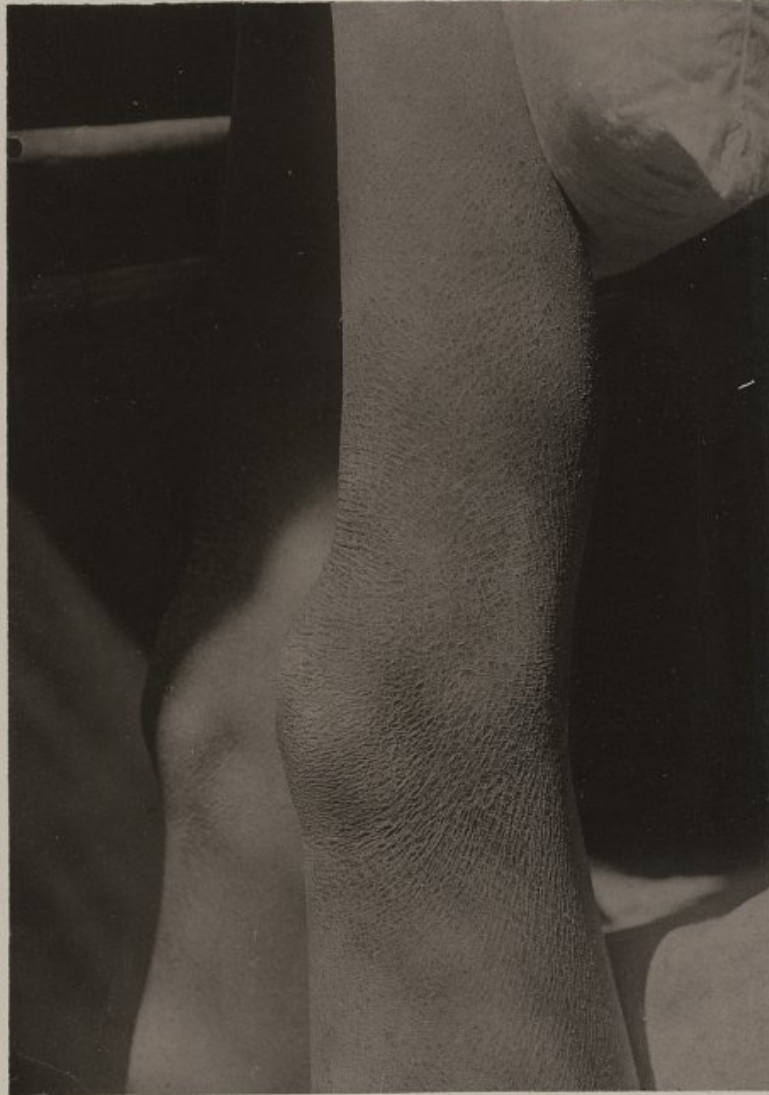La maladie est héréditaire; elle se manifeste fréquemment à des degrés différents chez plusieurs membres de la même famille.

---

**Diagnostic différentiel:** Voir le texte de Pl. XXXVIII.



Ichthyosis.



Ichthyosis.



PLANCHE XXXVIII.

---

ICHTHYOSIS.

## ICHTHYOSIS.

**Synonymie:** Voir le texte de Pl. XXXVII, page 2.

**Observation:** (Pl. XXXVIII.) H. G. petite fille, âgée de 2 ans, fut placée le 24 mars 1892, dans la clinique pour les maladies de la peau et la syphilis de l'hôpital d'Amsterdam. La mère raconte que la petite malade est son troisième enfant; ses deux autres enfants jouissent d'une parfaite santé. Le père et la mère, qui sont cousin et cousine, sont bien portants.

L'enfant est née avec un ectropion et une peau squameuse. Suivant le conseil d'un médecin, la mère a fréquemment baigné son enfant. Pendant sa première année allaitée par sa mère, la malade prenait pendant la deuxième année la même nourriture que les autres membres de la famille. Comme les deux premières, la troisième grossesse de la mère eut un cours régulier; cependant elle lui causa de grandes douleurs. Au dire de la mère cette maladie ne se serait jamais présentée dans la famille.

Le jour de son arrivée dans l'hôpital on trouva le corps de la petite malade entièrement couvert de grandes squames cornées, excepté sur les fesses. Sur les deux épaules cette masse de squames est la plus forte, de sorte qu'on trouve ici dans un certain degré l'image de l'Ichthyosis hystrix. Les grandes squames sont délimitées par des crevasses et des fentes. La couleur des squames est de jaune sale à gris sale, ci et là, surtout sur le ventre, verdâtre. Sur les avant-bras se montrent de larges bandes circulaires, séparées par des fentes et des crevasses plus ou moins profondes. Sur la paume des mains et la plante des pieds la peau est très épaisse et cornée. Aux environs des articulations les squames sont les plus petites, en forme de crêtes linéaires, les plus nombreuses, et séparées par des crevasses et des fentes très profondes. Les deux yeux sont en ectropion et montrent continuellement une sécrétion de larmes très abondante. La bouche ne peut pas être fermée entièrement, elle est très large et montre beaucoup de fentes radiaires partant des angles de la bouche. Sur le cuir chevelu on voit aussi de grandes masses de squames, qui sont par ci par là emmêlées avec les cheveux en formant des masses inextricables.

Le 11 avril on commence à frictionner la malade le soir, avec un onguent à ol. jecor. asell.; axungiae porc. aa 100 grm.; acid. salicyl. 5 grm., à la laver chaque matin avec du savon et à la baigner dans de l'eau tiède.

23 mai. Cet onguent a produit une diminution de la desquamation de la peau et l'a rendu plus lisse; mais on a reconnu pendant le dernier mois qu'il faut l'appliquer continuellement pour maintenir cet état, parce que sans cela une aggravation de la maladie se déclare bien vite.

Le 25 mai à la prière de la mère, la malade sort de l'hôpital avec une peau lisse et sans squames; comme elle ne demeure pas à Amsterdam, elle ne s'est plus montrée à la clinique.

**Symptomatologie:** Voir le texte de Pl. XXXVII page 2.

**Diagnostic différentiel:** Dans la plupart des cas le diagnostic de l'Ichthyosis ne présentera pas de difficultés. Dans certains cas cependant on pourrait la confondre avec les maladies suivantes: le Psoriasis vulgaris (voir le texte de Pl. XII, page 3), le Lichen ruber (voir le texte de Pl. XVI) le Pityriasis pilaris (voir le texte de Pl. XVII, page 5); l'Eczema squamosum (voir le texte de Pl. XXI) et le Lichen pilaris (voir le texte de Pl. XXXIII).



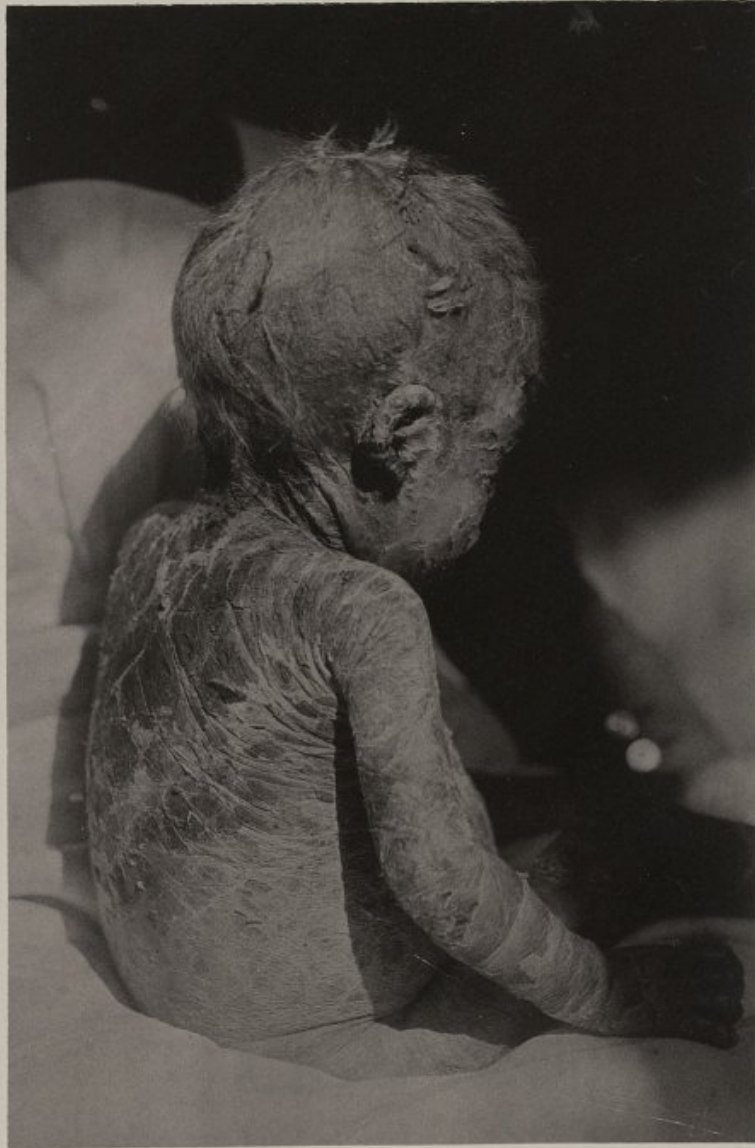





lenthyosis





Ichthyosis.





PLANCHE XXXIX.

NAEVUS VERRUCOSUS.

## NAEVUS VERRUCOSUS.

**Synonymie:** *Ichthyosis circumscripta.*

**Observation.** (Pl. XXXIX.) J. v. B., 21 ans, vint réclamer nos soins le 20 Décembre 1898 à la policlinique des maladies cutanées et syphilitiques d'Amsterdam, pour une affection verruqueuse siégeant au cou et datant de la naissance. Comme il comptait se fiancer prochainement, il désirait en être débarrassé. Il avait au cou une bande formée par de petites tumeurs papillaires molles, de coloration foncée, pédiculées et à large base d'implantation, allant depuis le lobule de l'oreille droite jusqu'au manubrium; là les saillies devenaient moins élevées et rappelaient davantage les villosités intestinales. Conformément à son désir, le patient fut débarrassé de son affection par excision et suture consécutive.

**Symptomatologie:** Sous le nom de naevus verruqueux on désigne des taches congénitales, de coloration brun foncé ou noire, saillantes sur une partie ou sur la totalité de leur étendue, recouvertes de néoplasies ressemblant à des verrues et portant souvent des poils épais, rudes et de coloration foncée (naevus verrucosus pilosus).

Cette affection, qui est plutôt une malformation congénitale qu'un état morbide, est parfois aussi désignée sous le nom d'ichthyose circonscrite (ichthyosis partialis).

A la naissance, l'affection existe déjà sous forme de petites taches qui plus tard s'agrandissent; elles ne s'étendent pas périphériquement, mais s'accroissent en même temps que le reste de la peau, ce qui fait qu'elles se distendent pour ainsi dire, et par cela même leur coloration devient moins foncée.

Les saillies verruqueuses répondent aux papilles cutanées, plus ou moins hypertrophiées, qui, par suite de la prolifération des cellules épithéliales, sont parfois recouvertes d'une couche épaisse de tissu corné. Le nombre de ces néoplasies verruqueuses est très variable, de sorte que le naevus verruqueux peut en être presque dépourvu et présenter une surface presque lisse, ou bien en être complètement recouvert. Les dimensions de ces saillies sont également sujettes à varier et dépendent en partie du siège du naevus: les plus grandes s'observent au cuir chevelu, au cou, aux plis articulaires, etc.

On n'est toutefois pas universellement d'accord pour considérer ces saillies comme des papilles cutanées hypertrophiées; d'après quelques auteurs, celles-ci ne participeraient que pour une faible part à leur formation. Arthur Alexander en effet a constaté, qu'après enlèvement mécanique des petites saillies verruqueuses, la peau sous-jacente présente ses caractères normaux et est recouverte d'épithélium; de petites saillies de la grosseur d'une tête d'épingle correspondraient aux papilles hypertrophiées, tandis que la verrue elle-même serait exclusivement constituée par du tissu corné, tout comme on l'observe dans l'ichthyose.

Entre les saillies verruqueuses s'accumulent les produits de la sécrétion sudoripare, laquelle est exagérée au niveau du naevus, en même temps qu'il s'y dépose de la poussière et toute espèce d'impuretés, qui donnent à la néoplasie une teinte plus foncée.

Le nombre des taches varie beaucoup suivant les cas; le naevus verruqueux peut être unique, ou bien il peut exister un grand nombre de ces néoplasies congénitales. Souvent aussi on les trouve combinées avec d'autres variétés de naevus (naevus pileaire, pigmenté, etc.) chez le même individu.

Le naevus verruqueux n'est pas susceptible de guérison, bien qu'on ait signalé des cas (Wolff) où les symptômes devenaient beaucoup moins apparents avec les progrès de l'âge, et d'autres que, par suite de la disparition spontanée des efflorescences, on n'a pas cru pouvoir ranger dans la catégorie des naevus (Doutrelepon). Pour ces derniers cas, Kaposi croit devoir admettre que ces naevus ont bien réellement existé et ont persisté, mais qu'ils sont devenus moins apparents, par suite de complications inflammatoires accidentelles ou de causes analogues. Par contre Besnier considère le naevus comme une affection dont le germe existerait déjà dans l'embryon, mais dont le développement peut être retardé et ne se faire qu'à un âge plus ou moins avancé, de sorte que l'affection semble être acquise. Dans ce cas on pourrait parler de naevus tardif (Fournier).

Les dimensions des naevi sont très variables: il y en a de la grandeur d'un grain de blé tandis que d'autres atteignent des dimensions considérables; même ces derniers ne donnent lieu à aucun symptôme subjectif. Tout au plus peuvent-ils, dans certains cas, déterminer une gêne fonctionnelle par suite de leur siège, par ex. aux paupières, parfois aussi à la plante du pied, où le naevus se recouvre d'ordinaire d'une épaisse couche cornée, pouvant rendre la marche douloureuse. Toutefois, quelque minime que soit l'importance attachée par le sujet à son affection, il ne faut pas perdre de vue qu'à un âge avancé, des néoplasies malignes (carcinomes, sarcomes) peuvent se développer sur les naevus; c'est pourquoi il est prudent de les extirper du moment qu'ils augmentent de volume d'une manière apparente.

On ne sait pas sous l'influence de quelles causes les naevi se développent. Dans certaines familles, les diverses générations en sont atteintes, ce qui tendrait dans ces cas à faire admettre une influence héréditaire. La peuple attribue leur production aux envies de la mère durant la grossesse.

Un variété spéciale de naevus verruqueux est celle à laquelle on a donné le nom de naevus verruqueux linéaire, dont il a été beaucoup question dans ces derniers temps. Malgré le grand nombre de recherches, on est loin d'être d'accord sur la nature de cette affection, ce qui ressort d'ailleurs des nombreuses dénominations données à cette affection par les divers auteurs. (naevus unus lateralis, Bärensprung; nerven-naevus, Th. Simon; papilloma cutis neuropathicum, Gerhardt; naevus linearis ichthyosiformis, Lanz; naevus papillaris, Thomson; naevus neuroticus, Neumann; ichthyosis hystrix nigricans, Butruille; ichthyosis linearis neuropathica, Koren; ichthyosis (cornea) hystrix partialis, Philippon. Par ces diverses dénominations chaque auteur s'est efforcé d'indiquer le plus clairement possible la signification qu'il attache à cette affection.

Cette variété de naevus est également congénitale, mais dans la presque totalité des cas il est unilatéral et se présente sous forme de stries et de taches. D'après quelques auteurs, le naevus verruqueux linéaire suit le trajet des nerfs, ou bien les lignes indiquées par Voigt comme séparant les territoires cutanés innervés par les nerfs de la peau; à ce point de vue, il se rapproche du zona, dont l'origine nerveuse reste fort probable, bien que dans ces derniers temps elle ait été contestée par certains auteurs.

Le naevus verruqueux linéaire est aussi plus ou moins pigmenté et couvert de saillies verruqueuses; la couche épidermique est modérément épaissie, mais les glandes cutanées, les follicules pileux et les poils sont normaux.

Contrairement aux naevus verruqueux ordinaires, le naevus linéaire ne forme pas toujours une tache indivise, mais il est souvent constitué par une série de petites taches de la grandeur d'une tête d'épingle ou plus grandes, plus ou moins fortement pigmentées, couvertes de saillies verruqueuses; entre ces petites taches, on trouve la peau normale. Cette distribution est analogue à celle que l'on constate dans le zona, où l'efflorescence est également constituée par une série de petites vésicules groupées et séparées par des intervalles plus ou moins étendus de peau normale.

Les divergences entre les divers auteurs sont surtout marquées quand il s'agit de déterminer jusqu'à quel point la forme caractéristique des efflorescences du naevus verruqueux linéaire dépend de l'influence du système nerveux central. La plupart de ceux qui admettent cette influence, considèrent le naevus verruqueux linéaire comme le résultat de troubles névropathiques intrautérins. Mais un grand nombre de ces auteurs ne voient aucune relation entre l'éruption et le trajet des nerfs, non seulement parce que la distribution des efflorescences ne correspond ni au trajet des nerfs ni aux lignes de Voigt, mais aussi parce que tout symptôme du côté des nerfs fait défaut. C'est ainsi qu'on n'a jamais constaté la moindre altération dans les ganglions, que jamais l'affection ne s'accompagne de phénomènes douloureux, symptômes que l'on constate dans le zona. D'autre part il est difficile d'admettre que l'hypertrophie des papilles soit la manifestation de troubles trophiques.

Kaposi est au nombre de ceux qui nient l'origine nerveuse du naevus linéaire. Pour lui la distribution spéciale de ces naevi résulte simplement de la torsion en spirale dont s'accompagne la croissance normale et qui influe également sur le trajet des nerfs, etc.; de manière que la distribution des efflorescences et le trajet des nerfs peuvent à certain point de vue être identiques comme résultant d'une même cause, ce qui ne veut nullement dire qu'il doive exister une relation causale entre le développement du naevus et le nerf.

Enfin quelques auteurs croient devoir chercher dans le corps papillaire lui-même la cause du développement du naevus.

---

**Diagnostic différentiel:** En général le diagnostic n'offre aucune difficulté; la confusion est cependant parfois possible avec l'acanthosis nigricans, le neurofibrome, l'adénome sébacé et le lichen ruber de Wilson. Le lichen, quand il présente une disposition linéaire, peut être confondu avec le naevus verruqueux linéaire.

Pour le diagnostic on tiendra compte des caractères suivants.

*Acanthosis nigricans.*

1. Affection acquise, s'observant chez des sujets avancés en âge.
2. Siège surtout au cou et à la nuque, à la région ano-génitale, à l'aisselle, au jarret, etc.
3. Les taches, qui n'apparaissent pas toutes à la fois mais consécutivement, sont couvertes de papillomes, pressés les uns contre les autres.
4. Peut s'observer aux muqueuses, principalement à la langue; dans ce cas la pigmentation fait défaut et l'hypertrophie papillaire existe seule.

*Naevus verrucosus.*

1. Affection congénitale existant dès l'enfance.
2. N'a pas de siège spécial, mais se rencontre fréquemment au tronc et aux membres.
3. Sur les taches, qui n'augmentent pas en nombre, on trouve des papillomes tantôt en grand nombre, tantôt peu nombreux et isolés.
4. Ne se rencontre jamais sur les muqueuses.



5. Lorsque l'affection existe depuis un certain temps, les ongles et les cheveux s'atrophient et tombent.

6. Ne s'observe que chez des sujets atteints de carcinome abdominal et constitue souvent le premier symptôme de cette affection.

#### *Neurofibroma.*

(Maladie de Recklinghausen).

1. Tumeurs du volume d'une cerise ou plus petites, disséminées d'une façon plus diffuse sur la surface cutanée; elles ne sont pas toujours congénitales.

2. Peuvent gagner en étendue sous l'influence d'un traumatisme.

3. Ces tumeurs se forment surtout aux dépens du tissu conjonctif de la peau; l'épithélium qui le recouvre est plutôt aminci.

#### *Adenoma sebaceum.*

1. Coloration grisâtre, parfois blanche, transparente; les lésions ressemblent à des grains de sagou et sont très dures.

2. Quand on y pratique une piqûre, il en sort une substance blanche, gluante.

3. S'observe presque exclusivement à la face, très rarement ailleurs.

4. Apparaît souvent dans l'adolescence, parfois dès la naissance, mais même dans le dernier cas de nouveaux éléments éruptifs se développent plus tard.

#### *Lichen ruber verrucosus striatus.*

1. Démangeaisons en général intenses.

2. On trouve encore parfois quelques papules plates caractéristiques, situées sur un fond non pigmenté.

3. N'est pas congénital.

4. Guérit par un traitement interne arsenical, en laissant une pigmentation plus ou moins marquée.

5. N'exerce aucune influence sur l'état des ongles et des poils.

6. S'observe en général chez des personnes jouissant d'une santé parfaite.

#### *Naevus verrucosus.*

1. Est constitué par une tache faiblement pigmentée, de forme variable, sur laquelle sont disposées en groupes des saillies verruqueuses en nombre plus ou moins considérable; l'affection est toujours congénitale.

2. Les naevi ne s'étendent que par les progrès de la croissance, de même que les saillies verruqueuses qui les recouvrent.

3. Les néoplasies qui constituent les naevi ne sont pas des tumeurs au sens propre du mot et sont constituées principalement par l'hypertrophie de la couche cornée.

#### *Naevus verrucosus.*

1. Coloration plutôt rouge ou brune, pâissant momentanément sous l'influence de la pression; consistance assez molle.

2. Les saillies sont constituées par un tissu solide et ne contiennent aucun liquide.

3. Peut siéger à la face, mais aussi sur le tronc et les membres.

4. Toujours congénital; jamais on ne voit apparaître plus tard de nouveaux éléments éruptifs.

#### *Naevus verrucosus linearis.*


1. Absence de prurit.

2. Les papules du naevus sont entourées de lignes pigmentaires et sont situées sur un fond pigmenté.

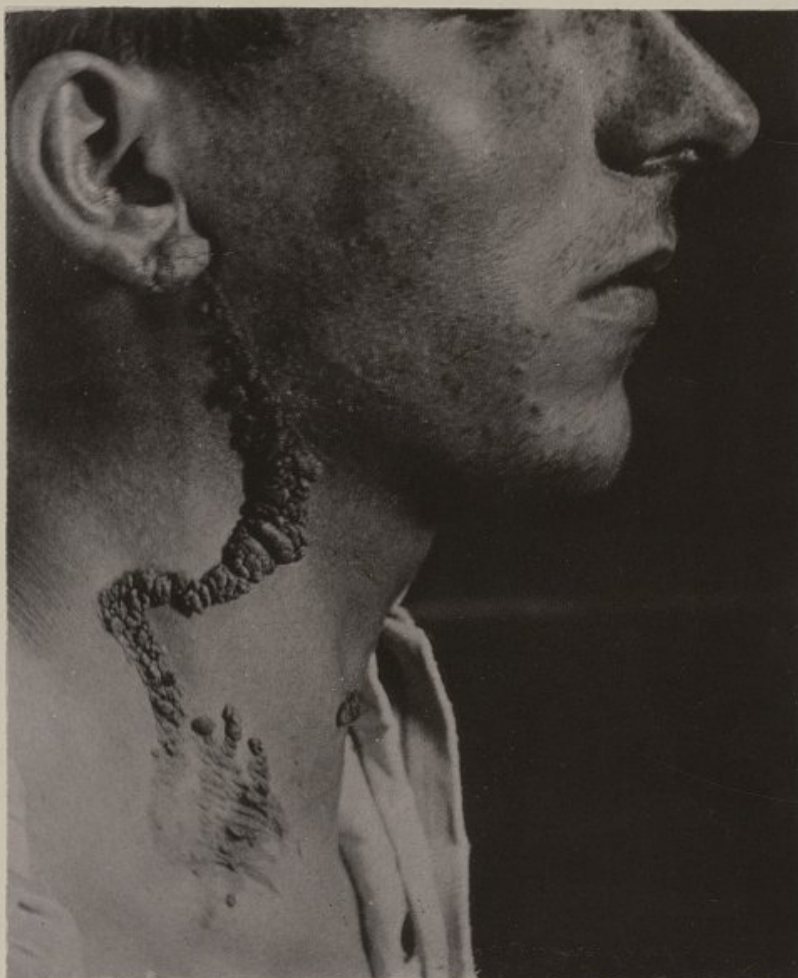
3. Affection congénitale.

4. Les remèdes internes n'ont aucune influence sur sa guérison.





Naevus verrucosus.



Naevus verrucosus.




PLANCHE XL.

---

PACHYDERMIA.

## PACHYDERMIA.

**Synonymie:** *Elephantiasis Arabum*; *Elephantia*; *Elephantopus*; *Elephantiasis lactiflua*; *Morbus elephas*; *Naevoid elephantiasis*; *Lepra malabarica*; *Barbadoes leg*; *Cochin leg*; *Varix lymphaticus*; *Bucucmia tropica seu indica* (Mason-Good); *Spargosis fibro-arcolaris* (Wilson); *Hypersarcosis* (Kämpfer); *Hernia carnosae*; *Pes febricitans*; *Perical Malabarica endemicum*; *Sarcocele aegyptica seu malabarica*; *Oschio-chalasia*; *Andrum* (Kämpfer); *Mal de Cayenne*; *Dal fil*; *Djudam*; *Dschuddam*; *Judam*; *God*; *Schlipada*; *Fil pa*; *Pejie de Sancto*; *Duwauli*.

**Observation: 1.** (Pl. XL, fig. 1). F. L., âgée de 34 ans, fille publique, fut placée le 30 mai 1888 dans la clinique pour les maladies de la peau et la syphilis d'Amsterdam pour une tumeur aux organes génitaux.

Au mois d'avril 1887 la malade s'aperçut qu'il se développait un gonflement qui, se grossissant peu à peu, éloigna les deux grandes lèvres génitales l'une de l'autre. Par un sentiment de pudeur elle n'en parla à aucun médecin. Cependant elle commença à s'inquiéter des proportions que prenait cette tumeur et elle se fit examiner dans la polyclinique et demanda à être placée dans la clinique.

La malade, fille publique pendant les sept dernières années, raconte qu'elle n'a jamais eu sur le corps aucune ulcération ni éruption cutanée; elle n'a jamais eu mal à la tête, ni mal à la gorge et ses cheveux ne sont jamais tombés. Elle n'a jamais été enceinte et a très régulièrement sa menstruation. Son père vit encore et est bien portant à ce qu'elle pense; sa mère est morte d'une phthisie pulmonaire; ses deux frères et ses deux sœurs jouissent, dit-elle, d'une bonne santé.

L'examen qu'elle subit à son entrée dans l'hôpital, montra que la malade est bien développée, avec un pannicule adipeux assez épais. La couleur de la peau est un peu pâle. Sur le corps entier, surtout sur les lieux d'élection: les aisselles, les mamelles, les poignets et les doigts, on trouve en grand nombre les sillons, les papulles, les pustules, les croûtes et les égratignures caractéristiques de la gale.

La grande lèvre droite de la vulve est fortement épaissie et saille en forme d'une tumeur large de 2 $\frac{1}{2}$  centimètres et longue de 8 à 9 centimètres, et est d'une consistance très ferme. La grande lèvre gauche est aussi un peu épaissie, et surtout du côté du ventre un peu induré, mais beaucoup moins que de l'autre côté. Les petites lèvres et le gland du clitoris sont réunies en masse de manière à former une tumeur dure, mamelonnée et sillonnée, de la grosseur du poing. Le prépuce du clitoris, qui adhère à la tumeur, est aussi grossi et épaissi, mais il est encore nettement délimité. Le mont de Vénus est couvert de quelques ulcérations et de croûtes et est fortement épaissi, très dure au toucher et saille comme une tumeur de la dimension d'un poing. A l'entrée du vagin se montrent quelques érosions de la membrane muqueuse, ainsi que dans les plis entre les lèvres et entre les lèvres et les cuisses; dans celles-ci par suite d'un eczéma intertrigo.

Les plis radiaires de l'anus sont hypertrophiques et élevés d'un demi-centimètre environ. L'ostium externum uteri et le vagin ne montrent pas d'altération.

Le 12 juin la tumeur est enlevée et en même temps les deux petites lèvres et le prépuce du clitoris sont amputés totalement; la plaie de l'opération, en forme de fer de cheval, est fermée avec des sutures de soie. Le 19 juin on enlève toutes les sutures; la plaie paraît tout à fait guérie, en laissant une cicatrice en forme de  $\Lambda$ .

Après une semaine, dans laquelle la malade a été traitée pour la gale, elle sort de l'hôpital, complètement guérie.

**2.** (Pl. XL fig. 2). R. O., âgée de 40 ans, fille publique, fut placée le 12 mai 1893 dans la clinique pour les maladies de la peau et la syphilis de l'hôpital d'Amsterdam. Son commerce charnel date de sa 19<sup>e</sup> année et depuis elle est restée fille publique. Elle raconte que, jusqu'à il y a un an, elle n'a eu d'autre maladie

qu'un bubon suppuratif, en suite des inflammations douloureuses vulvo-vaginales. Depuis ce temps sa maladie a commencé; il se montra un gonflement aux parties génitales, qui s'est grossie lentement et continuellement. La malade n'a jamais eu d'éruption cutanée ni mal à la tête; ses cheveux ne sont jamais tombés.

A l'examen les grandes lèvres, le périnée et l'anus se montrent fortement épaissies, hypertrophiées et mamelonnées. Les grandes lèvres sont séparées du périnée par une fente profonde. Plusieurs fentes moins profondes dans toutes les directions se montrent à la surface de ce gonflement, ce qui produit l'aspect noduleux et tubereux. On ne constate pas d'ulcérations. La tumeur est d'une consistance dure. A l'examen au speculum on ne trouve point d'altération dans le vagin, ni à la portion sous-vaginale du col utérin. Dans la région de l'aîne gauche on trouve des cicatrices d'ulcérations antérieures. Sur la peau on n'observe pas d'exanthème, ni les restes d'un exanthème. La peau des jambes et du ventre est légèrement oedémateuse.

**Symptomatologie:** La pachydermie se développe ordinairement à la suite de poussées de dermatites et de phlegmons, qui ont le caractère d'érysipèle ou de lymphangite accompagnée de fièvre, et qui compliquent de temps à autre des processus chroniques rebelles comme l'eczéma et l'ulcère variqueux chronique, le lupus et les ulcérations gommeuses, surtout du pied et de la jambe, etc.

Pendant ces inflammations avec ses phlébités et lymphangites il se produit des obstacles à la circulation dans les vaisseaux lymphatiques et les veines et des oedèmes du tissu conjonctif de la peau et de l'hypoderme se développent. Ces poussées, se reproduisant fréquemment, deviennent de plus en plus permanentes et finissent par produire une hypertrophie du tissu fibreux plus ou moins dure, un gonflement et un grossissement souvent très volumineux de la région atteinte. La peau devient tendue, quelquefois de couleur blanche ou rose pâle et d'un aspect glabre, lisse et luisant. (*Pachydermia* seu *Elephantiasis glabra* seu *laevis*.) Par les dilatations locales des vaisseaux et des espaces lymphatiques de la peau, on voit se développer à la surface des rugosités papuleuses et noduleuses et des ampoules fines et grosses, qui peuvent céder et même disparaître quelquefois entièrement sous la pression du doigt, quand ces cavités et kystes lymphatiques se trouvent immédiatement au-dessous de l'épiderme; puis, se remplissant de nouveau progressivement de lymphé, nous les voyons revenir lentement et acquérir leurs proportions antérieures. Les plus petites ectasies des vaisseaux capillaires et des espaces lymphatiques peuvent être si voisines de la surface de l'épiderme transparent, qu'elles se présentent comme de petites vésicules limpides et montrer souvent beaucoup de ressemblance avec un eczéma vésiculeux aigu. Si ces dilatations sinueuses, petites ou grandes, se rompent à la surface, ce qui arrive de temps à autre, il peut se produire un suintement de lymphé souvent de longue durée et très abondant, et quelquefois difficile à arrêter (*lymphorrhoe*).

A côté de ces ampoules, lacs et varices lymphatiques il se développe d'une manière lente et graduelle des nodosités irrégulières, des tumeurs de tissu conjonctif hypertrophiées, creusées de sillons, qui, au toucher, sont d'une consistance très résistante à la pression du doigt: (*Pachydermia* seu *Elephantiasis tuberosa*). Cette consistance dure du tissu fibreux de nouvelle formation (*Pachydermia* seu *Elephantiasis dura*) ne s'observe pas partout; là où le tissu conjonctif de la peau et de l'hypoderme est lâche et souple on peut rencontrer un gonflement et une tumescence assez mous des parties malades (*Pachydermia* seu *Elephantiasis mollis*). Cette forme se rencontre le plus souvent aux organes génitaux, par exemple au scrotum; la forme dure surtout aux avant-jambes et aux pieds.

Quand la maladie a persisté depuis longtemps, par exemple depuis des années ou des dizaines d'années, les parties atteintes prennent lentement des dimensions extrêmement volumineuses et déformées, dues à la nouvelle formation continue de tissu fibreux.

A cause de cette augmentation déformée de leur volume, dans laquelle tous les plis des articulations disparaissent, les extrémités inférieures peuvent devenir des cylindres fort épaisses, mame-



lonnées et sillonnées et montrer une grande ressemblance avec les pieds d'un éléphant; de même le scrotum et le pénis de l'homme, les grandes et les petites lèvres génitales et le clitoris de la femme peuvent devenir des masses noduleuses méconnaissables et prendre des proportions monstrueuses, au point de pendre jusqu'aux genoux en forme de tumeurs.

Ces grossissements excessifs cependant ne se rencontrent que rarement dans nos climats et se présentent plus fréquemment sous les tropiques, où la pachydermie, par suite d'une parasite vivant dans les vaisseaux lymphatiques, la filaire du sang, (*Filaria sanguinis hominis*, un Nématode) est endémique.

A la surface de la peau épaissie il se produit aussi par ci, par là, des hypertrophies des papilles du derme et de l'épithélium; on rencontre alors des saillies verruqueuses et papillaires, souvent recouvertes de masses d'épithélium corné et ci et là de fortes desquamations ressemblant à l'Ichthyosus (*Pachydermia* seu *Elephantiasis papillaris* seu *verrucosa*).

Les glandes lymphatiques de la région de la peau atteinte de la pachydermie sont très souvent fortement gonflées et plus ou moins dures; dans certains cas ce gonflement précède le développement de la pachydermie, et alors en peut être la cause; dans d'autres cas il le suit.

Excepté les extrémités inférieures et les parties génitales, d'autres parties du corps sont rarement atteintes de la pachydermie; cependant, par suite d'érysipèles fréquentes et d'autres inflammations et lésions qui troublent fortement le cours de la lymphe, on rencontre aussi des hypertrophies pachydermiques aux lèvres, au nez et au pavillon de l'oreille. Très souvent la pachydermie s'accompagne d'ulcérations plus ou moins étendues, qui ont précédé le développement de la maladie ou sont causées plus tard par quelque lésion ou blessure du tissu hypertrophique. Dans d'autres cas ils sont dues aux maladies qui ont précédé et causé le développement de la pachydermie, par exemple, le lupus vulgaire, les syphilides ulcéreuses et gummeuses, les varices avec l'eczéma variqueux de la jambe, etc. Ces ulcérations sont très atoniques, ses bords sont durs et calleux et sur leur fond les granulations sont molles, pâles et gélatineuses; ils ont toujours peu de tendance à se guérir, de sorte qu'elles peuvent persister pendant des années en dépit de tous les traitements.

On les trouve ordinairement sur les parties génitales et alentour, sur les bords de l'anus et alentour chez les filles publiques, chez qui une pachydermie de ces parties se présente très souvent par suite d'inflammations, d'ulcérations, de lymphangites et de lymphadénitides inguinales fréquentes de nature vénérienne, ou dues aux nombreuses insultes et lésions pendant les coïts violents et prolongés.

La maladie peut survenir à tout âge, mais le plus fréquemment dans l'âge adulte. Le Dr. MONCORVO a trouvé qu'elle peut aussi débiter pendant la vie intra-utérine du fœtus.

On voit la pachydermie plus fréquemment chez l'homme que chez la femme.

---

**Diagnostic différentiel.** Voir le texte de Planche XLI.

---

Fig. 2.

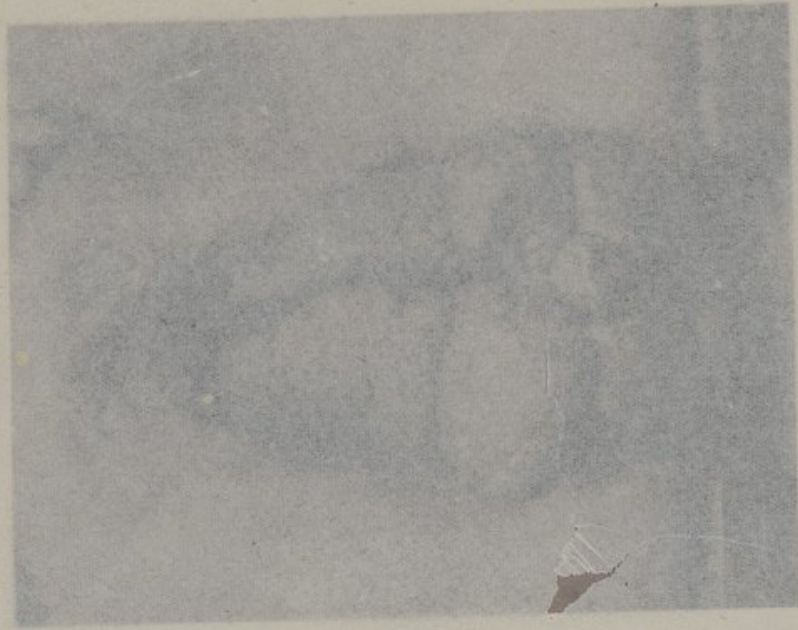

Fig. 1.



*Pachydermia vulvæ.*



Fig. 1.

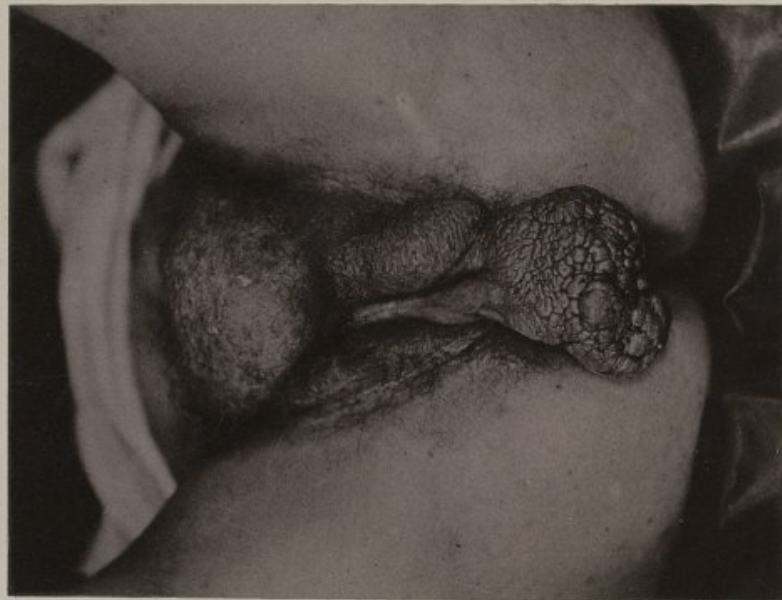
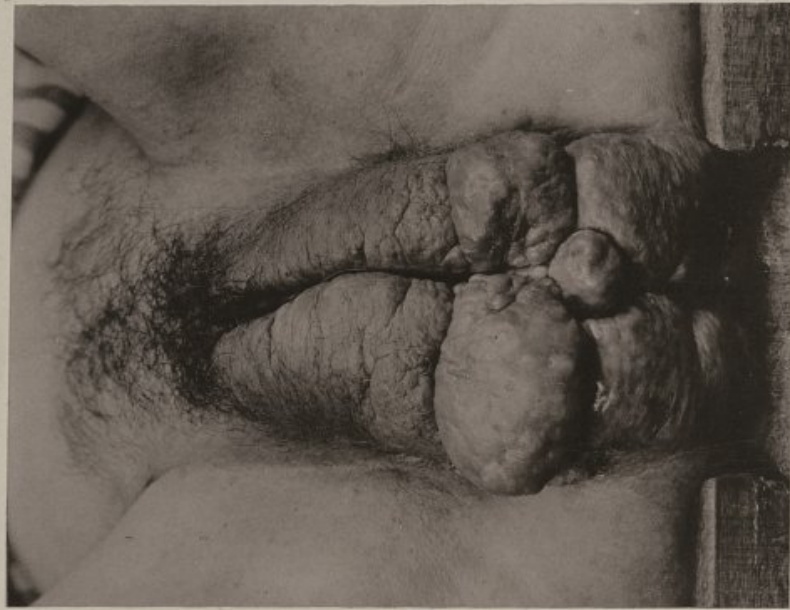
Fig. 2.



Pachydermia vulvæ.





PLANCHE XLI.

---

PACHYDERMIA.

## PACHYDERMIA.

**Synonymie:** Voir Pl. XL.

**Observation:** (Pl. XLI). G. H. se présenta à la polyclinique pour maladies cutanées et syphilitiques d'Amsterdam réclamant nos soins pour un lupus de la main droite, qui existait depuis 18 ans et qui s'accompagnait d'une ankylose du coude droit. En le soumettant à un examen complet, on constata qu'il était en outre atteint d'une affection, dont il ne se plaignait aucunement.

Le membre inférieur droit, notamment la jambe et le pied, est considérablement augmenté de volume, à tel point que le membre a pris une forme plutôt cylindrique et que la saillie du mollet a disparu par suite de la tuméfaction de tout le membre. La jambe droite a le même volume que la cuisse gauche. La peau du membre malade est très irrégulière et dure au toucher. Au niveau de la cheville et des articulations phalangiennes, la peau présente des sillons profonds. Par suite de l'épaississement de la peau, les orteils ne sont plus séparés les uns des autres par des surfaces courbes mais par des surfaces planes.

En outre le pied et principalement les orteils sont recouverts de saillies dures, verruqueuses, au niveau de la face interne de l'articulation du pied et aux orteils, on constate entre ces saillies la présence de cicatrices. De même le long du tibia on trouve deux cicatrices anciennes situées au niveau du tiers inférieur, tandis qu'au niveau du talon existe encore une ulcération entourée d'un tissu dur, cicatriciel. Cette ulcération n'a pas les caractères d'un ulcère tuberculeux; elle est superficielle, se confond insensiblement avec le tissu ambiant, n'est pas nettement délimitée, n'est pas recouverte de granulations et sécrète un liquide séreux en très petite quantité.

Tout ce que le malade, interrogé au sujet de ces lésions, peut nous dire, c'est que pendant de longues années il a été atteint d'ulcères variqueux qui, à peine cicatrisés, recidivaient, et qu'un jour une de ces ulcérations avait donné lieu à une hémorragie abondante.

Parfois sa jambe gonflait subitement, en même temps qu'elle devenait rouge et douloureuse, à tel point qu'il était obligé de garder le lit.

Sous l'influence d'enveloppements à la créoline, l'ulcération marcha peu à peu vers la guérison. Mais comme le malade n'éprouvait aucun malaise du fait de la pachydermie dont il était atteint, il ne voulut pas se soumettre à un traitement complet et ne revint plus à la polyclinique.

**Symptomatologie:** Voir Pl. XL, page 3.

**Diagnostic différentiel:** Au point de vue du diagnostic différentiel il importe de ne pas perdre de vue que la pachydermie n'est pas une affection idiopathique, mais constitue un état résultant de procès, dont les causes sont extrêmement variables.

La pachydermie pourrait être confondue avec l'oedème de la peau, le naevus verruqueux et la sclérodermie. Les caractères suivants permettent de la différencier d'avec ces diverses affections.

### *Oedème de la peau.*

1. Lorsque l'oedème est dû à la stase veineuse, la peau est pâle; elle est rouge dans

### *Pachydermie.*

1. La peau a une coloration gris sale; par suite de la pigmentation, elle peut être brune

l'oedème inflammatoire. La peau a l'aspect de la cire; elle est brillante et lisse.

2. La peau est molle, pâteuse; la pression du doigt y produit facilement un godet.

3. L'oedème est le plus souvent bilatéral et envahit parfois les tissus d'une manière diffuse.

4. En donnant à la partie oedématiée une position élevée et en exerçant sur elle une compression, on parvient en général à diminuer considérablement le volume de la partie atteinte.

5. En cas d'oedème on ne constate pas en général de tuméfaction des ganglions lymphatiques, ni d'altérations des vaisseaux lymphatiques.

6. L'oedème est limité à la peau et au tissu cellulaire sous-cutané.

7. D'habitude on trouve chez le malade une affection d'un organe interne, à laquelle l'oedème doit être attribué.

8. L'affection s'observe à peu près avec la même fréquence dans toutes les classes de la société.

#### *Naevus verruqueux.*

1. Il existe une démarcation nette entre la partie atteinte et la peau saine.

ou noirâtre. La surface est rugueuse, verruqueuse par endroits, présente des saillies papillaires séparées par de profonds sillons. Parfois on constate des lymphangiectasies et de la lymphorrhée. L'épithélium desquamé et les sécrétions cutanées s'accumulent entre les plis et, en s'y décomposant, exhalent une odeur désagréable.

2. La peau est ferme et ne se laisse que difficilement déprimer au moyen du doigt.

3. La pachydermie est le plus souvent unilatérale ou limitée à une partie déterminée du corps. Au début elle est toujours unilatérale et lorsqu'elle est bilatérale, elle est plus marquée d'un côté que de l'autre.

4. La compression combinée avec la position élevée du membre n'exerce qu'une influence minime sur la pachydermie, attendu que l'augmentation de volume tient en grande partie à la prolifération du tissu conjonctif.

5. Lorsque la pachydermie existe depuis longtemps, les ganglions lymphatiques correspondant à la partie atteinte se tuméfient d'ordinaire considérablement; cette tuméfaction peut être également primaire et elle est alors l'origine de la pachydermie. Les vaisseaux lymphatiques qui ramènent la lymphe de la partie atteinte vers les ganglions voisins sont fréquemment durs, gonflés; parfois ils se présentent sous forme de bandes rouges, douloureuses à la pression.

6. Dans la pachydermie il n'y a pas que la peau et le tissu cellulaire sous-cutané qui soient altérés; le procès morbide peut s'étendre également au fascia, aux muscles et aux os.

7. Chez les malades atteints de pachydermie les organes internes peuvent être parfaitement sains.

8. La pachydermie se rencontre principalement dans la classe pauvre.

#### *Pachydermie.*

1. La pachydermie n'est pas nettement délimitée, mais se confond insensiblement avec la peau saine.

2. L'affection est congénitale et augmente en étendue proportionnellement aux progrès de la croissance.

3. La peau est épaissie, sans participation du tissu conjonctif sous-cutané au procès. Les excroissances papillomateuses sont recouvertes par un épithélium normal.

#### *Sclérodermie.*

1. La maladie atteint le plus souvent la moitié supérieure du corps, mais peut aussi être générale.

2. Les plaques de sclérodermie sont de niveau avec les parties voisines des téguments, ou bien sont situées au-dessous de ce niveau, mais jamais elles ne forment une saillie.

3. La coloration ne diffère guère de celle de la peau normale et est en général un peu plus pâle. La surface cutanée reste lisse; les plis de la peau s'effacent.

4. La peau présente une dureté ligneuse ou cartilagineuse.

5. Dans la plupart des cas, la sclérodermie est symétrique.

6. Le malade accuse en général une sensation de froid et de rétraction au niveau des plaques de sclérodermie.

7. La maladie peut s'observer à tout âge, principalement de 20 à 40 ans, et est plus fréquente chez la femme que chez l'homme.

8. L'étiologie de la sclérodermie est encore entourée d'obscurité, beaucoup d'auteurs la considèrent comme une trophonévrose.

2. La pachydermie est une maladie acquise, qui ne se développe qu'à l'âge adulte, bien que Moncorvo ait donné le nom de pachydermie à certaines affections congénitales.

3. Le tissu conjonctif sous-cutané participe au procès hypertrophique. En maints endroits l'épiderme est épaissi, en d'autres on constate l'existence d'érosions, de lymphangiectasies ou d'ulcérations.

#### *Pachydermie.*

1. La pachydermie s'observe en général au niveau de la moitié inférieure du corps.

2. La peau atteinte de pachydermie est épaissie et forme une saillie plus ou moins marquée.

3. La peau atteinte a une coloration plus foncée que la peau saine. Presque toujours sa surface est très inégale et présente des saillies verruqueuses ou papillomateuses et des sillons profonds.

4. La consistance de la peau est comme celle du cuir.

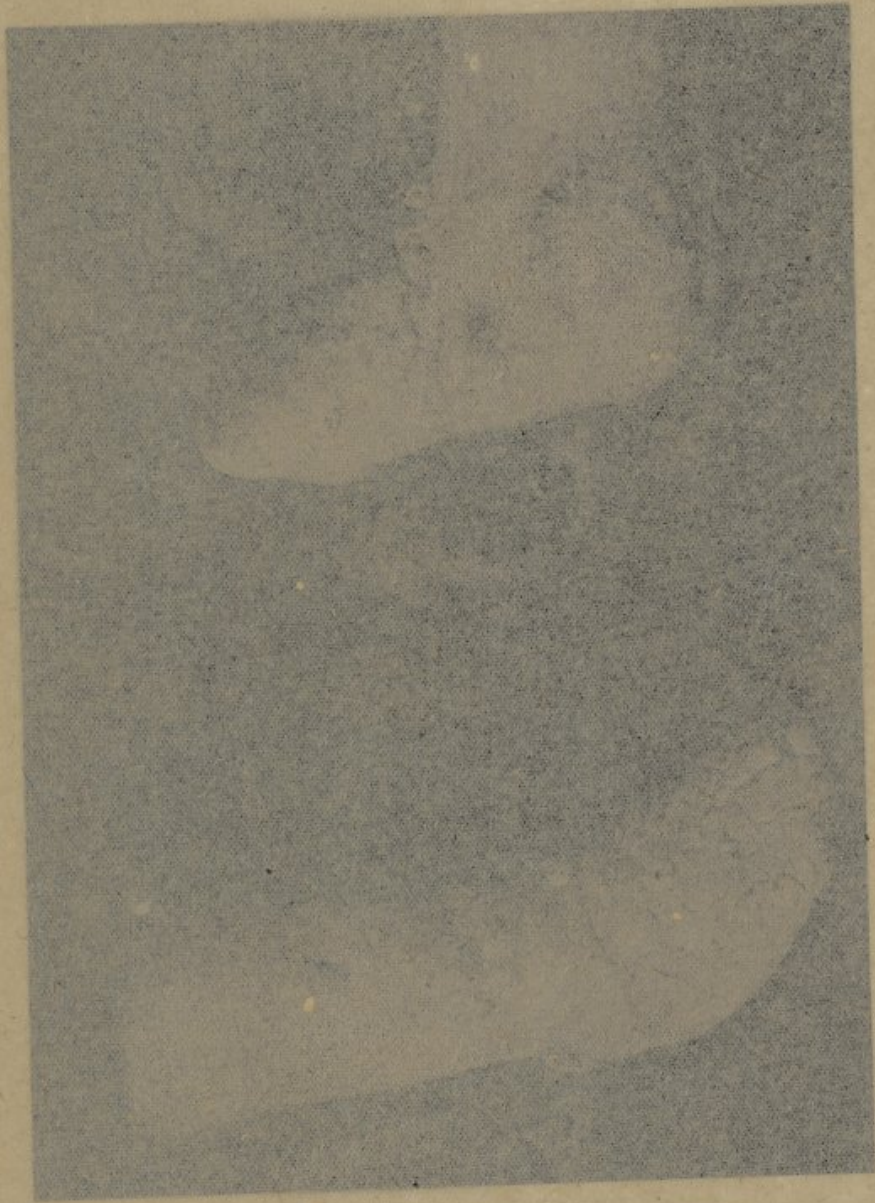5. La pachydermie est rarement symétrique et, le cas échéant, elle est plus développée d'un côté que de l'autre.

6. En général il n'existe pas de troubles de la sensibilité; cependant lorsque l'affection est très marquée, le malade accuse une sensation de pesanteur.

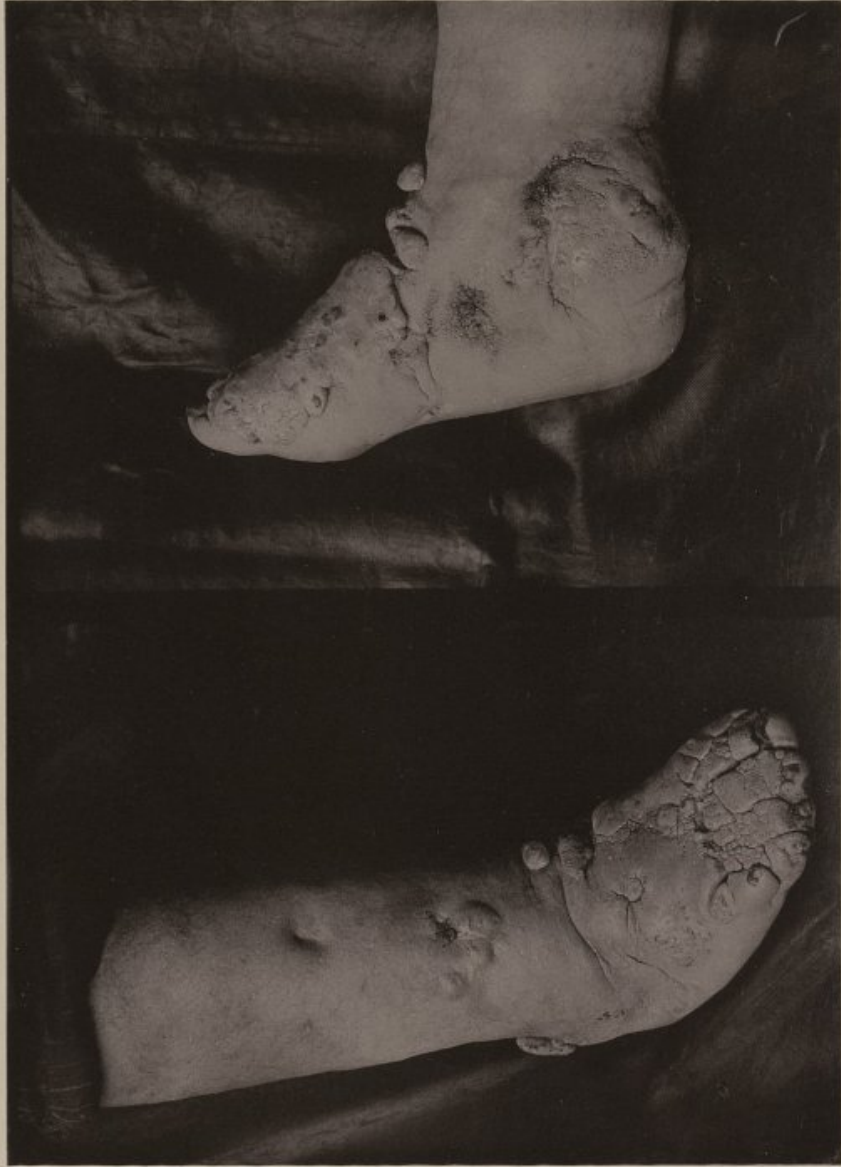7. D'habitude la pachydermie ne se développe qu'après l'âge de 25 ans; elle est plus fréquente chez l'homme que chez la femme.

8. La pachydermie est un état consécutif à un procès morbide qui oppose un obstacle à l'écoulement de la lymphe et du sang veineux.





*Pachydermia cruris.*



Pachydermia cruris.



PLANCHE XLII.

KELOÏD.

## KELOÏD.

**Synonymie :** *Cancroïde d'Alibert, Dartre de graisse (Retz), Kelis.*

**Observation I.** (Pl. XLII, fig. 1). J. R., née H., 40 ans, vit se développer quelques mois après son mariage, sur la peau de l'abdomen, une tumeur dure, non douloureuse, laquelle a aujourd'hui disparu mais peut encore être sentie au toucher et a un caractère un peu cicatriciel. Ultérieurement d'autres tumeurs aplaties siégeant dans la peau se montrèrent en d'autres endroits du corps sans donner lieu à des sensations subjectives. Un grand nombre de nodules se développèrent au niveau des régions scapulaires, puis au-dessus du nombril et finalement sur la peau du crâne. Il y a trois mois apparut le nodule qui est aujourd'hui le plus volumineux, dans le creux poplité à droite. Il est réiniforme, fait une saillie d'un demi-centimètre au-dessus du niveau de la peau, a une consistance dure; à son niveau la peau a conservé sa coloration normale. Il n'existe chez la malade aucun symptôme ni antécédent de syphilis.

**Observation II.** (Pl. XLII, fig. 2). N. R., ouvrière de 24 ans, se représenta le 3 Mai 91 à la polyclinique pour les maladies de la peau et la syphilis d'Amsterdam, après cinq années d'absence, quand elle fut reconnue syphilitique. Alors elle fut traitée à la clinique pour une syphilide généralisée par des frictions mercurielles.

Dès lors elle a joui d'une bonne santé jusqu'à un mois avant son retour à la dite polyclinique, quand elle fut atteinte de nodules, occupant surtout le cou et les joues, et qui se développèrent dans quelques semaines dans toute l'épaisseur de la peau, puis se ramollirent et se transformèrent en ulcérations profondes, rondes ou sinueuses, à bords taillés à pic.

Ces ulcérations s'agrandirent encore après leur formation, confluent en formant de larges playes purulentes plus ou moins linéaires.

Grâce à une médication antisyphilitique locale et interne, elles se guérirent promptement en laissant des cicatrices saillantes, très vascularisées. Ces cicatrices dont la plupart sont linéaires rayonnent comme des cordons durs du cou au visage.

Comme, ni traitement spécifique, ni électrolyse, ni scarifications parvenaient à améliorer les cicatrices keloïdiennes, mais au contraire avaient une influence défavorable, la malade quitta la polyclinique et ne s'y présenta plus.

**Symptomatologie.** Sous le nom de keloïde, on désigne une tumeur assez dure, fibreuse, à surface lisse, à limites très irrégulières, faisant une saillie plus ou moins marquée et présentant une certaine tendance à s'étendre en superficie.

Suivant que la tumeur se développe sur une cicatrice ou sur la peau normale, on la désigne sous le nom de *fausse keloïde*, (*keloïd spurium s. cicatriciale, kelis spuria*) ou de *keloïde vraie*, (*keloïd verum s. spontaneum, kelis genuina*).

La *keloïde cicatricielle* diffère d'une cicatrice hypertrophiée; celle-ci est plus riche en vaisseaux, moins dure, disparaît en général complètement à la longue et ne dépasse jamais les limites de la cicatrice, ce qui peut être le cas quand il s'agit d'une keloïde. La keloïde est une néoplasie

se développant sur une cicatrice, qui sous l'influence d'une cause inconnue, se développe de manière à former une tumeur solide plus ou moins volumineuse.

La fausse kéloïde se développe ordinairement sur les cicatrices causées par brûlures; on peut cependant les rencontrer au niveau de toute cicatrice, quelle que soit son origine, ainsi après l'acné, la perforation du lobule de l'oreille, l'application de sangsues, etc.

La *kéloïde vraie*, en général moins volumineuse que la kéloïde cicatricielle, se développerait sur la peau saine, bien que beaucoup d'auteurs pensent qu'un traumatisme ou une irritation agisse comme cause provocatrice.

Elle débute par une petite papule rouge, indurée, croissant lentement mais d'une manière continue, et atteignant au bout de quelques mois un volume déterminé; à ce moment le processus s'arrête dans sa marche. La tendance de la tumeur à s'étendre en surface n'est pas toujours égale partout, mais est beaucoup plus prononcée en certains points qu'en d'autres, d'où résulte la formation de prolongements qui rappellent les pattes du crabe et donnent à la tumeur une forme très irrégulière.

La surface de la kéloïde vraie se rapproche plus de la peau normale que celle de la kéloïde cicatricielle; en général elle est cependant un peu plus rouge et on y voit quelques vaisseaux dilatés, mais les poils et les orifices glandulaires sont identiques à ceux de la peau saine. Ce caractère différencie nettement les deux variétés de kéloïde.

En règle générale, la kéloïde vraie ne donne lieu à aucun symptôme subjectif; pourtant il arrive parfois qu'elle est le siège d'une sensation de prurit ou de picotement et même, dans certains cas, le moindre contact au niveau de la tumeur donne lieu à des douleurs intenses. Le plus souvent elle siège au sternum — c'est même son siège exclusif lorsqu'elle est unique — quelquefois aussi à la face latérale ou postérieure du tronc, au cou, à la nuque, au menton, aux joues, etc. La disposition des kéloïdes vraies est souvent symétrique.

La distinction entre la kéloïde vraie et la kéloïde fausse n'est plus admise par beaucoup d'observateurs, pour lesquels toutes les kéloïdes sont fausses: la cicatrice sur laquelle se développent les kéloïdes dites vraies, seraient très petites et pourraient même être invisibles. C'est ainsi que UNNA attribue le développement de la kéloïde vraie, qui se montre surtout au sternum, au grattage provoqué par les lésions prurigineuses de l'eczéma séborrhéique. Certains dermatologistes sont même allés plus loin et ont jeté par-dessus bord la conception de la kéloïde comme entité morbide; ils ne voient en elle qu'une cicatrice hypertrophiée ou une tumeur cicatricielle physiologique. Dans ces derniers temps MAX JOSEPH a protesté contre cette manière de voir. Les recherches histologiques lui ont appris qu'entre la *fausse kéloïde*, la *kéloïde vraie*, et la *cicatrice hypertrophiée* il existe des différences trop importantes pour qu'au point de vue clinique ces trois affections puissent être réunies en une même entité morbide.

On ne possède jusqu'ici aucune donnée certaine quant à l'étiologie des kéloïdes. On a, il est vrai, incriminé divers irritants ou admis des anomalies constitutionnelles; on a aussi considéré la nature de l'affection cutanée primitive (brûlures, lupus, syphilis, etc.) comme pouvant avoir une influence sur le développement de la kéloïde; mais ce sont là de pures hypothèses qui n'ont aucune base sérieuse. Tout aussi hypothétique est le microbe de MARIE, que VIDAL et LEROY entr'autres ont vainement cherché. MARIE fut amené à admettre l'existence de ce microbe après qu'il eût vu la scarification d'une kéloïde donner lieu à une éruption de kéloïdes en différents points du corps où antérieurement elles n'existaient pas. Il se demande si l'on ne doit pas voir dans ce fait la conséquence de la pénétration d'un virus kéloïdien dans la circulation générale, sous l'influence d'une auto-inoculation à l'endroit de la scarification. BALZER et LEROY ont exprimé la même opinion à propos d'un cas observé chez un enfant de 12 ans, qui s'était fait au sternum

une piqûre au moyen d'une plume; sur cette lésion s'était développée une kéloïde qui, en l'espace de 26 ans, était devenue une tumeur de 15 centimètres de circonférence. Ces auteurs pensent que l'agent morbifique fut introduit dans l'organisme par la piqûre et y resta localisé; car le patient avait subi en différentes régions du corps toute espèce de traumatismes, sans avoir jamais vu s'y développer des kéloïdes.

La prédisposition que l'on est forcé d'admettre chez les sujets atteints de kéloïde et dans laquelle l'état névropathique joue un certain rôle — KAHLER par exemple observa des kéloïdes dans la syringomyélie — paraît se rencontrer plus souvent chez la femme que chez l'homme, mais ne semble pas permanente. HEBRA prétend aussi que non seulement certaines régions des téguments sont atteintes de préférence, mais qu'en outre le développement des kéloïdes se fait plus particulièrement à certaines périodes de l'existence. Il rapporte le cas d'une femme qui, malgré l'avis de son médecin, se fit extirper une cicatrice kéloïdienne située sur l'épaule et qui, comme il fallait s'y attendre, vit se développer des kéloïdes en plus grand nombre dans la nouvelle cicatrice. La même personne se fit plus tard une blessure assez profonde au bras, au niveau de laquelle se forma une belle cicatrice souple sans trace de kéloïde.

La prédisposition aux kéloïdes s'est montrée manifestement héréditaire dans certaines familles.

**Diagnostic différentiel.** La distinction entre une kéloïde vraie et une kéloïde fausse — tout au moins lorsqu'on croit devoir maintenir cette distinction — se fera donc en recherchant si la tumeur s'est développée ou non sur une cicatrice. Toutefois celle-ci peut être tellement petite que cliniquement rien ne la décèle; c'est dans ce cas l'examen microscopique qui décidera de la nature de la kéloïde. La fausse kéloïde pourra être différenciée d'une cicatrice hypertrophique si l'on tient compte des caractères suivants:

*Cicatrix hypertrophica.*

1. Ne dépasse pas les limites de la cicatrice.
2. Une fois constituée, n'a pas de tendance à s'étendre en superficie.
3. Se rencontre souvent chez des individus à ganglions tuméfiés, principalement au cou à la suite de tumeurs ganglionnaires.
4. Ne récidive pas en général après extirpation.
5. Subit à la longue une régression.

*Keloïd spurium.*

1. Dépasse parfois les limites de la cicatrice.
2. Peut gagner lentement en extension.
3. Cause inconnue; peut se développer dans la cicatrice consécutive à toute espèce de plaies, etc.
4. Est considérée en général comme *noli me tangere*, parce que l'extirpation est fatalement suivie de récidive.
5. La régression spontanée ne s'observe pas.

La kéloïde vraie pourrait être confondue avec le myome (fibromyome) et le naevus vasculaire. Les symptômes différentiels sont les suivants:

*Myoma.*

1. S'observe le plus souvent à la poitrine et aux organes génitaux chez les deux sexes.
2. Tumeurs fréquemment multiples, ou limitées à une région unique.
3. Arrondies ou ovalaires, parfois pédiculées.

*Keloïd verum.*

1. Siège surtout au sternum, au tronc ou à la tête, rarement aux parties génitales.
2. Les tumeurs peuvent être multiples, mais elles sont rarement aussi nombreuses que les myomes et sont ordinairement symétriques.
3. Tumeurs de forme irrégulière, souvent

4. Au microscope, la tumeur se montre constituée par des fibres musculaires.

*Naevus vascularis.*

1. Tumeur de coloration rouge violette et douce au toucher.
2. Par compression on peut la faire disparaître presque entièrement.
3. Presque toujours congénitale.

munie de prolongements en forme de pattes de crabe.

4. L'examen histologique ne montre pas de fibres musculaires, mais des cellules de kéloïde disposées dans du tissu fibreux.

*Kéloïd verum.*

1. Tumeur de coloration beaucoup plus pâle, plutôt rose ou blanche, et ferme au toucher.
2. Pâlit peut-être un peu sous l'influence de la compression, mais ne diminue pas de volume.
3. Se développe le plus souvent à l'époque de la puberté.





Fig. 2.



Fig. 1.



Keloid.

Fig. 2.

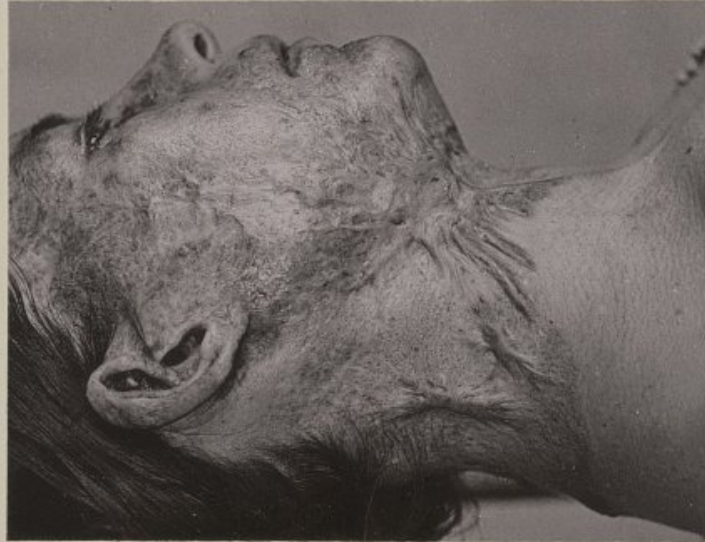
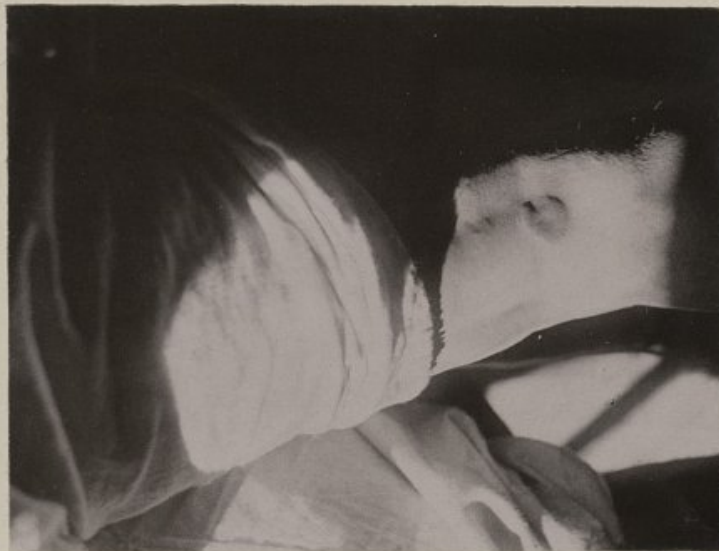
Fig. 1.



Keloïd.



ПЛАНКА XLIII.

---

FIBROMA MOLLUSCUM.

## FIBROMA MOLLUSCUM.

**Synonymie:** *Molluscum fibrosum*; *Molluscum simplex* (Willan); *Molluscum pendulum* (Willan); *Molluscum non contagiosum* (Bateman); *Cutis pendula*; *Fibroma areolare*; *Elephantiasis mollusca*; *Pachydermatocele*.

**Observation:** K. I., âgé de 39 ans, confiseur, fut placé, en janvier 1890, dans la clinique pour les maladies de la peau d'Amsterdam. Il y a 22 ans, le malade constata dans la peau de la poitrine et du dos l'apparition de petites tubérosités; il y a 4 ans, elles apparurent aussi sur les jambes; il y a un an et demi, elles se montrèrent sur les bras, tandis que les mains et les pieds restaient exempts.

Il y a six mois, elles apparurent dans la nuque, au menton, sur le front et sur l'occiput. Jamais le malade n'en ressentit de douleur et à présent il réclame nos soins pour les tumeurs au cou, qui commencent à se montrer au-dessus des vêtements et, par conséquent, le gênent.

Son frère est mort d'une maladie de la poitrine; la santé de sa mère ne laisse rien à désirer.

A l'entrée du malade dans l'hôpital, on trouve sur le tronc entier et aussi, quoique en petit nombre, sur les extrémités un très grand nombre de tumeurs de la grosseur d'une tête d'épingle jusqu'à celle d'une noix, sur une base très large. Ces tumeurs peuvent se déplacer par rapport au tissu de l'hypoderme, mais elles se sont confondues avec le derme. La couleur des tumeurs est celle de la peau voisine, souvent un peu plus pâle avec un reflet bleu. La plupart ont une consistance assez dure, quelques-unes ont une consistance molle et sont dépressibles; au toucher on reconnaît facilement que les grosses tumeurs ont une structure noduleuse et qu'elles sont nettement délimitées.

Le malade est un individu assez bien développé et passablement musculéux. Il a le pannicule adipeux normal. L'état général ne laisse rien à désirer.

Nous avons tenté de faire disparaître les tumeurs par des cautérisations, mais le malade s'y est bientôt soustrait avant même que nous eussions eu l'occasion d'en constater les résultats.

**Symptomatologie:** Les fibromes de la peau peuvent apparaître solitaires, plus fréquemment cependant ils se développent en grand nombre. Quand ils apparaissent solitaires ils ont le plus souvent une consistance très dure, proviennent ordinairement des couches inférieures du derme ou du tissu conjonctif sous-cutané, quelquefois aussi des gaines fibreuses des muscles ou des nerfs et atteignent un volume très variable. Se grossissant lentement de la dimension d'un petit pois, on les rencontre quelquefois comme des tumeurs de 30 à 40 centimètres de diamètre. Chez les petits, la peau, qui recouvre la tumeur, ne montre presque aucune altération, chez les grands au contraire, elle est atrophiée, mince et souvent tendue. Dans quelques cas le tissu fibreux de la tumeur peut se calciner, ou bien subir une dégénérescence graisseuse et s'amollir de sorte qu'elle devient progressivement d'une consistance pâteuse et molle. Des télangiectasies peuvent survenir et sont souvent accompagnées d'hémorragies; alors les tumeurs montrent des taches irrégulières rouges, violettes, vert pâle et jaune sépia, suivant la plus ou moins longue durée de leur existence. Ces fibromes solitaires surviennent spontanément sur tous les endroits du tronc et

des extrémités et sont quelquefois douloureux, hyperesthésiques et irritables, quand ils se sont développés du tissu conjonctif des gâines des nerfs; dans ces cas ils ont beaucoup de ressemblance avec les neuro-fibromes (RECKLINGHAUSEN).

Quand ces tumeurs se présentent en grand nombre, dispersées sur le corps entier, elles sont habituellement moins dures; quelques-unes ont une consistance élastique, d'autres sont molles et souples, comme des sacs de tissu fibreux, qui paraissent vides.

La forme peut être très variable; quelques-unes, le plus souvent les plus petites et les plus dures, sont semi-coniques; d'autres, au contraire, surtout les plus grandes et les plus molles, affectent bientôt la forme polypeuse d'une poire et dépendent de la peau par un pédicule mince, quelquefois pas plus épais qu'un fil.

D'abord petites, de la grosseur d'un petit pois, elles se grandissent lentement jusqu'à des dimensions variables, quelquefois jusqu'à celle d'une tête d'enfant et encore plus grandes, de sorte qu'elles peuvent atteindre le poids de plusieurs kilogrammes. Comme elles n'apparaissent pas toutes à la fois et qu'elles ne montrent pas toutes une croissance également rapide, on les rencontre ordinairement sur le même individu en des dimensions très différentes.

Dans certains cas la surface est verruqueuse, granuleuse ou noduleuse; c'est le cas quand, à la surface de la grande tumeur primitive, il se développe continuellement des tumeurs secondaires plus petites.

Quelquefois ces tout petits fibromes se développent dès l'abord et continuellement en de si grandes quantités et si rapprochés les uns des autres que la peau prend une apparence épaissie, ridée, verruqueuse, granulée et noduleuse et que les plis de flexion de la peau se transforment en des sillons profonds et allongés en forme de hachures; sur cette surface diffusément fibromateuse on voit par ci par là un fibrome isolé, se marquant par sa plus grande dimension et recouvert aussi d'une peau verruqueuse ou granulée. On pourrait désigner ces cas sous le nom de *Fibroma Molluscum diffusum* pour les distinguer du *Fibroma Molluscum circumscriptum disseminatum*, dans lequel les tumeurs se présentent, quoique en grand nombre, isolées et séparées par des surfaces de peau saines, comme dans le cas représenté sur Pl. XLIII.

Dans d'autres cas la nouvelle formation de tissu fibreux peut s'étendre horizontalement dans le derme et former des tumeurs ou plutôt des infiltrations plates, en forme de disques durs, scutulaires, rayonnant souvent dans la peau avoisinante, quelquefois immobiles et d'une couleur blanche ou rose blanc. On a donné à ces formes le nom de *Fibroma Molluscum planum*.

En général les malades souffrent peu des tumeurs tant qu'elles sont petites; quand elles se grossissent cependant, elles peuvent causer quelquefois une tension douloureuse de la peau et, par suite d'insultes, acquérir des ulcérations, qui sont très souvent d'un caractère atonique et très difficiles à guérir.

Du reste l'état général est rarement affecté. L'affection se présente chez les deux sexes, peut se développer à tout âge et est souvent observée héréditaire chez plusieurs membres d'une même famille.

---

**Diagnostic différentiel:** Voir le texte de Pl. XLIV.

---

*[The page contains extremely faint, illegible text, likely bleed-through from the reverse side of the document.]*



Fig. 2.

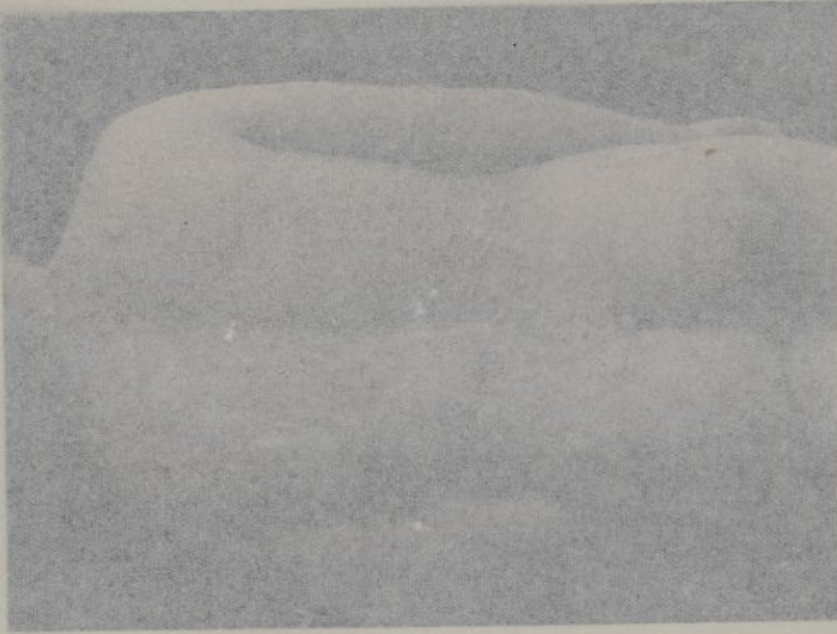
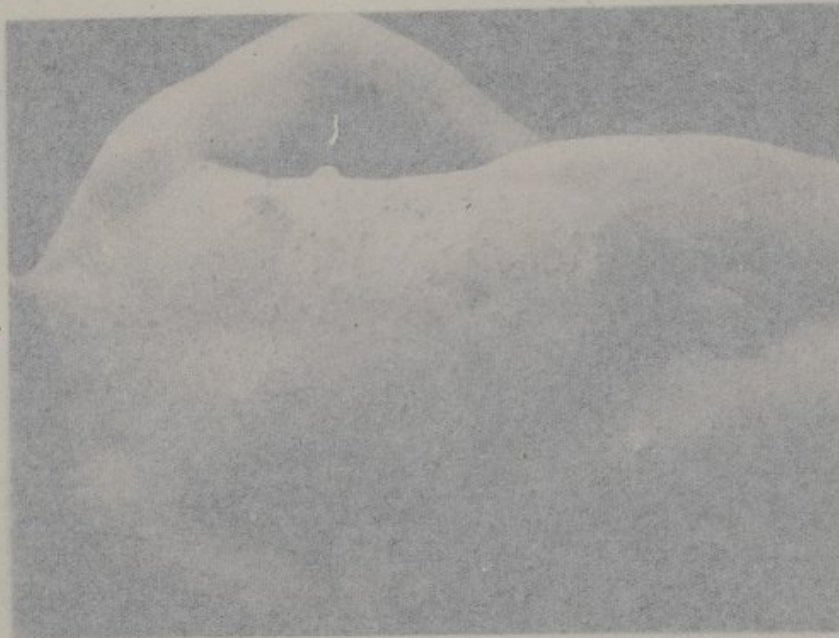
Fig. 1.



Fibroma molluscum.



Fig. 2.

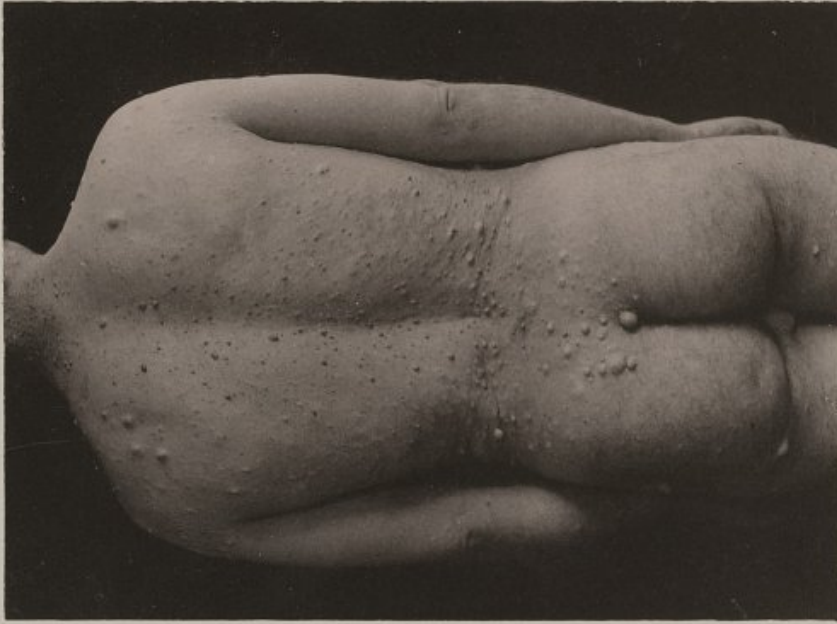
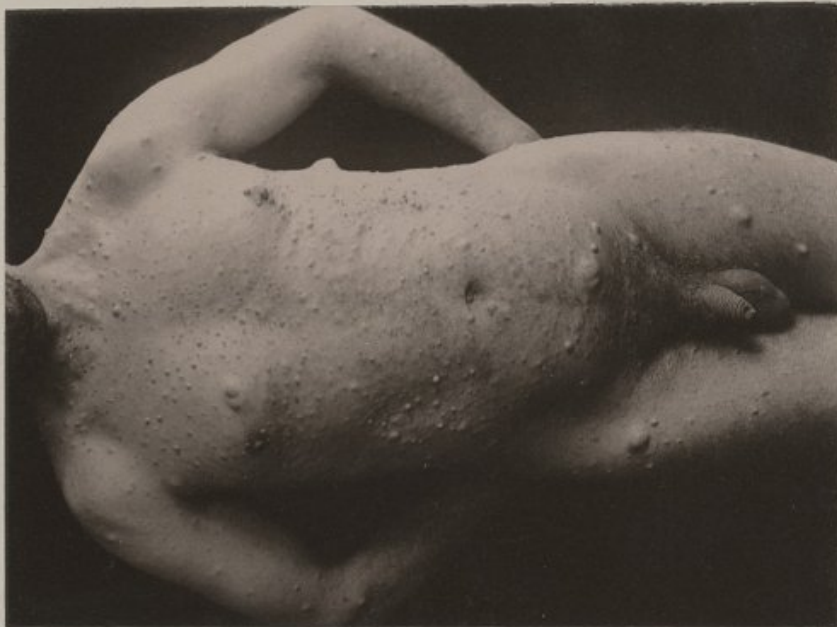
Fig. 1.



Fibroma molluscum.





FIBROMA MOLLUSCUM

PLANCHE XLIV.

FIBROMA MOLLUSCUM.

SARCOMA.

## FIBROMA MOLLUSCUM.

**Synonymie:** Voir page 2 Planche XLIII.

**Observation:** Voir page 2 Planche XLIII.

**Symptomatologie:** Voir page 2 Planche XLIII.

**Diagnostic différentiel:** On pourrait confondre le fibroma molluscum avec les neurofibromes, les naevi verruqueux, l'acanthosis nigricans, les sarcomes multiples, le molluscum sebaceum, la keloïde.

Pour le diagnostic différentiel avec le molluscum sebaceum, voir le texte de la Pl. III, avec les naevi verruqueux, voir le texte de la Pl. XXXIX, avec la keloïde, voir le texte de la Pl. XLII.

Pour ne pas confondre les fibromes avec les autres maladies mentionnées, on tiendra compte des différences suivantes.

### *Sarcoma.*

1. Evolution assez rapide.
2. Les sarcomes qui peuvent être confondus avec les fibromes ne se développent pas sur un naevus.
3. Les tumeurs, qui sont rarement pédiculées, peuvent être plus molles en certains endroits de la surface, mais elles ne sont jamais totalement molles.
4. La surface est égale, tendue, et présente souvent des télangiectasies qui lui donnent une coloration violette ou rouge.
5. Les tumeurs ont quelque tendance à l'ulcération spontanée.
6. A une caractère malin.

### *Neurofibromata.*

1. Débutent dans les parties profondes de la peau sous forme de nodules hypodermiques

### *Fibroma molluscum.*

1. Evolution très lente.
2. Débute au niveau d'un naevus. Dans la fibromatose multiple, on rencontre encore souvent des naevi.
3. Les tumeurs d'un certain volume et celles qui sont pédiculées ont une consistance molle homogène.
4. La surface est souvent verruqueuse, ridée, affaissée, lobée et ne présente pas de télangiectasies.
5. Les tumeurs ne s'ulcèrent que rarement et seulement à la suite de traumatismes.
6. N'a pas d'influence sur la santé.

### *Fibromata mollusca.*

1. Débutent dans le derme lui-même et ont une consistance solide ou légèrement molle, mais

mobiles, après ils infiltrèrent le derme lui-même. Ils ont une structure *plexiforme*, de sorte qu'on sent à la palpation des cordons mobiles qui constituent la tumeur et qui rayonnent vers les parties voisines.

2. Les tumeurs plus grandes peuvent avoir un pédicule constitué par une bande plate de peau qu'elles entraînent par leur poids.

3. Les tumeurs sont transparentes, jaunâtres ou bleuâtres.

#### *Acanthosis nigricans.*

1. A une extension diffuse, parfois sur la plus grande partie du corps. Les excroissances verruqueuses reposent sur une peau pigmentée, lichénifiée ou rugueuse.

2. Les efflorescences ont une surface verruqueuse.

3. La pigmentation ne se borne pas aux tumeurs, mais s'étend à la peau environnante.

4. Généralement on peut déceler un carcinome des organes internes.

homogène. Les tumeurs sont en général circonscrites.

2. Les tumeurs pédiculées ont une tige cylindrique.

3. Au niveau des tumeurs, la peau garde sa couleur normale ou bien elle est plus ou moins pigmentée.

#### *Fibroma molluscum.*

1. A une extension circonscrite. Les tumeurs sont séparées les unes des autres par de la peau normale.

2. La surface des tumeurs est plissée ou lobulée.

3. La pigmentation des tumeurs est peu accusée.

4. L'affection n'est pas liée à l'existence d'un carcinome viscéral.

## SARCOMA CUTIS.

### **Synonymie:** *Sarcomatosis.*

**Observation:** <sup>1)</sup> (Pl. XLIV). A. U., âgée de 50 ans est mariée depuis 31 années et mère de neuf enfants sains. En outre elle a perdu un enfant âgé de trois mois et elle a avorté entre sa sixième et septième grossesse. Son père est mort de vieillesse; sa mère, vit encore et a 83 ans. Jusqu'à l'âge de dix-neuf ans, elle a été toujours saine et vigoureuse, mais alors elle fut atteinte de variole. Depuis elle n'a jamais recouvré sa santé de jadis. Peu de mois après cette maladie, elle se maria.

Par suite de la succession rapide des grossesses, les règles faisaient constamment défaut depuis son mariage; ce fut seulement après la naissance de son dernier enfant que les règles réapparurent. Il y a environ neuf ans, la malade constata, dans l'aîne droite, l'existence d'une tumeur mobile qui s'agrandit dans l'espace de quatre années jusqu'à atteindre les dimensions d'un oeuf, tumeur douloureuse à la pression et par suite des mouvements.

Cette tumeur fut enlevée dans le «Burgerziekenhuis» à Amsterdam. Le chirurgien décrit la tumeur comme un kyste transparent, circonscrit, fluctuant, lobé, situé dans le voisinage de l'anneau inguinal externe gauche, et qui contenait un liquide légèrement hémorrhagique. La tumeur qui se prolongeait en cordon à travers le canal inguinal, fut détachée juste au niveau de l'entrée de ce canal.

Il y a trois ans une petite tuméfaction se développa sur la joue, suivie par d'autres dans le pourtour. Ces

<sup>1)</sup> Abrégé de la description par le Dr. J. A. Portengen dans sa thèse „Bijdrage tot de kennis van Sarcoma cutis”, 1891.

tumeurs augmentèrent toujours en nombre, s'agrandirent jusqu'à atteindre le volume d'un noyau de cerise, en même temps que la peau prenait une coloration bleu rougeâtre. Dans l'espace de quelques mois elles envahirent tout le côté droit du visage, les deux avant-bras et la jambe droite.

Les tumeurs à la face étaient douloureuses.

Le 15 Novembre 1887 la malade entra à la clinique des maladies cutanées et syphilitiques d'Amsterdam.

A ce moment elle était encore vigoureuse bien qu'un peu émaciée.

Les tumeurs de grandeur variable, s'élevant au-dessus du niveau de la peau environnante, sont de consistance modérément ferme et mobiles sur les tissus sous-jacents.

La peau des tumeurs les moins volumineuses est plus pâle que celle d'alentour; au niveau des tumeurs plus développées, elle a acquis une couleur livide, qui ne disparaît pas par la pression. Sur les extrémités, quelques tumeurs sont franchement sous-dermiques. Nulle part on ne découvre de l'intumescence des glandes lymphatiques; on ne constate pas davantage de lésions dans les autres organes internes.

Après sa sortie de l'hôpital le 30 Déc. 1887, elle se présenta quelquefois à la policlinique; puis elle disparut pour quelque temps et enfin elle se représenta le 3 Mars 1888. Alors elle consentit à l'excision de deux petites tumeurs voisines l'une de l'autre et situées du côté de la flexion du bras droit.

Les plaies guérirent rapidement avec formation d'une cicatrice linéaire.

Le traitement consista dans l'administration de 2.5 à 7.5 milligr. d'acide arsénieux par jour, et dans l'application externe d'un onguent mercuriel.

Sur la joue droite les tumeurs ont donné lieu par confluence à une masse bosselée; beaucoup d'entre elles sont couvertes de croûtes brun grisâtres, sans qu'il y ait production d'une véritable ulcération.

Une dizaine de tumeurs sont disséminées de chaque côté du nez, la muqueuse des lèvres est saine; mais sur la peau de la lèvre supérieure se trouvent à droite de nombreuses, à gauche quelques tumeurs. De même il existe des tumeurs confluentes au menton, à l'oreille droite dans la cavité nasale et à la nuque. De nombreux nodules siègent sur les doigts et sur la paume des mains; sur le dos des mains, dans l'espace entre le métacarpe du pouce et celui de l'index, on rencontre une tumeur composée de trois autres. Sur la moitié inférieure des avant-bras, les tumeurs sont plus grandes que sur la moitié supérieure. Sur la jambe gauche, les tumeurs sont petites; ici les nodules mesurent à peu près 4 millimètres, quelques-uns se sont affaissés au centre, d'autres ont formé des croûtes. Sous la peau oedémateuse de la malléole interne gauche existent quelques tumeurs que la palpation permet à peine de déceler. Les deux cuisses sont exemptes de nodosités.

A partir du 14 Mars 1888 on nota une fièvre intermittente, accompagnée de mal de tête, qui fut combattue avec succès par la quinine. On vit alors paraître des nodules surtout sur le côté gauche du visage et augmenter en nombre jusqu'à la fin de mai 1888, tandis que les tumeurs de date ancienne se résorbaient laissant après elles une pigmentation jaune brunâtre de la peau.

Quand on enlève les croûtes qui couvrent quelques nodosités de la joue droite, on s'aperçoit que la surface dénudée est encore couverte d'épiderme, sauf au centre où se trouve une dépression, qui mène à l'intérieur et d'où l'on peut faire sourdre par la pression une masse purulente.

A partir de ce moment, l'état général de la femme s'entreprit. Elle se sentait fatiguée, incapable de se tenir debout et ne vint plus à la policlinique. Pourtant une année après, l'occasion de la voir se présenta. C'était le 7 Avril 1890. Elle était très émaciée, comme si la peau était directement appliquée sur les os; les muqueuses étaient anémiées. Sur les joues existait une masse croûteuse jaune verdâtre, sèche, légèrement sanguinolente aux commissures de la bouche; les lèvres étaient tuméfiées, également recouvertes de croûtes qui gênaient la parole. Les bords des paupières épaissies et légèrement ectropionnées étaient privés de cils et couverts de croûtes. Dans le derme on sentait une infiltration régulière, molle, profonde, bien délimitée, et entourée de nodosités hypodermiques.

Dans la langue une tumeur grande comme un pois s'était formée dans la partie mobile. Cette tumeur de consistance normale était entourée d'un sillon annulaire d'où rayonnaient six fissures profondes. En outre la langue était tuméfiée et la bouche répandait une odeur désagréable.

Les tumeurs qui s'étaient développées dans le nez empêchaient la respiration nasale.

Les tumeurs des bras avaient toutes les mêmes caractères. Elles étaient en même temps dermiques et sous-dermiques, assez fermes et mal délimitées. Les plus grandes entre elles étaient plus molles au centre et de coloration rouge brun, parfois recouvertes d'une croûte. Toutes les tumeurs étaient sensibles au toucher. Entre les tumeurs, des cicatrices superficielles pigmentées indiquaient les endroits où des tumeurs avaient précédemment

existé. Peu après, le 17 Juin 1890, la malade mourut. La famille s'opposa à l'excision de tumeurs ainsi qu'à l'autopsie. L'examen histologique des tumeurs enlevées au bras pendant la vie montra que la néoformation était un sarcome globocellulaire non-pigmenté, avec foyers dégénérés au centre.

**Symptomatologie:** Sous le nom de sarcome, on désigne un groupe de tumeurs formées par la néoformation de cellules connectives, groupe mal défini, ayant des connexions avec les granulomes d'une part et avec les adénies et le mycosis d'autre part. Ce qui veut dire qu'il existe des cas absolument typiques et des cas dont le diagnostic reste incertain, même après un examen histologique minutieux.

Jusqu'à présent on doit attribuer plus de valeur diagnostique à la structure microscopique des tumeurs qu'au tableau clinique de la maladie. Pour cette raison, nous exposerons l'anatomie pathologique avant d'aborder la symptomatologie.

Avant tout, on doit établir une distinction entre les tumeurs circonscrites, qui s'accroissent concentriquement et par suite sont entourées d'une capsule fibreuse plus ou moins épaisse, et les tumeurs diffuses qui infiltrent les tissus environnants de cellules de nouvelle formation. Les premières sont en général dermiques, plus dures au toucher, tandis que les autres sont plus molles, moins nettement limitées, en même temps que plus profondes.

Une autre différence est celle qui se rapporte à la forme des cellules constituant, qui par leur forme allongée simulent parfaitement les cellules connectives normales ou qui par leur transformation sphérique ou cubique ont pris la forme de cellules embryonnaires.

On distingue ainsi des sarcomes fusocellulaires et des sarcomes globocellulaires. Dans les deux variétés, les éléments sont formés par la prolifération des cellules connectives préexistantes; seulement, selon Unna, dans la première la multiplication cellulaire serait amyotique et dans la seconde myotique. Entre ces cellules, quelque nombreuses qu'elles soient, il reste toujours quelques fibres connectives, formant parfois un réseau d'une grande finesse, dont les mailles sont remplies par une ou plusieurs cellules.

Dans quelques cas cependant, ces éléments sont séparés par de traînées conjonctives beaucoup plus fortes, de sorte qu'on peut en conclure que la propriété inhérente à ces cellules de former de la matière collagène leur est restée propre. On parle alors de fibrosarcomes fuso- ou globocellulaires.

De même dans les deux variétés de sarcomes, il peut arriver qu'à part les cellules connectives, la partie cellulaire des parois vasculaires prenne une part souvent prépondérante à la formation de la tumeur en la pourvoyant d'un fin réseau vasculaire de nouvelle formation. Les angiosarcomes fuso- ou globocellulaires ont une grande tendance aux hémorrhagies, de sorte qu'ils deviennent de plus en plus pigmentés. En même temps la vascularisation abondante les rend en général très mous, souvent même fongueux. Jusque là la confusion avec d'autres productions pathologiques n'est guère possible.

La confusion commence quand on étudie les sarcomes d'une structure plus compliquée rappelant celle des granulomes ou du mycosis. En vérité, il existe des tumeurs globocellulaires qui sont constituées par des foyers cellulaires contenus dans une trame de tissu fibreux, foyers dont le centre a subi une transformation, le rendant moins apte à fixer les matières colorantes ordinaires. Ces caractères rapprochent ces tumeurs des syphilomes et des tuberculomes, surtout parce qu'on peut y rencontrer des cellules géantes. (sarcomes figurés de Unna.) D'autre part il existe des tumeurs, rappelant quant à leur structure soit les ganglions lymphatiques (sarcomes alvéolaires globocellulaires de Unna) soit le mycosis fongoïde, ces tumeurs semblant être composées uniformément de cellules sarcomateuses, et les fibres connectives ayant presque complètement disparu (sarcomes globocellulaires homogènes de Unna).



Le diagnostic différentiel histologique de ces néoplasies est tellement difficile qu'il dépasse les limites posées pour cet ouvrage.

Malheureusement les types cliniques des sarcomes ne correspondent pas forcément à un des types histologiques. Pourtant il existe bien quelques caractères (la couleur, la consistance, la profondeur), qui permettent de prévoir leur structure.

On divise les sarcomes en sarcomes primitifs ou idiopathiques et sarcomes secondaires ou métastatiques. La distinction entre ces deux formes n'est guère possible pendant la vie. Cependant on reconnaît par expérience la nature idiopathique dans quelques cas typiques. Les nodules métastatiques siègent souvent profondément. On subdivise les sarcomes primitifs en sarcomes solitaires ou isolés et en sarcomes multiples ou généralisés, dont les premiers restent longtemps uniques, sont fréquemment congénitaux et se laissent extirper, souvent sans donner lieu à des récurrences. Les sarcomes multiples peuvent être multiples d'emblée ou se développer à la suite d'un sarcome isolé.

Comme tous les sarcomes de la peau peuvent se généraliser tôt ou tard, nous aurons particulièrement en vue les sarcomes multiples de la peau.

Ce qui a toujours frappé dans l'aspect des sarcomes, c'est leur vascularisation et leur pigmentation, phénomènes qui vont souvent de pair, mais non constamment. Même les sarcomes profonds non angiomateux peuvent acquérir au centre une certaine pigmentation légère, due probablement à des hémorragies centrales peu importantes. Pourtant on considère les sarcomes qui ont la couleur de la peau normale ou une légère pigmentation jaune brunâtre, livide ou rosée au centre, comme des sarcomes non pigmentés par opposition aux sarcomes franchement colorés qu'on distingue comme sarcomes pigmentés. Dans les sarcomes pigmentés la couleur peut être due à la vascularisation, le pigment propre pouvant avoir peu d'importance; ce sont alors des angiosarcomes non hémorragiques. Ordinairement pourtant les angiosarcomes sont le siège d'hémorragies répétées et acquièrent ainsi une teinte de plus en plus foncée rouge bleuâtre et même noire. Ce sont les sarcomes hémorragiques ou pigmentés proprement dits. Dans une dernière forme de sarcomes pigmentés la tumeur emprunte sa coloration à un pigment sanguin, la mélanine, qui par diffusion a traversé les parois des vaisseaux et infiltre les tissus et les cellules. On appelle ces tumeurs sarcomes mélaniques.

Au point de vue de la pigmentation, on peut donc distinguer: 1<sup>o</sup> les sarcomes pigmentés mélaniques, 2<sup>o</sup> les sarcomes pigmentés hémorragiques et 3<sup>o</sup> les sarcomes non pigmentés.

Le début du sarcome mélanique est caractérisé ordinairement par le développement d'une tumeur solitaire au niveau d'un naevus, tumeur se présentant comme une tache brun foncé ou noire, ou bien comme une nodosité molle souvent transparente au début et se chargeant de plus en plus de pigment jusqu'à prendre une coloration noire. Après quelque temps, parfois même après des années, des métastases se produisent, soit spontanément, soit, ce qui arrive plus souvent, sous l'influence d'une irritation quelconque (opération). Ces tumeurs croissent et se multiplient particulièrement vite. Elles peuvent confluer, s'ulcérer en sécrétant un liquide visqueux foncé et se propager aux organes internes. Le malade devient alors de plus en plus cachectique et après avoir présenté pour la plupart le phénomène de mélanurie et de la mélanose de la peau, il succombe bientôt dans le marasme ou par suite du développement d'une tumeur dans un organe indispensable au maintien de la vie.

On a bien souvent confondu les sarcomes mélaniques avec les carcinomes mélaniques, qui ont même aspect et même marche. La distinction ne peut se faire que grâce à l'examen histologique. Dans cet examen on peut facilement se méprendre, les naevo-carcinomes ayant beaucoup de ressemblance avec les sarcomes, aussi bien au point de vue de la forme des cellules constituant

les alvéoles cancéreuses (cellules en forme de fuseau, cellules géantes carcinomateuses), que de la réaction inflammatoire se produisant autour d'elles.

Dans les sarcomes hémorragiques, Kaposi a reconnu un type spécial qu'il a décrit sous le nom de sarcome idiopathique multiple pigmenté, et que l'on a désigné plus tard sous le nom de sarcome idiopathique multiple hémorragique.

Cette maladie, qui atteint surtout le sexe masculin commence d'ordinaire par une tuméfaction, une sorte d'œdème dur, avec sensation de prurit et de tension d'une main ou d'un pied, tuméfaction bientôt suivie de la formation d'une tache ou d'un petit nodule rouge brunâtre ou rouge bleuâtre. Le plus souvent l'affection débute à la plante du pied; dans d'autres cas les orteils, le dos du pied, la paume de la main ou sa face dorsale sont principalement atteints par l'éruption. Celle-ci se présente sous forme de nodules isolés rouge brun, cyanotiques, plus ou moins durs, et enchâssés à une profondeur variable dans le derme. Elle envahit lentement les membres, et après des années se développe à la face, aux organes génitaux externes et sur le tronc, parfois même sur les muqueuses. Cette prédilection pour les régions périphériques a fait donner à l'éruption le nom d'acrosarcome multiple cutané télangiectode (Hebra, Kaposi).

Les tumeurs sont succulentes, hémorragiques, planes ou saillantes, superficielles ou plus souvent nodulaires, arrondies, isolées ou confluentes en masses noueuses, inégales, qui au niveau des plis de flexion présentent souvent des fissures. Toutes ces tumeurs sont sensibles à un certain degré. Elles sont peu dures, succulentes, parfois compressibles.

Elles peuvent acquérir une grandeur variable, celle d'une noix ou même d'une petite pomme; elles restent le plus souvent sessiles, rarement elles se pédiculisent. Après une période de croissance d'une certaine durée, elles peuvent s'affaïsser, prendre une coloration de plus en plus foncée, s'indurer de plus en plus, jusqu'à ce qu'il n'en reste plus que des cicatrices noires d'une consistance de cuir, parfois légèrement déprimées et desquamantes (hyperkératose secondaire).

D'autres fois quelques tumeurs disparaissent par nécrobiose et ulcération des tissus. C'est cette dernière régression qui s'accompagne souvent de cachexie et de métastases dans les glandes lymphatiques et dans les organes internes et qui entraîne rapidement la mort. Histologiquement ces tumeurs sont des angiosarcomes fusocellulaires. La pigmentation est le résultat d'hémorragies répétées, qui se produisent si facilement dans le tissu angiomateux de nouvelle formation.

D'autres types moins bien définis de sarcomes hémorragiques sont: celui de Piffard, dans lequel les sarcomes se développent aux dépens de télangiectasies purpuriques, et intéressent surtout les membres inférieurs, et un autre type de Kaposi, caractérisé par un développement rapide de tumeurs sur le tronc et sur les extrémités, et surtout par un pronostic favorable, la maladie étant curable par des injections arsenicales.

La curabilité et la croissance limitée faisant défaut dans les tumeurs sarcomateuses vraies, quelques auteurs considèrent les tumeurs du dernier type comme des granulomes. Pourtant on trouve dans cette variété des sarcomes métastatiques dans les organes internes absolument identiques aux sarcomes primaires qu'on peut y rencontrer. La nature des tumeurs de ce type, n'étant pas suffisamment éclaircie, Kaposi et d'autres les considèrent comme des types intermédiaires entre des sarcomes et les granulomes, et leur préfèrent le nom de tumeurs sarcoïdes.

Les sarcomes non pigmentés de la peau peuvent être mous ou durs; ils intéressent le derme dans toute son épaisseur ou ne sont qu'intradermiques ou hypodermiques.

Outre les sarcomes non pigmentés métastatiques, Unna distingue trois types. Ce sont: 1° les sarcomes multiples cutanés durs blancs (sarcomes fusocellulaires et fibrosarcomes), 2° les sarcomes multiples cutanés mous (type Neumann), ressemblant aux tumeurs du mycosis (sarcomes globo-

cellulaires profonds) et 3<sup>o</sup> les sarcomes multiples cutanés gommeux (Funk), tumeurs molles, d'évolution rapide, avec dégénérescence myxomateuse centrale (sarcomes fusocellulaires).

**Diagnostic différentiel:** Les affections qui peuvent être confondues avec les sarcomes multiples sont les tumeurs lépreuses, les gommès syphilitiques, l'épithéliome, le mycosis fongoïde, la fibromatose. Pour les symptômes qui les différentient des fibromes multiples, voir le texte de cette même planche; pour les distinguer des autres affections indiquées, il importe de tenir compte des caractères différentiels suivants :

*Tumores leprosi.*

1. Les nodules siègent principalement et dès le début au visage, très souvent dans la peau des sourcils, où les poils tombent après peu de temps.

2. Le malade vit ou a vécu dans un pays où la lèpre est endémique.

3. Les tumeurs sont d'une coloration rouge brunâtre ou jaune brunâtre et sont rarement hémorragiques.

4. L'éruption se développe par poussées successives érysipélateoïdes.

5. La muqueuse nasale est fréquemment atteinte et présente de petites ulcérations.

6. Dans les sécrétions des ulcérations et dans le sérum sanguin des tumeurs on peut trouver le bacille de Hansen.

7. Souvent on constate des anomalies de la sensibilité.

*Gummata syphilitica.*

Le diagnostic différentiel entre les gommès syphilitiques et les sarcomes multiples peut offrir de grandes difficultés, vu que les gommès syphilitiques aussi bien que les sarcomes peuvent se ramollir au centre et s'ulcérer ou bien former des tumeurs dures pendant quelque temps et puis disparaître par résorption sans ulcération préalable. L'examen histologique ne fournit pas toujours les éléments nécessaires au diagnostic.

1. Les nodules ne dépassent pas en général, avant de se ramollir, la grandeur d'une pièce d'un franc. Le ramollissement est souvent complet, de sorte que l'ulcération consécutive n'est pas entourée d'un bourrelet, mais semble être taillée à l'emporte pièce.

2. Au moment où le contenu de la tumeur

*Sarcoma multiplex.*

1. L'éruption débute d'ordinaire aux extrémités et ultérieurement envahit le tronc et le visage, où elle atteint les paupières plus souvent que les sourcils.

2. Il n'est pas de règle que le malade a vécu dans un pays lépreux.

3. Les tumeurs sont souvent hémorragiques et très pigmentées, ce qui les rend très foncées; de là leur teinte rouge brun ou rouge bleu.

4. Le développement de l'éruption s'effectue lentement et souvent dans un sens centripète, se propageant des extrémités au tronc et au visage.

5. La muqueuse nasale est rarement envahie et lorsqu'elle est atteinte on y observe des nodosités non ulcérées.

6. On ne trouve pas le bacille spécifique de la lèpre dans les sécrétions ni dans le sang.

7. Il n'y a pas de surfaces anesthésiques.

*Sarcoma multiplex.*

1. Les nodules sont d'ordinaire avant de s'ulcérer plus grands qu'une pièce d'un franc. Le ramollissement se limite souvent au centre de sorte que la tumeur sessile présente une dépression centrale qui mène dans une cavité cratériforme.

2. Lorsque la tumeur se ramollit, on con-

gommeuse va se faire jour au dehors, toute la tumeur a une teinte violacée et est entourée d'une aréole rouge inflammatoire.

3. La tumeur se compose principalement de petites cellules plasmatiques, dont la périphérie fixe fortement et d'une manière uniforme les matières colorantes basiques.

4. La médication antisyphilitique amène en peu de temps la guérison.

5. L'anamnèse nous apprend parfois que le patient a des antécédents syphilitiques.

#### *Epithelioma.*

Souvent il n'est possible d'établir le diagnostic entre l'épithéliome et le sarcome qu'après un examen microscopique, les différences cliniques étant surtout de nature quantitative.

1. La tumeur est d'ordinaire plus dure. En cas de tumeurs multiples, elles n'ont pas une distribution égale et symétrique.

2. L'ulcération dans le cours de l'évolution est la règle.

3. Le malade a souvent dépassé l'âge de 50 ans.

4. Dans la carcinomatose de la peau, la plante du pied est épargnée.

#### *Mycosis fungoides.*

Pour quelques auteurs le mycosis fongoïde est de nature sarcomateuse. En vérité le diagnostic est souvent difficile sinon impossible.

Ceux qui regardent le mycosis comme une maladie autonome, établissent les différences suivantes :

1. La tumeur, se formant d'ordinaire sur une peau eczématisée, débute dans les couches superficielles du derme et s'étend en surface.

2. Les tumeurs évoluent rapidement et disparaissent parfois spontanément en peu de temps.

3. Souvent le patient souffre de démangeaisons, parfois même d'urticaire.

4. Les tumeurs sont plus molles que celles des sarcomes.

5. D'après Unna les cellules du mycosis sont

state une teinte livide à son centre mais il n'y a pas ou peu de symptômes d'inflammation ni au niveau de la tumeur, ni autour d'elle.

3. Dans la partie ramollie, ces tumeurs se composent de grandes cellules cubiques, dont les corps protoplasmiques et les noyaux se comportent de même vis-à-vis des matières colorantes, qu'ils fixent faiblement, le protoplasme ne présentant que quelques granules et les noyaux que peu de chromatine.

4. La médication antisyphilitique n'a aucune influence; par contre la médication arsenicale réussit parfois à faire disparaître les tumeurs.

5. Les malades atteints de sarcomes multiples n'ont en général pas d'antécédents spécifiques.

#### *Sarcoma.*

1. A une marche plus rapide. En cas de sarcomes multiples, les tumeurs sont souvent distribuées symétriquement.

2. L'ulcération est rare et alors souvent secondaire à la dégénérescence gangréneuse.

3. D'ordinaire le malade n'a pas dépassé l'âge de 50 ans.

4. La plante du pied est souvent le siège de la première tumeur.

#### *Sarcoma multiplex.*

1. La tumeur débute dans les couches profondes de la peau et n'est pas précédée d'un état eczémateux.

2. La guérison spontanée des tumeurs est rare et, lorsqu'elle se produit, elle s'effectue lentement.

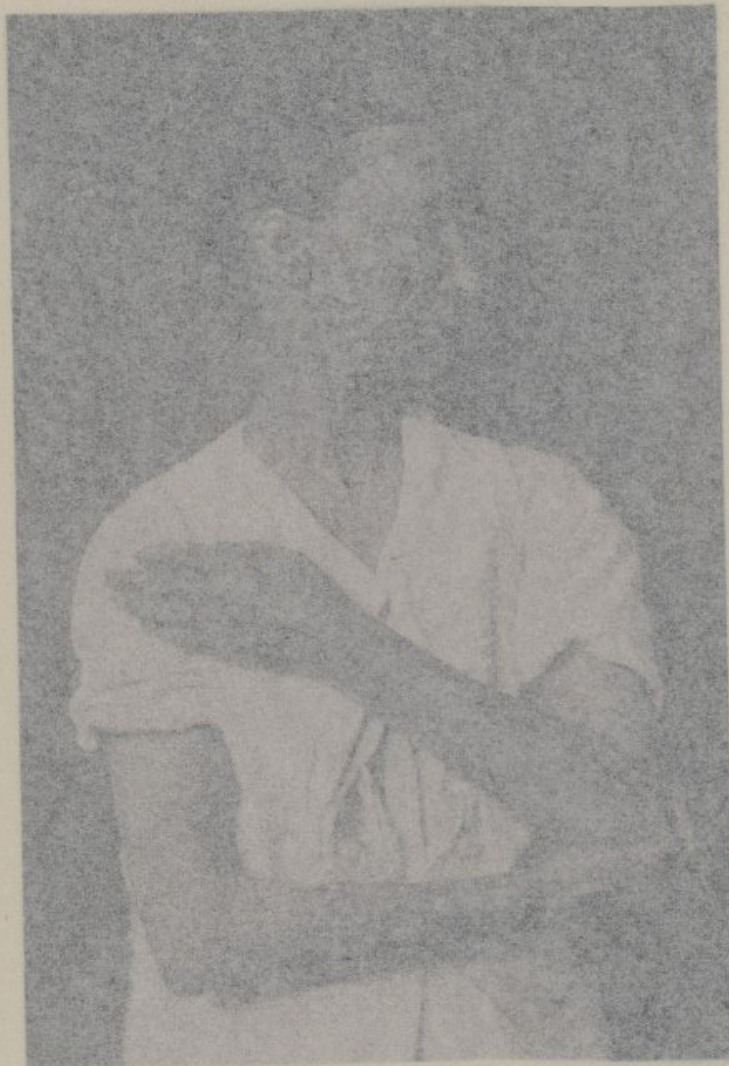3. Il n'y a pas de prurit, mais une sensation de brûlure ou même de douleur au niveau des tumeurs.

4. Les tumeurs ne sont pas aussi molles que celles du mycosis.

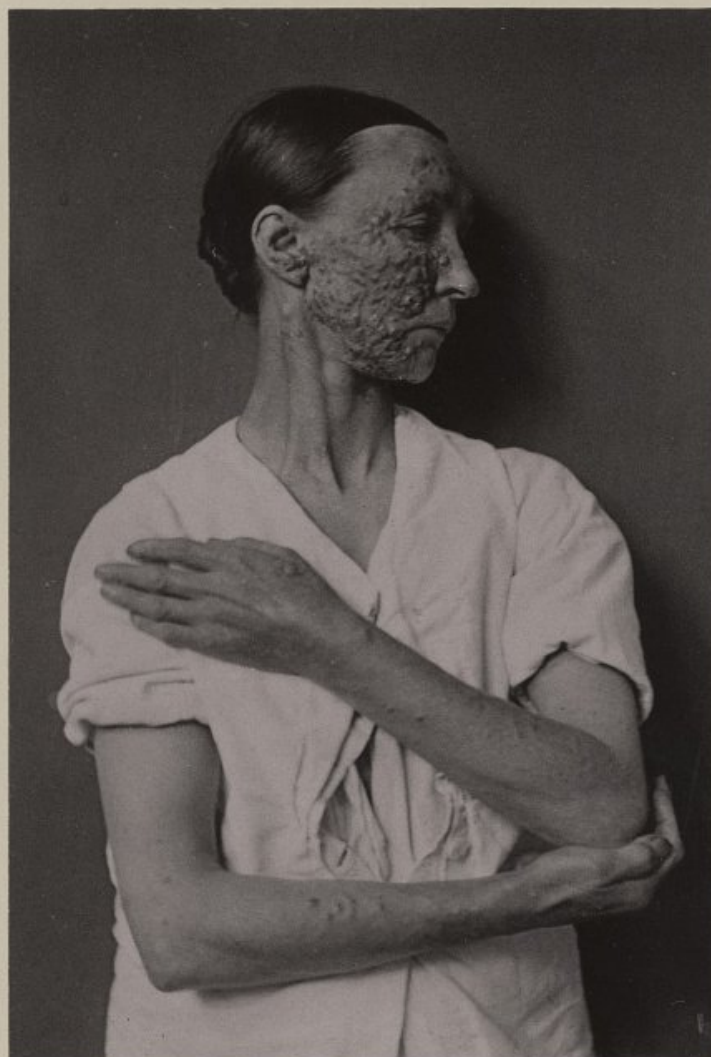5. D'après Unna les cellules sarcomateuses

polymorphes (rondes ovales, rongées, en forme de fuseau) et de grandeur différente. Les noyaux sont également multiformes et fixent différemment les colorants. Outre ces cellules on y trouve encore des „mastzellen”. Les tumeurs sont riches en lymphe, qui dans les nodules adultes ou en régression se trouve chargée de particules chromophiles des noyaux.

ont toutes à peu près la même grandeur, de même que leurs noyaux (uniformité des cellules). La colorabilité des cellules et des noyaux est moindre que pour les cellules du mycosis. Des „mastzellen” y font toujours défaut.



Sarcoma.



Sarcoma.





PLANCHE XLV.

EPITHELIOMA.  
MYCOSIS FUNGOÏDES.

## EPITHELIOMA.

**Synonymie:** *Epithelioma; Carcinoma; Cancer; Cancroïde; Noli me tangere; Ulcère chancreux; Ulcère rongéant.*

**Observation** (Planche XLV, fig. 1).<sup>1)</sup> D. B., bûtière, âgée de 82 ans, entra le 18 Février 1898 à l'hôpital dans le service de chirurgie. Il y a 6 ans, une étincelle l'atteignit à la paupière inférieure gauche; il en résulta une petite plaie qui se cicatrisa rapidement. Quatre ans plus tard se développa en cet endroit une petite ulcération, peu douloureuse et donnant lieu à une sécrétion très modérée. Le processus morbide gagna continuellement en extension, ce qui détermina la malade à se présenter à l'hôpital.

Alors on constata que toute la paupière inférieure gauche avait disparu sous l'influence du processus ulcéreux. La perte de substance s'étendait même jusqu'à l'arcade zygomatique du même côté et présentait à ce niveau une largeur de 2 centimètres. La bulbe oculaire était déjà atteinte; sa surface inférieure, mise à nu, était desséchée et présentait une tache noire, correspondant à une partie de la choroïde mise à découvert. L'ulcération fut irriguée tous les jours au moyen d'eau boricuée et pansée à la vaseline boricuée. Elle continua à s'étendre à la périphérie. Au 17 Mars 1899 l'ulcération avait envahi une grande partie de la moitié gauche de la face; elle était délimitée par une ligne passant à un doigt de la ligne d'implantation des cheveux, passant à la même distance de la ligne médiane du visage, circonscrivant ensuite l'aile du nez d'où elle se dirigeait vers le bord inférieur de l'oreille, puis passait à 1 centim. au-devant de l'oreille. La profondeur de l'ulcération était variable; elle était surtout considérable au niveau de l'orbite, où le processus morbide avait détruit les parties molles non seulement, mais même les parties osseuses.

Le bord de l'ulcération était très sinueux et surélevé; en certains endroits on y constatait nettement l'existence des perles caractéristiques. Le fond de l'ulcération était recouvert d'un enduit nécrotique, sale et fétide.

Le 26 Avril l'ulcération perfora la paroi de la cavité nasale; à partir de ce moment l'état général de la malade devint de plus en plus mauvais et elle succomba le 26 Juin.

**Symptomatologie:** L'épithéliome est constitué par la prolifération atypique de cellules épithéliales de la couche épidermique superficielle, des follicules pileux ou des glandes cutanées. Parfois on lui donne aussi le nom de cancroïde et on le considère comme une forme bénigne du carcinome. Pour certains auteurs les termes de carcinome et de cancer sont des synonymes, comme ayant tous deux la signification de tumeur épithéliale maligne; d'autres, par contre, réservent la dénomination de cancer pour les tumeurs de mauvaise nature quelqu'elles soient, et désignent sous le nom de carcinomes exclusivement les tumeurs de nature épithéliale. La plupart des auteurs modernes considèrent comme synonymes les termes de carcinome et d'épithéliome, mais ils réservent le premier nom pour les tumeurs plus malignes, dont l'origine épithéliale est d'ordinaire moins évidente parce qu'elles ont envahi les couches profondes de la peau, leur nature épithéliale ne pouvant être démontrée que par l'anatomie pathologique.

L'aspect extérieur de l'épithéliome est très variable et dépend d'un grand nombre de circonstances, principalement de la résistance plus ou moins grande qu'offrent les tissus voisins à

<sup>1)</sup> Nos remerciements au docteur D. Mac Gillavry, qui a bien voulu nous céder ce cas.

l'envahissement des proliférations épithéliales. En outre l'aspect de l'épithéliome peut être modifié par d'autres états pathologiques sur lesquels le néoplasme s'est développé (naevus, acné sébacée, eczéma, lupus, ulcération) ou dont il se complique (ulcération, inflammation).

Au point de vue de la marche il faut distinguer les formes bénignes (ulcère de Jacob) dans lesquelles la tumeur reste pendant longtemps superficielle et limitée, et les formes malignes, dans lesquelles le néoplasme envahit rapidement les tissus profonds, en même temps que se produisent des métastases et que l'état général s'entreprind.

On distingue en général des épithéliomes superficiels et des épithéliomes profonds, suivant qu'ils sont superficiels au stade de début ou bien suivant qu'ils prennent naissance dans les couches profondes de la peau, les follicules et les glandes. A un stade plus avancé de l'évolution, ce caractère clinique perd sa valeur, attendu que l'épithéliome superficiel s'étend souvent en profondeur et inversement l'épithéliome profond s'étend en superficie. A ce moment, il n'est plus possible de dire si la tumeur a débuté dans l'épithélium superficiel, dans l'épithélium glandulaire, ou bien dans ces deux endroits à la fois.

Une classification des épithéliomes, soit d'après leur forme extérieure, soit d'après leur évolution, est impossible; tout au plus peut on distinguer quelques types spéciaux, mais il reste toujours un certain nombre de cas qu'on ne parvient pas à classer.

Dans certains cas l'épithéliome cutané se développe aux endroits qui étaient primitivement le siège d'autres affections, telles que des naevi, des croûtes ou verrues séborrhéiques, des exco-riations et des ulcérations qui ont été longtemps irritées, des lésions eczémateuses ou psoriasiques, lupeuses, syphilitiques, etc. L'aspect varié de ces néoplasmes a conduit au nom d'épithéliomes multiformes. Pourtant il est plus fréquent de voir le néoplasme se développer à un point où la peau paraît saine; alors il prend ordinairement la forme de l'épithéliome perlé.

Les carcinomes des muqueuses ne rentrent pas dans le cadre de notre sujet; ils ne nous intéressent ici que pour autant qu'ils donnent lieu, d'une façon secondaire, à des lésions épithéliomateuses de la peau. Celles-ci se montrent alors au niveau des ouvertures naturelles, aux lèvres, aux angles buccaux, aux narines, au prépuce, à la vulve, à l'anus, parties que la tumeur a envahi par continuité.

Les carcinomes des organes internes donnent rarement lieu à des métastases du côté de la peau. Cependant on peut voir se développer des éruptions lenticulaires ou tubéreuses comme complications des carcinomes viscéraux.

L'épithéliome apparaît le plus souvent chez des personnes âgées. Par exception on les rencontre chez des sujets au dessous de quarante ans. Cependant des lésions épithéliomateuses peuvent dans certains cas se développer chez des personnes jeunes, même chez des enfants, comme dans les cas de xeroderma pigmentosum (épithéliomatose pigmentaire) où elles se développent aux dépens de taches pigmentaires.

L'épithéliome de la peau prédomine chez les personnes du sexe masculin (70%), tandis qu'on arrive à des constatations opposées lorsqu'on fait rentrer dans la statistique tous les carcinomes internes, à cause de la grande fréquence des carcinomes de l'utérus et du sein. Il semble que dans certaines familles on peut constater une prédisposition héréditaire. Broca a relevé dans une seule famille, 16 cas de décès par carcinome. Dans le xeroderma pigmentosum, on observe que l'affection atteint parfois plusieurs enfants d'une même famille. Cette hérédité doit probablement s'expliquer en partie par la théorie de Cohnheim, d'après laquelle les tumeurs se développeraient aux dépens de parties embryonnaires congénitales, comme les naevi par exemple, au niveau desquels l'épithéliome se développe fréquemment.

Quant à l'étiologie de l'épithéliome, elle est encore entourée d'obscurité. On présume que les

traumatismes de toute nature (mécaniques, chimiques ou thermiques) jouent un rôle important dans leur développement. C'est à cette circonstance qu'il faudrait attribuer la plus grande fréquence des épithéliomes de la peau chez les hommes, qui par leur profession sont plus exposés aux traumatismes extérieurs, tandis qu'en général les cas de carcinome sont plus nombreux chez les femmes, qui y sont exposées surtout par l'accouchement et la lactation.

Chez l'homme l'habitude de fumer paraît être une cause importante de carcinome des lèvres, soit par l'irritation que produit la pipe, soit sous l'influence des produits de combustion du tabac. Le goudron, le carbol et la paraffine ont la réputation de favoriser le développement des néoplasies cancéreuses (carcinome des ramoneurs et des ouvriers travaillant dans les fabriques de paraffine).

Lorsque le carcinome se greffe sur une affection préexistante, c'est fréquemment un traumatisme qui est le point de départ de la prolifération épithéliale atypique, tel que le grattage, une égratignure, produite par le rasoir au niveau d'un naevus ou d'une verrue séborrhéique, le contact prolongé d'une peau séborrhéique avec les larmes en cas d'obstruction du canal lacrymal.

Beaucoup d'auteurs considèrent aujourd'hui l'épithéliome comme une maladie infectieuse, parce qu'ils croient avoir trouvé des protozoaires dans le tissu cancéreux. D'autres regardent les corpuscules qui rappellent par leur aspect les protozoaires, comme des produits de dégénérescence des cellules du tissu. Cette question n'est pas encore définitivement résolue.

La plupart des tumeurs cancéreuses s'observent à la face, principalement aux ailes du nez, aux lèvres, aux joues et aux sourcils, moins souvent au front, au cuir chevelu et au menton. On les rencontre également aux organes génitaux, à la poitrine, aux membres. Il est assez rare de les trouver en d'autres régions des téguments.

L'épithéliome contagieux (*epithelioma contagiosum*, v. Planche III, page 6) et les épithéliomes kystiques bénins (qui appartiennent au groupe des naevi) ne doivent pas, d'après nous, être rangés parmi les épithéliomes vrais, car leur croissance n'est pas illimitée et ils affectent presque toujours un caractère bénin.

On peut distinguer les types suivants dans les épithéliomes cutanés:

I. *Ulcus rodens*; Epithéliome perlé; Ulcère de Jacob. Cette variété d'épithéliome s'observe surtout aux paupières, au nez, aux lèvres et aux joues, mais on peut aussi la rencontrer en d'autres endroits du visage, ainsi qu'aux organes génitaux, aux mains et aux pieds, bien que ces dernières localisations soient rares. Elle se développe ordinairement sur la peau saine, rarement au niveau d'une lésion cutanée telle qu'une rhagade, une excoriation.

Tout au début le développement du carcinome se manifeste par l'apparition de petites nodosités ou petits disques, de la grandeur d'une tête d'épingle ou d'un grain d'orge, de coloration pâle, d'un blanc légèrement jaunâtre ou d'un gris cireux (épithéliome perlé). La marche en est généralement fort lente. Les petits nodules analogues aux grains de milium sont réunis en un petit groupe, se développent peu en volume et n'augmentent que lentement en nombre. Enfin se produit à son centre une excoriation (*ulcus rodens*), qui sécrète une humeur visqueuse, de coloration foncée et qui se recouvre d'une croûte brunâtre. Cette excoriation est circonscrite par un bord surélevé, anémié et bosselé, ou bien par un certain nombre de perles épithéliales autour desquelles on constate des télangiectasies. En même temps que le bord de la néoplasie envahit les parties voisines, l'excoriation centrale s'aggrandit. Celle-ci peut s'ulcérer, s'étendre en profondeur, ou bien se cicatrifier. En général l'ulcération reste superficielle et guérit partiellement, en donnant lieu à une cicatrice irrégulière se continuant en certains endroits avec la peau saine. Lorsqu'il se produit une ulcération plus profonde, celle-ci sécrète un liquide visqueux, clair, qui se dessèche en recouvrant le fond irrégulier et granuleux de l'ulcération comme d'un vernis. Toutefois l'exsudat est souvent sanguinolent, de sorte que dans ces

conditions une croûte brune ou noire recouvre le fond, qui semble recouvert d'une couche de goudron.

L'ulcus rodens est une des variétés les plus bénignes d'épithéliomes. C'est ce qui résulte déjà de la tendance spontanée vers la guérison qui s'accuse au centre de la tumeur ou bien sur toute l'étendue de celle-ci. On a publié des cas où la néoplasie existait depuis 15 à 20 ans et où la guérison spontanée se produisit néanmoins.

Mais même lorsque l'ulcus rodens envahit les parties profondes, son caractère relativement bénin se reconnaît à l'absence de gonflement ganglionnaire et de métastases. Lorsque la destruction des parties profondes est déjà fort avancée comme dans notre cas (v. l'observation de cette Planche) les bords de l'ulcération sont abrupts, circonscrits, formés par des arcs de cercle, tout comme dans les lésions serpiginieuses de la syphilis et du lupus. Par endroits, la peau circonscrivant l'ulcération forme un bord surélevé, où l'on distingue des perles carcinomateuses anémiques, ayant l'aspect du xanthome ou du cartilage. L'ulcération elle-même est profonde, cratériforme, et n'a pas seulement détruit la peau, mais aussi les aponévroses, les muscles et même les os. La mort survient généralement par l'érosion d'un grand vaisseau sanguin.

Lorsque l'épithéliome affecte une marche rapide, lorsque le développement d'une masse épithéliale arrondie ou conique est rapidement suivi par la production d'une ulcération profonde, Hutchinson lui donne le nom d' "ulcération cratériforme". Ce n'est pas là une variété spéciale d'épithéliome, mais un ulcus rodens à marche rapide.

D'après Unna, l'ulcus rodens appartient au groupe des carcinomes styloïdes, c.-à-d. aux carcinomes dans lesquels on constate l'existence de prolongements épithéliaux pointus. Le centre d'un ulcus rodens n'est pas une véritable ulcération, car le derme ne s'y trouve pas à nu, on y constate un épithélium dont la partie superficielle est en voie de destruction.

A la périphérie, l'épiderme est épaissi de manière à constituer un anneau épithélial massif, d'où partent un grand nombre de prolongements pénétrant dans la profondeur. Dans l'ulcus rodens, les glandes sébacées sont en général fortement hypertrophiées et en voie de dégénérescence carcinomateuse; c'est sur ce fait que beaucoup d'auteurs se basent pour admettre que ce néoplasme peut se développer aux dépens de l'épithélium des glandes sébacées.

De même que la plupart des carcinomes, l'ulcus rodens est une affection qui s'observe surtout chez des personnes âgées.

II. Épithéliome papillaire; épithéliome malin. Au niveau du gland et du clitoris, à la face et surtout aux lèvres, et même en d'autres endroits du corps on peut rencontrer des épithéliomes, sous forme de néoplasies à large base d'implantation ou bien sous forme de tumeurs verruqueuses pédiculées.

Les néoplasies papillaires sont larges ou étroites, souvent ramifiées. Leur surface n'est nullement rugueuse, n'est pas recouverte d'un tissu corné épais, mais elle est lisse et brillante, de coloration rouge clair. Parfois les néoplasies sont tellement rapprochées les unes des autres qu'elles paraissent former une masse compacte.

Au début, les épithéliomes papillaires ont une croissance lente; mais plus tard, lorsqu'ils augmentent en étendue et envahissent la profondeur, leur croissance devient plus rapide. Ils donnent alors lieu à des métastases dans les ganglions lymphatiques de la région ainsi que dans d'autres organes et déterminent parfois la cachexie. A part leur aspect verruqueux (tumeurs en chou-fleur), ces néoplasmes se caractérisent par la facilité avec laquelle des hémorrhagies se produisent à leur surface. Ils s'ulcèrent facilement lorsqu'ils sont le siège d'irritations (comme c'est le cas pour ceux des régions génitales, sous l'influence de l'urine, d'un écoulement leucorrhéique, des menstrues) et secrètent alors un liquide fétide, visqueux, clair ou sanguinolent.

Les croûtes qui recouvrent l'ulcération prennent en général une coloration noirâtre, par suite du sang qui s'y mêle. Cette variété d'épithéliome s'observe fréquemment à la face chez les malades atteints de xeroderma pigmentosum, et s'y développe aux dépens de petites taches rappelant les éphélides par leur aspect.

A la face les épithéliomes papillaires restent souvent superficiels et envahissent une grande partie des téguments en affectant un aspect serpigneux. La partie médiane de la tumeur dégénère et s'ulcère, tandis qu'à la périphérie se produit une bordure néoplasique qui envahit très lentement la peau saine.

Ces néoplasies serpigneuses, circonscrites, à bord verruqueux, rougeâtre et à centre ulcéré, verruqueux ou cicatriciel rappellent beaucoup par leur aspect les tuberculides ou les syphilides papillaires.

III. Les épithéliomes profonds ou tubéreux peuvent prendre naissance par transformation d'épithéliomes superficiels, ou bien envahir d'emblée la profondeur des tissus. Dans ce dernier cas, le nodule cancéreux forme une proéminence plus ou moins marquée au-dessus du niveau de la peau et se présente sous l'aspect d'une tumeur rouge foncé ou violette, bosselée, à large base d'implantation.

La surface a un éclat cireux ou bien est recouverte de petites squames adhérentes. Parfois, en comprimant la tumeur, on en fait sortir de petites masses blanches analogues aux comédons ou aux grains de milium (perles) et qui sont constituées par des cellules épithéliales et de la graisse; dans d'autres cas la pression fait sortir de la tumeur des gouttelettes de pus ou un liquide contenant des cellules épithéliales ou des globules du pus.

IV. On donne le nom de „maladie de PAGET" à l'épithéliome, qui débute par un état eczémateux du mamelon. Aux dépens d'une tache nettement circonscrite, de coloration rouge foncé, humide ou recouverte de squames, se développe au bout d'un temps fort long un carcinome, tandis que l'infiltration des téguments devient de plus en plus marquée. Le mamelon se rétracte peu à peu, de manière qu'à un moment donné il est situé au-dessous du niveau de la peau voisine. L'eczéma ne guérit pas, mais persiste en même temps que la tumeur se développe. L'affection est à la fois douloureuse et prurigineuse et s'accompagne de la sécrétion d'un exsudat jaunâtre, de consistance gommeuse. Ce carcinome alvéolaire se présente sous forme de nodules ulcérés. Dans cette affection l'engorgement des ganglions lymphatiques et la cachexie sont des phénomènes précoces.

Les carcinomes primaires des papilles de la mamelle ne s'identifient pas avec la maladie de PAGET. Bien que le mamelon et l'aréole qui l'entoure soient les sièges de prédilection de cette affection, on peut cependant la rencontrer en d'autres endroits (pénis et scrotum).

Wickham considère aussi bien la dermatite que le carcinome comme le résultat de l'infection par les psorospermies; d'autres auteurs considèrent les corpuscules trouvés dans l'épiderme et rappelant par leur aspect des grégarines, comme des cellules épithéliales, ayant subi un mode spécial de dégénérescence.

V. Parmi les autres variétés de tumeurs des seins, il faut citer l'épithéliome lenticulaire et l'épithéliome ou cancer en cuirasse. Ces néoplasmes se développent le plus souvent secondairement à des carcinomes malins de la mamelle et se montrent aussi au voisinage de ceux-ci au cours de leur évolution, ou bien en cas de récurrence après extirpation du sein. On peut encore, d'après Besnier et Doyon, voir les mêmes tumeurs se développer d'une façon primaire.

Ces variétés d'épithéliome se caractérisent par leur grande dureté (squirre) et par leur propagation par les voies lymphatiques. Les voies lymphatiques sont envahies par les cellules épithéliales néoformées, lesquelles traversent leurs parois (infarctus lymphatiques), phénomène qui se manifeste cliniquement par la dureté de la peau, qui ne glisse pas au-devant de la tumeur.

La peau est, en outre, plus ou moins douloureuse, de coloration violacée ou ecchymotique et se présente sous forme de prolongements linguiformes, délimités par la peau saine environnante; progressivement celle-ci s'infiltré, de sorte qu'après quelque temps elle enveloppe comme une cuirasse une grande partie du thorax et même de l'abdomen, au point que la rigidité des parties envahies gêne la respiration. Les bras aussi deviennent le siège d'infiltration et sont fortement tuméfiés, principalement le bras du côté du sein malade. En certains endroits l'épithélium se développe dans les vaisseaux et ganglions lymphatiques, de manière à former des nodules de la grandeur d'un pois (épithéliome lenticulaire), au niveau desquels la peau prend un aspect brillant.

Au cours de l'évolution, qui est en général rapide, se développent aussi des ulcérations, tantôt aux dépens des nodules, tantôt aux dépens de la peau infiltrée. Les ulcérations se produisent surtout autour du mamelon ou bien à l'aisselle au-dessus des ganglions lymphatiques.

VI. Carcinome mélanique et naevo-carcinome. Aux dépens des naevi peuvent se développer des tumeurs très malignes, les naevo-carcinomes, qui sont en général fortement pigmentés et portent alors le nom de carcinomes mélaniques. Ils appartiennent à la variété des carcinomes alvéolaires; ils sont, selon Unna, constitués par des groupes de cellules épithéliales isolés, disséminés dans le tissu conjonctif et par conséquent séparés de l'épiderme. Les taches aux dépens desquelles ces tumeurs prennent naissance, ressemblent à des verrues molles plus ou moins pigmentées.

Ce néoplasme se développe en général à la suite d'un traumatisme ou après une tentative d'extirpation. Une fois que la tumeur de coloration foncée est constituée, il est fort rare que son enlèvement permet d'obtenir une guérison durable, car en général une récidive se produit dans la cicatrice, et souvent aussi, dans le voisinage immédiat ou à distance se développent de nouvelles tumeurs épithéliales pigmentées (carcinomatose cutanée). En même temps la cachexie se produit et des métastases se forment dans les organes internes.

La pigmentation des tumeurs et des métastases devient de plus en plus foncée avec l'âge des tumeurs; la couleur varie du jaune brunâtre au jaune foncé, du violet foncé au noir. Le volume des tumeurs ne dépasse guère les dimensions d'un pois, mais elles se développent en grand nombre sur la surface cutanée.

Un grand nombre de carcinomes mélaniques sont décrits sous le nom de sarcomes, parce que les nids épithéliaux qui siègent dans le tissu cutané et sous-cutané ne sont pas en continuité avec la surface épithéliale et ont été considérés comme constitués par des cellules conjonctives.

L'affection a une marche très rapide et une terminaison toujours fatale; celle-ci est souvent hâtée par l'intervention chirurgicale.

---

**Diagnostic différentiel:** La polymorphie de l'épithéliome est cause que cette affection peut se confondre avec beaucoup d'autres. A un stade où l'épithéliome perlé n'est pas encore ulcéré, la confusion pourrait se faire avec le milium, le xanthome, le colloïd milium, le stéatome et le molluscum sébacé; à un stade plus avancé (ulcus rodens), on doit éviter de le confondre avec le lupus et la syphilis. L'épithéliome papillaire présente de l'analogie avec les condylomes acuminés, la framboesia syphilitica, le lupus verruqueux ou papillomateux et le kérion Celsi. L'épithéliome nodulaire est parfois pris pour un sarcome et le carcinome de Paget au début pour l'eczéma du sein. Le carcinome en cuirasse pourrait être confondu avec l'érysipèle et le carcinome mélanique avec le sarcome mélanique.

Pour le diagnostic différentiel avec le condylome acuminé, v. le texte de la Pl. XXXIV; les caractères différentiels qui distinguent l'épithéliome d'avec le mélanosarcome ne peuvent être reconnues qu'au microscope.

Pour éviter cette confusion on fera bien de se rendre compte des symptômes suivantes:

*Milium.*

1. Ne dépasse pas les dimensions d'une tête d'épingle ou d'un grain d'orge; s'observe à l'état de nodules disséminés et jamais groupés en placards.
2. La peau qui recouvre les grains de milium ne présente pas de telangiectasies.
3. S'observe à tout âge, principalement à l'époque de la puberté.
4. Ne s'ulcère pas et guérit spontanément.

*Xanthoma palpebrarum.*

1. En général forme une tumeur jaunâtre et aplatie.
2. Ne s'accroît guère ou très lentement et ne s'ulcère jamais.
3. Siège d'habitude aux deux paupières, d'une manière symétrique.

*Colloid milium.*

1. L'affection se présente sous forme de petites vésicules, formant une légère saillie.
2. Les efflorescences siègent surtout au front en grand nombre, mais aussi autour des paupières.
3. Par piqure, suivie de compression, on en fait sortir une masse molle gélatineuse.

*Steatoma.*

1. S'observe à tout âge.
2. Au niveau de la peau qui recouvre la tumeur on retrouve ordinairement l'orifice de la glande sébacée, d'où sort parfois, par compression, une masse graisseuse.
3. Coloration en général jaune foncé.
4. Le contenu en est souvent calcifié.

*Molluscum sebaceum.*

1. S'observe d'habitude à l'état de nodules disséminés chez les enfants.

*Epithéliome perlé.*

1. Peut être plus grand qu'un grain d'orge et être constitué par des nodules, disposés en groupes, ou confluent.
2. Au voisinage immédiat des perles épithéliales on constate des telangiectasies.
3. Se rencontre surtout après l'âge de 40 ans.
4. S'ulcère au bout d'un temps plus ou moins long.

*Epithéliome perlé.*

1. Tumeur de coloration rosée, grise, blanche ou très légèrement jaunâtre, qui forme une saillie marquée au-dessus du niveau de la peau.
2. S'ulcère au bout d'un temps plus ou moins long; augmente continuellement, bien que lentement, en étendue.
3. Est toujours unilatéral.

*Epithéliome perlé.*

1. Les nodules épithéliaux sont opalins et opaques.
2. S'observent rarement au front, mais surtout aux paupières, aux joues, aux nez; les nodules sont isolés ou peu nombreux.
3. Par compression on ne fait ordinairement rien sortir des nodules, parfois cependant il s'en échappe une masse dure, épithéliale.

*Epithéliome perlé.*

1. Se développe presque toujours après l'âge de 40 ans.
2. On ne constate aucun orifice au niveau de l'épithéliome perlé.
3. Coloration rosée ou blanche.
4. La palpation de la tumeur ne permet jamais de reconnaître dans son intérieur une masse dure et calcaire.

*Epithéliome perlé.*

1. Se rencontre chez des personnes âgées, sous forme d'efflorescences groupées ou confluentes.



2. Tumeurs fortement proéminentes, pouvant atteindre le volume d'un pois, quelquefois celui d'une noix ou même d'une pomme.

3. Tumeurs non confluentes.

4. Dépression centrale.

5. En comprimant latéralement la tumeur, on provoque l'élimination du nodule dans son ensemble.

6. L'affection est contagieuse.

#### *Lupus exulcerans.*

1. Se rencontre surtout chez des personnes jeunes.

2. Au voisinage de l'ulcération, on trouve l'infiltration ou le nodule lupeux, de coloration rouge brunâtre caractéristique.

3. A la face l'ulcération reste localisée exclusivement à la peau, mais aux membres l'affection envahit le tissu conjonctif sous-cutané, l'os, etc.

4. Le fond de l'ulcération est recouvert d'un enduit purulent.

5. Dans la cicatrice se produisent des récurrences, sous forme de petits nodules brunâtres non proéminents.

#### *Syphilis ulcerosa.*

1. S'observe le plus souvent avant la 40<sup>e</sup> année.

2. L'ulcération est circonscrite par un bord cutané rouge et tuméfié, mais non surélevé; elle est superficielle et recouverte d'un enduit purulent, ou bien elle est profonde et dans ce cas les bords sont abrupts et le fond est recouvert de débris nécrotiques.

3. Peut siéger en un endroit quelconque de l'organisme et fréquemment aux jambes.

4. Peut parfois se diagnostiquer par l'existence d'autres manifestations syphilitiques concomitantes ou antérieures.

5. L'affection guérit le plus souvent sous l'influence d'un traitement antisyphilitique général ou local.

2. Nodules peu proéminents qui, considérés isolément, ne dépassent pas le volume d'un grain de chènevis.

3. Les nodules confluent de façon à constituer des placards.

4. Pas de dépression centrale.

5. On ne provoque pas l'expulsion du nodule cancéreux par pression latérale.

6. L'épithéliome n'est probablement pas contagieux.

#### *Ulcus rodens.*

1. Affection atteignant surtout des personnes âgées.

2. L'ulcération est circonscrite par un bord élevé, noduleux, anémié.

3. A la face, l'ulcération peut également envahir les tissus sous-cutanés.

4. Le fond de l'ulcération est recouvert d'un enduit transparent ou sanguinolent, répandant une odeur fétide caractéristique.

5. Quand l'ulcération reste superficielle, elle peut se cicatriser, mais dans la cicatrice on ne rencontre pas de nodules.

#### *Ulcus rodens.*

1. Se rencontre plus fréquemment chez des personnes ayant dépassé la quarantaine.

2. L'ulcération est circonscrite par des nodules et d'un bord saillant, de consistance cartilagineuse. Le fond est fréquemment recouvert d'un exsudat hémorrhagique. Les bords sont en pente ou abrupts, mais dans ce dernier cas jamais la perte de substance ne paraît faite à l'emporte-pièce.

3. Ne siège rarement ailleurs qu'à la face.

4. La coincidence de manifestations syphilitiques actuelles ou antérieures est fortuite.

5. Le traitement antisyphilitique n'a aucune influence sur l'affection.

*Framboesia syphilitica.*

1. Débute d'ordinaire par une ulcération.
2. Siège principalement aux régions cutanées poilues.
3. Amélioration sous l'influence d'un traitement antisyphilitique.
4. S'observe surtout à l'âge moyen de la vie.
5. Se présente sous forme de foyers disséminés.
6. Augmente rapidement en volume.
7. Présente de la tendance à la cicatrisation.

*Lupus verrucosus.*

1. L'affection se rencontre surtout chez des personnes âgées de moins de 40 ans.
2. Est recouvert de croûtes, sèche et a de la tendance à se cicatrifier au centre et à s'étendre à la périphérie.
3. L'état général reste bon.
4. S'observe rarement à la face.

*Kerion Celsi.*

1. Les végétations papillaires siègent dans la barbe ou au niveau du cuir chevelu et se rencontrent principalement chez des personnes jeunes et adultes.
2. Entre les végétations on trouve des pustules dans lesquelles sont implantés des poils qui ne tiennent plus.
3. Développement et évolution rapides; en général la guérison se produit dans l'espace de quelques mois, même en l'absence de tout traitement.
4. Dans le pus et dans la gaine des poils malades, on peut constater au microscope la présence des trichophytons, qui sont la cause de la maladie.

*Eczema mammae.*

1. Affection à limites indécises.
2. L'évolution est caractérisée par des amé-

*Epithelioma papillare.*

1. L'ulcération qui recouvre parfois le néoplasme se développe secondairement à celle-ci.
2. Siège principalement aux endroits où la peau et la muqueuse se rencontrent.
3. Pas d'amélioration sous l'influence d'un traitement antisyphilitique.
4. Se rencontre surtout chez des personnes âgées.
5. En général il n'existe qu'un seul foyer.
6. S'accroît lentement.
7. Tend à augmenter constamment en volume.

*Epithelioma papillare.*

1. Cette affection ne s'observe qu'à un âge avancé.
2. La croûte manque en général ou bien elle est sanguinolente; la tumeur tend à gagner en étendue et en hauteur, ainsi qu'à s'ulcérer, mais non à guérir spontanément.
3. Quand la tumeur existe depuis longtemps, il se produit d'ordinaire un état cachectique.
4. Est fréquente à la face.

*Epithelioma papillare.*

1. Siègent le plus souvent au niveau des orifices naturels chez des personnes âgées.
2. L'affection ne s'accompagne guère de production de pus.
3. L'affection à un caractère lentement progressif, bien que la tumeur puisse être partiellement détruite par un processus d'ulcération.
4. Absence de champignons dans le pus.

*Maladie de Paget.*

1. Affection à limites très nettes.
2. Marche progressive; la guérison ne peut

liorations et aggravations alternatives; la guérison peut se produire.

3. Éruption souvent bilatérale.

4. L'infiltration de la peau ne se présente pas sous forme d'une plaque dure bien circonscrite, mais sous forme d'un placard assez consistant, mais nettement limité.

5. Durant toute l'évolution de l'affection on ne constate aucun symptôme autre que ceux qu'on rencontre dans l'eczéma.

6. Le mamelon est rarement rétracté et même alors on peut le faire saillir en exerçant une certaine pression.

7. S'observe le plus souvent chez des jeunes femmes à l'époque de la lactation.

#### *Erysipelas.*

1. Affection aiguë, à marche rapide, se terminant par guérison au bout de quelques semaines.

2. S'accompagne d'élévation de la température.

3. On ne constate pas l'existence d'une tumeur, mais seulement une infiltration diffuse.

4. Le gonflement est oedémateux sans être dur; il est nettement limité par un bord peu élevé.

5. N'a pas de siège fixe.

s'obtenir que grâce à une intervention opératoire.

3. L'unilatéralité est la règle.

4. Les tissus dermique et sous-dermique sont le siège d'une infiltration circonscrite, donnant au toucher la sensation d'une nodosité.

5. Lorsque le processus morbide existe depuis quelque temps, il se produit des végétations granuleuses au niveau de la surface sécrétante, ou bien il se produit une ulcération profonde. La glande mammaire donne au toucher la sensation d'une masse dure (squirre).

6. Lorsque l'affection est arrivée à un stade avancé, le mamelon se rétracte définitivement.

7. Se développe chez des femmes d'un âge plus avancé.

#### *Carcinome en cuirasse.*

1. Affection lentement progressive persistant pendant longtemps.

2. Est rarement accompagné de fièvre.

3. Là où l'affection a pris son point de départ, ou au niveau des parties voisines, on constate l'existence d'une ou de plusieurs tumeurs.

4. L'infiltration est dure et la peau est tendue, même au niveau du membre atteint secondairement.

5. Siège exclusivement aux seins et aux membres supérieurs.

## MYCOSIS FUNGOÏDES.

**Synonymie:** *Granuloma fungoïdes; Granuloma sarcomatodes; Eczema tuberculatum; Fibroma fungoïdes; Lymphadenia cutis; Maladie d'Alibert; Pian fungoïde; Framboesia mycoïdes; Lèpre indigène de Bazin.*

**Observation:** (Planche XLV, fig. 2). Le Professeur Reddingius décrit le cas suivant en 1890 dans le „Weekblad v. h. Nederlandsch tijdschrift voor Geneeskunde”:

B. B., 41 ans, marchand de levûre, fut admis le 15 Février 1889 dans le service du professeur Tilanus à l'Hôpital d'Amsterdam. Il y a trois ans, le malade remarqua, d'abord aux membres inférieurs, l'apparition de taches rouges qui peu à peu envahirent toute la surface du corps. Ces taches n'étaient guère proéminentes, étaient le siège de desquamation, laissaient suinter par moments un peu de liquide et étaient prurigineuses. Il remarqua en outre que sur la poitrine, l'abdomen et le dos se développaient de nombreuses nodosités non douloureuses, qui se présentaient d'abord sous l'aspect de petites saillies, lesquelles s'accroissaient jusqu'à atteindre un certain volume. A ce stade de leur évolution, l'épiderme tombait, mettant ainsi à nu une surface suintante. Ces tumeurs n'avaient qu'une durée limitée; un certain nombre d'entre'elles disparurent au bout de peu de temps, tandis que de nouvelles tumeurs se développaient.

Pendant les derniers mois qui précédèrent son entrée à l'hôpital, le malade maigrit considérablement. Ses forces diminuèrent à tel point qu'il ne put s'occuper de ses affaires. Il n'avait d'ailleurs aucun sujet de plainte bien déterminé.

Peu à peu se développa à la région lombaire une surface granuleuse de la grandeur d'une paume de main, proéminente, sécrétant du pus, saignant facilement et se déplaçant avec la peau. C'est l'apparition de cette néoplasie qui détermina le malade à s'adresser au médecin.

Le deuxième jour de son séjour à l'hôpital, cette surface granuleuse fut enlevée au bistouri, l'incision qui circonscrivait la néoplasie étant faite dans les tissus sains. La perte de substance dut être comblée par granulation, attendu que les bords ne pouvaient être réunis par suture. Le processus de granulation s'opéra normalement; le revêtement épithélial tarda à se produire, mais finit cependant par recouvrir complètement la plaie cicatrisée.

Après cette première opération, le nombre de nodules augmenta, notamment au niveau des plis inguinaux; la peau du visage, de la poitrine et du dos fut envahie progressivement par une éruption eczémateuse fort prurigineuse.

L'eczema fut traité au moyen de la pâte de zinc, qui eut pour effet de tarir le suintement et de diminuer la tuméfaction de la peau.

Soit dit pour être complet, la recherche des antécédents héréditaires et personnels ne révéla aucun fait important.

Le 22 Mai l'état du malade était le suivant: Le patient n'a pas l'air souffrant; il est bien nourri. A la région lombaire, on constate une cicatrice ovale, parfaitement lisse, rouge bleuâtre, d'une longueur de 15 ctm. et d'une largeur de 4 ctm. environ. Nulle part ailleurs on ne constate de cicatrice.

Le malade a le teint coloré; la peau des joues et du nez est normale. Par contre au front, la coloration de la peau est rouge bleuâtre et l'épiderme desquame; à gauche de la ligne médiane, au niveau de la bosse frontale, la peau est légèrement épaissie et recouverte de minces croûtes jaunâtres. Vers le sommet de la tête, on constate deux taches de la grandeur d'une pièce de deux francs; à ce niveau la peau est plus mince et présente un aspect lisse et brillant.

Ces taches sont nettement limitées et bien qu'elles soient comprises dans les limites du cuir chevelu, elles sont dépourvues de cheveux. En outre le cuir chevelu est recouvert de petites squames farineuses; les cheveux foncés sont comme recouverts de poussière. Les paupières sont recouvertes de fines squames et au niveau des plis on y constate de fines rhagades superficielles recouvertes de croûtes.

A la nuque la peau est épaissie; les lignes qui, à l'état normal, y sont à peine accusées, sont beaucoup plus marquées. Elles sont transformées en sillons notamment aux endroits où des taches violacées, à bords irréguliers et disposées en bandes, entourent le cou d'avant en arrière.

Les épaules et le dos présentent également des taches éruptives. Les téguments sont altérés sur plus de la moitié de leur étendue; les parties modifiées par le processus morbide se présentent sous forme de taches ou de bandes recouvertes de squames, très peu ou pas saillantes, réunies par confluence et englobant les parties de la peau encore saines de sorte qu'au milieu des parties malades, on trouve des îlots plus ou moins étendus de peau saine, de forme arrondie ou irrégulière.

La presque totalité de la poitrine, allant jusqu'à quelques centimètres au-dessous de la ligne qui joint les mamelons et limitée à gauche par la ligne axillaire antérieure et à droite par la ligne mamillaire, est recouverte d'une peau infiltrée qui, vue de loin, a un aspect brunâtre ou rouge-violet. Les parties de coloration rouge livide alternent avec des taches ou bandes brunes qui constituent un réseau avec des points nodaux. La peau paraît ici moins dense, les couches superficielles paraissent légèrement transparentes et présentent de petits crevasses peu profondes. Par le frottement ou par toute manipulation quelque peu brutale, les couches superficielles se laissent enlever; il s'écoule alors un sérum sanguinolent, qui donne rapidement naissance par dessiccation à une croûte d'un rouge brunâtre.

Les taches s'observent également sur l'abdomen; des bandes rouges se dirigent latéralement de l'abdomen vers le dos.

Aux bras et aux jambes, principalement aux surfaces de flexion, on observe également des taches arrondies ou ovalaires et des bandes de direction transversale ou longitudinale. Elles font défaut au niveau du tiers inférieur de l'avant-bras et de la jambe, ainsi qu'aux mains et aux pieds. Ces parties, principalement les mains et les pieds, ont une teinte cyanotique.

La coloration des taches varie du rouge bleuâtre foncé au rouge bleuâtre clair et au rose brunâtre. Au niveau des premières l'infiltration est particulièrement marquée; les autres constituent pour ainsi dire la transition vers la peau normale, dont elles ne se distinguent que par une pigmentation un peu trop intense.

En plus d'un endroit, surtout au dos et à la cuisse, on remarque de minces saillies sous forme de cordons, se distinguant en outre par une teinte un peu plus foncée. Ces cordons se continuent par endroits sur la peau saine, qui se trouve ainsi divisée en petits espaces par un réseau violet légèrement saillant.

A part les taches, on constate la présence de nodules de dimensions et d'aspect variables. Ils sont irrégulièrement distribués sur toute la surface du corps; à côté de nodules volumineux on en trouve de plus petits. Leur distribution n'offre aucune régularité. Le plus grand nombre d'entr'eux s'observent à la ceinture scapulaire, à l'aisselle et à la région inguinale. Les plus volumineux ont un diamètre d'environ 4 centimètres. A gauche, au niveau de l'acromion, il y en a deux de cette dimension, dont l'un occupe un segment de l'autre. Ces nodules ont une hauteur de  $\frac{3}{4}$  cm. et une surface aplatie, dont les bords sont en pente douce.

La peau autour des nodules est rouge bleuâtre. La surface du nodule même est rouge jaunâtre et recouverte d'une espèce de vernis, constitué par une sécrétion gluante, desséchée. Des nodules moins volumineux forment une saillie hémisphérique ou bien ont l'aspect de segments de sphère; les plus petits sont recouverts d'une mince couche de squames. Aux aines un grand nombre de nodules agglomérés, ainsi qu'en d'autres endroits les tumeurs, sont exposées à la macération et par conséquent recouvertes d'une sécrétion jaunâtre et visqueuse. Ainsi que nous l'avons dit, la distribution de ces tumeurs est irrégulière; par endroits cependant on en trouve un certain nombre réunies. C'est ainsi que dans la région axillaire gauche, sur un espace de l'étendue d'une assiette, on en compte une trentaine, parmi lesquelles quelques-unes sont tellement petites qu'elles ne sont perceptibles qu'au toucher. L'examen des organes internes ne révèle aucune lésion digne d'être notée. Le foie et la rate n'ont pas augmenté de volume; l'urine ne contient ni sucre ni albumine. Le rapport du nombre des globules blancs à celui des globules rouges est normal, bien qu'une numération précise n'ait pas été faite.

Le 23 Septembre 1889 le malade réclama les soins du dr. van Dugteren <sup>1)</sup>, à Rotterdam. Un certain nombre

<sup>1)</sup> Nous avons emprunté la planche XLV, fig. 2 à une photographie, que nous a cédé Mr. van Dugteren. Nous lui en sommes bien reconnaissants.

de nodules étaient ulcérés à ce moment et empêchaient le malade de se livrer à ses occupations. L'éruption eczémateuse était fortement pigmentée et il existait une desquamation intense. Les tumeurs les plus volumineuses étaient ulcérées. La peau qui les entourait était de coloration rouge bleuâtre et parcourue par des vaisseaux fortement dilatés qui donnaient la sensation de cordons épais, situés dans la peau. Les nodules étaient d'ailleurs de tout point identiques à ceux qu'a décrits le professeur Reddingius.

Au moment de l'entrée du malade dans le service sa température variait entre 37,3° C. le matin et 39,1° le soir. Ces températures s'élevèrent progressivement, à mesure que le séjour du malade se prolongeait. L'état général devint mauvais, bien que les nodules nouvellement formés fussent peu nombreux. Le malade succomba quatre mois après son entrée à l'hôpital en présentant tous les signes d'un marasme général.

**Symptomatologie:** Le mycosis fongoïde, décrit la première fois par Alibert sous le nom de Pian fongoïde, est une affection caractérisée surtout par des manifestations cutanées, pouvant beaucoup varier d'après le stade d'évolution de la maladie. Au début (stade soi-disant prémycosique), elles affectent la forme d'urticaire, d'eczéma, de psoriasis ou d'érythrodermie. Plus tard, à la période mycosique, elles se présentent sous forme d'infiltrations diffuses, de plaques lichéni-fées, d'infiltrations circonscrites et de tumeurs. Ces dernières, par suite de leur forme hémisphérique, aplatie, ont souvent l'aspect de macarons; à cause de leur surface rouge, lisse et brillante, on les a fréquemment comparées à des tomates. Les tumeurs ulcérées ont l'aspect d'une tomate coupée.

Toutes les éruptions cutanées mycosiques ont pour caractère d'être fort prurigineuses. Les démangeaisons sont tellement violentes que les ongles du malade sont polis et parfois même usés par suite du grattage. Comme le mycosis peut également donner lieu à des troubles trophiques des ongles, consistant en une fragilité spéciale, une tendance à s'effriter, on conçoit que fréquemment on peut constater un contraste entre l'usure considérable des ongles et les traces relativement peu marquées du grattage. La peau semble d'ailleurs être peu vulnérable; car, en dépit du prurit intense, on trouve rarement des lésions prononcées de grattage.

Un deuxième caractère que présentent toutes les lésions cutanées du mycosis, c'est l'infiltration. Celle-ci ne fait défaut qu'au niveau des lésions urticariennes, qui souvent précèdent toutes les autres manifestations mycosiques.

Pour les éruptions du stade prémycosique, l'infiltration est superficielle et limitée aux couches superficielles de la peau. Mais au niveau des plaques lichénoïdes, qui apparaissent à une période plus avancée de la maladie, et au niveau des tumeurs, l'infiltration occupe souvent toute l'épaisseur de la peau. En réalité donc, les caractères cliniquement différents aux diverses périodes de la maladie, ne sont que les phases graduelles d'un même processus. Ainsi d'une manière générale, en passant des infiltrations les plus superficielles aux plus profondes, on peut rencontrer chez le même malade, soit successivement, soit simultanément, les affections cutanées suivantes: infiltrations superficielles s'accompagnant de catarrhe humide ou plus souvent sec de la peau, infiltrations de la peau avec hypertrophie papillaire (plaques lichénoïdes), enfin infiltrations en forme de tumeurs. C'est pour ce motif que Bazin distinguait trois stades en rapport avec le degré d'infiltration, auxquels il donnait les noms de stade eczématoïde, stade lichénoïde et stade des tumeurs.

Quelques auteurs admettent un quatrième stade, le stade de ramollissement et d'ulcération, pendant lequel se produisent une cachexie rapide et la mort. Toutefois beaucoup de dermatologues considèrent cette subdivision en stades comme superflue et ne distinguent que deux périodes dans l'évolution du mycosis: la période des infiltrations et la période des tumeurs, la première comprenant tous les phénomènes qui précèdent l'apparition des tumeurs. Unna distingue une période d'évolution lente et une période d'évolution rapide. Ces deux stades correspondent d'ailleurs aux précédents, dont ils ne diffèrent que par une dénomination différente.

Un troisième caractère des affections cutanées mycosiques est la rougeur. Celle-ci se constate tant au niveau des plaques initiales, dont la grandeur varie d'un point à une pièce de monnaie, qu'au niveau des infiltrations diffuses et des erythrodermies, qui peuvent occuper une région entière ou même la totalité de la surface cutanée. La coloration peut varier du rouge vif au rouge sombre, au brun rougeâtre ou livide. Les tumeurs sont le plus souvent rouges vif et ont en outre une surface brillante; par contre, les plaques lichénifiées ont une coloration rouge foncé, tandis que les plaques eczémateuses sont de couleur livide ou rouge vif.

Un quatrième phénomène, qui toutefois n'est pas constant, est la tuméfaction des ganglions.

La période prémycosique peut durer des mois ou des années, avant que les premières tumeurs n'apparaissent. Il arrive aussi que cette période fasse défaut et dans ce cas, les tumeurs constituent le phénomène initial de la maladie. Cette forme de mycosis d'emblée a été décrite par Vidal et Brocq.

Lorsqu'à la première période de l'affection la peau est entièrement ou presque entièrement envahie, l'éruption se présente avec les caractères d'un eczéma universel, ou mieux encore d'une érythrodermie généralisée. Cet état est considéré par la plupart des dermatologues, notamment par Besnier et Hallopeau, comme identique à la lymphodermie pernicieuse, affection observée pour la première fois par Kaposi chez un malade atteint de leucémie à manifestations cutanées.

Comme on peut observer dans la lymphodermie, à un stade d'évolution ultérieur, des tumeurs analogues à celles qui caractérisent le mycosis fongoïde, on considère en général la lymphodermie pernicieuse comme une forme généralisée du mycosis et on lui réserve le nom d'„érythrodermie prémycosique" tant qu'il ne s'est pas développé de tumeurs. Dans cette forme éruptive la rougeur est fréquemment dissimulée par l'abondance des squames. Dans la marche de la maladie on observe alternativement des périodes d'exacerbation, pendant lesquelles l'infiltration est plus profonde, la peau plus épaisse et plus ferme se laisse difficilement soulever sous forme de pli, et des périodes de régression, annoncées par des sueurs profuses, pendant lesquelles la peau se desquame abondamment et devient trop large pour le corps qu'elle enveloppe.

Au stade eczématiforme fait suite le stade de lichénification qui forme avec le stade des tumeurs la période du mycosis confirmé.

Au niveau des taches eczémateuses, plus rarement au niveau de la peau saine, apparaissent des nodules ou des infiltrations diffuses, de coloration sombre ou rouge bleuâtre, sur lesquels on distingue des papules sèches dont les dimensions sont variables. Ces plaques lichénoïdes sont en général le siège de démangeaisons tellement violentes que le malade y produit par grattage des excoriations, lesquelles se recouvrent de croûtes sanguinolentes. Là où la peau porte des poils, l'infiltration du derme donne lieu à une alopecie partielle ou totale.

Les infiltrations peuvent disparaître spontanément, en général avec rapidité, parfois même dans l'espace d'une semaine, en laissant après elles une tache analogue au vitiligo; cependant il est plus fréquent de constater leur transformation en tumeurs mycosiques véritables.

Les tumeurs se développent successivement en différents endroits du corps, principalement sur la peau de la face, du crâne et de la poitrine. On les a observées de même sur les muqueuses de la bouche et de la gorge. Parfois elles sont situées sur la peau saine, mais le plus souvent sur une plaque lichénoïde, laquelle s'est développée en hauteur sur une partie plus ou moins grande de son étendue. La surface devient lisse, unie ou bosselée comme celle d'une framboise; elle prend une coloration rouge clair, rouge jaunâtre ou livide, semble recouverte d'un vernis, et desquame parfois légèrement. La dimension de ces tumeurs est variable: tantôt elle n'est pas plus grande qu'un pois, tantôt elle atteint le volume d'un poing. Leur forme est généralement arrondie ou ovale; elles ont une large base d'implantation bien qu'elles soient parfois pédiculées. La

tumeur est constituée par un tissu ferme ou spongieux; dans ce dernier cas la tumeur rappelle par son aspect l'amadou (Alibert).

Les tumeurs mycosiques ont une croissance très rapide et, quelles que soient leurs dimensions, jamais elles ne sont adhérentes aux tissus sous-jacents à la peau. Après quelque temps la tumeur devient le siège de phénomènes régressifs, pouvant consister soit en dégénérescence avec résorption de l'infiltration, soit en ramollissement et ulcération.

Dans le premier cas les tumeurs se ratatinent et disparaissent avec une remarquable rapidité, sans laisser de traces ou bien en donnant lieu à une cicatrice légèrement déprimée. Dans le deuxième cas, il se produit une ulcération des parties superficielles de la tumeur, qui sécrètent un liquide mêlé de sang. Le processus de ramollissement et d'ulcération peut aussi se produire dans les parties profondes de la tumeur et donner lieu alors à la formation d'une ulcération à fond irrégulier, recouvert de pus sanguinolent et circonscrit par un bord élevé et abrupt du côté de l'ulcération, tandis que du côté de la peau saine il est renversé au dehors. Dans quelques cas le bord de l'ulcération peut gagner en extension, l'ulcération gagnant alors elle-même en étendue aux dépens de la partie interne de ce bord.

En général l'affection suit une marche progressive. Tandis qu'un certain nombre de tumeurs disparaissent par résorption ou ramollissement et ulcération, il s'en développe de nouvelles. Les symptômes d'une période persistent en général durant la période suivante, de telle sorte que l'on peut à la fois constater chez le même malade les plaques eczématoïdes et lichénoïdes, les tumeurs et les ulcérations.

La durée de l'affection est très variable, mais en général elle finit par la mort. Celle-ci survient au bout de 1 à 39 ans, soit par les progrès du marasme, soit par des complications (pneumonie, diarrhée, etc.).

A part la tuméfaction des ganglions lymphatiques, qui semble moins être une manifestation du mycosis que le résultat de l'absorption de substances nocives favorisée par les lésions de grattage et le développement de pustules d'ecthyma, et à part l'hypertrophie de la rate, on n'a trouvé, dans le plus grand nombre de cas, aucune altération des organes internes.

Des affections viscérales n'ont été constatées que dans quelques cas exceptionnels et ont été interprétées comme des localisations du mycosis dans les organes internes. Les globules blancs et les cellules éosinophiles sont ordinairement augmentées en nombre.

La cause de l'affection est encore inconnue. Certains auteurs (Hyde) considèrent le mycosis comme une maladie infectieuse, mais la contagiosité n'en a pas encore été démontrée avec certitude. Divers auteurs ont constaté dans les tumeurs la présence de parasites, que d'autres considèrent comme résultant d'infections secondaires. Les inoculations aux cobayes, faites avec les produits de sécrétions et les parasites, ont toujours donné un résultat négatif. Quant à la nature des tumeurs, elle est aussi fort discutée: les uns, avec Ranvier, considèrent les nodules comme des tumeurs lymphoïdes en rapport ou non avec la pseudo-leucémie; d'autres, avec Kaposi, pensent qu'il s'agit d'une variété de sarcomatose de la peau; enfin la plupart des auteurs allemands et d'autres encore regardent les tumeurs comme des granulomes.

Le mycosis fongoïde est une affection fort rare, qui s'observe plus fréquemment chez l'homme que chez la femme et dont les premières manifestations apparaissent le plus souvent après la trentième année.

---

**Diagnostic différentiel:** A la période prémycosique, la maladie ne peut être diagnostiquée avec certitude. On la confond, à ce stade, avec l'eczéma, le psoriasis, ou la dermatite exfoliative;



parfois sa nature vraie est présumée par suite de la persistance des plaques éruptives, de l'intensité du prurit, de la profondeur de l'infiltration. Ce n'est que dans la forme généralisée, dans la lymphodermie pernicieuse, que l'on peut prédire avec grande probabilité le développement ultérieur de tumeurs. Ce type morbide est caractérisée, à part par l'érythrodermie généralisée, par une turgescence et un relâchement alternatifs de la peau, signes qui le distinguent de la dermatite exfoliative.

Dans les cas où se sont développés des nodules ou des infiltrations circonscrites, le diagnostic de mycosis fongoïde peut ordinairement être posé. Le diagnostic différentiel est à faire, dans ces conditions, avec le sarcome, le lupus, la syphilis et la lèpre.

Les caractères qui différencient le mycosis du sarcome ont été indiqués dans le texte de la Planche XLIV. Voici ceux qui le distinguent des autres affections que nous venons d'énumérer.

#### *Lupus.*

1. Survient en général avant l'âge de 30 ans.
2. Est rarement précédé d'un état eczémateux.
3. Les infiltrations lupiques ont une coloration gelée de pommes, se développent lentement et se compliquent rapidement d'ulcérations. Après guérison de l'ulcération, il persiste une cicatrice.
4. Les symptômes subjectifs sont rares.
5. Les lésions lupiques sont rarement disséminées sur toute la surface cutanée.
6. Les ulcérations lupiques ne sont pas circonscrites par un bord élevé.

#### *Syphilis.*

1. La nature syphilitique des infiltrations résulte ordinairement à toute évidence des antécédents morbides (accident 1<sup>aire</sup>, roseole ou éruption papuleuse, etc.) et de l'influence heureuse du traitement spécifique.
2. Les infiltrations syphilitiques ne s'accompagnent pas de démangeaisons, sont polymorphes et de coloration cuivrée.
3. L'ulcération syphilitique est délimitée par un bord dur et régulièrement arrondi, mais non par un bord saillant renversé en dehors.

#### *Mycosis fungoides.*

1. Apparaît ordinairement après la trentième année.
2. Les tumeurs sont précédées ou accompagnées par un état eczémateux de la peau.
3. Les infiltrations et tumeurs sont rouges ou livides. Elles se développent rapidement, peuvent persister pendant longtemps et ne s'ulcèrent que tardivement et même pas du tout. Dans ce dernier cas les tumeurs disparaissent spontanément sans donner lieu à une cicatrice véritable.
4. Les démangeaisons sont intenses, ce dont témoignent fréquemment les lésions de grattage ainsi que l'usure et l'aspect brillant des ongles.
5. La surface cutanée est couverte, entièrement où dans la plus grande partie de son étendue, de plaques éruptives.
6. Dans le mycosis, les ulcérations sont le plus souvent entourées d'un bord rouge et élevé.

#### *Mycosis fungoides.*

1. Le diagnostic se base surtout sur l'existence actuelle ou antérieure d'éruptions eczémateuses; le traitement spécifique est sans action sur le mycosis fongoïde.
2. Les infiltrations sont fortement hyperémiques, peu ou pas pigmentées et fort prurigineuses. Elles sont en général plus volumineuses que les infiltrations syphilitiques et peuvent même atteindre les dimensions d'un poing.
3. L'ulcération mycosique a un bord élevé, en forme d'anneau, et un fond spongieux recouvert de pus et de sang, de sorte qu'elle rappelle par son aspect une tomate coupée.

4. Fréquemment le malade présente d'autres manifestations syphilitiques.

#### *Lepra.*

1. L'histoire du malade montre qu'il a habité un pays où la lèpre est endémique et qu'il a présenté antérieurement des manifestations qui en relèvent (éruptoires pemphigoides, plaques anesthésiques, anomalies pigmentaires, etc.).

2. Dans la lèpre les nodules sont plus petits, de coloration bronzée et siègent principalement à l'extrémité des membres et à la tête.

3. Au cours de la maladie, se déclarent presque toujours des troubles du système nerveux.

4. Dans les lésions on trouve les bacilles caractéristiques de Hansen.

5. Les tumeurs ulcérées ne sont pas encadrées par un large bord saillant.

4. A part les lésions cutanées, la tuméfaction des ganglions et un état général cachectique, on ne constate pas de manifestations morbides.

#### *Mycosis fungoides.*

1. Antérieurement le malade a présenté des poussées d'urticaire ou d'eczéma. A part un prurit intense, il n'existe pas de troubles de la sensibilité cutanée.

2. Les nodules sont volumineux, de coloration rouge et peuvent siéger aussi bien au tronc qu'à la face, tandis que les extrémités des membres sont généralement épargnées.

3. N'atteint qu'exceptionnellement d'autres organes que la peau et les muqueuses.

4. Dans le sérum ou le sang, obtenu par incision de la tumeur, on ne trouve pas de petits faisceaux de bacilles.

5. L'ulcération occupe la partie centrale d'un nodule qui fait saillie au-dessus de la peau saine du voisinage.

Fig. 2.



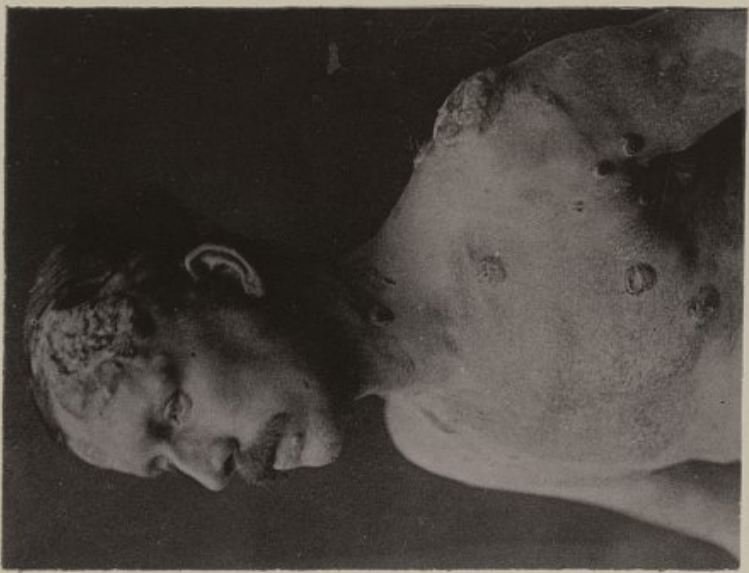Mycosis fungoides.

Fig. 1.



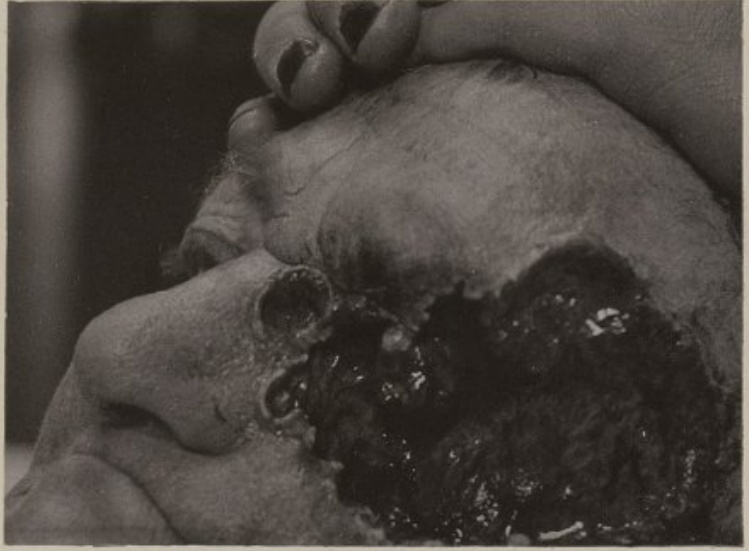Epithelioma (Ulcus rodens).

Fig. 2.



Mycosis fungoides.

Fig. 1.



Epithelioma (Ulcus rodens).



PLANCHE XLVI.

---

LUPUS VULGARIS.

## LUPUS VULGARIS.

**Synonymie:** *Tentigo prava*; *Noli me tangere*; *Therion*, *Therionia* (Celse); *Herpes esthiomenos* (Hippocrate); *Lupus vorax* (Paracelse); *Ignis sacer*; *scrofulide maligne* (Bazin & Hardy); *Esthiomène* (Alibert); *Dartre rongeante* (Alibert); *Lupus famelicus Willani*; *Lupus tuberculosis*; *Tuberculosis luposa*; *Serpigo*; *Herpes vorax*, *rodens*, *ulcerosus*, *serpiginosus*, etc.; *Ulcus ferinum*; *Ulcus abambulans*; *Formica corrosiva*; *Formica ambulativa* (des Arabes); *Phagedaena cacoëthis*; *Dartre maligne (moyen-âge)*; *Cancer lupus* (Sauvages).

**Observation:** (Pl. XLVI) G. C., jeune homme de 19 ans, fut admis en 1891 à la clinique dermatologique de l'hôpital d'Amsterdam. Depuis 13 ans il est atteint d'une affection cutanée, pour laquelle il vient consulter et pour laquelle il a déjà suivi divers traitements. Il nous donne un triste exemple des destructions auxquelles peut donner lieu le lupus.

Le patient ne peut nous fournir que peu de détails relativement au début de son affection. Depuis l'époque à laquelle remontent ses souvenirs, il a toujours été en traitement, toutefois avec des périodes d'intervalle plus ou moins longues. Malgré cela il n'a pas obtenu d'amélioration; au contraire le processus morbide a toujours gagné en étendue. Déjà deux fois il a été atteint d'érysipèle au niveau des parties malades sans qu'il en soit résulté une influence favorable sur la marche de son affection. Le traitement par la tuberculine, institué il y a environ un an dans le service de chirurgie, n'a pas non plus été suivi d'une amélioration durable. Actuellement le processus lupique s'étend depuis les yeux et les oreilles jusqu'au corps du sternum. La face, le cou et une partie de la poitrine sont recouverts de cicatrices étendues, en partie kéloïdiennes, au sein desquelles on voit par endroits des ulcérations recouvertes en grande partie par des croûtes épaisses, d'un gris jaunâtre. Sur les bords de la cicatrice on aperçoit en quelques endroits de petits tubercules primaires en nombre peu considérable.

Le pavillon de l'oreille droite est totalement détruit. La paupière inférieure droite est ectropiée par suite de la rétraction cicatricielle. Les ailes et le bout du nez sont en partie détruits. Les lèvres sont partiellement rongées par la maladie et déformées par suite de la cicatrisation à tel point que la bouche ne peut plus être fermée, que les dents et les gencives restent constamment à découvert et que la salive s'écoule continuellement.

À la nuque, au niveau du bord libre du muscle trapèze gauche, on rencontre quatre ulcérations dont le voisinage est légèrement enflammé et recouvert de croûtes épaisses.

Les cheveux sont tombés en grande partie et le cuir chevelu est transformé en une cicatrice superficielle, résultant d'un processus favique n'ayant pas encore complètement évolué, comme le montrent les godets très manifestes que l'on trouve encore à la région occipitale.

Toute la surface cicatricielle fut d'abord débarrassée des croûtes au moyen de pommade à l'ac. borique 10%; ainsi furent mises à nu diverses ulcérations les unes plus petites qu'un pois, les autres atteignant la dimension d'une pièce de cinq francs. Les bords de ces ulcérations n'étaient pas surélevés, ni décollés, mais étaient de niveau avec les parties voisines. Le fond était généralement recouvert de granulations lisses, de coloration rouge foncé, facilement saignantes, qui sécrétaient en petite quantité un liquide séreux se concrétant rapidement en une membrane brillante.

Toutes les ulcérations et les efflorescences primaires furent détruites sous anesthésie par curettage et par la galvanocaustie. Le traitement consécutif au pyrogallol ne fut pas accepté par le malade à cause des souffrances que lui avait causées précédemment un traitement de cette nature. On tâcha donc d'obtenir la cicatrisation des

ulcérations par l'application d'un pansement au sublimé (solution 1<sup>o</sup>/<sub>100</sub>) et de pommade à l'acide borique. Toutefois la cicatrisation n'était pas encore complète, lorsque le malade réclama sa sortie après deux mois de traitement, en consentant à fréquenter la polyclinique.

Comme beaucoup de malades de cette espèce, il ne tint pas ses promesses et ne se représenta qu'au bout d'un an. Encore ne se décida-t-il à revenir, que parce qu'il s'était développé sur la moitié droite du front et sur la nuque des tuméfactions douloureuses.

Le processus lupique, à ce moment, n'était guère amélioré. Dans la cicatrice on remarquait de nouveau par endroits des ulcérations recouvertes de croûtes, de la grandeur d'un pois ou d'une pièce de deux francs. A la face antérieure du cou, à droite, il existait une ulcération beaucoup plus étendue, recouverte de granulations rouges, saignant facilement. Ces ulcérations étaient indolores, mais il n'en était pas de même des tumeurs.

Celles-ci étaient constituées par des abcès et laissèrent écouler après incision un liquide séro-purulent; un pansement à l'iodoforme fut appliqué et la cicatrisation rapidement obtenue.

On procéda une deuxième fois, sous anesthésie, au curettage de tous les tissus lupiques à l'aide de la curette de Volkmann; puis, après cautérisation au thermocautère, un pansement au sublimé fut appliqué; les ulcérations se cicatrisèrent sous la pommade à l'acide borique. Ensuite on institua encore un traitement par les injections de thiosynamine, dans l'espoir que celles-ci auraient exercé une influence favorable sur les cordons cicatriciels assez solides qui s'étaient formés sous le menton et qui entravaient notablement les mouvements de la tête. Le résultat de cette intervention thérapeutique fut à peu près nul. Le malade, dont les ulcérations étaient momentanément cicatrisées, quitta la clinique à condition de se représenter deux ou trois fois par semaine. Il revint régulièrement pendant une quinzaine de jours, et quelques semaines plus tard nous apprîmes qu'il avait succombé à une affection intercurrente.

---

**Symptomatologie:** Le lupus compte parmi les affections cutanées les plus fréquentes; c'est aussi une des plus importantes parce qu'elle donne lieu à des destructions irréparables. On est généralement d'accord pour reconnaître qu'il faut ranger le lupus parmi les tuberculoses chroniques de la peau. Besnier fut le premier à admettre la nature tuberculeuse du lupus, laquelle fut confirmée dans la suite par les recherches histologiques et bactériologiques.

Aucun dermatologiste de valeur ne met plus en doute la nature tuberculeuse du lupus, si l'on en excepte toutefois Kaposi qui objecte encore toujours à cette manière de voir que l'inoculation du tissu lupique ne donne pas lieu au développement du lupus, mais bien de la tuberculose et qu'en outre nous connaissons la tuberculose cutanée, dont les caractères diffèrent de ceux du lupus.

La structure du tissu tuberculeux typique que montre en général le lupus, le développement possible du lupus à la suite de l'inoculation du tissu tuberculeux c'est-à-dire le soi-disant lupus par inoculation, l'existence simultanée d'autres affections tuberculeuses, la réaction typique qui s'observe à la suite des injections de tuberculine et surtout la présence de bacilles tuberculeux dans le tissu lupique démontrée par les recherches histologiques et les inoculations: telles sont les raisons qui doivent faire admettre comme démontrée la nature tuberculeuse du processus lupique.

La porte d'entrée du virus tuberculeux n'a pu encore être déterminée jusqu'ici. D'après certains auteurs, le virus viendrait toujours de l'extérieur, d'après d'autres il serait transporté de certains organes internes vers la peau. Probablement le virus peut suivre cette double voie. Il est certain que par les voies lymphatiques, le virus peut être transporté d'un organe éloigné vers la peau et s'y répandre, de même qu'il peut être entraîné par le courant sanguin, pour se déposer ensuite en divers endroits de la peau — quant aux raisons de ces localisations elles nous sont inconnues et c'est une simple hypothèse que d'admettre que les processus inflammatoires antérieurs, la formation de tissu cicatriciel, une pression permanente exercée sur la peau saine, etc. favoriseraient l'arrêt du virus circulant dans le sang.

Dans un grand nombre de cas le virus provient de l'extérieur et se fixe sur des érosions ou



des excoriations préexistantes sur les lésions cutanées (eczéma, impétigo, etc.); mais dans la majorité des cas la cause locale reste inconnue.

De nombreuses observations cliniques démontrent la réalité de ce mode d'infection, et de l'antoinfection. Ainsi on a vu se développer des lésions de lupus sur les pieds d'une jeune fille, qui marchait nu-pieds en soignant une phthisique ayant pour habitude de cracher sur le parquet; on vit encore le lupus se développer à l'endroit où quelque temps auparavant le sujet avait été blessé par un coup de bec de moineau, lequel fut trouvé plus tard tuberculeux, on a signalé le développement du lupus sur la face dorsale de la main chez des phthisiques qui avaient pour habitude de s'essuyer la bouche avec le dos de la main; etc.

On conçoit que les parties habituellement découvertes sont surtout exposées à cette infection; et en effet, ce sont elles qui sont le plus souvent atteintes de lupus. Lassar pense que la fréquence du lupus de la face chez l'enfant tient au grattage; le virus tuberculeux se trouvant sous les ongles, ce qui est d'autant plus probable lorsque l'enfant est soigné par une personne atteinte d'une affection tuberculeuse. On peut dire qu'en général le rapport avec des personnes ou des animaux tuberculeux augmente le danger d'infection lupique.

Pourquoi l'infection par du tissu tuberculeux dans tel cas donne-t-elle lieu au lupus et dans tel autre à la tuberculose cutanée? C'est ce que l'on ne peut dire jusqu'ici.

On a soutenu, il est vrai, que le lupus se développerait chez les personnes ne présentant aucune trace de tuberculose interne — et l'extension lente de cette affection serait due précisément à ce que le bacille de la tuberculose se développe sur un mauvais terrain —, tandis que chez les tuberculeux l'infection externe donnerait lieu à la tuberculose cutanée, chez qui le scrofuloderma serait une infection interne, produite par la voie des vaisseaux. Seulement cette hypothèse est absolument en désaccord avec ce que nous apprend la clinique: la tuberculose des organes internes se rencontre chez des sujets atteints de lupus. D'autres auteurs (G. Cramm) admettent que lorsqu'une affection cutanée bénigne est infectée par le virus tuberculeux, il en résulte toujours la tuberculose de la peau, tandis que le lupus serait dû à la pénétration de bacilles tuberculeux dans les orifices des canaux excréteurs des glandes sébacées et sudoripares.

Une fois que le virus a pénétré dans la peau, il se produit dans les tissus des lésions qu'il faut rattacher au groupe des granulomes. Elles sont la conséquence de l'action du virus sur les vaisseaux sanguins par suite de laquelle des globules sanguins sortent des vaisseaux, se groupent en petits amas et donnent ainsi naissance à de petits nodules.

Le développement ultérieur peut se faire de deux manières: ou bien les nodules augmentent en volume, ou bien ils se multiplient en se propageant le long des vaisseaux lymphatiques. Ils apparaissent d'abord dans la couche papillaire pour se développer en une direction transversale et ensuite aussi dans la profondeur. Au cours de ce processus le tissu internodulaire subit également des modifications; d'après la nature de celles-ci, on distingue diverses variétés cliniques de lupus:

Le mode de développement peut donc être double:

- a) Suivant une direction horizontale.
- b) vers la profondeur.

La propagation à la surface du corps peut se faire:

- a) en quelques endroits.
- b) en de nombreux endroits.

L'affection peut se localiser:

- a) à la face.
- b) aux membres et au tronc.

Avec la localisation varie également l'aspect clinique de la maladie.

Les diverses formes cliniques de lupus, résultant du rapport variable entre le tissu internodulaire et le tissu lupique, sont désignées par l'adjonction d'un adjectif.

Le *Lupus vulgaris maculosus* est la variété la plus bénigne. Elle est caractérisée par de petits nodules sous-épidermiques, de coloration légèrement jaunâtre, dont le niveau ne dépasse pas celui de la peau voisine et lui est même parfois inférieur. Les nodules ont environ la grosseur d'une tête d'épingle et sont pour ainsi dire enchâssés dans le chorion. Sous l'influence de la pression ils pâlisent, sans toutefois disparaître. Les nodules analogues se forment pendant toute la durée de l'affection, dont ils constituent les premiers symptômes, également en cas de récurrence; c'est pourquoi on les appelle efflorescences primaires. Au début, lorsqu'il n'en existe que deux ou trois, ils passent en général inaperçus; puis peu à peu leur nombre augmente et par confluence ils donnent naissance à des taches, d'où le nom de *maculosus*. Ces taches, où l'épiderme est conservé et prend un aspect lisse et brillant, peuvent atteindre une étendue variable et ont une coloration jaune rougeâtre qui rappelle celle du sucre d'orge ou de la gelée de pommes. Elles sont transparentes et ne s'élèvent guère ou même pas du tout au-dessus du niveau de la peau saine, (*Lupus planus*), et alors on les reconnaît au toucher à l'infiltration de la peau: mais parfois elles forment une saillie bien appréciable à la surface des téguments (*Lupus elevatus*).

En exerçant une pression avec la sonde au niveau de l'épiderme qui recouvre ces taches, on traverse facilement ce dernier et la sonde s'enfonce alors, sans rencontrer de résistance notable, dans le tissu lupique. Cette consistance molle des tissus est caractéristique pour les efflorescences de lupus.

Une particularité inhérente à ces tubercules lupiques, c'est la présence fréquente de petits points blancs ou jaunes, que l'on ne rencontre pas dans les tubercules lépreux ou syphilitiques. Ils sont facilement énucléables et se composent de sébum (Cystes sébacées).

A cette période il n'existe pas de symptômes subjectifs; le malade n'accuse aucune gêne. Cependant, même en l'absence de douleurs spontanées, on peut constater que la lésion est parfois très douloureuse à la pression. La douleur à la pression permet parfois de déceler des tubercules situés profondément, que l'oeil ne peut encore distinguer. Dans quelques cas existe un prurit modéré, parfois même intense.

L'examen histologique des nodules, dont sont composées ces taches révèle l'existence de foyers tuberculeux avec cellules épithéloïdes et cellules géantes, entourés de cellules embryonnaires que l'on retrouve autour des vaisseaux, des follicules pileux, etc. Les bacilles ne s'y rencontrent que rarement et sont difficiles à trouver. Aussi le lupus est-il la moins contagieuse de toutes les affections tuberculeuses de la peau, bien que l'inoculation pratiquée dans les conditions requises chez le cobaye réussisse toujours.

L'infiltration lupique détruit le corps papillaire et aplatit les travées du réseau, de manière que la surface devient unie et que le rapport avec la couche cornée est détruit et que celle-ci se desquame (*Lupus exfoliatus*). Il arrive aussi que les éléments des papules subissent une transformation régressive (métamorphose graisseuse), on voit alors la surface brillante et tendue se plisser et se recouvrir de squames. Arrivé à ce point le processus morbide peut s'arrêter dans son évolution; la guérison peut se produire avec formation d'une cicatrice. Dans ces conditions on a une cicatrice sans ulcération, sous-épidermique; c'est ce qu'on appelle l'atrophie cicatricielle, *Lupus non exedens*.

Par contre, il se peut que la guérison ne se produise pas et que le processus nécrobiotique prenne de l'extension. Alors la nutrition de l'épiderme est compromise et sous l'influence de causes externes, il s'y produit des fentes et des crevasses par où le tissu lupique détruit s'élimine.

C'est le *Lupus exedens* s. *exulcerans*. Dans cette variété le lupus forme une ulcération dont le fond peut être d'abord excavé, mais qui granule ultérieurement et est alors aplati, couvert de granulations rouges ou rouge jaunâtre, mollasses, saignant facilement. Elles ne secrètent qu'une quantité modérée de pus, excepté parfois au début quand le pus est encore mélangé de fragments de tissu nécrosés. Parfois ce pus se concrète sous forme de croûtes, ce qui montre déjà qu'il n'est pas secrété en abondance.

Les bords de l'ulcère sont le plus souvent plats, de sorte qu'il n'y a pas de transition brusque entre la peau saine et le fond de l'ulcère. La peau qui avoisine l'ulcération est un peu violette et plus ou moins infiltrée par la néoplasie.

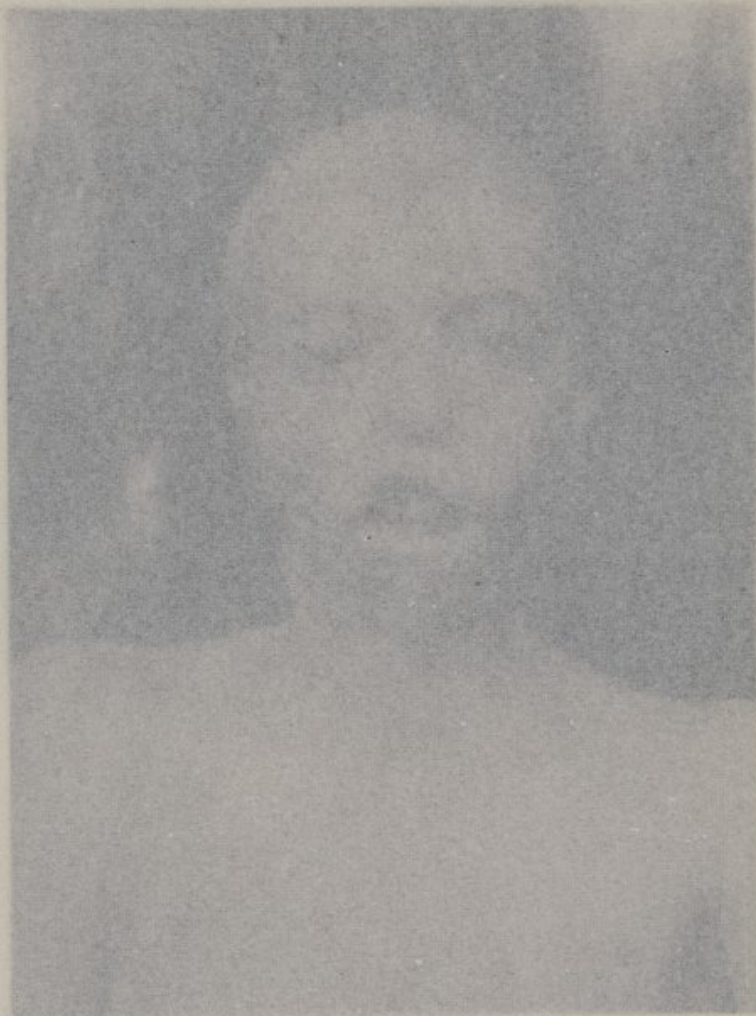Lorsque l'ulcère gagne d'un côté en extension par destruction des tissus tandis que de l'autre il se cicatrise, et se déplace pour ainsi dire grâce à ce double processus, on lui donne le nom de *Lupus exulcerans serpiginosus*.

Au lupus ulcéreux, que Unna considère comme le résultat d'une infection secondaire inconnue ou de certaines influences individuelles, se rattache le *Lupus pustulosus* (*lupus impetiginosus*, *lupus rupioides*). Dans cette variété se développent sur une plaque lupique infiltrée, tantôt de petites pustules réunies en amas compactes, tantôt de grandes pustules qui crèvent et donnent lieu à l'écoulement d'un contenu purulo-sanguinolent, lequel se concrète en croûtes brun jaunâtre, plus ou moins épaisses. La marche de cette variété de lupus, dont l'aspect clinique rappelle souvent celui de l'acné, est ordinairement plus rapide que celle des autres formes.

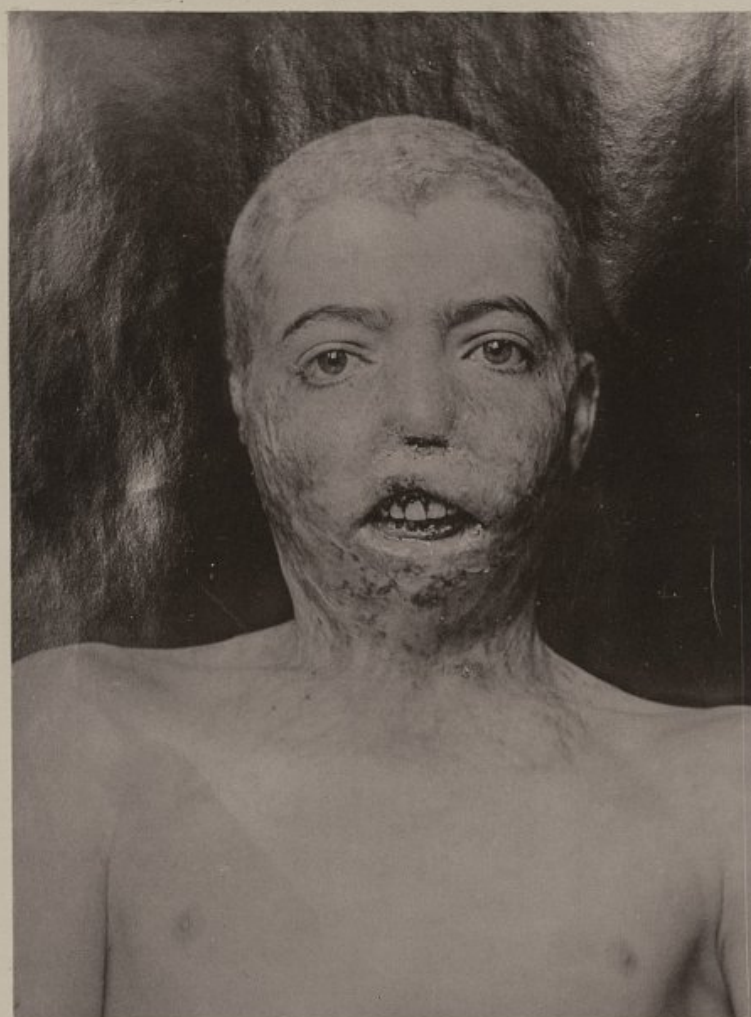(A continuer page 2, Pl. XLVII.)

---

**Diagnostic différentiel:** (Voir page 3, Pl. XLIX).



Lupus.



Lupus.





PLANCHE XLVII.

---

LUPUS VULGARIS.

## LUPUS VULGARIS.

---

**Synonymie:** Voir page 2, Pl. XLVI.

---

**Observation:** (Pl. XLVII, Fig. 1) W. F., 22 ans, présente depuis 6 mois de petites efflorescences squamo-croûteuses siégeant sur le bout du nez et sur la lèvre supérieure près de la narine gauche. Au début c'étaient de simples pustules, dont la patiente exprimait régulièrement le contenu et qui guérissaient ensuite en laissant après elles de petites taches rouges. Peu à peu les taches rouges gagnèrent en étendue. Pendant l'été elles restaient sèches et étaient recouvertes par un épithélium; par contre en hiver elles secrétaient une matière purulo-sanguinolente qui par dessiccation donnait lieu à la formation de croûtes. Pour le reste la patiente jouit d'une santé parfaite. Nulle part ailleurs il ne se présente chez elle une affection analogue et tous ses organes sont indemnes de tuberculose. Rien d'analogue, ni aucune affection tuberculeuse ne se rencontre chez d'autres membres de sa famille.

La malade fut admise en traitement à la clinique au mois de Février 1897. Elle porte sur le bout du nez une croûte épaisse, brun noirâtre, de la grandeur d'une pièce d'un centime; on constate une deuxième croûte un peu plus petite mais présentant les mêmes caractères sur la lèvre supérieure. Après enlèvement des croûtes par imbibition, on se trouve en présence d'une cicatrice dans laquelle on aperçoit une couple d'ulcérations superficielles de la grandeur d'un pois et quelques-unes plus petites, recouvertes de granulations rouges et dont les bords ne sont pas surélevés. A côté de ces ulcérations on trouve, également dans la cicatrice, quelques petits nodules jaunâtres d'infiltration lupique.

Les ulcérations et les infiltrats furent enlevés sous anesthésie à l'aide de la curette tranchante, puis cautérisés au moyen de chlorure de zinc. Lorsque la cicatrisation se fut effectuée sous une pommade à l'airol, on aperçut encore quelques points suspects, qui furent détruits au moyen du galvanocautère. La malade quitte peu de temps après la clinique et est encore tenue en observation à la policlinique.

**Observation:** (Pl. XLVII, Fig. 2) J. H., âgée de 12 ans, a toujours joui d'une bonne santé ainsi que ses parents et appartient à une famille où la tuberculose est inconnue.

Il y a six ans apparut sur la joue gauche au voisinage du nez une petite pustule prurigineuse, qu'il ne put s'empêcher de gratter. Il se forma alors une petite ulcération qui au lieu de se cicatriser augmenta lentement en étendue, jusqu'à atteindre les dimensions d'une pièce de cinquante centimes, qu'elle a encore actuellement.

Les bords de l'ulcération sont modérément infiltrés; le fond, qui n'est pas fort excavé, est couvert de granulations rouges donnant lieu à une sécrétion minime. Dans le voisinage immédiat de l'ulcération, on trouve dans la peau saine quelques nodules d'infiltration de la grandeur d'une tête d'épingle et de coloration brun jaunâtre. Le patient ne se plaint d'aucune douleur.

L'ulcération ainsi que les infiltrats furent extirpés sous anesthésie, en pénétrant jusque dans les tissus sains. La perte de substance fut comblée par glissement d'un lambeau de peau saine. Guérison par première intention, avec formation d'une cicatrice peu disgracieuse.

---

**Symptomatologie:** (suite de page 6, Pl. XLVI).

Dans les formes de lupus décrites jusqu'ici prédomine la tendance à la destruction des élé-



ments des tissus, contrairement à d'autres variétés que caractérise surtout la tendance à l'hypertrophie. (*Lupus hypertrophicus*).

Le lupus hypertrophique lui-même comprend diverses variétés.

Lorsque le tissu conjonctif internodulaire du fond de l'ulcère prolifère, de manière que parfois le fond fait une saillie notable au-dessus de la surface cutanée, on a affaire au *Lupus exedens*, *hypertrophicus*, *elevatus*. Dans cette variété le lupus peut prendre l'aspect d'une framboise (*Lupus frambosoides*). Lorsque la nutrition devient insuffisante par suite de la compression des vaisseaux, les tissus hypertrophiques peuvent se nécroser. Le processus peut alors évoluer vers la guérison, ou bien la prolifération peut se reproduire.

Il arrive que l'épithélium des bords de l'ulcère, s'étende au-dessus d'une plaque lupique ainsi hypertrophiée; ainsi se produisent des nodules saillants pouvant persister pendant longtemps et qui, parfois après des années, s'atrophient ou s'ulcèrent de nouveau.

Lorsque l'hypertrophie du tissu conjonctif se produit au sein d'une masse lupique sous-épithéliale, l'épithélium se trouve soulevé; c'est le *Lupus tuberculosus* ou bien, si les nodules ont acquis un développement plus considérable, *Lupus tuberosus*, *Lupus nodosus*.

Aux membres inférieurs cette hypertrophie peut se produire sur une grande étendue; dans ce cas l'aspect rappelle assez bien l'éléphantiasis. Cela résulte d'une circulation défectueuse, notamment des vaisseaux lymphatiques. Outre la stase lymphatique, il y a prolifération granuleuse et hypertrophie de tissu conjonctif; sous cette triple influence la jambe peut acquérir un développement énorme; parfois le volume du membre est triplé. C'est ce qu'on désigne sous le nom de *Elephantiasis luposa*.

La prolifération, au lieu de porter sur le tissu conjonctif, peut également porter sur l'épithélium; mais c'est surtout au niveau de la couche papillaire que se produit l'hypertrophie. Les papilles s'allongent et prennent une disposition en palissade comme dans les verrues. Entre les papilles et au-dessous d'elles on trouve du tissu lupique. Cette forme de lupus, *Lupus papillaris* s. *verrucosus*, se rencontre surtout au dos des mains et aux doigts. Elle est très rebelle mais ne s'ulcère que rarement. Seulement de temps en temps il s'y produit de petites fissures, donnant lieu à l'écoulement d'un peu de lymph se concrétant en croûtes. Les efflorescences de lupus verruqueux ont la grandeur d'une pièce de 50 centimes ou d'un franc et peuvent persister durant des années; tantôt elles restent stationnaires, tantôt elles augmentent en extension, mais toujours fort lentement.

Le siège du lupus a une grande influence sur son extension en profondeur. A la face, le lupus ne dépasse guère le tissu conjonctif sous-cutané et n'envahit jamais les os. Par contre aux membres il peut pénétrer beaucoup plus profondément, bien que son extension soit arrêtée par des fascia musculaires épais; ici l'os peut être également envahi, notamment les phalanges qui alors gonflent et donnent lieu à la *spina ventosa luposa*.

La propagation dans la profondeur se fait en général le long des voies lymphatiques qui accompagnent les vaisseaux sanguins, parfois aussi suivant le trajet des glandes sudoripares et sébacées auxquelles se rendent les vaisseaux sanguins. L'extension se fait donc directement vers la profondeur; cependant, sous le tissu conjonctif, là où la direction des vaisseaux est plutôt transversale, la propagation se fait dans le même sens. Le cartilage se laisse en général facilement entamer, notamment celui du nez, du larynx et du pavillon de l'oreille.

Suivant le mode d'extension qu'affecte le lupus, on a distingué diverses variétés: *Lupus serpiginosus*, lorsque la propagation se fait par contiguïté le long des voies lymphatiques; *Lupus discoïdes*, lorsque la plaque lupique unique prend la forme d'un disque; *Lupus disseminatus*, lorsque les lésions lupiques sont disséminées par suite de métastases, en quel cas l'affection s'observe à la fois en différents endroits de la peau, tels que les jambes, les bras, la face, etc.

Le siège de prédilection est certainement la face; puis viennent par ordre de fréquence: les membres, le tronc; ce dernier n'est que rarement atteint.

A la face, les joues sont fréquemment atteintes. La variété qu'on y observe le plus souvent, est le *Lupus maculosus*, qui s'exfolie rapidement et s'étend parfois très rapidement, mais en général lentement. L'extension de l'affection se fait, soit grâce au développement serpiginieux, soit par le développement de nodules lupiques isolés le long des bords de l'efflorescence à la quelle ils se réunissent ultérieurement par confluence. Lorsque le lupus s'ulcère, il en résulte en général de grands délabrements; il n'en est cependant pas toujours ainsi, et l'on peut voir le processus évoluer spontanément vers la guérison au niveau des bords.

Au nez, le lupus a parfois son point de départ au niveau de la muqueuse; il peut alors percer la paroi et apparaître à la surface. Lorsque cette nécrose s'est produite en dehors de toute ulcération, le processus peut rétrograder; les tissus se ratatinent et le nez prend une forme spéciale, le bout du nez se trouvant attiré vers le fond. Mais presque toujours les tissus s'ulcèrent et dans ce cas c'est le bout du nez qui est surtout entamé; il peut être totalement détruit et la nécrose peut même envahir le cartilage des ailes du nez tout en respectant les parties osseuses, contrairement donc à ce qui s'observe dans la syphilis, laquelle s'attaque surtout aux os et épargne le bout du nez (nez ensellé).

Lorsque le processus lupique débute par l'extérieur, c'est-à-dire par la peau, on constate ici de même comme premier phénomène les tubercules isolés qui augmentent en nombre et en volume, puis deviennent confluents. Il peut en résulter un aspect tout particulier du nez, dont le volume, peut devenir énorme; dans ce cas le nez est totalement transformé en tissu lupique comme on peut s'en assurer lorsqu'on enlève les parties malades par un traitement rationnel. Alors seulement on peut mesurer toute l'étendue du mal; on constate que la peau et le cartilage sont entamés et que souvent le lupus n'a épargné que la partie osseuse du nez. Dans ce cas, après guérison, il ne reste guère du nez que les deux narines.

Aux lèvres le processus peut débiter à la peau ou à la muqueuse et dans les deux cas la lèvre peut être perforée, ce qui jusqu'ici n'a pas encore été signalé pour la joue. L'infiltration lupique donne lieu également à une augmentation de volume considérable, et à l'ectropion de la lèvre. Par suite des mouvements de la lèvre ainsi épaissie il se produit souvent des fentes transversales qui en guérissant peuvent donner naissance à des étranglements et à des cicatrices linéaires.

Lorsque l'intervention thérapeutique consiste à enlever le tissu lupique, la lèvre diminue de nouveau de volume. Parfois on constate qu'elle est partiellement détruite, parfois au contraire la destruction est totale. Dans ce dernier cas la fermeture de la bouche devient impossible et les dents restent constamment à découvert.

Le processus lupique peut se propager de la face au pavillon de l'oreille, qui, tant que l'épiderme est conservé, peut se tuméfier et donner lieu plus tard à des ulcérations. Celles-ci peuvent amener la destruction complète du pavillon et le conduit externe peut être oblitéré par rétraction cicatricielle.

En bas le lupus peut se propager au cou, tandis que le front et le cuir chevelu, ne sont que rarement atteints, et ne sont en tout cas jamais le siège d'ulcérations lupiques. Il semble que la tension de la peau sur un plan osseux constitue une entrave à l'extension du mal.

Sur le tronc le lupus est rare; il y prend rapidement un caractère serpiginieux et s'étend alors parfois sur une vaste surface.

Aux membres l'affection est aussi relativement rare, mais se rencontre toutefois plus fréquemment que sur le tronc. Elle s'y développe en général par voie métastatique c'est-à-dire qu'il s'y développe après avoir occupé la face ou une autre partie du corps. Le lupus des membres a une

bien plus grande tendance à l'extension que celui de la face. Il donne lieu à des ulcérations profondes envahissant les muscles et pouvant pénétrer jusqu'à l'os, qui se carie fréquemment, surtout aux doigts. Il arrive que le processus envahit l'os et pénètre jusqu'à la moelle, en pénétrant par les orifices vasculaires; ainsi, par destruction du tissu osseux intérieur et par formation de nouveau tissu osseux à l'extérieur de l'os, se produit le gonflement de la phalange: c'est ce qu'on appelle *spina ventosa luposa*.

Lorsque la guérison se produit dans ces processus à tendances envahissantes, la cicatrice qui en résulte est plus profonde; il peut en résulter un raccourcissement des parties molles et par conséquent, suivant le siège de l'affection, des troubles fonctionnels divers. Ce qui se produit le plus souvent c'est une gêne des mouvements, surtout lorsque ces cicatrices siègent au voisinage des articulations. L'articulation elle-même est totalement indemne, la gêne des mouvements résultant uniquement du raccourcissement de la peau et des parties molles.

La formation de pareilles cicatrices est la conséquence d'une hyperplasie extrême du tissu conjonctif internodulaire, hyperplasie qui s'observe fréquemment aux membres et qui donne souvent lieu à une hypertrophie diffuse rappelant l'éléphantiasis.

Le lupus des organes génitaux est rarement primaire et est le plus souvent consécutif au lupus d'autres régions. A la vulve il donne fréquemment lieu à un gonflement et une induration considérables; cet état a été décrit par Huguier sous le nom *d'esthiomène de la vulve*, que l'on a probablement encore appliqué à d'autres affections vulvaires.

C'est surtout aux parties sexuelles de la femme que le lupus prête souvent à confusion et qu'on le prend pour une manifestation syphilitique ou pour l'*helcosis venerea*.

Au niveau des muqueuses le lupus est plus difficile à reconnaître qu'à la peau. Il y donne lieu à la formation d'excroissances papillaires très petites qui se développent probablement sur une infiltration maculeuse, laquelle est toutefois difficile à reconnaître. Lorsque le lupus des muqueuses s'ulcère, il en résulte des ulcérations rebelles avec bords entaillés, dans le voisinage desquelles se montrent de petites ulcérations nettement circonscrites, correspondant aux nodules lupiques primaires isolés qui s'observent au voisinage des bords dans le lupus de la peau.

Le lupus des muqueuses peut être primitif et se propager ultérieurement à la peau. La difficulté du diagnostic est cause que probablement il est souvent méconnu et est considéré comme plus rare qu'il n'est en réalité.

L'affection se rencontre surtout sur la muqueuse labiale et gingivale; elle est rare sur la muqueuse linguale, contrairement aux manifestations syphilitiques qui se localisent volontiers en cet endroit. Le lupus de la muqueuse palatine envahit parfois les parties profondes (*Lupus vorax* ou *L. phagédénicus*), peut amener par nécrose la perforation de la voûte palatine et établit ainsi une communication entre les cavités nasale et buccale. Le lupus peut encore s'observer au niveau des muqueuses pharyngienne, nasale, conjonctivale et vaginale.

Le lupus des muqueuses peut également donner lieu, après guérison, à des cicatrices difformes, portant obstacle aux fonctions des organes.

(A continuer page 3, Pl. XLVIII.)

---

**Diagnostic différentiel:** Voir page 3, Pl. XLIX.

---



Fig. 2.

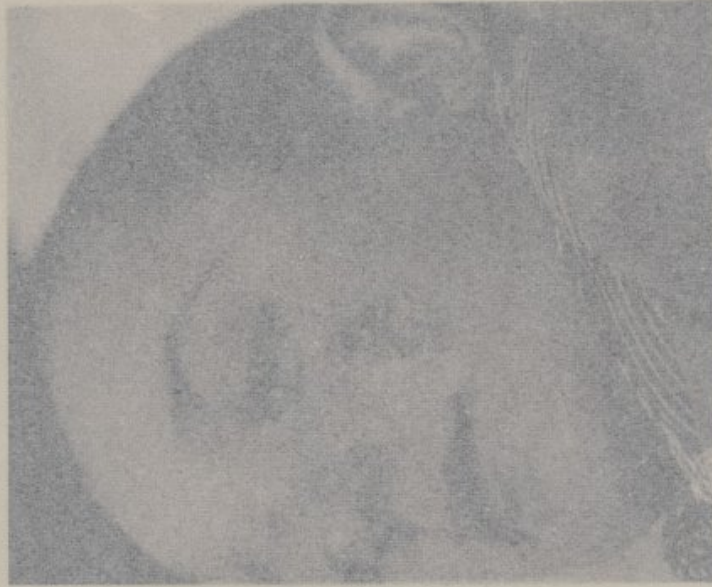
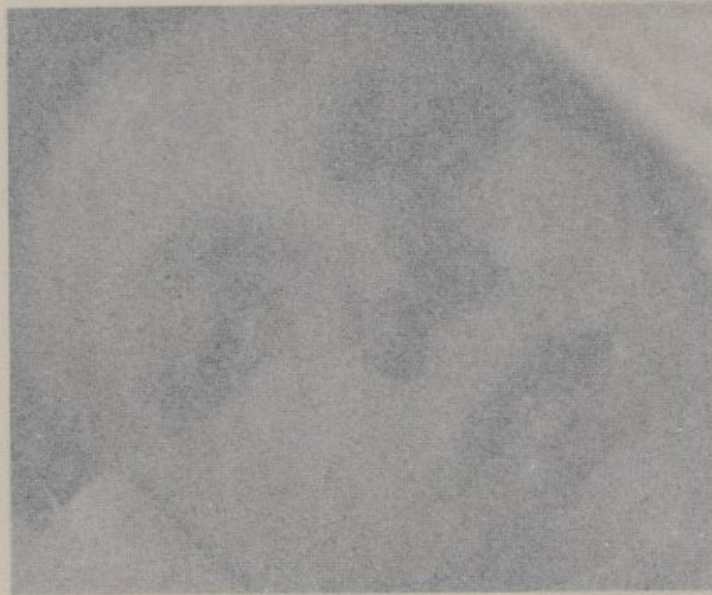
Fig. 1.



Lupus.



Fig. 2.

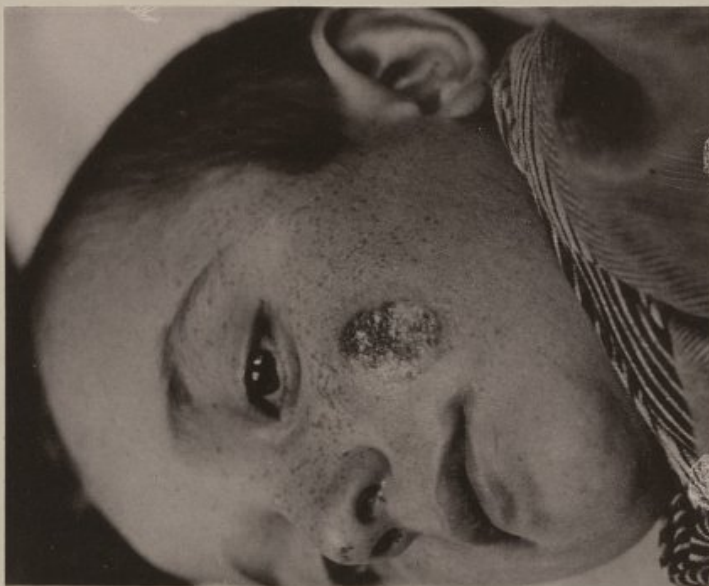
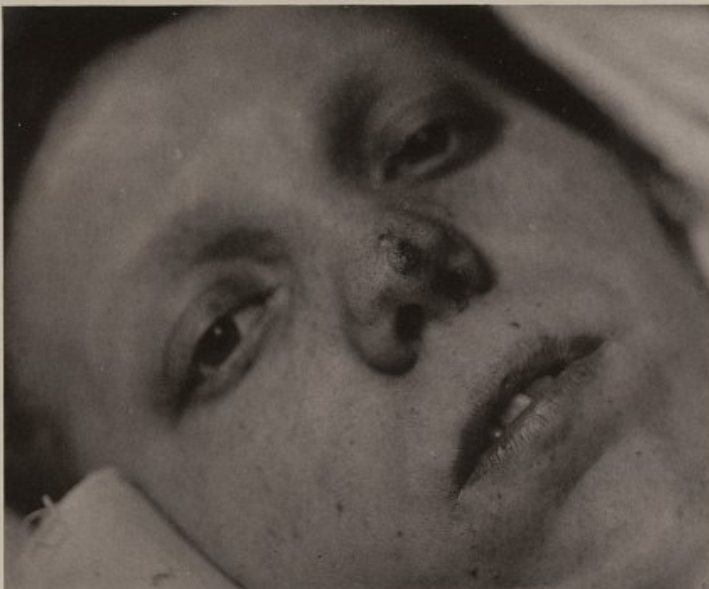
Fig. 1.



Lupus.





PLANCHE XLVIII.

---

LUPUS VULGARIS.



## LUPUS VULGARIS.

---

**Synonymie:** Voir page 2, Pl. XLVI.

---

**Observation:** (Planche XLVIII, Fig. 1) d. G., 26 ans, Espagnol, a remarqué pour la première fois en 1884 au dos de la main droite de petits nodules qui progressivement augmentaient en nombre et en volume. Comme ils ne lui causaient aucune gêne, il laissa passer deux ans sans consulter un médecin. Au bout de ce temps le processus morbide s'était notablement étendu et les nodules s'étaient ulcérés par endroits; les mouvements de la main étaient gênés, ce qui le décida à réclamer les soins d'un médecin de Madrid.

Le tissu morbide fut enlevé à la curette et ensuite cautérisé au nitrate d'argent. Il en résulta une amélioration en ce sens qu'il put rester un an sans se faire traiter. Mais l'affection récidiva à diverses reprises malgré divers traitements (à Barcelone par une pommade iodoformée, à Hambourg par curettage). En 1892, continuant sa vie vagabonde, il vint à Amsterdam où il fut admis à la clinique.

A cette époque toute la peau de la main droite et du bras jusqu'au coude était transformée en cicatrice. Les muscles de l'avant-bras étaient fortement atrophiés; les doigts étaient déviés, déformés et ankylosés par suite de l'intensité des rétractions cicatricielles, de sorte que seuls le pouce et l'index étaient encore doués d'une certaine mobilité. Au sein du tissu cicatriciel on apercevait par endroits quelques ulcérations lupiques, recouvertes en partie par des croûtes épaisses, sales, sanguinolentes; ailleurs se montraient des infiltrations lupiques, encore recouvertes par l'épithélium.

On procéda sous anesthésie à la destruction de ces ulcères et infiltrats en partie par curettage, en partie par cautérisation (Paquelin); pendant 5 jours on appliqua une pommade au pyrogallol à 10%. Le pansement avec du sublimé à 1‰ ne fut pas supporté; le patient se plaignait de douleurs intenses en même temps que la température s'élevait à 38,6° C., sans que toutefois d'autres symptômes d'intoxication mercurielle se produisirent. Une seconde tentative de pansement au sublimé, faite après quelque temps, fut suivie du même insuccès, de sorte qu'on dut recourir à l'application de pommade à l'iodoforme, grâce à laquelle les ulcérations guérirent.

Lorsque toutes les ulcérations furent cicatrisées le malade quitta la clinique et ne fut plus revu.

**Observation:** (Planche XLVIII, Fig. 2) P. A. v. S., couturière, 26 ans. A l'âge de huit ans s'est développée sur le nez une petite tache, ne donnant lieu à aucun phénomène subjectif et dont elle ne s'inquiéta pas au début. Ce n'est qu'en voyant la tache s'accroître d'une façon continue bien que lente, qu'elle consulta le médecin de l'hôpital des enfants, où elle fut traitée durant sept années alternativement par le curettage et la galvanocaustie.

Il y a 6 ans elle se présenta pour la première fois à la clinique dermatologique de l'hôpital. Sept semaines après son admission, elle quitta la clinique sans que l'affection ne fut guérie et fut dès lors traitée à la polyclinique.

Malheureusement, comme elle restait parfois longtemps sans se présenter à la polyclinique, la maladie trouvait l'occasion de s'étendre. Aussi en Mars 1895 son état nécessita un deuxième séjour à la clinique.

A ce moment la peau des joues et du nez était tout entière transformée en cicatrice; le cartilage du nez est détruit, les lèvres sont rigides et retractées de manière que la bouche est beaucoup rétrécie; sur la joue gauche on trouve une ulcération peu profonde, de la grandeur d'une pièce de cinquante centimes, à fond rouge, saignant

facilement et secrétant un liquide peu abondant; les bords de l'ulcération sont peu élevés et on ne constate pas d'infiltration dans leur voisinage. Dans la cicatrice sont disséminés par-ci, par-là quelques nodules lupiques plus ou moins développés, de coloration légèrement jaunâtre, qui pâlisent sans disparaître lorsqu'on les comprime, et que l'on arrive facilement à déprimer au moyen du bouton de la sonde.

A l'angle gauche de la bouche, notamment au niveau de la lèvre supérieure, on trouve encore une ulcération qui s'étend en dedans sur la muqueuse, douloureuse et saignant facilement lorsque la patiente remue les lèvres soit pour manger, soit pour parler.

La malade fut anesthésiée et tout le tissu malade fut enlevé à la curette tranchante; puis cautérisation au Paquelin et application successive de pyrogallol et de sublimé à 1‰. L'ulcération siégeant à l'angle de la bouche fut extirpée, puis sa surface recouverte par une opération plastique, afin d'empêcher le rétrécissement de l'orifice buccal, ce que réussit en effet.

La malade quitta la clinique en Mai 1895 sans efflorescences lupiques apparentes et ne s'est plus représentée depuis, bien qu'on pût prédire avec certitude une récurrence.

---

### Symptomatologie: (suite de pag. 5, Pl. XLVII).

*Marche.* Dans la majorité des cas le lupus débute dans le jeune âge, entre 5 et 15 ans; on l'a même signalé chez des enfants d'un an. Lorsque le début est aussi précoce, l'affection disparaît parfois définitivement ou bien ne réapparaît qu'après de nombreuses années (parfois 40 ans), et dans ce cas on ne prend pas la seconde atteinte pour récurrence mais pour le début du processus. Le lupus se développe parfois, bien que rarement, à un âge avancé; aussi Colcott Fox a publié quatre cas où l'affection avait débuté après 60 ans.

Au début l'affection est constituée par de petits nodules, les efflorescences primaires, qui sont enchâssés dans la peau saine ou bien se développent à la suite d'autres processus, par exemple du scrofuloderma où les ganglions lymphatiques s'ulcèrent et où les bords de ces ulcérations se transforment ensuite en tissu tuberculeux-lupique.

Au début la marche du processus est fort lente, mais à partir de l'époque de la puberté, de 15 à 25 ans, l'extension est plus rapide; puis, après cette époque, donc à l'âge où le lupus ne débute que fort rarement, l'extension d'un lupus préexistant devient plus lente.

En dehors de l'époque de la puberté, le lupus est en général maculeux ou exfoliant. Par contre chez les jeunes gens pubères l'affection est plutôt ulcéreuse, serpigineuse, verruqueuse, et prend par conséquent un caractère plus malin; l'extension est également plus rapide et la destruction des tissus plus marquée.

Les récurrences sont fréquentes. Lorsque, sous l'influence d'un traitement quelconque, s'est constituée une cicatrice, on voit ultérieurement reparaitre l'affection. Ce n'est pas là une véritable récurrence, parce que cela ferait supposer une réinfection; ce sont des nodules qui avaient persisté dans la profondeur et dont la croissance reprend. Cela s'observe aussi à l'époque de la puberté beaucoup plus fréquemment que plus tard, à l'âge où aussi le traitement offre plus de succès.

Le lupus n'exerce aucune influence sur l'état général, au moins pas directement. Il semble cependant que les malades atteints de cette affection succombent en nombre relativement plus considérable à la phthisie pulmonaire. On admet le développement possible de la tuberculose aiguë, lorsqu'en traitant chirurgicalement les lupus, on ouvre les vaisseaux (par exemple en cas de scarification), permettant ainsi aux bacilles de pénétrer dans l'organisme. Il ne faut pas oublier non plus que l'auto-inoculation joue un rôle dans le lupus; c'est-à-dire que les crachats chez les phthisiques, les fèces chez les sujets atteints de tuberculose intestinale, peuvent donner lieu au développement du lupus par inoculation directe de la peau. Dans le premier cas le lupus est primaire et la tuberculose des organes internes est secondaire, et inversement dans le second cas, mais

dans les deux cas c'est à la tuberculose interne qu'il faut attribuer la marche défavorable et non pas au lupus.

A la campagne on voit fréquemment de paysans porteurs depuis des années de lésions lupiques auxquelles on ne fait subir aucun traitement; ils ne se sentent nullement malades, dépassent ainsi l'époque de la puberté et finissent par guérir avec une difformité plus ou moins marquée.

Le lupus peut influencer défavorablement l'état général, mais d'une manière indirecte lorsqu'il détruit des organes nécessaires au maintien de la santé, par ex: lorsqu'il amène la perte des dents, d'où résulte la mastication imparfaite des aliments, ou la disparition des lèvres, ou le rétrécissement de l'orifice buccal qui peut devenir très petit, ou encore la rigidité des joues par rétraction cicatricielle, rendant la mastication difficile. Ces diverses conséquences, que peuvent entraîner les lésions lupiques, exercent une action défavorable sur la nutrition générale.

Le lupus du larynx peut entraîner la perte de la voix, ainsi que le rétrécissement du larynx et de la trachée. Il peut se produire une anesthésie partielle due à une altération des nerfs laryngés supérieur et inférieur; d'où le développement possible d'une affection pulmonaire.

Le lupus peut devenir grave par suite d'un érysipèle, auquel il est très sensible et qui peut entraîner une issue mortelle. Il ne faut pas confondre l'érysipèle avec les accès érysipélateoïdes qui s'observent en cas de lupus décrits par Leloir. Ceux-ci dépendent de la propagation du virus tuberculeux le long des voies lymphatiques de la peau (oedèmes lymphangitiques, Lymphangites réticulaires érysipélateoïdes).

Lorsque l'érysipèle, venant compliquer un lupus, guérit, on constate souvent qu'une grande partie des ulcérations sont cicatrisées et que la cicatrice obtenue est beaucoup plus belle qu'après l'emploi de moyens thérapeutiques divers. Toutefois la guérison n'est jamais complète, bien qu'un grand nombre de tubercules lupiques aient été détruits. Certains auteurs n'ont jamais constaté cette action curative de l'érysipèle sur le lupus; quelques-uns même prétendent qu'il en résulterait une aggravation du processus.

Gaucher a assisté à la guérison complète d'un lupus ulcéreux serpiginieux de la face, sous l'influence d'une variole intercurrente. Par contre Pick a constaté une extension rapide du lupus sous l'influence de la scarlatine.

Une complication dont l'influence est toujours défavorable est le développement du *carcinome épithélial* sur une lésion lupique. Elle est peu fréquente et ne se rencontre guère que chez des personnes âgées (40 à 60 ans), dont la maladie date de longtemps (30 ans). Elle s'observe plus souvent chez la femme, qui d'ailleurs est aussi plus souvent atteinte de lupus que l'homme. Le mode de traitement du lupus n'a aucune influence sur le développement du carcinome, qui peut se montrer aussi bien sur une cicatrice ancienne de lupus que sur des plaques lupiques en pleine évolution. Cette complication exerce rapidement une action défavorable et l'on voit le malade succomber au bout de peu de temps à la cachexie.

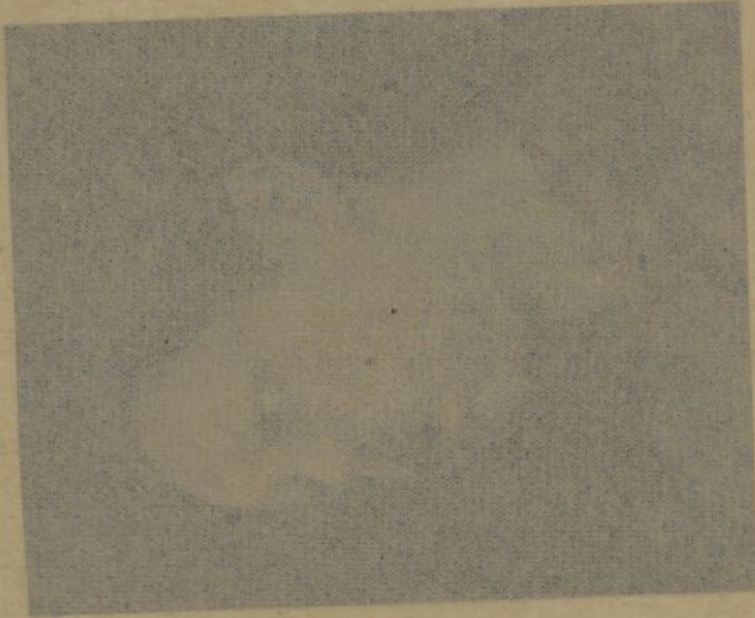
Le lupus est fort peu contagieux et n'est pas héréditaire. Kaposi signale le fait que les mères atteintes de lupus en général mettent au monde des enfants sains et vigoureux.

Le lupus n'a aucun rapport avec la syphilis comme on le croyait autrefois, les deux affections s'observent très fréquemment chez le même sujet.

---

**Diagnostic différentiel:** Voir pag. 3, Pl. XLIX.

---



Lupus.

Fig. 1.

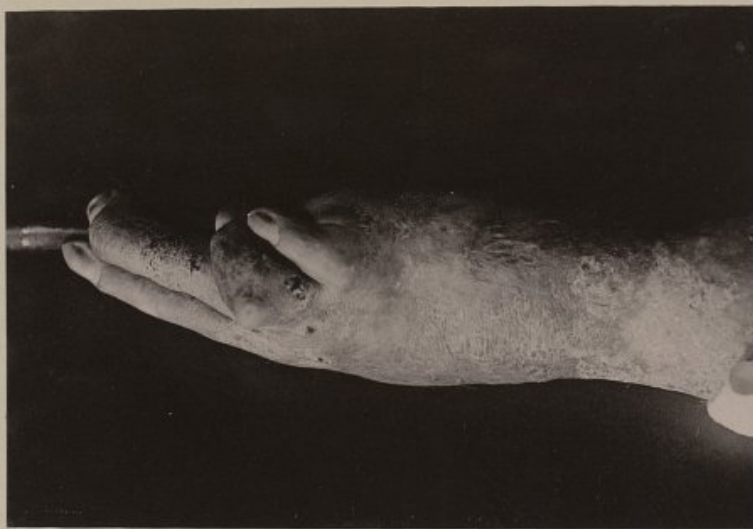
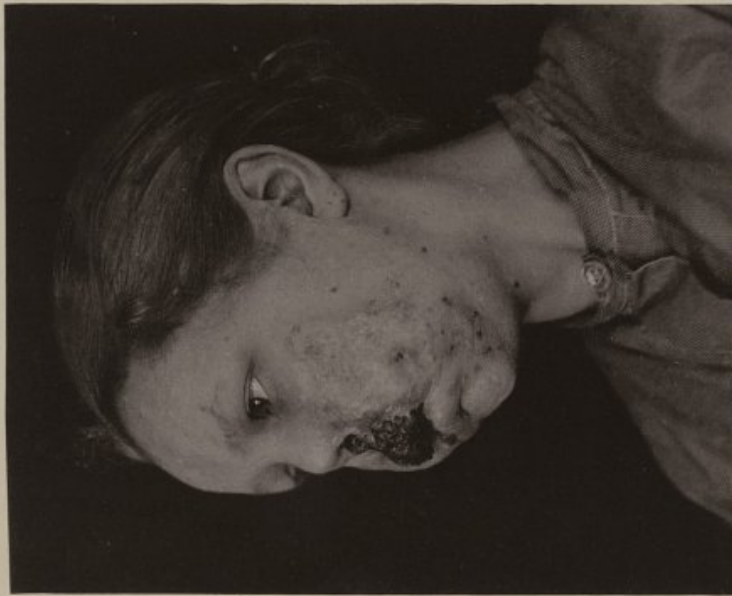
Fig. 2.



Lupus.



PLANCHE XLIX.

---

LUPUS VULGARIS.

## LUPUS VULGARIS.

**Synonymie:** Voir page 2, Pl. XLVI.

**Observation:** (Planche XLIX, Fig. 1 et Fig. 2) N. B., servante âgée de 23 ans, était délicate durant son enfance mais ne fut jamais sérieusement malade. Elle est l'aînée des enfants. Les parents sont sains et dans leur famille on ne trouve aucun cas de tuberculose. La menstruation s'est établie à l'âge de 16 ans et depuis la malade a toujours été régulièrement réglée. Les organes internes sont sains. En 1885, c'est-à-dire à l'âge de 11 ans, apparut sans cause connue sur l'aile gauche du nez une petite tache jaune brunâtre qui d'ailleurs ne lui occasionnait pas la moindre gêne; c'est ce qui explique que ni elle ni sa famille ne s'en inquiétèrent. Comme la tache augmentait sans cesse en étendue et avait envahi au bout d'un an toute l'aile gauche du nez, elle réclama les soins d'un médecin. Toute la partie morbide fut enlevée au moyen de la curette de Volkmann. Le succès de cette intervention fut peu considérable, et lorsque en 1888 elle se présenta à la clinique de l'hôpital, l'affection avait déjà envahi tout le nez et une partie des joues. Depuis lors la malade est toujours en traitement, toutefois avec des périodes d'interruption plus ou moins longues.

Voici quel était à ce moment son état: Le bout du nez, les deux ailes du nez et une partie des joues avoisinant le nez présentaient des ulcérations à granulations rouges, recouvertes par endroits de croûtes jaunes. Sur les bords de la région atteinte, on trouvait un grand nombre d'efflorescences primitives sous forme de petits infiltrats brun jaunâtre occupant la peau saine. Un certain nombre de ces efflorescences confluaient entre elles, d'autres se fusionnaient avec l'affection d'ancienne date, qui augmentait ainsi continuellement en étendue. Du côté de la lèvre supérieure, l'ulcération avait envahi la muqueuse et la gencive de la mâchoire supérieure.

Toutes les parties malades furent enlevées sous anesthésie, au moyen de la curette de Volkmann, puis cautérisées avec le thermocautère. Ensuite les parties cautérisées furent soumises durant 5 jours à l'action d'une pommade à l'acide pyrogallique à 10%, puis à celle d'une solution de sublimé à 1%. Sous ce pansement les ulcérations guérissent et il se forma une cicatrice souple et lisse sans kéloïde. La malade quitta la clinique, attendu qu'à ce moment on n'apercevait plus aucune partie malade et on lui conseilla de se représenter après une quinzaine de jours. Elle ne se représenta qu'au bout d'un an, et dans un état pire que la première fois.

Elle fut de nouveau admise à la clinique et traitée cette fois par les injections de tuberculine. La réaction fut intense: température élevée (40,9° C.), angoisse, nausées et vomissement; localement on constata la production d'un exsudat séreux se desséchant en croûtes jaunes. Il se produisit une guérison apparente avec cicatrice souple, rosée, dans laquelle on ne distinguait plus de traces de lupus. La malade quitta la clinique, mais y fut ramenée bientôt par une récurrence du processus.

Cette fois on détruisit de nouveau sous anesthésie le tissu malade au moyen de thermocautère, et on appliqua successivement sur les régions cautérisées la pommade à l'acide pyrogallique et la solution de sublimé. Au niveau de la muqueuse, le lupus fut détruit au moyen du crayon de nitrate d'argent, puis traité par les applications d'acide lactique.

Après avoir quitté la clinique, la malade, fréquenta la policlinique. On vit bientôt se développer dans la cicatrice des efflorescences visibles à l'oeil nu (Pl. XLIX Fig. 1), qui furent détruites par le galvanocautère au fur et à mesure de leur apparition. Quant à la muqueuse buccale, elle fut encore traitée pendant longtemps au moyen d'acide lactique, ce qui toutefois ne donna qu'un succès médiocre.



Depuis cette époque elle est régulièrement en traitement tantôt à la clinique, tantôt à la polyclinique.

Au niveau de la lèvre supérieure ectropiée, il s'est produit un état pachydermique. Un fil de catgut à l'iodoforme a été passé en zig-zag à travers la lèvre et abandonné à la résorption, sans résultat thérapeutique bien marqué.

Par suite de la série de traitements chirurgicaux auxquels la patiente fut soumise, une partie du bout du nez a disparu. Il en est résulté un abaissement de la pointe du nez, ayant pour conséquence l'oblitération des narines. On fut obligé de recourir au bistouri pour les élargir et d'y introduire pendant tout un temps de petits tubes pour empêcher la rétraction.

Pendant tout ce temps, l'état général est resté normal. Actuellement la patiente est encore en traitement; elle se représente de temps en temps, afin de faire détruire à l'aide du galvanocautère les récidives. La cicatrice est assez lisse et souple, et les narines sont suffisamment larges. Quant à la muqueuse gingivale de la mâchoire supérieure et la muqueuse de la voûte palatine, elles sont encore le siège de nombreuses ulcérations lupiques.

---

**Symptomatologie:** Voir page 3, Pl. XLVI.

---

**Diagnostic différentiel:** Il est très important et très difficile, parce que le lupus peut affecter des aspects très variables. On peut confondre le lupus avec la syphilis, l'épithéliome, l'acné rosacée, l'eczéma, le lupus érythémateux, la lèpre et avec d'autres affections tuberculeuses de la peau, telles que la tuberculose cutanée, la tuberculose verruqueuse, le scrofuloderma. Voici les caractères différentiels dont il faut tenir compte pour établir le diagnostic.

*Syphilis.*

*Lupus.*

Autrefois on parlait de *Lupus syphiliticus* et de *Syphilis luposa*, mais le lupus n'est pas la syphilis et inversement. On désignait sous le nom de *Lupus syphiliticus* le lupus ressemblant à la syphilis, et sous le nom de *syphilis luposa*, les lésions syphilitiques simulant le lupus, et on laissait le diagnostic en suspens.

Pendant longtemps aussi le lupus a été considéré comme une forme de la syphilis à la 3<sup>e</sup> ou la 4<sup>e</sup> génération, mais aujourd'hui on a abandonné cette manière de voir.

Les lésions combinées de syphilis et de lupus, où le virus de la tuberculose et celui de la syphilis manifestent à la fois leur action, sont d'un diagnostic fort difficile (Hybrides tuberculo-syphilitiques). La présence de bacilles tuberculeux, des inoculations positives chez l'animal, le succès incontestable bien qu'incomplet du traitement spécifique, pas plus que l'anamnèse ou la réaction à la tuberculine ne permettent d'établir le diagnostic avec certitude; quant à l'examen anatomo-pathologique, il est également impuissant à éclairer le diagnostic.

*Syphilis (tertiaria).*

*Lupus.*

1. Ne s'observe qu'à partir d'un certain âge, à moins d'être congénitale et alors se montre à l'âge de 2 ou 3 ans, c'est-à-dire avant l'époque de développement du lupus. Ces lésions cutanées de syphilis congénitale s'accompagnent habituellement d'autres manifestations syphilitiques des os, des dents, des oreilles ou des yeux.

1. Débute presque toujours à l'époque de jeunesse et très rarement à une époque ultérieure.

2. Les gommès syphilitiques peuvent exister depuis longtemps avant de s'ouvrir, mais une fois qu'elles sont ulcérées, elles prennent une extension rapide. Dans l'espace de 15 jours la lésion syphilitique peut atteindre l'étendue de la paume de la main.

3. Les ulcérations gommeuses débutent toujours dans les couches profondes de la peau.

4. La syphilis envahit aussi bien les os que le cartilage; au nez elle détruit l'os et donne ainsi naissance au nez ensellé.

5. Le tissu de l'ulcération syphilitique est dur, très consistant; on ne trouve pas ici des efflorescences de la grandeur d'un grain de moutarde, mais des infiltrations nodulaires dont le centre se ramollit.

6. Le fond de l'ulcération est recouvert d'une masse jaune lardacée, qui empêche jusqu'à un certain point les parties sous-jacentes de saigner; parfois se forment des croûtes très épaisses, dures, verdâtres (*Rupia syphilitica*), tandis que le fond est généralement excavé.

7. Les bords de l'ulcère sont taillés à pic, et par suite du processus de prolifération gommeuse, font parfois saillie au-dessus de la peau saine, de couleur normale, qui entoure l'ulcère.

8. Les ulcérations syphilitiques sont parfois très-douloureuses.

9. Il ne se produit pas de récurrence dans la cicatrice de l'ulcération syphilitique.

10. Les cicatrices sont régulières, lisses, peu profondes, entourées en général par un bord un peu pigmenté.

11. Le microorganisme n'est pas encore suffisamment connu pour qu'il puisse contribuer à établir le diagnostic; l'inoculation dans la chambre antérieure de l'oeil et dans la cavité péritonéale chez les animaux donne un résultat négatif.

2. Les efflorescences parcourent les diverses étapes de leur évolution en un temps relativement court. Ce n'est guère qu'au bout de dix années qu'elles pourraient avoir l'étendue de la paume de la main.

3. Les ulcérations lupiques débutent dans les couches superficielles, immédiatement sous l'épithélium.

4. Envahit rarement les os, surtout à la face, mais détruit régulièrement le cartilage. Lorsqu'il siège au nez il en détruit le bout et s'arrête à la limite séparant l'os du cartilage.

5. Le tissu de l'ulcère est mou, contient de petits nodules jaune brunâtre, qu'on retrouve dans la peau saine au niveau des bords; ces nodules cèdent facilement sous la pression du bouton de la sonde.

6. Le fond de l'ulcère est rouge, granuleux, parfois lisse et saignant facilement; lorsqu'il se forme des croûtes, celles-ci sont plus jaunâtres et ne deviennent en général pas fort épaisses; le fond de l'ulcère est fort peu excavé.

7. Les bords de l'ulcération sont, il est vrai nettement limités, mais le changement de niveau se fait insensiblement; la peau qui avoisine l'ulcère présente ordinairement une coloration violette, livide.

8. Les ulcérations lupiques sont indolores ou tout au moins peu douloureuses.

9. Ordinairement des récurrences se produisent dans la cicatrice ou, plus exactement, les tubercules lupiques restés dans la profondeur se montrent à la surface grâce aux progrès de la croissance.

10. Cicatrices moins régulières, inégales, souvent kéloïdiennes; le bord conserve sa coloration normale.

11. Les bacilles, quoique fort bien connus, sont difficiles à trouver, de sorte qu'un résultat négatif ne démontrerait rien; il faut attacher plus d'importance au développement de la tuberculose chez les animaux par inoculation dans la chambre antérieure de l'oeil ou dans la cavité péritonéale.

12. Les ulcérations syphilitiques se modifient rapidement sous l'influence de l'iodure de potassium et du traitement mercuriel interne et externe.

*Papulae syphiliticae.*

1. Elles sont fermes, aplaties, brillantes, brunes, cuivrées.
2. Elles sont très résistantes et ne saignent pas facilement.
3. Non douloureuses, même à la pression.
4. Elles sont arrondies ou ovalaires, sont nettement limitées sans infiltration périphérique et ne deviennent pas confluentes.

Pour le diagnostic différentiel avec le chancre mou phagédénique et serpigineux, lorsque l'affection siège aux organes génitaux, il faut tenir compte de la rapidité d'extension du chancre mou et du fait qu'en cas de lupus, la lésion cutanée a débuté par une phase maculeuse et tuberculeuse. L'auto-inoculabilité du chancre mou fournit un bon moyen de diagnostic bien qu'il ne faille pas perdre de vue qu'en cas d'ulcère phagédénique l'inoculation n'est pas tout à fait sans danger pour le patient.

*Lupus erythématis.*

Le lupus erythémateux et le lupus vulgaire présentent en général la même localisation; on les rencontre notamment tous deux à la face. La confusion n'est toutefois possible qu'avec le lupus vulgaire plan, c'est-à-dire celui dont les efflorescences ne font pas saillie au-dessus de la peau saine.

1. Est constitué par une infiltration très superficielle, d'un rouge clair, qui est assez résistante et ne laisse pas traverser le bouton de la sonde.
2. Est recouvert de petites squames minces, superficielles, d'un gras brillant, qui adhèrent aux glandes sudoripares par des prolongements en épine.
3. S'étend ordinairement en suivant une marche excentrique, par un bord légèrement saillant.

*Lepra tuberosa.*

1. Les tubercules, souvent précédés par des taches érythémateuses sont plus volumineux, très résistants et anesthésiques.

12. L'iodure de potassium et le mercure n'ont aucune influence sur l'ulcération lupique.

*Lupus non exedens.*

1. Les tubercules lupiques sont de consistance molle, un peu ratatinés, jaune rougeâtre.
2. Ils se laissent aisément déprimer au moyen d'un objet moussé, ce qui les fait saigner.
3. En général plus ou moins douloureux à la pression.
4. Les efflorescences lupiques peuvent prendre une forme variable par suite de la confluence des éléments éruptifs; elles sont souvent infiltrées à la périphérie.

*Lupus vulgaris planus.*

1. Constitué par une infiltration rouge jaunâtre, transparente, de consistance molle, n'offrant que peu de résistance au bouton de la sonde.
2. A ce stade, est généralement lisse ou légèrement ridé, mais n'est pas recouvert de squames.
3. S'étend en majeure partie grâce à l'apparition, le long des bords, d'efflorescences primaires isolées.

*Lupus.*

1. Les tubercules, se développant sur la peau saine, ne sont parfois pas plus grands qu'une tête d'épingle et offrent fort peu de résistance.

2. Siègent habituellement à la fois au nez et au front.

3. Le malade présente toujours d'autres manifestations de la lèpre.

4. Lorsque le lobule de l'oreille est envahi, il s'hypertrophie, mais reste pendant.

5. Ne s'observe que sous certains climats.

#### *Tuberculosis cutis.*

1. Les ulcérations ne sont généralement pas fort étendues; le long des bords se développent constamment de nouveaux petits ulcères, d'où résultent de fines circinations (les circinations sont fort petites, tandis que celles de la syphilis ont à peu près la grandeur d'un pois).

2. Les nodules tuberculeux de nouvelle formation, qui apparaissent parfois dans leur voisinage, sont blancs.

3. L'ulcération est circonscrite par un bord inflammatoire, qui est en général assez large et parfois tuméfié.

4. Se développe habituellement chez des personnes atteintes déjà de tuberculose d'organes internes, au voisinage des orifices naturels, par exemple, autour de la bouche chez les phthisiques pulmonaires, autour de l'anus en cas de tuberculose intestinale, etc.: le processus doit, dans ces conditions, probablement être attribué au passage du virus par ces orifices.

#### *Tuberculosis cutis verrucosa.*

1. Siège habituellement sur la face dorsale de la main, et des doigts et dans les plis interdigitaux.

2. Se développe à l'âge adulte, d'ordinaire chez des personnes qui sont fréquemment en contact avec des animaux tuberculeux.

3. Est constituée par une ulcération à surface irrégulière, papillomateuse, un peu saillante; entre ces papillomes il y a de petits abcès qui par pression laissent écouler un peu de pus.

2. Siègent très fréquemment au nez, mais très rarement au front.

3. Les tubercules lupiques sont souvent les seuls symptômes de la maladie.

4. Le lobule de l'oreille non seulement s'hypertrophie, mais contracte des adhérences avec la peau voisine.

5. Peut s'observer à peu près dans tous les pays.

#### *Lupus.*

1. Les ulcérations sont parfois fort étendues et sont circonscrites par des bords unis, non circinés, qui sont en pente douce.

2. Les nodules de nouvelle formation que l'on aperçoit au voisinage des ulcérations sont brun jaunâtre.

3. Absence de bord inflammatoire; seulement la peau circonscrivant l'ulcère est un peu infiltrée et de coloration livide.

4. Les sujets atteints de lupus sont en général parfaitement sains pour le reste. Les efflorescences ne siègent que très rarement aux orifices naturels, mais de préférence au milieu de la joue.

#### *Lupus.*

1. Siège le plus souvent à la face.

2. Se développe dans le jeune âge et presque jamais après l'époque de la puberté; ne se contracte pas, pour autant qu'on sache, par contact avec des animaux tuberculeux.

3. Est constitué par une ulcération à surface lisse, en général non saillante, ne sécrétant qu'un peu de sérosité.

4. Le bord de l'ulcération est parfois recouvert de petites pustules superficielles ou de croûtes reposant sur un fond érythémateux et résultant de ces pustules.

5. Est souvent très douloureuse à la pression, parfois même au moindre attouchement.

6. Est un processus assez superficiel qui ne pénètre qu'exceptionnellement jusqu'au niveau des glandes sudoripares.

7. Processus de nature assez bénigne, guérissant d'habitude spontanément au centre et se cicatrisant aisément au niveau des bords sous l'influence des agents thérapeutiques. L'affection ne récidive pas dans la cicatrice.

8. L'infection générale secondaire n'a jamais été observée en cas de tuberculose verruqueuse.

4. Les bords de l'ulcération présentent des foyers d'infiltration circonscrits sous forme de papules brun jaunâtre, molles, sans phénomènes d'inflammation aiguë.

5. N'est d'habitude pas douloureux et, lorsque la pression provoque de la douleur, celle-ci est toujours modérée.

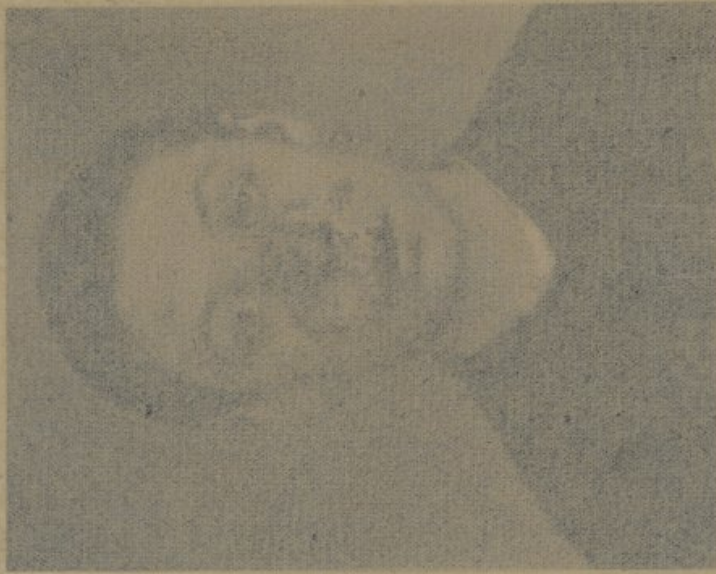6. Peut s'étendre dans la profondeur et traverser le derme dans toute son étendue; aux membres le processus peut s'étendre jusqu'aux os.

7. Processus très rebelle au traitement; la guérison spontanée est rare. Dans la cicatrice obtenue sous l'influence du traitement se produisent presque toujours des récidives.

8. Dans quelques cas on aurait observé une tuberculisation générale de l'organisme ayant pour point de départ la lésion cutanée.

Pour le diagnostic différentiel avec l'acné rosacée, v. le texte de la Pl. III, p. 4; avec l'eczéma squameux, v. le texte de la Pl. XX, p. 4; avec l'épithéliome, v. le texte de la Pl. XLV; avec le scrofuloderma, v. le texte de la Pl. LIV.



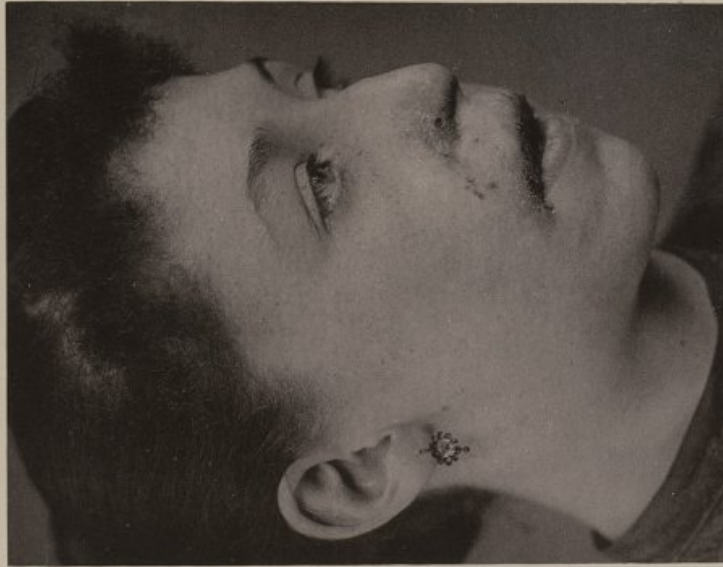

Lupus.

Fig. 2.



Fig. 1.



Lupus.





PLANCHE L.

---

LUPUS ERYTHEMATOSUS.

## LUPUS ERYTHEMATOSUS.

**Synonymie.** *Erythema centrifugum* (Bielt); *Lupus sebaceus*; *Scrofulide érythémateuse*; *Herpès cretacé* (Devergie); *Lupus acnéique* (Hardy); *Scrofulide érythémato-squameuse* (Hardy); *Seborrhoea congestiva* (Hebra); *Erythema lupinosum* (Veiel); *Lupus seborrhagicus* (Volkman); *Lupus superficialis* (Thomson, Parkes); *Lupus acneiformis* (Tilbury Fox); *Adenoma lupiforme* (Tilbury Fox); *Ulerythema centrifugum* (Unna).

**Observation.** (Pl. L.) Petronella E. H., âgée de 42 ans, mariée. Sa maladie cutanée a apparu il y a quelques années, d'abord sur le nez. De là elle s'est étendue lentement sur les joues; les bords toujours desquamatives, jamais ulcératives ni sécrétant du liquide. Sur la face se trouve une tache en forme de papillon qui se répand sur les deux joues et sur le dos du nez. La peau sur cette tache est blanche, lisse, luisante, finement ridée et cicatrisée. Sur la joue droite au bord inférieur antérieur, sur la joue gauche en deux endroits, au bord supérieur antérieur et au bord inférieur postérieur, une partie de la circonférence des taches est bornée par quelques îlots oblongs où l'affection a un aspect tout différent. Ici on trouve une desquamation fine, grise, sur une surface rouge, s'élevant au bord extérieur un peu au-dessus du niveau de la peau avoisante. En essayant d'éloigner les écailles, qui sont très petites, on trouve qu'elles sont fortement adhérentes; les quelques rares écailles qu'on peut enlever, montrent à la face inférieure de petites épines épithéliales, qui se prolongent dans les orifices des follicules béants.

Autour de la limite nettement tranchée de la desquamation, il se trouve un bourrelet circonférentiel congestif et résistant, dans lequel se montrent de petits bouchons graisseux obstruant les canaux sébacés plus ou moins élargis. On prescrit d'abord l'application d'un emplâtre mercuriel et des frictions avec du Spir. saponat., ensuite d'un emplâtre à l'acide pyrogallique. Ce traitement avait très peu d'effet; après chaque guérison passagère il survenait des récidives; lorsqu'on proposa après quelque temps à la malade de lui faire des scarifications, elle le refusa et depuis elle ne s'est plus présentée à la policlinique.

**Symptomatologie.** Les efflorescences du lupus erythematosus commencent par de petites taches rondes, rouges, nettement tranchées qui s'agrandissent lentement à la périphérie. Au centre des petites taches se montre bientôt une petite squame, et pendant que la circonférence rouge et élevée s'étend, la partie desquamative au centre devient aussi plus grande. Cependant, quand la tache a atteint une certaine étendue, la desquamation au centre diminue lentement et la peau se change en cet endroit en une surface atrophique, plus ou moins déprimée comme une cicatrice. Au bout de quelque temps les taches forment des cercles et, par la réunion de deux ou plusieurs taches, des arcs et des guirlandes, qui montrent au côté convexe une bordure rouge, nettement limitée, surélevée en forme d'un bourrelet circonférentiel et suivie d'une partie plus ou moins desquamative, à laquelle succède de nouveau une partie de peau à surface cicatricielle. Sur le bourrelet rouge et quelquefois aussi un peu au dehors, et entre les squames on trouve très fréquemment des orifices élargis de follicules sébacés, qui, comme les comédons, contiennent des bouchons graisseux; quelquefois il y a ici une plus grande sécrétion de graisse et la peau montre une surface huileuse. Les squames sont très petites, minces et de couleur gris blanc; en essayant de les soulever on constate qu'elles sont fortement adhérentes à la peau. Si l'on vient à en enlever quelques-unes, on trouve à la face inférieure des petites épines épithéliales qui se prolongent dans les canaux élargis des follicules sébacés, et par lesquelles les squames tenaient à la peau.

La peau changée en cicatrice est d'abord rouge et luisante et montre une légère dépression; après un certain temps elle devient d'un blanc luisant. Si la maladie a envahi une partie du cuir chevelu ou de la barbe elle y cause très fréquemment une perte persistante des cheveux.

La dimension des taches est très différente; elle varie de la grosseur d'un grain de moutarde

à celle de la paume de la main; les grandes taches ont perdu, le plus souvent, la forme circulaire, et sont devenues irrégulières. La rapidité avec laquelle les taches s'étendent est très différente; dans certains cas la marche se prolonge pendant des années, dix ou douze, quelquefois, dans d'autres cas les taches acquièrent en quelques mois la dimension d'une pièce de cinq francs ou de la paume de la main.

Ordinairement ces taches se présentent au nombre d'un, deux ou plusieurs sur la face, où, en devenant confluentes, ils envahissent une grande surface; cette surface a souvent la forme d'un papillon aux ailes déployées, le dos du nez représentant le corps du papillon, les deux taches sur les joues figurent les ailes. Outre sur le visage, les plaques du lupus erythematosus peuvent aussi survenir sur d'autres points du corps, même sur les membranes muqueuses.

L'apparition de quelques disques toujours grandissants n'est par la seule forme sous laquelle la maladie débute; quelquefois il se développe un grand nombre d'efflorescences sur tous les points du corps, lentement l'une après l'autre ou rapidement et brusquement d'une façon aiguë, accompagné d'une fièvre plus ou moins intense. Dans ces cas les efflorescences atteignent la grosseur d'un pois, puis elles disparaissent en laissant les cicatrices caractéristiques; entre les efflorescences en voie de disparition, surviennent continuellement de nouvelles efflorescences. Quand l'éruption a une marche aiguë avec des symptômes fébriles, elle est très fréquemment accompagnée de douleurs dans les membres, de tuméfaction douloureuse des ganglions lymphatiques et, en certains cas, d'inflammations érysipélateuses et de lymphangites, qui peuvent devenir assez dangereux pour le malade.

KAPOSI, qui a distingué ces deux variétés, a désigné la première sous le nom de *Lupus erythematosus discoïdes* et la seconde, celle qui se développe d'une manière disséminée, sous le nom de *Lupus erythematosus disseminatus s. aggregatus*; chacune de ces deux formes peut survenir et rester seule ou ils peuvent se développer l'une après l'autre ou simultanément.

En général les efflorescences ne sont pas accompagnées de douleurs ou de démangeaisons.

Bien que, dans la plupart des cas, l'exanthème se prolonge pendant plusieurs années, il n'altère nullement l'état général, excepté dans les cas graves du lupus erythematosus disseminatus acutus; presque toujours l'affection se termine par une guérison complète et définitive.

Le lupus erythematosus débute le plus souvent entre les 25 et 35 ans; cependant il peut survenir quelquefois avant ou après cet âge. Il paraît plus fréquent dans le sexe féminin. Parfois il se montre dans le visage à la suite d'une séborrhée.

**Diagnostic différentiel.** Le lupus erythematosus peut être confondu avec les affections cutanées suivantes:

L'Herpes tonsurans, la Seborrhoea sicca, les Syphilides orbiculaires serpigineuses, la Rosacea, le Psoriasis vulgaris, l'Eczema chronicum squamosum, le Lupus vulgaris.

Pour distinguer le lupus érythémateux de ces maladies, il importe de tenir compte des différences suivantes:

*Herpes tonsurans.*

1. En général l'herpes tonsurans discoïdes ne survient pas au visage d'une manière symétrique.
2. Dans l'herpes tonsurans on trouve souvent de petites vésicules aux bords; les orifices des follicules ne subissent aucun changement.
3. L'affection guérit sans laisser de cicatrices.

*Lupus erythematosus.*

1. Le lupus érythémateux se manifeste au visage le plus souvent d'une manière symétrique.
2. Dans le lupus érythémateux on ne trouve jamais de petites vésicules aux bords; dans les bords les orifices des follicules sont presque toujours élargis et obstrués d'un bouchon graisseux.
3. Après la guérison le lupus érythémateux laisse toujours des cicatrices superficielles sur la peau.

4. L'herpes tonsurans, qui survient d'une manière très aiguë et s'étend rapidement, est une maladie contagieuse; dans les squames on trouve le mycelium du *Trichophyton tonsurans*.

5. L'herpes tonsurans atteint de préférence les enfants et les jeunes gens.

*Seborrhoea sicca.*

1. Dans la seborrhoea sicca la peau sous les croûtes et les squames a une couleur et un aspect normaux.

2. Les croûtes et les squames se composent principalement de sebum et d'un peu d'épithélium; elles ne sont pas très adhérentes à la peau.

3. L'affection guérit sans laisser de cicatrices.

Dans les cas de séborrhée où la peau a une coloration rouge hyperémique, il importe de ne pas oublier que cette affection précède souvent le développement d'un lupus érythémateux.

*Syphilides orbiculaires serpigneuses.*

1. Le plus souvent ces syphilides ne se présentent pas d'une manière symétrique et ne montrent jamais sur le nez et les joues la forme d'un papillon.

2. Les bords des taches ont une pigmentation brun jaune, qui ne disparaît pas sous la pression; ils sont durs et infiltrés.

3. Les bords sont souvent interrompus et dans la plupart des cas il est très facile de voir qu'ils se composent d'efflorescences isolées devenues confluentes.

4. Dans les bords on ne trouve pas d'orifices élargis de follicules. Les squames, qui se montrent quelquefois, ne sont pas fortement adhérentes à la peau.

5. Pendant l'existence de ces syphilides se présentent souvent par ci par là des ulcérations.

6. Il se présente souvent encore d'autres symptômes de la syphilis.

7. Les affections cutanées syphilitiques disparaissent dans la plupart des cas par un traitement interne.

Pour le diagnostic différentiel du lupus érythémateux avec la rosacea voir le texte de Pl. III; avec le psoriasis vulgaris voir le texte de Pl. XIII; avec l'eczema chronicum squamosum voir le texte de Pl. XX; avec le lupus vulgaris voir le texte de Pl. II.

4. Le lupus érythémateux, dont la marche n'est pas, ou très peu aiguë, et qui s'étend moins rapidement, n'est pas contagieux; on ne trouve pas le mycelium du *Trichophyton tonsurans*.

5. Le lupus érythémateux se présente plus fréquent chez les adultes.

*Lupus erythematosus.*

1. La peau sous les squames est rouge et infiltrée.

2. Les squames se composent principalement d'épithélium; elles sont moins grasses, et, par de petites épines, adhèrent très fortement aux follicules de la peau.

3. Après la guérison cette maladie laisse toujours une cicatrice sur la peau.

*Lupus erythematosus.*

1. Le lupus érythémateux se manifeste toujours d'une manière plus ou moins symétrique; l'efflorescence discoïde présentée souvent sur le visage la forme d'un papillon.

2. Les bords des taches sont d'un rouge ou d'un violet hyperémique, disparaissant sous une légère pression; ils sont moins durs et moins infiltrés.

3. Sur les parties où l'affection s'étend les bords sont sans interruption en forme d'un bourrelet circonférentiel.

4. Dans les bords on trouve souvent des orifices élargis de follicules. Les squames sont fortement adhérentes à la peau.

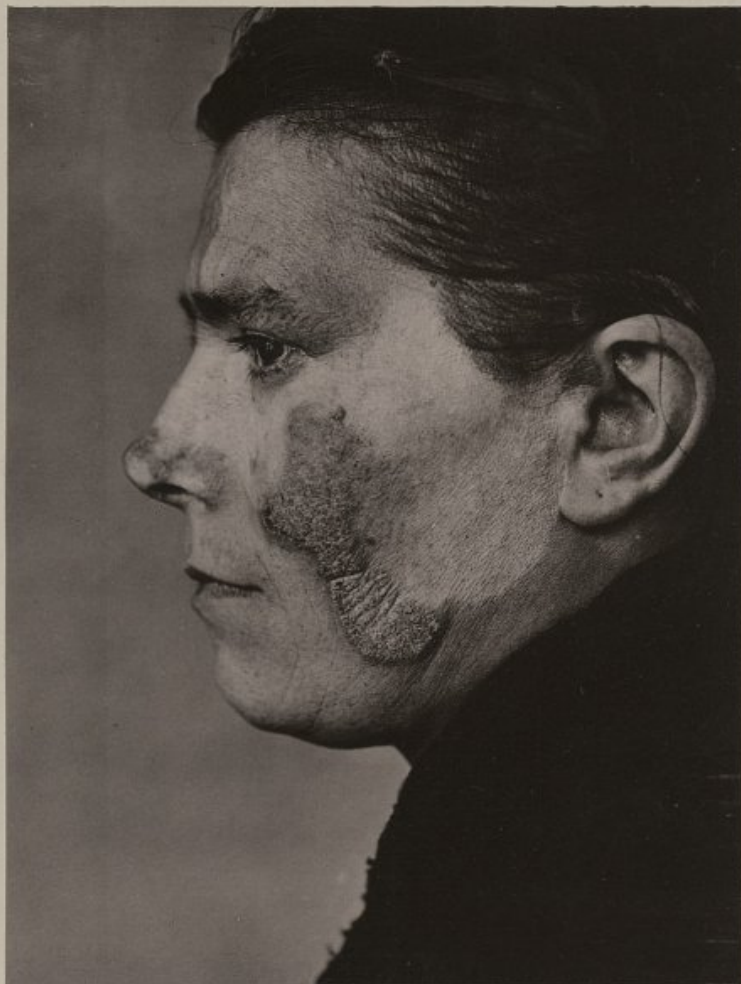
5. Le lupus érythémateux n'est jamais accompagné d'ulcérations.

6. Le lupus érythémateux peut se manifester chez des individus sains.

7. Le lupus érythémateux, le plus souvent très tenace et difficile à traiter, est insensible à l'application de remèdes internes.



Lupus erythematosus.



Lupus erythematosus.






PLANCHE LI.

---

LEPRA ARABUM.

## LEPRA ARABUM.

**Synonymie:** *Elephantiasis Graecorum; Lepra taurica; Malum mortuum; Morbus phoenicicus; Satyriasis; Satyriasmus; Satyria; Leontiasis; Lepra norvegica; Morphaea; Leuke; Alphos; Melas; Morbus tauriensis; Rosa esturiensis; Albicantes vitilignes; Angustia malorum; Spiloplaxia; Ophiasis; Ditoligo alba; Vitiligo alba gravior; Morbus St. Maevii; Morbus St. Lazari; Leprosy; La lèpre; Mal rouge de Cayenne; Léonine; Lazarine; Aussatz; Melaatschheid; Spedalsked; Spetalska; Raa-sjuka; Hospital-sjuka; Roass-raad; Radesyge; Malmorto; Mal de san Lazaro; Mal de la rosa, Malandrie; Ladrerie; Cowrap; Agrion; Maltzey; Zaraath; Iazâm; Aljudzam; Albarras; Baras; Bohat; Bothor; Seeth; Da el Ased; Alguada; Cheres; Ructa Kusta; Cocobay; Bumpysick; Krimskaja; Ngerengere; Soat; Lidtraa; Damadyang; Kubah; Zerna; Inzaum burrah-azar; Khorah; Kushta; Didyam, Soubharry, Fa-fung.*

**Observation:** 1 (Pl. LI, fig. 1). D. M. B. âgé de 50 ans, employé dans une pharmacie, fut soigné à la clinique de maladies cutanées et syphilitiques du 18 au 28 Mai 1892.

Le père mourut à l'âge de 93 ans; la mère mourut jeune d'une maladie non déterminée. Le malade ne fut pas souffrant durant toute sa jeunesse. A l'âge de 25 ans il partit comme soldat pour les Indes. Il fut renvoyé de Atjeh et réintégré en Hollande, en 1881, comme atteint de fièvres continues. De 1873 à 1881 il cohabita avec une femme indienne et ne contracta jamais d'affection vénérienne. Cependant, durant les dernières années de son séjour aux Indes, il se montra un exanthème, caractérisé par un grand nombre de phlyctènes de la dimension d'un sou et qui s'étendirent à peu près à tout le corps. Ces phlyctènes étaient remplis d'un liquide citrin, transparent et guérissaient rapidement après s'être crevés. Les démangeaisons étaient fortes. Le traitement consista en bains d'une odeur repoussante ( $H_2S$ ) et en usage interne de pilules mercurielles. C'est à ces dernières que le patient attribue sa maladie. Sa femme indienne ne cessa de jouir d'une bonne santé.

C'est il y a deux ans, donc en 1883, que notre malade remarqua les premières traces de sa maladie actuelle. Il se produisit alors au visage de petites papules qui démangeaient fortement; quelques-unes furent ouvertes par grattage et guérirent néanmoins très rapidement. Les nodosités persistèrent et se développèrent lentement. D'aspect d'abord rouge, elles devinrent ensuite brunâtres, montrant une infiltration dure. La première éruption se produisit exclusivement au visage, au-dessus de l'œil gauche. Six mois après toute la figure était modifiée, fortement tuméfiée et infiltrée, et présentait des crevasses profondes. Les poils des sourcils d'abord, puis ceux des moustaches tombèrent pour ne plus reparaitre. Il y a deux ans la muqueuse du nez commença à se tuméfier, produisant ainsi une obstruction et ne permettant au patient de respirer que par la bouche. Sa voix aussi devint voilée et la parole souvent incompréhensible. Il accuse avoir eu durant ces dernières années des accès fébriles accompagnés de frissons et se reproduisant à intervalles de 4 à 6 semaines. Depuis un mois il existe un état douloureux de la muqueuse buccale.

Depuis des années existent de temps en temps des contractions convulsives dans les mains; ces accès de contractions persistent durant un temps relativement court pour faire bientôt de nouveau place à l'état normal; parallèlement les mêmes crampes se produisent dans les muscles des mollets. Il accuse depuis les dernières années une diminution des désirs et de l'énergie sexuels. Pour le reste, appétence, sommeil, diurèse, défécation et organes sensoriels sont normaux.

Le malade présente à un degré prononcé le facies leontina; la tête est garnie d'une chevelure normale. A la limite des cheveux le front montre une pigmentation rouge-brune; il y est tuméfié, épaissi et sillonné de crevasses profondes. Les sourcils forment des encadrures épaisses, dépourvues de poils. Le gonflement et

l'épaississement des tissus circonvoisins rétrécissent les fentes palpébrales. Les yeux sont normaux. Le nez est très large, tuméfié et plus ou moins aplati; les plis naso-labiaux sont fortement prononcés et élargis. La lèvre supérieure est grosse; la lèvre inférieure présente un très grand volume et est pendante; elle est séparée d'un menton hypertrophié par un large sillon. Les poils de la barbe sont rares et disséminés. Les oreilles, surtout aux lobules, sont volumineuses, épaissies et présentent une pigmentation brune.

Les ganglions sous-maxillaires sont hypertrophiés, de même que les ganglions cervicaux situés derrière le m. sternocléidomastoïdien et aussi ceux des aisselles. La muqueuse des parois buccales et la luvette montrent une pigmentation brune; la langue est tuméfiée et sur ses rebords se voient de profondes empreintes dentaires; elle est légèrement douloureuse. La muqueuse pharyngienne est normale; le nez est obstrué, moins à la narine gauche qu'à la droite. De même qu'au visage la peau du cou et de la nuque est pigmentée en brun.

On constate sur la peau du thorax de rares nodosités rouges-brunes de faibles dimensions; la pigmentation cutanée est manifeste autour de la mamelle, sur le sternum et aussi sur les épaules. On remarque çà et là des croûtes recouvrant des ulcérations et des pertes de substance superficielles. La peau des membres supérieurs présente aussi des pigmentations et des infiltrations circonscrites, notamment du côté de la flexion. Le dos de la main présente une infiltration dure, de la pigmentation, de la desquamation et est sillonné de larges plis cutanés. La peau y est cyanotique, non oedémateuse. A la région du coude gauche existe une ulcération à fond purulent, à parois épaisses, qui date déjà de 5 mois. La peau du ventre est recouverte de rares tubercules et de taches brunes, irrégulières. Le pénis et le scrotum sont pigmentés; le prépuce épais; il existe du phimosis. Les ganglions inguinaux sont hypertrophiés.

Les membres inférieurs portent des taches pigmentées, infiltrées. Les jambes et les pieds sont fortement gonflés, légèrement cyanotiques; l'infiltration y est intense; sur le genou droit on aperçoit une croûte épaisse couvrant une ulcération occasionnée par une brûlure, qui ne provoque au patient aucune douleur. Les muscles des membres supérieurs et des épaules sont atrophiés; ceux des membres inférieurs ont des dimensions normales.

L'examen superficiel de la sensibilité fait découvrir certaines régions anesthésiques, siégeant surtout aux membres inférieurs et supérieurs et à la figure. Ces régions ne se superposent pas toujours aux endroits pigmentés et infiltrés. Le départ précipité du patient pour Utrecht, survenu le 28 Mai, empêcha l'examen neuropathologique complet, qui n'avait pas encore été institué.

Tous les autres organes furent trouvés normaux, excepté un certain degré d'emphysème pulmonaire et une léger gonflement de la rate.

2. (Pl. LI fig. 2). S. G. L. âgé de 36 ans, porte-faix, est soigné du 11 avril au 3 juillet 1889 à la clinique de maladies cutanées. D'après le patient, son affection date de 4 semaines avant son entrée à l'hôpital. C'est alors que, s'étant fait mal en soulevant un ballot de riz, il a gagné la fièvre et un engorgement ganglionnaire de l'aîne. En même temps se produisit une éruption à la tête et à la nuque, qui acquit en 3 jours l'extension que nous pûmes constater lors de son admission. La fièvre a duré 6 jours et actuellement il se plaint depuis quelques jours de soif intense et de somnolence. Pour le reste il n'a pas d'autres plaintes. Il n'a jamais été infecté de syphilis.

En 1877 il partit comme soldat pour les Indes et fut renvoyé, en 1886, dans sa patrie, atteint de béri-béri. Il dit avoir séjourné presque constamment à Atjeh et prétend n'y avoir jamais été infecté de maladie vénérienne. A peine arrivé aux Indes, il a rencontré, à Batavia, des lépreux.

Il n'a pas manifesté de prodromes caractéristiques de lèpre et n'a pas souvenir d'avoir constaté une diminution de la force musculaire et de la sensibilité.

Le malade est un individu assez bien bâti et de taille moyenne. La figure et le cou sont couverts de taches d'un brun-rouge, fortement proéminentes, de dimensions variant de 1 ctm. à 5 ctm. dans leur plus grand diamètre. Ci et là on constate de la confluence. La palpation renseigne des infiltrations très dures, siégeant dans la peau, nettement délimitées, nulle part couvertes de squames, ne provoquant pas de démangeaisons mais bien une légère douleur à la pression. Le patient prétend que les taches ont tantôt été à peine visibles, tantôt plus rouges. Sur les bras on constate des taches d'un jaune-brun, très disséminées, des infiltrations cutanées colorées très légèrement en rouge. Ces plaques ont d'ailleurs des propriétés identiques à celles déjà décrites, à part que quelques-unes provoquent une certaine démangeaison et présentent une très légère desquamation. Sur le côté radial de l'avant-bras gauche on remarque une large infiltration, longue de 2 dm. et large de 2 à 8 ctm., dont le malade ne peut pas spécifier la durée d'existence; elle n'est pas douloureuse à la pression, fait saillie et montre une desquamation furfuracée légère. On constate qu'elle est formée par la confluence de plusieurs infiltrations plus petites. Si on en chasse le sang au moyen d'un plessimètre en verre,

il persiste une couleur rouge-brune. On remarque également sur les jambes de petites taches d'un rouge-brun, accompagnées d'une infiltration cutanée; elles ne sont pas douloureuses et ne desquament pas. Au dire du patient ces macules ont eu les mêmes dimensions que celles de la figure et du cou. Les ganglions inguinaux sont légèrement gonflés, présentent une dureté modérée et sont douloureux au contact et à la pression. On ne constate sur le tronc que 4 cicatrices déprimées, ovalaires, à surface unie, dont la dimension se rapproche plus ou moins d'une pièce d'un franc et qui siègent à la région inférieure du dos. Leur origine est inconnue.

Sur les épaules existent plusieurs endroits infiltrés ayant plus ou moins la dimension d'un demi-franc et qui sont un peu plus rouges que ces mêmes endroits à la région des bras. Pour le reste les propriétés se rapprochent de celles de ces derniers. Les ganglions axillaires sont fortement gonflés et indurés, de même que celui du coude gauche. La sensibilité est partout intacte, sauf une légère diminution au nouveau de l'ancienne plaque étendue et squameuse de l'avant-bras gauche. On ne trouve nulle part de nerfs gonflés ou douloureux. Le malade prétend ne jamais avoir eu de phlyctènes.

On ne peut découvrir aux organes génitaux aucune trace d'ulcère, d'infiltration ou de cicatrice. Les testicules ont un volume normal.

*Etat actuel au 3 Juillet 1889.* Le visage du patient est presque totalement couvert d'une peau rouge-clair, fortement infiltrée. On remarque aisément que ces infiltrations sont dues à la confluence de foyers plus petits, entre lesquels on voit par ci par là persister de petits îlots de peau blanche normale. Il n'existe pas d'alopécie; la sensibilité est conservée dans tout le rayon de la figure. Sur la face antérieure du cou existent de semblables infiltrations, dont la coloration est plus brune. La peau de la nuque est presque totalement infiltrée de même qu'au visage; mais ici la sensibilité est troublée: l'individu confond assez souvent les sensations de contact du bout du doigt, de la tête et de la pointe d'une épingle. Les ganglions cervicaux ne sont pas gonflés. On ne constate aucun trouble du côté de l'organe visuel. La région infiltrée du bras gauche n'a subi que peu de modifications; cependant aux alentours de la partie supérieure se sont produites de nouvelles infiltrations de la grosseur d'une fève. Il existe aussi au membre supérieur droit plusieurs noyaux d'infiltration du volume d'un pois. Aux deux régions du coude il existe un engorgement ganglionnaire dur. A la région du bras gauche, où existe l'infiltration en masse, la sensibilité est fortement altérée, surtout vers le bout inférieur. La sensibilité tactile est aussi diminuée au niveau de plusieurs des petits noyaux d'infiltration et des macules, notamment au niveau de ceux de date ancienne et colorés en jaune. A la région postérieure des membres inférieurs il n'existe que de rares taches, dont quelques-unes sont légèrement infiltrées et présentent une diminution de la sensibilité tactile très prononcée.

Le dos du pied et les jambes sont couverts de noyaux infiltrés irréguliers, de coloration brun-rouge avec teinte cyanotique; en tous ces endroits on trouve une forte diminution de la sensibilité. Nulle part on ne constate de desquamation. Les ganglions inguinaux sont gonflés et indurés.

Nulle part il n'y a de cordons nerveux gonflés et douloureux. On ne peut démontrer non plus de troubles de la motilité. Au niveau de certaines taches, surtout au niveau de celles du bras gauche, la sensibilité à la température est notablement diminuée.

Durant toute la durée de son séjour à l'hôpital le patient n'a pas eu d'élévation de température.

Il voudrait, se trouvant pour le moment assez bien portant, quitter l'hôpital.

L'examen microscopique de petits parcelles de peau infiltrée, qui furent excisées, fit voir partout les bacilles de la lèpre avec leur forme habituelle et leur siège caractéristique dans les tissus lépreux.

---

**Symptomatologie:** Voir page 4, Pl. LII.

---

**Diagnostic différentiel:** Voir page 4, Pl. LIII.



Fig. 2

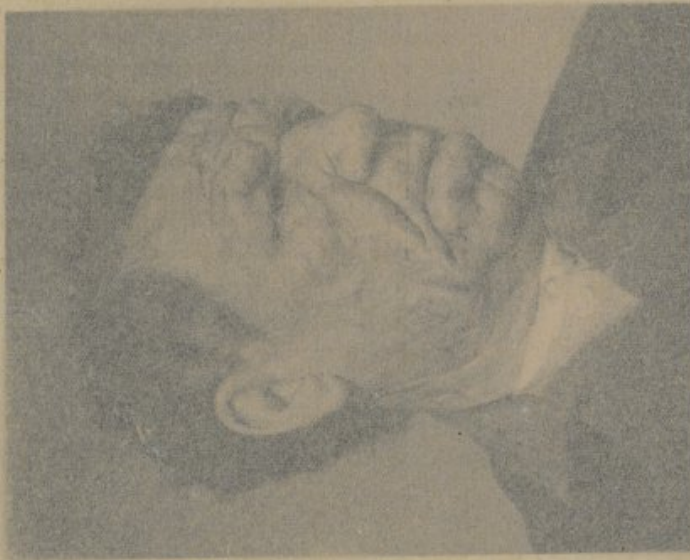

Fig. 1.

Lepros Arabum.

Fig. 2.

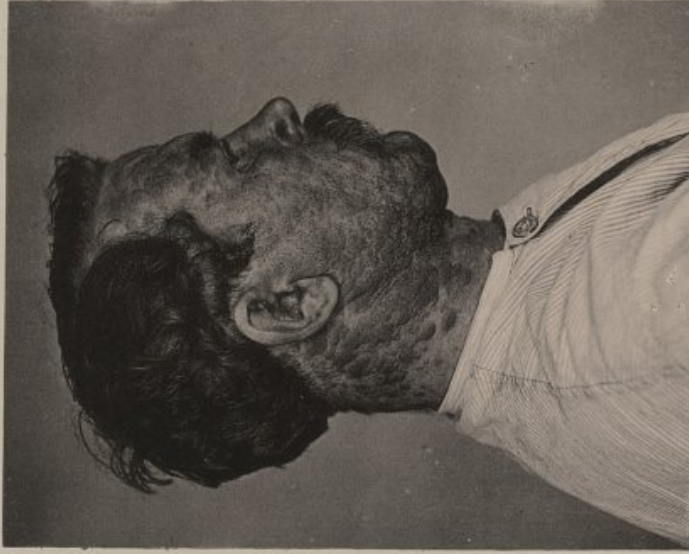
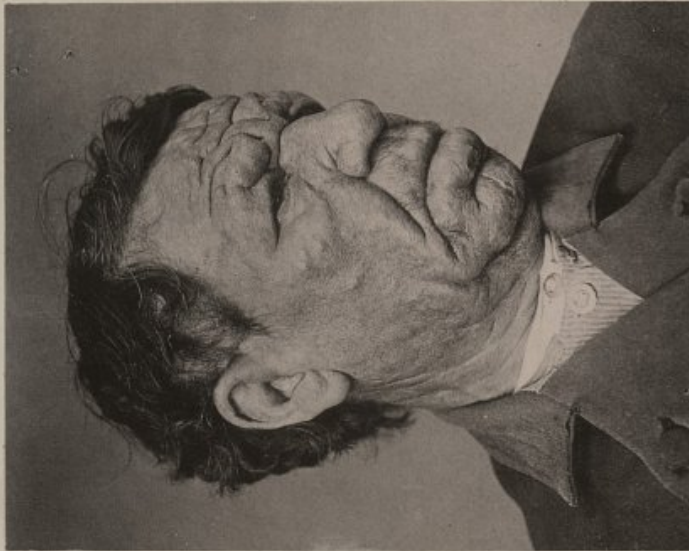
Fig. 1.



Lepra Arabum.

PLANCHE III

FIGURE 1

PLANCHE LII.

---

LEPRA ARABUM.



## LEPRA ARABUM.

**Synonymie:** Voir page 2. Pl. LI.

**Observation:** (Pl. LII; Pl. LIII). Le malade, R. B., a joui d'une bonne santé jusqu'en 1876, lorsqu'à la fin de cette année se montrèrent les premiers symptômes de l'affection. Il résidait à ce moment à Atjeh comme soldat. Il séjourna aux Indes orientales durant 16 ans, de 1866 à 1882. Retourné en Hollande, à l'âge de 42 ans, il se fit cordonnier, ce qu'il resta jusqu'en 1884, époque à laquelle les malaises le forcèrent à abandonner ce métier. Le patient fut soigné de 1884 à 1888 dans une station pour lépreux.

Les premiers symptômes subjectifs, constatés en 1876, consistèrent en une hypo- et paresthésie, siégeant à l'index de la main droite. Ces troubles de la sensibilité se propagèrent plus tard des deux côtés de la main. Les mêmes phénomènes se produisirent bientôt au petit orteil du pied droit, pour envahir enfin, à des intervalles irréguliers, la main et le pied gauches. En 1885 les doigts commencèrent à s'incurver de plus en plus, d'abord à droite, puis à gauche. Vers 1887 se manifestèrent sur le dos et le thorax des taches rouges, qui prirent peu à peu une coloration rouge-brune et auxquelles firent bientôt suite des taches pareilles sur les bras et les jambes. En 1889 les mêmes taches se montrèrent à la figure, envahissant successivement les joues, les angles buccaux et le front. Depuis lors les lésions ne firent que s'étendre, les taches s'infiltrèrent, de manière à donner à la figure un aspect bosselé et noduleux. Entretemps les troubles de la sensibilité du côté des doigts s'accrurent et en certains endroits du visage, aux mains et aux pieds, on vit survenir de petites ulcérations lentes à guérir.

*Etat actuel au 26 Janvier 1891:* La complexion générale de l'organisme dénote la force et la solidité. L'extérieur est celui d'un lépreux typique. Le nez est gros; il existe de larges infiltrations dans la peau des joues et du front; la coloration de ces régions infiltrées est brun-rouge; ci et là existent des taches blanches, apigmentées, de forme irrégulière (ce sont là, selon le patient, des endroits où auraient existé antérieurement des ulcérations. Les conjonctives sont infiltrées tout autour de la cornée. La muqueuse buccale est normale. Dans l'aîne on trouve des ganglions engorgés, durs et indolents; les ganglions des autres régions sont normaux. La peau de tout le corps est sèche, atrophique; les muscles sont également atrophiés partout. Il existe des ulcérations au 4<sup>me</sup> et 5<sup>me</sup> orteils gauches; du 4<sup>me</sup> orteil se serait, au dire du patient, éliminé un petit sequestre osseux. A droite comme à gauche il y a une main en griffe très prononcée. Un processus ulcéreux a mis à nu le tendon du long fléchisseur de l'index. La peau des membres supérieurs et inférieurs sur une large étendue est insensible aux piqûres de l'aiguille; il en est de même des taches qui siègent au visage. Le réflexe patellaire est un peu exagéré.

Le 1<sup>er</sup> février on sectionne le tendon gangréneux du muscle fléchisseur profond des doigts correspondant à l'index. Bandage.

Le 7 mars se produit à la plante du pied un grand ulcère, qui entraîne une nécrose osseuse; le patient manifeste des douleurs à la marche. On lui prescrit l'huile de Chaulmogra à doses croissantes, à commencer par 30 gouttes 3 fois par jour.

Le 30 avril la plaie de l'index est fermée. Il persiste à la plante du pied une fistule au fond de laquelle on atteint par la stylet un métatarsien à découvert, nécrosé. L'état général est relativement satisfaisant; le sommeil mauvais.

Le 8 octobre 1891 se dégagent constamment du canal fistulaire siégeant au pied de petites parcelles osseuses. Ce mal perforant du pied occasionne beaucoup de douleur.

Le 21 novembre l'état général se maintient encore bien. Il s'est produit, sans douleur ni réaction générale, un nouveau tubercule hyperémique au-dessus de l'oeil gauche. La marche est un peu difficile parce que la faiblesse des muscles des jambes est si grande qu'en marchant les pieds pendent en bas et le malade se voit forcé de les élever très haut pour qu'ils ne butent le sol et ne le fassent trébucher. Le patient se plaint pareillement de la laxité de ses poignets, ce qui lui fait porter volontiers comme appui une bandage raide, inflexible.

Depuis le mois de mai 1892 il y a eu quelques jours de fièvre, avec une élévation thermique allant jusqu'à 39,7° C. Il se forma à ce moment au côté gauche du front une ulcération de la grandeur d'une pièce d'un demi-franc; même phénomène aux deux oreilles et à la moitié gauche du nez, sous l'oeil.

Le 28 Mai 1892, tout le visage était couvert de taches brunes foncées et infiltrées, sur lesquelles tranchaient quelques rares taches blanches atrophiques. En plusieurs endroits du visage la sensibilité est troublée, mais celle-ci s'est toutefois améliorée. Le patient se plaint d'une diminution de l'acuité visuelle. A la région du cou la sensibilité est peu troublée. A la poitrine on remarque de rares taches brunes avec une diminution fort peu marquée de la sensibilité. Les épaules portent des taches blanches par défaut de pigment parmi des taches pigmentées rouge-brunes et brunes foncées; quelques-unes des dernières présentent une infiltration noduleuse et une desquamation superficielle. Le dos est couvert de nodosités rouges, de régions infiltrées avec desquamation superficielle. Il est impossible au malade d'étendre les deux mains. Sur les cuisses droite et gauche on peut constater [des macules brunes, peu infiltrées et irrégulières. La sensibilité y est légèrement troublée. A la jambe droite on voit des tubercules récents, de couleur rouge-brune, sur la jambe gauche des taches brunes; les orteils sont légèrement contracturés. A ce moment les plaies du pied sont guéries, elles ont laissé persister des cicatrices fortement rétractées. Au dos et à la plante des deux pieds la sensibilité a presque totalement disparu. Le réflexe patellaire est un peu exagéré.

3 Octobre 1892. Les ulcérations qui siégeaient aux deux oreilles sont guéries. Les nodosités rouges et brunes, présentant de la desquamation, se sont réduites en largeur et en hauteur. Le pouce et l'index droits sont couverts d'ulcérations et ont perdu l'ongle. Sous l'olécrâne gauche la peau est infiltrée, très épaissie, ça et là excoriée et hyperémiée. A la région du coude le nerf cubital est très épaissi et noueux; localement il est indolore à la pression et il n'existe pas d'irradiations douloureuses vers le petit doigt. Le nerf cubital droit est moins épaissi; la pression provoque une douleur locale avec une irradiation du côté du petit doigt. Les troubles de la sensibilité sont manifestes aux membres supérieurs et inférieurs. L'anesthésie et l'analgésie sont complètes aux mains et aux pieds; la sensibilité à la température est pareillement abolie.

21 Octobre. On observe à la plante du pied gauche une ulcération profonde; le stylet y pénètre jusque près de la peau du dos du pied et y bute contre un os nécrosé.

2 Janvier 1893. La 1<sup>re</sup> phalange du 2<sup>d</sup> orteil du pied gauche et le métatarsien correspondant se sont détachés. La plaie de la plante du pied, durant les semaines qui suivent cette expulsion, se cicatrise.

17 Mai 1893. Il s'est de nouveau formé un abcès à la plante du pied gauche. Cet abcès s'est ouvert; le stylet bute contre un os nécrosé, qui est le métatarsien correspondant au 4<sup>me</sup> orteil. Quelques semaines après cet os est expulsé.

Durant les premiers mois de 1894 plusieurs nodosités infiltrées du front se sont changées en ulcérations. Au mois de mars et d'avril le malade se plaint de douleurs lancinantes dans les pieds, s'irradiant à travers les membres inférieurs.

21 Avril 1894. Sous une réaction fébrile allant jusqu'à 40° C. il s'est développée, au grand orteil droit, une gangrène cutanée, entraînant la mise à nu de l'extrémité de la 2<sup>de</sup> phalange.

10 Juillet 1894. La phalange terminale du 2<sup>d</sup> orteil du côté droit se détache spontanément. La plaie de la plante du pied gauche se cicatrise. La cicatrice est très rétractile, ce qui entraîne peu à peu une déformation très sensible du pied (voir la photographie Pl. LII. fig. 1).

18 Octobre 1894. La 2<sup>de</sup> phalange du gros orteil droit s'élimine. A la plante du pied gauche existe encore une fistule qui s'étend vers la région médiale jusque tout près de la malléole médiale. Le malade se plaint de douleurs lancinantes dans la jambe gauche, douleurs qui peu à peu deviennent continues avec des exacerbations qui se localisent surtout au niveau des mollets. La pression sur le nerf tibial provoque une douleur intense. En dessous de la malléole médiale gauche on constate de la rougeur et de la fluctuation. A l'incision, qui est absolument indolore, s'écoule un liquide légèrement trouble et on découvre une cavité qui communique avec la fistule déjà décrite. On draine le canal.

25 Octobre 1894. Le patient accuse des troubles du sens de l'odorat et du goût: tous les aliments liquides et solides n'ont aucune saveur, ce qui abat fortement notre malade. Même dans les périodes d'accalmie douloureuse il ne parle presque plus, ne se distrait plus à rien et se blottit, constamment plein de tristesse, dans un coin de la salle. Toutefois il possède une parfaite lucidité d'esprit. Les douleurs névritiques de la jambe ont diminué d'intensité. On remarque aux membres supérieurs quelques nouvelles éruptions noduleuses rouges-brunes.

14 Novembre 1894. L'état général est un peu meilleur; les troubles des sens de l'odorat et du goût sont moins prononcés. Les douleurs du pied et de la jambe gauche sont moindres. La disposition mélancolique est également beaucoup moins prononcée. On ne peut constater aucun trouble du côté des viscères thoraciques et abdominaux.

**Symptomatologie:** En général des symptômes prodromiques précèdent les efflorescences et les manifestations cutanées de la lèpre. Ces signes prodromiques peuvent exister durant des semaines ou des années, revêtant tantôt une forme bénigne, tantôt une forme grave. Le malade se plaint de perte d'appétit, de crises nauséuses, de dépression psychique, de prostration nerveuse, d'accès de malaise général et d'ennui, de somnolence, de douleurs dans diverses parties du système osseux, d'accès fébriles et de faiblesse générale.

Les éruptions cutanées, qui se manifestent après ce stade prodromique, peuvent revêtir un aspect multiforme et consister en taches rouges hyperémiques, pigmentées, ou bien leucodermiques, à côté d'efflorescences papuleuses, bulleuses et tuberculeuses. Dans certains cas ces éruptions se produisent en grand nombre et même toutes à la fois; dans d'autres cas elles se produisent seulement en petit nombre et isolément à de longs intervalles. Il arrive donc que sur la peau on découvre côte à côte des processus à des stades de développement très variables.

Dans maints cas ces phénomènes cutanés sont les premiers et aussi durant toute une période les seuls que l'on observe; dans d'autres cas, par contre, ce sont d'autres tissus et d'autres organes, qui sont atteints en premier lieu, de préférence le système nerveux, et alors ce n'est que plus tard que les symptômes et modifications cutanés se développent.

Ce début et cette marche variables de la lèpre a fait décrire et distinguer un grand nombre de formes diverses de lèpre. Mais on peut ramener toutes ces formes à deux principales: la *lepra nervorum* (*lepra anaesthetica*, *s. trophoneurotica*, *s. mutilans*) et la *lepra cutanea* (*lepra tuberculosa*, *s. tuberosa*, *s. leontiasis*). Ces formes d'ailleurs ne peuvent être considérées comme deux maladies essentiellement différentes; ce ne sont en effet que deux phases d'une seule et même maladie, dépendant toutes deux des mêmes facteurs étiologiques. Ce n'est donc en général qu'au début, à la naissance de l'affection, que ces deux dénominations ont leur raison d'être, car après un temps plus ou moins long on trouve les deux formes combinées sur le même malade, soit d'abord isolément en différents endroits du corps, soit côte à côte à la même région.

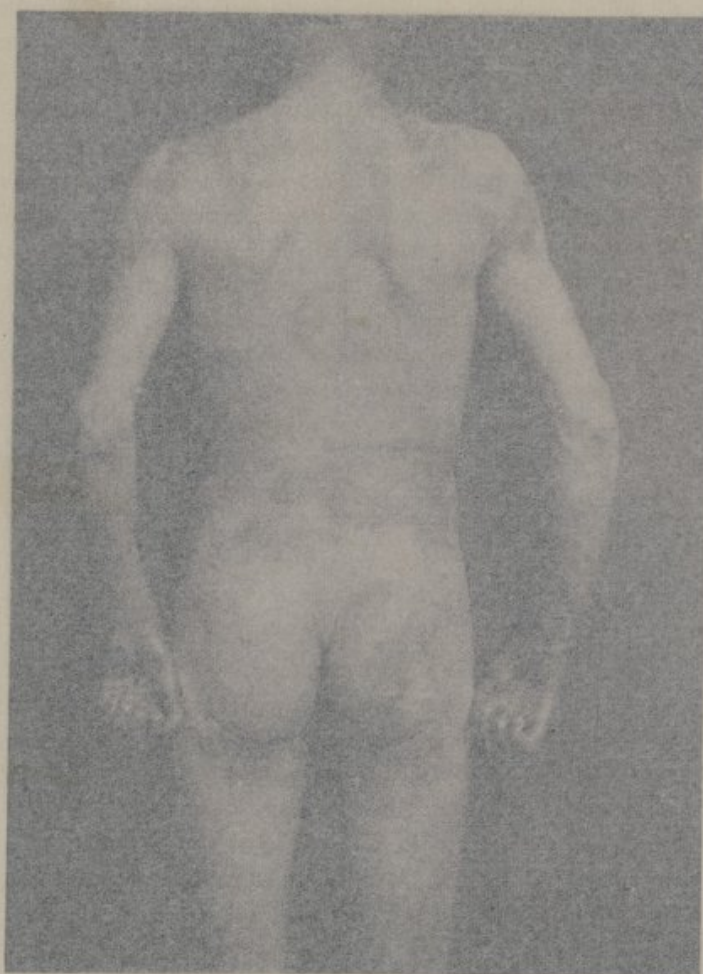La lèpre nerveuse (*lepra nervorum*) débute par des symptômes, qui accompagnent habituellement les névrites périphériques. Des hyperesthésies et des névralgies cutanées sont d'ordinaires les premiers signes du mal. Le malade se plaint d'accès douloureux, quelquefois très intenses, se propageant à une étendue plus ou moins grande de la surface cutanée. Ces accès douloureux sont suivis, après quelques jours ou quelques semaines, de paresthésies et d'anesthésies. En divers endroits l'apparition de ces névralgies, hyperalgésies et hyperesthésies s'accompagne souvent de la production de taches érythémateuses ou de bulles (*pemphigus leprosus*). Ces bulles ont des dimensions variables et laissent d'ordinaire, après guérison, des taches plus ou moins foncées, pigmentées et anesthésiques. A côté de ces symptômes irritatifs de la névrite lépreuse ou plus tard on peut trouver aussi des taches anesthésiques dont la production s'est opérée d'emblée, sans aucun signe prémonitoire ou concomittant (*lepra anaesthetica*), de même que des taches avec hypertrophies pigmentaires ou atrophies pigmentaires, sans aucun trouble de la sensibilité (*lepra maculosa*).

(A continuer page 2, Pl. LIII.)

---

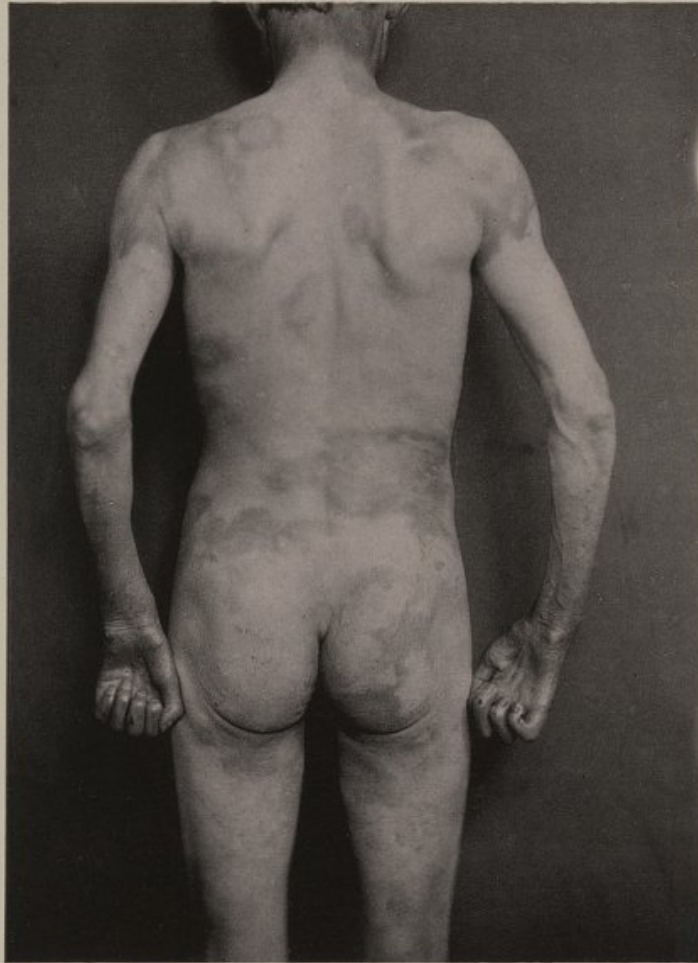**Diagnostic différentiel:** Voir Page 4, Pl. LIII.

---



Lepra Arabum.





Lepros Arabum.



Prof. v. Haren Noman, Maladies de la Peau.



PLANCHE LIII.

---

LEPRA ARABUM.

## LEPRA ARABUM.

---

**Synonymie:** Voir page 2, Pl. LI.

---

**Observation:** Voir page 2, Pl. LII.

---

**Symptomatologie:** (Suite de page 4, Pl. LII).

Il s'ajoute bientôt à ces manifestations des atrophies plus profondes; la peau se dessèche, devient flasque, ridée et parcheminée. Là où n'existe pas de pigmentation sa couleur devient jaune sale. On constate les mêmes altérations aux cheveux et aux ongles, qui s'amincissent, ont une surface irrégulière, deviennent cassants et peuvent enfin tomber. La perte des cheveux s'opère de préférence aux sourcils et aux cils, rarement au cuir chevelu. Enfin le tissu cellulaire sous-cutané et les muscles participent également à l'atrophie.

Cette dernière se prononce d'ordinaire d'abord et le plus intensément aux mains et aux pieds. Les éminences thénar et hypothénar et les muscles interosseux se réduisent de volume, de telle sorte que la peau à leur niveau se déprime. Il en résulte des déformations marquées des mains et des pieds: les doigts et les orteils se fléchissent et se fixent dans un état de contracture; la main prend la forme d'une griffe (type ARAN-DUCHENNE) et ressemble à la main du singe.

La peau qui couvre les articulations devient plus mince et se tend; il s'y développe des érosions, des excoriations, des rhagades et des ulcérations. Celles-ci entament alors bientôt des régions plus profondes et enfin le périoste et l'os; les phalanges, les os du métacarpe et du métatarse s'enflamment, se nécrosent et s'éliminent de ci de là ou se détachent. On voit ainsi se produire lentement, sans que le malade accuse de la douleur, des mutilations très notables qui s'étendent des mains et des pieds à des régions plus étendues des extrémités (*lepra mutilans*).

A côté de tous ces symptômes, qui sont la conséquence directe ou indirecte des altérations et de la destruction des fibres nerveuses par le processus lépreux, on peut quelquefois, là où de plus gros cordons nerveux siègent directement en dessous de la peau, constater à la palpation l'infiltration lépreuse de ces nerfs, par exemple sur le trajet des nerfs cubital et médian, vers l'articulation du coude et quelquefois aussi aux nerfs qui traversent la région poplitée etc. Ces nerfs se montrent par endroits dilatés en forme de fuseau et souvent très douloureux, c'est-à-dire que la moindre pression occasionne des douleurs névralgiques à irradiation excentrique. Quand, au contraire, plus tard ces nerfs sont détruits en majeure partie ou totalement par l'infiltration lépreuse, ils peuvent perdre totalement leur irritabilité.

Dans certains cas on peut durant un temps très long observer l'existence isolée de ce syndrome de la lèpre nerveuse, sans qu'il s'y ajoute des symptômes de lèpre cutanée. Cependant plus tard ces derniers apparaissent toujours et viennent compliquer le complexus symptomatique décrit.

La lèpre cutanée (*lepra cutanea*) se montre d'ordinaire sous forme de taches rouges ou rouge-brunes (*lepra maculosa*). A la palpation ces taches paraissent constituées de plaques d'infiltration



cutanée plus ou moins dures. Ces infiltrations s'étendent rapidement, amènent l'épaississement de plus en plus marqué de la peau et du tissu cellulaire sous-cutané et s'élèvent quelquefois comme des nodosités plus ou moins fortes au-dessus du niveau de la peau (*lepra tuberculosa et tuberosa*). Ces plaques infiltrées, qui ont quelquefois des limites très nettes, se perdent d'autres fois insensiblement dans la peau saine environnante, ou bien se montrent simultanément en grand nombre ou bien encore se suivent à des intervalles plus ou moins éloignés. De couleur d'abord claire, jaune, rouge, ou jaune-rouge, elles se foncent à mesure qu'elles avancent en âge et peuvent revêtir une couleur brune foncée. En certains endroits elles peuvent avoir l'aspect de morceaux de lard plus ou moins enfumé et foncé, qui se seraient déposés en dessous de l'épiderme.

Ces efflorescences nodulaires et tubéreuses peuvent se montrer à tous les endroits du corps, aussi bien au visage que sur le tronc et les extrémités. A la figure toutefois et aussi aux mains et aux pieds, quoiqu'à un moindre degré, l'infiltration lépreuse montre une plus forte tendance à prendre la forme noduleuse et à s'élever au-dessus du niveau de la peau ambiante. Aux autres endroits du corps, au contraire, l'infiltration s'étend aussi très fortement dans le tissu cellulaire sous-cutané, mais l'éruption reste plus plane et est plus maculeuse; souvent on ne constate pas l'infiltration à la simple inspection, mais seulement quand on soulève la peau en forme de pli.

Au visage ces plaques d'infiltration, s'étendant de plus en plus et se montrant en nombre considérable de manière à confluer, peuvent entraîner des difformités et des distorsions sérieuses. Les plis cutanés se prononcent davantage, se transforment ultérieurement en bordures épaisses, rondes, noduleuses et mamelonnées; les sourcils s'hypertrophient notablement; le front et les joues se rident profondément; les oreilles se gonflent jusqu'à former des lambeaux épais, lardacés, et les cheveux des sourcils et des cils tombent. Le visage ainsi totalement défiguré ressemble assez bien à la tête du lion (*leontiasis, facies leontina*). Dans la plupart des cas, la peau du cuir chevelu échappe à l'infiltration lépreuse et contrairement à ce qui se passe en d'autres endroits poilus du corps, on peut voir la chevelure rester normale.

Dans le cours ultérieur de la maladie, les muqueuses du nez, de la bouche, des cavités pharyngienne et laryngienne peuvent également se couvrir de noyaux d'infiltration et de tubercules, ce qui même peut donner lieu à des obstacles sérieux au passage de l'air et des aliments. Il n'est pas rare même de trouver des foyers d'infiltration lépreuse en différents endroits du globe oculaire et de voir ainsi se perdre en partie ou totalement la faculté visuelle.

La marche des noyaux infiltrés et des tubercules peut varier beaucoup. Dans bien des cas se produisent le ramollissement, la dégénérescence et l'ulcération; on peut voir ainsi en différents endroits du corps des pertes de substance plus ou moins étendues, tantôt superficielles, tantôt profondes, qui sont en général recouvertes de croûtes, quand elles n'ont pas été traitées par l'application d'onguents ou d'autres pansements. D'autres régions infiltrées conservent très longtemps leur état primitif; d'autres enfin s'atrophient lentement et passent à la résorption; il persiste alors souvent en ces endroits une peau très mince, finement ridée, d'abord plus ou moins pigmentée, puis dépourvue de pigment et blanche.

La maladie se complique bientôt, durant l'évolution des symptômes cutanés, des manifestations nerveuses décrites plus haut, de telle sorte que dans ces cas aussi, qui ont débuté comme lèpre cutanée, l'on finit par trouver les deux formes réunies sur le même sujet.

Il faut encore faire remarquer que les formes de lèpre à début cutané ont un développement ordinairement plus aigu et que la marche de l'affection est plus rapide. Déjà quelquefois après des mois, mais le plus souvent après quelques années, se produit la cachexie et les malades succombent au milieu des phénomènes de marasme, accompagné de troubles intestinaux et rénaux.

Dans les cas où le début a revêtu la forme nerveuse de la lèpre, il arrive souvent que

l'affection reste longtemps stationnaire et qu'elle ne progresse que très lentement. Il peut alors se passer une dizaine d'années, voire même plus, avant que se produisent des phénomènes généraux graves. Le plus souvent ce n'est que quand des infiltrations cutanées tuberculeuses apparaissent et s'étendent que le processus maladif prend une marche plus rapide.

Dans la forme cutanée on observe aussi souvent de brusques accès fébriles, souvent parallèlement à l'éclosion ci ou là d'une poussée nouvelle d'infiltrations rouges hyperémiques, douloureuses, tuberculeuses et tubéreuses. On pourrait quelquefois croire dans ces conditions à une attaque d'érysipèle, mais les poussées lépreuses se distinguent aisément de cette dernière par le caractère plus permanent et les troubles de la sensibilité des régions cutanées infiltrées qui restent après disparition de la fièvre.

Comme nous l'avons déjà dit, la maladie se termine d'ordinaire par la cachexie, le marasme, accompagnés de diarrhée, d'albuminurie ou de bronchopneumonie.

La lèpre est une maladie contagieuse. Elle se produit dans les deux sexes et à tous les âges de la vie. Elle peut quelquefois être précédée d'une très longue période d'incubation, soit même de 32 ans.

**Diagnostic différentiel.** Le diagnostic de la lèpre des Arabes, dans les cas bien caractérisés, ne présente que très peu de difficultés. Mais on peut la confondre, dans les cas récents, qui ne se caractérisent que par quelques symptômes isolés, avec d'autres types morbides. On peut par exemple confondre les érythèmes lépreux, les efflorescences lépreuses pigmentées ou leucodermiques, avec les syphilides maculeuses, la sclérodermie locale (ou sclérème ou morphoea) et le vitiligo; on pourrait confondre les infiltrations lépreuses, les efflorescences papuleuses, tuberculeuses, tubéreuses et ulcératives avec la sclérodermie locale, les syphilides papuleuses, gommeuses et ulcératives, le lupus vulgaire, les sarcomes multiples et le granulome fongoïde, tandis que les formes nerveuses, atrophiques, déformantes et mutilantes de la lèpre affectent la plus grande ressemblance avec la syringomyélie et aussi avec les manifestations syphilitiques et lupeuses de nature ulcéralive, déformante et mutilante.

Nous renvoyons pour la différenciation de la lèpre et ses efflorescences d'avec la leucodermie au texte de la Pl. XXXII; d'avec la lupus vulgaire à la Pl. IL; d'avec les sarcomes multiples à la Pl. XLIV et d'avec le granulome fongoïde à la Pl. XLV.

Pour le diagnostic différentiel entre la lèpre et la syphilis, la sclérodermie et la syringomyélie on n'oubliera pas les points de dissemblance suivants:

#### *Syphilis.*

1. La syphilide maculeuse se caractérise par des taches ayant la grandeur d'une lentille, d'une ongle de doigt, jusqu'à celle d'un demi-franc. Ces macules dans la syphilide récente ont une disposition relativement régulière et symétrique.

2. L'infiltration cutanée de la syphilide maculeuse est peu prononcée.

3. Les syphilides tuberculeuses, tubéreuses et gommeuses se produisent sur toute la surface du corps et n'ont pas de siège de prédilection

#### *Lepra Arabum.*

1. Les taches lépreuses ont généralement le volume d'une pièce de 5 francs et même d'une paume de main, rarement celui d'une pièce d'un franc. Elles se montrent dès le début très irrégulièrement disposées à la surface du corps.

2. L'infiltration cutanée est presque toujours très prononcée à la base des taches lépreuses.

3. Les efflorescences lépreuses tuberculeuses et tubéreuses ont une grande prédilection pour les mains et les pieds et surtout encore pour la face.

à la face, aux mains et aux pieds. Elles ne orment pas par confluence d'infiltrations larges et profondes comme dans la face léontiasique du lépreux.

4. La couleur des taches pigmentaires syphilitiques et des syphilides papuleuses va du jaune au brun foncé, avec teinte cuivrée et sans transparence.

5. La marche et l'évolution des nodosités et infiltrations syphilitiques ont ordinairement une allure relativement rapide; elles durent des semaines et des mois.

6. Les nodosités et infiltrations syphilitiques passent très souvent et relativement vite à l'ulcération; celle-ci est d'ordinaire profonde, douloureuse et a une forme serpigneuse.

7. Les infiltrations et ulcérations syphilitiques du nez, de la bouche, de la muqueuse du pharynx et du larynx, qui peuvent avoir une grande ressemblance avec les mêmes manifestations lépreuses, produisent une sécrétion dans laquelle on ne peut démontrer la présence du bacille de la lèpre.

8. On ne peut, dans les coupes microscopiques des infiltrations et nodosités syphilitiques, démontrer par les méthodes de coloration classiques la présence des bacilles de la lèpre<sup>1)</sup>.

9. Les efflorescences syphilitiques ne présentent ni hyperesthésie ni anesthésie.

10. L'anamnèse démontre que presque toujours l'affection générale a été précédée d'un accident primaire.

11. Le traitement par les médicaments mercuriels et l'iodure de potassium amène l'amélioration et la disparition des symptômes syphilitiques.

Elles forment par confluence des infiltrations larges et profondes; il naît ainsi des plis grossiers séparés par des sillons profonds (facies leontina).

4. La couleur des taches pigmentaires lépreuses, des infiltrations superficielles et noduleuses, est au début plutôt hyperémique, rouge-brune, pour devenir plus tard jaune et jaune-brune; mais l'aspect est généralement spécifique, présente un léger luisant et une certaine transparence, de manière à ressembler à une masse lardacée.

5. La marche et l'évolution des nodosités et infiltrations lépreuses ont généralement une allure lente; elles durent des mois et des années.

6. Les nodosités et infiltrations lépreuses ne passent que rarement et en général très lentement à l'ulcération; celle-ci est superficielle, indolore et ne revêt pas de forme serpigneuse.

7. Les sécrétions nasale et buccale, en cas d'infiltrations et ulcérations lépreuses, pullulent en général de bacilles typiques de la lèpre, de même que le liquide lacrymal en cas d'affections conjonctivales et cornéennes.

8. On peut, dans les coupes microscopiques des infiltrations et nodosités lépreuses (récentes), démontrer la présence des bacilles de la lèpre avec leur mode spécial, caractéristique d'aspect, de situation, de diffusion.

9. Les macules et infiltrations lépreuses présentent presque toujours des troubles plus ou moins prononcés de la sensibilité.

10. L'affection générale et les éruptions de l'exanthème lépreux ne sont pas précédées d'un accident primaire. On ne peut toutefois jamais oublier qu'un individu atteint de lèpre peut avoir eu antérieurement des accidents syphilitiques.

11. L'usage des préparations mercurielles et de l'iodure de potassium ne fait généralement qu'empirer les symptômes de la lèpre.

<sup>1)</sup> Si un bacille lépreux isolé, considéré individuellement, ne peut pas être aisément et aussitôt reconnu et distingué de divers autres bacilles, le groupement bacillaire dans une coupe de tissu lépreux est tellement caractéristique qu'il n'y a pas moyen de s'y tromper.

### *Sclerodermia.*

1. Les taches sclérodermiques ne s'élèvent jamais au-dessus du niveau de la peau ambiante.
2. La couleur des taches peut être celle de la peau normale; quelquefois elle est rose pâle ou d'un blanc de cire, d'autres fois encore légèrement pigmentée en jaune ou jaune-brun avec une auréole violette tout autour; rarement elle est hyperémique.
3. Dans la sclérodermie les régions atteintes deviennent plus unies, tendues; les plis s'effacent. Les dimensions de ces parties, par ex. de la face, des mains et des pieds se réduisent.
4. L'induration cutanée présente la dureté du bois, du cartilage; il est impossible de soulever la peau en pli.
5. On ne constate pas d'hyperesthésie ou d'anesthésie.
6. Les ganglions lymphatiques ne sont pas engorgés dans la sclérodermie.
7. L'examen microscopique ne fait jamais découvrir, dans les parties de la peau atteintes, de traces de bacille lépreux.

### *Syringomyélie.*

1. Dans la syringomyélie on ne trouve généralement que l'analgésie et la thermoanesthésie avec conservation parfaite de la sensibilité tactile (dissociation de la sensibilité syringomyélique de CHARCOT).
2. Dans la syringomyélie les troubles de la sensibilité affectent presque toujours des zones plus ou moins étendues, ayant des limites bien tranchées.
3. Dans la syringomyélie on trouve rarement, au niveau des endroits frappés, des troubles de la sensibilité, des modifications de coloration de la peau.
4. Dans la syringomyélie on ne trouve ni infiltrations ni épaissements fusiformes des cordons nerveux. On ne constate pas de points douloureux avec des irradiations périphériques.
5. Dans la syringomyélie ce sont de préfé-

### *Lepra Arabum.*

1. Les taches lépreuses s'élèvent le plus souvent au-dessus du niveau cutané ambiant.
2. La couleur des taches est jaune ou jaune-brune, quelquefois entièrement blanche; à leur début les taches pigmentaires présentent souvent une teinte hyperémique.
3. Les parties atteintes d'infiltrations de lèpre au début se rident, montrent des plis et des sillons. Leur circonférence augmente (facies leontina).
4. L'infiltration lépreuse conduit à une dureté de cuir; la peau épaissie peut encore toujours plus ou moins être soulevée en pli.
5. La plupart des taches présentent des troubles de la sensibilité cutanée.
6. Dans la lèpre on trouve toujours plusieurs ganglions lymphatiques plus ou moins engorgés.
7. On peut facilement démontrer microscopiquement la présence des bacilles de la lèpre dans les infiltrations lépreuses récentes.

### *Lepra Arabum.*

1. Dans la lèpre on trouve généralement, à côté de l'analgésie et de la thermoanesthésie, des troubles de la sensibilité tactile; c'est-à-dire une anesthésie totale.
2. L'anesthésie lépreuse se présente ordinairement sous forme de taches irrégulièrement distribuées et groupées à la surface du corps, ayant des limites irrégulièrement sinueuses et ondulées.
3. Dans la lèpre les taches anesthésiques présentent très souvent une pigmentation.
4. Dans la lèpre on constate d'ordinaire sur le trajet d'un ou de plusieurs cordons nerveux des infiltrations, des épaissements fusiformes et noduleux. Les nerfs possèdent très souvent des points douloureux avec des irradiations vers la périphérie.
5. Dans la lèpre les troubles de la sensibi-

rence les extrémités supérieures seules, qui sont atteintes de troubles de la sensibilité et d'atrophie musculaire.

6. Dans la syringomyélie la peau ne montre nulle part d'infiltrations ou d'épaississements tuberculeux ou tubéreux.

7. Dans la syringomyélie le processus morbide peut rester stationnaire durant plusieurs mois, quelquefois même durant plusieurs années.

8. Quand dans la syringomyélie il ne s'est produit encore ni inflammations, ni plaies, ni ulcérations ou nécroses, on ne trouve pas d'engorgements ganglionnaires.

9. L'existence de la syringomyélie est presque certaine, si l'on peut établir que le malade n'a jamais séjourné dans un pays où la lèpre est endémique.

lité et l'atrophie musculaire surviennent d'ordinaire parallèlement dans les membres supérieurs et inférieurs.

6. A un examen attentif on peut aisément, dans la lèpre, trouver dans la peau des infiltrations ou des nodosités, surtout quand la maladie a déjà une certaine durée.

7. Le processus lépreux affecte d'ordinaire une marche continue, progressive, quoique souvent très lente.

8. Dans la lèpre, souvent déjà avant l'apparition d'inflammations cutanées, de plaies, d'ulcérations ou de nécroses, on trouve des engorgements ganglionnaires au voisinage des régions atteintes.

9. L'existence de la lèpre devient plus probable, si le malade a séjourné dans une contrée où la lèpre est endémique.

La discussion particulière du diagnostic différentiel entre la lèpre et la maladie de MORVAN nous paraît superflu; en effet, les autopsies et les recherches, faites dans ces derniers temps, semblent démontrer que cette maladie doit être considérée comme une forme spéciale de la syringomyélie.

La ressemblance entre cette maladie de MORVAN et la lèpre peut toutefois, dans certains cas, être très marquée, surtout qu'on rencontre dans la première aussi quelquefois des névrites périphériques. La ressemblance peut même être telle que certains auteurs (HANOT, MONOD et REBOUL, ZAMBACO) ont émis l'hypothèse d'une relation, sinon de l'identité, entre les deux maladies. Il nous semble que la syringomyélie, et par conséquent aussi la maladie de MORVAN, ne doit pas être considérée comme une maladie sui generis, mais plutôt comme un syndrome dépendant d'une lésion de la moelle, qui peut être causée par différents processus pathologiques. On doit admettre la possibilité du fait qu'une infection lépreuse puisse causer une invasion des bacilles de la lèpre et des infiltrations lépreuses seulement de la moelle, sans se manifester en quelque autre partie du corps, quoique ce fait doive être rare.



Fig. 1.

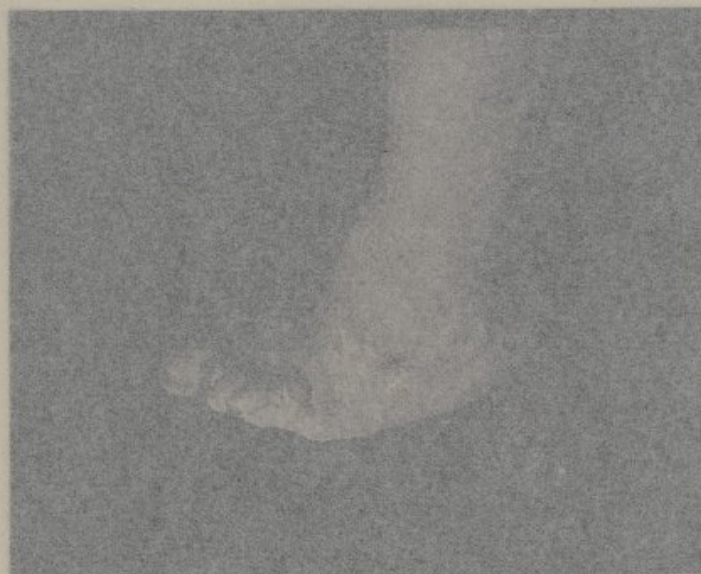

Fig. 2.



Lepros Arabum.

Fig. 1.

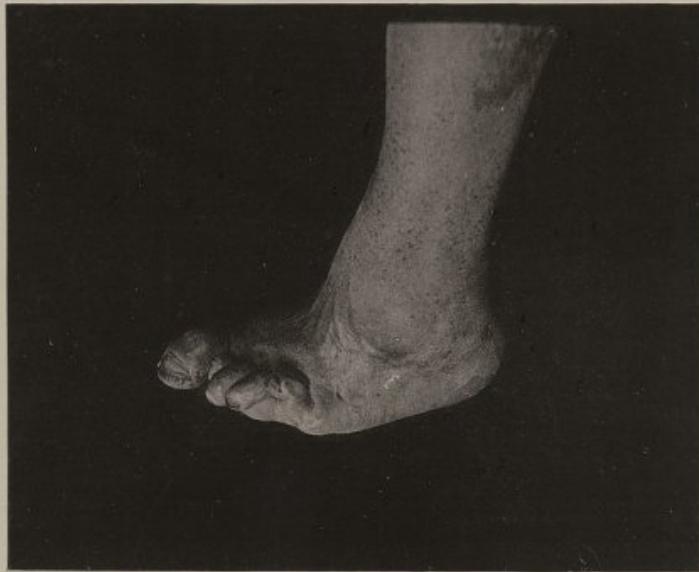
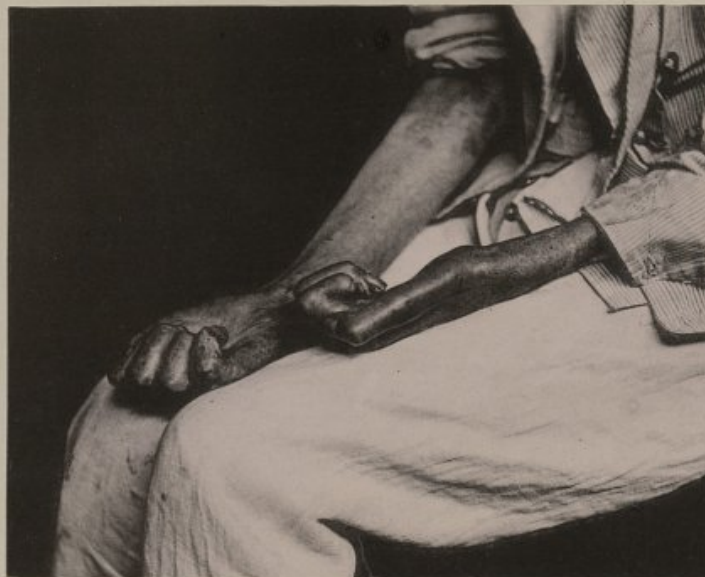
Fig. 2.



Lepros Arabum.





PLANCHE LIV.

---

SCROPHULODERMA.

ULCUS VULGARE.

## SCROPHULODERMA.

**Synonymie:** *Gommes scrofulieuses; Scrophuloderma tuberosum; Scrophuloderma furunculorum; Tuberculosis cutis colliquativa; Scrofulides phlegmoneuses de Hardy.*

**Observation:** (Pl. LIV, fig. 1). J. O., voyageur, 45 ans, célibataire, est atteint de mal de Pott dorsal dont le début remonte à la première enfance. Il n'en a jamais éprouvé que des inconvénients au point de vue esthétique. Il a toujours joui d'une bonne santé, était vigoureux et apte au travail. Il y a 3 ans et demi, un changement survint dans l'état de sa santé. Il s'amaigrit et perdit le sommeil en même temps que se produisaient des sueurs profuses et de l'inappétence. Il ne savait à quoi attribuer ces symptômes morbides: il ne toussait pas, ne présentait pas de troubles marqués de la digestion, n'éprouvait nulle part de douleur.

Après que cet état eut duré quelques mois, se développa à 3 travers de doigt à gauche de l'anus un abcès, qui, prétend-il, s'ouvrit sous l'action du grattage et donna lieu à une ulcération atonique à bords décollés. A partir de ce moment se développèrent successivement une série d'abcès mous dans toute la région du bassin et au niveau de la partie supérieure des cuisses, qui tous se transformèrent en ulcérations à bords décollés et recouvertes de granulations molles.

Le père du malade vit encore et jouit d'une bonne santé; la mère est morte d'une affection pulmonaire. Ses frères, plus jeunes que lui, sont morts en bas âge d'affections indéterminées.

Le patient fut admis le 28 Août 1899 dans le service de la clinique des maladies cutanées et syphilitiques d'Amsterdam et se trouvait à ce moment dans un état d'émaciation très prononcée; la peau avait un teint jaunâtre, cachectique et les muqueuses étaient anémiques. Il n'y avait pas de fièvre. La colonne vertébrale n'est douloureuse ni spontanément, ni à la pression. Les mouvements sont difficiles, non pas du fait de la bosse, mais par suite des ulcérations existant aux fesses et aux cuisses. A gauche de l'anus on constate l'existence d'une fistule, dont l'orifice se trouve au milieu d'une cicatrice.

En divers endroits, notamment autour des ulcérations, la peau présente une coloration livide. Au-dessus du grand trochanter gauche existe une ulcération de la grandeur de la paume de la main, à bords cyanosés et décollés, à fond lisse et glaireux, recouvert d'une sécrétion sanguinolente, rappelant par ses caractères le crachat hémorrhagique. L'ulcération n'est pas très profonde. Sur la droite, au voisinage du pli fessier, on voit trois ulcérations dont la partie supérieure est déjà partiellement cicatrisée et dont le fond montre, dans la partie inférieure, des granulations papillaires très élevées, qui occupent un espace en forme de croissant.

A part les ulcérations décrites ci-dessus, on en trouve d'autres plus petites, disséminées entre les premières, ainsi que quelques nodules de la grandeur d'un pois ou d'une noisette, de coloration bleuâtre, dont les uns sont de consistance ferme, les autres ramollis à leur centre, et qui ne sont le siège d'aucune sensation douloureuse.

Les organes internes, notamment aussi les poumons, ne sont le siège d'aucune lésion.

Le malade fut soumis à une alimentation tonique et prit une décoction de quinquina. Les ulcérations furent pansées avec un onguent à l'airiol à 40%, qui détermina en peu de temps la cicatrisation d'un certain nombre d'entr'elles. L'appétit revint rapidement et l'état général s'améliora d'une façon notable. Au bout de deux mois de traitement, le patient accusa durant quelques jours, au niveau de sa lésion vertébrale, de la douleur dont le caractère passager semble montrer qu'elle était due au séjour prolongé au lit.

Les ulcérations étendues de la cuisse gauche et des fesses, dont la cicatrisation demanda plus de temps, furent pansées pendant quelques jours avec un onguent au pyrogallol à 10%, puis avec de la pommade à l'airal 10%. Le 5 Décembre, le malade quitta l'hôpital guéri de ses lésions cutanées ainsi que de sa fistule anale.

**Symptomatologie:** Le scrofuloderme est une affection tuberculeuse que l'on peut observer dans toutes les régions de la surface cutanée, mais qui siège surtout au cou, notamment aux régions rétro- et sous-maxillaires, après à l'aisselle et à l'aîne. Bien qu'on puisse la rencontrer à tout âge, elle atteint surtout les sujets adolescents.

Le processus morbide est caractérisé par la formation d'ulcérations à bords mous, décollés, recouvertes de granulations atoniques qui sécrètent un liquide sanguino- et séro-purulent, mélangé de masses caséuses; par dessiccation, cette sécrétion donne lieu à la formation de croûtes épaisses. Entre ces ulcérations et autour d'elles on rencontre en général des infiltrations de la peau plus ou moins étendues et des ganglions lymphatiques tuméfiés.

Ces infiltrations et ces tuméfactions ganglionnaires constituent le point de départ de l'affection. Au début celle-ci est constituée par de petits nodules qui progressivement augmentent de volume. La peau qui les recouvre, après être restée longtemps normale, prend une coloration rouge livide au centre, qui devient molle, sans qu'on observe de symptômes inflammatoires et sans qu'il se produise de la douleur.

Le contenu du nodule, qui peu à peu s'est ramolli et caséifié, s'ouvre une voie vers l'extérieur; au bout de quelque temps, la peau s'ulcère au niveau de la partie centrale molle et livide et par la solution de continuité ainsi produite s'élimine une masse séreuse, purulente, purulo-sanguinolente ou caséuse. Cette solution de continuité, qui au début est fort étroite et qui constitue une sorte de fistule conduisant dans la cavité de l'abcès, est bientôt oblitérée par la croûte formée par la dessiccation des produits de sécrétion. Cette croûte ne reste pas longtemps en place; elle tombe sous la poussée des produits qui se sécrètent perpétuellement, en même temps que l'orifice externe de l'abcès s'agrandit par la destruction progressive de la peau altérée. De cette manière la cavité de l'abcès, qui au début communiquait avec la surface par un orifice fistuleux, se transforme en une surface ulcérée à bords minces, décollés, cyanosés et recouverte de granulations, saignant facilement.

Des infiltrations pareilles peuvent s'observer en grand nombre dans une même région, quand alors leur centre se ramollit, elles peuvent constituer une série d'abcès (les abcès froids des anciens auteurs) sous-cutanés, situés plus ou moins profondément et dont les cavités communiquent entr'elles. Au bout d'un temps plus ou moins long un certain nombre de ces abcès peuvent s'ouvrir en divers points, de sorte qu'en fin de compte on voit la peau sur une grande partie de son étendue, couverte par des tumeurs plus ou moins molles, entre lesquelles existent des ulcérations irrégulières à bords décollés et sécrétant du pus, ainsi que des cicatrices. Les ulcérations qui se sont développées de cette manière aux dépens de ganglions lymphatiques ramollis, lesquels d'habitude sont alors atteints secondairement, sont situées beaucoup plus profondément que celles qui résultent du ramollissement des infiltrations tuberculeuses dermiques. Certains auteurs se sont basés sur cette différence d'origine pour distinguer la scrofule primaire et secondaire. Quand on veut accepter cette distinction toutefois les deux formes ont de commun ce caractère, de persister durant un temps extrêmement long lorsque l'affection n'est pas soignée et de donner lieu à des cicatrices très irrégulières, affectant parfois la forme de kéloïdes ou de brides et toujours dépourvues de pigment.

La tendance, qu'offrent les infiltrations constituant le début du scrofuloderme à subir le

ramollissement a été attribuée (Leistikow) à une infection surajoutée se produisant sous l'influence de microorganismes pyogènes. Cette opinion est combattue par d'autres auteurs, qui se basent sur ce fait que les essais répétés de cultures faites sur les milieux habituels au moyen du contenu du scrofuloderme typique, ont toujours donné un résultat négatif et que l'inoculation de pus caséux au cobaye a donné lieu dans la majorité des cas au développement de la tuberculose expérimentale, à laquelle ces animaux succombaient en général plus vite par infection générale que ceux inoculés avec du tissu lupique, bien que dans le scrofuloderme les tissus et le pus ne contiennent qu'un nombre restreint de bacilles.

Ces inoculations ne réussissent pas toujours; mais ici il ne faut pas perdre de vue que la virulence de la matière tuberculeuse provenant de gommes scrofulieuses est fort affaiblie et que l'effet de l'inoculation ne se manifeste parfois qu'au bout de quelques mois, de sorte qu'on ne peut pas conclure trop vite à un résultat négatif.

La fréquence d'infiltrations scrofulodermiques le long des vaisseaux lymphatiques — dans quel cas on peut parfois reconnaître l'affection primaire qui est le point de départ du processus morbide (p. ex. une tuberculose cutanée), — montre bien la relation qui existe entre leur développement et les voies lymphatiques, bien que dans nombre de cas celles-ci ne soient le siège d'aucune altération apparente.

Chez les enfants, le processus morbide détermine souvent des lésions osseuses au niveau des mains et des doigts (*spina ventosa scrofulosa*) et peut donner lieu à des difformités assez considérables par carie et atrophie de l'os.

Outre à la peau, le scrofuloderme peut siéger aux muqueuses, notamment à la muqueuse linguale. Les malades atteints de cette affection présentent d'ordinaire un habitus scrofulieux ou d'autres symptômes manifestes de scrofulose.

Riehl a décrit une variété de scrofuloderme qui prendrait toujours son point de départ dans l'os ou dans le périoste et qui de là envahirait les parties superficielles par un processus nécrobiotique; il l'a donné le nom de *tuberculosis fungosa cutis*. Cette variété est toutefois difficile à distinguer nettement du scrofuloderme, bien qu'en général elle s'en distingue par une infiltration plus étendue de la peau et par la présence d'un nombre plus considérable de bacilles dans les ulcérations irrégulières.

---

**Diagnostic différentiel:** Dans beaucoup de cas le diagnostic de scrofuloderme peut être fort difficile. On peut confondre cette affection avec les gommes syphilitiques, le lupus vulgaire ulcéreux, l'ulcération tuberculeuse, la furonculose, les tumeurs de la peau, l'actinomyose. Le diagnostic sera basé sur les symptômes différentiels suivants.

*Gummata syphilitica.*

1. Dans la syphilis acquise on trouve, outre les gommes, d'autres manifestations de cette maladie ou bien celles-ci ont existé antérieurement; dans la syphilis héréditaire tardive, on rencontre ordinairement d'autres stigmates de l'hérédosyphilis.

2. S'observent d'ordinaire au crâne, aux membres, au sternum et n'ont aucun rapport avec les glandes lymphatiques.

*Scrophuloderma.*

1. Absence de manifestations syphilitiques antérieures ou actuelles, à moins de coïncidence fortuite; par contre on constate d'habitude des symptômes de scrofulose (affections des ganglions lymphatiques, des yeux ou des os).

2. Le processus morbide siège principalement au cou, à l'aisselle, à l'aîne et prend fréquemment son point de départ dans les ganglions lymphatiques.

3. Les gommes syphilitiques, même quand elles sont ramollies, peuvent se résorber sous l'influence d'un traitement rationnel et parfois même spontanément.

4. Les bords de l'ulcération sont nettement limités, taillés à pic, non-décollés; la sécrétion est peu abondante et recouvre le fond de l'ulcération d'une couche grisâtre pseudo-membraneuse.

5. Les gommes syphilitiques sont en général quelque peu douloureuses et augmentent rapidement de volume par suite de la fonte des tissus.

6. Les ulcérations sont entourées d'un bord rouge sombre, de coloration jambonnée, cuivrée.

7. Les cicatrices sont habituellement arrondies ou polycycliques et sont fréquemment pigmentées sur les bords.

8. L'iodure de potassium amène une prompte guérison.

9. L'inoculation aux animaux est négative et la réaction typique sous l'influence de la tuberculine de Koch ne se produit pas.

#### *Lupus vulgaris ulcerosus.*

1. Se développe à la suite d'une autre forme de la maladie (*l. maculosus*, *exfoliatus*) sans formation préalable de tumeur.

2. Dans le bord de l'ulcération et autour de celui-ci, on constate des efflorescences primaires sous forme de petites papules brun jaunâtre.

3. L'ulcération est assez superficielle, et ses bords ne sont pas décollés; la peau qui l'entoure n'est pas infiltrée.

Il importe aussi de ne pas perdre de vue que les cas où le scrophuloderma et le lupus existent simultanément chez le même sujet, ne sont pas exceptionnels.

#### *Ulcus tuberculosum.*

1. S'observe chez les malades atteints de tuberculose viscérale et siège principalement aux orifices (bouche, nez, vagin, anus), ou il se

3. Une fois qu'ont apparu le ramollissement et la fluctuation, la résorption ne peut plus se produire, mais l'abcès s'ouvre au dehors.

4. Les bords des ulcérations sont irréguliers, mous, livides, décollés; la sécrétion est assez abondante.

5. Les ulcérations scrofuleuses ne sont pas douloureuses, ou tout au plus un peu à la pression, et ont une extension moins rapide.

6. Autour de l'ulcération, la peau prend une coloration rouge violacé.

7. Les cicatrices sont irrégulières, sans dépôt de pigment sur les bords.

8. L'iodure de potassium n'a aucune influence.

9. Les inoculations aux animaux sont fréquemment positives et l'injection de la tuberculine de Koch est suivie de la réaction typique.

#### *Scrophuloderma ulcerosum.*

1. L'ulcération a été précédée de la formation d'une tumeur, qui s'est transformée en abcès; celui-ci, en s'ouvrant, a donné lieu à l'ulcération.

2. Le processus morbide s'étend par augmentation de la cavité de l'abcès formé par ramollissement de la tumeur primitive, et non pas aux dépens d'efflorescences primaires siégeant dans le voisinage.

3. L'ulcération peut être très profonde et limitée par des bords irréguliers, minces et décollés; le fond et le voisinage de l'ulcération sont fréquemment constitués par ce qui reste de la tumeur primitive.

#### *Scrophuloderma ulcerosum.*

1. Les malades atteints de scrophuloderme présentent en général d'autres symptômes de scrofule; le scrophuloderme peut se rencontrer dans

développe par suite d'une infection secondaire.

2. Se développe aux dépens d'une efflorescence papuleuse, dont le siège primitif est la partie superficielle de la couche papillaire; l'ulcération n'est donc pas précédée de la formation d'une tumeur.

3. On trouve dans l'ulcération tuberculeuse de nombreux bacilles de Koch.

4. Autour de l'ulcération, qui est superficielle, on observe de petits points jaunâtres, analogues à des tubercules miliaires; par suite de leur ramollissement, l'ulcération gagne en étendue et les bords prennent un aspect micro-polycyclique.

#### *Furunculosis.*

1. Siège le plus souvent à la nuque, autour de l'anus, au dos et à l'aisselle, parfois aussi en d'autres régions.

2. L'infiltration est plus étendue en cas de furoncle, la peau est plus rouge et la partie centrale forme une saillie conique.

3. Le furoncle est en général assez douloureux et s'accompagne d'une inflammation assez vive et d'une élévation de la température.

4. Quand le furoncle s'ouvre, il s'en échappe fréquemment un bourbillon de tissu mortifié.

5. Le furoncle évolue assez rapidement et, après guérison par un traitement rationnel, le processus morbide est en général terminé.

#### *Tumores cutis.*

1. Les tumeurs de la peau s'accroissent d'une manière lente et progressive, sans que leur contenu se ramollisse et sans qu'elles s'ouvrent à la façon d'un abcès.

2. Elles n'ont pas de siège déterminé et peuvent se rencontrer en tout endroit du corps.

3. Les tumeurs de la peau peuvent se développer, suivant leur nature, à de différentes

toutes les régions de la peau, mais s'observe le plus souvent au cou, à l'aisselle et à l'aine.

2. L'ulcération scrofulodermique est consécutive à la formation d'une tumeur, dont le siège primitif est profond, parfois dans le tissu conjonctif ou grasseux sous-cutané. Ce n'est qu'après ramollissement et perforation de la tumeur que l'ulcération prend naissance.

3. Les bacilles tuberculeux ne se constatent qu'en petit nombre dans l'ulcération.

4. Les ulcérations, qui sont parfois superficielles mais parfois aussi assez profondes, augmentent en étendue grâce à la propagation du processus de ramollissement à la peau qui circonscrit la cavité primitive de l'abcès.

#### *Scrophuloderma.*

1. Peut s'observer partout mais siège le plus fréquemment au cou, à l'aisselle et à l'aine.

2. L'infiltration est plus limitée et à son niveau la peau garde sa coloration normale, jusqu'au moment où la partie centrale, plutôt déprimée que saillante, se ramollit; la peau prend alors une coloration bleu livide.

3. Absence de douleur, de symptômes inflammatoires et de fièvre.

4. Après ouverture du nodule ramolli, il s'en échappe un liquide séro-purulent mêlé de sang et contenant fréquemment des masses caséeuses.

5. La marche du scrophuloderme est chronique; la guérison dépend en grande partie de l'amélioration de l'état général.

#### *Scrophuloderma tuberosum.*

1. D'ordinaire, au bout d'un certain temps, le nodule se ramollit, s'ouvre et se transforme en une ulcération.

2. Le scrophuloderme peut, il est vrai, s'observer partout, mais siège dans la très grande majorité des cas au cou, à l'aisselle, à l'aine.

3. S'observe surtout dans le jeune âge ou dans l'adolescence; toujours l'état général est

époques de la vie; mais cependant en général elles sont l'apanage de l'âge adulte et de la vieillesse; l'état général peut être altéré ou rester intact.

#### *Actinomycosis.*

1. Les infiltrations qui entourent les fistules sont d'une grande dureté; les parois de la fistule sont également dures et résistantes.

2. Un examen microscopique répété décèle en général la présence du microorganisme caractéristique de cette affection.

3. Les personnes qui en sont atteintes jouissent pour le reste d'une bonne santé; dans leur genre de vie etc. on trouve fréquemment des causes permettant d'expliquer l'infection.

plus ou moins altéré, et cette altération se manifeste par la présence d'autres manifestations de la scrofule.

#### *Scrophuloderma ulcerosum.*

1. Les infiltrations ont une consistance molle; les parois des fistules sont molles et de coloration livide.

2. Un examen microscopique répété permet parfois de constater des bacilles de Koch dans le tissu tuberculeux.

3. Les sujets atteints de scrophuloderme présentent en général d'autres manifestations de la scrofule.

## ULCUS VULGARE.

**Synonymie :** *Ulcus non infectiosum*; *Ulcus cutaneum*; *Ulcus simplex*.

**Observation.** (Pl. LIV fig. 2). Madame B. K., âgée de 40 ans, mariée, jouit d'une bonne constitution. Elle a trois enfants bien portants. La grossesse a toujours été normale, à part que durant et à un moindre degré après cette période, elle éprouvait une sensation de douleur et de pesanteur dans les jambes, principalement quand elle était obligée de rester longtemps debout. La sensation de fatigue disparaissait rapidement du moment qu'elle mettait les jambes dans la position horizontale. Peu de temps après sa dernière grossesse, elle a cogné la jambe gauche contre une marche d'escalier et se fit ainsi une petite plaie, qui depuis lors s'ouvrait toujours à nouveau lorsqu'elle était sur le point de guérir et s'est agrandie de plus en plus. Aucun traitement n'avait pu amener la guérison. C'est pourquoi la patiente se présenta à la policlinique des maladies cutanées et syphilitiques d'Amsterdam. L'ulcère existait alors depuis environ un an et avait envahi la presque totalité du contour de la jambe, respectant à peine un mince pont cutané sur la face externe. Il avait des contours très irréguliers, une largeur variant de 3 à 8 centimètres et siégeait au niveau du tiers inférieur de la jambe. Le fond de l'ulcère n'est pas situé profondément, mais présente une surface irrégulière et sécrète un liquide muqueux et épais. La peau du voisinage est dure, pigmentée, rugueuse; elle ne peut glisser sur les tissus sous-jacents, ni être soulevée sous forme de pli; au niveau du bord inférieur de l'ulcère, elle est variqueuse. L'ulcère est circonscrit par un bord cutané légèrement saillant et hyperémié, qui en certains endroits est recouvert d'un enduit blanc et dur. A l'intérieur de l'ulcération persistent quelques îlots de peau, recouverts d'un épithélium épais et trouble, que le frottement ne parvient pas à enlever. La jambe est amincie dans sa totalité à l'endroit où siège l'ulcère, comme si la peau dure, circonscrivant l'ulcère, enserrait la jambe comme un lien. Au mollet et à la plante existent des varices, mais celles-ci font défaut au siège même de l'ulcère. On appliqua sur la jambe des compresses de Priessnitz imbibées d'une émulsion de créoline à 2%; sous cette influence le fond de l'ulcère se détergea et l'épithélium des bords vint progressivement s'étendre sur toute la surface de l'ulcère. Dans cet état la malade fut photographiée.



**Symptomatologie:** Sous le nom d'ulcère de la jambe, on désigne des ulcérations de la peau non infectieuses, qui ne dépendent pas de l'action d'un virus connu, mais qui résultent d'une simple inflammation provoquée par un traumatisme ou une cause irritante du même ordre. L'infiltration qui entoure l'ulcération est d'ailleurs le résultat d'une simple inflammation et se trouve constituée par des cellules migratrices ainsi que par des cellules produites par des éléments tissulaires préformés. En cas d'ulcération infectieuse, au contraire, l'infiltration est constituée par des cellules qui ont subi des transformations spéciales sous l'influence d'un virus spécifique.

Les parties du corps les plus exposées aux influences nuisibles, tant externes (traumatismes, etc.) que dépendant de l'organisme même (mauvaise nutrition, etc.) et qui sont considérées comme cause du développement de l'ulcère simple, constitueront naturellement le siège de prédilection de celui-ci. Parmi elles il faut citer en première ligne les jambes, de sorte que l'ulcère de la jambe peut être regardé comme le type de l'ulcère simple. La très grande majorité des ulcères simples siègent aux jambes, notamment au tiers inférieur de la face antérieure de celles-ci. La cause doit être cherchée dans les rapports anatomiques de ces parties; en effet, à ce niveau la peau est mince, dépourvue d'un pannicule adipeux abondant, appliquée directement sur l'os sous-jacent, sur le périoste ou sur le fascia et peu mobile. En outre ces parties deviennent facilement le siège de troubles circulatoires, qui entraînent une nutrition défectueuse de la peau, de sorte que sa résistance se trouve diminuée; il en résulte non seulement que le développement de l'ulcère est ainsi favorisé, mais encore que la cicatrisation de l'ulcère une fois produite en est entravée. La sensibilité moindre de la peau au niveau du tibia contribue probablement aussi pour une certaine part à favoriser le développement de l'ulcère de la jambe à ce niveau, parce qu'elle est cause que les traumatismes passent plus vite inaperçus et que la peau une fois lésée n'est pas protégée mais exposée involontairement à de nouveaux traumatismes. Les traumatismes de ce genre, qui sont la cause de l'ulcère de la jambe, sont de nature diverse et parfois peu importants. C'est ainsi que sous l'influence du grattage, de la pression, d'un coup ou de toute autre manière, il peut se produire une perte de substance peu étendue qui, infectée secondairement par des organismes pathogènes, donne lieu à la formation d'un ulcère (d'après le Dr. Javoslav Pukovsky, de Prague, le bacille pyocyanique, jouerait un rôle important dans l'étiologie de l'ulcère de la jambe). De la même manière des irritants chimiques ou autres, ainsi que des abcès, des pustules d'acné, des furoncles, etc. deviennent parfois le point de départ du développement d'un tel ulcère.

Si l'action d'agents nocifs si peu importants sur cette région est parfois suivie du développement d'une ulcération étendue et persistante, il faut selon toute apparence en chercher surtout la cause dans la résistance moindre des tissus, par suite de la nutrition défectueuse de la peau et du tissu conjonctif sous-cutané, qu'entraînent les conditions défavorables de la circulation. Ces troubles circulatoires se produisent très facilement aux jambes, principalement chez les sujets affaiblis, chez les personnes âgées dont les parois vasculaires sont athéromateuses, etc.; aussi l'ulcère de la jambe s'observe-t-il fréquemment chez les individus qui sont dans les conditions spécifiées. De même tous les états pathologiques qui déterminent l'oedème des membres inférieurs (affections cardiaques, etc.) favorisent la production de ces ulcères; mais la cause certainement la plus fréquente sont les varices. Celles-ci produisent une hyperémie veineuse de la peau et du tissu conjonctif sous-cutané, laquelle entraîne un état d'irritation de la peau; celui-ci provoque le grattage, par suite duquel se produisent des excoriations ou des lésions eczémateuses, si celles-ci ne se sont pas déjà développées sous l'influence d'autres causes irritantes. L'eczéma, à son tour, pousse le patient à se gratter et ainsi se produisent de nouvelles excoriations et pustules qui, sur cette peau mal nourrie, deviennent le point de départ de l'ulcère de la jambe.

Les processus inflammatoires intéressant les vaisseaux dilatés, (phlébite, périphlébite) peu-

vent aussi devenir le point de départ de l'ulcère. Dans ces cas, il se produit d'abord une infiltration circonscrite qui suppure et s'ouvre une voie vers l'extérieur; cette voie est d'abord fistuleuse et s'agrandit ultérieurement par suite de la destruction des tissus ambiants. Ici le processus ulcéreux est d'emblée situé beaucoup plus profondément et siège au niveau ou dans le voisinage immédiat de la veine où l'inflammation a débuté. Quand, dans un cas pareil, la paroi vasculaire est envahie par le processus d'ulcération, il peut en résulter une hémorragie intense (ulcère hémorrhagique).

Suivant le mode de développement de l'ulcère sur les jambes variqueuses, l'ulcération sera plus superficielle et irrégulière ou bien, lorsqu'elle reconnaît pour point de départ une phlébite ou une périphlébite elle sera plus profonde, cratériforme. Toutefois dans ces deux cas le fond de l'ulcération est couvert de granulations saignantes, molles, souvent oedémateuses et les bords sont enflammés, infiltrés et fortement vascularisés. Les deux variétés d'ulcère s'observent fréquemment côte à côte sur la même jambe.

L'évolution ultérieure de l'ulcération une fois produite dépend de diverses circonstances. Quand on institue un traitement rationnel, lequel doit avant tout se proposer pour but d'améliorer la circulation et conséquemment la nutrition, on peut voir survenir une amélioration et même la guérison; mais il arrive parfois aussi, sans qu'on puisse en discerner la cause, que le processus continue pendant quelque temps à gagner en extension pour rétrocéder ensuite et évoluer vers la guérison.

Lorsque les conditions sont défavorables, le processus d'ulcération gagne constamment en étendue. C'est notamment le cas quand on a affaire à des patients de la classe nécessiteuse, qui, obligés de continuer leur travail, ne peuvent soigner convenablement leur ulcère et l'abandonnent à lui-même ou bien le couvrent d'onguents rances et de linges malpropres, en même temps qu'ils continuent à beaucoup marcher et à rester debout, sans parler d'autres influences nuisibles auxquelles ils s'exposent. L'extension de l'ulcère peut s'opérer lentement par gangrène moléculaire, mais il arrive aussi que la destruction des tissus se fasse rapidement. Dans ce dernier cas la surface de l'ulcération devient rouge et saignante, se recouvre parfois de débris gangrenés; elle sécrète un liquide abondant que se décompose et répand une odeur fétide, des bords de l'ulcère sont également rouges et tuméfiés et la peau avoisinante, oedématisée et enflammée, peut aussi se gangréner tout comme le fond de l'ulcère (ulcère gangréneux ou sphacélé). Dans d'autres cas on voit le fond de l'ulcération se recouvrir d'un enduit lardacé, blanc ou jaune, recouvrant les granulations à l'instar d'une membrane croupale (ulcus crouposum). En général cet enduit s'enlève aisément, mais se reproduit rapidement; dans d'autres cas il est très adhérent et ne peut être enlevé sans provoquer une assez forte hémorragie, qui transforme la couche superficielle de granulations en une masse sâle, pâteuse (ulcère diphthéritique). D'habitude les granulations ont une tendance marquée à saigner dans le scorbut et dans d'autres états analogues, comme le purpura, le morbus maculosus, etc. (ulcus scorbuticum).

Ces diverses transformations de l'ulcère sont fréquemment produites par une infection spécifique (gangrène d'hôpital, diphthérie). C'est ici encore qu'il faut mentionner l'ulcère phagédénique.

A côté de la destruction des granulations, il faut encore signaler leur hypertrophie, qui peut se produire sous l'influence de diverses causes d'irritation telles que l'existence de tissu gangrené, les corps étrangers, etc. (ulcus fungosum s. spongiosum).

De nombreuses causes peuvent provoquer l'extension en surface et en profondeur de l'ulcère de la jambe. Cette extension ne se fait pas également dans toutes les directions; en général elle est plus prononcée dans le sens perpendiculaire à l'axe longitudinal du membre et ainsi il peut se faire que le pourtour soit en grande partie ou en totalité envahi par l'ulcération.

L'ulcère qui pour l'une ou l'autre cause devient le siège d'inflammation (*ulcus inflammatorium*) est d'ordinaire fort douloureux. Ces phénomènes douloureux (*erethismus*) sont attribués par quelques auteurs à la minceur de la couche de granulations constituant la surface de l'ulcère, lequel se trouve ainsi insuffisamment protégé contre les influences nuisibles; d'autres auteurs les mettent sur le compte d'un état général anémique ou chlorotique.

Les douleurs dont s'accompagne l'ulcère de la jambe entravent naturellement à un haut degré les fonctions du membre, qui peuvent en outre être influencées par d'autres causes. Car non seulement l'ulcération peut acquérir une extension considérable, mais encore les caractères de l'ulcère peuvent se modifier par l'action d'autres causes, ce qui est notamment le cas lorsque l'ulcération existe déjà depuis longtemps, que l'ulcère est devenu chronique (*ulcus chronicum*); dans ce cas, les éléments cellulaires constituant l'infiltration se transforment en tissu conjonctif, qui, par la rétraction qu'il subit, gêne la circulation et donne lieu à la formation d'un tissu ayant la dureté du cartilage (*ulcus callosum*). Les ulcérations de cette nature sont couvertes de granulations rosées, inégalement développées, siégeant sur un fond immobile et sécrétant en faible quantité un liquide séro-purulent. Le bord de l'ulcération calleuse, constitué par du tissu scléreux et ayant également la consistance du cartilage, présente un aspect variable suivant que l'ulcère est situé au-dessous du niveau de la peau normale ou sur le même plan. Dans le premier cas le bord est taillé à pic, tandis que dans le second cas il se continue avec la surface de granulation, de telle sorte qu'il est difficile d'indiquer la limite qui l'en sépare; c'est qu'ici il s'est formé, aux dépens de l'épithélium des bords, une sorte de revêtement épithélial qui dépasse ceux-ci et cache la limite exacte.

Ce processus de sclérose n'influe pas seulement sur la circulation veineuse mais encore sur la circulation lymphatique. Cette influence est d'autant plus marquée que l'ulcération occupe une plus grande partie de la périphérie de la jambe et elle est surtout considérable quand l'ulcération entoure la jambe comme un anneau. Le cours du sang veineux et de la lymphe est ainsi fortement gêné et il en résulte que dans la partie de la jambe située au-dessous de l'ulcère, tous les tissus: peau, tissu conjonctif, périoste, etc. s'épaississent notablement et acquièrent une dureté cicatricielle. Cet état pathologique a reçu le nom d'éléphantiasis nostras; on peut encore l'observer à la suite d'atteintes répétées d'érysipèle, affection qui complique assez fréquemment l'ulcère de la jambe.

Quand la jambe est ainsi devenue éléphantiasique, les veines fortement dilatées ne sont plus apparentes, quelque développées qu'elles aient été auparavant; on les sent toutefois à la palpation sous forme de cannelures dans le tissu épaissi.

D'ordinaire l'ulcère de la jambe a une marche très chronique et n'offre guère de tendance à la guérison spontanée, ce qui s'explique par le fait que les mêmes circonstances défavorables qui ont amené leur production et persistent encore après leur développement, s'opposent à leur guérison. Il est donc indiqué en cas d'ulcère de la jambe, d'instituer le plus tôt possible un traitement rationnel qui doit avoir pour but non seulement de soustraire le membre aux influences défavorables diverses qui agissent sur lui, mais qui en outre doit viser à placer la jambe dans des conditions favorables à la guérison, notamment à favoriser la circulation veineuse et lymphatique.

Quand on peut réaliser ces conditions, on observe bientôt que la destruction des tissus à la surface de l'ulcération cesse et que la surface de granulations prend un aspect normal, en même temps qu'elle tend à se mettre au niveau de la peau saine voisine, jusqu'à ce qu'elle se continue insensiblement avec elle. Par suite de la transformation du tissu de granulations en tissu cicatriciel, et de la formation d'une couche épithéliale aux dépens des cellules épithéliales des bords, il se produit une cicatrice. Celle-ci toutefois n'équivaut pas toujours à une guérison complète, car souvent elle est tellement délicate que la moindre irritation, la moindre pression et

même les contractions musculaires, suffisent pour reproduire l'ulcération, parfois même alors que le malade reste soumis à un repos absolu. C'est pourquoi, après cicatrisation de l'ulcération, il faudra s'efforcer de protéger encore pendant quelque temps la cicatrice contre toute influence nuisible, afin d'éviter les récidives.

A part les ulcères variqueux, que l'on peut rencontrer tout aussi fréquemment dans la classe aisée que chez les malades indigents, les ulcères des jambes sont pour ainsi dire l'apanage presque exclusif de la classe pauvre. Il arrive fréquemment que des travailleurs jouissant d'un certain bien-être, sont voués à la misère à cause de leur ulcère, parce qu'il ne leur est pas possible de se soustraire pendant un temps suffisamment prolongé aux influences nuisibles qu'exerce leur profession sur leur affection et qu'ainsi l'ulcération augmentant progressivement en étendue, finit par rendre tout travail impossible et n'est plus susceptible de guérison permanente. Pour ces malades il faut parfois instituer un traitement qui ne soit pas trop assujettissant et qui ne l'oblige pas à cesser le travail (Hans Baaz, Sammlung klin. Vorträge Neue Folge n<sup>o</sup>. 267). Ce n'est que dans ces conditions que l'ouvrier pourra se soumettre à un traitement suffisamment prolongé et qu'il pourra échapper à la triste nécessité de courir durant des années avec son ulcère et de finir à tomber dans la pénurie. Ce n'est guère que dans les cas où le processus ulcéreux se complique de phénomènes inflammatoires aigus ou bien quand le patient est un sujet âgé et cachectique, que l'ulcère de la jambe peut causer la mort du malade.

**Diagnostic différentiel:** Fréquemment la distinction entre l'ulcère de la jambe et d'autres ulcérations est fort malaisée. On peut le confondre avec des ulcérations spécifiques de nature diverse lorsque celles-ci se présentent avec des caractères atypiques, c'est-à-dire lorsque leurs caractères distinctifs habituels font défaut. Mais, dans les cas auxquels nous faisons allusion, l'ulcère n'est souvent qu'un symptôme d'importance relativement secondaire et il existe d'autres manifestations morbides qui empêchent toute confusion. Quand l'ulcération existe comme symptôme unique, on doit se demander si on a affaire à un ulcère simple, ou bien si l'on est en présence d'une ulcération tuberculeuse, syphilitique, cancéreuse, lépreuse ou mycosique. Le diagnostic sera basé sur les caractères différentiels suivants.

*Ulcus tuberculosum.*

1. Débute sous forme d'une petite tumeur, de coloration rouge, qui se ramollit ensuite et prend une teinte jaunâtre.

2. Au début très petite, l'ulcération gagne lentement en étendue; l'extension s'opère surtout par confluence de nouvelles ulcérations qui se développent sur les bords.

3. Par suite de la réunion de l'ulcération primitive avec les ulcérations voisines, le bord est entaillé; en outre il est assez abrupt, souvent décollé, mince, cyanosé.

4. S'observe surtout au voisinage des orifices naturels et est la conséquence d'une infection par les sécrétions.

*Ulcus vulgare.*

1. Absence de tumeur; débute par une perte de substance, un processus inflammatoire, etc. déterminés par un traumatisme, etc.

2. L'ulcère reste parfois longtemps stationnaire ou guérit, ou bien encore, sous l'influence de circonstances défavorables (inflammation, etc.), gagne rapidement en étendue.

3. Le bord est très irrégulier; il peut être élevé, lisse, dur etc. suivant la variété à laquelle on a affaire; jamais il n'est décollé; en général il est richement vascularisé.

4. Se rencontre rarement aux orifices naturels, mais siège le plus souvent aux jambes, où les conditions pour leur production et leur persistance sont particulièrement favorables.

5. La cicatrice qui persiste après guérison est irrégulière, parfois bridée, et présente en général une tendance à la formation de kéloïdes.

6. On relève des manifestations de la tuberculose dans d'autres organes.

7. L'examen microscopique révèle dans beaucoup de cas la présence de bacilles de la tuberculose; mais l'absence de ceux-ci ne peut, à elle-seule, faire rejeter la diagnose; on constate toujours des altérations typiques des tissus.

8. L'inoculation aux animaux produit la tuberculose, et la tuberculine de Koch provoque une réaction typique.

#### *Ulcus syphiliticum.*

1. Dans la syphilis acquise, il existe toujours d'autres symptômes de cette affection, ou bien ceux-ci ont existé antérieurement. Dans la syphilis héréditaire tardive, on observe d'habitude des stigmates de l'hérédosyphilis.

2. Les bords sont abrupts, comme taillés à l'emporte-pièce, notamment dans leurs parties convexes; le fond de l'ulcère sécrète un liquide purulent peu épais et est parfois recouvert en totalité ou en partie d'une masse jaune, purulente et adhérente, constituée par les restes de la gomme nécrosée; d'autres fois le fond est recouvert d'une croûte verdâtre.

3. L'ulcération se développe aux dépens d'une tumeur (gomme) et gagne rapidement en extension; en outre elle a un caractère plus serpigneux, c.-à-d. qu'elle guérit en un point et s'agrandit en un autre.

4. Les parties qui avoisinent l'ulcération sont infiltrées, assez dures et ont souvent une teinte cuivrée caractéristique.

5. L'ulcération laisse après elle une cicatrice assez régulière, unie, parfois un peu rayonnante; la cicatrice est pigmentée et le pigment persiste surtout pendant longtemps sur les bords.

6. Le traitement antisiphilitique (iodure de potassium) amène rapidement la guérison.

5. La cicatrice après guérison n'est pas très irrégulière et n'a aucune tendance à la formation de kéloïdes.

6. Les organes internes ne présentent aucun phénomène morbide à moins de coïncidence fortuite.

7. Absence du bacille de Koch; les altérations des tissus sont simplement celles provoquées par l'inflammation.

8. L'inoculation aux animaux ne donne aucun résultat; l'épreuve de la tuberculine donne également un résultat négatif.

#### *Ulcus vulgare.*

1. D'autres manifestations morbides, notamment de la syphilis, font défaut, à moins de coïncidence fortuite.

2. Parfois les bords sont saillants et abrupts, mais jamais ils ne sont taillés à l'emporte-pièce; la sécrétion de l'ulcère varie suivant l'état de celui-ci; elle peut être purulente, sanguinolente, gangréneuse, croupeuse, etc.

3. Lorsque l'ulcère est précédé de la formation d'une tumeur, celle-ci est de nature inflammatoire (abcès, phlébite, etc.); mais en général il est consécutif à une perte de substance résultant d'un traumatisme.

4. Les parties avoisinant l'ulcère peuvent dans certaines conditions défavorables devenir le siège d'une infiltration de nature inflammatoire, mais cette infiltration n'est jamais fort dure et n'a pas une teinte cuivrée.

5. La cicatrice, sans être toujours irrégulière, peut affecter différentes formes, mais en général elle n'est pas pigmentée.

6. Le traitement antisiphilitique n'a aucune influence sur la marche de l'ulcère simple.

*Ulcus carcinomatosum.*

1. Les bords sont durs, saillants et présentent par endroits de petits nodules durs bien manifestes (perles cancéreuses).
2. Le fond de l'ulcération est recouvert de granulations molles, saignant facilement.
3. L'ulcération est en général le siège de vives douleurs.
4. S'observe surtout chez des personnes âgées, le plus souvent à la face.
5. L'examen microscopique permet de constater les altérations caractéristiques des tissus.

*Ulcus leprosum.*

1. Se développe au niveau d'une infiltration tuberculeuse de la peau, par suite de laquelle les vaisseaux s'oblitérent; d'où nécrobiose consécutive et formation d'une ulcération.
2. L'ulcération a une coloration blanc terne, couleur de plomb et saigne facilement; la peau, qui l'entoure est le plus souvent le siège d'anesthésie.
3. L'ulcération qui parfois reste petite et superficielle, peut aussi envahir les parties profondes et détruire le tissu conjonctif sous-cutané, les tendons, les os (lèpre mutilante).
4. Le pus, fort abondant, contient de nombreux bacilles spécifiques de la lèpre.
5. Le malade présente d'autres manifestations de la lèpre.

*Mycosis fungoides (Ulcus).*

1. Les ulcérations sont précédées par le développement de tumeurs mycosiques, ayant l'aspect de tomates, et se forment aux dépens de ces tumeurs.
2. Le fond de l'ulcération est toujours fongueux, en partie recouvert de croûtes et secrète du pus en abondance.
3. Les bords sont tuméfiés dans leur partie externe, ou bien sont en pente douce, ou bien

*Ulcus vulgare.*

1. Les bords ne sont pas toujours saillants et ne présentent pas ces nodules perlés caractéristiques; ils ne sont pas durs, excepté dans l'ulcère calleux et encore dans ce cas la dureté est-elle plus régulière, cicatricielle.
2. Les granulations qui couvrent le fond de l'ulcère sont, suivant les circonstances, flasques, saignantes, gangréneuses, etc.
3. Absence de douleurs, à moins que le processus ulcéreux ne soit compliqué d'une inflammation aiguë.
4. Atteint surtout des personnes de la classe ouvrière et siège surtout aux jambes.
5. L'examen microscopique ne révèle que des lésions inflammatoires.

*Ulcus vulgare.*

1. Se développe sans infiltration cutanée préalable, aux dépens d'une perte de substance produite par traumatisme, etc., l'ulcère s'y développe par suite d'une infection secondaire.
2. A moins d'avoir été soumis à une influence nuisible, le fond de l'ulcère a une teinte rosée et ne saigne pas; la peau avoisinante n'est pas anesthésique.
3. L'ulcère peut être superficiel ou profond, mais n'envahit pas les tissus situés sous la peau.
4. Le pus est plus ou moins abondant mais ne contient pas de microorganismes spécifiques.
5. Absence d'autres manifestations morbides.

*Ulcus vulgare.*

1. Le développement des ulcérations n'est pas précédé de la formation de tumeurs.
2. A moins d'intervention d'influences nuisibles, le fond est couvert de granulations de bonne nature, non fongueuses; la sécrétion est peu abondante.
3. Le bord se continue ordinairement en pente

encore forment fréquemment un bourrelet épais penché au-dessus de la peau saine, mais du côté du fond de l'ulcère il est abrupt et devient de plus en plus mince à mesure que sa partie interne est détruite par le développement progressif de l'ulcération.

4. Il n'existe aucune tendance à la cicatrisation.

5. Outre les ulcérations, il existe d'autres symptômes du mycosis fongoïde.

6. L'état général s'altère de plus en plus et le patient succombe aux progrès de la cachexie.

douce avec le fond de l'ulcère, sans former saillie, à moins de complications.

4. La cicatrisation se produit du moment que l'ulcère est protégé contre les influences nuisibles.

5. A part l'ulcération, le patient ne présente aucun symptôme morbide.


6. L'état général reste bon, l'affection guérit sous l'influence d'un traitement rationnel.

Fig. 1.



Scrophuloderma.

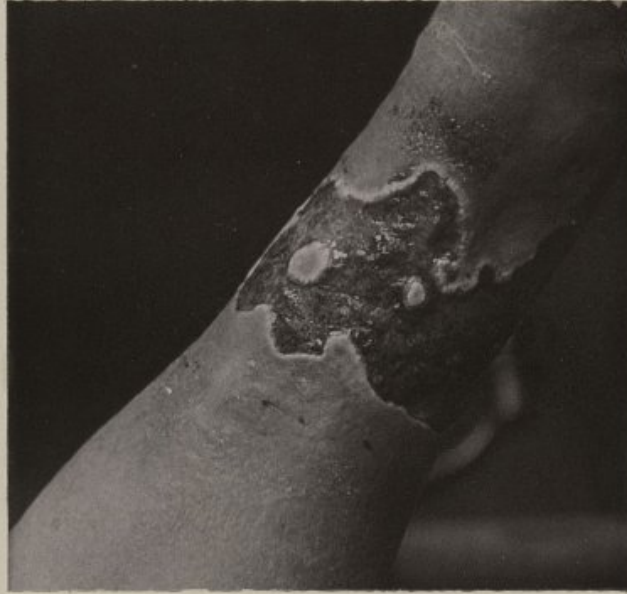Fig. 2.



Ulcus cruris.

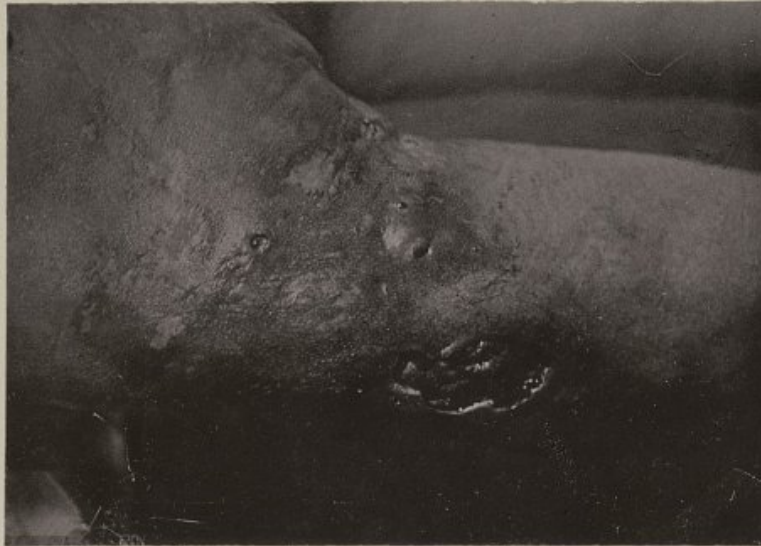

Fig. 2.




Ulcer cruris.

Fig. 1.



Scrophuloderma.



HERPES TONSURANS

PLANCHE LV.

---

HERPES TONSURANS.

## HERPES TONSURANS.

**Synonymie:** *Mykosis circinata* (Auspitz); *Trichomykosis pustulosa* (Auspitz); *Mykosis trichophytina*; *Porrigio scutulata* (Willan, dénomination quelquefois aussi employée pour le favus); *Herpes circinatus* (Bateman); *Squarus tondens* (Mahon); *Tinea tondens* (Mahon); *Tinea tonsurans* (Bazin); *Tinea imbricata* (Manson); *Herpes desquamans* (Turner); *Eczema marginatum* (Hebra); *Herpes inguium* (Bärensprung); *Sycosis parasitaria* (Bazin); *Kerion Celsi* (Wilson); Ringworm; *Trichophytie circinée* (Hardy); *Tokelau ringworm*; *Lafa Tokelau*; *Gune*; *la Peta*; *Cascadoe*; *Vespajo del capillitio* (Dubini).

**Observation:** (Pl. LV. fig. 1). B. C., âgé de 18 ans, élève machiniste, se présente à la polyclinique des maladies cutanées d'Amsterdam et nous renseigne qu'il y a 15 jours s'est produite une éruption s'étendant à tout le visage. Cette éruption depuis lors est allée en augmentant et en s'étendant lentement. Entamant le visage et le cou, elle se présente sous forme de plusieurs anneaux de dimensions différentes circonscrivant une région de peau intacte. Ces anneaux sont constitués de petites croûtes fines, restes de vésicules desséchées, et de squames. Le patient ne se plaint ni de démangeaisons ni d'autres sensations subjectives.

L'éruption se guérit facilement au bout de quelques semaines, sans laisser la moindre trace, après l'application au pinceau de teinture d'iode.

2. (Pl. LV. fig. 2). S. Tr., un garçon de 11 ans, nous dit avoir constaté, il y a 2 mois, sur le côté latéral du cuir chevelu une tache couverte de fines squames. Depuis ce temps cette tache s'est lentement étendue et les cheveux à ce niveau ont disparu.

L'examen du patient, fait à la polyclinique des maladies cutanées d'Amsterdam, démontre l'existence à la partie latérale gauche du cuir chevelu d'une plaque alopecique de 7 cm. de long sur 3½ cm. de large. A la surface de cette plaque on remarque des squames grisâtres furfuracées et, à un examen très attentif, on y constate des cheveux cassés à une distance de ½ et 1½ m.m. de la surface de la peau. Ces tronçons de cheveux sont blancs, mats, et l'on dirait couverts d'une poudre fine blanche; ils se cassent très facilement au moindre attouchement. On peut démontrer très aisément à l'examen microscopique la présence sur ces cheveux cassés du mycelium et des spores du trichophyton tonsurans. Le patient ne se plaint d'aucun trouble du restant de la surface cutanée et n'accuse pas de démangeaisons au niveau de la plaque alopecique.

**Symptomatologie:** L'herpes tonsurans est une affection contagieuse due à un champignon, nommé *trichophyton tonsurans* GRUBY ou *trichomyces tonsurans* MALMSTEN, qui attaque les poils et leurs follicules, l'épiderme et les ongles. Les symptômes de l'herpès tonsurant diffèrent notablement d'après le siège qu'ils occupent sur la surface cutanée.

Au cuir chevelu, l'affection débute ordinairement par une tache, couverte de squames minces, furfuracées, colorées en jaune sale ou en gris. En dessous et autour de cette desquamation la peau présente, dans certains cas, une coloration légèrement rouge congestive, qui toutefois n'existe d'ordinaire qu'au début, à moins que l'une ou l'autre médication irritante ne l'entretienne. Dans quelques cas très rares, on observe à la bordure de la tache quelques petites vésicules, qui à leur tour ont une existence très éphémère. S'il existe en même temps une augmentation de sécrétion graisseuse, les squames peuvent devenir plus épaisses et former quelquefois par cohé-

rence une couche blanche, jaune ou grise, qui ressemble quelque peu à une séborrhée ou à un psoriasis vulgaire du cuir chevelu.

Si l'on examine attentivement ces taches, on y constate une perte marquée de cheveux; une alopecie se prononce davantage, et on peut voir qu'il ne s'agit pas d'une chute, mais que les cheveux se cassent au-dessus du niveau de la peau, à une distance de  $\frac{1}{2}$  à 2 mm. de la racine. Les cheveux deviennent très fragiles et se cassent avec la plus grande facilité au plus léger attouchement ou au moindre effort pour les arracher. De cette façon les régions atteintes d'herpès deviennent de plus en plus chauves et quand tous les cheveux y ont ainsi disparu, elles ressemblent à une surface mal rasée. Si l'on examine minutieusement les cheveux trichophytiques, on leur trouve une apparence mate, d'un blanc gris, et quelque peu épaissie: c'est comme s'ils étaient couverts et engainés d'une poudre tenue d'un gris-blanc.

Ces taches s'étendent lentement par leur périphérie; on peut en trouver de toutes les dimensions; quelquefois d'abord très petites, n'ayant qu'un diamètre de quelques millimètres, elles peuvent atteindre au bout de semaines et de mois la grandeur d'une pièce de 5 francs en argent et même plus. Ce développement n'est pas constant; elles peuvent subir un arrêt spontané et guérir. Cette éventualité se prononce par le fait qu'un nombre croissant de cheveux perdent leur fragilité, parallèlement les squames diminuent et ainsi l'on voit progressivement se rétablir dans son état normal et le cuir chevelu et la chevelure; l'affection ne laisse pas de cicatrices; à moins qu'elle ne se complique de dermatites ou folliculites graves. On peut rencontrer ces taches sur toute la surface du cuir chevelu, soit isolées; soit groupées à plusieurs ensemble et ayant des dimensions très diverses; dans quelques rares cas même, on voit le processus, en confluant et en s'étendant périphériquement, entamer le cuir chevelu tout entier.

L'herpès peut se manifester dans la barbe chez l'homme, de la même façon qu'au cuir chevelu; mais ce n'est pas là la règle ordinaire et l'affection en cet endroit prend le plus souvent un tout autre aspect. Il se produit ici d'ordinaire, grâce à l'envahissement des follicules pileux par le champignon, de la folliculite et de la périfolliculite; on voit survenir autour des cheveux des pustules de volume variable. Celles-ci, groupées côte à côte, finissent par confluer et font naître des infiltrations suppuratives (*Sycosis parasitaria*). Si ces inflammations purulentes peuvent aussi se produire au cuir chevelu, il n'en est pas moins un fait qu'elles y sont plus rares que dans la barbe. Ces infiltrations peuvent quelquefois, tant au cuir chevelu qu'à la barbe, devenir très profondes et très étendues et se surélever même, sous forme de tumeur, au-dessus du niveau cutané. Ces masses prennent alors une consistance molle, se couvrent souvent de croûtes provenant du pus et de la lymphe desséchées à leur surface et, quand on les comprime ou qu'on les pince entre les doigts, on voit sourdre d'une quantité de petits pertuis, de même que d'un rayon de miel, plusieurs gouttes de pus (*Kerion Celsi*). Ces processus, tout en pouvant se montrer très rebelles finissent par guérir, souvent sans laisser des cicatrices ou des troubles permanents dans la croissance des cheveux.

L'herpès tonsurant a un caractère beaucoup plus bénin quand il envahit une surface cutanée glabre. L'affection commence alors par une petite tache rouge qui montre bientôt à son bord un anneau étroit de petites vésicules ou de squames furfuracées (*anneau vermiculaire*). Dans le premier cas (*herpes tonsurans vesiculosus*), la bordure étroite de vésicules s'étend lentement par sa périphérie jusqu'à prendre le grandeur d'une pièce d'argent de 5 francs ou même d'une paume de main. Dans l'entretemps les vésicules centrales se dessèchent, forment des croûtes minces et finissent par se guérir; à mesure que le cercle de vésicules s'étend, le centre guérit et la peau y revient à son état normal. Quelquefois les vésicules peuvent atteindre un volume tel qu'elles forment un véritable anneau bulleux (*herpes tonsurans bullosus*).

Dans le second cas (*herpes tonsurans squamosus*), on ne remarque à la périphérie que peu ou pas de vésicules qui, s'ils existent, ont une disposition discrète. Dès le début alors la tache rouge commence à se recouvrir plus ou moins de squames qui s'étendent périphériquement et disparaissent au centre; tandis que la peau reprend ici son état normal ils se forme des anneaux squameux à développement progressif en surface. Le plus souvent les squames sont très fines, mais, dans quelques cas, le développement squameux, est très prononcé et fait naître un anneau à écailles épidermiques très marqué.

Quand ces anneaux, tant vésiculeux que squameux, prennent un développement plus grand, il peut se faire qu'en un ou plusieurs endroits de la circonférence il y ait des solutions de continuité ou que plusieurs anneaux rapprochés confluent ensemble et donnent ainsi naissance à des figures en arc ou en guirlande. Celles-ci peuvent quelquefois prendre une très forte extension, entamer par ex. tout le cou, tout le visage, ou même toute la surface de la main.

Le mode de début, le nombre et l'étendue de ces efflorescences, peuvent être très variables. L'herpes tonsurans vesiculosus se présente ordinairement sous forme d'un très petit nombre, voire même d'un seul anneau, d'autres fois sous forme d'un petit groupe de plusieurs anneaux, n'envahissant qu'une région circonscrite de la surface cutanée, soit, par exemple, exclusivement le visage, le cou ou le dos de la main, (*herpes tonsurans circumscriptus*) (voir. fig. 1 Pl. LV). On peut quelquefois, chez l'homme rasé, voir apparaître la forme vésiculeuse dans la barbe, sans qu'elle y provoque l'infection trichophytique des poils et des follicules. Ces formes ont en général une marche très lente et on les voit quelquefois guérir partiellement ou même totalement sans le moindre traitement.

L'herpès tonsurant squameux se présente sous forme de rares plaques, quelquefois ensemble avec des plaques de la forme précédente et à la même place, ou bien les plaques squameuses peuvent également se produire en grand nombre et envahir une grande partie et même la totalité de la surface de la peau (*herpes tonsurans maculosus seu disseminatus*). La marche est alors très aiguë; les premières efflorescences se produisent de préférence au tronc, mais de là, durant les jours qui suivent, l'affection s'étend aux extrémités. Avant que se produit cette éruption générale, on peut dans beaucoup de cas noter le préexistence d'un ou deux anneaux circonscrits.

Il nous faut encore faire une mention spéciale de deux formes d'éruption qui s'écartent des types décrits. Quelquefois, quand par leur extension périphérique, les anneaux ont déjà atteint une certaine étendue, on voit se produire au centre des anneaux, où cependant la peau est déjà redevenue normale, de nouvelles efflorescences, qui à leur tour prennent bientôt la même disposition annulaire, et c'est ainsi qu'on peut rencontrer divers anneaux enchassés concentriquement les uns dans les autres. Ces formes (*herpes tonsurans imbricatus*), qui se caractérisent presque toujours par des squames plus grandes et plus épaisses, se rencontrent le plus fréquemment dans les régions tropicales et ont été décrites par certains auteurs comme des entités morbides tout à fait spéciales (*tinea imbricata*, MANSON) et attribuées à un parasite végétal d'une nature particulière.

Il peut arriver en second lieu que les efflorescences, à mesure qu'elles s'étendent en superficie, ne montrent aucune tendance à guérir à leur centre et que toute la surface reste squameuse ou vésiculeuse, couverte même de pustules et de croûtes. Il en est ainsi notamment de la forme que HEBRA a décrite sous le nom de *eczema marginatum* et qu'on rencontre rarement dans nos climats, mais avec une fréquence beaucoup plus grande sous les tropiques. Cette forme a comme siège de prédilection la région inguinale, la surface interne des cuisses, le périnée, le mont de vénus et la région inférieure de l'abdomen, et s'étend quelquefois jusqu'à l'ombilic; quoique à un degré de moindre fréquence, elle peut se montrer aussi à toutes les régions où deux surfaces cutanées sont

juxtaposées, se compriment ou frottent l'une contre l'autre, comme les aisselles, les régions sous-mammaires etc. Ces disques trichophytiques se limitent toujours très nettement sur la peau ambiante sous forme d'arcs; elles ont généralement l'aspect d'un eczéma chronique, reposant sur un derme plus ou moins irrité et infiltré.

Après guérison de l'éruption d'herpès tonsurant, la peau reprend tout à fait son état normal. Seulement, durant des jours ou des semaines, on voit quelquefois persister une légère pigmentation cutanée. Cette pigmentation peut même être très foncée et persister longtemps, quand elle fait suite à l'eczéma marginatum, ce qui est à attribuer à l'existence prolongée de cette affection, qui quelquefois durant des années entières peut se montrer rebelle à tout traitement.

Comme le parasite du favus, celui de l'herpès tonsurans peut pénétrer au-dedans et au-dessous des ongles; ceux-ci alors se décolorent de leur bord libre vers leur partie postérieure, deviennent mats et rudes, puis se désagrègent par petits fragments. Cette affection, qui débute rarement sans qu'en d'autres endroits du corps il existe pareillement de l'herpès tonsurans, peut durer des mois et des années.

L'herpès tonsurant provoque d'ordinaire fort peu de symptômes subjectifs; il n'y a que la forme disséminée et l'eczéma marginatum qui provoquent souvent des démangeaisons; le sycosis parasitaria et le Kerion Celsi, qui s'accompagnent d'une forte inflammation, peuvent parfois être plus ou moins douloureux.

L'herpès tonsurant atteint des personnes de tout sexe et, le plus souvent, de jeune âge.

**Diagnostic différentiel:** En général les symptômes des diverses formes de l'herpès tonsurant sont tellement caractéristiques que le diagnostic n'offre que rarement des difficultés. Toutefois, dans les cas moins prononcés, on pourrait le confondre avec la psoriasis vulgaris annularis et gyrata, l'eczéma vesiculosum, orbiculare, seborrhoicum et squamosum, le lupus erythematosus, l'herpes facialis, l'impetigo contagiosa, l'alopecia areata, l'erythema exsudativum multiforme (not. les formes vésiculeuses, l'herpes annularis, circinata et iris), la sycosis non parasitaria, le favus du cuir chevelu, dans ce dernier cas quand les croûtes jaunes ont été écartées par des lavages et que la surface est légèrement squameuse, ou au début avant l'apparition des godets (le soi-disant stade herpétique prémonitoire de KÖBNER), enfin les syphilides papuleuses circinées et framboisoides.

Pour le diagnostic différentiel d'avec la psoriasis vulgaris, voir le texte de la Pl. XIII, page 2; d'avec l'eczéma, Pl. XXI; d'avec le lupus erythematosus, Pl. L, page 3; d'avec l'herpes facialis, Pl. VII, page 3; d'avec l'impetigo contagiosa, Pl. XXIV, page 3; d'avec l'alopecia areata, Pl. XXXVI, page 6; d'avec l'erythema exsudativum multiforme, Pl. V, et d'avec la sycosis non parasitaria, Pl. XXIII.

Pour le diagnostic différentiel d'avec le favus du cuir chevelu et les syphilides, il y a lieu de tenir compte des points différentiels suivants:

*Favus capillitii.*

1. Les plaques faviques présentent des croûtes de différente grandeur, de couleur jaune, en forme de godet.

2. S'il n'existe pas encore de godets, ceux-ci apparaissent durant ou après la seconde semaine au niveau des plaques squameuses.

3. Le favus du cuir chevelu peut s'accompagner de godets faviques sur le reste du corps.

*Herpes tonsurans capillitii.*

1. Les plaques d'herpès tonsurans ne sont couvertes que de squames blanches, jaunes ou grisâtres.

2. La peau, au niveau des plaques reste squameuse, sans donner lieu à un développement de croûtes.

3. L'herpès tonsurans du cuir chevelu peut s'accompagner d'efflorescences herpétiques annulaires sur le reste du corps.

4. Les cheveux au niveau des plaques faviques sont décolorés et se cassent ordinairement sur une longueur de 3 à 6 ctm.; si les plaques sont très anciennes il persiste une calvitie définitive, absolue.

5. La longue durée de la maladie entraîne des cicatrices blanches, nacrées. Celles-ci, après la guérison, restent indéfiniment chauves.

6. Microscopiquement on démontre dans les cheveux la présence de l'achorion Schönleini.

#### *Syphilides maculeuses.*

1. Les taches ont une couleur plus rouge livide, passent entièrement du jaune pâle au jaune brun et deviennent rarement squameuses, surtout s'il ne se développe pas des papules.

2. L'exanthème ne démange pas.

3. On peut observer des traces d'autres phénomènes de syphilis constitutionnelle anciens ou récents.

4. Il n'existe pas de champignons dans l'épiderme.

5. Les taches de la roséole syphilitique ont généralement des dimensions uniformes.

#### *Syphilides papuleuses circinées.*

1. Le centre des plaques annulaires est souvent déprimé, légèrement atrophique et quelquefois coloré en jaune ou en brun.

2. Le bord squameux repose sur une base infiltrée, plus ou moins dure.

3. La couleur de la peau environnant les anneaux et les arcs est généralement rouge, livide ou rouge-brune.

4. L'exanthème ne démange presque jamais.

5. On peut par l'anamnèse ou d'autres symptômes établir l'existence de la syphilis constitutionnelle.

6. Le microscope ne permet pas de découvrir des champignons dans les squames.

4. Les cheveux au niveau des plaques d'herpes tonsurans sont décolorés et se cassent sur une longueur de  $\frac{1}{2}$  à  $1\frac{1}{2}$  mm. La longue persistance des plaques n'entraîne pas de calvitie absolue.

5. Il ne persiste jamais de cicatrices à l'endroit des plaques d'herpes tonsurans. Après la guérison la chevelure et la peau reprennent leur état normal.

6. Microscopiquement on démontre dans les cheveux la présence du trichophyton tonsurans.

#### *Herpes tonsurans maculosus disseminatus.*

1. La couleur est plutôt rouge pâle et rose; le centre devient jaune et rapidement squameux et il se forme des anneaux squameux.

2. L'exanthème s'accompagne ordinairement d'une légère démangeaison.

3. Il n'existe aucune trace de syphilis constitutionnelle.

4. On peut démontrer dans les squames épidermiques périphériques la présence de champignons.

5. Les dimensions des différentes plaques d'herpes tonsurans disséminé varient en général notablement.

#### *Herpes tonsurans squamosus circumscriptus.*

1. Le centre des plaques, après sa guérison, montre ordinairement une peau normale ou est quelquefois légèrement pigmenté en jaune.

2. Le bord squameux présente ordinairement fort peu ou même pas d'infiltration.

3. La peau environnant les anneaux et les arcs a en général une couleur rouge pâle et rose.

4. On constate quelquefois des démangeaisons au niveau des efflorescences.

5. La maladie n'est pas constitutionnelle et n'a qu'un caractère purement local.

6. On trouve dans les squames le mycelium du trichophyton tonsurans.



*Syphilides ulcéro-tubéreuses ou framboesia syphilitica.*

1. La surface couverte de croûtes est constituée principalement de granulations entre lesquelles persistent encore des cheveux sains.

2. La consistance est modérément dure; la peau ambiante souvent infiltrée, de couleur rouge-brune. La pression ne fait pas sourdre de gouttes de pus à la surface.

3. Les nodosites ulcéreuses se développent lentement.

4. On peut constater encore d'autres symptômes ou traces de syphilis.

5. On ne découvre pas de parasites dans les cheveux.

*Sycosis parasitaria.*

1. Sous les croûtes la surface est encore couverte d'épiderme; les cheveux malades sont cernés par des pustules suppurantes qui siègent sur les follicules pileux.

2. La consistance est spongieuse; la peau ambiante quelquefois d'un rouge congestif, inflammatoire. On peut par la pression faire suinter des diverses ouvertures folliculaires, comme d'un rayon de miel, des gouttelettes de pus.

3. Les infiltrations noduleuses se développent relativement rapidement.

4. On ne constate aucun signe de syphilis constitutionnelle.

5. On trouve des parasites dans les cheveux.



Fig. 2.



Fig. 1.

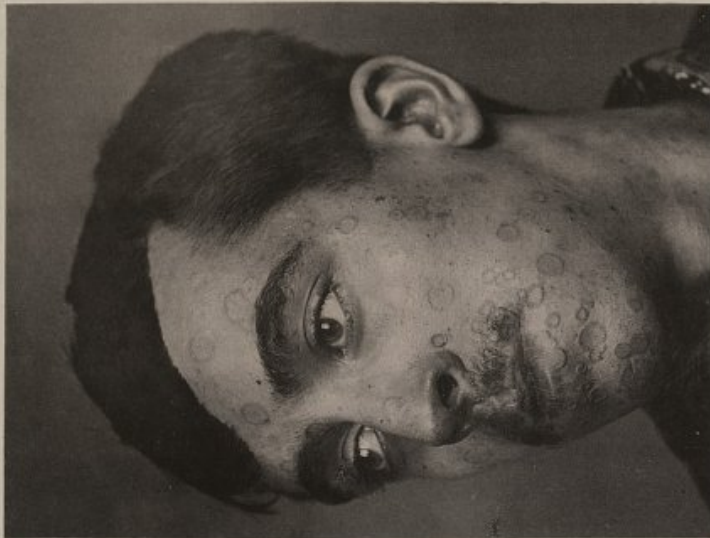

Herpes tonsurans.

Fig. 2.



Fig. 1.



Herpes tonsurans.



PLANCHE LVI.

---

PITYRIASIS VERSICOLORE.

## PITYRIASIS VERSICOLERE.

**Synonymie:** *Pityriasis d'Eichstedt; Chloasma de Wilson; Crasse parasitaire; Mycosis microsporina; Mycosis pityrodes; Dermatomycosis furfuracea; Tinea versicolor; Taches hépatiques.*

**Observation:** A. H., jeune fille d'un tempérament scrofuleux, âgée de 21 ans, était déjà depuis quelque temps en traitement à la polyclinique pour maladies cutanées et syphilitiques d'Amsterdam, lorsqu'on reconnut en outre chez elle l'existence d'une affection maculeuse occupant le dos et la poitrine.

Au niveau du sternum et de la région interscapulaire, on trouve un certain nombre de taches brunes ou brun jaunâtre, de la grandeur d'un pois à une pièce de deux francs et quelques-unes plus grandes encore. Ces taches sont arrondies ou ovalaires; plusieurs d'entre elles, notamment celles qui résultent de la confluence de plusieurs taches voisines, ont une configuration géographique. Toutes les macules sont situées à fleur de peau, sont nettement limitées et ne desquament que fort peu ou même pas du tout.

A part quelques démangeaisons fort peu marquées, il n'existe aucun symptôme subjectif. C'est ce qui explique que la malade, bien que connaissant depuis longtemps l'existence de ces taches, ne s'était pas fait traiter, vu qu'elle n'en éprouvait aucun inconvénient. En grattant les macules jaunes au moyen de l'ongle, on en détache des lamelles épidermiques. Lorsque, après avoir soumis celles-ci pendant quelques instants à l'action d'une solution concentrée de potasse caustique, on les examine au microscope, on y découvre facilement le microsporon furfur, champignon caractéristique du pityriasis versicolore.

La malade fut soumise au traitement habituel, dont le but est de faire tomber les couches épidermiques qui contiennent le champignon parasite (naphtol, soufre, teinture d'iode, etc.). Mais par suite de la négligence de la malade, le traitement ne fut pas suivi d'une façon assez complète pour obtenir une guérison durable.

**Symptomatologie:** Le pityriasis versicolore est produit par le microsporon furfur de ROBIN, découvert par EICHSTEDT en 1846.

Ce champignon est constitué par un mycélium composé de tubes minces, courts, peu ramifiés, qui forment un fin réseau, dans les mailles duquel sont situées les spores rondes ou ovales disposées par groupes de 10 à 20. Il se développe dans la couche cornée de l'épiderme. Son siège est donc très superficiel; il peut cependant pénétrer dans les orifices infundibuliformes des follicules pileux, sans toutefois jamais envahir les poils ou les ongles, ni déterminer une inflammation de la peau.

La transmission de cette affection cutanée peut se faire par voie directe ou indirecte. Il semble que, pour se développer, le germe ait besoin d'un terrain favorable, qu'il ne rencontre que chez un nombre peu considérable de sujets. C'est ainsi qu'une personne mariée peut être atteinte de pityriasis versicolore depuis des années, sans transmettre cette affection à son conjoint (KÖBNER et HUBLÉ ont réussi dans leurs essais d'inoculation expérimentale).

Le pityriasis versicolore se rencontre surtout chez les sujets cachectiques, en particulier chez les phthisiques et chez les personnes sujettes à des transpirations abondantes, principalement lorsqu'elles ne prennent pas des soins de toilette assez minutieux. Les personnes qui portent des

gilets de flanelle sont en général plus prédisposées à cette affection, que celles qui portent de la toile, laquelle est changée plus fréquemment. C'est peut-être à cette circonstance qu'il faut attribuer la plus grande fréquence de cette affection chez les phthisiques, qui pour la plupart portent habituellement la flanelle.

En France plusieurs auteurs admettent l'existence d'une relation entre le pityriasis versicolore et certaines affections d'organes internes, principalement du canal intestinal. Des malades atteints de pityriasis versicolore, chez lesquels existait une dilatation de l'estomac, auraient vu disparaître définitivement leur affection cutanée après guérison de leurs troubles gastriques.

Au point de vue clinique, le pityriasis versicolore est caractérisé par des taches variant du jaune au brun foncé, qui dans quelques cas font une légère saillie. Tantôt il se présente sous forme de macules disséminées plus ou moins étendues, tantôt sous forme de larges plaques confluentes, qui couvrent le tronc dans sa totalité, le cou et même les membres.

L'affection occupe très rarement la face; quant aux mains et aux pieds, il est tout à fait exceptionnel qu'ils soient atteints, probablement parce que ces parties sont fréquemment lavées. Le pityriasis versicolore est rare chez les vieillards et très rare chez les enfants.

Dans quelques cas les démangeaisons sont très marquées, mais l'absence de tout phénomène subjectif est un fait très fréquent, à tel point que le malade ignore l'affection dont il est atteint.

Par le grattage au moyen de l'ongle, on peut facilement détacher les taches brunes sous forme de lamelles épidermiques. Celles-ci, examinées au microscope après avoir subi au préalable l'action de la potasse caustique, montrent avec la plus grande netteté le champignon caractéristique.

Le pityriasis versicolore est une affection bénigne, facilement curable par des lavages antiseptiques et même par de simples soins de propreté. Toutefois les récurrences rapides sont fréquentes chez les personnes prédisposées; la cause en est probablement dans la persistance du champignon dans les orifices folliculaires, d'où l'affection s'étend de nouveau sur la surface cutanée. Pour obtenir une guérison durable, il est donc nécessaire, d'instituer un traitement plus énergique, qui fasse tomber la couche cornée de l'épiderme sur toute l'étendue des plaques, y compris les orifices folliculaires. On y parvient le plus aisément grâce aux applications de teinture d'iode, de chrysarobine, de pyrogallol.

---

**Diagnostic différentiel:** Dans la majorité des cas le diagnostic de pityriasis versicolore s'impose d'emblée. S'il existait quelque doute au sujet de la nature de l'affection, il suffirait d'enlever quelques squames épidermiques au niveau d'une tache brune et de l'examiner au microscope: l'existence du champignon caractéristique leverait absolument tout doute. Mais si l'on veut faire le diagnostic d'après les seuls symptômes objectifs, on pourrait confondre l'affection qui nous occupe avec le lentigo (éphélides), le chloasma, la leucodermie, l'érythrasma, le pityriasis rosé de GIBERT, la roséole syphilitique, la mélanodermie. Pour le diagnostic différentiel avec le lentigo, voir le texte de Pl. XXXI; avec le chloasma, voir le texte de Pl. XXX; avec la leucodermie, voir le texte de Pl. XXXII; pour le diagnostic avec les autres affections que nous venons d'énumérer, il faut tenir compte des caractères différentiels suivants.

*Erythrasma.*

1. Les principales localisations de l'érythrasma sont les plis inguinaux, le scrotum, la face interne des cuisses (surtout de la cuisse gauche), les creux axillaires, la région sous-mammaire.

*Pityriasis versicolore.*

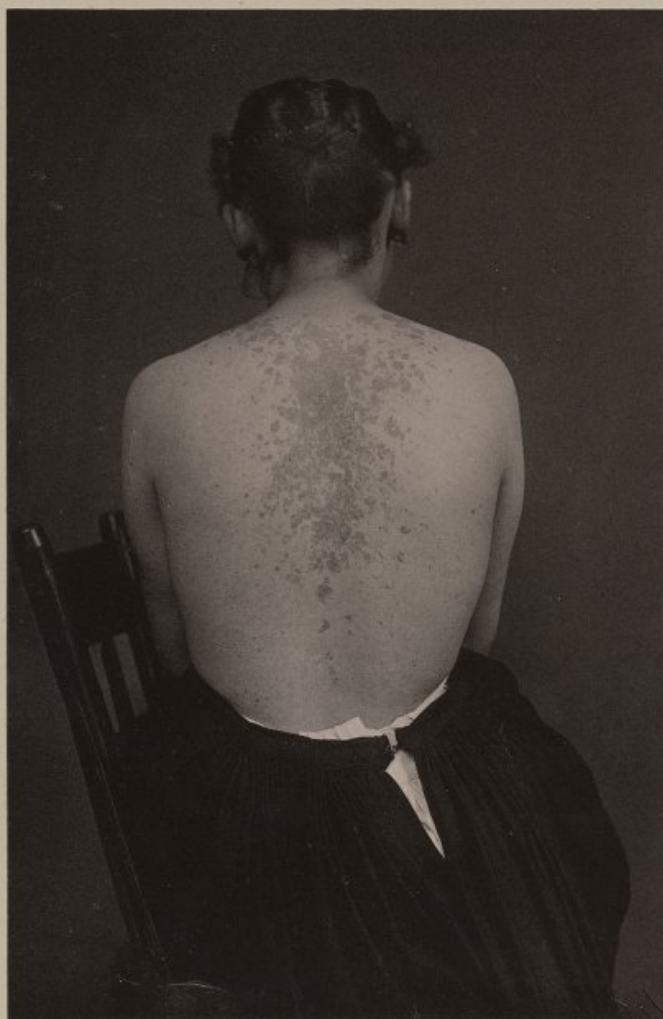1. Le pityriasis versicolore siège surtout au niveau de la poitrine et du dos.







Pityriasis versicolor.



Pityriasis versicolor.



PLANCHE LVII.

FAVUS CORPORIS.

## FAVUS.

**Synonymie.** *Scabies capitis* (Riolan, Plenck); *Pemphigus favosa* (Bateman); *Tinea favosa* (Struve); *Teigne faveuse* (Hardy); *Porriigo favosa* (Willan, Bielt); *Porriigo lupinosa*; *Dermatomykosis achorina* (Köbner); *Mykosis scutulata s. favosa s. lupinosa* (Auspitz).

**Observation.** W. F. v. d. L. âgé de 24 ans, peintre décorateur, fut placé, en septembre 1889, dans la clinique pour les maladies de la peau et la syphilis de l'hôpital d'Amsterdam. Depuis sa 8<sup>me</sup> jusqu'à sa 18<sup>me</sup> année ce malade a eu sur le capillitium la même éruption qu'il avait au moment de sa entrée dans l'hôpital; mais il ne s'était jamais fait traiter. Il dit qu'il en a souffert très peu depuis sa 18<sup>me</sup> jusqu'à sa 23<sup>me</sup> année; en suite l'éruption s'est montrée de nouveau sur le capillitium et, il y a un an environ, des croûtes jaunes se sont développées sur la fesse droite. De là l'éruption s'est étendue d'abord sur les deux jambes, plus tard aussi sur les bras. Depuis quelques semaines seulement la maladie s'était étendue sur plusieurs parties de la surface de la peau, de sorte que les croûtes se montrent en grande quantité et que toutes les tentatives pour se mouvoir causent des douleurs.

Il se montre des croûtes sèches, de couleur jaune soufre, s'élevant au-dessus de la peau à la hauteur d'un demi-centimètre ou d'un centimètre, qui ont une surface inégale et à peu près la grosseur d'une pièce de cinq francs. Entre les grandes croûtes se montrent des croûtes plus petites, de forme circulaire; la plupart de ces petites croûtes, qui ont un diamètre de 1 à 2 millimètres, sont au centre traversées par un poil. Ils sont faciles à soulever à l'aide d'une spatule plate, ce qui, au dire du malade, lui cause des douleurs; sous plusieurs de ces croûtes on trouve des exsudats quelquefois plus ou moins purulents.

Chaque croûte est entourée d'un halo hyperémique large de 4 à 5 millimètres, sur lequel on trouve par ci par là une desquamation blanche et fine. En quelques endroits sur les bras et les parties inférieures des jambes, là où la peau est maintenant normale et où, au dire du malade, il y avait auparavant des croûtes, il se montre des taches desquamatives, circulaires, d'un rouge livide. Le centre du capillitium est à peu près chauve et montre plusieurs cicatrices blanchâtres; la calvitie de la partie postérieure de la tête se présente sous forme de taches. Sur la tache chauve sur le sommet du crâne il y a une croûte de la grosseur de la paume de la main; sur la partie postérieure de la tête et à la lisière antérieure du cuir chevelu il y a plusieurs croûtes plus petites, dont la plupart ont une forme discoïde et sont traversées au centre par des poils. On constate une légère tuméfaction des ganglions lymphatiques cervicales, inguinales et axillaires.

Après un traitement de quelques semaines d'abord par l'Ung. diachylon Hebrae à l'acide salicylique et ensuite par une pâte de résorcine (25%), l'exanthème avait complètement disparu sur tout le corps. Dans les mois suivants il se montra sur le corps par ci par là un petit scutulum, qui, cependant, était toujours facile à enlever et qui disparut après le même traitement.

Le traitement du cuir chevelu demanda plus de soin et durait plus longtemps; on arrachait les cheveux malades et appliqua une solution de sublimé corrosif (1%), après avoir fait tomber les croûtes. L'exanthème ayant disparu sur le corps, le malade quitta la clinique le 12 février; mais le traitement du capillitium, n'étant pas encore terminé, il fallait le continuer dans la policlinique pour les maladies de la peau.

**Symptomatologie.** Le favus est une maladie contagieuse causée par un parasite végétal, *Achorion Schoenleinii*, REMAK, qui peut attaquer les cheveux, l'épiderme et les ongles. Le plus souvent il survient sur la tête.

L'affection commence ordinairement par une inflammation superficielle et diffuse, accompagnée d'une légère desquamation, qui s'étend lentement, quelquefois avec un cercle de vésicules très petites, analogue aux plaques de l'herpes tonsurans. (*Herpetisches Vorstadium*, Köbner). Bientôt il se développe une ou plusieurs petites croûtes jaunes situées autour des follicules pileux et perforées à leur centre par un cheveu. Après quelques jours ces croûtes s'agrandissent et se dépriment au centre, et alors elles sont reconnaissables comme des *scutula favosa*. Ces scutula sont ronds, bien limités, élevés d'un ou de plusieurs millimètres au-dessus du niveau de la peau, et d'abord recouverts d'une couche mince de l'épiderme. Elles ont la forme d'une sorte de godet, ce qui caractérise le favus, et elles offrent une coloration jaune semblable à la fleur de soufre. Elles sont plus ou moins friables, et quand on les comprime entre les doigts, elles tombent par de petits morceaux.

De plus en plus ces godets caractéristiques se multiplient et envahissent une partie plus ou moins grande de la surface de la peau. Ils s'agrandissent et finissent par se confluer, en formant des surfaces irrégulières, croûteuses, jaunâtres et, à un âge encore plus avancé, blanchâtres, souvent sales et crasseuses par l'adhérence de particules de poussière et de médicaments appliqués. Selon ces dispositions diverses des godets faviques on a donné des dénominations diverses; quand les godets ou *favi* se présentent encore isolés on parle d'un *favus urceolaris s. isolatus s. lupinosa*; quand ils sont conflués et forment des masses croûteuses, qui ne montrent que sur les bords les godets caractéristiques, on nomme cette forme *favus scutiformis s. squarrosus s. confertus*.

La surface de la peau sous les croûtes, lesquelles on peut soulever très facilement, est déprimée, lisse, rouge hyperémique et exhale souvent un liquide clair. A un âge avancé de l'affection, quand la peau est irritée, on trouve assez fréquemment des pustules et des suppurations autour et au-dessous des bords des croûtes faviques.

Quand la maladie n'est pas traitée les masses faviques croûteuses tombent par morceaux continuellement pendant des années, pour faire place à de nouvelles éruptions de godets, jusqu'à ce qu'à la fin la peau devient atrophique et se transforme en une cicatrice, sur laquelle le développement des godets diminue graduellement et la guérison survient d'elle-même. Cependant, on ne trouve ces cicatrices que sur le cuir chevelu; sur les autres parties de la surface du corps la durée de l'affection est le plus souvent très courte et se termine presque toujours sans laisser de cicatrices; tout au plus on trouve pendant quelques semaines après la guérison une coloration brunâtre ou jaunâtre.

Les croûtes faviques, quand elles sont bien développées, répandent une odeur caractéristique semblable à celle de la souris ou de la vieille paille, et sont très souvent le séjour d'une grande quantité de poux. Une démangeaison plus ou moins vive accompagne l'affection et précède très souvent dans le commencement de la maladie l'apparition des petits godets.

Les cheveux attaqués par le parasite du favus capillitii sont toujours considérablement altérés; ils deviennent ternes, secs, cassants et offrent une coloration grisâtre, qui les fait reconnaître très facilement. Quand l'affection a existé pendant un certain temps, les cheveux commencent à tomber, laissant des follicules pileux et sébacés atrophiques. Bientôt ils ne repoussent plus et l'on ne voit sur les plaques cicatricielles que des cheveux très clairsemés, d'une forme bizarre, comparable à celle d'un tire-bouchon.

Le parasite atteint quelquefois l'ongle, et croît au-dessous et au-dedans de sa substance, de sorte que celui-ci devient plus épais, irrégulier, friable, opaque et jaunâtre. Presque toujours le

*favus unguis* est une complication d'un *favus capillitii* ou d'un *favus corporis*; par suite du grattage le malade introduit le champignon au-dessous de l'ongle.

Le favus survient principalement dans l'enfance, mais dans les cas non ou mal traités, il tend à se perpétuer pendant des années jusqu'à l'âge adulte. Dans la plupart des cas on le rencontre seulement sur la tête, dans quelques cas sur la tête et sur les autres parties du corps, mais très rarement un *favus corporis* apparaît sans qu'il existe déjà ou sans qu'il se développe simultanément un *favus capillitii*.

Dans toutes les croûtes faviques, dans les cheveux et les ongles attaqués par la maladie on peut reconnaître au microscope le mycélium caractéristique du parasite végétal.

**Diagnostic différentiel.** Avec un peu d'attention il est facile de distinguer le *favus capillitii* de l'eczema impetiginosum et crustosum, du psoriasis et de la séborrhée sèche du cuir chevelu, avec lesquels on pourrait au premier abord le confondre.

Pour le diagnostic différentiel du *favus capillitii* avec l'eczema capillitii voir page 5 du texte de Pl. XX. Pour le diagnostic différentiel du *favus capillitii* avec le psoriasis voir page 3 du texte de Pl. XIII.

*Seborrhoea sicca capillitii.*

1. Les croûtes de la séborrhée sèche sont graisseuses et d'une coloration grisâtre.
2. La peau au-dessous des croûtes présente une apparence normale.
3. Les cheveux ont une apparence normale.
4. L'affection ne laisse pas après sa guérison de plaques cicatricielles.
5. Au microscope on ne trouve pas dans les croûtes et les cheveux de champignons caractéristiques.

*Favus capillitii.*

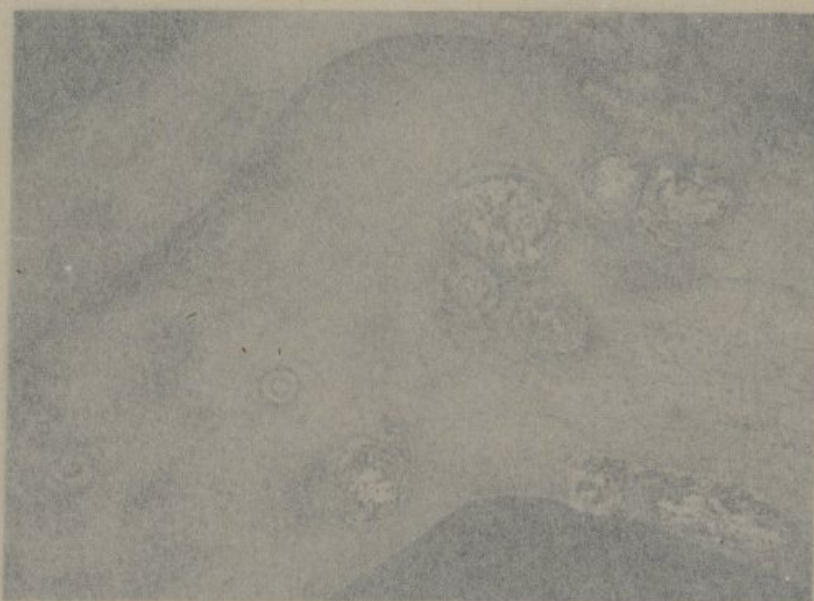
1. Les croûtes du favus sont sèches, friables et d'une coloration jaunâtre.
2. La peau au-dessous des croûtes est rouge, déprimée, souvent déjà cicatrisée, et présente quelquefois un suintement.
3. Les cheveux montrent une coloration grisâtre, ils sont ternes cassants et fendillés.
4. Le *favus capillitii* laisse après sa guérison des plaques cicatricielles.
5. Dans les croûtes et les cheveux le microscope démontre facilement la présence du mycélium de l'*Achorion Schönleini*, REM.



Fig. 1.



Fig. 2.



Favus corporis.

Fig. 1.

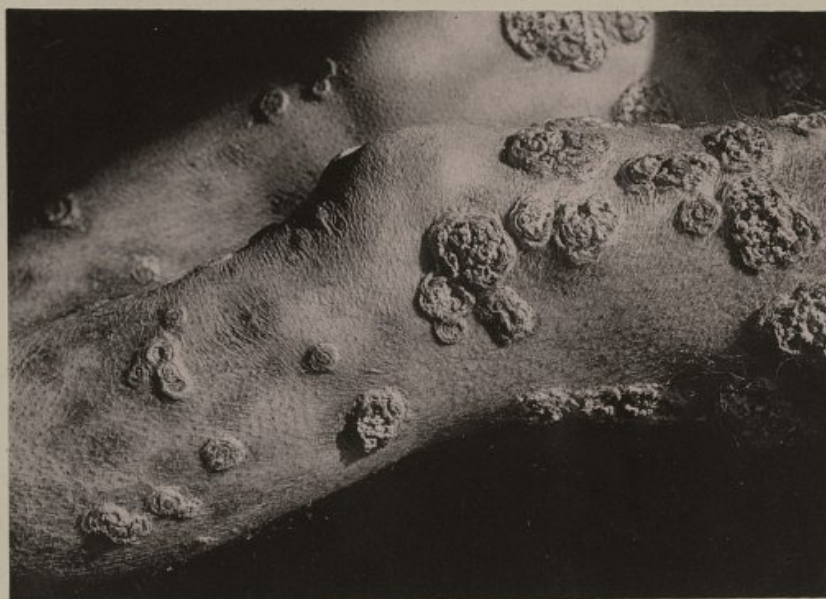
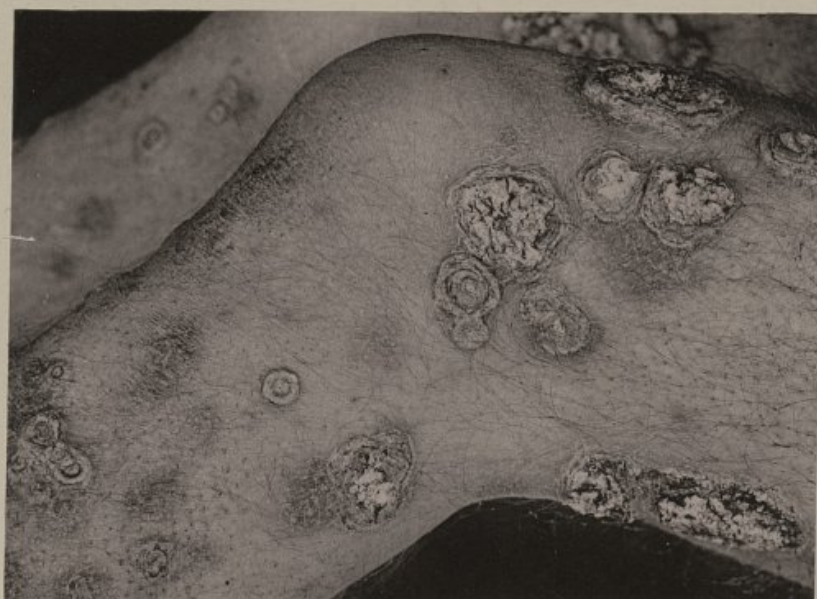
Fig. 2.



Favus corporis.



PLANCHE LVIII.

---

1. FAVUS.

2. SCABIES.

## FAVUS.

---

**Synonymie:** Voir page 2. Pl. LVII.

---

**Observation:** P. H., âgé de 20 ans, se présenta à la polyclinique pour maladies cutanées et syphilitiques d'Amsterdam au mois de février 1896. Il vint nous consulter pour une affection du cuir chevelu, dont le début date d'une époque aussi reculée que remontent ses souvenirs et qui n'a jamais été traitée que par des lavages au savon noir pratiqués de loin en loin. Sa famille s'était opposée à tout autre traitement, par crainte de «faire rentrer» la maladie, c'est-à-dire de déterminer l'apparition d'une affection des organes internes.

Le cuir chevelu est recouvert en grande partie par une masse croûteuse, d'un jaune sale, que traversent par endroits des cheveux clairsemés. Lorsqu'on enlève cette croûte, — ce que l'on parvient à faire assez facilement et sans occasionner de fortes douleurs — on constate qu'elle est constituée par une substance blanc jaunâtre, pulvérulente, assez sèche, qui par endroits prend une coloration rouge sale, due à un peu de liquide sanguinolent, lequel s'est probablement écoulé à la suite du grattage. En soulevant cette croûte, on arrache en même temps quelques cheveux qui cèdent à la moindre traction. Au-dessous des amas de matière favique, le derme est rouge, faiblement humide; il présente des saillies et des anfractuosités, qui sont la conséquence de la pression plus ou moins marquée que les croûtes ont exercé sur le derme. Ces croûtes, dont l'épaisseur peut atteindre 1 centimètre, exhalent une odeur désagréable rappelant celle des souris blanches ou de l'urine de chat. Elles sont constituées par l'accumulation des filaments mycéliens, des spores, etc. (godets) du champignon, qui est la cause de la maladie. Ces godets sont parfois mieux isolés à la périphérie des plaques et deviennent ainsi plus apparents. A ce niveau ils sont ordinairement plus récents et se présentent sous la forme de petites cupules jaune-soufre, centrées par un poil et composées de couches concentriques. La partie centrale, qui est la plus ancienne, a une coloration plutôt grisâtre et forme une dépression, tandis que le bord, d'un jaune plus vif, forme une légère saillie. L'ensemble prend ainsi l'aspect d'une petite cupule, d'un godet, ce qui donne l'explication du nom sous lequel on désigne l'efflorescence caractéristique du favus.

Au niveau des parties malades, les cheveux sont secs, décolorés et s'arrachent facilement.

Ainsi s'explique la formation des surfaces glabres, qu'on trouve par endroits chez le jeune homme, notamment à la région occipitale, entre les amas croûteux. Au niveau de ces plaques alopeciques la peau prend un aspect atrophique, cicatriciel, et ne présente plus que çà et là quelques rares cheveux grêles et frisottants.

Lorsque le follicule n'est pas encore totalement détruit, le cheveu tombé est remplacé par un poil grêle, irrégulier, contourné.

Le traitement institué fut le suivant: après avoir débarrassé le cuir chevelu des croûtes qui le recouvraient, on pratiqua l'épilation, suivie aussitôt de l'application d'antiseptiques (sublimé 1%). Le traitement doit être très prolongé et l'épilation répétée à diverses reprises, avant qu'on puisse obtenir la guérison définitive.

---

**Diagnostic différentiel:** Voir le texte de la Pl. XVII.

---

## SCABIES.

**Synonymie:** *Gale; Acarie; Psore; Psoride pustuleuse* (ALIBERT).

**Observation 1:** (Pl. LVIII, 2). B. J., fillette d'une douzaine d'années, est tourmentée depuis quelque temps aux mains par un prurit des plus intenses, survenant surtout pendant la nuit. Déjà au premier coup d'oeil on est frappé du grand nombre de petites lignes sinueuses que l'on constate sur les mains, principalement au niveau de la paume et du poignet. Quelques-uns de ces sillons suivent exactement les plis de la peau. Un certain nombre d'entre eux présentent à une de leurs extrémités de petites vésicules, tandis qu'à l'autre extrémité on remarque une légère saillie, d'où l'on parvient à retirer l'insecte, l'acare, au moyen d'une épingle.

A part ces galeries, on trouve, disséminées irrégulièrement entre elles, de petites pustules isolées, moins nombreuses que d'habitude en égard au grand nombre de sillons; en effet, dans un grand nombre de cas l'éruption pustuleuse constitue le symptôme dominant.

La malade nous apprend que plusieurs de ses frères et soeurs sont atteints de la même affection.

On fit comprendre à l'enfant qu'il était indispensable, pour obtenir une guérison durable, de soumettre en même temps au traitement les autres membres de sa famille, sinon qu'elle s'exposait à une réinfection par contact. Le traitement consista en frictions avec la pommade de WILKINSON. Au bout d'une semaine la malade fut complètement guérie.

**Symptomatologie:** La gale est causée par l'*acarus scabiei* ou *sarcoptes hominis*, insecte de la classe des arachnides. Le parasite est fort petit et peut à peine être distingué à l'oeil nu. La femelle est plus grande que le mâle, elle a de 0,3 à 0,5 de millimètre de long. L'acare adulte a 8 pattes, dont 4 sont dirigées en avant et 4 en arrière. Chez la femelle les deux paires postérieures de pattes portent des soies, tandis que les pattes de devant sont terminées par des ventouses. Chez le mâle, les deux paires antérieures et la paire la plus postérieure portent des ventouses, tandis que chaque patte de la troisième paire se termine par une soie.

Le corps de l'insecte a une forme ovoïde et sa surface présente des rides transversales. Le dos de la femelle est hérissé de petites épines, dont les pointes sont dirigées en arrière. Cette particularité explique pourquoi, une fois que l'acare femelle est engagée dans la galerie, elle ne peut plus reculer.

La femelle fécondée se creuse une galerie dans les couches superficielles de l'épiderme. A mesure qu'elle avance, elle dépose dans le sillon qu'elle creuse ses fèces et ses oeufs qui, à peine pondus, se développent et donnent lieu à des larves. Les jeunes larves quittent la galerie, elles sont munies de trois paires de pattes. Elles se creusent de petites galeries dans lesquelles elles subissent diverses modifications de forme.

Les femelles adultes se tiennent cachées pendant le jour. La nuit, sous l'influence de la chaleur du lit, elles se mettent en mouvement. La fécondation de la femelle a lieu à l'intérieur du sillon, dans lequel le mâle pénètre et qu'il quitte une fois la femelle fécondée. Le mâle regagne ensuite son propre lieu de séjour, notamment un petit orifice infundibuliforme, creusé dans le voisinage du sillon. Dans quelques cas LANGUETIN, HEBRA et WORMS découvrirent un mâle et une femelle accouplés dans un sillon, ce qui permet d'admettre la cohabitation comme probable. Si l'on veut faire cette constatation on doit enlever le contenu des sillons pendant la nuit. Il semble que c'est à ce moment que l'acare mâle se promène à la surface des téguments et qu'on peut le rencontrer dans le sillon occupé par la femelle.

Il est probable que le mâle succombe peu de temps après la fécondation. Les femelles, qui

vivent plus longtemps, peuvent atteindre l'âge de 2 à 2<sup>1</sup>/<sub>2</sub> mois et pondent environ cinquante oeufs.

Les sillons, creusés par les femelles, peuvent avoir une longueur de 2 centimètres.

Dans toute son étendue, la galerie est creusée dans la couche cornée et se termine le plus souvent en cul-de-sac à la surface de la couche muqueuse. L'épiderme est soulevé à l'endroit du sillon, et, au point où l'insecte a pénétré dans la couche cornée on constate l'existence d'un orifice, lequel est parfois masqué par une vésicule. L'entrée du sillon, que l'on désigne parfois sous le nom de tête, est un peu plus large. A l'autre extrémité du sillon, parfois appelée la queue, existe une légère saillie, indiquant le point où se trouve l'acare. Avec la pointe d'une épingle il est facile d'extraire le parasite de cette saillie, nommée l'éminence de BAZIN.

Lorsqu'on doute si l'on se trouve réellement en présence d'une galerie, on enduit le sillon suspect d'encre noire ordinaire, qu'on frotte de manière à la bien faire pénétrer; ensuite on lave le tout à l'eau. On réussit par le lavage à enlever l'encre dans le voisinage du sillon, mais le sillon lui-même reste noir et devient ainsi fort apparent.

Le moyen de diagnostic le plus sûr consiste à exciser le sillon dans sa totalité au moyen de ciseaux bien affilés; on le place sur une lamelle porte-objet et, après addition d'une ou deux gouttes de solution de potasse caustique, on examine la préparation à un faible grossissement.

Les acares mâles vivent dans de petites cavités qu'ils creusent dans l'épiderme et au niveau desquelles se développe fréquemment une vésicule.

Les nymphes et les femelles récemment fécondées sont probablement les agents les plus actifs de transmission de la gale. La contagion se produit presque toujours sous l'influence de la chaleur du lit, attendu que, pendant le jour, l'acare ne se promène qu'exceptionnellement à la surface des téguments.

Le sujet récemment infecté par le sarcopte de la gale, ressent d'ordinaire un prurit intense; fréquemment il se produit en même temps de l'urticaire ou de l'érythème. Cette période d'incubation peut durer de 2 jours à 6 semaines (elle est en moyenne de 7 jours). Ce n'est qu'au bout de ce temps que les symptômes se précisent et qu'apparaît le signe pathognomonique de la gale, notamment le sillon.

Parmi les symptômes secondaires, il faut citer les vésicules, les pustules, l'urticaire, l'impétigo, l'ectyma, et parfois même des furoncles, des abcès, etc. On a même signalé dans quelques cas la lymphangite, la lymphadénite, l'érysipèle, etc. Ces diverses manifestations secondaires sont surtout le résultat du grattage, d'infections secondaires, etc. On ne saurait encore dire avec certitude si l'acare ne sécrète pas un principe toxique, exerçant une action irritante sur la peau.

Lorsque le proces exsudatif est très marqué, le sillon peut être soulevé dans sa totalité par une vésicule (gale bulleuse). Toutefois l'acare lui-même ne vient jamais directement en contact avec le contenu de la vésicule ou de la pustule.

Les sièges de prédilection de la gale sont les plis cutanés et les endroits soumis à une pression continue. On la recherchera donc surtout: aux espaces interdigitaux et à la face latérale des doigts, aux plis de la paume, à la face antérieure du poignet, principalement au niveau de l'os pisiforme, à l'aisselle, au pli du coude, autour du mamelon.

En outre la partie sous-ombilicale du tronc est plus atteinte que le reste du tronc; cependant les lésions de gale peuvent être très marquées au niveau de la partie moyenne du tronc, lorsque le malade porte habituellement une ceinture.

Les lésions de gale s'observent aussi fréquemment au niveau des organes génitaux chez l'homme; chez les cordonniers elles sont souvent fort marquées à la région fessière.

Chez les enfants les sillons et l'éruption caractéristiques de la gale peuvent également s'observer aux pieds, principalement à la face interne et entre les orteils.

Il est plus rare de rencontrer les lésions produites par l'acare sur d'autres parties du corps. Jamais on ne les constate à la face, à part cependant chez de tout jeunes enfants où cette localisation exceptionnelle a été signalée.

Les caractères principaux de l'éruption sont donc son polymorphisme et ses localisations; même en l'absence de tout sillon, celles-ci sont souvent suffisantes pour permettre de poser un diagnostic certain.

En général le prurit est intense et tourmente surtout les malades durant la nuit. Parfois il persiste encore longtemps après la guérison de l'affection. Ce n'est point là un motif pour reprendre le traitement, à moins qu'on ne se trouve en présence de lésions pathognomoniques récentes. Chez quelques sujets à tempérament torpide le prurit est moins marqué.

Le malade semble ne pas se rendre un compte exact du siège des démangeaisons les plus violentes. C'est ainsi qu'on peut voir de nombreuses traces de grattage sur les avant-bras et les cuisses, où les sillons sont rares ou même font défaut, tandis qu'il existe souvent aux mains des pustules volumineuses non ouvertes par le grattage. En général le malade gratte de préférence les parties qu'il peut atteindre le plus facilement.

La transmission de la gale se fait presque toujours par voie directe, par suite du contact avec un galeux et surtout en partageant son lit. La transmission indirecte peut se faire par l'intermédiaire des objets de literie et des vêtements.

Certaines variétés de gale animale sont transmissibles à l'homme. Elles sont dues à un acare spécial et présentent des symptômes un peu différents. En général la gale d'origine animale a une évolution plus bénigne.

On désigne sous le nom de „gale norvégienne” une variété spéciale d'acarie qui s'observe chez des individus peu sensibles et surtout chez des sujets totalement anesthésiques, par exemple chez des lépreux. Dans cette variété la couche cornée est considérablement épaissie et traversée par un véritable réseau de galeries. La peau est recouverte de productions cornées scutiformes et parfois de véritables croûtes. Le parasite peut également envahir le tissu des ongles; dans quelques cas l'affection détermine la chute des poils.

Cette variété de gale est très grave et rebelle, mais les phénomènes secondaires et subjectifs qui l'accompagnent sont fort peu marqués. D'après MÉGNIN cette variété de gale serait causée par le sarcopte du loup.

La marche de la gale, abandonnée à elle-même, est caractérisée par des alternatives d'aggravation et d'amélioration, jamais l'affection ne guérit spontanément. Au cours des maladies aiguës s'accompagnant de forte fièvre, on peut observer une guérison apparente; mais dès que la convalescence est survenue, les manifestations de la gale reparaissent.





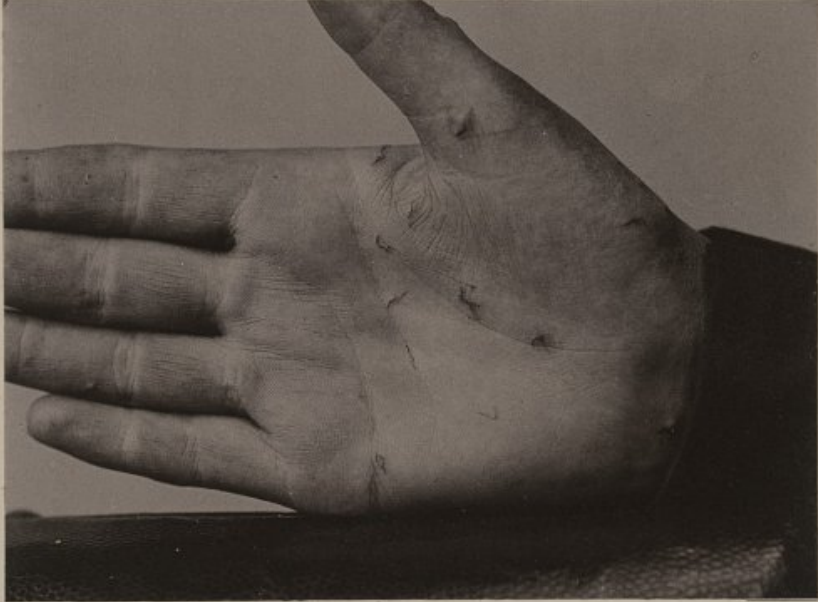

Scabies.



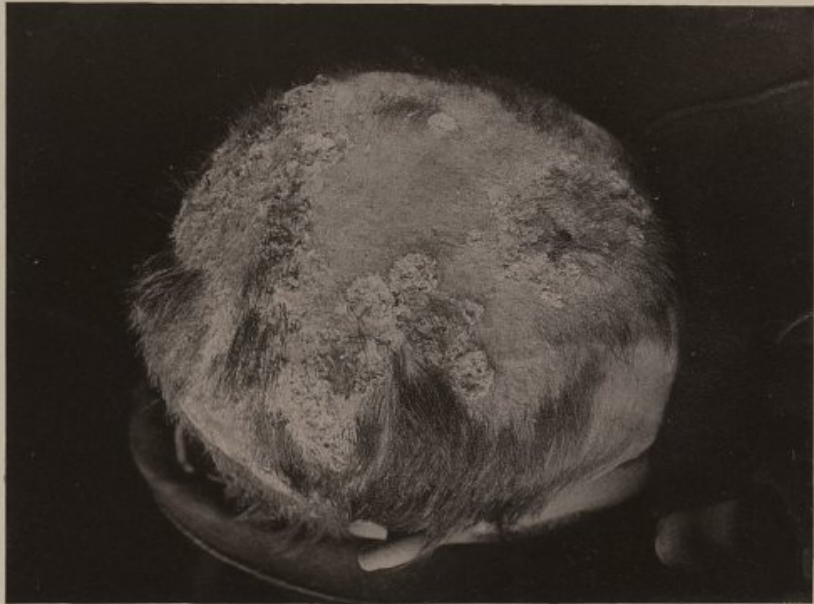Pityriasis capitis.

Fig. 2.



Scabies.

Fig. 1.



Favus capillitii.




PLANCHE LIX.

SCABIES.

## SCABIES.

**Synonymie :** Voir Pl. LVIII.

**Observation :** (Pl. LIX). J. v. d. L., 17 ans, couturière, se présenta le 27 Septembre 1899 à la polyclinique des maladies cutanées, demandant à être reçue à l'hôpital. Elle est atteinte de la même affection pour laquelle son petit frère a été traité récemment dans le service. La malade se plaint de démangeaisons qui toutefois ne sont plus aussi intenses qu'il y a quelques jours, car elle s'est déjà fait remettre un onguent pour les calmer. Le prurit a débuté il y a 5 à 6 semaines au niveau des cuisses; son frère âgé de 23 ans, aujourd'hui guéri, a été le premier atteint et a infecté les autres membres de la famille. Celle-ci est composée de 18 personnes, dont deux ont quitté le domicile commun. Les 16 autres sont: le père, la mère, dix frères, trois soeurs et la malade elle-même. Un grand nombre se plaignent de démangeaisons, et ce sont précisément ceux qui partagent les mêmes lits. Les parents sont restés indemnes.

La patiente est malpropre; elle a les mains sales. Au niveau des interstices digitaux, on trouve quelques petites papules rosées, à la surface desquelles on remarque de petits points noirs et des lignes courbes et en zigzag. D'autres papules présentent à leur surface de petites vésicules. En outre, on constate au niveau des interstices digitaux, aux plis de flexion de la paume de la main et à l'union du poignet avec la main, des pustules et des érosions en rapport avec elles. A la face interne des cuisses, à la ceinture et aux aisselles, on remarque également des traces de grattage et des pustules. Entre les orteils les pustules ont formé par confluence de grandes taches, sécrétant du pus et séparées les unes des autres par des rhagades. Conformément à son désir, la malade fut admise à l'hôpital.

**Symptomatologie :** Voir Pl. LVIII, page 3.

**Diagnostic différentiel :** On pourrait confondre la gale avec le prurigo, le pemphigus, l'eczéma et la pédiculose. Les caractères différentiels pour les trois premières affections ont été indiqués précédemment: pour le prurigo, voir le texte de la Pl. XXII, p. 4; pour le pemphigus, de la Pl. XXVI, p. 6; pour l'eczéma, de la Pl. XIX, p. 4.

Quant à la pédiculose, elle peut coexister avec la gale chez le même sujet et dans ce cas on trouve chez lui les caractères de ces deux affections. Une seule de ces affections existe-t-elle, on en diagnostiquera la nature en tenant compte des caractères distinctifs suivants :

### *Pediculosis corporis.*

1. Dans les plis des vêtements de dessous, principalement dans le col de la chemise, on peut trouver des poux, leurs oeufs ou bien de petits points noirs (excréments de l'insecte). L'existence de petites taches de sang sur la

### *Scabies.*

1. Aux endroits d'élection, on constate l'existence de sillons, d'où l'on peut retirer l'acare à l'aide d'une fine aiguille. Des pustules peuvent se développer aux mains et aux aisselles, mais rarement à la nuque.

chemise plaide également en faveur de la pédiculose. A la nuque et au dos, on constate des traces de grattage, ainsi que de petits points rouges (piqûres de l'insecte), des cicatrices et parfois aussi des pustules, mais les mains ne sont le siège d'aucune lésion.

2. Les démangeaisons sont à peu près aussi intenses le jour que la nuit.

3. La pédiculose s'observe le plus souvent chez des gens âgés qui n'ont pas de domicile.

4. La guérison s'obtient en faisant prendre un bain au malade et en lui faisant changer ensuite de linge et de vêtements.


2. Le prurit est beaucoup plus intense la nuit que le jour.

3. La gale atteint en général plusieurs personnes d'une même famille, et s'observe à tout âge.

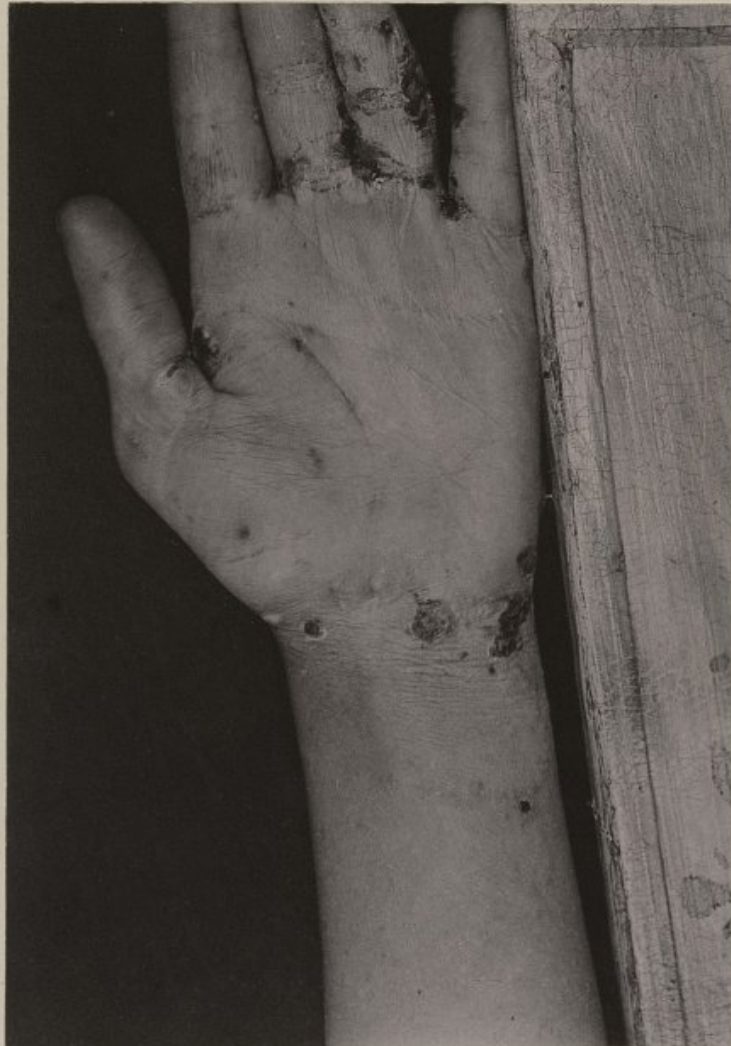4. La guérison ne peut s'obtenir qu'après un traitement local dirigé contre la gale.







Scabies.



Scabies.



PLANCHE LX.

---

PEDICULOSIS CORPORIS.

## PEDICULOSIS CORPORIS.

---

**Synonymie:** *Cnesmus Acariasis* (Fuchs); *Prurigo pedicularis* (Willan); *Morbus pedicularis*; *Malis pediculi*; *Pedicularia*; *Pediculosis vestimentorum seu vestimenti*; *Phthiriasis s. Phtheiriasis vestimentorum*; *Eczema e pediculis*.

---

**Observation:** W. W., âgé de 44 ans, sans profession et sans domicile, demanda, au mois d' avril 1889, à être placé dans la clinique pour les maladies de la peau et la syphilis de l'hôpital d' Amsterdam. Le malade était dans un état délabré, ayant, depuis quelque temps, passé ses nuits dans la rue et mendiant son pain pendant le jour. Ses habits vieux et usés tombaient en lambeaux, et il affirmait que depuis des mois déjà il n'avait pas changé de linge. Dans ses vêtements de dessous, d'un brun jaune, on trouva un grand nombre de poux du corps.

Sur sa peau se montrait un exanthème étendu qui s'était principalement localisé sur la nuque, sur le dos entre les omoplates, sur la partie supérieure de la poitrine, sur les côtés, à la taille, sur les rates et les deux jambes; les avant-bras, les poignets et les mains n'étaient pas envahis par l'exanthème.

L'exanthème consiste en un grand nombre de papules blanches et roses, couvertes presque toutes d'une petite croûte sanguinolente, de couleur rouge brun; entre ces papules on observe partout des trainées, en partie parallèles, d'érosions et d'excoriations occasionnées par les grattages fréquents avec les ongles. Les surfaces de ces égratignures et écorchures, dont quelques unes sont très profondes et grandes, sont encore nues ou recouvertes de croûtes de sang desséché.

Après qu'on eut délivré le malade de ses poux et qu'on lui eut donné du linge et des habits propres, l'exanthème guérit en peu de jours sous un traitement par une poudre et, sur quelques endroits, par la pâte de LASSAR.

---

**Symptomatologie:** La pediculosis corporis est occasionnée par la présence du pou du corps ou des vêtements, *Pediculus corporis seu hominis seu vestimenti*.

Cet insecte, dont la grosseur varie de 1 à 4 m.m. environ, habite le linge de corps et les parties des vêtements qui se trouvent en contact avec la peau, et dépose ses oeufs, qui éclosent au bout de cinq ou six jours, dans les plis et les coutures des vêtements. Quand un individu atteint de poux se déshabille, on ne les voit que rarement sur la peau, mais toujours dans les vêtements qu'il vient de quitter. L'insecte ne cherche la peau que pour y puiser sa nourriture; à cet effet il enfonce sa bouche en suçoir dans l'épiderme et suce le sang des capillaires sanguins du derme. Sur l'endroit où l'insecte a fait sa petite morsure se développe l'efflorescence primaire de la pediculosis corporis. On y voit apparaître une petite papule blanche en forme

d'urticaire, entourée d'un bord rouge inflammatoire et qui montre au centre une petite érosion hémorragique de la grosseur d'un point d'épingle, quelquefois recouverte d'une très petite croûte de sang desséché, dans le cas où, après la piqûre, un peu de sang est sorti de l'ouverture. Comme ces petites papules primaires s'accompagnent d'une démangeaison très vive, elles sont tout de suite mutilées et excoriées par les grattages violents qu'elles provoquent.

Entre ces efflorescences on voit en outre un grand nombre d'égratignures, ressemblant à des raies rouges ou blanches d'urticaire et recouvertes de croûtes de sang, lesquelles se présentent ordinairement d'une manière très caractéristique en deux, trois ou quatre lignes parallèles, qui se produisent par les grattages faits avec les ongles du malade.

Pendant que, sous l'influence du parasite, ces efflorescences naissent et se multiplient sans cesse, les anciennes efflorescences guérissent facilement, souvent en laissant après elles des cicatrices, puisque la plupart des égratignures et écorchures sont faites avec tant de violence qu'elles s'étendent jusque dans les couches supérieures du derme. Dans les cas où cette phthiriasis a persisté longtemps, ou chez des individus cachectiques, on observe, par-ci par-là, outre les excoriations, des pustules, des lésions ecthymaformes, des furoncles, des abcès, des ulcérations, des lymphangites et des lymphadénites, qui, plus tard, guérissent en laissant après elles des cicatrices plus grandes et plus profondes.

Ces cicatrices d'égratignures se dessinent, après quelque temps, plus distinctement sur la peau, d'abord parce qu'elles finissent par être tout à fait blanches, ensuite et principalement, parce que la peau avoisinante et intermédiaire se pigmente graduellement et devient d'abord d'un brun clair, puis d'un brun foncé allant jusqu'au noir (*Mélanodermie phthiriasique*). Cette teinte persiste très longtemps, de sorte que chez des individus depuis longtemps guéris d'une *pediculosis corporis*, on peut reconnaître encore la maladie passée à la pigmentation caractéristique aux lieux d'élection avec ses taches cicatricielles blanches, rondes, ovales et linéaires.

La localisation de l'exanthème sur la surface de la peau, qu'on peut étudier le plus facilement dans des cas jeunes, est très caractéristique; les sièges habituels sont: la nuque et la partie supérieure du dos, surtout entre les omoplates, la partie supérieure de la poitrine, la taille où les vêtements sont attachés, les fesses, la face externe des cuisses et les jambes. Dans les cas d'une durée très prolongée l'exanthème finit par envahir le corps entier, à l'exception du visage et des mains; cependant les lieux d'élection cités plus haut sont toujours les plus affectés et montrent surtout par la plus grande pigmentation de la peau, que l'affection a existé là le plus longtemps.

Par suite de la démangeaison très vive, qui force les malades de se gratter toujours et qui leur laisse peu de repos pendant la nuit, ainsi que par les inflammations chroniques de la peau, suivies quelquefois d'inflammations suppuratives des glandes lymphatiques dans les aisselles, dans le cou ou dans les aines, les malades, souffrant d'une *pediculosis corporis* de longue durée, peuvent être atteints d'un grand affaiblissement, devenir cachectiques et même tomber dans un marasme, au point de ne pouvoir plus se tenir sur leurs jambes pendant quelques minutes.

Dans la plupart de ces cas cependant, il faut attribuer ce dépérissement général à l'extrême misère, dont souffrent ces malheureux, car les cas si graves de *pediculosis corporis* ne se rencontrent que dans les classes les plus pauvres, réduites à la plus affreuse disette.

---

**Diagnostic différentiel :** Bien que l'exanthème de la *pediculosis corporis* soit dans la plupart des cas très caractéristique, on pourrait cependant au premier abord la confondre avec: l'Urti-

caria recidiva chronica, l'Eczema papulosum et l'Eczema pustulosum, le Prurigo, la Scabies et le Pruritus senilis. Pour le diagnostic différentiel de la pediculosis corporis avec l'urticaria voir le texte de la Planche VI; avec l'eczema voir le texte de la Planche XXI, avec le prurigo voir le texte de la Planche XXII; avec la scabies voir le texte de la Planche LIX.

*Pruritus senilis.*

1. Entre les égratignures par suite de la démangeaison on n'observe pas d'autres efflorescences ou lésions.

2. L'exanthème ne montre de prédilection que pour les endroits où le malade peut se gratter le plus facilement; la démangeaison se fait sentir sur tout le corps.

3. Le pruritus senilis ne se manifeste que chez les vieillards.

4. On ne peut pas constater la présence du pediculus corporis.

L'affection n'est pas contagieuse.

5. Le pruritus senilis est incurable et persiste, malgré tout traitement, jusqu'à la mort du malade.

*Pediculosis corporis.*

1. Entre les égratignures se montrent de petites papules d'urticaire, au centre desquelles on observe des points hémorragiques (les morsures des poux).

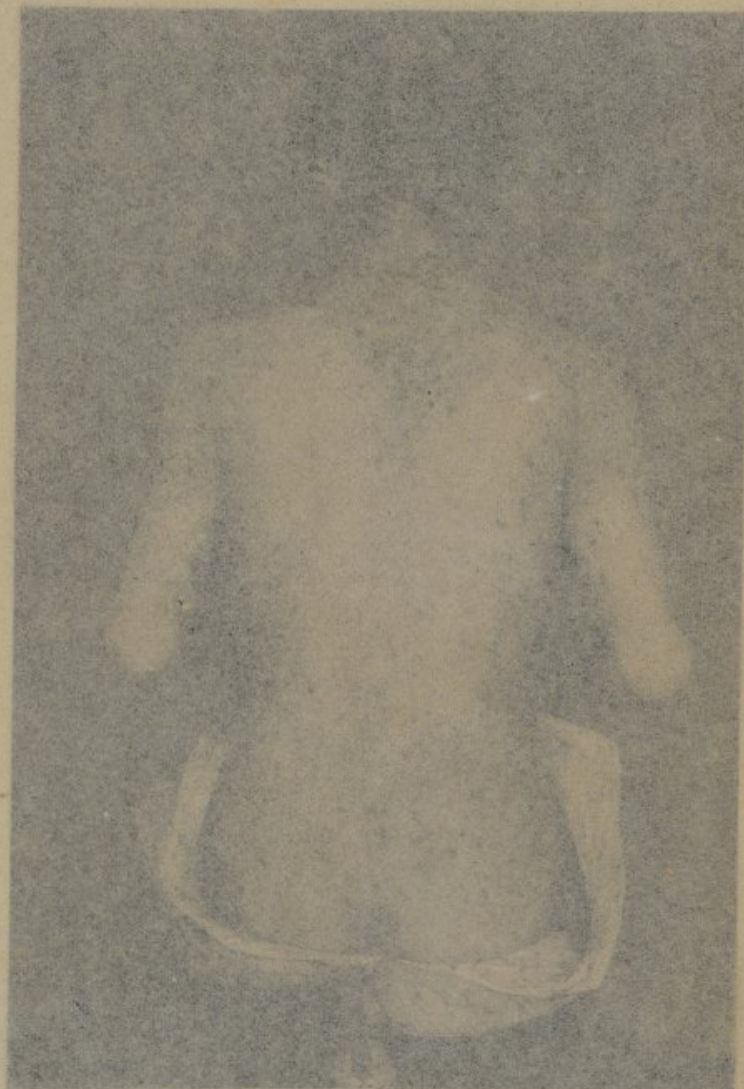
2. Les lieux d'élection de l'exanthème sont spécialement: le dos entre la partie supérieure des omoplates et la taille, endroits où l'insecte se loge de préférence.

3. La pediculosis corporis attaque souvent les vieillards, mais elle peut survenir à chaque âge.

4. Dans les vêtements on trouve le pediculus corporis.

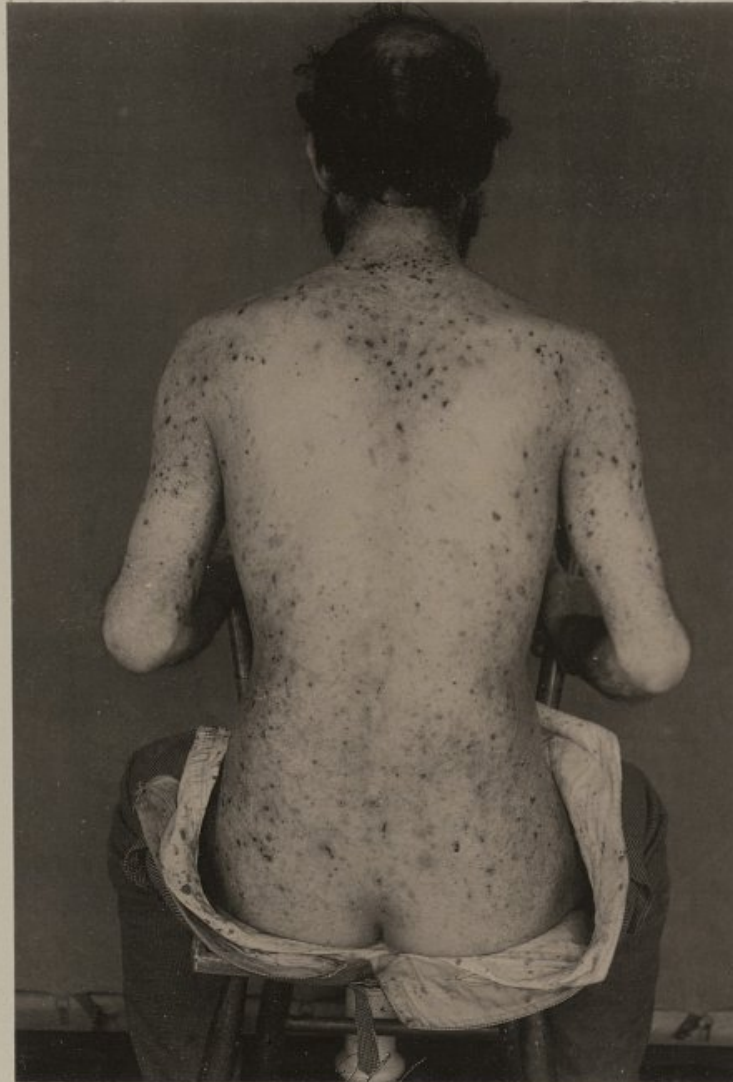L'affection est contagieuse.

5. La pediculosis corporis guérit bientôt quand on fait au malade quitter ses vêtements infestés de poux et après un bain les change contre du linge et des habits propres.



Pediculosis corporis.





Pediculosis corporis.

