

Bibliothèque numérique

medic@

Riehl, Gustav / Zumbusch, Leo von.
Atlas der Hautkrankheiten

Leipzig : Vogel, 1925.

Cote : 9436

9456

9436

275-



ATLAS DER HAUTKRANKHEITEN

von


Hofrat Prof. G. Riehl und Prof. Leo v. Zumbusch
Wien München

Mit 194 direkt nach der Natur aufgenommenen farbigen Abbildungen

9436



LEIPZIG
Verlag von F. C. W. Vogel
1925



Nachdruck verboten

Übersetzungsrecht in alle Sprachen, auch in die
russische und ungarische Sprache, vorbehalten

Copyright 1925 by F. C. W. Vogel, Leipzig

Printed in Germany

Vorwort

Die freundliche Aufnahme, welche der Syphilis-Atlas des einen der Herausgeber gefunden hat, veranlaßt uns, auch das dermatologische Material unserer Kliniken einem größeren Kreise in naturgetreuer Wiedergabe zugänglich zu machen.

Die Bilder sind sämtlich nach dem Uvachromverfahren hergestellt, das sich beim Syphilis-Atlas bewährt hat; sie sind also ganz naturgetreu, frei von willkürlicher Zeichnung und Farbgebung. Die Uvachromgesellschaft und die Firma Bruckmann A. G. in München, welche letztere die Abschnitte entzündliche Dermatosen, Atrophien, Hypertrophien, Neubildungen etc. gedruckt hat, haben uns in dankenswerter Weise unterstützt, indem sie bereitwillig auf alle Wünsche eingegangen sind.

Unseren Mitarbeitern, Professor Arzt, dem leider verstorbenen Dr. Saphier, Dr. Mayr, sei auch hier mit herzlichem Danke gedacht; besonderen Dank schulden wir Herrn Dr. Thieme für die mühevollen und meisterhaft durchgeführten Arbeit der Aufnahmen und die Überwachung des größeren Teils des Druckes.

Für die Überlassung von einzelnen Kranken zur Abbildung danken wir den Herren v. Pfaundler, München, und Ehrmann, Wien, außerdem Herrn Dr. Schultze, Oberarzt der Klinik Professor Jesionek, Gießen, der uns zwei sehr interessante, von den Leitzwerken in Wetzlar vorzüglich ausgeführte, Aufnahmen überlassen hat.

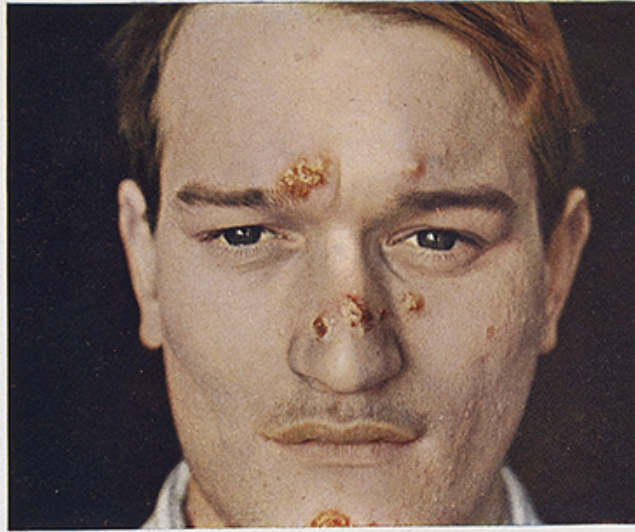Wien und München, Dezember 1924

G. Riehl
L. v. Zumbusch

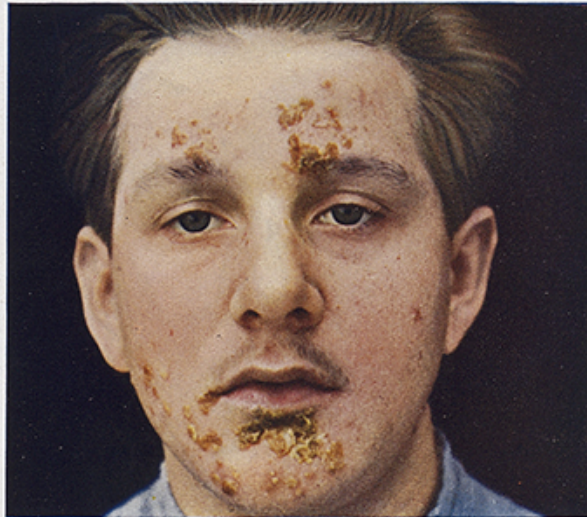

I. Teil:
Infektiöse Hautkrankheiten



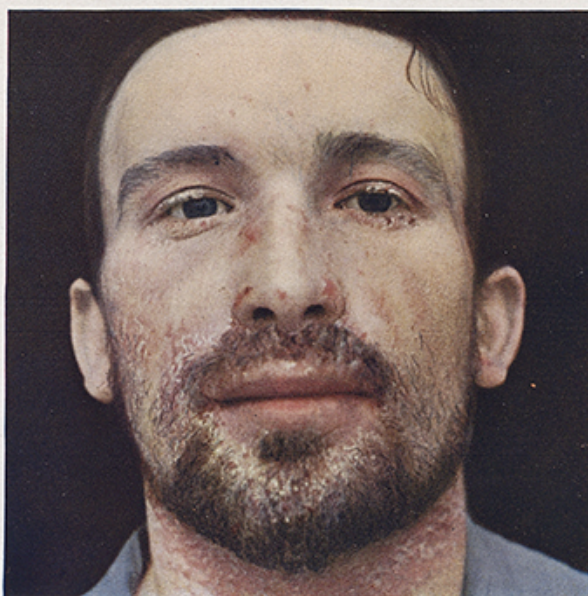


Impetigo contagiosa.



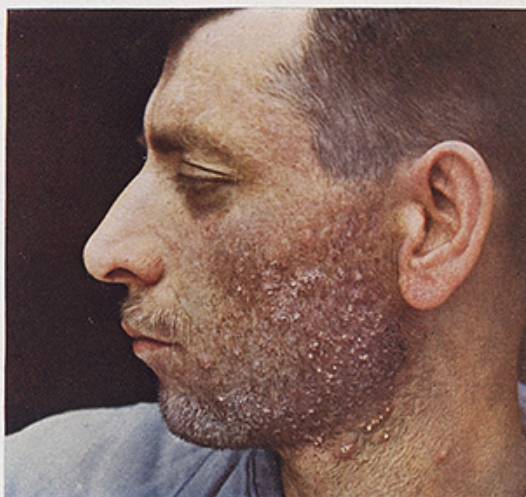Impetigo contagiosa
bei einem Mann mit Ekzema faciei.





Sykosis simplex

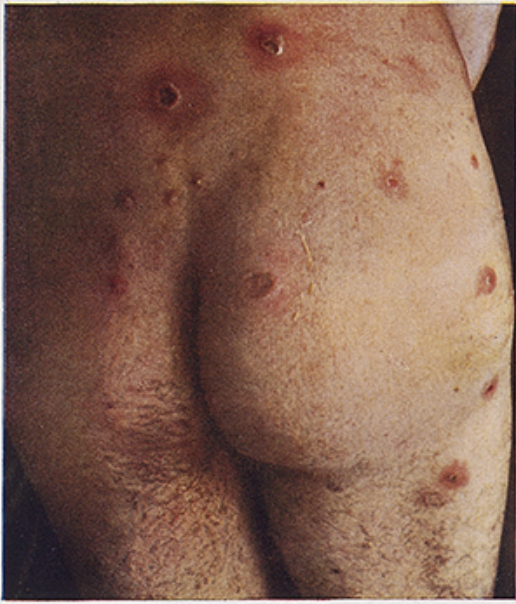auf dem Boden eines seborrhoischen Ekzems entstanden, das an Nase, Wangen usw.
noch zu sehen ist, beiderseits Blepharitis als dazugehöriger Prozeß.



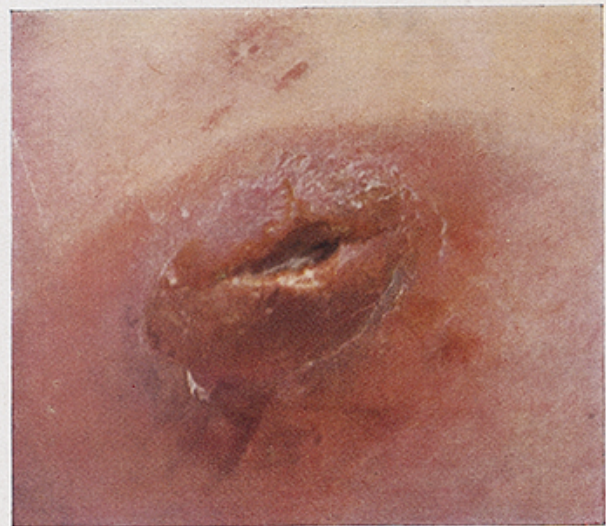Sykosis simplex.

Vom Ekzem nichts mehr zu sehen, zwischen den frischen Follikulitiden viele
Narben im Bartbereich.



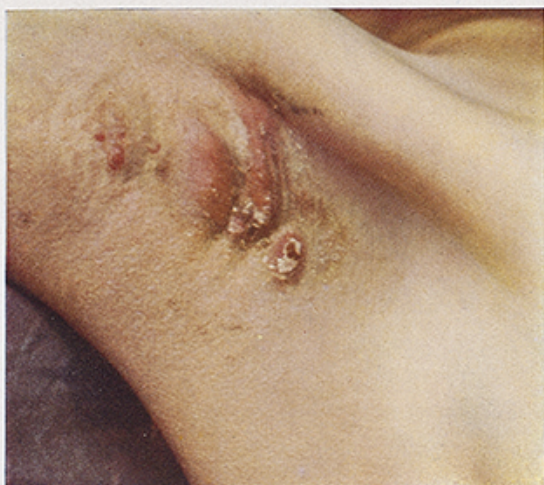

Furunculosis.
Zahlreiche Furunkel in verschiedenen Stadien
der Entwicklung.

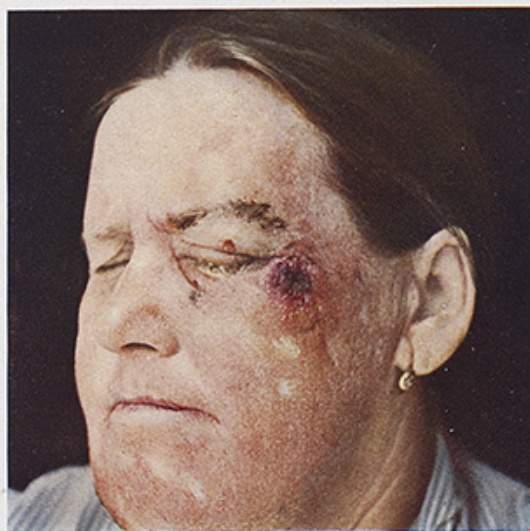

Furunculus.
Nahaufnahme. Durch die Nekrose des Gewebes ist ein großer
Defekt entstanden, die nekrotischen Massen sind zum großen
Teil schon abgestoßen.





Hydrosadenitis axillae suppurativa.
Die Schweißdrüsenabszesse sind zum Teil aufgebrochen.

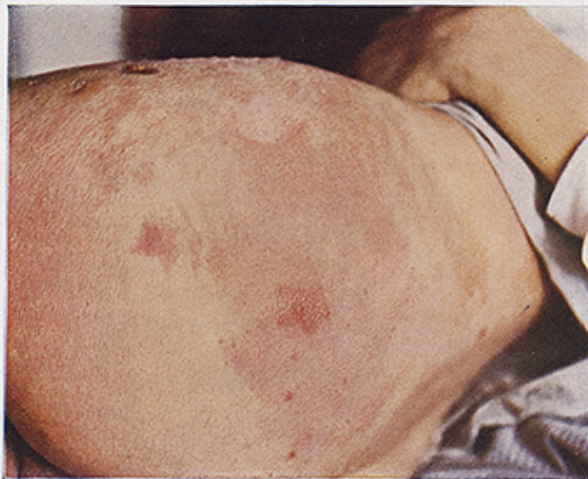


Pustula maligna (Anthrax).
In der Mitte eine schwarzrote Kruste, am Rand hämorrhagische Bläschen.



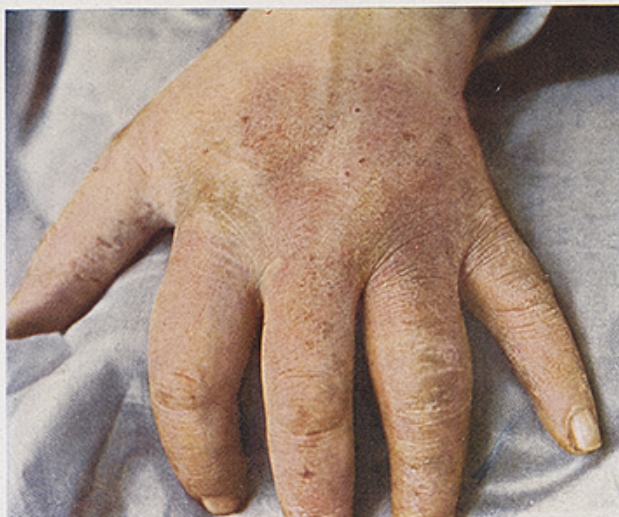

Erysipelas faciei,
ausgegangen von Rhagaden im Naseneingang, an der rechten Wange beginnende
Blasenbildung.



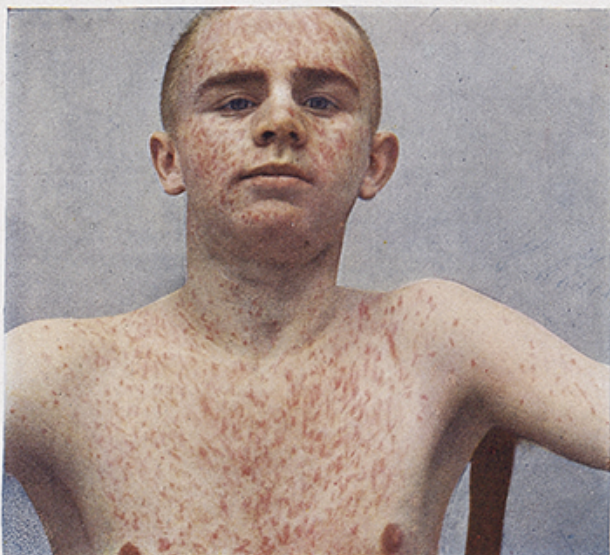Erysipelas,
ausgegangen von einem Furunkel.



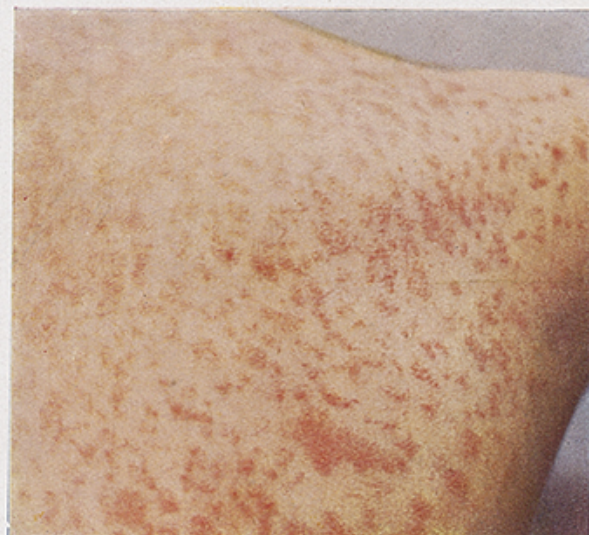


Pseudoerysipiel (Rosenbach).

Fleischhauerdermatitis nach Verletzung mit einem Knochensplitter, der Handrücken und die vier ersten Finger geschwollen und gerötet.

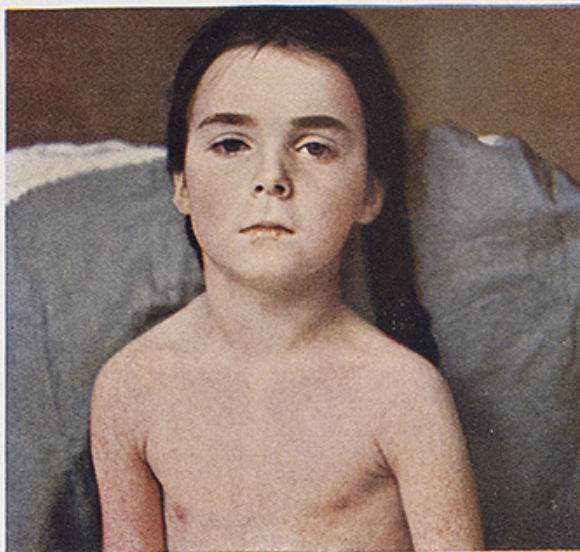

Morbilli,
zweiter Krankheitstag.

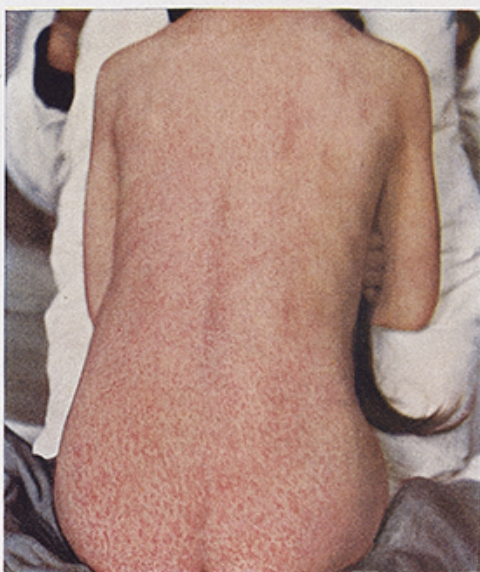

Morbilli,
der gleiche Fall, Nahaufnahme.



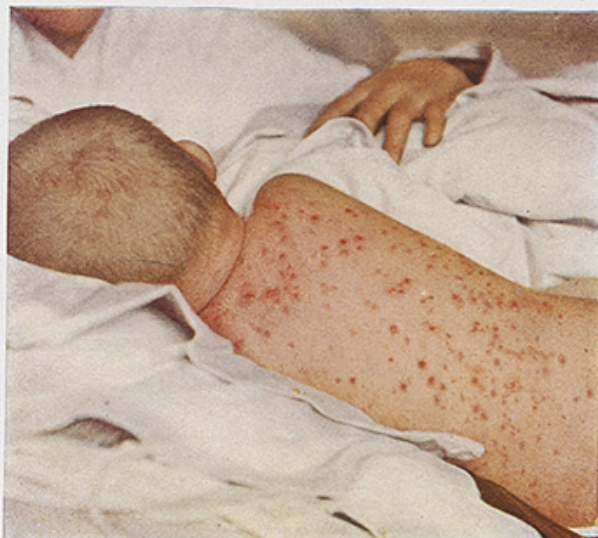

Scarlatina,
zweiter Krankheitstag.

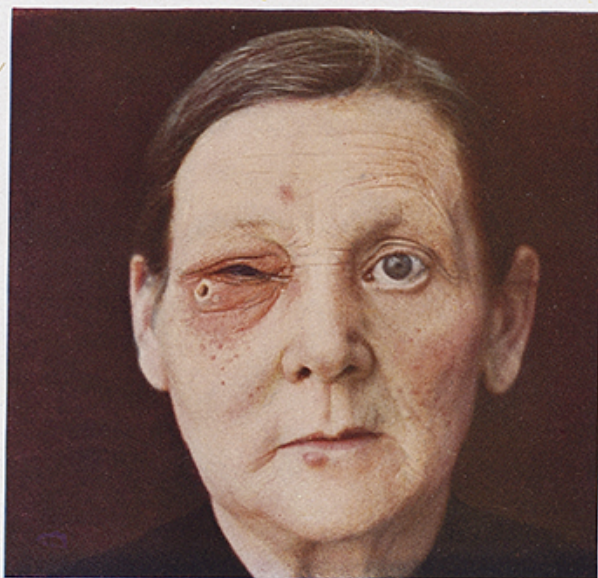

Scarlatina,
der gleiche Fall, Rücken.



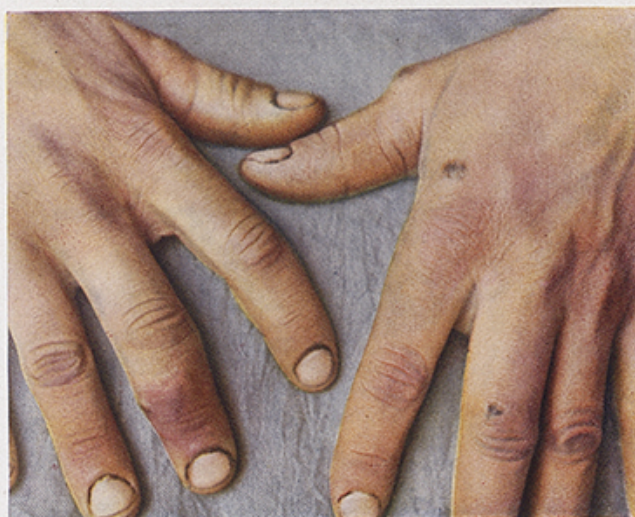

Varicella,
vierter Krankheitstag.

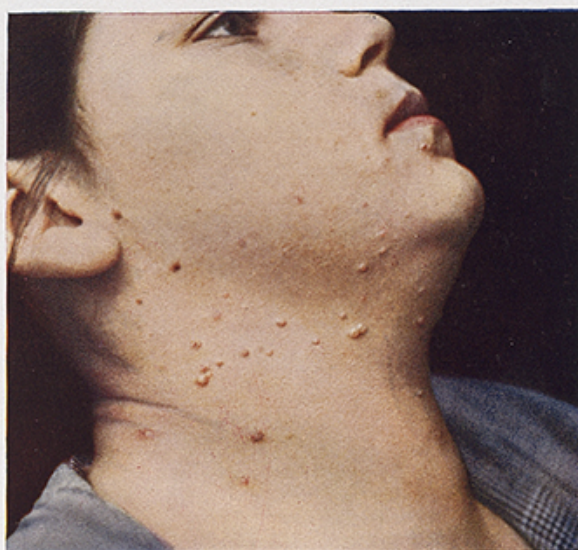

Vaccinatio fortuita,
von einem geimpften Kind auf die abgebildete Kranke übertragen.



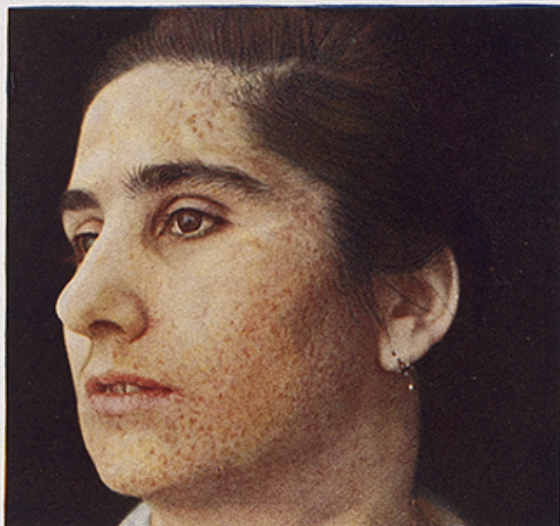

Melkerknoten
bei einer Bauernfrau.

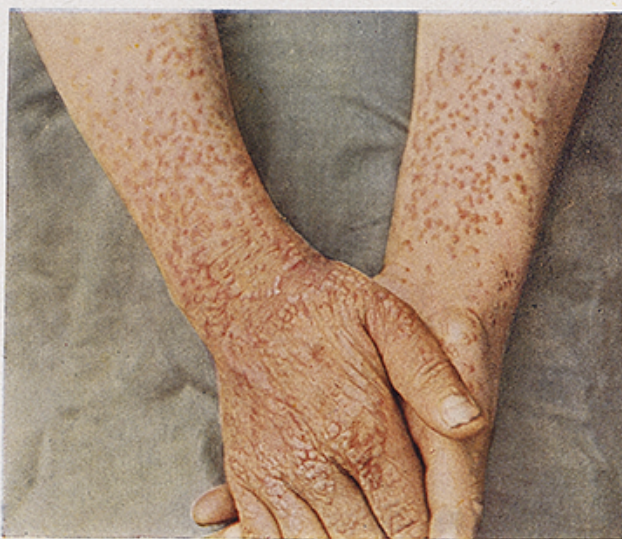

Mollusca contagiosa.



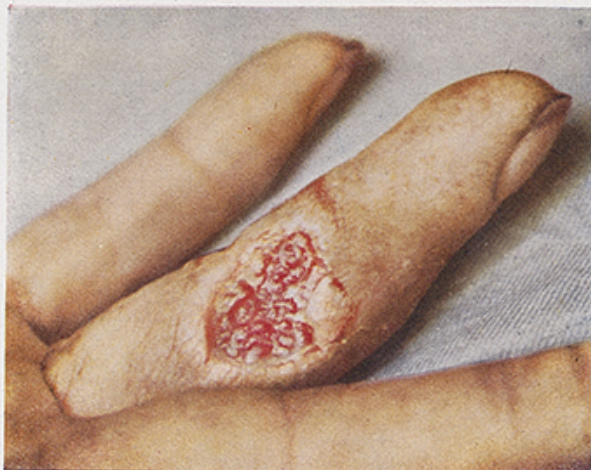

Verrucae planae
in massenhafter Entwicklung.

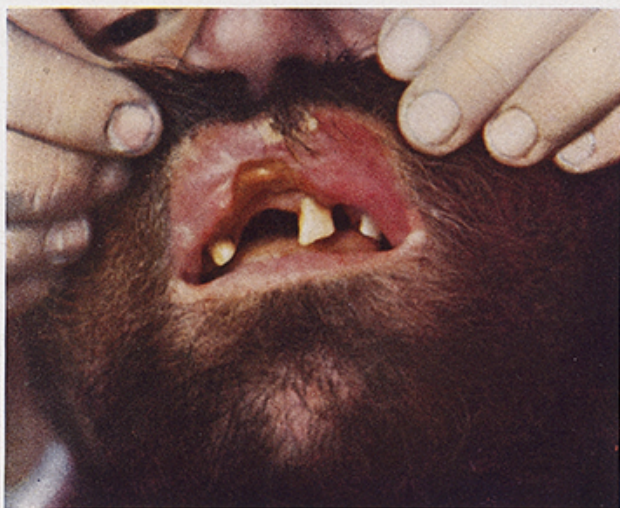

Verrucae planae et communes
an den Armen und Händen der gleichen Patientin.

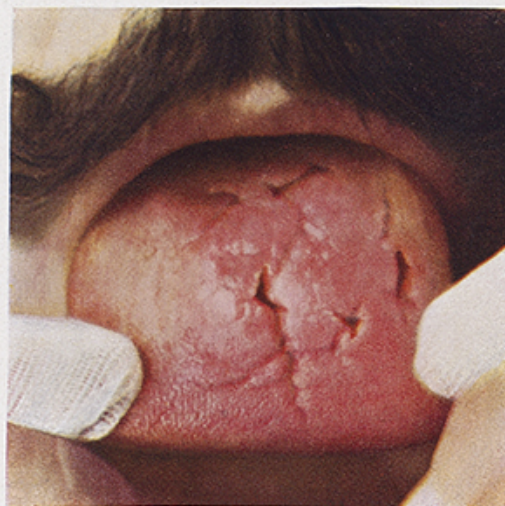



Tuberculosis cutis ulcerosa
am Finger eines Phthisikers, Infektion vermutlich durch das eigene Sputum.

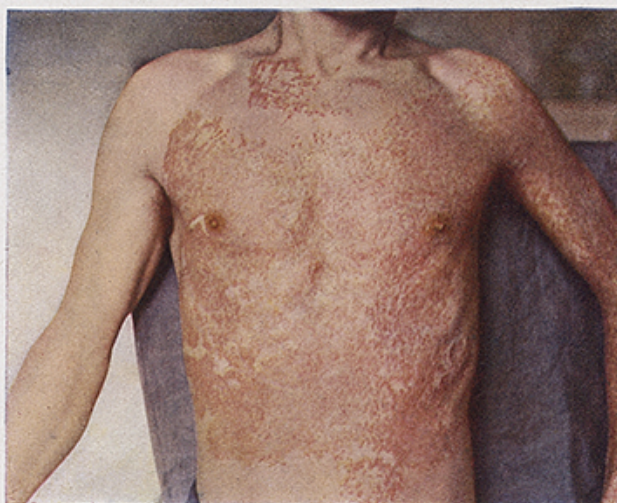

Tuberculosis ulcerosa labii superioris et mucosae oris
bei einem Phthisiker. Sputumselbstinfektion.

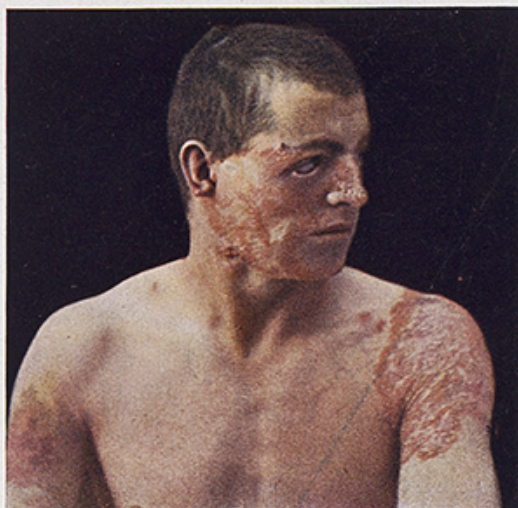

Ulcera tuberculosa linguae
bei einem Phthisiker.



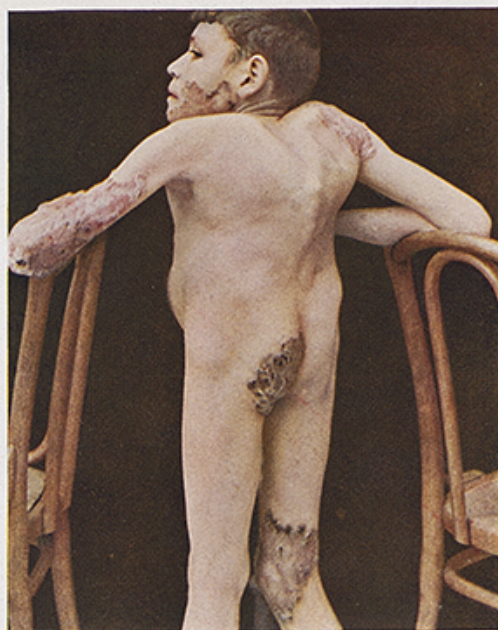

Lupus vulgaris dispersus et exfoliatus.
Sehr ausgedehnte Herde mit kleinen Knötchen.

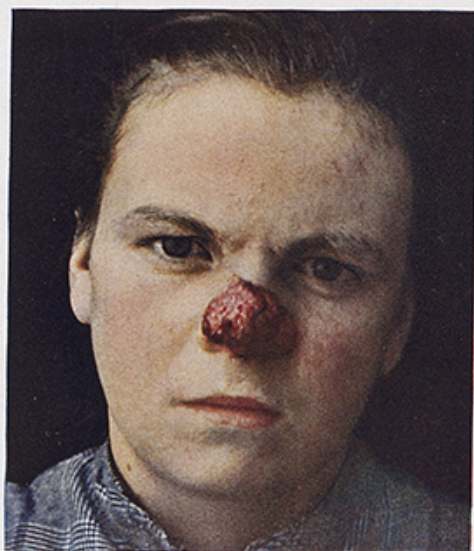

Lupus vulgaris disseminatus.
Es sind noch mehrere Herde außer den auf dem Bild sichtbaren vorhanden,
sie sind alle in der Kindheit bei dem sonst von Tuberkulose klinisch freien
Patienten entstanden.

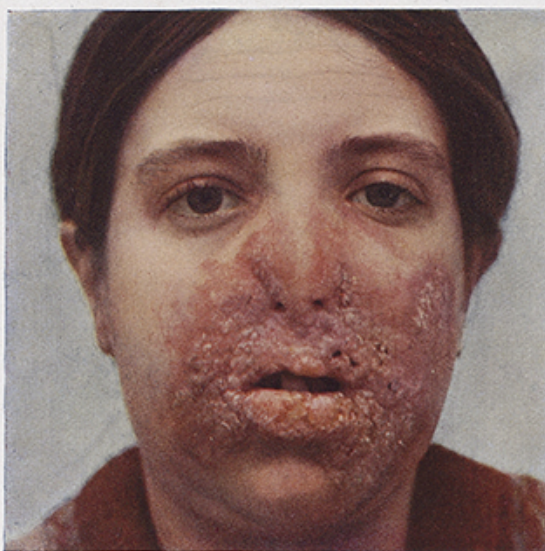



Lupus vulgaris disseminatus,
der Kranke hat außerdem Residuen colliquativer Drüsentuberculose, positiven
Lungenbefund und malum Pottii (Karies der Wirbelsäule).

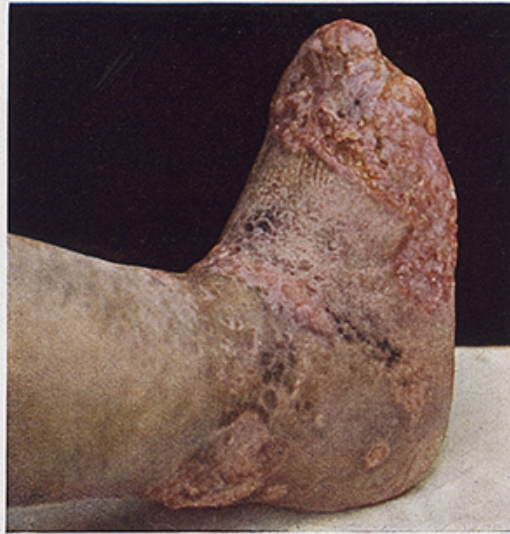

Lupus vulgaris tumidus
(sogenannte Sektpropfenase).

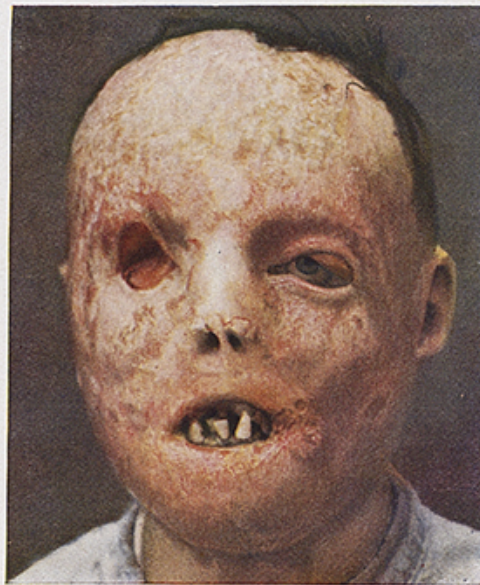

Lupus vulgaris tumidus et ulcerosus faciei.



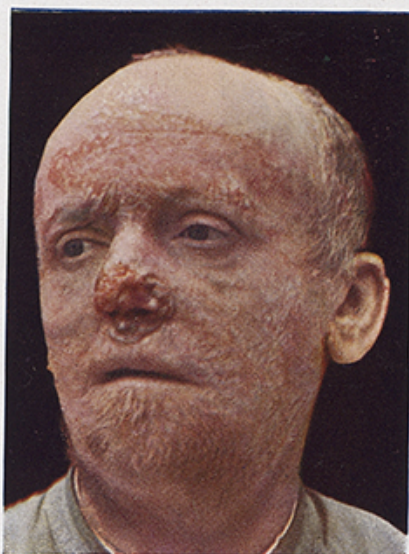


Lupus vulgaris ulcerosus et mutilans.
Zerstörung der Zehen.

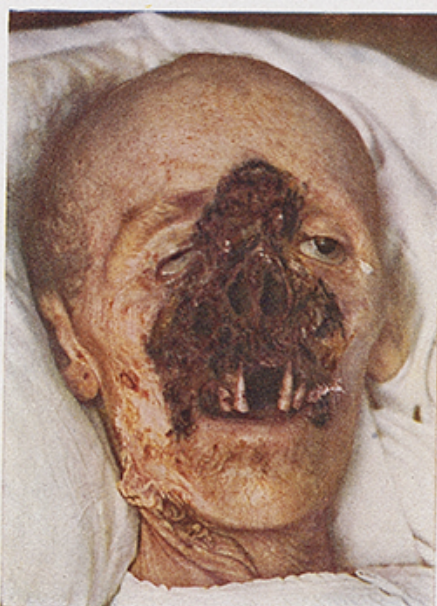

Lupus vulgaris ulcerosus faciei, Carcinoma in lupo incipiens.
Das rechte Auge durch Keratitis zerstört, ausgedehnte Zerstörung an den Lidern
links, an Nase und Mund. Karzinom außerhalb des linken Mundwinkels.



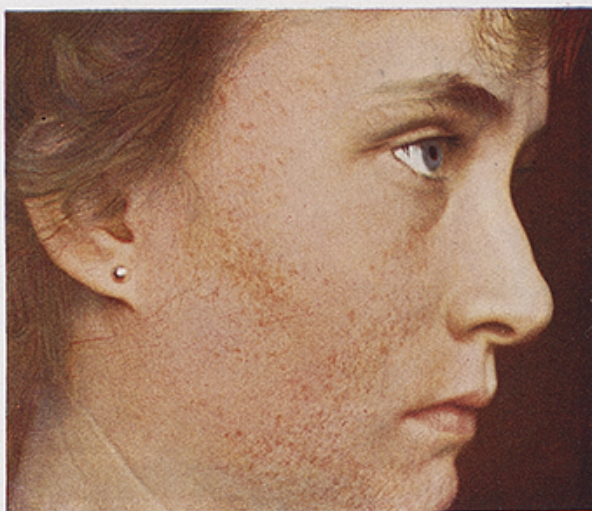

Lupus vulgaris faciei, Carcinoma in lupo incipiens.
Das Karzinom sitzt an der Nase.

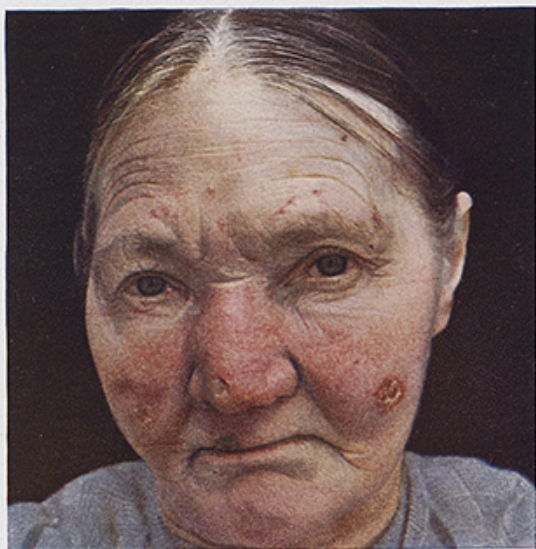

Lupus vulgaris et Carcinoma in lupo.
Fall von Bild 32 unmittelbar nach dem Tod aufgenommen.

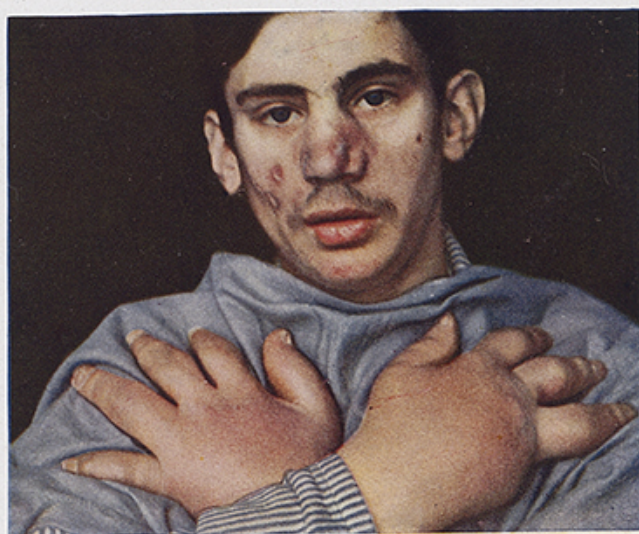



Lupus follicularis faciei (Acne teleangiectodes Kaposi).

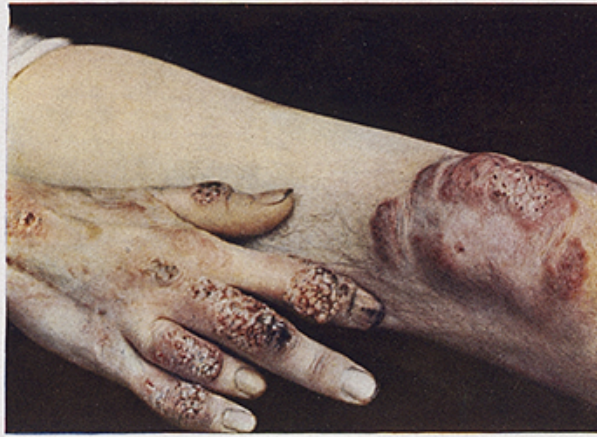

Lupus pernio.

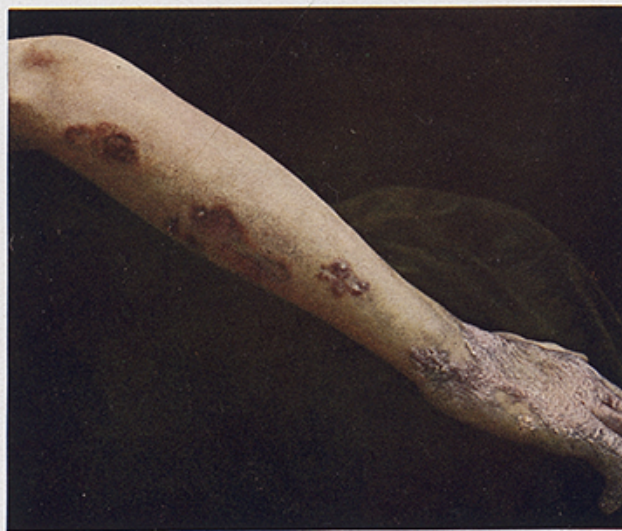

Lupus pernio nasi et manus utriusque.
Die Phalangen und andere Teile des Handskeletts durch das krankhafte Gewebe substituiert.



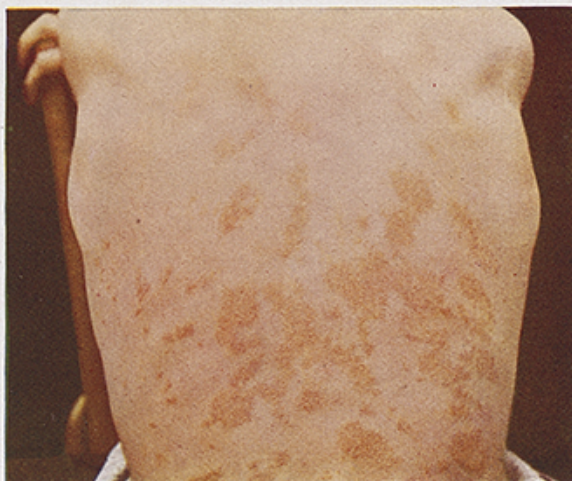


Tuberculosis cutis verrucosa (Paltauf, Riehl).
Der vierte Metacarpus rechts durch Spina ventosa fast ganz zerstört, daher die Verkürzung des Fingers.

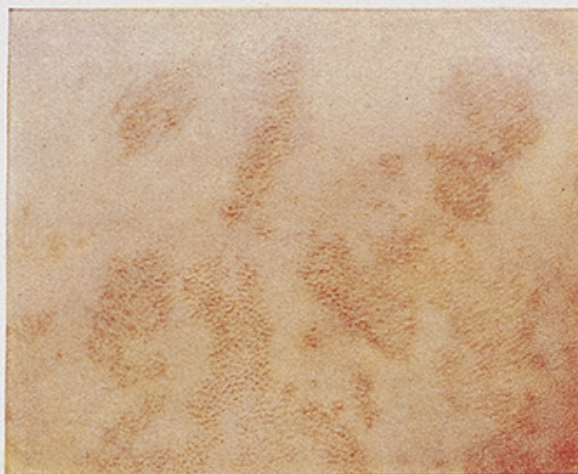


Tuberculosis cutis verrucosa (Paltauf, Riehl), Gummata scrofulosa.
Durch auf dem Lymphwege von den verrukösen Herden der Hand zentralwärts verschleppte Krankheitserreger entstanden an den Lymphbahnen kolliquative Tuberkuloseherde der Subcutis, die nach außen durchgebrochen und vernarbt sind; da und dort entstand von diesen Herden aus Lupus vulgaris, der die Narben rings umgibt.



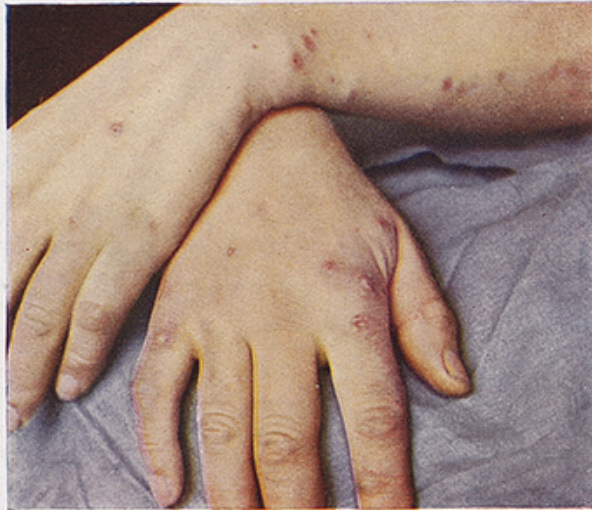

Lichen scrophulosorum (Hebra).

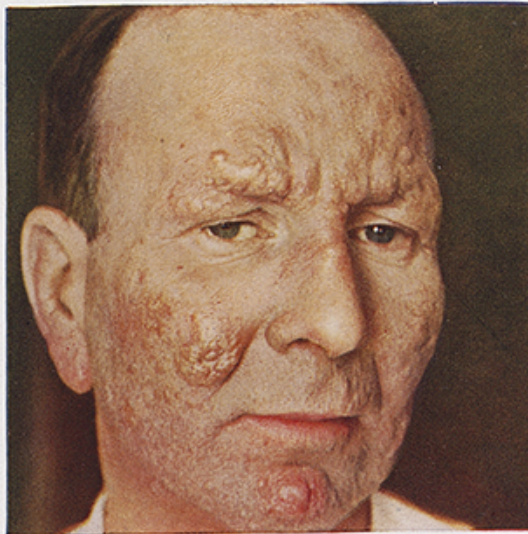

Lichen scrophulosorum
(Nahaufnahme desselben Falles).



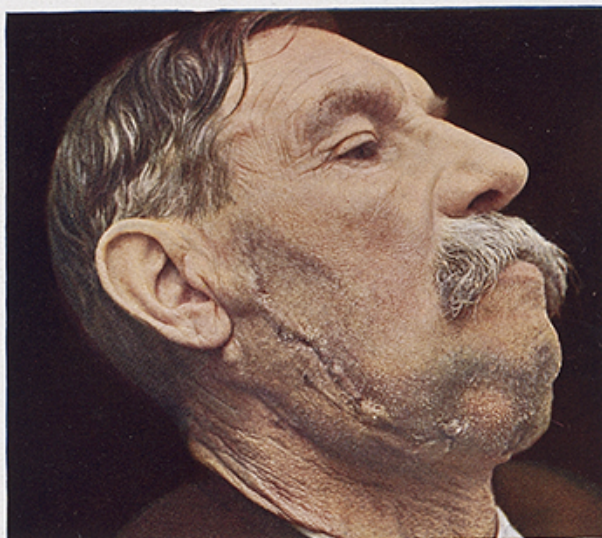

Tuberculid (Folliclis).

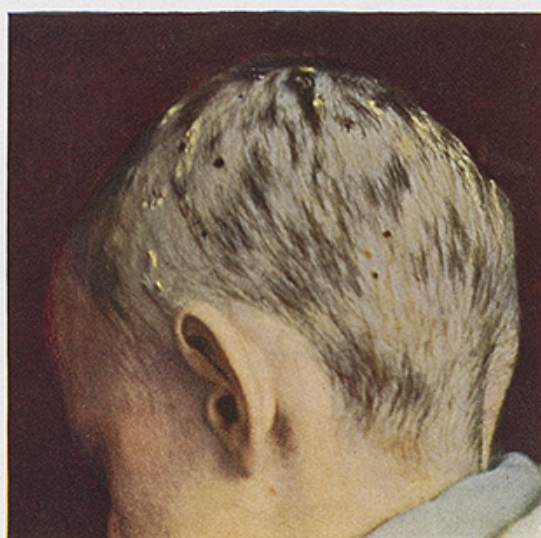


Lepra tuberosa (Leontiasis).



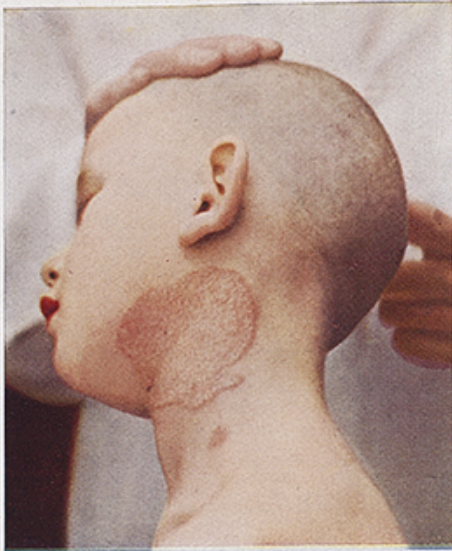

Aktinomykosis.



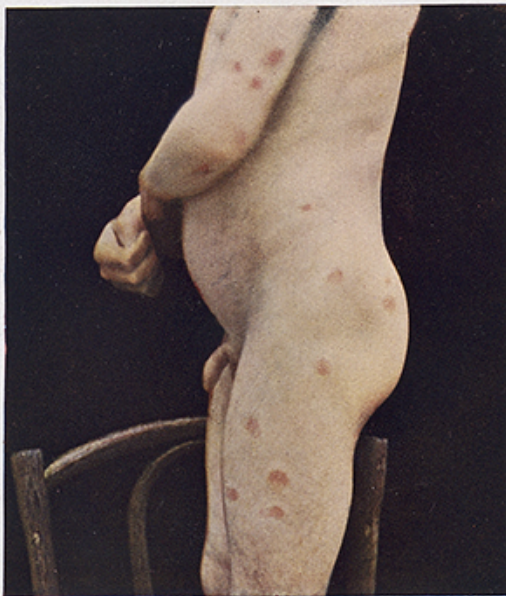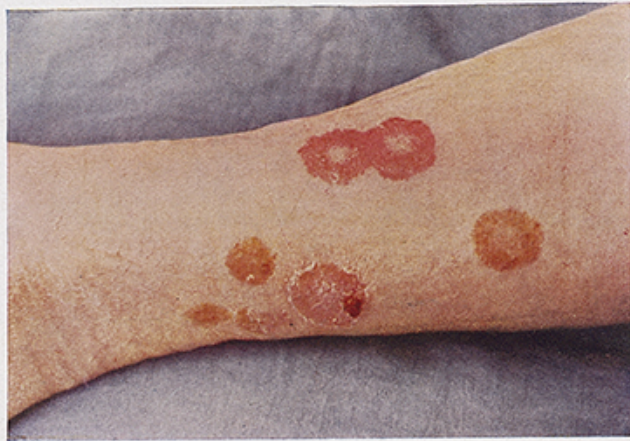Favus capillitii.





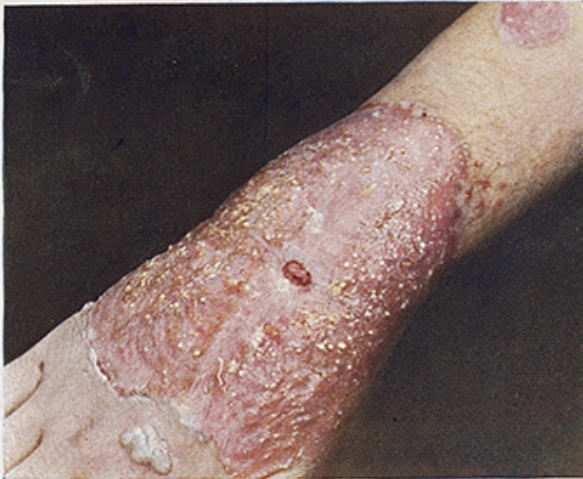Trichophytia superficialis
(Herpes tonsurans vesiculosus).

Trichophytia superficialis,
multiple Herde.

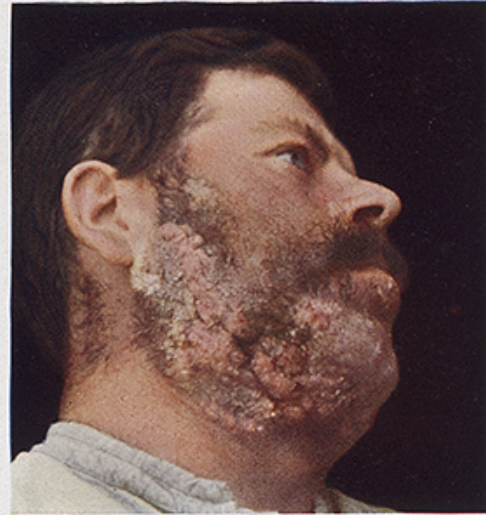

Trichophytia superficialis disseminata.

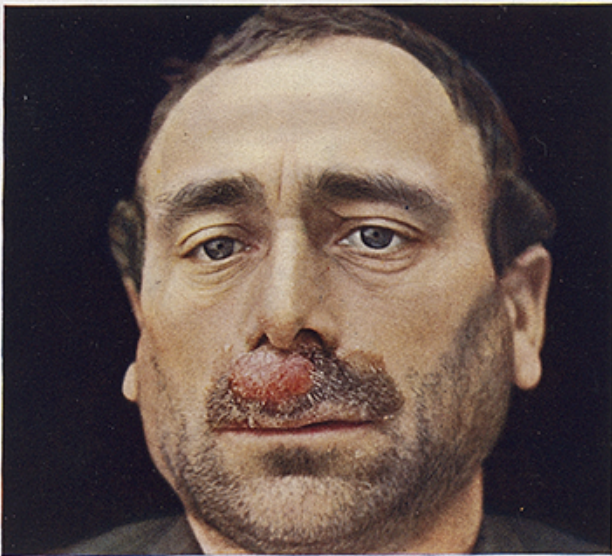



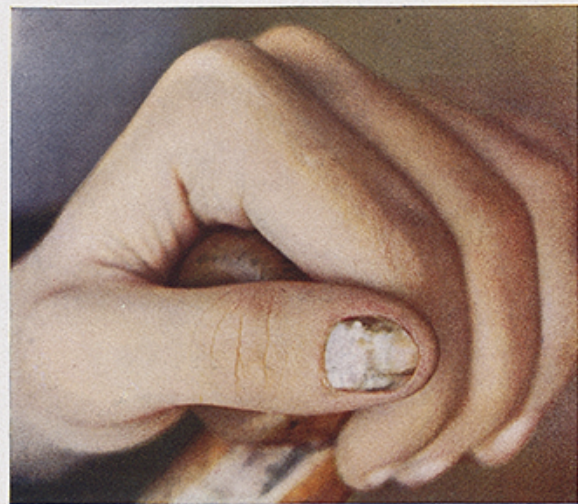Trichophytia superficialis et profunda,
sehr heftige entzündliche Reaktion.



Trichophytia profunda (Kerion Celsi).

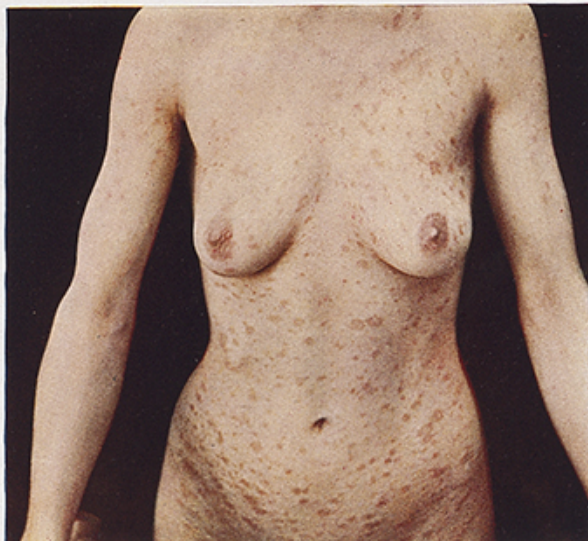

Trichophytia profunda (Kerion Celsi).

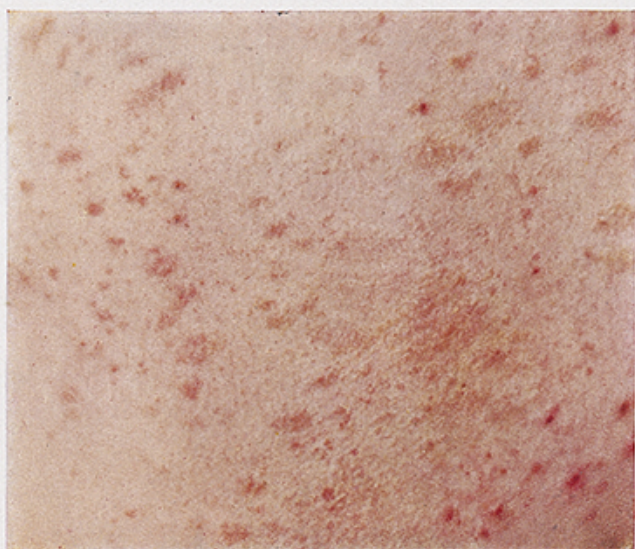

Trichophytia unguis,
massenhaft Pilze im Nagelgewebe.

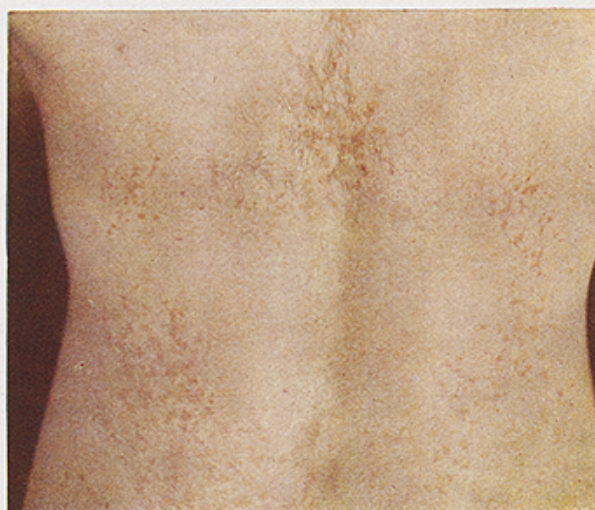



Pityriasis rosea.

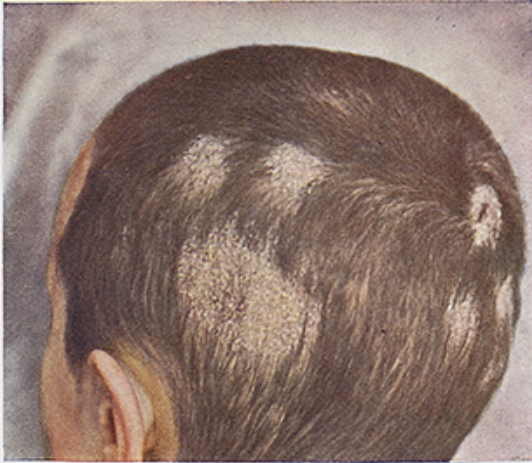

Pityriasis rosea
(Nahaufnahme des gleichen Falles).

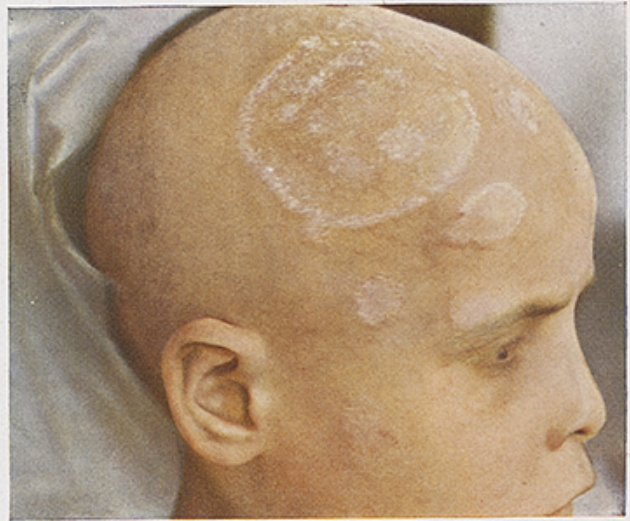

Pityriasis versicolor.

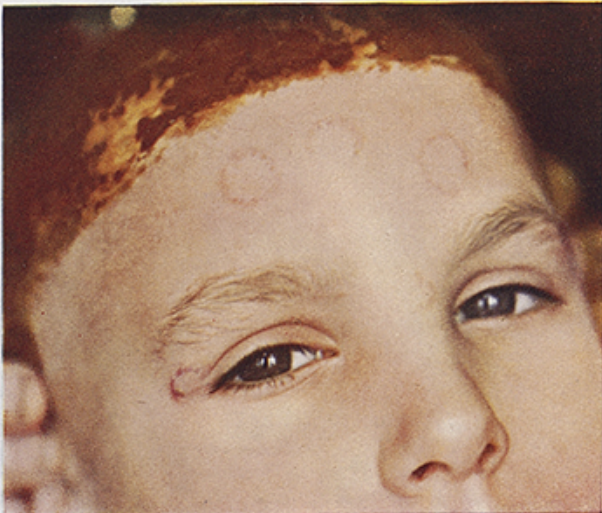



Mikrosporia.

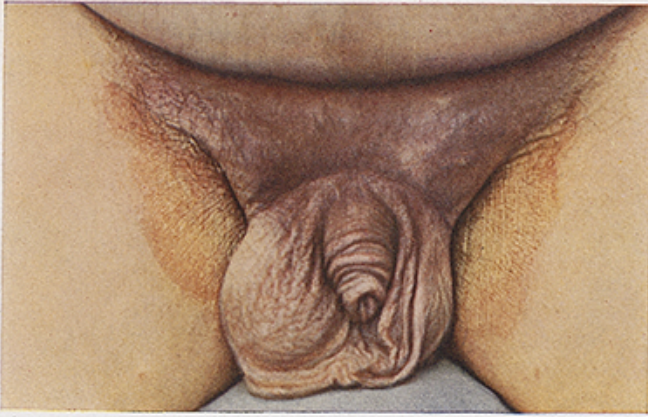


Mikrosporia,
Krankheitsherde nicht behandelt.
Haare durch Röntgenbehandlung entfernt.



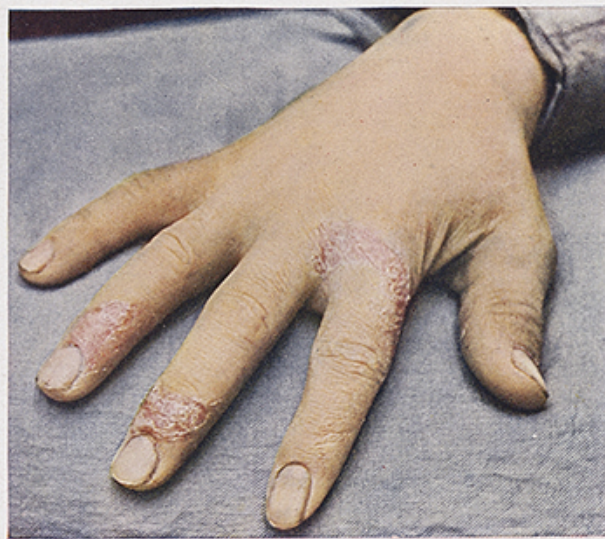Mikrosporia frontis,
Herde an der unbehaarten Haut, der Kopf ist mit Röntgenstrahlen epiliert und mit Jodtinktur bepinselt.





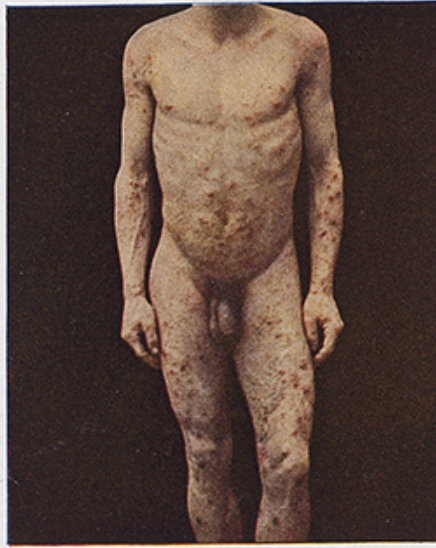Erythrasma.

Ekzema mycoticum manus.

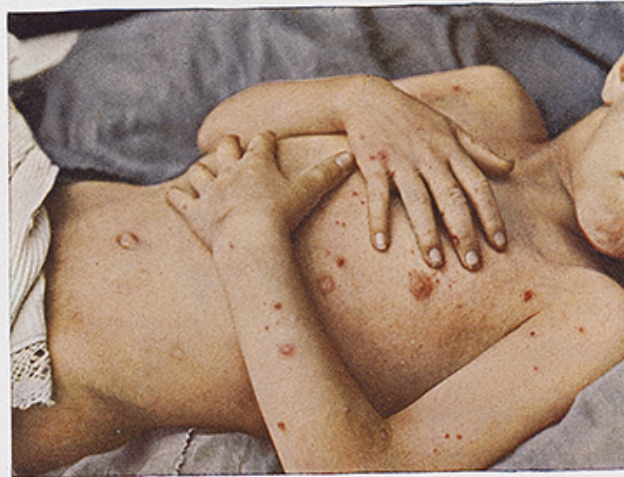

Trichomykosis palmellina Axillae.



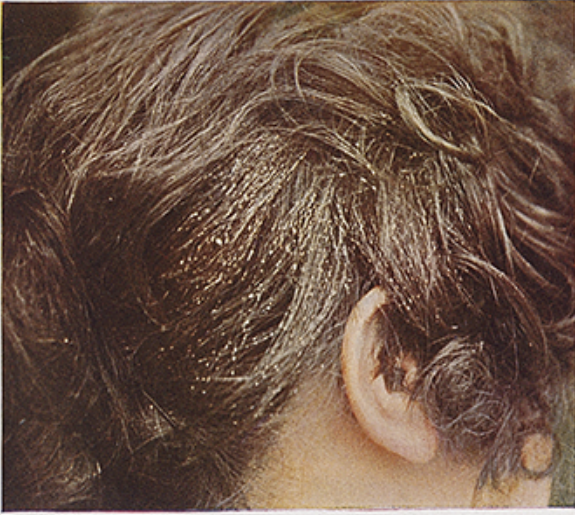

Scabies.

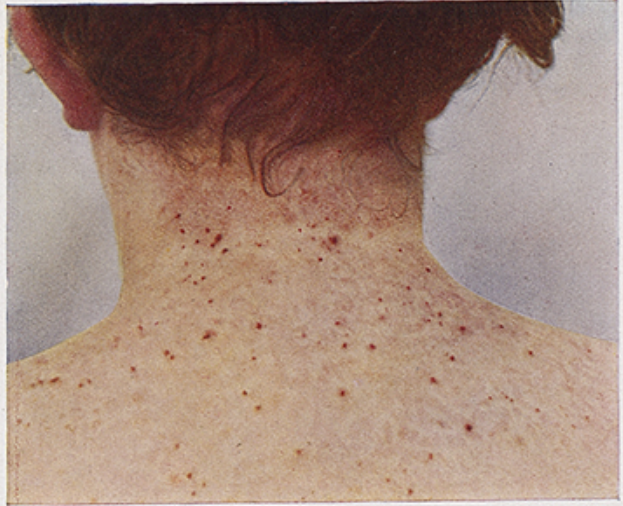

Scabies,
Hände bei Kindern stark befallen, da und dort Impetigopusteln auf sekundär
infizierten Kratzeffekten.

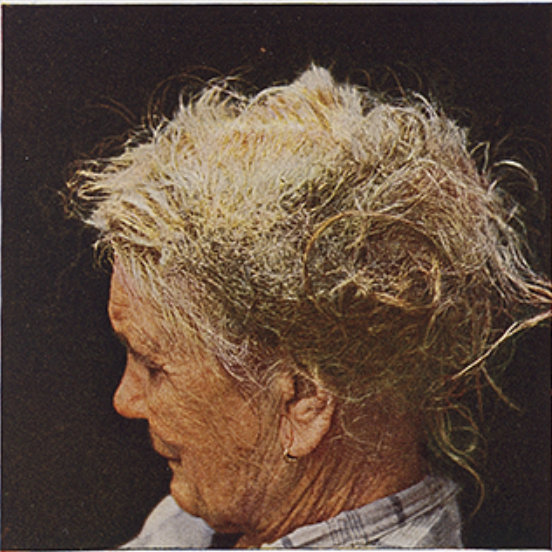



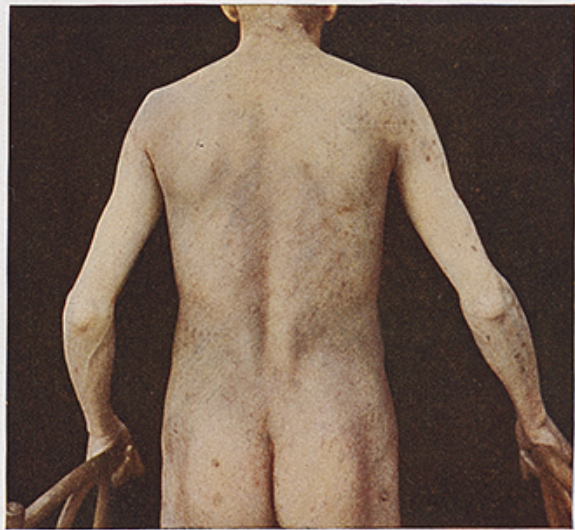Pediculosis capitis,
zahllose Eier der Läuse an den Haaren.



Pediculosis capitis.
Kratzkezem im Nacken.

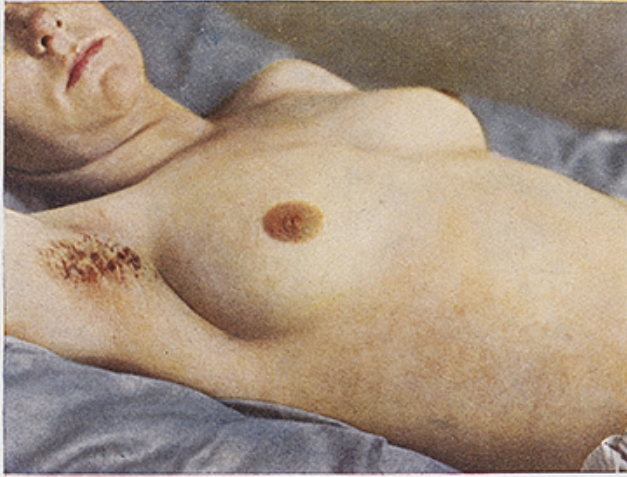


Pediculosis capitis cum plica Polonica.

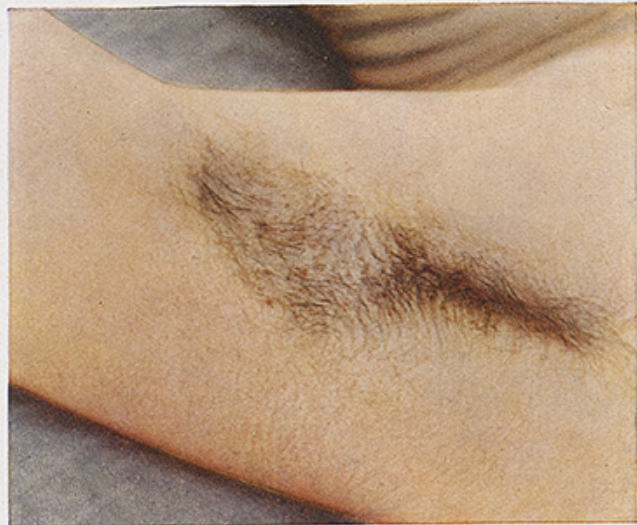

Pediculosis vestimentorum, Cutis vagantium.





Phthiriasis axillae cum maculis caeruleis.

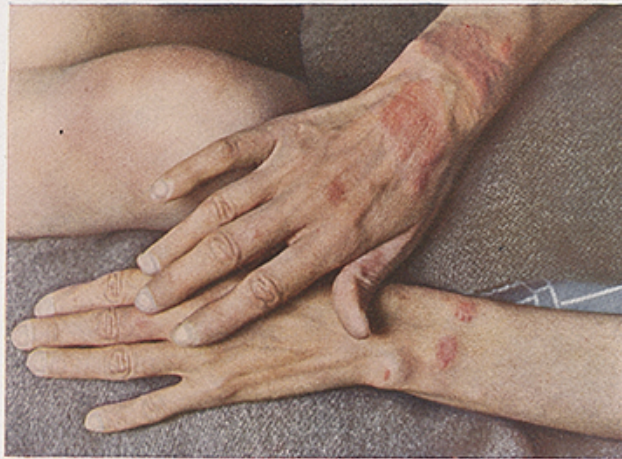

Phthiriasis axillae,
Nahaufnahme.



II. Teil:
Entzündliche Erkrankungen der Haut



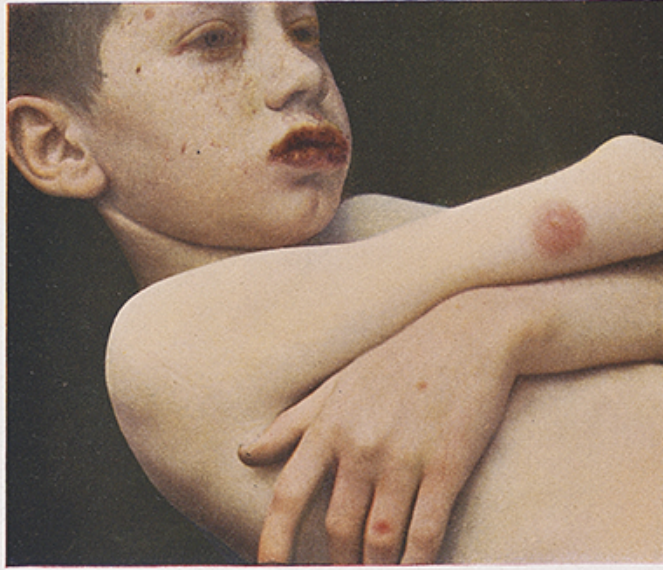

Erythema multiforme.

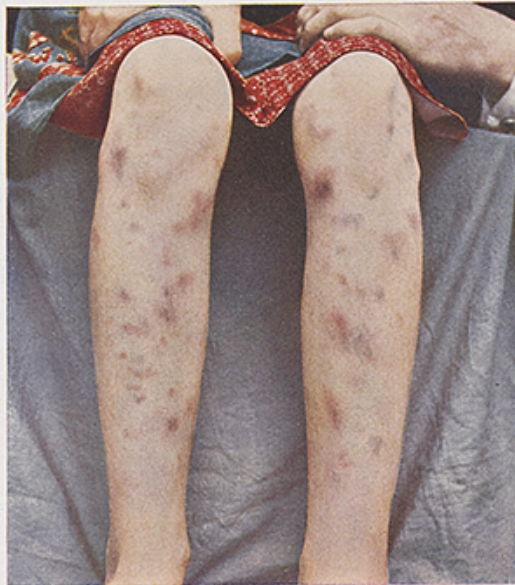

Erythema multiforme.



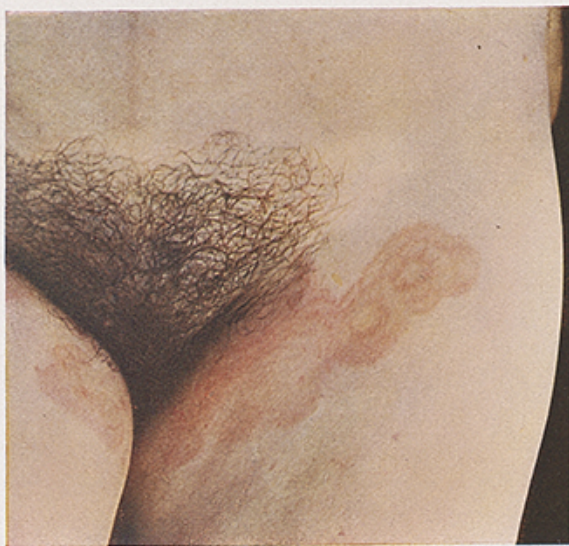

Erythema multiforme.



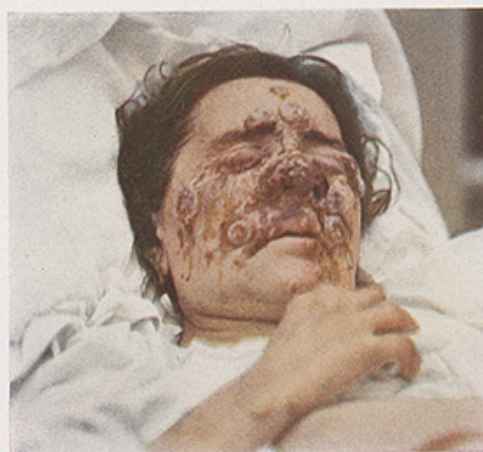Erythema nodosum.

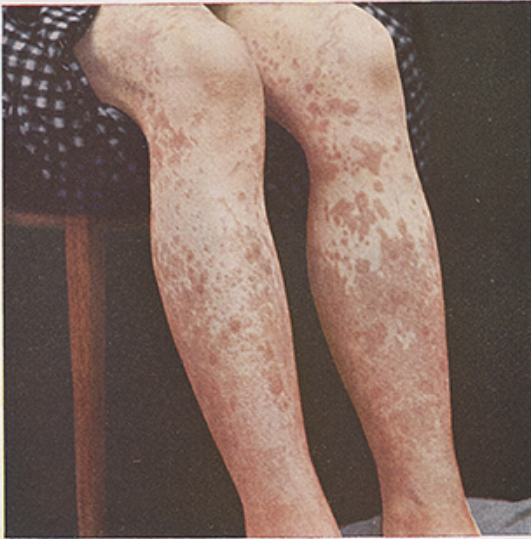



Exanthema toxicum usu Chinini.

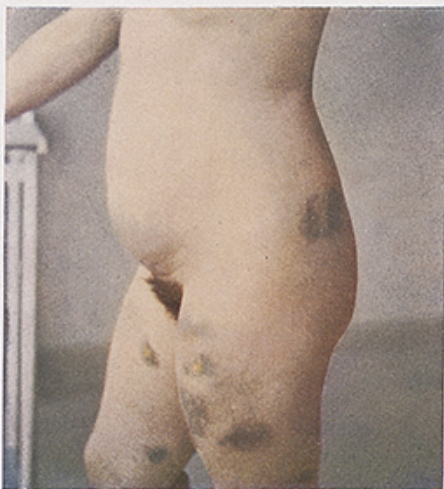
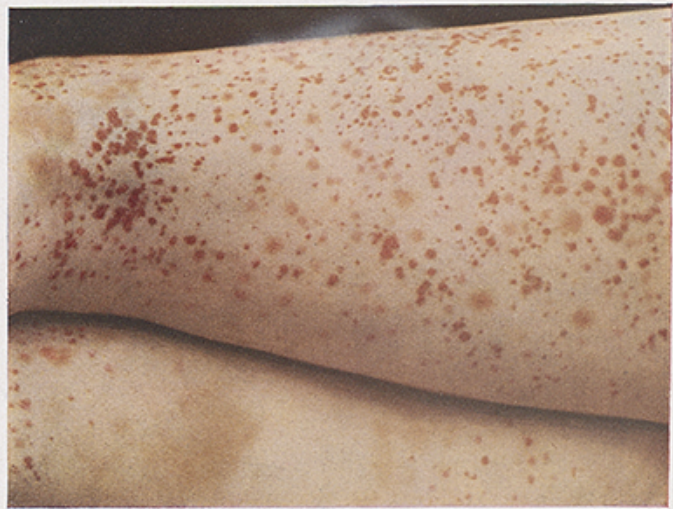Exanthema toxicum usu Jodi
(Jododerma tuberosum).





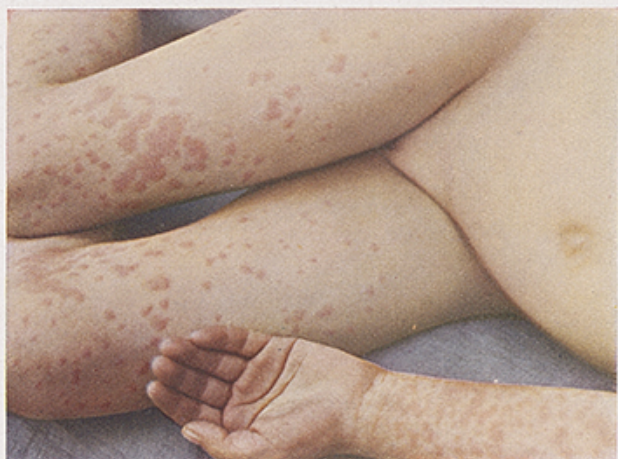Exanthema partim haemorrhagicum verisimiliter
ortum tuberculotoxinis.

Purpura rheumatica.

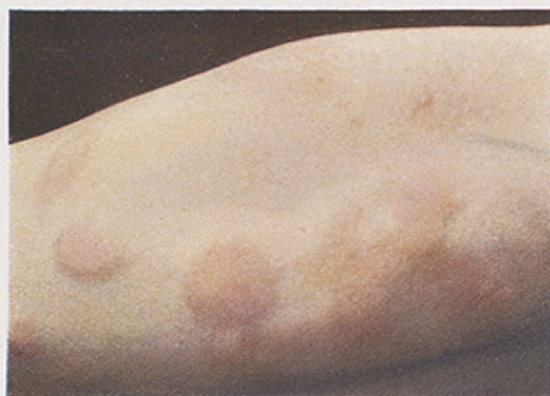


Purpura haemorrhagica
(Morbus maculosus Werlhofii).

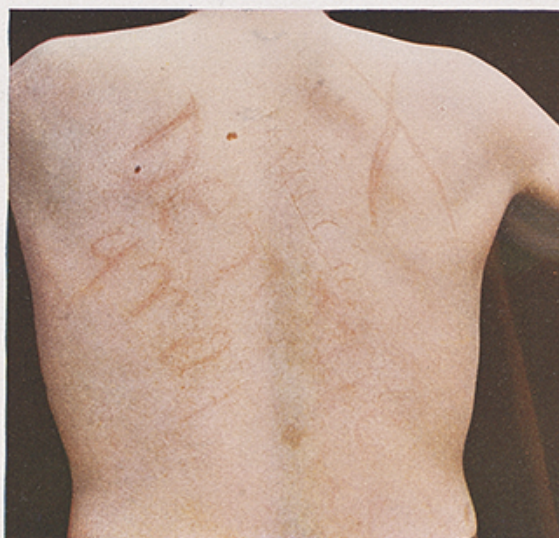



Urticaria.

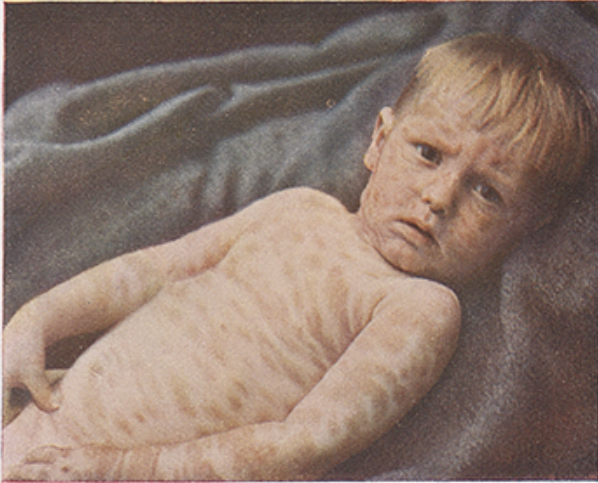

Urticaria, Nahaufnahme.

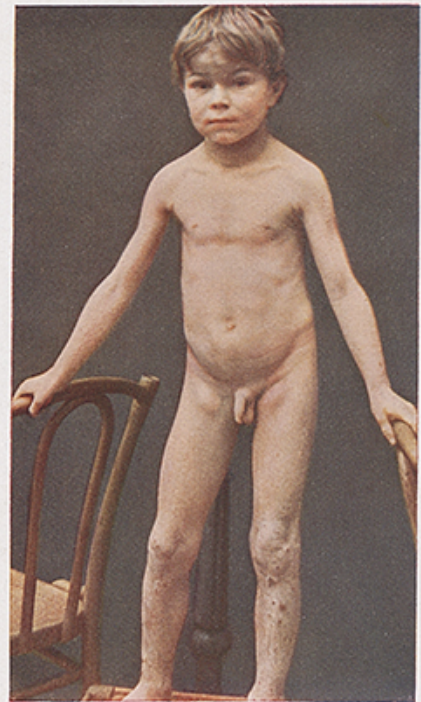

Urticaria — Dermographismus.

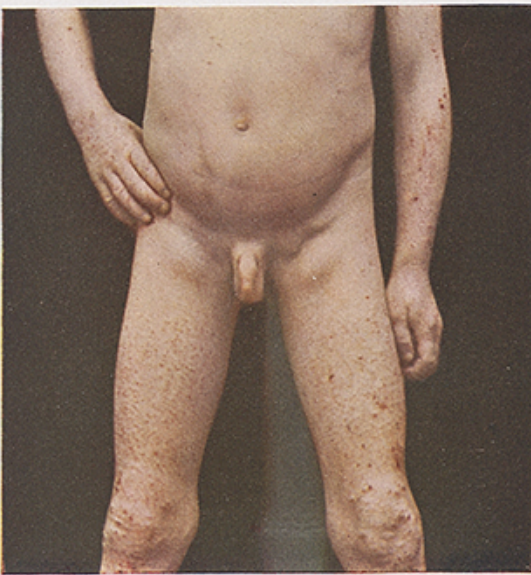



Urticaria pigmentosa.

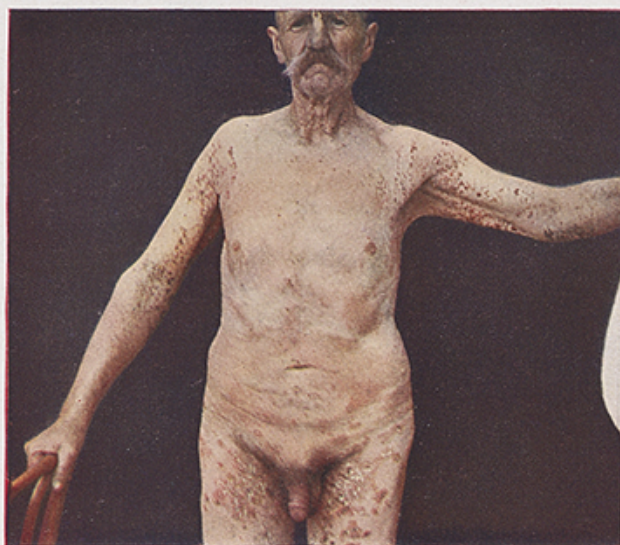

Prurigo (v. Hebra).

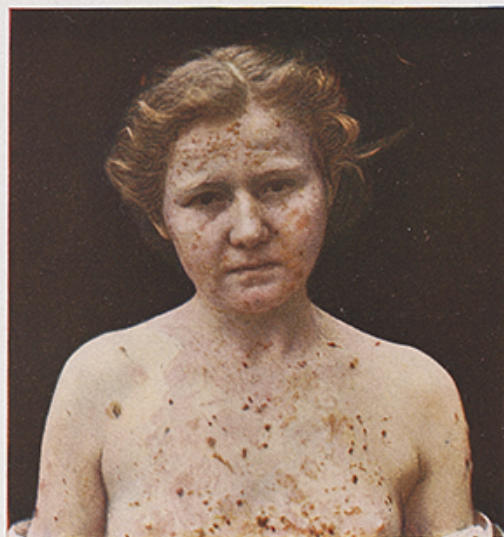

Prurigo (v. Hebra), Nahaufnahme.



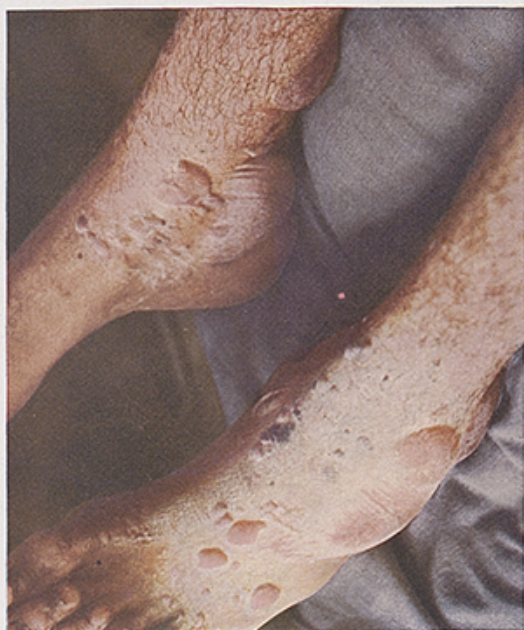

Pemphigus vulgaris cum Erythemate.



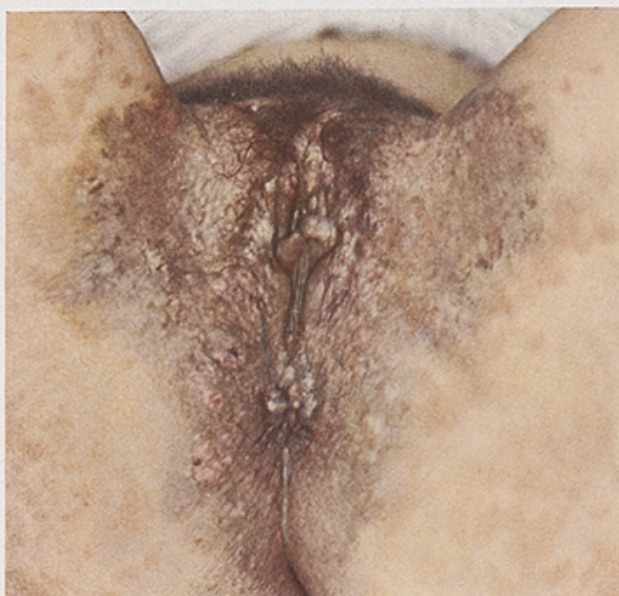Pemphigus
(Dermatitis herpetiformis Duhring).

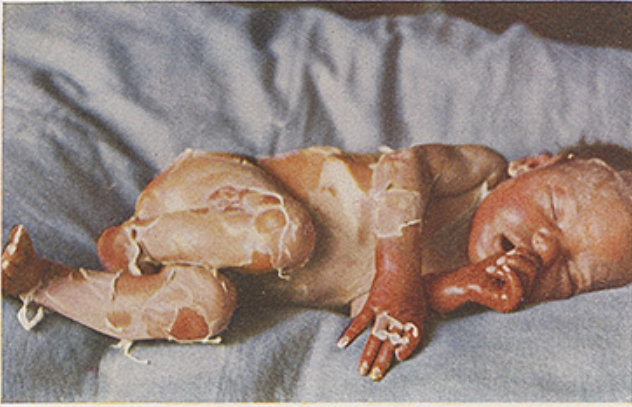



Pemphigus vulgaris.

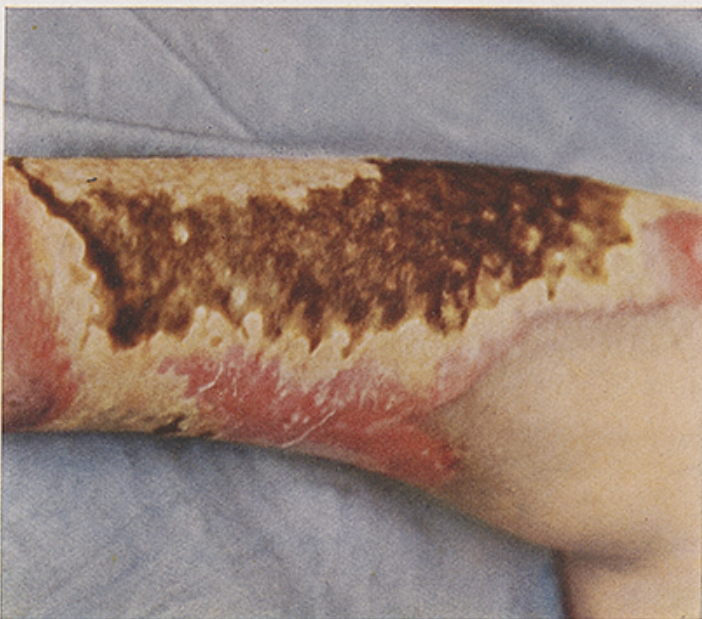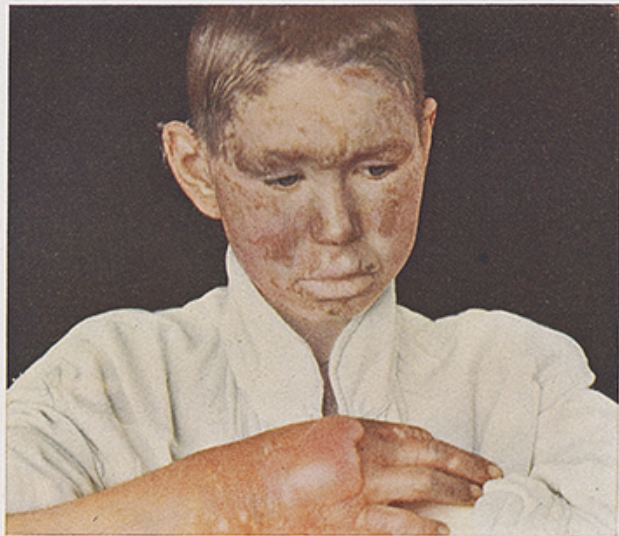Pemphigus vegetans.





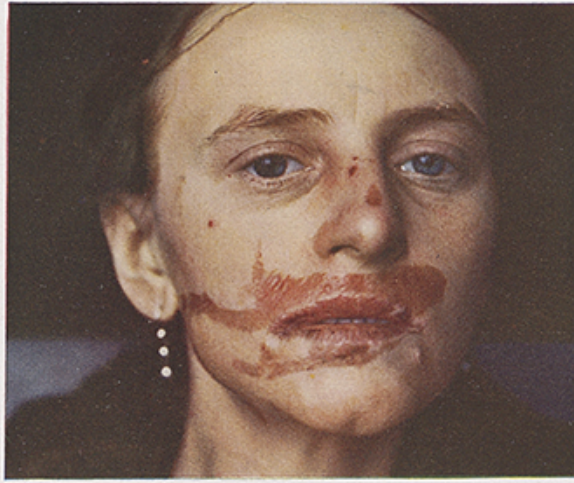Dermatitis exfoliativa neonatorum (Ritteri).

Combustio gradus secundi.

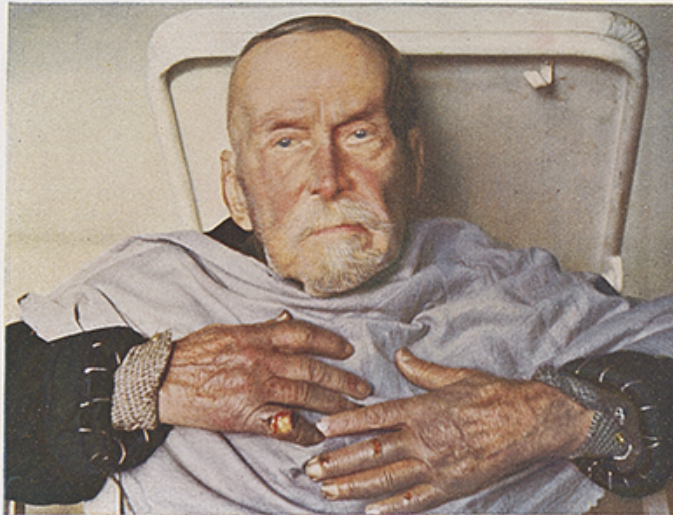


Combustio gradus tertii.



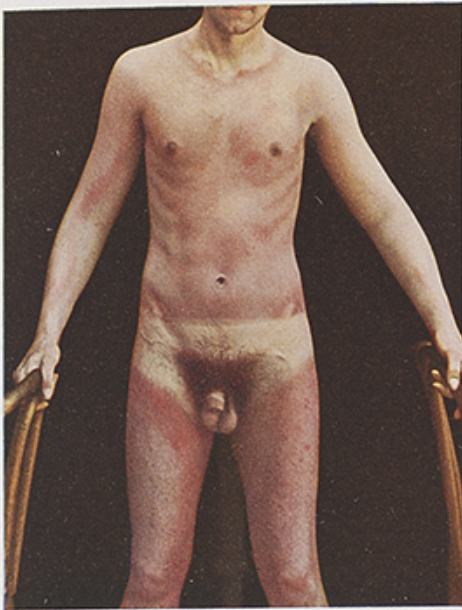

Combustio Lysolo.

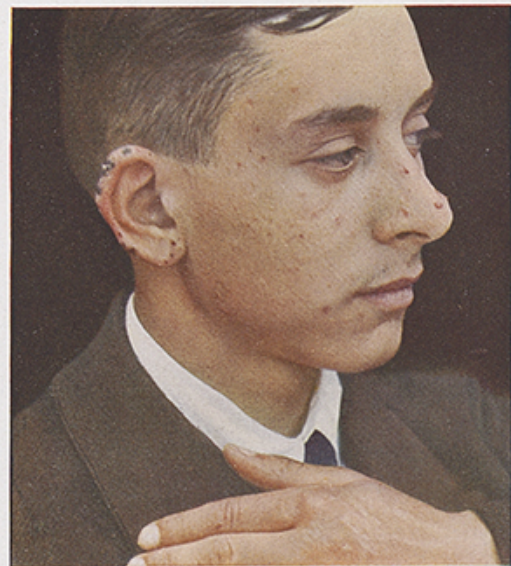

Congelatio nasi gradus secundi dig. quinti dextri gradus tertii.

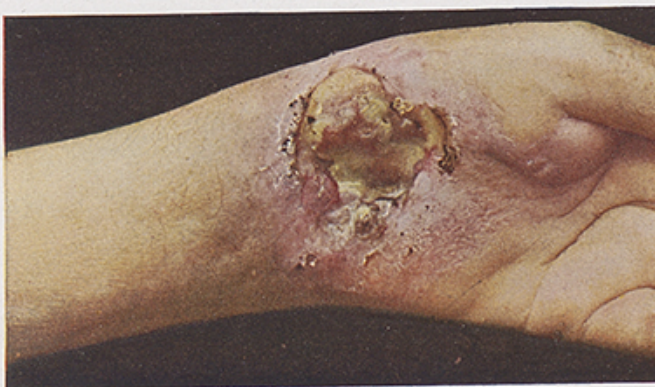



Dermatitis solaris.

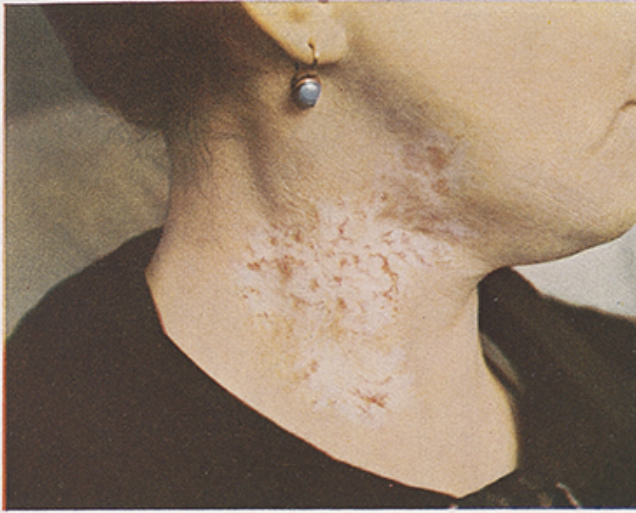

Hydroa vacciniforme.

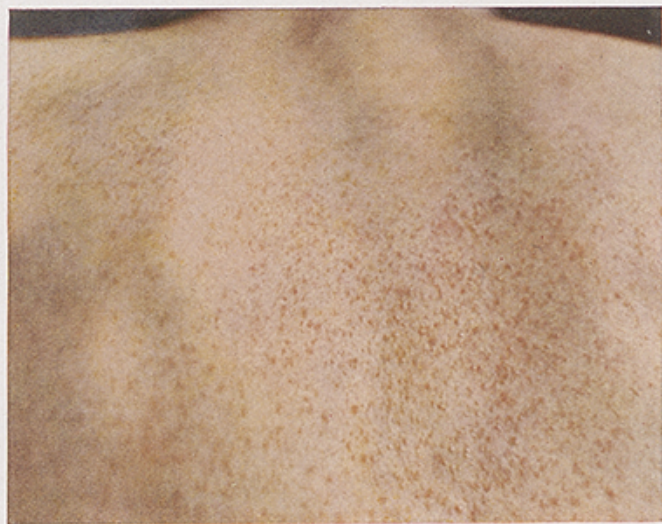


Ulcus radii X.



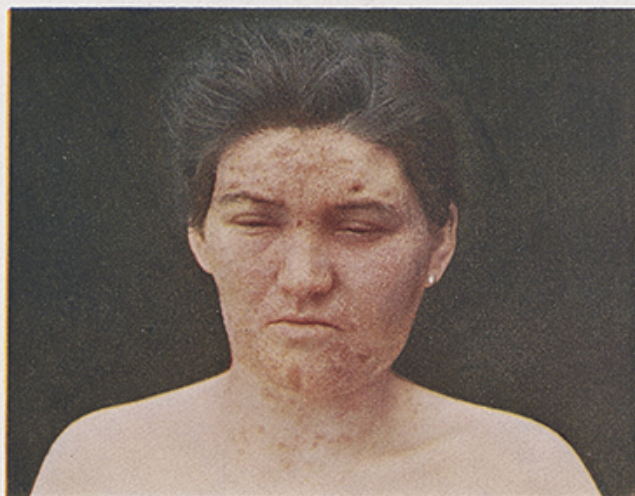

Cicatrix teleangiectatica radiis X.

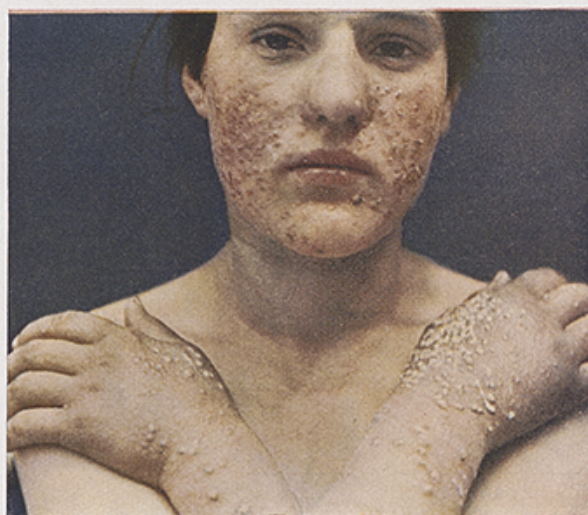

Miliaria rubra.



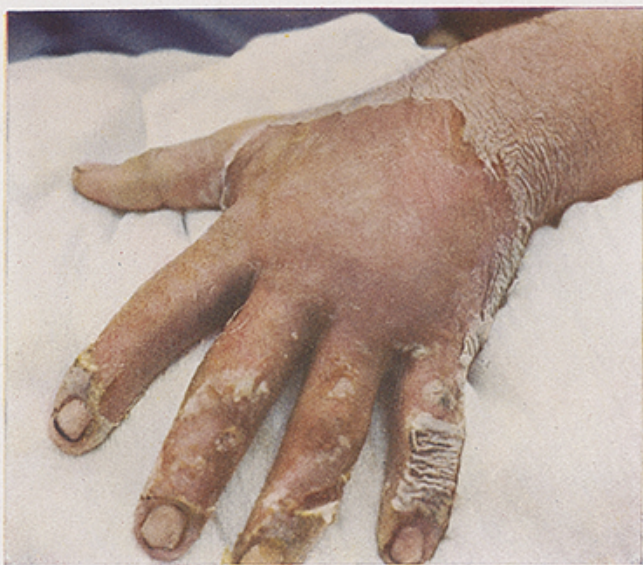

Ekzema acutum papulatum.

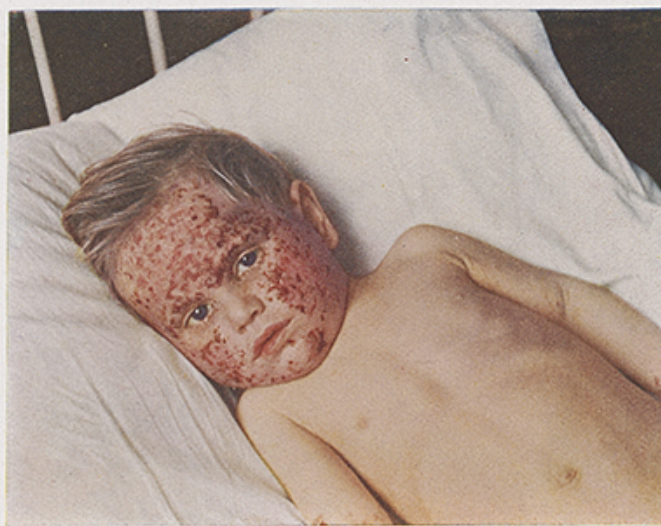

Ekzema acutum vesiculosum et pustulosum
(Hopfenzupferin).



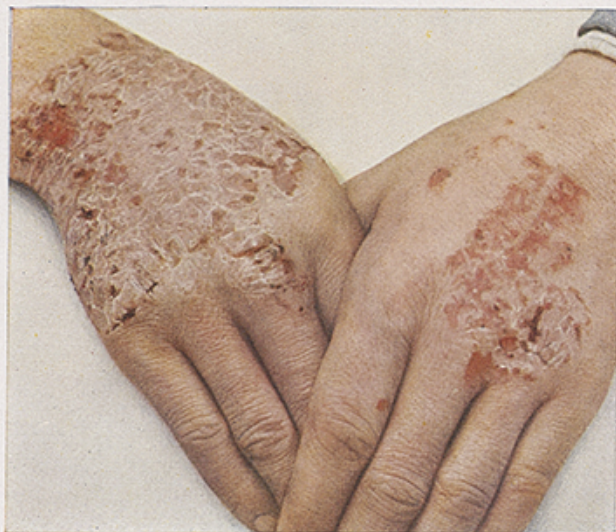

Ekzema acutum madidans et rubrum.

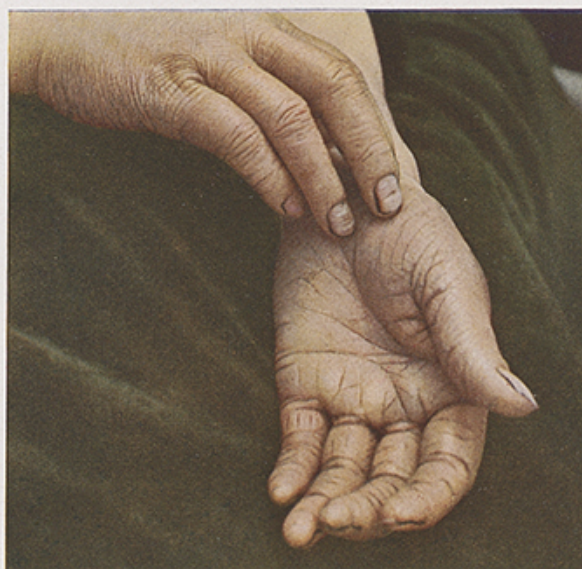

Ekzema crustosum (Diathesis exsudativa).



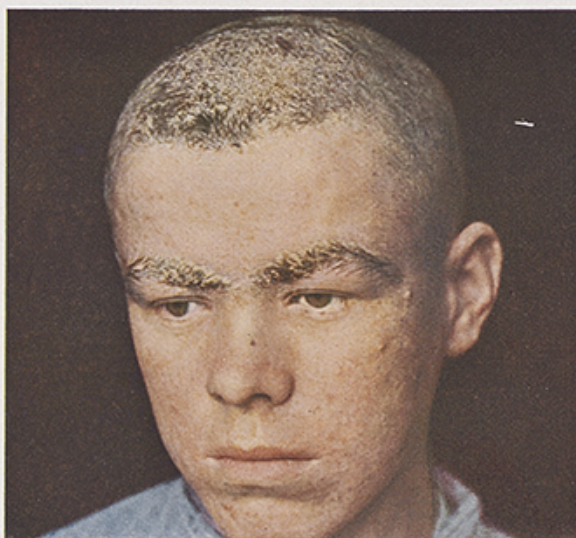


Ekzema squamosum.

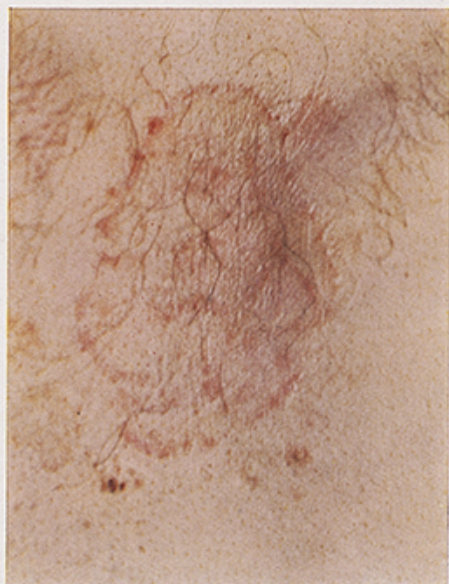

Ekzema tyloiticum et unguium.

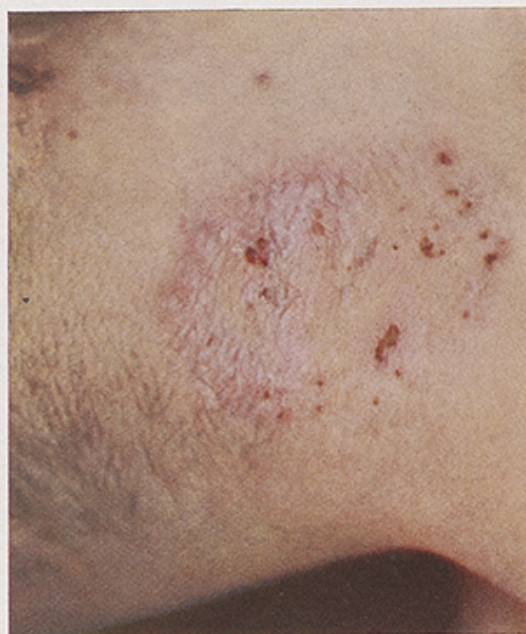




Ekzema seborrhoicum.

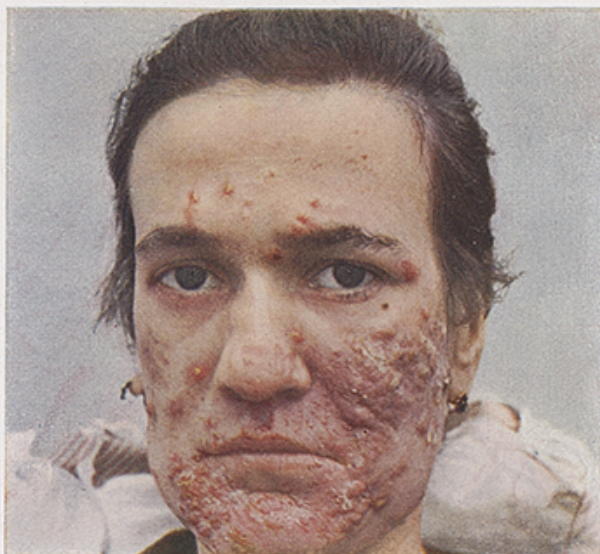

Seborrhoea corporis.

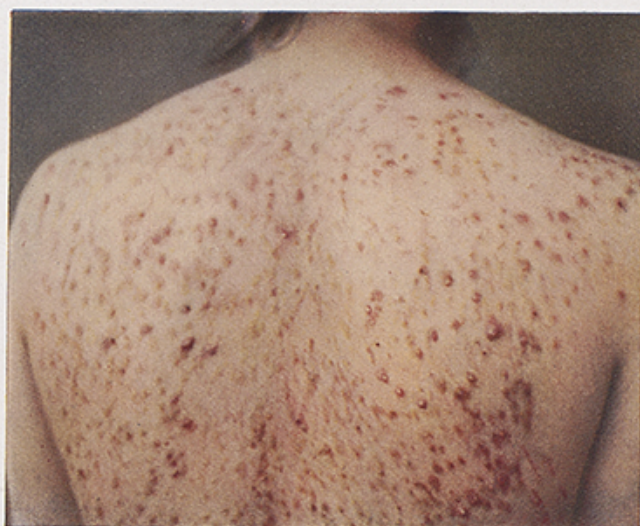

Lichen simplex.



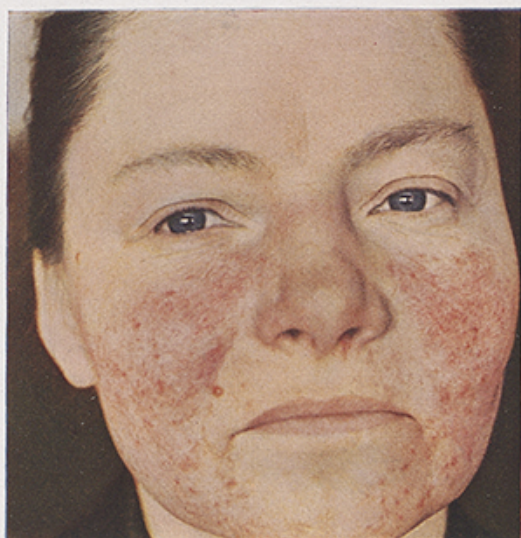

Acne vulgaris.

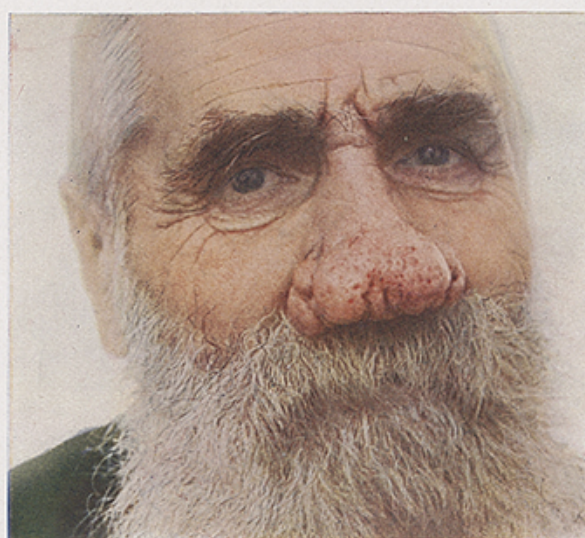


Acne vulgaris.

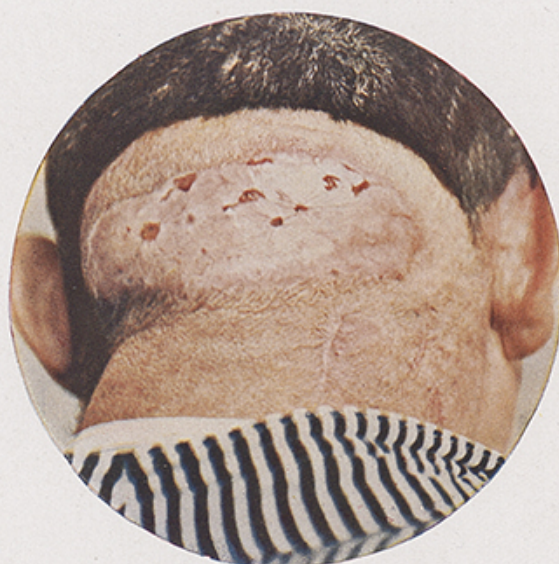



Acne rosacea.

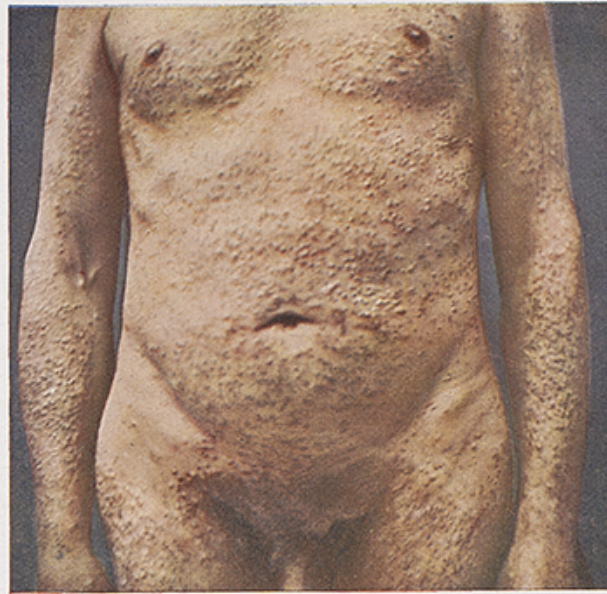

Rhinophyma.

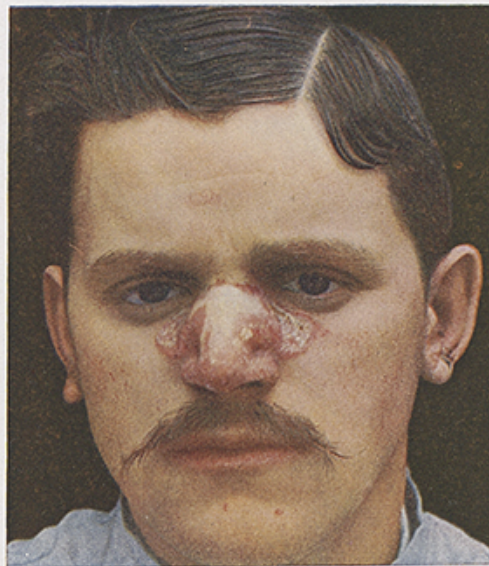


Dermatitis papillaris capillitii
Aufnahme Dr. Schultze-Gießen, Uvachr. Leitz, Wetzlar.



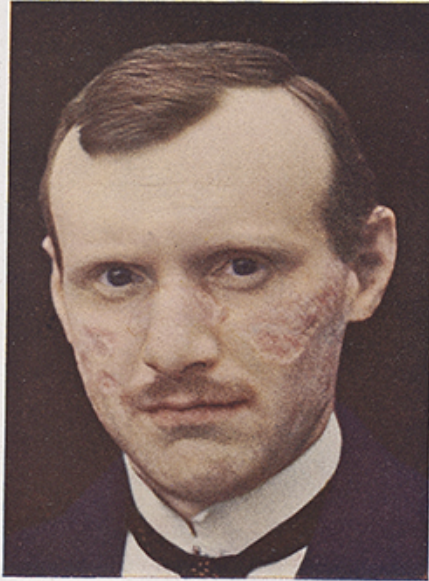

Acne picea.



Lupus erythematosus discoides.



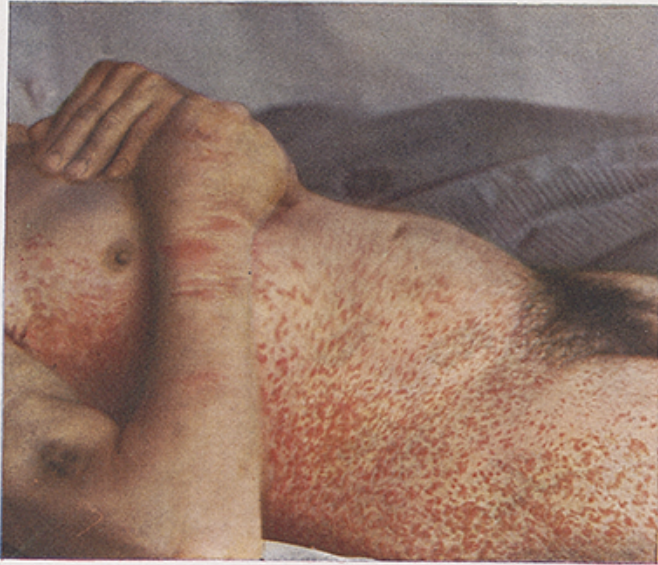

Lupus erythematosus discoides.

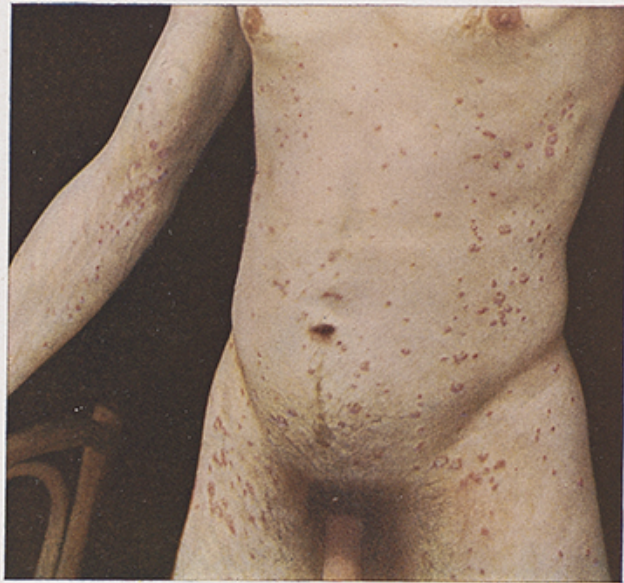

Lupus erythematosus acutus
(Erysipelas perstans).



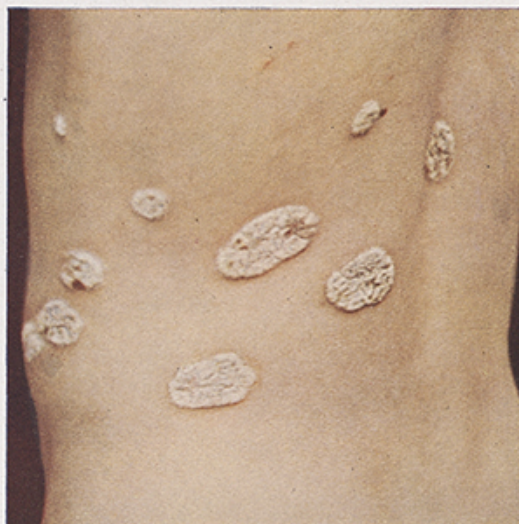

Lupus erythematosus disseminatus.

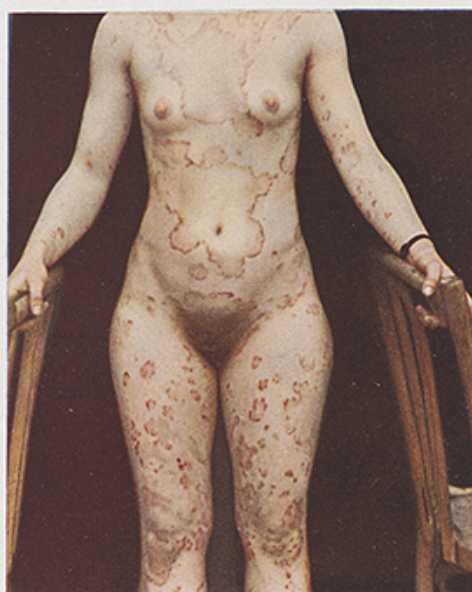

Psoriasis vulgaris punctata et guttata.



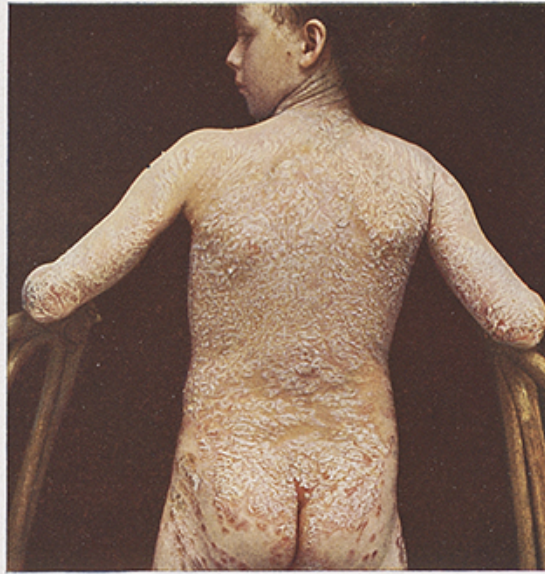

Psoriasis vulgaris nummularis.

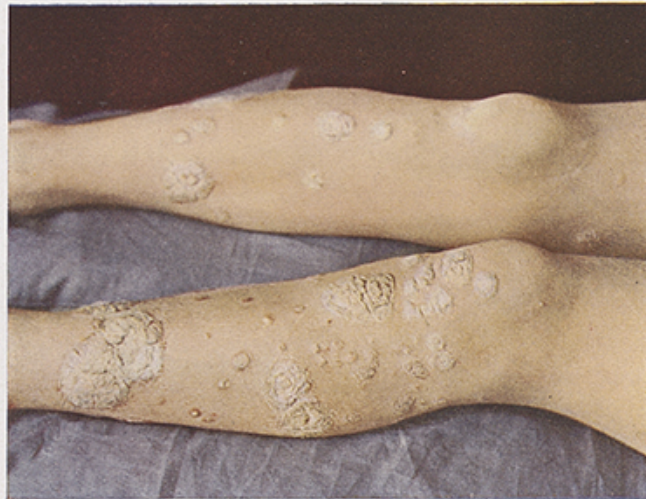

Psoriasis vulgaris geographica.



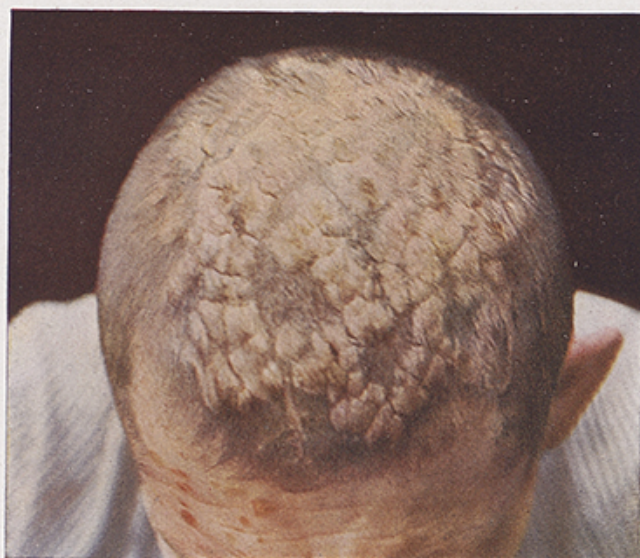

Psoriasis vulgaris fere universalis.



Psoriasis vulgaris rupioides.



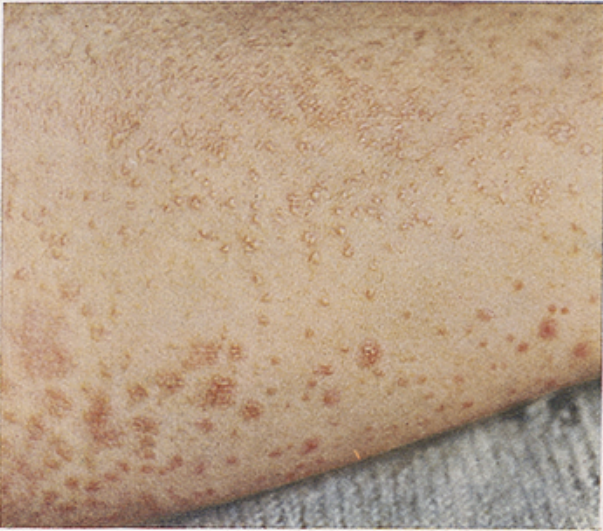

Psoriasis vulgaris capillitii.



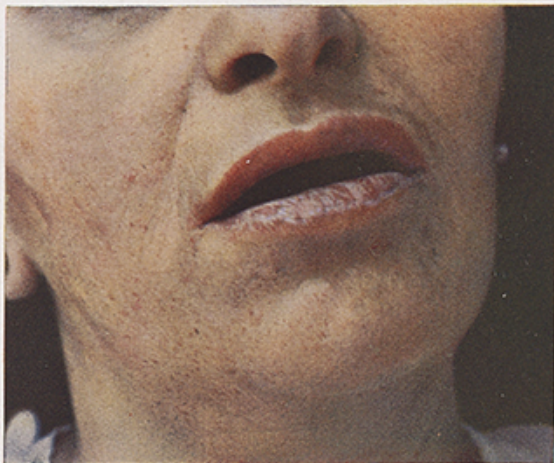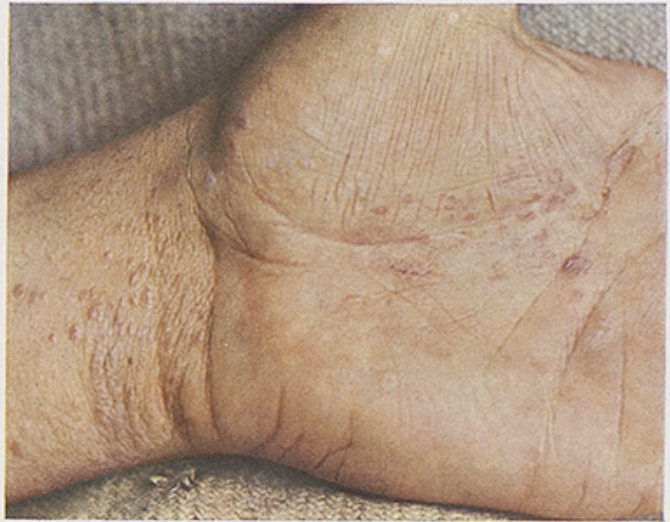Parapsoriasis (Pityriasis lichenoides).





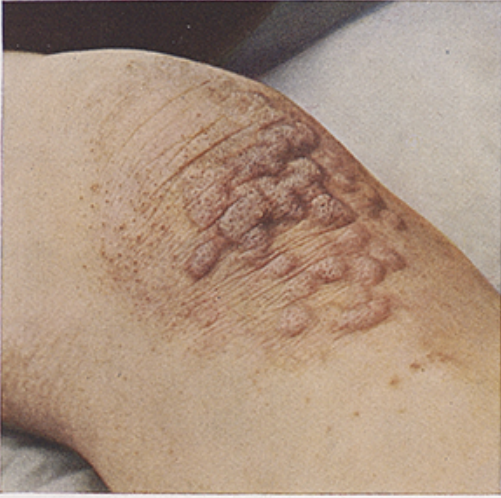Lichen ruber planus.

Lichen ruber planus.

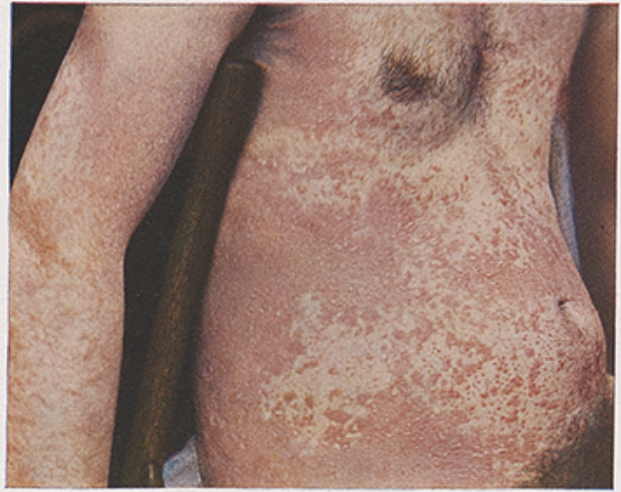

Lichen ruber planus labii inferioris.

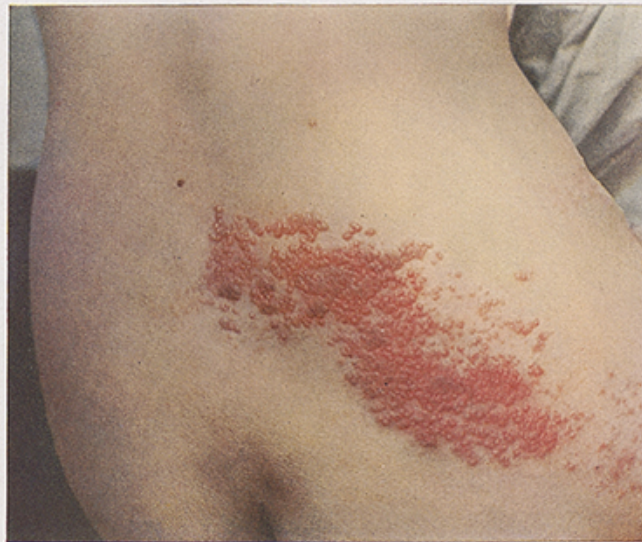



Lichen ruber planus verrucosus.

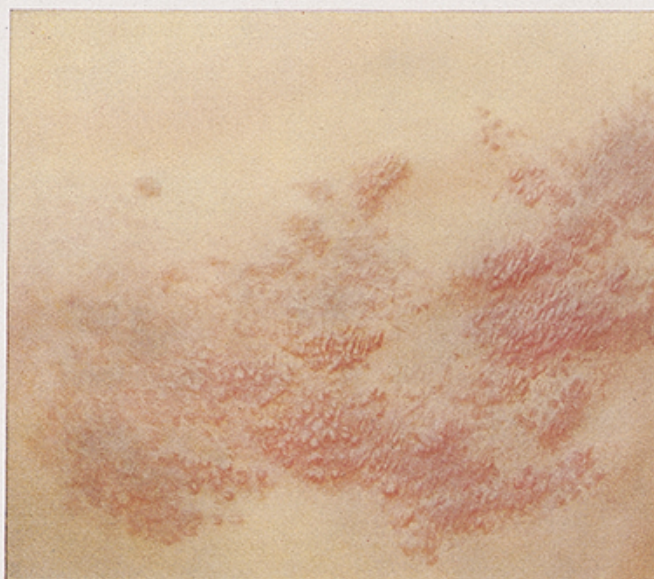

Lichen ruber planus et acuminatus.

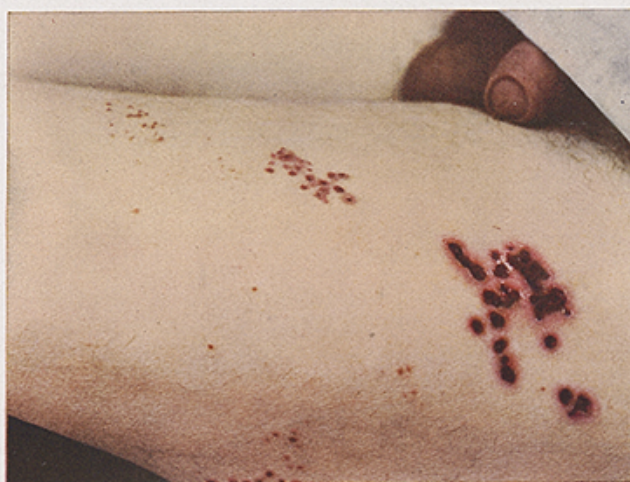

Herpes zoster.



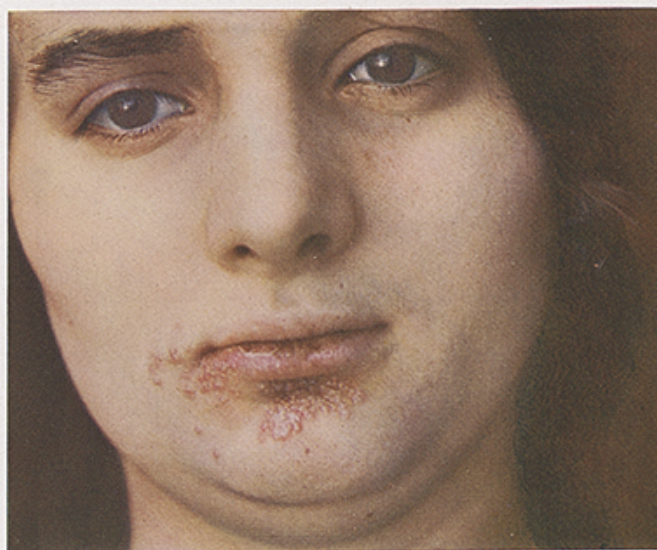


Herpes zoster (Nahaufnahme).

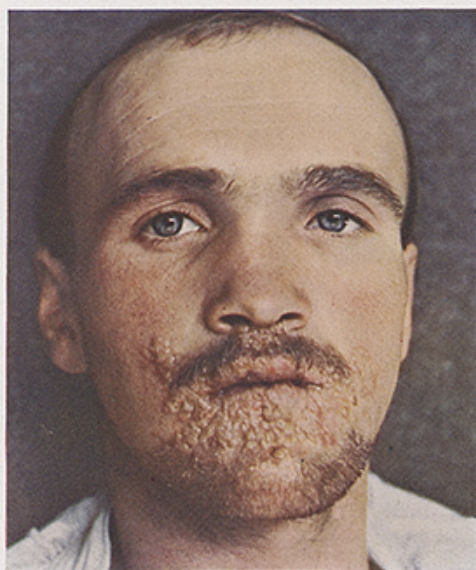


Herpes zoster gangraenosus.





Herpes simplex (febrilis).

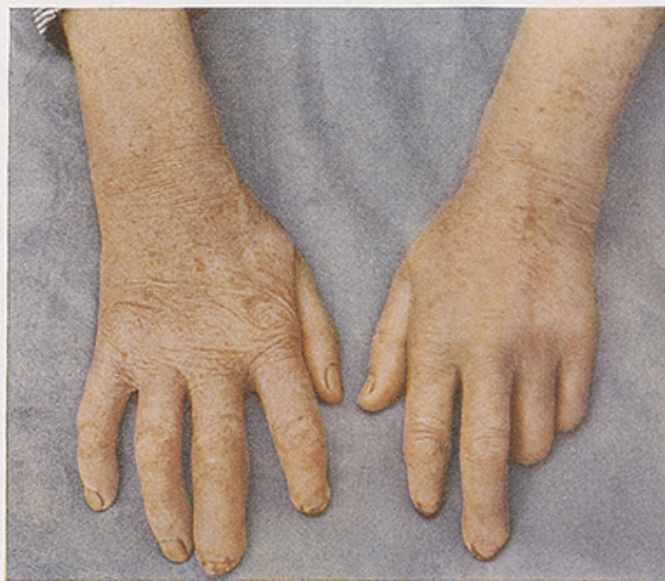

Herpes simplex permagnus.

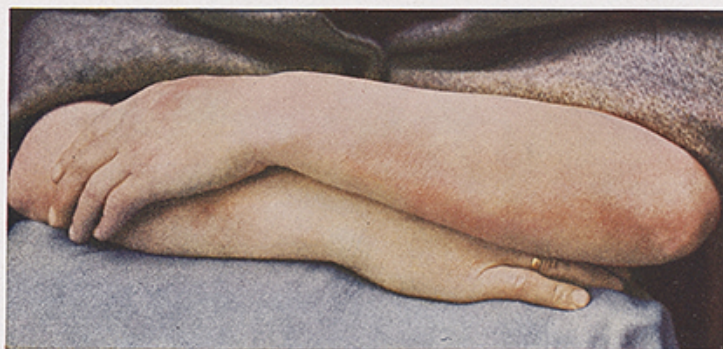

III. Teil:
Atrophien, Hypertrophien, Neubildungen etc.



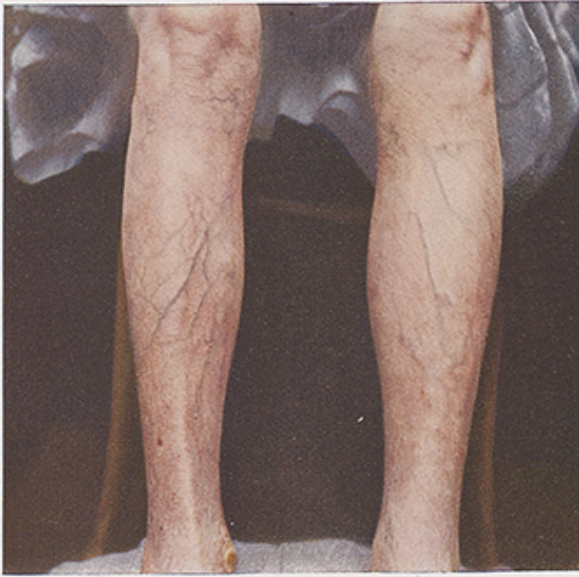

Morbus Raynaudii (Mutilationes).

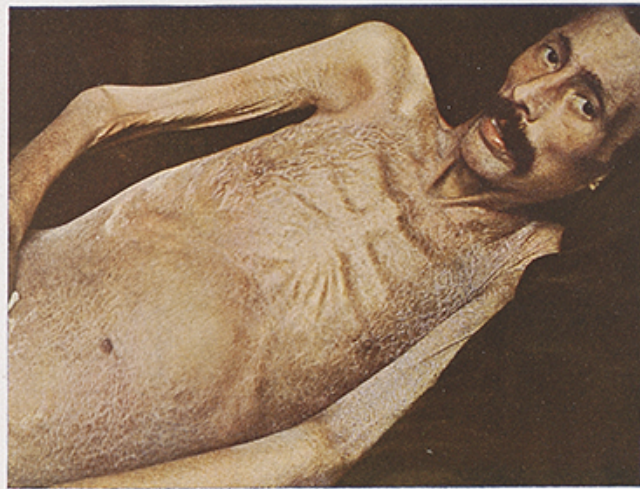

Acrodermatitis atrophicans (Erythromelia).



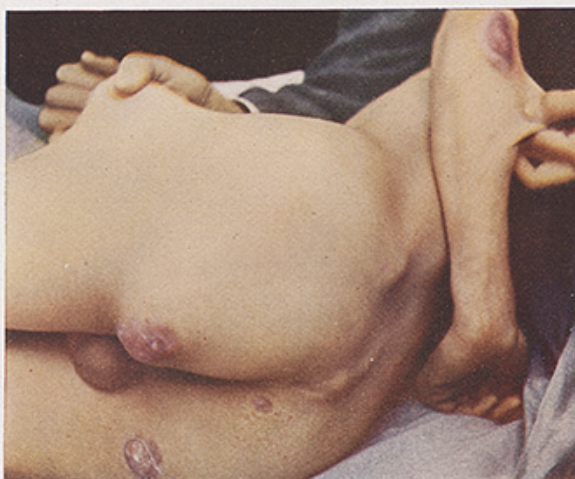

Atrophia cutis.

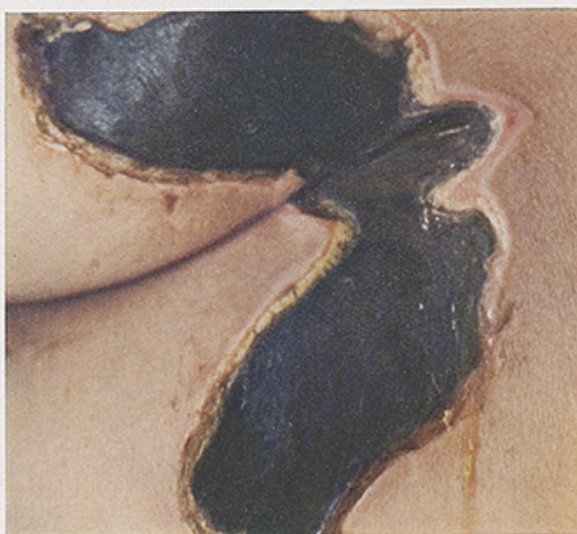

Pityriasis tabescentium (Kachexia carcin.).



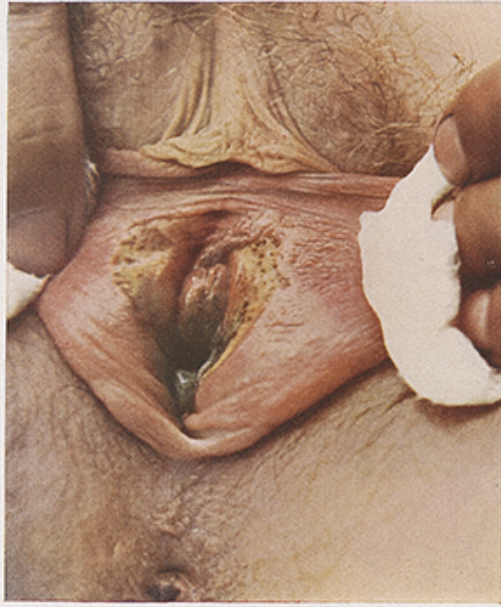

Cutis laxa.

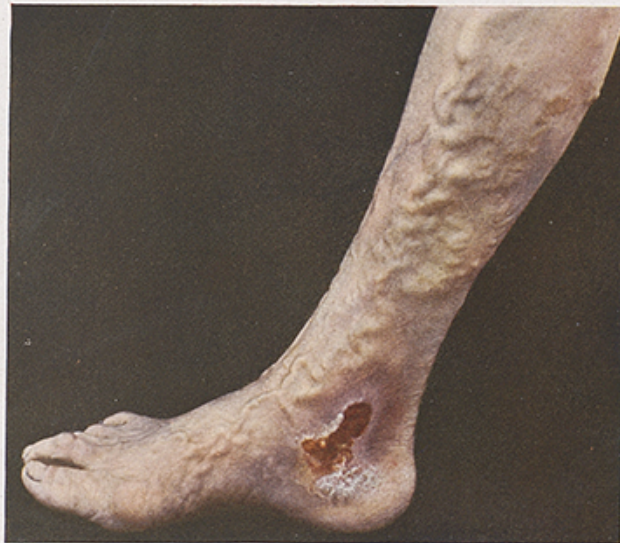

Gangraena cutis
(Decubitus acutus in myelitide).






Ulcus vulvae acutum infectiosum sed non venereum.




Ulcus cruris e varicibus.



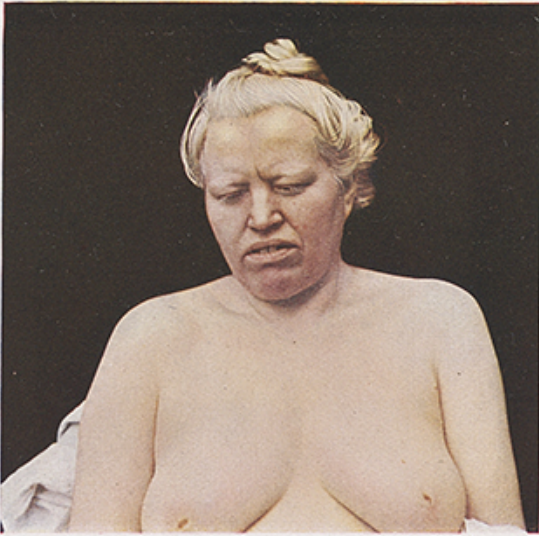

Alopecia areata.

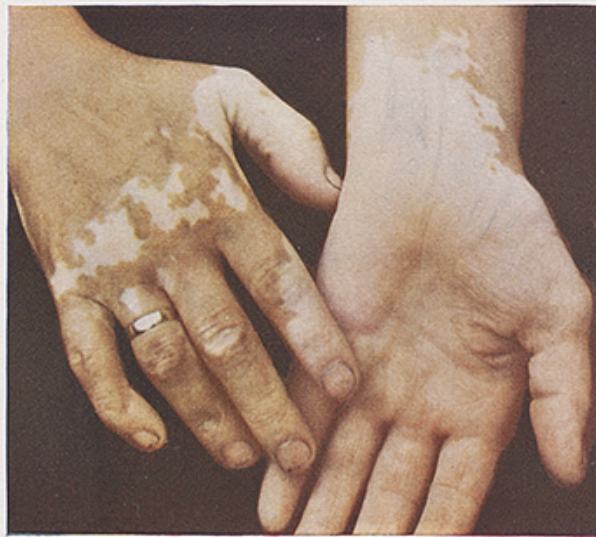

Alopecia totalis.



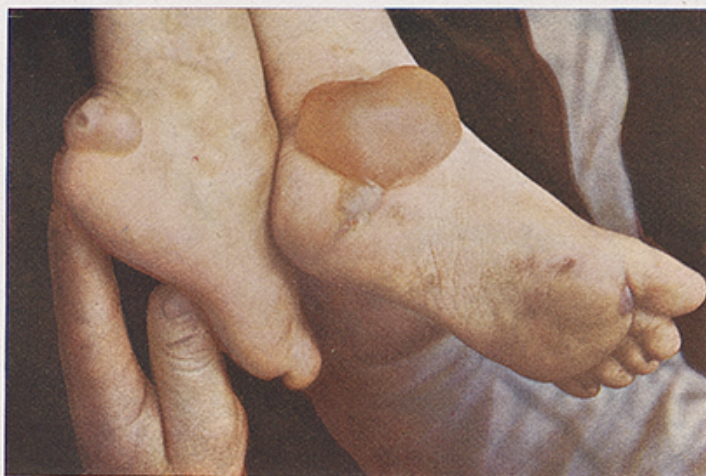

Albinismus.

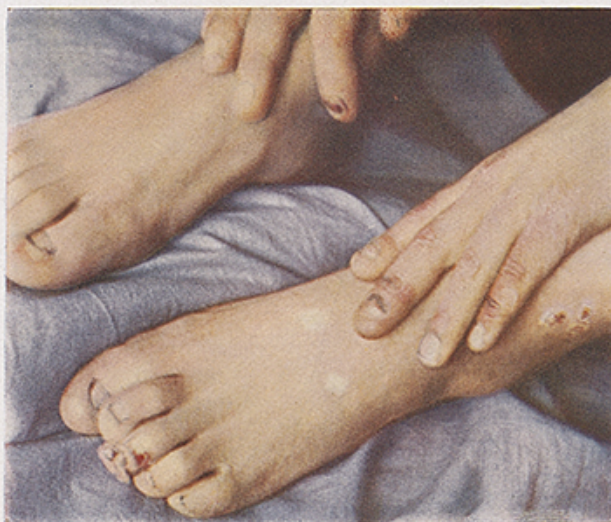

Vitiligo.





Epidermolysis bullosa hereditaria.



Epidermolysis bullosa hereditaria cum dystrophia unguium.



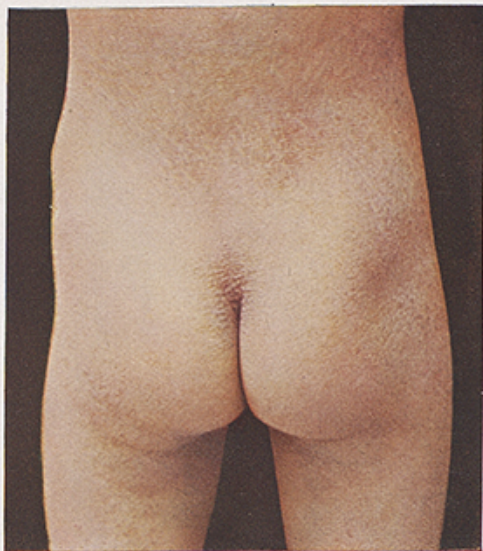

Ephelides.

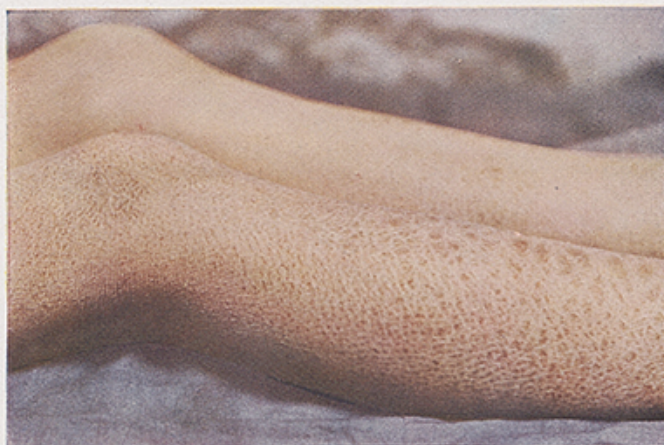

Pictura cutis acu perfecta.





Ichthyosis.

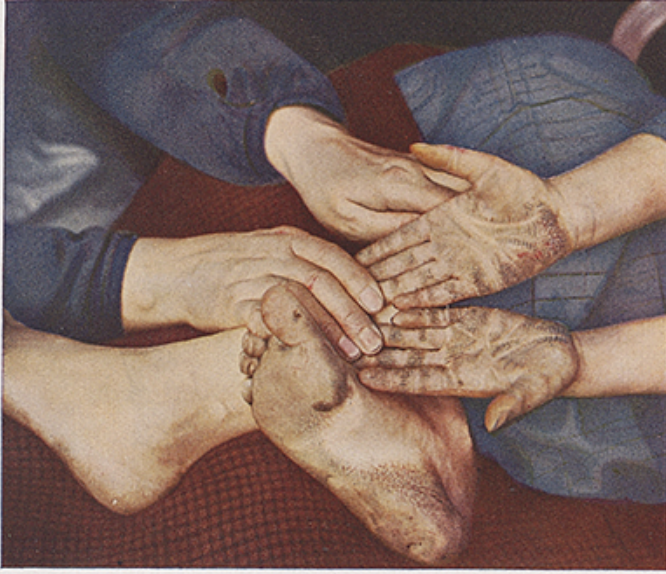

Ichthyosis.

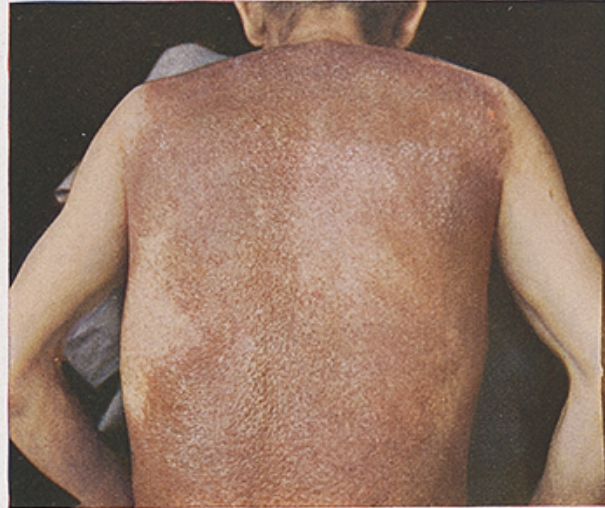

Ichthyosis (Keratosi) congenita.



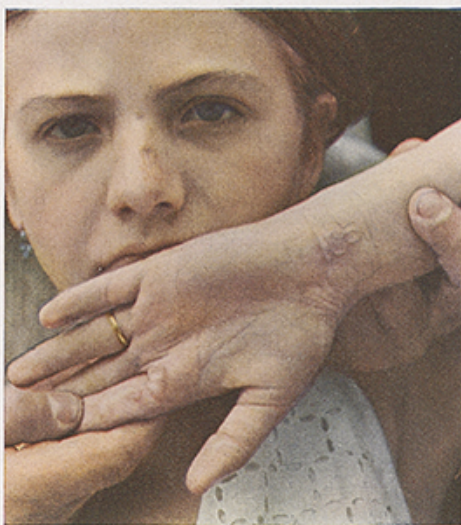

Keratoma palmare hereditarium.

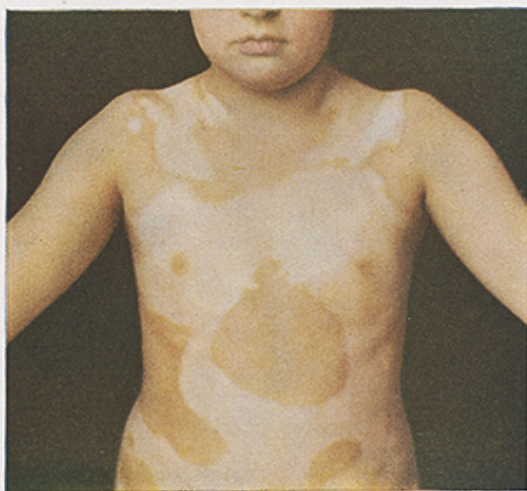

Psorospermosis (Darier).



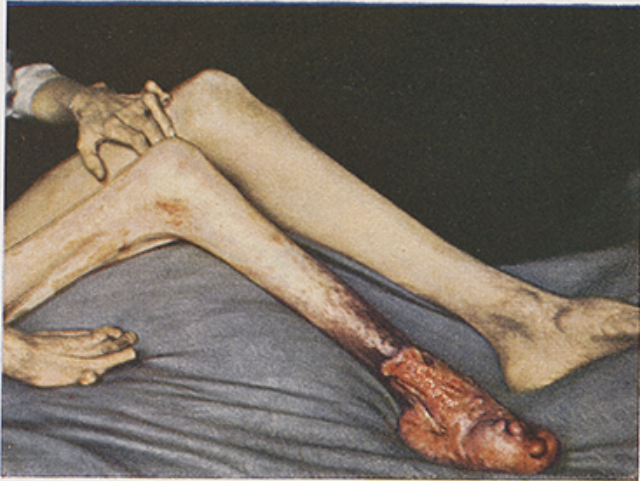

Porokeratosis (Mibelli).



Sklerodermie en plaques.



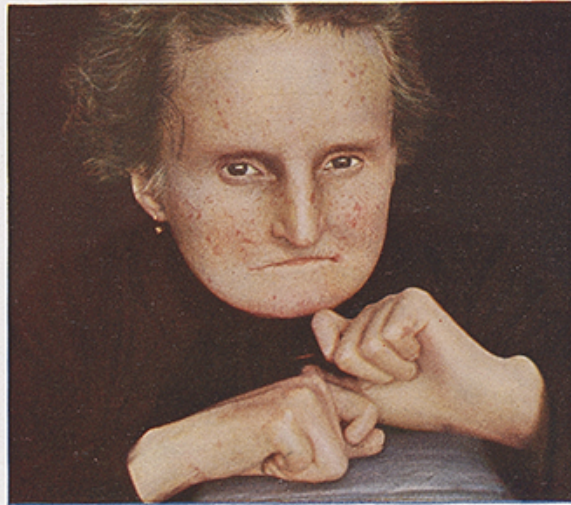

Sklerodermia extensionis permagnae cum affectione tendinum, ligamentorum, ossium et cum ulceribus (Carcinoma subsequens).

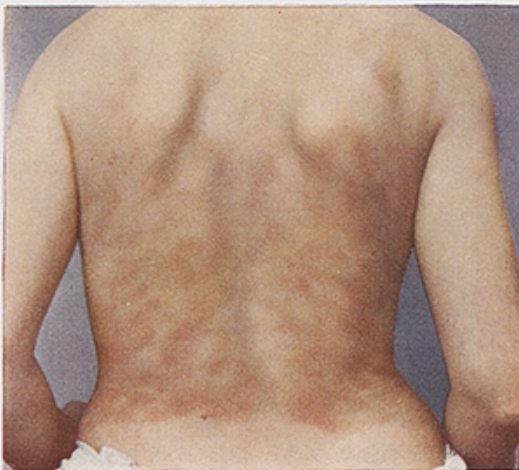

Sklerodermia symmetrica faciei et manus utriusque (Puella XIV annorum).

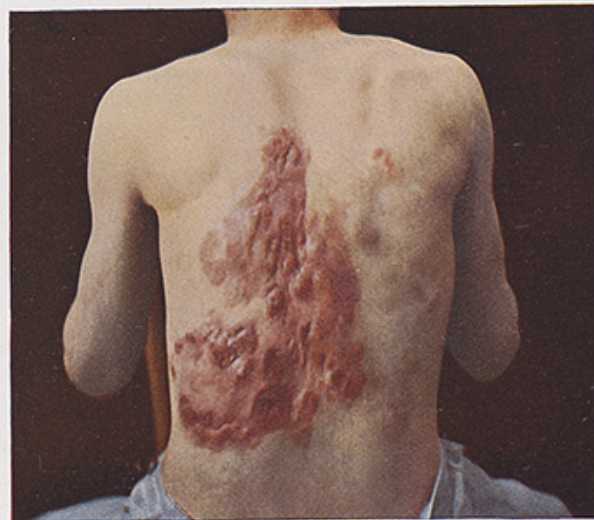



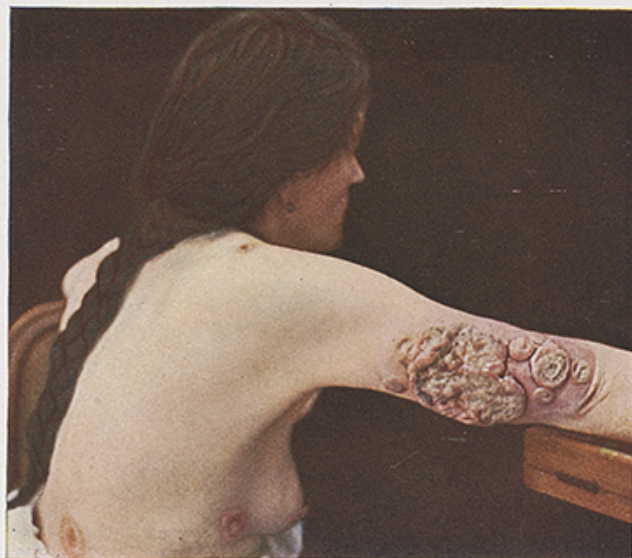Sklerodermia symmetrica faciei et manus utriusque.



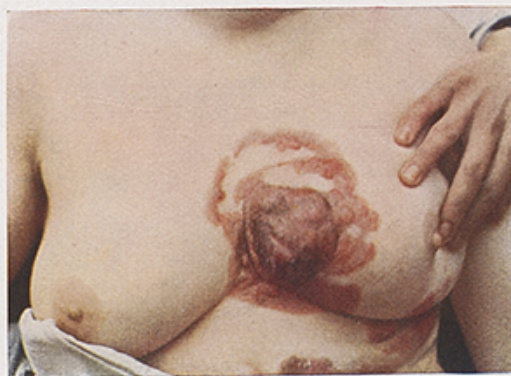Mykosis fungoides, Stadium I
(Exanthema praemykoticum).



Mykosis fungoides, Stadium II.

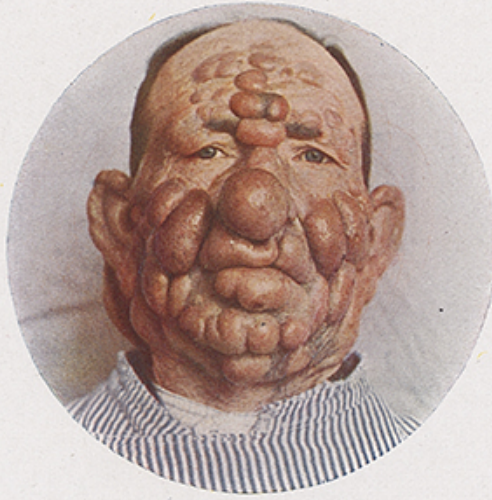

Mykosis fungoides, stadium III.

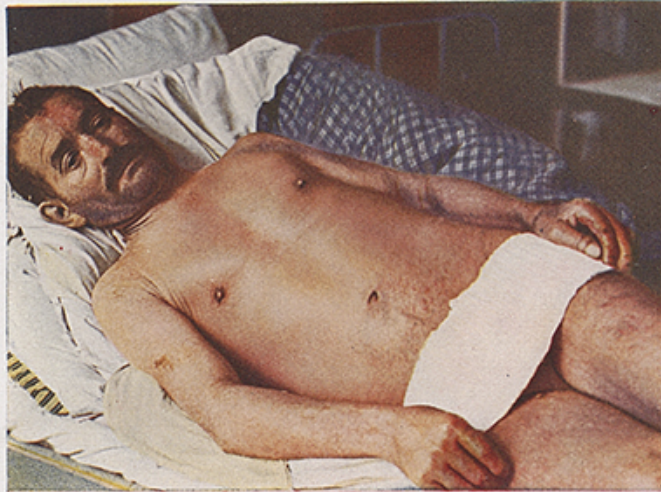

Mykosis fungoides d'Emblée.



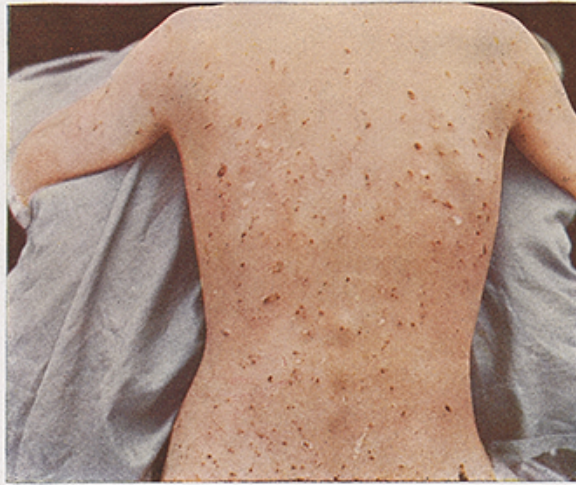

Leucaemia lymph. cutis cum tumoribus
(Phot. Dr. Schultze-Gießen, Uvachrom Leitz, Wetzlar).

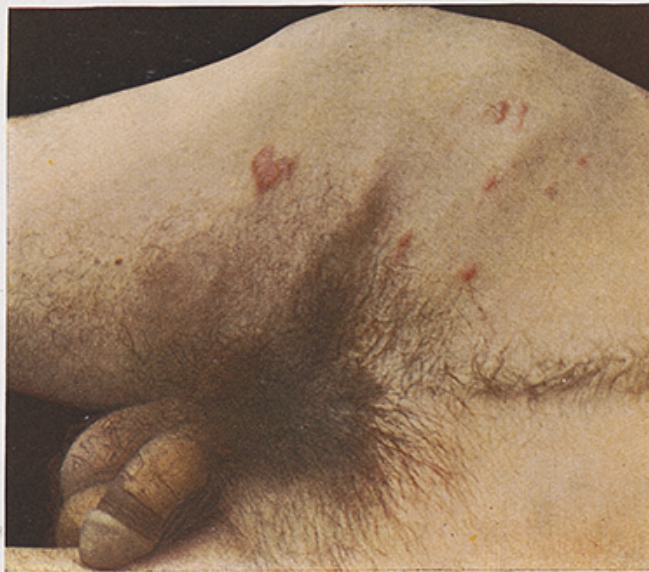

Leucaemia cutis sub forma Erythrodermiae.



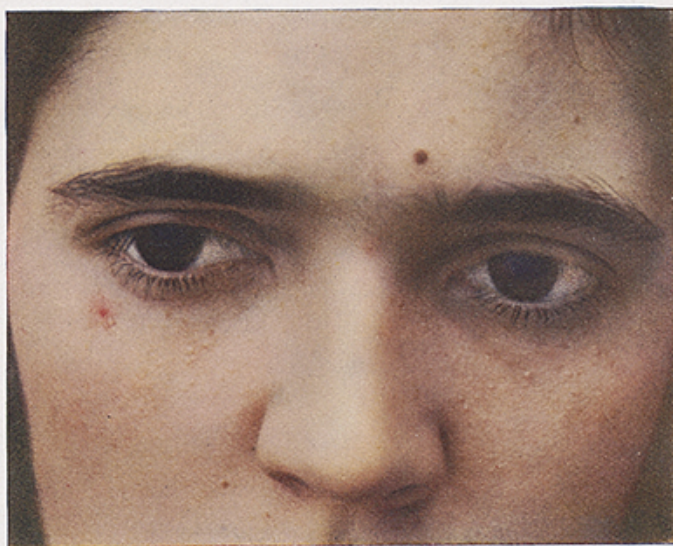

Exanthema non specificum, valde pruriens in
Lymphogranulomatosi.

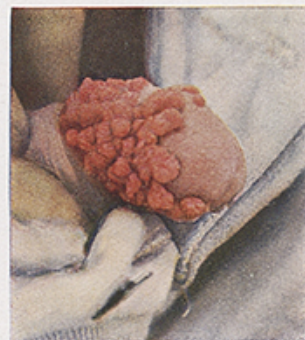

Lymphogranulomatosis cutis (Tumores).

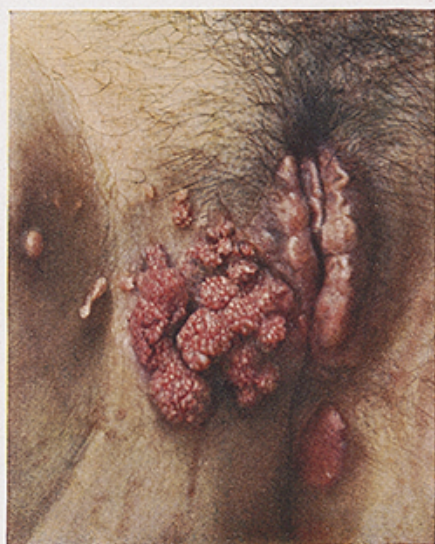



Milia (Gruta).

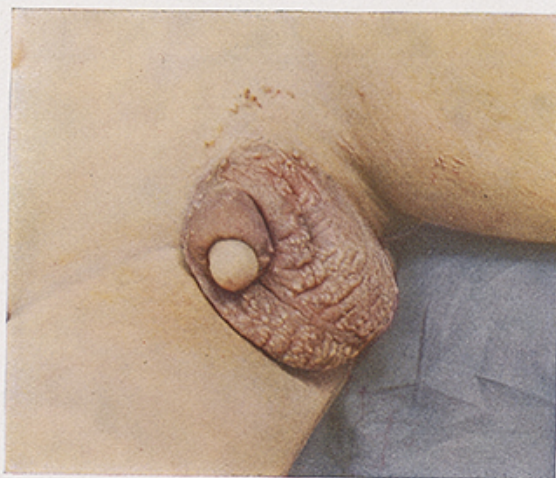

Condylomata acuminata.

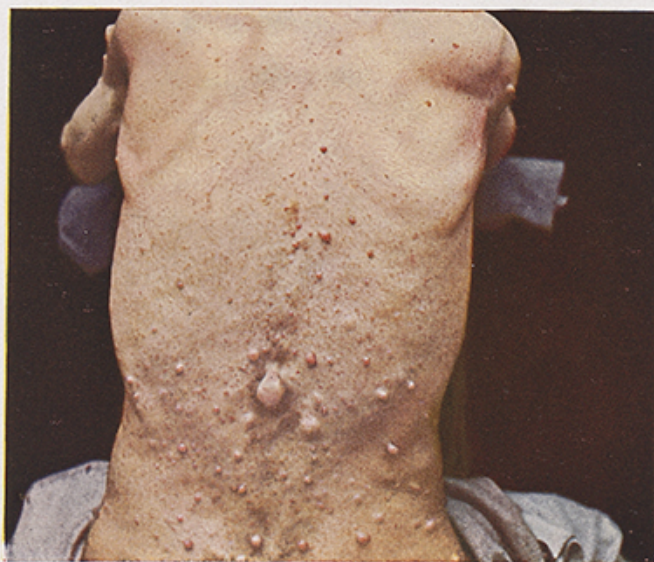

Condylomata acuminata (et lata).





Cystides lymphaticae scroti.



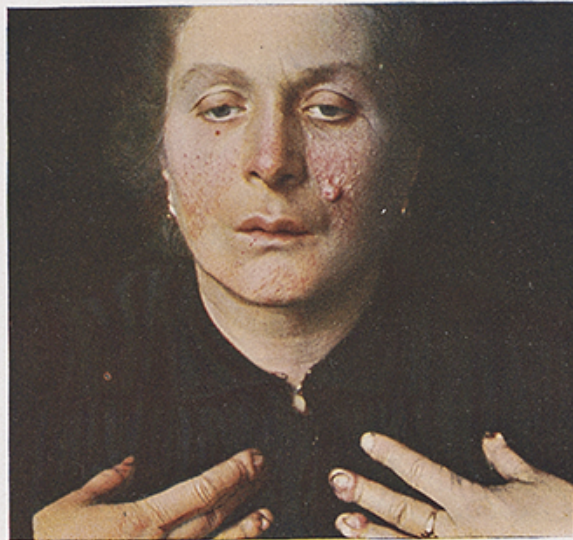Neurofibromatosis (v. Recklinghausen).

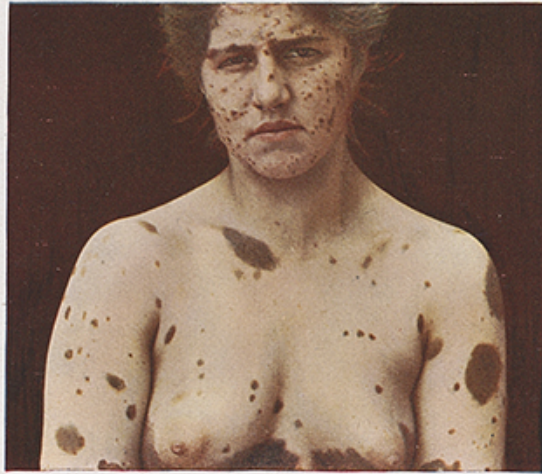



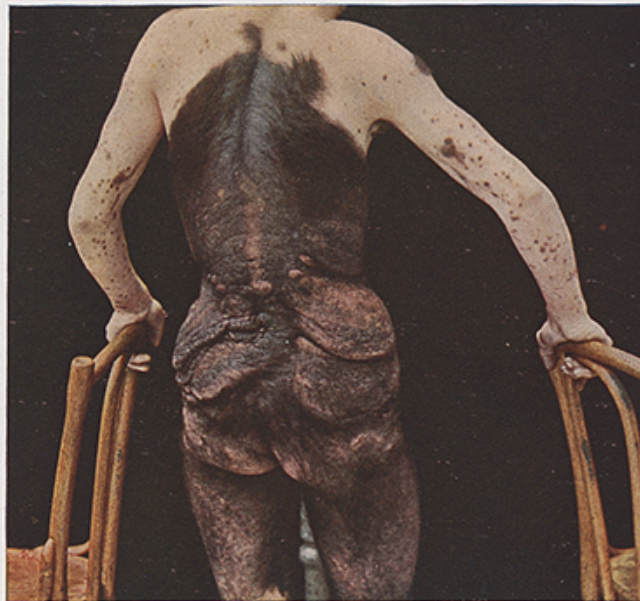Adenoma sebaceum (Naevus Pringle).

Adenoma sebaceum (Naevus Pringle)
faciei et manus utriusque.



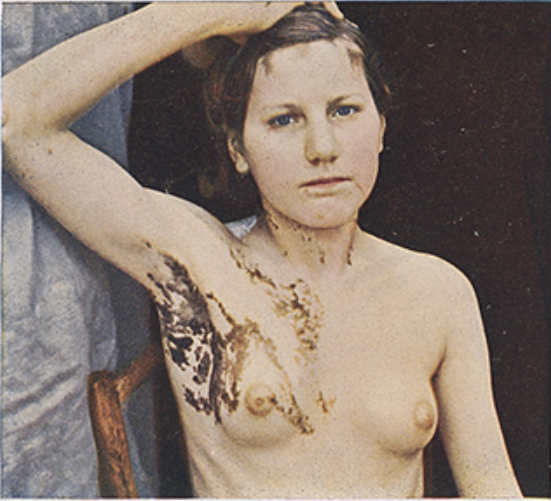


Naevi pigmentosi.

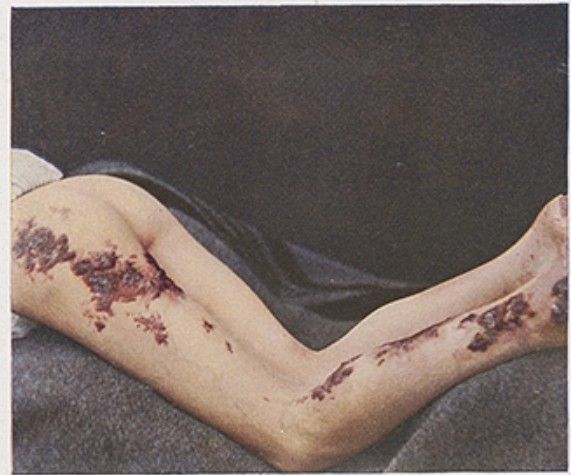

Naevus giganteus.

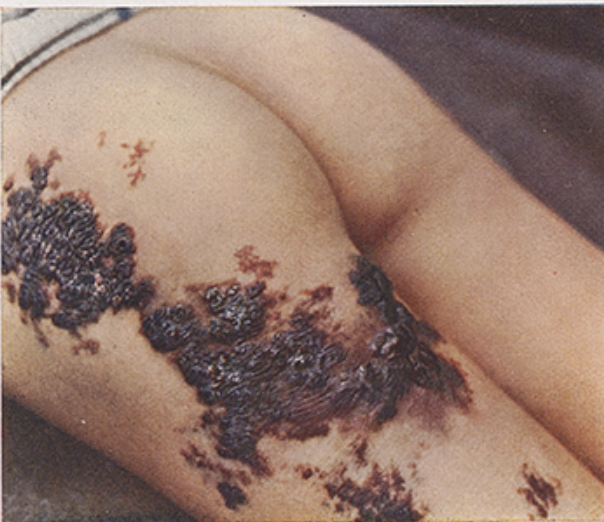



Naevus unius lateris.

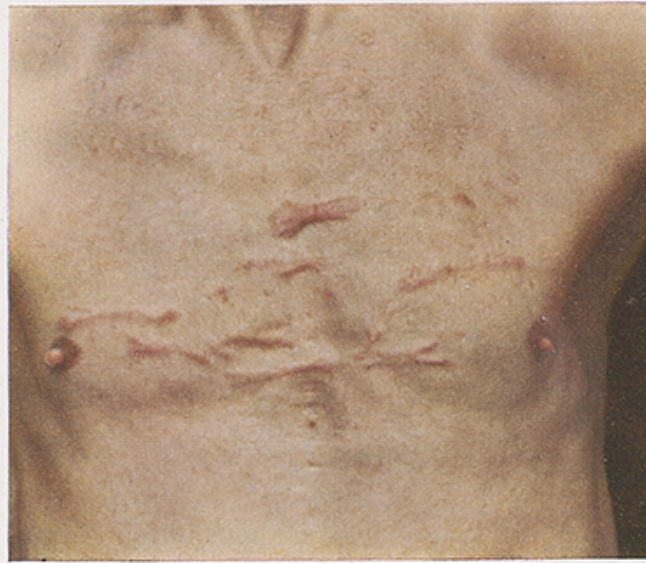

Naevus angiomaticus unius lateris.

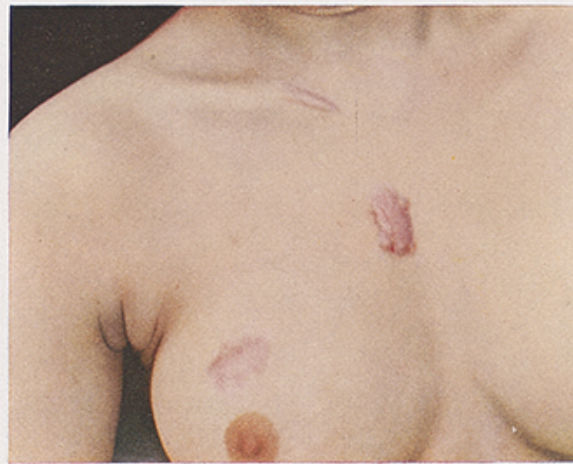

Naevus angiomaticus unius lateris, Nahaufnahme.



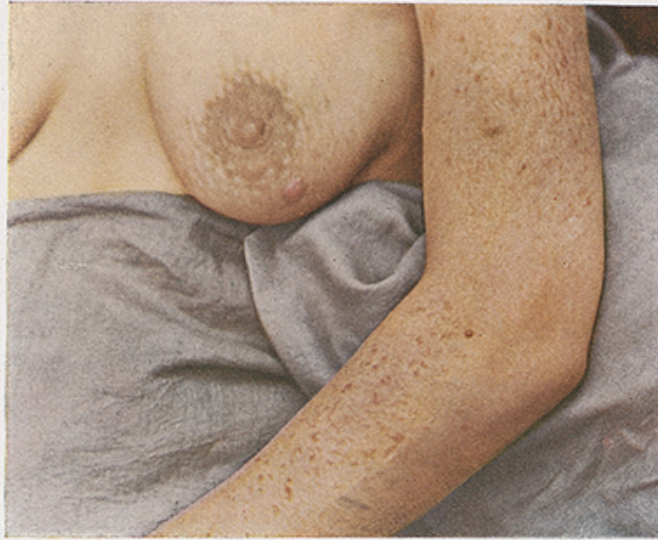

Cheloidea vera.

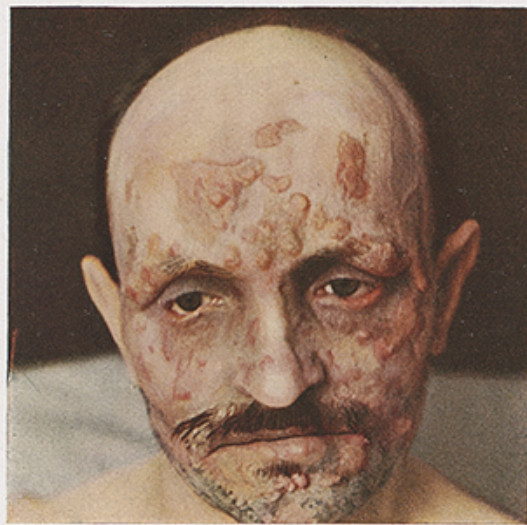

Cheloidea spuria (Cicatrices hypertrophicae).



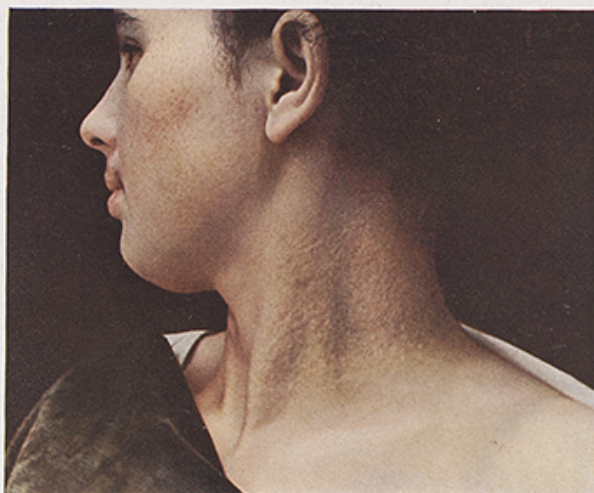

Myomata cutis.

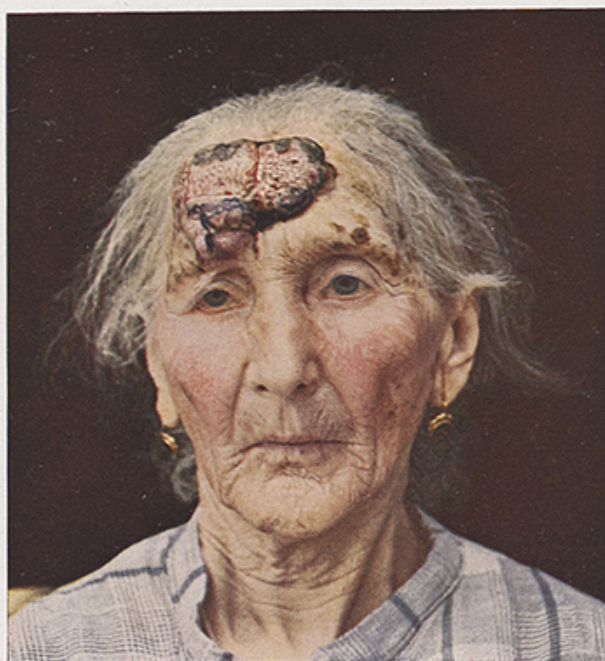

Xanthomata.



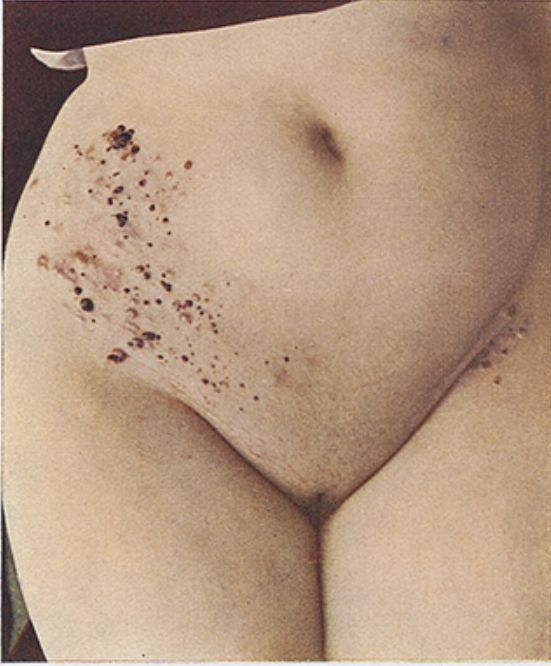

Pseudoxanthoma elasticum.

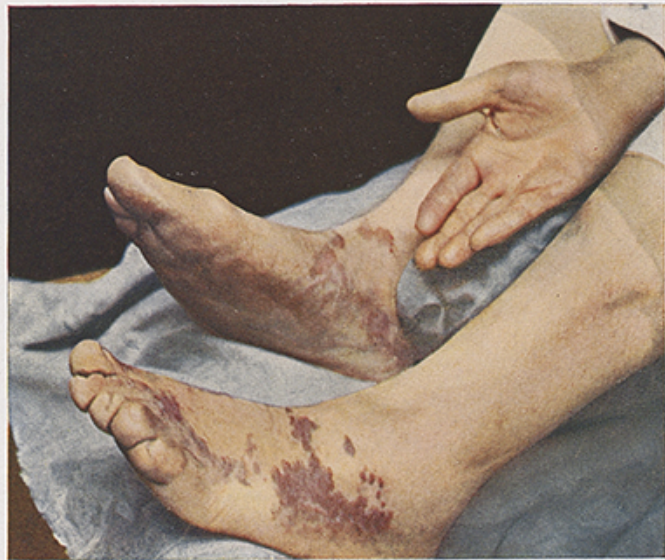

Sarcoma cutis.



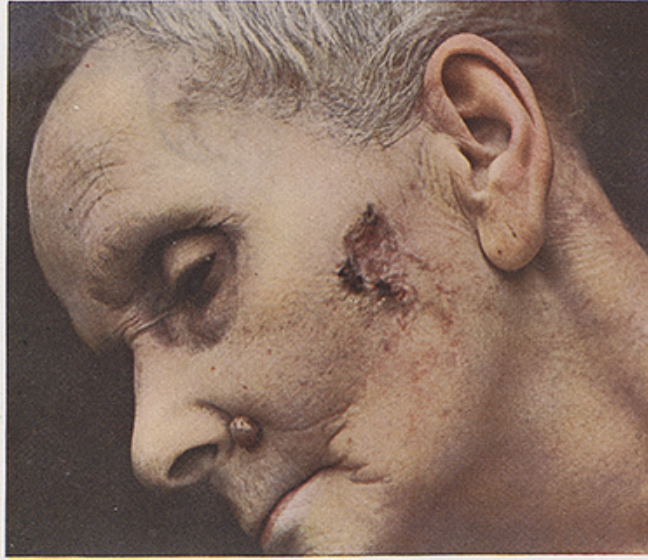

Melanosarcoma cutis metastaticum.

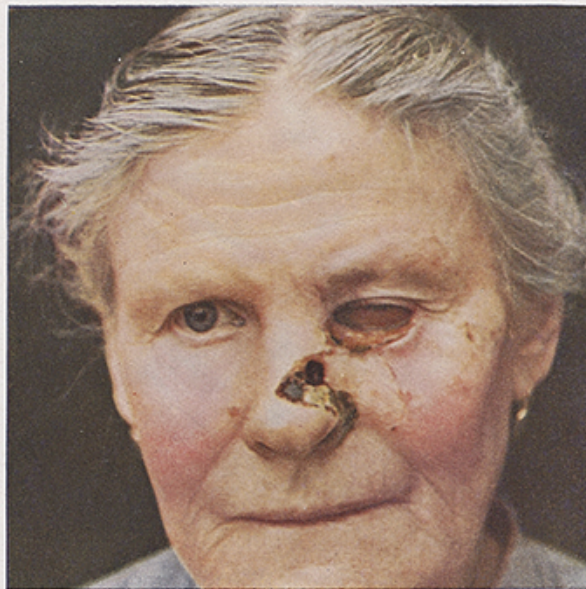

Sarcoma cutis idiopathicum multiplex haemorrhagicum
(Kaposi).



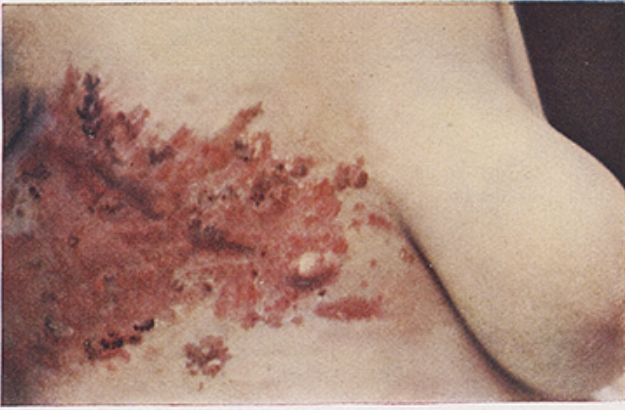

Carcinoma cutis (Ulcus rodens).



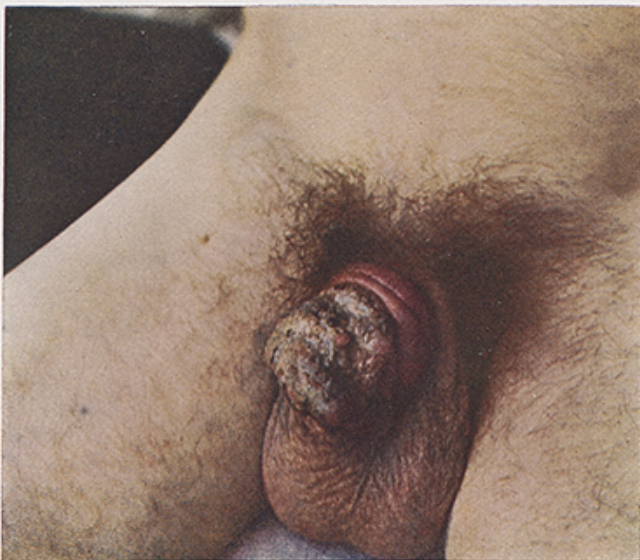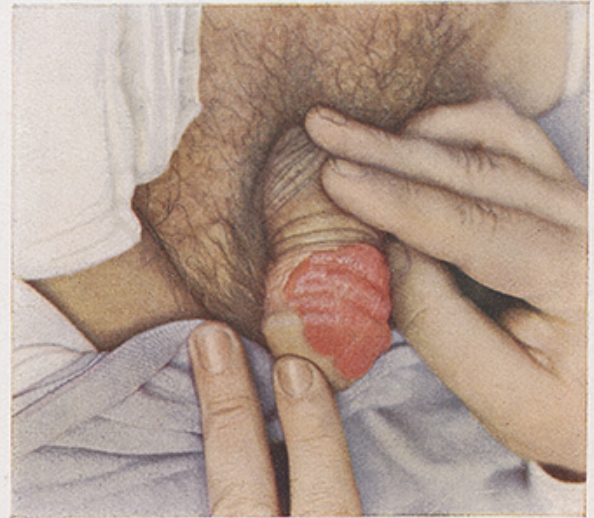
Carcinoma cutis.





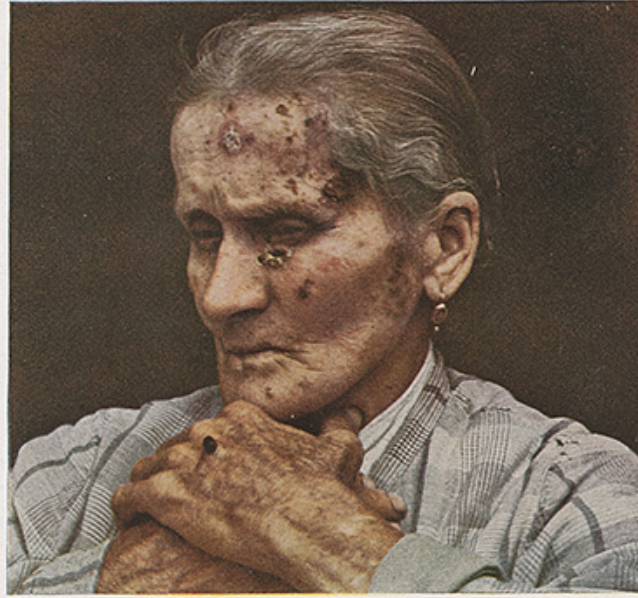
Carcinoma cutis metastaticum
(Scirrhus mammae).

Carcinoma penis incipiens.

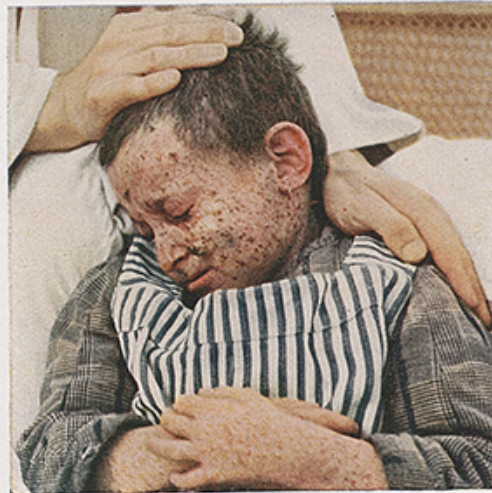

Carcinoma penis.





Carcinomata faciei multiplicia.



Xeroderma pigmentosum.







