

*Bibliothèque numérique*

medic@

**Oeller, Johann Nepomuk / Knapp , A.  
H.. Traducteur. Atlas der  
Ophthalmoskopie = Atlas of  
ophthalmoscopy**

*Wiesbaden : J. F. Bergmann, 1896-1899.  
Cote : 10947A-6-4-2*

10947A-6-4-2

1742

~~1742~~

(5)

ATLAS  
DER  
OPHTHALMOSKOPIE.

VON

DR. J. OELLER,  
KGL. HOFRATH,  
PRIVATDOZENT AN DER UNIVERSITÄT MÜNCHEN.

FÜNFTE LIEFERUNG.

15 TAFELN MIT TEXT.

ATLAS  
OF  
OPHTHALMOSCOPY.

BY

DR. J. OELLER,  
PRIVATDOZENT AT THE UNIVERSITY OF MUNICH.

THE TEXT TRANSLATED INTO ENGLISH

BY

DR. A. H. KNAPP,  
NEW-YORK.

FIFTH PART.


15 PLATES WITH TEXT.

WIESBADEN.

VERLAG VON J. F. BERGMANN.

1899.

0 1 2 3 4 5 6 7 8 9 10



ATLAS  
DER  
OPHTHALMOSKOPIE.

VON

DR. J. OELLER,  
KGL. HOFRATH,  
PRIVATDOZENT AN DER UNIVERSITÄT MÜNCHEN.

FÜNFTE LIEFERUNG.

15 TAFELN MIT TEXT.

ATLAS  
OF  
OPHTHALMOSCOPY.

BY

DR. J. OELLER,  
PRIVATDOZENT AT THE UNIVERSITY OF MUNICH.

THE TEXT TRANSLATED INTO ENGLISH

BY  
DR. A. H. KNAPP,  
NEW-YORK.

109424-6-6-2


FIFTH PART.

15 PLATES WITH TEXT.

WIESBADEN.

VERLAG VON J. F. BERGMANN.

1899.



Selbst erschienen:

# Die Neurologie des Auges.

Ein Handbuch

Nerven- und Augenärzte

Dr. H. Wilbrand und Dr. A. Saenger  
Augenarzt und Neurologe  
in Hamburg.

Erster Band, erste Abtheilung. Mit 63 Textabbildungen.  
Preis M. 6.--.

Auszug aus dem Inhaltsverzeichnis:

- I. Lage und Form der Augenlider.
- II. Form und Weite der Lidspalte unter physiologischen und pathologischen Bedingungen.
- III. Die Lidreflexe und das anatomische Verhalten des Musculus orbicularis palpebrarum.
- IV. Die Mithbewegungen zwischen den Lidern und dem Bulbus.
- V. Der Krampf des Musculus levator palpebrae.
- VI. Die Lähmung des Musculus levator palpebrae superioris. Die Ptosis. Allgemein: a) die Ptosis, b) die kongenitale Ptosis, c) die isolierte doppelseitige Ptosis, d) die Ptosis bei den Nuclearlähmungen infolge chronischer Krankheitszustände, e) die Ptosis bei der asthenischen Bulbärrparalyse, f) die Ptosis bei den Nuclearlähmungen infolge subacuter oder acuter Krankheitszustände.

Die zweite Abtheilung des ersten Bandes wird folgende Kapitel behandeln:

- Die Ptosis bei der Syphilis. — Die Ptosis bei Erweichungsherden. — Die Ptosis bei Gehirnhämorrhagien. — Die Ptosis bei Gehirntumoren. — Die Ptosis bei basalen Affektionen. — Die Ptosis nach Schädeltraumen. — Die Ptosis bei der Polymyositis. — Die Ptosis bei der multiplen Neuritis. — Die Ptosis bei funktionellen Nervenzstörungen. — Die Ptosis sympathica. — Der Krampf des Musculus orbicularis. — Die Lähmung des Musculus orbicularis.

Die den ersten Band abschliessende zweite Abtheilung erscheint Ostern 1899.

Der zweite Band wird die „Papillen“ und der dritte Band „Retina, Schmerz, Hemiopsie etc. und funktionell nervöse Störungen“, der vierte Band die „Augenmuskelerkrankungen“ behandeln und werden sämtliche Bände bestimmt im Laufe der nächsten drei Jahre erscheinen.

# Archiv für Augenheilkunde.

In deutscher und englischer Sprache

herausgegeben von H. Knapp und C. Schweigger  
New-York und in Berlin.

Für den Litteraturbericht

C. Horstmann  
in Berlin.

Preis pro Band mit zahlreiehen, auch farbigen Tafeln u. Textabbildungen à vier Heften M. 16.--.

Die zuletzt erschienenen Bände 34, 35, 36 und 37 enthielten u. A.:

### VIERUNDREISSIGSTER BAND.

- Ueber einige Hilfsmittel für den ocellistischen Unterricht. Von Prof. F. Dimmer in Innsbruck.
- Die eitrige Keratitis beim Menschen. Eine bakteriologische und klinische Studie. Von Dr. L. Bach und Dr. R. Neumann, Assistenten in Würzburg.
- Ueber Dosirung der Schiöloperation. Von Dr. Edm. Landolt, Paris.
- Colobom beider Sehnerven ohne Spaltbildung im Uvealtractus. Von Prof. Dr. Fr. Hoesch in Basel.
- Die Hutchinson'sche Veränderung des Augenhintergrundes (Retinitis circumscripta Fuchs). Von Prof. Dr. W. Goldziher in Budapest.
- Ueber physiologisches und hysterisches Doppelsehen. Von Dr. Liebrecht, Hamburg.
- Zur pathologischen Anatomie der spontanen Linsenluxationen in die vordere Kammer. Von Dr. K. Rumschewitsch in Kiew.
- Ueber einen Fall von Papillo-Retinitis bei Chlorose. Von Dr. med. Wilhelm Schmidt, Assistenzarzt an der Universitäts-Augenklinik zu Leipzig.
- Beiträge zur Entwicklungsgeschichte der Linse. Von Dr. G. Ritter in Bremerförde.
- Ueber die Veränderungen des Auges nach Ligatur der Gallenblase. (Ein experimenteller Beitrag zur Kenntnis der Ophthalmia hepatica.) Von Dr. W. Dolganoff, St. Petersburg.
- Klinischer und anatomischer Beitrag zur Tuberkulose der Thränenröhre. Von Dr. Jacob Susskind in Stuttgart.
- Ueber progressive Levatorlähmung. Von Prof. Dr. P. Silex, Berlin.
- Ueber angeborene beiderseitige Abducens- und Facialislähmung. Von Dr. Ludovica Procopovici, K. u. K. Pregartenarzt.
- Der Fraenkel'sche Diplocoocus als häufiger Erreger des acuten Bindehautentzünds. Von H. Gifford, M. D., Omaha, Nebraska, Amerika.

Vom „Archiv für Augenheilkunde“ erscheint seit den letzten Jahren zufolge immer reichlicher wachsender Zusätze an werthvollen Beiträgen alle 4-6 Wochen etwa ein Heft, sodass den Herren Mitarbeitern und Lesern rascheste Veröffentlichung aller Zugänge gewährleistet ist.

## ERKRANKUNGEN DER ADEKNAUT. THE DISEASES OF THE CHOROID.

Tab. I.	Ch.
„ II.	Ch.
„ III.	Ch.
„ IV.	Ch.
„ V.	Ch.
„ VI.	Ch.
„ VII.	Ch.
„ VIII.	Ch.
„ IX.	Sta.
„ X.	Sta.

### Zur gefl. Beachtung.

Dieser Schlusslieferung ist ein geändertes Titelblatt beigegeben, gegen welches das in der ersten Lieferung enthaltene zu entfernen und an dessen Stelle obiger Neudruck einzufügen ist.

Die Verlagsbuchhandlung.

Tab. I.	Col.
„ II.	Col.
„ III.	Col.
„ IV.	Col.
„ V.	At.

Chorioiditis centralis.

Chorioiditis peripherica.

Chorioiditis serosa.

Chorioiditis

Chorioiditis

Chorioiditis

Chorioiditis

Chorioiditis

Chorioiditis

FÜNFUNDREISSIGSTER BAND.

- Beitrag zur chirurgischen Behandlung hochgradiger Kurzsichtigkeit. Von Professor Dr. Conrad Feilich in Berlin.
- Ueber Zwillings-Ganglienzellen in der menschlichen Retina. Von Prof. Dr. H. Greff, Berlin.
- Buphthalmus mit Lenticonus posterior. Von Dr. Ed. Pergens, Brüssel.
- Die Verhandlungen der ophthalmologischen Section des internationalen Congresses in Moskau vom 19.-26. August 1897. Von San-Rath Dr. A. Niesen in Bochum.
- Ein Fall von Angioma orbitae fibrosum. Von Dr. Ernst Neesse in Kiew.
- Mittel zur Bekämpfung der Infection nach intraocularen Operationen. (Experimentelle Untersuchungen.) Von Dr. F. Ostwalt, Paris.
- Ueber Accommodation bei Aphakie. Von Dr. med. O. Walter in Odessa.
- Begriff und Messung der centralen Sehschärfe auf physiologischer Grundlage. Von Oberstaatsarzt Dr. Guillery in Köln.
- Fibrombildung am Limbus der Cornea bei Frühjahrskatarrh. Von Dr. Hans Schüb, pract. Arzt in Basel. (Mit 5 Abbildungen auf Tafel IVV.)
- Zur Tuberkulose des Auges. Von Dr. Ernst Lubowski, Kattowitz O.S.
- Erfahrungen und Studien über Strabismus. Von Dr. Ph. Steffan in Frankfurt a. M.
- Ueber Cysten der Krause'schen Drüsen. Von Dr. Gottfried Ischroyt, Riga.
- Physikalische Studien über Augendruck und Augenspannung. Von Dr. Rudolf Gruber, Assistent an der I. Wiener Augenklinik.

SECHSUNDREISSIGSTER BAND.

- Extraction mit Lappenschnitt nach unten ohne Iridectomie. Von Geh. Med.-Rath Prof. Dr. C. Schwelger, Berlin.
- Erörterungen des Sehens der Schielenden betreffend. Von Geh. Med.-Rath Prof. Dr. Alfred Graefe, Weimar.
- Zur Casuistik der doppelseitigen homonymen Hemianopsie. Von Geh. Med.-Rath Prof. Dr. W. Maxx, Straßburg.
- Zur Ernährung der Hornhaut. Von Prof. Dr. Ulrich, Straßburg.
- Ueber den Verlauf der spontanen Netzhautablösung. Von Prof. Dr. C. Horstmann, Berlin.
- Ueber traumatische Netzhautdegeneration. Von Prof. Dr. E. Adamák, Kasan.
- Ueber die Durchlässigkeit der Iris und der Linsenkapselfür Flüssigkeit. Von Professor Dr. Ulrich in Straßburg.
- Ueber Elephantiasis lymphangoides der Lider. Von Dr. G. Rambolotti, Mailand.
- Was ist die Aufgabe des Brücke'schen Muskels? Von Dr. Vinc. Fuskala, Wien.
- Ein Fall von doppelseitigem Colobom der Macula lutea. Von Dr. Katharina Kastalsky, Moskau.
- Das Schielen. Von Dr. R. A. Reddingius, Haag.
- Untersuchungen über die Adaption der gesamten Netzhaut im kranken Auge. Von Dr. Liebrecht in Hamburg.

SIEBENUNDREISSIGSTER BAND.

- Ueber pathologische Gefäßneubildung. Von Dr. M. Straub, ordentl. Professor der Augenheilkunde in Amsterdam.
- Das Chromoscop, ein bequemes Instrument zur Untersuchung des Farbenvermögens der Macula lutea und deren Anomalien. Von Prof. Dr. M. Knies in Freiburg i. B. Mit drei Figuren im Texte.
- Ueber die Farbenstörung durch Santonin bei normalem und anormalem Farbenvermögen. Von Prof. Dr. M. Knies in Freiburg i. B.

- Ueber die Schädlichkeit der dunkel- oder smaragdgrünen gläsernen Lampenkappen für die Augen. Von Dr. med. Georg Bonae, Klein Flottbeck.
- Cirkulation und Druckabnahme in atrophierenden Augen. Von Dr. G. Ischreyt, Riga (Russland).
- Ueber das Zusammenkommen von Veränderungen der Retina und Choroides. Vom Abtheilungsvorstande Dr. Josef Haas, K. und K. Stabsarzt, Wien.
- Die Transfixion der Iris. Von Dr. Hugo Aschheim, Hospitant der Univ.-Augenklinik des Herrn Prof. Dr. E. Fuchs, Wien.
- Bemerkungen über centrale Sehschärfe. Von Oberstaatsarzt Dr. Guillery, Köln.
- Klinische Beiträge zur Lehre von den Augenmuskellähmungen. Von Dr. Moriz Sachs, Assistent an der Univ.-Augenklinik des Herrn Prof. Dr. E. Fuchs in Wien.
- Ein Fall von doppelseitigem sogen. Colobom der Macula lutea. Von Dr. Kimpel in Marburg. (Mit 2 Abbildungen auf Tafel III.)

Systematischer Bericht

über die

Leistungen und Fortschritte der Augenheilkunde.

Erstattet von

Privatdocent Dr. St. Bernheimer in Wien, Staatsarzt Dr. O. Brecht, Professor Dr. R. Greeff, Professor Dr. C. Horstmann, Professor Dr. F. Slex in Berlin,

unter Mitwirkung von

Dr. G. Abelsdorf, Berlin, Dr. S. M. Burnett in Washington, Docent Dr. Dalin in Stockholm, Privatdocent Dr. J. Harnnauer in Prag, Professor Dr. Hirschmann in Charkow, Dr. Krahutöber in Rom, Dr. P. von Mittelstadt in Metz, Professor Dr. Du Guesin Pinto in Lissabon, Dr. Richard Schwelger in Berlin, Dr. Sulzer in Paris, Dr. L. Werner in Dublin, Dr. C. H. A. Westhoff in Amsterdam etc.

Für die nächsten Hefte sind u. A. eingegangen:

- Axenfeld, Prof. Dr. u. Busch, Dr., Rostock. Myxosarcom des Sehnerven.
- Dolganoff, Dr. W., St. Petersburg. Zur pathologischen Anatomie des Glaskoms.
- Fuskala, Dr., Wien. Die Refractiosclerosen im Alterdum.
- Gelpke, Dr., Karlsruhe. Zur Casuistik der einseitigen homonymen Hemianopsie corticales Ursprungs mit eigenartigen Störungen in den lebenden Gesichtsfeldhälften.
- Gonin, Dr., Lausanne. Ueber ein subconjunctivales Angiofibrom des äusseren Augenmuskels auf hyaliner Degeneration.
- Heine, Dr. L., Marburg. Beiträge zur Anatomie des myopischen Auges. — Aus der Universitäts-Augenklinik zu Marburg i. H.
- Horstmann, Prof. Dr., Berlin. Die Beziehungen der Arterio-sclerose zu den Augenerkrankungen.
- Jarnatowski, Dr. K., Breslau. Ein Beitrag zur Iridocyclitis resp. Phthisis bulbi bei Chorioidearcom. — Aus der Universitäts-Augenklinik zu Breslau.
- Knapp, Prof. Dr., New-York. Neue Erfahrungen bei Nachtstaroperationen.
- Mohr, Dr. M., und Schein, Dr. M., Budapest. Keratitis conjunctivae.
- Reimar, Dr. M., Hirschberg. Die sogenannte Embolie der Arterien centralis retinae und ihrer Aeste. — Aus der Universitäts-Augenklinik zu Zürich.
- Ritter, Dr. C., Bremervörde. Zur Entwicklungsgeschichte der Linse des Frosches.
- Schultz, Dr. H., Berlin. Klinische Beiträge zur sitrigen Keratitis. — Aus der Universitäts-Augenklinik zu Berlin.
- Sieherer, Dr. O., München. Untersuchungen über die Sterilisation der chinesischen Tusche zur Tilgung der Hornhaut. — Aus dem hygien. Institut zu München.
- Walter, Dr. O., Odessa. Beitrag zur offenen Wundbehandlung nach Augenoperationen.
- Derselbe. Conjunctivitis pelliculosa und Trachom.
- Zimmermann, Dr. C., Milwaukee. Ueber Augenerkrankungen bei paroperaler Eklampsie.

# VERZEICHNIS DER TAFELN. INDEX OF THE TABLES.

## A.

### NORMALE FORMEN DES AUGENHINTERGRUNDES. THE VARIETIES OF NORMAL FUNDUS OCULI.

- |   |   |
|---|---|
| <p>Tab. I. Fundus normalis.<br/>         „ II. Fundus normalis flavus.<br/>         „ III. Fundus normalis tabulatus.</p> | <p>Tab. IV. Excavatio physiologica; Arteria optico-ciliaris.<br/>         „ V. Fibrae medullares.</p> |
|---|---|

## B.

### ERKRANKUNGEN DES SEHNERVS. THE DISEASES OF THE OPTIC NERVE.

- |   |  |
|---|--|
| <p>Tab. I. Neuritis optica.<br/>         „ II. Neuritis optica.<br/>         „ III. Neuritis optica.<br/>         „ IV. Neuro-Retinitis.<br/>         „ V. Neuro-Retinitis optica.<br/>         „ VI. Neuro-Retinitis syphilitica.<br/>         „ VII. Atrophia nervi optici.</p> | <p>Tab. VIII. Atrophia nervi optici; Endarteriitis rami arteriae temp. infer.<br/>         „ IX. Atrophia nervi optici post neuritidem.<br/>         „ X. Excavatio glaucomatosa; Obliteratio vasorum retinae.<br/>         „ XI. Atrophia nervi optici.<br/>         „ XII. Excavatio glaucomatosa.<br/>         „ XIII. Excavatio glaucomatosa; Periarteriitis et periphlebitis.<br/>         „ XIV. Corpus alienum in nervo optico.</p> |
|---|--|

## C.

### ERKRANKUNGEN DER NETZHAUT. THE DISEASES OF THE RETINA.

- |   |  |
|---|--|
| <p>Tab. I. Retinitis albuminurica.<br/>         „ II. Neuro-Retinitis albuminurica.<br/>         „ III. Neuro-Retinitis albuminurica.<br/>         „ IV. Retinitis circinata.<br/>         „ V. Retinitis diabetica.<br/>         „ VI. Apoplexia retinae; Endarteriitis obliterans.<br/>         „ VII. Fundus leucemicus.<br/>         „ VIII. Embolia arteriae centralis retinae.<br/>         „ IX. Embolia arteriae centralis retinae.<br/>         „ X. Embolia arteriae temporalis inferioris.<br/>         „ XI. Thrombosis venae centralis retinae.<br/>         „ XII. Thrombosis venae centralis retinae.<br/>         „ XIII. Thrombosis venae temporalis superioris.<br/>         „ XIV. Endarteriitis; Neuritis optica.</p> | <p>Tab. XV. Atrophia nervi optici; Obliteratio vasorum retinae.<br/>         „ XVI. Aneurysmata miliaria arteriarum retinae.<br/>         „ XVII. Phlebecasiae retinae.<br/>         „ XVIII. Retinitis proliferans externa.<br/>         „ XIX. Retinitis proliferans.<br/>         „ XX. Dialysis retinae perlucida.<br/>         „ XXI. Dialysis retinae.<br/>         „ XXII. Haemorrhagia praeretinalis.<br/>         „ XXIII. Apoplexia in regione maculae luteae.<br/>         „ XXIV. Haemorrhagia in regione maculae luteae inveterata.<br/>         „ XXV. Retinitis pigmentosa.<br/>         „ XXVI. Thrombosis arteriae centralis retinae.<br/>         „ XXVII. Chorio-Retinitis centralis; Anastomosis arterio-venosa.</p> |
|---|--|

## D.

### ERKRANKUNGEN DER ADERHAUT. THE DISEASES OF THE CHOROID.

- |  |  |
|--|--|
| <p>Tab. I. Chorioiditis disseminata.<br/>         „ II. Chorioiditis disseminata.<br/>         „ III. Chorioiditis diffus.<br/>         „ IV. Chorio-Retinitis; Atrophia nervi optici.<br/>         „ V. Chorio-Neuritis.<br/>         „ VI. Chorioiditis syphilitica.<br/>         „ VII. Chorio-Retinitis.<br/>         „ VIII. Chorio-Retinitis syphilitica congenita.<br/>         „ IX. Staphyloma posticum.<br/>         „ X. Staphyloma posticum.</p> | <p>Tab. XI. Staphyloma posticum anulare; Chorioiditis centralis.<br/>         „ XII. Staphyloma verum.<br/>         „ XIII. Chorioiditis in regione maculae luteae vermiformis.<br/>         „ XIV. Sclerosis vasorum chorioideae; Atrophia nervi optici.<br/>         „ XV. Sclerosis vasorum chorioideae.<br/>         „ XVI. Chorio-Retinitis acuta.<br/>         „ XVII. Verrucae laminae vitreae.<br/>         „ XVIII. Tumor chorioideae.<br/>         „ XIX. Ruptura chorioideae.<br/>         „ XX. Dialysis et ruptura chorioideae.</p> |
|--|--|

## E.

### ANGEBORNE ANOMALIEN. THE CONGENITAL ANOMALIES.

- |   |  |
|---|--|
| <p>Tab. I. Coloboma chorioideae.<br/>         „ II. Coloboma chorioideae.<br/>         „ III. Coloboma chorioideae in regione maculae luteae.<br/>         „ IV. Coloboma chorioideae in regione maculae luteae.<br/>         „ V. Atrophia strati pigmenti circumpapillaris congenita.</p> | <p>Tab. VI. Tortuositas vasorum retinae congenita.<br/>         „ VII. Coloboma nervi optici.<br/>         „ VIII. Coloboma nervi optici.<br/>         „ IX. Staphyloma posticum dorsum vergens.</p> |
|---|--|





ATLAS  
DER  
OPHTHALMOSKOPIE.

VON

DR. J. OELLER,

KGL. HOFRATH,

PROFESSOR AN DER UNIVERSITÄT MÜNCHEN.



1742

WIESBADEN.

VERLAG VON J. F. BERGMANN.

1896 — 1899.

---

ALLE RECHTE VORBEHALTEN.

---

Lithographie und Druck der kgl. Universitätsdruckerei von H. Stütz, Würzburg.

---

ALL RIGHTS RESERVED.

---

ATLAS  
OF  
OPHTHALMOSCOPY.

---

BY  
**DR. J. OELLER,**  
PROFESSOR AT THE UNIVERSITY OF MUNICH.

---

THE TEXT TRANSLATED INTO ENGLISH

BY  
**DR. A. H. KNAPP,**  
NEW-YORK.

---

**WIESBADEN.**  
**J. F. BERGMANN, PUBLISHER.**


1896 — 1899.

OELLER's  
OPHTHALMOSKOPISCHER ATLAS.

---

ABTHEILUNG A. B. C.

---




OELLER'S  
OPHTHALMOSKOPISCHER ATLAS.

---

ABTHEILUNG D. E.

---





B.

Erkrankungen des Sehnervs.

Diseases of the optic nerve.

Tab. VI.

NEURO-RETINITIS SYPHILITICA.

## B. Tab. VI.

### Neuro-Retinitis syphilitica oculi dextri.

S. C., 27 Jahre alt, Metzger, früher nie krank, infizierte sich am 7. II. 93. Am 8. III. 93 trat er in Behandlung eines Syphilidologen, der neben Gonorrhoe drei Primäraffecte: einen in der Lamina int. praeput., den zweiten in integumento penis, den dritten am Mons pubis und Lymphadenitis multiplex constatirte. Nach Heilung der Primäraffecte entzog sich Pat. der Behandlung. Anfang des Jahres 1894 trat eine allmählig zunehmende Schwachsichtigkeit des rechten Auges auf, wesswegen er augenärztliche Hilfe suchte, die trotz mercurieller und Jodbehandlung keine Besserung erzielte.

Am 9. VII. 94 war zu constatieren:

Linkes Auge: E. S  $\frac{1}{2}$  ophthalmosk. Befund negativ.

Rechtes Auge: E: S  $\frac{3}{100}$ .

Feiner diffuser Glaskörperstaub.

Das Fehlen der Begrenzungsringe, das Verstrichensein der Gefässpforte erzeugt ein so verschwommenes Bild des Opticus, dass nur die Confluenz der grossen Gefässstämme die Lage der Papille ahnen lässt. Über dem Sehnerveneintritt und seiner nächsten Umgebung scheint eine Nebelkappe zu liegen, durch welche die Papille in unbestimmten schleierartigen Umrissen als diffus rötliche

Scheibe ohne wesentliche Niveaudifferenz durchschimmert. Nur längs der mutmasslichen Sehnervengrenzen leuchtet da und dort ein kurzer hellerer Saum durch die Trübung durch. Diese setzt sich ohne Strichelung in ganz diffuser Weise in einem hellen graurötlichen Farbentone noch eine beträchtliche Strecke in die umgebende Netzhaut fort, namentlich längs der grösseren Gefässe. Während in der Mitte des Opticus der Verlauf selbst der grösseren Gefässe mehr erraten werden muss, treten diese ausserhalb der Sehnervengrenzen wohl bestimmter, aber immer noch mit verschwommenen Contouren hervor, die erst in der Peripherie des Bildes scharf sich markieren. Die Venen sind bedeutend verbreitert, ohne besonders geschlängelt zu sein und tragen namentlich die Vena temporalis inf. ganz breite bellgrau-weiße Reflexstreifen. Das Anfangsstück der oberen grossen Vene ist doppelseitig und die nach unten ziehende Vene in kurzer Strecke einseitig weiss eingeschleidet. Die Arterien sind auf dem Sehnerv grösstenteils nicht zu sehen; erst ausserhalb der Sehnervengrenzen tauchen sie auf, sind aber ohne Wanderkrankung bedeutend verdünnt.

Nach oben aussen vom Sehnerv sitzt neben einer macularen Vene ein vereinzelter, kleiner, rundlicher, gelblicher, chorioidealer Fleck.

S. C., 27 years of age, became infected with syphilis on February 7, 1893. On March 8<sup>th</sup> he began treatment and was found to be suffering from gonorrhoea and three primary lesions; one at the prepuce, another on the penis and third on the pubes together with multiple lymphadenitis. The patient did not return for treatment after the primary lesions were healed. In the beginning of 1894 the vision of the right eye progressively failed and notwithstanding antispecific treatment showed no improvement.

On July 9, 1894 the following condition was found.

Left eye: E. V =  $\frac{1}{2}$  ophthalmoscopically negative.

Right eye: E. V =  $\frac{3}{100}$ . Diffuse, fine opacities of the vitreous.

The site of the disc could only be determined by the confluence of the blood vessels as there were no limiting rings and the vessel-entrance was indistinct. A hazy fold appears to lie over the disc and the surrounding fundus, permitting the disc to

shine through as a diffusely red disc without difference in level. Along the probable margin of the disc a short bright zone appears through the opacity. This is continued without striation in a light grayish-red color into the surrounding retina for a considerable distance, especially along the larger vessels. The blood vessels on the disc are almost invisible; they grow more distinct as they gradually reach the periphery. The veins are unusually dilated without being tortuous and present, especially the inf. temporal vein, a broad grayish-white reflex-streak. The upper large vein at its commencement has a double white contour and the vein running down has a single white contour on one side. The arteries do not appear until they are external to the margin of the disc and are very much diminished though without disease of the walls.

Above and to the outer side of the disc there is a small, round yellowish, choroidal spot next to a macular vein.

Verlag von J. F. BERGMANN, Wiesbaden.

Demnächst erscheint:

ATLAS  
seltenerer ophthalmoskopischer Befunde.

ZUGLEICH

ERGÄNZUNGSTAFELN ZU DEM

ATLAS DER OPHTHALMOSKOPIE

VON

HOFRATH DR. J. OELLER,

Professor an der Universität München.

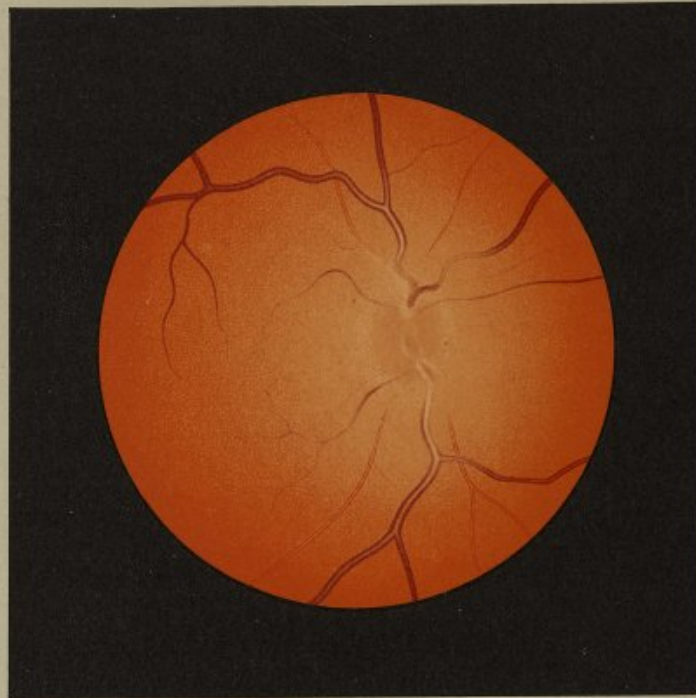


Während des Erscheinens des mit dieser fünften Lieferung im Rahmen des ursprünglichen Planes abschliessenden Werkes sind dem Verfasser aus dem weiten Kreise seiner Fachgenossen mündlich und schriftlich soviel warme Zustimmungen und zugleich so oft der Wunsch von berufensten Vertretern im Inland wie im Auslande ausgesprochen worden, der so allseitig anerkannte Atlas möge durch **Ergänzungshefte** auch hinsichtlich der **selteneren ophthalmoskopischen Befunde** in gleicher Vollendung vervollständigt werden, — dass der Verfasser, dieser Aufforderung zu entsprechen, freudig sich entschlossen hat.

Zufolge vielfacher Anregung werden diese einzelnen Supplement-Hefte in geringerer Stärke resp. Tafel-Zahl, im Uebrigen ganz in gleicher Ausführung und Vollendung zur Ausgabe gelangen und wird das erste Heft schon im Laufe der nächsten Monate erscheinen.

Die Verlagsbuchhandlung.

J. F. BERGMANN.



J. Oeller 1868

Neuro-Retinitis syphilitica

B.

Erkrankungen des Sehnervs.

Diseases of the optic nerve.

---

Tab. IX.

ATROPHIA NERVI OPTICI POST NEURITIDEM.

---

## Atrophia nervi optici post neuritidem oculi dextri.

F. A., 31 Jahre alt, „Schuhplattlerin“, war bis zu ihrem 25. Lebensjahre vollkommen gesund. Am 28. VII. 91 stellte sie sich mit der Klage vor, dass sie seit einigen Wochen an heftigen Kopfweh, Schwindel, zeitweiligem Erbrechen und Ohnmachtsanfällen, Flimmern vor den Augen und einem leichten Nöbligschen leide. Bei vollkommen intakter Sehschärfe und klaren Medien wurde dortmals eine sehr heftige doppelseitige Neuritis optica mit sehr ausgeprägter radiärer Streifung der leicht geschwollenen Papille und einzelnen spindelförmigen Blutungen konstatiert.

Die interne Untersuchung war absolut negativ. Die Anamnese aber ergab, dass Pat. seit ca.  $\frac{1}{4}$  Jahre in einer Häute- und Fellehandlung mit dem Bestäuben der Felle mit Naphthalin beschäftigt war. Sie selbst führte ihre Erkrankung auf eine Naphthalinvergiftung zurück, denn sie habe oft tagelang „Naphthalinwolken“ eingeatmet.

Ein 68 tägiger Aufenthalt im Krankenhause r. d. Isar brachte zwar eine wesentliche Besserung, vollständige Heilung trat aber erst seit Beginn des Jahres 1892 ein. Nachdem sich Pat. einige Jahre — sie hatte sich unterdessen verheiratet und den Beruf einer Schuhplattlerin erwählt — der Beobachtung entzogen hatte, stellte sie sich am 16. VII. 98 als vollkommen gesunde kräftige Frau wieder zur Untersuchung vor.

Linkes Auge: E S =  $\frac{6}{8}$  N. 1 auf 18 cm.

Rechtes Auge: E S =  $\frac{6}{12}$  N. 1 auf 16 cm. Farbensinn normal; beiderseits Gesichtsfeldeinengung von annähernd gleichen Grenzen: rechts: i 15°, an 25°, o 18°, u 25°.

Ophthalmoskopischer Befund beiderseits gleich.

Rechtes Auge:

Medien rein.

F. A., 31 years old, was in good health until her 25<sup>th</sup> year. On July 28, 1891, she came, stating that she had suffered for several weeks with headache, vertigo, occasional vomiting and attacks of unconsciousness, scintillations before the eyes and clouded vision. The vision was found normal, the media clear but a very severe optic neuritis existed in both eyes with pronounced radial striation of the slightly swollen disc and a number of fusiform hemorrhages.

Internal examination was negative. The patient had been at work in a tannery during the last three months and was required to sprinkle the hides with naphthalin. She herself thought that her disease was due to poisoning with naphthalin as she had often breathed in the naphthalin-vapors for whole days.

Her condition was much improved after a stay of 68 days in the hospital though a complete cure did not take place until in 1892. The patient then disappeared from view — she married and she lived on publicly performing a national dance („Schuhplatteln“) — until July 16, 1898 when she was again examined and appeared strong and healthy.

Left eye: E. V =  $\frac{6}{8}$  N. 1 in 18 cm.

Right eye: E. V =  $\frac{6}{12}$  N. 1 in 16 cm. Normal color perception; both fields were symmetrically limited: in 15°, out and down 25°, up 18°, down 25°.

Der Sehnerv erscheint in einem leuchtenden, hell grünlich-weißen Farbentone, von dem sich die zentrale weisse Gefäßspalte mit unbestimmten Contouren abhebt. Er stellt ein vertikales Oval dar, das aber nicht scharf begrenzt ist; nur temporalwärts tritt der Bindegewebering etwas deutlicher hervor, während er an anderen Stellen nur geahnt werden kann. Ein Aderhautring fehlt. Die verschwommenen Sehnervenränder umgibt aber ein zarter grauer Saum von wechselnder Breite, an den sich ein heller silbergrauer Ton anschliesst, der ganz unbestimmt in das Rot des Hintergrundes übergeht, für den ersten Blick als wie zum Sehnerv gehörig aber die Täuschung hervorrufft, als ob der Opticus seine Grenzen in die Nachbarschaft hinaus verschoben hätte.

Ein eigentümliches Verhalten bieten die grossen Netzhautvenen, indem sie sich gegen die Gefäßspalte zu verschmälern, während die Arterien im Allgemeinen eine Idee verdünnt erscheinen. Die grösseren Arterien und Venen, sonst normalen Verlaufs, haben aber auch noch die Besonderheit, dass sie teils einseitig, teils doppelseitig während ihres papillaren Verlaufes sowohl als ihres angrenzenden retinalen von ganz schmalen, weissen Streifen eingeschleitet sind, die das Lumen der Gefässe nicht im Geringsten beeinträchtigen und ganz unmerklich in das Rot des Hintergrundes übergehen. An einzelnen Venen tauchen nach stellenweiser Unterbrechung des weissen Saumes plötzlich ziemlich weit vom Sehnerv entfernt für eine kurze Strecke nochmal weisse Begleitstreifen auf.

Während in der Peripherie des Hintergrundes dieser gleichmässig rot erscheint, sind in einer grösseren Ausdehnung um den Sehnerv die Aderhautgefässe zu sehen, von denen einzelne am temporalen Sehnervenrande offenbar sklerotisch sind.

Ophthalmoscopic images are similar.

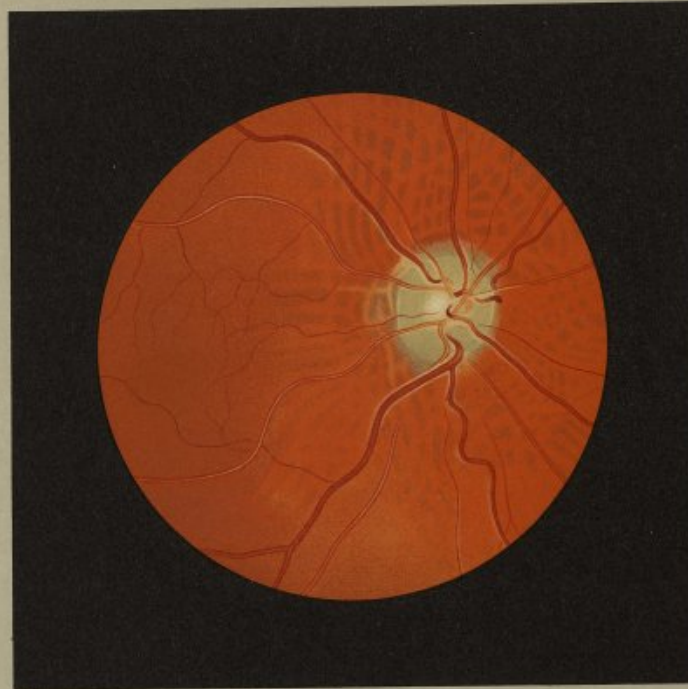
Right eye:

Media clear.

The optic disc is bright greenish-white in color; the central vessel entrance is white with indefinite contours. The disc is vertically oval and not sharply defined. The scleral ring is distinct only at the temporal margin. There is no choroidal ring. The hazy margin of the disc is surrounded by a delicate grayish border of varying breadth which becomes light silvery gray before it passes gradually into the red of the fundus. This at first appears to belong to the disc as if the disc had pushed its limits into the neighbourhood.

Peculiarly, the retinal veins are diminished in calibre as they approach the disc, while the arteries in general are slightly contracted. The large arteries and veins run a normal course though on the papilla and in the neighbouring retina they are accompanied on one or on both sides by narrow white streaks which do not obstruct the lumen of the vessels and pass invisible into the red of the fundus. Certain veins are again outlined with white streaks at quite a distance from the optic disc.

The periphery of the fundus is uniformly red. To a considerable extent about the disc choroidal vessels are visible; some at the temporal side of the disc are sclerosed.




of Switzer, 1860.

Atrophia nervi optici post neuritidem.

Wien, bei J. B. Ziegler, 1860.

Verlag von J. B. Ziegler, Wien.





B.

Erkrankungen des Sehnervs.

Diseases of the optic nerve.

Tab. X.

EXCAVATIO GLAUCOMATOSA. OBLITERATIO  
VASORUM RETINAE.

## B. Tab. X.

### Excavatio glaucomatosa. Obliteratio vasorum retinae oculi sinistri.

Anamnese etc. siehe B. Tab. XIII.

Die schon 1894 auf beiden Augen zu konstatierende Perivasculitis führte in den kommenden Jahren zu einer Obliteration sämtlicher Netzhautgefäße. Im Frühjahr 1896 entwickelte sich rechts eine Cataracta glaucomatosa; links dagegen blieben die Medien rein. Ein eigentümliches Verhalten bot eine grosse in die Tiefe der Excavation erfolgte Blutung, die die ganze konkave Vorderfläche des glaucomatösen Kessels mit einer dünnen transparenten Blutschichte überzog, an den Rändern des Sehnervs aber scharf abschnitt. Wie ein blutiger Ausguss des Hyaloidealkanals setzte sich aber aus der Mitte der Excavation ein tiefkarminroter, ziemlich dicker Strang in den Glaskörper herein fort, um im hinteren Drittel desselben fächerförmig auszustrahlen.

Nach vollständiger Resorption der Optikusblutung im Herbst 1896 bot das vollkommen erblindete linke Auge ein ophthalmoskopisches Bild dar, das bis heute vollkommen gleich geblieben ist.

Der fast kreisrunde atrophische Sehnerv ist durch einen allseitig scharf gezeichneten Bindegewebsring begrenzt. Seine überhängenden Randpartien zeigen namentlich nach oben einen je nach der Spiegeldrehung wechselnden graugrünen Schattenton, während die mittleren, vom Lichte direkt getroffenen Sehnervpartien weisslich erscheinen. Irgend welche Zeichnung ist selbst bei schärfster Einstellung nicht wahrnehmbar, nur von oben innen setzt sich scheinbar eine schmale kurze Furche nach unten ausen gegen die Mitte der Excavation hin fort. Im umgekehrten Bilde deutlicher als im aufrechten ist ein rötliches, schmales sehr verschwommenes

Band von der Mitte des unteren Sehnervenrandes bis in die Mitte der Grube zu verfolgen, wo es sich in zwei eben noch wahrnehmbare Fäden spaltet.

Das hauptsächlichste ophthalmoskopische Symptom ist der gänzliche Mangel blutführender Netzhautgefäße. Man beobachtet nur sehr vereinzelt weissliche, schmale Fäden, die ihrem ganzen Verlaufe nach, wenn sie auch keine Seitenäste abgeben, nur als obliterierte Gefäße gedeutet werden können. Sie entspringen alle am nasalen Optikusrande; nach der oberen Netzhauthälfte ziehen drei, nach der unteren nur zwei. Ihr Austritt hebt sich über dem weissen Scleralringe nicht ab. Die meisten verlaufen ziemlich gestreckt, nur ein oberes Schläfengefäss leicht wellig. Einzelne der weissen Gefässe sind in ihrem ganzen Verlaufe gleich deutlich zu sehen; andere dagegen heben sich wohl stellenweise bestimmt, stellenweise aber nur mit verschwommenen Konturen vom Hintergrunde ab.

Ein glaucomatöser Halo fehlt. Dafür setzt sich namentlich an den oberen Halbkreis des Sehnervenrandes ein zarter hellgrauweisser Hof an (Verdickung der Limitans int. retinae), durch welchen aber die Aderhautgefäße durchschimmern. Während nämlich in der Peripherie des Hintergrundes und den macularen Partien der Fundus gleichmässig gesättigt rot erscheint, treten rings um den Opticus in etwas über Papillenbreite die Aderhautgefäße mit ihren grauen Zwischenräumen hervor. Am oberen äusseren Sehnervenrande sind einzelne sclerosierte Chorioidealfgefäße zu sehen.

For the previous history see B. Tab. XIII.

The perivasculitis, which had been diagnosed in 1894, led to an obliteration of all of the retinal vessels in the subsequent years. In the spring of 1896 a glaucomatous cataract developed in the right eye; the media of the left eye however remained clear. A remarkable picture was furnished by the occurrence of a large hemorrhage in the depth of the excavation, which covered the concave surface of the glaucomatous cup with a thin transparent layer of blood, but ended abruptly at the margin. A deep carmine-red streak extended from the middle of the excavation, like a cast of the hyaloid canal into the vitreous, and terminated by spreading out like a fan in the posterior third of the vitreous.

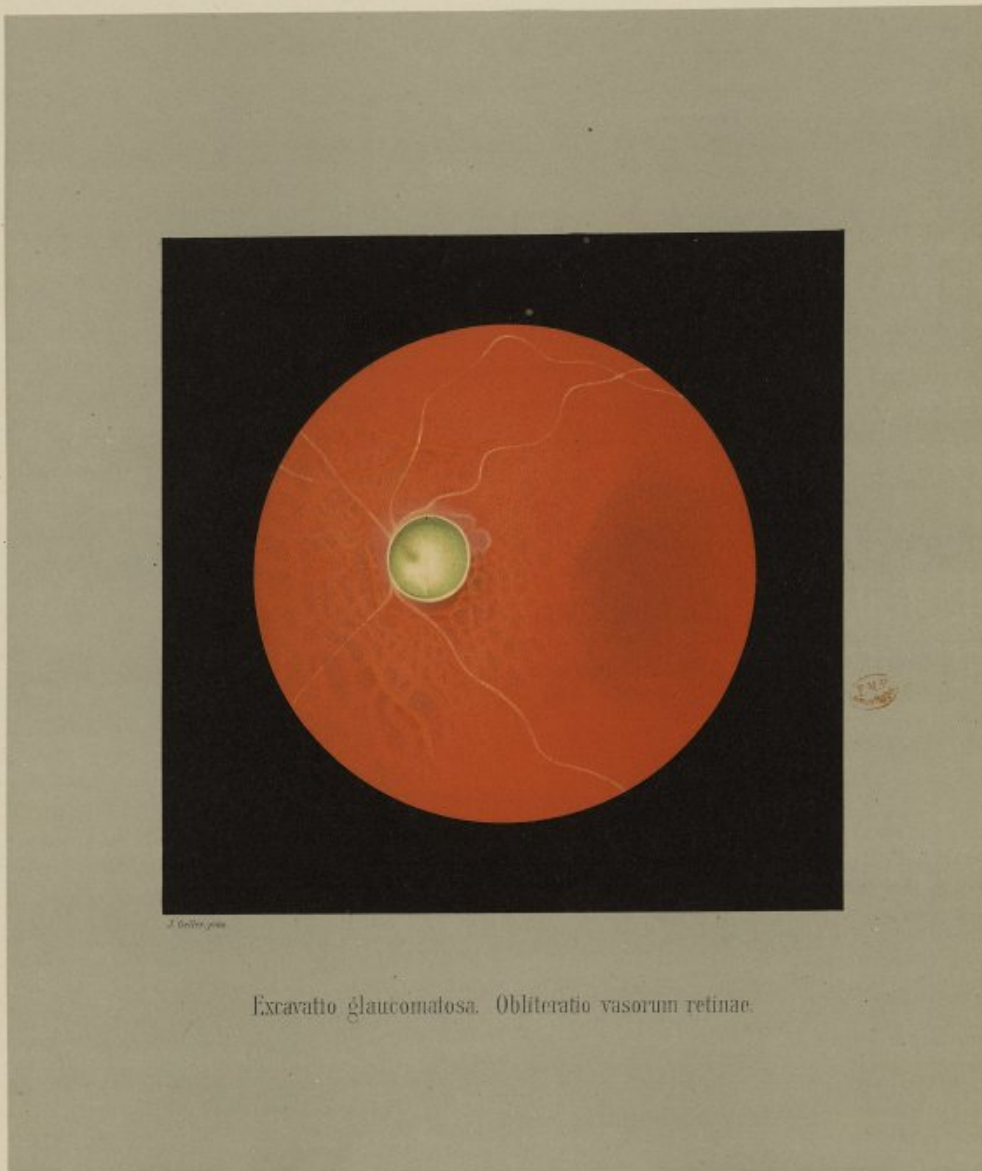
After absorption of the blood in the fall of 1896, the totally blind eye presented the ophthalmoscopic picture which has remained unchanged to the present date.

The nearly circular atrophic disc is completely surrounded by a well defined connective-tissue ring. The overhanging border presents a grayish-green shaded tint especially in the upper part, which varies with the turning of the mirror. The middle area, on direct illumination, appears white. No detail is visible even on the most accurate adjustment beyond a ridge which runs from up and in to down and out, toward the centre of the excavation.


A red, narrow and indistinct band can be followed better in the inverted than in the upright image and seen to pass from the middle of the lower margin of the disc to the middle of the groove where it divides into two barely perceptible threads.

The most important ophthalmoscopic symptom is the absence of all blood-converging retinal vessels. A few isolated white narrow threads are visible, which, from their distribution though they give off no lateral branches, can only be taken for obliterated vessels. They all arise at the nasal border of the disc; three pass up to the upper retinal half, while two proceed down to the lower half. At their exit the vessels cannot be distinguished as they pass over the white scleral ring. Most of the vessels run a perfectly straight course; a superior temporal vessel is slightly wavy. Some of the white vessels are well visible throughout their course; others are only at times distinct and their contours are not well marked.

There is no glaucomatous halo. A delicate light grayish-white area (thickening of the limitans int. retinae) surrounds the disc especially at the upper border, through which the choroidal vessels can be seen. The periphery of the fundus and the macular region has a saturated red color; about the optic disc to the extent of a P D, the choroidal vessels and their intervascular spaces can be seen. A few sclerosed choroidal vessels appear at the upper and outer margin of the disc.



Excavatio glaucomatosa. Obliteratio vasorum retinae.



C.

Erkrankungen der Netzhaut.

Diseases of the Retina.

---

Tab. IV.

RETINITIS CIRCINATA.

---

## Retinitis circinata oculi dextri.

K. M., 69 Jahre alt, Notarwitwe, war bis zu ihrem 44. Lebensjahre stets vollkommen gesund. Von 1875 an waren die Menses, wenn auch regelmässig, so doch immer sehr profus bis zu der erst mit dem 60. Jahre eingetretenen Menopause.

Nach dem Tode ihres Mannes 1890 bekam Patientin alle 14 Tage bis 3 Wochen äusserst heftige Migräneanfälle mit Erbrechen, die sich mit etwas verminderter Intensität und längeren Intervallen bis in die letzten Monate fortsetzten. 1891 machte sie einen Blasenkatarrh und 1893 einen Gichtanfall durch. Im Herbst 1897 wurde sie im Anschluss an eine Migräne von einer 11stündigen Ohnmacht befallen. Seit dieser Zeit datiert nun auch die Pat. die Abnahme des Sehvermögens, die zuerst auf dem rechten Auge sich einstellte. Es gingen die Buchstaben zu tanzen an und vor dem Auge bewegten sich dunkle Flecken. Da die Erscheinungen Ende des Jahres auch auf dem linken Auge auftraten, suchte Pat. am 21. XII. 97 ärztliche Hilfe.

Die interne Untersuchung ergab: mässige Struma; obere relative Herzgrenze 3. Rippe, absolute 4. Rippe; rechte Grenze linker Sternabrand; Herzstoss verstärkt; Spitzenstoss verbreitert und nach links gerückt; systolisches Geräusch über der Spitze; II. Pulmonalton accentuiert; keine Spur von Atheromatose. Die öfter vorgenommene Hamalanalyse wies nur Spuren von Eiweiss (0.1 pro mille), keinen Zucker nach.

Linkes Auge: E; S =  $\frac{3}{24}$ ; + 3 Nieden 7; Staphylooma posticum temporal von  $\frac{1}{2}$  Papillenbreite; zahlreiche teils streifige, teils unregelmässig geformte frische Netzhautblutungen in allen Richtungen um den Sehnerv.

Rechtes Auge: E; S =  $\frac{1}{24}$ ; + 3 Nieden 11 mühsam. Farbensinn normal. Gesichtsfeld mit normalen Aussengrenzen weist vom  $15^{\circ}$ — $45^{\circ}$  gerade oberhalb des Fixationspunktes ein schmales relatives Scotom auf.

Medien rein.

Sehnerveneintritt normal.

Längs der grösseren aus ihm austretenden Gefässe breitet sich eine kurze Strecke in die angrenzenden Netzhautbezirke ein zarter graugelblicher Ton aus, hinter welchem da und dort ganz vereinzelte kleine rundliche oder spindelförmige gelbliche Fleckchen durchschimmern.

Das augenfülligste ophthalmoskopische Symptom ist ein Gürtel, dargestellt aus zahlreichen gelblichen oder mattweiss glänzenden Fleckchen, die sich um die ebenfalls entartete Netzhautmitte gruppieren. Der Gürtel liegt innerhalb des Bogens, den die grossen Schläfengefässe beschreiben; nur einzelne kleine verirrte Plaques

ragen über die Temporalgefässe hinaus. Er ist nicht vollkommen geschlossen, sondern da und dort durch grössere Lücken unterbrochen. Seine obere Hälfte mit einzelnen kleinen Fleckchen in der Mitte des temporalen Sehnervenrandes beginnend zeigt eine ungleich mächtigere Entwicklung als seine untere, die eigentlich nur angedeutet ist durch einzelne in Kreisform angeordnete Fleckchen. Hauptsächlich sind es zwei grosse in den oberen Bogen eingelagerte Herde, die den Blick fesseln. An diese setzen sich nach oben und aussen kleinere Herde sehr verschieden gestalteter Fleckchen an, die meist wieder zu einzelnen Gruppen vereinigt sind. Einzelne erscheinen wie kleine, rundliche, weisse Tüchenspritzer, andere grössere haben Hantelform, oder sind gelappt, laubförmig gestaltet. Viele Fleckchen stehen isoliert, haben aber ausgesprochene Neigung zur Confluenz. Dies beweisen selbst noch die grossen Herde durch ihre weissen, vielfach verschlungenen Züge mit hellgelblichen Zwischenräumen. Die Fleckchen sind teils gelblichweiss, grösstenteils aber matt weiss glänzend. Der Zwischenraum zwischen den einzelnen Flecken erscheint meist von der roten Nuance der Umgebung; an mehreren Stellen jedoch sind sie von einem tieferen, graubraunlichen Tone umgeben, eine schwarze Pigmenteinsäumung zeigen sie jedoch nirgends. Ihre Lage in den äusseren Schichten der Netzhaut wird durch den Umstand bewiesen, dass die Netzhautgefässe scharf gezeichnet über sie hinwegziehen, ohne dass sie ein besonderes Abhängigkeitsverhältnis vom Gefässverlaufe zeigten. Namentlich sind es die makularen Gefässe, die über sie hinweg nach der Netzhautmitte streben.

In der Gegend der Macula lutea ist die Netzhaut in ganz diffusiver Weise gelblich verfärbt; diese Verfärbung setzt sich aber auch noch etwas nach unten innen hin fort gegen die unteren Schläfengefässe. Eine grosse Zahl kleiner, rundlicher, gelblicher, meist isoliert stehender Fleckchen schimmert wie hinter einem Schleier durch. Spärliche kleine, punktförmige Netzhautblutungen liegen darüber zerstreut.

Ausser diesen Blutspritzern findet man an verschiedenen Stellen des Hintergrundes noch mehrere grössere, verschieden gestaltete Blutungen um Gefässe herum oder in deren Nähe. Auch auf den zwei grossen weissen Herden liegt je eine helle, transparente rote Blutung.

Die Netzhautgefässe zeigen weder in Verlaufsrichtung noch an ihren Wandungen irgend eine Anomalie. (Auf dem linken Auge dagegen ist nun nach  $\frac{3}{4}$ jährigem Bestande der Netzhautblutungen und teilweiser Resorption derselben ein grosses oberes, temporales Netzhautgefäss gänzlich obliteriert und in einen ziemlich breiten, gelblichweissen glänzenden Strang verwandelt zu sehen.)

K. M., 69 years old, enjoyed good health until her 44<sup>th</sup> year. Menstruation was regular but profuse from the year 1875 to the menopause in the 60<sup>th</sup> year.

After the death of her husband in 1890, the patient suffered from severe attacks of migraine and vomiting at intervals of 2 to 3 weeks; the attacks have continued with diminished intensity and at rarer intervals, up to the last few months. Patient had cystitis in 1891 and an attack of gout in 1893. In the fall of 1897, she was unconscious for eleven hours after an attack of migraine. The vision in the right eye began to fail at that time. The letters began to dance and dark spots to appear before the eyes. The left eye became affected at the end of the year and the patient sought medical aid on Dec. 21, 1897.

Physical examination showed: moderate thyroid enlargement; upper relative cardiac limit, third rib; absolute, fourth rib; right limit at left sternal border; cardiac impulse increased; apical impulse diffuse and displaced to the left; systolic murmur at apex; 2<sup>d</sup> pulmonary sound accentuated; no trace of atheromatosis. Repeated examination of the urine showed a trace of albumen (0.1 pro mille) but no sugar.

Left eye: E. V =  $\frac{3}{24}$ ; w. + 3 Nieden 7; staphylooma posticum temporal and  $\frac{1}{2}$  PD broad; numerous striated and irregularly formed fresh retinal hemorrhages in all directions about the papilla.

Right eye: E. V =  $\frac{1}{24}$ ; w. + 3 Nieden 11 with difficulty. Color perception normal. The periphery of the field is normal; a relative scotoma exists from  $15^{\circ}$  to  $45^{\circ}$  above the point of fixation. Media clear.

Optic disc normal.

The retina about the disc and especially along the larger arteries has a grayish-red color; underneath in places isolated small round or fusiform yellowish spots appear.

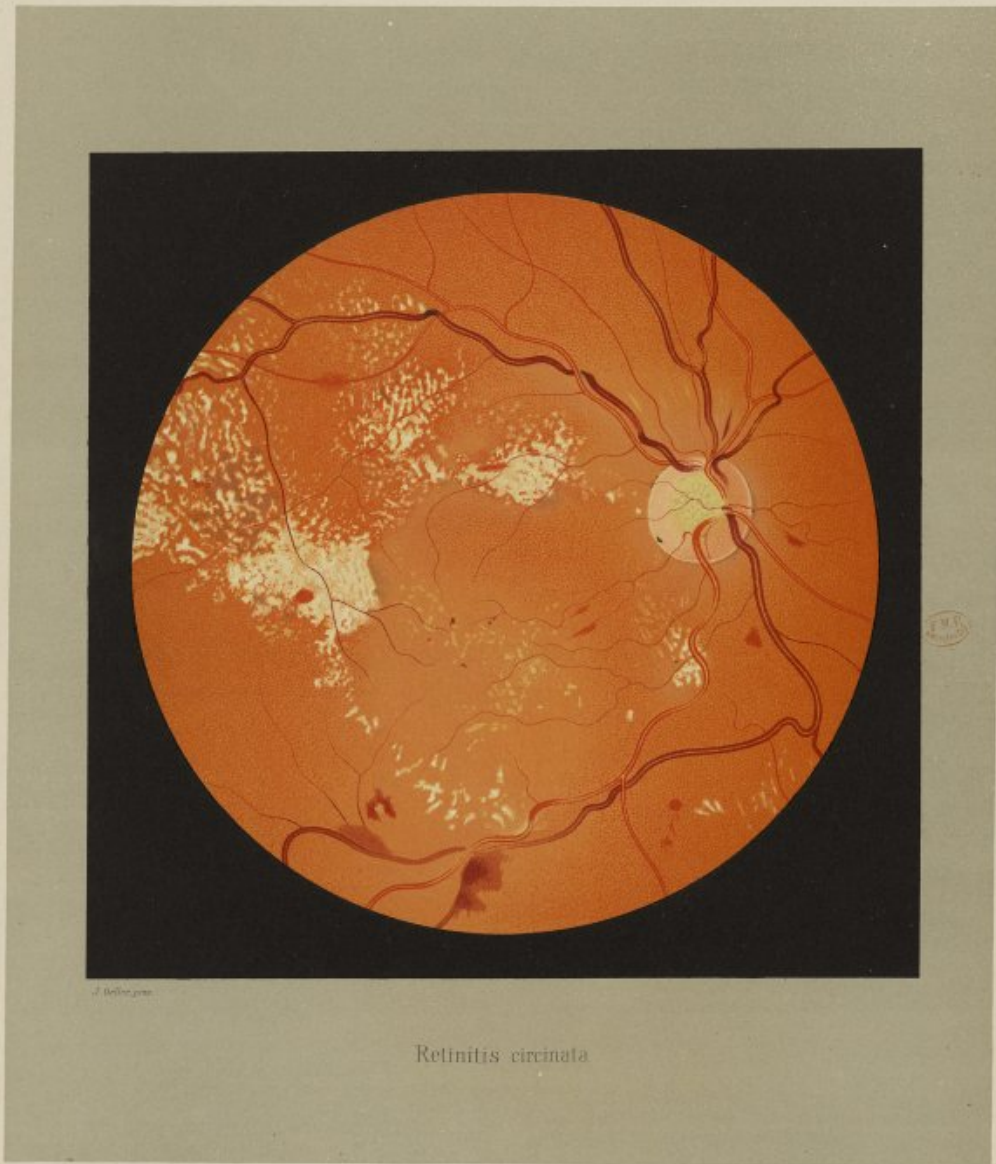The most striking ophthalmoscopic change is furnished by a ring of numerous yellowish or dull white, glistening spots grouped about the degenerated retinal centre. This belt is situated within the arch formed by the larger temporal vessels; a few isolated

patches extend beyond this zone. The circle is not complete and is interrupted by large gaps. The upper half commences with several small spots in the middle of the temporal margin of the disc and is much more pronounced than the lower half which is only faintly indicated by spots arranged in a curve. The spots in the upper curve are chiefly grouped in two large patches. Smaller patches, made up of irregular spots arranged in smaller groups, join these at the upper and outer boundary. Some are small, round white as of spattered with a paint-brush; others are large, dumb-bell-shaped or lobulated. Many spots are isolated, though there is a general tendency to confluence. This feature is also exhibited by the larger patches with their white tortuous lines and light-yellow interspaces. The spots are generally a shining dull white, though some are yellowish white. The space between the spots has usually the red color of the surrounding parts. In some places the spots are surrounded by a darker grayish brown shade but never by a black pigment border. Their location in the outer layers of the retina is manifested by the distinct course of the retinal vessels over them, without showing any dependence on the course of the vessels. The macular vessels are especially noticeable as they pass over the patches.


In the region of the macula lutea the retina is quite diffusely yellow in color; this discoloration is continued down and out toward the inferior temporal vessels. A large number of small, round, yellowish spots appear as if through a veil. A few small punctate retinal hemorrhages are superimposed.

In addition to these splashes of blood, several larger hemorrhages of irregular outline in the neighbourhood of blood vessels are visible at various places in the fundus. On each of the two larger white patches there is a light transparent red hemorrhage.

The retinal vessels show no abnormality in their walls or in their distribution. (After  $\frac{3}{4}$  of a year the retinal vessels are partly absorbed in the left eye; a large superior temporal retinal vessel is completely obliterated and changed to a rather broad yellowish white shining streak.)







C.

Erkrankungen der Netzhaut.

Diseases of the Retina.

---

Tab. VI.

APOPLEXIAE RETINAE. ENDARTERITIS OBLITERANS.

---

## Apoplexiae retinae. Enderteriitis obliterans oculi dextri.

R. E., 56 Jahre alt, Buchdruckereibesetzergattin, eine etwas corpulente Frau, stellte sich am 18. X. 97 vor mit der Klage, seit Ende September auf dem rechten Auge bedeutend schlechter zu sehen. Die Ursache der Schwachsichtigkeit schiebt sie auf heftige Hustenanfälle, die sie infolge eines seit Juli bestehenden Bronchialkatarrhs sehr häufig habe. Die weitere Anamnese ergibt jedoch für das bestehende Augenleiden andere Anhaltspunkte. Von gesunden Eltern stammend, hatte Pat. nur Masern durchzumachen gehabt. Von ihrem 13. Lebensjahre an regelmässig menstruirt, verheiratete sie sich mit 25 Jahren. Von 6 Kindern leben aber nur die beiden ersten: zwei gesunde bereits verheiratete Töchter. Das dritte Kind, eine Frühgeburt von 8 Monaten wurde todt geboren; das vierte und fünfte Kind, Zwillinge von 7 Monaten starben bald nach der Geburt. Das sechste Kind, eine Frühgeburt von 8 Monaten, starb 4 Monate alt. In den beiden letzten Schwangerschaften will Pat. die sog. Kindswassersucht gehabt haben.

Nach Mitteilung des Hausarztes bestanden vor ca. 15 Jahren ziemlich profuse über 1½ Jahre dauernde Metrorrhagien. Seit 4 Jahren ist Menopause eingetreten. Vor 2-3 Jahren war der Mann luetisch infiziert, nach Mutmassung des Hausarztes auch die Frau.

Urin war stets eiweiss- und zuckerfrei. Die peripheren Körperarterien bieten keine Anhaltspunkte für Atheromatose.

Linkes Auge: H 1 D. S = ½; mit +3 Dioptr. Nieden 1.

Ophthalmoskop. Befund negativ.

Rechtes Auge: H 1 D. S = ¾; mit +4 Dioptr. Nieden 10 mühsam.

Schnerveneintritt normal; den inneren Bindegewebsring umgibt eine ganz schmale weisse Sichel, die nach oben innen etwas sich verbreitert; nach oben aussen setzt sich eine spitzbogenförmige, gelbliche von einem grauen Pigmentsaume umgebene Stelle an.

Den augenfalligsten ophthalmoskopischen Befund bilden Blutungen vorzüglich längs der unteren grossen Schläfengefässe und ihren kleineren macularen Ausbreitungen. Sie wechseln in Form, Grösse und Alter innerhalb beträchtlicher Grenzen. Während einzelne Blutungen sich nur schwer als verschwommene rot-bräunliche Flecke vom Hintergrunde abheben, springen an anderen Stellen wieder tiefcarminrote Blutklumpen sofort in die Augen.

Durch eine besondere Form fallen einzelne langgestreckte radiär gegen die Maculagegend und parallel zu einander laufende Blutungen nach unten aussen vom Sehnerv an der Art. temp. inf. auf, die über gelb-rötliche Zwischenräume weg zahlreiche feine

querlaufende Blutfäden miteinander austauschen. Innerhalb des von den Blutungen bedeckten Bezirkes besteht ein leichtes Ödem der Netzhaut, gekennzeichnet durch einen helleren gelb-rötlichen Farbenton, der sich auch noch teilweise über den Verlauf der unteren grossen Schläfengefässe hinzieht. Nur stellenweise verdichtet sich das sonst diffuse Ödem zu einzelnen helleren, grau-rötlichen Plaques (Fibrinballen), die durch ihren Farbenton sehr leicht sich unterscheiden lassen von einzelnen blendendweissen, verschiedenen grossen, ganz oder teilweise von Blutungen umschlossenen Degenerationsherden.

Die meisten Blutungen zeigen ein bestimmtes Abhängigkeitsverhältnis namentlich zu den kleineren unteren macularen Gefässen.

Als degenerierte Gefässe sind ja zweifelsohne die schmalen, weissen, gestreckt oder in Windungen verlaufenden Stränge anzusehen, die im Bereiche der Hämorrhagien sich zeigen. Höchstwahrscheinlich infolge einer spezifischen Entzündung der Intima der kleineren Gefässe ist es zu einer Verdickung der Wandung mit Obliteration des Lumens gekommen, da eine blutführende Fortsetzung der betreffenden Gefässe nicht nachweisbar ist. An den grösseren Gefässen ist wenigstens ophthalmoskopisch keine Wanderkrankung zu konstatieren. Die Blutungen setzen sich direkt an die degenerierten Gefässe an oder sie umhüllen dieselben so, dass sie nur bruchstückweise zu sehen sind. Dadurch und durch das begleitende Ödem ist es manchmal unmöglich, den arteriellen oder venösen Charakter eines sclerosierten Gefässes festzustellen. Der Umstand aber, dass ein kleines Gefäss in der Nähe des unteren äusseren Sehnervencranes von der Art. temp. inf. bereits obliteriert abzweigt und der spätere Befund nach Resorption des grössten Teils der Blutungen beweisen, dass es vorzüglich die kleineren macularen Arterien sind, die der Sclerosierung verfallen sind. Als direkte Folge der Arterienkrankung und einer dadurch bedingten Veränderung in den hämostatischen Verhältnissen ist die Thrombose der Vena temp. inf. anzusehen. Diese erscheint von ihrer Vereinigung mit einer anderen Vene an in einer Ausdehnung von 1½ Papillenbreiten vollkommen unterbrochen zu sein; nur ein stellenweise sichtbarer dunkelroter Faden lässt den ursprünglichen Verlauf der Vene ahnen. Jenseits der unterbrochenen Stelle aber beschreibt das Gefäss stark hervortretende dunkelbraunrote Windungen mit sehr prägnanten Reflexstreifen.

Wie ein Ausguss der adventitiellen Scheide begleitet die Venenwindungen linksseits ein heller grau-rötlicher Saum (ausgepresstes Serum), an welchen sich erst die Blutungen ansetzen. Im Bereiche der oberen Maculargefässe treten einzelne längliche, sehr schmale weissglänzende Fettherde auf.

R. E., 56 years of age, a rather corpulent woman came on Oct. 18, 1897 with the complaint that the sight in her right eye had failed since the end of September. She believed that the failure in sight was due to the severe fits of coughing which she had had during an attack of bronchial catarrh. The further history however throws some light on the ocular lesion. Of healthy parents the patient had only suffered from measles. She had menstruated regularly from her 13th year and was married at 25. Of the six children, only the first two are living: two healthy daughters, who are now married. The third child was still-born at 8 months; the fourth and fifth child, twins of 7 months, died soon after birth. The sixth child was born prematurely at 8 months, and died 4 months later. During the last two pregnancies the patient suffered from dropsy.

Fifteen years ago patient suffered from metrorrhagia for 1½ years. The menopause occurred 4 years ago. Two to three years ago her husband became infected with syphilis and presumably the patient herself.

The urine was always normal. No signs of atheromatosis.

Left eye: H 1 D, V = ½; with +3 D Nieden 1. Ophthalmoscope negative.

Right eye: H +1 D, V = ¾; with +4 D Nieden 10 with difficulty.

The disc is normal; the inner connective tissue ring is surrounded by a small, white crescent which is broader at the upper and inner part; a sharply curved yellow area surrounded by a grayish pigment border is situated at the upper and outer margin.

The most striking ophthalmoscopic changes are hemorrhages situated along the lower large temporal vessels and their smaller macular branches. They vary in form, size and age. Some of them are barely to be recognized as indistinct, reddish-brown spots, others appear as deep carmine-red extravasates of blood.

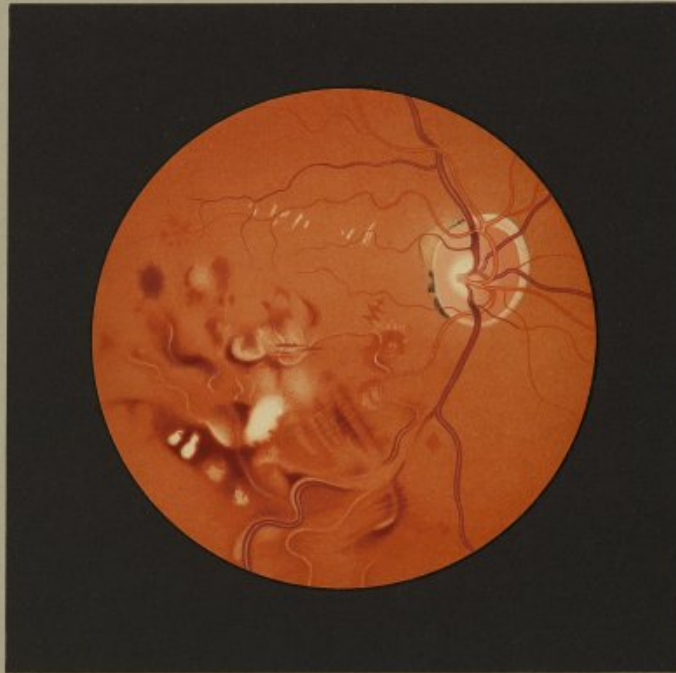Several long hemorrhages are noticeable down and out from the disc near the inf. temporal artery. They radiate from the

macular region and exchange many delicate connecting twigs over yellowish red interspaces. The retina within the area of hemorrhages is slightly oedematous, manifested by the light yellowish red color which is prolonged along the course of the lower large temporal vessels. In places the oedema is more intense in the form of light grayish red patches (fibrinous coagulates). In addition, there are a number of dazzling white degenerate foci of various size and surrounded by hemorrhages.

Many of the hemorrhages are in distinct relation to the smaller lower macular vessels.


The narrow white streaks running in between the hemorrhages are undoubtedly degenerated vessels. A specific inflammation of the intima of the smaller vessels has led to thickening of the vessel-walls with obliteration of the lumen, as the vessels show no evidence of conveying any blood. With the ophthalmoscope no disease in the walls of the larger vessels can be detected. The hemorrhages are directly applied to the degenerated vessels or they surround them so completely as to make them appear interrupted. Thus it is often impossible to determine the arterial or the venous character of a sclerosed vessel. The fact that a small branch of the inf. temp. artery near the lower and outer border of the disc is obliterated and from the subsequent course it can be assumed that the smaller macular arteries are the seat of the sclerosis. The thrombosis of the inf. temp. vein is probably the direct result of the arterial disease and the altered circulatory conditions. The vein appears to be completely interrupted from the point of its junction with another vein for a distance of 1½ P D; a dark red thread visible only in places indicates the course of the vein. Beyond the interrupted area the vein describes prominent, dark brownish-red convolutions with pronounced reflex-streaks.

The venous convolutions are accompanied on the left side by a light grayish-red border (extruded serum) like a cast of the adventitious sheath to which the hemorrhages are applied. Several long and very narrow, shining white foci of fat appear in the region of the upper macular vessel.



J. Göttinger.

Apoplexiae retinae. Endarteriitis obliterans.



C.

Erkrankungen der Netzhaut.

Diseases of the Retina.

---

Tab. X.

EMBOLIA ARTERIAE TEMPORALIS INFERIORIS.

---

## C. Tab. X.

### Embolia arteriae temporalis inferioris oculi dextri.

Z. A., 11 Jahre alt, ein vollkommen gesundes Mädchen, das nie irgend welche Erkrankung durchgemacht hatte und bei welchem eine wiederholt vorgenommene interne Untersuchung nicht die geringste Anomalie konstatieren konnte, bemerkte in der Nacht vom 16. auf 17. VIII. 97 plötzlich einen bedeutenden Gesichtsfelddefekt des rechten Auges nach oben. Bei ihrer Vorstellung am 19. VIII. wurde folgender Befund erhoben:

Linkes Auge: E S  $\frac{1}{2}$ ; ophthalmoskop. Befund negativ.

Rechtes Auge: E S  $\frac{1}{2}$ . Fast die ganze obere Hälfte des Gesichtsfeldes fehlt, nur nach oben vom blinden Fleck ist eine kleine Zone erhalten; die Grenzen nach aussen und unten sind ebenfalls eingengt.

Medien rein.

Die obere, innere und äussere Grenze des vollkommen normalen Opticus sind deutlich ausgesprochen; die untere Papillengrenze ist aber vollkommen gedeckt durch eine weissliche Trübung, die noch eine Strecke weit in die Netzhaut übergreift. Im Lumen der Arteria temporalis inf. steckt hart an ihrer Abzweigung von der Arteria nasalis inf. ein das Licht stark reflektierender, weisser, traubenkernförmiger Pfropf, die abgerundete Spitze nach unten gerichtet. Das Gefäss erscheint an dieser Stelle spindelförmig erweitert, während es unterhalb derselben um das Doppelte verschmälert ist. Längs des inneren und äusseren Randes des Pfropfes läuft ein eben wahrnehmbarer roter Saum.

Die Arteria nasalis inf. ist entschieden etwas verbreitert.

Das die untere Sehnervengrenze deckende Ödem setzt sich, wenn auch mit verminderter Intensität längs des Bogens der

unteren Schläfengefässe fort, dieselben teilweise deckend. Gerade unterhalb der Netzhautmitte verdichtet sich die Trübung wieder zu einem grösseren intensiv weissen Herde, während die Macula selbst, die nicht dunkler erscheint wie das Rot des umgebenden Hintergrundes, nur von einem zarten, hellgräulichen Hofe umgeben ist. Die Netzhautgefässe heben sich von dem weisslichen, necrotischen Untergrunde als hellrote Fäden ab, keinen Unterschied zwischen Arterien und Venen erkennen lassend. An einzelnen der necrotischen Stellen sieht man deutlich ganz zarte, weisse, mehr minder lange, aber spärliche Radien, die über die Netzhautgefässe hinwegziehen. Verschieden von diesen feinen Fältelungen der innersten Netzhautschichten präsentieren sich namentlich an der inneren Maculaseite kurze, schmale, weissgelbliche Strichelchen, manchmal von gleichgefärbten Pünktchen unterbrochen, die aber alle nicht so deutlich hervortreten, wie albuminurische Veränderungen. Überhaupt beobachtet man innerhalb einer Zone, die von der oberen Maculararterie und der Netzhautmitte begrenzt ist, zahlreiche mattgelbliche Pünktchen und Fleckchen, die nur schwer vom Rot des Hintergrundes sich abheben.

Netzhautblutungen fehlen gänzlich.

Im weiteren Verlaufe der Erkrankung bildete sich die weisse Verfärbung der Netzhaut und die macularen Veränderungen vollkommen zurück. Der Pfropf im Lumen der Arteria temp. inf. ist etwas geschrumpft, diese selbst bedeutend verschmälert und zeigt stellenweise beginnende weisse Einscheidung. Die zentrale Sehschärfe hat sich auf S =  $\frac{1}{2}$  erhalten, der grosse Gesichtsfelddefekt nach oben aber ist geblieben.

Z. A., 11 years old, a perfectly healthy girl, has never been ill. Repeated medical examinations have always proved negative. During the night of Aug. 16, 1897 she suddenly noticed a large defect in the upper part of the right visual field. On Aug. 19<sup>th</sup> the following condition was found:

Left eye: E. V =  $\frac{1}{2}$ ; fundus normal.

Right eye: E. V =  $\frac{1}{2}$ . The entire upper half of the visual field is wanting excepting a small area above the blind spot. There is also a peripheric limitation down and out.

Media clear.

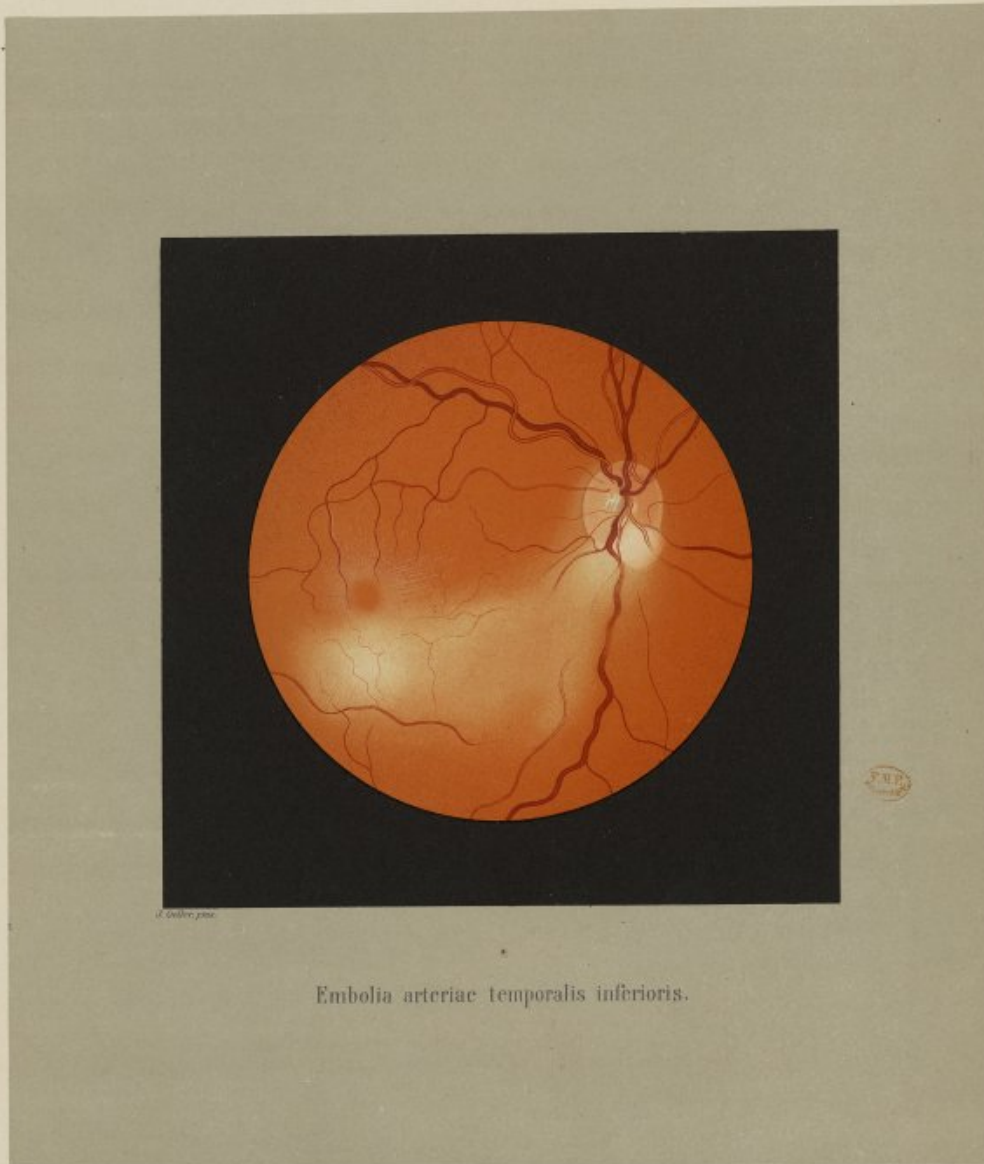
The disc is normal, the upper, inner and outer margins are sharply defined. The lower margin is completely covered by a whitish opacity which extends for some distance into the retina. A white, glistening plug occupies the lumen of the inf. temporal artery directly as it branches off from the inf. nasal artery. The plug has the shape of a grape-stone with its pointed end directed down. The vessel at this point is dilated while below it is contracted to one half the size. A faint red streak runs along the outer and inner margins of the plug.

The inf. nasal artery is dilated.

The oedema covering the lower margin of the disc extends with diminished intensity along, and partly covers, the lower temporal vessels. Below the retinal centre the opacity becomes more pronounced in the form of a white patch. The macula does not appear more red than the adjacent fundus and is surrounded by a delicate grayish halo. The retinal vessels appear as pale red threads on the white necrotic background and there is no difference between arteries and veins. At several of the necrotic places delicate white streaks radiate over the retinal vessels. In addition to these small folds of the inner layers of the retina there are short, narrow, yellowish-white striae visible to the inner side of the macula which are sometimes interrupted by dots of the same color. These changes however are not so distinct as those in albuminuria. Numerous pale yellow spots are indistinctly visible in the region between the macular artery and the macula.


There are no retinal hemorrhages.

Subsequently the white discoloration of the retina and the macular changes disappeared. The plug in the inf. temporal artery diminished in size, the artery itself became smaller and in places showed a white sheath. Vision remained  $\frac{1}{2}$ ; the large defect in the visual field persisted.



Embolia arteriae temporalis inferioris.





C.

Erkrankungen der Netzhaut.

Diseases of the Retina.

---

Tab. XX.

DIALYSIS RETINAE PERLUCIDA.

---

## C. Tab. XX.

## Dialysis retinae perlucida oculi sinistri.

Sch. M., 52 Jahre alt, Tagelöhnersfrau, stammt von einem hochgradig kurzsichtigen Vater. Auch ihre zwei Brüder leiden an hochgradiger Kurzsichtigkeit. Schon während ihres Schulbesuches, noch viel mehr während ihrer langjährigen Dienstzeit machte sich ihre Kurzsichtigkeit, die stetig zugenommen haben soll, äusserst störend geltend. Gläser hat jedoch Pat. niemals getragen. Im Sommer 1897 merkte sie plötzlich im Anschlusse an einen asthmatischen Anfall — sie leidet an Emphysem und chronischer Bronchitis — eine schwarze Wolke an der linken Seite der Nase, die immer mehr zunahm, bis das Auge fast gänzlich erblindet war.

Rechtes Auge: M = - 16 Diopt. S =  $\frac{1}{20}$ . N. 1 auf 12 cm.

Grosses, ringförmiges blendendgrünlichweisses Staphyloma posticum, nach aussen  $1\frac{1}{2}$  Papillen, nach innen 1 Papille breit; an Stelle der Macula lutea ein kleiner, rundlicher, grünlichweisser, nicht pigmentierter, scharf geränderter Fleck.

Linkes Auge: Finger mühsam in  $\frac{1}{2}$  Mt.

Vereinzelte zarte Glaskörperfäden.

Was das uncorrigierte Auge im direkten Bilde sofort fesselt, ist ein auf rotem Untergrunde plastisch hervortretender, dunkelbrauner, reich verzweigter Gefässverlauf in der unteren Hälfte des Hintergrundes, während in der oberen Hälfte nur ganz unbestimmte Details in verschwommenen Umrissen sich abheben. Erst eine starke Correction lässt auch in dieser den runden, weisslichen Sehnerv mit einem scharf geränderten, blendend weissen, nach den verschiedenen Richtungen papillenbreiten Staphyloma posticum hervortreten. Die vorhandene Niveaudifferenz von 24 Diopt. stellt die Diagnose Netzhautablösung in der unteren Hälfte des Hintergrundes sicher, wenn auch die abgehobene Membran selbst nicht

zu sehen ist. Sie und der subretinale Erguss sind eben vollkommen durchscheinend und Faltenbildungen kaum wahrnehmbar.

Auffallend ist nur der hellere gelblichrote transparente Farbenton der unteren Hälfte des Hintergrundes gegenüber dem stumpferen Rot der oberen Hälfte.

Pathognostisch ist aber das Verhalten der unteren nasalen und temporalen Netzhautgefässe.

Die Netzhautablösung beginnt gerade am unteren Rande des Staphyloms. Ein intensiv grauer Reflex, herrührend von der schieb getroffenen Kuppe der abgehobenen Membran lässt die aus dem Sehnerv austretenden Gefässe als vielfach geschlingelte, oft spiralig gewundene, schwach rötliche Bänder nur mühsam verfolgen. Bei ihrem weiteren Verlaufe nach vorne, nach der vom Lichte senkrecht getroffenen vorderen Fläche der ziemlich straff gespannten Netzhaut werden sie immer deutlicher und schärfer, dabei aber immer dunkler, tiefbraunroth, an Knickungsstellen selbst schwarz, ein Phänomen, bedingt durch Absorption des von der Aderhaut reflectierten Lichtes durch die von rückwärts getroffenen Gefässe.

Die grösseren und kleineren Venenstämme beschreiben zahlreiche Windungen; die Arterien dagegen verlaufen in grösseren Bogenlinien. Sie sind nicht bloss scheinbar in Folge der geringeren Vergrösserung des direkten Bildes bei Hyperopie, sondern in Wirklichkeit verschmälert. Längs der dunklen Gefässe beobachtet man da und dort zarte graue Reflexe, wechselnd je nach der Spiegelhaltung. Ein „Erzittern“ der abgetretenen Netzhaut ist nur in sehr beschränktem Maasse an einem leichten Schlottern der Gefässe wahrzunehmen.

Die Maculagegend ist nicht mehr in die Netzhautablösung einbezogen.

S. M., 52 years old; her father was very near-sighted. Her two brothers suffer from excessive myopia. The patient's near-sightedness was very troublesome and progressive at school and in the immediately subsequent years, though she never has worn glasses. In the summer of 1897, directly after an asthmatic attack, she suffers from emphysema and chronic bronchitis, she noticed a black cloud on the left side of the nose which increased steadily until the eye became totally blind.

Right eye: with - 16 D, V =  $\frac{1}{20}$ . N. 1 in 12 cm.

Large annular greenish-white staphyloma posticum  $1\frac{1}{2}$  PD broad on the outer side and 1 PD on the inner; in the region of the macula lutea there is a small, round, greenish-white, unpigmented, sharply defined spot.

Left eye: counts fingers with difficulty in  $\frac{1}{2}$  m.

Several delicate threads-like opacities in the vitreous.

On examining the eye by the direct method without correcting glass several prominent, tortuous, branching blood-vessels are visible on the red back-ground in the lower half of the field. In the upper half very indefinite details can be indistinctly seen. With a strong correcting glass the round, white disc is seen to be surrounded by a sharply defined, shining white staphyloma posticum with the breadth of a PD in certain directions. A difference in level of 24 D confirms the diagnosis of retinal detachment though the detached membrane itself is not visible. The membrane and the

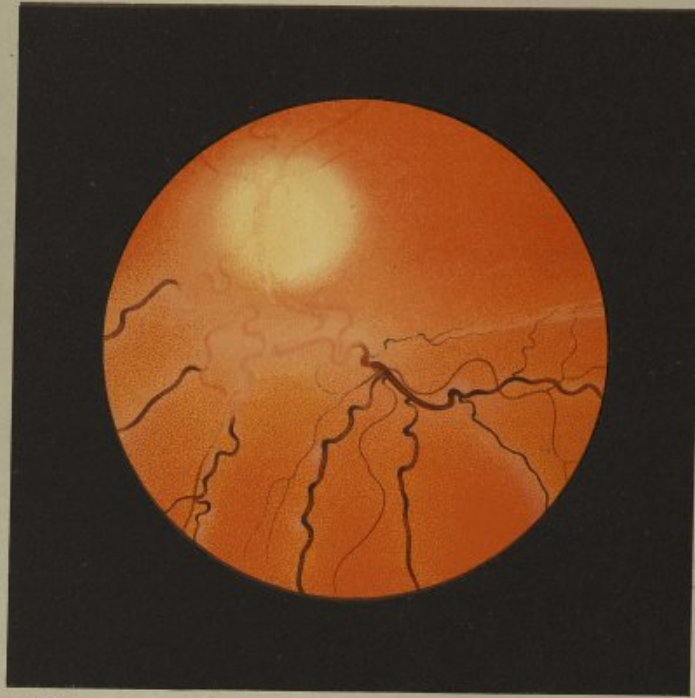subretinal exudate are transparent; folds are scarcely to be distinguished.

The lower half of the back-ground is of a light yellowish-red color while the rest of the fundus is dull red.

The course of the lower nasal and temporal retinal vessels is pathognomonic.


The detachment of the retina commences at the lower margin of the staphyloma. The blood-vessels as they emerge from the disc appear as tortuous, spirally twisted, faintly reddish bands owing to an intense grayish reflex at the obliquely curved portion of the detached membrane. As they proceed in their course over the part of retina which is almost vertical to the rays of light, they become more and more distinct, darker in color, a deep brownish red color and black at points of bending; a phenomenon caused by the absorption of the reflected light of the choroid by the vessels illuminated on their back surface. The larger and smaller venous trunks describe numerous convolutions; the arteries on the other hand run in large arcs. They are not only apparently diminished from the slight enlargement of the direct image in hyperopia but are actually so. Along the dark vessels delicate gray reflexes become noticeable on turning the mirror. A tremulousness of the detached retina can be detected only to a slight degree by a slight moving of the vessels.

The detachment has not invaded the macular region.



F.P.P.  
L. 1871

Dialysis retinae perlucida.



C.

Erkrankungen der Netzhaut.

Diseases of the Retina.

Tab. XXVI.

THROMBOSIS ARTERIAE CENTRALIS RETINAE.

## Thrombosis arteriae centralis retinae oculi dextri.

Sch. J., 70 Jahre alt, Zimmermann, erblindete am 21. XII. 97 Morgens während der Arbeit fast plötzlich auf dem rechten Auge. Der relativ noch rüstige Mann war früher niemals krank gewesen. Erst Anfangs Dezember waren, verbunden mit heftigen Kopfschmerzen, wiederholt Schwindelanfälle ohne weitere Folgen eingetreten.

Ausser einer sehr ausgesprochenen Arteriosclerose der peripheren Körperarterien konnte bei wiederholter interner Untersuchung keine weitere Anomalie konstatiert werden.

Die Untersuchung der Augen am 22. XII. ergab folgenden Befund:

Linkes Auge: M. — 2 Dioptr. S  $\frac{5}{10}$ ; + 2 Dioptr. Nieren 1; ophthalmoskop. Befund negativ.

Rechtes Auge: Handbewegung in  $\frac{1}{2}$  Mt.

Bei der Spiegeluntersuchung fällt sofort die hochgradige arterielle Ischämie, ein ausgedehntes Netzhautödem und eine grosse Blutung auf dem Sehnerveneintritt auf. Die flügelartige Blutung bedeckt, mit scharfer unterer Begrenzungslinie, fast die ganze obere Hälfte des Sehnervs und ragt mit gezacktem Rande über die äussere obere Papillengrenze in die Netzhaut herein. Auch im unteren inneren Quadranten liegt eine kleinere Blutung, die eine Arterie bei ihrem Austritte aus der Gefässforte grösstenteils deckt. Aus der grossen oberen Blutung treten, teilweise durch sie etwas verschleiert, zwei sehr schmale Gefässe aus: die Arteria nasalis sup. und Art. temp. sup. Erstere ist während ihres papillaren Verlaufes blendendweiss; erst jenseits der Opticusgrenze wird das verdünnte Gefäss auf eine Strecke weit rot eingeschleiert, um sich dann in zwei Äste zu teilen, die wieder stellenweise weiss sind, stellenweise schwach rot contouriert erscheinen.

Auch die Arteria temp. sup. ist bei ihrem Austritte gelblichweiss bis zu der Stelle, wo sie makularwärts umbiegt, von welcher an sie dann auch doppelt rot contouriert wird.

Die Arteria nasal. inf. und temp. inf. sind nur sehr stark verdünnt, aber rot gerändert.

Es sind nur die grösseren arteriellen Gefässe zu sehen.

Die Venen, von welchen auch nur die grösseren Zweige wahrnehmbar sind, sind eher, wenigstens papillarwärts, etwas verschmälert, mit Ausnahme der unteren Hauptvene, die bei ihrem Eintritte in den Gefässtrichter etwas sich verbreitert.

Während die Venen deutlich von ihrem Untergrunde sich abheben, lassen sich die stark verdünnten und stellenweise weissen Arterien nur schwer verfolgen, umso mehr, da die Netzhaut in ziemlich grosser Ausdehnung diffus hellgrau-rötlich verfärbt ist infolge der durch die Ischämie bedingten Necrose, die allerdings lange nicht die Intensität der embolischen Necrose erreicht. Sie erstreckt sich in ca. 1 Papillenbreite über die unteren, in ca. 1  $\frac{1}{2}$  Papillenbreite über die oberen Netzhautgefässe und dehnt sich namentlich gegen und noch etwas über die Netzhautmitte hin aus. Die Macula lutea hebt sich als runder verschwommener roter Fleck von der graurötlichen Umgebung ab und erscheint wohl grösstenteils durch Kontrast etwas dunkler als die ausserhalb der necrotischen Zone gelegenen Partien, durchaus aber nicht von der tiefen kirschroten Nuance des typischen embolischen Flecks. Gerade oberhalb der Arteria temp. sup. ziehen sich einzelne gelblich-weisse Streifen hin, möglicherweise Fältelungen der ödematösen Netzhaut. — Nach unten innen vom Sehnerv klingt die Verfärbung der Netzhaut ab, so dass Aderhautgefässe mit ihren grauen Zwischenräumen sichtbar werden.

Bei ziemlich deutlich begrenzter Papille füllt die bläulichweisse Verfärbung namentlich ihrer temporalen Hälfte auf. An den äusseren Opticusrand setzt sich eine hellbegrenzte halbmondförmige Fläche an, deren Details jedoch durch das Netzhautödem verschleiert sind.

Nach wenigen Wochen (Ende Januar 1898) hatte sich das gewöhnliche Bild totaler Sehnerventrophie mit enorm verdünnten Netzhautarterien, aber ohne ophthalmoskopisch sichtbare Wand-erkrankung entwickelt.

S. J., 70 years old, suddenly became almost totally blind in the right eye while at work on Dec. 21, 1897. He was still in robust health and had never been ill, until in the beginning of December he suffered from repeated attacks of vertigo with severe headache.

The physical examination revealed no anomaly but a pronounced arterio-sclerosis of the peripheral arteries.

The examination of the eyes on Dec. 22<sup>d</sup> showed the following condition.

Left eye: M — 2 D V =  $\frac{5}{10}$ ; + 2 D Nieren 1; ophthalmoscope negative.

Right eye: Movements of hand in  $\frac{1}{2}$  m.

On examining with the mirror a pronounced arterial ischemia, an extensive retinal oedema and a large hemorrhage on the disc became immediately noticeable. The wing-like hemorrhage covers almost the entire upper half of the disc; its lower limiting line is sharply defined and the hemorrhage projects with an irregular margin over the border of the disc into the retina. A smaller hemorrhage is situated in the lower inner quadrant and covers an artery at its emergence from the vessel entrance. Two small vessels, the sup. nasal and the sup. temp. arteries, somewhat veiled, emerge from the larger hemorrhage. During its course on the disc the former vessel is shining white; somewhat beyond the margin of the disc this diminished vessel is sheathed in red, divides into two branches which are in places white and in others red in contour.

The sup. temp. artery is yellowish-white at its origin up to the point where it curves in the direction of the macula and has red contours.

The inf. nasal and temporal arteries are contracted and have red margins.

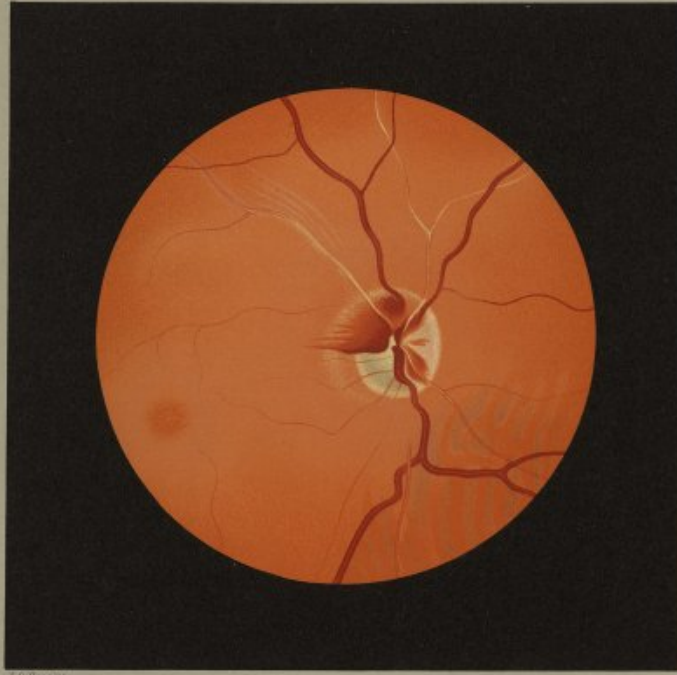
The larger arteries only are visible.

The veins, whose larger branches only are to be seen, are rather contracted especially near the disc, except the lower main vein which becomes dilated as it enters the vessel-entrance.

The veins are conspicuous against the background but the arteries can be traced in places only with difficulty as the retina is discolored a diffuse light grayish-red. This is to a large extent due to a necrosis following the ischemia though the discoloration does not attain the intensity of an embolic necrosis. It extends about 1 P D over the lower and about 1  $\frac{1}{2}$  P D over the upper retinal vessels and spreads out to and beyond the retinal centre. The macula lutea appears as a round indistinct red spot against the grayish-red neighborhood and seems darker, perhaps only by contrast, than the parts situated beyond the necrotic area. It is not of the deep cherry-red shade of the typical embolic spot. A number of yellowish-white stripes run directly above the sup. temporal artery; they are probably folds in the oedematous retina. Below and in from the disc the discoloration of the retina grows fainter and the choroidal vessels with their gray intervacular spaces become visible.

The disc is quite distinctly outlined and the bluish discoloration of its temporal half is quite striking. A semilunar area with light colored borders touches the outer margin of the disc; no details are visible because of the retinal oedema.

After several weeks (January 1898) the usual picture of total optic nerve atrophy with enormously diminished retinal vessels but without visible disease of the walls, developed.



J. Oeller pinx.




Thrombosis arteriae centralis retinae.

Delig. von J. Bergmann, München

Druck von J. Neuberger, München





C.

Erkrankungen der Netzhaut.

Diseases of the Retina.

---

Tab. XXVII.

CHORIO-RETINITIS CENTRALIS. ANASTOMOSIS  
ARTERIO-VENOSA.

---

## Chorio-Retinitis centralis. Anastomosis arterio-venosa oculi sinistri.

H. A., 48 Jahre alt, Kaufmannsfrau, von ganz gesunden Eltern stammend, seit dem 14. Lebensjahre stets regelmässig menstruirt, litt in ihrem 22. Lebensjahre an Magenblutungen, die aber vollständig ausheilen. Ihre mit dem 25. Jahre eingetragene Ehe blieb kinderlos. Pat. hatte von ihrem 17. Jahre an sehr oft an Lymphadenitis namentlich unter den Armen zu leiden. Zwei Jahre vor ihrer Augenkrankung und  $\frac{1}{2}$  Jahr nach Beginn derselben mussten Abscesse geöffnet werden; sie sei wohl schon 17 mal "geschnitten" worden.

Im Herbst 1892 bemerkte Pat. zufällig, dass sie auf dem linken Auge fast vollkommen erblindet sei. Mit Beginn des Jahres 1893 traten äusserst lästige subjektive Symptome ein, die seit dieser Zeit vollkommen gleich geblieben sind.

Pat. schildert die Erscheinung so, wie wenn unaufhörlich Tag und Nacht in rastloser Eile ein violettes, manchmal goldiges Häfchen in ihrem Auge sich drehte, oder wie wenn Sonnenstrahlen auf einer leicht gekrümmten Wasserfläche tanzten.

Wiederholt vorgenommene interne Untersuchungen ergaben stets ein vollkommen negatives Resultat.

Bei ihrer Vorstellung am 16. VII. 93 wurde folgender Befund konstatiert:

Rechtes Auge: H. 1 D. S.  $\frac{3}{4}$ ; Pr. 2 D. Nieten 1; ophthalmoskopischer Befund negativ.

Linkes Auge: Handbewegung excentrisch. Medien rein.

Der augenfälligste Befund ist ein vierfach papillengrosser, hellgrauer Fleck in der Gegend der Macula lutea annähernd von der Form eines schief liegenden Vierecks, dessen temporale Ecken abgerundet sind. Der nasale Rand verläuft ganz gerade, ist sehr scharf gezeichnet, fast weiss und sieht wie eine leicht vorspringende Leiste aus. Der obere, untere und äussere Rand ist unbestimmt und etwas wellig. Etwas unterhalb der Mitte des Flecks sitzt ein kantiger, anscheinend etwas prominenter, blendendweisser und nasalwärts von einem rötlichen Hofe umgebener Herd von dem 3fachen Durchmesser einer grossen Netzhautvene. Ein von oben innen herab über den grauen Fleck ziehender, mittelgrosser arterieller Ast und eine von unten herauf laufende mittlere Vene tauchen in diesen Herd ein, scheinen ineinander überzugehen; aber gerade die Stelle der mutmasslichen Communication verdeckt ein grauer Pigmentfleck. Ihre Farbe sowohl als ihr bis zum Hauptstamm sicher zu verfolgender Ursprung lassen keinen Zweifel über die arterielle und venöse Natur der beiden Gefässe. Die zwei anastomosierenden

Gefässe haben gleich grosses Kaliber, sind aber wesentlich grösser als die gewöhnlichen Maculargefässe. Während die Arterie mehr gestreckt verläuft, legt sich die Vene ohne Wanderkrankung und aneurysmatische Erweiterung in mehrere Windungen, die sich nach abwärts bis zur Vereinigung mit einer anderen Vene verfolgen lassen. Oberhalb des kurzen anastomosierenden Arterienastes zweigt ein etwas kleineres arterielles Gefäss ab, das stellenweise durch den grauen Fleck etwas gedeckt temporalwärts zieht.

Über die Grenzen des grauen Herdes verlaufen von den verschiedenen Richtungen noch mehrere kleinere Gefässchen, die sich in demselben verlieren. Seinen oberen Rand begrenzt eine alte, grosse aber dünn geschichtete, rotbraune Blutung, die stellenweise eine radiäre Streifung wie eine Pilgermuschel zeigt. Diese Blutung setzt sich längs des äusseren und stellenweise noch unteren Randes des grauen Herdes fort. Auch längs der Arteria temporalis inf. zieht sich eine alte ausgedehnte Hämorrhagie hin.

In der ganzen Ausdehnung des Hintergrundes zwischen der beschriebenen Plaque und dem Sehnerveneintritt breitet sich ein leichtes Ödem der Netzhaut aus.

Der Sehnerv selbst ist vollkommen normal. An seinen äusseren Rand setzen sich nur zahlreiche, ganz kleine gelblichweisse zu einem Haufen gruppierte Fleckchen an, wahrscheinlich Drüsen der Glasklamelle.

Nach 4 Jahren am 5. XI. 97 stellte sich Pat. wieder vor.

Die temporale Sehnervenhälfte ist blendendweiss.

An Stelle des grossen grauen, eckigen, macularen Herdes ist nun ein annähernd ebensogrosser mehr rundlicher, scharf begrenzter Herd getreten, der vollkommen den Eindruck einer leicht eingezogenen chorioretinalen Narbe macht. Er ist ziemlich breit weiss eingesäumt; wie vor Jahren ist namentlich der innere Rand besonders scharf gezeichnet, stellenweise schwarz pigmentiert. Die centralen Partien des Herdes erscheinen wie eine blendendweisse, strahlige Narbe, die Zwischenräume zwischen den einzelnen Ausläufern hellbräunlich. Die Anastomosis arterio-venosa besteht wie vor Jahren. Die Vene, kaum merklich breiter geworden, hat aber alle Windungen verloren, sodass sie jetzt so gestreckt wie die Arterie verläuft. Centrales Arterien- und Venenende machen jedoch am Rande des die Kommunikationsstelle deckenden Pigmentflecks eine knieförmige Biegung wie in eine seichte Grube hinein.

In der ganzen Ausdehnung des weissen Herdes sind wohl einzelne kleine retinale Gefässchen, aber kein Aderhautgefäss sichtbar.

Mrs. H. A., 48 years old, of healthy parentage, regularly menstruated since her 14<sup>th</sup> year, suffered in her 22<sup>d</sup> year from hemorrhages of the stomach, from which she, however, completely recovered. Married at 25 years; never had children. From her 17<sup>th</sup> year she had often been troubled with lymphadenitis, especially in the axillae, and has been "cut" about 17 times. Two years before the onset of her eye-disease two abscesses had to be opened.

In the autumn of 1892 she accidentally noticed that her left eye was almost completely blind. In January 1893 extremely troublesome subjective symptoms appeared which have remained unchanged ever since. The patient describes them as if day and night, without cessation, a violet, sometimes gold-colored, small wheel turned in her eye, or if sun-beams danced on a slightly wavy surface of water.

No general difficulty has been discovered on repeated examinations.

At her first visit, July 17, 1893, the following condition of her eyes was found.

Right eye: H 1 D, V =  $\frac{3}{4}$ ; Pr 2 D, Nieten 1; ophthalmoscope negative.

Left eye: Movements of hand, excentric. Media clear.

The most conspicuous feature is a pale-gray patch, four times the size of the optic disc, in the region of the yellow spot, having approximately the shape of an inclined square the temporal angles of which are rounded off. The nasal border is straight, sharply defined, almost white, resembling a prominent ridge. The other borders are ill defined and somewhat wavy. At a short distance below the centre of the patch there is an edged, apparently somewhat prominent, shining-white spot, three times the diameter of a large retinal vein, and nasally surrounded by a reddish halo. A middle-sized arterial branch, passing from up and in downward over the gray patch, and a middle sized vein, running from below upward, dip into the white spot, apparently to connect with each other, but the very place of the supposed juncture is covered by a spot of gray pigment. The arterial and venous nature of the two vessels is characterized, beyond a doubt, by their color and their origin which can be traced to the principal branches. The

two anastomosing vessels are equal in caliber, but larger in size than the ordinary macular vessels. While the artery runs a more or less straight course, the vein, without manifesting disease of its walls or aneurysmatic dilatations, presents marked undulations in its downward course, until its junction with another vein. Above the short anastomosing arterial branch a smaller arterial vessel branches off and is, in the temporal course, at places somewhat covered by the gray patch.

Some smaller vessels pass in different directions over the borders of the gray patch and disappear in its area. The upper border of the patch is surrounded by an old, large but thin, brown-red hemorrhage, presenting a radiating striation like a scallop-shell. This hemorrhage extends along the external and part of the lower border of the gray patch. An old, extensive hemorrhage accompanies also the lower inferior artery.

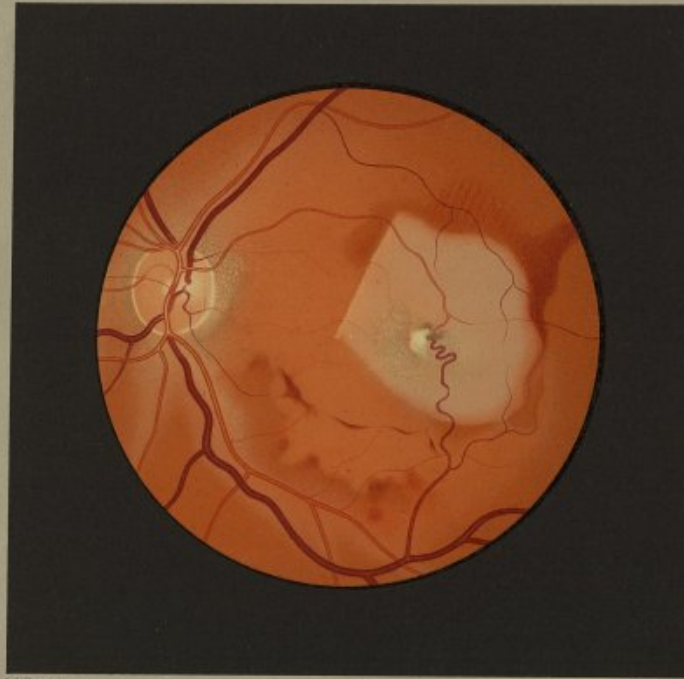
The retina is slightly oedematous between the patch and the optic disc.

The optic disc itself is perfectly normal, surrounded only at its temporal border by a cluster of numerous, small, yellowish-white spots, probably colloid excrescences ("Drusen") of the hyaline lamella.

The patient returned 4 years later, Nov. 5, 1897.


The temporal half of the optic disc is shining white. The large, gray, angular patch in the region of the yellow spot is replaced by a round, sharply defined spot, making the impression of a slightly indrawn chorio-retinal scar. It has a pretty broad white seam; the inner border is still sharply defined, in places provided with black pigment. The central portion appear like a shining white radiating scar, the interspaces of the offsets are light-brown. The arterio-venous anastomosis was the same as years before, but the vein has lost all its undulations and, unchanged in width, was now as straight as the artery. The central ends of the artery and the vein showed, however, at the border of the speck which covered the point of juncture, a knee-shaped bend as if they dipped into a shallow groove.

In the whole extent of the white patch there were some small retinal vessels, but no choroidal vessel could be discovered.



J. Oeller sculp.

Chorio-Retinitis centralis. Anastomosis arterio-venosa.



D.

Erkrankungen der Aderhaut.

Diseases of the choroid.

---

Tab. VIII.

CHORIO-RETINITIS SYPHILITICA CONGENITA.

---

D. Tab. VIII.

Chorio-Retinitis syphilitica congenita oculi dextri.

P. A., 9 Jahre alt, Wagenwärterssohn, machte schon im ersten Jahre seines Schulbesuches die Beobachtung, dass er auf dem rechten Auge blind sei. Er stammt aus des Vaters zweiter Ehe. Die ersten zwei Schwangerschaften der Mutter wurden im 4. und 6. Monat durch Abortus unterbrochen. Pat. und seine nun 7jährige Schwester waren ausgetragen. Bei Eingehung der zweiten Ehe soll der mit Acne rosacea behaftete Vater an einem „verdächtigen“ Ausschlage und später noch öfter an Halsentzündungen gelitten haben. Schon in den ersten Lebensjahren des Pat. traten skrophulöse Symptome auf. Der für sein Alter schwächliche blonde Knabe leidet gegenwärtig noch an Schwellung der Submaxillar- und Cervicaldrüsen (in der Gegend des linken horizontalen Unterkieferastes eine grosse Narbe).

Linkes Auge: K S = 0; ophthalmoskopischer Befund negativ.

Rechtes Auge: S = 0; H (spiegelmässige) = 5 D; leichter Strabismus divergens.

Die augenfälligste Veränderung des Hintergrundes besteht in einem offenbaren Zerfälle der Pigmentepithelien und in einem dadurch hervorgerufenen Auftreten äusserst zahlreicher ganz kleiner schwarzer Pünktchen in einer Zone, die nasalwärts schon in ca. 1½ Papillenbreiten vom Sehnerv, temporalwärts aber erst ca. 3—4 Papillenbreiten vom Opticus beginnt und bis in die Peripherie reicht. Während es sich stellenweise um eben wahrnehmbare Moleküle, reinsten Pigmentstaub handelt, liegen an anderen Stellen wieder deutliche rundliche schwarze Pünktchen teils isoliert, teils zu Haufen gruppiert. Es sieht aus, wie wenn der Hintergrund mit Kienrussflockchen besät wäre. Die grössten Pünktchen erreichen kaum den Durchmesser eines makularen Gefässes. Von vereinzelt isolierten Pigmentschollen abgesehen, tauchen erst in der Peripherie (im Bilde nicht mehr darstellbar) grössere zahlreichere Pigmentherde auf von verschiedener Form: klumpige, verästelte Pigmentherde, deren Ausläufer zusammenhängen. Sie sind meist von einem hellen gelbrötlichen oder weissgelblichen Hofe umgeben. Sie liegen grösstenteils zwischen Aderhaut und Netzhaut, während wohl einzelne in die Netzhaut eingedrungen sind. Zwischen

und hinter der Schichte des Pigmentstaubes sieht man nun Aderhautgefässe kleineren Kalibers mit grauroten Intervaskularräumen. Der grössere Teil der Chorioidealgefässe ist normal. Zwischen und im Zusammenhang mit ihnen treten aber auch zahlreiche hellere gelbrötliche oder weissgelbe Flecke und Stränge auf, die durch ihre Verlaufsart und ihre Verzweigungen sich auch als Aderhautgefässe dokumentieren, aber als Gefässe mit obliteriertem Lumen oder sklerotischen Wandungen. Dies sieht man namentlich deutlich auch an kleinen weisslichen Ringelchen und Schleifen, die zwischen normalen Gefässen gelegen nichts anderes als entartete Gefässschlingen darstellen. Dass die Aderhautgefässe erkrankt sind, beweisen auch einzelne Stellen in der Gegend der Netzhautmitte, wo rote Aderhautgefässe plötzlich in kurze gelbliche oder weisse Schleifen übergehen. Ferner treten in der Peripherie des Hintergrundes meist herdweise grössere gelbliche oder gelblichweisse, langgestreckte, verästelte, gelappte Flecke auf, die das aufrechte Bild ebenfalls in entartete, manchmal monströse Gefässe auflöst. Allerdings sind auch herdweise kleinere und grössere runde, gelbe Flecke, manchmal mit ausgesprochener Neigung zur Confluenz zu sehen. Selbst sehr vereinzelt scharf abgesetzte weisse Herde der verschiedensten Form und Grösse finden sich, die von den atrophischen Plaques einer Chorioiditis sich nicht unterscheiden.

Was das geschilderte Bild noch weiter charakterisiert, ist der Umstand, dass der Hintergrund stellenweise wohl Pigmenthypertrophie, stellenweise aber Pigmentatrophie zeigt, die sowohl das Pigment in der Epithelschichte als im Stroma betrifft. Sie ist in ganz diffuser Weise namentlich in einer Zone längs der grossen Schließengefässe ausgeprägt, sodass das Convolut der Aderhautgefässe mit hellen gelblichen oder gelbrötlichen Zwischenräumen deutlich zu Tage tritt. Der runde Sehnerveneintritt weist ganz unbestimmte verwaschene Contouren auf, da seine Begrenzungsringe fehlen. Seine nasale Hälfte ist bläulichweiss, seine temporale hellgelblichrot. Am nasalen und temporalen Rande liegen einzelne kleine Pigmentflecke. Arterien sowohl wie Venen sind bedeutend verdünnt, bieten aber in ihrer Verlaufsrichtung und ihren Wandungen keine Anomalie.

P. A., 9 years old, noticed during the first year at school that this right eye was blind. He was a child of his father's second marriage. The first two pregnancies of his mother resulted in abortions at the 4th and 6th month. The patient and his 7 year-old sister were born at term. His father, at the time of his second marriage, was suffering from acne rosacea and a "suspicious" eruption. Later he was frequently troubled with sore throat. Scrophulous symptoms appeared in the early years of the patients life. The boy is blonde and weak for his years. The submaxillary and cervical glands are at present swollen and there is a large scar in the region of the left horizontal ramus of the inferior maxilla.

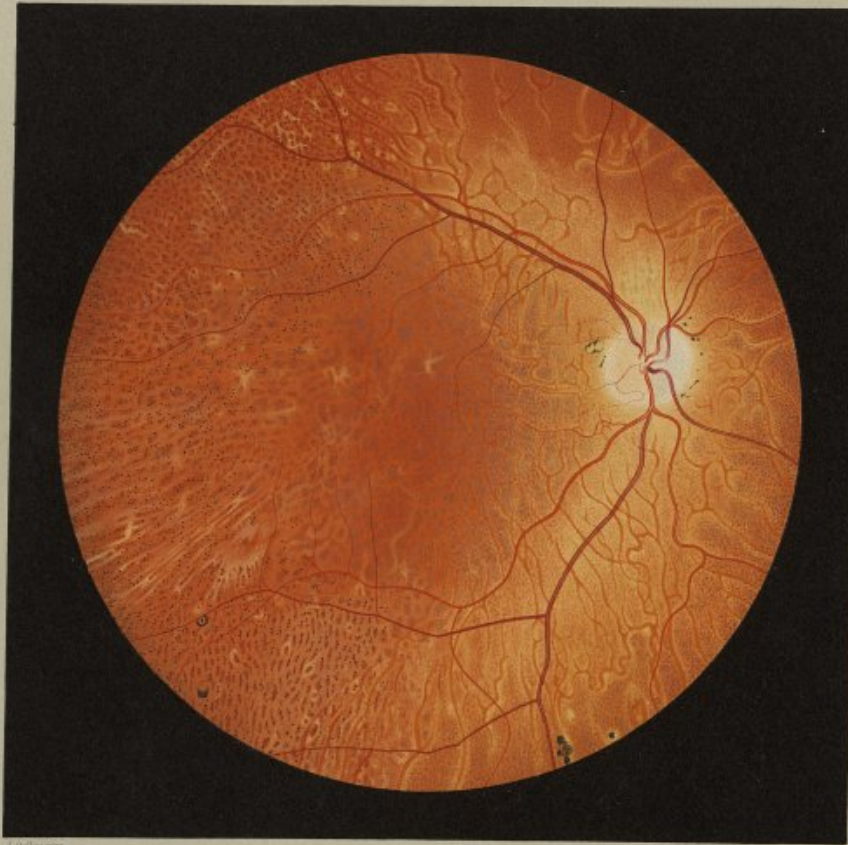Left eye: E. V = 0; ophthalmoscope negative.

Right eye: V = 0; H (ophthalmoscopic) = 5 D. Slight divergent strabismus.

The most striking change in the fundus is the evident destruction of the pigment-epithelium and the consequent presence of very many fine black dots in an area, which begins nasally 1½ P D from the disc, temporally 3 to 4 P D distant, and extends to the periphery. In places the pigment-changes are in the form of barely visible pigment-dust, in other places distinct round black dots are isolated or collected in heaps. The fundus appears as if covered with soot-flakes. The largest dots scarcely have the diameter of a macular vessel. With the exception of several isolated pigment-patches, larger pigment deposits can only be seen in the periphery (not reproduced in the picture); they are of various shapes, in the form of masses or irregular deposits with connecting processes. They are usually surrounded by a light yellowish-red or whitish-yellow zone. They are situated between the choroid


and the retina, though some have penetrated the retina. Choroidal vessels of small calibre with grayish intervacular spaces appear between and behind the layer of pigment-dust. The majority of choroidal vessels are normal. In between and in connection with these, there are many light yellowish-red or whitish-yellow spots and lines which from their course and distribution appear also to be choroidal vessels but with obliterated lumen or sclerosed walls. This feature is especially well shown by small white rings and loops situated in among normal vessels which can only be degenerated vascular loops. As evidence of disease of the choroidal vessels there are certain regions near the retinal centre where red choroidal vessels cease abruptly and change to short yellowish or white streaks. Furthermore, large yellowish or yellowish-white broad branching or lobulated patches appear in the periphery which in the direct image prove to be degenerated, sometimes monstrous vessels. There are also small and large yellowish spots arranged in groups occasionally showing a decided tendency to run together. Isolated, sharply-defined white patches of various form and size are present; they resemble the atrophic patches of a chorioiditis.

Another characteristic feature of this picture is that the fundus shows, in addition to hypertrophy of pigment, an atrophy of pigment involving the pigment of the epithelial layers and of the stroma as well. This is especially well marked in an area along the larger temporal vessels where the choroidal vessels with their light yellow or yellowish-red interspaces are clearly visible. The round disc shows indefinite hazy margins as the limiting rings are wanting. The nasal half is bluish-white, the temporal is yellowish red. There are a few small pigment spots at the nasal and the temporal borders. The arteries and veins are decidedly diminished but their course and walls show no anomaly.



Chorio-Retinitis syphilitica congenita.





D.

Erkrankungen der Aderhaut.

Diseases of the choroid.

Tab. X.

STAPHYLOMA POSTICUM.

D. Tab. X.  
Staphyloma posticum oculi dextri.

M. G., 20 Jahre alt, von einem kurzsichtigen Vater stammend, besuchte bis zu seinem 10. Lebensjahre die deutsche Schule, dann 6 Jahre lang Lateinschule und Realgymnasium. Die schon gegen das Ende seiner Schulzeit auftretende Kurzsichtigkeit hatte während des Besuches der Mittelschulen langsam zugenommen. Im April 1891 betrug die Myopie 2 Dioptr. beiderseits. Im Oktober 1897 wurde konstatiert:

Beiderseits: Myopie — 4 Dioptr. S —  $\frac{3}{8}$  Niden 1.

Rechtes Auge:

Media rein. Der Sehnerv erscheint vertikal oval; seine innere Hälfte ist ziemlich intensiv rosarot gefärbt, die temporale Hälfte dagegen blendend grünlich weiss. Er zeigt eine ausgesprochene Schiefstellung, indem seine äussere Hälfte etwas zurückgedrängt ist. Es lässt diese deutlich die Fleckung der Lamina cribrosa erkennen, deren Septen aber mehr horizontal gestreckt erscheinen.

Während der nasale Sehnervenrand durch einen deutlichen Bindegewebs- und grauen Aderhautring scharf begrenzt ist, lässt sich die temporale Contour des Opticus nicht deutlich erkennen. Es setzt sich eben an den äusseren Sehnervenrand eine helle, ge-

fleckte,  $\frac{1}{8}$  papillbreite, sichelförmige Fläche an, deren macularer Saum scharf begrenzt ist und deren Spitzen in den nasalen Bindegewebsring überzugehen scheinen, sodass Nerv und Sichel wie ein zusammengehöriges Ganzes sich zeigen. Die Fleckung der Sichel ist bedingt durch gelblichweisse, parallel zu ihren Rändern oder senkrecht darauf verlaufende anastomosierende Streifen mit hellgrauen Zwischenräumen. Einzelne dieser Streifen setzen sich unter dem scharfen Saume der Sichel fort in gelbliche Stränge, die durch ihren Verlauf sich als Aderhautgefässe dokumentieren, über welchen das Pigmentepithel defekt zu werden beginnt.

Durch das Zurücksinken der äusseren Opticushälfte gestaltet sich der Austritt der grösseren Netzhautgefässe in charakteristischer Weise, indem alle an den äusseren bogenförmigen Saum der inneren Papillenhälfte hingedrängt erscheinen, hinter welchem eines über dem anderen entspringt. Die temporalen Gefässe verlaufen gestreckt, die nasalen bogenförmig.

In der oberen Hälfte der gefleckten Sichel tritt eine cilioretinale Arterie aus.

Die Netzhautmitte ist intakt.

M. G., 20 years of age, son of a myopic father, attended various schools until his 16<sup>th</sup> year. His myopia began before the 10<sup>th</sup> year and progressed slowly. In April 1891 there were 2 dioptres of myopia in each eye. In October 1897:

In both eyes: Myopia — 4 D. V —  $\frac{3}{8}$  Niden 1.

Right eye:

Media clear. The disc appears vertically oval; the inner half is deep pinkish-red while the temporal half is brilliant greenish-white. The disc shows a distinct obliquity and the posterior half is displaced backward, permitting the stippling of the lamina cribrosa to appear. The septa of the lamina seem to be drawn out horizontally.

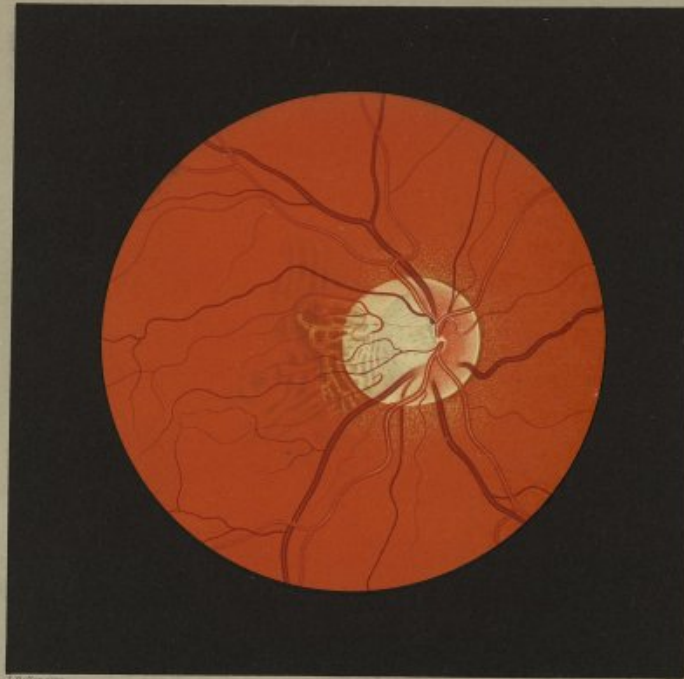
The nasal margin of the disc is sharply defined by a distinct scleral and a grayish choroidal ring. The temporal margin however is ill-defined. A crescentic area is directly contiguous to the outer margin of the disc. It is spotted and  $\frac{1}{8}$  of a papilla in breadth; its macular margin is distinctly outlined and the

pointed extremities are continuous with the nasal scleral ring, making the nerve and the crescent appear as one connected object. The spots on the crescent are due to yellowish white streaks running parallel or at right angles to the margins with pale grayish intervening spaces. Several of these streaks pass on underneath the sharp margin of the crescent and continue as yellow cords which manifest themselves as choroidal vessels over which the pigment epithelium is defective.


Owing to the backward displacement of the temporal half of the disc the exit of the larger retinal vessels has been shifted so that all vessels appear to be crowded to the outer arc-like margin of the internal half of the disc behind which they arise one above the other. The temporal vessels pursue a straight course while the nasal ones run in a curve.

In the upper half of the spotted crescent a cilio-retinal vessel takes origin.

The macular area is normal.



Staphyloma posticum



D.

Erkrankungen der Aderhaut.

Diseases of the choroid.

---

Tab. XII.

STAPHYLOMA VERUM.

---

## Staphyloma verum oculi dextri.

Sch. J., 19 Jahre alt, Eisenwerkvorarbeiterssohn, stammt von normalsichtigen Eltern. Auch seine 3 Geschwister erfreuen sich eines vorzüglichen Sehvermögens. Nur er leidet schon seit seiner frühesten Jugend an hochgradiger Kurzsichtigkeit, die namentlich in der Elementarschule schon sich äusserst störend geltend machte. Nach seiner Entlassung aus derselben wurde er Schreiber und trägt seit dieser Zeit eine Concavbrille von  $-15$  Dioptr. zu ständigem Gebrauche. Die Kurzsichtigkeit soll namentlich in den letzten Jahren infolge der vielstündigen täglichen Naharbeit bedeutend zugenommen haben.

Es besteht:

Beiderseits Myopie  $-30$  Dioptr.; rechts  $S = \frac{2}{30}$  N. 1 auf  $5$  cm., links  $S = \frac{3}{10}$  N. 1 auf  $4$  cm.

Beiderseits bedeutende Gesichtsfeldeinengung schon für Weiss; besonders auffallende Einengung aber bis auf wenige Grade um den Fixationspunkt für Blau und Grün.

Auf beiden Augen gleicher ophthalmoskopischer Befund.

Rechtes Auge (umgekehrtes Bild):

Media rein.

Der Sehnerv, infolge der excessiven Myopie winzig klein erscheinend, ist leicht vertikal oval, rosarot, nach unten und innen deutlich begrenzt. Er ist ringsum von einer hellen, an den Rändern blendend weissen und vielfach gelappten Fläche umgeben, so dass dieselbe aus mehreren Abteilungen zu bestehen scheint: einem Staphyloma posticum anulare, das nach verschiedenen Richtungen über papillenbreit ist. Nach oben aussen und unten aussen ist es von einem grauschwarzen Hofe umsäumt. Infolge von Atrophie des Pigmentepithels und teilweisen Stromaschwundes ist der Hintergrund nach unten und unten aussen vom Sehnerv in beträchtlicher Ausdehnung gelblichweiss, sodass sich grössere Aderhautgefässe deutlich vom hellen Untergrunde abheben. Auch macularwärts

und nach oben vom Opticus erscheint der Hintergrund in grosser Ausdehnung von einem helleren diffusen Gelblich-Rot, sodass auch nach diesen Richtungen zahlreiche Aderhautgefässe sichtbar werden.

Eine scharfe Demarkationslinie nasalwärts vom Sehnerveneintritt scheidet nun diese atrophierenden Partien des Hintergrundes von den normal medianwärts vom Opticus gelegenen Chorioidealpartien, deutet aber zugleich auch eine Niveaudifferenz zwischen dem Sehnerv und seiner nächsten Umgebung und den nasalen Partien des Hintergrundes an. Sie ist durch eine grauschwarze, ziemlich scharf begrenzte Linie dargestellt, die in Form eines flachen Bogens konzentrisch zum nasalen Opticusrande ca.  $2\frac{1}{2}$ — $3$  Papillenbreiten von ihm entfernt verläuft. Das obere und untere Ende des Bogens verlieren sich allmähig im Rot des Hintergrundes. Das obere Ende ist noch einmal so weit vom oberen Sehnerveneintritt entfernt, wie das untere vom unteren Papillenrande. Die grauschwarze Bogenlinie, nasalwärts schärfer contourniert wie temporalwärts, ist von keinem hellen Reflexstreifen begleitet. Wenn nun auch eine Pigmentierung der Linie mit im Spiele zu sein scheint — eine parallel zum oberen Ende derselben verlaufende kurze grauschwarze Linie scheint auch dafür zu sprechen — so ist dieselbe im vorliegenden Falle doch grösstenteils Ausdruck einer an dieser Stelle scharf abgesetzten Ectasierung des Bulbus und einer damit bedingten Schattenbildung, denn man überzeugt sich deutlich, dass die Breite der Bogenlinie, die durchschnittlich das Doppelte einer grossen Netzhautvene beträgt, je nach der Spiegelhaltung bedeutend wechselt. Die grosse Netzhautvene, die in einem leichten Bogen nach innen zieht, macht auch an dem schwarzen Streifen ein deutliches Knie zum Beweise der bestehenden Niveaudifferenz. Auffallend ist ja auch der Umstand, dass die den Sehnerv umgebenden Staphylome und die Aderhautgefässe in den atrophischen Partien nach innen vom Sehnerv an der grauschwarzen Bogenlinie scharf absetzen.

S. J., 19 years old, of parents with healthy eyes, is the only one of four children who suffers from an ocular defect. He has been excessively myopic since earliest youth, and even during the term at the elementary school his eyes were very troublesome. Upon leaving school he became a clerk and began wearing a  $-15$  D glass constantly. The myopia is said to have increased considerably during the last few years from the long continued, daily near-work.

At present:

Myopia  $-30$  D in both eyes; right  $V = \frac{2}{30}$  N. 1. at  $5$  cm; left  $V = \frac{3}{10}$  N. 1. in  $4$  cm.

Marked contraction of both visual fields for white, the blue and green fields are contracted to within a few degrees about the fixation point.

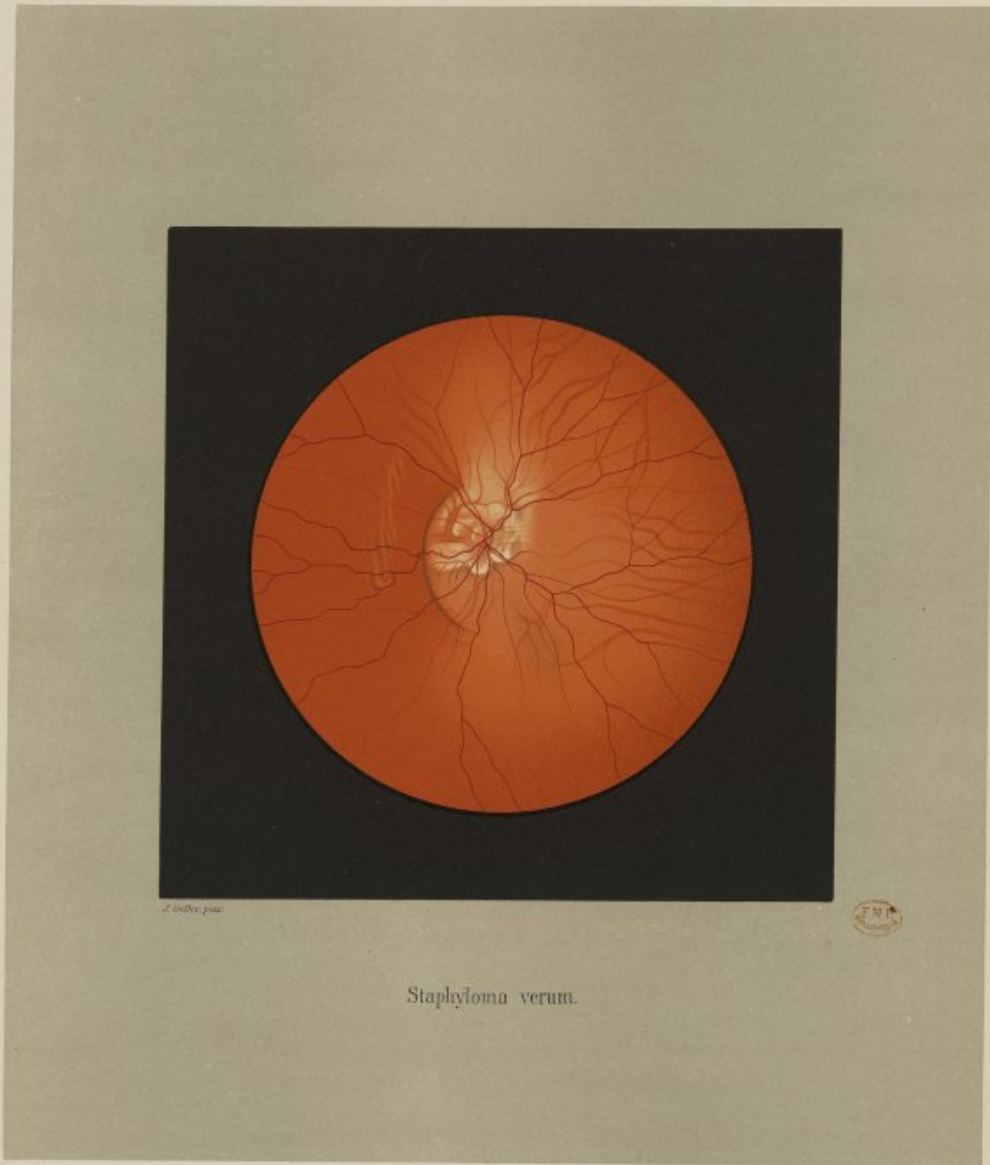
The ophthalmoscopic appearance of the eyes is similar.

Right eye (inverted image): Media clear.

The optic nerve appears very small owing to the high myopia; it is slightly vertically oval, red, sharply outlined below and internally. It is surrounded by a bright, lobulated area with shining white margins, appearing to be made up of several subdivisions. It is an annular staphyloma posticum which in various directions is as broad as a papilla. It is surrounded above and below on the outer side by a grayish black zone. The fundus below and down and out from the disc is yellowish-white from atrophy of the pigment-epithelium and partial atrophy of the stroma; the larger choroidal


vessels are distinctly visible against the light colored background. The fundus on the macular side and above the disc appears of a bright, diffuse yellowish-red color and numerous choroidal vessels are visible.

A sharp line of demarcation to the nasal side of the papilla separates this atrophic region from the normal choroid on the medial side of the disc and indicates a change in level between the disc and its surroundings and the nasal parts of the fundus. It is in the form of a grayish-black, sharply defined black line which runs a concentric course to the papilla, at a distance of  $2$  to  $2\frac{1}{2}$  papilla-diameters. The upper and lower extremities are gradually lost in the red of the fundus; the upper extremity being twice as far from the disc as the lower one. This grayish black curved line is outlined more sharply on the nasal than on the temporal side and does not show a bright reflex-line. Though this line is somewhat pigmented, as is shown by a grayish-black line running parallel along the upper extremity, it is in general the result of a partial, sharply-defined ectasia of the eye-ball and an area of shadow, for the breadth of the curved line, which is usually double that of a large retinal vein, changes with the position of the mirror. The large retinal vein which runs in a gentle curve to the inner side makes a distinct bend at the black line. It is also remarkable that the staphyloma surrounding the disc and the choroidal vessels in the atrophic parts to the inner side of the disc come to a sudden stop at the grayish-black line.



Staphyloma verum.





D.

Erkrankungen der Aderhaut.

Diseases of the choroid.

---

Tab. XVI.

CHORIO-RETINITIS ACUTA.

---

## Chorio-Retinitis acuta oculi dextri.

K. M., 26 Jahre alt, Uhrmacher und Goldarbeiter, war bis zu seinem 24. Lebensjahre nie krank, während 3 von seinen 6 Schwestern in jungen Jahren, die eine 19jährig am Typhus, die andere 22jährig an einem Nierenleiden, die dritte 30jährig an einem Lungenleiden starben. Eine der lebenden Schwestern soll in ihrem 16. Jahre eine „ähnliche“ Augenerkrankung wie der Bruder durchgemacht haben. Dieser, seit 1894 verheiratet, erkrankte im September 1895 angeblich infolge von Überanstrengung und Überblendung im Geschäfte zuerst auf seinem linken Auge und anfangs Oktober 1897 unter äusserst störenden subjektiven Beschwerden: Auftreten eines dunkelblauen Fleckes mit gelblichem Reif, Flimmern auch auf dem rechten Auge.

Eine eingehende interne Untersuchung durch die medizinische Poliklinik (8. X. 97) konnte nicht die geringste Erkrankung, spez. auch keine Anhaltspunkte für Lues feststellen.

Am 5. X. 97 wurde augenärztlicherseits konstatiert:

Linkes Auge: E. S =  $\frac{1}{2}$ ; Nieten 1.

Rechtes Auge: Hm 1 D. S =  $\frac{1}{2}$ ; + 3 Nieten 1.

Gesichtsfeld links normal. Das rechte Gesichtsfeld zeigt bei normalen peripheren Grenzen ein kleines schmales absolutes Scotom nach einwärts und abwärts vom Fixationspunkt zwischen 10° und 25° und zwei sehr kleine eben nachweisbare relative Scotome nach oben innen vom Fixierpunkt.

Rechtes Auge:

(Aufrechtes Bild etwas verkleinert).

Medien rein; Sehnerveneintritt normal.

In einem von den oberen und unteren Schläffengefässen begrenzten Bezirke gruppieren sich um die Macula lutea, jedoch in verschiedenen Abständen von ihr pathologische Herde in verschiedenen Stadien ihrer Entwicklung.

Es fallen zunächst einzelne rundliche, verschwommene Flecke auf, deren zentrale Partien grünlichweiss, deren Randpartien aber hell-graurotlich sind und ohne bestimmte Grenze in das Rot des Hintergrundes übergehen. Eine bestimmte Zeichnung ist an ihnen nicht wahrnehmbar. An anderen ähnlichen Herden lässt sich aber in deren Mitte eine runde oder ovale ca.  $\frac{1}{4}$  papillengrosse

Scheibe abgrenzen, scheinbar mit etwas aufgeworfenem, ziemlich breiten, fast grünlich-weissem Saume, der ein hellgraues Zentrum umschliesst. Solche Herde sehen aus wie vertrocknende Pusteln. Sie sind meist von einem ganz schmalen grauen Hofe umgeben, von dem aus das stellenweise sich verdichtende Ödem sich ausbreitet. Je deutlicher die rundlichen Scheibchen sich abheben, desto mehr ist die ödematöse Verfärbung der Umgebung geschwunden. Wenn auch die Netzhautgefässe unbehindert ohne Verschleierung über diese Herde hinwegziehen, so gewinnt man doch unbedingt den Eindruck, dass diese etwas prominieren. Offenbar handelt es sich um ganz frische Exsudatherde zwischen den inneren Lagen der Chorioidea und den äusseren Schichten der Netzhaut mit ödematöser Durchtränkung der letzteren.

Aderhautgefässe sind weder in den beschriebenen Plaques noch zwischen ihnen sichtbar.

In der Peripherie sind keine weiteren Veränderungen mehr zu konstatieren.

Bei Vorstellung des Patienten nach Jahresfrist bot sich bei intakter Schärfe und vollständig normalem Gesichtsfelde ein etwas anderes Bild:

An Stelle der früheren weisslichen Herde sind nun rundliche oder eckige annähernd gleich grosse rötlichgelbe Herde getreten oder schiefergraue Pigmentflecke von einem mehr minder breiten gelbrötlichen Hofe umgeben. Während an der ursprünglichen Eruptionsstelle die Herde nicht zahlreicher geworden sind, sind nun in den peripheren Partien des Hintergrundes sehr zahlreiche neue kleine rundliche oder längliche, meist scharf umschriebene isoliert stehende oder zu verschiedenen gestaltigen Plaques gruppierte gelbe Flecke getreten, die durch ihren helleren Farbenton sich leicht von der Umgebung abheben. Weisse Herde sind nur in ganz verschwindender Zahl anzutreffen; auch Pigment ist nur sehr spärlich und nie in grösseren Schollen zu finden. Aderhautgefässe sind nur äusserst selten in den grösseren Plaques zu sehen. Die Netzhautgefässe bieten nicht die geringste Anomalie.

Der gleiche Befund wie rechts ist auch auf dem ein Jahr vorher befallenen linken Auge zu erheben.

K. M., 26 years old, watchmaker and jeweller, was never sick until in his 24<sup>th</sup> year, whereas three of his six sisters died early in life, the one of typhoid in her 29<sup>th</sup> year, the other of kidney disease in her 23<sup>rd</sup> year, and the third of a pulmonary affection in her 31<sup>st</sup> year. One of the living sisters is said to have suffered, in her 16<sup>th</sup> year, from a similar eye disease as her brother. This one, married since 1894, became sick in Sept. 1895, allegedly in consequence of overwork and dazzling in his business, first in his left eye and at the beginning of October 1897 also in the right under exceedingly disturbing subjective symptoms viz. scintillation and appearance of a dark-blue spot with a yellowish border.

A thorough examination in the medical clinic, Oct. 8. 97, did not discover the least affection, in particular no signs of lues.

The ocular condition Oct. 5. 1897 was as follows:

Left eye: E. V =  $\frac{1}{2}$ ; Nieten 1.

Right eye: Hm 1 D. V =  $\frac{1}{2}$ ; + 3 D. Nieten 1.

The left visual field normal, the right has intact peripheral limits, but a small narrow absolute scotoma in and down from the point of fixation between 10° and 25°, and two scarcely traceable small relative scotomas up and in from the point of fixation.

Right eye, (erect image, somewhat reduced). Media clear; optic disc normal. In an area limited by the upper and lower temporal vessels pathological foci in different stages of development are grouped at various distances around the yellow spot.

Above all we notice several round, ill-defined patches with greenish-white centres but light grayish-red peripheries fading gradually into the red background. They present no particular design, whereas in other similar patches a central round or oval disc, the size of about  $\frac{1}{4}$  P D is distinctly marked, surrounded

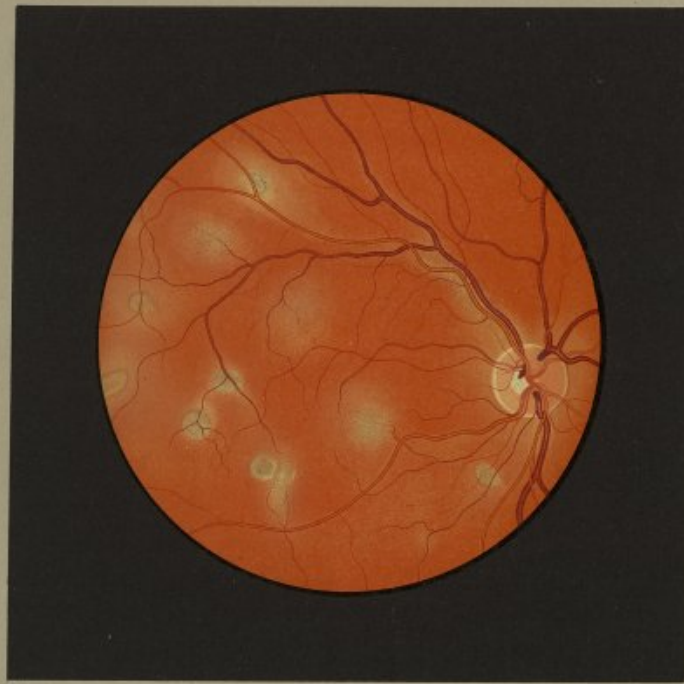apparently by a raised, rather broad, almost greenish-white seam which encloses a light-gray centre. These patches look like dried-up pustules. Most of them are surrounded by a very small gray halo beyond which oedema of various density extends. The more conspicuous the round little discs are, the more the oedematous discoloration of their neighborhood disappears. Even if the retinal vessels pass freely over the patches, the latter decidedly appear to be somewhat prominent. Evidently they are fresh exudates situated between the inner layer of the choroid and the outer strata of the retina, with oedematous imbibition of the latter.

No choroidal vessels are found either within or between the above described patches, and there are no changes in the peripheral parts of the background.


When, in a year, the patient presented himself again with normal sight and intact field of vision, the ophthalmoscopic picture was quite different.

In place of the former whitish foci there were round or angular reddish patches of nearly the same size, or slate-colored pigment spots surrounded by a more or less broad reddishyellow halo. While the patches had not multiplied in the original area, we now saw numerous new, small, round or oval, mostly sharply defined, yellow spots, isolated or in clusters, which distinguished themselves from their surroundings by their brighter tints. White patches were quite scarce; pigment also was scanty and nowhere found in larger heaps. Choroidal vessels were only very rarely seen in the larger patches. The retinal vessels did not show the slightest anomalies.

The same condition was present also in the other eye which had been affected a year previously.



Chorio-Retinitis acuta.



E.

Angeborene Anomalien.

Congenital Anomalies.

---

Tab. I.

COLOBOMA CHORIOIDEAE.

---

E. Tab. I.

Coloboma chorioideae oculi dextri.

St. K., 9 Jahre alt, Kaufmannssohn, bietet auf beiden Augen eine angeborene Anomalie, während seine Eltern und sein einziger Bruder vollkommen gesunde Augen haben.

Rechtes Auge: Ht. = 1.5 Dioptr.; S =  $\frac{1}{20}$  auf 10 cm N. 1. Iriscolobom nach unten und etwas nach aussen gerichtet mit parallelen Schenkeln; ganz seichte muldenförmige Einkerbung des unteren Linsenrandes.

(Aufrechtes Bild etwas verkleinert.)

Der Sehnerveneintritt hat eine liegende biconvexe Form. Der obere Rand ist scharf gezeichnet, nach aussen von einem schwarzen Saum umgeben. Die Gefässpforte ist hoch hinauf gegen den oberen Sehnervenrand gerückt. Die untere grössere normal gefärbte Hälfte der Papille ist beträchtlich vertieft; der untere aussen etwas pigmentierte Sehnervenrand dagegen springt scharf gezeichnet vor. Die gerade nach unten austretenden Netzhautgefässe beschreiben darum auch am Papillenrande eine hakenförmige Krümmung, während ihr papillärer Verlauf nur verschwommen zu sehen ist.

An die untere Sehnervengrenze setzt sich eine grosse, bald grünlich- bald bläulichweisse, das Licht stark reflektierende Fläche an, die, soweit das Auge nach unten und vorne zu sehen vermag, in breiter Ausdehnung über den Hintergrund sich erstreckt. Ihr grösster Durchmesser ist vertikal gestellt; aber auch der Querdurchmesser beträgt mindestens das fünffache der Papille. Ihr oberer Rand ist scharf gezeichnet, leicht muldenförmig geschweift, hart an der unteren äusseren Sehnervengrenze etwas stärker hervortretend, da zwei grössere Netzhautgefässe ein ausgesprochenes Knie beschreiben. Er divergiert in zwei Schenkel, die in seichten Bogen nach unten und vorne ziehen. Der äussere ist durch einen zusammenhängenden Pigmentstreifen gebildet, der innere dagegen grösstenteils durch aneinandergrenzende Pigmentschollen markiert.

Zwischen dem Pigmentsaume und der grossen weissen Fläche zieht sich ein ziemlich breiter, heller, gelbblicher Streifen hin. Die in Folge eines angeborenen partiellen Defektes der Chorioidea in so grosser Ausdehnung blossliegende Sclera bietet durch den raschen Wechsel von Erhöhungen und Vertiefungen ein lebhaft nivelliertes Bild. Gleich unterhalb des Sehnervs liegt eine grosse, langgestreckte, birnförmige, allmählig sich vertiefende Grube, Spitze

der Birne nach oben gerichtet. Die grösste Tiefe, 8-9 Dioptr. betragend, findet sich am unteren Rande der Ectasia. Diese hat das Eigentümliche, dass eine grosse Zahl rasch hintereinander folgender, bogenförmiger Couliissen mit das Licht stärker reflektierenden weisslichen Kanten und dunkelgrünen Zwischenräumen in sie hineinführt. In der inneren grösseren Hälfte der Scleralgrube stehen mehr Couliissen als in der äusseren, in welcher sie nur rudimentär angedeutet sind. Sämtliche sind von links nach rechts gerichtet.

In der Mitte der inneren Hälfte verläuft quer über einzelne Couliissen ein dachartig nach abwärts gestellter Vorsprung, dessen vordere Fläche in der Aufsicht gesehen, dunkelgrünlich erscheint.

Die unteren Netzhautgefässe treten ohne wesentliche Änderung ihrer Verlaufsrichtung aus dem Sehnerv in das colobomatöse Gebiet über. Die grösseren Gefässe vermeiden nur die beschriebene Grube. Wohl zieht je ein Gefäss hart am Rande derselben nach abwärts, aber ohne Seitenäste zur Ectasia abzugeben, biegen sie nach den normalen Partien des Hintergrundes zu ab.

Ausser den Netzhautgefässen treten im Colobom noch einzelne andere grosse Gefässe auf, die durch Ursprung und Verlaufsart sich als ciliare Gefässe dokumentieren. So taucht am unteren Drittel der innersten Couliisse über deren Rand ein ciliare Gefäss auf, das quer über die weisse Fläche hinüberzieht. Ein ähnliches Gefäss tritt unten hinter dem äusseren Begrenzungsrande der Grube aus, um nach schrägem Verlaufe nach oben aussen sich mit einer grösseren ciliaren Gefässschlinge zu vereinigen. Unten rechts (hart am Rande des Bildes) klappt eine tiefe, von einer weissen Spange überbrückte Spalte, aus welcher ebenfalls drei ciliare Gefässe austreten.

Circa  $2\frac{1}{2}$  Papillendurchmesser nach unten aussen vom Opticus liegt horizontal auf grünlichweissen Untergrunde ein langgestreckter okergelber, schwarz geränderter und etwas gezackter Fleck, über welchen eine Netzhautvene hinüberzieht.

Linkes Auge: S =  $\frac{1}{50}$  mühsam excentrisch. Strabismus convergens.

Birnförmiges Iriscolobom nach unten innen. Coloboma chorioideae, das auch noch den colobomatösen Sehnerv umschliesst.

S. K., 9 years old, shows a congenital anomaly in both eyes. His parents and his only brother have normal eyes.

Right eye: H + 1.5 D.; V =  $\frac{1}{20}$ , N. 1 in 10 cm.

There is a coloboma of the iris down and out with parallel pillars; there is a slight notch in the lower margin of the lens. (Upright-image, somewhat reduced.)

The disc presents a horizontal biconvex form. The upper margin is sharply defined and surrounded on the lower and outer side by a black border. The vessel entrance is displaced upward. The lower larger half of the disc is normal in color but distinctly excavated; the margin appears prominent and is pigmented at the outer side. The retinal vessels are indistinct on the disc and as they pass directly downward make a sharp turn.

At the lower margin of the disc a large white area of a greenish or bluish tinge extends downward and forward as far as the eye can follow and appears to occupy the greater part of the fundus. Its longest diameter is vertical and even the transverse diameter measures more than 5 P. D. The upper margin is sharply defined, describes a gentle curve and directly below the disc distinctly protrudes as the retinal vessels make a sharp turn at this point. The lateral prolongations of the upper margin describe a gradual curve downward and forward. The outer division is an uninterrupted streak of pigment; the inner division is made up of disconnected deposits of pigment.

A rather broad, light yellowish-red streak separates the pigment lines and the large white area on each side. The sclera, which is exposed to such a large extent by the congenitally atrophic choroid, present a peculiarly uneven surface by a rapid change of elevations and depressions. Directly below the disc there is a large pear-shaped depression, with the apex directed upward. Its greatest depth, measuring 8 to 9 D is at the lowest margin.

A large number of curved arches with white edges which strongly reflect the light, and dark green intervening spaces pass in the direction of the lower margin. There are more arches in the inner larger half, of the scleral groove than in the outer, where the arches are rudimentary. All have a direction from left to right.

At the middle of the inner half a roof-like projection, looking downward, is placed over a number of the arches; its anterior surface appears dark green.

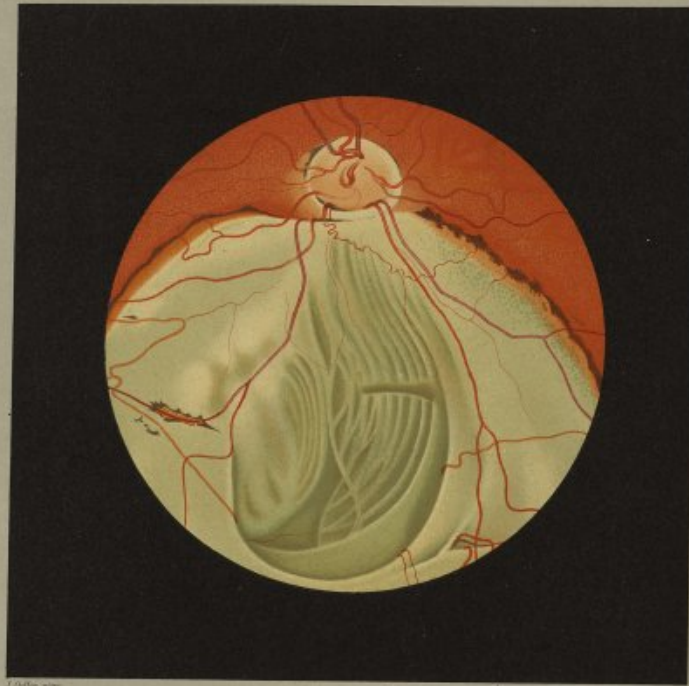The lower retinal vessels pass from the disc to the colobomatous area without a change in their course. The larger vessels however avoid the groove. A vessel passes along each lateral margin of the groove, in a downward direction, without sending any branches to the ectatic area and deviates to the normal parts of the fundus.

In addition to the retinal vessels other large vessels appear in the coloboma and manifest themselves a ciliary vessels by their origin and distribution. At the lower third of the innermost arch a ciliary vessel appears at the edge and passes transversely over the white area. A similar vessel appears below and behind the outer limiting border of the groove, passes obliquely up and out and communicates with a larger ciliary vascular loop. Down and to the right (at the edge of the picture) there is a deep groove bridged by a white clasp, out of which three ciliary vessels arise.

About  $2\frac{1}{2}$  P. D. below and external from the disc there is a horizontal yellow spot with pigmented and uneven border situated on the greenish-white back ground; a retinal vein passes over this.

Left eye: V =  $\frac{1}{50}$  excentric with difficulty. Convergent strabismus.

A pear-shaped coloboma of the iris down and in. Coloboma of the choroid which surrounds a coloboma of the optic nerve.



J. Oeller, pinx.


T.H.C.  
Königsberg

Coloboma choroidae.

Zeichn. von J. Oeller, München.

Zeichn. Druck. v. J. Oeller, Königsberg (Königsberg).





E.

Angeborene Anomalien.

Congenital Anomalies.

Tab. IX.

STAPHYLOMA POSTICUM DEORSUM VERGENS.

E. Tab. IX.

Staphyloma posticum deorsum vergens oculi dextri.

R. C., 17 Jahre alt, Dienstmädchen, stammt von einer kurzsichtigen Mutter, während der Vater und die zwei Geschwister (Brüder und Schwester) normalsichtig sind. Nach ihrer eigenen Angabe ist die schon während der Schulzeit störend empfundene Kurzsichtigkeit im Laufe der Jahre vollkommen gleich geblieben.

Rechtes Auge: Asm. = - 5.5 Dioptr. sphär. - 0.5 cyl. Achse vertical  $S = \frac{1}{15}$ . N. 1 auf 12 cm.

Linkes Auge: M = - 5 Dioptr.  $S = \frac{1}{15}$ . N. 1 auf 12 cm.

Ophthalmoskopischer Befund beiderseits gleich.

Rechtes Auge:

Auffallend ist eine ca.  $\frac{1}{4}$  papillenbreite gelblichweisse, am äusseren Winkel blendendweisse Sichel am unteren Rande des Sehnervs. Ihr oberer Contour ist nur leicht concav, sodass der Opticus nach unten stark abgeplattet erscheint. Der untere Rand der Sichel ist scharf gezeichnet, nach unten aussen vom Aderhauttringe umgeben. Ihre Hörner geben unmittelbar in den Bindegewebsring

über, sodass dadurch der Eindruck hervorgerufen wird, wie wenn die Sichel die abgestutzte Form des Sehnervs nach unten zu einer länglichen mit der Achse diagonal von oben innen nach unten aussen gestellten Scheibe ergänzen würde. Durch einen längs des oberen Randes der Sichel hinreichenden graugrünen Schatten und durch das Verhalten einzelner Gefässe wird der Eindruck hervorgerufen, wie wenn der untere Opticusrand etwas zurück- und der obere Sichelrand etwas hervorträte. Eine grössere Netzhautarterie beschreibt nämlich gerade über ihm ein Knie und ein kleineres Aderhautgefäss taucht hinter ihm auf, um schräg über das äussere Sichelhorn nach einem grösseren Chorioidealgefäss hinzuziehen. Lage und Form der Gefässspforte, Anordnung der Netzhautgefässe bietet keine besondere Anomalie.

Um den Sehnerveneintritt herum trägt der Hintergrund hellblonden Charakter; daher sind wenigstens grössere Aderhautgefässe in beträchtlicher Zahl durch die pigmentarme Epithelschichte hindurch zu sehen.

Tab. IX.

STAPHYLOMA POSTICUM DEORSUM VERGENS

R. C., 17 years old, servant girl; her mother is near-sighted, the father, brother and sister have normal vision. The patient's myopia began to be troublesome during the period at school though it later remained stationary.

Right eye: with - 5.5<sup>v</sup> - 0.5<sup>a</sup> ax. vertical  $V = \frac{1}{15}$ . N. 1 in 12 cm.

Left eye: with - 5<sup>v</sup>  $V = \frac{1}{15}$ . N. 1 in 12 cm.

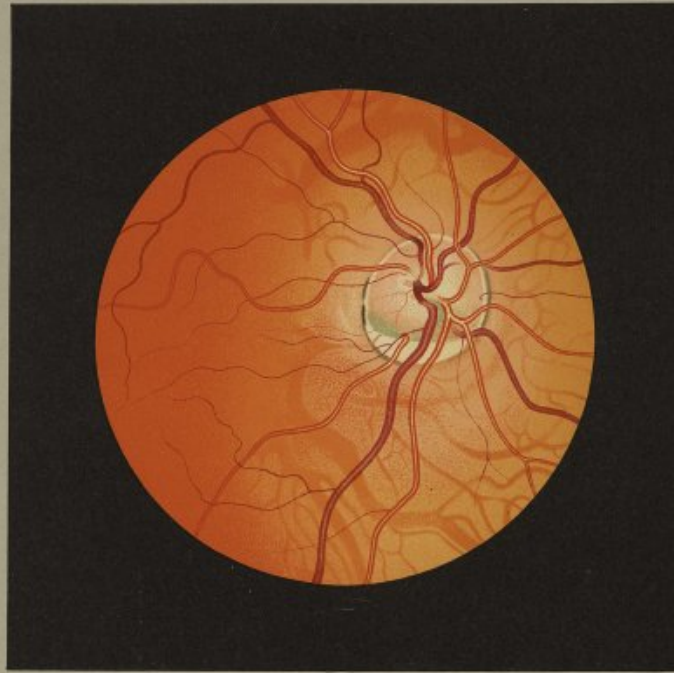The ophthalmoscopic image of both eyes is similar.

Right eye:

There is a yellowish-white crescent at the lower margin of the disc; it is about  $\frac{1}{4}$  PD broad and at the outer angle is shining white. The upper contour is slightly concave and the optic disc appears decidedly flattened in its lower part. The lower margin is sharply defined, and is surrounded at the lower and outer portion

by the choroidal ring. The two extremities pass imperceptibly into the connective-tissue ring, so that it gives the impression of completing the truncated shape of the papilla to a disc-like figure situated obliquely to the axis. A grayish green shadow runs along the upper margin of the crescent and from the course of several blood vessels it appears as if the lower margin of the disc was placed somewhat back while the upper margin of the crescent projected. A large retinal artery described a sharp bend just at this point and a small choroidal vessel emerges back of it and runs obliquely over the outer extremity of the crescent to a large choroidal vessel. The position and shape of the vessel entrance, as well as the distribution of retinal vessels, offer no anomaly.

The fundus about the disc is of the light blonde type and the larger choroidal vessels are readily visible owing to the scanty retinal pigment.



J. Oeller pin.



Staphyloma posticum deorsum vergens.

