

**Oeller Johann Nepomuk / Snowball ,
Thomas - Traducteur. Atlas seltener
ophthalmologischer Befunde :
zugleich Ergänzungstafeln zu dem
Atlas der Ophthalmoskopie = Atlas of
rare ophthalmoscopic conditions and
supplementary plates to the atlas of
ophthalmoscopy**

*Wiesbaden : J. F. Bergmann, 1905.
Cote : 10947A-7-3*

10947A-73

H. C. Linnemann

ATLAS
SELTENER OPHTHALMOSKOPISCHER BEFUNDE.

ZUGLEICH
ERGÄNZUNGSTAFELN
ZU DEN

ATLAS DER OPHTHALMOSKOPIE

VON
HOFRAT DR. J. OELLER,
PROFESSOR AN DER UNIVERSITÄT ERLANGEN.

VIERTE LIEFERUNG. 5 TAFELN MIT TEXT.

ATLAS
OF RARE OPHTHALMOSCOPIC CONDITIONS

AND
SUPPLEMENTARY PLATES
TO THE


ATLAS OF OPHTHALMOSCOPY

BY
HOFRAT DR. J. OELLER,
PROFESSOR IN THE UNIVERSITY OF ERLANGEN.

THE TEXT TRANSLATED INTO ENGLISH BY THOS. SNOWBALL, M. A., M. B., BURNLEY, ENGL.

PART IV. 5 PLATES WITH TEXT.

WIESBADEN,
VERLAG VON J. F. BERGMANN.
1905.



ATLAS
SELTENER OPHTHALMOSKOPISCHER BEFUNDE.

ZUGLEICH
ERGÄNZUNGSTAFELN

ZU DEM

ATLAS DER OPHTHALMOSKOPIE

VON

HOFRAT DR. J. OELLER,

PROFESSOR AN DER UNIVERSITÄT ERLANGEN.

VIERTE LIEFERUNG. 5 TAFELN MIT TEXT.

ATLAS
OF RARE OPHTHALMOSCOPIC CONDITIONS

AND

SUPPLEMENTARY PLATES

TO THE

ATLAS OF OPHTHALMOSCOPY

BY

HOFRAT DR. J. OELLER,

PROFESSOR IN THE UNIVERSITY OF ERLANGEN.


THE TEXT TRANSLATED INTO ENGLISH BY THOS. SNOWBALL, M. A., M. B., BURNLEY, ENGL.

PART IV. 5 PLATES WITH TEXT.

1111
10967A-7-3

WIESBADEN.
VERLAG VON J. F. BERGMANN.

1905.



ATLAS
SELTENER OPHTHALMOSKOPISCHER BEFUNDE.

ZUGLEICH

ERGÄNZUNGSTAFELN

ZU DEM

ATLAS DER OPHTHALMOSKOPIE

VON

HOFRAT DR. J. OELLER,

PROFESSOR AN DER UNIVERSITÄT ERLANGEN.



VIERTE LIEFERUNG.

1905

WIESBADEN.
VERLAG VON J. F. BERGMANN.
1905.

ATLAS

SELTENER OPHTHALMOLOGISCHER BEFUNDE

ERSTES BÜCHERLEIN

ALLE RECHTE VORBEHALTEN.

VERLAG VON

FRANZOS

WÜRZBURG

Lithographie und Druck der kgl. Universitäts-Druckerei von H. Stürtz in Würzburg.

ATLAS
OF
RARE OPHTHALMOSCOPIC CONDITIONS

AND
SUPPLEMENTARY PLATES

TO THE
ATLAS OF OPHTHALMOSCOPY

BY
HOF RAT DR. J. OELLER,
PROFESSOR IN THE UNIVERSITY OF ERLANGEN.

THE TEXT TRANSLATED INTO ENGLISH BY THOS. SNOWBALL, M. A., M. B., BURNLEY, ENGL.

PART IV.

WIESBADEN.
J. F. BERGMANN, PUBLISHER.
1905.

ATLAS

RARE OPHTHALMIC CONDITIONS

LEONARD W. BROWN

ALL RIGHTS RESERVED.

ATLAS OF OPHTHALMIC CONDITIONS

LEONARD W. BROWN

THE UNIVERSITY OF CHICAGO PRESS

LEONARD W. BROWN

C.

Erkrankungen der Netzhaut.

Diseases of the Retina.

Tab. XI.

OBLITERATIO VASORUM RETINAE SUPERIORUM;
RETINITIS PROLIFERANS.

C. Tab. XI.

Obliteratio vasorum retinae superiorum; Retinitis proliferans oculi dextri.

Die 76-jährige Leichenfrau J. E. war niemals ernstlich krank. Anfang November 1902 traten plötzlich „Spinnen“ vor dem rechten Auge auf. Bei ihrer Vorstellung am 9. 11. 02 war das Sehvermögen bis auf Fingerzählen in 1 Meter herabgesetzt. Als Ursache hierfür waren zahlreiche, dicht stehende, dunkelrote Blutungen verschiedener Grösse und Form zu konstatieren, die sich hauptsächlich an den Verbreitungsbezirk der oberen äusseren Temporalgefässe hielten, aber auch über die Sehnervengrenzen in die Papille hereinragten. Die Gefässe waren durch die Blutungen so verdeckt, dass über ihr Verhalten nichts Bestimmtes zu eruieren war.

Schon damals war eine ausgesprochene Arteriosklerose und Spuren von Eiweiss im Urin zu konstatieren.

Als Patientin anfangs Januar d. J. nach langer Pause wieder sich vorstellte, bot sie folgenden Befund:

Arteriosklerose; leichte Paralysis agitata der rechten Hand; Lungenemphysem; Hypertrophie des linken Ventrikels; Stauungsleber; Spuren von Eiweiss im Urin, keine Cylinder, aber massenhaft Bakterien und Leukozyten, einzelne Blasenepithelien.

Linkes Auge:

S = $\frac{1}{10}$; + 2 D. S = $\frac{1}{12}$; + 5, 5 D. N. 1

Hintergrund ohne Anomalie.

Rechtes Auge:

Exzentrisch nach oben Finger in $\frac{1}{2}$ Meter erkannt.

In der Linse unten einige kurze Radien. Bewegliche Glaskörpertrübungen, die die Untersuchung sehr erschweren.

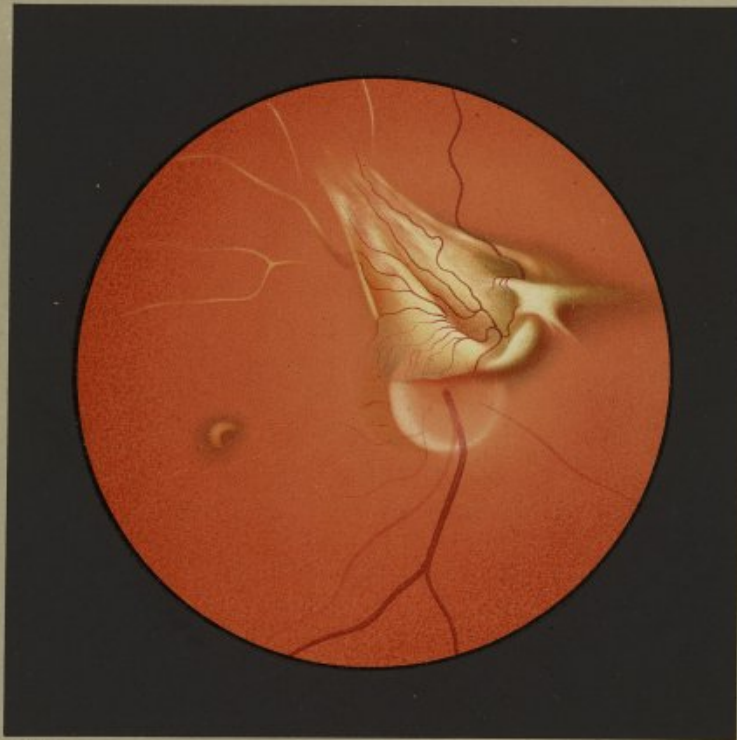Der Sehnerv ist nur zum Teil zu sehen. Seine obere Partie ist fast bis zur Gefässpfote herab durch eine sofort in die Augen springende, grünlichweisse, leicht prominente Wucherung offenbar bindegewebiger Natur verdeckt. Sie hat annähernd die Form eines Papierdrachens und ist schräg von oben aussen über den oberen Papillenrand hinweg nach unten innen gerichtet. Eine ebenfalls schräg in der Längsrichtung laufende Furche, aus der rötliches Licht dringt, teilt die Bildung in annähernd zwei gleiche Hälften. Die obere, die mit scharfem Rande gegen das Rot des Hintergrundes sich absetzt, zeigt flache, straffe Falten, in welchen mehrere Gefässe verlaufen. Die untere Hälfte, die gegen die rote Furche einen stark hervorspringenden Wulst bildet, hängt wie eine zarte, durchscheinende Schürze über den oberen Papillenrand herab, der mit seinem oberen äusseren Kontur schwach durchschimmert. Eine Garbe zarter, dicht stehender Gefässe legt sich über den Wulst, die am Schürzenrande mit feinen Schlingen endigen. Ob sie arterielle oder venöse Natur sind, lässt sich nicht entscheiden. Sie stammen grösstenteils von einem grösseren Gefässe, das aus der Bucht entspringt, die die zentrale Furche nach unten innen bildet. Gerade nach dieser Richtung springt das untere Ende der Wucherung als breiter, rundlicher, etwas überhängender Wulst vor, der auf den Papillenrand und seine nächste Umgebung einen breiten Schatten wirft. Nach oben innen setzt sich eine mehr quadratische Masse an, deren Ecken ziemlich weit ausgezogen in die Nachbarschaft ausstrahlen. Mit Ausnahme einer gerade von oben herabkommenden Vene, die über den oberen Rand der Bindegewebsplatte in eine Falte derselben eintaucht, sind in den oberen Partien des Hintergrundes keine blutführenden Gefässe zu sehen. Nach aussen oben und oben aber von der Spitze der Wucherung tauchen mehrere deutlich sichtbare, weissgelbliche Streifen auf, die ihrer Grösse, ihrer Lage, ihrem Verlaufe und ihrer Teilung nach nur vollkommen obliterierte Netzhautgefässe sein können. Um die ganze parapapilläre Wucherung zieht sich ein breiter, zarter grau-

roter Hof, namentlich aber makularwärts und um den Sehnerven, der in einer dünnen Nebelkappe zu stecken scheint. Sein temporaler Rand ist in breiter Zone blendend weiss, während die mittleren Partien etwas rötter als normal erscheinen und keine sichtbare Gefässpfote aufweisen. Aus der Papille treten nur wenige in ihrem Ursprung schwer wahrnehmbare grössere Gefässe nach abwärts auf. Am temporalen Sehnervensrand schimmert ein etwas hellerer, gelbrötlicher, breiter, staphylomähnlicher Hof durch die graue Trübung durch. An Stelle der Macula lutea liegt ein wurmartig gekrümmter, gelblichweisser Herd, von einem braunroten Hofe umgeben. Nirgends ist mehr eine Blutung zu konstatieren.

Das vorliegende Bild müssen wir wohl unter die Retinitis proliferans einreihen, wenn es auch in mancher Beziehung von dem gewöhnlichen Verhalten abweicht. Die Retinitis proliferans stellt ja ohnedies in der Ausdehnung, die von mancher Seite dem Begriffe gegeben wird, weder in klinischer noch pathologisch-anatomischer Beziehung eine Einheit dar. Werden ja doch auch Streifen und Membranen im Glaskörper mit der Bezeichnung Retinitis proliferans belegt, die ohne Verbindung mit der Netzhaut stehen, während doch nur bindegewebige Stränge und Platten dazu gezählt werden sollten, die zweifellos von der Netzhaut oder dem Sehnerven ausgehen und wenn auch mehr minder gegen den Glaskörper prominent doch vorzüglich in die Netzhaut ausstrahlen.


Von diesem Gesichtspunkte aus dürfen wir auch den vorliegenden Fall unter die Retinitis proliferans rechnen. Denn die grünlichweisse, oberhalb des oberen Papillenrandes von der Netzhaut sich abhebende Masse mit ihrer zerklüfteten Oberfläche und den zahlreichen neugebildeten Gefässen kann nur eine bindegewebige Wucherung sein, deren Genese allerdings nur nach Analogie mit anatomisch untersuchten Fällen wahrscheinlich gemacht werden kann. Wenn ich auch trotz der grossen Zahl der beobachteten Fälle noch keinen ohne Netzhautblutungen in der frühesten Phase der Entstehung gesehen habe, so glaube ich doch nicht, dass organisierte Extravasate das Wesen der Retinitis proliferans ausmachen. Die Bindegewebswucherung kann allem Anscheine nach nur aus präformierten bindegewebigen Elementen in der Netzhaut stammen. Mit Römer nehme aber auch ich an, dass die Bindegewebsneubildung verschiedener Provenienz sein kann. Vor allem werden es wohl die Stützfasern und die Bindegewebscheiden der Gefässe sein, die bei dem Wucherungsprozesse in erster Linie in Betracht kommen. Purtscher hat sicher mit Recht auf das häufige Vorhandensein einer Gefässerkrankung bei den typischen Fällen von Retinitis proliferans hingewiesen.^{*)} Der vorliegende Fall dürfte eine weitere Bestätigung für diese Annahme sein. Es sind die oberen Netzhautgefässe mit Ausnahme einer Vene obliteriert. Diesem Stadium gingen vor 2½ Jahren Netzhautblutungen voraus, die bei ihrer Lokalisation und der nachgewiesenen Arteriosklerose die Erkrankung eines bestimmten Gefässbezirktes ausser Zweifel setzten. Obwohl die erste ophthalmoskopische Untersuchung die Vermutung auf Thrombose der oberen temporalen Venenäste zulies, so muss es doch, da die verschiedenen Phasen der Entwicklung nicht verfolgt werden konnten, dahingestellt bleiben, ob es sich um eine venöse Astthrombose oder um eine Thrombosierung der oberen temporalen Arterien und sekundäre Venenthrombose gehandelt hat. In jedem Falle ist bei der vorhandenen Arteriosklerose und

^{*)} Vergl.: Öder Atlas seltener ophthalmoskopischer Befunde. II. Lieferung. C. Tab. V.



J. Oeller pass.

Obliteratio vasorum retinae superiorum,
Retinitis proliferans.



der wahrscheinlich bestehenden Phlebosklerose die spätere gänzliche Obliteration der oberen Netzhautgefäße verständlich. Mit dem Nachweis einer Gefäßerkrankung allein ist aber noch keine Erklärung für den Wucherungsprozess des Bindegewebes in den Gefäßscheiden gegeben. Durch die bis jetzt anatomisch untersuchten Fälle von Retinitis proliferans dürfen wir wohl annehmen, dass das im Sehnervenkopf oder den angrenzenden Netzhautpartien neugebildete Bindegewebe seine exzessive Entwicklung verschiedenen präexistenten Elementen verdankt. Wenn auch für gewöhnlich nicht in bedeutendem Grade, so werden doch durch vorausgegangene, rezidivierende Blutungen Netzhautelemente zertrümmert, für deren Ersatz dann Gliawucherungen ausgehend vom Stützgerüste eintreten. Mögen dieselben für gewöhnlich auch nicht bedeutend sein, so müssen wir doch annehmen, dass sie unter besonders günstigen Bedingungen auch exzessiv sich gestalten können.

Wie nun das Bindegewebe der Gefäßscheiden in solchen Fällen mit zur Proliferation angeregt wird, lässt sich nicht ohne weiteres entscheiden. Wie andere Untersucher habe auch ich schon in mehreren Fällen in der wuchernden Masse auffallend zahlreiche, neugebildete Gefäße gesehen, die in älteren Fällen zum Teil sich zurückbilden können. Die Bindegewebswucherung des vorliegenden Falles zeichnet sich durch einen besonderen Reichtum an Gefäßen aus. Wenn es auch selbstverständlich ist, dass junges, wucherndes Gewebe zu seinem Aufbau zahlreiche Gefäße braucht, so zwingt sich doch auch der Gedanke auf, ob nicht gerade das Ausspriessen so zahlreicher neuer Gefäße aus der Wandung präexistierender Kapillaren eines Gefäßbezirkes, der durch den sklerotischen Prozess hochgradig erkrankt ist, den Anstoss zur Wucherung des Bindegewebes der Gefäßscheiden gibt. Im vorliegenden Falle sind zahlreiche wichtige Gefäßbahnen durch ihre Obliteration vollständig ausgeschaltet worden. Es ist als eine

Selbsthilfe der Natur zu betrachten, dass sie neue Wege zu schaffen sucht. Aus noch erhaltenen Kapillaren werden neue Kapillarsprossen gebildet und aus jungen Kapillaren entwickeln sich kleine Arterien und Venen eben dadurch, dass aus der Wand älterer Gefäße Muskelfasern und elastische Elemente an die neugebildeten Kapillaren heranwachsen. Bei einem Prozesse im Sehnerv oder den benachbarten Netzhautarterien, in dem durch die vorausgegangenen Blutungen und Gewebezerrümmungen ohnedies Neigung zur Hyperplasie bindegewebiger Elemente besteht, kann es nun auch aus den Gefäßscheiden, angeregt durch die Gefäßneubildung, zu einer mächtigeren Bindegewebsentwicklung kommen. Die Lage der bindegewebigen Plaques gerade über den obliterierten Gefäßen am oberen Papillenrande weist auf die Gefäße als einen wichtigen Faktor in der Genese des proliferierenden Gewebes hin. Die Bindegewebswucherung hat in vorliegendem Falle zum Teil eine atypische Form angenommen. Nur ihre obere Hälfte erinnert mit ihren straffen, leistenartigen Vorsprüngen an die gewöhnliche Form. Die unteren Partien stellen ein zartes, durchscheinendes, über den Papillenrand herabhängendes Häutchen mit zahlreichen Gefäßschlingen dar. Diese Bildung erinnert lebhaft an die schon von Jäger und anderen beschriebenen und abgebildeten, dann auch wieder von Hirschberg*) geschilderten Gefäßneubildungen im Glaskörper. Hirschberg betont, dass die im Verlaufe einer hämorrhagischen Entzündung der Netzhaut und des Sehnerven entstandenen, in den ziemlich klaren Glaskörper vordringenden Gefäßschlingen von einer außerordentlich feinen, fast unsichtbaren, bindegewebsähnlichen Masse umhüllt sind und dass deswegen Übergänge zur proliferierenden Netzhautentzündung möglich sind.

*) Hirschberg: Über Blutgefäßneubildung im Glaskörper: Zentralblatt für praktische Augenheilkunde. Sept. 1890.

J. E., female, aet. 76 years, who had always enjoyed good health, came to the clinic on the 9th November 1902 with the history that in the beginning of the same month she had suddenly observed a "spider's web" in front of her right eye. The vision on that eye was then reduced to counting fingers at 1 metre. This was found to be due to the presence of numerous dark-red haemorrhages of various shapes and sizes closely studded together, which were chiefly confined to the area of distribution of the upper and outer temporal vessels, although they also extended over the margin of the optic disc and encroached on it. The vessels were so much obscured by these haemorrhages that it was impossible to make out anything definite as to their condition.

At that time there was well-marked arteriosclerosis, and the urine showed a trace of albumin.

The patient was seen again after a long interval in the beginning of last January, when her condition was as follows:

Arteriosclerosis; slight paralysis agitans in the right hand; pulmonary emphysema; hypertrophy of the left ventricle of the heart; congestion of the liver; a trace of albumin in the urine, no casts, but large numbers of bacteria and leucocytes, and a few vesical epithelium cells.

Left Eye: V = $\frac{6}{10}$, c + 2 D sph. = $\frac{6}{8}$; \bar{c} + 5.5 D = Nieden 1. Fundus normal.

Right Eye: V = fingers at $\frac{1}{2}$ metre, seen eccentrically upwards. A few short striae in the lower part of the lens; floating opacities in the vitreous, which render the ophthalmoscopic examination very difficult.

The optic disc is only partially visible, the upper part of it down almost to the point of exit of the retinal vessels being hidden

by a greenish-white, slightly raised mass of apparently connective-tissue character, that at once attracts our attention. The shape of it is roughly that of a paper-kite, and its long axis runs obliquely from above and outwards, downwards and inwards over the upper edge of the disc. It is divided into two nearly equal halves by a furrow which also runs in an oblique course and gives a red reflex. The upper half, whose edge is sharply defined against the red of the adjacent fundus, presents shallow tense folds along which several vessels run. The lower half, which forms a very prominent mass in contrast with the red furrow, hangs like a fine translucent apron over the upper margin of the papilla, which is faintly seen through it on its outer side. A leash of fine vessels runs over this prominence: they lie close to each other and end in fine loops at the edge of the apron. It is impossible to say whether they are arteries or veins. The majority of them spring from a larger vessel which emerges from the pocket formed by the lower end of the central furrow. At this point, too, the lower end of the "kite" projects in the form of a broad, rounded, slightly overhanging tuberosity which throws a broad shadow on the edge of the disc and its immediate neighbourhood. Above and internal to this there is a roughly square mass, the corners of which are prolonged for some distance into the neighbouring fundus. With the exception of one vein that runs straight downwards, curves over the upper edge of this connective-tissue growth, and dips down into a fold in it, not a single patent vessel can be seen over the upper part of the fundus. But above, and to the temporal side of, the tip of the "kite" a few pale-yellow streaks are plainly seen: from their size, position, course, and division they can only be retinal vessels that have become completely obliterated. The whole of this connective-tissue formation is surrounded by a broad

fine, greyish-red halo which is most marked in the macular region and round the optic disc, the latter appearing as if enveloped in a thin mist. The temporal part of the disc is seen as a broad shining-white crescent, while the centre appears somewhat redder than normal and shows no sign of an optic cup. Only one or two medium-sized vessels emerge from the disc and run downwards: it is difficult to make out their point of origin. A somewhat lighter, yellowish-red band like a staphyloma is seen next the temporal margin of the disc, shining through the greyish haze. The position of the macula lutea is occupied by a curved, yellowish-white patch surrounded by a brown-red ring. No trace of haemorrhages can be seen anywhere.

This case must, I think, be classed as one of retinitis proliferans, although it differs from the usual form in many respects. Still, owing to the elasticity with which the term 'retinitis proliferans' is used by many, it does not represent any one definite condition either clinically or microscopically. It is even applied to bands and membranes in the vitreous that have no connection with the retina, although it should be reserved for the fibrous bands and membranes that distinctly spring from the retina or optic disc, and while they may project to a greater or less extent into the vitreous yet spread out for the most part into the retina.

Judged from this point of view, the present case may also be included under retinitis proliferans. For the greenish-white mass, that stands out from the retina over the upper edge of the disc, with its irregular surface and numerous new-formed vessels can only be a connective-tissue formation, as to the origin of which we can of course only come to a probable conclusion by comparing it with cases that have been examined microscopically. Although among all the many cases that I have observed I have never yet seen one without haemorrhages in the earliest stage of its development, I do not believe that retinitis proliferans is essentially organised extravasation. The formation of connective-tissue can apparently only be derived from pre-existing connective-tissue elements in the retina. Still I agree with Römer in his view that that new-formation may be of different origin. Müller's fibres and the connective-tissue sheaths of the vessels will come into consideration in the first place in this respect. Partschler rightly drew attention to the frequent occurrence of a pathological condition of the vessels in typical cases of retinitis proliferans^{*)}. The present case affords, I think, further proof of this view. With the exception of one vein the superior retinal vessels are all obliterated. This stage was preceded 2½ years ago by retinal haemorrhages which, considering their distribution and the arteriosclerosis present, were conclusive proof of degenerated vessels over a definite area. Although appearances suggested a thrombosis of the superior temporal veins at the first ophthalmoscopic examination, it must still remain an open question whether this was a case of thrombosis of the above-mentioned veins or of the corresponding arteries with secondary affection of the veins, inasmuch as it was impossible to follow the various stages of its development. In any case one can understand how, when sclerosis of the arteries was present and sclerosis of the veins probable, the superior retinal vessels became subsequently completely obliterated. The mere proof of

^{*)} Cf. C. Tab. V. Part. II of this atlas.

an affection of the vessels, however, does not offer any explanation of the proliferation of the connective-tissue in their sheaths. The cases of retinitis proliferans that have hitherto been examined microscopically entitle us to assume that the formation of new connective-tissue in the optic disc or adjoining retina owes its excessive development to various pre-existing elements. Recurrent haemorrhages undoubtedly lead to some destruction in the elements of the retina even though it may not usually be great, and the glia of the supporting fibres of Müller then proliferates to take their place. Although such proliferation may not be as a rule considerable we are nevertheless bound to suppose that under special circumstances it may go on to an abnormally great extent.

How the connective-tissue of the sheaths of the vessels is also stimulated to growth in such cases is difficult to determine. Like other observers I have in several cases seen a remarkable number of new-formed vessels in the proliferating tissue, which in more advanced cases may partly disappear. The formation of new connective-tissue in the present case is characterised by an unusual abundance of vessels. Although it is quite obvious that young growing tissue requires a rich blood-supply for its development, the thought suggested itself whether the exciting cause of the proliferation of connective-tissue in the sheaths of the vessels does not lie in the very formation of so many new vessels from the walls of pre-existing capillaries in an area of vessels seriously affected with sclerosis. In the present case many important channels for the blood have been completely suspended owing to their obstruction. This development must be regarded as an attempt on the part of nature to cut out new ones for herself. New capillaries shoot off from capillaries that are still preserved, and small arteries and veins develop from these young capillaries by the outgrowth of muscle and elastic fibres from the older vessels over them. When there are changes in the optic disc and neighbouring retinal arteries whereby previous haemorrhages and destruction of tissues tend independently to lead to a proliferation of connective-tissue elements, a considerable development of connective-tissue from the vessel sheaths which have been stimulated by the growth of new vessels may also ensue. The position of the connective-tissue formation directly over the obliterated vessels at the upper edge of the disc points to the vessels being an important factor in its production. The new tissue-formation in this case has in part assumed an unusual shape. It is only in the upper half with its tense bands that it follows the typical form. The lower half has the appearance of a fine translucent membrane with numerous loops of vessels, hanging over the disc. This case strongly reminds one of the description and illustrations of vascularised new-formations in the vitreous given by Jaeger and others and more recently by Hirschberg^{*)}. The last-named author emphasises the fact that the loops of vessels, which develop in the course of haemorrhagic optic neuritis and retinitis and project into the fairly clear vitreous, are enveloped in an exceedingly fine, almost invisible fibrous-like membrane, so that there may be various gradations up to retinitis proliferans. The present case evidently represents one of those transition-forms.

^{*)} Hirschberg: On vascularised new-formations in the vitreous. *Centralblatt f. prakt. Augenheilk.* Sept. 1890.

C.

Erkrankungen der Netzhaut.

Diseases of the Retina.

Tab. XII.

DEGENERATIO MACULAE LUTEAE DISCIFORMIS.

C. Tab. XII.

Degeneratio maculae luteae disciformis oculi sinistri.

D. J., 79 Jahre alt, Privatier, wurde am 12. VI. 03 in die Klinik aufgenommen. Nach seiner Angabe sei schon seit dem Herbst vorigen Jahres eine bedeutende Verminderung des Sehvermögens auf dem linken Auge eingetreten; das rechte Auge sei aber erst in der letzteren Zeit schlechter geworden.

An dem trotz seines hohen Alters äusserst rüstigen Manne konnte ausser einem Bronchialkatarrh keine wesentliche Erkrankung nachgewiesen werden.

Urin war frei von Eiweiss und Zucker.

Rechtes Auge:

S = $\frac{1}{40}$; mit + 4 D. N. 8. Gesichtsfeld normal. In der Linse einzelne periphere Speichen und im Glaskörper feine bewegliche Trübungen. Paramacular eine Blutung von der Grösse der halben Papille mit mehreren anderen Hämorrhagien in der nächsten Umgebung. Temporal von der Papille einzelne kleine weissliche chorioiditische Herde.

Linkes Auge:

Finger in 50 cm erkannt. In der Linse ebenfalls feine periphere radiäre Trübungen; im Glaskörper Cholestealinkristalle. Der Hintergrund bietet das dargestellte Bild:

Der senile Sehnerv zeigt keine besondere Veränderung, auch nicht Zahl und Kaliber der Gefässe. Ein eigentümliches Bild weist aber die Macula lutea und ihre Umgebung auf. Es fällt sofort ein grosser, annähernd runder, über $2\frac{1}{2}$ PD betragender Herd auf von graugelblichweisser Farbe. Nur seine untere innere Grenze ist schärfer konturiert, sichelförmig, hellgelblichweiss und anscheinend leicht prominierend, während er in seiner übrigen Ausdehnung in gleichem Niveau mit der Netzhaut liegt und mit verschwommenen Rändern in das Rot des Hintergrundes übergeht. Der Herd bietet keine besondere Zeichnung; aber etwas nach aussen von seinem Zentrum verlaufen diagonal gestellt und parallel gereiht drei kurze weisse Streifen. Zu dem oberen, kürzeren dieser Streifen zeigen nun zwei einzelne Netzhautgefässe ein ganz bestimmtes Verhalten. Ein Zweig der Arteria temporalis inf. und Vena temporalis inf. verschwinden an seinem oberen Rande wie in einer seichten Furche plötzlich, ein dunkles Knie darstellend. Arterie wie Vene, an und für sich in ihrem ganzen Verlaufe schon breiter wie normale Makulargefässe, werden gegen ihr sichtbares Ende zu allmählich noch etwas breiter; eine Fortsetzung dieser Gefässe ist nirgends zu konstatieren. Es ist noch ein von unten und ein von oben kommendes Netzhautgefäss, äusserst schwer wahrnehmbar, bis zur bezeichneten Rinne zu verfolgen.


Ausserdem gewahrt man noch ein paar Netzhautgefässe, die über den inneren Rand des grossen Herdes treten, aber in ihrem weiteren Verlaufe kaum mehr zu verfolgen sind. Während an seinem oberen Rande nur einzelne graue Pigmentflecken wie verschleiert zu sehen sind, treten mehrere grauschwarze kleine Pigmentflecke schärfer konturiert im Bereiche der diagonalen weissen Streifen auf.

Nach 2 Jahren stellte sich der Patient wieder vor (22. VII. 05). Die grosse scheibenförmige Figur an Stelle der Macula lutea war nicht mehr vorhanden. In der Netzhautmitte sitzt nun ein ungleich kleinerer, gelblichweisser, nicht scharf begrenzter Fleck, in welchen zwei untere temporale Gefässe genau noch in der früher beschriebenen Weise eintauchen. Dicht um diesen Herd gruppieren sich mehrere, kleinere, gelblichweisse Fleckchen. In dem grösseren Plaque sowohl als zwischen den kleineren sind zahlreiche grau-

schwarze Pigmentflecken eingelagert. Das Pigment hat sich seit Darstellung des Bildes etwas vermehrt. — Auf dem rechten Auge besteht eine grössere horizontal gelagerte, spindelförmige, braunrote Blutung und darüber ein gelblichweisser Fleck mit grauen Pigmentplättchen. Von oben herab zieht ein grösserer Ast der Vena temporalis superior, um noch stark von Kaliber scharf abgesetzt im gelblichweissen Plaque zu verschwinden.

Der abgebildete Hintergrund scheint wenigstens in dem vorliegenden Stadium eine seltene ophthalmoskopische Erscheinung darzustellen. Wenigstens habe ich in den mir zu Gebote stehenden Atlanten von Jäger, Liebreich, Magnus, Haab, Wecker, Adams Frost keine Abbildung gefunden, die Ähnlichkeit mit dem beschriebenen Falle hätte. In meinem Atlas der Ophthalmoskopie habe ich aber auf C. Tab. XXVII ein Bild dargestellt, das mit dem vorliegenden in den wesentlichsten Punkten sich deckt. Ich habe es als Chorio-Retinitis centralis bezeichnet, eine Auffassung, die ich aber an der Hand dieses neuen Falles rektifizieren muss. Ich habe für diesen die Bezeichnung: Degeneratio maculae luteae disciformis gewählt, weil damit über die Genese nichts präjudiziert ist.

Wie die Anamnese ergibt, ist der Befund schon älteren Datums. Die grosse makuläre Blutung des rechten Auges legt die Vermutung nahe, dass auch die Veränderung auf dem linken Auge in einer gewissen Beziehung zu wahrscheinlich vorausgegangenen makulären Blutungen stehen dürfte. Diese Annahme gewinnt an Berechtigung, wenn man den Fall von C. Tab. XVII meines Atlas der Ophthalmoskopie damit vergleicht. Die Lage der Herde, ihre Grösse, Farbe und Form bieten doch soviel Übereinstimmung, dass man beide Bilder für den Ausdruck ein und desselben Prozesses halten darf. In dem zitierten Falle ist aber der Herd noch von ausgedehnteren älteren Blutungen umgeben, so dass unbedingt der Eindruck hervorgerufen wird, als ob dieselben in einem gewissen genetischen Zusammenhange mit dem grossen Herde stehen müssten. Darum ergibt sich von selbst die Vermutung, dass auch dem vorliegenden Herde Hämorrhagien zu Grunde liegen dürften, wenn auch zurzeit keine Blutungen mehr nachweisbar waren. Die Pigmentherde sind ja wohl ein weiterer Beweis. Wenn es auch selten ist, dass aus Netzhautblutungen ophthalmoskopisch nachweisbares Pigment sich entwickelt, so ist es gleichwohl eine bekannte Sache, dass bei reichlichen Blutungen hämatogenes Pigment in einzelnen Schollen oder in Gruppen von solchen in der Netzhaut sich bilden kann. — Das momentan vorliegende Stadium ist offenbar grossen, wahrscheinlich öfter rezidivierenden Blutungen gefolgt, die bei dem hohen Alter des Patienten und der höchst wahrscheinlich bestehenden Erkrankung kleinerer Gefässe nichts Überraschendes haben können. Das zarte Gewebe der Macula wurde durch sie in grösserer Ausdehnung zertrümmert. Der grosse makuläre Herd ist demnach allem Anscheine nach nur als ein nekrotischer Bezirk aufzufassen, teils aus abgestorbenen Netzhautelementen, teils aus Fibrin bestehend. Dieses Stadium scheint monatelang bestehen bleiben zu können. Wie alles tote Gewebe wirkt aber auch dieser nekrotische Herd als Fremdkörper, den der Organismus zu eliminieren und durch lebendes Gewebe zu ersetzen sucht. Auf chemotaktischem Wege werden weisse Blutzellen angelockt, die als Phagozyten wirkend das abgestorbene Gewebe zur Resorption bringen. Die gelblichweissen Flecke, die jetzt nach zweijähriger Dauer der Erkrankung



an Stelle des scheibenförmigen Herdes zu sehen sind, dürften grösstenteils aus solchen Phagozytengruppen gebildet sein. Hand in Hand mit der Aufsaugung der Zerfallsprodukte entwickelt sich von der Umgebung des Herdes aus eine Neubildung von Bindegewebe, das dazu bestimmt ist, das allmählich gänzlich verschwindende tote Gewebe zu substituieren. Auf die Entwicklung von pigmentierten Narben oder Bindegewebschwarten nach massenhaften Extravasaten, die die Innenfläche der Netzhaut bedecken können, macht schon Leber*) aufmerksam. Diese Metamorphose wird wahrscheinlich der dargestellte Fall auch noch eingehen, wie sie auch der Fall in C. Tab. XXVII meines Atlas durchgemacht hat, in dem schliesslich an Stelle des ursprünglichen Herdes eine grosse, strahlige, blendendweisse, stellenweise pigmentierte Narbe nachweisbar war.

Die beiden von mir beobachteten Fälle haben das Eigentümliche, dass makuläre Gefässe eine Verlaufsanomalie zeigen.

*) Leber: Die Krankheiten der Netzhaut und des Sehnerven. Handbuch von Sämisch und Gräfe, 5. Bd., VIII. Kapitel, pg. 559.

D. J., aet. 79 years, gentleman, was admitted into the hospital on 12th June 1903. He stated that the vision in his left eye had failed considerably since the previous autumn, while the sight of his right eye had only recently become worse.

The patient was extremely active for his years, and apart from some bronchial catarrh showed no signs of any gross disease.

The urine contained neither albumin nor sugar.

Right eye: V. = $\frac{1}{2}$ c. c. + 4 D. N. 8. Field of vision normal: a few peripheral striae in the lens, and fine floating opacities in the vitreous. Close to the macula there was one haemorrhage about half as big as the disc, and several others in its vicinity. One or two small whitish patches of choroiditis were seen on the temporal side of the disc.

Left eye: V. = fingers at 50 cm. Fine peripheral radiating striae similar to those in the right eye were present in the lens; cholesterol crystals in the vitreous. The fundus presents the condition here reproduced:

There is no particular change discernible either in the senile optic disc or in the number and size of the vessels. The macular region, however, exhibits a curious condition in the form of a large disc-shaped figure of a greyish yellow-white colour, whose diameter is $2\frac{1}{2}$ times that of the optic disc. It presents a clean-cut edge only at its lower and inner part where it has a crescent-shaped, light yellowish-white appearance, and is apparently slightly raised; in the rest of its extent, however, it lies on the same plane as the retina and merges gradually into the red of the fundus. This area does not show any special design; but a little to the outer side of its centre three short white bands running diagonally and parallel to each other are seen. Now the uppermost of these bands has a very definite relation to two retinal vessels, branches from the inferior temporal artery and vein, which make a dark bend over its upper margin and suddenly disappear in a shallow groove. This artery and vein are not only larger than ordinary macular vessels along their whole length, but they also get gradually wider towards their peripheral end: it is impossible to trace them beyond the groove. Other two retinal vessels, one running upwards and the other downwards, can be made out with great difficulty and followed as far as this same groove.

Still another pair of retinal vessels are seen, crossing the inner edge of this figure, but it is hardly possible to trace them much farther. There are one or two grey pigment-spots faintly

Der Fall C. Tab. XXVII bot eine Anastomosis arterio-venosa und im vorliegenden Falle verschwindet ein makulärer Ast der Arteria temp. inf. und Vena temp. inf. plötzlich annähernd in der Mitte des Herdes, ohne dass eine weitere Fortsetzung zu sehen wäre. Beide Gefässe sind von viel stärkerem Kaliber wie andere Netzhautgefässe dieser Gegend. Ein ganz ähnliches Verhalten habe ich auch schon abgebildet in C. Tab. III meines Atlas seltener ophthalmoskopischer Befunde bei einem Fall von Chorio-Retinitis albumin. Es scheinen eben tief greifende Exsudatherde oder grössere Blutungen in der Makula, die das an dieser Stelle besonders zarte Netzhautgewebe nach Umständen zerstören, zu Gefässverlaufsanomalien dadurch zu disponieren, dass eine Verwachsung zwischen Retina und Chorioidea eintritt und Aderhautgefässe in die Netzhaut, aber auch Netzhautgefässe in die Aderhaut einspiessen können. Ophthalmoskopisch sind ja derartige Anomalien noch sehr wenig beobachtet, bei anatomischer Untersuchung aber gelegentlich schon gesehen worden.

visible at its upper margin and several well-defined greyish-black dots in the region of the diagonal white bands.

The patient was seen again two years after (32. VII. 05). The large disc-shaped figure at the macula has disappeared. In its place there is now a very much smaller yellowish-white patch with ill-defined margins into which two branches of the inferior temporal vessels dip down in exactly the same way as those above-described. Several smaller yellowish-white spots lie close round this patch. Numerous fine greyish-black dots are seen lying in the larger spot and in the spaces between the smaller ones. The pigment has increased slightly in amount since this plate was painted. In the right eye there is a large brown-red haemorrhage spindle-shaped with its long axis horizontal, and above it a yellowish-white patch with grey pigment-spots. A large branch of the superior temporal vein runs downwards, and considerably reduced in size disappears in the yellowish-white patch.

This fundus shows, I think, a rare ophthalmoscopic condition, at least in the stage represented in the picture. At all events I cannot find one similar to this in any of the atlases that I have at hand, viz. those of Jäger, Liebreich, Magnus, Haab, Wecker or Adams Frost. In C. Tab. XXVII of my Atlas of Ophthalmoscopy a picture is given that resembles the present case in its most essential features. I designated it "central chorio-retinitis", but in the light of this new case I must correct this nomenclature. For this case I have chosen the name "Degeneratio maculae luteae disciformis", because it does not imply anything as to the etiology of the case.

The history shows that the condition is of some standing. The large macular haemorrhage in the right eye strongly suggests that the change in the left eye may also have a certain connection with haemorrhages that have previously occurred at the macula. Such an hypothesis finds support on comparing it with the case C. Tab. XVII above mentioned. The position of the figures in the two cases, their size, colour, and form are so much alike that they may both be regarded as exhibiting one and the same process. In that case, however, the figure was surrounded by older and more extensive haemorrhages, thereby raising at any rate the impression that they must have a certain etiological connection with it. Hence the idea naturally suggests itself that in this case also the disc-shaped area was due to haemorrhages although at the time no haemorrhages could be seen. The pigment-spots are a further proof of this. Although it is rare that retinal haemorrhages

morrhages give rise to pigment that is visible with the ophthalmoscope, it is nevertheless well known that, when the haemorrhages are very extensive, haematogenous pigment may develop in the retina in the form of patches either discrete or in groups.—The stage reproduced in this plate has evidently followed large, probably frequently recurring haemorrhages which, considering the patient's great age and the probability that the smaller vessels were diseased, are not surprising. The delicate tissue of the macula over a large area was destroyed by them. The large figure at the macula, therefore, should evidently be regarded as an area of necrosis, composed partly of dead retinal elements partly of fibrin. This stage can apparently continue for many months. Like all dead tissue, however, it acts as a foreign body which the organism endeavours to throw off and replace by living tissue. Leucocytes are attracted by chemotaxis, and acting as phagocytes they bring about the absorption of the necrosed tissue. The yellowish-white spots which are now visible in the position of the disc-shaped figure after two years are very possibly largely made up of clumps of these phagocytes. Simultaneously with the absorption of the products of degeneration new connective tissue begins to develop from the neighbourhood of the figure, this tissue being destined to take the place of the dead matter which gra-

^{*)} Leber: The diseases of the retina and optic nerve. *Handbuch von Saemisch und Graefe*. Vol. 3: Chap. 8, p. 359.

dually disappears. Leber^{*)} draws attention to the development of pigmented cicatrices or layers of connective tissue after large extravasations, which may cover the surface of the retina. This change will probably take place in this case as it did in that in C. Tab. XXVII of my atlas, where a large shining-white cicatrix with striated edges and spots of pigment here and there could ultimately be seen in the place of the original figure.

The two cases that I have observed have this peculiarity that the macular vessels have an abnormal course. The case C. Tab. XXVII showed an arterio-venous anastomosis, and in this case a macular branch from the inferior temporal artery and vein suddenly disappears about the centre of area, and no trace of them can be seen beyond this point. Both these vessels are much larger than other retinal vessels in this region. A very similar condition has already been depicted in C. Tab. III of this atlas from a case of albuminuric chorio-retinitis. Patches of exudation extending deep in the tissues or large haemorrhages at the macula, as the case may be, that destroy the layers of the retina which is specially delicate in this region seem to predispose to abnormalities in the course of the vessels in this way, that adhesion takes place between the retina and choroid, and vessels from the latter layer may grow into the former and even vice versa. Abnormalities of this kind have been hitherto very rarely seen with the ophthalmoscope, although they have from time to time been observed microscopically.

C.

Erkrankungen der Netzhaut.

Diseases of the Retina.

Tab. XIII.

AMOTIO RETINAE SANATA; SCLEROSIS VASORUM
CHORIOIDEAE; STRIAE SUBRETINALES; PROLIFERATIO
PIGMENTI; ATROPHIA NERVI OPTICI.

C. Tab. XIII.

Amotio retinae sanata; sclerosis vasorum chorioideae; striae subretinales; proliferatio pigmenti; atrophiea nervi optici oculi dextri.

G. M., 51 Jahre alt, Wäscherin, stellte sich am 18. VIII. 02 vor mit dem Ersuchen, ihr für die Nähe ein Brillen zu ordnen. Ganz zufällig wurde bei dieser Gelegenheit die fast völlige Erblindung des rechten Auges konstatiert, für welche sie kein ursächliches Moment anzugeben wusste. Der Befund ist sich bis jetzt vollkommen gleich geblieben. Pat. steht in Behandlung der gynäkologischen Klinik wegen Peri- und Parametritis posterior und mässiger Endometritis, Schmerz in der Gallenblasengegend. Urin frei von Eiweiss und Zucker.

Der Befund am Auge ist folgender:

Linkes Auge: Emmetropie; S. $\frac{1}{2}$, Pr. 1,5 D. Nr. 1. Hintergrund vollkommen normal.

Rechtes Auge: Finger in $\frac{1}{2}$ m; Gesichtsfeld zeigt einen vollkommenen Defekt nach oben; nach unten ist ein grösserer Teil des Gesichtsfeldes erhalten, aber mit beträchtlicher nasaler und temporaler Einschränkung.

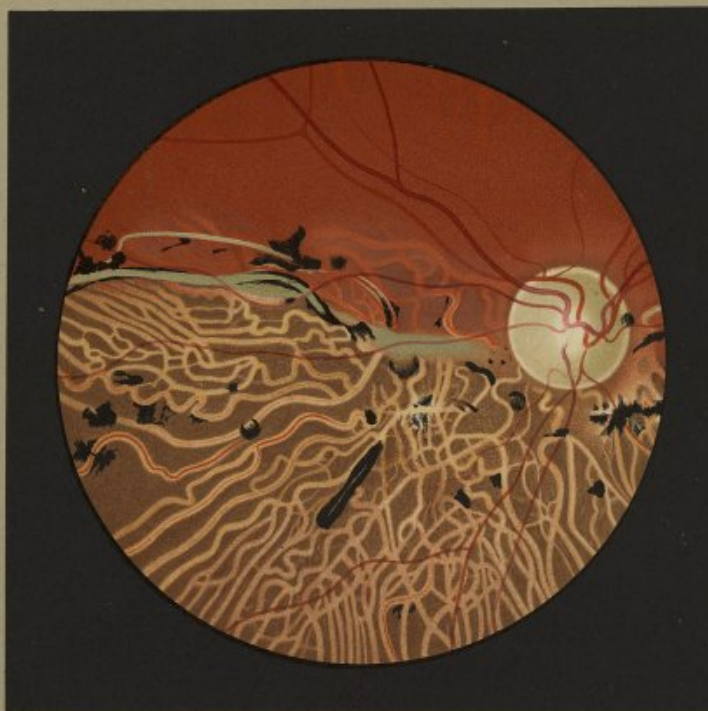Zarte, punktförmige Cataracta polaris post. Glaskörper vollkommen klar. Der runde Sehnerv ist nach allen Seiten scharf begrenzt durch den Sehnervring; die temporale Hälfte ist hellgrünlich; die nasale mehr graugrün. Die obere Sehnervenhälfte weist die normale Zahl von Gefässen auf, die allerdings etwas verschmälert sind und keine Reflexstreifen zeigen. In der unteren Hälfte fehlen kleinere Gefässe überhaupt. Die Arteria temporalis und nasalis inferior sind zu ganz dünnen Fäden reduziert. Auch die eine von unten kommende Vene ist bedeutend verschmälert. Sofort in die Augen springend ist das ganz verschiedene Verhalten der oberen und unteren Partien des Augenhintergrundes. In der oberen Hälfte ist das Retinalepithel vollkommen erhalten. Durch das normale Hintergrundsrot sieht man nur da und dort Aderhautgefässe mit dunkeln Intervaskularräumen durchschimmern. In der unteren Hälfte dagegen fehlt das Retinalepithel vollkommen, so dass die Aderhautgefässe mit dem dunkeln Stroma nackt zutage liegen. Nasalwärts vom Optikus geht die Grenze zwischen erhaltenem und defektem Retinalepithel bogenförmig etwas über den oberen Papillenrand hinaus; temporalwärts dagegen schneidet die Grenze mit einer ziemlich scharf gezogenen horizontalen Linie ab. In der ganzen unteren Hälfte des Hintergrundes sind es vor allem sämtliche Aderhautgefässe, die durch ihr Verhalten auffallen. Normale Aderhautgefässe sind überhaupt nicht mehr zu sehen. Die kleineren sind in scheinbar solide gelblichweisse oder weisliche, gleichmässig glattwandige Stränge verwandelt. An den grösseren Aderhautgefässen ist der zentral verlaufende rote Blutfaden zu beiden Seiten mehr oder minder breit, aber stets in gleichmässiger Ausdehnung weiss eingeschichtet. Die Gefässzwischenräume erscheinen schokoladebraun; weisse atrophische Herde im Stroma sind nirgends zu konstatieren. Neben der Sklerose der Aderhautgefässe fallen sehr zahlreiche intensiv schwarze Pigmentherde auf, die regellos in der unteren Hälfte des Hintergrundes bis in die äusserste Peripherie zerstreut liegen. Sie zeichnen sich neben der Verschiedenheit ihrer Grösse vor allem durch ihre Polymorphie aus. Neben kleinen Pigmentpunkten finden sich grössere eckige oder rundliche, auch halbkreisförmige Schollen. Zahlreiche grössere Pigmentherde namentlich in den mehr peripheren Partien haben mehr minder lange Fortsätze. Besonders auffallend sind aber vereinzelt, sehr lang gestreckte, ziemlich breite Pigmentstreifen, die in ihrer Längsachse einen grünlichweissen Streifen aufweisen können. Ein solcher Pigmentherd liegt im Bilde gerade nach unten aussen vom Sehnerv. Die Pigmentherde zeigen kein besonderes Verhältnis zu den Netzhautgefässen, wenn es wohl auch sicher ist, dass einzelne von ihnen bereits in die Netzhaut eingedrungen sind.

Einen weiteren besonders prägnanten Befund stellen noch lange, schmale, grünlichweisse Stränge dar (Striae subretinales). Drei fallen besonders in die Augen. Einer verläuft von der Mitte der nasalen Papillengrenze nach oben innen und stellt auf eine längere Strecke die Grenze zwischen normalem und pathologisch verändertem Hintergrunde dar (im Bilde ist bloss noch das papilläre Ende zu sehen). Zwei streichen temporalwärts ebenfalls am Rande der normalen und erkrankten Zone des Fundus. Der obere von diesen beiden Streifen ist der schmälere und kürzere. Er ist sehr scharf gerändert und an seinem inneren Ende von einem grösseren Pigmentherde umgeben. Der untere, längere und breitere

entwickelt sich mit verschwommenen Rändern schon in der Nähe des äusseren Papillenrandes und streicht dann scharf konturiert in einem leicht geschweiften Bogen temporalwärts. In einem grossen Teil seines Verlaufes ist er beiderseits schwarz pigmentiert. Eine Netzhautvene, die ihn ein paarmal überkreuzt, zeigt an den betreffenden Stellen keine Verlaufsanomale.


Bei dem Mangel jeglicher anamnestischer Anhaltspunkte bietet das geschilderte ophthalmoskopische Bild der Erklärung manche Schwierigkeiten. Der nächst liegende Gedanke ist ja wohl, eine Chorio-Retinitis, resp. eine Ernährungsstörung in der Netzhaut anzunehmen auf Grund einer bestehenden Sklerose der Aderhautgefässe. Gegen diese Annahme spricht aber die höchst eigentümliche Verbreitung und Beschränkung der Sklerose nur auf die untere Hälfte der Aderhaut. Gefässdegenerationen breiten sich doch nach der anatomischen Zusammengehörigkeit der Gefässe aus, so dass wohl zwischen Bezirken mit normalen Gefässen Gruppen erkrankter Gefässe sich bilden können, aber keine so grosse Zone mit so scharfer, horizontaler Trennungslinie. Die Scheidung des Hintergrundes in eine obere Hälfte mit erhaltenem Retinalepithel und eine untere Hälfte mit zu Grunde gegangener Epithelschicht und die manchen Autoren für pathognostisch geltenden Striae subretinales müssen den Gedanken erwecken, dass eine Netzhautablösung dem ganzen Prozesse vorausgegangen ist, die entweder schon ursprünglich die untere Hälfte der Netzhaut betroffen oder später nach unten sich gesenkt hatte und zur Ausheilung gekommen ist. Das Zugrundegehen einerseits des Retinalepithels, andererseits seine Wucherung in dem von der Ablösung betroffenen Bezirke sind ja bekannte Erscheinungen nach Spontanheilung einer Netzhautablösung. Manche Diagnose von Chorio-Retinitis ist sicherlich unter die Rubrik einer geheilten Amotio einzureihen, deren Bild sehr wechselvoll sein kann. Was im gegebenen Falle aber doch, ganz abgesehen davon, dass die Anamnese nicht den geringsten Anhaltspunkt hierfür bot, Bedenken gegen die Auffassung des Prozesses als einer geheilten Amotio erwecken muss, ist die über die ganze untere Hälfte der Aderhaut gleichmässig verbreitete Sklerose der Aderhautgefässe. Es kann ja nichts Überraschendes haben, dass in manchen Fällen geheilter Ablösung neben Pigmentierung des Hintergrundes sklerotische Aderhautgefässe gefunden werden. Den meisten Fällen liegt ja eine Aderhautrefferkrankung zu Grunde, die selbstverständlich auch zu einer Erkrankung der Gefässe führen oder sogar durch eine solche bedingt sein kann. Als sehr auffallende Erscheinung muss es aber bezeichnet werden, dass nach Spontanheilung einer Ablösung in dem von derselben betroffenen Bezirke alle Aderhautgefässe sklerotisch gefunden werden. Dieser Umstand machte mich in der Auffassung des geschilderten Falles etwas unschlüssig, bis mir der Zufall einen weiteren unweidigen Fall in die Hand spielte. Es handelt sich um einen 63jährigen Ökonomen M. H., der als Soldat im Kriege 1870 durch eine explodierende Granate zu Boden geschleudert wurde. Aus der Betäubung erwacht war er auf beiden Augen fast vollkommen erblindet. Nach fünf Tagen wurde er nach Göttingen transportiert, wo Prof. Schweigger eine Netzhautablösung beider Augen konstatierte, wie aus dem vorliegenden Militärakten zu erschen ist. In den Jahren 1882 und 1883 stellte er sich wiederholt in der hiesigen Universitäts-Augenklinik vor. In den poliklinischen Journalen findet sich als Diagnose: Chorio-Retinitis.

Gegenwärtig erkennt das rechte Auge bloss Finger in $\frac{1}{2}$ m; das linke hat S. $\frac{1}{2}$. Gesichtsfeld nach oben vollständig fehlend. Beiderseits besteht sternförmige Cataracta polaris posterior; Glaskörper klar. Papille leicht atrophisch mit etwas engeren Arterien und Venen. Sonst bietet der Hintergrund beider Augen genau die gleichen Verhältnisse wie der abgebildete. Wie bei diesem ist in der oberen Hälfte das Retinalepithel intakt, in den unteren dagegen vollkommen fehlend. Die Trennungslinie ist noch schärfer gezogen und läuft nasal wie temporal fast genau horizontal. In der ganzen unteren Hälfte des Hintergrundes sind sämtliche Aderhautgefässe sklerotisch. Neben ziemlich ausgedehnter polymorpher Pigmentwucherung sind auch langgestreckte Striae subretinales vorhanden, die nur nicht am oberen Rande der epithelblösten Stelle hinstreichen, sondern weiter davon entfernt gegen die äquatorialen Partien in diagonalen Richtung ziehen.



J. Oeller pinxit.

Amotio retinae sanata, Sclerosis vasorum chorioideae, Striae subretinales,
Proliferatio pigmenti, Atrophia nervi optici.



Nachdem in diesem Falle von autoritativer Seite unmittelbar nach dem Trauma doppelseitige Netzhautablösung konstatiert worden war, dürfte es wohl kaum einem Zweifel unterliegen können, dass der gegenwärtige Zustand als geheilte Netzhautablösung aufgefasst werden muss. Die Anlegung der Netzhaut war offenbar schon 1882, als die Diagnose Chorio-Retinitis gestellt wurde, perfekt gewesen. Das Bild in diesen drei beobachteten Augen ist ein so frappierend übereinstimmendes, dass auch für den abgebildeten Fall wohl eine vorausgegangene Netzhautablösung als Ursache angesehen werden muss.

Wahrscheinlich ist, wenn auch anamnestiche Anhaltspunkte dafür fehlen, derselbe auch traumatischer Natur gewesen, wie der zweite mitgeteilte Fall, für welchen bei der Jugend des Pat. eine besondere Disposition für eine Sklerose der Aderhautgefäße sicher nicht in Betracht kommen kann. Wenn aber auch das Zugrundegehen des Retinalepithels in der ganzen Ausdehnung der Ablösung und die herdwise Wucherung des Pigmentes, die Striae subretinales, die Netzhaut und Sehnerventrophie an der Hand des bis jetzt bei Spontanheilung einer Amotio vorliegenden anatomischen Materials genügend erklärt werden kann*, so dürfte doch eine be-

* 1. Möglich: Über Spontanheilung der Netzhautablösung. Inaug.-Dissertation, Marburg 1891.

G. M., aet. 51 years, washerwoman, came to the clinic on 18. VIII. 02 wanting a pair of glasses for close work. It was then quite accidentally discovered that her right eye was almost completely blind; she was unable to account for this condition, which has remained unchanged up to the present time. The patient is under treatment in the gynaecological department for perimetritis and parametritis posterior, endometritis, and pain over the gall-bladder.

The urine was free from albumin and sugar.

The condition of her eyes was as follows:

Left eye: Em. V. = $\frac{1}{2}$; Pr. 1.5 D; N. 1. Fundus quite normal.

Right eye: V. — fingers at $\frac{1}{2}$ metre: the upper part of the field of vision is completely lost, a great part of the lower half is preserved, although considerably contracted on its nasal and temporal side. Posterior polar cataract in the form of fine dots. Vitreous perfectly clear. The optic disc is sharply defined by a complete scleral ring: its temporal half is light grey-white in colour, while on the nasal side it is more of a greyish-green tint. The upper half of the disc shows the usual number of vessels; they are slightly contracted and show no light-reflex. In the lower half there is an entire absence of smaller vessels. The inferior temporal and nasal arteries are reduced to mere threads. The inferior vein is also considerably contracted. One is immediately struck with the marked difference in the appearance of the upper, from the lower, half of the fundus. In the former the retinal epithelium is preserved intact; only here and there can choroidal vessels with dark interspaces be faintly seen through the normal red of the fundus. In the latter, however, the retinal epithelium is entirely absent, the choroidal vessels with the stroma being thus exposed to view. On the nasal half the line of demarcation between the parts with and without the retinal epithelium layer runs in a curve over the upper margin of the disc; on the temporal side, however, it takes a fairly straight horizontal course. In the lower half of the fundus the most striking feature is the condition of all the choroidal vessels. Normal choroidal vessels cannot be seen anywhere. The smaller vessels have been converted into solid yellowish-white or whitish-red cords with uniformly smooth walls; the larger ones exhibit a central bloodstream of varying size, but always accompanied by a white sheath of uniform thickness. The intervessel spaces are of a chocolate-brown colour; no white atrophic patches are discernible anywhere in the stroma. Besides this sclerosis of the choroidal vessels another striking feature is the great numbers of black pigment-patches which are scattered irregularly over the lower half of the fundus up to the extreme periphery. They are characterised by great variety in shape as well as in size. Besides small dots of pigment there are larger patches angular, rounded, or even semicircular in form. Numbers of the larger ones, especially towards the periphery, have offshoots of varying length. Some isolated very long and fairly broad bands of pigment, which may show a greenish-white strip in their long axis, are however particularly noticeable. An example of these is seen directly downwards and outwards from the disc.

friedigende Lösung für die Sklerose der Aderhautgefäße in der Ausdehnung der ursprünglichen Ablösung der Netzhaut zunächst noch nicht gegeben werden können. Wissen wir ja gar nicht, wann dieselbe einsetzt, ob noch während der vorhandenen Amotio oder erst nach erfolgter Anlegung der Netzhaut. Die Annahme, dass der Druck der subretinalen Flüssigkeit auf die dahintergelegene Chorioidea die Alteration der Gefäßwandungen auslöse, ist ja vollkommen ausgeschlossen, da innerhalb der Bulbuskapsel nach hydrostatischen Gesetzen jeder Punkt derselben dem gleichen Druck ausgesetzt sein muss.

2. Axenfeld: Präparat über Spontanheilung einer hamorrhag. Amotio retinae. Bericht über die 25. Versammlung der ophthalm. Gesellschaft in Heidelberg, pag. 192.

3. Heine: Demonstration mikroskop. Präparate von hochgradig myopischen Augen. 27. Versammlung der ophthalm. Gesellschaft in Heidelberg, pag. 325.

4. Uthoff: Zur Wiederanlegung der Netzhautablösung. Bericht über die 31. Versammlung der ophthalm. Gesellschaft in Heidelberg, pag. 4.

5. Öller: Ein doppelseitiges metastatisches Aderhautkarzinom mit rechtsseitiger Heilung einer auf beiden Augen bestehenden Netzhautablösung. Archiv für Augenheilkunde. 52. Band, Heft 1/2.

The pigment-patches do not show any special relation to the retinal vessels, although it is quite certain that a few of them have already penetrated into the retina.

Another feature of great importance is seen in the long narrow, greenish-white bands (striae subretinales). Three of these are specially noticeable. One runs from the centre of the nasal margin of the disc upwards and inwards, marking for a considerable distance the division between the normal and pathological parts of the fundus (in the plate only the end next the disc can be seen). Two run towards the temporal side and like the first form the line of demarcation between the normal and affected zones of the fundus. Of these two the upper is the narrower and shorter; it has very sharp edges and at its inner end is surrounded by a large patch of pigment. The lower one, which is longer and broader, begins with ill-defined margins near the outer edge of the papilla, but then shows clean-cut edges as it stretches towards the temporal side with a gentle curve. For a considerable part of its course it is lined by a strip of black pigment on both sides. A retinal vein which crosses it twice does not exhibit any abnormality as it does so.

In the absence of any history in this case the explanation of the picture just described offers considerable difficulty. One's first thought is to suppose a chorio-retinitis or disturbance in the nutrition of the retina from the sclerosis of the choroidal vessels that is present. Such an idea is opposed by the extremely peculiar distribution and limitation of the sclerosis to the lower half of the choroid. Degeneration of vessels spreads in accordance with their anatomical relations, so that groups of diseased vessels may form between areas of normal ones, but not over such a large field with a sharp horizontal line of demarcation as here. The destruction of the retinal epithelium layer dividing the fundus into two halves and the subretinal striae which many authors regard as pathognomonic cannot but awaken the thought that all this process has followed a retinal detachment, which has either originally affected the lower half of the retina or has subsequently sunk and become healed. The destruction of the pigment epithelium on the one hand and its proliferation in the area affected by the detachment on the other are well-known phenomena after its spontaneous cure. Many a diagnosis of chorio-retinitis should undoubtedly be changed to that of a healed detachment, the appearance of which may vary considerably. Still the point that in this case cannot but arouse objection against the idea that this condition is one of healed detachment, (quite apart from the fact that there is not the slightest evidence in the history in support of it), is the the sclerosis of the vessels in the choroid which is uniformly distributed over the whole of the lower half of this coat. It is of course not surprising that such a condition of the choroidal vessels is found along with pigmentation of the fundus in many cases of healed detachment. Indeed in the majority of cases some disease of the choroid is the primary trouble and it may obviously lead to a change in the vessels or it may be caused by it. At the same time it is very extraordinary that all the choroidal vessels in the area affected by the detachment should be found sclerosed

after it has become spontaneously cured. This made me somewhat doubtful about accepting such an explanation in this case, until another undoubted case accidentally came under my notice. This was a farmer M. H. aet. 63 years, who when serving as a soldier in the war of 1870 was knocked down by an exploding shell. When he recovered consciousness he found he was almost totally blind in both eyes. Five days afterwards he was taken to Göttingen, when Prof. Schweigger found a detachment of the retina in both eyes, as the army records of the time testify. During the years 1882 and 1883 he was seen repeatedly at this clinic. The diagnosis of his case in the hospital notes is "chorio-retinitis".

Now he can only count fingers at $\frac{1}{2}$ metre with the right eye; in the left the vision = $\frac{9}{60}$. The upper part of the field of vision is entirely gone. Both eyes show a star-shaped posterior polar cataract; vitreous clear. The optic is slightly atrophic; arteries and veins are somewhat contracted. Otherwise the condition of the fundus in both eyes is exactly the same as that just described. The retinal epithelium in the upper half is, as in the present case, still intact, while in the lower it is completely absent. The line of demarcation between the two is even sharper, and runs almost exactly horizontally on the nasal as well as on the temporal side. The choroidal vessels over the entire lower half of the fundus are sclerosed. There is fairly extensive proliferation of pigment the patches of which vary in shape. Long subretinal striae are also present, only they do not keep to the upper margin of the area denuded of its retinal epithelium but run in a diagonal direction towards the equator at some distance from it.

When now a double retinal detachment was made out, in the case just cited, by a competent authority immediately after the injury, there can hardly be any doubt that the present condition must be regarded as a healed retinal detachment. The replacement of the retina was evidently complete as far back as

1882 when it was diagnosed chorio-retinitis. There is such a striking similarity of the fundus in those three eyes that the condition in the present case must surely have been the result of a previous detachment of the retina.

Although there is no history to indicate that this case was of traumatic origin it was probably so. Like the other case described in which considering the age of the patient the possibility of any special tendency to sclerosis of the choroidal vessels can positively be excluded. Still although a sufficient explanation of the destruction of the retinal epithelium over the whole extent of the detachment, the patches of pigment, the subretinal striae, and the atrophy of the retina and optic nerve can be obtained from the records*) of the microscopic examination of spontaneous cure of detachment, a satisfactory solution of the sclerosis of the choroidal vessels corresponding to the area of the original retinal detachment is not yet forthcoming. We do not know when this begins, whether it was when the retina was still detached or after it had returned to its place. The idea that the pressure of the subretinal fluid on the choroid behind it might lead to this change in the walls of the vessels must be absolutely rejected, since equal pressure must, in accordance with hydrostatic laws, be exerted on every point within the globe.

*) I. Mügisch: On the spontaneous cure of retinal detachment. Inaugural dissertation, Marburg, 1891.

2. Axenfeld: Specimens of the spontaneous cure of a haemorrhagic detachment of retina. Report of the 25th Ophthalmological Congress in Heidelberg, p. 192.

3. Haine: Demonstration of microscopic specimens of high myopic eyes. 27th Ophthalmological Congress, Heidelberg, p. 328.

4. Uthoff: On the replacement of detached retina. 31st Ophthalmological Congress, Heidelberg, p. 4.

5. Oßer: A case of bilateral metastatic exsiccation of the choroid and bilateral retinal detachment with healing of the latter in the right eye. Archiv für Augenheilk. Vol. 52, p. 102.

D.

Erkrankungen der Aderhaut.

Diseases of the choroid.

Tab. I.

SCLEROSIS VASORUM CHORIOIDEAE.

D. Tab. I.

Sclerosis vasorum chorioideae oculi dextri.

D. A., 52 J. alt, Bauernfrau, angeblich früher stets gesund, erkrankte vor 5 Jahren zuerst auf dem linken Auge. Sie befand sich vom 4. II. bis 2. III. 97 in stationärer Behandlung der hiesigen Klinik. Das rechte Auge war funktionell und ophthalmoskopisch vollkommen normal.

Das linke Auge hatte eine Sehschärfe von $\frac{1}{2}$; Lichtsinn bedeutend herabgesetzt; Gesichtsfeld eingeengt: o 15°, u 50°, i 25°, au 40°. Die Spiegeluntersuchung ergab eine leichte diffuse Glaskörpertrübung, temporal vom Opticus zwei umschriebene und mehrere diffuse chorioiditische Herde bis zur Macula hin. Vom 26. IV. bis 15. V. 97 befand sich Pat. wieder in der Klinik. Es waren auf dem linken Auge Präzipitate an der hinteren Hornhautwand und zahlreiche hintere Synechien aufgetreten. Die Barefaktion des Pigmentepithels hatte zugenommen. Pat. machte eine Injunktion und Jodkalikur durch. Sie stellte sich erst wieder am 25. XI. 02 vor mit der Klage, dass in den letzten Wochen auch die Sehkraft des rechten Auges ganz bedeutend abgenommen habe.

Die Untersuchung ergab:

Rechtes Auge:

Finger in 1½ Meter gezählt; Korrektur nicht möglich. Geringe periphere Gesichtsfeldeinengung; ein annähernd horizontalovales zentrales Skotom: au 10°, i 20°, o 5°, u 8°; ausserdem ein kleines Skotom oben innen zwischen 20° und 30° und ausser unten zwischen 30° und 40°. — Auge äusserlich ohne Anomalie. Pupille rund, gut reagierend. Brechende Medien, auch Glaskörper vollkommen rein.

Ophthalmoskopischer Befund:

Schnerv zeigt an seinem temporalen und nasalen Bande eine leichte Einkerbung. Er ist scharf kontouriert, von normaler Farbe. In der Zahl und dem Kaliber der Gefässe und dem Verhalten der Gefässwandungen ist nicht die geringste Anomalie zu konstatieren. Ein sehr wechselvolles Verhalten bietet das Retinalepithel. Stellenweise z. B. hart um den Schnerveneintritt und nach oben aussen im Bilde ist dasselbe intakt, sodass Aderhautgefässe nicht sichtbar sind; aber zwischen Partien mit erhaltenem Epithel liegen Inseln, in welchen das Epithel rarefiziert oder ganz zu grunde gegangen ist. In grosser, zusammenhängender Ausdehnung fehlt das pigmentierte Epithel gerade unterhalb der Papille und nach aussen von derselben um die macularen Partien herum, sodass das ganze Konvolut der Aderhautgefässe mit den tiefgrauroten Intervascularräumen frei zu Tage liegt. Die meisten Aderhautgefässe bieten ophthalmoskopisch noch normale Wandungen und Kaliber. Aber namentlich in der Verlaufsrichtung der Arteria temp. inf. sind schon ganze Knäuel sklerotischer Aderhautgefässe anzutreffen. Der gleiche Degenerationsprozess hat auch Gefässe oberhalb und unterhalb der Papille und in der Netzhautmitte befallen.

Grössere Gefässe sind auf mehr minder lange Strecken auf einer oder beiden Seiten weiss eingeschleitet. Die Einscheidung ist entweder eine gleichmässige oder eine in rasch sich folgenden Zwischenräumen sehr unregelmässige, so dass die Blutnähe keinen glatten Zylinder mehr darstellt. Grössere Gefässe können nach Umständen eigentümlich knorrig und zackig erscheinen, namentlich wenn von ihnen abzweigende kleinere Gefässe auf kurze Strecken ebenfalls schon weisse Wandungen haben. Die kleineren Aderhautgefässe sind in den betreffenden Inseln in weisse oder gelblichweisse Fäden und Stränge verwandelt, die stellenweise ebenfalls ganz unregelmässige Kontouren zeigen können, namentlich an Überkreuzungspunkten. An solchen Stellen kann man selbst an sonst noch gesunden Aderhaut-

gefässen da und dort schon einen unregelmässig gestalteten weissen Fleck sehen. Nur an äusserst wenigen Stellen hauptsächlich in der Peripherie stösst man auf ganz kleine, intensiv schwarze, verschieden gestaltete Pigmentflecken ohne jede Beziehung zu den Netzhautgefässen.

Linkes Auge:

S = $\frac{1}{2}$; mit - 1 Dioptr. = $\frac{1}{3}$; mit + 1 D. N. 1 gelesen. Fast vollkommen normale periphere Gesichtsfeldgrenzen, kein Skotom. — Auf der Linsenvorderfläche einzelne feine Pigmentpünktchen; sonst Medien vollkommen rein. Sehnerv und seine Gefässe vollkommen normal, aber ausgedehnte Sklerose der Aderhautgefässe hauptsächlich temporal vom Sehnerv und sehr zahlreiche Pigmentflecke der verschiedensten Form und Grösse, ohne bestimmte Anordnung und Beziehung zu Netzhautgefässen.

Die interne Untersuchung ergab im Urin weder Eiweiss noch Zucker. Ganz geringe konzentrische Hypertrophie des linken Herzens, leichte Arterienspannung besonders am rechten Arm, Ozäna und Rhinitis; mässige Sattelnase; alte laetische Perforation des Nasenseptums.

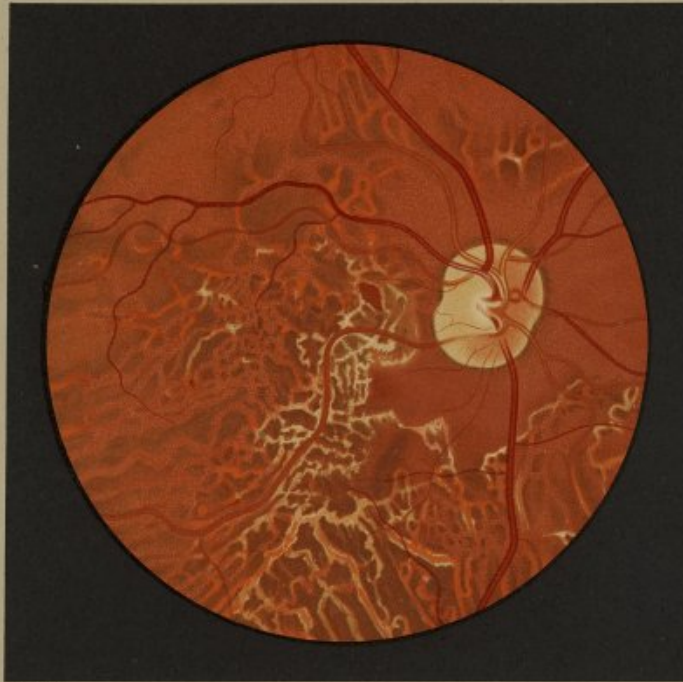Bei einer Wiedervorstellung der Patientin am 4. II. 04 wurde im Allgemeinen der gleiche Befund konstatiert; nur hatte sich unterdessen auch auf dem rechten Auge eine stärkere Pigmentwucherung entwickelt.

Die Sklerose der Aderhautgefässe ist durchaus keine seltene ophthalmoskopische Erscheinung. Sie kann spontan als selbständige Gefässdegeneration auftreten. Meist sind kleinere oder grössere Gruppen von Aderhautgefässen ergriffen, entweder hart um den Sehnerv oder gar so gerne in der Macula lutea. Bei der sogenannten senilen Maculaerkrankung spielt die Sklerose von Aderhautgefässen sicherlich eine gewisse Rolle.^{*)} Sie löst keine entzündlichen Prozesse aus; bedingt aber infolge von Ernährungsstörung teils einen Schwund des Pigmentepithels an der betreffenden Stelle, teils eine meist sehr beschränkte Pigmentwucherung. Selbst eine ziemlich ausgedehnte Sklerose der Aderhautgefässe verträgt sich mit einem ophthalmoskopisch und funktionell normalen Verhalten der Netzhaut und ihrer Gefässe. — Sehr häufig ist die Sklerose der Aderhautgefässe sekundärer Natur, eine Begleiterscheinung entzündlicher Prozesse der Aderhaut. Es ist durchaus nicht so selten, dass bei einer gewöhnlichen Chorioiditis disseminata z. B. die Gefässcheiden sekundär an dem Entzündungsprozesse beteiligt sind.

Die Sklerose spielt eine wichtige aktive Rolle bei entzündlichen Affektionen der Aderhaut und Netzhaut. Das Bild der Chorio-Retinitis specifica ist bekannt. Mit höchster Wahrscheinlichkeit geht die Erkrankung von den Gefässen aus. Wenigstens darf es als Regel bezeichnet werden, dass von einem gewissen Stadium des Verlaufes an eine Sklerose der Aderhautgefässe ophthalmoskopisch sichtbar wird. Wenn auch Aderhaut und Netzhaut gleichmässig ergriffen zu sein scheinen, so macht klinische Erfahrung und anatomische Untersuchung es doch wahrscheinlich, dass der Prozess von der Aderhaut ausgeht und auf die Netzhaut übergreift.


Beide Membranen können aber auch unabhängig voneinander affiziert werden. Der vorliegende Fall, bei dem Lues mit Sicherheit nachgewiesen ist, dürfte ein sprechendes Beispiel hierfür

^{*)} Vergl. Harms: Anatomisches über die senile Maculaaffektion. Klinische Monatsblätter für Augenheilkunde XLII. Jahrg. I. Bd. Mai, pag. 448.



J. Oeller pin.

Sclerosis vasorum chorioideae.



sein. Auf dem linken Auge trat die syphilitische Affektion ausschliesslich in der Aderhaut mit entzündlichen Erscheinungen auf, die im weiteren Verlaufe sogar auf Corpus ciliare und Iris übergriffen. Aber trotz der ausgedehnten chorioidalen Gefässklerose und Pigmentwucherung ist Netzhaut und Sehnerv ophthalmoskopisch und funktionell wenigstens, nicht in Mitleidenschaft gezogen worden. Auf dem rechten Auge spielte sich der syphilitische Prozess sogar ohne entzündliche Erscheinungen ausschliesslich an den Gefässen der Chorioidea ab unter dem Bilde der Sklerose. Bei dem gänzlichen Mangel von Beschlägen an der hinteren Hornhautwand, hinteren Synochien, Glaskörpertrübungen dürfen wir wohl mit hoher Wahrscheinlichkeit entzündliche Zustände im Uvealtraktus ausschliessen. Da eine syphilitische Gefässerkrankung von einer gewöhnlichen Atheromatose nicht zu differenzieren ist, könnte man die Sklerose der Aderhautgefässe rechterseits für einen nicht spezifischen Prozess halten. Es muss doch auch als möglich bezeichnet werden, dass eine bei einem Syphilitiker vorhandene Gefässerkrankung nicht spezifischer Natur zu sein braucht. Wenn aber auf dem linken Auge der im wesent-

lichen gleiche ophthalmoskopische Prozess unter für eine spezifische Erkrankung charakteristischen Symptomen zum Ablauf gekommen ist, so ist es doch naheliegend, auch den Prozess auf dem rechten Auge für eine spezifische Gefässerkrankung zu halten, wenn auch entzündliche Erscheinungen während des ganzen Verlaufes fehlten. Diese Beobachtung macht es auch wahrscheinlich, dass auf beiden Augen ohne alle entzündliche Erscheinungen eine spezifische Gefässklerose ausschliesslich in der Aderhaut auftreten kann. Nach Umschau in der Literatur scheint mir auf dieses Vorkommen viel zu wenig hingewiesen zu sein.

Als sehr auffallend muss bezeichnet werden, dass erst fünf Jahre nach der Affektion des linken Auges die Erkrankung des rechten Auges auftrat und dass das Sehvermögen von Anfang an sehr rasch sank, obwohl die ophthalmoskopischen Erscheinungen lange nicht die Ausdehnung zeigten, wie linkerseits. Überraschend war auch der Umstand, dass ursprünglich nur höchst vereinzelt kleine schwarze Pigmentflecken im Hintergrunde zu sehen waren und dass es, wie es auch bei der Chorio-Retinitis specifica die Regel ist, ein paar Jahre dauerte, bis die Pigmentierung eine intensivere wurde.

D. A., 52 years of age, wife of a peasant, began to suffer in her left eye five years ago; previous to this, she stated, she had always enjoyed good health. She was admitted into this hospital and treated here from 4. II. to 2. III. 97. Her right eye was perfectly normal both as regards its visual acuity and ophthalmoscopic appearances.

The vision of the left eye was $\frac{1}{12}$; light sense considerably diminished; visual field contracted, extending above 15° , below 50° , to the inner side 25° , to the outer 40° . Ophthalmoscopic examination revealed slight diffuse cloudiness in the vitreous, and on the temporal side of the disc two circumscribed and several diffuse spots of choroiditis as far as the macula. Patient was again in the hospital from 26. IV. to 15. V. 97. Deposits on the posterior surface of the cornea and numerous posterior synechiae had made their appearance in the left eye. The diminution of the pigment-epithelium had become more marked. She underwent a course of inunction and potass. iodide. She did not come up again till 25. XI. 02 when she complained that for the previous few weeks the sight of her right eye had become considerably worse.

Her condition was then as follows:

Right eye: V. — fingers at $1\frac{1}{2}$ m., no improvement possible; slight contraction of the visual field peripherally: a central scotoma roughly horizontally oval in shape extending on the temporal side 10° , on the nasal 20° , above 5° , below 8° ; besides, a small scotoma up and in between 20° and 30° , and down and out between 30° and 40° .—External appearances of the eye normal. Pupil circular, reacts well. Refractive media and vitreous perfectly clear.

Oph: The optic disc has a shallow notch on its temporal and nasal margins: it is sharply defined and of normal colour. Nothing abnormal can be seen in the number and size of the vessels or the appearance of their walls. The condition of the retinal epithelium varies very much. In some parts e. g. immediately round the disc and in the upper and outer part of the picture it is intact, so that the choroidal vessels cannot be seen; but between such areas there are patches where the epithelium has become rarified or has disappeared altogether. It is wanting over a large and continuous area directly below the optic disc and to its temporal side round the macula, with the result that the whole network of choroidal vessels together with the dark grey-brown interspaces are *expos edo* view. The majority of these vessels seem

from ophthalmoscopic examination still normal in size and in the condition of their walls. But along the course of the inferior temporal artery a whole mass of sclerosed choroidal vessels is found. The vessels above and below the disc and at the macula are similarly affected.

The larger vessels exhibit a white sheath on one or both sides for varying distances. This sheath is either regular or it becomes very irregular in rapidly successive intervals, with the result that the blood-column no longer forms a smooth cylinder. Some of the larger vessels have a peculiarly gnarled or jagged appearance, especially where smaller vessels which branch off from them also show white sheaths for a short distance. The smaller choroidal vessels in these areas are converted into white or yellowish-white threads or bands, and they too present in places a very irregular outline, especially where they cross each other. At the points of crossing an irregular, white spot can be seen here and there among choroidal vessels that are otherwise still normal. In only one or two places, situated chiefly in the periphery, can one see very tiny black pigment-spots of various shapes without any relation to the retinal vessels.

Left eye: V. — $\frac{1}{12}$, c. — 1 D. — $\frac{1}{12}$; c. + 1 D reads N. 1. The field of vision peripherally is almost perfectly normal: there is no scotoma. A few fine dots of pigment are seen on the anterior surface of the lens: otherwise the media are perfectly clear. The optic disc and its vessels are perfectly normal, but there is extensive sclerosis of the choroidal vessels chiefly on the temporal side of the disc and a great number of pigment-spots of all shapes and sizes having no definite arrangement or relation to the retinal vessels.

The urine contained no albumin or sugar. There was very slight concentric hypertrophy of the left ventricle, and slight arterial tension especially in the right arm. Ozaena and rhinitis: moderate falling-in of the nose; old syphilitic perforation of the nasal septum.

The patient was seen again on 4. IX. 04 when her condition on the whole was found unchanged; but more pigment had developed during the interval in the right eye.

Sclerosis of the choroidal vessels is by no means a rare ophthalmoscopic condition. It may occur spontaneously as an idiopathic degeneration of the vessels. In most cases the vessels

are affected in larger or smaller groups either close round the disc or indeed very often at the yellow spot. In senile changes at the macula sclerosis of the choroidal vessels undoubtedly plays a certain part⁷⁾. There are no symptoms of inflammation; but as a result of an impairment of nutrition there ensues a disappearance of the pigment-epithelium at the part affected on the one hand, and on the other an usually very limited proliferation of pigment. Sclerosis of the vessels in the choroid may be fairly extensive and the retina and its vessels still remain normal both in appearance and function.—This condition of the choroidal vessels is very often secondary in nature, following inflammation of the choroid. In ordinary disseminated choroiditis, for example, it is not at all uncommon for the sheaths of the vessels to become secondarily affected.

Sclerosis plays an important active part in inflammatory affections of the choroid and retina. The appearance of specific chorio-retinitis is well known. In all probability the disease starts in the vessels. At any rate it may be taken as the rule that from a certain stage of the disease onwards sclerosis of the choroidal vessels can be seen with the ophthalmoscope. Although the choroid and retina appear to be equally affected, clinical experience and the results of microscopic examination render it probable that the process begins in the choroid and then spreads to the retina.

Either of these layers may, however, become affected independently of the other. The present case in which luetic infection was proved beyond doubt is a good example of this fact. In the left eye this taint appeared exclusively in the choroid as an inflammation which later on spread to the ciliary body and iris.

⁷⁾ Cf. Harms: On the histology of senile affections at the macula. Klin. Monatsb., f. A. Year 47, May, p. 448.

But in spite of the extensive sclerosis of the choroidal vessels and the proliferation of pigment the retina and optic nerve have not been involved at least as far as their function and the ophthalmoscope indicate. In the right eye the syphilitic process ran its course without any inflammatory symptoms exclusively in the choroidal vessels under the form of a sclerosis. In the entire absence of any precipitates on the posterior surface of the cornea, posterior synechiae, or vitreous opacities we may assume that in all probability there was no inflammation throughout the uveal tract. Since it is impossible to distinguish syphilitic vasculitis from ordinary atheroma, the sclerosis of the choroidal vessels in the right eye might be regarded as non-specific. It is certainly possible for vascular affections to occur in a syphilitic subject and yet not necessarily be syphilitic in character. When however the left eye shows a process, that appears with the ophthalmoscope essentially similar, running its course with symptoms characteristic of a specific affection, it is natural to regard the process in the right eye as being also specific in character, although there were never any signs of inflammation throughout its whole course. This observation makes it also probable that a specific sclerosis may occur in the choroid alone in both eyes without any inflammatory symptoms. A review of the literature leads me to think that too little notice has been taken of this point.

It must seem very extraordinary that the disease in the right eye did not appear till five years after it began in the left, and that the vision sank very rapidly from the onset, although the ophthalmoscopic signs were for a long time less widespread than they were on the left. It was also surprising that only a very few small black pigment-spots were visible in the fundus at first and that, as is common in specific chorio-retinitis, it was two years before the pigmentation became marked.

D.

Erkrankungen der Aderhaut.

Diseases of the choroid.

Tab. II.

RUPTURA CHORIOIDEAE DIRECTA; FISSURAE LAMINAE
VITREAE; AVULSIO CHORIOIDEAE PAPILLARIS.

D. Tab. II.

Ruptura chorioideae directa; fissurae laminae vitreae; avulsio chorioideae papillaris oculi sinistri.

Am 27. XII. 04 zeigte dem 18jährigen Dienstknecht W. L. ein Freund einen kleinen Revolver. Durch unvorsichtige Handhabung entlad sich die Waffe und die Kugel drang in die linke Augenhöhle ein. Bei der Aufnahme des Pat. in die Klinik am 28. XII. wurde durch eine Röntgendurchleuchtung ein runder Schatten nachgewiesen, der in der Orbita nahe der temporalen Wand sass. Der übrige Befund war folgender:

Rechtes Auge: E; S = $\frac{1}{2}$; äusserlich und ophthalmoskopisch normal.

Linkes Auge: Handbewegung in 1 Meter exzentrisch; Gesichtsfeld in der nasalen Hälfte fast ganz fehlend; Fixationspunkt bis zum 10^4 temporal in den Defekt einbezogen. Die Lider etwas geschwollen und blutig suffundiert. Nahe dem äusseren Augewinkel am untern Lidrand eine Kerbe. In den äussern äquatorialen Partien der Conjunctiva bulbi und den oberflächlichen Schichten der Sklera zieht eine seichte, ziemlich lange Rinne nachrückwärts. Kornea und Vorderkammer, Iris, Linse und Glaskörper ohne Befund. Der Sehnerv mit seinen Gefässen erscheint vollkommen normal; aber direkt an seinen temporalen Rand setzt sich eine sichelförmige, ca. $\frac{1}{4}$ PD breite, scharf begrenzte Blutung an. Sehr peripher oben innen und unten aussen zeigt eine grosse Partie des Hintergrundes die charakteristische weissliche Verfärbung der Commotio retinae. Am temporalen Äquator ist eine grosse, glänzend gelblichweisse Fläche zu sehen, die in horizontaler Ausdehnung soweit nach vorne sich erstreckt, dass das vordere Ende kaum mehr sichtbar ist. Eine sehr ausgedehnte Blutung deckt einen grossen Teil derselben. Ihre Ränder sind mit grösstenteils dunkelroten Blutklumpen bedeckt, so dass über die Form der Berandung nichts Sicheres gesagt werden kann. Von ihrem papillaren Ende ist die Netzhaut gegen die Macula zu diffus blutig suffundiert. Über die äusseren Partien des Hintergrundes liegen noch weitere Blutungen der verschiedensten Grösse zerstreut.

In den kommenden Tagen wechselte das ophthalmoskopische Bild sehr rasch. Schon am 30. XII. war die Albedo retinae vollkommen verschwunden. Am 31. XII. war eine Spiegeluntersuchung überhaupt nicht möglich, weil auf der hinteren Linsenkapselfläche ausgebreitete Auflagerungen vorhanden waren, herrührend von in den Glaskörper durchgebrochenen Blutungen. Aber schon am 3. I. 05 waren die Medien soweit aufgeheilt, dass der Hintergrund wieder deutlich zu erkennen war. Zum ersten Male war da zwischen der grossen weissen Fläche und der Gegend der Macula ein vertikal von den oberen zu den unteren temporalen Gefässen streichender gelblichweisser, sehr schmaler, an einer Stelle grauschwarz gesäumter Streifen zu sehen.

Von diesem Zeitpunkte an war auch eine genauere Orientierung über die äquatorialen Veränderungen möglich. Aus diesen Tagen stammt das dargestellte Bild.

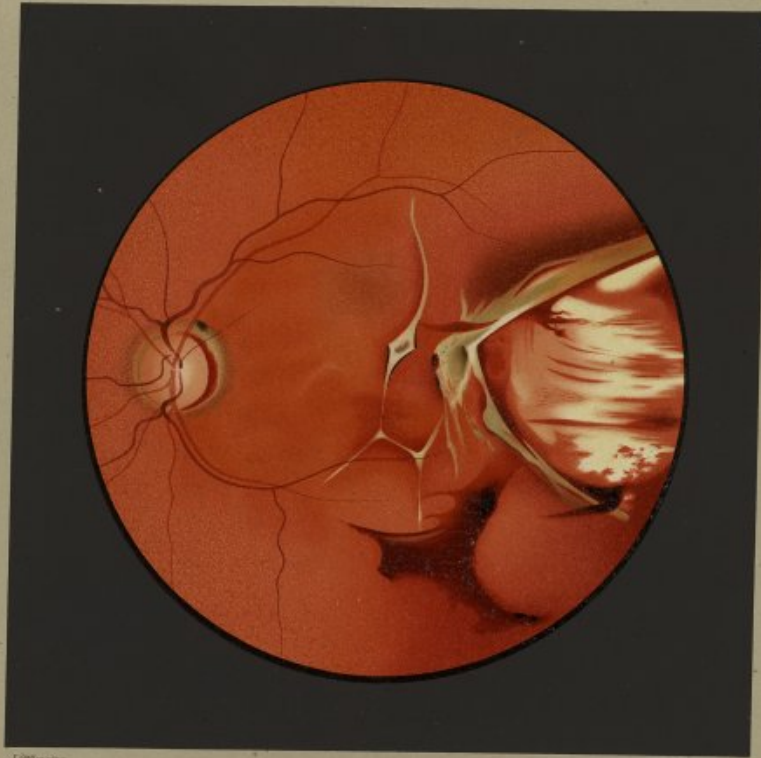
Wegen der Notwendigkeit eines grösseren Gesichtsfeldes wurde das umgekehrte Bild gewählt, dasselbe aber aufrecht reproduziert.

Der Sehnerv ist normal, nur sind keine makularen Gefässe zu sehen. Direkt an den äussern Sehnervenrand setzt sich noch eine blutige Sichel an, die gegen den Tag des Eintritts des Pat. nur etwas schmaler geworden ist. Sie liegt auf einem breiteren, ziemlich scharf konturierten, graugrünen Hofe, der die Grösse der ursprünglichen Blutung angibt und dessen oberer äusserer Rand bereits sich zu pigmentieren beginnt. Der wesentlichste Befund liegt in den horizontalen äusseren äquatorialen Partien. Es fällt sofort eine ca. 4 PD nach aussen vom Sehnerv beginnende, grosse, gelblichweiss glänzende Fläche auf mit annähernd bikonvexen Rändern und mit 4 PD an der breitesten Stelle betragendem Abstände, die im Bilde annähernd zur Hälfte zur Darstellung gebracht ist. Sie bietet keine besondere Zeichnung; nur ist sie zum grössten Teile von mächtigen, meist horizontal streichenden, flammigen oder regellos geförnten Blutungen bedeckt. Ihre scharfkantigen, straff gespannten Ränder sind namentlich nach oben in einem breiten Saume graugrün gefärbt. Man bekommt deutlich den Eindruck, dass sie nur unmerklich vorspringen und dass der untere an einer Stelle wie umgeschlagen erscheint. An der Basis des oberen zieht sich ein breiter tiefgranoter Streifen hin, der allmählich in einen gleichmässig karminroten Hof übergeht. Über den Rand des untern Saumes, der ebenfalls von einem roten Hofe begleitet ist, legt sich eine dicke, dunkelrote, zackige Blutung, die in den Glaskörper hereinragt. Eine prägnante ophthalmoskopische Erscheinung stellt ein weisser Streifen dar von der Breite eines grösseren Netzhaut-

gefässes, der an den oberen temporalen Gefässen beginnend leicht bogenförmig geschweift temporalwärts von der Macula lutea nach abwärts bis zu den unteren Schläfengefässen zieht. In der Höhe des Zusammenflusses der beiden Ränder der beschriebenen weissen Fläche verbreitert er sich zu einer Raute, die in ihrer Mitte einen grauen Pigmentfleck trägt und deren äusserer und innerer Rand auf eine kurze Strecke ebenfalls grauschwarz pigmentiert ist. Unterhalb der Raute bildet der Streifen ein Knie, von welchem ein Fortsatz nach unten aussen abzweigt, um sich mit der Knickungsstelle eines ebenfalls nach abwärts ziehenden dritten weissen Streifens zu verbinden, so dass auf diese Weise annähernd die Form eines H entsteht. Einzelne kürzere derartige Streifen spalten sich weiter davon ab. An Stelle der Hförmigen Figur liegt eine horizontal streifige dünne Blutschichte, die zum Teil die weissen Streifen verschleiert. Unterhalb dagegen sitzt eine sehr grosse, zackige, dunkelrote Blutung, die etwas in den Glaskörper hereinragt.


Der vorliegende Fall dürfte die Berechtigung seiner Beschreibung und Abbildung durch die seltene Kombination verschiedener ophthalmoskopischer Veränderungen erweisen. Es sei dabei von der nur ganz wenige Tage bestandenen Albedo retinae vollständig abgesehen. Der auffallendste Befund ist jedenfalls die schon unmittelbar nach der Verletzung konstatierte grosse, weisse Fläche in den äusseren äquatorialen Partien, die jetzt nach 4 Monaten noch genau in derselben Grösse, Form und Farbe besteht. Es kann wohl nicht dem geringsten Zweifel unterliegen, dass es sich um eine direkte, d. h. an der Stelle des Anpralls der Revolverkugel hervorgerufene Aderhautruptur handelt. Direkte Rupturen, die im Gegensatz zu den indirekten der Natur der Sache nach keine so bestimmte Prädispositionsstelle zeigen können, sind zwar viel seltener, als indirekte, aber die in der Literatur bekannten sind in der überwiegenden Mehrzahl der Fälle gerade auch durch Schussverletzungen bedingt. Als besonders auffallend muss im gegebenen Falle die ganz bedeutende Grösse des Risses bezeichnet werden. Er hat zweifellos die ganze Dicke der Aderhaut vom Retinalepithel bis zur Sklera durchsetzt. Die weisse Fläche kann als nichts anderes als die freiliegende Lederhaut aufgefasst werden. Ausserst befremdend ist das Verhalten der Netzhaut. Wenn man auch bedenkt, dass die Aderhaut viel leichter einreisselt als die Netzhaut, so möchte man es doch fast für selbstverständlich halten, dass bei einer so grossen Aderhaut-Ruptur wie der vorliegenden, auch die Netzhaut mit einriss oder durch die begleitende grosse Blutung abgelöst werden müsse. Es ist aber weder das eine noch das andere eingetreten. Hat man ja doch in den ersten Tagen nach der Verletzung noch zwei kleine Netzhautgefässe über den Rand der Rupturstelle verfolgen können. Die graugrünen Ränder, die eine Zeit lang den Aderhautriss umsäumten, könnte man ja wohl für die Ränder einer Netzhautruptur halten. Dagegen spricht aber schon die scharfe Conturierung und straffe Spannung der Ränder, die bei Netzhautrupturen gerne eingeroilt sind und die enorme Breite des klaffenden Spaltes; dagegen spricht vor allem aber auch der Umstand, dass man bei den verschiedenen Vorstellungen des Patienten nach seiner Entlassung sich von der sehr rasch eintretenden schwarzen Pigmentierung des ursprünglich olivgrünen, breiten Saumes bis hart an die Rupturstelle heran überzeugen konnte, ein Vorgang, der bei den flottierenden Rändern einer Netzhautruptur, die wohl graugrün getrübt bleiben müssten, unverständlich wäre, ganz abgesehen davon, dass eine wesentliche Niveaudifferenz nicht nachweisbar ist. Die graugrünen Ränder gehören offenbar der retrahierten Aderhaut an. Beim Zusammenschieben der Aderhaut und einer dadurch bedingten Fältelung derselben ist offenbar das Retinalepithel grösstenteils zu Grunde gegangen. Von noch erhaltenen Epithelien aus und von den Rändern des intakten Epithels her ist dann später die intensive Pigmentierung der Rupturränder erfolgt.

Durch die Gewalt des anprallenden Projektils ist offenbar eine solche Impression der Skleralkapsel bedingt gewesen, dass eine starke Zerrung der Chorioidea an ihrem temporalen Sehnervenansatz statt hatte. Die sofort nach der Verletzung beobachtete breite sichelförmige, hart an den äusseren Optikusrand sich ansetzende Blutung beweist, dass entweder nur die innersten Schichten der Chorioidea mit Einschluss des Retinalepithels oder die Aderhaut in ihrer ganzen Dicke vom temporalen Sehnervenrande abgerissen wurde. Die nach Resorption der Blutung aufgetretene graugrüne Fläche muss entweder als ein den Raum zwischen Sehnerv und



J. Müller pinx.

Ruptura chorioideae directa, Fissurae laminae vitreae. Avulsio chorioideae papillaris.



Rand der abgerissenen Aderhaut vollkommen ausfüllendes oder den stehengebliebenen hinteren Schichten der Aderhaut aufgelagertes Exsudat aufgefasst werden, da der Farbenton die Annahme einer freiliegenden Sklera anschlösst. Vom Rande des Retinalepithels ging dann später eine Pigmentwucherung aus, die die ganze Breite des Defektes in Form eines schwarzen Korus überzog.

Dass unvollständige, nicht die ganze Dicke der Aderhaut durchsetzende Risse vorkommen, dürfte nicht dem geringsten Zweifel unterliegen können. Wenn ich auch Hirsch*) nicht beistimmen kann, der, wie es scheint, alles, was wir bisher Ruptur der Aderhaut geheißen haben, nur für Sprünge im Retinalepithel und der Glaslamelle ansieht, so sind doch gewisse ophthalmoskopische Befunde zweifellos nichts anderes als solche Risse des Epithels und der Glaslamelle. Dazu sind sicher auch die langen, geschweiften Streifen mit der rautenförmigen Erweiterung und die hüförmige Figur unseres Falles zu rechnen. Solche Sprünge können für sich allein bestehen, können aber auch die Fortsetzung direkter oder indirekter, die ganze Dicke der Aderhaut durchsetzender Rupturen sein. Sie sind oft sehr lange, dabei aber nicht breiter als ein grösseres Netzhautgefäss. Dieses Verhalten wäre ganz unbegründet, wenn es sich dabei um komplette Rupturen handelte. Bei der Länge solcher Risse und der Spannung, unter welcher die Aderhaut steht, müssten sie doch vielmehr klaffen. Risse und Sprünge in der Glas-

*) Hirsch C.: Untersuchungen über die Pigmentierung der Netzhaut. Karger, Berlin, 1905. pag. 75.

lamelle und dem Epithel sind meist viel früher ophthalmoskopisch wahrnehmbar wie komplette Rupturen. Diese sind ja unmittelbar nach dem Trauma durch grössere chorioideale, retinale oder Glaskörperblutungen verdeckt, während Sprünge im Epithel und der Lamina vitrea meist nicht oder nur teilweise von Hämorrhagien verhüllt sind. Einrisse im Retinalepithel kann man sich wohl kaum anders als mit Läsion auch der perzipierenden Elemente vorstellen. Wenn man diese in der langen Ausdehnung eines solchen Risses zu einem Detritus zerfallen, so dürfte derselbe in Folge eines anderen Lichtbrechungsvermögens wohl ophthalmoskopisch sichtbar werden können in Gestalt eines gelblichweissen Streifens, der solange besteht als die Resorption der Zerfallsprodukte dauert. Während dieser Zeit hat sich aber ein Vernarbungsprozess in der Glaslamelle und gewöhnlich auch eine Wucherung des Pigments von den Rändern des Epithels her eingeleitet, so dass in Zukunft ein weisser, vielfach von Pigment bedeckter Streifen persistiert. Wenn auch noch keine anatomischen Untersuchungen vorliegen, so scheint mir doch dieser Erklärungsversuch wahrscheinlicher als der von Hirsch*) gegebene: „Der weisse Streifen ist nicht die sichtbar gewordene Sklera. Vielmehr erscheint in demselben die abgehobene Glashaute selbst in auffallendem Lichte und verhindert gleichzeitig durch Reflexion und unregelmässige Brechung des Lichtes das Sichtbarwerden der Aderhaut.“

*) l. c. pag. 83.

On the 27th Dec. 1904 W. L., farmservant, aet. 18 years, was being shown a small revolver by a friend, when it went off through some carelessness in handling it, the bullet penetrating his left orbit. He was admitted into the hospital on the following day, when by means of the X-rays a round shadow was made out, situated in the orbit near to the temporal wall.

His condition was further as follows:
Right Eye: Em., V. = 6; external parts and fundus normal.
Left Eye: V. = handmovements at 1 metre eccentrically; the nasal half of the field of vision is almost entirely lost, the defect including the point of fixation and extending for 10° on the temporal side; the lids are somewhat swollen and echemosed. There is a notch in the lower lid near the outer canthus. A shallow groove runs backwards for some distance in the outer equatorial region of the ocular conjunctiva and the superficial layers of the sclerotic. Cornea, anterior chamber, iris, lens, and vitreous clear. The optic disc and its vessels appear perfectly normal; but lying against its temporal margin is a sharply defined, crescent-shaped haemorrhage about 1/4 disc's diameter in breadth. The extreme periphery of the fundus in the upper and inner quadrant as well as in the lower and outer shows over a large area the characteristic whitish discoloration of commotio retinae. In the temporal equatorial region one sees a large shining yellowish-white surface which extends forwards in a horizontal plane almost farther than one can trace it. A great part of it is covered by a very extensive haemorrhage. Its circumference is obscured by blood-clots, the majority of which are dark red in colour, so that it is impossible to say anything definite about the shape of it. The retina shows diffuse echemosis between the papilla and the yellow spot. Other haemorrhages, varying greatly in size, are seen scattered over the temporal half of the fundus.

During the next few days the ophthalmoscopic picture changed very rapidly. By the 30th Dec. the contusion of the retina had entirely disappeared. On the 31st it was quite impossible to make an ophthalmoscopic examination owing to the fact that large clumps of blood, proceeding from haemorrhages that had burst into the vitreous, were deposited on the posterior capsule of the lens. By the 3rd Jan. 1905, however, the media had so far cleared up that it was possible to see the fundus again distinctly. One could now make out for the first time a vertical streak situated between the large white surface and the macular region and stretching from the superior, to the inferior, temporal vessels: this streak had a yellowish-white tint, was very narrow, and at one point showed greyish-black pigmentation along its border.

From this date onwards it was possible to make accurate observations on the changes in the equatorial region. It was at this time that the accompanying plate was made.

Owing to the necessity of getting a large field the picture was drawn from the inverted image, but it has been reproduced in this plate as in the direct image.

The optic disc is normal, but no macular vessels can be discerned. A crescent-shaped haemorrhage still lines the outer edge of the disc: it has become a little narrower than it was on the day of the patient's admission. It lies on a broader, fairly well-defined, greyish-green areola which indicates the original size of the haemorrhage and is already beginning to show pigmentation along its upper and outer edge. The feature of greatest importance is situated at the equator of the temporal half of the fundus in a horizontal plane. There one sees a large shining yellowish-white surface which begins about 4 disc-diameters to the temporal side of the optic papilla: it is roughly biconvex in shape, with a breadth equal to four times that of the disc at its broadest part; only one half of it has been reproduced in the picture. It does not present any special design; the greater part of it is covered by large flame-shaped or irregular haemorrhages which run mostly in a horizontal direction. The sides of it are sharply cut and drawn tight, and show a broad greyish-green border particularly along the upper margin. The edges give the distinct impression of being just raised and no more, the lower appearing to be turned back at one point. A broad dark greyish-red stripe runs along the upper border, and gradually merges into a uniformly carmine-red areola. A dense, dark-red, pointed haemorrhage lies over the lower border which, like the upper, is accompanied by a red areola: this haemorrhage projects into the vitreous. An important feature in this ophthalmoscopic picture is formed by a white streak, as broad as one of the larger retinal vessels, that begins at the superior temporal vessels and runs with a gentle curve on the temporal side of the macula lutea downwards as far as the inferior temporal vessels. At the level of the junction of the two borders of the white surface just described, it broadens out into a diamond-shaped figure which has a grey pigment-spot in its centre and shows a line of greyish-black pigment along its outer, and a part of its inner, border. Below this level the streak makes a bend from which a branch arises and runs downwards and outwards to meet the bend on another white streak which also runs downwards, with the result that an H-shaped figure is formed. Several shorter streaks of a similar kind branch off from it. A thin layer of blood with horizontal streaks is spread over this H: it obscures the white streaks in places. Below it again there is a very large angular dark-red haemorrhage which projects slightly into the vitreous.

The unusual combination of ophthalmoscopic changes in this case, quite apart from the commotio retinae which lasted only a day or two, justifies, I think, its description and reproduction in this series. The most striking feature is of course the large white surface in the outer equatorial region which was observed immediately after the accident and now after 4 months still remains the same in size, shape, and colour. There can be no doubt that this is a direct rupture of the choroid, i. e. one produced at the point of impact of the bullet. Cases of direct rupture, which naturally

cannot show any definite seat of election as those of indirect ruptures do, are much more uncommon than the latter, but the great majority of the cases recorded in literature have been the result of gunshot wounds as here. The enormous size of the rupture in this case deserves special notice. It undoubtedly involves the entire thickness of the choroid from the retinal epithelium layer to the sclerotic. The white surface cannot be taken for anything else than the exposed sclerotic. The behaviour of the retina is very strange. Although one remembers that the choroid is much more easily ruptured than the retina, one is almost tempted to take it for granted that with such an extensive rupture of the former layer as we find here the latter must have been torn at the same time or detached by the large amount of haemorrhage that occurred. But neither of these injuries has taken place. For in the first few days after the accident it was still possible to trace two small retinal vessels over the edge of the rupture. The greyish-green borders that for some time lined the sides of the rupture in the choroid might well be taken for the edges of a rupture in the retina. Such an idea is opposed by the sharp outlines and straightness of the sides (in rupture of the retina they tend to curl round), and by the enormous breadth of the rupture: it is above all opposed by the fact that at the various visits which the patient made after his discharge from the hospital one could watch with certainty the black pigmentation which set in very rapidly along the broad originally olive-green border close up to the edge of the rupture, a process which would be unintelligible in the floating edges of a rupture in the retina (which would be bound to remain in the same greyish-green opaque condition), not to speak of the fact that no material difference in level could be made out in these parts. The greyish-green borders evidently belong to the retracted choroid. Since this layer was retracted and consequently became wrinkled, the greater part of the retinal epithelium has evidently disappeared. The epithelial cells still remaining have then proliferated and spread from the edge of that layer and subsequently brought about the intense pigmentation of the edges of the rupture.

The bullet has evidently made such a dint in the sclerotic from the force of the blow that it caused considerable tearing of the choroid from its attachment at the temporal margin of the optic disc. The broad crescent-shaped haemorrhage that was observed immediately after the accident close to the outer edge of the papilla proves that either only the innermost layers of the choroid together with the retinal epithelium were torn away at this point or that all the layers of the coat suffered. The greyish-green surface that became visible after the absorption of the haemorrhages must be regarded as an exudation which either completely fills up the space between the disc and the edge of

the detached choroid, or is deposited on the posterior layers of the choroid still remaining, because the colour of it precludes the possibility of its being the exposed sclerotic. Proliferation subsequently began at the edge of the pigment epithelium layer, which spread over the whole of the space to form a black crescent.

There is absolutely no doubt that incomplete rupture of the choroid, i. e. involving only some of the layers of the coat, does occur. Although I cannot agree with Hirsch^{*)}, who apparently regards all that we have hitherto designated 'rupture of the choroid' as mere fissures in the pigment epithelium and lamina vitrea, there are nevertheless undoubtedly certain ophthalmoscopic conditions which are nothing else than fissures in these last-named layers. The long curved streak with the diamond-shaped enlargement and the H-shaped figure in our case are certainly instances of this. These fissures may occur alone, or they may be a continuation of direct or indirect ruptures involving the whole thickness of the choroid. They are often very long but in breadth do not exceed the size of the larger retinal vessels. Such appearances would be inconceivable in ruptures that were complete. Considering the length of these fissures and the tension in which the choroid is kept, they would be bound to gape more. Rents and fissures in the vitreous lamina and retinal epithelium layer can usually be observed with the ophthalmoscope much earlier than complete ruptures. While the latter are hidden under large haemorrhages in the choroid, retina, or vitreous immediately after the accident, the former are usually not at all, or only partially, obscured by haemorrhages. It is difficult to imagine rents in the pigment epithelium unaccompanied by some lesion of the peripapillary elements. If now these elements become degenerated and break down along the course of such a long fissure, a difference in the refractive power of the debris might very possibly render it visible with the ophthalmoscope as a yellowish-white streak, which persists as long as the absorption of the products of degeneration goes on. During this time, however, a process of cicatrization in the vitreous lamina and usually also in the proliferation of pigment from the edge of the epithelium layer has set in, so that in the future a white streak covered with many spots of pigment remains. Although no records of a microscopical examination have yet been made, this explanation seems to me more probable than that given by Hirsch^{**)}, who says: "The white streak is not the sclerotic that has become visible. It is rather the vitreous lamina itself that appears in it and at the same time by the reflection and irregular refraction of the light prevents the choroid from becoming visible".

^{*)} Hirsch, C.: *Researches on the pigmentation of the retina*, 1905, p. 75.

^{**)} *I. c.* page 53.

