

**Oeller Johann Nepomuk / Snowball ,  
Thomas - Traducteur. Atlas seltener  
ophthalmologischer Befunde :  
zugleich Ergänzungstafeln zu dem  
Atlas der Ophthalmoskopie = Atlas of  
rare ophthalmoscopic conditions and  
supplementary plates to the atlas of  
ophthalmoscopy**

*Wiesbaden : J. F. Bergmann, 1912.  
Cote : 10947A-7-7*

1797

10947A-7-7

ATLAS

SELTENER OPHTHALMOSKOPISCHER BEFUNDE.

ZUGLEICH

ERGÄNZUNGSTAFELN

ZU DEM

ATLAS DER OPHTHALMOSKOPIE

VON

HOFRAT DR. J. OELLER,

PROFESSOR AN DER UNIVERSITÄT ERLANGEN.

ACHTE LIEFERUNG. 5 TAFELN MIT TEXT.

ATLAS

OF RARE OPHTHALMOSCOPIC CONDITIONS

AND

SUPPLEMENTARY PLATES

TO THE

ATLAS OF OPHTHALMOSCOPY

BY

HOFRAT DR. J. OELLER,

PROFESSOR IN THE UNIVERSITY OF ERLANGEN.

THE TEXT TRANSLATED INTO ENGLISH BY THOS. SNOWBALL, M. A., M. B., BURNLEY, ENGL.

PART VIII. 5 PLATES WITH TEXT.

WIESBADEN.

VERLAG VON J. F. BERGMANN.

1912.



ATLAS  
SELTENER OPHTHALMOSKOPISCHER BEFUNDE.

ZUGLEICH

ERGÄNZUNGSTAFELN

ZU DEM

ATLAS DER OPHTHALMOSKOPIE

VON

HOFRAT DR. J. OELLER,

PROFESSOR AN DER UNIVERSITÄT ERLANGEN.

ACHTE LIEFERUNG. 5 TAFELN MIT TEXT.

ATLAS  
OF RARE OPHTHALMOSCOPIC CONDITIONS

AND

SUPPLEMENTARY PLATES

TO THE

ATLAS OF OPHTHALMOSCOPY

BY

HOFRAT DR. J. OELLER,


PROFESSOR IN THE UNIVERSITY OF ERLANGEN.

THE TEXT TRANSLATED INTO ENGLISH BY THOS. SNOWBALL, M. A., M. B., BURNLEY, ENGL.

PART VIII. 5 PLATES WITH TEXT.

10957A-7-7

WIESBADEN.  
VERLAG VON J. F. BERGMANN.  
1912.



ATLAS  
SELTENER OPHTHALMOSKOPISCHER BEFUNDE.

ZUGLEICH

ERGÄNZUNGSTAFELN

ZU DEM

ATLAS DER OPHTHALMOSKOPIE

VON

HOFRAT DR. J. OELLER,  
PROFESSOR AN DER UNIVERSITÄT ERLANGEN.



ACHTE LIEFERUNG.

17117

WIESBADEN.  
VERLAG VON J. F. BERGMANN.  
1912.

ALLE RECHTE VORBEHALTEN.

LITHOGRAPHIE UND DRUCK DER KÖNIGL. UNIVERSITÄTSDRUCKEREI H. STÜRZ A. G., WÜRZBURG.

ATLAS  
OF  
RARE OPHTHALMOSCOPIC CONDITIONS

AND  
SUPPLEMENTARY PLATES

TO THE  
ATLAS OF OPHTHALMOSCOPY

BY  
HOFRAT DR. J. OELLER,  
PROFESSOR IN THE UNIVERSITY OF ERLANGEN.

THE TEXT TRANSLATED INTO ENGLISH BY THOS. SNOWBALL, M. A., M. B., BURNLEY, ENGL.

---

PART VIII.

---

WIESBADEN.  
J. F. BERGMANN, PUBLISHER.  
1912.



ALL RIGHTS RESERVED.

B.

Erkrankungen des Sehnervs.

Diseases of the optic nerve.

---

Tab. IV.

PAPILLO-RETINITIS OCULI DEXTRI

---

## B. Tab. IV.

### Papillo-Retinitis oculi dextri.

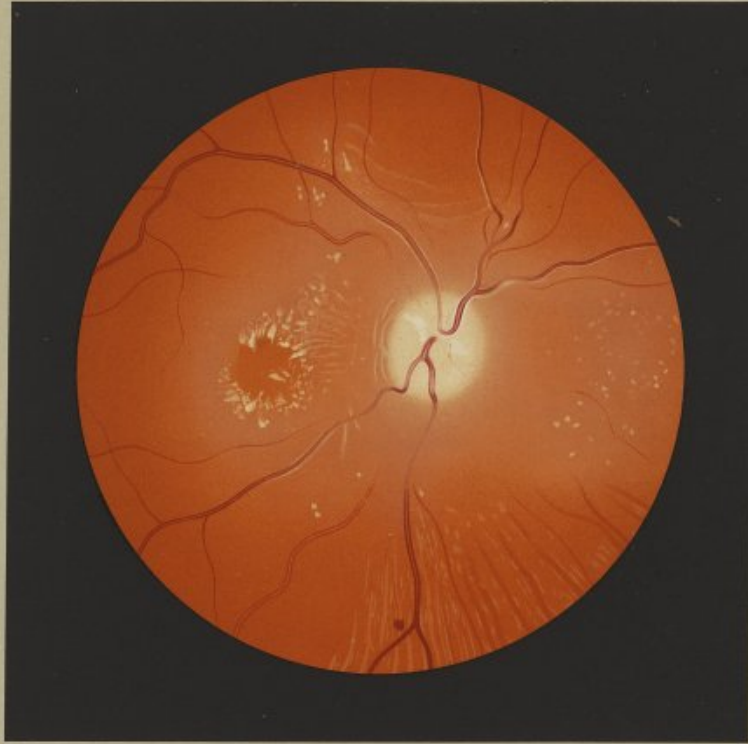
Die 13 jährige Gütlerstochter R. M. wurde am 13. IX. 09 in die Klinik aufgenommen. Ihre Eltern und Geschwister leben und sind gesund. Seit  $\frac{3}{4}$  Jahren bestehen heftige Kopfschmerzen und unabhängig von der Nahrungsaufnahme tritt seit Frühjahr auch öfters Erbrechen ein. Seit dieser Zeit nahm auch das Sehvermögen immer mehr ab, ursprünglich verbunden mit Doppelsehen. Seit ca. 8 Wochen liegt sie stündig zu Bett, da sie sonst heftige Schwindelanfälle hat. Bei der Aufnahme in die Klinik waren weder Krampfzustände noch Lähmungserscheinungen zu konstatieren. Eine interne und neurologische Untersuchung ergab mit Ausnahme des Fehlens der Patellarreflexe keinen nennenswerten Befund. Keine Ventrikel- oder Lumbalpunktion wurde verweigert. Die Diagnose musste zwischen Tumor cerebri und einer serösen idiopathischen Meningitis schwanken. Besonders betont sei, dass eine öftere Urinuntersuchung stets ein negatives Resultat ergab. Seit ihrer Entlassung 13. X. 09 hat sich Patientin nicht mehr vorgestellt. Nach einer brieflichen Mitteilung vom 6. VII. 10 ist sie zwar gänzlich erblindet, ihr Allgemeinbefinden aber ein gutes.

Bei der Aufnahme der Patientin war eine Beweglichkeitsbeschränkung der Augen nicht nachweisbar, die Pupillen sehr stark erweitert, kaum reagierend, das Sehvermögen auf das Erkennen von Fingern in  $\frac{3}{4}$  m beschränkt. Der ophthalmoskopische Befund war auf beiden Augen gleich.

Rechtes Auge. Aufrechtes Bild. Die Papille zeigt eine Schwellung von 3—4 Dioptr. Ihre hügelige Hervorwölbung fällt am deutlichsten auf an ihrem unteren Bande, über welchen zwei Venen ziemlich steil abfallen. Die Farbe des Sehnerveneintritts ist eine hellgelblich-weiße; nur an ein paar Stellen fallen kleinere kreideweisse Flecke auf. Eine besondere Zeichnung ist an der Papille nicht zu sehen. Ihre Grenzen sind allseitig vollkommen verwachsen und geben unmerklich in das den Sehnerv umgebende Ödem über. Die Arterien sind auf der Papille fadenförmig. Die Arteria temp. und nasal. inf. sind auf eine grosse Strecke durch das Netzhautödem unterbrochen. Erst in einiger Entfernung von der Papille werden die Arterien etwas besser, ohne jedoch das normale Kaliber zu erreichen. Auch die Venen erscheinen trotz einer leichten Schlingelung auf der Papille und in ihrer nächsten Umgebung schmaler, stellenweise in ihrem Verlaufe verschleiert und schon im Sehnerveneintritt, aber auch noch ziemlich weit in die Peripherie zart weiss eingeschleiert. Die kleineren Netzhautgefässe sind überhaupt nicht zu sehen. Es besteht nur eine einzige kleine rundliche Blutung  $2\frac{1}{2}$  PD. nach abwärts von der Papille an der Teilungsstelle einer Vene. Konzentrisch zum äusseren Papillarenrande und ziemlich parallel zueinander streichend merkt man durch das Ödem hindurch ganz schmale verschwommene gelblich-weiße Streifen. Deutlicher heben sich oberhalb der Papille mehrere längere und breitere, bogenförmig verlaufende derartige Streifen ab. Sehr auffällig stellt sich die Makulagegend dar. Man sieht einen annähernd runden Fleck von der normalen roten Farbe des Hintergrundes, der sich aber infolge des ihn umgebenden graulichen Ödems besonders prägnant abhebt. Sein Zentrum liegt  $1\frac{1}{2}$  PD. vom temporalen Sehnervrande entfernt. Um den Rand der Makula gruppieren sich zahlreiche, grösstenteils radiär angeordnete Flecke von verschiedener Grösse und Form. Neben kleinen, mit Vorliebe konfluierenden Pünktchen sieht man grössere isolierte, traubenkernförmige Herde, die einen mattgelblich, die anderen glänzend gelblich-weiße. Ein paar vereinzelte solche Flecke liegen in der nasalen Hälfte der Makula selbst. Von diesem grossen makularen Herde ziehen zarte schmale, schwer wahrnehmbare Streifen grösstenteils radiär zur Papille, ohne diese zu erreichen. Das den Sehnerv umgebende Ödem setzt sich wie makularwärts so auch noch 2 PD. nasalwärts hin fort. Zahlreiche kleine rundliche Fleckchen sind darin eingebettet, die einen eben wahrnehmbar, schwach gelblich, andere scharf umschrieben, intensiv gelblich-weiße. Ähnlichen Stippchen begegnet man vereinzelt auch noch nach unten aussen und oben aussen von der Papille, sowie


oberhalb des grossen makularen Herdes. Die Peripherie ist ohne Besonderheiten.

Der vorliegende Hintergrund wurde hauptsächlich deswegen abgebildet, weil die makuläre Figur die grösste Ähnlichkeit mit einer albuminurischen Sternfigur hat. Es könnte allerdings einem gewissen Zweifel begegnen, ob sie überhaupt der Netzhautmitte angehört. Wenn man als gewöhnliche Entfernungs der Makulamitte vom äusseren Sehnervrand 2 PD. annimmt, so ist im gegebenen Falle das Makulazentrum dem temporalen Optikusrande um wenigstens  $\frac{1}{2}$  PD. näher gerückt. Dass diese Stelle aber trotzdem die Makula ist, dafür spricht neben der doch annähernd richtigen Entfernung und Lage zur Papille ihre Grösse und Form, sowie der Umstand, dass sie, weil in der Makula nur aus der Neuroepithelschicht bestehend, durch das Ödem nicht getrübt ist. Wer sich übrigens bemüht, in zahlreichen Fällen die Makula genau zeichnerisch zu lokalisieren, wird sich leicht davon überzeugen, dass nicht unerhebliche Verschiedenheiten der Lage vorkommen, sowohl was Lateral- als Höhenabstand betrifft. Die beschriebene makuläre Figur kann, da der Urin stets eiweissfrei befunden wurde, nicht albuminurischer Natur sein. Sie ist ja durchaus nicht pathognostisch für eine albuminurische Netzhautaffektion, bei der sie übrigens auch seltener vorkommt, wie man nach den gewöhnlichen Darstellungen vermuten möchte. Es ist sicher nicht angängig, sie als eine spezifische Reaktion des Netzhautgewebes auf ein spezifisch wirkendes Gift anzusehen. Die einzelnen, die Figur bildenden glänzenden Fleckchen sind nach allgemeiner Annahme Herde von fettkörnchenhaltigen Zellen (wahrscheinlich Gliazellen) wie andere, nur nicht regelmässig angeordnete Herde an anderen Netzhautstellen auch. Sie kommen mit Vorliebe zur Entwicklung, wo Netzhautgewebe durch Blutungen oder Ödeme gelitten hat oder zerstört worden ist und die Blutungen und Zerfallselemente dann durch Fettkörnchenzellen resorbiert werden. Deswegen sind sie auch beim Ödem des Sehnervenkopfes (bei Staungspapille z. B.) eine häufige ophthalmoskopische Erscheinung im Gewebe der Papille selbst. In der Natur der Sache aber liegt es, dass eine starke ödematöse Durchtränkung des Sehnervenkopfes in mehr minder grosser Ausdehnung auch auf die benachbarten Netzhautpartien, in seltenen Fällen selbst auf die besonders vulnerable Netzhautmitte übergreifen kann. Besonders ist es das intermediäre Gewebe und die angrenzenden Netzhautbezirke, die so anschwellen können, dass die Netzhaut wenigstens in ihren äusseren Schichten sich in Falten legt, die, wie im vorliegenden Bilde, dann ophthalmoskopisch als zarte parapapilläre Streifen sichtbar sind. Wenn nun auch bei Staungspapille und Papillo-Retinitis kleine Fettherde für gewöhnlich hauptsächlich nur in der Papille und deren nächsten Umgebung zu beobachten sind, so ist es doch eine sichere Beobachtung, dass sie auch in der Netzhautmitte zur Entwicklung kommen, in der sie dann, dem besonderen anatomischen Aufbau der Makula sich fugend, eine regelmässiger radiäre Anordnung eingehen wie im vorliegenden Falle. Ich verweise übrigens auch auf die Abbildung pag. 247 in W. R. Gowers Werk: Die Ophthalmoskopie in der inneren Medizin, übersetzt von Grube, 1893, die noch grössere Ähnlichkeit mit der albuminurischen Sternfigur hat. Gleichwohl wird aber die Diagnose, ob man es mit einer encephalischen oder renalen Netzhauterkrankung zu tun hat, schon vom rein ophthalmoskopischen Standpunkte aus in den meisten Fällen nicht schwer sein. Die albuminurische Papillo-Retinitis geht nicht mit einer so starken Schwellung des Sehnervenkopfes einher, wie sie bei der encephalischen selbst noch beim Übergang ins atrophische Stadium anhält wie im vorliegenden Falle. Während bei der renalen Netzhautentzündung Blutungen der verschiedensten Form und Lokalisation und wechselnden Alters nie vermisst werden, treten bei der encephalischen Blutungen nur sehr spärlich auf und gruppieren sich mit Vorliebe um die Papille. Wenn auch die makuläre Figur bei beiden Entzündungsarten gleiche Form und Ausdehnung annehmen kann, so erreichen die übrigen Degenerationsherde bei der encephalischen Entzündung doch selten eine bedeutendere Grösse.



J. Oeller pinx.

Papillo - Retinitis.



B. M., the daughter of a small proprietor, aet. 13 years, was admitted into the clinic on 13<sup>th</sup> Sept. 1909. Her parents and the other members of the family are alive and healthy. For 3 or 4 years she has suffered from severe headache, and this has frequently been accompanied by vomiting, coming on independently of taking food, since last spring. Within this period too her sight grew worse and worse, this condition being at first associated with diplopia. For the past eight weeks she has remained constantly in bed because of the intense vertigo she would otherwise have had. No signs of convulsions or paralysis could be observed on her admission into the clinic. It was impossible to discover on examination of her nervous and other systems any abnormality worthy of note with the exception of the absence of the patellar reflexes. Tapping of the ventricle and lumbar puncture were proposed, but consent to such procedure was refused. The diagnosis had to lie between cerebral tumour and idiopathic serous meningitis. It should be particularly mentioned that examination of the urine, which was frequently made, invariably yielded a negative result. The patient has never again attended the clinic since her discharge on the 13<sup>th</sup> Oct. 1909. From a letter dated 6<sup>th</sup> July 1910 it was learned that she is totally blind, although her general health is good.


At the time of admission of the patient no impairment of the external ocular movements could be observed, the pupils were very widely dilated and showed scarcely any reaction, while the vision was reduced to counting fingers at  $\frac{5}{6}$  metre. The ophthalmoscopic appearances were the same in both eyes.

Right eye (upright image). The optic disc shows swelling to the extent of 3 to 4 dioptries. Its forward bulging is most marked at its lower margin, over which two veins make a fairly sharp curve. The papilla is of a light yellowish-white colour, but at two points on it small dead-white patches attract one's notice. No special marking can be observed on the papilla. Its margins are everywhere quite hairy and merge quite imperceptibly into the oedema surrounding it. The arteries on the disc are seen as mere threads. The inferior temporal and nasal arteries are interrupted for a considerable distance in their course by the oedema of the retina. It is only at some distance from the papilla that the arteries become somewhat broader, although they do not attain their normal calibre. The veins too, in spite of a slight tortuosity on the disc and its immediate neighbourhood, appear contracted and at places partially obscured in their course: they are accompanied by fine white lines which begin on the disc itself and are continued some distance further towards the periphery. The smaller retinal vessels are not visible at all. There is only one small rounded haemorrhage at a point  $2\frac{1}{2}$  disc-diameters below the papilla at the bifurcation of a vein. Running concentric with the outer edge of the disc and roughly parallel to it one observes very narrow yellowish-white bands indistinct through the oedema. Above the disc several other similar, but longer and broader, curving bands stand out more distinctly. The macular region presents very conspicuous changes. Here one sees a more or less rounded area of the size of the disc that exhibits the normal red tone of the fundus but in consequence of the greyish oedema surrounding it stands out with particular clearness. The centre of it was situated at a point  $1\frac{1}{2}$  disc-diameters from the temporal margin of the papilla. Grouped round the circumference of the macula and arranged for the most part in a radiating manner are numerous spots of various sizes and shapes: besides tiny dots that tend to fuse together one sees larger discrete spots like grape-seeds, some with a dull yellowish colour, others with a glistening yellowish-white appearance. Two such spots lie detached from the rest in the nasal half of the macula itself. From this large mass round the macula fine narrow streaks difficult to perceive spread out, for the most part, in radiating fashion towards the papilla, but do not run up to it. The oedema surrounding the disc extends for two disc-diameters on the nasal, as it does on the macular, side of the papilla. Here numerous small rounded dots are seen imbedded in it, some only just perceptible and of a faint yellowish tint, others again sharply circumscribed and bright yellowish-white in colour. Tiny dots of a similar nature are also observed here and there in the fundus to the lower and temporal, as well as the upper

and temporal, side of the papilla, while some can be seen above the large mass at the macula. The peripheral part of the fundus does not present any peculiarity.

The ophthalmoscopic condition here described was reproduced mainly on account of the very great resemblance which the figure at the macula presents to the star of albuminuric retinitis. Some doubt might certainly arise whether this figure has any relation at all to the macula. If one regards two disc-diameters as the usual distance of the yellow spot from the outer edge of the disc, the centre of the macula is, in this case, at least  $\frac{1}{2}$  disc-diameter nearer the temporal margin of the papilla. The plea that this spot is however really the macula is supported not only by its approximately correct distance from, and position in relation to, the disc but also by its size and shape, as well as by the fact that, as at the macula there is only the neuroepithelial layer, this spot is not rendered opaque by the oedema. Moreover anyone who endeavours to locate the macula accurately in drawings over a large number of cases will soon convince himself that there are no small variations in its position as regards both its lateral and vertical distance.

The figure at the macula above described cannot be of albuminuric origin, seeing that the urine was always found to be free from albumin. It is by no means pathognomonic of albuminuric retinitis, a condition in which, moreover, it occurs even more seldom than one might, from the usual descriptions of it, be inclined to suppose. It is certainly impossible to look upon it as a specific reaction of the retinal layer to a specific toxine. The individual glistening spots of which the figure is composed are, according to generally accepted opinion, clumps of cells containing fatty granules (probably glia-cells), just as the other spots seen in other parts of the retina, only without any definite arrangement, are. They become developed most readily wherever the retinal layer has suffered through haemorrhages or oedema or has undergone destruction, and the haemorrhages and products of degeneration are then absorbed by fat-containing leucocytes (Fettkörnchenzellen). They are therefore also a frequent ophthalmoscopic phenomenon in the tissue of the papilla itself in oedema of the papilla (e. g. in choked disc). It is, however, quite natural that in a very marked oedematous infiltration of the papilla the oedema may spread to a greater or less extent to the surrounding retina and in rare cases encroach even upon the specially vulnerable macula. It is particularly the intermediate tissue and the adjacent parts of the retina that may become swollen to such an extent that the retina, at least in its outer layers, is thrown into folds which are then visible ophthalmoscopically, as in the case before us, as fine streaks by the side of the papilla. Now though in choked disc and papillo-retinitis small clumps of fat are usually seen confined mainly to the disc and its immediate neighbourhood, it has nevertheless been definitely observed that these spots also become developed at the macula and when they do so they assume there a more regular radiating arrangement, as in the present case, in conformity with the special anatomical structure of the macula. [The author here refers to an illustration in the German translation of Sir William R. Gowers' "Medical Ophthalmology", where the arrangement of the spots at the macula shows an even greater resemblance to the star of albuminuric retinitis. This illustration probably corresponds to that found on p. 214 in the fourth English edition of this work. — T. 8.] Nevertheless, whether one is dealing with a retinal affection of cerebral or renal origin, the diagnosis from a purely ophthalmoscopic standpoint will in the majority of cases not be difficult. Albuminuric neuro-retinitis does not develop so marked swelling of the disc as persists in that of cerebral origin even when the process is passing into the atrophic stage, as the present case illustrates. While in renal retinitis haemorrhages of the most varied form and situation and of different standing are never absent, there are very few in the cerebral type and they then tend mostly to be grouped round the disc. Although the star-shaped figure may assume the same shape and dimensions in both varieties of inflammation, the other spots of degeneration rarely attain any considerable size in the cerebral type.



C.

Erkrankungen der Netzhaut.

Diseases of the Retina.

Tab. XXI.

EMBOLIA (THROMBOSIS) ARTERIAE CENTRALIS RETINAE  
OCULI SINISTRI.



## C. Tab. XXI.

### Embolia (Thrombosis) arteriae centralis retinae oculi sinistri.

Am 26. V. 06 wurde der 20 jährige Ökonomensohn J. Sch. in die Klinik aufgenommen. Er gab an, dass er am 19. V. 06 nachmittags 1/4 Uhr im Hofe des Hauses stehend plötzlich auf dem linken Auge gänzlich erblindet sei. Er hatte als Kind Scharlach ohne weitere Nachkrankheiten durchgemacht. 1903 lag er sechs Wochen lang an Gelenkrheumatismus krank. Eine interne Untersuchung ergab eine ausgesprochene Aorteninsuffizienz mit Dilatation und Hypertrophie des linken Ventrikels.

Rechtes Auge: R; S = 6/5. Äusserlich und ophthalmoskopisch normal.

Linkes Auge: Totale Amaurose. Leichte Divergenz.

Die Papille ist von grau-gelblichweisser Farbe. Der temporale Rand ist ziemlich deutlich sichtbar; die übrigen Grenzen der Papille sind aber vollkommen verwaschen. Um den ganzen Scherveneintritt zieht sich ein breiter milchigweisser Hof herum, der namentlich die medialen Papillengrenzen überdeckt. Der äussere Rand des Hofes geht allmählich in die Farbe des Hintergrunds über. Am unteren äusseren Papillrande ist er durch zwei rotbräunliche Zacken unterbrochen. Die Arterien sind auf der Papille nur als ganz schmale hellrötliche Fäden zu sehen. Der zirkumpapilläre Hof verschleiert ihren Verlauf. Jenseits desselben treten sie in mehr gestreckter Verlaufsrichtung scharf konturiert wieder auf. Nur die Art. temp. inf. zeigt ein etwas kräftigeres Kaliber. Besonders auffallend ist der Verlauf einer Arterie, welche in der Papillennitte von dem nach oben und unten ziehenden Hauptaste unter einem rechten Winkel abzweigt und gleich schmal wie diese quer über die Optikussehne temporalwärts zieht, um sich dann nach einem Verlaufe von ca. 1/2 PD in zwei Äste zu teilen, die in einem weiten Bogen die Netzhautmitte umkreisen. Dieses makuläre Gefäss zeigt dasselbe Kaliber wie die übrigen Arterien, ist aber während seines papillären Verlaufes auf beiden Seiten weiss eingeschleiert, während die übrigen Gefässe keine weisse Konturierung zeigen. Die weisse Einschleierung geht in der Gefässforte in einen weissen Fleck über. Die Venen sind kaum verschmälert. Sie haben eine eigentümliche schmutzig-braunrote Farbe und sind nicht scharf von der Umgebung abgesetzt. Über die Netzhautmitte ist ein ganz ausgesprochener gleichmässig grünlicher Farbenton verbreitet, der ganz allmählich über die temporalen Gefässe hinaus mit verschiedenen Übergangstönen in den rötlichen Hintergrund ausklingt. Der Fovea centralis angehörig, ist eine fünfstrahlige Figur zu sehen, deren Mitte hellgrau-braun, deren oberer und oberer äusserer gezackter Rand intensiv dunkelgrünbraun gefärbt ist. Ähnlich dem gewöhnlichen Maculareflexring hebt sich in der grünlichen Netzhautmitte durch seinen weissen Farbenton auch ein horizontal ovaler, temporal offener Kontur ab. Die makularwärts ziehenden Gefässe sind in der Trübung nur als schwach-rötliche, unscharf begrenzte Fädchen zu sehen.

Bei der sofortigen gänzlichen Erblindung und der sehr ausgesprochenen arteriellen Ischämie der gesamten Netzhaut kann es sich im vorliegenden Falle nur um einen Verschluss des Stammes der Arteria centr. ret. handeln. Ohne anatomische Untersuchung wird wohl die Frage stets unentschieden bleiben müssen, ob ein Embolus oder ein Thrombus das Gefäss verstopft hat. Die herrschende Meinung ist allerdings die, dass eine Embolie nur ein äusserst seltener Vorgang sei und weitaus die meisten Fälle von arteriellem Gefässverschluss auf einen thrombotischen Prozess infolge einer Endarteritis proliferans zurückzuführen seien. Die weisse Einschleierung der makularen Arterie scheint ja im vorliegenden Falle auch für die Annahme zu sprechen, dass dem Verschluss des Gefässes eine Wucherung seiner Scheiden vorausgegangen sei. Die Plötzlichkeit der Erblindung aber ohne irgendwelche frühere Selbststörungen, die sicher nachzuweisende Herzaffektion, bei der das Abbrücken einer Klappenvegetation sehr wohl möglich ist, die Jugend des Patienten, in der endarteritische Prozesse ohne nachweisbare Laes doch zu den grossen Seltenheiten gehören dürften, scheinen doch eher für eine Embolie zu sprechen. Die weisse Konturierung der Makulararterie kann ja ihre Erklärung darin finden, dass der als Fremdkörper wirkende, aus dem Stamme der Zentralarterie noch in ihren makularen Ast hineinreichende Embolus einen Proliferationsprozess der Gefässwandung und damit eine Organisation des Embolus einleitete. In den typischen Fällen

des Verschlusses des Stammes der Arteria centralis retinae tritt die bekannte durch Nekrose der Gehirnschichte der Netzhaut bedingte milchige Trübung ein, in der sich dann durch Kontrast die Fovea centralis, in der die Gehirnschichte fehlt, als kirschopter Fleck abhebt. Im vorliegenden Falle ist aber die Gegend der Macula lutea ausgesprochen grünlich gefärbt und die Fovea zeigt einen bräunlichen fünfstrahligen Fleck. Wodurch die Grünfärbung bedingt ist, lässt sich wohl kaum mit Sicherheit entscheiden. Es spielen hier vielleicht anatomische Veränderungen mit, die Elsch-nig<sup>1)</sup> ausführlich beschrieben hat. Elsch-nig fand in seinem Falle, dass eine Schichte Eiweisssubstanz teils zwischen Retinal-epithel und Stäbchen und Zapfen, teils zwischen Retinal-epithel und Chorioidea angesammelt war, so dass dadurch eine solche Abhebung der Netzhaut und des Retinal-epithels bedingt war.

Elschnig leitete diese transsudierte Flüssigkeit von dem quantitativ und qualitativ durch das Versiegen des arteriellen Zuflusses in der Netzhaut geänderte Blutzirkulation speziell im dichtesten Kapillarnetze der Chorioidea an Stelle der Macula lutea ab. Es dürfte deswegen sehr wohl gerechtfertigt sein, für die eigentümliche Grünfärbung der makularen Partien neben dem einen Faktor der Nekrose der Gehirnschichte auch noch eine partielle Ablösung der Neuroepithelschichte zu beschuldigen, die im vorliegenden Falle ja sehr leicht ausgedehnter gewesen sein kann. C. Tab. IX meines Atlases der Ophthalmoskopie zeigt dieselbe Grünfärbung ebenfalls bei Embolie der Zentralarterie nach Gelenkrheumatismus. Da bei den verschiedenen Fällen von Embolie wohl nicht immer alle Faktoren zusammenwirken, wird auch der Farbenton der makularen Partien ein variabler sein müssen.

Elschnig's<sup>2)</sup>, Velhagen's<sup>3)</sup> und Früchte's<sup>4)</sup> Untersuchungen geben auch einen Anhaltspunkt für die Erklärung des Umstandes, dass wie im gegebenen Falle statt eines kirschopten Fleckes auch einmal ein bräunlicher an Stelle der Fovea centralis vorhanden sein kann. Derartige Abweichungen von der Regel sind auch schon im Lehrbuche der Augenheilkunde von Vossius 1908 Seite 636 erwähnt.

Nach den vorliegenden anatomischen Untersuchungen wird bei Stammembolie nicht bloss die Gehirnschichte der Netzhaut nekrotisch, sondern es gehen auch die Zapfen (und Stäbchen) an Stelle der Macula lutea zugrunde und es treten Veränderungen im Retinal-epithel ein. Früchte's<sup>5)</sup>, der bisher den frischesten Fall untersuchte (21 Tage nach eingetretener Embolie), sah in dem in der Fovea centralis zwischen Netzhaut und Adhärenz gelegenen Detritus wenige grosskernige Zellen und das Pigment-epithel zum Teil vorgewandert, so dass einzelne runde Pigmentzellen vor der regulären Schichte im Detritus lagen. Dieser Vorgang, der in Früchte's Fall weniger ausgeprägt war, kann sich im vorliegenden bedeutend gesteigert haben. Die übereinanderschichtung abgestossener pigmentierter Epithelien scheint neben anderen Möglichkeiten jedenfalls eine anatomisch gestützte Wahrscheinlichkeit für die Erklärung des braunen Fleckes an Stelle der Fovea centralis für sich zu haben. Seine eigentümliche fünfstrahlige Form hängt vielleicht davon ab, dass die Nervenfasern um die Fovea centralis wohl nicht immer einen runden oder ovalen Ring beschreiben müssen, sondern dass sie auch mit einer zackigen Figur endigen können, die bei der Trübung der Gehirnschichte dann besonders deutlich hervortritt. — Auf eine Gefässverlaufsomalie sei noch besonders aufmerksam gemacht. Während doch in der Regel mehrere kleine arterielle Reiserchen teils aus der Papille entspringen, teils von der Arteria temporalis sup. oder inf. sich abzweigen, um als Arteriae maculares radiales zur Netzhautmitte zu ziehen, tritt im vorliegenden Falle eine Arterie vom Kaliber der Hauptstämme und scheinbar noch mit ihnen in Verbindung aus der Gefässforte aus, um nach kurzem horizontalem Verlaufe in zwei Äste sich zu spalten, die in einem grossen Bogen ähnlich den temporalen Arterien die Macula lutea umkreisen.

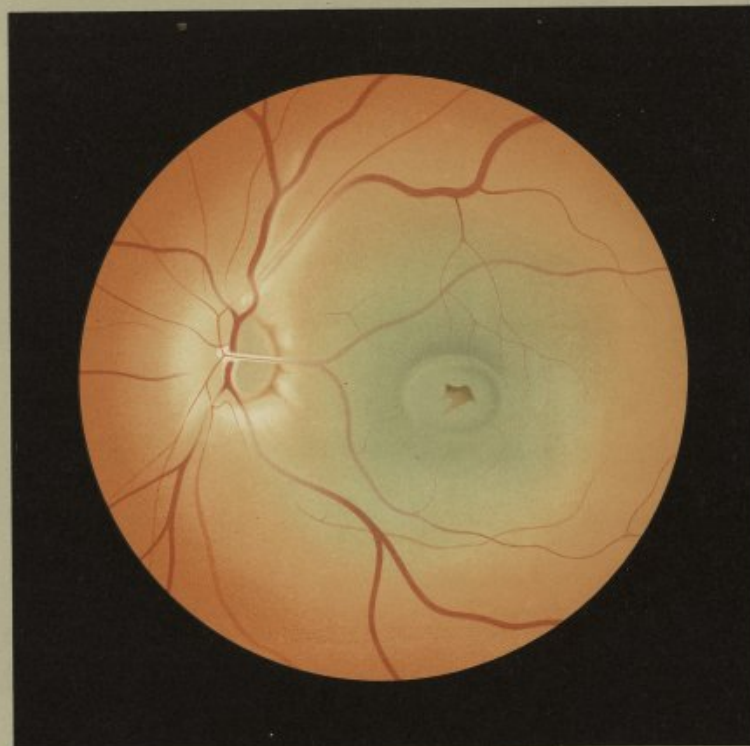
<sup>1)</sup> Elsch-nig: Über die Embolie der Art. centr. ret. Arch. f. Augenheilkunde. 24. Bd. pg. 65.

<sup>2)</sup> Elsch-nig: l. c.

<sup>3)</sup> Velhagen: Beitrag zur Kenntnis des Krankheitsbildes der Arteria centr. ret. Klinische Monatsblätter f. Augenheilk. XLIII, 2. pg. 440.


<sup>4)</sup> Früchte: Zur Frage der Embolie der Arteria centr. ret. Klinische Monatsblätter f. Augenheilkunde. XLVI, 1. pg. 245.

<sup>5)</sup> l. c. pg. 250.



*C. Müller, Jena.*

Embolia (Thrombosis) arteriae centralis retinae.



On May 26<sup>th</sup> 1906 J. S., a farmer's son, aet. 20 years, was admitted into the clinic. The history he gave was that at 3.30 in the afternoon of 19<sup>th</sup> May 1906 he was standing in the courtyard of the house when he became suddenly totally blind on his left eye. He had in childhood suffered from scarlet fever but none of its sequelae. In 1903 he was confined to bed for 6 weeks with rheumatic fever. An examination of his chest revealed the presence of well marked aortic incompetence with dilatation and hypertrophy of the left ventricle.

Right eye: Em., V. =  $\frac{4}{5}$ . External and ophthalmoscopic appearances normal.

Left eye: total amaurosis. Slight divergence.

The optic disc presents a grey yellowish-white tint. Its temporal border is fairly well defined, but elsewhere its outline is very indistinct. A broad milky-white halo surrounds the entire disc and covers the edge of it on the nasal side. This halo is broken at the lower and outer border of the papilla by two reddish-brown notches. Its outer margin gradually merges into the general tone of the fundus. The arteries on the disc are only visible as very narrow light red threads. Their course is partially obscured by the circumpapillary halo, but beyond it they appear again in a more straight course with well-defined outline. The inferior temporal artery is the only one that exhibits a somewhat larger calibre. The course of one artery is particularly striking — it begins at the centre of the papilla branching at right angles from the main arteries, which run up and down, as a vessel of the same size, and runs horizontally across the disc towards the temporal side of the fundus; then after a course equal to half the breadth of the papilla it divides into two branches which sweep round the macular region with a wide curve. This macular vessel exhibits the same calibre as the other arteries, but throughout its course over the disc it is lined on both sides by a white sheath which is not present in the case of the other vessels. The sheath ends at the point of the entrance of the vessels on the papilla in a white spot. The veins show scarcely any contraction. They have a peculiar dull brownish-red colour and do not stand out in very sharp contrast from the surrounding fundus. Over the macular region there is suffused a well marked, uniformly green colour which, as it extends beyond the temporal vessels, passes very gradually through various transition-tints into the red tone of the fundus. Corresponding to the fovea centralis there is a star-shaped figure with five rays the centre of which is light greyish-brown, while its upper and outer irregular border shows an intense dark greyish-brown colour. Round this star a figure similar to the usual reflex-ring at the macula stands out by its whitish tint from the green background; it takes the form of a horizontal ellipse open on its temporal side. The blood vessels that run towards the macula are visible through the haze as mere threads of a faint reddish tint and ill-defined outline.

With a history of immediate total blindness and the very pronounced arterial ischaemia over the whole retina this case can only be one of occlusion of the main stem of the arteria centralis retinae. Without an anatomical examination it will probably always have to remain an open question whether an embolus or a thrombus has blocked the vessel. The prevailing opinion of course is that embolism is an extremely rare occurrence and that the vast majority of the cases of occlusion of the artery are to be attributed to thrombosis as the result of a proliferating endarteritis. The white sheath round the macular artery in the present case too certainly seems to support the view that the occlusion of the vessel is preceded by a proliferation of its sheaths. On the other hand the sudden onset of the blindness without any previous defect of sight whatever, the certain proof of a cardiac lesion in which it is very probable that a piece of vegetation on a valve became detached, the age of the patient (an age at which endarteritis without any evidence of syphilis is a very rare occurrence) appear rather to point to embolism. The white sheath of the macular artery, indeed, can be explained on the view that the embolus extending from the main central artery into its macular branch acted like a foreign body and set up a proliferation of the wall of the artery and thereby an organisation in itself. In typical cases of occlusion of the main

arteria centralis retinae we find the well-known milky opacity, caused by necrosis of the nerve-fibre layer of the retina, and the fovea centralis, in which this layer is absent, standing out in this opaque area as a cherry-red spot by way of contrast. In the case before us, however, the region of the macula lutea has a distinct greenish colour, and the fovea is seen as a brownish star-shaped figure. What gives rise to this greenish colour it is hardly possible to state with certainty. Perhaps there are present here anatomical changes similar to those that Elschnig<sup>1)</sup> has fully described. That writer found in his case that a layer of albuminous material had collected partly between the retinal epithelium and the rods and cones partly between the epithelium and the choroid, thus giving rise to a slight detachment of the retina and the pigment epithelium.

According to Elschnig this transudation was derived from a quantitative and qualitative change in the circulation, due to the stoppage of the arterial flow in the retina, particularly in the dense capillary network of the choroid opposite the macula lutea. One may, therefore, be well justified in attributing the peculiar green colour over the macular region to necrosis of the nerve fibre layer on the one hand, and on the other to a partial detachment of the neuroepithelial layer, which in the present case may very easily have been of a more extensive character. C. Plate IX of my Atlas of Ophthalmology shows this green colour: it was also taken from a case of embolism of the central artery after rheumatic fever. Seeing that the factors are probably not all at work at the same time in the various cases of embolism the colour of the macular region will also necessarily vary.

The researches of Elschnig<sup>2)</sup>, Velhagen<sup>3)</sup> and Früchte<sup>4)</sup> provide too the basis of an explanation of the fact that, as in the case before us, a brownish spot may occupy the site of the fovea centralis in place of a cherry-red appearance. Similar exceptions to the rule are also mentioned in Vossius' Textbook of Ophthalmology (1908, p. 636).

According to the anatomical researches above-mentioned it is found that in embolism of the main central artery not only the nerve fibre layer of the retina becomes necrotic but the cones (and rods) at the macula lutea undergo degeneration, and changes take place in the retinal epithelium. Früchte<sup>5)</sup>, who has examined the freshest case as yet obtainable (21 days after the onset of the embolism) saw very few polynuclear cells in the debris situated at the fovea between the retina and choroid, and found that part of the pigment epithelium had moved forward so that round pigment cells were lying here and there in the debris in front of the main layer. This change, which in Früchte's case was not very marked, may have reached much greater dimensions in this. The idea of the formation of successive layers of cast-off pigment epithelium cells one upon another seems at all events, apart from other possibilities, to carry with it a probability that is supported by anatomical findings in explanation of the brown spot at the site of the fovea centralis. Its peculiar star-shaped appearance perhaps depends on the fact that the nerve fibres do not necessarily always describe a ring or ellipse round the yellow spot, but may also end in an irregular figure which shows itself very plainly when the nerve fibre layer becomes opaque. — We would, further, draw particular attention to an abnormality in the course of the vessels. While as a rule several small arteries partly arise from the disc and partly branch off the superior or inferior temporal arteries and then course in a radiating fashion towards the fovea as macular arteries, we see in this case one artery, of the same size as the main vessels and apparently still in connection with them, appearing from the centre of the disc and after a short transverse course dividing into two branches which sweep round the yellow spot with a wide curve similar to that made by the temporal arteries.


<sup>1)</sup> Elschnig: On embolism of the arteria cent. ret. Arch. f. Augenheilk. Vol. 24, p. 65.

<sup>2)</sup> Elschnig: l. c.

<sup>3)</sup> Velhagen: A contribution to the knowledge of disease in the arteria centr. ret. Klinisches Monatsbl. f. A. XLIII, 2, p. 440.

<sup>4)</sup> Früchte: The question of embolism of the Art. centr. ret. Klinische Monatsbl. f. A. XLVI, 1, p. 245.

<sup>5)</sup> l. c. p. 250.



C.

Erkrankungen der Netzhaut.

Diseases of the Retina.

---

Tab. XXII.

RETINITIS PIGMENTOSA ET PUNCTATA ALBESCENS OCULI  
DEXTRI.

---

## C. Tab. XXII.

### Retinitis pigmentosa et punctata albescens oculi dextri.

Am 20. I. 10 wurde die 19-jährige Bauerstochter B. D. in die Klinik aufgenommen. Sie gab an, dass sie schon während ihrer Schulzeit, namentlich in der Dämmerung, schlechter gesehen habe wie andere Kinder. In der letzten Zeit beunruhigte sie eine raschere Abnahme des Sehvermögens. Ihre 17-jährige Schwester, die leider nicht untersucht werden konnte, soll ebenfalls an Schwachsichtigkeit und Nachsehen leiden, während die 12-jährige Schwester ganz gut sehen soll. Die 9-jährige Schwester, die in der Klinik ebenfalls sich vorstellte, hat myopischen Astigmatismus. Vater und Mutter sind vollkommen gesund, sehen sehr gut, sind nicht blutsverwandt. Die Grosseltern dagegen sollen blutsverwandt gewesen sein.

Die Untersuchung ergab:

Rechtes Auge: E; S =  $\frac{4}{18}$ .

Linkes Auge: E; S =  $\frac{6}{9}$ .

Beiderseits besteht ein Gesichtsfelddefekt in Form eines nach aussen offenen Hufeisens zwischen dem 30. und 50. Grad; nur nach oben reicht der Defekt bis zur Gesichtsfeldgrenze.

Beiderseits Herabsetzung des Lichtsinnes (Pörsterscher Photometer bei 8 qmm).

Ausseres und brechende Medien normal. Die pathologischen Veränderungen des Hintergrundes sind auf beiden Augen gleich.

Rechtes Auge: aufrechtes Bild. Die auffallend gross erscheinende vertikal-ovale Papille ist scharf begrenzt. Ihre temporale Hälfte zeigt einen hellen graugelblichen Farbenton, während die nasale noch einen Stich ins Gelbrötliche hat. Sämtliche Netzhautgefässe, namentlich die Arterien, sind verschmälert ohne sichtbare Wanderkrankung. Nur in der nächsten Umgebung der Papille, am deutlichsten makulärwärts, sind Aderhautgefässe mit dunkelgrauen Intervaskularräumen zu sehen. Die Netzhautmitte allein, die sich aber nicht in der typischen Form präsentiert, zeigt eine gleichmässig rote Färbung. Nach den anderen Richtungen beginnt schon in kurzer Entfernung von der Papille eine ausgesprochene, eigentümlich hellgraugelbliche Trübung der Netzhaut, in der aber da und dort kleine verschwommene hellrötliche Inseln der verschiedensten Form sich zeigen, so dass dadurch eine sonderbare Fleckung des Hintergrundes entsteht. Aderhautgefässe sind in diesem, den grösseren Teil des Hintergrundes einnehmenden Bezirke nicht zu sehen. Zirka 3 PD vom Sehnevenstritte entfernt tauchen ganz charakteristische Pigmentherde auf: kleine, zierliche, verästelte, Fäden, Maschen und Netze bildende Formen, die stellenweise auch ein verdünntes Netzhautgefäss einschneiden. Diese Pigmentherde halten in dichter Gruppierung einen breiten Gürtel des Hintergrundes besetzt, werden aber gegen die äusserste Peripherie zu kleiner und spärlicher. Nach innen sind die Pigmentherde überhaupt nicht anzutreffen. Einen ganz eigentümlichen Befund bilden rundliche, matt- und hellgelb-weisliche, stets aber glanzlose Flecke und Fleckchen, die vereinzelt schon in der Nähe der Papille auftauchen, gegen die pigmentierte Zone immer zahlreicher werden und in dieser selbst in grosser Zahl angehäuft sind. Ihre Grösse schwankt. Manche sind nur als kleine Pünktchen zu sehen, die grösseren haben den Durchmesser einer grossen Netzhautvene. Eine nebenswerte Prominenz scheinen sie nicht zu haben. Sie liegen isoliert oder zu kleinen Gruppen angeordnet, sehr viele sind auch zu etwas grösseren Herden konfluent. Während einzelne nur gesät werden können, heben sich andere wieder schärfer kontrastiert ab, namentlich im umgekehrten Bilde. In der pigmentierten Zone liegen sie zwischen den Pigmentherden oder auch diesen angeschmiegt, manchmal dann von einem etwas helleren weisslichen Farbton. Ein bestimmtes Verhalten zu den Gefässen ist nicht zu erkennen. Chorioideale Veränderungen sind schon wegen der bestehenden Netzhauttrübung nicht zu sehen.

Mit grösserem Rechte als für den auf C. Tab. XX abgebildeten darf wohl für den vorliegenden Fall die Bezeichnung Retinitis pigmentosa et punctata albescens gebraucht werden. Selbstverständlich soll mit der Anwendung dieses Ausdruckes nur einem eingebürgerten Missbrauche Rechnung getragen werden, da doch kein entzündlicher, sondern ein chronisch degenerativer Prozess in der Netzhaut vorliegt. Die Anhäufung der zahlreichen ganz charakteristischen Pigmentherde in den äquatorialen Teilen des Hintergrundes, die Verdünnung der Netzhautgefässe, die Atrophie der

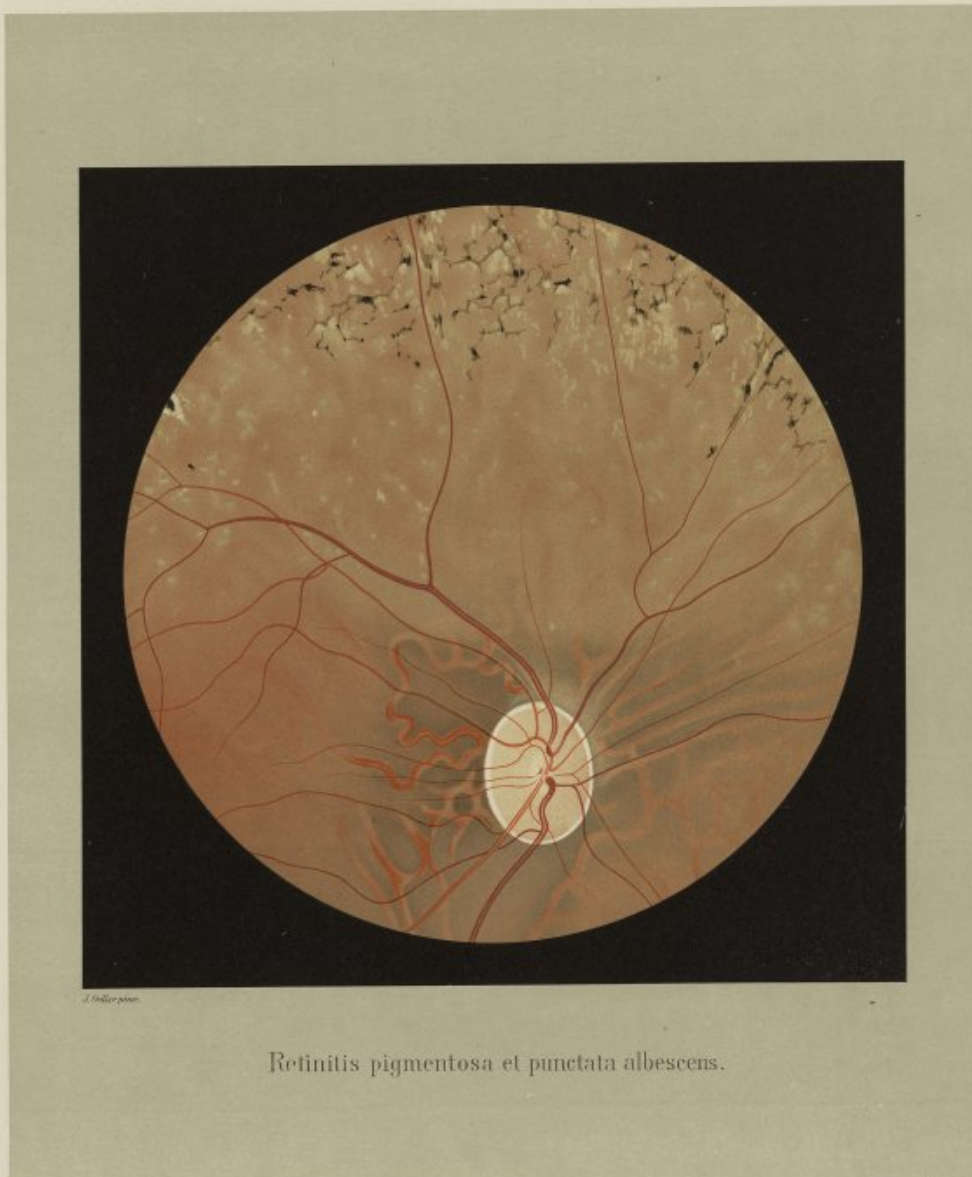
Papille, die Herabsetzung der zentralen Sehschärfe und des Lichtsinnes, der Gesichtsfelddefekt rechteckigen Vollauf die Annahme einer Ret. pigm. Freilich kann es sich nicht um die gewöhnliche typische Form handeln, da noch andere ungewöhnliche ophthalmoskopische Symptome gegeben sind: die Trübung der Netzhaut und die gelblich-weißen Flecke, die wohl in einem gewissen Abhängigkeitsverhältnis zueinander stehen müssen, da die Flecke nur in getrübbten Partien gelegen sind.

Wenn man auch in den meisten Fällen von Ret. pigm. im aufrechten Bilde wenigstens einen zarten, gleichmässigen, grünlichen Schleier über die Aderhaut gebreitet findet, so ist die Trübung doch niemals so stark, dass man nicht mittels der Fäufelung des Hintergrundes sehen könnte. Im gegebenen Falle ist die Trübung keine gleichmässige, sondern grossfleckige und so intensiv, dass man Aderhautgefässe nicht wahrnehmen kann. Sie hat keine Ähnlichkeit mit den exsudativen Netzhauttrübungen, die ja Gefässe manchmal unterbrechen, während hier die verdünnten, gestreckt verlaufenden Gefässe deutlich vom getrübbten Untergrunde sich abheben. Man sieht durch die Trübung nur die helleren gelblich-weißen Flecke und Fleckchen durch, deren Wesen schwer gedeutet werden kann. Sie für Drusen der Glasklamelle zu halten, die man ja bei Ret. pigm. selbst bei jugendlichen Individuen nicht so selten anzutritt, ist nicht anzügig. Ganz abgesehen von der begleitenden Netzhauttrübung ist ihre Zahl viel zu gross. Die Art ihrer Verteilung, ihre matte Farbe, die Glanzlosigkeit spricht ebenfalls gegen ihren Charakter als Drusen. Die Schilderungen der typischen Ret. pigm. in den verschiedenen Lehrbüchern erwähnen das Vorkommen solcher Fleckchen nicht. Sie erinnern aber an die Herde der Retinitis punctata albescens einzelner publizierter Fälle. Lauber<sup>1)</sup> hat in seiner Arbeit eine Sichtung der in der Literatur unter der Diagnose Ret. punct. alb. segelnden Fälle versucht und sie mit vollem Rechte in verschiedene Gruppen geschieden. Unter die dritte Gruppe (S. 137) reihet er die Fälle, die einen Übergang zur Ret. pigm. darstellen: mit weissen Fleckchen und den Merkmalen eines progredienten Degenerationsprozesses.

Zu diesen Fällen möchte ich den Fall in C. Tab. XX und den vorliegenden rechnen. Ich habe in der Beschreibung des ersteren Falles der Meinung Ausdruck gegeben, dass zwei wesensverwandte Hintergrunderkrankungen, die für gewöhnlich getrennt vorkommen, auch einmal miteinander kombiniert auftreten können. Es muss sich sogar die Frage aufdrängen, ob nicht diese vorliegende Form von Flecken ein Vorstadium für die später einsetzende Pigmentdegeneration sein kann, so dass es dann überflüssig wäre, ein nur durch zwei verschiedene Stadien charakterisiertes Bild mit zwei Bezeichnungen zu versehen, die den Gedanken erwecken könnten, es handle sich um getrennte Vorgänge. Selbstverständlich sind damit nicht die Flecke der Fälle gemeint, die Lauber mit der Diagnose Fundus albiguttatus cum hemeralopia congenita belegen möchte, die aber mit den in Frage stehenden nichts gemein haben dürften. Namentlich der vorliegende Fall scheint sich mit Fällen zu decken, die Nettleship<sup>2)</sup> beschrieben hat. Er nimmt für solche von ihm nur für eine Abart der gewöhnlichen Ret. pigm. gehaltenen Fälle als erstes ophthalmoskopisches Symptom eine Ungleichmässigkeit in der Verteilung oder dem Aussehen des Pigmentepithels und das kurz darnach oder vielleicht auch gleichzeitig auftretende Erscheinen kleiner blasser weisser oder gelblicher Flecke an, dem erst später die Pigmentierung folgt. Er hält die Fleckchen für eine kolloide Ausscheidung der Retinal-epithelien auf die Bruchsche Membran. Ich bin ebenfalls der Ansicht, dass die beschriebenen Fleckchen auf einer ausgedehnten Veränderung der Retinal-epithelien beruhen. Die pathologische Anatomie der Ret. pigm. zeigt übereinstimmend, dass die Epithelien stellenweise ganz zugrunde gehen, dass sie aber an anderen Stellen in wechselnder Ausdehnung zwar noch erhalten sind, aber ihren Pigmentgehalt vollkommen eingebüsst haben, während andere Epithelgruppen noch normale Pigmentierung zeigen. Zur Erklärung der fraglichen Flecke dürfte es kaum notwendig sein anzu-

<sup>1)</sup> Lauber: Die sog. Ret. punct. albesc. Klinische Monatsblätter für Augenheilk. XLVIII, Febr. pag. 138.

<sup>2)</sup> Nettleship: On retinitis pigmentosa and allied diseases. The Royal London Ophthalmic Hospital Reports, Vol. XVIII, Part. III. Nov. 1908, pag. 351-352.




Retinitis pigmentosa et punctata albescens.

Hofmayer, J. E. Retinitis pigmentosa.

Liss, u. Drosch, J. Retinitis pigmentosa.





nehmen, dass die absterbenden Zellen Ausscheidungsprodukte auf die Glaslamelle setzen. Der Degenerationsprozess in den Zellen selbst kann schon genügen, dass Zellplaques ihre Transparenz einbüßen und als helle Fleckchen sichtbar werden. Nach mehr wieder langem Bestehen werden sie aber weiter zerfallen müssen, so dass die Glaslamelle dann direkt an die Netzhaut grenzt oder in die Zelllücken Pigment hineinspreist, so dass die Fleckenbildung nur als eine Klappe für die Pigmentwucherung gelten kann. Im Gegensatz zu den stationär bleibenden Pünktchen des Fundus albipunctatus gehören die vorliegenden Flecke wahrscheinlich einem langsam progressiven Prozesse an. Dass man die Fleckenbildung nur so selten bei der Ret. pigm. sieht, mag teilweise vom

Zufalle der Zeit der Untersuchung abhängen, teilweise auch davon, dass der Prozess des Zellerfalls bei den einzelnen Individuen unter wechselnden chemischen Varietäten sich abspielt, so dass nach Umständen die Fälle von Ret. pigm. mit Fleckenbildung in der Tat eine Abart der typischen Pigmentdegeneration darstellen. So lang es also nicht feststeht, dass die Flecke nur ein Vor- oder Begleitstadium der typischen Pigmentdegeneration sind, dürfte es gerechtfertigt erscheinen, die Fälle von getriggertem Netzhaut mit Fleckenbildung auch noch mit dem Epitheton punctata albescens zu belegen. Richtiger wäre es allerdings, die Bezeichnung maculata zu wählen und den Ausdruck albescens auf die Netzhauttrübung zu beziehen.

B. D., a peasant's daughter, aet. 19 years, was admitted into the clinic on 29<sup>th</sup> Jan. 1910. The history she gave was that even in her schooldays she did not see so well as other children, especially in the dusk; and recently she had been troubled by the fact that her sight was growing more rapidly worse. She stated that one sister, 17 years of age, whom unfortunately it was not possible to get examined, also suffered from weak sight and night-blindness, while another sister 12 years old had quite good vision. Another sister, aet. 9 years, who also came up to the clinic, has MAs. Their father and mother are perfectly healthy and their sight is very good; they are not blood-relations, but there is a history of consanguinity in the grandparents.

Examination elicited the following condition:—

Right eye: Em., V. =  $\frac{9}{18}$

Left eye: Em., V. =  $\frac{6}{18}$

Right and Left: there is in the field of vision a defect in the form of a horse-shoe, open towards the temporal side, between the 30° and the 50° degree: this scotoma extends as far as the periphery only at the upper part. Diminution of the light-sense (Fürster's photometer with 8 mm square). External appearance and refractive media normal; the pathological changes in the fundi are the same.

Right eye — upright image. The optic disc appears of unusually large size; it is vertically oval in shape, and its outline is well-defined. Its temporal half presents a light greyish-yellow colour, while on the nasal side it inclines to yellowish-red. All the retinal vessels, and especially the arteries, are contracted, but there is no evidence of disease of their walls. It is only in the immediate neighbourhood of the papilla and most distinctly on the side next the macula that choroidal vessels with dark grey interspaces are visible. The macula, although it does not present a typical appearance, is the only part of the fundus that is of a uniformly red tint. In other directions one sees a well marked, peculiar light greyish-yellow opacity of the retina, beginning at a short distance from the disc, but scattered here and there in this opacity small ill-defined light red patches of the most varied shape are observed, thereby imparting to the fundus a singular mottled appearance. No choroidal vessels can be seen within this area which comprises the greater part of the fundus. At a distance of about three disc-diameters from the papilla there appear very characteristic pigment-patches of different shapes, small and delicate or branching and anastomosing to form threads or coarse or fine networks which here and there envelop a contracted retinal vessel. These black pigment-spots are studded over a broad zone of the fundus, although towards the extreme periphery they become smaller and less numerous. Towards the mesial aspect of the fundus they are entirely absent. A very peculiar appearance is presented by rounded spots and dots of a dull white or light yellowish-white tint but invariably devoid of any lustre, which are found here and there in the neighbourhood of the papilla but become more and more numerous towards the pigmented zone in which they are massed together in considerable numbers. They vary in size. Many of them appear as mere tiny dots, while the larger ones attain the diameter of a large retinal vein. They do not seem to be raised to any appreciable degree. They occur either singly or are arranged in small clumps, while very many of them have become united together into somewhat larger masses. While some can only just be made out, others stand out with greater clearness especially when seen in the inverted image. In the pigmented zone they are situated between the pigment-patches or are even attached to them, many of those among the latter having a somewhat lighter, whitish tint. No definite relation between the spots and the vessels can be observed. On account of the opacity of the retina it is impossible to see if there are any changes in the choroid.

The name Retinitis pigmentosa et punctata albescens can be applied with greater reason to this case than to that illustrated in C. Plate XX. Of course in employing this designation one must bear in mind that it is only a generally adopted misnomer, since it is really a chronic degenerative process, and not an inflammatory one, that is present in the retina. The massing together of large numbers of characteristic pigment-spots in the equatorial region of the fundus, the contraction of the retinal vessels, the atrophy of the optic disc, the diminution of the central vision and the light-sense, and the scotoma in the field justify abundantly the diagnosis of retinitis pigmentosa. It is of course not a case of the usual typical form of the disease, for other unusual ophthalmoscopic appearances are also present, viz. the opacity in the retina and the yellowish-white spots, which must surely have a certain relationship to each other, since the latter occur only in the part of the fundus over which the opacity extends.

Although one finds a fine uniform greyish veil spread over the choroid in most cases of retinitis pigmentosa at least in the direct image, the haze is never so dense that it is impossible to see with ease the tessellated pattern of the fundus. In the present case the opacity is not uniform but has a coarse patchy appearance and is so dense that the choroidal vessels cannot be observed. It has no resemblance to the exudative opacities in the retina that frequently interrupt the course of vessels: here the narrowed straight vessels stand out distinctly from the opaque background. Through the haze one sees only the lighter yellowish-white spots and dots, the nature of which it is difficult to explain. To regard them as colloid bodies of the membrane of Bruch, which certainly are not very infrequently met with in retinitis pigmentosa even in young persons, is out of the question. Apart from the opacity of the retina which accompanies them their number is much too great. The manner of their distribution, their faint colour and absence of lustre also argue against their being colloid bodies. In the descriptions of typical retinitis pigmentosa given in the various textbooks no mention of the occurrence of such spots is made. They remind one, however, of the spots in retinitis punctata albescens described in a few reported cases. Lauber<sup>1)</sup> has endeavoured in his paper to sift out the various cases in the literature recorded under the diagnosis of retinitis punctata albescens, and has with good reason separated them into different groups. In the third group (p. 137) he includes those cases which with their spots and the signs of a progressive degenerative process represent a transition to retinitis pigmentosa.

The present case as well as that in C. Plate XX. I would include in this class. In my description of the latter case I expressed the opinion that two allied diseases of the fundus, which usually occur separately, may at times be found together in the same case. Indeed, the question necessarily arises whether the form of specks seen in the present case may not be a prodromal stage of the pigmentary degeneration that comes on later, so that it would then be superfluous to apply to a single disease, that is merely characterised by two different phases, two separate names which might give rise to the idea that they were two distinct processes. Of course this is not meant to apply to the spots in those cases to which Lauber gives the name of "Fundus albipunctatus cum hemeralopia congenita", as these spots have nothing in common with those we are discussing. The present case in particular appears to correspond with some that Nettleship<sup>2)</sup>

1) Lauber: On so-called retinitis punctata albescens. Klinische Monatsblätter f. Augenhk. XLVIII, Feb. p. 153.

2) Nettleship: On retinitis pigmentosa and allied diseases. R. L. O. H. Reports Vol. XVIII. Pt. III. Nov. 1908. pp. 351—352.

has described. In cases of this kind (which are considered by him as merely a variety of the typical Retinitis pigmentosa) he takes the first ophthalmoscopic sign to be a want of uniformity in the distribution or appearance of the pigment-epithelium, and the presence of small pale white or yellowish spots which appear either soon after or even simultaneously—their occurrence being followed only later by the pigmentation. He looks upon these specks as a colloidal secretion of the retinal epithelium upon the membrane of Bruch. I too am of opinion that the spots above described are due to an extensive change in the retinal epithelium. The pathological anatomy of Retinitis pigmentosa shows in keeping with this view that the epithelial cells in some places disappear altogether, in others they persist to a varying extent although they have lost all their pigment, while in others again the pigment is preserved unimpaired. In explanation of these specks it is hardly necessary to suppose that the dying cells deposit a secretion on the vitreous lamina. The degenerative process in the cells themselves may be sufficient to make the cell plaques lose their transparency and render them visible as light spots. After a longer or shorter period however they will necessarily undergo

further degenerative changes with the result that the vitreous lamina comes to be directly contiguous to the retina or pigment grows into the cell-spaces, so that the formation of specks may only serve as a step towards the proliferation of pigment. In contradistinction to the dots found in the fundus albipunctatus which remain stationary, the spots we are discussing are probably part of a slowly progressive process. The fact that the formation of specks is seen so seldom in Retinitis pigmentosa may depend, partly on the time the case happens to come under examination, partly on the fact that the process of cell-destruction takes place under varying chemical changes in different individuals, so that under certain circumstances the cases of Retinitis pigmentosa with formation of white specks really represent a variety of the typical pigmentary degeneration. So long, therefore, as it is not established that these specks are only a preliminary or attendant phase of the typical degeneration of the pigment epithelium, one seems justified in giving the cases of tigered retina with formation of white spots the additional title of punctata albescentia. It would of course be more correct to use the term maculata and keep the name albescentia for the opacity of the retina.

C.

Erkrankungen der Netzhaut.

Diseases of the Retina.

Tab. XXIII.

CICATRIX CHORIO-RETINALIS; AMOTIO RETINAE:  
CONCRETIONES CALCISIMILES OCULI SINISTRI.

C. Tab. XXIII.

Cicatrix chorio-retinalis; Amotio retinae: Concretiones calcisimiles oculi sinistri.

Der 57 jährige Bauer J. Sch. wurde am 26. VII. 07 zur Beobachtung in die Klinik aufgenommen. Er gab an, dass am 4. VIII. 05 eine Gerstengarbe beim Aufladen derselben das linke Auge getroffen habe, wann aber die Erblindung des Auges eingetreten sei, wusste er nicht anzugeben. Die interne Untersuchung ergab mit Ausnahme eines geringgradigen Emphysems keinen besonderen Befund.

Rechtes Auge: E; S =  $\frac{1}{2}$ ; Pr + 2.5 D. Ausserlich und ophthalmoskopisch normal.

Linkes Auge: hat nur Lichtempfindung. Sehr träge Pupillarreaktion. Zarte Macula etwas unterhalb der Mitte der Hornhaut. Einzelne alte hintere Syneschien. Sonst Medien klar.

Der sehr ausgedehnten Veränderungen wegen ist der Hintergrund im umgekehrten Bilde gemalt, aber aufrecht reproduziert.

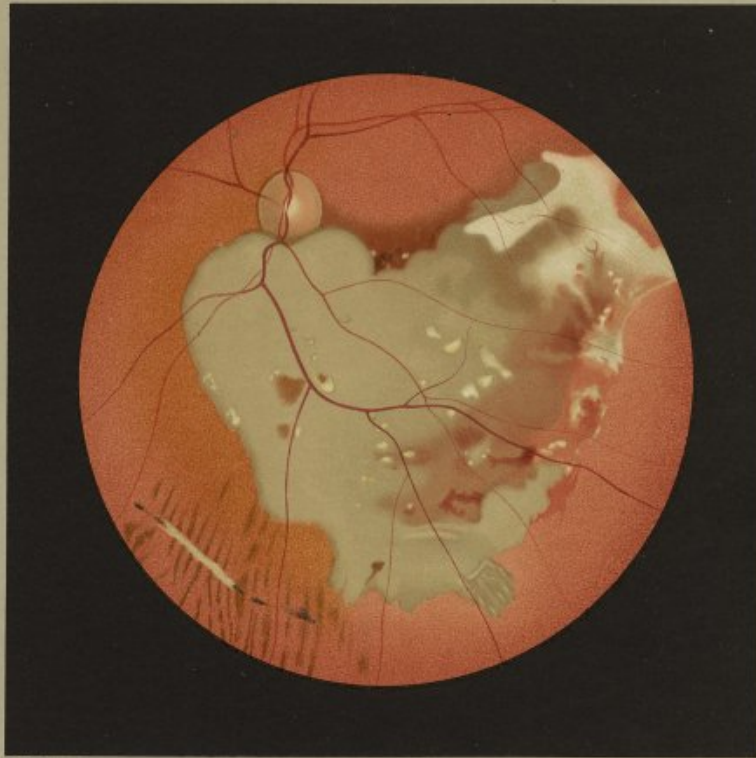
Der Sehnerv und die oberen Partien des Fundus zeigen keine Besonderheit. Nach abwärts und nach aussen vom Optikus, seinen unteren Rand mit einem konvexen Kontur überschneidend, liegt eine grosse, durch mehrere Gesichtsfelder sich erstreckende, annähernd ein Dreieck mit abgestutzter Spitze darstellende Fläche, die in ihrer grösseren Ausdehnung einen eigentümlich graugrünlichen Farbenton zeigt. Wie das Ansteigen der Gefässe am unteren Papillenrande beweist, hat sie eine leichte, gleichmässige Prominenz. Sie erzittert nicht und bildet keine Falten. Die Netzhautgefässe ziehen unbehindert über sie hinweg. Der innere, schräg von oben innen nach unten aussen ziehende Kontur setzt sich sehr scharf vom Rot des Hintergrundes ab. Die abgeschrägte Spitze des Dreiecks zeigt leicht gezackte Ränder. Die äussere Grenze ist nicht zusammenhängend, sondern durch übereinander gelegene Flecke markiert, zwischen welchen das Hintergründrot mit einer gegen die untere äussere Dreiecksseite gelegenen graurötlichen Zone in Verbindung steht, in der Blutungen verschiedenen Alters liegen. Der äussere Winkel des Dreiecks ist von einem breiten, bogenförmigen, flachen, glatten weissen Plaque gebildet, von welchem zwei weitere weisse Streifen nach unten innen sich abzweigen. 2 PD nach abwärts vom Sehnerven sitzen um die Vena temp. inf. gruppiert ein grösserer und zwei kleinere braune Pigmentflecke in der graugrünlichen Fläche. Besonders auffallend heben sich aber in dieser zahlreiche, meist rundliche, scharf gezeichnete, teils gelblichweiss glänzende, teils mattgelbe Flecke von wechselnder Grösse ab. Vereinzelt kleinere solche Flecke liegen hart am oberen Rande der grünlichen Fläche im roten Hintergrunde. Nasalwärts von ihrem unteren Ende verläuft etwas schräg ein schmaler blendend weisser, ca. 2 PD langer Streifen mit pigmentierten Enden und zwei weiteren Pigmentflecken in der nächsten Umgebung.

Das vorliegende Bild stellt zweifellos eine seltene Form einer Netzhautablösung dar. Die über einen grösseren Teil der unteren Hintergrundspartien sich erstreckende grünliche Fläche, ihre Prominenz, ihr Überhängen über den unteren Papillenrand, der lange scharfe Demarkationsrand lassen keine andere Deutung zu. Allerdings kann es sich nur um eine schon längere Zeit bestehende, infolge von teilweiser Resorption des subretinalen Ergusses in einer Art Spontanheilung begriffene und darum bereits sehr flach gewordene Ablösung handeln, die wahrscheinlich ursprünglich auch eine grössere seitliche Ausdehnung hatte. Wenigstens dürfte die (in der Nähe des unteren inneren Bildrandes gelegene) Stria retinalis, ein häufiger Befund bei Spontanheilungen, für diese Annahme sprechen. Die eigentümliche Farbe der Ablösung und ihre faltlose Oberfläche lassen vermuten, dass kein rein seröser, sondern mit vielen zelligen Elementen durchsetzter Erguss hinter

ihr gelegen sein müsse. Das Bild erinnert lebhaft an die Tab. XVII C, Lieferung V meines Atlases seltener ophthalmoskopischer Befunde, bei welchen die mikroskopische Untersuchung in einer spärlichen Flüssigkeit eine grosse Menge von Fettkörnchenzellen und Riesenzellen, herrührend von abgestossenen und fettig degenerierten Retinalzellen, nachwies.


Bezüglich der Ursache der Ablösung dürfte der grosse weisse Herd in ihrer oberen äusseren Ecke Aufschluss geben. Seinem Wesen nach besteht er wohl in einer derben, bindegewebigen chorio-retinitischen Schwarte, deren Genese eine Erklärung fordert. Da für den vorliegenden Fall irgend ein anderes ursächliches Moment fehlt, muss wohl auf das Trauma, den Stoss durch die Gerstengarbe, rekurriert werden. Kontusionen des Auges können zwar eine hämorrhagische, in zirkumskriptor Form gerne um die Macula lokalisierte oder durch Gefässparalyse und starke Transsudation aus den Aderhautgefässen auch eine seröse Ablösung hervorrufen, ohne dass später ausser der Amotio noch weitere ophthalmoskopische Veränderungen nachweisbar wären. Gerade hämorrhagische Ablösungen können aber auch ausgedehntere Kontinuitätstrennungen in Aderhaut oder Netzhaut oder beiden Membranen zugleich zugrunde liegen, die neben der Ablösung ophthalmoskopisch sichtbar sind. Am ungezwungensten dürfte sich der weisse Plaque deswegen wohl durch die Annahme erklären lassen, dass an seiner Stelle eine ausgedehntere Gewebläsion der Aderhaut, möglicherweise auch der äusseren Netzhautschichten und eine stark subretinale Blutung stattgefunden hat, die eine zirkumskripte proliferierende Chorioiditis mit Schwartenbildung und Verwachsung zwischen Aderhaut und Netzhaut zur Folge hatte. Für diese Annahme spricht auch die Pigmentierung namentlich am oberen Rande des Plaques. Nach dem Verhalten der Netzhautgefässe scheinen die inneren Netzhautschichten von dem indirekt wirkenden Trauma nicht betroffen gewesen zu sein. Es muss wohl dahingestellt bleiben, ob die so eigentümlich lokalisierte Netzhautablösung schon infolge einer profusen Blutung aus der Aderhaut erfolgte oder erst später durch Zug des schrumpfenden Exsudates eintrat. Dass in der abgelösten Netzhaut, wie ja gewöhnlich, degenerative Vorgänge vielleicht zystischer Natur und wahrscheinlich mit Gefässklosterungen sich abspielten, beweisen einerseits relativ frische Blutungen und offenbar hämatogene Pigmentschollen, andererseits die zahlreichen gelblichweissen Flecke. Sie müssen als eine sehr seltene Erscheinung angesehen werden. Ihre Genese ist bei dem Mangel ausreichender anatomischer Untersuchungen nicht genügend bekannt. Wahrscheinlich rufen Gebilde verschiedener Provenienz einen ganz ähnlichen ophthalmoskopischen Eindruck hervor. Dazu gehören geschichtete Konkretionen in der Nervenfaser-schichte ähnlich den Corpora amylacea, denen man sehr vereinzelt bei der ophthalmoskopischen und mikroskopischen Untersuchung hier und da begegnet. Schon der grossen Zahl wegen glaube ich aber die vorliegenden Flecke nicht mit ihnen identifizieren zu dürfen. Mit Wahrscheinlichkeit handelt es sich bei diesen um Kalkablagerungen, wie sie Römer<sup>1)</sup> anatomisch beschrieben hat. Ob sie nun mit den Blutungen zusammenhängen, wofür ein gewisser Anhaltspunkt durch ihre hauptsächlichliche Gruppierung in der nächsten Nähe der grösseren Blutungen gegeben wäre, oder ob es sich um Transsudate aus sklerotischen Gefässen handelt, die zu homogenen Massen geronnen sind, die später noch eine weitere Umwandlung in Kalk durchgemacht, muss dahingestellt bleiben.

<sup>1)</sup> Römer: Verkalkung der Retina bei chronischer Nephritis etc. Arch. f. Ophthalmologie. LII. Bd. 3. Heft. pg. 514.



*J. Oeller pinxit.*

Cicatrix chorio-retinalis, Amotio retinae,  
Concretiones calcisimiles.



J. Sch., farm-labourer, aet. 57 years, was on 26<sup>th</sup> July 1907 admitted into the clinic for observation. He stated that on 4<sup>th</sup> August 1905 he was struck on the left eye with a sheaf of barley which was being put on a load, but he was unable to say when the eye became blind. An internal examination of the patient failed to reveal any particular pathological condition, apart from slight emphysema.

Right eye: Em., V. =  $\frac{6}{7}$ ; Pr. + 2.5 D. External and ophthalmoscopic appearances normal.

Left eye has only perception of light. The pupil reacts very sluggishly: there is a fine nebula on the cornea a little below the centre: one or two old posterior synechiae are present: the media are otherwise quite clear.

On account of the very extensive changes in the fundus the picture on the accompanying plate was painted in the indirect image, but is reproduced in the direct.


The optic disc and the upper portion of the fundus do not show any abnormality. Below and to the outer side of the disc one sees a large area extending over several fields and presenting over the greater part of its surface a peculiar grey yellowish-green tint: it takes roughly the form of a triangle with its apex cut off and overhangs by its convex upper border the lower edge of the papilla. This area is slightly but uniformly raised, as is shown by the bend which the vessels describe at the lower border of the disc. There is no sign of tremor, or indication of any folds, over its surface. The retinal vessels run in an uninterrupted course over it. The inner border of this area, which runs from above and inwards obliquely downwards and outwards, stands out very sharply from the red colour of the fundus. The truncated apex of the triangle presents a somewhat zigzag outline. The outer side is not continuous, but is marked out by several patches one above another: between these patches the red tone of the fundus runs in and blends with a greyish-red zone situated near the lower and outer side of the triangle: in this zone are situated haemorrhages of different standing. The outer angle of the triangle is occupied by a broad, curved, flat, smooth, white plaque from which two white stripes branch off and run downwards and inwards. At a distance of two disc-diameters below the papilla three brown pigment-spots, one large and two small, are seen in the greyish-green area situated close to the inferior temporal vein. But the objects which stand out on this surface much more strikingly are numerous, mostly rounded, well-defined spots of varying size, some of them yellowish-white and shining, others of a dull yellow tint. One or two smaller spots of the same character are seen in the red fundus lying close to the upper border of the greyish-green triangle. A little to the nasal side of its apex a narrow shining white streak, in length equal to twice the diameter of the disc, is seen lying somewhat obliquely: it is pigmented at both extremities and in close proximity to it there are other two pigmented spots.

The picture here described represents without doubt a rare form of detachment of the retina. The greenish area that extends over a considerable portion of the lower part of the fundus, its raised appearance, its overhanging the lower edge of the disc, and its long sharply defined contour admit of no other interpretation. Of course it can only be a detachment that is of considerable standing, and as a result of partial absorption of the sub-retinal exudation is undergoing a kind of spontaneous cure and therefore has already become very flat: it is one that has probably originally covered an even greater area. At least the retinal stria (seen close to the lower and inner edge of the

picture), a common condition in the spontaneous cure of detachments, tends to support this view. From the peculiar colour of the detachment and the absence of folds over its surface it may be supposed that the fluid behind it must be one that contains numerous cellular elements, and is not purely serous in character. This picture closely resembles that reproduced in plate XVII C, Part V of this Atlas, in which the microscopic examination showed, lying in a scanty fluid, a great number of fatty cells and giant cells, derived from retinal epithelium cells that had been cast off and had undergone fatty degeneration.

As regards the question of the cause of the detachment a solution is probably to be found in the large white patch at its upper and outer angle. In character this patch would seem to consist in a dense layer of connective tissue involving retina and choroid, the origin of which requires explanation. Seeing that in this case there is no other possible cause for it, we must fall back on the trauma, the blow with the sheaf of barley. Contusions of the eye can certainly give rise to a haemorrhagic detachment circumscribed in form and most usually situated in the macular region, or even a serous one through vasomotor paralysis and free transudation from the choroidal vessels, without leaving behind any further visible ophthalmoscopic changes apart from the detachment. But haemorrhagic detachments are just the kind that may also be produced through extensive ruptures in the choroid or retina or both membranes together, these ruptures being seen with the ophthalmoscope near the detachment. This white plaque therefore can be most naturally explained on the hypothesis that in that situation an extensive rupture of the choroid, and possibly also of the outer retinal layers, and a large subretinal haemorrhage have taken place, and these were followed by a circumscribed proliferating choroiditis with formation of a connective-tissue layer and by adhesion of the choroid and retina: such an hypothesis is confirmed too by the pigmentation at the upper border of the plaque. From the behaviour of the retinal vessels the inner layers of the retina seems not to have been affected by the indirect blow. It will have to remain uncertain whether the retinal detachment so peculiarly localised resulted from a profuse haemorrhage in the choroid or did not appear till a subsequent date from traction by the shrinking exudation. The fact that degenerative changes perhaps of a cystic character and probably sclerosis of the vessels took place, as is usually the case, in the detached retina, is proved on the one hand by the relatively fresh haemorrhages and the pigment patches, apparently of haematogenous origin, and on the other by the numerous yellowish-white spots. These spots cannot but be regarded as a very rare phenomenon. In the absence of adequate anatomical examinations their etiology is not sufficiently well known. It is probable that structures of different origin present a very similar ophthalmoscopic appearance. Among these are the stratified concretions in the nerve fibre layer similar to the corpora amyacea which are met with here and there in a very few cases on ophthalmoscopic and microscopic examination. The large number of the spots in the present case, however, makes it impossible, I think, to class these as such. They are probably deposits of lime similar to those Römer has examined anatomically and described. Now whether they have any connection with the haemorrhages, a view which would gain a certain amount of support from the fact that they are mainly grouped in the immediate vicinity of the larger haemorrhages, or whether they are transudations from sclerosed vessels that have coagulated into homogeneous masses and subsequently undergone a further change into lime, is a question that must be left undecided.





C.

Erkrankungen der Netzhaut.

Diseases of the Retina.

---

Tab. XXIV.

HAEMORRHAGIAE RETINAE; CHORIO-RETINITIS  
PROLIFERANS SCLOPETARIA OCULI DEXTRI.

---

## Haemorrhagiae retinae Chorio-Retinitis proliferans sclopetaria oculi dextri.

Der 39-jährige Herrschaftsdienstler Ph. L. hatte sich am 6. IV. 1910 mit einem Revolver in selbstmörderischer Absicht 2 Schüsse in die rechte Schläfengegend beigebracht. Am 8. IV. wurde er in die chirurgische Klinik aufgenommen, am 9. IV. aber in die Augenklinik verlegt. Die rechte Gesichtseite war geschwollen, die Lider stark blutunterlaufen, ebenso die chemotische Conjunctiva bulbi. Es bestand leichte Protrusion des Bulbus und eine starke Beweglichkeitsbeschränkung nach allen Richtungen, mit Ausnahme nach unten. Die Pupille direkt träge, konsensuell gut reagierend. Das Sehvermögen bis auf Fingerzählen in  $\frac{1}{3}$  m reduziert. Die Lider des linken Auges waren ebenfalls blutunterlaufen, ebenso die Conjunctiva bulbi vom inneren Augenwinkel bis zum Hornhautrande. Bei emmetropischem Baue bot es  $S = \frac{1}{6}$ . Zwei Querfinger breit lateral vom äusseren Augenwinkel und in gleicher Höhe mit diesem eine von Schorf bedeckte Einschussöffnung. Einen Querfinger von dem Ohrflüppchen in der Höhe des Gehörganges eine zweite Einschussöffnung. Die Weichteile im Bereiche dieser Wunden ödematös. Der Processus zygomaticus druckempfindlich, leichte Kieferklemme.

Eine Röntgenaufnahme ergab, dass eine Kugel rechts in den Weichteilen der Wange zwischen dem Proc. condyloideus u. coronar., die zweite etwas unterhalb der Mitte der Innenwand der linken Orbita stecken geblieben war.

Das linke Auge bot keine ophthalmoskopischen Veränderungen. Auf dem rechten Auge dagegen waren über drei Viertel der Papille von einem grossen, noch in den Glaskörper hereinragenden, dunkelrothbraunen Blutklumpen, der nur den oberen äusseren Sehnervenrand frei liess, bedeckt. Gleich unterhalb der Papille lag eine weitere grössere dunkle Blutung, die zu einem noch weiter abwärts gelegenen Gebiete überströmte, in dem neben zahlreichen kleineren Blutungen einzelne grosse Blutlachen sich ausgebildet hatten. Diese Zone reichte nasal nicht weit über die Mittellinie hinaus, während sie temporal noch über die Makulagegend hinaus sich erstreckte. Die Blutungen waren alle sehr dicht und hingen mehr minder zusammen. Zwischen ihnen hob sich nach unten aussen von der Papille ein grösserer grüngelblicher Herd ab, von dem aus ziehenden Gefässe unbehindert zu verfolgen waren, waren alle nach abwärts laufend von den Blutungen verdeckt oder verschleiert. Nasal vom Sehnerv und nach oben, sowie in den ganzen voräquatorialen Partien, auch nach unten zeigte der Hintergrund die normale Tafelung.

Es trat eine sehr rasche Resorption der Blutungen im Glaskörper und auf der Papille ein, so dass schon am 17. IV. der Sehnerveneintritt fast ganz frei war. Auch zwischen den grossen Blutlachen nach abwärts von der Papille traten freie Felder auf, in deren Ausdehnung man einen Schwund des Retinalepithels und kleine schwarze Pigmentherde der verschiedensten Form konstatieren konnte. Sehr frühzeitig war auch ein schmaler, aus der Gegend der unteren grossen Blutungen auftauchender und durch mehrere Gesichtsfelder sich erstreckender grünlich-weißer Streifen wahrnehmbar.

Das nebenstehende aufrechte Bild gibt die Verhältnisse von Anfang Mai wieder:

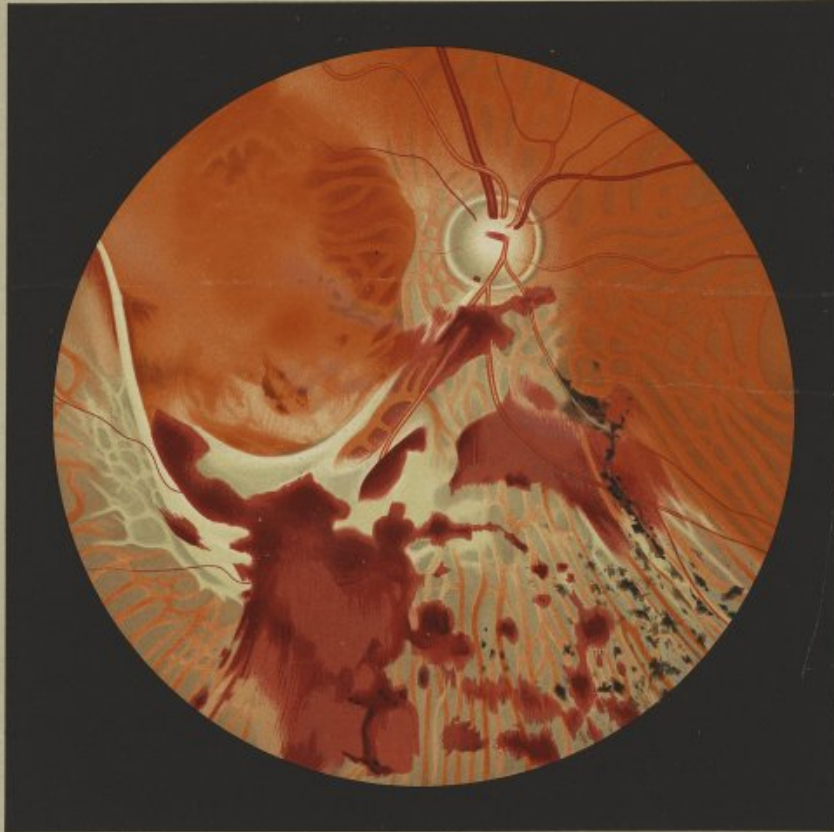
Es bestehen noch einzelne kleine bewegliche Glaskörperblutungen. Die rundliche Papille ist scharf begrenzt, im Verhältnis zur linken etwas heller, weissrötlich. Am unteren Rande sitzt noch eine kleine rundliche Blutung. Die nach oben ziehenden Gefässe liessen keine Besonderheiten. Nach oben, innen und unten innen von der Papille ist das Retinalepithel erhalten; es besteht Tafelung des Hintergrundes. Gleich unterhalb der Papille, den Gefässverlauf überquerend, sitzt eine ziemlich dichte, unregelmässig gestaltete Blutung. Etwas nach unten innen von dieser breitet sich eine weitere grössere Hämorrhagie in quorer Richtung aus. Eine grosse dunkle Blutlache von wechselnder Dichte lagert ca. 3 PD. unterhalb des unteren äusseren Sehnervenrandes an, nähernd von der Form eines stehenden Rechtecks, aber mit unregelmässigen Konturen, die teilweise noch mit anderen benachbarten Blutungen zusammenhängen. In dem ganzen nasal von dieser grössten Hämorrhagie gelegenen Areal fehlt das Retinalepithel, so dass die Aderhautgefässe mit den hellgrauen Intervaskularräumen frei zutage liegen. Es ist dieser Bezirk teils von mehreren kleineren, verschieden dichten Blutungen überlagert, teils von zahlreichen kleinen schwarzen Pigmentherden von

wechselnder Grösse und Form, aber ohne ausgesprochene Ausläuferbildung besetzt. Nur 1 PD. nach unten innen von der Papille ist entlang dem Verlaufe eines Gefässes ein längerer Pigmentstrang zu sehen. Einen auffallenden Befund bildet eine grosse, durch mehrere Gesichtsfelder sich erstreckende grünlichweisse Fläche ca. 3 PD. nach unten aussen vom Sehnerven gelegen und teilweise vom oberen Ende der grossen Blutlache und einzelnen kleineren Blutungen bedeckt. Aus ihrer lateralen Seite entwickelt sich ein langer, schmaler, scharf geränderter, weisslicher Streifen, der leicht geschwifft schräg nach oben aussen zieht. An den unteren Teil seines äusseren Randes setzt sich ein Netzwerk aus schmalen weisslichen Leisten an, die hellgraue Felder von unregelmässiger Form und Grösse begrenzen und von ein paar kleinen temporalwärts ziehenden Gefässen überquert werden. Der obere konkave Rand der grossen weisslichen Fläche, die keine besondere Zeichnung, aber in ihrer ganzen Ausdehnung eine leichte Prominenz gegen den Glaskörper bietet, schließt nach einem kurzen Fortsatz papillärwärts ab. Über die makularen Partien ist eine grosse, aber dünn geschichtete Blutung gebreitet, die gegen den äusseren Sehnervenrand zu mit einem scharfen buckligen Rande abschliesst.

Das Bild zeigt keine wesentlichen Änderungen mehr bis zur Entlassung des Pat. am 18. V. 10. Er stellte sich erst am 13. VIII. 1911 wieder vor mit  $S = \frac{1}{60}$  des rechten Auges. Bei ganz klaren Medien erscheint die temporale Papillenhälfte wohl hellgrünlichweiss, die nasale ist aber nur wenig heller wie die des linken Sehnervs. Nach abwärts von der Papille ist nur eine grosse, gleichmässig grünlichweisse, zusammenhängende, scharf begrenzt nach oben begrenzte Fläche zu sehen, die den oben beschriebenen langen Fortsatz nach oben aussen bildet, der aber keine Niveau-differenz mit der Umgebung bietet, während die Fläche selbst als Ganzes merklich über die Netzhautebene hervorragt. Ihr oberer Rand ist nicht pigmentiert, während der untere in seiner grössten Ausdehnung einen breiten schwarzen Pigmentsaum trägt. Die von der Papille nach unten aussen ziehenden Gefässe hören am oberen Rande der Fläche scharf abgesetzt auf, sind dann durch die ganze, fast 2 PD. betragende Breite derselben in ihrem Verlaufe gedeckt, um am unteren Rande dann plötzlich wieder aufzutreten. Nur ein grösseres Gefäss kommt eine ganze kurze Strecke oberhalb des unteren Randes der Fläche zum Vorschein, beschreibt einen kleinen scharfen Bogen nach aufwärts, um sich dann zu teilen und nach abwärts in die Netzhaut zu ziehen. Die isolierten Pigmentherde unten innen von der Papille haben sich nicht vermehrt und vergrössert, nur in der Nähe des äusseren Papillarrandes sind ganz vereinzelt kleine Pigmentflecke aufgetreten.


In der 6. Lieferung meines Atlas seltener ophthalmoskopischer Befunde habe ich auf C. Tab. XIX einen Fall von Chorio-Retinitis sclopetaria abgebildet, in dem die Gegend des Sehnervs und seiner nächsten Umgebung von einer mächtigen grünlichweissen, lange Fortsätze treibenden, flachen Schwarte bedeckt ist, die die Netzhautgefässe in grosser Ausdehnung deckt. Nun ist das Charakteristische auch dieses vorliegenden Falles eine ähnliche grosse weissliche Fläche, die aber ohne Beziehung zum Sehnerv ca. 3 PD. unterhalb der Netzhautmitte liegt. Beide Bilder dürften nur nach dem Sitze der wesentlichsten Veränderungen, aber nicht nach ihrem anatomischen Wesen verschieden sein. Nach der eindeutigen Röntgenaufnahme hat die eine Kugel die rechte Orbita durchquert, um nach Durchtritt durch das Siebbein etwas unterhalb der Mitte der linken inneren Augenhöhlenwand stecken zu bleiben. Der Sehnerv selbst ist durch das Projektil offenbar nicht verletzt worden. Wenn auch ein gewisser Grad von Sehnerventrophie besteht, so kann doch dieselbe angezwungen als Folge der ausgedehnten ophthalmoskopischen Veränderungen gedeutet werden. Es muss sogar als durchaus unwahrscheinlich angesehen werden, dass der Bulbus an Stelle der stärksten Hintergrundveränderungen gestreift wurde. Nach den Darlegungen Adams<sup>1)</sup> sind diese als das Resultat der senkrecht zur Sehachse gerichteten Sprengwirkung der Kugel innerhalb der Orbita anzusehen. Natürlich wird der Ort der Einwirkung von Fall zu Fall je nach der vom Geschoss eingeschlagenen Bahn etwas verschieden sein müssen. In unserem Falle ist das Projektil unter dem Optikus durch das orbitale Gewebe gedrungen und hat die hintere Bulbuswand unterhalb der Papille und Makula durch seine Sprengwirkung eingedellt. Bei der grossen Elastizität der Sklera

1) Adams: Mechanik und Wirkung der orbitalen Querschussverletzungen. Zeitschrift für Augenheilkunde. XXVI. Bd. Heft 1 u. 2.



J. Müller pinx.

Hämorrhagiae retinae, Chorio Retinitis proliferans sclopetaria.



ist aber die eingebuckelte Wand sofort wieder in die ursprüngliche Lage zurückgeschellt. Bei dieser brüskten Formveränderung ist es nun selbstverständlich zu schweren Gewebläsionen hauptsächlich im Bereiche des eingestülpten Bezirkes und zu sehr ausgesprochen Blutungen in Chorioidea-Retina, in den Glaskörper und höchstwahrscheinlich auch präretinal gekommen. Erst nach teilweiser Resorption dieser profusen Hämorrhagien war ein gewisser Einblick über die Art und die Ausdehnung der gesetzten Gewebsveränderungen zu gewinnen, allerdings nicht mehr ganz nach ihrem ursprünglichen Charakter, da die für die Resorption des Blutes notwendige Zeit hinreichte, um reaktive Wacherungsprozesse einzuleiten. Ein Befund dürfte wohl nur eine Deutung erlauben. Der aus der breiten weisslichen Fläche aufwärts ziehende weisse Streifen, der zwischen den Blutungen zuerst sichtbar wurde und nicht gegen den Glaskörper prominent ist, kann bei seiner Schmalheit und Länge, seiner scharfen Konturierung und seiner Verlaufsrichtung nach nicht anders als ein die ganze Dicke der Membran durchsetzender Aderhauttritus gedeutet werden. Eine Mitzerreissung der Netzhaut hatte an dieser Stelle nicht stattgefunden. Anders liegen aber die Verhältnisse bei der grossen inframakularen Fläche. Durch die Sprengwirkung ist: an dieser Stelle nicht zu einer typischen Ruptur, sondern durch Quetschung zu einer grösseren Gewebläsion nicht bloss in der Aderhaut, sondern auch in der Netzhaut gekommen, stellenweise vielleicht durch die ganze Dicke der letzteren, stellenweise nur in ihren äusseren Schichten. Die letztere Annahme muss deswegen gemacht werden, weil die grossen unteren temporalen Gefässe, wie nach ihrem vollkommen normalen Kaliber und Verlaufe zu schliessen ist, nicht mit durchrissen sein konnten. Wenn auch der bestandenen profusen Blutungen wegen die Art und Ausdehnung der Verletzung nicht genauer übersehen werden konnte, so bleibt zur Erklärung der weisslichen Fläche kaum eine andere Annahme übrig, als dass zum Ersatz des zerstörten Aderhaut-Netzhautgewebes eine typische Wucherung bindegewebiger Elemente: eine Chorio-Retinitis proliferans eingetreten ist, die bei einer leichten Prominenz über die zerstörten Partien hauptsächlich eine

flächenhafte Ausdehnung angenommen hat. Für die chorio-retinitische Herkunft der Gewebswucherung spricht wohl auch der breite schwarze Pigmentsaum ihres unteren Randes. Freilich wird wohl auch dem Bedenken Raum gegeben werden müssen, ob der ganze grosse Plaque ausschliesslich auf eine Bindegewebswucherung aus Aderhaut-Netzhaut zu beziehen ist. Gerade der Umstand, dass die unteren temporalen Gefässe durch die flache weisse Schwarte unterbrochen sind, ohne dass sie in ihrem Verlaufe irgend eine Änderung zeigen, ähnlich wie bei markhaltigen Fasern, muss doch die Vermutung nahe legen, dass auch eine präretinal gelegene Blutung eine Organisation eingegangen haben könnte nach Analogie mit spontan aufgetretenen präretinalen Blutungen, deren bindegewebige Metamorphosierung nach Harms<sup>1)</sup> ja das Bild der Retinitis proliferans bedingen soll.

Eine auffallende ophthalmoskopische Erscheinung ist das frühzeitige Auftreten von Pigmentherden verschiedener Grösse und Form in einem relativ eng begrenzten Raume. Bei dem Nebeneinanderliegen dieser Herde mit Blutungen liegt ja der Gedanke nahe, sie für hämatogenen Ursprungs zu halten. Der Umstand aber, dass gerade in der Ausdehnung der Pigmentherde das Retinalepithel fehlt, muss die Annahme aufdrängen, dass die Pigmentwucherung auf Gruppen erhaltener geliebener Retinalepithelien bezogen werden müsse. Ob der Verlust der Epithelien und die Pigmentwucherung auf eine Zerreiissung von Oiliararterien zurückzuführen ist, soll dahingestellt bleiben. Einfacher scheint die Annahme zu sein, dass die durch die Sprengwirkung erfolgte brüske Formveränderung des Bulbus neben der stärksten beschädigten Stelle in einem umschriebenen Bezirke noch eine solche Verschiebung und Zerrung der Epithelien und perzipierenden Elemente bewirkte, dass diese vulnerablen Gebilde zum grössten Teile vollständig zugrunde gehen mussten, während aus einzelnen erhaltenen sich eine Wucherung des Pigmentes einstellte.

<sup>1)</sup> Harms: Über Ret. proliferans. Münchener medicin. Wochenschrift. LVI. Jahrg. II. Hälfte. p. 1763.

Ph. L., valet, aet. 39 years, had on 6<sup>th</sup> April 1910 attempted to commit suicide by discharging two shots from a revolver into his right temple. On the 8<sup>th</sup> he was admitted into the Surgical clinic, but transferred to the Eye clinic on the following day. The right side of his face was swollen, there was marked ecchymosis of the lids as well as of the ocular conjunctiva which was chemosed. The eyeball showed slight proptosis and marked impairment of movement in all directions except downwards. The pupil reacted sluggishly to light directly, but consensually well. The vision was reduced to counting fingers at  $\frac{1}{2}$  metre. As regards the left eye there was also ecchymosis of the lids and of the ocular conjunctiva from the inner canthus to the edge of the cornea; this eye was emmetropic, V. =  $\frac{5}{6}$ .

Two fingers' breadth to the right of the outer canthus and at the same level with it is found the aperture of entrance of a bullet covered with a scab. A second wound of entry is seen one finger's breadth from the auricle at the level of the meatus. The soft parts in the neighbourhood of these wounds are oedematous. The zygomatic process is tender on pressure, and slight trismus is present.

An x-ray photograph showed that one bullet was lodged on the right side in the soft parts of the cheek between the condyloid and coronary processes, while the other was lying a little under the centre of the inner wall of the left orbit.

The left eye did not present any ophthalmoscopic changes. In the right eye, on the other hand, more than three-fourths of the optic disc were covered by a large dark reddish-brown mass of blood which also projected into the vitreous, only the upper and outer edge of the papilla remaining free from it. Another larger dark haemorrhage was situated immediately below the disc: it extended downwards to an area lying still further below, over which one or two large masses of blood, besides numerous smaller haemorrhages, had spread. This area did not extend far beyond the middle line on the nasal side, but on the temporal stretched beyond the macular region. The haemorrhages were all very dense, and were more or less intimately connected with one another. A fairly large area or patch of greenish-yellow colour below and to the temporal side of the disc stood out sharply between them: from this patch haemorrhages projected into the vitreous, throughout which other smaller haemorrhages were scattered. On the temporal side of the papilla a large haemorrhage spread out in a uniform thin layer beyond the macular region. While it was possible to trace uninterruptedly the course of the blood-vessels running upwards, all those running downwards were concealed or partially obscured by the haemorrhages. The fundus to the nasal side of and above the disc, as well as the whole area of it in front of the equatorial region

and in the lower quadrant, presents the normal tessellated appearance.

The haemorrhages in the vitreous and on the papilla underwent very rapid absorption, so that by the 17<sup>th</sup> April the latter was almost quite free. Between the large masses of blood below the disc there also appeared free spaces, within which one was able to observe an atrophy of the retinal epithelium as well as the presence of small black pigment-spots of the most varied shape. It was also possible at a very early date to discern a narrow greenish-white band emerging from the region of the great lower haemorrhages and extending over several fields.

The accompanying picture of the upright image presents the appearances at the beginning of May:—

One or two small floating haemorrhages are still present in the vitreous. The rounded optic papilla is sharply defined in outline, and in comparison with the left disc is of a somewhat paler, pinkish-white tint. A small rounded haemorrhage is still lying on its lower edge. The vessels that run upwards do not exhibit any peculiarity. On the upper and inner and the lower and inner side of the papilla the retinal epithelium is preserved: the fundus has a tessellated appearance. Immediately below the disc there is a fairly dense haemorrhage of irregular shape lying over the course of the vessels. A little below and to the nasal side of this haemorrhage another larger one extends in a horizontal direction. About three disc-diameters below the lower and outer edge of the papilla one sees a large dark mass of blood of varying density: it has roughly the form of a vertical rectangle but it is irregular in its outline, by which it is still connected to some extent with other neighbouring haemorrhages. In the whole of the area lying on the nasal side of this large mass of blood the retinal epithelium is absent, with the result that the choroidal vessels with the light grey intervascular spaces are freely exposed to view. This area is studded partly with some small haemorrhages of varying density and partly with numerous small black pigment-patches of different sizes and shapes but without any marked development of processes. A band of pigment of considerable length is seen only one disc-diameter below and to the nasal side of the papilla following the course of a blood-vessel. A very conspicuous feature in the fundus is presented by a large greenish-white surface situated about three disc-diameters below and to the outer side of the papilla: it extends over several fields and is partially obscured by the upper end of the large mass of blood and one or two smaller haemorrhages. From the temporal side of this white surface a long, narrow, sharply defined, white band branches off, and runs with a gentle curve obliquely upwards and outwards. A network of narrow whitish bands adjoins the lower part of its outer border: these bands enclose light greyish

spaces of irregular size and shape, and they are crossed by a couple of small blood-vessels running outwards towards the periphery. The upper concave border of the large white surface (which does not exhibit any special marking but throughout its whole extent projects slightly forwards towards the vitreous) sends another short process in the direction of the papilla. A large haemorrhage occupies the macular region, but only as a thin layer; on the side opposite the outer edge of the disc it is bounded by a well-defined sinuous outline.

The picture did not show any further material change up to the time of the patient's discharge on 18<sup>th</sup> May 1910. He did not come up to the clinic again till 13<sup>th</sup> Aug. 1911. On that date the vision in his right eye =  $\frac{1}{50}$ . The media are perfectly clear. The temporal half of the papilla is of a pale greyish-white tint, although the nasal half is only slightly paler than the corresponding part of the left optic disc. Below the papilla only one large, uniformly greenish-white, continuous surface with a sharply defined curving upper edge can be seen: it throws off the long process above described upwards and outwards, but while this process does not exhibit any difference in level from the surrounding parts the surface itself projects as a whole perceptibly in front of the plane of the retina. Its upper border is not pigmented, but a broad black band of pigment runs along its lower edge for the greater part of its extent. The vessels running downwards and outwards from the papilla stop abruptly at the upper margin of the surface, they are then hidden in their course by it over its entire breadth, i. e. for a distance of nearly two disc-diameters, and suddenly appear again at its lower edge. Only one fairly large vessel comes up for a very short distance over the lower border of the surface, it describes a small sharp curve upwards, and then divides and runs downwards into the retina. The discrete patches of pigment lying below and to the nasal side of the papilla have not increased in numbers or in size; only in the neighbourhood of the outer edge of the disc have a very few small pigment-dots made their appearance.

In C. Plate XIX, Part VI of this Atlas, I gave a picture of a case of chorio-retinitis sclopetaria in which the region of the optic disc and its immediate neighbourhood is covered by a large greenish-white flat membrane with long processes, which hides the retinal vessels over a considerable area. Now the characteristic feature of the present case too is a similar large white surface that is situated about three disc-diameters below the macula but without any relation to the disc. The difference between the two pictures can be only in the situation of the most important changes, not in their anatomical character. According to the x-ray photograph, which admits of only one interpretation, one of the bullets has crossed the right orbital cavity to become lodged, after its passage through the ethmoid bone, in the inner wall of the left orbit a little below its centre. The optic nerve itself has evidently not been injured by the projectile. Although a certain amount of optic atrophy is present, it can be quite naturally explained as the result of the extensive ophthalmoscopic changes. Indeed one cannot but regard it as quite improbable that the eyeball was grazed opposite the site of the greatest changes in the fundus. According to the explanation given by Adam<sup>1)</sup>, they should be regarded as the result of the explosive force of the bullet within the orbit acting at right angles to the direction in which it is travelling. Naturally the place at which this action is felt must vary somewhat in different cases according to the path taken by the bullet. In our case the shot had penetrated the orbital tissues below the optic nerve, and by its explosive action indented the posterior part of the eyeball below the disc and the macula. But owing to the great elasticity of the sclerotic the indented part immediately rebounded

into its original position. This sudden change in shape has naturally led to severe injury to the tissues, particularly in the region of the part that had been driven in, and to very extensive haemorrhages in the choroid and retina, into the vitreous, and in all probability to preretinal haemorrhages as well. It was only after partial absorption of these profuse haemorrhages that it was possible to obtain some insight into the nature and extent of the changes that had taken place in the tissues, although, of course, no longer a complete conception of their original character, since the time necessary for the absorption of the blood was sufficient to enable a reactive process in the form of proliferation to begin. One ophthalmoscopic feature will probably allow of only one explanation. The white band running upwards from the broad white surface, which was at first visible between the haemorrhages and does not project towards the vitreous, cannot from its narrowness and direction and the length of its sharply defined borders be taken for anything but a rupture of the choroid involving the entire thickness of that layer. The retina had not suffered with it at this point. The conditions however are different in the case of the large surface below the macula. There the explosive action led not to a typical rupture but by contusion to a greater injury to the tissues not only in the choroid but also in the retina: in the case of the latter in some places, perhaps, through its entire thickness, at others only in its outer layers. It is necessary to make the latter suggestion, because the large inferior temporal vessels, judging from their perfectly normal calibre and course, could not have been ruptured along with the other parts of the retinal layer. Although the profuse haemorrhages present made it impossible to determine more closely the nature and extent of the injury, there is hardly any other hypothesis for the explanation of the white surface than that an extensive proliferation of connective-tissue elements, a Chorio-retinitis proliferans, took place to replace the parts of the choroid and retina that had been destroyed, and with a slight projection over the area destroyed spread out mainly as a flat membrane. Moreover the broad black band of pigment along its lower border supports the view, that the new-formed tissue is derived from the choroid and retina. Of course one must also admit the possibility that the whole of this large plaque is not exclusively due to a proliferation of connective-tissue from the choroid and retina. The very fact that the lower temporal vessels are interrupted by the flat white surface, similarly to what is seen in the case of opaque nerve fibres, must lend force to the suggestion that a haemorrhage lying in front of the retina may also have become organised in the same way as spontaneous preretinal haemorrhages, which by their change into connective-tissue produce, according to Harms<sup>1)</sup>, the picture of retinitis proliferans.

A remarkable ophthalmoscopic phenomenon is found in the early appearance of pigment-spots of different sizes and shapes within a relatively small space. Seeing that these spots lie side by side with haemorrhages, one might be inclined to regard them as of haematogenous origin. The fact, however, that the retinal epithelium is wanting in the very area in which these spots are seen, cannot but force us to the assumption that the proliferation of pigment must be derived from clumps of retinal epithelium cells that have remained intact. Whether the loss of epithelial cells and the proliferation of pigment has been caused by a rupture of the ciliary arteries must remain an open question. It seems more simple to assume that the abrupt changes in the shape of the eyeball, caused by the explosive action of the bullet, produced within a circumscribed area near the site of most serious injury such a displacement and tearing of the epithelial cells and perceptive elements that these very delicate structures must have been for the most part completely destroyed, while a proliferation of the pigment arose from a few cells that remained intact.

<sup>1) Adam: The mechanism and effect of gunshot-wounds through the orbit. Zeitschrift für Augenheilkunde. Vol. XXVI, Pt. 1 and 2.</sup>

<sup>1) Harms: On retinitis proliferans. Münch. medicin. Wochenschrift. 65<sup>th</sup> Year, 2<sup>nd</sup> half, p. 1765.</sup>

