

Bibliothèque numérique

medic@

Auvray, Maurice Louis. Titres et travaux scientifiques

Paris, Félix Alcan, 1901.

Cote : 110133 t. 39 n° 1

TITRES

ET

TRAVAUX SCIENTIFIQUES

M. AUVRAY

Chirurgien des hôpitaux de Paris.



110,133

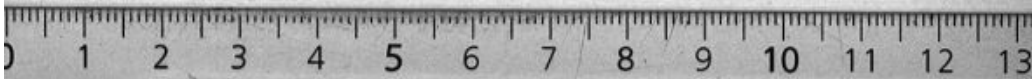
PARIS


FÉLIX ALCAN, ÉDITEUR

ANCIENNE LIBRAIRIE GERMER BAILLIÈRE ET C^o
408, BOULEVARD SAINT-GERMAIN, 108

1904

Tous droits réservés.





TITRES

Externe des hôpitaux (janvier 1890).

Interne des hôpitaux (janvier 1892).

Aide d'anatomie de la Faculté (mai 1893).

Prosecteur à la Faculté (juin 1895).

Membre adjoint de la Société anatomique (1895).

Médaille d'argent des prix de l'Internat (décembre 1895).

Docteur en médecine (mars 1896).

Lauréat des thèses de la Faculté (1896). — Médaille d'argent.

Récompenses de l'Académie de Médecine (1897) accordées pour des travaux présentés au prix Th. Herpin et au prix Laborie.

Chef de clinique à l'hôpital La Charité. Service de M. le Professeur Tillaux (1898-1899).

Chirurgien des hôpitaux de Paris (1899).

Vice-Président de la Société Anatomique (1904).

ENSEIGNEMENT

Aide d'anatomie (1893-1895).

Prosecteur à la Faculté (1895-1898).

Chef de clinique à la Faculté (1898-1899).

Chirurgien des hôpitaux.

TABLE ANALYTIQUE

PUBLICATIONS CHIRURGICALES

	Pages.
CHIRURGIE DU CRANE.	
Les tumeurs cérébrales	9
Procédé d'ouverture crânienne	12
Tumeur des cellules ethmoïdales	13
 CHIRURGIE ABDOMINALE.	
Les traumatismes du foie	14
Note sur le traitement des fistules biliaires consécutives aux plaies du foie	19
Les traumatismes des voies biliaires	20
Communication orale à la Société de Chirurgie sur un nouveau procédé de résection du foie	23
Description d'un nouveau procédé de résection du foie	23
Etude sur les divers procédés de résection du foie	27
Considérations anatomo-pathologiques à propos des expériences de résection du foie pratiquées sur le foie du chien et le foie de l'homme.	28
Le foie mobile et son traitement chirurgical	30
Les tumeurs du foie	32
Perforation du col de la vésicule biliaire. Péritonite purulente généralisée. Laparotomie. Mort	33
Les tumeurs des voies biliaires. Vésicule et canaux biliaires	34
Traité de chirurgie du foie et des voies biliaires, tome I ^{er}	36
Plaies pénétrantes de l'espace de Traube. Plaies de l'estomac	40
Six cas de plaies pénétrantes de l'abdomen	42
Occlusion intestinale aiguë par invagination, laparotomie, guérison	43
Résultats du traitement chirurgical de l'occlusion par invagination	43
Occlusion intestinale aiguë à la suite d'une hystérectomie vaginale	44
Hernie inguino-interstitielle chez la femme. Hernie de Goyrand	45
Hernie inguino-interstitielle chez la femme (2 ^e communication)	47
Hernies ombilicales étranglées	47
Traitement chirurgical de perforations intestinales au cours de la fièvre typhoïde	47


	Pages
Rupture de la rate. Splénectomie. Guérison. (Société de Chirurgie.) . . .	49
Rupture de la rate. (Société anatomique.)	49
Thérapeutique chirurgicale des plaies de la rate.	50
 UTÉRUS ET ANNEXES.	
Grossesse tubaire compliquée d'hématocèle et accompagnée d'hémorragies utérines abondantes	52
Corps fibreux du col de l'utérus.	52
Volumineux fibrome sous-muqueux de l'utérus.	53
Trois cas d'inondation sanguine péritonéale consécutive à la rupture de grossesses extra-utérines, suivis de guérison.	53
Sur le même sujet.	53
 APPAREIL GÉNITO-URINAIRE.	
Vessie à deux loges	56
Anurie d'origine calculuse; destruction du rein du côté opposé à l'oblitération urétérale	57
De l'extirpation des corps étrangers de la vessie chez la femme. . . .	58
Epithélioma du fourreau de la verge; extirpation du fourreau; conservation du gland et des corps caverneux	58
 RECTUM.	
Résultats éloignés d'une malformation ano-rectale	59
 PAROIS ABDOMINALE ET THORACIQUE.	
Fibrome de la paroi abdominale. Etude pathogénique.	61
Kyste du sein	62
 CHIRURGIE DES MEMBRES.	
Cysto-sarcome du bras droit	63
Fractures de la voûte et de la base du crâne, fracture des deux radius, ruptures multiples du foie, de la rate et du rein droit chez un jeune homme tombé d'un 1 ^{er} étage.	63
Kyste synovial développé dans l'épaisseur du muscle sous-épineux et de son tendon d'insertion humérale.	64
Fracture du scaphoïde de la main avec luxation dorsale d'un des fragments	65
Fractures multiples d'une omoplate. Expériences cadavériques relatives aux fractures de l'omoplate.	67
Phlébite et périphlébite suppurée de la saphène interne. Extirpation de la veine et de la poche purulente.	70
De la rétraction de l'aponévrose plantaire.	71
Des exostoses ostéogéniques multiples.	73

PUBLICATIONS ANATOMIQUES

	Pages
Anomalie des muscles long fléchisseur commun des orteils et fléchisseur propre du gros orteil au niveau de la plante du pied.	76
Union du pectiné au moyen adducteur	76
Anomalie du deltoïde.	76
Anomalie des nerfs du bras.	76
Anomalie du nerf sciatique	76
Anomalie du muscle grand fessier.	76
Faisceau surnuméraire intermédiaire aux deux muscles obliques de l'abdomen.	76
Péronier latéral surnuméraire.	76
Muscle surnuméraire de la région profonde postérieure de la jambe. Faisceau péronéo-calcanéen interne.	76
Os scaphoïde de la main dédoublé	76
Plexus veineux du creux poplité	77
De l'importance que peut prendre chez certains sujets l'artère du nerf médian.	77
Division du muscle droit interne de la cuisse faisant de ce muscle, un muscle double	77
Anomalie du coraco-brachial.	77

PUBLICATIONS MÉDICALES

Cancer primitif du pancréas méconnu. Cancer secondaire du foie et du poumon. Gangrène pulmonaire. Mort par hémoptysie foudroyante.	78
Maladie bronzée d'Addison	78
Présentation d'une tumeur du cervelet.	78



PUBLICATIONS CHIRURGICALES

CHIRURGIE DU CRANE

LES TUMEURS CÉRÉBRALES

Thèse de doctorat. Paris, 1896.

Dans ce travail, j'envisage surtout la clinique et la thérapeutique des tumeurs cérébrales. Le côté thérapeutique de la question est empreint des idées modernes recueillies à Londres dans le service d'Horsley.

Un chapitre historique complet fait connaître l'état de la question jusqu'au moment où paraît ce travail.

En anatomie pathologique, je me borne à énumérer les diverses variétés de tumeurs pouvant siéger dans la substance nerveuse, à étudier leurs caractères macroscopiques qui intéressent le chirurgien et leurs connexions avec la substance nerveuse.

Avant d'aborder l'étude du diagnostic, je donne dans un court chapitre le résumé des notions les plus récentes sur les localisations cérébrales.

Puis considérant que dans ce travail les symptômes et le diagnostic doivent tenir une place considérable, je leur consacre un important chapitre, insistant naturellement sur les signes qui intéressent particulièrement le chirurgien dans la localisation de la tumeur et peuvent le guider dans son intervention, sans négliger cependant l'ensemble des symptômes, qui, par leur existence, complètent le tableau clinique de l'affection. J'attire particulièrement l'attention sur les tumeurs mal étudiées de certaines régions (tumeurs de la base du cerveau, de la glande pituitaire, du corps calleux, du centre ovale, des noyaux gris centraux, de la capsule interne, des tubercules quadrijumeaux, etc.); m'appuyant sur un assez grand nombre de faits

que je rapporte, je montre combien le diagnostic de localisation est difficile grâce aux phénomènes à distance dont il faut tenir si grand compte dans les affections cérébrales, et j'arrive à cette conclusion quelque peu effrayante pour le chirurgien : « On ne peut jamais affirmer d'une façon absolue le siège précis d'une tumeur, il faut s'attendre à des erreurs, même dans les cas où l'on croit être le plus sûr de son diagnostic. »

La question des *indications opératoires*, beaucoup trop négligée, à mon avis, ainsi que la clinique, dans les ouvrages sur la chirurgie du système nerveux, est traitée avec un soin tout particulier. M'appuyant sur les faits publiés et suivis durant ces dix dernières années, sur le nombre des succès obtenus, j'estime que le chirurgien a le droit, sinon le devoir d'intervenir, quand il se trouve en présence d'un malade atteint de tumeur cérébrale, même dans les cas où il s'agit d'accidents syphilitiques, lorsque bien entendu le traitement spécifique est resté sans résultat. La trépanation peut être curative ou palliative.

La trépanation curative, c'est-à-dire l'opération ayant pour but l'ablation de la tumeur, sera réservée aux cas où la tumeur est *primitive, unique, localisée dans un point accessible au chirurgien, dure, encapsulée ou peu infiltrée*, et elle devra toujours être aussi précoce que possible.

La trépanation palliative trouvera ses indications dans les cas de tumeur *secondaire* ou de tumeurs multiples, lorsque le néoplasme siège dans une *région inaccessible* au chirurgien, lorsque la tumeur est *trop étendue* pour être enlevée sans danger, enfin dans les cas où on ne trouve pas la tumeur là où on la croyait localisée. Par cette trépanation palliative le chirurgien se propose de remédier aux symptômes généraux, qui sont le fait de l'augmentation de pression intra crânienne, produite par le développement de la tumeur dans un espace inextensible.

A propos du manuel opératoire, j'ai passé en revue tous les procédés opératoires préconisés jusqu'au moment où a paru ma thèse. J'ai insisté sur la nécessité de pratiquer une large ouverture de la boîte crânienne; j'ai représenté les différents modèles de scies employés pour pratiquer cette ouverture dans le plus bref délai.

J'ai donné la description d'un procédé d'ouverture fait à l'aide de la scie ordinaire à amputation (voir page 12) ; enfin j'ai essayé de montrer tout l'avantage qu'on pouvait tirer *des opérations pratiquées en deux temps* : dans le premier temps, ouverture du crâne ; dans le deuxième temps, ablation de la tumeur. J'ai discuté ensuite la question de savoir, *si on doit laisser subsister après l'opération la brèche faite aux os du crâne, ou au contraire en pratiquer l'occlusion*. Cette occlusion m'a paru formellement contre-indiquée dans les cas de kystes nécessitant un drainage prolongé, dans les cas de tumeurs malignes pouvant récidiver et déterminer alors une augmentation de la pression intra-cranienne contre laquelle il faudrait intervenir à nouveau, ou même justiciables de plusieurs opérations successives, enfin dans tous les cas de trépanation palliative, bien entendu.

Du reste, si l'absence de surface protectrice, rend graves les traumatismes cérébraux même les plus minimes, il faut bien reconnaître que chez les adultes au moins toute cause de traumatisme peut être évitée ; on pourrait du reste recouvrir la solution de continuité d'un appareil protecteur. Enfin, en ce qui concerne la hernie du cerveau, si, comme le disent Horsley et le Professeur Terrier « elle est la conséquence d'une inoculation restant localisée, et qu'il ne s'agisse à ce point de vue que d'une question d'antisepsie ou d'asepsie », on conçoit l'inutilité de l'ostéoplastie pour remédier à cet accident, il suffit d'observer les règles de l'asepsie.

Dans ma statistique, je rapporte tous les cas que j'ai pu recueillir dans la littérature médicale, de tumeurs du cerveau et du cervelet, opérées jusqu'en 1896.

Tumeurs du cerveau. — Trépanations curatives 75.

Dans 22 cas, la mort survient rapidement, ou les renseignements sont insuffisants, pour qu'on puisse en tirer quelques conclusions.

Sur les 53 trépanations curatives, dont il reste à apprécier les résultats :

27 ont été suivies de guérison ;

27 — d'amélioration.

Parmi les cas guéris, je rapporte des exemples de guérison datant

de 8 ans (Horsley Keen), 7 ans 1/2 (Horsley), 7 ans (Horsley), 4 ans (Poirier).

Il me semble que l'on peut considérer comme de véritables succès les cas où l'on voit la paralysie s'améliorer progressivement, la céphalée, les convulsions épileptiformes et parfois même la névrite optique disparaître, et la guérison se maintenir 7 et 8 ans après la trépanation.

Il faut tenir grand compte évidemment dans ces guérisons prolongées de la nature de la tumeur enlevée par l'opérateur.

Trépanations palliatives 47.

Tumeurs du cervelet. — J'en trouve 23 cas opérés, pour lesquels : 4 trépanations curatives avec 4 morts.

19 trépanations palliatives avec améliorations passagères.

En somme, résultats déplorables en ce qui concerne les tumeurs du cervelet.

Procédé d'ouverture crânienne. (*Bulletins de la Société Anatomique*, 1896, p. 243.)

Je présente à la Société le crâne d'un sujet sur lequel j'avais pratiqué une large ouverture crânienne par un procédé, que Horsley avait mis un certain nombre de fois en pratique dans son service pour des opérations de tumeurs cérébrales.

Sans l'avoir vu employer par le chirurgien de Londres, en me basant uniquement sur les indications qu'il m'avait données, voici comment j'en réglais la technique opératoire.

Tout mon outillage consistait en une scie ordinaire à amputation, un fin stylet et un ciseau à résection crânienne.

A l'aide de la scie, on délimite sur la surface externe du crâne par quatre traits le lambeau osseux que l'on veut enlever. Lorsqu'on arrive sur la table interne, ce dont on est averti par une sensation de moindre résistance et par un bruit plus sourd produit par la scie, on redouble de prudence. On explore la rainure avec le stylet, pour ne pas pénétrer inopinément dans la boîte crânienne et déchirer la dure-mère, voire même la substance nerveuse sous-jacente. Lorsque l'on suppose, au niveau de chacun des traits de scie, la section de

l'os suffisamment avancée, pour que le lambeau osseux puisse être enlevé sans trop de difficultés, saisissant le ciseau à résection crânienne (c'est l'instrument dont je me suis toujours servi), on introduit son extrémité coupante aussi profondément que possible dans une des rainures. On fait levier sur le manche et on soulève d'une pièce le fragment osseux.

J'ai pu, par ce procédé, enlever de larges lambeaux osseux en quelques minutes (10 à 15 minutes). Ce procédé est toujours plus rapide que l'application successive de couronnes de trépan. Le lambeau enlevé d'une seule pièce pourrait être réappliqué après l'opération, si l'on voulait fermer la brèche osseuse.

Tumeur des cellules ethmoïdales. (*Bulletins de la Société Anatomique*, mars 1898, p. 232.)

La tumeur en question est située dans l'une des cavités osseuses formée par la juxtaposition des demi-cellules de l'ethmoïde unies aux demi-cellules correspondantes du frontal. Elle est exactement située sur le trajet de l'artère ethmoïdale antérieure à laquelle elle adhère. L'examen histologique pratiqué par Pilliet a démontré qu'il s'agissait « d'un endothéliome des séreuses, catégorie dans laquelle rentrent les tumeurs sablées de Virchow ». C'est une tumeur analogue à cette variété de tumeurs cérébrales qu'on appelle « psammome ». Dans le cas actuel, j'attire particulièrement l'attention sur le siège de la tumeur dans les cellules ethmoïdales. Ce doit être une localisation très rare du psammome; M. Cornil nous a déclaré n'en avoir jamais observé.

CHIRURGIE ABDOMINALE

FOIE

Les traumatismes du foie. (*Revue de chirurgie*, octobre 1896, p. 717.)

En collaboration avec M. le Professeur TERRIER.

Cette étude des traumatismes du foie constitue le premier travail d'ensemble qui ait paru sur la question. La pathogénie, l'anatomie pathologique ont été déjà étudiées, en particulier dans la thèse de Roustan. La symptomatologie est aussi assez bien connue. Nous n'avons donc pas l'intention de nous arrêter ici à ces points spéciaux de la question.

Nous voulons surtout envisager le traitement sur lequel nous avons tout particulièrement insisté, et qui en France avait été complètement négligé.

L'hémorrhagie et l'infection sont les deux complications qui doivent nous guider dans les indications du traitement.

Lorsque le chirurgien observe le malade tardivement, ce sont généralement les accidents d'infection qu'il doit combattre (abcès du foie, péritonite localisée ou généralisée); il doit alors avoir recours aux moyens préconisés en pareille circonstance. Lorsque le blessé est observé peu de temps après l'accident, la conduite à tenir est variable :

S'il n'existe aucune plaie extérieure, si l'on constate seulement de la contusion hépatique sans collapsus et sans signes d'hémorrhagie, le mieux est de s'abstenir, en restant prêt à agir à la moindre alerte;

S'il existe, au contraire, un état de collapsus profond, des signes nets d'hémorrhagie, il faut intervenir sans retard; il en est de même quand il existe une plaie plus ou moins étendue de la paroi abdominale à travers laquelle les viscères font hernie;

Lorsqu'il existe une plaie des téguments sans hernie viscérale, et lorsqu'il est établi qu'il y a eu pénétration, sans s'en laisser imposer par un calme trompeur, nous conseillons encore la laparotomie immédiate.

Lorsque l'intervention est décidée, le foie peut être abordé par deux voies : la voie abdominale ou la voie transpleurale; on a dû parfois même combiner la voie abdominale et la voie transpleurale. On pratiquera l'exploration digitale et l'exploration visuelle avec le plus grand soin, lorsqu'on atteindra le foie; et l'on se rappellera qu'il est arrivé assez souvent qu'une plaie de l'organe échappe au chirurgien.

Pour arrêter l'hémorrhagie, le chirurgien dispose des trois procédés suivants, qui tous ont donné des succès : la suture, la thermo-cautérisation et le tamponnement.

La suture consiste à passer en plein parenchyme hépatique, d'un bord à l'autre de la solution de continuité, des fils dont la ligature devra mettre autant que possible au contact l'une de l'autre les lèvres de la plaie.

La description de la suture est faite d'après les observations que j'ai pu recueillir, et les expériences personnelles que j'ai poursuivies sur des animaux.

J'attire l'attention sur les points suivants qui ressortent de mes expériences :

La soie me paraît préférable comme agent de suture au catgut; j'ai constaté, en effet, dans les opérations pratiquées sur des chiens, que les catguts s'étaient dénoués dans quelques cas; il m'est même arrivé, au moment de l'autopsie, de les trouver flottant dans la cavité abdominale. J'ai donc conseillé, lors d'emploi du catgut, de faire plusieurs nœuds avant de pratiquer la section des deux chefs du fil, de façon à prévenir l'accident que je viens de signaler.

Ondoit toujours avoir recours à des fils de gros volume pour éviter la section du tissu hépatique. Pour passer les fils, je me suis servi dans mes expériences de l'aiguille courbe de Reverdin, mais son faible degré de courbure la rend difficilement utilisable sous peine de s'exposer à déchirer le foie, lorsque la plaie est profondément située.

La grande aiguille courbée d'Emmet ou l'aiguille que j'ai fait construire chez Collin pour la résection du foie me paraissent appelées à rendre service grâce à leur degré de courbure, dans les cas où il faut agir sur des parties profondément situées. L'extrémité de ces aiguilles sera mousse de préférence.

La piqûre produite par l'aiguille donne généralement naissance à un léger écoulement de sang, mais celui-ci ne tarde pas à s'arrêter, lorsque le fil est mis en place.

Le fil à ligature doit être introduit dans le tissu du foie profondé-

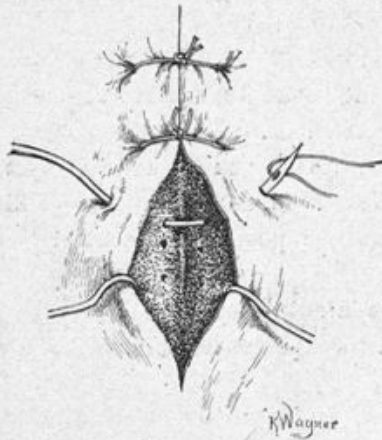

Fig. 1.

ment et à une distance de 2 à 3 centimètres et plus, des lèvres de la solution de continuité (fig. 1); s'il n'existe pas, en effet, une épaisseur de parenchyme hépatique suffisante entre le fil et la plaie au moment où l'on vient à serrer les fils pour affronter les lèvres de la plaie, le tissu hépatique se laisse déchirer. Il faut avoir soin également, en serrant les fils, de ne pas exercer une traction trop énergique, il suffit d'établir un contact entre les deux lèvres de la section, sans vouloir les maintenir intimement accolées l'une à l'autre. J'ai constaté sur les animaux que l'hémorragie s'arrêtait dès qu'un simple fil assurait le contact des parties; ce qui n'a pas lieu d'étonner, étant donnée la nature fibrineuse du sang du foie, qui facilite sa coagulation.

• Lorsque la section porte sur le bord antérieur du foie qu'elle intéresse dans toute son épaisseur sur une étendue plus ou moins grande; il faut alors, et c'est ce que j'ai fait avec succès sur les animaux, passer de part en part les ligatures dans le parenchyme

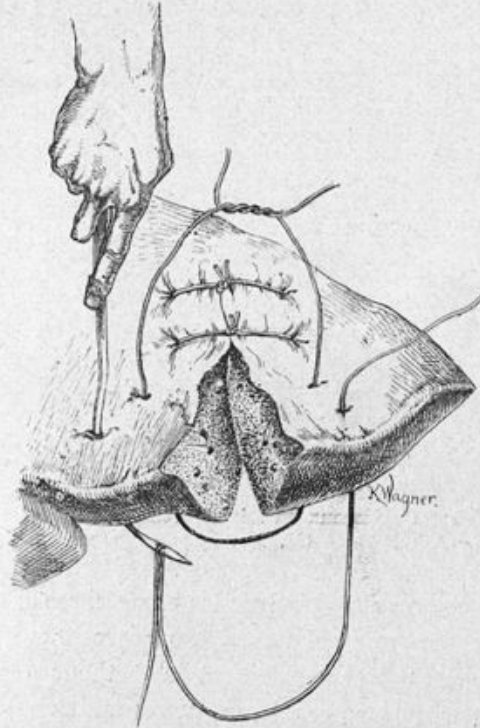


Fig. 2.

hépatique, de la face convexe à la face concave, en embrassant dans l'anse du fil une épaisseur de tissu suffisante de chaque côté de la plaie (fig. 2).

Les sutures capsulaires superficielles m'ont paru insuffisantes.

Toutes mes données expérimentales ont été confirmées par des faits récents.

M. le professeur Terrier écrit à propos d'un cas dans lequel il a eu l'occasion d'intervenir : « La plaie elliptique du foie donne encore

issue à du sang rutilant; *en prenant beaucoup de tissu hépatique, on en fait la suture à l'aide de deux forts catguts pas trop serrés pour ne pas couper le tissu hépatique. L'écoulement sanguin est absolument arrêté par cette suture.* »

De nouvelles observations démontrent la réalité des faits avancés expérimentalement.

J'ai insisté également sur ce fait que le pincement des vaisseaux sur la surface de section et leur ligature isolée est absolument

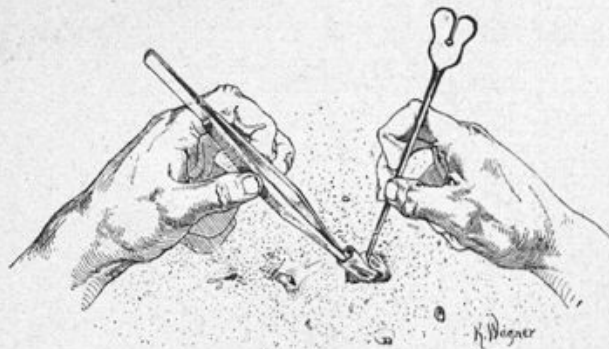


Fig. 3. — Ligature des vaisseaux du foie. 1^{er} temps : dénudation du vaisseau. (M. Auvray.)

possible; je me trouve d'accord avec les expériences de Kousnetzoff et Pensky et le fait rapporté par Faure. Les figures 3 et 4, faites d'après nature, représentent très exactement la méthode que j'emploie.

Je n'insiste pas sur les procédés de thermocautérisation et de tamponnement.

Les résultats de notre statistique générale sont les suivants :

Sur 46 cas d'intervention pour plaie du foie { 33 guérisons.
13 morts.

Quelques statistiques personnelles sont plus éloquentes encore que cette statistique générale :

Dalton, sur 8 opérés, compte 7 guérisons; Zeidler, sur 3 opérés, 3 guérisons, etc...

On a traité chirurgicalement :

20 plaies par instrument tranchant ou piquant avec { 15 guérisons.
5 morts.

14 plaies par armes à feu avec $\left\{ \begin{array}{l} 10 \text{ guérisons.} \\ 4 \text{ morts,} \end{array} \right.$
 11 plaies consécutives à des traumatismes $\left\{ \begin{array}{l} 6 \text{ guérisons.} \\ 5 \text{ morts.} \end{array} \right.$
 directs ou indirects avec
 Nous voyons qu'un grand nombre de succès ont été obtenus par

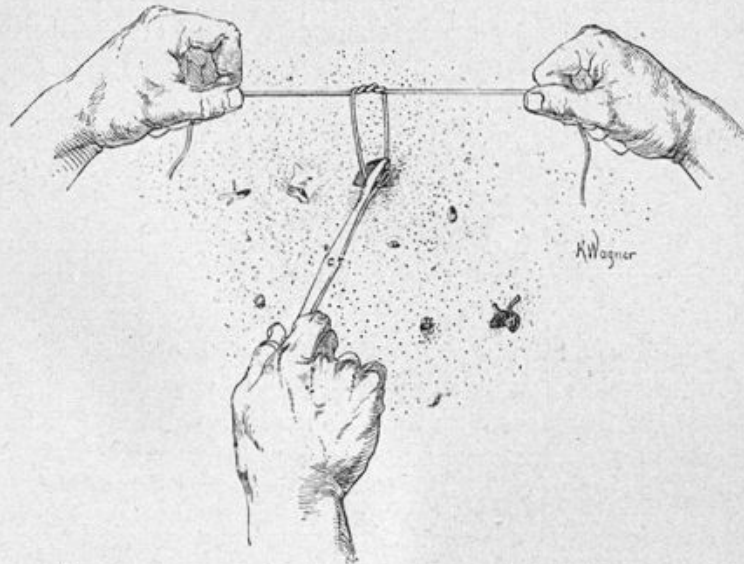


Fig. 4. — 2^o temps : Mise en place du fil à ligature. (M. Auvray.)

les chirurgiens et que ces succès eussent été certainement plus nombreux encore si l'on était intervenu, dans plusieurs cas, comme on aurait dû le faire, *immédiatement*, et sans attendre l'apparition des accidents infectieux.

Note sur le traitement des fistules biliaires consécutives aux plaies du foie. (*Bulletins de la Société anatomique de Paris*, juin 1899, p. 594.)

Il n'est pas question, dans cette étude, des fistules biliaires en général. Je n'envisage ici que les fistules biliaires consécutives à une plaie du parenchyme hépatique, en particulier à une plaie par arme à feu, à propos d'un malade auquel j'avais eu à donner mes soins.

Voici mes conclusions :

« C'est surtout à la suite de plaies irrégulières, anfractueuses, comme les plaies par armes à feu, traitées par le tamponnement, qu'on observe la formation des fistules biliaires. Autour de la gaze servant au tamponnement, se développent des adhérences qui, au bout d'un temps assez court, canalisent la plaie hépatique et l'isolent de la cavité abdominale; le point important tout d'abord est d'assurer, grâce à ces adhérences, la protection efficace de la cavité abdominale contre l'envahissement de la bile. Le tamponnement servant à assurer l'hémostase doit donc être maintenu en place un temps suffisant (c'est-à-dire 5 à 6 jours environ) pour que les adhérences présentent le plus de résistance possible, et il est bon de substituer au tampon un drain de fort calibre destiné à permettre l'issue facile de la bile au dehors dans les premiers jours. Dès que la protection de la cavité abdominale paraît bien assurée, on doit, plus rapidement que je ne l'ai fait dans l'observation présente, plutôt que de laisser le malade s'affaiblir et même succomber par la perte trop abondante et prolongée de bile, substituer des drains de plus en plus petits au drain du début, de façon à favoriser la fermeture progressive de la fistule biliaire par le bourgeonnement des parois du trajet. On pourra de la sorte, en un temps relativement très court, obtenir son oblitération complète.

« En somme, assurer au début l'écoulement facile de la bile au dehors, en attendant que des adhérences de nouvelle formation aient mis la cavité péritonéale à l'abri d'un envahissement de la bile, et consécutivement (du 8^e au 10^e jour) s'efforcer d'oblitérer le trajet fistuleux et de rétablir le cours normal de la bile en diminuant progressivement et rapidement le calibre des drains: telle est la conduite que nous avons tenue chez notre blessé, et qui a amené la guérison rapide; elle nous paraît applicable à la grande majorité des cas de fistule biliaire consécutive à une plaie du foie. »

Les traumatismes des voies biliaires. (*Revue de chirurgie*, janvier 1897.)

En collaboration avec M. le Professeur TERRIER.

Parmi les questions concernant la chirurgie des voies biliaires, celle des traumatismes est restée jusqu'à ce jour la moins étudiée.

Nous nous sommes efforcés dans notre travail de rassembler les notions anatomo-pathologiques, jusqu'alors éparses.

Nous avons montré l'épanchement de bile collecté dans la partie latérale de l'abdomen, refulant à gauche tout le paquet intestinal, arrêté seulement par l'insertion du mésentère et pouvant atteindre un volume considérable (14 kilogr. dans un cas de Uhde). Au bout d'un certain temps, la collection est entourée par une néo-membrane, qui par sa face externe tapisse le péritoine pariétal et le péritoine viscéral, réunissant entre elles les anses intestinales, et unissant celles-ci aux organes voisins. La difficulté est grande de retrouver, à la surface interne de la fausse membrane, l'orifice de communication de la cavité kystique avec les voies biliaires.

Ce qui caractérise les manifestations cliniques, en dehors des phénomènes de collapsus du début, c'est l'apparition d'accidents de réaction péritonéale constituant un tableau tout spécial caractéristique des traumatismes des voies biliaires. Il existe de la douleur assez vive localisée à l'hypocondre droit et à la région hypogastrique, avec vomissements bilieux, constipation ; on constate de la matité dans la région droite de l'abdomen là où la collection tend à s'enkyster ; fréquemment, survient de l'ictère. La température oscille entre 37°5 et 38° ; le pouls devient petit et fréquent ; le visage exprime un affaiblissement profond de l'organisme, et l'amaigrissement survient analogue à celui qu'on observe chez les animaux porteurs de fistule biliaire.

En somme, la bile pure détermine des accidents irritatifs qui évoluent lentement, progressivement, et qui amènent la mort par affaiblissement, par émaciation, due à la déperdition d'un liquide utile à l'organisme ; peut-être aussi par une action toxique encore mal définie invoquée par quelques auteurs, sans qu'on sache exactement quel en serait l'agent parmi les divers éléments de la bile.

Mais que la bile soit septique ou que des germes venus de l'intestin parviennent jusqu'à la collection et l'on verra éclater rapidement des accidents de péritonite aiguë le plus souvent mortels.

En ce qui concerne le traitement, nos conclusions ont été les suivantes :

Il faudra intervenir par la laparotomie immédiate, toutes les fois

qu'il existe une plaie pénétrante de la cavité abdominale avec ou sans blessure des voies biliaires; même dans le cas douteux où la pénétration ne saurait être affirmée, mieux vaut encore, dans le doute, pratiquer la laparotomie exploratrice.

En présence d'un sujet atteint de contusion abdominale, lorsque l'élément clinique nous porte à admettre l'existence d'une lésion des voies biliaires, il faut opérer *sans retard*; car, en admettant que la péritonite qui succède à l'épanchement de la bile soit une péritonite limitée, non mortelle (à condition, bien entendu, que la bile soit aseptique, ce dont nous ne pouvons jamais être certains), il n'en est pas moins vrai que pour beaucoup, la bile en contact avec le péritoine a une action toxique. D'autre part, la déperdition de bile qui se fait par l'écoulement de ce liquide dans la cavité péritonéale devient la cause d'un état d'amaigrissement et d'émaciation qui crée dans la suite un réel danger pour la vie des blessés.

Parmi les divers modes de traitement, nous citons d'abord *la ponction* depuis fort longtemps employée. Nous lui reprochons d'être une méthode aveugle, qui a souvent déterminé l'infection, insuffisante puisqu'il y a eu le plus souvent reproduction incessante du liquide, et nous lui préférons de beaucoup *la laparotomie même tardive*.

Mais ce que nous préconisons avant tout, c'est *la laparotomie précoce*, suivie d'une intervention variable suivant le point des voies biliaires qui est atteint: quand la vésicule biliaire est blessée, on peut pratiquer la cholécystorrhaphie ou la cholécystectomie; si la blessure siège sur le canal cystique, pratiquer la ligature du canal dans son bout périphérique, et ensuite la cholécystectomie.

Lorsque le canal hépatique est atteint, pratiquer le drainage temporaire pour évacuer la bile au dehors, empêcher son écoulement dans la cavité abdominale, et espérer en la formation d'adhérences protectrices;

Dans les traumatismes du cholédoque: lier les deux extrémités du canal sectionné, et aboucher ensuite la vésicule dans l'intestin; dans la section incomplète du cholédoque, on pourrait avoir recours à la suture telle qu'on la pratique à la suite de la cholédocotomie.

Résultats de la statistique:

21 ponctions avec 12 guérisons.

7 laparotomies secondaires avec $\left\{ \begin{array}{l} 4 \text{ guérisons.} \\ 3 \text{ morts.} \end{array} \right.$

3 laparotomies immédiates avec 2 guérisons.

ÉTUDE SUR LA RÉSECTION DU FOIE

1° Communication orale à la Société de Chirurgie (janvier 1897, p. 47)
sur un nouveau procédé de résection du foie.

2° Description d'un nouveau procédé de résection du foie. (*Revue de
Chirurgie*, février 1897.)

Je décrivais dans ces deux communications qui me sont personnelles, un nouveau procédé de *ligature intra-hépatique* propre à

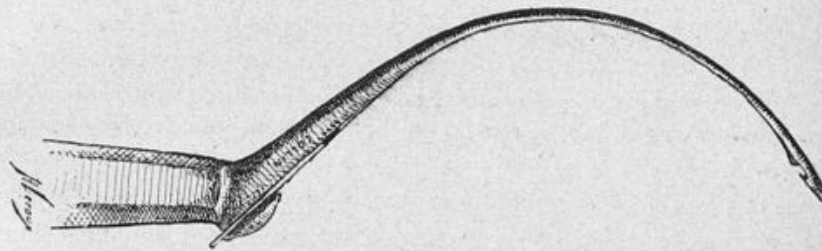


Fig. 5.

assurer sans hémorragie la résection de portions plus ou moins volumineuses du foie. Je donnais le résultat de mes expériences sur le foie du chien et sur le foie humain recueilli fraîchement sur le cadavre.

Voici l'expérience chez le chien :

Je passe à travers un lobe du foie de sa face inférieure à sa face supérieure (le foie du chien est multilobé) et à l'aide d'une *aiguille spéciale* (fig. 5) à extrémité mousse que j'ai fait construire dans ce but chez Collin, deux fils de forte soie plate (n° 5) qui doivent être assez longs, et que j'ai soin d'*entre-croiser*, afin de les rendre solitaires pour empêcher qu'au moment où je serrerais les fils, les deux

anses ne s'écartent l'une de l'autre en déchirant le tissu hépatique intermédiaire, qu'elles entraîneraient chacune de leur côté.

Les deux fils XY et AB sont mis en place et enchainés l'un à l'autre (fig. 6); pour simplifier la description ne suivons dans son trajet à travers le foie que le fil AB, nous pouvons même ne suivre que le chef B de ce fil, car il est le seul à voyager dans le tissu du foie qu'il va traverser alternativement dans un sens et dans l'autre, le chef A

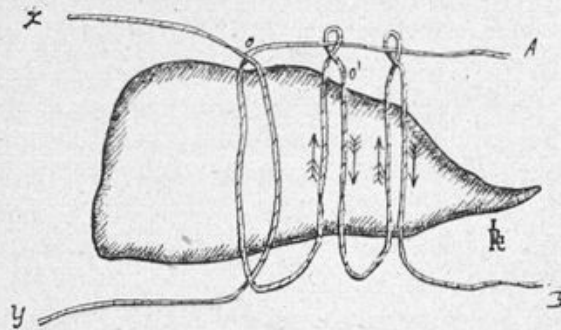


Fig. 6.

restant toujours à la face supérieure du lobe hépatique. Je transperce le lobe hépatique de sa face supérieure à sa face inférieure en plongeant l'aiguille à un centimètre environ du point O où j'ai primitivement passé mes deux fils; le chef B est accroché à l'aiguille et entraîné de bas en haut vers la face supérieure du foie dans le sens indiqué par la flèche; je noue alors avec un nœud simple les deux chefs A et B ensemble et j'exerce sur chacun d'eux en serrant, une traction *lente et continue, pendant qu'ils sectionnent le tissu hépatique compris dans l'anneau qu'ils forment*. Les vaisseaux seuls sont pincés et rassemblés par la ligature; je ne cesse d'exercer une traction sur les deux chefs que lorsque la résistance que j'éprouve m'avertit que le tissu hépatique est tout entier déchiré, que l'anse est complètement serrée; j'assure alors la fixité de ma ligature par un second nœud.

Pendant tout le temps qu'a duré cette première ligature, mon aide a exercé une traction douce sur les deux extrémités du fil XY pour l'immobiliser.

Les deux chefs A et B se trouvent maintenant à la face supérieure du lobe hépatique ; insinuant alors mon aiguille de la face inférieure vers la face supérieure du lobe *dans la déchirure produite en servant la première anse*, je vais chercher le chef B pour le ramener dans le sens de la flèche, c'est-à-dire de la face supérieure vers la face inférieure.

Je répète alors ce que j'ai déjà fait pour former la première anse, c'est-à-dire que plongeant mon aiguille à un centimètre en dehors du point O, je vais à la recherche du chef B pour le ramener dans le sens de la flèche, de la face inférieure vers la supérieure ; je le noue au chef A et en serrant *lentement et d'une façon continue*, je sectionne tout le tissu hépatique compris dans l'anse, rassemblant tous les vaisseaux qui s'y trouvent, et assurant cette fois encore la fixité de ma ligature par un double nœud. J'agis avec le fil XY comme avec le fil AB, formant autant d'anses qu'il est nécessaire d'en former pour assurer une hémostase rigoureuse.

J'ajoute enfin qu'il me faut moins de temps pour pratiquer ces ligatures que je n'en mets à les décrire.

Lorsque l'hémostase est assurée, on sectionne la portion du foie que l'on veut enlever, en coupant près des ligatures, soit avec des ciseaux, soit au bistouri.

Voilà l'expérience dans toute sa simplicité, telle que nous l'avons réalisée sept fois sur le chien, *sans aucune difficulté*, et toujours avec un plein succès. *Il ne s'est jamais écoulé sur la tranche de section le plus mince filet de sang*, il n'existait pas même un léger suintement qui pût nécessiter l'emploi du thermocautère, je l'ai fait remarquer à plusieurs reprises aux personnes présentes.

Je réduisais alors le moignon hépatique et suturais la paroi abdominale.

De ces expériences j'ai pu tirer les conclusions suivantes au point de vue chirurgical.

La résection du foie chez le chien est une opération facile à réaliser, le procédé que j'ai employé dans mes ligatures n'a jamais été suivi d'hémorragie immédiate ou tardive ; les chiens se sont rapidement rétablis de leur traumatisme. Sur les sept chiens opérés, deux sont morts de chloroforme au moment où je terminais les sutures

de la paroi ; la section du lobe hépatique n'avait été suivie d'aucune hémorragie ; à l'autopsie rien de spécial n'était à signaler dans la cavité abdominale, les ligatures avaient parfaitement tenu, malgré les pressions exercées sur le thorax dans les manœuvres de respiration artificielle pratiquées pour ranimer l'animal. Tous ces chiens ont vécu un temps suffisant pour que les expériences puissent être considérées comme très démonstratives. L'un de ces animaux a vécu

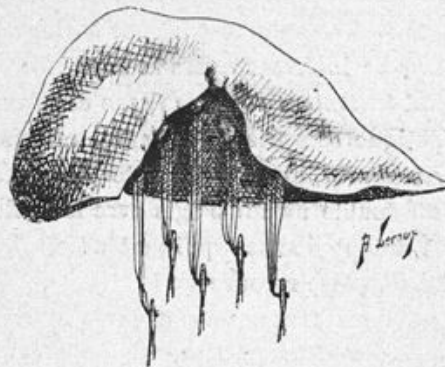


Fig. 7.

quarante-neuf jours après l'intervention, un autre trente et un jours, un troisième dix-sept jours, etc.

J'ai expérimenté ensuite sur le *foie humain frais*. Le principe de la ligature reste le même ; mais lorsqu'on veut enlever une tumeur d'assez gros volume, je conseille de la circonscire par un assez grand nombre de groupes de 2 fils (4, 5, 6) et je crois qu'il est préférable de les placer de telle sorte que la surface de section, après ablation, ait la forme d'un coin. Sur cette surface de section, après l'enlèvement, on voit un certain nombre de *pédicules vasculaires* d'autant plus nombreux que les groupes de deux fils ont été placés en plus grand nombre autour de la portion hépatique à réséquer (fig. 7).

Pour vérifier si l'oblitération des vaisseaux par les fils à ligature était parfaite, j'ai fixé une canule sur l'un des gros vaisseaux du foie dont le territoire de distribution est en rapport avec la surface sectionnée, et j'ai fait injecter par un aide sous une pression aussi forte que possible du liquide coloré. Les résultats ont été *très probants* ; je

n'ai pas vu soudre la moindre gouttelette de liquide sur la surface de section.

Je conclusais de ces expériences que le procédé était applicable sur le vivant pour l'ablation des tumeurs et des kystes implantés sur le parenchyme hépatique, lorsque ceux-ci peuvent être facilement atteints, lorsqu'ils siègent par exemple sur le lobe gauche ou sur la

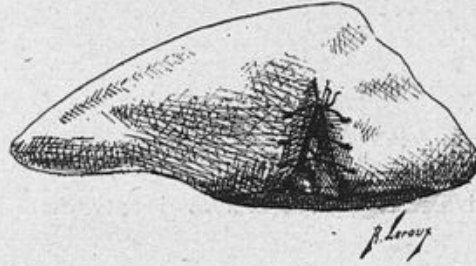


Fig. 8. — Rapprochement des bords de la plaie après résection en forme de coin.

portion voisine du rebord costal qui sont facilement accessibles. La confirmation de ces faits ne s'est point fait attendre longtemps, ainsi que nous allons le voir à propos de la chirurgie des tumeurs du foie.

3° Etude sur les divers procédés de résection du foie. (Avril 1897.)
H. Jouve, éditeur.

Dans ce travail, je fais une étude complète de tous les procédés de résection du foie employés jusqu'à ce jour, ils peuvent être classés de la façon suivante :

- 1° Ablation au bistouri et au thermo-cautère de petites portions de foie sans ligature.
- 2° Ablation à la curette tranchante et tamponnement consécutif à la gaze iodoformée.
- 3° Ablation à l'aide du bistouri ou du thermo-cautère, complétée par la ligature isolée de vaisseaux.
- 4° Avant de pratiquer la section de la tumeur, des chirurgiens pour prévenir l'hémorragie, ont placé une ligature circulaire sur sa base.

Puis ils ont traité de façons différentes *le moignon de résection hépatique* :

Les uns ont *abandonné le moignon dans l'abdomen*, puis fermé la plaie extérieure ;

Les autres ont *fixé le pédicule à la paroi*, attendant la chute des parties nécrosées, comme on l'a fait pour les fibromes utérins.

5° Avec Langenbuck et Bruns, on arrive aux premières tentatives des *ligatures intra-hépatiques*, placées sur le pédicule.

Ces ligatures faites sans une technique déterminée ont été suivies d'hémorragies.

J'ai essayé, à peu près à la même époque que deux auteurs russes, Kousnetzoff et Pensky (*Revue de chirurgie*, 1896) de régler cette technique. J'ai décrit précédemment le procédé auquel j'ai eu recours.

Comparant mon procédé à celui de Kousnetzoff, je faisais remarquer que contrairement à l'auteur russe, je prenais soin d'enchaîner mes deux fils en les entrecroisant, pour empêcher qu'ils ne s'écartent l'un de l'autre au moment où on les serre, écartement qui amènerait la déchirure du tissu hépatique intermédiaire aux deux anses et l'hémorragie.

4° Considérations anatomo-pathologiques à propos des expériences de résection du foie pratiquées sur le foie du chien et le foie de l'homme. (*Bulletins de la Société anatomique*, 1897, p. 82.)

Cette nouvelle communication sur mon procédé de résection du foie, avait pour but de présenter les pièces à l'appui de la description que j'en avais fait à la Société de chirurgie quelques jours avant.

J'insistai alors devant la Société sur quelques points anatomo-pathologiques spéciaux, à savoir : l'adhérence fréquente de l'épiploon à la surface cruentée de résection ; l'adhérence de celle-ci aux viscéres voisins (duodénum, estomac), à la paroi abdominale, au diaphragme (fig. 9 et 10) ; la rapidité avec laquelle la plaie hépatique se cicatrise ; enfin je montrais sur un lobe de foie de chien la régénération de la portion réséquée observée quarante-neuf jours après

l'opération, fait à l'appui des études entreprises récemment sur la

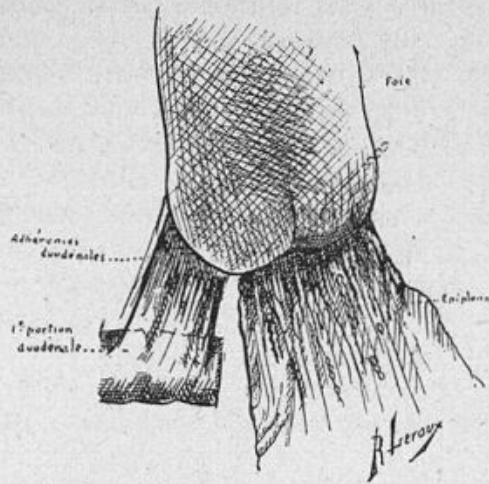


Fig. 9. — Adhérences de la surface de résection à l'épiploon et au duodénum.

question de la régénération du foie dans ses états pathologiques.

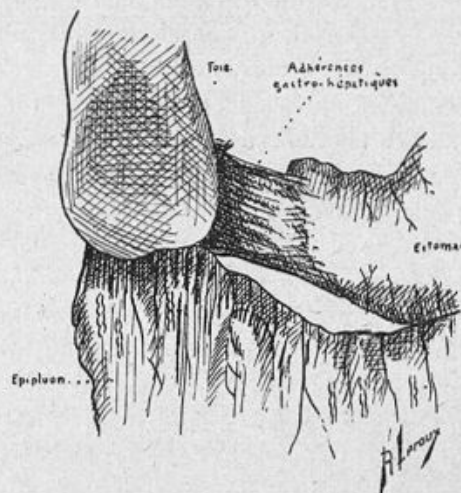


Fig. 10. — Adhérences de la surface de résection à l'épiploon et à l'estomac.

Dans mon épreuve des titres en 1898, j'ajoutais : « Toutefois, je

réserve ce dernier point de la question, sur lequel j'ai entrepris de nouvelles recherches. » Ces recherches ont été poursuivies avec le P^r Cornil, et dans notre *Traité de chirurgie du foie* paru récemment, je dis à la page 245 : « Malgré la valeur des travaux qui viennent d'être cités, la question de la régénération du foie ne nous paraît pas complètement élucidée. » En effet, sur un animal sacrifié longtemps après la résection d'une portion du foie, on a constaté microscopiquement que la masse néoformée, qui semblait être constituée par du tissu hépatique régénéré, était faite de tissu conjonctif, c'est-à-dire de tissu cicatriciel.

Le foie mobile et son traitement chirurgical. (*Revue de chirurgie*, août et septembre 1897, p. 621 et 729.) En collaboration avec M. le Professeur Terrier.

Cette étude porte successivement sur le foie totalement mobile (hépatoptose totale) et sur le foie partiellement mobile (lobes flottants, hépatoptose partielle). C'est le premier travail complet qui ait paru sur la question depuis la thèse de Faure, dans laquelle l'auteur ne rapportait qu'une observation, première tentative de fixation du foie. La question est envisagée d'abord au point de vue historique ; puis après un court exposé des moyens de suspension du foie, nous abordons le chapitre de l'anatomie pathologique, en ce qui concerne d'abord les lobes flottants produits par des déformations du foie liées à des causes différentes, sans que l'appareil suspenseur présente aucune modification, et sans que la masse de l'organe subisse aucun abaissement. Nous indiquons au contraire les modifications de l'appareil suspenseur congénitales ou acquises du foie totalement mobile, l'abaissement plus ou moins marqué que subit la masse de l'organe dans ce cas, les lésions concomitantes des ptoses viscérales. Ceci nous amène à étudier les causes mêmes de la chute du foie, qui résident pour nous dans des troubles généraux de la nutrition, apportant dans l'appareil suspenseur (ligaments et veine cave) et dans la statique des viscères abdominaux (affaiblissement de la paroi abdominale, entéroptose concomitante) des modifications telles que le foie n'attend plus, pour ainsi dire, que l'occasion de tomber ;

il est dans un état qui le prédispose à subir l'influence des moindres causes mécaniques.

L'étude symptomatique et diagnostique est faite d'une façon très approfondie en ce qui concerne successivement les lobes flottants et le foie totalement mobile. A propos du diagnostic nous envisageons d'une façon complète le diagnostic des tumeurs de l'abdomen.

Mais le point vraiment intéressant du travail est l'histoire toute nouvelle du traitement chirurgical.

Le traitement de l'hépatoptose partielle comprend :

1° La résection du lobe flottant du foie (Langenbuch, Bastianelli);

2° La fixation de ce lobe flottant, ou hépatopexie partielle, à la paroi abdominale (Von Hacker et Billroth, Tscherning, Langenbuch);

3° La cholécystotomie pratiquée dans le but d'amener indirectement la régression de certains lobes flottants (Riedel, Terrier).

Le traitement de l'hépatoptose totale a pour but la fixation du foie, par une opération dite hépatopexie totale. D'après nos recherches, nous avons pu réunir quinze cas dans lequel cette opération a été pratiquée.

La technique opératoire ne varie que par des questions de détail dans les observations de Gérard-Marchant, Langenbuch, Desguin, Richelot, Lannelongue, Bobroff, Areilza, Franke (2), Delagénère, Lucas-Championnière. La fixation a pour but d'assurer le contact entre la surface externe du foie, représentée par sa face convexe, et les parties voisines de la cavité abdominale tapissée par le péritoine pariétal, et la formation consécutive d'adhérences destinées à maintenir l'organe dans sa nouvelle situation. La fixation s'opère à l'aide de fils passés en plein parenchyme hépatique et noués d'autre part, soit au rebord costal droit, soit à la paroi abdominale. Depage, chez trois opérés, ne s'est pas contenté de suspendre le foie par son ligament ombilical; considérant la fixation du foie comme un temps secondaire de l'opération, il s'est efforcé avant tout de reconstituer une paroi abdominale solide par un procédé spécial.

Enfin Péan essaie « de créer au-dessous du foie une cloison séreuse

artificielle, transversale, d'une longueur suffisante pour prévenir tout déplacement ultérieur. »

Les *résultats* de ces interventions ont été très favorables, puisque sur 15 cas considérés en bloc, onze fois il y a eu guérison *absolue*, et que dans les deux cas où il y a eu mort, le dénouement fatal eût pu être évité, si les règles de l'asepsie eussent été mieux suivies.

Aussi en présence de ces résultats, nous sommes-nous prononcés sans hésitation en faveur de la fixation du foie, toutes les fois qu'elle est indiquée. Lorsque le traitement médical sera resté sans résultat, que la vie des malades sera devenue intolérable par les douleurs qu'ils éprouvent et le repos auquel ils sont condamnés, que le déplacement du foie sera notable, sa mobilité très grande, l'hépatopexie nous paraît nettement indiquée. Il sera toujours bon de compléter l'acte opératoire par la reconstitution d'une paroi abdominale solide.

Les tumeurs du foie. (*Revue de Chirurgie*, 1898, p. 403, 706, 831.) En collaboration avec M. le Professeur TERRIER.

Je me bornerai à signaler les points principaux de ce travail, qui est un des premiers où la chirurgie des tumeurs du foie soit abordée.

Les études anatomo-pathologique et clinique sont faites au point de vue exclusivement chirurgical. Nous inspirant des récentes discussions de la Société de chirurgie, nous essayons de montrer combien est délicat le diagnostic des tumeurs du foie ; la plupart des chirurgiens qui ont pratiqué l'ablation de tumeurs de cet organe les ont découvertes au cours d'une laparatomie faite dans un autre but.

Posant la question de la thérapeutique chirurgicale de ces tumeurs, nous déclarons tout d'abord que les cas de tumeurs hépatiques dans lesquels il est permis au chirurgien d'intervenir doivent être considérés comme très rares.

Il doit cependant intervenir, là comme ailleurs, dans un petit nombre de cas : lorsque la tumeur est primitive, lorsqu'elle est unique, située en un point facilement accessible à l'opérateur, et qu'elle est pédiculée.

Toutes les tumeurs du foie, quelle qu'en soit la nature, lorsqu'elles

se présentent dans les conditions que nous venons d'indiquer, sont justiciables de la résection du foie.

En effet, les diverses variétés de tumeurs (cancers primitifs, adénomes, sarcomes, gommés, angiomes), figurent dans nos tableaux statistiques. Toutefois les interventions sont peu favorables en ce qui concerne le cancer, à cause de la fréquence des récidives.

Pour la conduite à tenir dans l'intervention, nous ne pouvions que reproduire ici ce que j'ai décrit à propos des divers procédés de résection du foie ; je n'y insisterai donc pas à nouveau.

Je signalerai seulement que nous rapportons dans ce travail un fait dont M. Terrier a déjà parlé à la Société de chirurgie, *relatif à l'ablation d'une tumeur du foie pratiquée avec un plein succès sur le vivant par mon procédé de ligature intra-hépatique*. C'est la confirmation absolue des expériences que j'ai pratiquées sur les animaux et sur le foie humain cadavérique.

A cette publication sur les tumeurs du foie, se trouve annexée une statistique opératoire importante, comprenant tous les cas que nous avons pu rencontrer dans la littérature médicale. Ces cas sont au nombre de 40. Toutes les variétés de tumeurs y sont représentées, sauf les kystes hydatiques bien entendu. Naturellement en ce qui concerne les tumeurs malignes, les résultats sont peu favorables, bien qu'il y ait des survies qui méritent d'être prises en sérieuse considération ; mais les guérisons définitives sont fréquentes dans certaines variétés de kystes biliaires, les angiomes et les gommés.

Perforation du col de la vésicule biliaire. Péritonite purulente généralisée. Laparotomie. Mort. (*Bulletins de la Société Anatomique*, 1899, p. 774).

A propos de ce cas, je consacre une courte étude aux *perforations des voies biliaires dans le péritoine*. Après avoir signalé le siège et la fréquence inégale des diverses perforations, j'étudie leur pathogénie. J'insiste sur la rapidité d'évolution des péritonites consécutives, qui amènent la mort en quelques heures. Le diagnostic est possible dans bien des cas par l'évolution des accidents qui ont précédé et accompagné la perforation.

L'intervention hâtive s'impose dans les cas de perforation avec péritonite. Non seulement il faut évacuer les liquides septiques et drainer largement le péritoine, mais encore il faut s'attaquer au point de départ des lésions et oblitérer la perforation; celle-ci n'est pas toujours aisée à trouver, dissimulée qu'elle est par les fausses membranes.

Je passe en revue les diverses opérations qui peuvent être pratiquées selon le siège occupé par la perforation.

Les tumeurs des voies biliaires. — Vésicule et canaux biliaires.
(*Revue de Chirurgie*, 10 mars 1900, p. 144 et 283.) En collaboration avec M. le Professeur TERRIER.

Dans un court chapitre historique, sont énumérés les principaux travaux publiés sur cette question encore peu connue.

Les tumeurs bénignes étant observées exceptionnellement, c'est surtout le cancer des voies biliaires que nous avons en vue dans cette étude.

Nous nous efforçons de bien mettre en évidence l'influence considérable que semble avoir la présence des calculs sur le développement du cancer des voies biliaires.

Les tumeurs des voies biliaires ont pour siège le plus fréquent la vésicule, mais elles peuvent aussi se développer en dehors d'elle, sur les conduits excréteurs de la bile.

Les tumeurs de la vésicule sont exceptionnellement de nature *bénigne* (kystes hydatiques, tumeur fibreuse, myxome papillaire, papillome); le plus souvent de nature *maligne* (sarcome, épithélioma).

Les néoplasies siégeant sur les canaux cystique, hépatique ou cholédoque sont beaucoup plus rares, et presque exclusivement de nature maligne. Le cholédoque est le plus souvent atteint soit à son origine, soit à sa terminaison. Dans ce dernier cas, on est en présence du cancer de l'ampoule de Vater.

A propos de l'étude clinique des tumeurs des voies biliaires, un très important chapitre est consacré au diagnostic des tumeurs de l'hypocondre droit.

Le traitement chirurgical, quelquefois *curatif*, trop souvent *palliatif*, est le seul auquel nous puissions avoir recours, bien que les résultats obtenus soient assez peu encourageants. Voici les opérations qui peuvent être pratiquées suivant le siège occupé par la tumeur :

Tumeur ayant pour siège la vésicule biliaire ou le canal cystique.

Opérations curatrices. — Cholécystectomie partielle, cholécystectomie totale, cholécystectomie avec résection du foie.

Ces opérations sont formellement contre-indiquées, quand il y a envahissement des viscères voisins ou éloignés, et que la perméabilité du cholédoque n'est pas assurée.

La cholécystectomie partielle est une opération à rejeter ; la cholécystectomie totale avec extirpation des ganglions envahis est l'opération de choix, applicable aux cas où la néoplasie n'a pas dépassé les limites de la vésicule ; enfin la cholécystectomie avec résection du foie a reculé les limites de l'intervention chirurgicale ; mais elle n'est applicable qu'aux cas où l'envahissement du foie est bien circonscrit au pourtour de la vésicule.

Opérations palliatives. — Il est des cas où les troubles fonctionnels (ictère, douleurs, troubles infectieux, accidents de compression intestinale) ont été une indication formelle aux opérations palliatives (*cholécystostomie, gastro-entérostomie*). En dehors de ces cas, la cholécystostomie ne saurait être pratiquée utilement.

Tumeur siégeant sur le canal hépatique :

Opération curatrice. — Résection de la tumeur suivie de l'hépatostomie ou de l'hépat-entérostomie.

Opérations palliatives. — Hépatostomie ou hépat-entérostomie dans les cas où l'obstruction incurable par un autre procédé, serait très haut située sur l'hépatique. Hépatocostomie et hépatico-entérostomie.

Tumeur du cholédoque :

Opération curatrice. — Cholédochectomie (non encore pratiquée pour tumeur) suivie de la réunion des deux bouts du conduit sectionné, ou de la cholécystentérostomie.

Opérations palliatives. — Mettre le malade à l'abri des accidents dus à la rétention biliaire en détournant le cours de la bile : *cholé-*

cystostomie, cholécysto-entérostomie, cholédocho-entérostomie, etc.

Plusieurs des opérations précédentes n'ont jamais été pratiquées, ou ne l'ont été qu'exceptionnellement pour des accidents de lithiase, et s'il est admissible *a priori* qu'elles puissent être appliquées aux néoplasies déterminant des accidents semblables à ceux des calculs, nous sommes actuellement dans l'impossibilité de porter un jugement autorisé sur la valeur de ces opérations, en somme théoriques.

RÉSULTATS.— *Néoplasies vésiculaires.*— *Opérations radicales* : 36.

La cholécystectomie simple donne 35 p. 100 de mortalité opératoire.

La cholécystectomie avec résection donne 44,7 p. 100 de mortalité opératoire.

Cette différence dans les résultats entre les deux opérations, tient à ce que la cholécystectomie simple est de date beaucoup plus ancienne que la cholécystectomie avec résection ; celle-ci a bénéficié des recherches entreprises sur la première.

Les résultats éloignés des opérations radicales sont détestables ; quelque complète et étendue que puisse être l'extirpation, après une amélioration passagère, la récurrence très rapide est la règle.

Opérations palliatives : 15 avec 26,66 p. 100 de mortalité opératoire. Les survies ont été de très courte durée.

Néoplasies des canaux excréteurs :

Pas d'opération radicale.

Opérations palliatives : 8 pour des tumeurs du cholédoque.

Jusqu'ici les résultats de ces diverses opérations palliatives ont été médiocres ; toutefois on ne peut tirer de conclusions fermes d'un aussi petit nombre de faits. En tout cas, il est à souhaiter qu'on n'attende pas un état de cachexie trop avancé, comme on l'a fait dans la plupart des observations, pour pratiquer ces opérations.

Traité de Chirurgie du foie et des voies biliaires, mars 1901. Tome I^{er}.

En collaboration avec M. le Professeur TERRIER,

Dans le premier volume de notre *Traité de Chirurgie du foie*, nous avons repris l'étude des traumatismes du foie et des voies biliaires, du foie mobile, des tumeurs du foie et des canaux biliaires,

que nous avons entreprise antérieurement dans des articles de la *Revue de Chirurgie*, dont nous avons donné précédemment l'analyse. Ces diverses questions ont été notablement complétées surtout en ce qui concerne la thérapeutique chirurgicale et les résultats obtenus. De nombreuses figures ont été introduites dans le texte, qui permettront de comprendre les divers procédés opératoires décrits. Deux chapitres nouveaux ont été créés concernant les corps étrangers intra-hépatiques et la séparation de monstres xiphopages unis par un pont de substance hépatique.

TRAUMATISMES DU FOIE. — A propos du traitement, l'étude de la suture du foie est faite d'une façon très complète, de nouveaux procédés (suture en surjet, suture en bourse, procédé de Canac-Marquis) sont spécialement décrits.

Les tentatives d'hémostase du foie par la vaporisation, la thermo-cautérisation par l'air chaud, les applications de gélatine stérilisée sont mentionnées.

Mais nos conclusions ne sont pas favorables à ces nouvelles méthodes : « Il nous semble que toutes ces complications opératoires appartiennent beaucoup plus aux expériences de laboratoire où tout est préparé et prévu à l'avance qu'à la vraie chirurgie. Nous ne saurions trop répéter que le chirurgien obligé le plus souvent d'opérer en toute hâte possède dans la suture, la ligature et le tamponnement de puissants moyens d'hémostase, qui tous ont fait leurs preuves, et sont appelés à rendre les plus grands services dans les hémorragies abondantes pour lesquelles toute minute perdue compromet gravement le résultat de l'opération. »

La question des *fistules* biliaires consécutives aux plaies du foie, qui avait été négligée dans notre précédent article, est ici longuement envisagée.

Nous sommes heureux de constater l'impulsion donnée, surtout en France, à la chirurgie des plaies du foie par notre première publication parue en 1896 ; nous réunissions à cette époque 56 observations ; notre seconde statistique depuis 1896 porte sur 42 cas nouveaux et nous montre l'amélioration progressive des résultats obtenus avec le perfectionnement de la technique opératoire.

La mortalité opératoire est actuellement de 23,80 p. 100, elle était en 1896 de 32,14 p. 100.

La mortalité opératoire a diminué sensiblement dans les plaies par instrument coupant et dans les plaies contuses, elle reste la même dans les plaies par armes à feu.

En réunissant nos deux statistiques en une statistique d'ensemble la mortalité générale pour 98 observations est de 28,57 p. 100.

La cicatrisation des plaies du foie est envisagée d'après les récents travaux de Cornil et P. Carnot.

CORPS ÉTRANGERS INTRA-HÉPATIQUES. — C'est un chapitre à peine ébauché dans la pathologie de cet organe, que nous avons tenu cependant à indiquer, car les premiers cas publiés sont encourageants pour les chirurgiens. L'opération type consiste à faire une *hépatotomie*, aussi restreinte que possible, là où siège le corps étranger, à condition que l'épaisseur du tissu hépatique à traverser ne soit pas trop considérable. Nous rapportons cinq observations où le corps étranger a pu être extrait soit primitivement soit secondairement. Elles ont toutes été suivies de guérison.

TRAUMATISMES DES VOIES BILIAIRES. — Peu de choses ont été ajoutées à notre article de la *Revue de Chirurgie* de 1897. Les observations de traumatismes des voies biliaires sont très rares ; je signalerai seulement le chapitre nouveau relatif au travail de cicatrisation des plaies de la vésicule.

FOIE MOBILE. — Ici encore, ce sont les chapitres consacrés au traitement et aux résultats obtenus qui ont été considérablement augmentés, car dans ces dernières années, d'assez nombreuses publications ont été faites sur la thérapeutique du foie mobile. Nous classons et décrivons, avec figures à l'appui, les procédés aujourd'hui nombreux d'hépatopexie (procédés de G. Marchant, de Legueu, de Richelot, Faure, Defontaine, de H. Delagénère, de Depage, de Péan). Nous analysons le travail de Defontaine, les thèses de Chevallier, de Robin-Massé. Notre statistique s'est augmentée de six cas ; elle porte actuellement sur 25 observations d'hépatopexie totale, avec 3 morts. 21 fois la guérison fut *absolue* et *persistante*. Ces résultats confir-

ment les conclusions favorables de notre précédent article de la *Revue de Chirurgie*, 1897.

LES TUMEURS DU FOIE AU POINT DE VUE CHIRURGICAL. — *Etude sur la résection du foie.* — Il a été publié depuis notre mémoire de la *Revue de Chirurgie* en 1898 des procédés nouveaux de résection du foie, qui sont mentionnés dans ce chapitre (procédés de Segale, P. Delbet, Chapot-Prévost). Nous faisons la critique de ces diverses méthodes, reprochant aux unes d'appartenir exclusivement au domaine expérimental et d'être compliquées, tandis que d'autres nous paraissent recommandables, mais applicables seulement à la résection des tumeurs du foie pédiculées ou faciles à extérioriser.

14 cas nouveaux, publiés en l'espace de deux ans, figurent dans nos tableaux statistiques et portent à 54 le nombre des tumeurs du foie traitées chirurgicalement.

52 opérations complètes, curatives, ont donné 19,23 p. 100 de mortalité opératoire.

Deux fois seulement, l'hémorragie a été la cause de la mort.

D'après notre statistique, on peut espérer des guérisons durables dans la moitié des cas, en ne considérant que la nature de la tumeur, et dans l'autre moitié des survies assez longues pour légitimer pleinement les interventions.

TUMEURS DES VOIES BILIAIRES. CANAUX BILIAIRES, VÉSICULE. — Ce chapitre a subi peu de modifications depuis notre précédent article paru en mars 1900. Notre statistique s'est enrichie seulement de trois nouveaux cas, dont deux appartiennent aux auteurs (un cas de cholécystectomie simple, F. Terrier, et un cas de cholécystectomie avec résection du foie, M. Auvray).

SÉPARATION DE MONSTRES XIPHOPAGES UNIS PAR UN PONT DE SUBSTANCE HÉPATIQUE. — C'est là un chapitre nouveau qu'il nous a paru utile d'indiquer, bien qu'il n'existe encore que deux cas où la séparation ait pu être tentée, dont un avec succès. Cette question, du reste, est intimement liée à la question de l'hémostase du foie, et ce chapitre où se trouve exposé d'une façon complète le procédé de résection décrit récemment par Chapot-Prévost, complète utilement notre étude des divers procédés de résection du foie.

ESTOMAC ET INTESTIN

Plaies pénétrantes de l'espace de Traube. Plaies de l'estomac.

(*Bulletins du Congrès français de Chirurgie*, 1899, p. 341.)

Je présente au Congrès l'histoire de trois blessés que j'ai opérés d'urgence pour des plaies pénétrantes de l'espace de Traube. A propos de ces malades, je formule quelques observations relatives à l'intervention chirurgicale dans des cas analogues. Je signale seulement en passant la rareté des plaies de l'espace de Traube, qui ont été peu étudiées. Elles intéressent à la fois la cavité thoracique et la cavité abdominale ; mais les accidents qui les accompagnent du côté de l'abdomen m'ont paru beaucoup plus graves que ceux déterminés par la pénétration thoracique (pneumothorax, hémithorax). Le peu d'importance des lésions thoraciques s'explique par ce fait que le bord inférieur du poumon, portion mince et très mobile de l'organe, n'affleurant que la limite supérieure de l'espace de Traube, sera rarement intéressé par l'agent vulnérant.

Le cœur et le péricarde sont rarement atteints ; ils l'étaient cependant chez un de nos opérés sans que la blessure présentât un caractère de gravité.

La pénétration abdominale est précédée de la blessure du diaphragme. Dans une de mes observations, le projectile avait déterminé un véritable dédoublement du muscle dans une étendue de 7 centimètres, disposition rare qui mérite d'être signalée. Mais dans cette communication, je n'insiste pas sur la question des plaies du diaphragme, j'y reviendrai plus tard à propos de six cas de plaies pénétrantes de l'abdomen présentés à la Société de chirurgie.

La pénétration abdominale s'est accompagnée de lésions du foie et de l'estomac. Les plaies hépatiques intéressant le lobe gauche n'ont pas entraîné une hémorragie sérieuse et ne constituent pas le plus

grand danger de la pénétration abdominale. Il en est tout autrement des plaies de l'estomac.

Je m'occupe d'abord de quelques points de la thérapeutique chirurgicale concernant les plaies de l'estomac en général.

J'ai eu recours, pour l'exploration de la face postérieure de l'estomac, à l'ouverture de l'arrière-cavité des épiploons par une brèche faite à l'épiploon gastro-colique, mais cette voie étroite ne permet que difficilement l'accès d'une plaie de la paroi postérieure, surtout si elle est haut située. Aussi, dans les cas difficiles, ou lorsqu'on hésite sur l'existence d'une érosion de la muqueuse capable à elle seule d'entretenir l'hémorragie, je pense qu'on doit recourir à la *gastrotomie* suivie de l'exploration de la muqueuse stomacale par retournement.

Puis j'envisage de façon toute spéciale les particularités que présentent les blessures de l'estomac, consécutives aux plaies pénétrantes de l'espace de Traube. Les perforations siègent alors en un point très élevé de l'estomac, au voisinage du cardia, quelquefois même sur la portion abdominale de l'œsophage, dans une région vasculaire, et du fait même de la profondeur des lésions cachées sous le diaphragme, rendues plus profondes encore par la saillie que forme en avant le rebord costal, les manœuvres opératoires deviennent très difficiles. Il faut donc se procurer une voie d'accès aussi large que possible pour voir d'abord et réparer ensuite les lésions haut situées. Une incision latérale, parallèle au rebord thoracique, rendra service, mais s'il est nécessaire, on fera plus encore en pratiquant la *résection du rebord costal gauche* dans les conditions où elle est exécutée à droite suivant le procédé de Monod et Vanverts. On aura ainsi une voie d'accès très large sur les régions les plus élevées de l'estomac, ainsi que j'ai pu le constater dans des expériences cadavériques. Quoique cette résection du rebord costal aggrave évidemment l'acte opératoire, comme elle peut être rapidement exécutée, je crois indispensable d'y recourir, car le malade, abandonné à lui-même dans les cas d'hémorragie grave auxquels j'ai assisté, est voué à une mort certaine.

En somme, j'ai eu surtout en vue, dans cette étude, les complications abdominales des plaies pénétrantes de l'espace de Traube,

en particulier celles qui intéressent l'estomac et se présentent avec des caractères assez spéciaux.

Six cas de plaies pénétrantes de l'abdomen. (*Société de Chirurgie*, 6 juin 1900, p. 639. Rapport de M. ROCHARD, 16 janvier 1901.)

Dans une communication antérieure faite au Congrès français de chirurgie de 1899, j'avais insisté sur les plaies de l'espace de Traube et sur l'importance des lésions stomacales qui les accompagnent. J'avais surtout étudié les plaies de l'estomac haut situées et déjà j'avais proposé pour les atteindre la résection du rebord costal gauche.

Dans cette communication, j'envisage surtout la *plaie diaphragmatique, qu'il est nécessaire d'oblitérer* (fait sur lequel je n'avais pas suffisamment insisté devant le Congrès), *mais qu'il est parfois très difficile d'atteindre*, et pour y parvenir, je propose à nouveau, lorsqu'on a été forcé d'ouvrir l'abdomen pour remédier à une lésion viscérale concomitante, de pratiquer la résection du rebord costal, qui peut rendre de grands services.

J'insiste sur ce fait que les plaies de l'abdomen consécutives à une plaie pénétrante du thorax sont souvent accompagnées de pneumothorax, et que dans mes observations la production du pneumothorax n'a eu aucune influence fâcheuse sur l'évolution des accidents. Le chloroforme a été bien supporté ; le pneumothorax s'est résorbé seul et progressivement. Il m'a semblé que le pneumothorax pouvait être considéré comme une quantité négligeable.

Sur 6 cas opérés, j'ai obtenu 3 guérisons et 3 morts. Deux de ces morts sont imputables au retard apporté à l'opération. Dans un cas, le malade vomissait le sang depuis neuf heures ; dans l'autre, il était opéré 14 heures après l'accident, en pleine péritonite.

Les 3 cas où la mort est survenue étaient consécutifs à des plaies par armes à feu.

Les 3 cas de guérison étaient consécutifs à des plaies par coup de couteau.

Occlusion intestinale aiguë par invagination. Laparotomie. Guérison. (*Société de Chirurgie*, 12 juillet 1899, p. 738). M. MICHAUX, rapporteur.

Je présente à la Société le malade guéri, qui fait l'objet de cette communication. Je l'ai opéré dans le service de M. le Professeur Tillaux, dont j'étais alors le chef de clinique, et où il avait été adressé comme atteint d'appendicite.

Ce diagnostic ne me parut pas exact, et la laparotomie permit de constater qu'il s'agissait d'une occlusion par invagination siégeant sur l'intestin grêle. L'invagination put être réduite sans trop de difficultés, en exerçant d'une part des tractions douces sur le bout invaginé, et en pratiquant d'autre part des pressions douces de bas en haut sur le même bout invaginé.

Un point suspect de la paroi fut dissimulé sous quelques sutures intestinales. La guérison fut rapidement obtenue.

Occlusion intestinale aiguë par invagination. Résultats du traitement chirurgical de l'occlusion par invagination. (*Gazette des Hôpitaux*, 1900, p. 753.)

A propos du cas précédent, j'insiste dans cet article sur les difficultés du diagnostic entre l'occlusion intestinale, l'appendicite, et la péritonite par perforation; sur le peu de fréquence de l'invagination chez l'adulte, et la rareté de l'invagination portant sur l'intestin grêle.

Après un court résumé des divers moyens thérapeutiques appliqués au traitement de l'invagination: réduction simple, anus artificiel, résection partielle ou totale de l'intestin, j'essaie d'apprécier la valeur de la laparotomie dans l'invagination intestinale.

Dans l'une des dernières statistiques publiées, Gibson trouve qu'avant 1887 la mortalité était de 81 p. 100, et qu'elle s'est abaissée à 53 p. 100 de 1887 à 1897.

Je réunis dans ma statistique personnelle 53 cas publiés dans la littérature médicale depuis le 1^{er} janvier 1897, époque à laquelle s'arrête la statistique de Gibson. Et je trouve que la mortalité actuelle

est 39,62 p. 100; et encore dans ce chiffre figurent 4 laparotomies exploratrices, pratiquées alors que le malade était déjà atteint de péritonite et qu'aucune manœuvre sur l'intestin invaginé n'était permise. Dans ces cas l'opération ne peut être incriminée.

Nous pouvons donc affirmer que les résultats des opérations pratiquées pour l'invagination vont sans cesse s'améliorant.

La mortalité varie avec un certain nombre de facteurs : l'âge, le sexe, la variété de l'invagination et surtout avec l'état de l'invagination, selon qu'elle est réductible ou irréductible.

En effet dans 28 cas où la désinvagination a pu être pratiquée, la mortalité est de 17,85 p. 100.

Dans 25 cas d'invagination irréductible, la mortalité est de 64 p. 100 : l'anus artificiel donne alors 85,71 p. 100 de mortalité; la résection de l'intestin donne 42,85 p. 100 de mortalité.

En comparant ces chiffres à ceux de Gibson, je constate que les résultats de l'anus artificiel restent toujours déplorables, puisque cet auteur trouve 86 p. 100 de mortalité et que j'arrive moi-même au chiffre de 85,7 p. 100. Par contre, les résultats fournis par la résection semblent s'améliorer progressivement, puisque Gibson compte 79 p. 100 de mortalité dans les cas de résection et que cette mortalité s'abaisse dans ma statistique au chiffre de 42,85 p. 100. On peut m'objecter que les cas heureux sont publiés et les cas malheureux laissés de côté; je réponds que le même reproche est applicable aux statistiques antérieures, car il est bien certain que tous les cas malheureux n'y figurent pas plus que dans la mienne.

Deux faits méritent d'être mis en lumière; c'est d'abord la nécessité des interventions précoces, pratiquées dès les premières heures de la maladie, même chez les plus jeunes sujets; c'est ensuite, malgré le retard trop souvent apporté encore à l'opération, l'amélioration progressive des résultats obtenus.

Occlusion intestinale aiguë à la suite d'une hystérectomie vaginale.

(*Bulletins de la Société Anatomique*, janvier 1901, p. 69.)

Je consigne dans les Bulletins de la Société anatomique l'observation d'une femme, qui fut prise d'accidents d'occlusion huit jours

après une hystérectomie vaginale. La laparotomie me permit de décoller deux anses intestinales accolées en canon de fusil et de l'épiploon, qui adhéraient à la cicatrice vaginale. La guérison fut obtenue rapidement.

Hernie inguino-interstitielle chez la femme. Hernie de Goyrand.

(*Gazette hebdomadaire de médecine et de chirurgie*, 1900, n° 46, p. 542.)

L'observation qui fait l'objet de cet article a été recueillie pendant mon clinat dans le service de M. le Professeur Tillaux.

La malade avait été admise pour des accidents d'occlusion intestinale remontant à trois jours. L'opération immédiatement pratiquée, me permit de constater que la cause des accidents était due à l'étranglement d'une anse intestinale *située entre l'aponévrose du grand oblique et le muscle petit oblique*.

C'est en me basant sur l'étude des observations peu nombreuses qui ont été publiées et que j'ai réunies dans ce travail, que j'essaie d'esquisser l'histoire de la hernie inguino-interstitielle chez la femme en insistant particulièrement sur les formes anatomiques et les causes de cette hernie.

La hernie inguino-interstitielle a été rencontrée chez la femme sous deux formes anatomiques : 1° *la hernie inguino-interstitielle simple* formée d'un sac unique siégeant dans l'épaisseur de la paroi, entre l'aponévrose du grand oblique et le muscle petit oblique.

On a constaté parfois l'amincissement et l'éraillure de l'aponévrose du grand oblique (Goyrand, Rivet); on a même vu le renflement intrapariétal de la hernie traverser l'aponévrose et venir se placer immédiatement sous la peau.

2° *La hernie en bissac*, dans laquelle le sac intrapariétal est accompagné d'un prolongement labial (P. Berger).

Chez ma malade, j'ai constaté que l'orifice profond du canal situé au-dessus et en dehors du point qu'il occupe normalement, était plus rapproché que de coutume de l'E.I.A.S, et cette disposition, en reportant la tumeur en dehors vers la fosse iliaque, m'a fait admettre que j'étais en présence d'une occlusion liée à un néoplasme du cæcum ou à une invagination iléo-cæcale, alors que la tumeur perçue était située

dans la paroi, et formée par une hernie intra-pariétale étranglée. J'ai pu constater très nettement que la hernie, au lieu de contourner le bord inférieur des muscles transverse et petit oblique, avait dissocié les faisceaux inférieurs de ce dernier muscle, et arrivait derrière l'aponévrose du grand oblique en passant à travers un véritable anneau musculaire assez épais, fait déjà signalé par Goyrand.

Je n'ai pu réunir dans ma statistique que 9 cas de hernie inguino-interstitielle simple, et 5 cas de hernie en bissac. Ces chiffres me permettent de conclure que :

1° La hernie intrapariétale simple semble plus fréquente que la hernie en bissac ;

2° Que la hernie inguino-interstitielle de la femme dans ses diverses variétés doit être considérée comme très rare. Je ne peux souscrire à l'opinion des auteurs anglais, qui considèrent cette variété de hernie comme plus fréquente dans le sexe féminin, qu'on ne l'a dit. Il y a là une confusion, qui tient à la différence d'interprétation donnée au mot interstitiel.

Au point de vue pathogénique : la hernie inguino-interstitielle simple peut-être *primitive*, et reconnaît alors pour cause une oblitération de l'orifice inguinal externe le plus souvent d'ordre anatomique, mais quelquefois aussi pathologique (tumeur). Elle peut être *secondaire*, et est alors ou bien le résultat de la réduction en masse d'une hernie inguinale vulgaire, au cours d'un taxis forcé (Rivet) ; ou encore la conséquence de l'application défectueuse d'un bandage herniaire (Eccles).

Le mode de production de la hernie en bissac est variable selon les cas :

a. Le sac intra-pariétal peut se développer secondairement à l'existence d'une hernie inguinale vulgaire descendant dans la grande lèvres ; « on peut à la rigueur attribuer son développement à la pression d'un bandage mal appliqué. » Professeur Berger.

b. Le sac diverticulaire qui s'engage à travers l'anneau externe peut être secondaire au développement du sac intra-pariétal ; le décollement des muscles abdominaux peut avoir une limite, et cette limite une fois atteinte, l'effort qui pousse les viscères peut avoir raison de la résistance de l'anneau et de l'aponévrose du grand oblique.

J'étudie ensuite les caractères cliniques de chaque variété, et j'insiste sur la fréquence des accidents d'étranglement, parfois répétés. Il m'a semblé que dans la plupart des observations signalées la hernie était étranglée par le collet du sac au niveau de l'anneau profond. Cette disposition était très nette chez mon opérée.

Je termine cette étude par quelques réflexions relatives au diagnostic et au traitement.

Hernie inguino-interstitielle chez la femme. (*Bulletins de la Société anatomique*, février 1901).

A propos d'un cas nouveau de *hernie en bissac* rapporté par Fredet j'ai rappelé le cas que j'avais moi-même observé, et l'étude que j'avais faite de la hernie inguino-interstitielle dans la Gazette hebdomadaire.

Hernies ombilicales étranglées, in *thèse de Chérot*, Paris, 1901.

Sur nos conseils, M. Chérot a envisagé le traitement de la hernie ombilicale étranglée et les résultats qu'il a donné dans ces dernières années. Dans sa statistique, il a rapporté trois observations dans lesquelles nous sommes intervenus chirurgicalement, avec deux guérisons et une mort.

Traitement chirurgical des perforations intestinales au cours de la fièvre typhoïde. (*Bulletins de la Société Anatomique*, 18 janvier 1901, p. 65.)

J'insiste tout d'abord sur la difficulté, dans certains cas, du diagnostic de la perforation intestinale. J'apporte à l'appui l'histoire de trois malades, pour lesquels on m'a demandé d'intervenir chirurgicalement. Il y aurait cependant un intérêt capital à diagnostiquer non seulement l'existence de la perforation, mais encore à la diagnostiquer dès sa production. En effet le succès de l'intervention, qui reste en pareil cas la seule ressource capable de sauver le malade, dépend de la précocité de la laparotomie.

Quoi qu'il en soit, j'estime qu'actuellement, les résultats favorables fournis par les travaux les plus récents sont très exagérés. Mauger, dans sa thèse (1900), admet que l'intervention chirurgicale donne 23 p. 100 de guérisons dans les cas qui nous occupent. Ce chiffre me paraît bien supérieur à la réalité. Je rapporte l'observation d'un malade, qui succomba quelques heures après la suture de sa perforation. Et je connais pour ma part un assez grand nombre d'interventions, pratiquées dans nos hôpitaux, qui se sont terminées d'une façon malheureuse et n'ont pas été publiées. Il y aurait cependant intérêt à connaître tous les cas, quelle qu'en ait été l'issue, pour juger la valeur réelle de la laparotomie appliquée à la perforation intestinale au cours de la fièvre typhoïde.

RATE

Rupture de la rate. Splénectomie. Guérison. (*Bulletins de la Société de chirurgie*, 6 mars 1901, p. 222. Rapport de M. Hartmann).

Il s'agit d'un jeune homme, qui était tombé dans le fossé des fortifications, d'une hauteur d'environ 8 mètres. Lorsque je le vis, il présentait tous les signes d'une hémorragie interne. L'état très grave du blessé justifiait une intervention immédiate. La laparotomie fut pratiquée sept heures après l'accident; une énorme quantité de sang noir liquide sort en bouillonnant de l'abdomen; une main enfoncée sous le rebord costal découvre une déchirure étendue du pôle supérieur de la rate, qui continue à donner du sang. La *splénectomie* est le seul moyen qui nous paraisse capable d'arrêter l'hémorragie. Elle est pratiquée non sans difficultés, car l'organe est retenu profondément par des mésos assez courts.

Les suites ont été absolument normales. Aucune modification n'a été constatée dans la composition du sang; aucun des troubles signalés dans quelques cas à la suite de la splénectomie n'a été observé.

C'est le *troisième cas* observé en France de guérison pour splénectomie consécutive à une lésion traumatique de la rate.

Rupture de la rate. Splénectomie. (*Bulletins de la Société anatomique* janvier 1904, p. 65.)

Je présente à la Société, et dépose pour le musée Dupuytren, la rate qui a été enlevée dans le cas précédent. Le tiers supérieur de l'organe a été fragmenté en plusieurs morceaux de dimensions inégales, qui sont reliés au reste de la glande par des vaisseaux qui ont résisté au traumatisme. On conçoit aisément d'après cette pièce,

AUVRAY.

4

comment dans certains cas, des fragments ont pu devenir libres et flottants dans l'abdomen. Il existe en outre un certain nombre de craquelures à la surface de l'organe.

Thérapeutique chirurgicale des plaies de la rate.

(*Gazette des Hôpitaux*, Avril 1901.)

C'est encore actuellement un sujet peu connu de la chirurgie viscérale. Cependant on peut dès maintenant tirer de l'analyse des observations publiées, et réunies dans cet article, des conclusions utiles.

Le chirurgien est appelé à intervenir dans deux conditions différentes :

Ou immédiatement après l'accident pour remédier à une hémorragie qui menace d'être rapidement mortelle ;

Ou secondairement pour faire la simple évacuation d'un épanchement sanguin collecté dans la région splénique.

Je m'occupe surtout des cas où l'intervention immédiate est nécessaire.

Je fais l'exposé des divers procédés d'hémostase qui peuvent être employés : splénectomie, tamponnement, suture, ligature, thermocautérisation, ligature des vaisseaux spléniques au niveau du hile, applications de gélatine. Je décris brièvement la technique de chaque opération.

Puis je réunis sous forme de tableaux statistiques 54 observations de blessures de la rate traitées chirurgicalement, recueillies dans la littérature médicale. L'analyse de ces faits me permet d'arriver à des conclusions intéressantes sur la valeur du traitement chirurgical et les indications des diverses méthodes opératoires.

Les résultats fournis par l'intervention chirurgicale sont encore actuellement peu satisfaisants, la mortalité atteignant le chiffre élevé de 48 p. 100.

L'étendue des lésions était telle dans 47 cas sur 54 que la *splénectomie* fut la seule intervention possible à pratiquer. Dans les sept autres cas, on eut recours au tamponnement, à la suture, et à la ligature du pédicule de la rate.

La splénectomie sera donc le plus souvent l'opération de choix.

Sans doute, toutes les fois que la blessure peu étendue, peu profonde, unique, se présentera dans des conditions telles que le tamponnement, la suture, la ligature, la thermo-cautérisation pourront être utilisés, c'est à ces méthodes qui permettent la conservation de l'organe qu'il faudra recourir sans hésiter. Mais la statistique nous prouve que les cas les plus fréquemment observés (45 fois sur 54) sont ceux des plaies contuses dans lesquelles les lésions de l'organe sont toujours étendues, et en présence de ces faits complexes la splénectomie reste la seule intervention raisonnable. Les méthodes simples, conservatrices doivent être considérées comme des méthodes exceptionnellement applicables.

Du reste les faits sont nombreux aujourd'hui, qui nous prouvent l'innocuité de l'extirpation de la rate au point de vue de l'organisme. Sans doute, on note dans un certain nombre de cas (12 sur 54) à la suite de la splénectomie des troubles morbides qu'il faut rattacher directement à la disparition de la rate. Mais ces troubles n'ont été que passagers, ils ne semblent jamais avoir compromis gravement l'existence des sujets, ils sont enfin assez exceptionnels.

Quant aux résultats immédiats fournis par la splénectomie, notre statistique prouve que l'opération est grave. 47 splénectomies ont donné une mortalité de 46,80 p. 100. Le chiffre est élevé, et s'il est vrai qu'un certain nombre de morts imputables à la septicémie eussent pu être évitées, il n'en est pas moins certain qu'il faut tenir grand compte au point de vue du pronostic opératoire, de l'état très précaire des blessés au moment de l'intervention. Dans notre statistique, la mort est survenue bien souvent dans les quelques heures qui ont suivi l'opération, du fait de l'anémie occasionnée par l'hémorragie.

UTÉRUS ET ANNEXES.

Grossesse tubaire compliquée d'hématocèle et accompagnée d'hémorragies utérines abondantes. (*Bulletins de la Société Anatomique*, 1894, Examen histologique par PILLIET.)

Je rapportais l'observation d'une malade, chez laquelle il y avait eu rupture d'une grossesse tubaire, révélée par l'examen histologique, ayant amené subitement des hémorragies utérines abondantes et persistantes en caillots, après un retard de 15 jours dans les règles, et d'autre part, ayant déterminé la production d'une hématocèle volumineuse. Nous faisons ressortir la difficulté du diagnostic, et en particulier l'erreur facile à commettre avec un fibrome, lorsque le sang de l'hématocèle forme une tumeur dure, adhérente à l'utérus. M. Hartmann en présence de ce cas indiquait la fréquence des erreurs de cette nature.

Nous insistions sur l'importance que présente en pareille circonstance la marche de l'hémorragie utérine ; celle-ci survenant tout à coup après un retard des règles, et devenant persistante.

C'est un fait maintenant bien connu dans l'histoire de l'hématocèle.

Corps fibreux du col de l'utérus. (*Bulletins de la Société Anatomique*, juillet 1894. Examen histologique par PILLIET.)

1° Au point de vue anatomo-pathologique, je signale la rareté relative des fibromes du col, et ce fait déjà rapporté par Lefort, Verneuil, Sée (*Société de chirurgie*, 1888) : l'existence d'un prolongement qui occupe le cul-de-sac de Douglas, refoulant en avant la paroi postérieure du vagin, et ayant tendance à s'insinuer dans la closion recto-vaginale. Dans notre cas, il s'agissait d'un volumineux fibrome dont le poids était de près de 3 kilogrammes, alors que les fibromes du col sont généralement peu volumineux. La masse des fibromes

formait une véritable couronne implantée autour du col, et au-dessus de laquelle flottait l'utérus indépendant.

2° Je rappelle, au point de vue clinique, la difficulté apportée au diagnostic de ces tumeurs par la recherche infructueuse du col, lequel se trouve refoulé très haut derrière la symphyse, où il est difficile à trouver, par le prolongement qui s'insinue dans la cloison recto-vaginale.

3° Au point de vue thérapeutique, l'hystérectomie abdominale fut tentée et présenta d'énormes difficultés à cause de l'enclavement de la tumeur.

Volumineux fibrome sous-muqueux de l'utérus. (*Bulletins de la Société Anatomique*, juillet 1894).

Le point sur lequel nous tenions à attirer l'attention, était le volume considérable du fibrome, bien supérieur à celui d'une tête de fœtus, pesant *1 kilogramme 880 grammes* et expulsé cependant spontanément sans l'aide du forceps, par la voie vaginale. Le fait est d'autant plus intéressant, que la femme n'avait jamais eu d'enfant et qu'elle avait dépassé la quarantaine. Il y avait donc lieu de s'étonner que l'expulsion ait pu avoir lieu d'une façon aussi complète et aussi spontanée; qu'elle ait pu se produire sans déchirure du périnée, et en s'accompagnant seulement d'un sphacèle superficiel des parois du vagin.

On comprend que ce volumineux fibrome séjournant dans le vagin eût pu devenir la cause d'apparition d'une fistule vésico-vaginale. L'intervention consista dans la simple section au bistouri du pédicule de la tumeur.

Trois cas d'inondation sanguine péritonéale consécutive à la rupture de grossesses extra-utérines, suivis de guérison. (*Présentation faite à la Société de Chirurgie*. Séance du 29 novembre 1899. Rapporteur: M. ROUTIER.)

Sur le même sujet. (*Progrès Médical*, 9 juin 1900, p. 353.)

Cet article du *Progrès Médical* est écrit à propos des trois observations présentées à la *Société de Chirurgie*, et suivies de guérison.

Actuellement, il est admis que toutes les fois que le diagnostic d'hémorragie intra-péritonéale est fait, l'intervention immédiate s'impose. Ce que j'ai tenu à signaler, c'est l'état très grave dans lequel se trouvaient mes trois opérées lorsqu'elles durent subir la laparotomie; l'une d'elles était dans un état tellement précaire que je dus lutter contre mon entourage pour poursuivre une opération, qui était certes très hasardeuse. Ces malades peuvent être opérées à toute extrémité, même sans anesthésie, grâce au puissant moyen dont nous disposons dans le sérum artificiel.

Le diagnostic a présenté certaines difficultés chez une de mes opérées. L'existence d'une tumeur absolument mobile, formée par un kyste fœtal uni à l'ovaire, et libre de toute adhérence, fit penser aux accidents déterminés par la torsion du pédicule d'un kyste de l'ovaire. Cette erreur de diagnostic signalée par certains auteurs (Richardson, Stevenson, Edis, Ross, Bouilly) aurait pu avoir les conséquences les plus fâcheuses, si je ne m'étais trouvé présent au moment de la deuxième crise hémorragique. Du reste, qu'il y ait torsion du pédicule d'un kyste ou inondation péritonéale, suite de rupture de grossesse extra-utérine, le mieux dans l'un et l'autre cas est d'intervenir immédiatement et c'est ce que j'aurais fait si j'avais vu la malade, au moment où elle a séjourné dans un service de médecine. Je dois dire, du reste, qu'un point de l'observation aurait dû attirer notre attention, c'est la suspension des règles qu'on relevait dans les antécédents; c'est là un élément de diagnostic capital dans les cas qui nous occupent. Je fus trop frappé par l'existence d'une tumeur kystique mobile. Mon observation prouve, en effet, que dans les cas de grossesse ovarienne pure ou péritonéo-ovarienne, l'œuf réuni à l'ovaire peut avoir, en l'absence de toute adhérence, une mobilité absolue.

Dans l'une de mes observations, où l'œuf était intimement fusionné avec l'ovaire et l'ensemble de la masse libre de toute adhérence avec les parois du pelvis, j'avais pu émettre l'hypothèse qu'il s'agissait d'une grossesse ovarienne. Des coupes en série pratiquées par le professeur Cornil ont montré qu'on était en présence, non d'une grossesse ovarienne à proprement parler, mais d'une grossesse péritonéo-ovarienne. L'œuf s'était greffé à la surface du péritoine

ovarien. Il y avait intérêt à élucider cette question, car on sait combien sont rares, quoique non douteuses, les observations de grossesse ovarienne vraie, c'est-à-dire les grossesses où le tissu ovarien lui-même prend part à la constitution du placenta.

Le fait n'en est pas moins utile à signaler, car beaucoup de cas rapportés comme des grossesses ovariennes pures, n'étaient, comme dans notre cas, que des grossesses péritonéo-ovariennes.

Suivent quelques réflexions relatives à la technique chirurgicale; les malades ont été opérées dans la position horizontale que je crois préférable dans ces cas à la position de Trendelenburg; les grands lavages de la cavité péritonéale me semblent contre-indiqués à la fin de l'opération, et il me paraît inutile de s'attarder à l'évacuation complète du sang épanché dans la cavité péritonéale. Lorsque la masse principale des caillots a été évacuée, je crois préférable de fermer le ventre, en assurant l'écoulement du liquide qui reste par un bon drainage.

Je préfère l'emploi d'un gros drain enveloppé de gaze stérilisée, à celui du tamponnement serré à la Mikulicz.

Chez mes trois opérées, je conservai les annexes opposées au côté malade, après m'être assuré qu'elles étaient saines. Je sais que des cas ont été rapportés où la récurrence s'est faite du côté qui avait été laissé comme sain, cependant, il me semble que nous ne sommes pas autorisés à pratiquer la castration totale, parce qu'une récurrence, problématique du reste, pourrait se produire dans les annexes laissées en place.

APPAREIL GENITO-URINAIRE

Vessie à deux loges. (*Bulletins de la Société anatomique, 1894.*)

Il s'agit d'un malade entré dans le service de clinique chirurgicale de la Charité pour des accidents de pyélo-néphrite, et mort d'urémie quelques jours après son admission.

La vessie présente une anomalie très curieuse ; c'est une vessie à

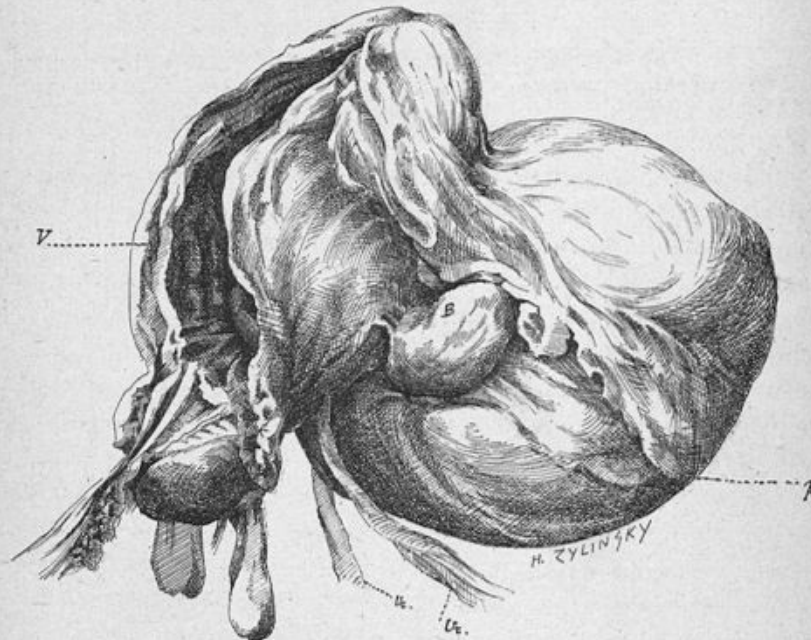


Fig. 11. — V. Vessie ouverte sur la face antérieure. — A. Énorme cellule implantée sur la face postérieure et comprimant les uretères. — B. Petite cellule latérale. — Ur. Uretères.

cellules portant trois diverticules, dont un très volumineux, qui remplissait le petit bassin et présentait le volume d'une tête d'en-

fant, compris entre le rectum et la vessie normale avec laquelle il communiquait au niveau de son bas-fond. Les uretères contournaient ce volumineux diverticule en s'appliquant immédiatement à sa surface ; ils étaient flexueux et dilatés, ainsi que les bassinets et les reins.

En présence des pièces, M. Hartmann émit l'opinion que : les lésions des reins, la dilatation extrême des calices, la minceur et l'aspect lisse des parois faisaient penser bien plus à une hydronéphrose infectée qu'à une pyélo-néphrite vulgaire. Le développement des cellules au voisinage immédiat de l'abouchement des uretères pourrait peut-être expliquer dans une certaine mesure la dilatation des voies urinaires supérieures.

Anurie d'origine calculeuse ; destruction du rein du côté opposé à l'oblitération urétérale. (*Bulletins de la Société anatomique*, juin 1899, p. 597.)

Dans le cas qui nous occupe, nous étions en présence d'une anurie calculeuse déterminée par l'obstruction de la *partie terminale* de l'uretère par l'accumulation d'une quantité assez considérable de sable urinaire. Je rapprochai ce fait de ce qui se passe parfois au niveau de la partie terminale du cholédoque oblitéré par une véritable boue biliaire. La pression digitale exercée par le toucher vaginal au niveau de l'abouchement de l'uretère dans la vessie, peut suffire en pareil cas pour évacuer le sable dans le réservoir urinaire et restituer à l'uretère sa perméabilité.

Chez notre malade, au moment où s'est produite l'obstruction de l'uretère droit, la sécrétion du rein gauche, entièrement détruit, n'existait déjà plus depuis longtemps. C'est un fait à opposer aux cas où l'anurie semble être le résultat d'un réflexe inhibitoire. J'ai tenu à rapporter cette observation, parce qu'il ne sera possible de se prononcer sur la fréquence relative des deux modes de production de l'anurie qu'en se basant sur un grand nombre de faits où les lésions anatomiques auront pu être constatées *de visu*.

De l'extirpation des corps étrangers de la vessie chez la femme.
(*Bulletins de la Société anatomique*, janvier 1900, p. 59.)

A propos de la discussion sur l'extraction des corps étrangers pointus de la vessie, soulevée devant la Société de Chirurgie (10 janvier 1900) par M. Picqué, je publie l'observation d'une malade chez laquelle j'étais parvenu sans grande difficulté à extraire une épingle à cheveux par les voies naturelles à l'aide du crochet spécial construit par Collin. Cette observation vient à l'appui de l'opinion soutenue par la plupart des orateurs, à savoir que l'extraction par les voies naturelles est possible dans la grande majorité des cas en pareille circonstance, et qu'on ne saurait recourir à la taille que dans les cas exceptionnels où elle échoue.

Epithélioma du fourreau de la verge; extirpation du fourreau; conservation du gland et des corps caverneux. En collaboration avec M. Pascal. (*Bulletins de la Société anatomique*, juin 1899, p. 647.)

Le malade qui fait l'objet de cette communication avait été opéré par M. le professeur Tillaux avec un résultat des plus satisfaisants. A propos de cette observation, j'insistais sur les quelques particularités suivantes :

Les cancers qui ont débuté par le fourreau se propagent surtout en surface. La peau peut être rapidement envahie jusqu'au voisinage du pubis, alors que les corps caverneux, le gland et l'urèthre sont respectés. Boyer, Roux, et surtout Lisfranc, dans un mémoire intitulé : « Des cancers superficiels qu'on croyait profonds (Clin. chir. de la Pitié, t. I, 1841), » ont insisté sur cette disposition. S'appuyant sur ces données anatomiques, Roux et Lisfranc conseillaient : « de fendre la tumeur sur toute sa longueur, afin de voir à l'avance si le gland et les corps caverneux ont pris part à l'affection. S'ils y sont étrangers, renverser les deux côtés de la tumeur et la disséquer avec soin en ménageant les parties sous-jacentes. » Ils avaient obtenu par cette méthode de très bons résultats. C'est un cas de cette nature que nous rapportons ici. Toutefois, cette opération, qui évite au malade une mutilation inutile, trouvera rarement son indication, parce que le cancer superficiel du pénis est rare.

RECTUM

Résultats éloignés d'une malformation ano-rectale. (*Bulletins du Congrès français de Chirurgie*, 1899, p. 622.)

Les résultats éloignés des opérations pratiquées pour des malformations ano-rectales sont généralement peu connus. C'est des suites éloignées d'une imperforation anale compliquée d'abouchement du rectum dans l'urèthre, opérée 27 ans auparavant par le professeur Verneuil, que j'ai entretenu le Congrès.

Verneuil avait opéré l'enfant 48 heures après sa naissance ; il s'était porté à la recherche de l'extrémité inférieure du rectum par une incision périnéale, il l'avait abaissée, ouverte et abouchée à la plaie cutanée ; il n'avait appliqué aucun traitement spécial à la communication avec l'urèthre, qu'il avait reconnue.

Actuellement, l'anus fonctionne dans des conditions à peu près normales, et en surveillant son régime alimentaire, en évitant avec soin tout ce qui peut amener la constipation et la diarrhée, notre sujet peut vivre de la vie commune sans que rien puisse faire supposer l'infirmité dont il est atteint ; il est même de robuste santé et peut se livrer à tous les exercices physiques, même l'équitation, comme les jeunes gens de son âge.

Mais la persistance de la communication anormale entre l'urèthre et le rectum a eu chez lui les conséquences les plus fâcheuses.

Dans son extrême jeunesse, l'urine s'échappait parfois involontairement par le rectum au moment de la miction.

La communication anormale nous donne la clef des accidents de cystite accompagnés de pyélonéphrite qu'il a présentés depuis fort longtemps ; ce sont-là des accidents graves qui peuvent menacer d'une façon sérieuse son existence ; d'autant qu'ils pourront se reproduire et s'aggraver tant que la communication anormale persistera. C'est là la complication la plus fâcheuse de cette malformation.

C'est grâce à la communication anormale, qui vient s'ouvrir évidemment en avant des canaux éjaculateurs, que le sperme, au moment de l'éjaculation, projeté sous une brusque pression, s'engage dans le conduit faisant communiquer le rectum et l'urèthre, au lieu de suivre l'urèthre antérieur, et il est bien difficile, au point de vue d'un mariage possible, de dire si la faible quantité qui s'écoule par le méat au moment de l'éjaculation serait suffisante pour permettre la fécondation.

Enfin, notre malade ayant contracté la blennorrhagie, celle-ci se propagea grâce à la communication anormale au rectum et détermina une rectite intense. C'est là un mode de pathogénie de la rectite blennorrhagique qui n'a probablement jamais été signalé. Cette communication a, de plus, rendu fort difficile le traitement de la blennorrhagie; une première série de lavages au permanganate échoua; une réinoculation a dû se faire au niveau du diverticule, qui n'avait pu être lavé sous pression suffisante. Une nouvelle série de lavages au permanganate, aidée de lavages rectaux également au permanganate, permit d'obtenir la guérison.

Evidemment, le seul moyen de remédier à ces graves inconvénients, serait, ainsi que je l'ai proposé, d'extirper le conduit anormal entre le rectum et l'urèthre, une incision périnéale prérectale permettrait d'aller à la découverte du diverticule et d'en pratiquer la dissection soigneuse; mais nous ignorons sa situation exacte, sa profondeur et il est fort possible que cette opération présente d'assez sérieuses difficultés. D'autre part, en modifiant l'état actuel du périnée par notre incision, pouvons-nous affirmer que la fonction intestinale s'opérera après l'opération dans des conditions aussi satisfaisantes qu'à présent; c'est là ce qui préoccupe avant tout notre malade qui vit comme ses semblables et redoute l'incontinence dont il a eu à souffrir dans les premières années de sa vie.

En somme, le malade ne s'est pas encore décidé à l'intervention chirurgicale, mais je n'hésiterais pas à la lui proposer de nouveau si des accidents de cystite répétés, retentissant sur son rein, venaient à menacer directement son existence.

Fibrome de la paroi abdominale. Étude pathogénique. En collaboration avec M. MARCILLE. (*Bulletins de la Société anatomique*, juillet 1899, p. 665.)

Cette observation, recueillie pendant notre clinicaat dans le service de M. le professeur Tillaux, n'a d'intérêt qu'au point de vue de la *pathogénie* de ces tumeurs, remise à l'étude par des travaux récents.

On a successivement admis l'origine ostéo - périostique, puis l'origine fibro-musculaire de ces tumeurs.

Récemment, Guinard (*Traité de chirurgie*, Le Dentu, t. VII), reprenant l'idée émise par Singer en 1883, a admis que les fibromes de la paroi se développaient presque tous *aux dépens de la portion intra-pariétale du ligament rond*; c'est l'*origine génitale*.

Si cette théorie est vraie, la dissection doit nous montrer l'existence d'un pédicule reliant la tumeur au ligament rond; l'examen histologique surtout doit déceler dans la constitution de la tumeur la présence d'éléments entrant dans la structure du ligament rond; l'existence de fibres musculaires lisses enchevêtrées avec les éléments conjonctifs, prouvera l'origine de la tumeur, puisque le ligament rond est le seul organe de la région dans la constitution duquel entrent les fibres musculaires lisses.

Or, dans notre observation, rien ne nous permet à la dissection d'affirmer l'existence d'un pédicule, et l'examen histologique pratiqué par M. Cornil, montre la tumeur constituée uniquement par du tissu conjonctif, *les fibres lisses y sont absolument défaut*.

Voilà donc un fait qui s'inscrit contre la théorie émise par M. Guinard, et qu'il était bon de consigner dans les Bulletins de la Société. L'origine génitale est applicable peut-être à certains fibromes appartenant à la région ilio-inguinale, et ayant des connexions intimes avec le canal inguinal. Mais elle ne saurait s'appliquer à toutes les variétés de tumeurs dites fibreuses de la paroi.

MAMELLES

Kyste du sein. (*Bulletins de la Société anatomique*, 1897, p. 743.)

Il s'agit, d'après l'examen de M. Cornil, d'un kyste papillomateux développé aux dépens d'un conduit galactophore. La paroi est recouverte d'une foule de végétations, plus ou moins ramifiées, affectant sur une coupe les formes les plus bizarres.

Les symptômes présentés par ce kyste avaient quelque analogie avec ceux de l'épithéliome dendritique de la mamelle.

CHIRURGIE DES MEMBRES

Cysto-sarcome du bras droit. (*Bulletins de la Société anatomique*, février 1895. Examen histologique par PILLIET.)

Il s'agit d'une observation recueillie dans le service de notre maître M. le Professeur Tillaux, et dont il nous a paru intéressant de tirer quelques conclusions au point de vue clinique et thérapeutique. Nous insistions d'abord sur le diagnostic très difficile de ces tumeurs absolument fluctuantes, simulant l'abcès froid et le kyste hydatique; et de fait, chez notre malade la tumeur à son début avait été prise pour une tumeur bénigne liquide.

Au point de vue thérapeutique, la tumeur occupant les trois quarts de la circonférence du bras au niveau de son tiers supérieur, et siégeant dans l'épaisseur du triceps brachial, il avait fallu se résoudre à la désarticulation de l'épaule. La tumeur remontant très haut dans l'aisselle rendait la désarticulation par le procédé en raquette impossible; il fallait employer la désarticulation à lambeau externe. Par ce procédé le nerf circonflexe devait être sacrifié; or, comme ce nerf donne la sensibilité trophique au muscle deltoïde, qui constituait dans ce cas la totalité du lambeau, nous redoutions que sa suppression ne soit suivie de troubles trophiques pouvant compromettre ultérieurement le port d'un appareil prothétique.

Fractures de la voûte et de la base du crâne, fracture des deux radius, ruptures multiples du foie, de la rate et du rein droit chez un jeune homme tombé de la hauteur d'un premier étage. (*Bulletins de la Société anatomique*, février 1895.)

Les pièces de cette intéressante observation ont été présentées à la Société anatomique en collaboration avec notre collègue Mouchet.

Elles ont été recueillies à l'autopsie d'un sujet mort, dans le service

de M. le Professeur Le Dentu, quelques instants après son entrée à l'hôpital.

Nous insistions sur ce fait qu'il est rare chez un individu tombé de la hauteur d'un premier étage de constater une pareille multiplicité de lésions. Fracture comminutive de la voûte crânienne irradiée à toute l'étendue de la base. Fracture des deux radius. Rupture de plusieurs organes intra-abdominaux (foie, rate, rein droit). De plus la présence de déchirures aussi considérables sur autant de viscères, en dehors de toute fracture de côtes ou du rachis, constitue un fait assez exceptionnel, ainsi qu'il résulte des recherches bibliographiques que nous avons faites à ce sujet. D'autre part l'examen des viscères rompus n'a pas permis de constater l'influence prédisposante d'une altération pathologique antérieure que l'âge du sujet rendait du reste tout à fait improbable.

Kyste synovial développé dans l'épaisseur du muscle sous-épineux et de son tendon d'insertion humérale. (*Bulletins de la Société Anatomique*, 1897, p. 86).

Notre diagnostic macroscopique était : kyste synovial insinué à travers les fibres du tendon d'insertion humérale du muscle sous-épineux, puis développé peu à peu dans l'épaisseur de son corps charnu. L'adhérence de son pédicule au tendon musculaire, la dépression constatée à la surface interne de l'articulation dans le point de la capsule en rapport avec le pédicule, étaient en faveur de notre hypothèse. L'orifice de communication s'était oblitéré à un moment donné, ce qui se voit pour des kystes analogues des autres articulations. Or l'examen histologique, pratiqué par Pilliet, a permis d'affirmer qu'il s'agit nettement « d'un kyste à structure de synoviale, sans trace d'aucun travail pathologique ».

C'est là un fait très rare, si même il a jamais été signalé au niveau de l'épaule. Au contraire ces kystes sont fréquents dans certaines régions (poignet, genou); Poirier en a également signalé au niveau des articulations de la hanche et acromio-claviculaire.

Nous pensons, que ces kystes synoviaux peuvent se montrer au

niveau de toutes les articulations, tout en admettant que leur présence est exceptionnelle au niveau de certaines d'entre elles.

Fracture du scaphoïde de la main avec luxation dorsale d'un des fragments. (*Gazette des hôpitaux*, avril 1898, p. 377.)

Ce fait qui m'a été communiqué par un de nos confrères de province, doit être considéré comme très rare.

Les recherches auxquelles je me suis livré, m'ont permis de constater qu'il n'existait dans la littérature médicale, *qu'un seul fait* analogue de fracture avec luxation d'un des fragments, et que les cas de fracture simple du scaphoïde étaient seulement au nombre de *six*. Mais les autres os du carpe peuvent être atteints, et dans ce travail j'ai signalé les quelques observations qui avaient été publiées.

Laissant de côté la question clinique et thérapeutique qui avait été bien étudiée dans les thèses de Delbecq et Pannier, je me suis exclusivement consacré à l'étude du mécanisme de ces fractures, qui était le point le moins connu de leur histoire. Je me suis livré, en vue d'élucider cette question, à de très nombreuses expériences sur des sujets de l'Ecole pratique, et c'est le seul résultat de ces expériences que j'ai discuté longuement dans l'article de la *Gazette des hôpitaux*. J'ai admis que les fractures des os du carpe pouvaient être suivant les cas des fractures de cause *directe* ou de cause *indirecte*, et je suis parvenu à les reproduire par les deux mécanismes.

Dans une première série d'expériences, par la flexion forcée de la main soit en avant, soit en arrière, j'ai réussi à déterminer non seulement des fractures parcellaires, mais même des fractures complètes des os du carpe. Tantôt ces fractures s'accompagnaient de fractures de l'extrémité inférieure du radius, tantôt le squelette de l'avant-bras restait intact, mais les lésions des os du carpe s'accompagnaient de rupture des ligaments carpo-métacarpiens ou de fractures de l'extrémité supérieure des métacarpiens ; enfin, rarement, les lésions des os du carpe étaient isolées, sans autre lésion concomitante des parties osseuses voisines.

Ces faits s'expliquent aisément par la disposition des ligaments du poignet : que ces ligaments soient soumis à une traction considérable du fait d'un mouvement de flexion et d'extension forcée, ils s'allongent jusqu'au moment où leur limite d'extensibilité est atteinte, et alors, ou bien ils se rompent, ce qui arrive quelquefois, ou bien ils arrachent le point osseux sur lequel ils s'implantaient, déterminant ainsi une véritable fracture par arrachement. Suivant les cas, l'arrachement portera aux deux extrémités ou à l'une seulement des extrémités de la courbe décrite par les ligaments distendus (radius ou métacarpiens) ou encore sur les points intermédiaires (os du carpe), et y déterminera des effets différents, depuis le simple arrachement parcellaire jusqu'à la division totale de l'os.

Dans une deuxième série d'expériences, j'ai déterminé des fractures des os du carpe par choc direct. A cet effet, je me suis servi d'une tige de fer, dont l'extrémité mousse était appuyée sur l'os en expérience ; un coup de maillet appliqué sur l'autre extrémité représentait la force vulnérante. Je cherchais de la sorte à réaliser les conditions dans lesquelles se trouve le blessé qui, tombant sur la face palmaire ou le dos du poignet, rencontre un corps anguleux, saillant, dont la pression vient se localiser en un point limité du carpe. On peut déterminer aisément de cette façon la fracture des différents osselets ; mais la fracture par choc direct sera plus souvent observée, et plus facile à déterminer à la face dorsale du poignet, à cause de la faible épaisseur des parties molles de ce côté.

J'ai surtout étudié la façon dont pouvait se produire la fracture du scaphoïde, par choc direct.

J'ai cherché à déterminer la fracture des os du carpe par écrasement, d'après le mécanisme admis par Pelvet et Pannier, et sans jamais y réussir.

J'ai cru devoir insister longuement sur le mécanisme de ces fractures, parce que ce point spécial de la question me paraissait très peu connu ; j'ai été bref en ce qui concerne le diagnostic et le traitement bien étudiés dans les thèses récentes de Delbecq et Pannier.

Fractures multiples d'une omoplate. Expériences cadavériques relatives aux fractures de l'omoplate. (*Bulletins de la Société Anatomique*, 1899, p. 699).

Les pièces qui font l'objet de cette communication ont été recueillies, pendant notre clinique, sur un blessé du service de M. le Profes-

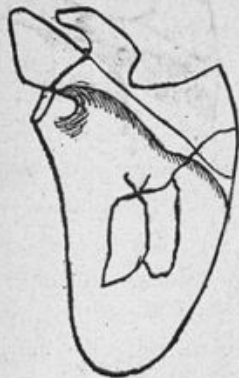

Fig. 12.

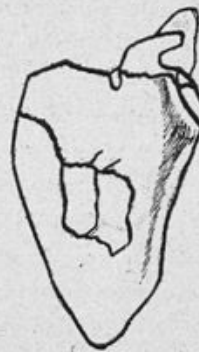

Fig. 13.

seur Tillaux. Les figures 12 et 13, permettront de comprendre la disposition exacte des traits de fracture. Les pièces anatomiques ont été déposées au musée Dupuytren, où elles figurent parmi les fractures d'omoplate.

A propos de ce cas, j'ai signalé les résultats de quelques recherches expérimentales poursuivies sur des cadavres de l'Ecole pratique, relativement aux fractures de l'omoplate par *cause directe* :

1° Une première catégorie de fractures, celle de la fosse sous-épineuse, transversale ou étoilée, se reproduit très facilement par choc direct ; je n'y insiste pas.

2° Par un coup violent porté sur l'épine de l'omoplate, le sujet étant couché horizontalement, les résultats obtenus varient avec la résistance de l'épine, et la violence du traumatisme.

a. On peut n'observer, au niveau du point d'application de la force vulnérante, qu'une fracture parcellaire du bord postérieur de cette

apophyse ; les fragments sous forme d'esquilles, sont rattachés à l'os par des débris périostiques ;

b. Ou bien on peut produire assez facilement la fracture dite longi-

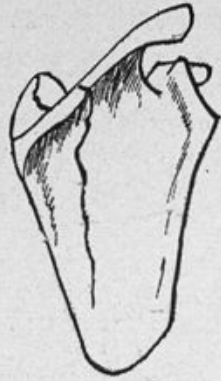

Fig. 14.



Fig. 15.

tudinale incomplète, décrite par Morestin. Les figures 14 et 15 repré-

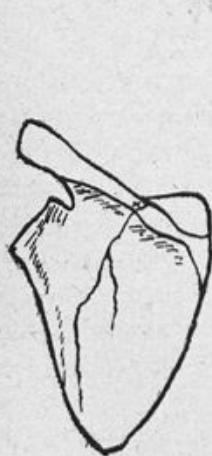


Fig. 16.

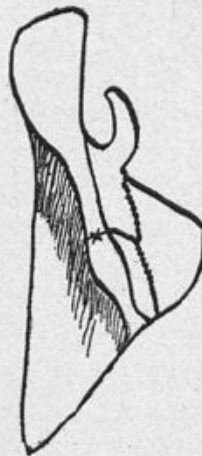

Fig. 17.

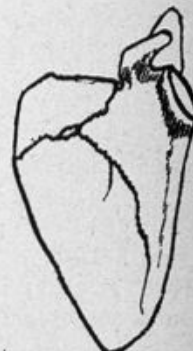

Fig. 18.

sentent un type de cette fracture. Le choc doit porter, d'après nos expériences, immédiatement en dehors du tubercule trapézien de

l'épine. Il agit, selon nous, en redressant la courbure concave dans le sens transversal de la face antérieure du scapulum, qu'il tend à aplatisir sur la partie correspondante du thorax.

c. La fracture longitudinale type ne se présente pas toujours sous cet aspect simple. Je l'ai vue se présenter sous l'aspect des figures 16, 17 et 18. On y constate l'existence d'un fragment formé par l'angle supéro-interne de l'os. Nous admettons, comme Morestin, que sous l'influence du traumatisme, le redressement de la face antérieure de l'os a lieu non seulement dans le sens transversal, mais aussi dans le sens longitudinal ; l'angle de l'omoplate, violemment appliqué contre les côtes, se brise en se redressant.

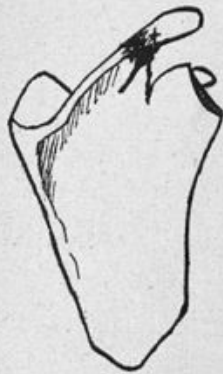

Fig. 19.



Fig. 20.

3° J'ai souvent reproduit, la fracture de la base de l'acromion, (fig. 19 et 20) par un choc direct porté verticalement au point où le bord externe de l'acromion, se continue avec le bord postérieur de l'épine.

4° Dans une autre série d'expériences, j'ai essayé de faire porter le choc non plus perpendiculairement au bord postérieur de l'épine, mais perpendiculairement à sa face supérieure. J'ai constaté dans un cas la fracture isolée de l'angle supéro-interne (fig. 21). Ne s'agit-il pas alors d'une fracture par arrachement ? C'est possible ; mais je ne peux affirmer que l'agent traumatisant n'a pas dévié dans la fosse sus-épineuse, et détermine une fracture par redressement de l'angle

supéro-interne appliqué violemment contre la cage thoracique. En tout cas, que cette fracture soit produite par arrachement ou par choc direct, cette expérience n'en prouve pas moins l'*existence de cette variété de fracture*, qui était mise en doute par Malgaigne et qui existe incontestablement.

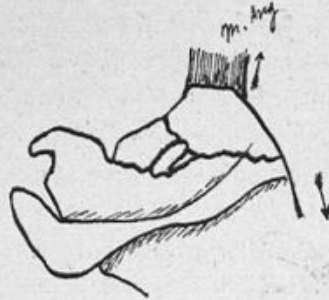

Fig. 21.

5° J'ai cherché à produire l'arrachement de l'épine de l'omoplate à son point d'insertion sur le corps de l'os, son inflexion sur le même point, sans jamais y réussir, malgré la violence du choc traumatique. Je suis donc d'accord avec la plupart des auteurs qui admettent que les ruptures isolées de cette apophyse restent à démontrer anatomiquement.

Plusieurs des faits que je viens d'avancer étaient connus, d'autres moins étudiés demandaient à être corroborés et complétés par de nouvelles expériences.

Phlébite et périphlébite suppurée de la saphène interne. Extirpation de la veine et de la poche purulente. (*Bulletins de la Société anatomique*, 1899, p. 928.)

J'ai voulu, chez cette malade, supprimer radicalement le foyer inflammatoire qui constituait une menace d'embolie et de septicémie. Le traitement de choix des phlébites me paraît être, en effet, l'extirpation du foyer malade, *toutes les fois que les lésions pathologiques rendent possible la cure radicale*, c'est-à-dire dans les cas de phlébites superficielles. Non seulement on met le malade

à l'abri des accidents emboliques et septicémiques, mais encore on lui assure une guérison rapide, tandis que le traitement purement médical comporte une immobilisation très prolongée; on le met à l'abri des récives, toujours possibles, et des troubles persistants qu'il nous a été donné si souvent d'observer sur les membres des phlébitiques.

Dans mon opération, j'ai porté une ligature préventive sur un segment de la veine très éloigné du centre de l'inflammation. J'évitais ainsi de fragmenter le caillot, qui parfois s'étend assez loin dans la veine malade, et je fermais la route aux embolies qui auraient pu se produire au cours des manœuvres d'extirpation.

De la rétraction de l'aponévrose plantaire. (*Gazette hebdomadaire de médecine et chirurgie*, 1901, p. 137.)

La rétraction de l'aponévrose plantaire a été bien rarement observée, en tant que maladie constituant une véritable entité morbide comparable à la rétraction palmaire ou maladie de Dupuytren.

Je rappelle ici les quelques observations signalées; j'y ajoute un cas personnel que j'ai recueilli dans le service de l'hôpital Tenon, à la suite d'une fracture de l'astragale, et que j'ai traité chirurgicalement par l'extirpation de l'aponévrose.

L'affection est caractérisée par l'existence de nodules scléreux extrêmement douloureux au palper, situés dans l'aponévrose, parfois disposés sous la forme d'une bride saillante. Lorsque la maladie progresse, les orteils peuvent être fléchis sur la plante; cette flexion irréductible devient l'origine de douleurs et de difficultés considérables de la marche.

Le plus souvent les lésions sont limitées à l'aponévrose; cependant, il semble que la transformation scléreuse des tissus, capable d'amener la rétraction, puisse à son degré le plus avancé atteindre la peau, le tissu cellulo-graisseux sous-cutané, l'aponévrose et même les tendons des muscles fléchisseurs (Gerdy).

Les divers examens histologiques s'accordent à attribuer à la maladie une origine inflammatoire (Professeur Cornil, Leederhose, Franke).

Observée exclusivement chez l'homme, la rétraction plantaire présente dans sa pathogénie de grandes analogies avec la rétraction palmaire. Tantôt elle est la manifestation locale d'une diathèse générale, la diathèse arthritique, si souvent invoquée dans la maladie de Dupuytren. Jaccoud, Madelung, Souza-Leite signalent chez un même malade la coïncidence des rétractions plantaire et palmaire.

Tantôt elle semble être de cause locale et succède alors à un traumatisme du membre inférieur (fracture de l'astragale chez notre malade, fracture de jambe (Leederhose, Béard), (fracture d'un métatarsien (Leederhose), (ostéomyélite du tibia (Leederhose), etc.

Dans ces divers cas la rétraction plantaire peut être considérée comme un trouble trophique lié à des manifestations de même nature. Chez notre opéré divers troubles trophiques consécutifs à la fracture de l'astragale accompagnaient la rétraction de l'aponévrose.

D'autres fois, lorsque les troubles observés succèdent à une chute sur les pieds, on pourrait admettre qu'il y a eu primitivement rupture de l'aponévrose, puis secondairement rétraction cicatricielle due à la réparation de l'aponévrose. Pour Leederhose, le processus pourrait être mixte.

Il y aura indication au traitement chirurgical, toutes les fois que le traitement médical sera resté inefficace, que les phénomènes douloureux, la déformation des orteils, rendront la marche très pénible et même impossible.

On a conseillé d'avoir recours à la section sous-cutanée de l'aponévrose; je lui préfère l'extirpation à ciel ouvert des nodules, des brides, et même de l'aponévrose moyenne tout entière. C'est le procédé auquel j'ai eu recours chez mon malade. Mon but a été de prévenir la récurrence en dépassant largement les limites du mal.

De son côté Leederhose a pratiqué à trois reprises l'ablation de nodules fibreux. Il s'est trouvé également dans la nécessité, pour remédier aux troubles de la marche, de désarticuler le gros orteil et le deuxième orteil fléchis sur la plante du pied.

Il est difficile actuellement de dire quels sont les résultats acquis par l'intervention sanglante, car nous ne disposons que d'un nombre restreint d'observations.

Notre opéré quitta l'hôpital dans des conditions favorables : la

marche absolument impossible au moment de l'opération se faisait sans douleurs ; le gros orteil était redressé. Mais nous n'avons pu nous procurer de renseignements sur les suites éloignées de l'opération.

Des exostoses ostéogéniques multiples. En collaboration avec
M. GUILLAIN, 1901.

Nous avons eu l'occasion d'observer deux malades présentant l'un et l'autre un nombre relativement considérable d'exostoses. Pour n'être pas exceptionnels, ces faits sont assez rares cependant pour être relatés. Ces exostoses ostéogéniques multiples forment réellement une maladie très spéciale qui mérite d'être isolée en nosographie (fig. 22 et 23).

Nos deux observations peuvent être opposées l'une à l'autre ; car chez notre premier malade, observé dans le service de M. le Professeur Tillaux, les exostoses se sont développées d'une façon indolente, et sont restées indolentes pendant toute leur évolution, tandis que chez notre second malade elles se sont développées au milieu de douleurs ; de plus, certaines de ces exostoses ont suppuré et ont nécessité une intervention chirurgicale. Il s'agit donc manifestement de maladies différentes ; le premier malade nous apparaît comme réalisant le type des exostoses ostéogéniques ; le second malade comme réalisant le type des exostoses infectieuses. Toutefois peut-on dire que les exostoses ostéogéniques soient toujours une manifestation tératologique, comme l'admet M. Poncet, sans rapport aucun avec l'infection ou l'intoxication ?

La question est délicate, beaucoup d'auteurs ne partagent pas cette opinion. Quoi qu'il en soit, les exostoses ostéogéniques multiples sont *héréditaires*.

Cette hérédité apparaît évidente à la lecture de nombreuses observations (Boyer, Rebelle, Paget, Stanley, Cruveilhier, Nast, Vix, Gibney, Utchinsen, Poore, Lepasset, etc.)

Les exostoses ostéogéniques multiples nous apparaissent comme une maladie héréditaire, familiale.

Comme d'autres maladies héréditaires et familiales, elles peuvent

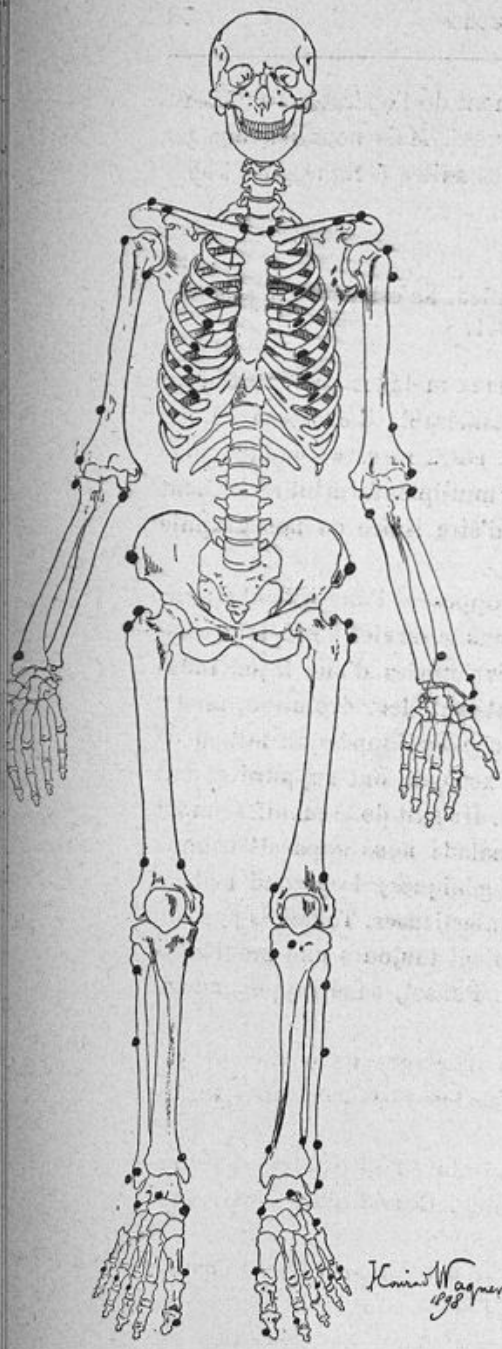


Fig. 22.
Sur ce squelette, 145 exostoses ont pu être reconnues par le palper.

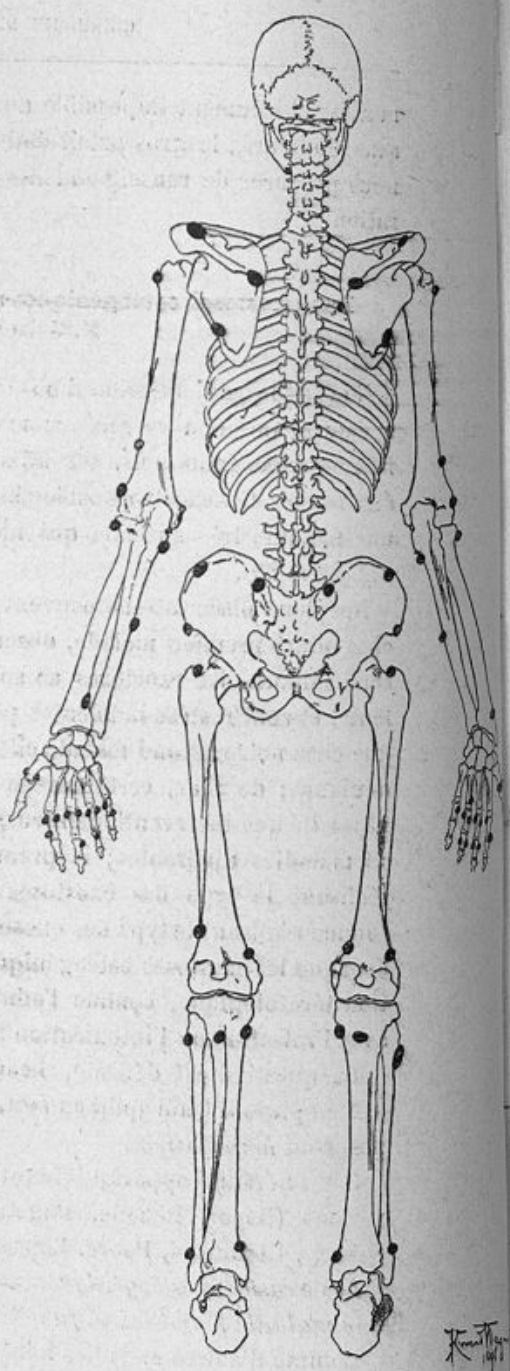


Fig. 23.

être considérées comme un processus tératologique; mais il est bien difficile de dire quelle est la cause intime de cette manifestation tératologique du système osseux. C'est la même incertitude qui plane au sujet d'autres maladies familiales.

Il est intéressant de remarquer que les exostoses multiples ont été signalées chez les animaux.

PUBLICATIONS ANATOMIQUES

Anomalie des muscles long fléchisseur commun des orteils et fléchisseur propre du gros orteil au niveau de la plante du pied.

Bulletins de la Société Anatomique, 1896, p. 224.

Union du pectiné au moyen adducteur.

Bulletins de la Société Anatomique, 1896, p. 225.

Anomalie du deltoïde.

Bulletins de la Société Anatomique, 1896, p. 225.

Anomalie des nerfs du bras.

Bulletins de la Société Anatomique, 1896, p. 225.

Anomalie du nerf sciatique.

Bulletins de la Société Anatomique, 1896, p. 223.

Anomalie du muscle grand fessier.

Bulletins de la Société Anatomique, 1896, p. 223.

Faisceau surnuméraire intermédiaire aux deux muscles obliques de l'abdomen.

Bulletins de la Société Anatomique, 1896, p. 223.

Péronier latéral surnuméraire.

Bulletins de la Société Anatomique, 1896, p. 223.

**Muscle surnuméraire de la région profonde postérieure de la jambe.
Faisceau péronéo-calcanéen interne.**

Bulletins de la Société Anatomique, 1896, p. 224.

Os scaphoïde de la main dédoublé.

Bulletins de la Société Anatomique, 1898, p. 135.

Il s'agit d'un scaphoïde dédoublé au niveau de son col. Les moitiés supérieure et inférieure sont articulées entre elles par deux facettes articulaires encroûtées de cartilage et parfaitement lisses.

C'est là une anomalie très rare, que nous ne trouvons signalée qu'exceptionnellement.

Plexus veineux du creux poplité.

Bulletins de la Société Anatomique, 1898, p. 132.

Avec déduction chirurgicale sur les difficultés que peut présenter la ligature de l'artère poplitée en pareil cas.

De l'importance que peut prendre chez certains sujets, l'artère du nerf médian.

Bulletins de la Société Anatomique, 1898, p. 133.

Division du muscle droit interne de la cuisse faisant de ce muscle, un muscle double.

Bulletins de la Société Anatomique, 1898, p. 134.

Cette anomalie doit être extrêmement rare, car je ne l'ai trouvée signalée dans aucun des classiques français et étrangers. Le dédoublement du muscle est normal chez certains animaux.

Anomalie du coraco-brachial.

Bulletins de la Société Anatomique, 1898, p. 136.

PUBLICATIONS MÉDICALES

Cancer primitif du pancréas méconnu. Cancer secondaire du foie et du poumon. Gangrène pulmonaire. Mort par hémoptysie foudroyante.

Internat chez M. le Professeur PETER.

Bulletins de la Société Anatomique, 1893.

Maladie bronzée d'Addison.

Internat chez M. le Professeur PETER.

Bulletins de la Société Anatomique, 1893.

Présentation d'une tumeur du cervelet.

AUVRAY et LACOUR.

Bulletins de la Société Anatomique, 1895.

Il s'agit d'un malade observé pendant quelque temps en chirurgie, et dont les lésions paraissaient tellement étendues, qu'on ne crut pas devoir intervenir chirurgicalement. Les pièces présentées à la Société démontrent d'une façon évidente l'impossibilité d'enlever des tumeurs aussi étendues, sans s'exposer aux plus grands dangers.

Cette pièce a été présentée comme exemple de tumeur cérébelleuse inopérable, quelque temps avant la publication de notre thèse.