

Bibliothèque numérique

medic @

**Commandeur, Ferdinand Augustin.
Concours pour l'agrégation, 1904,
section de chirurgie et
d'accouchements. Titres et travaux
scientifiques**

*Lyon, Impr. Paul Legendre & Cie, 1904.
Cote : 110133 vol. 49 n° 21*

CONCOURS POUR L'AGRÉGATION (1904)

(Section de Chirurgie et Accouchement)

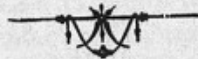TITRES

ET

TRAVAUX SCIENTIFIQUES

DU

Dr F. COMMANDEUR





LYON

IMPRIMERIE PAUL LEGENDRE & C^{ie}

14, rue Bellecordière, 14

1904





TITRES

Titres Universitaires et Fonctions dans l'Enseignement.

DOCTEUR EN MÉDECINE (1894)

CHARGÉ DES FONCTIONS D'AIDE D'ANATOMIE
(Année 1892-1893)

AIDE D'ANATOMIE
(Concours de 1893) Année 1893-1894)

CHARGÉ DES FONCTIONS DE PROSECTEUR
(Année 1894-1895).

MONITEUR DE CLINIQUE OBSTÉTRICALE
(Années 1895-1896, 1896-1897).

CHEF DE CLINIQUE OBSTÉTRICALE
(Concours 1897) Année 1897-1898, 1898-1899.

ADMISSIBLE AUX ÉPREUVES DÉFINITIVES DU CONCOURS
D'AGRÉGATION
(Accouchements, 1901).

Fonctions hospitalières.

EXTERNE DES HOPITAUX DE LYON (1886)

INTERNE DES HOPITAUX DE LYON (1890)

ACCOUCHEUR DES HÔPITAUX DE LYON (1899)

Enseignement.

Conférences et démonstrations pratiques de médecine opératoire.
(Semestre d'été, années 1891-1892-1893-1894-1895).

Conférences et démonstrations pratiques de petite chirurgie,
(mêmes années).

Conférences d'anatomie. (Semestre d'hiver, 1892-1893-1894-1895).

Conférences et démonstrations pratiques d'obstétrique (années
1896 et 1897).

Conférences et démonstrations cliniques d'obstétrique (années
1898 et 1899).

Cours d'obstétrique aux élèves sages-femmes de la Clinique obs-
tétricale et de la Maternité de Lyon (années 1898-1899-1903-
1904).

Direction de l'école des sages-femmes de la Maternité de Lyon
(années 1903-1904).

Sociétés Savantes :

MÉMBRE DE LA SOCIÉTÉ DES SCIENCES MÉDICALES DE LYON (1900).


- DE LA SOCIÉTÉ OBSTÉTRICALE DE FRANCE (1901).
- DE LA SOCIÉTÉ DE CHIRURGIE DE LYON (1903).
- CORRESPONDANT DE LA SOCIÉTÉ D'OBSTÉTRIQUE DE
PARIS (1904).

LISTE DES PUBLICATIONS

1. — Reins calculeux avec dégénérescence kystique et tumeurs pédicules de l'uretère (*Société des Sciences médicales de Lyon*, 1891).
2. — Gastro-entérostomie avec duodéno-jéjunostomie pour cancer du pylore (*Société des Sciences médicales de Lyon*, 1892).
3. — Encéphalocèle de la région cérébelleuse (*Société des Sciences médicales de Lyon*, 1894).
4. — Un cas de pleurésie purulente médiastine (*Province Médicale*, 1893).
5. — Diplégie faciale syphilitique secondaire (*Province Médicale*, 1893).
6. — Des phlegmons péri-ombilicaux (Revue générale, *Gazette hebdomadaire de Médecine et de Chirurgie*, 1894).
7. — Deux cas d'étranglement interne par brides (*Archives provinciales de Chirurgie*, 1894).
8. — Imperforation du rectum. Modification au procédé opératoire (*Mercure Médical*, 1894).
9. — Topographie des culs-de-sac vaginaux (thèse de Lyon, 1894).
10. — Plaie latérale de la veine fémorale. Forcippresse latérale (*Lyon Médical*, 1895).
11. — Une branche anormale de l'artère vaginale (En collaboration avec le D^r DURAND, *Province Médicale*, 1895).
12. — Les *vasa vasorum* des vaisseaux iliaques externes (Même collaboration, *Province Médicale*, 1895).
13. — Les *vasa nervorum* du nerf obturateur (Même collaboration, *Province Médicale*, 1894).
14. — Exostose sous-unguéale du médius (*Province Médicale*, 1895).
15. — Hémimélie unilatérale. Anatomie des moignons d'arrêt de développement des membres (*Archives provinciales de Chirurgie*, 1896).
16. — La suture intra-dermique (En collaboration avec le D^r ROULET, *Archives provinciales de Chirurgie*, 1896).

17. — Fréquence des rétrécissements du bassin dans la région lyonnaise (Congrès de Genève, 1896). *in* Rapport du Professeur Fochier.
18. — Etude sur le détroit supérieur du bassin normal dans la région lyonnaise (*Annales de Gynécologie et d'Obstétrique*, 1897).
19. — Dilatation totale de l'appareil urinaire chez le fœtus (*Lyon Médical*, 1898).
20. — La densité comparée de l'embryon et du liquide amniotique (*Province Médicale*, 1898).
21. — Insertion vicieuse du placenta et insertion marginale du cordon (*Province Médicale*, 1898).
22. — Note sur les mouvements rythmés du fœtus (*Lyon Médical*, 1898).
23. — Embolies septiques d'origine annexielle après une colpopéritonéorrhaphie (*Semaine Gynécologique*, 1898).
24. — Sur quatre cas de kystes suppurés de l'ovaire (En collaboration avec le D^r FRARIER, *Semaine Gynécologique*, 1898).
25. — Traitement de la galactophorite suppurée par l'expression du sein (En collaboration avec le D^r THÉVENOT, *Lyon Médical*, 1899).
26. — Inefficacité du ballon de Champetier de Ribes, comme agent dilateur de l'anneau de Bandl rétracté (*L'Obstétrique*, 1899).
27. — Phlébite de la grossesse avec embolies pulmonaires traitée par l'abcès de fixation (En collaboration avec le D^r PROTHON (*Province Médicale*, 1899).
28. — Des procidences du cordon dans la poche des eaux (*Province Médicale*, 1900).
29. — Sur le goître congénital (*Province Médicale*, 1900).
30. — Sur la syphilis du cordon ombilical (*Province Médicale*, 1900).
31. — Un cas d'anémie pernicieuse puerpérale (*Province Médicale*, 1900).
32. — Etude expérimentale sur l'agrandissement permanent du bassin par les appareils prothétiques internes après symphyséotomie (En collaboration avec le D^r Cl. MARTIN. Congrès international de Médecine, 1900).
33. — De la mobilisation de la tête fœtale chez les primipares sous l'influence de la réplétion vésicale (*Province Médicale*, 1900).
34. — Cinq observations de déchirures de la portion flasque du conduit utéro-vaginal (*L'Obstétrique*, 1900).
35. — De l'allaitement par les mères albuminuriques (*Province Médicale*, 1900).
36. — Sur le manuel opératoire de la craniotomie tête dernière (*Province Médicale*, 1900).
37. — Deux cas de métrite des nouveau-nés. traités par le lavement de sérum gélatiné (Communication à la Société des Sciences Médicales, 1901).
38. — Ligature sous-péritonéale des vaisseaux ombilicaux dans les omphalorrhagies incoercibles (*Province Médicale*, 1901).
39. — Traitement de la *phlegmasia alba dolens* par les abcès de fixation (*Province Médicale*, 1901).
40. — Sur les vomissements du puerpérum. (*Province Méd.*, novembre, 1901).

41. — Rétrécissement de l'excavation par un abcès consécutif à une ostéite du sacrum (*Province Méd.*, novembre 1901).
42. — Auto-infection puerpérale par lésions suppurées anciennes des annexes (*Province Méd.*, novembre 1901).
43. — Rigidité cicatricielle du col compliquant un accouchement prématuré provoqué (*Province Méd.*, janvier 1901).
44. — Traction bilatérale divergente sur les laes du forceps (*Soc. obst., France*, avril 1902).
45. — Cas d'éclampsie guéris avec continuation de la grossesse (*Soc. des Sc. méd.*, 1902, *Prov. Méd.*, 1902).
46. — Bassin de naine myxœdémateuse (*Société des Sciences médicales de Lyon*, 1903).
47. — Un cas d'opération césarienne pour bassin cyphotique (*Société de Chirurgie de Lyon*, juillet 1903).
48. — Hystérectomie abdominale totale et opération césarienne (En collaboration avec le Dr Fochier) (*Société de Chirurgie de Lyon*, 1903, juillet).
49. — Imperforatio: hyménale avec hydrocolpos (*Soc. d'obst., Paris*, 1904).
50. — Placenta prævia-central. Coupe congelée (*Soc. d'obst. Paris*, 1904).



TRAVAUX D'OBSTÉTRIQUE

ANATOMIE OBSTÉTRICALE

GROSSESSE NORMALE ET PATHOLOGIQUE


DYSTOCIE

OPÉRATIONS OBSTÉTRICALES

SUITES DE COUCHES — ALLAITEMENT

FCETUS ET ANNEXES FOETALES

EXPÉRIMENTATION



ANATOMIE OBSTÉTRICALE

Sur une branche anormale de l'artère vaginale (11).

M. Laroyenne avait plusieurs fois constaté la présence d'une artère volumineuse qui saignait au cours de l'hystérectomie, dans la zone dite non dangereuse du cul-de-sac postérieur. Il existe parfois une branche de la vaginale qui paraît répondre au vaisseau signalé par M. Laroyenne. C'est une artère de gros calibre qui, née de la vaginale peu après son origine, se porte directement en dedans parallèlement à l'utérine, mais sur un plan plus inférieur et, en s'accolant au feuillet postérieur du ligament large, gagne par le plus court chemin le cul-de-sac postéro-latéral du vagin. Là, elle s'infléchit brusquement en bas, à angle droit, pour se distribuer à la paroi postérieure du vagin. A son point d'inflexion, elle donne un rameau ascendant qui va s'anastomoser avec une des branches musculaires de l'artère utérine.

Topographie des culs-de-sacs vaginaux (9).

Première partie : Anatomie topographique pure. — *Deuxième partie* : Manuel opératoire des interventions sur les annexes par la voie vaginale.

La partie anatomique comprend l'étude critique des recherches récentes sur les rapports du fonds du vagin avec les organes avoisinants, particulièrement l'uretère et l'artère utérine. Un certain nombre de dissections nous ont permis de vérifier certains points précis de ces rapports, tels que le point d'entrecroisement de l'uretère et de l'utérine, la distance séparant la crosse de l'artère utérine du cul-de-sac latéral, etc., et de démontrer que la *zone des*

vaisseaux, ou dangereuse, ne dépasse pas, en arrière, un plan tangent à la face postérieure du col.

La partie chirurgicale comprend l'étude du manuel opératoire des ponctions, incisions, ablation des annexes par le vagin.

**Etude sur le détroit supérieur du bassin normal
dans la région lyonnaise (18).**

Cette étude a été faite sur 94 bassins normaux recueillis à l'amphithéâtre de la Faculté de Médecine de Lyon et examinés frais. Ces bassins ont été comparés au bassin normal, type purement idéal et schématique, et classés suivant différents types. La limite inférieure les séparant des bassins rétrécis a été fixée au minimum de 9^{cm}5 de promonto-pubien.

Au point de vue de leurs dimensions. — 1° Dans la moitié des cas le bassin se rapproche des dimensions du bassin dit normal.

2° Dans 40 % des cas il est plus grand que ce type.

3° Dans 9 % il est plus petit.

D'où trois classes principales :

Bassins grands.

Bassins moyens.

Bassins petits.

Chacune de ces classes se subdivise en un certain nombre de types caractérisés par la *forme* du détroit supérieur.

Nous nous sommes basé, pour définir ces formes, non sur l'appréciation grossière de leur forme géométrique, mais sur les variations relatives des divers diamètres entre eux. On obtient ainsi un certain nombre de types définis variables dans chaque classe.

A. — BASSINS GRANDS.

1^{er} type. — Bassin généralement agrandi.

Tous les diamètres sont agrandis dans la même proportion, de sorte que la forme du bassin-type s'y retrouve. On les rencontre 17 fois sur cent sur le total des bassins, et ils constituent les 4/10 des bassins grands.

2^e type. — Grand bassin aplati.

Les transverses et les obliques sont fortement agrandis, tandis que le sacro-pubien reste fixe ou est diminué. Ce type se trouve 13 fois sur 100 et forme le tiers des bassins grands.

3^e type. — *Grand bassin à sacro-pubien dominant.*

Tous les diamètres sont augmentés, mais le sacro-pubien plus que les autres. Ce type se rencontre un peu plus de 8 fois sur 100 et forme 1/5 des bassins grands.

4^e type. — *Grand bassin circulaire.*

Il est caractérisé par la tendance à l'égalisation de tous les diamètres du bassin avec saillie insignifiante du promontoire. C'est une forme rare qu'on rencontre à peine 2 fois sur 100.

B. — BASSINS MOYENS.

1^{er} type. — *Bassin normal type.*

C'est le bassin étalon décrit dans les classiques. On le trouve seulement 18 fois sur 100 et encore existe-t-il entre les divers échantillons examinés des différences assez sensibles.

2^e type. — *Bassin moyen aplati.*

Le sacro-pubien est seul diminué et varie de 10 cent. 5 à 9 cent. 5 qui constitue la limite du bassin rétréci. C'est une forme intermédiaire entre le grand bassin aplati et le bassin aplati rétréci. Il existe environ 19 fois sur 100.

3^e type. — *Bassin moyen à sacro-pubien dominant.*

Caractérisé par l'augmentation du sacro-pubien; on le trouve 8 fois sur 100.

4^e type. — *Bassin moyen circulaire.*

Tous les diamètres tendent à s'égaliser. Forme rare qu'on rencontre à peine 2 fois sur 100.

5^e type. — *Bassin moyen à obliques dominants.*

Forme rare qu'on trouve à peine 2 fois sur 100.

C. — BASSINS PETITS.

1^{er} type. — *Bassin généralement petit.*

Tous les diamètres sont réduits dans une proportion égale mais insuffisamment pour en faire des bassins pathologiques. On les trouve à peine 5 fois sur 100.

2^e type. — *Bassin petit à sacro-pubien conservé* où les transverses et les obliques sont seuls réduits. On le trouve un peu plus de 6 fois sur 100.

En classant ces diverses formes (en faisant abstraction de leurs dimensions) par ordre de fréquence, on voit qu'on obtient :

Bassins de forme normale.....	40 %
— — aplatie.....	30 %
— à sacro-pubien dominant.....	24 %
— circulaire.....	4 %
— à oblique dominant.....	2 %

Variations des diamètres. — En prenant les limites extrêmes, les diamètres du bassin peuvent varier dans de larges limites :

Le sacro-pubien.....	de 9 ^{cm} 6 à 13 ^{cm} 1
Le transverse.....	de 12 2 à 16 5
Les obliques.....	de 11 3 à 15

Asymétrie. — Nous avons étudié l'asymétrie qui peut exister dans les bassins que nous avons examinés, et reconnu que :

Elle est nulle ou insignifiante.....	18 fois sur 100
Elle est légère —	54 —
Elle est forte —	28 —

Cette asymétrie se détermine de trois façons : ou par l'inégalité des obliques seuls, ou par celle des distances sacro-cotyloïdiennes seules, ou par la combinaison des deux. Dans la grande majorité des cas, l'asymétrie résulte à la fois de l'inégalité des obliques et des sacro-cotyloïdiennes, bien plus rarement de l'inégalité des obliques seuls, et enfin, exceptionnellement, de l'inégalité des sacro-cotyloïdiennes seules. Dans les deux tiers des cas la réduction porte sur l'oblique droit et la sacro-cotyloïdienne droite. Dans l'autre tiers, c'est l'oblique et la sacro-cotyloïdienne gauches qui sont réduits.

Cette étude montre combien sont variées les formes et les dimensions des bassins suffisants. Elle montre, en outre, que la forme aplatie n'est pas une forme pathologique, puisqu'elle se rencontre dans des bassins immenses, de véritables bassins géants.

On peut construire une véritable échelle décroissante au moyen de laquelle on passe progressivement, par des intermédiaires insensibles, du grand bassin aplati au bassin aplati rétréci. Il s'agit donc d'une forme spéciale absolument compatible avec la propagation de l'espèce et non pas pathologique. Cette forme aplatie existe sur un tiers des bassins de la région lyonnaise.

TABLEAU DES DIMENSIONS

DES
Bassins de forme aplatie examinés dans notre étude

Numéros	Conjugué vrai	Transverse	Oblique droit	Oblique gauche
1	108 mm	151 mm	133 mm	137 mm
2	107	150	138	141
3	107	152	140	136
4	107	145	135	130
5	104	165	150	150
6	104	143	124	127
7	102	145	133	124
8	102	143	123	132
9	100	139	127	130
10	99	143	127	128
11	99	140	125	128
12	99	137	123	128
13	98	145	132	135
14	98	144	132	131
15	98	138	122	126
16	98	134	125	130
17	98	132	120	125
18	97	147	127	132
19	97	142	131	129
20	97	137	124	127
21	97	133	122	123
22	97	140	126	122
23	97	135	125	120
24	96	146	134	133
25	96	139	129	126
26	96	143	124	129
27	96	136	124	120
28	96	130	123	123
29	96	136	125	127
30	94	134	124	125
31	94	141	127	130
32	94	133	121	123
33	93	140	123	136
34	91	139	133	120
35	91	146	128	125
36	90	141	129	133
37	90	140	123	123
38	89	140	124	127
39	88	137	124	120

GROSSESSE NORMALE ET PATHOLOGIQUE

De la mobilisation de la tête fœtale à la fin de la grossesse chez les primipares, sous l'influence de la réplétion vésicale (33).

Chez les primipares, à la fin de la grossesse, la tête peut rester mobile au détroit supérieur. Cette mobilité est un fait anormal qui est, le plus souvent, lié soit au rétrécissement du bassin, soit à l'insertion basse du placenta. Une autre cause, peu étudiée, est la répétition anormale du réservoir urinaire.

Dans une série d'observations où la mobilité anormale avait été constatée, il a suffi d'évacuer la vessie pour voir la tête descendre et plonger dans l'excavation. Dans une observation, cette mobilisation s'est faite, en quelque sorte, sous les yeux de l'observateur : une tête qui plongeait est remontée au-dessus du détroit supérieur sous l'influence d'une rétention aiguë d'urine. Il a suffi d'un cathétérisme qui amena l'évacuation de 850 gr. d'urine pour faire redescendre la tête.

Ces faits sont évidemment anormaux et résultent vraisemblablement d'un mode particulier d'ampliation vésicale. Cet organe, contrairement à l'opinion des classiques, reste tout entier situé dans le pelvis, à l'état de vacuité, même lorsque la tête plonge, ainsi que le démontrent la plupart des coupes congelées publiées.

Lorsque la tête plonge, le mode d'ampliation de la vessie se trouve modifié. Ce ne sont plus ses diamètres antéro-postérieurs qui augmentent d'abord, mais le vertical, puis le transverse. Aussi son sommet apparaît-il très vite au-dessus des pubis, et cela avec de faibles quantités d'urine dans la vessie.

La mobilisation de la tête par réplétion vésicale semble résulter de la conservation du type normal d'ampliation vésicale, hors de la gravidité, c'est-à-dire par agrandissement des diamètres antéro-postérieurs. La vessie soulève la tête comme un ballon qu'on gonflerait au-dessous de celle-ci.

Plusieurs hypothèses peuvent être invoquées pour cette ampliation.

1° Ou bien la tête fœtale refoulant en masse la vessie par le bas appuie sur son sommet, lui ferme l'abdomen et l'oblige à se développer au-dessous d'elle;

2° Ou bien il s'agit d'une fixité anormale du bas fonds et de la portion inférieure de la vessie due à la résistance du grand système aponévrotique pelvien tendu entre le pubis et le sacrum.

Un cas d'anémie pernicieuse puerpérale. — Richesse globulaire comparée du sang maternel et du sang fœtal (31).

Il s'agit d'un cas d'anémie pernicieuse puerpérale, ayant amené un accouchement prématuré à six mois et la mort de la femme huit jours après.

Le taux globulaire de la mère était tombé durant son séjour à l'hôpital de 930.000 globules par millimètre cube à 537.000.

L'examen du sang de l'enfant a donné une moyenne de 2.600.000 globules par millimètre cube, c'est-à-dire une diminution de plus de moitié sur le chiffre normal.

D'où vérification de la donnée fournie en 1898 par Bidoni :

1° Que le sang fœtal est plus riche en globules que le sang de la mère atteinte d'anémie pernicieuse;

2° Que le sang du fœtus dans l'anémie pernicieuse est moins riche en globules que celui du fœtus sain.

Phlébite de la grossesse compliquée d'embolies pulmonaires traitée par l'abcès de fixation (27).

Dans un cas de phlébite variqueuse de la grossesse au cours de laquelle s'est fait l'avortement d'un fœtus macéré, il s'était déclaré des accidents d'embolies pulmonaires (avec points de côté, crachats hémoptoïques) se reproduisant par poussées successives et avec un peu d'élévation thermique. On pratique un abcès de fixation qui évolua régulièrement. Quelques jours après, la température tomba ; l'expectoration diminua et cessa d'être sanglante et bientôt tous les accidents disparurent.

Quatre cas d'éclampsie guéris avec continuation de la grossesse

Observations montrant que le traitement médical peut suffire à enrayer les accidents éclamptiques. Le traitement consiste dans l'administration du chloral à *haute dose*, par la voie buccale, après lavage de l'estomac. Adjuvants : lait, purgatifs, lavements salés. L'évacuation immédiate de l'utérus dans l'éclampsie ne saurait donc être acceptée comme un principe absolu.

Placenta prævia. Coupe congelée (50).

Pièce provenant d'une femme enceinte de sept mois et demi et morte à la 3^e hémorrhagie. La coupe montre l'insertion à peu près centrale, la saillie dans le col des cotylédons centraux, en partie décollés surtout en avant et les gros sinus veineux développés sur le segment inférieur.

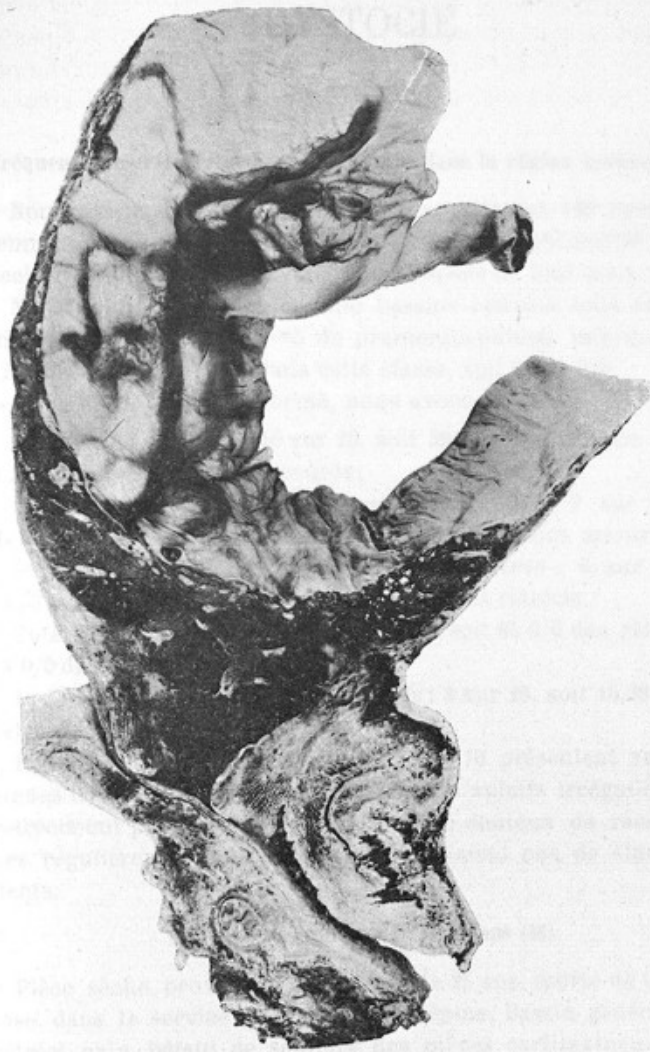
Insertion marginale du cordon, combinée à l'insertion vicieuse du placenta comme cause de mort du fœtus pendant la grossesse

Depuis longtemps, on connaît l'influence de l'insertion basse du placenta comme cause de procidences du cordon au moment du travail. Mais une semblable disposition peut-elle causer la mort du fœtus pendant la grossesse ? L'observation rapportée dans cette note tendrait à le prouver. Il s'agissait d'une femme de 22 ans, enceinte pour la troisième fois, qui eut des métrorrhagies peu abondantes dès le troisième mois de sa grossesse. Au 8^e mois, les mouvements fœtaux cessent brusquement et les bruits du cœur disparaissent. Deux jours après, elle expulse spontanément un fœtus mort. L'étude du délivre montre :

1^o Que la rupture des membranes siégeait exactement sur le bord placentaire qui était très épaissi et recouvert d'une forte couche de fibrine ;

2^o Que le cordon s'insérait précisément sur ce bord placentaire, si bien que, sur l'œuf en place, l'insertion du cordon correspondait exactement à l'orifice interne. Cette disposition anatomique conduit à admettre que la tête, en s'adaptant au segment inférieur, a comprimé nécessairement le cordon et amené la mort du fœtus. Aucune maladie maternelle ne pouvait être invoquée.

Pendant le travail, cette situation anormale du cordon s'est révélée par des signes cliniques bien particuliers. On sentait, sur la poche des eaux, l'insertion du cordon sous forme de tractus ou cordonnets de la grosseur d'une petite ficelle qui se perdaient sur les limites de cette poche.



Placenta prævia central
(coupe congelée)

Placenta previa. Coupe sagittale.

On a pu constater à une certaine époque de son développement et de sa position à peu près normale la surface de la cavité utérine, placenta, en partie détaché, se situant au-dessus de la cavité utérine et au-dessous du col utérin.

Il est évident que le placenta est en position normale, c'est-à-dire en position antérieure.

On a pu constater que le placenta est en position normale, c'est-à-dire en position antérieure.

On a pu constater que le placenta est en position normale, c'est-à-dire en position antérieure.

On a pu constater que le placenta est en position normale, c'est-à-dire en position antérieure.

On a pu constater que le placenta est en position normale, c'est-à-dire en position antérieure.

On a pu constater que le placenta est en position normale, c'est-à-dire en position antérieure.

Placenta previa. Coupe sagittale.

DYSTOCIE

Fréquence des rétrécissements du bassin dans la région lyonnaise (17).

Nous avons examiné et mesuré exactement 120 bassins de femmes, pris indistinctement et en série à l'amphithéâtre de dissection de la Faculté de Lyon, dans l'espace de huit mois.

Nous avons considéré comme bassins rétrécis tous ceux qui mesuraient moins de 9^{cm}5 de promonto-pubien minimum. Sur 120 bassins 26 rentrent dans cette classe, soit 21,66 0/0.

Au point de vue de la forme, nous avons trouvé :

1° *Bassins aplatis* : 10 sur 26, soit 38 0/0 des bassins rétrécis ou 8,33 0/0 des bassins mesurés ;

2° *Bassins aplatis généralement rétrécis* ; 9 sur 26, soit 34,61 0/0 des bassins rétrécis et 7,50 0/0 des bassins mesurés ;

3° *Bassins aplatis rétrécis avec asymétrie* : 3 sur 26, soit 11,53 0/0 des rétrécis et 2,50 0/0 des bassins rétrécis.

Total des bassins aplatis : 22 sur 26, soit 85 0/0 des rétrécis et 18 0/0 des mesurés ;

4° *Bassins généralement rétrécis* : 4 sur 26, soit 15,38 0/0 des rétrécis et 3,33 0/0 des mesurés.

Pour les bassins aplatis purs, 2 sur 10 présentent seuls des signes très probables de rachitisme. Les aplatis irrégulièrement rétrécis ont presque tous des signes non douteux de rachitisme. Les régulièrement rétrécis n'en présentaient pas de signes évidents.

Bassin de naine myxœdémateuse (46).

Pièce sèche provenant d'une fille de 25 ans, morte de tuberculose, dans le service du professeur Lépine. Bassin généralement rétréci, nain. Défaut de soudure des pièces cartilagineuses de la cavité cotyloïde, indépendance complète des 5 vertèbres sacrées.

Des procidences du cordon dans la poche des eaux (28).

Les anciens accoucheurs croyaient que tant que la poche des eaux était intacte, l'enfant ne courait aucun danger du fait des

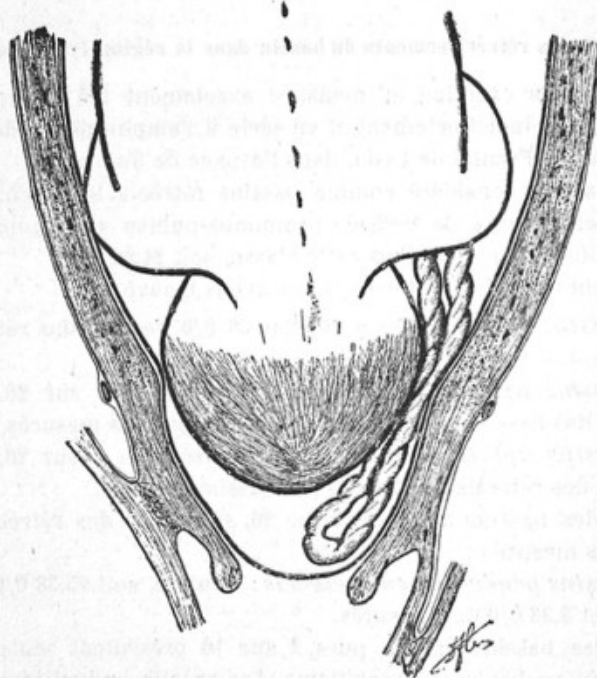


FIGURE (schématique)

La tête est retenue au détroit supérieur. La poche des eaux, volumineuse, distend le segment inférieur. Le cordon procident, perceptible dans la poche des eaux, est pincé entre la tête et l'anneau de contraction.

procidences du cordon. Quelques-uns cependant s'étaient rendus à l'évidence des faits et admettaient que la mort était possible. Ce n'est que dans ces dernières années qu'on a insisté sur les chances de mort que court l'enfant et montré que trente fois sur cent le fœtus succombe.

Exposé de trois observations de procidence du cordon dans la poche des eaux avec deux morts d'enfants ; le troisième ne fut sauvé que par une intervention rapide.

La méconnaissance de la gravité de cet accident par les anciens accoucheurs, tient sans doute à l'imperfection du diagnostic par le toucher, et à la croyance que la procidence ne se produisait qu'au moment de la rupture des membranes. D'autres (Joulin) refusaient de l'admettre parce que la compression du cordon était pour eux inexplicable. Les théories de la compression se résumaient en :

1° Compression entre la tête et le bassin lorsque la tête est engagée ;

2° Compression entre la tête et le segment inférieur lorsqu'elle ne l'est pas.

Mais il est des cas où ces deux mécanismes ne peuvent expliquer la compression du cordon, par exemple, lorsque la tête n'est pas engagée et qu'elle n'appuie pas sur le segment inférieur puisqu'elle en est séparée par une poche des eaux volumineuse. C'est ce qui existait dans les trois observations du mémoire où la tête était maintenue élevée du fait d'un rétrécissement du bassin. Il fallait donc chercher un autre agent de compression. Nous l'avons trouvé dans l'anneau de contraction. Nous avons pu constater par le toucher le pincement direct du cordon entre la tête, surface passive, et l'anneau de Bandl, surface active. La constatation directe de ce mécanisme de la compression peut être étayée par d'autres arguments ;

1° L'anneau de contraction est la région du pôle inférieur de l'œuf qui s'applique le plus exactement sur le fœtus surtout pendant la contraction.

2° La compression du cordon cesse, lorsque celui-ci est reporté au-dessus de l'anneau de contraction (observations de réduction manuelle).

Si le cordon procident dans la poche des eaux n'est pas toujours comprimé par l'anneau de Bandl, c'est que les contractions de celui-ci ne sont pas toujours aussi intenses et que lorsque les douleurs sont régulières et suffisamment espacées le cordon peut

respirer dans les intervalles. Cliniquement la souffrance de l'enfant s'observe surtout lorsque les douleurs sont irrégulières.

La conduite à tenir a été discutée.

L'expectation simple ne peut être acceptée d'une façon absolue, car l'enfant peut mourir très rapidement. Elle n'est acceptable qu'à la condition que l'auscultation soit pratiquée d'une façon presque continue, pour agir au premier signe de souffrance de l'enfant.

Soutenir la poche des eaux, c'est empêcher la situation de se compliquer sans empêcher la compression au niveau de l'anneau de Bandl.

Réduction du cordon par l'attitude est purement théorique. La surélévation du bassin dans la position horizontale est notoirement efficace. Elle peut donner des réductions apparentes, transformer la procidence en latérocidence sans empêcher la mort de l'enfant.

La position génu-pectorale n'est pas plus efficace et a donné des insuccès complets entre les mains de Pavlik.

Réduction manuelle. — Exige des tentatives multiples et on risque de rompre les membranes. Elle est impossible lorsqu'il y existe une tension permanente de la poche des eaux (hydramnios, contractions très rapprochées). La procidence peut se reproduire.

Dilatation manuelle rapide du col. — Procédé de choix quand le col est mince et souple et le segment inférieur formé sur une large étendue, Elle correspond à une indication indiscutable, la nécessité de terminer rapidement lorsque l'enfant souffre.

Ballon de Champetier. — En se logeant dans le segment inférieur, il reporte au-dessus de l'anneau de Bandl la poche des eaux, le cordon et la tête. Ce serait donc, à ce point de vue, un réducteur idéal, à la condition d'être gonflé entre la paroi utérine et l'œuf. Il a, en outre, l'avantage d'accélérer le travail; mais il présente, là, ses inconvénients ordinaires et en plus, les chances de rupture des membranes que compte toute intervention qui touche le pôle inférieur de l'œuf. Il convient aux cas où le col est encore épais et le segment inférieur insuffisamment amplifié.

A quel moment intervenir? On pourrait, à la rigueur, attendre les signes de souffrance de l'enfant, mais, lorsque celle-ci commence, on peut n'avoir pas assez de temps devant soi pour pouvoir l'extraire avant sa mort. Aussi vaut-il mieux intervenir de bonne heure.

Rétrécissement de l'excavation pelvienne par un abcès développé sur la face antérieure du sacrum (41)

Observation rare d'une femme présentant une tumeur saillante sur la face antérieure du sacrum et retrécissant l'excavation. Au moment où on se décide à provoquer l'accouchement prématuré, celui-ci se produit spontanément ; naissance d'un enfant vivant, de 2.850 grammes, présentant des déformations considérables de la tête, aplatissement de toute la moitié gauche du crâne qui avait passé sur la tumeur.

Celle-ci est formée par un abcès d'origine osseuse d'une ostéite du sacrum. Il a fusé sous le fessier gauche ; dans le canal rachidien où il a déterminé une méningite spinale et des lésions des nerfs du plexus sacré (douleurs des membres inférieurs). La malade fut opérée quelque semaines après, par la région sacrée. Elle succomba. Il s'agissait d'une ostéite à staphylocoques.

Rigidité cicatricielle du col compliquant un accouchement prématuré provoqué (40).

Au cours d'un accouchement prématuré provoqué chez une femme présentant un rétrécissement du bassin, surgirent des difficultés dues à une cicatrice du col, consécutive à un accouchement antérieur qui avait nécessité la basiotripsie. La bougie de Krause resta inefficace. Il fallut dilater le col à la laminaire, puis introduire un petit ballon de Champetier. Néanmoins, on ne put obtenir la dilatation complète que par l'éclatement manuel de la cicatrice et la dilatation conoïde de Fochier. Enfant vivant extrait par le forceps. Mère guérie.

Cette cicatrice était due à des déchirures du col à l'accouchement antérieur, déchirures infectées et ayant présenté du sphacèle. Considérations sur le rôle joué par l'infection de la plaie dans les déchirures du col pour la constitution des cicatrices secondaires.

Cinq observations de déchirures de la portion flasque du canal utéro-vaginal (34).

Elles comprennent :

Deux déchirures du segment inférieur (dont l'une compliquée de déchirure du col) ; une déchirure de la portion vaginale du col combinée à une déchirure de la portion supérieure du vagin ; deux déchirures de la portion supérieure du vagin.

Ces observations prêtent à diverses considérations :

1° Sur l'étiologie :

Leur fréquence chez les primipares âgées. L'influence du volume du fœtus ; la rapidité du passage de la partie fœtale.

Sur le mode d'action :

a). Du forceps. C'est non seulement par le bord convexe, mais aussi sur la racine des cuillers qui tendent le col comme sur deux chevalets, l'éraillent et amorcent la déchirure.

b) Des extractions manuelles. C'est souvent sur le front que se fait la déchirure.

2° Sur les symptômes :

L'hémorrhagie est d'autant plus abondante que la déchirure remonte plus haut.

3° Sur le traitement :

A. — *La suture*. Méthode idéale, mais non applicable en tous les points du conduit utéro-vaginal.

Sur le segment inférieur. Elle est impraticable.

Sur le col. Elle doit toujours être pratiquée lorsque le col est seul déchiré, mais si la déchirure remonte sur le segment inférieur, elle doit être rejetée, car elle empêche de tamponner convenablement celui-ci.

Sur le vagin. Les déchirures du vagin doivent être distinguées en deux variétés :

a). Celles qui siègent sur la portion supérieure au-dessus de l'insertion de l'aponévrose pelvienne supérieure. Elles ouvrent les lames celluluses du ligament large dans lesquelles le sang peut s'infiltrer et constituer de volumineux hématomes. La suture, dans ce cas, est non seulement difficile, mais encore dangereuse, car elle emprisonne les caillots et laisse saigner dans le tissu cellulaire.

b). Celles qui siègent au-dessous de celle-ci correspondent au prolongement antérieur de la fosse ischio-rectale ; elles s'accompagnent souvent de déchirure du périnée. Elles sont très accessibles et parfaitement justiciables de la suture.

Donc celle-ci doit être réservée : aux déchirures isolées du col et à celles de la portion inférieure du vagin.

B. — *Le tamponnement* assure rapidement l'hémostase ; peut être fait plus ou moins serré suivant les besoins ; est à la portée de tous les praticiens.

Il comprend deux variétés :

1° Cervico-vaginal à la Tarnier. Convient aux déchirures du col

et de la portion supérieure du vagin, lorsque l'utérus est bien rétracté;

2° Total, à la Dührssen; peut être fait très serré. Convient aux déchirures du segment inférieur et aux autres cas lorsque l'utérus se rétracte mal.

Conclusions :

Déchirure du segment inférieur. Tamponnement total.

Déchirure de la portion vaginale du col. Suture immédiate. Si elle est impossible, tamponnement cervico-vaginal. Elle est contre-indiquée s'il existe une déchirure du segment inférieur.

Déchirure du vagin.

a) *Portion inférieure* : Suture du périnée prenant haut les tissus. Au besoin, suture de la paroi vaginale.

b) *Portion supérieure* : Tenter la suture sans insister. Si on échoue (ce qui est probable), tamponnement cervico-vaginal.

Inefficacité du ballon de Champetier comme agent dilateur de l'anneau de Bandl rétracté (26).

Dans le fait rapporté, l'anneau de Bandl rétracté permettait à peine l'introduction de deux doigts. Au-dessus de lui se trouvait un fœtus mort en présentation du sommet, membranes rompues depuis plusieurs heures. L'application du ballon, pendant deux heures, ne fit pas céder l'anneau d'un centimètre. La craniotomie pratiquée, des tractions modérées furent faites avec un crânioclaste et l'anneau céda très facilement.

La cause de cette inefficacité doit être rapportée à l'exagération de tension intra-utérine que développe le ballon, laquelle ne peut qu'exagérer la contracture. Aussi, les doigts sont-ils les meilleurs moyens dilateurs de l'anneau contracturé. L'évacuation partielle de l'utérus agit dans le même sens, en diminuant la tension intra-utérine.

OPÉRATIONS OBSTÉTRICALES

Manuel opératoire de la Craniotomie sur la tête dernière (36).

La craniotomie tête dernière se présente dans des conditions de difficultés parfois extrêmes, à cause de la forte épaisseur des tissus qui doublent la base du crâne. Les méthodes employées se classent en deux catégories :

1° Celles qui tournent la base et abordent la cavité cranienne par les portions les plus inférieures de la voûte. La perforation se fait sur l'écaille de l'occipital, dans l'interstice occipito-atloïdien, par une des fontanelles postéro-latérales ;

2° Celles qui abordent franchement la base du crâne et perforent, soit la région ethmoïdo-sphénoïdale, à travers la voûte palatine (Chailly), soit la région basilo-sphénoïdale, en passant à travers la région sous-hyoïdienne ou en avant de la colonne.

On doit toujours, quand on veut perforer la tête dernière, avoir présents à l'esprit les deux grands principes exposés par Bar :

A). La perforation doit être aussi médiane que possible.

B). Elle doit être faite sur un point qui permette la destruction de celle-ci sur la plus grande étendue possible et dans le sens le plus utile.

Le procédé qui satisfait le mieux à tous ces principes est celui qui perfore la tête dans la région basilo-sphénoïdale en passant en avant de la colonne. Tous les autres sont inférieurs, sauf la perforation sur l'écaille ou l'interstice atloïdo-occipital lorsque la tête est arrêtée au détroit inférieur en occipito-pubienne.

Nous avons donc proposé le manuel opératoire suivant :

1° Faire incliner, par un aide, le corps du fœtus du côté de l'occiput (pour dégager la vulve et rendre le cou facilement accessible) ;

2° Inciser les parties molles du cou (pour gagner rapidement la face antérieure de la colonne), soit transversalement (position occipito-pubienne ou occipito-sacrée), soit verticalement (position transverse ou oblique) ;

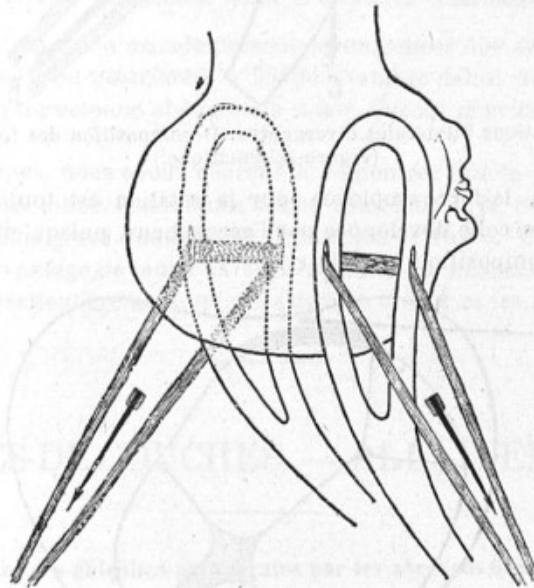
- 3° Décoller le pharynx avec le doigt jusqu'à l'apophyse basilaire ;
- 4° Introduire le perforateur sur le doigt jusqu'à celle-ci ;
- 5° Perforation.

Ce procédé a l'avantage de pouvoir être pratiqué dans tous les cas, d'obtenir le maximum d'effet utile comme fracture osseuse ; de donner, quant à la blessure possible des parties maternelles, la plus grande sécurité ; d'atteindre sans erreur possible la région à perforer, si on suit exactement la face antérieure de la colonne cervicale, guide d'une sûreté absolue.

Suit une observation justificative.

Tractions bilatérales divergentes sur les lacs du forceps (44).

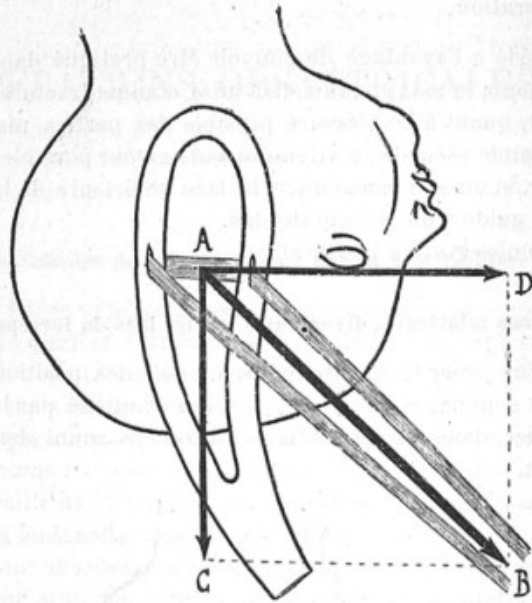
Etude d'un procédé de rotation artificielle des positions postérieures du sommet et de la face, imaginé et utilisé par le professeur Fochier, dans les applications du forceps muni des lacs de Laroyenne.



Tractions bilatérales divergentes. Sens des tractions sur les lacs.
(Figure schématique.)

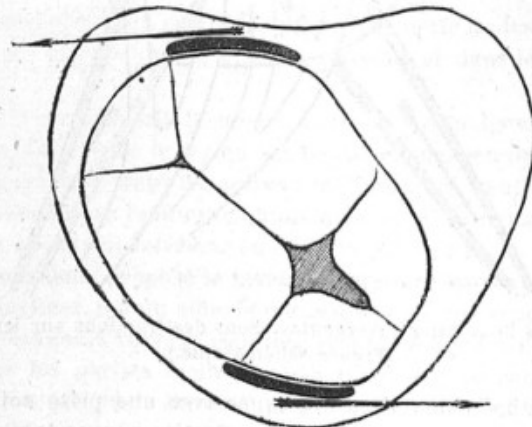
Cette méthode peut être appliquée avec une prise soit symétrique, soit asymétrique de la tête. On tire sur un lac dans un sens, sur l'autre en sens opposé, de manière à obtenir une décom-

position de forces dont le résultat est rotation de la tête autour de son axe vertical. Il n'y a pas de mouvements de levier : au



Tractions bilatérales divergentes. Décomposition des forces.
(Figure schématique.)

contraire, la force employée pour la rotation est toujours plus petite que celle développée par l'accoucheur, puisqu'elle résulte de la décomposition de celle-ci.



Mode d'action des tractions bilatérales divergentes.
(Figure schématique.)

Observations cliniques à l'appui. Faits expérimentaux rapportés dans la thèse de Michel.

Opération césarienne pour bassin cyphotique (47).

Succès pour la mère et pour l'enfant. Cette malade présentait une atrésie extrême de la paroi abdominale antérieure, si bien qu'on pouvait se demander si celle-ci pourrait suffire à l'ampliation de l'utérus jusqu'à terme et que la question de la provocation de l'avortement s'était posée. La malade mena cependant sa grossesse à terme. Mais il existait un rétrécissement tel de l'espace xyphoïdo-pubien que la tête qui se présentait resta toute entière hors du ventre, loin du détroit supérieur alors qu'on observe ordinairement l'engagement précoce dans le bassin cyphotique.

Intervention pendant le travail. Opération césarienne conservatrice simple. Suites opératoires normales.

Hystérectomie abdominale totale et opération césarienne (48).

Observation d'une malade présentant un cancer dur du col qui subit l'opération césarienne à terme avant le début du travail, suivie d'hystérectomie abdominale totale. Succès pour la mère et l'enfant.

A ce propos, nous avons cherché à démontrer que le pronostic de l'hystérectomie abdominale totale combinée à la césarienne n'est pas plus grave que celui de l'opération de Parro. Elle a sur celle-ci l'avantage de tenter la cure radicale du néoplasme. Elle est donc particulièrement indiquée dans le cancer et les fibromes.

SUITES DE COUCHES. — ALLAITEMENT

Traitement des phlébites puerpérales par les abcès de fixation (36).

Le professeur Fochier a montré, en 1898, que les abcès de fixation avaient une action réelle sur l'évolution des phlébites puerpérales survenant au cours d'une infection généralisée. Il proposa cette méthode dans les phlébites avec symptômes généraux peu accentués.

Nous rapportons trois nouvelles observations, une dans une phlébite unilatérale et deux dans des phlébites doubles. Les résultats concordent avec ceux de M. Fochier.

Conclusions :

1° Les abcès de fixation constituent un agent thérapeutique de réelle valeur dans les phlébites post-puerpérales.

2° Ils agissent :

a). Sur la durée totale de la maladie qui est, dans certains cas, très abrégée.

b). Sur les troubles consécutifs à l'oblitération veineuse (fatigue, œdème, lésions articulaires) qui sont, à la suite, nuls ou insignifiants ;

3° Il y a avantage à les pratiquer de bonne heure, dès que la fièvre, même légère, et la douleur du membre permettent de faire avec grande probabilité le diagnostic de phlébite d'un ou des deux ligaments larges ;

4° Leur application peut être étendue à toutes les phlébites puerpérales, qu'elles soient consécutives à l'accouchement, ou qu'elles surviennent au cours de la grossesse.

Traitement de la galactophorite par l'expression du sein (25).

L'observation rapportée est, en quelque sorte, le schéma de ce que peut donner la méthode de M. Budin dans les galactophorites suppurées.

Chez notre malade deux poussées successives (une sur chaque sein) avec élévation thermique à 40° furent enrayées *en quelques heures* par l'expression méthodique des seins.

Ce mémoire rappelle les idées de M. Budin à ce sujet et discute les contre-indications *relatives* de l'expression lorsqu'il existe en même temps qu'une galactophorite une lymphangite superficielle ou profonde.

Occlusion intestinale après l'accouchement par brides consécutives à une ovariectomie pendant la grossesse. (*Arch. Provinciales de Chir.* 1894.)

De l'allaitement par les mères albuminuriques (35).

Les observations de ce mémoire confirment de tous points l'opinion exposée par MM. Budin et Chavanne en 1899. Elles démontrent les trois propositions suivantes :

1° L'allaitement maternel installé dès les premiers jours des suites de couches n'est pas un obstacle à la disparition rapide de l'albumine ;

2° L'albuminurie peut persister un certain temps après les couches sans qu'il en résulte de dommage ni pour la mère, ni pour l'enfant ;

3° L'albuminurie chez les femmes qui allaitent peut persister de longs mois puis disparaître définitivement.

Une femme ayant de l'albuminurie persistant dans l'intervalle des grossesses peut-elle nourrir ? MM. Maygrier et de Rothschild avaient conclu pour la négative. Nous avons tenté l'expérience sur une femme ayant une albuminurie ancienne datant de quatre ans et qui avait occasionné un accouchement prématuré d'un enfant mort. A sa dernière grossesse elle accoucha prématurément d'un enfant de 1,900 grammes qu'elle nourrit avec succès. L'enfant, revu sept mois après, pesait 5.220 grammes. L'état général de la femme non seulement n'eut pas en souffrir, mais s'améliora au cours de l'allaitement.

Donc les albuminuriques anciennes *peuvent* nourrir avec succès sans dommage, ni pour elles, ni pour l'enfant.

L'allaitement par une mère albuminurique doit être l'objet d'une surveillance étroite. Il ne doit être continué que s'il n'existe pas de signes d'insuffisance rénale chez la mère, ni de troubles fonctionnels chez l'enfant.

L'allaitement par une mère albuminurique ancienne peut être utilisé dans certains cas :

Dans la classe riche, pour gagner du temps et choisir une bonne nourrice, ou attendre la période où le lait stérilisé est bien supporté par le nouveau-né.

Dans la classe pauvre, ses indications pourront être encore étendues, car il serait souvent préférable à l'allaitement par une nourrice à la campagne ou à l'allaitement par le lait bouilli.

Note sur les vomissements survenant au cours de la puerpéralité (40).

Description d'un type clinique très rare de vomissements survenant, dans la première semaine, des suites de couches. Il s'agit d'un vomissement périodique apparaissant immédiatement après l'accouchement, durant cinq jours et disparaissant brusquement. Chez cette malade qui est IV pare, les vomissements débutent *immédiatement après la délivrance*. Ils sont très intenses, ne cèdent à aucun traitement, sont alimentaires ou mucobiliaux. Ils

se produisent surtout *au moment des tranchées utérines* qui donnent le signal de l'effort de vomissement. Le vomissement est le seul symptôme. Il n'y a aucune altération de l'état général, aucun phénomène abdominal autre que de l'hyperesthésie du creux épigastrique. La sécrétion lactée s'établit. A chaque tétée, se reproduit le vomissement en même temps que surviennent des tranchées utérines. Le cinquième jour, disparition brusque des tranchées et des vomissements. *Ces mêmes phénomènes s'étaient produits avec les mêmes caractères aux trois accouchements antérieurs.*

Leur pathogénie est obscure. La malade ne présentait pas de stigmate net d'hystérie. Le caractère le plus frappant du vomissement était son lien évident avec la contraction utérine douloureuse.

Sur l'auto-infection puerpérale par lésions suppurées anciennes des annexes (42).

L'histoire clinique de la malade rapportée dans ce mémoire semble confirmer les observations déjà rapportées d'auto-infections consécutives aux lésions anciennes des annexes. Une femme secondipare, après un travail de deux heures et demie et un seul toucher pratiqué dans de bonnes conditions d'asepsie présente, 60 heures après l'accouchement, une septicopyoémie à allure très aiguë qui emporte la malade en douze jours. A l'autopsie, trois abcès du poumon, l'ovaire gauche volumineux et scléreux est fixé à la paroi pelvienne par des adhérences anciennes et solides; au centre, il renferme un abcès gros comme une noisette.

FCETUS ET ANNEXES FCETALES

Sur la densité comparée de l'embryon et du liquide amniotique (20).

Certains auteurs ont prétendu que, dans les premiers temps de la grossesse, l'embryon et le fœtus possédaient une densité inférieure à celle du liquide amniotique dans lequel il flottait. Cette opinion est tout à fait erronée. Sur un œuf abortif complet, avec une fenêtre dans la caduque, permettant de voir facilement l'em-

bryon, à travers l'amnios, on peut s'assurer que l'embryon tombe toujours au fond, dans les parties déclives de l'œuf, quelle que soit la position qu'on donne à celui-ci.

Sur les mouvements rythmés du fœtus (22..)

Exposé et discussion des diverses théories de l'origine de ces mouvements. Par une série d'examens cliniques, nous avons vu :

1° Que leur siège maximum est *au niveau de la base du thorax* ;

2° Qu'ils se propagent en diminuant d'intensité le long du dos jusqu'au siège où on les perd ;

3° Qu'ils consistent en une secousse *très brusque, très brève*, ayant véritablement un caractère spasmodique ;

4° Que cette secousse isolée se reproduit toutes les deux à cinq secondes par séries, durant de cinq à dix minutes ;

5° Ils apparaissent vers le 7^e mois et se manifestent surtout quand la femme est couchée ;

6° Ils sont nettement distingués par la gestante des mouvements actifs ordinaires, aussi bien quant à leur siège (du côté opposé à ces derniers) que par leur caractère.

D'où la conclusion qu'il s'agit d'une contraction musculaire spasmodique, se produisant dans le diaphragme (point maximum à la base du thorax). S'agit-il de mouvements respiratoires saccadés ou de hoquet vrai ? Cette dernière hypothèse est la plus vraisemblable.

Donc, à côté des mouvements rythmés des petites parties décrites par M. Bar, il en est d'autres dus à un hoquet fœtal. Les sensations fournies par le palper d'un nouveau-né ayant du hoquet après la tétée, sont identiques à celles des mouvements rythmés.

Un cas d'imperforation du rectum. — Modification au procédé opératoire par la voie périnéo-sacrée (8)

Il s'agissait d'une imperforation du rectum avec anus bien conformé. Au cours de l'opération, M. Fochier ne put trouver l'ampoule rectale et dut faire un anus iliaque gauche. Mort neuf jours après.

La dissection de la pièce montra que l'ampoule rectale, terminée en cul-de-sac, reposait sur un plan aponévrotique épais qui fermait complètement le pelvis en bas et n'était autre que l'aponévrose pelvienne supérieure. Il était dû à la soudure, sur la

ligne médiane, des aponévroses du releveur de l'anus. Le cul-de-sac rectal était tout entier renfermé dans le péritoine. Il était donc impossible de l'aborder sans ouvrir celui-ci.

Dans ces cas, nous proposons le manuel opératoire suivant :

1° Inciser le périnée sur la ligne médiane, réséquer le coccyx et le sacrum, si besoin est ;

2° Si on ne trouve pas l'ampoule et si on tombe sur un plan fibreux, introduire un cathéter dans la vessie et inciser transversalement ce plan fibreux et le péritoine ;

3° Introduire un doigt dans l'orifice et rechercher l'ampoule. Celle-ci reconnue, l'attirer au dehors à travers la boutonnière fibreuse jusqu'à la plaie cutanée.

4° Suturer, par quelques points à la soie, les bords de la boutonnière péritonéale au péritoine qui recouvre le rectum. Cette suture en collerette ferme la séreuse.

5° Ouvrir le rectum et suturer la muqueuse aux bords de la plaie cutanée ou du cul-de-sac anal par un ou deux plans.

Hémimélie unilatérale du membre supérieur. — Note sur l'anatomie des moignons d'arrêt de développement des membres (15).

L'arrêt de développement pouvait être comparé à une amputation de l'avant-bras au tiers inférieur. Sur le moignon se voyaient quatre tubercules uniquement cutanés, représentant les doigts et ressemblant à des durillons.

La dissection révèle les particularités suivantes :

1° *Le squelette du moignon* est constitué par une masse osseuse quadrilatère, soudée au radius. Il représente l'ébauche totale du carpe, métacarpe et phalanges. Le cubitus s'articule seulement avec le radius ;

2° *Les muscles.* — Toutes leurs insertions supérieures sont normales. Seules les inférieures sont modifiées et se font sur l'os ou l'aponévrose du moignon. Trois muscles manquent : carré pronateur, long abducteur, court extenseur du pouce ;

3° *Aponévrose du moignon.* — Lamelle fibreuse, prolongement de l'aponévrose anti-brachiale, coiffant le moignon comme une calotte. Elle est formée de fibres propres et surtout de fibres d'emprunt dues à l'épanouissement des tendons des muscles de l'avant-bras.

Sa face profonde est séparée du squelette du moignon par une

couche si lâche qu'elle ressemble tout à fait, à l'extrémité du moignon, à une bourse séreuse de glissement ;

4° *Vaisseaux et nerfs.* — L'artère dominante de l'avant-bras est l'interosseuse. Les nerfs sont très diminués de volume.

Dilatation de l'appareil urinaire chez le fœtus par rétrécissement valvulaire congénital de l'urèthre (19).

Il s'agissait d'un fœtus mort de suite après la naissance et qui présentait une vessie grosse comme une petite pomme et pleine d'urine, des uretères et des bassinets dilatés avec des reins polykystiques. L'examen soigneux de l'urèthre montre que celui-ci est perméable, mais qu'à la jonction des portions membraneuse et prostatique existe une valvule formée par la muqueuse uréthrale qui se ferme lorsqu'on veut faire passer un liquide de la vessie dans l'urèthre. C'est la seule malformation qu'on puisse constater. Il s'agit donc d'une anomalie dans le développement de l'urèthre postérieur. Physiologiquement cette valvule s'est comportée comme la valvule urethrale, mais en sens inverse. L'urèthre, bien que perméable, ne permettait pas l'excrétion de l'urine. Anatomiquement, il faut signaler, non seulement l'hypertrophie du muscle vésical, mais la disposition de la surface interne de la vessie où existaient des cellules et des colonnes, comme sur les vessies de prostatiques atteints depuis longtemps de rétention incomplète.

Imperforation de l'hymen avec hydrocolpos (49).

Observation d'une fillette nouveau-née présentant une oblitération du vagin. Collection liquide intra-vaginale faisant saillie à la vulve pendant les efforts. Opération le sixième jour. Il s'écoule 100 gr. de liquide légèrement sirupeux, laiteux. Guérison.

Le liquide analysé a les caractères d'une sécrétion muqueuse. Il renferme (par litre) :

Albumine	2g 50
Mucine dissoute	2 50
Chlorure de sodium	1 55
Glucose	12 90

L'aspect laiteux est dû uniquement à de grandes cellules plates de l'épithélium vaginal en suspension dans le liquide.

Ligature sous-péritonéale des vaisseaux ombilicaux dans les omphalorrhagies rebelles (38).

Les hémorrhagies tardives qui se font par l'ombilic après la chute du cordon ont souvent une gravité exceptionnelle. Celle-ci tient fréquemment à un défaut de coagulabilité du sang, d'origine congénitale ou infectieuse. Dans nombre de cas, les moyens de petite chirurgie mis en œuvre ne parviennent pas à arrêter le sang. Aussi s'est-on demandé s'il ne serait pas possible d'aller lier à distance de l'ombilic les vaisseaux qui saignent. C'est ce que nous avons fait dans un cas d'omphalorrhagie rebelle. L'opération n'a pu conjurer la mort. Nous avons employé un procédé qui permet de lier les trois vaisseaux ombilicaux à distance sans ouvrir le péritoine. Après expérimentation sur le cadavre nous l'avons fixé de la façon suivante :

1° Incision de la peau en raquette contournant le bourrelet cutané de l'ombilic et dont le manche monte verticalement vers l'épigastre;

2° Incision de l'aponévrose sur le même tracé en détachant l'anneau fibreux ombilical;

3° Ligature de la veine ombilicale dans l'angle supérieur de la plaie;

4° Ligature des deux artères ombilicales au moyen d'un fil passé à la base du moignon ombilical détaché et maintenu seulement par l'adhérence du péritoine à la face postérieure de l'ombilic.

5° Excision du moignon ombilical;

6° Suture aponévrotique en surjet;

7° Suture cutanée.

Cette ligature chirurgicale est un procédé de dernière ressource, et ne doit être employée que lorsque tous les autres moyens ont échoué. Elle permet de reporter plus loin nos moyens d'action et de tenter encore quelque chose lorsque tout semble perdu. A ce titre on doit la considérer comme une opération légitime, malgré son peu de chance de succès. Celle-ci est due surtout au défaut de coagulabilité du sang.

Deux cas de melœna des nouveau-nés traités par le lavement de sérum gélatiné (37).

Ces deux melœna, survenus dans les premiers jours de la vie, furent traités par l'injection intra-rectale de huit centimètres

cubes de sérum gélatiné. Dans les deux cas, l'hémorragie ne se reproduisit pas et les enfants guérirent.

Sur le goitre congénital (29).

Le goitre congénital, bien que volumineux à la naissance, peut rétrocéder très rapidement et spontanément dans les premiers jours de la vie. Il peut rester, en outre, absolument silencieux et ne s'accompagner d'aucun trouble fonctionnel. Il s'agit, sans doute, d'une forme purement vasculaire congestive très favorablement impressionnée par les nouvelles conditions que crée la vie extra-utérine. Nous avons constaté un signe particulier qui est l'empâtement diffus, comme œdémateux, de toutes les parties molles et principalement de la peau de la région sous-hyoïdienne, œdème qui se résorbe rapidement dans les premières heures qui suivent la naissance, ce qui permet de délimiter facilement par la suite la tumeur thyroïdienne. Cet œdème est, sans doute, en rapport avec le flux vasculaire qui existe au niveau de la glande et se propage à la périphérie de celle-ci.

L'intervention est légitimée par l'existence de troubles respiratoires prononcés et l'opération de choix semble être l'exothyropexie pure et simple qui fait courir à l'enfant le minimum de dangers.

Syphilis du cordon ombilical (30).

Etude anatomique d'un cordon de fœtus qui ne présentait pas lui-même de lésions externes de syphilis, mais où le poids du placenta permettait d'affirmer la spécificité. Les lésions macroscopiques consistaient en une accumulation énorme de mucine dans la gaine amniotique qui lui donnait l'aspect d'une masse de gelée tremblotante, transparente, de couleur jaune clair.

Les parois des vaisseaux ombilicaux étaient fortement épaissies à l'œil nu. L'examen microscopique, fait par M. Paviot, montra que les trois vaisseaux offraient une oblitération presque complète. Le tissu qui opérait ce rétrécissement était un tissu fibroïde à cellules fusiformes provenant de la couche interne des vaisseaux. La couche musculaire était indemne. Il y avait donc trois lésions :

- 1° Dégénérescence en tissu fibroïde à cellules fusiformes de la couche vasculaire interne;
- 2° Raréfaction des éléments figurés du tissu muqueux de la

couche périvasculaire, avec accumulation exagérée de mucine dans les mailles de la couche alvéolaire ;

3^e Densification de la couche fibreuse périvasculaire sans altération de ses éléments.

Cet œdème muqueux du cordon conduit à rapporter à une cause mécanique les faits de dissociation des vaisseaux du cordon signalés par MM. Bar et Tissier. Il suffirait, en effet, que, dans la lésion observée, la très mince gaine amniotique se rompe sous l'influence d'une accumulation excessive de mucine ou d'un traumatisme (mouvements actifs fœtaux) pour que les vaisseaux ombilicaux fussent libres dans le liquide amniotique. L'œdème muqueux du cordon serait donc la phase préparatoire de la dissociation des vaisseaux.

EXPÉRIMENTATION

Etude expérimentale sur l'agrandissement permanent du bassin par l'application d'appareils prothétiques internes après symphyséotomie (32).

Nos expériences ont été faites sur deux chiennes. Chez ces animaux, après symphyséotomie, nous avons placé entre les pubis un appareil prothétique interne, formé par un treillis en fil de platine iridié, dans lequel étaient placés, comme greffe osseuse, des fragments de côtes de chien. Ceux-ci étaient destinés à former secondairement un noyau osseux inter-pubien rendant définitif l'agrandissement du bassin. Les animaux ont très bien supporté l'opération. Il s'est produit, dans les deux cas, une fistulisation dans l'angle inférieur de la plaie, fistules qui se sont oblitérées au bout de quelques semaines. Dès les premiers jours, les fonctions locomotrices se sont rétablies : les animaux couraient, sautaient comme à l'état normal ; chez l'un des animaux, l'appareil s'est déplacé en totalité trois mois après ; chez l'autre, l'écartement primitif ne s'est pas maintenu intégralement et s'est un peu réduit. Cette chienne opérée pleine, a mis bas à terme, sans incident. Trois mois après l'opération, la régénération osseuse n'est pas encore obtenue (il faut au moins huit mois), mais les appareils sont tolérés, par les tissus, de façon parfaite.


TRAVAUX DIVERS

GYNÉCOLOGIE

ANATOMIE DESCRIPTIVE

CHIRURGIE

MÉDECINE



GYNÉCOLOGIE

Embolies septiques mortelles d'origine annexielle, survenues à la suite d'une colpo-périnéorrhaphie (23).

Il s'agissait d'une malade qui présentait de la cystocèle avec un peu d'abaissement utérin. Pas d'antécédents autres que quatre accouchements. M. Fochier pratique une colpo-périnéorrhaphie. Le sixième jour se développent des phénomènes septicémiques, sans trace d'inflammation périnéo-vaginale, mais avec des crachats sanglants. La malade meurt en deux jours d'infection suraiguë. A l'autopsie, on trouve l'ovaire gauche, volumineux, soudé par des adhérences, la trompe gauche grosse comme le petit doigt et renfermant un liquide séro-purulent, et enfin une phlébite du plexus utéro-ovarien du même côté. Ces veines renferment un liquide puriforme rouge brique. Pas de pneumonie.

Conclusions. — Une inflammation annexielle, légère ou latente, peut se réveiller sous l'influence du traumatisme chirurgical, même peu important, et donner lieu à une infection généralisée.

D'où la nécessité d'explorer avec soin les annexes avant toute opération sur le périnée ou le vagin.

Note sur quatre cas de kystes de l'ovaire suppurés (24).

Ces quatre cas sont tirés de la pratique du professeur Fochier.

Conclusions. — La période post-puerpérale a une influence sur la suppuration du kyste de l'ovaire.

Le pus renfermé dans les kystes est, *cliniquement*, très peu virulent, soit parce que l'infection du kyste est purement saprophytique, soit parce que la septicité du pus s'est éteinte progressivement.

La fétidité du pus et la présence de gaz dans le kyste semblent dues à une infection secondaire de celui-ci par des éléments provenant de l'intestin et parvenus au kyste par les adhérences.

L'incision simple s'impose lorsqu'il existe des adhérences très étendues à la paroi avec un état général très mauvais.

La marsupialisation convient aux kystes suppurés à adhérences très résistantes ou siégeant du côté du petit bassin, lorsque la tumeur plonge profondément.

L'extirpation complète peut être tentée, lorsque, du fait de la conservation de l'état général, l'opération peut être prolongée un certain temps et qu'il existe des adhérences peu étendues à la paroi, ou peu résistantes à l'épiploon ou à l'intestin.

La mortalité opératoire s'est abaissée de 50 à 21 0/0.

Le drainage abdominal large à la Mikulicz est une mesure de prudence qu'on ne saurait trop recommander.

ANATOMIE DESCRIPTIVE

Contribution à étude des vaso-nervorum. — Les artères du nerf obturateur (13).

La vascularisation de ce nerf répond entièrement aux lois formulées par MM. Quénu et Lejars. Les branches artérielles viennent d'origines multiples et constantes, les lombaires, ilio-lombaires, la fessière parfois, l'obturatrice toujours, pour la plus grande part.

Les artères se divisent le plus généralement en T, en abordant le cordon nerveux, quelquefois elles se branchent avant d'aborder le nerf. Presque toujours perpendiculaires au nerf, elles l'abordent rarement dans une direction tangentielle; l'une des deux branches décrit alors une crosse très élégante. Nous n'avons jamais observé la division en éventail. Nous avons observé une fois une artériole en anse qui, née de l'obturatrice, passait au-dessous de la veine et remontait pour atteindre le nerf.

Vaso vasorum des vaisseaux iliaques externes (12).

Ces artérioles ne paraissent pas répondre à une disposition fixe. Elles ont tendance à se loger, quelle que soit leur origine, entre l'artère et la veine auxquelles elles envoient des branches. Ce sont généralement des vaisseaux de calibre relativement gros, richement arborisés. Ils ne viennent pas de l'iliaque externe elle-même, mais, plus généralement, de l'iliaque interne, peu après sa division. On peut les voir aussi venir d'une branche musculaire de l'iliaque primitive ou encore de l'obturatrice.

CHIRURGIE

**Gastro-entérostomie avec duodéno-jéjunostomie
pour cancer du pylore (12).**

Observation du professeur Jaboulay, présentée à la Société des Sciences Médicales.

Encéphalocèle de la région cérébelleuse (3).

Observation présentée à la Société des Sciences Médicales.

Des phlegmons péri-ombilicaux (6).

Revue générale.

La suture intradermique (16).

Résultats d'un certain nombre d'observations de sutures intradermiques. Son utilité est basée non seulement sur des considérations esthétiques (incisions sur la face), mais aussi fonctionnelle: (incision portant sur des régions qui supportent des pressions et où il faut réduire le tissu cicatriciel à son minimum, la face antérieure du genou, par exemple). Elle peut être utilisée dans les cas nécessitant un drainage dans un angle de la plaie: et les faits

montrent qu'on peut obtenir la réunion primitive de la portion suturée.

Plaie latérale de la veine fémorale par éclat d'obus (10).

Observation d'un malade blessé au pli de l'aîne droite par un éclat d'obus qui avait pénétré profondément dans la masse des adducteurs en sectionnant la veine saphène interne et faisant une ouverture latérale à la veine fémorale. Le projectile enlevé permit de reconnaître la lésion de celle-ci. Les bords de la plaie veineuse furent saisis avec une pince hémostatique qui arrêta l'hémorrhagie. La pince fut enlevée quatre jours après et le malade guérit. Le membre présenta un peu d'œdème pendant quatre à cinq jours; celui-ci disparut rapidement.

Conclusions :

Dans les plaies latérales de la veine fémorale si la lésion n'occupe pas plus du tiers de la circonférence du vaisseau, on peut tenter de conserver une partie du calibre nerveux, soit par la ligature latérale, soit par la forcipressure latérale. Cette dernière présente sur la première une sécurité absolue quant à l'arrêt immédiat de l'hémorrhagie et rétrécit moins le calibre veineux. La ligature ou la forcipressure totale s'appliquent au cas où la moitié au moins du vaisseau est divisée ou lorsque les deux autres moyens sont impraticables ou ont échoué.

Deux cas d'étranglement interne par bride (7).

Le premier cas se rapporte à un nœud de l'intestin formé par la pénétration d'une anse dans une autre anse dont les deux portions étaient soudées par une bride péritonéale et transformée ainsi en anneau. Cette bride était consécutive à une ovariectomie pratiquée quatre ans auparavant. Il existait un deuxième étranglement de l'intestin par une bride étendue de la paroi abdominale antérieure à la corne utérine gauche.

La laparotomie fut faite par M. Jaboulay. Il pratiqua l'éviscération avec examen méthodique de l'intestin qui permit de reconnaître le double étranglement.

D'où les conclusions suivantes :

1^o Les opérations sur le petit bassin peuvent laisser à leur suite des brides péritonéales siégeant dans des parties éloignées du pelvis et amener des étranglements multiples.

2° La multiplicité de ceux-ci légitime l'éviscération et l'examen méthodique de l'intestin.

Le deuxième cas a trait à une femme opérée d'un kyste de l'ovaire au deuxième mois de sa grossesse et qui fut prise, au moment de son accouchement, d'accidents d'occlusion intestinale d'abord incomplète au milieu desquels se fit l'accouchement. Le surlendemain, les vomissements étaient devenus nettement fécaloïdes ; elle est opérée par le professeur Fochier qui lève un étranglement par bride. Celle-ci avait sectionné la séreuse et la musculuse de l'intestin et il ne restait que la muqueuse.

La malade meurt quatre heures après.

Les points intéressants de cette observation sont la lésion intestinale qui rappelait absolument l'étranglement par vive arrête, et les difficultés d'un diagnostic précoce (vomissement du travail).

Exostose sous-unguéale du médus (14).

Observation d'une exostose sous-unguéale du médus, siège rare. Elle est consécutive à un traumatisme. L'examen histologique y montra une zone de cartilage hyalin en voie de prolifération active avec des lamelles en voie d'osséinisation à la périphérie. Il serait donc possible d'en rattacher l'origine au cartilage conjugal de la phalangette.

MÉDECINE

Reins calculeux avec dégénérescence kystique et tumeurs pédiculées de l'Uretère (1).

Présentation de l'observation et des pièces à la Société des Sciences médicales.

Diplégie faciale au cours de la syphilis secondaire (5).

Observation d'un syphilitique qui a présenté des troubles sensitifs et moteurs dans le domaine de divers nerfs crâniens et peut-être des nerfs intercostaux. Les symptômes observés étaient de la diplégie faciale, tachycardie, anesthésie pharyngée. Inégalité pupillaire et diminution du réflexe lumineux, diminution de l'acuité

auditive ; ils étaient très mobiles et se modifiaient d'un jour à l'autre.

Un cas de pleurésie purulente médiastine suraiguë.

Il s'agit d'une pleurésie suraiguë avec phénomènes typhiques, mais qui ne se révélait par aucun signe sthétoscopique, à cause de son siège. L'autopsie montra que le pus, d'abord enkysté dans la portion de la plèvre médiastine sous-jacente au hile, avait perforé la languette inférieure du poumon gauche jusque sous la plèvre costale, sans déterminer de vomique, car il n'avait pas ulcéré de grosse bronche.

Thèses Inspirées.

- NOACK. — Th. Lyon, 1897. Du relèvement des bras, dans l'extraction par les pieds.
- GOUBERT — Th. Lyon, 1902. Le traitement de l'éclampsie à la clinique obstétricale de Lyon.
- MONIER. — Th. Lyon, 1901. Le losange de Michaelis (étude clinique).
- SERVEL. — Th. Lyon, 1901. Des fractures du frontal chez le fœtus.
- BAISSAT. — Th. Lyon, 1901. Valeur de la pelvimétrie externe.
- GROS. — Th. Lyon, 1902. Procidences du cordon dans la poche des eaux.
- MICHEL. — Th. Lyon, 1902. Les tractions bilatérales divergentes sur les lacs du forceps.