

*Bibliothèque numérique*

**medic@**

**Poncet, F.. Notice sur les titres et travaux scientifiques du dr F. Poncet...à l'appui de sa candidature à l'Académie de médecine comme membre correspondant**

*Vichy, Impr. Wallon, 1889.*

*Cote : 110133 vol.LXII n°13*

LXII (13)

ou

# NOTICE SUR LES TITRES

ET LES

# TRAVAUX SCIENTIFIQUES

DU

D<sup>R</sup> F. PONCET (DE CLUNY)

MÉDECIN PRINCIPAL DE 1<sup>re</sup> CLASSE DES ARMÉES  
(en retraite)

CHIRURGIEN EN CHEF DE L'HÔTEL - DIEU DE VICHY


OFFICIER DE LA LÉGION D'HONNEUR

A L'APPUI DE SA CANDIDATURE A L'ACADÉMIE DE MÉDECINE  
COMME MEMBRE CORRESPONDANT



VICHY  
IMPRIMERIE WALLON  
—  
1889







# NOTICE SUR LES TITRES

ET LES

## TRAVAUX SCIENTIFIQUES

DU

D<sup>R</sup> F. PONCET (DE CLUNY)

MÉDECIN PRINCIPAL DE 1<sup>re</sup> CLASSE DES ARMÉES

(en retraite)

CHIRURGIEN EN CHEF DE L'HÔTEL - DIEU DE VICHY

OFFICIER DE LA LÉGION D'HONNEUR

A L'APPUI DE SA CANDIDATURE A L'ACADÉMIE DE MÉDECINE

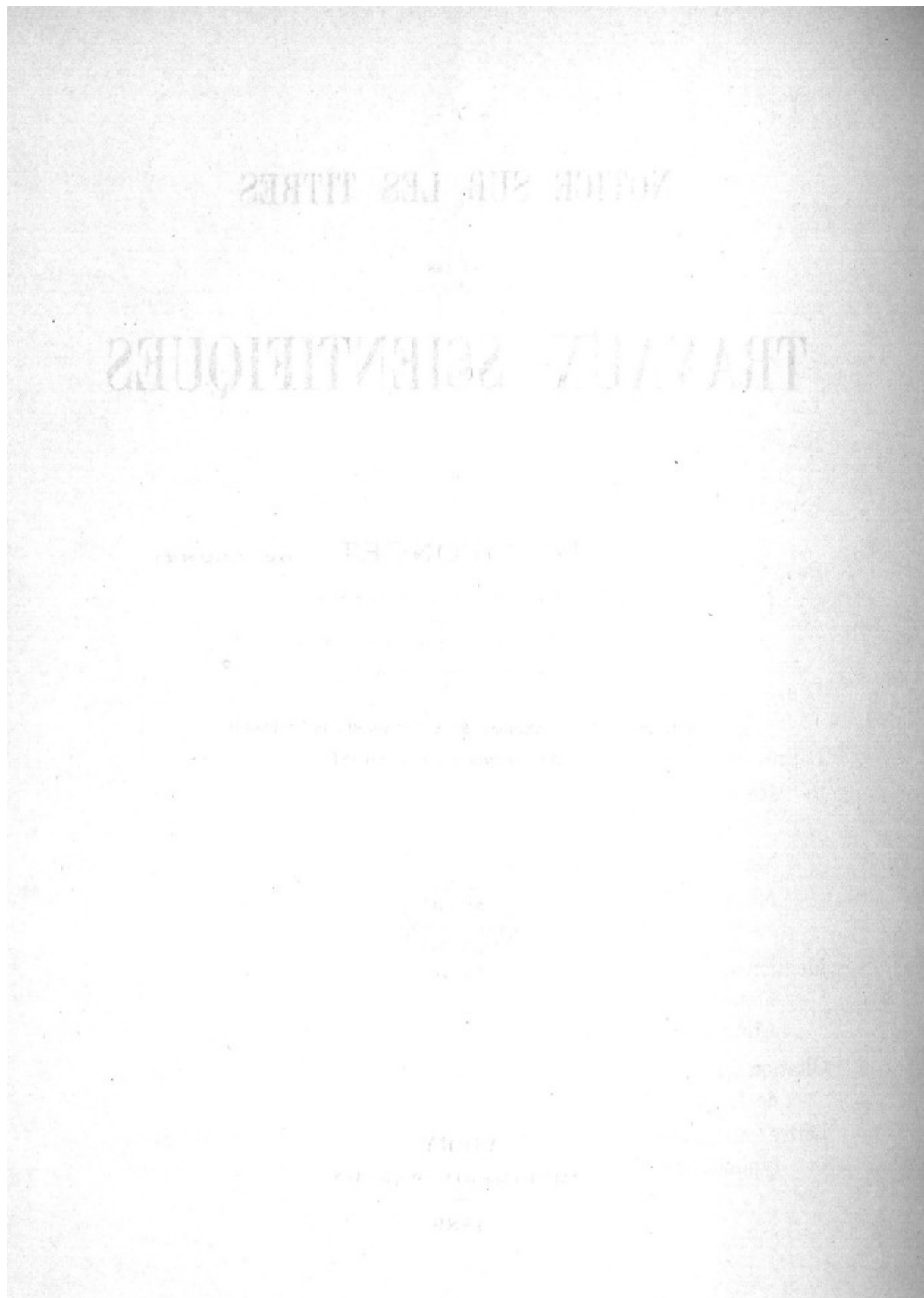
COMME MEMBRE CORRESPONDANT



VICHY

IMPRIMERIE WALLON

1889



## GRANDES ET TITRES SCIENTIFIQUES MÉDECINE

Interne des Hôpitaux civils de Strasbourg (Concours 1857).  
Lauréat du Val-de-Grâce (Concours de 1860).  
Répétiteur de Chirurgie à l'Ecole de Service de Santé militaire à  
Strasbourg (Concours 1868).  
Professeur agrégé d'Anatomie, chef des Travaux anatomiques à l'Ecole  
du Val-de-Grâce (Concours 1872).  
Professeur d'Anatomie et d'Opérations chirurgicales au Val-de-Grâce  
(1885).

---

Lauréat de la Société de Médecine du Nord, Concours 1875. (Question  
d'Anatomie pathologique de l'œil).  
Lauréat de l'Académie de Médecine :  
Récompense de 500 francs au prix Godard, 1874.  
(Mal perforant antonin).  
Mention honorable au prix d'Ourches, 1874.  
Médaille d'Argent des Epidémies : 1886  
(Fièvre typhoïde en Tunisie).  
Mentions à l'Institut : 1875, 1879.  
Mémoire sur les Corpuscules de la conjonctive.  
Atlas d'Anatomie pathologique de l'œil.  
Citation au *Journal Militaire officiel* pour un rapport sur le Congrès  
de Londres, 1881.  
Lettre de félicitation du Ministre : Pour le travail sur la Fièvre  
typhoïde en Tunisie.



## **SOCIÉTÉS SAVANTES**

Membre honoraire de la Société de Biologie (1875).

Membre de la Société d'Anthropologie (1875).

Membre honoraire de la Société nationale de Chirurgie (1887).

Membre de la Société royale des Sciences médicales de Lisbonne.

Ancien Secrétaire général de la Société française d'Ophthalmologie (1880-1885).

Membre de la Commission scientifique du Mexique (1863).

Délégué par le Ministre de la guerre au Congrès médical de Londres (1881).

Membre du Conseil sanitaire de la Régence de Tunis (1883).

---

## GRADES ET FONCTIONS DANS LA MÉDECINE

Aide-Major (1860).

Aide-Major Surveillant à l'Ecole du Service de Santé de Strasbourg (1860-1862).

Batteries d'Artillerie, 7<sup>e</sup> Bataillon de Chasseurs à pied (1862-1863-1864-1865-1866). — Siège de Puebla (Mexique).

Médecin-major de 2<sup>e</sup> classe (1868 à 1873).

Médecin traitant à l'Hôpital militaire de Strasbourg :

Répétiteur de chirurgie (1868-1870).

A Montpellier (1870-1873).

Médecin-major de 1<sup>re</sup> classe au Val-de-Grâce (1873-1876), Médecin-traitant, Professeur agrégé.

En Afrique, Médecin en chef de l'Hôpital militaire de Philippeville (1876-1879).

Médecin principal de 2<sup>e</sup> classe à l'Hôpital Saint-Martin à Paris (1879-1883).

Médecin principal de 1<sup>re</sup> classe :

Directeur du Service de Santé de l'armée en Tunisie (1883-1885),

Chirurgien de l'Hôpital civil international de Tunis (1883-1885).

Médecin en chef du Val-de-Grâce (1885-1888).

---

Chirurgien en chef de l'Hôtel-Dieu de Vichy (1888-1889).

---



## SERVICES DANS L'ENSEIGNEMENT DE LA MÉDECINE

Médecin aide-major surveillant à l'Ecole de Strasbourg (1860-1861).

Médecin aide-major surveillant au Val-de-Grâce (1866-1867).

Répétiteur de Chirurgie à l'Ecole de Strasbourg.

{ Conférences de Clinique chirurgicale à l'Hôpital militaire  
(1868-1869).

{ Conférences de Chirurgie, de bandages et de médecine opératoire  
à Strasbourg et à Montpellier (1869-1870-1871-1872).

Professeur agrégé d'anatomie, Chef des Travaux au Val-de-Grâce:

Cours complémentaire d'Anatomie.....	{ 1879
Clinique des maladies cutanées .....	{ 1874
Clinique des maladies oculaires .....	{ 1875
	{ 1879

	{ 1885
Professeur d'Anatomie et d'opérations chirurgicales.....	{ 1886
	{ 1887
Sous-Directeur de l'Ecole du Val-de-Grâce .....	1888

## PUBLICATIONS

### MÉMOIRES DE CHIRURGIE & DE MÉDECINE

**1. De la Dysenterie à la colonie pénitentiaire d'Ostwald (près Strasbourg).**

(Thèse 1859, Strasbourg.)

Etude d'Anatomie pathologique sur les ulcérations de la Dysenterie. La cause en est rapportée aux infusoires nombreux, décelés par le microscope dans les ulcérations. Exemples de *Noma*: Gangrène de la bouche.

**2. Observation de rupture du Muscle grand droit de l'Abdomen.**

(Gazette des Hôpitaux, 1860.)

Observation prise dans le service de Legouest. — Mécanisme de la rupture. — Dangers provenant de l'Epigastrique.

**3. Des maladies qui ont régné à Orizaba sur le corps expéditionnaire du Mexique.**

(Recueil de Médecine militaire, 1862.)

Mémoire relatant les épidémies de Dysenterie, d'Abscess du foie, de Fièvres rémittentes, observées à Orizaba. — Formes nouvelles d'Abscess du foie, de Dysenterie pernicieuse.

**4. De la Lèpre au Mexique. — Forme antonine.**

(Recueil de Médecine militaire, Planches, 1864 et in Gazette médicale de Mexico.)

Description de la forme antonine et du mal perforant. — Figures. — Documents pris à l'hôpital des lépreux de Mexico. C'est la première description complète de la lèpre antonine écrite en France. L'auteur a relevé un grand nombre d'observations des autres formes de Lèpre et des dessins qui ont été utilisés par M. Leloir dans son grand ouvrage sur la Lèpre. Vingt observations inédites de M. Poncet ont été publiées par M. Leloir (voir page 3) ainsi que des planches et photographies prises à Mexico.



**5. Des cloaques dans la Nécrose.**

*(Recueil de Médecine militaire, 1861.)*

Exemple d'un séquestre volumineux du fémur comprenant toute la circonférence sur dix-huit centimètres de long. Les points où, dans l'os régénéré il y a formation de cloaques, sont ceux où le périoste a été nécrosé. — Dans le cas présent, la régénération marchait des bouts invaginant le séquestre.

**6. Des Mariages consanguins à la Noria (Province de Sinaloa, Mexique).**

*(Recueil de Médecine militaire, 1865.)*

Etude des conséquences des Mariages entre consanguins dans les Osuna. — Stérilité. — Difformités congénitales. — Idiotie.

**7. Observation de plaie de la région hyoïdienne. Trachéotomie. Guérison.**

*(Gazette hebdomadaire, 1869.)*

Tentative de suicide, l'épiglotte était abrasée du cartilage thyroïde. — OEdème de la glotte. — Trachéotomie. — Guérison.

**8. Relation du siège de Strasbourg, première division des blessés à l'Hôpital Militaire (1870).**

L'auteur rapporte les observations du service qu'il dirigeait : 38 lésions de tête ; 3 trépanations ; 5 fractures des maxillaires ; 27 plaies pénétrantes de thorax et de l'abdomen ; 25 fractures du membre supérieur ; 3 résections du coude ; 2 amputations de bras ; 1 résection de la tête humérale ; 3 désarticulations de l'épaule ; 15 amputations de cuisse ; 12 amputations de jambe ; 2 amputations de pied. — Etude de la stupeur et des accidents nerveux chez les blessés. Ce mémoire a été reproduit par Chenu et les auteurs allemands dans les statistiques de 1870. La description du délire des amputés a été citée dans plusieurs ouvrages traitant des blessures de guerre (Delorme).

**9. Des Amputations sous-périostées.**

*(Gazette médicale, 1872.)*

A la suite de la guerre de 1870, l'auteur a cherché à rendre les amputations aussi peu dangereuses que possible, en choisissant la méthode qui fournit la moindre surface, calculée mathématiquement. C'est la section perpendiculaire des muscles, avec petite manchette cutanée et décollement du périoste. Cette méthode, qui laisse les muscles adhérents entre eux, permet aussi toutes les désarticulations. L'auteur a pratiqué plusieurs amputations par cette méthode qui fournit des moignons excellents. Ce procédé a été préconisé à la Société de Chirurgie. La méthode antiseptique le rend plus précieux encore.



**10. Du Mal perforant antonin.**

(Mémoire de Concours académique, récompensé au prix Godard.)

Théorie nerveuse du Mal perforant. L'auteur a été mis sur cette voie par la *Lèpre*, qui présente le *Mal perforant* dans la forme antonine.

Ce mémoire, déposé en 1872, est antérieur à celui de MM. Duplay et Morat.

(Gazette hebdomadaire de 1872.)

Le Mal perforant était considéré par Nélaton comme un ulcère du pied spécial. L'auteur en a fait un symptôme d'une affection générale, avec analgésie et transformation fibreuse du tissu osseux.

**11. Observation de coup de feu dans la poitrine, l'estomac et le diaphragme. — Mort.**

(Société de Chirurgie, 1877.)

Absence des signes classiques dans les blessures de ce genre.

**12. Recherches sur les Aponévroses de l'abdomen (partie supérieure)**

(Philippeville, 1877.)

Examen histologique de la ligne blanche et de la disposition des gaines aponévrotiques, au bord externe du Grand Droit. — Description des digitations du Grand Droit antérieur. — La disposition des trousseaux fibreux allant d'un muscle à l'autre, à travers la ligne blanche, examinée au microscope, grossièrement faible, est totalement différente de celle acceptée jusqu'ici. — Ces données nouvelles ont été reproduites dans les dictionnaires de médecine.

**13. Observation de coup de feu à l'Epigastre. — Cicatrice des plaies de l'Estomac et du Cœur. — Mort après six mois.**

(Progrès médical, Société de Chirurgie, 1878.)

Observation rare de guérison de plaies doubles de l'estomac par coup de feu et de plaie non pénétrante du cœur. L'examen histologique a retrouvé des fragments de coton de la chemise, dans les cicatrices de l'estomac et du sillon du cœur. — Absence des symptômes classiques des plaies de l'estomac.

**14. Observation de lésions cérébrales anciennes. — Absence de la portion frontale gauche du cerveau chez un soldat en activité.**

(Biologie, 1880.)

Conservation des mouvements de la jambe, du bras et de la parole, du côté droit.

**13. Observation de Fistule pénienne. — Corps étrangers multiples dans l'urèthre. — Autoplastie par avivement. — Guérison.**

*(Société de Chirurgie, avec Planches, 1881.)*

Le malade, simulateur, s'était introduit une chaîne en or par la fistule artificielle et la nouait au méat où existait une croix suspendue. Autres petits corps : dents d'enfants, caillou, perle. — Extraction : affrontement après avivement et incisions libératrices latérales. Guérison.

**16. Arthrophytes du genou.**

*(In Revue de Chirurgie avec Planches, 1881.)*

Histologie des corps étrangers du genou ; deux observations d'Arthrotomie, guérison ; reproduction artificielle des corps étrangers du genou.

Ce mémoire avait été précédé de recherches insérées dans un mémoire de M. Gaujot, sur les corps étrangers du genou et leur traitement.

**17. Nivellement sous-périosté d'un cal irrégulier dans une fracture de jambe.**

*(Société de Chirurgie, mars 1881.)*

Réunion par première intention du Périoste sur un os, nivelé à la gouge et au maillet. Faits encore rares à cette époque.

**18. Tétanos. — Observation et examen de la protubérance et des origines des nerfs.**

*(Société de Biologie, 1881.)*

Résultat négatif. — Pas d'altérations appréciables, sinon à l'épendyme ; rien aux origines des nerfs. — Observation confirmative des recherches de Ranvier, faites au Val-de-Grâce.

**19. Mémoire sur la Fièvre typhoïde en Tunisie, de 1881 à 1884.**

*(En collaboration avec le docteur Thorte, aide-major attaché à la direction du service de santé en Tunisie)*

Mémoire déposé à l'Académie (médaille d'argent sur le rapport de M. Siredey), avec atlas des courbes de mortalité et de météorologie.

Travail volumineux comprenant l'examen de la Fièvre typhoïde dans les régiments et dans les villes ; démonstration de la contagion et des facteurs : encombrement, fatigue, etc. ; arrêt de la Fièvre typhoïde en 1884 ; autonomie du service de santé.



**20. Absès dentaire. — Œdèmes particuliers sur les membres. — Etat typhoïde. — Mort.**

(Société de Chirurgie, 1886.)

Observation rare de Phlegmon dentaire ayant amené la mort après infection générale de l'économie par les microbes de la bouche et de la carie dentaire. — Spirilles, leptothrix, retrouvés dans un caillot du cœur droit ; pièces et préparations examinées au laboratoire Pasteur. — M. le professeur Verneuil vient généraliser les effets de l'intoxication par la salive. — Absès spirillaires.

**21. Anévrysme du tronc brachio-céphalique. — Pouls inverse. — Amélioration par l'iodure de potassium (Bouillaud).**

(Société de Biologie, 1885.)

Observation dans laquelle les battements du pouls et de la tumeur ont été enregistrés au tambour sphygmographe. — Retard. — Pouls inverse. — Insuffisance de l'explication par la compression du ganglion cervical. — Amélioration démontrée par la mensuration hydraulique de la tumeur. — Un deuxième fait de guérison par l'iodure de potassium a été observé dernièrement par l'auteur sur un officier qu'il soignait d'une tumeur brachio-céphalique du même genre.

**22. Taille sus-pubienne pour un calcul très dur d'acide urique. — Hémorrhagies antérieures. — Lithotritie antérieure. — Guérison.**

(Société de Chirurgie, 1885.)

Le malade avait été lithotritié dix-huit mois avant. — Calcul de trois centimètres, très dur, résistant au plus fort lithotriteur. — Balon de Petersen. — Taille sus-pubienne. — Tubes en syphon. — Guérison rapide.

**23. Taille sus-pubienne. — Phlegmon abdominal. — Guérison.**

(In Progrès médical, 1887.)

Calcul de trois centimètres et demi chez un officier très gras ; cystite très douloureuse, purulente. — Malade indocile. — Taille par le haut appareil. — Balon et tubes. — Phlegmon intra-musculaire résultant probablement d'un fil de suture ; ouverture ; guérison. — Innocuité de la taille sus-pubienne. — Mortalité au-dessous de 2 % d'après les statistiques récentes.

**24. Microbe du Clou de Gafsa.**

(In Annales de l'Institut Pasteur, décembre 1887.)

Description d'un bacille adjoint au microcoque déjà décrit du Clou de Gafsa.



**25. Balle logée depuis dix-sept ans dans le carpe (en 1870);  
extraction en 1887.**

(*Société de Chirurgie*, décembre 1887.)

Projectile caché sous le cubitus, resté dix-sept ans indolore ; inflammation après chute sur le poignet ; extraction ; guérison sans inflammation du carpe.

(*Discussion à la Société de Chirurgie.*)

**26. Expériences de contrôle sur la valeur des matériaux de pansement : charpie modifiée, tourbe, étoupe, coton.**

(*Progrès médical*, 1888.)

Des expériences d'ensemencement permettent de considérer toutes ces substances comme non aseptiques ; la tourbe seule présente des conditions supérieures. Le meilleur mode d'aseptie paraît être le surchauffage immédiat à 120 degrés, par des étuves portatives au gaz.

**27. Ostéoclasie du Genou pour une ankylose par coup de feu. —  
Troubles trophiques, par élotion du Sciatique externe.**

(*In Progrès médical*, octobre 1888).

**28. Principaux articles in Dictionnaire de médecine pratique,  
dirigé par le Professeur Jaccoud.**

Articles Jambe, 1873 ; Tétanos, 1882. — Monographies de 100 pages.

## MÉMOIRES SUR LES MALADIES OCULAIRES

### 1. De l'Héméralopie. — Examen ophtalmoscopique.

(Gazette hebdomadaire, 1869.)

L'auteur établit l'aspect du fond de l'œil dans l'Héméralopie, à propos d'une épidémie dans la garnison de Strasbourg. — Diminution du calibre des artères. — Congestion des veines. — Œdème peri-papillaire et le long des veines. Tels sont les signes relatés. Cet examen a été renouvelé en 1882, à Paris, à propos d'une épidémie sur la garnison de Saint-Denis. Les signes ont été les mêmes.

(Communication à la Société de Biologie.)

Cette lésion du fond de l'œil a été acceptée et vérifiée par les Médecins de la Marine qui ont eu l'occasion de suivre les épidémies d'héméralopie.

### 2. Sur un signe de la mort. — De l'examen de la papille.

(Archives de médecine, 1869.)

Mention honorable au Prix d'Ourches.

L'état des artères et des veines du fond de l'œil examinées au moment de la mort, l'aspect de la choroïde, forment un signe caractéristique de la mort. L'état de syncope est différent ; sur les animaux, chez la grenouille, alors que l'état antérieur laisserait croire à la mort depuis longtemps, la papille montre encore la circulation capillaire brillante, diamantée.

### 3. Hygiène de la vue.

(In deuxième édition de l'Hygiène de Michel Lévy, 1869).

Monographie insérée dans l'Hygiène de Michel Lévy, premier volume. Elle résume les règles de l'Hygiène oculaire à une époque où en France ces études étaient encore peu généralisées.

### 4. Description d'un Ophthalmoscope à chambre noire.

(Gazette de Strasbourg, septembre 1869.)

Ophthalmoscope comprenant un capuchon en avant de la lentille, monté sur un petit cylindre de deux centimètres empêchant les réflexions sur les surfaces du verre. — L'observation du fond de l'œil est possible dans une salle ordinaire. — Miroir à main. — Le tout formant un cylindre de trois centimètres de haut et de cinq et quatre centimètres de diamètre à la base et au sommet.



**5. Sur un cas de Cysticerque de l'œil logé entre la Choroïde et la Rétine.**

(Mémoires de la Société de Biologie, 1873, Planches.)

Effet de la présence du Cysticerque sur les membranes de l'œil. — Décollement de la rétine. — Sclérose de cette membrane. — Diagnostic d'avec les sarcomes. — Etat du corps vitré.

**6. Des Décollements spontanés et complets de la Rétine.**

(Mémoires de la Société de Biologie, 1873.)

Mémoire établissant pour la première fois en France le mécanisme général du décollement spontané de la rétine dans l'atrophie du bulbe. — Lésions consécutives de la Rétine, du corps vitré, du pigment rétinien. — Ce dernier élément joue un rôle capital comme corps étranger dans le corps vitré et dans la gaine des vaisseaux.

**7. Cataracte pyramidale.**

(Archives de Physiologie, 1874, Planches. Travail du Laboratoire du Collège de France).

Etude histologique sur la formation et la constitution de la Cataracte pyramidale.

Ce mémoire donne pour la première fois la composition du cône de la cataracte, où existent de nombreux éléments nucléaires.

Idées confirmées par les élèves de Hopner.

**8. Rétinite leucocythémique.**

(Archives de Physiologie, une Planche, 1874.)

Travail du Laboratoire du Collège de France, 1874.

Mémoire donnant les lésions de l'œil dans la leucocythémie. — Il existe une infiltration générale de toutes les membranes de l'œil par les cellules de la leucocythémie. — Hémorragies consécutives. — Ces lésions sont décrites pour la première fois en France.

**9. De la Choroïdite tuberculeuse.**

(Mémoire de la Société de Biologie, une Planche, 1874.)

Cas de tubercules isolés de la choroïde. — Anatomie pathologique. — Tuberculose du corps ciliaire et de l'iris.

(Planche, Société de Chirurgie, 1881).

Cette dernière planche reproduite dans la thèse du docteur Rémy (Paris) est la première figure complète, en France, de la tuberculisation de l'iris. — Cellules géantes dans le corps vitré.

(Discussion consécutive à la Société de Chirurgie.)



**10. Du trépan de la Cornée.**

(Mémoire de la Société de Biologie, 1874.)

Mémoire montrant tous les dangers de cette opération chez l'homme. — Bien que chez le chien, la Cornée entière puisse se régénérer avec sa transparence.

(Démonstration sur un chien, eu par la Société de Biologie.)

**11. Anatomie pathologique d'un cas de Choréïdite purulente.**

(Avec Planches, Paris, 1875.)

Mémoire couronné par la Société de Médecine du Nord qui avait mis au concours une question d'ophtalmologie. — Ce travail est la description histologique d'un cas de choréïdite purulente spontanée, avec décollement de la rétine. — L'auteur démontre l'existence de décollements infiniment petits, mais détruisant la vision. Synchisis du corps vitré. — Migrations du pigment.

**12. Valeur de l'issue du corps vitré dans l'opération de la Cataracte.**

(Note et expériences à la Société de Biologie, 13 mars 1875. Gazette médicale de Paris.)

Réponse aux expériences de Castorani qui préconisait l'issue du corps vitré dans l'opération de la cataracte. Chez l'homme, elle amène presque toujours un décollement.

**13. Rétinite pigmentaire. — Troubles du corps vitré. — Thrombose du tronc basilaire. — Mort.**

(Annales d'Oculistique, 1875.)

Mémoire montrant la formation des figures stellaires du pigment dans la rétine : le pigment suit la bifurcation des vaisseaux. — Altérations de la rétine et du corps vitré consécutives à l'artérite. — Etude de la cicatrice d'iridectomie montrant la présence de la membrane de Descemet dans la suture de la cornée.

**14. Recherches histologiques et critiques sur la terminaison des nerfs dans la conjonctive.**

(Une Planche, Archives de Physiologie. 1875.)

Mémoire fait au Laboratoire du Collège de France.

Mention honorable de l'Institut.

Description des corpuscules nerveux de la conjonctive, avec l'enroulement irrégulier de la fibre et la présence de noyaux intérieurs. — Ces corpuscules, niés par Waldeyer, ont été démontrés par l'acide osmique et l'éosine ; méthode employée par Ranvier pour la première fois dans la technique de ces éléments nerveux. — Elle a été suivie au Collège de France pour un autre travail sur les corpuscules de la sensibilité générale.

**15. Examen d'un cas de Rétinite pigmentaire (sans pigment).**

(Société de Chirurgie, 1875. *Annales d'Oculistique*, 1875).

Observation devenue classique. — Elle provient d'un malade porteur de tous les signes d'une rétinite pigmentaire, sans pigment, étudiée par M. le professeur Perrin. Cet homme ayant succombé à une fièvre scarlatine, l'examen des yeux a démontré que le pigment existait dans la rétine, mais dans les couches externes seulement. Il ne devient visible à l'ophtalmoscope que s'il infiltre la gaine des vaisseaux rétinien, lesquels sont en dedans de la couche des grains internes.

**16. De la technique dans les préparations histologiques de la Rétine.**

(Congrès de Bruxelles, 1875.)

**17. Décollement de la Rétine par un grain de plomb.**

(Société de Biologie, 1876.)

Tractus organisé, cicatriciel du corps vitré. — Mémoire faisant suite à l'étude des décollements rétinien.

**18. Note sur le Tatouage de la Cornée.**

(*Progrès médical*, Société de Biologie, mars 1876.)

Opération dangereuse, faisant pénétrer dans les cellules épithéliales la cornée, et les cellules migratrices, des particules septiques irritantes, susceptibles d'amener des inflammations profondes du globe oculaire. — Elle doit être pratiquée très légèrement, sans dépasser l'épithélium.

**19. Du Glaucome hémorrhagique avec Anévrysmes miliars de la Rétine.**

(Société de Chirurgie, mars 1876. *Planches séparées* )

Examen d'un cas de Glaucome avec anévrysmes miliars, pigmentés, des artères de la rétine. — Pagenstæcher avait nié la présence de l'excavation dans ce genre de Glaucome. — Cet exemple démontrait une excavation énorme, avec ossification pré-papillaire.

**20. Compte-rendu du Congrès Ophtalmologique de Milan, 1880.**

(*Progrès médical*, in *Annales d'Oculistique et Centralblatt* (Berlin).



**21. Anatomie pathologique d'un cas de Synchronisme étincelant.**

(*Annales d'Oculistique*, juillet 1876. *Société de Chirurgie*, 10 mars 1876.)

Examen d'un cas de synchronisme étincelant provenant du service du professeur Trelat. — Outre la cholestérine, l'étude de cet œil a permis de reconnaître d'autres cristallisations de tyrosine, et des blocs sphériques épineux, cristallisés autour des cellules du corps vitré. — Altérations graves de la région ciliaire dans son épithélium pigmenté. — Ces lésions ont été confirmées, dix ans après, par le professeur Panas dans ses études sur la production de la cataracte artificielle par l'empoisonnement de la naphthaline.

(*Congrès d'ophtalmologie*, 1887.)

**22. Rétinite albuminurique.**

(*Société de Biologie*, 1876. *Monographie avec Planches*, Paris (Masson, 1877.)

L'anatomie pathologique de la rétinite albuminurique n'avait jamais été faite histologiquement. — L'auteur a trouvé des lésions exsudatives, des lésions de la membrane même et des vaisseaux. L'anatomie pathologique donne sur la structure normale de la rétine des notions nouvelles par l'œdème infiltrant les travées de Muller. — Cette étude n'a pas été dépassée, même en 1888, par les auteurs allemands, qui ont repris ce sujet en analysant ce mémoire.

**23. De la Rétino-Choroïdite palustre.**

(*Annales d'Oculistique*, *Société de Biologie*, 1878.)

Mémoire faisant connaître les lésions histologiques de la rétinite palustre : Les hémorragies, les altérations des éléments du sang dans les accès pernicieux. — La mélanémie de la choroïde et de la rétine peut constituer un signe de médecine légale.

Aucun mémoire, en France, n'avait été publié sur ce sujet jusqu'à cette époque.

**24. Du Ptérygion.**

(*Archives d'Ophtalmologie françaises*, décembre 1880.)

La formation du ptérygion avait donné lieu à bien des théories. Celle de l'ulcère péri-cornéen, qui semblait la plus vraie, n'est pas soutenable. Le microscope démontre qu'au bord de la cornée, il n'existe aucun ulcère et, au contraire, un repli conjonctival forme un double vernis épithélial. Mais en dessous de la conjonctive existe un nid de microbes, rongant la cornée sous la muqueuse. Celle-ci s'avance alors au centre, suivant la destruction de la cornée. — Altération de l'épithélium voisin. — Conséquences thérapeutiques : le fer rouge, employé par Martin de Bordeaux et d'autres, donne les meilleurs succès.



**25. Deux cas de Pannus granuleux guéris par inoculation du pus blennorrhagique avec complication d'arthrite double du genou.**

(*Archives d'Ophthalmologie françaises*, avril 1881.)

Méthode peu usitée en France, employée pour un cas de cécité et ayant donné le meilleur résultat sur les deux yeux. Chaque inoculation conjonctivale a été suivie d'une arthrite blennorrhagique chez un malade qui n'avait jamais eu de rhumatisme. — Guérison de la cécité.

**26. Myxome fasciculé du Nerf optique.**

(*Archives françaises d'Ophthalmologie, avec Planches*, 1881.)

Examen d'une tumeur rare du nerf optique. — Constitution anatomique de la tumeur provenant de la névroglie. — Division des névrites.

**27. De la lumière électrique. — Son innocuité.**

(*Progrès médical*, 1881.)

Article dans lequel l'innocuité de la lumière électrique, pour l'usage ordinaire est démontrée par l'expérience : certains locaux sont ainsi éclairés depuis deux ans, jour et nuit, et habités. Les personnes usant de cette lumière la préfèrent à celle du gaz et n'ont jamais eu de lésions oculaires.

**28. De la section vasculo-nerveuse optico-ciliaire et des altérations consécutives des membranes de l'œil.**

(*Archives d'Ophthalmologie françaises*, 1881.)

Mémoire ayant pour but de démontrer la valeur de la section proposée pour la cure de l'ophtalmie sympathique. — La section vasculo-nerveuse, en arrière de l'œil, amène des lésions internes qui préparent l'atrophie de l'œil par le décollement de la rétine. — Il y aurait lieu de la reporter plus en arrière de l'entrée du nerf optique.

**29. De la section du Trijumeau dans ses rapports avec l'œil.**

(*Archives d'Ophthalmologie françaises, Planches*, 1881.)

Quand la cinquième paire est coupée dans le cerveau, les lésions oculaires qui se déclarent proviennent toujours des lésions cornéennes irritatives, extérieures. — La suppuration de la cornée s'étend au bulbe entier. La section cérébrale ne produit donc pas les effets de la section optico-ciliaire. Le plexus cornéen se reproduit rapidement chez les lapins. — La rétine ne présente que de légers phénomènes d'œdème.

**30. Comment l'Ophthalmie sympathique peut-elle se reproduire après l'Enervation.**

(Londres, Congrès 1881.)

Examen d'un œil énervé. — La rétine ne tenait plus au nerf optique. — Les nerfs ciliaires coupés étaient le siège d'une névrite terminale au bout central. — Les artères ciliaires étaient en voie de périartérite suppurative. — Dans ce cas, la section optico-ciliaire a laissé une névrite ciliaire permanente des nerfs sectionnés.

**31. Etat du Nerf optique et de la Rétine chez les ataxiques.**

(Société de Biologie, 1882.)

Cette atrophie qui part du nerf optique, où elle est évidente, atteint dans la rétine, les fibres du nerf et les cellules sympathiques. — Mais l'apparence des couches externes de la rétine (batonnets et cônes) reste à peu près la même. — Cette lésion n'est donc pas une névrite périphérique.

**32. Du Gliome de la Rétine.**

(Archives de Physiologie, mars 1875.)

En collaboration avec le professeur Gayet, de Lyon.

**Deuxième mémoire : Gliome. — Son origine.**

(Archives françaises d'Ophthalmologie, 1883.)

Dans ce mémoire, l'auteur établit que la cellule du Gliome provient, par regression embryologique, de la névroglie différenciée de la rétine. Mais le Gliome n'est pas constitué par les cellules nerveuses de cette membrane. — Cette façon d'envisager le Gliome a été acceptée depuis, comme rendant seule compte du développement de cette tumeur. — Le Gliome envahit toutes les parties de l'œil, même la cornée, par multiplication de ces petites cellules nouvelles.

**33. Microbes des Granulations oculaires et du Pannus granuleux.**

(Société de Chirurgie, Société d'Ophthalmologie française, 1886.)

L'auteur a démontré pour la première fois en France dans les tissus et les coupes de la cornée, de l'iris, des procès, la présence des microcoques des granulations. — Il a écrit le premier que ces microcoques se différenciaient par leur volume de ceux de Neisser. Le microbe de l'urétrite n'est pas celui de la granulation oculaire.

**34. Chalazion.**

(Société de Chirurgie, Société d'Ophthalmologie française, 1886.)

L'auteur pense que la matière sébacée de tous les kystes est constituée par un épithélium garni de microbes, microcoques. — Les kystes dits congénitaux ne font pas exception. — M. le professeur Verneuil vient de confirmer et d'étendre cette notion (1889).



**35. Rapport sur les Décollements de la Rétine, d'après l'enquête faite par la Société d'Ophthalmologie française (1887).**

Le dépouillement des observations adressées au secrétaire de la Société démontre que l'abstention est le meilleur mode de traitement des Décollements.

**36. Atlas des Maladies profondes de l'œil, comprenant l'Ophthalmoscopie, par M. Perrin, et l'Anatomie pathologique, par F. Poncet.**

(Paris Masson, 1879.)

Cet ouvrage comprend 92 planches dont 65 pour l'anatomie pathologique.

C'est le premier ouvrage publié en France sur l'anatomie histologique de l'œil. C'est le premier, édité en couleurs, permettant la lecture à simple vue des planches et des altérations représentées ; les couleurs étant celles des préparations micrographiques.

Toutes ces planches sont originales et dessinées sur pierre par l'auteur, d'après ses coupes histologiques.

Elles resteront éternellement vraies, car elles représentent à la chambre claire des faits immuables, quelles que soient les interprétations médicales.

Nous nous contenterons de rappeler les titres de ces planches.

## CHOROÏDE

PLANCHE I.	— Congestion de la choroïde. — Œdème choroïdien avec hémorragies anciennes.
— II.	— Hémorragie de la choroïde avec atrophie. — Hémorragie interstitielle de la choroïde.
— III.	— Œdème de la choroïde. — Éléments isolés dans l'œdème choroïdien
— IV.	— Œdème purulent.
— V.	— Choroïdite purulente (diapédèse). — Choroïdite purulente chronique.
— VI.	— Choroïdite purulente (prolifération endothéliale). — Plaque atrophique de la choroïde.
— VII.	— Atrophie et sclérose de la choroïde. — Excroissances verruqueuses de la choroïde.
— VIII.	— Excroissances verruqueuses phosphatiques de la choroïde.
— IX.	— Excroissances verruqueuses. — Etat de la limitante interne.
— X.	— Ossification de l'œil, pré-choroïdienne.
— XI.	— Ossification intra-choroïdienne. — Lacune graisseuse dans un point d'ossification.
— XII.	— Tubercule de la choroïde. — Choroïdite tuberculeuse.
— XIII.	— Sarcomes. — Sarcome à cellules avec prolongements, nucléoles brillants. — Éléments dissociés.
— XIV.	— Sarcome alvéolaire. — Sarcome à foyers de ramollissement.
— XV.	— Sarcome fasciculé. — Rétine d'un œil atteint de sarcome fasciculé.

- PLANCHE XVI. — Sarcome mélanique fasciculé. — Propagation dans la sclérotique.  
— XVII. — Rétine régénérée dans un sarcome mélanique. — Éléments isolés.  
— Faisceaux tendineux de la gaine du nerf optique.

## CORPS VITRÉ

- PLANCHE XVIII. — Prolifération sur la membrane hyaloïde. — Prolifération du corps vitré. — Décollement de la hyaloïde et de la limitante interne.  
— XIX. — Hémorragies et organisation du corps vitré. — Opacités.  
— XX. — Éléments du corps vitré en voie de prolifération. — Éléments hypertrophiés et pigmentés.  
— XXI. — Formation de vaisseaux dans le corps vitré. — Région ciliaire dans un décollement de la rétine. — Ossification du corps vitré.  
— XXII. — Région rétro-cristalline organisée dans un décollement de la rétine. — Corps étrangers de l'œil. — Formation de vaisseaux dans le corps vitré.  
— XXIII. — Synchisis étincelant. — Inflammation de la zone ciliaire dans le synchisis étincelant.

## NERF OPTIQUE

- PLANCHE XXIV. — Nerf optique. — Coupes normales colorées à l'hématoxyline, montrant les noyaux névrogliaux.  
— XXV. — Excavation glaucomateuse. — Atrophie scléreuse du nerf optique. — Ossification pré-rétinienne du corps vitré.  
— XXVI. — Excavation glaucomateuse de la papille avec ossification.  
— XXVII. — Angle irido cornéen dans un cas de glaucome.  
— XXVIII. — Névrite optique. — Œdème de la papille dans un cas de tumeur cérébrale.  
— XXIX. — Œdème de la papille. — Vésicules névrogliales œdémateuses. — Capillaires — Fibres du nerf optique.  
— XXX. — Névrite papillaire dans une tumeur cérébrale. — Névrite optique dans un cas de méningite tuberculeuse.  
— XXXI. — Névrite avec prolifération interstitielle. — Névrite-œdème (tumeur du cervelet).  
— XXXII. — Hémorragie dans la gaine du nerf optique et dans la rétine, après une hémorragie cérébrale.  
— XXXIII. — Atrophie grise tabétique.  
— XXXIV. — Névro-rétinite tabétique. — Rétine d'ataxie.  
— XXXV. — Atrophie blanche de la papille dans un cas d'hémorragie cérébrale ancienne. — Atrophie blanche du nerf optique.  
— XXXVI. — Névrite parenchymateuse avec prolifération névrogliale. — Mélanose du nerf optique.  
— XXXVII. — Dégénérescence sarcomateuse du nerf optique et de ses enveloppes. Dégénérescence du nerf optique dans un sarcome orbitaire volumineux.

## RÉTINE

- PLANCHE XXXVIII. — Hémorragie de la rétine, de la papille et du nerf optique.  
— XXXIX. — Hémorragie dans la rétine. — Destruction des éléments.  
— XL. — Rétinite œdémateuse. — Décollement de la rétine.



- PLANCHE XLI. — Atrophie. — Sclérose des couches internes.  
— XLII. — Phlébite de la rétine. — Œdème des bâtonnets. — Sclérose en arcades.  
— XLIII. — Décollement de la rétine. — Exsudat anté-choroïdien.  
— XLIV. — Coupe d'un pédicule de rétine décollée.  
— XLV. — Sclérose de la rétine.  
— XLVI. — Plaques d'atrophie. — Rétino-choroïdite.  
— XLVII. — Phlébite de la rétine. — Sclérose artérielle.  
— XLVIII. — Sclérose de la rétine. — Migration du pigment. — Pigment hémorragique entre les fibres du nerf optique.  
— XLIX. — Rétinite pigmentaire au début. — Epithélium choroïdien. — Taches de pigment. — Coupe de la rétine avec pigment.  
— L. — Rétinite pigmentaire. — Tache pigmentaire. — Imprégnation des vaisseaux.  
— LI. — Anévrysmes des artères de la rétine. — Pigmentation de la gaine. — Aspect d'un réseau vasculaire rétinien, sclérosé, anévrysmatique et pigmenté.  
— LII. — Gliome.  
— LIII. — Cysticerque.

## MALADIES GÉNÉRALES

- PLANCHE LIV. — Albuminurie. — Tache graisseuse de la rétine. — Fibres dégénérées du nerf optique.  
— LV. — Albuminurie. — Tache brillante graisseuse de la rétine. — Eléments isolés.  
— LVI. — Albuminurie. — Plaque blanche exsudative de la rétine.  
— LVII. — Albuminurie. — Eléments du corps vitré. — Fibres dégénérées avec gaine et cylindre-axe. — Artérite.  
— LVIII. — Choroïdite albuminurique. — Capillaires colloïdes.  
— LIX. — Impaludisme. — Mélanémie des vaisseaux de la rétine dans un accès pernicieux. — Choroïdite palustre.  
— LX. — Impaludisme. — Albuminurie. — Inflammation de l'endothélium des vaisseaux. — Mélanémie.  
— LXI. — Impaludisme. — Albuminurie. — Hémorragie de la choroïde. — Eléments géants pigmentés.  
— LXII. — Impaludisme. — Œdème rétinien. — Dégénérescence des fibres du nerf optique.  
— LXIII. — Leucocythémie. — Choroïdite leucocythémique.  
— LXIV. — Leucocythémie. — Iris. — Muscle ciliaire.  
— LXV. — Leucocythémie. — Hémorragie de la rétine: globules blancs et globules rouges.  
— LXVI. — Leucocythémie. — Hémorragie de la rétine vue à plat. — Dilatation variqueuse des capillaires. — Dégénérescence des fibres du nerf optique. Plaque blanche brillante.

37. Les **Archives d'Ophtalmologie françaises** ont été créées en 1880, par MM. PANAS, LANDOLT et PONCET.