

Bibliothèque numérique

medic@


Mauclaire, Placide Louis Henri F..
Titres et travaux scientifiques

Largentière, Impr. Mazel, 1924.

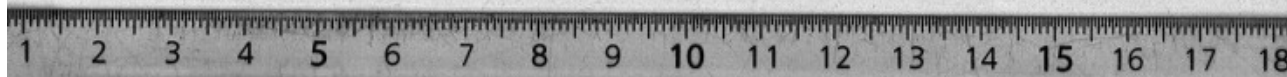
Cote : 110133 vol.CXXIV n°4


TITRES
ET
TRAVAUX SCIENTIFIQUES

DU
DOCTEUR PL. MAUCLAIRE



IMPRIMERIE MAZEL
LARGENTIÈRE
1924





TITRES

Interne titulaire des hôpitaux (1886).

Aide d'anatomie (1889).

Prosecteur titulaire (1892).

Docteur en médecine (mars 1893).

Lauréat des hôpitaux : Médaille d'or de chirurgie (1892).

Lauréat de la Faculté de médecine	{	Prix de thèse (1893). Prix Saintour (1893) Mémoire inédit sur : <i>les Luxations congénitales de la hanche.</i>
-----------------------------------	---	---

Lauréat de la Société de chirurgie.	{	Prix Duval (1893). Encouragement au prix Gerdy (1895). (Mémoire inédit sur le <i>Traitement des sténoses pyloriques</i>).
-------------------------------------	---	--

Lauréat de l'Académie de médecine.	{	Prix Oulmont (1892). Prix Amussat (1893). Encouragement au prix Laborie (1894). Mention honorable pour le prix Monbina (1895). Prix Amussat (1896). Encouragement au prix Laborie (1896). Mention très honorable pour le prix Saintour (1918) pour le volume : <i>Chirurgie de guerre d'urgence et chirurgie réparatrice.</i> Prix Laborie (1923) : <i>Les Greffes chirurgicales.</i>
------------------------------------	---	---

Lauréat de l'Académie des sciences.	{	Mention honorable pour le prix Barbier (1893). Mention honorable pour le prix Bellion (1895). Prix Mège (1896).
-------------------------------------	---	---

Secrétaire annuel du Congrès de chirurgie de 1894 à 1906.

Vice-président de la Société anatomique (1897).

— Chef de clinique chirurgicale de la Faculté (1896-1897).

— Chirurgien des hôpitaux (mai 1897) : Hôpital Dubois (1905). Charité (1909)
Pitié (1919),

— Agrégé à la Faculté de médecine (1898).

Membre de la Société de chirurgie (1905).

Président de la Société de pédiatrie 1914.

Secrétaire de la Société de chirurgie en 1915 et en 1916.

Président de la Société de chirurgie (1923).

— Chargé d'un cours de clinique annexe de mars 1909 à 1914.

— Cours complémentaire de Chirurgie orthopédique
chez l'adulte pour les accidentés du travail, les mutilés de la
guerre et les infirmes adultes en 1921-22-23-24. — 1929

Officier d'Instruction publique
19 juillet

Chevalier de la Légion d'honneur
14 février 1921

ENSEIGNEMENT

Conférences de pathologie externe à la Faculté (1899-1900-1901).

Cours de pathologie externe en remplacement du Pr Lannelongue (1903).

REMPLACEMENTS DANS LES SERVICES DE CLINIQUE :

Chargé de la Clinique chirurgicale de l'hôpital Necker.
Semestre d'été (1900).

Chargé de la Clinique chirurgicale de l'Hôtel-Dieu.
Semestre d'hiver (1901).

Chargé de la Clinique chirurgicale de l'Hôtel-Dieu.
Semestre d'été (1903).

Chargé de la Clinique gynécologique de l'hôpital Broca.
Semestre d'été (1904).

Conférence libre pour le concours des hôpitaux et l'agrégation
de 1897 à 1914. (Conférence Berger-Picqué.)

Hôpital de la Charité : Juillet 1913 et Juillet 1914 : DIX LEÇONS SUR DES
QUESTIONS D'ACTUALITÉ CHIRURGICALE

Hôpital de la Charité : Août 1914 : DOUZE LEÇONS DE CHIRURGIE DE GUERRE.

Hôpital de la Charité : Juillet et Août 1916 : VINGT-QUATRE LEÇONS
DE CHIRURGIE DE GUERRE.

Faculté de Médecine : chargé de cours de pathologie externe :
Semestre d'hiver 1916-17. Semestre d'été 1917.

Semestre d'hiver 1917-18. Semestre d'été 1918. Semestre d'hiver 1918-19.

Hôpital de la Charité (Juillet 1919) : LEÇONS SUR LES GREFFES CHIRURGICALES
ET SUR LES NOUVELLES OPÉRATIONS ORTHOPÉDIQUES.

Hôpital de la Pitié (1920-21-22-23-24) : LEÇONS CLINIQUES DE CHIRURGIE
ORTHOPÉDIQUE CHEZ L'ADULTE.

Service militaire pendant la guerre

Chargé des formations sanitaires suivantes : Hôpitaux auxiliaires n° 101. n° 90. n° 154. n° 157. n° 139. n° 108. n° 127. Annexe du Val-de-Grâce n° 20 et n° 5 (Une salle). Hôpital de la Charité : deux salles de blessés.

Depuis mon clinicat (novembre 1896), j'ai fait beaucoup d'enseignement à l'hôpital, d'abord au lit des malades, en procédant suivant la méthode interrogative et en forçant l'élève à examiner méthodiquement « devant moi » le malade, en dirigeant ainsi son examen. C'est une méthode un peu élémentaire et bien terre à terre, mais elle est très profitable pour les débutants. Elle complète beaucoup les cours cliniques faits devant lui.

Pendant les vacances, en remplacement de mon maître le Pr Le Dentu, j'ai fait, de 1896 à 1906, un *Cours de vacances* sur des sujets d'Actualité chirurgicale. J'ai repris ce cours de vacances à la Charité depuis 1909. Ce cours comprenant une dizaine de leçons, a toujours été suivi par de nombreux médecins étrangers avec lesquels j'ai conservé de très bonnes relations.

Chargé d'un Cours de clinique annexe à la Charité depuis mars 1909, j'ai fait chaque semaine à l'amphithéâtre une leçon de clinique élémentaire.

Cent trente de ces cliniques ont été publiées. Les voici ainsi groupées : A. *Cliniques de chirurgie générale*, B. *Cliniques sur les principales tuberculoses chirurgicales*. Je ne parle pas des cliniques de chirurgie orthopédique chez l'adulte faites depuis juin 1919 à l'hôpital de la Charité et à la Pitié.

Ces cliniques ont été faites à Necker, à l'Hôtel-Dieu, à Broca, à la Charité et à la Pitié.

A. — CLINIQUES DE CHIRURGIE GÉNÉRALE

1. **Les progrès de la chirurgie tératologique** (*Bulletin méd.*, 1901, p. 49).
2. **Accidents du travail et certificats médico-légaux** (*Annales d'hygiène et de méd. légale*, mai 1903).

3. **Une statistique hospitalière** pendant deux ans, (service de la Charité) 1909 et 1910 (*Gaz. des hôp.*, 16 mai 1911).
4. **Injections salées** (*Bulletin méd.*, 6 sept. 1899).
5. **Chloroforme et cocaïne lombaire** (*Gaz. des hôp.*, 5 déc. 1901).
6. **Chloroformisation. Éthérisation. Cocaïne lombaire** (*Ibidem.* nov. 1901).
7. **Notions pratiques sur l'anesthésie générale** (*Médecine moderne*, 16 nov. 1904).
8. **La reviviscence du cœur dans la syncope chloroformique** (*Gaz. des hôp.*, 17 fév. 1910).
9. **Accidents éloignés de la chloroformisation et leurs différentes formes** (*Ibidem.*, 18 mars 1911).
10. **De l'asepsie et de la guérison parfaite des plaies malgré leur asepsie imparfaite** (*Bulletin méd.*, 22 fév. 1905).
11. **Diagnostic et traitement du tétanos** (*J. des Praticiens*, juin 1900).
12. **Cancer primitif et cancer secondaire des cicatrices** (*Tribune méd.*, 22 juillet 1905).
13. **Fractures spontanées** (*Ibidem.*, 25 nov. 1905).
14. **Symptômes diagnostic et traitement de la syphilis osseuse héréditaire ou acquise** (*J. des Praticiens*, 2 sept. 1905).
15. **Exostoses de croissance** (*la Clinique*, 17 sept. 1907).
16. **Diagnostic et traitement des ostéomyélites de la croissance** (*Bulletin méd.*, 17 nov. 1901).
17. **Ostéomes musculaires** (*Progrès méd.*, 1911 et *Revue internationale de méd. et de chir.*, 10 sep. 1911).
18. **Les indications de la suture osseuse** (*Bulletin méd.*, 1^{er} mai 1909).
19. **Dix cas de pseudarthrose** (*Ibid.*, 6 janv. 1906).
20. **Décollements épiphysaires traumatiques** (*Progrès méd.*, 10 août 1912).
21. **Corps étrangers articulaires** (*Revue internationale de méd. et de chir.*, 10 juillet 1912).
22. **Arthropathies et ostéopathies névropathiques** (*J. de méd. interne.*, 30 sept. 1911).
23. **Les déformations du col fémoral** (*Progrès méd.*, 18 nov. 1911).

24. **Symptômes, diagnostic et traitement des fractures de l'extrémité inférieure de l'humérus** (*Progrès méd.*, 5 août 1911).
25. **Luxations du coude en dehors et en arrière chez un malade ayant eu antérieurement une fracture du coude** (*Ibid.*, mars 1913).
26. **Symptômes, diagnostic et traitement des fractures de l'extrémité inférieure du radius** (*Progrès méd.*, 27 mai 1911).
27. **Les fractures de la rotule** (*la Clinique*, 24 mars 1910).
28. **Les ankyloses du genou** (*Ibid.*, 17 juin 1910).
29. **Symptômes, diagnostic et traitement des luxations de l'épaule en avant et en dedans** (*Gaz. des hôp.*, 7 sept. 1911).
30. **Luxation sus-cotyloïdienne de la hanche avec rotation externe** (*la Clinique*, 20 oct. 1911).
31. **Les arthrites blennorragiques** (*Ibid.*, 10 fév. 1911).
32. **Symptômes, diagnostic et traitement des anévrysmes artériels des membres** (*Progrès méd.*, 9 sept. 1911).
33. **Anastomose artério-veineuse pour gangrène sénile** (*Gaz. des hôp.*, 8 sept. 1910).
34. **Essais d'anastomoses nerveuses pour mal perforant, pieds bots et ulcères variqueux** (*Ibid.*, 4 oct. 1910).
35. **Diagnostic et traitement des ulcères variqueux** (*la Clinique*, 28 janv. 1910).
36. **Commotion de l'encéphale et de la moelle épinière** (*Presse méd.*, 1^{er} avril 1899).
37. **Plaies du crâne et de la face par balle. — Radiographies** (*Bulletin méd.* 27 mai 1905).
38. **Indications de l'intervention immédiate pour plaies pénétrantes du crâne par armes à feu de petit calibre** (*Egypte méd.*, 1^{er} juillet 1901).
39. **Fractures fermées du crâne** (*la Clinique*, 5 janv. 1912).
40. **Ponction lombaire en chirurgie** (*Monde méd.*, août 1912).
41. **Un cas d'épilepsie jacksonnienne** (*Gaz. des hôp.*, 23 déc. 1909).
42. **Traitement d'urgence des mastoïdites** (*la Clinique*, 11 août 1911).
43. **Tumeur de la parotide avec récurrence tardive** (*Revue internationale de méd. et de chir.*, 1912, p. 93).
44. **Luxations de la mâchoire inférieure** (*Bulletin méd.*, 11 nov. 1905).

45. **Les différentes variétés de goîtres et leurs traitements** (*la Clinique*, 24 fév. 1911).
46. **Diagnostic d'une tumeur angiomateuse de la joue** (*Concours méd.*, 1902., p. 630).
47. **L'épithélioma des lèvres. Ablation en bloc avec le territoire lymphatique** (*le Concours méd.*, 11 mars 1906).
48. **Epithélioma de la langue. Exérèse lymphatique maxima et en bloc** (*Tribune méd.*, 7 mai 1904).
49. **Tic douloureux de la face** (*Bulletin méd.*, 26 juillet 1905).
50. **Phlegmons et abcès du cou** (*la Clinique*, 9 août 1912).
51. **Symptômes, diagnostic et traitement des torticolis** (*Progrès méd.*, 22 juin 1912).
52. **Phlegmons et abcès du sein** (*Progrès méd.*, 1911).
53. **Sarcome du sein** (*Gaz. des hôp.*, 11 août 1903, p. 916).
54. **Diagnostic et traitement des cancers du sein** (*J. des Praticiens*, 5 nov. 1904).
55. **Résultats éloignés des interventions pour cancer du sein** (*Gaz. des hôp.*, 19 juillet 1910).
56. **Fractures de côtes** (*Revue internationale de méd. et de chir.*, 22 juin 1912).
57. **Plaies pleuro-pulmonaires** (*Concours méd.*, 16 sept. 1907).
58. **Symptômes, diagnostic et traitement des pleurésies purulentes** (*le Monde méd.*, 11 juillet 1911).
59. **Fistules pleurales** (*le Monde méd.*, 25 juillet 1911).
60. **Chirurgie du cœur, du péricarde, de l'artère pulmonaire et de l'aorte** (*Gaz. des hôp.*, 19 avril 1910).
61. **Scoliose des adolescents** (*J. de médecine interne*, 1911).
62. **Gastrostomie pour cancer œsophagien. Procédés opératoires.** (*Bulletin méd.*, 18 sept. 1900, et *Médecine moderne*, août 1904).
63. **Corps étrangers des voies aériennes** (*J. des Praticiens*, 15 oct. 1904).
64. **Torsion de l'épiploon** (*le Bulletin méd.*, 31 déc. 1910).
65. **Contusion de l'abdomen avec contusion probable du plexus solaire** (*la Clinique*, 15 sept. 1911).
66. **Abcès sous-phréniques** (*Progrès méd.*, 16 nov. 1912 ; *la Clinique*, 21 sept. 1909).

67. **Ulcère duodénal perforé** (*J. des Praticiens*, 1901).
68. **Ulcères du duodénum** (id) (6 août 1910).
69. **Les formes lentes du cancer du pylore** (*la Clinique*, 29 nov. 1912).
70. **Tumeurs rétro-péritonéales prévertébrales** (id) (21 janv. 1910).
41. **Traitement chirurgical de l'ascite** (*la Clinique*, 29 avril 1910)
72. **Complications secondaires de la gastro-entérostomie** (*J. des Praticiens*, 1910).
73. **Hernies ombilicales congénitales** (*J. de méd. interne*, 20 janv. 1911).
74. **Traitement chirurgical de la lithiase biliaire** (*Concours méd.* 11 août 1907).
75. **Rupture du foie et de la rate.** (*Bulletin méd.* 18 sept. 1911).
76. **Infections multiple méta-appendiculaires : péritonite, parotidites, otites, abcès, œdèmes, pleurésie, spondylite.** (*Gaz. des hôp.* 24 mars 1904).
77. **Diagnostic et indications thérapeutiques des appendicites et de leurs complications fistuleuses cutanées** (*Bulletin méd.* 30 sept. 1899).
78. **Les formes cliniques de l'appendicite** (ibidem 20 sep. 1899). p. 870).
79. **Résorption des abcès d'origine appendiculaire. Abcès appendiculaires résorbables et résiduels** (*Gaz. des hôp.* 6 mai 1902, p.511).
80. **Abcès appendiculaires** (*le Concours méd.*, 17 avril 1907 ; *J. de méd. de Paris*, 15 avril 1911).
81. **Appendicites et péritonites insidieuses. Traitement préventif et curatif** (*Médecine moderne*, 2 sep. 1903, p. 173 et *la Clinique*, 30 juillet 1909).
82. **Traitement des péritonites d'origine appendiculaire** (*Gaz. des hôp.* 12 janv. 1911).
83. **Les péricolites membraneuses.** (*Revue internationale de méd. et de chir.* Janv. 1913).
84. **Sigmoïdites et përisigmoïdites** (Ib.) (1^{er} déc. 1912).
85. **Symptômes, diagnostic et traitement des malformations congénitales de l'anus et du rectum** (*Gaz. des hôp.* 20 avril 1914).
86. **Symptôme, diagnostic et traitement du cancer du rectum** (*la Clinique*, 15 avril 1910).

87. **Fistules vésico-vaginales. Dérivation momentanée des urines** (*Progrès méd.*, 23 fév. 1913).
88. **Traitement du varicocèle par la synorchidie artificielle** (*Trib. méd.*, sep, 1903).
89. **Symptômes, diagnostic et traitement des hydrocèles** (*la Clinique*, 4 août 1911).
90. **Prolapsus génitaux. Traitement par la fixation des ligaments ronds après nouures** (*J. des Praticiens* 1900).
91. **Infections puerpérales. Hystérectomie vaginale ou abdominale** (*Egypte méd.*, 1899, et *Ann. de gynéc.* sep. 1903).
92. **Hystérectomie appliquée au traitement de l'infection puerpérale avec lésions utérines prédominantes et précoces** (*Egypte méd.*, 15 fév. 1902).
93. **Traitement des métrites** (*Bul. méd.* 11 juin 1904).
94. **Grossesses ectopiques tubaires** (*Médecine moderne*, juillet 1904).
95. **Kystes mucoïdes de l'ovaire** (*J. des Praticiens*, juin 1904, et *Bulletin méd.* 10 oct. 1904).
96. **Insuffisance ovarienne** (*J. des Praticiens*, 23 juillet 1904).
97. **Prolapsus ovariens douloureux. Transposition anté-ligamentaire des ovaires. Ovaropexies.** (*Sem. gynéc.* 1902).
98. **Fistules urogénitales** (*Bul. méd.*, 8 oct. 1904).
99. **Neurasthénie et psychoses génitales anté et post opératoires chez la femme.** (*J. des Praticiens*, 23 sept. 1904).
100. **Hématocèle rétro-utérine récidivante et alternant avec une grossesse utérine** (*Sem. gynéc.* 17 juillet 1900).
101. **L'hystérectomie abdominale totale avec évidement pelvien est-elle un traitement radical du cancer utérin?** (*Presse méd.*, 23 sept, 1899).
102. **Phlegmons et abcès de la paume de la main** (*Prog. méd.*, nov. 1912).
103. **Diagnostic des traumatismes de l'épaule** (*Rev. internationale de méd. et de chir.* 10 déc. 1901, p. 397).
104. **Les périarthrites scapulo-humérales.** (*J. des Praticiens*, août 1903).
105. **Résections partielles ou totales de la clavicule** (*Tribune méd.* 27 juin 1909).
106. **Entorses et hémarthroses du genou** (*Progrès méd.*, août 1912).
107. **Le genu valgum des adolescents** (*la Clinique*, 31 mars 1911).

108. **Traitement des pieds bots varus équins** (*Presse méd.*, 1900).
109. **Mal perforant plantaire** (*Progrès méd.*, 1913).
110. **Tarsalgie des adolescents** (*J. des Praticiens*, 22 avril 1911, et *la Clinique* 14 juillet 1911).
111. **Ostéites vacuolaires métatraumatiques** (*Progrès méd.*, janv. 1913).
112. **Fractures du col fémoral** (*Ibid.* 1912).
113. **Plaies des nerfs** (*le Monde méd.* 1913).

B. — CLINIQUES SUR LES PRINCIPALES TUBERCULOSES CHIRURGICALES

1. **Tuberculose et traumatisme.** En collaboration avec M. BAROZZI (*Revue de la tuberculose*, 1895).
2. **Abscès froids du rachis. Ponction évacuatrice puis injections iodoformées dans la position décline** (*Médecine moderne*, 24 juin 1905).
3. **Les ostéites tuberculeuses** (*J. de méd. interne*, 30 janv. 1912).
4. **Arthrites tuberculeuses rhumatoïdes** (*Bulletin méd.*, 17 juin 1903).
5. **Synovites tuberculeuses primitives du genou** (*Cannes méd.*, 1911).
6. **Diagnostic et traitement de la coxalgie** (*J. de médecine interne*, 10 avril 1910).
7. **Les adénites tuberculeuses du cou** (*Concours méd.*, fév. 1906, p. 293, et *la Clinique*, 9 juin 1911).
8. **La tuberculose méningée et encéphalique** (*J. des praticiens*, 28 juillet 1906).
9. **Abscès froids du thorax** (*J. des Praticiens*, oct. 1903, et *Médecin praticien*, mai 1912, p. 553).
10. **Les essais de traitement chirurgical de la tuberculose pulmonaire** (*J. des Praticiens*, 10 fév. 1912, et *Bulletin méd.*, août 1912).
11. **Les symptômes cardinaux du mal de Pott** (*le Monde méd.*, 25 déc. 1911).
12. **Diagnostic et traitement du mal de Pott** (*J. des Praticiens*, 1902, et *Revue internationale de la tuberculose*, 1902, fig. 9).
13. **Diagnostic, pronostic et traitement du mal de Pott dorso-lombaire** (*le Monde médical*, 5 janvier 1912).

14. **Mal de Pott sous-occipital** (*J. des Praticiens*, 24 décembre 1910).
 15. **Traitement des péritonites tuberculeuses** (*Concours médical*, 1^{er} mars 1912, p. 136).
 16. **Tuberculose de l'intestin grêle et du cæcum** (*la Clinique*, 3 avril 1912).
 17. **Tuberculoses du gros intestin et de l'anus** (*la Clinique*, 11 juin 1912).
 18. **Les tuberculoses rénales** (*Gaz. des hôp.*, 30 avril 1912).
 19. **Traitement de la tuberculose du testicule par les ligatures atrophiées et sections du cordon** (*Presse médicale*, 22 septembre 1900).
 20. **Les tuberculoses génitales chez la femme** (*Concours médical*, 1907, p. 25, et *Revue internationale de médecine et de chirurgie*, 25 janvier 1912),
-

Dans l'exposé qui va suivre, on verra que j'ai étudié bien des points de la chirurgie. Si les circonstances m'avaient été plus favorables, j'aurais eu à ma disposition de plus nombreux collaborateurs fidèles pour la partie clinique et pour le laboratoire et mes recherches auraient été plus complètes et plus nombreuses. J'ai fait faire une centaine de thèses d'après mes observations personnelles. En 1907, j'ai fondé les *Archives générales de chirurgie* dont la publication est suspendue depuis la guerre.

Parmi mes publications j'attire plus spécialement l'attention sur la Chirurgie orthopédique du rachis, des membres, sur les Greffes chirurgicales, sur la Chirurgie de guerre d'urgence et réparatrice, sur l'Extirpation en bloc des cancers et de tout leur territoire lymphatique, sur la Mésentérite rétractile, la Synorchidie artificielle, la sacralisation de la V^e Vertèbre lombaire etc.

Par nécessité je n'ai pas pu reproduire dans cet exposé de 1924 les figures placées dans celui de 1913, et je dois me contenter aujourd'hui d'une énumération trop concise de mes travaux.

Travaux. Rapports et Mémoires originaux

I^o GÉNÉRALITÉS

- Ablations totales ou subtotaux d'organes viscéraux (*Revue scientifique*, 10 juin 1905).
La chirurgie esthétique (*Revue scientifique*, 20 janv. 1906).
Appareil de M. Barthélémy (*de Nancy*) pour stériliser le catgut par les vapeurs de formol. *Rap. Soc. de chir.* 1914, p. 808.
-

II^o ANESTHÉSIES.

- De l'éther comme anesthésique général (*Tribune méd.* 1895).
Chloroformisation. Massage transdiaphragmatique du cœur en cas de syncope prolongée (*Gaz. des hôp.* déc. 1901).
Le massage direct du cœur dans le collapsus chloroformique. En collaboration avec M. ZESAS (*Arch. internationales de chir.* 1906).
Insufflation directe de chloroforme et d'oxygène dans la trachée (*Cong. de chir.* 1904).
Anesthésie générale avec l'éthérisation rectale. Obs. de M^r Ferrari (*Rap. Soc. de Chir* 30 Juillet 1919).
Les accidents méningés de l'anesthésie rachidienne (*Obs. de M^r Leclerc. Rapport à la Soc. de Chir.* 19 déc. 1923.)
Chloroformisation et responsabilité médicale (*Soc. méd. légale*, fév. 1906).
-

III^o PLAIES, INFECTIONS.

- Douze cas de tétanos (*Médecine moderne*, 1903).
Quinze cas de tétanos. Injection intra-cérébrale de sérum et injections sous-cutanées (*Soc. de chir.* 1907, p. 540).
Un cas de pustule maligne de l'épaule. En collaboration, avec M. JACOULET (*Gaz. des hôp.* 6 juillet 1909).
Des différentes variétés étiologiques des abcès froids. Suppurations aiguës et chroniques aseptiques (*Gaz. des hôp.* 3 fév. 1894, p. 129).
Des œdèmes phlegmoneux aigus sous-cutanés et articulaires d'origine nerveuse (*Tribune méd.* fév. 1895).

Lymphangite gangreneuse et bulleuse (*Arch. gén. de chir.*, mars 1913).

Tuberculose et traumatisme. En collaboration avec M. BAROZZI (*Rev. de la tuberculose*, 1895).

Amputation intratubérositaire de la jambe avec enchevillement de l'articulation du genou. *Soc. chir.* 19 Oct. 1920 et Thèse Flipo. Paris 1924.

Autoplasties cutanées avec lambeaux à longs pédicules (*Soc. Chir.* 7 Mars 1923).

De la cicatrisation. Physiologie pathologique (In *Dictionnaire de physiologie*, dirigé par le P^r CH. RICHET, 1899).

Brûlures électriques. Deux observations (in Thèse de SILVA PEREIRA, Paris, 1904-1905)*

Hémostasie chez les hémophiles. Injection de sérum antidiphthérique. Insuccès (*Soc. de chirurgie*, 1907, p. 343).

Deux cas d'épanchement traumatique et sous-cutané de sérosité (*Tribune méd.* 1903 et *Bulletin méd.* 2 fév. 1924).

Traumatisme et tuberculose (*Société de médecine légale* Juin et Juillet 1924.)

Amputation cinématique de l'avant bras par le procédé de Pellegrini (*Soc. de chir.* 3 Juillet 1924).

III^e GREFFES

ÉTUDES SUR LES GREFFES CHEZ L'HOMME ET CHEZ LES ANIMAUX

J'ai présenté ce bien long travail sous forme de leçons. Ce ne sont donc pas des leçons cliniques élémentaires, mais des leçons « très documentées ». Elles font l'objet d'un volume spécial avec la bibliographie (Paris 1922, Baillière, Editeur).

Voici les sommaires de ces quinze leçons :

1^{re} Leçon. — Historique des greffes (*Presse médicale*, 6 nov. 1919.) Période ancienne ou préantiseptique. Légendes ; résultats très contradictoires.

Période moderne successivement antiseptique, aseptique et biologique : résultats meilleurs et moins disparates. Classification des résultats.

2^e Leçon. — Conditions biologiques des greffes. (*Ibid.*) — Gr. autoplastiques, gr. homoplastiques, gr. hétéroplastiques, leurs résultats comparatifs. — La cause des insuccès. — Utilité de la parabiose qui mélange le sang du donneur avec celui du receveur. — Rôle de la consanguinité. — L'avenir des greffes en chirurgie.

3^e Leçon. — Les greffes de peau et des annexes de la peau (poils, dents) chez l'homme et chez les animaux. (*Gaz. des Hôp.*, mars 1920). — Autogreffes. — Gr. de peau totale, gr. épidermiques, gr. dermo-épidermiques. — Homogreffes, hétérogreffes. — Gr. des poils, des dents. Quelques expériences personnelles. Conclusions.

4^e Leçon. — Greffes graisseuses et séro-épiploïques. (*Paris méd.*, fév. 1920.) — Greffes graisseuses, applications : en chirurgie esthétique, comme organe de soutien, comme agent de glissement, comme isolant, pour comblement, comme agent hémostatique.

Greffes séro-épiploïques comme renforcement de suture, comme rapiéçage cavitaire, pour comblement, comme agent hémostatique. — Applications personnelles : greffes épiploïques pour l'hémostase hépatique, pour combler les kystes hydatiques du foie ou de l'arrière-cavité des épiploons, et un kyste inextirpable du mésentère, pour combler les fistules osseuses.

5^e Leçon. — Greffes d'aponévroses. (*Gaz. des Hôp.*, juin 1920.) — Gr. chez les animaux, gr. chez l'homme comme organe de suspension ou de fixation ou de contention, en plaquage comme organe de rapiéçage ou comme membrane de renforcement sutural, comme organe de ligature sous forme de bandelettes, comme membrane d'isolement, comme organe de drainage, comme agent hémostatique. Observations personnelles : pour fistules bronchiques, hernies musculaires, pour suturer le tendon du quadriceps crural.

6^e Leçon. — Greffes des tendons et des muscles. (*Gaz. des Hôp.*, août 1920.) — Greffes des tendons chez les animaux, chez l'homme : difficulté à cause des adhérences ; isolement séreux ou graisseux ou veineux du greffon. — Homogreffes ou hétérogreffes mortes (Nageotte et Sencert.)

Greffes musculaires. — Les insuccès sont la règle. — Neurotisation indirecte d'un muscle paralysé grâce à une greffe musculaire pédiculée. Observations personnelles de greffe musculaire pédiculée dans une cavité osseuse : les greffes musculaires hémostatiques.

7^e Leçon. — Greffes de vaisseaux. (*Progrès méd.*, mai 1920.) — Gr. chez les animaux : gr. artérielles, gr. veineuses, gr. vivantes, gr. mortes (Guthrie, Nageotte et Sencert).

Gr. chez l'homme : greffes veineuses autoplastiques ou homoplastiques, greffes vasculaires artérielles ou veineuses pour rétablir la continuité de conduits musculo-membraneux : cholédoque, urètre, urèthre, etc., pour drainer l'ascite, etc., pour envelopper un nerf, un tendon.

8^e Leçon. — Greffes de nerfs et de tissu nerveux. (*J. de méd. et de chir. pratique*, juin 1920.) — Greffes de nerfs, gr. chez les animaux auto, homo ou hétéroplastique. — Les insuccès sont presque la règle. — Cas paradoxaux. — Gr. chez l'homme, quelques succès paradoxaux, gr. mortes (Nageotte).

Gr. de tissus nerveux : cérébral, ganglionnaire, médullaire ; insuccès.

9^e Leçon. — Greffes de cartilage. (*Presse méd.*, août 1920.) — Gr. de cartilage, costal, trachéal, laryngé, auriculaire, chez les animaux et chez l'homme, auto, homo ou hétéroplastiques. — Applications multiples. — Applications personnelles. — Vitalité douteuse du greffon. — Gr. vivantes, gr. mortes.

Gr. du cartilage conjugal : en général il se nécrose ou il s'ossifie.

Gr. du cartilage articulaire. — Résultats contradictoires. — La greffe chondro-osseuse peut réussir, mais le cartilage se déforme comme dans l'arthrite déformante. — Observations personnelles.

10^e Leçon. — Greffes osseuses autoplastiques. Gr. chez les animaux. — Gr. périostiques, ostéo-périostiques-cuticulaires, médullaires, ostéo-parvi-fragmentaires, ostéo-segmentaires, greffes d'un os dans sa totalité, gr. libres, gr. pédiculées. — Vitalité des greffons.

Gr. chez l'homme : mêmes variétés ; applications : au crâne, à la face, aux membres. Applications personnelles pour la méningocèle, pour l'hémiatrophie du maxillaire inférieur.

11^e Leçon. — Greffes osseuses homoplastiques chez l'homme, gr. hétéroplastiques. — Vitalité des greffons. — Applications en chirurgie ; statistiques globales récentes. — Greffons osseux empruntés à des cadavres frais. — Greffes mortes : os bouilli, os macéré, os décalcifié.

12^e Leçon. — Greffes osseuses en chirurgie de guerre. (*Presse méd.* mai 1919). — Gr. osseuses vivantes gr. périostiques, gr. segmentaires. — Autogreffes. — Techniques variées. — Gr. en plaques ou en incrustation, gr. par enchevillement central, gr. libres, gr. pédiculées siamoises. Observations personnelles de 24 greffes segmentaires. Résultats. Statistiques. — Comparaison avec les autres variétés de traitement suivant l'os lésé. — Différence à établir entre la simple pseudarthrose et la vraie perte de substance osseuse.

13^e Leçon. — Greffes articulaires. (*Gaz. des hôp.* août 1920). — Greffes chez les animaux, greffes chez l'homme. Observations personnelles : cinq cas de réimplantations de la tête humérale avec 3 succès. — Homogreffe radiale inférieure avec atrophie progressive du greffon au bout de deux ans. — Gr. vivantes : gr. cadavériques aseptiques de Kuttner.

14^e Leçon. — Greffes d'organes glandulaires. (*Progrès méd.* août 1920). Gr. de corps thyroïde, des parathyroïdes, du thymus, gr. de l'ovaire. Observations personnelles ; gr. intraépiloïques, greffes de testicule. Observations personnelles de synorchidie artificielle. — Gr. de la rate, de l'hypophyse, du thymus, des reins, des surrénales, pancréas, gl. salivaires, mamelles, fragments hépatiques. Résultats à réviser.

15^e Leçon. — Greffes d'organes (fin), gr. de segments de membres. — Conclusion générale sur les greffes. (*Progrès méd.* août 1920.) — Gr. de l'œsophage, gr. de la trachée, intestin, uretère, vessie, corne utérine, canal déférent, poumons, cornée. — Gr. des doigts, orteils, segments de membres, d'un membre en totalité, nez, oreille, quelques expériences personnelles sur les greffes du pavillon de l'oreille chez les lapins. Conclusions générales sur les greffes. Leur avenir. — Leurs limites.

Greffes auto et homoplastiques du pavillon de l'oreille chez le lapin. — *Soc. anat.* fév. 1922.

Examen histologique d'une greffe ovarienne autoplastique et intraépiloïque chez la femme au bout de huit ans. *Soc. Anat.* Avril 1922.

Grefte homoplastique de poils chez le lapin, *Soc. Anat.* Juillet 1922.

Hétérogrefte ovarienne chez le lapin, *Soc. Anatomique* Juillet 1922.

Auto-grefte de plume dans la crête d'un coq. *Soc. Anat.* 19 Avril 1923.

Greffes des glandes endocrines : *L'Endocrinologie* Janvier 1923.

Greffes du testicule chez les animaux et chez l'homme (*Archives des maladies des reins et des organes génito-urinaires* : déc. 1923).

V^e CHIRURGIE DE GUERRE

Vingt-Quatre leçons de Chirurgie de Guerre, chirurgie d'urgence et chirurgieréparatrice. Volume de 525 pages avec 320 figures (paru en août 1917).

Après trois ans de service très actif dans plusieurs ambulances de Paris, j'ai cru faire œuvre utile en résumant dans 24 leçons la pratique actuelle de la Chirurgie de guerre. Personnellement, j'ai vu beaucoup de blessés, car, au début de la guerre, les chirurgiens de carrière étaient très rares à Paris. J'ai lu les Comptes rendus des Sociétés médico-chirurgicales de l'avant, comptes rendus qui donnent une idée exacte de la chirurgie d'urgence du front. J'ai d'ailleurs visité les installations chirurgicales du front belge et plusieurs hôpitaux du front, hôpitaux français ou des alliés. Dans ces leçons, j'ai résumé les discussions de la Société nationale de chirurgie de Paris. J'ai tenu compte des articles parus en Angleterre, en Italie, en Russie et aussi en Allemagne et en Autriche. J'ai résumé mes nombreux rapports à la Société de chirurgie et les résultats de ma pratique personnelle.

Voici les titres de ces vingt-quatre leçons :

- I. — Généralités sur les plaies de guerre.
- II. — Traitement des plaies de guerre.
- III. — Choc traumatique et choc opératoire chez les blessés de guerre.
- IV. — Lymphangite. Gangrènes gazeuses. Septicémies.
- V. — Tétanos de guerre.
- VI. — Localisation et extraction des projectiles.
- VII. — Plaies des muscles, tendons, aponévroses, veines et artères.
- VIII. — Plaies des nerfs.

- IX. — *Traitement des plaies des nerfs.*
- X. — *Généralités sur les fractures par projectiles de guerre. Traitement des fractures du membre supérieur.*
- XI. — *Traitement des fractures du membre inférieur.*
- XII. — *Plaies articulaires.*
- XIII. — *Ostéomyélites. Cals vicieux. Ankyloses.*
- XIV. — *Articulations ballantes. Rétractions tendineuses. Cicatrices cutanées. Brûlures.*
- XV. — *Pseudarthroses. Pertes de substance des os. Greffes osseuses. Prothèse d'ivoire. Plombage et masticage des cavités ostéomyélitiques.*
- XVI. — *Plaies du crâne et du cerveau.*
- XVII. — *Traitement des pertes de substance du crâne. Plaies de la face et du cou.*
- XVIII. — *Plaies du rachis et de la moelle.*
- XIX. — *Plaies des parois thoraciques, de la plèvre et du poumon.*
- XX. — *Plaies du médiastin, du péricarde, du cœur et des gros vaisseaux de la base du cœur.*
- XXI. — *Plaies de l'abdomen. Plaies de l'estomac, de l'intestin.*
- XXII. — *Plaies thoraco-abdominales. Plaies du foie, de la rate et des organes génito-urinaires.*
- XXIII. — *Plaies des tranchées. Gelures. Grosses plaies et arrachements des membres. Amputations. Confection des moignons.*
- XXIV. — *Appareils de prothèse.*

Qu'il me soit permis de dire que ce livre a eu beaucoup de succès en France et à l'étranger.

Rapport annuel des travaux de la Société de chirurgie en 1916.

Rapport annuel des travaux de la Société de chirurgie en 1917.

Plaies de guerre. Désinfection des trajets par la teinture d'iode, l'eau oxygénée et le pansement à la gaze iodoformée. *Soc. de chir.*, 1914, pg. 1103 et 1125.

A propos de la réunion primitive des plaies de guerre. *Soc. de chir.*, 24 avril 1918.

Avantages de la suture secondaire et précoce des plaies de guerre, par MM. Barthélemy, Morlot et Jeanneney. *Rap. Soc. de chir.*, 9 janv. 1918.

Acidose avec collapsus compliquant une plaie de guerre. Injection intra-veineuse massive de bicarbonate de soude. Guérison. Obs. de M. Desplats. *Rap. Soc. de chir.*, 31 juillet 1918.

Gros éclat d'obus recouvert d'un gros fragment symétrique de pantalon rouge et extrait du mollet. *Soc. de chir.*, 1915, p. 232.

Périostoses partant de l'extrémité osseuse des moignons d'amputation. *Soc. de chir.* 16 fév. et 5 avril 1916.

Périostoses après les amputations. Observations de M. Chauvel. Rap. *Soc. de chir.*, 16 janv. 1918.

Amputation à surface plane. *Soc. de chir.*, 1915 (pg. 1159 et 1169).

La suture primitive dans les plaies graves sans l'adjuvant d'aucune solution antiseptique. Obs. de M. Lefèvre. Rap. *Soc. de chir.*, 4 déc. 1918.

EXTRACTION DES PROJECTILES

Appareils électriques et téléphoniques pour la localisation et l'extraction des corps étrangers métalliques en collaboration avec le D^r Garin. *Soc. de chir.*, 1914 (p. 1391) et *Paris Méd.* 1915.

ABLATION DES PROJECTILES SOUS L'ÉCRAN

A) Ablation des corps étrangers sous le contrôle de la radioscopie. *Arch. gén. de chir.*, juin 1913.

B) Premier cas publié d'extraction sous l'écran d'un projectile intra-pulmonaire. *Soc. de chir.*, déc. 1914, p. 1350, et janv. 1915, p. 50.

Nouveau cas d'extraction sous l'écran de projectiles intra-pulmonaires; *Soc. chir.* 16 mars 1915.

Troisième cas d'ablation sous l'écran d'un projectile intra-pulmonaire, *Soc. chir.*, 23 mars 1915.

Cinquième cas d'ablation sous l'écran d'un projectile intra-pulmonaire, *Soc. chir.* 9 juin 1915.

Ablation sous l'écran des projectiles intra-osseux. *Soc. de chir.*, 3 nov. 1915.

Ablation sous l'écran des projectiles intra-osseux et intra-articulaires. *J. de méd. et de chir. pratique*, nov. 1918.

C) Ablation des projectiles sous l'écran, avec repérages successifs par le chirurgien lui-même. Obs. de M. H. Petit. Rap. *Soc. de chir.*, 8 déc. 1915.

D) Extraction des corps étrangers sous l'écran. Obs. de M. Civel. Rap. *Soc. de chir.*, 27 juin 1917.

E) Ablation de 251 projectiles sous l'écran. Obs. de M. Petit de la Villeon. Rap. *Soc. de chir.*, 1^{er} mars 1916.

F) 368 extractions de projectiles directement sous l'écran. Obs. de M. Brindeau. Rap. *Soc. de chir.*, 2 fév. 1916.

G) Gants bismuthés protecteurs pour la recherche et l'extraction des corps étrangers sous l'écran. *Soc. de chir.*, 2 fév. 1916.

H) Extraction des projectiles intrapulmonaires et en particulier de ceux du hile.

Obs. de M. Ferrari. Rap. Soc. de chir., 26 juin 1918 et thèse Boulva. Paris 1919.

I) Extraction des projectiles sous l'écran par la voie latérale. Observations de M. Rabourdin. Rap. Soc. de chir., 26 juin 1918.

J) **Radiologie chirurgicale.** En collaboration avec le Dr Bouchacourt. Paris 1918. Baillière, édit. Actualités médicales.

K) L'ablation des projectiles sous l'écran. Les trois modalités de la technique. *Presse médicale*, 18 juillet 1918.

Depuis 1913 et à l'exemple de M. Civel et de Wullyamoz, j'ai souvent recommandé et pratiqué l'ablation des projectiles directement sous l'écran. L'extraction est très rapide et sans crainte de radiodermite en prenant des précautions, — surtout en mettant les gants que j'ai préconisés.

Cette extraction sous la table radioscopique est de plus en plus employée pour l'extraction des projectiles de la tête, du thorax, de l'abdomen et des membres. C'est une question d'organisation matérielle et d'habitude. Cette méthode est très utile pour les projectiles mobiles ou intra-osseux ou intra-cavitaires ou intra-cérébraux ou intrahépatiques.

Le chirurgien peut opérer en ayant les mains dans les rayons radioscopiques pendant quelques secondes à peine. La recherche des vaisseaux et nerfs, leur écartement, les résections osseuses sont faites à la lumière, naturelle ou électrique : l'enfoncement de la pince et l'extraction du projectile se font rapidement sous l'écran à la lueur des rayons fluorescents, *l'ampoule, le projectile et l'œil de l'opérateur étant sur la même ligne verticale.*

Aujourd'hui, en 1924, on va enfin construire dans les hôpitaux de Paris des salles pour opérer sous l'écran et réduire les fractures sous l'écran.

A) Extraction des projectiles avec le contrôle dit intermittent par le radiographe et avec l'appareil Bouchacourt. Obs. de M. Bouchacourt. Rap. Soc. de chir., 1^{er} mars 1916.

B) Extraction des projectiles sous le contrôle dit intermittent des rayons X par le radiographe. Obs. de M. Tissot. Rap. Soc. de chir., 6 déc. 1916.

Dans la méthode dite « d'extraction sous le contrôle intermittent des rayons », c'est le radiographe qui porte la bonnette radioscopique et pour guider le chirurgien, il met l'extrémité de la tige indicatrice à l'endroit où se trouve le projectile. L'émission des rayons est alors suspendue et le chirurgien se dirige vers le point de repère indiqué par le radiographe sans voir le projectile, ce qui est un inconvénient

A) Quatre cas de blessures par balles probablement explosibles. *Soc. de chir.*, 1915 (p. 905).

B) *Id.*, *Ibid.* (p. 939).

- C) Balle pulvérisée dans la paume de la main et le poignet. *Soc. de chir.*, 1915 (p. 1014).
- D) Fragmentations multiples d'un petit éclat d'obus simulant une balle explosible. *Soc. de chir.*, 1914 (p. 1163).
- Blessures de jambe par fragmentations minuscules d'une grenade. *Soc. de chir.*, 1914 (p. 1201).
- E) Fracture comminutive du coude. 135 fragments métalliques. Obs. de MM. Dambrin et Zimmern. Rap. *Soc. de chir.*, 1915 (p. 1351).
- Les opérations sous le contrôle des rayons fluorescents (extraction de projectiles. Vissage du col femoral) Rap. *Société de chir.* à propos des obs. de MM. R. Didier, Rhabourdin, Lapeyre et Marcille, fév. 1919.
- Hémoptysies fréquentes par projectile intra-pulmonaires. Ablation sous l'écran après thoracotomie minima. Hémorragie pulmonaire nécessitant le tamponnement. Guérison. *Soc. de chir.* 22 Mai 1918.
- Ablation sous l'écran des projectiles de la région pterygomaxillaire. *Soc. chir.* 22 déc. 1920.
- Ablation sous l'écran des projectiles intracrâniens. *Soc. chir.* 5 Avril 1922.

VI^e COMPLICATIONS INFECTIEUSES DES PLAIES

- Phlegmon gazeux du bras ; ignipuncture et incision circonférentielle antérieure et postérieure à des hauteurs différentes. *Soc. de chir.*, 1915.
- A) De l'emploi des solutions térébenthinées dans le traitement des plaies contuses infectées et gangrénées. Obs. de M. Dionis de Séjour. Rap. *Soc. de chir.*, 1915 (p. 750).
- B) Gangrène gazeuse, forme de lymphangite gangréneuse gazeuse sous-cutanée. Flambage de la plaie avec la teinture d'iode et la cautérisation ignée. *Soc. de chir.* 30 juin 1915.
- C) Traitement de la gangrène gazeuse. *Soc. de chir.*, 1915 (p. 1363).
- Action préventive du sérum antitétanique. *Soc. de chir.*, 10 Juin 1917.
- Un cas de tétanos à début scapulaire et un cas de tétanos à début très tardif. *Soc. de chir.*, 1915 (p. 1007).
- Sporotrichose cutanée des mains et des poignets chez un soldat ayant souvent couché dans la paille. *Soc. de chir.*, 1914 (p. 1.350).
- Un cas de gangrène gazeuse guérie par le sérum de Weinberg *Soc. de chir.*, 17 mars 1920.
- Tétanos apparaissant après un curetage osseux tardif. *Soc. de chir.*, 15 Janv. 1919.

VII^e TUMEURS.

Les angiomes. En collaboration avec M. DE BOVIS (*Monographie de la bibliothèque Charcot-Debove*, 230 pages).

A. Etude sur les variétés fibro-adipeuses de l'angiome. En collaboration avec M. DE BOVIS (*Arch. des sc. méd.*, mai 1896).

B. Angiome labial fissural de Virchow (*Soc. anat.*, fév. 1897).

C. Deux cas d'angiomes de la région de l'omoplate. — Angiomectomie. — Examen histologique (*Soc. anat.* 11 mars 1898).

D. Angiome caverneux profond de la face augmentant de volume au moment de la grossesse (*Soc. de chir.*, 1906, p. 289).

Volumineux lipome périostique de la face antérieure du pubis. (*Soc. de chir.*, 1907, p. 953).

Greffes de cancer. — Evolution des greffes vers le sarcome. En collaboration avec M. DAGONET (*Arch. de méd. expérimentale*, sept. 1904).

A) Cancer primitif et cancer secondaire des cicatrices (*Tribune méd.* juillet 1905).

B) Greffes cancéreuses secondaires des cicatrices (*Soc. d'obst., de ggnéc. et de péd.*, 1907).

Exérèse en bloc des cancers avec le territoire lymphatique correspondant. (*Tribune méd.* 1903, 1904 et 1905).

A propos de la lèvre inférieure, de la langue, de l'oreille, du sein, du testicule, du pénis, de l'utérus, du clitoris, j'ai étudié cette technique opératoire qui a pour but de reculer la récurrence en enlevant « tout » le territoire lymphatique infecté en bloc en même temps que la tumeur.

Du molluscum cutané en général. En collaboration avec le docteur PILLIET (*Bull. Soc. anat.*, 1892).

Fibromatose généralisée congénitale, en collaboration avec le Dr Legry. (*Soc. Chir.* 1915).

Epithélioma de la cuisse ; ablation en bloc avec les ganglions inguinaux. (*Soc. chir.* 20 Oct. 1915).

Tumeurs réellement traumatiques. (*Soc. de chir.* 7 nov. 1918).

Maladie de Recklinghausen avec tumeur royale de la cuisse. (*Soc. de Chir.* fév. 1919).

Coexistence d'un cancer de la verge chez le mari et d'un cancer utérin chez la femme. Le cancer est-il contagieux ? Obs. de M. Girou. (Rapport à la *Soc. de Chir.* 4 fév. 1920).

Calcul calcaire sous-cutané (*Soc. anat.* juillet, 1924).

VIII^e MALADIES DES OS.

A. — MALADIES NON TRAUMATIQUES

Ostéomyélite à bacille d'Eberth (*In* communication ACHALME, (*Soc. de biol.* 1889).

Ostéomyélite à staphylocoque doré au cours de la convalescence de la fièvre typhoïde. (*In* Thèse HASLÉ, Paris, 1892).

Des ostéomyélites de la croissance (volume de 230 pages, 1894. *Collection Charcot-Debove*). Ouvrage traduit en russe par le D^r TROPIMOFF, avec introduction du P^r RATIMOFF).

Les infections osseuses. (Ostéomyélites de la croissance). (*In Traité de chirurgie clinique et opératoire* de MM. LE DENTU et Pierre DELBET, 1^{re} et 2^e éditions).

Ostéotuberculose et ostéosyphilis (*Traité* de MM. LE DENTU et DELBET, 1^{re} et 2^e éditions).

Tuberculose et ostéomyélites pubiennes. Rap. sur une obs. de M. MÉNARD (*Soc. de pédiat.*, juin 1900).

Ostéotuberculoses multiples (*Soc. de pédiat.*, fév. 1904).

Maladies tropho-nerveuses. Achondroplasie. Rachitisme. Ostéomalacie essentielle. Ostéopsathyrose. Ostéite déformante. Ostéoarthropathie hypertrophiante pneumique. Acromégalie. Leontiasis ossea (*Traité* de LE DENTU et DELBET).

Deux cas de maladie de Barlow (*Soc. de péd.*, décembre 1902).

Intoxications chimiques des os. Phosphorisme osseux (*Traité* de LE DENTU et DELBET).

Indications de la trépanation, dans l'ostéomyélite aiguë (*Soc. de chir.*, 1907, p. 1046).

Ostéomyélites primitives aiguës chez des adultes. Obs. de M. GUIBAL (Rap. *Soc. de chir.*, 1912, p. 77).

Ostéomyélite prolongée de l'extrémité inférieure du fémur (*Soc. de chir.*, 1907, p. 407).

Le bismuthage des trajets fistuleux (*Arch. gén. de chir.*, 1909, et *Soc. de chir.*, 1909, p. 871).

Infections parasitaires des os. Infection hydatique, infection actinomycosique (*Traité* de LE DENTU et DELBET).

Plombage osseux. Signes d'intoxication saturnine. Ablation du plombage (*Soc. de chir.*, 1908, p. 232).

Ostéomyélite chronique du tibia. Evidement et autogreffe de cartilages costaux (*Soc. de chir.*, 1907, p. 440).

A) Kystes solitaires des os. En collaboration avec M. BURNIER (*Arch. gén. de chir.*, 1911).

B) Ostéite vacuolaire métatraumatique. Ostéite fibreuse ou kystique (*Soc. de chir.* 1912)

B. — MALADIES NÉOPLASIQUES

Tumeurs des os, en général et en particulier (*Traité de MM. LE DENTU et DELBET*).

Tumeur chondro-osseuse de la tête du péroné (*Soc. anat.* 1888).

Ostéosarcome à cellules rondes de la diaphyse cubitale. Ablation. Autogreffe avec le péroné. Insuccès par hématome et récurrence locale très rapide (*Soc. de chir.*, 1911, p. 754).

Exostose de croissance ilio-pubienne. Arthrite sèche consécutive (*Soc. anat.*, 2 mars 1894).

C. — LÉSIONS TRAUMATIQUES

Fracture de l'extrémité supérieure de l'humérus. Anatomie pathologique. Mécanisme. Complications. En collaboration avec le P^r POIRIER, 20 fig. (*Revue de chir.* oct. 1892).

Ce travail est basé sur l'examen de 159 pièces environ de fractures, les unes décrites dans les auteurs classiques, les autres appartenant à des pièces du Musée Dupuytren, ou bien trouvées sur des cadavres de l'École pratique et enfin d'après plusieurs cas cliniques. La radiographie a bien démontré l'utilité de notre classification anatomo-pathologique.

Fracture du fémur à la partie moyenne. Exostose para-vasculaire (*Soc. anat.*, 1894, p. 73).

Fracture esquilleuse de la clavicule. Compression du plexus brachial. Résection du cal. Suture osseuse. Guérison fonctionnelle complète (*Cong. de chir.* Lyon, 1894).

Fracture de l'extrémité inférieure du radius ; esquille apparaissant tardivement et gênant la pronation. Ablation. Guérison (*Soc. anat.* oct. 1897).

Fracture du col fémoral à trois fragments (*Soc. de chir.*, 1909, p. 527).

Fracture compliquée du fémur. Élimination de gros séquestres. Greffe d'os décalcifié. Guérison (*Soc. de chir.*, 1911, p. 1070)

Fracture du petit et du grand trochanter du fémur *Soc. chir.* 1913, p. 288.

Pseudarthrose fémorale ; emboîtement intra-médullaire du fragment supérieur dans le fragment inférieur. Guérison (*Cong. de gynéc. obst. et péd. de Nantes* 1901, et *Gaz. des hôp.* 1901).

A) Ostéosynthèse de la diaphyse radiale avec une bague métallique amovible (*Arch. génér. de chir.*, 1910).

B) Essais de traitement sanglant des fractures diaphysaires par des bagues et des plaques amovibles engainantes (*Arch. gén. de chir.*, 1911).

A) Fractures marginales postérieures et fractures marginales externes du tibia (*Soc. de chir.* 1912, p. 1441).

B) Fracture par pénétration de la diaphyse tibiale dans l'épiphyse. Fragment marginal externe et fracture malléolaire interne très prolongée en haut. (*Soc. de chir.*, 22 janv. 1913).

A) Fractures de l'astragale avec luxation des fragments. En collaboration avec M. PETITEAU (*Arch. génér. de chir.* 1909). et PETITEAU thèse Paris 1910.

B) Fracture de l'astragale avec déplacement en arrière du fragment postérieur. (*Société de chirurgie*, 1909, p. 338, et *Arch. gén. de chir.* 1910).

Suture d'une fracture horizontale de la grosse tubérosité du calcaneum. (Obs. de M. SOUBEYRAN (*Rap. Soc. de chir.* 1912, p. 796).

Os scaphoïde tarsien supplémentaire simulant une fracture du scaphoïde. Ob. de M. Lepointe (*Rap. Soc. de chir.* 1911, p. 791).

Fracture du 1^{er} cunéiforme et de l'extrémité postérieure du 5^e métatarsien *Soc. de chir.* 1912, p. 1043).

Diastasis traumatique du 5^e métatarsien (*Soc. de chir.* 1912, p. 1043).

Complications vasculaires et nerveuses des fractures fermées de la clavicule (*in* SUBRA-SALAF, Th. Paris, 1906-1907).

Fractures de l'extrémité supérieure du 1^{er} métacarpien (fracture de Bennett). En collaboration avec M. JACOULET (*Arch. gén. de chir.* 1909).

Fracture par éclatement de l'extrémité inférieure de l'humérus. Ankylose ; hémirésection. Excellent résultat fonctionnel (*Soc. de chir.* 1909, p. 995).

Fracture du col fémoral avec rotation externe très marquée. Ostéotomie transversale sous-trochantérienne. Obs. *in* Th. de MABILLE, 1911.

Fracture intercondylienne du fémur. Vissage des fragments. Bon résultat. Obs. de M. Legrand (d'Alexandrie). *Rap. Soc. de chir.*, 1913 (p. 1237).

Fracture de la rotule en plusieurs fragments. Suture. Rapport sur une obs. de M. Legrand (d'Alexandrie). *Soc. de chir.*, 1913 (p. 1237).

- Trois cas de fracture compliquée de l'extrémité supérieure du fémur. *Soc. de chir.*, 1914 (p. 1129).
- Deux cas de projectiles intra-osseux. Ablation et greffe cartilagineuse immédiate. *Soc. de chir.*, 25 oct. 1916.
- Plaies du sacrum et de l'articulation sacro-iliaque. Obs. de M. Worms. Rap. *Soc. de chir.*, nov. 1918.
- Eclatement de l'humérus. Esquillectomie et réunion primitive. *Soc. de chir.*, 12 févr. 1917.
- Fracture esquilleuse de l'humérus, élimination de 44 esquilles. Consolidation en pointe. Rap. *Soc. de chir.*, 7 juillet 1915.
- Fractures compliquées du fémur traitées par l'appareil Delbet. Obs. de MM. Marchak et Blanco. Rap. *Soc. de chir.*, 28 juillet 1915.
- Fracture sus-condylienne du fémur traitée par la broche de Steinmann. Obs. de M. Fresson. Rap. *Soc. de chir.*, oct. 1918.
- Fracture marginale postérieure du tibia. Appareil Delbet. En collaboration avec M. Marchak. *Soc. de chir.*, juillet 1915.
- Gros éclatement du tibia avec perte de substance. Implantation du fragment inférieur dans le canal médullaire du fragment supérieur. Bonne consolidation. *Soc. de chir.*, 6 fév. 1918.
- Fracture marginale externe du tibia. *Soc. de chir.*, 1913, n° 3.
- Fracture verticale de l'astragale et énucléation du fragment postérieur. *Soc. de chir.*, 14 avril 1914.
- Masticage avec la poudre d'ivoire iodoformée pour combler une cavité osseuse. *Soc. de chir.*, 19 juillet 1916.
- Pseudarthrose du tibia traitée par la greffe osseuse centrale avec un fragment du péroné du côté correspondant. *Soc. de chir.*, 20 déc. 1916.
- Pseudarthrose humérale de guerre avec élargissement des extrémités osseuses. *Soc. de chir.*, 6 juin 1917.
- Un cas de maladie de Paget (ostéomalacie hypertrophiante et déformante. *Soc. Anat.*, Mars 1919.
- Kystes solitaires des os. *Soc. de chir.*, 15 fév. 1920.
- Opérations osseuses sous l'écran. *Soc. de chir.*, 20 Avril 1920.
- Plombage primitif des plaies osseuses ; obs. de Murard. *Soc. de chir.*, 18 mai 1920.
- Plombage secondaire des os. Obs. de Miller. *Soc. chir.*, 18 mai 1920.
- Fractures vicieusement consolidées du cou-de-pied. Ostéotomie ou astragalectomie ; huit observ. *Soc. de chir.* Juillet 1919.

- Fracture du cou de pied vicieusement consolidée. Obs. de M. Gentil. *Rap. Soc. de chir.*, 30 Juillet 1919.
- Fracture en T de l'extrémité inférieure du fémur. Ostéosynthèse. Obs. de M. Legrand. *Rap. Soc. chir.* 24 nov. 1920.
- Fractures du condyle externe du tibia. *Soc. chir.*, 2 mars 1920.
- Fracture de la diaphyse fémorale ostéo-synthèse avec le ruban métallique de Putti-Parham. *Soc. de chir.*, 29 Juin 1920.
- Fracture intra-utérine de la jambe. Ostéoplastie et greffes orthopériostiques. *Soc. chir.* 6 Juillet 1921.
- Fracture de jambe, ostéosynthèses avec plaques d'ivoire. *Soc. chir.* 6 juillet 1924.
- Coxa vara traumatique traitée par l'ostéotomie oblique sous-trochantérienne. *Soc. chir.* 23 nov. 1921.
- Implantation femorotibiale : Obs. de M. Toupet. *Soc. chir.* 23 nov. 1915.
- Fracture de la cavité cotyloïde. *Soc. chir.* 7 Déc. 1921.
- Os vesalien du pied simulant une fracture. *Soc. chir.* 7 déc. 1921.
- Fracture du col chirurgical du fémur, rubanage métallique. *Soc. chir.*, 24 mai 1922 et Congrès de chirurgie 1924.
- Suture de rotule au fil d'argent, rupture du fil et migration poplitée des fragments. *Soc. chir.*, 6 juin 1923.
- Fracture du col fémoral chez un syphilitique. *Soc. de chir.*, 5 mai 1924.
- Enchevillement extraarticulaire de l'extrémité supérieure de l'humérus pour fracture paratubérositaire avec déplacement. *Soc. de chir.*, juin 1914 et Congrès de chir., 1924.
- Stries transversales des tibias et des fémurs chez un sujet non rachitique. *Soc. anat.*, juillet 1924.
- Ostéosynthèse dans les fractures fermées. *Soc. de chir.* octobre 1924.
- Hématome ossifié de la face antérieure du fémur d'origine traumatique. *Soc. anat.*, juillet 1924.

IX. GREFFES OSSEUSES

- G. osseuse pour méningocèle ; greffon trochanterien. *Soc. chir.* oct. 1917.
- Cranioplastie avec greffe osseuse, de fascia lata et d'os superposées. *Soc. chir.* oct. 1916.

- Treize cas de greffes osseuses. *Soc. de chir.*, 1913, n° 27, et Cong. internat. de Médecine., Londres, août 1913.
- Chondrosarcome de la diaphyse tibiale. Évidement. Récidive. Résection de la diaphyse tibiale et transplantation du péroné. *Soc. de chir.*, 1914 (p. 946).
- Id. Résultat éloigné. *Soc. de chir.*, 1915 (p. 1388).
- Sarcome tibial. Greffe péronière, épaissement fonctionnel du greffon péronier. *Soc. de chir.*, 30 juin 1915.
- Récidive 15 mois après la greffe. Amputation de jambe, présentation du péroné hypertrophié. *Soc. de chir.*, 20 octobre 1915.
- Résultat éloigné d'une implantation osseuse centrale pour fracture fermée du tibia. Hyperostose très marquée. Résorption progressive du greffon. *Soc. de chir.*, 10 janv. 1917.
- Greffes osseuses pour réparer des pertes osseuses diaphysaires par plaies de guerre. Obs. de MM. Coryllos et Dujarrier. Rap. *Soc. de chir.*, 20 sept. 1916.
- Grosse perte de substance du tibia. Autogreffe péronière. *Soc. de chir.*, 26 juillet 1916 et 8 nov. 1916.
- Deux cas de greffes osseuses pour perte de substance du cubitus. *Soc. de chir.*, 12 avril 1916. (fig.).
- Bon résultat éloigné d'une longue greffe osseuse tibiale au bout de 14 mois. *Soc. de chir.*, 30 mai 1917.
- Autogreffe pour perte de substance du cubitus. *Soc. de chir.*, 28 ju'n 1916.
- Homogreffe pour perte de substance du radius. *Soc. de chir.*, 28 juin 1916.
- Résultat éloigné d'une « homogreffe » radiale au bout de 45 mois. Atrophie notable du greffon. *Soc. de chir.*, 24 juillet 1918.
- Greffes osseuses pour plaies de guerre. Obs. de MM. Neumann, Gernez et Autefage. Rap. *Soc. de chir.*, 17 juillet 1918.
- Greffes osseuses segmentaires pour réparer les pertes de substance des os. *Cong. de chir.*, oct. 1918.

Les greffes osseuses segmentaires réussissent assez souvent. Il ne faut pas se laisser arrêter par les insuccès assez nombreux. Il faut éviter les hématomes et l'infection si fréquente du fait des manipulations si multiples pendant l'opération. Il faut ne toucher le greffon qu'avec des pinces ; la greffe doit être implantée dans les canaux médullaires des fragments pour que sa nutrition soit bonne. Si elle est mal nourrie, elle s'atrophie et se résorbe.

Dans les plaies de guerre, la région reste longtemps infectée. Mais il ne faut pas abuser dans ce microbisme latent et prolongé pour expliquer les insuccès.

- Sarcome central à myélopaxes de l'extrémité supérieure du tibia. Résection de l'épiphyse tibiale et implantation de la diaphyse tibiale entre les deux condyles fémoraux. Bon résultat fonctionnel. *Soc. de chir.*, 1914 (p. 240).
- Résultat éloigné, après quatre ans et demi, d'une résection de l'extrémité supérieure du tibia pour sarcome à myélopaxes suivie d'implantation du tibia dans le fémur entre ces deux condyles. *Soc. de chir.*, 8 mai 1918.
- Exostoses de croissances du péroné, du fémur et d'une phalange. *Soc. anat.*, avril 1918.
- Grefe osseuse segmentaire du tibia datant de 34 mois. Résultat éloigné ; hypertrophie fonctionnelle du greffon. *Soc. de chir.*, 8 et 15 janvier 1919.
- Greffes osseuses segmentaires pour réparer les pertes de substance des os après les plaies de guerre. *Presse méd.*, 1919.
- Grefe osseuse segmentaire du cubitus. *Soc. de chir.*, 19 mars 1919.
- Pseudarthrose du col huméral. Implantation du bout inférieur dans le bout supérieur. *Soc. chir.*, avril 1920.
- Friabilité des implants d'os mort hétéroplastiques. *Soc. chir.*, 17 nov. 1920.
- A propos des homogreffes ostéo-artic. *Soc. chir.*, 2 mars 1921.
- Spinaventosa du pouce traité par un greffon pédiculé emprunté au 2^e Métacarpien. *Soc. chir.*, 9 mars 1920.
- Grefe osseuse avec pédicule musculaire. Obs. de M. Curtillet. *Soc. chir.*, 6 juillet 1921.
- Eventration. Grefe cartilagineuse costale pédiculée. Obs. de M. Capette, Rapport *Soc. chir.*, 6 juillet 1920 et fév. 1922.
- Résultat d'une greffe osseuse tibiale au bout de 70 mois. *Soc. chir.*, 30 nov. 1921.
- Technique des greffes osseuses. *Soc. chir.*, 8 avril 1922, et Leçons de chirurgie de guerre, passim.

Ostéosynthèse et prothèse d'ivoire.

Perte de substance de l'humérus. Rapprochement des extrémités et leur maintien par une bague en ivoire et fenêtrée laissée à demeure. Bon résultat. *Soc. de chir.*, 30 janv. 1917.

Cette bague ou manchon est un véritable bouton anastomotique. Je pense qu'à la longue il doit se résorber. De plus, je pense que l'ivoire excite l'ostéogénèse de tous les tissus voisins, os et parties molles.

Fractures de l'extrémité inférieure du tibia avec gros déplacement. Plaques fixatrices en ivoire et fenêtrées. Bon résultat. *Soc. de chir.*, 30 janv. 1917.

Fracture compliquée des deux os de l'avant-bras, avec gros déplacement en dedans. Ostéosynthèse avec des bagues d'ivoire fenêtrées laissées à demeure. Bon résultat. *Soc. de chir.*, 11 juillet 1917.

Perte de substance de l'extrémité supérieure de l'humérus. Prothèse d'ivoire. *Soc. de chir.*, 17 avril 1918.

Fracture de la tubérosité externe du tibia avec genu valgum. Fixation du fragment externe avec des tiges d'ivoire. Très bon résultat immédiat. *Soc. de chir.*, 6 février 1918.

Depuis sept ans, j'ai utilisé :

1° Des plaques fixatrices en ivoire et fenêtrées pour traiter des fractures et des pseudarthroses ;

2° Des bagues d'ivoire pour fixer des pertes de substances diaphysaires ;

3° Des plaques d'ivoire perforées pour prothèse crânienne ;

4° Des pièces d'ivoire épiphysaires ou diaphyso-épiphysaires, ayant la forme de l'extrémité articulaire ;

5° Des vis en ivoire pour fixer les plaques d'ivoire.

6° De la poudre d'ivoire, mélangée à de l'iodoforme, pour combler des cavités osseuses.

L'avantage des plaques d'ivoire, c'est qu'elles se résorbent progressivement en 7 à 8 mois.

L'inconvénient c'est qu'elles sont très cassantes du fait de la stérilisation.

X° ARTICULATIONS

A. — Maladies non traumatiques

1° TUBERCULOSES ARTICULAIRES

A. Etude d'ensemble sur l'anatomie pathologique des ostéo-arthrites tuberculeuses. Déductions thérapeutiques (*Gaz. des hôp.*, mai 1892).

B. Des différentes formes d'ostéo-arthrites tuberculeuses. De leur traitement par la méthode sclérogène pure ou combinée à l'arthrectomie précoce et répétée (curettage, résections atypiques), surtout chez l'enfant (Thèse, Paris 1^{er} mars 1893, 30 fig.)

- C. Ostéotomies temporaires pour l'exploration totale des articulations. Complément à thèse. Etude de médecine opératoire (*Soc. anat.*, 1893).
- D. Les tuberculoses articulaire (In *Traité de MM. LE DENTU et DELBET*, 1^{re} et 2^e éditions).
- Injection de liquide de Koch, Polyarthrite infectieuse consécutive (*Bul. méd.*, 1890).
- Hyperhémie veineuse pour le traitement des tuberculoses articulaires. Insuccès (*Soc. de chir.*, 1907, p. 179).
- Arthrite du genou à grains riziformes (*Soc. de chir.* 1909, p. 417, et Thèse DEFAIX, Paris, 1909).

II^e — ARTHRITES INFECTIEUSES RHUMATOÏDES ET PYARTHROSES

- A. Observation de rhumatisme scarlatineux (In communication de M. HAYEM, *Soc. médic.*, janv. 1886).
- B. Des arthrites suppurées dans les principales maladies infectieuses. Des différentes formes et variétés de pyarthroses. Déductions thérapeutiques (*Arch. gén. de méd.*, 1895 et supplément, Mémoire de médaille d'or, fascicule de 148 pages).
- C. Arthrites infectieuses rhumatoïdes (In *Traité de chir. clinique et opératoire de MM. LE DENTU et DELBET*, 1896 et 1904).
- D. Arthrite du poignet à pneumocoques (In observations de M. GAILLARD, *Soc. méd.*, 5 avril 1898).
- Ostéo-arthrites syphilitiques du coude fistuleuse et suppurée (Obs. in. Th. GELMA, Paris, 1892).
- Les synovites et ostéo-arthrites syphilitiques (In *Traité de MM. LE DENTU et DELBET*, 1^{re} et 2^e éditions).
- Les synovites et arthrites blennorragiques (Ibidem).
- Ankylose complète du coude. Intégrité de l'articulation radio-cubitale inférieure (*Soc. anat.*, 1894, p. 74).
- Des ankyloses en général (In *Traité LE DENTU et DELBET*).
- Ankylose cerclée de la hanche (*Soc. anat.*, 8 avril 1898).
- Tumeur articulaire d'origine non épiphysaire (*Tribune méd.*, 1895, et *Traité LE DENTU et DELBET*).
- Tumeur à myélopaxes de la gaine tendineuse des doigts. En collaboration avec le D^r PILLIET *Soc. anat.*, avril 1894, (p. 253).

Arthropathie tabétique du genou. Corps étrangers multiples (*Soc. de chir.*, 1907 p. 140).

Arthropathies nerveuses sans tabès. En collaboration avec M. GIRARD (*Arch. gén. de chir.*)

Contractures hystériques infantiles (*Soc. de péd.*, janv. et fév. 1904).

B. — LÉSIONS TRAUMATIQUES

Luxation de l'index irréductible. Arthrotomie. Excision de l'os sésamoïde ; réduction, guérison (Obs. in mémoire de M. MOUCHET. *Gaz. heb.*, 17 mars 1898).

Traitement des arthrites suppurées (*Soc. de chir.*, 1909, p. 1016).

A) Observation de balle intra-articulaire du genou depuis 35 ans. (*Soc. chir.* 1909).

B) Observation de balle intra-articulaire du genou depuis 10 ans (*Soc. de chir.*, 1909, p. 418).

Plaie par balle de l'articulation de la hanche. Esquilles multiples. Résection de la hanche. Obs. de M. JACOB (Rap. *Soc. de chir.*, 1910, p. 41).

Observations de luxations récidivantes de l'épaule. Rapport de M. PICQUÉ (*Soc. de chir.*, janv. 1905).

Luxation en avant de l'os semi-lunaire (*Soc. de chir.*, 1899).

Luxations iliaques doubles et simultanées de la hanche en collaboration avec le Dr PRÉVOST (*Congrès chir.*, 1896).

Luxation de l'astragale, réduction par le procédé du tire botte, in Luys (*Gaz. des hôp.*, Juin 1899).

Corps étrangers articul. du genou (*Soc. chir.*, 1907, p. 409).

De quelques variétés rares d'hémarthroses (traumatiques, nerveuses, hémophiliques et infectieuses (*Tribune méd.*, 1894).

Manuel de thérapeutique chirurgicale des maladies des articulations, des tendons, des muscles, des synoviales tendineuses et des bourses séreuses. En collaboration avec L. PICQUÉ. 2 vol. 1895.

Disjonction traumatique de la symphyse pubienne chez un cavalier. *Soc. de chir.*, 8 déc. 1915.

Disjonction de l'articulation sacro-iliaque. Obs. de M. Croisier. Rap. *Soc. de chir.* 5 janv. 1916.

Balle de shrapnell incluse dans le condyle de l'humérus. Ablation. Guérison avec une notable mobilité articulaire. *Soc. de chir.*, 1915 (p. 321).

Balle déformée en bouton de chemise et incluse à la fois en dedans et en dehors de la synoviale du genou. *Soc. de chir.*, 1915 (p. 311).

Eclats d'obus dans le genou. Ablation. Raideur persistante du genou. *Soc. de chir.*, 1914 (p. 1282).

Ablation de fragments d'obus et de fragments de rotule dans le genou. *Soc. de chir.*, 1915 (p. 64).

Résection de l'épaule par la voie postérieure. Obs. de M. de Fourmestaux. *Soc. de chir.*, 5 juillet 1916.

Résections primitives de l'épaule avec myoplasties secondaires. Obs. de M. Latarjet. Rap. *Soc. de chir.*, 8 mai 1918.

Plaies de l'épaule. Résections primitives. Obs. de M. Bertein. Rap. *Soc. de chir.*, 8 mai 1918.

Plaies du coude. Résection primitive. 21 observations de M. Soubeyran. (ibid.)

Résection du coude par incision latérale externe. Obs. de M. Alglave. Rap. à la *Soc. de chir.*, 3 mai 1916.

Plaies de la hanche. Résection primitive et précoce. Obs. de MM. de Fourmestaux et Marchak. Rap. *Soc. de chir.*, 13 juin 1917.

Plaies de l'articulation du genou, traitées par l'excision des tissus contus et la réunion primitive. Obs. de M. Derache. Rap. *Soc. de chir.*, 18 oct. 1916.

Luxations récidivantes de l'épaule traitées par la capsulorrhaphie et les greffes ostéopériostiques. *Soc. chir.*, 11 juillet 1923.

Cette technique peut aussi être utilisée pour les luxations congénitales et ballantes de la hanche et les luxations récidivantes de la mâchoire et sterno-claviculaires.

71 cas de plaies pénétrantes de l'articulation du genou. Observations de M. Stern. Rap. *Soc. de chir.*, 25 juillet 1917.

Rotulectomie pour plaies du genou. Résultats fonctionnels, par MM. Stern et Mornard. Rap. *Soc. de chir.*, 25 juillet 1917.

Perte de substance de l'extrémité supérieure de l'humérus. Impotence complète du bras. Régularisation de l'extrémité humérale et accollement contre la cavité glénoïde, le membre étant en abduction. Bon résultat fonctionnel. *Soc. de chir.*, 12 juillet 1916.

Epaules ballantes traitées par l'immobilisation plâtrée en abduction. Obs. de M. Dionis du Séjour. Rap. *Soc. de chir.*, 17 avril 1918.

Epaule ballante par perte de substance osseuse. Transplantation musculaire du grand pectoral, en avant, et du grand rond et du grand dorsal en arrière et du trapèze entre les deux. *Soc. de chir.*, 3 juillet 1918.

Coude ballant complètement impotent après une résection large du coude. Implantation dans l'humérus de l'extrémité apointée du cubitus. *Soc. de chir.*, 20 juin 1917.

Genou après résection de l'extrémité inférieure du fémur. Implantation dans le tibia du fémur taillé en pointe. Bon résultat. *Soc. de chir.*, 18 octobre 1916.

Genoux ballants très améliorés par les injections de chlorure de zinc dans l'épaisseur de la capsule articulaire. *Soc. de chir.*, 24 juillet 1918.

Arthrodèse par astragalectomie temporaire dans le pied équin ballant après destruction étendue du nerf sciatique poplitée externe. Obs. de M^r Leriche. Rap. *Soc. de chir.*, 27 sept. 1916.

Synostose radio-cubitale inférieure. Section osseuse et interposition de tissu cellulaire. *Soc. de chir.*, 17 juillet 1918.

Luxation de l'épaule en arrière. *Soc. de chir.*, 1^{er} mai 1918.

Traitement des plaies de l'articulation de sacro-iliaque. Obs. de M^r Worms. Rap. *Soc. de chir.*, Nov. 1919.

Luxations de l'épaule compliquées de fracture. Greffes de la tête humérale. *Le médecin français*, 30 Oct. 1919.

Suites éloignées d'une arthropathie nerveuse sans tabès. *Soc. chir.*, 24 Nov. 1919.

Résultats éloignés de trois implantations osseuses au niveau du genou. *Soc. chir.*, 28 Juin 1920.

Appareil de Hertz pour l'enchevillement de l'articulation sacroiliaque. *Soc. chir.*, 19 Mars 1920.

Enchevillement pour Chopart renversé *Soc. chir.*, 9 Juin 1920.

Implantation du fémur dans le tibia. Obs. de M. A. Martin. Rapport à la *Soc. chir.*, 19 Nov. 1919.

Moignon de jambe douloureux. Résection partielle du moignon et enchevillement de l'articulation du genou par deux tiges d'os mort. *Soc. de chir.*, mai et Juillet 1920.

Indications de la mobilisation précoce dans les arthrites suppurées. Obs. de M. Chatellier. Rapport à la *Soc. chir.*, mai 1920.

Indication de la méthode sclérogène pour les tumeurs blanches à forme synoviale et pour certaines hydarthroses insidieuses ou intermittentes probablement tuberculeuses. *Soc. de chir.*, 17 Juillet 1920.

Ostéochondrite déformante de la hanche. *Soc. chir.*, 8 déc. 1920.

Implantation femero-tibiales et tibio-fémorales. *Revue Médicale française* 1920 et thèse de Latombe, Paris 1920.

Coude ballant, fixation métallique et chlorure de zinc. *Soc. de chir.* 20 janv. 1921.

Cubitus valgus tardif à la suite d'un décollement épiphysaire non réduit de l'extrémité infér. de l'humérus. *Soc. chir.* 16 mars 1921.

Ostéo-chondrite déformante ou arthrite déformante juvénile bilatérale de la hanche. *Soc. chir.*, 16 mars 1921.

Ostéomes juxta-tibiaux du ligament rotulien. *Soc. chir.*, 1^{er} juin et 9 Nov. 1921, et Thèse Lion, Paris 1922.

Arthrite suppurée du genou traitée par l'arthrotomie et la mobilisation immédiate suivant la méthode de Willems. *Soc. chir.*, 29 Juin 1921.

Technique de la résection du genou pour tumeur blanche. *Soc. chir.*, 6 juillet 1921.

Luxation récidivante de l'épaule traitée par l'opération de Clairmont-Ehrlich. *Soc. de chir.*, 6 juillet 1921.

Ostéome diffus de la capsule du genou datant de 14 ans. *Soc. chir.*, 7 déc. 1921.

Ossification des ligaments latéraux du genou après hémarthrose traumatique *Soc. chir.*, 14 déc. 1921.

Ankylose fibreuse du genou droit, interposition fibreuse. Ankylose fibreuse serrée du genou gauche ; rupture, évacuation de l'hémarthrose et implantation graisseuse. *Soc. chir.*, 25 janv. 1922.

Hanche à ressort et luxation congénitale. Greffe épiploïque homoplastique. *Soc. chir.*, 25 janv. 1922.

Greffe ostéopériostique pour consolider une luxation congénitale de la hanche. *Soc. chir.*, 9 fév. 1922.

Coxa vara traitée par l'enchevillement du col fémoral sous l'écran. *Soc. chir.*, 22 mars 1922.

Tenodèse pour déviation latérale de l'auriculaire. *Soc. chir.*, 17 mai 1922.

Arthroplasties du genou pour ankylose. *Soc. chir.*, 28 juin 1922.

Déformation en champignon de la tête fémorale après un traumatisme. *Soc. chir.* 25 juin 1924.

Hypertrophie graisseuse simulant une luxation du ménisque externe et méniscite chronique. *Soc. chir.*, 25 juin 1924.

Méniscite chronique du genou d'origine non traumatique. *Soc. anat.* juillet 1924.

XI^e MUSCLES. TENDONS. SYNOVIALES

Quatre cas d'ostéome du brachial antérieur. Obs. de M. VAN DER BOSSCHE (Rap. *Soc. de chir.*, 1910, p. 48).

Ostéome volumineux du brachial antérieur et de la capsule antérieure de l'articulation du coude (*Soc. de chir.*, 1910).

Rupture du ligament rotulien. Suture et greffe tendineuses et hétéroplastique. *Soc. de chir.*, 5 mai 1924.

Ostéome du brachial antérieur. Hémi-résection large du coude. Récidive de l'ankylose (*Soc. de chir.*, 1912, p. 910).

Chirurgie générale des tendons, muscles, synoviales, bourses séreuses et de la peau. En collaboration avec M. DE BOVIS. Collection RICARD et ROCHARD, un volume de 420 pages, avec 152 figures.

Greffes de tendons morts. (*Soc. de chir.*, 20 déc. 1922).

Ostéome musculaire : *Soc. de chir.* 29 Janv. 1913,

Périostéome traumatique : Obs. de M. Rocher. Rapport à la *Soc. de chir.* 6 déc. 1916.

Hernie musculaire de l'extenseur commun des orteils. Greffe aponévrotique avec le fascia lata. *Soc. de chir.*, 17 nov. 1915.

Greffes du fascia lata pour hernies musculaires, les lésions tendineuses, hernies, viscérales, enveloppements de nerfs désenclavés. Observation de M. Bailleul et Picot. Rap. à la *Soc. de chir.*, 25 Avril 1917.

Impotence fonctionnelle des muscles péroniers par adhérence cicatricielle du corps charnu à la peau, Libération ; guérison fonctionnelle. *Soc. de chir.*, 1^{er} Déc. 1915.

Impotence fonctionnelle des muscles extenseurs des doigts et du cubital postérieur par adhérence cicatricielle du corps charnu à la peau. libération ; greffe graisseuse. Guérison fonctionnelle. *Soc. de chir.*, 1^{er} Déc. 1915.

Plaie de l'avant-bras. Syndrome de Volkmann par adhérence à la peau des muscles fléchisseurs des doigts. *Soc. de chir.*, 22 Sept. 1915.

Anastomoses tendineuses multiples après perte de substance totale du corps charnu des muscles extenseurs des doigts. Bon résultat. *Soc. de chir.*, 28 Fèv. 1917.

Anastomoses tendineuses pour les cas de paralysie définitive du nerf radial (3 cas). Bon résultat fonctionnel. *Soc. de chir.*, 10 Oct. 1917.

Nouvelle observation. *Soc. de chir.* 30 Avril 1918. Thèse Massart. Juillet 1918, et *Congrès de chir.* Oct. 1918. et *Revue d'orthopédie* 1919.

Dans ces quatre cas j'ai détaché en avant le cubital antérieur, le grand et le petit palmaire ; je les ai fait passer à la face dorsale et je les ai anastomosés avec les tendons des radiaux et des extenseurs. Ceux-ci ont été plissés sur une longueur de 1 à 2 centimètres. Les blessés ont été très améliorés.

Ténotomie oblique du tendon d'Achille. *Soc. de chir.*, 9 mai 1917.

Paralysie faciale traitée par la transposition du Masseter sur la commissure. *Soc. de chir.*, 4 mai 1921.

Transplantation tendineuse périostale pour déviation latérale de l'annulaire gauche. (*loco citato*).

XII° VAISSEaux

Quatre essais d'anastomose artério-veineuse pour gangrène sénile et pour maladie de Raynaud (*Arch. gén. chir.*, 1910) et *Soc. chir.* 1910.

Ligature de l'iliaque interne pour plaie de l'artère ischiatique au niveau de l'échancre sciatique (*Soc. de chir.*, 1900, et Th. PELIZZA, Paris, 1900).

Fracture du bassin et écrasement de l'artère iliaque externe. En collaboration avec M. BOURGUIGNON (*Soc. anat.*, juin 1902).

Anévrisme de l'artère cubitale. Extirpation. (*Soc. anat.*, 15 fév. 1897).

Névrotomie du membre supérieur pour endartérite oblitérante douloureuse (Obs. de M. MARQUIS, Rap. *Soc. de chir.*, 1911, p. 1000).

Anévrisme diffus traumatique de l'artère fémorale. Suture de la plaie artérielle. Guérison. (Obs. de M. SENCERT, et Rap. *Soc. de chir.*, 1909, p. 215).

Anévrisme traumatique de l'arcade palmaire superficielle. (*Soc. de chir.*, 1912, p. 464, et Th. LAUTHARET, juin, 1908).

A. Traitement des ulcères variqueux par l'incision circulaire en jarretière de Morreschi (Durand, Th., Paris, 1901).

B. **Rapport sur le traitement des complications des varices** (*Cong. de chir.* 1910).

Formes cliniques des adénites tuberculeuses (XIV^e *Cong. de chir.*, 1901).

Indication de la ligature préliminaire de la jugulaire interne pour l'extirpation des adénites tuberculeuses profondes et adhérentes. Traitement des cicatrices difformes (*Ibidem*).

Hématome diffus du creux de l'aisselle par plaie de l'artère axillaire. Compression

- complète des nerfs du creux de l'aisselle et paralysie totale du membre. Incision de l'hématome ; pince à demeure sur l'artère axillaire. Mort des choc. *Soc. de chir.*, 1914 (p. 1158).
- Hémorragies secondaires dans les plaies de guerre. *Soc de chir.*, 1914 (p. 1225).
- Hémorragie secondaire par ulcération de l'artère humérale au contact de la pointe d'un fragment de balle. *Soc. de chir.*, 1915 (p. 322).
- Plaie du cou, ligature de la carotide primitive, sans accidents. Obs. de M. Croisier. Rap. *Soc. de chir.*, 5 janv. 1916.
- Éclat d'obus dans le creux poplitée. Hémorragie grave au cours de l'ablation ; ligature de l'artère poplitée ; sphacèle des muscles péroniers et du bord externe du pied. — Amputation longitudinale externe du pied. *Soc. de chir.*, 1^{er} déc. 1915.
- Plaie étanche de l'artère poplitée, et gangrène gazeuse. Rapport obs. de M. Ferrari. *Soc. de chir.*, 1917.
- Suture de l'artère fémorale lésée en enlevant des ganglions inguinaux néoplasiques en bloc avec la tumeur vulvaire. *Soc de chir.*, 20 oct. 1915.
- Anévrysmes artériels et artério-veineux. Observations de MM. Escat, Jacomet et Varda. Rap. *Soc. de chir.*, 13 déc. 1916.
- Anévrysme artério-veineux à la terminaison de la carotide primitive droite. Résection. Résultat éloigné. *Soc. de chir.*, 3 janv. 1917.
- Anévrysme artério-veineux entre la jugulaire interne et la carotide primitive. *Soc. de chir.*, 26 juillet 1916 et 29 nov. 1916.
- Anévrysme artério-veineux axillaire. Résection. En collaboration avec Ch. Monod. *Soc. de chir.*, 17 nov. 1915.
- Anévrysme artério-veineux des vaisseaux axillaires à leur origine. Résection. Guérison. *Soc. de chir.*, 1^{er} mars 1915.
- Anévrysme cirsoïde de l'avant-bras, anévrysme artério-veineux du poignet et anévrysme artériel du coude chez le même sujet. *Soc. de chir.*, 20 sep. 1916. — Résultat éloigné de l'opération. *Soc. de chir.*, 3 janv. 1917.
- Anévrysme artério-veineux du triangle de Scarpa. *Soc. de chir.*, 17 mai 1916.
- Anévrysme artério-veineux, hématome péri-anévrysmal. *Soc. de chir.*, 7 juillet 1915.
- Anévrysme artério-veineux au tiers supérieur de la cuisse. Résection. Guérison avec gêne dans la marche. *Soc. de chir.*, 27 oct. 1915.
- Anévrysme artério-veineux des vaisseaux fémoraux. Sutures vasculaires impossibles. Résection. Guérison avec le genou en légère flexion. *Soc. de chir.*, 1915 (p. 1305).

Anévrysme artério-veineux du creux poplité. Résection de la veine, suture de l'artère. *Soc. de chir.*, 3 janv. 1917.

Deux cas de ligature des artères carotides primitives sans accidents cérébraux consécutifs Rapport sur deux obs. de M. G. Coudray *Soc. de chir.*, Mars 1919.

Maladie de Raynaud traitée par la sympathicectomie périartérielle. Guérison. Obs. de M. Gernez et Petit. Rap. *Soc. de chir.*, 4 Mai 1921.

Maladie de Reynaud Obs. de M. Veillet. Rap. *Soc. de chir.*, 6 Juillet 1921.

Traitement des œdèmes chroniques des membres par l'opération de Condoléon *Soc. de chir.*, 13 juillet 1921.

Deux cas de dilatation de la saphène interne à son embouchure. *Soc. anat.*, 29 Juillet 1922.

Ligatures et sutures artérielles. *Soc. de chir.*, 28 juin 1922

Sympathicectomie périfémorale pour gangrène sénile du gros orteil *Soc. chir.* 13 déc. 1922 et Obs. de M. Brocq. Rapport à la *Soc. de chir.*, 11 déc. 1923.

XIII^e NERFS.

Traitement chirurgical de la névralgie parsthésique Section du nerf fémoro-cutané ; en collaboration avec M. Souques. *Soc. de neurol.*, Juillet 1899 et Th. de Brizard. Paris 1899-1900.

Anastomoses nerveuses des nerfs sciatiques poplités dans les cas de maux perforants *Gaz. des hôp.*, 4 Oct. 1910.

Deux cas de Maladie de Little : 1^{er} Ténotomies, arthrodèses et anastomoses tendineuse dans le 1^{er} cas ; 2^e Section partielle et anatomique des nerfs suivant la technique de Stoffel dans le 2^e cas. *Soc. de chir.*, 1914 (p. 1478).

Troubles moteurs d'origine psychique chez les blessés militaires, *Soc. de chir.*, 1914 (p. 1290).

Main d'accoucheur par hypertonie réflexe après une plaie en sétou du bras. *Soc. de chir.*, 22 mars 1916.

Plaies simultanées des gros vaisseaux et des gros troncs nerveux. *Soc. de chir.*, 21 juillet 1915.

Trente-six cas de plaies des nerfs. *Soc. de chir.*, 1915 (p. 521).

Contusion ou commotion à distance du nerf crural. Paralyse totale. (ibidem)

Appareil élastique pour favoriser la marche après paralysie du sciatique poplité externe. *Soc. de chir.*, 28 juillet 1915.

Commotion et contusion à distance des nerfs. En collaboration avec M. Navarre. *Paris méd.*, 9 oct. 1915.

Grosse plaie de l'avant-bras par éclatement. Compression cicatricielle progressive du nerf cubital. *Soc. de chir.*, 1915 (p. 231).

Désenclavement du nerf radial. Isolement du nerf avec une lamelle de caoutchouc repliée en gouttière. *Soc. de chir.*, 7 juillet 1915 et 8 mai 1918.

Quatre cas d'intervention pour plaies du plexus brachial. *Soc. de chir.*, 1915 (p. 1212).

Paralysie douloureuse du nerf médian droit. Douleur au contact de la main gauche (synesthésie algique). En collaboration avec le Dr Souques. *Soc. de chir.*, juillet 1915.

Plaie du nerf sciatique. Adhérences nombreuses justifiant la résection du nerf englobé. Apparition d'une escarre talonnière après résection *Soc. de chir.*, 1915 (p. 1207).

Sutures nerveuses tubulaires avec des trachées de petits animaux conservées dans une solution formolée. *Soc. de chir.*, 8 déc. 1915.

Appareil pour paralysie radiale de MM. Mouchet et Anceau. *Rap. Soc. de chir.*, 23 fév. 1916.

Esquilles incluses dans le tronc du nerf sciatique, *Soc. de chir.*, 10 mai 1916.

Enveloppe de balle incluse en partie dans le tronc du sciatique. *Soc. de chir.*, 17 mai 1916.

Compression fibreuse partielle du tronc du nerf sciatique. Paralysie limitée au sciatique poplité externe. Appareil à traction élastique simplifié *Soc. de chir.*, 2 fév. 1916.

Plaie incomplète des nerfs. Troubles paralytiques partiels des nerfs. *Soc. de chir.* fév. 1914 et mars 1916 (p. 1234).

Énucléation des névromes intra-nerveux. *Soc. de chir.*, 6 octobre 1915.

Traitement des plaies des nerfs. *Paris médical*, juillet 1917, et *Congrès de chir.*, octobre 1918.

Autogreffe nerveuse empruntée au tronc du nerf sciatique. Greffes par approche en pont nerveux, (*Ibidem.*)

Sympathicectomie périartérielle. *Soc. de chir.* 13 déc. 1912.

Fibro-myxome ou schwannome du nerf cubital. *Soc. an.* juillet 1914,

XIV° — CRANE. OREILLE. MASTOÏDE. NEZ.

Fracture du crâne à grand fracas ayant pour centre le pariétal droit. Hyperthermie nerveuse. En collaboration avec le Pr LANNELONGUE (*Soc. anat.*, mars 1892, p. 185).

Nouveau procédé pratique de topographie cranio-cérébrale chez les enfants brachycéphales et mésaticéphales. En collaboration avec le Pr LANNELONGUE (*Cong. de chir.* 1894).

Exostose mastoïdienne (*Soc. anat.* janv. 1905).

Otite moyenne suppurée et récidivante. Mastoïdite avec méningo-encéphalite. Trépanation décompressive et évacuatrice. Mort (*Soc. anat.* juin 1897).

Otite, mastoïdite, méningite, drainage par un volet ostéo-cutané temporal : (*Soc. anat.*, 1900, page 1072).

Scalp de la région fronto-pariétale. Greffes de Thiersh pour la partie postérieure et greffe italienne pour la partie frontale (*Soc. de chir.* 1911, p. 243).

Syphilis du frontal. Enorme abcès préménigé (Obs. in Thèse de VALLET, Paris 1899).

Radiographie des balles intra-craniennes (Rapport de M. TUFFIER *Soc. de chir.*, 1899, et obs. in Thèse de GALÉS. Paris, 1900).

Suppurations otitiques de la loge cérébelleuse. Diagnostic et traitement Voies d'accès spéciale. En collaboration avec M. PICQUÉ (*Cong. chir.* 1898).

Enfoncement du crâne. Plaie du sinus longitudinal supérieur (Obs. in Thèse de Luys, Paris 1900).

Enfoncement du crâne. Contusion et compression cérébrale. Ponction lombaire décompressive (*Soc. de péd.* 1901).

Ponction lombaire décompressive et exploratrice pour les traumatismes craniens et rachidiens (*Soc anat.*, 1910).

Rupture de l'artère méningée moyenne sans fracture du crâne (*Soc. de chir.* 1901 Thèse HAGOPIAN, Paris 1902).

Plastiques dure-mériennes avec le fascia lata (*Arch. gén. de chir.* oct. 1912).

Épithélioma du lobule de l'oreille, ablation en bloc de la tumeur et du territoire lymphatique infecté (*Soc. anat.* déc. 1904).

Sarcome de la dure-mère (*Soc. anat.*, 12 nov, 1903, et *Soc. de chir.* 1907 et 1913)

Grefe osseuse empruntée au grand trochanter pour oblitérer une méningocèle congénitale, (*loco citato*).

- Cranioplastie avec greffe de séreuse, de fascia lata et d'os. *Ibidem.* Oct. 1919.
- Fracture du crâne. Opération de Cushing et ponction lombaire pour évacuer le liquide encéphalo-rachidien peut-être toxique. *Soc. de chir.* 11 fév. 1920.
- Epilepsie métatraumatique opérée en période de crise. Obs. de M. Ferrari. Rap. *Soc. de chir.* 1 Juin 1921.
- Explosion par coup de farine. Brulures cutanées et lésions cérébrales. En collaboration avec M. Pasquier *Soc. méd. légale*, Juillet 1922.
- Brûlures électriques des os du crâne et syphilis du crâne. *Soc. de chir.*, 23 mai 1923.
- Deux cas de tumeurs perforantes du crâne (*Soc. de chir.* 1910, p. 1303).
- Malformations de la cloison des fosses nasales (*Soc. anat.*, mars 1892).
- Ulcère perforant de la cloison des fosses nasales. (*Ibidem.*)
- Syphilis osseuse des fosses nasales. (*Ibidem.*)
- Cathétérisme du sinus sphénoïdal. (*Ibidem.*)
- Autogreffe crânienne empruntée à la tubérosité iliaque et homogreffe séreuse intermédio-encéphalique. *Soc. de chir.*, 1914 (p. 114).
- Bon résultat éloigné d'une trépanation décompressive pour céphalée chronique et troubles oculaires. *Soc. de chir.*, 15 déc. 1915.
- Recherche d'une balle intrapétreuse avec l'appareil de Hirtz. *Soc. de chir.*, 1914 (p. 559).
- Otite, mastoïdite, méningite suppurée. Drainage par un volet ostéo-cutané temporal. *Soc. anat.*, 1.900 (p. 1072).
- Balle intra-orbitaire localisée avec l'appareil de Hirtz. *Soc. de chir.*, 1914 (p. 561).
- Plaies tangentielles du crâne, esquilles tardives par nécrose secondaire du rebord osseux *Soc. de chir.*, 1915 (p. 1093).
- Plaies du crâne. Obs. de MM. Derache, Tissot, Rottenstein et Raulin. Rap. *Soc. de chir.*, 15 mars 1916.
- J'insiste, dans ce rapport, sur les essais de drainage de la face latérale et de la base du crâne.
- Ablation sous l'écran d'un éclat d'obus intra-cérébral. *Soc. de chir.*, 18 janv. 1916.
- Ablation sous l'écran d'une balle de revolver intra-cérébrale avec esquille adhérente. *Soc. de chir.*, mai 1916.
- Extraction des projectiles intra-craniens avec l'électro-aimant. Rap. sur les obs. de MM. Hanrard et Jansen. *Soc. de chir.*, 10 oct. 1917.

- Commotion cérébrale intense avec mutisme et surdité psychiques. *Soc. de chir.*, 5 janv. 1916.
- Résultats éloignés infectieux et intellectuels des plaies du crâne. Rapport sur les obs. de M. Lapeyre. *Soc. de chir.*, 14 nov. 1917.
- Cranioplastie pour encéphalocèle traumatique et pour une méningocèle congénitale. *Soc. de chir.*, 1913 (p. 1542).
- Transplantation osseuse pour oblitérer une perte de substance du crâne. *Soc. de chir.*, 1915 (p. 940).
- Prothèse crânienne avec des plaques d'ivoires perforées. *Soc. de chir.*, 12 janv. 1916, 23 fév. 1916, 10 mai 1916.
- Cranioplastie avec greffon osseux trochantérien. *Soc. de chir.*, 20 sep. 1915.
- Pertes de substance du crâne. Réparation par les greffes et la prothèse. Obs. de MM. Leclerc et Walch. Rap. *Soc. de chir.*, 13 sept. 1916.

XV^e FACE. — COU

- Radiographie des balles de la face (sinus maxillaire) Obs. in Thèse LEBROUX Paris, 1903-1904, et Clinique, in *Bul. méd.* 1903).
- Traitement chirurgical des névralgies faciales. Méthodes et procédés opératoires ; résultats (*Presse méd.*, juin 1897).
- Hémiplégie de la face. Constriction complète des deux mâchoires. Résection bilatérale des condyles. Injections de paraffine. Examens histologiques (*Soc. anat.* janv. 1903, *Revue d'orthopédie* 1903, et *Soc. de chir.* 1905).
- Résection du bord inférieur du maxillaire (Obs. in th. ROUSSEAU, Paris 1902).
- Ostéome du maxillaire inférieur. *Soc. anat.*, fév. 1906, et *Soc. de chir.*, 1906, p. 669).
- Ostéofibrome du maxillaire inférieur. En collaboration avec M. MAUREL (*Soc. anat.* fév. 1913).
- Ostéosarcome du maxillaire supérieur. Résection partielle du maxillaire (Obs. in Th. STEPINSKI, Paris, 1901).
- Tumeur de la joue. *Soc. Anat.* 1914 page 196.
- Nécrose probablement tuberculeuse du maxillaire supérieur. En collaboration avec M. MAUREL (*Soc. anat.* janv. 1913).
- Epithélioma adamantin du maxillaire inférieur (Obs. de M MORESTIN, Rap. *Soc. de chir.* 1007, p. 354).

- Ostéo chondrôme du maxillaire infér. in CORNIL et COUDRAY. *Rev. de Chirurgie* Août 1908.
- Énorme fibrome pur de la partie inférieure du maxillaire supérieur et sortant par la bouche. (*Bull. Soc. de chir.* 1907, p. 1215, et *Archives générales de chir.* 1910).
- Parotidites post-opératoires (*Soc. de chir.*, 1907, p. 1199).
- Épithélioma de l'angle interne de l'œil. Ablation. Greffe indienne et extirpation des glandes lacrymales pour éviter l'épiphora (*Arch. gén. de chir.*, nov. 1912).
- Extirpation en bloc de l'épithélioma de la lèvre inférieure et de son territoire lymphatique (*Tribune méd.*, 13 janv. et juil. 1904).
- Bec-de-lièvre guéri pendant la vie intra-utérine (*Société d'obst., de gynéc. et de péd.* mars 1904).
- Extension lymphatique et exérèse du cancer de la langue et de son territoire lymphatique (*Tribune méd.*, mai 1904).
- Cancer de la langue chez la femme (*Soc. anat.*, juillet 1904).
- Tumeur mixte du voile du palais. En collaboration avec M. ALCÉE DURRIEUX (*Soc. anat.*, juillet 1897).
- Actinomyose cervico-faciale prise pour un sarcome (*Soc. de chir.* 20 janv. 1913).
- Fistule sténionienne entretenue par un séquestre. Ablation du séquestre. Guérison (*Arch. gén. de chir.*, 1909).
- A. Le masque ecchymotique de la face par compression thoracique. En collaboration avec le Dr BURNIER (*Arch. gén. de chir.*, 1910).
- B. Masque ecchymotique de la face au cours d'un accouchement (Observation de M. DEVILLERS, *Soc. de chir.*, 1912, p. 1206).
- C. Masque ecchymotique de la face. Nouvelle observation (*Soc. de chir.*, 1910, p. 1085).
- Micrognathie après ostéomyélite du maxillaire inférieur ; opérations ostéoplastiques préconisées (*Soc. de chir.*, 27 oct. 1915).
- Volumineux ostéofibrome du maxillaire inférieur évoluant depuis 15 ans (*Soc. de chir.* Oct. 1924).
- Trachéotomie (*Gaz. des hôp.*, 13 août 1892, p. 877).
- Lipomatose cervicale diffuse. Traitement chirurgical (*Soc. de chir.*, 1901 et 1907, p. 954, et Thèse BONNEFOND, Paris, 1900).
- Fistule branchiale du cou (Obs. in Thèse GUZMAN, Paris, 1886).
- Traitement du goître exophtalmique par l'hémithyroïdectomie et la ligature des artères thyroïdiennes (Obs. in MICHEL, *Arch. gén. de chir.*, 1912).

- Traitement du goître exophtalmique par la résection du grand sympathique cervical. Insuccès (*Ibidem*).
- Grande plaie de la face. Cicatrisation spontanée avec grande amélioration. *Soc. de chir.*, 27 oct. 1915.
- Atrophie de la parotide après une suppuration prolongée de la région. *Soc. de chir.*, 1915.
- Fistule du canal de Sténon entretenue par un séquestre de l'os malaire. *Soc. de chir.*, 30 juin 1915.
- Fistules parotidiennes traitées par la résection du nerf auriculo-temporal. Observation de M. Dieulafé. *Rap. Soc. de chir.*, 18 avril 1917.
- Plaie du massif facial supérieur et de la région pharyngo-œsophagienne avec séparation complète de la balle et de son enveloppe. Balle dumdum (?) *Soc. de chir.* 1914 (p. 1202).
- Fracture du maxillaire inférieur avec inclusion dans l'os pendant 50 jours d'un gros fragment d'obus. *Soc. de chir.*, 1915 (p. 1239).
- Autoplastie du cou par un lambeau en cravate pour des cicatrices multiples après brûlures. *Soc. de chir.*, 1914 (p. 158).
- Torticolis récidivant après trois ténotomies et une petite résection du faisceau claviculaire du muscle sterno-mastoïdien. *Soc. de chir.*, 1915 (p. 1194).
- Opération pour torticolis. Entrée de l'air dans la veine jugulaire. *Soc. de chir.*, 28 juil. 1915.
- Shrapnell de la région pérygo-maxillaire, ablation sous l'écran. *Soc. de chir.*, 6 oct. 1915.
- Rhinoplastie avec un lambeau frontal ; bordure narinaire avec une greffe dermo-épidermique enroulée sur un drain et ophroplastie du sourcil gauche avec une greffe de cuir chevelu pour déformations cicatricielles par brûlure pendant l'enfance. *Soc. de chir.*, 8 Janv. 1919.
- Atrophie du maxillaire inférieur traitée par les greffes ostéopériostiques**
Soc. de chir., 25 Juin 1919.
- Epithélioma de la lèvre inférieure. Ablation en bloc avec le territoire lymphatique. Autoplastie avec un lambeau cervical antéro-latéral. Tatouage de la lèvre avec le carmin. *Soc. de chir.*, 22 Juillet 1919.
- Résultat éloigné d'un cas de fungus de la dure-mère. *Soc. de chir.*, nov. 1919.
- Tatouage de la lèvre inférieure. *Soc. de chir.*, 15 fév. 1920.
- Grefte de cartilage dans la lèvre supérieure dans les grandes pertes de substance des gencives. *Presse méd.*, nov. 1919.

- Goître parenchymateux avec thrill et souffle continu au niveau d'une masse calcaire. *Soc. de chir.*, Juillet 1920.
- Sarcome juxtathyroïdien et préthyroïdien avec compression de la trachée. Trachéotomie après résection partielle du manche du sternum, en collaboration avec M. Delotte. *Soc. ana.*, Juillet 1920.
- Lipome en pélerine de la base du cou en collaboration avec M. Flipo. *Soc. anat.*, Juillet 1924.
- Lipomateuse maligne diffuse cervico-thoracique. Mort par asphyxie., *Soc. ana.*, Juillet 1924.

XVIII. THORAX

- Ostéomyélite du sternum ; hématomène initiale. Abscès médiastinal pulsatile. Drainage. Guérison. *Soc. de péd.*, 14 Janvier 1902.
- Plaie profonde de la paroi thoracique par un éclat de bombe. *Rev. scientif.*, 1 Juillet 1905.
- Mammite myxomateuse chez une chienne. *Soc. anat.*, 1894.
- Opération de Beetsen (Castration ovarienne) pour néoplasme mammaire. *Presse méd.*, 22 Janv. 1904.
- Epithélioma mammaire simultanément ou presque simultanément bilatéral (*in thèse.*, Ellenbogen 1904).
- Résultats éloignés du cancer du sein après exérèse large en bloc. Flambage de la plaie mammaire avant la suture. *Congrès intern. de chir.*, 1921.
- Les récidives dans le cancer du sein. *Soc. chir.*, 14 oct. 1922.
- Œdèmes lymphangitiques des bras après les ablations larges du sein pour cancer (Obs. *in* Thèse Poisson, Paris, 1905).
- Drainage des œdèmes du bras après exérèse mammaire par des fils de soie sous-cutanés. Insuccès. (*Soc. de chir.*, 1912, p. 487).
- Idem. Opération de Condoléon, *Soc chir.*, 1922.
- Plaies pénétrantes de l'espace de Traube. (*Archives générales de médecine*, 1889).
- Chirurgie du poulmon. Pneumotomie. Pneumectomie. Revue générale. *Tribune méd.*, 1893).
- Plaie de la plèvre et du péricarde par coup de couteau entré complètement dans la plèvre. Extirpation. Mort. (*Soc. anat.*, 1901).

Plaie du poumon. Hémothorax très grave. Evacuation partielle de l'épanchement sanguin. Guérison (*Soc. de chir.* 1907, p. 709).

Plaie du poumon. Thoracotomie. Suture de la plaie pulmonaire. Guérison. (*Soc. de chir.* 1910, p. 1113).

Plaies du poumon avec hémorragie grave. Thoracotomie, ligature de la languette pulmonaire blessée. Guérison. (*Soc. de chir.* 1911, p. 898, et *Cong. international de chir.* 1911).

Opération de Freund pour emphysème (*In communication de M. LABBÉ, Soc. méd. des hôp.*, 1911).

Suture d'une plaie de l'artère pulmonaire, survie de 24 heures. (*Soc. de chir.* 1902).

Plaie du péricarde ayant donné lieu à des symptômes graves de plaie du cœur (*Soc. de chir.* 1907, p. 116).

Ecrasement antéro-postérieur du thorax. Contusion du cœur. Exploration du péricarde et du cœur par voie diaphragmatique. Anatomie topographique du cœur. *Soc. anat.* 18 avril 1902, et *Gaz. des hôp.* 24 juin 1902).

Massage transdiaphragmatique du cœur. En collaboration avec le Dr ZEAS (*Arch. internat. de chir.*, février 1906).

Syncope chloroformique. Massage du cœur. Injection stimulante dans le bout périphérique de la carotide et dans le bout central de la fémorale (*Bulletin de la Soc. de chirurgie*, 1906, p. 712).

Dans ces différents travaux j'étudie l'anatomie topographique du cœur, l'angle sterno-péricardique ; l'incision transdiaphragmatique pour masser le cœur en cas de syncope, pour explorer le péricarde et le cœur dans les cas de blessure de corps étrangers ou de symphyse péricardique.

Injection d'adrénaline dans le cœur à travers le diaphragme dans les cas de syncope blanche chloroformique. *Soc. de chir.* 12 mars 1924.

Radiographie dans les gangrènes et abcès du poumon (*Soc. de chir.* 1908, p. 100).

Pneumotomie pour tuberculose pulmonaire (*Bulletin méd.* 1912).

Plaies du péricarde et du cœur. (*Indépendance méd.* 1900).

Résection costale pour emphysème et pour scoliose grave. *Soc. de chir.* 1914 (p. 57).

Mammite noueuse chronique unilatérale. *Soc. de chir.*, 21 juin 1916.

Médiastinite suppurée rétrosternale après coup de feu en séton du thorax antérieur.

Soc. de chir. 17 mai 1916.

Grosse plaie de poitrine. Effondrement du thorax. Expansion progressive du poumon. Pas de suppuration pleurale. Immunisation de la séreuse contre la suppuration. *Soc. de chir.* 13 déc. 1916.

Vingt-neuf cas de plaies pleuro-pulmonaires. *Soc. de chir.*, 1915 (p. 76).

Plaies de poitrine par projectiles. Indications du traitement immédiat. *Soc. de chir.* 28 février 1917.

A) Fragment d'obus logé superficiellement dans les poumons et enlevé sous le contrôle de la radioscopie. *Soc. de chir.*, 1914 (p. 1.350) et 1915 (p. 14).

B) Balle de shrapnell logée superficiellement dans le poumon. Ablation sous le contrôle de la radioscopie. *Soc. de chir.* 1915 (p. 659).

C) Troisième cas d'ablation sous le contrôle de la radioscopie d'un corps étranger métallique logé superficiellement dans le poumon. *Soc. de chir.*, 1915 (pp. 736 et 772).

D) Quatrième cas. *Soc. de chir.*, 1915 (p. 1157).

E) Ablation d'une balle localisée superficiellement dans le poumon avec l'appareil de M. Infroit. *Soc. de chir.*, (p. 1157).

Idem. Rapport sur les obs. de M. Petit de la Villeon, *Soc. de chir.* 3 nov. 1915.

G) Extraction sous l'écran d'un projectile intrapulmonaire après essai d'ablation à ciel ouvert. Obs. de M. Guyot *Rap. à la Soc. de chir.*, 7 février 1917.

Balle mobile intrapleurale. Ablation sous l'écran. Observation de MM. Gouilloud et Ancelin. *Rap. Soc. de chir.*, 3 nov. 1915.

Abcès du poumon autour d'un éclat d'obus. Ablation sur la table radioscopique. *Rap. sur une observation de M. Rastouil. Soc. de chir.* 12 déc. 1917.

H) Cinq cas d'ablation de projectiles intrapulmonaires superficiels suivie de complications légères. *Soc. de chir.* 26 janv. 1916.

I) Ablation sous l'écran des projectiles de la zone superficielle et de la zone moyenne du poumon après thoracotomie minima. *Congrès de chir.* oct. 1918.

Cinq extractions primitives de projectiles intrapulmonaires, par M. Debaisieux. *Rap. Soc. de chir.*, 9 janv. 1917.

A propos de l'extraction de projectiles intrapulmonaires, *Soc. de chir.*, 23 janv. 1918.

Hémoptysies répétées par projectiles intrapulmonaire. Ablation sous l'écran, après thoracotomie minima. Hémorragie pulmonaire nécessitant le tamponnement. *Soc. de chir.*, 21 mai 1918.

Le premier cas publié d'extraction de projectile pulmonaire fut celui que j'ai pré-

senté en décembre 1914 à la Société de chirurgie. J'ai opéré sur la table radioscopique et à la lumière des rayons fluorescents. Je n'ai opéré que des projectiles relativement superficiels, au maximum de 5 ou 6 centimètres dans l'épaisseur du poumon.

S'il s'agissait d'éclats profonds provoquant des accidents, j'opérerais sur la table radioscopique, pour voir l'éclat souvent déplacé par le pneumothorax et pour me repérer moi-même de temps en temps. L'extraction sera faite à la lumière électrique ou naturelle en plèvre libre, comme l'a recommandé M. P. Duval, pour pouvoir arrêter les hémorragies possibles venant des gros vaisseaux pulmonaires hilaires.

Fistule broncho-cutanée après une plaie de poitrine, traitée par la résection costale et la greffe de facia-lata. *Soc. de chir.*, 13 oct. 1915.

Enorme plaie de poitrine et très vaste fistule pleurale, thorax très souple et se rétrécissant rapidement pour combler la grande cavité pleurale. *Soc. de chir.*, 13 oct. 1915.

Grande fistule pleurale traitée successivement par plusieurs méthodes : résections costales, décortication pulmonaire, réapplication de la peau sur la plèvre viscérale avivée, Mobilisation pulmonaire. *Soc. de chir.*, 1913 (p. 796).

Plaie de poitrine ; lésion de l'artère du ligament triangulaire du poumon, par M. Soubeyran et Trillot. 194 cas de plaies de poitrines suivies de 21 thoracotomies. *Rap. Soc. de chir.*, 13 mars 1918.

Massage du cœur. Rapport sur une obs. de M. Lefèvre *Soc. de chir.*, déc. 1918.

Projectiles du hile du poumon. Ablation sous l'écran. Obs. de M. Oudard. *Rap. Soc. de chir.*, 22 Juillet 1917.

Projectiles de médiastin postérieur. Ablation sous l'écran. Obs. de M. Desmarets. *Rap. Soc. de chir.* 22 Juillet 1919.

Les sequelles des plaies de poitrine. *Soc. Méd. des hôpit.* 5 Déc. 1919.

Pneumotonies pour abcès du poumon. Ponction sous l'écran, Obs. de M. Cudard. *Soc. chir.*, 8 déc. 1920.

Plaie du péricarde simulant une plaie du cœur. *Soc. chir.*, 30 nov. 1921.

Syncopes chloroformiques. Massages du cœur et injections intravasculaires. Obs. de M. Chastenot de Gery. *Rap. Soc. chir.*, 10 mai 1922.

Récidives des cancers du sein. *Soc. de chir.*, oct. 1922.

Hernie sus claviculaire du sommet du poumon, en collaboration avec M. Faure-Beaulieu. *Soc. chir.*, 21 fév. 1923.

Paraffinome ulcéré du sein. *Soc. de chir.*, 30 Janv. 1924.

Les hémorragies par le mamelon avec ou sans lésions mammaires. Obs. in-thèse Tancelin, Paris. mars 1924.

Ostéo-chondro sarcome des côtes en collaboration avec le Dr Küss *Soc. anat.*, juillet 1924.

XVIII^e RACHIS-MOELLE.

Déviation du cœur chez les scoliotiques. *Soc. anat.*, 1894.

Luxation en avant et bilatérale de la 5^e vertèbre cervicale sur la 6^e. *Soc. anat.* 1902.

Ponction exploratrice et évacuatrice dans les traumatismes rachidiens. *Soc. anat.*, nov. 1902 et Le Guen. Thèse Paris 1902.

Injectons iodoformées par la voie épidurale pour certaines formes de mal de Pott. *Soc. de biol.*, 29 Juin 1901.

Déformation vertébrale traumatique tardive. Maladie de Kummel-Verneuil, en collaboration avec le Dr Burnier. *Archives gén. de chir.*, 1912.

Deux cas de trépanation du rachis. Essais de décompression pour paralysie pottique, in Thèse de Gendron. Paris, 1913.

Crises gastriques du tabès. Opération de Franke. Amélioration. *Soc. de chir.* 1913 (pp. 1068 et 1290) et *Soc. méd. des hôp.*, 30 mai 1913.

Huit cas de plaie de la moelle. *Soc. de chir.*, 1914 (p. 1128).

Plaie antéropostérieure de l'abdomen. Plaie tangentielle de la moelle. *Soc. de chir.* 30 juin 1915.

Shrapnell dans le canal rachidien, enlevé sous l'écran. Leçons de chirurgie de guerre.

Balle de revolver restée dans le canal rachidien. Ablation. (Ibidem).

Hématorachis. Régression spontanée des troubles fonctionnels de compression. *Soc. de chir.*, 1914 (p. 1203).

Idem. *Soc. de chir.*, 1915 (p. 609).

Plaie du rachis par éclat de bombe. Hématorachis. Ablation d'esquilles multiples intra-rachidiennes. Guérison. *Soc. de chir.*, 31 juillet 1918.

Luxation de la 5^e vertèbre lombaire. Réduction. Obs. de M. Guyot. Rap. *Soc. de chir.*, 3 fév. 1918 et *Revue d'Orthopédie*, janv. 1919.

Opérations d'Albée pour scoliozes réductibles. *Soc. chir.*, 15 fév. 1920.

Scoliose traitée par la résection costale. *Soc. chir.*, 15 déc. 1920.

Sacralisation de la 5^e vertèbre lombaire. *Soc. chir.*, 20 Avril, et 22 Mai 1920.

Anomalies de la 5^e vertèbre lombaire. *Soc. chir.*, 7 Juin et 14 Juin 1920.

Sacralisation douloureuse d'une 6^e vertèbre lombaire. *Soc. chir.*, 1 déc. 1920.

Sacralisation douloureuse. *La Médecine* 1921 ; *Paris Médic.* 1921 et Thèse Meynadier, Paris 1921.

Lombarisation de la 1^{re} vertèbre sacrée et scoliose ; lombarisations douloureuses *Soc. chir.*, 9 mars 1921.

La sacralisation de la 5^e V. lombaire a été décrite depuis longtemps par les anatomistes (Le Double, etc.) Les pathologistes italiens ont signalé la coexistence de cette malformation avec des douleurs dorso-lombaires simulant la sciatique. Chez plusieurs malades j'ai fait la résection de l'apophyse hypertrophiée (Thèse Meynadier).

Scoliose à point de départ lombaire avec spina bifida occulta de la 5^e lombaire. *Soc. chir.*, 16 Mars 1921.

Un cas litigieux de sacralisation. *Soc. chir.*, 7 déc. 1921.

Sacralisation de la 5^e vertèbre lombaire dans les différentes races humaines, en collaboration avec M. Flipo. *Soc. anat.*, Nov. 1922.

Extraction des projectiles intrarachidiens. *Soc. chir.*, 14 déc. 1921.

Maladie de Little traitée par la résection des nerfs obturateurs, la tenotomie des muscles postérieurs de la cuisse à leurs insertions supérieures et à leurs insertions inférieures et l'arthrodèse tibio-tarsienne. *Soc. chir.*, 22 nov. 1922 et thèse Pasquier. Paris 1923.

Mal de Pott traité par la greffe osseuse. *Soc. chir.*, 5 Juillet 1922.

Scoliose dorso-lombaire souple traitée par les greffons osseux d'Albée paraépineux et des greffes ostéopériostiques. *Soc. chir.*, 6 fév. 1924.

Sixième vertèbre lombaire atrophiée et sacralisée. *Soc. chir.*, 25 Juin 1924.

Grefe segmentaire et greffes ostéopériostiques combinées pour mal de Pott et pour scolioses souples. *Soc. de chir.*, Juillet 1924.

XIX^e ŒSOPHAGE

Diverticules normaux et anormaux du tube digestif et de ses annexes. Anatomie et pathologie. (*Tribune méd.* 1895).

- Corps étrangers de l'œsophage (*Soc. de péd.*, 1907, p. 89).
- Extraction par œsophagotomie d'un râtelier arrêté dans l'œsophage (*Soc. de chir.* 1899 ; Th. de SANQUIRICO, Paris, 1900).
- Extraction par œsophagotomie d'un râtelier resté 25 jours dans l'œsophage (*Soc. de chir.*, 1906, p. 475).
- Cancer de l'œsophage ouvert dans la trachée et les bronches. Radiographie bismuthée de tout l'appareil bronchique. En collaboration avec M. ZIMMERN (*Soc. de rad. de Paris*, 1910).
- Cancer de l'œsophage. Gastrostomie par le procédé de Marwedel (*In Th.*, BAROZZI, mai 1898).
- A. Gastrostomie par un procédé combiné (*Bul. méd.*, 3 sept, 1900 et *Soc. anat.*, 1901).
- B. Gastrostomie ; procédé sphinctérien et valvulaire. Perméabilité de retour de l'œsophage (*Soc. anat.*, 1901, et *Médecine moderne*, août 1904).
- C. Œsophagite chronique sténosante. Procédés de gastrostomie. Perméabilité en retour (*In Th.*, FÉVAL, 1900).
- Perforation de l'œsophage abdominal. Péritonite diffuse Laparotomie. Courant d'oxygène intra-abdominal. Guérison. Obs. de M^r Sencert. Rap. *Soc. de chir.* 1911 p. 1018.

XX. PAROIS ABDOMINALES. PÉRITOINE.

- A. Eventration abdomino-vulvaire droite. Opération par plicature et plissement aponévrotique (*Revue de gynéc. et de chir. abdom.*, janv. 1905).
- B. Traitement des éventrations (*Congrès de gynéc., d'obst. et de pédiatrie*, Rouen, avril 1904).
- Les péritonites tuberculeuses (*Tribune médicale*, 1892).
- Traitement chirurgical de la tuberculose abdominale en général et de la tuberculose gastro-intestinale et péritonéale en particulier (Rap. au *Congrès international de la tuberculose*, Rome, 1912, et *Arch. gén. de chir.*, avril 1912 et *Rev. de chir.*, 1912).
- Recherches critiques et expérimentales sur des compresses et éponges abandonnées dans la cavité péritonéale.** En collaboration avec M. le D^r JALAGUIER (*Soc. anat.*, 1893.).

- A. Hématome non traumatique de l'arrière-cavité des épiploons. Evacuation et drainage, à travers l'épiploon gastro-colique. En collaboration avec M. DÉSARNAUX (*Soc. anat.* juillet 1902).
- B. **Hématome de l'arrière-cavité des épiploons. Procédés de drainage de l'arrière-cavité** (*Cong. de Chir.* 1902).
- A. Greffe de l'épiploon dans un kyste hydatique marsupialisé et compliqué de cholerragie (*Gaz. des hôp.* 28 avril 1903).
- B. Greffes épiploïques (*Soc. anat.* 1901 et 1904 ; *Gaz. des hôp.* avril 1903, et Thèse Lœwy, Paris 1904).
- Epiploïte herniaire avec torsion intrasacculaire de l'épiploon (*Soc. de chir.* 1903, et 1907 et *Revue gynéc. et de chir. abdom.* juillet 1904).
- Opérations de Talma. Omentopexies (*In* Thèse de LAPORTE, Paris, 1902, et *Congrès de chir.* 1903).
- Deux cas d'ascite chyliforme (*Arch. gén. de chir.* 1908, et *Soc. de chir.* 1908, p. 295).
- Essais de drainage de l'ascite par un drain à demeure dans le tissu cellulaire sous-cutané de la paroi abdominale** (*Arch. gén. chir.* 1911).
- Gros corps fibrineux libre dans la cavité péritonéale (*Soc. anat.* Juillet 1924).

XXI. ESTOMAC

- Hématémèse traumatique. Difficulté après la gastrotomie de trouver le point de départ des hémorragies stomacales (*Soc. de chir.* 1909, p. 108).
- Gastro-entérostomie pour sténoses pyloriques et duodénales sus et sous-vatériennes. (*Tribune médic.* 1894).
- Gastrotomie immédiate exploratrice après ingestion de liquide corrosif (*Soc. anat.* oct. 1902).
- Corps étrangers du tube digestif. Fragment d'une tige de baleine en corne résorbée dans l'estomac (*Soc. de chir.* 1906, p. 1123).
- Perforation d'un ulcère pylorique. Tamponnement pylorique à la 22^e heure. Guérison (Obs. *in* Communication de M. LE DENTU à l'*Acad. de Médec.* 5 mai 1897).
- A. Estomac en sablier. Gastro-entérostomie sur la poche cardiaque. Guérison (*Soc. de chir.* 1910, p. 1178).
- B. Ulcère cancéreux annulaire médio-gastrique. Estomac en sablier. Résection

- médio-gastrique et gastro entérostomie postérieure. Guérison opératoire (*Soc. de chir.* 1911, p. 45).
- C. Sténose médio-gastrique et sténose pylorique concomitante. Gastro-gastrostomie et gastro-entérostomie postérieure. Guérison (*Soc. de chir.* 29 janv. 1913).
- Ulcères perforés de l'estomac. Péritonite généralisée (*Soc. anat.*, juillet 1904).
- A. Linite plastique et pylorite sténosante (*Soc. de chir.*, 1898, rapport de M. Hartmann ; *Cong. de chir.*, 1901, et *Soc. de chir.*, déc. 1903).
- B. Les formes lentes du cancer du pylore (*Soc. de chir.*, 1902).
- Pylorectomie pour cancer colloïde, survie de huit ans. Mort de pleurésie purulente sans récidence néoplasique, ni locale ni à distance (*Soc. de chir.*, 1909, p. 621).
- Perforation péritonéale d'un cancer de l'estomac 24 heures après la gastroentérostomie. En collaboration avec M. Maurel (*Soc. anat.*, fév. 1913).
- Abcès sous-phrénique par perforation d'un ulcère pylorique chez un malade âgé de 17 ans. En collaboration avec M. Dubois (*Soc. anat.*, fév. 1913).

XXII. FOIE, RATE, PANCRÉAS.

- Observation de fistule biliaire cutanée d'origine calculeuse obs. in *Denucé. Thèse agrég.* Paris 1886).
- Calcul du canal cystique. Atrophie de la vésicule. Lobe marginal supplémentaire du bord antérieur du foie. Adhérences cholécystocoliques multiples (*Soc. anat.* déc. 1894).
- Contusion du foie. Hémorragie interne. Contracture de la paroi. Tamponnement. Mort (Rapport de M. HARTMANN, *Soc. de chir.* 1898).
- Cancer de l'estomac et lobe hépatique prérénal (*Soc. anat.* 1894). et thèse LYONNAIS Paris 1896.
- Kyste hydatique du foie. Dégénérescence gélatiniforme et myxomateuse du contenu (*Soc. anat.*, 1894).
- Calcul de la vésicule biliaire. Cholécystotomie. Guérison rapide de la fistule en maintenant le malade la tête légèrement déclive (*Soc. anat.*, 1897).
- Abcès angiocholitiques du foie et péritonite suraiguë suppurée consécutive. Laparotomie. Mort. En collaboration avec M. Déguy (*J. des Praticiens*, 1^{er} avril 1898).
- Notes sur quelques expériences de suture du foie (*Soc. anat.* 1897).

Plaie du foie, hémostase avec une greffe épiploïque (*Soc. anat.* juillet 1903).

Kystes hydatiques intra-péritonéaux d'origine probablement non viscérale (Obs. in thèse FÉRAL, Paris, 1903).

Formolage des kystes hydatiques du foie (*Soc. de chir.* 1906, p. 183).

Dix-huit cas personnels de kystes hydatiques du foie. Traitements opératoires (*Soc. de chir.*, 1909, p. 1326).

Kystehydatique du foie. Suppuration entretenue par une carie costale (*Soc. de chir.* 1911, p. 1176).

Greffe de l'épiploon dans un kyste hydatique marsupialisé et compliqué de cholérage (*loco, citato*).

Abcès du foie et pleurésie droite avec épanchement. Difficulté du traitement par la voie thoracique postérieure (Th. MOLINIÉ, Paris. 1908, et *Soc. de chir.*, 1910, p. 1230).

Radiographie des calculs biliaires. En collaboration avec M. INFROIT (*Acad. des sc.* sep. 1903).

Drainage du canal hépatique pour lithiase du cholédoque. Drainage, vésiculaire pour cholécystite et angiocholite typhique (*Soc. de chir.*, 1907).

Péritonite par rupture des voies biliaires. Observation de M. VAN DER BOSSCHE et obs. personnelle (*Rap. Soc. de chir.* 1910, p. 449).

Cancer primitif de la vésicule biliaire (*Soc. de chir.*, 1908, p. 196).

Deux cas de plaies du foie par balle (*Soc de chir.* 1915 page 111).

Radiographie d'un calcul biliaire ayant provoqué de l'occlusion intestinale (*Soc de chir.* 16 oct. 1920.)

Occlusion intestinale par calcul biliaire. Diagnostic par la radiographie. (*Soc chir.* 1 Juin 1921.)

Tumeur sarcomateuse de la tête du pancréas. Ablation (*Arch gén. de chir.* juillet 1907)

Kyste du pancréas. Obs. de M. MONIET (*Rap. Soc. chir.* 1912, p. 71).

A. Rupture de la rate. Splénectomie. Statistiques. (*Soc. anat.*, 1901, et rapport de A. GUINARD *Soc. de chir.*, 1901).

B. Rupture de la rate. Obs. de M. BAUDET (*Rap. Soc de chir.*, 1908, p. 1239).

C. Rupture de la rate (*Soc. de chir.*, 1910, p. 608).

Kystes hydatique du lobe de Spiegel avec ictère par compression du hile du foie. *Soc. de chir.*, 1915 (p. 445).

Abcès du foie guéri très rapidement par l'incision et les injections sous-cutanées

- d'émétine. En collaboration avec le D^r Marcel Labbé. *Soc. de chir.*, 1913 (p. 1794).
- Ablation d'une tumeur secondaire du foie. Rap. sur une obs. de M. Baudet. *Soc. de chir.*, 1915 (p. 351).
- Hernies diaphragmatiques de la rate. Rupture de la rate. Obs. de M. Bréau. Rap. *Soc. de chir.*, du 12 juin 1918.
- Rupture de la rate ; splenectomie. Obs. de M. Guyot. Rap. *Soc. de chir.*, 7 mars 1917.
- Pancréatite hémorragique. Obs. de M. Lefèvre et Obs. personnelle de drainage de l'arrière cavité des épiploons. *Soc. de chir.*, Juillet 1919.
- Ablation des projectiles intra-hépatiques. *Soc. de chir.*, 23 Nov. 1919.
-

XXIII. INTESTIN.

- Péritonites par perforation d'un ulcère duodénal. Coloration verdâtre de l'épanchement péritonéal (*Soc. de chir.*, 1911, p. 326).
- Ulcère du duodénum. Adhérences vésiculo-duodénales. Rupture des adhérences et gastro-entérostomie postérieure. Guérison (*Soc. de chir.*, 12 fév. 1913).

J'ai observé plusieurs cas de *sous-hépatite adhérentielle sans lithiasse biliaire* et depuis la simple adhérence vésiculo-duodénale jusqu'aux amas inextricables d'adhérences sous-hépatiques, on peut noter tous les intermédiaires.

- Diverticulite du diverticule de Meckel.** En collaboration avec le D^r Macaigne (*Soc. anat.*, 1900, et Blanc, Th. Paris, 1902).
- Diverticulite de Meckel et péritonite (*Soc. anat.*, nov. 1903).
- Sarcome iléo-cæcal. Exclusion atypique de l'intestin. Anastomose iléo-colique. Exclusion atypique de la tumeur (*Soc. de pédiat.*, fév. 1902).
- Occlusion intestinale dans un sac herniaire propéritonéal. Variété vésico-pelvienne à double ouverture, l'une herniaire, l'autre abdominale (*Soc. anat.*, juin 1897).
- Fracture du bassin. Contusion de l'abdomen. Rupture de l'intestin et de la vessie. Laparotomie. Mort. Réflexions à propos de quatre autres cas d'intervention pour contusions simples ou complexes de l'abdomen. Nécessité du drainage pel-

vien dans certaines infections péritonéales du petit bassin. Essai sur un nouveau procédé de drainage périnéal ou abdomino-périnéal chez l'homme (*Soc. anat.*, déc. 1897).

Deux cas de *circulus viciosus* guéris par le décubitus ventral (*Soc. de chir.*, 1910, et *Arch. gén. de chir.*, 1912, p. 361).

Embolie pulmonaire légère après une simple cure radicale de hernie inguinale (*Association pour l'avancement des sc.*, Reims, 1907, et *Arch. gén. de chir.*, 1908).

Invagination intestinale (*Congrès d'obst., de gynéc. et de pédiat. de Rouen*, 1904).

Péritonite herniaire avec corps étrangers dans le sac (Obs. de M. HARDOUIN. Rapport à la *Soc. de chir.*, 1910, p. 444).

Plusieurs cas de perforations intestinales typhiques. Difficultés du diagnostic entre la péritonite par perforation et la péritonite par propagation (*Soc. de chir.*, 1908, p. 448).

L'infarctus hémorrhagique de l'intestin par oblitération veineuse et artérielle. En collaboration avec M. JACOULET (*Arch. gén. de chir.*, 1908).

Corps étranger (petite clef) ayant traversé tout le tube digestif (*Bull. de la Soc. de chir.*, 1906, p. 55).

Appendicite traumatique (*Soc. de chir.*, 1910, p. 797).

Appendicite simulant un étranglement interne (Obs. in Th. JACOB, Paris, 1893).

Appendicite enclavé dans la paroi postérieure du cæcum ; foyer de suppuration d'origine appendiculaire et ayant fusé dans le bassin (formes pelviennes de l'appendicite) (*Soc. anat.*, 15 fév. 1897).

Appendicite avec foyer se prolongeant jusque devant la vessie et dans la fosse iliaque gauche. Incision. Guérison. Nécessité de la laparotomie médiane immédiate après l'incision de la fosse iliaque droite. Réflexions à propos de onze interventions pour appendicites (*Soc. anat.* 25 mars 1898).

L'appendicite épidémique et contagieuse (*In Th. de THIBAUT*, Paris, 1899-1900).

Péritonite tuberculeuse simulant l'appendicite (*In Th. de SORTY*, Lyon, 1901).

Fistules appendiculaires (*Soc. anat.*, mai 1902, et Thèse YMBERT, Paris, 1899).

Appendicite herniaire dans un sac crural. Étranglement herniaire appendiculaire. En collaboration avec le Dr DAMBRIN (*Soc. anat.*, juillet 1902).

Appendicite et annexite (*In Th. BARNSBY*, 1898).

Appendicite et adénopathies appendiculaires (*Soc. anat.*, déc. 1902).

Diverticulite et appendicite simultanées (*Soc. de chir.*, 1909, p. 1241, et *Archives gén. de chir.*, 1909).

Infections multiples métaappendiculaires (*Gaz. des hôp.*, 23 mars 1904).

Drainage prérectal pour les abcès pelviens appendiculaires (*Soc. de chir.*, 1909, p. 499).

Cæcoplicature et cæcopexie complémentaires de l'appendicectomie (*Arch. gén. de chir.*, 1910).

Abcès sous-phréniques, simples ou gazeux. Phréno-péritonite (*Gaz. des hôp.*, mars 1895).

Idem (Clinique in *Progrès médic.*, oct. 1912).

Péritonite typhique par perforation. Épiploplastie (*In Th. PEDARRÉ*, Paris 1902, et *Soc. anat.*, 1902).

Péritonite à pneumocoques et à coli-bacilles. Guérison (*Soc. de pédiat.*, nov. 1901).

Péritonites appendiculaires insidieuses (*Médecine moderne*, 2 sept. 1903, et *Soc. de pédiat.*, mars 1904).

Péritonite généralisée insidieuse d'origine appendiculaire. Drainages multiples et précoces. Guérison (*Soc. de pédiat.*, fév. 1904).

Hernie du côlon iliaque par glissement (*Soc. anat.*, 24 juillet 1896, et *Th. MAYO*, Paris, 1897).

Étranglement interne suraigu déterminé par une bride péritonéale partant des annexes de l'utérus (*Soc. anat.*, 1889).

Étranglement interne dans une perforation du mésentère (*Soc. anat.*, 1899).

Épithélioma d'un sac herniaire inguinal paratesticulaire (*Soc. anat.*, 19 oct. 1899).

Généralisation péritonéale herniaire d'un kyste ovarien six ans après l'ablation (*Soc. anat.*, 19 oct. 1899).

Corps étrangers dans les sacs herniaires (Obs. in Thèse *PIERRESON*, 1902).

A. Hernies inguinales volumineuses. Résection du cordon. Oblitération complète du canal inguinal et greffe intertesticulaire (*Ann. génito-urinaires*, avril 1906, et *Cong. internat de chir.*, 1908).

B. Volumineuses hernies inguinales traitées par la section du cordon ou par la cryptorchidie pelvienne artificielle (*Archives gén. de chir.*, 1908).

Plusieurs centaines de noyaux de cerises au-dessus d'un rétrécissement du côlon descendant. Anus contre nature lombaire (*Soc. de chir.*, 1912, p. 1435).

Deux cas d'invagination intestinale (*Soc. de chir.*, 1906, p. 835).

Les sténoses intestinales secondaires aux hernies étranglées avec ou sans phlegmon stercoral. En collaboration avec M. LEVANT (*Arch. gén. de chir.*, 1908).

Variation de forme et de siège du côlon transverse : prolapsus ; colopexie
En collaboration avec M. MOUCHET. (*Soc. anat.*, 24 juillet 1896).

Gastro-colostomie pour récurrence d'une gastrite ulcéreuse déjà traitée par la gastro-entérostomie postérieure. (*Soc de chir.*, 1907, p. 1104, et Thèse Le Jemtel ; opérations multiples chez les névropathes, Paris 1910).

Des anus contre nature complexes traités par la dérivation momentanée des matières fécales, à l'aide d'un anus contre nature temporaire sus-jacent. *Cong. de chir.*, 1895).

Cancer du duodénum au niveau de l'ampoule de Vater (en collaboration avec M. ALCÉE DURRIEUX *Soc. anat.*, 1^{er} avril 1898).

Carcinome colloïde du rectum. Ablation par la périnéotomie postérieure. Guérison en collaboration avec M. MARTIN. *Soc. anat.*, 11 mars 1898).

Épithélioma cylindrique de l'S iliaque avec diverticule intestinal étranglant la tumeur. Ablation de la tumeur. Invagination du bout inférieur et abouchement du bout supérieur à la peau. Mort. (*Soc. anat.*, 1^{er} avril 1898).

Cancer du rectum ; opération de Kraske. Récurrence au bout de six mois. Mort par généralisation (avec M. MORESTIN, *Soc anat.*, 8 avril 1898).

Périsigmoïdite suppurée simulant le cancer. (*Soc. de chir.*, 1910, p. 867).

Rétrécissement cicatriciel préanal par symphyse fessière consécutive à une brûlure des deux fesses chez un enfant de 2 ans. Autoplastie, Guérison (*Soc. anat.*, 1898).

Péricolite membraneuse. Anastomose iléo-transverse (*Revue internationale de Méd. et de chir.*, janv. 1913).

Prolapsus du cancer du rectum. Obs. de M. LE FORT (*Rap. Soc. de chir.*, 1909, p. 680).

A. Malformations congénitales du rectum et de l'intestin grêle. Tuberculose congénitale. En collaboration avec M. ALGLAVE. (*Soc. anat.*, déc. 1899).

B. Arrêt de développement de l'intestin grêle. Atrophie du gros intestin. Exclusion du gros intestin et anus iléo-périnéal (*Soc. anat.*, 1900).

C. Malformations de l'intestin grêle en cul-de-sac. Atrophie du segment iléo-terminal et du gros intestin avec conservation de leur calibre. Anus iléo-périnéal. (*Soc de pédi.*, mai 1902).

D. Exclusions congénitales et acquises de l'intestin (*Congrès de chir.*, 1903).

Je rapporte plusieurs observations avec les différentes techniques opératoires qui ont été utilisées soit pour le cas de malformation congénitale (*anus iléo-périnéal*), soit pour le cas acquis (fistule stercorale consécutive à une salpingectomie). Chez cette malade l'orifice ne donne plus issue qu'à un peu de mucus intestinal.

Trois cas de mégacolon (*Soc de chir.*, 22 janv. 1913).

- Accidents péritonéaux occlusifs au cours de la grossesse, en collaboration avec le Dr Tissier *Soc. d'obst. gynec. et péd.* Mars 1913.
- Tuberculoses du tube digestif et des annexes de l'utérus. Rapport au Congrès de la tuberculose. Rome 1912. *Revue de chir.* 1912.
- Bilartzhia rectale se présentant sous forme de polype rectal et bilartzhia de l'appendice iléo-cæcal en collaboration avec le Dr Zaïfol (d'Alexandrie) (*Soc. de chir.*, 19 février 1913).
- Dépansions congénitales multiples suivant une ligne verticale le long de la ligne blanche. En collaboration avec le Dr P. Tissier. *Soc. de chir.*, 1915 (p. 1307).
- Invagination de l'estomac dans le pyllore par une tumeur de la grosse tubérosité. Obs. de M. Dieulafé et Baylac. *Rap. Soc. de chir.* 12 juin 1918.
- Plaie antéro-postérieure en sêton de l'abdomen dans la région épigastrique. Petite plaie de la moelle avec hémiplegie temporaire. *Soc. de chir.*, 1915. (p. 1387).
- Balle entrée par le 3^e espace intercostal droit et logée à la face interne de l'épine sciatique. Ablation par décollement sous-péritonéal de la fosse iliaque. *Soc. de chir.* 9 janv. 1918.
- Balle logée contre le ligament coronaire du foie et localisée avec la table radiologique du docteur Vialet. Rapport sur la table radiologique de M. Vialet. *Soc. de chir.* 1915 (p. 1065).
- Balle paradiaphragmatique. Ablation par une incision verticale le long du bord externe du muscle grand droit de l'abdomen du côté droit. *Soc. de chir.* 1915 (p. 768).
- Fragment de balle au niveau de l'angle iléo-cæcal. Ablation. *Soc. de chir.* 1915. (p. 660).
- Ablation d'une balle logée dans le muscle psoas. *Soc. de chir.* 1914 (p. 1178).
- Shrapnell enkysté sur la paroi antérieure du colon ascendant. Ablation rapide à la lumière électrique et sous le contrôle des rayons X, le chirurgien se guidant lui-même sous l'écran. *Soc. de chir.*, 31 oct. 1916.
- Ascite traitée par le drainage sous-cutané permanent avec un tube en T en caoutchouc laissé à demeure. *Soc. de chir.* 1915, (p. 829).
- Drainage sous-cutané dans les éléphantiasis et acites. *Soc. de chir.* 10 Janv. 1917.
- Lipomatose rétropéritonéale diffuse et progressive. Extirpation partielle. *Soc de chir.* 1913 (p. 1746).
- Cinq cas d'estomac biloculaire. Résultats éloignés des interventions *Soc. de chir.*, 1914 (p. 1060).

- Infractus intestinal hémorragique. *Soc. de chir.* 16 février 1916.
- Centenaire opérée pour hernie étranglée, opération avec anesthésie locale. *Soc. de chir.*, 22 sep. 1915.
- Accidents péritonéaux occlusifs au cours de la grossesse. En collaboration avec le Dr P. Tissier. *Soc. d'obst. et de gynéc.* mars 1913.
- Les péricolites membraneuses. Clinique in. *Bulletin méd.* mai 1918.
- Stase fécale dans le cæcum. Cæcopicatures et cæcoplexies *Soc. de chir.*, 1913, n° 23.
- Kystes gazeux de l'intestin. *Soc. de chir.*, 1914 (p. 683), et *Arch. gén. chir.*, 1914
- Hernie crurale. Cure radicale par oblitération du canal crural avec un fragment de *facia lata* suturé au ligament de Cooper et à l'arcade crurale. *Soc. de chir.*, 1914. (p. 767).
- Insuffisance anale. Froucement des parties molles périanales. Bon résultat fonctionnel. *Soc. de chir.*, 21 év. 1916.
- Fistules stercorales par plaie de guerre entretenue par un séquestre de la tubérosité iliaque. *Soc. de chir.* 1915 (p. 1147).
- Plaie de la fesse et de l'anus. Rétrécissement anal. Anoplatie et dilatation avec une sonde élastique à pression excentrique. *Soc. de chir.* 1915.
- Pseudo-kyste traumatique rétropéritonéal. Marsupialisation. Hémorragie post-opératoire. Transfusion de sang citraté. Guérison. Obs. de M. Chaton. *Rap. Soc. de chir.*, du 31 juillet 1918.
- Hernie thoraco-abdominale. Prothèse interne avec une lame de caoutchouc. Obs. de M. Lefèvre. *Rap. Soc. de chir.*, 4 déc. 1918.
- Occlusion intestinale par plus d'une centaine de noyaux de cerises arrêtés au dessus d'un rétrécissement du colon descendant. *Rev. méd. suisse et romande.* Juillet 1918.
- Occlusion intestinale spasmodique au cours de l'encéphalopathie épidémique. *Acad. de médecine* 1919.
- Ulcère perforé du duodénum. Bile dans la cavité péritonéale permettant le diagnostic. *Soc. chir.*, 20 Avril 1920.
- Gastro-entérostomie postérieure anté-colique dans les cas de rétraction congénitale ou acquise du mésocolon transverse. *Arch. gén. de chir.*, 1919 et 1920.
- Pseudo-kyste et hématomes de l'arrière cavité des épiploons. Greffe épiploïque. *Soc. de chir.*, 9 Juin 1920.
- Greffes épiploïques. *Soc. chir.*, 9 Juin 1920.

Rétrécissement ano-rectal congénital et rétention énorme des matières fécales. *Soc. chir.*, 14 Juin 1920.

Tumeurs prévertébrales en collaboration avec M. Barthélémy. *Soc. anat.*, 1920.

Ossification dans une cicatrice de la paroi abdominale. *Soc. anat.*, Juillet 1920.

Anus iliaque en boucle pour favoriser la continence des matières fécales *Gaz. des hôpitaux*. 25 Juillet 1921.

Mésentérite sclérosante et rétractile, et occlusion intestinale. *Soc. chir.*, 15 fév. 1920 et Avril 1920.

Idem. Obs. de M. Murard. Rapport à la *Soc. chir.* 17 Nov. 1920.

Idem. Congrès français de chirurgie, Oct. 1920.

Mésentérite rétractile et sclérosante et ses complications (occlusion intestinale et infarctus intestinal). *Soc. de chir.*, Janvier et Juin 1922 et *Gaz. des Hôp.*

Mars 1922. *Soc. chir.* (Rapport Duboucher). 14 Mars et 11 Avril 1923 et thèse de Chotard. Paris 1923 et Rapport sur obs. de M. Duvergey *Soc. chir.* 11 Avril 1923.

Depuis que j'ai décrit, après Tenani, cette lésion bien curieuse du mésentère, d'autres cas semblables ont été rapportés. Elle n'est pas uniquement de nature tuberculeuse comme le pensent quelques auteurs.

Pneumopéritoine. *Soc. chir.*, 14 déc. 1921.

Diagnostic des lésions des organes du petit bassin par le pneumo-péritoine *Soc. chir.* 1 mars 1922.

Essai de greffes séreuses après l'ablation des membranes dans la péricolite membraneuse et dans la péri-sigmoïdite membraneuse. *Soc. chir.*, 20 juin 1923. *Gaz. des Hôp.*, Oct. 1923 et *Congrès franç. de chir.*, 1923.

Mégacolon par rétrécissement anal congénital. *Soc. de chir.*, 5 mai 1924.

Influence de la rachianesthésie sur les contractions des viscères abdominaux, en collaboration avec M^r BOUCHARD. *Bullet. Méd.* Mai 1924.

Ablation d'un verre cassé enclavé dans l'ampoule rectale. Mort par perforation rectale. Déductions opératoires. Ablation par voie rétrograde. *Soc. de chir.* Juillet 1924. et *Soc. Anat.* Juillet 1924.

Epithélioma spécial de l'appendicite caecal avec hydropisie appendiculaire, en collab. avec M^r VIGNERON. *Soc. Anat.* Juillet 1924.

XXIV. VOIES URINAIRES

- Néphrite caséuse et tuberculose descendante. *Soc. Anat.* 1890.
- Néphrite calculeuse. *Soc. anat.* 1891.
- Hypertrophie de la prostate ; méat sus-pubien *Soc. Anat.* 1891.
- Anastomoses urétérales diverses : *Paris méd.* 1895.
- Néphrotomie d'urgence chez une femme n'ayant plus qu'un rein avec le D^r. CHEVALIER. *Congrès d'Urologie.* 1897.
- Fragment de verre dans la vessie. Taille hypogastrique. Suture primitive de la vessie. *Soc. anat.* 1904.
- Sonde rompue dans le canal de l'urètre derrière un rétrécissement. Extraction par les voies naturelles (*Soc. anat.* 1894).
- Hydronéphrose infantile. En collaboration avec M. J. HALLÉ (*Soc. d'obst. de gyné, et de pédi.* mai 1903).
- Observation de rupture du rein. Néphrectomie. Guérison (*Soc. anat.* juin 1903).
- Rupture du rein. Néphrectomie. Mort (*Soc. anat.* avril 1904).
- Kyste hydatique du rein. Néphrectomie partielle et exopexie de la poche (Obs. in thèse NICAISE, 1905).
- Dégénérescence colloïde polykystique du rein gauche. Néphrectomie (*Soc. de chir.* 1912, p. 1136).
- Kyste parasurrénal développé probablement aux dépens de débris wolffiens (*Soc. de chir.* 1912, p. 1043).
- Kyste hydatique rétrovésical. Ablation totale. Guérison (*Soc. de chir.* 1912, p. 1041).
- Dépression, fistules et kystes dermoïdes sacro-coccygiens (*In Thèse de HÆNSEN, Paris* 1895).
- Anomalies urétérales en collaboration avec M. SÉJOURNET *Soc. anat.* 1910.
- Fistules vésico-vaginale. Cathétérisme temporaire des urètres pendant la cicatrisation des sutures vaginales (*Progrès méd.* fév. 1913).
- Du traitement possible de l'exstrophie de la vessie par la greffe des urètres dans le rectum isolé du tube digestif, et suivie de la transposition du côlon pelvien dans la fosse ischio-rectale à travers une boutonnière sphinctérienne du releveur de l'anus** (*Congrès de chir.* 1895).
- Tumeur vasculaire polypoïde et circulaire du méat urinaire chez une petite fille (*Soc. de pédiat.* 1907).

Dégénérescence kystique des deux reins chez un homme de 71 ans. *Soc. anat.* avril 1918.

Gros calcul vésical développé autour de corps étrangers (fragment d'aiguilles de sapin). En collaboration avec le D^r Doré. *Soc. de chir.*, 1913 (p. 1139).

Balle paravésicale. Ablation. *Soc. de chir.*, 24 nov. 1915.

Extraction par les voies naturelles d'un thermomètre introduit dans la vessie. *Soc. de chir.*, 15 déc. 1915.

Grande plaie de l'urèthre. Dérivation temporaire périnéale des urines puis uréthroplastie. Guérison. *Soc. de chir.*, 1915 (p. 1192).

Néphrostomie pour anurie totale au cours du cancer utérin, survie de 4 mois. *Soc. de chir.*, 9 Déc. 1919.

Tumeurs des capsules surrénales, masculinisation, hirsutisme. *Soc. de chir.* 18 Mai 1920.

Après l'opération, c'est à dire l'ablation partielle, l'hirsutisme s'est amélioré. Depuis, la tumeur a récidivé et l'hirsutisme est reparu, mais moins marqué.

XXV. GYNÉCOLOGIE.

Kystes tubo ovariens. *Soc. anat.*, 1888.

Pelvipéritonite gonococcique très grave chez une fillette de 15 ans (*Soc. de pédiat.*, 1905).

Traitement des péritonites puerpérales (Rap., *Soc. d'obst. de gynéc. et de pédiat.* sur une obs. de M. SOURDILLE). 1904.

Tuberculeuse génitale et malformations génitales chez la femme. Obs. in thèse, Alleaume. Paris 1902.

A. **Greffes des ovaires** (Congrès international de médecine, 1900, et *Annales de gynéc.*, 1900. ROUSSEAU, Thèse, Paris, 1905 [résultats éloignés], et SCHREUBER, Thèse, Paris, 1911. *Soc. de chir.*, 1909, p. 180 ; *Soc. de chir.*, 1911, p. 1199).

B. Greffes ovariennes avec ou sans anastomose vasculaire chez la femme (*Arch. gén. de chir.*, 1908).

Depuis vingt-cinq ans j'ai fait bien des greffes d'ovaire. Les autogreffes réunissent et vivent pendant quelques temps surtout si elles sont pédiculées ou intraepiploïques. Les malades voient persister leurs règles qui sont même très

- abondantes. Les homogreffes réunissent très rarement, chaque sujet ayant ses humeurs particulières et son neurotropisme spécial. Jusque maintenant les hétérogreffes ne réussissent jamais ; tout au moins js n'en connais pas d'observation avec démonstration histologique. Les hétérogreffes intra épiploïques survivent assez longtemps parce qu'elles sont rapidement vascularisées.
- C. Ovaires surnuméraires. En collaboration avec M^e EISENBERG (*Arch. génér. de chir.*, 1911).
- Sarcome mélanique de l'ovaire. Obs. de M. SOUBEYRAN (*Rap. Soc. de chir.*, 1911, p. 665).
- Kyste uniloculaire de l'ovaire avec torsion du pédicule. Hémorragie intra et périkystique. Ablation. Guérison (*Soc. anat.*, 11 mars 1898).
- Enorme kyste de l'ovaire chez une paludique. Ablation. Guérison. Masse épithéliomateuse intra-kystique. En collaboration avec le D^r PILLIET (*Soc. anat.*, 1897).
- Cystosarcome de l'ovaire avec ascite. En collaboration avec le D^r PILLIET (*Soc. anat.*, fév. 1898).
- Fibrome ovarien de 13 kilogrammes. Ablation. Guérison sans choc chez une femme âgée (*Soc. d'obst., de gynéc. et de péd.*, 1902).
- Kyste suppuré de l'ovaire. Pus aseptique (*Annales de gynéc.*, 1901).
- Prolapsus ovarien douloureux. Transposition antéligamentaire de l'ovaire** (*Sem. gynéc.*, sept. 1902).
- Grossesse extra-utérine. Radiographie intra-abdominale du fœtus (*Soc. d'obst., de gynéc. et péd.* mai 1903).
- Hématocèle rétro-utérine et grossesse utérine alternante (*Sem. gynéc.*, 1903).
- Salpingite gazeuse (*Soc. anat.*, 1901).
- Suppuration pelvienne. Comparaison entre l'hystérectomie abdominale et l'hystérectomie vaginale. En collaboration avec le D^r PICHEVIN (*Soc. anat.*, 1893).
- Polype muqueux de la trompe utérine atteinte de salpingite. En collaboration avec M. WEINBERG (*Soc. anat.*, mai 1902).
- Manuel opératoire de l'hystérectomie vaginale (*Annales de gynéc.*, 1893).
- Perforations graves de l'utérus** (*Annales de gynéc.*, fév. 1903 ; *Soc. de chir.*, 1906, p. 539, et Th. MIQUEL, Paris, 1902).
- Hystérectomie abdominale totale pour polype intra-utérin et fibromes interstitiels (*Soc. anat.*, 1901).
- Fibrome rétro-cervical. Hémi-section totale préliminaire du corps utérin par la voie abdominale (*Soc. anat.*, mai 1902).

Fibrome utérin en voie de dégénérescence sarcomateuse. Hystérectomie abdominale totale. Guérison (*Soc. anat.*, 11 mars 1898).

Fibromes utérins et infection puerpérale (Obs. in *Th.* de G. BERGER, Paris, 1907; *Soc. d'obst., de gynéc. et de pédiat.*, mai 1906, et *Soc. de chir.*, 1908, p. 535).

Les fibromes utérins chez les femmes jeunes (*Soc. d'obst., de gynéc. et de pédiat.*, 1097).

Volumineux fibrome utérin pédiculé inséré sur la corne utérine gauche. Myomectomie avec hystérectomie limitée à la corne utérine (*Soc. anat.*, 15 oct. 1900).

Polypes fibreux intra-utérins et fibromes interstitiels. Ablation par l'hystérectomie abdominale juxta-vaginale (*Soc. anat.*, janv. 1902).

Sarcome kystique total de l'utérus (*Soc. de chir.*, 1906, p. 586 et 970).

Notes cliniques : 1° sur un cas de polype fibreux intra-utérin enlevé par l'hystérotomie médiane antérieure précédée du décollement du cul-de-sac péritonéal vésico-utérin ; 2° sur un cas de fibrome utérin et de kyste dermoïde huileux de l'ovaire droit enlevés par la voie vaginale (In *Sem. gynéc.*, 4 avril 1897).

Deux pièces de fibromes utérins (l'un développé uniquement aux dépens de la paroi antérieure de l'utérus ; l'autre pédiculé et flottant dans la fosse iliaque) (*Soc. anat.*, déc. 1894).

Considérations sur les moulages de 80 cavités utérines normales ou pathologiques (*Congrès de gynéc. de Bordeaux*, 1895, et *Supplément in Annales de gynéc.*, 1897, 18 figures).

Infection puerpérale traitée par l'hystérectomie (Obs. in BENOIT, Th. Paris, 1901 et *Égypte méd.*, 1902).

Stomatoplasties du col utérin (*Ann. de gynéc.*, mars 1904).

Résection cunéiformes longitudinales de l'utérus pour rétroflexion et métrite hypertrophiante (*Annales de gynéc. et d'obst.*, 1901).

Polype utérin et inversion. Ablation du polype. Réduction (*Cong. de chir.*, 1901).

Anus colo-vaginal, après hystérectomie vaginale. Laparotomie et suture colique. Guérison. (*Cong. de chir.*, 1899).

Les cicatrices utérines et leur rupture. En collaboration avec le D^r BURNIER (*Arch. gén. de chir.*, 1908).

Les sténoses cicatricielles utérines d'origine thérapeutique. En collaboration avec le D^r BURNIER (*Arch. gén. de chir.*, 1909).

Traitement de l'inversion utérine par l'hystérotomie médiane et réduction (*Soc. de chir.*, 1901, et Th. FRESSON, Paris, 1902).

Colopexie complémentaire de l'opération pour prolapsus utéro-vaginal. (*Arch. gén. de chir.*, 1910).

A. Traitement chirurgical du cancer utérin par l'hystérectomie abdominale et l'ablation des ganglions pelviens. En collaboration avec M. PICQUÉ (*Soc. de chir.*, 1898, et *Annales de gynéc.*, avril et mai 1899).

B. Topographie des ganglions pelviens dans le cancer utérin (*Cong. de chir.*, 1899).

Cancer greffé sur un moignon utérin après hystérectomie supra-vaginale pour fibrome. Deux observations (Th. LESOBRE, Paris, 1907, et *Soc. de chir.*, 1910 p. 703).

Évidement lymphatique bilatéral et néoplasique « en bloc » pour le cancer du clitoris ou de la vulve (*Tribune médic.*, sept. 1905).

Molluscum pendulum de la grande lèvre (faux hermaphrodisme par pseudo-verge latérale) (*Ann. de gynéc.*, 1893, et Th. CHÉROT Paris 1894).

Colopexie complémentaire dans les prolapsus génitaux. *Soc. de chir.*, 1913 (p. 729).

Rupture du cul-de-sac postérieur du vagin au cours de l'accouchement. Laparotomie exploratrice. En collaboration avec le Dr Tissier. *Soc. de chir.*, 1915 (p. 1195).

Grossesse péritonéale. Ablation par laparotomie. Guérison. *Soc. de chir.*, 1915 (p. 1196).

Kyste fœtal suppuré. *Soc. de chir.*, 1915 (p. 1197).

Accidents péritonéaux occlusifs au cours de la grossesse. En collaboration avec le Dr Tissier. (*Loco citato.*)

Perforation utérine au cours d'un curettage pour fièvre postabortive, hystérectomie abdom. supravaginale. Tamponnement Mickulicz. Guérison. *Soc. de chir.*, 1914 (p. 913).

Perforation gangréneuse de l'utérus après injection caustique. Simple laparotomie. Drainage. Mort. *Soc. de chir.* (p. 913) et *Ann. de gynéc.*, 1916.

Fréquence des avortements observés dans les services de chirurgie. *Soc. de méd., légale*, 1917.

Prurit vulvaire traité par la résection des nerfs périnéaux. *Ann. de gynéc. et d'obst.*, oct. 1917.

Autogreffes et homogreffes de l'ovaire dans le bord inférieur du grand épiploon. *Ann. de gynéc. et d'obst.*, déc. 1917.

Je rappelle mes observations anciennes de greffes ovariennes (sous-cutanées, dans le ligament large). Dans ce nouvel essai, j'ai greffé l'ovaire dans le bord inférieur du grand épiploon. La plupart des malades ont vu persister leurs règles, qu'il

s'agisse d'autogreffe ou d'homogreffe. J'ai essayé de conserver la moitié interne de la trompe et d'accoler sur celle-ci l'ovaire greffé dans l'épiploon en vue d'une grossesse possible.

Prolapsus ovarien douloureux. *Ovaropexies*. Obs. in th. Garcin. Juillet 1919.

Esthiomène de la vulve. Ablation « en bloc » avec le réseau lymphatique et les ganglions tributaires. *Soc. Anat.*, nov. 1919.

Encrier resté sept ans dans le vagin pour maintenir un prolapsus utérin ; en collaboration avec M. Aumont. *Soc. chir.*, 9 nov. 1921.

Inversion utérine puerpérale. Utérus très friable. Dangers de la réduction par la voie vaginale. Hystérectomie abdominale. *Soc. Anat.*, avril 1922.

Examen histologique d'un ovaire greffé dans l'épiploon depuis huit ans chez une femme. *Soc. Anat.*, Avril 1922.

Heterogreffe d'ovaire. *Soc. Anat.*, Juillet 1922.

Les greffes d'ovaires. *Soc. de chir.*, Oct. 1922.

Utérus didelphe fibromateux pris pour un fibrome sous-péritonéal. *Soc. Anat.*, Juillet 1922.

Néuralgie génitale vulvaire et résection des nerfs vulvaires. *Soc. chir.*, 15 nov. 1922.

Greffes d'ovaire. *Soc. chir.*, 25 oct. 1922.

Statistique de 305 cas de fibromes utérins opérés. *Congrès de chir.*, 1924.

Traitement de l'infection puerpérale postabortive. *Soc. de chir.*, Oct. 1924.

XXVI^e ORGANES GÉNITAUX DE L'HOMME

Lipome paravaginal du cordon spermatique (*Soc. anat.*, 24 juillet 1896).

A. Torsion du cordon spermatique. Ses conséquences possibles : gangrène, spermatoécèle intermittente, etc. (*Tribune médic.*, mai 1894 et Thèse Cossin. Paris 1894).

B. Apoplexie d'un testicule en ectopie. En collaboration avec MM. MAGITOT et CUNÉO (*Soc. anat.*, nov. 1904).

Nécrose spontanée et hémorragique du testicule sans torsion du cordon spermatique. Gangrène sénile du testicule. Apoplexie testiculaire (*Ann. des maladies des organes génito-urinaires*, juillet 1902).

Quelques variétés rares d'hématocèles de la tunique vaginale (infectieuses, nerveuses) (*Tribune médic.*, 1895).

A. Traitement de la tuberculose testiculaire par des ligatures et sections partielles ou totales du cordon spermatique (*Annales génito-urinaires*, 1900, et *Congrès internat. de méd.*, 1900. Th. DUMESNIL, Paris, 1905).

B. Tuberculose massive du testicule traitée par la *ligature atrophiante du cordon* (*Soc. de pédi.*, 1901).

Cancer du testicule. Ablation totale de la gaine spermatique (*Tribune médicale*, 15 juin 1905).

Opérations pour cancer du testicule. La castration élargie (*Soc. de chir.*, 1910, et Juin 1920).

Ablation « en bloc » de l'épithélioma testiculaire et de tout son territoire lymphatique : (*Tribune médicale* 1903 et *Archives gén. de chir.* 1908).

Epithélioma testiculaire d'origine wolffienne. Obs. de M. POTEL (Rapport à la *Soc. de chir.*, 1909, p. 508).

Téatome du testicule chez un enfant. En collaboration avec M. J. HALLÉ (*Soc. de pédi.*, oct. 1902, et Th. FABEUF, Paris, 1903).

Varicocèle. Traitement par la *synorchidie artificielle* (*Tribune méd.*, sept. 1903).

Hématocèles tuberculeuses de la tunique vaginale (*Tribune médic.* sept. 1903).

Greffes et transplantations du testicule. Application au traitement de l'ectopie testiculaire (*Annales des mal. des organes génito-urinaires*, sept. 1902).

Rupture de la tunique vaginale en collaboration avec M. Vinsonneau (*Soc. Anat.* 1901 et *Annales génito-urinaires* 1901).

Les hématocèles funiculaires. (*Soc. Anat.* 1901.)

Hernie traumatique du testicule. Réduction tardive après désinfection à la teinture d'iode. (*Soc. de chir.*, 1914 p. 1263.)

Ganglions inguinaux cruraux filariens et orchépididymites filariennes. Ablation des ganglions. Résection partielle et débridements de l'albuginée des deux testicules. (*Soc de chir.* 1915 page 1096.)

Orchites filariennes bilatérales. Décortication partielle des testicules et résection partielle des varices lymphatiques des cordons spermatiques (*Soc. de chir.*, avril 1912, et *Arch. gén. de chir.*, juin 1912).

Plaie de la verge. Luxation de la verge en dehors de son fourreau (*Soc. de chir.* 5 Janvier 1916.)

Luxation de la verge par plaie et rétraction cicatricielle. Réintégration de la verge dans son fourreau. (*Soc. de chir.* 8 Juin 1916.)

Tumeur du testicule ; ablation par la castration élargie jusqu'au hile du rein. (*Soc. de chir.* 22 Juin 1920.)

Embryome intratesticulaire à très lente évolution. Castration élargie avec ablation de la gaine spermatique et des ganglions iliaques et lombaires. Œdème dur lymphatique de la verge et du membre inférieur. Stase lymphatique rétrograde. (*Soc. de chir.*, fév. 1922.)

Torsion du cordon spermatique. Traitement par la détorsion et la greffe du testicule (*Soc. Anat.* 1923).

Artérite tuberculeuse hyperplasique dans un testicule tuberculeux à forme massive, en collaboration avec M. Vigneron. (*Ibidem*).

Greffes du testicule. (*Archives d'urologie* déc. 1923.)

Cancer penien traité par la curiethérapie. Obs. de MM. Ferrari et Viallet rapport à la *Soc de chir.*, 1924

Tuberculose massive du testicule en collaboration avec M. Vigneron (*Soc. Anat.* Juillet 1924.)

Tuberculose d'un testicule ectopique en collaboration avec M. Vigneron (*Soc. Anat.* Octobre. 1924.)

XXVII. MEMBRES

Chirurgie des membres (in *Traité de chirurgie* de MM. Le Dentu et Delbet 1^{re} édition 1900, 2^e édition 1912 avec 317 figures. Baillière, éditeur.

Ectrodactylie, syndactylie. Pieds et mains fourchus. En collaboration avec M. Bois. (*Soc d'anthropologie* 1894)

Ectromélie bilatérale symétrique (*Traité de chir.* p. 84).

Syndactylie membraneuse des 2^e, 3^e, 4^e et 5^e doigts avec absence des deuxièmes phalanges. Opération en combinant le procédé de Morel-Lavallée et celui de Didot (*Soc. de chir.* 1911, p. 272).

Main creuse congénitale avec pouce varus à angle droit. En collaboration avec M. LE DENTU. (*Soc. de chir.*, 1907, p. 438).

Amputation congénitale de l'avant-bras (*Traité de chir.*, p. 66).

Epithélioma de l'ongle du pouce (*Traité de chir.*, p. 44).

Bague digitale incluse jusqu'à l'os (*Soc. de chir.*, 1901).

Amputations digitales chez une lépreuse (*Traité de chir.*, p. 69).

Amputation longitudinale de la main et de l'avant-bras pour un épithélium greffé

- sur une cicatrice de brûlures. Greffe italienne complémentaire (*Traité de chir.*, p. 45, et *Soc. de chir.*, 1910, p. 1106).
- Poignet à ressort par rétraction des tendons fléchisseurs. Raccourcissement des tendons extenseurs. Bon résultat éloigné (*Arch. gén. de chir.*, 1910).
- Subluxation spontanée du poignet. En collaboration avec M. LABADIE-LAGRAVE (*Soc. de chir.*, 1910, et *Traité de chir.*, p. 151).
- Main bote après une variole (*Traité de chir.*, p. 135).
- Manus valga par tuberculose vacuolaire du radius (*Traité de chir.*, p. 136).
- Cubitus valgus et cubitus varus (In PICQUÉ et MAUCLAIRE, *Thérapeutique chirurgicale des maladies articulaires*, 1905).
- Sporotrichose de l'humérus et de la malléole interne (*Soc. de chir.*, 12 fév. 1913).
- Lipome axillaire comprimant le nerf radial et le nerf cubital (*Soc. de chir.*, 1907, p. 954).
- Humérus valgus après fracture (*Traité de chir.*, p. 182).
- Ablation totales ou partielles de la clavicule (*Tribune méd.*, 22 juin 1903).
- Sarcome de l'omoplate. Amputation intercléido-sternale. Obs. de M. LE FORT (*Rapport à la Soc. de chir.*, 1909, p. 67).
- Craquements sous-scapulaires. Pathogénie. Traitement par l'interposition musculaire** (*Soc. de chir.*, mai 1903 et mai 1904, et *Gaz. des hôp.* 1905).
- Atrophie et déformation des membres inférieurs repliés sur les cuisses et les fesses et s'y adaptant (*Traité de chir.*, p. 76).
- Bride circulaire congénitale de la racine de la cuisse (*Traité de chir.*, p. 30).
- Luxations congénitales de la hanche sus-cotyloïdiennes avec spina-bifida et pieds bots varus talus chez un nouveau-né (*Congrès de gynéc. et pédiat.*, Bordeaux, 1895).
- Luxation congénitale de la hanche. Démonstration cinématographique de la boiterie avant et après le traitement. En collaboration avec M. INFROIT (*Soc. de pédiat.*, juin 1903).
- Ostéotomie légèrement cunéiforme externe et sous-trochantérienne du fémur pour luxation congénitale de la hanche (*Traité de chir.*, p. 2. 247).
- Luxation congénitale de la hanche. Greffes ostéopériostiques en toit osseux au-dessus de la tête fémorale (*Soc. de chir.*, 8 fév. 1922 et 17 oct. 1923).
- Hanche à ressort (*Soc. de chir.*, 1911. p. 1227).
- Fracture par arrachement du grand trochanter (*Soc. de chir.*, 12 fév. 1913).
- A. Des déviations congénitales ou acquises du col fémoral (*Cong. de pédiat. et gynéc. de Bordeaux*, 1895).

- B. Scoliose. Rétro-déviations du col fémoral. Angle de déclinaison de 110°. Rachitisme ou tuberculeux (avec fig.) (*Soc. anat.*, 2 mars 1894).
- C. **Coxa vara et coxa valga des scoliotiques** (*Bull. méd.*, 11 avril 1895, p. 347).
- Coxa vara (*Traité de chir.*, pp. 182 et 325).
- Coxa valga et ses variétés.** En collaboration avec le Dr OLIVIER (*Arch. gén. chir.*, 1908).
- Déviation du col fémoral dans la paralysie infantile (*Arch. gén. chir.*, 1911).
- Coxa vara rachitique traitée par l'ostéotomie du col, les greffes ostéopériostiques et le vissage métallique du col. Réadaptation morphologique du col. (*Soc. chir.*, 11 juillet 1923).
- Cicatrice vicieuse du pli inguinal. Autoplastie par plusieurs greffes cutanées totales en mosaïque prises alternativement en dedans et en dehors (*Traité de chir.*, p. 22).
- Genu valgum par ostéomyélite fémorale (*Traité de chir.*, p. 393).
- Opération de Gritti datant de 30 mois. Léger déplacement en avant du fragment rotulien (*Soc. de chir.*, 1911, p. 399).
- Absence congénitale et complète de la rotule. *Soc. de chir.* 1 Mars 1924.
- Paralysie du vaste interne, et luxation récidivante de la rotule. Capsulorrhaphie interne et transplantation du droit interne sur le bord interne de la rotule pour luxation externe récidivante de la rotule (*Traité de chir.* p. 401).
- Fracture congénitale du tibia, plastique ostéo-périostique (*Soc. de pédiat.* mars, 1902).
- Myosite fibreuse par corps étranger du jambier antérieur. Excision du foyer scléreux et greffe musculaire de l'extenseur sur le tibia antérieur (*Traité de chir.*, p. 143).
- Épithélioma greffé sur un ulcère variqueux (*Traité de chir.*, p. 44).
- Inclusion intramalléolaire des tendons péroniers luxés** (*Arch. gén. de chir.*, 1910).
- Rupture du tendon d'Achille, deux observations de suture avec bons résultats (*Soc. de chir.*, 1910, p. 810).
- Cicatrice du dos du pied. Pied bot valgus par rétraction cicatricielle. Obs. in Thèse. BALLARD d'HERLINVILLE Paris 1891.
- Dissection de quelques variétés de pieds bots (*Cong. d'obst. de gynéc. et de pédiat.* de Bordeaux, 1895).

Résultat éloigné d'une tarsiectomie trapézoïdale pour tarsalgie (*Soc. de chir.*, 1912, p. 1098).

Pied bot varus équin paralytique. Astragalectomie. Utilité des radiographies (*Cong. de chir.*, 1899).

Greffe du long péronier latéral sur le tendon d'Achille pour pied bot paralytique (*Traité de chir.* p. 451).

Pieds bots lépreux (*Traité de chir.* p. 457). et *Société. de path. exotique*, Avril 1912.

Exostoses rétro-astragaliennes et sous calcanéennes (*Traité de chir.*, pp. 487 et 488).

Exostose rétro-astragaliennes et rétro calcanéennes (*Traité de chir.*, p. 488).

Déviation congénitales du gros orteil et du petit orteil (*Presse Méd.* 1896).

Déviation latérales du gros et du petit orteil ; clinodactylie externe et interne. (*Presse Méd.* 1896).

Exostoses sous-ungueales. (*Soc. an.* juillet 1904.)

Mal perforant du gros orteil. Greffe autoplastique italienne (*Soc. de chir.* 1907, p. 439).

Ostéotomies obliques conjuguées du 1^{er} métatarsien et de la 1^{re} phalange pour hallux valgus. (*Arch. gén. de chir.*, 1910).

Lymphangiome de la plante du pied chez un enfant de 14 ans. Ablation. Greffe italienne. Guérison. En collaboration avec M. SÉJOURNET (*Soc. de pédiat.*, 1911 et *Soc. de chir.*, 1911 p. 243).

Mal perforant plantaire. Anatomoses entrecroisées des deux nerfs sciatiques poplités (*Gaz. des hôp.*, 1910 et *Traité de chir.*, p. 500).

Plaie par arrachement en chaussette de toute la peau du pied (*Soc. de chir.*, 1899 et *Traité de chir.*).

Désarticulation interscapulo-thoracique pour ostéosarcome huméral. Rap. sur une obs. du D^r SOUBEYHAN. (*Soc. de chir.*, 1914. (p.652).

Œdème dur lymphangitique du bras consécutif à l'extirpation d'adénites tuberculeuses de l'aisselle. Opération de Condoléon ; en collaboration avec le D^r THIBIERGE. (*Soc. de chir.*, 1915 (p. 1194).

Ostéosarcome de l'omoplate. Résection économique en laissant l'angle articulaire. Rap. sur obs. de M. POTEL. (*Soc. de chir.*, 1913 (p. 1158).

La conservation et les opérations mutilantes pour fractures, broiements et arrachement des grands segments des membres. Rap. sur les obs. de M. LAPOINTE. (*Soc. de chir.*, 1915 (p. 649).

- Rupture du tendon de la longue portion du biceps brachial dans sa portion articulaire. Rap. sur obs. de M. LAPOINTE. (*Soc. de chir.*, 1914 (p. 630).
- Trois cas de subluxation progressive du poignet avec altération du cartilage conjugal dans les deux cas. *Soc. de chir.*, 9 février 1916.
- Adaptation fonctionnelles après les grandes mutilations de la main. (*Soc. de chir.*, 12 janv. 1916.)
- Plaies du bord interne de la main. Destruction du 5^e métacarpien et du tendon extenseur du 5^e doigt. Anatomose tendineuse. Bon résultat fonctionnel. (*Soc. de chir.*, 1915. (p. 1193).
- Rétraction permanente des doigts après application prolongée d'une bande élastique ou garrot pendant quarante deux heures. (*Soc. de chir.*, 22 déc. 1915.)
- Coxa hyperflexa bilatérale. En collaboration avec M. JOUON. (*Soc. de chir.*, 3 nov. 1915.)
- Genu recurvatum consécutif à une ostéite fémoro-tibiale avec arthrite du genou. Ostéotomie linéaire du tibia et du péroné. Bon résultat, *Soc. de chir.*, (1913 (p. 1418).
- Luxation du genou en arrière par rupture des ligaments croisés antérieur et postérieur. Suture du ligament croisé antérieur, Guérison avec ankylose. (*Soc. de chir.*, 1913, n° 23).
- Observation et radiographie d'une luxation du genou en arrière et en dehors. En collaboration avec le D^r GOMEZ. (*Soc. de chir.*, 1913 (p. 1364).
- Luxations des ménisques du genou et méniscite chronique. (*Soc. de chir.*, 1913 (p. 518).
- Genu valgum par ostéite spécifique du tibia et du fémur. En collaboration avec le D^r BADIN, (*Soc. de chir.*, 1914 (p. 64).
- Absence d'ossification du cartilage de conjugaison des deux tubérosités tibiales antérieures chez un adulte. Maladie de Schlatter (*Soc. de chir.*, 22 déc. 1915.)
- Gangrène sèche des orteils. Amputations partielles limitées. (*Soc. de chir.*, 14 avril 1914).
- Gelure grave, hersage et élongation légère du nerf tibial postérieur derrière la malléole. (*Soc. de chir.*, 23 fév. 1916).
- Gelures graves. Névrite douloureuse. Hersage et élongation légers des nerfs tibiaux postérieurs. Amélioration, (*Soc. de chir.*, 22 déc. 1915).
- Névrites dans les « pieds des tranchées et dans les gelures. (*Soc. de chir.*, 31 janv. 1917)

Ecrasement de la partie interne du pied par éclats d'obus. Amputation longitudinale économique par désossement. (*Soc. de chir.*, 25 juillet 1915.)

Résection du calcanéum et de l'astragale après une grosse plaie du talon. Inflexion plantaire directe. Ostéotomie cunéiforme à base dorsale. Bon résultat. (*Soc. de chir.*, 20 déc. 1916.)

Résultat d'une ancienne résection totale du calcanéum. *Soc. de chir.*, 20 déc. 1916.

Ostéite tuberculeuse du tarse antérieur et du tarse postérieur. Tarsectomie totale. Nécessité du traitement des tuberculoses chirurgicales dans les sanatoria suburbains. (*Soc. de chir.*, 1913 p. 1447).

Traitement dans les hôpitaux urbains des tuberculeux chirurgicaux aggravés et traitement des autres tuberculeux chirurgicaux dans des sanatoria suburbains. (*Bulletin méd.*, 21 mars 1918.)

Grande bride cicatricielle palmée du pli du coude. Autoplastie italienne. (*Soc. de chir.*, 25 Juin 1919.)

Ossification ou calcification du ligament rotulien. (*Soc. de chir.*, 3 Juin 1920.)

Ectrodactylie artificielle pour épithélioma du dos de la main. (*Soc. de chir.*, Juillet 1920.)

Pied bot en équerre externe par absence congénitale du péroné. (*Soc. de chir.*, 9 fév. 1922.)

Os surnuméraires du pied pouvant simuler une fracture. (*Soc. de méd. légale.* Mars 1922.)

Exostose sous-unguéale du 2^e orteil. (*Soc. anat.*, Juillet 1922.)

Macroductylie congénitale du médus : (*Soc. anat.* 29 Juillet 1922.)

Rétraction ischémique de Volkmann. Dédoublement longitudinal des tendons fléchisseurs. (*Soc. de chir.*, 27 Juin 1924.)

Ankylose du genou presque à angle droit. Résection trapézoïdale (*Soc. de chir.*, 17 oct. 1923.)

Amputation de Syme avec conservation des malléoles. (*Soc. de chir.*, 1^{er} Mars 1922.)

Poignet varus par paralysie infantile. (*Soc. anat.* Juillet 1924.)

Rétraction et fibrome de l'aponévrose palmaire superficielle. (*Soc. anat.* Juil. 1924.)

Hallux récurvatus d'origine cicatricielle. (*Soc. anat.* Juillet 1924.)

Bourgeon charnu d'apparence sarcomateux de la région sous-ungueale du gros orteil, en collaboration avec M. FLIPO (*Soc. anat.* Juillet 1924.)

Ostéosarcome du gros orteil en collaboration avec M. FLIPO. (*Soc. anat.* Juillet).

Ostéoplasties, arthoplasties et transplantations tendineuses pour traiter l'Hallux valgus. (*Revue d'orthopédie*. Juillet 1924.)

Opérations spéciales

Qu'il me soit permis de grouper en terminant les *opérations nouvelles* que j'ai pratiquées, je crois, le premier :

Greffes d'épiploons en bourre pour hémostasier les petites plaies du foie (1902).

Grefte pédiculée du grand épiploon pour oblitérer un kyste hydatique du foie compliqué de cholerrhagie (1903).

Grefte d'épiploon dans une cavité ostéomyélique du tibia (1904).

Grefte d'aponévrose pour les hernies musculaires (1914).

Grefte d'aponévrose pour oblitérer une fistule cutanée bronchique (1915).

Grefte de cartilage costal dans une cavité ostéomyélique (1907) ; dans un lambeau autoplastique palpébral (1917) ; dans l'épaisseur de la lèvre supérieure déprimée (1917) ; dans une plaie osseuse avant la réunion primitive (1916).

Grefte cutanée dermo-épidermique narinaire sur tuteur après la rhinoplastie (1919).

Greffes d'ovaires intraépiloïques et ovaro-ovariennes (1917).

Greffes intertesticulaires ou synorchidie artificielle dans certains cas d'ectopie, de hernie ou de varicocèle (1902) ou après torsion du cordon spermatique.

Bagues métalliques amovibles et engainantes pour maintenir la réduction des fractures (1911) et bagues d'ivoire (1916).

Sutures nerveuses tubulaires avec des fragments de trachée (1916).

Résection du nerf fémoro-cutané dans la meralgie paresthésique (1899).

Hersage et elongation du nerf tibial postérieur dans les cas de gelures graves (1916).

Anastomoses nerveuses des nerfs sciatiques poplités dans les cas de maux perforants et d'ulcères variqueux (1910).

Volet osseux occipital à pédicule interne pour ouvrir les abcès cérébelleux (1898).

Ablation en bloc d'un épithélioma de l'oreille et du territoire lymphatique infecté (1904).

Grefte ostéo-périostique pour déformation par atrophie latérale du maxillaire inférieur (1919).

- Ablation en bloc de l'épithélioma de la lèvre inférieure et de son territoire lymphatique infecté (1904).
- Suture d'une plaie de l'artère pulmonaire (1902).
- Massage du cœur par la voie transdiaphragmatique (1902).
- Drainage sous-cutané de l'ascite par un tube en caoutchouc et en T laissé à demeure sous la peau au-dessus du pubis (1911).
- Drainage abdomino-périnéal chez l'homme (1897).
- Froncement des parties fibreuses périanales dans les cas d'insuffisance anale par section du sphincter par balle (1916).
- Transpositions antéligamentaires de l'ovaire pour prolapsus ovarien douloureux (1902).
- Colopexie complémentaire des opérations pour prolapsus utéro-vaginal (1910).
- Ablation en bloc du cancer de la verge et de son territoire lymphatique infecté (1908).
- Ablation en bloc du cancer de la vulve et de son territoire lymphatique infecté (1905).
- Castration élargie jusqu'au hile du rein pour les tumeurs du testicule et pour la filariose testiculaire (1905).
- Débridement et excision de la tunique albuginée dans les cas de filariose du testicule (1912).
- Enchevillement de l'articulation du genou après raccourcissement du moignon tibial douloureux (1920).
- Enchevillement du calcaneum, de l'astragale et du tibia pour renversement du moignon après un Chopart (1919).
- Implantation du cubitus dans l'extrémité inférieure de l'humérus pour coude ballant (1916).
- Implantation du fémur dans le tibia pour genou ballant (1916).
- Implantation du tibia dans le fémur après ablation d'une tumeur myéloplaxique du tibia (1914).
- Méningocèle congénitale traitée par la greffe osseuse empruntée au grand trochanter (1913).
- Cranioplastie avec greffon emprunté à la tubérosité iliaque postérieure (1914).
- Ectrodactylie artificielle pour néoplasme malin du dos de la main (1920).
- Amputation longitudinale et interne de la main et du poignet pour épithélioma du bord interne de la main et du poignet (1910).

Amputation intratubéreuse de la jambe avec enchevillements de l'articulation du genou (1920).

Enchevillement du col fémoral sous l'écran pour coxa vara : *Soc. de chirurgie*, Mai 1921.

Interposition musculaire dans les cas de craquements sous-scapulaires (1903).

Inclusion intramalléolaire des tendons péroniers latéraux dans les cas de luxation de ces tendons (1910).

La greffe autoplastique italienne pour le mal perforant plantaire (1907).

L'ostéotomie oblique conjuguée de la tête du 1^{er} métatarsien et de l'extrémité postérieure de la 1^{re} phalange pour hallux valgus (1910).

Transposition intra-osseuse du tendon de l'extenseur du gros orteil pour hallux valgus (1910.)

Dilatation anale et rectale avec une sonde en caoutchouc épais à pression excentrique (1915.)

Je signalerai mes recherches sur l'évolution des compresses laissées dans le ventre (1893) ; sur l'hématocèle tuberculeuse de la tunique vaginale (1895) ; la greffe des uretères dans le rectum exclu et l'abaissement du colon pelvien dans la fosse ischio-rectale pour extrophie vésicale (1895).

Sur les différentes variétés de coxa valga (1894).

Sur la radiographie des calculs biliaires (1903) (premier cas publié en France).

Enfin en 1920 j'ai été nommé électeur et j'ai voté pour le prix Nobel.

Appareils.

1^o Planche matelassée avec demi-valve s'abaissant pour permettre la flexion, l'adduction et la légère rotation externe dans l'extension préliminaire avant l'arthroplastie pour luxation congénitale de la hanche.

2^o Pincés fixatrices à pression pour fractures irréductibles.

Anatomie descriptive et chirurgicale.

Cloison des fosses nasales aux différents âges. Sinus sphénoïdaux. (*Soc. anat.*) 1893).

Anomalies des veines jugulaires antérieures superficielles. (*Soc. anat.*, mars 1892).

Anatomie topographique du cœur. Rapports du péricarde avec la paroi thoracique. Angles sterno-péricardique et costo-péricardique (*Soc. anat.*, mars 1902).

Plexus veineux péri et rétro-pharyngiens. Dépressions et diverticules du pharynx. Bourse de Lusha. Ganglions lymphatiques rétro-pharyngiens. (*Soc. anat.*, 1893).

Anomalies du creux sous-claviculaire. Artère sus-scapulaire venant s'enrouler en 8 de chiffre dans le creux sous-claviculaire. (*Soc. anat.*, mars 1892).

Forme nettement digastrique du plan profond du fléchisseur sublime. Artériole perforant le nerf médian. Des dédoublements réciproques des artères, veines, nerfs et muscles. *Soc. anat.*, 1894, p. 75).

Dédoublement de l'artère axillaire par le nerf du petit pectoral et une anastomose entre les deux racines du nerf médian. (*Ibidem*).

De la présence fréquente d'un tronc nerveux au niveau d'une bifurcation ou d'une collatérale artérielle normale ou anormale. Branches nerveuses artérielles de la paume de la main. (*Ibidem*, p. 103).

Anomalies par dédoublement et en ellipse des nerfs médians chez le même sujet. (*Soc. anat.*, 31 juillet 1896).

Anomalie de nombre des artères rénales. (*In Thèse ROUSSEAU*, Paris 1894).

Anomalies de nombre et de siège des artères rénales. Artère supplémentaire pré-urétérale (*Soc. anat.*, 1895).

Situation moyenne de l'isthme du corps thyroïde sous la dépendance du développement de l'organe. (*Soc. anat.*, 1895).

Dilatations serpentine des artères. (*Soc. anat.*, 1894).

Côlon transverse. Situation normale. Colopexie. En collaboration avec M. Mouchet. (*Soc. anat.*, juillet 1897).

Rapport sur le prix Godard. (*Soc. anat.*, mars 1897).

TABLE DES MATIÈRES

Varia

	Pages
Les abus de la responsabilité médicale (<i>Trib. méd.</i> , 1 ^{er} janvier 1906).	5
A. Notes au cours d'un voyage chirurgical en Belgique, Suisse, Autriche-Hongrie et en Allemagne. (<i>Presse médicale</i> , 1894, 134 pages).	7
B. Notes chirurgicales pendant un court voyage à Londres, (<i>Tribune méd.</i> , nov. 1904, et <i>Bul. méd.</i> , 1904).	16
Notice biographique sur Ed. Claude Bourru, dernier doyen de l'ancienne Faculté de Médecine, (<i>Congrès d'histoire de la Médecine</i> , Juillet 1921.)	26
Eloge du professeur Lannelongue, à l'inauguration de son monument à Casterà-Verduzan le 25 Juillet 1920.	33
Notices nécrologiques, (<i>in Archives Gén. chir.</i>)	39
Traitement des tuberculeux chirurgicaux dans des sanatoria suburbains, (<i>loc. citato</i>).	46
Isolément des tuberculeux pulmonaires soignés dans les services de chirurgie (<i>Congrès de la tuberculose</i> , Paris 1907.)	46
Tract à afficher dans les mairies rurales pour éviter l'afflux à Paris des paysans prédisposés à la tuberculose (<i>Congrès d'Hygiène</i> , Oct. 1924.)	49
Centenaire de la création de l'agrégation en médecine. (<i>Soc. d'histoire de la Médecine</i> , fév. 1923 et <i>Gaz. des hôpitaux</i> , 6 fév. 1923.)	53
Eloge de Pasteur , (<i>Soc. chir.</i> , 18 Avril 1923).	54
Eloge du Pr. Duplay, (<i>Soc. chir.</i> , 19 Janvier 1924).	56
Membres.....	67
ARTICLES.....	71
ANATOMIE DESCRIPTIVE ET CHIRURGICALE.....	72
Variétés.....	81
Voyages à l'étranger. Eloges, etc.....	82

TABLE DES MATIÈRES

	Pages
TITRES	5
ENSEIGNEMENT	7
TRAVAUX ET MÉMOIRES ORIGINAUX.....	16
Anesthésies.....	16
Plaies, infections.....	16
Greffes d'organes simples et d'organes complexes.....	17
Tumeurs.....	25
Maladies des os.....	26
Maladies des articulations.....	33
Muscles, tendons, synoviales.....	39
Vaisseaux.....	49
Nerfs.....	42
Crâne, oreille, mastoïde, nez.....	44
Face.....	46
Cou.....	46
Thorax.....	49
Rachis-mœlle.....	53
Œsophage.....	54
Parois abdominales, péritoine.....	55
Estomac.....	56
Foie.....	57
Pancréas.....	57
Rate.....	57
Intestin.....	59
Voies urinaires.....	66
Gynécologie.....	67
Organes génitaux de l'homme.....	71
Membres.....	73
APPAREILS.....	81
ANATOMIE DESCRIPTIVE ET CHIRURGICALE.....	82
VARIA	83
Voyages à l'étranger. Eloges, etc.....	83