

*Bibliothèque numérique*

**medic@**

**Bulletins et mémoires de la société  
française d'otologie, de laryngologie  
et de rhinologie**

*vol. XXV. - Paris : J. Rueff et Cie, 1909.*

*Cote : 130124*



**(c) Bibliothèque interuniversitaire de médecine (Paris)**

Adresse permanente : <http://www.bium.univ-paris5.fr/hist/med/medica/cote?130124x1909>

# BULLETINS ET MÉMOIRES

DE LA

SOCIÉTÉ FRANÇAISE

## D'OTO-RHINO-LARYNGOLOGIE

RAPPORTS



MM. les D<sup>rs</sup> HENRI BOURGEOIS et LÉON EGGER. — Les œdèmes du larynx.

MM. les D<sup>rs</sup> E. J. MOURE et PIERRE CAUZARD. — Examen fonctionnel du labyrinthe.

TOME XXV — I<sup>re</sup> PARTIE

130124

130124

PARIS

MALOINE, ÉDITEUR

PLACE DE L'ÉCOLE-DE-MÉDECINE

1909



SOCIÉTÉ FRANÇAISE

# D'OTO-RHINO-LARYNGOLOGIE

---

## RAPPORTS

---

### LES OEDÈMES DU LARYNX

Par les D<sup>rs</sup> Henri BOURGEOIS et Léon EGGER, de Paris.

L'œdème est la distension des espaces conjonctifs par une infiltration de sérosité.

Cet état anatomique ne constitue évidemment pas une entité morbide, c'est le résultat de troubles pathologiques très divers, au larynx comme dans toutes les parties du corps. Il n'est plus permis aujourd'hui d'écrire comme Bayle sur *l'œdème de la glotte*, aussi est-ce un rapport sur *les œdèmes du larynx*, que la Société française d'oto-rhino-laryngologie a bien voulu nous confier. Malgré la diversité de la nature des œdèmes du larynx, de leur pathogénie, de leur évolution, des circonstances pathologiques dans lesquelles ils apparaissent, ils présentent presque tous une symptomatologie générale identique qui varie surtout selon l'étendue des lésions; tous ils menacent directement la vie par le danger d'asphyxie; c'est un devoir urgent pour le médecin de reconnaître la variété qui se présente à lui, de prévoir l'évolution ultérieure, d'instituer un traitement approprié, d'appré-

cier l'utilité d'une trachéotomie immédiate. Ce sont les raisons pratiques d'étudier les œdèmes du larynx dans leur ensemble. Il en est d'autres purement théoriques : d'abord certains œdèmes ne peuvent cliniquement être rattachés à leur cause ; ensuite il est impossible de diviser les œdèmes en groupes nettement séparés par leur pathogénie, car, ainsi que nous allons le voir immédiatement, cette pathogénie est presque toujours complexe.

### I. Physiologie pathologique générale.

La sérosité de l'œdème ne représente pas une simple augmentation en quantité de la lymphe qui emplit normalement les espaces conjonctifs, elle en diffère chimiquement et histologiquement puisqu'elle est une production morbide. Cette réserve faite, on peut définir l'œdème, la distension des espaces conjonctifs par une exagération de production ou de rétention de la lymphe qui s'y trouve normalement contenue.

Cette lymphe provient du sérum sanguin, elle filtre à travers les parois des capillaires artériels, elle abandonne les tissus pour rentrer dans la circulation générale selon deux voies : la voie veineuse, la voie lymphatique.

Les causes susceptibles de modifier la quantité et la qualité de cette lymphe sont multiples, mais avec Lœper on peut les ramener à quatre.

« Forces mécaniques qui sont transmises par l'appareil circulatoire ; forces nerveuses qu'apportent les nombreuses arborisations nerveuses qui pénètrent ou entourent capillaires et cellules ; forces physiques, grâce auxquelles se font les échanges osmotiques ; forces vitales, activité cellulaire qui permettent les dédoublements moléculaires et les transformations chimiques. » Nous allons considérer séparément chacun de ces facteurs.

**FORCES MÉCANIQUES.** — Toutes les causes d'augmentation de la pression dans le système artériel favoriseront l'augmentation de la lymphe, par exemple l'exagération de la masse sanguine, l'hypertension artérielle qui sont des causes générales. Localement, la masse du sang que doit filtrer le capillaire artériel est en rapport avec les modifications de calibre de ce dernier, modifications produites par les excitations ou les paralysies vaso-motrices, et ainsi nous trouverons la vaso-dilatation comme cause adjuvante d'un grand nombre d'œdèmes.

De positive qu'elle est dans le capillaire artériel, la pression devient négative dans le capillaire veineux; la veine a donc tendance à aspirer le liquide lymphatique et la stase veineuse provoque la stagnation de la lymphe.

Le capillaire lymphatique draine l'excédent de lymphe; il joue le rôle de voie excrétrice supplémentaire; la quantité de lymphe excrétée varie avec la vitesse et la pression du sang, avec la nature des influences nerveuses que lui apportent les filets vaso-moteurs, elle varie encore avec l'élasticité des grosses voies lymphatiques, avec l'excitation ou la paralysie de leurs filets nerveux propres (Gley et Camus), avec la force attractive des gros vaisseaux veineux.

Cette multiplicité des voies de retour assure l'élimination de la lymphe; mais vient-on à lier le canal thoracique ou la veine cave, la lymphe reflue et s'accumule dans les tissus.

**FORCES PHYSIQUES.** — Les phénomènes d'osmose sont les facteurs essentiels de la sécrétion lymphatique. Si l'on injecte dans le tissu cellulaire sous-cutané une solution cristalloïde hypertonique, il se fait d'abord un appel d'eau du sang artériel vers les tissus, l'excès de lymphe ainsi produite repasse dans le sang et est expulsé par le rein avec polyurie à condition que la glande rénale soit *normalement perméable*.

L'osmose joue également un rôle dans la résorption de la lymphe par les veines: « On sait que le sérum sanguin con-



tient deux variétés de molécules, cristalloïdes et colloïdes, qui sont douées chacune d'un pouvoir osmotique propre d'autant plus considérable que leur proportion est plus forte dans le milieu sanguin. Le plasma sanguin se dépouillant de cristalloïdes dans le capillaire afférent se trouve proportionnellement plus riche en colloïdes dans le capillaire efférent. Il en résulte que la tension propre aux albuminoïdes se trouve plus forte dans le capillaire veineux que dans le capillaire artériel. Le sang du capillaire veineux doit donc attirer avec une force très considérable les substances contenues dans la lymphe. »

Nous retrouverons l'influence de ces phénomènes d'osmose dans la genèse de l'œdème brightique : Achard, Widal, Lœper et leurs élèves ont montré l'action de la rétention du chlorure de sodium dans les tissus : par le fait de son imperméabilité rénale, le brightique est semblable à l'animal auquel on a injecté une solution hypertonique, ses tissus appellent le sérum du sang et il ne souffre pas d'œdème tant que la polyurie assure l'équilibre, mais vienne un trouble circulatoire local ou général, et la stagnation lymphatique apparaît.

**FORCES VITALES.** — La formation de la lymphe dépend de la pression artérielle, des différences de qualité du sang et des humeurs et des phénomènes d'osmose qui en résultent, mais elle dépend aussi d'une véritable action sécrétoire élective des cellules des parois capillaires. Ainsi, ces cellules laisseront passer ou retiendront telles ou telles substances suivant les organes ou les tissus ; l'iodure de potassium s'éliminera très vite au niveau de certaines glandes, beaucoup plus lentement ailleurs, etc., etc.

Ces phénomènes cellulaires interviennent pour une grande part dans la formation des œdèmes inflammatoires, le mot inflammation étant pris dans son sens le plus large ; l'iode est un irritant de l'endothélium capillaire ; injecte-t-on dans

le tissu cellulaire une culture microbienne ou simplement des toxines, outre la vaso-dilatation, il se produit une migration des leucocytes à travers les parois artérielles en même temps qu'une abondante exsudation de sérosité.

**FORCES NERVEUSES.** — Le mécanisme intime de l'action du système nerveux n'est pas entièrement connu, on sait bien que la vaso-dilatation favorise la formation de l'œdème, mais le système nerveux exerce sur les cellules filtrantes comme sur les cellules nobles des tissus une influence véritablement trophique, et la paralysie des nerfs qui aboutissent à un territoire donné n'a pas seulement pour conséquence la vaso-dilatation des capillaires qui l'irriguent, mais aussi l'altération plus ou moins durable des cellules qui y vivent. Sans doute, il résulte de cette dystrophie des modifications du tonus cellulaire, des variations de perméabilité et d'activité fonctionnelle (Lœper et Laubry).

Pouvons-nous mettre en parallèle de ces quatre groupes de forces influant sur la formation et la résorption de la lymphe quatre groupes d'œdèmes qui leur correspondraient : œdème mécanique, œdème par rétention chlorurée, œdème par irritation des endothéliums capillaires, œdème nerveux ?

Une pareille classification serait tout à fait erronée, nous verrons que presque toutes les variétés d'œdèmes observés en clinique résultent d'un mécanisme complexe : si l'œdème brightique du larynx est causé par la rétention chlorurée, il l'est aussi par le coup de froid qui trouble sa circulation locale, qui crée la virulence et le développement des microbes parasites de la gorge ; si l'œdème infectieux est dû à l'action des bactéries, il est favorisé par les troubles circulatoires, par les altérations cellulaires que créent le froid, le surmenage vocal, les infections répétées ; les œdèmes consécutifs à la stase veineuse ont également une origine complexe dans laquelle les troubles trophiques et nerveux doivent jouer un rôle.

Nous serons donc obligés de classer les œdèmes du larynx non pas d'après leurs mécanismes pathogéniques, mais d'après leurs causes directes apparentes, selon le tableau suivant :

*Œdèmes infectieux.*

Œdèmes infectieux primitifs . .	}	Forme bénigne.
		Œdème inflammatoire aigu.
Œdèmes infectieux secondaires	}	Forme infectieuse maligne.
		à une inoculation locale.
		à une maladie générale aiguë
		{ par localisation de l'infection générale.
		{ par infection surajoutée.
	}	à une affection chronique du larynx par infection secondaire d'une ulcération.
		{ par infection secondaire d'une ulcération laryngée.
		Tuberculose.
		Syphilis.
	}	Cancer.

Œdème collatéral d'une inflammation périlaryngée.

*Œdèmes dans les affections rénales.*

- A) Dans le mal de Bright.
- B) Dans les néphrites aiguës.

*Œdèmes toxiques.*

Œdème iodique.

*Œdèmes traumatiques.*

Brûlures.  
Contusions.  
Fractures.

*Œdèmes par gêne de la circulation en retour.*

Asystolie.

Compression des voies de retour.	}	Goîtres.
		Tumeurs.
		Cancer de l'œsophage.
		Anévrysmes de l'aorte.

*Œdèmes nerveux.*



## II. Anatomie pathologique générale.

Comme pour n'importe quel organe, nous avons affaire dans l'œdème du larynx à une infiltration œdémateuse, c'est-à-dire séreuse, qui se produit dans le tissu conjonctif, en distend les mailles, remplit les espaces lymphatiques, refoule et comprime les parties avoisinantes. Dans l'organe vocal, il s'agit particulièrement du tissu conjonctif sous-muqueux, qui par ce fait prend une conformation anormale et donne au larynx des aspects particuliers et variables, et détermine ainsi une diversité très grande de symptômes. La distribution de cette transsudation séreuse, en effet, est commandée par la distribution, l'épaisseur, la résistance du tissu conjonctif où elle s'épanche. Et comme ce tissu conjonctif n'est pas répandu en couche uniforme ni au hasard sous la muqueuse du larynx, il est possible de déterminer expérimentalement la distribution de ces œdèmes, et d'en reproduire les différentes formes cliniques que les auteurs ont rapportées.

L'œdème n'étant que l'expression de divers processus pathologiques, nous n'étudions dans ce chapitre que sa distribution anatomique sans préjuger en aucune façon des processus pathogéniques. Anatomiquement, dans l'œdème du larynx, il s'agit d'une transsudation séreuse dans les espaces lymphatiques du tissu cellulaire sous-muqueux contenant peu d'éléments cellulaires, du moins tant que nous avons affaire à de l'œdème pur (Kuttner).

Dans les œdèmes inflammatoires bénins, le liquide a plutôt le caractère d'un exsudat; la masse qui remplit les espaces lymphatiques du tissu cellulaire lâche est plutôt granuleuse et contient de nombreux lymphocytes. La muqueuse que recouvre cet œdème est tendue et pâle; cette pâleur est due à l'anémie par compression. Après la disparition d'un œdème très intense, la muqueuse qui la recouvrait



apparaît lâche et plissée. Dans les œdèmes inflammatoires aigus, la coloration est non plus pâle, mais rouge, et même rouge foncé.

Au moyen d'injections artificielles dans la sous-muqueuse Hajek a reproduit d'une façon très précise les modifications de formes que présente le larynx dans les œdèmes et infiltrations de toutes sortes de son tissu cellulaire sous-muqueux. Car de même que l'exsudat pathologique, le liquide d'infiltration amène des soulèvements de la muqueuse bien plus prononcés là où la sous-muqueuse est le plus lâche, ainsi se comporte le liquide injecté artificiellement, distendant au maximum les points où il rencontre la moindre résistance, s'arrêtant au niveau des limites qu'un tissu serré rend infranchissables.

C'est en reproduisant expérimentalement ces déformations du larynx qu'on a pu se rendre compte du mécanisme de ces modifications dans la forme, et particulièrement des rétrécissements intra-laryngés. Sestier a eu, le premier, le mérite d'attirer l'attention sur l'importance anatomique du tissu cellulaire sous-muqueux; mais c'est le maître de l'un de nous, Hajek, qui le premier a mis en lumière cette importante question par les injections artificielles.

Pour la clarté du sujet et d'après l'ordre même de ses expériences, cet auteur, à qui nous faisons de larges emprunts, divise l'œdème du larynx en :

- 1° Œdème de l'épiglotte;
- 2° Œdème du repli ary-épiglottique;
- 3° Œdème de la bande ventriculaire et du ventricule de Morgagni;
- 4° Œdème de la corde vocale et du tissu sous-glottique.
- 5° Œdème du pétiole et de la muqueuse inter-aryténoïdienne.

**1. Œdème de l'épiglotte.** — Le tissu conjonctif sous-muqueux est abondant et lâche à la face linguale de l'épi-

glotte, particulièrement au niveau des vallécules, tandis que sur la face laryngée de cet organe, entre la muqueuse et le cartilage, il y a pour ainsi dire absence de tissu lâche. Le bord libre de l'épiglotte constitue la limite entre le tissu cellulaire des deux faces, linguale et laryngée, de l'épiglotte. En avant, le tissu conjonctif lâche de l'épiglotte s'arrête à la base de la langue; dans la profondeur, les faisceaux rigides du ligament hyo-épiglottique forment une barrière, tandis que latéralement, du côté du pharynx, le tissu cellulaire sous-muqueux est en continuité directe avec la sous-muqueuse du pilier antérieur et du voile. Du côté du repli ary-épiglottique, la couche du tissu cellulaire sous-muqueux s'amincit, de sorte que la membrane thyro-hyo-épiglottique qui constitue la base du ligament pharyngo-épiglottique, sépare comme un rempart, étendu dans la direction frontale, la face antérieure de l'épiglotte, du sinus pyramidal. Ce ligament est loin de former une limite absolue, puisque, au-dessus de celui-ci, la muqueuse est plissée et repose sur une sous-muqueuse; celle-ci cependant est de peu d'épaisseur.

Cette disposition anatomique du tissu cellulaire sous-muqueux trouve son application dans tous les cas d'infiltration sous-muqueuse. Il en résulte donc clairement qu'un œdème de la face linguale de l'épiglotte ne peut jamais franchir le bord libre de cet organe pour se continuer dans l'intérieur du larynx, et il n'existe aucune observation digne de foi, vérifiée par l'autopsie, où ce fait se soit produit.

Dans l'œdème très prononcé, on observe, correspondant aux vallécules, deux saillies en forme de tumeurs arrondies, séparées l'une de l'autre par une large dépression correspondant au ligament plus résistant glosso-épiglottique médian.

Il est donc bien compréhensible que, du seul fait du gonflement de l'épiglotte, il ne peut se produire de trouble respiratoire. Si, au cours d'un œdème ou d'un abcès de la face antérieure de l'épiglotte, il survient des troubles respira-



toires, le fait ne peut être attribuable qu'à d'autres tuméfactions du larynx.

La continuité du tissu cellulaire de la face linguale de l'épiglotte avec celui de la paroi latérale du pharynx explique pourquoi, à la suite d'une inflammation de cette dernière, il peut facilement se produire un œdème de la face antérieure de l'épiglotte, fait que l'on constate fréquemment.

2. **Œdème du repli ary-épiglottique.** — Anatomiquement, les deux feuillets des replis ary-épiglottiques ne sont séparés l'un de l'autre que par le soulèvement de la lame externe du pharynx qui, accolée au feuillet interne, limite la lumière du larynx. Dans la région pharyngienne, le tissu conjonctif sous-muqueux des replis ary-épiglottiques se poursuit sans discontinuité aussi bien sur la face postérieure de la paroi postérieure du pharynx qu'avec le tissu sous-muqueux du sinus pyriforme et de la paroi pharyngée latérale. En bas, ce tissu cellulaire lâche se trouve interrompu au niveau de l'extrémité supérieure de l'œsophage; en avant se trouve une limite relative de ce tissu conjonctif au niveau du ligament pharyngo-épiglottique. Cette considération a sa valeur en ce sens qu'un œdème ou un gonflement du repli ary-épiglottique, de cause locale, est arrêté un certain temps au niveau du ligament pharyngo-épiglottique, et ne franchit cette faible résistance qu'au bout d'un temps plus ou moins long pour s'étaler entre ce ligament et la muqueuse qui le recouvre.

Il est évident que ces limites n'ont de valeur que pour l'œdème soi-disant inflammatoire, provenant ordinairement d'une affection circonscrite, et qu'elles ne jouent, par contre, aucun rôle s'il s'agit d'affections générales, comme dans les maladies hydropigènes, les stases, etc., chaque région agissant alors pour son propre compte.

Vers l'intérieur du larynx, le tissu conjonctif rencontre dans deux directions une limite absolue; dans la troisième

direction, cette limite n'est que relative. Le tissu conjonctif est très nettement limité au bord latéral de l'épiglotte, de telle sorte que l'infiltration oedémateuse ne passera jamais à la face laryngée de l'épiglotte. La limite postérieure est formée par une adhérence très serrée de la muqueuse à la face interne du cartilage aryténoïde. En bas, vers la bande ventriculaire, la limite n'est que relative. Le muscle thyro-aryténoïdien, bien que constituant un obstacle relativement considérable, n'est pas infranchissable, ainsi qu'il résulte de faits publiés par Sestier, où il y avait réellement propagation de l'oedème du repli ary-épiglottique au ventricule de Morgagni et à la corde vocale.

Toutefois, dans la plupart des cas de mort, l'oedème paraît avoir eu pour limite la bande ventriculaire; cette remarque signifie que l'oedème du repli ary-épiglottique seul peut déterminer une dyspnée des plus graves avec terminaison mortelle.

Il n'y a aucun doute que la sténose est surtout produite par le soulèvement des lames internes des replis ary-épiglottiques. A l'état normal les replis ary-épiglottiques forment deux surfaces concaves regardant la lumière du larynx et leur bord libre mesure à peine 2 millimètres d'épaisseur. Grâce à l'infiltration qui se produit entre ces deux lames, la face pharyngée se trouve éloignée de 2, 3 centimètres de la face laryngée et la face interne se trouve distendue, convexe vers la lumière du larynx; dans ce cas, elle peut arriver à dépasser le plan des bandes ventriculaires. Il est certain, qu'outre cette sténose du larynx supérieur, la dyspnée reconnaît encore pour cause la difficulté ou l'impossibilité des mouvements d'abduction des aryténoïdes, et par ce fait la non-dilatation inspiratoire de la glotte. Les causes de cette immobilisation sont en grande partie le gonflement du sinus pyriforme, peut-être aussi l'altération inflammatoire de l'articulation crico-aryténoïdienne ou du muscle crico-aryténoïdien.



3. **Œdème du ventricule de Morgagni et de la vraie corde vocale.** — Une sous-muqueuse lâche sépare la muqueuse du ventricule de Morgagni de la masse musculaire sous-jacente du thyro-aryténoïdien. En avant, cette sous-muqueuse s'arrête à l'angle antérieur du thyroïde; en arrière, à la face interne de l'aryténoïde. Il ne faut pas perdre de vue que la paroi inférieure du ventricule de Morgagni n'est autre que la face supérieure de la corde vocale. Il est important de noter que ce tissu cellulaire lâche se trouve brusquement interrompu au niveau du bord libre de la corde vocale, car en ce point le tissu élastique est tellement enchevêtré dans les fibres musculaires voisines du thyro-aryténoïdien interne qu'il ne peut en aucune façon être question d'une couche cellulaire sous-muqueuse. De là l'impossibilité pour un œdème sus-glottique de franchir le bord libre des cordes vocales pour se propager à la région sous-glottique. Cette communication n'est possible qu'en admettant l'infiltration œdémateuse du muscle thyro-aryténoïdien interne lui-même. Dans l'œdème du ventricule de Morgagni, il se forme une tuméfaction allongée, qui tantôt remplit complètement le ventricule de Morgagni, tantôt en réduit l'entrée en une fente linéaire.

L'œdème du ventricule de Morgagni est la conséquence ou d'inflammations circonscrites, ou d'ulcérations de la corde vocale et de la bande ventriculaire, ou de l'extension d'un œdème du repli ary-épiglottique, plus rarement de la corde vocale. Le passage de l'œdème du repli ary-épiglottique au ventricule de Morgagni ne peut se faire que par l'extrémité postérieure de celui-ci. En avant, l'adhérence de la paroi latérale du récessus de Morgagni au cartilage thyroïde constitue un obstacle insurmontable. Quand l'œdème du ventricule de Morgagni est très prononcé, les parties moyennes et postérieures de cette cavité peuvent être complètement effacées; ce n'est jamais le cas pour la partie antérieure, ainsi que la disposition anatomique nous le démontre.

4. **Œdème de la corde vocale et du tissu sous-glottique.** — L'œdème de la vraie corde vocale repose, ainsi qu'il a été démontré, sur l'infiltration séreuse du tissu conjonctif inter-musculaire. Le volume du muscle infiltré augmente; celui-ci devient plus épais et plus large. Consécutivement à cette augmentation d'épaisseur du muscle, le bord de la corde vocale se rapproche davantage de la ligne médiane, dans la phase respiratoire, de telle sorte que la glotte est notablement rétrécie, et qu'elle peut être même complètement fermée en cas d'œdème bilatéral des vraies cordes vocales. Risch nous donne une excellente description de l'œdème des cordes vocales; son travail repose sur l'autopsie du larynx d'un sujet mort d'œdème laryngé aigu, pratiqué quelques heures après la mort. Outre les signes caractéristiques de l'œdème des replis aryénoïdiens, on voit très nettement dans ce cas l'occlusion de l'ouverture supérieure du larynx, consécutivement à l'accolement sur la ligne médiane des cordes vocales projetées.

L'importance de l'augmentation de volume des muscles de la corde vocale est indéniable, ainsi qu'on peut en juger par les injections expérimentales; l'injection étant bilatérale, les cordes vocales énormes sont comprimées l'une contre l'autre et ferment totalement la glotte. L'œdème d'une des faces des cordes vocales n'est pas rare; par contre l'œdème de la corde vocale, c'est-à-dire du muscle, est une grande rareté.

Les rares cas d'œdème des cordes vocales observés par Türk, Risch, Mackenzie, et autres ont tous accusé une sténose accentuée du larynx avec dyspnée inspiratoire et expiratoire. Hajek a souvent observé des œdèmes de la corde vocale de moindre importance.

Quant au tissu cellulaire lâche situé sous la corde vocale, il peut être le siège d'un gonflement provoquant un rétrécissement notable. Cet œdème a son origine ou dans les parties supérieures de l'organe, ou, ce qui est plus fréquent, il naît sur place. La limite du tissu cellulaire sous-glottique en bas,



va de l'insertion antérieure de la vraie corde vocale, en forme d'un arc de cercle convexe en bas, sans connexion avec l'angle du thyroïde et avec le ligament conique, le long du bord supérieur de la partie postérieure de l'anneau cricoïdien à la face interne des aryténoïdes. La plus grande épaisseur de ce tissu est environ au-dessous du milieu de la corde vocale.

**5. L'œdème du petiolus et de la muqueuse interaryténoïdienne.** — Le seul point de la paroi antérieure du larynx où un œdème est possible, se trouve entre la pointe de l'épiglotte et la commissure antérieure, là où la muqueuse est séparée du ligament thyro-épiglottique sous-jacent par une couche sous-muqueuse. Il existe d'ailleurs de nombreuses observations relatant que l'extrémité inférieure de l'épiglotte peut devenir œdémateuse et s'appuyer comme un sac œdémateux sur les extrémités antérieures des cordes vocales. Ce gonflement localisé ne peut en tout cas pas provoquer de suffocation dangereuse. Ce tissu conjonctif n'a de communication qu'avec le repli ary-épiglottique, de telle sorte qu'un œdème du nodulus peut avoir pour origine ou une lésion directe, ou être la propagation d'un œdème des replis ary-épiglottiques.

Le tissu cellulaire peu lâche de la muqueuse interaryténoïdienne est limité de tous côtés. Latéralement la muqueuse adhère intimement à la face interne des aryténoïdes, en bas, au bord supérieur du chaton cricoïdien et en haut au bord libre du muscle transverse. C'est pourquoi un œdème de la muqueuse interaryténoïdienne ne se produit qu'à la suite d'une lésion sur place. Une injection de la muqueuse interaryténoïdienne produit trois boursouflures, dont une médiane et deux latérales plus saillantes.



### III. Symptomatologie générale.

Elle est très variable dans sa forme et dans son intensité, suivant la forme, le degré, la marche plus ou moins rapide qu'affecte l'infiltration séreuse de l'organe vocal. Il est très compréhensible qu'une transsudation séreuse limitée, chez un sujet peu sensible, ayant des occupations ne nécessitant pas d'effort, passera complètement inaperçue ou ne donnera lieu qu'à des symptômes insignifiants; parfois même, elle ne constituera qu'une découverte fortuite. Par contre, un exsudat inflammatoire, survenant à grand fracas, fera éclater tout un cortège de phénomènes généraux graves, accompagnés de symptômes locaux d'une intensité parfois redoutable.

**Symptômes subjectifs.** — Parmi les symptômes subjectifs, nous avons à voir quelles peuvent être les modifications que l'on observe du côté de la voix, de la respiration et de la sensibilité.

a) Voix. — Sestier a prétendu que la voix était toujours altérée; c'est évidemment exagéré, mais cet auteur a fait rentrer dans sa description des altérations vocales dues à toute autre cause. Dans les observations de Charazac, au contraire, la voix est ordinairement conservée. Il suffit, pour s'en rendre compte, de se rappeler la distribution anatomique de l'œdème. En effet, pour que la voix soit altérée, il faut qu'il y ait une inflammation catarrhale des cordes vocales ou qu'une partie située au-dessus des cordes vocales soit suffisamment gonflée pour venir faire étouffoir sur ces organes vibrants. C'est ainsi que l'on observe de la raucité de la voix lorsqu'il y a œdème des bandes ventriculaires ou du ventricule de Morgagni; le même phénomène s'observe quand il y a œdème des cordes vocales, localisation d'ail-

leurs rare. D'après Hajek, il n'existerait pas de raucité caractéristique de l'œdème du larynx.

b) RESPIRATION. — C'est là qu'il faut chercher le signe le plus constant, en même temps que le plus grave, de l'œdème aigu primitif du larynx, on observe tous les degrés, depuis la gêne respiratoire la plus légère, jusqu'à l'orthopnée pour aboutir aux accès paroxystiques et à la suffocation finale; témoin les cas foudroyants de Trousseau, Bard et autres auteurs. Au début, quand l'évolution ne se fait pas avec cette brusquerie effrayante, le malade est gêné seulement dans son inspiration qui devient sifflante, l'expiration restant libre; plus tard, les deux temps de la respiration peuvent être gênés et le sifflement inspiratoire remplacé par un « ronflement guttural, souvent très bruyant » (Krishaber et Peter in Trousseau). Mais hâtons-nous d'ajouter que ce symptôme n'a rien de caractéristique.

La dyspnée inspiratoire serait plutôt fonction de l'œdème des replis ary-épiglottiques; tandis que lorsque ce sont les parties plus profondes du larynx qui sont le siège de l'œdème, la dyspnée devient expiratoire aussi bien qu'inspiratoire.

Citons en passant l'observation I de Charazac qui nous démontre qu'un œdème considérable des replis ary-épiglottiques peut se produire sans déterminer une gêne respiratoire notable, et concluons en répétant que ces symptômes dépendent uniquement du siège de l'œdème.

c) DOULEUR. — On connaît les douleurs parfois intolérables qui accompagnent les affections laryngées cancéreuses et tuberculeuses, ainsi que les douleurs que peut provoquer la syphilis du larynx. A part ces cas, l'œdème simple n'occasionne très souvent aucune sensation douloureuse. Quand il en existe, c'est bien plutôt une sensation de picotement, des grattements dans la gorge, une brûlure. Ces sensations sont quelquefois unilatérales. Parfois le malade croit à la

présence d'un corps étranger, d'une boule qui obstrue le larynx, monte et descend avec lui dans les mouvements de déglutition, que le malade fait des efforts incessants pour expulser, ce qui contribue d'ailleurs beaucoup à aggraver son état en provoquant des accès de toux et la production d'abondantes mucosités.

Dans l'œdème inflammatoire, il y a plus fréquemment de la douleur et de bonne heure au moins de la dysphagie plus ou moins intense. Elle n'est pas caractéristique.

**Phénomènes généraux.** — Les phénomènes généraux sont extrêmement variables et dépendent avant tout de la maladie causale et secondairement de l'étendue de l'œdème.

La courbature, la céphalée, les malaises généraux, la fièvre légère, précédée ou non de petits frissons répétés, accompagnant une douleur laryngée quelquefois cuisante compliquée d'aphonie sont les signes d'une fièvre catarrhale, mais tous ces symptômes peuvent également faire défaut. D'autres fois, sans symptômes généraux, sans avertissement d'aucune sorte, l'affection peut débiter par une brusque suffocation plongeant le malheureux malade dans une anxiété indicible. Quand il survient des accès, pendant ces accès le pouls devient fréquent, petit, irrégulier. La surface du corps, la face en particulier, devient froide, puis se recouvre d'une sueur visqueuse, gluante, dans les violents paroxysmes des derniers moments.

La coloration de la face dépend du degré de la gêne respiratoire. De normale qu'elle est avant l'accès, elle devient congestionnée, tuméfiée; les veines se gonflent, les yeux s'injectent et les lèvres deviennent violettes quand la sténose est très grande, ou pendant les accès d'étouffement. Sestier donne comme caractéristique une pâleur plombée et terreuse, avec les lèvres seulement violettes.

Les phénomènes généraux s'aggravent bien davantage quand il y a infiltration purulente. Le thermomètre monte



rapidement à 39° et 40°; le sujet délire, la peau est sèche, le pouls est dur et fréquent.

De cette variété de symptômes, des plus bénins aux plus graves, il importe de retenir qu'il s'agit là de degrés différents d'une même maladie, dont le premier terme est l'infiltration séreuse, pouvant se traduire par une gêne respiratoire légère, et la dernière étape, l'infiltration purulente qui entraîne une aggravation considérable de l'état général.

**Symptômes objectifs.** — L'inspection générale du sujet, dans les cas graves, accuse du tirage abdominal, du tirage sus et sous-claviculaire. On a même cité des cas où la trachée était affaissée.

A l'auscultation, le murmure respiratoire est notablement affaibli, tandis qu'aux sommets il y a du retentissement des bruits laryngés. Souvent on constate des râles d'œdème pulmonaire à la base de la poitrine.

L'inspection externe du larynx et du pharynx ne donne que des résultats négatifs.

L'exploration digitale a été employée; elle a servi parfois à reconnaître un bourrelet d'œdème. Mais nous ne la mentionnons que pour être complet et, faisant comme la plupart des auteurs, pour la rejeter comme dangereuse.

La seule, la véritable exploration de l'œdème laryngé, est celle que fournit la *laryngoscopie*. A un examen rapide, avant que l'œil ait eu le temps de s'orienter, on aperçoit un gonflement transparent, tendu, opalin se rapprochant beaucoup de l'œdème des paupières et du prépuce. La coloration aqueuse de l'œdème simple passe au rouge sombre dans l'infiltration inflammatoire. Le revêtement muqueux dans les formes séreuses est habituellement très mince; il peut être très épais dans les formes inflammatoires.

A un examen plus approfondi de l'organe on constate les modifications de formes qui sont des plus variées et toutes

en rapport avec les modifications anatomiques décrites plus haut.

Si l'épiglotte est œdématiée, elle perd ses contours. Lorsque sa face linguale seule est intéressée, les fossettes glosso-épiglottiques et les replis glosso et pharyngo-épiglottiques s'effacent, l'organe prend une forme hémisphérique qui masque plus ou moins complètement l'orifice glottique. Dans l'infiltration de la face laryngée de l'épiglotte, cet opercule est penché sur le larynx, de sorte que la lésion ne peut être vue qu'en déprimant fortement la base de la langue avec une spatule, ou dans un effort de voïssement. Si l'organe est pris sur ses deux faces, dans des cas moyens, l'épiglotte semble enroulée sur ses bords ; dans les cas plus intenses, on ne voit qu'une masse sphéroïde informe.

Une des localisations les plus fréquentes de l'œdème du larynx est l'œdème des replis ary-épiglottiques. Ces replis sont transformés en deux bourrelets plus ou moins gonflés qui représentent deux poches remplies de liquide ballottant et gélatineux et recouverts d'une muqueuse rosée. En avant, ces bourrelets se confondent avec les bords latéraux de l'épiglotte si celle-ci est également envahie. En arrière ils se perdent dans la muqueuse aryténoïdienne en forme de deux masses arrondies en contact ou plus ou moins fusionnées.

Ces masses latérales cachent les bandes ventriculaires, et quand il y a tuméfaction simultanée de l'épiglotte et des replis ary-épiglottiques, l'entrée du larynx présente la forme d'un triangle irrégulier dont le côté antérieur est formé par l'épiglotte, et les deux autres côtés par les replis ary-épiglottiques. Si l'œdème prend des proportions un peu considérables, cet orifice qui est déjà très limité, devient très petit et rempli de mucosité, ne laisse passer l'air respiratoire qu'avec de grandes difficultés. On comprend aussi que les parties sous-jacentes, visibles dans les cas légers, ne peuvent être perçues si l'infiltration gagne certaines proportions.

L'œdème des bandes ventriculaires se présente sous la

forme de deux cylindres saillants cachant complètement les cordes vocales qui peuvent être saines.

Lorsque l'infiltration séreuse atteint les cordes vocales, ces parties peuvent, suivant Ruault, présenter deux aspects bien différents. Elles sont pâles, blanches, et leur bord libre présente un épaississement et un aspect particuliers si l'œdème ne les a pas envahis de bas en haut; dans le cas contraire, lorsqu'il y a aussi de l'œdème sous-glottique, leurs bords libres sont comme encadrés par deux saillies fusiformes et rougeâtres. Ces saillies se détachent plus nettement encore sur les cordes vocales lorsque l'œdème sous-glottique existe seul.

Enfin la mobilité des cordes vocales est intéressée ou ne l'est pas. Quand l'œdème est limité à l'épiglotte et aux ligaments ary-épiglottiques sans propagation marquée aux régions aryénoïdiennes, la mobilité des cordes vocales n'est pas modifiée. Si la partie postérieure du larynx, au contraire, est très tuméfiée, les mouvements des aryénoïdes deviennent difficiles et limités. L'adduction n'est pas plus facile que, chose bien plus grave, l'abduction n'est possible. Et ces phénomènes tiennent à plusieurs causes associées : infiltration sous-muqueuse, intra-musculaire, hydarthrose, compressions nerveuses par l'exsudat.

Relativement aux anciennes idées de Sestier, nous ne saurions mieux faire que de reproduire ces quelques lignes de Ruault :

« Pendant des efforts vocaux ou des mouvements respiratoires, on voit souvent les régions œdématiées présenter un aspect tremblotant de leur surface. Dans les cas d'œdème énorme des replis ary-épiglottiques, il peut se produire parfois, à l'inspiration, un léger aplatissement des lèvres internes des bourrelets tuméfiés, causant un obstacle plus marqué au passage de l'air; mais il importe de savoir que les replis œdématiés, ayant une large base, ne sont point, sauf exceptions rares, des masses ballottantes pouvant être aspirées



par le courant d'air inspiratoire et poussées au dehors, comme des battants de porte, à chaque expiration. Cette vieille idée de Bayle et de Sestier a fait son temps, et bien que la plupart des auteurs classiques (Morell-Mackenzie, Schrötter, Gottstein, etc.), la défendent encore, je crois, avec Gouguenheim, qu'elle doit être résolument abandonnée. Sauf dans les cas extrêmes où l'épiglotte, ses replis et la région aryténoïdienne ne forment plus qu'une masse obstruant mécaniquement l'entrée du larynx, la dyspnée est due, soit à un spasme glottique (Gouguenheim), soit à un défaut de mobilité des articulations crico-aryténoïdiennes, avec ou sans altérations musculaires ou nerveuses. Dans le cas d'œdème sous-glottique, on peut observer une dyspnée intense alors que l'œdème est très peu marquée; il s'agit là d'un accès de spasme de la glotte. »

#### IV. ŒDÈMES INFECTIEUX

L'infection microbienne représente la cause de beaucoup la plus fréquente des œdèmes laryngés.

Dans notre chapitre de physiologie générale, nous avons vu que la pénétration de microbes virulents ou de leurs toxines dans le tissu interstitiel donne lieu à la vaso-dilatation, à la diapédèse, à l'exsudation séreuse hors des capillaires; cette issue de sérosité est due, pour une faible part, à la vaso-dilatation et au ralentissement du cours du sang et pour une part beaucoup plus grande à l'irritation de l'endothélium vasculaire par les produits solubles sécrétés par les microbes.

Les troubles vaso-moteurs, les altérations vasculaires chroniques favorisent singulièrement le développement exagéré de l'exsudation séreuse provoquée par les agents infectieux.

L'inflammation peut tomber et le malade guérir après la



formation de l'œdème; d'autres fois, l'exsudat séreux se transforme en exsudat purulent; l'œdème infectieux n'est alors que le premier stade de l'infiltration purulente : œdème infectieux du larynx et laryngite phlegmoneuse sont donc deux étapes différentes de la même maladie, mais l'œdème infectieux aboutit rarement à la laryngite phlegmoneuse.

VARIÉTÉS ÉTIOLOGIQUES. — Le larynx sous l'influence d'un coup de froid ou de toute autre cause banale peut souffrir de laryngite œdémateuse, comme on voit dans le pharynx se développer des angines érythémateuses avec un œdème de la luette et des piliers plus ou moins notable. L'agent infectieux est apporté par contagion, ou bien les microbes parasites deviennent virulents. Dans les deux cas, la maladie est dite *primitive*.

Une maladie générale de l'organisme, une pneumococcie par exemple, peut donner lieu en même temps qu'à la localisation principale, pneumonie par exemple, à une laryngite œdémateuse du même ordre, ou consécutive à une infection secondaire. Les localisations laryngées d'une maladie générale peuvent, par infection secondaire, se compliquer d'œdème aigu. Ce sont là les œdèmes infectieux secondaires aux maladies aiguës.

L'œdème se développe quelquefois à la suite de l'infection d'une plaie accidentelle de la cavité laryngée.

Les affections ulcéreuses chroniques : cancer, tuberculose, syphilis, toujours par infection secondaire, se compliquent d'œdèmes aigus. Les inflammations suppurées péri-laryngiennes entraînent parfois la mort par œdème de la glotte, il s'agit alors d'un œdème collatéral, dû aux toxines, sinon directement aux microbes. Le tableau suivant résume ce chapitre et servira de cadre à notre étude des œdèmes infectieux.

OEdème infectieux primitif.

OEdème infectieux secondaire	{	à une maladie générale aiguë	{ localisation secondaire de l'infection primitive ou <i>infection secondaire</i> .
			{ infection secondaire d'une ulcération laryngée.
	{	à une inoculation locale.	
		à une maladie chronique ulcéreuse par infection secondaire.	{ cancer, tuberculose, syphilis.

OEdème collatéral.

**OEdème infectieux primitif.** — Nous décrivons dans ce chapitre une variété d'œdèmes qui se présente comme une affection aiguë du larynx, qui accompagne ou suit une angine. Car larynx et pharynx sont pris ensemble, frappés par la même infection, et il n'est pas logique de dire ici la laryngite secondaire.

La nature infectieuse de la maladie est marquée par le cortège des symptômes fébriles et généraux, qui peuvent, du reste, être très atténués.

Cet œdème laryngé est une véritable laryngite, et le nom de laryngite œdémateuse est celui qui lui conviendrait le mieux.

Nous engloberons aussi sous ce titre une partie de ce que Masséi a dénommé érysipèle du larynx; pour nous l'érysipèle du larynx est une maladie contagieuse, due au streptocoque, caractérisée par sa mobilité et son extension aux parties voisines, l'érysipèle vrai du larynx succède en général à un érysipèle pharyngé.

Au Congrès de Berlin de 1890, Semon, s'appuyant sur l'unité étiologique infectieuse, demandait à confondre l'érysipèle laryngé, la laryngite phlegmoneuse et même l'angine de Ludwig, avec l'œdème infectieux. Il est vrai que ce sont là toutes des maladies microbiennes, il est vrai aussi que

l'infiltration œdémateuse se trouve à une des phases de ces inflammations; si certains œdèmes laryngés sont collatéraux d'une collection périlaryngée, comme l'angine de Ludwig, si d'autres fois ils sont le premier temps d'une laryngite phlegmoneuse, dans un grand nombre de cas la laryngite œdémateuse constitue toute la maladie, elle a une évolution propre, elle a droit à être considérée comme une entité morbide. Nous allons donc la décrire après ceux qui l'ont appelée angine laryngée œdémateuse (Trousseau), laryngite œdémateuse (Moure), laryngite sous-muqueuse (Cruveilhier, Kuttner), œdème aigu, œdème inflammatoire, œdème inflammatoire aigu, œdème bénin (Garel). Enfin, pour terminer cette synonymie, disons que l'œdème infectieux bénin se partage avec l'œdème nerveux les observations d'œdème *a frigore*.

Nous estimons que la laryngite phlegmoneuse sort du cadre de notre rapport.

ÉTIOLOGIE. — *Causes prédisposantes*. — La maladie frappe souvent des adultes en pleine santé, mais les causes de débilitation générale y prédisposent. L'alcoolisme par ses altérations vasculaires générales, par l'état inflammatoire chronique au niveau du pharynx et du larynx et toutes les irrégularités de l'existence qu'il entraîne à sa suite est un facteur important de cette étiologie. Le surmenage vocal en est un autre.

Comme nous le verrons, l'œdème laryngé brightique n'est autre qu'une laryngite œdémateuse, il faut donc ranger le mal de Bright parmi les causes prédisposantes. D'autre part, si la cause de beaucoup d'œdèmes nerveux nous échappe, il en est d'autres où la poussée d'œdème se manifeste à l'examen d'un coup de froid, d'un mal de gorge, le désordre nerveux général qui préside à la formation des œdèmes angio-neurotiques agit aussi comme cause prédisposante.



*Causes occasionnelles.* — Le froid est par excellence la cause de l'œdème aigu, il agit directement sur les vaisseaux par la vaso-dilatation paralytique qui suit le coup de froid, sur l'organisme en diminuant la résistance et en permettant l'exaltation de virulence des bactéries parasites.

Au froid s'associe souvent le surmenage vocal, une orgie plus ou moins crapuleuse : alcool, cris, tabac, froid conspirent alors contre la muqueuse laryngée. Semon rapporte une observation d'œdème localisé aux cordes vocales inférieures consécutif à une fatigue considérable du larynx.

*BACTÉRIOLOGIE.* — Il ne viendrait à l'idée de personne aujourd'hui d'attribuer l'œdème infectieux ou la laryngite phlegmoneuse à un seul microbe spécifique. Tassano, Israël, Fraenkel ont trouvé le staphylocoque; Barjon, Josserand, le pneumocoque; Netter et Bouilloche, le staphylocoque. On a aussi publié un cas d'abcès laryngé à entérocoques.

*ANATOMIE PATHOLOGIQUE.* — Nous ne reviendrons pas sur ce qui a été dit plus haut sur le développement, l'extension de l'œdème dans chaque région du larynx. Dans l'œdème inflammatoire la coloration est tantôt gris rosé, tantôt d'un rouge vif, le volume est variable depuis celui de l'œdème méconnu par le malade parce qu'il n'entraîne aucune gêne, jusqu'à l'obstruction complète de la cavité laryngée. L'aryténoïde et les replis aryépiglottiques sont le siège habituel de l'œdème qui est unilatéral ou bilatéral. Nous étudierons à part l'œdème limité à l'épiglotte et celui des cordes vocales inférieures.

A la coupe, le liquide infiltré est séreux ou séro-purulent.

*SYMPTÔMES.* — Nous diviserons l'étude clinique d'après l'intensité des phénomènes infectieux et inflammatoires; nous distinguerons aussi les œdèmes localisés à l'épiglotte, aux cordes vocales.

FORMES CLINIQUES. — a) *Forme infectieuse bénigne.* — La forme bénigne de la laryngite œdémateuse a été décrite par Garel en 1891 (*Annales des maladies de l'oreille*, juillet 1891). Cette bénignité signifie l'atténuation des phénomènes infectieux plutôt que la bénignité de la maladie elle-même, car un œdème bénin par son essence peut devenir mécaniquement dangereux par son volume.

La bénignité de cette forme atténuée est caractérisée par l'absence de phénomènes généraux et l'aspect macroscopique des lésions.

La fièvre est modérée, les premiers symptômes locaux sont la dysphagie, toujours très prononcée, et la raucité de la voix. La dyspnée apparaît ensuite, elle met trois ou quatre jours pour parvenir à son apogée; mais d'autres fois elle se développe avec une rapidité foudroyante.

La douleur spontanée est localisée à l'isthme du gosier, à la partie médiane du cou, à la région du cartilage thyroïde; elle est augmentée par la pression latérale sur le larynx.

Dans le miroir laryngien, on découvre un œdème, non pas dur et rouge comme dans la forme aiguë, mais un œdème mou, translucide et tremblotant comme de la gelée, occupant épiglotte et replis aryténo-épiglottiques, ou un seul aryténoïde avec le repli aryténo-épyglottique correspondant.

La disparition complète de l'œdème survient en une semaine environ.

GAREL, *Annales des maladies de l'oreille et du larynx*, juillet 1891.

OBSERVATION I (résumé). — P..., vingt-quatre ans, voiturier, sujet aux laryngites aiguës, aux enrouements répétés, grand fumeur, convalescent d'une laryngo-trachéo-bronchite aiguë, s'abandonne, le 5 avril, à une petite orgie de tabac et d'alcool; le 7, picotement dans la gorge et douleur au niveau du cou; le lendemain, dysphagie marquée, qui augmente le 9 et le 10.

Le 11, il a eu la fièvre dans la nuit, ne peut absolument rien

avaler. Au repos, pas de douleur; pas de sensation de corps étranger dans la gorge. Respiration libre. Pas d'albumine. Voix éteinte.

Au laryngoscope, cordes vocales rouges, gonflées et cylindriques. La fossette latérale rétro-pharyngée gauche est complètement effacée par un œdème mou, violacé, qui fait corps avec le ligament ary-épiglottique. Au-dessus de l'éminence aryénoïde gauche, œdème de même nature, tremblotant sous l'influence de la phonation. La fossette latérale gauche est aussi le siège d'un œdème moins prononcé. Température 38°5. Traitement : badiageonnage de teinture d'iode. Amélioration progressive; guérison complète le 17 avril.

Obs. II. — A. G..., vingt-quatre ans, imprimeur, moyennement alcoolique, a éprouvé, il y a trois jours, une douleur localisée au niveau du cartilage thyroïde; dysphagie pour la salive; voix peu altérée; respiration libre.

Entre le 18 mars; la dysphagie est devenue atroce, intolérable; le cou est tuméfié et la pression sur la région laryngée douloureuse; le malade a de la fièvre, pas d'albumine.

Au niveau de l'aryénoïde droit, œdème mou, absolument transparent, ne faisant qu'un avec l'œdème du repli aryéno-épiglottique, se continuant ensuite en diminuant pour disparaître en mourant sur le milieu de l'épiglotte. Attouchements de teinture d'iode; guérison le 21 mars.

CASTEX, Congrès de 1900.

OBSERVATION I. — Femme de trente et un ans; infiltration demi-transparente et assez considérable de toute la fosse antérieure de l'épiglotte, s'étendant à la partie voisine des replis ary-épiglottiques, et survenu très rapidement; car c'est seulement quarante-huit heures auparavant que la malade avait éprouvé une douleur vive en avalant.

L'intérieur du larynx était partout indemne. Pas de tuberculose. J'ai pu noter seulement que cette malade était rhumatisante et avait pris froid.

Obs. II. — Homme de quarante-trois ans, neuro-arthritique, chez qui s'est montré un œdème aigu de la moitié postérieure du repli aryéno-épiglottique gauche. Un refroidissement avait précédé. En l'espace de huit jours, cet œdème a disparu sans laisser de traces.



Nous rangeons encore cette observation de M. Moure dans les œdèmes à forme infectieuse atténuée.

OBSERVATION. — *Œdème aigu primitif du larynx a frigore,*

Marchand ambulant, sans autre antécédent personnel qu'une scarlatine à quatorze ans, se sent saisi par le froid et éprouve un malaise qui va croissant. Le lendemain, voix prise, respiration gênée, sensation de constriction laryngée avec douleur à la déglutition.

Le troisième jour, il consulte M. Moure. Rien à l'inspection, sauf un peu de cyanose. Pas de dyspnée. Voix un peu empâtée, comme amygdalienne. Pas d'engorgement ganglionnaire.

Au laryngoscope, infiltration aiguë commençant à la base et occupant l'ouverture du larynx et de l'épiglotte, qu'elle cache à moitié à la vue. Cette dernière paraît recouverte d'une sorte de vessie de poisson qui lui forme un véritable capuchon du côté gauche. Au-dessus, existent une deuxième et une troisième tumeurs globuleuses, grisâtres, formées par les replis ary-épiglottiques et la région postérieure gauche du larynx.

Pas de température. Langue normale, pouls normal. Pas de signes d'infection.

Immédiatement, M. Moure, après cocaïnisation préalable, enlève à la pince coupante une partie de la tumeur qui flotte; il s'écoule quelques gouttes d'un liquide séreux. Le reste s'affaisse peu à peu et le malade est soulagé.

Le malade reste à l'hôpital. Pas de température; pas d'albumine dans les urines, qui sont abondantes et claires. Glace sur le cou; régime des liquides; gargarisme froid.

Le lendemain, dysphagie moins intense. A l'examen laryngoscopique, on voit que l'ablation a porté sur la muqueuse épiglottique; les replis ary-épiglottiques ont encore le volume d'une noisette. Pas de température; même régime.

Deux jours après, l'amélioration progressant, le malade sort de l'hôpital, ne présentant presque plus de traces de l'œdème. (Thèse de PÉRINEAU, Bordeaux, 1897.)

b) *Forme aiguë.* — L'affection débute souvent par une angine, quelquefois brutalement par la laryngite. De toutes façons, la dysphagie est le premier symptôme en date; elle



devient bientôt absolue, et le malade crache continuellement sa salive.

La douleur est également provoquée par la pression sur la région laryngée; elle s'irradie par en bas, le long de la trachée.

La toux incessante, pénible, très douloureuse, est notée parfois. La voix est longtemps intacte, puis rauque, puis tout à fait éteinte par suite de l'immobilité crico-aryténoïdienne.

La respiration pénible reste assez longtemps libre, le malade accuse simplement une gêne, un corps étranger dans la gorge; plus ou moins rapidement, quelquefois très rapidement l'asphyxie, la cyanose, l'angoisse surviennent.

La maladie débute quelquefois par un frisson, toujours la fièvre est élevée: 39°, 40°; malaise général prononcé, sueurs, agitation, insomnie complètent le tableau clinique.

Le miroir laryngien montre une teinte rouge vif des lésions qui contraste avec l'œdème gris rosé, translucide de l'œdème bénin, les zones infiltrées paraissent avoir une consistance non plus tremblotante, mais dure.

ÉVOLUTION. PRONOSTIC. — « Affection toujours sérieuse, sa marche est quelquefois foudroyante » (Charazac). Une asphyxie mortelle peut survenir en quelques heures, avant qu'on ait pu y porter remède.

En général, l'évolution est progressive: dysphagie d'abord, dyspnée ensuite.

La dyspnée est permanente, mais avec des paroxysmes dus au spasme surajouté.

Le danger, cependant, a une cause purement mécanique, si l'œdème n'est pas tel que la respiration est impossible, si le malade, suffisamment immobile, ne succombe pas à un spasme, si surtout la trachéotomie a été faite à temps, on observe en quelques jours une régression progressive de symptômes alarmants.

OBSERVATION I. — LEVI et G. LAURENS, *Archives générales de médecine*, 1896.

Pierre D..., trente-quatre ans, marchand de vins, moyennement alcoolique, à la suite d'un refroidissement, présenta de la courbature, de l'abattement, de la fièvre; au bout de quinze jours de ce malaise, il sentit en se levant une sensation de piqure d'aiguille dans la gorge; à la fin de la journée, douleur assez vive, puis lancinante. Le lendemain, dysphagie complète, dyspnée vive avec cyanose, sueurs et nausées. Voix éteinte. Température. 38°4. Pas d'albumine.

Pharynx normal, épiglote œdématisée, considérablement épaissie, d'une couleur rouge vineuse uniforme, au niveau de ses faces et de son bord libre. Elle forme un bourrelet volumineux qui rétrécit l'entrée du vestibule laryngé. Les replis aryéno-épiglottiques sont le siège d'une infiltration énorme, de coloration pâle. Ni ulcérations, ni fausses membranes.

*Traitement.* — Sangsues. Expectation armée.

La dyspnée commence à diminuer, puis la dysphagie et la fièvre. La guérison complète a demandé deux mois; jusque-là l'épiglotte est restée rouge et volumineuse, la dysphagie a persisté ainsi que la raucité de la voix.

Obs. II. — MOURE, Laryngite œdémateuse aiguë, in *Leçons sur les maladies du larynx*, p. 1890.

Malade de quarante-cinq ans, atteint d'angine aiguë combattue au moyen de caustiques liquides (nitrate d'argent, citron); tout à coup, après deux ou trois jours, angoisse respiratoire très pénible. A ce moment, toute l'arrière-gorge, les amygdales, la luette et l'épiglotte étaient le siège d'une tuméfaction considérable qui masquait complètement le larynx. Muqueuse rouge, pas de fluctuation. Etat général mauvais, cyanose de la face, pouls petit, très précipité, voix éteinte; murmure vésiculaire imperceptible. On proposa la trachéotomie qui fut refusée parce qu'on ne pouvait lui affirmer que sans cette opération il serait sûrement mort le soir même. Heureusement, dans la nuit, l'œdème commença à disparaître, et le malade pouvait être considéré comme sauvé.

Il faut conclure de cette observation que, même dans les cas désespérés, tout espoir ne doit pas être perdu. Dans les cas graves, ne pas hésiter à proposer l'opération, et si elle

est refusée tout d'abord, être prêt à la pratiquer en cas d'urgence.

L'observation suivante publiée par l'un de nous dans les *Annales* de 1896 comme œdème aigu angio-neurotique nous paraît plutôt, aujourd'hui, rentrer dans le cadre des œdèmes inflammatoires aigus, la maladie ayant débuté par un frisson et une fièvre violente.

OBSERVATION. — La malade est enceinte de cinq mois environ.

Il y a deux jours, le mercredi 11 décembre 1895, sa mère meurt dans la soirée; M<sup>me</sup> G... apprend cette nouvelle le lendemain à huit heures du matin; bien portante à ce moment, elle accourt auprès de la défunte; à neuf heures elle ressent un grand frisson et est prise d'un état syncopal. A midi elle souffre d'une dysphagie très marquée, elle ne peut rien avaler. En même temps la voix devient enrouée, et le soir seulement la dyspnée apparaît intense. Une fièvre violente, dit la malade, persiste jusqu'au matin du vendredi 13; ce n'est qu'une rémission survenant dans l'intensité des accidents qui lui permet de nous être amenée.

Maintenant encore la dysphagie est absolue; l'absorption d'une cuillerée de potion prescrite la veille par son médecin a déterminé chez elle des accidents de dyspnée violente suivie d'état syncopal. Cette dysphagie consiste ici plutôt dans un spasme de la partie inférieure du pharynx ou supérieure de l'œsophage, car la malade rend presque immédiatement ce qu'elle avale avant même que la matière déglutie ait eu le temps d'aller bien au delà de l'isthme du pharynx. De plus, cette dysphagie n'est pas douloureuse.

La malade a une dyspnée telle qu'elle ne peut dormir dans la position horizontale, elle est obligée de rester assise sur son lit.

Notons en passant que M<sup>me</sup> G... avait perdu son père quinze jours auparavant, mais n'en fut pas aussi affectée, car cette mort était prévue.

Notre attention est tout d'abord attirée par l'extinction complète de la voix. La respiration au moment de l'examen est tranquille; il n'y a pas de tirage; il existe un peu de cornage, on ne constate aucune trace de fièvre.

Avant de passer aux phénomènes locaux, signalons que M<sup>me</sup> G... n'a pas absorbé de médicaments, iodures ou autres pouvant expliquer son état.

A l'examen objectif que l'état de la malade oblige d'abréger, on



note d'abord une certaine pâleur des téguments, bien que l'état général soit relativement bon.

Le pharynx est rempli de mucosités et de salive; toute la muqueuse du vestibule et du larynx proprement dit est recouverte de mucosités épaisses. L'épiglotte est épaisse et infiltrée. Les aryténoïdes disparaissent complètement, englobés dans deux masses gélatiniformes presque transparentes qui font saillie dans le larynx. L'aryténoïde gauche est beaucoup plus infiltré que le droit; au-dessous des aryténoïdes la glotte apparaît normale; les cordes vocales ont conservé leur coloration et leur volume. L'aryténoïde gauche est immobile tandis que le droit possède un certain degré de mobilité.

Après une insufflation de poudre de morphine, la malade peut boire du lait sans grande difficulté, ce qu'elle n'avait pas fait depuis deux jours. On prescrit de la glace à l'intérieur et dix pastilles de cocapyrine.

14 décembre. — Grande amélioration. La malade souffre moins quand on appuie sur les parties latérales du thyroïde. De plus, elle a pu avaler ce matin un peu d'eau glacée. Enfin, l'œdème aryténoïdien a diminué des deux tiers et l'aryténoïde gauche a repris sa mobilité, on voit le vestibule laryngé rouge et infiltré. Au-dessous, quoiqu'une couche de muco-pus empêche de distinguer les détails, il paraît y avoir des ulcérations diffuses tapissant les deux bandes ventriculaires et les cordes vocales inférieures qui sont mobiles. La malade continue à prendre des pastilles de cocapyrine.

16 décembre. — Ne souffre plus du tout en avalant, et n'a plus aucune douleur à la pression externe du larynx, pas même au niveau de la partie gauche du cartilage thyroïde.

Peut facilement avaler les boissons.

L'œdème a *totale*ment disparu. Maintenant le vestibule du larynx a l'aspect d'une laryngite aiguë: muqueuse rouge intense non ulcérée, mais un peu épaissie, on voit les pointes des deux cartilages de Santorini. Les deux aryténoïdes se meuvent bien, mais le gauche est un peu plus paresseux que le droit.

Les deux cordes vocales inférieures, mobiles, paraissent ulcérées et recouvertes d'exsudats blanchâtres, jaunes, qui simulent des cordes vocales saines.

On prescrit des pulvérisations d'antipyrine au 1/100<sup>e</sup>.

18 décembre. — La malade ne souffre plus du tout. Mais la voix est encore complètement aphone. La base de la langue est rouge, injectée; l'épiglotte est aussi injectée, rose vif. La muqueuse ary-

ténoïdienne rosée, la muqueuse inter-aryténoïdienne épaissie en coussin sans villosités.

Les bandes ventriculaires sont rouges, tuméfiées, ne paraissent plus ulcérées. Les deux bandes blanches qu'on voyait l'avant-veille sont bien les *cordes vocales fibreuses*. On constate un petit semis blanchâtre qui simule une éruption d'herpès.

*Auscultation.* — Lésions localisées au sommet droit, caractérisées par de la submatité, de l'expiration prolongée et quelques craquements dans la fosse sus-épineuse droite, de l'expiration prolongée dans le creux sous-claviculaire. A gauche, emphysème compensateur.

20 décembre. — L'examen des crachats fait par mon ami, M. Piaget, au laboratoire de M. Straus, d'après les méthodes ordinaires, décèle un bacille douteux sur plusieurs préparations.

Les urines ne contiennent ni sucre ni albumine.

L'ensemble du larynx est rouge, on supprime les pulvérisations d'antipyrine qu'on remplace par des inhalations d'alcool et baume du Pérou.

23 décembre. — État subjectif meilleur, état local sans changement.

27 décembre. — Cordes épaissies, rougeâtres. La corde vocale droite présente une nodosité à laquelle correspond une encoche de la corde vocale gauche. Cordes légèrement bosselées. On pratique des badigeonnages de phénol sulfo-riciné.

30 décembre. — Le larynx reste rouge, on prescrit des pilules de gaïacol et des pulvérisations de teinture d'eucalyptus, baume du Pérou et alcool, et on continue les badigeonnages de phénol sulfo-riciné.

3 janvier 1896. — La voix revient dans les notes graves. Il n'y a plus trace de muco-pus dans le larynx. L'épiglotte est rouge, les cartilages aryténoïdes sont injectés, les bandes ventriculaires rouges et tuméfiées. Les cordes vocales reprennent peu à peu leur forme et leur coloration blanche surtout à leur partie interne, la partie externe étant sillonnée de vaisseaux apparents. La glotte est encore en boutonnière. Le rapprochement insuffisant des cordes en arrière semble dû à de la pachydermie inter-aryténoïdienne. On commence des badigeonnages de  $ZnCl$  au 50<sup>e</sup>, qu'on pratique tous les deux jours.

31 janvier. — La voix s'est beaucoup améliorée. A l'examen du larynx l'épiglotte n'a rien, les bandes ventriculaires non plus, les aryténoïdes sont un peu rouges mais pas infiltrés; on distingue très bien les cartilages de Santorini. Il n'y a que de l'épaissis-



sement de la muqueuse inter-aryténoïdienne et un peu de rou-  
geur des cordes vocales. Cinq nouvelles préparations de crachats  
n'ont accusé la présence d'aucun bacille tuberculeux.

14 février. — La voix est très légèrement voilée. Même état  
local. L'auscultation révèle les mêmes signes que plus haut  
(18 décembre).

27 avril 1895. — La malade mandée par moi ne se plaint de  
rien. Elle a les traits un peu tirés et amaigris, et se trouve actuel-  
lement près de la fin de sa grossesse (dont elle attend le terme du  
1<sup>er</sup> au 15 mars) qu'elle supporte d'ailleurs très bien comme ses  
grossesses précédentes. Elle mange bien, avec appétit, ne vomit pas.

La voix est complètement revenue : elle est normale, pas forte,  
mais bien timbrée, aussi claire vers la fin de la journée que le  
matin.

Après avoir interrompu les pilules d'iodoforme pendant une  
semaine, elle eut une petite hémoptysie (de la valeur d'une  
gorgée) le jour où elle reprit cette médication.

Elle n'a pas de sueurs nocturnes. Cependant elle tousse toujours  
et surtout le matin. Après les accès de toux elle ressent parfois  
quelques douleurs entre les deux épaules ainsi qu'au bas-ventre.

Pour fixer l'étiologie de cet œdème dont nous avons vu se  
dérouler les différentes phases au mois de décembre, nous diri-  
geons notre interrogatoire sur l'état nerveux. Nous ne trouvons  
aucun point hystérogène ; la seule chose qui nous frappe, c'est le  
fait que les réflexes du voile sont notablement diminués, mais non  
abolis ; la sensibilité du voile et la sensibilité cutanée à la face  
et aux mains est nettement plus accentuée à gauche qu'à droite.  
La malade dit n'être pas nerveuse et n'avoir jamais eu de crises.

Auscultée aujourd'hui, on constate une respiration rude avec  
expiration prolongée aux deux sommets, surtout à droite.  
Quelques craquements dans la fosse sus-épineuse droite.

Larynx : Voile et épiglote pâles. Vestibule rosé, normal.

Les aryténoïdes, très mobiles, ne présentent rien de particulier ;  
de même les bandes ventriculaires.

Quant aux cordes vocales, leurs bords sont légèrement arrondis,  
assez réguliers ; leur coloration est d'un blanc tirant vers le gris  
rosé, avec quelques veinosités surtout à droite, à la réunion du  
tiers postérieur avec le tiers moyen.

En faisant l'exploration d'après la méthode de Killian, on cons-  
tate que, dans l'espace inter-aryténoïdien, les plis formés au  
moment de l'adduction sont normaux. La pachydermie signalée  
plus haut a disparu, la muqueuse est lisse et normale.



c) *Forme infectieuse maligne.* — Les phénomènes généraux prennent maintenant la même importance que les phénomènes locaux et le malade peut succomber à la septicémie aussi bien qu'à l'asphyxie; la fièvre atteint ou dépasse 40°, la peau est ridée, les lèvres fuligineuses, la langue rôtie, le teint terreux, les urines rares et albumineuses, le pouls rapide. La prostration est grande, le délire fréquent.

En réalité, nous n'avons pas rencontré d'œdèmes infectieux primitifs du larynx affectant cette allure clinique; le fait pourrait se produire. Mais jusqu'ici, nous devons dire que cette forme infectieuse maligne de l'infiltration laryngée répond soit aux érysipèles graves pharyngo-laryngés, soit aux phlegmons infectieux périlaryngés et péripharyngés dont il sera parlé à propos de l'œdème collatéral.

OBSERVATION. — DEGUY et DETOT, *Œdème laryngé sus-glottique infectieux et suffocant.*

Il s'agit d'un enfant de dix-neuf mois qui a succombé à un œdème primitif de la région sus-glottique, œdème survenu sans cause évidente, que le tubage n'a pu améliorer, et auquel la trachéotomie n'a apporté qu'une amélioration passagère. L'enfant a succombé non à une broncho-pneumonie banale, mais à une septicémie dont la cause paraît due à la présence de la variété de staphylocoque doré que les auteurs ont rencontré dans les organes. En somme, il s'agit d'œdème périlaryngé infectieux primitif due à une variété de staphylocoque sans qu'on puisse dire comment s'est produite l'infection. (*Rev. franc. de méd. et de chir.*, n° 12, 1904.)

d) *Œdème localisé à l'épiglotte.* — Michel, de Cologne, sous le nom d'angine épiglottique antérieure a décrit l'œdème infectieux de la face antérieure de l'épiglotte. Celle-ci se présente au miroir comme une tumeur du volume d'une noisette, elle est gris rosé si l'œdème est bénin, rouge sombre dans la forme aiguë.

Le cartilage épiglottique lui-même n'est pas augmenté de

volume, mais la tuméfaction envahit souvent les fossettes glosso-épiglottiques dont la cavité se comble; deux fois, Michel a noté un envahissement des replis aryténo-épiglottiques; deux fois la peau du cou était soudée au cartilage, le thyroïde impossible à déplacer et sensible au toucher, sans doute par suite de l'inflammation du tissu cellulaire sous-cutané. Ces deux dernières observations nous paraissent sujettes à caution, ne s'agissait-il pas plutôt d'une inflammation juxtalaryngée?

Cette angine épiglottique ne détermine ni altération de la voix ni dyspnée; nous savons par l'anatomie pathologique que l'œdème ne peut pas envahir la cavité laryngée. Le patient accuse de la dysphagie et une sensation de boule, de corps étranger.

Angine plutôt que laryngite, par sa symptomatologie, cette affection est, par sa pathogénie et son siège, pharyngée et non laryngée: l'infection prend naissance dans l'amygdale linguale et l'inflammation envahit le tissu cellulaire compris entre la base de la langue et l'épiglotte. Étant donnée la laxité de ce tissu, il se laisse distendre facilement par l'exsudat séreux et l'œdème de la face antérieure de l'épiglotte se développe rapidement. Logan Turner (*Édimbourg méd. journ.*, mai 1902), a publié l'observation suivante:

Homme de quarante-neuf ans, se présente à l'hôpital pour un mal de gorge datant de la veille. La douleur est considérablement aggravée par la déglutition, et le malade éprouve une sensation de corps étranger dans la gorge. État général bon.

A l'examen, rien au voile du palais ni aux amygdales; le miroir laryngien montre une épiglotte d'un rouge vif, considérablement tuméfiée et rigide, et à cause de son volume et de sa rigidité masquant complètement la cavité laryngée. En l'absence de toute dyspnée et de toute altération de la voix, on peut affirmer l'intégrité du larynx. L'épiglotte tuméfiée fut scarifiée avec le bistouri de Heryng, après quoi un rapide soulagement survint. Retour progressif à la normale. Guérison complète au bout de trois semaines.

e) *Oedème localisé des cordes vocales inférieures*. — Cette forme est tout à fait rare, elle résulte d'une fatigue vocale, elle est bénigne, telle nous apparaît l'observation de F. Semon.

Plus accentuée était la dyspnée dans l'observation de Masséi. Mais la trachéotomie ne fut cependant pas nécessaire; la dysphagie manque; la voix est plus ou moins atteinte.

Par l'aspect gris rosé de l'œdème, par l'absence de phénomènes généraux, les deux observations ci-dessous appartiennent au groupe des œdèmes infectieux bénins plutôt qu'à celui des œdèmes aigus.

OBSERVATION I. — SEMON, *Oedème isolé des cordes vocales inférieures* (*Saint-Thomas Hospital Report*), t. VIII, p. 156).

Homme de vingt ans, ayant déjà souffert d'enrouement et de laryngite congestive, accoutumé à abuser de sa voix; vient consulter pour une aphonie complète: les deux cordes vocales inférieures sont transformées en deux boudins demi-cylindriques, d'un rouge vif et semi-transparents. Le reste du larynx est normal. Semon remarque que l'œdème isolé des cordes vocales inférieures est excessivement rare.

Obs. II. — MASSÉI, *Oedèmes localisés aux cordes vocales inférieures* (thèse Charazac, p. 44).

Dominici L..., quarante-trois ans, bon état général sans trace de syphilis ni d'autre maladie. Il y a vingt jours, sa voix était claire, sa respiration se faisait librement. Ayant très chaud, en pleine température, elle but un verre d'eau très froide. Depuis lors, sa voix s'est modifiée et la dyspnée s'est accrue lentement jusqu'à devenir très intense. De fait, quand elle arrive à la clinique de Masséi, elle présente le sifflement laryngien caractéristique, très marqué pendant l'inspiration, se continuant aussi, mais moins fort pendant l'expiration. Inutile d'ajouter que le mouvement et l'exercice accroissent la gêne respiratoire. Sa voix, à proprement parler, n'est pas très altérée, elle présente une résonance nasale, mais on ne peut pas dire qu'elle soit rauque et encore moins aphone.

La déglutition est gênée par la brièveté et la fréquence de l'acte respiratoire. Elle se fait par des mouvements rapides et fréquents.

L'auscultation révèle, d'une part, la propagation du bruit



laryngé, d'autre part l'affaiblissement du murmure vésiculaire dans la plus grande partie de l'organe avec, à la base, quelques râles d'œdème pulmonaire. La région du cou est gonflée par la gêne de la circulation dans les veines jugulaires. Le visage avait une couleur violacée. La portion extra-thoracique de la trachée affectait cette dépression que détermine dans les laryngo-sténoses l'action de l'air.

*Examen laryngoscopique.* — Vestibule normal. Légère rougeur sans aucune tuméfaction. La muqueuse des cordes vocales est détachée du tissu sous-jacent et occupe la plus grande partie de l'espace glottique. On aurait dit deux vessies natatoires, gris rose au milieu desquelles on apercevait les cordes avec leur coloration blanc perlé.

Scarifications. Guérison.

### Œdème du larynx dans les maladies aiguës.

A. **Variole.** — L'œdème du larynx peut se produire :  
1° *Par suite de la présence de pustules dans le larynx.* Il s'agit alors d'un œdème inflammatoire survenant du neuvième au douzième jour de la variole pendant que l'éruption est très confluyente dans la gorge et le larynx. Les pustules entraînent autour d'elles la formation d'une zone d'infiltration qui provoque en grande partie l'œdème. Elles siègent surtout dans la portion sus-glottique du larynx (ligaments aryéno-épiglottiques, base de l'épiglotte et des parties latérales). Les cordes vocales sont rarement atteintes. Cependant Neumann, Türck, Krishaber ont vu des pustules siéger sur une des cordes vocales. Loaisel de Saulnays a signalé leur présence dans la région sous-glottique.

En dehors des symptômes fonctionnels ordinaires de l'œdème, de la glotte, les malades accusent une vive douleur laryngée et des troubles accentués de la déglutition.

Dans sa thèse, Charazac (thèse de Bordeaux 1884-1885) rapporte un cas de ce genre qu'il eut l'occasion d'observer pendant son internat à l'hospice Pellegrin. Malheureusement l'observation est très incomplète.

Il s'agit d'une femme de trente-cinq ans qui, au cours d'une variole confluente, mourut par asphyxie avec tous les signes de l'œdème de la glotte. L'autopsie n'a pu être faite.

Dans une observation unique de Sestier, l'obstruction glottique était due à un épanchement de sang en nature dans les replis aryéno-épiglottiques.

Il s'agit d'un jeune homme de vingt-deux ans, qui, au cours de la pustulisation d'une variole hémorragique, présente de l'œdème sus-glottique.

Le malade mourut avec tous les signes de l'asphyxie. A l'autopsie, on trouva l'ouverture du larynx presque entièrement obliterée par le gonflement des replis aryéno-épiglottiques qui sont infiltrés d'une *quantité de sang* telle qu'ils ont atteint une épaisseur de 2 centimètres environ. Les bords de l'épiglotte, devenus mousses et arrondis, sont repliés sur eux-mêmes de dehors en dedans; les replis aryéno-épiglottiques, renversés aussi en dedans, transforment l'ouverture correspondante en une fente verticale très étroite. La muqueuse qui tapisse ces bourrelets est rouge noirâtre; en incisant les replis aryéno-épiglottiques et en les pressant légèrement, on voit suinter de toute la surface le sang qui y est contenu.

2° *Par suite d'une complication rénale avec anasarque.* — Cette pathogénie est moins fréquente que la précédente. L'œdème se présente alors avec tous les caractères de l'œdème dans les néphrites aiguës.

3° *Par suite d'un processus infectieux secondaire localisé au niveau du larynx.* — L'œdème de la glotte se présente alors, au moment de la convalescence de la variole, alors qu'il existe une véritable tendance générale à la suppuration.

Peaudéleu (*Marseille méd.*, n° 4, fév. 1903) signale le cas d'un enfant de deux ans qui, au moment de la desquamation d'une variole confluente, fut prise d'une dyspnée d'origine laryngée très manifeste qui nécessita le tubage. Cette opération amena, en même temps qu'un soulagement de la dyspnée, une certaine

amélioration de l'état général. Trois jours après on détube l'enfant, mais la dyspnée reprend toute son intensité. Il se produit une syncope et la trachéotomie est pratiquée. Les troubles respiratoires disparaissent; mais l'enfant s'alimente mal et meurt quinze jours après. A l'autopsie, on trouve dans le larynx une infiltration œdémateuse des cavités sus-glottiques, probablement sous la dépendance d'un processus infectieux consécutif à la variole.

Trousseau rapporte le cas d'un jeune garçon convalescent de la variole qui fut pris des symptômes de sténose laryngée. Mort par asphyxie. A l'autopsie, œdème inflammatoire des replis ary-épiglottiques et abcès gros comme un œuf de pigeon entre l'œsophage et le larynx.

Dans des cas exceptionnels, il se produit une nécrose des cartilages du larynx, analogue à celle qu'on observe beaucoup plus souvent au cours de la fièvre typhoïde. Sestier signale un cas où il y eut nécrose du cartilage cricoïde. Loaisel de Saulnays rapporte, dans sa thèse (*Étude sur les complications pulmonaires et laryngées de la variole*, thèse de Paris, 1870), l'observation publiée l'année précédente par Bernutz (*Bull. et Mém. de la Soc. des hôpit. de Paris*, 1869, p. 269-274).

Il s'agit d'une femme de vingt et un ans, prise d'aphonie le sixième jour de la variole. Symptômes d'œdème de la glotte le vingt-septième. Mort le trentième. A l'autopsie, gonflement œdémateux des replis ary-épiglottiques. Il existait entre les cordes vocales inférieures et supérieures au niveau de l'angle du thyroïde, une ulcération à bords taillés à pic, permettant au stylet de pénétrer profondément presque sur le muscle thyro-hyoidien. C'est l'ouverture interne d'une cavité anfractueuse contenant du pus grisâtre qui a pour paroi antérieure la face postérieure du muscle thyro-hyoidien. Par la dissection, on constate que la membrane thyro-hyoidienne est détruite, qu'il ne reste que quelques filaments jaunâtres mortifiés qui adhèrent encore aux parties voisines. Le cartilage thyroïde est dénudé dans toute la moitié antérieure de ses faces latérales. Le périchondre est complètement décollé;



les deux pièces du cartilage nécrosé sont disjointes de haut en bas et sur la ligne médiane. Pas d'altérations des autres cartilages du larynx.

**B. Varicelle.** — Boucheron, dans sa thèse, rapporte la première observation de laryngite varicelleuse suffocante (thèse de Paris, 1893-1894).

Il s'agit d'une fillette qui, au cours d'une coqueluche compliquée de broncho-pneumonie, présente, le 20 février, une première poussée de varicelle qui est bientôt suivie de plusieurs autres. Le 9 mars, elle est prise tout à coup d'une crise de suffocation très violente avec tirage et cornage.

On applique une éponge chaude sur le cou, mais la respiration reste pénible; il se produit de petits accès de suffocation et la malade meurt le 10 mars d'une crise de suffocation. Le larynx n'a pas été examiné pendant la vie ni à l'autopsie.

Marfan et Halli ont publié deux cas de laryngite suffocante varicelleuse (*Rev. mensuelle des mal. de l'enfance*, janv. 1895).

La première concerne un enfant de trois ans qui est reçu le 14 avril 1894 à l'hôpital des Enfants malades, avec le diagnostic de croup. Depuis la veille, toux rauque. Depuis quelque heures, tirage sus et sous-sternal. Voix voilée, mais non complètement éteinte. Gorge rouge, sans fausses membranes. Facies altéré. Pas d'asphyxie malgré le tirage. Pas d'éruption sur le corps. Température: 38°.

Même état pendant la nuit. Le 15, injection de 20 centimètres cubes de sérum antidiphthérique. Le 15 au soir, on remarque sur le cou de l'enfant de petites papules très discrètes qui n'avaient pas été vues le matin. Température: 37°6. Le tirage persiste sans accès de suffocation. Dans la nuit du 15 au 16, le tirage augmente. Le 16 au matin, état grave; symptômes d'asphyxie tels que M. Marfan fait immédiatement une trachéotomie. C'est à ce moment qu'on remarque sur le corps dix à quinze vésicules nettes de varicelle. On recherche le bacille de Loeffler: résultat négatif (Roux). Le soir, température: 39°; mais la respiration est plus calme.

La varicelle évolue. Le 18, la canule est supprimée pendant quelques heures. Le 19, ablation complète de la canule. Guérison complète le 30. La plaie trachéale est bien fermée. La voix est intacte.

La seconde concerne un enfant de neuf mois d'apparence assez chétive, reçu à l'hôpital des Enfants malades, le 29 mai 1894. Il présente un tirage respiratoire sus et sous-sternal, mais sans trace d'asphyxie et a en même temps une éruption de varicelle absolument caractéristique et très confluyente. Amygdales à peine rouges. Pas trace d'éruption varicelleuse sur la muqueuse buccale ni sur le voile du palais. Le tirage se produit depuis le matin. Le cri de l'enfant est voilé. La toux est rauque.

On porte le diagnostic de croup d'emblée, et M. Roux fait une injection de 20 centimètres cubes de sérum antidiphthérique. On fait une culture des mucosités de l'arrière-gorge. Température, 38°.

La nuit le tirage continue, puis diminue un peu le matin. Le 30, au moment de la visite, il était encore très prononcé; pourtant l'enfant n'a pas l'air fatigué.

L'examen de la gorge est toujours négatif et l'ensemencement n'a pas montré de Loeffler.

Le soir, le tirage persiste toujours. Il disparaît le 31, pour ne plus reparaitre, mais il se développe une diarrhée croissante et une bronchopneumonie. La fièvre atteint 40° le 4 juin, et il meurt le 5, avec 41°5.

A l'autopsie, noyaux de bronchopneumonie dans les deux cols. Ganglions du médiastin postérieur un peu volumineux.

Du côté des voies respiratoires supérieures, épiglote un peu rosée. Muqueuse trachéale, indemne de toute végétation. Dans le larynx, petite ulcération arrondie, assez peu profonde, paraissant s'étendre seulement à la muqueuse. Cette petite ulcération, comme faite à l'emporte-pièce, a la grandeur d'une lentille et siège à la partie postérieure de la corde vocale inférieure droite.

Roger et Bayeux (Soc. anat., 9 avril 1897, p. 336-339) ont publié un autre cas de laryngite varicelleuse avec autopsie.

Enfant de seize mois, rachitique, reçu à l'hôpital d'Auber-villiers le 5 avril 1897. Éruption varicelleuse le 1<sup>er</sup> avril.

A l'entrée, 5 avril, varicelle généralisée à aspect ecchymotique. Respiration courte. Enfant somnolent.

6 avril. — Nuit mauvaise, convulsions, nausées. Température, 39°9. Respiration anxieuse précipitée. Voix éteinte.

Vers le matin, trois légers accès de dyspnée qu'on rapporte à du stridulisme.

A l'auscultation, râles sonores et humides à la base du poumon gauche.

Quelques éléments varicelleux sur la muqueuse labiale.

Dans l'après-midi, quinte de toux rauque avec accès de suffocation d'intensité croissante; peu à peu s'installe un tirage continu. 49 respirations par minute. Température, 40° 2.

Dans la nuit, tirage permanent. Pas de nouveaux accès de suffocations.

56 respirations par minute à une heure du matin.

7 avril. — État général mauvais. Température, 40° 1, qui ne cède pas aux bains.

A onze heures du soir, le tirage devient assez intense pour nécessiter un tubage. A noter deux détails: 1° le pharynx saigne très facilement au simple contact du doigt; 2° l'épiglotte, au contraire, paraît globuleuse, rigide, infiltrée.

Au bout de quelques minutes, mort par syncope.

Énucléation du tube: pas traces d'exsudats dans sa cavité.

*Autopsie: larynx.* — Épiglotte globuleuse, bilobée, infiltrée, dure et gangrenée sur toute la longueur de son bord supérieur. Bandes ventriculaires saines, cordes vocales inférieures tuméfiées, de couleur gris-jaunâtre, friables au toucher, surtout dans le tiers supérieur de leur portion vélamenteuse.

Sur la corde vocale gauche, à 1 millimètre en avant du tubercule vocal de l'aryténoïde, une érosion cratériforme, ovoïde à grand axe horizontal, intéressant toute l'épaisseur de la muqueuse.

Le lambeau du pharynx avec le larynx porte, au niveau de la gouttière, des liquides du côté gauche, un élément varicelleux absolument caractéristique.

Au point de vue bactériologique, pas de Lœffler, pas de streptocoque ni de staphylocoque. Quelques cocci rares et sans aucun caractère spécifique.

Harlez qui a réuni ces observations dans sa thèse (Paris, 1896-97), y joint une observation personnelle qui manque du reste de précision et qui n'apporte aucun élément nouveau.

**C. Scarlatine.** — L'œdème du larynx est tout à fait exceptionnel au cours de la scarlatine.



1° La plupart du temps, il se présente comme une complication de la néphrite scarlatineuse.

Sestier rapporte 4 cas d'œdème de la glotte avec anasarque au cours de la scarlatine : 1 observation de Trousseau (*Journ. des connaissances méd.-chir.*, juill. 1836); 2 observations de Barrier (*Journ. des connaissances méd.-chir.*, 1842, p. 6 et p. 456); 1 observation de Baudelocque (*Gaz. des hôp.*, 1834).

L'observation de Baudelocque et la seconde observation de Barrier sont typiques.

OBSERVATION I. — Louis C..., quatorze ans, est atteint d'anasarque scarlatineux. Le 12 janvier, à la visite du matin, le malade offre l'état suivant : orthopnée, altération des traits, parole haletante, inspiration sonore difficile, expiration facile, sensation de strangulation. Cou fortement tuméfié. En portant le doigt à l'intérieur de la gorge, on sent, sur le côté gauche de la glotte, une tumeur molle, peu résistante. Un chirurgien est appelé et pratique une ponction sur cette tumeur : du sang mêlé de sérosité s'écoule par la bouche et les narines. Le malade se dit soulagé. On lui administre, peu de temps après, un vomitif et l'on applique quelques sangsues sur la partie latérale gauche du cou, mais vers trois heures de l'après-midi, l'orthopnée revint et le malade succombe à l'entrée de la nuit dans un état d'asphyxie.

A l'autopsie. — Amygdales et pharynx intacts. Luette œdématisée présentant le volume d'une aveline. Épiglotte très volumineuse. Les bords de la glotte, surtout à gauche, sont œdématisés ainsi que la partie du larynx située au-dessus des ventricules. (Observation de Baudelocque.)

Obs. II. — Un enfant, de sept ans et demi, mal surveillé pendant la desquamation d'une scarlatine, prend froid le 9 mai. Le 10, œdème de la face. Le 11, véritable anasarque qui augmente le 12. L'enfant meurt dans un état de suffocation imminente.

Autopsie : Larynx. — Les deux replis aryéno-épiglottiques sont œdématisés à un degré si considérable que leur rapprochement sollicité en faisant le vide par la trachée-artère obstrue presque complètement l'orifice supérieur du larynx. L'œdème a également envahi la muqueuse et le tissu cellulaire sous-muqueux de tout le larynx et, en particulier, des cordes vocales

inférieures. On ne trouve absolument aucune trace d'inflammation dans la muqueuse et le tissu cellulaire sous-jacent. La sérosité contenue dans les bourrelets aryéno-épiglottiques est transparente et liquide. Elle s'écoule assez facilement, à la simple section des tissus et sous une faible pression. Elle n'a ni la consistance gélatineuse, ni l'aspect séro-purulent. Il y a aussi un peu d'œdème sous la muqueuse de l'arrière-bouche, mais on n'y découvre aucune trace de phlegmasie. (Barrier.)

2° L'œdème peut toutefois se produire en dehors de tout anasarque par suite d'une ulcération laryngée. — Ryland cité par Sestier a observé le cas d'un jeune homme convalescent de scarlatine et non affecté d'anasarque et sur lequel on trouva après la mort un œdème des replis aryéno-épiglottiques avec une ulcération présentant les caractères de l'ulcération aiguë.

D. Rougeole. — 1° Le larynx peut être pris d'une façon grave au début de la rougeole, avant toute manifestation cutanée. Cette congestion laryngée du début de la rougeole est généralement très fugace; mais dans quelques cas les phénomènes présentent une très grande intensité. Ces faits ont été bien mis en lumière par Sevestre et Bonnus (*Archiv. de méd. des enfants*, fév. 1899). Ils sont, du reste, connus depuis longtemps, Champagnac (thèse Paris, 1812) les signale déjà; Rilliet et Barthez (*Maladies des enfants*, 2° édit., I, p. 356) les ont observés. Elles ont été étudiées par Duhaut (thèse Paris, 1842); Blanckaert (thèse Paris, 1868); Cadet de Gassicourt (*Clin. des mal. de l'enfance*, D, p. 356); Touchard (thèse Paris, 1893). Coyne (thèse Paris, 1874) en a décrit l'anatomie pathologique.

« La laryngite érythémateuse du début de la rougeole peut se présenter sous deux aspects cliniques également graves; le plus fréquent est constitué par une toux aboyante, enrôlée, discordante, par de la dyspnée, de la fièvre. L'autre forme plus rare prend l'apparence d'une laryngite striduleuse avec

cette particularité que la fièvre y est très violente, et que lorsque les phénomènes de faux croup ont disparu, il reste une laryngite catarrhale d'une intensité exceptionnelle.

Les altérations macroscopiques paraissent à première vue peu importantes. Elles consistent, en effet, en une rougeur plus ou moins sombre de la muqueuse laryngée et en *une tuméfaction de cette membrane*, surtout au niveau des cordes vocales supérieures. La cavité laryngée se trouve ainsi diminuée de capacité et les ventricules du larynx sont effacés, tout au moins dans leur partie supérieure. Les lésions macroscopiques sont profondes et intéressent toutes les parties constitutantes de la muqueuse. »

Pourtant, seul Comby (article *Rougeole in Traité des maladies de l'enfance*) donne de ces faits une description clinique précise.

« Quelques enfants, dès la période d'invasion, avant l'exanthème, traduisent l'érythème laryngé par des accès de laryngisme striduleux avec menaces de suffocation. La laryngite striduleuse du début de la rougeole diffère de la laryngite striduleuse simple par sa persistance et sa gravité plus grande. L'enfant, dans l'intervalle des accès, ne respire pas librement; la dyspnée est continue, la voix et la toux restent rauques; il y a du tirage sus et sous-sternal. Et l'on ne peut se défendre de l'idée du croup. Cette laryngite du début a pu nécessiter le tubage ou la trachéotomie; mais généralement elle s'apaise au moment de l'éruption. »

Retournaud, dans sa thèse (Paris, 1897-1898), publie un cas de laryngite suffocante pré-éruptive (obs. VI de cette thèse). Dans leur travail, Sevestre et Bonnus en rapportent trois observations typiques.

OBSERVATION I. — Enfant de dix-huit mois. Le 11 mai, gêne respiratoire qui va croissant. Le 13 mai, la dyspnée s'aggrave. Dans la journée, un accès de suffocation qui disparaît vite, mais tirage permanent. Le soir, second accès plus violent. On amène l'enfant à l'hôpital. Tubage immédiat. Amélioration. Rejet du tube vers



quatre heures du matin. Le tirage reparait, s'accompagne d'un accès de suffocation intense qui cède à un enveloppement froid. Dans la journée, la dyspnée est toujours aussi vive; mais elle diminue le soir et la respiration redevient à peu près normale. Le 14, apparition de l'exanthème. Évolution d'une rougeole moyenne. Les cultures ont donné: 1° des cocci très nombreux; 2° un bacille trapu, très court, se mettant en cimes, prenant le gram, mais non diphtérique.

Obs. II. — Enfant de deux ans et demi. Fièvre depuis plusieurs jours, lorsque apparait le 19, une gêne respiratoire qui se traduit par du tirage le 20.

L'enfant entre à l'hôpital. Pas de fausses membranes. Voix rauque, mais conservée. Toux fréquente, sèche et rauque. Ganglions angulo-maxillaires un peu engorgés.

Le 21, accès de suffocation. Apparition d'un coryza.

Le 22, début de l'exanthème. Tirage extrêmement violent au fur et à mesure que l'éruption se dessine. Dans la journée, accès de suffocation qui cède à un enveloppement humide. Mais le soir, le tubage est nécessaire.

Le 24, rejet du tube, réapparition du tirage avec sifflement laryngé. Retubage.

Le 28, détubage définitif.

Le 2 novembre, broncho-pneumonie.

Le 11 novembre, guérison.

Cultures: streptocoques et staphylocoques.

Obs. III. — Rougeole grave. Laryngite spasmodique à tirage continu. Tubage. Broncho-pneumonie. Mort.

Pour Sevestre et Bonnus, ces accidents s'expliquent, pour la plus grande partie, par la congestion, la tuméfaction dont l'existence a été démontrée par Coyne; mais à côté de ce phénomène mécanique, Sevestre et Bonnus font intervenir une influence nerveuse qui explique les spasmes.

2° Les laryngites ulcéreuses des périodes tardives de la rougeole sont beaucoup moins connues et beaucoup plus fréquentes. Elles résultent d'infections secondaires dont le développement est du reste favorisé par l'état de la muqueuse altérée du fait de la rougeole. Elles ont été étudiées par

Barbier (Note sur les déterminations tardives de la rougeole dans le larynx, *Rev. mens. des mal. des enfants*, 1886, IV. 540-552); Meggio (Sulla laryngite morbillosa nei bambini, *Gaz. med. di Torino*, 1896, XLVII, 161-165), etc...; Retournaud (Tubage et trachéotomie dans la rougeole, thèse Paris, 1897-1898); Tronvicheff (Laryngites rubéoliques, thèse Toulouse, 1900-1901) en rapportent de nombreux cas, mais leurs observations manquent de précision et ne comportent ni examen laryngoscopique, ni autopsie, si bien qu'on ne peut savoir s'il y a eu vraiment œdème de la glotte, laryngite ulcéreuse simple ou même diphtérie.

Les observations suivantes sont plus nettes :

OBSERVATION. PERCY JAKINS (*British med. Journ.*, 1889).

Enfant de cinq ans; cinq jours après la disparition de l'éruption, dyspnée violente (66 respirations par minute), cyanose des lèvres et des doigts; tirage sus et sous-sternal. Examen laryngoscopique : œdème de la glotte et des cartilages aryénoïdes. Intubation. Disparition de la cyanose et de la dyspnée (25 respirations par minute). Le sixième jour, extraction du tube. Guérison locale presque complète constatée au laryngoscope.

O'Dwyer (1897) a publié un cas très intéressant de laryngite post-rubéolique guéri par un tubage prolongé (*Archiv. of pediatry*, juillet 1897).

Enfant tubé à trois ans pour diphtérie. Rétention du tube pendant deux mois. A six ans, au cours d'une rougeole, dyspnée intense sans angine. Introduction du tube 6-7; mais il faut forcer. On descend graduellement au tube 3. L'enfant peut d'abord rester sans tube jusqu'à vingt-quatre heures, puis quinze, puis onze heures seulement, puis l'asphyxie menace au bout de cinq minutes. Il était survenu de l'œdème, modéré d'abord, puis croissant et persistant. Deux mois de traitement par les tubes ne donnent aucun résultat. L'auteur applique sur le tube, entre la tête et le renflement, de la gélatine chaude saupoudrée d'une bonne couche d'alun qu'il fait pénétrer dans la gélatine. Une fois sec, ce tube est mis en place et retiré au bout de cinq jours.

L'enfant peut s'en passer une demi-heure. La même chose est répétée trois fois. Guérison complète, rétablissement de la voix malgré le port du tube pendant soixante-dix-neuf jours. L'enfant avait dû certainement garder un rétrécissement depuis sa diphthérie, rétrécissement qui s'était manifesté plus tard à l'occasion d'une laryngite.

Escat (*Archiv internat. de laryngol., otol. et rhinol.*, mars-avril 1892) a publié deux cas de laryngite œdémateuse, consécutive à la rougeole.

1<sup>er</sup> cas. — Enfant de trois ans; convalescence de rougeole; pas de fausses membranes. Rougeur et œdème inflammatoire de l'épiglotte et des replis épiglottiques; tubage, plusieurs rejets spontanés. Trachéotomie. Mort.

2<sup>e</sup> cas. — Enfant de deux ans et demi. Convalescence de rougeole. Laryngite œdémateuse intense. Tubage. Extubation provoquée. Extubation. Mort.

Les laryngites s'installent insidieusement peu à peu. La muqueuse d'abord rouge sombre présente bientôt sur la partie postérieure des cordes vocales ou l'extrémité des cartilages de Santorini de petites ulcérations de forme irrégulière, dentelées sur leurs bords, entourées d'une zone d'infiltration plus ou moins considérable suivant leur profondeur.

Dans des cas rares il se forme de petits abcès des bandes ventriculaires et des éminences aryénoïdes avec œdème du voisinage.

Les cartilages eux-mêmes peuvent être touchés (Barbier).

Elles se distinguent de la diphtérie en ce qu'il n'y a pas de diphtérie de la gorge, que la toux est assez forte et stridente, que la voix est à peu près conservée et qu'il n'existe pas les alternatives qu'on observe dans le croup (Barbier).



E. **Suette miliaire.** — Nous n'avons trouvé, dans la bibliographie, qu'un cas d'œdème de la glotte au cours de la suette miliaire. L'observation rapportée par Sestier est imprécise. Il s'agissait d'une fillette qui mourut avec tous les symptômes fonctionnels de la laryngite œdémateuse; mais il n'y eut pas d'autopsie.

F. **Grippe.** — Wolfenden a publié l'un des premiers cas d'œdème laryngé d'origine grippale (*British med. Journ.*, 8 mars 1890).

De Lostalot a publié une observation de laryngite au cours de grippe et où la trachéotomie fut nécessaire. Mais il s'agit d'un cas complexe car il y avait eu en même temps de la parotidite suppurée avec phlegmon du cou (*France médicale*, 20 mars 1890).

Chobaut (*Lyon médical*, 26 octobre 1890) publia le cas d'un enfant de six ans et demi, atteint de grippe avec laryngite. Cinq jours après le début de la grippe, dyspnée grave; crico-trachéotomie d'urgence par M. Robert, interne. Soulagement; issue de mucosités abondantes. Mort cinq heures après la trachéotomie. Autopsie empêchée: œdème du larynx constaté par l'agrandissement de la plaie opératoire. Lésions pulmonaires probables.

La trachéotomie fut également nécessaire dans des cas signalés par des médecins Danois.

Mais c'est Cartaz (*Soc. franç. de laryngol.*, 1893) qui publia l'un des premiers travaux d'ensemble sur la laryngite grippale œdémateuse à propos de deux cas observés à l'hôpital Necker dans le service de Rendu<sup>1</sup>.

OBSERVATION I. — R..., palefrenier à la Compagnie des Omnibus. Entré il y a deux jours pour de la gêne de la respiration. En plein état de santé, tout d'un coup, fièvre et courbature. Dans la nuit, gêne pour respirer; sensation de striction au niveau du cou. La voix est simplement un peu couverte.

1. CARTAZ, *Revue hebdomadaire de laryngologie*, 1893, p. 450.

A son entrée, on constate les signes de la grippe sans manifestation pulmonaire, mais avec des troubles laryngés considérables. Respiration pénible, sifflante, avec léger tirage. Voix seulement un peu voilée.

Au laryngoscope, épiglotte un peu rouge, mais sans œdème, ni tuméfaction, ni ulcération. Muqueuse du vestibule laryngé rouge vif; sur les cartilages aryténoïdes, rougeur très accusée et gonflement assez considérable pour effacer en partie l'espace interaryténoïdien. Bandes ventriculaires rouges tuméfiées; la gauche forme un volumineux bourrelet rouge pâle occupant surtout les deux tiers antérieurs et donnant par son contour arrondi l'apparence d'une tumeur papillomateuse. Cette tuméfaction masque en partie les cordes vocales dont on ne voit le bord libre qu'au moment de la phonation. Ce bord est rouge, mais ne paraît pas tuméfié. Pas d'ulcération sur aucun point.

Le malade n'accusait aucun trouble antérieur du côté du larynx. Jamais d'enrouement antérieur.

Le tirage fut assez marqué pendant vingt-quatre heures pour faire craindre qu'une trachéotomie ne devint nécessaire. Sous l'influence de compresses glacées autour du cou, d'une saignée par des sangsues sur la région laryngée et de la médication ordinaire de la grippe, ces troubles laryngés s'apaisent assez vite pour disparaître complètement le troisième jour.

Obs. II. — Femme de trente-six ans entrée pour grippe avec accidents laryngés; respiration bruyante pénible; expiration facile, voix conservée à peu près normale.

A l'examen, épiglotte un peu rouge mais sans tuméfaction. Tuméfaction énorme avec infiltration œdémateuse du cartilage aryténoïde gauche formant une tumeur du volume d'une petite noix. Aryténoïde droit un peu tuméfié; de même que les bandes ventriculaires, surtout la gauche. Cordes vocales à peu près normales.

Sous l'influence d'une application de sangsues, de compresses froides, la résolution se fit assez rapidement. L'urine examinée le premier jour ne contenait pas d'albumine; il y en avait un peu le troisième jour.

La malade avait eu la syphilis et Cartaz pense que les laryngites à répétition causées par la syphilis expliquent en partie la localisation intense du processus de la grippe.

Depuis lors, les cas d'œdème du larynx d'origine grippale se sont multipliés.

L'œdème dans la laryngite grippale est surtout prédominant à la partie postérieure du larynx; la région aryténoïdienne est comme boursouflée et fait saillie sur l'entrée de l'œsophage. Parfois, mais plus rarement, il existe une infiltration séreuse des replis aryépiglottiques.

Ces œdèmes se montrent surtout chez des malades dont le larynx est déjà atteint antérieurement et particulièrement chez des syphilitiques ou des tuberculeux (Moure, Lannois).

**G. Coqueluche.** — La laryngite œdémateuse est fort rare. Cependant Benoit a signalé un œdème aryténo-épiglottique survenue chez une petite fille de six ans qui, au début d'une coqueluche, fut atteinte d'angine aiguë (*Journ. de la Soc. de méd. de Montpellier*, t. IX, p. 1, 1844).

Barthez et Sanné ont vu deux fois et vérifié à l'autopsie l'œdème de la glotte pendant la coqueluche.

**H. Diphtérie.** — Massier, de Nice (Soc. franç. de laryngol., mai 1899), a publié l'observation suivante de croup atypique compliquant un œdème aigu *a frigore*:

OBSERVATION. — M<sup>lle</sup> G..., onze ans, a depuis deux ou trois jours une petite toux sèche sans expectoration avec intégrité de la voix et de la respiration et qui semble due à une trachéite banale.

Le 6 décembre, mouvement fébrile avec frissons, dyspnée assez vive et un peu d'aphonie. L'enfant a pu prendre froid pendant la journée.

Toute la nuit, respiration haletante, bruyante, pénible. Sensation de gêne au niveau du larynx.

Le 7 décembre, fièvre légère, dyspnée plus prononcée. Aphonie complète. Malgré l'absence de tout signe de diphtérie dans le nez et la gorge, le D<sup>r</sup> Lesnard, appelé, pratique une injection de 20 centimètres cubes de sérum de Roux.

Le 8 décembre, Massier voit la malade. Cyanose accentuée. Très grande dyspnée. L'inspiration s'accompagne de tirage et de siffle-



ment. L'expiration est rude et un peu sifflante. Cet état dyspnéique est continu sans accès de suffocation proprement dite.

Voix éteinte. Douleur au niveau de l'articulation crico-thyroïdienne. Température : 39°.

Rien de spécial dans le nez et le cavum.

Au laryngoscope, base de la langue et épiglote saines. Par contre, les deux ventricules latéraux sont déformés par un œdème inflammatoire très intense. D'un rouge vineux, tuméfiées, hypertrophiées, les deux bandes ventriculaires sont en contact intime dans toute leur étendue, oblitérant la lumière du conduit, et dans les efforts d'expiration, c'est la partie postérieure qui s'écarte pour laisser passer l'air. A la partie postérieure des bandes ventriculaires existe une érosion de la grosseur d'une lentille.

Les aryténoïdes sont soulevés, très rouges, tuméfiés. Les cordes vocales sont complètement cachées. Diagnostic : œdème *a frigore*.

Traitement : inhalations avec

Eau de laurier cerise	} aa.
Alcool à 90°	

Le 9 décembre, grande amélioration de tous les phénomènes fonctionnels. Au laryngoscope, la tuméfaction des bandes ventriculaires et des aryténoïdes a complètement disparu. La glotte est perméable, les cordes vocales usées, sans trace d'inflammation, un peu paresseuses dans leur mobilité.

Par contre, la trachée est tapissée dans toute son étendue par des fausses membranes non flottantes, intimement accolées à la paroi, donnant à l'œil l'aspect brillant d'une couche de vernis gris jaunâtre, sans discontinuité. Température et pouls presque normaux. Deuxième injection de 20 centimètres cubes de Roux.

9 décembre soir. — Aggravation subite des symptômes qui ont repris leur aspect de début. Diphtérie laryngée non douteuse. Température : 38°5.

Trachéotomie. Amélioration.

Pendant quatre jours l'enfant rejette des fausses membranes.

Le 15 décembre la canule est enlevée.

Cicatrisation de la plaie en dix jours.

**I. Fièvre typhoïde.** — L'œdème du larynx au cours de la fièvre typhoïde peut se présenter :

1° Comme complication d'une laryngite ulcéreuse simple, sans lésion des cartilages.

D'après Griesinger les érosions et les ulcérations laryngées se rencontrent dans un cinquième des cas de fièvre typhoïde. La plupart du temps elles passent inaperçues, ou se traduisent par des symptômes de laryngite banale.

Dans des cas exceptionnels, elles se compliquent d'un véritable œdème de la glotte.

Charazac emprunte aux *Bulletins de la Société d'anatomie de Bordeaux*, tome IV, 1883, l'observation suivante :

OBSERVATION. — Anna L..., dix-huit ans. Fièvre typhoïde avec pneumonie gauche. En pleine convalescence, vives douleurs de gorge. Le lendemain, respiration gênée. A chaque effort respiratoire, bruit glottique intense. Le lendemain, mort avant qu'on ait pu faire la trachéotomie.

Autopsie. — Larynx : infiltration considérable par une sérosité claire et limpide des replis ary-épiglottiques qui viennent se juxtaposer l'un contre l'autre au niveau de l'ouverture supérieure du larynx.

La face antérieure de l'épiglotte est saine. La face postérieure est le siège de quatre ou cinq petites ulcérations rougeâtres offrant chacune une étendue à peu près semblable à celle d'un petit grain de millet. Les autres parties du larynx sont normales.

## 2° Comme complication du laryngo-typhus.

C'est le cas de beaucoup le plus fréquent. Depuis la revue générale si complète de Tissier (*Annales des maladies de l'oreille*, 1887), de nombreux travaux sont parus sur ce sujet. Leur analyse sert de cadre à notre sujet.

**J. Typhus exanthématique.** — La raucité de la voix traduit l'altération habituelle du larynx. Il peut y avoir des ulcérations des cordes vocales, de la périchondrite laryngée amenant un œdème de la glotte qui nécessitera une intervention. Le laryngo-typhus appartient autant au typhus qu'à la fièvre typhoïde (Netter, article *Typhus exanthématique* du traité de Brouardel et Gilbert).

**K. Choléra.** — Sestier a rapporté un cas d'œdème de la glotte survenu chez un individu convalescent du choléra. Moure a signalé un cas analogue. Il s'agit d'une femme de quarante ans arrivée à la période aiguë d'un choléra nostras dont elle guérit du reste et qui fut prise d'aphonie et de gêne respiratoire. Au laryngoscope, congestion œdémateuse des replis aryéno-épiglottiques qui étaient pyriformes et empêchaient l'affrontement des cordes vocales simplement catarrhales.

**L. Morve.** — Sestier rapporte deux cas où la morve a été la cause d'infiltration aryéno-épiglottique.

**M. Rhumatisme aigu.** — Quant au rhumatisme, voici ce qu'en dit le professeur Moure, dans son dernier *Guide pratique des maladies de la gorge, du larynx, des oreilles et du nez* :

« Le rhumatisme peut atteindre les articulations crico-aryénoïdiennes et crico-thyroïdiennes (Escat). Il accompagne, précède ou suit ordinairement une poussée dans une autre partie du corps.

» L'arthrite rhumatismale du larynx se décèle par les *signes habituels de l'œdème aigu* de cet organe. Ce qui domine, c'est la douleur à la déglutition, pendant la phonation (phonophobie) et au contact.

» A l'examen laryngoscopique, il existe un *œdème*, souvent unilatéral de l'aryénoïde avec immobilisation de l'articulation correspondante et de la corde vocale du même côté.

» La pression au niveau de l'articulation atteinte est extrêmement douloureuse.

» La bilatéralité des lésions est capable d'entraîner de la gêne respiratoire nécessitant une trachéotomie. »

**N. Goutte aiguë.** — On trouvera dans la thèse de Sargnon une observation d'un goutteux qui fut brusquement atteint



d'un œdème laryngé qui évolua comme un accès de goutte. On connaît les pseudophlegmons goutteux de l'amygdale dont Lermoyez et Gasne ont publié une belle observation.

### **Œdème infectieux secondaire à une inoculation locale**

La muqueuse laryngée tolère souvent d'une manière admirable la présence de corps étrangers, cependant l'histoire de ceux-ci abonde en observations d'œdème inflammatoire consécutif.

L'apparition de l'œdème est quelquefois d'une rapidité remarquable : deux heures après l'introduction accidentelle d'une aiguille dans la cavité laryngée Urunuela a vu un œdème marqué d'une bande ventriculaire et du repli ary-épiglottique.

Solis Cohen, cité par Lubet-Barbon (*Rev. hebdom.*, 29 juillet 1900), rapporte deux cas de blessures de l'épiglotte qui eurent vite pour conséquence l'œdème avec tous ses symptômes : dysphagie, dyspnée, etc. Les scarifications firent promptement céder ces phénomènes alarmants. Il y avait disproportion entre la dyspnée et l'œdème tel que le montrait le miroir (spasme des adducteurs).

Du Cazal a publié en 1888, à la Société de chirurgie, un cas mortel consécutif à une plaie située sous les cordes vocales. L'œdème était glottique et sus-glottique. Chauvel émet des doutes sur l'origine traumatique.

Ziemssen (*Handbuch der Krankheiten des Respirationsapparatus*) a observé deux cas d'œdèmes suraigus mortels par introduction d'un fragment d'os, et d'un fragment de feuille de tabac.

### **Maladies chroniques du larynx.**

**Syphilis.** — Pour Dieulafoy et d'autres auteurs, l'œdème serait fréquent dans la syphilis laryngée. Cette assertion est-

elle absolument exacte et ne convient-il pas d'éliminer d'abord bien des cas où l'on a décrit comme œdème une manifestation aiguë des phénomènes inflammatoires autour d'une gomme, lesquels ont donné lieu à des accès de suffocation menaçants? Il nous resterait alors les cas d'œdèmes vrais, moins fréquents, mais qui n'en existent pas moins.

Fusier a décrit une infiltration séreuse du tissu cellulaire survenant chez des syphilitiques indemnes de lésions cardiaques, rénales ou hépatiques et cédant rapidement au traitement spécifique. Précoce ou tardif dans son apparition, il revêt deux formes cliniques; l'une généralisée qui évolue soit d'une façon rapide et s'accompagne alors d'énormes épanchements dans les séreusés, soit d'une façon chronique; l'autre forme localisée. Tchirkoff qui, le premier, a décrit la forme généralisée, l'attribue à une altération des centres vaso-moteurs; l'œdème partiel serait par contre sous la dépendance des nerfs vaso-moteurs. Il y ajoute l'influence d'altérations sanguines. Pour Teissier, la pathogénie de l'œdème localisé est dû à l'obstruction des lymphatiques, le tissu lymphatique étant le point d'élection des altérations syphilitiques. Nous n'entrerons pas dans la discussion de ces nouvelles conceptions.

Dans quelle période de la syphilis observe-t-on de l'œdème?

Nous n'en connaissons pas de cas décrits dans la période primitive. Mais il n'y aurait rien de surprenant qu'un œdème plus ou moins étendu accompagnât un chancre de l'épiglotte, lésion rare, il est vrai, mais dont M. le professeur Moure nous cite un cas dans ses leçons. Nous y lisons, en outre, ce qui suit: « Quant à l'œdème de la muqueuse, signalé par certains auteurs, notamment par Lewin, vous n'aurez que fort rarement l'occasion de l'observer au moment où vous constaterez de l'érythème spécifique. »

A l'occasion des accidents secondaires, l'œdème est rare, et peut intéresser les replis épiglottiques lorsque des plaques

muqueuses siègent en cette région. Moure nous dit : « Quelquefois, en effet, la membrane muqueuse qui entoure ces plaques est tuméfiée, et l'œdème, ainsi constitué, peut acquérir des proportions telles qu'il devient une cause de danger pour le malade. Vous pourrez voir survenir, sous l'influence de ce gonflement, de la sténose laryngée ou des accès de suffocation nécessitant sans retard l'intervention du traitement spécifique et parfois même le traitement chirurgical. Cet œdème, ou plutôt cette tuméfaction inflammatoire secondaire, occupe habituellement l'épiglotte et ses replis, plus rarement les bandes ventriculaires ou la région sous-glottique. C'est chez les syphilitiques abusant de leur voix, du tabac ou de l'alcool, que l'on rencontre plus particulièrement ces complications graves de la période secondaire, comme on voit chez eux les plaques buccales, pharyngiennes, s'ulcérer et devenir même phagédéniques. Des cautérisations violentes et intempestives de la muqueuse vocale peuvent aussi déterminer l'éclosion de ces accidents. »

OBSERVATION X de la thèse de CHARAZAC.

Syphilis pharyngo-laryngo-buccale à la période secondaire. Œdème aigu des replis ary-épiglottiques. Cet œdème a présenté tous les caractères de l'œdème aigu, et n'en diffère que par la coexistence dans le pharynx et le larynx des lésions de la maladie diathésique.

C'est surtout dans les manifestations tardives de la syphilis que l'œdème apparaît. Charazac déjà citait Mackenzie qui, sur 189 cas de syphilis tertiaire, a noté 7 œdèmes aigus et 32 chroniques. Pour Krishaber l'œdème serait très fréquent à cette période.

Il affecte deux formes différentes, une forme aiguë qui est une véritable infiltration séreuse, et une forme chronique qui n'est que le gonflement inflammatoire autour des lésions syphilitiques, gommeuses, ulcératives ou autres. Dans la



première forme, la plupart des auteurs s'accordent à faire jouer au refroidissement un rôle important. Nous possédons d'ailleurs deux observations instructives de Semon sur ce sujet, où les deux frères sont morts de syphilis congénitale avec œdème.

Pour finir, rappelons l'opinion de Gerhardt, que la laryngite sous-muqueuse, l'œdème sous-muqueux aigu ou chronique peut accompagner toutes les lésions du larynx. La localisation variera donc suivant le siège de la lésion, de l'ulcération, et occupera ou l'épiglotte ou les cartilages aryénoïdes ou les replis aryéno-épiglottiques. Ce gonflement œdémateux peut être localisé à certaines parties du larynx ou être généralisé à tout l'organe.

Sans entrer dans les détails de la symptomatologie de la laryngite syphilitique qui ne rentrent pas dans notre cadre, qu'il nous suffise de dire que les troubles de la respiration doivent toujours faire penser à un gonflement œdémateux de la muqueuse laryngée s'il n'y a pas paralysie double des crico-aryénoïdiens postérieurs, ce qui est absolument exceptionnel dans les deux premières périodes de la syphilis. Tous les degrés de la dyspnée respiratoire s'observent depuis la simple gêne intermittente de la respiration, jusqu'au corymbe continu, avec tirage laryngé et asphyxie imminente. Il faut remarquer, cependant, que le syphilitique semble s'habituer à la diète respiratoire qui s'établit sans brusquerie; on peut constater parfois, de ce fait, une étroitesse glottique considérable, s'accompagnant d'une gêne peu marquée de la respiration. Par contre, une suffocation rapide, brusque est plus fréquemment le fait de la chute dans les voies aériennes d'un fragment de cartilage nécrosé ou d'un lambeau de muqueuse.

OBSERVATION. — JOBSON HORNE, *Œdème de la glotte* (Soc. de laryngol. de Londres, 5 janvier 1900).

Photographies stéréoscopiques : l'épiglotte, les replis ary-épiglottiques, les régions aryénoïdiennes sont fortement œdématiées;

ceci a été bien conservé à l'aide du procédé de formaline. Ni ulcération ni érosion de la muqueuse. Prolapsus de la muqueuse du ventricule gauche de Morgagni. A la face externe, dans la région située au-dessus de l'aile gauche du thyroïde, existe une cavité entourée par un gonflement inflammatoire contenant du pus et des fragments de cartilage nécrosé. L'aile gauche du thyroïde est envahie par la nécrose, et ce processus, cela ne fait point de doute, a amené le décollement et le prolapsus de la muqueuse ventriculaire.

Le cartilage cricoïde et l'os hyoïde ne sont pas atteints. A l'autopsie, on nota une tuméfaction dure en arrière des angles de la mâchoire et un gonflement inflammatoire des tissus circum-pharyngés et laryngés. La paroi postérieure du pharynx était soulevée par des produits inflammatoires, mais il n'y avait pas de suppuration. La rate portait une cicatrice, probablement trace d'une ancienne gomme.

Le malade, âgé de vingt-huit ans, prit froid, cinq mois avant sa mort; quatre mois plus tard, maux de gorge. La dyspnée inspiratoire augmente rapidement dans l'espace de cinq jours. Trachéotomie. Mort au milieu de phénomènes d'asystolie.

- **Tuberculose.** — La première question à élucider est de savoir s'il y a de l'œdème vrai dans la tuberculose laryngée? D'aucuns en ont affirmé la fréquence; ils ont eu tort, ils ont confondu œdème avec infiltration bacillaire, ainsi qu'il ressort des travaux Doleris et Gouguenheim; ces deux auteurs considèrent comme très rare l'œdème simple dans la tuberculose laryngée.

En réalité, l'œdème laryngé existe dans la tuberculose de cet organe; il est dû à une infection secondaire ayant pour point de départ une ulcération, à une laryngite surajoutée, provoquée par une influence banale, par exemple *a frigore*.

Dans cet œdème aigu séreux, il faut voir une réaction violente du larynx vis-à-vis d'un agent extérieur, comme un refroidissement, l'emploi de substances caustiques, ou l'administration intempestive des eaux sulfureuses (Moure).

Cet œdème peut être uni ou bilatéral et affecter les différentes parties du larynx.

En ne tenant pas compte de la distinction faite plus haut, on a dit que l'œdème affectait, dans la tuberculose laryngée, deux formes différentes : la forme aiguë, véritable infiltration séreuse, *œdème mou*; la forme chronique; infiltration gélatineuse, formant une sorte de gelée compacte, contenant des corpuscules inflammatoires et un nombre variable de granulations tuberculeuses, pseudo-œdème de Gouguenheim, *œdème dur* de Moure. Cette dernière forme n'étant pas un œdème séreux, nous ne nous y arrêtons pas, nous y reviendrons au diagnostic.

Les symptômes subjectifs que présentent les malades atteints de tuberculose laryngée relèvent, pour la plupart, de la tuberculose elle-même, il en est qui sont le résultat de l'infiltration. Les troubles de la voix n'ont pas souvent comme cause l'œdème laryngé, mais les lésions tuberculeuses elles-mêmes. Quelquefois, cependant, selon que les cordes vocales sont peu ou pas altérées, l'aphonie peut être due à un gonflement de la muqueuse de la région postérieure, gonflement qui gêne les mouvements de aryténoïdes et empêche le rapprochement des cordes vocales. Ce qui semble le prouver, c'est que certains malades présentent dans la même journée ou dans l'espace de plusieurs jours consécutifs, des variations dans l'émission vocale, variations coïncidant avec l'importance de l'œdème.

En voici un exemple :

OBSERVATION VII (de CHARAZAC).

Lingère de vingt-trois ans, tuberculose pulmonaire au troisième degré. Grande pâleur de la muqueuse bucco-pharyngée, ainsi que de l'épiglotte. La région aryténoïdienne est le siège d'un gonflement œdémateux considérable, les replis ary-épiglottiques très gonflés, pyriformes, semi-transparents, d'une coloration gris-rosée, la région inter-aryténoïdienne, les aryténoïdes sont très gonflés, je les touche à l'aide d'une sonde et je constate qu'ils se laissent déprimer; le repli droit est plus gonflé que le gauche et l'orifice glottique est considérablement rétréci; ni dyspnée, ni dysphagie.



Après l'application de deux sangsues au-devant du cou, la voix est beaucoup éclaircie, et l'œdème a diminué, ce qui permet de voir les bandes ventriculaires œdématisées, les cordes vocales grisâtres, ulcérées, quelques érosions à la base des ary-énoïdes.

A la suite d'une sortie, la malade est prise d'un violent accès de suffocation qui se répète à trois reprises différentes, et chaque fois cède à une application de sangsues au-devant du cou et à des bains de pieds sinapisés. La malade, examinée après quelques jours de repos, montre un larynx à peu près dans le même état que lors du premier examen, avec seulement un gonflement un peu plus considérable.

La dysphagie se produit surtout lorsqu'il y a des lésions de l'épiglotte et de la région postérieure. La toux peut être modifiée, parallèlement aux modifications de la voix. La respiration est la fonction qui peut être le plus touchée par l'œdème. Sans revenir à la description faite dans notre chapitre de symptomatologie générale pour l'œdème aigu simple, nous dirons que l'on peut observer tous les degrés de dyspnée. Toutefois, quand l'œdème survient lentement au voisinage d'une lésion ulcéralive, le malade, déjà émacié, s'habitue peu à peu à cette insuffisance respiratoire; mais survienne une imprudence qui fasse se greffer sur cet œdème pour ainsi dire latent un *œdème aigu*, alors éclatent les accès de suffocation qui peuvent entraîner la mort.

Le fait suivant, bien que n'ayant pas été vérifié par l'autopsie, nous paraît démonstratif :

OBSERVATION VIII (de CHARAZAC, empruntée à la thèse de Moure).

Jeune homme, tuberculose avancée des poumons et du larynx, meurt d'inanition, mais après de violents accès de suffocation qui revinrent à de courts intervalles. A l'autopsie, on eût certainement trouvé une désorganisation presque complète du larynx, de l'œdème de toutes ses parties et la suppuration de toutes ses articulations.

Les deux observations suivantes nous montrent un fait analogue, mais avec des lésions anatomiques qui ont pu être observées *post mortem*.

OBSERVATION I. — LOGAN TURNER, *Cas d'œdème aigu du larynx* (Soc. de laryngol. de Londres, séance du 8 mai 1900).

L'auteur présente un larynx ayant appartenu à un homme de trente-quatre ans, mort subitement d'asphyxie. Depuis quelques mois, le malade était atteint d'enrouement, mais n'avait pas de troubles respiratoires, et il continuait à travailler de son métier de maçon jusqu'à deux jours avant sa mort. Il paraissait alors en parfait état de santé. Pendant la nuit ayant précédé sa mort, il éprouva une légère gêne de la respiration, qui disparut vers le matin sans laisser de trace. Après déjeuner, violente dyspnée subite et mort dans l'espace d'une demi-heure.

*Autopsie* : Viscères sains, sauf poumons tuberculeux. Fente glottique effacée par suite d'un gonflement œdémateux des replis ary-épiglottiques, de la région aryténoïdienne et des bandes ventriculaires. Épiglotte normale. Destruction presque complète de la corde vocale gauche et ulcération superficielle de la droite ; ulcération étendue et profonde à la face interne et supérieure de la bande ventriculaire gauche. Il y a donc eu complication subite mortelle au cours d'une tuberculose laryngée sans troubles respiratoires précurseurs.

Dans la discussion, M. F. SEMON dit que l'œdème classique du larynx survient rarement dans la tuberculose de cet organe. Dans le cas présent, la nature de l'infiltration œdémateuse différerait complètement de l'infiltration pseudo-œdémateuse de la tuberculose laryngée. Il ignore si des cas semblables ont été décrits.

M. WAGGETT a vu un cas de mort subite par asphyxie, survenue au cours d'un laryngite tuberculeuse, chez une femme atteinte de myxoœdème.

M. HERBERT TILLEY cite le cas d'une jeune fille qui avait été traitée pour une tuberculose du larynx et chez laquelle la difficulté de la respiration avait été le symptôme dominant. Elle mourut subitement par asphyxie.

M. WATSON WILLIAMS mentionne deux cas où il y avait eu un œdème vrai circonscrit du larynx au cours d'une tuberculose laryngée, mais dans aucun de ces cas l'œdème n'a été assez intense pour provoquer la mort subite.

OBS. II. — RENAULT (Soc. anat., 1888, p. 525).

Homme de trente-six ans, cavitaire, pris brusquement d'accès de suffocation répétés dans le cours de la journée et la nuit. Trachéotomie le lendemain. Autopsie : au niveau de la portion libre de la face antérieure de l'épiglotte et empiétant sur les replis ary-épiglottiques, on trouve deux bourrelets volumineux dus non pas à une infiltration, mais à un œdème séreux, pâle. Il n'existe pas d'œdème dans les autres parties de l'organe. On trouve seulement quelques ulcérations au niveau des cordes vocales.

A ces observations d'œdème vrai, typique, survenant chez des tuberculeux, et compliquant la tuberculose laryngée, nous ajouterons les trois cas suivants où il s'agit bien plutôt de lésions chroniques, mais où l'œdème pouvait avoir sa petite part :

OBSERVATIONS. — BRINDEL (Soc. franç. de laryngol., 1900).

I. *Tuberculose ulcéreuse de l'amygdale, de la langue et du larynx chez un enfant de huit ans et demi.*

Fièvre typhoïde grave à sept ans.

Amygdale gauche : 7-8 ulcérations s'enfonçant dans l'intérieur de la glande. Base de la langue ulcérée du côté gauche; le repli glosso-épiglottique du même côté est tuméfié et présente de petites ulcérations; l'épiglotte en présente de nombreuses. Aryténoïdes tuméfiés; les cordes vocales paraissent indemnes. Les ganglions péri-trachéo-bronchiques paraissent tuméfiés.

La tuméfaction ganglionnaire cervicale augmente rapidement, la dysphagie s'accroît; il survient de la gêne respiratoire. Un véritable phlegmon se forme en repoussant fortement la trachée vers la gauche. Cette collection ouverte donne un léger soulagement. Mais le malade ne pouvant plus rien avaler, ne pouvant plus parler, succomba en quelques jours aux progrès de la cachexie. La tuméfaction aryténoïdienne avait considérablement augmenté, des ulcérations s'étaient établies sur les aryténoïdes et les cordes vocales.

II. *Tuberculose ulcéro-œdémateuse du larynx chez un enfant de treize ans. Bronchite généralisée.*

Début de la bronchite il y a dix-huit mois. Quelques jours



après, enrrouement toujours croissant. Toux et amaigrissement. Il est presque aphone et présente les lésions suivantes : ulcération fongueuse le long de la corde vocale gauche, petite ulcération à la face interne de l'aryténoïde droit qui est tuméfié. Thorax : signes de bronchite généralisée des deux côtés avec frottements pleurétiques au sommet droit. Mort due aux progrès de l'amaigrissement et des lésions pulmonaires.

III. *Tuberculose ulcéro-cédémateuse chronique du larynx chez un enfant de treize ans et demi. Cavernes pulmonaires. Trachéotomie. Mort.*

Il y a dix-huit mois, bronchite aiguë qui dura quinze jours. Trois mois après, enrrouement qui s'accroît pour aboutir, au bout de trois mois, à une aphonie complète. A son premier examen il est aphone et se plaint d'une gêne respiratoire et de quintes de toux nocturnes qui empêchent son sommeil.

Oedème chronique des aryténoïdes, de l'épiglotte, des replis ary-épiglottiques et des cordes vocales. Ulcérations multiples sur les cordes vocales, dans la région inter-aryténoïdienne et sur les bandes ventriculaires.

Induration du tiers du poumon gauche. Pas de râles.

Dyspnée, trachéotomie d'urgence. Accentuation des lésions pulmonaires. Mort.

*Autopsie* : Grosses cavernes pulmonaires dans les deux sommets.

**Cancer.** — Un oedème cliniquement appréciable complice exceptionnellement le cancer laryngé. Cependant, sous l'influence du froid, Brindel a vu un oedème aigu venir compliquer l'évolution d'un épithélioma. La mort par oedème ou au moins une dyspnée soudaine nécessitant d'urgence la trachéotomie, est assez souvent survenue à la suite d'un traitement ioduré, prescrit imprudemment à titre d'épreuve. Un traumatisme chirurgical endolaryngé peut également donner naissance à l'oedème comme dans l'observation suivante de Lubet-Barbon et Le Marc'Hadour (Périnet, thèse de Paris, 1907-1908) :

M. C..., cinquante-neuf ans, est atteint d'une tumeur épithéliale de la corde vocale gauche. A la suite de tentatives d'ablation par les voies naturelles, apparaissent des phénomènes d'infection

secondaire, avec formation d'un œdème entraînant à sa suite le cornage, la dyspnée, la suffocation. Grande amélioration par les pulvérisations d'adrénaline, cocaïne.

Avec Bellin, nous avons observé dans le service de notre maître M. Lermoyez, un malade que l'œdème ne gênait en rien, mais qu'il fut d'abord impossible de rattacher à sa véritable cause. Il s'agissait d'un homme d'une cinquantaine d'années, dont la région aryténoïdienne gauche et la partie adjacente du repli ary-épiglottique apparaissait volumineuse, infiltrée de rouge et surmontée d'une « boule » d'œdème translucide, grosse comme un gros noyau de cerises. Quelques jours après, disparition totale de l'œdème, aspect banal d'un cancer ulcéré. Nous avons l'impression qu'une gêne circulatoire locale devait être pour quelque chose dans la pathogénie d'un œdème aussi localisé, aussi distinct de la tumeur.

### Œdème collatéral.

Toutes les fois que dans une région existe ou se développe une collection suppurée, on observe de l'œdème à l'entour. Cet œdème est causé par la diffusion des toxines.

Le tissu sous-muqueux du larynx n'échappe pas à cette règle, et l'œdème laryngé constitue une complication toujours redoutable des collections périlaryngées ou péripharyngées. Toutefois, nous devons avouer que dans tout ce chapitre le départ est impossible à établir entre l'œdème collatéral vrai que seul nous devrions traiter et l'extension du processus suppuratif au larynx. Œdème et infiltration purulente, nous le savons, sont les deux stades d'un même processus.

**Anatomie pathologique.** — Qu'il nous soit permis de revenir brièvement sur l'anatomie pathologique de l'œdème laryngé.

L'épiglotte par sa face antérieure, les fossettes et replis glosso et pharyngo-épiglottiques, les replis aryéno-épiglottiques et les aryénoïdes par leur face postérieure appartiennent au pharynx.

Le bord libre de l'épiglotte et du repli pharyngo-épiglottique séparent cette région en une partie antérieure, l'autre postérieure. Au niveau de la ligne de démarcation la muqueuse adhère au cartilage de l'épiglotte et au ligament hyo-épiglottique du repli, cette adhérence empêche les infiltrations de passer de l'une à l'autre région, au niveau du bord libre de l'épiglotte, mais au niveau du ligament le passage est possible sous une certaine pression. Le tissu cellulaire de la face antérieure de l'épiglotte, de la face antérieure du repli pharyngo-épiglottique communique avec le tissu cellulaire du pilier antérieur de l'amygdale et de la base de la langue, nous avons déjà parlé de l'angine épiglottique ou œdème de la face antérieure de l'épiglotte et de ses rapports avec l'amygdalite linguale, nous n'y reviendrons pas.

Le tissu sous-muqueux des replis aryéno-épiglottiques se continue en avant avec celui des gouttières pharyngées et en dehors d'elles avec celui du pharynx. En bas et en arrière il se continue sans interruption avec celui de l'œsophage.

En haut, il y a continuité entre le pilier postérieur et la paroi latérale du pharynx, paroi latérale qui par l'intermédiaire des gouttières pharyngées se continue avec les replis aryéno-épiglottiques.

Türk (Th. Dufefoy), rapporte l'histoire de deux œdèmes traumatiques du pharynx; dans le premier, une blessure de la paroi postérieure du pharynx à gauche s'accompagnait d'un gonflement si considérable du repli aryéno-épiglottique gauche que le sinus pyriforme du même côté était complètement effacé. L'épiglotte resta intacte. Dans le second cas, blessure de l'arrière-bouche par un fragment d'os, il y avait, outre un œdème du repli aryéno-épiglottique correspondant, un œdème de la face antérieure de l'épiglotte. Le gonflement



de l'épiglotte, remarque Dufloy, est à mettre sur le compte de l'inflammation de l'amygdale et du pilier postérieur.

**Énumération des suppurations péripharyngées et périlaryngées susceptibles de déterminer l'œdème laryngé.** — Les inflammations péripharyngées qui nous intéressent peuvent être d'emblée péripharyngées : abcès latéro-pharyngé, périamygdalite phlegmoneuse, phlegmon infectieux péripharyngé, abcès rétrolaryngé; plus rarement, la suppuration a pris naissance dans la région sus-hyoïdienne et, s'étendant en profondeur, a gagné les régions latérales du pharynx : angine de Ludwig, adéno-phlegmons sous-maxillaires. Rappelons enfin les abcès de la loge glosso-thyro-épiglottique (Brault et Brousse).

Comme les péripharyngites, la périœsophagite phlegmoneuse peut se compliquer d'œdème glottique.

**PÉRIAMYGDALITE PHLEGMONEUSE.** — La périamygdalite phlegmoneuse, le phlegmon périamygdalien banal, se complique évidemment rarement d'œdème laryngé, les souvenirs cliniques de chacun de nous en font foi; les auteurs en parlent comme d'une éventualité possible, nous n'en connaissons aucun fait précis. D'après les données anatomiques, ce seraient les phlegmons postérieurs les plus menaçants. A rapprocher des phlegmons périamygdaliens postérieurs, comme cause éventuelle d'œdème aryténo-épiglottique les blessures infectées (Türk cité plus haut), les brûlures du pilier postérieur.

**ABCÈS LATÉRO-PHARYNGÉ.** — L'adéno-phlegmon latéro-pharyngé siège en dehors du pharynx, sur la paroi externe, à la hauteur de l'amygdale, dans la région du paquet vasculo-nerveux. L'observation suivante empruntée à Müller (*Münch. med. Wochens.*), et résumée dans la *Revue hebdomadaire* 17 mars 1900, est un exemple d'abcès latéro-pharyngé avec

œdème du larynx. L'auteur dénomme son abcès rétro-amygdalien, mais l'absence de trismus, de tout symptôme buccal ou pharyngé prouve que la collection était extra-pharyngée; ce n'était pas ce que nous appelons abcès péri-amygdalien.

Enfant arriéré de quatorze ans, pris le 26 janvier d'une tuméfaction douloureuse du cou. La tuméfaction était d'abord limitée à la région sous-maxillaire gauche, paraissait indépendante de l'os et présentait une consistance pâteuse. Rien dans la bouche ni dans le pharynx. La température monte à 41°; deux heures après, mort avec phénomènes d'asphyxie.

*Autopsie* : Abcès rétro-amygdalien gauche, inflammation phlegmoneuse du tissu cellulaire lâche, situé entre les muscles de la base de la langue, s'étendant dans la région maxillaire gauche, de l'œdème de la luette, de la face supérieure de l'épiglotte et du pli ary-épiglottique gauche.

L'abcès doit être considéré comme le point de départ de l'infiltration phlegmoneuse.

PHLEGMONS SUS-HYOÏDIENS. — a) *Adéno-phlegmon sous-maxillaire*. — L'œdème laryngé complique tout à fait exceptionnellement les abcès. Broeckaert, dans son rapport à la Société Belge (1908), dit en avoir vu un cas qui nécessita la trachéotomie.

b) *Angine de Ludwig*. — L'angine de Ludwig est le phlegmon infectieux du plancher de la bouche. L'infiltration septique à marche rapide s'étend dans toutes les parties molles qui séparent la peau de la cavité buccale (Moreslin); en arrière elle gagne la base de la langue, l'amygdale, le pharynx, le larynx. La dyspnée est causée par le refoulement en arrière de la langue, l'infiltration de l'isthme du gosier, l'œdème laryngé. En général, les phénomènes infectieux toujours très graves l'emportent en intensité sur les phénomènes dyspnéiques.

c) *Abcès rétro-laryngé ou pharyngo-laryngé*. — Cet abcès se développe dans le tissu cellulaire lâche de la paroi posté-

rière du larynx. Ce tissu cellulaire communique librement avec celui des replis aryéno-épiglottiques; aussi, l'œdème laryngé est précoce et c'est en lui que réside le danger de l'affection.

L'abcès frappe le plus souvent des sujets jeunes ou adultes, en pleine santé, sans cause appréciable; d'autres fois on accuse un refroidissement, des excès, des fatigues, une blessure par une arête ou un fragment d'os avalé. Exceptionnelle, l'histoire racontée par Larrey, de cet officier blessé par la pointe d'une épée au-devant du sterno-cléido-mastoidien droit. Malgré une trachéotomie, le blessé mourut et Larrey trouva, à l'autopsie, un gros abcès rétro-laryngé, soulevant la paroi antérieure du pharynx au point d'oblitérer presque ce conduit.

*Anatomie pathologique.* — A l'autopsie, on ne trouve pas toujours un abcès collecté, mais une infiltration purulente, d'aspect blanchâtre, sous une muqueuse rouge ou violacée. L'infiltration séreuse collatérale a souvent disparu après la mort.

*Symptômes.* — Le début s'annonce avec une grande brusquerie par une dysphagie intense et de la fièvre; puis survient la dyspnée rapidement menaçante. Le cou est gonflé, douloureux. Dans les cas favorables la petite collection se vide; dans les cas graves, la mort survient par asphyxie ou diffusion de l'infection.

Au laryngoscope on constate le nivellement des gouttières pharyngées, l'infiltration et la rougeur des replis ary-épiglottiques, la tuméfaction de la face postérieure des aryénoïdes.

*OBSERVATION I.* — *Abcès rétro-laryngien aigu primitif avec pneumonie double* (GAREL, *Ann. des mal. de l'oreille*, juill. 1885).

Homme de quarante-cinq ans, pris subitement de douleur du larynx et de raucité de la voix, puis de frissons, de fièvre et progressivement de gêne respiratoire.

A l'entrée, on constate un aplatissement transversal de la partie



située au-dessus des cordes qui sont immobiles et faiblement écartées. Le larynx est comprimé par une masse inflammatoire.

La région du cou est douloureuse.

En même temps, signes d'hépatisation pulmonaire.

Le lendemain, le gonflement semble moindre; on trouve du pus à l'intérieur du larynx, mais la déglutition est impossible, la dyspnée toujours très forte. Le malade succombe à des accidents d'asphyxie malgré la trachéotomie.

A l'autopsie, infiltration purulente de l'espace rétro-laryngé avec du pus dans le larynx et les signes d'une pneumonie double.

OBS. II. — *Abcès rétro-laryngien aigu à pneumocoques compliqué de pneumonie* (JOSSEBRAND, médecin des hôpit. de Lyon, *Province médicale*, 1890, n° 33).

Jeannette C..., quarante et un ans, entre à l'hôpital le 26 juin avec une dyspnée très vive (cornage et tirage) et une aphonie à peu près complète.

Peu de cyanose, mais abattement et anxiété. Température, 39°8.

La veille au soir, après une visite à l'hôpital elle avait été prise d'un frisson avec un peu de douleur au niveau du larynx; puis la voix s'est rapidement éteinte et des accès de suffocation survinrent.

Rien aux poumons ni au cœur. Albuminurie notable.

Au laryngoscope, rougeur diffuse du pharynx. Cartilages et replis aryéno-épiglottiques tuméfiés au point de réduire à l'état de fente l'orifice du larynx. Fossettes pyriformes comblées. Épiglotte aplatie et déformée.

Traitement: compresses chaudes au cou. Pulvérisations boratées. Tonique.

Le 27, dyspnée moins intense. Voix moins éteinte. Mais température 40° et malade profondément intoxiquée. Sur la partie latérale du cou, sur le côté gauche du larynx, gonflement considérable rouge chaud sans fluctuation.

Au laryngoscope, œdème moins considérable; çà et là, pus dans le larynx.

Le 28, la malade expectore du pus en grande abondance. Ce jour-là, point de côté à gauche, et l'on constate l'évolution d'une pneumonie de la base gauche.

L'examen microscopique du pus (Roux) dénote la présence de nombreux pneumocoques.

Température: 40° le matin et 36° le soir.

Au laryngoscope, l'épiglotte a repris sa forme; l'œdème des aryénoïdes a diminué.

Le 29, température : 40°2, 40°4.

Le 30, même température. Le foyer pneumonique s'étend jusqu'à l'épine de l'omoplate.

Le 1<sup>er</sup> juillet, défervescence incomplète qui se maintient jusqu'au 10 juillet. Ce jour-là, 40°, évolution d'une pelvipéritonite qui s'ouvre dans le vagin. (Pneumocoque : Roux.)

La malade sort de l'hôpital, refusant toute intervention.

Obs. III. — *Abscès rétro-laryngé primitif* (MANDELSTAMM, thèse de Paris, 1891).

Homme de trente-huit ans, serrurier, malade depuis trois jours à la suite d'un refroidissement. Mal de gorge avec dysphagie intense le deuxième jour. Entré le troisième jour (20 février 1891) dans le service du Dr Gouguenheim pour des accès de dyspnée intenses et fréquents.

Le soir, la dysphagie et les accès d'oppression sont tels qu'on se tient prêt à faire une trachéotomie. En attendant, inhalations d'oxygène. Température : 38°5.

Nuit très mauvaise.

Le lendemain, oppression et dysphagie intense; le malade a expectoré un peu de pus.

A ce moment, premier examen laryngoscopique : pharynx à peu près normal sauf un peu de rougeur; mais dans les environs du larynx, le gonflement de la muqueuse est très marqué et du pus baigne en grande partie toute cette région. L'épiglotte, très rouge et légèrement tuméfiée, recouvre la région aryénoïdienne très gonflée, ainsi que les replis pharyngo-épiglottiques. En arrière du repli aryéno-épiglottique gauche, sur le côté pharyngien, se voit une ouverture d'où est sortie et sort toujours de la matière purulente. Impossible de voir l'intérieur du larynx.

La pression sur le larynx et sur le cartilage thyroïde est sensible. Langue blanche, anorexie. Température, 38°.

Traitement : pulvérisations phéniquées.

Le 22 juin, le pus continue à être évacué. Température : 37°.

Le 23, l'appétit revient. L'œdème a disparu et l'ouverture de l'abcès diminue.

Guérison le 27 février.

PHLEGMON DIFFUS PÉRIPHARYNGIEN OU PHLEGMON INFECTIEUX DU PHARYNX. — Le phlegmon diffus péripharyngé a été décrit

par Senator, Muklen; Sauvinau en a publié une belle observation (Soc. anat., 1891); Dufefoy lui a consacré une partie de sa thèse inaugurale.

D'emblée la maladie se présente comme une infection maligne, à évolution rapide, la dyspnée n'occupe qu'une place secondaire, la trachéotomie est incapable de sauver le malade.

On trouve à l'autopsie du pus infiltré dans l'épaisseur du pharynx, dans tout le tissu cellulaire qui l'entoure, parfois presque dans le médiastin.

« Le pharynx est rouge, tuméfié dans toute son étendue, la dysphagie est considérable. La dyspnée peut être extrême, mais elle peut manquer ou être intermittente. Le cou habituellement est empâté, tuméfié, douloureux d'un seul ou des deux côtés. Mais ce symptôme lui-même n'est pas constant. L'attention est alors attirée seulement du côté de la cavité pharyngienne et les lésions péripharyngiennes se montrent comme une surprise d'autopsie. » (Morestin.)

OBSERVATION I. — *Phlegmon infectieux pharyngo-laryngé* (SENATOR, résumé d'après Dufefoy).

Homme, trente-cinq ans, rentre à l'hôpital le 28 septembre 1887, mal de gorge et enrouement depuis cinq jours, grande agitation, dyspnée légère, 39°.

Compresse glacée autour du cou et morceaux de glace à sucer.  
Délire et mort subite dans la nuit, le 30.

*Autopsie* : Gonflement de la muqueuse du pharynx; infiltration purulente le long des vaisseaux du côté gauche, depuis le pharynx jusqu'à la partie supérieure du thorax. Épiglotte et cordes vocales œdémateuses.

Obs. II (SENATOR). — Homme, vingt-neuf ans, 17 octobre, mal de gorge et enrouement; fièvre et délire; le 18, dysphagie absolue et aphonie; le 20, violente dysphagie, trismus, respiration laborieuse, 39°.

Glace intus et extra; trachéotomie en cas d'urgence. Mort subite à six heures du soir.

*Autopsie* : Phlegmon profond de la partie gauche du pharynx



avec participation de l'amygdale et commencement de propagation au côté droit. Infiltration purulente du ligament aryténo-épiglottique et de la région avoisinante. Tuméfaction de la glotte, de l'œsophage, de la muqueuse gastrique. Néphrite et pyélite.

OBS. III. — *Phlegmon foudroyant du pharynx et du larynx* (HÖLDMÖSER, *Revue hebdom.*, 8 mars 1902).

Malade âgé de quarante-trois ans, sans antécédents héréditaires ou personnels suspects. Est pris subitement d'un mal de gorge et de dysphagie, avec tuméfaction de la région cervicale gauche. Ces symptômes s'aggravent rapidement. Le malade devient inquiet, agité, respire difficilement et bruyamment. Pas d'ictère ni d'œdème. Pouls, 154. Température, 38°.

Une inflammation diffuse très intense existe sur le côté gauche du cou et s'étend jusqu'à l'oreille. Au milieu de cette infiltration on découvre par la palpation des ganglions tuméfiés et douloureux. Le pharynx, surtout dans sa moitié gauche, est très enflammé, tuméfié et couvert de pus; la luette est œdématiée. L'épiglotte enflammée et tuméfiée. Il existe également une tuméfaction des deux sinus pyriformes, dont le gauche fait saillie en avant, sous forme de deux tumeurs causant une déformation de l'épiglotte. La tuméfaction a également envahi les bandes ventriculaires et les cordes vocales, avec rétrécissement considérable de l'orifice glottique. Le reste du larynx est œdématié.

On excise une partie de l'épiglotte, aussi bien pour soulager la respiration que pour rendre plus facile l'exploration. On n'en est pas moins obligé de pratiquer bientôt la trachéotomie, qui s'accomplit sans incidents, et au cours de laquelle on trouve toutes les couches situées entre la peau et la trachée atteintes d'infiltration œdémateuse. Température, 39°.

Le lendemain la tuméfaction du cou augmente et devient plus douloureuse; l'inspection du larynx est impossible. Dans l'après-midi le pouls devient faible et irrégulier. Les extrémités commencent à se cyanoser. Mort après aggravation de tous les symptômes.

*Autopsie* : Phlegmon du pharynx ayant envahi le larynx et le tissu conjonctif périœsophagien, s'étant propagé à la région cardiaque et ayant déterminé une infiltration phlegmoneuse de tout le tissu conjonctif de la région cervicale.

Comme causes tout à fait rares de l'œdème collatéral du larynx, il nous reste à mentionner la *glossite phlegmoneuse*,

la *périœsophagite phlegmoneuse*, l'*actinomyose périlaryngée* dont une observation est rapportée dans la thèse de Sargnon, d'après Poncet et Bérard.

OBS. IV. — Homme, cinquante-sept ans, entre pour un œdème considérable du repli ary-épiglottique droit, se prolongeant sur tout le cartilage aryénoïde; la corde vocale est également infiltrée. Tout le larynx est rouge violacé, sans ulcération. Apparition d'une tumeur fluctuante juxta-laryngée; incision par Jaboulay; amélioration; puis crise d'asphyxie; au miroir: infiltration des replis ary-épiglottiques et des cordes vocales supérieures.

*Autopsie*: Infiltration et gonflement du tissu cellulaire sous-muqueux; rien aux cartilages; ces lésions laryngées sont des lésions œdémateuses et inflammatoires du voisinage.

## V. ŒDÈMES TRAUMATIQUES

A. **Brûlures.** — Les brûlures déterminent l'œdème: Conheim plonge l'oreille d'un lapin dans l'eau chaude; à 42-44°, il observe de la rougeur; à 48-49°, tuméfaction et œdème; à 50-52°, la sérosité exsudée soulève l'épiderme, phlyctènes.

Les brûlures par caustiques déterminent aussi l'œdème.

Le larynx n'échappe pas à la règle; les brûlures s'observent à la suite d'injection de liquides bouillants, chez l'enfant principalement; tous les auteurs répètent l'imprudence de l'enfant anglais qui boit au bec de la théière brûlante. Ces brûlures peuvent causer un œdème mortel si la trachéotomie ou le tubage ne sont pas pratiqués assez vite.

G. Harold Stalkart (*Lancet*, 18 avril 1871).

Annandale (*British med. Journ.*, 2 mars 1889).

Enfant de cinq ans, quatre heures avant l'examen, avait essayé de boire une théière remplie d'eau en ébullition; peu à peu respiration difficile, toux violente, agitation. Tubage. Guérison.

Garel a publié une curieuse observation de brûlure de l'épiglotte par une pilule de Dupuytren.

Courtade, un cas de brûlure par ingestion de sublimé en poudre : épiglotte normale, repli ary-épiglottique gauche très tuméfié, recouvrant et cachant la bande ventriculaire correspondante, tuméfaction du repli ary-épiglottique droit ; et un cas d'ingestion d'ammoniaque : épiglotte rouge, très épaissie avec phlyctènes blanches. Tuméfaction des replis ary-épiglottiques (*Archiv. internat. de laryngol.*, juillet-août, 1899).

**B. Contusions.** — Les contusions et même les fractures du larynx peuvent se compliquer d'œdème. La pathogénie en est évidemment complexe. Voici une observation de Semon où l'œdème a précédé la formation d'un hématome.

OBSERVATION (*Journ. of laryngol.*, 1894, p. 153).

Le 25 novembre, un médecin de trente-deux ans reçoit, à trois heures et demie de l'après-midi, en jouant au football, un coup de pied sur la moitié gauche du larynx.

Aphonie immédiate sans douleur ni dyspnée. Il rentre immédiatement ; en chemin il suce de la glace. Examen à sept heures du soir : œdème énorme de toute la moitié gauche du larynx sauf de l'épiglotte. Aphonie complète, dysphagie, pas de dyspnée. Début d'expectoration sanguinolente. Pas de crépitation.

Sangsues. Circulation d'eau glacée avec l'appareil de Leiter.

Glace *intus*. Tout est tenu prêt pour une trachéotomie.

Bonne nuit. Le lendemain matin la moitié gauche du larynx est transformée en une tumeur d'un rouge vif.

3 décembre. — Coloration pourpre de la tumeur.

4 décembre. — Coloration bleu sombre.

9 décembre. — Voix meilleure. Le gonflement a presque entièrement disparu.

## VI. ŒDÈME DANS LES AFFECTIONS RÉNALES

**Œdème brightique.** — L'œdème brightique du larynx n'est pas, comme on pourrait le croire, une des localisations



de l'anasarque qui apparaît dans la période de déclin des néphrites chroniques.

Qu'on relise les observations reproduites plus loin, et beaucoup d'autres semblables, toujours on verra l'œdème laryngé se manifester comme unique localisation d'une exsudation séreuse, presque toujours les symptômes de néphrite étaient peu accusés, souvent même la maladie fut découverte à l'occasion de l'accident laryngé. Cela ne doit pas nous surprendre. Nous ne nous trouvons pas en présence d'un désordre pathologique relevant directement de l'insuffisance rénale, mais d'une laryngite, plus exactement d'une pharyngo-laryngite aiguë, bénigne au point de vue infectieux, mais devenue œdémateuse et mécaniquement dangereuse à cause de l'existence de la néphrite.

HISTORIQUE. — L'histoire de l'œdème brightique est récente, et ne remonte qu'aux premières applications du laryngoscope, c'est-à-dire à Türck (1857), puis à Czermak. Krishaber et Sestier parlent de cas d'œdème compliquant l'anasarque. Sestier cite un cas d'œdème du larynx au décours de la scarlatine; il y avait vraisemblablement de l'albuminurie, bien que les urines n'aient pas été examinées. Vient ensuite le remarquable mémoire de Fauvel (1863) sur l'*Œdème brightique*, qui fut le point de départ de nombreux travaux; tels que ceux de Edouard Lœri, 1885. Viennent ensuite les intéressantes observations du professeur Dieulafoy qui a inspiré la thèse du docteur Améro en 1893; puis les observations isolées de Hanot, Jones, Fraenkel, Mendel. Enfin, en 1900, le professeur Dieulafoy consacra une clinique de l'Hôtel-Dieu à un lumineux exposé de l'œdème brightique; il insista en particulier sur ce caractère de manifestation unique et précoce de l'œdème. Les travaux d'Achard, de Lœper, de Widal, en 1902 et 1903, nous ont donné la raison de cette apparente anomalie.

**PATHOGÉNIE.** — Dans notre chapitre de physiologie pathologique générale, nous avons esquissé l'histoire pathogénique de l'œdème brightique. Il est bon d'y revenir avec quelques détails.

A cause de l'imperméabilité rénale, une partie des molécules non éliminées par le rein s'accumulent dans le sérum sanguin; or le sang a une tendance constante à garder son équilibre moléculaire. 1° Pour ce faire, il se dilue en faisant appel à l'eau des tissus, d'où augmentation de la soif; cette dilution, cette augmentation de la masse sanguine entraîne l'hypertension artérielle et la polyurie. 2° L'équilibre moléculaire se trouve encore assuré par la dissémination dans les tissus ou encore la rétention des molécules non éliminées par le rein; de l'excès en quantité de ces substances résulte, pour la conservation nécessaire de l'équilibre moléculaire des liquides interstitiels, une dilution, une augmentation en quantité de la lymphe. Cet excès de lymphe passe dans le sang, est éliminé par le rein, concourant à la polyurie tant que la pression artérielle suffit à sa tâche. Donc, dans la période précédémateuse des néphrites chroniques existe un état de pléthore de la masse sanguine et lymphatique compensée par la polyurie et assurée par la soif et la polydypsie. Comme l'a prouvé Widal par des expériences qui sont dans la mémoire de tous, le rôle principal parmi les substances insuffisamment éliminées par le rein revient au chlorure de sodium<sup>1</sup>.

Vienne une fatigue du cœur, une défaillance de la pression artérielle, la polyurie diminue, l'excès de liquide interstitiel ne passe plus dans le sang; c'est au contraire le sérum sanguin qui se déverse dans le tissu cellulaire, l'anasarque se réalise.

Au lieu d'une faillite de la circulation générale, nous pouvons très bien imaginer une faillite locale: par suite d'une

1. Voir *Presse médicale*, et Société médicale des hôpitaux, 1903.

vaso-dilatation paralytique, d'une action irritante, toxique ou infectieuse sur les cellules des capillaires artériels, la pression baisse dans un domaine vasculaire, les échanges entre le sérum et les tissus sont altérés, alors nous verrons apparaître un œdème local, c'est justement le mécanisme pathogénique de l'œdème laryngé : un alcoolique, un crieur de journaux, prédisposés déjà, ou même un brightique quelconque et qui souvent s'ignore, sous l'effet d'un coup de froid, prend une angine compliquée de laryngite, c'en est assez pour détruire l'équilibre instable de son tissu sous-muqueux, qui est en imminence d'œdème comme l'est le tissu interstitiel de tous ses organes.

On nous permettra d'appuyer notre argumentation sur les lignes suivantes, empruntées à la thèse de Lœper :

« Enfin, si l'affaiblissement général du système circulatoire est capable de déterminer des œdèmes, la lésion limitée des vaisseaux d'un organe, poumons, cerveau, ou d'une séreuse, l'insuffisance de ces parois vasculaires, qui se laissent forcer dans une région quelconque de l'organisme, ne peut-elle en raison même de la pression considérable du liquide intravasculaire déterminer aussi des œdèmes locaux : œdème cérébral, œdème pulmonaire, hydrothorax, hydropéritonite.

L'hypertension et l'augmentation de la masse sanguine, sans doute, ne sont pas dans ce cas les causes uniques de l'œdème, il doit s'y adjoindre une autre cause : l'existence de lésions vasculaires toxiques ou autres dont Magnus a démontré le rôle au cours des injections de substances concentrées chez des chiens intoxiqués. »

ANATOMIE PATHOLOGIQUE. — L'œdème est en général bilatéral et étendu à tout le vestibule laryngien; le plus souvent, l'œdème de la luette, des piliers du voile du palais l'accompagne; d'ailleurs les symptômes pharyngés, la dysphagie précèdent les symptômes laryngés, la dyspnée; on doit admettre que la pharyngite précède la laryngite.



Les parties œdématisées présentent l'aspect gris, pâle, vitreux, de l'œdème vrai, nous sommes en présence d'une infection très atténuée, quelquefois cependant la réaction inflammatoire est plus accentuée et la muqueuse gonflée est rouge.

**SYMPTÔMES. ÉVOLUTION.** — Dans le cours d'une néphrite chronique à évolution lente, l'œdème du larynx peut apparaître d'une façon brusque sans avoir été précédé d'œdèmes périphériques, c'est ce qui a fait dire à plusieurs auteurs, à Fauvel, à Fränkel, que l'œdème du larynx peut survenir inopinément, comme première manifestation de la maladie de Bright. Comme le dit Dieulafoy, c'est là une exagération, un examen préalable du malade aurait presque toujours permis, s'il avait été fait, de déceler la néphrite.

Quoi qu'il en soit, l'accès débute le plus souvent par une angine plus ou moins bien caractérisée, s'accompagnant de dysphagie, sans symptômes généraux, puis plus ou moins brusquement s'installent les troubles respiratoires : « Cet homme, dit Dieulafoy, nous raconte à grand'peine qu'il était malade depuis un mois; toutefois la dyspnée n'avait pas été le premier symptôme en date, c'est par la gêne et la douleur à la déglutition que la maladie avait commencé, peu à peu la dysphagie était devenue si intense que le passage des aliments et des boissons était presque impossible. La salive ne pouvait être avalée sous peine de très vives douleurs; elle s'écoulait en bavant hors de la bouche. Dix à douze jours après ces troubles de déglutition, le malade éprouva une sensation d'étouffement, une strangulation qu'il comparait à un corps étranger qui aurait oblitéré l'entrée des voies aériennes. »

Les progrès de la dyspnée sont quelquefois assez lents, mais habituellement ils sont rapides et il faut toujours se tenir sur la garde d'une asphyxie imminente; la trachéotomie est souvent pratiquée *in extremis*.

La voix, d'abord rauque, est presque éteinte quand l'œdème est volumineux.

La dysphagie, quand l'œdème a gagné le vestibule laryngien, se complique de difficultés mécaniques à déglutir et de toux par suite de la pénétration des liquides dans les voies aériennes.

Sur les 10 cas rapportés dans la thèse de Brousse, 5 malades moururent d'asphyxie; on voit donc la nécessité de ne pas différer la trachéotomie.

L'examen objectif montre en général un œdème considérable des piliers et de la luette, œdème souvent translucide, quelquefois rouge. Le miroir découvre les mêmes lésions dans le vestibule laryngé. Les cordes vocales sont généralement indemnes.

OBSERVATION I (LÉVY, thèse de Brousse).

Malade porteur aux halles, entré pour grippe à forme broncho-pulmonaire; n'a pas d'albuminurie à son entrée à l'hôpital. Cinquante jours après son entrée à l'hôpital, le malade se plaint de la gorge, avale difficilement, dit-il, et croit qu'un corps étranger s'est arrêté dans son arrière-gorge, ce qui le force à faire des mouvements continus et pénibles de déglutition. A ce moment, ses urines contiennent de grandes quantités d'albumine. Surviennent ensuite des accès de suffocation la nuit, à la suite de quintes de toux, puis tout le tableau dramatique de la dyspnée par obstruction laryngée. A ces symptômes graves correspond l'examen suivant au laryngoscope: Énorme œdème de tout le vestibule laryngien, cachant les cordes vocales; c'est une infiltration rosée, plate, lisse, tremblotante; épiglote tuméfiée sur ses deux faces, fossettes glosso-épiglottiques effacées. Enfin les symptômes fonctionnels s'aggravent de plus en plus, et le malade meurt le cinquième jour.

A l'autopsie, toute la surface interne du larynx est tuméfiée, rosée, les cordes vocales supérieures, les replis aryéno-épiglottiques sont surtout infiltrés, les ventricules du larynx ont disparu, les cordes vocales sont épaissies et au-dessous d'elles la muqueuse sous-glottique forme un double bourrelet transversal. A la coupe de la muqueuse, il s'écoule une sérosité blanc jaunâtre.

Obs. II (Obs. I de FAUVEL, *in* thèse de Brousse).

Le 11 mars 1863, le Dr Fauvel est appelé à examiner le larynx d'une dame qui présente du gonflement de tout le vestibule du larynx, sans douleur, sans injection, surtout autour des cordes vocales supérieures. Les cordes vocales inférieures sont saines, blanches et un peu mates; voix sourde et à demi-éteinte, pas de douleurs, pas de sensation de corps étranger dans le larynx, gêne dans la respiration, mais au niveau seulement de la région thoracique. Un traitement antisyphilitique d'essai, avec très peu d'iodure, s'accompagne d'aggravation des symptômes: étouffements, douleurs aiguës dans le larynx, sensation de chaleur, de déchirure au niveau de la glotte; au laryngoscope, on constate que l'œdème a augmenté. Quelques jours plus tard, on reconnaît le mal de Bright, dont le traitement rationnel amène, en même temps qu'une diminution d'albumine, une amélioration de la voix et de la respiration.

Le malade a guéri; son larynx est redevenu normal, mais une nouvelle poussée d'albuminurie fit reparaitre l'œdème du larynx qui ne céda ni aux incisions, ni aux débridements, ni aux cautérisations; il fallut recourir à la trachéotomie.

Obs. III (Obs. II de FAUVEL, *in* thèse de Brousse).

Homme de quatre-vingts ans, qui vient me consulter pour une aphonie de date récente survenue brusquement quinze jours auparavant; il ne se plaint que d'un peu d'oppression du côté de la poitrine.

Luette grosse, allongée, infiltrée; œdème blanc considérable de tout le vestibule laryngien.

Albuminurie très prononcée.

Le traitement général de l'albuminurie fait disparaître tous les symptômes laryngés.

Obs. IV (Obs. III de FAUVEL, *in* thèse de Brousse).

Dans cette observation, Fauvel a pu suivre, jour par jour, les progrès de l'occlusion mécanique du larynx, voir la fente glottique se rétrécir avec une effrayante rapidité, et préciser le moment où il serait trop tard pour pratiquer la trachéotomie. On pensa pouvoir retarder l'intervention, mais il fallut y recourir d'urgence, alors que le malade ne respirait plus. Le malade ne fut sauvé que par une opération hâtive et la pratique de la respiration artificielle.



Obs. V (d'AMÉRO, in thèse de Brousse).

P... se portait relativement bien, prit froid et sentit presque aussitôt de la chaleur et des picotements à l'arrière-gorge; voix rauque et sensation de corps étranger. L'aggravation des symptômes et des accès nocturnes graves amenèrent le malade à demander son admission à l'hôpital.

Urines très chargées en albumine.

Luette, amygdale et pilier gauches gonflés, translucides, d'aspect gélatineux; la muqueuse du voile est épaissie. L'application du laryngoscope est impossible.

La dyspnée augmente graduellement, avec des accès paroxystiques; l'asphyxie imminente oblige à pratiquer la trachéotomie. Le malade, soulagé pendant une heure, fut pris soudain d'un violent accès de suffocation et mourut en quelques minutes.

Autopsie : Reins de volume normal, très congestionnés.

Obs. VI (de M. le professeur BERGER, in thèse de Brousse).

Femme trachéotomisée d'urgence dans le service de M. le professeur Dieulafoy. Elle mourut trois à quatre heures après l'intervention, des progrès de l'asphyxie qui était due à un œdème pulmonaire des plus considérables, accompagné d'un œdème glottique et sous-glottique énorme.

Obs. VII (DERVILLE, *Journ. des sciences méd. de Lille*, 1902).

Femme de soixante ans, emphysème pulmonaire et bronchite.

Au bout d'un mois de séjour, gêne marquée de la respiration, voix cassée; inspiration longue, saccadée, bruyante; expiration relativement faible. Léger tirage sus-sternal.

Au laryngoscope, gonflement des replis aryténo-épiglottiques.

A la suite de cette constatation, on examine l'urine qui contient des flots d'albumine.

Le régime lacté absolu fait tout rentrer dans l'ordre dans l'espace d'un mois.

Obs. VIII (du Dr MENDEL, Obs. VIII, thèse de Brousse).

Homme de peine à la Compagnie des Omnibus, cinquante ans, avait eu à plusieurs reprises, à des intervalles quelquefois d'un mois seulement, un gonflement des jambes, sans varices, de l'œdème des mains et du scrotum. Chaque fois tous ces symptômes rentraient dans l'ordre par le simple repos. Les urines n'avaient jamais été examinées.

Brusquement, un jour, difficultés pour parler et respirer, déglutition sans douleur. Œdème de la face et des lèvres. Suffocations terribles dans la nuit. Est examiné alors par le D<sup>r</sup> Gouguenheim.

Rougeur et œdème considérable du voile et des piliers antérieurs et de la luette. Replis aryéno-épiglottiques à peu près normaux. Œdème notable du repli pharyngo-épiglottique gauche. Impossible de voir les cordes vocales.

Il y a une certaine quantité d'albumine dans les urines.

Pulvérisations phéniquées, régime lacté absolu.

Au bout de deux jours les symptômes fonctionnels ainsi que l'œdème avaient totalement disparu.

Obs. IX (du D<sup>r</sup> JONES, de Baltimore, Obs. IX, thèse de Brousse).

Homme de cinquante-deux ans, robuste, alcoolique, ayant un peu d'œdème des membres inférieurs; fut pris tout à coup de dysphagie notable, avec dyspnée modérée.

Rougeur du pharynx et de l'épiglotte qui est tuméfiée. Une heure après l'examen, mort brusque.

Autopsie : Gonflement œdémateux de tout le larynx, reins hyperémiés.

Obs. X (de M. FRAENKEL, Obs. X, thèse de Brousse).

Adulte, dyspnée subite.

Œdème de la glotte; mort avant qu'on eût eu le temps de pratiquer la trachéotomie.

Autopsie : Atrophie du rein gauche, tuméfaction du rein droit avec dégénérescence parenchymateuse. Il s'agissait donc d'un œdème aigu du larynx survenant comme premier signe d'une atrophie du rein de date déjà ancienne.

Au sujet de cette communication, Baginski répond qu'on a déjà publié en Allemagne trois ou quatre observations analogues dans lesquelles l'œdème de la glotte a été le premier symptôme d'une néphrite scarlatineuse.

Obs. XI (de M. le D<sup>r</sup> HANOT, Obs. VII, thèse de Brousse).

S..., quarante-deux ans, atteint d'albuminurie saturnine, ne présentait pendant longtemps qu'un œdème très localisé à la luette et à la muqueuse du voile du palais. Pas d'œdème dans d'autres parties du corps malgré les quantités d'albumine allant jusqu'à 6<sup>gr</sup> 50. Ce n'est que deux mois après ces constatations que le malade rentre à l'hôpital avec une dyspnée intense

survenue après un refroidissement sur une impériale d'omnibus. Cette dyspnée dure pendant dix jours résistant à tous les traitements, et se termine par un accès de suffocation avec véritable orthopnée. Trachéotomie. Le malade meurt deux heures après.

A l'autopsie, son larynx, siège des lésions qui ont amené sa mort, on trouve : suppression sanguine de toute la muqueuse laryngée, les replis aryténo-épiglottiques sont légèrement œdématisés et épaissis, les cordes vocales inférieures et surtout les supérieures sont relativement peu épaissies. A l'incision de l'une des cordes inférieures, on fait sourdre un peu de liquide séreux. Tout le reste de la muqueuse laryngée est infiltré.

Chez ce malade, atteint d'albuminurie saturnine, il n'y eut donc jamais d'œdème qu'à la luvette et au voile du palais, sauf pendant les derniers jours de la maladie lorsque l'œdème guttural se propagea à la muqueuse laryngée entraînant la mort.

OBS. XII (Soc. méd. des hôpit. de Lyon, séance du 19 déc. 1902, par BONNAMOUR).

L'auteur présente, au nom de M. Garel, un jeune homme albuminurique qui avait été pris brusquement d'un accès de suffocation. Il s'agissait d'un œdème angioneurotique qui avait disparu au bout de quarante-huit heures, et dont la localisation sur le larynx a peut-être été déterminée par le métier de crieur public exercé par le malade (*Rev. hebdom.*, 9 mai 1903).

**Œdème laryngé dans les néphrites aiguës.** — Dans les néphrites aiguës, contrairement à ce qui se passe dans le mal de Bright, l'œdème laryngé est une des localisations de l'anasarque généralisé, au même titre que l'hydrothorax, que l'œdème cérébral et pulmonaire.

La pathogénie des hydropisés est ici différente (Senator, Lœper), la rétention des chlorures et autres n'est plus en cause; mais probablement à côté des altérations du sang, les altérations des parois capillaires jouent le principal rôle. Le type de ces néphrites aiguës susceptibles de s'accompagner d'œdème laryngé est la néphrite scarlatineuse; Dieulafoy mentionne en outre la néphrite syphilitique précoce.

Ces observations sont rares, la suivante est prise dans la



thèse de Sargnon, empruntée à Ferroud. On a pu en lire d'autres plus anciennes au chapitre consacré à l'œdème dans les maladies générales (v. plus haut).

OBSERVATION. — *Néphrite aiguë scarlatineuse* (FERROUD, thèse de Lyon).

Enfant de treize ans; convalescence de scarlatine; œdème remontant jusqu'aux aines; œdème des mains et des avant-bras; bouffissure de la face et des paupières; flots d'albumine; pendant trois jours état dyspnéique marchant graduellement vers l'asphyxie; état grave. Tubage. Mort avec attaques éclamptiques.

## VII. ŒDÈMES TOXIQUES

**Œdème iodique.** — A. ŒDÈME IODIQUE PAR INGESTION. — L'œdème iodique consécutif à l'ingestion d'iodure de potassium, exceptionnellement à celui de l'iode en nature, présente un double intérêt pour nous, laryngologistes : 1° cet œdème peut menacer l'existence et nécessiter une trachéotomie; 2° nous sommes appelés à prescrire l'iodure à des larynx déjà malades, rétrécis; l'iodisme se trouve alors d'autant plus dangereux.

**PATHOGÉNIE.** — Les iodures ne sont pas irritants en eux-mêmes, mais par l'iode qui se trouve mis en liberté au contact de l'oxygène. En effet, dans l'organisme une petite partie de l'iodure se transforme en iode et le reste en iodure de sodium par double décomposition avec le chlorure de sodium.

L'iodure de sodium ne fait que passer : il exerce d'abord une action lymphagogue, appel du sérum sanguin vers les espaces lymphatiques et dilution de la lymphe; consécutivement cet excès de lymphe est repris par les veines et éliminé principalement par le rein, accessoirement par les glandes

des voies respiratoires supérieures, salivaires, lacrymales, sudoripares. Cette élimination est extrêmement rapide; on a trouvé l'iode dans les sécrétions quelques minutes après l'ingestion.

Fait capital, au point de vue de l'iodisme, cette élimination est d'autant plus rapide que plus énergique est la double décomposition entre l'iodure de potassium et le chlorure de sodium; en sorte qu'une plus grande quantité d'iode peut se trouver retenue dans l'organisme avec les petites doses qu'avec de plus grandes.

L'iode, de son côté, détermine une transsudation séreuse non plus par simple osmose, mais par son action irritante sur les parois des capillaires artériels.

Cette double action lymphagogue, suivie de résorption veineuse et d'élimination rapide, représente probablement le mécanisme de l'action thérapeutique des iodures.

L'exagération du phénomène produit l'œdème.

ETIOLOGIE. — Expérimentalement on détermine chez les animaux avec des *doses* appropriées d'iodure de potassium des accidents d'œdème pulmonaire et des phénomènes inflammatoires des voies respiratoires supérieures. Chez l'homme la question des *doses* est *tout à fait secondaire*. On a vu un malade ingérer quotidiennement 40 et 50 grammes d'iodure de potassium suffisamment dilué sans accident; Barthez a observé un œdème grave après l'absorption de 10 centigrammes; et Ricord a dû trachéotomiser un malade quelques heures après l'ingestion de 50 centigrammes.

Un traitement de longue *durée* ne prédispose pas davantage que l'absorption de fortes doses en un petit nombre de fois : au contraire le début de l'accident a lieu le plus souvent dans le courant des premiers jours ou des premières heures; parmi les cas relevés par Grœnouck, presque toujours les accidents graves d'œdème de la glotte se manifestèrent dans les premières quarante-huit heures, une seule fois le

sixième jour, et encore le patient avait-il présenté dès le second jour des troubles laryngés.

L'impureté de l'iodure de potassium n'offre pas l'intérêt que certains auteurs lui ont attribué: Miahle, entre autres, considérait que l'iodate de potassium contenu dans l'iodure commercial était la cause de l'iodisme; dans le cas de Huchard cité plus loin, l'iodate a pu être incriminé. Il est certain que la pureté du médicament présente pour sa tolérance une grande importance, mais un iodure absolument pur peut provoquer des accidents; la même drogue, administrée en même temps et de la même manière à de nombreux malades, n'en a intoxiqué qu'un seul, c'est là un fait notoire, maintes fois observé.

Les *affections locales* ne peuvent être données comme causes des manifestations signalées. Une affection du pharynx ou du larynx pourrait peut-être créer une certaine prédisposition, mais il n'y a rien là de bien établi; avec cette réserve capitale *qu'un œdème léger venant frapper un larynx rétréci par une infiltration pathologique préexistante deviendra par le fait une menace d'asphyxie mortelle.*

L'influence d'un *état général* paraît nulle: jamais en particulier une affection cardiaque ou rénale n'a été incriminée.

L'*âge* et le *sexe*, autant qu'on en peut juger, n'ont aucune influence dans l'apparition de l'œdème de la glotte.

En somme, nous ne pouvons invoquer d'autres causes de l'iodisme que l'*idiosyncrasie*, et cette *idiosyncrasie* s'applique non seulement à l'iodisme en général, mais à chacune de ses formes en particulier, car nous allons voir que chaque malade réagit chaque fois à sa manière propre.

Ce terme vague d'*idiosyncrasie* peut-il être défini d'une façon plus précise? On a dit que chez certains sujets, au moment de la décomposition de l'iodure, il y avait une plus grande quantité d'iode mis en liberté, d'où l'exagération de la transsudation séreuse par suite de l'effet irritant; mais la



cause de cette anomalie reste mystérieuse et le problème n'est pas résolu.

Cette idiosyncrasie ne peut naturellement être prévue chez un sujet qui n'a jamais pris d'iodure ; de plus, chose curieuse, un individu qui n'a jamais été incommodé par l'iodure pourra un beau jour présenter des accidents : un malade d'Hallopeau avait traversé, sans en souffrir, de nombreuses périodes de traitement, pendant des années, quand il présenta sept fois en un an des symptômes d'intolérance.

Inversement, des malades supportent très convenablement quelques jours plus tard les doses habituelles d'iodure, alors que peu auparavant ils avaient, aux mêmes doses, réagi violemment.

Enfin le terme d'idiosyncrasie s'applique à la forme de l'intoxication pour chaque malade : tel aura toujours des éruptions, tel autre de l'œdème des paupières, de la bouffissure de la face, tel autre des accidents laryngés, etc.

Et la conclusion pratique de tout ce long chapitre pour le laryngologiste se résumera ainsi : *L'œdème laryngé iodique est toujours à redouter quand on prescrit l'iodure ; même chez un sujet qui a déjà suivi le traitement sans inconvénients, surtout chez celui qui aura présenté à d'autres reprises du catarrhe ou de l'œdème laryngés après ingestion du médicament.*

ANATOMIE PATHOLOGIQUE. — L'œdème iodique occupe tantôt la totalité du larynx : épiglotte, replis aryténo-épiglottiques, cordes vocales supérieures et inférieures ; tantôt il se limite soit à une moitié du larynx, soit à l'épiglotte et aux replis aryténo-épiglottiques. La lésion, d'après ce qu'en disent les auteurs, qui ne sont pas précis sur ce point, est purement œdémateuse, sauf cependant dans l'observation rapportée par Brin à la Société anatomique (1888) où l'on trouva à l'autopsie : « une coloration rouge avec une teinte un peu plus foncée, presque bleuâtre, au niveau de l'épiglotte ;

par endroits surtout sur les replis ary-épiglottiques et sur la face antérieure de l'épiglotte, il existe de petites plaques blanchâtres, purulentes. » Ajoutons, avec l'auteur lui-même, que le diagnostic d'œdème iodique n'est pas certain.

Cette observation de Brin est à rapprocher du fait suivant rapporté par Lawrie Adaiz (*in* thèse Elisabeth Bradley) : à l'autopsie, on trouva la glande sous-maxillaire droite grossie, avec un commencement de suppuration du tissu cellulaire, particulièrement dans la direction du larynx et de la trachée; la muqueuse de la partie supérieure du larynx, des cordes vocales et de l'épiglotte était œdémateuse. Le malade était mort dans une crise d'étouffement.

**SYMPTÔMES.** — Nous devons dire un mot des symptômes de l'iodisme en général parce qu'ils sont susceptibles de mettre l'esprit en éveil sur l'intolérance que présente le malade pour le médicament. Fournier a distingué les accidents de l'iodisme en inconvénients, en accidents, en accidents rares, en accidents graves.

Les inconvénients, c'est le coryza séreux, la saveur métallique, les troubles gastriques légers, les pustules d'acné; beaucoup de malades en souffrent plus ou moins.

Le coryza intense, formidable, avec céphalée gravative, l'acné confluent constituent les accidents; et la forme type de ces accidents est représentée par « la grippe iodée ».

Une céphalée gravative, un coryza séreux intense torturent le malade, dont la face est bouffie, les paupières œdématisées et souvent comme érysipélateuses; la voix est rauque, douloureuse; il y a un certain degré d'anxiété respiratoire avec fièvre, courbature, malaise général.

Parmi les accidents rares, Fournier range les névralgies, l'odontalgie, la sialorrhée, la conjonctivite, le purpura, l'ecthyma, la furonculose, le pemphigus, l'intolérance gastro-intestinale, l'urétrite.

Les accidents graves et exceptionnels sont l'œdème laryngé et l'œdème pulmonaire. En 1880, dans une clinique publiée par la *Gazette des hôpitaux*, Fournier disait en connaître six cas dont deux furent mortels sans trachéotomie, et quatre furent trachéotomisés.

Un fait doit nous frapper dans ce résumé clinique : dans chaque groupe une place est réservée, sauf dans le groupe des accidents rares, aux complications des voies respiratoires supérieures; ceci, la physiologie l'annonçait, l'iode s'élimine au niveau des glandes nasales, buccales, pharyngées, laryngées.

Dans les cas légers l'iodisme laryngé se caractérise par de l'aphonie, de la raucité de la voix.

La douleur manque rarement, la dysphagie est provoquée non seulement par les lésions du vestibule laryngien, mais aussi par la pharyngite, l'œdème de la luette qui accompagnent généralement la laryngite.

La phonation, la respiration sont douloureuses, et habituellement le malade accuse en même temps que l'anxiété respiratoire une douleur vive localisée à la région thyroïdienne.

A un degré plus marqué, l'anxiété respiratoire augmente; le patient souffre d'une dyspnée croissante caractérisée par des inspirations très pénibles, longues et bruyantes, suivies d'expirations courtes et silencieuses, la cyanose de la face et des lèvres, le tirage sus et sous-sternal.

Cette dyspnée présente parfois des paroxysmes causés probablement par du spasme surajouté à l'œdème, et des rémissions dangereuses parce qu'elles éloignent l'idée de la trachéotomie nécessaire.

La mort rapide dans une crise est en effet la terminaison des cas graves, si l'on n'a pas ouvert à temps la trachée.

Dans les cas bénins ou moyens la guérison survient graduellement deux, trois ou quatre jours après la cessation du médicament.



*Observations d'œdème laryngé dû à l'ingestion d'iode.*

OBSERVATION I. — NÉLATON, Œdème de la glotte (*Journ. de chim. méd.*, 1854, p. 21).

Jeune homme, mal de Pott. Absès par congestion aux deux cuisses. Ouverture, évidemment, injection de teinture d'iode au tiers. On laisse la solution. Opération à dix heures et demie du matin. A trois heures de l'après-midi, le malade éprouve des étourdissements et des troubles de la vue. Bientôt surviennent des vomissements de matières séreuses. Malaise extrême, les extrémités froides; le pouls petit, filiforme; respiration accélérée; prostration prononcée. Deuxième jour, persistance des vomissements; gémissements inarticulés; accablement; gonflement énorme des paupières supérieures dont la teinte est violacée. Il se plaint de la gorge. Troisième jour, abattu, mais mieux. En examinant la gorge, on ne constate que la sécheresse. Respiration gênée, surtout pendant l'inspiration. Toux croupale. La voix ne vibre plus. *Cette aphonie, cette toux éteinte, cette respiration difficile sont des signes propres à l'œdème de la glotte. Œdème noté par Orfila comme un des symptômes de l'empoisonnement par l'iode.*

OBS. II (SAULUS, *Deuts. Klin.*, 1859, et thèse BRADLEY).

Femme scrofuleuse. Glandes au cou. Teinture d'iode. Laryngite striduleuse qui l'empêche de parler et d'avaler.

*Observation d'œdème laryngé consécutif à l'ingestion d'iodure de potassium et d'iode.*

OBSERVATION (COINET, *Biblioth. univ. de Genève*. 1821, vol. XVI, p. 148).

Trente gouttes de solution d'hydro-iodate de potasse ioduré pendant cinq jours pour un énorme goitre. Le cinquième jour, le malade se plaint d'une augmentation de volume et de dureté de son goitre, d'aphonie, de douleurs assez vives. Le lendemain, aggravation de tous ces symptômes, douleurs fixes, aiguës dans le milieu de la trachée.

Guérison lente (quinze jours), après suspension. Récidive à l'occasion d'un nouveau traitement.

*Intoxication par l'iodure seul.*

OBSERVATION (LAWRIE ADAIR, Laryngite striduleuse, *Schmidt's Jahrb. Suppl.*, 1842, p. 32).

Homme. Syphilis. Intolérance pour le mercure. Iodure de potassium, 0<sup>gr</sup>135 en trois fois. Immédiatement après qu'il eut fini sa dose, avant de se coucher, il fut pris de sécheresse et d'irritation pharyngienne. Pendant la nuit, dyspnée. Le matin, croup striduleux qui fut traité par des compresses chaudes, de l'éthér et de la morphine. Les symptômes se calmèrent pendant la journée.

OBS. II (FENWICK, *Lancet*, 13 nov. 1875, p. 698).

Homme de vingt-cinq ans, absorbe de l'iodure pour du rhumatisme par doses de 50 centigrammes, 2 grammes en tout.

Demi-comateux, visage enflé, fortement congestionné, paupières gonflées comme dans l'érysipèle. Lèvres et langue très congestionnées, langue enflée et pendante entre les dents. Tirage, respiration croupale, toux laryngée; pouls à peine perceptible. Trachéotomie, respiration artificielle. Résurrection au bout de trois minutes. Deux heures plus tard, éruptions de pustules et de papules.

Luette allongée, muqueuse du pharynx œdématiée.

OBS. III (GUILLEMET, *Journal de l'Ouest*, Nantes, 1897, p. 177).

Fillé de vingt-trois ans. Arthrite de l'articulation temporo-maxillaire. KBr. contre la douleur et l'insomnie; pas de mauvais effets. Le quatrième jour KI. Après 15 à 20 centigrammes la malade étouffait, était comme folle, assise sur son lit, criant qu'elle allait suffoquer. Paupières rouges, tuméfiées, conjonctives très injectées, impossibilité d'ouvrir les yeux, cuisson très vive, larmoiement extrêmement abondant. Gêne inquiétante de la respiration. Douleur très vive à la région thyroïdienne remontant des deux côtés du cou jusqu'aux oreilles. Courbatures. Violentes douleurs. Fourmillements. Guérison, après soixante-douze heures.

OBS. IV (GROENOUW, *Therapeut. Monats.*, mars 1890).

Homme vigoureux de trente et un ans, prend, pour une atrophie du nerf optique, trois fois par jour, une ou deux cuillerées d'une solution iodurée à 1/30. Dès le milieu du deuxième

jour, après absorption totale de 2 gr.  $1/2$ , le patient accuse une sensation d'apreté dans la gorge, en même temps que d'élançements dans les deux oreilles. Le soir du quatrième jour apparurent l'enrouement et la dysphagie, tandis que les douleurs du cou se localisaient du côté droit du larynx et que le côté gauche devenait indolore.

Ces troubles, qu'on ne pouvait prendre en considération, surtout n'ayant pas l'attention attirée de ce côté, n'étaient, au soir du sixième jour, après la prise de 13 grammes de KI, pas plus accusés que précédemment, si bien que le malade gagna son lit comme d'habitude vers neuf heures et bientôt s'endormit. Après un sommeil calme de deux heures, il s'éveilla et toussa quelque peu, et remarqua subitement que s'il pouvait toujours bien expirer, il n'inspirait que difficilement; il avait, dans l'inspiration, la sensation que « une soupape se mettait devant »; il dut s'asseoir sur son lit et eut une véritable crise d'étouffement. Ce fut seulement vers quatre heures du matin que ces troubles se dissipèrent et qu'il put se rendormir. Le lendemain, dès le matin, la dyspnée était disparue. Le Docteur Dr Gottstein voulut bien, l'après-midi du même jour, faire un examen laryngoscopique. Il trouva un œdème du repli thyro-aryténoïdien supérieur droit, de la muqueuse de la région des cartilages aryténoïdes et des ligaments ary-épiglottiques et cela uniquement à droite; les mêmes régions du côté gauche et les deux cordes vocales étaient parfaitement saines. L'épiglotte n'était pas œdémateuse, mais elle était pourtant un peu épaissie et augmentée de volume, modifications qu'on pouvait attribuer à un catarrhe pharyngé chronique — le sujet était un fort buveur. — Trois jours plus tard, le Dr Gottstein trouva le larynx redevenu normal, la voix du malade n'était plus enrrouée et toute trace d'œdème était disparue.

Déjà le deuxième jour après l'accident, le malade prit un demi-gramme de KI *pro die*. Cette dose fut doublée après une pause d'une journée, et dans le courant du troisième jour portée à 2 gr.  $1/2$  *pro die*, sans amener l'apparition d'aucun symptôme d'iodisme.

Comme le traitement n'amenait plus aucun accident, le patient fut renvoyé de l'établissement le 29 mai, ayant pris 35 grammes de KI et sans que sa lésion oculaire ait subi une amélioration digne d'être notée.

Jamais on ne nota chez le malade d'autres signes d'iodisme. Le 25 août le malade fut revu et dit avoir employé chez lui encore 45 grammes d'iodure et les avoir bien supportés.



Comme son atrophie du nerf optique faisait des progrès rapides, on l'admit de nouveau le 17 octobre à la clinique où il prit jusqu'au 22 novembre, encore 80 grammes d'iodure à raison de 1<sup>er</sup> 1/2, puis 3 grammes par jour; il ne manifesta aucun signe d'iodisme.

En dépit des manifestations violentes du début, le malade montra une remarquable tolérance pour le médicament. Le KI employé pour le malade provenait d'une réserve en provision à la clinique, réserve dont d'autres malades usèrent avant, pendant et après celui-ci sans qu'apparût de l'iodisme aigu. Une impureté du sel iodé ne peut donc être incriminée et ne donne pas une explication satisfaisante. La solution à 5/150 employée était faite de nouveau à la clinique même après l'épuisement d'un flacon, et une erreur dans le dosage peut être complètement écartée, les symptômes étant survenus pendant l'emploi du troisième flacon.

OBS. V (KARL KOFER, *Monats. f. Ohrenheilk.*, 1909, n° 2).

Malade de trente-sept ans, syphilitique, auquel, pour des lésions ganglionnaires du cou, qu'on croyait syphilitiques, on prescrivit 3 grammes de KI dans un litre de lait, à absorber dans la journée. Il absorba la solution en une fois, au moment de se coucher, et se réveilla quatre heures plus tard, très gêné.

Le nez était totalement obstrué, et sécrétait abondamment un liquide aqueux; orifices des narines rougis, ainsi que la conjonctive, gonflement des paupières inférieures. Le malade se plaignait de dysphagie et éprouvait dans la gorge une sensation de gonflement et de sécheresse telle qu'il croyait étouffer; toux, raucité de la voix, douleur brûlante dans la poitrine, à droite du sternum, entre le sein et la clavicule, sur une étendue d'une petite assiette; céphalée et sensation angoissante de manque d'air.

Le lendemain, le malade, venant à la consultation, présente les symptômes suivants: injection de la conjonctive oculaire et palpébrale, œdème des paupières, larmolement; la peau des orifices nasaux et de la lèvre supérieure est rouge; fosses nasales absolument imperméables; muqueuse, surtout celle des cornets inférieurs extrêmement tuméfiée, rose pâle, très sensible au contact, sécrétion aqueuse abondante; muqueuse de l'épipharynx, injectée; celle du mésopharynx et de l'hypopharynx est, de plus, épaissie et brillante. La muqueuse du larynx était rouge et molle, celle des cordes vocales mêmes œdématiée; au-dessous des deux cordes vocales, on apercevait deux gonflements symétriques rouges qui dépassaient sur la ligne médiane les cordes, et

rétrécissaient considérablement la lumière de l'espace sous-glottique; la muqueuse trachéale était aussi d'un rouge vif, par place recouverte de mucus; voix enrrouée, toux, pas de stridor, pouls accéléré.

Huile de vaseline mentholée à 3 o/o dans le nez, codéine à l'intérieur, et repos de la voix; le lendemain, déjà le gonflement sous-glottique avait disparu, il ne restait qu'un peu de gonflement de la muqueuse nasale et de l'infection du pharynx, du larynx et de la trachée. Le malade se sentait bien.

**Œdème iodique surajouté aux affections laryngées.**— Nous venons d'étudier ce qu'on pourrait appeler le grand œdème iodique du larynx; toutes les observations ci-dessus se résument à ceci : ingestion d'iodure pour une syphilis quelconque, production d'un volumineux œdème.

A côté de ce groupe de faits, en reste un autre pour lequel nous n'avons pas trouvé d'observation écrite, et cependant chacun de nous a entendu parler d'une histoire semblable au schéma suivant : sténose laryngée : diagnostic syphilis laryngée ou diagnostic douteux, thérapeutique, iodure de potassium; immédiatement accroissement considérable de la dyspnée, quelquefois trachéotomie d'urgence, quelquefois mort.

Que s'est-il passé ? ce n'est plus le grand œdème laryngé, accident exceptionnel (Fournier); le malade a simplement présenté au niveau de ses voies respiratoires supérieures la congestion, l'œdème catarrhal léger qui s'observe si souvent : ce peu d'œdème a suffi pour causer l'asphyxie dans un larynx déjà sténosé.

Donc réaction de l'organisme, non plus exceptionnelle, mais presque banale, cet œdème iodique doit toujours se présenter à notre esprit; fidèle à l'enseignement de notre maître Lermoyez, nous conseillons l'abstention du traitement ioduré dans tous les larynx déjà dangereusement rétrécis, cela ne veut pas dire que nous proscrivons l'iodure de la thérapeutique de la syphilis tertiaire.

**Œdème iodique par application locale d'iode.** — Les auteurs sont muets à ce sujet, nous apportons deux observations inédites, dont l'une particulièrement instructive puisque le malade mourut victime d'un banal badigeonnage d'iode.

Ce danger de l'iode employé localement est à opposer au traitement préconisé par Garel dans l'œdème laryngé inflammatoire, traitement qui consiste justement en badigeonnages d'iode.

**OBSERVATION I (communiquée par COUPARD).**

Un élève de la clinique de Fauvel venait de faire un attouchement de teinture d'iode au niveau d'un aryténoïde. Comme le malade à la suite se plaignait, Coupard vit sous ses yeux se développer un œdème translucide de l'aryténoïde et du repli aryténo-épiglottique. Sangsues. Guérison.

**Obs. II (communiquée par M. le Dr WICKERSHEIMER).**

Une dame, de cinquante-cinq ans environ, avait reçu une visite; comme elle se plaignait d'un léger mal de gorge, le visiteur lui dit qu'il se badigeonnait les amygdales avec de la teinture d'iode dès le commencement de tout mal de gorge.

Le même jour, le conseil fut suivi et, dans la nuit, la dame eut la gorge en feu, de la dysphagie, de la gêne respiratoire. Je fus appelé le lendemain matin; amygdales, piliers et luette étaient rouges sans exsudat et sans œdème apparent; la voix était normale. Quelques heures après, tirage et cornage. Un chirurgien appelé fit la trachéotomie le même jour.

La malade respira librement, et son état, le lendemain matin, paraissait satisfaisant. Une heure après la visite du chirurgien elle était morte.

Au moment du badigeonnage, l'excès de teinture d'iode avait dû descendre et brûler l'entrée du vestibule laryngien.

**Autres œdèmes toxiques.** — L'ingestion de moules, de ptomaines peut déterminer l'œdème du larynx, il s'agit alors d'une forme spéciale, l'urticaire, que nous étudions avec les œdèmes nerveux. Angioneurotique par son mécanisme, l'urticaire est bien un œdème toxique par sa pathogénie.



## VIII. ŒDÈMES NERVEUX

Le système nerveux, par son action vaso-motrice, et probablement aussi par une influence trophique, par une action directe sur les cellules endothéliales des capillaires, intervient dans la genèse de nombreux œdèmes. A propos de l'œdème inflammatoire aigu *a frigore*, nous avons vu le rôle de la paralysie vaso-motrice qui suit la vaso-constriction initiale; dans les œdèmes par compression, l'influence du système nerveux est probable et complexe.

D'autres œdèmes sont désignés sous le nom d'œdèmes nerveux, œdèmes angioneurotiques. Ce sont ceux dans lesquels le système nerveux semble agir seul. Le *primum movens* de ces désordres est inconnu ou hypothétique. S'agit-il d'une sorte de névrose, d'une influence toxique, d'une auto-intoxication? Nous étudierons deux groupes d'œdèmes angioneurotiques: l'un, bien individualisé cliniquement aujourd'hui, n'est autre que la maladie de Quincke localisée au larynx; l'autre, c'est l'urticaire laryngée.

**Maladie de Quincke.** — HISTORIQUE. — Des observations typiques de l'affection œdémateuse que nous allons décrire ont été publiées avant Quincke, par Graves en 1848, par Levin et Cuntz en 1874, Goltz et Laudon en 1880; Milton, en 1876, l'étudia sous le nom d'urticaire géante; mais c'est à Quincke que revient le mérite d'avoir le mieux caractérisé la maladie qu'il définit ainsi :

« Des tuméfactions œdémateuses de deux à dix centimètres de diamètre surviennent par places bien circonscrites dans la peau et le tissu cellulaire sous-cutané. Les extrémités sont le plus facilement atteintes, surtout au voisinage des articulations, mais ni le tronc ni le visage ne sont épargnés. Ces œdèmes ont des limites indécises, la coloration normale de la peau n'est pas modifiée, parfois elle est un peu plus pâle

ou un peu plus rosée. Les muqueuses peuvent être attaquées : lèvres, voile du palais, pharynx et larynx, estomac, intestin. Les œdèmes s'installent brusquement et disparaissent en quelques heures, en quelques jours au plus. L'état général n'est guère touché habituellement. Cette affection a des points de contact nombreux avec l'urticaire. »

De nombreux travaux ont suivi la publication de Quinke, nous citerons seulement ceux de Galliard, Courtois-Suffit, Rapin, la thèse de Calvé, l'article de Garel et Bonnamour (*Ann. des mal. de l'oreille*, juill. 1903), thèse et article dans laquelle on trouvera la complète bibliographie.

ÉTIOLOGIE. — *Causes prédisposantes.* — Cette affection singulière se présente souvent comme *héréditaire* et *familiale*. L'un de nous étant interne de M. Lermoyez a trachéotomisé un malade qui comptait sur ses ascendants et collatéraux un nombre remarquable « d'œdémateux récidivants » ; Osler, pour une famille, a pu faire remonter l'hérédité jusqu'à la cinquième génération, Ricochon a pu suivre chez sept membres d'une famille le développement de l'œdème à travers trois générations, etc., etc.

L'état névropathique, l'arthritisme sont souvent relevés dans le dossier pathologique de ces familles.

Les deux sexes sont également touchés ; l'époque des règles paraît prédisposée aux attaques ; la grossesse les suspendrait d'après Schlesinger.

La maladie se déclare habituellement entre la vingtième et la quarantième année.

Le Calvé attribue aux fermentations intestinales et à la résorption de leurs produits un rôle important ; il se fonde sur l'action expérimentale hydropigène de l'indol et du scatol, et sur des observations cliniques, dont la suivante empruntée à Baruch est évidemment assez démonstrative : « Un homme de vingt-huit ans, après trois jours de constipation précédée par une longue période d'inquiétudes, se réveille au milieu

de la nuit avec une tuméfaction énorme de la verge et du scrotum. Puis, dans la journée un gonflement rouge, dur et tendre, envahit la moitié de l'avant-bras et disparaît en se déplaçant peu à peu vers le poignet. Les purgatifs provoquent des évacuations fétides après lesquelles les accidents ne reparaissent plus. » Nous aurons à revenir sur les troubles digestifs qui accompagnent la crise, ils paraissent plutôt être effet que cause; les fermentations intestinales sont chose si banale, l'œdème nerveux une chose si rare, qu'un élément intermédiaire de causalité est nécessaire entre eux.

*Causes occasionnelles.* — Le moindre traumatisme, la moindre fatigue locale peut provoquer au point traumatisé ou fatigué l'apparition d'un œdème; notre malade, tourneur sur bois, n'avait qu'à travailler avec le rabot d'une façon un peu suivie pour voir apparaître un œdème du poignet; une compression un peu prolongée produisait le même résultat.

L'excitation d'un tronc nerveux produit l'œdème dans le territoire innervé, susceptible de se généraliser ensuite, l'observation de Lewin affecte la clarté d'une expérience : Un otorrhéique subit dans la caisse une cautérisation à l'acide chromique; la corde du tympan fut atteinte, car à la suite apparut un œdème énorme de la moitié correspondante de la langue, puis de toute la langue, du larynx, du front, des mains, de la région malléolaire.

Le froid, sous la forme de courant d'air froid, d'application d'eau froide, provoque l'apparition de la crise; dans un cas, ce fut la radiation solaire.

Nous avons noté tout à l'heure l'influence d'une fatigue locale; le surmenage général, les dépressions nerveuses, les grandes émotions, les contrariétés, sont relatées dans un grand nombre d'observations.

*ANATOMIE PATHOLOGIQUE.* — L'œdème ici n'est pas localisé comme dans les œdèmes inflammatoires; en quelque sorte, c'est un œdème à grande extension; il est total, sus-glottique



et glottique. Il est également très étendu en profondeur, Griffith a montré par les coupes transversales que l'hydropisie avait envahi non seulement la muqueuse, mais encore les couches les plus profondes et en particulier les muscles abducteurs dont la fonction de dilatateur de la glotte pendant l'aspiration ne pouvait plus être remplie. La substance des cordes vocales était œdématiée, et le liquide de cet œdème était simplement séreux et ne contenait pas de sang (Garel et Bonnamour).

**SYMPTOMES.** — La crise survient sans prodromes, ou quelques phénomènes avant-coureurs l'annoncent: embarras gastrique, léger état fébrile, nervosisme, somnolence.

L'œdème met quelques heures à apparaître, mais en quelques minutes on a pu voir la moitié du visage se tuméfier fortement, il dure quelques heures, deux ou trois jours, puis disparaît comme il était venu; pendant qu'il cède en un point, il se développe ailleurs. Les plaques d'œdème ont les dimensions les plus variables, deux à dix centimètres de diamètre dit Quincke, mais toute la face, tout un membre, peuvent être envahis. Les limites sont nettes avec une sorte de bourrelet; ou bien la transition avec les parties saines est insensible. La consistance est élastique, plus ferme que celle des œdèmes cardiaque et brightique; la peau est plus blanche qu'à l'état normal ou au contraire un peu rosée.

Quelques symptômes généraux accompagnent la crise, une fièvre modérée qui ne dépasse pas 38°, du malaise, de la courbature, des vomissements séreux et une débâcle diarrhéique.

Nous avons hâte d'en arriver à l'œdème des muqueuses, plus spécialement de la muqueuse laryngée; vomissements et diarrhée représentent la localisation de l'affection sur les voies gastro-intestinales.

Un mot, auparavant, des urines: pendant l'accès: oligurie ou même anurie, débâcle ensuite; les urines sont pâles, pauvres en urée, le chlorure de sodium n'a pas été spéciale-

ment mentionné dans les examens de Le Calvé, cela est regrettable. Les urines post-critiques sont denses, colorées, riches en urée et en acide urique. L'avenir nous apprendra peut-être beaucoup par l'examen de la courbe urinaire sur le mécanisme intime de ces œdèmes.

En raison de la rétention urinaire, le poids total du corps augmente pendant la crise.

*Symptômes laryngés.* — Collins a relevé l'œdème laryngé dans 21 o/o des cas d'œdème angioneurotique; souvent il n'apparaît qu'une fois dans le cours de la maladie, mais le malade de Le Calvé avait déjà été trachéotomisé une fois, le nôtre trois fois avant que nous l'opérions nous-mêmes. L'accès de suffocation survient toujours très rapidement, tantôt le malade se réveille étouffant déjà, tantôt il commence à sentir de la gêne dans la gorge, puis c'est la dyspnée avec tirage, puis quelquefois en quelques instants, sans qu'on ait eu le temps de rien faire, l'asphyxie mortelle.

L'évolution est rapide, et dans les cas favorables, après quelques heures de dyspnée maxima, les symptômes s'atténuent peu à peu.

Pendant toute la crise, si l'on n'est pas intervenu, on ne doit pas perdre un instant le malade de vue pour parer à la première urgence.

Au moment de l'accès, l'aphonie est complète, mais dès que l'asphyxie cesse, la voix revient presque normale, elle est toujours très peu altérée, simplement un peu voilée. Ce caractère est important, car il indique bien qu'ici, contrairement aux autres œdèmes laryngés, il n'y a pas de lésion organique de l'appareil vocal (Garel).

Strübing qui a pu pratiquer l'examen laryngoscopique au début de l'accès, a constaté la rougeur et le gonflement progressif de la muqueuse; à la rougeur succède l'aspect gris rosé, translucide, de l'œdème séreux. Nous avons dit que cet œdème est total: épiglote et replis aryéno-épiglottiques masquent complètement la cavité laryngée.

La guérison est la règle, mais la trachéotomie est souvent nécessaire, la mort encore assez fréquente, et, nous le répétons, toujours menaçante. Jamais notre malade ne voulut quitter sa canule par la suite, il préféra tous ses inconvénients aux terribles angoisses qu'il avait éprouvées et qu'il savait susceptibles de retour. Nous l'avons suivi pendant trois années, puis nous l'avons perdu de vue<sup>1</sup>.

OBSERVATION I. — LEVIN (*Nord. med. Ark.*, 1874, VII, 16, cité par Le Calvé).

Gonflement énorme de la langue, puis œdème de la glotte, du front, des mains, de la région malléolaire, s'installe douze heures après une application d'acide chromique sur des granulations du tympan.

L'accès dure vingt-quatre heures et paraît dépendre de l'excitation directe de la corde du tympan.

Une nouvelle cautérisation à l'acide chromique reproduit le tableau précédent.

Obs. II. — GOLTZ (29). Ueber eine eigenthümliche Form von Erythem (*Deuts. med. Wochens.*, 1880, 24 avril, p. 225).

Jeune diplomate, trente ans, légère scrofule dans l'enfance, n'avait jamais été malade, sauf depuis longtemps une tendance aux maladies de la gorge. Il y a un an, à Paris, il eut un urticaire, qui se porta sur le pharynx. Cette maladie se reproduisit plus tard à Berlin, où son apparition à la gorge donna des craintes si grandes, que Leyden et Langenbeck, qui soignaient le malade, avaient préparé tout ce qui était nécessaire pour une trachéotomie.

Le patient est de corpulence grêle, anémique, et souffre depuis longtemps d'une pharyngite granuleuse. Au milieu de juillet, à la suite d'un prétendu refroidissement, le malade fut pris d'une légère douleur à la gorge. On constata alors une rougeur massive de tout le voile du palais. Le 20 juillet, je trouvai tout subitement changé, le voile du palais et la luette étaient fortement tendus par un volumineux œdème et avaient un aspect vitreux. L'orifice pharyngé était ainsi complètement obstrué.

<sup>1</sup>. Ces observations sont empruntées à l'excellent article de Garel et Bonnamour.



Deux fois déjà, au dire du malade, il y avait eu un semblable œdème du voile du palais, qui avait été suivi d'un œdème de la peau. La première fois, il n'y avait eu aucun changement dans la respiration; la deuxième fois, malgré le danger menaçant, l'œdème avait disparu sans laisser de traces. Je préparai un bistouri pour une ponction éventuelle de la partie œdémateuse. L'œdème diminua le jour suivant (après attouchement à l'alun), tandis que subitement, le 22 juillet, un œdème apparut au niveau des extenseurs des deux avant-bras, symétriquement des deux côtés. L'enflure avait une étendue de 8 à 10 centimètres et un diamètre transversal de la moitié, était très rouge et ne démangeait pas. Sous la pression du doigt, un godet se formait, et la rougeur diminuait. Après deux jours, l'œdème disparut; par contre, maintenant le scrotum devint très œdémateux et rouge. Là aussi l'œdème disparut de la même façon qu'aux bras, pour reparaitre au pourtour anal, et disparaître ensuite. La maladie, en tout, avait duré huit jours.

La peau des parties atteintes n'a présenté aucune desquamation.

Il n'y eut aucune élévation de température.

Obs. III. — QUINCKE. Ueber acutes umschriebenes Hautœdem (Monats. f. prakt. Derm., cité par Périneau, *Des œdèmes aigus primitifs du larynx chez l'adulte*, thèse de Bordeaux, 1897).

Homme, vingt-deux ans, sujet à des attaques répétées de suffocation et de cyanose; la muqueuse laryngée était œdémateuse.

Obs. IV. — JAMESON (30). Acute circumscribed cutaneous œdema (Edimbourg med. Journ., juin 1883, cité par Chauvet, Soc. méd. des hôpit., 1884).

Une institutrice, de soixante ans, souffrait depuis sept ans, de rhumatisme chronique qui avait laissé des altérations articulaires. En même temps apparurent des tuméfactions sous-cutanées qui, le plus souvent, intéressaient le visage et revenaient subitement à intervalles irréguliers. Le plus souvent l'œdème siégeait sur les paupières, les lèvres, plus rarement les joues. Ces œdèmes se montraient d'abord, toutes les quatre semaines, puis plus fréquemment, mais sans grande gêne, si ce n'est une sensation de tension; enfin, ils disparaissaient ordinairement après trois, quatre ou cinq jours. Une fois ou deux, le siège de l'œdème parut être le gosier. Du reste, la malade se portait bien.

Obs. V. — CHAUVET (de Royat). *Note sur une observation d'œdèmes éphémères de nature arthritique* (Soc. méd. des hôp. de Paris, séance du 8 février 1884).

M. T... (de Lyon), cinquante-sept ans, rien dans ses antécédents héréditaires; à trente ans, sciatique; ni syphilis, ni alcoolisme. Vers la fin de 1882, apparition de troubles généraux: diminution des forces, inaptitude intellectuelle, puis dyspepsie, cystite (que le premier médecin traitant qualifia de rhumatismale), polyurie qui persiste sans sucre ni albumine. A la même époque se produisirent pour la première fois des tuméfactions œdémateuses très circonscrites et passagères, apparaissant sans cause occasionnelle appréciable, si ce n'est parfois une modification de la température ou de la pression barométrique. Ces tuméfactions sont toujours peu étendues, et occupent tantôt la joue, tantôt le nez, les paupières, les lèvres, les bourses, les mains, les épaules, le pied, etc. Elles sont accompagnées d'un sentiment de tension, de prurit léger, d'une légère rougeur sans élévation de la température locale, le doigt y laisse son empreinte. Ces tuméfactions sont quelquefois très marquées, et quand elles siègent à la face, le malade est hideux, et ne peut, pour cette cause, vaquer à ses affaires. Quelquefois il y a sensation d'un gonflement siégeant à l'arrière-gorge, nous n'avons rien constaté en ce point à une simple inspection. Ces œdèmes paraissent affecter plutôt, mais pas spécialement, le côté droit. Leur durée est très courte, de quinze à vingt heures. Appétit conservé, digestions bonnes.

Après une saison à Royat, le malade vit diminuer la fréquence et surtout l'intensité des tuméfactions, il n'était plus sensible aux changements de temps. Rentré chez lui, les tuméfactions sont devenues de plus en plus rares, leur volume a aussi diminué. Enfin, depuis quelque temps, tout a disparu, le malade se croit guéri, il ne lui reste qu'un peu de polyurie.

Obs. VI. — RAPIN. De quelques formes d'urticaire (*Rev. méd. de la Suisse romande*, 1886, p. 673).

M<sup>me</sup> S..., trente-cinq ans, a toujours joui d'une bonne santé, en dehors des phénomènes suivants. A l'âge de huit ans, elle commença à être atteinte d'une tuméfaction éphémère de la peau qui se répétait une ou plusieurs fois par mois sur un point quelconque de la surface du corps; les extrémités des membres en ont été souvent le siège; la face a été prise partiellement, ainsi que les paupières, les lèvres. L'enflure mettait une demi-journée pour



arriver à son maximum d'intensité, restait stationnaire le même temps, et décroissait ensuite graduellement. En même temps, crises gastro-intestinales, coïncidant ou succédant aux enflures.

En 1880, elle nous fait appeler un jour pendant sa grossesse : l'enflure s'était montrée à la gorge, et la malade, ayant grand-peine à avaler, craignait d'étouffer. A notre arrivée, les accidents avaient disparu.

En 1885, les enflures et les crises abdominales sont à peu près aussi fréquentes qu'autrefois. L'enflure se montre quelquefois autour du cou, elle commence alors par la nuque, et envahit les faces latérales, de sorte que le cou enfle dans tout son pourtour jusqu'aux épaules. La raideur empêche les mouvements de la tête, la douleur est très modérée. *Mais il y a de la difficulté à respirer*, du tirage même, et ce qui est surtout pénible, de la dysphagie, particulièrement en buvant; la voix est rauque. Cet état évolue en un jour ou deux. C'est, en général, dans la nuit que la crise est à son apogée. Il semble que la scène se termine par une descente de l'enflure vers l'estomac, la malade éprouve alors nettement la sensation d'un gonflement intérieur.

Ces œdèmes ont été souvent des mois sans reparaitre. L'an dernier, M<sup>me</sup> S... constata une grande amélioration dans son état.

Le régime, attentivement surveillé, n'a jamais donné l'explication de ces crises.

Obs. VII et VIII. — STRÜBING, Ueber acutes angioneurotisches Oedem. (Zeits. f. klin. Med. u. Monats. f. Ohrenheilk., 1886).

Première observation. — Sous l'action d'un refroidissement, par exemple lorsque le sujet s'expose à un coup de vent, quelquefois sous l'action d'aliments trop chauds ou trop froids, ou même sans cause appréciable, se manifeste une douleur à la déglutition, qui augmente de plus en plus d'intensité. Durant cet état, l'inspection relève une rougeur de la muqueuse pharyngée, surtout du voile du palais et de la luette. Puis, quelquefois dans le cours de quelques minutes, se développe, pendant qu'augmentent les troubles suggestifs, une tuméfaction des parties respiratoires; la luette spécialement arrive quelquefois à un volume considérable, finalement à la grosseur d'un œuf de pigeon, et pend sur le dos de la langue. Quand l'œdème commence à apparaitre, la muqueuse perd sa couleur rouge, devient pâle et d'une transparence vitreuse.

En même temps se développe la dyspnée laryngée. Durant quelques accès, l'œdème du voile du palais et de la luette peut se maintenir à une hauteur discrète, de sorte que l'introduction du



miroir et le contrôle laryngoscopique peut être fait. On note alors la rougeur de la muqueuse, s'étendant de plus en plus sur l'épiglotte, les replis aryépiglottiques et les cordes vocales. Cette hyperémie initiale était bientôt suivie d'un œdème intense de ces mêmes parties, avec changement de couleur de la muqueuse. Celle-ci qui, tout d'abord, était hyperémiée, au stade œdémateux, devenait pâle et anémique.

Le temps que l'œdème mettait à se développer variait. Quelquefois il durait, à partir du début des symptômes, de deux à trois heures; d'autres fois, quand les attaques étaient violentes, en une demi-heure la dyspnée laryngée s'élevait et arrivait jusqu'à la complète orthopnée. Les symptômes intenses de laryngo-sténose ne persistaient pas longtemps. Le calibre du larynx devenait de plus en plus libre, l'orthopnée cessait, et une heure après, les symptômes laryngés avaient complètement disparu.

Il se développait alors un œdème intense de la peau de la face et du thorax. La peau avait un aspect pâle, comme cireux, et se tuméfiait comme avec une anasarque très intense. Les points cutanés œdématisés n'étaient pas douloureux, ni spontanément, ni à la pression, et entraînaient seulement une sensation de tension. Ces œdèmes persistaient avec la même intensité pendant une heure, puis diminuaient de plus en plus. Quelquefois le cours de la tuméfaction procédait en sens inverse: l'œdème alors apparaissait tout d'abord sur la face et le cou, puis sur le pharynx et le larynx.

*Deuxième observation.* — Chez un autre malade ces œdèmes s'accompagnaient d'accès de vomissements complètement identiques aux crises gastriques du tabes. Durant ces accès la sécrétion urinaire était diminuée, et aux moments des accès graves il y avait une légère albuminurie. Jamais de fièvre.

OBS. IX et X. — RIEHL. Ueber acutes umschriebenes Ödem der Haut. (*Wiener med. Presse*, n° 11, p. 353, 1888).

*Première observation.* — Instituteur, âgé de cinquante et un ans, ayant eu une névralgie sus-orbitaire et du rhumatisme. Premier œdème de la paupière gauche en 1874, à la suite de la mort de sa femme plusieurs récidives; en 1878, œdème de la paupière droite, et à partir de ce moment, accès fréquents de l'un ou de l'autre côté, ou des deux côtés à la fois. Dans les dernières années, mêmes manifestations au niveau des lèvres. En 1885, œdème pharyngo-laryngé, avec menaces d'asphyxie. Les accès d'œdème cutané survenaient tous les dix ou douze jours.

Pas de phénomènes généraux, pas de malaise. Le malade, traité par une foule de médecins, a pris sans succès des médicaments nombreux.

*Deuxième observation.* — Chauffeur de locomotives, trente-trois ans, a eu, il y a trois ans, consécutivement à des fatigues, un œdème aigu de la joue gauche, lequel s'est renouvelé tous les quinze jours à peu près pendant six mois. Ensuite l'œdème s'est manifesté à la joue droite. *Une fois le malade a souffert d'œdème pharyngo-laryngé.* Le malade conserve dans l'intervalle des accès un certain épaissement des joues. Il est robuste pas de lésion viscérale.

OBS. XI. — COLLINS. Angioneurotic œdema. (*The Amer. Journ. of the med. Sciences*, 1892, p. 654, cité par Le Calvé; il nous a été impossible de nous procurer le mémoire original).

Un cas de mort par œdème laryngé angioneurotique.

OBS. XII. — JOSEF. Ueber acutes umschriebenes Hautœdem. (*Berlin. klin. Wochens.*, 1890, n° 4).

Homme, trente-sept ans, mécanicien, a eu plusieurs accès où il y avait alternance entre l'œdème de la langue et l'œdème de la peau, des mains et des pieds. Dans l'un de ces accès, il y eut de la dysphagie, en même temps que de la dyspnée et de la suffocation, ce qui fit penser à un œdème de la glotte.

OBS. XIII. — LANDGRAF. *Verhandlg. d. laryngol. Gesellsch. zu Berlin*, déc. 1894.

Homme bien portant, d'âge moyen, fut pris d'une sensation de compression dans la gorge et d'enrouement, puis, au bout de quelques minutes, de dyspnée. Il y avait un gonflement œdémateux des deux piliers antérieurs du pli ary-épiglottique droit, du ligament thyro-aryténoidien supérieur droit et de la muqueuse recouvrant le cartilage aryténoïde droit. Trois jours après, le pilier droit était libre, mais la luette, le pilier postérieur gauche et le ligament thyro-aryténoidien supérieur gauche étaient œdémateux. Quelques heures encore plus tard, augmentation de l'œdème du côté gauche, côté droit débarrassé; le côté gauche devint libre à son tour la nuit suivante. Les jours suivants des œdèmes atteignant jusqu'à la dimension de la paume de la main se montrèrent en divers points du tégument externe. Cœur et reins normaux.



OBS. XIV. — WRIGHT, A case of so-called angioneurotic. Œdema. (*British. med. Journ.*, 19 sept. 1896).

Femme de soixante ans, souffre depuis trente-cinq ans d'œdèmes localisés, parfois de la grosseur d'une moitié d'orange, avec rougeur de la peau, et dépressibles sous le doigt. Elle passe rarement six semaines sans une attaque, il n'y a pas de troubles généraux ni d'urticaire. Toutes les parties du corps sont affectées, y compris la face, la langue, et probablement la trachée et les bronches. En quelques heures la langue est tellement enflée que la malade ne peut fermer la bouche, et deux fois les attaques de dyspnée ressemblèrent à de l'asthme vrai.

OBS. XV. — METTLER (31) (*Journ. of the Amer. med. Assoc.*, 24 oct. 1896, cité par Le Calvé; nous n'avons pu nous procurer l'observation originale).

Un cas de mort par œdème laryngé angioneurotique.

OBS. XVI. — OSLER. Hereditary angioneurotic œdema (*Amer. Journ. of med. sciences*, XCV, 1898, p. 362).

Œdème à localisations variées et transitoires, héréditaire, se poursuivant dans une même famille sur cinq générations.

Deux membres de cette famille moururent, l'un sûrement, l'autre vraisemblablement, d'œdème de la glotte.

OBS. XVII. — DAMIENO. Œdème angioneurotique du larynx (*Archiv. ital. di laring.*, juil. 1898).

Malade de soixante ans. Bonne santé antérieure, sans antécédents de famille ou personnels. En se promenant sur le bord de la mer, il sent tout à coup de l'enflure du nez et des paupières. En vingt-quatre heures, malgré le traitement, les joues et le cou enflèrent, la muqueuse de la bouche et du pharynx devint rouge et œdémateuse, la luette grosse comme un œuf de pigeon avec une saillie à gauche de la grosseur d'une cerise. Laryngoscopie impossible, le malade étant sous la menace d'une suffocation. La luette fut scarifiée et on plaça un tube d'O'Dwyer qui permit de faire l'examen avec le doigt. L'épiglotte et les replis étaient très tuméfiés, donnant la sensation d'une masse de lombrics. Au bout de quelques minutes, on place un autre tube plus large, mais il est bientôt rejeté dans un effort de toux, et il ne fut pas nécessaire de le replacer. En quinze minutes après l'introduction du premier tube, tous les symptômes menaçants avaient disparu.



OBS. XVIII. — ULLMANN, Ein Fall von circumscriptem angioneurotischem Ödem mit consecutiv epileptiformen Unfällen (*Archiv f. Schiffs und Tropen-hygiene*, 1899, III, p. 176, rapportée par Le Calvé).

Chauffeur de vingt-quatre ans, travaillant à une haute température. Le 7 novembre, épanchements dans les articulations phalangiennes des mains cédant au bout de quelques heures. Le lendemain, œdèmes étendus de la face, du palais et des joues. Le 9 novembre, brusquement, ralentissement du pouls, perte de connaissance, cessation de la respiration contre laquelle il est nécessaire de pratiquer longuement la respiration artificielle. Puis l'œdème envahit la gorge, la glotte. On doit faire des scarifications. Ensuite, spasmes généralisés : convulsions toniques de tout le corps, myosis, perte de connaissance, durant quelques minutes, après quoi, convulsions cloniques qui ne se dissipent que deux jours après sous l'influence de narcotiques. Après cela apparaît une tuméfaction palpébrale suivie de dix-neuf attaques épileptiformes. Dans les jours suivants, il y a encore deux crises. Convalescence très rapide ensuite. Douze ans auparavant, une morsure de serpent avait déterminé chez le patient des symptômes analogues.

OBS. XIX. — LE CALVÉ, De l'œdème aigu toxi-névropathique de la peau et des muqueuses (maladie de Quincke) (Thèse de Paris, 1901).

(Résumée.) — B..., soldat du train des équipages, de la profession de maréchal, vingt-trois ans. Père rhumatisant, s'est suicidé; mère emphysémateuse, asthmatique, a été soignée à plusieurs reprises dans un hospice d'aliénés. Pas d'antécédents personnels intéressants : par moments il a des accès de constipation, qui se prolongent pendant deux ou trois jours et des douleurs épigastriques intenses, arrivant par crises et suivies d'une grande faiblesse; pas d'hystérie, un peu émotif; quelques excès alcooliques. 1<sup>er</sup> accident : le 28 octobre 1898, à huit heures du matin, le malade reçoit un coup de pied de cheval, de peu de violence, sur l'orbite droit. Le traumatisme ne provoque qu'une petite éraflure superficielle de l'épiderme. Quelques heures après, œdème considérable des paupières droites, puis de la joue. Puis, vers six heures du soir, l'épanchement arrive à la lèvre supérieure, passe à gauche et envahit la joue et les paupières de ce côté.

Le lendemain, œdème du cou et de la partie antérieure du thorax. Vers midi, brusquement, légère gêne de la respiration.

A quatre heures du soir, la dysphagie est complète. La respiration est précipitée, haletante, l'expiration bruyante. Vers six heures l'asphyxie est imminente, et le malade ne doit son salut qu'à la trachéotomie pratiquée séance tenante.

Les jours suivants l'œdème a diminué. Le 2 novembre, la physionomie est redevenue normale. La canule a été enlevée la veille.

Petits accidents : à plusieurs reprises, on voit se reproduire une tuméfaction ressemblant à celle précédemment décrite, mais infiniment moins considérable toutefois. L'œdème se localise au pourtour de l'orbite droit, à l'angle interne de l'œil, à la pommette, aux paupières. Cet état dure deux ou trois jours, puis en douze heures tout disparaît.

Deuxième grande attaque, le 8 août 1899, ayant débuté la nuit, semblable à la première, mais n'ayant pas nécessité de trachéotomie et s'étant terminée le 9 août.

Une troisième grande attaque, le 3 novembre 1899, semblable à la seconde, complètement terminée en deux à trois jours. Les urines analysées à cette époque étaient riches en indican et en skatol, mais n'avaient pas d'albumine.

Petit accident, le 7 janvier 1900 : œdème de la face dorsale des mains, de l'avant-bras, des deux tiers inférieurs du bras, et de la face dorsale des pieds jusqu'à la moitié des jambes. Disparition en deux jours.

Une quatrième grande attaque le 7 mai 1900 : œdème des paupières, de la lèvre supérieure et de l'avant-bras droit, en même temps que céphalée violente et douleurs généralisées, ayant duré deux jours.

De temps à autre, ensuite, poussées d'œdèmes des paupières, de la face ou de l'avant-bras.

Enfin, cinquième et dernière grande attaque, le 21 janvier 1901, brusquement, sans cause, œdème de la langue et du plancher buccal survenu vers six heures du matin. Tout à coup, vers midi, sans s'être plaint de rien, il se précipite vers une fenêtre, pousse quelques sons indistincts, la face se cyanose, il se penche en arrière et tombe brusquement à la renverse. Deux minutes après, avant qu'on ait pu lui porter secours, il avait succombé. L'œdème avait gagné à ce moment les joues et le cou.

*Autopsie.* — Œdème du cou, léger œdème du pénis et du prépuce. Congestion du tube gastro-intestinal. Hypertrophie et infarctus de la rate. Rien au foie. Hypertrophie et teinte rouge sombre des reins. Taches ecchymotiques à la surface du poudmon.

La muqueuse trachéale est injectée, le calibre de ce conduit est



rempli d'une écume roussâtre. Le larynx montre un énorme œdème sus-glottique et glottique. Les replis aryéno-épiglottiques ont des dimensions considérables, le volume de l'index; les cartilages aryénoïdes sont noyés dans cette masse tremblotante, grisâtre. L'œdème s'étale en avant sous la muqueuse de la face antérieure de l'épiglotte et se continue par les replis glosso-épiglottiques avec celui de la base de la langue. L'orifice glottique est très diminué, c'est à peine si entre les deux renflements gélatineux qui le bordent un crayon peut s'insinuer. Au-dessous, les cordes vocales supérieures sont très hypertrophiées. Les cordes vocales inférieures sont un peu plus volumineuses que de coutume. La muqueuse est un peu injectée. Les cartilages, les articulations sont indemnes d'altérations. Les muscles laryngiens sont pâles et mous, le tissu conjonctif interstitiel a subi l'inondation séreuse.

Les ganglions du cou, les ganglions trachéaux, ceux de l'entrée de la poitrine, sont un peu tuméfiés, hémorragiés.

Pas de lésions de l'encéphale, ni du bulbe.

*Lésions microscopiques. Larynx.* — Toute la paroi du vestibule du larynx a ses mailles conjonctives énormément distendues, avec quelques rares leucocytes appliqués contre elles. Les artérioles peu nombreuses qui rampent dans son épaisseur ont subi de la part du liquide séreux une compression périphérique. Vides de sang, ou ne renfermant que quelques amas de granulations, leurs tuniques plissées, les noyaux des fibres musculaires se distinguent mal, les cellules endothéliales mal colorées, comme pédiculées, faisant saillie dans leur cavité. L'œdème a dissocié leur tunique externe et leur gaine connective et se confond avec celui des mailles conjonctives avoisinantes. Les veinules revenues sur elles-mêmes présentent une sorte de tuméfaction trouble de leur endothélium. Leur enveloppe conjonctive est réduite en fibrilles par l'épanchement. Autour de ces vaisseaux, on voit de nombreux globules blancs. La nappe œdémateuse divise en faisceaux le petit muscle aryéno-épiglottique visible sur la coupe. Les glandes muqueuses, aussi bien celles de l'épiglotte que celles de la muqueuse aryéno-épiglottique, ont leurs culs-de-sac terminaux entourés d'une abondante couche de cellules arrondies. Elles sont séparées les unes des autres par l'œdème, qui s'étale jusque sous la couche épithéliale, à la partie profonde de laquelle on remarque la même abondance de cellules embryonnaires. Quelques cellules épithéliales tombent à la surface où elles sont englobées dans un exsudat granuleux.

La corde vocale supérieure montre un épanchement fort net,



mais toutefois moins abondant que celui de la zone sus-glottique. Les capillaires qui parcourent sa profondeur, avec des diamètres très accrus, sont bourrés de globules. Leur endothélium se colore mal. L'œdème est de plus en plus manifeste, au fur et à mesure que l'on s'avance vers les parties périphériques : là, les vaisseaux éprouvent la même constriction de sa part, les globules qu'ils charrient sont pressés les uns contre les autres, déformés. Tous ces capillaires sont environnés par de nombreux lymphocytes qui ont passé par diapédèse à travers leur paroi. L'épithélium de la muqueuse, les glandes, les follicules clos, offrent les altérations précitées.

Au niveau de la corde vocale inférieure, très violente congestion capillaire, faible œdème du chorion muqueux, mais épanchement plus accentué dans l'épaisseur du muscle thyro-aryténoïdien dont il distend les espaces interfasciculaires. Même abondance d'éléments embryonnaires autour des glandes, à la face profonde de l'endothélium, même mouvement diapédétique autour des capillaires. Les cellules endothéliales prolifèrent, quelques-unes, devenues libres dans le ventricule, sont comprises dans un exsudat hémorragique.

En somme, irritation récente de la muqueuse laryngée, mais ne pouvant à elle seule expliquer le développement de l'inondation formidable de la région. D'ailleurs, l'irritation est récente : elle est due autant à l'immigration, sous la couche profonde de l'endothélium et les territoires périglandulaires, des globules blancs issus de la diapédèse qui accompagne toujours la formation de cet œdème, qu'à l'inflammation de la muqueuse.

Œdème du tissu cellulaire péritrachéal, congestion des capillaires parcourant celui-ci. Irruption sanguine dans les bronches.

Obs. XX. — Un cas d'œdèmes localisés héréditaires ayant déterminé la mort par obstruction laryngée, par M. GRIFFITH (*Semaine méd.*, n° 42, oct. 1902 ; *Rev. hebdom.*, 11 avril 1903).

Sans tare constitutionnelle, sans albumine dans ses urines, la malade, dont l'auteur nous relate l'observation, était sujette depuis sa naissance à des œdèmes localisés, qui se manifestaient de préférence sur les mains, les pieds, épaules, poitrine et la région vulvaire.

Lorsqu'elle vint consulter l'auteur pour la première fois, la malade se plaignait de douleurs dysphagiques et de troubles respiratoires. Étant donnée l'infiltration œdémateuse de l'épiglotte et des replis ary-épiglottiques, l'auteur s'apprêtait à faire une tra-

chéotomie, lorsque, quelques heures après, tout était rentré dans l'ordre. Après plusieurs poussées d'œdèmes localisés aux différentes parties du corps, dont deux furent particulièrement graves, tous ces divers accidents avaient spontanément rétrogradé dans les vingt-quatre heures. Un matin, la malade se plaignit d'une sensation de gêne dans la gorge; vers midi, elle disait aller mieux et respirait normalement, quand soudain elle porta la main à son cou avec une expression d'angoisse et la face cyanosée; quelques instants après elle était morte. A l'âge de vingt-quatre ans, le père de la malade mourut presque subitement dans un accès de suffocation.

A l'examen du larynx, on trouva un gonflement œdémateux de toute la muqueuse qui était pâle et tendue; l'œdème s'étendait aux couches profondes et même aux muscles abducteurs qui, dès lors, remplissaient incomplètement leur fonction de dilatateur de la glotte. L'auteur croit pouvoir rapprocher cet œdème de l'œdème angio-neurotique qu'on observe à la suite de certaines intoxications dans l'arthrite rhumatismale ou goutteuse, dans diverses maladies du système nerveux.

**Urticaire laryngée.** — L'urticaire laryngée rentre bien dans le cadre de notre étude puisque dit Renaut : « La papule de l'urticaire est le type de l'œdème circonscrit et aigu de la peau. La saillie blanche répond à la portion du derme infiltré, son auréole rose à la congestion vasculaire qui l'environne et qui l'agrandit; l'apparition de la rougeur précède toujours celle de la papule; la teinte blanche de celle-ci est bien due à l'injection interstitielle du derme par la sérosité, car si l'on pique la peau avec une seringue de Pravaz et qu'on y pousse une injection d'eau, on reproduit la tuméfaction pâle et prurigineuse de l'urticaire. » On n'a jamais, que nous sachions, pratiqué l'examen histologique d'une muqueuse envahie par l'urticaire, par analogie avec les altérations cutanées, nous avons le droit de dire qu'elle est caractérisée par de la vaso-dilatation et une exsudation de sérosité qui distend le chorion.

Toutes les autres variétés d'œdème laryngé sont des œdèmes sous-muqueux; l'infiltration localisée au chorion

ne peut-elle pas anatomiquement différencier l'urticaire de l'œdème de Quincke? Leurs symptômes aussi les séparent si la brusquerie de leur évolution, l'influence nerveuse les rapprochent.

PHYSIOLOGIE PATHOLOGIQUE. — Nous ne referons pas l'étiologie de l'urticaire, bien connue. Pour Unna l'œdème urticarien serait dû à une contraction spasmodique des veines; d'après Nesser à une sécrétion active de la lymphe au niveau des capillaires artériels.

Quoi qu'il en soit, l'action du système nerveux est manifeste par le caractère d'apparition et d'évolution; cette action nerveuse agit par l'intermédiaire des petits vaisseaux sanguins; son *primum movens* est une intoxication exogène, ou une auto-intoxication, qui chez un sujet prédisposé peut succéder à un désordre nerveux général.

HISTORIQUE. — La dernière revue générale consacrée à la question est la thèse de Delbrel (Bordeaux, 95-96); on y trouvera l'historique, la bibliographie et un petit nombre d'observations, dans lesquelles les phénomènes dyspnéiques pulmonaires et laryngés sont trop souvent confondus.

SYMPTÔMES. — En général les troubles respiratoires suivent l'éruption cutanée, ils la précèdent quelquefois. L'apparition de la dyspnée est très rapide, en quelques instants ou en quelques heures, le patient se cyanose, la face et les lèvres sont violacées, bouffies en outre par l'éruption cutanée.

L'accès est cependant plus effrayant que grave, la guérison est la règle.

Des accès de toux violente sont observés parfois, ainsi que la fièvre. La voix est rauque ou voilée.

L'examen laryngoscopique n'a jamais été pratiqué; on doit supposer l'état de la muqueuse laryngée d'après celui de la muqueuse buccale et pharyngée où l'on voit des pla-



ques érythémateuses surélevées. La lésion gagne souvent la trachée et les bronches et la crise d'asthme est beaucoup plus souvent notée dans les observations que la crise de dyspnée glottique. Nous allons résumer quelques observations où l'œdème de la glotte paraît bien avoir existé.

OBSERVATION I. — Thèse CROUSLÉ, Paris, 1889.

M. Gaucher a donné ses soins à une jeune femme de vingt-sept ans, qui présentait, depuis longtemps, des attaques d'urticaire cutané quand elle mangeait des moules, du poisson, du homard, etc.

Deux fois M. Gaucher fut témoin de phénomènes : dyspnéiques une fois, d'une crise d'asthme; une autre fois, les accidents furent identiques à ceux de l'œdème de la glotte.

OBS. II. — SEVESTRE, Société médicale des hôpitaux, 1889.

Une demi-heure après son déjeuner, une dame fut prise d'angoisse terrible et de suffocation; la gorge était extrêmement rouge, boursouflée et je ne savais comment expliquer ces accidents, lorsque sous mes yeux cette dame présenta une éruption d'urticaire qui ne tarda pas à se généraliser.

Je pus rassurer la malade, et quelques heures après, les accidents avaient disparu complètement.

Un enfant de quatre ans présenta le même jour, dans la même famille, des accès de suffocation.

L'un et l'autre avaient mangé des moules.

OBS. III. — Congrès de dermatologie, 1889.

Femme de soixante-cinq ans, souffre depuis deux jours de démangeaisons intolérables pour une éruption urticarienne généralisée.

La malade étouffe depuis douze heures; elle est assise sur son lit, voix éteinte, respiration fréquente, tirage sus et sous-sternal. La dyspnée s'atténua; il y eut de violentes crises gastralgiques et une sensation de brûlure et de constriction tout le long de l'œsophage.

OBS. IV. — MILTON (*Edinburgh. medical Journal*, 1876).

Urticaire de la face, des paupières, des lèvres. La bouche fut prise ainsi que la luette, le palais, la gorge, les amygdales. Accès de suffocation violents, salivation abondante.

**Trophœdème (?) du larynx.** — Le professeur Schiffrers, au I<sup>er</sup> Congrès international de laryngologie, a présenté le cas ci-dessous, sous le titre de « trophœdème ». A notre avis, la pathogénie et le diagnostic étiologique de cet œdème restent en suspens.

OBSERVATION. — Il s'agit d'une enfant de cinq ans, Alice W..., amenée à la polyclinique le 16 janvier 1907.

Suivant la mère, femme intelligente et soigneuse, il existait chez l'enfant une respiration difficile, bruyante, depuis trois mois environ. La gêne était plus marquée la nuit.

L'assistant qui reçut l'enfant, constata un véritable bruit de cornage, avec toux aboyante à certains moments.

Aucun traitement rationnel n'avait été institué jusqu'à ce jour.

L'examen laryngoscopique, facile à pratiquer, montra un œdème de l'épiglotte, surtout marqué aux bords et s'étendant aux replis aryéno-épiglottiques, qui se présentaient sous forme de bourrelets plus ou moins ballottants. L'intérieur du larynx était normal. Pas d'inflammation ou autre lésion de voisinage.

L'examen de la région amygdalienne, du pharynx buccal, du cavum et des fosses nasales était négatif. L'enfant fut hospitalisée et tenue en stricte observation, pour subir, au besoin, la trachéotomie qui pouvait s'imposer d'un moment à l'autre.

Le traitement consista en application continue d'un collier de glace, alternant, après quelques jours, avec des enveloppements de Priessnitz.

L'analyse des urines ne montra rien d'anormal et, notamment, pas la moindre trace d'albumine.

Le développement de la gêne respiratoire s'était produit peu à peu pour arriver au degré constaté lors du premier examen. La voix était assez claire, diminuée seulement de sonorité.

Parmi les commémoratifs, il faut relever que le père était mort à l'âge de trente-neuf ans, alcoolique avéré. Il avait été atteint de blennorragie et de syphilis.

La mère avait été soignée à la clinique dermato-syphiligraphique, pendant le dernier mois de la grossesse, par des frictions mercurielles, au nombre d'une vingtaine. Elle avait quitté ce service pour entrer à la Maternité, où elle avait été traitée de la même façon.

L'enfant était venue à terme; elle paraissait bien portante et n'avait pas subi de traitement particulier.

Elle est assez bien développée pour son âge, physiquement et intellectuellement. L'examen de l'état général ne permettait pas de découvrir des signes de syphilis. Les organes des sens et le système nerveux ne montraient pas de troubles appréciables. Le laryngoscope a révélé, à plusieurs reprises, le même état du larynx que celui constaté au début.

L'enfant a quitté l'hôpital après huit semaines de séjour; l'amélioration était très notable, tant au point de vue des symptômes objectifs que subjectifs.

Le traitement local avait consisté, en outre, pendant quelque temps en attouchements de la partie malade avec la teinture d'iode.

Nous avons revu l'enfant, il y a trois mois, pour la dernière fois. La respiration était facile, le larynx ne présentait plus la moindre trace de lésions œdémateuses.

Le diagnostic de trophœdème ou œdème angioneurotique avait été porté par exclusion. L'alcoolisme ou la syphilis du père, ou bien les deux à la fois, avaient probablement joué un rôle dans le développement de la maladie, en produisant une altération du système nerveux, dont les caractères n'étaient pas décelables par la clinique. Une cause occasionnelle banale, le froid peut-être, l'avait fait éclore plus ou moins brusquement.

L'absence de tare syphilitique n'avait pas fait instituer de traitement général. La disparition des signes morbides doit être attribuée uniquement au repos et à l'emploi des moyens locaux.

## IX. ŒDÈMES MÉCANIQUES

**Asystolie.** — L'anasarque de l'asystolie n'a pas une origine purement ou directement mécanique; la gêne de la circulation en retour, la stase veineuse n'est pas tout dans la genèse de l'exsudation séreuse; des perturbations dans les phénomènes osmotiques analogues à celles de l'œdème brightique, en particulier la rétention chlorurée (Widal, Merklen, Lœper), entrent en jeu.

Les urines asystoliques sont peu abondantes, pauvres en urée et surtout en NaCl., les tissus perdent une partie de leur perméabilité exostomotique et le rein une partie de sa



faculté éliminatrice; les tissus se montrent inaptes à chasser l'excès de chlorures qu'ils contiennent et le rein inapte à éliminer celui que charrie le sang. Il en résulte dans les tissus un excès de chlorure et un excès de liquide pour assurer le degré de dilution nécessaire. La lymphe interstitielle se trouve ainsi considérablement augmentée. Vienne un affaiblissement circulatoire, l'œdème s'installe.

Ceci dit, l'œdème laryngé d'origine cardiaque est certainement très rare cliniquement; nous n'en avons trouvé d'observations que dans le livre de Sestier. Elles sont loin d'être probantes.

Sestier ne relève que 5 cas de laryngite œdémateuse chez des individus affectés de maladie organique du cœur. « Les sujets étaient du sexe masculin et âgés de 54, 60 et 70 ans, l'âge des 2 autres malades n'est pas spécifié. Trois d'entre eux étaient atteints d'anasarque; le quatrième d'hydrothorax; il n'a été fait mention ni d'anasarque, ni d'épanchement séreux chez le cinquième.

L'état du larynx était le suivant:

1<sup>er</sup> Malade. — Ulcérations nombreuses et superficielles avec rougeur très vive de la muqueuse laryngée (Fournet, *Traité de la phtisie laryngée*, par MM. Trousseau et Belloc, p. 96).

2<sup>e</sup> Malade. — Replis aryéno-épiglottiques infiltrés de sérosité purulente (Lacaze-Duthiers, *Bull. de la Soc. anat.*, 1848, p. 149.)

3<sup>e</sup> Malade. — Inflammation aiguë de la gorge (Pidoux, *Journal des connaissances méd.-chir.*, 1835, t. III, p. 28.)

4<sup>e</sup> Malade. — Pas de lésions inflammatoires. Très vraisemblablement extension au larynx des infiltrations séreuses existant déjà dans diverses parties du corps.

5<sup>e</sup> Malade. — Pas de détails sur l'état du larynx. Mais, d'après Barrier (*Traité prat. des mal. de l'enfance*, t. I, p. 454), elle semblerait démontrer que l'anasarque par maladie du cœur s'étend parfois au larynx.

**Œdème par compression veineuse et lymphatique.**

— On rencontre, assez rarement d'ailleurs, l'œdème laryngé dans un certain nombre de tumeurs de la base du cou et du médiastin.

Il est naturel de penser que cette exsudation séreuse est due à la compression des troncs veineux et probablement des troncs lymphatiques afférents. La simple gêne mécanique ne peut cependant suffire, car la compression n'est pas telle qu'aucune voie collatérale de retour ne demeure possible pour le retour de la lymphe et du sang veineux ; pour la production expérimentale de l'œdème, la ligature de tous les troncs veineux et lymphatiques est nécessaire.

Ranvier et d'autres ont montré que les sections nerveuses favorisaient singulièrement la production de l'œdème après les ligatures veineuses. Nous sommes portés à croire que les tumeurs cervicales ou médiastines, quand elles s'accompagnent d'œdème, agissent non seulement par compression vasculaire, mais par compression nerveuse. Ce n'est pas tout, on doit admettre qu'une stase veineuse de longue durée produit au niveau de la muqueuse, à la longue, des troubles trophiques susceptibles de modifier la vie cellulaire, la nature des échanges.

Cet œdème par compression ne prend jamais de grandes proportions, il ne menace pas la vie ; il affecte une allure chronique en général.

L'intérêt de sa constatation réside dans l'obligation d'en rechercher la cause, recherche qui peut conduire à la découverte d'un cancer de l'œsophage, d'une ectasie aortique.

Dans l'énumération des tumeurs susceptibles de déterminer l'œdème laryngé, nous trouvons les goîtres, les tumeurs malignes du corps thyroïde, les cancers de l'œsophage, les adénopathies et les tumeurs de la région cervicale inférieure, les tumeurs du médiastin, l'anévrysme de l'aorte, les abcès par congestion.

Guisez nous a dit avoir rencontré l'œdème avec un

fréquence relativement assez grande dans le cancer de l'œsophage.

Luc et Guisez ont publié dans le *Journal des praticiens* (1908) une très intéressante observation d'anévrysme de l'aorte avec œdème laryngé.

En voici deux autres :

Georges Green a publié deux cas d'œdème de la glotte avec anévrysme de la crosse de l'aorte (*The Dublin quarterly Journ. of med. sciences*, avril 1846). Chez l'un, la bronche gauche était comprimée et altérée par l'anévrysme ; une inflammation s'étendait de là au larynx ; en outre, le poumon gauche était frappé de gangrène. Chez l'autre, les veines jugulaires, celles de la poitrine et des bras étaient gonflées ; le cœur était hypertrophié et dilaté.

Pour Sestier qui rapporte ces deux observations, qui manquent, dit-il, de détails suffisants, l'anévrysme semble donc pouvoir favoriser l'angine infiltré-laryngée soit en occasionnant une inflammation ascendante des bronches au larynx, soit en gênant la circulation veineuse du cou.

Menzel (*Archiv f. Laryngol.*, 1906, p. 53) a étudié les altérations de la muqueuse laryngée dans le goitre. Sur cinq observations détaillées, une seule paraît se rapporter à un œdème.

OBSERVATION I. — Homme de quarante-deux ans, énorme goitre. Voix spéciale. Stridor inspiratoire et expiratoire. Épaississement diffus de toute la région du larynx. Au niveau de l'aryténôïde droit, tumeur du volume d'un haricot, rouge et œdémateuse qui entre et sort dans le larynx à chaque respiration. Le patient accuse une sensation de clapet.

Disparition après l'opération, sauf persistance d'un léger épaississement.

Les conclusions de Menzel sur ses propres observations et le résultat de ses recherches sont les suivants :

A la suite de compressions sur les vaisseaux du larynx



par le goitre, quelques parties de la muqueuse laryngée peuvent devenir œdémateuses et provoquer dans certains cas, et grâce à certaines conditions déterminées, un obstacle mécanique à la respiration. Les parties les plus fréquemment atteintes sont : la paroi postérieure (6 cas), puis les replis ary-épiglottiques et la partie muqueuse qui recouvre les cartilages aryénoïdes (5 cas), puis les cordes (3 fois), puis enfin l'épiglotte et les parties subglottiques.

En général, la strumectomie fait disparaître ces manifestations, mais certains troubles persistent, même après la strumectomie, si la compression a duré longtemps. Cette persistance est-elle temporaire ou définitive? il n'en sait rien. Ces manifestations durables ne sont point des épaissements œdémateux de la muqueuse, mais histologiquement ils constituent un épaissement comme une *cornification* de l'épithélium et une augmentation du stroma conjonctif.

### Diagnostic.

Sous le nom d'œdèmes laryngés nous avons décrit des états du larynx constitués par une exsudation séreuse sous-muqueuse (intra-muqueuse dans l'urticaire).

Tantôt la sérosité est claire, les phénomènes inflammatoires et la vaso-dilatation sont nuls ou réduits au minimum, c'est l'œdème véritable, la muqueuse apparaît grise, ou gris rosé, translucide et tremblotante comme de la gelée.

Tantôt la sérosité riche en éléments figurés est déjà un peu trouble, les phénomènes inflammatoires existent; c'est l'œdème inflammatoire, un stade de plus ce serait la laryngite phlegmoneuse; dans ces œdèmes inflammatoires la muqueuse tuméfiée est rouge plus ou moins foncé et la tuméfaction paraît de consistance dure.

L'œdème vrai ne peut guère être confondu qu'avec le myxome ou l'infiltration œdémateuse tuberculeuse.

Le myxome du larynx s'observe aux cordes vocales, ce n'est pas plus du myxome que le polype muqueux des fosses nasales, c'est une dégénérescence plus ou moins polypoïde de la muqueuse avec infiltration œdémateuse, c'est presque de l'œdème chronique localisé. Le diagnostic se fera facilement par l'aspect de tumeur surajoutée à la corde, et surtout par la marche chronique.

L'infiltration œdémateuse tuberculeuse, telle que l'un de nous (Bourgeois) en a publié une observation typique dans le *Bulletin de la Société Française* (1906, p. 484), n'a pas franchement la teinte de l'œdème vrai, la muqueuse n'est pas grise, translucide, mais rosée et comme un peu jaunâtre par transparence. L'évolution est chronique. D'autres localisations tuberculeuses, l'examen histologique confirment le diagnostic; quoique, au microscope, on puisse trouver extrêmement peu de choses comme signature de la tuberculose; pour notre malade, la réponse de notre ami Lecène, auquel nous avons confié l'examen d'un fragment d'épiglotte, fut la suivante : « Œdème épiglottique sans ulcération, avec début de formation de nodules tuberculeux. En aucun point, il faut l'avouer, il n'y a eu formation absolument évidente. » Notre malade présentait à ce moment des lésions pulmonaires très douteuses. Mais un an plus tard nous la revîmes avec une arthrite fongueuse du genou.

Dans notre mémoire nous avons rapproché notre observation d'une série de cas d'infiltration lardacée présentée à la Société de laryngologie de Londres (Semon, 7 nov. 1902. Logan Turner, 15 janv. 1904); les auteurs anglais hésitent sur la nature vraie de l'affection; d'après ce que nous avons vu, nous croyons que leurs malades aussi étaient tuberculeux. Dernier point à noter, chez tous, les leurs et les nôtres, l'infiltration dépassait le larynx, intéressant aussi les piliers du voile et la luette.

Les œdèmes rouges, inflammatoires, pourraient être difficilement confondus avec certaines infiltrations très rouges

de la bacillose, qui s'accompagnent d'ulcérations, de sécrétions, qui ne se voient que chez des phtisiques.

Avec une infiltration gommeuse, avant l'ulcération, le diagnostic pourrait être plus difficile, mais le début de l'œdème remonte à quelques heures; celui de la lésion syphilitique est plus ancien. Le mercure, et non l'iodure, sera donné en cas de doute.

L'érysipèle vrai du larynx n'est autre qu'un œdème inflammatoire de nature spéciale, individualisé cliniquement par la mobilité de la plaque érysipélateuse, sa propagation au pharynx ou inversement, par l'antériorité de localisations cutanées.

Tracer le diagnostic différentiel des diverses variétés d'œdèmes revient à résumer notre description de ces diverses variétés.

Pour les œdèmes accompagnant les maladies aiguës, le problème ne se pose pas, il faut cependant, avec le miroir, se rendre compte si l'œdème est un œdème inflammatoire simple ou s'il complique une localisation laryngée de la maladie.

En présence d'un œdème inflammatoire, en apparence primitif, on a l'obligation formelle de s'assurer, par l'examen du plancher buccal, du pharynx, du cou, que cet œdème n'est pas collatéral d'une collection périlaryngée, car le pronostic et le traitement sont tout autres.

Un œdème à forme d'infection atténuée, surtout s'il est à marche rapide, impose la recherche de l'albumine et des symptômes du mal de Bright; de même tout œdème *a frigore*, tout œdème dit angioneurotrotique, maladie de Quincke mise à part. Celui-ci, il suffit de le connaître pour poser le diagnostic. L'urticaire laryngée se reconnaît à la coexistence de l'urticaire cutanée.

On pensera toujours à s'informer si le malade a pris une potion iodée ou iodurée.

Les commémoratifs mettront sur la piste d'un corps étranger.



Certains œdèmes localisés dans le cancer du larynx, certains œdèmes par compression, dont la cause n'est pas de suite évidente, doivent tenir l'esprit en éveil, demandent des examens répétés et complets du malade.

### Traitement.

Le traitement comporte une série de moyens palliatifs destinés à prévenir l'accroissement de l'œdème, à permettre au malade de passer le cap dangereux, et des moyens radicaux, tubage, trachéotomie, ablation d'un fragment œdématisé, qui permettent l'accès libre de l'air dans la trachée.

**Moyens palliatifs.** — Le repos doit être absolu; le malade condamné au lit n'en bougera sous aucun prétexte, il gardera le silence ou ne se servira que de la voix chuchotée. Une potion bromurée-opiacée supprimera la toux et préviendra les phénomènes spasmodiques.

L'alimentation est très modérée et réduite à l'ingestion de liquides; Hajek recommande beaucoup l'ingestion continue de petits fragments de glace dans les œdèmes inflammatoires aigus. Extérieurement l'application de sangsues a souvent rendu de grands services, les pansements humides chauds ne peuvent que donner du soulagement; la circulation d'eau glacée avec l'appareil de Leiter a été employée par Semon. Par contre, nous proscrivons absolument la révulsion pré-laryngée, qui ne peut que favoriser l'infection de la plaie si la trachéotomie est nécessaire.

Garel a conseillé dans les œdèmes inflammatoires bénins l'application *in situ* de teinture d'iode; nous n'oserions l'imiter malgré ses succès, puisque l'iode peut créer l'œdème de toutes pièces.

Les scarifications sont rejetées par la majorité des auteurs; efficacité très douteuse, danger d'infection. Nous arrivons au

meilleur traitement palliatif actuellement connu : les pulvérisations d'adrénaline.

Périnet, élève de Lubet-Barbon et Le Marc'Hadour, vient de leur consacrer sa thèse (Paris, 1908).

Moure les préconise dans son traité; c'est le traitement que nous avons vu appliquer depuis plusieurs années dans le service de notre maître Lermoyez.

Moure conseille la pulvérisation ou l'instillation, sous le contrôle du miroir, de quelques gouttes d'une solution de cocaïne à 1/10 additionnée de solution d'adrénaline à 1/5000 ou 1/10,000.

Périnet emploie une solution à parties égales d'adrénaline à 1/1000, de cocaïne à 1/100; cette formule nous paraît inutilement riche en adrénaline, d'autant plus que le malade est lui-même chargé de se faire en cas de besoin une pulvérisation.

Ces pulvérisations peuvent être renouvelées plusieurs fois par vingt-quatre heures. Elles évitent souvent la trachéotomie.

Personnellement nous employons aussi cette thérapeutique dans les syphilis tertiaires quand le tirage est prononcé et le traitement mercuriel tout à fait à ses débuts.

**Traitement chirurgical.** — Moure, dans la thèse de Périneau et dans son traité, se dit partisan de l'ablation à la pince coupante d'un fragment de la muqueuse œdématiée. Il a obtenu ainsi des soulagements immédiats et définitifs. Les indications de cette méthode nous paraissent réservées aux cas d'œdèmes bien localisés, quand d'autre part on ne sera pas astreint à une mutilation ultérieurement regrettable.

**Tubage et trachéotomie.** — Quelle que soit la nature de l'œdème, mais surtout quand il s'agit d'accidents brightiques ou angioneurotiques, nous avons insisté à maintes reprises sur la rapidité souvent effrayante avec laquelle l'asphyxie

apparaît. Il faut donc être toujours prêt à intervenir, et intervenir plus tôt que plus tard.

On trouvera dans la thèse de Sargnon les arguments en faveur du tubage ou de la trachéotomie.

D'une part, il est séduisant pour une dyspnée passagère de se contenter d'une manœuvre comme le tubage qui ne laisse pas de traces après elle. Mais le tubage demande une surveillance compétente; l'œdème diminuant, le calibre du tube devient trop faible.

Surtout, le tubage chez l'adulte est une manœuvre que n'ont jamais effectuée la plupart des laryngologistes; ce n'est pas sur un malade asphyxiant qu'il faut tenter son premier essai.

Pour cette dernière raison la trachéotomie restera probablement quelque temps encore la méthode de choix. On fera l'inter-crico-thyroïdienne, rapide, non sanglante, suffisante pour les cas aigus. Nous la condamnons pour le cancer, la tuberculose, le laryngo-typhus, en un mot pour toutes les laryngites chroniques ou aiguës, ulcéreuses, compliquées d'œdème, pour lesquelles nous préférons la trachéotomie vraie portant sur les premiers anneaux de la trachée. L'anesthésie générale est formellement interdite.

**Traitement selon la cause.** — Les œdèmes infectieux primitifs sont particulièrement justiciables des traitements palliatifs d'attente : repos, glace, sangsues, adrénaline-cocaïne.

En présence d'une laryngite secondaire ulcéreuse (variole, typhus, etc.), les pulvérisations antiseptiques, faiblement phéniquées, seront prescrites pour éviter la production ou l'accroissement d'un œdème inflammatoire. Pour l'œdème brightique et cardiaque : du lait en petite quantité, des diurétiques, pas de sel dans l'alimentation.

Les œdèmes angio-neurotiques et l'urticaire demandent qu'on fasse une rapide et énergique dérivation et désinfection intestinale.



Les œdèmes collatéraux exigent l'incision rapide, l'évacuation aussi complète que possible du foyer juxta-laryngé.

### Conclusions.

Nous n'avons pas la prétention d'avoir apporté des documents nouveaux à une question depuis longtemps et très souvent étudiée.

Nous avons surtout voulu, en réunissant en un tout des documents épars, éclairer la pathogénie des œdèmes laryngés à la lumière des récentes acquisitions de la pathologie générale; et nous nous déclarerons satisfaits si notre classification nouvelle aidait à la compréhension d'un sujet aussi complexe et intéressant par sa complexité même.

### BIBLIOGRAPHIE

#### Œdème laryngé en général.

- Sestier.** — *Traité de l'œdème laryngé œdémateux* (Paris, 1852).  
**Bendz.** — Ueber Glottisœdem (*Hospital's Meddeler*, I, 1853).  
**Duval.** — Œdème de la glotte (*Gaz. des hôpit.*, 1854).  
**Pitha.** — Ueber Oedema glottidis (*Prager Vierteljahrs.*, 1857).  
**Ecorchard.** — De l'œdème de la glotte (Thèse de Paris, 1858).  
**Bouchard.** — Angine laryngée œdémateuse. Trachéotomie. Guérison (*Bull. gén. de thérapéut.*, 1869).  
**Schnitzler.** — Bericht über die allgem. Poliklinik (*Wien. med. Presse*, 1873, p. 247).  
**Trousseau.** — Clinique de l'Hôtel-Dieu, 1873.  
**Doussin.** — Œdème de la glotte (Thèse de Paris, 1876).  
**Isambert.** — Conférences cliniques sur les maladies du larynx et des premières voies (Paris, 1877).  
**Gellé.** — Laryngite œdémateuse, etc. Guérison par la glace (*Rev. méd. belge*, 1878).  
**Gouguenheim.** — Œdème de la glotte (*Gaz. hebdom.*, n° 30 et 46, 1878).  
**Capitan.** — Guérison d'une laryngite œdémateuse par l'iodure d'éthyle (*Ann. des mal. de l'oreille*, 1878).

**Morell-Mackenzie.** — *Traité pratique des maladies du larynx et de la trachée* (trad. Moure et Berthier, Doin, 1882).

**Merklen.** — OEdème aigu de la glotte (*Presse méd.*, 16 juin 1883).

**Hanot.** — OEdème de la glotte (*Archiv. de méd. art.*, 1885).

**Ruault.** — *Traité de médecine* (Charcot-Bouchard, tome IV).

**Charazac.** — Étude sur l'œdème de la glotte (Thèse de Bordeaux, 1885).

**Garel.** — OEdème du larynx avec la périchondrite spécifique (*Ann.*, juin 1888).

**Bandler.** — Étude sur l'œdème aigu du larynx (*Rev. de laryngol.*, 1889).

**E. J. Moure.** — Leçons sur les maladies du larynx (Paris, 1890).

**E. J. Moure et Brindel.** — Guide des maladies du nez, du pharynx, du larynx et des oreilles (Paris, 1908).

**Garel.** — OEdème aigu infectieux bénin du larynx (*Ann. des mal. de l'oreille et du larynx*, 1891, p. 453).

**Charles.** — OEdème aigu de la luette (*France méd.*, 12 juin 1891).

**Bar.** — Laryngite œdémateuse, 1895.

**Hajek.** — Laryngite sous-muqueuse aiguë (*Handb. f. Laryngol. u. Rhinol.* de Heymann, vol. I, 1<sup>re</sup> partie).

**Hajek.** — Périchondrite laryngée (*Handb. f. Laryngol. u. Rhinol.* de Heymann, vol. I, 1<sup>re</sup> partie).

**Hajek.** — Larynxœdem (*Handb. der Laryngol. u. Rhinol.* de Heymann, vol. I, 1<sup>re</sup> partie).

**Dieulafoy.** — Pathologie interne; laryngite œdémateuse; clinique inédite professée à l'Hôtel-Dieu en janvier 1897.

**Ruprecht.** — Laryngite sous-muqueuse aiguë.

**Guimbau.** — OEdème du larynx (*Laryngoscope*, juill. 1900).

**J. C. Gittingo et John H. Jopson.** — L'œdème de la glotte (*New-York med. Journ. and Philad. med. Journ.*, 25 juill., 1903, p. 169-173).

**De Beneditti.** — Un cas d'œdème de la glotte (*Gaz. degli ospedali*, 21 fév. 1904, p. 233).

**Charles.** — Deux cas d'œdème aigu des muqueuses (*Archiv de laryngol., d'otol. et de rhinol.*, n° 5, 1904, p. 462-467).

**Semon.** — OEdème lardacé du larynx (*Rev. hebdom.*, 25 fév. 1905).

Voir pour la bibliographie **Hajek**, article *Larynxœdem*, in *Handbuch der Laryngol. u. Rhinol.* de Heymann, vol. I, 1<sup>re</sup> partie.

#### Physiologie pathologique.

**Lœper.** — Thèse de Paris 1903, et *Presse médicale*, 1903.

**Lœper et Laubry.** — *Manuel de médecine* de Debove, Achard et Castaigne.

**Widal.** — Société médicale et *Presse médicale*, 1903.

#### Anatomie pathologique.

**Gouguenheim.** — OEdème, anatomie pathologique (*France méd.*, n° 60, 1881).

**Gouguenheim et Balzer.** — Contribution à l'anatomie pathologique de la tuberculose laryngée, etc. (*Archiv. de physiol.*, n° 6, 1882).

**Hajek.** — Anatomische Untersuchungen über das Larynxödem (*Langenbecks Archiv f. klin. Chir.*, Band XLII, 1891).

**Gault.** — Recherches sur l'anatomie fine des régions glottiques et sous-glottiques du larynx de l'homme (Soc. de biol. de Nancy, 11 avril 1903, p. 733-734).

**Logan Turner.** — *Edinburg medical journal*, 1902.

#### Œdèmes infectieux primitifs.

**Moure.** — Œdème aigu primitif des replis ary-épiglottiques (*Rev. mens. de laryngol.*, 1880).

**Kraicz.** — Observation d'œdème aigu (*Monats. f. Ohrenheilk.*, n° 5, 1883).

**Gouguenheim.** — Trois faits d'œdème de la glotte (*Ann. des mal. de l'oreille et du larynx*, 1883).

**Schweig.** — Observation de laryngite œdémateuse (*Archiv of laryngol.*, n° 1, 1883).

**Moure.** — *Revue de laryngologie*, 1884.

**Strübing.** — *Annales des maladies de l'oreille*, 1886.

**Ruault.** — Œdème épiglottique primitif (Soc. franç., 1887).

**Garel.** — *Annales des maladies de l'oreille et du larynx*, 1891.

**Montgomerie.** — Œdème aigu de la glotte (*Journ. of laryngol., otol. and rhinol.*, mai 1893).

**Bernardino.** — Œdème aigu et primitif du larynx (*Ann. des mal. de l'oreille*, 1894).

**J. H. Prior.** — Œdème primitif du larynx (*New-York med. Record*, 28 juill. 1894).

**Landgraf.** — Œdème aigu circonscrit (*Ann.*, 1895).

**Kuttner.** — Œdème aigu et laryngite sous-muqueuse (Berlin, 1895).

**Seguin.** — De l'œdème aigu primitif (Thèse de Paris 1896).

**Egger.** — *Annales des maladies de l'oreille et du larynx*, juill. 1896.

**Périneau.** — Œdèmes aigus primitifs du larynx chez l'adulte (Thèse de Bordeaux, 1897).

**Deguy.** — Œdème inflammatoire (*Rev. hebdom.*, 1901).

**Deguy et Detot.** — L'œdème laryngé sus-glottique infectieux et suffocant (sa pathogénie) (*Archiv. de laryngol., d'otol. et de rhinol.*, juill.-août 1904).

**Deguy.** — Œdème infectieux (*Rev. franç. de méd. et de chir.*, n° 12, 1904).

**Ruprecht.** — Laryngite sous-muqueuse aiguë (*Monats. f. Ohrenheilk.*, n° 2, 1905).

#### Œdèmes infectieux dans les maladies aiguës.

**Emmet.** — On œdema glottidis resulting from typhus fever (*Amer. Journ. of the med. sciences*, juill. 1856).



**Second Feréol.** — Œdème de la glotte survenu dans le cours d'une fièvre typhoïde (*Bull. Soc. ann.*, 1858).

**Merklen.** — Œdème aigu rétro-pharyngien, œdème de la glotte et dysphagie; mort (*Presse méd.*, 18 fév. 1880).

**Spillmann.** — Complications laryngées de la fièvre typhoïde (*Rev. méd. de l'Est*, n° 2 et 3, 1880).

**Koerte (M.).** — Œdème de la glotte dans la fièvre typhoïde, etc. (*Berlin klin. Wochens.*, n° 45, janv. 1881).

**Tixier.** — Fièvre typhoïde; revue générale (*Ann.*, août 1887).

#### Œdèmes infectieux dans les affections du larynx.

**Bucquoy.** — Laryngite tuberculeuse et syphilitique (*Gaz. des hôpit.*, 20 et 30 avril 1893).

**Isambert.** — Tuberculose miliaire de l'épiglotte (*Ann. des mal. de l'oreille*, 1876).

**Lafont et Isambert.** — Cancer intrinsèque du larynx (*Ann. des mal. de l'oreille*, 1876).

**Martel.** — Syphilis du larynx (Thèse de Paris, 1877).

**Simyan.** — Syphilis tertiaire du larynx (Thèse de Paris, 1878).

**Doleris.** — Recherches sur les tuberculoses du larynx (*Arch. de phys.*, 1877).

**Pelan.** — Étude clinique sur la phtisie laryngée (Thèse de Paris, 1878).

**Mabelli.** — Cancer du larynx (Thèse de Paris, 1878).

**Khrisbader.** — Sur le cancer du larynx (*Ann. des mal. de l'oreille*, 1879).

**Moure.** — De la syphilis et de la phtisie laryngée (Thèse de Paris, 1879).

**Semon.** — Two cases of congenital syphilis of the larynx (*Transact. of the pathol. Soc.*, vol. XXXI).

**Després.** — Cancer primitif du larynx (Thèse de Paris, 1882).

**Davy.** — Herpès du larynx (Thèse de Paris, 1882).

**Goin.** — Contribution à la laryngite phlegmoneuse aiguë (Thèse de Paris, 1882).

**Ducau.** — Des formes cliniques de la tuberculose laryngée (Thèse de Bordeaux, 1883).

**Gouguenheim.** — De l'œdème des replis ary-épiglottiques dans les maladies chroniques du larynx (*Gaz. des hôpit.*, 1883).

**Latouche.** — Phtisie laryngée; œdème de la glotte; trachéotomie. Guérison (*Rev. de clin. méd.-chir.*, n° 1, 1884).

**Gouguenheim.** — De l'œdème laryngé dans la tuberculose du larynx (*Ann. des mal. de l'oreille*, etc. n° 4, sept. 1884).

**Marmisse.** — Œdème, suite d'angine aiguë (*Rev. hebdom.*, 1880).

**Th. Heryng.** — Phlegmon nécrotique, érysipèle (Thèse de Paris, 1888).

**Bergmann.** — Érysipèle primitif (*Journ. of laryngol.*, févr. 1888, et *Ann.*, p. 598, 1888).

**Bergmann.** — Érysipèle primitif; œdème infectieux aigu à streptocoque (*Ann.*, p. 209, 1888).

**Renault.** — Œdème sous-glottique dans la tuberculose pulmonaire (Soc. anat. de Paris, 11 mai 1888).

**Gerhardt.** — Article *Syphilis du larynx*, in *Handbuch der Laryngologie und Rhinologie* de Heymann (vol. I, 2<sup>e</sup> partie).

**Schech.** — Article *Tuberculose du larynx*, in *Handbuch der Laryngologie und Rhinologie* de Heymann (vol. I, 2<sup>e</sup> partie).

**Jurasz.** — Article *Carcinome du larynx*, in *Handbuch Laryngologie und Rhinologie* de Heymann (vol. I, 2<sup>e</sup> partie).

**Ibsay.** — Abscess du larynx (*Journ. of laryngol.*, n° 8, 1890).

**Collowalli.** — Erysipèle (*Archiv. internat. de laryngol.*, 1892).

**Milligan.** — Abscess du larynx (*Journ. of laryngol.*, mai 1892).

**Moure.** — Abscess du larynx (Soc. franç., 1893).

**Price Brown.** — Abscess du larynx (*Med. Record. et Ann.*, 1894).

**Fusier.** — Œdème syphilitique (Thèse de Lyon, 1899).

**Sabatier.** — L'érysipèle primitif phlegmoneux du larynx (*Archiv. génér. de méd.*, 21 juin 1904).

**Norval.** — Phlegmon et érysipèle (*Archiv.*, 1907).

#### Œdème collatéral.

**Dudefoy.** — Thèse de Paris.

**Logan Turner.** — *Loc. cit.*

**Morestin.** — *Traité de chirurgie*, Le Dentu et Delbet.

**Lenormant.** — *Précis de pathologie chirurgicale* (Masson, éd.)

#### Œdème nerveux.

**Strübing.** — Ueber angioneurotischen Larynxœdem (*Monats. f. Ohrenheilk.*, n° 10, 1866).

**Boelt.** — Œdème ambulant non inflammatoire, etc. (*Rev. de Mém. de méd. milit.*, 1870).

**Strübing.** — Ueber acutes, angioneurotisches œdem (*Zeitz. klin. med.*, et *Monats. f. Ohrenheilk.*, 1886).

**Schrötter.** — Œdème (*Allgem. Wien. med. Zeit.*, 9 août 1887).

**Osler.** — Œdème angio-neurotique (*Journ. of laryngol.*, n° 3, 1889).

**Mumford.** — Œdème angio-neurotique (*Journ. of laryngol.*, n° 8, 1891).

**Delbrel.** — Urticaire (Thèse de Bordeaux, juin 1896).

**Freudenthal.** — Urticaire (*New-York med. Journ.*, 31 déc. 1898).

**Garel.** — Œdème angio-neurotique (*Ann.*, juill. 1903).

**Garel et Bonnamour.** — De l'œdème laryngé angioneurotique, localisation de la maladie de Quincke au larynx (*Ann. des mal. de l'oreille, du nez, etc.*, p. 1 à 42, 1903).

#### Œdème traumatique.

**Partridge.** — Traumatic œdema of the larynx (*Lancet*, v. II, p. 639, 1864).

**Macewen.** — Œdème de la glotte consécutif à une brûlure (*British med. Journ.*, 28 oct. 1898).

**Schultz.** — Œdème aigu inflammatoire du larynx par brûlure.

**Schultz.** — Œdème aigu et traumatisme (*British med. Journ.*, 14 janv. 1888).

**Schultz.** — Œdème mortel par brûlure (*Ann.*, p. 27, 1889).

**Semon.** — Œdème aigu suite d'un traumatisme extérieur (*Journ. of laryngol.*, 1894).

**Courtade.** — Brûlures par caustiques (*Archiv. internat.*, juill.-août 1899).

#### Œdèmes par compression.

**Schwartz.** — Œdème de la glotte consécutif à une adénite suppurée cervicale (*Soc. clin.*, 10 fév. 1881).

#### Œdème brightique et dyscrasique.

**Fauvel.** — Congrès des Sciences médicales, Rouen, 1863.

**Lecorché.** — *Traité des maladies des reins*, 1878.

**Berger.** — Mémoire du 2 octobre 1878 (*Bull. de la Soc. de chir.*).

**Homolle.** — *Dictionnaire Jaccoud*, article *Poumon*, p. 476, édit. 1880, t. XXIX.

**A. Gauchet.** — *Dictionnaire Jaccoud*, édit. 1880, t. XXIX, article *Œdème du poumon*.

**Morell-Mackenzie.** — *Traité des maladies du larynx*, p. 35, 378-382, 1882.

**Fauvel.** — Aphonie albuminurique; œdème et mal de Bright (*British med. Journ.*, 27 fév. 1886); — œdème brightique (*Ann.*, mai 1885, p. 1063).

**Hanot.** — Œdème brightique (*Archiv. de méd.*, avril 1885).

**Gouguenheim, Huchard et Legendre.** — Œdème brightique; œdème iodique (*Ann. des mal. de l'oreille*, mai 1885).

**Gouguenheim.** — Œdème dans le mal de Bright (*British med. Journ.*, 27 fév. 1887).

**Fränkel.** — Œdème aigu comme premier symptôme de néphrite (*Deuts. med. Zeits.*, mai 1887).

**Fränkel.** — Œdème rénal (*Journ. of laryngol.*, n° 7, 1887).

**Maire-Améro.** — De l'œdème du larynx considéré comme premier symptôme du mal de Bright (Thèse de Paris, 1893).

#### Œdème iodique et toxique.

**Petitjean.** — Sur les accidents du côté de la peau et des muqueuses déterminés par l'administration de l'iodure de potassium (Thèse de Paris, 1879).

**Gouguenheim.** — Œdème iodique (*Ann.*, mai 1885).

**Huchard.** — Œdème iodique (*Ann.*, mai 1885).

**Elisabeth Bradley.** — L'iodisme (Thèse de Paris, 1887).

**Granouw.** — Œdème toxique par KI (*Therap. Monats.*, mars 1890).



**Avellis.** — Œdème iodique (*Ann.*, 1890, p. 370).

**Brin.** — Œdème laryngé iodé mortel (*Bull. de la Soc. anat.*, 1898).

**Martel.** — Œdème iodique (*Ann.*, 1901, p. 30, et *Bull. de la Soc. anat.*, janv. 1898).

**Bonnhager.** — Œdème toxique par inhalation de poussière d'engrais artificiel (*Rev. hebdom.*, 28 janv. 1905).

**Karl Kofler.** — Ein Fall von Oedem im Larynx nach lokalgebrauch (*Monats. f. Ohrenheilk.*, 1909, n° 2).

#### Traitement.

**Obédénare.** — Trachéotomie dans l'œdème de la glotte (Thèse de Paris, 1866).

**Meier.** — Œdème aigu, tubage (*New-York med. Journ.*, 5 mai 1888).

**Meier.** — Œdème aigu. intubation (*Chatham med. and chir. Report*, 3 mars 1894).

**Meier.** — *Archives internationales de laryngologie*, 1907, p. 296.

**Sargnon.** — Thèse de Lyon.

## EXAMEN FONCTIONNEL DU LABYRINTHE

par MM.

**E. J. MOURE,**

Professeur adjoint à la Faculté  
de Médecine de Bordeaux.

**Pierre CAUZARD,**

Chef de Clinique aux Sourds-Muets  
Otologiste adj' de Furtado-Heine.

### PREMIÈRE PARTIE

#### I. NOTIONS D'ANATOMIE NORMALE ET COMPARÉE

Le labyrinthe, ou oreille interne, est l'appareil sensoriel dans lequel se termine le nerf auditif. Ce nerf est constitué par deux genres de fibres : les unes, fibres acoustiques proprement dites ; les autres, fibres vestibulaires. Cette division terminale de l'acoustique se retrouve dans le système osseux du rocher qui contient l'organe sensoriel lui-même. Une partie, appelée limaçon, est reliée à l'autre système, ou canaux semi-circulaires, au moyen du vestibule, cavité qui fait communiquer le limaçon avec les canaux semi-circulaires puisque ces derniers partant du vestibule viennent encore y aboutir au moyen de leurs ampoules.

Cette distinction entre deux appareils d'une configuration si variable s'explique par la fonction qui leur est dévolue. L'embryogénie nous explique cette dualité, car, si l'on étudie ce qui correspond à l'oreille humaine, chez les poissons, par exemple, on s'aperçoit qu'ils possèdent un labyrinthe com-

posé d'une cavité centrale, ou vestibule, avec un utricule et trois canaux semi-circulaires; mais que le limaçon n'existe pas chez eux.

Chez les serpents, un limaçon rudimentaire est représenté par un tour de spire.

Chez les oiseaux, les canaux semi-circulaires sont très développés, tandis que le limaçon reste rudimentaire.

Chez les mammifères, l'appareil auditif est semblable à celui de l'homme, et chez lui les ondes sonores parviennent à l'oreille interne par l'intermédiaire d'une oreille moyenne, après avoir été reçues par un entonnoir, ou pavillon.

Il apparaît donc que l'appareil des canaux semi-circulaires nous est commun avec une grande partie de l'échelle des vertébrés. Toutefois, c'est dans l'espèce humaine que le limaçon est le mieux développé; ce qui se comprend d'autant mieux que, cet organe étant spécialement destiné à la sensation auditive, le sens de l'ouïe a besoin d'être, chez l'homme, un instrument sensoriel très perfectionné, à cause de ses rapports avec la fonction du langage.

Nous devons faire remarquer que si l'innervation auditive est plus élevée et plus parfaite, elle est cependant moins bien connue que l'innervation visuelle. Ce qui distingue le sens de la vue de celui de l'ouïe, c'est que sous ce dernier il existe deux éléments : l'un, commun à toute sensation, la notion de la localisation extérieure; l'autre, la notion spécifique, ou audition proprement dite.

Sans vouloir faire l'anatomie détaillée du labyrinthe, nous rappellerons que tout le système osseux est doublé intérieurement d'un appareil membraneux, ayant la même configuration, qui est plus ou moins mobile dans ce dédale osseux; le labyrinthe membraneux est entouré d'un liquide, dit périlymphe, sauf en un seul point par lequel pénètrent les fibres nerveuses, c'est-à-dire les branches vestibulaire et cochléaire du nerf acoustique. A l'intérieur du labyrinthe membraneux se trouve un autre liquide, l'endolymphe, qui



peut circuler de l'un à l'autre des deux systèmes différenciés du labyrinthe : appareils canaliculaire et cochléaire<sup>1</sup>.

## II. APPAREIL AUDITIF PROPREMENT DIT

A. LIMAÇON. — Nous rappellerons que le limaçon est constitué par un tube roulé en spirale, que ce tube est divisé en deux parties par une paroi mi-osseuse et mi-membraneuse. La partie osseuse s'appelle la lame spirale et la portion molle, membrane de Corti.

On distingue ainsi deux rampes : 1° l'une, placée en avant de la lame spirale tournée vers le sommet du limaçon, correspond par sa base à la fenêtre ovale et communique avec le vestibule s'ouvrant sur sa partie antérieure et inférieure, rampe vestibulaire; 2° l'autre répond à la fenêtre ronde sous-jacente, c'est la rampe tympanique.

Ces deux extrémités basales sont nettement séparées, tandis qu'au sommet du limaçon ces deux rampes communiquent, ce qui permet la circulation du liquide endolymphatique, la lame spirale s'arrêtant avant le sommet du limaçon pour se terminer en crochet : hélicotrème.

La membrane basilaire est doublée d'une membrane dite « de Reissner », qui limite avec elle dans la rampe vestibulaire, un espace fermé, *endolymphatique*, formant le canal cochléaire proprement dit, dans lequel se trouve l'*épithélium sensoriel* si différencié qui constitue l'organe de Corti. Cette rampe, dite vestibulaire, serait mieux dénommée *auditive*, puisqu'elle contient l'organe récepteur des sensations auditives.

1. Les auteurs ne sont pas du même avis sur la composition de ce liquide endolymphatique, il serait pour les uns aussi limpide que celui de l'espace périlymphatique, analogue au liquide céphalo-rachidien. Pour d'autres, en particulier Yves Delage, Marage, il serait visqueux.

Sans entrer dans la description de l'organe de Corti, nous rappellerons que trois organes sont particulièrement intéressés :

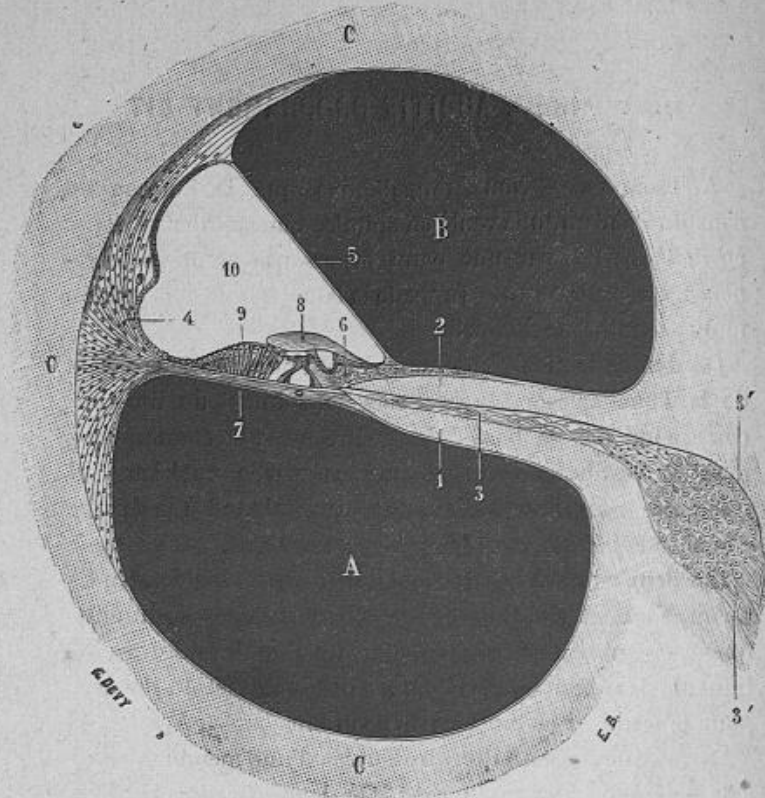


FIG. 1 (d'après TESTUT, *Traité d'anatomie*).

Coupe transversale du limaçon au niveau du deuxième tour.

A, rampe tympanique; — B, rampe vestibulaire; — C, lame des contours.  
1, lamelle antérieure de la lame spirale osseuse; — 2, sa lamelle postérieure;  
— 3, nerf cochléen ou spiral avec 3', ganglion spiral de Corti, contenu dans le canal de Rosenthal; — 4, ligament spiral; — 5, membrane de Reissner; — 6, bandelette sillonnée; — 7, membrane basilaire; — 8, membrane de Corti; — 9, organe de Corti; — 10, canal cochléaire, espace endolymphatique.

sants : les piliers externes et internes, les cellules ciliées ou cellules auditives, et la membrane de Corti, qui serait faite du chevelu des cellules de la papille, ou cellules de Corti,

Si l'on considère la membrane basilaire et la lame spirale dans leurs dimensions respectives, on s'aperçoit qu'au niveau du vestibule la lame spirale osseuse est très large, tandis que la membrane basilaire est très étroite; au contraire, plus on s'approche du limaçon, plus la lame osseuse est étroite et plus la membrane basilaire est large. C'est de cette constitution si spéciale qu'est née la théorie d'Helmholtz, qui veut voir dans cette lame basilaire un appareil de résonateurs, constitués par les fibres de la membrane de Corti; aux fibres petites de la base répondront les sons aigus et aux grandes fibres du sommet les sons les plus graves.

**B. APPAREIL VESTIBULAIRE.** — Le vestibule se compose de deux parties, de deux vésicules, l'une inférieure appelée saccule, l'autre supérieure ou utricule.

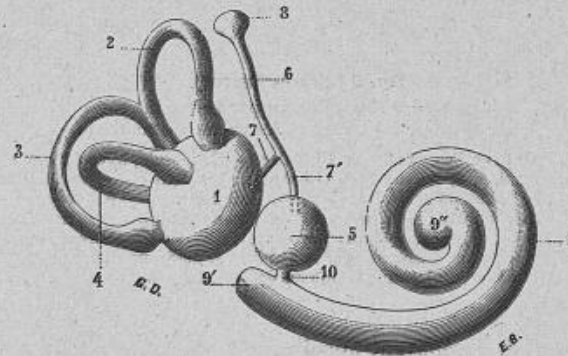


FIG. 2 (d'après TESTUT).

Labyrinthe membraneux du côté droit, vu par sa face externe.

1, utricule; — 2, canal semi-circulaire vertical supérieur; — 3, canal semi-circulaire vertical postérieur; — 4, canal horizontal ou externe; — 5, saccule; — 6, canal endolymphatique, avec : 7 et 7', ses canaux d'origine; — 8, son cul-de-sac terminal; — 9, canal cochléaire, avec : 9', son cul-de-sac vestibulaire; 9'', son cul-de-sac terminal; — 10, canal de Hensen.

L'*utricule* est la vésicule la plus importante; elle répond en dehors à l'étrier, sans lui adhérer, et présente les orifices des canaux semi-circulaires. Sa surface intérieure est partout



lisse, sauf sur sa face interne, qui répond à la fossette semi-ovoïde à laquelle elle adhère; en ce point existe une petite saillie de trois millimètres de longueur, blanchâtre, appelée tache *acoustique* de l'utricule qui est, en réalité, formée par les divisions du nerf utriculaire, branche du nerf vestibulaire.

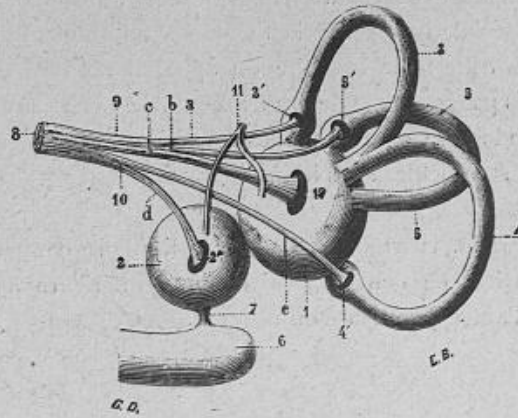


FIG. 3 (d'après TESTUT).

L'appareil vestibulaire, vu par sa face interne pour montrer les taches et les crêtes vestibulaires.

1, utricule avec 1', sa tache vestibulaire; — 2, saccule, avec : 2', sa tache vestibulaire; 3, 4, 5, canaux semi-circulaires avec leurs crêtes vestibulaires : 3', 4', 5'; — 6, canal cochléaire; — 7, canal de Hensen; — 8, branche vestibulaire du nerf auditif; — 9, nerf vestibulaire supérieur avec : a, nerf ampullaire supérieur; b, nerf ampullaire horizontal; c, nerf utriculaire; — 10, nerf vestibulaire inférieur avec : d, nerf sacculaire; e, nerf ampullaire postérieur; — 11, canal endolymphatique coupé au-dessus de ses deux racines.

laire; aussi, dorénavant appellerons-nous cette région tache *vestibulaire*, car elle n'a aucun rôle dans la fonction auditive.

La petite vésicule, ou *saccule*, à peu près ronde, mesurant environ deux millimètres de diamètre, se trouve à la partie inférieure, sur le plancher du vestibule osseux; elle répond à la première partie de la lame spirale. Le saccule présente à sa partie interne sa petite tache blanchâtre, tache *vestibulaire* (dite précédemment *acoustique*), qui représente la terminaison des fibres nerveuses destinées à ce petit organe.

Tandis que l'utricule est en rapport avec l'appareil des

canaux semi-circulaires, on peut dire que le saccule répond au limaçon, auquel il est réuni par un petit canal décrit par Hensen. D'autre part, de l'utricule et du saccule partent

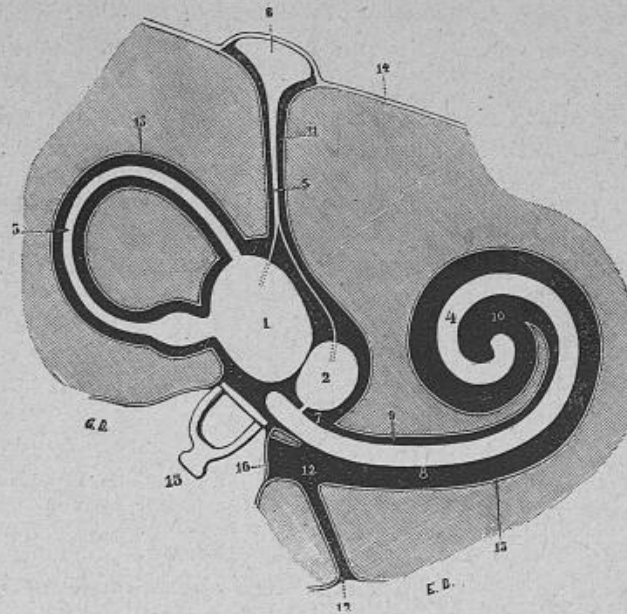


FIG. 4 (d'après TESTUT).

Schéma indiquant les espaces périlymphatiques (en noir) et les espaces endolymphatiques (en blanc).

1, utricule; — 2, saccule; — 3, canaux semi-circulaires; — 4, canal cochléaire; — 5, canal endolymphatique avec : 6, son cul-de-sac; — 7, canal de Hensen; — 8, rampe tympanique; — 9, rampe vestibulaire ou auditive; — 10, leur communication au niveau de l'hélicotréme; — 11, aqueduc du vestibule; — 12, aqueduc du limaçon; — 13, périoste; — 14, dure-mère; — 15, étrier; — 16, fenêtre ronde.

deux petits canaux qui, en se réunissant, forment le canal endolymphatique lequel se termine, comme on le sait, par le cul-de-sac endolymphatique, à la face postérieure du rocher, au-dessous de la dure-mère. Comme le canal de Hensen réunit le limaçon ou mieux le canal cochléaire, espace endolymphatique, avec le saccule, tandis que celui-ci

est uni à l'utricule, le canal cochléaire est donc en communication, plus ou moins directe il est vrai, avec les canaux.

Les canaux semi-circulaires membraneux occupent les canaux osseux du rocher en épousant leur direction. Nous rappellerons qu'il existe un canal horizontal ou externe, un vertical antérieur et supérieur, et un vertical postérieur et inférieur. Ces canaux sont munis d'orifices ampullaires et non ampullaires, chacun d'eux ayant un orifice ampullaire.

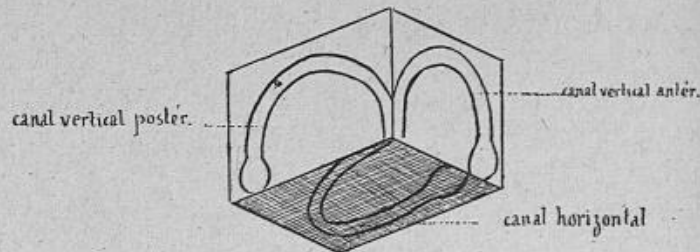


FIG. 5.

Schéma de la situation des canaux semi-circulaires dans les trois plans de l'espace, d'après Poirier (*in Ann. des mal. de l'oreille*, déc. 1908).

Le canal vertical postérieur et inférieur s'ouvre sur la paroi postérieure et inférieure du vestibule; le vertical supérieur a son orifice ampullaire sur la voûte du vestibule en avant et en dehors; et l'ampoule du canal horizontal et externe se trouve également en avant et en dehors. Ces deux derniers canaux, « horizontal » et « vertical supérieur », ont donc leurs ampoules voisines l'une de l'autre, elles sont en outre très rapprochées de la caisse, car celle du canal horizontal n'est séparée de la fenêtre ovale que par le canal osseux du facial.

L'orifice non ampullaire est distinct pour le canal horizontal, il se trouve en arrière et en dedans. Les orifices non ampullaires des deux canaux verticaux se trouvent confondus pour s'ouvrir en un seul point, sur la voûte du vestibule et en arrière. Si l'on compare la situation réelle de ces canaux, par rapport au plan antéro-postérieur du crâne, nous



dirons : le plan du canal horizontal, par rapport au plan antéro-postérieur du crâne, se trouve un peu oblique, dirigé de haut en bas et d'avant en arrière; ce plan est presque toujours perpendiculaire à celui des canaux verti-

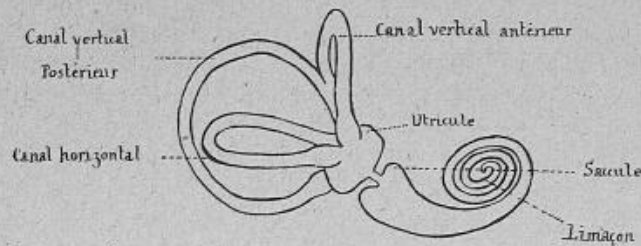


FIG. 6

(empruntée aux *Ann. des mal. de l'oreille*, déc. 1908).

caux; ceux-ci, étudiés toujours par rapport au plan antéro-postérieur du crâne, forment un angle d'environ  $45^\circ$  avec ce plan, par conséquent, ils sont placés à peu près à

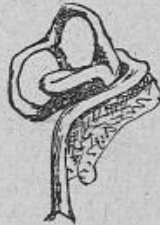

FIG. 7.

Direction oblique du canal horizontal. Cette figure est empruntée à Schœnemann. On voit en avant le nerf facial. D'après une pièce par corrosion. (Reproduite par LOMBARD, *Progrès méd.*, fév. 1909.)

une égale distance entre les plans sagittaux et frontaux du crâne. L'angle dièdre formé par les deux plans des deux canaux verticaux regarde en dehors et légèrement en haut. Comme le dit Gradenigo, il résulte de ce fait, qu'au point de vue fonctionnel, le plan du canal vertical supérieur d'un

côté, reste parallèle à celui du canal vertical inférieur de l'autre côté.

Les canaux membraneux se trouvent fixés à la convexité du canal osseux par du tissu conjonctif. A l'intérieur, leur surface est lisse, sauf au niveau des ampoules.

L'ampoule constitue la partie la plus essentielle du système sensoriel. Elle présente à sa partie interne un repli qui

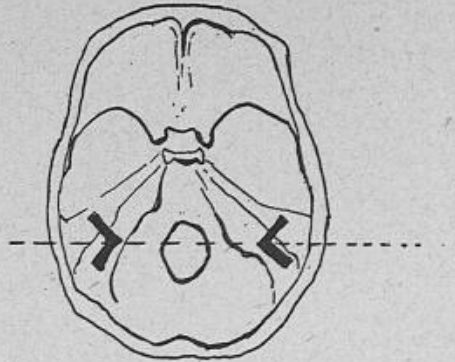


FIG. 8 (d'après LOMBARD).

Le couvercle de la boîte crânienne a été enlevé. La ligne pointillée est perpendiculaire au plan antéro-postérieur du crâne. Elle est la bissectrice de l'angle dièdre compris entre les deux canaux verticaux représentés en noir, qui forment respectivement un angle de  $45^{\circ}$  avec le plan antéro-postérieur.

se traduit en dehors par un sillon; cette saillie est appelée crête acoustique; nous l'appellerons dorénavant « crête vestibulaire », puisqu'elle ne joue aucun rôle dans la sensation auditive; on la reconnaît à sa coloration blanc jaunâtre. Dans les ampoules, au niveau des crêtes vestibulaires, et dans l'utricule et le saccule, au niveau des taches vestibulaires, se trouvent de petits cristaux de carbonate de soude, dits otolithes ou poussières auditives, que nous appellerons poussières « vestibulaires ».

### III. CONNEXIONS DU LABYRINTHE AVEC LES CENTRES BULBAIRES ET CÉRÉBELLEUX

Les filets nerveux qui se terminent dans l'organe de Corti forment un plexus dit « spiral interne », d'où partiraient des fibres destinées aux cellules ciliées internes et externes. Du plexus spiral, les fibres se dirigent vers un ganglion dit ganglion spiral ou de Corti, qui est l'homologue d'un ganglion spinal. Du ganglion de Corti partent les fibres qui constituent la branche cochléaire du nerf auditif.

Les filets nerveux qui se terminent dans l'utricule, le saccule, ou dans les ampoules, se rendent dans une formation ganglionnaire appelée ganglion de Scarpa, homologue lui aussi, d'un ganglion spinal. De là, les fibres qui forment la branche vestibulaire se réunissent au nerf cochléaire pour former le tronc auditif. Ce dernier gagne le bulbe et le pénètre par sa partie latérale; les fibres qui représentent le nerf cochléaire, nerf auditif proprement dit, se rendent dans le noyau antérieur et le tubercule acoustique latéral; de là, par des relais successifs, les fibres auditives traversent les noyaux du corps trapézoïde, soit du même côté, soit du côté opposé, le noyau du ruban de Reil latéral, les tubercules quadrijumeaux postérieurs, le corps genouillé interne, pour se rendre à l'écorce du lobe temporal. Les voies acoustiques sont en rapport avec le thalamus, ou couche optique.

Parmi ces noyaux gris, il en est qui sont, surtout, comme les tubercules quadrijumeaux, des points de réflexion de l'excitation; les tubercules antérieurs réfléchissant les excitations visuelles, et les postérieurs les excitations auditives<sup>1</sup>. (Cette fonction des tubercules quadrijumeaux est, du reste, loin d'être admise par les neuro-pathologistes.)

Le nerf vestibulaire est formé de trois racines. La plus

1. MORAT et DOTOY, *Traité de physiologie* (Masson, édit.).



petite, que nous dirons médiane, se rend dans le noyau triangulaire de l'acoustique; la supérieure va dans le noyau de Bechterew, qui se trouve près du plancher du quatrième ventricule, en haut et en arrière du noyau de Deiters; ce dernier, enfin, constitue la terminaison la plus importante du nerf vestibulaire. Il existe encore quelques rares fibres nerveuses qui vont directement au noyau du toit du même côté. Le noyau triangulaire de Bechterew et celui de Deiters sont, en outre, les relais de fibres cérébelleuses qui viennent les unes du noyau du toit du côté opposé et toutes les autres du noyau du toit du même côté, du globulus et de l'embolus.

Du noyau de Deiters partent des fibres qui se dirigent dans trois directions : 1° les unes allant dans le noyau de la sixième paire du même côté; 2° les autres dans le faisceau longitudinal postérieur du même côté; 3° quelques-unes, enfin, croisent la ligne médiane, atteignent le faisceau longitudinal postérieur du côté opposé, et, de là, le noyau de la troisième paire (côté opposé du noyau de Deiters). Les fibres qui empruntent la voie du faisceau longitudinal postérieur, descendent dans la moelle, pour se terminer autour des cellules qui entourent la corne antérieure, elles font partie du cordon antérieur. Les troisièmes fibres afférentes du noyau de Deiters, sans suivre la voie du faisceau longitudinal postérieur, descendent le long de la moelle et se terminent autour des cellules de la corne antérieure.

A côté de ces dernières fibres descendantes, émanées du noyau de Deiters, « il existe (chez le chien) quelques fibres cérébelleuses directes, qui proviennent des noyaux du toit, de l'embolus et du flocculus, en passant par le noyau de Deiters. » (A. Thomas.)

Ces rapports entre le cervelet d'une part, les noyaux de Bechterew et de Deiters d'autre part, ont été fort bien étudiés par André Thomas dans sa thèse : *le Cervelet* (1897), d'où nous extrayons les lignes suivantes :

« A la suite d'une hémisectomie du cervelet, les

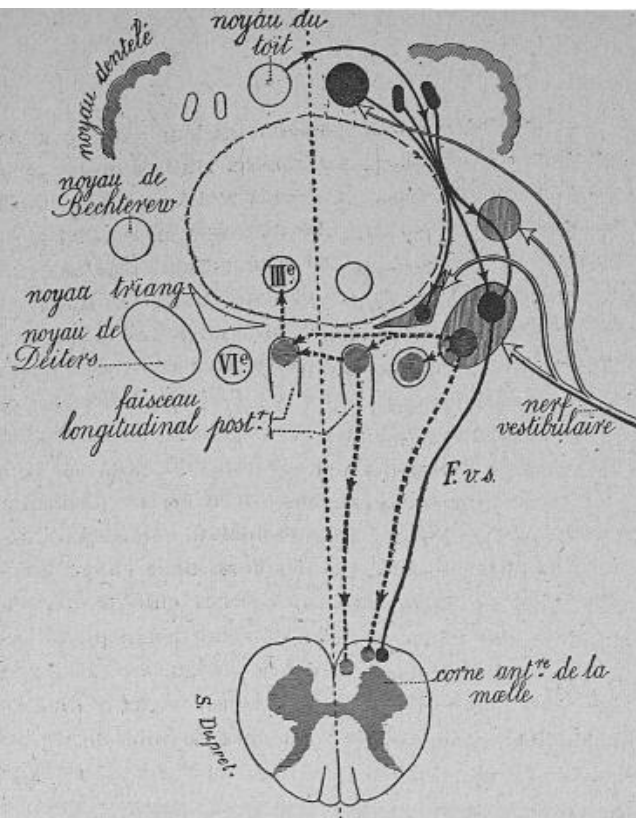


FIG. 9.

Schéma du Système Cérébello-Vestibulaire et des connexions du Noyau de Deiters avec les noyaux de la VI<sup>e</sup> paire du même côté, de la III<sup>e</sup> paire du côté opposé, et les cellules de la corne antérieure de la moelle. (D'après André THOMAS (*le Cervelet*, 1897) et revu par lui-même.)

**En noir :** Les fibres cérébello-vestibulaires; quelques-unes émanent du noyau du toit du côté opposé; les autres, c'est-à-dire la plus grande partie, proviennent des noyaux du cervelet et se rendent dans les Noyaux de Bechterew et de Deiters, et dans le Noyau Triangulaire de l'acoustique du même côté; quelques-unes traversent le Noyau de Deiters, se rendent autour des cellules de la corne antérieure par le faisceau cérébelleux descendant. (Les fibres cérébelleuses descendantes signalées par Marchi forment le « faisceau cérébelleux descendant », trouvé chez le chien par André Thomas. Elles n'ont pas été vues chez l'homme à la suite d'une lésion du cervelet, mais à la suite d'une lésion bulbaire (Babinski et Nageotte); si cette voie directe n'existe pas chez l'homme, il y a toujours la voie indirecte par l'intermédiaire du Noyau de Deiters.)

**En pointillé :** Les fibres émanées du Noyau de Deiters (sous ce nom, on peut comprendre les Noyaux réunis de Bechterew et de Deiters), se rendant :

- 1<sup>o</sup> A la VI<sup>e</sup> paire du même côté;
- 2<sup>o</sup> Au faisceau longitudinal postérieur du même côté; de là, elles descendent dans la moelle pour entourer les cellules de la corne antérieure;
- 3<sup>o</sup> Au faisceau longitudinal postérieur du côté opposé, et de là, à la III<sup>e</sup> paire, du côté opposé;
- 4<sup>o</sup> Autour des cellules de la corne antérieure de la moelle par la voie du faisceau vestibulo-spinal.

**En clair :** Les fibres vestibulaires qui se rendent aux trois noyaux bulbaires : Deiters, Triangulaire, Bechterew; quelques-unes vont au noyau du toit du même côté (André Thomas).



faisceaux, dégénèrent partiellement dans leur moitié externe et bilatéralement ; la partie dégénérée constitue à proprement parler le segment interne du corps restiforme. Ces fibres se terminent principalement dans les noyaux de Deiters et de Bechterew. Les noyaux, du côté détruit, reçoivent un grand nombre de fibres dégénérées à trajet horizontal et antéro-postérieur, qui longent le quatrième ventricule, dont le trajet se confond en partie avec celui des fibres cérébelleuses descendantes décrites plus haut. Mais il existe aussi des rapports en sens inverse, du cervelet et des noyaux de Deiters et de Bechterew, par des fibres qui prennent leur origine dans ces noyaux et vont au cervelet. On sait, d'ailleurs, que les noyaux de Deiters et de Bechterew sont les aboutissants de la plus grande partie des fibres de la racine vestibulaire de la huitième paire. Ces fibres entrent dans la composition des faisceaux précédemment décrits et constituent leur portion médiane : Racine acoustique ascendante de Roller. Nous pouvons donc envisager les noyaux de Deiters et de Bechterew comme deux colonnes de substance grise à direction longitudinale, parcourues, ou accompagnées par des faisceaux de même direction représentant, les uns des fibres cérébelleuses, les autres des fibres de la racine vestibulaire. Ces faisceaux réunis forment, en dehors, le segment interne du corps restiforme, en dedans, la racine descendante de Roller. Si nous considérons les liens intimes et à double direction qui unissent ces noyaux et le cervelet (noyau dentelé, noyau du toit), l'ensemble des noyaux de Deiters, de Bechterew, du noyau dentelé, des fibres horizontales qui les unissent, du segment interne, du corps restiforme, de la racine de Roller, nous apparaît comme un système anatomique de la plus haute importance, *système cérébello-vestibulaire*. Le segment interne du corps restiforme ne nous semble plus devoir garder cette dénomination qui tendrait à le faire confondre avec le corps restiforme lui-même. De même, la racine ascendante de Roller doit être rejetée de la termino-



logie, puisqu'elle désigne seulement la portion acoustique de ce faisceau et qu'elle préjuge fausement de la direction des fibres. Aussi nous semble-t-il plus logique, en raison des deux principales origines de ces faisceaux, de leur donner le nom de *faisceaux cérébello-vestibulaires*. »

Ces relations du nerf vestibulaire avec le cervelet, la sixième paire du même côté, la troisième paire du côté opposée, avec les cellules de la corne antérieure de la moelle par l'intermédiaire du noyau de Deiters, nous expliquent pourquoi on rencontre dans les affections du vestibule ou des canaux semi-circulaires des réactions variées telles que : mouvements des globes oculaires (nystagmus), des troubles de la statique, des vertiges et des modifications du tonus musculaire.

#### IV. NOTIONS D'ACOUSTIQUE ET THÉORIES DE L'AUDITION

Avant d'entreprendre l'étude des épreuves qui permettent d'explorer la fonction auditive du limaçon, nous croyons devoir donner quelques notions d'acoustique, nous les emprunterons surtout à Helmholtz, en exposant brièvement sa théorie de l'audition. Nous mentionnerons ensuite les conceptions différentes de certains auteurs sur le même sujet.

Helmholtz rapporte tous les sons et tous les bruits que peut percevoir une oreille à des sons musicaux. Pendant la durée d'un bruit, il se produit une succession rapide de sensations auditives différentes (chute d'eau, vagues de la mer, bruissement des feuilles, etc.). C'est une suite rapide et irrégulière, mais facilement reconnaissable, de sonorités distinctes éclatant par secousses; les bruits peuvent être faits de sons : tels ceux que nous pouvons produire en frappant sur toutes les notes d'une ou de deux octaves d'un piano. Le son au

contraire est calme, uniforme, sans variation de ses parties constitutives. Au son correspond une sensation simple et régulière. Les sons musicaux constituent les éléments simples et réguliers des sensations auditives.

*La sensation du son musical.* — Prenons par exemple celle du son donné par un diapason à branches — résulte de mouvements périodiques et réguliers du corps sonore. Cette sensation est simple ou complexe. Elle est complexe quand elle est causée par plusieurs diapasons ou plusieurs instruments de musique. *La sensation du bruit* provient de mouvements continus, qui ne sont ni périodiques ni réguliers. Nous rappellerons que le son possède trois qualités : 1° *L'intensité* qui croît et décroît avec l'amplitude plus ou moins grande des vibrations du corps sonore; l'éloignement ne modifie, dans les ondes aériennes, que l'amplitude des vibrations. 2° *La hauteur* dépend seulement de la durée de la vibration ou, ce qui revient au même, du nombre de vibrations en un laps de temps déterminé. On prend ordinairement la seconde pour unité de temps, et on entend par nombre de vibrations les vibrations doubles, exécutées par le corps sonore pendant une seconde. La hauteur des sons est donc d'autant plus grande que le nombre des vibrations est plus considérable, ou que la durée de la vibration est moindre. Il semble être prouvé que la hauteur d'un son est rendue variable par l'intensité de ce son (Broca André). 3° *Le timbre*<sup>1</sup> est une qualité particulière du son, dans laquelle les sons harmoniques ont une grande importance; ce ne sont pas seulement des phénomènes isolés, d'une intensité secondaire, car ils existent au contraire, à très peu d'exceptions près, dans le son de presque tous les instruments. La voix humaine est l'instrument le plus riche en modifications du timbre, et les sons musicaux de la voix sont employés surtout à l'émission des voyelles, tandis que

1. Le timbre dépend de la forme de la vibration.

les consonnes consistent, principalement au point de vue physique, en bruits de courte durée.

Dans une note musicale l'oreille perçoit le premier son, ou *fondamental*, qui est le plus grave et le plus fort de tous, d'après la hauteur duquel nous jugeons de la hauteur de l'ensemble, et *toute une série de sons complémentaires* vibrant à des périodes moindres que le premier (*harmoniques du son fondamental*).

En réalité, dans le son musical, il existe une série de sons élémentaires partiels, dont le plus important est le son fondamental, tandis que les autres, plus élevés, sont les harmoniques; on peut dire qu'au son musical répond une sensation complexe, produite dans l'oreille par un ébranlement *périodique* de l'air.

La décomposition d'un seul son en une série de sons partiels repose sur la faculté qui permet à l'oreille de distinguer deux sons différents. D'après la loi mathématique de Fourier, on peut dire que toute forme de vibration régulière et périodique peut être considérée comme la somme de vibrations pendulaires dont la durée est 1, 2, 3, 4... fois moins grande que celle du mouvement donné.

Un mouvement donné, régulier et périodique ne peut être décomposé que d'une seule manière en un certain nombre de vibrations. Or, un mouvement régulier et périodique donne un son musical, et une vibration simple donne un son élémentaire.

En appliquant à l'acoustique la loi de Fourier, on peut la formuler ainsi : *tout mouvement vibratoire de l'air dans le conduit auditif correspondant à un son musical peut toujours et d'une seule manière être considéré comme la somme d'un certain nombre de mouvements vibratoires pendulaires correspondant aux sons élémentaires du son considéré*. A la possibilité mathématique établie par Fourier de décomposer en vibrations simples tout mouvement sonore, répond la proposition de Ohm. L'oreille n'a la sensation d'un son simple que



lorsqu'elle rencontre une vibration pendulaire; elle décompose tout autre mouvement périodique de l'air en une série de vibrations pendulaires qui correspondent chacune à la sensation d'un son simple. C'est ainsi que l'on a le phénomène des sons produits par influence, et d'après Helmholtz, l'oreille, seule, sans le secours d'aucun appareil, décompose un son musical en une série de sons partiels correspondant aux vibrations pendulaires simples de la masse gazeuse, c'est-à-dire en une série d'éléments identiques à ceux que le phénomène de l'influence permet de distinguer dans le mouvement de l'air; pour Helmholtz, l'organe de Corti est un appareil destiné à recevoir les vibrations de la membrane basilaire, et à entrer lui-même en vibration.

L'oreille, dans sa partie cochléaire, formerait donc un système de résonateurs constitués par les fibres radiales de la membrane basilaire, leur destination dépendant de leurs différentes longueurs et de leurs diverses épaisseurs.

Helmholtz admet aussi, sans le prouver, que « les éléments de l'oreille interne sont accordés à des hauteurs différentes ».

Nous savons que la membrane basilaire est plus épaisse à sa partie externe qu'à la région interne et qu'elle devient d'autant plus mince que sa largeur augmente; qu'elle est en outre chargée de modifications épithéliales. D'après Hensen, les fibres basilaires seraient au nombre de 13,400; d'après Retzius, de 24,000. Waetzmann<sup>1</sup>, sans chercher si la fibre basilaire est bien l'organe résonateur, admet que toutes les parties vibrantes communes de l'oreille sont à peu près amorties de la même force, c'est-à-dire que leur amplitude de vibration baisse pendant le même nombre de vibrations, par rapport à leur valeur d'origine. Il rappelle cette règle, que les trois sons d'un triple accord sont plus près l'un de l'autre dans les octaves élevées que dans les octaves graves; d'autre part, la résonance des résonateurs élevés est plus forte que

1. Du mode d'action des résonateurs (*Archiv. de Pflüger*, 1898.)

celle des résonateurs graves, et Waetzmann pense qu'on doit donner plus de fibres vibrantes pour les octaves élevées que pour les octaves graves. D'après lui, on expliquerait ainsi plus facilement la grande sensibilité de l'oreille pour les sons élevés. Il repousse cette supposition d'Helmoltz, qui admet une énergie spécifique des fibres nerveuses assez importante pour que chaque fibre puisse correspondre à la sensation d'un son d'un certain nombre de vibrations, et il rappelle que Helmoltz, dans l'appendice 14 des « Tonen Empfindungen », attribue à la même partie vibrante la production de deux sons différents.

Waetzmann cherche à réfuter la critique que M. Wien<sup>1</sup> a faite de la théorie de la résonance de l'ouïe. Wien part de ce fait que notre oreille n'est pas très différemment sensible pour les sons de hauteurs différentes. Ayant reconnu qu'un son de 25 vibrations n'était pas encore perceptible avec une amplitude de pression d'environ un millimètre de Hg, Wien chercha le même seuil d'excitation pour un son de 2.000 vibrations. Il trouva 10,8 millimètres de Hg; entre ces deux seuils d'excitation, il trouvait ainsi une différence de sensibilité égale à 100 millions; la grandeur de cette différence le conduisit à ne pas admettre la théorie des résonateurs. Waetzmann pense que les résonateurs accordés à une grande hauteur doivent ne pas vibrer, ou du moins très faiblement, avec les sons graves, comme le pensait Helmoltz. Il croit que ces résonateurs vibrent avec une amplitude beaucoup moindre (27 fois) qu'ils ne le font avec des sons répondant à leur période propre.

Cette conception de la théorie de l'audition, qui fait intervenir l'acoustique seule, a été discutée à un point de vue tout autre par Hurst et Bonnier, qui ont transporté le problème du fonctionnement auditif, du terrain de l'acoustique dans celui de l'hydrodynamique. Hurst<sup>2</sup> expliquerait la sensation auditive par un intervalle de temps qui séparerait les deux ébranlements consécutifs à deux ondes: l'onde ascendante de

1. WIEN, *Wüllner-Festschrift*, S. 28, 1905.

2. *Transactions L'pool Biological Society*; in BONNIER, *L'Audition*.



la base vers le sommet du limaçon, l'onde descendante du sommet vers la base.

Pour lui, les sons aigus seraient perçus vers le sommet du limaçon, et les sons graves vers la base. C'est le contraire de l'hypothèse classique. Hurst admet aussi qu'un son de périodicité donnée n'intéresse qu'un point de l'appareil cochléaire.

Sans entrer dans l'exposé de toutes les théories de l'audition, les unes appuyant la théorie de Helmholtz, les autres cherchant à la détruire, nous dirons que Bonnier, en France, a essayé de baser sa théorie sur l'hydrodynamique, et que cet auteur ne considère l'ébranlement labyrinthique comme *étant provoqué par l'oscillation d'un liquide dans un récipient de forme définie*. Bonnier a développé cette idée, que l'oreille est une machine qui fait de l'ébranlement molaire avec de l'ébranlement moléculaire<sup>1</sup>. Les cellules de Corti recevraient leur excitation de la traction exercée par les cils, lesquels seraient impressionnés par les mouvements ondulatoires du liquide labyrinthique. Il se produirait une irritation par tiraillement, plutôt que par compression.

Pour Bonnier, l'oreille n'est pas un appareil à distribution acoustique, offrant, pour des zones diverses, des sonorités variables, elle n'est pas un appareil sensoriel absolument différent des autres formations sensorielles, dérivées comme elle du tact primordial; un point quelconque de la papille auditive est accessible à toutes les sonorités, comme un point de la rétine l'est à toutes les couleurs.

Mais, pourquoi cette transformation de vibrations sonores originales en vibrations moléculaires, puis molaires, en oscillation totale? Ne faut-il pas plutôt admettre qu'il existe des vibrations premières et des vibrations secondes ou transmises? Quand un corps sonore vibre, l'oreille ne s'accorde-

1. Le rôle donné par Bonnier à l'appareil de transmission, dans sa théorie, nous semble exagéré: a) d'après Marage les déplacements de l'étrier se chiffrent par millièmes de millimètre; b) l'absence de l'appareil de transmission (tympa, manche du marteau, enclume) ne modifie pas assez l'audition. (Voir plus loin le développement de ces deux points.)



t-elle pas à cette période vibratoire; ne se trouve-t-on pas en présence de deux systèmes oscillants? De l'un des systèmes partent les vibrations d'origine, tandis que dans l'autre se produisent les vibrations secondes ou transmises.

Toutefois il est nécessaire, si le labyrinthe est animé de vibrations, que l'amplitude de ces dernières ne puisse pas augmenter à l'infini, dans le cas où la vibration excitatrice s'accorderait avec la période propre du système excité; prenons l'exemple suivant. Supposons un pendule formé par un fil à plomb fixé au plafond; mettons-le en mouvement par une oscillation de la main qui lui donnera une impulsion déterminée. Notre fil à plomb présentera des mouvements pendulaires périodiques. Si, au moment où le fil à plomb passe devant nous, nous lui donnons périodiquement une même impulsion synchrone avec la période initiale, qu'en résultera-t-il? L'amplitude de la vibration pendulaire augmentera de plus en plus jusqu'à l'infini. Comment, dans l'oreille, les vibrations transmises, recevant des impulsions périodiques, peuvent-elles ne pas avoir une amplitude s'accroissant progressivement jusqu'à l'infini? Ce fait, nous l'expliquerons alors par l'amortissement, et cet amortissement se fera par l'intermédiaire du liquide labyrinthique, par le jeu des fenêtres membraneuses, et probablement par le système des osselets et du tympan qui accommoderait le milieu labyrinthique pour la meilleure perception<sup>1</sup>.

Le tympan et la chaîne des osselets serviront donc à mettre le milieu vibrant de l'oreille interne en accord plus ou moins parfait avec le milieu vibrant extérieur, et ainsi « prêter l'oreille » serait accorder au mieux son oreille, appareil

1. Les systèmes oscillants sont régis par une loi qui peut être ainsi exposée. Lorsque nous avons un système qui présente une période propre et que nous l'excitons au moyen d'un autre système vibrant, les effets sont essentiellement différents suivant que la période propre du système excitatoire est ou non accordée avec la période propre du système excité. Grâce à l'amortissement que présentent toujours les systèmes naturels,

récepteur de vibrations, à la période des vibrations émanées du corps extérieur vibrant.

Marage a cherché à réfuter les deux théories présentées sur l'audition : la première fait vibrer l'organe de Corti à l'unisson; dans la deuxième, le liquide du limaçon se déplace en totalité et vient frotter l'épithélium sensoriel.

Dans une première expérience, Marage n'a pu faire entrer en vibration un liquide contenant des otolithes de grenouille au moyen de sa sirène à voyelles, dont les vibrations étaient transmises par une membrane en caoutchouc; et la théorie d'Helmoltz lui semble improbable<sup>1</sup>.

Dans une deuxième expérience, il reproduit le système membraneux du labyrinthe contenant l'endolymphe, entouré lui-même de périlymphe. Il a pu réussir, en soumettant le liquide périlymphatique à des vibrations déterminées, à voir, au moyen du microscope, des mouvements de va-et-vient *en totalité* dans la périlymphe, tandis que l'*endolymphe restait absolument immobile*.

Les cellules auditives ne sauraient donc être influencées par des transports de liquide en totalité, comme le voudrait Bonnier, puisque le liquide dans lequel elles baignent ne bouge pas.

Une troisième expérience, qui n'est que la suite de la seconde, semble prouver que le sac endolymphatique est soumis à des différences de pression.

un système excité finit toujours par se synchroniser avec le système exciteur; en un mot, à se laisser imposer la période du système exciteur; mais l'amplitude finale que prend le système excité est inversement proportionnelle au carré de la différence des périodes du système exciteur et du système excité, en négligeant un petit terme correspondant à l'amortissement, lequel empêche l'amplitude infinie par l'accord parfait. (Note due à l'amabilité de M. le professeur agrégé André Broca.)

1. Acad. des sciences, janvier et mars 1893.

2. Cette expérience n'est pas caractéristique :

Les cloches sous-marines employées soit comme signe d'alarme, soit pour la direction des bateaux dans le brouillard, sont des appareils construits sur la possibilité de transmettre, par la vibration de l'eau de la mer, les vibrations sonores d'une cloche, appartenant à un navire A, à un microphone récepteur placé sous un navire B.

Pour Marage, les vibrations, en arrivant au tympan, communiquent à l'étrier des déplacements qui sont au plus de l'ordre du millième de millimètre. Ces déplacements, transmis par la périlymphe, impriment au sac endolymphatique des variations de pression qui sont groupées comme les tracés des vibrations qui arrivent au tympan. Dans l'endolymphe, il n'y a ni vibration, ni translation de liquide en totalité, mais simplement des différences de pression.

Les variations de pression dans l'oreille interne seraient représentées par des unités de même ordre que les actions qui impressionnent les autres nerfs sensoriels ou sensitifs : le nerf acoustique cesse donc d'être une exception et rentre dans la loi commune.

Après avoir exposé les différents thèmes physiologiques de l'audition, nous devons étudier le rôle de l'appareil dit de transmission. Nous aborderons ainsi plus aisément la partie technique de ce rapport, c'est-à-dire les procédés dont nous disposons, dans la pratique, pour interroger utilement et presque séparément les diverses parties qui concourent à former l'organe de l'audition.

## V. RÔLE DE L'APPAREIL DE TRANSMISSION

*Le rôle de l'appareil de transmission* a été l'objet d'une critique assez intéressante de la part de Zimmermann (*Ann. des mal. de l'oreille*, 1900). Cet auteur, tout en admettant la théorie de Helmholtz, « théorie subtile, dit-il, mais qui est devenue partie intégrante de notre science, et qui subsistera même si on renverse les bases sur lesquelles il l'a édifiée, » cherche à prouver que le rôle de l'oreille moyenne n'est pas celui qu'a voulu lui donner Helmholtz. Avec Weber, Helmholtz a admis en principe que la fonction physiologique de la



membrane du tympan consistait à transmettre au liquide labyrinthique toutes les oscillations qui lui étaient imprimées par les ondes sonores. Zimmermann a rapproché les nombreux faits cliniques, démontrant que des altérations de la membrane tympanique, de la chaîne des osselets, et même leur destruction étaient compatibles avec la conservation de la faculté auditive. En effet, il a été fréquemment observé par Zimmermann et bien d'autres otologistes, qu'à la suite d'ablation des osselets, l'audition n'était pas toujours influencée. Partant de ces observations cliniques, cet auteur admet qu'une fonction aussi délicate que celle de l'ouïe ne saurait être rattachée à des organes qui peuvent supporter des troubles aussi considérables sans qu'un grand dommage fût apporté à la fonction supposée. Pour lui, l'appareil constitué par le tympan et la chaîne des osselets est un appareil d'accommodation, mais la membrane tympanique et la chaîne des osselets n'ont rien à voir avec la conduction du son proprement dite. Voici d'ailleurs les conclusions de son travail :

1° Le tympan et la chaîne des osselets n'effectuent, lors de la conduction du son, que des oscillations moléculaires.

2° La membrane tympanique et la chaîne des osselets constituent un appareil régulateur et réflecteur parfait, actionné par un jeu musculaire précis; la fenêtre ronde servant de soupape automatique.

3° Une seule voie conduit le son au labyrinthe : la conduction osseuse; elle peut s'effectuer directement, depuis la source du son (diapason), ou indirectement, par des moyens intermédiaires (air et tympan).

Tandis que Zimmermann est allé jusqu'à nier l'utilité de l'appareil de conduction, Bezold lui donnait une certaine importance dans l'audition des sons graves; cet auteur estimait, en effet, qu'une oreille percevant un diapason de 32 vd. n'avait pas un étrier immobile.

A notre avis, il faut établir une différence entre les

ankyloses fibreuses de l'otite adhésive, l'ossification du cadre de la fenêtre ovale (ostéo-spongieuse de Siebenmann) et l'absence de l'appareil de conduction, c'est-à-dire du tympan, du marteau et de l'enclume.

Dans les deux premiers cas, l'appareil de conduction constitue un obstacle aux réactions de l'oreille interne, tandis que, dans le dernier, l'absence des organes de transmission ne fait que supprimer le pouvoir d'accommodation de ce système.

Schaefer et Sessous (de Berlin) ont fait au Congrès d'Heidelberg (juin 1908) une communication intéressante sur l'audition de malades ayant subi une opération radicale des deux côtés. Ces auteurs rappellent tout d'abord que Wagner, sur 20 malades évidés, a trouvé la limite supérieure entre 1, 2 et 0, 6 du sifflet de Galton; et que Grossman, dans ses recherches à la clinique de Lucae, sur l'influence de l'opération radicale sur le pouvoir auditif, avait conclu que, dans les interventions courantes non compliquées, la limite supérieure n'avait pas subi de diminution.

Bezold, dans différents travaux, a soutenu que, sans l'appareil de conduction, le pouvoir auditif était diminué dans la série basse et que la limite inférieure des sons perçus répondait à la note *a* ou *la*<sup>2</sup>.

En 1903 (*Zeitsch. f. Ohrenheilk.*) ce praticien écrivait: Nous savons maintenant avec certitude que, sans cet appareil, l'audition, par voie aérienne, ne s'étend pas au delà de la première octave (troisième octave française).

Sur les 24 cas de Wagner, évidements unilatéraux, la limite fut trouvée: une fois à l'*ut* de la contre-octave, 3 fois à la partie supérieure de la contre-octave, 16 fois dans la grande octave, dont 10 fois entre *mi* et *sol*, 3 fois dans la petite octave (deuxième octave française), et une fois au commencement de la première octave (*ré*<sup>3</sup>).

Done, on peut dire que la limite inférieure était pour ces cas située au milieu de la grande octave.

Dans les recherches de Schaefer et Sessous, sur 17 malades

ayant leurs deux oreilles évidées, en opérant avec les diapasons d'Edelmann la limite inférieure fut 14 fois dans la grande octave, 15 fois dans la contre-octave, 3 fois dans la sous-contre-octave, 2 fois dans la petite octave.

Dans ces recherches, Schaefer et Sessous font remarquer qu'il est plus juste de dire que la limite inférieure répond non pas à la note, mais au diapason donnant cette note, puisque dans tous les diapasons il existe des harmoniques plus ou moins nombreux.

Les auteurs ont cherché le rapport qui pouvait exister entre la conduction osseuse et la conduction aérienne chez ces malades; aussi bien à droite qu'à gauche, la limite d'audition osseuse a toujours été située au-dessous de la limite par conduction aérienne pour l'oreille entendant le mieux.

Donc, si une oreille, privée des organes de la caisse, entend par conduction osseuse des sons plus graves que par l'air, on doit expliquer ce fait par le défaut de l'oreille moyenne.

Les auteurs pensent qu'ils ont pu empêcher la confusion, par le malade, des deux sensations différentes que peut donner un diapason grave placé sur la tête. L'une est une sensation purement tactile et répond au frémissement du diapason, l'autre est une sensation auditive due à la vibration sonore.

Tandis que Bezold soutient que les os de la tête eux-mêmes reçoivent les vibrations sonores aériennes à partir de la première octave et que, pour la perception des sons plus graves, toute la chaîne normale des osselets et le tympan est utile et nécessaire, Schaeffer et Sessous pensent que, jusqu'à la grande et à la contre-octave, la simple présence de la plaque de l'étrier suffit pour cette transmission; mais, pour les sons plus graves, leurs recherches cliniques leur permettent de confirmer cette idée de Bezold que l'intégrité de l'appareil de transmission est nécessaire. *L'absence de l'appareil de l'oreille moyenne* n'influence pas trop l'ouïe dans cette faculté qualitative de percevoir l'échelle des sons, mais change considérablement la valeur quantitative de son pouvoir de perception;



l'étendue du champ auditif n'en est que peu modifiée, tandis que la finesse de l'ouïe est plus ou moins gravement diminuée.

Struycken, de Bréda, a fait quelques recherches sur l'audition après l'ablation du tympan et des osselets chez des malades dont l'audition osseuse était normale. Presque toujours il a trouvé une diminution de la limite supérieure et de la limite inférieure; par exception, dans quelques cas, on atteignait la limite normale, en augmentant la sonorité des sons. Recherchant le minimum de perceptibilité de chaque son, Struycken l'a trouvé toujours augmenté, aussi bien pour les sons bas que pour les sons élevés. (*In Archiv. internat. de laryngol.*, sept. 1908).

Bönninghaus<sup>1</sup> fait remarquer que les sons qui ne sont pas entendus dans les affections de l'oreille moyenne deviennent perceptibles, s'ils sont renforcés par des résonateurs. Il est faux de croire, dit-il, que la fonction physiologique de l'appareil de conduction consiste seulement dans la transmission des sons graves: il est manifeste que, dans les affections de l'oreille moyenne, la perception des sons élevés, si elle existe toujours, est moins fine que celle d'une oreille saine. On doit admettre que l'appareil de conduction est indispensable pour la transmission des sons faibles de n'importe quelle hauteur et que tous les sons, dès qu'ils atteignent une certaine intensité, sont perçus sans l'appareil de conduction. Pour Bönninghaus, si dans les affections de l'oreille moyenne la perception des sons graves est plus modifiée, c'est parce que la sensibilité du labyrinthe est différente pour la partie basse ou la partie élevée de l'échelle tonale<sup>2</sup>.

Comme Wien l'a démontré, l'oreille interne perçoit mieux les sons aigus parce que sa sensibilité est plus grande pour

1. Congrès d'Heidelberg, 1908. Discussion Schaeffer et Sessous.

2. Il est vrai qu'en pratique il est plus difficile d'augmenter l'intensité des sons graves, au-dessous de 48 ou 32 vibrations, que celle des sons plus aigus, par exemple de 256 vd. ou de 512 vd.

les sons élevés que pour les sons graves, et nullement parce qu'ils ont une force plus grande de pénétration.

Après avoir considéré le rôle et l'importance auditive de l'appareil dit de transmission, nous devons pousser plus loin notre étude et exposer le rôle de l'appareil récepteur du son du limaçon.

## VI. RECHERCHES EXPÉRIMENTALES ANATOMO-PATHOLOGIQUES

Nous mentionnerons tout d'abord les recherches expérimentales récentes faites par quelques auteurs dans le but d'étudier la localisation fonctionnelle du limaçon.

Wittmack a surtout étudié l'action de bruits divers sur l'ouïe. Rappelant les recherches d'Habermann qui avait constaté sur l'organe auditif des forgerons l'existence d'une atrophie nette de l'organe de Corti, Wittmack fit deux séries d'expériences : l'une avec des bruits continus, l'autre avec des bruits de courte durée mais de grande intensité. L'animal employé fut le cobaye. Dans la première série, la conduction du bruit continu fut faite exclusivement par l'air, nuit et jour sans discontinuer. On ne trouva, sur les cobayes tués après 5, 10, 15, 20, 40, 60 jours, aucune sorte de lésion. Chez une autre série de cobayes la conduction du bruit fut aérienne et osseuse. On observa chez eux une dégénérescence prononcée des cellules nerveuses, du ganglion cochléaire avec un début de la destruction de l'organe de Corti; tandis que le nerf vestibulaire et son appareil étaient intacts. Dans le troisième groupe, il y eut des intervalles de douze heures de conduction aérienne et osseuse. Les cobayes tués après 3, 10, 30, 90, 200 jours, présentèrent des signes de dégénérescence très nette du nerf cochléaire et de l'organe de Corti.

Dans un quatrième essai, les bruits furent intenses et de courte durée. Les premiers, fréquemment provoqués, occasionnèrent une dégénérescence du nerf cochléaire et de l'organe de Corti allant, dans certains cas, jusqu'à la destruction complète de cet organe; les autres, de courte durée, très intenses et produits une seule fois, donnèrent après une période d'attente, qui dura de quelques jours à six mois, les résultats suivants : pas d'altération de l'oreille moyenne ni du tympan, altération légère des fibres nerveuses, des cellules nerveuses, des cellules sensorielles.

Wittmack fait cette observation fort remarquable que les animaux traités toujours *avec le même sifflet* présentèrent *une lésion du limaçon, toujours identique*; cette lésion correspondait au passage de la spire la plus inférieure à celle sus-jacente. Les autres parties de l'échelle étaient beaucoup moins altérées, sans être normales; il y avait comme une graduation progressive des altérations pathologiques sans jamais y avoir d'hémorragie.

Wittmack fait remarquer combien est essentiel ce processus de dégénérescence, qui est celui de la dégénérescence du neurone, avec altérations secondaires de l'organe de Corti.

Il n'admet pas, comme le fait Alexander, l'atrophie primaire de l'organe de Corti avec dégénérescence secondaire de l'acoustique, dans les lésions auditives proprement dites.

Dans ses recherches, Wittmack voit une confirmation de cette opinion que les surdités professionnelles sont de nature nerveuse; il croit à la grande influence de la conduction osseuse dans la production de ces cophoses résultant de milieux bruyants.

Sans chercher à résoudre cette question de savoir si la conduction osseuse est vraiment osseuse, ou ostéo-tympanique, Wittmack extrait de ses recherches deux faits bien précis :

- 1° L'intégrité de l'appareil vestibulaire;
- 2° La destruction ou l'altération d'une même section du limaçon, par les sons d'un même sifflet,



Sans vouloir conclure d'une façon plus précise, il estime qu'on pourra obtenir des altérations différemment situées, avec des sons d'une hauteur variée et que la comparaison de ces faits pourra permettre de soutenir la justesse de la théorie d'Helmoltz.

Le professeur Siebenmann et le Dr Yoshii ont repris ces expériences sans faire entrer en ligne de compte la conduction osseuse. Dans tous les cas, ils ont obtenu une lésion anatomique visible et caractéristique de l'organe auditif, suivant le son employé. Les altérations atteignaient l'organe de Corti, les fibres nerveuses et les cellules ganglionnaires. Avec l'*ut*<sub>2</sub>, la modification la plus grave se trouvait à la moitié supérieure de la circonvolution basilaire, avec *h*<sub>2</sub> un demi-tour plus haut.

Il semble ressortir des expériences de ces auteurs que, plus le son du sifflet est élevé, plus la lésion siège vers la base du limaçon.

Siebenmann (communication personnelle) avec une pipe C a obtenu des destructions situées plus haut que celles produites par *h*<sub>2</sub>. Wittmack a fait d'autres expériences avec *c*<sub>4</sub>. Ses préparations démontrent que l'atrophie de l'organe de Corti produite avec cette pipe se trouve entre les points détruits par les pipes *c*<sub>5</sub> et *h*<sub>2</sub>. « Il en résulte, dit Siebenmann, qu'un son pur n'attaque qu'un seul point du limaçon et que ce point se trouve d'autant plus haut dans la spire cochléaire que le son est plus bas. » Ces expériences diminuent singulièrement, il faut le reconnaître, les théories d'Ewald et de Bonnier<sup>1</sup>.

1. À côté de ces recherches expérimentales non inflammatoires, nous rappellerons la note de Siebenmann sur une préparation de labyrinthite circonscrite. Un des cobayes soumis aux expériences par Yoshii avait une otite moyenne suppurée, il existait: 1° un foyer inflammatoire ancien dans la loge de la fenêtre ronde, dans la moitié inférieure contiguë de la spire basale de la rampe tympanique; 2° un foyer de destruction récent dans la spire supérieure du limaçon. Les deux spires moyennes sont demeurées normales, et cette intégrité est d'autant plus remarquable que l'animal fut exposé pendant cinq jours à l'influence de la sirène qui

## VII. LIMITES DE L'ACUITÉ AUDITIVE

Un certain nombre d'auteurs, cherchant à préciser d'une manière aussi exacte que possible les diverses modalités physiologiques de l'acuité auditive, ont indiqué des procédés plus ou moins complexes, que nous croyons devoir rappeler ici afin d'en mieux faire la synthèse et de pouvoir faire un choix judicieux et pratique parmi ces formules nombreuses et souvent très compliquées.

Quelles que soient les théories émises pour expliquer la sensation auditive, l'oreille perçoit des sons qui s'étendent de 16 à plus de 20,000 vibrations. D'après Despretz, la limite supérieure de l'audition est de 38,016 vibrations. Nous verrons plus loin que cette appréciation au-dessus de 20,000 vibrations présente de grandes difficultés. En musique, les sons habituellement perçus s'étendent de 40 à 4,000 vibrations, c'est-à-dire dans une étendue de 7 octaves<sup>1</sup>.

La voix humaine a une étendue qui s'étend rarement au-

devant, dans ce laps de temps, détruire dans ce segment intermédiaire, les éléments nerveux, comme cela s'est passé chez les cobayes qui n'ont pas présenté de suppuration de l'oreille moyenne.

Cette pièce prouve qu'entre deux régions atteintes, une partie étendue de la rampe du limaçon, avec son appareil nerveux, peut être épargnée par des lésions assez graves et présenter, quand on l'étudie plus tard dans ses détails les plus délicats, un tableau anatomique normal.

Marx, d'Heidelberg, a fait des recherches semblables à celles de Wittmack et Siebenmann, sur des cochons d'Inde et des souris blanches. Il n'observa rien de caractéristique sur les souris. Au contraire, chez les cobayes, il trouva des lésions provoquées par les sons graves, et, en faisant usage des sons élevés, il constata des dégénérescences circonscrites de l'organe de Corti, dans la section correspondant au passage de la première à la deuxième spire. Cette lésion se trouve située un peu plus loin de la base du limaçon que la dégénérescence obtenue par Wittmack. (Congrès d'Heidelberg, juin 1908.) Marx a également essayé de provoquer des lésions de l'organe vestibulaire par des épreuves rotatoires ou de balance, sans rien obtenir.

1. Le son le plus bas des orchestres répond au *mi*<sup>-1</sup> de la contre-basse, 40 vibrations. Les pianos et les orgues descendent généralement jusqu'à *ut*<sup>-1</sup>, 32 ou 33 vibrations. Les pianos à queue au *la*<sup>-2</sup>, 27,5 vibrations. Les grandes orgues vont à l'*ut*<sup>-3</sup>, 16,5 vibrations. Mais en réalité, le caractère musical est à peine sensible au-dessous de *mi*<sup>-3</sup>, 40,25 vibrations (Helmoltz).

dessous de  $ut_1$ , 64 vibrations doubles ; et au-dessus de l' $ut_6$ , 1,024 vibrations doubles.

Hegener a rappelé (Congrès d'Heidelberg, 1908) que la limite supérieure de l'audition d'après Schwendt et Edelmann s'étendait entre 45 et 50,000 vibrations, tandis que, avec les diapasons de König elle ne dépassait pas 20,000. Ces différences énormes s'expliqueraient par l'intensité beaucoup plus grande des sons donnés par le sifflet de Galton généralement employé dans ces recherches. C'est pour ce motif, du reste, que Schultze a critiqué l'usage de cet instrument qu'il considère comme défectueux.

Myers (1902) réduit la limite supérieure de l'audition entre 20 et 25,000 v.d.

Schultze et Hegener estiment qu'elle ne dépasse pas 20,000 v.d. Les résultats de ces auteurs sont particulièrement sûrs parce qu'ils ont employé des méthodes de contrôle : telles sont les méthodes de résonance, des courbes et de l'interférence. Hegener fait en outre remarquer avec raison que, si les physiologistes ont pu être trompés en faisant cette estimation, combien l'erreur sera plus facile pour les otologistes qui se servent de malades inexpérimentés.

Pour ces recherches de la limite supérieure, Hegener refuse l'emploi du sifflet de Galton qui, en dehors du son fondamental, donne des sons secondaires plus bas de 1,5 à 2,5 octaves, résultant des tourbillons (cyclones de Lootens et Savart), sons plus graves que le son fondamental ; en outre l'acuité du son varie avec la pression employée.

Dans les cylindres de König, que l'on fait vibrer en les frappant avec un marteau métallique, il existe un bruit secondaire important qui prédomine fortement, dans les notes élevées, sur le son primordial très fin, dont la durée est presque éphémère. Aussi Hegener recommande-t-il l'emploi du monocorde de Schultze<sup>1</sup> qui donne un ton pur, fort bien

1. L'appareil de Schultze se compose d'une corde métallique tendue aux deux extrémités d'un socle de bois et présentant un curseur qui peut



défini, d'une hauteur constante. La production du son se fait sans autres bruits secondaires qui peuvent conduire à l'erreur : cet appareil permet d'obtenir des sons qui s'étendent de l' $u^7$  (4,138 v.d.) à l' $u^{19}$  (33,104 v.d.). En pratique, Hegener ne cherche pas à trouver une limite supérieure au-dessus de 18,000 vibrations. Il a comparé la limite supérieure d'audition obtenue avec les diapasons, le sifflet de



FIG. 10.  
Monocorde de Schultze.

Galton, les plaques vibrantes, et avec le monocorde, et cette limite s'étendrait pour lui entre 17 et 20,000 vibrations selon les instruments employés. « Entre 15 et 20,000 vibrations, dit-il, je n'ai plus du tout la perception d'un son différent, je ne puis plus dire si le son est plus élevé ou non. Le son de 20,000 vibrations, obtenu par le diapason, est précisément semblable à celui que j'entends avec le monocorde donnant

glisser d'une extrémité à l'autre. Cette corde métallique est mise en vibration par le frottement longitudinal, c'est-à-dire de la même façon que les verges vibrantes. Les vibrations sont donc longitudinales et non transversales, comme celles de tous les monocordes ou de tous les instruments à cordes employés actuellement. L'intensité du son dépendant de la masse minime qui vibre, et la transmission de ces sons par l'air étant peu favorable, il en résulte que cet instrument a moins d'intensité que d'autres ; cependant on peut aisément, avec lui, mesurer l'acuité auditive jusque vers 16,000 vibrations. Cet appareil donne une constance de son qui ne dépend ni de la tension, ni des variations de température, ni des altérations du calibre du fil. La hauteur est seulement en rapport avec l'élasticité du fil. Le bruit secondaire dû au frottement étant considérablement plus bas que le son primordial, ne peut occasionner de confusion dans l'appréciation de la perception des sons aigus. Il est fréquent de rencontrer des malades qui n'entendent pas ces sons graves du frottement, tandis qu'ils disent percevoir le son aigu normal.

15.000 vibrations : l'intensité du son prend donc une part dans la perception de sa hauteur. »

Nous savons que la hauteur d'un son monte quand l'intensité diminue. Nous verrons plus loin quelle importance peuvent avoir ces instruments en clinique.

D'autre part, si nous considérons l'échelle des sons par rapport à la parole, nous pouvons, avec Zwaardemaker, distinguer quatre zones principales :

La première, des contre-octaves, s'étend de la limite inférieure de l'échelle tonale, jusqu'à l' $ut^1$ , 64 v. d. (C).

2° Le registre de poitrine de la voix chantée ( $ut^1$  64 v. d. à  $ut^3$  256 v. d. (C<sup>1</sup>).

3° La zone des voyelles  $ut^3$  à  $fa^6$ , de 256 à 2.880 v. d.

4° La zone des consonnes de tonalité élevée.

Gradenigo conseille d'employer en pratique : pour la zone de la grande octave le  $do$  de 64 v. d. Pour la zone des voyelles l' $ut^4$  (C<sup>2</sup>) qui répond à 512 v. d.; pour la zone des consonnes aiguës l' $ut^6$  (C<sup>4</sup>) de 2.048 v. d., ou le  $sol^6$  (G<sup>4</sup>) de 3.072 v. d.<sup>1</sup>

La partie la plus importante de l'échelle des sons, pour la compréhension de la parole, serait relativement minime : elle s'étendrait, d'après Bezold, de  $b^1$  à  $g^2$  ( $si^3$  à  $sol^4$ ).

Quix d'Utrecht, avec Wien, Zwaardemaker, reconnaît que la sensibilité de l'oreille diffère considérablement pour des sons de hauteur différente. « Ces recherches ont démontré que la sensibilité la plus grande est située entre  $ut_3$  et  $sol_6$  (C<sup>1</sup> —  $g^4$ ) correspondant au domaine où se trouvent presque tous ces phonèmes. Cette zone est, pour ainsi dire, la tache

1. D'après Wolf, il y aurait pour les sons de la parole huit octaves. La consonne  $R$  répondrait à la sub-contre-octave. Les consonnes  $M$ ,  $N$ ,  $L$ , à la petite octave. Les sifflantes répondraient aux octaves supérieures, de la 3<sup>e</sup> à la 5<sup>e</sup> (en notation allemande). D'après Bezold on n'entendrait jamais les sons  $M$ ,  $N$ ,  $L$ ,  $U$ ,  $O$ , quand l'ouïe pour la partie inférieure de l'échelle manquerait et, d'autre part, on n'entendrait jamais les sifflantes  $S$ ,  $CH$ ,  $J$ , si la partie supérieure de l'échelle des sons n'est pas perçue. On peut donc dire que les sifflantes sont seulement perçues si l'ouïe, pour la partie supérieure de l'échelle, persiste; tandis que les consonnes  $R$ ,  $M$ ,  $N$ ,  $L$  ne sont perçues que si les sons graves sont bien entendus.

jaune de notre oreille. Des deux côtés de cette tache, l'intensité diminue vers les limites supérieure et inférieure. Dans cette tache jaune, cette sensibilité n'est pas égale, mais elle est plus grande dans la sixième octave (4<sup>e</sup> octave allemande), et diminue lentement en descendant.... Les sons entre *ut*<sup>3</sup> — *sol*<sup>4</sup> (*C*<sup>1</sup> — *g*<sup>2</sup>) demandent dix fois plus d'énergie pour une sensation auditive minima que pour ceux entre *sol*<sup>4</sup> — *ut*<sup>7</sup> (*C*<sup>2</sup> — *g*<sup>5</sup>).... » (Congrès internat. d'otol., Bordeaux 1904.

*Détermination de l'acuité auditive pour les sons chuchotés  
et pour ceux du diapason.*

*Hauteur des voyelles.*

Voyelles.	Prononciation hollandaise d'après Donders.	Prononciation dans l'Allemagne du Nord d'après Helmholtz.
OU . . . . .	<i>fa</i> <sup>2</sup>	<i>fa</i> <sup>1</sup>
O . . . . .	<i>ré</i> <sup>2</sup>	<i>si</i> <sup>2</sup>
A . . . . .	<i>si</i> <sup>2</sup>	<i>si</i> <sup>2</sup>
EU . . . . .	<i>sol</i> <sup>2</sup>	<i>ut</i> <sup>4</sup>
U . . . . .	<i>la</i> <sup>3</sup>	<i>sol</i> <sup>4</sup> , <i>la</i> <sup>4</sup>
E . . . . .	<i>ut</i> <sup>4</sup>	<i>si</i> <sup>4</sup>
I . . . . .	<i>fa</i> <sup>4</sup>	<i>ré</i> <sup>5</sup>

Prononciation anglaise :	D'après Willis.	D'après Helmholtz.
O No . . . . .	<i>ut</i> <sup>3</sup>	<i>ut</i> <sup>3</sup>
AO { Nought . . . . .	<i>mi</i> <sup>3</sup>	<i>mi</i> <sup>3</sup>
{ Paw . . . . .	<i>sol</i> <sup>3</sup>	<i>sol</i> <sup>3</sup>
A { Part . . . . .	<i>mi</i> <sup>4</sup>	<i>mi</i> <sup>4</sup>
{ Poa . . . . .	<i>fa</i> <sup>4</sup>	
E { Pay . . . . .	<i>ré</i> <sup>5</sup>	<i>si</i> <sup>4</sup>
{ Pet . . . . .	<i>ut</i> <sup>6</sup>	<i>ut</i> <sup>5</sup>
I See . . . . .	<i>sol</i> <sup>6</sup>	<i>ré</i> <sup>4</sup>



*Désignation des notes suivant les pays*

France. . . . .	ut	ré	mi	fa	sol	la	si
Italie . . . . .	do	ré	mi	fa	sol	la	si
Allemagne et Angleterre }	c	d	e	f	g	a	b

*Indices des notes. — Nombre des vibrations.*

(Les vibrations simples ne sont plus indiquées en pratique.)

	ut <sup>2</sup>	Sol <sup>2</sup>	ut <sup>1</sup>	Sol <sup>1</sup>	la <sup>1</sup>	ut <sup>2</sup>	Sol <sup>2</sup>	la <sup>2</sup>	ut <sup>3</sup>	Sol <sup>3</sup>	la <sup>3</sup>	ut <sup>4</sup>	Sol <sup>4</sup>	ut <sup>5</sup>	Sol <sup>5</sup>	ut <sup>6</sup>
France . . .	V.s. 32	48	64	96	128	192	256	384	512	768	1024	1536	2048	3072	4096	6144
	V.d. 16	24	32	48	64	96	128	192	256	384	512	768	1024	1536	2048	3072
Allemagne et Angleterre. .	C <sup>2</sup>	G <sup>2</sup>	C <sup>1</sup>	G <sup>1</sup>	C	G	C	G	C <sup>1</sup>	G <sup>1</sup>	a <sup>1</sup>	C <sup>2</sup>	G <sup>2</sup>	C <sup>3</sup>	G <sup>3</sup>	C <sup>4</sup>
	C <sup>2</sup>	G <sup>2</sup>	C <sup>1</sup>	G <sup>1</sup>	C	G	C	G	C <sup>1</sup>	G <sup>1</sup>	a <sup>1</sup>	C <sup>2</sup>	G <sup>2</sup>	C <sup>3</sup>	G <sup>3</sup>	C <sup>4</sup>
Italie. . . . .	Do <sup>2</sup>	Sol <sup>2</sup>	Do <sup>1</sup>	Sol <sup>1</sup>	La	Sol	Do	La	do <sup>1</sup>	Sol <sup>1</sup>	la <sup>1</sup>	do <sup>2</sup>	Sol <sup>2</sup>	do <sup>3</sup>	Sol <sup>3</sup>	do <sup>4</sup>

Le *la*<sup>2</sup> des musiciens ou *A*<sup>1</sup> répond à un diapason ayant 437 v.d. 5 en France (875 v.s.) (Académie des sciences), 440 V.d. en Allemagne (détermination de Scheebée adoptée par le Congrès des savants allemands, 1854).  
Edelmann, de Munich, König, Lancelotti, de Paris, fournissent le *la*<sup>2</sup> (*A*<sup>1</sup>) officiel avec 435 v.d. ou 870 v.s., chiffre accepté et utilisé par tous.

## VIII. EXPOSÉ DES DIFFÉRENTES MÉTHODES D'ACOU MÉTRIE

La théorie d'Helmoltz fut entièrement acceptée par Bezold et Siebenmann, qui, de ce fait, accordèrent une grande importance à l'examen minutieux de l'audition et s'attachèrent à pratiquer cette exploration à l'aide d'une série continue de sons dans le but de préciser le siège de la lésion auditive. L'estimation de la limite inférieure devint, pour Bezold, un point de repère important pour établir son diagnostic; car cet auteur considérait que si une oreille percevait l'*ut* 32 v.d., on pouvait éliminer l'idée d'une ankylose de l'étrier.

Pour mesurer l'acuité auditive, Bezold a recherché la durée d'audition aérienne de certains diapasons et a pu constituer, en les comparant à la normale, des diagrammes qui représentaient les différences pathologiques. Hartmann fait la même chose, en y ajoutant la durée de l'audition osseuse, dont il calcule le pourcentage par rapport à l'audition aérienne normale, et non par rapport à l'audition osseuse normale; ce qui est une erreur, dirons-nous avec Chavanne<sup>1</sup>. Dans cette étude entrent des facteurs multiples, les uns objectifs, les autres subjectifs, qui rendent cet examen fort difficile. Tout d'abord, il est nécessaire d'obtenir une force identique pour donner au diapason une vibration ayant la même amplitude et la même durée.

Pour obtenir ce résultat, on a proposé différentes méthodes. Dans le diapason de Lucae, par exemple, il existe sur une des branches un marteau percuteur. Mais ce procédé ne nous semble pas devoir se généraliser, car il est peu précis. Si on voulait se mettre dans de meilleures conditions d'expérimentation, il serait préférable d'employer le système des poids de Gradenigo et Stefanini. Ces auteurs excitent le

1. *Oreille et Hystérie*. J.-B. Baillière, 1901.

diapason au moyen d'un poids attaché soit à l'extrémité de l'une ou de l'autre des branches, soit à l'extrémité des deux branches en même temps (dans ce dernier cas il faut un dispositif spécial), à l'aide d'un fil combustible; on peut avoir ainsi une excitation simple ou une excitation double. En brûlant le fil, le poids se détache et le diapason entre en vibration. *L'intensité initiale du son ainsi obtenue est proportionnelle au poids employé.* Le son qui résulte d'un poids de 500 grammes, par exemple, est cinquante fois plus intense que celui obtenu avec un poids de 10 grammes; on peut avec cette méthode, exprimer en grammes l'intensité du son minima nécessaire à l'excitation d'une oreille normale (*seuil normal d'excitation*), et l'intensité minima d'une oreille malade (*seuil pathologique d'excitation*). Si le son du diapason X, pour être perçu par une oreille malade, doit être excité avec un poids de 500 grammes, au lieu d'un poids de 10 grammes, pour une oreille normale, le malade aura une acuité pour ce diapason cinquante fois plus petite, c'est-à-dire qu'il aura une audition égale au 200<sup>e</sup> de la normale ( $10 : 500 = 1/50 = 2/100$ ).

Gradenigo conseille d'employer comme poids des sachets de grains de plomb pesant 20-160-640 grammes (progression géométrique), et trois diapasons, *ut*<sup>1</sup> avec 64 v.d., *ut*<sup>3</sup> avec 512 v.d. *ut*<sup>6</sup> avec 2,048 v. d. et de chercher la durée de perception<sup>1</sup>.

Moins précise, mais plus simple est l'autre méthode de Gradenigo, méthode optique : Gradenigo fait usage d'une série de diapasons graves C-2, 16 v.d. — G-2, 24 v.d. — C-1, 32 v.d. — G-1, 48 v.d. — C, 64 v.d. — G, 96 v.d. — C, 128 v.d. — Sur chacune des extrémités des branches, se trouve une

1. Avec les données normales et anormales pathologiques, Gradenigo construit une figure géométrique dont il tire une valeur *x* à laquelle correspond une valeur évaluée en chiffres par rapport à la normale. (Voir à ce sujet sa communication à la Société italienne d'otologie, Turin, 1908, récemment traduite dans les *Archives internationales de laryngologie*, décembre 1908.)



figure, à droite un triangle noir sur fond blanc, à gauche une pyramide composée de figures carrées, de dimensions de plus en plus petites, qui se détachent en noir sur fond blanc; quand l'amplitude des vibrations est au maximum, c'est-à-dire quand l'intensité du son est maxima, le noir et le blanc empiètent l'un sur l'autre, l'ensemble est gris — quand la figure apparaît nette, c'est le moment d'approcher le diapason de l'oreille: l'intensité est pratiquement toujours la même, quand l'œil perçoit nettement les figures. Le fond blanc de la figure triangulaire étant divisé en 4 parties, l'apparition du triangle atteint progressivement ces différentes divisions avant d'être nette dans sa totalité; on a donc 4 repères, pratiquement constants, pour mesurer l'intensité du son; la figure pyramidale s'étant divisée en 6 parties différentes, l'intensité est repérée 6 fois.

**Sensibilité discriminative pour l'intensité des sons. —**

On désigne ainsi la possibilité de distinguer une différence entre deux sons de même nature, mais d'intensité différente, ou de localiser un son à droite ou à gauche du plan médian. La première expérience est généralement moins délicate et moins compliquée que la deuxième. Bien qu'il soit assez difficile de rendre objective l'intensité des sons employés, on peut cependant déterminer cette sensibilité discriminative pour l'intensité des sons au moyen d'un pendule acoustique. Dans ce but, on cherche avec un son moyen à noter d'abord la limite perceptible, puis à trouver un son qui puisse en être discerné. Pour obtenir ce résultat on peut faire usage d'un pendule construit dans le genre de celui de Kämpfe, dans lequel le son est produit par le choc d'une boule fixée à l'extrémité de la tige du pendule contre un bloc d'ébène, l'intensité du son est supposée varier en raison directe de la hauteur de chute, ou du carré du sinus de la moitié de l'arc que parcourt le pendule. Lorsqu'on se sert de l'instrument, il faut le placer de manière à ce que le pendule oscille librement, que les boules au repos touchent à peine le bloc

d'ébène<sup>1</sup>. Le tableau suivant calculé d'après celui de Kämpfe, montre l'intensité proportionnelle des sons produits par des chutes comprises entre 40 et 50°; le son qui correspond à 40° étant pris comme unité.

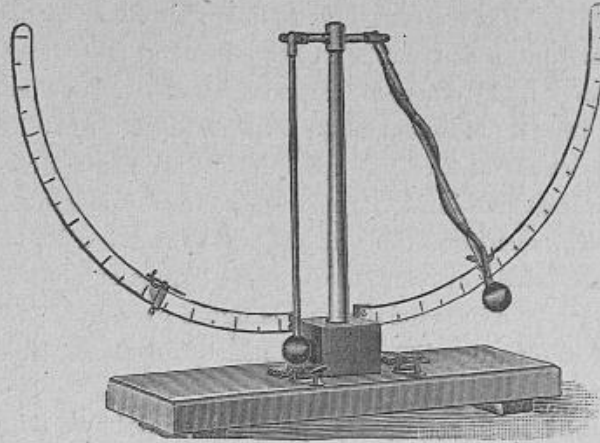


FIG. 11.

Pendule acoustique de Kämpfe modifié (d'après SANFORD).

Table des intensités relatives des sons lorsque le pendule acoustique tombe d'un angle compris entre 30 et 50°, le son qui correspond à 40° étant pris comme unité.

Angle.	Intensité.	Angle.	Intensité.
30° . . . . .	0,57	41° . . . . .	1,05
31° . . . . .	0,61	42° . . . . .	1,10
32° . . . . .	0,65	43° . . . . .	1,15
33° . . . . .	0,69	44° . . . . .	1,20
34° . . . . .	0,73	45° . . . . .	1,25
35° . . . . .	0,77	46° . . . . .	1,31
36° . . . . .	0,82	47° . . . . .	1,36
37° . . . . .	0,86	48° . . . . .	1,41
38° . . . . .	0,91	49° . . . . .	1,47
39° . . . . .	0,95	50° . . . . .	1,53
40° . . . . .	1,00		

1. SANFORD, *Psychologie expérimentale*, Schleicher, éditeur.

## DEUXIÈME PARTIE

Nous avons cru devoir citer ces différentes recherches, pour montrer que cette question de l'acoustique physiologique n'est pas encore résolue et, jusqu'à de nouvelles et plus décisives recherches, nous nous rallions à la théorie d'Helmoltz, sans admettre, toutefois, la précision théorique qu'il a voulu donner dans son explication du mécanisme auditif.

Nous allons maintenant étudier les diverses épreuves à l'aide desquelles le clinicien auriste peut interroger l'organe de l'audition, en tirant de chacune ou de l'ensemble de ces explorations les déductions cliniques qu'elles nous sembleront devoir comporter.

Pour établir d'une manière aussi complète que possible l'état de l'appareil labyrinthique, il est indispensable d'éliminer, autant que faire se peut, les altérations siégeant presque exclusivement dans les parties de l'oreille destinées à la conduction du son, sans oublier d'envisager également les cas dans lesquels l'organe auditif est atteint dans son ensemble; telles par exemple les affections de l'oreille commençant par la caisse pour gagner graduellement et progressivement le labyrinthe : cochléaire, ou vestibulaire.

Cette manière d'exposer le problème nous conduit obligatoirement à étudier les divers moyens dont dispose l'auriste pour interroger les fonctions auditives.

De nombreux procédés ont été proposés pour obtenir des réactions types, mesurables, permettant de donner pour l'organe de l'ouïe un schéma de l'état fonctionnel comme les ophtalmologistes en mesurant l'acuité de la vision et en déterminant le champ visuel.

Ces épreuves consistent essentiellement à rechercher et à comparer entre elles les différences dans la perception de sons déterminés.



Pour obtenir ces divers résultats on fait habituellement usage, en clinique, des expériences suivantes :

Pour la perception aérienne	{	acoumètres	{	montres
		voix		acoumètre de Politzer
		diapasons.		
Pour la perception cranienne	{	acoumètres	{	
		diapasons		
		électricité.		

La première série d'épreuves acoumétriques consiste d'abord à rechercher d'après la distance les limites extrêmes de la perceptibilité auditive et la limite pour l'audition des sons graves et aigus dans l'échelle tonale.

La deuxième série a pour but de déterminer la manière dont se fait la transmission du son à travers les os du crâne et parfois même de comparer entre elles les transmissions sonores aérienne et cranienne.

Nous verrons un peu plus tard quelle est la valeur de ces recherches dans l'examen fonctionnel du labyrinthe, en décrivant successivement les expériences dites de : Weber, Schwabach, Gellé, Rinne, auxquelles il faut ajouter actuellement les épreuves complémentaires permettant d'explorer le limaçon (électricité) et l'appareil vestibulaire (Épreuves de Barany, de Stein, vertige voltaïque ou épreuve de Babinski).

Pour ce qui concerne les bruits subjectifs, leur mode d'apparition et leurs différentes modalités cliniques sont sujets à de telles variations indépendantes de l'oreille, que nous nous bornerons à les signaler sans leur attribuer une valeur intrinsèque que souvent ils n'ont pas, dans l'étude qui nous occupe actuellement.

### Examen de l'audition.

**A. Perception aérienne.** — En pratique, on se sert de la montre, de l'acoumètre de Politzer et de la voix chuchotée.

1° ACOUMÈTRES. — La montre employée par les otologistes devrait toujours avoir un bruit de même intensité, malheureusement, cette montre idéale étalon n'existant pas, nous ne pouvons connaître que la distance normale à laquelle une montre X est entendue. Cette distance peut donc être de 1, 2 ou même 3 mètres : aussi en présence d'un malade entendant à 10 centimètres un tic tac qui devrait être normalement perçu à 1 mètre, on écrira :

$$M = \frac{10}{100}, \text{ ou bien } M(N = 100) = 10.$$

L'acoumètre de Politzer, le plus connu des acoumètres proposés, le seul à peu près qui soit entré dans la pratique, se compose d'un petit cylindre qui répond à l'*ut* <sup>4</sup> 512 v.d.

Étant donné que normalement il doit être entendu à 15 mètres, s'il n'est perçu qu'à 1 mètre on peut dire que l'acuité est de 1/15. Cependant comme l'acoumètre de Politzer ne donne pas un bruit toujours égal, Politzer, Gradenigo et Delsaux (Congrès de Bordeaux 1904), dans le but d'obtenir un son d'intensité constante, au lieu de soulever le battant du bout de l'index pour le faire ensuite retomber, laissent pendre librement ce battant en imprimant à l'instrument des mouvements d'oscillation, comme on le ferait avec une sonnette ordinaire.

Quand on désire rechercher la distance maxima à laquelle un sujet peut entendre, par voie aérienne, un bruit donné, par exemple le tic tac d'une montre ou de tout autre acoumètre, on doit tenir l'objet vibrant à la hauteur du conduit auditif sur le prolongement d'une droite joignant les deux oreilles.

Afin d'éviter toute cause d'erreur, nous estimons qu'il ne faut pas commencer par éloigner l'acoumètre de l'oreille à examiner, mais au contraire se mettre autant que possible à une distance telle que le bruit ne soit tout d'abord pas entendu. On rapproche ensuite progressivement et lentement la montre vers l'organe auditif en notant exactement la

distance à laquelle est entendu le tic tac. Cette mensuration sera faite à l'aide d'une échelle métrique et l'expérience recommencée à plusieurs reprises de manière à s'assurer qu'elle est parfaitement exacte. Pendant cette expérience, l'oreille opposée à celle qui est examinée doit être soigneusement obturée.

Lorsqu'on est à la limite de la perceptibilité, on peut remarquer qu'il existe parfois des intermittences dans la perception auditive; tantôt en effet le son est nettement perçu, puis quelques secondes après, à la même distance, il cesse de l'être (Urbantschitsch).

2° VOIX CHUCHOTÉE. — La recherche de l'acuité auditive par la voix chuchotée<sup>1</sup> a été, comme nous l'avons vu, l'objet de nombreux travaux faits dans le but d'obtenir une méthode aussi parfaite et aussi précise que possible. L'épreuve ne peut avoir de valeur que si on fait usage d'une même intensité vocale (air résiduel, fin d'expiration), les mêmes mots prononcés dans des appartements identiques pour éviter la réflexion des ondes sonores.

Pour obtenir des renseignements ayant une valeur générale et susceptible de fournir des renseignements comparables entre eux, avec Quix d'Utrecht, nous conseillons d'employer des sons chuchotés déterminés, en se basant sur les recherches de Wolff, Bezold, Helmholtz et Hermann; Quix décrit deux groupes principaux de sons :

1° Sons graves : *ut*<sup>2</sup> à *ré*<sup>4</sup> (*c* à *d*<sup>2</sup>). Voyelles ; *u*, *o*, *ou*. Consonnes : *m*, *n*, *r*, *ng*.

1. Distances moyennes auxquelles sont entendues les voyelles prononcées à la voix chuchotée d'après Gradenigo.

Voix chuchotée forte.

<i>a</i>	39 <sup>3</sup> mètres
<i>e</i>	42 <sup>3</sup> —
<i>i</i>	33 <sup>3</sup> —
<i>o</i>	27 <sup>3</sup> —
<i>u</i>	19 <sup>3</sup> —

Voix chuchotée modérée.

<i>a</i>	24 mètres
<i>e</i>	38 —
<i>i</i>	38 —
<i>o</i>	25 —
<i>u</i>	11 —



2° *Sons aigus* : *ré*<sup>4</sup> à *sol*<sup>6</sup> (*a*<sup>2</sup> à *g*<sup>4</sup>). Voyelles : *a*, *è*, *é*, *i*. Consonnes : *t* (*d*), *k* (*g*), *f* (*v*), *s*, *sch*, *ç*.

Dans le premier groupe, des sons graves, on peut prendre comme type les chiffres 3, 33, 40; les mots : un, rue, mur, nous, mot, mort, Rome, murmure, pouls.

Dans le deuxième, des sons aigus : les chiffres 5, 6, 7, 55, 56, 57, 65, 66, 67, 77. Les mots : type, cesse, d'Assas, Passy.

On s'apercevra, après quelques examens faits avec ces phonèmes, qu'il existe nettement une différence d'acuité auditive pour ces deux variétés de sons.

Dans les affections de l'oreille moyenne, on notera nettement que le groupe des sons graves est perçu beaucoup plus près de l'oreille que celui des sons aigus.

Il sera bon également dans quelques cas particuliers de pratiquer l'épreuve de *Lucae-Dennert*, qui permet de démontrer que si le labyrinthe est détruit d'un côté, l'audition est totalement abolie de ce même côté.

Supposons l'oreille droite à examiner : on interroge l'audition à la voix chuchotée, l'oreille droite étant successivement ouverte et fermée, tandis que l'oreille saine est sérieusement fermée avec le doigt mouillé. Si la voix chuchotée est également perçue par l'oreille malade, ouverte ou fermée, ce reste d'audition ne peut pas appartenir à celle-ci, il est certainement dû à l'oreille saine dont on ne peut supprimer l'action de percevoir.

Lorsqu'un examen soigneux et répété a montré qu'une oreille malade étant ouverte, la voix chuchotée est mieux entendue que si l'oreille est fermée, ou bien si la voix chuchotée est seulement entendue l'oreille ouverte, on peut admettre que l'audition n'est pas encore abolie de ce côté.

Il est, en effet, assez difficile de supprimer totalement le pouvoir auditif d'une oreille saine, aussi Barany a-t-il recommandé des appareils ingénieux pour obtenir ce résultat; l'un est une sorte de tambour frappé par un mouvement d'horlogerie, et l'autre, plus pratique, utilise le bruit que

fait le mélange d'un courant d'air et d'eau dans une cavité qui, en l'espèce, serait le conduit de l'oreille.

Lucae, pour annihiler l'oreille saine, a employé l'appareil électro-moteur de massage. D'autres ont proposé la compression du conduit auditif (prof. Voss)<sup>1</sup>.

### 3° RECHERCHE DE LA LIMITE DES SONS GRAVES ET AIGUS. —

Nous croyons que pour rechercher la limite inférieure des sons perceptibles on peut se contenter des diapasons donnant les vibrations suivantes : 32, 64 et 128 v.d., des types de Gradenigo.

L'examen de la région moyenne sera fait avec la série des *ut* entre 126 et 2,048 v.d. (type d'Hartmann par exemple), et, pour la limite supérieure, nous conseillons — à la place des cylindres de König et du sifflet de Galton<sup>2</sup> — le monocorde de Schultze, d'un emploi plus commode, plus simple, plus rapide et d'un prix beaucoup plus modéré. On obtient avec cet instrument une série de sons s'étendant de 4,000 vibrations à la limite supérieure de l'audition humaine et au delà.

La recherche des limites inférieure et supérieure d'une part, et de l'audition de la région moyenne de l'échelle,

1. *Fatigue auditive.* — Lorsqu'on examine la sensibilité auditive, il faut parfois tenir compte de la fatigue de l'organe de perception, fatigue dont il est possible de se rendre compte en pratiquant l'épreuve dite de Corradi.

Si l'on fait vibrer un diapason pour l'appuyer sur la mastoïde ou le vertex, on attend que le son ne soit plus perçu, le diapason est alors brusquement enlevé, et deux secondes après il est replacé au même endroit avec la même pression. Normalement le son sera de nouveau perçu, faiblement il est vrai.

Urbantschitch propose l'expérience suivante : on introduit dans chacun des conduits auditifs les deux extrémités d'un otoscope; un diapason vibrant est placé sur le tube en un point tel que le son ait la même intensité pour les deux oreilles. Le son paraîtra probablement venir d'un point situé soit dans la tête, à mi-chemin entre les deux oreilles, soit à égale distance de l'une et l'autre oreille. Après quelques secondes, on fait vibrer à nouveau le diapason, on le place au même point, mais on pince le tube d'un côté, de manière à empêcher le son d'arriver à l'oreille. Quand le son est devenu assez faible, on supprime l'obturation du tube et le sujet remarque que le son est maintenant plus fort du côté où le tube n'est plus pincé, et paraît provenir de ce même côté.

2. Indications données par le sifflet de Gallon dans la recherche de la

donne des renseignements qui peuvent se résumer dans les quelques lignes qui suivent :

Quand la limite inférieure est moins basse que normalement, on doit soupçonner une affection extra-labyrinthique. Quand les sons supérieurs ne sont pas perçus, ou que la limite est notablement abaissée, on doit chercher la lésion du côté du limaçon ou du nerf auditif<sup>1</sup>.

S'il existe des lacunes auditives, c'est-à-dire une série de sons non perçus (dans l'espèce cette recherche est surtout intéressante chez les sourds-muets), on doit penser à une affection du limaçon. C'est en réalité un scotome auditif, analogue à ceux du champ visuel.

Il est des scotomes centraux (Bezold, Knapp et Gellé). A côté de ces surdités partielles centrales, il existe des surdités périphériques : scotomes périphériques pour les sons graves, ou élevés (Bezold, Siebenmann, Moos, Gellé, Schwartz, Knapp).

Szokalski a montré, d'autre part, que les sensations auditives pouvaient être perverties en ilots et pour toutes les

limite supérieure, permettant la lecture des observations prises et annotées avec cet instrument (le monocorde s'étend de C5 à C8) :

Divisions du Gallon			Divisions du Gallon		
a4 ( 3,480 v.d. ).	2,3	22,4	a6 (13,920 v.d. ).	0,9	4, 7
h4 ( 3,906 — ).	2,3	19,06	h6 (15,624 — ).	0,9	3,95
c5 ( 4,138 — ).	2,3	17,7	c7 (16,553 — ).	0,9	3,68
d5 ( 4,645 — ).	2,3	15,75	d7 (18,580 — ).	0,9	3,01
e5 ( 5,213 — ).	2,3	14,02	e7 (20,854 — ).	0,9	2,51
f5 ( 5,524 — ).	2,3	13,3	f7 (22,096 — ).	0,9	2,3
g5 ( 6,200 — ).	1,6	11,9	g7 (24,802 — ).	0,9	1,83
a5 ( 6,960 — ).	1,6	10,63	a7 (27,840 — ).	0,9	1,47
h5 ( 7,812 — ).	1,6	9,42	h7 (31,249 — ).	0,9	1,13
c6 ( 8,276 — ).	1,6	8,88	c8 (33,107 — ).	0,9	1,0
d6 ( 9,290 — ).	1,6	7,8	d8 (37,161 — ).	0,9	0,67
e6 (10,427 — ).	1,6	6,8	e8 (41,709 — ).	0,9	0,4
f6 (11,048 — ).	1,6	6,3	f8 (44,193 — ).	0,9	0,3
g6 (12,401 — ).	1,6	5,5			

1. La perception de la partie aiguë de l'échelle, c'est-à-dire des sons situés au-dessus de 4,000 vibrations, n'étant jamais influencée par les lésions de l'oreille moyenne, c'est sur cette partie de l'échelle qu'on devra surtout faire porter l'étude des réactions auditives du limaçon.



notes de la gamme. Nous devons dire que ces sortes de scotomes auditifs peuvent être observés chez les idiots, les dégénérés et même les hystériques, Habermann a cité six cas dans lesquels le diagnostic était difficile, même sur des hystériques simples.

D'après A. Marie, ces lacunes auditives, que la théorie d'Helmoltz peut expliquer, doivent plus logiquement, dans certains cas, être considérées comme des troubles de nature corticale<sup>1</sup>.

**B. Perception cranienne.** — A la suite des épreuves faites par la voie aérienne, que nous venons d'exposer, il nous faut placer les expériences qui consistent soit à étudier la transmission du son à travers les os du crâne (perception cranienne), soit à comparer entre eux ces différents modes de perception, c'est-à-dire l'audition de sons déterminés (diapasons), par la voie cranienne et par la voie aérienne.

Nous passerons ainsi successivement en revue les expériences dites de Weber, Schwabach, Rinne, Gellé, qui nous paraissent être les plus couramment mises en usage et celles qui ont une valeur réelle pour explorer les différentes parties de l'oreille interne que nous avons mission d'étudier dans ce rapport<sup>2</sup>.

Et d'abord, afin de rendre ces recherches plus précises et leurs résultats plus comparables entre les différents

1. A. MARIE. *L'audition morbide*.

2. La perception des sons<sup>1</sup> et de leurs caractères musicaux peut exister par la voie osseuse, alors que l'audition des mêmes sons est faussée par la voie aérienne.

L'audition est donc faussée sans être augmentée ou diminuée. Urbantschitsch a essayé de fonder sur cette différenciation une méthode de diagnostic. D'après lui, on peut reconnaître que la lésion est labyrinthique au moyen de la perception par l'air ou par le crâne. S'il arrive en effet qu'un son soit entendu faux par l'air, et naturel par la voie osseuse, la lésion est *extra-labyrinthique*, d'où la cause de la dissonance.

Ce phénomène pourrait s'expliquer par les expériences d'André Broca. (Soc. de biol., juillet 1897), qui lui ont permis de dire: « La hauteur n'est pas liée uniquement à la période du mouvement vibratoire. De même que

auristes, il nous paraît indispensable d'uniformiser les instruments à l'aide desquels elles doivent être faites.

Au Congrès de Bordeaux en 1904, MM. Politzer, Gradenigo, Delsaux, ont conseillé l'emploi, pour les épreuves de Schwabach et Weber, d'un diapason donnant 128 v.d. et pour l'épreuve de Rinne d'un diapason de 64 v.d., tandis que Bonnier recommandait un diapason de 100 vibrations.

Nous avouerons que nos préférences vont tout naturellement aux diapasons du type Gradenigo qui permettent assez facilement de déterminer le seuil de l'excitation sonore au moyen des figures ajoutées aux extrémités des branches, ce qui permet d'obtenir des vibrations régulièrement comparables entre elles 1.

1° TRANSMISSION CRANIENNE AVEC LES ACOUMÈTRES. — L'étude de la transmission du son par les os du crâne doit d'abord être faite avec les acoumètres déjà cités (montre, acoumètre de Politzer). On pratique cet examen en appliquant successivement l'objet sonore (montre de préférence) sur les parties du front dépourvues de cheveux (région frontale, fronto-pariétale, pariétale temporale et mastoïdienne que dans la pratique nous désignerons par les chiffres 1, 2, 3, 4, 5. A l'état normal la montre est entendue *aussitôt* qu'elle a pris contact avec la paroi osseuse, tandis que si la perception osseuse est simplement diminuée, il faut un moment pour que la transmission se fasse. La dispa-

la notion des couleurs dépend dans certaines limites de l'intensité, de même pour le son il y a un cas analogue qu'on peut formuler ainsi : quand l'intensité du son diminue, le son monte, la période vibratoire du corps sonore restant constante.

En effet, si deux diapasons exactement accordés sont mis à des distances différentes de l'oreille, celui qui donne la sensation la plus faible semble toujours plus haut que l'autre.

1. Si l'on voulait être beaucoup plus précis dans l'emploi de cette méthode il faudrait, comme le recommande Gradenigo, faire vibrer le diapason à l'aide de poids variés suspendus aux branches de son diapason par un fil combustible. C'est évidemment une complication un peu excessive pour de simples recherches cliniques.



rition de la perception crânienne à la montre indique en général une altération de l'appareil de réception (Moure).

2° ÉPREUVE DE WEBER. — Si on place un diapason vibrant sur le vertex ou sur la racine du nez, il donne une perception auditive que l'homme normal localise dans les deux oreilles, ou plus vaguement dans le crâne. Un malade est-il atteint d'une affection otique uni-latérale, la sonorité du diapason sera perçue du côté affecté, si l'appareil de transmission est en cause, tandis que s'il existe une lésion de l'appareil de perception, le son sera latéralisé du côté sain.

En présence d'une exaltation anormale de l'audition par contact, c'est la paracousie de Weber. Bonnier, sous le nom de paracousie lointaine, a repris la même expérience en mettant son diapason de 100 v.d. sur la rotule.

La valeur de ces épreuves a été très discutée : en effet, les résultats sont variables avec le même malade à différents moments, avec l'examineur et d'après l'instrument employé. A notre avis, une des conditions premières pour obtenir des renseignements précis est de pratiquer, avant de faire l'examen de l'ouïe, l'examen visuel de l'oreille, de manière à ne faire ces épreuves d'audition qu'en présence de conduits auditifs libres, sans amas de cérumen, en face d'une caisse non remplie de pus ou d'eau de lavage, c'est-à-dire en ayant une oreille bien nette et bien asséchée. Il est recommandé ensuite de prendre toujours pour le même malade le même diapason <sup>1</sup>.

D'autre part il peut être important de pouvoir vérifier si le malade dit exactement la vérité ou du moins s'il se rend bien compte de ce qui se passe dans ses oreilles.

Très souvent en effet un sujet sourd d'une oreille, qui vient nous consulter, et auquel on place le diapason mis en vibrations sur le haut du front (partie dépourvue de cheveux),

1. Bezold a employé pour le Weber le diapason  $a^1$ , ou  $la^3$  (435 v.d.) et au besoin,  $A$  ou  $la^1$  (108, 75 v. d.).



nous dit entendre mieux du côté sain, alors qu'en réalité tout le reste de notre examen nous démontre d'une façon certaine que c'est l'appareil de transmission qui est atteint.

Il suffit alors, pour faire le contrôle de l'erreur du malade, de lui fermer successivement l'oreille saine et l'oreille atteinte.

S'il se trompe, et par conséquent nous induit en erreur, il ne manquera pas, lorsque nous lui fermerons l'oreille saine, de latéraliser *du côté opposé* la perception auditive du diapason vibrant, alors que nous savons au contraire que si ce bruit était localisé d'abord du côté sain, l'obturation du conduit devrait augmenter cette latéralisation, au lieu de la supprimer ou de la diminuer. C'est un moyen de contrôle dont il faut savoir faire usage à l'occasion.

3° ÉPREUVE DE SCHWABACH. — Quand on applique un diapason dont on connaît la durée de perception normale sur le vertex, si le malade présente une augmentation de la durée de cette perception, on doit admettre une lésion de l'appareil de transmission; la diminution de la perception normale indique au contraire une altération de l'oreille interne.

4° ÉPREUVE DE RINNE. — En 1855, Rinne écrivait : « Je fais vibrer un diapason, je l'appuie contre l'incisive supérieure, où je le laisse jusqu'à ce que le son, d'abord très clair, devienne insensible pour moi; je mets alors un diapason sur le devant de l'oreille et j'entends le son très distinctement jusqu'à ce qu'il meure de nouveau. Le résultat est le même pour toutes les personnes ayant une audition normale... Si chez les personnes, dont l'ouïe diminue, le résultat est le même qu'à

1. Toutes les recherches de Bezold ont été faites en général avec le diapason  $a^1$  ou  $la^3$ , diapason qui avait une durée totale de vibrations perçues par l'air de 90 secondes, en prolongation sur l'audition osseuse de 30 secondes. Normalement, le Rinne peut s'écrire :

$$\frac{\text{audition aérienne}}{\text{audition osseuse}} = \frac{90''}{60''} = +30''.$$

l'état normal malgré la maladie, nous pouvons justement conclure qu'il y a là une relation entre la perception crânienne et l'appareil compliqué de l'audition ; en d'autres termes, que l'appareil auditif nerveux doit être malade.

D'autre part, si le malade entend le son aussi longtemps, ou même plus longtemps à travers les os du crâne, cela nous donne l'idée qu'à travers le passage normal nous pouvons diagnostiquer la maladie d'un des appareils conducteurs jusqu'à la membrane de la fenêtre ovale inclusivement. »

Ce n'est qu'en 1880 que Lucae reprit cette épreuve et énonça la loi suivante : Dans les lésions de l'appareil de réception, la durée de l'audition aérienne l'emporte sur celle de l'audition crânienne, tout comme dans les conditions normales, on dit alors l'épreuve positive : R +.

Dans les lésions de l'appareil de transmission (conduit, caisse avec son contenu, trompe d'Eustache), la durée de l'audition aérienne est inférieure à celle de l'audition crânienne, l'épreuve est négative : R —.

Dans les cas où les deux départements anatomiques sont lésés, mais en proportion inégale, le résultat de l'épreuve est ce qu'il serait si le moins lésé était normal.

Si une lésion, commençant par l'oreille moyenne, tend à envahir le labyrinthe, on conçoit que le Rinne puisse, après avoir été négatif, devenir égal, puis positif.

Nous répéterons au sujet de l'expérience de Rinne ce que l'un de nous a déjà dit dans une de ses publications antérieures, à savoir : qu'il est préférable de faire vibrer le diapason assez doucement pour se trouver presque d'emblée à la limite du point où le malade commence à en percevoir la vibration par voie crânienne ou aérienne suivant le cas. En agissant différemment, on met en branle tout l'appareil auditif et l'on fausse les résultats de l'examen qui devient alors très difficile à pratiquer <sup>1</sup>.

1. Cette observation s'adresse de même à l'épreuve de Schwabach.

D'autre part, il est bon de temps à autre d'interrompre les sensations auditives, afin d'éviter des erreurs à peu près fatales si le malade fixe lui-même le moment précis où il cesse de percevoir le bruit du diapason, et par conséquent où doit se faire le changement crânien ou aérien de l'instrument vibrant.

Il nous suffira de rappeler qu'il ne suffit pas dans l'expérience de Rinne de savoir si le résultat est positif ou négatif, mais qu'il est important de comparer la durée des perceptions aérienne et crânienne en exprimant cette différence en secondes. Seul, ce rapport entre les deux auditions peut fournir des données exactes sur l'existence d'une lésion siégeant dans l'appareil de conduction ou au contraire ayant déjà atteint et plus ou moins annihilé l'organe de réception.

A notre avis, l'expérience de Rinne, si elle est bien exécutée, est une épreuve importante pour la recherche du siège des altérations morbides susceptibles d'envahir l'appareil auditif.

Hâtons-nous d'ajouter qu'à l'égal des autres méthodes, elle n'a pas une valeur intrinsèque absolue et qu'il ne faudrait pas se baser sur elle *seule* pour établir un diagnostic différentiel entre les lésions de l'appareil de transmission ou de perception.

5° EXPÉRIENCE DE GELLÉ, ou des pressions centripètes. — Pendant la durée de la vibration du diapason appliqué sur le vertex, si on exerce une pression dans le conduit auditif au moyen d'un doigt (Lucae), ou mieux par l'intermédiaire d'un tube en caoutchouc reliant le méat à une poire de Politzer, à l'aide du spéculum de Siegle, ou d'un masseur de Delstanche, lorsque la pression augmente, le son perçu diminue notablement d'intensité ou même disparaît.

A l'état normal, lorsque les osselets, et particulièrement l'étrier, sont mobiles, l'épreuve de Gellé est positive. Elle est négative lorsque la perception du diapason ne subit aucune



modification, malgré une pression plus ou moins forte : immobilisation des osselets et surtout de l'étrier.

Politzer fait remarquer que la pression sur le labyrinthe pouvait se faire par la fenêtre ronde. Cependant cette épreuve doit être maintenue, car elle présente une certaine précision, surtout lorsqu'elle est positive.

Brühl, combinant le Rinne et le Gellé donne les conclusions suivantes :

- 1° Rinne positif + Gellé positif = affection nerveuse.
- 2° Rinne absolument négatif, ou partiellement négatif jusqu'à  $ut^3$  + Gellé négatif = ankylose de l'étrier.
- 3° Si le Rinne est négatif au-dessous d' $ut^2$  et positif au-dessus, le Gellé positif = pas d'ankylose; Gellé négatif = ankylose.

**Conclusions.**—Comme conclusion de ce chapitre d'acoumétrie nous proposons à la Société d'adopter pour l'examen de l'audition le schéma suivant :

Épreuves par les diapasons. — Normalement, les diapasons employés seront ceux de 64 v.d., 96 v.d., 128 v.d., dits de Gradenigo, c'est-à-dire avec les figures dont nous avons parlé plus haut :

	SCHWABACH <sup>1</sup> WEBER				RINNE	
	G.	D.	G.	D.	Oreille gauche	
	—	—	—	—	—	
Diapasons Gradenigo	64 v. d.	{	=	=	64	$\frac{\text{Air}}{\text{Os}} = \frac{N - X}{N - Z} = -15''$
	96 —	{	=	=	96	$\frac{\text{Air}}{\text{Os}} = \frac{N - X'}{N - Z'} = -10''$
	128 —	{	=	=	128	$\frac{\text{Air}}{\text{Os}} = \frac{N - X''}{N - Z''} = -5''$ ( <sup>2</sup> )

1. Les indications =, +, —, sont notées par rapport à la normale.
2. La lettre N indique la durée normale d'audition, soit osseuse, soit aérienne, pour chaque diapason, donnée qu'il nous serait heureux de voir

Gellé : 128 négatif ou positif, + ou —.

	Air	Osseuse
Montre (si Normale = 1 m.)	$\left\{ \begin{array}{l} D. = \frac{X}{100} = \\ G. = \frac{X}{100} = \end{array} \right.$	$\left\{ \begin{array}{l} + 1, 2, 3, 4, 5. \\ - \\ + \\ - \end{array} \right.$

Acoumètre Politzer (la normale connue : 15 m., n'a pas besoin d'être mentionnée).

Perception  $\left\{ \begin{array}{l} D. = X \\ G. = X \end{array} \right.$

	D.	G.
Voix chuchotée :	$\left\{ \begin{array}{l} \text{Sons graves} \\ \text{Sons aigus} \end{array} \right.$	$\left\{ \begin{array}{l} X \\ X' \\ Z \\ Z' \end{array} \right.$

Épreuve de Lucae Dennert : positive ou négative.

Limite supérieure (Schultze)  $\left\{ \begin{array}{l} D. \\ G. \end{array} \right. \begin{array}{l} X \\ Z \end{array} \quad \begin{array}{l} (1) \\ \text{Durée} \end{array}$

Limite inférieure (24, 32, 48, 64, 96 v.d.)  $\left\{ \begin{array}{l} O. D. = 64 \text{ v.d.} : X \\ O. G. = 32 \text{ v.d.} : Z \end{array} \right.$

EXAMEN ÉLECTRIQUE. — La recherche de la réaction normale du nerf auditif au passage d'un courant de 1 à 10 milliam-pères (dépassant rarement 4 milliam-pères) a été faite par différents auteurs: Gradenigo, entre autres, après Brenner<sup>2</sup>, publia plusieurs articles sur l'importance pratique de l'examen électrique du nerf acoustique dans le diagnostic des affections auriculaires<sup>3</sup>.

Le pôle destiné à l'oreille sera constitué par un tampon placé sur le tragus, tandis que l'électrode indifférente, qui

acceptée par tous. Le Rinne a d'autant plus de chances d'être négatif qu'il est fait avec un diapason plus bas; les chiffres donnés ne sont pas réels, mais sont marqués comme exemple.

1. Ramenée au centième =  
le diapason Gradenigo (figure nette) dont durée normale est 20' par exemple,  
est perçu seulement 5', on aura  $\frac{X}{100} = \frac{5}{20}$  ou  $\frac{5 \times 100}{20} = X = 25 \%$ .

2. Brenner admet que l'auditif est comme les autres nerfs justiciable de la formule de réaction galvanique.

3. *Annales des maladies de l'oreille*, mars 1899.

sera le plus souvent le pôle positif, sera appliquée sur la nuque. (L'intensité du courant doit être accrue lentement et décroître de même, sans qu'il y ait rupture brusque.)

*Expériences.* — D'après l'un de nous (Cauzard), l'électrode négative est sur le tragus, un courant de 0 à 3 et 4 milliam-pères est établi progressivement : le sujet en expérience entend alors un bourdonnement qui bientôt disparaît; l'interruption du courant ne provoque pas à nouveau de sensations auditives.

Le pôle positif est sur le tragus : l'excitation n'a lieu qu'au moment de la rupture et la sensation sonore est plus faible et plus aiguë.

A la clinique électrothérapique de Bordeaux, le D<sup>r</sup> Roques qui s'est occupé de cette intéressante question<sup>1</sup>, a suivi une technique différente de celle qui précède. Nous ne pouvons mieux faire que de reproduire la partie de l'article de notre confrère bordelais :

*Recherche des réactions auditives : électrodes.* — L'électrode active ou excitatrice peut être, d'une façon générale, un petit corps métallique capitonné d'un tissu hydrophile bien imbibé d'eau chaude, et introduit ainsi dans l'oreille à exciter.

Nous savons que l'introduction de l'électrode dans le conduit auditif externe a été critiquée. Nous n'avons pas trouvé à ce procédé les inconvénients qu'on lui a reprochés et nous avons obtenu de bons résultats de la technique que nous avons suivie sous la direction de M. le professeur Bergonié.

D'autre part, nous repoussons tout excitateur que porte un manche muni d'un interrupteur, comme c'est le cas pour l'excitateur laryngien ou pour les tampons explorateurs utilisés en électrodiagnostic neuro-musculaire. L'interrupteur, en effet, ne peut être manœuvré sans produire un bruit capable d'amener quelque confusion dans l'esprit du sujet. De plus, ces électrodes à manche doivent être tenues à la

1. *Revue hebdomadaire de laryngologie*, n° 25 et 26 juin 1908.



main, ce qui occupe un aide ou l'observateur, et ne peut donner lieu qu'à une application défectueuse, car il n'est pas possible que les mains demeurent immobiles durant toute la durée de l'examen.

L'électrode active dont nous nous servons est l'électrode auriculaire de notre ami le Dr Roumaillac. Elle se compose d'une petite masse métallique ovoïde destinée à être introduite dans l'oreille et présentant, sur presque toute sa surface, des aspérités capables de bien maintenir l'ouate hygroscopique qui s'accroche à elles et dont on entoure toute la masse ovoïde. On fait ainsi un capitonnage bien hydrophile, assez épais pour protéger le conduit auditif contre tout effet douloureux ou électrolytique intense.

Ce petit excitateur est fixé au centre d'un disque d'ébonite perpendiculairement à la face interne du disque. Sur le centre de l'autre face (externe), se trouve la borne où aboutit le conducteur venant du poste.

La partie capitonnée, de longueur convenable, est introduite, après avoir été bien imbibée d'eau chaude, dans le conduit auditif externe aussi loin que possible, jusqu'à ce qu'elle soit arrêtée par le disque d'ébonite qui vient s'appliquer contre le pavillon de l'oreille.

Une bande en caoutchouc, ou mieux un ressort métallique isolé, maintient les électrodes auriculaires solidement et bien uniformément pendant tout l'examen.

Les oreilles doivent être excitées l'une après l'autre, séparément. Il faut se garder de fermer le circuit en amenant un pôle sur l'oreille dont on cherche les réactions, et en même temps l'autre pôle sur l'oreille opposée.

On comprend quelle confusion peut en résulter pour la difficulté d'attribuer la réaction à une oreille plutôt qu'à l'autre. Ce que nous nommerons plus loin la *réaction paradoxale* ne pourrait plus être ainsi recherché. Il y a donc lieu, une oreille recevant le pôle excitateur, de fermer le circuit en amenant l'autre pôle sur une électrode dite indifférente,

c'est-à-dire de dimensions et de point d'application tels que ses effets d'excitation soient nuls ou négligeables et peu intéressants : Une plaque de métal de 120 à 140 centimètres carrés environ, revêtue d'un capitonnage hydrophile et imbibé d'eau chaude, est ainsi placée sur le dos ou sur la nuque.

Ceci ne nous empêche pas de mettre en place, une fois pour toutes, avant l'examen, les électrodes de Roumaillac, une dans chaque oreille, et de les y fixer. Cela simplifie et abrège les manœuvres. L'électrode indifférente recevant un conducteur et le conservant tout le temps, il suffira, après l'examen d'une oreille, de retirer de son électrode auriculaire l'autre conducteur et de le fixer à l'électrode de l'oreille qui reste à examiner. Le pôle négatif ou positif sera donné par l'inverseur de courant.

Les choses étant bien disposées, voici comment nous procédons toujours, pour mettre de l'ordre dans l'examen.

*Exploration faradique.* — L'oreille droite est d'abord examinée. On commence par rechercher les réactions au courant faradique. Étant donnée la forme de ce courant, nous n'avons pas à nous inquiéter de savoir si le pôle excitateur est positif ou négatif.

Par la manœuvre d'un bon rhéostat nous nous arrangeons de façon à débiter avec un courant de minime intensité. Pour les intensités fortes, nous nous baserons sur les réactions du facial.

Le rhéostat étant réglé, nous recommandons au sujet de nous avertir dès qu'il percevra un bruit inaccoutumé. Nous amenons ensuite, par le maniement de l'interrupteur, la fermeture du circuit. Le courant passe quelques secondes, puis nous faisons la rupture. On note les impressions accusées par le sujet.

Le rhéostat est ensuite manœuvré de façon à donner au courant un peu plus d'intensité, puis une nouvelle fermeture

est faite, le courant passe encore, une nouvelle rupture survient et les mêmes questions sont posées. La manœuvre recommence ainsi plusieurs fois avec des intensités augmentant progressivement, à chaque fermeture, d'une faible valeur.

On arrête les recherches quand on a légèrement dépassé le seuil de l'excitation, c'est-à-dire quand on a atteint et dépassé un peu l'intensité minima pour laquelle le sujet a nettement accusé des réactions auditives. Si l'on ne les obtient pas, on cesse de les rechercher lorsqu'on voit de fortes contractions des muscles de la face et lorsque le sujet commence à mal supporter le courant.

Les résultats, positifs ou négatifs, sont notés ainsi que l'intensité approximative et l'on passe à l'exploration galvanique.

*Exploration galvanique*<sup>1</sup>. — Une légère manœuvre du commutateur a suffi à mettre en circuit la source du courant continu. L'inverseur a mis *au pôle positif l'électrode excitatrice*, le rhéostat a été réglé pour avoir l'intensité minima, dont la valeur sera maintenant lisible au milliampermètre. L'intensité minima pour laquelle le sujet accuse une sensation auditive ou pour laquelle il cesse de supporter le courant sans avoir perçu de réaction, est notée au milliampermètre. L'excitation positive est alors terminée.

Les mêmes manipulations et les mêmes observations sont ensuite refaites dans le même ordre, mais, cette fois, avec le pôle négatif comme pôle excitateur.

En comparant les valeurs de l'intensité au seuil de l'excitation positive et au seuil de l'excitation négative, on voit quel est le pôle le plus efficace. Mais, bien que cette notion

1. La réaction galvanique de l'auditif n'est pas toujours facilement supportée par le sujet; elle s'accompagne de phénomènes désagréables (salivation, toux), de vertige. — Sa précision n'est pas facile à contrôler; sa subjectivité enfin ne lui donne pas une valeur absolue. Néanmoins, elle peut rendre des services appréciables.



ne nous paraisse pas jusqu'à présent très importante, on aura déjà pu l'acquérir d'une autre façon : en inversant brusquement le courant, sans modifier l'intensité (mais avant que celle-ci soit douloureuse), vers la fin des recherches à l'excitation positive.

Pendant cette inversion, le sujet accusera vite une sensation auditive, s'il la perçoit pour la première fois au moment de l'inversion brusque, ou bien il accusera l'augmentation ou la diminution d'une sensation déjà éprouvée. Si l'on a pratiqué cette manœuvre vers la fin des recherches au positif, l'examen est ensuite repris où l'on en était arrivé et continué comme il est dit plus haut.

Tous les renseignements précédents étant enregistrés, on passe à l'examen de l'oreille gauche après avoir opéré la mutation convenable du conducteur portant le courant aux électrodes auriculaires.

Tout ce que nous avons dit de l'examen de l'oreille droite s'applique évidemment à celui de l'oreille gauche.

D'après Lermoyez :

1° S'il n'y a pas de réaction, s'il n'y a pas d'obstacle au courant, il faut penser à une lésion du nerf auditif<sup>1</sup>.

2° Si la réaction est plus vive qu'à l'état normal, le nerf auditif réagissant par exemple avec un milliampère, il existe soit une hyperémie du labyrinthe, soit une irritation du nerf auditif.

3° Lorsqu'il y a inversion de la formule donnée précédemment, on doit admettre une affection grave de l'appareil labyrinthique ou du nerf auditif.

Normalement, la plus grande excitation correspond à la fermeture du courant, le pôle négatif étant placé au niveau du conduit auditif.

Toujours d'après M. Roques, la première proposition de Lermoyez ne serait vraie, avec sa technique, que pour

<sup>1</sup>. Normalement la réaction sonore (bourdonnement) se produit entre 4 et 6 milliampères.

une lésion ancienne, très grave, ayant entraîné la dégénérescence complète du nerf (voir plus loin le tableau synoptique : réactions nulles).

La deuxième proposition concorde avec ses résultats.

La troisième paraît vraie, bien que l'inversion lui semble moins importante que l'hyperexcitabilité.

Contrairement aux affirmations de Brenner, chez les sujets normaux dit Gradenigo, c'est seulement dans un petit nombre de cas que l'on obtient une réaction de l'acoustique par des courants électriques d'une intensité inférieure à 6 milliampères et par l'application externe; à l'inverse, chez les individus atteints d'altérations nettes de l'organe auditif, ou de lésions endocraniennes, le nerf acoustique réagit par le phénomène sonore à l'excitation engendrée par le courant électrique, même le plus faible. L'hyperexcitabilité électrique de l'acoustique est, pour cet auteur, en rapport avec les lésions irritatives de l'organe auditif en général, et plus particulièrement de l'appareil de perception des sons.

Ordinairement, l'augmentation de l'excitabilité électrique est bilatérale, même si l'affection est unilatérale; mais, dans ce dernier cas, l'accroissement est plus prononcé du côté malade.

Si l'hyperexcitabilité est bilatérale, dit M. Roques, avec une affection unilatérale, je crois qu'il y a *réaction paradoxale* à l'examen du côté sain : le côté n'est pas hyperexcitable quoique non malade (il y a dans les mots « sain » et « hyperexcitable » une contradiction à moins que le sujet n'appartienne aux 10 o/o qui font exception à la règle générale), seulement l'excitation du côté sain se propage au côté malade et c'est, croyons-nous, celui-ci qui entend. C'est d'ailleurs là une opinion personnelle.

La facilité de réaction indiquerait un processus irritatif de l'oreille interne, et probablement du nerf acoustique, lié habituellement à des phénomènes inflammatoires, où sim-



plement hyperémiques, que leur siège ait lieu dans l'oreille interne ou dans l'oreille moyenne.

D'après Gradenigo, deux affections chroniques sont susceptibles de présenter les mêmes caractères objectifs et fonctionnels acoustiques, mais l'une peut s'accompagner d'une excitabilité électrique exagérée, et l'autre non. La première, comporte un pronostic généralement plus grave que la seconde.

L'examen des réactions auditives ne permettrait guère de différencier les lésions de l'appareil de transmission de celles de l'organe de perception. Une exquise hyperexcitabilité peut s'accompagner d'abolition complète de la fonction auditive ou même d'audition normale chez un névrosé. D'après Gradenigo, les critères de l'excitabilité électrique sont différents de ceux que l'on obtient par l'étude des altérations de l'acuité auditive. Sauf les cas où il existe une hyperexcitabilité nerveuse générale exagérée, pour ainsi dire pathologique, l'existence d'une hyperexcitabilité électrique est l'indice du processus irritatif de l'appareil percepteur des sons; mais la réciproque n'est pas vraie. On ne peut pas dire qu'en présence d'une surdité, même localisée à l'oreille interne, il y aura inévitablement une augmentation de l'excitabilité électrique<sup>1</sup>.

Au point de vue des rapports qui relient l'excitabilité électrique auditive aux névroses, M. Roque considère que l'hyperexcitabilité doit faire songer à des *troubles organiques* chez le névropathe, et d'autre part que l'inexcitabilité habituelle chez les normaux (90 o/o) doit, si on la rencontre chez un sourd, faire penser à des troubles purement fonctionnels, qui devront toujours subir le contrôle des moyens dont dispose l'auriste pour examiner la fonction auditive.

1. Gradenigo, sur une jeune fille devenue très sourde par une otite interne bi-latérale, obtint la réaction du son aux diverses phases d'excitation galvanique, même par un courant si faible qu'il déplaçait à peine les aiguilles de l'ampèremètre.



TABLEAU SYNOPTIQUE  
DES RÉSULTATS DE L'ÉLECTRODIAGNOSTIC EN OTOLOGIE <sup>1</sup>.

	RÉACTIONS	SIGNIFICATION
AUDITION	Réactions nulles.	État normal chez 80 à 90 0/0 des sujets sains. Troubles hystériques. Troubles tabétiques. Dégénérescence complète des terminaisons du nerf acoustique.
	Réactions auditives : bruits ou sons avec une intensité faible de 0,5 à 10 mA. en moyenne.	<div> <div> Furunculose du conduit auditif. Épanchements. Otite moyenne — interne Névrite avec hyperémie </div> <div> Hyperémie de leurs organes. </div> </div> Lésions affectant l'oreille qui perçoit le bruit ou le son réactionnel, que ce soit l'oreille directement excitée ou bien ( <i>réaction paradoxale</i> ) celle du côté opposé. Tumeurs intra-craniennes. Méningites. Traumatismes de la tête.

1. D'après le D<sup>r</sup> ROQUES, *loc. cit.*

## TROISIÈME PARTIE

### I. SENS STATIQUE. ÉTUDE EXPÉRIMENTALE

Cette étude, des plus complexes, comprendra d'abord une série d'expériences faites par des auteurs nombreux, pour établir les lois de notre équilibre et de la perception que nous avons de la place qu'occupe notre corps dans l'espace.

A. POSITION VERTICALE ET HORIZONTALE DU CORPS. — Pour rechercher la notion que nous pouvons avoir de la position verticale et horizontale de notre corps sans le secours des yeux; on fait usage d'une planche-bascule.

Le sujet est installé convenablement, la tête en haut, les yeux fermés, sur une planche placée verticalement; si on lui demande alors dans quelle position il se trouve, il répond le plus souvent qu'il est légèrement penché en avant: en réalité, il est dans cette situation si ses talons touchent la planche. Si on fait alors incliner lentement la planche en arrière et qu'on demande au sujet de dire quand il a la sensation d'être vertical ou penché en arrière de  $45^\circ$ ,  $60^\circ$ ,  $90^\circ$  ou  $180^\circ$ , par rapport à la verticale, on observe deux formes d'illusions: les angles de moins de  $40^\circ$  paraîtront probablement trop petits, ceux de  $40$  à  $60^\circ$  seront estimés correctement; ceux de plus de  $60^\circ$  paraîtront trop grands, le sujet déclarera qu'il est dans la position verticale, la tête en bas, lorsqu'il s'en trouvera encore éloigné de  $30$  à  $60^\circ$  (Sanford, *Cours de psychologie expérimentale*).

Les illusions dépendraient en grande partie, d'après quelques auteurs, de la distribution de la pression à la plante des pieds et sur d'autres surfaces du corps, et de la direction due à la pression des viscères mobiles et du sang<sup>(1)</sup>.

B. SENSATION DE ROTATION. — *Perception de rotation uniforme.* — Si, un sujet étant assis sur une table ou un siège tournant, les yeux fermés ou bandés, on fait tourner la table lentement, uniformément, dans l'une ou l'autre direction, il reconnaît tout d'abord la direction du mouvement, mais si la vitesse de rotation est régulière, cette perception de la rotation diminue ou même disparaît (loi de

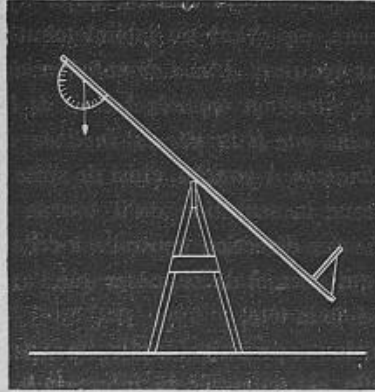


FIG. 12.  
Planche-bascule (d'après SANFORD).

Mach), le sujet en expérience se rend seulement compte du changement de vitesse, mais non de la rotation continue. Après quelques pauses et de courts mouvements dans une direction, à droite par exemple, puis à gauche, le sujet peut n'avoir aucune notion de la direction du mouvement. Il est nécessaire dans ce cas que la rotation soit toujours régulière et de préférence qu'elle soit lente.

C. ILLUSION DE ROTATION DANS LE SENS CONTRAIRE. — Si, le sujet ayant toujours les yeux fermés, on accélère la rotation, puis qu'on l'arrête subitement, il éprouve une sensation nette de rotation en sens inverse : épreuve de contre-rotation. Si on recommence l'expérience et que, lorsque l'illusion



de rotation commence, on prie le sujet d'ouvrir les yeux, l'illusion cesse aussitôt, pour reparaître à nouveau lorsqu'il ferme les yeux, à la condition toutefois que l'impression de rotation soit assez forte.

D. SIÈGE DES ORGANES DE LA PERCEPTION DE LA ROTATION. —

Lorsque la rotation est assez rapide, si au moment de l'arrêt on incline brusquement la tête du sujet ayant les yeux fermés, en arrière, en avant ou latéralement vers l'une ou l'autre des deux épaules : *L'axe de rotation du corps paraît se faire dans la direction opposée à celle de l'inclinaison de la tête, c'est-à-dire que si la tête est inclinée à droite, l'axe subira une inclinaison à gauche, ainsi de suite.*

Le sujet a donc la sensation qu'il tourne sur la surface d'un cône, dans une direction contraire à celle de la rotation primitive : ce qui permet de supposer que l'axe apparent de rotation dépend de la tête.

La même illusion se produit si la tête, étant penchée pendant la rotation réelle, est redressée au moment de l'arrêt, tandis que si le sujet tourne la tête à droite ou à gauche, il n'a aucune sensation illusoire parce que dans ce cas l'axe de rotation de la tête ne change pas. L'illusion, lorsqu'elle se produit, est très désagréable du reste et peut occasionner la chute du patient lorsque la rotation est rapide.

E. VERTIGE DE PURKINJE. — Si l'on fait tourner rapidement un sujet, les yeux ouverts, jusqu'à ce qu'il commence à éprouver la sensation de vertige, avant l'arrêt, les objets ambiants semblent tout d'abord être au repos, puis tourner dans la direction opposée; après l'arrêt, si le sujet regarde un point quelconque placé loin de lui, il a la sensation que les objets continuent à tourner dans la direction où ils paraissaient tourner tout d'abord, c'est-à-dire dans une direction contraire à son propre mouvement rotatoire. Si l'expérimentateur examine alors les yeux du sujet en expé-

rience, il constatera des oscillations horizontales des globes oculaires. Ces mouvements se composent de secousses brusques, dirigées dans le sens contraire à la rotation première, et de secousses lentes dans la même direction (nystagmus après rotation, dit expérimental). Le sujet n'a pas conscience du mouvement de ses yeux et, si l'illusion est un peu trop forte, il pourra éprouver une sensation de vertige.

**Organe du sens de l'équilibre et du sens statique.** — Depuis 1824, c'est-à-dire depuis les expériences de Flourens, le sens statique a été considéré comme étant fonction des canaux semi-circulaires. Il est inutile de rappeler ici les expériences célèbres par lesquelles ce célèbre physiologiste démontra la relation étroite qui relie ces canaux à la coordination des mouvements et à l'équilibre. Pierret, Brown-Séquard, Bechterew, André Thomas et d'autres, ont également observé ou occasionné ces désordres en créant des lésions du nerf vestibulaire.

Goltz admettait que les changements de position de la tête provoquaient des mouvements du liquide contenu dans les canaux, déterminant ainsi des sensations qui réglaient l'équilibre. Pour Breuer, l'endolymphe vestibulaire, en vertu de son inertie, exercerait un frottement sur la paroi sensible des ampoules lorsque la tête se déplace.

Pour d'autres, l'excitation des nerfs ampullaires serait due à une contre-pression, sans déplacement, ni frottement du liquide contre la paroi en sens inverse du déplacement, ou à quelque irritation de nature inconnue, mais liée à l'accélération (Morat et Doyon).

Pour Breuer, Mach, Crum-Brown, les canaux semi-circulaires sont l'organe des sensations d'accélération. De Cyon qui, en 1874, parla le premier d'un sens de l'espace, refuse aux mouvements du liquide et au liquide lui-même le rôle d'excitateur des ampoules.

Pour Lœwenberg, les troubles locomoteurs réalisés dans



les expériences de Flourens seraient dus à une excitation, et non à une paralysie.

Pour Steiner, la destruction de ces canaux ne donnant pas lieu à ces désordres, les troubles moteurs seraient le résultat de phénomènes d'excitation.

Lussana admet que le point de départ des convulsions se trouve dans les lésions des ampoules.

Koenig, après une étude expérimentale des canaux semi-circulaires, dans laquelle il compare les résultats obtenus par la destruction, par l'analgésie et par l'anesthésie des canaux semi-circulaires, à l'aide de la cocaïne, arrive aux conclusions suivantes :

« 1° Avec Crum-Brown, Delage, etc., je suis d'avis que les canaux semi-circulaires sont l'organe du sens de rotation. Ils nous renseignent sur tous les mouvements actifs de rotation, soit de la tête seule ou du corps entraînant la tête. Ils ne nous renseignent pas sur les mouvements passifs de rotation quand ceux-ci sont uniformes et de longue durée, mouvements qui, d'ailleurs, ne se produisent pas dans les conditions ordinaires de la locomotion.

» 2° Comme les mouvements actifs de déplacement de notre corps sont toujours ondulatoires, les canaux semi-circulaires nous renseignent sur tous les mouvements que nous accomplissons en totalité, et sont ainsi secondairement l'organe de l'équilibre.

» 3° Par le souvenir du mouvement accompli, ils nous renseignent sur la position de notre tête par rapport à notre corps, et de notre corps par rapport aux objets extérieurs.

» 4° Les canaux gauches sont plus sensibles aux mouvements de rotation à gauche qu'aux mouvements de rotation à droite, et *vice versa*.

» 5° L'irritation des canaux semi-circulaires produit, ainsi que leur anesthésie, une abolition de fonction.

» 6° Les canaux semi-circulaires ne sont pas l'organe de l'espace. »



Les sensations qui semblent avoir leur siège dans les canaux semi-circulaires et, dans l'appareil vestibulaire, ne sont pas en réalité des sensations conscientes, car la sensibilité de cet appareil n'apparaît qu'en dehors des conditions normales.

Il existe une autre fonction importante des canaux semi-circulaires : c'est la relation qui existe entre eux, le tonus musculaire et le pouvoir moteur. La connaissance de ce fait résulte surtout des expériences d'Ewald, de de Cyon et de Delage.

La notion de la direction de notre corps dans l'espace semble donc résulter de la valeur comparée des excitations apportées à chacun des trois canaux, droits et gauches, dont nous n'avons pas à rappeler la situation qui correspond aux plans de l'espace.

Les mouvements de la tête et du corps sont donc l'origine d'excitations diverses, qui nous donnent la notion de position de la tête et du corps, celle du mouvement et de son accélération. Enfin, le sens musculaire, qui n'est que l'ensemble des impressions cinesthésiques, nous donne la notion des déplacements relatifs de nos membres.

Du reste, il faut bien remarquer avec MM. Morat et Doyon<sup>1</sup> que le sens de l'espace n'est pas seulement localisé dans le labyrinthe, mais qu'il est plutôt l'ensemble de sensations fournies par plusieurs systèmes sensoriels. A la rétine répond le sens visuel de l'espace ; à la peau, le sens tactile, et à l'oreille, le sens auriculaire de l'espace. C'est ce qui fait dire aux auteurs que nous venons de citer que chaque sens est, à des degrés divers, un sens de l'espace.

Les sensations ainsi fournies par la vue, le tact, l'audition, nous donnent l'*orientation objective* ; tandis que de l'attitude, des mouvements de notre corps, de la tête et des membres, nous viennent des sensations sur lesquelles nous formons

1. *Traité de physiologie* (Masson, éd.).

notre *orientation subjective*. Et pour Bonnier, le trouble de l'orientation subjective constitue le vertige.

Le *vertige* est le sentiment de l'instabilité de notre position dans l'espace, relativement aux objets environnants (Grain-ger Stewart); c'est une maladie du sens de l'espace, par défaut ou par exagération de cette sensibilité spéciale et complexe. Aussi, peut-on distinguer d'après leur origine le vertige optique, le vertige labyrinthique, le vertige d'origine tactile, véritable vertige du sens musculaire (Weil); notons que le vertige peut avoir non pas une seule, mais plusieurs origines, comme dans le mal de mer.

Enfin, il peut y avoir vertige, non pas par hypo ou hyperfonction des organes sensoriels périphériques, mais par destruction ou excitabilité des appareils récepteurs, ou des conducteurs sensoriels : vertige bulbaire, cérébelleux, cérébral<sup>1</sup>.

1. De l'hypertension labyrinthique. — Lafite-Dupont, de Bordeaux, a étudié avec Maupetit les rapports qui pouvaient exister entre l'hypertension labyrinthique et l'hypertension artérielle. Ayant étudié l'audition de malades présentant une tension artérielle au-dessus de la normale, ces auteurs ont noté une diminution de l'acuité auditive avec des bruits subjectifs et quelquefois des phénomènes vertigineux. Pensant que ces troubles étaient dus à une hypertension labyrinthique concomitante à l'hypertension artérielle, l'auteur a fait une série d'expériences pour montrer les rapports existant entre ces deux systèmes.

Résumé des expériences. — 1° Insufflation dans le conduit auditif externe. A chaque coup de pression dans le conduit auditif correspond une ascension de la ligne du tracé du pouls obtenu par le sphygmographe de Marey.

2° Injection dans le labyrinthe : l'injection de sérum isotonique à travers la fenêtre ronde produit chez le chien une augmentation de pression durant 34 pulsations. La pression dans l'oreille interne fait donc augmenter la pression artérielle.

Rapports entre la pression céphalo-rachidienne et la pression artérielle. Expériences physiologiques. La pression déterminée dans le système céphalo-rachidien par une insufflation d'air détermine une élévation progressive de la pression artérielle durant 18 pulsations.

3° La ponction du sac dural après issue d'une certaine quantité de liquide céphalo-rachidien détermine une descente brusque de la ligne du pouls (modifications dans le rythme respiratoire).

4° L'injection de sérum isotonique dans le système céphalo-rachidien (région cervicale) détermine une ascension de la tension pendant 35 pulsations. On s'explique ainsi certaines améliorations obtenues par Babinski dans certains états vertigineux après une ponction lombaire assez



## II. — EXAMEN DU LABYRINTHE VESTIBULAIRE

L'exposé succinct de la physiologie de l'organe de l'équilibre nous permet de comprendre comment il a pu venir à l'idée de certains expérimentateurs de rechercher les altérations multiples et complexes qui pouvaient exister dans cet appareil compliqué, soit que ces modifications fussent simples et légères, soit au contraire qu'elles fussent très accentuées et même très compliquées, par conséquent difficiles à élucider.

C'est surtout aux patientes recherches de Von Stein (de Moscou) et à celles plus récentes de Barany que nous sommes redevables des progrès faits par l'otologie moderne dans l'étude anatomo-pathologique des labyrinthites. On peut dire que grâce à ces praticiens l'auriste peut commencer à se reconnaître au milieu de ce dédale compliqué, dont la symptomatologie un peu sommaire se résumait la plupart du temps en une triade dite : syndrome de Ménière, dans

abondance. L'amélioration ne porte pas seulement sur le vertige, mais aussi sur les bruits subjectifs et quelquefois sur l'audition. Lafite-Dupont a repris cette étude thérapeutique si particulière et, pour lui, « la relation qui existe entre les pressions respectives du système artériel, céphalo-rachidien et labyrinthique, n'est pas une relation d'ordre mécanique : la netteté du réflexe, lorsque le point de départ est labyrinthique, fait de l'oreille interne un organe présidant à la vaso-motion ».

Pour Lafite-Dupont, l'examen de l'audition chez les hypertendus du système artériel et par conséquent du système labyrinthique, a permis de noter une diminution de la perception par voie endo-cranienne et un abaissement de la limite supérieure des sons. Avec le cylindre de König, l'auteur n'a jamais trouvé une limite supérieure au-dessus de  $fa^8$  ou de  $sol^8$ .

En outre, les symptômes sont à peu près les mêmes à droite ou à gauche.

En résumé, l'hypertension labyrinthique sera révélée par les signes suivants :

1° Phénomènes subjectifs : bruits, vertiges (principalement le matin) élévation de la pression artérielle. Le Schwabach est diminué, le Weber n'est pas latéralisé, le Rinne peut paraître normal. En réalité, l'audition par conduction osseuse est diminuée.

Phénomènes accessoires : céphalée, congestion légère dans la région de Schrapnell, petits symptômes de brightisme.



lequel on a pendant de longues années englobé en une masse compacte et embrouillée toutes les maladies de l'oreille interne. La maladie de Ménière était tout, expliquait tout, résumait tout en pathologie de l'au delà de la paroi labyrinthique.

Ainsi que nous avons fait pour les chapitres précédents, nous exposerons les méthodes d'examen proposées et appliquées par les divers auteurs qui se sont occupés de cette intéressante question, en essayant ensuite de rassembler tous ces documents pour en tirer des conclusions pratiques.

### Réactions vestibulaires.

Comme nous l'avons vu précédemment, il existe trois groupes de réactions normales de l'appareil vestibulaire : les unes subjectives, les autres réflexes.

Les *réactions subjectives* sont inconstantes, exagérées ou diminuées, leur valeur est purement individuelle, ce qui les empêche d'être comparables ou mesurables. On peut les révéler par la recherche du sens statique, qui peut être faite soit avec un plan incliné, soit par les sensations de rotation ou de contre-rotation (épreuve de Mach).

A l'*étape pathologique*, ces différentes expériences pourront démontrer soit l'abolition de la fonction vestibulaire, soit tout au moins un déficit plus ou moins considérable de cette importante fonction. Dans certains cas, ce sera une irritation pathologique qui sera susceptible d'occasionner des réactions vestibulaires variées, telles que les sensations de vertige. Ces dernières pourront être : 1° subjectives, le malade ayant le sentiment que son corps se déplace : « Je tourne; » ou 2° objectives, les objets ambiants paraissant au contraire se déplacer : « Ça tourne. »

Les *réactions objectives* comprennent les troubles de l'équilibre et les troubles de motricité oculaire.

**A. Épreuves portant sur l'équilibre.** — Comme nous l'avons vu, dans le chapitre précédent, le sens de l'espace est en grande partie fonction du labyrinthe. Étant donné que normalement nous n'avons pas conscience des sensations vestibulaires, lorsque notre organe de l'équilibre sera en état d'hypo ou d'hyper-fonction, nous aurons des sensations fausses, d'où résulteront des troubles de l'équilibre.

Ces troubles pourront être étudiés sur le malade, à l'aide de la statique du corps dans la station verticale, dans la marche, le saut, ou bien encore au moyen du plan incliné de Von Stein, appelé par son auteur « goniomètre ».

Si on pratique cet examen un certain temps après l'apparition des lésions du labyrinthe, il peut être difficile de mettre en évidence les troubles de l'équilibre, car le sens de l'espace pourra avoir été suppléé par les appareils visuels et tactiles et aussi par l'organe du côté opposé. Il n'y a aucune raison, étant donnée la synergie labyrinthique, de supposer qu'il ne se passe pas, pour le sens de l'espace bi-labyrinthique, ce qui s'observe pour la vision binoculaire lorsqu'elle devient monoculaire.

De même l'appareil labyrinthique peut être complètement détruit des deux côtés sans que, pour cela, le sujet présente des troubles de l'équilibre; car il est susceptible de faire pour ce sens une véritable rééducation, soit par suppléance visuelle et tactile, soit par les centres nerveux de l'équilibre<sup>1</sup>.

Cette synergie explique combien est délicate l'interprétation des troubles de l'équilibre quelque temps après le début de lésions vestibulaires. Von Stein a particulièrement étudié cette question et a multiplié les épreuves destinées, pour ainsi dire à disséquer l'équilibre des sujets examinés.

Pour mettre en évidence les troubles de l'orientation statique et dynamique d'origine labyrinthique, il est nécessaire

1. Le rôle du cervelet dans l'équilibre est aussi très important. Il existe dans cette physiologie du cervelet et du labyrinthe une complexité qui a besoin de nouvelles études.



d'abolir ou de diminuer le plus possible le rôle du sens visuel et du sens tactile (cinesthésique). Il faut donc prier le patient de fermer les yeux ou, de préférence, les lui bander (le maximum d'effet est obtenu par les yeux bandés), c'est la suppression de la béquille visuelle (Althaus-Grasset); pour diminuer l'aide fournie par le sens tactile ou musculaire, on enlèvera au patient tout appui; on cherchera à réduire le plus possible sa base de sustentation, soit dans la station debout, soit dans la marche, le saut, etc.

Von Stein a ainsi proposé trente et une manières d'explorer l'équilibre statique et dynamique du sujet.

Nous pensons que l'on peut se limiter à l'étude :

- 1° De la station debout sur le sol;
- 2° De la station sur le plan incliné;
- 3° De la marche et du saut.

On fera la part de chacun dans la faculté de tenir son équilibre, selon sa profession (couvreurs, équilibristes, gymnastes, charpentiers, marins).

I. ORIENTATION STATIQUE : ÉTUDE DE LA STATION DEBOUT SUR LA TERRE. — Le malade est debout :

1° Les pieds réunis joints, les yeux ouverts (*Ppoa*). (Les abréviations que nous donnons sont celles proposées par von Stein et tirées du latin.)

2° Les pieds réunis, les yeux fermés (*Ppoo*).

3° Sur un seul pied, droit ou gauche, les yeux ouverts, les yeux fermés (*Pdoa*, *Pdoo*, *Psoa*, *Psoo*).

4° Sur la pointe des deux pieds du pied droit, ou du pied gauche, les yeux ouverts, puis fermés (*Digiti pedum* = *Dppoa* ou *Dppoo*, *Dpdoa*, ou *Dpdoo*, *Dpsoa*, *Dpsoo*).

Normalement, le malade atteint d'une labyrinthite titube ou tombe facilement quand il se tient sur un pied les yeux fermés, ou même les yeux ouverts; dans les cas graves ou plutôt récents, il tombe étant sur les deux pieds même ayant



les yeux ouverts. La titubation ne survient pas immédiatement, mais se produit au bout d'un certain temps.

Gradenigo qui a recherché, sans la noter, dans les lésions labyrinthiques uni-latérales, une différence dans la difficulté de se tenir debout sur le pied correspondant au côté sain ou au côté malade, pense que chacun des labyrinthes exerce son influence sur les deux membres inférieurs. Nous croyons plutôt que ce phénomène s'explique par la rééducation déjà faite de l'orientation au moyen d'un seul labyrinthe.

2. EXAMEN DE LA STATION SUR LE PLAN INCLINÉ. — Stein a proposé, sous le nom de goniomètre, un appareil permettant de faire varier l'angle d'inclinaison d'un plan sur lequel le malade est placé debout et de mesurer cet angle. Cet appareil peut se composer d'une simple planche fixée au sol ou plancher, au moyen d'une charnière autour de laquelle elle tournera pour décrire, avec le plan horizontal du sol, un angle variant de 0° à 50°. La planche sera levée au moyen d'une corde fixée par son extrémité libre à une poulie mue par une manivelle; sur le côté fixé au sol se trouve une échelle graduée qui permet de mesurer l'angle d'inclinaison. L'*inclinaison* est dite *antérieure* quand le malade a la plante des pieds tournée vers la traverse, vers la charnière : le malade paraît descendre de ce plan : l'*inclinaison* est dite *postérieure* quand les talons sont tournés du côté de la traverse : le malade paraît monter. L'*inclinaison* est *latérale* droite ou gauche, quand le bord du pied droit ou gauche répond à la charnière.

Normalement, quand on fait varier l'inclinaison, l'angle est le même que le sujet ait les yeux ouverts ou fermés; on peut dire qu'en moyenne l'inclinaison antérieure et l'inclinaison latérale varient de 35° à 40°; tandis que l'inclinaison postérieure varie de 26 à 30 degrés<sup>1</sup>.

De nombreux facteurs font varier les résultats de ces

1. VON STEIN, ALEXANDER, VEDASI, LUZZATTI, (*Archiv, ital. di otol., ecc.*, v. VI, p. 383.)

épreuves : l'effort musculaire de compensation particulier à chaque malade, la plus ou moins grande habitude de se tenir sur un plan incliné, l'extension variable des articulations des pieds, l'appréhension du patient pour la chute. On peut y remédier en partie en reconnaissant la déviation du corps en dehors de la ligne verticale au moyen d'un fil à plomb, et en recommandant au malade de « se laisser aller ».

¶ Cette méthode, assez difficile à interpréter, ne saurait être d'une pratique courante; mais, dans certains cas, ajoutée aux autres examens, elle peut avoir son importance, et une valeur dont on doit tenir compte.

Certains auteurs ont recherché, non seulement la stabilité statique, mais la puissance de résistance à des chocs imprévus reçus par le patient atteint d'une affection labyrinthique (Krotoschiner). Ces expériences n'ont pas donné de résultats intéressants.

3. ORIENTATION DYNAMIQUE. — La recherche comprendra ici l'étude de la marche, du saut, les yeux ouverts et les yeux fermés ou bandés.

Quand il existe des troubles d'orientation, le patient présente toujours une tendance à marcher les jambes écartées comme un canard, et à tomber d'un côté ou de l'autre. S'il existe une lésion labyrinthique unilatérale, le malade présente une marche titubante et dévie souvent de la ligne droite vers le côté malade, surtout lorsque la lésion porte, ce qui est le cas le plus fréquent du reste, sur le canal semi-circulaire externe. Une altération localisée à un des autres canaux peut, en effet, modifier singulièrement la direction et la forme de la chute. Nous considérons ce fait comme ayant une importance capitale, d'abord pour attribuer au labyrinthe le trouble de l'équilibre observé, et même pour localiser la lésion dans un point de cet organe lui-même.

Gradenigo propose, pour mieux apprécier ce trouble, de placer à 6, 8 mètres du patient un objet quelconque et de

l'inviter, les yeux ouverts, à en bien observer la position puis, les yeux fermés, à se diriger vers lui pour le frapper du pied. Naturellement, on devra éviter au malade pendant l'examen un choc, ou une rencontre avec un objet voisin, il sera également prudent de l'accompagner pour lui éviter une chute.

Von Stein fait marcher ses malades :

- 1°, 2° En avant, en arrière;
- 3°, 4° En avant et en arrière sur la pointe des pieds;
- 5°, 6° Sauter les pieds joints en avant et en arrière;
- 7°, 8° En avant et en arrière en sautant alternativement sur la pointe de chacun des deux pieds;
- 9°, 10° Sauter en avant et en arrière sur la plante du pied droit;
- 11°, 12° Sauter en avant et en arrière sur la plante du pied gauche.
- 13°, 14° Sauter les pieds joints latéralement à droite et à gauche.
- 15°, 16° De même avec la pointe des pieds;
- 17°, 18°, 19° et 20° Sauter en avant et en arrière sur la pointe du pied droit et du pied gauche.

L'auteur russe fait, en outre, tourner ses malades, en sautant tantôt sur la droite, tantôt sur la gauche. Ces expériences doivent être faites les yeux ouverts, le regard étant dirigé en l'air, ou mieux les yeux fermés.

Von Stein, en faisant marcher ses malades sur des feuilles noircies à l'aide de noir de fumée, a obtenu une série d'empreintes (ichnogrammes) et, de cette étude, a voulu tirer des ichnogrammes caractéristiques des labyrinthites, dont il reconnaît deux types principaux <sup>1</sup>.

L'un de nous a même eu l'idée de faire cinématographier la démarche des labyrinthiques, de manière à rendre plus

1. VON STEIN, Congrès de Bordeaux, 1904 (*Centralbl. f. Ohrenheilk.*, 1905, v, III, n° 12; KROTOSCHINER, *Zeits. f. Ohrenheilk.*, v. XXXI, p. 395)



visibles et plus démonstratifs les troubles qu'ils présentent habituellement<sup>1</sup>.

Dans les cas récents, les troubles de l'orientation statique, ou dynamique d'origine vestibulaire, ne sont pas justiciables de ces nombreuses expériences, car étant la conséquence d'une irritation excessive et exagérée de la fonction vestibulaire, accompagnée d'un déficit partiel ou plus ou moins total d'un ou des deux appareils vestibulaires, l'excitation est généralement si considérable qu'il existe un état vertigineux presque constant, même les yeux étant ouverts. C'est seulement une fois l'irritation périphérique du début calmée, alors que la lésion est bien localisée et par conséquent bien établie que l'on peut et qu'il faut faire subir au malade les épreuves statistiques que nous venons d'exposer. Le résultat pourra être essentiellement variable suivant la période à laquelle se fera cet examen. Si par exemple nous prenons un Ménière à un moment rapproché de sa crise, l'épreuve sera plus concluante que s'il est depuis quelque temps déjà en période de calme. De même si nous l'examinons peu de temps après son ictus initial, nous aurons des réactions vives et très nettes.

A une période plus avancée de la maladie, alors qu'il aura déjà rééduqué son sens de l'équilibre, les épreuves statiques de Stein ne donneront que peu ou pas de résultats, bien que l'appareil vestibulaire ait été plus ou moins affecté et annihilé par la lésion qui l'a atteint.

Ce fait est très important à noter et à retenir lorsqu'on examine un labyrinthe, de quelque nature que soit la maladie qui a affecté l'oreille interne (vestibule, canaux semi-circulaires).

**B. Épreuves portant sur les troubles de la motricité oculaire (nystagmus).** — D'après les recherches expérimentales.

1. MOURE, Congrès de Bordeaux, 1904.

tales faites sur les canaux semi-circulaires, d'après les expériences physiologiques sur la statique et la rotation citées plus haut, d'après les troubles dans la motricité oculaire (secousses nystagmiques) observés lors d'irritation ou de destruction vestibulaire, il a été établi une méthode d'examen du labyrinthe vestibulaire dont Barany (de Vienne) a fixé les termes et les conditions pathologiques. Cette étude a été reprise depuis par de nombreux auteurs de France et de l'Étranger qui, tous, ont discuté sur la pathogénie de ce trouble spécial, presque tout en étant d'accord sur les résultats pratiques qui découlaient de ces nouvelles séries d'épreuves. Citons en France les travaux de Piétri et Maupetit<sup>1</sup>, Hautant, Lombard, Lemaitre et Halphen.

Le nystagmus qui constitue le principal trouble de l'équilibre statique : « est un véritable tremblement associé des globes oculaires » (Déjerine). Ce sont, comme le dit Coutela, des secousses rythmiques, régulières, indépendantes de la volonté. Le nystagmus résulte de la succession rapide de deux mouvements : le premier est lent, tandis que l'autre est une secousse rapide dans le sens opposé. On a l'habitude, pour désigner le sens du nystagmus, de prendre la direction de la secousse brusque : il y a nystagmus à droite quand les globes oculaires, par un mouvement lent, vont vers la gauche, et sont brusquement ramenés vers la droite.

I. NYSTAGMUS SPONTANÉ. — Il se rencontre au cours d'irritations labyrinthiques de nature pathologique : c'est ce nystagmus qu'on observe au début d'une labyrinthite séreuse (Alexander), ou à la suite de quelques évidements.

C'est Schwabach qui le premier a rapporté une observation de nystagmus survenu au cours d'une suppuration de l'oreille avec mastoïdite (1878).

Le nystagmus spontané n'existe pas seulement dans le

1. Fait à la clinique de la Faculté de Bordeaux (service de M. le professeur Moure).



cours des labyrinthites, c'est aussi le signe d'une complication endo-cranienne d'origine otique, telles que compression d'une circonvolution occipitale, abcès extra-duraux, et surtout abcès ou lésions du cervelet.

Le caractère du nystagmus spontané d'origine otique est d'être passager. Il s'accompagne généralement de sensations vertigineuses. Comme il n'est pas toujours évident, il est nécessaire pour le rechercher de faire regarder le malade dans des directions extrêmes, le plus souvent en abduction, soit à droite, soit à gauche, ou bien en haut. Le nystagmus spontané est le plus fréquemment horizontal, quelquefois rotatoire, rarement vertical. Son intensité varie avec les mouvements exécutés par le malade.

Bien que l'existence du nystagmus spontané indique le plus souvent une irritation labyrinthique grave, il est cependant possible de l'observer au cours d'une inflammation de l'oreille moyenne, avec ou sans exsudat. Le nystagmus, habituellement dirigé du côté sain, peut changer de côté, ou être bilatéral (Alexander). Ce symptôme disparaît ordinairement pour deux raisons : soit parce que la cause de l'excitation s'amende, soit au contraire parce qu'il se produit une aggravation annihilant l'appareil vestibulaire. Sauf exception, le nystagmus spontané ne persiste jamais très longtemps après le début de l'affection qui a occasionné son apparition. Aussi peut-on considérer comme exceptionnel le cas cité par Gradenigo, dans lequel ce trouble oculaire consécutif à un traumatisme labyrinthique, dura pendant plus de deux ans.

Si, au cours d'une affection du labyrinthe, le nystagmus d'abord horizontal tend à devenir rotatoire, ou s'il présente alternativement ces deux genres de secousse; on peut supposer que l'irritation gagne la région ampullaire voisine du canal horizontal, c'est-à-dire celle du canal vertical supérieur.

Lorsque le nystagmus survient chez des malades ayant leurs deux labyrinthes détruits par suppuration et qu'il est



impossible d'admettre une irritation de ces organes, on doit penser que ce trouble fonctionnel est la conséquence d'une irritation portant sur l'extrémité ou sur le tronc du nerf vestibulaire, ou d'une lésion, d'un abcès cérébelleux. Dans ces cas, on ne peut nullement modifier le nystagmus par des irritants vestibulaires artificiels, pas plus que par rotation de la tête ou du corps, ou par compression de l'air contenu dans le conduit auditif externe, etc. (Gradenigo).

Le nystagmus spontané s'explique par un défaut d'équilibre des globes oculaires et du tonus musculaire. Si la différence est en plus ou en moins, c'est-à-dire s'il y a excitation ou diminution de la sensibilité vestibulaire, la direction du nystagmus est différente.

L'apparition du nystagmus horizontal, le plus net et aussi le plus fréquent, peut s'expliquer par un trouble dans la fonction du noyau de la VI<sup>e</sup> paire, *dont le noyau d'origine préside aux mouvements associés de latéralité des yeux*<sup>1</sup>.

Cliniquement, on peut observer les phases suivantes du nystagmus spontané:

*Premier cas.* — Otite suppurée droite, irritation labyrinthique du même côté qui se manifeste par un nystagmus du côté lésé, c'est-à-dire du côté droit. Cette phase, rapide, n'est pas le plus souvent observée, plus fréquente est la suivante.

*Deuxième cas.* — Après la phase d'irritation précédente, vient la phase de destruction, ou tout au moins de paralysie avec prédominance du tonus musculaire du côté sain, d'où nystagmus du côté gauche, côté sain.

*Troisième cas.* — Plus tard, par suite de la compensation

1. « Des faits anatomo-cliniques nous pouvons conclure, d'une part, que des troubles des mouvements associés de latéralité des yeux peuvent être attribués à une lésion nucléaire de la VI<sup>e</sup> paire; d'autre part, que toute lésion nucléaire de la VI<sup>e</sup> paire donne lieu à un trouble des mouvements associés de latéralité des globes. » (*Essai sur la coordination des mouvements des yeux*, par COUTELA, thèse Paris, 1908, p. 50.)

progressive du labyrinthe sain, disparition du nystagmus spontané.

Ainsi que nous l'avons écrit plus haut, le nystagmus spontané ne se rencontre pas seulement dans les maladies du labyrinthe, puisque nous savons qu'il constitue un symptôme fréquent au cours des affections du cervelet. Lorsqu'il existe, a écrit Tollemér, il est caractéristique et tout d'abord latéral, il devient ensuite de plus en plus fort lorsque le malade tourne volontairement les yeux du côté sain<sup>1</sup>.

C'est un signe que beaucoup d'auteurs considèrent comme absolument constant dans les abcès du cervelet. Et d'après Luys, le nystagmus se rencontrerait dans 50 o/o des affections cérébelleuses.

Ce trouble s'observe aussi parfois dans les tumeurs endocraniennes et plus fréquemment chez les malades atteints de ramollissement ou d'hémorragies cérébrales. Dans ces derniers cas, il existe en même temps une déviation conjuguée des yeux avec rotation de la tête du côté de la lésion; en tous les cas, le nystagmus est généralement passager, et souvent transitoire.

Le *nystagmus vestibulaire* s'accompagne presque toujours de troubles de l'équilibre (signe de Romberg) plus accentués dans les affections récentes uni-latérales et dans le cours des altérations vestibulaires aiguës bi-latérales. Ce fait constitue même un excellent moyen de diagnostic entre le nystagmus d'origine auriculaire ou cérébelleuse. Les troubles d'équilibre, de nature vestibulaire, s'accroissent si l'on fait lever la tête ou si elle est mise en extension. Ils s'accompagnent souvent d'une plus grande faiblesse musculaire<sup>2</sup>.

1. TOLLEMER, *Maladies du Cervelet*, in *Traité Bouchard-Brissaud*.

2. André Thomas a rapporté une observation avec autopsie d'une tumeur du mésencéphale où il y avait une compression du nerf vestibulaire, le nystagmus s'accompagnait de troubles de l'équilibre; c'est ainsi que le malade n'avait pas la sensation de tourner du côté malade, tandis qu'il avait cette sensation en tournant du côté sain; dans la marche, il déviait du côté malade (Soc. de biol., 1902).



Non seulement le nystagmus spontané d'origine otique s'associe à des troubles de l'équilibre, mais ces sortes de malades présentent, presque au complet, le cortège symptomatique que nous venons d'exposer dans ce travail, auquel il faut ajouter les bourdonnements et l'allure tout à fait spéciale de la maladie. Le nystagmus et les troubles de la statique d'origine otique diminuent ordinairement avec le temps; c'est souvent le contraire que l'on observe chez les cérébelleux. Les formes cliniques du vertige labyrinthique ne ressemblent pas non plus à la déséquilibration toute particulière qui caractérise les lésions du cervelet.

Parmi les troubles de l'équilibre, consécutifs à des altérations des canaux semi-circulaires, nous citerons les observations intéressantes faites par James<sup>1</sup> sur l'impossibilité presque absolue pour les sourds-muets de nager.

Thomas a observé le même phénomène chez des chiens auxquels il avait enlevé leurs deux nerfs vestibulaires. Ces animaux étaient dans l'impossibilité de se tenir dans l'eau, ils tournaient sur eux-mêmes et se seraient noyés si on ne les avait sauvés, tandis que d'autres chiens, privés seulement de leur cervelet mais ayant un appareil vestibulaire intact, se tenaient bien dans l'eau et pouvaient même nager<sup>2</sup>.

II. NYSTAGMUS RYTHMIQUE PROVOQUÉ. — Les recherches anatomo-pathologiques et cliniques ayant prouvé la part considérable que prenait l'appareil vestibulaire à la coordination des mouvements oculaires, Barany (de Vienne) eut l'idée de provoquer systématiquement l'apparition du nystagmus et d'en étudier les diverses modalités. De ses recherches est née une nouvelle et intéressante méthode pour déterminer la sensibilité de la portion vestibulaire du labyrinthe.

Comme nous avons déjà eu l'occasion de le dire, cette étude de la valeur clinique du nystagmus rythmique pro-

1. JAMES, The sense of dizziness in deaf-mutes (*Amer. Journ. otol.*, 1882).

2. THOMAS, *Revue internationale de rhinologie*, 1899; *Le Cervelet*, 1897.



voqué, exposée d'abord par Barany, a été, tout d'abord, reprise en France par M. Pietri (travail de la clinique du professeur Moure), par Lombard et Halphen, puis, ensuite, complétée par MM. Hautant et, à nouveau, Pietri et Maupetit (de Bordeaux), et MM. Lemaître et Halphen (de Paris).

Cette intéressante question est actuellement assez au point pour que nous puissions lui attribuer une valeur réelle dans l'examen fonctionnel du labyrinthe.

Étudions d'abord la production du phénomène lui-même :

1. *Arc réflexe.* — Si nous nous reportons à ce que nous avons déjà dit en exposant les connexions de l'oreille interne avec les centres bulbaires et cérébelleux, nous comprendrons aisément que la voie centripète est représentée par les ramifications du nerf vestibulaire lui-même, tandis que le centre de réflexion est formé principalement par le noyau de Deiters, qui est en rapport avec les autres centres bulbaires : l'anatomie nous donne ainsi l'explication des nausées, des vertiges ou, tout au moins, des phénomènes de pâleur et de sueurs qui s'observent en même temps qu'apparaît le nystagmus.

Si nous considérons le schéma emprunté à M. André Thomas, reproduit plus haut, nous voyons que du noyau de Deiters partent des fibres allant au noyau de la sixième paire du même côté, et d'autres fibres se rendant à la troisième paire du côté opposé par l'intermédiaire du faisceau longitudinal postérieur.

Ces différentes distributions gênent, du reste, l'exposé de certaines théories du nystagmus vestibulaire expérimental que nous n'envisagerons pas pour le moment.

2. *Modes de production du réflexe nystagmique.* — Les excitants employés sont :

1° *Le mouvement*, de préférence, le mouvement de rotation passive : c'est l'excitant physiologique ;

2° *La chaleur ou le froid*, qui agissent probablement en occasionnant des variations de densité entre les différentes

couches de l'endolymphe, ou bien encore des variations de pression consécutives à des troubles vaso-moteurs, de constriction ou de dilatation;

3° *L'électricité*, sous forme de courants galvaniques.

Dans ce cas, le nystagmus n'est qu'une manifestation secondaire survenant au cours du vertige voltaïque.

4° *La compression directe* : telle la pression exercée au moyen d'un stylet sur le canal semi-circulaire membraneux mis à nu par le fait d'une suppuration; ou bien encore la compression ou la décompression de l'air du conduit auditif et de la caisse à l'aide d'une poire à air, lorsque le tympan est détruit, ou tout au moins largement perforé et qu'il existe une fistule sur la paroi labyrinthique.

5° Peut-être serait-il possible encore de provoquer le nystagmus en instillant une solution de cocaïne adrénalisée à travers un tympan largement perforé, mais ces expériences entreprises par l'un de nous (Cauzard) n'ayant pas jusqu'ici donné de résultats définitifs, nous ne pouvons que nous borner à les signaler comme un procédé capable de provoquer le réflexe nystagmique.

III. DU NYSTAGMUS PROPREMENT DIT. — Pour observer le réflexe, il suffit d'examiner la situation des globes oculaires d'abord, à l'état de repos, puis au cours ou à la fin d'une des expériences que nous venons d'indiquer. On voit les yeux animés de mouvements variés, et selon que les réactions de l'un ou l'autre des canaux semi-circulaires prédominent<sup>1</sup>, on distingue :

1° Le nystagmus horizontal, les globes allant à droite ou à gauche, ou réciproquement (excitation du canal semi-circulaire horizontal);

1. Loi de Flourens : l'excitation de chaque canal semi-circulaire produit un mouvement des yeux dans son plan. On doit se rappeler, d'autre part, que les plans des canaux verticaux forment environ un angle de 45 degrés avec le plan sagittal, antéro-postérieur du crâne.

- 2° Le nystagmus circulaire ou rotatoire, dont le sens est indiqué par le déplacement du pôle supérieur de la cornée ;
- 3° Le nystagmus oblique ou diagonal ;
- 4° Le nystagmus vertical.

De ces quatre modalités du nystagmus, une seule est bien nettement sous la dépendance d'un seul canal, c'est le nystagmus horizontal ; les autres traduisent l'état de deux ou de plusieurs canaux, c'est ainsi qu'on peut dire que le nystagmus rotatoire est dû à la réaction du système vertical.

Si l'on considère la direction du nystagmus d'après les mouvements des yeux, de même qu'on reconnaît des mouvements simples (et cliniquement des paralysies simples), c'est-à-dire dans le sens horizontal et dans le sens oblique, et des mouvements complexes, c'est-à-dire dans le sens vertical et dans le sens rotatoire, de même il serait plus juste de reconnaître des nystagmus simples (horizontal et oblique) et des nystagmus complexes (rotatoire et vertical).

Le nystagmus le plus fréquemment observé est le nystagmus horizontal :

1° Parce que le mouvement de rotation autour de l'axe du corps intéresse surtout le canal horizontal ;

2° Parce que, dans les réactions thermiques, c'est l'ampoule du canal horizontal qui est la plus proche de la paroi labyrinthique, tandis que celle du canal vertical supérieur est moins en rapport avec la caisse, et que l'ampoule du canal vertical postérieur se trouve à la partie la plus interne du vestibule ;

3° Parce que les mouvements de latéralité des yeux sont nettement sous la dépendance de la sixième paire qui est intimement reliée au noyau de Deiters, relai du nerf vestibulaire.

Si l'on étudie le nystagmus horizontal, on peut, avec Alexander, en décrire trois variétés basées sur son degré d'intensité :

1° Le nystagmus est *violent* et atteint son maximum : il s'observe dans la position extrême du regard vers le côté



opposé au nystagmus. Exemple : le malade présente un nystagmus dirigé à droite qui s'observe encore dans la position opposée du globe oculaire, c'est-à-dire dans l'abduction gauche ;

2° Le nystagmus moyen s'observe dans la vue droite à l'infini ;

3° Faible, il est seulement visible dans la position extrême du regard vers le côté du nystagmus. Pour reconnaître ce dernier, ou le mettre en évidence, on fait fixer au sujet l'index de manière à placer son œil en abduction du côté où se produit le nystagmus supposé.

Pour déceler certains nystagmus légers, on doit éviter de laisser faire au malade des mouvements de convergence : pour obtenir ce résultat, on emploiera le procédé fort simple conseillé par Barany, qui consiste à placer devant les yeux du sujet à examiner une paire de lunettes, du genre des grandes conserves, dont les verres seront dépolis, mais assez transparents toutefois pour laisser voir au travers les mouvements de la pupille.

L'observateur peut du reste, si les verres sont trop opaques, regarder par-dessus les lunettes. Quelquefois il est bon de découvrir le globe oculaire en relevant la paupière pour mieux voir les déplacements qu'il subit.

D'après MM. Pietri et Maupetit<sup>1</sup>, on peut considérer au nystagmus rythmique provoqué trois qualités fondamentales :

1° La force ou intensité des secousses dont nous venons de parler ;

2° Leur rapidité ;

3° Leur durée.

Malheureusement nous ne pouvons trouver aucun moyen pour mesurer les deux premières, seul l'expérimentateur entraîné pourra les apprécier, en comparant leur valeur à

1. Pietri et Maupetit proposent d'appeler rotation positive (+) celle qui est conforme aux aiguilles d'une montre (de gauche à droite) et rotation négative (—) celle de sens contraire (de droite à gauche).

celle qu'il sera habitué à observer dans les cas normaux ou prétendus tels.

Il n'est pas possible, en effet, d'évaluer en millimètres le chemin parcouru par le globe oculaire, pas plus que de compter le nombre des secousses en un temps donné, bien que De Cyon nous dise en avoir compté de 20 à 250 à la minute 2.

De plus il faut savoir que la force des secousses n'est pas toujours la même pendant la durée du nystagmus; mais, qu'elle va en diminuant progressivement depuis le moment de son apparition jusqu'à son extinction. Il n'en est pas de même de la rapidité qui semble, elle, ne pas varier.

Pour mesurer la durée, l'expérimentateur devra mettre son chronomètre en mouvement au moment précis où, dans l'épreuve rotatoire, il arrêtera la rotation et où, dans les épreuves caloriques, il fera cesser l'irrigation ou bien encore quand apparaîtront les secousses nystagmiques.

Nous allons maintenant exposer les divers procédés à l'aide desquels nous avons la possibilité de provoquer l'apparition du nystagmus.

**A. Réflexe rotatoire.** — Si on soumet un malade à un mouvement de rotation dans un plan horizontal, soit par exemple de gauche à droite par rapport au malade, c'est-à-dire dans le sens des aiguilles d'une montre, et qu'après un certain temps ce mouvement de rotation soit brusquement arrêté, *l'irritation des canaux semi-circulaires horizontaux* se traduit par un *nystagmus horizontal* gauche, c'est-à-dire dans une direction opposée à celle du mouvement de rotation. C'est le nystagmus après rotation (post-nystagmus de Barany); cette réaction serait sous la dépendance du vestibule gauche.

Pratiquement, l'expérience se passe de la manière suivante : le malade est assis sur un fauteuil tournant toujours dans le même plan horizontal. Après s'être assuré tout d'abord que le malade n'a pas de nystagmus spontané en portant ses globes oculaires en position extrême, on lui applique des

lunettes opaques ; puis on commence à le faire tourner dix fois autour de son axe en vingt secondes (deux secondes par tour).

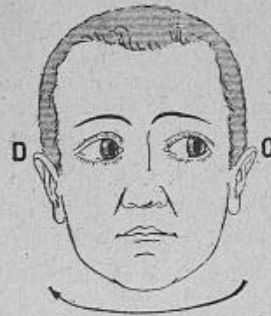

FIG. 13.

Nystagmus provoqué dirigé à Gauche. Rotation positive : +

Le sujet a tourné de Gauche à Droite, c'est-à-dire dans le sens des aiguilles d'une montre.

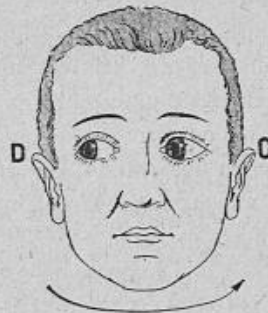

FIG. 14.

Nystagmus provoqué dirigé à Droite. Rotation négative : —

Le sujet a tourné de Droite à Gauche, c'est-à-dire dans le sens contraire des aiguilles d'une montre.

Au dixième tour le malade est arrêté brusquement et l'opérateur constate les caractères du nystagmus, c'est-à-dire l'amplitude des secousses, leur durée<sup>1</sup> et leur direction.

1. Il est indispensable pour faire cette expérience d'avoir un chronomètre enregistreur dont l'aiguille part au moment précis de l'arrêt du fauteuil.



Il faut aussi noter, à l'arrêt, la propulsion passive subie par le malade et la sensation vertigineuse accusée.

Normalement, le nystagmus, après une rotation de dix tours en vingt secondes, est intense, il varie de vingt-cinq à trente-cinq secondes.

Au-dessous d'une durée de vingt secondes, Barany considère la réaction nystagmique comme anormale. Il existe, d'autre part, des durées plus grandes qui sont dues à une hyperexcitabilité du labyrinthe (neurasthéniques, hypertendus...) ou du noyau de Deiters dans le cas d'affection bulbaire ou cérébelleuse, mais ces faits sont encore à vérifier.

Pour avoir un renseignement précis sur un labyrinthe étudié, il est nécessaire de faire l'expérience en sens inverse : le mouvement de rotation étant exécuté dans le sens contraire à celui par lequel on a débuté. Le nystagmus ainsi provoqué sera constaté de la même manière que la première fois. De la comparaison des résultats obtenus, on déduira facilement une conclusion, indiquant que les labyrinthes sont également excitables, que l'un d'eux réagit plus ou moins que son congénère<sup>1</sup>.

Les expérimentateurs ont pensé qu'en modifiant la position de la tête du sujet en observation, on pourrait examiner successivement les canaux semi-circulaires verticaux par l'épreuve rotatoire<sup>2</sup>.

Pour soumettre un canal horizontal ou mieux le système horizontal à l'excitation rotatoire, il suffit de faire tourner le sujet sur un plan horizontal et le système vertical est soustrait à cette influence excitatrice parce qu'il est perpendiculaire au plan de rotation. Pour soustraire à cette influence le système horizontal, il faut modifier sa situation de telle

1. Pour certains, le labyrinthe gauche serait moins excitable que le droit. Nous n'avons pas remarqué personnellement cette différence. Ce qui est vrai, c'est la diminution de la réaction nystagmique due au côté sain, quand le labyrinthe non interrogé est à peu près ou complètement aboli; il y aurait comme une atteinte au pouvoir de réaction bi-vestibulaire.

2. Nous n'oublierons pas que les canaux verticaux sont toujours inclinés à 45° sur le plan antéro-postérieur.

façon que le plan de rotation et le plan du système horizontal soient perpendiculaires. Théoriquement, pour cela, on peut mettre la tête en inclination latérale à 90 degrés, ou plus facilement la situer soit penchée en avant à 90 degrés, soit rejetée en arrière à 90 degrés<sup>1</sup>. De cette façon on obtient un nystagmus rotatoire qui traduit l'excitation de l'ensemble du système vertical, et non pas d'un des canaux verticaux.

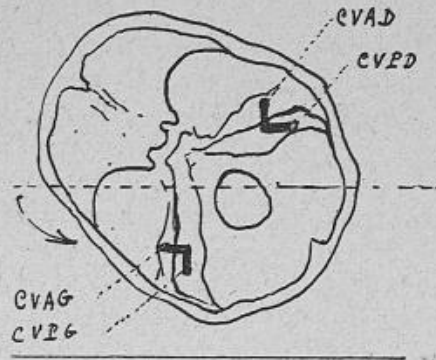


FIG. 15 (d'après LOMBARD).

La tête est tournée à 45°, à gauche, dans l'attitude en arrière à 90° sur la table de rotation. La flèche indique le sens de la rotation pour l'excitation maxima de C. V. A. G. (rotation négative).

Nous avons vu en effet que les canaux verticaux ne sont pas parallèles au plan sagittal, mais forment avec lui un angle dièdre de 45 degrés ; d'autre part, qu'ils sont respectivement perpendiculaires entre eux, et que le canal antérieur gauche et le canal postérieur droit appartiennent à un même plan. C'est ce que Lombard exprime ainsi : *un système de canaux verticaux contenus dans un même plan comporte deux canaux hétérologues et non deux canaux homologues* (voir fig. 8).

Aller plus loin dans l'analyse, chercher à dissocier les

1. Hautant a observé une réaction nystagmique rotatoire, après rotation avec la tête ainsi penchée en avant, alors qu'il n'avait obtenu aucune secousse après rotation la tête droite. (Communication orale.)

réactions des canaux devient très difficile, et nous ne pouvons que mentionner l'étude fort intéressante mais théorique de Lombard, et qui ne repose pas sur des faits cliniques. Lombard cherche, par exemple, à rendre parallèle au plan de rotation le canal vertical antérieur gauche et son hétérologue le canal vertical postérieur droit. Dans la *figure 15*, la tête est ainsi placée en arrière à 90 degrés et tournée à 45 degrés à gauche; si l'on fait exécuter un mouvement de rotation dans le sens contraire des aiguilles d'une montre, sens négatif, on obtiendra l'excitation du canal vertical antérieur gauche. Le nystagmus observé ne sera plus rotatoire par conséquent, il sera parallèle au plan des canaux « vertical antérieur gauche » et « vertical postérieur droit », c'est-à-dire au plan qui est à 45 degrés du plan sagittal et frontal, au plan *diagonal*<sup>1</sup>.

**B. Nystagmus d'origine thermique.** — Si on fait passer un courant froid, soit d'eau, soit d'air, dans le conduit auditif (action frigorique), ou bien un courant chaud (action calorique), on obtient une réaction nystagmique différente.

**I. Épreuve frigorique.** — On fait généralement usage d'eau ayant une température entre 15 et 25°; il est préférable d'employer d'abord l'eau à 25° pour tâter la susceptibilité du malade, car il n'est pas rare, si l'eau est trop froide, de voir survenir des réactions très violentes : telles que vertiges,

1. L'épreuve de rotation faite tête penchée en avant a un intérêt clinique. En effet, dans deux cas d'otorrhée chronique avec vertige, Hautant n'a vu survenir aucune secousse nystagmique après rotation tête droite, alors que l'épreuve tête penchée en avant provoquait une réaction nystagmique normale : la première épreuve, pratiquée seule, aurait fait croire à une abolition fonctionnelle totale, alors qu'il ne s'agissait que d'altération de la réaction sur deux vestibules malades, mais encore excitables comme le prouvait d'ailleurs le résultat positif de l'épreuve calorique. Inversement, chez des vertigineux scléreux, Barany a souvent noté un nystagmus horizontal normal, alors que le nystagmus rotatoire avait sa durée augmentée et l'emportait souvent même sur le nystagmus horizontal.



chute, vomissements. Avant de faire circuler le courant d'eau il faut examiner l'état de l'oreille externe et de la caisse; ceci fait, on introduit dans le conduit une canule de Hartmann, ou autre, afin d'éviter tout traumatisme tympanique. La durée de l'injection sera de trente à soixante secondes; elle devra être d'autant moins longue que le degré de l'eau sera plus bas. Pendant que le liquide circule, le malade, ayant la tête

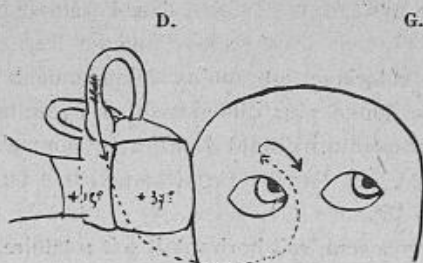


FIG. 16.

Nystagmus provoqué par l'eau froide

(d'après HAUTANT, *Ann. des mal. de l'oreille*, sept. 1908).

-----> Direction de la contraction lente.

————> Direction de la secousse brusque, dite de réaction.

La tête est en situation verticale. Le canal vertical antérieur forme le sommet de l'appareil vestibulaire: nystagmus rotatoire gauche, du côté opposé à l'oreille excitée. Le canal horizontal peut subir une influence excitatrice, son ampoule est très proche de la caisse et voisine de celle du canal vertical: aussi peut-on observer des secousses horizontales et dirigées à Gauche.

droite et dirigeant son regard du côté opposé au labyrinthe interrogé, on voit se produire des secousses nystagmiques variables dans leur forme, leur intensité et leur durée suivant l'état d'excitabilité de la région vestibulaire examinée.

Prenons l'oreille gauche, faisons passer pendant trente secondes de l'eau à 25°, l'irritation du labyrinthe sera traduite par un nystagmus rotatoire. Ce nystagmus rotatoire s'accompagnera d'une déviation à droite des globes oculaires, ou d'un nystagmus horizontal à droite. A l'irrigation froide, en pratique, doit répondre un nystagmus rotatoire; il est

cependant fréquent de constater l'existence d'un nystagmus horizontal accompagné de légères oscillations rotatoires<sup>1</sup>.

II. *Épreuve calorique.* — L'emploi d'eau chaude ou d'air chaud provoquera des réactions qui se traduiront dans des directions tout à fait opposées à celles de l'eau froide. Le nystagmus horizontal sera dirigé du côté du labyrinthe interrogé; le nystagmus rotatoire, dans l'exemple précédent, se ferait dans le sens des aiguilles d'une montre.

L'épreuve calorique est moins fréquemment employée parce qu'elle donne plus difficilement des résultats appréciables, la température devant dépasser 40° pour obtenir une réaction nette. Or, l'oreille supporte mal une température au-dessus de 45°.

Le nystagmus sera, soit horizontal, soit rotatoire.

Toutefois nous devons faire remarquer que si l'épreuve thermique permet de modifier le tonus d'un labyrinthe, il paraît difficile d'admettre qu'on puisse impressionner un seul des canaux semi-circulaires.

Pour expliquer la réaction thermique Barany a proposé une théorie originale qui a été du reste acceptée par Hautant. Elle est basée sur le fait suivant: l'eau froide est d'une densité supérieure à l'eau chaude; le vestibule et les canaux forment un ensemble dans lequel on peut voir une partie inférieure: le vestibule et une supérieure dominante: les canaux, et principalement le canal vertical supérieur et frontal.

En refroidissant l'oreille, on refroidit du même coup le labyrinthe, et on provoque un mouvement du liquide de haut en bas, de telle sorte que le canal vertical supérieur et frontal ressent plus particulièrement l'impression du courant qui s'établit de l'arc vers l'ampoule, d'où résulte le phénomène irritatif.

1. Avec Lombard, nous ferons remarquer que, en présence d'oscillations rotatoires et horizontales, ces dernières persistent plus longtemps, aussi bien dans l'épreuve giratoire (LOMBARD, *Progrès médical*, 20 février, 1909) que dans l'épreuve thermique (CAUZARD).

Ainsi s'expliquerait le nystagmus rotatoire consécutif à l'irritation frigorique.

CONSIDÉRATIONS SUR LES ÉPREUVES THERMIQUES. EXAMEN DU CANAL HORIZONTAL. — Pour faire un examen précis du canal horizontal avec l'injection d'eau froide, par exemple, Hautant conseille de donner au canal horizontal une direction verticale en inclinant la tête de 90 degrés : 1° sur l'épaule opposée ou 2° en arrière, et légèrement à gauche, pour l'exploration du gauche; en arrière et légèrement à droite, pour le canal horizontal droit.

Dans la première position, le canal horizontal est le point culminant du système vestibulaire, et le courant endolymphatique se ferait de l'arc vers l'ampoule et vers le vestibule.

Dans la deuxième position, le canal horizontal, devenu toujours vertical, présente sa concavité dirigée en haut et forme le point le plus bas de l'appareil vestibulaire. Si l'on admet toujours que le courant endolymphatique obéit aux lois de la pesanteur, il s'établira non plus de l'ampoule vers le vestibule, mais du vestibule vers l'ampoule.

Le nystagmus, dans le premier cas, sera *horizontal*, par rapport à l'axe de la tête, c'est-à-dire dans le plan du canal excité : il sera dirigé vers le vestibule *interrogé*, soit en sens inverse du courant endolymphatique.

Dans le deuxième cas, le nystagmus toujours horizontal *change de direction*, le courant endolymphatique ayant changé de sens : il est donc dirigé vers le *labyrinthe non examiné*.

EXEMPLE : L'injection d'eau froide dans l'oreille gauche, la tête penchée à 90 degrés en arrière, provoque un nystagmus horizontal droit; si la tête est inclinée sur l'épaule droite, il se produit alors un nystagmus horizontal à gauche.

Cette expérience semble ne pas s'accorder avec cette règle générale qu'à l'excitation par l'eau froide d'un vestibule droit normal répond un nystagmus à gauche. Mais cette divergence s'expliquerait par la loi d'Ewald : « *L'excitation*



*ampullaire transmise aux noyaux oculo-moteurs provoque un nystagmus dont la direction est opposée à celle du courant endolymphatique qui lui a donné naissance.»*

Au lieu de faire l'injection froide, après avoir incliné la tête dans la position voulue, on peut, comme le conseille

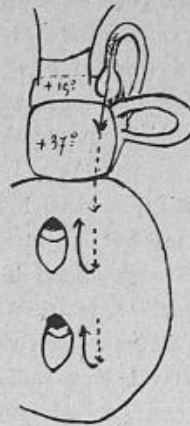


FIG. 17 (d'après HAUTANT).

Nystagmus provoqué par l'eau froide.

La tête est inclinée sur l'épaule gauche; le canal horizontal droit est devenu vertical; le nystagmus est horizontal (plan du canal excité) et dirigé vers l'oreille excitée, c'est-à-dire à droite.

Hautant<sup>1</sup>, provoquer d'abord l'irritation vestibulaire en situation droite, constater le nystagmus normal, puis pencher la tête, soit sur l'épaule, soit en arrière et, après une attente de quelques secondes, rechercher le nystagmus ainsi provoqué. On voit alors la forme rotatoire, par exemple, se changer en un nystagmus horizontal<sup>2</sup>.

1. Hautant a ainsi présenté à la Société d'otologie de Paris un malade dont un labyrinthe avait été détruit par trépanation : l'excitation du labyrinthe sain par l'eau froide a déterminé des nystagmus de différentes directions selon les différentes positions de la tête.

2. Dans toutes les recherches faites à la Faculté de Bordeaux nous n'avons jamais pu vérifier l'exactitude de cette assertion qui nous paraît être plutôt théorique (Mourre).

Si l'on fait varier la situation des canaux de 180 degrés au lieu de 90 degrés, on peut obtenir des mouvements entièrement opposés qui s'expliqueraient par le changement complet qui se fait dans le sens du courant endolymphatique. On peut ainsi mettre le sujet la tête en bas, irriguer à l'eau froide le labyrinthe droit et constater un nystagmus à droite; tandis que remis dans sa position normale, verticale, tête droite, le sujet présentera un nystagmus gauche (observations faites par Hautant et Cauzard). Un même labyrinthe avec la même excitation peut donc donner un nystagmus dans deux directions opposées.

REMARQUES SUR LE NYSTAGMUS PROVOQUÉ. — Afin de ne pas embrouiller cette importante question du nystagmus provoqué, nous nous sommes bornés à rapporter, sans les discuter et les procédés employés pour provoquer ce symptôme et les théories émises par les divers auteurs pour expliquer ce phénomène intéressant.

Ce n'est pas que nous acceptions toutes ces théories, car beaucoup d'entre elles ne sauraient nous satisfaire; c'est ainsi que nous concevons mal en particulier la réfrigération ou la calorification de l'endolymphe par une injection froide ou chaude faite dans le conduit auditif. Nous comprenons aussi très difficilement la mise en mouvement du liquide labyrinthique par la rotation du malade.

Déjà MM. Pietri et Maupetit, dans leurs travaux sur ce sujet, ont réfuté cette manière de voir, sans fournir eux-mêmes une explication satisfaisante de l'apparition du symptôme nystagmique<sup>1</sup>.

Nous serions cependant portés à penser avec l'Ecole de

1. L'apparition d'un nystagmus rotatoire gauche dans les conditions indiquées par Pietri est constante, mais nullement opposée aux expériences d'Ewald dont elle est au contraire la confirmation. Pietri et Maupetit ont fait en réalité une erreur dans le sens attribué au courant endolymphatique.

« Pour attribuer un sens au courant endolymphatique, avaient-ils

Bordeaux que la calorification et la réfrigération de l'oreille agissent en produisant des phénomènes de vaso-constriction et de vaso-dilatation, à point de départ au niveau du conduit auditif (Moure). Nous savons, en effet, par l'anatomie, les nombreuses communications vasculaires qui existent entre cette région de l'oreille externe et l'organe vestibulaire.

MM. Lombard et Halphen avaient, du reste, pensé eux aussi expliquer ce phénomène de la même manière, mais ils renoncèrent à cette hypothèse à cause des importantes modifications du nystagmus lorsque le sujet incline la tête soit à droite, à gauche, ou en avant.

Cependant, dans les expériences assez nombreuses qui ont été faites à la Clinique de la Faculté de Bordeaux (il a été examiné plus de six cents vestibules) nous avons toujours vu se produire le nystagmus à gauche lorsqu'on faisait à droite une injection froide, et du nystagmus droit si on injectait de l'eau chaude.

D'autre part les symptômes d'irritabilité vestibulaire provoqués par la rotation par le froid ou le chaud, peuvent, dans quelques cas, ne pas être le seul résultat d'une irritation labyrinthique. Nous savons en effet que le vestibule est relié aux

justement écrit, il faut toujours considérer le sujet comme s'il était vu de face et tête verticale. »

Mais ils n'ont pas appliqué cette remarque à l'épreuve de rotation tête penchée en avant, sans quoi ils auraient observé que le courant endolymphatique par rotation + se déplace alors, par exemple dans le canal gauche, de l'ampoule vers l'extrémité lisse. Ce déplacement du liquide, sur un sujet vu de face et tête verticale, donne un courant dans le sens opposé aux aiguilles d'une montre; et sa projection sur l'œil gauche se fait de l'angle externe de l'œil vers l'extrémité supérieure du diamètre vertical du globe. Le nystagmus va se produire en direction contraire: sur l'œil gauche il se fera en sens inverse, de l'extrémité supérieure du diamètre vertical du globe oculaire vers l'angle externe de l'œil, ce qui correspond bien à un nystagmus rotatoire gauche. Théorie et fait d'expérience sont donc concordants (HAUTANT, communication orale). Pietri et Maupetit n'ont également pas tenu compte des expériences d'Ewald qui montrent que: dans le canal horizontal, l'excitation maxima a lieu quand le liquide se déplace du sommet de l'arc vers l'ampoule, alors qu'au contraire dans les canaux verticaux l'excitation maxima a lieu quand le liquide se meut en sens inverse de l'ampoulé vers le sommet de l'arc (CAUZARD).



centres nerveux et principalement au cervelet par le noyau de Deiters; ainsi, l'irritation de ce dernier par une lésion cérébelleuse permettra d'expliquer un réflexe nystagmique très intense, sans que l'irritation anormale fût de nature labyrinthique.

C'est ainsi que dans un cas d'abcès du cervelet on a observé des réactions de nystagmus provoqué, très exagérées (communication orale d'Hautant<sup>1</sup>); et nous-mêmes (Moure) avons pu constater le fait chez un de nos malades mort à l'hôpital des suites d'un abcès du cervelet, dont le diagnostic fait pendant la vie fut vérifié à l'autopsie.

Barany<sup>2</sup> pense que l'étude du nystagmus provoqué doit faciliter le diagnostic des abcès cérébelleux, des tumeurs du cervelet et du nerf accoustique. Soit un otorrhéique, soupçonné d'un abcès du cervelet, sans fièvre, complètement sourd; il n'y a pas de nystagmus provoqué par l'eau froide; si l'on observe un *nystagmus spontané* (horizontal) intense, du côté malade, on peut affirmer l'existence d'un abcès cérébelleux; l'absence de fièvre écarte l'idée de méningite, et le nystagmus spontané indique une lésion cérébelleuse.

Soit un malade avec une surdité totale et un tympan normal, il n'y a pas de réaction calorique, mais il existe un nystagmus spontané horizontal, du côté malade; on devra penser à une tumeur cérébrale siégeant sur le nerf acoustique, avant même que le malade présente de la paralysie du facial, du trijumeau ou de la névrite optique.

De même, l'abolition du réflexe vestibulaire, à elle seule, ne saurait permettre d'affirmer que la lésion occupe cette partie de l'oreille interne, étant donné qu'une altération siégeant sur le trajet du nerf vestibulaire, ou au niveau du noyau de Deiters peut produire le même résultat.

1. Nous rapprocherons de ce fait l'observation citée par M. Etienne au Congrès de Genève-Lausanne, août 1907, dans laquelle il s'agissait d'un tabétique qui présentait un nystagmus très prononcé « lorsque, ses paupières étant abaissées, un bruit un peu intense venait déterminer une impression auditive. (Thèse COUTELA, p. 115.)

2. *Annales of oto-rhino-laryngology of Saint-Louis*, décembre 1907, et *Archives internationales de laryngologie*, juillet 1908.



Le tableau B résume les recherches nystagmiques faites sur un sujet n'ayant plus de fonction vestibulaire d'un côté.

TABLEAU B (1 vestibule anciennement détruit).

	N. S.	S. F.	R. +	R. —	θ : 25° : 60°	θ : 40° : 60°
Or. droite saine	o	o		N.H.D. : 15°	N.H.G. et N.R. } 50°	normal
Or. gauche anciennement abolie	o	o	N.H.G. : 10°		o	o

La rotation détermine un nystagmus bilatéral, c'est-à-dire même du côté détruit, par suite d'une suppléance du labyrinthe sain; toujours en ce cas la durée est considérablement réduite par rapport à la durée normale.

Le tableau C concerne l'hyperesthésie vestibulaire.

Dans certains cas, en effet, on peut obtenir tout un tableau de réactions exagérées dans un sens ou dans l'autre, c'est-à-dire en plus ou en moins, par exemple, chez quelques

TABLEAU C (hyperesthésie vestibulaire chez une otite chronique tuberculeuse avec fistule osseuse sur la paroi labyrinthique).

	N. S.	S. F.	R. +	R. —	θ : 25° : 10°	θ : 40° : 20°
Or. droite saine	↙	o		N.H.D. : 25°	N. H. G. : violent vertige	id.
Or. gauche fistule		N. H. et N. R.	N.H.G. : 30° sensation vertigineuse assez violente.		N. H. : violent vertige, chute, vomissement.	id.

malades atteints de vieilles suppurations de la caisse, avec destruction plus ou moins complète du tympan et des osselets, et chez certains sujets neuro-arthritiques, ou artério-scléreux à troubles vaso-moteurs intenses.

Abolition vestibulaire double :

Le type de ce genre est le sourd-muet, chez lequel la surdité est survenue à la suite d'une affection labyrinthique



aiguë, chez lequel on constate une abolition complète des fonctions vestibulaires.

Dans cette appréciation de la valeur du nystagmus provoqué il faut aussi tenir compte d'un certain nombre de facteurs importants sur lesquels MM. Pietri et Maupetit ont particulièrement appelé l'attention à la suite des expériences faites à la clinique de Bordeaux et dont voici le résumé :

D'abord, si nous prenons comme type l'adulte sain et normal, nous pouvons établir que *chez l'enfant*<sup>1</sup> il convient de noter que l'observation est plus délicate : le sujet, souvent indocile, se prêtant mal aux expériences. Cependant, nous avons pu constater chez lui que le nystagmus provoqué est exagéré, parfois même irrégulier. Cette augmentation est d'autant plus forte que l'enfant est à un âge moins avancé.

Chez l'enfant qui n'a pas encore marché, c'est-à-dire de un mois à un an environ, et où l'examen n'est possible qu'en vision directe, le nystagmus rythmique provoqué, après rotation, dure de 45 à 60 secondes.

Chez ceux qui ont déjà fait leurs premiers pas et dont la marche est encore titubante et mal assurée, le nystagmus, quoique moins exagéré, l'est toujours beaucoup et cela toujours en vision directe.

Plus on avance en âge, plus ces qualités des réactions oculaires observées tendent à se rapprocher de celles constatées chez l'adulte.

Ces enfants, jusqu'à l'âge de cinq ans, n'ont été soumis qu'à l'épreuve rotatoire, et comme il eût été dangereux de les placer seuls sur le fauteuil tournant, ils y ont été tenus sur les bras d'un adulte, ce qui nous a permis une comparaison facile des phénomènes provoqués chez l'un et chez l'autre.

Les méthodes caloriques provoquant chez ces jeunes enfants une grande indocilité qui nous empêchait de faire un examen sérieux, nous avons cru bon d'y renoncer.

1. MAUPETIT, *Étude clinique sur le nystagmus rythmique provoqué* (Thèse de Bordeaux, 1908, p. 28 et suivantes).

Notons enfin que la rotation n'a jamais amené chez eux de phénomènes concomitants appréciables.

Chez les vieillards, c'est-à-dire de cinquante à soixante-dix ans, qui, eux, furent soumis à toutes les épreuves, nous avons constaté que les secousses nystagmiques étaient à la fois d'une intensité plus faible et d'une durée moindre; la différence avec l'adulte pour cette dernière mesure étant en moyenne d'une quinzaine de secondes en vision oblique. La régularité fut sensiblement la même.

Ces différences assez notables entre ces deux âges extrêmes ne seraient-elles pas explicables par la grande sensibilité de l'appareil vestibulaire de l'enfant, qui n'a pas encore subi l'influence de l'entraînement à l'équilibration, que nous trouvons à son maximum chez le vieillard, soumis en outre depuis de longues années à toutes les causes capables d'émousser le système nerveux en général? Enfin, chez ce dernier, alors même qu'on n'y révèle aucune lésion labyrinthique, on peut songer à des lésions de sclérose qui, dépassant lentement l'oreille moyenne, se répercutent sur l'appareil vestibulaire, contribuant à en diminuer la sensibilité.

MM. Pietri et Maupetit ont également recherché le *nystagmus rythmique provoqué chez des sujets qui, de par leur profession, ont acquis un pouvoir d'équilibration supérieur à la normale*. — Pour savoir si l'entraînement à l'équilibration avait une influence sur la sensibilité labyrinthique, nous avons, disent ces auteurs, examiné des gens dont nous supposons l'équilibration la plus parfaite possible. Nous considérerons successivement les acrobates, les équilibristes et les danseurs.

Nous adressant à une catégorie de gens, chez lesquels il était important de ne pas provoquer de phénomènes concomitants trop violents, nous nous sommes contentés de l'épreuve rotatoire. Nous savons, de plus, que les résultats des différentes épreuves présentant des rapports étroits les

uns avec les autres, ceux obtenus par une seule d'entre elles peuvent suffire à un examen d'ordre général.

Voici quelques observations intéressantes parmi celles recueillies chez des sujets qui ne présentaient aucun antécédent auriculaire<sup>1</sup>.

OBSERVATION I. — M<sup>lle</sup> Waleska X..., vingt-quatre ans, écuyère acrobate depuis l'âge de treize ans. Pas de nystagmus spontané.

10 tours + N. H. G. Nul en V. D.  
25" en V. O. G.<sup>2</sup>

Secousses faibles assez régulières. Tendance à la chute à gauche à l'arrêt. Légère sensation vertigineuse d'un sens indéterminé.

10 tours — N. H. D. Nul en V. D.  
18" en V. O. D.

Secousses plus faibles, aussi régulières qu'après les tours +. Aucune tendance à la chute à l'arrêt. Pas de vertige.

*Conclusion.* — L'appareil vestibulaire droit est moins sensible que le gauche. Ne serait-ce pas explicable par le sens dans lequel tourne surtout l'écuyère dans la piste du cirque, sens contraire aux aiguilles d'une montre, notre sens — ?

Les quatre observations suivantes se rapportent à des acrobates travaillant ensemble, faisant ce qu'on appelle en termes d'acrobatie la pyramide humaine, dans l'ordre indiqué par nos observations; en voici les conclusions :

Chez le premier servant de base et soumis simplement à un travail musculaire, l'appareil vestibulaire semble avoir conservé une sensibilité normale.

Chez les trois autres elle est nettement diminuée, et cette diminution qui semblerait plus en rapport avec l'âge du sujet qu'avec la place que chacun occupe dans la pyramide, est probablement la conséquence d'un entraînement plus long à l'équilibration des sujets plus âgés, tous ayant com-

1. Dans toutes nos expériences le sujet a la tête verticale.

2. Les signes N. H. G. signifiaient nystagmus horizontal gauche et V. D. en vision droite; V. O. G. vision oblique gauche.



mencé leurs exercices dans l'enfance. Ces trois derniers effectuent des efforts constants d'équilibration et leurs appareils vestibulaires subissent de fréquentes et violentes irritations au cours de leurs exercices.

Obs. II. — M. Pilade X..., trente ans, acrobate, présente de volumineux othématomes des deux côtés. Pas de nystagmus spontané.

10 tours + N H G    19" en V D  
                                 35" en V O G

Secousses normales en force et régularité. Sensation de vertige à l'arrêt. Tendance à la chute vers la gauche.

10 tours — N H D    12" en V D  
                                 30" en V O D

Secousses normales. Sensation de vertige à l'arrêt avec tendance à la chute vers la droite.

Obs. III. — M. Sylvio X..., vingt-huit ans, acrobate. Pas de nystagmus spontané.

10 tours + N H G    Nul en V D  
                                 15" en V O G

Secousses très faibles, assez régulières. Sensation de vertige à l'arrêt sans tendance à la chute. Léger état nauséeux.

10 tours — N H D    Nul en V D  
                                 10" en V O D

Secousses à peine perceptibles. Mêmes phénomènes concomitants qu'après les tours +.

Obs. IV. — M. Paoli, vingt ans, acrobate. Pas de nystagmus spontané.

10 tours + N H G    Nul en V D  
                                 20" en V O G

Secousses rapides, régulières. Aucun phénomène concomitant.

10 tours — N H D    Nul en V D  
                                 18" en V O G

Secousses rapides, régulières. Aucun phénomène concomitant.

Obs. V. — M. Alphonse X..., dix-sept ans, acrobate. Pas de nystagmus spontané.

10 tours + N H G    Nul en V D  
                                 15" en V O G

Secousses très lentes, irrégulières. Pas de phénomène concomitant.

10 tours — N H D      Nul en V D  
   10" en V O D

Secousses très lentes, irrégulières. Pas de phénomène concomitant.

Chez le sujet de l'observation VI la sensibilité du vestibule gauche semble très diminuée, celle du droit presque abolie. Ne serait-ce pas explicable par ce fait, que, dans ses exercices multiples, le sujet tourne et pirouette beaucoup plus fréquemment à gauche, dans notre sens —.

Obs. VI. — M. Stéphane X..., vingt-cinq ans, clown acrobate. Pas de nystagmus spontané.

10 tours + N H G      Nul en V D  
   15" en V O G

Secousses lentes, régulières. Pas de phénomène concomitant.

10 tours — N H D      Nul en V D  
   Quelques secousses seulement en V O D  
Aucun phénomène concomitant.

Nous avons examiné quelques danseuses dont nous croyons utile de rapporter les observations, en ajoutant que si nous n'en donnons pas un plus grand nombre c'est que les résultats étaient en tous points semblables aux précédents, si ce n'est une différence de quelques secondes dans la durée du nystagmus.

Après de nombreux tours actifs exécutés par les danseuses, le nystagmus a été trouvé sensiblement de même durée, mais avec des secousses plus fortes et plus rapides.

Obs. VII. — M<sup>lle</sup> Thérèse L..., première danseuse au Grand-Théâtre, danse depuis l'âge de huit ans, tourne surtout dans le sens +. Pas de nystagmus spontané.

10 tours + N H G      Nul en V D  
   10" en V O G

Aucun phénomène concomitant.

10 tours — N H D      12" en V D  
   32" en V O D

Léger vertige pendant la rotation et à l'arrêt.

Obs. VIII. — M<sup>lle</sup> Valentine V..., danseuse; tourne moins et est moins entraînée que la précédente; tourne presque uniquement dans le sens +.

Pas de nystagmus spontané.

10 tours + N H G      5" en V D  
                                 15" en V O G

Très léger état vertigineux pendant la rotation et à l'arrêt.

10 tours — N H D      10" en V D  
                                 30" en V O D

Vertige assez fort pendant la rotation et à l'arrêt.

Obs. IX. — M<sup>lle</sup> Louise V..., danseuse; tourne surtout à gauche (sens —); n'est pas encore très entraînée. Pas de nystagmus spontané.

10 tours + N H G      10" en V D  
                                 30" en V O G

Vertige pendant la rotation et à l'arrêt.

10 tours — N H D      5" en V D  
                                 15" en V O D

Très léger état vertigineux pendant la rotation et à l'arrêt.

Nous ajouterons que tous les sujets observés se rendaient exactement compte, pendant la rotation, du sens dans lequel ils tournaient.

IV. NYSTAGMUS PROVOQUÉ PAR COMPRESSION OU RARÉFACTION DE L'AIR CONTENU DANS LE CONDUIT AUDITIF. — Chez certains sujets, Hennebert<sup>1</sup> a pu, par des variations de pression aérienne dans le conduit auditif, provoquer une sensation de déplacement des objets ambiants. Nous avons obtenu ce résultat chez plusieurs malades qui présentaient des signes d'irritation labyrinthique consécutive à d'anciennes suppurations de la caisse et aussi chez certains vertigineux (Cauzard).

Sous le nom de *syndrome fistulaire*, Alexander et Neumann ont décrit un réflexe nystagmique obtenu par la com-

1. HENNEBERT, *Réflexe oto-oculaire* (Soc. franç. de laryngol., 1905); — *Labyrinthisme* (Soc. otol. belge, juin 1906).



pression de l'air du conduit produite au moyen de la poire de Politzer ou du spéculum de Siegle : Si la coque osseuse du labyrinthe est détruite en un point (fistule), la pression exercée dans le conduit agit directement sur le vestibule et produit une excitation ampullaire : ce signe indique d'une part la fistule osseuse, d'autre part l'intégrité fonctionnelle de la région vestibulaire. Il est à remarquer qu'habituellement le nystagmus est dirigé vers le labyrinthe examiné si l'on comprime, tandis qu'il est de sens contraire si l'on fait le vide dans le conduit. Cependant on peut observer ce symptôme chez des malades présentant une susceptibilité exquise du labyrinthe. Nous ne croyons pas que le signe fistulaire ait une valeur absolue ; si Barany affirme avoir constaté l'existence de cette réaction nystagmique dans les cas de fistule, il ne dit pas que le nystagmus ainsi provoqué permette toujours de conclure à une fistule du labyrinthe osseux (*Soc. otolog. Autrich.*, juin 1908).

Pour notre part, nous avons souvent recherché l'existence de ce signe chez des malades porteurs de fistules labyrinthiques constatées à l'opération et il ne nous a pas semblé avoir une valeur réelle, aussi nous bornons-nous à l'indiquer sans en recommander l'emploi systématique.

V. VERTIGE VOLTAÏQUE : NYSTAGMUS PAR EXCITATION ÉLECTRIQUE (COURANTS CONTINUS). — Si on recherche comment réagit le labyrinthe sous l'influence du courant galvanique, on constate l'apparition d'une série de phénomènes subjectifs et objectifs.

Les premiers sont représentés par une sensation vertigineuse plus ou moins grande et plus ou moins désagréable, s'accompagnant ou non de nausées et même de vomissements.

Les phénomènes objectifs sont représentés par des mouvements de la tête et du tronc et par des mouvements associés des yeux (nystagmus).

L'ensemble des troubles produits par le passage du cou-

rant galvanique constitue un syndrome désigné sous le nom de *vertige voltaïque*, ou *signe auriculaire de Babinski*.

Le nystagmus galvanique n'est donc qu'une des phases de l'ensemble du vertige, aussi envisagerons-nous d'une façon générale la réaction tout entière, le phénomène nys-



FIG. 18.

Exploration au courant continu ou galvanique. Épreuve du vertige voltaïque normale :

- 1° La tête s'incline du côté du pôle + entraînant l'inclination du corps.
- 2° Le nystagmus est dirigé vers le pôle —

tagmus étant, à notre avis, dans le syndrome, un des phénomènes les moins nets.

Pour obtenir cette réaction, le courant employé sera de 1 à 10 milliampères et quelquefois 20 milliampères; en général on ne dépasse pas 3 à 4 milliampères. Les électrodes sont formées par deux tampons placés sur les tragus ou sur les mastoïdes. Nous avons toujours placé le sujet debout, les pieds joints et les yeux fermés. On peut procéder de deux façons : ou bien augmenter la quantité de milliampères progressivement au moyen d'un rhéostat (rhéostat de Bergonié de préférence, à cause de la possibilité qu'il donne de doser

exactement le courant électrique) ou fermer le circuit pour interrompre brusquement. La secousse de rupture donnant l'excitation la plus grande, nous préférons la première manière, qui donne en même temps la mesure de sensibilité du sujet par le nombre de milliampères employé.

A la clinique électrothérapique de Saint-André de Bordeaux, ainsi qu'on peut le voir sur le travail du Dr Roques<sup>1</sup>, l'excitation se fait par fermetures brusques. Cet auteur dit mieux apprécier ainsi les phénomènes objectifs du vertige, surtout le mouvement d'inclination, auquel il accorde le plus d'importance parmi toutes les autres réactions. Pour lui, en effet, c'est ce mouvement qui fait la valeur de l'électrodiagnostic auriculaire, quand il s'agit de dépister les névroses ou la simulation. Il va sans dire que la première fermeture se fait avec une faible intensité (1<sup>me</sup>) et que celle-ci est de plus en plus élevée à chacune des fermetures successives. La sensibilité du sujet est indiquée par l'intensité minima pour laquelle apparaît la réaction.

Normalement, le passage progressif du courant de 0 à 4, 5 milliampères détermine le vertige expérimental. La tête s'incline sur un côté et le corps penche du même côté, qui se trouve être celui du pôle positif. Le nystagmus que l'on peut observer est dirigé du côté négatif; il est moins constant et moins facile à observer que l'inclination de la tête et du corps. Comme la rupture du courant amènerait une exagération brusque du vertige, on ne coupera pas le courant, mais on le diminuera progressivement et rapidement.

Dans le cas où le vertige n'apparaîtra pas nettement du côté positif, on pourra placer le pôle négatif sous la forme d'une grande plaque à la nuque : dans ce cas, le courant employé sera supérieur à la quantité citée plus haut; mais il sera facile, en l'inversant, de savoir si le malade incline au pôle positif ou du côté négatif.

<sup>1</sup>. *Loc. cit.*



*Dans les cas pathologiques :* 1° Si l'affection est unilatérale, l'inclination se fait du côté de l'oreille atteinte, quel que soit le sens du courant.

2° L'affection est bilatérale, mais inégale : l'inclination se fait du côté le plus atteint; ou bien, si l'affection labyrinthique est caractérisée par une abolition fonctionnelle, on n'obtient aucun vertige jusqu'à 20 milliampères qui est le maximum que peut supporter le plus souvent le sujet.

Nous avons recherché ainsi le vertige voltaïque sur une cinquantaine de sourds-muets, avec l'aide du D<sup>r</sup> Laquerrière.

Sur les sourds complets, sauf deux cas, nous n'avons jamais noté de vertige, même avec 20 milliampères.

Sur les sourds incomplets, il nous est arrivé d'obtenir des vertiges avec des intensités plus ou moins grandes : 7 à 8 milliampères par exemple; 25 milliampères dans un autre cas.

TABLEAU SYNOPTIQUE  
DES RÉACTIONS VOLTAÏQUES EN OTOLOGIE.  
(D'après le D<sup>r</sup> Roques, *loc. cit.*)

ÉQUILIBRATION	Vertige subjectif et objectif, à moins de 8 mA. Entraînement vers le pôle +.	État normal. Troubles hystériques. Troubles tabétiques. Otites externes et moyennes, quelquefois même de l'oreille interne sans participation et avec intégrité de l'appareil vestibulaire.
	Vertige nul ou ne survenant qu'au-dessus de 10 mA. en moyenne. Entraînement vers l'oreille malade en cas de lésion unilatérale, et vers l'oreille la plus atteinte en cas de lésion bilatérale.	Otite interne atteignant surtout les canaux semi-circulaires et leurs ampoules. Otite interne atteignant surtout l'utricule. Otite interne atteignant surtout le saccule. Augmentation de la pression intra-cranienne : Tumeurs, etc...

VI. CONSIDÉRATIONS PRATIQUES ET CLINIQUES SUR LE NYSTAGMUS PROVOQUÉ. — Nous allons maintenant, avant de tirer les conclusions naturelles qui nous paraissent découler de cette étude, rapporter quelques cas particuliers qui démontreront et l'utilité des recherches nystagmiques dans l'examen fonctionnel du labyrinthe et les difficultés qui peuvent surgir en pratique dans l'interprétation de quelques cas compliqués.

1° *Médecine légale.* — Il sera d'abord très facile de démontrer l'utilité des épreuves de Barany en médecine légale pour apprécier l'importance d'un traumatisme dans ses rapports avec l'organe de l'audition.

Plusieurs fois nous avons eu l'occasion de pratiquer la recherche du nystagmus expérimental sur des malades se plaignant de la perte fonctionnelle d'une oreille, à la suite d'un traumatisme crânien, et toujours nous avons noté que lorsque l'examen de l'ouïe, fait d'après les procédés habituels, permettait d'admettre une destruction de l'appareil auditif, il existait également une abolition fonctionnelle de l'appareil vestibulaire décelée par l'absence du nystagmus réflexe.

Récemment encore nous avons pu affirmer (Cauzard) une destruction de l'appareil labyrinthique chez un malade qui, à la suite d'un traumatisme du crâne, avait présenté une hémorragie nasale, conjonctivale, sans hémorragie auriculaire. Cet accidenté avait eu une période vertigineuse d'une dizaine de jours et une surdité consécutive; l'accident datait de trois mois.

L'épreuve calorique entre autres fut des plus caractéristiques. Ayant employé de l'eau à 15° pendant une minute pour provoquer une réaction du labyrinthe gauche, supposé détruit, nous n'avons pu obtenir ni nystagmus, ni sensation vertigineuse; tandis que, faisant l'expérience dans les mêmes conditions du côté droit, nous obtenions, au bout de trente secondes à peine, un nystagmus assez violent, qui fut suivi de sensation vertigineuse et de nausées. La concordance du déficit vestibulaire et du déficit auditif nous permit de

conclure, conformément aux commémoratifs, à une destruction fonctionnelle du labyrinthe.

Ces faits sont donc d'une importance capitale dans la pratique, étant donné surtout que nous étions jusqu'à ces dernières années assez mal armés pour déceler une simulation savante et bien préparée par des sujets ayant intérêt à nous tromper, et avec nous la justice.

2° *Exposé de quelques faits cliniques.* — Examinons, avant de terminer, quelques cas particuliers à interprétation plus ou moins délicate et difficile.

Supposons un malade atteint d'otorrhée et présentant depuis peu des vertiges, chez lequel l'examen de l'ouïe démontre la disparition de toute réaction auditive et présentant par ailleurs le tableau fonctionnel suivant :

	N. S.	S. F.	R. +	R. —	θ : 25° : 60°	θ : 40° : 60°
Or. droite saine	o	o		N.H.D. : 25°	N.H.G. et N.R. } 50°	normal
Or. gauche	o	o	N.H.G. : 6-7°		o	o

Nous concluons donc de cet examen à l'abolition fonctionnelle du labyrinthe gauche. Devons-nous en tirer la conclusion que ce labyrinthe est à ouvrir? Nous ne le croyons pas. En effet, ces réactions diverses ne démontrent pas la destruction du labyrinthe et, d'autre part, l'absence de symptômes généraux ou de signes méningitiques prescrit l'expectative. C'est ainsi qu'à propos d'une observation publiée dans le travail de Lemaître, nous nous demandons si on était bien en présence d'une labyrinthite suppurée nécessitant la trépanation du vestibule. Voici le fait :

OBSERVATION I (de LEMAÎTRE et HALPHEN<sup>1</sup>). — *Labyrinthite aiguë suppurée. Trépanation. Guérison.*

Homme de trente-cinq ans; otite suppurée, récidivée à droite;

1. Nystagmus et oreille interne (*Ann. des mal. de l'oreille*, déc. 1908).



douleur, vertige, sueurs, vomissements; nystagmus rotatoire vers côté sain. Il n'existe pas de troubles méningitiques ni de symptômes généraux en dehors des sensations de vertige, parfois avec vomissements.

*Examen* : petite perforation antéro-inférieure du tympan. Douleur mastoïdienne spontanée. Montre non entendue au contact, les épreuves auditives ne peuvent être faites avec certitude, le Weber semble latéralisé à G. Nystagmus provoqué à l'eau froide (10°) dans le décubitus dorsal : à droite, l'irrigation d'une durée de cinq minutes ne modifie en rien le nystagmus spontané; à gauche, elle diminue, puis supprime le nystagmus spontané. Le réflexe est donc aboli à droite, normal à gauche<sup>1</sup>.

*Intervention* : Après l'évidement, il est fait la trépanation du labyrinthe; « il nous semble alors apercevoir un peu de liquide clair (?), analogue au liquide des cellules mastoïdiennes. »

*Suites opératoires* : le malade, quatre heures après, présente toujours le même nystagmus.

Le lendemain, 5 septembre, diminution du nystagmus, mais toujours à gauche, du côté sain.

Le 9 septembre, encore léger nystagmus.

Le 10 octobre, nystagmus provoqué :

*Rotation vers la gauche.*

Position verticale : Pas de nystagmus.

Tête en arrière :	—	2-3 secousses nystagmiformes.
Tête en avant :	—	4-5 —

*Rotation vers la droite.*

Position verticale : Nystagmus horizontal gauche, 10°.

Tête en arrière :	—	rotation	—	} 10 à 12°.
Tête en avant :	—	—	—	

*Thermique* : eau froide à 10° pendant 90" à droite, et à gauche; aucun nystagmus même avec irrigation de l'oreille gauche (en contradiction avec l'examen préopératoire).

Étant donné que le nystagmus spontané est la conséquence d'une irritation ou d'une abolition fonctionnelle du labyrinthe; s'il résulte d'une irritation, il doit disparaître aussitôt après la destruction du vestibule lésé ou être remplacé par un nystagmus de sens contraire; tandis que s'il est

1. Non, on peut supposer seulement que le labyrinthe est normal.

l'indice d'une destruction du labyrinthe, il doit persister malgré la suppression de cet organe. Or, après la trépanation, le nystagmus spontané a progressivement diminué pour disparaître ensuite, ce qui nous porterait à admettre qu'il était de nature irritative.

Hautant a rapporté à la Société parisienne d'otologie une observation fort intéressante où il avait conclu de ses recherches nystagmiques à une abolition fonctionnelle des canaux semi-circulaires, bien qu'il existât des vertiges. L'évidement est pratiqué : on trouve un petit cholestéatome et de l'ostéite au-dessus de la partie horizontale du facial ; quinze jours après, la pression de la paroi labyrinthique, au-dessus de la portion horizontale du facial, provoque un nystagmus ; il y a retour de l'excitabilité calorique, réapparition progressive du nystagmus après rotation du côté malade. Il y a donc eu chez ce malade une affection du labyrinthe qui a déterminé comme une paralysie transitoire des terminaisons vestibulaires, et de cette abolition fonctionnelle, Hautant, avec raison et avec un grand sens clinique, n'avait pas cru devoir conclure à une destruction de l'appareil vestibulaire. Ce fait clinique si intéressant nous permet de refuser à MM. Lemaître et Halphen le droit de dire que l'abolition du réflexe nystagmique et la présence d'un nystagmus spontané témoignent d'une labyrinthite suppurée ; mais simplement qu'il existe une suspension fonctionnelle du labyrinthe. Et on ne peut tirer des recherches sur le réflexe nystagmique une notion plus précise, sans s'exposer à des erreurs. Nous ne croyons pas pouvoir dire avec Halphen et Lemaître qu'il existe une conservation du réflexe nystagmique dans les labyrinthites séreuses.

Alexander : qui s'est aussi beaucoup occupé de la question à l'occasion de 4 observations de labyrinthite aiguë, tire les conclusions suivantes : en considérant l'excitabilité du laby-

1. *Archiv f. Ohrenheilk.*, vol. LXXV, p. 1, 1908.

rinthe statique, le nystagmus spontané, le vertige et l'audition :

- 1° Dans la labyrinthite suppurée;
- 2° Dans la labyrinthite séreuse;
- 3° Dans la labyrinthite légère au cours d'otite moyenne chronique.

Dans la première, il existe une abolition fonctionnelle définitive.

Dans la deuxième, les fonctions auditive et vestibulaire sont revenues à leur état normal après guérison.

Dans la troisième, l'excitabilité du vestibule n'a jamais été compromise, et l'on n'observa pas de nystagmus spontané du côté sain pendant la première période (excitation).

Nous pouvons compléter ce tableau chronique en rapportant quelques observations intéressantes qui démontrent l'importance des épreuves nystagmiques pour déceler les altérations du labyrinthe au cours de suppurations chroniques de la caisse <sup>1</sup>.

#### Cas de suppuration d'oreille.

OBSERVATION I. — *Fistule labyrinthique double* (service du professeur MOURE).

Paul P..., cinquante et un ans, suppure des deux côtés depuis plusieurs mois. Il y a deux mois l'écoulement a beaucoup augmenté et sont apparus de forts bourdonnements (bruits de sifflet, de cloches) et des vertiges souvent violents, n'ayant cependant jamais amené la chute, mais ayant provoqué quelques vomissements.

*Examen direct* : les deux tympans sont presque détruits. Écoulement de pus abondant et fétide.

*Examen fonctionnel* : l'audition semble à peu près nulle des deux côtés.

L'équilibre est très instable, le malade est entraîné tantôt à droite, tantôt à gauche, le plus souvent semble-t-il vers ce dernier côté.

1. Extrait du travail de PIETRI et MAUPETIT (*Rev. hebdom. de laryngol.*, n° 4, 23 janv. 1909), auquel nous renvoyons les lecteurs désireux de trouver d'autres faits ayant trait soit à des maladies de Ménière, soit à des labyrinthites syphilitiques.



*Examen du nystagmus rythmique provoqué :*

10 tours + ne provoquent aucun nystagmus.

10 tours — produisent quelques petites secousses de N H D en V O D.

Léger vertige.

Le sujet ne se rend pas compte du sens dans lequel il tourne.

Injection froide :

Dans l'oreille droite : quelques petites secousses de N H G en V O G.

Dans l'oreille gauche : rien.

Aucun phénomène concomitant.

On conclut que les deux appareils vestibulaires sont très touchés ; le gauche semble être à peu près détruit. Il doit donc exister une fistule labyrinthique de chaque côté.

Cure radicale faite par M. le professeur Moure le 4 juin 1908. Les deux mastoïdes renferment des matières caséuses et des fongosités ; il faut faire un large évidement ; la cure radicale est aux trois quarts faite spontanément. De chaque côté on trouve deux fistules labyrinthiques : une au niveau du canal semi-circulaire externe ; l'autre sur le promontoire ; le limaçon est nécrosé, on l'enlève en partie ; on fait la réunion immédiate.

30 juin. — Le malade part guéri. Son audition est nulle, sa stabilité plus assurée. Le nystagmus provoqué se présente comme avant l'intervention.

*Obs. II. — Irritation vestibulaire.*

Irène P..., treize ans. Examinée le 19 juin 1908.

Il y a sept ans, apparition d'un écoulement fétide de l'oreille gauche. Pas de douleur. On opère la malade de grosses végétations adénoïdes et on institue un traitement de l'oreille. Un an après, l'écoulement subsistant, M. le professeur Moure fait l'opération de la cure radicale. La réunion de l'incision rétro-auriculaire se fait par première intention ; l'écoulement purulent par l'oreille n'est pas complètement tari ; peu après, cet écoulement toujours fétide devient plus abondant et, malgré les soins, a toujours duré jusqu'à aujourd'hui ; jamais de douleur, mais, il y a quelque temps, sont survenus des sifflements dans l'oreille gauche et quelques petits vertiges, avec tendance à la chute vers la gauche, vertiges qui deviennent très violents quand on fait dans l'oreille la moindre injection d'eau, même à 37 ou 38°.

*Examen fonctionnel.* — Côté droit absolument normal. Du côté

gauche : perception crânienne un peu diminuée ; la montre n'est pas entendue même au contact de l'oreille ; le Rinne est négatif, mais il faut faire vibrer fortement le diapason.

Troubles légers de l'équilibre : la malade tombe à gauche pendant les expériences.

*Examen du nystagmus rythmique provoqué :*

Pas de nystagmus spontané.

10 tours + N R G    20" en V D  
                              45" en V O G

Secousses fortes, faiblement rotatoires, irrégulières. Gros vertiges pendant la rotation, où la malade est entraînée vers sa droite, et à l'arrêt, où elle tombe vers sa gauche.

10 tours — N R D    10" en V D  
                              30" en V O D

Secousses moins fortes, mais encore irrégulières. Peu de vertige.

Pour les épreuves caloriques on place préalablement dans le fond de l'oreille gauche, où le labyrinthe est à nu, un petit tampon de gaze stérilisée.

Injection froide :

Dans l'oreille droite (au bout de 45") : N R G    15" en V D  
  45" en V O G

Secousses assez régulières. Léger vertige.

Dans l'or. g. (au bout de 30") : N R D    60" en V D et en V O G  
  2" en V O D

Secousses très fortes, irrégulières. Fort vertige.

Injection chaude :

Dans l'oreille droite N R D    5" en V D  
  20" en V O D

Pas de vertige.

Dans l'oreille gauche : N R G    15" en V D  
  38" en V O G

Fort vertige.

On conclut que l'appareil vestibulaire gauche doit être très irrité et qu'il doit exister une nécrose des canaux osseux.

Intervention chirurgicale faite le 23 juillet 1908 par M. le professeur Moure. On trouve un cholestéatome appliqué sur le canal semi-circulaire externe ; sur la paroi osseuse de ce même canal est un point de nécrose ; le point est cureté, cautérisé au chlorure de zinc à 1/10.

A la suite, la plaie cutanée se cicatrise vite, l'écoulement est complètement tari.

15 septembre. — Le malade va très bien. Le nystagmus rythmique provoqué correspondant à l'appareil vestibulaire gauche est bien moindre que celui correspondant au côté droit.

6 novembre. — Le nystagmus provoqué a sensiblement la même valeur pour l'un et l'autre côté.

*Obs. III. — Labyrinthite suppurée.*

Amédée T..., vingt-cinq ans, écoulement de l'oreille gauche depuis l'âge de cinq ans; quelques intermittences pendant les premières années seulement. Pus fétide, pas très abondant. Bourdonnements sourds, discontinus.

Il y a trois mois environ, apparition de légers vertiges et de sifflements dans l'oreille gauche, nouveaux symptômes qui ont augmenté progressivement jusqu'à aujourd'hui.

*Examen fonctionnel.* — L'oreille droite est normale.

A gauche, la perception crânienne est abolie; l'audition est à peu près nulle; le Rinne est —, mais il faut faire vibrer fort le diapason; la perception des sons aigus est diminuée.

Troubles de l'équilibre assez marqués; pendant les différentes épreuves, le malade est entraîné vers la gauche.

*Examen objectif.* — Le tympan gauche est presque complètement détruit.

*Examen du nystagmus rythmique provoqué fait le 26 octobre 1908.*

— Très légères secousses de nystagmus spontané en V O D.

10 tours + N H G	nul en V D
	10" en V O G

Secousses très faibles; le malade ne se rend pas compte du sens dans lequel il tourne; très léger vertige pendant la rotation et à l'arrêt.

10 tours — N H D	10" en V D
	28" en V O D

Léger vertige pendant la rotation et à l'arrêt.

*Injection froide :*

Dans l'oreille droite: N H G	30" en V D
	60" en V O G

Vertige assez violent, nausées.

Dans l'oreille gauche: N H D	nul en V D
	10" en V O D

Secousses faibles, très léger vertige.

*Injection chaude :*

Dans l'oreille droite: N R D	20" en V D
	50" en V O D



Secousses faibles, lentes, léger vertige, très légères nausées.

nul en V D

Dans l'oreille gauche : N R G quelques secousses seulement  
en V O G

Aucun phénomène concomitant.

*Diagnostic.* — La suppuration a dû atteindre l'appareil vestibulaire, dont la sensibilité semble être en voie de destruction.

31 octobre. — M. le professeur Moure fait la trépanation pour la cure radicale d'otorrhée.

L'antre est très grand et haut; on y trouve de nombreuses fongosités et une membrane de cholestéatome. Présence de deux fistules sur le canal semi-circulaire externe, d'où sont retirées, à la curette, d'assez abondantes fongosités.

Cautérisation au chlorure de zinc à 1/10, réunion immédiate de la plaie, l'écoulement est tari.

27 novembre 1908. — Le malade est complètement guéri depuis huit jours; plus de vertiges, sauf de très légers dans les mouvements brusques.

Encore quelques petits bourdonnements.

Le nystagmus rythmique provoqué, correspondant à l'oreille gauche, présente des secousses un peu plus fortes et durant 5 secondes de plus qu'avant l'intervention.

**Étude des réactions nystagmiques chez les sourds-muets.** — Chez les sourds-muets, les résultats varient d'après la cause de la surdi-mutité, et l'importance de l'affection auriculaire.

Chez le sourd complet, par syphilis acquise ou par méningite cérébro-spinale, la fonction vestibulaire a toujours été trouvée abolie (Cauzard).

Dans la surdit   cong  nitale compl  te, jamais nous n'avons trouv   de fonction vestibulaire, tandis qu'on a pu trouver quelques restes d'irritation des canaux semi-circulaires, lorsqu'on avait des sourds incomplets (Cauzard).

MM. Moure et Maupetit admettent :

1° Chez les sourds-muets dont l'infirmit   semble avoir comme   tiologie une affection aigu   et qui, tous, sont class  s

comme sourds, nous constatons une abolition complète des fonctions vestibulaires;

2° Chez ceux dont la surdi-mutité est congénitale, qu'ils soient classés comme sourds, trois quarts sourds ou demi-sourds, nous reconnaissons, à un degré différent, la présence d'une fonction vestibulaire;

3° Cette fonction vestibulaire semble développée d'une façon incomplète et anormale.

VII. RAPPORT ENTRE LES ÉPREUVES THERMIQUE, ROTATOIRE, ET L'ÉPREUVE GALVANIQUE. — L'un de nous (Cauzard) a également fait une série d'expériences intéressantes sur des malades atteints d'affections plus ou moins graves de l'oreille interne, en mettant en parallèle les épreuves nystagmiques et les réactions électriques. Voici le résumé de ces observations :

a) Sourd-muet seize ans, reste d'audition à gauche. Oreille droite, pôle positif, 25 milliampères : vertige, pas de nystagmus. Oreille gauche, pôle positif, 25 milliampères : pas de vertige.

L'épreuve calorique chez ce malade donne à droite un nystagmus rotatoire pendant plus de deux minutes, après un courant d'eau à 15° d'une durée d'une minute. La même épreuve à gauche donne un nystagmus horizontal, avec très faibles secousses, de moins d'une minute. Il y a donc dissociation des résultats obtenus avec les épreuves vestibulaires (voltaïque et calorique) et les épreuves auditives.

b) L'examen d'un double évidé presque entièrement sourd nous donne un vertige avec 12 et 14 milliampères, que le pôle positif soit à droite ou à gauche, mais le malade n'incline pas sur le côté, il incline en arrière. L'épreuve calorique donne un nystagmus positif à gauche après injection d'eau à 20° pendant une minute, tandis qu'à gauche on n'obtient aucun nystagmus, même avec de l'eau à moins de 15°.

c) Chez un sourd complet congénital, où l'épreuve calo-

rique à 15° pendant une minute nous avait donné un résultat absolument négatif, aussi bien à droite qu'à gauche, nous n'avons pu obtenir par le courant galvanique aucun vertige, mais nous obtenions, le pôle positif sur l'oreille droite, avec 10 milliampères, un nystagmus rotatoire dans le sens des aiguilles d'une montre.

Dans la majorité des cas, chez le sourd complet, nous ne trouvons aucune réaction par le courant galvanique, par la rotation, par l'épreuve calorique (eau froide à 15°)<sup>1</sup>.

Il eût été intéressant de mettre en parallèle l'état des appareils cochléaire et vestibulaire. Nous avons essayé de nous rendre compte de ce qui pouvait rester, chez chacun de ces sujets, de la fonction auditive et ce, à l'aide de diapason, de la voix et du sifflet de Galton. Les résultats très contradictoires que nous avons obtenus, en soumettant les mêmes sujets à des examens successifs et espacés, nous ont fait renoncer à une étude plus approfondie. Nous pouvons cependant conclure que l'état de l'appareil vestibulaire ne présente pas de rapports précis avec celui de l'appareil cochléaire. Ceci paraît ressortir également de cette même étude des sourds-muets faite par Alex. R. Tweedie<sup>2</sup>.

Voici, du reste, quelques-uns des résultats des expériences faites sur plusieurs enfants atteints de surdi-mutité de causes différentes :

OBSERVATION I. — *Surdité acquise.*

Carmen F..., neuf ans, classé comme sourd; surdité acquise, convulsions (?) à l'âge deux ans.

Aucun antécédent héréditaire et collatéral.

1. Une longue série de recherches faites à la Clinique Nationale des sourds-muets soit sur des sourds-muets, des sourds acquis complets et incomplets nous permet de dire qu'en général à un limaçon aboli répond un vestibule aboli, à un limaçon défectueux répond un vestibule défectueux; nous ne pouvons pas, à l'heure actuelle, dire que la réciproque est vraie; quelques faits cliniques semblent faire penser que l'infection, la suppuration des canaux semi-circulaires peut rester circonscrite en respectant le limaçon (Cauzard).

2. *The Journal of laryngology*, novembre 1908.



Pas de nystagmus spontané.

On ne provoque aucun nystagmus quelle que soit la méthode employée.

Aucune sensation désagréable, même après des expériences prolongées.

Obs. II. — *Surdité acquise.*

Gaston X..., quinze ans, classé comme sourd, surdité acquise à la suite d'une méningite à l'âge de deux ans. Aucun antécédent héréditaire ou collatéral.

Pas de nystagmus spontané.

Pas de nystagmus provoqué, quelle que soit la méthode employée.

Aucune sensation désagréable, même après des expériences prolongées.

Obs. III. — *Surdité congénitale.*

Henri P..., onze ans, sans antécédents.

Pas de nystagmus spontané.

10 tours + N H G      nul en V D  
15" en V O G

Secousses fortes, irrégulières.

10 tours — N H D      nul en V D  
25" en V O D

Secousses fortes plus régulières.

Aucun phénomène concomitant.

Eau froide. Oreille droite : N R G      30" en V D  
60" en V O G

Secousses fortes saccadées.

Oreille gauche : N R D      30" en V D  
65" en V O D

Secousses fortes, plus saccadées (en salves).

Phénomènes concomitants : pâleur, vertige, facies altéré, semble avoir des nausées.

Eau chaude. Oreille droite : N H D      5" en V D  
18" en V O D

Secousses irrégulières.

Oreille gauche : N H G      nul en V D  
12" en V O G

Secousses irrégulières.

Aucun phénomène concomitant.

**Conclusions.** — Pour terminer les remarques que nous venons de faire sur le nystagmus rythmique provoqué, nous croyons pouvoir établir jusqu'à nouvel ordre, comme règle de ces expériences, les déductions suivantes, sur un sujet sain en position normale, tête droite :

I. Par les tours + nous provoquons du nystagmus gauche, traduction de l'état de l'appareil vestibulaire gauche ; par les tours —, du nystagmus droit, traduction de l'état de l'appareil vestibulaire droit.

II. L'injection d'eau froide provoque un nystagmus dont la direction est opposée à l'oreille injectée.

III. L'injection d'eau chaude provoque un nystagmus dans la direction de l'oreille injectée.

(Un même labyrinthe peut donc donner un nystagmus provoqué dans deux directions opposées.)

IV. Le nystagmus horizontal traduit l'excitation du canal horizontal. Les autres modalités du nystagmus traduisent l'excitation non d'un canal, mais de deux ou de plusieurs canaux ; le système vertical réagit par un nystagmus rotatoire.

*EXEMPLES : A. Si on prend un sujet privé récemment d'un labyrinthe mis en position normale, tête verticale ; le labyrinthe détruit est supposé du côté gauche :*

I. Par les tours + nous ne provoquons aucun nystagmus gauche, traduction d'une abolition fonctionnelle du vestibule gauche ; les quelques secousses éphémères qu'on peut observer sont sous la dépendance du vestibule droit.

II. Pas les tours — nous provoquons du nystagmus droit, d'une durée légèrement inférieure à la normale, traduction de l'état normal du vestibule droit.

III. L'injection d'eau froide dans l'oreille gauche ne pro-

duit aucun nystagmus; dans l'oreille droite, provoque un nystagmus à gauche.

IV. L'injection d'eau chaude dans l'oreille droite provoque un nystagmus à droite, et dans l'oreille gauche ne donne aucun nystagmus.

*B. Sur un sujet privé d'un labyrinthe depuis plus d'un mois (d'après Barany, Hautant) il y a comme une compensation du côté aboli par l'intermédiaire du vestibule sain, dans l'épreuve de rotation.*

*Sur un tel sujet mono-labyrinthique, en position normale, tête verticale :*

Par la rotation, nous provoquons un nystagmus des deux côtés; et la durée du réflexe est à peu près égale des deux côtés, mais très inférieure à la normale (Barany, Hautant, Tetens Hald<sup>1</sup>).

*N. B.* — Toutefois nous ne saurions admettre cette hypothèse, car des Méniériques unilatéraux à forme vestibulaire examinés à différentes périodes de leur maladie ont *toujours* présenté des réactions nystagmiques diminuées ou disparues pour le côté atteint. Il en a été de même chez les malades auxquels on avait enlevé tout ou partie de leur labyrinthe (région du nerf de l'espace).

En somme, nous n'avons pas vu le nystagmus reparaitre dans les cas où un des labyrinthes était réellement et définitivement détruit (Moure).

## RÉSUMÉ GÉNÉRAL

De cette longue et fastidieuse énumération d'expériences et d'hypothèses, de cette étude compliquée de l'oreille

1. Société Danoise, 25 novembre 1908 (*Archiv. internat. de laryngol.*, mars 1909).



interne et de ses réactions pathologiques, nous croyons pouvoir extraire un résumé succinct qui pourra servir de base aux cliniciens pour lesquels les théories et les recherches des autres doivent toujours converger vers un résultat pratique.

D'abord il nous faut rappeler que le labyrinthe peut être réellement divisé en deux parties pour ainsi dire distinctes : l'une, *l'organe de l'audition — le limaçon* ; l'autre, *l'organe de l'équilibre — le vestibule et les canaux semi-circulaires*.

De cette division aujourd'hui classique résulte pour les praticiens la déduction logique qu'une affection de l'oreille peut se limiter à l'un ou à l'autre de ces appareils, tout aussi bien qu'il est possible de les voir simultanément atteints.

Pour la facilité de l'étude, nous avons dû supposer l'altération morbide cantonnée soit au nerf de l'audition, soit au nerf de l'espace, ce qui nous a permis de séparer l'examen fonctionnel de ces deux régions du labyrinthe.

**1<sup>er</sup> Appareil auditif (Limaçon).** — Pour interroger la région auditive et savoir si la lésion a touché cette importante fonction dans son appareil nerveux, ou au contraire dans son appareil de transmission, nous avons recours aux expériences suivantes :


Examen de l'audition aérienne	{	à la montre.	{	de Gradenigo de préférence, correspondant à 32, 64 ou 128 v.d.
		à l'acoumètre de Politzer.		
		à la voix chuchotée.		
		diapasons graves		
		sons aigus	}	monocorde de Schultze <sup>1</sup> .

1. Cet instrument a l'avantage de donner des sons aigus comparables entre eux puisque le nombre de vibrations peut être exactement noté.

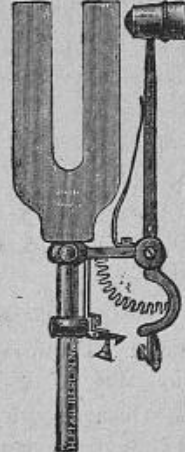
Examen à travers les os du crâne :	Perception	à la montre.
	cranienne	à l'acoumètre de Politzer.
	Épreuves aux diapasons de	Weber. Schwabach. Rinne. Gellé.
	Épreuves électriques :	courants faradiques. courants continus.



Diapason  
avec curseurs mobiles  
permettant de varier  
la hauteur du son.



Acoumètre de Politzer.



Diapason  
avec marteau percuteur.

Armé de cet arsenal, si l'auriste sait en faire un usage rationnel, il possède, avec l'historique de la maladie, sa marche et les autres symptômes, dont il faut toujours tenir compte en pareil cas, des éléments suffisants pour étayer un diagnostic et surtout pour formuler un pronostic, chose capitale en otologie.

2° **Labyrinthe : Vestibule** (Organe de l'équilibre). — Aux épreuves précédentes qui peuvent fixer sur la participation, plus ou moins grande, de l'organe de l'audition au processus pathologique, participation fréquente et facile à comprendre si l'on songe aux rapports intimes qui unissent tout l'appareil nerveux de l'oreille interne, il faudra ajouter les recherches sur l'organe de l'équilibre qui devront consister en :

- |  |  |
|--|--|
| I. Recherches sur la statique :                        | { épreuves de Stein.<br>— de Mach.<br>vertige de Purkinge. |
| II. Recherche du nystagmus spontané.                   |  |
| III. Épreuves de Barany (nystagmus rythmique provoqué) | { par rotation.<br>calorification.<br>réfrigération.       |
| IV. Vertige voltaïque :                                | épreuve de Babinski.                                       |

*Bourdonnements.* — Si nous ajoutons à cet examen fonctionnel du labyrinthe l'étude des bruits subjectifs perçus par le malade, nous aurons encore un élément de diagnostic important, étant donné que les bourdonnements d'origine labyrinthique diffèrent sensiblement de ceux qui résultent d'une lésion cantonnée à l'appareil de transmission. *Il faut se rappeler cependant que les bourdonnements ne sont pas toujours sous la dépendance d'une affection auriculaire et que ces symptômes apparaissent sans trouble de l'audition ni de l'équilibre lorsqu'ils sont, par exemple, reliés à une altération des centres nerveux ou de l'appareil circulatoire.*

De même les bruits subjectifs liés à une altération de l'oreille varient dans leur forme, leur nature et leur intensité sous l'influence d'une série de causes (vaso-constriction ou vaso-dilatation) que connaissent bien la plupart des sourds.

Un fait encore se dégage de notre travail : la possibilité d'interpréter certains états morbides du labyrinthe malgré l'absence ou le peu d'importance d'un des symptômes consi-



dérés comme fondamentaux dans toute affection de l'oreille interne, nous avons nommé la célèbre triade dite de *Ménière* : vertiges, bourdonnements, surdité.

C'est ainsi que l'on voit des sourds par leur labyrinthe, bourdonnant et n'ayant que peu ou pas de troubles spontanés de l'équilibre. D'autres fois, ce sont des vertigineux ayant peu ou pas de bourdonnements et présentant une diminution *très minime* de l'acuité auditive.

Ainsi s'expliquent, à notre sens, les formes si variées de la maladie dite de *Ménière*, en réservant toutefois ce nom à l'affection consécutive à une hémorragie ou une lésion embolique qui supprime tout ou partie, plus ou moins limitée, de l'oreille interne, affection dans laquelle l'ictus du début est indispensable, tout comme dans l'hémorragie ou l'embolie cérébrale. L'ictus sera, du reste, grave ou léger suivant l'importance de la lésion qui lui aura donné naissance.

De cette étude découle encore ce fait très important qu'il est souvent possible dans un cas de vertige de savoir si l'oreille (organe de l'équilibre) est en cause ou s'il faut chercher ailleurs l'explication de ces troubles si décevants et souvent si difficiles à interpréter dans la pratique générale de la médecine.

Si notre rapport a pu servir à élucider cette partie de la question, nous serons satisfaits d'avoir entrepris cette besogne que l'on nous pardonnera de n'avoir pas toujours exposée avec toute la clarté et la précision désirables. Notre excuse sera dans la désignation même de l'oreille interne que l'on appelle *labyrinthe* précisément à cause de la facilité avec laquelle on se perd dans ce dédale si compliqué.

BULLETINS ET MÉMOIRES  
DE LA  
SOCIÉTÉ FRANÇAISE  
D'OTO-RHINO-LARYNGOLOGIE  
CONGRÈS DE 1909

PUBLIÉS PAR LES SOINS DU BUREAU :

MM. LAVRAND, président; MAHU, ESCAT, vice-présidents;  
COLLIN, trésorier; DEPIERRIS, secrétaire général;  
PHILIP, secrétaire des séances.

~~~~~  
TOME XXV — II<sup>e</sup> PARTIE  
~~~~~

130124

PARIS  
MALOINÉ, ÉDITEUR  
PLACE DE L'ÉCOLE-DE-MÉDECINE  
—  
1909

## MEMBRES TITULAIRES FONDATEURS

MM.	MM.
ALBESPY, 8, boulevard Gambetta, Rodez.	GUÉMENT, 26, cours de Tourny, Bordeaux.
ASTIER, 63, rue du Rocher, Paris.	HICQUET, 24, rue Royale, Bruxelles.
AUDUBERT, Bordeaux.	LACONNET, 36, rue Alsace-Lorraine, Toulouse.
BEAUSOLEIL, 2, rue Vital-Carles, Bordeaux.	LANNOIS, 14, rue Émile-Zola, Lyon.
BLANC, 8, rue Auber, Paris.	LAVRAND, 4, rue Gombert, Lille.
BOTEY, 4, Vergara, Barcelone.	LUBET-BARBON, 4, rue Legendre, Paris.
BOUYER, Caunterets.	LUC, 54, rue de Varennes, Paris.
CARTAZ, 39, boulevard Haussmann, Paris.	MOURE, 25 <sup>bis</sup> , cours du Jardin-Public, Bordeaux.
CASTAÑEDA, 12, Oquendo, Saint-Sébastien.	NATIER, 12, rue Caumartin, Paris.
CASTEX, 30, avenue de Messine, Paris.	NOUET, 33, rue Puebla, Lille.
DÉLIE, 2, boulevard Malou, Ypres (Belgique).	POLO, 2, rue Guibal, Nantes.
FERRAS, Luchon.	POYET, 19, rue de Milan, Paris.
GAREL, 13, rue de la République, Lyon.	RAUGE, Challes (Savoie).
GOUREAU, 2, rue de Châteaudun, Paris.	ROUGIER, 26, place Bellecour, Lyon.
	ROULLIÉS, 2, rue Lamennais, Agen.
	VACHER, 3, rue Sainte-Anne, Orléans.
	VERDOS, calle de Caspe, 37, Barcelone.

## MEMBRES TITULAIRES

MM.	MM.
ABOULKER, 8, r. de la Liberté, Alger.	BICHATON, 12, rue Thiers, Reims.
AYSAGUER, 130, avenue Victor-Hugo, Paris.	BLOCH (M.), 39, rue La Bruyère, Paris.
BAR, 22, boulevard Dubouchage, Nice.	BONAIN, 61, rue Traverse, Brest.
BARDIER, 10, rue Saint-Etienne, Toulouse.	BONNES, 4, rue Molière, Nîmes.
BARGY, 21 <sup>e</sup> Chasseurs, 15, avenue des Charentes, Limoges.	BOUCHERON, 11 <sup>bis</sup> , rue Pasquier, Paris.
BÉAL, 2, rue Blatin, Clermont-Ferrand.	BOULAI, 2, r. de l'Hermine, Rennes.
BELLIN, 97, rue du Bac, Paris.	BOULAY (Maurice), 8 <sup>bis</sup> , avenue Percier, Paris.
BELLISSEN, 41, r. de la Bourse, Lyon.	BOURGEOIS, 44, r. de Naples, Paris.
BERBINEAU, Marmande.	BOURLON, 1, place des Ursulines, Valenciennes.
BERNARD (Edg.), 70, boulevard de la Liberté, Lille.	BOUSQUET, 24, rue Diderot, Béziers, et Ax-les-Thermes (Ariège).
BERTÉMÉS, 32, avenue de la Gare, Charleville.	BOUYER (André), villa Sorrento, Arcachon.



MM.

BRINDEL, 10, rue Esprit-des-Lois, Bordeaux.  
 BRUNEL, 22, rue d'Athènes, Paris.  
 BRUNSCHVIG, 24, r. Séry, Le Havre.  
 CABOCHE, 22, r. Tocqueville, Paris.  
 CAPMAS, 1, rue d'Ouessant, Paris.  
 CAUZARD, 2, rue de la Bienfaisance, Paris.  
 CAZAL, 10, r. du Palais, Montpellier.  
 CHALMETTE, 127, r. Thiers, Troyes.  
 CHARLES, 8, boulevard de Bonne, Grenoble.  
 CHAVANNE, 5, place des Cordeliers, Lyon.  
 CHAVASSE, Ecole du Service de santé militaire, Lyon.  
 CHEVALIER, 12, rue d'Hauteville, Le Mans.  
 CLAOUË, 34, cours de Tourny, Bordeaux.  
 CLÉMENT, 6, rue de Milan, Paris.  
 COLLET, 5, quai des Célestins, Lyon.  
 COLLIN, 6, r. de l'Ecole-de-Médecine, Paris.  
 COLLINET, 112, rue Saint-Dominique, Paris.  
 COME FERRAN, 34, r. Sainte-Hélène, Lyon.  
 CORNET, 34, boulevard Victor-Hugo, Châlons-s-Marne.  
 COSSON, 6, rue Chanoineau, Tours.  
 COUSSIEU, boulevard Carnot, Brive.  
 COUSTEAU, 45, rue Laffite, Paris.  
 CUVILIER, 4, rue Cambon, Paris.  
 DANTAN, 18, r. St-Pétersbourg, Paris.  
 DARDEL, 12, rue des Bains, Aix-les-Bains.  
 DE CHAMPEAUX, 36, rue du Port, Lorient.  
 DECREËVY, 3, rue des Vieillards, Boulogne-s-Mer.  
 DE GORSSE, 77, allées d'Etigny, villa du Saule, Luchon.  
 DE LA COMBE, 5, avenue Gambetta, Paris.  
 DELACOUR, 22, r. Washington, Paris.  
 DE MILLY, 17, rue Croix-de-Malte, Orléans.  
 DEPIERRIS, Caunterets.  
 DEPOUTRE, 5<sup>bis</sup>, pl. St-Amé, Douai.  
 DESVAUX, 16, r. Paul-Bert, Angers.  
 DIEU, 37, avenue Thiers, Le Mans.  
 DISBURY, 36, r. de l'Arcade, Paris.  
 DUBAR, 73, rue Caumartin, Paris.  
 DUFAYS, 19, rue de Remicourt, Saint-Quentin (Aisne).  
 DUPOND, 10, place Pey-Berland, Bordeaux.

MM.

DURAND, 33, r. des Carmes, Nancy.  
 DUVERGER, 33, Chareh-el-Madabegh, Le Caire.  
 ESCAT, 2, rue Cantegril, Toulouse.  
 ESTRADÈRE, 19, avenue du Casino, Luchon.  
 FAUSSIE, La Livinière (Hérault).  
 FIOCRE, 13, av. Mac-Mahon, Paris.  
 FOIX, Oloron-Sainte-Marie.  
 FOURNIÉ (Jacques), 4, rue de Baby-lone, Paris.  
 FREMONT, 83, rue Geôle, Caen.  
 FURET, 37, rue du Four, Paris.  
 GAUDIER, 175, rue Nationale, Lille.  
 GAULT, 6, boulevard Sévigné, Dijon.  
 GELLÉ, 40, avenue de la Grande-Armée, Paris.  
 GELLÉ fils, 13, r. de Londres, Paris.  
 GLOVER, 23, rue de la Bienfaisance, Paris.  
 GOULY, 17, rue de Claye, Thorigny (S.-et-M.).  
 GROSSARD, 36, rue de Turin, Paris.  
 GROUILLE, Mont-de-Marsan.  
 GUÉRIN (Emile), 12, rue Montaux, Marseille.  
 GUICHARD, 32, cours de l'Intendance, Bordeaux.  
 GUILLLOT, 13, rue Jeannin, Dijon.  
 GUISEZ, 72, boulevard Malesherbes, Paris.  
 HAMON DU FOUGERAY, 2, quai de l'Amiral-Lalande, Le Mans.  
 HECKEL, 1, rue Cerisoles, Paris.  
 HELME, 10, r. St-Pétersbourg, Paris.  
 HOREAU, 3, rue Bertrand-Geslin, Nantes.  
 JACOB (Etienne), 47, rue de Sèvres, Paris.  
 JACOD (Maurice), 5, rue Childebert, Lyon.  
 JACQUES, 41, faub. St-Jean, Nancy.  
 JACQUIN, 19, chaussée du Port, Reims.  
 JOURDIN, 8, r. Pierre-Prudhon, Dijon.  
 JOUSSET, 16, rue Orphéon, Lille.  
 JOUTY, 11, r. Alsace-Lorraine, Oran.  
 JOYON, 49, boulevard Saint-Germain, Paris.  
 KAUFMANN, 1, rue Chaperonnière, Angers.  
 KRAUSS, 19, boulevard de Courcelles, Paris.  
 LABARRIÈRE, 44, r. de la République, Amiens.  
 LABOURÉ, 20, r. Porte-Paris, Amiens.  
 LAFITE-DUPONT, 5, rue Guillaume-Brochon, Bordeaux.

MM.

LARGEAU, 40, r. des Douves, Niort.  
 LAURENS (Georges), 60, rue de la Victoire, Paris.  
 LAURENS (Paul), 3, rue de la Trémoille, Paris.  
 LAVAL, 3, r. Saint-Etienne, Toulouse.  
 LEFRANÇOIS, 54, rue Montebello, Cherbourg.  
 LE MARC'HADOUR, 40, rue de Berlin, Paris.  
 LENOIRE, 11, rue Henri-IV, Nantes.  
 LENHARD, 60, boul. de Strasbourg, Le Havre.  
 LERMOYER, 20<sup>bis</sup>, r. La Boétie, Paris.  
 LEROUX (Robert), 36, rue Washington, Paris.  
 LIARAS, 29, boul. Bugeaud, Alger.  
 LOMBARD, 49, rue de Rome, Paris.  
 MACAUD, 19, q. Lamartine, Rennes.  
 MACKIEWICZ, 45, place Hôtel-de-Ville, Rouen.  
 MAGET, 81, rue de la République, Toulon.  
 MAGNAN, 14, r. de Buffon, Tours.  
 MALHERBE, 12, pl. Delaborde, Paris.  
 MAHU, 68, avenue Kléber, Paris.  
 MARAVAL, 47, boul. National, Oran.  
 MARTIN (Alfred), 25, r. du Général-Foy, Paris.  
 MASSIER, 25, b<sup>4</sup> Victor-Hugo, Nice.  
 MATHIEU, Challes (Savoie).  
 MEILLON, Caunterets.  
 MENDEL, 99, boul. Pereire, Paris.  
 MÉREL, 11, r. Contrescarpe, Nantes.  
 MIGNON, 41, b<sup>4</sup> Victor-Hugo, Nice.  
 MILSON, 44, r. St-Jacques, Marseille.  
 MOLINIÉ, 32, allées des Capucines, Marseille.  
 MONTORGÉ, 3, r. Rigny, Mont-Dore.  
 MONTSARRAT, 49, rue de Courcelles, Paris.  
 MOSSÉ, 10, rue des Augustins, Perpignan.  
 MOUNIER, 6, rue de l'Isly, Paris.  
 MOURET, 1, r. Clos-René, Montpellier.  
 MUNCH, 4, rue Lavoisier, Paris.  
 NICOLAS, 142, rue Lafayette, Paris.  
 NOAK, 5, rue Victor-Hugo, Lyon.  
 ORGOGOZO, 1, rue Thiers, Bayonne.  
 PAUTET, 6, rue d'Isly, Limoges.  
 PELON, 6, r. Edouard-Adam, Montpellier, et Luchon.

MM.

PERCEPIED, Mont-Dore, et 57, r<sup>te</sup> de Neufchâtel, Boisguillaume (Seine-Inférieure).  
 PERRETIÈRE, 11, rue Président-Carnot, Lyon.  
 PEYRISSAC, 64, r. Ste-Claire, Cahors.  
 PHILIP, 74, c. de Tourny, Bordeaux.  
 PIAGET, 1, rue Molière, Grenoble.  
 PIERRE-SAGOLS, 33, quai Vauban, Perpignan.  
 PITON, 17, rue Traverse, Brest.  
 RADÉ, 127, rue de Sèvres, Paris.  
 RANJARD, 9, b<sup>4</sup> Heurteloup, Tours.  
 RAOULT, 30, r. de la Ravinelle, Nancy.  
 RENAUD, 7, rue Mazagran, Nancy.  
 REYT, 18, rue Lafayette, Nantes.  
 RICARD, 25, rue d'Isly, Alger.  
 RICHOU, 61, avenue Kléber, Paris.  
 RIVIÈRE, 7, rue du Plat, Lyon.  
 ROLAND, 22, r. de St-Petersbourg, Paris.  
 ROLLET, 4, r. Robert-Houdin, Blois.  
 ROQUES, 5, rue Hermann, Cannes.  
 ROURE, 34, rue Emile-Augier, Valence.  
 ROUVILLOIS, hôpital Val-de-Grâce, Paris.  
 ROZIER, 7, rue Taylor, Pau.  
 RUHAULT, 76<sup>bis</sup>, rue des Saints-Pères, Paris.  
 SARGNON, 7, r. Victor-Hugo, Lyon.  
 SAUVAIN, 1, r. Baudrairie, Rennes.  
 SIEMS, 14<sup>bis</sup>, rue de Milan, Paris.  
 SIEUR, hôpital Val-de-Grâce, Paris.  
 SIMONIN, 2, r. de Brettes, Limoges.  
 TEXIER, 8, r. J.-J.-Rousseau, Nantes.  
 THOORIS, 25, boulevard Pasteur, Paris.  
 TOUBERT, hôpit. milit., Casablanca (Maroc).  
 TRAPENARD, 25, aven. Félix-Faure, Menton.  
 TRIVAS, 27, rue Remigny, Nevers.  
 VAQUIER, 5, rue d'Italie, Tunis.  
 VEILLARD, 127, boul. Malesherbes, Paris.  
 VERGNIAUD, 43, rue Traverse, Brest.  
 VIDAL, 6, r. Nationale, Montpellier.  
 VIOLLET, 31, rue Madame, Paris.  
 WANDLING, 17, boulevard Charles, Chartres.  
 WEISSMANN, 91, r. St-Lazare, Paris.

# MEMBRES CORRESPONDANTS ÉTRANGERS

## MM.

ANTIN, 19, Alameda, St-Sébastien.  
 ANTOLI CANDELA, 11, Colon, Valence (Espagne).  
 ARSLAN, Padoue (Italie).  
 BACON (G.), 47 West, 54<sup>th</sup> street, New-York.  
 BARBERA, 17, calle de Colon, Valence (Espagne).  
 BARK (John), 54, Rodney street, Liverpool.  
 BAUDHUI, 7, rue Borgnet, Namur.  
 BAUMGARTEN (Egmont), 13, Akademiegasse, Budapest.  
 BECO, 162, boulevard d'Avroy, Liège.  
 BLANCA (Setien), 42, p<sup>a</sup>, Santander (Espagne).  
 BLONDIAU, 4, boulevard Audent, Charleroi.  
 BOBONE, 3, corso Cavalli, San Remo.  
 BOEKE (J.), 18, Realtanoda Utera, Budapest.  
 BOSWORTH, 41, Park av., New-York.  
 BOULET, 2039, r. Sainte-Catherine, Montréal.  
 BOVAL, 10, r. du Pont-Neuf, Charleroi.  
 BRIÉGER (O.), Königsplatz, 2, Breslau.  
 BROECKAERT, 20, place du Comte de Flandre, Gand.  
 BRUZZI, Vérone.  
 BURGER, 1, Vondelstraat, Amsterdam.  
 BUYS, 11, r. des Drapiers, Bruxelles.  
 CAPART, 5, rue d'Egmont, Bruxelles.  
 CHEVAL, 27, rue du Trône, Bruxelles.  
 CISNEROS (Juan), 57, calle de Serrano, Madrid.  
 CHIARI, 12, Bellariastrasse, Vienne.  
 CHICHELE NOURSE, 20, Weymouth street, Londres.  
 COMPAIRE, 8, calle de Serrano, Madrid.  
 COOSEMANS, 10, avenue du Midi, Bruxelles.  
 COSTINI, 61, strada Pontanei, Bucarest.  
 CRESWELL BABER, 46, Brunswick square, Brighton.  
 CURTIS, 118, Madison av., New-York.  
 D'ANDRADE, 71, rua Malmerendas, Porto.

## MM.

DARCHE, 49, King Street, Québec (Canada).  
 DE KLUG, r. Szentkiralyi, Budapest.  
 DE LLOBET, 1, Auriga, Gerona (Espagne).  
 DELMARCEL, 5, rue des Récollets, Louvain.  
 DELSAUX, 260, av. Louise, Bruxelles.  
 DELSTANCHE fils, 20, r. du Congrès, Bruxelles.  
 DE MENDONÇA, (Lisbonne), 15, rue Hustin, Bordeaux.  
 DE PONTIÈRE, 59, boulevard Audent, Charleroi.  
 DE ROALDÈS, 1328, Jackson avenue, New-Orleans.  
 DE VÉLILLA, Correo, 6, Bilbao.  
 DIOGENE DE URQUIZA, 777, Lavalle, Buenos-Ayres.  
 DIONISIO (Ignazio), 10, corso Vinzaglio, Turin.  
 DONOGANY, 39, Jozsefkörut, Budapest.  
 DUCHESNE, 23, rue Darchis, Liège.  
 DUNDAS GRANT, 18, Cavendish Square, Londres.  
 EGGER, 80, rue Tailbout, Paris.  
 EUSTATHIANOS, Constantinople.  
 FERRERI (Gherardo), 71, via Cavour, Rome.  
 FLEURY, Montréal.  
 FORNS, 2, Victoria, Madrid.  
 FULLERTON (Robert), 24, Newton place, Glasgow.  
 GALDIZ (José), 2, calle Gran-Via, Bilbao.  
 GAUDARD, Rio Cuarto (République Argentine).  
 GERBER, Königsberg.  
 GORHAM BACON, 63, West 54<sup>th</sup> street, New-York.  
 GORIS, 181, rue Royale, Bruxelles.  
 GURANOWSKI, 6, r. Jasna, Varsovie.  
 HAUG, 48, Sendlingerstrasse, Munich.  
 HELMAN (Ph.), Sienna, 2<sup>e</sup>, Varsovie.  
 HELMAN, 4, rue Nicolajewska, Lodz (Pologne).  
 HENNEBERT, 8, r. d'Egmont, Bruxelles.  
 HERYNG, 13, Bracka, Varsovie.  
 HICGUET fils, Bruxelles.  
 HODGKINSON, 18, John street, Manchester.



MM.

HOPMANN, 14, Zenghausstrasse, Cologne.  
 HUMBLÉ, 84, avenue de l'Industrie, Anvers.  
 HUTCHISON, 84, Lansdowne place, Brighton.  
 IOANNOVICH, place de l'Opéra, Le Caire.  
 JAUNIN, 8, boulevard du Théâtre, Genève.  
 JURASZ, Heidelberg;  
 KAFEMANN, Königsberg;  
 KANASUGI, Tokio.  
 KANELIS, Smyrne.  
 KAYSER RICHARD, 12, Hohenstrasse, Breslau.  
 KING, 1328, Jackson avenue, Nouvelle-Orléans.  
 KIRCHNER, 8, Bagern, Würzburg.  
 KÖNIG, 65, rue Miromesnil, Paris.  
 KOURTEFF, Sofia (Bulgarie).  
 KRIEG (Robert), 53, Königstrasse, Stuttgart.  
 KZARFDZIAN, 6, rue Itir Pera, Constantinople.  
 LABARRE, 86, r. Mercelis, Bruxelles.  
 LAMBERT, 471, aven. King Edward, Ottawa (Canada).  
 LAW (E.), 8, Wimpole st., Londres.  
 LEJEUNE, 7, r. Hors-Château, Liège.  
 LENOIR, 14, rue des Minimes, Bruxelles.  
 LERCHUNDI (Ascensio), St-Sébastien.  
 LICHTENBERG, 23, Palatingasse, Budapest.  
 LUBLINER, 5, Erywawiska, Varsovie.  
 MAC BRIDE, 16, Chester street, Edimbourg.  
 MACINTYRE, 179, Bath st., Glasgow.  
 MACLEOD YEARSLEY, 31, Harley street, Londres.  
 MARASPINI (Honoré), Chareh-el-Teatro, Le Caire.  
 MARGULÉS, Bukarest (Roumanie).  
 MASINI, 8, via Palestro, Gènes.  
 MERMOD, villas Chaumény, Lausanne.  
 MEYERSON, 1, rue Leszno, Varsovie.  
 MILLIGAN, 28, Saint-John street, Deanscale, Manchester.  
 MOHAMMED-ABD-EL-MAGUID, rue Aldine, Le Caire.  
 MOLL, 6, Parkstraat, Arnheim.  
 MONGARDI (Romeo), Bologne.  
 MORPURGO, via Nicolo-Machiavelli, 34, Trieste.  
 MUNOZ (Félix), Buenos-Ayres.

MM.

MYGIND, 31, Haonegade, Copenhague.  
 NADOLECZNY, 17<sup>a</sup>, Ludwigstrasse, Munich.  
 NICOLAI (Vittorio), 1, corso Scelso, Milan.  
 NOLTENIUS (H.), 23, auf den Häfen, Brème.  
 OKUNEFF, 27, Fourschtadskaja, St-Petersbourg.  
 ONODI, 12, O'Uctza, Budapest.  
 PACHOPOS (Georges), Symi (Turquie).  
 PANITCH, Belgrade.  
 PEGLER, 58, Harley str., Cavendish square, Londres.  
 PHILIPPIDÉS, Smyrne, 17, rue Mouneyra, Bordeaux.  
 PIETKOWSKI, 235, Bernardynska, Lublin.  
 PLOTTIER, 432, calle Suipacha, Buenos-Ayres.  
 POSTHUMUS MEYJES, 582, Keizersgracht, Amsterdam.  
 PRZEDBORSKI, Lodz (Pologne).  
 PUGNAT (Aimée), 15, place du Molard, Genève.  
 RETHI, 9, Garnissongasse, Vienne.  
 ROÉ, 44, Clinton avenue, Rochester.  
 ROMANINI, 93, via Mario de Fiori, Rome.  
 ROUSSEAUX, 375, rue du Progrès, Bruxelles.  
 ROY (J. N.), 379, rue Saint-Denis, Montréal.  
 SAINT-CLAIR THOMSON, 28, Queen Anne street, Londres.  
 SAINT-DENIS, 492, rue Amherst, Montréal.  
 SCANES SPICER, 28, Welbeck street, Londres.  
 SCHEIBE, 5, Solcenstrasse, Munich.  
 SCHIFFERS, 34, boul. Piercot, Liège.  
 SCHMIDT, 17, Madeschdinschaga, Odessa.  
 SCHMIEGELOW, 18, Norregade, Copenhague.  
 SECCHI, 3, via Garibaldi, Bologne.  
 SEGURA, 567, calle Esmeralda, Buenos-Ayres.  
 SEIFERT, 31, Friedenstrasse, Wurtzbourg.  
 SIKKEL (A.), Parkstraat, La Haye.  
 SIMIONESCU, 7, Venera, Bukarest.  
 SOUZA VALLADARÉS, 50, rua do Ouoro, Lisbonne.  
 SPATHOPOULO (Théodore), Maïkop, Mais" Mélidis, (Caucase, Russie).

MM.

STERLING, 50, Alfonso-XII, Madrid.  
STANISLAS VON STEIN, 3, Grand  
Afanasjewsky Perculow, Moscou.  
SUNÉ Y MOLIST, 17, calle del Claris,  
Barcelone.  
TAPTAS, 3, r. Misk, Péra (Turquie).  
TORRENT, 1714, calle Santa-Fé,  
Buenos-Ayres.  
TRÉTRÔP, 46, av. Van-Eyck, Anvers.  
TSAKYROGLOUS, 89, rue des Roses,  
Smyrne.  
UCHERMANN, 26, Prinsens Gade,  
Christiania.  
URBAN PRITCHARD, 26, Wimpole  
street, Londres.

MM.

VAIDIS (C.), Carditsa (Grèce).  
VIANNA ADRIANO, Bahia (Brésil).  
VLACHOS, Larisse (Thessalie).  
WEILL (E.), Stuttgart.  
WAGNER (Henry), 522, Sutter street,  
San Francisco.  
WODON, 5, rue de l'Équateur, Bru-  
xelles.  
WYLIE, 7, Harley street, Londres.  
ZIEM, 43, Langgasse, Dantzig.  
ZULATTIS MANIKAS, 41, rue du  
Pyrée, Athènes (Grèce).  
ZWAARDEMAKER, 61, Maliesingel,  
Utrecht.

Membres décédés

D<sup>r</sup> ARESE (Bilbao); — D<sup>r</sup> CADIER (Paris); — D<sup>r</sup> CHABORY (Mont-Dore); —  
D<sup>r</sup> CHARAZAC (Toulouse); — D<sup>r</sup> CORRADI (Vérone); — D<sup>r</sup> DALY (Pitts-  
burg); — D<sup>r</sup> DE LA VARENNE (Luchon); — D<sup>r</sup> DELSTANCHE (Bruxelles);  
— D<sup>r</sup> DEZON (Périgueux); — D<sup>r</sup> FAUVEL (Paris); — D<sup>r</sup> FRANÇOIS (Mont-  
pellier); — D<sup>r</sup> HELLER (Nuremberg); — D<sup>r</sup> HÉLOT (Rouen); — D<sup>r</sup> HUGUES  
(Nice); — D<sup>r</sup> HUNTER MACKENZIE (Edimbourg); — D<sup>r</sup> JOAL (Mont-Dore);  
— D<sup>r</sup> JOLY (Lyon); — D<sup>r</sup> JONCHERAY (Angers); — D<sup>r</sup> JOUSLAIN (Paris);  
— D<sup>r</sup> LABIT (Tours); — D<sup>r</sup> LATRILLE (Poitiers); — D<sup>r</sup> LENNOX BROWNE  
(Londres); — D<sup>r</sup> MICHAEL (Hambourg); — D<sup>r</sup> MIOT (Paris); — D<sup>r</sup> Pedro  
PELAES (Grenade); — D<sup>r</sup> ROQUER Y CASADESUS (Barcelone); — D<sup>r</sup> SAR-  
REMONE (Paris); — D<sup>r</sup> SCHUSTER (Aix-la-Chapelle); — D<sup>r</sup> SECRETAN (Lau-  
sanne); — D<sup>r</sup> WAGNIER (Lille); — D<sup>r</sup> WHISLER (Londres); — D<sup>r</sup> ZAAL-  
BERG (Amsterdam).

# LISTE DES MEMBRES CLASSÉS PAR LIEU DE RÉSIDENCE

Abréviations . . . . .	{	F. Membre fondateur.
		T. — titulaire.
		C. — correspondant.
		A. N. — associé national.
		H. — honoraire.

## FRANCE

### Agen.

ROULLIÈS, rue Lamennais, 2 . . . . . F

### Aix-les-Bains.

DARDEL, rue des Bains, 12 . . . . . T

### Alger.

ABOULKER, rue de la Liberté, 5 . . . . . T  
 LIARAS, boulevard Bugeaud, 29. . . . . T  
 RICARD, rue d'Isly, 25. . . . . T

### Amiens.

LABARRIÈRE, rue de la République, 44. . . . . T  
 LABOURÉ, rue Porte-Paris, 20. . . . . T

### Angers.

DEVAUX, rue Paul-Bert, 16. . . . . T  
 KAUFMANN, rue Chaperonnière, 1 . . . . . T

### Bayonne.

ARGOGOZO, rue Thiers, 1. . . . . T

### Béziers.

BOUSQUET, rue Diderot, 24 et Ax-les-Thermes (Ariège) . . . . . T



**Blois.**

ROLLET, rue Robert-Houdin, 4. . . . . T

**Bordeaux.**

BEAUSOLEIL, rue Vital-Carles, 2. . . . . F  
BRINDEL, rue Esprit-des-Lois, 10 . . . . . T  
CLAOÛÉ, cours de Tourny, 34. . . . . T  
DUPOND, place Pey-Berland, 10. . . . . T  
GUÉMENT, cours de Tourny, 26 . . . . . F  
GUICHARD, cours de l'Intendance, 32 . . . . . T  
LAFITE-DUPONT, rue Guillaume-Brochon, 5 . . . . . T  
MOURE, cours du Jardin-Public, 25 bis. . . . . F  
PHILIP, cours de Tourny, 74 . . . . . T

**Boulogne-sur-Mer.**

DECRÉQUY, rue des Vieillards, 3. . . . . T

**Brest.**

BONAIN, rue Traverse, 61. . . . . T  
PITON, rue Traverse, 17 . . . . . T  
VERGNIAUD, rue Traverse, 43. . . . . T

**Brive.**

COUSSIEU, boulevard Carnot . . . . . T

**Caen.**

FRÉMONT, rue Geôle, 83 . . . . . T

**Cahors.**

PEYRISSAC, rue Sainte-Claire, 64. . . . . T

**Cannes.**

ROQUES, rue Hermann, 5. . . . . T

**Casablanca (Maroc).**

TOUBERT, Hôpital militaire. . . . . T

**Cauterets.**

BOUYER. . . . . F  
BOUYER (André) . . . . . T  
DEPIERRIS . . . . . T  
MEILLON . . . . . T

**Challes (Savoie).**

RAUGÉ . . . . .	F
MATHIEU . . . . .	T

**Châlons-sur-Marne.**

CORNET, boulevard Victor-Hugo, 34. . . . .	T
--	---

**Charleville.**

BERTÉMÈS, avenue de la Gare, 32. . . . .	T
--	---

**Chartres.**

WANDLING, boulevard Chasles, 17. . . . .	T
--	---

**Cherbourg.**

LEFRANÇOIS, rue Montebello, 54. . . . .	T
---	---

**Clermont-Ferrand.**

BÉAL, rue Blatin, 2. . . . .	T
------------------------------	---

**Dijon.**

GAULT, boulevard Sévigné, 6. . . . .	T
GUILLOT, rue Jeannin, 13. . . . .	T
JOURDIN, rue Pierre-Prudhon, 8. . . . .	T

**Douai.**

DEPOUTRE, place Saint-Amé, 5 bis. . . . .	T
---	---

**Grenoble.**

CHARLES, boulevard de Bonne, 8. . . . .	T
PIAGET, rue Molière, 1. . . . .	T

**La Livinière (Hérault).**

FAUSSIÉ. . . . .	T
------------------	---

**Le Havre.**

BRUNSCHVIG, rue Sery, 24. . . . .	T
LENHARD, boulevard de Strasbourg, 60. . . . .	T

**Le Mans.**

CHEVALIER, rue d'Hauteville, 12. . . . .	T
DIEU, avenue Thiers, 37. . . . .	T
HAMON DU FOUGERAY, quai de l'Amiral-Lalande, 2. . . . .	T

**Lille.**

LAVRAND, rue Gombert, 4. . . . .	F
NOQUET, rue Puebla, 33 . . . . .	F
BERNARD (Edg.), boulevard de la Liberté, 70. . . . .	T
GAUDIER, rue Nationale, 175 . . . . .	T
JOUSSET, rue Orphéon, 16 . . . . .	T

**Limoges.**

BARGY, 21 <sup>a</sup> chasseurs, avenue des Charentes, 15. . . . .	T
PAUTET, rue d'Isly, 6. . . . .	T
SIMONIN, rue de Brettes, 2 . . . . .	T

**Lorient.**

DE CHAMPAUX, rue du Port, 36 . . . . .	T
--	---

**Luchon.**

AUDUBERT. . . . .	F
ESTRADÈRE, avenue du Casino, 19. . . . .	T
FERRAS. . . . .	F
DE GORSSE, avenue d'Étigny, 77, villa du Saule . . . . .	T
PELON. . . . .	T

**Lyon.**

BELLISSEN, rue de la Bourse, 41. . . . .	T
CHAVANNE, place des Cordeliers, 5. . . . .	T
CHAVASSE, École du Service de Santé militaire. . . . .	T
COLLET, quai des Célestins, 5. . . . .	T
COME FERRAN, rue Sainte-Hélène, 34 . . . . .	T
GAREL, rue de la République, 13 . . . . .	F
JACOD (Maurice), rue Childebert, 5 . . . . .	T
LANNOIS, rue Émile-Zola, 14. . . . .	F
NOAK, rue Victor-Hugo, 5 . . . . .	T
PERRETIÈRE, rue Président-Carnot, 11. . . . .	T
RIVIÈRE, rue du Plat, 7. . . . .	T
ROUGIER, place Bellecour, 26 . . . . .	F
SARGNON, rue Victor-Hugo, 7. . . . .	T

**Marmande.**

BERBINEAU . . . . .	T
---------------------	---

**Marseille.**

GUÉRIN (Émile), rue Montaux, 12. . . . .	T
MILSON, rue Saint-Jacques, 44 . . . . .	T
MOLINIÉ, allées des Capucines, 32 . . . . .	T



**Menton.**

TRAPENARD, avenue Félix-Faure, 25. . . . . T

**Mont-de-Marsan.**

GROUILLE. . . . . T

**Mont-Dore.**

MONTORGÉ, rue Bigny, 3. . . . . T

PERCEPIED . . . . . T

**Montpellier.**

CAZAL, rue du Palais, 10. . . . . T

MOURET, rue Clos-René, 4 . . . . . T

PELON, rue Édouard-Adam, 6 . . . . . T

VIDAL, rue Nationale, 6 . . . . . T

**Nancy.**

DURAND, rue des Carmes, 33 . . . . . T

JACQUES, faubourg Saint-Jean, 41. . . . . T

RAOULT, rue de la Ravinelle, 30 . . . . . T

RENAUD, rue Mazagran, 7. . . . . T

**Nantes.**

HOREAU, rue Bertrand-Geslin, 3 . . . . . T

LEMOINE, rue Henri-IV, 11. . . . . T

MÉREL, rue Contrescarpe, 11. . . . . T

POLO, rue Guibal, 2 . . . . . T

REYT, rue Lafayette, 18. . . . . T

TEXIER, rue Jean-Jacques-Rousseau, 8. . . . . T

**Nevers.**

TRIVAS, rue Remigny, 27. . . . . T

**Nice.**

BAR, boulevard Dubouchage, 22. . . . . T

MASSIER, boulevard Victor-Hugo, 25 . . . . . T

MIGNON, boulevard Victor-Hugo, 41 . . . . . T

**Nîmes.**

BONNES, rue Molière, 4. . . . . T

**Niort.**

LARGEAU, rue des Douves, 40. . . . . T

Oloron-Sainte-Marie.

FOIX . . . . . T

Oran.

JOUÏTY, rue Alsace-Lorraine, 11. . . . . T  
MARAVAL, boulevard National, 47. . . . . T

Orléans.

DE MILLY, rue Croix-de-Malte, 17. . . . . T  
VACHER, rue Sainte-Anne, 3. . . . . F

Paris.

ASTIER, rue du Rocher, 63 . . . . . F  
AYSAGUER, avenue Victor-Hugo, 130. . . . . T  
BELLIN, rue du Bac, 97. . . . . T  
BLANC, rue Aubert, 8 . . . . . F  
BLOCH (M.), rue La Bruyère, 39. . . . . T  
BOUCHERON, rue Pasquier, 11 bis . . . . . T  
BOULAY (Maurice), avenue Percier, 8 bis. . . . . T  
BOURGEOIS, rue de Naples, 44. . . . . T  
BRUNEL, rue d'Athènes, 22 . . . . . T  
CABOCHE, rue Toqueville, 22 . . . . . T  
CAPMAS, rue d'Onessant, 1 . . . . . T  
CARTAZ, boulevard Haussmann, 39 . . . . . F  
CASTEX, avenue de Messine, 30 . . . . . F  
CAUZARD, rue de la Bienfaisance, 2. . . . . T  
CLÉMENT, rue de Milan, 6. . . . . T  
COLLIN, rue de l'École-de-Médecine, 6. . . . . T  
COLLINET, rue Saint-Dominique, 112. . . . . T  
COUSTEAU, rue Lafitte, 15 . . . . . T  
CUVILIER, rue Cambon, 4. . . . . T  
DANTAN, rue Saint-Pétersbourg, 18 . . . . . T  
DE LA COMBE, avenue Gambetta, 5 . . . . . T  
DELACOUR, rue Washington, 22. . . . . T  
DISBURY, rue de l'Arcade, 36. . . . . T  
DUBAR, rue Caumartin, 73. . . . . T  
EGGER, rue Taitbout, 80 . . . . . G  
FIOCRE, avenue Mac-Mahon, 13. . . . . T  
FOURNÉ (Jacques), rue de Babylone, 4 . . . . . T  
FURET, rue du Four, 37 . . . . . T  
GELLÉ, avenue de la Grande-Armée, 40. . . . . T  
GELLÉ fils, rue de Londres, 13 . . . . . T  
GLOVER, rue de la Bienfaisance, 23 . . . . . T  
GOTREAU, rue de Châteaudun, 2 . . . . . F  
GROSSARD, rue de Turin, 36 . . . . . T  
GUISEZ, boulevard Malesherbes, 72 . . . . . T  
HECKEL, rue Cerisoles, 1. . . . . T  
HELME, rue Saint-Pétersbourg, 10 . . . . . T  
JACOB (Étienne), rue de Sèvres, 47 . . . . . T

JOYON, boulevard Saint-Germain, 49 . . . . .	T
KENIG, rue Miromesnil, 65. . . . .	C
KRAUSS, boulevard de Courcelles, 19 . . . . .	T
LAURENS (Georges), rue de la Victoire, 60 . . . . .	T
LAURENS (Paul), rue de la Trémoille, 3 . . . . .	R
LE MARC'HADOUR, rue de Berlin, 40. . . . .	T
LERMOYEZ, rue de La Boétie, 20 bis . . . . .	T
LEROUX (Robert), rue Washington, 36 . . . . .	T
LOMBARD, rue de Rome, 49. . . . .	T
LUBET-BARBON, rue Legendre, 4. . . . .	T
LUC, rue de Varennes, 54. . . . .	F
MAHU, avenue Kléber, 68 . . . . .	T
MALHERBE, place Delaborde, 12. . . . .	T
MARTIN (Alfred), rue du Général-Foy, 25 . . . . .	T
MENDEL, boulevard Pereire, 99 . . . . .	T
MONSARRAT, rue de Courcelles, 49 . . . . .	T
MOUNIER, rue d'Isly, 6. . . . .	T
MUNCH, rue Lavoisier, 4. . . . .	T
NATIER, rue Caumartin, 12. . . . .	F
NICOLAS, rue Lafayette, 142 . . . . .	T
POYET, rue de Milan, 19 . . . . .	F
RABÉ, rue de Sévres, 127 . . . . .	T
RICHOU, avenue Kléber, 61. . . . .	T
ROLAND, rue Saint-Petersbourg, 22 . . . . .	T
ROUVILLOIS, hôpital Val-de-Grâce . . . . .	T
RUULT, rue des Saints-Pères, 76 bis. . . . .	T
SIEMS, rue de Milan, 14 bis . . . . .	T
SIEUR, hôpital Val-de-Grâce. . . . .	T
THOORIS, boulevard Pasteur, 25. . . . .	T
VEILLARD, boulevard Malesherbes, 127. . . . .	T
VIOLET, rue Madame, 31 . . . . .	T
WEISSMANN, rue Saint-Lazare, 91. . . . .	T
ZULATTIS MANIKAS, rue des Écoles, 17 . . . . .	C

**Pau.**

ROZIER, rue Taylor, 7. . . . .	T
--------------------------------	---

**Perpignan.**

MOSSÉ, rue des Augustins, 10 . . . . .	T
PIERRE-SAGOLS, quai Vauban, 33 . . . . .	T

**Reims.**

BICHATON, rue Thiers, 12 . . . . .	T
JACQUIN, chaussée du Port, 19 . . . . .	T

**Rennes.**

BOULAI, rue de l'Hermine, 2 . . . . .	T
MACAUD, quai Lamartine, 19 . . . . .	T
SAUVAIN, Baudrairie, 1 . . . . .	T



**Rodez.**

ALBESPY, boulevard Gambetta, 8 . . . . . F

**Rouen.**

MAKIEWICZ, place de l'Hôtel-de-Ville, 45. . . . . T

**Saint-Quentin (Aisne).**

DUFAYS, rue de Remirecourt, 19 . . . . . T

**Thorigny (Seine-et-Marne).**

GOULY, rue de Claye, 17. . . . . T

**Toulon.**

MAGET, rue de la République, 81 . . . . . T

**Toulouse.**

BARDIER, rue Saint-Etienne, 10. . . . . T

ESCAT, rue Cantegril, 2. . . . . T

LACOMARRET, rue Alsace-Lorraine, 36. . . . . F

LAVAL, rue Saint-Étienne, 3 . . . . . T

**Tours.**

COSSON, rue Chanoineau, 6. . . . . T

MAGNAN, rue de Buffon, 14. . . . . T

RANJARD, boulevard Heurteloup, 9 . . . . . T

**Troyes.**

CHALMETTE, rue Thiers, 127. . . . . T

**Tunis.**

VAQUIER, rue d'Italie, 5. . . . . T

**Valence.**

RAURE, rue Émile-Augier, 34. . . . . T

**Valenciennes.**

BOURLON, place des Ursulines, 1 . . . . . T

## ÉTRANGER

### Amsterdam.

BOURGER, Vondelstraat, 1. . . . . C  
POSTHUMUS MEYJES, Keizersgracht, 582 . . . . . C

### Anvers.

HUMBLÉ, avenue de l'Industrie, 84. . . . . C  
TRÉTRÔP, avenue Van-Eyck, 46 . . . . . C

### Arnheim.

MOLL, Parkstraat, 6 . . . . . C

### Bahia (Brésil).

VIANNA (Adriano) . . . . . C

### Barcelone.

BOTEY, Vergara, 4 . . . . . C  
SUÑÉ Y MOLIST, calle del Claris, 17 . . . . . C  
VERDOS, calle de Caspe, 37. . . . . F

### Belgrade.

PANITCH . . . . . C

### Bilbao.

GALDIZ (José), calle Gran-Vía, 2 . . . . . C  
DE VELLILA, Correo, 6 . . . . . C

### Bologne.

MONGARDI (Roméo). . . . . C  
SECCHI, via Garibaldi, 3 . . . . . C

### Brême.

NOITENIUS (H.), auf den Hafen, 23. . . . . C

### Breslau.

BRIEGER (O), Königsplatz, 2 . . . . . C  
KAYSER (Richard), Hohenstrasse, 12. . . . . C

**Brighton.**

CRESWELL BABER, Brunswick square, 46 . . . . .	C
HUTCHINSON, Lansdowne place, 84 . . . . .	C

**Bruxelles.**

BUYS, rue des Drapiers, 11. . . . .	C
CAPART, rue d'Egmont, 5. . . . .	C
CHEVAL, rue du Trône, 27 . . . . .	C
COOSEMANS, avenue du Midi, 10. . . . .	C
DELSAUX, avenue Louise, 260 . . . . .	C
DELSTANCHE, rue du Congrès, 20 . . . . .	C
GORIS, rue Royale, 181 . . . . .	C
HICGUET, rue Royale, 24. . . . .	F
HICGUET fils . . . . .	C
HENNEBERT, rue d'Egmont, 8. . . . .	C
LABARRE, rue Mercelis, 86 . . . . .	C
LENOIR, rue des Minimes, 14. . . . .	C
ROUSSEAU, rue du Progrès, 375. . . . .	C
WODON, rue de l'Équateur . . . . .	C

**Budapest**

BAUMGARTEN (Egmons), Akademiegasse, 13 . . . . .	C
BÖCKE (J.), Realtanoda Utera, 18. . . . .	C
DE KLUG, r. Szentkiralyi. . . . .	C
DONOGANY, Jozsefhörut, 39. . . . .	C
LICHTENBERG, Palatingasse, 23. . . . .	C
ONODI, O'Uctza, 12. . . . .	C

**Buenos-Ayres.**

DIogene DE URQUIZA, Lavalle, 777 . . . . .	C
MUNOZ (Félix). . . . .	C
PLOTTIER, calle Suipacha, 432 . . . . .	C
SEGURA, calle Esmeralda, 567. . . . .	C
TORRENT, calle Santa-Fé, 1714 . . . . .	C

**Bukarest.**

COSTINIU, strada Fontenei, 61 . . . . .	C
MARGULIÈS. . . . .	C
SIMIONESCU, Venera, 7. . . . .	C

**Canada.**

DARCHE, King Stret 49 (Québec). . . . .	C
---	---

**Carditsa (Grèce).**

VAIDIS (C.) . . . . .	C
-----------------------	---

\*\*



**Charleroi.**

BLONDIAU, boulevard Audent, 4 . . . . .	C
BOVAL, rue du Pont-Neuf, 10. . . . .	C
DE PONTIÈRE, boulevard Audent, 59. . . . .	C

**Christiania.**

UCHERMANN, Prinsens Gade, 26. . . . .	C
---------------------------------------	---

**Cologne.**

HOPMANN, Zenghausstrasse, 14. . . . .	C
---------------------------------------	---

**Constantinople.**

EUSTATHIANOS. . . . .	C
KZARFDZIAN, rue Itir-Pera, 6. . . . .	C

**Copenhagen.**

MYGIND, Haonegade, 31 . . . . .	C
SCHMIEGELOW, Morregade, 18. . . . .	C

**Dantzig.**

ZIEM, Langgasse, 43. . . . .	C
------------------------------	---

**Edimbourg.**

MAC BRIDE, Chester Street, 16 . . . . .	C
---	---

**Gand.**

BROECKAERT, place du Comte-de-Flandre, 20. . . . .	C
--	---

**Gênes.**

MASINI, via Palestro, 8. . . . .	C
----------------------------------	---

**Genève.**

JAUNIN, boulevard du Théâtre, 8 . . . . .	C
PUGNAT (Amédée), place du Mollard, 15. . . . .	C

**Gerona (Espagne).**

DE LLOBET, Auriga, 1 . . . . .	C
--------------------------------	---

**Glasgow.**

FULLERTON (Robert), Newton Place, 24 . . . . .	C
MACINTYRE, Bath Street, 179 . . . . .	C

**Heidelberg.**

JURASZ . . . . . C

**Königsberg.**

GERBER . . . . . C

KAFEMANN . . . . . C

**La Haye.**

SIKKEL (A.), Parkstraat . . . . . C

**Larisse (Thessalie).**

VLACHOS . . . . . C

**Lausanne.**

MERMOD, Villas Chaumény . . . . . C

**Le Caire.**

DUVERGER, Chareh-el-Madalegh, 33 . . . . . T

IAONNOVICH, place de l'Opéra . . . . . C

MARASPINI (Honoré), Chareh-el-Teatro . . . . . C

MOHAMMED-ABD-EL-MAGUID, rue Aldine . . . . . C

**Liège.**

BECO, boulevard d'Avroy, 162 . . . . . C

DUCHESNE, rue Darchis, 23 . . . . . C

LEJEUNE, rue Hors-Château, 7 . . . . . C

SCHIFFERS, boulevard Piercot, 34 . . . . . C

**Lisbonne.**

DE MENDONÇA . . . . . C

SOUZA VALLADORÊS, rua do Ouoro, 50 . . . . . C

**Liverpool.**

BARK (John), Radney Street, 54 . . . . . C

**Lodz (Pologne).**

HELMAN, rue Nicolajewska . . . . . C

PRZEDBORSKI . . . . . C

**Londres.**

CHICHELE NOURSE, Weymouth Street, 20 . . . . .	C
DUNDAS GRANT, Cavendish square, 18. . . . .	C
LAW (E.), Wimpole Street, 8. . . . .	C
MACLEOD YEARSLEY, Harley Street, 31. . . . .	C
PEGLER, Harley Street, 58. . . . .	C
SAINT-CLAIR THOMSON, Queen Anne Street, 28. . . . .	C
SCANES SPICER, Welbeck Street, 28. . . . .	C
URBAN PRITCHARD, Wimpole Street, 26. . . . .	C
WYLIE, Harley Street, 7. . . . .	C

**Louvain.**

DELMARCEL, rue des Récollets, 5 . . . . .	C
---	---

**Lublin.**

PIETKOWSKI, Bernardynska . . . . .	C
------------------------------------	---

**Madrid.**

CISNEROS (Juan), calle de Serrano, 57. . . . .	C
COMPAIRE, calle de Serrano, 8. . . . .	C
FORNS, Victoria, 2. . . . .	C
STERLING, Alfonso-XII, 50 . . . . .	C

**Maïkop (Russie, Caucase).**

SPATHOPOULO (Théodore), maison Mélidis . . . . .	C
--	---

**Manchester.**

HODGKINSON, John Street, 18. . . . .	C
MILLIGAN, Saint-John Street, 28 . . . . .	C

**Milan.**

NICOLAI (Vittorio), corso Scelso, 1. . . . .	C
--	---

**Montréal.**

BOULET, rue Sainte-Catherine, 2039. . . . .	C
FLEURY, . . . . .	C
ROY (J. N.), rue Saint-Denis, 379. . . . .	C
SAINT-DENIS, rue Amherst, 492. . . . .	C

**Moscou.**

STANISLAS VON STEIN, Grand Afanasjewski Perculow, 3 . . . . .	C
---	---



**Munich.**

HAUG, Sendlingerstrasse, 48 . . . . .	C
NADOLECZNY, Ludwigstrasse, 17 <sup>b</sup> . . . . .	C
SCHEIBE, Solcenstrasse, 5 . . . . .	C

**Namur.**

BAUDHUIN, rue Borgnet, 7. . . . .	C
-----------------------------------	---

**New-Orleans.**

DE ROALDÈS, Jackson Avenue, 1328. . . . .	C
KING, Jackson Avenue, 1328. . . . .	C

**New-York.**

BACON (G.), West 47, 54 <sup>th</sup> street. . . . .	C
BOSWORTH, Park avenue, 41. . . . .	C
CURTIS, Madison avenue, 118. . . . .	C
GORHAM BACON, West 63, 54 <sup>th</sup> street . . . . .	C

**Odessa.**

SCHMIDT, Madeschdinhaga, 17 . . . . .	C
---------------------------------------	---

**Ottava (Canada).**

LAMBERT, avenue King Edward, 471. . . . .	C
---	---

**Padoue (Italie).**

ARSLAN. . . . .	C
-----------------	---

**Péra (Turquie).**

TAPTAS, rue Misk, 3. . . . .	C
------------------------------	---

**Porto.**

D'ANDRADE, rue Malmerendas, 71. . . . .	C
---	---

**Rio Cuarto (République Argentine).**

GAUDARD . . . . .	C
-------------------	---

**Rochester.**

ROÉ, Clinton avenue, 44. . . . .	C
----------------------------------	---

**Rome.**

FERRERI (Gherardo), via Cavour, 71. . . . .	C
ROMANINI, via Mario de Fiori, 93. . . . .	C

**Saint-Petersbourg.**

OKUNEFF, Fourschtadskaja, 27 . . . . . C

**Saint-Sébastien.**

ANTIN, Alameda, 19. . . . . C

CASTANEDA, Oquendo, 12. . . . . C

LERCHUNDI (Ascensio). . . . . C

**San Francisco.**

WAGNER (Henry), Lutter street, 522 . . . . . C

**San Remo.**

BOBONE, cors\* Cavalli, 3. . . . . C

**Santander (Espagne).**

BLANCA (Setien). . . . . C

**Smyrne.**

KANELIS. . . . . C

PHILIPPIDÈS . . . . . C

TSAKYROGLOUS, rue des Roses, 89. . . . . C

**Sofia (Bulgarie).**

KOURTEFF. . . . . C

**Stuttgart.**

KRIEG (Robert), Königstrasse, 53. . . . . C

WEILL. . . . . C

**Symi (Turquie).**

PACHOPOS (Georges). . . . . C

**Tokio.**

Kanasugi. . . . . C

**Trieste.**

MORPURGO, via Nicolo-Machiavelli, 34. . . . . C

**Turin.**

DIONISIO (Ignazio), corso Vinzaglio, 10. . . . . C

**Utrecht.**

ZWAARDEMAKER, Maliesingel. . . . . C

**Valence (Espagne).**

ANTOLI CANDELA, Colon, 11. . . . . C

BARBERA, Calle de Colon, 17. . . . . C

**Varsovie.**

GURANOWSKI, rue Jasna, 6. . . . . C

HEIMAN (Ph.), Sienna 2<sup>b</sup>. . . . . C

HERYNG, Bracha, 13. . . . . C

LUBLINER, Erywawiska, 5. . . . . C

MEYERSON, rue Leszno, 1. . . . . C

**Vérone.**

BRUZZI . . . . . C

**Vienne.**

CHIARI, Bellariastrasse, 12. . . . . C

RETHI, Garnissongasse. . . . . C

**Wurzburg.**

KIRCHNER, Bagern, 8. . . . . C

SEIFERT, Friedenstrasse, 31. . . . . C

**Ypres (Belgique).**

DÉLIE, boulevard Malou, 2. . . . . C



# STATUTS ET RÈGLEMENT

DE LA

## SOCIÉTÉ FRANÇAISE

### D'OTO-RHINO-LARYNGOLOGIE

*Revisés en Assemblée générale  
(mai 1892, mai 1907 et mai 1908).*

#### BUT ET COMPOSITION DE LA SOCIÉTÉ

ARTICLE PREMIER. — Il est fondé à Paris une Société ayant pour but l'étude et les progrès des sciences médicales concernant spécialement les maladies de l'oreille, du larynx, du nez et des organes connexes.

ART. 2. — Cette Association prend le nom de « Société Française d'oto-rhino-laryngologie ».

ART. 3. — La Société se compose de membres fondateurs, de membres titulaires, de membres associés nationaux, de membres correspondants étrangers et de membres honoraires.

Le Congrès peut, en outre, admettre comme membres associés *annuels* des membres de la famille des sociétaires. Le titre de membre associé annuel du Congrès ne donne droit ni à assister aux séances, ni à assister au banquet.

ART. 4. — Les membres FONDATEURS *français* ou *étrangers*, au nombre de 48, dont les noms suivent les Statuts, ont *tous* le titre de membres *titulaires fondateurs* de la Société.

ART. 5. — Le nombre des membres titulaires est illimité; celui des correspondants étrangers et honoraires est également illimité.

ART. 6. — Pour être nommé membre titulaire, il faut:

- 1° Être Français;
- 2° Être docteur en médecine d'une Faculté française;
- 3° Justifier de douze mois de stage effectué dans une ou plusieurs cliniques oto-rhino-laryngologiques, universitaires ou libres, françaises ou étrangères;
- 4° Justifier, au moment de la demande, d'une année de pratique

médicale oto-rhino-laryngologique, effective et exclusive, exercée en France dans une ou deux résidences fixes;

5° Être présenté par deux parrains déjà membres titulaires de la Société française d'oto-rhino-laryngologie, lesquels se porteront garants, sous leur responsabilité propre, de la validité des déclarations du candidat relatives aux conditions d'études et d'exercice prévus par les paragraphes ci-dessus, ainsi que de son honorabilité professionnelle;

6° Adresser au Président de la Société une demande écrite accompagnée d'un mémoire manuscrit ou de tout autre travail inédit sur les matières dont s'occupe la Société. Cette demande devra être envoyée un mois au moins avant l'ouverture de la session.

L'admission ne sera prononcée qu'au début de la session ordinaire qui suivra celle où la demande d'admission aura été effectuée.

Un rapport sera fait sur le travail et les titres du candidat par une commission composée de trois membres nommés à la session précédente. Les parrains devront être entendus par la commission.

L'admission aura lieu au scrutin secret et à la majorité des trois quarts des membres présents.

ART. 7. — Les membres associés nationaux sont recrutés parmi les personnalités habitant la France qui, sans se consacrer à la pratique de l'oto-rhino-laryngologie, contribuent par leurs études et par leurs travaux au développement et au progrès de cette branche de la médecine. Les membres associés nationaux ont le droit d'assister aux séances, de faire des communications et de prendre part à toutes les discussions.

Ils paient une cotisation annuelle de 10 francs et reçoivent sur leur demande un diplôme mentionnant leur qualité de membre associé national de la Société française d'oto-rhino-laryngologie. Le droit de diplôme est également fixé à 10 francs.

Pour être nommé membre associé national, il faut :

1° Présenter une demande accompagnée d'un ou plusieurs mémoires originaux se rattachant à la science oto-rhino-laryngologique;

2° Être présenté par deux parrains, membres de la Société française d'oto-rhino-laryngologie dont un, au moins, devra être membre titulaire.

L'admission des membres associés nationaux sera prononcée au début de la session ordinaire qui suivra celle où la demande aura été effectuée. Elle aura lieu après rapport de la commission des candidatures, à la majorité des deux tiers des membres présents.

ART. 7<sup>bis</sup>. — Les membres correspondants étrangers seront choisis parmi les médecins s'étant fait connaître par leurs travaux sur la spécialité. Ils devront adresser au Président de la Société une demande écrite, avec l'exposé de leurs titres scientifiques ou autres.

Un rapport sera fait sur les titres du candidat par une Commission composée de trois membres, et l'admission aura lieu à la majorité des deux tiers des membres présents.

ART. 8. — Pourront être nommés membres honoraires : 1° les titulaires ayant au moins quinze ans de titulariat et qui en feront la demande ; 2° les médecins éminents s'étant distingués par leurs publications sur l'Otologie, la Laryngologie et la Rhinologie.

Le titre de membre honoraire sera accordé en séance générale sur l'avis favorable d'une Commission de cinq membres désignée à cet effet. La nomination aura lieu à la majorité absolue des membres présents.

ART. 9. — Les membres titulaires ont seuls voix délibérative ; seuls ils peuvent faire partie du Bureau ou des Commissions et prendre part aux élections.

ART. 10. — Toutes les élections auront lieu au scrutin secret.

#### ADMINISTRATION DE LA SOCIÉTÉ

ART. 11. — La direction des travaux de la Société est confiée à un Bureau composé d'un Président, de deux Vice-Présidents, d'un Secrétaire général, d'un Trésorier, de un ou deux Secrétaires de séance.

ART. 12. — Le Président, les Vice-Présidents et le Secrétaire des séances sont nommés pour un an. Le Secrétaire général et le Trésorier sont nommés pour trois ans.

Chaque année, le premier Vice-Président devient de droit Président, et le deuxième Vice-Président passe premier Vice-Président pour arriver à son tour à la Présidence.

ART. 13. — Tous les membres du Bureau sont rééligibles, une fois leurs fonctions expirées.

ART. 14. — Sur la proposition du Bureau, pourra être nommé, pour la durée de chaque session, un Président honoraire choisi parmi les membres étrangers assistant à la réunion annuelle.

ART. 15. — Le Bureau représente la Société dans tous les actes de la vie civile. Toutes ses fonctions sont gratuites.



ASSEMBLÉE ET TRAVAUX DE LA SOCIÉTÉ

ART. 16. — La Société se réunit une fois par an.

ART. 17. — Les travaux de la Société sont réunis en Bulletin et publiés le plus tôt possible après la session, par les soins du Bureau remplissant les fonctions de Comité de publication.

ART. 18. — Les ressources de la Société se composent : 1° des cotisations des membres titulaires fixées à 15 francs; 2° des cotisations des membres associés nationaux fixés à 10 francs; 3° des cotisations des membres associés *annuels* du Congrès fixées à 5 francs; 4° du droit de diplôme de membre correspondant étranger fixé à 15 francs; 5° du droit de diplôme de membre associé national fixé à 10 francs; 6° des allocations, dons et legs faits à la Société; 7° de la vente des bulletins.

DISPOSITIONS GÉNÉRALES

ART. 19. — La Société s'interdit toute discussion étrangère au but de son institution.

ART. 20. — Aucune proposition importante ne peut être discutée ou adoptée si elle n'est, au préalable, mise à l'ordre du jour de la séance.

ART. 21. — Toute modification apportée aux Statuts devra être formulée par écrit et signée par dix membres au moins.

ART. 22. — La dissolution, la fusion ou toute autre modification apportée à la manière d'être de la Société, ne pourra être votée qu'après avoir été mise à l'ordre du jour, dix jours au moins avant la session annuelle. Le vote ne sera valable que *s'il est fait en séance*, et à la majorité des trois quarts des membres présents représentant au moins la majorité des membres titulaires *français* inscrits.

ART. 23. — En cas de dissolution, fusion, etc., il sera statué par la Société sur l'emploi et la destination des biens fonciers, livres, etc., lui appartenant.

ART. 24. — Nul changement ne pourra être apporté aux présents Statuts sans l'approbation du Gouvernement.

## RÈGLEMENT

### ATTRIBUTIONS DU BUREAU

ARTICLE PREMIER. — La Société, hors de ses séances, est représentée par le Bureau.

ART. 2. — Le Président dirige les Assemblées, recueille les suffrages, proclame les décisions de la Société; il nomme, avec les autres membres du Bureau, les Commissions chargées des rapports.

ART. 3. — Le Président, en cas d'absence, est remplacé par l'un des Vice-Présidents ou, à leur défaut, par le doyen d'âge des membres titulaires présents.

ART. 4. — Le Secrétaire général prépare l'ordre du jour de chaque séance; il est chargé de la correspondance manuscrite ou imprimée; il signe les lettres écrites au nom de la Société et ses délibérations; il est chargé de rédiger les procès-verbaux des séances, d'en faire la lecture et de surveiller la publication des Bulletins de la Société; il doit faire chaque année un compte rendu des travaux communiqués. En cas d'absence, il est remplacé par l'un des Secrétaires des séances.

ART. 5. — Le Secrétaire des séances est chargé d'aider le Secrétaire général dans la rédaction des procès-verbaux de chaque séance, et la préparation des ordres du jour.

ART. 6. — Le Trésorier est chargé de la comptabilité; il paie les mandats visés par le Président et le Secrétaire général, reçoit les cotisations, rend chaque année à la Société un compte détaillé de sa gestion.

### DES SÉANCES

ART. 7. — Les séances de la Société ont lieu tous les ans à Paris du 1<sup>er</sup> au 15 mai. La date exacte est fixée trois mois à l'avance par le Bureau.

Elles sont publiques.

ART. 8. — Une réunion supplémentaire pourrait être convoquée dans le courant de l'année par le Bureau.

ART. 9. — Lorsqu'un membre correspondant étranger assiste à la séance, le Président en informe la Société et mention en est faite au procès-verbal.

ART. 10. — Les travaux de la Société ont lieu dans l'ordre suivant :

- 1° Lecture et adoption du procès-verbal ;
- 2° Correspondance ;
- 3° Présentation de malades ;
- 4° Lecture de Rapports ;
- 5° Communications à l'ordre du jour ;
- 6° Présentation d'instruments et de pièces anatomiques.

ART. 11. — Le Président peut, après avoir consulté l'Assemblée, intervertir l'ordre de ses travaux.

ART. 12. — Tout membre ne faisant pas partie de la Société ne pourra faire de lecture qu'après en avoir fait la demande. Son travail ne pourra pas être discuté.

ART. 13. — Les ouvrages imprimés ou les mémoires inédits envoyés à la Société pourront être l'objet d'un rapport verbal ou écrit.

ART. 14. — Les Commissions chargées de rapports écrits seront composées de trois membres, et exceptionnellement de cinq. Les rapports verbaux seront faits par un seul rapporteur.

ART. 15. — Tout rapport peut être discuté avant d'être mis aux voix. Le rapporteur a le droit de prendre la parole le dernier.

ART. 16. — Après la discussion d'un rapport, les conclusions seules sont mises aux voix ; s'il y a des amendements appuyés, ils ont la priorité ; mais si la proposition nouvelle entraînait le rejet des conclusions du rapport, ces dernières seraient d'abord mises aux voix.

ART. 17. — Toute discussion une fois ouverte ne peut être fermée que de deux manières : ou parce qu'on ne demande plus la parole, ou parce que la Société, consultée, demande la clôture et l'ordre du jour.

ART. 18. — Toute digression étrangère à l'objet de la discussion est interdite. Le Président rappellerait à l'ordre quiconque s'éloignerait de la question mise en discussion.

ART. 18 *bis*. — En principe, la durée de chaque communication et argumentation ne devra pas dépasser dix minutes, et chaque orateur ne pourra prendre plus de deux fois la parole dans la même discussion. Un vote seul de l'Assemblée pourra faire fléchir le règlement quand la question paraîtra le mériter.

Chaque orateur ne pourra faire plus de deux communications dans la même session.



L'orateur fera sa communication ou démonstration *oralement*. Il pourra se servir de notes et lire ses conclusions.

La réunion annuelle de la Société prendra désormais le nom de *Congrès français d'oto-rhino-laryngologie*, et la Société celui de *Société française d'oto-rhino-laryngologie*.

ART. 19. — Le manuscrit des mémoires présentés à la Société sera écrit en français et ne pourra excéder dix pages du Bulletin de la Société, sauf l'assentiment du Bureau.

*Il doit être adressé au Secrétaire général, ou déposé, au plus tard, sur le bureau, dans la séance même où doit avoir lieu la lecture.*

Le Secrétaire général est responsable des mémoires déposés. Il ne peut s'en dessaisir.

ART. 20. — Tout mémoire lu en l'absence de l'auteur ne peut être soumis à la discussion.

ART. 21. — Aucune addition ou modification, les fautes de typographie et de linguistique exceptées, ne pourra être apportée aux mémoires par leurs auteurs, après communication à la Société.

ART. 22. — Une note sur les communications orales sera remise au Secrétaire huit jours au plus après la séance; faute de quoi, il pourra être passé outre sur ces communications dans le procès-verbal.

ART. 23. — Toute modification à un travail, jugée nécessaire et proposée par le Comité, ne pourra être faite sans l'autorisation de l'auteur; mais le Comité a le droit d'y mettre une note justifiant de l'entière liberté laissée à l'auteur.

ART. 24. — Une épreuve des mémoires à insérer sera envoyée à l'auteur, sur sa demande, pour recevoir ses corrections.

#### COMITÉ SECRET

ART. 25. — Chaque membre titulaire a le droit de provoquer un Comité secret; il adresse à cet effet au Président de la Société une demande écrite et motivée, appuyée par deux autres membres. Le Bureau, consulté, accorde ou refuse le Comité secret.

ART. 26. — Sauf le cas d'urgence, les membres de la Société sont avertis par lettre de la formation de ce Comité.

#### RESSOURCES DE LA SOCIÉTÉ

ART. 27. — Les ressources de la Société se composent : 1° des cotisations des membres titulaires fixées à 15 francs; 2° des cotisations des membres associés nationaux fixées à 10 francs; 3° des cotisations des membres associés *annuels* du Congrès fixées à 5 francs; 4° du droit de diplôme de membre correspondant étranger fixé à 15 francs; 5° du droit de diplôme de membre associé national fixé à 10 francs; 6° des allocations, dons et legs faits à la Société; 7° de la vente des bulletins.

ART. 28. — Les membres honoraires ne sont soumis ni aux droits ni à la cotisation annuelle.

ART. 29. — Tout membre qui n'aura pas acquitté le montant de sa cotisation annuelle six mois après en avoir été mis en demeure par le Trésorier recevra successivement deux avertissements officiels signés par le Président. Si ces avertissements restent sans effet, il sera déclaré démissionnaire et perdra de ce fait ses droits à la propriété des objets ou valeurs appartenant à la Société.

ART. 30. — Les recettes provenant de la vente des publications de la Société seront encaissées par le Trésorier.

ART. 31. — Les frais de publication des Bulletins, de bureau, d'administration, de location de la salle des séances, etc., seront acquittés par le Trésorier sur le visa du Président ou d'un des Vice-Présidents et du Secrétaire général.

#### PUBLICATIONS

ART. 32. — Le Bureau remplissant les fonctions de Comité de publication dirige la publication des Bulletins et Mémoires de la Société. Il s'entend avec les auteurs pour les modifications, coupures ou suppressions qui paraissent opportunes.

Ses décisions sont sans appel.

ART. 33. — Les frais de gravures, tableaux et généralement tous les frais de composition dépassant vingt pages d'imprimerie seront supportés par les auteurs, à moins que la Société ne décide, sur la proposition du Bureau, de prendre ces frais à sa charge.

#### DROITS DES MEMBRES

ART. 34. — Tous les membres de la Société, titulaires, honoraires et associés nationaux, recevront gratuitement les publications de la Société.

Les membres correspondants sont tenus de s'abonner aux Bulletins et Mémoires moyennant le prix de 8 francs.

ART. 35. — Les membres correspondants qui assistent à une réunion ont voix consultative dans les délibérations.

ART. 36. — Les membres titulaires seuls ont droit à la propriété des valeurs ou objets appartenant à la Société.

#### ÉLECTIONS

ART. 37. — Les élections du Bureau ont lieu dans la première séance annuelle de la Société

ART. 38. — Dans cette même séance sont nommées les Commissions chargées de faire des rapports sur les titres des candidats et de dresser la liste de présentation.

ART. 39. — Le vote a lieu publiquement et n'est valable que si douze membres titulaires au moins y prennent part.

ART. 40. — Les Statuts et Règlement, ainsi que la liste des membres de la Société, sont publiés chaque année en tête des Bulletins et Mémoires

#### REVISION DU RÈGLEMENT

ART. 41. — Toute proposition tendant à modifier le Règlement devra être signée par quinze membres, déposée sur le bureau, renvoyée à une Commission de cinq membres. Le rapport sera lu et discuté en Comité secret avant l'ouverture de la séance suivante. Le vote aura lieu après la clôture de la discussion et la proposition ne sera adoptée que si elle réunit les deux tiers des membres présents.

---



BULLETINS ET MÉMOIRES

DE LA

SOCIÉTÉ FRANÇAISE

D'OTO-RHINO-LARYNGOLOGIE

---

*Séance du 10 mai 1909 (matin).*

Présidence de M. LAVRAND, de Lille.

Le Congrès est ouvert par le président sortant, M. FURET, qui appelle au fauteuil M. LAVRAND, de Lille, premier vice-président, qui devient, d'après les statuts, président annuel.

En prenant sa place, M. LAVRAND prononce l'allocution suivante :

Messieurs et chers Collègues,

Après le compliment hyperbolique (puisqu'il s'agit de fleurs de rhétorique) de M. Furet, président sortant, je suis fort embarrassé de parler; cependant, en m'asseyant au fauteuil de la présidence, ma première parole sera un mot de remerciement pour mes collègues, dont les suffrages m'ont appelé à l'honneur de diriger les travaux de cette session du Congrès oto-laryngologique. Grâce à votre bienveillance et grâce à la franche cordialité qui nous unit tous, la tâche me sera facile : vous ferez mentir l'adage : *Honor onus*.

Lorsque je me reporte en arrière, à la première réunion à laquelle il m'a été donné d'assister en qualité de membre de la Société, il y a quelques lustres déjà, hélas ! et que je contemple la magnifique assemblée de ce jour, je ne puis

*Soc. franç. d'otol.*

m'empêcher d'éprouver un légitime sentiment de fierté que vous partagez certainement en constatant la prospérité de notre Association.

S'il faut, à juste titre, en attribuer la cause au labeur et au dévouement de tous, qu'il me soit permis pourtant de mentionner plus particulièrement les membres fondateurs, car ils ont été sur la brèche et nous bénéficions de leur initiative et de leur persévérance, sans oublier le regretté secrétaire général Joal, dont vous avez tous apprécié la finesse tempérée de bonhomie et le zèle infatigable quand il s'agissait de notre Société.

Les communications inscrites à l'ordre du jour sont nombreuses, variées et marquent chaque année un progrès sensible dans le développement de notre spécialité : les affections sont de mieux en mieux étudiées, la chirurgie se montre plus habile et plus heureusement audacieuse, le traitement médical lui aussi se perfectionne, grâce à une séméiologie qui se fait plus pénétrante, plus adéquate, et qui permet aux indications de se multiplier et de se préciser pour le plus grand profit de nos malades.

Avant de terminer, je veux souhaiter la bienvenue à tous mes collègues ici présents, mais je donne un salut plus spécial aux membres étrangers qui sont venus au milieu de nous. Nous serons heureux de profiter de leur savoir et de leur expérience et de nous initier à leurs travaux. Je cite volontiers MM. Mermod (Lausanne), Vaquier (Tunis), Trétrôp (Anvers), Broeckaert (Gand), Hennebert (Bruxelles), Wilie (Londres), Delie (Ypres), Delsaux, Buys (Bruxelles), Antin (Saint-Sébastien), de Ponthière (Charleroi), Béco (Liège), Hieguet (Bruxelles), de Mendonça (Lisbonne), Hald (Copenhague).

Messieurs, ne voulant pas retarder davantage l'ouverture de vos travaux, je donne la parole à notre dévoué Secrétaire général pour la lecture de son rapport annuel.

M. DEPIERRIS, secrétaire général, donne lecture du rapport suivant :

Mes chers Collègues,

Vous penserez, j'espère, avec moi, que le règlement ne souffrira pas d'une entorse irrémédiable si, au lieu d'une totale et monotone lecture du procès-verbal de la dernière

session et d'un long compte rendu des travaux, je me contente d'un résumé. J'y comprendrai les faits saillants, ceux surtout qui, concernant l'ordre intérieur de notre Société, n'ont pas été confiés à l'impression.

Pour le reste, vous vous considérerez, je crois, comme suffisamment éclairés par la lecture de nos *Bulletins*.

Notre Congrès de 1908 a été ouvert par M. Bonain qui, après avoir ainsi très gracieusement et très gaiement exhalé son dernier soupir de président sortant, a aussitôt appelé au fauteuil son successeur statutaire, M. Furet, premier vice-président.

Pour inaugurer ses fonctions de président de l'année, M. Furet, dans un discours dont l'éloquence élégante et d'ailleurs coutumière et connue, nous a fait regretter la concision préméditée, a rendu un hommage que je puis qualifier de... filial à ses maîtres Lubet-Barbon et Martin, hommage qui a trouvé parmi nous tous l'écho le plus sympathique.

Se conformant à un touchant et pieux usage que personne de vous, je pense, ne souhaite voir disparaître, il a, dans un gracieux éloge, comme s'il jetait des fleurs sur leur tombe, réveillé nos souvenirs en faveur des disparus de l'année, de Lavarenne, de Luchon, et Hugues, de Nice.

Il n'a pas omis d'associer notre Congrès aux justes hommages qui venaient d'être rendus par un jubilé, à Vienne, aux pères de la laryngologie, Türk et Czermak.

Après le rapport de votre secrétaire général, M. Henri Collin, notre trésorier, nous a donné lecture de son compte rendu financier, qui se soldait à ce moment par un actif de 4,216 fr. 30. Sur le rapport de la Commission des finances, composée de MM. G. Laurens, Texier, Weissmann, les comptes ont été approuvés et des remerciements votés au trésorier.

Vous avez désigné par vos suffrages, pour les fonctions de vice-président M. Mahu, qui deviendra président l'an prochain, et pour secrétaire des séances M. Collinet. Ce dernier a été pour moi un collaborateur des plus aimables et tout à fait précieux et j'ai l'agréable devoir de lui adresser publiquement tous mes remerciements, auxquels vous voudrez bien vous associer.

Suivant l'équitable usage, c'est parmi vos collègues de province que vous voudrez bien tout à l'heure choisir par vos votes un vice-président et un nouveau secrétaire des séances.



M. Lermoyez nous a mis au courant de certaines questions concernant l'organisation du Congrès international d'otologie de Budapest, et sur la proposition de M. Castéx, MM. Furet, Lavrand, Mahu, Collinet, Jacques, Lannois, Escat, Molinié, Mouret, Guisez, Bar ont été désignés comme délégués de notre Société à la section rhino-laryngologique de ce Congrès.

Sur le rapport de M. Molinié, au nom de la Commission des candidatures, vous avez admis:

*Comme membres titulaires, MM. :*

Étienne Jacob, de Paris.  
Jouty, d'Oran.  
Maurice Jacod, de Lyon.  
Estradère et Pelon, de Luchon.  
Perretière, de Lyon.  
Horeau, de Nantes.  
Rabé, de Paris.  
Béal, de Clermont-Ferrand.  
Siems, de Nice.  
Chalmette, de Troyes.  
Aboulker, d'Alger.  
Trapenard, de Menton.  
Munch, de Paris.  
Roland, de Paris.  
Richou, de Paris.  
Nicolas, de Paris.  
Edg. Bernard, de Lille.  
Wendling, de Chartres.  
Rouvillois, de Paris.

*Comme membres correspondants, MM. :*

Humblé, d'Anvers.  
Kanasugi, de Tokio.  
Eustathianos, de Constantinople.  
Constantin Vaidis, de Carditsa (Grèce).  
Delmarcel, de Louvain.  
Kourteff, de Sofia.

A tous ces nouveaux collègues je souhaite, et je crois en cela être votre porte-parole, la plus cordiale bienvenue.

Dans la séance du lundi soir 11 mai 1908 vous avez délibéré sur la question de savoir s'il y avait lieu de créer une classe d'associés annuels du Congrès pour les membres de la famille des sociétaires.

Après une courte discussion à laquelle ont pris part MM. Luc, Raoult, Lavrand, Vidal, Depierris, etc., M. Lavrand, président, a mis aux voix la proposition suivante :

« Le Congrès français d'oto-rhino-laryngologie décide d'admettre annuellement comme membres associés les membres de la famille des sociétaires de la Société française d'oto-rhino-laryngologie. »

Cette proposition fut adoptée à l'unanimité.

Il en fut de même de la proposition de fixer à 5 francs la cotisation de ces membres associés annuels.

La proposition suivante fut ensuite mise aux voix et adoptée :

« Le titre de membre associé annuel ne donne droit ni à assister aux séances ni à assister au banquet. »

Dans la séance du mercredi matin 13 mai, vous avez décidé de mettre à l'étude pour cette année les deux questions suivantes :

1° *Les œdèmes du larynx*, dont le rapport a été confié à MM. Bourgeois et Egger;

2° *L'examen fonctionnel du labyrinthe*, dont vous avez nommé rapporteurs MM. Moure et Cauzard.

Dans la séance du jeudi 14 mai, vous avez discuté l'importante question de la modification des statuts au sujet de l'admission des candidats.

Au nom de la Commission nommée en 1907 et dont les pouvoirs furent prorogés, pour supplément d'étude, jusqu'en 1908, Commission composée de MM. Luc, Lubet-Barbon, Castex, Molinié, Claoué, Bar, Mignon, Escat, Ferras, M. Molinié nous a présenté son rapport.

Après une discussion à laquelle prirent part MM. Mahu, Moncorgé, Estradère, Depierris, Gellé, Lubet-Barbon, Guisez, vous avez adopté pour l'avenir, et bien entendu sans effet rétroactif, diverses modifications qui sont aujourd'hui inscrites dans nos statuts et dont les points principaux sont :

1° Nécessité pour les candidats au titre de membre titulaire :

a) De justifier de douze mois de stage dans une clinique de notre spécialité;

b) De justifier, au moment de la demande, d'une année de pratique exclusive de la spécialité dans une ou deux résidences fixes;

c) D'être présenté par deux parrains qui répondront des déclarations et de l'honorabilité du candidat;

d) De présenter un travail inédit, accompagnant la demande d'admission un mois avant la session où cette demande sera rendue publique;

e) De subir un stage d'un an avant la nomination, qui ne pourra avoir lieu qu'à la session suivant celle où la demande aura été introduite.

Il semble résulter de ces dispositions que les travaux présentés par les candidats devraient rester pour l'examen, pendant un an, entre les mains de la Commission des candidatures et ne pourraient être publiés qu'à la session de l'année suivante.

Ce serait là, vous le comprenez, une situation tout à fait fâcheuse et c'est à ce propos que je vous demanderai, comme l'article 12 du règlement nous le permet, d'autoriser la lecture et la publication, dès cette année, des travaux de nos candidats actuels, sur avis de notre Commission des candidatures.

Certes, nous devons procéder avec une certaine prudence. Il ne faudrait pas qu'un candidat éliminé pût chaque année renouveler sa demande et, grâce à son titre de candidat, nous imposer la lecture et la publication d'un travail plus ou moins acceptable.

Mais nous avons des garanties suffisantes; d'une part, la Commission des candidatures aura à examiner si ces travaux méritent la publication; et d'autre part, l'autorisation donnée sera toujours individuelle et annuelle. Elle pourrait donc être retirée si nous remarquions quelque abus.

Je rappelle que la Commission des candidatures nommée l'an dernier pour 1909 est composée de MM. Castex, Brindel et Sargnon.

Nous prions cette Commission de vouloir bien se réunir dans le plus bref délai et d'examiner en premier lieu la candidature de M. Robert Leroux, qui se trouve dans les conditions requises pour être élu cette année.

La demande d'admission de ce candidat est datée, en effet, du 1<sup>er</sup> avril 1908, mais n'a pu être soumise au vote de la dernière session, comme il était d'usage avec nos anciens statuts, parce que son travail de candidature n'était pas au point.

Cette année, il remplit les nouvelles conditions exigées et le vote pour son admission me semble s'imposer, sans quoi



c'est deux ans de stage qu'il aurait à subir, ce qui n'est pas dans l'esprit de nos statuts.

Les conditions d'admission des candidats correspondants étrangers restent les mêmes que par le passé, c'est-à-dire qu'il est procédé au vote, toujours après avis de la Commission des candidatures, dans la première session qui suit la demande.

Vous aurez donc à voter tout à l'heure sur les noms portés à l'ordre du jour, auxquels vous voudrez bien ajouter celui de M. Marc Parmentier, de Bruxelles.

Pour mieux assurer la régularité des élections, sans vous obliger à écrire tous les noms, nous avons cru bien faire de vous procurer des bulletins de vote, sur lesquels vous n'aurez qu'à barrer si par hasard quelque nom n'avait pas votre approbation.

2<sup>o</sup> Après ces modifications sur les conditions exigées des candidats titulaires, la Commission vous a proposé et vous avez adopté la création d'une classe d'associés nationaux.

Les candidats à ce titre, qui d'ailleurs confère tous les droits des titulaires, sauf la voix délibérative et l'éligibilité aux fonctions administratives de la Société, ne sont pas tenus de présenter un travail inédit, ni de justifier d'un stage de scolarité et d'une pratique exclusive de la spécialité.

Cela s'applique notamment à nos confrères des villes d'eaux, qui sont spécialistes par surcroît, mais qui font de la médecine générale, et à des personnalités qui, même sans être médecins, servent par leurs travaux la science oto-rhino-laryngologique.

Il leur suffit de présenter un ou plusieurs travaux originaux ayant trait à la spécialité;

D'être présentés par deux parrains, dont un au moins titulaire, et de faire, comme les titulaires, un stage de candidature d'un an, qui permettra d'apprécier leur valeur scientifique et morale.

Enfin, je n'ai pas à revenir sur la classe de membres associés annuels du Congrès que vous avez créée pour les membres de la famille de tous nos sociétaires.

Pour terminer ce qui a trait aux changements de notre législation, sur la proposition de MM. Béco, Ferras, Gellé, vous avez décidé d'ajouter à l'article 18 *bis* du règlement un paragraphe ainsi conçu :

« L'orateur fera sa communication ou démonstration *oralement*. Il pourra se servir de notes, et *lire* ses conclusions. »

Et, sur la proposition de M. Bonain, vous avez ajouté :  
« Chaque orateur ne pourra faire plus de deux communications dans la même session. »

Nous avons eu le regret, dans le courant de notre inter-session, d'enregistrer quelques démissions.

Ce sont celles de MM. :

Thollon et Blanchard, médecins militaires;

Archambaut, de Tours;

Guérin de Sossiondo, du Mont-Dore;

Royet, de Lyon.

Et nous avons eu à déplorer le décès de notre correspondant Zaalberg, d'Amsterdam. J'exprimerai, j'en suis sûr, vos sentiments en adressant à la famille nos vives condoléances.

Le 1<sup>er</sup> janvier 1909, on célébrait à Londres le 25<sup>e</sup> anniversaire de la fondation du journal de Semon, le *Centralblatt für Laryngologie*.

Notre Société, suivant en cela l'exemple de nombreuses Sociétés étrangères, a cru devoir joindre sa voix au concert mondial de félicitations adressées à notre illustre confrère.

Notre président, M. Furet, adressa un télégramme auquel il fut très aimablement répondu par de chaleureux remerciements.

Après ce trop long exposé, vous me pardonnerez, mes chers Collègues, de ne pas vous faire le compte rendu des travaux, qui ne serait qu'un pâle reflet des joyaux scientifiques contenus dans nos *Bulletins* de l'année.

Laissez-moi vous dire seulement que ces travaux, parmi lesquels l'endoscopie, le traitement des sténoses laryngées, la chirurgie laryngienne ont tenu une place importante et marqué de notables progrès, sont tous à l'honneur de la science française et que notre Société peut en être fière à juste titre.

Nous ne pouvons qu'adresser des remerciements et des félicitations à tous les auteurs, et formuler le souhait superflu, je l'espère, que les nouveaux venus parmi nous suivent et dépassent, si possible, pour l'honneur de notre pays, les belles traditions de leurs aînés.

M. Henri COLLIN, trésorier, donne lecture de son compte rendu financier, qui se solde par un actif de 4,361 fr. 20.

Sur le rapport de la Commission des finances, composée

de MM. Moure, Jacques, Escat, les comptes sont approuvés et des remerciements adressés au trésorier.

M. LAVRAND, président, donne connaissance de lettres d'excuses de MM. Cheval, Jousset, Faivre.

Il est procédé à l'élection d'un vice-président et d'un secrétaire des séances.

M. ESCAT, de Toulouse, est nommé vice-président.

M. PHILIP, de Bordeaux, est nommé secrétaire des séances.

Sur la proposition de M. Depierris, M. Lavrand, président, met aux voix la proposition suivante :

« Le Congrès français d'oto-rhino-laryngologie, réuni en 1909, donne tous pouvoirs à la Commission des candidatures d'autoriser dès l'année courante la lecture et la publication des travaux présentés par les candidats au titre de membre titulaire, qui lui paraîtront le mériter. »

En outre, M. le Dr Bourguet, de Toulouse; M. le Dr Buys, de Bruxelles, et M. Delair, tous candidats à des titres divers, sont autorisés, sur leur demande, à communiquer leurs travaux à la suite de l'ordre du jour.

Il est procédé au vote sur l'admission des candidats :

M. Robert Leroux, de Paris, est nommé *membre titulaire*.

MM. : De Velilla, de Bilbao (Espagne);

Mohammed-Abd-El-Maguid, du Caire (Égypte);

Buys, de Bruxelles (Belgique);

Philippides, de Smyrne (Turquie d'Asie);

De Mendonça, de Lisbonne (Portugal);

Hicguet, de Bruxelles;

Marc Parmentier, de Bruxelles, sont nommés *membres correspondants*.

Il est pris acte, en outre, des candidatures de MM. :

Valentin, de Lille, présenté par MM. Lermoyez et Luc;

Hautant, de Paris, présenté par MM. Lermoyez et Mahu;

Fernand Lemaître, de Paris, présenté par MM. Lermoyez et Lombard;

G. Fournier, de Marseille, présenté par MM. Guément et Sargnon;

Delobel, de Lille, présenté par MM. Chatellier et Bellin;

Robert Foy, de Paris, présenté par MM. Lermoyez et Mahu;



Aka, de Périgueux, présenté par MM. Moure et Brindel;  
Pietri, de Bordeaux, présenté par MM. Moure et Brindel;  
Gaston Poyet, de Paris, présenté par MM. Lermoyez et Poyet;

Maurice Constantin, de Marseille, présenté par MM. Escat et Collet;

Razemon, de Lille, présenté par MM. Castex et Gaudier;

Rancoule, de Clermont-Ferrand, présenté par MM. Cuvillier et Bardier;

Levesque, de Nantes, présenté par MM. Texier et Reyt;

Perinet, de Châteauroux, présenté par MM. Boulay et Le Marc'Hadour;

Bourguet, de Toulouse, présenté par MM. Luc et Lombard;

René Hélot, de Rouen, présenté par MM. Furet et Weissmann, au titre de *membres titulaires*, dont l'élection, d'après nos nouveaux statuts, aura lieu en 1910.

M. Delair, de Paris, présenté par MM. Lubet-Barbon et G. Laurens, au titre de *membre associé national*.

MM. Furet, Garel, Mouret, sont nommés membres de la Commission des candidatures pour l'année 1910.

## OBSTRUCTION NASALE ET SURDITÉ

AVEC RECHERCHES ANATOMIQUES SUR LES RAPPORTS  
DU CORNET INFÉRIEUR ET DE L'ORIFICE TUBAIRE

Par les D<sup>r</sup> **E. J. MOURE** et **BRINDEL**, de Bordeaux.

Depuis déjà plusieurs années, en examinant des malades atteints d'affections chroniques, plus ou moins graves, de l'oreille, notre attention a été appelée sur ce fait que très souvent, nous ne dirons pas toujours, l'oreille la première atteinte et la plus sourde se trouvait du côté de la fosse nasale la moins large ou parfois la plus obstruée. Cette remarque ne nous était du reste révélée que par l'examen du nez, car l'oreille ne présentait

à l'examen objectif aucune de ces déformations de la caisse qui portent le clinicien à songer à un catarrhe tubaire ancien ou récent. C'est dans ces conditions que nous avons été amenés à étudier l'influence des obstructions nasales, non sur l'étiologie, mais plutôt sur l'évolution des affections chroniques de l'appareil auditif.

Nous savons tous que la respiration nasale peut se trouver entravée soit par une lésion nasale proprement dite, soit par un obstacle siégeant dans le naso-pharynx ou l'isthme pharyngien. Laissant systématiquement de côté les affections du cavum ou de l'isthme, dont les rapports avec les troubles auriculaires ont été l'objet de nombreuses publications de la part des oto-rhinologistes, nous désirons attirer l'attention de nos confrères sur un terrain beaucoup plus neuf : celui des relations de la surdité avec certains états pathologiques des fosses nasales.

Nous n'envisageons, dans notre esprit, ni les lésions inflammatoires du nez ou des cavités accessoires, ni les sténoses cicatricielles, pas plus que les modifications diathésiques ou néoplasiques de quelque nature qu'elles soient. Nous n'avons en vue que l'obstacle apporté à la libre circulation de l'air, dans sa voie physiologique, par l'hypertrophie chronique des cornets inférieurs ou les déformations du septum (éperons, épaississement, déviation ou luxation ou autres), autrement dit, l'insuffisance nasale.

De même, nous ne considérerons que les troubles auriculaires chroniques, bourdonnements et surdité qui ne sont pas liés à une suppuration récente ou ancienne de la caisse du tympan ou des cellules mastoïdiennes.

Le problème ainsi établi se présente sous le jour suivant : influence de l'hypertrophie des cornets inférieurs et des déformations de la cloison sur l'évolution de la surdité chronique, forme habituellement progressive, parfois héréditaire et souvent acquise.

Les phénomènes que nous allons étudier du côté de l'oreille ressemblent à ceux que l'on observe chez certains adénoïdiens. L'amygdale pharyngée ne produit pas toujours, chez les malades qui en sont porteurs, des lésions d'ordre inflammatoire : catarrhe humide ou sec de la caisse du tympan, obstruction tubaire. L'un de nous a déjà établi, en 1899, dans un travail intitulé : *Suites éloignées de l'opération des végétations adénoïdes*, qu'un certain nombre de sujets, porteurs en même temps de végétations et de surdité, ne présentaient pas, à l'examen objectif de l'oreille, le moindre reliquat inflammatoire. Les réactions fonctionnelles dénotaient chez eux l'existence d'une otite occupant l'appareil de transmission en partie ou en totalité, et de tels malades voyaient leur surdité influencée au premier chef par le moindre refroidissement, par la plus légère variation dans l'état hygrométrique de l'atmosphère.

Il se fait, chez de tels sujets, des poussées congestives du côté de la caisse et dans les centres acoustiques qui amoindrissent momentanément, dans une forte proportion, leur capacité auditive et augmentent les bourdonnements; l'orage calmé, l'ouïe ne revient jamais ce qu'elle était auparavant : elle est amoindrie.

Et pourtant, à aucun moment, l'examen direct de l'oreille n'a permis de surprendre le plus léger état inflammatoire de la muqueuse tubaire ou de la caisse. L'oreille ne revêt plus l'aspect adénoïdien proprement dit.

Bien que la perception cranienne soit encore bonne si les sujets ne sont pas trop âgés, bien que le Rinne soit franchement négatif, le tympan présente très peu d'altération. Il n'est pas déprimé, du moins en temps ordinaire; quelquefois, il est épaissi par places. La surdité est allée en s'accroissant graduellement; elle offre des périodes incontestables d'aggravation signalées par le malade et par son entourage. Il existe, en un mot, tous les signes d'une otite chronique sèche non catarrhale.



Les malades bénéficient pleinement de l'adénotomie. Chez eux, en effet, l'intervention, tout en évitant le retour de poussées catarrhales, entrave, dans une certaine mesure, la marche progressive de la surdité; elle la ralentit pour un certain temps. Toutefois, malgré l'amélioration plus ou moins notable de l'acuité auditive qui suit l'opération, cette dernière ne suffit pas en général pour arrêter l'évolution de la surdité.

On peut en dire autant de la sclérose de l'oreille moyenne. Les scléreux les plus avancés, ceux chez lesquels l'oreille moyenne semble normale d'aspect, mais dont le labyrinthe est déjà envahi, sont exposés, comme les malades à l'otite catarrhale simple, à des recrudescences dans l'évolution de leur surdité. Ces aggravations dépendent en partie de l'état du naso-pharynx, et il y a tout intérêt à débarrasser celui-ci des hypertrophies glandulaires qui l'encombrent.

On peut affirmer, sans crainte de se tromper, que tous les malades bénéficient de l'intervention, quelle que soit la forme d'otite consécutive, ou concomitante, à la présence des végétations dans le naso-pharynx (Brindel, *loc. cit.*).

Depuis l'époque où ces lignes ont été écrites, la thérapeutique des cavités nasales a fait de grands progrès, et nous voulons démontrer aujourd'hui que les lésions siégeant dans le nez, en particulier la tuméfaction chronique et l'hypertrophie des cornets, ainsi que les déformations de la cloison ont, sur l'oreille, exactement la même influence que les végétations adénoïdes diffuses, quel que soit du reste leur volume.

On a bien signalé, chez les malades porteurs de queues de cornets, des bourdonnements, mais nous ne sachions pas qu'on se soit appesanti jusqu'ici sur les conséquences auriculaires de l'insuffisance nasale proprement dite, et sur les bienfaits du rétablissement de la liberté des premières voies respiratoires, ni qu'on ait cherché à expliquer

cette série de phénomènes. Tel est le triple but du travail que nous présentons aujourd'hui

Il est un fait d'observation courante que nul ne contestera, nous en avons la certitude, c'est l'extrême fréquence des lésions auriculaires chez les malades porteurs exclusivement d'éperon, de déviations ou d'hypertrophie des cornets inférieurs et en particulier de la région postérieure de ces cornets (queues de cornets). Les deux sortes de lésions nasales sont d'ailleurs très communes chez le même sujet. On observe la plupart du temps un éperon d'un côté, un coryza hypertrophique de l'autre ou tout au moins des poussées de vaso-dilatation fréquentes occupant la région des cornets inférieurs, gonflement hypertrophique chronique plutôt que dégénérescence hypertrophique vraie.

Il est habituel, en effet, de voir cette tuméfaction diminuer en grande partie sous l'influence d'une émotion ou après un badigeonnage à la cocaïne, mais sans addition d'adrénaline. Chez quelques-uns des sujets auxquels nous faisons allusion, c'est le cornet inférieur osseux lui-même qui est volumineux et inégal, bosselé, et, dans ces cas, la moindre tuméfaction de la muqueuse sous-jacente produit une obstruction plus ou moins permanente de la fosse nasale correspondante.

La fosse nasale rétrécie par un éperon ou une forte déviation, laissant passer une quantité d'air des plus minimes, sa congénère est en quelque sorte obligée d'exécuter un labeur double; il en résulte d'abord un état congestif permanent qui, par la suite, arrive à produire une véritable hypertrophie diffuse ou circonscrite du cornet inférieur.

Établissons, une fois pour toutes, qu'il n'existe pas de forme de surdité spéciale à l'insuffisance nasale, ce qui revient à dire que chez la catégorie de sourds auxquels nous faisons allusion, l'examen du tympan et de

la caisse ne nous porte pas à regarder dans les cavités du nez. C'est en quelque sorte par hasard qu'en pratiquant la rhinoscopie antérieure et postérieure on découvre un obstacle plus ou moins considérable au passage de l'air dans les cavités. Ces sortes de sourds rentrent généralement dans la catégorie des scléreux et sont la plupart du temps considérés, avec raison du reste, comme des incurables. Les uns sont des sourds bourdonnant, obsédés par leur bruit subjectif; les autres sont des sourds calmes, tranquilles et progressifs, mais presque tous s'aperçoivent qu'ils ont des hauts et des bas dans leurs bourdonnements et dans leur manière d'être durs d'oreille.

Mais avant d'aller plus loin, il nous paraît indispensable d'exposer l'anatomie vasculaire de la région et les rapports des cornets inférieurs avec l'orifice tubaire, car nous trouverons dans cette étude l'explication de certains symptômes et l'explication des résultats thérapeutiques obtenus chez un grand nombre de malades.

Dans le but d'établir la pathogénie de cette corrélation nous nous sommes adressés à deux ordres de preuves : la première, *tirée de l'étude de l'irrigation sanguine de l'oreille et des fosses nasales*; la seconde, *prenant son origine dans la disposition de l'extrémité postérieure du cornet inférieur osseux et membraneux par rapport à l'orifice tubaire*, recherches qui ne sont signalées, à notre connaissance, dans aucun ouvrage d'anatomie. Les recherches ont été faites à notre intention et sur notre demande par M. le Dr Aubaret, chef des travaux d'anatomie à la Faculté de médecine de Bordeaux, que nous tenons à remercier ici de son extrême obligeance, car elles sont des plus instructives et des plus intéressantes<sup>1</sup>.

Si l'on jette un coup d'œil sur l'irrigation sanguine des

1. Il fallait s'attendre à trouver des dispositions anatomiques différentes à ce niveau lorsqu'on songe aux diverses variétés de conformation du naso-pharynx que l'un de nous a déjà mises en



cornets, et plus spécialement du cornet inférieur, on voit que cette irrigation se fait en grande partie par l'intermédiaire de la *maxillaire interne*. Ce sont, en effet, les branches de cette artère qui portent le liquide nutritif à presque toute la muqueuse nasale, car la *sphéno-palatine* est la branche terminale de la maxillaire interne. La *nasale postérieure*, rameau de la palatine supérieure, issue elle-même de la maxillaire interne, se distribue plus spécialement au cornet inférieur. La *sous-orbitaire*, la *ptérygo-palatine*, qui se rendent l'une au sinus maxillaire, l'autre à la face inférieure du sphénoïde, sont également des branches de la maxillaire interne.

Les autres rameaux artériels viennent de la *faciale*, branche de la *carotide externe*, et des *ethmoïdales* antérieures et postérieures, branches de l'ophtalmique, venue elle-même de la *carotide interne*.

Considérant, d'autre part, les artères qui se rendent à l'oreille moyenne et à l'oreille interne, nous trouvons les mêmes vaisseaux : la *maxillaire interne* fournit la *tympanique* et la *méningée moyenne*, la première se rendant à l'apophyse grêle du marteau et au tympan, la seconde se distribuant au muscle du marteau et aux parois supérieure et interne de la caisse du tympan.

La *carotide externe* fournit la *stylo-mastoïdienne*, qui irrigue les cellules mastoïdiennes, le muscle de l'étrier et, dans la caisse, le plancher, le pourtour de la fenêtre ovale et le tympan, et la *pharyngienne*, qui alimente le plancher de l'oreille moyenne et le promontoire.

La *carotide interne*, enfin, fournit une branche *carotico-tympanique* qui se distribue à la paroi antérieure et au plancher de la caisse.

lumière, et que, d'autre part, on a présentes à l'esprit les conformations si variées du vomer, dont la direction change souvent du tout au tout d'un sujet à l'autre, car il occupe toutes les positions, depuis la verticale jusqu'à l'horizontale, qui constituent les plus extrêmes.

Ces divers vaisseaux forment dans l'oreille moyenne un plexus très riche qui s'anastomose, à travers le promontoire, avec les artérioles irriguant le labyrinthe osseux (Politzer). Sur le promontoire et dans la muqueuse tympanique, Prussak et Brunner ont démontré que le passage des ramifications artérielles s'opère directement dans les veines, sans interposition de capillaires. Ce qui revient à dire que l'affluence sanguine dans l'oreille moyenne est extrêmement prononcée, soumise aux moindres variations de pression cardiaque, et susceptible d'être influencée par la plus petite modification s'opérant dans la circulation du même territoire.

L'irrigation de l'oreille interne est un peu spéciale.

La *carotide externe* fournit bien les artères du limaçon osseux, mais l'artère principale du labyrinthe membraneux vient de la *sous-clavière*, dont nous ne trouvons aucun rameau, pas plus dans les fosses nasales que dans la caisse du tympan.

L'*artère auditive interne* est une branche de la basilaire venue elle-même de la sous-clavière; elle se divise en deux rameaux, *vestibulaire* et *cochléen*, dont le premier irrigue le saccule, l'utricule et les canaux semi-circulaires, et le second la membrane de Reissner, la lame spirale, la banderlette sillonnée et la membrane basilaire.

Embrassant maintenant d'un coup d'œil d'ensemble l'irrigation nasale et auriculaire, nous voyons que la plus grande partie de cette irrigation est commune aux deux organes.

La maxillaire interne, la carotide externe et la carotide interne fournissent des rameaux aussi bien à la muqueuse nasale qu'à l'oreille moyenne. La maxillaire interne surtout, en irriguant le cornet inférieur et une grande partie de la caisse du tympan, peut, plus que toute autre, expliquer des phénomènes sanguins concomitants aux deux régions.

Quant à l'oreille interne, elle semble faire bande à part et avoir sa canalisation artérielle indépendante.

Si nous rapprochons ces données des phénomènes observés, à la fois dans le nez et dans l'oreille, il nous sera facile d'en tirer une déduction pratique.

L'insuffisance nasale, autrement dit l'obstruction plus ou moins complète du calibre de la fosse nasale par l'engorgement des cornets ou l'épaississement de la cloison, pourra bien avoir sa répercussion sur l'oreille, surtout lorsque cette dernière sera déjà tarée par une affection préexistante.

## II

Dans les nombreuses observations que nous possédons, on rencontre surtout des otites adhésives, des otites sèches, des otites scléreuses à forme interstitielle et quelquefois même les formes plus graves (otites atrophiques avec ou sans participation du labyrinthe cochléaire).

Les malades ainsi atteints sont généralement des adultes, parfois des sujets plus âgés, mais très exceptionnellement cependant au-dessus de cinquante ans. Ce sont, en somme, des sourds en pleine activité, présentant encore presque tous les réactions fonctionnelles indiquant un appareil nerveux auditif en parfait état ou tout au moins à peine touché. Si leur perception cranienne à la montre n'a pas toute la finesse désirable, la transmission osseuse se fait encore assez bien; le Weber est latéralisé du côté malade ou le plus sourd si les deux côtés sont atteints, le Rinne est parfaitement négatif, et l'acuité des sons aigus, voix chuchotée comprise, généralement intacte. Bref, un appareil de transmission compromis avec un nerf auditif intact.

Chez les rétrécis du nez, il se produit qu'à chaque coryza aigu ou à chaque poussée congestive de la pituitaire respiratoire, autrement dit à chaque attaque d'obstruction nasale un peu prolongée, les malades accusent une recrudescence de leur surdité se traduisant par un état catarrhal



ou congestif plus ou moins appréciable objectivement. L'examen fonctionnel dénote à ce moment une diminution de l'acuité auditive et les malades se plaignent en même temps d'une recrudescence dans les bourdonnements.

L'oreille moyenne est d'abord seule défavorablement impressionnée; par la répétition de ces inflammations, la muqueuse s'épaissit, les articulations des osselets deviennent moins souples, le jeu des fenêtres est de plus en plus entravé et l'affection se propage petit à petit au labyrinthe.

Ce que chacun de nous sait pour les végétations s'applique également à l'insuffisance nasale : chaque recrudescence dans l'affection est du terrain perdu qu'il est souvent difficile ou même impossible de regagner.

Trop nombreux sont les cas de concomitance entre les catarrhes auriculaires et l'obstruction nasale pour que le clinicien ne puisse pas en induire un rapport évident de cause à effet entre les deux états pathologiques.

Il va sans dire également qu'il peut exister une lésion auriculaire absolument indépendante de la lésion nasale, mais on ne saurait nier que, quelle qu'en soit l'origine et la nature, la maladie de l'oreille est très défavorablement influencée par le voisinage de la lésion nasale.

Si cette dernière n'est pas la cause directe de la surdité, elle constitue en l'espèce une circonstance aggravante de premier ordre qu'il est du devoir de l'auriste de diminuer ou de supprimer suivant les cas.

La meilleure preuve de ce que nous avançons découle des heureux effets obtenus du côté de l'oreille par la suppression de l'obstacle nasal.

Il est des cas dans lesquels l'enlèvement d'un éperon, la section d'une queue de cornet fait disparaître à tout jamais un catarrhe auriculaire qui en dépendait. Nombreuses sont les observations de malades que nous avons vus porteurs d'une otite catarrhale exsudative à répétition ou continue, uniquement due à un obstacle nasal, et qui, dans

la troisième ou quatrième semaine ayant suivi l'opération, ont assisté au retour de leur audition et à la résorption graduelle du liquide exsudé, sans qu'il ait été besoin de faire subir à leur oreille la moindre thérapeutique directe.

Nombreux sont les malades qui ont été assez heureux pour voir leurs bourdonnements s'atténuer progressivement, puis disparaître en totalité, dans les jours qui ont suivi l'éperotomie ou la cornéotomie.

A la première catégorie de sujets, l'examen attentif des réactions fonctionnelles et de l'aspect tympanique permet, à peu près à coup sûr, de prédire un résultat heureux et définitif; ces faits sont pour ainsi dire classiques et bien connus de tous les otologistes, mais ne sont-ils pas une preuve indéniable de l'influence de l'obstacle nasal sur les affections tubaires et même sur celles de la caisse du tympan? Si la suppression d'un obstacle siégeant dans le nez peut guérir certaines otites catarrhales subaiguës, pourquoi ce même traitement n'aurait-il pas aussi une influence heureuse sur des altérations plus graves et plus invétérées?

Du reste, chez les malades moins favorisés que ceux auxquels nous venons de faire allusion, chez les suppurants, chez les porteurs de lésions cicatricielles, d'adhérences anciennes ou serrées de la membrane au promontoire, d'épaississement de la muqueuse de la caisse et d'ankylose des osselets, chez ceux encore dont l'oreille moyenne paraît objectivement saine, bien que l'examen fonctionnel dénote un affaiblissement notable de l'ouïe, ou qui sont porteurs d'otite moyenne scléreuse à forme atrophique, chez tous ces sourds les résultats du traitement sont évidemment moins heureux. Et l'on ne saurait demander à la cornéotomie ou à la résection d'un éperon ou du squelette de la cloison une action très favorable.

De telles interventions ne guérissent pas la lésion auriculaire, elles l'améliorent simplement dans bien des cas, mais non dans tous, et souvent dans des proportions inespérées.



Si le malade accuse d'une façon très nette des recrudescences de surdité pendant les périodes d'enchifrènement, par les temps humides, ou à l'occasion d'un coryza, on peut lui prédire une amélioration de l'ouïe après la cicatrisation de la désobstruction de l'une ou de ses deux fosses nasales.

Nous avons même vu, mais le fait est exceptionnel, des sujets chez lesquels, avant l'opération, la perception crânienne était très diminuée ou abolie, le Rinne franchement positif, et qui, après l'intervention, récupéraient leur perception crânienne et voyaient leur Rinne redevenir négatif pendant que leur audition à la voix parlée ordinaire s'accroissait dans des proportions étonnantes.

L'amélioration de l'ouïe, et parfois la diminution ou la disparition des bruits subjectifs, a souvent pour conséquence un arrêt dans l'évolution de la maladie si celle-ci est d'essence même progressive. La durée de cet arrêt ne saurait être fixée d'une façon positive, car d'une part elle est sous la dépendance d'une foule de facteurs, tels qu'hérédité, âge du malade, ancienneté et importance de la lésion, et d'autre part les faits observés sont encore de date trop récente pour que notre opinion soit définitivement établie à cet égard.

On a depuis longtemps remarqué que les sujets porteurs de lésions auriculaires, catarrhales ou adhésives, étaient plus exposés que les autres aux coups de pression quand ils travaillent dans les caissons, aux lésions traumatiques du tympan (ruptures) ou de l'oreille interne (vertiges, ébranlement labyrinthique, état syncopal) quand ils sont placés dans le voisinage de grosses détonations (artilleurs, chasseurs). Or, si l'on connaît bien, chez ces sortes de professionnels, l'influence néfaste d'un coryza aigu sur la production de ces accidents, on ne s'est point occupé des obstructions nasales chroniques dont l'influence mérite cependant d'être connue, car elle est aussi réelle et aussi importante que l'atrésie momentanée occasionnée



par un rhume de cerveau ou autre infection aiguë de la pituitaire. Nous possédons un certain nombre d'observations démontrant jusqu'à l'évidence le fait que nous avançons. C'est ainsi que chez un malade il a suffi de dégager ses fosses nasales en partie obstruées pour faire disparaître la susceptibilité spéciale des oreilles aux traumatismes par ébranlement violent de l'air environnant. Ce malade ne pouvait sans fatigue, sans en éprouver une violente céphalée, des bourdonnements intenses et une recrudescence de sa surdité, tirer plusieurs centaines de coups de fusil dans sa journée (fait dont il est coutumier). Aujourd'hui, après sa cornéotomie et son éperotomie, non seulement il entend mieux et d'une façon permanente, mais encore il peut se livrer sans inconvénient à son sport favori, sans en être le moins du monde incommodé.

En étudiant de plus près les phénomènes auriculaires liés à l'obstruction du nez, nous sommes portés à supposer qu'il s'agit plus particulièrement de phénomènes congestifs intermittents, aggravant la surdité, momentanément d'abord, puis d'une façon permanente.

Dans le cas où le trouble de l'oreille se manifestait seulement par des bruits subjectifs, plus ou moins intenses, qui disparaissaient après l'enlèvement de l'obstacle nasal, nous avons pu nous rendre compte que ces bourdonnements avaient bien leur origine dans l'oreille moyenne. Ce n'étaient ni des sifflements, ni des jets de vapeur, ni des tintements aigus, mais bien un bruit de cloche, de vague, de ouh ! ouh ! L'absence habituelle de bruits labyrinthiques en pareille occurrence vient à l'appui de notre thèse.

L'oreille interne a une irrigation indépendante; ses troubles ne sauraient reconnaître la même cause que ceux observés dans les fosses nasales; par contre, la proche parenté qui unit les territoires vasculaires du nez et de la

caisse du tympan suffit à expliquer la répercussion observée dans l'un des deux organes quand l'autre est souffrant.

Quand nous avons étudié les phénomènes auriculaires liés à l'insuffisance nasale, nous avons vu qu'on retrouvait du côté de l'oreille un certain nombre de lésions qu'on est habitué à rencontrer quand l'obstacle siège dans le naso-pharynx, au voisinage de l'orifice tubaire; de ce nombre sont : l'otite catarrhale simple, l'otite exsudative, l'otite catarrhale chronique, les otites adhésives et scléreuses interstitielles.

La cause qui engendre l'obstruction nasale est donc capable, elle aussi, de provoquer un catarrhe tubaire, une obstruction de la trompe, et, par conséquent, une inflammation de la caisse du tympan.

Cette condition est surtout rendue possible par la présence d'une queue de cornet; elle pouvait, en outre, être favorisée par une seule disposition spéciale et congénitale de l'insertion de la partie postérieure du cornet inférieur par rapport à l'orifice tubaire. Des variations très grandes devaient théoriquement exister dans la distance qui sépare cornet et orifice, ce qui aurait expliqué les phénomènes différents observés chez les divers individus. Restait à démontrer anatomiquement la fréquence de ces variations : c'est ce qui résulte d'une façon évidente des recherches que nous avons confiées à M. le Dr Aubaret.

Ce dernier a examiné cent pièces anatomiques provenant de sujets adultes et vieillards des deux sexes. Il a noté, d'une part, 1<sup>o</sup> l'état des fosses nasales; d'autre part, 2<sup>o</sup> le niveau de l'insertion de l'extrémité postérieure du cornet inférieur par rapport à l'orifice tubaire; 3<sup>o</sup> la forme de cet orifice; 4<sup>o</sup> la distance qui sépare l'insertion postérieure du cornet de la lèvre antérieure de l'ouverture de la trompe d'Eustache.

Après la lecture de cet intéressant exposé anatomique, qui est le complément indispensable de notre travail,

on comprendra pourquoi la suppression de l'obstacle au libre passage de l'air par les fosses nasales entraîne quelquefois la guérison de la maladie de l'oreille, s'il s'agit d'une poussée catarrhale aiguë ou même chronique et à répétition, pourquoi elle l'améliore souvent, et, dans la plupart des cas, arrête son évolution. Elle empêche en outre ces alternatives de recrudescence, ces sortes de poussées de surdité, si pénibles au malade, qui laissent presque toujours après elles une diminution plus ou moins notable de la capacité auditive.

Voici ci-contre, sous forme de tableau, chacune de ces indications.

Sur les 100 parois latérales naso-pharyngiennes examinées, il ressort de la statistique précédente que les fosses nasales correspondantes n'offraient un aspect normal que dans 28 0/0 des cas. 43 fois il y avait du coryza hypertrophique ou des queues de cornets, et 29 fois du coryza atrophique ou pseudo-atrophique.

Normalement, l'insertion du cornet inférieur, à sa partie postérieure, doit se faire sur une ligne horizontale passant par l'extrémité supérieure de l'orifice tubaire. 59 fois, cette disposition a été rencontrée. Chez 29 sujets, cette insertion se faisait au-dessus de la ligne dont nous venons de parler, à une hauteur variant de 1 à 6 millimètres. Chez 12, elle avait lieu au-dessous. Sur un même individu, on constate d'ailleurs des différences importantes. On remarquera que d'un côté l'insertion du cornet est à 3 millimètres au-dessus de l'orifice tubaire, et de l'autre à 6 millimètres. Sur un autre, à gauche, elle se fait à 6 millimètres au-dessus; à droite, à 4 millimètres au-dessous.

L'orifice tubaire ne présente sa configuration normale que dans 72 0/0 des cas. 7 fois, il est fortement rétréci, 21 fois il est très notablement dilaté. Chez un sujet, il présente 9 millimètres de long sur 7 millimètres de large, chez un autre 11 millimètres de long sur 11 millimètres de large.



N° D'ORDRE	SUJETS Masculins	ÉTAT des Fosses nasales	NIVEAU de L'INSERTION de l'extrémité post. du cornet inf. par rapport à l'orifice tubaire.	FORME de l'orifice tubaire	DISTANCE de l'extrémité post. du cornet à la lèvre sup., de l'orifice tub.
1	Adulte.	Méats excavés, cornets atrophies, amincis et bosselés. Coryza atrophique.	Normal. c'est-à-dire correspondant à une ligne horizontale passant par l'extrémité sup. de l'orifice tub.	Triangulaire et agrandi.	5 millim.
2	Adulte.	Léger coryza hypertrophique. Eperon de la cloison. Aspect normal.	Normal.	Normal.	5 —
3	Vieillard.	—	—	—	10 —
4	Vieillard.	—	—	Arrondi.	8 —
5	Vieillard.	—	—	Rétréci.	8 —
6	Vieillard.	Léger coryza hypertrophique. Queue de cornet mûriformes.	—	Circulaire.	11 —
7	Adulte.	Méats profonds. Queue de cornet mûriformes.	—	Normal.	11 —
8	Vieillard.	Coryza hypertrophique. Queue de cornet mûriforme.	Au-dessous du bord de l'orifice tubaire.	Très agrandi.	7 —
9	Vieillard.	Coryza atrophique. Atrophie du cornet inférieur.	Normal.	Normal.	9 —
10	Adulte.	Normal.	—	—	8 —
11	Adulte.	Cornet inf. bosselé. Queue de cornet mûriforme.	Au-dessous du sommet de l'orifice tubaire. La queue de cornet empiète sur la lèvre antérieure de la trompe.	—	3 —
12	Vieillard.	Normal.	Normal.	—	10 —
13	Adulte.	—	—	—	9 —
14	Adulte.	—	—	—	8 —
15	Vieillard.	Coryza atrophique.	—	—	6 —
16	Vieillard.	Normal.	Au-dessus de l'orifice tubaire.	—	9 —
17	Vieillard.	Queue de cornet.	Au milieu de la lèvre antérieure de l'orifice tubaire.	Très dilaté.	10 —
18	Vieillard.	Queue de cornet.	Normal.	Normal.	8 —
19	Vieillard.	—	—	—	8 —
20	Vieillard.	Coryza hypertrophique.	—	—	9 —
21	Adulte.	Coryza hypertrophique.	—	—	10 —
22	Vieillard.	Normal.	—	—	10 —
23	Vieillard.	Coryza hypertrophique.	2 mm au-dessus de l'orifice tubaire.	—	7 —
24	Vieillard.	Normal.	Normal.	Dilaté.	7 —
25	Vieillard.	Coryza atrophique.	—	Normal.	11 —
26	Adulte.	Normal.	—	—	8 —
27	Adulte.	Coryza hypertrophique.	—	—	10 —
28	Adulte.	Normal.	2 mm au-dessus de l'orifice tubaire.	—	10 —
29	Vieillard.	Coryza atrophique.	Normal.	—	11 —
30	Vieillard.	Queue de cornet.	2 mm au-dessous de l'orifice tubaire.	Très dilaté mesurant 9 mm sur 7 mm.	8 —

N <sup>o</sup> D'ORDRE	SUJETS Masculins	ÉTAT des Fosses nasales	NIVEAU de L'INSERTION de l'extrémité post. du cornet inf. par rapport à l'orifice tubaire.	FORME de l'orifice tubaire	DISTANCE de l'extrémité post. du cornet à la lèvre ant. de l'orifice tub.
31	Adulte.	Coryza hypertrophique.	Normal.	Normal.	10 millim.
32	Vieillard.	Coryza pseudo-atrophique. Cornet fissuré.	1 millim. au-dessus de l'orifice tubaire.	—	9 —
33	Adulte.	Coryza hypertrophique. Queue de cornet volumineuse.	3 millim. au-dessus de l'orifice tubaire.	—	0 L'insertion du cornet touche directement la lèvre antérieure de la trompe.
34	Vieillard.	Coryza atrophique.	3 millim. au-dessous de l'orifice tubaire.	Très dilaté.	11 millim.
35	Adulte.	Coryza hypertrophique.	2 millim. au-dessus.	Normal.	10 —
36	Vieil. côté gauc.	Queue de cornet.	2 millim. au-dessus.	Très petit.	9 —
37	— — droit.	Normal.	Normal.	Dilaté 11 millim. de diamètre.	11 —
38	Vieil. côté gauc.	Cornet inférieur fissuré.	—	Normal.	7 —
39	— — droit.	Cornet inférieur fissuré.	—	—	6 —
40	Vieil. côté gauc.	Coryza hypertrophique.	—	—	7 —
41	— — droit.	Coryza hypertrophique.	—	—	6 —
42	Adulte côté gau.	Coryza hypertrophique. Queue de cornet.	—	—	6 —
43	— — droit.	Coryza hypertrophique. Queue de cornet.	—	—	6 —
44	Adulte côté gau.	Coryza pseudo-atrophique. Cornet fissuré.	2 millim. au-dessus.	Dilaté.	8 —
45	— — droit.	Coryza pseudo-atrophique. Cornet fissuré.	Normal.	—	6 —
46	Vieil. côté gauc.	Queue de cornet.	4 millim. au-dessus.	Normal.	6 —
47	— — droit.	Queue de cornet.	3 millim. au-dessus.	—	5 —
48	Adulte côté gau.	Normal.	Normal.	—	11 —
49	— — droit.	—	—	—	11 —
50	Adulte côté gau.	Coryza hypertrophique.	—	—	5 —
51	— — droit.	Coryza hypertrophique.	2 millim. au-dessus.	—	6 —
52	Adulte côté gau.	Coryza atrophique.	1 millim. au-dessous	Dilaté.	6 —
53	— — droit.	Coryza atrophique.	3 millim. au-dessous	—	11 —
54	Adulte côté gau.	Queue de cornet.	6 millim. au-dessus.	Normal.	7 —
55	— — droit.	Queue de cornet.	4 millim. au-dessous	—	5 —
56	Vieil. côté gauc.	Coryza hypertrophique.	1 millim. au-dessus.	—	6 —
57	— — droit.	Coryza hypertrophique.	3 millim. au-dessus.	—	8 —
58	Vieil. côté gauc.	Coryza atrophique.	3 millim. au-dessous	Dilaté, de forme ogivale.	10 —
59	— — droit.	Coryza atrophique.	3 millim. au-dessous	Dilaté, de forme ogivale.	9 —

N <sup>o</sup> D'ORDRE	SUJETS Féminins	ÉTAT des Fosses nasales	NIVEAU de L'INSERTION de l'extrémité post. du cornet inf. par rapport à l'orifice tubaire.	FORME de l'orifice tubaire	DISTANCE de l'extrémité post. du cornet à la lèvre ant. de l'orifice tub.
1	Adulte.	Normal.	Normal.	Très dilaté.	9 millim.
2	Adul. côté gauc.	Coryza atrophique.	—	Normal.	11 —
3	— — droit.	Coryza atrophique.	—	—	11 —
4	Adulte.	Normal.	—	—	7 —
5	Vieille.	Coryza atrophique.	Milieu de la lèvre an- tér. de l'orifice tub.	—	9 —
6	Vieille.	Cornets amincis.	Normal.	—	9 —
7	Vieille.	Coryza atrophique très prononcé.	—	—	10 —
8	Vieille.	Coryza pseudo-atro- phique.	—	—	8 —
9	Vieille.	Normal.	4 millim. au-dessus.	—	9 —
10	Adulte.	Cornet infér <sup>r</sup> atro- phié légèrement et fissuré.	Normal.	—	8 —
11	Vieille.	Cornet infér <sup>r</sup> atro- phié et fissuré.	—	—	8 —
12	Adulte.	Normal.	—	—	7 —
13	Vieille.	—	—	—	10 —
14	Vieille.	Coryza atrophique.	—	Très dilaté.	10 —
15	Vieille.	Queue de cornet.	—	Normal.	7 —
16	Vieille.	Queue de cornet mûriforme.	2 millim. au-dessus.	—	7 —
17	Vieille.	Coryza atrophique.	1 millim. au-dessus.	—	8 —
18	Vieille.	Coryza atrophique.	1 millim. au-dessous.	Très dilaté.	10 —
19	Vieille.	Normal.	3 millim. au-dessus.	Normal.	10 —
20	Vieille.	Cornet inf <sup>r</sup> fissuré.	2 millim. au-dessus.	—	7 —
21	Vieille.	Coryza atrophique.	3 millim. au-dessus.	—	8 —
22	Vieille.	Normal.	Normal.	—	9 —
23	Adul. côté gauc.	Coryza hypertroph.	—	—	10 —
24	— — droit.	Coryza hypertroph.	—	—	13 —
25	Adul. côté gauc.	Coryza hypertroph.	1 millim. au-dessus.	Rétréci.	6 —
26	— — droit.	Coryza hypertroph.	1 millim. au-dessus.	—	6 —
27	Adul. côté gauc.	Coryza atrophique.	Normal.	Dilaté.	6 —
28	— — droit.	Coryza atrophique.	—	Rétréci.	6 —
29	Adul. côté gauc.	Queue de cornet.	1 millim. au-dessus.	Normal.	5 —
30	— — droit.	Queue de cornet.	1 millim. au-dessus.	—	5 —
31	Vieil. côté gauc.	Coryza atrophique. Cornet inférieur bosselé.	Normal.	Dilaté.	10 —
32	— — droit.	Coryza atrophique. Cornet inférieur bosselé.	—	—	10 —
33	Adul. côté gauc.	Normal.	3 millim. au-dessus.	Normal.	9 —
34	— — droit.	Hypertrophie du cornet inférieur.	6 millim. au-dessus.	Orifice tubaire saillant.	6 —
35	Vieil. côté gauc.	Coryza pseudo-atro- phique.	Normal.	Normal.	10 —
36	— — droit.	Coryza hypertroph.	—	—	5 —
37	Adul. côté gauc.	Queue de cornet.	—	—	5 —
38	— — droit.	Hypertrophie du cornet inférieur.	—	—	6 —
39	Adul. côté gauc.	Coryza hypertro- phique.	6 millim. au-dessus.	Orifice tubaire étroit.	5 —
40	— — droit.	Coryza hypertro- phique.	3 millim. au-dessus.	Orifice tubaire étroit.	7 —
41	Vieille.	Coryza atrophique. Cornet fissuré.	2 millim. au-dessous.	Normal.	8 —



Comme il fallait s'y attendre, c'est dans le coryza atrophique qu'il est le plus ordinairement dilaté, puisque sur 21 cas d'orifice exagéré dans ses dimensions, 12 sujets étaient porteurs de coryza atrophique.

Les 7 cas d'orifice rétréci correspondent : 5 fois à du coryza hypertrophique, 1 fois à un nez normal, 1 fois à du coryza atrophique.

Si l'on retranche les 12 cas de coryza atrophique des 21 dans lesquels on observe un orifice dilaté, il reste 4 nez normaux et 5 nez atteints de coryza hypertrophique.

Enfin, l'intérêt de ces recherches portait principalement sur la distance qui séparait l'insertion de la partie postérieure du cornet osseux de la lèvre antérieure de la trompe.

Voici les résultats obtenus :

Distance nulle .....	1 cas.
— 3 millimètres .....	1 —
— 5 — .....	10 —
— 6 — .....	16 —
— 7 — .....	12 —
— 8 — .....	16 —
— 9 — .....	13 —
— 10 — .....	19 —
— 11 — .....	11 —
— 13 — .....	1 —

En résumé, chez 19 sujets, la distance entre le cornet et la lèvre tubaire était de 10 millimètres; chez 16 sujets, elle était de 6 millimètres; chez 16 autres, de 8 millimètres; chez 13 sujets, de 9 millimètres; chez 12, de 7 millimètres; chez 11, de 11 millimètres; chez 10, de 5 millimètres; chez 1, de 13 millimètres; chez un autre, de 3 millimètres; chez un dernier, il n'y avait aucune distance : le cornet et la lèvre de la trompe se touchaient.

Les variations allant de 0 à 13 millimètres, on conçoit

l'influence différente qu'aura le cornet membraneux sur l'orifice tubaire suivant les individus, et cela d'autant mieux qu'on observe assez fréquemment du coryza hypertrophique et des queues de cornets chez les sujets où la distance est réduite au minimum. En compulsant les faits d'hypertrophie des cornets, on note qu'ils existaient :

Quand la distance entre cornet et lèvre de trompe était nulle;

Quand elle était de 3 millimètres;

9 fois sur 10 quand elle était de 5 millimètres.

10	—	16	—	6	—
7	—	12	—	7	—
4	—	16	—	8	—
2	—	13	—	9	—
6	—	19	—	10	—
2	—	11	—	11	—
1	—	1	—	13	—

La progression descendante est typique à cet égard.

L'anatomie est donc en parfaite harmonie avec les données cliniques : elle montre d'une façon péremptoire combien sont variables les rapports qui existent entre la partie postérieure du cornet et l'orifice pharyngien de la trompe d'Eustache.

On pourra objecter à ces recherches qu'elles ont toutes porté sur des cadavres dont on ignorait complètement le passé auriculaire et que, d'autre part, aucune mensuration n'a pu être faite sur des malades atteints de surdité ou de bourdonnements, en même temps que d'insuffisance nasale par hypertrophie des cornets ou éperons de la cloison. L'avenir, peut-être, nous servira mieux à cet égard.

CONCLUSIONS. — Pour le moment nous savons :

1° Que la gêne respiratoire d'origine nasale engendre

quelquefois de toutes pièces, aggrave en tous cas, des lésions auriculaires de quelque nature qu'elles soient;

2° Que le rétablissement du calibre des fosses nasales améliore fréquemment et guérit quelquefois radicalement la lésion auriculaire (surdité ou bourdonnements);

3° Que si tous les sujets atteints de tuméfaction chronique des cornets, d'hypertrophie, d'éperons ou de déviations de la cloison, n'ont pas de troubles auriculaires, on peut en trouver l'explication dans la variabilité anatomique des cornets inférieurs par rapport à la trompe d'Eustaché;

4° Que ces troubles auriculaires sont parfaitement explicables à leur état habituel et dans leurs recrudescences par la communauté d'origine de l'irrigation sanguine du cornet inférieur et de l'oreille moyenne.

*Conclusion pratique :* l'examen attentif des fosses nasales s'impose, à l'égal de celui du naso-pharynx, chez les sourds et les bourdonnants. Les personnes en mal de surdité retireront les plus grands avantages de la libération de leur nez, l'insuffisance nasale étant une cause fréquente et irréfutable de l'abaissement de l'acuité auditive et de quelques bruits subjectifs.

## SARCOME ETHMOÏDAL

RÉSECTION DE L'ETHMOÏDE PAR LA VOIE PARANASALE  
SUPÉRIEURE. PROPAGATION INTRA-CRANIENNE

Par le Dr **H. CABOCHE**, de Paris.

OBSERVATION. — M. M..., quarante-six ans, est examiné par nous pour la première fois le 17 février 1908. Il se plaint d'obstruction de la fosse nasale gauche, s'accompagnant



d'épistaxis dont quelques-unes abondantes, et fréquemment répétées. C'est depuis le mois de juin 1907 que ces troubles ont commencé; et, à aucun moment, ils ne se sont accompagnés de douleur ou de céphalée.

A la rhinoscopie antérieure, on constate une tumeur de la région ethmoïdale gauche, entre le cornet moyen et la paroi externe de la fosse nasale, du volume apparent d'une grosse noisette, peu consistante, peu mobile, et saignant à l'exploration même légère faite avec le stylet. Sa surface est lisse, mais opaque et de couleur crèmeuse.

Nous pensons tout de suite à une tumeur maligne, et nous prélevons un fragment de la tumeur aux fins de biopsie.

L'examen fait par notre ami le Dr Decloux, chef du laboratoire d'anatomie pathologique à la Faculté, montra qu'il s'agissait d'un sarcome des plus nets, constitué par des cellules conjonctives très jeunes, séparées par des espaces fibrillaires assez larges. La tumeur, très vasculaire par place, n'était constituée que par des cellules conjonctives jeunes présentant des extrémités effilées, ramifiées, sans adjonction de cellules rondes embryonnaires, et répondait assez bien au type de tumeur décrit sous le nom de sarcome fasciculé.

Le malade reste trois semaines sans venir nous revoir, et, lorsque nous l'examinons au bout de ce temps, la tumeur qui dépassait seulement le bord du cornet moyen à notre premier examen, atteignait le vestibule nasal. (Nous avons su depuis que, lorsque nous le vîmes pour la première fois, il venait de subir une ablation par les voies naturelles dans une polyclinique.)

Les épistaxis avaient été très abondantes dans cet intervalle.

Pas d'adénopathie cervicale, sous-maxillaire, ni faciale.

Sur nos instances, il se décide à entrer à l'hôpital Lariboisière, où M. Sébileau veut bien nous confier le soin de l'opérer.

*Opération sous chloroforme le 18 mars 1908.* — Incision verticale partant de l'angle supéro-interne de l'orbite et allant jusqu'au sillon naso-labial, en suivant le sillon naso-génien. Incision franche allant jusqu'à l'os. Rugination du lambeau avec son périoste. Réclinaison du sac lacrymal en dehors, décollation du cartilage de l'aile du nez d'avec l'échancrure nasale.

On résèque alors à la pince-gouge, de bas en haut, la branche montante en l'attaquant près de l'échancrure cordiforme, l'os propre, ainsi qu'une partie de l'unguis. Ces différentes portions du squelette sont molles, très friables, comme ostéitiques.

On incise alors la muqueuse nasale le long de l'arête du nez, et on la rabat en dehors : on a alors la tumeur sous les yeux et on en pratique l'extirpation. La masse principale est enlevée à l'anse froide. Le cornet moyen est réséqué à la pince turbinotome; on découvre ainsi l'ethmoïde complètement dégénéré, dont on fait rapidement un curetage minutieux, de façon à voir nettement, en arrière le sinus sphénoïdal qui est indemne; en haut la lame criblée; en dehors la lame papyracée, extrêmement friable. En dedans, la région est rétrécie par un épaissement du tubercule de la cloison et par une crête postérieure qui vient au contact du bord supérieur du cornet inférieur à la jonction du tiers moyen et du tiers postérieur. On la résèque pour faciliter le drainage ultérieur.

Ce curetage de l'ethmoïde s'accompagne d'une abondante hémorragie qu'on réfrène à plusieurs reprises par un tamponnement provisoire de la cavité opératoire.

En haut et en avant, on est conduit sur le sinus frontal qui est rempli de pus et de fongosités.

Réséction à la pince gouge, et de bas en haut, d'une grande partie de la table du frontal qui est molle et très friable.

On en résèque suffisamment pour pouvoir cureter : un prolongement supérieur près de la ligne médiane, de cinq centimètres de haut, et un prolongement orbitaire externe, parallèle à l'arcade orbitaire et allant jusqu'à l'apophyse orbitaire externe. On respecte la table antérieure du sinus frontal dans sa moitié supérieure et son tiers externe, afin d'éviter une déformation trop grande.

Délibérément, on fait une trépanation exploratrice du sinus maxillaire à son angle antérieur, pour s'assurer de son état : il est reconnu sain.

Drainage au moyen d'une mèche de gaze stérilisée qu'on fait ressortir par la narine et qu'on laisse en place vingt-quatre heures.

Suture de la muqueuse de l'auvent, et suture cutanée.

Les suites de l'opération furent des plus normales. Les



crins furent enlevés le sixième jour, et le douzième jour le malade quittait l'hôpital.

Le résultat opératoire fut excellent. L'état général se remonta d'une façon remarquable.

Avant l'intervention, le teint était terreux, jaunâtre, l'allure fatiguée. Cet homme de quarante-six ans en paraissait soixante. Cet état pseudo-cachectique disparut complètement, les forces, l'entrain reparurent.

Le malade fut revu tous les mois sans que localement j'aie jamais constaté trace de récurrence. Pourtant la dernière fois que je le vis, au commencement de *juillet*, il s'était produit une petite épistaxis dont l'examen de la fosse nasale ne donna pas l'explication.

Malgré que je fusse mal impressionné par la réapparition de ce symptôme, je ne m'attendais pas à la terrible éventualité qui allait si rapidement se produire : le 10 *août*, je recevais, étant en villégiature, un mot de la femme du pauvre patient, m'informant que la tumeur chasse le globe oculaire de l'orbite, et paraît au-dessus de l'œil gauche. Huit jours plus tard, le malade mourait dans le coma.

Cette observation prête à quelques considérations d'ordre à la fois clinique et thérapeutique.

Et d'abord, je ne puis cacher la surprise que j'éprouvai en présence du dénouement aussi rapide que malheureux de cette histoire de cancer. Le fait que, un mois avant la mort, aucune trace de récurrence n'était visible dans la fosse nasale, joint à la largeur de l'évidement que j'avais fait, me donne à penser que, antérieurement à l'intervention, il y avait peut-être déjà une propagation cérébrale de la tumeur qui serait restée latente jusqu'au moment où la tumeur intra-cranienne aurait fait irruption dans l'orbite.

Un autre fait digne d'attirer un instant l'attention, est la coïncidence de la sinusite frontale et de la tumeur.

Les sinus peuvent être lésés, au cours des tumeurs malignes de l'ethmoïde, de deux façons : ou bien le pro-



cessus néoplasique gagne la muqueuse de la cavité, ou bien celle-ci est atteinte d'inflammation banale, de sinusite.

Bien que l'examen des fongosités du sinus frontal n'ait pas été fait histologiquement, leur aspect, leur consistance, si différents de ceux des bourgeons sarcomateux de l'ethmoïde me font penser sans hésitation qu'il s'agissait bien de lésions de sinusite.

La production de sinusite de voisinage est d'ailleurs un fait presque général au cours des tumeurs de l'ethmoïde prenant à un moment de leur évolution un développement notable : la compression du canal naso-frontal, ou l'obstruction de l'ostium d'un des autres sinus, produit dans ces cavités la rétention de leur sécrétion qui, d'abord muqueuse (mucocèle), passe ensuite à la purulence (sinusite). On voit cette complication non seulement dans le sarcome et l'épithéliome, mais dans l'ostéome de l'ethmoïde, où pourtant il ne peut s'agir de dégénérescence néoplasique de la muqueuse. La sinusite est donc bien la compagne fréquente des tumeurs ethmoïdales ; elle peut siéger dans toutes les cavités annexes (frontale, maxillaire, sphénoïdale), et implique, comme conséquence de sa présence, la nécessité de ne pas la négliger au cours de l'acte opératoire. Cet acte opératoire ne saurait être que large (toute opération endonasale est à rejeter dans ce cas comme insuffisante sinon dangereuse).

Le procédé le mieux approprié est celui que M. Sébilleau a décrit sous le nom de rhinotomie para-latéro-nasale, et que Moure avait déjà décrit en 1902 avec quelques variantes.

Nous n'avons pas à revenir sur ce procédé maintenant bien connu et que nous avons d'ailleurs décrit chemin faisant au cours de l'observation.

Nous voudrions simplement attirer l'attention sur trois points de notre technique qui nous paraissent avoir une certaine importance. Ce sont :

1<sup>o</sup> Le tamponnement préalable (et temporaire bien entendu) du cavum au début de l'opération; tamponnement qui donne une grande sécurité en s'opposant à la chute du sang dans les voies aériennes.

2<sup>o</sup> La conservation soigneuse de la muqueuse qui tapisse la face profonde de la branche montante et de l'os propre tant que la résection de ces formations osseuses n'est pas achevée: elle contribue en partie au même but que le tamponnement, et la vue de la région ethmoïdale que donne son rabattement en dehors, après son incision le long de l'arête dorsale du nez, est beaucoup plus nette qu'après résection en masse ostéo-muqueuse.

3<sup>o</sup> Enfin, l'exploration systématique des cavités annexes: du sinus frontal, en prolongeant en haut la résection osseuse sur la table antérieure du frontal; du sinus maxillaire en bas, en mordant sur l'angle antéro-supérieur du sinus; du sinus sphénoïdal en arrière, après résection de l'ethmoïde.

Cette intervention, comme toutes celles dirigées contre les tumeurs des fosses nasales ou du cavum, se trouve donc être une *opération atypique*: on peut être amené à faire, suivant les sinus envahis, des délabrements parfois considérables, qui n'ont de limites que les limites des lésions et que rien ne peut faire prévoir à l'avance.

---

## SARCOME DE LA FOSSE NASALE

### OPÉRATION DE MOURE

Par le D<sup>r</sup> F. FURET, de Paris.

OBSERVATION. — La malade, M<sup>me</sup> B..., âgée de trente-huit ans, ne présente aucun antécédent personnel ni héréditaire digne d'être rapporté. Le début de sa maladie

remonte aux premiers mois de 1907. On s'aperçut d'abord, dans son entourage, d'un léger degré de nasonnement. Elle-même constata ensuite qu'elle perdait l'odorat et que sa respiration nasale était moins libre. Nasonnement, anosmie, obstruction nasale furent donc les trois premiers symptômes observés. Pendant un an, ces troubles n'augmentèrent pas sensiblement. C'est seulement dans l'été de 1908 que M<sup>me</sup> B... commença à être vraiment gênée par l'obstruction du côté gauche. Cette gêne ne fit que s'accroître. En outre, dans le courant de septembre, il se produisit peu à peu une déformation du nez, toute la paroi latérale gauche repoussée et bombant au dehors. Il est remarquable que, à aucun moment, la malade n'éprouva de douleurs du côté de la fosse nasale; elle n'eut pas d'épistaxis, ni de sécrétions excessives, ni de troubles en un mot pouvant faire soupçonner une lésion grave.

Nous la voyons à la clinique le 7 janvier 1909. L'état général ne paraît aucunement altéré. La difformité nasale est assez accentuée. Il existe un gonflement de toute la partie gauche, depuis le bord inférieur des os propres jusqu'à l'orifice narinaire, et le lobule nasal paraît tout entier globuleux, comme sont souvent les nez des lupiques. A la rhinoscopie, on voit à l'entrée de la fosse nasale, dont elle ferme l'accès, une grosse tumeur lisse, rouge, résistante et pourtant un peu mobilisable sous le stylet. Elle est visible sans spéculum, en relevant un peu la pointe du nez. Elle masque si bien par son volume toutes les autres parties de la fosse nasale qu'on ne peut apercevoir ni cornet, ni cloison. A la rhinoscopie postérieure, le pharynx parut libre. Par ailleurs, aucun autre signe; en particulier pas d'adénopathie.

Le diagnostic fut au début assez indécis, mais, deux jours plus tard, mon collègue et ami Veillard ayant réussi à faire à l'anse froide un prélèvement suffisant pour permettre un examen histologique, on fut définitivement fixé sur la réalité d'un sarcome. Veillard fit encore deux ou trois autres tentatives pour extraire la tumeur par les voies naturelles, mais sans résultat utile. Comme ces séances opératoires étaient très pénibles pour la malade, et que, de plus, elles s'accompagnaient d'hémorragies très abondantes, on renonça vite à poursuivre l'extraction de cette manière et on résolut d'enlever le néoplasme d'un seul



coup, sous anesthésie chloroformique. C'est alors que j'eus l'idée, pour ce faire, d'utiliser le procédé imaginé par Moure pour les tumeurs malignes de l'ethmoïde, dont il nous donna la description au Congrès de 1902.

L'opération eut lieu le 23 janvier. Je fis une incision sur la face latérale gauche du nez, partant de la partie inférieure du frontal pour venir aboutir en ligne droite au bord de l'orifice narinaire. Ce tracé n'est pas exactement celui de Moure, qui, partant du même point, se dirige obliquement vers le sillon naso-génien et détache l'aile du nez. J'ai pensé obtenir ainsi une ouverture de la fosse nasale plus complète sans causer cependant une mutilation plus disgracieuse. Après hémostase et rugination, j'enlevai à la pince-gouge la totalité de l'os propre tout en respectant la branche montante du maxillaire. Tout d'abord, l'hémorragie fut insignifiante, mais elle devint assez abondante et gênante dès que le néoplasme fut entamé, pour cesser complètement d'ailleurs dès après l'exérèse totale.

La tumeur occupe toute la hauteur de la fosse nasale, du plancher à la lame criblée. Elle ne déborde en aucun point et n'a pas attaqué le squelette osseux, qui est partout intact. Elle est de couleur jaunâtre et rosée, mamelonnée par places, assez dure en bas et plus molle dans la partie supérieure. Je m'efforce de l'envelopper dans l'anse du polypotome, mais je n'arrive qu'à en détacher un gros fragment, qui s'est laissé facilement sectionner par le fil de l'anse. A ce moment, l'hémorragie est assez considérable, masque le champ opératoire et je me guide avec le doigt plus qu'avec les yeux. J'enlève encore deux bons fragments à l'anse. Puis, passant la lame mousse d'une spatule entre la lame criblée et ce qui reste de la tumeur, je parviens, en pressant de haut en bas, à la détacher complètement de son pédicule, que je trouve situé dans l'ethmoïde, un peu au-dessus de l'extrémité postérieure du cornet moyen. En ce point, j'enlève avec le pédicule quelques lamelles osseuses. L'opération ainsi terminée, je laissai dans la fosse nasale une mèche de gaze iodoformée et je suturai aussi soigneusement que possible les lèvres de la plaie avec les griffes de Michel.

Les suites furent très simples. Ni fièvre, ni douleur. Le tampon fut retiré au bout de quarante-huit heures, les griffes le cinquième et le septième jour. Dès l'enlèvement des griffes, je me contentai d'un pansement à la pâte de

Unna. Dans la fosse nasale, il se forma, au début, des croûtes abondantes; le point d'insertion du pédicule bourgeonna à deux ou trois reprises et me fit craindre une récurrence qui ne s'est pas produite.

Actuellement, l'état de la malade est excellent et, au point de vue esthétique, le résultat est réellement satisfaisant. La suture est à peine sensible, et il n'y a pas le moindre enfoncement résultant de l'absence d'os propre.

La tumeur a été coupée et examinée par Veillard. Voici la note qu'il m'a remise à ce sujet :

« La tumeur pèse 41 grammes. Elle est aplatie, de forme générale triangulaire, à peu près lisse, de couleur blanc rosé avec quelques taches hémorragiques. Sa consistance est assez ferme, mais elle se laisse couper aisément et le scalpel ne crie pas. La coupe est homogène, blanc grisâtre, peu vasculaire.

» Pour l'étude histologique, les coupes ont été pratiquées en trois points : 1° à la périphérie, sur le bord inférieur de la tumeur, bord qui reposait sur le plancher de la fosse nasale; 2° en plein tissu, au centre même; 3° vers le point d'implantation ethmoïdal. Toutes sont orientées suivant le plan frontal.

» D'une manière générale, elles ont montré qu'il s'agit d'un sarcome de la variété fasciculée, c'est-à-dire formé de cellules fusiformes groupées en faisceaux. Ceux-ci sont disposés dans différents sens, avec cependant une tendance à l'orientation longitudinale (un plus grand nombre de faisceaux sont atteints transversalement par les coupes). Les éléments cellulaires sont séparés par une substance fondamentale unissante très peu abondante; ils ont des noyaux ovoïdes, un corps cellulaire peu granuleux, présentant en quelques points des gouttelettes graisseuses.

» Il y a lieu de noter les particularités suivantes : 1° *Dans les coupes de la périphérie*, il y a un développement marqué de tissu fibreux, c'est-à-dire que là l'évolution de la tumeur est plus avancée vers l'état de tissu conjonctif adulte. En un point, on peut voir cette partie fibreuse constituée par des fibres fines, peu adhérentes entre elles, rappelant la structure des parties myxomateuses de la muqueuse nasale. Les vaisseaux ont suivi la même évolution, outre leur endothélium, leur gaine fibro-musculaire est bien développée. L'épithélium est du type habituel, cylindrique, à plusieurs cou-



ches de cellules. Nulle part, je n'ai noté de glandes; 2° *au centre* même de la masse néoplasique, on n'observe pas des faisceaux fibreux, les fibres conjonctives sont très disséminées. Les vaisseaux, assez nombreux, ont une paroi bien distincte; 3° *vers le pédicule*, mêmes caractères. Les coupes rencontrent quelques gros vaisseaux nourriciers parfaitement constitués et histologiquement adultes.

» Au point de vue du pronostic, on remarquera que le sarcome fasciculé est une des variétés bénignes; ici, de plus, l'envahissement de l'élément fibreux à la périphérie montre que la tumeur n'y était pas en voie très active d'accroissement, et la présence de vaisseaux à paroi propre bien différenciée est encore un signe de bénignité. En résumé, sarcome fasciculé à tendance fibreuse, probabilité de non-récidive. »

Le peu de temps écoulé depuis l'opération — un peu moins de quatre mois — ne permet pas de préjuger quel en sera le résultat éloigné, et je n'ai pas la prétention de parler ici de guérison, bien que les cas de sarcomes du nez, définitivement guéris par l'exérèse, ne soient pas rares dans la littérature médicale. Ce court exposé a seulement pour but de mettre en lumière la méthode opératoire imaginée par Moure et d'en faire ressortir l'utilité et la facilité d'exécution. Aucune autre, à notre avis, ne donne à moins de frais un accès plus large à la fosse nasale, qu'on a sous les yeux dans sa totalité dès qu'on a sacrifié l'os propre. Rien n'est plus simple alors que de manœuvrer à l'intérieur de la cavité pour enlever une tumeur, poursuivre son pédicule d'insertion et ses prolongements, et réséquer au besoin quelque partie du squelette. Lorsqu'on est dans l'obligation, comme cela nous est arrivé dans le cas présent, de pratiquer une brèche assez large pour obtenir accès dans la fosse nasale, il nous semble que le procédé de Moure facilite singulièrement la tâche, et qu'il doit être préféré à ceux de Chassaignac ou d'Ollier ou à l'opération de Rouge.



#### DISCUSSION

M. ESCAT. — L'opération de Moure est un procédé excellent contre le sarcome ethmoïdal.

Je l'ai pratiqué une fois contre un sarcome à évolution lente datant de huit ans. Le résultat fut très satisfaisant; malheureusement, je perdis la malade de phlegmon carotidien quelques jours après.

Dans un cas où la lésion était moins étendue, j'ai obtenu la guérison par le curetage endonasal et l'électrolyse.

Dans un troisième cas, enfin, dont le début remonte à douze ans, j'ai pu réprimer la tumeur par le traitement endonasal et l'électrolyse, l'état général du malade ne permettant pas une opération radicale.

M. JACQUES. — Je crois très délicat le diagnostic de sarcome des fosses nasales. Il existe des tuméfactions de la région antéro-inférieure de la paroi externe de la fosse nasale, à développement progressif, à surface arrondie, sans limites nettes, superficiellement vascularisées, donnant cliniquement l'impression de sarcome. Le microscope hésite entre tumeur de nature inflammatoire et sarcome; j'estime que les sarcomes qui guérissent radicalement sont souvent des tumeurs inflammatoires. Les sarcomes embryonnaires que j'ai opérés ont tous récidivé.

M. CASTEX. — Le procédé de Moure m'a donné, dans trois cas, d'excellents résultats opératoires. Je suis notamment frappé du résultat esthétique, car la suppression de l'os propre ne détermine aucune dépression.

M. GUISEZ a vu un cas de lupus de la fosse nasale pris pour du sarcome.

---

#### TUMEURS TUBERCULEUSES DES FOSSES NATALES

Par le Dr F. CHAVANNE, de Lyon.

En octobre 1907, Caboche <sup>1</sup> déposa à la tribune des *Annales des maladies de l'oreille* une demande en révision du schéma classique de la tuberculose de la pituitaire. Il l'appuyait non seulement sur la discussion de la série des documents publiés par les divers auteurs, mais encore

1. CABOCHÉ, Contribution à l'étude de la tuberculose de la pituitaire (*Ann. des mal. de l'oreille*, oct. 1907, p. 321.)

sur l'exposé de 16 observations personnelles. Ses arguments étaient si convaincants qu'il semble impossible de ne pas le suivre désormais dans la voie qu'il nous indique. C'est ce que nous avons été amené à faire à l'occasion d'un cas de tumeur tuberculeuse de la cloison. Nous voudrions toutefois teinter d'un peu d'opportunisme l'intransigeance, fort naturelle chez un réformateur, mais peut-être légèrement excessive, de l'une de ses conclusions.

Il est actuellement classique de répartir en deux grandes classes les manifestations nasales dépendant du bacille de Koch : 1<sup>o</sup> la tuberculose proprement dite, qui se présente sous forme d'ulcère tuberculeux et de tuberculose végétante; 2<sup>o</sup> le lupus, tuberculose chronique peu virulente, à marche lente.

Le tuberculome ou forme végétante, étudié encore sous la dénomination de tumeur tuberculeuse et de pseudopolype tuberculeux, est une production rare : sur 450 tumeurs du nez, Schäffer<sup>1</sup> n'en a trouvé que 8 de nature tuberculeuse, et le nombre aujourd'hui n'en atteint pas 70.

L'observation suivante viendra s'y ajouter :

OBSERVATION. — Joséphine R..., célibataire, soixante ans. La malade ayant été placée toute jeune dans un orphelinat, il est impossible d'avoir des renseignements sur son hérédité. A huit ans, elle subit l'amputation de la cuisse droite, au tiers inférieur, pour une tumeur blanche du genou. De santé toujours médiocre, elle tousse depuis longtemps et a, quand nous la voyons pour la première fois, le 6 juillet 1904, une expectoration muco-purulente; à l'auscultation, tuberculose pulmonaire au second degré.

Depuis un an et demi, gêne respiratoire nasale du côté droit développée sans cause connue; l'obstruction a augmenté progressivement; elle est actuellement presque absolue. Depuis cinq ou six mois, la fosse nasale gauche est

1. SCHAEFFER, Les tumeurs tuberculeuses du nez (*Deuts. med. Wochens.*, 1887, n<sup>o</sup> 15).

embarrassée également, mais notablement moins que la droite. Il existe de l'hypersécrétion nasale muqueuse. La voix est nasonnée. Il se produit, par intermittences, de très légères épistaxis du côté droit. Céphalée parfois, mais pas de douleur du nez ni des régions voisines. Extérieurement, le nez est d'aspect normal; on ne relève pas la moindre trace de lupus en évolution ou de cicatrices lupiques à son niveau, non plus que sur la face.

A la rhinoscopie, on aperçoit, à droite, une tumeur rougeâtre, du volume d'une noisette, insérée sur une étendue d'un demi-centimètre environ, à la partie antéro-inférieure de la cloison cartilagineuse et s'étendant jusqu'au cornet inférieur. Sa surface, semée de petites élevures, est élastique et saigne faiblement au contact du stylet. A gauche, une tumeur, de moitié plus petite, s'insère aussi à la partie antéro-inférieure de la cloison cartilagineuse; sa teinte est plutôt nacrée; elle ne saigne ni spontanément ni au contact du stylet.

En dehors de ces tumeurs on ne constate rien d'anormal dans les fosses nasales; on n'y relève notamment ni lésion lupique, ni ulcération, ni rhinite atrophique. Pharynx, naso-pharynx et larynx normaux.

Ablation des tumeurs à l'anse galvanique, curetage et cautérisation galvanique des points d'implantation.

L'examen histologique (pratiqué par notre ami le Dr Porot, médecin des hôpitaux de Tunis, alors attaché au Laboratoire d'anatomie pathologique de la Faculté de médecine de Lyon) montra qu'il s'agissait « sans aucun doute possible d'une tumeur constituée par de grands amas de cellules épithéliales, où les cellules géantes n'étaient pas rares; nombreux néo-vaisseaux; pas de nécrose caséuse; pas d'oblitération vasculaire; pas de bacille. »

A la suite de l'intervention, la guérison fut complète. La malade succomba à sa tuberculose pulmonaire trois ans plus tard, sans avoir présenté aucune autre lésion nasale ou cutanée.

Il s'agissait là évidemment d'une de ces tumeurs tuberculeuses, dont Pistre<sup>1</sup> a fait une excellente étude et dont

1. PISTRE, *Les pseudo-polypes tuberculeux des fosses nasales* (Thèse de Bordeaux, oct. 1902).



le nombre s'est accru depuis lors de quelques unités seulement. Nous ne reviendrons pas ici sur la description de notre confrère. Nous nous bornerons à constater, à sa lumière, que notre observation rentre dans la majorité des cas par le sexe de la malade, le début insidieux, les symptômes fonctionnels, l'indolence, le peu de tendance aux hémorragies, le siège, les signes physiques de la tumeur. Elle s'en écarte légèrement par l'âge de l'intéressée (60 ans, alors que la moyenne est, d'après Pistre, de 27) et la présence d'une tumeur dans chaque fosse nasale, les cas de lésion unilatérale étant les plus nombreux. L'existence d'une tuberculose articulaire ancienne, d'une tuberculose pulmonaire concomitante mettait sur la voie du diagnostic, mais ne l'imposait pas : seul le microscope pouvait prononcer en toute certitude.

Quant au traitement, la persistance de la guérison montre qu'il n'est pas seulement palliatif, comme le pensent certains auteurs, mais qu'il peut être parfois réellement efficace.

Il n'y a guère là, semble-t-il, matière à controverse; la réalité est pourtant tout autre, comme nous allons le constater à propos de la classification et de la pathogénie de ces sortes de productions.

CLASSIFICATION. — Déjà Raulin<sup>1</sup> rangeait les tumeurs tuberculeuses dans le lupus. Olympitis<sup>2</sup> les classait dans la tuberculose proprement dite, mais y voyait une forme de transition. Simonin<sup>3</sup> constatait que le lupus pseudo-polypeux des fosses nasales était plus fréquent qu'on ne croyait; néanmoins, ajoutait-il, il est parfois difficile

1. RAULIN, *Étude sur le lupus primitif de la muqueuse nasale* (Thèse de Paris, 1889).

2. OLYMPITIS, *Tuberculose de la muqueuse nasale* (Thèse de Paris, 1890).

3. SIMONIN, Contribution à l'étude du lupus pseudo-polypeux des fosses nasales (*Rev. de laryngol.*, 1<sup>er</sup> sept. 1895, p. 785).

de dire où le lupus finit, où la tuberculose commence. Caboché enfin, dans son étude du lupus de la pituitaire, décrit comme il suit la tumeur lupique qu'il considère comme une des variétés du lupus : « Pédiculée ou sessile, de volume variable, elle présente une couleur blanc-bleuâtre pâle, quelquefois rouge. D'apparence lisse à un examen superficiel, on reconnaît à sa surface un nombre notable d'élevures grisâtres, jaunâtres, du volume d'un grain de millet. Elle est élastique, ne saigne pas ou peu au contact du stylet. »

On le voit, notre observation, qui tout à l'heure appartenait sans discussion à la famille des tumeurs tuberculeuses, peut aussi légitimement revendiquer sa place parmi les tumeurs lupiques.

Le microscope, du moins, nous indiquera-t-il une ligne de démarcation entre les unes et les autres? Non point. « Les tumeurs tuberculeuses des fosses nasales, dit Moritz Schmidt<sup>1</sup>, ne peuvent être différenciées ni macroscopiquement ni microscopiquement des tumeurs lupiques. » « Ce que les uns appellent tuberculose, constate de son côté Gerber<sup>2</sup>, d'autres le nomment lupus. Et souvent, ajoute-t-il, il est impossible, avec la meilleure volonté, de dire : voici du lupus, voilà de la tuberculose. »

Que conclure dès lors, sinon, comme le dit Caboché, que, sous le nom de tumeur tuberculeuse et de tumeur lupique, les auteurs ont décrit une seule et même chose. Et cette chose, c'est le lupus, car elle se caractérise objectivement et fonctionnellement par les mêmes troubles que l'on rencontre, avec l'altération de la pituitaire, chez les lupiques cutanés.

Pareille constatation peut se faire à propos de la forme

1. MORITZ SCHMIDT, *Die Krankheiten der oberen Luftwege*, 1903, p. 376.

2. GERBER, Tuberculose und Lupus der Nase (*Handbuch der Laryngol. und Rhinol.*, Band III, Heft 2, p. 901).

ulcéreuse, résultat de la fonte du tissu lupique préexistant. Aussi est-on amené à admettre, avec Caboche, deux modalités seulement de tuberculose de la pituitaire : 1<sup>o</sup> la tuberculose miliaire, se développant sous forme d'ulcération granulique et à l'état de granulation grise, cette dernière éventualité étant représentée par les seules observations de Millard<sup>1</sup> et d'Hajeck<sup>2</sup>; 2<sup>o</sup> le lupus sous l'une de ses variétés, lupus nodulaire, lupus végétant, tumeur lupique ou lupus ulcéreux.

Personne ne conteste aujourd'hui la nature tuberculeuse du lupus et le temps est passé des discussions d'antan à ce propos. Pourquoi dès lors conserver le mot et ne pas lui substituer simplement celui de tuberculose chronique? Masséi<sup>3</sup> se le demande, mais constate que jusqu'à présent ses protestations sont restées vaines. Nombre de cliniciens tiennent en effet au terme de lupus. Escat<sup>4</sup> notamment estime qu'en dépit de son identification étiologique et anatomo-pathologique avec la tuberculose le lupus des muqueuses constitue un type clinique rigoureusement autonome, très distinct des autres formes nosographiques de bacilliose. Il avoue toutefois que cette distinction, fort nette au pharynx et au larynx, ne se réalise guère dans les fosses nasales : pour lui le lupus est la seule forme chronique de tuberculose de la pituitaire.

Tout compte fait, la discussion nous paraît ici plus terminologique que fondamentale : aussi bien l'on admet de part et d'autre qu'à côté de la tuberculose aiguë de la pituitaire il n'y a qu'une grande classe de tuberculose chronique, celle que l'usage a dénommée lupus.

1. MILLARD, in Thèse d'Olympitis.

2. HAJECK, in Thèse de Boutard, *La tuberculose nasale*. Paris, 1889.

3. MASSÉI, Lupus (tuberculose du nez) (*Rev. hebd. de laryngol.*, 11 mars 1905, p. 273).

4. ESCAT, Légitimité de la distinction clinique du lupus et de la tuberculose vulgaire des voies respiratoires supérieures (*Ann. des mal. de l'oreille*, oct. 1905, p. 313).



**PATHOGÉNIE.** — Le lupus de la pituitaire est-il primitif et dans quelles proportions? Longtemps les auteurs ont différé d'opinion à ce sujet, et l'unanimité n'est même pas encore un fait accompli. Nous n'envisagerons ici cette question qu'au point de vue des tumeurs — tuberculeuses ou lupiques, puisque c'est tout un — des fosses nasales. D'après la croyance classique il s'agit là d'une lésion secondaire. Cette opinion est également celle de la majorité des auteurs ayant publié des observations de tumeur tuberculeuse. « La tuberculose nasale primitive, disent Bar et Texier<sup>1</sup>, ne peut être qu'infiniment rare, car les observations que nous connaissons de localisation tuberculeuse en cette région sont en général secondaires à un état pulmonaire ou laryngien très avancé. » « La tumeur primitive, écrivait l'an dernier Dupond<sup>2</sup>, n'est signalée que très rarement; elle constitue une exception. » Quant à Pistre, il distingue à ce propos trois groupes, selon qu'on a affaire : 1<sup>o</sup> à une tuberculose secondaire (cas les plus nombreux); 2<sup>o</sup> à une tuberculose dite primitive chez des sujets en puissance de tuberculose (cas assez fréquents); 3<sup>o</sup> à une tuberculose primitive vraie (cas très rares).

Pour Caboche, au contraire, le lupus est une tuberculose locale indépendante de toute lésion pulmonaire. Il en était ainsi non seulement dans ses observations personnelles, mais encore dans la généralité des faits publiés, passés par lui au crible de la critique.

Il reste cependant des cas où la coexistence d'une lésion pulmonaire déjà avancée est nettement signalée, celui de Molinié<sup>3</sup> par exemple, dont le malade succomba huit mois après l'ablation de sa tumeur. Cette constatation

1. BAR et TEXIER, Contribution à l'étude de la tuberculose nasale (*Rev. hebdom. de laryngol.*, 29 sept. 1900, p. 369).

2. DUPOND, Un cas de tumeur tuberculeuse primitive de la cloison (*Bull. de la Soc. franç. d'oto-rhino-laryngol.*, 1908, p. 65).

3. MOLINIÉ, Tumeur tuberculeuse de la cloison (*Rev. hebdom. de laryngol.*, 13 sept. 1902, p. 323).

n'embarrasse guère Caboché, et c'est ici qu'à notre avis il va un peu loin. « La coïncidence de lésion pulmonaire et de lupus de la pituitaire, dit-il, ne prouve nullement que c'est la lésion pulmonaire qui a commencé. Dans aucune de ces observations, la chronologie des deux localisations n'est indiquée et rien ne permet d'affirmer que la lésion pulmonaire a précédé la lésion nasale. Au contraire, on peut faire valoir des raisons importantes en faveur du début par la pituitaire. Nous savons que le lupus a une marche extrêmement lente, qui se chiffre par années. Nous savons, de plus, que son allure est extrêmement insidieuse et, par conséquent, il peut exister depuis très longtemps lorsqu'il est soumis pour la première fois à l'examen. »

Évidemment, quand on a affaire, comme souvent, à un malade qui s'observe mal et se fait observer par le médecin le plus tard possible, il est difficile d'établir une chronologie exacte de l'apparition des lésions.

Nous avons peine cependant à admettre le caractère primitif du développement de notre tumeur nasale tuberculeuse chez une malade ayant eu, à huit ans, une tumeur blanche du genou et toussant depuis plusieurs années quand, à cinquante-huit ans et demi, elle fut prise d'obstruction nasale. Sans doute, l'argumentation de Caboché trouve souvent son application, mais à ce compte-là n'aurait-on pas le droit de dire aussi : comme le lupus, la tuberculose pulmonaire peut être insidieuse, et ne voit-on jamais des malades qui traînent depuis plusieurs années une bacillose plus ou moins torpide, qu'ils n'ont pas fait soigner ? Les autopsies n'enseignent-elles pas qu'il existe un nombre assez respectable de gens qui ont été des tuberculeux sans le savoir ?

Quoi qu'il en soit, les tumeurs lupiques sont certainement presque toujours primitives, ce qui est l'opinion de Caboché, avec un léger correctif.

Nous admettrons également, avec Escat, Caboché, etc.,

sans nous y attarder ici, que, conformément à la loi d'Audry<sup>1</sup>, le lupus cutané sort le plus souvent des fosses nasales.

L'infection de la pituitaire est donc habituellement directe; elle s'effectue par inhalation, par apport local de germes, avec les doigts notamment. Est-elle favorisée par l'existence d'une lésion antérieure? Déjà Pistre se posait cette question à propos de l'ozène, qu'il avait retrouvé dans les antécédents de quelques malades. Le petit nombre de ces derniers, étant donnée surtout la fréquence de la rhinite atrophique, montre que cette influence n'est pas très considérable. Ces observations indiquent du moins, comme le fait remarquer Caboche, « que le bacille de Koch peut vivre en bonne camaraderie avec le ou les bacilles de l'ozène. » Il n'y a rien là, d'ailleurs, qui doive nous étonner. Il existe en effet, à côté de l'ozène pur, une forme de rhinite ozénateuse, que Moure a bien mise en évidence et que l'on peut appeler pré ou para-bacillaire. Sa sécrétion est muco-purulente; les croûtes, qu'elle a tendance à former, ne sont pas noires, comme recouvertes de poussière, mais jaunâtres, peu épaisses; elles n'ont pas cet aspect imbriqué les unes au-dessus des autres, à la manière des concrétions du véritable ozène; elles ne répandent pas l'odeur spéciale de la punaisie. Les cornets sont atrophiés, sans que la muqueuse soit très parcheminée. Ces mêmes particularités s'observent chez les tuberculeux à la période avancée de leur maladie et surtout chez les lupiques de la face ou chez les malades qui offriront plus tard des signes de lupus de la pituitaire. C'est pour ainsi dire le stade initial du lupus de la membrane de Schneider. Rien de surprenant, dès lors, de retrouver cette sorte de rhinite avant l'apparition clinique de cette dernière affection.

L'étude de la tuberculose de la pituitaire suscite, on le voit, une série de questions qui ne sont pas encore entière-

1. AUDRY, *Journal des maladies cutanées et syphilitiques*, 1896, p. 729.



ment résolues dans tous leurs détails, mais qui, grâce surtout à Caboche, ne sont pas très loin de le devenir.

Nous nous croyons dès à présent autorisé à retenir de ce court exposé les conclusions suivantes :

1<sup>o</sup> La description classique de la tuberculose de la pituitaire a vécu, et l'on en peut légitimement distinguer deux grandes formes : 1<sup>o</sup> la tuberculose miliaire; 2<sup>o</sup> la tuberculose chronique, représentée ici par le type clinique spécial qu'est le lupus;

2<sup>o</sup> Les tumeurs décrites sous le nom de tumeurs tuberculeuses et de tumeurs lupiques des fosses nasales correspondent à une seule et même lésion et sont une variété de lupus. Comme les autres variétés nasales de cette affection, elles sont presque toujours primitives. Comme elles encore, leur apparition peut être précédée de l'existence d'une rhinite ozénateuse prébacillaire, forme de rhinite atrophique qui est parfois le stade initial du lupus.

Ces notions auraient paru révolutionnaires il y a quelque dix ans; elles sont à la veille de devenir banales; il en va donc parfois de la rhinologie comme de la politique !

#### DISCUSSION

M. ESCAT. — Je crois que la tumeur tuberculeuse de la cloison nasale, qui diffère seulement du lupus végétant parce qu'elle est recouverte de muqueuse souvent saine, doit être rattachée au lupus ou tuberculose bénigne, car dans ces tumeurs on trouve peu de bacilles, comme dans le lupus, à tel point que ces tumeurs sont souvent prises pour des sarcomes.

Les praticiens et histologistes ont la même peine à faire le diagnostic différentiel entre le sarcome bénin de la cloison et la tumeur tuberculeuse. L'inoculation seule permet d'en faire le diagnostic différentiel.

M. JACQUES. — Les tumeurs tuberculeuses des fosses nasales peuvent être secondaires et constituer une manifestation tardive d'une infection tuberculeuse atténuée de l'organisme. J'observe depuis un an la femme d'un confrère, femme âgée qui, atteinte d'une tumeur mamelonnée de la cloison, à muqueuse apparemment saine, histologiquement bacillaire, était depuis longtemps sujette à des poussées

récidivantes d'érythème nerveux, affection étroitement apparentée à la scrofule. J'ajoute qu'à mon sens, cette question de la tuberculose chronique des premières voies respiratoires est tout entière à reprendre et à élargir, aux dépens surtout de la syphilis.

M. MOLINIÉ. — M. Chavanne a bien voulu rappeler l'observation que j'ai publiée sous le titre de tumeur tuberculeuse de la cloison, je ne puis en rappeler tous les détails; mais les phénomènes cliniques différaient tellement de ceux du lupus chronique que je crois qu'il y a lieu de maintenir des distinctions entre les diverses formes de tuberculose nasale.

M. CHAVANNE. — A M. Molinié je répondrai que l'examen des diverses observations publiées ne semble pas permettre le maintien de deux types de tumeurs tuberculeuses de la pituitaire, des tumeurs tuberculeuses proprement dites et des tumeurs lupiques.

Les réflexions de MM. Escat, Jacques et Moure montrent bien, comme je l'ai constaté, que la question de la tuberculose de la pituitaire est à reprendre : je crois que les travaux de Caboche l'ont grandement avancée déjà et que c'est dans ce sens, avec quelques modifications secondaires peut-être, qu'elle sera conclue.

M. MOURE. — De cette discussion pourrait ressortir ce fait assez intéressant qu'il existe des lésions de la pituitaire pouvant tenir à la fois de la syphilis et de la tuberculose, lésions hybrides sur la nature desquelles il est souvent difficile de se prononcer.

Au début de mes études, nous avions l'habitude de désigner ces sortes d'altérations morbides sous le nom de *scrofulate de vérole*, et il faut avouer qu'un certain nombre de nos malades bénéficiaient, dans une très large mesure, du traitement spécifique biioduré que nous ne manquions jamais de prescrire en pareil cas.

A l'heure qu'il est, on a fait une séparation nette entre le lupus de la tuberculose et celui qui paraît rentrer dans le cas de la syphilis, mais il n'en est pas moins vrai que cet état hybride existe encore et qu'il y a lieu de tenir compte de cette observation dans la thérapeutique à appliquer.

---

## CONTRIBUTION A L'ÉTUDE DE LA CURE DE LA SINUSITE MAXILLAIRE PAR VOIE NASALE

Par le Dr Louis VACHER, d'Orléans.

Je vous ai présenté en 1899 le ciseau boutonné qui me servait déjà pour faire sauter la paroi interne du sinus



maxillaire, et au Congrès de 1900 je disais : « Il faut transformer le sinus maxillaire en une vaste cavité accessoire du nez qu'on peut traiter par le curetage, les badigeonnages caustiques et les irrigations. » J'ajoutais que j'obtenais facilement cette cavité *par voie nasale* en faisant sauter au ciseau la paroi externe de la fosse nasale au ras du plancher, en terminant à la pince coupante. Je disais aussi : « La brèche dans la paroi externe du nez doit être aussi étendue que possible, de manière à permettre un curetage sérieux, etc. »

Depuis dix ans je suis resté fidèle à ce procédé pour toutes mes opérations de sinusite maxillaire, excepté dans deux cas où j'ai dû compléter le curetage par la fosse canine, à cause des lésions osseuses de la paroi et d'un séquestre du maxillaire.

Certainement toutes les sinusites maxillaires ne peuvent pas être traitées exclusivement par voie nasale, mais dans la grande majorité des cas mon procédé suffit, lorsqu'on a pris soin : 1<sup>o</sup> d'extraire toutes les racines de dents malades; 2<sup>o</sup> de faire une brèche nasale très étendue; 3<sup>o</sup> de cureter le plancher du sinus et de cautériser avec des tiges convenablement recourbées les parois malades.

Mais j'ai toujours pensé qu'il est nécessaire de ménager le cornet inférieur, dont l'utilité au point de vue fonctionnel ne fait de doute pour personne. Je crois qu'il est trop souvent sacrifié en son entier.

Si l'on se contente d'abraser sa muqueuse avec des ciseaux *ad hoc* ou la pince de Mahu, si l'on a soin d'enlever la paroi osseuse jusqu'au ras du plancher, sur toute la longueur de la cavité du sinus, on obtient une brèche bien assez haute et assez longue pour qu'il ne soit pas nécessaire de priver la narine de tout le cornet inférieur. Par cette longue fente, dont les bords sont bien régularisés soit à la curette, soit



à la pince coupante, soit à la fraise, soit au trépan, on arrive facilement à sonder toute la cavité du sinus, à introduire des curettes coudées en tous sens pour le cureter complètement si cela est reconnu nécessaire.

Il importe de faire sauter la paroi jusqu'à sa partie la plus antérieure pour supprimer l'angle que fait le sinus. On y arrive très facilement en enlevant avec une petite tréphine ou avec un ciseau 3 ou 4 millimètres de l'échancrure nasale, comme si l'on voulait aller, par mon procédé, aborder le sinus sphénoïdal. Cet élargissement de l'échancrure nasale doit se faire en respectant la muqueuse de la paroi externe, qui est refoulée en dehors après incision sur le rebord osseux de l'échancrure.

J'emploie un très large spéculum d'oreille, le même que celui qui me sert pour le pansement des évidés; il doit avoir un rebord mousse assez épais pour ne pas blesser la muqueuse nasale. Lorsqu'il est bien en place, l'entrée de la fosse nasale est ouverte au maximum et la couronne de trépan s'applique sans difficulté. Si l'on craint de ne pas pénétrer dans le sinus et de faire une fausse route, il faut appliquer une première couronne de trépan à 2 centimètres environ en arrière de l'échancrure nasale. A cet endroit la paroi est peu épaisse, la tréphine pénètre avec la plus grande facilité. Naturellement, la main qui tient le flexible doit être bien assujettie et l'opérateur habitué à l'instrumentation. Il faut aussi que l'aide ait vérifié le bon fonctionnement de l'embrayage, pour pouvoir interrompre ou donner le mouvement au moindre mot de l'opérateur.

A cet endroit médian, la main qui conduit la tréphine sent à peine la résistance de la paroi. Une seconde suffit à détacher une rondelle, et la tréphine peut sans danger pénétrer de 2 centimètres dans le sinus. Au delà on s'expose à traverser la paroi postéro-externe de la cavité. Avec un peu d'attention et d'habitude du tour électrique, on peut toujours éviter cet accident. Il vaut mieux, cette première

ouverture faite, retirer le trépan et sonder le sinus. Je me sers ordinairement pour cela de la petite pince coudée que je vous ai présentée il y a quatre ou cinq ans pour le pansement des évidés, ou d'un stylet fortement coudé. J'emploie aussi un crochet coudé à angle aigu, que je ramène en avant après son introduction dans le sinus, pour mesurer à peu près la distance qui sépare cette première perforation du sommet de l'angle antérieur. Rien n'est plus simple, après avoir exploré la cavité, que de placer deux ou trois autres couronnes de trépan pour faire sauter toute la paroi inféro-interne du sinus au ras du plancher nasal.

On m'objectera que peu d'opérateurs sont familiarisés avec le tour, que l'installation d'un flexible est coûteuse, difficile à entretenir et demande une éducation spéciale de la main. Tout cela est vrai, mais j'estime que les nombreux avantages du tour finiront par le faire adopter par tous ceux qui ont à cœur de posséder, avec une installation électrique complète, cet instrument si précieux et si facile à manier quand on veut bien en faire un apprentissage très court.

Pour ceux qui ne peuvent pas s'en servir, j'indiquerai l'instrumentation la plus simple. Elle se compose d'un marteau à trépaner et d'un ciseau droit à couteau demi-circulaire. Celui qui sert aussi pour l'apophyse mastoïde. Deux applications de ce ciseau au ras du plancher, à la partie médiane, font sauter une couronne de la paroi interne du sinus, ouverture par laquelle on fait aussitôt l'exploration de la cavité. Quelques coups de ciseau en avant, jusqu'à l'échancrure nasale, et en arrière, sont suffisants pour obtenir la large fente inférieure, si rapidement créée par les tréphines. Une curette allongée fortement coudée sur le manche est ensuite nécessaire pour bien régulariser les bords. On peut se servir aussi bien de deux instruments très bons : la cisaille ou la pince de Mahu.

L'hémostase est assurée par des irrigations avec de l'eau



oxygénée chaude. Je conseille de s'abstenir absolument d'adrénaline, à moins que l'on ne soit décidé d'avance à faire un tamponnement complet du sinus.

Sans cela, après avoir opéré avec un champ opératoire exsangué, on s'expose à une hémorragie profuse tardive, qu'il vaut toujours mieux prévenir.

Beaucoup d'opérateurs s'appliquent à cureter complètement le sinus après avoir enlevé la paroi interne. J'estime que ce curetage est le plus souvent inutile. Par la fente longue qui a été pratiquée, l'opéré peut lui-même faire des irrigations aseptiques ou modificatrices. En quelques semaines, la sécrétion purulente, toujours drainée, diminue et cesse.

Mais pour obtenir ce résultat il faut, comme je le disais au début, enlever au malade toutes les racines malades, et, dès le jour de l'ouverture du sinus, cureter son plancher, qui est ordinairement le point de départ, la cause de la sinusite.

Le grand avantage de l'opération faite de cette manière c'est d'éviter au malade l'anesthésie générale avec ses inconvénients, de permettre d'opérer dans la position assise et d'avoir un patient qui se prête à tout ce que demande son chirurgien.

L'anesthésie locale à la cocaïne ou des produits similaires; l'anesthésie de toute la région par une injection poussée profondément jusqu'à la sortie du crâne du tronc nerveux qui lui donne la sensibilité, permettent d'opérer sans douleur. L'opération bien conduite, quel que soit l'instrument employé pour ouvrir le sinus et réséquer sa paroi inférieure au ras du plancher, n'expose à aucune complication sérieuse et se pratique en quelques minutes.

J'insiste sur les avantages que donne l'élargissement de l'échancrure nasale et sur la nécessité d'ouvrir le sinus jusqu'au sommet de l'angle antérieur formé par la réunion de sa paroi externe et de sa paroi interne.



L'orifice antérieur de la fosse nasale largement agrandi permet d'aborder directement une grande partie de la cavité sinusienne, de l'inspecter avec de très petits miroirs ou de très petites lampes, de cureter les places fongueuses. Je conseille d'employer toujours le très large spéculum d'oreille que je vous ai présenté, qui dilate au maximum l'entrée de la fosse nasale et préserve des échappées. Lorsque la partie osseuse de l'échancrure nasale est à nu, ce spéculum prend sur elle un bon point d'appui. Maintenu par un aide, il laisse toute facilité au chirurgien pour diriger la tréphine ou pour faire sauter la paroi avec le marteau et le ciseau. Aucun procédé ne donne un champ opératoire plus large et ne permet un accès aussi direct dans la cavité du sinus. Le tamponnement post-opératoire ne me paraît pas nécessaire. Si on le préfère, je pense que des lanières de gaze iodoformée, de gaze au peroxyde de zinc ou trempées dans une solution iodoiodurée sont préférables à de la gaze simplement stérilisée. L'opéré devra se munir d'une canule coudée ou simplement d'une sonde d'Itard en caoutchouc vulcanisé et d'une bonne poire en caoutchouc qui lui permettront de faire soir et matin des irrigations modificatrices. Il devra naturellement rester sous la surveillance de son opérateur jusqu'à ce que les sécrétions muco-purulentes aient complètement disparu.

#### DISCUSSION

M. SIEUR. — Si j'ai bien compris ce que vient de nous dire M. Vacher, il est obligé d'attaquer la branche montante du maxillaire supérieur, qui est la partie la plus résistante du squelette. Il lui faut, pour cela, faire une incision cutanée apparente et, au point de vue douleur, son procédé doit être aussi douloureux que la trépanation par voie canine. D'ailleurs, pour ma part, je me suis servi de l'anesthésie locale pour pratiquer le procédé de Luc, et cela avec un succès complet. Donc, à ce point de vue encore, le manuel opératoire de M. Vacher ne me paraît pas offrir d'avantages appréciables. En outre, son procédé nécessite un outillage spécial, et je ne crois pas qu'avec cet outillage

on puisse explorer un sinus aussi facilement et aussi complètement que par la voie canine.

Quant à la résection du cornet inférieur, je crois que tout le monde est d'accord à l'heure actuelle pour limiter cette résection à la partie antérieure du cornet.

M. FURET. — Le procédé de Vacher n'est pas sensiblement différent de celui de Claoué ou d'Escat. Il est justiciable du même reproche. C'est une opération, moins grave sans doute que le Caldwell-Luc, mais c'est une opération, et les auteurs ne m'ont pas démontré qu'ils ont pu guérir par leur procédé une sinusite maxillaire ayant résisté à 15 ou 20 lavages diaméatiques.

Je me permets de généraliser la question. Je m'étonne que tous les rhinologistes ne soient pas d'accord sur le traitement de la sinusite maxillaire par les lavages. Il est simple, et son efficacité ne peut être mise en doute. Depuis ma dernière communication sur ce sujet, j'ai traité jusqu'au bout et régulièrement 23 malades, et 20 ont complètement guéri. Ce qui détourne de ce procédé le plus grand nombre de nos collègues, c'est la durée un peu prolongée du traitement. Il faut avoir patience et confiance. Je pose en principe qu'on ne doit pas désespérer de la guérison avant d'avoir pratiqué au moins 15 lavages méthodiques et réguliers.

M. LERMOYEZ. — L'ampleur que prend actuellement la discussion tend à remettre en question toute la thérapeutique des suppurations du sinus maxillaire. C'est qu'en effet les idées classiques sont en train de se modifier sur ce point.

Il y a une quinzaine d'années, nous ne possédions que deux procédés de traitement des suppurations maxillaires : l'un, procédé conservateur, était la perforation du sinus par voie alvéolaire, avec port plus ou moins indéfini d'un drain; l'autre, plus radical, était la vieille opération de Desault, c'est-à-dire la trépanation large du sinus par la fosse canine. Ces deux opérations avaient ceci de commun qu'elles créaient l'une et l'autre entre la bouche et le sinus maxillaire une fistule opératoire de durée presque indéterminée.

Il y a douze ans, Luc nous fit connaître son procédé nouveau de cure radicale du sinus maxillaire; et ce procédé était si ingénieux dans son principe, si heureux dans ses conséquences, qu'il fut d'enthousiasme presque immédiatement accepté par tous les rhinologistes et devint classique dès sa naissance. Il guérissait, en effet, en quelques semaines, sans laisser aucune cicatrice extérieure, une suppuration maxillaire ancienne et rebelle. On fut tout naturellement porté à exagérer ses indications et on l'étendit à presque tous les cas.

Il y a huit ans environ, une donnée nouvelle apparut en pathologie maxillaire, la notion des empyèmes maxillaires sans sinusite, et cette notion contribua à vulgariser la pratique des lavages du sinus maxillaire par la voie diaméatique inférieure. Ce procédé de traitement, correctement et patiemment pratiqué, amenait la guérison dans envi-



ron la moitié des cas, et l'indication de l'opération de Luc en était réduite à 50 0/0.

Plus récemment, un nouveau progrès a été fait : Claoué a préconisé et réglé la technique de la trépanation endonasale du sinus maxillaire. Cette opération donne lieu actuellement à des controverses extrêmement vives; il me paraît nécessaire de mettre autant que possible la question au point. Beaucoup d'obscurités l'entourent encore, et cela est dû, d'une part, à quelques malentendus qu'il est facile de dissiper, et d'autre part, à un certain degré de parti pris dont aucun de nous ne peut se défendre.

La question me paraît devoir être ainsi posée. Il faut commencer par éliminer autant que possible de notre champ d'expérience tout ce qui n'est pas sinusite maxillaire vraie et pure, c'est-à-dire éliminer les sinusites fronto-maxillaires combinées qui sont presque toujours justiciables d'emblée de l'opération de Luc; éliminer les sinusites maxillaires nécrosantes avec ostéite qui réclament de larges interventions chirurgicales atypiques; éliminer les empyèmes simples du sinus maxillaire, qui guérissent souvent par la simple suppression de leur cause. Restent en fin de compte les sinusites maxillaires vraies, lesquelles ne sont pas toujours semblables à elles-mêmes, mais affectent des types différents et par conséquent sont justiciables de thérapeutiques différentes. Dire par conséquent qu'on doit toujours ou jamais faire l'opération de Claoué n'est pas faire preuve de sagacité clinique.

Aux partisans excessifs de l'opération de Claoué on doit reprocher qu'ils ont souvent guéri ainsi des cas que de simples lavages auraient sans doute suffi à tarir.

Aux partisans radicaux de l'opération de Luc, on peut objecter qu'ils combattent *a priori* l'opération de Claoué sans peut-être l'avoir pratiquée.

Pour juger la question impartialement, il serait nécessaire que nous apportions ici plus tard un grand nombre de sinusites maxillaires traitées de la façon suivante : 1° commencer par faire un nombre suffisant de lavages diaméatiques dont le nombre ne doit pas être inférieur à quinze; 2° en cas d'échec, pratiquer l'opération de Claoué; 3° et en cas d'échec de celle-ci, pratiquer l'opération de Luc. On pourra alors, en toute impartialité, juger de la valeur comparative de ces deux procédés opératoires.

Jusqu'ici, l'opération de Claoué me paraît indiquée dans deux circonstances : a) elle est indiquée lorsque la suppuration a résisté à un certain nombre de lavages diaméatiques, comme étape opératoire intermédiaire entre la dite série de lavages et l'opération de Luc; b) elle est indiquée d'emblée avant tout lavage diaméatique chez les malades que leur éloignement ne laisse que peu de jours sous la surveillance du rhinologiste et qui ne peuvent subir la perte de temps d'au moins un mois qu'occasionne un traitement sérieux par lavages.

Il est indiscutable, en effet, que l'opération de Claoué est un trau-



matisme chirurgical infiniment moindre que l'opération de Luc, à peine plus important que la résection de la tête du cornet inférieur.

J'ajouterai, envisageant la question d'un peu plus haut, que ce qui crée et entretient les sinusites maxillaires, c'est la rétention, par conséquent la base de tout traitement opératoire des sinusites maxillaires doit être le drainage. Le drainage est la chose capitale; le curetage ne me paraît être qu'un acte tout à fait accessoire. N'oublions pas, en effet, que dans les sinusites banales sans ostéite dont je parle, le sinus maxillaire ne présente pas de fongosités ni de bourgeons charnus, comme le font les parois des abcès chroniques, mais simplement une muqueuse œdématiée, polypoïde et parfaitement capable de recouvrer son intégrité spontanément lorsqu'on supprime la rétention du pus qui l'irrite. Dans ces conditions, considérant le drainage comme la condition essentielle du traitement des sinusites maxillaires, il n'est pas étonnant que l'opération de Claoué, qui draine sans cureter, doive et puisse amener un grand nombre de guérisons.

Plus nous avançons dans la connaissance intime des suppurations maxillaires, plus grandes sont nos tendances à devenir conservateurs et à réduire au minimum les grandes interventions chirurgicales, telles que l'opération de Luc.

M. GUISEZ. — Si j'ai bien compris, je crois que le principal reproche que l'on fait à l'opération de Luc est d'être une opération importante, nécessitant l'anesthésie générale, — d'où l'idée de lui substituer l'opération endonasale (Claoué-Mahu).

Or, l'opération de Luc se fait très aisément sous cocaïne et nous l'avons vue pratiquée nombre de fois par Luc lui-même sous anesthésie locale; puis nous avons opéré ainsi un malade atteint de sinusite ethmoïdo-maxillaire chez qui le chloroforme était contre-indiqué à cause d'une affection aortique.

Si l'on opère vite et si l'on curette rapidement un sinus, l'hémorragie est vite arrêtée. Je ne vois donc pas en quoi l'opération de Luc est une opération importante.

Si les ponctions ne réussissent pas, il convient donc, sans s'attarder, de passer à une intervention vraiment radicale qui depuis dix ans a fait ses preuves dans les cas les plus rebelles.

M. MOURE. — Aux formes cliniques des sinusites, si bien exposées par mon collègue et ami Lermoyez, il faut encore ajouter celles qui sont occasionnées et entretenues par des kystes paradentaires intrasinusiens dont on ne retrouve la poche qu'au moment de la cure radicale.

Dans ces cas, ni les ponctions diaméatiques, pas plus que l'ouverture large de la paroi, sinuso-nasale, ne peuvent suffire pour tarir la suppuration; il faut de toute nécessité ouvrir le sinus et enlever complètement la poche suppurante. D'autre part, l'ouverture canine est-elle à l'heure actuelle une opération tellement importante qu'il faille hésiter à la pratiquer lorsque les ponctions diaméatiques n'ont

pas donné le résultat qu'on était en droit d'attendre, ce qui arrive encore quelquefois?

Lorsque l'opération se faisait sous chloroforme, on comprend encore que certains chirurgiens aient hésité à la pratiquer : il fallait prendre certaines précautions et, somme toute, le malade et l'opérateur étaient exposés à des ennuis dont l'écoulement sanguin n'était pas le moindre. Mais puisque nous pouvons faire la cure radicale par le procédé de Caldwell-Luc avec anesthésie à la cocaïne (anesthésie sous-périostique ou même intra-osseuse, comme nous la pratiquons depuis quelque temps à Bordeaux), l'ouverture canine devient une intervention peu importante, facile à exécuter et qui, la plupart du temps, donne des résultats satisfaisants. Il faut remarquer du reste que, si cette intervention ne guérit pas toujours le malade, il doit en être à plus forte raison de même pour les ponctions et pour la simple trépanation nasale.

Je ferai enfin observer à M. Guisez qu'il exagère l'importance des dégénérescences morbides contenues dans le sinus lorsqu'il les appelle des fongosités en les comparant à celles que l'on retrouve dans une articulation ou autour des os suppurants.

Dans le sinus, en effet, ce ne sont pas de véritables fongosités, mais de simples dégénérescences polypoides, la plupart à type myxomateux, rappelant en tous points le polype muqueux des fosses nasales.

On comprend, à la rigueur, que ces sortes de dégénérescence puissent, dans certains cas déterminés, se flétrir et même disparaître sans avoir été complètement enlevées.

Toutefois, je reste toujours convaincu qu'il est préférable de les supprimer et même, pour assurer une opération radicale, j'ai l'habitude d'écoüillonner la paroi du sinus avec une solution de chlorure de zinc au 1/10<sup>e</sup> qui facilite le curetage et par conséquent le nettoyage complet de la cavité highmorienne.

M. GAREL. — Je suis heureux de voir que l'opinion que j'avais soutenue il y a dix ans paraît rallier actuellement un grand nombre de mes collègues. J'avais soutenu que l'opération si bien définie par Luc avait ses indications, mais indications très rares. Pour ma part, sur un grand nombre de sinusites maxillaires, je n'ai pour ainsi dire pratiqué qu'une ou deux fois la méthode de Luc, et j'ai traité mes autres malades par les lavages, tantôt par l'orifice naturel, tantôt par la voie du méat inférieur, tantôt par la voie alvéolaire. Je crois pouvoir soutenir que la méthode des lavages donne des succès, même dans les sinusites avec bourgeons. Il suffit de faire un nombre suffisant de lavages.

M. BONAIN. — A l'appui de l'opinion de M. Furet, au sujet de l'importance des lavages diaméatiques pour la cure de la sinusite nasale, je peux dire que longtemps sceptique au sujet de l'effet des lavages dans les vraies sinusites, je le suis beaucoup moins actuellement depuis qu'un malade absolument rebelle à l'idée d'une opération, et



ayant insisté pour que je continue les lavages jusqu'à guérison, a complètement guéri au bout de cinquante-deux lavages diaméatiques.

Ce malade, revu depuis six ans à plusieurs reprises, est resté bien guéri malgré deux attaques consécutives de grippe.

M. LUC. — Ce n'est pas la première fois qu'un débat s'ouvre ici sur la valeur comparative des diverses méthodes opératoires dont nous disposons pour la cure des suppurations maxillaires.

Pour ce qui est de la méthode des ponctions transmésatriques, telle qu'elle a été mise au point chez nous par mon ami Furet, après l'avoir adoptée dès le début, je reconnais très volontiers qu'appliquée avec la persévérance nécessaire, elle donne la guérison dans un très grand nombre de cas; mais pas dans une aussi grande proportion, toutefois, que l'avance notre collègue Garel. En cas d'échec des lavages pratiqués par voie transmésatrique ou par l'orifice naturel, à quelle méthode radicale devons-nous recourir?

Déjà, il y a quelques années, lorsque notre collègue Claoué nous fit la première présentation de sa méthode, j'insistai sur les difficultés d'exécution pratique qu'elle peut présenter dans certains cas, notamment chez les sujets à fosses nasales étroites, et sur le faible accès qu'elle donne sur le foyer suppurant. En raison de cette infériorité, comparativement à notre méthode, je la considérais à cette époque comme méritant tout au plus d'être réservée pour les cas où l'anesthésie générale se trouve contre-indiquée.

Mais aujourd'hui, qu'à l'exemple de Siebenmann, j'ai appliqué avec succès l'anesthésie locale à l'opération radicale par la fosse canine, je ne vois vraiment plus quels avantages peut nous offrir une méthode tout aussi pénible, sinon plus que la nôtre, pour les malades et ne leur donnant pas les mêmes chances de guérison.

M. BRINDEL. — J'ajouterais un seul mot: Sur une statistique de 500 cas de sinusites maxillaires, j'en ai vu guérir les deux tiers par les lavages ou le simple traitement médical.

A propos de la nécessité du curetage, il suffit de voir ce qui se passe du côté des cellules ethmoïdales pour reconnaître que le drainage seul ne guérit pas la sinusite. Bien que le pus s'écoule librement au dehors, que le drainage soit parfait par le nez, nous n'avons jamais vu guérir de sinusite ethmoïdale spontanément. Pourquoi en serait-il différemment pour le sinus maxillaire?

M. CLAOUÉ. — Je suis heureux de constater par ces diverses communications que ceux qui ont voulu essayer la méthode que j'ai décrite en 1902 en ont, dans la majorité des cas, obtenu satisfaction.

Je tiens à rappeler que le but de cette opération est de créer un large *drainage* et une large *aération* du sinus, qui sont pour moi les conditions absolument essentielles de guérison des sinusites chroniques, le curetage minutieux n'étant pas toujours absolument indispensable, comme on le dit.



C'est pour cela que cette opération (qu'on nomme à tort, en Allemagne et en Autriche, le Mikulicz modifié) diffère essentiellement, par son *principe* même, de l'opération de Mikulicz-Krause (ouverture au bistouri, ou au trocart, en passant sous le cornet inférieur respecté), qui ne peut prétendre guérir que par des lavages, tout comme la méthode alvéolaire, — comme elle diffère également de la méthode de Rethi qui, par une large brèche empiétant même sur le méat moyen, vise le curetage complet du sinus, en s'aidant de petits miroirs endosinusiens, c'est-à-dire qu'elle s'efforce de réaliser un Caldwell-Luc à rebours, et par la voie la plus étroite.

Depuis ma publication de 1902, de nombreux instruments ont été imaginés pour faciliter la technique opératoire (trocart dilateur de Gavello, ciseaux de Tapia, pince de Wagener, etc.), et d'assez nombreux travaux ont paru sur cette question.

Sans doute, je crois que la méthode de Luc restera le procédé parfait, réalisant d'un seul coup le plus gros effort chirurgical que nous puissions tenter. On nous accordera cependant que, même faite sous cocaïne (ce qui est un grand progrès), elle constitue dans son ensemble et par le curetage minutieux qu'elle impose, un traumatisme autrement important que la simple ouverture large du sinus par le nez, après ablation de la tête du cornet, deux temps qui au besoin, chez les pusillanimes, peuvent être faits à huit jours de distance.

M. ESCAT. — Lorsque, en 1902, je rapportai dix cas de sinusite maxillaire chronique traités et guéris par la *trépanation endonasale large, sans curetage*, nul ne voulut croire à la valeur curative de cette petite opération : MM. Luc, Lubet-Barbon, Mahu et Mouré la condamnèrent. Néanmoins, contre les résultats positifs que j'apportai, on n'opposa que quelques critiques, car aucun de mes contradicteurs n'avait encore pratiqué cette opération.

Devant l'autorité écrasante des maîtres qui désapprouvaient l'opération préconisée par Claoué, je n'avais plus qu'à me taire; c'est ce que je fis, décidé à répondre plus tard par de nouveaux résultats.

Eh bien, aujourd'hui, fort de six ans d'expérience, je puis dire que je suis plus enthousiaste que jamais de ce procédé qui, pratiqué trente-six fois<sup>1</sup> en six ans, m'a donné dans tous les cas un résultat complet.

Ce qui donne de la valeur à mes résultats, c'est que, depuis six ans, j'ai guéri toutes les sinusites maxillaires qui sont passées sous ma main, *sans pratiquer une seule fois l'opération radicale de Caldwell-Luc*, et pourtant plusieurs de mes opérés étaient atteints non seulement de sinusite chronique simple, mais de *sinusite fongueuse*.

Je ne prétends pas que la *trépanation endonasale par le méat inférieur, non suivie de curetage*, constitue une opération aussi radicale que celle de Luc; je m'attends bien à rencontrer un jour une sinusite fongueuse qu'elle ne pourra point guérir et que guérira seule l'opé-

1. Deux cas appartiennent à mon assistant le Dr Laval.

ration de Luc; mais j'estime que l'opération de Luc doit être réservée aux cas exceptionnellement graves, tandis que la trépanation endonasale de Claoué, pratiquée suivant ma technique, convient à la plupart des sinusites non fongueuses ou fongueuses qui résistent aux ponctions de Mickulicz-Krause ou aux ponctions diamétriques de Furet.

Ces dernières méthodes conviennent évidemment au plus grand nombre des cas; je ne compte plus, pour ma part, les nombreuses sinusites chroniques guéries par ponction et lavages, même par voie alvéolaire. La trépanation endonasale large est donc indiquée contre les sinusites chroniques qu'un drainage large sans curetage est susceptible de guérir; je ne crois pas, en effet, qu'un curetage consciencieux puisse être pratiqué autrement que par la méthode de Luc.

Mes malades, je le répète, ont tous guéri sans curetage, ce qui prouve bien qu'en matière de sinusite maxillaire *le drainage prime le curetage*, ainsi que Claoué l'avait affirmé.

Je dois enfin reconnaître que la guérison complète par notre méthode peut exiger plusieurs semaines. Cela ne lui enlève rien de sa valeur, étant donné que de nombreux malades opérés par le procédé radical de Luc, comme j'ai pu le constater plusieurs fois, accusent pendant quelques mois des sécrétions muco-purulentes avant que la cicatrisation absolue soit obtenue.

Il n'est d'ailleurs pas nécessaire de faire des lavages prolongés chez nos opérés; je puis même dire que ceux qui ont été les moins lavés après l'opération ont été guéris plus rapidement que les autres.

En résumé, la trépanation large par le méat inférieur, méthode moins lente et plus sûre que les ponctions diamétriques et d'importance opératoire bien moins grande que l'opération de Luc, convient à la majorité des sinusites maxillaires chroniques.

M. VACHER. — Le grand mérite de la cure radicale de la sinusite maxillaire revient sans conteste à notre confrère Luc. Dès 1899, je pratiquais la résection de la paroi interne seule du sinus et je disais qu'au Congrès de 1900, j'en avais parlé pour les personnes qui se refusaient à une opération par la fosse canine. Il est bien certain qu'on ne doit y avoir recours que lorsque les irrigations prolongées ont démontré qu'elles ne pouvaient à elles seules guérir la sinusite. Mais je reproche à ces irrigations de ne pas être faites par une ouverture au ras du plancher et de ne pas permettre un drainage continu du sinus et des lavages fréquents et faciles par le malade lui-même, comme cela a lieu si on fait une ouverture large au ras du plancher dès qu'une sinusite est diagnostiquée et confirmée par un premier lavage. Il est bien entendu que dans cette note je n'ai considéré que les sinusites simples, non compliquées d'ethmoïdite ou de sinusite frontale.

Si j'avais lu ma communication, on aurait vu que je répondais d'avance à plusieurs remarques qui m'ont été faites. Ainsi, je ne sectionne pas la branche montante du maxillaire. Je me contente de



réséquer quelques millimètres de la lamelle de l'échancrure du maxillaire qui s'incurve en avant et rétrécit l'entrée de la fosse nasale, et je n'applique le trépan qu'à un centimètre environ en arrière de cette échancrure, ce qui me permet d'entrer dans le sinus sans difficulté. j'augmente ensuite cette ouverture en arrière et en avant, si cela est nécessaire. Je n'ai jamais observé d'hémorragie sérieuse à la suite de cette petite opération qui n'oblige pas le malade à cesser ses occupations. Il fait ensuite lui-même les injections soir et matin. Je ne procède à un curetage plus complet que si, plusieurs mois après, la guérison n'est pas obtenue. Je crois que c'est revenir en arrière que d'employer la voie dentaire, mais il est de toute nécessité d'enlever toutes les dents malades avant tout traitement.

Quant à l'anesthésie, il est bien certain qu'avec les injections de cocaïne seule, on peut aussi ouvrir la fosse canine presque sans douleur; à plus forte raison, peut-on faire l'opération intra-nasale, surtout si on emploie les injections profondes poussées jusqu'au trou grand rond, d'après la technique récemment proposée.

---

*Séance du 10 mai 1909 (soir).*

Présidence de M. LAVRAND, de Lille.

## LA FORME AIGÜE DES SINUSITES

Par le D<sup>r</sup> A. RIVIÈRE, de Lyon,  
médecin de la clinique oto-rhino-laryngologique du Dispensaire général.

La forme aiguë des sinusites est fort négligée. A cheval sur la spécialité et la médecine générale, elle n'est soignée ni par le rhinologiste ni par le praticien.

Le diagnostic même passe inaperçu; et comme symptômes, complications et séquelles ont de l'importance, il me paraît utile d'y appeler l'attention. En effet, la céphalée, l'état général très mauvais, l'élévation de la température coïncidant avec les signes d'un coryza exaspéré peuvent faire croire à une affection grave. D'autre part, si l'on ne prend garde à la possibilité d'accidents cérébraux ou de



sinusites consécutives, le médecin peut errer aux dépens du malade.

Je crois donc bon, comme M. Brindel l'an dernier, d'apporter à l'étude de cette question de nouveaux éléments toujours intéressants à cause de la variabilité des épidémies de grippe, qui sont la cause coutumière de ces sinusites à apparence grave.

Cependant j'étudierai auparavant une forme spéciale et plus rare de sinusite suraiguë.

Au cours d'une sinusite chronique peuvent se produire des accidents que je qualifierai de « foudroyants » pour les opposer aux poussées aiguës rentrant dans la banalité. Les deux exemples que j'ai vus récemment ont été provoqués par le froid.

Je résume brièvement le plus typique.

OBSERVATION. — M. X..., trente-cinq ans, porteur d'une ancienne sinusite frontale fort bien tolérée et qu'il ne veut point laisser opérer, va par une froide journée d'hiver (— 10°) de Lyon à Marseille en auto : il conduit lui-même à allures moyennes ; il a une vive impression de froid avec sensation d'épreinte à la racine du nez. Dès le centième kilomètre, une violente céphalée frontale. Il continue son voyage ; arrive à Avignon très mal en point : fièvre, céphalée ; la sécrétion nasale à quoi il est accoutumé se tarit. Il repart cependant pour Marseille le lendemain : il ne peut conduire, arrive avec du délire, un facies congestionné que son compagnon de voyage compare à celui d'un noyé. Cet état dure quarante-huit heures ; traitement décongestif (?) On le ramène à Lyon où je le vois. La rhinoscopie antérieure montre du pus le long du cornet gauche, crémeux, abondant (la sécrétion s'est rétablie) ; œdème et congestion de la muqueuse nasale des deux côtés, surtout gauche. Il existe surtout un œdème de la luette et du voile avec congestion ecchymotique. Le sinus frontal gauche est douloureux, mais reste moyennement transparent (comme jadis). Sinus maxillaire opaque à droite.

Les symptômes généraux et la douleur se calmèrent rapidement.

Ma deuxième observation, à peu près superposable, reconnaissait comme cause une longue séance de patinage avec, au début, la même sensation d'épreinte à la racine du nez.

Ces deux cas ont été remarquables par la rapidité avec laquelle tout est rentré dans l'ordre, je veux dire est revenu à l'état de chronicité antérieure. La gravité des symptômes avait fait, dans les deux cas, porter par le médecin traitant, à défaut d'un diagnostic précis, un pronostic défavorable.

J'attirerai en second lieu l'attention sur la fréquence des sinusites aiguës atteignant l'ensemble des sinus, mais n'y apportant qu'une infection plus généralisée que profonde.

Les cas que j'ai observés cette année ne me paraissent pas avoir eu la gravité locale de ceux dont M. Brindel parlait l'an dernier : ils étaient également d'origine grippale, n'avaient pas la même tendance à donner des douleurs osseuses, atteignaient cependant profondément l'état général et déterminaient des céphalées dont j'attribue la violence particulière à l'agent grippal.

Je veux simplement tendre à affirmer que c'est dans l'attaque des sinus que réside un important facteur de gravité de la grippe : la persistance de certains symptômes, la longueur des convalescences, les troubles digestifs, les céphalées, certaines neurasthénies sont probablement la suite de ces demi-infections des sinus où restent embusqués des produits septiques.

Voici la description clinique dont s'éloignent peu de nombreuses et monotones observations.

D'abord le malade ne ressent qu'une sécheresse et une obstruction fort gênantes des voies nasales s'accompagnant d'un mouvement fébrile peu intense (38°) et de céphalée violente. Cette céphalée est de siège variable (occipitale, frontale, racine du nez), mais présente toujours le caractère



de s'exaspérer par la marche ou la station debout et de se calmer par le décubitus et le repos.

Au deuxième ou troisième jour, une amélioration légère coïncide avec l'apparition des sécrétions. Mais deux symptômes sont marqués et s'ajoutent à ceux d'un coryza grave : c'est subjectivement la sensation connue dans le rhinopharynx d'une *peau*, d'une *boule* que le malade cherche à expulser violemment, et objectivement la présence d'un œdème parfois considérable de la luette et du voile avec congestion intense, souvent ecchymotique, et cela sans que les amygdales participent à l'inflammation.

La rhinoscopie antérieure ne montre pas encore de pus, mais seulement œdème et congestion, alors que presque toujours dès le début on trouve du muco-pus gris sale à la rhinoscopie postérieure.

Ce muco-pus détermine des accès de toux parfois très pénibles.

L'écoulement nasal purulent s'établit bientôt (je ne l'ai pas vu aussi abondant que l'a signalé M. Brindel), et nous retombons dès lors dans la banalité des sinusites aiguës.

Les symptômes généraux ne se calment que lentement; la faiblesse est extrême; l'organisme a été profondément atteint; les cas que j'ai vus, quoique ayant guéri spontanément, ont persisté plus longtemps que ceux cités par M. Brindel : ils ont duré cinq à six semaines.

Je crois, comme lui, non seulement que ces sinus infectés une première fois le seront plus facilement à l'avenir, mais encore qu'ils gardent longtemps une réserve de produits septiques, ce qui explique la formation de muco-pus rétro-nasal, de céphalée.

Comme traitement local, à part le menthol, l'adrénaline classiques, j'applique, par analogie avec la pratique gynécologique, de petits tamponnements alternés des narines à l'ouate glycinée et de grandes irrigations très chaudes du pharynx.



En outre, mes malades se sont fort bien trouvés d'une variation de la méthode de Bier, qui remonte à nos aïeules : l'entourage du front, de la tête et du cou par un pansement ouaté compressif gardé au long de la nuit.

Le traitement chirurgical attendra.

## CONTRIBUTION A L'ŒSOPHAGOSCOPIE

### ŒSOPHAGOSCOPIE RÉTROGRADE

### ŒSOPHAGOSCOPIE APRÈS ŒSOPHAGOSTOMIE CERVICALE

### BASSE DANS LA CURE

### DES STÉNOSES CICATRICIELLES THORACIQUES

### INFRANCHISSABLES

Par le D<sup>r</sup> SARGNON, de Lyon.

Dans cette communication, nous voulons simplement indiquer notre technique et nos résultats personnels; nous ne ferons donc pas d'historique, nous ne reviendrons pas non plus sur les points déjà spécialement traités dans notre communication au Congrès de 1908.

Après avoir dit quelques mots des faits intéressants que nous avons observés récemment par les œsophagoscopies hautes, nous insisterons surtout sur les œsophagoscopies rétrogrades et la dilatation endoscopique que nous avons utilisée par la fistulisation cervicale pour le traitement des sténoses cicatricielles infranchissables :

1<sup>o</sup> *Œsophagoscopie haute*. — Nous nous sommes très bien trouvé de l'emploi de nos mandrins courbés comme une sonde à bécuille.

Pour simplifier l'instrumentation, nous utilisons actuellement une tige métallique unique de longueur suffisante pour s'adapter à tous les tubes de Killian, et le mandrin

est vissé au bout de la tige; une seule tige est donc nécessaire pour toute la série des mandrins.

Ce procédé nous a facilité beaucoup nos œsophagoscopies *rapides* que nous faisons habituellement en position assise sous cocaïne. De préférence, nous pratiquons l'œsophagoscopie rapide pour ne pas fatiguer le malade et surtout éviter toute complication pulmonaire.

Nous avons observé de très nombreux cas d'œsophagoscopies en matière de néoplasmes, nous avons vu un seul cas bien intéressant :

Il s'agit d'un adulte vu avec MM. Lesieur et Rome, porteur d'une sténose de l'entrée de l'œsophage coïncidant avec un énorme ganglion néoplasique de Troisier; le ganglion semblait faire corps avec l'œsophage. L'œsophagoscopie nous a montré nettement à ce niveau des végétations saignant facilement. Le malade mourut peu de jours après, et l'autopsie montra qu'il s'agissait d'un néoplasme de l'œsophage avec éversion en dedans de la paroi. Le ganglion était séparé de l'œsophage par une zone de tissu sain.

Avec M. Destot nous avons observé aussi un adulte porteur d'une grosse dilatation thoracique supérieure, véritable estomac œsophagien; la radioscopie était très nette à ce point de vue. Comme l'alimentation était parfois extrêmement gênée, nous fîmes l'œsophagoscopie. Une première tentative, faite en position assise sous cocaïne, permit d'entrer dans la poche, après avoir franchi un spasme très net sus-jacent; mais un effort de vomissement remplit tellement le tube de matières qu'il nous fut impossible de continuer.

Dans une deuxième tentative faite le lendemain sous anesthésie générale, nous ne pûmes franchir le spasme supérieur à l'œsophagoscope. Une sonde fine put pénétrer dans la poche, mais en se recourbant, de sorte que pour éviter un désastre nous avons interrompu nos essais. Il



s'agissait soit d'une dilatation de l'œsophage, soit d'un diverticule, mais avec un spasme serré au-dessus et au-dessous de la poche <sup>1</sup>.

En matière de sténoses cicatricielles, nous avons observé deux nouveaux cas extrêmement graves; l'œsophagoscopie supérieure combinée à l'œsophagoscopie rétrograde ne nous a pas permis d'aboutir et, comme nous l'avions déjà signalé dans notre travail de l'année dernière, nous avons utilisé l'œsophagostomie cervicale basse.

Dans les deux cas, la dilatation endoscopique pratiquée par cette voie nous a donné un résultat complet. Nous donnerons d'ailleurs les observations en étudiant l'œsophagostomie.

2<sup>o</sup> *Œsophagoscopie rétrograde.* — Nous avons seulement esquissé cette question dans notre communication de 1908. L'œsophagoscopie rétrograde est faite soit seule, soit combinée avec la gastroscopie inférieure préalable. Elle suppose naturellement une fistule gastrique de dimension suffisante pour laisser passer au minimum un tube de 7 millimètres. Si la fistule gastrique est très étroite, il faut au préalable la dilater quelques jours à l'avance avec des

1. Pour la thérapeutique des corps étrangers de l'œsophage et du pharynx inférieur, nous sommes restés fidèles à notre méthode de désenclavement cocaïnique qui nous a donné jusque-là dans 15 cas 15 succès. Il s'agissait de débris alimentaires mous, d'os peu volumineux et d'arêtes. Tout récemment, avec M. Vignard, nous avons observé un fragment d'os de poulet dégluti vingt-quatre heures auparavant chez un enfant de huit ans. Cet os présentait trois branches, une intra-laryngée, une intra-pharyngée et une postérieure profondément implantée dans la paroi postérieure du pharynx inférieur. Au doigt on sentait péniblement l'extrémité de l'os. Un essai prudent d'extraction à la pince guidée sur le doigt n'aboutit pas. Comme le malade suffoquait, nous le mettons en position de Rose, et sans anesthésie générale, en refoulant la langue en avant avec la spatule, nous pûmes par hypo-pharyngoscopie directe voir très facilement le corps étranger, le saisir avec une longue pince et l'extraire péniblement en le mobilisant au préalable. La paroi postérieure du pharynx était profondément entaillée par l'os. L'enfant avait 39 et de la fétidité de l'haleine. Il eut comme complications de graves phénomènes broncho-pulmonaires, puis un abcès péri-laryngien dû à une perforation de la paroi latérale du pharynx. Guérison rapide.



sondes en caoutchouc ou extemporanément avec des dilateurs métalliques.

Il est bon, quand on fait une gastrostomie pour sténose cicatricielle grave, de ne pas chercher à faire un orifice trop petit. D'ailleurs, chez l'enfant, que la gastrostomie soit large ou qu'elle soit étroite, la fistule est habituellement continente.

Comme instruments, nous utilisons des endoscopes à mandrin métallique de 7, 9 et 11 millimètres de diamètre et d'une longueur de 20 à 30 centimètres environ. Les porte-coton, les pinces ne présentent rien de spécial; ajoutons cependant que si on fait l'œsophagoscopie rétrograde d'emblée, sans s'arrêter dans l'estomac, la trompe à eau est absolument inutile; elle est indispensable quand la gastroscopie intérieure précède l'œsophagoscopie rétrograde. La position couchée est indispensable, les manœuvres sont plus faciles en mettant sous le thorax un gros coussin pour affaisser l'abdomen et par conséquent diminuer l'obliquité des plans passant par l'orifice de gastrostomie et le cardia. Quand on examine le malade pour la première fois, il est bon qu'il soit à jeun pour pouvoir explorer l'estomac en cas de besoin. Rien n'est plus difficile, en effet, ni plus long que de vider avec la trompe à eau un estomac en partie plein. L'anesthésie générale est absolument inutile, sauf chez les personnes timorées. Nous pratiquons l'anesthésie locale de l'entrée de la stomie gastrique, mais habituellement il n'est pas nécessaire de cocaïniser ni le cardia, ni l'œsophage inférieur, généralement peu ou pas sensible, tout au moins la cocaïnisation que nous faisons est habituellement superficielle.

L'introduction de l'endoscope varie suivant que nous pratiquons la gastroscopie, puis l'œsophagoscopie ou bien l'œsophagoscopie d'emblée. Dans le premier cas, nous explorons, la trompe en main, les diverses parties de l'estomac, et notamment la région du cardia qui, en pra-

tique, est très difficile à reconnaître; on se perd très facilement dans les nombreux replis de la muqueuse gastrique. Ajoutons aussi qu'au bout de quelques minutes d'exploration et surtout d'aspiration, la muqueuse saignotte facilement et la vision devient moins nette. Actuellement pour les lésions uniquement de l'œsophage, nous allons d'emblée, notre endoscope en mains et muni de son mandrin plein, chercher par tâtonnements le cardia, que l'on franchit très facilement et d'emblée; ainsi nous arrivons jusqu'à la sténose qui arrête notre tube. Nous enlevons le mandrin, examinons la sténose après assèchement au porte-coton et cocaïnisation légère s'il y a lieu; la vision est alors des plus nettes. Souvent, l'orifice est entouré d'une zone rougeâtre, il paraît déprimé en cul-de-poule; dans les cas où la recherche de l'orifice latéral est très difficile, nous avons recours au procédé du bleu de méthylène. Nous faisons ingérer au patient une gorgée d'eau colorée; nous notons ainsi le temps que met le liquide pour arriver jusqu'à la sténose inférieure, très variable d'ailleurs, suivant l'intensité du rétrécissement; l'endoscopie directe de la partie inférieure du rétrécissement montre le point où apparaît la gouttelette colorée, c'est le signe que nous utilisons pour la recherche de la perméabilité de l'œsophage rétrograde. Dans tous les cas où nous avons cherché ce signe, toujours il y avait perméabilité par goutte, mais jamais nous n'avons observé de sténose anatomique absolue; ceci cadre d'ailleurs avec les données d'anatomie pathologique; les sténoses, même les plus serrées, laissent habituellement un pertuis souvent très petit, souvent latéral, qui est physiologiquement infranchissable pour l'alimentation; ce sont des soudures physiologiques, mais non anatomiques.

Une fois l'orifice trouvé, nous cherchons à le cathétériser soit avec de fines bougies assez rigides, soit même avec de fins Béniqué, mais il n'est pas toujours possible de



franchir le pertuis qu'on a sous les yeux; on franchit bien quelques millimètres, mais le trajet se coude et la sonde ne passe plus. D'autres fois la sonde passe d'emblée, permettant ainsi le passage du fil sans fin, prélude de la dilatation caoutchoutée ultérieure.

Avec M. Vallas nous avons observé une sténose cicatricielle chronique inférieure infranchissable par le cathétérisme supérieur; l'endoscopie rétrograde a permis d'emblée le cathétérisme et le passage du fil sans fin.

En pratique, nous n'avons pas utilisé encore la voie gastrique pour le traitement des sténoses néoplasiques; mais si, comme vient de le signaler M. Guisez, l'amélioration d'une pareille sténose est possible par des applications de radium, la voie gastrique dans les néoplasmes bas situés de l'œsophage constituera un immense progrès, en permettant, outre la mise au repos de l'organe, un traitement intensif et facile sans anesthésie. Par contre, nous avons très souvent utilisé l'œsophagoscopie rétrograde pour le diagnostic des sténoses cicatricielles inférieures. En effet, dans les cas de sténoses multiples, et nous en avons observé plusieurs sous forme de deux ou trois rétrécissements très serrés avec rétrécissement intermédiaire du calibre, qui allaient depuis la région sus-aortique sternale, jusqu'à la jonction du tiers inférieur du thorax avec le tiers moyen. En pareil cas, ces malades sont généralement déjà gastrostomisés : l'œsophagoscopie haute nous donne la limite du rétrécissement supérieur, l'œsophagoscopie rétrograde celle du rétrécissement inférieur; mais le segment intermédiaire ne peut être exploré, tout au moins au début, que par le cathétérisme explorateur avec une bougie fine soit de haut en bas, soit de bas en haut. On peut ainsi constater la présence, dans un œsophage thoracique généralement rétréci, de points plus particulièrement sténosés, souvent infranchissables. Fait curieux : chez deux de nos malades, la fine sonde passait par en haut, mais se recourbait dans



le milieu du thorax; néanmoins, à cause de la latéralité et des sinuosités des orifices, ni la sonde supérieure, ni la sonde inférieure ne pouvaient franchir complètement les «défilés thoraciques. En laissant même des sondes à demeure, nous n'avons pu passer les multiples rétrécissements, malgré le ramollissement créé par la présence du corps étranger. En somme, cette méthode de l'œsophagoscopie rétrograde est extrêmement pratique; elle est bien tolérée, ne nécessite pas d'anesthésie sérieuse; les malades timorés l'acceptent bien plus facilement qu'une œsophagoscopie par voie haute. Ajoutons, enfin, que même de très longues séances n'exposent pas aux complications broncho-pulmonaires qu'on a parfois à la suite des œsophagoscopies ordinaires prolongées. Le seul inconvénient de ce procédé, c'est que l'endoscope, quelle que soit la position du malade, est toujours en oblique sur l'axe œsophagien et par conséquent sur l'axe aortique. Il repose en quelque sorte sur l'aorte qui le soulève; ce rapport trop immédiat gêne un peu l'opérateur et surtout interdit toute manœuvre sanglante par cette voie. Nous n'avons jamais osé pratiquer d'œsophagotomie interne par l'œsophagoscopie rétrograde.

3° *Œsophagostomie cervicale basse et dilatation endoscopique par cette voie.* — Le traitement des sténoses cicatricielles de l'œsophage est actuellement bien étudié. Nous le comprenons ainsi :

a) *Cas simples* : La dilatation ordinaire intermittente seule suffit pour améliorer le malade et le maintenir amélioré; l'œsophagoscopie, en pareille circonstance, sert uniquement pour préciser un diagnostic ou contrôler un résultat obtenu. Il s'agit, bien entendu, d'œsophagoscopie haute.

b) *Nombre de cas sont infranchissables par les moyens habituels de dilatation.* Les manœuvres, par suite de la petitesse et de la latéralité de l'orifice, doivent se faire sous

le contrôle de l'œsophagoscopie qui permet de voir l'orifice, de le cathétériser. On emploie alors la voie haute qui, entre les mains de nombre d'opérateurs, notamment de Guisez, a donné d'excellents résultats et a permis de diminuer notablement le nombre de rétrécis œsophagiens cicatriciels incurables. La dilatation est alors intermittente, (sonde, caoutchouc tendu ou non tendu, Béniqué) ou permanente pendant quelques heures.

L'électrolyse (Garel) a donné aussi des succès, de même que l'œsophagotomie interne sanglante endoscopique (Guisez, Sargnon).

La voie inférieure permet de dilater un certain nombre de sténoses basses et surtout de passer le cathéter, qui permet ultérieurement de mettre en place le fil sans fin, si utile dans les cas graves. Dans les sténoses particulièrement intenses et multiples, la combinaison des deux voies, voie haute et voie basse, parfois dans la même séance et simultanément, donnent de très utiles renseignements. Dans tous les cas graves, l'idéal, c'est d'obtenir le fil sans fin qui nous a donné de beaux résultats déjà signalés dans notre article de 1908. Cependant, nous devons ajouter que pour être relativement efficace, cette dilatation doit être continuée pendant des mois; le malade enlève sa sonde pour manger par la bouche et remet sa sonde après le repas. De simples nettoyages de la sonde à l'eau bouillie sont nécessaires; le malade peut les faire lui-même.

Mais quel est l'avenir de pareils malades? Nous n'avons pas la prétention de rendre l'œsophage normal; la restitution anatomique par simple dilatation est impossible, l'anneau cicatriciel se distend, mais il n'est pas interrompu; il revient donc sur lui-même au moins partiellement quand l'agent dilatateur est supprimé.

Ainsi, à propos de l'observation V, page 26 de notre article sur l'endoscopie directe (Soc. de laryngol., 1908), nous devons ajouter que le malade continue à se dilater avec



le fil sans fin; il a voulu essayer de supprimer quelques jours la sonde; l'alimentation a continué à se faire par la bouche avec plus de difficultés, car en quelques jours il était tombé du n° 38 au n° 18.

Les sténoses cicatriciels serrés multiples de l'œsophage sont donc fonctionnellement guéris par la dilatation caoutchoutée continue; mais ils doivent continuer cette dilatation ou de la dilatation intermittente, sous peine de reperdre une partie du bénéfice opératoire. L'électrolyse nous donnera-t-elle dans des cas aussi compliqués et en fin de traitement des résultats définitifs? Nous avons l'intention de l'essayer.

c) Il existe des cas où la sténose est tellement intense que toutes les méthodes signalées jusque-là échouent. L'œsophagoscopie haute ou rétrograde ne suffit pas en pareille circonstance. En effet, pour les cas compliqués, il faut des œsophagoscopies répétées; l'œsophagoscopie basse est inoffensive, l'œsophagoscopie haute demande plus de ménagements; elle provoque parfois des complications pleuropulmonaires, et nous en avons observé qui obligent la suppression de tout traitement pendant un temps plus ou moins long. Chez les enfants indociles, l'œsophagoscopie ne peut se faire que sous anesthésie générale; il est dangereux d'anesthésier très souvent des malades déjà affaiblis et habituellement un peu bronchitiques. Que faire en pareilles circonstances?

Dans notre travail de l'an dernier, nous avons émis l'idée avec M. Nové-Josserand de pratiquer l'œsophagoscopie cervicale basse pour faciliter et rendre inoffensive la dilatation permanente sous le contrôle de l'endoscopie. Nous venons d'observer, avec MM. Nové-Josserand et Vignard, deux malades incurables, malgré des séances multiples d'œsophagoscopie. La dilatation endoscopique par la voie cervicale basse nous a donné plein succès.

Voici les observations. Les malades ont été présentés



à la Société des sciences médicales de Lyon le 23 décembre 1908 avant l'œsophagostomie, et le 26 avril 1908 une fois la perméabilité de l'œsophage thoracique rétablie.

OBSERVATION I (VIGNARD et SARGNON). — Cet enfant, âgé de huit ans et demi, avala par mégarde, le 16 septembre dernier, une gorgée d'eau de Javel. Un contrepoison, administré sur-le-champ, empêcha tout accident d'intoxication. Mais le malade éprouvait une sensation de brûlure à l'entrée du pharynx, le long de l'œsophage et aussi au niveau de la région épigastrique. Il n'y avait cependant pas de troubles de la déglutition, et le 30 *septembre*, soit quatorze jours après l'accident, le liquide et les aliments demi-solides (riz, purées) étaient déglutis sans difficulté.

Quelques signes de sténose œsophagienne apparaissent aux environs du 8 octobre. Les aliments solides ne passaient plus. Aussi, dès ce moment, commença-t-on à pratiquer la dilatation de l'œsophage pour prévenir l'aggravation de la sténose qui s'installait.

A cette date, l'examen du tube de Killian révélait l'existence de plusieurs rétrécissements siégeant :

L'un à l'entrée de l'œsophage et facilement franchissable;

L'autre, thoracique, à 2 ou 3 centimètres au-dessous du premier;

Le troisième, enfin, à la jonction du tiers moyen et du tiers inférieur du sternum et de beaucoup le plus serré.

Le malade, amélioré par la dilatation, partait en convalescence le 16 *octobre*.

Il revint le 22 *octobre*, considérablement amaigri, avec une gêne absolue de la déglutition.

La dilatation était impossible. Aussi, le 27 *octobre*, M. Vignard pratiqua-t-il une gastrostomie haute qui devait permettre l'alimentation, le cathétérisme et la dilatation rétrograde de l'œsophage.

L'œsophagoscopie par voie buccale avec exploration à la sonde montrait deux rétrécissements thoraciques supérieurs.

De plus, l'examen direct de l'œsophage par la gastrostomie révélait l'existence d'un troisième rétrécissement siégeant à l'union de l'appendice xiphoïde avec le corps du sternum.

Jusqu'ici les cathétérismes œsophagoscopiques directs et

rétrogrades de l'œsophage sont restés sans succès, et jamais la sonde n'a pu franchir les différentes filières, ce qui aurait permis la mise en place d'un fil sans fin et consécutivement la dilatation caoutchoutée permanente.

Une tige de laminaire introduite par l'orifice de la gastrostomie dans le bout inférieur de l'œsophage n'a pas permis non plus de forcer le rétrécissement inférieur, qui est toujours demeuré infranchissable.

L'indocilité de l'enfant et l'apparition à plusieurs reprises de phénomènes broncho-pulmonaires consécutifs à des manœuvres de dilatation œsophagoscopique faites par voie buccale, font abandonner l'œsophagoscopie haute.

L'œsophagostomie est pratiquée le 28 janvier 1909 sans conducteur intra-œsophagien, ce qui rendit la recherche de l'œsophage plus difficile et allongea l'opération de quelques minutes. L'œsophage fut suturé aux muscles voisins et la muqueuse suturée à la peau de chaque côté. L'opération, à part ces détails, a été la même qu'une œsophagotomie externe simple. L'œsophage au niveau de son ouverture est entouré d'une gangue cicatricielle; il présente à peine 1 centimètre de diamètre transversal; il est en somme très rétréci dans cette portion; on met en place un drain pour le maintenir; pansement quotidien; sphacèle léger les premiers jours. Le 2 février, la température monte à 37°9 et redescend vite. Le malade n'a pas eu de bronchites; en somme, les suites immédiates sont absolument simples.

Au bout de quinze jours, par suite du ramollissement, un drain n° 15 put descendre quelques centimètres au-dessous du bord supérieur du sternum et huit jours après l'endoscopie montra un rétrécissement médio-thoracique serré qui fut franchi facilement par une fine sonde en gomme laissée à demeure. Au bout de huit jours, le rétrécissement inférieur était franchi et la sonde alla jusque dans l'estomac; nous la retirons au doigt par la stomie gastrique; le fil sans fin est installé et la dilatation faite progressivement de haut en bas, par la fistule cervicale, on arrive finalement au numéro 37 de la filière Charrière.

Le 1<sup>er</sup> mai 1909, la dilatation intra-thoracique est parfaite. Nous essayons, pour supprimer la fistule cervicale qui forme un énorme trou béant, facilement explorable à l'endoscope, de passer la sonde numéro 37 par la bouche; elle ne peut franchir la région rétro-cricoïdienne. Nous met-



tons alors une sonde numéro 15 qui, munie d'un fil sans fin, dilate le trajet bucco-cervical et ressort au même niveau que la sonde gastro-cervicale.

Le 3 mai, cette sonde bucco-cervicale est remplacée par une sonde numéro 26 qui passe facilement; elle est laissée deux jours en place, et le 5 mai nous passons une longue sonde numéro 28 de haut en bas, dans tout le trajet bucco-œsophago-gastrique. Pour ne pas laisser perdre complètement la fistule cervicale, dont nous aurons peut-être encore besoin, nous plaçons un petit drain dans son trajet. Il est à remarquer que toutes ces manœuvres, parfois longues, souvent hémorragiques, ne nous ont donné ni bronchite, ni phénomènes fébriles. La partie est donc gagnée; la dilatation n'est plus qu'une affaire de temps.

OBS. II. (NOVÉ-JOSSERAND et SARGNON). — M. T..., neuf ans et demi.

14 septembre 1908. — L'enfant a bu de la potasse il y a trois mois; depuis huit jours, il ne peut plus avaler de liquides; gastrostomie, incision parallèle aux côtes; l'estomac est très rétracté; fixation à la paroi par une couronne de sutures séro-séreuses à la soie; ouverture très petite de l'estomac, mise en place d'une sonde numéro 14.

Poids : 15 septembre 1908..... 19 kil. 200.

— 25 septembre 1908..... 22 kil. 200.

— 25 octobre 1908..... 23 kil. 200.

27 octobre 1908. — On fait la gastroscopie inférieure et le cathétérisme de l'œsophage inférieur, qui montre une sténose infranchissable à l'union du tiers moyen et du tiers inférieur de l'œsophage thoracique. Le cathétérisme montre un obstacle supérieur sus-sternal infranchissable; les deux tiers de l'œsophage thoracique sont donc inexplorés, mais ils sont un peu perméables, car le bleu de méthylène ingéré par la bouche passe au cardia au bout d'une minute.

3 novembre 1908. — Anesthésie générale, œsophagoscopie, sténose membranoïde complète au niveau du bord supérieur du sternum; on trouve un orifice cicatriciel latéral gauche, franchi sur 2 à 3 centimètres avec le stylet rigide et les Béniqué. On ne peut aller plus loin; on ne fait pas d'œsophagotomie interne à cause de la grande longueur du trajet inexploré. Suites normales : pas d'amélioration de la déglutition œsophagienne.



*11 novembre 1908.* — Anesthésie locale, œsophagoscopie avec un tube de 9 millimètres. Dilatation au Béniqué. On arrive à 24 centimètres des arcades dentaires supérieures, soit à 3 centimètres au-dessous du bord supérieur du sternum. L'œsophagoscope ne peut pas pénétrer dans ce trajet. Un peu de température (38°) pendant deux jours. Il ne boit pas mieux.

*19 novembre 1908.* — Pas de température, pas de lésion pulmonaire, toux légère, œsophagoscopie cocaïnique, les Béniqué et les sondes arrivent jusqu'à 5 centimètres au-dessous du bord supérieur du sternum, obstacle infranchissable à ce niveau, même pour les fines bougies et le stylet rigide. Les battements aortiques soulèvent nettement le Béniqué dilateur; l'opération a duré vingt minutes; pas d'amélioration de la déglutition.

*26 novembre 1908.* — Nouvelle œsophagoscopie sous cocaïne; mêmes résultats. On essaie vainement de placer une tige de laminaire œsophagoscopiquement pour dilater l'orifice supérieur; elle ne peut rester en place. Pour essayer la dilatation inférieure, on dilate la fistule stomacale qui devient douloureuse.

Depuis lors, ascension thermique progressive, toux intense, surtout lors de la déglutition des liquides, bronchite, submatité à droite; la température monte jusqu'à 40°, puis redescend au bout de quelques jours entre 38° et 39°; nouvelle ascension thermique le 8 et le 9 décembre. Une ponction de la plèvre droite par le D<sup>r</sup> Péhu montre du liquide louche. Pas de thoracentèse. Guérison lente. Actuellement, la température est tombée.

A cause des phénomènes pleuro-pulmonaires dus à la dilatation, de l'incurabilité de la lésion par les voies naturelles, de la difficulté de la dilatation par voie buccale, nous proposons, après un ou deux mois de repos, une œsophagostomie cervicale basse qui nous permettra d'explorer la sténose à 5 centimètres environ de la stomie et de faciliter ainsi la dilatation (laminaires, caoutchoucs tendus, etc.) et d'éviter tous les inconvénients des œsophagoscopies hautes répétées.

Le 9 mars 1909, M. Nové-Josserand pratique l'œsophagostomie cervicale gauche en s'aidant d'une bougie olivaire pour repérer l'œsophage. Cette manœuvre facilita beaucoup l'intervention. Les parois de l'œsophage sont suturées de chaque côté aux muscles, en dedans; la suture se fait en

avant du corps thyroïde assez volumineux et non au corps thyroïde lui-même, pour éviter l'hémorragie. On ouvre l'œsophage sur une longueur de 3 centimètres et on suture la muqueuse à la peau.

Les suites opératoires immédiates sont parfaites. Le soir de l'opération, la température atteint 38°2, et les jours suivants, elle ne dépasse pas 37°8. Léger sphacèle au troisième jour qui disparaît en cinq jours; ablation des fils superficiels le 15 mars; la sonde introduite dans la fistule buttait les premiers jours contre le rétrécissement sternal supérieur sans le franchir. Son maintien permanent a ramolli progressivement la cicatrice, si bien qu'au bout de huit jours, sans endoscopie, on put gagner 8 centimètres de plus. L'enfant porte alors une sonde n° 18. Il part chez lui; son médecin le panse régulièrement pendant quinze jours. Il rentre bientôt dans le service; sa sonde n° 18 pénètre jusqu'au milieu du thorax.

Quelques jours après, nous endoscopons l'œsophage thoracique par la fistule cervicale en position assise avec un tube de 7 millimètres de diamètre, et constatons un rétrécissement très serré latéral droit qui, sous le contrôle de l'endoscope, se laisse franchir par une sonde en gomme n° 12. Nous laissons la sonde à demeure cinq jours et sans endoscopie nous la remplaçons par une sonde de Nélaton n° 15; puis, trois jours après, par une sonde n° 18. A ce moment, le contenu stomacal remonte très nettement par la sonde pour ressortir par la fistule cervicale. Mais désirant essayer la dilatation simple de haut en bas par la fistule œsophagienne sans employer d'emblée le fil sans fin, nous essayons, trois jours après, de passer une sonde n° 25, n'ayant pas de numéros intermédiaires sous la main.

A deux reprises, cette sonde se replie et remonte jusque dans la bouche; elle semble finalement passer, mais il n'y a pas de rejet du liquide stomacal. La douleur a été minime; un peu de sang par les fistules gastrique et cervicale.

Deux jours après, ablation de la sonde; il s'agit d'une fausse introduction, la sonde s'est recourbée dans l'œsophage thoracique et l'on a beaucoup de peine à faire repasser dans l'estomac une bougie n° 12. Pour éviter le retour de pareils accrocs, nous allons à la recherche du bout gastrique de la sonde par gastroscopie intérieure d'abord; le malade, à jeun depuis quatre heures, a encore son estomac plein de lait



caillé que nous ne pouvons arriver à vider complètement, même avec la trompe à eau. Le doigt introduit dans la fistule gastrique arrive sur la sonde et finit péniblement par l'amener au dehors. On passe le fil sans fin, une sonde n° 18 ne put franchir le rétrécissement inférieur, une sonde n° 12 passe sans difficulté, on la laisse quatre jours en place; le 27 avril on introduit facilement une sonde n° 18 et le 3 mai, une sonde n° 22.

Pas de bronchite, pas de température, l'état général est bon. Le raccord du segment pharyngien inférieur et de l'œsophage sera entrepris sous peu, mais il sera facile, car chez ce malade la région rétro-cricoïdienne n'est pas rétrécie<sup>1</sup>.

L'historique de l'œsophagostomie cervicale en matière de sténoses cicatricielles est restreint. C'est ainsi que Monod et Vanverts, dans leur *Traité de technique opératoire* de 1908, consacrent une petite page à l'œsophagostomie et signalent comme indication :

Abbe, A new and safe method of culting œsophageal strictures (*Medical Record*, 1893, XLIII, 225);

Sklifosovski, Rétrécissement cicatriciel de l'œsophage traité par l'œsophagostomie et la dilatation progressive (*Congrès international des sciences médicales de Copenhague*, 1884, II, 185).

Elle est mentionnée aussi dans le nouveau *Traité de pathologie chirurgicale* et signalée comme une opération dangereuse (Gros, Von Hacker, Pickenbach).

Ajoutons comme indications bibliographiques :

Gross (S. W.), Gastrostomy, œsophagostomy, internal œsophagotomy, combined œsophagotomy, œsophagectomy and retrograde divulsion in the treatment of stricture of the œsophagus (*Amer. surg. Assoc.*, 1884, Philad., 1885, II, 363-380, et *Amer. Journ. med. Sciences*, Philad., 1886, n. s., LXXVIII, 58-69);

<sup>1</sup>. Actuellement, juin 1909, la dilatation gastro-buccale suit son cours normal.



Mackenzie (M.), Gastrostomy, œsophagostomy and internal œsophagotomy in the treatment of strictures of the œsophagus (*Amer. Journ. med. Sciences*, Philad., 1883, n. s., LXXXV, 420-438);

Ciéchomski (A.), Contribution au traitement des rétrécissements cicatriciels de l'œsophage (*Gaz. lek. Warszawa*, 1902, XXII, 713, 747, 777).

Nous-même nous avons signalé cette opération dans notre travail à la Société de laryngologie de Paris, 1908, et dans nos deux communications à la Société des sciences médicales ci-dessus indiquée<sup>1</sup>. Nous n'avons pas eu le temps de faire des recherches extrêmement étendues. En tout cas, la méthode est loin d'être classique. Le manuel opératoire est simple; il comprend à étudier : 1<sup>o</sup> l'opération elle-même; 2<sup>o</sup> la dilatation du segment thoracique rétréci; 3<sup>o</sup> le raccordement des deux segments, pharynx inférieur et œsophage avec oblitération de la fistule cervicale; 4<sup>o</sup> la dilatation gastro-buccale.

1<sup>o</sup> *Opération*. — C'est l'opération typique de l'œsophagotomie externe faite du côté gauche. Elle est trop classique pour que nous insistions davantage. Pour avoir un repérage parfait de l'œsophage, il est bon de mettre au milieu de l'opération, immédiatement avant la suture, un cathéter qu'un aide introduit par la bouche et que le chirurgien sentira dans la plaie cervicale immédiatement au-dessus du sternum. L'aide maintient alors le cathéter sans se déplacer et le chirurgien fait la suture.

Dans le cas opéré par M. Vignard et dans celui opéré par M. Nové-Josserand, la suture a été faite à deux plans. Le premier plan, au catgut, réunit la paroi de l'œsophage

1. VIGNARD, SARGNON et ARNAUD, Sténoses cicatricielles multiples de l'œsophage; œsophagoscopie, gastrostomie, dilatation; œsophagostomie (*Lyon méd.*, 1909, CXII, 653);

NOVÉ-JOSSERAND, SARGNON et RENDU, Sténoses cicatricielles de l'œsophage infranchissables à l'œsophagoscopie (*Lyon méd.*, 1909, CXII, p. 654).

aux muscles voisins de chaque côté; il faut éviter, pour ne pas avoir de suintement sanguin, de suturer l'œsophage au corps thyroïde, par exemple. Ce premier plan de suture fixe l'œsophage. On l'incise alors au bistouri et sur une longueur de 3 centimètres environ, et l'on suture la muqueuse de l'organe à la peau de chaque côté. Ce sont des sutures qui lâchent au quatrième ou au cinquième jour et qui, par conséquent, constituent simplement des sutures de rapprochement. On ne cherche pas d'ailleurs une stomie définitive, épidermée par conséquent, mais seulement une stomie temporaire que les bourgeons charnus doivent protéger contre l'infection. Une fois la double suture effectuée, on glisse un drain dans la fistule pour la maintenir ouverte et l'on fait un gros pansement, car il est vite souillé par les mucosités et la salive déglutie, qui est très abondante. Naturellement, l'alimentation est uniquement gastrique et le pansement devra être renouvelé tous les jours. Les quatre ou cinq premiers jours il se produit un léger sphacèle, les fils superficiels lâchent, mais l'œsophage reste néanmoins fixé à la peau. La fièvre, d'ailleurs très légère, disparaît avec le sphacèle; nos deux malades n'ont pas dépassé 38°2. Aussi, conseillons-nous de faire l'ouverture d'emblée de l'œsophage et non pas de faire une ouverture tardive trois ou quatre jours après, par exemple. La recherche de l'œsophage serait parfois peut-être difficile.

2° *Dilatation*. — Sitôt le malade hors de danger et la plaie bien nette, bien bourgeonnante, nous commençons la dilatation en augmentant petit à petit le calibre de la sonde mise en place entre le rétrécissement supérieur et la stomie cervicale.

Dans nos deux cas, au bout de quelques jours, du fait seul du ramollissement de la cicatrice par la sonde à demeure, nous avons pu gagner quelques centimètres et franchir le premier rétrécissement sans avoir recours à l'endoscopie. Dès que nous pouvons examiner l'œsophage

avec un tube de 7 millimètres de diamètre, nous l'explorons sous cocaïne en position couchée ou assise, nous voyons l'orifice habituellement latéral et le franchissons endoscopiquement avec une fine bougie en gomme que nous laissons à demeure plusieurs jours; nous augmentons le calibre de la bougie, puis mettons des sondes de Nélaton; finalement, nous arrivons au dernier rétrécissement, qu'il faut ou non endoscooper pour le franchir; une fine bougie est alors passée de la stomie cervicale dans l'estomac. Quelle conduite tenir?

Chez un de nos malades, nous avons mis de suite le fil sans fin, cherché dans l'estomac et ramené avec le doigt; nous n'avons pas eu un seul jour où la dilatation ait été reperdue.

Dans l'autre cas, au contraire, nous avons voulu par comparaison essayer quelques jours la dilatation régulière cervico-gastrique sans utiliser le fil sans fin. Nous avons reperdu plusieurs numéros en voulant aller trop vite, et finalement nous avons eu recours au fil sans fin, véritable fil d'Ariane. Jusqu'à quel numéro nous faut-il aller comme dilatation?

Nous estimons que chez un adolescent il faut aller entre 35 et 40 pour ne pas trop reperdre ultérieurement. Cette dilatation dure un à deux mois.

3° *Raccordement cervico-pharyngien et fermeture de la fistule cervicale et dilatation gastro-buccale.* — Chez notre premier malade nous en sommes à ce point. Le second est en pleine dilatation cervico-gastrique<sup>1</sup>; nous espérons faire très facilement le raccordement œsophago-pharyngien, mais chez notre premier malade, qui a subi des œsophagoscopies répétées, qui a un passage rétro-cricoïdien très étroit et qui est porteur d'une sonde cervico-gastrique n° 35, nous n'avons pu faire ce raccordement d'emblée et

1. Il est actuellement, juin 1909, en dilatation régulière gastro-buccale.



nous sommes obligés, tout en maintenant notre dilatation cervico-gastrique, de dilater le pharynx inférieur avec une sonde bucco-cervicale. Cette difficulté n'est pas insurmontable, et actuellement, en gagnant quelques numéros du côté pharynx et en en rependant du côté œsophage, nous avons pu arriver à faire la dilatation gastro-buccale tout en laissant fermer la stomie cervicale ou plutôt en la maintenant encore quelque temps ouverte à l'aide d'un petit drain pour pouvoir reprendre la dilatation cervico-gastrique en cas d'insuccès.

4° *Dilatation gastro-buccale.* — Une fois la dilatation gastro-buccale amorcée par le fil sans fin, nous rentrons dans les conditions habituelles de la méthode de Von Hacker. Le malade, jusque-là demeuré incurable, est devenu, du fait de la dilatation endoscopique cervicale basse, un rétréci large dilatable.

Voilà les deux beaux résultats que nous avons obtenus, sans fièvre, sans complications. Ils sont suffisamment encourageants pour nous permettre de poser en règle thérapeutique que *les sténoses cicatricielles infranchissables par les moyens ordinaires de l'œsophage thoracique peuvent être dilatées par l'œsophagoscopie haute ou basse et, en cas d'insuccès par la voie intermédiaire, par l'œsophagostomie cervicale basse avec dilatation endoscopique consécutive.*

Nous ne connaissons pas d'observation semblable depuis la période endoscopique. Pour nous donc, nous ne concevons pas de cas de sténose cicatricielle de l'œsophage absolument incurables. Avec du temps, de la patience et des manœuvres endoscopiques, on peut arriver à les franchir toutes.

L'œsophagostomie cervicale basse doit supplanter en pareille occurrence, pour les sténoses thoraciques, l'œsophagotomie thoracique externe, la résection du rétrécissement, rationnelle au cou, trop dangereuse dans le thorax. Elle est notablement supérieure à la création d'un

œsophage artificiel, soit cutané, soit à l'aide d'une anse intestinale. En somme, l'œsophagostomie cervicale basse constitue pour nous la thérapeutique ultime des rétrécissements infranchissables de l'œsophage thoracique. Et cependant, malgré les bons résultats d'une pareille intervention, considérons la mortalité précoce ou tardive des sténoses cicatricielles de l'œsophage; d'après Von Hacker, 40 à 50 0/0 des cas meurent plus ou moins vite de cachexie, de tuberculose, de perforation par sondage ou rétention de corps étrangers. La perforation produit soit l'abcès médiastinal, soit la pleurésie, soit l'ouverture d'un gros vaisseau.

Avec M. Vignard, nous estimons qu'il est préférable de prévenir les sténoses cicatricielles de l'œsophage dans les cas graves (liquide acide, ingestion abondante de liquide), par une gastrostomie précoce suivie bientôt du fil sans fin et de la dilatation caoutchoutée progressive.

Voici comment nous concevons les différents temps de cette thérapeutique :

a) Gastrostomie précoce et large pour permettre les manœuvres rétrogrades sans avoir à dilater l'orifice avec des Béniqué.

b) Faire avaler au patient le fil sans fin bucco-stomacal ou, en cas d'impossibilité, le conduire dans l'estomac ou la bouche à l'aide d'une sonde molle prudemment maniée.

Pour faciliter la déglutition du fil, employer les procédés de la perle ou du plomb fixé à son extrémité.

c) Vers le dixième ou le quinzième jour après l'accident, engainer une fine sonde de Nélaton dans le fil et essayer le cathétérisme rétrograde intermittent, qui donne moins de spasme que le cathétérisme de haut en bas.

d) Quand le cathétérisme rétrograde intermittent est bien supporté, pratiquer le cathétérisme rétrograde permanent, sauf au moment des repas, où on pourra enlever la sonde et la remettre de suite après. Ainsi l'œsophage ulcéré, cicatrisé lentement, méthodiquement, ne donnera

probablement plus de ces sténoses serrées, parfois infranchissables, qui constituent une infirmité grave.

Malheureusement, les circonstances ne nous ont pas permis encore de réaliser notre programme.

En somme, cette méthode préventive pour l'œsophage pourrait absolument se comparer à la dilatation caoutchoutée faite chez le tubard-canulard au début pour éviter la formation de sténoses plus graves et permettre de décanuler plus ou moins rapidement le patient.

De même, l'œsophagostomie peut être mise en parallèle avec la trachéo-laryngostomie ou plutôt avec la trachéotomie faite pour dilater par voie interne une sténose trachéale sous-jacente.

Il existe une grosse différence entre la dilatation caoutchoutée externe et la dilatation caoutchoutée interne après stomie.

La méthode externe rompt la continuité de l'anneau rétractile cicatriciel; la dilatation peut donc être complète; tandis que par la dilatation interne, seul l'anneau se dilate, mais il revient en partie sur lui-même une fois l'agent de dilatation enlevé. Chez le cicatriciel grave laryngé, la guérison par stomie et dilatation externe est complète; chez le sténosé œsopharyngien thoracique infranchissable traité par la stomie œsophagienne cervicale et la dilatation interne, l'amélioration obtenue est considérable, mais le malade n'en reste pas moins fonctionnellement et anatomiquement un rétréci large.

---



## OESOPHAGOSCOPIE ET ÉLECTROLYSE DANS UN CAS DE RÉTRÉCISSEMENT OESOPHAGIEN

Par le D<sup>r</sup> GAULT, professeur suppléant,  
chargé du cours d'oto-rhino-laryngologie à l'École de médecine,  
et le D<sup>r</sup> LOUVET, de Dijon.

OBSERVATION. — Le 20 octobre 1906, à six heures du soir, le jeune Armand C... avale par mégarde une gorgée de potasse du commerce. On lui fait aussitôt absorber du vinaigre et un vomitif. Dès le lendemain, dysphagie avec régurgitations. Trois mois après, l'enfant paraît mieux s'alimenter. Mais ce mieux ne continue pas. La dysphagie augmente, les vomissements apparaissent, l'alimentation devient de plus en plus difficile, si bien qu'un an après l'accident le poids tombe à 18 kilos et la mort paraît prochaine.

Le D<sup>r</sup> Louvet est appelé auprès du petit malade le 5 novembre 1907. Il le trouve dans un état d'affaiblissement extrême, mais ne peut passer de bougies que le 10 novembre. Un 10 filière Charrière, puis les numéros supérieurs sont passés. Le 23 novembre un 23 de Charrière est accepté. L'alimentation, quoique difficile, devient possible. Le 25 octobre 1907, treize mois après l'accident, première électrolyse circulaire faite par le D<sup>r</sup> Louvet avec des olives de 8 et de 9 millimètres (10 à 15 milliampères; durée, quatre à cinq minutes pour chaque olive). Les olives lui permirent de constater nettement l'existence de trois rétrécissements: le premier à 22 centimètres de l'arcade dentaire, le deuxième à environ 2 centimètres plus bas et le troisième tout près de l'estomac. Le passage de ces olives permit à l'enfant de manger dès le lendemain du pain et un peu de viande.

Le 2, le 9, les 16 et 23 décembre 1907, nouvelles séances d'électrolyse avec des olives successivement croissantes de 10, 11, 12 et 13 millimètres de diamètre. Le passage de cette dernière olive permit au malade de se nourrir absolument comme tout le monde. D'ailleurs, les régurgitations glaireuses avaient elles-mêmes tout à fait disparu.

Vers la fin de décembre 1907, le poids était remonté à 30 kilos; devant ce résultat, la dilatation ne fut pas poussée plus loin.

A signaler qu'un mois avant l'électrolyse on avait fait douze jours de suite, dans la fesse, des injections intra-musculaires de fibrolysine Merck dans l'espoir de ramollir le rétrécissement. Ont-elles favorisé le passage des sondes avant l'introduction des olives électrolytiques? Il est difficile de se prononcer à ce sujet.

Quoi qu'il en soit, depuis cette électrolyse jusqu'en *octobre 1908*, le malade a toujours bien avalé. Au commencement d'*octobre 1908*, deux ans après l'accident, il se plaint d'avoir de la difficulté pour déglutir, mais il ne veut pas se laisser sonder. A force d'insister, on parvient à lui passer un n° 13 de la filière Charrière ( $4^{\text{mm}}1/3$ ), puis du 7 *octobre* au 24 *décembre* les n° 13 à 19, mais avec grandes difficultés de la part du sujet. Néanmoins, jusqu'au n° 16, les bougies passent avec une facilité relative.

Le 25 *novembre*, un examen radioscopique, fait par le Dr Louvet avec cachets au lait de bismuth, n'avait pas donné de résultats. Malgré le passage des bougies, l'alimentation était très difficile, presque impossible au commencement de *janvier 1909*. L'amaigrissement était considérable et l'enfant, fatigué, se refusait au passage des bougies.

Le Dr Louvet nous prie alors de pratiquer l'œsophagoscopie. Le 5 *janvier 1909*, l'enfant est chloroformé et, dans la position couchée, nous passons un tube de 9 millimètres de diamètre. Une fois engagé il chemine facilement à travers les deux premiers rétrécissements précédemment électrolysés. Faciles à reconnaître grâce à leur teinte blanchâtre (éclairage au Clar), qui tranche nettement sur le restant de la muqueuse rosée, ils siègent l'un à 22 centimètres des arcades dentaires et présentent à partir de ce point une longueur d'environ 2 cent.  $1/2$ . Le deuxième, séparé du précédent par 2 centimètres environ d'œsophage d'aspect normal, présente une longueur un peu moindre. Puis, après un nouveau parcours d'environ 2 centimètres, le tube aborde le troisième rétrécissement, qui ne peut être franchi et ne présente pas de lumière centrale apparente. La muqueuse à ce niveau est rougeâtre et offre un aspect tomenteux, enflammé, rappelant l'aspect d'un anus contre nature. Malgré des essais réitérés, impossible de passer la moindre bougie ni centriquement ni excentriquement. L'appui de bougies pendant quelque temps contre le rétrécissement, pour triompher d'un spasme possible, n'a pas plus de succès au cours de cette



chloroformisation. Nous remettons alors à une séance ultérieure un nouvel essai, nous proposant d'employer un tube plus large donnant un meilleur éclairage.

Le 26 janvier, toujours sous chloroforme, nous essayons sans succès d'engager un tube de 13 millimètres. Devant cette impossibilité et la nécessité absolue de passer des bougies, nous appuyons quelque temps sur le troisième rétrécissement un porte-coton imbibé de solution d'adrénaline cocaïne, après lequel de fines bougies peuvent être passées.

Le 30 janvier, nouvelle chloroformisation, pendant laquelle on passe successivement les n<sup>os</sup> 13 à 21 et l'on fait l'électrolyse circulaire de ce troisième rétrécissement avec des olives successives de 8, 9, 10 et 11 millimètres de diamètre.

Le 9 février, voulant passer toute la série des olives, nouvelle chloroformisation. Électrolyse circulaire avec une olive n<sup>o</sup> 8. Les autres ne peuvent être passées à cause de vomissements dus à ce que le malade, malgré la défense, avait trop mangé la veille.

Le 2 mars, nouvelle chloroformisation, pendant laquelle on fait l'électrolyse circulaire avec une olive de 13 millimètres. Depuis, l'enfant mange bien, a repris son poids et son entrain. On lui repasse de temps en temps des bougies de 10 à 12 millimètres de diamètre.

Nous terminerons l'exposé de ce cas par les quelques considérations suivantes :

I. Utilité de l'électrolyse, procédé peut-être trop négligé, qui à elle seule donnait tout d'abord entre les mains de notre confrère, dans un cas presque désespéré, un résultat immédiat excellent, lequel très probablement se serait maintenu si l'enfant avait consenti à se laisser passer des bougies à intervalle.

II. Souplesse de la muqueuse au niveau des rétrécissements électrolysés. Dans ces points, en effet, la paroi était souple, acceptait facilement un tube de 9 millimètres et aurait très certainement toléré un tube de 13 millimètres si ce calibre n'avait été un peu gros pour faire l'engagement au niveau du cricoïde chez un enfant de douze ans.



III. Utilité, dans les cas de ce genre, de l'œsophagoscopie, qui permet d'associer aux renseignements très utiles fournis par le toucher ceux de la vue et de mettre en œuvre les moyens suggérés par telle ou telle lésion constatée, en l'espèce la cocaïnadrénalisation, qui permet l'amorçage du rétrécissement réfractaire par de très fines bougies et sa guérison dans une séance ultérieure d'électrolyse.

---

## QUELQUES INCONVÉNIENTS DE LA RÉSECTION SOUS-MUQUEUSE

DE LA "CLOISON NASALE

Par le D<sup>r</sup> **MERMOD**, de Lausanne.

La résection sous-muqueuse de la cloison nasale déviée, rejetée un peu systématiquement par les uns, pratiquée à propos et hors de propos par les autres, nous semble être une bonne opération. Aux premiers, nous dirons que sans doute il faut l'éviter si une bonne résection d'un cornet ou d'une spina suffit à rétablir convenablement la largeur d'une fosse nasale; mais avec les seconds, nous pensons que ces interventions partielles ne sont guère de mise dans les fortes déviations à large courbure compliquée ou non d'épaississements. Dans ces cas, le champ opératoire est des plus exigus, et si le cornet est peu déroulé et largement adhérent à la paroi nasale externe, on ne parvient trop souvent qu'à arracher quelques débris de muqueuse, et on voit survenir ensuite une réaction inflammatoire interminable, dont l'intensité est toujours en raison inverse de l'importance de l'intervention. Nous ne parlons pas des galvanocautérisations, toujours inutiles et même nuisibles dans les sténoses de cause osseuse,

et régulièrement suivies de formation de brides et d'adhérences.

Il est certainement de nombreux cas où le redressement de la cloison par une résection sous-muqueuse ne saurait être remplacé par autre chose; c'est du reste une opération élégante, faisable dans les cas les plus compliqués, et rarement d'une difficulté réelle, si les deux muqueuses septales n'ont pas été sérieusement altérées par quelque intervention palliative antérieure. C'est alors que se produisent ces grosses perforations siégeant le plus souvent en avant, et laissant une large communication entre les deux cavités nasales. Et si la résection septale n'a pas été poursuivie en arrière, laissant persister la sténose, on aura répété sans le vouloir une véritable opération de Blandin, donnant au malade l'illusion d'une respiration bilatérale, alors qu'il reste exposé aux dangers de l'obturation nasale.

La persistance d'une perforation nasale, si elle est étendue, est la pierre d'achoppement de l'opération, et elle accuse l'inhabileté opératoire. Et cependant de grosses perforations peuvent persister après les résections les mieux faites, avec conservation irréprochable au moins d'un des deux revêtements muqueux. Si après vingt-quatre ou quarante-huit heures, on enlève les tampons, on est très étonné de découvrir un défaut qui s'élargit les jours suivants par une véritable nécrose de la muqueuse. Il me paraît difficile d'en dire la cause; peut-être faut-il accuser les tampons qu'il ne faut jamais introduire trop serrés, et dont nous croyons l'emploi nécessaire cependant pour empêcher les hémorragies secondaires et pour faciliter un bon accollement des muqueuses.

Rien de plus regrettable que l'existence de grosses perforations, qu'il ne faut pas attribuer nécessairement, nous le répétons, à une faute opératoire, bien que leur

fréquence diminue avec le nombre des cas opérés et avec l'habileté de l'opérateur. Elles transforment les deux cavités jumelles en une seule cavité trop vaste avec persistance de croûtes, et avec les conséquences d'un véritable ozène traumatique.

Bien plus funestes encore sont les conséquences d'une perforation étendue dans les cas de fortes déviations septales avec ozène unilatéral, dont nous avons rapporté quelques cas l'an dernier au Congrès de Vienne. Nous rappelons ici que l'ozène avec ses symptômes cardinaux, foetor, atrophie, croûtes, siège régulièrement du côté large, et qu'en diminuant sa capacité, en augmentant celle du côté sténosé, l'ozène disparaît. Mais c'est ici surtout que l'opération doit être faite d'une façon irréprochable, car la persistance d'une grosse perforation empêcherait absolument le résultat attendu.

Un autre inconvénient sur lequel je désire attirer votre attention, Messieurs, est celui qui résulte, après les opérations les mieux faites, de l'accolement de la cloison mobile avec une des parois nasales externes, soit à l'expiration, soit à l'inspiration. J'ignore si la chose a déjà été signalée; le septum réduit à deux muqueuses collées l'une contre l'autre, est tendu comme une voile, et dans la respiration même modérée, cette voile flotte comme un drapeau et vient s'appliquer sur une des parois latérales, empêchant le passage de l'air bien mieux qu'une gibbosité septale. Le malade avale en quelque sorte sa muqueuse, même s'il respire modérément; tantôt c'est l'expiration qui est empêchée, bien plus souvent l'inspiration, et toujours du côté resté le plus étroit, si le nouveau septum n'est pas exactement en position médiane, par suite d'une résection incomplète de son cadre inférieur. Il est bien étrange que deux muqueuses accolées l'une contre l'autre, doublée chacune de périchondré en avant, de périoste en arrière, ne se consolident pas toujours



rapidement par néo-formation ostéo-cartilagineuse. De fait, cette néoformation peut manquer ou se faire très tardivement : deux opérés revus après six mois avaient encore un septum extrêmement souple, et ce qui est plus grave, j'ai constaté le même chose chez un malade opéré par Killian lui-même il y a cinq ans, et qui était venu me demander mon avis au sujet de son obstruction nasale par accolement.

Au bout de combien de temps le septum mou reprend-il sa consistance normale? C'est aux recherches ultérieures à le dire. Mais l'inconvénient que je signale est exceptionnel, une cloison restée souple et molle permettant généralement une respiration nasale bilatérale parfaite, surtout, je le répète, si elle est en bonne position médiane. Et dans les cas que je rencontrerais à l'avenir, je crois que l'obstruction accidentelle par accolement disparaîtrait facilement en pratiquant une petite ouverture à l'emporte-pièce dans la membrane septale au point d'accolement.

Tels sont, Messieurs, les quelques inconvénients bien minimes que je tenais à vous signaler et qui ne me paraissent pas assez sérieux pour repousser la résection sous-muqueuse qui est une opération idéale quand elle est nettement indiquée, et qu'aucune autre intervention ne saurait remplacer. Et dans notre Congrès de l'an dernier, j'ai été étonné de voir l'opposition qu'ont rencontrée nos collègues Sieur et Rouvillois, qui à mon avis, ont affirmé avec raison que la résection sous-muqueuse du septum est une opération devenant rapidement facile avec un peu d'exercice, ne durant pas plus de vingt à vingt-cinq minutes, et ne demandant avec une bonne anesthésie locale qu'un minimum de douleur qu'acceptent mes malades les plus pusillanimes, fussent-ils de souche latine ou germanique.

#### DISCUSSION

M. BRINDEL. — Aux difficultés signalées par M. Mermod pour décoller la muqueuse de la cloison, je signalerai celle qui est due à un traumatisme antérieur. Quand la déviation a été produite par une chute sur le nez, le tissu cicatriciel produit entre la muqueuse et le cartilage gêne fortement le décollement.

Dans le cas où il existe de l'ozène unilatéral et une déviation de l'autre côté, je me garderais bien d'élargir la fosse nasale rétrécie, le malade respirant trop bien du côté où la muqueuse est atrophiée.

Enfin si, après cicatrisation, il existe un voile membraneux, que nous n'avons jamais constaté d'ailleurs, il est facile d'y remédier en faisant une cornéotomie du côté rétréci. On aurait pu, en outre, prévoir un pareil résultat parce qu'on a trop de muqueuse : il eût été facile d'en réséquer un fragment au moment de l'opération et pratiquer ce que nous appelons la résection muco-cartilagineuse.

M. MOURET. — M. Mermod dit que quand on fait une perforation de la cloison au cours de la résection sous-muqueuse, on fait un pas en arrière et on revient au procédé de Blondin, qui consistait à trouer la cloison pour donner au malade l'illusion de pouvoir respirer par les deux fosses nasales, alors qu'il ne respirait en réalité que par les deux narines, mais non par les deux fosses nasales. Cette objection ne me paraît pas juste, car dans le procédé ancien on ne réséquait pas ce qui restait de la déviation autour de la perforation chirurgicale; tandis que, dans l'opération actuelle, même si on a la malchance de faire une perforation, la résection doit porter sur toute l'étendue de la cloison déviée, et que par conséquent tout obstacle respiratoire doit être supprimé.

Pour ce qui est du flottement de la muqueuse, je l'ai observé les deux ou trois premiers jours qui suivent l'opération; mais, dès que la cicatrisation est faite, la membrane devient fixe et résistante.

S'il se forme parfois des croûtes sur le côté opéré, je ne crois pas que cela puisse être considéré comme de l'ozène. De l'ozène vrai surviendrait-il même chez un réséqué de la cloison, je ne le considérerais que comme accidentel et sans relation directe avec l'opération de la résection.

M. MERMOD. — Puisque je suis appelé à m'expliquer au sujet de la résection sous-muqueuse et l'ozène unilatéral, je répéterai ce que j'ai eu l'honneur de dire à Vienne. Les cas d'ozène unilatéral coexistent régulièrement avec une déviation accentuée de la cloison nasale, la rhinite atrophique fétide siégeant régulièrement du côté large, alors que le côté rétréci ne renferme pas de croûtes, mais est le siège de la rhinite catarrhale vulgaire par sténose nasale.

Je sais bien que dans nombre de déviations septales le côté large

est le siège d'une rhinite hypertrophique, ce qui nous prouve encore la complexité du « syndrome » ozène, qui ne peut provenir uniquement, comme l'aurait voulu Zaufal, d'une narine congénitalement trop vaste.

Quoi qu'il en soit, j'ai vu la résection bien faite, établissant une égalité parfaite entre les deux cavités jumelles, être suivie plus ou moins rapidement de la disparition des symptômes cardinaux de l'ozène. Et je serais heureux de voir se répéter l'essai, si important aussi bien au point de vue pratique qu'étiologique.

---

TRAITEMENT  
DES  
MALFORMATIONS DE LA CLOISON NASALE  
PAR LES PROCÉDÉS SOUS-MUQUEUX

par MM.  
**SIEUR,** **ROUVILLOIS,**  
Professeur au Val-de-Grâce.      Professeur agrégé au Val-de-Grâce.

I. — Nous avons déjà, l'année dernière, exposé devant la Société française d'otologie, de laryngologie et de rhinologie, quelques considérations relatives à la résection sous-muqueuse de la cloison nasale déviée. Notre communication avait soulevé quelques objections. M. Lermoyez notamment, avec son humour habituelle, nous reprochait de considérer cette opération comme la panacée des nez bouchés.

Or, tout en continuant à accorder à l'opération typique et complète une grande place dans la chirurgie du septum nasal, nous voulons, pour montrer l'éclectisme qui guide nos interventions, exposer notre pratique habituelle dans le traitement des malformations de la cloison.

Pendant le courant de l'année 1908, nous avons eu l'occasion de traiter et de suivre 40 sujets porteurs de cette lésion.



Les interventions que nous avons pratiquées se décomposent de la façon suivante :

- 23 résections sous-muqueuses typiques et étendues;
- 10 résections de crêtes à la gouge et au maillet;
- 7 résections de crêtes à l'ostéotome.

Cette simple énumération montre dès à présent qu'à côté de la résection sous-muqueuse typique nous admettons d'autres procédés plus simples, qui permettent dans certains cas d'arriver au résultat cherché.

Il est bien entendu que nous ne voulons pas parler du traitement de l'obstruction nasale en général, dont les causes sont multiples et dont les traitements sont différents selon les cas. Nous ne parlerons donc pas de la chirurgie d'ailleurs simple des cornets, pour n'envisager que les cas où le symptôme accusé par le malade (obstruction nasale le plus souvent) est nettement attribuable à une malformation de la cloison. Ces cas sont très nombreux et se présentent dans la pratique journalière du rhinologiste; ils sont parfois méconnus, et souvent mal traités; à ce double point de vue, ils méritent de retenir notre attention.

Tous les auteurs s'accordent à reconnaître dans les malformations de la cloison nasale deux grandes catégories :

- 1<sup>o</sup> Les épaissements (crêtes, éperons, épines);
- 2<sup>o</sup> Les déviations.

Or, la différence qui sépare ces deux lésions n'est pas aussi tranchée que la classification précédente pourrait le faire supposer.

La clinique montre en effet que c'est au niveau du bord antérieur du vomer qu'elles se rencontrent le plus souvent, le long d'une ligne partant de l'épine nasale pour aboutir au sphénoïde. Il en résulte que le départ n'est pas toujours facile à faire entre les déviations d'une part et les crêtes et éperons d'autre part.

Nous n'essaierons donc pas de faire des distinctions subtiles entre ces deux lésions qui sont le plus souvent connexes, sans nier cependant qu'il existe des épaisissements sans déviation et des déviations sans épaisissement. Cette distinction a d'autant moins d'importance que les procédés de traitement des déviations de la cloison siégeant dans la région chondro-vomérienne sont le plus souvent des « procédés analogues ou identiques à ceux dirigés contre les saillies greffées sur les déviations » (Mouret et Toubert).

Or, la résection sous-muqueuse dans ces cas a déjà fait ses preuves; notre expérience personnelle déjà longue nous permet d'affirmer son excellence. Au fur et à mesure que notre technique s'est perfectionnée, nous avons même étendu l'emploi de la méthode sous-muqueuse à toutes les interventions portant sur le septum, depuis les résections les plus étendues jusqu'à l'ablation pure et simple des crêtes et des éperons.

Nous espérons démontrer que la complication opératoire qui en résulte est plus apparente que réelle, que l'opération est plus logique, plus anatomique et plus chirurgicale. C'est pourquoi nous désirons exposer notre pratique en complétant les considérations qui ont fait l'objet du travail que nous avons soumis l'an dernier à l'appréciation de nos confrères. Nous serons mieux armés pour répondre à ceux qui nous ont crus entraînés par l'engouement de la mode, et nous ont prêté la tendance de trop sacrifier aux idées venues d'outre-Rhin.

II. — Ainsi que le font remarquer judicieusement MM. Mouret et Toubert dans leur rapport de 1906 : « le traitement idéal devrait toujours être choisi adéquat à la lésion, topographiquement diagnostiquée à l'avance. »

Comme eux, nous attachons la plus grande importance au diagnostic préopératoire qui permet de prévoir à l'avance

l'étendue de l'opération. Nous essayons toujours de préciser aussi exactement que possible l'état anatomique de la cloison en nous aidant de l'anesthésie préalable par des mèches de gaze imprégnées d'une solution de cocaïne à 5 0/0, à laquelle nous ajoutons quelques gouttes d'adrénaline au 1/000. Grâce à la vaso-constriction intense déterminée par l'action de cette solution, la muqueuse se recroqueville, se réduit à ses dimensions minima, et permet un examen plus complet des lésions. Grâce à l'anesthésie profonde ainsi obtenue, il est possible d'explorer avec un long stylet mousse les parties qui sont restées inaccessibles à la vue et de se rendre compte de l'état des lieux, condition indispensable pour pratiquer une intervention rationnelle.

Il nous arrive souvent, à la suite de cet examen préliminaire, de changer au dernier moment notre plan opératoire, et de faire une simple résection de crête au lieu d'une résection typique, ou une résection de cornet au lieu d'une intervention portant sur la cloison.

Néanmoins, il est toute une série de lésions dont l'examen préliminaire est difficile, surtout du côté de la fosse nasale oblitérée et dont le diagnostic exact ne peut être fait qu'au cours de l'intervention. Celle-ci, pour être rationnelle, et exactement proportionnée à la lésion à traiter, doit donc être exécutée sous le contrôle de la vue. Dans ces conditions, l'usage des procédés aveugles doit être abandonné pour céder le pas à ceux qui s'exécutent à ciel ouvert, conformément aux principes généraux de toute chirurgie rationnelle.

III. — Comme nous l'avons dit précédemment, sans faire de la résection sous-muqueuse typique et complète une application systématique, nous lui accordons une grande place dans la chirurgie de la cloison. Nous considérons en effet que dans de nombreux cas elle est seule adéquate aux lésions à traiter et constitue par consé-



quent, dans l'état actuel de nos connaissances, la méthode de choix.

Que nous enseigne en effet l'anatomie pathologique? Il est indispensable de nous y reporter, car seul l'examen des lésions commande l'opportunité, la nature et le manuel opératoire de l'intervention.

Nous n'avons pas l'intention de refaire ici l'anatomie pathologique complète des malformations de la cloison. Ce n'est pas que la question ne mériterait pas d'être reprise, car malgré les classifications schématiques qui en ont été données, aucune d'elles n'est complètement satisfaisante. La vérité, d'ailleurs, est que cette question est très complexe et que chaque cas nécessite pour ainsi dire une description particulière.

Mais si l'accord n'est pas fait pour désigner telle ou telle malformation rare, tout le monde s'accorde à reconnaître que c'est le long du bord antérieur du vomer et notamment sur l'articulation chondro-vomérienne que s'échelonnent la plupart des malformations du septum qui sont, dans la grande majorité des cas, des déviations ostéo-cartilagineuses simples ou accompagnées de crêtes ou éperons.

Parfois, vomer et cartilage, simplement inclinés vers une fosse nasale, forment un angle dièdre plus ou moins ouvert se traduisant par une partie convexe d'un côté et concave de l'autre; il s'agit alors d'une déviation chondro-vomérienne simple sans épaissement.

Mais, le plus souvent, la lésion est constituée non seulement par une déviation, mais par un épaissement qui peut revêtir deux aspects principaux. Tantôt il s'agit d'un épaissement ostéo-cartilagineux unilatéral constitué par une crête voméro-chondrale souvent assez accusée pour déterminer une empreinte sur le cornet inférieur correspondant qui se contourne parfois au-dessous d'elle.

A l'examen rhinoscopique antérieur, on est beaucoup plus frappé par la crête que par la déviation qui est souvent minime. Il suffit d'ailleurs de la réséquer par une petite intervention limitée à la fosse nasale obstruée pour rendre à cette dernière, sinon une cloison rectiligne, au moins une perméabilité suffisante.

Tantôt, et plus souvent, il s'agit, avec ou sans la malformation précédente, d'un épaissement bilatéral siégeant à l'entrée même de la fosse nasale et auquel prennent part l'os, le cartilage et la muqueuse.

L'os comprend trois parties distinctes qui, isolément ou simultanément, contribuent à l'épaississement dont nous venons de parler :

- 1° L'épine nasale;
- 2° L'os sous-vomérien;
- 3° Le vomer proprement dit.

L'épine nasale et l'os sous-vomérien faisant partie tous deux, avec l'os inter-maxillaire, du groupe incisif, présentent une importance de premier ordre dans l'histoire de ces épaissements osseux. L'un de nous a déjà insisté sur ce point et écrivait en 1901 : « L'hyper-trophie d'un des éléments qui constituent le groupe osseux inter-maxillaire (os sous-vomérien, épine nasale), paraît jouer un grand rôle dans la formation des crêtes et éperons qui siègent à l'entrée des fosses nasales, immédiatement en arrière de l'épine nasale et qui souvent paraissent faire corps avec le plancher. » (Sieur et Jacob.)

Le vomer proprement dit, au niveau du point où il se soude à l'os sous-vomérien, présente en outre un épaissement marqué qui vient se joindre à ceux du groupe incisif.

Le cartilage est constitué par le bord inférieur du cartilage quadrangulaire qui, au même titre que l'os, possède aussi un vestige embryonnaire, le cartilage de Huschke, qui repose dans la gouttière de l'os incisif et dont l'épais-

sisement contribue pour une part à la formation de la saillie antéro-inférieure signalée plus haut.

Il n'est pas jusqu'à la muqueuse recouvrant cette saillie qui ne subisse elle aussi un épaissement partiel et qui ne concoure à rétrécir l'entrée des fosses nasales.

A l'examen rhinoscopique antérieur, on constate une sorte d'étalement bilatéral de la partie inférieure de la cloison faisant pour ainsi dire partie intégrante du plancher. C'est ce seuil ostéo-cartilagineux, mais surtout osseux, qui obstrue l'entrée des fosses nasales; c'est contre lui que doivent être dirigés nos efforts. Lombard et Bourgeois, en 1904, ont bien attiré l'attention sur ce point et insistent fort judicieusement sur la nécessité de disjoindre la suture voméro-maxillaire à la gouge et au maillet. Nous partageons pleinement leur avis et nous estimons que la seule présence de cette saillie antérieure constitue une indication formelle de la résection sous-muqueuse typique et complète, puisque seule elle étend son action aux deux fosses nasales obstruées et est adéquate à la lésion à traiter.

Nous n'envisageons pas à dessein les autres variétés de malformations de la cloison qui sont d'ailleurs rares relativement aux précédentes. Nous avons voulu simplement rappeler l'anatomie pathologique des lésions les plus fréquemment observées afin d'en déduire des conclusions opératoires applicables à la majorité des cas de la pratique journalière.

Empressons-nous de dire, toutefois, que les renseignements fournis par l'anatomie pathologique doivent être complétés par ceux de la clinique, et que c'est à l'association de ces deux sources d'informations que nous demandons nos indications opératoires et le choix de nos procédés.

IV. — Il est hors de doute en effet que les malformations de la cloison ne sont justiciables d'une intervention



chirurgicale que si elles déterminent un symptôme pouvant être attribué à cette lésion et entraînant notamment une diminution de la perméabilité nasale à l'air. Nombreux, en effet, sont les cas où l'examen rhinoscopique révèle une déviation ou une crête très accusée, sans que le malade s'en déclare incommodé. Même dans ces cas, il y aurait lieu, croyons-nous, de faire une réserve, car si le sujet n'accuse pas de gêne appréciable, il est évident qu'une diminution de la perméabilité nasale n'est pas sans déterminer quelque lésion latente naso-pharyngée ou des troubles dans l'hématose pulmonaire.

Mais le plus souvent, le malade accuse des symptômes cliniques qui nécessitent une intervention dont l'anatomie pathologique commande la variété.

Nous avons, l'an dernier, exposé les principales *indications cliniques* de nos interventions (obstruction nasale, coryza, angines et pharyngites à répétition, troubles pulmonaires, épistaxis, troubles auditifs, troubles nerveux).

Nous n'y reviendrons pas pour ne pas retomber dans des redites inutiles et nous nous contentons de renvoyer le lecteur à notre communication de l'année dernière.

Lorsque ces indications cliniques existent, il appartient à l'anatomie pathologique de nous fixer sur le *choix du procédé*.

A ce propos, il est utile de faire une distinction selon que le symptôme et la lésion appellent l'attention sur une seule fosse nasale ou sur les deux à la fois.

Dans le premier cas, il s'agit le plus souvent d'une crête existant à l'état isolé ou associée à une déviation légère; dans ces conditions, nous ne jugeons pas utile de faire une résection complète de la cloison, intervention évidemment disproportionnée avec la lésion. Dans ces cas, la crête est tout, la déviation n'est rien et la simple ablation de la saillie ostéo-cartilagineuse qui détermine l'obstruction, suffit à rétablir la perméabilité nasale. Nous

dirons plus loin, à propos du manuel opératoire, le procédé auquel nous donnons la préférence pour arriver à ce résultat.

Mais, dans de nombreux cas, il s'agit d'une obstruction bilatérale déterminée par une hypertrophie de l'os sous-vomérien et du cartilage de Huschke, sans préjudice d'une crête voméro-chondrale qui accompagne souvent la lésion précédente. Il est de toute évidence que l'indication opératoire au nom de la clinique et de l'anatomie pathologique est de faire une opération bilatérale. La résection sous-muqueuse typique et complète satisfait seule à cette exigence et doit être considérée comme l'opération de choix.

Nous ajouterons même à ce propos qu'il est toute une catégorie de sujets chez lesquels la malformation de la cloison ne semble pas en rapport avec les symptômes observés. Ce sont les adénoïdiens dont le nez est effilé en lame de sabre et dont les fosses nasales présentent une véritable atresie congénitale. L'ablation des végétations adénoïdes dont ils sont en général porteurs ne suffit pas pour rétablir la perméabilité nasale; la résection des cornets, dont l'opportunité est d'ailleurs discutable, reste souvent insuffisante également, de sorte que la résection sous-muqueuse typique peut être considérée comme un utile adjuvant dans le traitement de ces malades. Nous avons eu l'occasion de la pratiquer dans un cas de ce genre, et nous n'avons eu qu'à nous en louer.

V. — Nous venons de voir que la clinique et l'anatomie pathologique, tout en nous engageant à faire une large part à la résection sous-muqueuse typique et complète, nous amènent également à des interventions plus économiques, telle que l'ablation pure et simple des crêtes et éperons. Mais que l'intervention soit étendue ou restreinte, nous nous efforçons toujours de la réaliser par des procédés sous-muqueux. Ces procédés, dont nous allons

exposer brièvement la technique, présentent des avantages incontestables qui méritent d'être vulgarisés.

S'agit-il d'une déviation avec ou sans épaississement chondro-vomérien ? Nous suivons la conduite que MM. Lombard et Bourgeois ont bien exposée dans les *Annales des maladies du nez, des oreilles et du larynx*, en 1904. Ces auteurs, à juste titre, distinguent le cas où la crête est séparée du plancher de ceux où elle fait corps avec ce dernier. Dans l'un et l'autre cas, ils préconisent la résection sous-muqueuse de la partie déviée ou épaissie. Si la déviation avec ou sans épaississement est séparée du plancher, l'opération consiste :

- 1° A inciser la muqueuse de préférence du côté convexe;
- 2° A la décoller des deux côtés;
- 3° A réséquer entre les deux muqueuses écartées toutes les parties déviées ou épaissies.

Nous ne décrivons pas l'opération temps par temps, car chaque opérateur a une technique qui lui est propre et qu'il considère comme la meilleure. D'ailleurs, il faut se garder de vouloir appliquer le même *modus faciendi* à tous les cas. Il faut savoir se plier aux exigences de la lésion et n'avoir pour but que la désobstruction du nez.

C'est ainsi que l'incision de la muqueuse sera plus ou moins longue selon les cas; elle siège le plus souvent sur le côté convexe de la déviation, mais il peut être utile dans certains cas de la faire sur le côté concave; quelquefois enfin elle peut être faite sur le bord inférieur du cartilage luxé.

Nous opérons le décollement de la muqueuse avec une petite rugine mousse et nous l'achevons avec le spéculum de Killian; mais, tout en reconnaissant la commodité de ce dernier instrument, nous ne le jugeons pas indispensable. Dans la plupart des cas, ce décollement est facile, mais il arrive parfois que malgré les plus grandes précautions la muqueuse se déchire. Tout en la ménageant



au maximum, nous ne nous attardons pas à vouloir quand même la conserver intacte.

Nous réséquons la partie déviée en la morcelant à la pince de Luc qui constitue, à notre avis, l'instrument de choix pour l'exécution de ce temps. Nous la trouvons très supérieure au couteau de Ballenger qui nous paraît inutile et souvent insuffisant. La résection terminée, nous mettons un point de suture si la muqueuse a tendance à flotter, et nous tamponnons les deux fosses nasales avec une mèche oxygénée. C'est en somme le procédé de Pétersen (résection fenêtrée étroite) si la résection s'adresse au seul cartilage; c'est le procédé de Krieg, modifié par Killian (résection fenêtrée large), si elle s'adresse à l'os en même temps qu'au cartilage.

Cette opération est simple, facile et rapide dans son exécution.

Il n'en est pas de même si l'épaississement antérieur fait corps avec le plancher des fosses nasales, c'est-à-dire dans le cas d'hypertrophie de l'épine nasale, de l'os sous-vomérien et du cartilage de Huschke. Dans ce cas, nous complétons, à l'exemple de Lombard et Bourgeois, l'opération précédente par un temps extrêmement important : la disjonction de la suture voméro-maxillaire entre le bord inférieur du vomer et les apophyses palatines des maxillaires supérieurs. Pour faciliter ce temps de désinsertion osseuse, nous décollons la muqueuse jusque sur le plancher de la fosse nasale; cette manœuvre est un peu délicate, car la muqueuse y est adhérente et saigne facilement; parfois même elle se déchire, ce qui prédispose ultérieurement à la perforation de la cloison, sur laquelle nous reviendrons plus loin à propos des résultats éloignés de l'intervention. Le temps de la disjonction voméro-maxillaire ne peut être exécuté efficacement qu'à la gouge et au maillet, et détermine toujours quelques irradiations douloureuses du côté des dents. Le squelette

est si dur que nous employons une gouge offrant la forme d'une petite fourche pour éviter son dérapage. Afin de bien surveiller sa bonne direction, parallèle à la voûte palatine osseuse, nous confions volontiers le maillet à un aide.

L'éclairage électrique nous permet d'apprécier l'étendue de la résection, mais si la petite hémorragie due à la lésion des artérioles palatines antérieures masque le champ opératoire, la pulpe de l'auriculaire introduite entre les deux muqueuses nous renseigne exactement sur l'action de la gouge. Nous ne craignons pas ainsi de réséquer aussi loin que cela est nécessaire en arrière, en ne respectant que le bord postérieur du vomer. C'est le procédé de Krieg modifié par Killian (conservation de la muqueuse) et complété par Lombard et Bourgeois (résection de l'os sous-vomérien et disjonction voméro-maxillaire). Contrairement à la précédente, cette opération est un peu longue et délicate dans son exécution, mais avec un peu d'habitude, il est rare qu'elle dure plus d'une demi-heure.

Sommes-nous en présence d'une crête simple ou associée à une déviation tellement légère qu'elle est négligeable et ne détermine qu'une gêne respiratoire nettement unilatérale? Après avoir essayé les différents procédés qui ont été préconisés pour l'ablation de ces crêtes, nous sommes arrivés à cette conclusion que, même dans ces cas simples, la méthode sous-muqueuse était recommandable.

La technique que nous employons est la suivante : Prenons comme exemple le cas le plus fréquent, c'est-à-dire celui d'une crête ostéo-cartilagineuse voméro-chondrale.

1° Nous faisons une incision au bistouri sur le bord tranchant de la crête. Si besoin est, une petite incision antérieure, perpendiculaire à la précédente, permet de mobiliser deux petits lambeaux, l'un supérieur, l'autre inférieur.

2° Nous décollons les deux petits lambeaux ainsi tracés avec une spatule mousse, de façon à isoler complètement toute la saillie ostéo-cartilagineuse constituée par la crête. Ce décollement est plus difficile à la partie inférieure en raison du voisinage immédiat du plancher.

3° Nous sectionnons la crête d'avant en arrière, au ciseau et au maillet, sous le contrôle de la vue. Avec un peu d'attention, il est assez facile d'éviter la lésion de la muqueuse du côté opposé, accident qui peut d'ailleurs être évité par l'hydrotomie sous-muqueuse proposée par Escat. D'ailleurs, si un coup de gouge vient à perforer la muqueuse, cette perforation se cicatrise rapidement.

La résection une fois terminée, il semble au premier abord que la muqueuse doive être exubérante; il n'en est rien, car sa section détermine en général sa rétraction; il serait d'ailleurs facile, le cas échéant, d'en réséquer le surplus.

Après l'opération, une mèche oxygénée dans la fosse nasale applique les petits lambeaux muqueux contre la cloison.

Telle est, brièvement décrite, la technique que nous employons dans le traitement des malformations de la cloison. Elle peut être résumée de la façon suivante : application systématique des procédés sous-muqueux à toutes les malformations, en proportionnant la résection à la lésion, depuis la simple ablation d'une crête jusqu'à la résection typique plus ou moins complète.

Cette thérapeutique est, croyons-nous, la méthode de choix. Nous reconnaissons volontiers qu'à côté d'elle il existe une série de petits moyens plus rapides, tels que la perforation pure et simple de la cloison ou l'ablation des crêtes à l'ostéotome. Nous avons parfois recours à ces petits moyens dans certains cas particuliers, mais si nous les abandonnons de plus en plus, ce n'est pas en raison de leur inélégance chirurgicale qui, à tout prendre,



n'a aucune importance, mais parce que leurs résultats sont souvent inférieurs à ceux que nous obtenons par les procédés sous-muqueux dont nous venons de rappeler la technique.

VI. — Le moment est donc venu d'exposer les avantages de ces procédés. Nous en indiquerons également les inconvénients, d'ailleurs négligeables, si on les compare aux avantages. Nous répondrons ainsi aux objections qui ont été faites à la méthode sous-muqueuse, lors de notre communication de l'année dernière.

La résection sous-muqueuse, qu'elle s'applique à une partie étendue ou limitée de la cloison, présente deux grands avantages qui doivent la faire préférer à toute autre méthode chaque fois qu'elle est matériellement applicable :

- 1° Elle ménage la muqueuse;
- 2° Elle donne la certitude d'enlever tout ce qui fait obstacle à la respiration sous le contrôle permanent de la vue.

La conservation de la muqueuse ménage sa fonction et évite la formation des croûtes intra-nasales qui succèdent toujours à sa destruction.

L'expérience montre, en effet, que le sacrifice trop étendu de la muqueuse amène la formation de croûtes qui n'ont aucune tendance à disparaître, qui gênent le malade et l'exposent parfois à la rhinite ozéneuse ou aux infections de toutes sortes qui ont le nez comme point de départ. Cet inconvénient est surtout à craindre dans les résections pratiquées selon le procédé primitif de Krieg, qui sacrifiait délibérément toute la muqueuse correspondant au côté convexe. C'est pourquoi nous considérons comme importante la modification que Killian a apportée à ce procédé. L'inconvénient est beaucoup moindre après l'ablation des crêtes et éperons par les procédés sacrifiant la muqueuse,

car le fragment muqueux abrasé a des dimensions restreintes. Néanmoins la cicatrisation en est plus lente que si la muqueuse a été soigneusement conservée.

La conservation de la muqueuse présente encore l'avantage d'éviter à coup sûr la formation entre la cloison et les cornets des synéchies qui sont si désagréables pour les malades et si rebelles au traitement. La plupart des synéchies que nous avons observées étaient consécutives, soit à des cautérisations, soit à des ablations de crêtes avec sacrifice systématique de la muqueuse. Il est facile de concevoir, en effet, que ces opérations un peu brutales et aveugles déterminent souvent une lésion des cornets voisins, ce qui favorise singulièrement la formation des adhérences ultérieures.

Si la conservation de la muqueuse nous paraît désirable, nous reconnaissons volontiers qu'il existe un certain nombre de cas dans lesquels elle est plus gênante qu'utile, où sa résection, au moins partielle, s'impose du côté convexe et où le procédé primitif de Krieg est applicable; cette remarque s'applique par exemple aux nez congénitalement étroits de certains adénoïdiens. Mais cette exubérance muqueuse se rencontre surtout dans les cas où la résection osseuse ou cartilagineuse a été incomplète. Quand la résection a été faite largement, il arrive le plus souvent que la section et le décollement de la muqueuse déterminent une sorte de rétraction qui en réduit considérablement les dimensions. Nous avons même vu, lors de l'ablation de crêtes volumineuses par ce procédé, que la muqueuse sectionnée sur l'arête de la crête et décollée sur ses deux versants, non seulement n'était plus exubérante après la section ostéo-cartilagineuse, mais s'était rétractée au point de laisser à découvert une partie de la section du squelette.

Le deuxième avantage que nous reconnaissons au procédé sous-muqueux est de permettre à l'opérateur

de réséquer largement et de lui donner la certitude qu'il enlève tout ce qui fait obstacle au passage de l'air en mettant sous ses yeux tout le segment du squelette à réséquer. Ce n'est pas à l'aveugle, mais sous le contrôle incessant de la vue qu'il pratique sa résection. Ce contrôle peut d'autant mieux s'exercer que le décollement sous-muqueux n'est pas hémorragipare, tandis que l'opération qui sacrifie la muqueuse est toujours sanglante et forcément aveugle.

L'avantage d'opérer largement prime même celui de conserver la muqueuse, puisque nous verrons plus loin que l'ablation complète de la partie épaissie ou déviée entraîne parfois ultérieurement la perforation de la cloison.

S'agit-il d'une déviation? Grâce au décollement étendu des deux muqueuses, le squelette ostéo-cartilagineux apparaît tout entier et peut être réséqué dans toute l'étendue de la partie déviée. Il est à remarquer en effet que l'examen rhinoscopique antérieur ne permet pas d'explorer toute l'étendue du squelette osseux ou cartilagineux à réséquer: seule l'intervention sous-muqueuse permet d'apprécier l'étendue de la résection. C'est surtout dans les cas où la cloison présente un épaississement antéro-inférieur dû à l'hypertrophie de l'os sous-vomérien que l'avantage de la méthode est le plus apparent. Nous dirons même que dans ces cas ce procédé est le seul qui permette de faire une intervention adéquate à la lésion à traiter.

S'agit-il d'une simple crête? Ici encore le procédé que nous préconisons présente les mêmes avantages. Il permet en effet, comme dans les déviations étendues, de mieux enlever toute la partie du squelette qui s'oppose au passage de l'air. Une crête, en effet, est souvent greffée sur une déviation, de sorte que sa véritable base d'implantation est beaucoup plus large qu'elle ne le paraît au premier



abord. Les différentes variétés d'ostéotomes, employés ordinairement pour en faire l'ablation, enlèvent bien une partie de la crête, mais n'abrasent pas toujours assez largement sa base d'implantation. C'est surtout à la partie antérieure que l'ostéotome dérape le plus souvent en raison du voisinage de la crête avec le plancher, disposition qui ne laisse pas toujours la place suffisante pour insinuer la branche inférieure de l'ostéotome au-dessous de la saillie à réséquer.

C'est donc, croyons-nous, d'avant en arrière et non pas d'arrière en avant qu'il faut enlever les crêtes pour être sûr de faire une abrasion complète. La gouge et le maillet maniés sous le contrôle de la vue réalisent l'instrumentation de choix. C'est d'ailleurs la technique de nombre d'opérateurs, mais nous estimons que le décollement préalable de la muqueuse est une précaution utile. Il s'agit moins dans l'espèce de ménager un petit lambeau muqueux souvent négligeable que d'opérer avec une hémorragie moindre sous le contrôle de la vue et d'avoir la certitude de réséquer tout ce qui fait obstacle au passage de l'air.

Les avantages des procédés sous-muqueux ci-dessus énumérés suffisent, à notre avis, pour que nous les considérions comme les procédés de choix dans le traitement des malformations du septum. Nous devons, croyons-nous, les appliquer chaque fois que la chose est possible; nous devons chercher à bien en posséder la technique parfois délicate. Ces procédés constituent la méthode vraiment logique et chirurgicale de ces malformations. Ils sont conformes aux principes généraux de la chirurgie à ciel ouvert en permettant d'enlever tout ce qui gêne, sans faire de sacrifice inutile.

Ces avantages sont suffisants, à notre avis, pour accepter leurs petits inconvénients qui ont été un peu exagérés par ceux de nos confrères qui ont bien voulu argumenter

notre communication de l'année dernière. Ces critiques, loin de refroidir notre zèle, l'ont aiguisé, et nous restons partisans de plus en plus convaincus de l'excellence des procédés sous-muqueux en général et de la résection sous-muqueuse typique en particulier.

C'est une opération longue, dit-on. Or, il est bien rare qu'avec un peu d'habitude l'opération proprement dite dure plus d'une demi-heure; le temps nécessité par l'anesthésie locale préalable ne saurait être en effet mis sur le compte de l'intervention.

C'est une opération difficile et ennuyeuse, ajoute-t-on. Nous le reconnaissons volontiers, mais un tel argument est insuffisant s'il est démontré que les résultats qu'elle donne sont supérieurs à ceux des opérations plus simples; nous estimons donc que la commodité de l'opérateur doit être sacrifiée à l'intérêt du malade. D'ailleurs, dans certains cas, l'opérateur n'a pas le choix et est obligé d'y avoir recours s'il veut faire une intervention adéquate à la lésion à traiter. Il n'a donc pas le droit de substituer à une opération difficile, mais complète, une opération plus simple, mais incomplète.

C'est une opération douloureuse qui nécessite l'anesthésie chloroformique, dit-on encore. Or, nous pouvons affirmer que, à part quelques rares exceptions, l'anesthésie locale suffit pour mener à bien cette intervention.

Nous reconnaissons volontiers qu'elle n'est pas toujours acceptée facilement dans la clientèle de ville; ce n'est pas une raison pour ne pas la proposer et en faire bénéficier ceux qui mettent leur intérêt au-dessus d'un préjugé. Ce n'est pas surtout une raison pour ne pas en faire profiter notre clientèle hospitalière, docile et confiante, à laquelle nous devons offrir le maximum de garanties d'une guérison rapide et durable.

C'est pourquoi nous sommes restés partisans de la pratique courante de la méthode sous-muqueuse. Ce

n'est pas que nous considérons la résection typique et complète comme une panacée, car nous croyons avoir montré par ce qui précède que notre thérapeutique est assez éclectique pour admettre à côté d'elle des résections plus rapides et plus économiques permettant d'arriver au résultat cherché. Mais même dans ces interventions économiques, les procédés sous-muqueux nous paraissent dignes d'être vulgarisés, car s'ils compliquent un peu en apparence le manuel opératoire, ils donnent de meilleurs résultats.

La voie sous-muqueuse nous paraît donc la méthode idéale pour le traitement des malformations de la cloison : nous devons la considérer comme la méthode de choix et n'admettre les procédés dits plus simples et plus rapides que dans des cas particuliers imposés par la nécessité.

VII. — Grâce à l'étendue de nos interventions, les résultats que nous obtenons sont excellents d'emblée, et il est exceptionnel que nous ayons à intervenir secondairement.

Nous les avons déjà exposés l'an dernier, mais nous désirons insister de nouveau sur quelques points particuliers.

*Au point de vue anatomique*, nous avons encore, comme l'année dernière, constaté de véritables régénérations partielles de la cloison, mais un examen attentif nous a permis de nous rendre compte que cette régénération portait beaucoup plus sur la partie cartilagineuse que sur la portion osseuse.

Dans le cas où la résection a été plus cartilagineuse qu'osseuse, il est parfois difficile d'affirmer que le malade a subi une intervention intra-nasale et néanmoins il reste amélioré ou guéri. Mais dans le cas où la résection a été plus osseuse que cartilagineuse et surtout dans l'hypertrophie de l'épine nasale et de l'os sous-vomérien,



la régénération n'existe pas, la perte de substance osseuse est définitive et s'accompagne même parfois d'une perte de substance muqueuse, c'est-à-dire de perforation de la cloison. Nous avons constaté, en effet, chez trois malades opérés quelques mois auparavant pour une déviation avec épaissement osseux considérable faisant corps avec le plancher, l'existence d'une perforation siégeant à ce niveau. Il semble donc qu'il était inutile de pratiquer une opération longue et délicate pour aboutir à ce résultat qu'il était facile d'obtenir d'emblée par un simple coup d'emporte-pièce. Or cet argument qui vient immédiatement à l'esprit n'a aucune valeur; en effet, la perforation pratiquée à l'emporte-pièce ne peut être faite qu'au-dessus de la portion osseuse épaissie, car aucun instrument n'est assez robuste pour entamer d'emblée l'épaississement osseux inférieur de la cloison quand il existe. L'orifice ainsi pratiqué fait bien communiquer les deux fosses nasales, mais n'augmente pas pour cela leur calibre et ne met pas l'opéré dans de meilleures conditions respiratoires. Il n'y a que la gouge et le maillet qui puissent avoir raison de cette véritable exostose du plancher nasal, et il n'y a que la voie sous-muqueuse qui permette d'arriver complètement à ce but. La formation d'une perforation, dans ces cas, loin de faire considérer cette opération comme inutile, ne fait que la justifier davantage.

Si nous préconisons les procédés sous-muqueux, ce n'est donc pas pour obéir aux principes de la conservation outrancière de la muqueuse nasale, puisque nous savons la sacrifier le cas échéant malgré les inconvénients qui résultent de sa suppression. La raison principale qui nous engage à préconiser leur emploi, c'est que seuls ils permettent d'opérer largement, d'enlever tout ce qui fait obstacle à la respiration sans faire de sacrifice inutile.

Quelle que soit l'étendue de la résection osseuse ou cartilagineuse, jamais nous n'avons observé d'affais-

sement du nez. L'attelle cartilagineuse représentée par le bord antéro-supérieur du cartilage quadrangulaire suffit toujours pour éviter l'effondrement du squelette nasal, ce qui permet d'enlever complètement, comme le fait remarquer Claoué (in thèse Michelet) le bord antéro-inférieur du cartilage, quand ce dernier est luxé et détermine pour son compte une oblitération partielle de la fosse nasale correspondante. Néanmoins, lorsque nous nous trouvons en présence d'un syphilitique avéré, nous nous abstenons de résection trop large et nous préférons avoir recours aux petits moyens, qui, s'ils sont moins efficaces, exposent moins le malade et l'opérateur à la surprise désagréable de l'effondrement du nez.

Nous ne parlons pas des *résultats esthétiques*, car nous n'en avons pas l'expérience tout en reconnaissant volontiers que cette question peut être intéressante dans quelques cas particuliers. A ce propos, les conseils que donne M. Claoué dans la thèse de son élève Michelet pourraient être suivis, et le petit appareil qu'il a imaginé peut être appelé à rendre des services.

Nous n'insisterons pas sur les *résultats fonctionnels* que nous obtenons, car nous les avons déjà signalés dans notre communication de l'année dernière. L'un de nous, dans un article récent (*Progrès médical*, 22 août 1908) a développé cette question en étudiant les résultats éloignés des interventions endonassales en général. M. le professeur Lemoine a bien voulu continuer à examiner nos malades avant et après nos interventions (six mois après en moyenne). Il a relevé les mêmes bons résultats que les années précédentes et a pu constater notamment une amélioration manifeste du murmure inspiratoire sous la clavicule droite<sup>1</sup>. Nous avons laissé entrevoir dans l'article précité les résultats encourageants que l'on pouvait

1. *Bulletins de la Société médicale des hôpitaux*, 1909.

espérer, en améliorant l'hématose pulmonaire, chez les sujets débilités et peut-être chez les tuberculeux au début.

Nous insisterons aujourd'hui d'autant moins sur ces résultats qu'ils ne sont évidemment pas l'apanage exclusif des procédés sous-muqueux dont l'étude fait l'objet principal de ce travail. Mais si nous considérons que ces procédés donnent dans la plupart des cas le résultat le plus complet et le plus définitif, il était légitime de signaler au moins la part qui leur revient dans les résultats fonctionnels éloignés que nous avons déjà étudiés.

VIII. — Les considérations qui précèdent sont le fruit des réflexions que nous avons faites à la suite des observations recueillies à la clinique de chirurgie spéciale du Val-de-Grâce. Nous y avons examiné et opéré un grand nombre de malades, qui, au point de vue des interventions qui nous occupent, réalisent deux conditions favorables :

1° Nos malades sont hospitalisés;

2° Ce sont des sujets jeunes.

L'hospitalisation, même passagère, nous permet d'exécuter une intervention complète d'emblée, fût-ce au prix d'un manuel opératoire un peu plus compliqué ou d'une opération un peu plus longue. Nous reconnaissons volontiers que le praticien ne peut pas facilement faire dans son cabinet une résection de la cloison s'il n'a pas le personnel et l'installation nécessaires; nous comprenons facilement qu'il préfère recourir aux moyens plus simples et plus faciles qui, en plusieurs séances, peuvent lui donner un résultat satisfaisant. Mais sont-ce là des raisons suffisantes pour ne pas essayer de faire mieux?

L'âge de nos soldats est favorable aux interventions intra-nasales. A vingt ans, le squelette du crâne et de la face est arrivé à son complet développement, et les malformations ostéo-cartilagineuses de la charpente nasale peuvent être considérées comme définitives et par consé-



quent toujours justiciables d'une intervention. Le sujet est encore assez jeune pour en obtenir un bénéfice fonctionnel important, ce qui explique les bons résultats que nous avons toujours observés.

Des considérations qui précèdent, nous ne voulons tirer aucune conclusion absolue, car il faut savoir être éclectique selon les cas cliniques observés et selon le milieu dans lequel nous évoluons. Nous dirons seulement que la méthode sous-muqueuse nous paraît présenter le maximum d'avantages dans la chirurgie de la cloison. Elle mérite de plus en plus d'être vulgarisée, car, malgré les objections qui lui ont été faites, il est impossible de ne pas reconnaître qu'elle constitue la méthode idéale de laquelle nous devons toujours nous rapprocher. Elle est idéale parce qu'elle est anatomique et physiologique dans sa conception, véritablement chirurgicale dans son exécution et féconde dans ses résultats.

#### DISCUSSION

M. MOLINIÉ. — N'y a-t-il pas quelquefois un léger affaissement de la partie antérieure du nez ?

M. MOURET. — Les cas auxquels fait allusion M. Molinié correspondent à certains affaissements de la pointe du nez, qui peuvent se produire lorsque la résection du cartilage est trop étendue, tant du côté du dos du nez que du côté de la sous-cloison. Si l'on a soin de conserver le long de celle-ci une petite lamelle cartilagineuse de 1 à 2 millimètres de largeur, cela suffit pour soutenir la pointe du nez. Mais il est certain que la conservation de cette attelle cartilagineuse est plus difficile à faire que la résection complète du cartilage.

M. MERMOD n'a jamais vu cet affaissement.

M. JACQUES. — Je demanderai à M. Rouvillois s'il n'a jamais rencontré de suppuration post-opératoire dans la cavité septale. La chose m'est arrivée une fois dans un cas où l'opération avait été laborieuse et pratiquée dans des conditions d'asepsie imparfaite. Il s'en est suivi un léger affaissement du dos de l'auvent, malgré un drainage méthodique. Bien que les fautes d'asepsie doivent être exceptionnelles, il ne faudrait pas, je crois, perdre de vue la possibilité de complications suppuratives, de manière à y parer à temps.

M. GAULT. — Sur une quinzaine de cas de résection sous-muqueuse de cloison faite par le Dr Gault, jamais il n'a conservé de petite bandelette cartilagineuse de support au niveau de la sous-cloison. Dans deux cas seulement sur quinze il lui parut y avoir un très léger fléchissement consécutif du lobule, qui ne fut d'ailleurs pas accusé par le malade, tant il était minime. En somme, étant donnée la simplification de la technique quand on ne maintient pas de bandelette au niveau de la sous-cloison, il préfère éviter, selon les conseils de son maître et ami le professeur Jacques, de compliquer cette technique par un temps supplémentaire dont on peut se passer, sauf peut-être dans les résections très larges.

M. SIEUR. — Nous n'avons pas observé jusqu'ici d'infection de la plaie opératoire, parce que nous ne pratiquons la résection que pendant la période d'été, époque à laquelle les maladies infectieuses du naso-pharynx sont rares. En second lieu, nous ne prolongeons pas le tamponnement au delà de vingt-quatre heures.

Quant au flottement de la cloison dont a parlé M. Mermod et déjà signalé, il y a deux ans, par M. Lermoyez, nous ne l'avons jamais observé. Nous attribuons ce fait à ce que nous réséquons toujours largement la cloison, ce qui facilite d'autant la rétraction ultérieure de la muqueuse et sa fixation en rectitude.

## SYMPHYSE PALATO-PHARYNGIENNE

### AVEC PROTHÈSE IMMÉDIATE

Par le Dr C. J. KÖENIG, de Paris.

OBSERVATION. — La petite fille que je vais vous présenter était atteinte d'une obstruction nasale complète d'origine traumatique, opératoire probablement, car aucune autre cause pathologique n'a pu être déterminée. Elle avait en effet subi l'opération des végétations adénoïdes et des amygdales il y a quatre et deux ans respectivement, et depuis n'a pu faire passer de l'air par son nez ni dans un sens ni dans l'autre, et par conséquent ne pouvait plus se moucher.

Cette petite fille qui me fut amenée par le Dr Julien Gagey, a huit ans et demi; elle est chétive et peu développée. Avant l'opération que je lui ai faite, elle dormait mal, et, au moindre exercice, se couvrait de transpiration.

L'examen de sa gorge montrait une cicatrice épaisse médiane de son pharynx buccal de 3 à 4 centimètres de long, allant de son voile du palais jusqu'au niveau de la base de sa langue ou du bord supérieur de son épiglote. Toute la paroi postérieure de son pharynx buccal était cicatricielle, et les parois latérales de celui-ci étaient attirées vers la ligne médiane en forme d'angle dièdre ouvert en avant, les piliers postérieurs étant accolés. Le bord du palais mou à droite et à gauche était compris dans la cicatrice du pharynx, la luette était normale, et entre elle et la cicatrice, à droite, existait une ouverture virtuelle communiquant avec le pharynx nasal et permettant le passage d'une sonde de sept millimètres de diamètre que l'on pouvait facilement promener à droite et à gauche dans le pharynx nasal qui paraissait de dimensions normales. Je dis que l'ouverture qui existait était virtuelle, car il fut impossible à l'enfant d'y faire passer de l'air, le voile formant clapet qui se fermait dans les deux sens.

Le 3 avril, au moyen de l'anesthésie locale à la cocaïne en badigeonnages et à la novocaïne en injections, je fis une incision médiane allant tout le long et dans toute l'épaisseur de la cicatrice. Ensuite, avec deux serpettes coudées et pointues, droite et gauche, introduites par l'ouverture virtuelle, je fis deux lambeaux latéraux, faisant passer mes incisions derrière ce qui constituait auparavant la région des piliers postérieurs et des amygdales. J'incisai latéralement et inférieurement aussi loin que possible afin de reconstituer complètement le pharynx, refaisant en réalité un pharynx artificiel. Le tissu cicatriciel était excessivement dur, et ce temps de l'opération fut assez difficile; l'enfant avala pas mal de sang qui fut vomi vers la fin de l'opération, mais le résultat fut très encourageant, car la respiration par le nez dans les deux sens fut rétablie immédiatement, et l'inspection montra la gorge tout à fait normale dans ses dimensions, ses contours et son apparence générale. Il resta beaucoup de tissu cicatriciel sur les lambeaux et la paroi pharyngienne postérieure que j'enlevai avec la pince de Hartmann.

C'est alors qu'est intervenu le D<sup>r</sup> Delair, professeur de l'école dentaire de Paris, dont le nom m'avait été donné par notre excellent confrère Cartaz. J'avais prié le D<sup>r</sup> Delair de voir l'enfant avec moi pour déterminer s'il était possible



de faire une prothèse se fixant sur les dents et sur laquelle on put adapter des dilateurs quelconques allant au fond de la gorge pour maintenir les lambeaux et le voile écartés de la paroi pharyngienne postérieure assez longtemps pour permettre leur cicatrisation sans accollement.

Quoique n'ayant jamais vu un cas semblable, ni fait un appareil dans ce but, il m'assura immédiatement que la chose était possible et que l'enfant devrait pouvoir supporter cette prothèse aussi bien que les enfants et même les adultes supportent les voiles du palais artificiels en caoutchouc mou dont il est l'inventeur.

Le professeur Delair fit donc un appareil excessivement ingénieux et l'introduisit dans la bouche et la gorge immédiatement après l'opération. Voici la description qu'il m'en a donnée :

« Les piliers du voile du palais ainsi que le voile accomplissant simultanément ou alternativement, pendant la phonation et la déglutition, trois mouvements bien définis, il a fallu combiner et exécuter un appareil fonctionnant automatiquement et imitant parfaitement l'action du voile et de ses piliers, sans que l'action et l'effet des dilateurs soient atténués ou amplifiés. Ces mouvements sont :

» 1<sup>o</sup> Écartement et rapprochement maximum des piliers l'un de l'autre;

2<sup>o</sup> Élévation et abaissement du voile du palais;

3<sup>o</sup> Mouvement antéro-postérieur, et inversement, du voile et des piliers au moment de la déglutition.

» L'appareil se compose :

» 1<sup>o</sup> D'une plaque base en platine s'adaptant à la voûte palatine et maintenue par des demi-coiffes en or entourant les dents;

2<sup>o</sup> D'un minuscule chariot plat en or mobile sur deux glissières latérales. Ce chariot se déplace d'avant en arrière et inversement. Il est actionné par une petite rondelle de caoutchouc qui le réunit à la plaque base. Une vis d'arrêt et de sûreté le traversant et se logeant dans une gouttière ménagée dans la plaque base empêche la disjonction des pièces dans le cas où le caoutchouc d'attirance viendrait à casser. Une charnière termine le chariot.

3<sup>o</sup> D'une plaquette en or fixée sur le tube central de la charnière et réunie au chariot par une autre rondelle de

caoutchouc faisant ressort et l'attirant de bas en haut, pendant l'action du voile, ainsi que les dilatateurs fixés sur elle.

4° Les dilatateurs sont formés de deux barrettes horizontales en or, soudées sur deux charnières jumelées et contournant la luvette. Elles ont environ 20 millimètres de longueur et sont solidement retenues par deux vis en or qui leur servent de pivot. A leur extrémité sont vissés verticalement les deux dilatateurs en aluminium qui ont 4 millimètres d'épaisseur, 7 millimètres de largeur et 30 millimètres de longueur. Les barrettes sont réunies à la plaquette mobile d'attirance, chacune par une rondelle en caoutchouc qui, en se raccourcissant, les éloigne l'une de l'autre.

» Ainsi, sitôt placés en arrière des piliers et du voile dans le pharynx artificiel créé par le chirurgien, les dilatateurs attirent le voile en avant, maintiennent écartées les parois du pharynx et s'opposent à la contraction cicatricielle secondaire. »

Aussitôt l'appareil placé, l'enfant fut ramenée chez elle et se gargarisa toutes les heures avec une solution de bromure de sodium et prit pendant quelques jours *inlus* une potion du même sel. Comme vous le verrez, elle respire très bien par son nez. L'appareil que vous pouvez voir en place sera retiré par le Dr Delair qui vous en expliquera le mécanisme et le fonctionnement. Vous en admirerez la légèreté et l'ingéniosité pour lesquelles nous devons féliciter le Dr Delair le plus vivement, car nous croyons que c'est la première fois qu'un appareil prothétique vraiment pratique et mobile dans tous les sens ait été appliqué au fond de la gorge pour un cas de symphyse. Nous n'en trouvons pas mention, en tout cas, dans aucun traité spécial de rhino-laryngologie.

Je dois vous dire que je vis l'enfant le soir même de l'opération; je la trouvai en train de jouer sur son lit avec sa poupée, et j'appris, tout à fait contrairement à mon attente, qu'elle n'avait eu aucune douleur toute la journée, qu'elle n'avait eu ni nausées, ni vomissements, et que le lait qu'elle buvait ne refluaît pas par son nez, toutes choses qui ne peuvent que paraître excessivement paradoxales.

L'appareil sera laissé en place encore quelques semaines quoique nous estimions l'enfant actuellement guérie. Depuis

déjà une dizaine de jours, il est enlevé pendant les repas, et bientôt on l'enlèvera pendant une bonne partie de la journée jusqu'à ce qu'on puisse s'en dispenser tout à fait, ce qui, j'espère, sera bientôt.

Inutile de dire que cet appareil trouvera son application dans toutes les symphyses palato-pharyngiennes quelle qu'en soit leur origine, syphilitique, diphtéritique, scarlatineuse, lupique, etc.

Cette méthode a plusieurs avantages sur celle employée jusqu'à présent. D'abord la dilatation continue est préférable à la dilatation intermittente, la guérison devant être obtenue bien plus rapidement; ensuite le malade peut faire retirer et remettre l'appareil, pour le nettoyer, par une personne de son entourage (ici, c'est la mère qui le fait)<sup>1</sup>, et n'a pas besoin de courir tous les jours pendant de longs mois chez le médecin pour faire dilater l'ouverture obtenue, ce qui occasionne une grande dépense de temps et d'argent pour ne donner au bout de six ou huit mois qu'une guérison souvent partielle.

Enfin, je vous dirai que ce cas démontre la possibilité de tolérer une prothèse permanente au fond de la gorge, ce qui, pour la chirurgie de l'isthme du gosier, peut avoir des conséquences importantes. Dans le cas actuel, la tolérance fut immédiate et complète.

#### DISCUSSION

M. MOURE trouve le cas très intéressant, car il est extrêmement difficile de séparer le voile de la paroi pharyngienne, ou plutôt de maintenir l'orifice ainsi créé, et il demande qu'on le tienne au courant de ce qui arrivera dans l'avenir. Il croit qu'il s'agit de syphilis héréditaire réveillée par un traumatisme.

1. Depuis cette présentation, l'enfant a appris elle-même à enlever et remettre l'appareil.



## PATHOGÉNIE ET TRAITEMENT DE L'OZÈNE

Par le Dr H. LAVRAND, de Lille.

*Définition.* — Le mot *ozène*, du grec  $\alpha\zeta\epsilon\iota\nu$  (sentir), a été employé dans des acceptions très variables. Nous désignons ainsi une affection nasale caractérisée par une odeur spéciale écœurante, par la présence de sécrétions dans les fosses nasales habituellement croûteuses, grises ou verdâtres, et enfin par une atrophie totale des fosses nasales (muqueuse et cornets). Il s'agit donc d'une entité morbide à trépied symptomatique défini nettement. Nous la distinguons de tous les pseudo-ozènes, c'est-à-dire des affections nasales nombreuses dans lesquelles on observe de l'odeur, par exemple la nécrose syphilitique, les sinusites suppurées, les corps étrangers avec rhinite odorante, mais ne s'accompagnant ni de la production de grosses croûtes, ni d'atrophie. D'ailleurs leur évolution apparaît fort différente.

L'étiologie de l'ozène est encore très discutée, car très obscure et sans doute très complexe: nous ne nous en occuperons pas ici; c'est la pathogénie qui nous retiendra particulièrement. La thérapeutique de ce mal, non dangereux pour l'existence du porteur, présente une variété et une richesse des plus intéressantes, mais cela veut, en réalité, dire pauvreté; cela prouve que l'on n'a pas trouvé le traitement vrai, efficace. Les sérums, les antiseptiques, l'électrolyse cuprique, la boulette d'ouate rétrécissante, rien n'a été oublié, même récemment l'alto-fréquence. On n'a pu encore venir à bout de cette maladie si pénible pour l'entourage, car l'intéressé ne perçoit habituellement pas l'odeur qu'il dégage et répand autour de lui: il a évidemment une diminution de l'odorat, ou peut-être faut-il voir là une *affaire d'habitude*; en effet, l'ozéneux n'est

pas atteint d'anosmie puisqu'il goûte les aliments qu'il mange.

La méthode qui semble avoir donné, jusqu'ici, les meilleurs résultats est celle des injections de paraffine, un dérivé perfectionné de la boulette d'ouate intra-nasale. Elle se proposait au début de diminuer l'ampleur anormale des cavités nasales, élargies par l'atrophie, en restituant autant que possible le volume primitif des cornets, en soulevant la muqueuse de-ci de-là. Depuis lors, on lui a découvert ou attribué d'autres propriétés bienfaisantes.

Cependant, son action ne semblait pas être très logique; sa théorie reposait uniquement sur un symptôme auquel on accordait une importance peut-être exagérée. Quoi qu'il en soit, les succès des injections ont été divers, plutôt assez satisfaisants, mais les échecs ne manquaient pas. A propos d'une ozéneuse venue à notre clinique, après avoir été soignée, injectée avec une louable persévérance à la clinique rhinologique de Saint-Antoine, nous avons écrit à notre collègue Mahu pour obtenir quelques renseignements sur ce cas et savoir pourquoi les injections avaient échoué absolument. Dans la réponse qu'il a bien voulu nous faire, il divisait les ozéneux en trois fractions vis-à-vis la paraffine :

Dans un tiers des cas, il y avait guérison;

Dans un tiers des cas, il y avait simple amélioration;

Dans un tiers des cas, il n'y avait aucun résultat.

Ces constatations correspondaient assez exactement à celles de notre pratique personnelle. En somme, un tiers seulement de ces malheureux bénéficiaient de la thérapeutique paraffinée, et naturellement ce n'étaient pas les plus atteints, ceux auxquels il y avait surtout intérêt à procurer du soulagement.

Dans cet état d'esprit, nous avons examiné avec soin les ozéneux non soignés qui se présentaient à notre observation. Nous avons été frappé de la disposition des croûtes

chez les non soignés, chez ceux où les sécrétions non dérangées, ni modifiées, *apparaissaient nature*. Toujours on eût dit des sécrétions visqueuses s'écoulant du méat moyen et venant, en se desséchant sous l'effet du courant d'air intra-nasal, se déposer sur la face convexe du cornet inférieur, parfois gagnant le méat inférieur, quand l'abondance le permettait. La disposition des sécrétions était un *étalement en glacier*. Cette persistance à venir du fond du méat moyen nous a donné l'idée d'explorer ce méat au stylet, car il est inaccessible à la vision directe. Chaque fois que nous avons fait cette exploration chez les ozéneux, chaque fois nous avons trouvé les signes d'une ostéite de l'ethmoïde, à la façon des chirurgiens étudiant une fistule avec leur stylet. La nécrose se traduit par une sensation d'os dénudé, dur et résistant, ou par une sensation de lamelles dénudées, friables suivant le siège et l'étendue de la lésion osseuse.

L'extension de l'ostéite nous a toujours paru proportionnelle à l'abondance des sécrétions et à l'intensité de l'odeur, appréciées bien entendu chez les malades non soignés, à l'état de nature.

Depuis le milieu de 1907, nous avons poursuivi ces recherches, et chez aucun sujet atteint d'ozène cette lésion osseuse n'a fait défaut. Nous avons pratiqué des explorations comparatives qui toujours nous ont montré qu'il n'y avait pas erreur d'examen.

Chez certains malades atteints d'ozène unilatéral, le stylet ne révèle d'ostéite que du côté attaqué. Il s'agit donc bien ici d'une lésion constante du squelette nasal. De plus, cette lésion est limitée à l'ethmoïde, car jamais, dans les cas d'ozène vrai, les sinus accessibles à l'examen n'ont paru malades.

OBSERVATION I (résumée). — Ozène sans sinusite frontale.

M<sup>me</sup> Berthe Del..., trente-quatre ans, syphilitique, est



atteinte d'ozène vrai, moyen comme intensité; elle vient nous consulter pour une tuméfaction de 5 centimètres de diamètre, située sur le frontal au-dessus de l'œil droit. Il s'agit d'une tumeur rémittente, sensible plus que douloureuse. Diagnostic probable: ostéo-périostite syphilitique du frontal. La translumination indique des sinus frontaux sains. La rhinoscopie ne décèle, en dehors des croûtes ozéneuses, aucun suintement purulent; il y a atrophie marquée des cornets inférieurs et moyens, enfin ostéite ethmoïdale des deux côtés.

Le 9 février 1909, nous opérons sous chloroforme et nous trouvons de l'ostéite nécrosante de la table externe du frontal nettement à droite de la ligne médiane; rien au niveau du sinus frontal droit; un décollement des téguments conduit le stylet en bas et à gauche, et nous découvrons la paroi antérieure du sinus frontal gauche complètement et totalement détachée; après l'avoir enlevée avec une pince, la muqueuse sinusale apparaît saine. Guérison sans incident.

Cette observation, curieuse à plusieurs titres, nous montre qu'il y avait au moins à gauche de l'ozène sans participation du sinus frontal correspondant: les lésions osseuses ozénateuses restaient limitées à l'ethmoïde.

Obs. II. — M<sup>lle</sup> Jeanne Van W... est atteinte d'ozène intense depuis son enfance. En 1906, elle est âgée de treize ans. Nous lui faisons toute une série d'injections paraffinées; le mieux espéré au début ne se maintient pas. Trouvant de l'ostéite ethmoïdale, nous pratiquons à différentes reprises le curetage des os malades après cocaïnisation, fin 1907 et début de 1908. Un an après, le 3 mai 1909, nous revoyons la patiente: les croûtes sont encore assez abondantes, mais l'odeur a disparu depuis des mois, nous apprend sa mère.

Le traitement a donc produit une amélioration très considérable, malgré le peu de docilité de la jeune malade.

Obs. III. — *Ozène guéri par le curetage ethmoïdal.*

Daniel Bor..., vingt-quatre ans, vient à notre consultation de Saint-Camille, le 23 avril 1907, se plaignant

de sécheresse du pharynx. L'examen nous montre qu'il s'agit en réalité d'un ozène atrophique avec croûtes dans le pharynx nasal, en outre sécheresse de l'oro-pharynx, croûtes et odeur caractéristiques; l'atrophie apparaît marquée aux dépens des cornets inférieurs et moyens, surtout à droite. Les croûtes descendent du fond du méat moyen et tapissent la convexité du cornet inférieur.

Gargarismes boratés chauds et introduction intra-nasale de vaseline borico-mentholée.

*18 mai.* — Injection de paraffine fusible à 45 degrés sous la muqueuse du cornet inférieur droit.

*25 mai.* — Injection de paraffine sous la muqueuse du cornet inférieur gauche et un peu à droite de nouveau.

*29 juin.* — Injection à droite.

*19 juillet.* — Injection à droite.

*26 juillet.* — Injection au fond et à droite.

*14 décembre.* — Aucun résultat obtenu par la paraffine. Nous allons inspecter au stylet le méat moyen droit, car ce côté est beaucoup plus atteint. Nous trouvons l'ostéite nécrosante de l'ethmoïde, que nous considérons comme la cause de l'ozène. Après repérage au stylet et bonne cocaïnisation, nous allons cureter le méat moyen droit avec précaution, de façon à enlever les portions d'os nécrosées le plus complètement possible.

Le *30 mai 1908*, l'ozène n'a pas reparu dans le nez, c'est-à-dire que l'on ne constate plus d'odeur ni de croûtes. Le pharynx reste sec, et au-dessus du bord du voile on aperçoit des croûtes pharyngées inodores avec muqueuse mince et sèche.

Le *13 février 1909*, les phénomènes du pharynx nasal restent les mêmes. Pas de croûtes dans les fosses nasales, pas d'odeur. L'ostéite a disparu; du moins si l'on sent encore au stylet un peu d'os dénudé dans le méat moyen, la sensation d'os nécrosé a disparu; il semble que le stylet touche de l'os compact, humide, à son mat. Les cornets sont nettement atrophiés, les moyens comme les inférieurs.

L'odeur, ce phénomène capital de l'ozène, a disparu et les croûtes ne se reproduisent plus: il y a donc guérison depuis plusieurs mois.

Ce cas nous montre une guérison avec persistance de l'agrandissement des cavités nasales produites par l'atro-

phie, c'est-à-dire sans restitution, même partielle, du volume des cornets, restitution que les paraffinisants poursuivent comme condition indispensable de l'amélioration.

Cela prouve que la largeur anormale des fosses nasales n'est qu'un résultat de l'ozène, mais non pas sa cause productrice.

OBS. IV. — Alfred Th..., trente ans, ozéneux depuis son enfance, présente une recrudescence depuis trois ou quatre ans : odeur très forte, croûtes abondantes, atrophie avancée. Le 12 décembre 1907, nous enlevons des polypes dans le méat moyen droit. L'exploration au stylet nous révèle de l'ostéite raréfiante de l'ethmoïde, non seulement à droite, ce qui expliquerait les polypes, mais aussi à gauche. D'emblée, sans employer la paraffine, nous faisons le curetage, avec cocaïnisation, des parties malades, à différentes reprises. Les croûtes ont diminué progressivement ainsi que l'odeur. En juin 1908, la sécrétion avait à peu près complètement disparu, et l'odeur si intense qu'il répandait autour de lui avait cessé.

Le mieux se poursuivait il y a trois mois, lors de sa dernière visite.

Nous avons cherché systématiquement les lésions osseuses chez tous les ozéneux qui se sont présentés à notre examen depuis le milieu de 1907. Jamais l'ostéite ethmoïdale n'a manqué.

Le traitement institué d'après cette constatation a toujours amélioré considérablement les malades : diminution ou cessation des croûtes et disparition de l'odeur quand le curetage des os malades a été continué avec assez de persévérance.

Dans la thèse de notre élève, le Dr Gillot<sup>1</sup>, on trouve relatées cinquante observations. Depuis lors, nous en avons au moins une trentaine. Toujours dans l'ozène vrai,

1. GILLOT, *Contribution à l'étude de la pathogénie de l'ozène* (Thèse de Lille, 1909).



caractérisé par le trépied (odeur, croûtes, atrophie), nous avons rencontré de l'ostéite : il s'agit d'une *ostéite ethmoïdale nécrosante* produisant des sécrétions visqueuses que le courant d'air nasal respiratoire dans des fosses nasales élargies dessèche et rend adhérentes. Cette ostéite produit vraisemblablement de la *névrite des nerfs trophiques* de voisinage; ainsi s'expliquerait, croyons-nous, l'atrophie qui ne fait jamais défaut dans l'ozène.

Nous spécifions bien qu'il s'agit d'une ostéite *sui generis* : nous constatons le phénomène en nous basant sur les faits observés, mais *nous n'expliquons pas*.

Nous avons essayé d'établir un mécanisme pathogénique, et nous reconnaissons franchement que l'étiologie nous échappe complètement.

La thérapeutique qui en est la conséquence semble, par ses résultats, indiquer que notre conception n'est pas erronée.

#### DISCUSSION

M. BROECKAERT. — Durant ces dernières années, j'ai eu à soigner un nombre considérable de cas d'ozène que j'ai pu étudier et suivre de près. J'ai acquis la conviction que le coryza atrophique ozénateux débute dans l'étage inférieur du nez, spécialement au niveau du cornet inférieur. L'ethmoïdite, les sinusites, les ostéites sont des complications secondaires. Aussi, à côté du grand nombre de cas d'ozène complètement guéris et de façon définitive par les injections de paraffine, j'ai bien souvent dû compléter le traitement par des raclages, des ethmoïdectomies, la cure radicale de la sinusite.

Quant à l'étiologie, je crois que les facteurs les plus divers interviennent dans la production de l'ozène, qui est, au point de vue anatomo-pathologique, une *toxi-infection*. Celle-ci est-elle de nature tuberculeuse, parasymphilitique, paratuberculeuse? Impossible, dans l'état actuel de la science, de conclure. J'ajouterai encore que j'ai vu deux fois le coryza atrophique ozénateux survenir à la suite de rhinite diphtéritique primaire.

M. BRINDEL. — Quand M. Moure et moi avons, en 1902, apporté à la Société un mode de traitement nouveau de l'ozène par la paraffine, nous n'avons jamais eu la prétention d'indiquer une thérapeutique applicable à tous les cas. Comme alors, nous considérons qu'il y a des malades paraffinables et d'autres qui ne le sont pas. Les pre-

miers sont ceux qui ont une muqueuse encore un peu élastique, susceptible de pouvoir se laisser injecter. Chaque fois que nous avons pu ainsi rétrécir la fosse nasale, nous avons guéri l'ozène.

La sécrétion ne me paraît pas provenir dans tous les cas, loin de là, d'une ostéite du cornet moyen. Si certains ozènes sont accompagnés de sinusite maxillo-ethmoïdale ou sphénoïdale, chez d'autres il n'existe aucune sinusite : la sécrétion, d'ailleurs, se produit en grande partie sur le cornet inférieur, ainsi qu'on peut le constater immédiatement après un nettoyage parfait du nez.

Le bacille de Pérez ne me paraît pas le seul en cause dans l'ozène : celui de Löwenberg, celui de Belfanti et Della Vedova ont été tour à tour incriminés.

Je suis un peu étonné d'entendre dire que le traitement de l'ozène par la paraffine dure de quinze à dix-huit mois. Pour moi, qui suis resté fidèle à ma vieille méthode d'injection de paraffine à chaud, je l'exécute en une, deux ou trois séances au maximum. J'ai eu l'occasion d'observer et d'opérer dernièrement un malade étranger qu'a bien voulu m'adresser notre confrère, M. Escat, et qui avait été injecté à différentes reprises (une cinquantaine de séances) avec de la paraffine à froid, dans plusieurs villes de province. Or, chez ce malade, je n'ai pu constater, dans le cornet inférieur, un seul atome de paraffine. Je lui ai injecté, de chaque côté, de la paraffine liquide et je suis arrivé, en une seule séance, à rétablir le volume des deux cornets inférieurs.

Je répondrai à M. Gault que dans la technique que j'ai indiquée il y a sept ans, j'ai recommandé d'injecter de la paraffine où la chose est possible, dans les cornets inférieurs, sur la cloison et sur le plancher. Je suis donc d'autant plus d'accord avec lui que c'est moi qui ai indiqué cette manière de faire.

M. CAUZARD. — L'ozène doit être considéré chez l'enfant, l'adolescent, l'adulte. Je crois qu'il est rare de trouver chez l'enfant des lésions de l'ethmoïde. Je n'en ai jamais vu sur plus de vingt cas suivis et traités par la paraffine et améliorés. Chez l'adulte, que l'ozène, en gagnant le méat moyen, détermine des lésions consécutives d'ostéite, c'est possible. Il est certain qu'il est difficile d'améliorer l'ozène dans une fosse nasale où tout est atrophié.

Le traitement par l'injection de paraffine est encore le meilleur, mais il faut une longue série d'injections et des traitements de longue durée; j'ai des malades améliorés que je traite depuis dix-huit mois et deux ans. L'essentiel est de reconstituer surtout la queue du cornet. On ne guérit pas les troubles de l'ozène en faisant une tête de cornet, mais en reconstituant la partie postérieure du cornet, ce qui diminue les dimensions de la choane.

Quant à la question de l'étiologie, je rappellerai que Delacour a soutenu une thèse intéressante ; pour lui, l'ozène est le terme final d'une maladie du système adénoïdien constitué par les follicules clos



des fosses nasales, les végétations, les amygdales, l'appendice; après une phase hypertrophique, vient une phase atrophique. D'autre part, Pérez (de Buenos-Aires), a défendu l'origine microbienne de l'ozène par l'intermédiaire de la cohabitation avec la race canine. J'ai recherché cet antécédent. Sur quarante cas, je n'ai trouvé que deux fois la cohabitation canine.

M. LUC. — Puisque la question de la nature de l'ozène a été abordée au cours de cette discussion, il me paraît juste de rappeler ici les travaux de Pérez (de Buenos-Ayres), qui a incontestablement serré de plus près que personne avant lui le nœud de la question en établissant nettement le caractère de la maladie, dont il a démontré le caractère contagieux, et en reproduisant expérimentalement par inoculation sur le lapin les principales manifestations.

M. JACQUES. — J'ai soutenu il y a une douzaine d'années la théorie de l'origine sinusienne de l'ozène et l'ai fait défendre par mon élève le Dr Georges dans sa thèse inaugurale. De cette opinion, fondée sur l'observation de la coexistence d'ozène et de sinusites et sur l'amélioration de celui-ci par la guérison de celles-ci, je suis bien revenu depuis. L'infection ozéneuse de la muqueuse nasale s'accompagne fréquemment de suppuration des sinus, mais il n'existe pas, je crois, d'ozène d'origine purement sinusienne en général, ou ethmoïdale en particulier.

M. PAUL VIOLLET. — L'objection que je ferai à la pathogénie de l'ozène, c'est qu'il faudrait faire des inoculations avec divers bacilles et non pas avec le seul bacille de Pérez, les autres inoculations pouvant donner lieu peut-être à des atrophies des cornets identiques à celles obtenues avec l'inoculation du bacille de Pérez.

M. GAULT répond à M. Brindel que des sujets qui, à première vue, ne paraissent pas paraffinables le sont cependant, à la condition d'injecter très peu à la fois et de procéder à des injections répétées. Parfois, alors que le cornet supporte très peu de paraffine, le plancher et la cloison en admettent relativement beaucoup.

Quant au terme guérison, il faudrait s'entendre. Dans les cas d'ozène au troisième degré, le traitement est long; mais dans plusieurs cas qu'il lui a été donné de traiter, le Dr Gault a obtenu des guérisons, si l'on entend par ce terme le fait pour le malade de pouvoir se passer de tout lavage pendant un minimum de temps de quinze jours ou d'un mois, sans que durant toute cette période il présente d'odeur manifeste pour l'entourage ou de croûtes, et alors qu'objectivement ses fosses nasales sont très rétrécies et sans croûtes.

M. LAVRAND. — Je n'ai jamais constaté, comme M. Broeckaert, d'ozène limité au cornet inférieur; chaque fois les croûtes occupaient et descendaient du méat moyen; et quand la sécrétion tapissait toute la surface du cornet inférieur, il y en avait dans le méat moyen; or,



les croûtes descendent et ne remontent pas. Quant à la nature de l'ozène, c'est un problème que je n'ai pas abordé.

Avec M. Brindel j'admets que la paraffinisation contribue à diminuer la stagnation des croûtes; mais avec M. Luc je ne vois là qu'une médication symptomatique, au moins dans le but que l'on se proposait au début de l'emploi de cette méthode. Cependant j'avoue qu'elle est susceptible, peut-être, d'exercer sur la névrite que je suppose une action modificatrice favorable, utile dans l'ozène.

M. Cauzard n'accepte pas les lésions osseuses chez les enfants. Pourquoi? Les a-t-il cherchées? On observe bien des lésions osseuses chez les enfants scrofuleux ou tuberculeux. Or, nous en avons rencontré chez des ozéneux de sept à huit ans avec atrophie marquée, c'est-à-dire à début remontant au moins à un ou deux ans, et ces altérations de nécrose, non pas seulement atrophiques, portaient sur le fond du méat, non sur les cornets.

M. Luc invoque comme cause de l'ozène le bacille de Pérez. Tout en rendant justice aux travaux de ce chercheur, je me demande si ce bacille produit l'ozène ou si, à la faveur des lésions nasales ozénateuses, il n'a pas trouvé un milieu de culture favorable, car, ne l'oublions pas, les fosses nasales sont un passage banal pour l'air respiratoire, dont la teneur microbiologique se montre riche et variée.

Il y a dans toute affection microbienne deux conditions indispensables : le microbe, cause nécessaire mais pas toujours suffisante, et le terrain réceptif ou réfractaire. Souvenons-nous de notre pathologie générale, même quand nous faisons œuvre de rhinologistes.

A M. Gault je répondrai que l'idéal serait de guérir l'atrophie, les croûtes et supprimer l'odeur; il y a souvent loin du résultat obtenu à l'idéal désiré. Cependant, diminuer les sécrétions et supprimer la punaisie représentent un gain très appréciable, car en somme le symptôme le plus pénible de beaucoup c'est l'odeur que dégagent ces malades.

En résumé, j'ai voulu donner le résultat de mon observation personnelle, insister sur un point peu précisé dans la pathogénie de l'ozène, afin d'approcher un peu plus de la vérité et dire à mes collègues : Cherchez systématiquement dans le méat moyen l'ostéite ethmoïdale nécrosante et atrophiante et j'estime que vous la trouverez toujours. J'ai donc fait de l'observation et je n'ai pas proposé de théorie.

---

## POLYPES KYSTIQUES DU NEZ A RÉPÉTITIONS

DONNANT LIEU

A DES ÉCOULEMENTS MUQUEUX NOMBREUX ET ABONDANTS

PARAISSENT, PAR LEUR STRUCTURE, AVOIR

LEUR POINT DE DÉPART DANS LE SINUS MAXILLAIRE

Par le Dr Paul VIOLLET, de Paris.

OBSERVATION. — M. P..., dix-neuf ans et demi, vient me consulter le 25 mai 1908, se plaignant d'avoir le nez obstrué depuis plusieurs mois; la sensation d'obstruction complète ne date que de quinze jours seulement. Je constate, à l'examen, un polype choanal du volume d'une petite prune mirabelle, ne retombant pas en arrière de l'orifice choanal gauche; je le constate par la rhinoscopie postérieure, ainsi qu'un petit polype situé en avant du premier, de la grosseur d'un petit pois. Je parle jusqu'ici de polypes, on verra par la suite de l'observation qu'il ne s'agissait pas de vulgaires polypes. La formation de ces pseudo-polypes me parut avoir pu être favorisée par la présence d'éperons bilatéraux de la cloison, limités et antérieurs, mais notablement saillants et rétrécissant dans une assez large mesure les orifices antérieurs des fosses nasales; ces éperons étaient du reste faciles à enlever au rabot. A l'examen de la buée sur le miroir, j'avais noté que, du côté gauche, la respiration ne déterminait aucune buée; elle était suffisante à droite, bien que de ce côté l'éperon arrivât au contact du cornet inférieur et empêchât de juger de la perméabilité de la fosse nasale de ce côté. L'oreille gauche va bien, mais s'obstrue depuis quelque temps par intermittence.

Je dois dire que, dès le 25 novembre 1901, les parents de ce jeune homme, n'ayant alors que treize ans, m'avaient déjà prié de l'examiner; j'avais alors constaté chez lui des muqueuses nasales et des gencives décolorées. La rhinoscopie me montra des cornets inférieurs présentant une hypertrophie molle de la muqueuse, dépressible au stylet; l'examen du pharynx me révéla une masse de végétations adénoïdes cachant le triangle supérieur de la cloison choa-

nale; le volume de cette masse était mieux apprécié par le toucher digital que par le miroir. L'enfant respire la bouche ouverte nuit et jour. On me faisait alors examiner cet enfant pour le fait d'une surdité datant de quinze jours, survenue sans rhume préalable. Je constatai en effet un tympan déprimé, dépoli, plissé, rouge du côté de l'oreille droite, la montre n'était entendue qu'à 40 centimètres, la voix chuchotée, à 2 mètres. Du côté gauche, la montre n'était entendue qu'à 15 centimètres, et la voix chuchotée, à 40 centimètres.

Pas de changement par le Politzer; l'audition de la voix chuchotée descend, au contraire, de 2 mètres à 1 mètre. L'oreille gauche se perfore; soignée, elle guérit; le tympan se referme.

Ce jeune garçon a été très malade il y a quelques années : entérite accompagnée de péritonite, puis phlébite, on a craint une appendicite; il est sujet à des poussées d'adénites cervicales, j'en constate à ce moment trois à gauche, deux à droite. Le curetage du pharynx effectué, on lui fait faire de la gymnastique respiratoire.

Le 7 octobre 1904, je revois ce jeune homme à seize ans; à ce moment, il a des poussées d'otites à la suite d'un coryza récent aggravé par le séjour au bord de la mer. Je constate une obstruction tubaire du côté gauche; la voix chuchotée n'est entendue qu'à 10 centimètres à gauche et à 4 ou 5 mètres à droite; après un Politzer, la voix chuchotée est entendue à gauche à 1<sup>m</sup>50, puis quelques jours après à 2<sup>m</sup>50; l'audition est redevenue à peu près normale depuis.

A seize ans, depuis l'époque de l'ablation des végétations adénoïdes faite trois ans plus tôt, le jeune homme a grandi de 30 centimètres.

Tels sont les antécédents de M. P..., qui m'est revenu récemment, à dix-neuf ans et demi, bien développé. Je vous ai exposé les constatations faites le 25 mai 1908; le 29 mai, après anesthésie locale par la cocaïne au 1/20, je sectionne le soi-disant polype, un liquide visqueux, jaune clair, tombe dans le plateau mis sous le nez; une autre partie est déglutie par le malade, et je ne retire qu'une sorte de membrane mince semblant la paroi d'un véritable polype kystique choanal. Le patient respire de suite à gauche comme à droite; j'aperçois, à travers la choane libre, les mouvements de la déglutition. Au cours de l'intervention,



je note une saillie postérieure de la cloison répondant à l'extrémité postérieure de l'éperon gauche de cette cloison, qui vient au contact de la face interne du cornet moyen et me gêne pour passer l'anse dans la fosse nasale gauche, par suite très étroite au voisinage de l'orifice choanal.

Le 30 mai, je retire à l'anse froide un reste de pédicule de la membrane déjà enlevée; la queue du cornet inférieur gauche (côté opéré) paraît grise, anémiée; la rhinoscopie postérieure confirme la libération de la choane que déjà la constatation du soulèvement visible du voile du palais, visible par la rhinoscopie antérieure, m'avait permis de vérifier.

Le 4 juin, la respiration paraît libre, l'examen au miroir montre une buée égale de respiration des deux fosses nasales. La respiration postérieure montre la choane gauche bien dégagée.

Le 22 juin, le jeune homme revient me disant que son nez est resté libre jusqu'au 15 juin environ; depuis sept jours, sa respiration est de nouveau moins facile à gauche, et cinq ou six fois il lui est arrivé, soit en se mouchant, soit en reniflant, de moucher ou d'avaler une notable quantité du liquide visqueux jaune clair déjà constaté. Je fais l'examen du nez, et je constate la réapparition d'une sorte de végétation polypoïde, toujours au voisinage de l'orifice choanal gauche et l'obstruant. Cependant son volume est moins gros que la première fois et, devant moi, en mouchant, le patient expulse dans son mouchoir une certaine quantité de liquide empesant le linge.

A ce moment, constatant ces kystes polypoïdes récidivants, donnant lieu à des écoulements répétés de liquide muqueux en plus ou en moins grande quantité, n'ayant jamais, pour ma part, vu de cas analogue, je cherchai à me renseigner; je consultai plusieurs de nos confrères, notamment Furet et Veillard; ceux-ci pensent qu'il s'agit de polypes kystiques s'ouvrant et se refermant; ils croient qu'il y a eu une extraction incomplète et me conseillent de l'achever. Weissmann m'engage à faire l'éclairage du sinus et de voir si, en inclinant la tête du malade, du liquide s'écoule. Les sinus maxillaires s'éclairaient également bien, et je n'ai jamais constaté que le fait de pencher la tête fit couler du liquide en plus grande abondance.

Momentanément, je prescrivis des pulvérisations d'adré-

naline inhalente, en solution huileuse de Parke-Davis (C. O.) deux ou trois fois par jour, le jeune homme étant obligé d'interrompre le traitement pour passer un examen.

Notre confrère Boulay, consulté à son tour, me dit aussi de chercher du côté du sinus maxillaire et de refaire l'ablation. Je viens de dire que l'examen du sinus ne me donna rien et, de plus, que des ablations répétées, comme nous allons le voir, ne nous ont donné que très longtemps après un résultat final.

J'ai consulté aussi à cette époque notre maître, le D<sup>r</sup> Lermoyez; seul il m'a dit avoir vu un cas de ce genre chez une femme; il lui avait enlevé un kyste qui s'était reproduit depuis; il est d'avis qu'il faut, en pareil cas, sectionner le pédicule; pour cela il me conseille de me servir d'un porte-fil divisé et d'arracher plutôt que de couper; souvent, me dit-il, il s'agit d'un pédicule long venant du sinus maxillaire. Nous verrons plus loin que je suis à même de démontrer, par des examens histologiques des membranes kystiques, que leur formation a bien pour point de départ le sinus maxillaire. Le D<sup>r</sup> Lermoyez me dit aussi que l'éclairage du sinus maxillaire ne donne pas le diagnostic, les polypes kystiques étant transparents; c'est également ce que je constatai dans mon cas.

Le 9 octobre 1908, le jeune homme revient chez moi, je ne l'avais pas vu depuis deux mois et demi. Il me dit avoir eu, depuis le 22 juin, presque chaque quinzaine, un écoulement nasal de plus en plus abondant, et il me montre un mouchoir pris le matin et déjà complètement empesé sur toute son étendue. Il s'agissait évidemment d'une poche se reformant indéfiniment. Il faut évaluer à 7 ou 8 centimètres cubes la quantité de liquide expulsé depuis le matin. J'essaye de sectionner à l'anse la membrane nouvelle que j'aperçois, mais la fosse nasale est si étroite que j'y renonce. Le 10 octobre, je détruis au galvano-cautère cette membrane.

Le 12 octobre, le jeune homme revient. Je note la présence d'une petite eschare adhérente au point où j'avais cautérisé l'avant-veille, au niveau de la partie moyenne de la voûte du méat moyen, mais en même temps je constate une volumineuse végétation polypeuse sans doute insérée dans la partie postérieure du méat moyen, très mobile à l'inspiration et à l'expiration. Après cocaïnisation, je réussis



à la prendre en faisant inspirer le patient au lieu de le faire expirer, ce qui me permet de mieux délimiter cette nouvelle production de végétation kystique polypeuse. A l'examen, en effet, je constate qu'il s'agissait bien d'une membrane creuse, repliée, sans pédicule bien net.

Le 14 octobre, je constate que l'eschare n'est pas encore tombée; en outre, je découvre, en arrière de la membrane sectionnée l'avant-veille, soit un fragment de poche, soit une autre poche en arrière de la première; la sensibilité de la région persistant encore, je remets son ablation à quelques jours.

Le samedi 17, mon malade me dit avoir eu le côté gauche très obstrué, quand, ce matin, il fut très surpris par une sorte d'éclatement comme un bouchon qui part, me dit-il; le nez s'est dégagé et, depuis, il sent bien flotter quelque chose dans sa fosse nasale gauche. L'éclatement comme un bouchon qui part semble bien répondre à la rupture du kyste, dont il aura sans doute avalé le contenu, comme cela lui était déjà arrivé, au moins en partie, lors de la rupture d'une des précédentes poches.

Le 20 octobre, il n'y a pas eu d'incident nouveau; le patient vient d'avoir un petit rhume, la muqueuse est encore un peu enflammée et tuméfiée, le fragment mobile sera plus visible le rhume guéri; je suis encore obligé de retarder mon intervention.

Je revois mon malade le 30 octobre. Après anesthésie avec cocaïne additionnée d'adrénaline, je retire un second diverticule analogue à celui cautérisé le 10 octobre; il est constitué, comme les précédents, par une petite poche siégeant en arrière vers l'orifice choanal gauche. Est-ce une poche nouvelle? Je croirais plutôt qu'il s'agit encore de la poche qui avait éclaté le 17 octobre, qui se serait refermée à nouveau et aurait accumulé une petite quantité de liquide. Cette poche, plus petite, n'avait pas crevé spontanément comme les précédentes, et, de fait, à peine sectionnée, 3 centimètres cubes environ de liquide légèrement jaunâtre clair et transparent, visqueux, s'écoulèrent du nez, comme lors de l'ablation de la première poche (29 mai 1908). La cautérisation au galvano, faite le 10 octobre dans la partie antérieure et supérieure du méat moyen, fente très étroite, paraît avoir bien dégagé cette région, mais il semble qu'il y ait déjà une apparence de végé-



tation transparente et brillante, de polype; je remets à une séance ultérieure l'examen de ce point.

Le 3 novembre, le jeune homme revient avec un nouveau polype kystique que je sectionne; il se produit un petit saignement. Le 9 novembre, il revient avec la respiration libre du côté de la fosse nasale gauche; rien ne ballotte plus quand il aspire ou expire l'air de ce côté. En effet, je constate seulement, en arrière, dans le méat moyen, une petite masse claire, d'aspect blanc, de la grosseur d'un grain de poivre; pensant que c'était là le pédicule du dernier polype kystique enlevé, je cautérise le pédicule au galvano, après anesthésie à la cocaïne. Depuis, le jeune homme ne s'est plus senti de rien, et la guérison radicale semble désormais acquise; elle date, à l'heure actuelle, de plus de six mois.

Cette observation est curieuse, et je crois qu'il y en a peu d'analogues publiées; dans ce cas, le sujet traité a vu les symptômes et les interventions nécessitées par son mal se prolonger pendant près de six mois; à cinq reprises successives, il a reconstitué une nouvelle poche kystique; le 25 mai 1908, la première que j'extrais le 29 mai, rémission jusqu'au 15 juin; le 22 juin, second polype kystique choanal; interruption des soins pendant près de trois mois (79 jours); pendant ce temps, les écoulements du nez se continuent et se répètent à peu près tous les quinze jours; le 12 octobre, troisième polype kystique; le 17 octobre, le quatrième; le 3 novembre, le cinquième.

Cette observation m'a fait faire quelques recherches histologiques; j'ai pratiqué des coupes des sacs membraneux, des poches de polypes kystiques que j'ai retirés. Cet examen m'a démontré qu'il ne pouvait pas s'agir de kystes d'origine glandulaire; en effet, l'examen d'une coupe transversale, perpendiculaire à la longueur de la poche terminée en cul-de-sac, révèle à la surface externe de la membrane la présence d'un épithélium cylindrique cilié, à couche de

cellules superposées; or, la cavité même de la poche, ainsi examinée, se montre recouverte d'un épithélium identique à celui de sa face externe, à cils vibratils, à multiples couches de cellules. Il ne me paraît pas possible d'expliquer la présence du même épithélium de revêtement de l'intérieur et de l'extérieur de la poche sans admettre que ces polypes kystiques se sont constitués par une évagination de la muqueuse du sinus maxillaire, dont la muqueuse a normalement la même structure que celui de la muqueuse nasale (portion respiratoire), ainsi que le montre bien Zuckerkandl<sup>1</sup>; c'est-à-dire un épithélium à multiples couches de cellules à cils vibratils.

Il faut donc admettre qu'il s'agit, dans un cas comme celui-ci, d'une véritable évagination de la muqueuse du sinus maxillaire, formant kyste rempli de liquide, se développant de telle manière que forçant le passage de l'orifice nasal du sinus, décollant au besoin la muqueuse du bord de l'orifice de ce sinus, de manière à se trouver à un moment donné revêtue extérieurement de la muqueuse de ce bord et du revêtement épithélial de la fosse nasale elle-même, de telle sorte que le polype choanal kystique se trouve, ainsi que l'histologie de notre pièce le démontre, constitué par une poche à double paroi: une interne sécrétant un produit liquide; l'autre externe, de même structure; le tout ayant sa racine et par conséquent son point d'attache au pédicule dans le sinus maxillaire.

L'examen des coupes que j'ai faites et que je mets sous vos yeux vous permettra de vérifier la conclusion que je viens de tirer des constatations anatomo-pathologiques; vous pourrez vérifier sur les coupes la similitude de l'épithélium tapissant la cavité de la poche et son revêtement externe. (*Voir figure ci-contre.*)

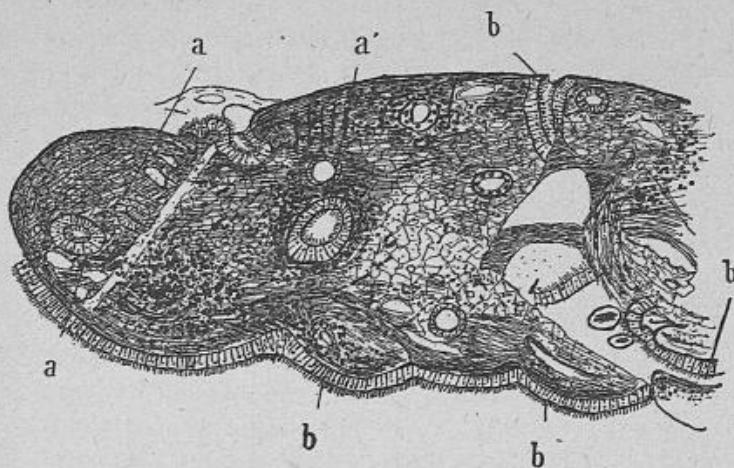
Il nous reste à envisager la question de diagnostic de pareils polypes kystiques donnant lieu à des écoulements

1. *Anatomie normale et pathologique des fosses nasales*, planche XXVIII, t. II, fig. 11, et t. I, p. 310.



plus ou moins abondants et répétés; un premier diagnostic qu'il est aisé de faire promptement est celui des écoulements de liquide céphalo-rachidien; en pareil cas, l'écoulement est continu et, de plus, l'analyse du liquide démontre l'absence d'iodure de potassium ingéré, la présence du glucose, l'augmentation de l'écoulement lorsque la tête est baissée.

Le Dr Sicard, très compétent sur ce point, insiste sur ces



a) Cavités osseuses existant dans les polypes choanaux envisagés, tapissés d'un épithélium de plusieurs couches cylindriques à cils vibratils; — b) Epithélium de revêtement du polype de même structure. (Demi schématique.)

trois signes; l'écoulement en pareil cas peut atteindre 800 grammes par jour sans aucun trouble de la santé générale, même au bout de neuf mois.

Babinski a vu un cas semblable chez une ancienne syphilitique. Larkin<sup>1</sup> a observé deux cas d'écoulement du liquide céphalo-rachidien dans deux cas de la base du crâne. Il est donc très facile par l'étiologie, par l'analyse chimique et la constatation d'écoulement aussi abondant

1. *Archives internationales de laryngologie*, 1903, p. 510.



que ceux qui caractérisent l'écoulement du liquide céphalo-rachidien; on n'observe jamais pareil débit dans les cas de polypes kystiques; nous n'insisterons pas sur le cas de ce diagnostic facile.

On trouvera un article très intéressant, paru depuis la rédaction de ce travail, de A. Vigouroux (*Presse méd.*, 15 mai 1909). L'auteur y étudie très complètement les écoulements, par le nez ou l'oreille, du liquide céphalo-rachidien et les éléments de diagnostic avec les hydorrhées nasales.

Le diagnostic est également à faire avec les kystes osseux des cavités accessoires du nez décrits par Logan Turner, d'Édimbourg<sup>1</sup>. Cet auteur, par là, entend la distension kystique des cavités sinusales, distincte de leur suppuration; il en admet la possibilité pour les sinus frontaux, maxillaires, les cellules ethmoïdales et le sinus sphénoïdal; il en aurait observé 26 cas; le contenu serait tantôt de l'air, tantôt du mucus ou du muco-pus. Chez des femmes, il a observé 46 fois un cornet moyen présentant un gonflement à surface lisse et uniforme ayant une couleur plus pâle que la muqueuse normale.

Dans 15 cas, le terme « mucocèle ethmoïdale » serait le plus approprié. Braden Kyle, dans la discussion consécutive à la communication de Legan Turner, classifie les kystes osseux en trois catégories :

1<sup>o</sup> Kystes formés dans les cavités préexistantes des fosses nasales; 2<sup>o</sup> kystes par rétention dus à la dilatation des follicules de la muqueuse qui tapisse les cavités; 3<sup>o</sup> kystes d'origine pathologique, dégénérescence consécutive à des processus inflammatoires.

Les symptômes décrits par Turner sont ceux de l'obstruction nasale progressive, douleurs plus ou moins intenses de sièges variés, parfois grave céphalalgie. Robert Lévy

1. Société oto-rhino-laryngologique américaine, 10<sup>e</sup> réunion de Chicago (Compte rendu dans *Archiv. internat. d'otol.*, 1904, p. 955).

dit que, dans les kystes du cornet moyen, la plupart des signes sont d'origine réflexe : douleurs névralgiques, éternuement et, dans un cas, asthme.

On trouvera dans la bibliographie des *Archives internationales de laryngologie*, de 1904 à 1906, celle plus complète des kystes des cartilages du nez, des kystes des sinus maxillaires, et des mucocèles des cellules ethmoïdales antérieures (Dr Moure).

Si l'on parcourt l'anatomie nasale de Zuckerkandl, on trouve mentionnés une tumeur remplie de kystes, longue de 25 millimètres<sup>1</sup>; des polypes kystiques<sup>2</sup>; un kyste, de la grosseur d'une noisette, a fait issue dans l'antre par l'orifice du sinus maxillaire; un autre gros polype kystique, implanté sur la bulle ethmoïdale; un kyste de la grosseur d'une noix adhérent au bord inférieur du sinus maxillaire comble la plus grande partie de l'antre; il est lui-même recouvert de kystes nombreux dont un atteint le volume d'une petite noisette<sup>3</sup>; un polype du sinus maxillaire, s'étendant jusqu'à l'antre d'Highmore, contenant de petits kystes<sup>4</sup>.

En 1905, Killian, de Freiburg<sup>5</sup>, publie un article sur l'origine des polypes choanaux. Ceux-ci, dit-il, sont issus du sinus maxillaire par un trou accessoire dans la cavité nasale, parfois dans le pharynx nasal, présentant ainsi l'aspect d'un double sac, dont une moitié siège dans le sinus maxillaire et l'autre dans le nez ou le pharynx nasal. On comprendra facilement que des formations analogues puissent provenir d'autres sinus. La cause devrait être cherchée dans une inflammation de la muqueuse des cavi-

1. Planche p. 234, t. I.

2. Planche XIX, fig. 1 et 2, p. 594, t. I.

3. Planche, p. 594, fig. 56 et 57, t. I.

4. Planche XXXII, p. 234, fig. 3, t. I.

5. Versammlung tuddentsches Laryngologers Heidelberg, 12 janvier 1905 (Compte rendu in *Münch. med. Wochens.*, n° 33, 1905, p. 1067).

tés ainsi considérées. Killian, en 1906<sup>1</sup>, revient sur la question de l'origine des polypes muqueux des arrière-narines.

Il admet que les polypes des arrière-narines ou polypes pharyngiens bénins occupent une place particulière parmi les polypes du nez.

« Déjà, » dit-il, « Moldenhauer a attiré l'attention sur ce fait et, dernièrement, Guber l'a fait encore remarquer. » « Ma propre expérience, » ajoute-t-il, « qui s'étend à 22 cas, le confirme. »

Les polypés muqueux des arrière-narines sont ordinairement unilatéraux et solitaires, piriformes, le bout large situé dans le pharynx nasal, le long et mince pédicule s'enfonce profondément dans le nez; la poche, en général, contient un vaste espace kystique; ces polypes peuvent atteindre un volume considérable; ils arrivent occasionnellement à l'état inflammatoire (d'après l'expérience de Killian, dans 14 0/0 des cas) et cette inflammation peut parfois causer une gangrène partielle ou totale.

Leur structure ne diffère guère de celle des polypes muqueux; si le polype est enflammé, il apparaît fort rouge, gonflé, couvert de mucus fétide et purulent et de néo-membranes. On les saisit grâce à leur mince pédicule, on les arrache facilement; le kyste éclate généralement au cours de cette intervention, et il s'écoule une notable quantité de liquide sanglant et séreux, surtout si la tête est penchée en avant. Killian, à l'aide de son spéculum, l'antroscope, constata qu'en pareil cas l'orifice accessoire de l'antre du maxillaire supérieur était d'une dimension extraordinaire.

Observant 7 cas suivants, il put en conclure que la racine de ces polypes se trouvait à l'intérieur de l'antre. Il a constaté des orifices de 1<sup>cm</sup>7 à 2<sup>cm</sup>2; le pédicule peut avoir 3 à

1. De l'origine des polypes muqueux des arrière-narines (*Ann. des mal. de l'oreille, du larynx et du nez*, t. XXXII, n° 5, mai 1906, p. 437).



4 centimètres de long. On a souvent affaire à un polype kystique en bouton de chemise; il faut alors tirer la partie intra-maxillaire dont le kyste crève en général; le liquide qui s'est épanché dans l'antre s'évacue en inclinant la tête d'une façon convenable. En se mouchant, en soufflant ou en lavant l'antre du sinus maxillaire, on peut faire évacuer le polype depuis l'orifice accessoire jusque dans le nez.

Grunwald et Hajek l'ont déjà fait remarquer : quand le polype a atteint la cavité naso-pharyngienne, rien ne l'empêche d'augmenter jusqu'à un volume considérable. Dans certaines conditions, peut-être par suite d'un catarrhe aigu, le pédicule du polype s'étrangle à l'intérieur de l'orifice accessoire de l'antre du maxillaire supérieur. Alors peuvent se produire des symptômes d'inflammation : rougeur, gonflement, gangrène partielle ou totale, et l'élimination spontanée de la partie naso-pharyngienne.

Killian a eu l'occasion de soigner une inflammation aiguë de l'antre d'Highmore à épanchement jaune citron, visqueux et glaireux. Un an après, l'examen ne révèle rien d'anormal, ni dans le nez, ni dans le méat moyen. Un an plus tard, il constate chez cette malade un polype des arrière-narines typique, dont la racine siégeait dans l'antre du maxillaire supérieur. Il en a observé un accusant une formation angiomateuse.

Un polype provenant d'une cellule ethmoïdale postérieure ou de la cavité de l'os sphénoïdal du crâne, peut se transformer, dans des cas rares, en polype des arrière-narines. On ne peut distinguer ce dernier de la majorité des polypes maxillaires des arrière-narines, décrits plus haut, qu'après un examen des plus minutieux sur son origine, spécialement avant l'extraction. Zuckerkandl a donné des tableaux de pareils cas; il nous fournit des tableaux de polypes qui ont pénétré depuis l'antre à travers l'orifice accessoire avec de longs pédicules (voir plus

haut ma propre bibliographie sur ce point). Killian a noté que déjà Palfyn (1753) a observé un cas semblable.

Il me sera permis de faire observer à Killian<sup>1</sup> que, contrairement à son affirmation, les kystes dont il fait l'étude n'ont pas de revêtement épithélial interne; l'étude microscopique que j'ai faite plus haut des polypes kystiques choanaux observés par moi m'ont, au contraire, démontré des diverticules creux, tapissés d'un épithélium cylindrique à cils vibratils, provenant de la muqueuse du sinus et identique à celle de son revêtement externe provenant de la muqueuse de la fosse nasale.

De plus, Killian, à la dix-septième ligne de la même page, émet l'opinion que, dans la plupart des cas, les polypes qu'il étudie ne récidivent pas. Or, dans mon cas, les mêmes polypes kystiques choanaux ont récidivé jusqu'à cinq fois.

Pour être complet, il me reste à citer l'observation du Dr J. Fournié<sup>2</sup>. Il s'agit d'un énorme polype en T, présentant une branche horizontale, un pédicule central, une autre branche postérieure choanale, entièrement kystique; la partie antérieure ou vestibulaire avait la consistance des polypes muqueux ordinaires; il contenait une petite poche kystique allongée. L'insertion se faisait dans l'antre, tout près du bord de l'orifice, lequel était très agrandi. Le cornet moyen, refoulé et atrophié, n'existait presque plus, ce qui rendit d'autant plus facile l'examen de la région après l'ablation du polype antérieur. Enfin, détail intéressant, la sensation particulière qui marqua la période ultime de l'extraction est en quelque sorte inscrite sur les polypes eux-mêmes. Il est aisé de voir à l'une de leurs extrémités le sillon froncé circulaire qui répond à l'angustum méatico-antral. Le volume surtout de ce polype est remarquable, à en juger par la pièce que je me permets de mettre sous vos yeux.

1. *Loc. cit.*, p. 438, 5<sup>e</sup> ligne.

2. *Bulletin de la Société parisienne de laryngologie*, 1906, p. 84.



DISCUSSION

M. NOQUET. — J'ai eu l'occasion d'observer assez souvent des polypes kystiques volumineux s'insérant à l'extrémité postérieure du méat moyen et, comme Killian, j'ai constaté qu'en général ces polypes ne récidivaient pas. J'enlève ces polypes avec l'anse froide et cautérise le pédicule avec le galvanocautère.

Il y a quelques jours, précisément, j'ai pu examiner un de mes opérés, âgé de trente ans, venu me consulter pour une otite moyenne chronique simple. Dans ce cas, l'ablation du polype remontait à six ans, et il n'y avait aucune trace de récurrence.

Il n'en est pas de même pour les polypes muqueux simples, qui récidivent bien souvent malgré les cautérisations avec le galvanocautère.

M. ESCAT. — J'ai observé une quinzaine de cas environ de ces polypes choanaux kystiques nés dans le sinus maxillaire et faisant hernie par l'ostium accessoire. Ils sont parfois énormes. Même dans un cas relatif à un malade traité antérieurement par moi pour sinusite sphénoïdale droite et opéré peu après par M. Luc de polype choanal, je me demande si nous n'avons pas eu affaire à un polype analogue né dans le sinus sphénoïdal.

La récurrence s'explique par la profondeur de l'insertion, qui fait de l'arrachement le traitement de choix contre ces polypes.

M. SIEUR. — Au cours des recherches faites en collaboration avec notre collègue Jacob sur l'anatomie des sinus de la face, nous avons eu fréquemment l'occasion d'observer des productions kystiques de la muqueuse du sinus maxillaire. Par contre, et ceci est pour répondre à la remarque de M. Escat, je n'ai pas souvenir d'avoir rencontré la même dégénérescence sur la muqueuse des sinus sphénoïdaux et frontaux.

M. LUC. — Ce que vient de dire mon collègue Escat me confirme dans ma méthode de cure radicale des myxomes nasaux, au moyen de mes pinces plates, consistant à procéder par arrachement, d'autre part à ouvrir toutes les cavités ethmoïdales accessibles par la voie des narines, et même presque toujours aussi la cavité sphénoïdale.

M. MOLINIÉ. — Je me demande si les récurrences observées par M. Viollet (cinq dans six mois) ne sont pas la résultante d'une ablation incomplète. Il est très difficile d'enlever complètement les polypes kystiques qui ont un long pédicule résistant, tandis que leurs parois très friables se déchirent sous l'influence d'une traction un peu énergique. Si on laisse le pédicule, il n'est pas étonnant que le polype se reproduise rapidement par reconstitution des parois du kyste.



## ULCÈRE STREPTOCOCCIQUE DU VOILE

Par MM. P. JACQUES, agrégé,  
chargé de la clinique d'oto-rhino-laryngologie de l'Université de Nancy;  
HANTCHEFF, médecin de l'armée bulgare.

Le voile palatin constitue manifestement un lieu d'élection pour les ulcères diathésiques, aptitude qu'il doit sans doute à la fois à son siège, à sa structure anatomique et à son irrigation. Syphilis et tuberculose s'y rencontrent, croyons-nous, avec une fréquence presque égale, ainsi que diverses altérations attribuables à des cryptogames, parmi lesquelles la sporotrichose a surtout, en ces derniers temps, attiré l'attention.

OBSERVATION. — Aussi est-ce ce dernier diagnostic qui se présenta d'abord à notre esprit quand vint se montrer à la consultation de la clinique de laryngologie de la Faculté, au début de mars dernier, Jacob C..., gardien à l'asile d'aliénés de Maréville, porteur d'une ulcération à caractères insolites, rappelant, comme nous le verrons, l'aspect et la disposition des lésions sporotrichosiques de la muqueuse buccale décrites et figurées par Letulle dans un récent article de la *Presse médicale*.

Notre homme se plaignait d'une dysphagie tenace et constante, dont le début remontait à un mois environ, et qui s'était montrée rebelle aux divers gargarismes essayés. Disons de suite que J. C... est un homme vigoureux de trente-huit ans chez qui l'anamnèse, pas plus que l'examen somatique, n'autorisait à soupçonner une tare bacillaire, spécifique, dyscrasique ou névropathique.

L'affection aurait débuté par une sorte de « bouton » siégeant à la base de la luette et se serait lentement étendue excentriquement à la manière d'une tache d'huile. Actuellement la dysphagie est très accentuée, surtout pour les aliments épicés.

Par la bouche, simplement ouverte, on remarque à la partie moyenne du voile, sur sa face buccale, une *ulcération arrondie*, du diamètre d'une pièce de un franc, à *bords*

*réguliers et nets, non décollés ni surélevés*, mais fortement vascularisés, d'une teinte *vermillon*, entourant la perte de substance d'une auréole régulière; large de 10 à 15 millimètres, se confondant insensiblement à la périphérie avec la muqueuse ambiante, de coloration et d'aspect normal et totalement exempte d'autres ulcérations.

Tout aussi caractérisé que les bords se montre *le fond de l'ulcère* : il est en effet *uniforme, plan* dans son ensemble, simplement soulevé par de petites élevures mousses, qui lui donnent un aspect chagriné ou légèrement mamelonné. On dirait un tapis de bourgeons charnus un peu pâles, recouverts d'un enduit gris jaunâtre uniforme. Ce fond, ou plutôt cette surface dénudée de muqueuse est *sensiblement de niveau avec les bords* : elle supporte sans saigner une friction légère avec un tampon d'ouate.

Nous sommes loin, on le voit, des ulcérations à contour livide, à bords pâles, œdémateux et décollés ou déchiquetés et végétants de la bacillose ulcéreuse chronique si commune au voile; loin également des destructions cratériformes à bords en talus, à fond anfractueux et nécrotique du tertiariisme, et même des érosions de la phase secondotertiaire de la vérole.

Du reste, aucune autre lésion dans le voisinage, ni du côté des amygdales, ni dans la région gingivale. La face supérieure du voile est indemne, mais la luette réduite à un bourrelet insignifiant par l'ulcère, qui empiète sur le bord libre du voile. Pas d'adénopathie notable.

Considérant comme très probablement de nature mycosique la lésion que nous avons sous les yeux, un traitement à base d'iode, *intus* (2 grammes IK p. d.) *et extra* (application quotidienne de glycérine iodée), fut immédiatement institué et fournit, du reste, les résultats les plus satisfaisants.

La dysphagie céda tout d'abord avec la réaction congestive des parties ambiantes; puis nous vîmes sous nos yeux l'ulcère se réduire de jour en jour, concentriquement et régulièrement, à la manière d'une perte de substance simple d'un tégument.

Le 19 mars, deux semaines après le début du traitement, l'ulcère était réduit de moitié; la muqueuse vélopalatine avait perdu sa rougeur, et les arcs palatins échancrés commençaient à se recouvrir de fins tractus cicatriciels, opalins,

comparables à ceux que l'on observe dans les ulcères lupiques en voie de réparation.

Au bout d'un mois, tout était cicatrisé, et, des sérieuses lésions constatées naguère, il ne subsistait plus comme vestiges qu'un état légèrement dentelé, aminci et superficiellement nacré du bord libre du voile.

Dans le but de savoir quel était l'agent pathogène de l'ulcération, nous avons fait à deux reprises différentes des prélèvements aseptiques du produit qui tapissait la surface malade. L'examen bactériologique a été fait au laboratoire de bactériologie des cliniques de la Faculté de Nancy.

1° La culture *sur carolle*, en six jours hors de l'étuve (température 17 à 19°), et en deux jours dans l'étuve (température 37°), a donné quelques colonies saillantes, transparentes, d'aspect gélatineux, résistant au toucher et s'enlevant en entier par le fil de platine; leur grosseur va de celle d'un grain de sagou à celle d'une tête d'épingle de taille moyenne; à la longue, ces colonies à contour mamelonné perdent leur aspect transparent et se ramollissent au centre.

2° *Sur gélose sucrée* (sucre de canne à 4 0/0), à l'étuve, en deux jours, se sont développées des colonies exubérantes, d'aspect vitreux, qui, une semaine après, ont terni et sont devenues molles au centre. Sur gélose ordinaire, la végétation est faible et pas si saillante ni si transparente.

3° L'ensemencement *sur gélatine*, en stries et en piqures, ne donne que de petites colonies du même caractère que celui que nous venons de décrire; mais, si la gélatine est saccharosée à 4 0/0, les colonies deviennent plus saillantes; cependant, dans les deux cas, il n'y a pas de liquéfaction.

4° Le bouillon-peptone ne change pas beaucoup d'aspect même après avoir séjourné à l'étuve quarante-huit heures. Le même bouillon *glucosé ou saccharosé* à 2 0/0 se trouble



vite en vingt-quatre heures, laisse tomber au fond un dépôt transparent et montre une réaction fortement acide due à l'acide lactique. (Traité par le réactif du sulfate de cuivre et chlorure de chaux.)

5° Le lait est vite coagulé à l'étuve en quarante-huit heures.

L'examen microscopique des cultures susdites a toujours donné des éléments ronds de caractères morphologiques rappelant en tout le streptocoque pyogène à courtes chaînettes, avec cette différence qu'ici ils sont entourés d'une enveloppe gélatineuse, qui forme autour d'eux une sorte de gaine ressemblant beaucoup à celle qu'ont décrite Ludovic, Scheibler et Schumann K. B. pour le *streptococcus méseutéroïde*. Ce microbe prend facilement toutes les couleurs d'aniline, mais se décolore par le Gram.

Inoculé dans la veine marginale d'un jeune lapin, il a produit, au bout d'un jour, une légère rougeur locale, mais pas de signe d'érysipèle ni de septicémie. La culture sur bouillon, injectée directement dans la bouche, n'a pas influencé l'animal autrement qu'en lui occasionnant une rougeur uniforme de toute la muqueuse buccale, plus accentuée cependant à l'endroit où l'animal a été piqué par l'aiguille de la seringue. A cet endroit, la muqueuse s'est légèrement exfoliée. Au bout de trois jours, la muqueuse avait repris son aspect normal.

De tout ce qui précède ressort que le microbe en question rappelle celui que Klava<sup>1</sup> a décrit sous le nom de *leuconostoc hominis*, ressemblant beaucoup au streptocoque pyogène, qu'il a trouvé fréquemment dans le sang, la rate, les amygdales, les sécrétions nasales, le mucus buccal chez les scarlatineux et les morbillieux; il l'a trouvé avec le bacille de Loeffler dans les membranes diphtéritiques ainsi que dans les sécrétions nasales du coryza, à la surface des amygdales

1. Académie François-Joseph, 1893. (*Ref. cent. Blatt. für Bacter.*, 1902, t. XXII, p. 263.)

dans l'amygdalite phlegmoneuse, dans le tartre et la carie dentaires, même dans la salive et les amygdales des individus sains, dans les selles d'une appendicite suppurée et celles d'un dysentérique.

Tavel et Krumbein<sup>1</sup> le décrivent aussi en donnant le tableau des agents des entérites. M. G. Thiry l'a également trouvé et isolé dans deux cas des produits d'angines qu'on lui avait envoyés aux fins d'examen.

Tous ces auteurs réservent leurs conclusions relativement au pouvoir pathogène de ce microbe. Cependant Klava, tout en déclarant qu'il n'est pas possible d'attribuer un rôle pathogène à cet agent dans les affections susmentionnées, reconnaît avoir rendu malades des lapins malingres après leur avoir injecté des cultures de *leuconostoc hominis* sur sérum humain liquide.

De ce que nous avons observé et en attendant une étude plus complète, il nous semble admissible que le microbe en question peut devenir pathogène et créer des lésions organiques, comme beaucoup d'autres saprophytes, s'il trouve pour cela des conditions propices, témoin la réaction vive et l'exfoliation de la muqueuse buccale du lapin à l'endroit piqué.

En somme, la constatation dans les produits de raclage d'un ulcère vélopalatin, à caractères cliniques très spéciaux, d'une forme microbienne rare, en culture pure, nous paraît légitimer l'admission d'une relation de causalité et fournir la démonstration réclamée par Klava, *in anima nobili*, du rôle éventuellement pathogène du *leuconostoc* en stomatologie.

---

1. *Annales suisses des sciences médicales*, série II, livre II.

## LE PHLEGMON DIFFUS PÉRIPHARYNGIEN OU MALADIE DE SENATOR (OBSERVATION NOUVELLE)

Par le D<sup>r</sup> Louis BAR,

Chirurgien oto-rhino-laryngologiste de l'hôpital de Nice.

Dans la pratique journalière des affections de la gorge on rencontre parfois, très rarement d'ailleurs, une variété d'inflammation de forme érysypélateuse au début et qui, presque sans gravité apparente, devient par la suite rapidement mortelle. Cette inflammation, qu'Escat<sup>1</sup>, dans son excellent livre, pronostique comme au-dessus des ressources de l'art, est en effet une maladie essentiellement septique, bien décrite d'abord par Carrington et Hale White, et peu après par le professeur Senator, de Berlin, dont, en Allemagne, elle porte le nom. Simplement dénommée en France sous le nom de « phlegmon diffus du pharynx », elle a été étudiée à l'amphithéâtre par Cuveillier, Morestin, et successivement observée par Landgraf, Marsei, Jaurand, Merklen, Sauvineau<sup>2</sup>, Ruau, Dudefoy<sup>3</sup>, Escat<sup>4</sup>, qui tous s'accordent à lui reconnaître une gravité excessive.

Ainsi qu'on pourra s'en convaincre par la lecture du cas que nous avons observé et que nous rapportons ci-dessous, c'est une maladie à la fois locale et générale, du nombre de celles pour qui la bactériologie a été d'un secours spéculatif et pratique.

En voici d'abord les symptômes. Ils sont locaux et généraux, brusques d'apparition et d'une évolution rapide. Un simple mal de gorge, une rougeur quelconque du pharynx, en caractérisent les débuts, très rapidement suivis

1. ESCAT, *Traité médico-chirurgical des maladies du pharynx*.
2. SAUVINEAU, Société anatomique, 1891.
3. DUDEFOY, Thèse inaugurale.
4. ESCAT, *loc. cit.*



d'une tuméfaction générale, inusitée, de toute la région pharyngienne. Dès le second ou troisième jour, un des côtés du pharynx se tuméfie au point de faire croire à un phlegmon périamygdalien naissant; moins d'un jour plus tard, la région entière est tellement tuméfiée qu'on la croirait sous le coup d'une périamygdalite double abortive.

Mais tandis que le malade, ainsi dysphagique, angoissant, respirant mal, demande qu'on libère sa gorge violemment douloureuse, toute ponction pratiquée dans les régions phlegmoneuses où l'on pourrait espérer trouver du pus demeure infructueuse. La région entière s'infiltré d'une substance opaque, poisseuse, adhérente, exsudative et gluante, un peu fétide, que le malade cherche à détacher et qu'il crache à grand'peine.

Cette angine phlegmoneuse progresse encore. La lnette, infiltrée, œdématiée, pendant comme un battant de cloche, prend l'aspect signalé par Barbier dans l'angine diphtéro-streptococcique, aidant ainsi de plus en plus à la sténose du carrefour pharyngien. Celui-ci, insensiblement, se trouve envahi d'un enduit, d'une espèce de fausse membrane ayant un aspect particulier bien différent de la diphtérie, sorte de couenne diffluyente, sanieuse, rapidement grisâtre, en rapport avec une muqueuse tellement saignante, violacée et livide, qu'on est tenté d'admettre que de tels exsudats sont les eschares résultant d'une véritable gangrène.

Des troubles spéciaux se manifestent à la région cervicale. Comme dans toute infection grave, les ganglions sous-maxillaires, parotidiens, sont gonflés et douloureux; l'atmosphère celluleuse qui les entoure devient le siège d'un œdème inflammatoire qui masque entièrement les glandes et donne bientôt à la région du cou ce fameux aspect qui semble le propre des diphtéries graves que Saint-Germain a dénommé « le cou proconsulaire ». A ces troubles, qui résultent de l'infection glandulaire, s'ajoutent ceux de la compression des organes du voisinage; alors surviennent

des troubles de la mastication, de la déglutition, de la phonation et de la respiration, car le pharynx, l'épiglotte, le larynx même, sont infiltrés de pus; des troubles nerveux et vasculaires, l'angoisse et la cyanose, de la dyspnée, des accès de suffocation: Quelques petits foyers purulents, dit Escat, s'ouvrent parfois spontanément dans la bouche, et le malade crache des matières puriformes fétides, mais sans qu'il en résulte pour lui le moindre soulagement.

Les phénomènes généraux manquent complètement au début, à moins que le phlegmon diffus pharyngien ne succède à une angine infectieuse et que son début n'ait été ainsi défiguré. Il ne s'agit dès l'abord, apparemment, que d'un simple mal de gorge en faveur duquel, sauf l'aspect érysypélateux, aucun doute sur sa bénignité ne saurait être émis. Une rougeur scarlatineuse sur la peau peut compléter ce doute, rougeur que Semon trouve très caractéristique<sup>1</sup>. La maladie cependant s'annonce souvent par un ou plusieurs frissons, la température monte à 39° et 40°, laquelle, avec l'aspect de la tuméfaction périamygdalienne, peut occasionner une erreur de diagnostic et aide à la confusion de cette affection avec le simple phlegmon suppuratif tonsillaire ou péritonsillaire. Mais cet état fébrile tombe bientôt, fait place à une température normale et même à une hypothermie que l'entourage croit favorable et qui n'est que le fâcheux augure d'une infection des plus profondes et des plus malignes.

Le manque de force plus marqué que ne le justifie la température du malade permettrait de le prévoir ainsi, si en même temps le teint pâle, les yeux cernés, l'anémie rapidement croissante n'étaient encore d'autres indices justificatifs de cette intoxication funeste. Dès le début aussi, le malade est généralement atteint d'anorexie; il peut néanmoins conserver son appétit, et ne refuser dès

1. MORITZ SCHMIT, *Traité des maladies des premières voies respiratoires*.



lors les aliments qu'à cause de la douleur très vive qu'il ressent à la gorge, dysphasie due au gonflement de la muqueuse enflammée et parfois saignante.

Une angine pareille peut se compliquer évidemment et rapidement d'une diphtérie maligne, comme nous le savons, et Dufaud<sup>1</sup> indique suffisamment que le bacille de Lœffler est de tous celui qui a le plus de tendance à s'implanter sur un tel terrain, déjà préparé par une inflammation antérieure. Dans ce cas, la propagation de l'inflammation devenue diphtérique se fait avec sa rapidité habituelle vers les organes du voisinage et envahissant de préférence les fosses nasales ou même les oreilles, occasionnant ces diphtéries nasales ou otitiques que Trousseau considère comme mortelles dix-neuf fois sur vingt. Le jetage apparaît dans le nez avec un ichor sanieux, séro-sanguinolent, puis puriforme, toute chose dont la nature est confirmée par le spéculum qui, sans difficulté, décele dans le nez les fausses membranes. Il en est de même pour les oreilles, où de fortes douleurs y indiquent la propagation de ce processus avec perforation tympanique par les fausses membranes. La propagation diphtéritique aux autres muqueuses se fait semblablement avec ses dangers et ses conséquences. La mort détermine ainsi par les méfaits d'une diphtérie maligne, complication fréquente du phlegmon pharyngien, n'est que des nombreux modes de terminaison de cette maladie essentiellement grave. La terminaison fatale peut être due encore à l'intensité de l'angine, à sa propagation inflammatoire et œdémateuse dans le larynx aussi bien qu'à la gravité des symptômes généraux qui l'accompagnent; car soit que la maladie affecte une forme insidieuse de cinq à six jours, soit qu'elle prenne la forme foudroyante d'une durée de quarante-huit heures à trois

1. DUFAUD, *Des angines couenneuses non diphtériques. Considérations sur la pathogénie, le diagnostic et le traitement* (Thèse de Paris, 1896).



jours, c'est plutôt par une intoxication suraiguë que par asphyxie sténosique des voies respiratoires supérieures que le malade succombe. Bientôt en effet se forment des hémorragies capillaires, intestinales, nasales ou auriculaires; une diarrhée fétide et déprimante fait suite à la constipation des premiers jours, le malade est atteint d'arthropathies diverses; presque constamment une albuminurie et plus constamment encore une myocardite se déclare. La température qui, sauf au début, n'a jamais été bien élevée, est devenue déjà couramment normale; elle devient irrégulière, inférieure même à la moyenne au point de n'être plus que de l'hypothermie; le pouls devient petit, filiforme, et le malade succombe en pleine intelligence, emporté brusquement par une syncope cardiaque ou par un accident quelconque de septicémie infectieuse.

L'étiologie d'une pareille affection se confond, il nous semble, avec les études bactériologiques qu'on peut en faire. « Un microbe pyogène très virulent, » dit Moritz Schmit, « entre dans la gorge dans un endroit très approprié par une séparation d'épithelmie et y produit cette maladie que Carrington a le premier décrite. »

C'est en effet à une staphylococcie, au diplocoque de Friedlander et mieux encore à une streptococcie d'une virulence particulière ou enfin à l'association virulente de ces microbes, que semble due cette affection septique au premier chef qu'est le phlegmon diffus du pharynx.

Le streptocoque a été trouvé dans le pus. Bouloche en a même trouvé dans le sang, et Spindler, auquel nous avons confié notre analyse, a, dans les trois examens très remarquables qu'il fit au sujet de notre malade, dévoilé dans un premier examen de nombreux staphylocoques associés à de rares diplocoques sans bacilles de Lœfler. Déjà, le jour suivant, quelques rares bacilles à aspect de Lœfler sans corpuscule bipolaire étaient distingués dans une seconde préparation, avec diplocoques de Fränkel,

examen confirmé par l'évolution de ces microbes en culture et confirmés encore dans un troisième examen fait le troisième jour, quelques heures avant la mort du malade.

L'examen bactériologique, en effet, a permis de porter la lumière parmi les angines et surtout parmi les angines à fausses membranes primitives, que la clinique et l'anatomie pathologiques étaient impuissantes à séparer les unes des autres; de la sorte on a pu décrire des angines à staphylocoques, des angines à cocci, des angines à pneumocoques, à streptocoques, bénignes ou graves, dont les espèces microbiennes, isolées ou associées, donnent lieu à des états généraux et des lésions locales dont l'évolution dérouterait toutes les prévisions. Le phlegmon diffus péripharyngien paraît une maladie de ce genre. D'apparence bénigne à la première heure, aussitôt cette maladie confirmait par la gravité de sa marche et de ses allures la fatalité de son évolution. Nous n'avons pu pratiquer l'autopsie du malade, mais à ce que nous en dit Escat, ce qu'on rencontre évidemment dans une telle maladie, ce sont les lésions propres à tous les phlegmons diffus. Dans les éléments anatomiques infiltrés de suppuration dans l'épaisseur de la muqueuse, dans les parois latérales du pharynx, une infiltration purulente sans collection nettement circonscrite. L'œsophage, la trachée ont été vus disséqués par le processus phlegmoneux; les muscles des vaisseaux, les nerfs, les aponévroses, disséqués par l'infiltration purulente. On a constaté en outre l'œdème et l'hépatisation pulmonaire, de la congestion splénique, des lésions rénales, toutes les altérations viscérales enfin observées dans les états septiques.

Pour diagnostiquer une telle maladie, il faut la voir évoluer, la soupçonner à ses débuts, faire l'analyse des exsudats, car dans sa période ultime, si surtout elle se complique de diphtérie, bien difficile est de faire un diagnostic convenable. Cette maladie, qui en bien des points ressemble à la diphtérie maligne dont mourut Valleix,



mérite donc à cet égard une attention particulière afin d'éviter, aussi bien pour le pronostic que pour le diagnostic, une erreur véritablement regrettable. Il faut enfin éviter de la confondre avec les phlegmons doubles périamygdaliens suppurés ou abortifs, d'un diagnostic pourtant journalier.

Contre cette affection, à peu près fatalement mortelle, on ne doit se laisser d'aucune des indications thérapeutiques que commande la maladie; il importe en effet à la fois de soulager le malade, dont l'intelligence est jusqu'à la fin en éveil, dont les souffrances physiques sont grandes et qui, en fin de compte, peut espérer de l'antisepsie bien conduite et de tous les autres moyens thérapeutiques propres à soutenir son état. Il faut avant tout avoir recours aux mêmes mesures prophylactiques qui sont en usage dans les cas les plus graves d'angine diphtéritique. Les injections antistreptococciques, quoique peu satisfaisantes encore, seront faites aux doses de 20 centimètres cubes si l'on trouve du streptocoque dans les analyses; un cas guéri par Spencer, en 1899, le fut de cette manière en injectant dans les glandes submaxillaires tour à tour quatre doses d'antitoxine streptococcique. S'il y a du Lœfler, le sérum de Roux sera tout à fait indiqué. Localement, des irrigations antiseptiques de la gorge, principalement à l'acide borique 40 0/00 en cas de staphylocoque, à l'acide salicylique, à l'acide phénique au 1/1000, au sublimé à 0,20/1000, à la résorcine à 10/1000 seront parfaitement appropriées.

On pourrait se demander si, le cas échéant, les attouchements au sublimé, au calomel, etc., sont recommandables, mais il nous semble qu'ils ne peuvent qu'enflammer plus grandement la région phlegmoneuse et, par conséquent, être pour le moins sans grand usage.

Si le gonflement est très grand, les scarifications, ainsi que le conseille Chiari, peuvent être très utiles.

De petits morceaux de glace dans la bouche seront bien indiqués, surtout au début, quand il n'y a pas encore de pus.



Le traitement général sera une antiseptie intestinale au salol, au calomel à doses réfractées, des toniques de toute espèce à la quinine, au quinium, à la noix vomique, à la strychnine. Des narcotiques au sulfonal varonal. Enfin, le traitement des divers symptômes.

Le collargol, les injections hypodermiques d'électrargol, seront également très recommandables et des mieux appliquées contre l'envahissement septicémique d'une évolution si rapide. Si quelques collections purulentes sont reconnues, on se hâtera d'en libérer le malade.

OBSERVATION. — Au mois de mars 1909, nous fûmes convoqués par notre distingué confrère, le Dr Bardack, à visiter un de ses malades qui souffrait un peu de la gorge. Agé de soixante-huit ans, très robuste, à tempérament apoplectique, de nature arthritique, cet homme se reposait éventuellement sur la Côte-d'Azur d'une vie essentiellement laborieuse. Il avait été pris deux jours auparavant d'une phlegmasie pharyngienne d'apparence légère, qui, tout aussitôt après, avait tuméfié la gorge, tout à fait sur le côté gauche et comme l'eût fait une périamygdalite phlegmoneuse. La ressemblance sur ce point et la sensibilité à cet égard était telle que, penchant en faveur d'un tel diagnostic, nous fîmes immédiatement une ponction évacuatrice qui n'amena aucune évacuation de pus, mais du sang noir, dont le résultat fut de décongestionner momentanément la région qu'on venait ainsi de scarifier. La nuit fut en effet relativement assez bonne, et, le lendemain matin, le malade, qui avait appétit, demandait à manger. Déjà, ce même soir, la phlegmasie devenait plus forte, semblait gagner le côté droit, et extérieurement le cou devenait plus volumineux, uniformément tuméfié et comme le siège d'une infiltration profonde. L'appétit était médiocre, la langue humide et à peine saburrale, la température à peine à 38°. Il n'y avait pas eu de frisson. Toutes choses dont nous nous étonnions pour un diagnostic de phlegmon périamygdalien encore possible à faire. Dans cette même nuit du deuxième jour que nous voyons le malade, les symptômes locaux s'exagéraient au point de rendre la respiration difficile et angoissante, que son dévoué autant qu'habile médecin

essaya d'atténuer par les décongestifs les plus appropriés. Dans la matinée, nous voyons le malade, dont le pharynx était maintenant le siège d'une vive rougeur, le voile du palais livide, symétriquement tuméfié, au point de former deux voussures mamelonnées séparées l'une de l'autre par un énorme sillon au fond duquel se voyait la luette déjà oedématiée, hyaline. Nous essayâmes des scarifications multiples dans la région, ainsi que Chiari le conseille. Il ne vint que du sang. Nous essayâmes une incision de Lemaître à travers le voile du palais, profondément comme il est indiqué; aucune évacuation de pus n'en résulta. Anxiété du malade, hémorragie capillaire intestinale après constipation. Épistaxis, dysurie. L'examen des exsudats recueillis dans la région donnait du staphylocoque et du diplocoque de Fränkel.

Survint alors une sorte d'exsudat pseudo-membraneux qui, manifeste d'abord sur les lignes d'incision, se propagea à la luette, exsudat grisâtre, facile à détacher des parties sous-jacente, granuleuse et hémorragique. Des cultures de cet exsudat donnaient avec les autres microorganismes du bacille de Lœfler. Nous fîmes une injection antidiphtérique. Dans la soirée, nous voyions le malade en consultation avec son médecin, le Dr Bardack, et le professeur Avellis (de Francfort), lequel, en conformité de vues avec ce que son maître, le Dr Moritz Schmit, avait écrit à ce sujet, confirma non seulement le diagnostic de phlegmon diffus péripharyngien, mais son pronostic fatal. Le pouls, en effet, était devenu filiforme et parfois incomptable; une hémorragie intestinale capillaire avait eu lieu la veille; elle se répéta; le nez était également saignant et constamment le siège d'une sanie séro-sanguinolente, et enfin le malade succomba dans la nuit en état de collapsus cardiaque.

L'autopsie ne put être faite. *Trois analyses microscopiques avec culture* avaient été pratiquées par le Dr Spingler. Dans les deux premières, on trouva du diplocoque de Friedlander et du staphylocoque. Dans la dernière apparut du bacille de Lœfler.

*En résumé*, les phlegmons péripharyngiens constituent une entité morbide d'une gravité exceptionnelle, très rare,



d'un diagnostic difficile. A ses débuts, elle ne s'annonce que comme une angine très ordinaire; elle ressemble ensuite à un phlegmon périamygdalien et enfin, dans sa période ultime, par suite de l'association possible de bacilles de Lœfler aux streptocoques, staphylocoques ou diplocoques de Friedlander qui en sont les bactéries primordiales, elle peut être interprétée comme une diphtérie maligne.

Cette maladie reste, dans son essence, une inflammation phlegmasique qui se diffuse dans toutes les parties superficielles et profondes du pharynx, sans limiter en aucun endroit de la région une collection vraiment purulente où on pourrait l'atteindre. Elle tue ainsi à peu près invariablement tous les malades. L'évolution est très rapide, foudroyante même en trois ou quatre jours. — Avec les symptômes les plus alarmants de compression de la région, d'hémorragie capillaire, les malades, généralement très peu fébricitants, plutôt hypothermiques presque tout le temps de leur maladie, succombent au collapsus cardiaque ou à tout autre accident de la septicémie.

#### DISCUSSION

M. ESCAT. — Je pense que le cas de M. Bar doit être classé non comme abcès péripharyngien, mais comme *phlegmon diffus du pharynx*; c'est sous ce dernier titre que je l'ai décrit, après Senator et Ruault, dans mon *Traité des maladies du pharynx*.

---

### ABCÈS LATÉRO-PHARYNGIENS

#### CONSÉCUTIFS A LA GRIPPE

Par le Dr Constantin VAIDIS, de Carditza.

L'épidémie de grippe qui a sévi cet hiver ici m'a permis de faire des observations sur les abcès latéro-pharyngiens



consécutifs à cette infection. A côté des abcès rétro-pharyngiens, qui sont symptomatiques du mal de Pott cervical, il est des abcès rétro et latéro-pharyngiens aigus qui se développent dans la mince couche de tissu cellulaire comprise entre la face antérieure de la colonne vertébrale et le pharynx. Aujourd'hui, on est d'accord pour les considérer comme adéno-phlegmons. Le microbe pathogène de la grippe dans les observations que j'ai faites, surtout sur les enfants à partir de deux ans, ouvre la porte à d'autres infections de nature streptococcique ou staphylococcique dans des adéno-phlegmons, sur la forme *abcès latéro-pharyngiens*.

Cette complication fait son apparition à la fin de la maladie. On voit, en effet, des enfants chez lesquels il y a eu tout d'abord l'inflammation primitivement sur les ganglions latéraux du pharynx, faisant saillie en dehors; puis, au fur et à mesure que la suppuration augmente, on voit la tuméfaction se montrer sur les parois latérales du pharynx. Quel qu'ait été le mode du début, la tuméfaction se montre et envahit la région carotidienne. Dans ces cas, il y a contracture des mâchoires, l'enfant n'arrive qu'avec peine à desserrer les dents, la fluctuation peut être appréciée par deux voies, tantôt du côté du pharynx, tantôt plus manifeste vers la peau. Il est toutefois des abcès latéro-pharyngiens dans lesquels la fluctuation n'est que difficilement accessible par la voie buccale. Force est, en pareil cas, de pratiquer l'incision du côté de la peau, qui a l'avantage d'éviter la communication avec la cavité du pharynx et l'infection secondaire de la poche. Mais qui ne voit qu'il s'agit d'une opération délicate? Une incision de 1 centimètre par la voie buccale et l'antisepsie rigoureuse m'ont donné la guérison complète.

## CALCULS DU CANAL DE WARTHON

Par le D<sup>r</sup> Aristide MALHERBE,  
Chirurgien adjoint de l'Institution nationale des Sourds-Muets de Paris.

OBSERVATION. — Le 4 août 1908 je fus appelé à voir M. M..., qui se plaignait de douleurs dans les régions sous-maxillaire et sub-linguale gauches avec déglutition très pénible des solides et même des liquides.

M. M... a toujours joui d'une bonne santé; il a seulement eu quelques douleurs rhumatismales et quelquefois des angines catarrhales. Rien à signaler comme antécédents personnels et héréditaires.

A ce moment on essaya inutilement le cathétérisme du canal de Warthon, à son embouchure sous le frein de la langue, à l'aide d'une soie de sanglier, puis d'un stylet fin. Il fut absolument impossible de franchir l'orifice et de pratiquer le cathétérisme, malgré la cocaïnisation de la région.

On prescrivit alors des applications de ouataplasmes et des frictions à l'onguent hydrargyrique. Les douleurs diminuèrent au bout de quelques jours; la mastication redevint plus facile, mais il persista toujours une douleur modérée de la région primitivement envahie. A ce moment aucun calcul salivaire n'avait été senti par le toucher et aucun n'avait été expulsé spontanément.

Le 1<sup>er</sup> août le malade a une rechute : les douleurs sont plus marquées encore que la première fois et la déglutition plus difficile.

Quatre jours après, je vois le malade. La bouche s'ouvre avec peine.

Je constate extérieurement un empâtement de la région sub-linguale gauche s'étendant jusqu'à la région sous-maxillaire.

Avec le doigt introduit dans la bouche, on sent un gonflement douloureux du plancher buccal à gauche, gonflement qu'on peut suivre jusque dans la région sous-maxillaire correspondante et en rapport avec la glande. Ce gonflement ne permet pas de sentir nettement de calcul. Néanmoins, la marche de l'affection, son siège, ses caractères me font porter le diagnostic d'inflammation aiguë à répétition de la

bourse séreuse sub-linguale, consécutive à la présence de calculs du canal de Warthon, et je conseille une intervention.

Le malade, après une rémission passagère, continuant à souffrir, se décide à se faire opérer.

L'opération a lieu le 5 octobre. Anesthésie générale au chloroforme. La bouche étant maintenue ouverte à l'aide d'un ouvre-bouche, la langue est saisie avec une pince à griffes et portée en haut et à droite, où elle est maintenue dans cette position par un aide.

J'incise au bistouri la muqueuse au niveau de la partie supérieure de la glande sub-linguale, de façon à pénétrer dans la bourse séreuse sub-linguale et à atteindre le canal de Warthon et à l'isoler. Écoulement d'un peu de sérosité. Le canal est ouvert : on trouve et on extrait un calcul grisâtre, mûriforme, allongé, de la grosseur d'un pépin d'orange.

En pratiquant l'hémostase et en comprimant la région, un autre calcul un peu plus volumineux sort spontanément. L'exploration digitale montre qu'il n'existe plus de corps dur sur le trajet du canal.

Excision aux ciseaux d'une partie de la bourse enflammée. On place deux catguts fins sur le canal; la muqueuse buccale n'est pas suturée. Une petite mèche est placée sur la région et sort par la bouche. Le soir elle est retirée et le malade commence à se rincer la bouche avec une solution chloratée à 1 0/0. Au bout de quelques jours, la plaie buccale est cicatrisée et le malade guéri.

Nous avons revu ces temps derniers M. M..., qui continue à bien aller.

Il s'agissait donc chez notre opéré de deux calculs du canal de Warthon dont la présence déterminait un gonflement de la glande sous-maxillaire. De plus, ces calculs, sous une influence quelconque, donnaient lieu à une poussée inflammatoire à répétition de la bourse séreuse sub-linguale, d'où l'apparence d'une véritable grenouillette aiguë. La mastication et la parole étaient plus ou moins embarrassées, la salivation exagérée.

Dans les régions sous-maxillaire et sub-linguale, on percevait un gonflement qui augmentait au moment des



repas, se traduisant par des accès douloureux, véritables coliques salivaires très intenses avec irradiation dans les régions voisines.

A la suite de ces crises, il persistait un gonflement du plancher buccal qui constituait une sorte de grenouillette aiguë. Douleurs, tuméfaction du plancher buccal soulevant la langue, gonflement également de la glande sous-maxillaire, puis, au bout de quelques jours, rémission et détente, tels sont les phénomènes qui caractérisent, pensons-nous, la présence de calculs dans le canal de Warthon et que l'on peut assimiler à des *coliques salivaires*, analogues aux coliques qui se passent dans les régions hépatique ou rénale.

On a longtemps discuté sur la façon dont se produit cette variété de grenouillette aiguë et les auteurs sont loin d'être d'accord sur la pathogénie de cette affection.

Richet, s'appuyant sur une autopsie, prétendait que cette grenouillette aiguë était constituée par une cavité en communication avec le canal de Warthon.

D'autres auteurs ont pensé à une dilatation de ce canal. Des expériences de Tillaux ont montré qu'une injection brusque de ce canal n'arrive à produire qu'une dilatation dont le volume atteint à peine une plume de corbeau. Ce chirurgien pensait qu'il s'agissait d'une rupture du canal suivie de l'irruption de la salive dans la bourse séreuse de Fleischmann. Le Fort et Duplay pensaient à un simple œdème sous-muqueux. Pour Recklinghausen, les phénomènes répondent au développement brusque d'un petit kyste jusqu'alors peu apparent.

Loin de moi la pensée de prétendre que ces explications ne sont pas exactes; néanmoins, m'appuyant sur le cas que je viens de vous exposer, je crois qu'il faut voir ici simplement une poussée inflammatoire, une sorte de fluxion passagère avec colique, en un mot une affection aiguë très différente de la grenouillette vraie.

Les rapports anatomiques du canal de Warthon avec le

nerf lingual et le plexus lingual sont de nature à nous expliquer les douleurs ressenties.

De même, l'irritation produite par la présence des calculs sur la veine linguale et la couche de tissu conjonctif (bourse séreuse sub-linguale) nous rend compte du gonflement que l'on trouve dans la région sub-linguale.

Pour ce qui est de l'intervention, je crois qu'il ne peut pas y avoir de doute. On doit aborder ces tumeurs du côté du plancher de la bouche, car nous savons que le canal de Warthon, aussitôt sorti de la glande sous-maxillaire, s'engage au-dessus du muscle mylo-hyoïdien. Le plancher de la bouche est une région limitée en haut par la cavité buccale et en bas par le muscle mylo-hyoïdien.

Toutes les fois qu'une tumeur se développe dans les organes situés au-dessus de ce muscle, elle se porte naturellement vers la cavité buccale, et c'est par la bouche que le chirurgien doit en pratiquer l'exploration et l'extirpation. Au contraire, lorsque la tumeur a pour point de départ les organes situés au-dessous, elle fait saillie dans la région sus-hyoïdienne et c'est de ce côté qu'il convient de l'attaquer. C'est la ligne de conduite qu'il faut suivre quand on est en présence de calculs de la glande sous-maxillaire; la tuméfaction fait alors surtout saillie à la région sus-hyoïdienne, elle se perçoit à travers la peau sous la forme de noyaux durs qui doivent être enlevés par cette région.

---

## DES MÉFAITS DES AMYGDALES ENCHATONNÉES

CHEZ L'ADULTE

Par le D<sup>r</sup> TRÉTROP, d'Anvers.

Dans un court exposé, je désirerais appeler l'attention sur une catégorie de symptômes occasionnés chez l'adulte

par un état spécial des amygdales, symptômes fréquemment traités par des médecins généraux sans remonter à la cause, et, de ce chef, avec l'insuccès le plus complet. Au contraire, dès que le diagnostic est établi, la guérison peut s'obtenir à brève échéance.

L'exposé de quelques observations aura tôt fait de délimiter notre sujet.

OBSERVATION I. — M<sup>lle</sup> de V..., dix-huit ans, souffre de la gorge depuis trois ans. Elle a souvent de la fièvre et des maux de tête, des glaires et de la gêne dans le pharynx. La voix est souvent rauque. Elle tousse beaucoup toute la journée. La déglutition est désagréable. Il existe de la douleur vers les oreilles. Cette personne a été soignée sans résultat par quatre médecins généraux à Bruxelles et à Anvers. Elle a pris de nombreux médicaments de toutes espèces sans amélioration. Le dernier médecin consulté à Anvers pense que la gorge est en cause et il m'adresse la malade.

A l'examen habituel on aperçoit des amygdales en apparence de volume plutôt réduit, ne dépassant pas les piliers qui les masquent complètement. Mais en provoquant un réflexe nauséeux et aussi en projetant, par pression latérale du cou, l'amygdale vers la ligne médiane, on s'aperçoit immédiatement qu'elle occupe de chaque côté un assez grand volume et qu'elle fait corps avec la loge amygdalienne. Le pharynx est tapissé de follicules; une corde vocale est assez fortement injectée. Il existe des piaulements et une diminution du murmure vésiculaire aux sommets des poumons. Outre une sensation de grattement et de sécheresse dans la gorge, la malade se plaint surtout d'une toux fréquente à caractère spasmodique que rien ne parvient à enrayer.

Après un traitement préparatoire local de quelques jours, les amygdales sont enlevées par l'excellente technique que notre distingué collègue M. Vacher emploie couramment chez les enfants, et qu'il a eu la grande amabilité de me montrer à sa clinique, à Orléans.

Malgré l'anesthésie locale, très longue et très soigneuse, l'opération est douloureuse. Il faut refaire complètement les piliers à l'aide des ciseaux en bec de cygne : piliers et amygdales ne forment qu'une masse intime sans ligne de démarcation.



Les suites sont normales, ni fièvre ni hémorragie, mais des douleurs les premiers jours, notamment vers l'oreille gauche, du côté de l'amygdale la plus adhérente.

Deux jours après l'intervention, les pialements ont diminué. Il en est de même de la toux.

Huit jours plus tard, ces deux symptômes ont presque totalement disparu. Quelques soins accessoires du côté du nez et du naso-pharynx associés à des exercices respiratoires permettent de guérir entièrement la malade en trois mois et quelques jours.

Il est à remarquer que du moment où le traitement spécial fut institué, la malade n'ingéra plus aucun médicament.

OBS. II. — M. J. L..., dix-neuf ans, tousse toute la journée, a des grattements et des glaires dans la gorge. Le début du mal remonte à un an et demi. Il existe au pharynx de grosses amygdales cryptiques fortement adhérentes aux piliers, qui les recouvrent presque entièrement.

Sous anesthésie locale combinée à l'administration de chlorure d'éthyle au masque de Camus, les deux amygdales sont désenchatonnées, puis enlevées à l'anse froide. Aucune douleur ni pendant ni après l'opération. La toux diminue le jour même. Le catarrhe naso-pharyngien concomitant est traité. La guérison complète est obtenue en deux mois et demi.

OBS. III. — M<sup>me</sup> V. A..., vingt-deux ans, depuis un an et demi souffre de toux avec glaires dans la gorge et migraine constante. A l'auscultation, il y a des pialements vers les sommets des poumons. L'examen du pharynx montre des amygdales fortement enchatonnées sans relief vers la cavité buccale, ne dépassant pas les piliers, n'apparaissant hypertrophiées qu'en provoquant leur saillie vers la ligne médiane.

Opérée sous narcose générale à l'éthylforme, elle était radicalement guérie de tout son cortège morbide un mois et demi plus tard.

OBS. IV. — Une des plus instructives. M. B..., vingt-trois ans, est malade depuis un an. Il a été envoyé pendant trois mois dans un sanatorium par un médecin général, qui a diagnostiqué une tuberculose des sommets. Le malade tousse

fréquemment et expectore des glaires abondantes parfois teintées de sang. Il transpire la nuit. Il a été soigné par plusieurs médecins. Un médecin radiographe consulté en dernier lieu ne croit pas à la tuberculose après un examen à l'écran. Il m'adresse le malade.

Je ne trouve du côté des organes respiratoires supérieurs aucune trace de tuberculose, mais de la congestion intense du pharynx et, à un degré moindre, du larynx. Au pharynx, il y a de grosses amygdales aplaties fortement enchatonnées, masquées entièrement par les piliers, et sièges elles-mêmes d'une congestion intense.

Après un traitement préparatoire du catarrhe naso-pharyngien, l'une des amygdales est enlevée après anesthésie locale au liquide de notre estimé collègue Bonain. L'ablation, fort douloureuse, est refusée par le malade pour la seconde par ce procédé et nous l'enlevons après anesthésie générale au chlorure d'éthyle.

Il y eut une assez forte réaction du côté des loges amygdaliennes et de la luette, qui s'œdématisèrent considérablement. Le troisième jour, le malade avalait facilement, et trois mois après l'intervention, il était entièrement guéri de toutes ses lésions des voies respiratoires et de sa pseudo-tuberculose.

Depuis deux ans que mon attention a été attirée de ce côté, j'ai observé toute une série de cas analogues que j'ai eu la grande satisfaction de guérir entièrement en quelques semaines à quelques mois.

Au Congrès français de médecine tenu à Genève en septembre 1908, Bezançon signale également la diminution du murmure vésiculaire localisée à un sommet et plus spécialement au sommet droit, sans modification à la percussion chez des individus à insuffisance nasale respiratoire, à végétations adénoïdes, à grosses amygdales, etc., et il estime que s'il n'y a aucun symptôme antérieur ou concomitant de tuberculose, « il faut penser à l'existence d'une insuffisance fonctionnelle du lobe supérieur droit du poumon, liée à des troubles de la respiration nasale ou à



*d'autres causes qui nous échappent encore et qu'il serait intéressant de rechercher. »*

Je pense avoir trouvé certaines de ces autres causes. Mes observations me portent à croire que lorsque l'on constate des symptômes anormaux du côté des sommets des poumons et des voies respiratoires supérieures, il convient d'examiner l'état des amygdales et de ne point conclure à de la tuberculose, à moins d'avoir tous les éléments de ce diagnostic, recherches bactériologiques comprises.

L'erreur de diagnostic valut un séjour, au moins inutile, de trois mois dans un sanatorium au dernier malade dont je viens de vous parler. Il y gagna en poids, mais tous les symptômes de son affection persistèrent.

Il résulte de ce que j'ai observé que la toux, l'expectoration, la diminution du murmure vésiculaire des sommets du poumon, les pialements et autres symptômes stéthoscopiques peuvent être causés par un état d'inflammation chronique des amygdales avec adhérences intimes aux loges amygdaliennes. Ce processus inflammatoire évolue le plus souvent sans douleur vive avec une simple gêne de la gorge qui n'attire guère l'attention. Il se produit une prolifération du tissu conjonctif de l'amygdale et fusion de celle-ci avec les piliers qui s'hypertrophient et se rapprochent avec elle de la ligne médiane. La surface libre de l'amygdale est ordinairement plane et sans relief. Aussi, à un examen superficiel, les malades ne semblent pas avoir d'amygdales. En portant l'abaisse-langue très en arrière sur la base de la langue et en provoquant un réflexe nauséeux ou en pressant sur les parties latérales du cou, on se rend compte des lésions du pharynx buccal.

L'augmentation en volume peut d'ailleurs être réduite et les lésions se borner à l'inflammation chronique de l'organe et aux adhérences. Aussi l'insuffisance respiratoire n'explique-t-elle point les symptômes. J'ai vu un certain



nombre de cas dont les amygdales étaient si réduites que j'hésitais à intervenir. Elles ne pouvaient guère entraver le passage de l'air, elles étaient ordinairement plus intimement enchatonnées que les autres plus volumineuses. Elles apparaissaient, lors de l'opération, plus grandes qu'on ne le supposait, et leur ablation était suivie régulièrement de la guérison.

Les troubles circulatoires d'ordre ordinairement congestif occasionnés par ces lésions amygdaliennes, une action réflexe due à l'inflammation et aux adhérences, les apports infectieux ou toxiques aux lymphatiques sous-jacents me paraissent être les facteurs de la toux, de l'hypersécrétion trachéo-pharyngée et des lésions pulmonaires concomitantes.

Je me rappelle d'ailleurs avoir observé, il y a longtemps déjà, des cas de congestion des sommets avec crachements de sang dépendant uniquement d'un catarrhe naso-pharyngien intense et guérissant fort bien et rapidement par le seul traitement local de ce catarrhe. Je me souviens notamment très bien d'un cas guéri de la sorte, dont l'envoi dans un sanatorium allemand était presque décidé.

Comme procédé opératoire, il n'en existe qu'un radical à mon avis : c'est l'emploi des ciseaux amygdaliens et de l'anse froide de M. Vacher. Les morcelleurs font une opération incomplète pour laquelle il faut s'y prendre à plusieurs reprises. Ils ne dispensent pas de l'emploi des petits ciseaux coudés, indispensables pour refaire les piliers intimement confondus avec le tissu amygdalien.

L'amygdale étant libérée tout autour et jusque dans la profondeur, on l'enlève jusqu'à son hile en serrant la vis progressivement. Je n'ai observé aucune hémorragie par ce procédé et je pense qu'on n'en aura pas à la condition de préparer d'abord le malade, de ne jamais opérer dans des états aigus ou subaigus, de bien écraser les vaisseaux d'abord avec l'anse et d'attendre quelques instants avant

de donner les derniers tours d'écrou qui produisent la section. Il va de soi qu'il faut éviter tout arrachement. Les loges amygdaliennes sont merveilleusement et définitivement vidées par ce procédé.

La question de l'anesthésie est fort importante. L'anse froide est ordinairement plus douloureuse que le morcellement. L'anesthésie locale chez ceux qui ne supportent pas bien la douleur est insuffisante. Il faut recourir, en outre, à l'anesthésie générale non chloroformique. A cet âge, le chlorure d'éthyle au masque de Camus ne me paraît pas recommandable. Procédé idéal chez les enfants, il peut donner des syncopes désagréables chez l'adulte. J'ai observé le fait deux fois au cours d'ablations d'adénoïdes. Son action est d'ailleurs ici trop fugace. Mieux vaut recourir à l'éthylforme à la dose de 5 ou 10 centimètres cubes, renouvelée au besoin deux fois : une narcose pour chaque amygdale. Je n'ai pas vu d'inconvénient à ce procédé.

Il est bon de faire précéder l'anesthésie générale d'une anesthésie locale à la cocaïne-adrénaline par badigeonnage. L'ablation a lieu alors presque sans réflexe et sans aucune douleur.

Pour terminer ce chapitre des méfaits des amygdales, je rappellerai que j'ai publié antérieurement des cas de tuberculose ganglionnaire du cou contractée par l'amygdale et radicalement guéris par l'ablation de ces ganglions. Inoculés aux cobayes, ils leur donnèrent la tuberculose.

Le terrain d'action utile du spécialiste en oto-rhino-laryngologie s'élargit au fur et à mesure que s'augmente la somme de nos connaissances, et si, par un traitement local bien institué, nous parvenons à guérir des cas semblables à ceux que je viens de vous exposer, des pseudo-tuberculoses, nous affirmerons une fois de plus l'importance énorme de l'examen et du traitement des voies respiratoires supérieures à titre prophylactique des affections pulmonaires.

DISCUSSION

M. ROUVILLOIS. — De la communication intéressante de M. Trétrép je veux relever uniquement le passage qui fait allusion aux rapports de l'insuffisance nasale avec certains symptômes pulmonaires perçus à l'auscultation.

Nous avons déjà, l'année dernière, M. Sieur et moi, dans notre communication sur la résection sous-muqueuse de la cloison nasale déviée, signalé l'amélioration manifeste du murmure vésiculaire inspiratoire chez les sujets opérés. Les bons résultats consécutifs à l'ablation des amygdales enchâtonnées dont vient de nous entretenir M. Trétrép sont précisément ceux dont nous avons déjà parlé à la suite des résections sous-muqueuses. Or, ces résultats sont d'autant plus superposables qu'il nous arrive fréquemment de faire précéder nos interventions sur la cloison d'opérations préliminaires portant sur le pharynx (ablation d'amygdales ou de végétations adénoïdes). M. le professeur Lemoine, depuis plusieurs années, examine avec soin tous nos malades avant et après l'opération et constate souvent une amélioration manifeste du murmure vésiculaire aux sommets, et notamment du murmure inspiratoire sous la clavicule droite. Or, si l'on songe à l'importance de l'auscultation des sommets chez les tuberculeux au début, il est facile de comprendre l'intérêt des modifications dont nous avons déjà parlé. Nombre de sujets porteurs de malformations nasales sont pris, comme le malade de M. Trétrép, pour des tuberculeux; inversement, nombre de tuberculeux au début pourraient peut-être tirer quelque bénéfice d'une intervention augmentant l'hématose pulmonaire.

Je n'insiste pas davantage, car j'ai publié, il y a quelques mois, dans le *Progrès médical*, une série d'observations se rapportant à ce sujet.

## OSTÉO-PÉRIOSTITE TEMPORALE D'ORIGINE OTIQUE

AVEC SUPPURATION INTRA-OSSEUSE

PHLÉBITE DOUBLE DES MEMBRES INFÉRIEURS

Par le Dr De MILLY, d'Orléans.

OBSERVATION. — M<sup>me</sup> S..., âgée de quarante-trois ans, est prise de douleurs d'oreille au retour d'un long voyage en automobile découverte, voyage effectué dans le cours d'une excellente santé. Cette dame n'a jamais eu de maladie



grave, mais on relève dans ses antécédents morbides une phlébite double des membres inférieurs à la suite d'un accouchement survenu il y a dix-neuf ans, et de l'ozène, peu accusé du reste, ne déterminant aucune gêne grâce aux lavages quotidiens du nez que la malade faisait elle-même depuis de longues années.

Elle vint me voir pour la première fois le 20 octobre 1908 parce que, depuis la veille, jour de son voyage en auto, elle éprouvait des élancements plus ou moins douloureux et violents dans toute la région de l'oreille gauche. Le tympan est rouge et on en distingue difficilement les détails; peu de douleurs dans la région mastoïdienne; rien d'apparent dans le pharynx buccal ou nasal, sauf quelques petites mucosités, la malade n'ayant pas eu la possibilité de faire ses lavages habituels du nez depuis quelques jours. État général bon. Pas de température.

Dès ce moment je songeai à faire la paracentèse du tympan et, après quelques instillations, dans le conduit, de glycérine phéniquée à 1/10, je pratiquai dès le lendemain cette intervention. Elle donna lieu immédiatement à un écoulement très abondant de sang et de pus. Pansements quotidiens pendant un mois, durant lequel j'essaye successivement de tous les moyens : glycérine phéniquée en instillations, bains d'alcool saturé d'acide borique, bains d'eau oxygénée, pansements secs et drainage du conduit par une mèche; l'otorrhée persistait d'une façon continue, sans être cependant accompagnée d'aucune douleur spontanée ou provoquée par la pression de la mastoïde, sauf quand l'ouverture du tympan devenait insuffisante et qu'une nouvelle paracentèse s'imposait, ce qui se produisit trois fois.

Le 20 novembre un fait nouveau se produit: il existe depuis la veille un empâtement fluctuant et très net dans la région sus-auriculaire empiétant sur toute la région temporale du côté de l'oreille malade; ce gonflement est un peu douloureux et gêne la malade quand elle cherche à ouvrir la bouche; à partir de ce moment son état desanté, jusqu'à très florissant, va en déclinant un peu; il n'y a pas la moindre élévation de température, mais l'appétit et le sommeil sont moins bons.

Me souvenant à ce moment des travaux du D<sup>r</sup> Luc sur la périostite temporale suppurée d'origine auriculaire sans suppuration intra-osseuse, je lui fais part de ce cas. Sur le

conseil de ce maître, je fais appliquer des pansements maintenus constamment humides sur la région temporale; l'empâtement diminue un peu, mais au bout d'une semaine l'état stationnaire de l'affection persistant depuis si longtemps me fait conseiller à la malade, après en avoir décidé avec son médecin, mon excellent confrère et ami le D<sup>r</sup> Rocher, d'aller voir avec moi le D<sup>r</sup> Luc à Paris.

A ce moment l'écoulement par le conduit est toujours très abondant, la perforation tympanique suffisante, la pression forte au niveau de l'antre décèle une légère douleur; il n'y a à ce niveau aucun empâtement, mais les régions sus-auriculaire et temporale sont toujours empâtées et douloureuses.

Après l'examen que fit M. Luc, j'ai la satisfaction de voir émettre par lui le conseil que j'avais déjà donné à l'entourage de la malade : la trépanation mastoïdienne.

Un point m'embarrassait : l'empâtement fluctuant et douloureux temporal. Nous décidâmes qu'au cours de l'intervention mastoïdienne je décollerais à la sonde cannelée toute la région sus-auriculaire et temporale à partir de l'angle supérieur de l'incision mastoïdienne, assurant le drainage par une mèche de gaze.

Le 3 décembre, opération pratiquée avec l'aide de mes amis les D<sup>rs</sup> Rocher et Maurice Bloch.

Trépanation mastoïdienne au lieu d'élection.

L'antre est profond et petit; il contient du pus en quantité notable; après nettoyage de la brèche osseuse, je cherche en vain à l'aide d'un stylet boutonné une fistule osseuse, en particulier au niveau du plafond de l'antre; en aucun point l'os ne me semble atteint d'orifice fistuleux; du moins s'il en existe un, il passe inaperçu.

Passant ensuite au deuxième temps de l'opération projetée, je continue l'incision cutanée jusqu'à la partie antérieure du pavillon au-dessus du conduit et je décolle largement et facilement à la sonde cannelée toute la région pré et sus-auriculaire.

Ce décollement, déjà à moitié fait par la collection fluctuante que la palpation nous avait fait découvrir, donne jour à du pus que je n'ai pu recueillir, mais dont la quantité peut être évaluée à une cuillerée à soupe environ. Je ne découvre ni au doigt ni au stylet aucun point osseux malade. Je place dans la partie décollée une mèche de gaze, suivant



ainsi le conseil du D<sup>r</sup> Luc, et je termine par le pansement habituel de la plaie mastoïdienne.

Pendant vingt jours les suites de l'opération sont normales, l'état général est bon; pas de fièvre et pas de douleurs péri-auriculaires; l'écoulement par le conduit a complètement cessé; l'orifice osseux correspondant à l'antre donne un peu de pus, mais les régions sus-auriculaire et préauriculaire laissent à désirer; depuis le jour de l'opération l'écoulement est le même, sinon plus abondant, et, à partir du 25 décembre, la douleur à la pression au niveau de la région fronto-temporale augmente de plus en plus pour devenir spontanée; la fièvre persiste et pendant cinq jours oscille entre 37°5 et 38°5 avec deux ascensions à 39°8; le pouls est à 120; tous les jours la malade a deux ou trois vomissements sans nausées. Aux membres inférieurs le trajet des veines saphènes devient de plus en plus douloureux, un œdème considérable apparaît. En somme, la malade est dans un état fort inquiétant.

En présence de l'écoulement sus-auriculaire et de la douleur nette et vive de la région fronto-temporale, il n'est pas douteux qu'il y a là un point d'ostéite et une intervention immédiate s'impose.

Pratiquée le 1<sup>er</sup> janvier avec les mêmes aides que la première fois, je prolonge l'incision sur la région temporale jusqu'à 2 centimètres de la partie externe de l'orbite, et après avoir lié la temporale je décolle largement les deux lèvres de l'incision. Au niveau du point où la malade accusait le maximum de douleurs je trouve l'os friable, laissant échapper par de multiples petits orifices presque microscopiques un liquide purulent et sanguinolent.

Je défonce facilement à la curette toute cette région et je trace ainsi dans toute la partie osseuse située immédiatement en avant, puis au-dessus et enfin en arrière du conduit auditif osseux un large sillon mesurant 8 centimètres de long sur 3 de large, allant jusqu'à la dure-mère, que je trouve intacte, et rejoignant par la partie postérieure la région antrale.

Après une toilette soignée de toute la plaie, je la bourre légèrement à la gaze. Pansement habituel.

Dès le lendemain les symptômes alarmants survenus cinq jours avant cette deuxième intervention s'amendent; douleurs de moins en moins vives, plus de vomissements; la température ne monte jamais au-dessus de 37°5.



Je fais le pansement tous les deux jours en moyenne et j'ai la satisfaction de voir l'énorme brèche sus-auriculaire, mesurant avec celle de la région mastoïdienne 12 centimètres de long sur 3 de large, se fermer complètement par bourgeonnement en deux mois et demi; actuellement, c'est à peine si une légère dépression marque l'emplacement de cette large brèche osseuse.

Pendant tout le cours des pansements, la phlébite double des membres inférieurs était, bien entendu, étroitement surveillée et soignée par les moyens habituels : repos absolu sur le lit mécanique, bottes de ouate, liniments calmants et onctions légères à la pommade au collargol. Vers la fin de mars la malade a pu commencer à se lever d'une façon très modérée et après emploi de la bande Velpeau sans voir se prononcer une enflure trop considérable des chevilles.

Telle est l'observation qu'il m'a semblé intéressant de rapporter, car elle concerne un cas de périostite temporale suppurée d'origine auriculaire avec suppuration intra-osseuse, cas ayant présenté des symptômes très alarmants qui ont cédé dès que les phénomènes de rétention purulente n'ont plus été en cause, et cas accompagné d'une infection généralisée de l'organisme ainsi qu'en fait foi la double phlébite des membres inférieurs.

## CORPS ÉTRANGER DE L'ŒSOPHAGE

### VALEUR RELATIVE DE L'ŒSOPHAGOSCOPIE ET DE L'ŒSOPHAGOTOMIE EXTERNE

Par le Dr E. J. MOURE, professeur adjoint à la Faculté de médecine de Bordeaux.

Il peut sembler étrange, à l'heure actuelle, de vouloir mettre en parallèle l'œsophagoscopie et l'œsophagotomie

externe dans le but d'enlever des corps étrangers enclavés dans l'intérieur du conduit œsophagien.

En effet, grâce à l'examen direct à travers le tube métallique de l'œsophagoscope, il est aujourd'hui possible non seulement de voir, mais d'extraire des corps étrangers nombreux et variés dans leurs formes; toutefois, il est des cas où cette méthode est fatalement destinée à échouer. Telles, par exemple, les pièces de monnaie (sous généralement) enclavées à l'entrée de l'œsophage chez des enfants plus ou moins jeunes. Exceptionnellement, je l'avoue, j'ai pu réussir à extraire un sou à l'aide du tube œsophagoscopique qui permettait de le voir par sa tranche, et le saisir avec la pince à griffe de Killian.

Dans d'autres cas, au contraire, ce sont presque les plus nombreux, le tube œsophagoscopique passe au-devant de la pièce de monnaie, pénètre dans l'œsophage sans qu'il ait été possible d'apercevoir le corps du délit, par conséquent de le prendre et de l'enlever.

Chez un enfant de vingt mois qui avait avalé une pièce de 1 franc toutes mes tentatives furent inutiles; l'enfant arriva du reste à déglutir, par conséquent à rejeter par la voie stomacale et rectale la pièce qui chemina dans son petit œsophage malgré son volume relativement considérable.

Dans d'autres cas, ce fut avec le crochet de Kirrison que je parvins, très aisément il faut le dire, à enlever des sous placés derrière le cricoïde, à tel point qu'avec beaucoup d'autres auteurs je suis presque convaincu que cet instrument est encore préférable à l'œsophagoscope et doit être tout d'abord essayé lorsqu'on se trouve en présence de pièces de monnaie.

Tout récemment encore j'ai pu, chez un enfant de sept ans, auquel on avait pratiqué des manœuvres assez violentes, notamment avec le panier de Graefe, j'ai pu, dis-je, à la première introduction du crochet de Kirrison,

ramener une pièce de *deux sous* qui distendait notablement les parois de cet œsophage d'enfant, déjà enflammées par le long séjour (sept jours) du corps étranger dans le conduit alimentaire (*fig. 1*)<sup>1</sup>.

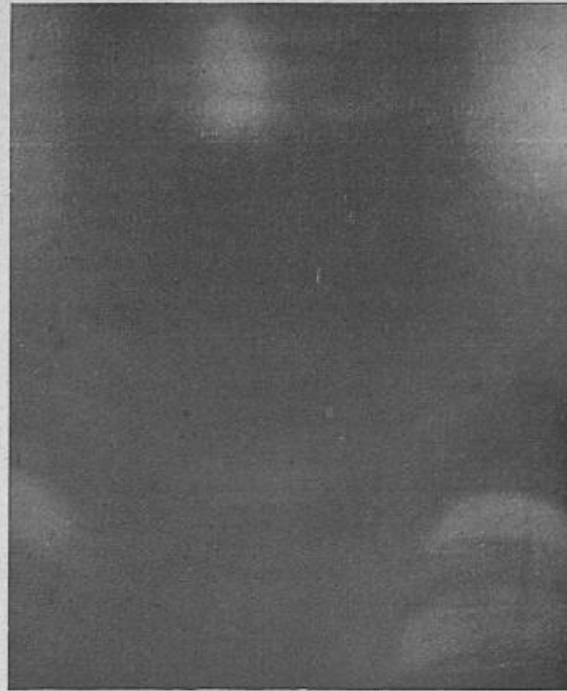

FIG. 1.

Il faut bien savoir en effet que, la plupart du temps, ces petits malades nous arrivent après avoir été triturés, malaxés avec des pinces ou des instruments variés, ayant par conséquent des muqueuses déjà enflammées, plus ou

1. PIETRI et PAJAUD, Pièce de dix centimes solidement enclavée à l'entrée de l'œsophage chez un enfant de sept ans; extraction à l'aide du crochet de Kirrison (*Rev. hebdom. de laryngol.*, n° 36, 4 sept. 1909).



moins ramollies et même exulcérées. Le crochet de Kir-misson est, dans ces cas, un instrument tout à fait inoffensif, absolument merveilleux je puis dire, car il enclave à son tour la pièce dans la rainure dont il est muni et la dégage très aisément, au point que l'on ne sent même pas le corps du délit au moment où on pratique l'extirpation.

Le panier de Graefe, au contraire, est un instrument néfaste à mon sens, qui souvent fait basculer le corps étranger, l'applique derrière le cricoïde et rend ainsi son extirpation difficile, quelquefois même impossible. Je me rappelle avoir vu à différentes reprises l'opérateur pris dans l'œsophage au-dessous du corps étranger sans pouvoir enlever l'objet introduit et le panier lui-même. Le panier de Graefe a déjà causé bien des méfaits, bien des ennuis; c'est un instrument que, pour ma part, je rejette d'une façon absolue.

Il n'y a pas que des pièces de monnaie qui puissent exiger des manœuvres spéciales. C'est ainsi que j'ai eu l'occasion de voir l'an passé un corps étranger d'une nature un peu particulière pour l'extirpation duquel l'œsophagoscope ne m'a permis ni de le voir ni de l'extraire, tant sa forme était irrégulière et la substance qui le composait (fer) impossible à broyer ou à modifier dans sa forme.

Voici du reste l'observation, qui démontrera d'une façon péremptoire, je ne dirai pas les inconvénients, mais l'inutilité de l'œsophagoscope dans les cas, heureusement très rares, comme celui en présence duquel je me suis trouvé.

OBSERVATION. — *Corps étranger de l'œsophage (ancres métallique) chez un enfant de trois ans et demi; tentatives d'œsophagoscopie, œsophagotomie externe; ablation; guérison.* (Observation recueillie et rédigée par le D<sup>r</sup> PIETRI, aide de clinique adjoint.)

Le 3 août 1908, un jeune enfant de trois ans et demi, habitant près de Nantes, avala une ancre en fer, qui tenait

à un petit bateau avec lequel il s'amusait. Au moment de l'accident, on s'aperçut bien vite de la disparition du corps étranger et, aux cris de l'enfant, la famille se douta qu'il avait dû pénétrer dans l'intérieur de son œsophage. Toutefois, le premier moment de stupeur passé, il ne survint aucun trouble de la déglutition ni de la respiration, mais simplement un peu de douleur et de gêne en un point fixe situé un peu au-dessus de la fourchette sternale.

Pendant quinze jours, les parents ne se préoccupèrent pas autrement de la présence de ce corps étranger qu'ils pensaient ne plus exister dans le canal alimentaire de leur fils. Mais à ce moment, bien que l'état général fût assez bon, l'enfant continuant à s'alimenter d'une façon normale, il commença à survenir des troubles de la déglutition, une salivation abondante et de violentes quintes de toux.

Bien que le médecin de la famille supposât que le corps étranger ne devait pas être enclavé dans l'œsophage, étant donné le peu de symptômes éprouvés par l'enfant depuis ce jour, M. le professeur Poisson, de Nantes, conseilla l'examen radioscopique qui démontra l'existence de l'ancre métallique derrière le cricoïde, c'est-à-dire presque à la partie supérieure de l'œsophage. On fit alors quelques tentatives d'extraction qui ne donnèrent du reste d'autres résultats que celui d'irriter les muqueuses œsophagiennes et d'amener un peu de sang.

C'est dans ces conditions que le 24 août, c'est-à-dire vingt et un jours après l'accident, l'enfant fut adressé au professeur Moure par M. le professeur Poisson.

L'examen direct ne démontra rien d'anormal. Mais la radioscopie de nouveau faite par le professeur Bergonié, indiqua que le corps étranger était toujours à la même place.

M. Moure fit alors, sous chloroforme, une première tentative d'œsophagoscopie, mais, contrairement à ce qui se passe habituellement, le tube pénétrait sans cesse dans l'intérieur des voies aériennes sans jamais pouvoir arriver à l'œsophage, un spasme violent le faisant toujours passer au-devant des aryténoïdes et non en arrière. La raison de cette difficulté était évidemment dans la nature, la forme, le siège et la direction du corps étranger.

La muqueuse, rouge et enflammée, saigna un peu; aussi M. Moure jugea-t-il prudent de ne pas continuer sa tentative d'extraction.

Le professeur Bergonié fit alors une radiographie qui montra la présence d'une ancre de 3 centimètres environ de longueur, armée d'une branche transversale placée perpendiculairement par rapport aux parties inférieures de

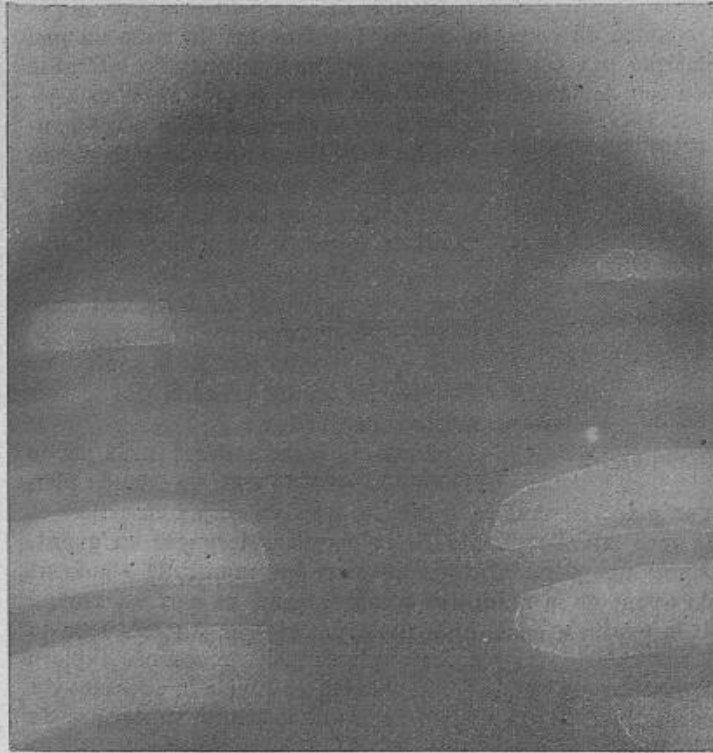


FIG. 2.

l'ancre. Ce corps étranger est couché au niveau de l'insertion inférieure sterno-claviculaire: l'extrémité inférieure dirigée vers la gauche forme un angle de 45° environ et semble se diriger vers la paroi postérieure de l'œsophage (*fig. 2*). La barre transversale supérieure était fixée au niveau du cricoïde en avant.

Armé de ces renseignements, M. Moure, de concert avec



son confrère M. Poisson, décida de faire une dernière tentative avec la pince de Henrard, mais les résultats furent aussi nuls que la première fois du reste. M. Moure affirma même qu'ayant pu saisir le corps étranger il n'eût pas osé tirer fortement de peur de déchirer tout le conduit et produire une irritation locale qui eût été peut-être pire que la présence du corps lui-même. L'enfant fut du reste un peu fatigué par ces manœuvres; les mouvements de latéralité du cou devinrent un peu douloureux; la tête s'inclina légèrement sur le sternum et un peu à gauche. La palpation au niveau de la région cervicale resta douloureuse.



FIG. 3.

En présence de tous ces signes et des résultats négatifs jusqu'alors obtenus, M. Moure, d'accord avec M. le professeur Poisson, décida de faire une oesophagotomie externe.

27 août. — Aidé par M. le professeur Poisson, M. Moure procéda dès le soir même à l'opération :

Incision de 5 centimètres sur la partie latérale gauche du cou; on dénude plan par plan, laissant la gaine des gros vaisseaux en arrière et la face latérale gauche de la carapace laryngée en avant. Après une dénudation minutieuse qui montre le récurrent en avant de la muqueuse œsophagienne, ce nerf est récliné et la paroi du canal alimentaire incisée sur une longueur de 3 centimètres environ. La sonde cannelée recourbée explore la lumière du conduit œsophagien et révèle la présence du corps du délit un peu au-dessus de la limite supérieure de l'incision.

A l'aide d'une pince à griffe M. Moure saisit la partie inférieure du corps étranger, et comme on le sait fixé par sa barre transversale au niveau du cricoïde, on ramène en avant l'extrémité mousse de façon à désenclaver ensuite la partie supérieure. Cette manœuvre est exécutée doucement, avec beaucoup de précautions, mais avec assez de difficulté. L'ancre ainsi enlevée (*fig. 3*) ressemble tout à fait à l'image radiographique.

Malgré les soins apportés à l'extraction, la muqueuse œsophagienne, ramollie, est déchirée en plusieurs points. Il faut pratiquer la suture de cette toile d'araignée en rappro-

chant les lambeaux le plus exactement possible avec du catgut très fin.

Au préalable, une sonde œsophagienne ressortant par la narine gauche a été placée dans le conduit alimentaire; elle assurera l'alimentation de l'enfant tout en protégeant la plaie opératoire du contact d'aliments. On refait par deux plans de suture la réunion des parties molles. La peau est suturée à l'aide de crins de Florence. Un drain à la partie inférieure de la plaie assurera le drainage des mucosités qui pourraient venir de l'œsophage.

Le 28 août et les jours suivants. — La salive souille abondamment le pansement. Puis peu à peu la sécrétion diminue, la salive sort à peine par le drain.

Vingt jours après on enlève la sonde et l'enfant commence à s'alimenter sans la moindre difficulté. Toute trace extérieure de l'opération a disparu. La réunion cutanée est parfaite.

L'enfant quitte alors la maison de santé.

Revu il y a quelques semaines, *juillet 1909*, la guérison est parfaite; il ne semble pas y avoir la moindre trace de rétrécissement. L'enfant, qui a alors quatre ans et demi, est d'un poids et d'une taille supérieurs à la normale.

Ce fait est intéressant, comme je le disais au début de cet article, d'une part parce qu'il démontre l'inefficacité de l'œsophagoscope dans quelques cas spéciaux, rares il est vrai, et au contraire les bienfaits de l'œsophagotomie externe malgré le jeune âge de l'enfant et le mauvais état des parois œsophagiennes.

#### DISCUSSION

M. JACQUES. — Je m'associe tout d'abord aux sages paroles de M. Moure sur les dangers possibles de l'œsophagoscopie entre des mains insuffisamment expérimentées.

Ceci dit, je me permettrai de rappeler un procédé personnel qui m'a fourni de précieux résultats dans deux cas de rétrécissement multiples et serrés chez des enfants (potasse): l'introduction, sous le contrôle de la vue, d'une fine bougie boutonnée demi-molle et son maintien à demeure par fixation à une dent permet de faire le lende-

main, par ramollissement de la stricture, une déglutition aisée. La bougie peut être sans inconvénient laissée à demeure plusieurs semaines de suite. Après quoi on peut procéder, si besoin est, à l'électrolyse.

*Séance du 10 mai 1909 (matin).*

Présidence de M. LAVRAND, de Lille.

## ÉTAT ACTUEL DE LA LARYNGOSTOMIE

Par les D<sup>r</sup> SARGNON, de Lyon, et BARLATIER, de Romans.

Nous ne revenons pas ici sur les faits déjà publiés. Nous voulons simplement étudier les modifications apportées à la méthode par différents auteurs et par nous-mêmes et montrer l'extension prise par cette intervention. Le nombre des laryngostomies s'est en effet considérablement accru; nous connaissons à ce jour plus de soixante-dix observations de malades opérés en France ou à l'étranger, et 18 cas nous sont personnels.

Pour compléter l'historique que nous avons donné dans notre communication au Congrès de laryngologie de Paris (1908), nous devons citer en premier lieu le *Congrès de laryngologie belge* de juin 1908. La question de la laryngostomie y fut longuement discutée. Le professeur Delsaux, les D<sup>r</sup>s Beco, Cheval et Labarre, Jauquet, ont relaté des observations très intéressantes de laryngostomies faites pour sténoses cicatricielles et papillomes. Au même Congrès, Gaudier a signalé un cas déjà ancien où il fit une laryngostomie de fortune. Au *Congrès de Vienne* de 1908 et au *Congrès de chirurgie de Bruxelles* de la même année sont publiées un certain nombre de laryngostomies. Au *Congrès de laryngologie de Turin* d'octobre 1908, les auteurs ita-



liens Melzi et Cagnola, Ferreri, Gradenigo, Canepile, Genta, apportèrent de nouvelles observations. La méthode s'est tout récemment implantée en Angleterre à la suite de notre article publié dans le *Journal of laryngology* de 1908. Dan Mackenzie a publié en décembre 1908 un cas de mort par broncho-pneumonie, et tout récemment, à la *Société royale de médecine de Londres*, Herbert Tilley a rapporté une observation de laryngostomie pour sténose cicatricielle en bonne voie de guérison. Les auteurs américains commencent actuellement à faire des laryngostomies. Nous ne connaissons pas d'observations publiées, mais nous pouvons citer un cas encore inédit de John Winslow (de Baltimore). A la *Société de médecine d'Anvers* en novembre 1908, Van Den Wildenberg a relaté 4 observations de papillomes suffocants chez l'enfant dont une guérison par la laryngostomie. Il y avait coexistence de papillomes et de sténose cicatricielle.

Signalons encore le récent article du professeur Ruggi (*Semaine méd.*, 17 fév. 1909) qui concerne spécialement la question de la technique italienne.

Enfin, tout récemment, Yvanoff (de Moscou), a traité 8 cas de chondrite syphilitique et typhique par la laryngostomie, et de Lens (de Kieff) deux autres cas (*Congrès russe de laryngologie*, décembre 1908).

En France, les travaux sont assez nombreux et les traités classiques de laryngologie donnent actuellement une place importante à la laryngostomie. Signalons le traitement des sténoses cicatricielles du larynx par Lubet-Barbon, dans le nouveau *Traité de chirurgie de Le Dentu et Delbet*, et l'article de Bourgeois dans le *Précis de pathologie chirurgicale*. A la *Société de chirurgie de Paris*, le professeur Sieur a fait une communication sur le traitement des sténoses du larynx par la laryngostomie et la dilatation caoutchoutée. Le travail de Sieur a été rapporté récemment à l'*Académie de médecine* par Périer, qui donne à la méthode l'appui de son

autorité. Le professeur Broca, le Dr Guisez ont fait également de nouvelles laryngostomies.

Nous-mêmes avons continué la série de nos publications. Au *Congrès belge de laryngologie*, l'un de nous a observé les divers malades présentés et a fait, en collaboration avec le Dr Vignard, le parallèle entre la dilatation caoutchoutée interne et la laryngostomie. En juillet 1908, l'un de nous a consacré sa thèse à l'état actuel de la laryngostomie. Dans le *Journal of laryngology*, nous avons publié un long article mettant au point la question. A la *Société des sciences médicales de Lyon*, nous avons rapporté de nouvelles observations : 1° un cas de sténose post-typhique, observée avec Lahaussais et Fournier (dilatation caoutchoutée interne sans succès; guérison par la laryngostomie); 2° une sténose probablement syphilitique chez une femme âgée, très bronchitique et continuellement fébrile, observée avec le Dr Lafoyenne, guérison par la laryngostomie; 3° une sténose cicatricielle traitée avec le Dr Vignard. Enfin, l'un de nous a publié dans les *Archives de médecine des enfants* de janvier 1909 l'observation d'une sténose laryngée chez un jeune enfant traité par la laryngostomie. Mort au seizième jour par hypertrophie du thymus.

Signalons en terminant qu'au prochain *Congrès de Budapest* la question de laryngostomie sera discutée, car le traitement chirurgical des sténoses fait l'objet de trois rapports, dont l'un nous a été confié.

\* \*

Depuis notre dernière publication, nous avons apporté quelques modifications à notre manuel opératoire. Nous pratiquons actuellement, toutes les fois où cela nous est possible, la suture du larynx à la peau avant de faire la section ou la résection des cicatrices. En procédant ainsi, la vision est bien plus nette et l'emploi des écarteurs n'est



pas toujours nécessaire. Mais à plusieurs reprises, nous avons observé chez l'enfant des larynx tellement ramollis que la suture devenait impossible.

Pour diminuer la longueur du traitement et l'importance du sphacèle, nous faisons le plus possible l'*excision des cicatrices*, qu'au début nous nous contentions d'inciser. Nous avons même dans un cas, avec Bouloche, Egger et Robert, réséqué le cricoïde ossifié (résection sous-chondrale au davier-gouge) chez un enfant porteur d'une oblitération complète. Une pareille manière de faire allonge un peu la durée de l'intervention, mais facilite beaucoup le traitement ultérieur. Aussi, sommes-nous décidés actuellement à réséquer d'emblée les éperons sus-canulaires qui sont souvent un obstacle grave au rétablissement de la fonction respiratoire et peuvent être une cause de récurrence. Nous avons observé récemment un cas de récurrence partielle de la sténose dû à la persistance d'un débris d'éperon que nous avons dû réséquer pour obtenir un résultat satisfaisant.

Pour les sténoses cicatricielles, nous restons fidèles à la *méthode caoutchoutée*, malgré les critiques très injustifiées de l'École italienne. Nous devons ajouter que nous n'utilisons plus le caoutchouc pendant les huit premiers jours, mais seulement la gaze pour éviter un sphacèle trop intense. De même s'il survient au cours des pansements des phénomènes inflammatoires sérieux, nous reprenons momentanément le tamponnement à la gaze. La comparaison que nous avons faite des deux méthodes nous permet d'affirmer la supériorité de la dilatation caoutchoutée en matière de sténose grave cicatricielle. Cependant, chez une malade âgée, asthmatique, atteinte de bronchorrhée purulente et continuellement fébrile, chez laquelle la dilatation au caoutchouc était contre-indiquée par l'état local laryngé et par l'état pulmonaire, nous avons obtenu un joli succès par la dilatation à la gaze.



Nous ne considérons pas la laryngostomie comme une intervention très grave et, dans deux cas récents, nous avons fait, dans un même temps, deux interventions simultanées. Dans un cas opéré par le Dr Bérard, chez une bacillaire, il fut fait à la fois l'ablation d'un petit goitre et une laryngostomie. Il n'y avait pas eu de trachéotomie antérieure à l'intervention. Les suites opératoires furent excellentes, mais le résultat ultérieur fut compromis par le mauvais état général de la malade et l'évolution progressive des signes pulmonaires. Tout récemment, pour une sténose membranoïde cricoïdienne, opérée avec les Drs Siraud et Rome, l'un de nous a fait d'abord une trachéotomie suivie immédiatement d'une trachéo-laryngostomie. Suites opératoires excellentes; la température n'a pas dépassé 38°.

L'École italienne a récemment préconisé une série de procédés différents de dilatation. Ruggi et Canepelo emploient la gaze entourée de gutta-percha. Ferreri recommande tout particulièrement le coton pressé, utilisé sans interposition de gutta et qui fait de la dilatation par augmentation de volume en s'imbibant des liquides sécrétés. Melzi et Cagnola, ayant eu à traiter des formes cicatricielles graves, ont constaté que l'emploi de la gaze n'était pas un agent de dilatation suffisant. Ils se sont servis d'un tampon fait d'une âme centrale de bois recouverte de gaze. A partir du moment où l'épidermisation est obtenue, ils emploient les mêmes tampons cylindriques de bois, mais sans interposition de gaze. Nous n'avons pas l'expérience du procédé de Ferreri ni de celui de Melzi et de Cagnola, qui ont donné de bons résultats entre les mains des auteurs italiens; mais nous avons vérifié, comme Melzi et Cagnola, l'insuffisance de la dilatation à la gaze dans les formes cicatricielles graves, qui sont celles que nous avons eu à traiter habituellement.

Il nous faut généralement entre trois à quatre mois pour obtenir le calibrage du larynx. Nous sommes donc loin

des longues périodes de dilatation et de tâtonnement du début.

Nous avons préconisé d'abord la suture complète quelques mois après la guérison et la surveillance de la fistule, mais notre conduite s'est modifiée à ce point de vue. Nous avons observé un accident sérieux, heureusement bien déterminé, au moment de la fermeture de la fistule trachéolaryngienne, et nous avons dû remettre momentanément une petite canule. Nous préférons actuellement conserver longtemps la fistule et faire très tardivement la plastique. Souvent chez l'enfant nous faisons une suture incomplète en laissant une fistule de sûreté qui permet la surveillance, si possible, au siège de l'ancienne sténose. Dans un de nos cas observé avec Broca et Marfan, la suture faite, même incomplète, a donné lieu à une dyspnée intense nécessitant une remise en place de la canule. Il y eut mort, néanmoins, par asphyxie. Pas d'autopsie complète, mais constatation d'un gros thymus (Marfan).

Dans les cas graves chez les personnes âgées et fébricitantes, chez lesquelles la dilatation est rendue forcément difficile, nous serions très partisans actuellement de faire non plus des sutures de rapprochement comme nous le faisons jusque-là, sutures qui nécessitent une épidermisation secondaire toujours longue, mais nous ferions volontiers des *autoplasties primitives* pour tenter d'obtenir une réunion *per primam* et diminuer ainsi la longueur des soins post-opératoires.

Les indications restent les mêmes que celles énoncées précédemment. La laryngostomie avec dilatation caoutchoutée est indiquée dans les sténoses cicatricielles endomuqueuses. C'est la méthode de choix, préférable à tous les autres procédés. Nous considérons la dilatation caoutchoutée interne comme possible dans les sténoses et rétractions chondrales (laryngo-typhus). Un récent insuccès que nous avons eu par la dilatation interne et le beau succès



publié par le professeur Sieur nous montrent la nécessité d'intervenir en pareille circonstance par la voie externe : laryngostomie suivie de dilatation caoutchoutée. Yvanoff partage la même opinion et, comme lui, nous conseillons de réséquer à la pince les hypertrophies sous-muqueuses qui résistent à la dilatation caoutchoutée. Nous avons eu l'occasion de laryngostomiser tout récemment un cas de sténose membranoïde cricoïdienne. Il s'agissait d'une fillette de treize ans, tubée longuement à l'âge de deux ans à l'occasion d'une laryngite diphtérique. L'enfant avait conservé de la gêne respiratoire dans les efforts et depuis un an elle avait des accès de suffocation graves dont un a guéri par la morphine. L'examen laryngoscopique montrait une sténose membranoïde très serrée. Il existait au niveau du cricoïde une membrane en forme de croissant à ouverture postérieure obstruant la moitié du conduit respiratoire. Fallait-il en pareille circonstance faire la laryngostomie ou tenter la section endoscopique par voie directe, comme Guisez l'a fait dans un cas ? Nous avons d'emblée conclu à la laryngostomie, car il s'agissait d'une sténose consécutive au tubage et parce que la sténose paraissait serrée. D'ailleurs, n'avons-nous pas chez un de nos malades porteur d'une sténose membranoïde incomplète consécutive au tubage essayé la dilatation interne caoutchoutée sans obtenir un résultat satisfaisant ? Il fallut la laryngostomie pour guérir la sténose.

S'agit-il de lésion non cicatricielle, notamment de papillomes, la dilatation caoutchoutée est alors formellement contre-indiquée et le tamponnement à la gaze très suffisant. Ici le but de la laryngostomie n'est pas de faire de la dilatation, mais de créer une stomie permanente curative de l'affection et permettant un traitement local d'ailleurs variable. Ferreri a obtenu un bon résultat par l'application du radium.

Dans les cas de papillomes récidivants compliqués de



sténose cicatricielle, nous conseillons la dilatation caoutchoutée, au moins pendant quelque temps. Van den Wilberg a eu récemment un beau succès dans un cas semblable. Il a suivi notre technique et a observé comme dans nos cas le sphacèle de la plaie laryngo-trachéale et la fonte progressive du tissu cicatriciel sous l'effet de la dilatation caoutchoutée.

Nous avons préconisé l'essai de la laryngostomie dans certaines formes de sténoses bacillaires. Dans le seul cas où nous l'avons essayée, le résultat a été mauvais. Il n'y a pas eu d'épidermisation de la plaie, et de plus une poussée pulmonaire a suivi l'intervention. Il est vrai que nous avons trouvé une infiltration laryngée beaucoup plus étendue que le laryngoscope ne le montrait. Peut-on conclure que la laryngostomie est contre-indiquée dans toutes les formes de tuberculose laryngée? Nous ne le pensons pas. L'opération nous paraît très logique dans certaines formes très localisées, sans signes pulmonaires graves. Nous serions alors partisans non plus de la simple stomie, mais avec Gluck de l'ablation des parties malades et de leur recouvrement par un lambeau cutané. Nous ne saurions, en effet, trop insister sur le fait que la tuberculose, à cause des sécrétions septiques incessantes et du peu de réaction des tissus malades, ne fait pas ou fait mal les frais d'une épidermisation secondaire. Nous avons observé le fait dans un cas chez une de nos trachéotomisées et dans le cas de laryngostomie que nous venons de relater. Cependant, Yvanoff la conseille.

Les résultats de la laryngostomie sont des plus satisfaisants. C'est une opération peu grave. Sur un total de plus de soixante-dix laryngostomies, nous connaissons six morts et quelques-unes, survenues après la guérison, ne sont pas imputables à la méthode. Sur les dix-huit cas qui nous sont personnels, nous avons trois décès : une mort par bronchopneumonie, un décès au seizième jour par asphyxie sans

fièvre, constatation d'un gros thymus (Sargnon, Boulloche et Robert); un décès survenu tardivement par asphyxie au moment de la suture, cependant incomplète (Broca, Marfan).

Nous ne revenons pas sur les résultats vocaux et respiratoires, longuement étudiés dans notre livre et la thèse de l'un de nous. Ils sont très satisfaisants. Un seul fait exception; c'est le cas de tuberculose laryngée précédemment signalé. A notre avis, cet insuccès n'est pas à mettre sur le compte de la méthode.

Rappelons que la voix de nos opérés est très améliorée, même lorsqu'il n'existait plus de cordes vocales, car celles-ci se reforment plus ou moins complètement. Tous nos sujets peuvent parler à voix haute ou à voix basse sauf ceux non suturés, qui conservent une fissure trop grande. Chez ces derniers, on obtient le retour de la voix en fermant la fissure trachéale. Quelques-uns de nos opérés peuvent chanter.

Six de nos malades sont actuellement suturés; chez trois la fermeture est complète; chez trois autres elle est incomplète et nous laissons persister un orifice de sûreté.

La respiration est bonne chez tous nos opérés, à part un cas où nous avons eu la dégénérescence polypoïdale ayant nécessité une nouvelle intervention et un traitement prolongé. Tous sont décanulés à l'exception de deux malades opérés tout récemment et qui sont en bonne voie de traitement. Nous avons même observé, après ablation de la canule, chez la malade asthmatique et fébrile dont nous avons parlé, une disparition complète de la bronchorrhée purulente, de la fièvre et de l'asthme, qui vraisemblablement étaient entretenus par le port permanent de la canule.

En résumé, la laryngostomie est actuellement une opération très classique et constitue le traitement de choix des sténoses cicatricielles graves et des papillomes récidivants.



OBSERVATIONS

1. ROCHET, DURAND, NOVÉ-JOSSERAND, GAREL, RABOT, SARGNON, THÉVENOT. — Cinq ans; laryngite diphtérique, intubation, trachéotomie; suture trachéo-laryngienne totale; essais d'intubation; laryngostomie d'abord incomplète, puis totale; quatorze mois, de dilatation; plastique avec fistule de sûreté, respiration bonne, voix satisfaisante.
2. RABOT, SARGNON, VIGNARD, BARLATIER. — Six ans; laryngite diphtérique, intubation, trachéotomie; sténose cicatricielle cricoïdienne; laryngostomie totale; six mois de dilatation; plastique complète, respiration et voix excellentes.
3. RABOT, VIGNARD, SARGNON, BARLATIER. — Huit ans; laryngite rubéolique, intubation, trachéotomie; sténose cicatricielle cricoïdienne assez large; canules dilatatrices, dilatation caoutchoutée interne sans résultat; laryngostomie totale; trois mois et demi de dilatation; plastique totale, respiration parfaite, voix un peu rauque.
4. VIGNARD, SARGNON, BARLATIER. — Quatre ans; laryngite non diphtérique, intubation, trachéotomie; suture laryngo-trachéale précoce (un mois); aucun traitement antérieur; laryngostomie totale; mort, au cinquième jour, de broncho-pneumonie.
5. GAREL, SARGNON, BARLATIER, BONNAMOUR. — Six ans; laryngite non diphtérique, intubation, trachéotomie; sténose cricoïdienne très serrée; aucun traitement antérieur; laryngostomie totale; trois mois de dilatation; plastique tardive avec fistule de sûreté, respiration et voix bonnes.
6. MARFAN, BROCA, SARGNON, BARLATIER. — Onze ans; laryngite rubéolique, intubation, trachéotomie; sténose cricoïdienne très serrée, cartilage cricoïde ossifié; tubage, canules dilatatrices, dilateurs de Boulay de Schroetter, thiosinamine, lamineuses, insuccès complet et aggravation de la sténose; laryngostomie totale; neuf mois de dilatation, puis récurrence; nouvelle dilatation d'un mois, respiration bonne, voix très faible; plastique incomplète, mort par asphyxie (hypertrophie du thymus).



7. VIGNARD, SARGNON, BARLATIER, HAU. — Six ans; laryngite de nature douteuse, intubation, trachéotomie; soudure totale cricoïdienne et sous-glottique; aucun traitement antérieur; laryngostomie totale; cinq mois de dilatation; respiration bonne, voix défectueuse, plastique incomplète.
8. DELSAUX, SARGNON. — Vingt ans; plaie trachéo-laryngée par coup de couteau, trachéotomie; membrane sous-glottique serrée avec un tout petit pertuis; insuccès des canules dilatatrices et des dilataleurs, récurrence après laryngofissure; laryngostomie totale; trois mois et demi de dilatation, plastique totale (Delsaux), guérison respiratoire et vocale.
9. SIEUR, ROUVILLOIS, SARGNON. — Vingt-cinq ans; laryngotypus, trachéotomie; chondrite et périchondrite cricoïdienne; intubation sans résultat; laryngostomie totale; cinq mois de dilatation, pas de plastique, guérison respiratoire et vocale.
10. BECO et SARGNON. — Enfant; papillomes suffocants; trachéotomie; papillomes cicatriciels laryngo-cricoïdiens; récurrence après laryngo-fissure; laryngostomie totale; trois mois de dilatation, ablation de papillomes au cours du traitement, bon résultat, plastique complète.
11. FOURNIER et SARGNON. — Huit ans; laryngite diphtérique, intubation, trachéotomie; sténose cricoïdienne totale cicatricielle; insuccès des canules fenêtrées; laryngostomie totale; trois mois et demi de dilatation, ablation de bourgeons, pas de plastique, résultats très bons.
12. MONPROFIT, KAUFMANN et SARGNON. — Cinq ans; laryngite diphtérique, trachéotomie haute et latérale droite; sténose cricoïdienne légère, larynx atrophique et ramolli, éperon sus-canulaire long; aucun traitement antérieur; laryngostomie totale; six mois de dilatation, persistance d'un débris de l'éperon, résection de l'éperon et dilatation d'un mois, guérison.
13. BOULLOCHE, SARGNON et ROBERT. — Deux ans; laryngite non diphtérique, intubation, trachéotomie; soudure cricoïdienne; aucun traitement antérieur; laryngostomie totale; mort au seizième jour sans fièvre (hypertrophie du thymus).

14. SARGNON, LAHAUSOIS et FOURNIER. — Vingt-deux ans; laryngo-typhus; cartilage rétracté et ossifié, œdème chronique, grosses cordes, éperon; amélioration par la dilatation caoutchoutée interne, mais dégénérescence polypoïdale intense; laryngostomie totale; guérison en quatre mois de dilatation, malgré récurrence de la dégénérescence polypoïdale au troisième mois.
15. LAROYENNE et SARGNON. — Soixante ans; syphilis probable, asthme, bronchorrhée purulente et fièvre; sténose membranoïde sous-glottique, énorme éperon très dur; insuccès d'une thyrostomie avec conservation d'un pont sus-cannulaire et destruction de la membrane, récurrence; laryngostomie totale, destruction de l'éperon; trois mois de dilatation à la gaze, caoutchouc non supporté, amélioration de la bronchorrhée, guérison de l'asthme.
16. BOULLOCHE, EGGER et SARGNON. — Douze ans; laryngite diphtérique, intubation, trachéotomie; suture totale trachéo-cricoïdienne, cricoïde ossifié; laminaires, aggravation; laryngostomie totale, résection cricoïdienne; dilatation très difficile, encore en traitement.
17. BERARD et SARGNON. — Adulte; laryngite tuberculeuse et pulmonaire, goitre; laryngite tuberculeuse généralisée; aucun traitement dilateur, mais insuccès des traitements médicaux; laryngostomie totale et ablation d'un petit goitre; pas d'épidermisation secondaire, évolution des signes pulmonaires et aggravation progressive de l'état général.
18. SIRAUD, SARGNON et ROME. — Quatorze ans; sténose membranoïde cricoïdienne diphtérique et intubations répétées à deux ans; membrane cricoïdienne postérieure en croissant; aucun traitement; en un seul temps, trachéotomie et laryngostomie totale; en traitement, bourgeonnement intense.
19. JABOULAY. — Trente ans; syphilis laryngée, trachéotomie; deux laryngo-fissures en 1899 sans résultat; en juin 1899 excision de rétrécissement, dilatation non continuée; insuccès, guérison par une laryngostomie en 1900. (*In* livre *Rétrécissements*, de Rabot, Sargnon et Barlatier. — *In* thèse Barlatier.)



20. COLLET ET JACOD. — Six ans; laryngite diphtérique, intubation, trachéotomie; sténose cicatricielle cricoïdienne; intubation, insuccès; laryngostomie en juillet 1906; huit mois de dilatation plastique en août 1907, guérison. (*In* livre *Rétrécissements*. — *In* thèse Barlatier.)
21. DESCOS, VIANNAY ET MANDY. — Six ans; laryngite diphtérique, intubation, trachéotomie; sténose cicatricielle cricoïdienne; dilatation interne, intubation, bougies, béniqués, dilateurs de Schroetter; laryngostomie le 25 mai 1907, excision des cicatrices; dilatation de sept mois; récurrence cicatricielle partielle ayant nécessité une nouvelle dilatation. (*In* livre *Rétrécissements*. — *In* thèse Barlatier.)
22. VIANNAY ET DESCOS. — Cinq ans; laryngite diphtérique; intubation, trachéotomie; sténose cicatricielle cricoïdienne totale; dilatation de Schroetter, insuccès; laryngostomie le 20 décembre 1907; excision des cicatrices; quatre mois de dilatation, bon résultat; mort un mois et demi après de broncho-pneumonie. (*In* livre *Rétrécissements*. — *In* thèse Barlatier.)
23. VIANNAY ET MANDY. — Neuf ans; laryngite diphtérique, intubation, trachéotomie haute; sténose cicatricielle cricoïdienne totale; insuccès de la dilatation de Schroetter; laryngostomie le 18 décembre 1907, excision des cicatrices; port d'une canule en T de caoutchouc n° 34, obstruction trachéale impossible sans suffocation. (*In* livre *Rétrécissements*. — *In* thèse Barlatier.)
24. DESCOS ET VIANNAY. — Cinq ans; laryngite diphtérique, intubation, trachéotomie haute; sténose cicatricielle cricoïdienne totale; dilatation de Schroetter pendant six mois sans résultat; laryngostomie le 30 mai 1908, excision partielle des cicatrices; dilatation quatre mois, puis port trois mois d'une canule en T n° 36, puis canule enlevée; guérison définitive, plastique non faite. (Début: *in* thèse de Barlatier; fin: note inédite.)
25. DESCOS ET VIANNAY. — Cinq ans; diphtérie, trachéotomie, canule à pavillon de caoutchouc au bout de quelques jours; rétrécissement cricoïdien; la dilatation de Schroetter ne passe pas; laryngostomie, gaze les dix premiers jours;



sphacèle intense; six mois de dilatation caoutchoutée, tube en T pendant quatre mois, guérison; la plastique va être faite.

26. DESCOS et VIANNAY. — Huit ans; diphtérie, tubage, trachéotomie, canule métallique; oblitération complète sus-canulaire; ancienne dilatation; laryngostomie de haut en bas (impossibilité de passer de bas en haut); deux mois de pansement à la gaze, puis dilatation caoutchoutée (six mois avec un tube en T); menace de broncho-pneumonie; plastique à faire tardivement.
27. SIEUR et ROUVILLOIS. — Vingt-trois ans; fracture du larynx; trachéotomie; sténose cricoïdienne incomplète; intubation mal supportée; laryngostomie le 5 mai 1908; quatre mois de dilatation, un mois de surveillance; plastique totale, guérison. (*In* thèse Barlatier et *Bull. Acad. de méd.*, 13 avril 1909.)
28. SIEUR et ROUVILLOIS. — Vingt-trois ans; laryngo-typhus; sténose cricoïdienne très serrée; reste canular sans qu'aucune tentative ne permette le décanulement; laryngostomie le 9 mai 1908; six mois de dilatation, guérison, plastique, suffocation, drain laryngé, tubage laryngé caoutchouté. (*In* thèse Barlatier et *Bull. Acad. de méd.*, 13 avril 1909.)
29. BROCA et ROLAND. — Cinq ans, laryngite diphtérique, intubation, trachéotomie; sténose cricoïdienne totale; aucun traitement; laryngostomie le 23 janvier 1908, conservation d'un pont sus-canulaire supprimé en mai 1908; bon résultat. (*In* thèse Barlatier. Renseignements inédits.)
30. GUISEZ. — Treize ans; laryngite non diphtérique, intubation, trachéotomie; brides cicatricielles, chondrome cricoïdien; insuccès de la dilatation interne laryngée (Boulay); en novembre 1901, dilatation interne, insuccès; laryngostomie le 14 novembre 1908; en mai 1909, encore dilatation légère, récurrence cicatricielle cricoïdienne. (Inédite.)
31. BECO et LEJEUNE. — Quinze ans; papillomes laryngés, trachéotomie à l'âge de quatre ans; papillomes glottiques, deux sous-glottiques; thyrotomie en juillet 1900, nouvelle thyrotomie en novembre 1900, guérison apparente pendant

- sept ans, récurrence; laryngostomie le 10 mars 1908, excision des papillomes à la curette et au ciseau; drain pendant quinze jours, pansement à la gaze deux mois, surveillance de la stomie; plastique le 10 février 1909, guérison. (*In* Barlatier; Congrès belge, 1909.)
32. BECO. — Trois ans; papillomes laryngés; papillomes laryngés comblant toute la cavité; laryngo-fissure en décembre 1906, récurrence, nouvelle trachéotomie; laryngostomie le 2 juin 1908, curetage de papillomes; multiples récurrences des papillomes nécessitant des réinterventions. (*In* Barlatier; Congrès belge, 1909.)
33. BROECKAERT. — Cinquante ans; tumeur du larynx, trachéotomie en août 1907; cancer; trachéotomie en août 1907; laryngostomie en janvier 1908; récurrence rapide de la tumeur. (*In* Barlatier.)
34. CHEVAL et LABARRE. — Sept ans; diphtérie en 1906, intubation, trachéotomie; sténose laryngée cicatricielle totale; laryngo-fissure en juin 1907, insuccès; laryngostomie le 20 janvier 1908, dilatation à l'aide du procédé spécial de Cheval et Labarre; cas très difficile, dilatation longue, guérison complète, pas de plastique. (*In* Barlatier.)
35. CHEVAL et LABARRE. — Trois ans; diphtérie en 1906, intubation, trachéotomie; sténose par bourgeon sous-glottique; décanulement impossible; laryngostomie le 1<sup>er</sup> septembre 1908, drain de Fournier; deux mois de dilatation, plastique le 24 décembre 1908, guérison. (*In* Barlatier.)
36. CHEVAL et LABARRE. — Deux ans; diphtérie, tubages, prolongés, trachéotomie; sténose cicatricielle totale sus-cannulaire; trachéotomie; laryngostomie totale, dilatation caoutchoutée d'emblée de Fournier; dilatation difficile, dilatation par le procédé de Cheval et Labarre, bons résultats, broncho-pneumonie mortelle au bout de quatre mois. (*Inédite.*)
37. GORIS. — Adulte; sténose syphilitique, trachéotomie; sténose cicatricielle; trachéotomie; laryngostomie le 6 décembre 1907; dilatation de six semaines, récurrence de cicatrices, insuccès. (*In* Barlatier.)

38. JAUQUET. — Cinq ans et demi; laryngite aiguë, intubation, trachéotomie; sténose cicatricielle cricoïdienne oblitérante; insuccès de toutes les tentatives de décanulément; laryngostomie le 21 octobre 1907, excision des cicatrices; six mois de dilatation, guérison complète. (*In Rétrécissements*, de Rabot, Sargnon et Barlatier. — *In Barlatier*.)
39. RUGGI. — Cinq ans; papillomes laryngés; trachéotomie; laryngostomie le 26 janvier 1898, dilatation à la gaze; dilatation de trois mois, guérison. (*In Rétrécissements*. — *In Barlatier*.)
40. RUGGI. — Seize ans; papillomes laryngés; papillomes et sténose cicatricielle; excisions endo-laryngées, trachéotomie, laryngo-fissure, dilatation de Schroetter, insuccès; laryngostomie en 1901, excision de cicatrices, dilatation à la gaze; trois mois de dilatation; plastique complète, guérison. (*In Rétrécissements*. — *In Barlatier*.)
41. RUGGI. — Dix ans; papillomes et sténose cicatricielle; trachéotomie depuis six ans; laryngostomie, dilatation à la gaze; dilatation cent jours, guérison. (Inédite.)
42. RUGGI. — Vingt-huit ans; sténose laryngée probablement syphilitique; sténose laryngée; dilatation par les tubes de Schroetter; laryngostomie, dilatation à la gaze; trois mois de dilatation, guérison. (*In Rétrécissements*. — *In Barlatier*.)
43. CANEPELE. — Vingt ans; périchondrite suppurée, trachéotomie; sténose par périchondrite; dilatation par les tubes et les cathéters de Schroetter, insuccès; laryngostomie en 1904, dilatation à la gaze; trois mois de dilatation; plastique trachéale, guérison. (*In Barlatier*.)
44. CANEPELE. — Vingt-huit ans; tumeur trachéale, laryngo-fissure; tumeur trachéale, rétrécissement sous-glottique; laryngo-fissure, insuccès; laryngostomie avec excision, dilatation à la gaze; dilatation de un mois, guérison. (Congrès de Rome, 1908.)
45. CANEPELE. — Enfant; corps étranger, trachéotomie; rétrécissement cicatriciel laryngé; trachéotomie, canulard; laryngostomie, dilatation à la gaze; trois mois de dilatation, plastique, guérison. (Congrès de Rome, 1908.)



46. MELZI et CAGNOLA. — Vingt-huit ans; laryngo-typhus en 1905, trachéotomie; sténose grave cricoïdienne, fistule œsophago-trachéale; insuccès de la dilatation interne; laryngostomie le 18 novembre 1906 avec excision, fermeture de la fistule œsophagienne; trois mois et demi de dilatation à la gaze, plastique en mars 1907, guérison; (*In Rétrécissements. — In Barlatier.*)
47. MELZI et CAGNOLA. — Cinq ans; diphtérie à un an, trachéotomie; sténose cicatricielle sous-glottique; insuccès de la dilatation interne; laryngostomie le 1<sup>er</sup> mai 1907 avec excision, tamponnement à la gaze; deux mois et demi de dilatation, plastique complète, guérison. (*In Rétrécissements. — In Barlatier.*)
48. MELZI et CAGNOLA. — Onze ans; diphtérie en 1901, intubation, trachéotomie; sténose laryngée par atrophie et défaut de consistance des parois; insuccès de la dilatation interne; laryngostomie le 2 novembre 1907, emploi du tampon spécial; quatre mois et demi de dilatation, plastique en mars 1908, guérison. (Congrès de Rome, 1908.)
49. MELZI et CAGNOLA. — Cinq ans et demi; diphtérie à deux ans, intubation, trachéotomie; diaphragme cicatriciel très serré; insuccès de la dilatation interne; laryngostomie le 3 mars 1908 avec excision, emploi du tampon spécial; dilatation d'un mois et demi, plastique, guérison. (Congrès de Rome, 1908.)
50. MELZI et CAGNOLA. — Six ans et demi; diphtérie en novembre 1905, intubation de deux mois, trachéotomie; sténose cicatricielle totale; insuccès du tubage prolongé; laryngostomie le 15 juin 1908 avec excision, emploi du tampon spécial; quatre mois de dilatation, guérison. (Congrès de Rome, 1908.)
51. FERRERI. — Vingt-cinq ans; papillomes laryngés, trachéotomie; sténose cicatricielle et papillomes; plusieurs trachéotomies, une laryngo-fissure avec excision janvier 1906, récurrence; laryngostomie le 4 janvier 1908 avec excision, dilatation au tampon d'ouate; six mois de dilatation; plastique en juillet 1908, guérison. (Congrès de Rome, 1908.)
52. FERRERI. — Trente ans; laryngite grave grippale; infiltration sous-glottique; trachéotomie, canulard; laryngostomie

- en février 1908; dilatation avec des tampons de coton; dilatation de trois mois, plastique, guérison. (Congrès de Rome, 1908.)
53. GRADENIGO. — Vingt ans; sténose suraiguë inflammatoire; sténose laryngée; trachéotomie, canulard; laryngostomie, dilatation à la gaze; cinq mois de dilatation, guérison. (Congrès de Rome, 1908.)
54. GRADENIGO. — Vieillard; syphilis; sténose laryngée syphilitique; trachéotomie, canulard; laryngostomie, dilatation à la gaze; deux mois de dilatation, guérison. (Congrès de Rome, 1908.)
55. VAN DEN WILDENBERG. — Huit ans; papillomes multiples laryngo-trachéaux et bride cicatricielle cricoïdienne; thyroïdectomie à trois ans; trachéotomie, canulard; laryngostomie et excision des papillomes, dilatation caoutchoutée; dilatation de trois mois; pas de récurrence actuelle, conservation de la stomie. (*Archiv. Chauveau*, mars-avril 1909.)
56. DAN MACKENZIE. — Enfant; sténose très serrée; dilatation impossible; laryngostomie; mort par broncho-pneumonie. (Soc. royale de Londres de 1908, in *Journ. of laryngol.*, janv. 1909.)
57. HERBERT TILLEY. — Diphtérie, trachéotomie; sténose cicatricielle; aucun traitement n'a permis le décanulement; laryngostomie en octobre 1908; dilatation de deux mois, décanulement, guérison. (Soc. royale de Londres, déc. 1908.)
58. JOHN WINSLOW (de Baltimore). — Vingt-quatre ans; sténose consécutive à la fièvre typhoïde; sténose cicatricielle cricoïdienne par hyperplasie du cartilage, parésie des cordes; laryngostomie le 29 octobre 1908, anesthésie combinée: scopolamine et Schleich, ablation de la corde gauche flasque, six jours de sphacèle; dilatation caoutchoutée ordinaire, puis dilatation de Fournier, chute du drain, extraction trachéoscopique, abcès sous-chondral en janvier, suppression du caoutchouc deux mois, dilatation par le tube en T, amélioration; en traitement. (Inédite.)
59. 60. 61. KILIAN. — Pas de renseignements précis.

62. GAUDIER. — Dix-sept ans; ulcérations laryngées; sténose sous-glottique serrée; trachéotomie. (Congrès belge de laryngol., 1908.)
63. HERMANN et TRÉTRÔP. — Six ans; croup diphthéritique, tubages, trachéotomie; sténose cricoïdienne; laryngostomie, dilatation caoutchoutée; dilatation très difficile, malade très peu docile, quatre mois de dilatation, amélioration, puis récurrence. (Inédite.)
64. IVANOFF (de Moscou). — Adulte; fièvre typhoïde en février 1907; trachéotomie en mars 1907; œdème chronique glottique et sous-glottique; parésie des aryténoïdes; laryngostomie le 29 octobre 1907, périchondrite et chondrite purulente du cartilage thyroïde et de la partie supérieure de la trachée, tamponnement à la gaze; dilatation caoutchoutée à partir du troisième jour, fixation spéciale à l'auteur, excisions répétées de l'hypertrophie des parties molles, plastique partielle par implantation d'un fragment du cartilage de la cloison nasale, quatre mois de dilatation, port intermittent de la canule de Wagnier, hernie de la muqueuse, résection de la muqueuse herniée, dilatation, guérison fin novembre. (*La laryngostomie dans les cas de périchondrite du larynx*. 1<sup>er</sup> Congrès russe de laryngol., 27-29 déc. 1908.)
65. IVANOFF (de Moscou). — Trente-trois ans; syphilis en 1906, trachéotomie en septembre 1907; cicatrice épiglottique, infiltration laryngée; laryngostomie le 11 février 1908, infiltration du larynx, fistule à droite, ablation partielle du tissu hypertrophique; plusieurs abcès, dilatation caoutchoutée, calibre suffisant en décembre. (*La laryngostomie dans les cas de périchondrite du larynx*. 1<sup>er</sup> Congrès russe de laryngol., 27-29 déc. 1908.)
66. IVANOFF (de Moscou). — Trente et un ans; syphilis en 1899, trachéotomie en 1907, abcès; granulations et hémorragie; laryngostomie, muqueuse enflammée, ulcérée, granulations de la corde gauche, curetage; nécrose sous-canulaire, abcès multiples, mort malgré trachéotomie. (*La laryngostomie dans les cas de périchondrite du larynx*. 1<sup>er</sup> Congrès russe de laryngol., 27-29 déc. 1908.)
67. IVANOFF (de Moscou). — Vingt-trois ans; fièvre typhoïde en



février 1907, trachéotomie en mars; tuméfaction laryngée; laryngostomie le 9 novembre 1907, fistule purulente trachéo-cricoidienne, la muqueuse tuméfiée est excisée; dilatation caoutchoutée, excisions répétées de parties molles hypertrophiques, parois peu résistantes, dix mois de dilatation; bon résultat; canule supprimée le jour. (*La laryngostomie dans les cas de périchondrite du larynx*. 1<sup>er</sup> Congrès russe de laryngol., 27-29 déc. 1908.)

68. IVANOFF (de Moscou). — Vingt-neuf ans; syphilis antérieure, sténose aiguë; tuméfaction laryngée, aryténoïdes immobiles; traitement spécifique et extirpation endolaryngée sans résultat; laryngostomie en novembre 1908 avec excision partielle des cordes. (*La laryngostomie dans les cas de périchondrite du larynx*. 1<sup>er</sup> Congrès russe de laryngol., 27-29 déc. 1908.)

69. IVANOFF (de Moscou). — Vingt et un ans; pneumonie en 1907 et sténose aiguë du larynx, trachéotomie; tuméfaction glottique, aryténoïdes immobiles; la laryngostomie montre un rétrécissement cricoidien; guérison. (*La laryngostomie dans les cas de périchondrite du larynx*. 1<sup>er</sup> Congrès russe de laryngol., 27-29 déc. 1908.)

70. IVANOFF (de Moscou). — Trente-deux ans; fièvre typhoïde, trachéotomie; fièvre, dysphagie, gonflement; la laryngostomie montre un abcès à gauche, tamponnement de la cavité purulente; la cavité purulente diminue, résultat ultérieur inconnu. (*La laryngostomie dans les cas de périchondrite du larynx*. 1<sup>er</sup> Congrès russe de laryngol., 27-29 décembre 1908.)

71. IVANOFF (de Moscou). — Quarante-six ans; sténose laryngée en 1902, trachéotomie basse; le larynx paraît indemne à la trachéoscopie, granulations de la trachée et rétrécissement des deux bronches; laryngostomie; parois du conduit trachéal affaissées, sans cicatrice ni infiltration; dilatation par sonde de caoutchouc munie d'une canule; résultat bon. (*La laryngostomie dans les cas de périchondrite du larynx*. 1<sup>er</sup> Congrès russe de laryngol., 27-29 déc. 1908.)

72. 73. LENS (de Kieff). — Deux cas de laryngostomie; pas de détails, plastique ordinaire.

## BIBLIOGRAPHIE COMPLÉMENTAIRE

**Rabot, Sargnon et Barlatier.** — Rétrécissement du larynx et de la trachée consécutif au tubage et à la trachéotomie (*Coll. Chauveau*, Maloine, édit., 1908).

**Delsaux.** — Malade guéri d'un rétrécissement cicatriciel sous-glottique par la laryngo-trachéostomie suivie de dilatation, puis de plastique laryngo-trachéale (Soc. belge de laryngol., juin 1908).

**Beco.** — Laryngostomie et papillomes laryngo-trachéaux. Présentation de malades après et en cours de traitement (Soc. belge de laryngol., juin 1908, in *Presse otol. belge*, juill. 1908).

**Cheval et Labarre.** — Un cas de laryngostomie pour oblitération absolue laryngo-trachéale en cours de pansement (Soc. belge de laryngol., juin 1908, in *Presse otol. belge*, sept. 1908).

**Jauquet.** — Laryngostomie pour rétrécissement cicatriciel complet du larynx. Présentation de la malade (Soc. de laryngol. belge, juin 1908, in *Presse otol. belge*, juill. 1908).

**Gaudier.** — Société belge de laryngologie, juin 1908, in *Presse otol. belge*, juill. 1908.

**Vignard et Sargnon.** — Parallèle entre la dilatation interne et la laryngostomie (Communic. à la Soc. belge de laryngol., juin 1908, in *Presse oto-laryngol. belge*, n° 9, sept. 1908).

**Barlatier.** — La laryngostomie (Thèse de Lyon, juill. 1908).

**Sieur.** — Du traitement des sténoses laryngées par la laryngostomie (Soc. de chir. de Paris, 3 juin 1908, in *Bull. de la Soc. de chir.*, 8 juin 1908).

**Ch. Perier.** — Rapport sur deux laryngostomies de Sieur (Acad. de méd. de Paris, 13 avril 1909, in *Bull. de l'Acad. de méd.*, 1909, p. 434).

**Sieur.** — Le traitement des sténoses laryngées par la laryngostomie et la dilatation caoutchoutée (*Bull. de laryngol., otol. et rhinol.*, 1<sup>er</sup> oct. 1908).

**Sargnon et Barlatier.** — Laryngostomie et trachéo-laryngostomie dans le traitement des sténoses graves du larynx et de la trachée et spécialement des sténoses cicatricielles (*Journ. of laryngol., rhinol. and otol.*, vol. XXIII, juill. à déc. 1908).

**Lahaussais et Sargnon.** — Sténose consécutive à la fièvre typhoïde; insuccès de la dilatation caoutchoutée interne; guérison par la laryngostomie (Soc. des sciences méd. de Lyon, 16 déc., in *Lyon méd.*, 21 mars 1909).

**Sargnon, Laroyenne et Maire.** — Sténose probablement syphilitique chez une femme âgée, bronchitique et continuellement fébrile; guérison par la laryngostomie (Soc. des sciences méd. de Lyon, 1909, in *Lyon méd.*, 1909).

**Sargnon, Vignard et Barlatier.** — Présentation de malades laryngostomisés (Soc. des sciences méd. de Lyon, 28 avril 1909).

**Sargnon, Boulloche et Robert.** — Sténose cicatricielle du larynx; laryngostomie; mort au seizième jour par hypertrophie du thymus (*Archiv. de méd. des enfants*, 1<sup>er</sup> janv. 1909, p. 52).

**Jauquet.** — Contribution à l'étude de la laryngostomie (*La Clinique belge*, 29 août 1908, p. 681).



\* **Gluck.** — Congrès de chirurgie de Bruxelles, 1908, in *Revue de Moure*, 1908.

**Melzi et Cagnola.** — Quatre cas de sténose chronique laryngo-trachéale guéris par la laryngo-trachéostomie (Congrès internat. de laryngol. de Vienne, avril 1908, in *Ann. de Lermoyez*, nov. 1908, p. 536).

**Melzi et Cagnola.** — Nouvelle contribution à l'étude de la laryngo-trachéostomie (XII<sup>e</sup> réunion de la Soc. ital. de laryngol., oct. 1908, in *Archiv. de Chauveau*, mars-avril 1909, p. 477).

**Ferreri.** — Sur la technique de la laryngostomie (XII<sup>e</sup> réunion de la Soc. ital. de laryngol., oct. 1908, in *Archiv. de Chauveau*, nov.-déc. 1908, p. 687).

**Gradenigo.** — Sur la laryngostomie. Deux observations de sténose laryngée guérie par la laryngostomie (XII<sup>e</sup> réunion de la Soc. ital. de laryngol., oct. 1908).

**Canepelo.** — Deux nouveaux cas de laryngostomie (XII<sup>e</sup> réunion de la Soc. ital. de laryngol., oct. 1908).

**Ruggi.** — Le traitement des sténoses du larynx par la laryngostomie avec dilatation à la gorge (*La semaine méd.*, n° 7, 17 fév. 1909, p. 77).

**Van den Wildenberg.** — Quatre observations de papillomes suffocants du larynx chez l'enfant; un cas guéri par la laryngostomie (Soc. de méd. d'Anvers, nov.-déc. 1908, in *Archiv. de Chauveau*, mars-avril 1909, p. 485).

**Dan Mackenzie.** — Un cas de laryngostomie; mort par broncho-pneumonie (Soc. royale de méd. de Londres, 4 déc. 1908, in *Journ. of laryngol.*, janv. 1909).

**Herbert Tilley.** — Un cas de sténose cicatricielle du larynx; en traitement (Soc. royale de méd. de Londres, 4 déc. 1908).

**Ivanoff (de Moscou).** — La laryngostomie dans les cas de périchondrite du larynx (I<sup>er</sup> Congrès russe d'oto-laryngol., 27-29 déc. 1908, in *Archiv. de Chauveau*, mai-juin 1909, p. 906).

**A. Lens (de Kieff).** — Deux cas de laryngostomie (I<sup>er</sup> Congrès russe d'oto-laryngol., déc. 1908, in *Archiv. de Chauveau*, mai-juin 1909).

**Chevalier Jackson.** — Laryngostomie (Soc. amér. larynx, nez, oreilles, New-Jersey, juin 1909).

#### DISCUSSION

M. SIEUR. — J'ai eu à traiter dans mon service trois cas de rétrécissement du larynx, et la laryngostomie nous a donné, à M. Rouvillois et à moi, d'excellents résultats. Dans deux cas il s'agissait d'une sténose consécutive à un laryngo-typhus. Chez le premier malade, je n'avais pu réussir à franchir le rétrécissement, malgré des tentatives répétées faites par la bouche et par l'orifice trachéal. Chez le second, il existait à l'intérieur du larynx une lame fibreuse épaisse qu'il fallut réséquer après la section médiane des cartilages pour pouvoir appliquer le tube dilateur.

La fermeture de la bouche laryngée a été pratiquée deux fois. Chez un premier malade, qui avait dû être trachéotomisé après une



fracture sans déplacement du cartilage thyroïde, le rétrécissement était peu serré, et l'impossibilité de retirer la canule était plutôt due à une sorte d'*aérophobie* du larynx. Aussi la dilatation fut rapide, et la fermeture de l'ouverture cutanée put être faite sans aucun incident. Elle remonte à près d'un an, et l'opéré m'a écrit ces jours-ci qu'il était en parfaite santé.

Un deuxième malade, atteint de laryngo-typhus et chez lequel des fragments de cartilage avaient été éliminés, a eu une crise de suffocation au moment où l'on serrait le fil en U destiné à rapprocher les lèvres avivées de l'ouverture cutanée. Je dus faire sauter la suture et remettre provisoirement une canule.

Le lendemain, je recommençai l'opération en introduisant préalablement un tube en caoutchouc dans le larynx, maintenu par un fil qui sortait à l'extérieur. Je pus sans difficulté réunir la peau sur toute la hauteur de l'ouverture cervicale et, au bout de cinq jours, je sectionnai le fil de soutien et retirai le tube par la bouche. Tout se passa d'abord sans incidents, mais trois jours après, le malade, qui n'avait consenti qu'à regret à la fermeture de sa plaie, prétextant une crise de suffocation, décollait la suture encore peu résistante et introduisait dans le larynx un tube n° 30. Depuis lors, il reste quatre à cinq jours sans tube, il le remet pendant vingt-quatre heures, moins pour rétablir le calibre de son larynx que pour s'assurer par lui-même qu'il peut éviter toute cause de suffocation. La respiration se fait très librement par le nez et sa voix, quoique voilée, est nettement articulée.

J'attribue dans ce cas l'échec de la fermeture de la bouche laryngée d'une part à l'état nerveux du malade, et d'autre part, aux pertes subies par le squelette du larynx au cours des accidents inflammatoires du début. Le larynx et l'origine de la trachée sont un peu aplatis et, au moment d'une forte inspiration, les parties molles antérieures sont en quelque sorte aspirées et ont tendance à oblitérer le calibre du conduit laryngo-trachéal.

Néanmoins, étant donné que ce malade portait une canule depuis près de vingt mois, je considère que le résultat de la laryngostomie est des plus satisfaisants puisque la respiration et la phonation s'exécutent normalement.

M. SARGNON. — J'approuve les idées de M. Sieur concernant le laryngo-typhus canular; la laryngostomie s'impose alors d'emblée.

Les plastiques par simple accollement sans lambeau ont le défaut de rétrécir la plaie de laryngostomie.

La persistance d'un pertuis a un double but; chez les timorés, c'est un pertuis moral; mais chez l'enfant le maintien d'un pertuis est très important à cause des dangers de suffocation dus surtout à la coqueluche et à l'œdème laryngo-trachéal de la rougeole; nous en avons observé un cas, et actuellement deux de mes enfants tubards-canulars sont complètement suturés depuis longtemps sans incident.

## LES OEDÈMES DU LARYNX

Par les D<sup>r</sup> Henri BOURGEOIS et Léon EGGER, de Paris.

(Voir les *Bulletins et Mémoires de la Société française d'oto-rhino-laryngologie*, tome XXV, 1<sup>re</sup> partie, 1909.)

### DISCUSSION

M. GAREL. — Dans leur rapport, MM. Bourgeois et Egger me reprochent d'employer la teinture d'iode pour combattre les œdèmes infectieux bénins. Je n'ai jamais eu d'accidents, car je fais des attouchements très légers. Toutefois, je dois dire que j'ai abandonné actuellement la teinture d'iode depuis la découverte de l'adrénaline.

M. TRÉTRÔP a observé un cas d'œdème aigu du larynx à la suite d'administration d'iodure et au début de cette médication.

Dans l'observation n° 2, citée dans cette partie du rapport, l'autopsie n'étant pas renseignée, il ne semble pas prouvé que le malade ait succombé à l'iode.

Pour ma part, depuis des années, j'emploie l'iode en solution dans la glycérine à 1 ou 2 0/0 pour le traitement journalier de lésions du larynx, et jamais je n'ai observé la plus petite réaction ou le plus petit accident. L'alcool me semble bien irritant pour une *muqueuse* aussi sensible que celle du larynx.

M. BONAIN. — Dans leur rapport, MM. Bourgeois et Egger ont cité très brièvement l'intubation du larynx comme moyen d'intervenir contre la sténose laryngée par œdème, renvoyant pour plus amples renseignements à l'excellente thèse de notre confrère Sargnon. Je rappellerai que dans mon *Traité de l'intubation du larynx chez l'enfant et chez l'adulte*, paru en 1902, j'ai rapporté de nombreux cas de sténose laryngée par œdème, traités avec succès par l'intubation. J'ai moi-même, en plusieurs cas, employé cette méthode avec succès. MM. Bourgeois et Egger constatent que l'intubation est peu familière aux laryngologistes. A notre avis, elle mérite de le devenir, car c'est une intervention rationnelle, toute spéciale, surtout chez l'adulte où elle se pratique sous le contrôle du miroir laryngé; et il nous semble que l'emploi des méthodes spéciales est un peu la raison d'être des laryngologistes.

M. CASTEX. — Je rappelle un travail que j'ai présenté à la Société en 1898, sur l'anatomie et la pathologie de la région sous-glottique. J'ai fait des dissections et des œdèmes artificiels qui montrent qu'il existe sous la muqueuse sous-glottique une épaisse couche celluleuse

*Soc. franç. d'otol.*

14



qui explique les œdèmes dangereux. Ces œdèmes compliquent en général les laryngites sous-glottiques hypertrophiques qu'on voit dans les laryngo-typhus, la tuberculose, la lèpre, le sclérome, et ce sont ces poussées œdémateuses qui poussent à la trachéotomie.

M. MOURE. — Au rapport si complet et si bien exposé de MM. Bourgeois et Egger, il serait peut-être utile d'ajouter quelques formes d'œdème sur lesquels ils ont peu ou pas insisté.

C'est ainsi que l'œdème du larynx accompagne toujours la laryngite ulcéro-membraneuse, variété d'infection de la muqueuse vocale qui fait généralement suite à l'angine du même nom, désignée aujourd'hui sous le nom d'angine de Vincent. Encore tout récemment, j'ai pu observer un exemple de ce genre dans lequel l'œdème était assez considérable pour nécessiter la trachéotomie.

L'œdème se rencontre également au cours de la lèpre dans certaines formes, elle occupe tantôt l'épiglotte, tantôt les replis ary-épiglottiques et parfois ces deux portions du larynx en même temps.

J'ai également vu survenir des œdèmes aigus, presque gélatiniformes, au cours de ce que j'ai décrit sous le nom d'abcès péri-amygdaliens inférieurs; je ne parle pas des abcès latéro-laryngiens, ni pharyngiens, mais bien des collections purulentes se formant au bas de la loge amygdalienne elle-même et formant le pendant de l'abcès péri-amygdalien classique, c'est-à-dire antéro-supérieur.

L'œdème du larynx s'observe encore au cours des traumatismes occasionnés par des corps étrangers acérés et pointus.

Enfin, j'ai eu l'occasion de voir et de signaler un cas d'œdème consécutif à l'application de cocaïne dans le larynx. Cet œdème, véritable suffusion séreuse, occupait les deux cordes vocales et il persista pendant plusieurs jours.

MM. Bourgeois et Egger paraissent redouter l'emploi de la pince coupante dans les œdèmes aigus considérables des replis ary-épiglottiques. Je puis leur affirmer cependant que ce traitement est d'abord très efficace, qu'il n'offre aucun danger et qu'il ne laisse aucune trace.

Du reste, si l'on se rappelle que l'œdème aigu de la luette, traité par la scarification ou même l'excision d'une partie de la muqueuse, ne laisse aucune cicatrice apparente, on ne sera pas étonné qu'il puisse en être de même du côté de la muqueuse laryngée, et l'emploi de la pince coupante dans ce cas peut être d'un grand secours pour éviter la trachéotomie.

Je ferai observer à M. Castex qu'un de nos professeurs de la Faculté de Bordeaux, M. Masse, s'était occupé, il y a bien des années, de la région sous-glottique du larynx, et qu'il avait signalé la gravité des infiltrations œdémateuses et inflammatoires de cette région qui ne peut pas se dilater, d'où résulte une occlusion de la lumière glottique.

M. SARGNON. — Actuellement, bien des malades atteints d'œdème grave suffoquant du larynx sont justiciables de la piqûre de morphine,



qui calme de suite le spasme. Dans trois cas non diphtéritiques, l'auteur a obtenu de beaux résultats :

*Cas I.* — Enfant de douze mois, laryngite sous-glottique intense; guérison par tiers de morphine.

*Cas II.* — Œdème inflammatoire aigu cricoïdien et sous-glottique consécutif à une sténose chronique cricoïdienne; une piqûre de 1 centimètre cube de morphine a calmé la dyspnée.

*Cas III.* — Femme âgée, asthmatique, albuminurie; une demi-piqûre; guérison, et le lendemain diminution énorme de l'albumine.

En résumé, la morphine supprime bien des interventions en pareil cas.

M. MERMOD. — Je ne puis que confirmer l'affirmation des rapporteurs concernant la rareté de l'œdème du larynx dans la tuberculose laryngée. Je ne le nie pas, mais je ne l'ai jamais constaté dans les très nombreux cas de tuberculose laryngée que j'ai vus depuis vingt ans; et les cas d'œdèmes laryngés de la tuberculose représentés dans les atlas classiques sont certainement des cas d'infiltration tuberculeuse plus ou moins dure.

Quant à la question d'asphyxie survenant parfois chez les tuberculeux, je crois qu'il s'agit bien plus souvent d'une cause spasmodique.

Je suis très étonné d'apprendre qu'un cas d'œdème ait été observé après une substance aussi vaso-constrictive que la cocaïne. Je le serais beaucoup moins après l'emploi de la liqueur de Bonain, amenant une vaso-dilatation rapide et dont je redoute l'emploi dans la sténose laryngée que je m'apprends à élargir au galvano-cautère.

M. ESCAT. — Je suis de l'avis des rapporteurs en ce qui concerne l'œdème brightique. Il n'y a pas, en effet, œdème brightique sans lésion propathique du larynx.

Inversement, je suis d'avis qu'il faut se méfier de la néphrite chez les syphilitiques secondaires qui font de l'œdème du larynx.

Dans deux cas d'œdème laryngé lié à une syphilis secondaire, j'ai trouvé une albuminurie prononcée.

A propos de l'œdème laryngé collatéral par compression, je signalerai un type clinique spécial, l'œdème laryngé unilatéral lié à une tumeur médiastinale et coïncidant avec la compression du tronc veineux brachio-céphalique.

Quant au traitement de l'œdème, je serai moins intransigeant que les rapporteurs au sujet de la révulsion et du traitement ioduré.

Si la révulsion est contre-indiquée dans les œdèmes avec tirage menaçant, elle est très rationnelle et très utile dans les œdèmes limités, sans tirage.

L'iodure enfin, supérieur au mercure par sa rapidité d'action, peut être employé chez les syphilitiques atteints de syphilis tertiaire avec tirage menaçant, à condition, bien entendu, de se tenir prêt à pratiquer la trachéotomie.

M. LAFITE-DUPONT a observé un cas d'œdème laryngé secondaire compliqué d'albuminurie. Le traitement mercuriel, dans un pareil cas, est d'un dosage difficile et demande à être manié avec prudence. L'emploi des injections solubles sera accompagné d'une surveillance très étroite du fonctionnement rénal.

M. PERCEPIED. — Dans un cas d'œdème laryngé chez une malade syphilitique, cas qui remonte à un certain nombre d'années, j'ai donné 5 grammes d'iodure de potassium par jour et la guérison est survenue rapidement, les petites doses avaient été inefficaces. Aujourd'hui, je ne sais pas si j'aurais recours au même traitement; je crois qu'il est préférable de recourir d'abord aux injections mercurielles.

M. BOURGEOIS répond à M. Trétrôp que l'iode crée l'œdème tout à fait exceptionnellement, mais que néanmoins le fait est toujours possible. Pour le traitement ioduré dans la syphilis laryngée, nul plus que lui n'est partisan de l'iodure dans le tertiarsme; cependant, en cas de sténose étroite, ne vaut-il pas mieux s'adresser uniquement au mercure, quitte à donner l'iodure si le mercure prouve son inefficacité?

Les rapporteurs ont peu parlé de la laryngite sous-glottique, car il faut distinguer l'œdème, objet du rapport, des infiltrations spécifiques ou non de la muqueuse, et ceci enlevé, ils n'ont pas trouvé de cas d'œdème vrai sous-glottique; cette même remarque s'applique à un grand nombre d'observations publiées avec l'étiquette d'œdème tuberculeux et d'œdème syphilitique, et ils sont très heureux de l'appui que leur donne la longue expérience de M. Mermod sur la tuberculose.

J'ai vu un cas de laryngite ulcéro-membraneuse analogue à l'amygdalite ulcéro-membraneuse, mais sans œdème.

Les rapporteurs sont tout à fait d'accord avec M. Sargnon sur l'opportunité de la piqûre de morphine qui supprime l'élément spasmodique.

M. EGGER remercie M. Garel des explications qu'il a bien voulu donner sur sa pratique de l'emploi de l'iode dans l'œdème du larynx.

Il fait observer à M. Moure que, bien qu'il ait eu l'occasion d'examiner pas mal de lépreux, il n'a pas eu à observer jusqu'ici d'œdème laryngé. Ne s'agirait-il pas plutôt d'une infiltration analogue à celle qu'on trouve dans la tuberculose? En tout cas, il y a lieu d'insérer ce groupe d'œdème, dans la classification, à côté de l'œdème dans la tuberculose du larynx.

A M. Escat. Nous avons signalé la néphrite aiguë dans la syphilis.



## ÉPIGLOTTITES AIGUËS

Par le D<sup>r</sup> L. VAQUIER, médecin oto-rhino-laryngologiste  
de l'Hôpital civil français de Tunis. . .

L'épiglottite aiguë est une affection en présence de laquelle la pratique oto-rhino-laryngologique ne nous met pas souvent.

Je l'ai observée deux fois dans ma clientèle, et je pense qu'il peut être intéressant de le signaler.

Le premier cas fut bénin, à évolution aussi heureuse que précipitée; le second fut angoissant, étant données la nature phlegmoneuse de la maladie et les surprises de la convalescence.

### OBSERVATION I. — *Épiglottite œdémateuse.*

Le 3 juillet 1908 je suis appelé d'urgence auprès de M<sup>me</sup> P... que j'avais eu l'occasion de voir antérieurement pour de légères poussées inflammatoires du pharynx, et surtout de la diphtérophobie.

Femme d'une intelligence supérieure, elle analysait et définissait ses sensations d'une façon précise.

Le visage congestionné, la voix éteinte, la malade, cherchant de l'air tout autour d'elle, me faisait comprendre que son larynx était barré, que la déglutition était à peu près impossible, et que, si elle avait eu déjà des maux de gorge, elle sentait fort bien, cette fois, que son angine était sensiblement plus basse.

M<sup>me</sup> P... avait été prise brusquement, par une de nos belles nuits de juillet, après une soirée mondaine, d'une dysphagie extrême et d'une insurmontable dyspnée.

Les choses évoluaient depuis une douzaine d'heures seulement, lorsque le laryngoscope me permit de constater très nettement le siège du mal et la cause des symptômes.

Le pharynx était indemne, le nez, le cavum respiraient la santé : seule l'épiglotte avait souffert.

Cet organe, augmenté de volume à l'extrême, n'était plus qu'un globe rouge, œdématié, permettant à peine d'apercevoir, entre deux efforts nauséux, les cartilages aryténoïdes



et une faible portion des cordes vocales d'aspect et de mobilité normaux.

Il s'agissait bien d'un œdème aigu de l'épiglotte, sans la moindre participation des régions voisines.

L'état général était relativement bon. L'agitation mise à part, je ne constatais qu'une très légère ascension thermique.

Il fallait parer au plus pressé : la malade demandait de l'air.

Je pratiquai séance tenante une révulsion énergique externe au niveau de la région. Je vis avec plaisir disparaître en un jour l'œdème, ainsi que les troubles qu'il avait provoqués.

OBS. II. — *Épiglottite phlegmoneuse.*

Le jeudi 18 mars dernier mon excellent confrère et ami le D<sup>r</sup> L..., médecin de l'Hôpital civil français, avait, comme de coutume, fort bien déjeuné et diné, et, malgré une gêne insignifiante localisée vaguement dans le pharynx, les solides et les liquides avaient merveilleusement « passé ».

La Pathologie guettait au pied du lit le Thérapeute...

Au cours de la nuit, mon infortuné confrère, qui jamais ne connut que par autrui les misères du corps humain, est pris brusquement de vomissements incoercibles; le moindre mouvement de déglutition devient extrêmement douloureux, la gorge se resserre. Une barre semble obstruer son larynx : il étouffe.

Selon son habitude, impassible devant le danger, ne voulant pas mander de confrère auprès de lui avant le jour, il s'examine et médite froidement l'auto-observation fort originale qu'il vient de faire paraître dans le journal de vulgarisation scientifique qu'il dirige à Tunis depuis de longues années<sup>1</sup>.

Après cette première nuit, très pénible, je suis appelé vers dix heures du matin, avec mon excellent confrère et ami le D<sup>r</sup> Braquehay, chirurgien de l'Hôpital civil français.

Le malade a eu l'énergie de quitter son lit. Il est en proie à une dyspnée moyenne; la déglutition, rendue continuelle par une abondante salivation, est extrêmement pénible et

1. Voir *Hygiène pratique* (Tunis), numéro du 7 avril 1909.

maladroite, la voix est éteinte. La fièvre s'allume; les vomissements ont cessé.

Nous pratiquons séance tenante un examen oto-rhino-laryngologique. Rien dans les fosses nasales et le cavum, la muqueuse du pharynx est légèrement congestionnée, la salivation abondante. Rien à la base de la langue.

Tout se passe au niveau de l'épiglotte, dont la moitié gauche est quintuplée de volume, tendue, d'une coloration

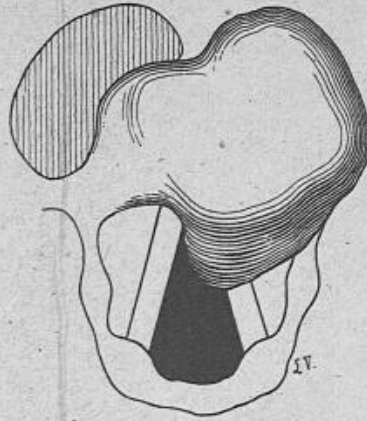


FIG. 1.

rouge vif (*fig. 1*). La douleur est très vive du côté gauche, continue, exaspérée par la déglutition; les ganglions réagissent. Le larynx est envahi par une sécrétion abondante, mais ce que l'on aperçoit des cordes vocales est indemne.

Je fais immédiatement de la révulsion extérieurement; localement, je badigeonne l'épiglotte avec de l'adrénaline en solution à 1 0/00, et fais des attouchements, sous le contrôle du miroir, avec le liquide de Bonain.

Dans la soirée du même jour, la moitié droite de l'épiglotte devient à son tour le siège d'une tuméfaction considérable: c'est à ce moment que l'organe acquiert son maximum d'hypertrophie. Cependant, le malade a l'impression d'un léger soulagement.

La température dépassant 38°, la voussure épiglottique

ayant une tendance à prendre une teinte légèrement feuille morte, je pense que du pus va se collecter.

Deux heures après, le pus dont j'avais soupçonné la collection, se fait jour par un large cratère (*fig. 2*). La température baisse alors, les phénomènes douloureux diminuent d'intensité, mais disparaissent lentement.

Le *samedi 20*, tout traitement violent avait été suspendu, je ne faisais plus d'attouchements au liquide de Bonain,

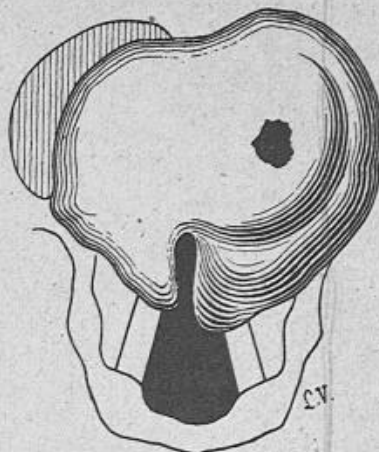


Fig. 2.

que d'ailleurs j'avais toujours employé avec de grandes précautions sous le contrôle du miroir. Le malade fait simplement des gargarismes antiseptiques profonds et des inhalations médicamenteuses. Il peut avaler des liquides avec une paille.

Le lendemain, *21*, je pensais que tout allait entrer en résolution, le pus s'étant bien vidé, le volume de l'épiglotte ayant considérablement diminué.

Mais voici que sur le cratère apparaît une fausse membrane (*fig. 3*). Persuadé qu'il s'agissait là d'une fausse membrane de réparation comme on en voit communément au niveau du pharynx après un acte chirurgical banal, je la respectai.

L'état général était très bon, l'état local ne me donnait aucune inquiétude.



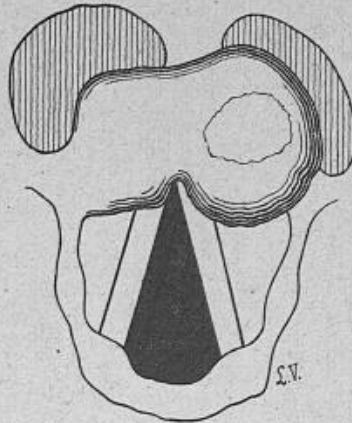


FIG. 3.

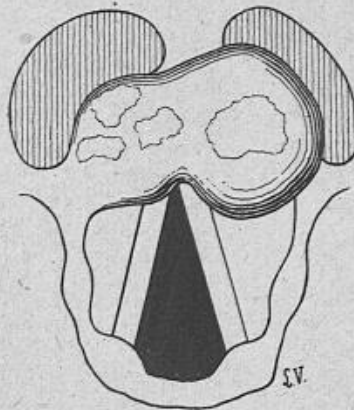


FIG. 4.

Le mardi matin, alors que tout allait selon mes vœux, je constate avec surprise l'apparition de nouvelles fausses membranes en divers points de l'épiglotte.

Elles ont tous les caractères de la fausse membrane diphtérique (*fig. 4*). Pas de fièvre, pas de ganglions : le malade a repris ses occupations.

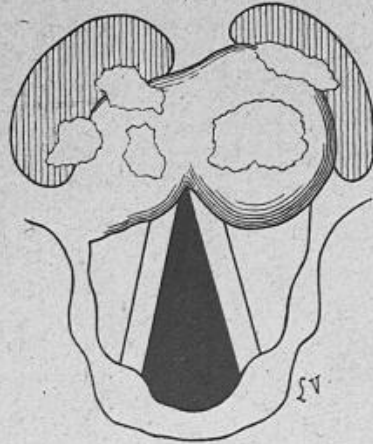


FIG. 5.

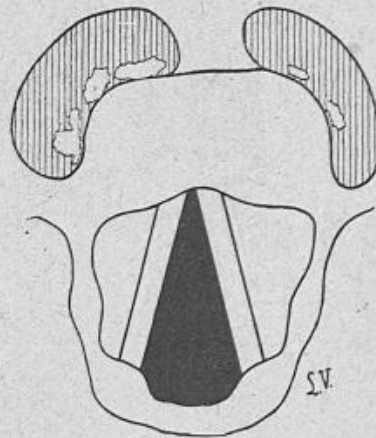


FIG. 6.

Un examen bactériologique s'imposait. M. le D<sup>r</sup> C. Nicolle, directeur de l'Institut Pasteur, en présence de qui je fais un prélèvement, trouve, après culture, de rares bacilles de diphtérie de forme courte, accompagnés de nos commensaux habituels. A son avis, la pseudo-membrane ne devait pas être considérée véritablement comme de nature diphtérique.

Le lendemain de l'examen bactériologique, les fausses membranes gagnaient jusqu'aux fossettes glosso-épiglotiques (*fig. 5*).

Deux jours après il ne restait plus que quelques vestiges de fausses membranes dans ces fossettes (*fig. 6*), dont ils ne tardèrent pas à disparaître.

Il est clair que nous avons été en présence d'une épiglottite phlegmoneuse, sans participation appréciable des régions voisines : un véritable abcès de l'épiglotte.

Quelle fut la signification des incidents qui vinrent troubler la convalescence ? Je ne crois pas que l'on puisse incriminer les manœuvres pratiquées sur l'épiglotte : il me semble que les accidents seraient survenus différemment, plus rapidement peut-être, et que seuls les points touchés au cours du traitement auraient été le siège de réaction locale.

Je puis d'ailleurs affirmer qu'il ne s'agissait pas d'eschares, mais de productions pseudo-membraneuses ressemblant à s'y méprendre à celles de la diphtérie.

Il est probable que la flore microbienne de la bouche, trouvant une épiglottite en état de moindre résistance, aura tenu à jouer une dernière fois, et de façon originale, un méchant tour au médecin malade.

## SUR UN CAS D'IMMOBILISATION POST-TRAUMATIQUE

DE LA CORDE VOCALE DROITE

Par le Dr Jules LABOURÉ, d'Amiens.

Voici le fait que j'ai observé :

OBSERVATION. — M. J. D... vient me consulter la première fois le 24 septembre 1906 pour aphonie datant de dix jours.



Le 14 septembre, il pansait son cheval, venait de lui verser sa ration d'avoine et, en s'éloignant, il se baisse pour ramasser un bout de ficelle à 60 centimètres environ derrière l'animal. Il était exactement derrière la patte droite du cheval, présentant obliquement à 45 degrés le côté droit de sa figure. Dans cette position du corps fléchi en avant et de la tête regardant le sol, alors qu'il commençait à se relever, il reçoit un violent coup de pied. Le sabot vient frapper le maxillaire inférieur par sa branche externe droite, alors que la convexité du fer atteint la région latérale droite du cou et la branche gauche porte à faux sur la moitié gauche du maxillaire.

Le coup reçu, l'homme crache à terre du sang et quelques dents, parle quelques instants à son maître et à ses camarades, et sa voix est encore normale. Puis il gagne la pharmacie voisine distante de 200 mètres. Arrivé là, il parle au pharmacien, toujours de sa voix habituelle, puis, tout à coup il devient aphone. Dix minutes à peine s'étaient écoulées depuis le coup de pied de cheval.

Dix jours après l'accident, il est adressé au Dr Perdu qui constate une fracture infectée du maxillaire inférieur siégeant à droite et me fait pratiquer immédiatement un examen laryngologique, parce que le blessé est toujours aphone et se plaint de ne pouvoir avaler les aliments que difficilement. Le premier fait qui frappe, c'est une asymétrie faciale, le menton semble reporté à gauche. A l'inspection, on constate l'existence d'une plaie contuse, déchiquetée, ayant 1 centimètre et demi de diamètre et située le long du bord inférieur du maxillaire. A la palpation, on obtient nettement une mobilité anormale, et on sent une crépitation osseuse. Il existe une fracture verticale du corps du maxillaire passant à l'intersection de la deuxième et de la troisième molaires droites.

La branche montante est déplacée en haut en arrière et il existe un chevauchement de 1 centimètre à peu près. Les deuxième, troisième et quatrième molaires inférieures et la troisième molaire supérieure sont absentes, elles sont tombées sous le coup de pied.

Le miroir laryngoscopique montre sur le repli glosso-épiglottique droit une ecchymose étendue en travers, ayant un bon centimètre de large sur 3 centimètres de long, débordant dans la gouttière pharyngée en dehors et gagnant en dedans la corde vocale supérieure droite qui est, de plus, oedématisée. L'ecchymose commence à virer au bleu. La corde inférieure

droite est immobilisée en position intermédiaire; sa largeur est la même que du côté sain, sa longueur est moindre. Elle est, de plus, rouge et oedémateuse.

La corde vocale inférieure gauche est d'aspect normal, nacrée, fonctionne bien dans la phonation et la respiration. Il n'y a pas d'anesthésie de la muqueuse.

L'examen extérieur du larynx ne révèle rien d'anormal : pas de plaie, pas d'ecchymose, pas de déformation, sauf une légère dépression de la lame latérale droite du thyroïde qui est comme aplatie, mais on ne saurait affirmer que cette dépression est due au traumatisme, car les dyssymétries laryngées congénitales sont très fréquentes. Par contre, quand on touche cette région latérale droite, on provoque nettement de violents accès de toux réflexe. Les seuls symptômes fonctionnels ressentis sont la toux et la dysphagie.

Les jours suivants, l'ecchymose change de couleur, vire au brun, au gris, puis disparaît. La voix, toujours éraillée, s'améliore légèrement en même temps qu'on constate que la corde gauche dépasse la ligne médiane et arrive au contact de la droite.

Cette dernière commence à s'altérer, diminue de volume, puis fond littéralement; elle est, le 15 novembre, deux mois après l'accident, réduite à un petit bourrelet. En même temps, l'aryténoïde droit s'affaisse, tombe en avant et est surcroisé en arrière par la gauche à chaque tentative de phonation. Dès le courant de décembre, l'épiglotte tombe flasque, et on doit recourir au releveur de Mermoud pour voir le larynx.

Sur ces entrefaites, l'examen radioscopique n'ayant à diverses reprises fourni aucun résultat, nous prions le Dr Perdu de bien vouloir nous aider de son expérience pour faire une plaque radiologique et l'interpréter. La plaque est prise, le sujet étant couché sur son côté droit pour éviter la divergence trop grande des rayons. Cette plaque, lue au négatoscope, fournit les renseignements suivants :

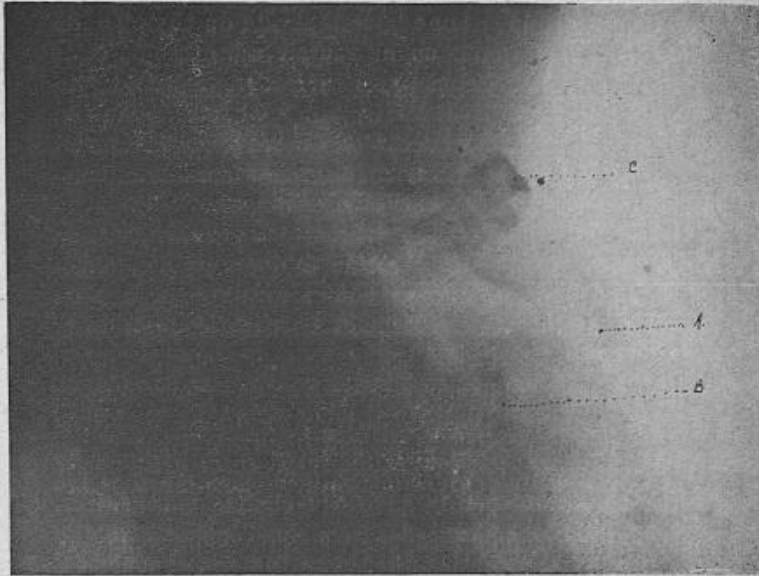
a) Le cartilage thyroïde présente sur sa lame droite, à 1 centimètre en arrière de l'angle thyroïdien, un trait vertical qui ne peut s'expliquer que par une fracture.

b) Le cricoïde présente des lésions au niveau de son anneau et au niveau de son chaton. L'anneau du cricoïde est aplati d'avant en arrière. Le chaton est refoulé en arrière et en bas vers la colonne cervicale.



Le malade a été revu en 1908 et en 1909, et au dernier examen voici ce qu'on constate :

Extérieurement, on sent toujours une dépression de la partie supérieure du cartilage thyroïde droit. Au laryngoscope, on découvre toujours l'épiglotte affaissée, qu'on doit relever pour voir le larynx. La muqueuse laryngée est partout très rouge, la glotte, dans son ensemble est atrésiée;



- A, trait vertical antérieur dans le cartilage thyroïde.
- B, fragment triangulaire aux dépens du cartilage cricoïde, ayant cisailé le récurrent dans les mouvements de déglutition et surtout de phonation.
- C, os hyoïde normal.

on ne trouve plus trace de la corde vocale droite, la gauche est allongée, demi-circulaire, et arrive à occlure presque complètement la glotte comme un demi-sphincter, ce qui explique l'amélioration de la voix.

*Diagnostic.* — Fracture du cricoïde et du thyroïde avec névrite consécutive du récurrent droit. Le rôle pathogénique du traumatisme n'est pas douteux, puisque tous les accidents ont succédé immédiatement à ce traumatisme.



L'hystéro-traumatisme peut être certainement éliminé puisqu'on a constaté une ecchymose et des troubles trophiques secondaires.

S'agit-il uniquement d'une lésion nerveuse? Cette lésion ne peut siéger sur le pneumogastrique, puisque, en dehors des phénomènes de motilité du larynx, il n'y a aucun symptôme de lésion du pneumogastrique ni de tout autre nerf.

L'hypothèse la plus vraisemblable nous semble être l'existence d'une fracture du larynx avec névrite récurrentielle. Bien que nous n'ayons vu notre malade que dix jours après l'accident, et que nous n'ayons constaté ni emphysème, ni mobilité anormale, ni crépitation, nous avons pu voir encore l'ecchymose sous-muqueuse de la moitié du larynx. De plus, la dysphagie et l'aphonie survenues peu de temps après le traumatisme sont des symptômes courants des fractures du larynx que vient encore confirmer la plaque radiologique.

Sans doute, il s'agit d'une forme relativement bénigne, puisqu'il n'y a eu ni emphysème, ni dyspnée, ni choc, ni inhibition mortelle; mais, les travaux les plus récents font ressortir précisément qu'il existe beaucoup de fractures bénignes du larynx qui sont méconnues (Michel).

La chute de l'épiglotte deux ou trois mois après l'accident, l'atrophie, d'autre part, nous font penser que, depuis, il y a eu des phénomènes de névrite et que le récurrent a été lui-même atteint d'une façon indirecte.

---

#### QUELQUES CAS

#### DE CORPS ÉTRANGERS BRONCHO-ŒSOPHAGIENS

#### A FORME ET A TYPE ANORMAUX

Par le D<sup>r</sup> GUISEZ, de Paris.

Parmi les corps étrangers œsophagiens et bronchiques que nous avons eu l'occasion d'observer cette année, un

certain nombre présentèrent des particularités au point de vue de l'extraction à cause de leur volume, de leur forme et aussi des complications que leur présence avait déjà déterminées. Aussi nous a-t-il paru intéressant d'insister sur certains points de diagnostic et de vous exposer les déductions thérapeutiques et techniques auxquels les malades ont certainement dû leur guérison.

OBSERVATION I. — *Corps étranger à l'entrée de l'œsophage chez un enfant de deux ans.*

Le nommé Jean D..., habitant faubourg Saint-Denis, nous est adressé par le D<sup>r</sup> Chabry, radiographe. L'enfant a avalé, en jouant, trois semaines auparavant, une petite médaille qu'il avait dans la main. Il eut, disent les parents, tout d'abord quelques accès d'étouffement, mais on crut que le corps étranger avait passé, il semblait en effet très bien toléré.

Cependant, devant quelques régurgitations que présente le petit malade et devant la persistance de la toux, ne trouvant pas d'autre part le corps étranger dans les matières, les parents songent à faire faire une radiographie. Celle-ci, faite par le D<sup>r</sup> Chabry, montre nettement la présence du corps étranger à la base du cou.

Comme il n'y a pas de troubles respiratoires bien marqués, on pense plutôt à la situation du corps étranger dans l'œsophage; le petit malade est opéré sous chloroforme, dès son entrée, avec l'assistance du D<sup>r</sup> Marcorelle, à l'aide d'un simple tube spatule introduit à la portion supérieure de l'œsophage.

Nous voyons immédiatement, à quelques centimètres, la tranche dorée de la médaille; avec une pince, nous la saisissons et nous pouvons l'enlever aisément.

La guérison se fait dans la suite sans aucune espèce de complications.

OBS. II. — *Volumineux corps étranger œsophagien extrait chez un enfant sous l'œsophagoscopie.*

Il s'agit d'un malade hospitalisé à la clinique du D<sup>r</sup> Bourneville, à Vitry-sur-Seine; cet enfant arriéré porte à sa bouche tout ce qui se présente sous sa main, et il a pu avaler, il y a deux jours, un corps étranger; on croit qu'il s'agit



d'un jeton utilisé pour marquer aux dominos, ou d'un domino, on n'en est point exactement sûr.

En tout cas, depuis ce moment, il n'avale qu'avec peine un peu de liquide; il porte de temps en temps sa main à sa gorge pour indiquer le siège de son mal. Le Dr Walther, est consulté au sujet de la possibilité d'une opération extérieure ou d'une extraction par les voies naturelles, il nous envoie le malade.

L'opération est faite sous chloroforme avec l'assistance de notre ami, le Dr Fournié; nous employons un tube de 13 millimètres et de 30 centimètres et voyons, à 6 centimètres de l'extrémité supérieure de l'œsophage, une sorte de corps blanc au-dessus duquel sont accumulées de grandes quantités d'aliments: pain, liquides, œufs. Nous remplaçons le tube explorateur par notre tube dilatateur à deux valves, nous l'introduisons dans l'œsophage et faisons jouer les valves, et nous pouvons nous rendre compte, après avoir enlevé les débris alimentaires qui le recouvrent, qu'il s'agit d'un volumineux jeton placé en travers de l'œsophage. Avec une pince nous pouvons le sortir, et du premier coup nous retirons simultanément de l'œsophage le tube et la pince chargée du jeton. L'opération n'avait duré que quelques minutes.

Cette observation est intéressante, en particulier à cause des dimensions du corps étranger, qui mesurait presque 4 centimètres de diamètre et des dimensions restreintes de l'œsophage à cet âge (11 ans). Le tube dilatateur a facilité notre manœuvre de l'extraction en créant un chemin au-devant du corps étranger, l'empêchant de s'accrocher au chaton cricoïdien.

Il s'agissait, en outre, d'un enfant arriéré et idiot qui expliquait très mal ses sensations. Le diagnostic était tout à fait incertain et l'œsophagoscopie, dans cette occasion, a été un moyen de contrôle diagnostique en même temps que thérapeutique.

*Obs. III. — Os arrêté dans l'œsophage ayant déterminé un phlegmon gangréneux des parois de l'œsophage; œsophagoscopie; guérison.*

Malade âgée de soixante-trois ans qui m'est adressée de l'hôpital Beaujon, le 4 avril dernier, pour l'extraction d'un corps étranger dans l'œsophage (os de poulet). La malade est atteinte de dysphagie absolue et les tentatives de déglutition



ont été très douloureuses. Nous pratiquons l'extraction six jours après l'accident, avec l'assistance de notre ami le D<sup>r</sup> Iribarne. Nous constatons sur la paroi œsophagienne, à 5<sup>cm</sup> de l'origine au pourtour du corps étranger, une sorte d'œdème rouge avec tuméfaction, qui occupe une des parois de l'œsophage. Avec une pince, nous retirons le corps étranger et il s'écoule aussitôt quelques gouttes de liquide purulent grisâtre à odeur très fétide, gangréneuse. Nous ouvrons davantage l'abcès à l'aide des mors de la pince que nous écartons une fois introduits. La guérison s'effectue sans aucune complication et la température, qui était de 39° avant l'intervention, descend le lendemain à 38°, puis normale.

OBS. IV. — *Arête dans l'œsophage avec début de phlegmon œsophagien.* — La malade, âgée de cinquante-cinq ans, a avalé, il y a cinq jours, en mangeant une limande, une arête qu'elle pense être volumineuse. Après l'accident, survenu le matin au déjeuner, la malade a souffert très violemment pendant quelques heures puis, tous les phénomènes semblant calmés, elle crut que le corps étranger avait glissé spontanément.

Un médecin consulté à ce moment, ordonne des purées et des pâtes; les phénomènes de dysphagie augmentent puis diminuent, de sorte que l'on est en droit de penser que le corps étranger a pu être dégluti spontanément.

Dans la matinée qui précède notre examen, la malade est reprise de douleurs vives, de contracture et de gonflement du cou; il existe une dysphagie intense, dysphagie pour la salive. Depuis l'accident, du reste, la malade n'a pu prendre que très peu d'aliments et uniquement des liquides. La malade a 38°9 à son entrée à la clinique, elle paraît très abattue et très fatiguée; elle dit que quelques instants auparavant elle a eu des frissons.

L'examen œsophagoscopique est fait séance tenante, à sept heures du soir, sous chloroforme, avec notre collègue Aguiet qui nous a adressé la malade et le D<sup>r</sup> Marcorelle. Nous nous servons d'un tube de 12 millimètres et de 32 centimètres. Il existe du spasme au moment de l'introduction du tube, puis à 3 ou 4 centimètres de l'œsophage nous voyons sur la paroi gauche un gonflement, un soulèvement; celle-ci est comme cedématiée. Émergeant de cet œdème, nous voyons une espèce de pointe qui dépasse et qui semble enfoncée dans

la paroi de l'œsophage. Nul doute, il s'agit là de l'arête. Avec notre pince à forme et à articulations spéciales, nous détachons l'extrémité de l'arête de cette espèce d'œdème et nous pouvons constater, une fois qu'elle est enlevée, qu'il sort de la paroi de l'œsophage une sorte de liquide purulent, jaunâtre, à odeur horriblement fétide. Les mors de la pince étant introduits, nous les écartons et nous agrandissons l'orifice de drainage créé par l'issue du corps étranger. Nous pouvons constater qu'il s'agit là d'une sorte d'abcès dont la cavité est à peu près celle d'un œuf de pigeon, abcès qui s'est développé par la présence de ce corps étranger.

Avec des tampons de coton, nous désinfectons la plaie à l'eau oxygénée, l'évacuant aussi complètement par les voies naturelles. Les jours suivant l'opération, la malade souffre encore de dysphagie et elle crache des quantités assez notables de pus, pus à odeur sphacélique et à couleur grisâtre. La température, qui était à son entrée de 39°8, tombe le lendemain de l'opération à 37°.

La malade continue à cracher du pus pendant quelques jours; sa dysphagie ne cède qu'au bout de huit à neuf jours, mais la guérison est obtenue complètement au bout de ce laps de temps.

Comme la précédente, cette observation est intéressante, car elle vise une complication qui est très fréquente dans le cas de corps étrangers septiques : le phlegmon des parois de l'œsophage.

Il est remarquable de voir comme nous avons pu le vider et l'évacuer complètement par les voies naturelles. Il est certain que si en pareil cas on avait fait une opération externe, le contenu très septique de l'abcès aurait infecté infailliblement la région médiastinale et n'aurait pas tardé à amener des complications mortelles.

*OBS. V. — Morceau de verre dans l'œsophage; œsophagoscopie; guérison.*

Le nommé B... nous est envoyé le 12 novembre 1908 par notre ami le D<sup>r</sup> Duval, professeur agrégé. Ce malade a avalé la veille à dîner un morceau de verre en mangeant de la confiture dans un pot cassé. Aussitôt après l'accident, il crache du sang et ressent, vers la base du cou, une douleur atroce.

Le D<sup>r</sup> Duval, devant la persistance des douleurs et de la



dysphagie, croit à la présence du corps étranger et nous adresse le malade.

Lorsque nous le voyons, dans la matinée du 12 novembre, le malade souffre beaucoup; il ressent des douleurs lancinantes, chaque mouvement de déglutition est pénible, il a essayé d'avaler du lait dans la matinée, mais il n'a pu en absorber qu'une ou deux gorgées à grand'peine.

L'examen œsophagoscopique fait sous cocaïne avec un tube de 30 centimètres de long et de 13 millimètres est difficile à cause du spasme qui existe à l'entrée de l'œsophage; nous croyons remarquer en outre qu'il existe sur la paroi postérieure de l'œsophage, une plaie vive, rouge, légèrement saignante, dont les lèvres sont boursouflées. En redressant un peu notre tube, nous voyons dans la portion large de l'œsophage, et tout à fait au voisinage du cardia, c'est-à-dire à 5 ou 6 centimètres de l'extrémité où se trouve notre tube dans la situation actuelle, une sorte de corps noir, taillé en biseau, de dimension de la moitié d'une pièce de 50 centimes: c'est certainement le bout de verre qui a été avalé. Nous descendons un peu notre tube, mais nous constatons qu'il a été dégluti spontanément; le malade guérit sans complications.

L'œsophagoscopie, dans ce cas, a fait cesser le spasme et a permis la déglutition spontanée du corps étranger, ce qui est en somme un mode de guérison tout à fait rationnelle.

Obs. VI. — *Dentier inclus dans l'œsophage; extraction œsophagoscopique.*

M<sup>me</sup> P... nous est adressée le 27 mars dernier par notre collègue et ami le D<sup>r</sup> Guibet, chargé de la consultation chirurgicale de l'hôpital Necker. Cette malade a, dans la matinée, avalé son dentier en mangeant. Son mari qui l'accompagne nous dit que déjà plusieurs fois son dentier qui tient mal a failli être avalé. Il nous explique qu'il s'agit d'une pièce dentaire composée de deux dents réunies par une monture en or comprenant également dans leur intervalle deux crochets qui s'attachent aux dents intermédiaires. La pièce mesure environ deux ou trois centimètres.

La malade se plaint d'une douleur très violente dans la partie inférieure du cou, elle est atteinte de nausées depuis l'accident, mais sans vomissements. La déglutition est complètement entravée, même pour les liquides.

A midi, c'est-à-dire trois heures après l'accident, nous



faisons l'œsophagoscopie sous cocaïne; nous employons un tube de 35 centimètres et de 12 millimètres. L'introduction est difficile à cause du spasme violent qui existe au niveau de l'extrémité supérieure. A 20 centimètres




FIG. 1.

Corps étrangers extraits par œsophagoscopie.  
(Dentier, arête, médaille, os, jeton) (réduits de 1/4).

de l'arcade dentaire, c'est-à-dire à 6 centimètres environ de l'origine de l'œsophage, nous apercevons le dentier; celui-ci se présente en situation longitudinale et semble fixé par une contracture en bourrelet des fibres musculaires.

Nous appliquons sur toute la région avoisinante de la cocaïne au 1/20 et avec la pince, nous constatons tout de suite que le dentier peut se mobiliser.

La muqueuse œsophagienne est rouge, saigne au niveau des angles du corps étranger qui présente plusieurs crochets. Avec la pince, dès que la mobilisation est obtenue, nous le dirigeons de telle sorte que les crochets présentent leur concavité tournée vers le bas, c'est-à-dire dans un sens tel qu'ils ne puissent accrocher les parois de l'œsophage et alors, retirant le tube progressivement, nous pouvons l'extraire au même moment que nous retirons le tube de l'œsophage.

L'intervention n'avait duré que quelques minutes et la guérison s'est faite sans aucune espèce de complication.

Obs. VII. — *Cardiospasme à forme grave. Obstruction du cardia. Guérison.*

M. P..., âgé de soixante-trois ans, demeurant à Villefranche, nous est adressé par le Dr Jamarre. Ce malade est un ancien dysphagique, puisque depuis quinze ans il souffre de troubles dans la déglutition; il est pris d'une crise de dysphagie absolue et les liquides passent à peine depuis qu'on a voulu, six jours auparavant, l'examiner aux rayons X à l'aide d'une bouillie de bismuth.

Ce malade avale mal depuis quinze ans. En effet, il n'a jamais eu de douleurs à proprement parler, il n'a jamais eu de vomissements, mais il lui est impossible d'avaler les choses solides si elles ne sont pas bien mastiquées et il est quelquefois obligé d'attendre que son œsophage s'ouvre pour pouvoir continuer à s'alimenter, soit dans le courant du repas ou même dans l'espace d'une journée.

Le malade est allé à Lyon plusieurs fois où il a consulté de nombreux spécialistes; on le soigna successivement pour des troubles de l'estomac, puis pour des troubles nerveux; on lui a fait du cathétérisme, mais aucun de ces traitements n'a amélioré son état.

Il n'a pas maigri, dit-il, sauf dans ces quelques derniers jours, depuis que son alimentation a été complètement arrêtée; il n'a pas de salivation exagérée.

L'examen de l'œsophage fait à l'*œsophagoscope* nous démontre la présence d'une poche œsophagienne de 500 à 600 centimètres cubes régulièrement dilatée, qui renferme du lait caillé, des débris alimentaires; nous voyons nettement qu'il existe au niveau du cardia comme un véritable mastic de bismuth qui s'est aggloméré et obstrue la lumière de l'œsophage.

On lui a fait prendre en effet des cachets de bismuth à l'occasion d'un examen radioscopique fait, à Villefranche, il y a quelques jours.

Lorsque nous eûmes enlevé à grand'peine ce bismuth à la pince et par des lavages locaux, nous constatons qu'il n'existe aucune lésion des parois de l'œsophage, mais un véritable sphincter en bourrelet dont la contracture obstrue tout à fait le cardia. Ce sphincter est résistant, et se laisse difficilement dilater par les bougies. Néanmoins, après cocaïnisation, il nous est possible de le franchir et de pénétrer dans l'estomac, mais seulement avec un tube de petit calibre et de 9 millimètres.

Il n'y a aucune lésion de la muqueuse à ce niveau et il ne peut s'agir que de contracture spasmodique.

Ultérieurement nous faisons de la dilatation avec des bougies de plus en plus grosses et nous allons jusqu'au n° 40 de la filière ordinaire; nous faisons ensuite de la dilatation avec le ballon de Gottstein.

Obs. VIII. — *Obstruction du cardia par bismuth; œsophagoscopie.*

Malade examinée avec nos collègues Gaultier et Demars, pour une sténose à marche progressive de l'œsophage. La sténose semble très serrée; d'ailleurs la malade ne peut plus avaler que des aliments liquides depuis déjà trois semaines. L'ensemble des accidents dysphagiques remonte à quatre mois et ont eu une marche progressive, ayant commencé par les aliments solides. L'état général est mauvais et la cachexie est très avancée. Si bien que se basant sur l'ensemble de ces signes on pense à un *cancer*. La radioscopie est faite avec les épreuves au bismuth; elle montre que la sténose est au voisinage du cardia et que cette sténose est très serrée.

Or, depuis cet examen, la malade, qui pouvait encore avaler les liquides, ne peut plus rien absorber, et lorsque nous la voyons, il y a quarante-huit heures qu'elle n'a pas pu absorber la plus petite goutte de liquide.

L'examen œsophagoscopique fait sous chloroforme nous montre un épithélioma au niveau du cardia. Toutes ses anfractuosités sont garnies de poudre de bismuth, et dans le reliquat de lumière de l'œsophage l'obstruction est tout à fait complète. Nous devons le démastiquer pour arriver à retrouver le pertuis reliquat de la lumière de l'œsophage.



OBS. IX. — *Obstruction du cardia par bouchée de viande chez une malade atteinte de sténose cicatricielle.*

Malade qui nous est adressée par le D<sup>r</sup> Chabry, radiographe. Lorsque nous la voyons, elle ne peut plus avaler aucun aliment depuis trois jours. Elle est dans un état d'émaciation très accentué; elle attribue cette recrudescence de gêne à la déglutition, il y a trois jours, d'un morceau de viande mal mastiqué.

Cette malade en effet avale difficilement depuis quatre ans; elle est obligée de bien mastiquer ses aliments et de se contenter parfois d'une alimentation uniquement liquide.

Elle n'a pas le souvenir d'avoir avalé aucun caustique.

L'examen œsophagoscopique nous montre une *sténose cicatricielle* qui obstrue en partie l'œsophage au niveau du cardia; et la lumière œsophagienne est obstruée à ce niveau par une volumineuse bouchée de viande. Nous la retirons avec la pince, constatons qu'elle renferme un petit bout d'os, mais sans que l'on puisse attribuer à celui-ci aucun rôle dans les lésions de l'œsophage. Le cathétérisme put être fait aussitôt cette intervention, ainsi que la dilatation du rétrécissement cicatriciel, et l'alimentation redevint bientôt normale<sup>1</sup>.

OBS. X. — *Pépins de mandarine dans la bronche droite; extraction par bronchoscopie; guérison.*

M<sup>me</sup> D..., demeurant à Paris, nous est adressée le 12 janvier 1909 par notre confrère le D<sup>r</sup> David, qui soupçonne chez cette malade un corps étranger de la bronche droite, d'après les faits suivants :

Il y a quinze jours en effet, en mangeant des mandarines, la malade a aspiré, en causant, un ou plusieurs pépins de ce fruit. Aussitôt violentes quintes de toux et phénomènes de tirages et de spasmes laryngés.

La malade avait les jours précédents un peu de grippe avec bronchite, mais les phénomènes de bronchite ont subi nettement depuis l'accident une véritable recrudescence. Il y a une toux quinteuse, aboyante et incessante. La malade a de véritables accès de suffocation, surtout la nuit.

A l'auscultation du thorax, on se rend très bien compte que les râles de bronchite sont presque localisés à droite.

1. L'origine de la sténose était due dans ce cas à la cicatrice d'un ancien *ulcère* de la région du cardia.

Diminution de la respiration dans le poumon droit; à gauche, la respiration est normale.

Cet ensemble permet de faire nettement le diagnostic de corps étranger bronchique.

Examen sous cocaïne le 12 janvier. Bronchoscopie supérieure, tête basse, sous cocaïne. Nous employons un tube de 12 millimètres et de 40 centimètres. Nous explorons la bronche gauche, dans laquelle il n'existe rien.

La bronche droite est légèrement sténosée à l'origine, ce




FIG. 2.

Corps étrangers bronchiques extraits par bronchoscopie supérieure.  
(Culot de crayon, pépin de mandarine.)

qui s'explique par ce fait que la malade a eu autrefois une pleurésie sèche. Nous inspectons l'intérieur de la bronche; nous trouvons dans la première ramification un pépin entier et des débris qu'il est difficile de saisir, mais que nous ramenons un à un avec la pince à griffe. Guérison.

OBS. XI. — *Corps étranger de la ramification bronchique droite extrait par bronchoscopie supérieure. Guérison.*

Le jeune C..., huit ans et demi, nous est envoyé le 18 février dernier par notre collègue le D<sup>r</sup> Saillant, de Montluçon, avec le diagnostic de corps étranger bronchique. Le corps étranger, qui consiste en une sorte de capuchon métallique qui protège l'extrémité d'un crayon, a été détaché par l'enfant à l'aide d'un couteau et avalé sous les yeux de sa mère et d'un de ses petits camarades. Il survient aussitôt une quinte de toux, mais sans accès de suffocation, et l'enfant semble ensuite un peu gêné dans sa respiration. Dès la nuit suivante le sommeil est troublé par une toux petite, quin-



teuse, qui a persisté les jours suivants sans grande expectoration. Émue par la déglutition de ce corps étranger, la mère vint consulter son médecin habituel qui, en présence du peu de signes pulmonaires, fait le diagnostic de corps étranger avalé et conseille de surveiller les matières. Il n'y a d'ailleurs d'autre part aucun trouble de la déglutition.

Le troisième jour survient une quinte plus prolongée, les crachats sont striés de sang. La mère mène son enfant au Dr Saillant, qui constate à droite des râles de bronchite sibilants et ronflants avec quelques sons crépitants; la respiration semble également se faire moins bien à droite. Ce fait de bronchite unilatérale contrastant avec l'intégrité presque absolue du côté opposé, fait penser à la présence d'un corps étranger bronchique de la bronche droite.

Une radiographie est faite et montre au Dr Saillant une ombre nette sur le côté latéral droit de la colonne vertébrale. Il nous envoie le malade pour un examen bronchoscopique.

Le petit malade arrive à la maison de santé le mercredi 17 février. Nous constatons à son entrée les signes suivants : une petite toux sèche quinteuse qui revient périodiquement toutes les deux ou trois minutes et qui, la nuit qui précède l'intervention, n'a pour ainsi dire pas cessé. L'enfant a 38°3 de température. Rien de particulier à l'inspection du thorax. L'auscultation nous révèle une respiration rude vers le hile du poumon droit. La respiration est affaiblie dans la moitié inférieure de ce côté; il existe dans la bronche droite des râles ronflants et sous-crépitan. A gauche, quelques râles sibilants, mais peu de chose.

L'enfant est envoyé dès son entrée à la clinique chez le Dr Barret, la radioscopie fait voir nettement le corps étranger bronchique dans le septième espace intercostal droit, à 2 centimètres de la ligne médiane (*voir fig. 3*). L'opération est faite le 18 avec l'assistance du Dr Abrandt. Bronchoscopie supérieure en position de Rose et sous chloroforme; nous employons un tube de 30 centimètres de long et de 8 millimètres de diamètre. Aisément nous franchissons la glotte après avoir relevé l'épiglotte, pénétrons dans la trachée et arrivons dans la bronche droite. Celle-ci est encombrée par des sécrétions purulentes pseudo-membraneuses que nous enlevons à la pince et à la pompe aspiratrice, puis nous descendons le tube. Nous apercevons dans la ramification bronchique inférieure le corps étranger qui se présente



par sa tranche supérieure comme une sorte de petite cupule métallique. Aisément nous le saisissons avec une fine pince, l'amenons dans la trachée, mais il butte au larynx et retombe dans la bronche gauche. Les mors de notre pince s'étant luxés et rendant toute prise impossible, nous remettons à plus tard une nouvelle intervention.

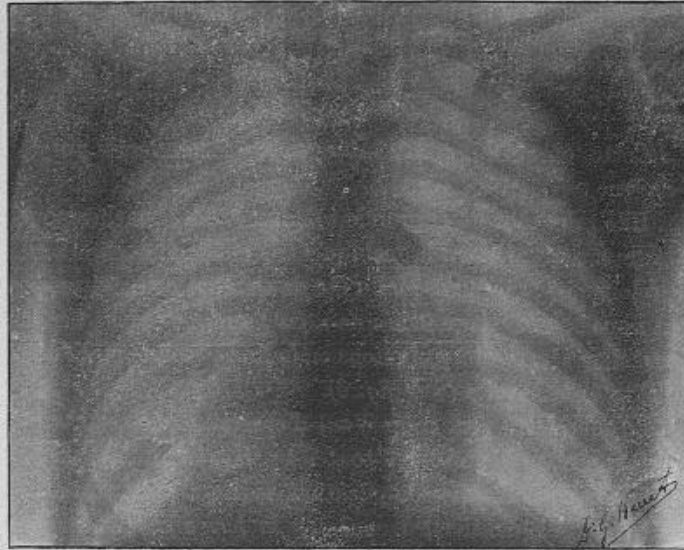


FIG. 3.

Corps étranger bronchique (culot de crayon).

Trois jours après, nouvelle intervention, avec assistance du D<sup>r</sup> Marcorelle. Nous employons un tube un peu plus long, de 35 centimètres et de 7 millimètres 1/2 de diamètre, tube fenêtré à son extrémité. Nous explorons tout d'abord la bronche droite, dans laquelle nous ne constatons rien; l'intérieur en est rouge, légèrement enflammé et avec des mucosités blanchâtres. Dans la bronche gauche il existe également quelques mucosités, mais la muqueuse en est bien moins rouge.

Avec le tube fenêtré nous explorons tout l'intérieur de la grosse bronche sans rien trouver; nous pénétrons dans la

ramification antérieure, allons jusqu'au fond; il n'y a rien dans son intérieur. Dans la ramification postérieure nous apercevons tout au fond la tranche brillante du culot de crayon. Armé cette fois d'une pince à mors très solides en dents de souris, nous réussissons à la saisir. Nous l'amenons à la suite du tube, mais par deux reprises différentes elle glisse et retombe dans la bronche gauche. A la troisième reprise nous avons la chance de l'extraire à travers le larynx. Le malade sort quatre jours après de la maison de santé en parfaite guérison.

Cette observation est intéressante à plusieurs points de vue :

Elle nous montre la grande tolérance des bronches pour les manœuvres intra-bronchiques, même quand elles sont prolongées; la difficulté ici a été de saisir le corps étranger et nous sommes persuadé que nous l'aurions enlevé dès la première séance si nous avions eu la fine et solide pince que Collin nous a faite (*voir fig. 6*).

Si nous jetons un coup d'œil d'ensemble sur ces observations, nous voyons que toutes se sont terminées par la guérison sans aucune complication, bien que dans plusieurs cas (obs. VI, dentier), à cause de *la forme* irrégulière du corps étranger ou de son volume (obs. II), de la difficulté de préhension dans l'observation XI (culot de crayon), l'opération ait présenté des difficultés toutes spéciales.

Tous ces cas présentaient d'ailleurs des particularités au point de vue du diagnostic et de la thérapeutique.

Le *diagnostic* était tout à fait incertain dans les observations I et II. Il s'agissait de corps étrangers de forme arrondie (médaille, jeton) chez des enfants où le *commémoratif* était assez vague, il y avait à peine quelques troubles dysphagiques et en tout cas aucune douleur de par la présence des corps étrangers, et chez eux la tolérance était parfaite. C'est la disparition de la petite médaille dans le premier cas et la non-évacuation de celle-ci dans les selles

qui a amené le père du petit malade à faire faire une radiographie laquelle a révélé la présence de ce corps étranger à la base du cou: l'alimentation était restée normale et seules on signalait quelques petites quintes de toux qui troublaient la santé de l'enfant. Dans l'observation II, il s'agis-




FIG. 4.

Pince à extraction.

sait d'un enfant arriéré et idiot qui avait avalé un volumineux jeton en os: le commémoratif manquait, le malade accusait difficilement ses sensations, et sauf une impossibilité à l'alimentation solide, le malade n'était pas autrement gêné par ce volumineux corps étranger (4<sup>cm</sup> de diamètre) et ne semblait pas souffrir. Il était impossible

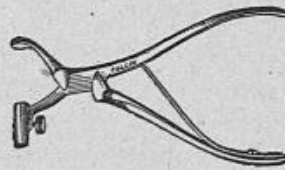


FIG. 5.

Manche universel pour pince.

en tout cas de savoir si ce corps étranger était encore dans l'œsophage ni en quel point de ce conduit il pouvait être. L'œsophagoscopie a permis dans ces deux cas d'établir un diagnostic de certitude et de présence et de situation du corps étranger, et du même coup d'en permettre l'extraction.

Dans les observations III et IV des complications septiques s'étaient déjà déclarées, bien que la déglutition du corps étranger ne datât que de quatre à six jours. A l'œsophagoscopie il existait nettement une sorte de tuméfaction



et de gonflement de la paroi au milieu de laquelle le corps étranger était comme enfoui. L'extraction avec la pince a amené à la suite l'issue d'une certaine quantité de pus à odeur gangréneuse très fétide. Rien de plus facile

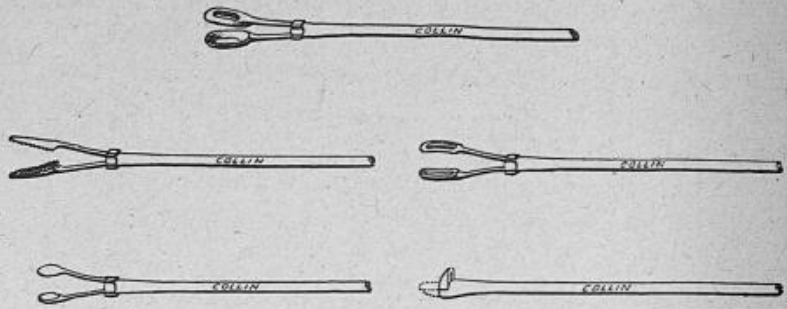


FIG. 6.

Nos différents mors de pince appropriés au corps étranger à extraire.  
(En haut, pince à excision biopsiques; plus bas, pinces à extraction.)

que d'agrandir l'orifice d'évacuation de ce foyer purulent, d'écouvillonner son intérieur et de le toucher avec des solutions modificatrices et cicatrisantes (eau oxygénée,




FIG. 7.

Crochets extracteurs.

iode). La guérison, bien qu'assez longue à survenir, a cependant été complète sans aucun incident. On se demande ce qu'aurait pu faire dans ce cas une opération externe (œsophagotomie externe), le pus n'aurait certes pas tardé à infecter la plaie et à amener des complications graves rapidement mortelles.

Il nous a été donné d'observer un fait analogue dans un autre cas où il s'agissait d'un os inclus dans l'œsophage et qu'il nous avait été impossible d'extraire par les voies

naturelles. Ce cas remonte au début de notre pratique de l'œsophagoscope. Lorsque l'on fit l'œsophagotomie externe, on constata autour du corps étranger quelques gouttes de pus; il n'en fallut pas davantage pour qu'une infection médiastinale se produise et que la mort survienne trois jours après.

Nous croyons donc qu'il y a un véritable intérêt dans ces cas à opérer par l'endoscopie, le pus trouvant ainsi un mode d'évacuation par les voies naturelles.

Chez le malade du cas n° V nous n'avons pas extrait le corps étranger (morceau de verre). Dès qu'il a été mobilisé à la suite de la cessation du spasme, le corps étranger a été dégluti spontanément avant que nous ayons eu le temps de le saisir avec la pince. En effet, et bien que dans la plupart des cas que nous avons soignés (40) l'œsophagoscopie ait été suivie de l'extraction du corps étranger, dans d'autres, terminés également par la guérison, nous avons, après avoir réussi à les désenclaver, assisté à une véritable *déglutition* du corps étranger par les mouvements péristaltiques de l'œsophage, et il a été éliminé par les voies naturelles.

L'élément primordial qui fixe le corps étranger, c'est le *spasme*; si, par un moyen quelconque, on peut vaincre ce spasme, on aura du même coup rendu mobile le corps étranger et le temps le plus important de l'opération sera effectué. Le chloroforme, même à dose élevée, ne supprime qu'incomplètement le spasme. Au contraire, par la lumière de l'œsophagoscope, il est facile d'introduire un porte-coton et de porter une solution de cocaïne à 1/20 au point exact où se trouve le corps étranger. Dès que la cocaïnisation est obtenue, le spasme se relâche et le corps étranger se mobilise pour ainsi dire de lui-même, alors il arrive bien souvent qu'il est avalé avant que l'on ait eu le temps de prendre la pince destinée à l'extraire; et c'est là en somme un mode de guérison tout à fait favorable.

Dans l'observation n° VI, il s'agissait d'un dentier assez volumineux que nous avons pu enlever très peu de temps, quelques heures seulement, après l'accident; le dentier est certainement l'un des corps les plus difficiles à extraire par les voies naturelles, à cause de son volume, de ses aspérités et des crochets fixateurs dont il est muni. Lorsqu'il est en caoutchouc, il y a intérêt à le sectionner, et alors l'extraction des fragments obtenus est beaucoup plus aisée. La section se fait facilement, avec l'anse galvanique au rouge sombre. Mais quand il est métallique, il ne peut s'agir de section, et il peut se faire qu'il soit orienté de telle façon que les crochets regardant en haut s'enfoncent dans les parois œsophagiennes, de plus en plus au fur et à mesure qu'on tire sur le dentier avec la pince, et dans certains cas, nous avons dû faire une véritable *version* pour l'extraire. Une fois le désenclavement obtenu, nous l'avons amené dans la partie large de l'œsophage en le refoulant un peu, puis nous l'avons retourné en le saisissant au niveau de son pôle inférieur pour qu'il présente ses crochets orientés de telle façon qu'il soit possible de l'enlever sans danger<sup>1</sup>.

Dans d'autres cas nous l'avons simplement refoulé dans l'estomac, d'où il a été facile de l'enlever par gastrotomie ou il a été évacué spontanément.

Les *tubes* de forme *ovale* et le *tube dilateur*, dépliant mieux les parois de l'œsophage au niveau des deux extrémités enlevées, nous ont rendu les plus grands services.

Dans les observations n° VII et VIII, le corps étranger était constitué par un *mastic de bismuth*. Dans la première, la sténose était telle cependant que le malade n'avait pas pu absorber depuis trois jours la plus petite goutte de liquide et nous dûmes déboucher d'urgence son œsophage. Comme il n'y avait à l'examen œsophagoscopique que

1. Voir *Revue hebdomadaire*, n° de novembre 1908.



de la contracture spasmodique au niveau du cardia, il aurait été fâcheux que le malade mourût de faim ou eût été gastrostomisé pour cette seule raison.

La malade de l'observation VIII avait une sténose complète depuis l'examen au bismuth, mais ici la chose était moins importante attendu qu'il s'agissait en l'espèce d'un cancer très avancé de l'œsophage. Ces faits méritent je crois d'être portés à la connaissance de tous; ils sont dus sans doute à un défaut de technique et il nous semblerait rationnel de conseiller aux radiologistes de faire faire un lavage de l'œsophage aussitôt après l'examen à l'aide du bismuth. On comprend très bien que dans une sténose très étroite ce corps puisse se mastiquer et s'agglutiner de façon à obturer complètement le petit pertuis resté libre.

Quant à la malade de l'observation n° IX, il s'agissait d'une *sténose cicatricielle due à un ancien ulcère*, chez elle, qui était devenue complète depuis l'ingestion d'une bouchée de viande trop volumineuse.

Pour ce qui est des *corps étrangers bronchiques* nous avons réuni à dessein, ces deux observations, voulant opposer les deux cas, l'un très facile, l'autre au contraire ayant présenté le maximum de difficulté dans l'extraction par les voies naturelles.

Les *pépins de mandarine* chez la première malade ont pu être enlevés avec la plus grande facilité en quelques minutes. Au contraire, dans le deuxième cas, *culot de crayon métallique*, nous avons dû faire deux longues séances; la pince dérapait sur le corps étranger qui retombait invariablement chaque fois que nous l'avions saisi. Ce n'est que lorsque spécialement nous nous eûmes fait faire une pince à mors triangulaires et à dents de souris très prenantes (*voir fig. 6*) que nous avons pu le ramener directement par la glotte. Dans les deux cas, du reste, la guérison est survenue sans complication ni température. Il est remarquable même de voir combien les bronches tolèrent les manœuvres pro-

longées, à la condition toutefois d'observer les règles d'une parfaite asepsie.

L'on doit toujours et en règle générale tenter, suivant les préceptes de Killian, l'extraction par la glotte sans trachéotomie; la plaie trachéale ne doit être réservée qu'à certains cas de corps étrangers organiques, pour parer à des menaces d'asphyxie, et pour notre part nous avons réussi treize fois la bronchoscopie supérieure contre sept fois l'inférieure, et encore dans cinq de ces derniers cas, la trachéotomie avait été faite avant notre intervention par le chirurgien témoin le premier de l'accident. La prétendue souillure des tubes bronchoscopiques à travers la bouche (Sebileau) tombe tout à fait devant ce fait que sur toute une série de malades (80) examinés par nous soit dans un but de recherche de corps étrangers vrais ou imaginaires ou dans un but de diagnostic de certaines tumeurs, jamais nous n'avons observé la moindre température si le sujet n'avait pas de complication auparavant !

Lorsque l'on a acquis le tour de main, peut-être un peu difficile mais indispensable pour franchir la glotte, on se rend compte que cette méthode est d'application aussi facile que la trachéoscopie inférieure : les tubes employés ont seulement quelques centimètres de plus, le calibre est le même, car il est essentiellement subordonné à celui de la bronche que l'on doit explorer : la *trachéotomie est donc à notre sens tout à fait inutile* dans la plupart des cas. Elle force aussi bien souvent à faire l'opération en deux temps ; il est en effet très malaisé de faire suivre immédiatement la trachéotomie de recherches bronchiques. Or, si l'on fait les recherches secondairement, comme toute plaie de trachéotomie suppure rapidement quelques soins d'antisepsie que l'on prenne, il en résulte que le tube souillé au passage va porter les germes septiques dans la région des bronches bien autrement que s'il est introduit par la bouche. Ceci est vrai surtout lorsque des interventions

multiples sont nécessaires dans les cas de corps étrangers difficiles à extraire.

La bronchoscopie inférieure, à notre avis, ne doit être employée que dans le cas de corps étrangers volumineux pour parer à des menaces d'asphyxie, ou lorsque le corps étranger, irrégulier, présente des aspérités pouvant l'arrêter à la glotte et chez les tout jeunes enfants (avant l'âge de cinq ans).

## POLYPES DU LARYNX ET LARYNGOSCOPIE DIRECTE

Par le Dr **GUISEZ**, de Paris.

Il est un certain nombre de polypes du larynx qu'il est particulièrement difficile d'atteindre et d'enlever par la laryngoscopie indirecte.

Les polypes de la commissure antérieure qui apparaissent à peine dans l'écartement des cordes vocales, sont dans ce cas. En particulier, lorsqu'ils sont de forme sessile et ne présentent point de pédicule bien net, ils sont très difficiles à prendre avec la pince courbe. En outre, la pince cache dans ce cas, par ses mors ouverts, la tumeur à enlever et l'on ne voit pas très bien ce que l'on prend au moment de l'opération. Il est bien rare qu'en même temps que la tumeur on ne ramène point un bout de la muqueuse ou même de la corde vocale attenante, ce qui peut avoir, au point de vue de la phonation, de graves inconvénients.

Il me souvient avoir vu, il y a cinq ans, un malade qui avait été opéré pour une tumeur de ce genre successivement par deux spécialistes très compétents. Le premier avait en partie échoué et le second avait enlevé le reste de la tumeur, mais avec elle une partie de la corde vocale droite. Le résultat était que le malade parlait beaucoup plus mal qu'avant.

A part cette difficulté de préhension due à la situation



tout antérieure cachée entre les cordes vocales, il peut exister également une malformation de l'épiglotte qui, pro-cidente et tombante, masque le tiers antérieur des cordes vocales, empêche toute exploration complète et toute opé-ration à plus forte raison sur l'espace glottique antérieur.

Il existe, d'autre part, toute une catégorie de malades

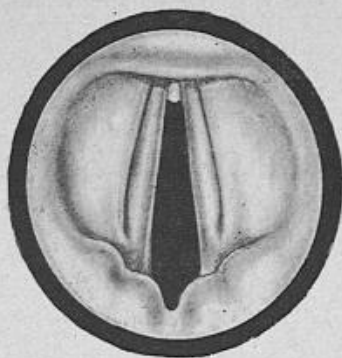


FIG. 1.

Polype commissural à pédicule caché.

malheureusement trop nombreuse, qui sont *des nerveux* impressionnables, chez qui il faut un grand entraînement pour subir le contact, sans mouvements de nausées, d'un instrument dans le larynx. D'autres supportent très mal la cocaïne et nous avons eu l'occasion d'observer deux mala-des chez qui des phénomènes d'intoxication cocaïnique graves avaient succédé à un essai d'anesthésie locale et cependant très prudent du larynx. On sait qu'il existe des susceptibilités toutes spéciales de certains sujets vis-à-vis de ce médicament, et chez quelques-uns, au lieu de produire une anesthésie locale, la cocaïne détermine des phénomènes généraux graves.

Or, il est impossible d'opérer par la laryngoscopie indi-recte de pareilles tumeurs sans une anesthésie complète de toute la région glottique, *sur* et sous-glottique.

Chez les enfants, la cocaïnisation est contre-indiquée et l'examen laryngoscopique indirect est toujours impossible, à plus forte raison toute espèce d'opération à l'aide du miroir.

Dans tous ces cas, il nous paraît particulièrement avantageux de recourir à l'usage de la spatule et de pratiquer

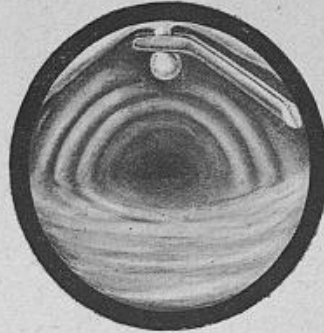


FIG. 2.

Aspect dans la spatule laryngo-trachéoscopique du même polype au moment de l'opération.

(On remarquera la netteté du champ opératoire.)

la laryngoscopie directe, qui offre dans ces cas particuliers les avantages suivants :

L'examen à la spatule laryngée en particulier, si l'on se sert du tube-spatule fendu, a l'avantage, au moment de l'examen, de relever l'épiglotte en la collant vers la base de la langue et, par conséquent, elle laisse voir directement toute la zone glottique. Chez les sujets à épiglotte tombante, et en particulier chez les enfants, l'examen de toute la cavité laryngée devient par là même des plus aisés.

La spatule permet de plus, dans le cas de tumeurs sous-glottiques, d'écarter légèrement les cordes vocales et de donner un aspect qui est représenté sur la figure ci-jointe, il est possible ainsi d'arriver directement sur la tumeur avec

les pinces, sans crainte de léser les cordes vocales, celles-ci étant écartées par les bords de la spatule jouant le rôle de véritable protecteur pour les cordes vocales.

En outre, chez les sujets *qui ne supportent pas la cocaïne*, il est facile, avec la spatule, de procéder par anesthésie générale en position de Rose, chose impossible dans la laryngoscopie indirecte.

Au point de vue technique, nous nous servons de la




FIG. 3.

Spatule tube.

spatule tubulaire démontable ou non et, comme pinces, nous employons une pince à cuiller à articulation terminale.

L'anesthésie peut être locale ou générale. Chez les enfants, elle est toujours générale; chez l'adulte, à moins de contre-indications à l'emploi de la cocaïne, l'anesthésie locale suffit toujours. Celle-ci doit, en tout cas, être moins complète et moins étendue que dans la laryngoscopie indirecte. Il suffit de cocaïner légèrement l'épiglotte, le fond du pharynx, la base de la langue, puis directement, la tête étant très renversée en arrière, la glotte et la région sous-glottique avec le porte-coton; on applique ainsi la cocaïne à l'endroit voulu.

Lorsqu'on a aperçu le polype, il faut descendre doucement la spatule jusqu'à ce que l'on arrive à son pédicule d'insertion; on l'isole ainsi entre les cordes vocales, qui se trouvent de la sorte réclinées en dehors. Le polype se trouve pour ainsi dire isolé à l'intérieur de la cavité de la spatule et rien n'est plus facile que de l'enlever avec une pince appropriée, sans léser les cordes vocales.



¶ Nous avons eu l'occasion d'opérer quatre malades par la laryngoscopie directe, trois d'entre eux avaient déjà subi de nombreuses séances de plusieurs spécialistes qui avaient échoué. Il nous a été possible d'enlever la tumeur du premier coup, à l'aide de cette méthode; le qua-




FIG. 4.

Pince à extraction  
des polypes commissuraux par laryngoscopie directe.

trième présentait un volumineux polype sous-glottique à long pédicule, qui venait apparaître dans la commissure des cordes vocales au moment des expirations un peu fortes. Des tentatives avaient eu lieu par les voies naturelles, finalement un chirurgien avait proposé une thyrotomie. Il nous a été possible de l'enlever à l'aide de la spatule par la laryngoscopie directe.

OBSERVATION I. — M. M..., habitant Armentières, âgé de trente ans, nous est amené par le Dr Valentin, de Lille, pour un polype commissural qui, déjà opéré plusieurs fois par les voies naturelles, a résisté à toutes les tentatives.

L'examen au miroir nous montre un polype siégeant dans la commissure antérieure, avec pédicule paraissant et disparaissant alternativement au moment de l'émission des sons. Le malade se plaint d'un enrouement datant de huit mois; cet enrouement est plus marqué suivant certaines périodes. Il n'y a chez lui aucun antécédent particulier.

L'opération par laryngoscopie directe est décidée pour le 13 novembre. Nous nous servons de notre spatule-tube. Après cocaïnisation complète du pharynx, de l'épiglotte

et du larynx, nous plaçons notre spatule-tube de façon à ce qu'elle charge l'épiglotte et qu'elle relève la base de la langue.

Nous ne tardons point à apercevoir le polype, qui siège dans la commissure antérieure, et nous pouvons nous rendre compte plus facilement que par la laryngoscopie indirecte que ce qui empêche de l'enlever, c'est ce fait que, très mobile, il descend très bas au moment de l'aspiration, mais pendant l'expiration, ou l'émission des sons, il vient buter contre les deux cordes vocales: il est par conséquent très difficile de le saisir à ce moment, sans crainte de léser une des cordes vocales sur lesquelles il s'appuie.

Notre examen et notre diagnostic de situation étant faits, nous inclinons un peu le bec de la spatule de gauche à droite, de façon à ce qu'elle le charge sur son bec. Le pédicule nous apparaît ainsi immédiatement au bout du tube-spatule. Avec notre pince construite spécialement pour les polypes laryngés, nous saisissons du premier coup la tumeur au niveau de son pédicule et nous pouvons l'enlever des plus facilement.

Obs. II. — Le nommé C..., militaire, en garnison à Rouen, nous est amené par notre ami le Dr Mackiewicz.

Ce malade présente des troubles vocaux, de l'enrouement, depuis plus d'un an, et à certains moments il lui semble qu'il ressent de la gêne pour respirer. Il a déjà subi plusieurs tentatives opératoires et on a essayé de lui enlever un polype sous-glottique qui est la cause des troubles phonatoires dont nous venons de parler.

Si on l'examine au miroir, on aperçoit, occupant la commissure antérieure et s'allongeant sous la corde vocale droite, une sorte de masse rouge, à forme triangulaire, sans pédicule; on voit nettement que cette masse ne prend point insertion sur l'une ou l'autre des cordes vocales, mais ce qui est impossible à reconnaître par le miroir, c'est le point sous-glottique de la muqueuse où elle prend son insertion. Cette masse est molle, fuit sous le contact du porte-coton et semble devoir être très difficile à saisir, même au moment de l'écartement maximum des cordes vocales.

La *laryngoscopie directe* faite en position renversée, sous cocaïnisation à l'aide de la spatule-tube, nous permet, lorsque nous avons chargé, récliné l'épiglotte, de voir la



masse que nous avons aperçue avec le miroir; mais, si nous enfonçons un peu le bec de notre spatule et que nous écartions les cordes vocales, nous voyons que l'insertion de ce polype est située très bas, à 4 ou 5 millimètres au-dessous de l'insertion des cordes vocales et un peu à gauche de la ligne médiane. La masse polypeuse est molle, flexible, flotte dans la cavité sous-glottique. Lorsque nous essayons de la prendre avec notre pince, elle fuit et est très difficile à saisir de par sa consistance. En descendant notre tube-spatule pour écarter davantage les cordes vocales et les récliner en quelque sorte, il nous est très facile de la saisir avec notre pince. La guérison est normale.

OBS. III. — Malade âgé de cinquante-sept ans, adressé par le Dr Triboulet, médecin des hôpitaux, en juin 1908, pour de la dyspnée, du tirage et des phénomènes de suffocation.

Les troubles ressentis par le malade remontent à deux mois. Le malade, qui est journaliste, a ressenti les premiers symptômes au moment d'une période électorale faite dans le courant du mois d'avril : il avait beaucoup de peine à soutenir un discours ou une conversation prolongée. Il consulta plusieurs spécialistes laryngologistes, qui ne virent rien dans le larynx, mais soupçonnèrent un obstacle sous-glottique. L'un d'eux parvint à voir, au moment d'une forte expiration et pendant la durée d'un instant, une tumeur arrondie et lui proposa une opération externe (*thyrocricotomie*) pour l'ablation de la tumeur.

Le malade nous est adressé pour essayer de le guérir et de l'opérer par les voies naturelles, par le Dr Triboulet.

Première opération le 16 juin, au courant de laquelle il se produit un incident opératoire (fracture d'une pince) qui nous oblige à cesser, et nous faisons une trachéotomie basse pour parer aux dangers éventuels d'asphyxie.

Deuxième intervention cinq jours après la première, sous chloroforme. Avec le tube-spatule, nous relevons l'épiglotte que nous collons sur la base de la langue, puis ayant bien en vue les cordes vocales, nous descendons légèrement le tube pour écarter les cordes vocales, et alors nous apercevons immédiatement la tumeur. Mobile avec les mouvements respiratoires, elle vient se mettre dans la lumière du tube au moment des fortes expirations.



Prenant notre temps, nous coçaïmons bien exactement tout l'intérieur du larynx et de la trachée, y compris le polype et son pédicule d'insertion pour faire disparaître tout réflexe possible au moment de l'intervention. Instantanément, avec notre pince à articulation terminale, nous saisissons la tumeur et la ramenons sans difficulté.

Nous pouvons constater qu'il s'agit d'une tumeur de la grosseur et du volume d'une cerise bilobée, munie d'un long pédicule.

La guérison du malade se fait sans aucune complication. Une nouvelle trachéoscopie, faite deux mois après l'opération, nous montre que celle-ci a été complète et qu'il n'y a aucune tendance à la récurrence.

La trachéoscopie a permis ici d'intervenir utilement dans un cas où une opération externe seule semblait pouvoir guérir le malade.

OBS. IV. — *Papillomes multiples du larynx, diagnostic et opération par la laryngoscopie directe.*

Petite fille âgée de huit ans, nous est adressée par notre confrère le Dr Berthemès, de Charleville. Cette enfant a dû être trachéotomisée huit mois auparavant pour des accès de suffocation survenant par crises et dans l'une d'elles, plus active, la trachéotomie dut être faite d'urgence.

La laryngoscopie directe nous permet de faire le diagnostic de papillomes multiples glottiques et sous-glottiques du larynx.

Opération avec la spatule et la pince laryngée par les voies naturelles.

La guérison persiste pendant six mois. Nous revoyons l'enfant huit mois après, et, devant une légère récurrence, nous nous décidons à remettre la canule, qui facilite du reste les interventions par les voies naturelles.

Dans toutes ces observations, nous avons pu suivre les malades, réexaminer leur cordes vocales et constater leur absolue intégrité.

Cette méthode ne présente de *contre-indication* que dans

l'impossibilité au redressement de la tête chez les malades à cou très court.

*Conclusion.* — Il ne s'agit pas là d'un procédé destiné à remplacer les anciens modes d'investigation et de thérapeutique, mais j'estime qu'il peut avoir des indications là où les autres procédés ont échoué et là où une opération externe semblerait être la seule à effectuer.

#### DISCUSSION

M. MOURE. — J'ai vivement regretté que M. Guisez n'assistât pas à la communication que j'avais faite hier sur l'œsophagoscopie; mais je profite de la circonstance qui m'est offerte pour lui demander s'il emploie toujours, dans les cas de rétrécissement de l'œsophage, l'œsophagotomie interne, s'il franchit des rétrécissements dans lesquels il est impossible de passer et aussi, et surtout, si au cours de sa pratique déjà longue il n'a eu à déplorer aucun accident grave.

Ces faits-là sont, en effet, des plus importants à noter, afin de ne pas exposer nos jeunes confrères, qui peuvent considérer l'œsophagoscopie comme une méthode des plus faciles et sans danger, à des mécomptes souvent graves pour eux et pour leurs opérés.

M. JACQUES. — Je serais reconnaissant à M. Guisez de préciser l'action de la spatule dans l'excision des polypes commissuraux.

J'ajouterai un mot relativement à l'extraction des sous arrêtés chez l'enfant à l'entrée de l'œsophage. Bien des fois j'ai réussi à extraire des sous au moyen de la pince plate de Luc pour polypes nasaux, en guidant cet instrument sur le doigt.

M. CLAUÉ. — J'ai l'honneur de vous présenter :

1° *Un corps étranger de l'œsophage*, petit jouet métallique plat, large comme une pièce de deux francs, et qui avait été avalé depuis quatorze jours par un enfant de quatre ans et que la radioscopie montrait à l'entrée du thorax.

Je passai d'abord un tube de 7 millimètres de diamètre; mais il ne me permit d'apercevoir qu'une bien petite tranche du corps étranger, et je vis bien qu'il était impossible dans un champ si restreint, à travers la muqueuse gonflée, de tenter l'extraction.

J'introduisis alors un nouveau tube de 9 millimètres; cette fois, je vis une plus large tranche et pus faire une assez bonne prise; mais en raison du volume du corps étranger et de sa surface glissante sur laquelle la pince ne mordait guère, je ne pus triompher de la résistance opposée par le rétrécissement cricoïdien et la pince dérapa.

Je pris alors un tube d'adulte de 12 millimètres et, à ma surprise, il passa avec la plus grande facilité quoique l'enfant n'eût que quatre



ans. Je pus faire cette fois une prise très basse et le corps étranger suivit facilement à la faveur du gros tube qui élargissait devant lui le détroit cricoïdien.

On aura donc toujours avantage à utiliser de gros tubes, même chez les petits enfants, s'il s'agit de corps étrangers volumineux; sous le chloroforme, qui supprime le spasme, l'œsophage se laisse dilater plus qu'on ne le pense.

2° *Deux corps étrangers des bronches.* L'un est une graine de pin franc, ayant la forme et le volume d'une petite olive, à surface très lisse, et qui avait été aspirée par un enfant de quatre ans et demi.

La radioscopie montrait une tache sombre, peu nette, vers la quatrième côte. Mais le corps étranger n'était pas fixé; il se déplaçait à certains moments, et c'est ainsi qu'il fallait s'expliquer les deux accès de suffocation que l'enfant avait eus dans vingt-quatre heures. Quoique l'enfant ne présentât la moindre gêne le matin de l'opération, cependant je me décidai pour la bronchoscopie inférieure. On fit la trachéotomie, et aux premiers badigeonnages de la trachée à la cocaïne, avant l'introduction d'un tube, un accès de toux fit remonter le corps étranger qui se présenta à la bouche trachéale où il fut cueilli.

A ce moment, je me félicitai de n'avoir pas tenté la bronchoscopie supérieure. Aux premiers accès de toux, ce corps étranger lisse et mobile serait venu boucher la trachée et déterminer un violent accès de suffocation. Il eût fallu alors au plus tôt ou bien refouler le corps étranger dans les bronches ou bien faire une trachéotomie dans des conditions vraiment défavorables.

Voici un petit sifflet, dont je publiai dans le temps l'observation détaillée, aspiré par un enfant de quatre ans et que la radiographie montrait au niveau de la cinquième côte. Après avoir lu une observation de Killian, dont vous savez l'habileté et qui, pour un sifflet absolument analogue, ne put atteindre un résultat par la bronchoscopie supérieure qu'au prix des plus grosses difficultés et après trois chloroformisations, je me décidai à pratiquer de suite une bronchoscopie inférieure et j'eus le sifflet avec la plus grande facilité.

Ces faits sont en faveur de la bronchoscopie inférieure, dont les indications méritent d'être élargies, et qu'il ne faut pas seulement réserver aux cas urgents s'accompagnant de dyspnée, mais bien à tous les cas où le corps étranger est *mobile* et dans tous les cas où l'on flaire que l'extraction, par suite de la nature ou de la position du corps étranger, etc., sera *difficile*.

M. DE GORSSE regrette de n'avoir pas été présent au moment de la discussion du rapport de MM. Bourgeois et Egger sur les « œdèmes du larynx ». Il profite de l'occasion offerte par la communication de M. Guisez pour rappeler le cas publié en Amérique par Fitcher Ingals qui, après avoir extrait un corps étranger d'une bronche, perdit son malade à la suite d'un œdème aigu de la glotte.



Il demande à M. Guisez s'il n'a pas eu l'occasion de rencontrer des cas d'œdème de la glotte consécutifs à des bronchoscopies.

M. MOURET. — Je désire vous soumettre quelques réflexions sur divers faits se rapportant à la communication de M. Guisez :

1° *Polypes sous-glottiques.* — La bronchoscopie directe facilite beaucoup l'extraction des polypes sous-glottiques; mais on peut aussi les enlever directement par les manipulations laryngiennes ordinaires, à condition d'avoir une pince suffisamment longue. Avec le Dr Vidal nous avons soigné, il y a quelque temps, un homme de quarante-cinq ans environ, qui présentait de la gêne respiratoire provoquée par du gonflement polypeux de la muqueuse sous-glottique et de la partie supérieure de la trachée. Ce malade avait déjà subi un traitement antisyphilitique sans résultat. Avec une longue pince laryngienne, nous pûmes assez facilement enlever, en quelques séances, tout le tissu sous-laryngien hypertrophié. Pas de récurrence.

2° *Polypes de l'angle antérieur de la glotte et de la partie antérieure des cordes vocales.* — Voici un cas malheureux au point de vue des suites opératoires, qui montre qu'il faut agir prudemment et en plusieurs séances dans les cas où des polypes multiples siègent à la fois dans l'angle glottique et sur la partie antérieure des deux cordes vocales.

P..., trente-deux ans, est enrôlé depuis un an. Ancien syphilitique, très bien soigné. Présente des formations polypeuses aux endroits mentionnés. Examen facile, ablation complète en une séance de toutes les parties végétantes. La voix devient aussitôt claire. Un mois après, le malade revient aussi aphone qu'avant l'intervention. Le tiers antérieur des deux cordes vocales formait une synéchie qui réduisait la fente glottique; la respiration n'était pas gênée, mais l'aphonie était très marquée et les deux cordes étaient très rouges dans toute leur étendue.

Je pensai que la synéchie avait été favorisée par la diathèse syphilitique et que l'inflammation était due seulement au surmenage des cordes, le malade devant faire effort pour arriver à les faire vibrer, sans pouvoir cependant parler à voix haute. J'ordonnai 2 centigrammes de biiodure de mercure et 6 grammes d'iodure de potassium par jour. Quinze jours plus tard, même état : la synéchie paraissait être devenue encore un peu plus étendue. Je fis plusieurs séances de dilatation avec les tubes de Schrötter : pas d'amélioration. Je fis la section de la synéchie avec un couteau laryngien, suivie encore de dilatation avec les tubes de Schrötter, que le malade, désireux de guérir, supportait stoïquement à demeure pendant vingt à trente minutes. Le traitement dura plusieurs mois et je dus, à trois reprises encore, faire à nouveau la section de la synéchie, qui avait tendance à se reformer, dès que l'on restait une quinzaine de jours sans faire de la dilatation. Cette synéchie, qui était très épaisse au début, paraissait moins massive dans les dernières sections qui en furent faites.

Après plusieurs mois de ce traitement endolaryngien, associé au traitement spécifique, nous finîmes par obtenir une amélioration très sensible.

La synéchie s'était réduite de plus de la moitié et n'intéressait que l'extrémité haute antérieure des cordes, arrondissant seulement l'angle glottique. La voix était redevenue forte, mais restait enrouée.

Six mois plus tard, je revis le larynx : la synéchie des cordes était un peu plus étendue qu'à la dernière visite du malade, mais elle paraissait n'être plus aussi épaisse que la première fois. Je fis une nouvelle incision avec le couteau laryngien et fis encore une série de séances de dilatation avec les tubes de Schrötter. La synéchie parut encore céder, mais quelques mois plus tard le quart antérieur des cordes était de nouveau soudé.

Le malade prend toujours de l'iodure de potassium; je lui fais de temps en temps quelques séances de dilatation, la synéchie ne progresse plus, la voix est forte, mais toujours enrouée.

Je conclus de ce cas que lorsqu'on a affaire à un polype de l'angle antérieur des cordes vocales, il faut agir prudemment, et ne pas blesser les cordes vocales elles-mêmes. Si l'on a des polypes sur les deux cordes vocales, il vaut mieux n'opérer d'abord qu'une seule corde, attendre la cicatrisation complète avant d'opérer l'autre corde. On évitera ainsi de mettre en présence deux surfaces cruentées au niveau de la partie où les deux cordes vocales sont le plus rapprochées, et l'on diminuera ainsi les chances d'avoir une synéchie ultérieure.

Mais, malgré cela, chez les syphilitiques on ne peut pas être certain de l'éviter, car ce n'est peut-être pas tant le fait de mettre en présence les deux extrémités antérieures cruentées des deux cordes vocales inférieures qui, chez eux, est cause de la synéchie. En effet, dans les synéchies du voile du palais avec la paroi postérieure du pharynx, chez les syphilitiques, ce n'est pas précisément l'adhérence du pilier postérieur du voile à la paroi pharyngienne qui produit le rétrécissement de l'isthme naso-pharyngien, c'est plutôt un bloc fibreux annulaire, profond, qui se forme et encercle et resserre l'isthme. Or, on sait combien est grande la tendance à la récidive de ce genre de rétrécissements. Dans mon cas, je suis porté à croire qu'il s'est produit un processus semblable.

3° *Œsophagoscopie et tumeur de l'œsophage.* — Dans les cas de tumeur de l'œsophage, l'œsophagoscopie permet de voir directement la tumeur et d'aller, avec une pince coupante, enlever un fragment de la tumeur, destiné à faire un examen histologique. Dans ces cas, il convient de ne pas craindre d'enlever un gros morceau de la tumeur, car on peut être exposé à n'enlever que du tissu sphacélé ne pouvant fournir aucun renseignement histologique. Dans un cas récent j'enlevai ainsi un fragment d'une tumeur de l'œsophage. Le morceau avait le volume d'un gros haricot et me paraissait être bien suffisant



pour servir à un examen histologique : il ne servit cependant à rien, car le microscope montra qu'on n'avait affaire qu'à du tissu mortifié.

4° *Oesophagoscopie et corps étranger enclavé dans l'oesophage.* — Une femme de cinquante-cinq ans, ayant une mauvaise dentition et mastiquant très mal, sent, en mangeant un plat de viande, quelque chose qui la pique au fond de la gorge. Elle croit qu'un morceau de croûte de pain l'a écorchée. Elle boit aussitôt : les liquides passent, mais elle ne peut plus avaler les aliments solides. Un médecin appelé introduit une sonde œsophagienne, qui ne peut être poussée au delà de 18 centimètres de l'arcade dentaire; il tente inutilement plusieurs manœuvres avec divers instruments œsophagiens, rien ne passait au delà de 18 centimètres. Quarante-cinq jours après l'accident, cette femme vient à Montpellier et consulte mon confrère, le Dr Cazal, qui me pria de faire l'œsophagoscopie.

Après cocaïnisation, la malade est couchée sur le dos, la tête pendante au bout de la table. L'introduction du tube fut très simple et je pénétrai d'emblée dans..... la trachée. En apercevant les anneaux de la trachée et la bifurcation des bronches, sans que la patiente eût fait le moindre effort de toux, je retirai le tube et le poussai dans l'oesophage. A 18 centimètres de l'arcade dentaire supérieure, je vis à l'extrémité du tube quelque chose de rouge et mobile, que je pris tout d'abord pour un lambeau de muqueuse œsophagienne déchirée; je poussai doucement le tube jusqu'à l'extrémité inférieure de l'oesophage sans voir rien autre d'anormal. Je ramenai le tube doucement afin de mieux examiner la région où j'avais cru voir un lambeau de muqueuse déchirée. A 18 centimètres de l'arcade dentaire, je revis la même chose, mais le corps rouge ne se présentait plus transversalement, il était couché latéralement contre la paroi droite de l'oesophage. Avec un stylet, je sentis qu'il s'agissait d'un corps dur. Je le saisis avec une pince et, ne pouvant le faire entrer dans le tube, je retirai doucement celui-ci en tenant appliqué le corps étranger contre son extrémité. Il s'agissait d'un os recouvert de mucosités sanguinolentes, mesurant 2 cm. 1/2 de long sur 1 cm. 1/2 de large et épais de 2 à 3 millimètres seulement. Ses extrémités angulaires étaient acérées comme dans les esquilles. Par ses angles acérés, l'os s'était piqué dans la muqueuse et n'avait pu glisser dans l'oesophage au moment de la déglutition. Son irritation constante tenait l'oesophage en contraction, qui avait empêché les aliments solides et les sondes, qu'on avait essayé d'introduire, de passer au-dessous de la région où il était enclavé. Le tube œsophagien, en arrivant sur lui, avait distendu l'oesophage et les bords de l'os s'étaient décrochés de la muqueuse sous la poussée du tube, qui avait en outre modifié sa position. Primitivement placé en travers, l'os désenclavé s'était couché en longueur contre la paroi œsophagienne et avait ainsi permis au tube œsophagoscopique de glisser au-dessus de lui. Ce déplacement avait en outre placé le grand axe de l'os parallèlement au grand axe



de l'œsophage et du tube et avait ainsi favorisé son extraction, bien qu'il n'ait pu pénétrer dans l'intérieur du tube.

Cette observation serait un cas banal d'extraction de corps étranger de l'œsophage, s'il n'y avait ce cas particulier que le tube œsophagoscopique a pu passer facilement par-dessus lui. Cela montre que, dans la recherche des corps étrangers de l'œsophage, l'œil doit observer attentivement l'intérieur de la cavité non seulement pendant l'introduction du tube, mais aussi pendant qu'on le sort.

M. ESCAT. — J'ai eu à déplorer deux cas de mort consécutivement à des manœuvres œsophagoscopiques : l'un après œsophagotomie interne pour rétrécissement cicatriciel, l'autre après simple œsophagoscopie chez un jeune homme qui se plaignait simplement de dysphagie et qui a succombé avec des symptômes d'hémorragie interne.

L'autopsie ne put être faite, mais d'après les signes observés, je crois pouvoir affirmer que j'ai eu affaire, dans ce dernier cas, à un anévrysme latent de l'aorte. Aussi, ai-je pris le parti de ne jamais faire une œsophagoscopie sans radioscopie préalable, comme l'a conseillé M. Garel.

J'ai eu un troisième cas de mort pendant l'opération, et par asphyxie chez un enfant de huit ans porteur, depuis plusieurs jours, d'un gros haricot enclavé dans la bronche droite.

Dès le début de la chloroformisation, l'enfant, atteint d'un violent tirage, s'asphyxia. Après une seule tentative infructueuse de bronchoscopie par voie naturelle, je fis rapidement la trachéotomie et la bronchoscopie inférieure et retirai le haricot enclavé dans la bronche gauche et obstruant un peu la bronche droite, mais malheureusement trop tard, la respiration artificielle ne put le ranimer.

Pour l'extraction des pièces de monnaie de l'œsophage, j'ai toujours réussi avec le crochet de Kirrison; aussi, pour les pièces de monnaie, je donne la priorité à cette méthode sur l'œsophagoscopie.

M. ROUVILLOIS. — Je désire dire quelques mots à propos de l'extraction des corps étrangers lisses des voies aériennes. Je crois qu'il ne faut pas négliger dans ces cas, avant de faire aucune manœuvre interne, de mettre le malade dans la position inclinée, tête basse, car, même dans les cas de corps étranger bronchique, nous pouvons avoir la satisfaction d'assister à l'expulsion rapide du corps étranger.

Si j'insiste sur cette question, c'est que j'ai eu tout récemment l'occasion de constater l'excellence de ce procédé. Il s'agissait d'un homme qui m'était envoyé pour un corps étranger de la région sous-glottique : un caillou lisse.

Les tentatives d'extraction par les voies naturelles ne m'ayant donné aucun résultat, je fis la trachéotomie, mais ne pus percevoir le corps étranger. Celui-ci était tombé dans la bronche droite comme la radiographie l'a montré.

Or, il a suffi de mettre le malade en position inclinée pour le voir expulser son caillou en quelques secondes dans un effort de toux.

M. TEXIER. — A propos des cas malheureux de corps étranger de l'œsophage, je tiens à vous rapporter l'observation suivante :

Il s'agit d'un enfant de dix-huit mois porteur d'une pièce de cinq centimes dans l'œsophage, au-dessous du cricoïde, comme l'indiquait la radioscopie.

En mon absence, mon assistant, notre collègue Levesque, tenta de l'extraire d'abord à l'aide du crochet de Kirrison, puis à l'aide du panier de Graefe. Le crochet de Kirrison n'amena pas le corps étranger et le panier de Graefe l'accrocha, et M. Levesque dut faire un certain effort pour le retirer, sans amener le sou.

Il me fit prévenir et à mon tour j'employais le crochet de Kirrison. Je fis cinq à six tentatives sans retirer le sou, mais j'accrochais, et ce n'est qu'en faisant faire divers mouvements au crochet que je pus le retirer. Je me gardai bien de faire de nouvelles tentatives et je remis au lendemain l'œsophagoscopie.

Je fus appelé auprès de l'enfant quatre heures après; il était asphyxiant et présentait de l'emphysème sous-cutané du cou qui allait en augmentant.

Je dus faire une trachéotomie d'urgence, mais le malade succomba pendant l'intervention.

Nous pouvons avoir le sou à l'aide du doigt et d'une pince, il était derrière le cricoïde, mais ne pouvons faire l'autopsie.

Je demanderai à mes collègues quelle est, pour eux, la méthode de choix pour l'extraction des pièces de monnaie de l'œsophage des enfants.

A propos des méfaits de l'œsophagoscopie, je dois signaler une asphyxie douloureuse accompagnée de gonflement du cou, survenue chez un malade atteint de cancer de l'œsophage et que j'allais œsophagoscoper vingt-quatre heures après. Il faut donc agir avec beaucoup de prudence dans cette méthode d'examen.

Un dernier mot au sujet des corps étrangers des bronches.

Dans les cas que j'ai eu à opérer, j'emploie toujours la bronchoscopie inférieure chez les enfants. On la fait suivre de la suture immédiate de la trachée, ainsi que Moure et moi l'avons conseillé.

M. SIEUR. — Il y a vingt-cinq ans, quand j'étais interne de garde à l'hôpital Saint-André de Bordeaux, j'ai eu l'occasion d'opérer, avec un de mes collègues, un enfant dans la trachée duquel se promenait un haricot. L'accident remontait déjà à quelques jours et l'enfant présentait de temps à autre des phénomènes d'asphyxie.

La trachéotomie fut pratiquée sans anesthésie chloroformique, et pendant que le dilatateur à trois branches était en place, le haricot se montra au niveau de la plaie; malheureusement, il redescendit dans la trachée sous l'influence d'une forte inspiration, et le petit opéré succomba par syncope brusque. On ne peut donc pas en effet, dans ce cas, accuser le chloroforme, puisqu'il n'avait pas été employé.

Dans un cas analogue, j'aurais soin, la trachée ouverte, de mettre



le malade la tête en bas et de maintenir béante la plaie trachéale avec de petits écarteurs.

M. BOURGEOIS a observé chez deux jeunes enfants un haricot mobile dans la trachée.

La première fois, après trachéotomie simple, mise en position déclive, injection d'huile mentholée, le corps du délit fut expulsé dans un effort de toux.

L'autre fois, après trachéotomie, on introduisit un tube de Killian; on aperçut le haricot mobile, mais trop gros pour passer par le tube; dès que le tube fut retiré, la plaie trachéale maintenue béante, le haricot fut expulsé comme la première fois.

M. GAUDIER. — Jamais je n'ai vu d'accidents à la suite de l'extraction des sous par le crochet de Kirmisson, à la condition que le crochet soit bien parallèle à l'axe de la tige.

M. HENNEBERT rappelle un travail récent publié par le D<sup>r</sup> Henrard (Bruxelles), signalant 21 cas de corps étrangers de l'œsophage (surtout des pièces de monnaie) enlevés sous l'écran radioscopique, au moyen d'une pince spéciale.

M. GUISEZ. — Je suis très heureux que ma communication ait amené une discussion que je désirais depuis longtemps, pour essayer de résoudre certains points concernant les indications de l'œsophagoscopie en particulier.

Je répéterai encore ici, à propos de cas malheureux que nos collègues nous rapportent, que l'introduction d'un œsophagoscope doit être soumise à des règles on ne peut plus précises et qu'il faut agir avec la plus grande prudence, surtout dans les débuts. On a trop dit et répété que l'exploration de l'œsophage et des bronches était devenue, depuis cette merveilleuse méthode, un véritable jeu. Il y a une technique à apprendre, délicate, qui demande au début la plus grande patience, sinon l'on s'expose aux pires mésaventures. Lorsque l'on aperçoit une ulcération, une tumeur expansive qui repousse une des parois, il convient de s'arrêter dès la descente du tube.

Pour ce qui est de la cure de rétrécissement cicatriciel sous l'endoscope, la méthode a encore ses indications et ses contre-indications, mais il est certain qu'elle constitue un sérieux progrès dans la cure de cette affection, la plupart du temps mortelle chez l'enfant.

Nous avons eu à soigner 33 cas, dont 7 gastrostomisés; dans 26, nous avons eu un rétablissement du calibre normal; dans 4, échec, le rétrécissement étant imperméable; dans 3 cas, mort du malade et deux d'entre eux se rapportent au début de la méthode. (Voir *Annales des maladies du larynx*, numéro de juin 1909).

Les corps étrangers sont merveilleusement extraits sous l'œsophagoscope, quelle que soit leur forme, et si les corps étrangers lisses peuvent être enlevés par le crochet de Kirmisson, nous avons eu à en



retirer quelques-uns qui lui avaient échappé. L'usage de notre tube dilatateur a favorisé singulièrement cette extraction.

En cas de corps étrangers anciens, on doit proscrire absolument toute manœuvre à l'aveugle.

Enfin, je répondrai à M. Jacques que la spatule, dans l'extraction des polypes sous-glottiques, ne doit pas être dirigée dans le sens antéro-postérieur, mais bien un peu latéralement, pour charger la corde vocale correspondante.

## FORMES DE RÉTRÉCISSEMENTS CICATRICIELS

### A TYPES ANORMAUX

Par le D<sup>r</sup> GUISEZ, de Paris.

Le diagnostic des rétrécissements cicatriciels est parfois malaisé à établir, soit que l'accident remonte à très longtemps, soit que la cause initiale nous échappe, et nous allons voir que si bien souvent les rétrécissements cicatriciels sont consécutifs à l'ingestion de caustiques, ils peuvent survenir également à la suite de plaies dues à la présence de corps étrangers ayant séjourné quelque temps dans l'œsophage, ou à la suite d'ulcères simples.

Parmi les cas que nous avons observés, d'autres sont anormaux par la très lente durée de leur évolution, étant survenus très longtemps après l'accident, près de cinquante ans dans un cas. Enfin, une fois il s'est agi d'un sujet tout à fait jeune, presque un nourrisson.

OBSERVATION I. — *Rétrécissement cicatriciel chez un enfant de vingt et un mois. — Œsophagoscopie. Dilatation endoscopique. Guérison.*

Le jeune fils d'un confrère de la Haute-Loire, D<sup>r</sup> S..., nous est amené par son père, qui nous fait le récit suivant :

Le 5 octobre, échappant à la surveillance, l'enfant pénétrait dans une pièce où travaillaient des plâtriers. L'enfant se saisit d'un flacon contenant de la potasse caustique, s'en verse dans une tasse et en avale une gorgée. Douleurs, vomis-

sements immédiats, que le père favorise par une ingestion copieuse d'huile d'olive. Le lendemain, on pouvait constater toute l'étendue de la brûlure : langue, palais, face interne des joues.

La fièvre, intense le soir de l'accident, cédait après vingt-quatre heures et on pouvait reprendre l'alimentation liquide, lait, bouillon, œufs, mais on ne put aller au delà, car la tolérance pour certains aliments mi-solides, mi-liquides (riz cuit au lait, purée de pommes de terre), qui s'absorbaient dans la quinzaine après l'accident, a aujourd'hui à peu près disparu, et l'enfant s'alimente exclusivement de liquides. Les solides sont régurgités après deux ou trois minutes au milieu de salive et de glaires.

L'enfant, à son arrivée à Paris, a beaucoup de peine à s'alimenter, car il avale très difficilement les liquides depuis deux jours.

Malgré le jeune âge de l'enfant (21 mois) (le plus jeune que nous ayons jamais endoscopé)<sup>1</sup>, nous nous décidons à faire l'œsophagoscopie.

*Opération à la clinique de la rue de Chanaleilles.* — Enfant chloroformé tête position de Rose. Tube de 6 millimètres et de 20 centimètres est introduit.

L'orifice supérieur de l'œsophage est franchi facilement. Il existe un premier rétrécissement à 3 centimètres, mais que nous arrivons à dilater à l'aide de bougies et à franchir avec notre tube; à 6 centimètres, c'est-à-dire au voisinage de la traversée diaphragmatique, nous rencontrons un nouveau rétrécissement très serré n'admettant qu'une bougie filiforme (n° 5).

Nous passons successivement des bougies de plus en plus grosses, et amenons l'œsophage au calibre n° 19, ce qui, pour un enfant de cet âge (vingt et un mois), est déjà un calibre voisin de la normale.

Nouvelle séance est décidée pour dix jours après; mais les parents sont rappelés par un deuil, le père m'écrit que la dilatation est continuée régulièrement à Saint-Étienne.

*Obs. II. — Rétrécissement cicatriciel consécutif à un corps étranger.*

M. D..., piqueur de grès, nous est adressé de la consulta-

1. Depuis la remise de ce travail nous avons eu l'occasion d'enlever un corps étranger (pièce de 0,50) chez un enfant de 11 mois.

tion de Beaujon pour un rétrécissement de l'œsophage. Il est atteint de dysphagie depuis huit mois; les aliments solides s'arrêtent au tiers moyen de l'œsophage; les liquides passent beaucoup mieux.

Comme étiologie, on ne relève que la déglutition d'un os il y a quatre ans qui serait resté en place pendant six jours et se serait décroché par l'administration de fruits, purées, bouillies. Il n'a plus souffert depuis cet accident, tout en conservant de la gêne à avaler l'aliment mal mastiqué.

*Examen œsophagoscopique* fait à la clinique le 23 janvier 1908, montre sur la paroi latérale gauche, à 10 centimètres de l'origine de l'œsophage, l'existence d'une cicatrice blanc grisâtre avec plaie mal cicatrisée, qui semble être en effet due à une lésion par un corps étranger. Au-dessus de ce rétrécissement, il existe une portion dilatée. Le rétrécissement est assez serré, en admettant toutefois une bougie n° 12 à frottement dur. Dilatation avec bougies séance tenante, du n° 12 au n° 28. Nouvelle dilatation huit jours après jusqu'au n° 33.

Avale actuellement très bien tous les aliments; la dilatation est continuée à l'hôpital.

OBS. III. — *Rétrécissement cicatriciel d'origine ancienne datant de l'enfance, chez une malade de cinquante-cinq ans. Guérison par l'œsophagoscopie.*

M<sup>me</sup> R..., religieuse sécularisée, âgée de cinquante-cinq ans, nous est adressée le 12 décembre 1908 par les D<sup>rs</sup> Lefrançois et Hardouin (de Cherbourg).

Cette malade arrive à Paris avec une dysphagie presque absolue, les liquides passent difficilement, elle n'a pris depuis huit jours qu'un peu de lait. On ne trouve dans son passé que le fait d'avoir avalé de l'acide sulfurique, dans sa toute jeune enfance, à l'âge de quatre ans et demi; sa mère aurait laissé par mégarde une solution d'acide sulfurique, dont sa fille se serait emparée et en aurait avalé une gorgée; il y eut à la suite de cet accident des phénomènes aigus dont elle a pu guérir tant bien que mal; puis son alimentation est revenue peu à peu, mais il lui est toujours resté, aussi loin qu'elle se le rappelle, de la difficulté à avaler les aliments solides. Il fallait toujours qu'elle mastique très longuement et lentement ses aliments pour pouvoir les avaler; elle était même gênée par une salivation excessive, mais ces troubles



ont augmenté surtout depuis deux ans. Il lui a semblé que son rétrécissement s'exagérait depuis cette époque et s'accompagnait de spasme, puisqu'elle restait des jours entiers sans pouvoir rien avaler. Toutefois, c'est depuis quinze jours que les solides ne peuvent plus être avalés, les liquides ne passent que goutte à goutte et après de multiples efforts.

La malade a beaucoup maigri, surtout dans ces derniers temps; elle conserve cependant un facies qui n'est pas mauvais; la mine est fraîche. On pense toutefois, assez sérieusement, étant donné son âge, à l'existence d'un cancer de l'œsophage.

*Examen œsophagoscopique* fait le 12 décembre 1908 à notre clinique, sous cocaïne, tête déclive, à l'aide d'un tube de 11 millimètres de diamètre et de 30 centimètres de long.

Dès que nous avons franchi l'orifice, nous constatons l'existence d'une poche assez grande, puis nous voyons, à 4 centimètres de l'orifice même de l'œsophage, un orifice rétréci, blanchâtre, qui a une situation à peu près centrale légèrement repoussé en avant. Cet orifice est entouré d'un bourrelet blanc, épais, cicatriciel, qui laisse admettre une bougie n° 8.

Nous dilatons ce premier rétrécissement à l'aide de bougies; nous y passons de plus la boule électrolytique, et nous l'amenons facilement au n° 30. Nous pouvons ensuite le franchir avec un tube de 13 millimètres, et nous constatons alors une nouvelle dilatation œsophagienne, et plus bas il existe un nouveau rétrécissement extrêmement serré, qui siège à quelques centimètres au-dessus du cardia. Nous laissons, après l'avoir dilaté, une sonde n° 10 à demeure pendant cinq heures.

*Deuxième séance d'œsophagoscopie* le 14 décembre 1908. Nous dilatons de nouveau le rétrécissement supérieur, l'amenons au n° 33, et nous nous attachons à la cure du rétrécissement inférieur, qui admet tout d'abord des bougies n° 15, puis n° 18. Nous faisons alors de l'électrolyse et l'amenons au n° 24.

Nous laissons alors reposer la malade pendant cinq jours, et, à la suite d'une nouvelle séance œsophagoscopique, nous pouvons amener l'œsophage au n° 33, aussi bien en haut qu'en bas, au niveau du cardia.

La malade retourne chez elle. La dilatation peut se faire maintenant très bien sans œsophagoscope, à cause du calibre donné aux différents points rétrécis et à cause de la dis-

parition progressive des deux poches qui dilataient l'œsophage.

Cette observation est intéressante par ce fait de la *longue évolution du rétrécissement cicatriciel*, qui retrouve son étiologie dans la toute enfance et qui s'est en somme accentué à l'âge adulte, pour devenir tout à fait étroit dans la vieillesse. Le processus de sclérose a dû se faire évidemment très lentement, et nous croyons que l'étiologie primitive est bien cet accident de la première enfance.

Obs. IV. — *Rétrécissement cicatriciel par potasse caustique survenu quinze ans après l'accident. Opération sous l'œsophagoscopie. Guérison*<sup>1</sup>.

Le nommé C..., charbonnier, nous est envoyé par le Dr Guibé, de la consultation de l'hôpital Necker, à notre clinique.

Il y a quinze ans, le malade étant aux colonies à Dakar, croyant boire de l'eau, qui n'est jamais claire dans ces pays, avala de la potasse caustique que l'on avoit préparée pour nettoyer les cuivres du bateau.

Après cet empoisonnement, il resta sans avaler d'aliments solides et très difficilement les liquides pendant trente jours; il recommença à manger les aliments solides, mais il fallait toujours qu'il les mastiquât très longtemps, et il éprouvait pour certaines bouchées un peu grosses de la gêne à la déglutition, qu'il localisait au creux de l'estomac.

Néanmoins, il put finir son temps de service militaire, et il revint à Paris, où il recommença à exercer son dur métier de charbonnier.

Depuis cinq jours, la dysphagie est de nouveau beaucoup plus complète et, depuis trois jours, les liquides mêmes ne passent plus; le malade est en proie à une soif intense, il a la langue sèche et est très amaigri; il essaie de boire un peu d'eau devant nous, mais celle-ci est immédiatement rejetée.

Examen œsophagoscopique fait à la clinique sous cocaïnisation à l'aide d'un tube de 45 centimètres et de 12 millimètres.

L'introduction est facile; il existe, commençant à la base du cou, une sorte de poche de dilatation qui contient des liquides et des débris d'aliments. Une fois cette poche net-

1. Malade présenté à la Société des chirurgiens de Paris en mars 1909.



toyée, nous pouvons constater qu'il existe à la portion inférieure, c'est-à-dire à 4 ou 5 centimètres du cardia, un rétrécissement cicatriciel très serré; le pourtour en est blanchâtre; il existe des rhagades de cicatrices au pourtour du point rétréci; le petit pertuis restant de la lumière est tout à fait central; il est punctiforme et il n'admet qu'une bougie n° 6 de la filière ordinaire; mais nous le dilatons à l'aide de bougies de plus en plus grosses et nous arrivons bientôt au n° 12.

Alors nous remplaçons les bougies par le conducteur de notre œsophagotome, et nous faisons trois petites rayures sur les bords du bourrelet cicatriciel.

Tout de suite, nous pouvons passer aux n°s 18 et 20 de la filière ordinaire dans cette première séance.

Nous faisons une nouvelle séance de dilatation cinq jours après, et maintenons l'œsophage au n° 26.

L'alimentation est actuellement normale, et grâce à l'œsophagoscopie, il a pu échapper à la gastrostomie.

OBS. V. — *Rétrécissement cicatriciel consécutif à la présence d'un corps étranger ayant séjourné dans l'œsophage.*

Enfant opéré dans le service de M. le D<sup>r</sup> Routier, présente depuis quatre ans passés une pièce de dix centimes dans l'œsophage au tiers moyen (présenté à la Société de chirurgie en juin 1908).

La pièce peut être enlevée très aisément grâce à l'œsophagoscopie dans le service du D<sup>r</sup> Routier; mais il persiste une sténose cicatricielle qui commence à se manifester deux mois après l'extraction.

Nous faisons de la dilatation avec des bougies molles, qui permet d'amener l'œsophage à un calibre voisin de la normale.

OBS. VI. — *Rétrécissement de l'œsophage et du pylore.*

Malade du service du D<sup>r</sup> Petit, à l'Hôtel-Dieu, qui a avalé en mai 1908 une cuillère à soupe d'acide sulfurique, dans un but de suicide.

Atteinte de dysphagie avec vomissements et intolérance gastrique, douleurs stomacales persistantes et principalement un peu au-dessous de l'appendice xiphoïde.

Le 19 juin, nous faisons l'œsophagoscopie, constatons trois rétrécissements cicatriciels de l'œsophage, l'inférieur étant très serré; séance tenante, nous pouvons le dilater et, à la suite, le malade mange de tout.



Le 25 juin, nouvelle dilatation, malade continue à avaler facilement, puis mangé de tout; mais à cause de vomissements, elle est très cachectique, se plaint de douleurs d'estomac. Il doit y avoir ici vraisemblablement rétrécissement de l'œsophage et également du pylore<sup>1</sup>.

OBS. VII. — *Rétrécissement cicatriciel dû à ulcère rond. Œsophagoscopie. Guérison.*

M<sup>me</sup> R..., cinquante-quatre ans, nous est adressée en janvier dernier (1909) par le D<sup>r</sup> Radiguet et Chauffard pour des troubles dysphagiques datant d'un an et demi.

La malade a maigri beaucoup dans ces derniers mois. Étant donné l'âge de la malade, les phénomènes relativement récents et à marche progressive qu'elle accuse, il y a lieu de penser à un cancer de l'estomac.

La malade a tout un passé de dyspeptique; elle a été soignée il y a dix ans par les D<sup>rs</sup> Dieulafoy et Charlot pour des troubles gastriques et de l'hyperchlorhydrie, sans cependant hématemèse.

Examen œsophagoscopique le 8 janvier sous chloroforme avec assistance du D<sup>r</sup> Radiguet. Nous constatons les lésions suivantes: dilatation de 600 à 800 centimètres cubes de capacité des deux tiers inférieurs de l'œsophage, puis rétrécissement un peu au-dessus du cardia. Celui-ci est déterminé par la présence d'une cicatrice épaisse qui occupe la paroi postérieure de l'œsophage et empiète sur sa lumière. Elle est légèrement granuleuse à son centre et saigne au contact du porte-coton.

Nous la dilatons séance tenante avec bougies molles, et du n<sup>o</sup> 9 qu'elle admettait au début, nous arrivons au n<sup>o</sup> 22 de la filière ordinaire. La dilatation de l'œsophage, faite régulièrement, amène l'œsophage au n<sup>o</sup> 28 de la filière ordinaire.

L'alimentation redevient normale; néanmoins les bougies restent serrées. Nouvelle œsophagoscopie le 11 février: même aspect que la première fois, mais le cardia est plus perméable; l'examen histologique d'une parcelle de la paroi est fait par le D<sup>r</sup> Deglos, qui conclut à l'existence de tissu

1. La malade a succombé en juin à des signes de sténose pylorique qui ont été confirmés par l'autopsie: l'œsophage était resté calibré.

cicatriciel et enlève de notre esprit tout doute au sujet de l'existence d'un cancer. La dilatation est continuée avec des bougies électrolytiques et amène l'œsophage au n° 36.

L'œsophagoscopie a permis en somme, dans ce cas, d'établir le diagnostic et d'instituer la thérapeutique.

OBS. VIII. — *Rétrécissement cicatriciel chez femme âgée du probablement à un ulcère.*

M<sup>lle</sup> B..., âgée de soixante-cinq ans, demeurant à Asnières, nous est envoyée par le Dr Jousset pour de la gêne à avaler, et de fait, depuis huit à dix jours, la sténose est devenue à peu près complète, les liquides ne passent plus que par petites cuillerées; elle est dans un état d'émaciation extrême; comme elle est âgée de soixante-cinq ans, on pense sérieusement à un cancer, diagnostic de plusieurs médecins qu'elle a consultés.

Cependant, elle nous dit qu'il y a au moins douze ans qu'elle avale mal. Elle attribue ces troubles de la déglutition à des brûlures occasionnées par de la créosote qu'elle aurait prise sous forme de pilules. C'est quelques mois après l'absorption de cette créosote que les symptômes de sténose auraient fait leur apparition.

La malade a consulté en août 1902 le Dr Fort, qui conclut à un cancer et déclara qu'il n'y avait pas d'opération possible.

A la suite de quelques hémorragies qui auraient fait faire le diagnostic de tuberculose pulmonaire, la malade a eu de la gêne à la déglutition, aussi bien pour les liquides que pour les solides. Néanmoins, depuis trois ans, la difficulté était beaucoup plus marquée pour les solides, et depuis cette époque, la malade ne peut s'alimenter que de liquides. Elle a eu du reste depuis trois semaines des arrêts complets dans l'ingestion des aliments, et elle reste souvent plusieurs heures sans pouvoir avaler la plus petite goutte de liquide.

Elle a eu des vomissements au début de son affection, mais depuis dix ans elle ne se rappelle pas avoir vomi. De temps à autre, cependant, lorsqu'elle veut avaler trop de liquide à la fois, elle a des régurgitations, mais sans vomissements véritables. Tous ces symptômes ont amené un amaigrissement très accentué; cependant, le facies est bon et les couleurs sont conservées. Dans ces derniers temps, elle restait des journées entières sans rien prendre et ne calmait



la soif et la faim qui la dévoraient que par du sirop d'éther et de morphine.

*Examen œsophagoscopique.* — L'examen œsophagoscopique est très facile, chez cette malade. Nous employons un tube de 12 millimètres de diamètre et 40 centimètres de longueur.

Il existe une poche de dilatation assez grande; 700 centimètres cubes dans la partie moyenne et inférieure de l'œsophage, que nous vidons à l'aide d'une pompe. Plus bas, une véritable sténose ferme l'œsophage et ne laisse qu'un pertuis légèrement cicatriciel, d'un pourtour régulier, rejeté à gauche et qui semble taillé à l'emporte-pièce. Une véritable valvule ne laisse que ce tout petit orifice.

Le traitement a consisté ici tout d'abord en un peu de dilatation, puis en dilatation électrolytique par l'électrolyse circulaire.

Nouvelle séance œsophagoscopique le 23 février 1909, en présence du Dr Jousset, nous montrant que la sténose est très élargie et présente actuellement les dimensions de 1 demi-centimètre dans tous les sens. La malade peut du reste s'alimenter suffisamment; elle avale des potages, des œufs très facilement.

A l'aide de bougies olivaires, nous arrivons au n° 30 de la filière ordinaire, et, à la suite de nouvelles séances, pendant lesquelles nous faisons de l'électrolyse circulaire, nous ramenons son œsophage au calibre n° 36, et actuellement la malade s'alimente très suffisamment. Néanmoins, elle conserve un mauvais estomac, mais il s'agit là de troubles stomacaux qui semblent du reste avoir coïncidé avec le début des accidents.

Il est assez difficile dans ce cas de faire un diagnostic étiologique. Cependant, d'après l'aspect de l'œsophage, le siège, le caractère superficiel de l'ulcération, ce fait qu'au début de l'accident il semble y avoir eu nettement des phénomènes gastriques, on est en droit de supposer que cette malade a eu, à un moment donné, un ulcère simple de l'œsophage. Il semble que les crachements de sang qui ont laissé croire à de la tuberculose ont bien pu être attribués à un ulcère qui saignait à certains moments.

Il semble donc qu'il s'agit chez elle d'un *rétrécissement cicatriciel* consécutif à un *ulcère simple de l'œsophage* ou de l'estomac empiétant sur l'œsophage.



OBS. IX. — *Rétrécissement cicatriciel au niveau du cardia de nature spontanée dû vraisemblablement à un ulcère de l'œsophage.*

M<sup>me</sup> L..., demeurant 14, rue Saint-Severin, âgée de trente-cinq ans, nous est adressée par le D<sup>r</sup> Chabry, à qui elle a été envoyée par le D<sup>r</sup> Mazery pour un examen de l'œsophage aux rayons X. Celui-ci a bien constaté par l'épreuve du bismuth un obstacle au niveau du cardia, mais il n'en peut préciser la nature.

Lorsque nous la voyons, la malade, elle ne peut plus avaler aucun aliment solide ni même liquide depuis trois jours. Elle est dans un état d'émaciation très accentué. Elle attribue cette recrudescence de gêne à la déglutition, il y a trois jours, d'un morceau de viande mal mastiqué.

En effet, depuis quatre ans, cette malade avale difficilement; elle s'est aperçue tout d'abord que les aliments solides passaient mal, puis les aliments liquides. Elle était obligée de bien mastiquer; de temps à autre survenaient des vomissements, une demi-heure ou une heure après l'ingestion des aliments, et elle avait constamment dans la journée des régurgitations.

Elle n'a point le souvenir d'avoir avalé aucun caustique ni dans sa jeunesse, ni dans son enfance. Dans son passé pathologique, on ne trouve que des phénomènes de gastralgie douloureuse qui datent d'il y a quatre ans ou quatre ans et demi. Il semble que la date du rétrécissement dont elle se plaint ait coïncidé avec la fin de ses douleurs gastralgiques.

La malade est très amaigrie, ses joues sont creuses, elle a perdu 10 ou 12 kilogrammes dans ces derniers mois. Comme elle allaite un bébé âgé de six mois la situation est particulièrement grave.

*Examen œsophagoscopique fait en janvier 1909 sous cocaïne.*

— Au moment de la cocaïnisation, la malade rend une certaine quantité de liquide qu'elle reconnaît être l'eau de Vichy qu'elle a essayé d'avaler le matin, deux heures avant de venir à la clinique, et qui n'a même pas pu passer.

Nous employons un tube de 11 millimètres de diamètre et de 35 centimètres de long. L'examen est fait en position de Rose. L'introduction à l'orifice supérieur est très facile; nous constatons qu'il existe une poche dans l'œsophage qui est remplie de liquide avec débris d'aliments, et nous voyons nettement au niveau de l'orifice cardiaque une bouchée de

viande qui obstrue complètement le passage. Avec une pince, nous l'enlevons séance tenant, elle contient un petit os. Nous voyons alors qu'il existe au niveau du cardia une sorte de rétrécissement très marqué. La paroi postérieure de l'œsophage est tout entière envahie par une cicatrice blanche, grisâtre, épaisse, qui l'immobilise.

Nous pouvons immédiatement, ayant reconnu la situation du pertuis excentrique, y passer des bougies de plus en plus grosses, dilater l'œsophage et l'amener à un calibre du n° 30 de la filière ordinaire.

Dans plusieurs séances ultérieures de dilatation, faites sans le concours de l'œsophagoscope, nous avons pu ramener le calibre de l'œsophage chez cette malade aux n°s 33 et 36, c'est-à-dire lui rendre une capacité suffisante. L'alimentation chez elle est redevenue tout à fait normale, et l'embonpoint et les forces n'ont pas tardé à réapparaître.

Quelle est la cause du rétrécissement cicatriciel observé chez cette malade?

Nous ne croyons pas que l'on doive accorder une grande valeur à la constatation du petit bout osseux qui était mêlé aux débris de viande et qui, à notre sens, n'a pu jouer un grand rôle dans la pathogénie de l'ulcération, et consécutivement de la cicatrice. Nous croyons plutôt, étant donné le passé gastrique de la malade, qu'il faille penser à un ulcère simple du cardia, qui a amené ensuite chez cette malade la cicatrice qui a bouché l'œsophage.

C'est l'œsophagoscopie qui a permis, en somme, de fixer le diagnostic de rétrécissement cicatriciel et d'en laisser supposer la cause. On ne relève du reste chez cette malade ni syphilis, ni tuberculose, ni aucune cause de rétrécissement, ni ingestion de liquides caustiques ou trop chauds.

Obs. X. — *Rétrécissement cicatriciel consécutif à un ulcère simple de l'œsophage. Diagnostic et guérison par l'œsophagoscopie.*

Miss Ph., demeurant à Bayeux, vient à nous sur la recommandation du professeur Segond.

Elle se plaint de difficulté à avaler et de rester souvent pendant des heures entières au moment des repas sans pouvoir avaler aucun aliment. Ces troubles de la déglutition datent d'il y a dix ans.

A cette époque, elle a été soignée, dit-elle, par le Dr Kodo-



rowsky (de Bayeux) pour des troubles gastralgiques. Elle ressentait des douleurs très vives au creux de l'estomac et dans le dos, entre les deux épaules; elle a eu à cette époque des hématomèses qui se sont reproduites à plusieurs reprises. La malade a toujours souffert dans la région épigastrique.

Ce qui la gêne le plus, maintenant, c'est une difficulté à avaler les choses un peu dures et mal mâchées. Il lui est impossible d'avaler les pilules et les cachets. Dans ces derniers temps, la difficulté a augmenté, et quand les aliments s'accumulent, la malade a des vomissements. Ensuite, elle peut de nouveau s'alimenter lorsqu'elle a vidé son œsophage.

Elle se plaint aussi de vomissements glaireux et sanguinolents survenant à certaines périodes. Devant une dysphagie croissante, la malade est allée à Caen se faire dilater plusieurs fois par un chirurgien qui, à trois reprises différentes, en février dernier, lui a passé des bougies olivaires, commençant à partir des numéros faibles pour passer ensuite aux numéros un peu plus gros. Elle a été dilatée trois fois en l'espace de trois semaines. Chaque fois qu'on la dilatait, elle ressentait de très vives douleurs dans le dos et au creux épigastrique.

L'examen radiographique fait par notre collègue Aubourg, le 10 mars 1909, montre l'existence d'une poche fusiforme sise un peu au-dessus du cardia.

Examen œsophagoscopique le 11 mars 1909 avec un tube de 11 millimètres et de 30 centimètres sous cocaïnisation dans la position couchée tête déclive.

Il existe un rétrécissement cicatriciel tout à fait en bas, à 2 ou 3 centimètres au-dessus du cardia, rétrécissement d'aspect cicatriciel avec infiltration sur la paroi, postérieure de l'œsophage.

L'œsophage présente une dilatation fusiforme au-dessus même du rétrécissement; il existe dans cette poche du mucus, du lait caillé et quelques débris alimentaires. Après l'inspection de la poche et reconnaissance du pertuis, nous pouvons passer des bougies de plus en plus grosses, dilater l'œsophage et l'amener au n° 25 de la filière ordinaire, un calibre en somme très suffisant. Nouvelle dilatation le 19 février; nous pouvons amener cette fois le calibre de l'œsophage au n° 28 de la filière ordinaire; la déglutition peut alors s'effectuer beaucoup mieux, et la malade peut avaler de tout, solides et liquides.



La cause ordinaire des rétrécissements cicatriciels est presque toujours *l'ingestion d'un caustique*, en particulier de *polasse caustique* que les cuisinières ou peintres laissent à la portée de ceux qui peuvent la boire par inadvertance, ignorance ou dans un but de suicide.

Le rétrécissement cicatriciel se produit généralement dans les premières années qui suivent l'accident, quelquefois au bout de quelques mois. Mais nous avons aussi observé des formes tout à fait anormales (observations III et IV) par *l'apparition tout à fait tardive* de la sténose, si bien que l'accident initial semblait pouvoir être rejeté au deuxième plan. La malade de l'observation III, âgée de cinquante-cinq ans, présentait une double sténose cicatricielle due à la déglutition *dans l'enfance* d'acide sulfurique. Devant la sténose à peu près complète on pensait même chez elle à un cancer, bien que de légers troubles de déglutition aient tourmenté la malade pendant toute sa vie.

Dans le cas n° IV, l'accident remontait à treize ans auparavant. La cause initiale de déglutition de caustique semblait devoir passer au second plan et cependant la présence constatée à l'œsophagoscope d'une cicatrice blanche au point rétréci ne laissait pas de doute sur le véritable diagnostic étiologique.

Une cause de rétrécissement à laquelle on ne prend point assez garde est la cicatrice consécutive aux *plaies par corps étranger*. La sténose se produit ici également de façon très tardive. Ainsi que nous le rapportons dans les observations II et V; dans un cas il s'agissait de la déglutition d'un os qui est resté quinze jours dans l'œsophage, et dans l'autre d'une pièce de dix centimes qui a séjourné quatre ans dans l'œsophage d'un enfant de douze ans.

Des sténoses cicatricielles peuvent survenir à la suite de la cicatrisation d'une plaie qui s'est produite spontanément, après *un ulcère rond* de l'œsophage, par exemple, ainsi qu'il nous a été donné de l'observer dans cinq cas. Il s'agit

de malades chez lesquels on ne révèle aucun commémoratif de déglutition de corps étranger ou de potasse caustique, mais chez qui à un moment donné se sont manifestés des troubles gastriques tout à fait évidents. La cicatrice siège dans ces cas toujours au voisinage du cardia, lieu d'élection de l'ulcère rond de l'œsophage, et a une marche lentement progressive. Chez deux d'entre eux, comme il s'agissait de malades âgés, on avait tout lieu de croire à un épithélioma œsophagien, en particulier la malade de l'observation VII, où l'aspect de la cicatrice œsophagienne était tout à fait caractéristique : le tissu cicatriciel blanc et lisse avec bords faisant saillie dans l'œsophage en rétrécissant de beaucoup le calibre. L'œsophagoscope seul a permis d'établir un diagnostic et d'appliquer aux malades un traitement rationnel qui put s'accomplir sans crainte, car il s'agit bien d'un rétrécissement cicatriciel.

Tous les cas dont nous relatons plus haut l'observation ont pu être dilatés sous endoscopie. Il a suffi de rechercher par la vue le pertuis resté libre et souvent excentrique. Celui-ci une fois reconnu, il est nécessaire de le cathétériser à l'aide d'une bougie filiforme, puis augmentant progressivement le calibre de ces bougies on arrive rapidement, dans les cas facilement dilatables, au n° 20 ou 22 de la filière ordinaire. D'autres fois, le rétrécissement est indilatable au-dessus des n°s 14 ou 15, et alors nous avons recours communément aujourd'hui à l'*électrolyse circulaire*; à l'aide d'olives conduites de plus en plus grosses on dilate très bien la sténose cicatricielle et on obtient ainsi une sorte de fonte des bords de l'orifice, qui ultérieurement est bien moins sujet à la rétractilité que par l'œsophagotomie interne.

Par cette méthode tous nos malades ont pu être très améliorés, et, à la condition d'être dilatés de temps à autre, ont repris une alimentation tout à fait normale.

## BRONCHOSCOPIE ET OESOPHAGOSCOPIE

Par le D<sup>r</sup> Francis MUNCH, de Paris.

L'éclairage constitue une des principales difficultés que l'on rencontre dans l'endoscopie des cavités naturelles. L'usage ou la mode est actuellement à l'emploi d'un foyer lumineux (lampe électrique) fixé au front du médecin. Killian et, à la suite de cet auteur, la généralité des spécialistes allemands ont adopté l'éclaireur de Kirstein. En France, on se sert plus volontiers du miroir de Clar, primitif ou modifié, que les laryngologistes ont l'habitude de manier. Mais cet éclairage frontal est précaire et trop souvent insuffisant, tant à cause de la déperdition du pouvoir éclairant que subit le pinceau lumineux, qui, par le tube endoscopique, va éclairer le champ opératoire, qu'en raison de la difficulté du centrage et de la fatigue rapide qu'il entraîne chez l'observateur. C'est pourquoi Killian lui-même donne maintenant la préférence à un éclairage orificiel où le foyer lumineux, adapté au manche du tube, est rendu solidaire de l'instrument et demeure indépendant du médecin.

Le dispositif utilisé par Killian et imaginé par Brünings n'est autre, d'ailleurs, qu'une modification du panélectroscope de Casper. Il a lui-même été modifié par Horn<sup>1</sup>. Ces éclaireurs orificiels ont l'inconvénient d'empiéter sur l'entrée de l'endoscope; ils gênent par conséquent la manœuvre des stylets et des pinces que l'on introduit dans le tube.

Pour obvier à ces inconvénients, on peut placer la lampe électrique, dont on réduit les dimensions, à l'intérieur de

1. H. HORN, Eine universale Demonstrations-Handgriff Lampe für Laryngoskopie, Tracheoskopie, Bronchoskopie und Oesophagoskopie (*Deutsche med. Wochenschrift*, 23 avril 1908, p. 734).



l'instrument près de son extrémité profonde. Un pareil mode d'éclairage est conforme à la tendance qui se manifeste depuis quelque temps pour l'endoscopie en général, qu'il s'agisse d'uréthroscopie, de proctoscopie ou d'hystéroscopie. Il restait à savoir si les conditions spéciales de la bronchoscopie et de l'œsophagoscopie permettaient l'application de ces principes généraux à notre domaine spécial.

Différentes tentatives ont déjà été faites dans cet ordre d'idées. Sans remonter à l'instrument primitif à lumière terminale dont se servait Mikulicz et dont le moindre défaut était de rendre impossibles les opérations endoscopiques, on peut citer tout d'abord l'œsophagoscope d'Einhorn<sup>1</sup>. Cet instrument présente une gouttière dans laquelle on place un mandrin portant à son extrémité profonde une petite ampoule électrique. Cette gouttière est séparée de la lumière du tube par une mince lame métallique. La saillie que fait extérieurement cette gouttière augmente sensiblement le diamètre de l'endoscope : c'est là un gros inconvénient pour un instrument qu'il s'agit d'introduire dans des canaux fort étroits. Aussi, l'usage de l'œsophagoscope d'Einhorn ne s'est-il pas généralisé.

Ingals reprit l'idée qu'Einhorn avait essayé de mettre en pratique : cet auteur<sup>2</sup> se sert d'un tube de Killian dans l'intérieur duquel il introduit purement et simplement la tige porte-lampe accolée contre la paroi du tube. C'est le même dispositif qu'ont adopté Cauzard<sup>3</sup> et Freudenthal<sup>4</sup>.

Placé librement dans l'endoscope comme le veulent ces derniers auteurs, le mandrin avec sa lampe court toutefois le risque d'être endommagé par les stylets et les pinces,

1. MAX EINHORN, Ueber ein neues Oesophagoskop (*Berliner klin. Wochenschrift*, 22 déc. 1902, p. 1200).

2. E. F. INGALS, Esophagoscopy and bronchoscopy (*Journ. of the Amer. med. Assoc.*, 19 nov. 1904, p. 1514).

3. P. CAUZARD, *Journal des Praticiens*, juillet 1907.

4. W. FREUDENTHAL, A plea for systematic use of bronchoscopy in our routine work, with description of a modified bronchoscope (*New York med. Journ.*, 23 mai 1908, p. 984).

voire par les corps étrangers que l'on cherche à extraire. En outre, cette tige, nécessairement longue et mince, se déforme à l'usage et gêne alors la vue et les manipulations. C'est pourquoi Jackson<sup>1</sup> la place en dehors de l'endoscope où il la protège par une gouttière métallique dont les lèvres sont soudées au corps de l'instrument, mais ce au détriment des dimensions de l'endoscope. Aussi le tube de Jackson est-il passible des mêmes objections que celui d'Einhorn.

Avec les tubes endoscopiques que j'ai fait construire, on tourne la difficulté en plaçant la tige porte-lampe dans un tube accessoire qui est encastré dans la paroi du tube endoscopique, de telle sorte que son axe longitudinal coïncide rigoureusement avec la génératrice du gros tube. Le petit tube fait alors une légère saillie tant à l'extérieur qu'à l'intérieur de l'endoscope. Mais son épaisseur, qui est de 3 millimètres 1/2, se répartit des deux côtés de la paroi du tube principal; le diamètre de l'instrument n'est pas augmenté au point qu'on en soit gêné, et la lumière de l'endoscope ne subit pas une réduction assez notable pour qu'il en résulte un inconvénient à l'usage.

L'extrémité profonde de l'instrument est taillée en un bec de flûte long de 18 millimètres. Elle présente un orifice ovale, dont les bords sont soigneusement émoussés et qui appartient exclusivement au gros tube, tandis que le petit tube est aplati à ce niveau. Grâce à cette disposition il n'existe aucune saillie en dehors du champ de la vision, ce qui est important pour l'introduction de l'instrument.

Le petit tube est percé à son extrémité profonde et aux dépens de sa paroi interne d'une fenêtre longue de 14 millimètres. Il forme à cet endroit une sorte de niche dans laquelle vient se loger la lampe électrique. Celle-ci éclaire donc le champ opératoire latéralement, disposition très

1. C. JACKSON, Foreign bodies in the trachea, bronchi and œsophagus; the aid of œsophagoscopy, bronchoscopy and magnetism in their extraction (*Laryngoscope*, avril 1905, p. 527).



utile quand il s'agit de reconnaître de fines lésions. Bien que latéral, cet éclairage est cependant parfaitement homogène. Des ampoules électriques (dites épis de blé) d'environ 2 ou 4 volts donnent une lumière très intense. Elles sont fixées sur des montures métalliques qui se vissent sur la tige porte-lampe. Il suffit donc d'avoir à sa disposition un petit nombre de lampes pour faire face à toutes les éventualités, même avec des endoscopes de longueur variable. La tige porte-lampe coulisse à frottement doux dans son tube spécial. Comme son diamètre est supérieur à celui de l'ampoule, celle-ci ne peut se coincer ni se briser pendant la mise en place.

A l'extrémité supérieure de la tige porte-lampe est soudée une plaque métallique qui porte un coupe-circuit et une prise de courant bipolaire. Cette plaque vient se placer dans la rainure du disque ou pavillon de l'endoscope; un verrou l'y fixe.

Chez l'adulte, un tube unique de 43 centimètres de longueur et de 9 millimètres de diamètre suffit pour pratiquer indifféremment la bronchoscopie ou l'œsophagoscopie. Un tube de 7 millimètres de diamètre sera utilisé chez le jeune enfant. Pour la gastroscopie, on se servira d'un tube d'adulte long de 70 centimètres.

Les tubes endoscopiques que je viens de décrire facilitent considérablement les manœuvres endoscopiques, qu'il s'agisse d'un simple examen ou d'une intervention. En outre, une fois que l'instrument est mis en place, point n'est besoin pour examiner la lésion d'un entraînement comparable à celui qu'exige l'éclairage frontal. De plus, ces tubes offrent une sécurité que l'on n'éprouve pas avec les instruments construits sur le modèle d'Ingals. Enfin, ce qui est souvent un réel avantage et n'est guère possible avec l'éclairage frontal, on peut opérer dans une pièce éclairée à la lumière naturelle du jour, une salle d'opération par exemple.



## ÉVOLUTION INTRA-CRANIEUNE DES POLYPES FIBREUX

### NASO-PHARYNGIENS

Par le D<sup>r</sup> H. GAUDIER, professeur à la Faculté de médecine de Lille,  
membre correspondant de la Société de chirurgie.

OBSERVATION. — A..., âgé de onze ans, entre le 2 mars 1907 dans mon service de l'hôpital Saint-Sauveur, à Lille, envoyé de Bailleul avec le diagnostic de fibrome naso-pharyngien à prolongements nasaux. Le début de l'affection remonte loin, plus de deux ans; l'enfant, d'ailleurs, avait présenté dès son jeune âge l'aspect adénoïdien, bouche ouverte et respiration nasale difficile. L'apparition d'hémorragies, il y a deux ans, la gêne plus grande de la respiration nasale attirèrent l'attention, et un médecin constata la présence dans le pharynx nasal d'une grosseur qu'il essaya, paraît-il, de saisir avec une pince recourbée; il en eut un fragment, mais l'abondance de l'hémorragie l'empêcha de continuer et rien ne fut plus tenté, jusqu'au jour où la saillie d'une masse derrière le voile du palais, l'obstruction totale des fosses nasales, le gonflement de la face du côté droit le firent conduire à Lille.

A l'examen on constate :

Du côté de la bouche, une tumeur qui refoule le voile du palais; elle est dure, consistante; le doigt délimite le contour et constate que l'insertion est très haute en avant. La masse saigne facilement, mais moins que ces tumeurs sarcomateuses du pharynx nasal qu'on peut à peine effleurer.

Du côté des fosses nasales, on constate sans spéculum, à droite, qu'un bourgeon saignant, se moulant dans la cavité, affleure à l'orifice. A gauche, il est moins visible, s'arrêtant au tiers antérieur de la fosse nasale.

A l'examen diaphanoscopique des sinus, le sinus maxillaire droit est obscur, alors que le gauche et les sinus frontaux sont clairs; cette obscurité coïncide avec du gonflement de la joue, la fosse canine bombe sous les téguments, montrant que le sinus est distendu par un prolongement de la tumeur.

L'état général de l'enfant est passable, pas trop d'anémie, pas de céphalée, ni de troubles oculaires, mais seulement

une grande gêne respiratoire et quelques troubles à la déglutition; la voix est typique.

Le diagnostic de fibrome naso-pharyngien paraît évident et l'intervention est exécutée le 5 mars. Anesthésie chloroformique, dans la position de Rose. Incision de Nélaton pour la résection de la mâchoire supérieure droite qui est faite sous-périostée. En dénudant la fosse canine, le sinus est perforé, et on en profite pour extraire avec une forte pince le prolongement sinusien, ainsi que le prolongement nasal du même côté. Le maxillaire réséqué, la masse principale est saisie solidement avec la pince d'Escat (l'instrumentation de Doyen étant, comme dans la majorité des cas, inutilisable) et par des tractions énergiques on essaie d'arracher la tumeur; celle-ci résiste et on a la sensation que si on insistait plus encore, la base du crâne viendrait avec; enfin, tractions et mouvements combinés de rotation viennent à bout de cette résistance, et la tumeur s'énuclée du sinus sphénoïdal, comme un bouchon de champagne. L'orifice du sinus, du volume d'un doigt, est nettement naso-pharyngé au niveau de la voûte de la choane droite; la base d'implantation est gris nacré comme un fibrome utérin type, avec un étranglement au niveau de l'issue du sinus; seule, la portion périphérique présente une consistance et un aspect différents.

La cavité est tamponnée, serrée, et le voile du palais est reconstitué de suite.

Suites normales sans complications aucunes; le tamponnement est enlevé le deuxième jour, de grands lavages institués, et l'enfant quitte l'hôpital le douzième jour. Revu au bout de douze mois, il ne présente pas de traces de récurrence et la déformation est réduite au minimum.

L'examen histologique fait par le professeur Curtis démontre qu'il s'agit d'une tumeur uniquement conjonctive, moyennement vasculaire.

Le 20 février 1909, l'enfant, dont nous n'avions plus entendu parler, revient de nouveau dans le service pour des saignements assez abondants se produisant par le nez et la bouche, apparus sans cause depuis près d'un mois. L'enfant est très anémié, mais il ne présente aucune trace de récurrence dans la bouche ou le nez. Il est vu assez rapidement lors de son entrée, mais le toucher du naso-pharynx ne montre rien d'anormal. On remet pour plus ample examen, au



lendemain, quand brusquement, le même jour, vers cinq heures du soir, il est pris d'une hémorragie naso-pharyngée excessivement violente, de sang noir, que l'interne de garde appelé de suite ne peut arrêter, et l'enfant meurt quelques instants après. Pendant son court séjour, il avait accusé un peu de céphalée, mais ne présentait aucun trouble du côté de la vision.

Autopsie vingt-quatre heures après la mort, et très limitée, le corps étant réclamé par la famille.

Après ouverture du crâne et ablation du cerveau, on est frappé par la présence, à cheval sur la selle turcique, d'une masse volumineuse nacrée qui soulève la dure-mère; cette tumeur est libre du côté gauche, mais à droite elle pénètre dans l'épaisseur du sphénoïde par sa face latérale et paraît avoir effondré le sinus caverneux.

A un examen plus minutieux, véritable dissection de la masse, on constate que celle-ci prend naissance dans le sinus sphénoïdal droit qu'elle comble à peu près; par le toucher pharyngien, on sent très nettement l'orifice de la brèche sinusale par où, lors de la première intervention, sortait le fibrome. La tumeur est assez facilement extraite par le crâne, et on remarque alors qu'après avoir refoulé le sinus caverneux droit (la paroi latérale droite du sinus sphénoïdal étant perforée), elle a pénétré le sinus caverneux par un bourgeon, occasionnant une fissure de quelques millimètres. Cette fissure ne peut être produite par les manœuvres de dissection, car on suit les caillots depuis cette fissure veineuse jusque dans le sinus sphénoïdal. Il n'y avait que très peu de sang dans la cavité crânienne, l'hémorragie se faisant plus facilement en suivant la tumeur du côté du pharynx.

En résumé, il existait une véritable usure du corps du sphénoïde par une tumeur issue du sinus sphénoïdal droit, ayant gagné la base du crâne, soulevé la dure-mère au niveau de la selle turcique, et, probablement par sa compression lente, usé le sinus caverneux sans avoir d'ailleurs influencé la carotide ni le nerf moteur oculaire externe.

Le fragment enlevé, examiné par le professeur Curtis, et les coupes comparées à celles provenant de la tumeur enlevée lors de l'opération, ont montré qu'il s'agissait bien encore d'un fibrome typique, avec une vascularisation plus considérable que dans les précédents fragments examinés.



Lors de l'enlèvement du cerveau, on avait pu remarquer que la tumeur à cheval sur la selle turcique s'était moulée sur le cerveau où elle avait laissé son empreinte, mais qu'il n'existait pas de lésions au niveau du chiasma des nerfs optiques.

La propagation des polypes naso-pharyngiens du côté du crâne est une complication relativement rare de l'évolution de ces tumeurs, du moins si on s'en rapporte à ce qu'en disent les traités classiques, qui se contentent d'en signaler la possibilité et le peu de symptômes en résultant. Cependant, si l'on recherche dans la littérature médicale, il n'est pas difficile de retrouver plusieurs observations intéressantes qui démontrent qu'en fait cette propagation n'est peut-être pas aussi rare qu'on l'a écrit, et que dans le pronostic éloigné des fibromes naso-pharyngiens on doit en tenir compte.

Les travaux principaux écrits sur la question sont, outre les nombreuses discussions à la Société de chirurgie, les thèses de De Gandt (Paris, 1866), de Petit (Paris, 1881), de Démètre (Lyon, 1903), qui rapporte une observation du professeur Jaboulay presque semblable à la nôtre.

Reprenant les observations antérieures, Petit signale dix-huit faits dans lesquels l'autopsie est venue démontrer l'existence de ces prolongements craniens avec les dégâts causés par eux. Depuis, on a pu y ajouter onze cas nouveaux, ce qui porte à vingt-neuf la totalité des observations, chiffre qui n'est pas négligeable, étant donnée la rareté des fibromes naso-pharyngiens. Dans un service actif comme celui de l'hôpital Saint-Sauveur, à Lille, j'ai, en l'espace de douze années, opéré seulement quatre fibromes naso-pharyngiens, éliminant de ma statistique cette variété maligne de tumeurs du naso-pharynx rappelant par leur marche envahissante, leurs hémorragies, les fibromes

vrais, mais qui sont des sarcomes à évolution rapide et à récurrence fatale.

Comment se fait la propagation ? Elle se fait le plus souvent, dit-on, par destruction de la lame criblée de l'ethmoïde, comme Gosselin en rapporte un cas (thèse de concours, 1850); Brulatour, de Bordeaux, en cite un autre exemple; il en est de même d'une observation célèbre de S. Cooper, où d'ailleurs la pénétration se faisait par les deux voies ethmoïdale et fente sphénoïdale.

Berger, dans la discussion à la Société de chirurgie, en 1895, disait à propos des cas de Calot: « Dans les faits très rares où la vérification de la pénétration intra-cranienne a été faite, c'était, comme dans le cas d'Otto Weber, par la destruction des cellules ethmoïdales que s'était faite l'effraction. »

C'était aussi l'avis de M. Kirrmisson qui, dans deux cas observés, où la mort était survenue très vite après l'opération, avait vu la pénétration se faire par les cellules ethmoïdales. La possibilité de la pénétration par la fente sphénoïdale paraît hypothétique, disait encore M. Kirrmisson; et cependant, il existe des faits probants où cette voie a été suivie, tels les deux faits rapportés par M. Pozzi dans le mémoire qu'il présenta au Congrès de Lille, en 1874. Le premier malade étant mort de syncope dans le service de Verneuil, on trouva, sur le côté droit de la selle turcique, la dure-mère soulevée par une tuméfaction notable; en ce point existait un prolongement du fibrome qui passait dans le crâne par la fente sphénoïdale très élargie. Dans l'autre cas, un prolongement pénétrait dans la partie postérieure de l'orbite par la fente sphéno-maxillaire, puis, se dirigeant en arrière, pénétrait dans le crâne par la fente sphénoïdale.

La pénétration par usure du sinus sphénoïdal n'est pas rare et près d'un tiers des faits peuvent s'y rapporter; depuis le cas de Nélaton, cité par de Gandt dans sa thèse,

jusqu'à ceux de Huguier, Jaboulay, le nôtre et d'autres encore.

En réalité, l'usure de la base du crâne peut se faire en des points bien différents, et il est impossible de fixer le point où s'est faite l'effraction, car la symptomatologie est nulle ou très réduite et dans ce dernier cas insuffisante à localiser la compression des lobes cérébraux et par conséquent le point probable où s'est faite la propagation.

Pourtant, avec les idées nouvelles concernant le point exact d'implantation des fibromes naso-pharyngiens et qui tendent à le fixer dans les sinus sphénoïdaux, il n'est pas impossible d'avancer que dans ces conditions l'usure du sphénoïde et la pénétration latérale doivent être la règle.

Dans vingt-trois cas sur vingt-neuf, la constatation de prolongements craniens au cours de l'évolution de fibromes naso-pharyngiens a été une trouvaille d'autopsie.

Les six observations où le diagnostic a été fait sont celles de Nélaton (violents maux de tête, dilatation de la pupille droite), 1854; Nélaton (cécité gauche, dilatation de la pupille, pénétration par le sinus sphénoïdal), 1860; Nélaton (cécité droite, céphalée, étourdissements), 1864; guérison après l'intervention; Michaux, de Louvain (céphalée, dilatation pupillaire droite), 1867; Ollier (céphalalgie, somnolence, atrophie papillaire double), 1866; Heurtaux (céphalée, diminution de la vue à droite), 1877.

Les trois derniers cas ayant été suivis de guérison, incomplète d'ailleurs, il est permis de mettre en doute l'authenticité de la propagation intra-cranienne, les symptômes ayant pu tenir à une simple compression dans l'orbite, ou peut-être à un refoulement des parties osseuses amincies, ce qui réduirait à vingt-six le nombre des faits authentiques.

De Gandt a longuement étudié cette question du diagnostic de la pénétration, en insistant sur la valeur de l'ophtalmoscope en pareil cas; il est évident que, dans



certaines faits, la constatation d'une atrophie de la papille ou des modifications de la rétine peuvent avoir leur importance, mais ceci n'a rien d'absolu, quand on sait qu'à côté des parties de la base du crâne en rapport avec le chiasma et le nerf optique il existe bien d'autres points de pénétration; et puis l'examen minutieux des divers symptômes constatés ne permet pas de trancher facilement la question de pénétration ou de non-pénétration dans le crâne. Dans plusieurs cas, des malades atteints de fibromes sans prolongements ont présenté des symptômes qui purent induire en erreur, comme dans le cas d'extension aux sinus frontaux. Dans d'autres observations, des perforations du crâne par de gros bourgeons n'avaient été signalées par aucune réaction permettant de s'en douter; aussi Verneuil pouvait-il à la Société de chirurgie (novembre 1863) dire : il est absolument impossible de diagnostiquer les prolongements du côté du cerveau, on peut seulement les soupçonner.

Ces soupçons sont malheureusement rares et n'ont pu jusqu'à présent empêcher la mort des patients. M. Pozzi, au Congrès de Lille, avait insisté sur la syncope mortelle au cours des opérations de fibromes naso-pharyngiens chez les sujets présentant des prolongements intra-craniens, syncope se produisant sans que rien dans la durée de l'intervention ou de l'importance de l'hémorragie ait pu en être la cause; ceci est si vrai que, dans un cas analogue, Jaboulay put annoncer d'avance l'extension à la cavité crânienne du fibrome, ce qui fut confirmé par l'autopsie.

L'hémorragie survenant après l'intervention en dehors des suites opératoires immédiates ou longtemps après a été signalée dans un cas de Richet (1881) et que rapportait Bazy à la Société de chirurgie en 1902 : opération en février, puis hémorragies se produisant par intervalles jusqu'à la mort par gros saignement survenant le 4 juillet.

A l'autopsie, on constatait une érosion du sinus caverneux gauche par prolongement du sinus sphénoïdal. Il existait, en outre, de l'encéphalite au niveau du lobe sphénoïdal.

Cette observation se rapproche beaucoup de la nôtre.

En présence de la latence des prolongements intracraniens envoyés par les fibromes naso-pharyngiens, il est permis de se demander si en réalité ces prolongements ne sont pas plus nombreux que semble le faire croire le nombre des cas publiés. Quand on sait combien les fibromes savent user les os, élargir les orifices, se propager sournoisement dans toutes les régions voisines de leur point d'implantation, il ne serait pas téméraire de penser que rien n'empêche l'expansion de se faire du côté de la cavité crânienne. Dans un cas récent qui nous obligea à la résection des deux maxillaires supérieurs, le fibrome implanté dans la cavité du sphénoïde constituée par les deux sinus réunis, avait tellement dilaté celle-ci (enfant de treize ans) que la face supérieure de la cavité n'était plus qu'une lamelle mince et que le doigt pouvait déprimer. La lenteur de l'évolution (plusieurs années), l'habitude des lobes cérébraux à une compression progressive et très lente sont peut-être la cause de ce que les phénomènes de propagation passent inaperçus, d'autant plus qu'après l'intervention l'espace laissé libre doit certainement permettre à la tumeur intra-crânienne un retour en arrière, la cavité vidée de la masse principale lui laissant de la place; et ceci n'est pas une vue de l'esprit; dans notre observation, nous avons pu, après l'intervention, introduire le doigt dans le sinus sphénoïdal qui paraissait complètement vide, du moins autant qu'on peut en juger dans un examen fatalement rapide, préoccupé que l'on est de tamponner pour arrêter une hémorragie toujours importante.

A l'autopsie, on constatait que le sinus était rempli de nouveau par une masse fibreuse typique, qui n'était

pas une cicatrice, mais un lobe de la tumeur intra-cranienne, lui attenant, et qui vint avec elle. Ce prolongement intra-cranien devait exister lors de la première intervention et il est probable que la rupture d'un pédicule l'avait empêché d'être extirpé avec la masse principale.

Il serait intéressant de revoir de vieux opérés de fibromes naso-pharyngiens pour savoir si chez certains d'entre eux il ne se fait pas une évolution lente, non gênante de débris fibreux non enlevés lors de l'intervention.

Nous croyons qu'avec l'âge et le temps certaines de ces tumeurs peuvent subir cette régression qu'il est bon de ne pas attendre, mais qui peut exister pour les fragments secondaires et qui est peut-être la cause de la non-récidive dans les cas terminés par la guérison. Ce qui reste, se développant du côté du pharynx, n'a pas d'importance, mais à la longue peut devenir dangereux si les hasards de son évolution intra-cranienne l'amène au contact de vaisseaux ou de nerfs.

La conclusion de cette courte étude est :

Qu'il faut se défier des prolongements possibles intra-craniens, sans aucun symptôme, que seules les interventions donnant un large jour et permettant, après ablation, d'explorer le point d'implantation et de rechercher de suite ou après cicatrisation des prolongements se dirigeant vers la cavité crânienne, doivent être employées; par conséquent, la résection de la mâchoire supérieure qui donne un jour considérable, surtout si on emploie l'éclairage électrique frontal, qui permettra de bien explorer tout le champ opératoire.

La constatation d'un tel prolongement commande son extirpation immédiate, ce qui, avec les méthodes chirurgicales actuelles, et étant donné que ces tumeurs s'énucléent avec facilité, paraît chose assez facile.

Il faut enfin être prévenu, dans le pronostic éloigné des fibromes naso-pharyngiens, de pareille éventualité : pro-



longements, compression, hémorragies, qui peuvent singulièrement assombrir une avenir que l'on considère généralement comme bon après une intervention réussie.

#### DISCUSSION

M. JACQUES. — La communication de M. Gaudier me donne à craindre qu'un succès opératoire dont je m'applaudissais beaucoup, parce qu'il concernait une volumineuse tumeur avec prolongement intra-cranien sans récurrence depuis plus d'un an, ne me réserve ultérieurement une déception. En effet, malgré un état général très satisfaisant, le sujet conserve des céphalées tenaces qui pourraient bien être l'indice d'une évolution profonde d'un prolongement échappé à l'intervention.

### TRAITEMENT DU CANCER LARYNGÉ

#### PAR LA FULGURATION

Par le D<sup>r</sup> Georges LAURENS, de Paris.

L'auteur expose sommairement l'état actuel de la fulguration et la relation de deux cas de cancer endolaryngé qu'il a pu traiter par ce mode opératoire. Les deux observations des malades ont été longuement et antérieurement décrites.

Mais Georges Laurens, sans rien préjuger de l'avenir, sans vouloir porter un pronostic optimiste, déclare simplement que ses deux opérés (sur lesquels la fulguration a été faite il y a six mois) sont actuellement en vie, bien portants, sans la moindre trace de récurrence locale, ont repris leurs occupations professionnelles, et ont une phonation convenable; l'un d'eux même peut parler la journée entière.

Il signale une paralysie des muscles ary-aryténoïdiens chez l'un des opérés, qui a duré deux mois et a complètement disparu après un traitement à la strychnine.

Ces deux cas de fulguration appliquée sur les néoplasmes bien circonscrits peuvent donc dans une certaine mesure

encourager dans l'application de ce nouveau traitement opératoire du cancer du larynx, puisque les résultats immédiats sont satisfaisants.

---

SUR UN CAS  
DE LARYNGECTOMIE TOTALE POUR CANCER DU LARYNX

Par le D<sup>r</sup> GAULT, professeur suppléant,  
Chargé du cours de laryngologie à l'École de médecine de Dijon.

L'observation suivante est relative à un malade atteint de cancer du larynx (épithélioma pavimenteux lobulé) ayant dépassé les limites de l'organe. Nous reportant aux règles établies par le professeur Moure dans des cas de ce genre, à l'avant-dernière réunion annuelle de notre Société, notre malade pouvait être considéré comme justiciable d'une trachéotomie palliative plutôt que d'une ablation large. Cependant, en raison des douleurs, de la dysphagie, de la dyspnée, nous avons cru devoir faire chez lui une laryngectomie totale.

OBSERVATION. — Nous sommes appelés vers la fin de février 1909, chez M. T..., par notre excellent confrère le D<sup>r</sup> Cortet, d'Arc-sur-Tille. Ce malade de cinquante-huit ans, alité, souffrant beaucoup, respirant difficilement, présentait à ce moment une tumeur facilement visible au laryngoscope, de la grosseur d'une noix, qui recouvrait le larynx et masquait toutes les parties sous-jacentes. Néanmoins déjà à ce premier examen, on pouvait se rendre compte que la tumeur, bien qu'ayant envahi entièrement l'épiglotte, paraissait respecter les replis glosso-épiglottiques et la partie externe des replis pharyngo-épiglottiques.

Le malade présentait en outre de la bronchite depuis plusieurs semaines, due très probablement à l'aspiration des sécrétions par la trachée et les bronches.

Nous proposons la laryngectomie totale qui est acceptée.

L'opération est faite en deux temps dans une clinique de Dijon.

Le 12 mars, trachéotomie. Assisté du D<sup>r</sup> Cortet, nous la faisons au chloroforme contrairement à notre habitude, mais, nous proposant de suturer la trachée à la peau, nous craignons, en utilisant la cocaïne, de rendre notre intervention plus longue et plus laborieuse. Nous sectionnons l'isthme du thyroïde et commençons à isoler la trachée de l'œsophage, quand la cyanose progressive du malade nous força à faire de suite notre boutonnière trachéale (basse) et à mettre une canule. L'expectoration éliminée aussitôt après était épaisse, d'aspect puriforme, aussi craignons-nous alors des complications pulmonaires soit après la trachéotomie, soit après la laryngectomie; mais, dans les jours qui suivirent la trachéotomie, l'aspect des crachats devint beaucoup meilleur. Ils s'éclaircirent, devinrent visqueux et se rapprochèrent de plus en plus de l'expectoration normale une fois que l'élimination des sécrétions bronchiques put se faire par la voie facile de la canule. Aussitôt après la trachéotomie, nous plaçons une sonde œsophagienne par la fosse nasale droite. Le malade fut nourri par cette sonde pendant deux mois. On adaptait la seringue en verre de Lermoyez, de 50 centimètres cubes, au pavillon de la sonde, et coup sur coup on faisait ingérer au malade (sauf dans les premiers jours) le contenu de trois seringues, soit 150 centimètres cubes de liquide. Cette petite opération était répétée en moyenne trois à cinq fois par jour. Le liquide injecté comportait du lait ou du bouillon comme véhicule; on y mettait en suspension des œufs, du tapioca, des lentilles écrasées, du hachis fin de viande, etc. Nous recommandons beaucoup cette manière de nourrir les malades, qui ne nous a jamais occasionné le moindre ennui. Le corps de pompe étant entièrement en verre sans ajutage, et le piston en caoutchouc, la seringue est très facile à tenir propre; d'autre part, l'orifice canulaire en verre, étant plus large que dans la plupart des autres appareils similaires, permet le passage de purées épaisses. Le seul défaut de cette seringue est sa fragilité. Dix jours après, le malade respirant bien, pouvant dormir et largement nourri à la sonde, avait repris des forces, une meilleure expectoration. Nous pratiquons alors, aidés de M. le D<sup>r</sup> Cortet, la laryngectomie totale.

Nous utilisons le procédé classique de Périer : deux lambeaux en volets, dénudation latérale du larynx, décollement



de la trachée de l'œsophage, section transversale de la trachée. Poursuite du décollement du larynx attiré en avant et en haut avec une pince de Museux, de l'œsophage en arrière. En haut, section des grandes cornes du thyroïde et des replis glosso-épiglottiques très en avant. Sacrifice d'un peu de la paroi antérieure de l'œsophage (envahie par le néoplasme) qui est sectionnée un peu au-dessous du bord inférieur du cricoïde.

Dans la trachée, aussitôt après sa section, avait été placée une canule de Périer par laquelle on continua l'anesthésie avec l'entonnoir de Trendelenburg. Le larynx enlevé, la trachée attirée en avant est suturée à la peau.

La tête fléchie sur le thorax, l'œsophage est attiré en haut, suturé au catgut sur la ligne médiane, puis à la base de la langue et aux tissus rétro-hyoldiens. Un plan de tissu musculaire est établi en avant et suturé au catgut. Réunion de la peau par quelques fils de crin.

Reprenant ces divers temps, nous insisterons seulement sur les difficultés rencontrées.

La suture de la trachée à la peau a été un peu laborieuse. Nous croyons que si elle n'est pas parfaite, le bourgeonnement qui se produit dans les jours qui suivent supprimera vite toute solution de continuité.

Au moment du décollement trachéo-œsophagien, la respiration s'est beaucoup ralentie. Nous avons dû nous arrêter plusieurs fois au cours du décollement du larynx pour faire quelques tractions de la langue.

La suture de l'œsophage après l'opération fut difficile, étant donné que nous avions sacrifié une partie de la paroi antérieure. Néanmoins, nous avons pu l'attirer suffisamment dans le haut de la plaie. Nos sutures, faites très rapidement vu la longueur de l'opération, ont été peu soignées, et quelques-unes ont lâché dans les jours suivants.

Les suites opératoires n'ont rien présenté de spécial. Le premier jour, injection totale de 1 litre de sérum artificiel. Température, le soir de l'opération, 39°5. Apyrexie dès le lendemain, interrompue seulement deux ou trois fois par des ascensions vers 38°5 au cours des dix premiers jours. Premier pansement le quatrième jour. A partir de ce moment, quelques points de l'œsophage, très tiraillé vers le haut, ayant cédé, on fait quotidiennement deux ou trois pansements. Un pansement supérieur d'abord, consistant en mèches de gaze

non apprêtée, qui obturent l'orifice supérieur. Ce pansement est changé deux ou trois fois par jour pour éviter que, trop imbibé par la salive ou les liquides septiques, il n'infecte le pansement trachéal inférieur.

Huit jours après l'opération, l'aspect de la plaie était le suivant : en haut, immédiatement sous l'os hyoïde, une boutonnière antérieure de la grosseur d'une pièce de deux francs donnait accès sur la gouttière œsophagienne ainsi ouverte en avant. Un miroir laryngoscopique introduit par l'orifice et tourné en haut ou en bas, permettait de voir et d'explorer dans tous ses détails la base de la langue et l'isthme du pharynx ainsi que la partie supérieure de l'œsophage. Au-dessus de la fourchette sternale, orifice de la trachée. Immédiatement au-dessus persiste encore une dépression en doigt de gant qu'à chaque pansement on remplit de gaze non tassée et qui peu à peu se comble par bourgeonnement.

Par trois points de suture au catgut, placés dans les jours qui suivirent, nous rétrécîmes un peu l'orifice supérieur et, au quinzième jour, quand le malade quitta la clinique, ses dimensions étaient à peine d'une pièce de un franc. Un mois après ne persistait plus qu'une petite fistulette qui se ferma d'elle-même. La sonde œsophagienne ne fut retirée qu'après fermeture complète de l'orifice œsophagien.

Aujourd'hui, deux mois après l'opération, le malade ne souffre plus, mange et respire bien, a repris du poids et vaque à ses occupations.

Nous aurions voulu soumettre à la fulguration la plaie de ce malade. Nous en avons été empêché, mais le facile accès sur la base de la langue d'une part, sur la partie initiale de l'œsophage d'autre part, points de repullulations possibles, nous faisait regretter de ne pouvoir appliquer à ce malade cette méthode alors en faveur, et dans le cas particulier d'application facile au moyen d'électrodes appropriées.

En terminant la relation un peu longue de ce cas, nous insisterons sur les quelques particularités suivantes :

1° La bronchite avec expectoration purulente n'est pas



forcément une contre-indication. La trachéotomie, opération relativement bénigne, peut améliorer la bronchite et l'expectoration et permettre une deuxième intervention à laquelle on renoncerait peut-être de crainte de complications pulmonaires s'il s'agissait d'opérer en un temps.

2° L'opération en deux temps, principe sur lequel insistait mon maître le professeur Jacques, à la réunion annuelle de notre Société, il y a deux ans, est de beaucoup préférable. Elle permet de remonter le malade en lui procurant après la trachéotomie la respiration et le sommeil, tandis qu'on nourrit substantiellement à la sonde ce famélique relatif en attendant la deuxième intervention pour laquelle le choc opératoire est très diminué.

3° La sonde à demeure genre Nélaton est très utile. La seringue de Lermoyez, toute en verre et à large embouchure, en est le complément très commode.

4° Au cours de l'opération, les temps un peu délicats sont la suture assez laborieuse de la trachée à la peau et le décollement œsophagien, à cause des troubles de la respiration.

5° La boutonnière œsophagienne, si elle se produit, retarde évidemment la cicatrisation, mais n'est pas très grave. Elle exige seulement de plus grands soins consécutifs si possible et la multiplicité des pansements. La possibilité de cette boutonnière ne doit pas faire craindre le sacrifice large des parties douteuses. Dans le cas qui nous occupe, nous avons été aussi peu économe que possible, étant donnée l'étendue des lésions. Mais la gouttière œsophagienne persistant, on peut toujours reconstituer ultérieurement le canal, soit avec l'œsophage lui-même, soit avec la peau doublée des tissus périœsophagiens.

#### DISCUSSION

M. MOLINIÉ fait part des résultats négatifs ou défavorables de la fulguration chez 4 de ses malades atteints de lésions cancéreuses siégeant à la bouche, au pharynx ou au larynx. Ces malades, traités



par MM. de Keating-Hart et Juge, ont tous succombé soit par récurrence rapide et généralisation, soit par complications opératoires broncho-pulmonaires. Sans vouloir apprécier la méthode dans son ensemble, on peut dire d'après ces exemples que le cancer des premières voies respiratoires et digestives ne fournit pas à la fulguration un heureux terrain d'application.

M. JACQUES. — Il est des conditions où la fulguration nous serait précieuse dans le traitement du cancer du larynx. J'observe depuis huit mois un malade de soixante-quinze ans atteint de cancer végétant du repli aryépiglottique droit. Après l'avoir traité par des excisions partielles et amélioré pendant deux mois, la famille m'a instamment prié de tenter, faute d'une opération radicale, la destruction du néoplasme par l'étincelage. Après exérèse aussi complète que possible des parties exubérantes par les voies naturelles, j'ai, avec le concours de mon collègue et ami le D<sup>r</sup> Guilloz, pratiqué huit applications consécutives d'étincelles de haute fréquence à huit ou quinze jours d'intervalle. Nous n'avons observé aucune réaction fâcheuse (séances de 30 à 40 secondes, étincelles de 10 millimètres) nerveuse, ni septique; mais aucun résultat avantageux non plus. La prolifération a continué très active: les préparations histologiques que j'ai l'honneur de vous présenter montrent en effet la limitation et le peu de profondeur des modifications histologiques attribuables à l'étincelle.

M. LERMOYEZ. — Depuis cinq ou six mois, je cherche ce que vaut cette méthode; la fulguration intensive ne provoque rien du côté du cœur.

La fulguration dans les cancers inopérables n'est pas supérieure à la laryngotomie suivie de thermocautérisation.

Quelques chirurgiens m'ont dit que dans le cancer facile, elle ne donne rien et qu'elle aggrave le cancer inopérable; elle a trois effets immédiats: la lymphorrhée, qui augmente les chances de broncho-pneumonie, l'action nécrosante (je connais une thrombose de l'artère axillaire) et une action de réparation excessive des tissus; donc ses résultats sont douteux.

M. SIEUR. — La fulguration me paraît présenter à l'heure actuelle deux inconvénients sérieux:

Tout d'abord elle prolonge singulièrement la durée de l'intervention, ce qui peut augmenter les chances de choc et d'infection.

En second lieu, elle manque de point de repère permettant de graduer l'action de l'étincelle suivant l'étendue et la profondeur des tissus suspects. Or dans un organe aussi sensible que le larynx, composé d'éléments souvent indispensables à la double phonation et à la respiration, il serait utile de borner les dégâts au strict minimum, sans s'exposer néanmoins à une récurrence fatale.

J'estime cependant que les expériences de fulguration doivent

être continuées puisque c'est l'avenir seul qui pourra nous renseigner sur leur utilité.

M. DE GORSSE dit à M. Lermoyez qu'il peut lui répondre au sujet d'une des questions posées à M. Molinié et sur laquelle ce dernier ne possède pas de documents, celle du sphacèle possible des tissus très délicats qui reconstituent les canaux aérien et digestif. M. de Gorsse a eu l'occasion de faire opérer une malade par M. Juge, à Marseille, pour une récurrence du cancer du sein. Le cas était très grave, la tumeur délimitée au bistouri, on s'est aperçu que deux espaces intercostaux et une côte étaient adhérents au néoplasme et s'effondraient. On a réséqué la côte et on s'est trouvé en présence de la plèvre et du cœur recouvert de son péricarde et qui battait à l'air libre. On a fulgué pendant dix minutes cette plaie : les étincelles, modérées quand elles étaient dirigées sur le cœur et la plèvre, n'ont donné lieu à aucun accident. Mais on pouvait craindre avec juste raison une ouverture des séreuses au moment de la chute de l'eschare. Il n'en a rien été : il n'y a pas eu d'eschare, les séreuses n'ont pas été mortifiées; elles ont au contraire bourgeonné avec une rapidité extraordinaire.

M. de Gorsse estime donc que lorsqu'il s'agit de tissus très fragiles on peut les fulgurer sans craindre un sphacèle consécutif, à condition toutefois de doser l'intensité des étincelles, chose facile lorsque l'électrothérapeute est averti et a bien en main le maniement de l'étincelle à haute fréquence.

### *Séance du 12 mai 1909.*

Présidence de M. LAVRAND, de Lille.

## CANCER DU LARYNX

### SIÈGEANT SUR LE REPLI ARYTÉNO-ÉPIGLOTTIQUE GAUCHE OPÉRATION ENDOLARYNGÉE; GUÉRISON

Par le D<sup>r</sup> J. GAREL, Médecin honoraire des hôpitaux de Lyon,  
Médecin de la clinique oto-rhino-laryngologique de l'hôpital Saint-Luc.

L'observation que je rapporte est intéressante à cause de sa rareté. C'est en effet la première fois que je rencontre un cancer du larynx assez nettement limité pour que je



puisse en pratiquer l'ablation bien complète par les voies naturelles.

OBSERVATION. — M. X..., soixante-deux ans, entrepreneur, habitant une petite ville de l'Ardèche, vient me consulter, le 10 septembre 1908, pour un mal de gorge datant de deux mois.

Le malade ressent depuis le début une douleur du côté gauche du cou. Cette douleur n'est pas très forte, c'est plutôt de la gêne que de la douleur proprement dite. A l'examen du cou, il n'y a pas d'empâtement et je ne trouve pas le moindre ganglion. La voix est couverte, comme cela s'observe dans toutes les affections où une lésion volumineuse recouvre l'infundibulum laryngien.

Tels sont les signes présentés par ce malade qui semble d'ailleurs jouir d'une santé parfaite. En dehors du larynx, aucun autre organe n'est frappé de la plus petite tare.

A l'examen laryngoscopique, je trouve une grosse tumeur rougeâtre, à surface irrégulière et bosselée, recouvrant tout le côté gauche du larynx, masquant la corde vocale et dépassant largement la ligne médiane. La surface mamelonnée rappelle absolument l'aspect des tumeurs épithéliomateuses. Je dois ajouter que cette tumeur est mobile et flottante. Elle est soulevée dans les mouvements d'expiration et entraînée ensuite du côté de la glotte dans les efforts inspiratoires.

La tumeur me semble franchement maligne et ne peut simuler une autre lésion. En raison de sa mobilité, je suis convaincu que le néoplasme repose sur le ligament ary-épiglottique gauche et qu'il est fixé par un pédicule de peu d'épaisseur. Comme il n'existe pas de ganglions et que l'état général est excellent, je propose au malade de tenter l'ablation par la voie naturelle, pensant que je pourrais faire une ablation complète et cautériser ensuite au besoin la base d'implantation. Ma proposition est acceptée.

Le 17 septembre, le malade est anesthésié localement au moyen de badigeonnages de cocaïne-adrénaline. Lorsque l'anesthésie est complète, j'introduis, sous le contrôle du miroir, une anse galvanocaustique montée sur conducteur courbe. Je charge la tumeur de manière à remonter l'anse de fil le plus près possible du pédicule supposé. Je fais passer le courant et du premier coup la section est opérée. Le malade crache la tumeur en totalité. L'examen du larynx,



praticqué immédiatement après l'opération, indique que la section a porté sur la partie du ligament ary-épiglottique gauche, à son point d'union avec le bord postérieur de l'épiglotte. La surface de section a 7 ou 8 millimètres de longueur sur une largeur de 2 ou 3 millimètres.

La tumeur présente macroscopiquement tous les caractères d'une tumeur maligne épithéliomateuse. Elle pèse 2 grammes et demi. Elle a 22 millimètres de longueur sur 18 de largeur et son épaisseur est de 15 millimètres. Elle est confiée au laboratoire d'anatomie pathologique de la Faculté. Le 9 octobre, je reçois la réponse suivante de M. Bériel :

« Le fragment envoyé se montre constitué par un stroma fibrillaire dans lequel se voient des nappes épithéliales lobulées. Celles-ci sont constituées par des éléments épithéliaux manifestes, mais sans ordonnance particulière. Elles infiltrent toutes les surfaces des coupes.

» Le fragment est limité, sur une partie de la périphérie, par un épithélium stratifié en voie de destruction. Sur plusieurs points même, il a complètement disparu et est remplacé par un tissu granuleux.

» Il s'agit là, sans aucun doute, d'un épithélioma dont la surface est en partie ulcérée. Les signes se rapprochent de ceux donnés par un grand nombre de cancers du larynx; mais l'aspect atypique des néoproductions ne permet pas d'en préciser exactement l'origine. En tout cas, la malignité n'est pas douteuse. »

Les suites de l'opération ont été nulles. Le malade a repris de suite sa voix normale et n'a rien éprouvé du côté de la déglutition. Il est rentré chez lui au bout de peu de jours et je n'ai pas eu besoin de faire des cautérisations sur la surface de section.

J'ai suivi ce malade très attentivement depuis l'opération. J'ai examiné son larynx à plusieurs reprises et je n'ai jamais constaté une trace de récurrence. Les examens ont été pratiqués tous les mois, puis au bout de deux mois. A chaque visite, le malade, sous l'influence de la frayeur bien naturelle, prétend toujours qu'il éprouve un peu de douleur du côté gauche du larynx. En mars, il affirmait que ces sensations étaient encore plus marquées, mais le larynx était toujours normal sans trace de récurrence. J'ai trouvé seulement un petit papillome vulgaire de la luette que j'ai enlevé, craignant

qu'il ne puisse entretenir la sensation dont se plaignait mon patient.

A mon dernier examen, la surface de section de la tumeur était tout à fait invisible et le ligament ary-épiglottique nullement déformé. La crainte d'une récurrence influe beaucoup sur le moral de ce malade.

Actuellement, l'opération date de huit mois. Nous approchons donc de la limite considérée comme suffisante pour admettre la guérison. Semon se contente d'un délai de douze mois, mais d'autres réclament trois ou quatre ans. Il faut reconnaître que tous les cas ne sont pas comparables. On est en droit de regarder comme guéris des cas dans lesquels, au bout d'un an, il n'y a pas de récurrence ni sur le point opéré, ni dans les ganglions du voisinage. Mais rien ne permet de dire que, deux ou trois ans plus tard, il ne surviendra pas une récurrence à distance sur un autre organe.

Je n'ai pas l'intention, en rapportant l'histoire de ce malade, de tirer des conclusions sur la meilleure ligne de conduite à tenir en présence d'un cancer du larynx. Il s'agit d'un cas exceptionnel, et je ne le cite qu'à titre de curiosité.

Sans doute un grand nombre d'interventions endolaryngées ont été faites. La plupart n'ont pas été couronnées de succès et sont tombées dans l'oubli. Nous connaissons tous des cas pour lesquels le diagnostic ne peut être précisé. Tantôt c'est un pseudo-polype qui masque derrière lui un néoplasme prochain, tantôt c'est un épaississement d'une corde simulant une pachydermie qui dégénérera plus ou moins tard en tumeur maligne.

Sir Semon nous dit bien qu'il faut faire un diagnostic précoce, mais il est bien convaincu comme tous que ce diagnostic n'est pas si facile. Combien de fois, en présence d'une lésion laryngée, ne nous sommes-nous pas demandé s'il s'agissait de cancer, de syphilis ou de tuberculose? Quand un malade a un peu de raucité vocale par épaississement d'une corde, pouvons-nous d'emblée lui proposer.



une laryngo-fissure, car en escomptant même la possibilité exceptionnelle d'une régénération de la corde, comme dans un de mes cas et dans un cas récent de Lannois, nous ne pouvons guère promettre qu'une raucité encore plus accentuée. Le malade ne se rendra à notre avis que si nous pouvons déclarer (à la famille plutôt qu'à lui-même) que la lésion est certainement cancéreuse et que la mort surviendra à bref délai si l'on refuse l'opération.

Quand nous parlons de mort à bref délai, en quelques mois, nous nous avançons même beaucoup, car chez les sujets âgés j'ai vu des cancers du larynx durer un certain nombre d'années. Je me souviens d'un malade qui porta sa lésion pendant sept ans, sans en être bien incommodé, avant qu'on ne fût obligé de recourir à la trachéotomie. Chez un autre vieillard j'ai enlevé un polype du larynx sur une corde rouge et épaissie dans toute sa longueur. Trois ou quatre ans plus tard, le processus prit une allure rapide et le malade mourut peu après une trachéotomie.

Quand on est certain du diagnostic, que la tumeur est nettement limitée et que l'opérateur, rompu aux interventions endolaryngées, pense faire une abrasion totale allant jusqu'aux parties saines, on est en droit d'intervenir par les voies naturelles. C'est ce mode opératoire que Fraenkel, en 1900, a déclaré être le triomphe de la laryngologie. Il est vrai qu'il a publié, lui seul, 5 succès sur 9 cas personnels. Actuellement les succès endolaryngés se réduisent, sauf erreur, à 18 cas seulement. Ces cas appartiennent : le plus ancien à Schnitzler et les autres, par unités également, à Göttstein, Moritz-Schmidt, Schech, Semon, Jurasz, Krishaber, Bonain, Arslan, Max Scheier, Schiffers, Fletcher-Ingals et Compaired.

Max Scheier et Jurasz sont franchement partisans de la voie endolaryngée. Jurasz dit même que cette opération deviendra de plus en plus en faveur dans la suite, car les diagnostics précis seront plus hâtivement établis.



Mais cependant le plus grand nombre des maîtres de la spécialité plaident pour la laryngo-fissure, qui donne une voie plus large et qui, pratiquée de bonne heure, est beaucoup moins dangereuse que les laryngectomies partielles ou totales, seules applicables aux lésions avancées. Je n'admets pas toutefois que l'on puisse présenter la laryngo-fissure comme une intervention de tout repos, opération de père de famille. L'année dernière un de mes malades est mort cinq heures après l'opération, et pourtant jamais opération n'avait été plus simple et plus facile. Quelques jours après, nous avons assisté chez un de nos collègues à une autre intervention très simple aussi; mais le lendemain le malade était mort. Nous ne voulons pas dire par là que la laryngo-fissure est une intervention de grande gravité, mais elle présente évidemment un danger réel.

Si l'on consulte les statistiques de Sendziak, de Hansberg, de Semon, on voit que les cas non récidivés après un an sont encore restreints. Max Scheier, en invoquant les statistiques, arrive même à conclure que la voie endolaryngée donne un pourcentage de guérisons plus élevé que la laryngo-fissure. Il est vrai que le mémoire de Max Scheier date de 1900 et que, depuis cette époque, l'opération a été minutieusement réglée et pratiquée très souvent et dans de meilleures conditions. Aussi, Molinié, dans son intéressant ouvrage sur les tumeurs malignes du larynx, en 1907, arrive à conclure que la laryngo-fissure est bien supérieure à la méthode endolaryngée.

Il faut d'ailleurs faire une distinction entre les divers cas de cancer. Il en est qui ne siègent que sur la corde vocale et s'étendent du côté de la trachée ou du côté de la bande ventriculaire. Il en est d'autres, comme celui que je présente aujourd'hui, qui s'implantent sur les ligaments ary-épiglottiques ou sur l'épiglotte. Ces dernières formes sont d'un abord plus facile et les opérations de ce genre comptent certainement quelques succès sans récidive.

Dans mon cas, bien que la tumeur fût d'un certain volume, elle me semblait assez limitée, et sa mobilité très grande faisait entrevoir la possibilité d'une opération radicale. Je n'avais pas fait de biopsie avant l'opération parce que la tumeur avait un aspect franchement épithéliomateux. D'ailleurs, l'ablation d'une parcelle de tumeur pour établir le diagnostic avant l'opération n'est pas sans inconvénient. Le néoplasme une fois entamé entre dans une phase de réaction violente, on a donné un véritable coup de fouet à la lésion. Au moment de la maladie du Kronprinz, un médecin m'avait adressé un malade chez lequel il soupçonnait de la tuberculose. Il existait sur la corde gauche une simple petite tumeur hyaline de trois millimètres de diamètre au maximum, tumeur bien moins volumineuse que celle du royal malade. Je fis l'ablation de cette petite saillie. Mon collègue Chandelux en fit l'examen et déclara qu'il s'agissait d'un épithélioma très malin. Mon opération, au lieu d'être curative, fit évoluer la lésion à pas de géant et le malade mourut sept ou huit mois plus tard. J'avais bien proposé dès le début une laryngo-fissure; elle fut énergiquement repoussée.

En résumé, l'intervention endolaryngée est rarement indiquée. Elle réclame une tumeur d'implantation limitée. Les tumeurs des replis ary-épiglottiques et de l'épiglotte seront celles qui donneront les meilleurs résultats. Quant aux tumeurs malignes des cordes vocales, il ne faut guère y toucher, surtout si l'on ne cherche qu'à préciser le diagnostic. Toutefois, si la tumeur est bien limitée, si le malade, prévenu, ne rejette pas complètement l'intervention par voie externe, on pourra tenter d'abord l'ablation par voie interne, tant pour la biopsie que pour la cure radicale. Mais il faudra surveiller de près le malade, car à la moindre récurrence la laryngo-fissure deviendrait obligatoire.

## TUMEURS KÉRATINISANTES DU LARYNX

Par le Dr André CASTEX, de Paris.

Mes collègues ont vu sûrement dans des larynx de petites tumeurs implantées sur les cordes vocales, d'aspect verruqueux, blanchâtres et présentant plutôt le caractère d'un épithélioma à ses débuts.

Pour ma part, j'ai rencontré six fois au moins ce type de néoplasme, qui frappe l'attention par la kératinisation blanche de sa surface.

Invariablement, c'était chez des hommes aux environs de la cinquantaine, et le plus souvent l'examen microscopique d'un fragment prélevé avant l'opération indiquait qu'il s'agissait d'un épithélioma. Nos interventions par thyrotomie ont été favorables.

Dernièrement, chez deux hommes, j'ai vu cette kératinisation très accentuée sur un énorme papillome et sur une tumeur de nature intermédiaire tellement dure que la pince avait grand'peine à l'entamer.

Je joins à ma communication la relation des deux examens histologiques qui m'ont été remis par mon assistant, M. Rabé : papillome simple dans un cas, papillome contenant des globes épidermiques dans l'autre. J'y joins également un dessin.

Tout bien considéré, cette variété de néoplasme me paraît devoir être rapprochée de la leucokératose linguale toujours en instance de transformation maligne. On trouve des documents analogues dans la récente thèse de notre jeune collègue Gaston Poyet, et M. Guisez nous montrait dernièrement, à la Société de l'internat de Paris, un épithélioma de l'œsophage affectant de même le type kératinisant.

Je conclus que cette kératinisation indique en général un diagnostic malin, mais en même temps un pronostic rela-



*livement* bénin d'une tumeur maligne. La ligne de conduite thérapeutique doit tenir compte de ces constatations.

RELATION DE L'EXAMEN HISTOLOGIQUE DE DEUX PAPILLOMES DU LARYNX SOUMIS A MON EXAMEN. — L'examen microscopique montre que les deux tumeurs appartiennent au type papillomateux bénin, avec kératinisation des couches superficielles de l'épithélium. Ce processus de kératinisation a été démontré par l'action colorante élective de l'éosine et du picro-carmin : l'éosine colore en teinte vermillon les cellules infiltrées de kératine, tandis que les autres éléments épithéliaux se colorent en rose tendre ou en rose foncé. D'autre part, le picro-carmin teinte également les cellules kératinisées en jaune vermillon, alors que les cellules normales virent au jaune orange.

Le premier de ces papillomes ne présente aucune particularité histologique à relever. La structure microscopique reproduit celle des tumeurs de cet ordre : hypertrophie massive de la zone dermo-papillaire, avec allongement des digitations conjonctives et prolifération des couches épithéliales interposées, sans trace toutefois d'ordination atypique.

Le deuxième papillome offre certains caractères descriptifs que nous jugeons intéressants de signaler. La base de la tumeur est constituée par l'hypergénèse de la région papillaire de la muqueuse, avec cette première particularité que les cellules des nappes épithéliales interdigitales offrent par places une tendance à l'ordination concentrique; et même, en plusieurs points, on distingue des globes épidermiques exactement formés.

Mais la note descriptive originale, c'est que certaines de ces digitations papillaires, plus hautes que les autres, envoient des prolongements filiformes qui émergent au-dessus de la masse de la tumeur et donnent à celle-ci, dans son ensemble, l'aspect des papilles linguales du type corol-

liforme. Ces digitations en saillie, parfois éversées en dehors, rappellent encore volontiers le dessin des épis d'une gerbe de blé.




FIG. 1. — Papillome kératinisant du larynx<sup>1</sup>

*a, a', a'',* prolongements papillaires filiformes de la muqueuse, formant les saillies lancéolées, au-dessus de la base de la tumeur, et reproduisant assez exactement l'aspect des papilles corolliformes de la langue.

Dans leur tiers inférieur, on distingue les axes conjonctivo-vasculaires, *d, d'*; mais, dans leur plus grande hauteur, ces prolongements sont constitués par des amas de cellules épithéliales, dont les unes, *b, b'*, présentent un aspect vacuolaire, lésion visible sur le dessin; dont les autres, celles de la périphérie, lamellaires, tassées les unes contre les autres, reproduisent la morphologie des cellules cornées de la peau.

*c*, grande vacuole résultant de la fusion de plusieurs cellules, elles-mêmes vacuolisées, et contenant un exsudat granuleux.

1. Ce dessin a été reproduit d'après une coupe histologique de la tumeur faite par le Dr M. Rabé.

A partir d'une certaine distance de sa base, l'axe conjonctif de la papille disparaît, et l'extrémité lancéolée du prolongement apparaît constituée uniquement par des cellules épithéliales, tassées en différents sens, et dont la plupart sont frappées d'altérations dégénératives, rarement observées. Au centre de cette tige épithéliale et dans une étendue estimée aux deux tiers de son diamètre transversal, les cellules présentent une véritable altération vacuolaire caractérisée par la disparition totale du protoplasma. La cellule, réduite à une seule coque, apparaît comme évidée; et l'aspect de la coupe, à ce niveau, reproduit celui du tissu hépatique dont les cellules, infiltrées de graisse, ont été traitées par le xylol. En plusieurs points, des cellules placées côte à côte se sont fusionnées par disparition de la membrane d'enveloppe, et la vacuole présente de grandes dimensions.

Par place, ces vacuoles, petites ou grandes, sont comblées par un tissu qui rappelle exactement celui de la fibrine granuleuse, telle qu'on l'observe dans un lobule pulmonaire atteint de pneumonie fibrineuse.

Enfin, en dehors de ces cellules vacuolisées, apparaît, formant la limitante du prolongement épithélial, la zone de cellules kératinisées, aplaties, privées de noyau, et présentant les réactions caractéristiques de la surcharge en éléosine.

#### DISCUSSION

M. GAREL. — Je désirerais savoir quel âge avait le malade de M. Castex, car je crois que chez les malades très âgés la malignité des tumeurs est considérablement atténuée. J'ai vu deux vieillards dont les néoplasmes durèrent cinq et sept ans avant de les conduire à la trachéotomie.

M. ESCAT. — J'ai observé deux cas semblables à celui de M. Castex.

M. CASTEX a trouvé de ces cas chez des vieillards, mais dans ses tumeurs kératinisantes, il y avait des globes épidermiques, au moins dans un cas.



## LES CATARRHES DES CHANTEURS

Par le D<sup>r</sup> A. PERRETIÈRE, de Lyon.

Nous désignerons sous le titre de *catarrhes des chanteurs* ou de *catarrhes vocaux* les altérations catarrhales des premières voies respiratoires les plus habituellement observées chez les chanteurs. Ces lésions représentent la presque totalité des cas d'indispositions ou de maladies vocales observées chez les professionnels de la voix et du chant et, d'une façon générale, chez tous les sujets qui font un usage habituel de la voix chantée.

Les catarrhes vocaux sont les causes de beaucoup les plus fréquentes qui amènent les chanteurs à se présenter à nos consultations. Tandis que le commun des mortels ne prête à ces troubles qu'une attention légère, l'artiste, dont l'aptitude professionnelle est altérée, s'alarme des premières atteintes et vient demander conseil au médecin dès le début du catarrhe. Mais ce cas est relativement exceptionnel; le plus souvent, en effet, le sujet se présente avec un passé catarrhal plus ou moins ancien et dont une poussée récente vient d'exacerber les symptômes.

Si l'on compare à ce point de vue spécial les deux modes de la phonation, on constate que les altérations catarrhales sont plus fréquentes chez les professionnels du chant que chez les professionnels de la parole. En effet, le nombre de ces derniers, qui ne souffrent pas ou ont très peu souffert d'altérations vocales, est très grand si on le compare aux cas innombrables d'indispositions que l'on observe chez les chanteurs. C'est que l'exercice du chant, plus encore que la parole, expose à des influences professionnelles dont le retentissement sur les organes vocaux influe considérablement sur la production des altérations catarrhales.

Le catarrhe des premières voies respiratoires se présente

ordinairement comme un tout pathologique, atteignant successivement ou simultanément les divers segments de l'appareil vocal : fosses nasales, naso-pharynx et pharynx, larynx et trachée. En réalité, il s'agit d'une seule et même affection, à domaine plus ou moins étendu, suivant les cas.

Il est un fait d'observation courante pour tous ceux qui ont été appelés à soigner des professionnels de la voix, c'est qu'un certain degré d'altération catarrhale chronique des voies aériennes supérieures existe chez presque tous les chanteurs. Une autre constatation s'impose, c'est la rareté d'une conformation normale des organes vocaux ; au point qu'Imhofer<sup>1</sup>, de Prague, a pu dire que c'est à peine s'il avait rencontré une ou deux fois chez un chanteur des voies aériennes irréprochables. Le plus souvent, en effet, l'examen physique décèle l'existence d'une déviation ou d'un épaissement de la cloison nasale, de vestiges adénoïdiens, d'amygdales hypertrophiques, de granulations pharyngées, etc. Ces dispositions diverses suivant les sujets constituent tout autant de causes d'appel qui, jointes aux influences que nous allons étudier, expliquent la fréquence des altérations catarrhales.

#### **Les causes des catarrhes vocaux.**

Les chanteurs sont exposés d'une façon toute particulière aux lésions catarrhales des voies aériennes supérieures ; tout d'abord, en raison des conditions extérieures qui peuvent influencer les organes vocaux ; secondement, en raison des exigences professionnelles nuisibles au bon fonctionnement de l'appareil vocal ; en troisième lieu, en vertu des conditions défavorables inhérentes au sujet lui-même, telles que certaines affections des organes de l'économie ou certaines maladies générales.

1. IMHOFER, Die Krankheiten der Singstimme (Berlin, 1904, Otto Enslin.)

A. Les CAUSES EXTÉRIEURES ressortissent à certaines conditions extrinsèques qui peuvent agir sur les voies aériennes.

L'influence de la *température* est à ce titre une des plus importantes. Il est de notion vulgaire que le refroidissement, qu'il soit général ou local, constitue la cause la plus fréquente des affections catarrhales. Or, la disposition même des théâtres et des salles de concert est à cet égard éminemment défavorable. Les deux espaces différents que constituent la scène et la salle présentent ordinairement une différence de température qui tend à s'égaliser quand on lève le rideau par un courant d'air souvent très vif et toujours très sensible à l'artiste en scène, parfois légèrement vêtu. En outre, les coulisses sont généralement mal fermées et souvent ouvertes pour permettre l'entrée et la sortie des décors et accessoires; l'ouverture de ces issues provoque la formation de courants d'air froid qui arrivent sur la scène en certains points où les exigences de son rôle tiennent l'artiste longtemps immobilisé. L'influence de la température peut également s'exercer en sens opposé; ainsi le fait de passer du dehors ou de séjourner dans une pièce très chaude expose à des poussées congestives des voies aériennes. Or, les loges d'artistes sont ordinairement le siège d'une atmosphère surchauffée et très sèche, au sortir de laquelle il faut aller s'exposer aux courants d'air de la scène. En somme, les variations brusques de température sont particulièrement à redouter du chanteur, c'est à ce titre que certains climats lui sont défavorables en raison de leurs rapides transitions atmosphériques.

Les *poussières*, les *fumées* et les *gaz* exercent une action irritante directe sur les voies respiratoires. Les poussières, bien qu'arrêtées en partie par les poils des narines et le mucus nasal, provoquent par une double action, à la fois mécanique et chimique, une altération chronique des muqueuses aériennes. Or, l'atmosphère de la scène est



constamment altérée par les poussières que soulèvent les changements de décor et les allées et venues du personnel de la scène. D'autres poussières, d'origine végétale, agissent d'une façon plus spécifique : ainsi la floraison des graminées ramène périodiquement chez certains sujets un accès de rhinite vaso-motrice. Les fumées entretiennent aussi une irritation chronique des voies aériennes ; ainsi que des corps étrangers, elles forcent le sujet à racler et à tousser de la gorge et provoquent ainsi une congestion des muqueuses pharyngo-laryngées. C'est pourquoi les voyages en chemin de fer sont défavorables au chanteur, en raison des fumées et poussières qui s'emmagasinent dans les voies aériennes. Körner<sup>1</sup> n'a-t-il pas décrit un « catarrhe des chemins de fer » qui se développe dans ces conditions ? Certains gaz enfin, tels que l'ammoniaque, les vapeurs de térébenthine, irritent les muqueuses respiratoires ; d'autres gaz, tels que l'acide carbonique, entraînent des congestions passives.

L'alcool sous toutes ses formes est essentiellement nuisible aux organes vocaux. L'usage habituel des boissons fermentées (vin, bière, cidre), prises à hautes doses et pures, et des liqueurs détermine à la longue une hyperémie diffuse permanente des muqueuses pharyngo-laryngées, à laquelle se joint une altération des sécrétions glandulaires. Certaines boissons (cognac, absinthe) ont un degré alcoolique assez fort pour coaguler l'albumine des cellules épithéliales superficielles et entraîner la tuméfaction de la muqueuse avec mortification et chute de l'épithélium (Boulay)<sup>2</sup>.

Le *tabac* exerce une action locale incontestable sur les muqueuses aériennes en raison des principes irritants que sa fumée renferme (nicotine, pyridine, lutidine, acide butyri-

1. KÖRNER, Hygiène de la voix (Wiesbaden, 1899).

2. M. BOULAY, Hygiène individuelle (*in Traité d'hygiène*, de Brouardel et Mosny, 1906).

que, ammoniaque, etc.). La muqueuse pharyngée des fumeurs invétérés est aisément reconnaissable aux altérations dont elle est le siège : rougeur, vascularisation anormale, état lisse et brillant, lésions d'ailleurs étendues au pharynx nasal et au larynx. Les divers procédés de fumer exercent une action un peu spéciale sur les organes vocaux. La pipe nuit surtout par les produits de distillation sèche qu'elle fournit, en raison des oxydations incomplètes qui se produisent dans son foyer. La cigarette est très mauvaise pour la gorge du fumeur qui en avale la fumée, c'est-à-dire qui aspire celle-ci dans la trachée et les bronches. La fumée de cigare contient des bases pyridiques dont l'action irritante locale se double d'une action toxique. De ces trois manières, la cigarette semble la plus nocive au chanteur (Castex)<sup>1</sup>. D'ailleurs, les conséquences se ressentent des dispositions naturelles de chacun : c'est ainsi que le tabac est à redouter surtout pour les voix de ténor et pour les voix qui se ressentent des premières atteintes de l'âge ou de la fatigue (Chervin)<sup>2</sup>.

A la suite de ces diverses causes d'irritation des premières voies aériennes, il faut faire mention des *influences alimentaires* et rappeler que les aliments trop chauds ou trop froids, les épices, les acides, sont susceptibles de déterminer des désordres de la gorge.

B. LES CAUSES PROFESSIONNELLES résultent de l'usage excessif ou défectueux de la voix chantée; elles peuvent se ranger en trois groupes<sup>3</sup> : le déclassement, le surmenage et le malmenage vocal.

Le *déclassement* des voix comprend toutes les défectuosités du classement vocal, c'est-à-dire de la répartition

1. CASTEX, Maladies de la voix (Congrès internat. de Moscou, 1897).

2. CHERVIN, Enquête sur les excitants alcooliques et le tabac (*La Voix*, déc. 1891).

3. PERRETIÈRE, Le rôle du laryngologiste dans l'art du chant (*Rev. hebdom. de laryngol.*, n° 15, 1908).

des voix en catégories spéciales (ténor, baryton, basse; soprano, mezzo, contralto), établie en vue des études vocales et de l'interprétation des œuvres lyriques<sup>1</sup>. Une erreur de classement, dont le résultat est de faire chanter le sujet dans une tessiture qui n'est pas la sienne, exerce une influence fâcheuse sur les muqueuses aériennes. Le travail d'étirement auquel la voix est incessamment soumise, oblige la musculature de l'appareil vocal à une tension exagérée, qui influe sur la production des altérations catarrhales. Il faut compter aussi avec le classement prématuré, qui consiste à ranger une voix dans une catégorie fixe lorsqu'elle ne possède pas encore ses caractères définitifs. Toute faute de classement détermine, à échéance plus ou moins longue, la production de troubles variés qui risquent de compromettre la voix et parfois d'une façon définitive.

Le *surmenage vocal* consiste dans l'excès, l'abus habituel de la voix chantée; c'est le fait de dépasser le régime de rendement auquel doivent être soumis les organes vocaux, sans qu'on les emploie cependant d'une façon défectueuse. La cause la plus fréquente réside dans les efforts vocaux prolongés, supérieurs comme intensité ou comme durée au degré de résistance et d'entraînement de l'appareil vocal<sup>2</sup>. Une cause également des plus habituelles est le fait de forcer la voix, soit en l'obligeant d'aller au delà de ses limites naturelles, soit en cherchant à exagérer son volume. Il faut compter aussi avec la nécessité de chanter à la suite des rôles de tessiture différente; au même titre, l'obligation de chanter malgré une indisposition vocale est particulièrement pernicieuse. Enfin, on doit ranger dans les causes de surmenage l'enseignement du chant et l'abus de la voix parlée. Ces diverses causes, en astreignant la musculature vocale à un travail exagéré entraînent des dé-

1. CUNAUD, Le classement des voix (Thèse de Bordeaux, 1906).

2. POYET, Du surmenage vocal (Rapport à la Soc. franç. de laryngol., 1894).



sordres dont les manifestations congestives<sup>1</sup> et catarrhales des voies aériennes sont les symptômes les plus habituels.

Le *malmenage vocal* consiste dans l'emploi défectueux de la voix chantée, autrement dit dans l'imperfection de la technique vocale résultant le plus souvent de mauvaises méthodes. Les déficiences peuvent porter sur les divers éléments de la technique vocale. Le sujet qui ne sait pas respirer d'une façon suffisante fatigue sa musculature laryngée. L'emploi du type claviculaire, outre qu'il fournit moins de souffle au thorax, fatigue l'organe vocal et congestionne la gorge. L'attaque du son doit se garder d'un choc trop brusque entre le courant d'air expiré et les cordes vocales tendues, c'est-à-dire d'un « coup de larynx »<sup>2</sup> qui entraîne une fatigue musculaire rapide. La voix doit être appuyée, autrement dit l'effort doit être concentré au niveau de la poussée d'air expiratrice et non pas au niveau de la contraction glottique, ce qui épuiserait l'ancre vibrante. L'abus du registre de poitrine ou poitrinage peut entraîner chez la femme de graves altérations vocales; c'est pour les éviter que Moure a coutume de répéter : « Contralto le moins possible; mezzo et forte chanteuse très peu; soprano point<sup>3</sup> ». L'émission vocale doit conduire à chanter sur le timbre, c'est-à-dire à faire travailler surtout les résonateurs sus-laryngiens et à éviter ainsi la fatigue du larynx lui-même. Par contre, on se gardera de l'émission gutturale qui dépend d'une contraction exagérée de l'arrière-gorge, dont l'effet immédiat est de gonfler et congestionner les cordes vocales et les articulations ary-ténoïdiennes et de pousser au tremblement<sup>4</sup>. On se rappelle

1. JOAL, Les congestions laryngées du surmenage vocal (*La Voix*, sept. 1903).

2. CASTEX, Maladies de la voix (Paris, 1902, C. Naud).

3. MOURE et BOUYER FILS, Du malmenage de la voix chantée et parlée (Rapport à la Soc. franç. de laryngol., 1907).

4. BONNIER, La destruction des voix et l'enseignement du chant (*Rev. scient.*, 28 juin 1902).

lera enfin qu'une articulation défectueuse est une cause de prompt fatigue laryngée, puisque c'est surtout par l'articulation que la voix porte.

Telles sont les trois catégories d'influences professionnelles susceptibles d'intervenir dans la production des altérations catarrhales. Bien plus, ces causes seraient capables à elles seules de produire une forme spéciale de lésions qui constituent le *catarrhe de fatigue*. Cette forme particulière, décrite par Imhofer<sup>1</sup>, paraît avoir échappé à la plupart des auteurs, sauf cependant à Krause<sup>2</sup>. Il paraît avéré, en effet, que l'on peut observer chez les chanteurs une affection catarrhale spéciale, inhérente au surmenage ou au malmenage vocal, qui s'établit de la façon suivante : Tout organe déclassé, surmené ou malmené répond à cet abus fonctionnel par une hyperémie qui, au début, disparaît rapidement avec le repos ; si l'influence causale persiste, cet état d'abord passager d'hyperémie s'établit à demeure, puis se complique d'altérations catarrhales telles que nous les décrirons plus loin.

C. Les CAUSES INTRINSÈQUES qui peuvent influencer défavorablement les organes vocaux sont constituées par certaines affections des organes de l'économie et par les maladies diathésiques et générales.

Les *maladies du tube digestif* exercent une action directe sur l'état des voies aériennes supérieures. Il existe un type spécial de pharyngite qui a son origine dans les affections de l'estomac et de l'intestin ; c'est la *pharyngite dyspeptique* (Imhofer), à lésions très circonscrites et indépendantes des cavités nasales. En dehors des lésions pharyngées, l'atonie gastrique avec ballonnement abdominal est une

1. IMHOFER, Étiologie du catarrhe nasal et pharyngien (*Munch. med. Wochens.*, 3 mars 1903).

2. KRAUSE, Les affections de la voix chantée (Congrès de Moscou 1898 et Berlin 1898, Hirschwald).

cause de gêne pour la respiration; d'autre part, les troubles du fonctionnement intestinal entraînent secondairement la congestion des muqueuses respiratoires.

Les *maladies de l'appareil circulatoire* déterminent des troubles de la circulation pulmonaire qui retentissent sur la respiration; il se produit également du côté des organes vocaux des poussées d'hyperémie passive qui facilitent l'apparition de lésions persistantes.

Les *affections génitales* de la femme s'accompagnent également d'un état congestif des voies aériennes.

Les *états diathésiques et constitutionnels* jouent un rôle important dans la production des altérations catarrhales. C'est ainsi que les arthritiques ont une susceptibilité très vive des muqueuses respiratoires, de sorte que la moindre cause occasionnelle provoque chez eux un état morbide des organes vocaux. La maladie arthritique par excellence, le diabète gras, s'accompagne fréquemment de catarrhe chronique des voies aériennes supérieures, dont la muqueuse pharyngée est surtout le siège, mais dont la muqueuse laryngée peut être également atteinte (*laryngo-sclérose diabétique* de Leichtenstern<sup>1</sup>). La goutte peut aussi déterminer des inflammations pharyngo-laryngées avec phénomène de bascule sous l'influence des poussées articulaires. Les sujets lymphatiques, enfin, présentent une susceptibilité spéciale aux inflammations des muqueuses aériennes.

Telles sont les principales conditions pathologiques qui peuvent retentir sur les organes vocaux et déterminer des altérations catarrhales. Le plus souvent, ces conditions sont multiples et le mécanisme de leur action est complexe; si l'état diathésique, l'usage habituel du tabac, les conditions d'existence constituent autant de causes prédisposantes, la cause occasionnelle peut être réalisée par les

1. LEICHTENSTERN, Les maladies du larynx au cours du diabète (*Münch. med. Wochens.*, n° 16, 1900).



excès vocaux, l'action des poussières ou le refroidissement. Leur influence consiste en définitive dans l'exaltation du microbisme normal des cavités nasales et pharyngées. Les voies aériennes supérieures sont, en effet, le réceptacle de nombreux microbes, dont la virulence est prête à se réveiller à l'occasion de toute cause d'irritation ou d'affaiblissement local ou à distance.

Ainsi sont constituées les altérations catarrhales, dont la cause première réside en somme dans le microbisme normal des voies respiratoires. En pratique, il importe de retenir que les différentes causes que nous avons étudiées unissent leurs effets pour engendrer les altérations qui nous restent à décrire.

### Les formes de catarrhe.

Le catarrhe est identique à lui-même dans les différentes parties des voies aériennes. Cette notion comporte l'obligation d'un examen complet du sujet, examen commençant au vestibule nasal pour se terminer à la trachée.

En examinant les *fosses nasales*, on constate le plus souvent un état de tuméfaction du cornet inférieur, que l'on voit d'un côté venir plus ou moins au contact de la cloison déviée ou épaisse et du plancher nasal; à son niveau, la muqueuse tendue, luisante, de coloration foncée, présente une sécrétion visqueuse souvent concrétée en fins filaments tendus de la cloison au cornet. Le côté de la concavité de la cloison est relativement perméable, bien qu'obstrué en partie par le gonflement de la muqueuse. Ce gonflement est sujet à des variations assez grandes, suivant les divers moments de la journée, sans qu'il reprenne jamais cependant ses dimensions normales. Cet état de rhinite hypertrophique ordinairement combinée à une malformation du septum, diminue sensiblement la respiration nasale; cependant, le sujet n'a généralement pas conscience de

cette insuffisance respiratoire, tout au moins en dehors des poussées aiguës.

D'autres fois, mais le fait est plus rare, on voit les cornets assez pâles, la muqueuse plissée, ratatinée; la sécrétion fait ordinairement défaut ou bien se concrète sous forme de mucosités desséchées, ce qui explique la sensation très désagréable de sécheresse accusée par les malades.

La *cavité naso-pharyngienne* est rarement normale. On y constate ordinairement un état de rougeur diffuse avec une sécrétion jaunâtre et visqueuse, qui s'amasse particulièrement au niveau des différents recessus du cavum, et parfois une hypertrophie plus ou moins prononcée des queues de cornet.

Les parties sous-jacentes du *pharynx* participent à cet état inflammatoire. L'arrière-gorge apparaît rouge et brillante, plus ou moins humide; la luette est volumineuse et allongée, parfois renflée en massue. Les amygdales sont rouges, bosselées, ravinées; la paroi postérieure présente des granulations isolées ou groupées en îlots parallèles aux piliers postérieurs. La forme spéciale de pharyngite dite *dyspeptique* se distingue par une dilatation notable des veines qui deviennent sinueuses et variqueuses, et un gonflement gélatiniforme de la muqueuse, de coloration foncée, très apparent au niveau des piliers (Imhofer).

Les altérations catarrhales du *larynx* se traduisent par des modifications de coloration et de sécrétion de la muqueuse vocale. Dans les cas légers, et en dehors des poussées aiguës, les cordes vocales présentent un aspect terne, dépoli, avec teinte rosée du bord libre. Ce liséré marginal se rencontre fréquemment chez les chanteurs après tout effort vocal un peu prolongé. Ainsi se justifie la recommandation de Botey<sup>1</sup>, prescrivant, si le premier examen est négatif, de faire vocaliser le sujet pendant

1. BOTEY, Les maladies de la voix chez les chanteurs (*Ann. des mal. de l'oreille*, sept. 1899).

quelques minutes et de l'examiner à nouveau. On voit, en outre, des mucosités adhérentes, blanchâtres ou grisâtres, qui vibrent avec les cordes dans la phonation. Ces altérations sécrétoires jouent un rôle important dans la symptomatologie des catarrhes.

Dans les cas plus accentués et au moment des périodes d'exacerbation, les cordes vocales présentent une teinte rosée diffuse, avec arborisations vasculaires ou inégales; il n'est pas rare qu'une des cordes soit plus rouge que l'autre, ou même le soit à peu près uniquement. A ce sujet Imhofer conteste la signification alarmante attribuée ordinairement à la rougeur persistante d'une corde; il a vu en effet, dans une série de cas, et en particulier chez des chanteurs, cette hyperémie disparaître sans laisser de traces. Un siège de prédilection de l'hyperémie dans les catarrhes vocaux est constitué par la commissure antérieure des cordes, visible dans l'émission des sons élevés qui relève davantage l'épiglotte. Botey indique la région aryténoïdienne comme la région où se localise de préférence l'hyperémie inflammatoire; c'est là, en réalité, un indice de poussées congestives faciles sur la muqueuse laryngée.

A côté des phénomènes de congestion, il faut faire une large part aux altérations sécrétoires, caractérisées par la production de mucosités visqueuses qui frangent le bord libre ou revêtent la surface de la corde; parfois, elles forment des traînées filantes passant au-dessus de la glotte ou bien s'accumulant au niveau des commissures. Elles atteignent rarement de grandes dimensions, tels ces gros amas muqueux qui descendent du naso-pharynx ou remontent de la trachée jusqu'aux cordes.

Dans les cas plus intenses, il existe une tuméfaction des rubans vocaux dont le bord libre s'arrondit ou forme une ligne onduleuse; c'est là sans doute ce que Botey décrit comme un relâchement du bord libre dans les maladies catarrhales. Il peut exister des parésies inflammatoires qui



apparaissent parfois dès le début des poussées aiguës. Imhofer a vu un cas typique où la parésie du thyro-aryténoïdien interne a devancé d'une journée l'apparition des lésions catarrhales.

C'est dans cette catégorie de faits qu'il faut ranger le *catarrhe de fatigue*. Dans cette forme, les rubans vocaux ont une coloration rouge foncé, livide et une sécrétion visqueuse peu abondante; dans les cas plus anciens, on observe des dilatations vasculaires qui font saillie à la surface de la corde et des troubles parétiques de la musculature vocale. Cet aspect spécial du catarrhe de fatigue n'est pas toujours absolument caractérisé, mais un fait important le distingue, sa localisation absolue ou principale au niveau de la muqueuse laryngée; l'examen physique, en effet, ne décèle aucune autre altération des voies aériennes supérieures.

Ces diverses altérations ne se rencontrent pas toujours au même degré. Leur évolution procède par poussées inflammatoires successives, marquant les différentes étapes de l'établissement du catarrhe. Ces processus inflammatoires aigus ou subaigus se traduisent par des poussées congestives à répétition des muqueuses vocales, entre lesquelles la restitution intégrale est rarement complète. A la longue, la congestion se complique d'altérations glandulaires, et l'hyperémie fait place au catarrhe, qui s'établit d'une façon subintrante et souvent définitive.

### **Les signes des catarrhes vocaux.**

Les symptômes des catarrhes vocaux varient suivant la nature aiguë ou subaiguë et la localisation principale des lésions catarrhales. En pratique, lorsque nous voyons le malade, c'est généralement à l'occasion d'une poussée récente, laquelle a déterminé une aggravation brusque des symptômes constituant le motif de la consultation.

L'attention peut être attirée spécialement sur les différentes parties de l'appareil vocal.

Les altérations catarrhales de la muqueuse nasale se traduisent surtout par des troubles de la résonance et du timbre : la voix prend une intonation nasale et les notes aiguës sont voilées. Les sécrétions nasales modifiées viennent altérer la muqueuse pharyngée qui perd la faculté de s'accommoder aux sons émis. Le larynx doit s'imposer des contractions plus fortes qui entraînent une fatigue rapide. Il faut compter aussi avec les troubles réflexes, tels que la diminution de la capacité respiratoire, provoqués à distance par l'obstruction nasale.

La localisation au pharynx nasal de l'état catarrhal entraîne des troubles analogues. La voix devient sourde, cotonneuse, parce qu'elle se timbre mal dans les cavités naso-pharyngées; l'émission des notes aiguës devient difficile par gêne de l'élévation du voile, d'autant plus accusée que l'on s'avance dans le registre aigu. Le sujet se plaint de sensations pénibles dans l'arrière-gorge, avec hémorragie et expectoration de mucosités visqueuses.

Les affections catarrhales du pharynx déterminent un épaissement plus ou moins diffus de la muqueuse qui représente un véritable capitonnage. La muqueuse ainsi modifiée perd en partie sa souplesse et sa puissance vibratoire. Les sons qui viennent du larynx vers la gorge s'assourdisent parce qu'ils ne résonnent pas assez, et le timbre vocal s'altère, se molletonne, pour ainsi dire. Consécutivement, l'organe phonateur se fatigue et des altérations laryngées s'établissent par suite des troubles de la résonance. D'autre part, le pharynx joue dans l'émission de la voix chantée, en même temps que le rôle d'une caisse de résonance, celui d'une cavité de renforcement. Aussi les altérations catarrhales entraînent-elles avec les modifications du timbre la diminution du volume de la voix.

Les lésions laryngées se traduisent par des troubles qui

portent sur les diverses qualités du son vocal. Ce qui diminue cependant le tableau clinique, c'est l'influence de l'hypersécrétion qui se traduit par la surproduction de mucosités laryngées, alors que normalement la sécrétion glandulaire ne détermine aucune expectoration appréciable. Telle est, en effet, la cause principale de gêne pour le chanteur qui risque d'être arrêté pendant l'émission vocale par des clats ou grailons. Les troubles portent également sur le timbre vocal et l'étendue : les sujets se plaignent que leur voix se voile un certain temps après qu'ils ont commencé à chanter; les notes supérieures du registre aigu sont émises plus difficilement et exposées à craquer si l'on cherche à pousser. La demi-teinte est particulièrement altérée; les sons filés ne peuvent plus être donnés sans accroc ou cracs au milieu du son, surtout quand on passe du *piano* au *forte*. Certains sons, pendant leur émission, ne peuvent plus être maintenus à la hauteur voulue. Ces divers troubles de l'émission peuvent être assez légers pour que le chanteur puisse y parer en employant certains artifices ou ficelles; mais au cours des périodes d'aggravation la voix s'altère davantage : elle est enrouée, abaissée dans sa tonalité; son timbre devient rauque; l'usage de la voix est impossible. En outre, les sujets se plaignent de ressentir au niveau du larynx des sensations diverses : picotement, brûlure, ou besoin de tousser, de hemmer qui, chez quelques-uns, devient un véritable tic laryngien aussi fatigant pour eux que pour leur entourage.

Le mécanisme de ces altérations vocales est complexe : aux lésions de la muqueuse (gêne de la mise en vibration du bord libre due à la présence des mucosités, obstacle au rapprochement des cordes par la tuméfaction) viennent se joindre les troubles parétiques des muscles moteurs des cordes.

L'évolution de ces troubles est continue avec des périodes



d'amélioration ou d'exacerbation plus ou moins fréquentes, survenant sous des influences diverses. Les sujets restent pendant des années atteints d'un état catarrhal qui ne cesse jamais complètement et présente à intervalles variables des poussées subaiguës, dont la durée ne dépasse pas en général une semaine; dans les cas plus accentués cependant, la période inflammatoire peut durer de deux à trois semaines. En dehors des poussées aiguës, l'existence de ces altérations est compatible avec un exercice relativement satisfaisant de la fonction vocale; ce n'est pourtant qu'au prix d'accidents vocaux et d'alertes incessantes dont la fréquence entraîne des inquiétudes réitérées et développe chez le sujet une nervosité excessive.

Dans les cas légers, l'amélioration que l'on peut obtenir n'est souvent que passagère en raison des exigences professionnelles. Dans les cas accentués, le rétablissement de la fonction est très difficile à obtenir des traitements les mieux dirigés et les plus consciencieusement suivis.

### **Le traitement des catarrhes vocaux.**

Le traitement des catarrhes des chanteurs constitue une question d'importance capitale, qui mériterait à elle seule de longs développements; nous nous contenterons d'indiquer les lignes essentielles.

D'une façon générale, le traitement des catarrhes vocaux doit être à la fois médicamenteux et prophylactique.

A. Le TRAITEMENT MÉDICAMENTEUX doit réaliser une double indication. Tout d'abord, il convient de débarrasser les premières voies respiratoires des mucosités qui les encombrement et de tarir l'hypersécrétion glandulaire. En second lieu, il importe de combattre l'élément congestif et d'enrayer le processus inflammatoire.

Cette double indication sera réalisée par deux sortes de

moyens thérapeutiques : des moyens généraux et des moyens locaux.

A l'intérieur, les médicaments prescrits suivant les cas seront les décongestifs, les ammoniacaux, les balsamiques, les térébenthinés et les sulfureux.

Les médicaments décongestifs, tels que les préparations d'aconit, d'hamamelis, d'érysimum, de belladone, ont pour effet de décongestionner les muqueuses aériennes en régularisant la circulation locale. Certains d'entre eux, comme l'aconit, exercent une action sédative sur les contractures musculaires que déterminent les poussées aiguës.

Les ammoniacaux augmentent et liquéfient les sécrétions glandulaires et stimulent l'organisme.

Les balsamiques et les térébenthinés constituent les meilleurs modificateurs des sécrétions bronchiques. Il faut observer une gradation dans leur emploi et ne prescrire d'abord que les moins actifs, afin d'éviter des poussées congestives nouvelles. Un médicament particulièrement utile au cours des poussées aiguës, en raison de son action élective sur les états congestifs et catarrhaux, est le benzoate de soude prescrit à hautes doses, suivant le conseil de Renault.

Les sulfureux sont particulièrement indiqués dans les périodes intercalaires comme modificateurs des sécrétions; leur emploi sera prescrit avec circonspection et seulement en dehors des poussées aiguës.

Les *moyens locaux* comprennent les gargarismes, les inhalations de vapeurs ou de liquides pulvérisés, les applications directes et les instillations huileuses.

Les gargarismes constituent un mode de traitement commode et d'une application facile, mais dont l'action est limitée à certains points très localisés; d'autre part, les efforts de contraction qu'ils nécessitent risquent d'augmenter la congestion des muqueuses.

Les inhalations exercent une action locale directe sur les

muqueuses respiratoires au moyen des vapeurs médicamenteuses entraînées par le courant d'air inspiré. Elles peuvent utiliser également les liquides pulvérisés au moyen d'appareils fonctionnant à l'aide de la vapeur (appareil de Siegle), dont l'application constitue de véritables bains chauds médicamenteux. Les substances utilisées pour ces inhalations de vapeurs ou de liquides pulvérisés varient avec les modifications que l'on veut obtenir. Suivant les cas, on se sert de solutions alcalines (borate, bicarbonate de soude) qui ont l'avantage de maintenir l'alcalinité du milieu buccal, ou neutres, qui agissent comme émollients (benzoate de soude); on utilise également des solutions astringentes et modératrices des sécrétions (tannin), ou des modificateurs plus actifs, tels que les essences (eucalyptol, myrtol, essence de pin, goménol), les baumes (de Tolu, du Pérou, benjoin), et certains corps antiseptiques (menthol, thynol, gaïacol, goudron, résorcine). Les indications de ces diverses substances varient avec la prédominance et l'étendue des altérations congestives ou catarrhales.

Les applications directes à l'aide de porte-topiques seront réservées à certains cas spéciaux. Certaines pharyngites chroniques se trouveront bien de badigeonnages iodés; ailleurs, certaines tuméfactions limitées des cordes vocales seront rapidement améliorées par un léger attouchement d'une solution astringente ou très légèrement caustique (chlorure de zinc en solution faible). D'une façon générale, cependant, on se gardera autant que possible d'atteindre directement la muqueuse laryngée chez les chanteurs, auprès desquels le fait de toucher aux cordes vocales jouit d'une fâcheuse renommée. En pareil cas, l'instillation ou l'injection endolaryngée de solutions huileuses rendra des services appréciables en réalisant en quelque sorte une inhalation sur place au moyen des essences volatiles qu'elles peuvent contenir.

*Soc. franç. d'otol.*

21



Le traitement thermal sera utile en certaines circonstances. Les eaux sulfureuses de Challes, Allevard, Cauterets, Luchon, Enghien rendent des services aux malades atteints d'altérations sécrétoires ou torpides. Les eaux arsenicales, du Mont-Dore, de la Bourboule conviennent aux sujets exposés à des poussées aiguës congestives.

B. Le traitement visera également la PROPHYLAXIE DES RÉCIDIVES. Une hygiène soigneuse des organes vocaux réalisera autant que possible l'antisepsie des voies aériennes; celle-ci sera assurée par les moyens médicaux que nous avons étudiés dans le traitement local, auxquels devront parfois être adjoints des moyens chirurgicaux. Ainsi, en présence d'une obstruction nasale uni ou bilatérale, le redressement d'une cloison déviée, l'ablation d'un éperon, ou la réduction de volume d'un cornet hypertrophié fera disparaître des altérations catarrhales qui ne reconnaissent pas d'autre origine. Les exemples de chanteurs ayant gagné, non seulement une voix plus claire et mieux timbrée, mais encore une note ou deux dans l'étendue vocale, à la suite d'une telle intervention, ne sont pas rares. Dans d'autres cas, le curetage du naso-pharynx réalisera les mêmes effets. Ailleurs, enfin, la prophylaxie des poussées aiguës sera réalisée par la toilette des amygdales obtenue par la discision des adhérences, l'ouverture large des cavités cryptiques et le morcellement de l'amygdale hypertrophique, qui supprime ces foyers permanents d'infection.

Une diététique spéciale évitant l'apport des aliments irritants ou épicés sur les muqueuses gutturales contribuera efficacement à l'hygiène vocale.

Enfin, il sera utile parfois d'attirer l'attention du sujet sur les déficiences de technique et autres conditions défavorables susceptibles d'intervenir dans la production des altérations catarrhales. En pareil cas, la connaissance

des influences professionnelles que nous avons étudiées permettra de formuler un avis technique qui sera souvent plus utile au chanteur que le conseil de mettre la voix au repos absolu.

## RÉACTIONS VESTIBULAIRES

### DANS LES LABYRINTHITES HÉRÉDO-SYPHILITIQUES

Par le D<sup>r</sup> HENNEBERT, de Bruxelles.

Dans une communication que j'ai faite ici même, en 1905, j'attirai votre attention sur les phénomènes oculomoteurs tout spéciaux présentés par deux sujets atteints de labyrinthite hérédosyphilitique, sous l'influence de la compression ou de la raréfaction de l'air dans le conduit auditif.

Cette communication a eu l'honneur d'être citée et par notre distingué collègue, M. P. Bonnier, dans un de ses derniers travaux, et par M. Barany, dans les différentes publications qu'il a consacrées récemment à l'étude du nystagmus vestibulaire.

Depuis, et bien que mon attention fût spécialement attirée sur cette question, je n'ai, au cours de mes lectures, rien trouvé qui s'y rattachât; je crois donc pouvoir considérer le sujet comme presque entièrement nouveau, et je me permets de vous soumettre, comme contribution à son étude, cinq nouvelles observations, ce qui porte à sept le nombre de labyrinthites hérédosyphilitiques que j'ai eu l'occasion d'examiner.

De ces sept cas, un a été perdu de vue, les six autres ont pu être soumis aux diverses épreuves actuellement employées pour déceler l'état fonctionnel de l'appareil vestibulaire.

Je résume ci-dessous, d'une façon très succincte, les points essentiels de ces examens :

OBSERVATION I. — Fille, vingt-deux ans, surdité absolue à droite, très minimes vestiges d'ouïe à gauche. Tympan : à droite, rétracté, peu mobile; à gauche, normal.

Épreuve pneumatique : aspiration droite, mouvement horizontal des yeux vers la gauche; aspiration gauche, léger mouvement oblique vers la droite. Rotation, 10 tours 20 secondes = 0.

Épreuve galvanique : pas de réaction générale à 10 millampères à droite ni à gauche; à gauche, léger nystagmus rotatoire à 10 millampères.

Obs. II. — Fille, onze ans (sœur de la précédente). Surdité absolue bilatérale; tympan normaux. Les épreuves pneumatique, rotatoire, galvanique, donnent un résultat négatif; Romberg très marqué.

Obs. III. — Fille, huit ans. Surdité absolue à droite, ouïe assez bonne à gauche; tympan normaux; Romberg peu accusé.

Épreuve pneumatique : aspiration droite, petit mouvement des yeux vers la gauche; aspiration gauche, mouvement bien net des yeux vers la droite.

Les épreuves galvanique, rotatoire, thermique = 0.

Obs. IV. — Fille, neuf ans. Ouïe relativement bonne; montre perçue à droite au contact; à gauche, à 20 centimètres; tympan normaux. Il existe un nystagmus horizontal spontané vers la gauche. La malade est atteinte d'un microphthalmos congénital droit.

Épreuve pneumatique : l'aspiration et la compression à droite et à gauche ne provoquent pas de mouvements oculaires, mais diminuent ou parfois arrêtent complètement le nystagmus spontané.

Rotation à droite, augmente l'intensité du nystagmus spontané; à gauche, provoque un violent nystagmus à droite, associé au nystagmus spontané gauche; augmente par le regard en vision latérale droite, diminue par vision latérale gauche.



Obs. V. — Fille, huit ans. Surdit  absolue   droite; voix haute per ue   80 centim tres   gauche; tympan r tract s, minces, atroph s vers le centre.

 preuve pneumatique : aspiration   droite, mouvement lent, mais tr s  tendu des yeux vers la gauche, pr c d  d'un court mouvement de tr mulation sur place, et retour par saccades   la position primitive. Aspiration   gauche = 0.

Compression   droite et   gauche = 0.

Rotation : droite et gauche = 0, sauf apr s rotation vers la droite, t te inclin e en avant, quelques secousses de nystagmus rotatoire.

 preuve galvanique : droite = 0; gauche, 10 milliamp res, donne un nystagmus rotatoire bien net.

 preuve thermique : droite = 0; gauche,   30  centigrades au bout de trois minutes, quelques mouvements nystagmiques horizontaux et rotatoires combin s.

Obs. VI. — Fille, quatorze ans. Surdit  absolue bilat rale; tympan : large perforation cordiforme   droite; perforation post rieure et manche adh rent au promontoire   gauche.

Romberg tr s accus .

Marche titubante, d vie   droite.

 preuves rotatoire, galvanique, thermique = 0.

 preuve pneumatique : aspiration droite l g re, provoque un nystagmus horizontal vers la droite,   excursion tr s limit e; la l g re compression produite par le retour du piston du rar facteur donne lieu   un nystagmus identique, mais en sens inverse, c'est- -dire vers la gauche.

Par une aspiration plus  nergique, il se produit pour chaque aspiration un mouvement  tendu de d placement des yeux, horizontalement, vers la gauche, et pour chaque retour du piston, un mouvement en sens inverse.

Les m mes ph nom nes se produisent   l'oreille gauche, mais parfois avec moins de nettet .

Les  preuves rotatoire et thermique furent appliqu es selon les indications donn es par Barany (emploi des lunettes opaques pour l'application du nystagmus post-rotatoire; emploi de la canule de Hartmann pour la recherche

de la réaction thermique), pour la méthode galvanique, j'ai mis en usage la méthode unipolaire, utilisant d'abord de faibles intensités (1 à 2 milliampères) pour la recherche des mouvements réactionnels généraux, puis des intensités plus fortes (10 à 15 milliampères) pour la recherche du nystagmus, d'après la technique recommandée par Buys et moi; enfin, pour appliquer la méthode pneumatique, je me sers exclusivement du masseur raréfacteur de Delstanche, qui permet le plus souvent de réaliser avec un seul instrument les deux manœuvres successives d'aspiration et de compression.

De l'ensemble de mes observations se dégagent quelques faits dignes de remarque :

I. Dans le cas de labyrinthite hérédosyphilitique, l'excitabilité de l'appareil vestibulaire peut encore être mise en évidence par la méthode pneumatique, alors que les autres méthodes (rotatoires, galvanique, calorique) ne provoquent plus aucune réaction.

II. Dans la labyrinthite hérédospécifique, la méthode pneumatique provoque des phénomènes oculo-moteurs, consistant en mouvements lents de déplacement des deux yeux dans le plan horizontal, plus ou moins étendus d'après la plus ou moins grande intensité de l'action pneumatique; le mouvement de déplacement est uniforme, le mouvement de retour à la position primitive se fait en une série de saccades.

III. Cette réaction oculo-motrice se produit aussi bien dans le cas où le tympan est intact que dans ceux où il est altéré, cicatriciel ou perforé.

IV. Le sens du mouvement de réaction est toujours le même pour l'aspiration, lors de la compression, et il a lieu en sens inverse. En effet, à l'aspiration, les yeux s'éloignent de l'oreille en expérience; à la compression, ils se dirigent vers cette oreille.

V. Les deux particularités précédentes (réaction se produisant dans les cas de tympan normal, immuabilité du sens du mouvement pour chacune des phases de l'épreuve pneumatique), distinguent essentiellement cette réaction de celle obtenue par le même procédé pneumatique et décrite par de nombreux auteurs, depuis les observations de Lucae, Hinsberg, Jansen, sous le nom de « fistel-symptome », ou symptôme fistulaire.

Nous savons en effet, d'une part, que le fistel-symptome ne s'observe que dans des cas où la paroi labyrinthique est à découvert; d'autre part, que les mouvements oculaires provoqués, bien que se produisant en sens inverse à l'aspiration et à la compression, n'ont pas lieu dans un sens déterminé pour chacune des phases de cette épreuve, c'est-à-dire que l'aspiration par exemple qui, dans certaines observations, donne lieu à un mouvement oculaire dans un sens, provoque, dans d'autres cas, des déplacements en sens opposé.

Ruttin, dans un important travail récent sur le fistel-symptome (*Monatsch. f. Ohrenheilk.*, 1909, XLIII, J, 2 H.), établit qu'en règle générale les mouvements oculaires se produisent, dans le cas de fistule, dans un sens diamétralement opposé à celui que j'ai observé dans mes cas d'hérédosyphilis (mais il reconnaît que cette règle comporte de nombreuses exceptions).

VI. Les phénomènes notés dans l'observation VI méritent une mention toute spéciale : nous y voyons, en effet, qu'on peut obtenir à volonté, par la méthode pneumatique, soit le nystagmus (avec ses deux composants : mouvement lent de réaction, mouvement rapide de retour), ou bien le seul mouvement lent de réaction, celui-ci se produisant dans le sens opposé au nystagmus (dont la direction est désignée, comme vous le savez, par le sens du mouvement rapide).

En effet, un très léger mouvement d'aspiration à l'oreille



droite produit un nystagmus horizontal vers la droite, la légère compression produite par le retour du piston, donne lieu à un nystagmus vers la gauche; si j'augmente la longueur de course du piston, si je provoque une forte aspiration, le nystagmus vers la droite fait place à un mouvement lent vers la gauche, d'autant plus étendu que l'aspiration est plus énergique, chaque retour du piston provoque alors un phénomène en sens inverse.

Or, les phénomènes ainsi observés dans ce cas sont en contradiction absolue avec l'opinion défendue par Barany. Selon cet auteur, les faibles mouvements d'aspiration et de compression provoqueraient de légers mouvements des yeux, et le nystagmus ne s'obtiendrait que sous l'influence d'aspirations ou de compressions plus énergiques.

VII. Notons enfin le phénomène, à première vue paradoxal, relevé dans l'observation IV. Ici, l'épreuve pneumatique ne provoque pas de mouvements oculaires spéciaux, mais a pour effet d'affaiblir et même d'éteindre le nystagmus spontané.

*En résumé*, l'épreuve pneumatique, dont l'application est rendue des plus simples grâce à l'appareil de Dels-tanche, doit prendre place, au même titre que les autres procédés d'exploration, dans l'arsenal des moyens d'investigation clinique du labyrinthe. Elle doit être systématiquement mise en usage dans les cas de labyrinthites hérédosyphilitiques.

---

## EXAMEN FONCTIONNEL DU LABYRINTHE

par MM.

E. J. MOURE,

Professeur adjoint à la Faculté  
de Médecine de Bordeaux.

Pierre CAUZARD,

Chef de Clinique aux Sourds-Muets  
Otologiste adj. de Furtado-Heine.

(Voir les *Bulletins et Mémoires de la Société française d'oto-rhino-laryngologie*, tome XXV, 1<sup>re</sup> partie, 1909.)

### DISCUSSION

M. LAFITE-DUPONT. — L'épreuve de Gellé est difficile à faire chez certains sujets qui s'observent mal. Elle est infidèle, car la pression agit aussi sur la fenêtre ronde. Ce qui semble le prouver, c'est qu'elle est positive chez les évidés anciens, où il existe probablement des ankyloses de la platine de l'étrier par la cicatrisation.

Dans l'emploi des cylindres de Kœnig, il faut distinguer le bruit de frappe dont on doit faire abstraction et la vibration utilisable à l'examen. Celle-ci contient deux sons : un produit par la vibration longitudinale, c'est le son fondamental, celui qui sert à l'examen et dont la tonalité est connue, et des sons secondaires de tonalité plus élevée et négligeables par conséquent, produits par les vibrations transversales.

M. ESCAT. — Au tableau de la nomenclature des octaves donné par les rapporteurs, il y a lieu d'ajouter une deuxième notation qui a cours en France et qui figure d'ailleurs dans le *Cours d'acoustique* de Jamin, c'est celle dans laquelle figure, entre l'indice (<sup>-1</sup>) et l'indice (1), l'indice (0). Cette notation, adoptée par divers physiciens, fait reculer d'un rang les contre-octaves; c'est ainsi que l'*ut* (<sup>-2</sup>) de la nomenclature des rapporteurs répond à l'*ut* (<sup>-1</sup>) de celle-ci.

L'ignorance de cette double notation pourrait être la source d'erreurs dans la lecture des travaux sur l'acoumètrie.

Je crois que pour la détermination de la limite inférieure, l'examen avec l'*ut* de 32 vibrations doubles, suffisant dans les cas de lésions avancées de l'appareil de transmission (oto-sclérose), est insuffisant pour le diagnostic précoce de ces lésions; aussi ai-je l'habitude d'employer pour la détermination de cette limite le diapason *ut* de 16 vibrations doubles de Bezold-Edelmann, qui permet, grâce aux curseurs, de remonter jusqu'au *sol* de 24 vibrations doubles.

Pour la détermination de la limite supérieure, je suis resté fidèle aux cylindres de Kœnig, en raison de la fixité de leur son : j'emploie à cet effet les cylindres compris entre *ut* <sup>8</sup> et *ut* <sup>9</sup>.

Je crois cependant que le monocorde de Schultze, antérieurement utilisé d'ailleurs par Savart, et depuis par bien des auristes, serait d'un emploi plus pratique; mais est-il bien sûr que cet instrument conserve l'accord d'une façon aussi précise que les cylindres de König?

Je suis d'avis que l'intérêt, fort rationnel du reste, porté à la détermination des limites du champ auditif tonal nous a porté à trop négliger la mensuration de la capacité auditive au médium.

J'utilise dans ce but un diapason *la*<sup>3</sup> centimétrique, construit sur mes indications par M. Lancelot et vibrant trois minutes; la capacité auditive est mesurée en fonction de la durée de perception.

J'estime que pour faciliter la lecture des relevés acoumétriques, il faut inscrire les courbes auditives sur des diagrammes; mais aux diagrammes *plus physiques que physiologiques* de Hartmann, Bezold et Chavanne, je préfère un schéma à contour trapézoïde dressé d'après les recherches de Zwardemacker et Quix et donnant la courbe de l'audibilité normale aux divers tons du clavier auditif.

L'examen à la voix chuchotée, étant donnés les écarts considérables des moyennes données par les auteurs (ex. : 20 mètres par Castex, 80 mètres par Bezold), ne peut être qu'un *procédé acoumétrique individuel* permettant à l'auriste de comparer ses examens successifs, mais non de les comparer à ceux de ses confrères.

Le phonomètre de Lucae, dont j'ai expérimenté le modèle le plus récent, m'a paru constituer un instrument théorique sans utilité pratique.

Aux épreuves classiques de la voix chuchotée, il y a lieu d'ajouter l'épreuve de la distinction des sons chuchotés successifs, bien décrite par Gellé.

Dans le diagnostic différentiel de la surdité labyrinthique et de la surdité tympanique, je rappellerai deux signes importants :

1° *L'épreuve de l'accommodation à l'intensité*, conseillée depuis bien des années par Gellé, épreuve qui se pratique soit avec le son du diapason *la*<sup>3</sup>, dont on fait varier brusquement l'intensité avec un rhéostat à chariot, soit avec la simple montre brusquement portée du maximum au minimum d'audibilité. La fonction accommodative diminuant en raison directe du silence écoulé entre les deux perceptions est ainsi facilement mesurée.

2° *L'épreuve de localisation de la paracousie tonale* (signe de Wolf), applicable seulement, il est vrai, aux oreilles musicales. Cette épreuve, qui consiste à rechercher si une paracousie totale observée par l'air avec un diapason déterminé persiste par voie transcranienne, est aussi un signe différentiel de quelque valeur.

Pour l'exclusion de l'oreille saine, je préfère à l'épreuve de Dennert-Lucae celle de Gradenigo, consistant à n'approcher un diapason aigu de l'oreille en expérience que lorsque le son de ce diapason tenu en l'air au-dessus du vertex n'est plus entendu d'aucun côté.



Pour l'examen expérimental des troubles de l'équilibre, je considère comme très utile le goniomètre de Von Stein, dont j'ai fait construire un modèle spécial; mais, contrairement à Von Stein, je supprime l'usage de la planchette d'appui, ce qui rend l'épreuve beaucoup plus sensible.

Enfin, je suis très heureux de voir confirmée par les rapporteurs la supériorité de l'épreuve du vertige voltaïque, debout, les yeux fermés, et par intensité progressive sur l'épreuve classique, dans la position assise, par fermeture et rupture du courant, ainsi que mon élève Gros l'avait soutenu en 1901 dans sa thèse sur le vertige voltaïque.

M. TRÉTRÔP. — Je désire d'abord remercier MM. Moure et Cauzard pour leur rapport très documenté.

Au sujet de la réaction galvanique, il est à remarquer que l'on a pu obtenir une réaction du côté malade peu différente de celle du côté sain et, chose plus grave, que Neumann a produit un nystagmus typique en mettant une électrode dans la cavité d'évidement total d'un labyrinthe. Le nystagmus provenait de l'excitation du nerf vestibulaire ou du noyau de Deiters.

En ce qui concerne la recherche des réactions du labyrinthe, il convient de signaler leur importance actuelle dans les accidents du travail. Elles permettent au spécialiste de dire si celui par exemple qui se plaint de vertige ou de surdité est ou non un simulateur et jusqu'à quel degré, et s'il peut reprendre sans danger son travail. C'est là une partie importante des services que peut rendre notre spécialité.

Enfin, tout en m'empressant de rendre hommage aux travaux des écoles de Bordeaux et de Paris, il faut cependant avouer que la littérature française n'est pas bien riche encore en travaux sur la question. Amené par mon rapport sur les pyolabyrinthites au prochain Congrès de Budapest, à traduire de nombreux travaux étrangers, j'ai notamment dû traduire le « catéchisme » des fonctions des canaux semi-circulaires: « Physiologie und Pathologie des Bogengang-apparates », du D<sup>r</sup> Robert Barany, que nous devons tous connaître et que je serais heureux de publier dans un journal de spécialité en langue française.

M. MOURE. — Je ferai observer à M. Lafite-Dupont que, du moment où l'on est obligé, pour mettre en vibrations l'instrument de Kœnig, d'employer un percuteur, de quelque nature qu'il soit du reste, l'intensité du son devient de ce fait extrêmement variable, non seulement suivant les opérateurs, mais aussi dans la main du même expérimentateur.

Le monocorde de Schultze, par contre, a l'avantage énorme de donner des résultats comparables entre eux, car il ne faut vraiment pas tenir compte, tant le fil est mince, des variations résultant de la température estivale ou hivernale. D'autre part, comme à l'aide de cet instrument on peut marquer, en nombre de vibrations, le point

précis où le malade commence à entendre ou à ne plus entendre, ces résultats sont donc comparables entre les divers auristes; c'est là un point essentiel et important en l'espèce.

A M. Escat, je répondrai que si nous avons pris le diapason à partir de 32 vibrations doubles, c'est que généralement les malades qui entendent au-dessous de ce nombre, en particulier le diapason de 16 vibrations doubles, ne viennent pas nous consulter; par conséquent, ils ne présentent pas d'intérêt pour le praticien. Nous avons tenu en effet, avant tout, à faire de la clinique et non de la théorie.

C'est pour ce motif aussi que nous avons élagué de ce rapport un certain nombre de recherches qui nous ont paru être d'ordre secondaire, mais dont les praticiens peuvent toujours faire usage si bon leur semble.

M. CAUZARD constate lui aussi que le monocorde de Schultze est tout à fait bon. Il répond à M. Lafite-Dupont que si on fait la raréfaction, c'est comme pour la compression, on agit sur la fenêtre ronde et sur la fenêtre ovale.

M. HENNEBERT. — L'examen du labyrinthe au moyen du courant galvanique doit se faire, non pas par la méthode bipolaire qui, agissant simultanément sur les deux appareils vestibulaires, donne de la confusion au point de vue de l'interprétation des symptômes, mais par la méthode unipolaire.

Voici ce que les D<sup>rs</sup> Hennebert et Buys ont constaté, à la suite d'un grand nombre d'expériences sur des sujets normaux : un courant de 1 à 2 mA., à la fermeture à la cathode, provoque une inclinaison totale du corps vers l'anode; à l'ouverture, une inclinaison en sens inverse. Cette inclinaison est un phénomène primitif, purement objectif, ne s'accompagnant pas de sensation subjective; pour obtenir le nystagmus, il faut arriver à des intensités de 10, 15 et 20 mA., intensités souvent fort pénibles à supporter.

■ Le courant galvanique provoque donc deux phénomènes bien distincts, indépendants l'un de l'autre, avec de faibles intensités, une réaction générale (inclinaison); avec des intensités fortes, du nystagmus.

## DE L'HYPERTENSION LABYRINTHIQUE

DANS L'ECZÉMA DE L'OREILLE

Par le D<sup>r</sup> LACARRET, de Toulouse.

De toutes les manifestations pathologiques susceptibles de retentir sur le labyrinthe, nous ne retiendrons ici qu'une

lésion régionale, à vrai dire banale et sans grand éclat. Mais en raison peut-être de ses caractères effacés, et bien que parfois certes signalée en passant comme possible dans les traités, cette cause ne nous paraît pas avoir suffisamment appelé sur elle l'attention des observateurs. Il ne lui a pas été, dans tous les cas, assigné la place qu'elle mérite, et, si on y regarde de près, on s'aperçoit qu'elle exerce une action des plus marquées sur l'oreille interne : nous voulons parler de l'eczéma du pavillon et du conduit auditif.

Frappé de constater chez un certain nombre de malades porteurs d'un eczéma, souvent peu marqué, de l'oreille externe des symptômes labyrinthiques très nets, nous avons été conduit à examiner systématiquement l'état de l'audition de tous les sujets atteints de cette localisation morbide. C'est ainsi que, dans ces dernières années, nous avons recueilli 175 observations de ce genre, concernant 37 enfants au-dessous de quinze ans, 52 adultes de quinze à quarante ans et 86 malades au-dessus de quarante ans.

Il serait évidemment trop long de relater en détail chaque cas, aussi nous réservons-nous de les publier ailleurs, et nous contenterons-nous, ici, de tirer de leur ensemble les conclusions qui découlent des symptômes rencontrés.

ECZÉMA DE L'OREILLE. — Les caractères de l'eczéma du pavillon et du conduit auditif ne diffèrent pas beaucoup de ceux que l'on remarque dans les autres régions du corps. Aussi est-il inutile de les décrire bien longuement. Là comme ailleurs, on trouve une forme aiguë et une forme chronique, cette dernière succède à la précédente ou se montre d'emblée.

HYPERTENSION ECZÉMATEUSE DU LABYRINTHE. — Mais si la poussée eczémateuse de l'oreille externe n'offre du côté



de la peau rien de bien spécial, nous avons constaté qu'en général, et même dans les cas de vésiculation peu intense, elle se répercute sur l'oreille interne avec une intensité qui paraît disproportionnée au peu d'étendue et de profondeur des manifestations cutanées.

Chez presque tous nos malades les phénomènes d'hypertension labyrinthique se sont montrés d'une façon plus ou moins marquée, mais avec un ensemble assez complet pour qu'il n'y ait pas de doutes sur l'état d'hypertension labyrinthique en rapport direct avec la poussée eczéma-teuse.

Nous dirons une fois pour toutes que les remarques ayant trait à l'apparition, à l'intensité relative des symptômes, à leur durée, à leur persistance, ont été plus particulièrement faites chez quelques malades que nous avons eu déjà l'occasion de soigner et dont nous connaissions par conséquent le degré d'audition.

Ces symptômes seront rapidement décrits dans leur ordre de fréquence, et nous insisterons sur les caractères particuliers que leur imprime l'éruption cutanée qui les provoque ou les aggrave.

**BOURDONNEMENTS.** — Les bourdonnements nous ont paru occuper la première place; ce sont eux du moins que l'on rencontre le plus fréquemment. Ils se présentent sous la forme d'un sifflement souvent aigu, parfois grave, ressemblant à un échappement de vapeur. Au début d'abord intermittents et doux, surtout quand l'oreille a été jusque-là indemne, ils se montrent de plus en plus prolongés et violents à mesure que l'érythème cutané s'accroît. Leurs intermittences ne sont nullement rythmées, et ils finissent pas devenir continus avec des exacerbations irrégulières en rapport avec la congestion cérébrale, avec l'hypertension artérielle momentanée, résultant de la position de la tête, du travail intellectuel, de la digestion, etc.

Bien qu'il n'y ait cependant là rien d'absolu, leur intensité dépend souvent du degré de la poussée eczémateuse, mais aussi de l'âge plus ou moins avancé du malade et surtout de l'état antérieur de l'organe auditif. Légers d'habitude chez les enfants, dont l'oreille a été jusqu'à ce moment saine et a conservé de l'élasticité, ils acquièrent plus de force et de ténacité à mesure qu'on avance en âge et sont gênantes chez les personnes dont l'audition était déjà défectueuse (début de sclérose, raideur de la chaîne, etc.).

Ces sifflements s'atténuent sous l'influence de toutes les causes qui diminuent l'hypertension locale ou générale. Si la poussée eczémateuse est légère et ne se prolonge pas, il se produit au moment de la vésiculation et du suintement une atténuation appréciable des bruits. L'éruption cutanée provoque alors une sorte de décharge qui se traduit par une véritable détente du côté du labyrinthe.

**SURDITÉ.** — La diminution de l'ouïe accompagne les bourdonnements et varie en même temps qu'eux. Elle frappe surtout les sons élevés. Ainsi que cela se produit pour les acouphènes, elle atteint aussi son maximum d'intensité au moment de la poussée eczémateuse. Dans les quelques jours qui précèdent la vésiculation, cette surdité subit de grandes variations d'un moment à l'autre sous l'influence des causes qui favorisent la congestion passive ou bien l'hypertension. Même quand la diminution de l'ouïe est assez prononcée, il se manifeste des phénomènes d'hyperesthésie acoustique, atténués chez les enfants, mais plus marqués dans l'âge moyen et chez les malades atteints de lésions de l'oreille moyenne ou d'un début de sclérose de l'oreille interne.

**DIMINUTION DE LA PERCEPTION CRANIENNE.** — La perception cranienne est en général diminuée chez la plupart

des eczémateux. Le Weber est d'habitude latéralisé du côté qui entend le mieux au moment de l'examen. Sa symétrie, la persistance de la perception de la montre par voie osseuse, ou même le renforcement du son dans l'oreille atteinte d'eczéma ne se montrent d'ordinaire que chez les sujets atteints d'une ankylose plus ou moins complète de l'étrier. Dans les cas de raideur légère de la chaîne, le Rinne, qui était négatif, devient positif pendant la poussée eczémateuse et ne redevient négatif qu'après la guérison de l'eczéma.

OTALGIE. — Fréquemment, nous avons rencontré dans les régions temporale, mastoïdienne et occipitale de l'otalgie sous forme de névralgie du trijumeau ou du cervico-occipital, mais rarement des douleurs violentes. Il ne nous a pas été possible de savoir si elle était due à l'eczéma ou si elle était le fait de l'hyperémie du labyrinthe.

Les malades éprouvent surtout de l'hémicranie, une douleur sourde, continue, avec, par moments, quelques élancements. Assez souvent, les phénomènes douloureux sont plus marqués la nuit. Souvent encore les malades se plaignent de ressentir une sorte de compression, d'embarras dans le fond de l'oreille, et comme un pénible engourdissement de la région.

VERTIGE. — Les crises vertigineuses graves, rappelant le syndrome de Ménière, sont rares. Nous les trouvons cependant signalées cinq fois dans nos observations de malades au-dessus de quarante ans et une fois dans celles de trente à quarante ans. Au-dessous de trente ans, nous n'avons noté que quelques troubles de l'équilibre le matin au lever ou bien provoqués par des mouvements brusques de la tête. Les enfants nous ont paru échapper à cette complication, mais l'imprécision de leurs réponses a pu nous induire en erreur.



Au-dessus de quarante ans, les sensations vertigineuses légères, spontanées ou provoquées ont, par contre, été assez fréquentes chez nos eczémateux et principalement chez ceux qui présentaient des signes d'artério-sclérose généralisée ou localisée. Mais le vertige, quand nous l'avons rencontré, nous a toujours paru provoqué par la congestion eczémateuse, et il survient surtout dans la phase éruptive ou prééruptive. Le complément pathologique apporté par un début de sclérose labyrinthique semble cependant nécessaire à sa production dans le plus grand nombre de cas.

**NYSTAGMUS LABYRINTHIQUE.** — Nous n'avons interrogé le réflexe nystagmique que chez trop peu de malades pour pouvoir tirer des faits observés des conclusions bien fermes. Une seule fois, il nous a été donné de constater un nystagmus spontané rotatoire à gauche, en vision oblique, chez un adulte oto-scléreux au début, mais sans traces apparentes d'artério-sclérose généralisée.

Ce malade fut atteint d'une forte poussée eczémateuse de l'oreille droite, avec accompagnement d'un vertige intense. Chez deux autres malades de trente à quarante ans, sans antécédents auriculaires marqués, le réflexe nystagmique provoqué par la méthode thermique nous a paru nettement exagéré, et son exagération était de toute évidence causée par la poussée eczémateuse.

**HYPERTENSION ARTÉRIELLE.** — Faute d'un outillage suffisant, il ne nous a pas été possible de vérifier l'état de la pression artérielle chez nos malades. Nous nous en rapporterons donc aux expériences de M. Lafite-Dupont qui l'a toujours trouvée supérieure à la normale dans les cas d'hypertension labyrinthique. Nous rappellerons que cet auteur a toujours aussi constaté une diminution de l'audition pour les sons élevés avec une perception cra-

nienne défectueuse chez les hypertendus artériels qui ne se plaignaient pas de troubles auriculaires. Ce fait indiquerait qu'il existe chez les hypertendus un début d'oto-sclérose labyrinthique et en somme une forme fruste de cette affection. Si ces malades ne présentent pas de lésions auriculaires manifestes, c'est que leur labyrinthe et que leur oreille moyenne sont encore dans un bon état relatif. Quoi qu'il en soit, on peut dire que les hypertendus artériels sont des candidats probables à la surdité labyrinthique, de même par conséquent que les malades atteints d'eczéma à répétition de l'oreille.

Tous ceux du reste qui, pour une raison quelconque, due à la diathèse arthritique, à un trouble plus ou moins obscur du sympathique, etc., sont sujets à des phénomènes congestifs de la région auriculaire, deviennent souvent, tôt ou tard, sourds. Nous l'avons maintes fois constaté, alors qu'au début et pendant de longues années on ne trouvait rien d'anormal du côté de l'audition. Ils finissent par présenter un jour une de ces oto-scléroses à point de départ labyrinthique que M. Escat a si bien étudiées et qui se manifestent fréquemment chez des adultes, peut-être hypertendus, mais dans tous les cas prédisposés, quoi qu'on en dise, par leur état diathésique.

SYMPTÔMES OBJECTIFS SECONDAIRES : 1° *Hyperémie de la membrane de Schrapnell.* — Comme symptôme accessoire, même dans le cas où le conduit auditif externe était peu ou point touché par la poussée eczémateuse, dans la plupart de nos observations se trouve mentionnée la congestion plus ou moins vive de la paroi postéro-supérieure profonde du conduit auditif osseux, de la membrane de Schrapnell et du faisceau vasculaire du manche du marteau.

2° *Exsudats de l'oreille moyenne.* — Rarement, mais dans certaines formes d'eczéma à congestion et à infiltration rapides du derme, avec écoulement brusque et

hydrorrhéique de la peau, nous avons constaté la présence d'un exsudat de la caisse du tympan sans phénomènes de réaction inflammatoire.

CONCLUSIONS. — De l'ensemble des constatations que nous avons faites chez nos malades il nous paraît permis de conclure qu'en raison des modifications profondes qu'il imprime aux tissus, tant par sa nature propre que par ses lésions superficielles et par les troubles vaso-moteurs qu'il provoque, l'eczéma de l'oreille, même quand les manifestations cutanées ne sont pas très intenses, retentit toujours plus ou moins sur le labyrinthe et y détermine des phénomènes d'hypertension.

Ces phénomènes hypertensifs sont caractérisés par des bourdonnements, de la surdité, une diminution de la perception cranienne, de l'otalgie, du vertige, de l'exagération du réflexe nystagmique, de l'augmentation de la pression artérielle, de l'hyperémie de la membrane de Schrapnell et parfois par l'apparition d'un exsudat dans l'oreille moyenne. Ils sont toujours plus ou moins aggravés par les lésions antérieures de l'oreille, et sont moins marquées chez les enfants, dont l'organe auditif a conservé en général sa souplesse et son intégrité.

A ces symptômes labyrinthiques, l'eczéma de l'oreille imprime des caractères qui sont spéciaux à la poussée cutanée et en rapport intime avec elle.

Les troubles de l'oreille interne présentent leur maximum d'intensité dans les jours où se produit l'hyperémie dermique pré-éruptive et éruptive.

Avec l'apparition des vésicules et avec la production du suintement de la peau, il se fait une sorte de détente : les symptômes d'hypertension labyrinthique s'atténuent alors, et disparaissent d'autant plus vite que la poussée cutanée est franche, procède d'un seul coup, s'éteint sur place et ne paraît pas devoir récidiver à brève échéance.



Par suite de la diathèse dont ils sont atteints, et des lésions organiques qu'elle provoque ou qu'elle prépare, on peut jusqu'à un certain point dire que les malades atteints d'eczéma de l'oreille, surtout d'eczéma récidivant, sont des candidats à la surdité par sclérose labyrinthique.

## QUELQUES CAS DE LABYRINTHITE

Par le Dr TRÉTROP, d'Anvers.

L'étude des labyrinthites étant partout à l'ordre du jour et la classification des variétés de cette affection à peine ébauchée, je crois bien faire de vous exposer quelques-uns des cas les plus typiques que j'ai eu à traiter dans ces derniers temps.

### OBSERVATION I. — *Sclérose progressive à marche lente du labyrinthe.*

D'abord, voici une malade que j'observe depuis deux ans et demi : M<sup>me</sup> J..., cinquante-six ans, mariée, trois enfants bien portants, a des bourdonnements continuels à gauche depuis huit ans. La surdité remonte à la même époque; à droite, elle entend relativement bien. Le début de l'affection a été progressif.

Quatre semaines avant que je visse cette malade, elle a eu un vertige violent, et récemment elle est tombée de sa chaise et elle a eu des vomissements. Son médecin général, ne trouvant rien qui explique ces symptômes, m'appelle. Je trouve la malade au lit, en pleine attaque de labyrinthite aiguë gauche, couchée sur le côté droit, le regard dirigé à droite, les jambes repliées et dans l'obscurité la plus complète. Elle appréhende les moindres mouvements, la lumière et le bruit qui augmentent ses accès. Tous les objets, y compris son lit, lui semblent animés de mouvements. Elle est dans un état de prostration et de crainte des plus intenses. L'oreille n'a jamais coulé, le tympan est scléreux et indistinct à

gauche, le reflet lumineux réduit à un point. L'ouïe est complètement abolie de ce côté. Le Weber est latéralisé du côté droit; oreille saine. La malade a des poussées congestives vers la face, par moments, et les extrémités inférieures froides. Elle a eu du tremblement dans une jambe.

Le traitement consiste en l'administration de très faibles doses de sels de quinine, pédiluves sinapisés, repos complet, liberté du ventre et alimentation légère, mais reconstituante.

A la demande de la famille, qui pense à la folie, une consultation a lieu avec un neurologiste distingué qui ne trouve rien du côté des centres nerveux et se rallie à mon diagnostic. Des sangsues sont appliquées à l'apophyse mastoïde et on donne des purgatifs drastiques. Les pédiluves sinapisés sont continués, ainsi que la quinine à faible dose. La raréfaction de l'air du conduit gauche soulage sans produire de vertige.

Après huit jours de ce traitement, la malade peut s'asseoir dix minutes dans son lit. Les vertiges sont moins fréquents. Elle peut se lever bientôt, mais se plaint de raideur du cou l'empêchant de tourner la tête. Elle a des tremblements qui la secouent entièrement, alors qu'elle est commodément assise dans un fauteuil.

Des injections de pilocarpine à faible dose sont faites deux fois la semaine dans la caisse gauche. Elles alternent avec une semaine de séances de raréfaction.

Deux mois après l'attaque, la malade peut sortir accompagnée, mais il lui est impossible de reprendre ses occupations d'intérieur. L'asthénie et l'anxiété sont considérables. Les mois se passent sans que la sécurité de la marche et les forces reviennent. De temps à autre, il se produit un peu de vertige. Un traitement psychique suivi d'un séjour à la campagne la remet sur pieds huit mois plus tard. Les vertiges ont disparu; les bourdonnements persistent plus intenses la nuit.

Un an et sept mois après la première attaque, il s'en produit une seconde, au début de cette année. Un violent vertige saisit la malade alors qu'elle est assise sur une chaise. Elle a l'illusion de voir tomber le buffet de la salle à manger et elle-même est jetée en bas de sa chaise.

Très affectée de la rechute, elle est fort pâle et affaiblie. La tonicité musculaire est diminuée d'une façon frappante. Ses appréhensions excessives la reprennent. Elle n'ose plus faire un pas sans assistance. De faibles doses de bromhy-

drate de quinine associées aux bromures semblent enrayer pendant quinze jours le processus, mais une nouvelle poussée se reproduit et la malade tombe de nouveau chez elle.

Une mobilisation du tympan gauche à l'aide du masseur-raréfacteur de Delstanche produit un vertige violent avec pâleur de la face, tremblement, tendance syncopale qui obligent la malade au repos complet pendant une demi-heure. Depuis lors, les phénomènes se sont amendés. Cette malade est encore en traitement.

Je n'ai pas observé ici de nystagmus spontané. La raréfaction ou la condensation de l'air du conduit n'en a pas produit. Les épreuves de rotation et les réactions caloriques n'ont pas pu être essayées. L'abstention de tout ce qui était susceptible de réveiller un vertige a dû être soigneusement proscrit. Si de ce fait le diagnostic n'est pas scientifiquement établi d'une façon indubitable, il apparaît cependant des plus probables.

Cette malade me semble réaliser le type de la *destruction scléreuse (?) lente du labyrinthe à forme rémittente*. Je dis scléreuse (?), ignorant la nature exacte de la lésion.

Je me demande si les symptômes devaient persister et empoisonner la vie de cette personne au point de la rendre à charge aux autres et à elle-même, si l'on ne serait pas autorisé à proposer l'ablation complète du labyrinthe atteint. Reste à savoir, et c'est sur ce point qu'il me serait agréable d'avoir l'avis de mes estimés collègues, si après destruction de leurs terminaisons les troncs vestibulaires et cochléaires laisseraient la malade en paix.

OBS. II. — *Congestion ou hypertension du labyrinthe à poussées paroxystiques.*

M. G..., quarante ans, commis aux écritures, marié, sans enfants, très sanguin, est pris de vertige brusque précédé d'un certain degré de surdité à droite, sans nausée ni vomissements, avec bruits de tonalité variée: sifflements, bruits de machines, etc. Depuis longtemps, il fume constamment et absorbe force bière et liqueurs. Traité pour affection du foie,



il devient, sur les conseils de son médecin général, complètement abstinent de tabac et d'alcool.

L'acoumètrie millimétrique atteste un affaiblissement de l'ouïe des deux côtés, mais surtout à droite.

	OREILLE DROITE	OREILLE GAUCHE
Montre .....	66	72
Diapason.....	107	189
Musique .....	63	104
Voix humaine....	64	101

Il existe du catarrhe tubaire des deux côtés, mais surtout à droite. Le manche du marteau est accolé au promontoire de ce côté et en avant de lui existe une petite plaque calcaire. Le tympan gauche semble normal. Les oreilles n'ont jamais coulé. Il y a du catarrhe naso-pharyngien. Les vertiges de plus en plus fréquents, que le traitement général ne parvient pas à améliorer, m'ont amené le malade.

Le cathétérisme rétablit rapidement l'équilibre de pression dans l'oreille moyenne. Les vertiges diminuent. Ils reviennent par accès avec la surdité; ils s'accompagnent de rougeur du cou et de la face. Parfois le sujet n'entend plus du tout pendant une attaque de vertige. Il lui arrive d'avoir des nausées au moment du vertige et à sa suite.

Les épreuves statiques donnent de la déséquilibration les yeux fermés, sans intensité plus marquée à droite qu'à gauche.

La rotation passive ne donne pas de différence caractéristique au point de vue du nystagmus entre le côté sain et le côté malade.

A l'occasion d'une nouvelle poussée, deux sangsues sont appliquées à la mastoïde. Elles amènent un soulagement immédiat : disparition du vertige et de la surdité. De suite après leur action, le sujet entend le tic-tac d'une horloge qu'il n'entendait plus auparavant.

Ultérieurement, je fais des applications rétro-mastoïdiennes de la ventouse de Delstanche. A l'intérieur, le malade prend du valérianate de quinine à très faible dose. Le catarrhe du naso-pharynx traité est guéri rapidement.

Une nouvelle attaque brusque, semblable à un coup de sang, se produit de nouveau. Une sangsue derrière l'oreille et des sinapismes au mollet l'arrêtent rapidement.

Le podophyllin associé à la belladone, des pédiluves chauds,

des applications de la ventouse de Delstanche et des séances de mobilisation de la chaîne des osselets parachèvent la guérison en quatre mois. Il n'a plus ni vertige, ni céphalée, ni bourdonnement.

Quant à l'ouïe, elle est redevenue fort bonne, comme l'atteste sa feuille acoumétrique; elle reste toutefois diminuée du côté droit.

ACOUMÉTRIE MILLIMÉTRIQUE :

*Oreille droite.*

	DÉBUT	4 MOIS PLUS TARD
Montre .....	66	100
Diapason.....	107	158
Musique .....	63	98
Voix humaine.....	64	105

*Oreille gauche.*

	DÉBUT	4 MOIS PLUS TARD
Montre .....	72	169
Diapason.....	189	292
Musique .....	104	155
Voix humaine.....	101	192

Ce malade me semble avoir réalisé nettement le type de la *labyrinthite aiguë congestive à poussées paroxysmiques*.

OBS. III. — *Endolabyrinthite double spécifique par syphilis congénitale ou acquise.*

Il s'agit d'une dame de trente-six ans, Marie M..., mariée, mère de cinq enfants dont trois bien portants, dit-elle, et deux morts, atteinte de vertiges et bourdonnements intenses avec surdité des plus considérables depuis cinq ans.

Tous les symptômes se sont aggravés pendant les neuf derniers mois. Quand elle se penche, elle tombe. Les règles ont disparu depuis cinq ans. Les deux cornées sont opalines, blanchâtres. L'examen ophtalmologique renseigne : deux grands leucomes suite de kératite interstitielle, affection assez rare dans la syphilis acquise et ordinairement alors unilatérale. Au point de vue de l'orientation statique et

dynamique, la marche est absolument déséquilibrée. Il faut à la malade de l'assistance pour se rendre d'un point à un autre. Elle tombe plus vite à droite. Il lui est impossible de se tenir debout sur place sans balancer; les yeux fermés, elle tombe.

La tonicité musculaire est fortement diminuée.

Les bruits les plus variés, parmi lesquels dominent des bruits de trompette, l'empêchent de dormir la nuit et la chassent de son lit.

Les tympans semblent intacts, l'oreille moyenne ne paraît pas atteinte. Le nez n'a pas de lésions.

Le diapason est légèrement perçu presque au contact *per aerem* des deux côtés. Le Rinne est positif bilatéralement; le Weber non perçu. La voix très haute est mal entendue.

Il n'y a pas de nystagmus ni à droite ni à gauche par injection d'eau chaude ou d'eau froide dans les conduits. L'injection d'eau froide semble accuser des deux côtés la perte totale du labyrinthe.

La raréfaction ou la condensation de l'air du conduit ne produit aucun mouvement des globes oculaires.

La rotation active est impossible. La rotation passive ne donne pas de nystagmus.

Le traitement spécifique de la syphilis augmente les bruits. Le phytinate de quinine semble les calmer momentanément.

Sous l'influence d'un traitement général, la malade augmente de deux kilogrammes.

Parfois les bruits sont tellement violents la nuit qu'elle pense en devenir folle. Il lui arrive une nuit d'avoir des hallucinations visuelles accompagnées de bourdonnements des plus intenses.

Les bromures, la valérobromine diminuent les symptômes et les rendent plus tolérables. Cette malade est encore en traitement.

C'est un type d'*endolabyrinthite double syphilitique non suppurative à marche progressive, sans rémission.*

Il semble probable ici, d'après l'intensité des symptômes, que les lésions siègent non seulement dans le labyrinthe, mais aussi dans les troncs eux-mêmes des nerfs cochléaires et vestibulaires.



Obs. IV. — *Endopygolabyrinthite avec méningite généralisée suite d'otite moyenne purulente chronique.*

Un jeune ouvrier ajusteur de dix-sept ans est atteint d'otorrhée droite depuis l'âge de dix ans. L'oreille a été soignée pour la première fois il y a huit jours. Le malade s'est rendu dans une clinique où on lui a fait mettre de la glycérine phéniquée et enlevé préalablement un polype. Cette ablation semble avoir ouvert une voie à l'infection, car depuis lors il a eu des douleurs de plus en plus vives et lorsque, huit jours après l'ablation du polype, je suis appelé auprès de lui, il est en pleine méningite.

Depuis deux nuits, il a des douleurs atroces dans toute la tête, de la raideur de la nuque, de l'opisthotonos, les jambes sont repliées en chien de fusil. Le signe de Kernig est fort manifeste. Le moindre mouvement lui arrache des cris. Du sang s'est écoulé du conduit droit. La température est de 38°6, le pouls à 96. La pression au niveau de la mastoïde et de l'antre réveille la plus vive douleur. Je pose le diagnostic de méningite otitique et propose l'opération d'urgence, qui est acceptée. J'ai vu le malade un jeudi soir à six heures et je l'opère le même jour à huit heures.

Lors de l'antrectomie, du pus fétide sous pression s'échappe à l'extérieur. La pyramide est cariée, la paroi labyrinthique en putrilage s'enlève comme des fongosités à la curette. Le facial tressaute deux fois, mais je suis assez heureux pour le respecter. Le toit de l'antre est intact. A son ouverture, j'aperçois les méninges rouges lie de vin et sans battements. Je débriide l'os largement. Le sinus apparaît intact. Je me demande si la glycérine phéniquée, peut-être émulsionnée, comme cela arrive, au lieu de constituer une solution, n'est point par son action caustique pour quelque chose dans ce délabrement rapide.

Le pansement est fait soigneusement. Le malade crie toute la nuit et, par un manque incompréhensible de surveillance, il arrache tout son pansement. Celui-ci est refait de grand matin le vendredi, en exprimant toutes les réserves que comporte cet incident grave.

Une ponction lombaire donne rapidement 20 centimètres cubes de liquide fort trouble, légèrement verdâtre. La centrifugation fractionnée donne deux culots volumineux gris-verdâtres constitués, au microscope, presque exclusivement de polynucléaires, au moins 99 0/0, et de très rares lym-

phocytes et hématies. Le diagnostic de méningite diffuse n'est pas douteux...

La recherche des méningocoques, pneumocoques, streptocoques est négative. L'inoculation à des souris les rend rapidement cachectiques avec lésions surtout épidermiques : perte de poils et même, chez deux d'entre elles, d'une grande partie de la queue. Les lésions semblent toxiques plutôt qu'infectieuses.

L'opéré a une selle abondante involontaire. La température est à 39° le matin. Il se plaint surtout de l'oreille opérée et moins de la tête. La raideur du cou a diminué. Le pouls est à 80. Le malade peut prendre du lait par cuillerées, car la déglutition est difficile et on lui administre des poudres de benzonaphtol alternant avec des poudres de sulfate de quinine.

Le soir, soit vingt-quatre heures après l'opération, la température est à 38°7. Le délire est tranquille. Il répond assez bien aux questions. La douleur dans la tête et dans la nuque est moindre. Les pupilles sont fortement contractées. La nuit est beaucoup plus calme.

Le samedi matin, la température est à 38°; le soir, 38°4; le pouls à 66. Le signe de Kernig a disparu, la raideur de la nuque est beaucoup moindre. Le malade urine normalement et va à selle après un lavement. Il délire plus que la veille et se remue constamment. La respiration est régulière.

Le lendemain dimanche, la température est à 37°4, le pouls à 66. Le malade a bien dormi, il est calme, il avale beaucoup plus facilement et il parle distinctement et avec suite dans les idées. Il m'expose clairement les débuts de son mal. La nuque est moins raide. Par moment, des douleurs aiguës partant du front pour s'irradier vers la nuque lui arrachent des plaintes.

Je fais tout préparer pour une nouvelle intervention le lendemain, me proposant de drainer largement les méninges, quand, à six heures du soir, l'agitation et le délire reprennent avec une intensité des plus considérables; la face est rouge, vultueuse, les douleurs atroces dans toute la tête; la température monte à 39°4, le pouls à 132, et à une heure de la nuit le malade meurt subitement.

L'autopsie demandée est refusée.

Telle est la relation du cas le plus typique d'otite moyenne purulente chronique non traitée, se compliquant brusquement de pyolabyrinthite et de méningite diffuse. Elle est des plus instructives. Elle montre en effet, une fois de plus, que les accidents les plus graves peuvent succéder à une petite intervention comme l'ablation d'un polype. Celui-ci fut-il arraché au lieu d'être morcelé? Je l'ignore. Le polype devait siéger sur la paroi labyrinthique; or, la gravité d'une effraction du labyrinthe est en raison inverse de ses dimensions.

Dans les otorrhées anciennes, on ne peut être assez prudent pour enlever ces polypes par morcellement et non point par arrachement. J'en ai enlevé un nombre considérable, dont certains ont été publiés<sup>1</sup>, sans avoir jamais la plus petite réaction. Mais j'ai soin de toujours faire précéder l'ablation d'un traitement antiseptique préparatoire de l'oreille moyenne. Il est certain que par cette pratique on affaiblit considérablement la virulence des germes, facteur primordial dans la gravité d'une infection.

Quant au traitement de la méningite consécutive à la pyolabyrinthite, après l'ablation prudente de toutes les parties cariées du labyrinthe et l'ouverture large de celui-ci, le drainage des méninges par ouverture intra-crânienne et aussi par ponctions lombaires répétées, jointes aux injections intra-veineuses et intra-rachidiennes de collargol me semblent en ce moment la méthode la plus rationnelle. Cette ligne de conduite a certainement plus de chances de succès que l'expectation.

J'observe en ce moment de vives réactions labyrinthiques unilatérales chez un ouvrier de dix-neuf ans, atteint il y a sept mois de fracture du crâne; je laisse ce cas de côté, l'étude n'en étant pas assez avancée.

1. TRÉTRÔP, *Neuf cas de polypes auriculaires avec examen microscopique* (Soc. belge d'oto-laryngol., Bruxelles, juin 1903).



C'est par l'analyse d'une série d'observations individuelles que l'on peut espérer arriver à réaliser la synthèse de la symptomatologie propre à chacune des maladies du labyrinthe; aussi, à part le cas certain d'endopyolabyrinthite compliquée de méningite, n'ai-je pas la prétention de vous donner mes diagnostics différentiels pour absolument certains. De nombreux éléments manquent pour cela. Veuillez donc les considérer simplement comme une contribution modeste à l'étude de ces affections.

---

## NOTATION GRAPHIQUE DU NYSTAGMUS VESTIBULAIRE PENDANT LA ROTATION

Par le Dr **BUYS**, de Bruxelles.

L'importance toute spéciale qui s'attache depuis peu au nystagmus d'origine vestibulaire m'a incité à rechercher les moyens de perfectionner nos méthodes d'observation et de notation de ce réflexe.

L'observation directe, telle qu'on la pratique couramment, est en somme une méthode assez imparfaite comme le font justement remarquer MM. Moure et Cauzard, dans l'intéressant rapport présenté cette année à la Société française de laryngologie et d'otologie. Cette méthode, si elle permet de noter plus ou moins exactement la durée totale du symptôme, ne nous renseigne en aucune façon sur le nombre et l'intensité des secousses nystagmiques. Seule une méthode graphique peut donner aux résultats la précision nécessaire indispensable. C'est ce que Wojatschek<sup>1</sup> a compris, car il a réussi, par un dispositif ingénieux,

1. WOJATSCHKE, Ueber einige paradoxe Fälle der funktionellen Prüfung des Labyrinths (*Archiv f. Ohrenheilk.*, vol. LXXVII, fasc. 3 et 4, p. 233).

à obtenir dans certaines conditions particulières un tracé photographique du nystagmus.

Il fixe sur l'œil fermé un petit miroir destiné à réfléchir sur un cylindre tournant sensibilisé un rayon lumineux émanant d'une lampe Nernst. Les mouvements provoqués par le nystagmus se transmettent au miroir et par l'intermédiaire du rayon réfléchi s'inscrivent sur le cylindre.

Cet intéressant appareil donne des tracés très nets et bien détaillés, mais il a l'inconvénient de n'être guère applicable que lorsque le sujet est au repos absolu.

Je suis parvenu à réaliser un appareil permettant d'obtenir des « nystamogrammes » sur des sujets non immobilisés, et même pendant qu'on les soumet à des mouvements de rotation plus ou moins étendus.

L'appareil est du type des enregistreurs à transmission pneumatique. Il se compose essentiellement d'une ampoule réceptrice appliquée sur le globe oculaire reliée par un tube de caoutchouc à une ampoule de Marey dont le stylet inscrit sur le kymographe ou tout autre appareil analogue.

Pour deux des tracés que j'aurai l'honneur de vous montrer, je me suis servi du cardiosphygmographe de Jaquet.

Le tube de transmission doit être assez long pour permettre des déplacements étendus de la tête ou bien l'appareil enregistreur doit être fixé sur le fauteuil tournant lui-même, de façon à être solidaire des mouvements de celui-ci et du sujet en expérience.

L'ampoule réceptrice est elle-même une sorte d'ampoule de Marey que l'on appuie sur le globe oculaire, au-dessus des paupières closes; elle ne doit s'appliquer que sur une moitié de la saillie du bulbe, et sa forme générale aussi bien que sa surface d'application sont combinées en tenant compte de la configuration anatomique de la région.

Voici quelques tracés obtenus au moyen de cet appareil sur un sujet normal soumis à la rotation passive, tête droite, c'est-à-dire mis dans les conditions requises pour

donner du nystagmus horizontal. L'ampoule était fixée sur l'œil droit, du côté nasal.

Un premier graphique est obtenu en faisant faire au sujet des mouvements de rotation de  $125^{\circ}$  en deux secondes, successivement et sans interruption à droite et à gauche.

Chacun de ces mouvements donne naissance à six oscillations nystagmiques environ; l'oscillation nystagmique comprend une phase brusque et une phase lente qui s'inscrivent, la première sous la forme d'une ligne à peu près verticale, et la seconde sous la forme d'une ligne oblique. Cette dernière présente très souvent une ou plusieurs petites oscillations secondaires sur la signification desquelles il n'y a pas lieu d'insister en ce moment.

La partie verticale du tracé correspond au déplacement rapide de l'œil, l'autre représente la phase de réaction<sup>1</sup>.

L'allure des tracés est différente pour la rotation à droite et pour la rotation à gauche, elle est même nettement opposée, c'est-à-dire que le mouvement à droite s'inscrit par une ligne ascendante oblique et une descendante verticale et que le mouvement vers la gauche donne une ascendante verticale et une descendante oblique. Nous constatons, en somme, qu'une même ampoule enregistre le nystagmus dans les deux sens opposés. Quand le sujet tourne à droite, le globe oculaire dans sa phase de réaction exerce une lente pression sur l'ampoule et produit la ligne ascendante oblique de la graphique, et au moment où la secousse nystagmique vers la droite intervient, il décomprime brusquement la membrane tendue de l'ampoule et trace la ligne descendante verticale. L'inverse se produit dans le cas de rotation vers la gauche.

Sur un deuxième graphique, le mouvement de rotation,

1. La contraction de l'orbiculaire inscrite sur le même tracé à côté du nystagmus a une forme absolument différente et qui ne permet pas de les confondre.



toujours d'un angle de  $125^{\circ}$ , s'accomplit en quatre secondes au lieu de deux; on note ici l'existence de secousses nystagmiques pendant la première moitié du mouvement seulement (les deux premières secondes); elles deviennent indistinctes pendant la deuxième moitié; c'est sans doute la loi de Mach sur le mouvement uniforme qui trouve déjà son application pour ce mouvement peu étendu.

A un autre point du même tracé, nous relevons une autre particularité intéressante. Le mouvement de rotation est réduit au point de se mesurer par un angle de  $20^{\circ}$  seulement; c'est un très léger déplacement de la tête autour de l'axe vertical et l'on voit déjà apparaître nettement le nystagmus.

En dehors de ces recherches portant sur du nystagmus horizontal, j'ai essayé d'inscrire le nystagmus vertical et j'y ai réussi comme on peut le constater sur un tracé spécial ci-joint.

L'ampoule, dans ce cas, était posée sur la moitié supérieure du globe oculaire.

Les tracés que je viens d'avoir l'honneur de vous présenter sont les premiers nés d'une méthode vieille de quelques jours à peine.

Bien que je n'aie pu réunir qu'un petit nombre de documents, les faits concordants qu'ils montrent suffisent déjà à établir la fidélité de la méthode.

Elle permet de suivre le nystagmus sous la paupière, et, soustrait ainsi à l'influence perturbatrice du regard, le réflexe apparaît avec ses caractères propres et dans toute sa pureté.

---

VOLUMINEUX ABCÈS  
DE L'HÉMISPHERE CÉRÉBELLEUX GAUCHE  
TRÉPANATION LARGE AU NIVEAU DE LA MASTOÏDE  
MORT CONSÉCUTIVE

Par le D<sup>r</sup> LABARRIÈRE, d'Amiens.

OBSERVATION. — Il s'agit d'un garçon de douze ans arrivé à l'hôpital avec une otite purulente et un œdème mastoïdien très marqué du côté gauche.

Les parents n'ayant donné aucun renseignement sur les antécédents morbides, et l'enfant ne répondant que très vaguement aux questions posées, il m'est impossible de savoir si l'affection est aiguë ou chronique.

Bref, une intervention s'impose et, sans hésitation aucune, je pratique une *trépanation mastoïdienne*. L'apophyse mastoïde est nécrosée dans une grande étendue, je suis forcé de réséquer la corticale interne et je mets à nu la dure-mère cérébelleuse sur une surface correspondant au diamètre d'une pièce de un franc. Un flot de pus fétide s'écoule au cours de l'intervention et tout me permet d'espérer un résultat satisfaisant.

Quatre pansements sont faits à la suite de l'intervention : la plaie bourgeonne bien et présente un aspect de bon aloi. Mais l'enfant continue à souffrir ; la céphalalgie, les crises hydrocéphaliques, l'attitude en chien de fusil, l'amaigrissement et la prostration extrême font penser à de la méningite. Une ponction rachidienne est faite sans résultats, et l'enfant meurt quinze jours après l'intervention.

A l'autopsie, je trouve une poche purulente enkystée, de la grosseur d'un œuf de poule, et je constate une destruction complète de la moitié de l'hémisphère cérébelleux gauche.

Il est à remarquer qu'une telle lésion ne se révèle que par des symptômes peu accusés tels que abattement, torpeur, somnolence. La céphalée occipitale est un excellent signe et elle existait chez le sujet en question. Il n'y avait

pas de phénomènes vertigineux, ce qui corrobore l'opinion de Nothnagel, qui a établi comme règle que les lésions des hémisphères cérébelleux restaient latentes et que seules celles des *vermis* donnaient des troubles de l'équilibration et du vertige.

La fièvre faisait défaut. Le pouls était ralenti : 55 pulsations environ.

A la période ultime, il y avait de la raideur de la nuque et des attitudes spéciales, le malade restant couché sur le côté en chien de fusil.

On a signalé que l'abcès cérébelleux était plus fréquent à droite et, selon Korner, la raison en serait que le sinus latéral droit serait plus rapproché des cavités tympanomastoïdiennes. Dans le cas présent cependant l'abcès se trouvait du côté gauche.

Enfin il n'existait aucun symptôme de localisation malgré le gros volume de l'abcès : pas d'hémiplégie, de convulsions localisées, pas d'aphasie sensorielle.

---

## FORMATIONS NODULAIRES D'ORIGINE GLANDULAIRE

### DANS LES POLYPES MUQUEUX DU NEZ

Par le Dr M. LANNOIS, de Lyon.

J'ai eu l'occasion de trouver trois fois, dans des polypes muqueux du nez, de petites concrétions nettement sphériques, de consistance dure, d'aspect blanc opaque. Je crois qu'on ne peut mieux les comparer qu'à des yeux de poissons cuits. Ces productions m'ayant paru un peu exceptionnelles, j'ai cru intéressant de les étudier sur des coupes qui m'ont été obligeamment faites par M. le Dr P. Gauthier, alors mon interne.



Voici d'abord de courts résumés des observations :

OBSERVATION I. — M. G. R..., quarante-quatre ans, cultivateur, ne peut respirer par le nez depuis au moins cinq ans. Malgré cela, il ne s'est jamais fait soigner. Les deux narines sont absolument remplies et obstruées par de très nombreux polypes volumineux. Un de ceux qui siègent un peu profondément dans la narine droite est farci de quinze à vingt petites boules sphériques, blanc opaque, de volume variable, les plus grosses ayant au maximum le volume d'un pois.

C'est en 1903 que ce malade a été débarrassé de son obstruction nasale : il n'a pas été revu depuis.

On peut voir facilement, sur la pièce conservée dans l'alcool, que les coupes mettent en évidence de petites cavités sphériques dans lesquelles il y a de petites boules qui primitivement en occupaient tout l'espace et qui se sont un peu rétractées.

Obs. II. — M<sup>lle</sup> L. E..., dix-huit ans et demi, dit qu'elle respire difficilement à droite depuis cinq ans; il y a trois ans, à Roanne, on lui a fait dans le nez une petite opération dont elle ne peut préciser la nature. D'abord soulagée, elle reprit peu à peu de la gêne respiratoire.

Le 27 novembre 1907, j'enlève de la narine droite un très gros polype qui vient avec un fragment d'os : sa partie inférieure renferme deux gros noyaux blancs et durs et quelques autres plus petits comme des grains de millet.

Le surlendemain, j'enlevai encore deux petits polypes implantés sur le cornet moyen droit et la même petite opération fut répétée en janvier 1908. Revue récemment, elle n'a plus rien, mais respire toujours moins bien à droite.

Obs. III. — Je n'ai que la pièce enlevée sur un malade de la consultation gratuite en avril 1908 et dont l'observation n'a pas été prise. C'est un polype peu volumineux qui contenait deux masses sphériques analogues aux précédentes, tout en étant moins dures et moins opaques.

Les kystes ne sont pas rares dans les polypes du nez. Leur contenu est variable. Le plus souvent, ils sont rem-

plis d'un liquide séreux ou visqueux, transparent et coloré en jaune, parfois épais, blanchâtre, d'apparence laiteuse : ce liquide est le plus souvent riche en albumine, contient parfois de la mucine (Okada). Dans quelques cas, le contenu kystique est plus épais, presque caséux ou même a subi une transformation calcaire.

Ces variétés dans leur contenu s'expliquent par ce fait que les polypes du nez ont des origines multiples. On admet que le plus souvent il s'agit de pseudo-kystes formés par la réunion de plusieurs des aréoles constitutives en une seule cavité; on trouve alors des parois sans limites nettes, constituées par du tissu conjonctif plus ou moins dense, mais sans revêtement épithélial. De nombreux auteurs (Hoppmann, Chiari, etc.) admettent que l'on ne trouve autour de ces cavités kystiques ni glandes ni restes de glandes.

Mais, à côté de ceux-ci, il existe parfois des kystes à mucine qui se font nettement par rétention glandulaire; ils ont été étudiés chez nous par Jalaguier et Ruault et sont bien décrits dans Zuckerkandl, Alexander, Zarniko, etc. Heymann admet que cette transformation des glandes de revêtement est la règle dans ces formations kystiques. Enfin, Castex cite Stepanow, Polyak, Lévy, comme ayant signalé des concrétions hyalines sphériques dans la muqueuse de ces polypes. Leur mécanisme se conçoit facilement : le conduit excréteur d'une glande se trouve obstrué par l'infiltration œdémateuse interstitielle, alors que les cellules glandulaires sécrètent encore : le fond de la glande s'élargit et prend peu à peu la forme d'une cavité sphérique dont l'accroissement ne se terminera qu'au moment où la pression intérieure arrêtera par compression le fonctionnement glandulaire. Quelques anatomo-pathologistes, et notamment R. Tripier, ont également admis cette origine glandulaire pour les kystes des polypes muqueux du nez.

Zarniko admet aussi qu'il peut se produire des kystes par une sorte d'invagination de la surface du polype. Cette troisième variété peut coexister avec les kystes par rétention et on les trouvera figurés concurremment par Zarniko dans un cas qu'il désigne sous le nom de fibrome œdémateux kystique et qui paraît tout à fait comparable aux nôtres.

C'est évidemment à la deuxième catégorie qu'appartiennent les formations kystiques à noyaux durs que j'ai eu l'occasion d'observer, et il suffira pour s'en convaincre de jeter un coup d'œil sur les figures ci-jointes, que je dois à M. Paul Bonnet, interne des hôpitaux. Ce sont celles des coupes du polype de l'observation I.

La pièce a été fixée à l'alcool, et après avoir été incluse à la paraffine et coupée, a été colorée à l'hématine-éosine. A l'examen microscopique, à un moyen grossissement, on constate, à la surface de la coupe, la présence de l'épithélium cylindrique cilié typique de la muqueuse des fosses nasales : il a été seulement arraché par endroits en cours des manipulations.

Le stroma, qui occupe la plus grande partie de la tumeur, présente l'aspect que l'on rencontre habituellement dans les polypes muqueux : substance claire, mucoïde, mal colorée, au milieu de laquelle se trouvent parsemées des fibrilles conjonctives en trame légère et des cellules rondes et fusiformes.

Dans ce stroma, on voit des cavités extrêmement nombreuses, par places presque confluentes; elles sont tapissées du même épithélium haut et cilié que l'on rencontre à la surface de la coupe; elles sont de dimensions extrêmement variables et l'on trouve tous les intermédiaires entre les cavités n'excédant pas les limites d'une lumière glandulaire normale (on peut suivre pour quelques-unes le conduit excréteur jusqu'à la surface) et les plus grandes, qui constituent de véritables dilatations kystiques; dans ces dernières l'épithélium est moins élevé que dans les autres, légèrement aplati. Ceci est plus évident encore à un plus fort grossissement et se voit nettement sur la deuxième figure, qui reproduit un point limité de la première.



A l'intérieur de ces cavités, petites et grandes, existe, plus ou moins rétractée au centre, une substance anhiste, prenant mal les matières colorantes, se disposant, quand elle

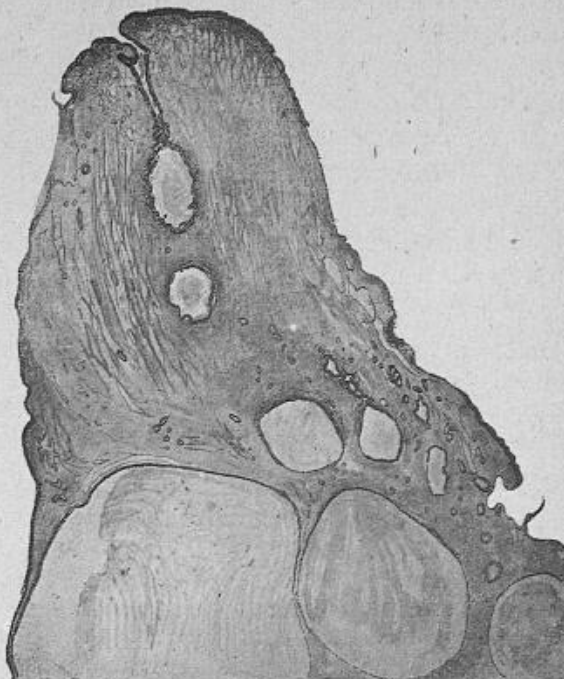

FIG. 1 (grossissement moyen).

On voit, sur cette coupe, que l'épithélium cylindrique de revêtement est presque partout conservé et que dans le stroma conjonctif il s'est formé de nombreux kystes à parois bien limitées et recouvertes d'épithélium. La masse centrale des kystes s'est un peu rétractée pendant le durcissement.

est abondante, en couches stratifiées en bulbe d'oignon : et c'est précisément cette substance accumulée dans les grands kystes qui correspond à ces noyaux durs qui donnent macroscopiquement à la pièce un aspect si particulier. Il s'agit là en somme d'un véritable produit de sécrétion, probablement analogue au produit de sécrétion normal des

glandes, accumulé et transformé sur place au niveau des cavités.

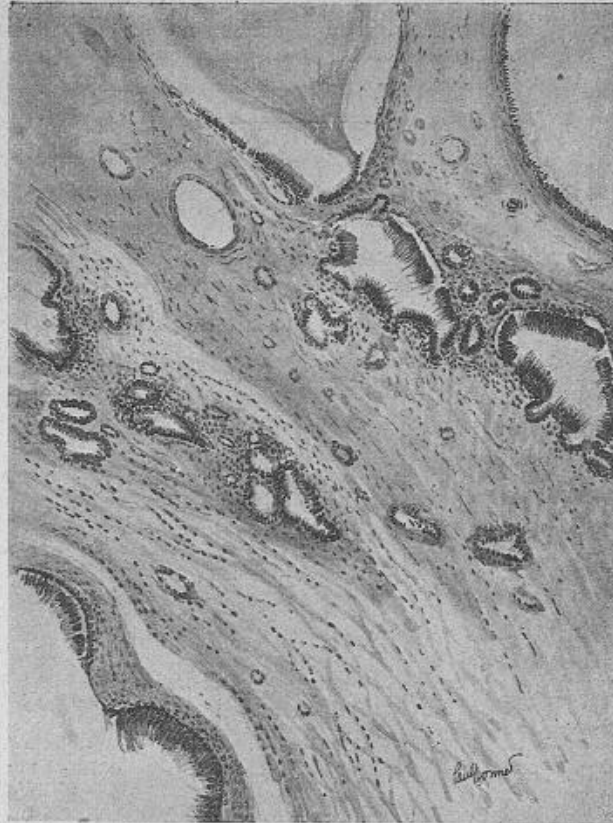

FIG. 2.

(Petite partie de la coupe précédente vue à un fort grossissement.)

Les cellules superficielles de revêtement sont à cils vibratiles. Dans les cavités kystiques, encore petites, les cellules ont les mêmes caractères de cellules cylindriques, tandis que dans les grandes cavités les cellules sont cubiques et plus ou moins aplaties.

Il me paraît inutile d'insister plus longuement sur ce petit point de l'anatomie pathologique des polypes mu-

queux du nez. Ces coupes démontrent évidemment que s'il existe des polypes dans lesquels il n'y a pas de glandes, il en est d'autres auxquels l'abondance des formations glandulaires et des kystes qui en dépendent mérite l'appellation d'*adéno-fibrome œdémateux et kystique*.

---

DEUX CAS D'INTERVENTION

POUR

TUMEURS DE L'ANGLE PONTO-CÉRÉBELLEUX  
(TUMEURS DE L'ACOUSTIQUE)

Par les D<sup>r</sup> M. LANNOIS et M. DURAND, de Lyon.

La question des tumeurs désignées sous le nom de *tumeurs de l'acoustique*, *tumeurs du récessus acoustico-cérébelleux*, *tumeurs de l'angle ponto-cérébelleux*, est à l'ordre du jour. De nombreux cas ont été publiés ces années dernières par les otologistes et par les neurologistes : aussi la symptomatologie de ces tumeurs est-elle devenue assez précise pour que le diagnostic de leur localisation, au moins dans les cas typiques, ne présente plus de difficultés trop sérieuses. A vrai dire, cette facilité du diagnostic est toujours assez relative et il reste parfois un peu délicat de décider si une tumeur est d'origine cérébelleuse et a amené par son extension les symptômes de compression des nerfs de la fosse cérébrale postérieure, ou si, au contraire, elle a pris naissance dans ces nerfs et déterminé secondairement les troubles cérébelleux : nous verrons cependant que cela est possible par une étude attentive de la chronologie clinique.

De même, si l'on peut admettre d'une façon générale que pour les tumeurs extra-cérébelleuses, c'est le nerf acoustique qui est le plus souvent en cause, puis le triju-



meau, il faut reconnaître, que rien ne permet d'affirmer qu'il ne s'agit pas d'un endothéliome de l'arachnoïde ou d'une tumeur ayant pris naissance dans la dure-mère ou les méninges molles. Au reste, dans l'un et l'autre cas, l'indication est peu différente pour les chirurgiens : aussi se sont-ils lancés résolument dans cette voie nouvelle ouverte à la chirurgie cérébrale.

Il suffit, pour s'en rendre compte, de jeter un coup d'œil sur les statistiques récemment publiées ; les cas se sont multipliés dans ces dernières années.

Dans sa *Pathologie des tumeurs*, Virchow dit que le plus ancien cas date de 1776 et a été publié par Sandfort. Un cas est figuré par Cruveilhier (1830) sous le nom de tumeur fibro-plastique des méninges, et un autre est présenté par Broca à la *Société anatomique* en 1851 : tous les deux sont sans histoire clinique. Ballance<sup>1</sup> reproduit aussi un cas d'Auvert qui date de 1851 (tumeur tuberculeuse).

En 1862, Förster en rapporte un cas dans le *Würtzburger med. Zeitung*, et Brückner, en 1867, un autre, dans le *Berliner klin. Wochens.* Peu à peu les observations augmentent, et, en 1902, Hartmann base un mémoire important sur 25 cas. L'an passé, un de nos élèves, le Dr Martial (Thèse de Lyon, 1908), réunit plus de 40 cas, et il cite lui-même un certain nombre d'auteurs dont il n'a pu se procurer les travaux. Quelques-uns de ceux-ci sont cités dans un travail en cours de publication dans les *Archives internationales de laryngologie* de M. Alagna : ce sont notamment ceux de Habermann, Krepuska, Görke, Klebs, Gompertz, Hülst, etc. : une critique un peu minutieuse pourrait faire écarter quelques-uns de ces cas qui ont rapport à

1. Dans son livre récent, *Some points in the surgery of the brain and its membranes*, 1908, Ballance reproduit non seulement ses cas personnels, mais aussi plusieurs de ceux qui ont été publiés par Politzer, Sharkey, Frazier, Fränkel et Hunt, etc. On trouvera aussi (p. 271 et suivantes) des photographies de pièces appartenant au *Royal Coll. Surg. Museum*.

des tumeurs syphilitiques ou tuberculeuses, à des tumeurs osseuses ou à des angiomes. Martial a essayé cette distinction, qui ne peut être absolue.

Nous pourrions y ajouter nous-mêmes deux cas de Grainger-Stewart et Holmes (*Brain*, 1904), outre les cas d'intervention de Horsley qu'ils rapportent; 3 cas de Fraenkel et Hunt (*Med. Record*, 1902), plus 1 cas opéré; 3 cas cliniques de Monakow (*Berlin. klin. Wochens.*, 1900); 2 cas anatomiques d'Alexander (*Zeits. f. klin. Med.*, t. 62); 1 cas de Westphal (*Deuts. Zeits. f. Chir.*, 1908); les cas personnels cités par Oppenheim dans la deuxième édition allemande de son *Traité des maladies nerveuses* (1908), etc. Il est aussi des mémoires que nous n'avons pu nous procurer, notamment celui de Folke Henschen (*Hygiea*, 1908), de telle sorte que nous pouvons dire qu'actuellement il y a environ 70 cas anatomo-pathologiques ou cliniques publiés.

Mais, à côté de ceux-ci, il faut faire une place aux cas dans lesquels on est intervenu chirurgicalement et dont le nombre va rapidement croissant. Les premiers cas opérés sont attribués par Chipault à Guldenarm et datent de 1890 et 1893; en 1894, Ballance opère une femme de quarante-neuf ans qui survivait en 1906, gardant de son opération une paralysie faciale et une anesthésie du trijumeau. Au début, on va surtout chercher des tumeurs que l'on suppose dans le cervelet. Aussi ne les trouve-t-on pas toujours, comme cela est arrivé à Ziegenweidt en 1899 et plus récemment à Stolz (1908, dans un cas publié par Rose). Mais le diagnostic se précise, les conditions de l'intervention deviennent plus rigoureuses et la technique se perfectionne rapidement. En 1904, le mémoire de Grainger-Stewart et Holmes cite 9 cas opérés par Horsley. Borchardt, en 1906 (*Archiv f. klin. Chir.*), ajoute aux cas publiés 3 cas personnels et fait un résumé portant sur un total de 20 cas : depuis, il a publié 3 nouvelles interventions

(*Berlin. klin. Wochens.*, 1907). Pour ne pas allonger cette revue historique, nous renverrons encore à la discussion qui a suivi à la Société de chirurgie de New-York la présentation d'un cas de W. Meyer (*Ann. of Surg.*, août 1908) où Woolsey a cité 3 cas et Elsberg 2 cas, à l'intéressant mémoire de Baisch (*Beitr. f. klin. Chir.*, Band II, 1908), à une revue récente de Lecène (*Journ. de Chir.*, 1908), au très remarquable volume qui vient de paraître, où F. Krause a donné les résultats de sa pratique personnelle (*Chir. des Gehirns und Rückensmarks*, Band I, 1908), enfin au tableau que nous avons annexé à cette note. Disons seulement que nous avons pu réunir 44 observations, y compris les deux qui nous sont personnelles, dans lesquelles on est intervenu avec 15 cas de succès de plus ou moins longue durée. Ces observations sont de valeur un peu inégale, quelques-unes réduites à quelques notes : nous aurions dû en retrancher celle de Frazier, qui est très discutable, et nous avons mis à part celle de Sängner, où on n'a fait qu'une trépanation décompressive : nous n'avons gardé ces deux cas que parce qu'ils comptaient dans les 20 cas réunis par Borchardt.

Voici maintenant les deux observations qui nous sont personnelles et qui sont les deux premières où l'on soit intervenu en France après avoir fait le diagnostic.

OBSERVATION I. — Marie T..., âgée de trente-trois ans, entre dans le service le 10 mars 1907. Ses parents sont morts : le père, à quarante-huit ans, de pneumonie ; la mère, à soixante-cinq ans. Elle a une sœur et un frère bien portants, mais elle a perdu un frère, de tuberculose, à onze ans, et une sœur aînée, morte à trente-huit ans, paraît avoir été également tuberculeuse.

Réglée à treize ans, mariée à vingt-cinq ans à un cultivateur bien portant, elle a deux enfants bien portants : sa première grossesse s'est terminée par une fausse couche à quatre mois. Elle n'est pas alcoolique et il n'y a pas de raisons de songer à la syphilis.



Elle s'est toujours bien portée jusqu'au *mois de novembre 1903*, peu de jours après l'accouchement, de son dernier enfant. Un matin en se réveillant, elle constata que sa joue droite était comme paralysée ou du moins paraissait raide : à aucun moment elle n'eut de difficulté à fermer l'œil.

A peu près à la même époque, sans qu'elle puisse préciser l'ordre de succession des symptômes, elle s'aperçut d'une certaine faiblesse des membres du côté droit. Elle avait en même temps une sensation de bourdonnement dans la moitié droite de la tête, bourdonnement continu, de timbre plutôt bas, qui n'a plus cessé depuis ; enfin elle souffrait de violentes céphalées, qu'elle qualifie de migraines et qui s'accompagnaient de vertiges brusques ; elle est tombée assez fréquemment, mais se relevait aussitôt. Ces vertiges ne s'accompagnaient ni de nausées ni de vomissements.

Malgré tout, elle continua à s'occuper de sa ferme et de ses enfants sans consulter de médecin.

En *août 1906* apparut une *otite aiguë droite* : après de violentes douleurs, il se fit un écoulement de pus très fétide qui persista abondant pendant cinq mois et n'a pas complètement disparu depuis. Très peu de jours après l'établissement de l'écoulement par l'oreille apparut une *paralysie faciale droite* : elle ne pouvait plus fermer l'œil, était obligée de ramener les aliments qui se plaçaient entre la joue et l'arcade dentaire, etc.

La céphalée, le bourdonnement, les vertiges avec chute persistèrent inchangés, avec cette aggravation que les accès de vertige s'accompagnèrent de vomissements.

Bientôt un autre symptôme apparut : la diminution de l'acuité visuelle, d'abord à droite, puis à gauche. En *novembre 1906*, elle était *aveugle du côté droit* et ne voyait plus que très peu à gauche.

A son entrée en *mars 1907*, elle se plaint surtout de ses vertiges et de sa cécité. C'est une femme de taille moyenne, au teint pâle et plombé, à l'air triste et ennuyé. L'examen paraît la fatiguer : elle a d'ailleurs perdu la mémoire et se contredit souvent.

Couchée ou assise, surtout si elle a les yeux fermés, elle ne se plaint pas de son vertige, mais celui-ci apparaît dès qu'elle se lève. Il est à noter toutefois que son état de déséquilibre disparaît au bout d'un instant si elle reste immobile, au point qu'elle ne présente pas le signe de Romberg. Dès

qu'elle veut marcher, le déséquilibre réapparaît, la démarche devient ébrieuse et la malade ne peut avancer qu'avec les jambes écartées. Si on lui fixe un but, elle ne peut l'atteindre directement, car elle est constamment attirée à droite. Si on lui fait décrire des huit autour de deux chaises, elle le fait correctement à gauche; à droite elle chancelle et heurte la chaise. Elle ne peut se tenir sur un pied, mais elle fait demi-tour. Impossible de sauter. Elle dit n'avoir pas plus de trouble de l'équilibre dans l'obscurité.

L'examen somatique montre l'existence d'une parésie droite. Au dynamomètre elle donne 19 à droite et 23 à gauche : elle résiste moins à droite qu'à gauche aux deux membres. Un peu d'atrophie du membre inférieur : à un même niveau le mollet a 25 cent. 5 à droite et 27 à gauche.

L'examen de la face montre une paralysie faciale périphérique évidente : l'œil droit ne se ferme pas complètement; dans le rire ou les grimaces, le côté gauche se contracte seul, la langue projetée hors de la bouche est déviée à droite. Pas de troubles de l'odorat ni du goût. Il est à noter que la malade tient toujours sa tête inclinée sur le côté gauche.

La sensibilité cutanée est normale partout.

Le réflexe rotulien, exagéré à droite, est normal à gauche : pas de trépidation épileptoïde ni de phénomène du genou; Babinski douteux à droite.

L'examen de la coordination motrice donne des résultats intéressants : normale à gauche, elle est très troublée à droite. Si on lui fait porter l'index droit sur le nez, elle manque le but et a des mouvements de trop grande amplitude : le doigt ne peut rester au contact. La même ataxie existe au membre inférieur.

Elle ne peut faire rapidement à gauche des mouvements de supination et de pronation de l'avant-bras. Si on la fait compter rapidement en frappant sur une table avec l'index droit, elle se trompe vite tandis qu'elle le fait à peu près exactement à gauche. Enfin, comme autre signe d'asynergie cérébelleuse, si on fait asseoir la malade dans son lit, elle lève fortement le membre inférieur droit, le gauche restant au contact.

L'examen de l'appareil oculaire montre d'abord un nystagmus horizontal dans les deux sens, mais plus accusé si la malade regarde à gauche. La cornée droite présente de petites ulcérations superficielles en rapport probable avec la para-



lysie faciale : de plus, il y a diminution nette de la sensibilité conjonctivale et cornéenne. Le contact d'un objet avec la cornée gauche détermine la contraction des deux pupilles; à droite, il n'y a pas de réaction.

Les pupilles sont largement dilatées : la droite ne réagit ni à la lumière ni à l'accommodation, la gauche étant encore excitable. L'acuité visuelle est abolie à droite, très diminuée à gauche, où il n'y a cependant pas de rétrécissement de champ visuel. Ni diplopie, ni dyschromatopsie.

L'examen du fond de l'œil fait voir un œdème considérable de la papille à droite et un œdème moins accusé à gauche, où il existe des plaques d'anciennes hémorragies.

Du côté de l'appareil auditif, l'acuité auditive, normale à gauche, est tout à fait nulle à droite pour la voix, la montre, les diapasons. A l'examen le tympan est totalement détruit, les osselets ont disparu : il ne reste qu'une petite partie de la membrane en bas et en avant sous forme d'un croissant blanchâtre. La muqueuse surtout en arrière est rouge et granuleuse : elle suinte très peu.

Rien au cœur qu'un peu de tachycardie : 112 pulsations.

Rien aux poumons.

Il y a très fréquemment du hoquet qui fatigue la malade, des éructations, une petite toux sèche continuelle (*hem, hem*); la parole est éclatante et criarde : on ne constate rien au larynx.

Il y a une température subfébrile : le plus souvent elle se tient au-dessous de 38°, atteint parfois ce chiffre et sur toute la courbe n'est montée qu'à 38°3.

La malade a beaucoup maigri : il y a un an elle aurait pesé 73 kilos et elle est tombée à 41 kilos. Ni sucre ni albumine.

A la ponction lombaire, le liquide céphalo-rachidien s'écoulait sous tension : on en recueillit 15 centimètres cubes. Il était clair, contenait du sucre en quantité normale, de l'albumine en excès et seulement quelques rares lymphocytes.

Tous les symptômes énumérés ci-dessus permettaient de porter le diagnostic d'une lésion de la fosse cérébelleuse droite, soit une tumeur du cervelet comprimant le facial et l'acoustique, soit une tumeur de l'angle ponto-cérébelleux englobant le facial et l'auditif, comprimant le cervelet et peut-être un peu le vago-spinal. Toutefois, avant de proposer une intervention intra-cranienne, il était bon de s'assurer, tant le cas était complexe (apparition de la paralysie après



l'otite, état fongueux de la caisse), qu'il ne s'agissait pas d'une labyrinthite secondaire avec paralysie faciale et avec cholestéatome ou abcès intra-dural dans la fosse cérébelleuse. Dans ce but on pratiqua, le 8 avril 1907, une antrotomie exploratrice qui montra la mastoïde saine, l'aditus perméable, l'absence de points osseux cariés sur la paroi interne de la caisse. La plaie opératoire fut suturée et se ferma par première intention.

L'intervention sur la fosse cérébelleuse fut pratiquée en deux temps, la première fois le 26 avril 1907.

On taille à la région cérébelleuse droite un large lambeau quadrilatère adhérent en bas, de la grandeur de la paume de la main. La boîte cranienne est fraisée en quatre points entre lesquels on scie à la scie filiforme. La fraise appliquée à l'angle antéro-inférieur en arrière de la mastoïdite ouvre l'émissaire mastoïdienne qui donne du sang en abondance. L'hémorragie est arrêtée avec le thermocautère et des tampons. La dure-mère est mise à nu. On voit le sinus latéral couper transversalement la région à l'union du tiers supérieur avec les deux tiers inférieurs.

On arrête là l'intervention, le pouls de la malade étant faible. Suites opératoires bonnes.

Le 29 avril, nouvelle intervention.

La dure-mère est incisée transversalement au-dessus du sinus. Mais quand on veut tailler le lambeau dure-mérien, le sinus est coupé et saigne très abondamment. L'hémorragie n'est arrêtée qu'avec peine par de nombreuses pinces. Le cervelet fait hernie à travers la dure-mère, et tout le lobe droit sort à travers l'ouverture de la boîte cranienne.

Avec le doigt, on peut alors explorer et sentir contre le rocher une tumeur du volume d'un œuf de poule, dure, sous laquelle on sent une corde tendue (facial et acoustique). Cette tumeur est assez facilement clivable, et on l'enlève en quelques instants. A ce moment il se produit une violente hémorragie et on ne peut l'arrêter que par un tamponnement serré avec des mèches. Au bout de quelques instants on les enlève, l'hémorragie est tarie. On laisse une mèche et les pinces sur le sinus. On refoule le cervelet hernié. Le pouls et la respiration ont faibli. La malade est très pâle.

Suites opératoires : la malade meurt le lendemain matin des suites de l'intervention.

La tumeur extirpée, grosse comme un petit œuf de poule,

est aplatie du côté où elle touche le rocher, arrondie dans la partie en contact avec le cervelet. Cette tumeur est très mamelonnée avec de petits prolongements qui lui donnent un aspect quadrilatère sur sa surface plane. Les petits mamelons sont les uns jaunâtres, les autres gris; l'un présente une suffusion hémorragique. Au centre de la partie plane, on voit pénétrer trois petits troncs nerveux, qui constituent le facial, l'intermédiaire de Wrisberg et l'acoustique et qui sont englobés dans l'intérieur de la tumeur et y disparaissent.

*Autopsie vingt-quatre heures après la mort.* — Elle ne révéla rien de particulier, si ce n'est l'aplatissement et le ramollissement du bord antérieur et de la face inférieure de l'hémisphère cérébelleux correspondant. Pas d'hémorragie.

*Examen histologique de la tumeur par le professeur Paviot.* — L'examen microscopique n'y montre aucun élément spécifique. Dans un stroma hyalin sont de très nombreux blocs ovales ou ronds d'une substance en paillettes ou en aiguilles. Ces blocs répondent peut-être à des cellules, car au travers des paillettes on distingue des noyaux ovales. Il n'y a pas d'autres éléments à signaler.

En somme, la lésion telle qu'elle se présente actuellement pourrait aussi bien être d'origine inflammatoire, car les cicatrices et scléroses de l'encéphale se chargent de ces amas probablement de nature graisseuse. Elle pourrait être aussi d'origine néoplasique, car les *gliomes* à marche lente et à portion scléreuse produisent ces amas : il ne saurait s'agir de tuberculose.

EN RÉSUMÉ : Début il y a trois ans et demi par de la parésie faciale passagère à droite, des bourdonnements d'oreille, de la céphalée et des vertiges brusques avec chute, mais sans perte de connaissance et sans nausées. Paralysie faciale droite apparue près de trois ans plus tard après une otite aiguë. Un an après le début, cécité à marche rapide et complète du côté droit. Surdité complète, abolition du réflexe cornéen, œdème de la papille, signes de compression du cervelet et du vago-spinal.

*Trépanation exploratrice négative de l'antre mastoïdien.*  
*Intervention en deux temps au niveau de la fosse céré-*



*belleuse droite. Exlirpation d'une tumeur grosse comme un œuf de poule dans laquelle semble se perdre l'acoustico-facial et dont la nature est restée indéterminée. Mort vingt heures après l'intervention.*

OBS. II. — B..., femme R..., trente-sept ans, ne présente pas d'antécédents nerveux héréditaires ou collatéraux. Ses antécédents personnels sont peu importants : réglée à quatorze ans, mariée à vingt-trois ans, elle eut deux jumeaux nés avant terme et morts après neuf jours. Une petite fille de huit ans qui se porte bien; jamais de fausses couches. Elle a toujours été bien portante.

Le début remonte au mois d'août 1907 et se fit sans cause apparente. Elle avait souvent de la douleur de tête limitée au côté droit avec sensation d'engourdissement de la moitié droite de la face. Elle fut surtout frappée de ce fait que les aliments s'accumulaient entre la joue et les dents et qu'elle ne les sentait pas : elle devait aller les chercher avec la langue; on pouvait lui pincer la joue, l'oreille, sans qu'elle éprouvât de douleur.

Les maux de tête s'aggravèrent peu à peu et, au bout de six mois, ils étaient très intenses, presque continus, débutant le matin dès le réveil. Ils occupaient la région frontale droite, gagnaient la région latérale et l'occiput, puis passaient de l'autre côté, ne laissant indemne que la tempe droite : ils paraissaient s'accompagner de symptômes névralgiques dans la moitié droite de la face, sensation de piqure, de pincement, de torsion du pavillon. Ils ont encore augmenté depuis trois mois et sont devenus intolérables.

Peu après le début, elle s'aperçut d'une diminution de l'ouïe et de bourdonnements d'abord légers, puis s'aggravant peu à peu, résonance, bruits de tramways, empêchant le sommeil et limités à droite. En août 1908, elle alla à Saint-Étienne consulter le Dr Chaffard. A ce moment elle était presque totalement sourde à droite et présentait des vertiges assez forts : deux fois vers le mois de juillet elle fut précipitée à terre, sans perte de connaissance et sans vomissements. En dehors de ces accès, elle a de la perte de l'équilibre, de l'étourdissement si elle marche un peu vite, si elle tourne la tête, etc.; aussi ne sort-elle jamais seule. Elle n'avait pas



de vomissements, mais des nausées surviennent avec le moindre mouvement, en mangeant, etc.

Les troubles de la vue se sont montrés tardivement en *septembre* ou *octobre 1908* : elle paraît avoir eu à ce moment de la diplopie ou pour mieux dire de la polyopie avec sensation de vacillement des objets, se reproduisant surtout dans le regard latéral et probablement liée à la présence d'un nystagmus très apparent.

En *septembre 1908*, elle eut un phénomène nouveau : elle regardait un homme monté sur un arbre lorsqu'elle sentit des contractions dans la joue droite avec occlusion palpébrale. Cela dura deux minutes et cessa lentement : ces contractions spasmodiques s'étaient reproduites cinq fois lors de la première visite.

C'est le *21 décembre 1908* qu'elle est vue pour la première fois.

En dehors des faits que nous venons de signaler, on constate tout d'abord que la surdité droite est absolue pour la montre, les diapasons, la parole : le Weber se latérale du côté gauche.

Elle a un peu de déséquilibre et dit ses vertiges moindres qu'il y a quelques mois : elle peut marcher seule, fait des huit autour de deux chaises, mais en devenant un peu étourdie et tibubante lorsqu'elle tourne à droite : elle se tient bien en équilibre.

Pas de signes d'asynergie cérébelleuse si on la fait marcher, se lever, compter, etc.

La sensibilité est normale sur tout le corps, sauf dans la sphère du trijumeau droit : il n'y a cependant plus d'anesthésie comme celle du début. Il ne s'agit que d'hypoesthésie et elle discerne la piqure de l'attouchement. Diminution évidente du réflexe conjonctival et du réflexe cornéen.

Nystagmus horizontal constant et probablement légère parésie de l'abducens droit, car elle a un peu de diplopie dans le regard à droite.

Il y a un peu de brouillard devant les yeux, mais l'acuité visuelle est encore bonne car  $V = 2/3$ . L'examen du fond de l'œil, fait par le professeur Rollet, montre des papilles rouges, un peu gonflées, sans grande propulsion. L'examen est d'ailleurs gêné par le nystagmus.

Il n'y a pas de paralysie faciale : les membres sont égaux au point de vue moteur et trophique, et il n'y a pas de mou-

vements anormaux. Les réflexes tendineux et cutanés sont normaux et égaux des deux côtés. Il n'y a ni trépidation spinale, ni phénomène du genou; la coordination motrice et le sens stéréognostique sont conservés.

Aucun trouble viscéral. Elle dit avoir maigri et se plaint de faiblesse générale.

La malade répond assez bien à toutes les questions, mais il est facile de voir que la mémoire est très diminuée : on a beaucoup de peine à lui faire rapporter les diverses phases de sa maladie dans l'ordre chronologique. De plus, le mari dit qu'à plusieurs reprises depuis trois mois elle lui a parlé d'une façon incohérente, très passagèrement d'ailleurs.

Le 4 janvier 1909, elle dit avoir été soulagée par les calmants prescrits et avoir pu s'occuper de son ménage. Mais, en réalité, elle est toujours aussi vertigineuse et il est survenu des vomissements d'abord tous les matins, puis plus espacés; ils sont brusques et s'accomplissent sans effort.

Le 6 février, la malade à qui l'on avait parlé d'une opération vient dire qu'elle l'accepte malgré ses risques, parce qu'elle a des maux de tête trop violents, qu'elle est dans l'incapacité absolue de sortir seule, de travailler, de faire son ménage, etc. Elle paraît sentir mieux à la face, mais les secousses du facial sont devenues beaucoup plus fréquentes; elle en a presque tous les jours et souvent trois ou quatre fois par jour. On constate un de ces spasmes pendant l'examen (on en vit d'ailleurs plusieurs autres depuis) : l'œil se ferme, la commissure latérale se relève, le sillon naso-génien se creuse, l'aile du nez se dévie; il s'agit surtout d'une contraction tonique avec quelques petites secousses; elle dure environ deux minutes et diminue progressivement.

De plus, elle a eu il y a quinze jours un arrêt brusque de la jambe droite qui lui paraissait très lourde et, pendant quelques minutes, elle n'a pu avancer. Cela n'a d'ailleurs pas laissé de paralysie des membres droits, pas plus que du côté de la face ni de la langue.

Le 17 février, elle entre à l'hôpital dans le même état, et il n'y a à ajouter à son histoire que la constatation d'un gros œdème de la papille surtout marqué du côté gauche. Elle dit avoir un brouillard devant les yeux; les pupilles sont égales et réagissent; le nystagmus est moins accusé et ne se produit que dans le regard latéral, qui est d'ailleurs pénible et qu'elle ne peut soutenir; strabisme inconstant.



*Intervention en trois temps, le 1<sup>er</sup>, le 4 et le 11 mars.* — Craniotomie à grand volet ostéo-cutané suivant la technique que nous décrivons ailleurs. La section du bord externe du lambeau donne lieu à de fortes hémorragies très gênantes et très difficiles à arrêter. Ces hémorragies proviennent : 1° des vaisseaux musculaires de la nuque; 2° des plexus veineux du trou occipital; 3° des veines diploïques et particulièrement de l'émissaire mastoïdienne dont l'orifice superficiel se trouve être anormalement reporté en arrière. On dut l'obturer avec un petit bouchon de plomb.

Le 11 mars, on relève le volet, on incise la dure-mère au-dessus et en arrière du sinus latéral, on récline le cervelet, et le doigt introduit entre l'hémisphère et le rocher perçoit dans la cavité arachnoïdienne une tumeur dure qui n'adhère ni au rocher, ni au cervelet; on la contourne et on voit nettement qu'elle s'implante dans l'angle cérébelleux; on la clive doucement et on l'amène au dehors. Violente hémorragie venant de la profondeur et qu'on arrête facilement avec une mèche. La tumeur est du volume d'un œuf de pigeon, dure, un peu bosselée; elle est dure à la coupe. On ne voit pas de nerf la pénétrer ou s'étaler à la surface.

Peu ou pas de troubles cardio-pulmonaires pendant les manœuvres d'ablation de la tumeur. Choc consécutif relativement minime. Pas de troubles psychiques, mais difficulté de la parole : paralysie faciale très accusée. Pas de température. Le lendemain matin, même état satisfaisant, mais la malade a un peu d'excitation cérébrale et parle à son mari avec loquacité. Dans l'après-midi, grande agitation sans délire, la température monte à 40°8 et la mort survient dans la nuit au milieu de symptômes cardio-pulmonaires d'apparence bulbaire.

*Aulopsie trente heures après la mort.* — Tous les viscères sont normaux.

Du côté de la plaie et de l'encéphale, on ne trouve pas d'inflammation; il n'y a pas eu d'hémorragie secondaire. Le tronc acoustico-facial a été rompu dans l'ablation de la tumeur, mais tous les autres nerfs sont intacts.

La face antérieure du cervelet est assez nettement ramollie, et l'hémisphère tout entier est fortement diminué de volume, très vraisemblablement par la compression que la mèche exerçait à son niveau. La partie latérale droite de la protubérance est un peu déprimée, mais sans déformation en masse.



Dans toute la hauteur de la moitié droite de la protubérance, on trouve de petits foyers hémorragiques dont le plus volumineux a le volume d'un pois et qui sont constitués par un caillot noir entouré d'une zone un peu ramollie.

On ne trouve aucune autre hémorragie macroscopique dans le bulbe, ni dans le cerveau.

*L'examen histologique de la tumeur*, fait au laboratoire d'anatomie pathologique par M. le Dr Bériel sur des coupes colorées au picrocarmin et sur d'autres coupes faites par M. Gonnet, interne du service et colorées à l'hématéine-éosine, a montré qu'il s'agissait en toute certitude d'un gliome en partie fasciculé.

*EN RÉSUMÉ : Début, il y a dix-neuf à vingt mois, par des troubles dans la sphère du trijumeau (anesthésie, douleurs), de la diminution de l'ouïe aboutissant rapidement à la surdité unilatérale complète, bourdonnements d'oreille également unilatéraux, diplopie passagère, nystagmus, gonflement puis œdème de la pupille. Apparition plus tardive encore de vomissements et de troubles convulsifs dans le domaine du facial sans paralysie de ce nerf. Pas d'asynergie cérébelleuse.*

*Intervention en trois temps : tumeur du volume d'un œuf de pigeon qui s'énuclée facilement et que l'examen histologique montre être un gliome.*

*Suites immédiates bonnes. Mort quarante heures après l'intervention. Hémorragies multiples dans la moitié correspondante de la protubérance.*

. . .

Nous ne croyons pas utile d'insister longuement sur l'étiologie de ces tumeurs : elle n'est ni plus ni moins claire que celle des autres tumeurs de l'encéphale. Il est à noter cependant qu'on relève plusieurs fois un traumatisme antérieur dans les antécédents. Rien de particulier en ce qui concerne le sexe et l'âge : le plus âgé des malades

opérés avait cinquante-six ans, les deux plus jeunes seize ans. C'est l'âge moyen de trente à quarante-cinq ans qui fournit le plus de cas.

Au point de vue anatomo-pathologique, comme d'ailleurs au point de vue clinique, il y a lieu tout d'abord d'éliminer tous les cas de tumeurs propagées à l'intérieur du crâne et ayant envahi la fosse cérébelleuse (tumeurs de l'oreille, du naso-pharynx, du sinus sphénoïdal) ou les tumeurs envahissantes ayant leur point de départ dans l'hypophyse (un des cas d'Alexander), les angiomes (Politzer), etc. Quant aux endothéliomes des méninges, il faut évidemment leur faire une place à part au point de vue anatomique, mais cliniquement il n'est guère facile de les distinguer, et nous avons déjà dit que la même intervention opératoire leur est applicable qu'aux tumeurs vraies de l'acoustique (cas de Guldenarm, de F. Krause). Il suffit de mentionner les tumeurs métastatiques, dont un cas a été rapporté par Anton.

En dehors de ces faits, les tumeurs de l'angle pontocérébelleux ou du nerf acoustique se divisent en deux groupes principaux.

Le premier groupe est constitué par la neurofibromatose généralisée, à laquelle appartiennent les cas de Raymond, de Cestan, et qui a surtout été étudiée par Henneberg et Koch (*Arch. f. Psychiatrie*, Band XXVI). La caractéristique macroscopique est ici la multiplicité des tumeurs : celles-ci se rencontrent aussi bien sur les nerfs médullaires intra ou extra-rachidiens que sur les nerfs craniens ; elles sont souvent symétriques. Les nerfs de la fosse cérébelleuse sont fréquemment atteints, mais les troubles qu'ils déterminent du côté de l'acoustique en particulier restent habituellement au deuxième plan et perdus au milieu d'une symptomatologie générale très variable.

Le deuxième groupe est le plus important et par le

nombre et par les symptômes auxquels donnent lieu ces tumeurs localisées. On a déjà beaucoup discuté sur leur nature, et il suffit de se rapporter à la note qui nous a été fournie par M. Bériel pour se rendre compte que le diagnostic anatomique n'est pas toujours facile. Aussi les trouve-t-on décrites sous les noms très divers : gliome, neuro-fibrome, fibro-sarcome, neuro-sarcome, sarco-gliome. Quoi qu'il en soit, ces tumeurs sont le plus souvent volumineuses, un petit œuf, une mandarine, une pomme; elles sont habituellement appendues à l'un des nerfs de la région, le plus souvent à l'acoustico-facial, que l'on voit se perdre dans leur épaisseur ou s'étaler à leur surface.

Elles sont généralement irrégulières, mamelonnées, dures au toucher et à la coupe, parfois kystiques par places, mais surtout, et c'est là leur caractéristique la plus importante, elles sont comme encapsulées, extra-cérébrales, pourrait-on dire, et par suite énucléables avec une extraordinaire facilité. Elles déplacent les nerfs du voisinage, compriment l'hémisphère cérébelleux correspondant, se creusent une logette dans la protubérance qu'elles repoussent du côté opposé, mais elles restent indépendantes du tissu nerveux du cervelet ou du mésocéphale. C'est un fait d'importance capitale au point de vue opératoire.

Les lésions périphériques causées par la tumeur ont été étudiées par plusieurs auteurs. Jean Lépine signale la dégénération, très accusée dans un cas, minime dans l'autre, du tronc du nerf acoustique et du facial. Sorgo parle de névrite périphérique et Panse d'exsudats fibrineux dans les tissus du vestibule. Ces lésions ont été surtout étudiées par Alexander (*Zeits. f. klin. Med.*, Band LXII, 1907) dans un cas de tumeur de l'hypophyse propagée à l'acoustique des deux côtés : il note de l'atrophie dégénérative de l'acoustique et du facial et de leurs ganglions, des exsudats fibrineux dans les espaces périlymphatiques, de l'infiltration du ligament spiral par de



petites cellules, enfin de l'atrophie dégénératrice de l'organe de Corti. Il admet un mélange de lésions inflammatoires et dégénératrices : il en était de même dans le cas qu'il a publié avec Frankl-Hockwart.

\* \* \*

Le début des accidents est assez variable. Ils évoluent le plus souvent avec lenteur, de telle sorte que les malades viennent souvent consulter avec un ensemble symptomatique qui permet le diagnostic dans les cas typiques. A ce moment, que l'évolution se soit faite en quelques mois ou en plusieurs années, que le début ait eu lieu par les symptômes généraux des tumeurs, par des troubles moteurs oculaires, des névralgies du trijumeau, ou, ce qui est le plus habituel, par des troubles dans le domaine du nerf vestibulaire et de l'auditif, on se trouve en présence d'un ensemble de signes assez caractéristiques. Il s'agit de paralysies multiples des nerfs craniens associées à des signes de compression du cervelet, de la protubérance et du bulbe et aux symptômes généraux des tumeurs cérébrales.

Les paralysies des nerfs craniens portent :

1° *Sur le nerf acoustique.* — La diminution de l'ouïe, puis la surdité plus ou moins totale sont souvent les premiers signes, bien qu'ils échappent assez fréquemment au malade. Lorsque la surdité est totale pour la voix et les bruits, le diapason vertex est latéralisé du côté sain même sur l'apophyse du côté malade, et cette surdité contraste avec l'intégrité de l'oreille moyenne à l'examen otoscopique. Habituellement, il y a en même temps des bourdonnements très intenses, des bruits stridents, parfois des hallucinations auditives, ce qui s'explique suffisamment par la lésion du tronc nerveux.

Les vertiges ne sont pas moins fréquents et importants : c'est souvent un des premiers symptômes. Il est parfois

difficile de les distinguer des troubles d'équilibration d'origine cérébelleuse, d'autant plus qu'ils coexistent souvent. Mais on voit souvent, au début, des vertiges avec chute brusque sans perte de connaissance, avec nausées et vomissements, chez les malades qui ne présentent ni la démarche ébrieuse des cérébelleux ni l'hémiasynergie cérébelleuse. Là encore la lésion du nerf vestibulaire dans le tronc commun de l'auditif rend compte des symptômes observés : mais peut-être y aurait-il lieu de faire jouer un rôle à la dégénérescence descendante du nerf vestibulaire dans le labyrinthe postérieur.

Il est possible aussi de trouver de la surdité bilatérale ; celle-ci est ordinairement plus faible du côté sain, et il est probable qu'il faut lui donner la même signification qu'aux surdités bilatérales des tumeurs cérébrales proprement dites (Gradenigo, Politzer, Souques, etc.). Dans le cas de Ziegenweidt, cette surdité fut assez accusée pour induire en erreur et pour faire trépaner du côté sain : la tumeur ne fut trouvée du côté vraiment malade qu'à l'autopsie.

Il faut tenir compte aussi des cas de neuro-fibromatose généralisée dans lesquels les deux nerfs auditifs sont symétriquement lésés.

2° *Sur le nerf facial.* — L'atteinte du facial se comprend facilement en raison de ses rapports étroits avec la huitième paire. Dans son trajet intra-cranien il forme avec l'acoustique un tronc unique, l'acoustico-facial. Les symptômes du côté du facial sont cependant moins constants que ceux de l'acoustique. Souvent il y a plutôt de la parésie que de la paralysie faciale, ce qui s'explique par cette constatation anatomique que le nerf n'est pas toujours englobé dans la tumeur, mais souvent étalé à sa surface et plus ou moins dissocié. C'est pour cela aussi qu'ils sont plus tardifs, ne se produisent qu'au bout d'un an, dix-huit mois et même davantage.

Parfois aussi il y a, non pas paralysie, mais irritation du

tronc nerveux de la septième paire : le malade de Brissaud avait du spasme facial avec jet de salive assez curieux, et notre seconde malade n'avait aussi que des contractions spasmodiques intermittentes qui sont à rapprocher de l'épilepsie bravaisienne.

3° *Sur le trijumeau.* — Les symptômes sont ici très communs. La paralysie du trijumeau peut se traduire par de l'hypoesthésie ou de l'anesthésie d'une moitié de la face, comme ce fut le cas pour notre deuxième malade, où l'insensibilité de la joue fut le premier phénomène dont elle fut préoccupée. Oppenheim et divers auteurs après lui ont insisté sur la perte de sensibilité de la conjonctive et de la cornée (areflexie cornéenne) : elle existait chez nos deux malades.

Souvent aussi l'atteinte de la cinquième paire se traduit par des névralgies faciales intenses qui viennent s'ajouter à la céphalée classique pour rendre ces tumeurs particulièrement douloureuses : ce fait, signalé depuis Virchow par de nombreux observateurs, existait très accusé chez notre deuxième malade. Il est possible de trouver alors, au lieu de l'anesthésie, de l'hyperesthésie du trijumeau avec crises de larmoiement, etc.

4° *Sur les nerfs moteurs oculaires.* — L'atteinte des trois nerfs, VIII<sup>e</sup>, VII<sup>e</sup> et V<sup>e</sup>, est le caractère le plus saillant des tumeurs de l'angle ponto-cérébelleux. Accessoirement, bien que très fréquemment encore, les nerfs moteurs oculaires sont englobés dans la marche extensive de la tumeur. C'est le moteur oculaire externe qui est le plus souvent touché : sa parésie, ou sa paralysie, facile à mettre en évidence, se traduit par de la diplopie. Il existe quelques cas où cette paralysie fut double (cas de neuro-fibromatose généralisée de Henneberg et Koch).

Associée ou non à la paralysie de l'abducens, on a vu la paralysie de la troisième paire dans quelques cas, principalement sous forme de ptosis unilatéral.



Le nystagmus est aussi un phénomène fréquent, mais il peut reconnaître des points de départ très divers (labyrinthe postérieur, tronc du nerf vestibulaire, cervelet) : le signe de Barany permettra, du moins, d'éliminer dans quelques cas l'influence du labyrinthe.

5° *Sur les nerfs des IX<sup>e</sup>, X<sup>e</sup>, XI<sup>e</sup>, XII<sup>e</sup> paires.* — L'importance des troubles de ces nerfs est encore plus relative, parce qu'ils sont très inconstants et généralement d'apparition tardive. Nous ne ferons donc qu'énumérer rapidement les troubles du goût (qui peuvent tenir aussi pour une part à l'englobement de l'accessoire de Wrisberg), la tendance à la tachycardie, le hoquet, les difficultés de la déglutition, l'hémi-parésie du voile, le torticolis, etc. L'hémi-parésie linguale et même l'atrophie unilatérale de la langue ont été parfois signalées.

Les symptômes cérébelleux s'expliqueront d'eux-mêmes par la compression de l'hémisphère correspondant par une tumeur qui, bridée par le rocher et la tente du cervelet, ne peut guère se développer qu'en arrière et en bas. Aussi sont-ils très fréquents : on trouvera les troubles de l'équilibre, la démarche ébrieuse que ne modifient pas l'occlusion des yeux, la faiblesse parétique des membres inférieurs avec atonie et exagération des réflexes rotuliens et tous les phénomènes bien étudiés par Babinski dans l'asynergie cérébelleuse. Ils existaient très marqués chez notre première malade dont la tumeur était très volumineuse : il y avait chez elle perte de la diadococinésie, impossibilité de compter en frappant simultanément avec le doigt, relèvement unilatéral de la jambe en passant de la position couchée à la station assise. On n'oubliera pas cependant que tous ces phénomènes peuvent se rencontrer dans les lésions des divers segments du nerf vestibulaire. Nous avons pu les trouver récemment à leur maximum chez un jeune sujet, otorrhéique ancien, qui n'avait que de la labyrin-

thite séreuse : ils disparurent complètement après la trépanation mastoïdienne.

L'hémiplégie du côté de la lésion ou même la parésie généralisée des quatre membres peuvent se rencontrer et traduire la lésion du cervelet ou la compression du faisceau pyramidal au niveau de la protubérance et du bulbe.

Nous ne croyons pas devoir insister ici sur les phénomènes généraux des tumeurs, céphalée, parfois occipitale dans l'espèce, vomissements, amaurose souvent unilatérale, etc. : il est rare que l'œdème de la papille et la cécité soient des phénomènes précoces.

\* \* \*

L'énumération rapide des symptômes que nous venons de faire nous dispense d'insister sur le diagnostic : répétons seulement qu'il se fait en somme assez facilement lorsque aux troubles dans le domaine de l'acoustique, du facial et du trijumeau, accessoirement des nerfs de l'œil, du spinal et de l'hypoglosse, viennent s'ajouter les symptômes généraux des tumeurs encéphaliques et les signes de compression cérébelleuse ou mésocéphalique.

Les troubles auditifs unilatéraux ont été signalés par Gradenigo, par Souques, dans les tumeurs des lobes frontaux; mais ils sont restés isolés alors que l'envahissement progressif des autres nerfs craniens est la caractéristique des tumeurs qui nous occupent. Les tumeurs du lobe temporal s'accompagnent de troubles aphasiques qui permettent d'éviter l'erreur. Quant aux troubles auditifs qui existent (Weinland) dans les tumeurs des tubercules quadrijumeaux postérieurs, ils sont généralement de peu d'importance à côté des phénomènes ophtalmoplégiques.

Il est évidemment plus difficile de faire le diagnostic avec les tumeurs du cervelet qui sont venues comprimer les nerfs qui traversent la fosse cérébelleuse. Le diagnostic

ne pourra guère être fait que par une étude très attentive de l'apparition chronologique des symptômes, du moins lorsqu'elle sera possible et que l'obnubilation et la perte habituelle de mémoire permettront encore des réponses précises. Au point de vue chirurgical qui nous préoccupe actuellement, l'erreur n'a qu'une importance minime, car la voie d'abord des tumeurs du cervelet dans ces cas est la même que pour les tumeurs de l'angle ponto-cérébelleux. Il faudra cependant, dans les cas d'intervention, porter spécialement son attention sur la nature de la tumeur cérébelleuse, car il peut s'agir de kystes du cervelet qu'il ne faut pas chercher à énucléer et que la seule ponction guérit : Baish cite une statistique de 18 cas de ces kystes avec 16 guérisons.

Une difficulté, d'ailleurs relative, s'est rencontrée quelquefois, notamment dans notre premier cas : c'est celle qu'occasionne l'existence simultanée d'une otite purulente. Nous avons dit, au cours de cette observation, que la paralysie faciale ne s'était montrée qu'après l'otorrhée. On pouvait donc se demander si cette paralysie du VII<sup>e</sup> nerf, si les vertiges et les bourdonnements ne dépendaient pas d'une propagation à la paroi labyrinthique du processus inflammatoire. Faisons remarquer que dans ces cas la lésion du trijumeau a pu jouer un rôle en diminuant la résistance trophique de l'oreille moyenne et favoriser la production de l'otite.

L'évolution des tumeurs de la fosse cérébelleuse est lentement continue. Des cas ont pu aboutir à la mort en un an. Le plus souvent, c'est entre deux à quatre ans, parfois plus, que se fait l'évolution totale. Mais, quelle que soit sa durée, la tumeur de l'angle ponto-cérébelleux aboutit fatalement à la mort, soit au milieu de la cachexie habituelle des tumeurs de l'encéphale, soit le plus souvent avec des phénomènes de ralentissement du pouls ou de tachycardie, de dyspnée, etc.



Nous allons voir cependant que ces tumeurs ne sont plus complètement, comme le pensait Bergmann, au-dessus des tentatives de la chirurgie moderne.

\*  
\* \*

**TRAITEMENT.**— Les troubles fonctionnels déterminés par ces tumeurs consistent surtout en troubles de compression directe. Le néoplasme tend à écraser la protubérance et le lobe cérébelleux; il comprime ou englobe les nerfs craniens.

Ces effets mécaniques causés par la tumeur ne cesseront que par l'ablation de l'agent de compression. Le traitement symptomatique, les opérations décompressives ne peuvent donc utilement être employés ici; l'extirpation de la tumeur est seule indiquée. Aussi voyons-nous que le traitement opératoire symptomatique n'a été utilisé qu'une fois, dans l'observation de Sängner : la survie a été de neuf mois.

*Indications opératoires.*— L'évolution de ces tumeurs est progressive et fatale; il est inutile d'espérer une régression spontanée : tout doit converger vers l'opération radicale, l'extirpation de la tumeur. La chirurgie doit donc demander instamment au neurologiste de préciser le diagnostic de façon très précoce, afin que l'intervention soit pratiquée sur des tumeurs encore petites, dont l'ablation sera ainsi plus simple et plus bénigne. Sans doute la proportion des succès opératoires est encore trop faible pour provoquer l'enthousiasme, comme dit Baisch; on peut s'en consoler en pensant que le pronostic opératoire semble s'améliorer par les progrès de la technique, et qu'il sera d'autant moins sombre que l'opération pourra être plus précoce.

On peut donc conclure que, en dehors des contre-indications dues à l'état général du sujet, le diagnostic de tumeur ponto-cérébelleuse implique l'intervention. Bruns,

qui jusque-là était peu partisan de l'intervention, s'y rallie dans la deuxième édition de son *Traité* (1908).

Nous n'indiquerons pas ici la technique opératoire : on la trouvera en détail dans le mémoire plus étendu que nous avons publié dans les *Annales des maladies de l'oreille* (juin 1909). Nous nous contentons de reproduire ici une figure qui fait suffisamment comprendre la voie d'accès sur la partie antéro-externe de la fosse cérébelleuse, soit dans le cas de tumeur, soit lorsqu'on veut agir sur l'auditif ou sur le trijumeau : c'est à ce procédé que vont nos préférences. (Voir *fig.* p. 385.)

*Résultats.* — Nous avons pu réunir 45 observations, dans lesquelles on est intervenu. Voici quels furent les résultats :

1 opération palliative, trépanation décompressive, guérison opératoire, survie de neuf mois : observation 45 du tableau<sup>1</sup>.

44 opérations radicales :

Dans 5 cas, le malade mourut après le premier temps (obs. 7, 13, 22, 30, 38).

Dans 4 cas, on ne put trouver la tumeur ; ces opérations donnèrent 1 guérison opératoire (obs. 1), et 3 morts (obs. 5, 6, 31). Dans un cas (obs. 4), la tumeur trouvée ne put être enlevée.

Dans 34 cas la tumeur fut enlevée ; sur l'un de ces malades (obs. 34), on enleva une tumeur de chacun des angles ponto-cérébelleux.

On eut ainsi :

19 morts opératoires (obs. 2, 3, 8, 9, 10, 14, 16, 17, 21, 25, 27, 29, 34, 37, 39, 40, 42, 43, 44) ;

15 guérisons opératoires : observation 11, constatée six

1. Nous renvoyons aussi pour ce tableau au mémoire que nous avons cité (*Ann. des mal. de l'oreille*, juin 1909).

mois après; 12, constatée six mois après; 15, mort le onzième mois; 18, 19, 20, guérison parfaite; 23, 24, constatée au bout de huit mois; 20, mort le vingt et unième jour, de pneumonie; 28, constatée après dix-huit mois; 32, 33, 35, constatée après douze ans; 36, constatée après six semaines; 40, mort la dixième semaine.

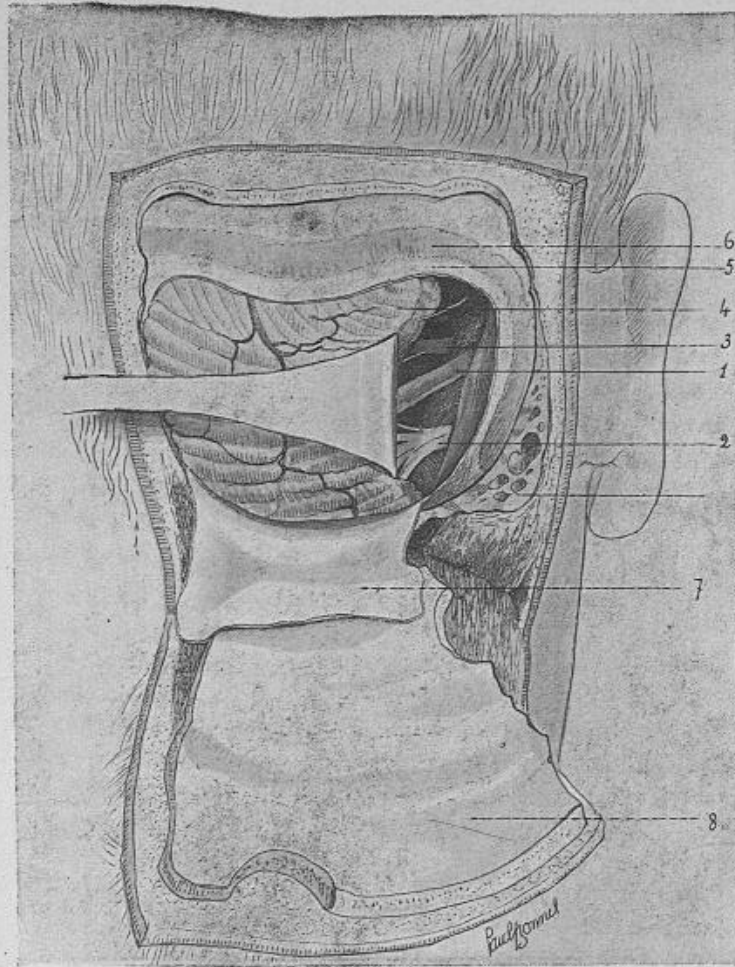
On voit ainsi que l'on a tenté 44 fois la cure radicale; 10 opérations sont restées incomplètes, n'ayant pu être menées à bien. Sur les 34 cas où la tumeur put être enlevée, on eut 15 guérisons opératoires. La proportion des succès, dont plusieurs, il est vrai, ont été seulement momentanés, est donc déjà intéressante.

Les résultats éloignés des opérations heureuses sont encore impossibles à fixer. La nature de ces tumeurs est variable : il en est de malignes, ne laissant aucun espoir de guérison définitive; il en est de bénignes et l'opéré de Ballance (obs. 35) est sans récidive douze ans après l'intervention.

Les résultats fonctionnels sont également variables, et ceci est sous la dépendance des lésions destructives réalisées par l'évolution de la tumeur ou au cours de l'opération. La plupart du temps, le facial et l'auditif sont sectionnés quand on enlève la tumeur, mais nous voyons que Krause a pu les conserver et que son malade (obs. 24) conservait intacts, huit mois après l'opération, son audition et sa mobilité faciale.

Les troubles généraux dus à la présence de la tumeur intra-cranienne s'améliorent ou même disparaissent assez rapidement, et il en est de même des signes cérébelleux. Les troubles oculaires ont tantôt diminué, tantôt persisté, ainsi qu'il arrive pour les néoplasmes des autres régions de l'encéphale. Quelques observations se terminent par l'attrayante expression « guérison parfaite »; d'autres, moins heureuses, donnent « persistance de troubles encéphaliques ».





Voie d'accès sur la partie antéro-externe de la fosse cérébelleuse  
(Dessin d'après nature).

1, auditif-facial; — 2, nerfs mixtes; — 3, racine sensitive du trijumeau;  
— 4, hémisphère cérébelleux; — 5, dure-mère de la fosse cérébelleuse; —  
6, sinus latéral; — 7, lambeau dure-mérien rabattu; — 8, volet ostéo-  
cutané.

On aperçoit contre le trijumeau de petits vaisseaux constants qui vont  
de la surface du cervelet au sinus pétreux supérieur.

*Soc. franç. d'otol.*

25

Les résultats obtenus par l'intervention radicale sont donc assez comparables ici à ceux que donne l'ablation de toute tumeur cérébrale. Le pronostic opératoire est pourtant un peu plus sombre, car l'opération est plus difficile, plus sanglante et plus choquante. Peut-être les progrès de la technique amélioreront-ils la statistique. Le meilleur moyen d'obtenir de bons résultats opératoires et fonctionnels, c'est encore, nous devons le répéter, de faire des diagnostics précoces pour avoir des opérations relativement simples et faciles.

---

OBSERVATION  
D'UN MALADE ATTEINT DE KYSTE DU CERVELET  
DANS LE COURS  
D'UNE OTITE MOYENNE SUPPURÉE. AUTOPSIE

Par le Dr V. TEXIER,

chef du service d'oto-rhino-laryngologie de l'Hôtel-Dieu, de Nantes.

Dans cette observation, il s'agit d'un malade âgé de trente et un ans, entré à l'Hôtel-Dieu le 13 février 1908.

En dehors des symptômes banals d'une otite moyenne suppurée gauche, ce malade s'est plaint presque dès le début de vertiges accompagnés plus tard de vomissements. Ces vertiges, d'abord espacés, devinrent assez fréquents pour empêcher le malade de marcher seul. Les vomissements, qui avaient lieu d'abord après les repas, survinrent à n'importe quel moment, soit que le malade fût debout ou couché; le fait même de se tourner d'un côté vers l'autre dans le lit pouvait les provoquer.

Au point de vue local, on n'observe qu'un écoulement de pus à travers une petite perforation du tympan; pas

de signe de mastoïdite, sauf une douleur au niveau de l'oreille par une pression très forte.

L'examen du malade dans la station debout, les yeux ouverts, puis fermés, sur une jambe, puis sur l'autre, permet de constater qu'il a une tendance à tomber du côté droit.

Les réflexes sont normaux. Pas d'inégalité pupillaire. L'examen du fond de l'œil est normal.

La ponction lombaire donne un liquide clair, normal et ne sortant pas sous une pression exagérée.

Le malade n'avait pas de température.

Étant donnés ces symptômes, avions-nous là un malade atteint de labyrinthite secondaire à son otite ou d'une lésion du cervelet (tumeur ou abcès)?

Nous procédons à l'examen nystagmique du malade muni de lunettes opaques.

Les réflexes nystagmiques à l'eau chaude et l'eau froide sont normaux.

L'examen nystagmique par la méthode de rotation est également normal. Le réflexe vers la droite est peut-être un peu exagéré, mais il y a un nystagmus spontané de ce côté.

En somme, l'examen nystagmique met pour ainsi dire hors de cause le labyrinthe, mais il nous est impossible de porter un diagnostic ferme de lésion du cervelet, et nous nous décidons à pratiquer l'évidement pétro-mastoïdien pour aller examiner le canal semi-circulaire externe.

L'évidement nous permet de constater un peu de rougeur du canal semi-circulaire externe, sans aucune trace de fistule.

Du côté de la mastoïde, peu de lésions et nous n'avons rien observé du côté du sinus latéral ni au-dessous de lui; dans cette première intervention, nous ne poussons pas plus loin nos investigations.

Pendant les quelques semaines qui suivirent l'évidement,



le malade eut un peu d'amélioration; mais pendant les mois suivants, vertiges et vomissements revinrent plus fréquents avec maux de tête surtout occipitaux.

L'examen nystagmique reste le même, et bien que par cet examen le labyrinthe paraisse sain, nous ouvrons le canal semi-circulaire externe, jugeant cette intervention moins grave que l'ouverture de la loge cérébelleuse et capable de nous donner un élément important pour le diagnostic.

Nous ne trouvons pas de pus, le labyrinthe est donc sain. Pendant un certain temps, très court, le malade paraît avoir une légère amélioration, mais peu de temps après les phénomènes s'accroissent.

Les vertiges augmentent, ainsi que les vomissements, empêchant tout nouvel examen nystagmique. La marche devient beaucoup plus ébrieuse; la voix légèrement scandée; bref, le diagnostic de lésion du cervelet s'impose.

Nous nous décidons à intervenir de nouveau et à chercher du côté du cervelet la cause de ces symptômes, quand, sous le chloroforme (déjà très mal supporté par le malade dans les interventions antérieures), le malade succombe à la suite d'une syncope.

A l'autopsie, nous constatons dans l'hémisphère cérébelleux gauche la présence d'un gros kyste.

Cette observation montre la difficulté du diagnostic différentiel du début entre une labyrinthite et une lésion cérébelleuse, et la valeur de l'examen nystagmique.

Cet examen, qui mettait le labyrinthe hors de cause, a été confirmé par l'ouverture du canal semi-circulaire externe qui n'a donné issue à aucune trace de pus et par l'autopsie qui a montré la lésion cérébelleuse.

OBSERVATION. — Louis B..., trente et un ans, manoeuvre.

Le malade se présente à la consultation le 13 février 1908.

Il est porteur d'une otite moyenne suppurée gauche datant de trois semaines. L'écoulement a été précédé de douleurs vives pendant vingt-quatre heures et a été accompagné dès

le début de vertiges à caractères spéciaux : lorsque le malade faisait un exercice demandant une certaine force, soulever une charge par exemple, la tête lui tournait, il se sentait ébloui, mais ne tombait pas et n'éprouvait pas de sensation nauséuse.

Dans les antécédents héréditaires, rien de particulier; le malade a eu la variole à l'âge de dix ans.

Deux ans auparavant, écoulement de l'oreille gauche qui dura deux mois.

Le malade est un ouvrier sérieux, non alcoolique.

Comme état général, c'est un homme de constitution très vigoureuse.

Le malade est entré à l'Hôtel-Dieu pour une bronchite légère et il était si peu gêné par ses vertiges et par son affection auriculaire, qu'il n'avait pas éprouvé le besoin de profiter de son séjour à l'Hôtel-Dieu pour venir nous consulter.

*Examen de l'oreille gauche.* — Pus verdâtre, de mauvaise odeur, perforation grosse comme trois têtes d'épingles à la partie inférieure du tympan.

Pas de signe mastoïdien, sauf une légère douleur à la pression forte de l'antre.

Les pansements auriculaires étaient faits régulièrement et le malade ne présentait aucun nouveau signe; il ne nous parla point de ses vertiges, lorsque, le 25 février, il fut pris de violents vertiges accompagnés de vomissements alimentaires, à deux reprises différentes dans cette même journée.

Le lendemain, au réveil, le malade voulant se lever fut pris de nouveaux vertiges accompagnés de vomissements aqueux, puis bilieux cette fois. S'étant levé, les vertiges et vomissements persistèrent, et le malade ne pouvait marcher que péniblement et en titubant.

Le 27 février, les troubles furent les mêmes, puis s'amenèrent les jours suivants.

*Examen le 27 février.* — Rien de nouveau du côté de l'oreille.

Le malade se plaint d'un peu de céphalée occipitale.

Pas de température.

*Réflexe nystagmique*, le malade muni de lunettes opaques :

Eau chaude : oreille gauche, nystagmus horizontal vers la gauche.

Eau froide : oreille droite, nystagmus horizontal vers la droite.

Comme l'oreille malade, l'examen de l'oreille saine donne un réflexe nystagmique normal pour l'eau chaude et l'eau froide.

Examen du réflexe nystagmique par la méthode de rotation :

1° Gauche vers droite, nystagmus horizontal vers gauche, 35 secondes;

2° Droite vers gauche, nystagmus horizontal vers droite, 1 minute.

Le malade est plus étourdi.

Nystagmus spontané vers la droite.

En somme, le nystagmus spontané vers la droite explique le réflexe un peu exagéré vers la droite et le réflexe est normal.

Les yeux fermés et les talons joints, le malade perd rapidement l'équilibre et a une tendance marquée à tomber vers la droite. Mêmes phénomènes plus exagérés quand le malade se tient sur une jambe.

Le malade marche en titubant et se dirige vers la droite.

Examiné au point de vue nerveux, rien d'intéressant à noter. L'examen du fond de l'œil est négatif.

La ponction lombaire donne un liquide clair, normal, ne sortant pas sur pression exagérée. Cette ponction semble avoir fait diminuer les vomissements et les vertiges.

OREILLE GAUCHE		OREILLE DROITE	
4 mètres		Voix haute	
5 centimètres		Voix basse	
A peine perçue		Montre os	normal
Contact		Montre air	
+		Weber	—
—		Rinne	+
+		Schwabach	—

16 mars. — On note du nystagmus spontané, mais dont la direction varie, tantôt vers la gauche, tantôt vers la droite. Le malade semble amélioré, les vertiges sont moins violents, les vomissements moins fréquents.

29 mars. — Le malade, qui depuis quelques jours se plaint d'une douleur au niveau de la région occipitale, est pris de



vertiges en se rendant aux water-closet et perd connaissance pendant cinq minutes. Après une demi-heure, revenu complètement à lui, il se plaint d'une douleur vive dans la région occipitale, les vertiges et les vomissements s'accroissent.

*31 mars.* — Évidemment pétro-mastoïdien.

La mastoïde ne présente pas de grosse lésion.

Le canal semi-circulaire externe a perdu sa coloration nacré; il présente un aspect rougeâtre, est congestionné.

Les symptômes s'amendent pendant une quinzaine de jours, puis vertiges, vomissements, céphalée occipitale reparaissent. En somme, c'est le même tableau clinique que précédemment. L'examen du malade, tant au point de vue général qu'au point de vue auriculaire, est le même, il ne donne aucun renseignement nouveau.

Des injections de pilocarpine et de sulfate de quinine procurent au malade une légère amélioration, mais de peu de durée.

Jusqu'au *24 juin*, l'état du malade est stationnaire; certains jours les vertiges et les vomissements diminuent, puis réapparaissent aussi violents. L'état général est cependant satisfaisant. A cette époque, on ouvre le canal semi-circulaire externe; pas de pus, mais du liquide clair.

La ponction lombaire, l'examen du fond de l'œil ne donnent aucun nouveau renseignement.

Les mois suivants, la marche devient plus franchement ébrieuse, la voix légèrement scandée, les signes de lésion cérébelleuse s'accroissent plus nettement, on envisage la possibilité d'explorer la loge cérébelleuse.

Pour ce faire, on donne le chloroforme pour une nouvelle intervention, mais le malade succombe à la suite d'une syncope.

*Autopsie.* — Le cerveau est très congestionné.

Beaucoup de liquide céphalo-rachidien.

Au niveau du chiasma, dans les espaces sous-rachidiens, on note un amas de sérosité de la grosseur d'une grosse noisette.

En retournant le cerveau sur la face inférieure et en relevant le cervelet, on constate la présence d'un kyste de la grosseur d'un œuf de poule dans la partie supérieure de l'hémisphère cérébelleux gauche. On sentait de la fluctuation au niveau du corps calleux. Rien au niveau de la dure-mère.

Beaucoup de sang noir venant du sinus.

Corps thyroïde gros.

Poumons oedémateux, emphysème, congestion: cœur en systole; tissus fermes, un peu pâles.

Foie volumineux normal.

Reins normaux.

Examen du liquide du kyste par le Dr Fortineau.

Le contenu du kyste,ensemencé sur les différents milieux, n'a donné qu'une colonie de sarcine sur gélose; pas d'anaérobies.

Un cobaye a été inoculé sans résultat dans le péritoine avec 3 centimètres de liquide le 30 novembre 1908. (Note remise le 9 janvier 1909.)

## ZONE PÉTREUSE INTERSINUSO-AUDITIVE

VOIE DE PROPAGATION DES SUPPURATIONS

DE L'OREILLE MOYENNE DANS LA FOSSE CÉRÉBELLEUSE

Par le Dr Jules MOURET,

Professeur adjoint à la Faculté de médecine de Montpellier.

Les cellules pétreuses postérieures peuvent occuper toute la paroi postérieure du rocher et s'étendre jusqu'au sommet de la pyramide, mais le plus souvent elles ne dépassent pas la région du trou auditif interne et c'est dans la partie postérieure du rocher, comprise entre le conduit auditif interne, la portion descendante du sinus transverse et le sinus pétreux supérieur, qu'elles se développent le plus souvent et y acquièrent un volume quelquefois très grand.

J'appelle cette région pétreuse postérieure « zone intersinuso-auditive ». La présence des cellules pétreuses dans la zone intersinuso-auditive doit jouer un grand rôle dans la propagation des suppurations de la caisse et de la mastoïde dans la pyramide pétreuse et dans la formation des abcès dure-mériens rétro-pétreux, des méningites et des abcès

cérébelleux. Si l'on considère les rapports de cette zone avec le labyrinthe osseux, on peut la diviser en deux étages par un plan horizontal passant, d'une part, le long du bord inférieur du trou auditif interne; passant, d'autre part, le long de la paroi inférieure de l'antre mastoïdien et coupant la paroi postérieure du conduit auditif externe un peu au-dessus de l'épine supraméatique de Henle.

L'étage supérieur correspond à la partie postérieure du labyrinthe et plus particulièrement au canal demi-circulaire postérieur, à la branche postérieure du canal demi-circulaire supérieur et à l'aqueduc du vestibule. Dans certains rochers, ces organes peuvent être directement appliqués contre la corticale pétreuse, qui peut même, exceptionnellement, se confondre avec la paroi osseuse du labyrinthe et, plus exceptionnellement, être d'une minceur telle qu'elle peut aller jusqu'à la déhiscence d'une partie en labyrinthe osseux. Vous pouvez voir sur une de mes pièces une déhiscence de la branche postérieure des canaux demi-circulaires supérieurs droit et gauche. Mais le plus souvent la corticale pétreuse et la paroi osseuse propre au labyrinthe sont, au contraire, séparées par une couche de tissu osseux variable d'épaisseur et de structure. Chez certains sujets, ce tissu est dur et compact; chez d'autres, il est spongieux; chez d'autres aussi, il est pneumatique et creusé par des cellules que j'ai appelées<sup>1</sup> *rétro-labyrinthiques*. Ces cellules peuvent en outre s'étendre en profondeur tout autour des canaux demi-circulaires et de l'aqueduc du vestibule, qu'elles dissèquent, formant un système de *cellules péricanaliculaires*.

Ces cellules rétro-labyrinthiques et péricanaliculaires sont en rapport, en dehors, avec l'antre mastoïdien. Les suppurations de ce dernier peuvent ainsi gagner directement ces cellules et se répandre en arrière de l'appareil

1. VII<sup>e</sup> Congrès d'otologie, Bordeaux, 1904.



vestibulaire et même tout autour des canaux demi-circulaires et de l'aqueduc du vestibule.

L'étage inférieur est au-dessous de la région occupée par l'appareil vestibulaire. Lorsque les cellules s'y développent, elles peuvent atteindre un volume plus grand que dans l'étage précédent, parce qu'elles ne sont plus gênées par la présence du labyrinthe osseux. Sur la pièce que voici, elles sont très volumineuses et se confondent avec les cellules *sous-labyrinthiques*, en se développant entre le labyrinthe et le golfe du sinus latéral, formant ainsi un groupe de *cellules sus-bulbaires* dépendant des cellules sous-labyrinthiques et rétro-labyrinthiques.

L'étage inférieur de la zone intersinuso-auditive présente une hauteur de plus de 1 centimètre. Lorsqu'il n'est pas creusé de cellules pneumatiques, il est constitué par du tissu spongieux. Mais il faut aussi savoir que dans certains cas il peut être évidé par le bulbe de la jugulaire, qui remonte alors plus ou moins haut dans la zone intersinuso-auditive, s'insinuant entre la corticale postérieure du rocher et les canaux demi-circulaires.

Une disposition semblable, que montre cette pièce anatomique que je vous présente, favorise l'infection du bulbe de la jugulaire par la suppuration des cellules sous-labyrinthiques et de celles de la zone intersinuso-auditive. Elle crée aussi un danger opératoire lorsque, soupçonnant un abcès extra-dural profond rétro-pétreux, on veut aller l'atteindre en passant par la paroi postérieure du rocher.

J'ai dit que les cellules de l'étage supérieur de la zone intersinuso-auditive, ou cellules rétro-labyrinthiques proprement dites, communiquent, en dehors, avec l'antre mastoïdien; celles de l'étage inférieur communiquent aussi, en dehors, avec les cellules mastoïdiennes qui sont sous-jacentes à l'antre, *cellules sous-antrales*, que Georges Laurens appelle cellules de la zone intersinuso-faciale. Cette communication peut se faire très largement. Sur la pièce

que voici, la région mastoïdienne *sous-antrale* forme un large espace simulant un antre plus volumineux que l'antre lui-même. Une sonde introduite dans la profondeur de cette région sous-antrale pénètre à plus de 4 centimètres de profondeur dans le rocher, jusqu'au conduit auditif interne. Plusieurs fois j'ai rencontré cette disposition en cours d'opération faite pour mastoïdite. Une fois même la sonde ne sentait plus de résistance osseuse dans la profondeur, lorsqu'on inclinait son extrémité un peu en arrière : il s'agissait d'une perforation de la paroi postérieure du rocher avec abcès extra-dural rétro-pétreux profond.

Ces complications pétreuses postérieures des suppurations de l'oreille moyenne sont moins connues que celles de la région mastoïdienne : peut-être parce qu'elles sont moins fréquentes, mais surtout, sans doute, parce qu'elles sont moins facilement accessibles. Les cellules pétreuses, en général, favorisent la stagnation du pus dans la profondeur de l'os et, en diminuant aussi l'épaisseur de l'os, favorisent la nécrose de la corticale pétreuse; mais cela paraît s'appliquer plus particulièrement aux cellules pétreuses de la zone intersinuso-auditive, qui jouent certainement un rôle très important dans la propagation des infections de l'oreille moyenne dans la loge cérébelleuse.

Witehead et Janssen ont déjà indiqué l'importance de la région pétreuse postérieure.

Witehead (*Journ. of laryngol.*, mars 1900) a attiré l'attention sur la partie la plus externe de la face postérieure du rocher et rapporte que dans 23 cas d'abcès cérébelleux d'origine otique, 9 fois l'infection s'est faite à travers la paroi osseuse d'une région à laquelle il donne pour limites le sinus pétreux supérieur en haut, le sinus latéral en bas et en dehors, le canal demi-circulaire postérieur en dedans.

Cheatle (même journal) dit que la zone ainsi délimitée par Witehead correspond à la paroi postérieure de l'antre



et que même quelques auteurs la considèrent plutôt comme correspondant à la paroi interne de l'antre.

La région de Witehead peut en effet correspondre soit à la face interne, soit à la face postérieure de l'antre : cela dépend du volume de celui-ci. Mais très souvent le tissu osseux périantral est pneumatiqué et ce sont les cellules périantrales internes, qui sont plus particulièrement en rapport avec la corticale pétreuse de la zone de Witehead. Or, ces cellules elles-mêmes constituent l'ébauche des cellules pétreuses postérieures; elles diminuent la résistance de la corticale et favorisent sa nécrose : la zone de Witehead n'est autre chose que la partie externe de l'étage supérieur de ce que j'appelle la zone intersinuso-auditive. Comme la pneumatisation se fait de l'antre (cellule primordiale) vers la profondeur, il s'ensuit que la partie externe de la région pétreuse est plus souvent pneumatiquée que toute cette région elle-même, et que la fréquence des perforations doit aussi y être plus grande. Toutefois, l'extension et le volume, que peuvent acquérir les cellules rétro-pétreuses, montrent que les nécroses osseuses de la face postérieure du rocher doivent s'étendre aussi beaucoup plus en dedans et que la zone de Witehead doit être plus élargie et étendue à tout ce que j'appelle la zone intersinuso-auditive.

Janssen (Zür Kenntniss der durch Labyrintheiterungen inducirten tiefen, extraduralen Abscesse in der hinteren Schädelgrube, in *Archiv f. Ohrenheilk.*, 1893, t. XXXV) considère que les infections profondes rétro-pétreuses d'origine otique peuvent avoir pour point de départ une lésion de la paroi postérieure du rocher. Mais il envisage celle-ci comme étant une conséquence des suppurations labyrinthiques et le résultat d'une ostéite de la corticale du rocher provoquée par une fistule suppurée du canal demi-circulaire postérieur ou de la branche postérieure du canal demi-circulaire supérieur.



Ce processus peut bien se faire au cours d'une labyrinthite suppurée, tout particulièrement lorsque la paroi postérieure du rocher est mince et qu'elle est directement accolée au tube osseux demi-circulaire, c'est-à-dire lorsque les cellules rétro-labyrinthiques manquent. Même lorsque celles-ci existent, l'infection rétro-pétreuse peut encore provenir d'une nécrose d'un canal demi-circulaire, au cours d'une labyrinthite suppurée, se propageant aux cellules rétro-labyrinthiques et provoquant ensuite la nécrose de la corticale postérieure du rocher.

Mais cela se passe-t-il le plus souvent ainsi ? Je crois, au contraire, que la nécrose de la corticale pétreuse postérieure doit être plus simplement la conséquence d'une cellulite rétro-labyrinthique, provoquée directement par une infection primitive de la caisse ou des cellules mastoïdiennes, avec lesquelles les cellules pétreuses communiquent directement. Les fistules du canal demi-circulaire postérieur et du canal demi-circulaire supérieur peuvent être aussi secondaires à la suppuration de ces cellules, comme les fistules de la paroi tympanique du labyrinthe sont consécutives à la suppuration de la caisse et celles du canal horizontal sont consécutives à la suppuration de l'aditus et de l'antre. La nécrose de la corticale pétreuse postérieure et la nécrose du canal postérieur ou du canal supérieur peuvent ainsi avoir une cause commune : la cellulite rétro-labyrinthique, sans que l'une soit la conséquence de l'autre.

Et je me demande si cette façon de comprendre le rôle néfaste des cellulites rétro-labyrinthiques ne peut pas s'appliquer à un des cas rapportés par Janssen dans le travail cité.

Voici l'observation résumée de ce cas :

Un homme de quarante-trois ans, en cours d'influenza, présente une douleur profonde dans le côté gauche de la tête : surdité, bourdonnements, vertiges, nausées, nys-

tagmus, puis suppuration abondante et fétide de l'oreille gauche; pas de réaction mastoïdienne, pas de fièvre.

Janssen opère. La mastoïde paraît indemne; de la partie postérieure de l'antre il sort à peine une goutte de pus, sa muqueuse est simplement enflammée et à peine gonflée. Au-dessus et en arrière du canal demi-circulaire horizontal on trouve une surface granuleuse de 2 millimètres de diamètre, dans laquelle une sonde s'enfonce vers le rocher à 1 centimètre de profondeur. On agrandit ce trajet fistuleux : la sonde s'enfonce alors à 4 ou 5 centimètres de profondeur, et, en inclinant son extrémité un peu en arrière, elle butte sur un corps mou, fongosité ou dure-mère. Six jours après, le pus, d'abord très abondant encore, paraît se tarir. Cependant un stylet introduit dans le trajet fistuleux fait encore sortir du pus épais et crémeux et donne la sensation d'os nécrosé. Janssen agrandit encore ce trajet et se rend compte qu'il a atteint le vestibule. Trois jours après cette seconde intervention, toute suppuration cesse, le nystagmus disparaît et la plaie marche vers la guérison.

Pour expliquer ce cas, Janssen suppose que l'infection de la caisse a gagné directement le labyrinthe par l'intermédiaire d'une fistule du canal demi-circulaire externe et que la labyrinthite ainsi produite a provoqué une autre fistule du canal demi-circulaire postérieur, laquelle a dû, à son tour, infecter et nécroser la paroi postérieure du rocher et être cause d'un abcès extra-dural rétro-pétreux. Janssen base son hypothèse sur ce qu'il a souvent constaté des fistules du canal demi-circulaire externe au cours des otites moyennes suppurées.

Cette hypothèse est possible, mais non démontrée, attendu que la fistule du canal externe — porte d'entrée supposée de l'infection labyrinthique — n'a pas été vue : le trajet fistuleux, qui conduisait de l'antre dans le rocher, passait au-dessus de ce canal.

D'autre part, si les suppurations de l'oreille moyenne peuvent provoquer des nécroses partielles, des trajets fistuleux conduisant dans le canal demi-circulaire externe, on peut bien admettre aussi que le même processus nécrotique peut se faire au niveau des autres canaux, s'ils sont entourés de cavités pneumatiques suppurantes. Pour cela il suffit qu'il existe des cellules pétreuses, et, dans le cas particulier, des cellules pétreuses postérieures (rétro-labyrinthiques et péricanaliculaires). Était-ce le cas chez le malade de Janssen? Probablement. Pour cela plaide la présence du clapier de 4 à 5 centimètres de profondeur dans lequel s'enfonçait la sonde en direction transversale, vers le rocher, et lequel correspond bien comme situation à la place des cellules rétro-labyrinthiques, telles que vous les voyez largement ouvertes sur la préparation anatomique que je vous présente.

Dès lors, sans qu'il soit besoin de supposer l'existence d'une première porte d'entrée de l'infection labyrinthique au niveau du canal demi-circulaire externe, nous pouvons admettre que l'infection de la caisse s'est directement propagée aux cellules rétro-labyrinthiques et que c'est au contact du pus contenu dans celles-ci que le canal demi-circulaire postérieur s'est infecté, en même temps que se nécrosait la paroi postérieure du rocher. Et pour cela nous pouvons même admettre que l'antre n'a pas servi de voie intermédiaire entre la caisse et les cellules rétro-labyrinthiques, bien que cela ne soit pas démontré malgré le peu de lésions qu'il a présenté. Les cellules rétro-labyrinthiques peuvent en effet communiquer facilement avec la caisse : au niveau de sa voûte, par l'intermédiaire des cellules sus-labyrinthiques; au niveau de son plancher, par l'intermédiaire des cellules sous-labyrinthiques<sup>1</sup>. Or, les unes ou les autres peuvent bien avoir facilité la marche

1. MOURET, Congrès d'otologie, Bordeaux, 1904.



du pus de la caisse dans la région postérieure du rocher. La situation profonde de ces cellules a facilité la rétention du pus dans le rocher et, par suite, la mortification des parois osseuses qui l'entouraient.

Cette interprétation donnée au cas de Janssen peut paraître assez rationnelle et prouverait bien l'importance qu'il convient d'attacher aux cellules pétreuses en général, démontrant que la suppuration de l'oreille moyenne peut pénétrer dans le labyrinthe bien loin de la caisse et de l'antre, partout où les cavités pneumatiques peuvent l'envelopper; montrant en même temps l'importance des cellules pétreuses comme voie de propagation des infections de l'oreille moyenne dans l'intérieur de la cavité crânienne. Elle explique la suppuration de la région pétreuse postérieure par propagation de l'infection tympanique à travers des voies ouvertes anatomiquement et continues entre elles.

En résumé, les lésions rétro-pétreuses de la loge cérébelleuse au cours d'otite suppurée peuvent avoir pour point de départ une nécrose de la paroi postérieure du rocher au niveau de la région intersinuso-auditive. Cette nécrose peut être provoquée par une perforation de la paroi profonde de l'antre (Wittehead, Cheatle) ou par une fistule du canal demi-circulaire postérieur ou de la branche postérieure du canal demi-circulaire supérieur (Janssen), mais elles doivent aussi et surtout se faire à la suite de cellulite pétreuse postérieure; la présence de petites et surtout de grandes cellules pétreuses dans la zone intersinuso-auditive favorise particulièrement le développement de l'infection de l'oreille moyenne dans le rocher, en même temps qu'elle diminue la résistance de la corticale pétreuse et facilite ainsi sa destruction par le pus.

La pyramide pétreuse (abstraction faite de la capsule labyrinthique) peut, comme la mastoïde, être constituée soit par du tissu osseux compact, soit par du tissu spon-

gieux, soit par du tissu pneumatique. Comme dans la mastoïde, les cellules pétreuses se trouvent le plus souvent cantonnées au voisinage de la caisse et de l'antre; mais comme dans la mastoïde aussi, elles peuvent encore se prolonger très loin, soit sous forme de cellules aberrantes, soit sous forme de nappe cellulaire complète.

De même que la suppuration des cellules ethmoïdales est très souvent la clef du mécanisme qui commande les suppurations des sinus frontaux, de même aussi la suppuration des cellules pétreuses est le plus souvent la clef du mécanisme anatomique qui préside à la diffusion des suppurations de l'oreille moyenne dans l'intérieur du crâne, à travers le rocher.

Je crois que l'avenir chirurgical démontrera que la voie des cellules pétreuses est la voie la plus fréquemment suivie par le pus à travers le rocher et que même bien des cas à syndrome labyrinthique, considérés comme étant des cas de labyrinthite suppurée, ne sont peut-être que des cas de *labyrinthisme* provoqué par l'irritation des parois vestibulaires au contact du pus des cellules pétreuses qui les entourent. Dans les cas d'otite moyenne suppurée avec symptômes labyrinthiques, le chirurgien agirait donc sagement en portant attention d'abord sur les cellules pétreuses et en essayant d'aller à leur recherche afin de donner issue au pus qu'elles peuvent contenir, avant de se décider à ouvrir le labyrinthe qui, s'il est simplement irrité par l'infection de voisinage, risque alors d'être facilement infecté si son ouverture *prématurée* est faite au milieu des suppurations qui l'entourent.

#### DISCUSSION

M. LAFITE-DUPONT. — La fossa subarcuata envahie par des cellules pneumatiques peut aussi être une voie de liaison avec les cellules de la zone que M. Mouret étudie ici.

M. CLAOUÉ. — Les considérations anatomiques que M. Mouret  
*Soc. franç. d'otol.*



vient de nous exposer expliquent certains faits cliniques intéressants.

Au cours d'un évidement que je fus obligé de pratiquer chez un malade récemment opéré de mastoïdite aiguë et qui continuait à faire de la fièvre, je trouvai sur la paroi profonde de l'antre un point fistuleux qui, agrandi, me mena dans une cavité profonde, beaucoup plus grande que l'antre, pleine de fongosités et de pus et dont la grande dimension était parallèle à la face postérieure du rocher.

Cette cellulite rétro-pétreuse suppurée est une preuve clinique de l'importance de cette zone que notre confrère vient de nous décrire.

Il existait aussi chez ce malade des phénomènes d'excitation labyrinthique par voisinage, qui disparurent après l'opération.

J'ai publié *in extenso* cette observation dans le *Bulletin de laryngologie de Castex* (janvier 1907).

M. P. LAURENS est d'accord avec M. Mouret sur la pathogénie des thrombophlébites du sinus latéral, qui ne sont souvent que la propagation au sinus latéral d'une infection ayant débuté primitivement au niveau du golfe.

D'autre part, voici une observation qu'éclaire l'étude anatomique faite par Mouret :

Un malade présente des phénomènes de labyrinthisme à la suite d'une otite moyenne aiguë. Trépanation du labyrinthe.

L'autopsie montre un labyrinthe sain et une thrombophlébite du golfe; l'infection s'est vraisemblablement produite par les cellules pétreuses décrites par Mouret.

M. MOURET. — A M. Lafite-Dupont je répondrai :

1° Que je n'ai pas voulu, dans cette communication, envisager le canal pétro-mastoïdien, au sujet duquel j'ai présenté mes premières recherches à l'Association des Anatomistes (VI<sup>e</sup> session, Toulouse, 1904), puis au VII<sup>e</sup> Congrès international d'otologie (Bordeaux, 1905);

2° Que les cellules qui peuvent entourer ce canal, sont de même ordre que celles que j'appelle péricanaliculaires ou translabyrinthiques;

3° Que la distinction entre les cellules pneumatiques et le tissu spongieux est bien nette sur les pièces que je présente et qu'il ne peut y avoir ici la moindre erreur d'interprétation.

Sur les sujets anatomiques frais, l'aspect des cavités pneumatiques et des espaces osseux spongieux est bien différent. Dans les premières, on trouve une cavité libre, tapissée par une très mince muqueuse; dans les seconds, il n'y a pas d'espace libre, les aréoles du tissu spongieux sont remplies par les matières habituelles de la moelle osseuse. Sur les squelettes secs, les cavités pneumatiques se distinguent par leur volume, souvent très grand et qui, même pour les plus petites d'entre elles, est en général plus grand encore que celui des espaces du tissu spongieux; parfois, cependant, le volume ne peut servir à les distinguer, car il y a des cavités pneumatiques excessivement réduites



elles se distinguent encore par leurs parois, qui sont lisses et unies, tandis que les parois des espaces spongieux sont très souvent un peu rugueuses; de plus, on trouve fréquemment dans ces derniers des amas de matières molles, demi-caséuses, qui sont des restes desséchés des parties molles contenues dans les aréoles du tissu spongieux frais.

Cependant, dans les zones qui sont limitées entre les petites cavités pneumatiques et les espaces spongieux, comme par exemple entre le sommet du rocher, lorsqu'il est spongieux, et les cellules périlabyrinthiques, la démarcation est quelquefois, sur le squelette *sec*, mal tranchée, et il faut quelque habitude pour faire la part des unes et des autres: on y arrive cependant très facilement avec un peu d'attention. Au niveau de ces zones limitées les lignes osseuses séparatives sont le plus souvent très minces; aussi les suppurations sont-elles, en ces endroits, susceptibles de sortir facilement des espaces pneumatiques pour envahir le tissu spongieux, dans lequel elles provoquent alors de l'ostéo-myélite, qui ne tarde pas à diffuser dans les espaces spongieux et à provoquer la nécrose de l'os. On comprend même que l'envahissement par la suppuration soit encore plus facile en ces endroits qu'au niveau de la corticale osseuse, où la table osseuse est toujours plus dense et plus résistante et où cependant la mortification survient souvent. Aussi je crois que, si la présence des cavités pétreuses favorise la diffusion du pus de l'oreille moyenne dans la pyramide, les rapports de ces cellules avec le tissu spongieux du sommet du rocher favorisent aussi l'ostéomyélite de cette région, et en général de toute région spongieuse osseuse, où cellules pneumatiques et tissu spongieux sont en contact sans interposition d'une paroi osseuse dense et épaisse.

## SUR LA RÉSECTION DU CONDUIT AUDITIF MEMBRANEUX

### AU DÉBUT DE L'OPÉRATION

#### DANS 25 CAS D'ÉVIDEMENT PÉTRO-MASTOÏDIEN

Par le Dr Paul LAURENS, de Paris.

Dans vingt-cinq cas d'évidement pétro-mastoïdien, j'ai pratiqué systématiquement la résection de la paroi postérieure du conduit membraneux au début de l'opération. Il m'a paru intéressant d'essayer de dégager de ces faits les inconvénients et les avantages de ce procédé.

La technique que j'emploie est à peu de chose près celle de Delsaux, Moure, Lombard, Caboche.

Après avoir incisé les téguments mastoïdiens, décollé et écarté les lèvres de la plaie ainsi que la paroi postérieure du conduit membraneux, j'introduis par le méat auditif la lame étroite d'un bistouri; tournant le tranchant vers le pôle supérieur, j'incise les téguments jusqu'à l'os. J'ai soin de mordre, au niveau du pavillon, dans la racine de l'hélix, jusqu'à une profondeur de quelques millimètres. Réclinant le pavillon en avant, je me porte vers la plaie mastoïdienne et, introduisant une lame de ciseaux dans cette première incision, je coupe de haut en bas le conduit à la limite la plus externe, en suivant exactement le relief qui le sépare de la conque, sans entamer jamais cette dernière et décrivant ainsi une incision perpendiculaire à la première. Il est très facile alors de supprimer en totalité le lambeau triangulaire ainsi obtenu.

Cette résection doit permettre d'introduire facilement dans le conduit le plus gros des spéculums de Politzer employé pour les pansements. Si cette introduction était impossible, on peut aisément élargir le méat en augmentant en profondeur l'incision première et en empiétant davantage dans la racine de l'hélix.

Ce procédé s'est attiré un certain nombre de reproches et paraît présenter les *inconvénients* suivants :

1° *L'hémorragie* que détermine la section du conduit, dès le début de l'opération, serait des plus gênantes. Mais cette hémorragie ne se produit pas en nappe, mais toujours au même point et il est facile de pincer, sur la tranche de section, l'artériole qui saigne.

2° *L'impossibilité de fermer immédiatement derrière* à cause de l'insuffisance de dimensions de l'orifice méatique obtenu. En réalité, cet inconvénient n'existe pas. Dans quatre cas (obs. VII, XV, XVI et XX) j'ai pratiqué une fermeture immédiate de la plaie mastoïdienne, fermeture

qui était indiquée puisque les téguments étaient sains, les lésions mastoïdiennes peu étendues et non suspectes de récurrence. La résection m'a donné assez de jour pour panser par le conduit sans que j'aie eu besoin de recourir à un Siebenmann.

Dans quatorze autres cas (obs. II, III, IV, V, VI, VII, X, XI, XII, XIII, XIV, XVII, XXI, XXV), j'ai laissé se fermer la plaie mastoïdienne au cours des pansements, en moyenne du dixième au quinzième jour après l'opération et j'ai pu, avec la même facilité que dans les cas de fermeture immédiate, continuer les pansements par le conduit. Dans deux des cas où j'ai laissé une ouverture mastoïdienne permanente j'ai pu, plusieurs mois après, pratiquer une autoplastie rétro-auriculaire et l'orifice méatique était très suffisant pour permettre une inspection complète de la cavité.

3° *Le retard de l'épidermisation* de la cavité opératoire à cause de l'absence des lambeaux. Cette crainte est plus apparente que réelle. La plupart du temps, les lambeaux obtenus par les différentes plastiques, bourgeonnent d'une façon exubérante de très bonne heure et bien avant que l'os sous-jacent ait commencé à se réparer : l'accolement des lambeaux se fait mal, et même lorsqu'ils ont été fixés par des points au catgut, il leur arrive de se recroqueviller et de ne participer en rien à l'épidermisation de la cavité.

4° *L'atrésie consécutive du conduit*, du fait de la résection étendue. Dans les vingt-cinq cas opérés jamais je n'ai vu cette atrésie se produire. Si elle survient, il faut incriminer non pas le procédé, mais l'inexpérience de celui qui procède aux pansements. Il est de toute évidence que, quel que soit le procédé employé, mis à part les grands Siebenmann, le rétrécissement du conduit sera à craindre si on ne le maintient pas longtemps dilaté par un tamponnement à la gaze, fait d'assises de mèches superposées et fortement tassées, ou par un drain en caoutchouc résistant



A côté de ces inconvénients discutables, la résection du conduit membraneux au début de l'évidement offre de sérieux *avantages* :

1° *La simplicité d'exécution* doit d'abord entrer en ligne de compte. On peut ajouter la facilité de récliner le pavillon puisqu'il suffit de passer dans le conduit une anse de gaze que l'aide maintiendra bien mieux qu'un écarteur.

2° *Le jour parfait* qu'elle donne. Le conduit réséqué, on a sous les yeux, en parfaite évidence, la paroi externe de l'aditus, la caisse, le mur de la logette. Le toit de la caisse est lui-même facilement inspecté.

Dans deux cas (obs. XIII et XXV), j'aurais été dans l'impossibilité de terminer l'évidement si je n'avais pas réséqué le conduit membraneux au début. Je me trouvais en face de sinus très procidents et obligé de trépaner directement, en avant de l'épine de Henle, sur la paroi même du conduit osseux.

3° *L'esthétique*, enfin, qu'il ne faut pas négliger, est parfaitement sauvegardée par ce procédé puisqu'il ne touche pas à la conque. On peut poser en principe que toutes les fois qu'on pratique, comme dans le Siebenmann ou ses dérivés, une incision empiétant sur la conque et donnant au méat un contour irrégulier, on nuit à l'esthétique. Et cette déformation du pavillon est à éviter puisqu'elle ne pourra ni être masquée ni être corrigée par une autoplastie ultérieure.

OBSERVATION I. — Désiré P..., orifice rétro-auriculaire persistant.

OBS. II. — Émilie M..., fermé au cours des pansements.

OBS. III. — Gaston P..., fermé au cours des pansements.

OBS. IV. — Louise B..., fermé au cours des pansements; revue une année après l'évidement; très belle cavité épidermée, pas de déformation du conduit.

OBS. V. — Charles Clan..., fermeture rétro-auriculaire au cours des pansements.

OBS. VI. — Marie Nidre..., fermeture rétro-auriculaire au cours des pansements, malgré cholestéatome.

OBS. VII. — Paul J..., fermeture rétro-auriculaire au cours des pansements.

OBS. VIII. — Louise P..., antre petit; pas de lésions mastoïdiennes; fermeture immédiate.

OBS. IX. — Marcel V..., ouverture persistante qui s'est fermée six mois après par une autoplastie suivant le procédé que j'ai décrit.

OBS. X. — Denis N..., fermé au cours des pansements.

OBS. XI. — Ernest V..., fermé au cours des pansements.

OBS. XII. — Adrien P..., fermé au cours des pansements.

OBS. XIII. — M..., sinus très procident qui recouvre l'antre et s'avance au contact de l'aditus. L'évidement aurait été impossible sans la résection du conduit membraneux.

OBS. XIV. — Paul Ch..., fermé au cours des pansements.

OBS. XV. — Louis B..., téguments normaux; antre petit; pas de lésions mastoïdiennes; fermeture immédiate.

OBS. XVI. — Jean F..., fermeture immédiate.

OBS. XVII. — Marcel M..., vaste abcès rétro-auriculaire; fermeture au cours des pansements.

OBS. XVIII. — Stéphanie L..., phénomènes méningitiques; ouverture persistante.

OBS. XIX. — Jules C..., ouverture persistante; autoplastie cinq mois après l'évidement.

OBS. XX. — Ernestine T..., fermeture immédiate.

OBS. XXI. — N° 64,395, hôpital Saint-Antoine, fermé au cours des pansements.

OBS. XXII. — L..., n° 63,602, hôpital Saint-Antoine, présente une fistule mastoïdienne et de l'ostéite de la paroi inférieure du conduit; ouverture persistante.

OBS. XXIII. — N° 61,418, hôpital Saint-Antoine, phénomènes méningés.

OBS. XXIV. — N° 63,004, hôpital Saint-Antoine, abcès du cervelet.

OBS. XXV. — Pierre Gén..., sinus procidents, fermeture au cours des pansements.

---

## ENSEIGNEMENTS TIRÉS DE DEUX CAS D'ABCÈS DU CERVELET

Par le Dr Paul LAURENS, de Paris.

Il y avait lieu d'espérer que les moyens d'investigation clinique dont l'otologie s'est depuis peu enrichie allaient éclairer le diagnostic de l'abcès cérébelleux d'origine otique et nous amener à une certitude plus grande dans nos décisions thérapeutiques. Cet espoir ne s'est pas encore réalisé pour nous. Et des deux observations d'abcès cérébelleux que je vais résumer, l'une va montrer que nous courons le risque d'une erreur de diagnostic en prenant en trop grande considération les résultats fournis par l'examen des réflexes oculaires spontanés ou provoqués et par l'étude histologique et bactériologique du liquide céphalo-rachidien.

OBSERVATION I. — C'est celle d'un jeune homme de vingt-cinq ans, Armand Et..., que je reçois le 18 janvier 1909 dans le service de mon maître Lermoyez. Il est atteint d'otite moyenne chronique suppurée gauche datant de l'enfance. Depuis le 10 janvier : recrudescence de l'otorrhée, liquide, sanieuse; céphalalgie latérale gauche violente; sensations vertigineuses; vomissements après chaque repas.



La température est à 39°2 le 18 janvier, descend à 38°6 le 19 matin, le pouls à 72; réflexes rotuliens plutôt diminués; réflexes pupillaires normaux.

La mastoïde est douloureuse à la pression, particulièrement à la pointe; pas de douleurs par la pression ni par la percussion au niveau du temporal et de l'occipital.

Le tympan, détruit, laisse voir un fond de caisse hyperémié; les osselets persistent, mais recouverts de bourgeons fongueux et atteints d'ostéite. Du pus fluide, sanieux, fétide, s'écoule de l'attique et de l'aditus.

L'examen de l'audition nous indique un Schwabach diminué de 7 à 10 secondes; le Weber est latéralisé du côté sain; la montre ni l'acoumètre de Politzer ne sont entendus du côté gauche (côté malade) ni par l'air ni par l'os.

En présence de ces différents symptômes : céphalalgie latérale, phénomènes vertigineux, disparition de la perception osseuse du côté malade, fièvre, je pense immédiatement à une complication endocranienne et il me paraît indiqué d'explorer la dure-mère cérébrale et cérébelleuse.

Mais désireux d'apporter plus de précision à mon diagnostic assez imprécis, je pratique un examen complet des réflexes oculaires et du liquide céphalo-rachidien.

Il existe un léger *nystagmus spontané*. Il est dirigé du côté sain (côté droit) et se produit dans la position extrême du regard. Cette première constatation nous fait supposer que le labyrinthe gauche (côté malade) est détruit ou tout au moins annihilé fonctionnellement.

Mais, interrogeant le labyrinthe par la recherche du *nystagmus provoqué*, je constate que :

1° A la rotation (tête droite) : l'excitation du côté droit (côté sain) donne un nystagmus horizontal, à petites secousses, d'une durée de 23 à 25 secondes, et l'excitation du côté gauche (côté malade) provoque un nystagmus horizontal à secousses régulières et de grande amplitude.

2° Par l'eau froide à 15°, je détermine par l'excitation de l'oreille gauche (côté malade) un nystagmus horizontal droit des plus typiques, apparaissant au bout de 60 secondes (il devient rotatoire lorsque je penche la tête en avant).

Le labyrinthe gauche, que je croyais détruit, est donc parfaitement excitable. S'agit-il d'un abcès du cervelet ou d'une labyrinthite circonscrite?

Le diagnostic se précise d'autant moins que nous savons,

par les travaux de Barany, de Neuman (thèse de Leipzig, Franck Denticke, 1907), par le rapport de Moure et Cauzard, que : dans l'abcès du cervelet ou dans les lésions de la fosse cérébelleuse le nystagmus spontané se manifeste du côté malade et que le labyrinthe, étape fréquente de l'infection, est le plus souvent détruit et inexcitable de ce côté.

La ponction lombaire allait-elle, par ses renseignements, dissiper ces incertitudes ?

Le liquide céphalo-rachidien s'écoule avec une pression normale ; il est un peu louche, contient des fragments fibrineux en suspension. Au microscope, on trouve des lymphocytes, des polynucléaires généralement altérés dont quelques-uns en histolyse. Il n'y a pas de microorganismes et les cultures resteront stériles.

De l'examen des réflexes oculaires et de l'examen du liquide céphalo-rachidien je conclus qu'il s'agit vraisemblablement d'une irritation labyrinthique avec réaction méningée assez intense.

On lit dans le travail de Lemaitre et Alphen (*Annales*, t. XXXIV, p. 717) : « Entre ces deux variétés (de labyrinthite), l'une destructive, grave, chirurgicale, c'est-à-dire qu'il faut trépaner, et l'autre irritative, bénigne, médicale, c'est-à-dire qu'il faut respecter, il existe une variété intermédiaire. Cette forme de transition présente, comme les affections suppuratives, un nystagmus du côté opposé au vestibule lésé et, comme les labyrinthites séreuses, une conservation du réflexe nystagmique... Dans ce cas, la sagesse semble contre-indiquer momentanément toute intervention et s'inspirer de l'évolution des phénomènes. »

Je pratique l'évidement pétro-mastoïdien le 21 janvier, résolu à me laisser guider, simplement, par les lésions trouvées au cours de l'opération. L'antre est plein de pus sous pression et de fongosités, la caisse est fongueuse, les osselets nécrosés. Mais je ne constate aucune lésion ni du côté du promontoire, ni vers le canal semi-circulaire externe, ni sur la face interne de l'antre. Je m'en tiens là, ne voulant aller plus loin que si les symptômes ne s'amendent pas.

Or, le lendemain, la température tombe au-dessous de 38° ; la céphalalgie diminue, ne persiste que la nuit. Aucune modification du côté du nystagmus.

Le 27 janvier, après quatre jours d'amélioration en apparence progressive, je constate : exagération des réflexes rotu-



liens, trépidation épileptoïde; pas de modification du nystagmus. La ponction lombaire donne un liquide plus clair, à culot très peu abondant, et contient de rares lymphocytes. Cet examen est plutôt rassurant puisqu'il montre une disparition des polynucléaires. Seuls persistent des lymphocytes, qui se voient surtout dans les infections méningées à leur déclin.

Le 28, la température descend brusquement à 36°, le pouls à 60; un état de torpeur très marqué apparaît, et le nystagmus spontané commence à se manifester du côté malade, tout en persistant du côté sain.

Ce renversement du nystagmus éclaire soudain notre diagnostic et nous indique, mais trop tard, que la première hypothèse d'abcès cérébelleux était la meilleure. On lit dans Politzer (édit. 1908, p. 495) : « Le diagnostic d'abcès du cervelet est confirmé lorsque le nystagmus spontané, d'abord dirigé du côté sain, se renverse pour se manifester du côté malade. » Mais il est trop tard pour penser à une intervention; la mort survient dans la journée.

L'autopsie nous montre : méninges craniennes et rachidiennes normales excepté sur la *face postérieure* du *rocher gauche* où existent, entre la dure-mère et la pie-mère, une *zone d'adhérences* d'où s'échappe un flot de pus au moment où le cervelet est extrait.

Le cerveau présente de l'hydropisie ventriculaire, et le cervelet, dans son lobe gauche (à l'union de la face supérieure et de la face inférieure), un abcès un peu plus gros qu'une noix.

Le rocher est altéré dans la zone comprise entre le labyrinthe et le sinus, la face profonde de l'antre est malade; ces lésions n'étaient pas suffisamment manifestes pour être reconnues au cours de l'opération. Il est hors de doute que c'est par cette voie que s'est propagée l'infection. Par des coupes ultérieures et un examen histologique complet nous déterminerons exactement le chemin suivi : labyrinthique (endo ou périlymphatique) ou juxtalabyrinthique.

Obs. II. — Elle peut se résumer en quelques lignes. Une malade âgée de dix-neuf ans, Marie Faur..., nous est amenée dans un état voisin du coma. Raideur de la nuque, Kernig, hyperesthésie cutanée, photophobie, pas d'inégalité pupillaire, réflexes rotuliens exagérés. Pas de nystagmus. Température 38°; pouls 54.



L'oreille droite est atteinte d'otite chronique suppurée. Pus fétide dans le conduit. Tympan détruit. Persistance des osselets nécrosés. Pas de nécrose pariétale.

A la ponction lombaire, le liquide céphalo-rachidien apparaît louche. L'examen histologique révèle des polynucléaires en très grande abondance. L'examen bactériologique, fait ultérieurement, décèle, après culture profonde en gélose liquéfiée, une colonie d'anaérobies, qui est examinée par mon ami le D<sup>r</sup> Rist.

La mort survient douze heures après l'arrivée de cette malade. A l'autopsie, on constate les méninges normales, puis comme dans le cas précédent, une zone d'adhérences entre la pie-mère et la dure-mère, sur la face postérieure du rocher; et dans le lobe droit du cervelet, au niveau de l'angle supéro-interne du rocher, un abcès du volume d'un œuf de pigeon, plein de pus crémeux et à parois bourgeonnantes, épaisses et rouges. Le canal rachidien est plein de pus.

Le rocher, enlevé, est, comme le précédent, lésé en avant du sinus, en arrière du labyrinthe.

Il s'agit évidemment d'un abcès du cervelet ancien, ayant évolué d'une façon latente et s'étant ouvert brusquement dans les méninges.

Que nous apprennent ces deux observations? Quels enseignements devons-nous en tirer?

*Au point de vue clinique:* elles nous montrent que s'il n'est pas permis de négliger les indications que nous fournit l'examen des réflexes oculaires et du liquide céphalo-rachidien, il faut, toutefois, dans l'état actuel de nos connaissances, nous garder d'attribuer à ces indications une valeur trop absolue.

Dans l'observation I, le nystagmus spontané se manifeste du côté sain, contrairement à ce qu'écrivent Körner, Neumann, etc.

Ce nystagmus spontané se renverse, ou, plus exactement, existant d'abord du côté sain, il se produit ensuite du côté malade. Mais ce renversement auquel Politzer, d'après Neumann, attribue une valeur diagnostique de premier

ordre, perd de son importance puisque c'est à la période ultime que nous le voyons apparaître.

Le nystagmus provoqué par la rotation et la chaleur est, dans cette observation, normal et même plus accentué que du côté sain. Fait contraire à l'opinion des auteurs qui, admettant que la voie d'infection de l'étage postérieur est toujours le labyrinthe, que l'étape première de l'abcès du cervelet est une lésion destructive du labyrinthe, regardent l'inexcitabilité du labyrinthe, côté malade, comme un bon signe d'abcès du cervelet. Il est logique d'admettre que les lésions qui servent d'étape à l'infection, bien que présentant leur maximum d'intensité au niveau de cette zone pétreuse rétro-labyrinthique, peuvent épargner le labyrinthe, ne pas l'annihiler fonctionnellement et produire sur lui une simple irritation de voisinage.

Le liquide céphalo-rachidien, dans notre observation I, renferme des lymphocytes et des polynucléaires en histolyse. Il ne contient pas de microorganismes et sa culture est négative. La conclusion à tirer est la suivante : il ne faut pas, en présence de polynucléaires, même altérés, affirmer une méningite. Il faut penser à une inflammation méningée, peu étendue, parfois de voisinage, comme on en constate au pourtour d'une collection suppurée encéphalique. Il faut tenir un grand compte de l'absence de microorganismes à l'examen direct et à la culture.

Dans l'observation II on trouve, outre les polynucléaires, des microbes anaérobies, parce qu'il s'agit d'une véritable rupture de l'abcès cérébelleux dans les cavités méningées. Et, à ce point de vue, nouveau désaccord avec les auteurs qui prétendent que les abcès du cervelet ouverts dans les méninges donnent lieu à des hypopions rachidiens aseptiques.

*Au point de vue pathogénique :* ces deux cas mettent en relief l'importance, comme voie d'infection de la loge cérébelleuse, des lésions pétreuses rétro-labyrinthiques,

ce qui, au point de vue thérapeutique, précise la technique opératoire et nous engage, dans les cas d'abcès cérébelleux, à trépaner toujours immédiatement en avant du sinus, en effondrant la paroi profonde de l'antre. En agissant par cette voie nous avons de nombreuses chances de trouver la collection purulente, et il nous est toujours possible, si nous avons diagnostiqué une destruction labyrinthique, de supprimer la partie postérieure du labyrinthe, le bloc des canaux, étape probable de l'infection.

## DEUX CAS DE MASTOÏDITE

### UN SANS OTITE, L'AUTRE POST-TYPHOÏDIQUE

Par le Dr **MOSSÉ**, de Perpignan.

OBSERVATION I. — Dans les premiers jours du mois de novembre 1908, le jeune René B..., âgé de six ans, était amené par sa mère à ma consultation.

Cet enfant, porteur de végétations adénoïdes et atteint de coryza chronique, avait eu quelques semaines auparavant mal à l'oreille gauche. Au bout de deux ou trois jours de malaise, le tympan s'était spontanément ouvert, l'oreille avait coulé et l'enfant avait cessé de se plaindre. Le pus était abondant et surtout fétide. Le Dr Pous, médecin traitant, prescrivit quelques lavages et quelques instillations antiseptiques, et tout parut rentrer rapidement dans l'ordre.

Longtemps après, cinq ou six semaines plus tard, et sans que l'enfant se fût plaint, sans qu'il eût présenté de la fièvre, sans aucune altération de l'état général, apparut dans la région rétro-auriculaire gauche une tuméfaction qui, en quelques jours, atteignit le volume d'une mandarine.

C'est à ce moment que je vis cet enfant. Le pavillon était naturellement déjeté en avant, le sillon rétro-auriculaire était effacé, et toute cette région était le siège d'une tuméfaction nettement fluctuante, avec un liquide bien collecté. La pression digitale ne réveillait aucune douleur sur l'apophyse, ni



à la base ni à la pointe. Le malade n'avait pas de fièvre, il avait conservé son appétit et était fort content.

J'essayai d'examiner au spéculum le conduit auditif et le tympan, mais ce jeune sujet était tellement indocile que je dus y renoncer. Toutefois, il fut facile de constater l'intégrité absolue de la fonction auditive et l'absence de toute suppuration du côté du méat auditif. Pour mieux m'en assurer, j'introduisis à différentes reprises une longue mèche de gaze dans le conduit et, après l'avoir laissée à demeure vingt-quatre heures, je pus voir qu'elle n'était nullement souillée.

En présence de ces signes, qui s'écartent tant soit peu des signes classiques de la mastoïdite aiguë, on avait pensé soit à une suppuration ganglionnaire, soit à un abcès du périoste. Mieux informé, je pus faire le diagnostic de mastoïdite et poser l'indication opératoire.

L'intervention fut décidée.

Elle eut lieu le 8 novembre, avec l'assistance des D<sup>rs</sup> Puig Ametller et Pous.

Après préparation du champ opératoire et sous anesthésie chloroformique, l'incision rétro-auriculaire donne issue à une quantité notable de pus, deux cuillerées à soupe environ. C'est un véritable abcès que je crève. Je rugine le périoste et je tombe sur une mastoïde qui s'est en partie évidée elle-même, car de nombreux séquestres sont mélangés au pus. En outre, de la base à la pointe, l'apophyse est farcie de séquestres mobilisables, que j'enlève à la pince droite et je mets à nu de cette façon, sans difficulté, l'antre et pas mal de cellules secondaires. En quelques minutes, le terrain est déblayé. Bain d'électrargol et pansement compressif.

Suites opératoires excellentes. La plaie conserve jusqu'au dernier jour un excellent aspect, avec une suppuration réduite au minimum. Guérison au bout de six semaines, sans qu'à aucun moment j'aie noté la moindre suppuration auriculaire. Il a cependant persisté longtemps en arrière un petit orifice, du calibre d'un grain de plomb, à travers lequel ne se produit aucune suppuration.

En dépit de sa simplicité cette observation échappe cependant à la banalité courante, car elle présente cette particularité qu'une otite aiguë a pu évoluer vers la guérison,

que cette guérison a pu être rapide, effective et persistante, alors qu'une mastoïdite secondaire se développait sourdement et aboutissait peu à peu à la nécrose de toute l'apophyse et à la formation d'une vaste collection purulente sous-périostée.

Les observations de mastoïdite sans otite ou sans otorrhée ne sont pas rares et, sans pousser bien loin mes investigations dans le domaine de la bibliographie, j'en ai trouvé des exemples dans les thèses de Laimé (mastoïdite non précédée d'otite suppurée), de mes amis Bellin, de Paris (anatomie des cellules mastoïdiennes et leur suppuration), et Joseph Bénet, de Tautavel (les mastoïdites d'emblée). Je puis encore citer les mémoires ou travaux plus récents de Bar, dans les *Annales des maladies de l'oreille*, 1906; de F. Rueda, de Madrid (suppurations aiguës de l'oreille moyenne sans perforation du tympan), dans le *Boletín de laringología*, 1907; du Dr Avelino Martin, de Barcelone (un cas de cellulite mastoïdienne sans antrite ni otite moyenne), dans la *Revista de enfermedades del oído*, et enfin une observation de Botella, de Madrid, dans le *Boletín* de décembre 1908, observation qui n'est pas sans présenter quelque analogie avec celle que je rapporte.

Diverses interprétations ont été jusqu'ici données sur les infections d'origine rhino-pharyngée (ne pas oublier que le malade qui fait le sujet de ce modeste travail était porteur de végétations adénoïdes et présentait du coryza chronique), sur ces infections d'origine rhino-pharyngée, dis-je, qui, suivant la pittoresque expression de mon maître Lermoyez, lèchent la caisse et mordent la mastoïde.

On a mis en jeu, pour expliquer cette forme clinique de la mastoïdite, le degré de résistance du tympan, de virulence des agents pathogènes, de perméabilité de la trompe, etc.

La théorie encore peu connue de F. Rueda satisfait l'esprit et paraît tout expliquer. Voici cette théorie, que j'ai



exposée dans la bibliographie des *Annales des maladies de l'oreille*. On nous saura gré de la reproduire.

« Sur le cadavre, nous dit Rueda, le diverticule de l'appareil respiratoire auquel nous avons donné le nom d'oreille moyenne, est formé de compartiments différents, séparés entre eux par des rétrécissements. D'où la possibilité, en anatomie descriptive, de détailler cette oreille en tranches qu'on étudie isolément. »

Mais si la vérité anatomique sur le cadavre est une chose, la vérité en anatomo-physiologie est autre chose, et il existe entre ces compartiments une telle solidarité qu'on ne peut les concevoir que comme constituant un même appartement dont toutes les pièces se commandent.

Cette condition préside tellement à l'évolution de tous les processus septiques aigus de l'oreille moyenne que, dans tous les cas, l'inflammation s'étend à tous les espaces pneumatiques, depuis l'entrée de la trompe jusqu'à la pointe de la mastoïde.

Il paraîtrait logique après cela de conclure que le pus doit occuper, lorsqu'il se produit une lésion inflammatoire, toute la surface des espaces pneumatiques et qu'il doit être réparti d'une façon égale dans chacun d'eux, sur tout le territoire de l'oreille. Les choses ne se passent pourtant point ainsi.

D'où vient cette apparente contradiction? Deux circonstances, qui jouent un grand rôle dans l'évolution de tout processus septique (quelle que soit la région), prennent ici une importance exceptionnelle: les modifications de forme déterminées par la lésion et le degré de virulence des germes pathogènes dans les différents compartiments d'un même système de cavités.

De la combinaison de ces deux circonstances ou d'une seule d'elles peut naître ce que Rueda dénomme la loi du cantonnement pathologique de l'oreille moyenne, lequel cantonnement est lui-même régi par la loi anatomique des rétrécissements. Dans la disposition anatomique normale,



il existe réellement trois détroits qui jouent dans la pathologie spéciale de l'oreille un rôle primordial : 1° le détroit tubo-tympanique ; 2° le détroit attico-tympanique ; 3° le détroit attico-mastoïdien. Dans certaines mastoïdes existe un quatrième détroit, le détroit intra-mastoïdien ; ce sont les mastoïdes dans lesquelles les cellules pneumatiques apparaissent étranglées à leur centre à la façon d'un sablier.

Une observation récente de Botella prouve l'existence de ce détroit mastoïdien, puisque ce dernier auteur a été appelé à opérer une mastoïdite de la pointe chez une malade atteinte d'une otite moyenne ayant évolué vers la guérison après une paracentèse, tandis que la lésion évoluait d'une façon tout à fait différente à la pointe de l'apophyse, tout en ayant respecté l'autre.

Cette disposition anatomique normale est le fondement même de la production des occlusions pathologiques. On sait, en effet, que dans l'otite moyenne aiguë la caisse du tympan ne laisse échapper le pus qu'elle contient qu'après perforation de la membrane. A coup sûr cette rétention s'est réalisée par suite de l'occlusion de la trompe. De toute autre façon la rétention du pus dans la caisse est inexplicable, car le pus aurait une issue facile à travers l'orifice tubaire. Cette occlusion est la condition *sine qua non* d'une collection rétro-tympanique.

Nous savons également, ajoute Rueda, qu'il existe une forme d'otite moyenne aiguë, dont l'évolution se déroule dans l'espace sus-tympanique ou attique, et respecte le tympan proprement dit et aussi, du moins apparemment, l'apophyse mastoïde. Cette modalité est sûrement déterminée par l'occlusion du détroit attico-tympanique, de telle façon que quelque soit le degré de virulence, la perforation se produit dans la portion flaccide de la membrane au-dessus de l'apophyse externe du marteau.

Dans l'évolution de la mastoïdite aiguë tympanique clas-

sique, il est d'observation courante de voir des symptômes alarmants éclater au moment où la suppuration diminue ou disparaît : ce qui veut dire que la muqueuse qui tapisse l'aditus est devenue granuleuse, tuméfiée, a obstrué la lumière du conduit et déterminé la rétention du pus dans les cellules de l'apophyse.

Dans la mastoïdite de Bezold, l'action ne se déroule plus à la base de l'apophyse, mais à la pointe, d'où elle menace la zone digastrique, à condition bien entendu qu'il existe la conformation spéciale de l'apophyse, conformation dont il est question.

Il existe donc vraiment dans la pathologie de l'oreille moyenne une règle qui doit être dite du cantonnement pathologique, règle qui est elle-même régie par la loi des rétrécissements.

Cette règle du cantonnement est le plus souvent en corrélation avec le degré de virulence ou avec la qualité des germes infectieux, avec cette particularité bien connue que tel ou tel germe peut être simplement saprophyte ici et pathogène là.

La tuméfaction de l'antre et de l'aditus permet, dans ces conditions, d'isoler chacune des lésions et chacune peut évoluer pour son compte, l'une dans le sens de la guérison, l'autre en sens contraire.

Obs. II. — Bien différent, au moins en apparence, est mon second cas. Il s'agit d'un garçon de dix-huit ans, qui me fut envoyé par les Drs Puig Amettler et Balsan, qui venaient de le traiter pour une fièvre typhoïde quelque peu accidentée.

Il y avait environ une semaine que ce malade était entré en convalescence, lorsque je fus appelé à l'examiner. Il était à ce moment extrêmement amaigri, très pâle et se plaignait d'une douleur qui prenait toute la moitié droite du crâne et l'obligeait à pencher la tête du côté malade. Le sommeil était impossible, l'appétit nul, l'état général précaire, et malgré cet ensemble, qui remontait déjà à plusieurs jours en



arrière, il n'y avait pas eu de recrudescence de la température. Surdit  et bruits subjectifs.  coulement purulent abondant par le conduit.

A l'examen, tympan bomb , rouge, avec une perforation pulsatile, tum faction diffuse de la r gion r tro-auriculaire, qui est o d mateuse, mais non fluctuante. Apophyse mod r ment douloureuse   la pression digitale.

S ance tenante je fais une large paracent se et prescris des instillations antiseptiques chaudes, en m me temps qu'une pommade pour le nez.

Aucune d tente ne marque mon intervention; les signes g n raux s'accroissent. Le pus s' coule du m at goutte   goutte et sans arr t en d pit des lavages et des instillations. Deux ou trois jours plus tard, effondrement de la paroi post ro-sup rieure du conduit auditif. L'intervention est devenue urgente et je la pratique sans plus tarder avec l'assistance des D<sup>rs</sup> Puig Am ttler, Pous et Balsan.

A l'incision,  vacuation d'une bonne cuill r e   soupe de pus f tide.

Tr panation classique et  videment de toute la masto de.

L'op ration est facilit e par la consistance spongieuse, presque cas euse de l'apophyse, dont chacune des cellules mise   nu  tait farcie de fongosit s.

Aussit t apr s cette intervention, cessation imm diate de la douleur. R veil de l'app tit et retour des forces. Gu rison en moins de quatre semaines.

D s le premier pansement, qui eut lieu vers le sixi me jour, il nous avait  t  donn  de constater la disparition compl te de toute suppuration auriculaire. Vers la fin du traitement celle-ci reparut, vraisemblablement sous l'influence de l'eau oxyg n e employ e pour les pansements et qui avait diffus  dans la profondeur quelques germes d'ailleurs peu nocifs. Cette otite disparut d'un pansement   l'autre, en faisant un simple drainage du conduit et en supprimant l'emploi de l'eau oxyg n e.

La pr sence d'une suppuration auriculaire aussi abondante que celle que nous avons constat e, sa disparition imm diate apr s qu'on eut abras  l'apophyse masto de incontestablement atteinte d'ost ite suppur e me permet-



tent de croire que la mastoïde était surtout en jeu et que la lésion de la caisse était bien secondaire à cette ostéopériostite localisée du temporal. N'est-il pas fréquent de voir le bacille d'Eberth charrié, par le sang ou par la voie lymphatique, produire à distance sur le tibia, sur le cubitus, à la clavicule, des abcès périostiques et des ostéo-périostites. Pourquoi, dans ce cas, serait-il impossible d'admettre un processus analogue ? Je me contente de poser la question.

---

## NOTE SUR L'EMPLOI DE L'ÉLECTRARGOL DANS LES OTORRHÉES

Par le D<sup>r</sup> MOSSÉ, de Perpignan.

On connaît les résultats parfois précieux que l'on doit à l'usage des sels d'argent à l'état colloïde dans les complications septiques des otites moyennes.

Dans ces cas, ces sels sont employés comme auxiliaires d'un traitement chirurgical approprié, et quelquefois même comme *ultima ratio*.

Si qui peut le plus peut le moins, quelle est l'influence de ce même sel dans les otorrhées simples ?

Dans plusieurs cas, elle a incontestablement été des plus favorables. En particulier chez un jeune homme de dix-huit ans, qui traînait une otite vieille de plusieurs années déjà et d'ailleurs irrégulièrement soignée. Un long bain d'électrargol, donné chaque jour pendant une demi-heure, a amené rapidement, en quatre ou cinq jours, une guérison radicale, alors que le traitement antérieur que j'avais moi-même employé, sous forme d'abord d'instillation, puis de pansements secs, était resté sans effet.

Deux autres malades : un étudiant en pharmacie, por-

teur d'une otite réchauffée, et une jeune fille, atteinte d'écoulement déjà ancien, ont également été guéris en quelques séances.

D'autres malades furent améliorés au début ; la sécrétion parut se tarir, puis les progrès se firent plus lents, et enfin devinrent nuls. Chez un garçon de dix ou onze ans, dont l'oreille coulait depuis presque la première enfance, l'électrargol parut faire merveille au début et ne rien donner dans la suite ; à ce moment je commençais les pansements secs à l'acide borique et, en même temps, en raison de révélations qui m'avaient été faites sur la santé du père et les antécédents du malade, je prescrivis le sirop de Gibert. L'enfant guérit alors très vite sans que je puisse savoir exactement la part de l'argent, du mercure ou de l'acide borique dans le processus de guérison.

Enfin, dans plusieurs cas, l'électrargol a donné les mécomptes que peuvent donner tous les autres antiseptiques employés dans les mêmes conditions, sous forme de bain ou d'instillation pure : l'acide phénique, l'iodol, le formol, le sublimé, l'alcool, etc.

Dans les cas les plus favorablement influencés par l'électrargol, il s'agissait d'infiltrations diffuses de la muqueuse de la caisse avec de rares granulations et larges perforations du tympan.

C'est au nitrate d'argent que j'aurais donné la préférence si je n'avais pas essayé l'électrargol, et je ne doute pas que j'eusse pu obtenir le même résultat.

Mais l'emploi du nitrate est plus difficile ; on souille ses doigts, l'on badigeonne souvent en noir, malgré toutes les précautions, le pavillon de l'oreille et la face ; de plus, il est quelquefois douloureux. Les muqueuses les plus ulcérées, les plus dénudées paraissent au contraire admirablement se trouver de l'électrargol, qui ne provoque aucune réaction. Il n'y a ni douleurs, ni brûlure, ni picotements, rien.

Après un bain prolongé d'électrargol, la muqueuse, si l'on

a eu soin de bien la sécher, apparaît fortement rétractée et grise blanchâtre. Plus cette réaction de la muqueuse est franche, plus il est permis d'espérer alors l'efficacité de l'électrargol.

## PARALYSIE CENTRALE

DES VI<sup>e</sup> ET VII<sup>e</sup> PAIRES AU COURS D'UNE OTORRHÉE

Par MM.

**JACQUES**, agrégé, chargé de  
clinique oto-rhino-laryngologique,

**LUCIEN**, chef des travaux  
d'anatomie pathologique,

à l'Université de Nancy.

**OBSERVATION.** — Le 27 décembre dernier mon collègue et ami, le professeur Haushalter, adressait à la consultation de mon service un enfant de dix-sept mois, en traitement depuis quelques jours à la clinique infantile, pour une paralysie faciale droite compliquée d'un haut degré de strabisme interne du même côté. On venait, en effet, de constater l'existence d'un suintement purulent fétide par l'oreille droite.

Le petit malade, très chétif, très pâle, présentait avec son visage d'une profonde asymétrie, un aspect à la fois pitoyable et risible. Renseignements pris, l'affection avait débuté six semaines auparavant, sans prodromes, par une déviation de l'œil droit en dedans : un oculiste consulté envoya l'enfant à l'hôpital, aux fins d'électrisation. Une série d'applications faradiques temporo-pariétales étant demeurées sans succès et une certaine asymétrie faciale étant survenue, le patient fut évacué sur la consultation de pédiatrie.

Notre nouveau pensionnaire avait de qui tenir : père manifestement tuberculeux, sujet à des hémoptysies répétées ; mère toussieuse, gravement atteinte de bronchite au cours de sa grossesse. L'otorrhée, survenue insidieusement et sans réaction, était vraisemblablement l'effet d'une ostéite bacillaire profonde : il fallait tenter de sauver le facial, dont l'atteinte était encore relativement récente et guérir, si



possible, l'enfant de sa carie pétreuse par un évidement. Aussi décidai-je, malgré l'absence de toute modification extérieure du côté de l'apophyse, d'intervenir aussitôt.

Ce fut une déception opératoire : mastoïde saine, massif facial intact, quelques fongosités dans l'antre sans ostéite appréciable, lésions banales et superficielles de la caisse. Aucune modification consécutive des accidents paralytiques, mais relèvement sensible de l'état général, plutôt attribuable sans doute aux conditions hygiéniques meilleures qu'à la désinfection du foyer pétro-mastoidien. Douze jours après l'opération, l'enfant est repris par sa mère : pendant deux semaines, l'état demeure sensiblement stationnaire, sauf accentuation de plus en plus marquée de l'hémiplégie faciale. Puis la poitrine se prend : l'enfant rentre dans mon service avec de la bronchite généralisée et, en dépit des traitements habituels, succombe dans le marasme au début de février.

L'autopsie vint montrer que le petit malade avait succombé à la suite d'une généralisation tuberculeuse.

Les ganglions intertrachéo-bronchiques sont volumineux et congestionnés; à droite de la trachée on trouve un ganglion de la grosseur d'une noix et à contenu caséeux.

Le poumon gauche présente à son sommet un nodule induré; à la coupe de l'organe, on constate l'existence d'une petite caverne grosse comme une noisette, occupant la partie moyenne et antérieure du lobe supérieur. De nombreux tubercules grisâtres sont disséminés dans toute l'étendue du poumon.

Dans le poumon droit, même envahissement de l'organe par des granulations miliaires, dont un grand nombre sont apparentes sous la plèvre.

Le foie est de coloration foncée, fortement congestionné. Quelques petits tubercules font saillie à sa surface. La rate présente également quelques petits tubercules aplatis à sa superficie et des granulations grises éparpillées dans la pulpe.

On constate l'existence d'un rein en fer à cheval; des granulations tuberculeuses blanches se retrouvent dans la substance corticale.

Les lésions les plus intéressantes portent sur l'encéphale.

La dure-mère crânienne est fortement adhérente à la partie externe de l'hémisphère droit et à la partie postérieure de l'hémisphère gauche. Ces points sont en rapport, comme

nous le verrons, avec de volumineux tubercules de l'écorce cérébrale.

Des coupes horizontales pratiquées dans le cerveau permettent de mettre en évidence plusieurs tubercules de la grosseur d'un noyau de cerise à celle d'une noisette, et développés dans la substance même des circonvolutions. On en relève un à gauche, au niveau de la première temporale, un second à droite, à la partie moyenne de la circonvolution du corps calleux et faisant saillie dans le ventricule latéral; enfin, deux autres situés dans ce même hémisphère, l'un au niveau du pôle frontal, l'autre à la partie postérieure de la première temporale.

La région de la protubérance annulaire présente une disposition asymétrique. La portion droite du pont est beaucoup plus volumineuse que son homologue du côté opposé : le sillon basilaire et l'artère basilaire se trouvent de la sorte notablement déviés vers la gauche.

Le nerf moteur oculaire externe droit, tout à fait atrophié, est réduit à un très mince filament qui émerge du sillon bulbo-protubérantiel.

Le nerf facial du même côté est également très réduit de volume, mais dans des proportions moins considérables. Les autres nerfs venant de la protubérance et du bulbe n'ont pas subi de modifications macroscopiquement appréciables.

Après avoir pratiqué une coupe frontale de la protubérance, on aperçoit, occupant la majeure partie de la portion droite du pont, un gros tubercule irrégulièrement arrondi et mesurant environ 1<sup>cm</sup>5 dans ses différents diamètres. Il apparaît composé de couches assez régulièrement concentriques; au centre même, on trouve un petit noyau en voie de ramollissement. La coloration générale du tubercule est d'un gris rose, sur ce fond se détache des stries verdâtres; la portion centrale, partiellement ramollie, est aussi de couleur verte.

Ce tubercule s'est développé dans la région de la calotte protubérantielle. Il vient faire saillie dans la partie supérieure du plancher du quatrième ventricule, dont il déforme la cavité, et arrive ainsi au contact de la valvule de Vieussens, qu'une simple fente linéaire sépare de lui.

Par contre, la formation tuberculeuse a respecté la partie inférieure de la protubérance; les différentes portions consti-



tutives du faisceau pyramidal sont simplement repoussées sur la gauche, mais demeurent parfaitement intactes.

Enfin, on note du côté du globe oculaire droit l'existence d'une ulcération profonde de la cornée ayant permis l'issue de l'humeur aqueuse hors de la chambre antérieure de l'œil.

## HÉMORRAGIE DU SINUS CAVERNEUX

Par le D<sup>r</sup> J. MOLINIÉ, de Marseille.

OBSERVATION. — C..., quarante-trois ans, est un pauvre hère exerçant par occasion la profession de commissionnaire. Bien que d'une assez bonne santé, sa constitution s'est peu à peu altérée sous l'influence des privations qu'il a subies et aussi des habitudes d'intempérance auxquelles il s'est adonné.

Atteint d'otite moyenne suppurée droite depuis l'enfance, ce malade non seulement n'a jamais donné à son affection auriculaire les soins qu'elle réclamait, mais l'a encore exploitée pour satisfaire son goût pour la boisson. Réussissant par le Valsalva à produire des bruits plus ou moins pittoresques, il utilise cette particularité pour amuser un auditoire de buveurs qui lui en témoigne sa satisfaction en lui offrant des boissons parmi lesquelles l'absinthe domine.

Ces diverses influences nocives ont eu pour effet d'amener une aggravation de l'otorrhée, qui s'est compliquée de douleurs d'oreille et aussi de douleurs de tête.

Je vois le malade en février 1906. Il est assez maigre, les épaules voûtées, le visage émacié, avec le nez et les pommettes recouvertes d'acné et de surfaces couperosées. Il tousse fréquemment et expectore quelque peu.

L'examen de l'oreille découvre un tympan rouge, épaissi, avec perforation ovale du quadrant postéro-supérieur, à bords granuleux. Le pus qui en sort est visqueux, grisâtre et fétide. La mastoïde est indolore spontanément et à la pression.

Des lavages et instillations dans la caisse faits avec régularité n'amènent aucune amélioration. Les phénomènes dou-



loueux allant en s'aggravant, une opération est décidée. Elle a lieu le *15 avril 1906*. Elle consiste en une trépanation attico-mastoïdienne au cours de laquelle on trouve quelques fongosités dans l'antre et un petit séquestre plat du toit de la caisse. L'opération est terminée par la résection de la paroi postérieure du conduit, suivie de la suture de l'incision rétro-auriculaire.

Les jours suivants, le malade accuse une certaine amélioration. Il en profite pour reprendre son existence nomade, vivant le jour dans les débits de boissons et passant le plus souvent ses nuits dans les prés, à la belle étoile.

La plaie auriculaire, après une phase de bourgeonnement normal, est devenue peu à peu fongueuse et fétide. Les pansements bi-quotidiens, les applications de médicaments les plus variées, teinture d'iode, chlorure de zinc faible, eau oxygénée, les curetages et les grattages sont impuissants à réprimer le pullulement et l'exubérance des fongosités.

Les douleurs de tête redeviennent intenses et persistantes. Un matin le malade m'annonce qu'il a été atteint subitement pendant la nuit d'une hémorragie de l'oreille formidable, au cours de laquelle il a perdu plus d'un litre de sang.

Le pansement est en effet imprégné de sang, mais l'inspection de la plaie après un nettoyage soigneux ne peut m'éclairer sur le point de départ de l'hémorragie.

A partir de cette date, le même phénomène se reproduit tous les deux ou trois jours. L'hémorragie survient pendant la nuit, le malade étant dans le décubitus dorsal et en proie à des efforts de toux. L'hémorragie est continue, revêt la forme d'un filet de sang ininterrompu et dure de quelques minutes à un quart d'heure. La quantité de sang perdu chaque fois est difficile à préciser, mais, au dire du malade, atteindrait parfois deux litres. Elle s'arrête spontanément, laissant le malade presque sans connaissance. Ces pertes de sang ont sur l'état général une influence des plus fâcheuses et c'est à peine si le malade peut se traîner. En même temps, les douleurs de tête progressent; la plaie a un aspect de plus en plus mauvais. Les fongosités sont volumineuses, abondantes et violacées. Des fistules s'établissent dans les parties molles, notamment à l'extrémité inférieure de l'incision primitive et dans la région du temporal. Une nouvelle opération a lieu le *26 mai*.

Après incision et détachement des parties molles, la brè-

che attico-mastoldienne créée par l'évidement primitif est découverte. Les grosses fongosités qui la combrent sont extraites et les parois osseuses mises à nu. On retrouve le toit de la caisse atteint de carie, mais sur une bien plus grande étendue qu'à la première opération. Cette ostéite nécrosante s'étend au toit de l'antre et aussi en partie à la paroi cérébelleuse de l'antre. Après agrandissement de la périphérie de la brèche osseuse, les portions malades du toit de la caisse et de l'antre sont extraites au moyen d'une pince-gouge dont une branche est introduite sous la dure-mère. Les lésions osseuses sont également poursuivies dans la direction du cervelet jusqu'à la rencontre du tissu sain.

Dans cette ablation de tissus malades, on n'arrive au contact ni de la dure-mère cérébelleuse ni d'un gros vaisseau quelconque. En particulier, le sinus latéral n'est mis à nu sur aucun point de son trajet.

Le canal du facial est indemne. L'exploration minutieuse de la caisse ne montre aucune déhiscence du canal carotidien. L'opération est terminée par une toilette minutieuse des tissus mous et le tamponnement des cavités osseuses.

*Suites opératoires.* — Le soir de l'opération, amélioration relative.

*27 mai.* — Nuit assez bonne, vagues douleurs de tête et caractère chagrin. Alimentation légère assez bien supportée.

*28 mai.* — Trois heures de sommeil consécutives, mais douleur au niveau de la région temporale.

*31 mai.* — Les douleurs de tête reprennent leur acuité. Une hémorragie de l'oreille peu abondante se produit, maîtrisée par un tamponnement assez serré.

*1<sup>er</sup> juin.* — Grand frisson; durée, demi-heure. Le soir, douleur extrêmement violente dans la zone d'innervation du trijumeau. Le malade, assis sur son lit, tient sa tête entre ses mains en poussant des gémissements.

*2 juin.* — Hémorragie subite d'une abondance extrême. Le sang coule comme un fil ininterrompu sortant du pansement au-dessous du menton.

Le malade perd un litre de sang au minimum. L'hémorragie s'arrête spontanément et un pansement fait immédiatement après ne permet de voir aucun vaisseau dénudé pouvant servir de point de départ à l'hémorragie. Dans la soirée du même jour, le malade est vu par nos éminents confrères, les docteurs Lubet-Barbon et Martin, de passage à Mar-



seille. Tous deux estiment que seule une hémorragie sinusienne peut donner lieu à ces phénomènes.

*3 juin.* — Après une nuit calme, grand frisson suivi d'une hémorragie subite extrêmement abondante. Dans la journée, nouveau frisson, Prostration très grande. Affaiblissement rapide du pouls. Respiration stertoreuse. Torpeur intellectuelle. Nouvelle hémorragie dans la nuit.

Décès le *4 juin*, à huit heures du matin.

*Autopsie.* — *Thorax* : Anthracose pulmonaire. Adhérences pleurétiques du sommet droit.

*Poumons* : Le poumon droit pèse 150 grammes. Il présente quelques cavernules dans le lobe supérieur. Le poumon gauche pèse 650 grammes. Il est creusé au sommet d'une caverne de la dimension d'une noisette remplie de pus.

Adhérence de la plèvre et du péricarde.

A l'ouverture du péricarde, on y trouve 50 centimètres cubes environ de liquide purulent.

Le cœur présente à sa face inférieure des plaques laiteuses de péricardite; deux sur la face inférieure du ventricule droit, une sous la face inférieure du ventricule gauche; d'autres, plus petites, sur la face postérieure du ventricule droit. A l'ouverture du cœur, vastes caillots situés dans l'artère pulmonaire et l'oreillette droite.

Myocarde de couleur feuille morte très prononcée.

Aorte normale.

*Foie* : Le foie est gros. Poids: 1,950 grammes. A la coupe, on note la dégénérescence graisseuse de ce viscère; la bile est abondante et noire.

*Crâne* : La face externe de la dure-mère ne présente sur sa portion convexe aucune particularité.

*Les hémisphères cérébraux* sont normaux, sauf au niveau de la région occipitale. Là, ils sont recouverts d'un enduit gélatineux, transparent et adhérent.

A la face inférieure du cerveau, on constate que la portion du lobe temporo-occipital qui est en contact avec la région opérée présente sur une étendue d'une pièce de 5 francs environ une teinte verdâtre au niveau de laquelle les circonvolutions temporo-occipitales paraissent atrophiées. La coupe du cerveau me permet de relever aucune altération macroscopique. Les ventricules sont normaux, pas d'abcès de la région sphéno-temporale. Il faut noter cependant que la portion des circonvolutions temporo-occipitales atteinte



extérieurement, de la couleur verdâtre signalée plus haut, montre à la coupe la même couleur sur une épaisseur de demi-centimètre environ.

*Cervelet normal.*

*Base du crâne :* La dure-mère pariétale est normale dans toute son étendue, sauf au niveau du rocher droit. Là, elle présente des granulations peu nombreuses, mais assez volumineuses (petites lentilles). De plus, sur une grande portion de la face supérieure du rocher et sur la région qui recouvre le trou déchiré postérieur, elle présente une teinte verdâtre.

*Temporal :* Sur sa face externe, cet os montre les cavités créées artificiellement, dans l'état où on les a laissées après l'opération. On aperçoit l'ouverture faite dans le crâne au niveau du toit de la caisse et de l'antre. Aucune autre ouverture n'existe soit sur le cervelet, le sinus latéral, le facial, ou le canal carotidien. Vu par sa face interne, le temporal apparaît indemne de lésions au niveau de la dure-mère cérébelleuse. Le sinus latéral ouvert contient un caillot non adhérent et les parois de la gouttière sigmoïde sont absolument saines et sans la moindre solution de continuité.

La face supérieure du rocher est recouverte d'une dure-mère à teinte verdâtre et granuleuse. On l'incise dans la direction de la pointe du rocher et on trouve au-dessous d'elle un caillot. Celui-ci enlevé, la paroi supérieure du rocher est nettement visible. On note l'ouverture du toit de la caisse circonscrite par un bord irrégulier. De plus, toute cette face supérieure du rocher est atteinte de carie. Cette constatation indique la source et explique le mécanisme de l'hémorragie. La carie de la face supérieure du rocher a ulcéré le sinus caverneux, le sang épanché a cheminé sous la dure-mère et sur la paroi supérieure du rocher et a gagné l'extérieur par l'ouverture du toit de la caisse.

En examinant le temporal par sa face inférieure, on trouve une collection hématique dans la fosse ptérygo-maxillaire, venant au contact du condyle du maxillaire inférieur et ayant contourné l'articulation temporo-maxillaire.

Il est vraisemblable que le sang endigué par le pansement a gagné la fosse ptérygo-maxillaire soit par un trou de sortie d'une branche maxillaire du trijumeau, soit par une fente crânienne provoquée par la carie au niveau de l'hiatus de Fallope ou de la suture de la portion pétreuse avec le sphé-

noïde. Cette inondation de la fosse ptérygo-maxillaire explique les douleurs névralgiques atroces que le malade ressentait dans la région du trijumeau les derniers jours de sa maladie.

La jugulaire est indemne de lésions.

---

## PHOTOPHORE DE POCHE POUR EXAMEN A DOMICILE

Par le D<sup>r</sup> TRÉTROP, d'Anvers.

L'apparition d'une lampe à filament métallique extrêmement fin et relativement long, disposé en triple boucle, ne consommant que trois dixièmes d'ampère sous 3 volts et demi, m'a permis d'employer pour l'examen à domicile ces minuscules batteries de poche composées de trois éléments de piles sèches si répandues aujourd'hui. J'ai adapté la lampe à un photophore à lentille frontale. Photophore, fil de connexions, interrupteur et piles pèsent en tout 300 grammes et leur volume réduit permet de les mettre le plus aisément en poche. L'intensité lumineuse est suffisante pour un bon examen du larynx. La durée de la pile permet de faire plusieurs courtes interventions ou huit à quinze jours d'examens et davantage d'après l'emploi journalier.

La dépense est presque nulle, le prix de la batterie de rechange étant très réduit <sup>1</sup>. En emportant une batterie de rechange, on est toujours assuré d'un bon éclairage sans les ennuis multiples et les pertes de temps qu'occasionne l'emploi des accumulateurs, souvent vides au moment du besoin.

L'avenir, pour l'examen électrique des malades à domicile, est aux lampes à filaments métalliques de grand rendement sous faible voltage et ampérage, et aux piles sèches de faible volume.

---

1. A Anvers, 50 centimes la batterie.



*Séance du 13 mai 1909.*

Présidence de M. LAVRAND, de Lille.

## TRAITEMENT DES SINUSITES MAXILLAIRES

PAR LES INJECTIONS DIAMÉTIQUES  
DES EAUX SULFUREUSES DE LUCHON

Par le D<sup>r</sup> AUDUBERT, de Luchon.

Pendant une certaine période, les lavages du sinus maxillaire par la ponction diamématique ont été considérés comme un traitement d'attente, d'exception, l'intervention chirurgicale étant la règle. Les auteurs étaient à peu près d'accord pour conseiller quelques lavages dès le début de l'affection, dans les empyèmes de date récente; ils avaient bien soin de prévenir le malade que cette médication ne constituait qu'une faible chance de guérison, et que, nécessairement, ils seraient obligés de recourir à l'opération. Et, en effet, si après cinq ou six lavages il y avait persistance de la suppuration et de l'obscurité, on devait recourir à l'intervention et plus particulièrement au procédé de Caldwell-Luc. Le traitement devait varier selon l'importance et l'intensité des phénomènes morbides, la gravité des symptômes et d'après la durée de l'affection. C'est qu'il existe, en principe, deux grandes classes de suppuration sinusienne, d'après le degré d'ancienneté, les unes aiguës avec tuméfaction de la muqueuse et écoulement purulent plus particulièrement connues sous le nom d'empyèmes, les autres chroniques avec épaissement de la muqueuse et fongosités plus ou moins abondantes formant les sinusites vraies. Aux premières étaient réservés quelques lavages;



aux secondes, après quelques tentatives de lavages, l'intervention chirurgicale.

Depuis quelques années, il y a une tendance très marquée à réagir contre l'emploi trop fréquemment mis en pratique de la méthode opératoire : certains auteurs estiment qu'on se hâte trop souvent d'intervenir chirurgicalement dans certaines sinusites qui pourraient être guéries par l'application prolongée des lavages. Chaque fois qu'on se trouvera en présence d'une inflammation chronique avec ou sans fongosités du sinus maxillaire, et après extraction des dents malades on devra tenter le traitement conservateur et employer systématiquement le lavage diaméatique du sinus malade en persévérant aussi longtemps que possible. La persistance de cette méthode a amené des résultats favorables dans beaucoup de cas considérés comme justiciables de l'opération. Certains praticiens ne se bornent plus à faire cinq à six lavages, mais une série de vingt et même trente avant de conseiller au malade l'ouverture et le curetage du sinus. Furet, Lermoyez, Koenig ont rapporté de nombreuses observations de sinusites justiciables de l'opération qui furent toutes guéries par l'emploi prolongé des lavages. Dans un cas cité par Mahu, cinquante-quatre lavages ont été nécessaires pour arriver à la guérison.

Ces lavages sont faits habituellement à travers le méat inférieur, soit avec de l'eau bouillie, soit avec de l'eau boricuée tiède suivie d'injection d'eau oxygénée ou d'une petite quantité de chlorure de zinc au 1/30.

Encouragé par les résultats de nos confrères, j'ai pensé que l'eau sulfureuse, dont l'efficacité est universellement reconnue dans les affections des muqueuses, pourrait utilement trouver son emploi dans les sinusites chroniques.

Je connaissais, d'autre part, les bons effets qu'en avait obtenus mon ami le Dr Brindel par l'emploi, à domicile, d'eau sulfureuse en bouteille dans certains cas de sinusites chroniques.

Je ne crois pas que les eaux sulfureuses prises directement aux griffons aient jamais été injectées dans l'antre d'Highmore par la ponction transméatique. C'est le résultat de quelques observations que je rapporte ici afin de bien démontrer l'efficacité de nos eaux dans cette affection. Cinq malades atteints de sinusites chroniques ont été soumis à ce traitement : ils présentaient tous de l'opacité et avaient un écoulement de pus suffisamment abondant et épais. Trois d'entre eux avaient déjà été soignés par la méthode des ponctions et des lavages et venaient essayer d'obtenir des sulfureux la guérison définitive. L'un d'eux avait eu cinq ponctions, le second six et le troisième une quinzaine. Quoique en bonne voie, leur guérison était loin d'être acquise, surtout pour les deux premiers qui, malgré une diminution de leur écoulement, rendaient encore assez abondamment du muco-pus. Le troisième était en meilleur état : il rendit par le premier lavage un paquet de muco-pus aggloméré, ce qui est ordinairement un indice de guérison prochaine. Enfin deux n'avaient jamais été traités par la ponction : ils m'avaient été envoyés pour du catarrhe nasal ; je pus les convaincre de l'utilité qu'il y avait pour eux de se soumettre à un lavage direct du sinus maxillaire. Je fus assez heureux pour voir disparaître chez l'un d'eux toute trace de suppuration, et obtenir chez le second une diminution très notable de l'écoulement purulent ; obligé d'interrompre son traitement, ce dernier me quitta tellement amélioré qu'il eût suffi de deux ou trois ponctions pour amener une guérison définitive.

Je me suis servi, comme instrument, d'une aiguille de dix à douze centimètres de longueur et d'un diamètre de deux à trois millimètres réunie à un appareil injecteur enéma, en communication avec un réservoir d'eau sulfureuse attachant à la source elle-même. La ponction a été toujours faite dans le méat inférieur à quatre centimètres à peu près de l'entrée des narines, après un badigeonnage



à la cocaïne. Le nombre des ponctions a varié de huit à douze, c'est-à-dire que dans les cas déjà améliorés elles ont été faites tous les trois jours, tandis que dans les deux cas non traités antérieurement, elles ont été pratiquées à jours passés pendant un séjour de trois semaines environ.

Les premiers lavages, surtout chez les deux derniers malades, ont donné du pus abondant, fétide chez l'un d'eux, souvent grumeleux et miscible à l'eau. L'écoulement purulent diminuait environ vers la quatrième ou cinquième séance.

Ces lavages avec nos eaux sulfureuses remplissent très bien les conditions favorables à la guérison du sinus. Nos sources ont, en effet, une température variable, selon les griffons, de 30° centigrades à 66°. Entre ces deux points, il existe toute une gamme de sources à divers degrés. Les sources ayant une température de 37° à 38° étaient les mieux tolérées au contact de la muqueuse sinusienne.

Les eaux thermo-sulfureuses de Luchon peuvent revendiquer parmi leurs attributions les plus spéciales, le traitement des principales inflammations chroniques des muqueuses des voies respiratoires. Elles peuvent, non seulement exercer une action directe, élective sur l'état local, mais encore combattre, le plus souvent, les causes pathologiques qui ont favorisé son développement ou qui contribuent à l'entretenir.

Ainsi les sinusites, en dehors de celles qui sont d'origine dentaire, sont le plus souvent consécutives à des poussées successives de catarrhe nasal si fréquent chez les arthritiques, lymphatiques et neuro-arthritiques. Même dans les cas où l'affection nasale semble s'être développée d'emblée, sous l'influence de causes irritantes répétées, on doit admettre l'intervention de poussées inhérentes à l'état général.

Ces poussées congestives qui jouent un rôle si important dans la genèse des inflammations des sinus ont des causes



intrinsèques et extrinsèques. Les premières agissent sur la nutrition de la muqueuse, affaiblissent sa vitalité et la rendent plus vulnérable aux agents extérieurs : ce sont les principales diathèses qui par des troubles nutritifs préparent ou affaiblissent le terrain et augmentent la prédisposition aux agents extérieurs, aux microbes, et par suite aux inflammations locales.

Nos eaux sulfureuses constituent un puissant modificateur de ces diathèses, grâce à leurs propriétés *altérantes* et *reconstituanles* qui leur permettent d'être utilement appliquées aux catarrhes reliés aux états diathésiques.

Si je me suis un peu trop étendu sur ces propriétés générales, dans ce cadre restreint, c'est pour démontrer l'utilité qu'il y a à traiter l'état général : on voit ainsi combien le traitement des affections causales peut aider l'action du traitement dirigé contre les lésions elles-mêmes : aussi est-il fréquent de voir marcher simultanément l'amélioration de la muqueuse et l'état pathologique qui a influé sur le développement de l'affection.

Elles sont, en outre, *résolutives*, *fondantes*, et *substitutives*. Appliquées directement aux muqueuses des voies respiratoires sur lesquelles elles ont une action élective, elles agissent sur le processus catarrhal ; leur action se traduit par des modifications de quantité et de qualité des sécrétions morbides. Du côté des muqueuses malades on voit une activité plus grande de la circulation capillaire et des modifications dans l'innervation de cette muqueuse. Ces modifications apportées à sa vitalité et à ses mutations nutritives tendent à provoquer la résolution des exsudats et à fortifier sa résistance. En un mot, nos eaux substituent une forme aiguë momentanée à la forme chronique ; les mucosités sécrétées sont moins épaisses, plus aqueuses. Si ce traitement a été administré sagement, et si on a le soin d'éviter de trop fortes poussées congestives, on obtient de bons effets résolutifs, on voit la muqueuse légèrement

congestionnée revenir peu à peu à son état normal, en passant par toutes les phases d'une régression lente.

Ces données générales sur la médication sulfureuse nous permettent d'apprécier l'utilité de l'eau sulfureuse mise directement au contact de la muqueuse du sinus maxillaire; tout en modifiant la vitalité et les sécrétions de cette muqueuse, elle a pour effet de la déterger et de la lubrifier; elle a une action topique incontestablement favorable sur la muqueuse. Le liquide projeté baigne tous les replis et anfractuosités du sinus, le nettoie, le débarrasse des sécrétions muco-purulentes et des fongosités qui emplissent sa cavité, et qui par leur contact prolongé avec la muqueuse ne peuvent qu'entretenir un état inflammatoire.

L'eau sulfureuse, après avoir éliminé tous les produits septiques, vient baigner cette muqueuse dépouillée et altérée. Grâce à leur chaleur, leur causticité, leurs propriétés particulières, les eaux sulfureuses permettent à la muqueuse de reprendre peu à peu ses fonctions normales; ses glandes sécrètent plus abondamment des produits plus aqueux, ses ulcérations se cicatrisent et la guérison survient.

Il n'est pas indifférent d'employer n'importe quelle source : nous estimons qu'au début du traitement, il faut utiliser, de préférence, des sources faiblement minéralisées et de température moyenne pour en arriver, plus tard, si c'est nécessaire, dans le cas où la guérison tarderait à venir, à des sources fortes. Nous avons eu rarement l'occasion de nous en servir pour les sinusites, les sources moyennes nous ayant donné toute satisfaction. Dès le début, en effet, la pénétration d'une source très riche en polysulfure peut être suivie de chatouillements incommodes, et parfois de douleurs assez vives : c'est pour les éviter que nous préférons recourir aux sources faibles. Luchon, à ce point de vue, nous donne tout le choix désirable, depuis les sources sédatives jusqu'aux sources excitantes, depuis une faible minéralisation (0 gr. 0064 de sulfure de sodium



par litre) jusqu'à 0 gr. 0915 (source *Bosquet* et *Pré n° 1*), depuis 30° centigrades jusqu'à 66°. Nous avons là à notre disposition 48 sources formant 11 groupes qui constituent une véritable gamme qui permet de varier la médication sulfureuse selon la lésion et la diathèse.

Je ne voudrais pas terminer ce rapide exposé sans parler d'une des propriétés des eaux minérales, toute d'actualité : *la radioactivité* dont la récente découverte permettra peut-être, plus tard, d'expliquer l'action physiologique de nos sources et leurs véritables indications thérapeutiques. La présence d'éléments radioactifs nous permet de concevoir une interprétation nouvelle du rôle si obscur des eaux minérales dans la thérapeutique.

Laborde et Moureu ont fait des recherches fort intéressantes qui leur ont permis de découvrir que certaines sources étaient très fortement radioactives.

Moureu a bien voulu faire sur place l'analyse de nos sources de Luchon : ses recherches lui ont permis de constater que certaines sources, telles que *Bordeu* dont les effets sédatifs sont bien connus, ont une grande richesse en radioactivité (*Bordeu* serait une des sources les plus riches et viendrait après *Gastein*), tandis que certaines sources très excitantes et très minéralisées en possèdent très peu. Cette richesse en radioactivité permettrait d'expliquer comment certaines sources faiblement minéralisées sont très actives au point de vue thérapeutique.

Il y a un fait particulièrement intéressant à retenir, c'est que cette radioactivité diminue à peu près de moitié dans les quatre premiers jours qui suivent l'embouteillage et qu'au bout d'un mois environ une eau minérale a perdu pratiquement toute propriété radioactive. Nous savons depuis longtemps que les eaux minérales transportées perdent une partie de leurs propriétés thérapeutiques : cette diminution serait-elle due à la disparition de la radioactivité?



Comme nous l'avons vu plus haut, ce sont les sources moyennement sulfureuses qui nous ont donné les résultats les plus satisfaisants dans les lavages du sinus. C'est dans ces sources qu'on a trouvé la plus grande radioactivité. Il y a dans ces faits plus qu'une coïncidence et nous devons y trouver l'explication du rôle thérapeutique de nos eaux.

CONCLUSION. — Ces quelques observations nous permettent d'apprécier l'efficacité de l'eau sulfureuse employée en injections dans les inflammations chroniques du sinus maxillaire après ponction transméatique, puisque les cinq malades ont été guéris de leur sinusite; nous comprenons dans le nombre le cinquième chez qui l'écoulement purulent avait considérablement diminué.

De ces considérations il résulte que les sinusites qui résistent aux lavages nombreux auxquels elles sont soumises, peuvent achever leur guérison par les injections d'eaux sulfureuses prises sur place, résultat que nous avons obtenu pour les trois premiers malades. Les deux autres malades pour lesquels l'eau sulfureuse seule a été employée ont également bénéficié de cette médication.

L'eau sulfureuse est un excellent agent thérapeutique, spécifique des muqueuses des voies respiratoires et par conséquent très efficace dans les sinusites rebelles.

---

## NOUVEL ENTONNOIR INHALATEUR

Par le D<sup>r</sup> PHILIP, de Bordeaux, au nom du D<sup>r</sup> FOURNIER, de Marseille.

L'auteur présente, au nom de M. le D<sup>r</sup> G. FOURNIER, de Marseille, un nouvel entonnoir inhalateur pouvant s'adapter à un récipient quelconque et permettant l'aspiration des vapeurs médicamenteuses.

---

NOUVELLE CONTRIBUTION  
A LA  
TECHNIQUE OPÉRATOIRE DU LABYRINTHE

Par le D<sup>r</sup> BOURGUET, ancien prosecteur,  
chef de clinique à la Faculté de médecine de Toulouse.

En 1905, dans notre thèse inaugurale, *Anatomie chirurgicale du labyrinthe*, nous avons montré de quelle manière nous comprenions l'ouverture de l'oreille interne dans le cas de labyrinthite suppurée diffuse. Nous préconisions alors l'ouverture du limaçon et de la branche antérieure du canal demi-circulaire externe, et comme le facial passait parallèlement à cette branche antérieure, pour ne pas le léser, nous fîmes construire un protecteur. L'École française, malgré l'article de Lermoyez paru dans la *Presse médicale* en 1902, sur les suppurations du labyrinthe et le rapport de Dundas Grant, de Brieger et de von Stein sur le même sujet, au Congrès international d'otologie de Bordeaux en 1904, l'École française, disons-nous, n'aiguilla pas ses recherches de ce côté. L'École viennoise, au contraire, avec Alexander, Neumann, Barany, porta tous ses efforts à débrouiller, à préciser la symptomatologie un peu délicate de cet organe. Le fruit de toutes ces recherches est consigné dans une monographie de Barany<sup>1</sup> en 1907, assistant de la clinique de Politzer. C'est à la suite de ce travail qu'en France on recherche le nystagmus expérimental et pathologique de l'appareil vestibulaire. Lombard et Halphen<sup>2</sup>, la même année, publient un travail « sur le nystagmus réflexe provoqué comme méthode de diagnostic des états fonctionnels de l'appareil vestibulaire ». Pietri<sup>3</sup>, dans le *Journal de*

1. BARANY, *Physiologie und Pathologie des Bogengan-Apparates beim Menschen*, 1900.

2. LOMBARD et HALPHEN, *Progrès médical*, 18 avril 1907.

3. PIETRI, *Journal de médecine de Bordeaux*, avril 1908.

*médecine de Bordeaux*, étudie le nystagmus provoqué dans ses rapports avec les affections labyrinthiques, et un peu plus tard, le même auteur, en collaboration avec Maupetit<sup>1</sup>,

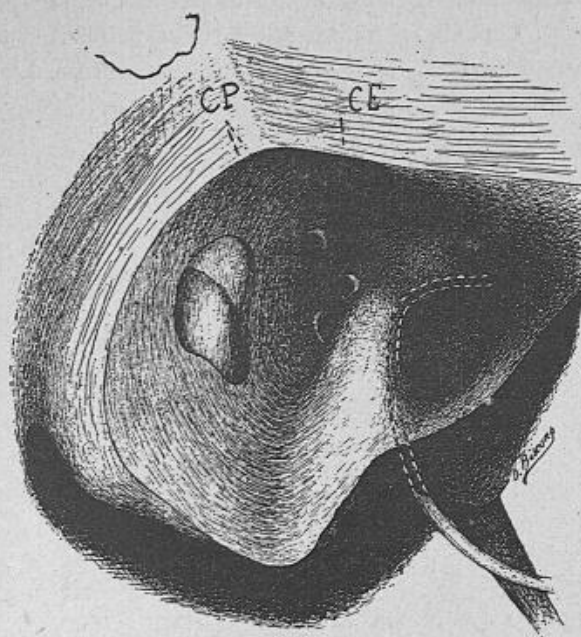


Fig 1 - A

étudie ce même nystagmus en dehors de toute affection pathologique. Hautant<sup>2</sup>, Lemaître et Halphen<sup>3</sup> font également des études sur ce sujet.

Nous-mêmes, nous nous sommes occupés à nouveau de

1. PIETRI et MAUPETIT, Nystagmus provoqué en dehors de toute affection pathologique (*Rev. de laryngol.*, 21 nov. 1908, p. 609).

2. HAUTANT, Examen fonctionnel des canaux demi-circulaires par le réflexe nystagmique (*Ann. des mal. de l'oreille*, sept. 1908, p. 245).

3. LEMAITRE et HALPHEN, Nystagmus et oreille interne (*Ann. des mal. de l'oreille*, p. 673).



la chirurgie de l'oreille interne, et c'est le résultat de cette étude que nous allons exposer.

Nous estimons que l'ouverture, telle que nous la pratiquions<sup>1</sup>, était insuffisante, car nous laissions le canal frontal, sagittal et la branche postérieure de l'horizontal intacts. Cependant, toutes ces parties peuvent contenir du pus dans le cas où la suppuration est diffuse. L'opéra-

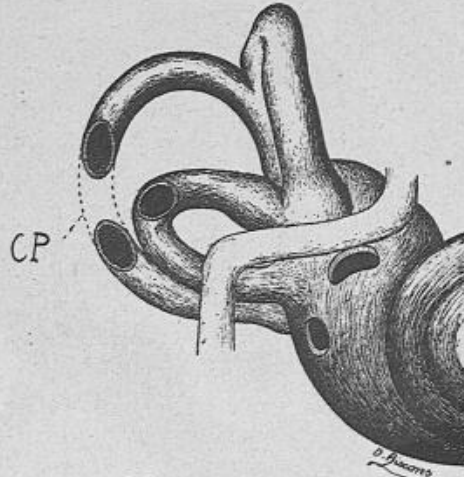


Fig 1 - B

tion était incomplète, puisque nous laissions une source d'infection qui pouvait provoquer à la suite une méningite, ou quelque autre complication encéphalique. A l'heure actuelle, nous ouvrons tous les canaux, nous faisons l'opération la plus large possible. Voici de quelle manière nous procédons.

D'abord, faire un large évidement; en arrière, s'étendre le plus loin possible; en haut, arriver jusqu'au contact du

1. BOURGUET, Chirurgie du labyrinthe (*Ann. des mal. de l'oreille*, 1905, t. II, p. 218).

prolongement postérieur de l'arcade zygomatique et jusqu'au point où cette arcade se recourbe et on abrase le plus possible du massif du facial, de manière à bien voir une partie de la fenêtre ovale et de la fenêtre ronde. Ceci est très important si l'on veut avoir une vue bien nette sur

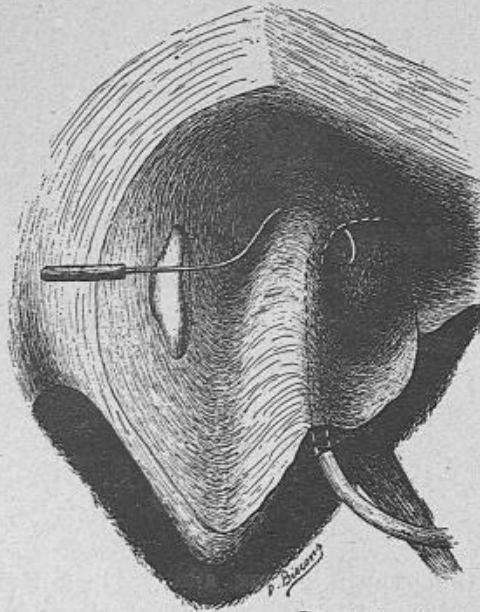
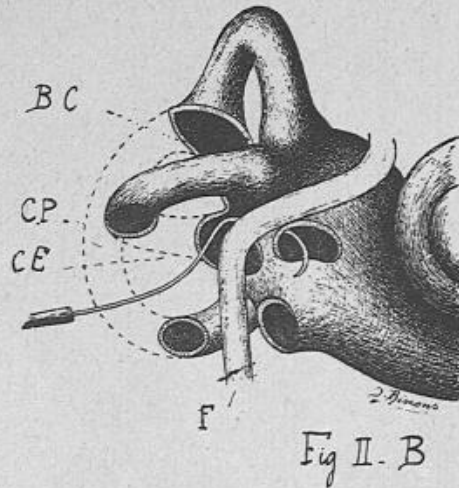


Fig. II - A

le promontoire. Pour en faciliter cette inspection, il est bon de réséquer toute la paroi postérieure du conduit auditif membraneux. Dans cet évidement, on met souvent à nu une partie de la branche descendante du sinus latéral, surtout s'il est légèrement procident. L'évidement ainsi largement pratiqué (*fig. I*), on voit très nettement la branche antérieure du canal horizontal; on applique alors le taillant d'une gouge assez fine au point où ce canal change de direction, et d'un coup on ouvre sa boucle CE (*fig. I*).

Puis, parallèlement au massif du facial entre lui et le sinus, en allant de bas en haut et un peu d'arrière en avant, on évide l'os de plus en plus profondément. Le canal postérieur CP est ouvert dans sa partie la plus reculée (*fig. 1, a*). Dans cette figure 1, nous avons représenté les trois canaux, le vestibule et une partie du limaçon indépen-




dants de tout rapport osseux, afin de mieux montrer les parties que l'on enlève. C'est la reproduction de ce qui a été fait. En pointillé, nous avons montré la partie du canal demi-circulaire postérieur que nous avons fait sauter dans ce premier temps opératoire.

Dans un second temps (*fig. 2*), avec la gouge on continue à creuser entre le sinus et le massif du facial, en prenant comme point de repère la branche postérieure du canal horizontal; on travaille de la sorte en arrière du facial et sur un plan légèrement inférieur; on va de la sorte en se dirigeant en avant. Il arrive à un moment donné que l'on a ouvert le vestibule par sa partie postérieure. Il suffit de prendre un léger crochet, de l'introduire dans le vestibule



par la partie évidée et de le faire ressortir par la fenêtre ovale en passant sous le facial, comme le représente la *figure 2, a*, pour se rendre compte que le vestibule est bien ouvert en arrière. Dans la même figure, dessin *b*, nous

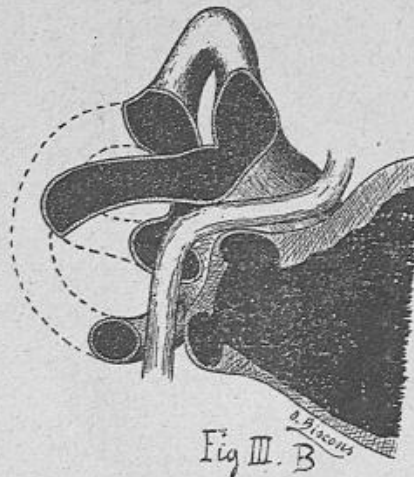


*Fig III : A*

avons représenté en pointillé tout ce que notre gouge avait enlevé. Nous voyons que la branche commune BC des deux canaux demi-circulaires frontal et sagittal est ouverte, que tout le canal postérieur CP est enlevé, sauf une petite portion inférieure, que la branche postérieure du canal horizontal CE a disparu, que le vestibule est ouvert dans sa partie la plus reculée.

Dans un troisième temps, nous introduisons le talon de

notre protecteur que nous avons transformé dans la fenêtre ovale, la plaque métallique, haute de 3 millimètres, vient s'accoler contre l'aqueduc de Fallope, de manière à protéger le facial (*fig. 3, a*). Le protecteur est tenu par un aide. A l'aide d'un ciseau burin, d'arrière en avant on enlève cette saillie lisse, polie, de l'aditus et la branche antérieure du canal horizontal CE est ouverte. La plaque du protecteur empêche le burin en dérapant vers le bas de léser le



facial; de même le bec de ce même protecteur protège le nerf en avant, dans le cas où le ciseau aurait tendance à glisser en avant. Il nous suffit ensuite, si l'évidement a été large et assez étendu en haut, de donner deux coups de ciseaux dans le sens vertical, au point où l'orifice ampullaire du canal horizontal a été ouvert, pour mettre à jour l'orifice ampullaire du canal frontal et une partie de sa branche antérieure CF.

Dans un dernier temps on peut, le protecteur restant en place, faire l'ablation du promontoire au moyen d'une gouge sans aucune difficulté. Il suffit d'adosser la convexité de l'instrument contre le massif du facial, le taillant de la

gouge appliqué sur la ligne de séparation de la fenêtre ronde et ovale, donner un coup. Autant du côté de l'orifice de la trompe d'Eustache. C'est suffisant pour enlever la calotte du limaçon constituée par le promontoire.

Dans la *figure 3, b*, on peut se rendre compte de quelle manière nous mettons largement à nu le labyrinthe, tout en respectant le facial. Tout le canal postérieur CP a disparu, sauf un peu de sa partie inférieure. La branche postérieure du canal horizontal CE, représentée en pointillé, a également disparu; sa branche antérieure est ouverte; elle forme une gouttière, et non plus un canal. Le canal frontal CF est ouvert en partie dans sa branche antérieure. On ne peut le poursuivre dans toute son étendue, car on tombe au niveau de sa boucle sur le sinus pétreux supérieur, et sa branche postérieure est très difficile à atteindre. Le limaçon L est lui aussi grandement ouvert.

Ainsi le vestibule est mis à jour en arrière, en suivant la branche postérieure du canal horizontal; en haut, en ouvrant les deux orifices ampullaires des deux canaux externe et frontal; en bas, en faisant sauter les deux fenêtres ronde et ovale.

Tous ces différents temps opératoires que nous avons fait représenter ont été dessinés d'après nos préparations.

## SINUSITE MAXILLAIRE CHRONIQUE RÉCHAUFFÉE

A LA SUITE

D'UNE FURONCULOSE DE LA LÈVRE SUPÉRIEURE

ET D'UN ABCÈS SOUS-JUGAL CONSÉCUTIF

CALDWELL-LUC SOUS ANESTHÉSIE LOCALE<sup>1</sup>

Par le D<sup>r</sup> BOURGUET, ancien prosecteur,  
chef de clinique à la Faculté de médecine de Toulouse.

OBSERVATION. — Thomas L..., roulier, rentre le 15 décembre 1908 à la Clinique ophtalmologique de M. le professeur



Frenkel pour être opéré de cataracte de l'œil gauche. Le lendemain, extraction combinée.

Trois jours après, en faisant le pansement, on ne constate rien d'anormal; la pupille, à l'éclairage oblique, se montre bien noire. Le malade n'a pas de fièvre lorsque le 22, en arrivant à la clinique, l'infirmière nous annonce que C... n'a pas reposé la nuit, qu'il a eu de la fièvre, que la joue correspondante, de même que la lèvre supérieure, sont rouges, tuméfiées. Nous constatons, en effet, que toute la moitié gauche de la figure forme un vaste placard rougeâtre, chaud, luisant et tendu. La lèvre supérieure est doublée de volume. La température est de 39°; on ordonne des compresses chaudes à renouveler toutes les heures.

Le lendemain, la lèvre est criblée de nombreux orifices jaunâtres où s'étale du pus. C'était une furonculose. Profondément nous cautérisons au galvano, et le 24 du pus s'est collecté sous la joue, il en sort par la narine gauche. Nous pratiquons la rhinoscopie antérieure. Nous voyons du pus épais sous le cornet moyen. En même temps, deux fistules s'établissent: l'une au niveau du sac lacrymal et l'autre au niveau de la région malaire, par où s'écoulent des flots purulents. Les paupières sont fortement gonflées, le malade ne peut les ouvrir. En pressant sur la joue, du pus s'écoule de la fosse nasale. Nous avons ainsi une déhiscence de la paroi antérieure du sinus maxillaire.

Le malade nous déclare, après interrogatoire, que de temps à autre, depuis quelques années, il mouchait des sécrétions purulentes.

L'état des prémolaires qui restaient était satisfaisant. Pas de carie. En présence de cet état aigu, des douleurs causées par le phlegmon sous-jugal, qui communiquait avec le sinus maxillaire, nous posons le diagnostic de sinusite maxillaire chronique réchauffée.

Nous ne pratiquons pas d'éclairage du sinus qui ne nous aurait donné aucune indication. Pas de lavage transméatique. En pressant sur la joue, le refoulement du pus sous-jugal à travers le sinus maxillaire et l'ostium maxillaire était un indice suffisant pour déclarer que nous avons une déhiscence de la fosse canine et que le sinus était rempli de pus.

Séance tenante, nous pratiquons un Caldwell-Luc sans anesthésie générale. Badigeonnage du sillon gingivo-labial

avec une solution forte de cocaïne à 5 0/0. Mèche de gaze imbibée de la même solution sous le cornet inférieur. Au bout de dix minutes, incision du cul-de-sac à fond, jusqu'à l'os. La lèvre supérieure est soulevée avec un écarteur au fur et à mesure que la rugine va décoller toute la joue. Du pus en assez grande abondance s'écoule de la plaie opératoire. Nous avons négligé à dessein d'injecter une solution faible de cocaïne sous la joue, cet anesthésique n'agissant pas sur les tissus enflammés; aussi ce temps a-t-il été un peu douloureux pour le patient.

Après avoir bien ruginé et décollé, nous apercevons une déhiscence, un orifice gros comme le petit doigt au niveau de la paroi antérieure de l'antre maxillaire. Agrandissement de cette déhiscence avec le ciseau et la pince-gouge, de façon à enlever toute la paroi antérieure de la cavité. Tout le contenu purulent est ensuite épongé.

Une fois cela fait, avec un tampon d'ouate monté et imprégné d'une solution forte de cocaïne adrénaline, nous badigeonnons toutes les parois du sinus. Cinq minutes après, ablation de toutes les fongosités avec les curettes de Luc. Pas de douleurs pendant ce temps. Ablation de la mèche intra-nasale, contre-ouverture au-dessous du cornet inférieur en respectant celui-ci. Gaze dans toute la cavité, dont un des bouts ressort par la narine.

L'incision gingivo-labiale n'est pas suturée pour mieux surveiller le tissu lardacé de la face profonde de la joue. A partir de ce moment, les douleurs se calment. Le soir même, le malade ne ressentait aucun élancement et la température tomba à 37°5.

Les pansements sont renouvelés tous les jours, et le cinquième jour, tout phénomène aigu ayant disparu, nous fermons au niveau du vestibule buccal.

Dix jours après, le malade sortait du service entièrement guéri de son phlegmon, de sa sinusite et sans aucune complication du côté de son œil, car la plaie résultant de la kératectomie aurait pu facilement s'infecter par suite de cette fistule purulente siégeant au niveau du sac et donner lieu à une panophtalmie.

Nous avons tenu à publier cette observation parce qu'elle a été pratiquée sous anesthésie locale et que le



malade, malgré une affection aiguë, l'a supportée sans trop de souffrances. Nous avons vu chez Mermod les sinusites maxillaires pratiquées toujours de cette façon, et Luc, dernièrement, dans la même *Revue*, publiait l'observation de son assistant qu'il avait opéré d'une sinusite maxillaire chronique suivant son procédé et sous cocaïne, sans que ce dernier éprouvât la moindre douleur.

Dorénavant, nous nous promettons de ne jamais donner le chloroforme pour de semblables interventions, et nous pensons que de ce fait le reproche qui est adressé au Caldwell-Luc, c'est-à-dire d'exiger l'anesthésie générale, ne tient plus, puisque nous pouvons opérer les sinusites maxillaires sans que les malades se ressentent du bistouri ou du ciseau.

Ce procédé de Caldwell-Luc nous paraît maintenant l'idéal. Nous pouvons explorer tous les recoins de l'antre d'Highmore, détruire les cloisons qui existent parfois et divisent le sinus en autant de chambres fongueuses, ce que ne peut permettre tout autre procédé. En somme, cette méthode nous paraît être la méthode de choix, puisque la seule critique qu'on lui ait adressée tombe de ce fait que nous pouvons l'employer sous anesthésie locale.

---

## CONTRIBUTION A L'ÉTUDE DES OTITES TUBERCULEUSES

Par le D<sup>r</sup> Édouard ROLAND, de Paris.

L'étude des otites tuberculeuses a fait l'objet de nombreux travaux, sans que la question soit définitivement tranchée; parce qu'il est souvent difficile de réunir tous les éléments d'une observation.

Chargé des soins de tout ce qui concerne notre spécialité au Sanatorium des Pins, à Lamotte-Beuvron, nous avons



pu suivre deux cas aussi complètement que possible et il nous paraît intéressant de les rapporter.

OBSERVATION I. — Paul P..., vingt-neuf ans, commerçant, entre au Sanatorium dans un état très avancé de tuberculose pulmonaire.

*Antécédents héréditaires.* — Mère bien portante. Père mort d'une affection cardiaque, l'enfant avait cinq ans. Une sœur bien portante, mais très nerveuse, et qui a un enfant en bonne santé.

Une autre sœur morte de tuberculose pulmonaire à l'âge de seize ans, il y a dix ans de cela. La maladie aurait duré six mois.

*Antécédents personnels.* — Né à terme. Élevé au biberon. N'a eu aucun symptôme de végétations adénoïdes, ni ronflement, ni bouche ouverte, ni coryza fréquents. Ne toussait pas plus souvent que d'autres enfants. Jamais d'otite, jamais d'angine.

Scarlatine banale à l'âge de dix ans, tenu quarante jours isolé, mais sans complications auriculaires. A fait son service militaire normalement, sans aucun incident, ni subir aucun examen médical.

Son affection tuberculeuse pulmonaire aurait débuté il y a dix-huit mois par des points de côté, des douleurs dans le dos, des névralgies intercostales. Le diagnostic à cette époque est hésitant. Phénomènes douloureux intenses, mais pas de toux ou à peine, mais dès cette époque, amaigrissement et perte des forces. Les symptômes pulmonaires apparents ne dateraient que de huit ou dix mois. Toux et quelques filets de sang, mais pas d'hémoptysie abondante. Sueurs. Fièvre. Quelques vomissements en toussant. Tous ces phénomènes ont augmenté et peu à peu, insensiblement, le malade est arrivé à se cachectiser; est arrivé ici dans un état lamentable. Teint terreux; crachats abondants. N'a cessé son travail que ces derniers mois, car jusqu'alors avait pu accomplir sa besogne quotidienne.

Le début de l'affection auriculaire daterait de *juillet* 1908. L'interrogatoire ne se faisant que par le cahier, le crayon est très laborieux; mais, d'autre part, la mère est très précise dans les renseignements suivants :

*Histoire clinique.* — L'oreille droite se serait mise à couler

en *juillet 1908* insidieusement, sans phase d'otite douloureuse ou fébrile, sans angine; l'audition était intacte. L'écoulement est devenu plus abondant, très vite fétide, écœurant, mais jamais sanguinolent. Extrêmement abondant, tachant les oreillers. Vers le mois d'*août 1908*, l'audition à droite, commence à baisser, mais très lentement. Quelques semaines après le début de l'otite, il y aurait eu une période très douloureuse, à crier, dit la mère, et localisée à l'oreille droite.

Ces douleurs durent quelques jours et disparaissent, sans qu'on note à ce moment aucune modification, dans la nature, la quantité de l'écoulement et dans l'audition. Peu à peu, l'audition à droite de mauvaise qu'elle était devient nulle.

L'oreille *gauche* se prend en septembre 1908, trois mois après la droite, avec une même évolution clinique. Écoulement insidieux, vite fétide, abondant, et, peu à peu, disparition de l'audition. Dès ce moment, on commence à parler au malade par le cahier et le crayon, alors même qu'il entendait encore un peu. On n'a pas eu à gauche de phase douloureuse comme à droite.

Consulte deux confrères. On aurait proposé un évidement pétro-mastoidien bilatéral. S'y serait refusé. Le malade est donc entré dans la surdité lentement, en quelques mois, mais en novembre 1908, cette surdité était absolue. Depuis que l'on a commencé à parler avec le cahier, on n'a jamais employé aucun autre moyen de conversation.

L'écoulement a persisté horriblement fétide, très abondant. Les lavages institués étaient douloureux et ne provoquaient aucun amendement dans l'abondance et l'odeur.

A l'examen ici, on est frappé de l'odeur repoussante de l'otorrhée et de sa profusion des deux côtés. Le pavillon est rempli de pus sanieus.

On constate enfin l'existence d'une *paralysie faciale droite* que l'entourage avait à peine *remarquée*. Cette paralysie est le type des paralysies périphériques totales supérieure et inférieure.

*Examen otoscopique.* — *A droite*: Nettoyage du conduit. Examen au spéculum. Destruction totale de la membrane; on aperçoit en haut le manche du marteau recouvert de quelques granulations. Un stylet coudé entre dans l'attique, et au contact de la pointe on constate de l'ostéite des parois, dénudation, friabilité. En arrière, vers l'aditus, même sen-



sation. Rien de particulier dans le fond de la caisse, qui est granuleux et saignant facilement au contact du stylet.

*A gauche* : Il ne reste non plus aucun vestige du tympan. On ne reconnaît plus aucune trace visible du marteau, dont le manche est peut-être perdu dans un magma de granulations siégeant sur le mur de la logette. Avec le stylet, exploration de l'attique, sensation d'ostéite.

*Épreuves d'audition.* — Le malade n'entend absolument rien ; il est dans son lit inattentif, et quand on entre dans la chambre, il ne se retourne même pas ; il n'a rien perçu. Près de lui, cahier et crayon, qui font à présent partie intégrante de sa vie.

a) *Voix haute.* — *A droite* : On compte très fort, à 1 mètre, 50 centimètres, 10 centimètres, rien absolument n'est entendu.

*A gauche* : La voix haute et très forte, n'est pas perçue davantage, même contre le pavillon.

b) *Voix chucholée.* — *A droite* : Nulle.

*A gauche* : Nulle également.

c) *Sifflement.* — Coup de sifflet strident avec la voix ou dans une clé ; absolument rien n'est entendu. Seul est perçu le contact de l'air expulsé vivement en sifflant.

d) *Montre.* — *A droite et à gauche* : Audition nulle, la montre étant elle-même collée au pavillon.

e) *Diapason.* — *Épreuve de Weber* : Vertex ou frontal, le diapason est perçu nettement, mais non latéralisé, indifférent.

*Rinne* : *A droite et à gauche* : Négatif, perçu sur la mastoïde très nettement et non perçu par le pavillon.

D'une façon générale, le diapason est perçu, quel que soit le point du squelette où il est appliqué.

*Schwabach* : Prolongé dans les deux oreilles.

*Examen du nez.* — Croûtes abondantes, pas d'atrophie ni d'hypertrophie, mais état d'infection absolue.

*Pharynx.* — Très sale, sec, presque vernissé, variqueux. État d'infection. Rhinoscopie postérieure : queues de cornets un peu grosses.

*Examen bactériologique.* — Le malade met de la glycérine phéniquée dans les deux oreilles. On a suspendu tout lavage. Après nettoyage du conduit, aussi aseptiquement que possible, on prélève du pus dans l'intérieur de la caisse de la façon suivante : spéculum, stylet stérilisés ; le pus est recueilli



en haut vers l'attique, on retire le stylet en ayant soin de ne heurter aucune paroi, et le pus est étalé immédiatement sur des lames et fixé.

Le 10 février, on fait quatre lames :

Après les procédés de double coloration habituels et examen, on trouve des bacilles tuberculeux peu nombreux, mais indiscutables. Il y a des cellules à gros noyaux fragmentés, quelques diplocoques. La numération bacillaire montre un total qui équivaut à la cote 2 (en allant de 0 à 10).

Le 25 février, nouvel examen, après mêmes précautions et mêmes résultats : bacilles pas très fréquents, mais très nets, colorés en rouge. Cote bacillaire, 2.

Remarquons que l'analyse des CRACHATS donnait une formule bactériologique identique et une cote bacillaire égale.

L'état pulmonaire à l'auscultation dénote une infiltration du parenchyme du haut en bas.

25 février : Phénomènes brusques d'asystolie.

28 février : Mort par cachexie et insuffisance cardiaque.

OBS. II. — Jeanne V..., cinq ans et demi.

Cette enfant est envoyée à Lamotte-Beuvron par l'Œuvre de la préservation de l'enfance contre la tuberculose. Cette Œuvre a en effet un centre très actif en Loir-et-Cher, et dont la surveillance est confiée au Dr Hervé, directeur du Sanatorium des Pins.

Ces enfants viennent une fois par mois au sanatorium, et c'est à l'une de ces visites que nous avons eu l'occasion d'examiner les oreilles de cette petite malade.

Jeanne V... est depuis deux ans à Lamotte. Vient de Paris. Quand elle est arrivée, elle avait une maladie intestinale : gros ventre, diarrhée fréquente ; il est impossible de faire préciser ce diagnostic. S'agissait-il de péritonite tuberculeuse ou d'entérite, on n'a pas de faits précis dans aucun sens. Antécédents héréditaires inconnus.

Depuis qu'elle est ici, l'enfant n'a jamais été malade.

Fin novembre 1908, à la suite d'un refroidissement, a souffert pendant quatre à cinq jours de son oreille droite. Les douleurs étaient intolérables, sans fièvre, ni vomissement. Mais aucune vérification thermométrique n'a été faite. Au bout de cinq jours l'oreille s'est mise à couler, et immédiatement tous les phénomènes douloureux ont cessé.

Injection. Depuis ce temps l'oreille coule par intermittence; jamais il n'a coulé de sang, mais l'odeur a été fétide dès le début. Comme quantité, l'écoulement est peu abondant, mais écœurant.

L'enfant ne tousse pas, dort bien, calme, ne ronfle pas, n'a jamais la voix couverte, la bouche n'est pas ouverte.

*État local.* — Le tympan est perforé en deux-endeux en avant et en arrière du marteau, mais il n'est pas complètement détruit, car on le mobilise au speculum de Siegle avec la plus grande facilité, et il y a impossibilité absolue de pénétrer dans la caisse.

Le pus est grumeleux et infect.

Les épreuves d'audition sont absolument impossibles par suite de l'indocilité de l'enfant, mais on ne s'est jamais aperçu d'une modification quelconque du côté de l'audition.

L'examen bactériologique fait avec les précautions rigoureuses précédentes, a montré que le pus était rempli de bacilles tuberculeux. Les préparations fourmillent de bacilles, qui sont en groupes innombrables.

Il y a des polynucléaires, des diplocoques, des staphylocoques.

La numération bacillaire serait cotée 7 ou 8.

Les poumons sont indemnes.

Il y a trace de cicatrices de ganglions du cou suppurés.

Nous ne donnons ces deux cas que comme contribution à l'étude des otites tuberculeuses, sans en tirer de conclusions immédiates.

Les otites tuberculeuses ont été discutées, niées ou diagnostiquées à faux. Toutes ces erreurs sont dues à l'absence d'examen bactériologique.

Nos deux observations sont assez dissemblables et pourtant toutes les deux concernent des otites tuberculeuses.

Le *début* a été insidieux dans l'observation I et violent comme une otite aiguë dans l'observation II.

Dans le premier cas il y a une tuberculose pulmonaire avancée; une expectoration abondante et identité apparente entre le pus de l'oreille et les crachats, au point de



vue bactériologique. Nous croyons cependant qu'il n'y a là aucune corrélation.

Dans le second cas la tuberculose de l'oreille est primitive, sans expectoration pulmonaire.

Quelle a été la voie de l'infection?

W. Sohler Bryant, in *New-York medical Record* (26 sept. 1908), décrit trois voies : tubaire, lymphatique, métastatique. Nous ne pouvons rien affirmer; peut-être la voie tubaire est-elle imputable dans le premier cas, la voie lymphatique dans le second.

Localement nous avons dans un cas une destruction totale de la membrane, et dans le second des perforations multiples.

Ce dernier mode a été décrit comme le plus fréquent.

Enfin nous avons une surdité absolue chez notre premier malade, et une intégrité de l'audition chez le second.

La surdité est-elle fréquente dans les otites tuberculeuses? Nous ne le pensons pas, à moins qu'il ne s'agisse d'une ostéite du rocher avec élimination des séquestres du labyrinthe. Ici ce n'est pas le cas : la surdité était une surdité d'oreille moyenne, sans rien à l'oreille interne; surdité absolue pourtant, mais dans l'établissement de laquelle il entraît une grande part de subjectivité. On avait appris au malade à ne pas se servir de ses oreilles et il s'est insensiblement déshabitué d'entendre.

Nous croyons toutefois qu'il serait nécessaire d'examiner de parti pris le pus de nombre d'ostéites chroniques pour restreindre ou plutôt pour préciser davantage le chapitre des infections tuberculeuses de l'oreille moyenne, tant au point de vue clinique qu'au point de vue chirurgical.

---



## ZONA OTIQUE

Par le Dr **M. MIGNON**, Oto-Laryngologiste de l'Hôpital Lenval, de Nice.

Depuis longtemps on a observé que l'herpès zoster peut atteindre l'oreille, mais l'attention était presque entièrement retenue par les phénomènes extérieurs localisés au pavillon ou dans son voisinage. Dans la plupart des cas, il s'agit de zona occipito-cervical ayant en même temps atteint quelques filets nerveux du pavillon; les troubles auditifs font souvent défaut. Quelquefois ils revêtent une certaine importance et plusieurs auteurs ont déjà attiré l'attention sur ce point (Hammerschlag, Lannois). Enfin, dans quelques cas très rares, les phénomènes acoustiques sont beaucoup plus marqués. L'infection zostérienne n'est plus alors localisée sur quelques filets nerveux de l'oreille externe, mais aussi sur le nerf acoustique lui-même. Le zona otique revêt alors pour l'oreille une gravité comparable au zona ophtalmique et mérite d'être étudié d'une façon plus complète. A l'appui de cette assertion, nous citerons l'observation suivante :

OBSERVATION. — Le 15 janvier 1909, M<sup>lle</sup> S..., vingt-deux ans, Italienne, vient nous consulter, se plaignant d'éprouver depuis deux jours des douleurs très violentes siégeant dans le fond de l'oreille gauche, sur la face postérieure du pavillon et la région mastoïdienne; elle a eu en même temps des bruits d'oreille variés avec surdité très marquée et un léger état fébrile avec malaise général. Il s'est produit quelques petites vésicules à l'entrée du conduit auditif, qui ont donné lieu à un léger écoulement séro-sanguin.

L'examen du tympan nous montre qu'il n'y a aucun état inflammatoire de l'oreille moyenne, contrairement à ce que nous nous attendions à constater. Le tympan est absolument intact; il existe quelques taches rouges avec deux ou trois petites croûtes vers le tiers externe du conduit auditif;

le pavillon est congestionné, ainsi que la surface de la mastoïde. Pendant l'examen, la malade se plaint de douleurs névralgiques en avant et en arrière de l'oreille et de bruits très pénibles. L'autre oreille étant bouchée, elle n'entend pas la voix haute même à une courte distance du pavillon, alors que son audition habituelle lui a toujours semblé normale. Cette surdité ne pouvant être expliquée par un état inflammatoire de l'oreille moyenne, nous nous mettons en devoir de chercher une cause labyrinthique ou nerveuse. Mais la malade ne pouvant rester assez longtemps pour un examen plus approfondi de l'audition, nous décidons de la revoir le lendemain.

Nous constatons alors qu'après plus de vingt-quatre heures de douleurs violentes dans l'oreille et derrière le pavillon sont apparues des phlyctènes très rapprochées les unes des autres, siégeant surtout sur la mastoïde, quelques-unes sur le bord et la face postérieure du pavillon, et aussi à l'entrée du conduit auditif.

Un nouvel examen de l'oreille montre que le tympan est encore tout à fait intact, ne présentant ni phlyctènes, ni rougeur, ni dépression; mobilité par Valsalva. La surdité est très accentuée; la voix haute n'étant pas entendue du côté malade, l'examen par la montre ne peut donner de résultat par voie aérienne, négatif aussi par voie osseuse. L'exploration par le diapason donne les indications suivantes :

Weber latéralisé du côté sain.

*A gauche* : Rinne positif, mais le diapason fort est très peu entendu par transmission aérienne; sur la mastoïde, sensation de vibration, mais bruit entendu du côté opposé.

*A droite* : Rinne positif et audition normale de la voix chuchotée, de la montre et du diapason. Les résultats sont à peu près les mêmes pour les sons aigus.

La malade se plaint de bourdonnements, mais n'a pas présenté de vertiges. Elle nous apprend que ses douleurs irradiées dans le territoire du facial ont à peu près disparu; on ne constate ni paralysie, ni parésie de la face. Pas de nystagmus.

Les phénomènes dominants sont donc ceux ressortissant au nerf auditif et, en raison de leur intensité, je cherche vainement à savoir si la malade n'a pas présenté quelques vertiges ou hallucinations. Elle dit simplement qu'elle a eu



un léger état fébrile pendant la journée où sont apparues les douleurs irradiées avant l'éruption. L'examen général ne permet pas de constater de stigmates d'hystérie; il n'y a pas de modifications nettes de la sensibilité sur les différentes parties du corps; le réflexe pharyngien est normal, ainsi que le champ visuel.

Les principaux organes ne présentent pas de troubles spéciaux. Congestion légère du pharynx, pas d'état inflammatoire des fosses nasales pouvant agir sur les trompes, qui sont perméables de chaque côté. Les antécédents ne nous apprennent aucune chose ayant une importance au point de vue qui nous occupe; l'audition a toujours été bonne et il n'y a pas eu de maladie d'oreille antérieure. La malade a eu déjà quelquefois des éruptions sur d'autres parties du corps, dont il est difficile de faire le diagnostic rétrospectif, elle n'a jamais eu de crises de nerfs et ne paraît pas nerveuse; elle a quelquefois des angines. Les suites de ces phénomènes ont été les suivantes: les douleurs névralgiques se sont manifestées de plus en plus rarement les jours suivants, et les vésicules dont quelques-unes se sont réunies en formant des lésions assez larges ont cicatrisé en huit à dix jours; l'audition est revenue graduellement. Au bout de quinze jours, l'audition du côté malade était très améliorée et, un mois après, j'ai constaté une audition à peu près normale des deux côtés; contrairement à ce qui a été observé dans certains cas connus, où les troubles d'audition étaient restés très marqués, ceux-ci ont chez notre malade disparu rapidement et progressivement. L'ensemble de ces phénomènes ne peut pas être rattaché à l'hystérie où l'on trouve des variations d'audition, l'absence de bourdonnements, la conservation des sons aigus et des troubles de sensibilité.

CONCLUSIONS. — Il ne semble pas qu'on puisse faire d'autre diagnostic que celui d'herpès zoster ayant frappé en même temps une branche auriculaire du plexus cervical et le nerf acoustique; par contre, le nerf facial, qui est plus souvent touché que ce dernier, a présenté des phénomènes moins marqués, ou du moins ceux-ci ne se sont pas accompagnés de troubles moteurs. Quant à expliquer pourquoi des nerfs d'origine si différente ont été pris, j'avoue mon



embarras et je ne me sens pas préparé à insister sur la théorie réflexe ou sur la théorie métamérique, sur lesquelles de plus experts que moi ne sont pas arrivés à se mettre d'accord.

L'observation ci-dessus présente un intérêt en appuyant la théorie infectieuse du zona, de plus en plus prouvée, non seulement par des faits de pathologie générale, mais aussi par ceux concernant l'oreille, observés par Hammerschlag, Lannois, Chavanne, Collet, et quelques autres auteurs; ce cas est la contre-partie de celui d'Escat où les troubles auditifs étaient explicables sans lésion du nerf auditif.

Il est un point sur lequel je désire surtout attirer l'attention, c'est que le zona peut frapper l'oreille de deux façons, soit par les nerfs qui agissent sur sa partie externe ou moyenne, plexus cervical superficiel, nerf facial, trijumeau, soit par son nerf propre, l'acoustique; il s'agit alors du véritable zona otique sur lequel Körner et Gradenigo ont attiré l'attention. Le chapitre zona de l'oreille s'élargit donc et mérite une importance plus grande qu'on ne lui attribue généralement; il doit être divisé en trois parties, se rattachant à l'oreille externe, à l'oreille moyenne, et à l'oreille interne.

#### BIBLIOGRAPHIE

**Hammerschlag.** — *Archiv f. Ohrenheilkunde*, vol. XLV, 1898, p. 1.

**Lannois.** — *Lyon médical*, août, 1899.

**Körner.** — *Münchener medicinische Wochenschrift*, II, 1, 1904.

**Lannois.** — *Bulletins du Congrès d'otologie de Bordeaux*, 1904, p. 240.

**Chavanne.** — *Bulletins de la Société française d'otologie*, 1906, p. 61.

**Gradenigo.** — *Annales des maladies de l'oreille*, 1908, 3, p. 258.

**Escat.** — *Bulletins de la Société française d'otologie*, 1908, p. 525.

## OSTÉITES LIMITÉES DE L'OREILLE MOYENNE

Par le D<sup>r</sup> LAFITE-DUPONT, de Bordeaux.

Les trois cas d'ostéites de l'oreille qui sont groupées dans ce travail sont remarquables : 1<sup>o</sup> par leur *siège*, situé identiquement au point équatorial postérieur du cadre tympanal; 2<sup>o</sup> par l'*exiguïté de leur étendue* qui se réduit à un ou deux millimètres; 3<sup>o</sup> par la *durée du processus* qui se chiffre par six ans et vingt ans; 4<sup>o</sup> par la *rapidité de la guérison qui suit leur curetage*.

OBSERVATION I. — M<sup>lle</sup> C..., vingt-quatre ans, mère, morte probablement de *granulie*, vient consulter pour une *mauvaise odeur* qu'elle constate en faisant la toilette de son oreille. A l'examen, on découvre un petit point d'ostéite de la région équatoriale postérieure du cadre tympanal. Écoulement très minime à odeur fétide; point osseux criant sous le stylet. Les commémoratifs relatent une otite datant de l'enfance. Depuis, pas d'écoulement apparent; mais la fétidité observée seulement à la toilette de l'oreille; *état général légèrement strumeux, mais bon*. Un coup de curette, suivi de badigeonnage au chlorure de zinc guérit en huit jours et, sans récurrence depuis cinq ans, ce point limité d'ostéite.

Obs. II. — M. A..., ingénieur des mines, trente-deux ans, enfance chétive, otite très ancienne datant de l'enfance, mais que le malade pensait guérie; vient consulter pour une surdité légère. A l'examen, on observe un décollement de la région équatoriale du tympan qui est flasque sous le Siegle. Sur la région correspondante du cadre, existe un petit point d'ostéite dont le curetage amène la guérison en sept jours. L'audition est très améliorée par la soudure complète et la rigidité acquise du tympan.

Obs. III. — M<sup>lle</sup> S..., dix ans. Coxalgie ancienne guérie par ankylose. Suintement léger à odeur fétide de l'oreille. Otite suppurée il y a six ans. Guérison supposée depuis par

la mère qui ne la fait pas examiner. Une légère reprise de la suppuration me la fait conduire; je découvre des synéchies des osselets et du tympan et une ostéite de la paroi postérieure du cadre tympanal, région équatoriale; le grattage à la curette suivi de badigeonnage au chlorure de zinc amène la guérison en quelques jours.

Comme nous le disions au début, ces trois observations se superposent.

Dans l'étiologie de ces ostéites limitées, nous trouvons une otite datant de l'enfance dont la marche est lente, insidieuse et se continue sans réaction inflammatoire. Elles s'observent chez des sujets strumeux ou tuberculeux et sont fort probablement des ostéites tuberculeuses. La preuve bactériologique n'a pas été faite.

Leur siège, dans les trois cas, est remarquable par une identité absolue, c'est le point équatorial postérieur du cadre tympanal. Nous avons cherché, sur des rochers, s'il existait une disposition pouvant favoriser l'infection de ce point spécial. Nous avons vu qu'il correspondait à la région située immédiatement en avant du massif du facial. Il existe là, sous le tissu compact constituant ce massif, un tissu spongieux qui se relie d'une part en bas au tissu spongieux du récessus hypotympanique, et d'autre part en dehors au tissu spongieux du conduit et qui, dans certains cas, vient servir d'amorce aux cellules limitrophes du conduit. Mais, nous ne pouvons pas dire pourquoi ce point est le réceptacle de cette ostéite qui reste si bien limitée.

Le traitement de ces ostéites est remarquable par sa simplicité et la guérison immédiate qu'il amène, c'est le curetage suivi de badigeonnage au chlorure de zinc.

---



## ANESTHÉSIE DU CONDUIT AUDITIF EXTERNE

ET DE LA MEMBRANE DU TYMPAN

PAR LE CHLORURE D'ÉTHYLE.

NOUVEAU SPÉCULUM PERMETTANT L'ÉVAPORATION

INSTANTANÉE DU CHLORURE D'ÉTHYLE

Par le D<sup>r</sup> C. J. KÖENIG, de Paris.

Une anesthésie complète et rapide du conduit auditif externe ou de la membrane du tympan est en clientèle une chose si utile et même nécessaire quand on considère la sensibilité extraordinaire de ces parties chez la majorité des personnes, que j'ai été fort heureux d'essayer la méthode préconisée par le docteur Schild, de Baltimore<sup>1</sup>. J'avais souvent pensé à cette anesthésie locale, mais je n'avais jamais osé l'appliquer à la membrane du tympan, limitant son emploi à la partie externe du conduit pour l'ouverture de furoncles et protégeant autant que possible avec du coton, enduit de vaseline, le tympan contre l'effet de la congélation dont je craignais l'action sur la caisse du tympan. Je fus heureux qu'un confrère vînt affirmer que la congélation du tympan n'était ni douloureuse ni nuisible, et je fus ainsi encouragé à l'essayer. Je le fis d'autant plus volontiers que la cocaïne seule ne m'avait jamais satisfait, et que le mélange de Bonain, si toutefois il agissait, ne le faisait qu'au bout d'un temps trop long, en 20 à 25 minutes, ce qui représentait une grande perte de temps. De plus, dans certains cas, ce mélange peut avoir de graves conséquences à cause de sa causticité. M. Boulay (communication verbale) a observé une paralysie faciale

1. EDW. H. SCHILD, Ethyl chloride anaesthesia of the membrana tympani and external auditory canal (*Journ. of the Amer. med. Assoc.*, July 8, 1905, p. 89).

qui suivit immédiatement l'application de ce mélange chez un malade ayant une petite perforation de la membrane de Schrapnell. Cette paralysie, qu'il ne veut pas attribuer avec certitude au mélange de Bonain, se dissipa en quelques jours.

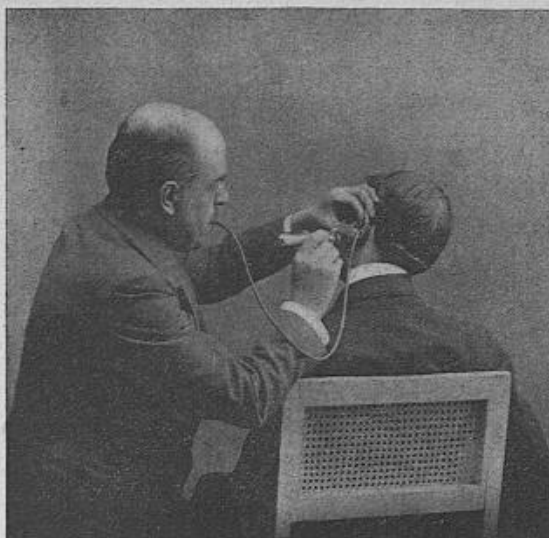
M. Mahu m'a communiqué les deux observations suivantes :

OBSERVATION I. — F... André, dix ans, otite moyenne aiguë suite de grippe le 11 février 1908. Tympan très bombé. Température 39°. Paracentèse du tympan après anesthésie au liquide de Bonain. Quatre heures après, douleurs intenses du fond de l'oreille et de la mastoïde. Nuit horrible malgré calmants. Le lendemain matin, paralysie faciale. Perforation à la partie inférieure du tympan largement béante. La douleur se calme après application de pansements humides et de bains d'oreille au bicarbonate de soude. Tout s'arrange peu à peu du côté de l'oreille, la température diminue, l'écoulement disparaît régulièrement. Pourtant la paralysie faciale persiste, et le 29 février, le Dr Huet, chef du service d'électrothérapie à la Salpêtrière, constate la réaction de dégénérescence. Après massage, traitement par l'électricité, la face redevient à peu près normale au repos, mais il persiste en somme une légère contracture. Le liquide de Bonain employé fut examiné à la pharmacie Yvon et reconnu bien préparé.

OBS. II. — T... René, cinq ans. Le 22 juillet 1908, otite moyenne aiguë suite de grippe. Paracentèse sous liquide de Bonain, le matin. Douleurs terribles toute l'après-midi avec contracture de la face. L'enfant revu le lendemain matin, tout était rentré dans l'ordre.

Ces cas, quoique pas absolument probants, peuvent nous rendre un peu méfiants à l'égard du mélange de Bonain et nous encourager à chercher un autre mode d'anesthésie. Le chlorure d'éthyle s'offre donc à nous. Je voulus l'essayer, et je fis venir l'éthyleur avec embout en verre spécialement construit sous les indications du docteur Schild, par le « Gebauer Chemical Co », de Cleveland, Ohio, et que je

soumets à votre inspection. L'embout a environ 4 centimètres  $1/2$  de longueur, est très mince et se visse sur le récipient métallique à un angle qui permet de bien voir le tympan, l'embout étant introduit dans le spéculum. On obtient une très fine *vaporisation*, et non pas un jet, que l'on dirige facilement sur le point voulu, que le malade



soit assis ou couché. La technique de Schild est la suivante : Il commence par une vaporisation presque imperceptible jusqu'à ce que le malade sente un certain degré de fraîcheur ; alors, très graduellement, il augmente le volume de la vaporisation en ouvrant doucement la valve, facilitant en même temps l'évaporation rapide au moyen d'une insufflation d'air dans le conduit avec la poire de Politzer. Il arrête habituellement la vaporisation quand le malade commence à se plaindre d'une sensation légèrement douloureuse, il insuffle encore un peu d'air, puis il opère, le tout ne nécessitant que quelques minutes. D'après Schild,

*Soc. franç. d'otol.*

30



Brieger<sup>1</sup> mentionne l'usage du chlorure d'éthyle dans le conduit auditif, mais il ignore sa méthode d'application. J'ai écrit à Brieger pour la lui demander, mais je n'ai pas reçu de réponse.

J'ai pu employer l'éthyleur de Schild une dizaine de fois, et puis confirmer les bons effets de la méthode et son innocuité chez les adultes, et même chez les bébés, ayant eu l'occasion de faire une paracentèse chez un bébé de neuf mois. J'ai pu aussi modifier et, je crois, améliorer la technique pour obtenir une congélation et, par conséquent, une anesthésie presque instantanée, tout en n'employant qu'une quantité infinitésimale de chlorure. Je fis faire un spéculum d'oreille muni d'un petit canal allant tout le long et dans l'épaisseur de sa paroi et se terminant sur le rebord de son pavillon par une olive sur laquelle s'adapte un petit tube en caoutchouc d'une vingtaine de centimètres de long. Celui-ci se termine par un petit tube en verre, ou un embout quelconque, pour la bouche de l'opérateur. Avec ce dispositif on peut se passer de la poire de Politzer qui complique la manœuvre. On insuffle de l'air avec la bouche pendant qu'on dirige le jet de chlorure; celui-ci est évaporé instantanément produisant une congélation immédiate du tympan. Cet effet se produit en quelques secondes au lieu de quelques minutes, comme dans la technique de Schild. Je n'ai absolument pas besoin d'assistant; la congélation obtenue, je dépose sur ma table, à ma droite, mon éthyleur, et je prends mon aiguille à paracentèse. Le tout est fini en dix secondes.

#### DISCUSSION

■ M. LAFITE-DUPONT. — J'emploie l'anesthésie générale au chlorure d'éthyle pour la myringotomie chez les sujets pusillanimes et chez les enfants.

1. BRIEGER, *Klinische Beiträge zur Ohrenheilkunde*, 1896.

Mais l'anesthésie locale, plus fidèle que le Bonain, est à accueillir.

M. ESCAT. — J'ai utilisé, il y a douze ou treize ans, avant l'avènement du procédé de Bonain, la méthode préconisée par M. Kœnig, dans cinq ou six cas; j'ai obtenu une anesthésie très suffisante dans la plupart de ces cas, mais je l'abandonnai rapidement en raison de la douleur vive que provoquait l'application.

Peut-être me suis-je découragé trop tôt? Les résultats rapportés par M. Kœnig semblent prouver qu'il y aurait lieu de revenir à ce procédé.

M. KœNIG. — Je dirai à M. Lafite-Dupont que chez les personnes très nerveuses, très pusillanimes, je préfère encore à toutes les méthodes d'anesthésie locale une légère et rapide anesthésie générale, s'il n'y a pas de contre-indications.

Je répondrai à M. Eschat que, de mon côté, je me suis peut-être découragé trop vite avec le mélange de Bonain.

## L'ANESTHÉSIE RÉGIONALE

### DANS LA CURE RADICALE DE LA SINUSITE MAXILLAIRE

Par le D<sup>r</sup> Francis MUNCH, de Paris.

L'anesthésie chloroformique donne à la cure radicale de la sinusite maxillaire suppurée chronique une gravité que ne comporte pas, le plus souvent, la nature du mal. C'est pourquoi on tend de plus en plus à substituer dans cette opération la cocaïne au chloroforme. Pour la simple trépanation de l'antre, soit par la fosse canine, soit par le méat inférieur, l'anesthésie à la cocaïne a été utilisée dès les premiers temps où l'emploi de cet alcaloïde est entré dans la pratique courante. Elle donne toujours des résultats satisfaisants. Mais il en va tout autrement pour la cure radicale par le procédé de Caldwell-Luc que j'ai ici spécialement en vue et qui comprend, outre la trépanation de la fosse canine et de la paroi externe de la fosse nasale, le curetage de l'antre d'Highmore.



Dès 1906, Börger<sup>1</sup> rapporte qu'il est de règle à la clinique de Fränkel d'opérer la sinusite maxillaire sous anesthésie locale; celle-ci rendrait l'intervention parfaitement supportable.

L'année suivante, Mermod<sup>2</sup> déclare que depuis qu'il a eu l'occasion d'opérer pour empyème highmorien un malade qui ne voulait à aucun prix être endormi, il emploie communément l'anesthésie locale sous la forme d'injections interstitielles de cocaïne à 1 0/0 et de badigeonnages à la liqueur de Bonain. Bien qu'il utilise ce mélange *larga manu*, Mermod reconnaît que, même avec une injection préalable de morphine, le malade souffre quelque peu, principalement pendant le refoulement de la lèvre supérieure de la plaie buccale et durant le curetage de la muqueuse antrale.

Peu de temps après le précédent auteur, Gordon King<sup>3</sup> fait connaître, dans une communication au Congrès de l'American Laryngological Association, que depuis 1905 il ne se sert plus que de l'anesthésie locale pour les opérations sur le sinus maxillaire. Le laryngologiste de la Nouvelle-Orléans insiste sur l'importance qu'il y a à déposer de la cocaïne au voisinage du trou sous-orbitaire. Il note d'ailleurs que les manipulations à l'intérieur de l'antre sont toujours très pénibles au malade. Afin d'atténuer cette sensibilité dans une certaine mesure, il commence par ne faire dans la fosse canine qu'un petit orifice, à travers lequel il va insensibiliser la muqueuse highmorienne à l'aide d'une solution de cocaïne à 1/10. Cela fait, il agrandit l'ouverture de la trépanation et continue l'opération. Dans la discussion qui suit cette communication, Casselberry (de Chicago)

1. BÖRGER, Bisherige Erfahrungen mit einer Modifikation der Friedrich'schen Operation der chronischen Kieferhöhlenempyeme (*Archiv f. Laryngol.*, 1906, t. XVIII, p. 524).

2. MERMOD, Quelques réflexions au sujet de la sinusite maxillaire chronique et de sa cure radicale (*Ann. des mal. de l'oreille*, janv. 1907, p. 15).

3. G. KING, Local anaesthesia in operation on the maxillary sinus (*Amer. Laryngol. Assoc.*, Congrès de Washington, 7 au 9 mai 1907).



signale également les douleurs accusées par des malades au moment du curetage, et Myles (de New-York) déclare avoir tenté de les diminuer en injectant une solution faible de cocaïne dans l'antra au moyen d'une ponction diamétrique.

Le 10 août suivant, Schilperoort fait part de l'excellent résultat que lui ont donné des injections sous-muqueuses et sous-périostées, pratiquées au niveau de la fosse canine et du méat inférieur avec 3 centimètres cubes d'une solution renfermant 1 0/0 de cocaïne et additionnée de II gouttes de la solution chlorhydrique d'adrénaline à 1 0/00 par centimètre cube de liquide<sup>1</sup>. Il ajoute d'ailleurs qu'on pourrait insensibiliser la cavité antrale en la badigeonnant avec une solution de cocaïne à 10 0/0 et d'adrénaline (V gouttes par centimètre cube).

La même année, nous apprenons par Nager<sup>2</sup> qu'à la clinique de Siebenmann, à Bâle, on pratique couramment l'opération de Caldwell-Luc sous cocaïne, notamment à l'aide d'injections interstitielles de solutions faibles de cet alcaloïde. En vue d'insensibiliser d'autre part la cavité sinusienne tant bien que mal, on a soin d'y introduire, au début de l'intervention, 2 centimètres cubes d'une solution de cocaïne à 0,1 0/0, additionnée de III gouttes d'adrénaline à 1 0/00, à l'aide d'une ponction que l'on pratique par le méat moyen avec une canule à lavage de Siebenmann. En dépit de ces précautions, déclare Nager, les manœuvres demeurent douloureuses au niveau du trou sous-orbitaire et du plancher de l'orbite.

Luc<sup>3</sup> utilise également la cocaïne en injections sous-

1. W. SCHILPEROORT, De radicale operatie van ontsteking der bovenkaaksholte onder plaatselijke ongevoeligheid (*Nederl. Tijdschr. voor Geneesk.*, 10 août 1907, p. 354).

2. F. R. NAGER, Die Anwendung der Lokalanästhesie mit Anämisierung bei der Radikaloperation der Kieferhöhlenerkrankung (*Archiv f. Laryngol.*, 1907, t. XIX, p. 98).

3. H. LUC, Application de l'anesthésie locale à la cure radicale de l'antrite maxillaire suppurée (*Rev. hebdom. de laryngol.*, 6 juin 1908, p. 673).

muqueuses. Il insensibilise en outre la cavité antrale au moyen d'une épaisse mèche de gaze imprégnée d'une solution qui renferme 2 p. 10 de cocaïne et 5 p. 10,000 d'adrénaline; cette mèche s'introduit dans le sinus par l'orifice de trépanation de la fosse canine.

De cette rapide revue des travaux relatifs à l'anesthésie locale dans ses applications à la cure radicale de la sinusite maxillaire fongueuse, il apparaît que le point faible est le curetage de l'antra, curetage qui, malgré toutes les précautions, demeure constamment plus ou moins douloureux.

Frappé de l'insuffisance de ce mode d'anesthésie cocaïnique, Moure<sup>1</sup> a récemment appliqué avec un dentiste bordelais, Garrot, un nouveau procédé qui mérite le nom d'intra-osseux parce qu'il réalise l'inondation cocaïnique du diploé du maxillaire supérieur. A cet effet, il faut forer, dans la table externe de l'os, trois orifices situés l'un sur la paroi vestibulaire du sinus (entre l'incisive externe et la canine), les deux autres sur la paroi palatine (entre l'incisive externe et la canine et entre la deuxième prémolaire et la première molaire). Garrot se loue beaucoup de ce procédé. Le curetage serait indolore.

De mon côté, j'ai essayé de résoudre le problème en utilisant l'anesthésie régionale par injection endoneurale de cocaïne<sup>2</sup>.

Cette méthode, qui porte en chirurgie les noms de Corning<sup>3</sup> et d'Oberst<sup>4</sup>, a pendant de longues années exclusi-

1. GARROT, L'anesthésie intra-osseuse dans la cure radicale des sinusites maxillaires et des kystes paradentaires intra-sinusiens (*Journ. de méd. de Bordeaux*, 4 oct. 1908).

2. Voir aussi mes communications à la Société de laryngologie de Paris, à la séance du 8 janvier 1909, puis dans la *Presse médicale* du 17 avril 1909 et dans les *Archives de stomatologie*, avril 1909.

3. J. L. CORNING, On the prolongation of the anesthetic effects of the hydrochlorate of cocaine when subcutaneously injected; an experimental study (*New York med. Journ.*, 19 sept. 1885, p. 317).

4. L. PERNICE, Ueber Cocainanästhesie (*Deutsche med. Wochenschrift*, 3 avril 1890, p. 287).



vement servi dans les opérations de panaris et d'ongle incarné (Krogius<sup>1</sup>, Braun<sup>2</sup>, Honigmann<sup>3</sup>, Manz<sup>4</sup>). Ce n'est que depuis 1900 que ses indications commencent à s'élargir. Jaboulay<sup>5</sup>, d'abord, y a recours pour la désarticulation de l'épaule. Aux États-Unis, les essais de Crile<sup>6</sup> se multiplient, et Cushing<sup>7</sup> règle la technique de la cure radicale de la hernie inguinale sous anesthésie régionale. Puis viennent les essais de Reclus et Chevassu<sup>8</sup> qui aboutissent à la technique de Nogué<sup>9</sup> pour la section physiologique du nerf dentaire inférieur. Braun<sup>10</sup> cocaïne le nerf laryngé supérieur en vue du curetage du larynx tuberculeux, procédé que Valentin et Frey<sup>11</sup> emploient systématiquement et dont ils étendent les indications. Chevrier et Cauzard<sup>12</sup> apportent quelques modifications à cette technique et étudient la voie d'accès du récurrent. Tout dernièrement, l'anesthésie régionale est encore préconisée

1. A. KROGIUS, Zur Frage von der Cocainanalgesie (*Centralbl. f. Chir.*, 17 mars 1894, p. 241).
2. BRAUN, Ueber Infiltrationsanästhesie und regionale Cocainanästhesie (*Centralbl. f. Chir.*, 1<sup>er</sup> mai 1897, p. 481).
3. F. HONIGMANN, Zur Lokalanästhesie (*Centralbl. f. Chir.*, 25 déc. 1897, p. 1305).
4. O. MANZ, Ueber regionale Cocainanästhesie (*Centralbl. f. Chir.*, 19 fév. 1898, p. 177).
5. JABOULAY, Méthode d'anesthésie par injection de cocaïne dans la gaine des plexus nerveux ou des nerfs principaux (désarticulation de l'épaule après cocaïnisation du plexus brachial) (*Lyon méd.*, 11 nov. 1900, p. 388).
6. FRANCIS MUNCH, L'anesthésie chirurgicale par injection intratrachéale de cocaïne (*Semaine méd.*, 29 avril 1903, p. 139).
7. FRANCIS MUNCH, La cure radicale de la hernie inguinale aux États-Unis (*Semaine méd.*, 20 mai 1903, p. 163).
8. P. RECLUS, L'anesthésie localisée par la cocaïne, Paris, 1903.
9. R. NOGUÉ, Anesthésie directe du nerf dentaire inférieur (*Archives de stomatol.*, avril 1906, p. 73).
10. H. BRAUN, Experimentelle Untersuchungen und Erfahrungen über Leitungsanästhesie (*Archiv f. klin. Chir.*, 1903, t. LXXI, p. 179).
11. G. FREY, Ueber regionale Anästhesierung des Kehlkopfes (*Archiv f. Laryngol.*, 1906, t. XVIII, p. 346).
12. L. CHEVRIER et P. CAUZARD, De l'anesthésie régionale du larynx par cocaïnisation des nerfs laryngés supérieur et inférieur (*Bull. méd.*, 16 fév. 1907, p. 131).



par Nyström<sup>1</sup> en vue du prélèvement des greffes épidermiques sur la face antéro-externe de la cuisse.

Dans la bibliographie médicale, je n'ai retrouvé que deux cas où l'on ait tenté la cocaïnisation du *tronc* du nerf maxillaire supérieur. L'un de ces faits est relaté dans l'article de Jaboulay qui est cité ci-dessus. Voici ce que cet auteur y dit à la page 389 : « En anesthésiant le nerf maxillaire supérieur par le même procédé dans le but de l'arracher, nous avons reconnu que le territoire de l'aile du nez, de la joue et de la lèvre supérieure que ce nerf commande était insensible, alors que l'élongation du nerf déterminait encore de la douleur : il y aurait donc possibilité de faire dans des cas spéciaux, très rares à la vérité, des opérations sur cette région par ce moyen. » Quant à l'autre fait, dû à Matas<sup>2</sup>, il concerne un homme de cinquante ans, atteint d'un ostéosarcome du maxillaire supérieur. Comme le malade refusait l'anesthésie générale, on insensibilisa les deux nerfs maxillaires supérieurs en introduisant dans le canal sous-orbitaire profondément, aussi loin que possible, une aiguille longue de dix centimètres et montée sur une seringue qui était chargée d'une solution de cocaïne à 1 p. 100. Deux centimètres cubes de ce liquide suffirent de chaque côté pour obtenir l'anesthésie.

Si l'on veut obtenir l'anesthésie de la totalité de la région sur laquelle on intervient au cours de la cure radicale de la sinusite maxillaire, il faut que la cocaïne impressionne le nerf maxillaire supérieur au point où celui-ci émerge de la base du crâne par le trou grand rond, dans l'arrière-fond de la fosse ptérygo-maxillaire, en amont du point où la

1. G. NYSTRÖM, Ueber regionäre Anästhesie bei Haut-Transplantation (*Centralbl. f. Chir.*, 30 janv. 1909, p. 137).

2. C'est l'observation III relatée par B. A. TERRETT dans un mémoire intitulé : Cocain and eucain in local anesthesia, as applied by the combined infiltration and regional methods in major surgery of the extremities, with illustrative cases (*New Orleans med. and surg. Journ.*, mars 1901, p. 513).

deuxième branche du trijumeau émet le nerf naso-palatin. Pour porter la cocaïne en cette région profonde, on a le choix entre deux voies, buccale et cutanée. Je donne la préférence à cette dernière, qui assure de meilleures conditions d'asepsie et utilise des points de repère précis. Elle a été étudiée par Alphonse Baudouin et Lévy<sup>1</sup> en vue de l'alcoolisation du trijumeau dans la névralgie faciale.

L'injection se pratique au lieu d'élection, au ras du bord inférieur de l'arcade zygomatique, sur la verticale qui prolonge inférieurement le bord postérieur, toujours nettement perceptible, de l'apophyse orbitaire externe de l'os malaire (en M. S. sur la figure). Après désinfection du territoire cutané, on insensibilise la peau superficiellement. Puis on enfonce l'aiguille de la seringue perpendiculairement à la région. Dès qu'on a traversé les téguments, on incline la pointe de l'aiguille en haut et en dedans, en visant le plan horizontal qui affleure l'extrémité inférieure des os propres du nez. A 5 centimètres de profondeur, on rencontre le nerf maxillaire supérieur, au plafond de l'arrière-fond de la fosse ptérygo-maxillaire. A ce niveau, on dépose la quantité voulue de la solution cocaïnique. Parfois il s'écoule quelques gouttes de sang, au moment où l'on retire l'aiguille. La piqûre ne laisse pas de cicatrice.

La solution anesthésique renferme 1 0/0 de chlorhydrate de cocaïne et, pour chaque centimètre cube de solution, une ou plusieurs gouttes d'une solution de chlorhydrate d'adrénaline à 1 0/00. Parfois on n'obtient qu'une simple analgésie; la sensibilité tactile persiste.

Il convient d'être économe de la solution que l'on injecte.

1. ALPHONSE BAUDOUIN et F. LÉVY ont publié de nombreux travaux sur cette question. Le premier en date est leur communication à l'Académie de médecine (9 janvier 1906). — Baudouin, dont on connaît les beaux succès dans le traitement de la névralgie faciale, m'a obligeamment fait profiter de l'expérience qu'il avait acquise en la matière; cette initiation préalable m'a évité les tâtonnements des premiers essais et m'a permis d'obtenir, dès mon premier cas, une anesthésie parfaite du massif maxillaire supérieur.



Car lorsqu'on en a été prodigue, on peut observer de l'œdème de la joue et de la contracture de la mâchoire pendant deux ou trois jours. Seul d'ailleurs le cinquième et dernier centimètre du trajet exige que l'on progresse lentement, « l'anesthésie à la main ».

L'anesthésie s'annonce souvent par des fourmillements ou une sensation d'enflure ou d'engourdissement au niveau de l'aile du nez ou des dents de la rangée supérieure. Pour qu'elle soit complète, il faut en général de dix à vingt minutes. Elle s'étend à tout le domaine de la partie extracranienne du nerf maxillaire supérieur; elle comprend, par conséquent, le territoire des nerfs sphéno-palatin, dentaires postérieur, moyen et antérieur et sous-orbitaire. Massive et distante, elle rend insensibles, du côté injecté, la lèvre et la gencive supérieures, la joue, la paupière inférieure et la partie moyenne de la région temporale, la muqueuse, le diploé et le périoste du sinus, la voûte palatine et le voile du palais, et — réserve faite de la zone limitée qu'innervent le nasal interne, issu de l'ophtalmique — à la fosse nasale ainsi qu'au squelette et aux téguments du nez. Elle persiste environ une heure et demie, après quoi la fonction nerveuse se rétablit progressivement.

Les écueils que l'on peut rencontrer au cours de l'injection s'évitent aisément si l'aiguille est orientée suivant les règles que nous avons tracées. Lorsqu'on butte sur un plan osseux à 2 centimètres de profondeur, c'est l'apophyse coronoïde du maxillaire inférieur que l'on rencontre; un peu plus loin, c'est l'apophyse ptérygoïde du sphénoïde. En pareille occurrence, il suffit d'incliner l'aiguille en avant pour rectifier sa direction. Même très développée, la tubérosité maxillaire est peu gênante; car l'aiguille passe au-dessus de cette saillie osseuse. Lorsqu'on se dirige trop en avant, on s'expose à pénétrer dans l'orbite par la fente sphéno-maxillaire; l'aiguille ne s'arrête alors qu'à 6 centimètres: c'est à cela que l'on reconnaît la fausse route.



Du côté des vaisseaux, on n'a guère d'accidents à redouter, ainsi que le prouvent et l'expérience clinique et les injections colorées sur le cadavre. L'artère maxillaire interne occupe, dans l'arrière-fond de la fosse ptérygo-maxillaire, un plan très inférieur à celui du nerf que l'on vise; il ne semble pas que l'aiguille puisse jamais léser cette artère.

La technique que je viens d'exposer et que j'emploie depuis l'année dernière, m'a donné les meilleurs résultats. Grâce à elle, le malade rejette, au cours de l'opération, en crachant ou en mouchant, le pus et le sang qui menacent de s'écouler dans sa gorge et qu'il évite ainsi de déglutir ou d'aspirer. De plus, le shock opératoire est pour ainsi dire nul; une heure après l'intervention, le malade peut circuler à son gré, et la convalescence est rapide.

L'anesthésie régionale du nerf maxillaire supérieur peut se pratiquer des deux côtés à la fois; on peut y associer, le cas échéant, la cocaïnisation de certains autres nerfs, tels que le nasal interne, par exemple. Elle est susceptible d'applications multiples, en rhinologie, en chirurgie générale et en chirurgie dentaire.

---

## DES EXERCICES ACOUSTIQUES

### DANS LA SURDITÉ ACQUISE

Par le D<sup>r</sup> **PIAGET**, de Grenoble,

---

QUELQUES CONSIDÉRATIONS  
SUR LA RESPIRATION DIAPHRAGMATIQUE  
BASÉES SUR LES RECHERCHES  
GRAPHIQUES ET RADIOSCOPIQUES

Par le D<sup>r</sup> A. THOORIS, de Paris.

1<sup>o</sup> J'ai examiné une série de sujets qu'on appelle dans l'armée « malingres », gras ou maigres et qui, sans présenter de maladies ou d'infirmités, sont cependant incapables de supporter les fatigues du service. J'ai recherché si la méthode graphique et la radioscopie ne donneraient pas l'explication de leur infériorité physique. Ces deux méthodes ont permis de constater que ces sujets étaient des « insuffisants glottiques et diaphragmatiques ».

L'insuffisance glottique se manifeste par une incontinence de l'air<sup>1</sup> contenu dans les poumons au moment de l'émission et se corrige rapidement par des exercices qui consistent à tenir la voyelle *a* le plus longtemps possible après une longue inspiration.

L'insuffisance diaphragmatique se traduit : 1<sup>o</sup> graphiquement par la courbe irrégulière d'amplitude faible ou nulle que donne un pneumographe placé au niveau de l'épigastre ; 2<sup>o</sup> radioscopiquement, par ce fait que les masses sombres du diaphragme et du péricarde restent confondues durant l'inspiration.

La méthode graphique expose à une fausse interprétation de la fonction diaphragmatique en ce sens qu'elle peut donner une courbe épigastrique régulière et de grande amplitude, répondant cependant à une immobilisation

1. Cette incontinence est mise en évidence, soit par le procédé de la flamme, soit par la forme de la courbe respiratoire. Voir *Essais sur la voix*, de l'auteur (*Archiv. internat. de laryngol.*, 1909).

presque complète du diaphragme. M. Aubourg et moi en avons observé plusieurs exemples.

Dans une récente communication à l'Académie des sciences<sup>1</sup>, j'ai montré que l'abaissement énergétique du diaphragme s'exprimait radioscopiquement par la formation entre les masses sombres du péricarde et du diaphragme d'une aire claire dont la hauteur pouvait s'élever jusqu'à deux espaces intercostaux et demi. L'apparition de fausses côtes invisibles quand le diaphragme a un minimum d'activité, permet cette mesure commode.

Mes recherches sur des sujets atteints de ptose de la paroi abdominale ont permis de constater que l'abaissement énergétique du diaphragme est impossible dans les cas de relâchement de cette paroi. Une pression énergétique sur l'abdomen, dans la région ombilicale, au moment de l'inspiration, rétablit la fonction.

Le tonus physiologique de la paroi abdominale ne suffit pas pour obtenir l'abaissement énergétique du diaphragme; il n'en est que la préparation. La descente énergétique ne se produit que si elle est précédée de quelques dixièmes de seconde par la rétraction énergétique de la paroi abdominale au moment de l'inspiration, de sorte que cette rétraction, mesurable par les procédés périmétriques, devient le critérium d'une fonction diaphragmatique énergétique. Il importe d'insister sur ces faits qui viennent à l'encontre de cette idée commune que le gain d'espace réalisé par le champ respiratoire dans la cavité abdominale entraîne le gonflement de l'abdomen. Il semble, au contraire, que l'augmentation des périmètres abdominaux au moment de l'inspiration soit un signe d'insuffisance diaphragmatique.

Les mouvements des membres supérieurs préconisés pour développer l'ampliation respiratoire en paralysent

1. Séance du 19 avril 1909. Note de l'auteur lue par M. d'Arsonval, professeur au Collège de France.



le progrès. Ces mouvements n'ont aucune action sur le développement de la fonction diaphragmatique. L'intéressante gymnastique respiratoire passive que fait subir avec succès à ses malades, M. Gagey, sur la table qui porte son nom, n'aboutissent qu'à une augmentation périmétrique du thorax supérieur; le périmètre au niveau épigastrique ne change pas. Mais si les mouvements passifs agissent favorablement sur le thorax supérieur, les mouvements actifs empêchent très nettement l'élévation du sternum. J'ai recueilli graphiquement le mouvement d'élévation du sternum sur des sujets debout et couchés et j'ai constaté l'immobilisation de la poignée du sternum durant les gestes prétendus auxiliaires de la respiration.

De l'examen des courbes hebdomadaires prises à douze sujets insuffisants diaphragmatiques, ayant été soumis à une gymnastique respiratoire avec mouvements accessoires des jambes et des bras pendant trois semaines, résulte cette constatation que la première semaine a donné une augmentation des amplitudes à tous les niveaux et que cette augmentation pendant les deux septennaires suivants ne s'est pas maintenue. La fatigue de mouvements inutiles nécessitant l'effort, et par conséquent l'immobilisation du thorax dont on veut au contraire développer l'excursion, paraît être la cause d'un échec dont les courbes que je vous présente vous donneront l'histoire.

L'abaissement énergique du diaphragme régularise la respiration et élève l'amplitude des courbes du thorax à tous ses niveaux.

La courbe du thorax supérieur augmente d'une façon considérable par l'extension de la tête et celle du thorax moyen, par l'activité du rhomboïde.

La rétraction énergique des muscles abdominaux nécessite la fixation de leurs insertions et l'entrée en action des fessiers, qui maintiennent l'extension du bassin, et des extenseurs fémoraux, qui solidarisent le bassin avec le sol,

formant ainsi pour le diaphragme un point d'appui partant du sol et se terminant à la voussure de la masse abdomino-viscérale.

2<sup>o</sup> J'ai, suivant ces principes, réglé un mode de gymnastique, tenant compte de mes résultats positifs et négatifs. La technique est des plus simples<sup>1</sup>.

1<sup>re</sup> semaine. — Mouvements passifs du sujet, étendu sur la table de M. Gagey. On fait exécuter des mouvements passifs qui ont pour effet d'enseigner au patient le rythme respiratoire, avec un minimum d'effort musculaire, et de créer chez lui le besoin de respirer. La tige horizontale dure de la table respiratoire fait travailler les rhomboïdes et les extenseurs du rachis qui agissent pour mettre les apophyses épineuses à l'abri du contact douloureux d'une surface dure. Une disposition spéciale assure le tonus de la paroi abdominale..

2<sup>e</sup> semaine. — On adopte l'attitude debout fondamentale de Ling et on surveille l'activité des extenseurs des membres inférieurs du bassin, des muscles abdominaux, des rhomboïdes et des extenseurs de la tête. Le thorax doit parcourir des espaces égaux en des temps égaux pendant les deux actes respiratoires. L'abdomen doit se resserrer énergiquement au moment de l'inspiration. Mains aux hanches.

3<sup>e</sup> semaine. — Mouvements des jambes et des bras à titre de mouvement d'épreuve permettant de vérifier la résistance de la fonction rétablie.

Les résultats remarquables que j'ai obtenus feront l'objet d'une communication nouvelle lorsque j'aurai réuni un très grand nombre d'observations.

---

1. Voir *Revue scientifique* du 29 mai 1909 : De l'adaptation du jeune soldat par l'éducation intensive du diaphragme, et *Archives de médecine et de pharmacie militaires*, septembre 1909 : De l'adaptation du jeune soldat, par le Dr THOONIS.



LES ANOMALIES  
D'ORIENTATION ET DE CONTOUR DU PAVILLON  
ET LEUR CORRECTION CHIRURGICALE

Par le Dr F. CHAVANNE, de Lyon.

« De ton aiguille cartilage ne toucheras, disait Ambroise Paré, de peur que la partie ne tombe en gangrène, ce que souventes fois est arrivé. » Pareille crainte n'est plus de mise depuis longtemps, et cependant la chirurgie est généralement restée timide à l'égard des anomalies d'orientation de l'oreille. Les traités les plus récents, exception faite pour le remarquable ouvrage de Nélaton et Ombredanne<sup>1</sup>, mettent en garde contre les opérations de redressement plutôt qu'ils n'y poussent.

I. CONSIDÉRATIONS ANATOMIQUES. — Les particularités anatomiques de la région semblent en effet la rendre particulièrement dangereuse. On sait que les artères du pavillon proviennent de la temporale superficielle et de l'auriculaire postérieure, branche de la carotide externe. Les auriculaires antérieures, émanées de la temporale superficielle, se distribuent : l'inférieure à la moitié antérieure du lobule et au tragus; la moyenne à la moitié inférieure de la portion ascendante de l'hélix et à la conque, en descendant le long de la racine de l'hélix; la supérieure à la moitié supérieure de la portion ascendante de l'hélix. Le territoire des auriculaires antérieures correspond donc à la moitié antérieure de la face externe du pavillon. Bien plus important est celui des auriculaires postérieures : il comprend, avec la moitié postérieure de la face externe, la face interne tout entière. Se détachant de l'auriculaire postérieure, les unes

1. NÉLATON et OMBREDANNE, *Les autoplasties (lèvres, joues, oreilles, front, membres)*. Paris, Steinheil, 1907.



au-dessous, les autres au-dessus du muscle auriculaire postérieur, les trois ou quatre branches destinées au pavillon se jettent sur la face interne de celui-ci; certaines de leurs ramifications s'y épuisent; d'autres contournent le bord libre et vont mourir sur l'hélix; d'autres enfin, les perforantes, au nombre de trois principales, traversent le cartilage de dedans en dehors et se chargent de l'irrigation de la partie de la face externe du pavillon délaissée par les auriculaires antérieures. Les points d'émergence se trouvent respectivement : le supérieur à la partie postérieure de la fossette scaphoïde; le moyen à la portion supérieure de la conque, immédiatement au-dessus de la racine de l'hélix; l'inférieur entre l'antitragus et la queue de l'hélix.

C'est un respect superstitieux pour ce trépied vasculaire qui a généralement retenu les bistouris. La peur d'amener, en y touchant largement, du sphacèle d'une portion du pavillon a conduit, comme nous le verrons, à des procédés d'intervention insuffisants dans le cas de malformation un peu accentuée. Ces craintes sont chimériques : il existe en effet de nombreuses anastomoses, non seulement entre les rameaux d'un même territoire vasculaire, mais aussi entre les auriculaires antérieures et les auriculaires postérieures.

Le danger de périchondrite post-opératoire n'arrêtera pas non plus : en restant aseptique, on n'a pas grand'chose à redouter à ce point de vue.

Aussi l'otologiste doit-il s'efforcer de remédier à ces anomalies d'orientation et de contour du pavillon : sont-elles marquées et dépassent-elles ce que le public qualifie déjà « d'oreilles en feuilles de choux », elles valent à leurs porteurs bien des humiliations, quand elles n'en font pas de véritables martyrs sociaux.

Avant d'aborder les divers procédés d'autoplastie appliqués à cette sorte de malformation, nous passerons rapi-

dement en revue les caractères généraux de celle-ci. Il existait en outre, dans le cas que nous rapportons plus loin, une fistule auriculaire congénitale : nous dirons donc également un mot de cette anomalie.

II. SYMPTOMATOLOGIE. — La forme et la position du pavillon sont étrangement diverses d'un sujet à l'autre. On peut considérer, semble-t-il, qu'il y a *anomalie d'orientation* quand la position du pavillon est réellement disgracieuse. Cocheril<sup>1</sup> en distingue trois variétés : 1° *enroulement* du pavillon autour de l'axe vertical, avec soudure du bord postérieur de l'hélix aux parties antérieures, de façon à recouvrir plus ou moins complètement la région du conduit auditif;

2° *déviatio*n par exagération de l'ouverture de l'angle céphalo-auriculaire sans adhérences vicieuses; on sait que cet angle, à sinus dirigé en arrière, mesure en moyenne 20 à 30 degrés (Testut);

3° *inflexio*n du pavillon de haut en bas, dans le sens horizontal.

Parfois enfin l'orientation anormale résulte d'une véritable *plicature* du cartilage, celle-ci étant verticale, horizontale ou oblique.

Les *anomalies de contour* sont moins importantes; elles se font par excès ou par défaut. Celles-ci se traduisent surtout par l'absence d'enroulement normal de l'hélix, par l'aplatissement de l'anthélix. Les anomalies par excès sont réalisées par des hypertrophies partielles plus ou moins étendues : exagération du tubercule de Darwin, extension du rebord de l'hélix, saillies anormales sur son contour. A un degré marqué, l'oreille prend alors un aspect simiesque.

Le lobule a quelquefois son contour modifié par exagé-

1. COCHERIL, *Essai sur la restauration du pavillon de l'oreille* (Thèse de Paris, 1894).



ration de ses propres dimensions transversales, mais cette malformation rentre plutôt dans la macrotie.

Les fistules auriculaires congénitales siègent généralement à 1 centimètre au-dessus du tragus, à 2 millimètres et demi ou 3 millimètres en avant de l'hélix. Leur trajet, long d'ordinaire de 5 ou 6 millimètres, plus rarement de 9 ou 10, se dirige habituellement en bas et en avant, comme on peut le constater avec un stylet introduit à son intérieur. Il s'agit de fistules fermées à leurs deux extrémités ou plutôt de fistules borgnes externes; jamais on n'a signalé une communication avec le conduit auditif ou la cavité tympanique. On trouve parfois, au lieu d'une fistule, une simple dépression de la peau ou une fossette ayant les dimensions d'une tête d'épingle (Gradenigo)<sup>1</sup>.

D'autres localisations ont été notées dans quelques cas exceptionnels : l'antitragus (Dyer)<sup>2</sup>, le lobule et le pied de l'hélix (Schwabach)<sup>3</sup>, la partie postérieure du pavillon, au niveau du sillon d'insertion, un peu au-dessous du sommet de l'antitragus (Moldenhauer)<sup>4</sup>.

Une légère sécrétion séreuse, lactescente, contenant des cellules épithéliales, est fréquemment constatée au niveau des fistules; l'orifice externe vient-il à s'obturer, il en peut résulter un kyste par rétention ou même un abcès, s'il existait de l'infection à ce niveau. Dans notre cas la fistule, borgne externe, de 2 centimètres de long, avait un revêtement cutané et présentait une simple sécrétion cérumineuse.

Les fistules congénitales de l'oreille sont uni ou bilatérales dans des proportions à peu près semblables. Elles

1. GRADENIGO, *Patologia e terapia dell' orecchio e delle prime vie aeree*, p. 893.

2. DYER, *Fistul. of the antitragus* (*Zeits. f. Ohrenheilk.*, Band XV, S. 225).

3. SCHWABACH, *Ueber Kiemenfistel* (*Zeits. f. Ohrenheilk.*, Band VIII, S. 103).

4. MOLDENHAUER, *Die Missbildungen des menschlichen Ohres* (in *Handbuch der Ohrenheilkunde von Schwartze*, Band I, S. 154).



peuvent exister en dehors de toute autre malformation. Gradenigo estime leur fréquence à 2/1000 chez les sujets normaux. Le sexe ne lui paraît pas avoir d'influence; Kostanecki et Mielicki<sup>1</sup> croient au contraire à une prédominance chez la femme.

Les anomalies d'orientation et de contour s'accompagnent souvent de diminution plus ou moins considérable de l'audition du côté où elles se trouvent. Elles n'en sont généralement pas très responsables: comme nous le verrons, il est habituel de voir coïncider une malformation de l'oreille moyenne et de l'oreille interne avec l'anomalie du pavillon, et c'est elle qu'il faut incriminer.

III. PATHOGÉNIE. — Longtemps les malformations de l'oreille, l'oreille en anse notamment, ont été regardées comme des *stigmates* de dégénérescence ou même de criminalité. On en est revenu aujourd'hui de l'exagération des conclusions de Morel, Lombroso, Frigerio, etc., à ce sujet. Lannois<sup>2</sup> en particulier n'a pas relevé chez les détenus, qu'il a examinés à cet effet, une proportion de malformations auriculaires plus grande que chez ses malades habituels. Il suffit d'ailleurs de s'amuser à regarder dans la rue ou dans le monde l'oreille de ses contemporains pour se convaincre que l'on y coudoierait, à ce compte-là, beaucoup de dégénérés et bien des criminels.

Les anomalies d'orientation sont *congénitales* ou *acquises*. C'est surtout vers la dixième année qu'apparaît le décollement des oreilles, qui constitue généralement l'anomalie d'orientation acquise. On invoque fréquemment, pour l'expliquer, l'influence de mauvaises positions, qu'on aurait laissé prendre aux oreilles de l'enfant dans le ber-

1. KOSTANECKI et MIELICKI, Die angeborende Kiemenfisteln des Menschen (*Archiv f. path. Anal. und Phys.*, 1890, t. CXX, p. 385 et t. CXXI, p. 55 et 247).

2. LANNOIS, De l'oreille au point de vue anthropologique et médico-légal (*Archiv. de l'anthropol. criminelle*, 1887).

ceau et le lit ou plus tard sous une coiffure mal appliquée. Il ne faut pas rejeter cette pathogénie : elle est parfois réelle. Nélaton et Ombrédanne estiment cependant qu'il s'agit alors vraisemblablement d'un développement irrégulier du squelette fibro-cartilagineux, sur lequel le genre de coiffure n'a peut-être pas l'action considérable qu'on lui attribue souvent.

Les anomalies d'orientation congénitales datent, d'après His, du troisième mois de la vie intra-utérine. Au début du troisième mois, la partie postéro-supérieure du pavillon se détache de la tête et subit un enroulement en avant. Celui-ci persiste environ quinze jours, après lesquels l'hélix revient en arrière et l'anthélix reste libre sur toute son étendue. Se forme-t-il des adhérences fixant l'hélix au bord antérieur du conduit auditif, le pavillon conserve-t-il son enroulement, la malformation se trouve constituée. Les anomalies de contour sont également d'origine congénitale.

Ces différentes anomalies sont *uni* ou *bilatérales*. Elles auraient une prédilection pour le côté droit (Cocheril). Elles constituent parfois l'unique trouble d'évolution du sujet, mais souvent leur importance est encore plus grande qu'il ne paraît au premier abord, car elles font présager des troubles plus profonds, dont l'embryologie rend facilement compte. Contrairement en effet à l'opinion de certains auteurs (Von Baer, Hunt, Rauber, Urbantschitsch, etc.), qui croyaient le pavillon et le conduit auditif formés aux dépens d'une banale invagination de l'ectoderme, les travaux de Koelliker et de His ont montré que le développement de l'oreille moyenne et de l'oreille externe résultait de l'évolution de la première fente branchiale et des deux premiers arcs branchiaux.

Rien d'étonnant dès lors si l'arrêt ou le vice de développement touche aussi non seulement d'autres portions du domaine de la première fente branchiale, mais encore,



comme l'ont bien montré Launois et Le Marc'Hadour<sup>1</sup>, les régions voisines ayant avec elle des rapports de dépendance métamérique. Comme le dit Piel<sup>2</sup>, une simple anomalie de l'oreille n'est souvent que l'indice de profondes malformations et l'examen attentif des régions avoisinantes, des mâchoires, de l'apophyse mastoïde, des os malaïres, des palatins, du naso-pharynx, fera préjuger déjà de l'état des parties profondes. Dans notre cas, par exemple, il existait, avec les malformations de l'oreille externe, une atrophie légère de tout le squelette du même côté.

Comme les autres malformations, les anomalies congénitales de l'oreille ont une pathogénie encore pleine d'obscurités. Il est souvent impossible de démêler où s'en trouvent les causes. Comme le dit Dareste, « celles-ci peuvent modifier l'élément mâle ou l'élément femelle avant qu'ils s'unissent pour former un nouvel être; elles peuvent modifier la manière dont s'opère l'union de ces éléments, c'est-à-dire le phénomène de la fécondation; enfin elles peuvent modifier l'évolution du germe fécondé. » L'hérédité, l'état pathologique des ascendants, tuberculose et syphilis en particulier, les maladies de l'amnios seront surtout incriminés.

Des influences psychiques enfin sont couramment invoquées dans le public. On sait l'inlassable zèle de quantité de mères à accabler leurs filles de gravures, photographies, reproductions de tableaux (Raphaël est spécialement recherché à ce point de vue), etc., pour leur faire avoir de beaux enfants; certaines frémissent à la seule idée de leur voir porter des fourrures avec têtes, craignant d'avoir dans la suite une petite fille à museau de zibeline; le passage au jardin d'acclimatation est de même rigoureusement

1. LAUNOIS et LE MARC'HADOUR, Les malformations congénitales de l'oreille externe (*Rev. d'orthop.*, 1903).

2. PIEL, *Les malformations congénitales de l'oreille et leur interprétation embryologique* (Thèse de Paris, 1904).



interdit ! Des cas d'ailleurs n'ont-ils pas été publiés, qui semblent donner raison à ces terreurs ! Une malade de Debry<sup>1</sup>, très nerveuse, fut frappée dès les premiers mois de sa grossesse, qu'elle ignorait encore, par la difformité de l'oreille d'un enfant. Elle en fut obsédée pendant tout le cours de sa gestation et, au moment de l'accouchement, sa première parole fut pour demander si son enfant était bien conformé : il avait une malformation de l'oreille. Une femme, soignée par Lefebvre<sup>2</sup>, de Louvain, ayant porté des boucles d'oreilles trop lourdes, avait eu le lobule droit fendu ; craignant constamment pour son enfant pendant sa grossesse, elle mit au monde un garçon présentant exactement la même particularité qu'elle.

Nous avons peine à croire à une influence aussi photographique de l'imagination de la mère sur la formation de son enfant ; mais, en pareil cas, il s'agit évidemment de systèmes nerveux plus ou moins détraqués et les affections nerveuses, comme les autres maladies ou accidents de la mère au cours de la grossesse, peuvent certainement avoir une influence sur l'évolution de celle-ci. Le hasard réalisera parfois l'anomalie redoutée.

IV. TRAITEMENT. — L'indication opératoire sera basée exclusivement sur des considérations d'esthétique : le redressement du pavillon ne changera en effet pas grand chose à l'audition, si celle-ci est plus faible que la normale. Avec Morestin nous dirons : « toutes les anomalies de direction du pavillon, simples ou compliquées d'autres vices de configuration, sont en principe justiciables d'intervention réparatrice ».

Le mauvais état général du sujet, les infections du conduit auditif, du pavillon, du cuir chevelu, l'eczéma sont des *contre-indications* au moins temporaires.

1. DEBRY, in Thèse Piel, p. 29.

2. LEFEBVRE, in thèse Piel, p. 29.

Autant que possible on ne tentera rien avant le sevrage de l'enfant et l'on attendra avec avantage que l'intéressé ait quelques années déjà.

Nous examinerons successivement les anomalies d'orientation, les anomalies de contour et les fistules.

1<sup>o</sup> ANOMALIES D'ORIENTATION. — Nous nous contenterons de mentionner les *bonnets et appareils redresseurs* plus ou moins compliqués, recommandés par quelques auteurs. Sans doute l'application d'un bonnet pendant la nuit écartera pour l'enfant la possibilité de dormir sur son oreille retournée, au hasard des mouvements de la tête; elle aura ainsi un rôle préventif contre les déviations acquises. Mais, dans le cas de malformation congénitale ou de malformation acquise constituée, semblable pratique est parfaitement illusoire : l'élasticité du cartilage se joue de toute contrainte et reconstitue la déviation dès que l'appareil, si perfectionné soit-il, est enlevé. Parfois cependant une trace persiste de cette thérapeutique : une chute définitive et presque complète des cheveux et de la barbe indique à tout jamais les points d'appui de l'instrument redresseur.

La résistance est au cartilage, c'est donc à lui qu'il faut s'attaquer : c'est là ce qui explique, comme nous allons le voir, l'insuffisance des méthodes opératoires qui ont négligé de le faire.

On peut ramener à trois les procédés de redressement utilisés pour la correction chirurgicale des anomalies d'orientation du pavillon : 1<sup>o</sup> résection cutanée; 2<sup>o</sup> résection cutanée et glissement cartilagineux; 3<sup>o</sup> résection cutanée et cartilagineuse.

a) *Résection cutanée.* — La plupart des auteurs conseillent de s'attaquer à la peau seule pour redresser le pavillon. C'est ce qu'ont fait notamment, avec quelques variétés de technique, Péan, Daniel Mollière, Gorham Bacon, Cocheril, Haug, Castex.



Péan<sup>1</sup> (1885) excisa à la face des deux pavillons adjacente au crâne et près de leur implantation un lambeau cutané en croissant de 1<sup>m</sup>1/2 de large et, sans toucher au cartilage, sutura les lèvres de la plaie cutanée.

Mollière<sup>2</sup> rattacha par un point de suture à la peau du crâne la partie supérieure d'un pavillon extraordinairement long, qui retombait comme une oreille de porc.

Cocheril taille dans la peau de la région mastoïdienne, très près du pli du pavillon, un lambeau cutané triangulaire, adhérent seulement par sa base et à sommet contigu à l'oreille; il le mobilise, sauf à sa partie postérieure. Il fait ensuite, dans les téguments de la face postérieure du pavillon, une perte de substance triangulaire. Il attire alors le pavillon en arrière et fixe le lambeau mastoïdien par une suture entre les lèvres de la plaie produite dans le pavillon.

Haug<sup>3</sup> fait une première incision suivant la ligne d'insertion du pavillon, selon toute l'étendue de celle-ci, puis une seconde, plus en arrière, occupant la région mastoïdienne, en forme d'arc comme la précédente et la rejoignant par ses extrémités. Il supprime les téguments compris entre ces deux lignes, et couvre la surface cruentée ainsi obtenue à l'aide d'un lambeau d'égale étendue fourni par les téguments de la face cranienne du pavillon, décollés à partir de la première incision.

Plus récemment, Castex<sup>4</sup>, ayant à redresser une oreille renversée en avant, disséqua un large lambeau de peau sur la face interne du pavillon et sur la région mastoïdienne, puis sutura les deux surfaces cruentées dans toute leur

1. PÉAN, *Clinique chirurgicale*, VII, 526.

2. MOLLIÈRE, Malformation de l'oreille (*Lyon médical*, 18 mars 1888).

3. HAUG, in Morestin, *loc. cit.*, p. 299.

4. CASTEX, Fixation opératoire d'un pavillon dévié (Soc. de laryngol. de Paris, 12 fév. 1909, in *Rev. hebdom. de laryngol.*, 10 avril 1909, p. 425).



étendue, en passant les fils d'une part à travers le cartilage, d'autre part à travers le périoste.

Ces divers modes opératoires consistent, avec quelques variantes, à créer symétriquement sur le pavillon et la région mastoïdienne une perte de substance cutanée et à adosser les surfaces cruentées. Un tel procédé est peut-être suffisant dans les déviations peu accentuées; en toute autre occurrence nous doutons, avec Nélaton et Ombrédanne, que le résultat immédiat post-opératoire se maintienne. Ces auteurs ont vu une déformation se reproduire même après l'excision d'une proportion notable de cartilage: qu'advient-il dès lors si l'on ne touche pas à ce dernier; étant donné en outre la laxité des téguments à ce niveau.

Puis, adosser la face postérieure du pavillon à la région mastoïdienne, c'est créer de toutes pièces l'anomalie classée par Gradenigo sous la rubrique: « Adhérence de la face postérieure du pavillon en tout ou partie au crâne. » Sans doute les cheveux pourraient dissimuler cette synéchie, mais encore faudrait-il que le sujet fût toujours une femme et que celle-ci eût le goût de se coiffer comme la danseuse de Falguière!

b) *Résection cutanée et glissement cartilagineux.* — Conscient de l'insuffisance de la méthode précédente, mais ne voulant pas réséquer du cartilage de peur de créer un point faible permanent, « les cartilages étant trop mal irrigués par le sang », Goldstein<sup>1</sup> imagina tout dernièrement une ingénieuse opération qui lui fut suggérée par la pratique de la résection sous-muqueuse.

Une incision curviligne, à convexité tournée vers le bord de l'hélix, est faite sur la peau de la face postérieure du pavillon. La peau et le périchondre sont alors isolés aussi loin qu'il est utile du côté de la mastoïde. On incise le cartilage, en ayant soin de ne pas toucher au tégument

<sup>1</sup>. GOLDSTEIN, La chirurgie esthétique et plastique de l'oreille (*Archiv. internat. de laryngol.*, mars-avril 1909, p. 530).

sous-jacent; avec un élévateur étroit, mousse, on sépare les deux lambeaux cartilagineux du périchondre sous-jacent sur une largeur suffisante pour permettre leur mobilisation, puis on les rapproche par une série de deux sutures en surjet, chaque suture passant deux fois à travers chacun des cartilages. On exerce une douce traction en serrant les fils : les deux lambeaux cartilagineux sont ainsi tirés l'un sur l'autre, et la largeur du pavillon est réduite d'autant. Le surcroît du lambeau tégumentaire est sectionné avec soin et le tégument suturé en position dans la ligne d'incision originelle.

Si l'on admet — et c'est la réalité — que l'irrigation sanguine du pavillon n'est pas aussi mal établie que le croit Goldstein; si l'on reconnaît en outre — et les résultats opératoires le montrent nettement — que la ligne de réunion des cartilages, après excision d'une partie de sa substance, ne laisse pas non plus un « point faible permanent », on ne voit pas très bien ce que l'on aurait à gagner à conserver un lambeau cartilagineux pour le faire chevaucher un autre lambeau cartilagineux et créer ainsi un épaissement du pavillon pour le moins inesthétique.

c) *Réséction cutanée et cartilagineuse*. — Déjà Cocheril avait prévu la nécessité d'exciser une portion du cartilage. Dans quelques cas rebelles, disait-il, on devra déroger à la règle générale et sectionner le cartilage au milieu de son angle de flexion ou en exciser une portion ovalaire. Depuis lors, quelques chirurgiens, Morestin, Faugère<sup>1</sup>, Payr, Nélaton et Ombrédanne, Jauquet, notamment, eurent recours à cette opération et en obtinrent d'excellents résultats.

Morestin réséqua une bande cutanée entre deux incisions curvilignes menées en dedans et en dehors du sillon rétro-auriculaire et portant l'une sur le pavillon, l'autre sur les téguments crânio-mastoïdiens. Ces deux incisions

<sup>1</sup> L. FAUGÈRE, Congrès de chirurgie, 1904, p. 279.



se rapprochaient graduellement pour se rencontrer aux extrémités supérieure et inférieure du sillon rétro-auriculaire. La bande ainsi détachée présentait une largeur maxima de 15 millimètres et était formée en majeure partie de la peau de la face postérieure du pavillon. Le cartilage de la conque, à nu dans la plaie, formait ressort et empêchait la correction de s'effectuer. Il fallut exciser par petits copeaux quelques morceaux du fibro-cartilage, dans la partie qui venait appuyer contre la mastoïde.

Goldstein, dans un cas analogue, excisa un étroit segment cartilagineux et attira les bords du cartilage vers le périoste par trois ou quatre points de suture.

Payr<sup>1</sup> emploie une technique plus compliquée destinée à supprimer l'écartement et à diminuer l'étendue du pavillon. Il excise à la face postérieure du pavillon et sur la région mastoïdienne située symétriquement deux losanges de peau à grand axe vertical, adjacents, et se continuant par leur angle interne. Il dissèque ensuite la peau du pavillon, pour mettre à nu le cartilage dans la plus grande étendue possible, et taille dans le cartilage un lambeau quadrilatère horizontal, à pédicule correspondant au sillon rétro-auriculaire. Il excise alors deux triangles cartilagineux au-dessus et au-dessous de la plaie horizontale ainsi créée. Le rapprochement par suture des bords des excisions triangulaires et de l'excision rectangulaire diminue l'oreille d'étendue. Le lambeau cartilagineux, resté adhérent à son pédicule, est enfin engagé par son extrémité libre sous une boutonnière taillée dans le périoste de la région mastoïdienne; sa suture dans cette position maintient l'oreille en bonne attitude.

Jauquet<sup>2</sup>, ayant à redresser le pavillon replié en avant

1. PAYR, *Archiv. f. Klin. Chirurgie*, 1906, Band LXXVIII, p. 918.

2. JAUQUET, Malformation congénitale du pavillon, in Fallas, relevé statistique de l'hôpital Saint-Jean de Bruxelles (*Presse otolaryngol. belge*, 1908, p. 105).



d'un malade du service de Delsaux, enleva un fuseau de peau dont le grand diamètre répondait au sillon rétro-auriculaire et empiétait sur le pavillon de 5 à 6 millimètres, sur le crâne de 1 à 2 millimètres. Il réséqua ensuite la partie correspondante du cartilage et sutura les deux bords du fuseau.

L'étude de la question et leur propre expérience inspirent à Nélaton et Ombrédanne les réflexions suivantes, qui nous paraissent établir le principe fondamental de toute intervention de ce genre. « La résection du cartilage qui nous a donné, disent-ils, un succès immédiat complet, doit être exécutée très largement, si l'on veut éviter la reproduction ultérieure de la déformation. La résection cartilagineuse de Morestin serait trop parcimonieuse dans les cas accentués. Aussi pensons-nous qu'il faut enlever au moins le tiers interne du cartilage de la conque; nous n'hésiterions pas à en enlever la moitié si l'occasion se présentait. C'est à cette condition seule qu'on pourra escompter un résultat durable. »

Cette excision large, nécessaire pour redresser une déviation un peu marquée, l'est encore davantage s'il s'agit d'une plicature. C'est à elle que nous avons eu recours dans le cas que nous rapportons ici.

S'il existe une adhérence vicieuse du bord de l'hélix aux parties antérieures de l'oreille, sa libération sera naturellement le premier temps de l'intervention.

2<sup>o</sup> ANOMALIES DE CONTOUR. — La correction des anomalies de contour ne soulève pas autant de discussions que celle des anomalies d'orientation. Dans les saillies anormales sur le contour du pavillon, l'incision des tégu-ments de l'hélix, la dissection sous-cutanée du cartilage, son excision en quantité convenable, puis la suture de la peau après ablation de l'excédent, suffisent à corriger la malformation, si elle est choquante (Nélaton et Ombrédanne).

Pour les pavillons lisses, on suivra l'exemple de Morestin. Ayant à reconstituer la branche supérieure de bifurcation de l'anthélix, il enleva sur la face postérieure du pavillon un fragment de peau de forme ovale, long de 3 centimètres, large de 10 à 12 millimètres. Il plissa alors le fibro-cartilage, en y plaçant quatre points de suture et en serrant les fils.

Une opération analogue, mais pratiquée à la face externe du pavillon, parallèlement au bord libre et à 1 centimètre de celui-ci, permettrait de refaire un enroulement de l'hélix (Nélaton et Ombrédanne).

3° FISTULES. — Les fistules ne demandent généralement l'intervention que s'il s'établit à leur niveau un processus de suppuration ou de rétention kystique. On peut en oblitérer la lumière par une cautérisation chimique ou galvano-caustique, mais c'est créer ainsi une cavité close et s'exposer à voir évoluer ensuite un abcès.

Gradenigo estime que l'extirpation du trajet est le procédé le plus rationnel : c'est celui auquel nous nous sommes rattaché.

OBSERVATION. — Jeune homme de vingt-trois ans. Trois frères ou sœurs plus âgés que lui, en bonne santé et parfaitement constitués. Rien, dans les antécédents héréditaires ou l'évolution de la grossesse, n'explique l'énorme malformation auriculaire congénitale de l'oreille droite, dont il s'agit ici. Nous n'en avons pas retrouvé d'aussi considérable parmi celles reproduites par les auteurs. Nous nous bornerons à constater qu'il existait :

1° Une *dévi*ation du pavillon à angle droit.

2° Une *plicature* rigide, extrêmement résistante, et abaissant immédiatement le pavillon, dès qu'on cessait de le maintenir relevé avec le doigt. Des essais orthopédiques de redressement avaient d'ailleurs été longtemps tentés pendant l'enfance, sans autre résultat qu'une chute presque complète des cheveux et de la barbe au niveau des points d'application de l'appareil.



3° Une *anomalie du contour par excès* de substance cutanée et cartilagineuse.

4° Une *absence de la racine de l'hélix*, ce repli apparaissant ici comme la continuation du tragus et du tubercule supratragique de His, au lieu de naître isolément dans la conque, comme normalement.

5° Une *fistule borgne externe*, ouverte au-dessous du contour supérieur de l'hélix, se prolongeant sous la plicature cartilagineuse sur une longueur de 2 centimètres.

Avec cette malformation auriculaire coexistait, comme c'est la règle, une atrophie légère de tout le squelette de la moitié droite de la tête.

Conduit auditif droit normal, tympan grisâtre, épais, sans triangle lumineux, laissant voir un manche du marteau élargi. Audition très diminuée à droite : montre au contact.

Pas de latéralisation dans l'épreuve de Weber.

Oreille et audition gauches normales.

État psychique et intellectuel nettement supérieur.

Une opération efficace nous obligeait à sacrifier ici : 1° le rameau de l'auriculaire postérieure chargé de l'irrigation de la partie supérieure de la face interne du pavillon et de la partie postéro-supérieure de sa face externe; 2° une portion notable des ramifications des auriculaires antérieures supérieure et moyenne. Nous décidâmes donc de consacrer une première opération à relever le pavillon et à le rapprocher du crâne et de réserver pour une seconde la correction de l'anomalie de contour.

*Opération de redressement, 17 mars 1908.* — 1° Excision de la peau de la partie antérieure de la malformation, suivant un triangle ayant sa base sur la plicature et son sommet 2 centimètres plus bas; excision semblable à la face postérieure de la malformation. La perte de substance ainsi réalisée forme de la sorte un losange.

2° Incision du cartilage de même forme que la précédente; décollement du cartilage de la face externe du pavillon, pour que celle-ci ne présente ultérieurement aucune cicatrice; excision du losange cartilagineux. Dans cette excision, nous n'avons laissé de cartilage au niveau de la plicature, tant du côté de l'hélix que de celui du crâne, que ce qu'il en fallait pour pouvoir faire une suture cartilagineuse solide. En raison de la laxité des téguments nous avons tenu le losange cutané un peu plus grand que le losange cartilagineux.



Le jet de sang, traduisant la section de la branche supérieure de l'auriculaire postérieure fut facilement arrêté par l'application d'une pince à forcipressure.

3° Excision du trajet fistuleux sous-jacent à la plicature dans toute sa longueur.

4° Rapprochement des lambeaux cartilagineux et suture du cartilage, à points séparés, au catgut fin. Suture des lambeaux cutanés au crin de Florence fin.

Application d'un pansement légèrement compressif.

Nous avons obtenu ainsi pour le pavillon un rapprochement normal du crâne et un relèvement de 1 centimètre.

*Seconde opération, 19 mai 1908.* — Excision de l'anomalie du contour : incision cutanée, excision de l'excès du bord cartilagineux et de l'excès de peau. Suture de la peau au crin de Florence fin.

Des photographies en ont été prises onze mois après la dernière intervention; elles montrent que la suture cartilagineuse est d'une solidité parfaite.

**CONCLUSIONS.** — L'étude précédente et l'observation que nous venons de rapporter semblent nous autoriser à admettre les conclusions suivantes :

1° Les anomalies d'orientation et de contour du pavillon sont toutes, ou presque, justiciables d'une correction chirurgicale.

2° Le redressement par simple résection cutanée n'est applicable qu'aux déviations peu marquées.

3° Dans les anomalies d'orientation accentuées, une large résection cartilagineuse est nécessaire; on la fera en ménageant absolument la face externe du pavillon; nous croyons bon, en pareil cas, de faire deux plans de suture, un plan cartilagineux à suture perdue et un plan cutané.

---

## PARLEUR DU D<sup>r</sup> LAIMÉ

Par le D<sup>r</sup> BOURGEOIS, de Paris.

Le parleur du D<sup>r</sup> Laimé est un appareil amplificateur basé sur le principe du microphone et ayant pour but de permettre aux sourds d'entendre une conversation tenue à voix normale même à une assez grande distance de l'appareil.

Les microphones ordinaires tels que ceux employés généralement dans les téléphones transmettent les sons, mais ne les amplifient pas; par ailleurs il est nécessaire avec ces microphones pour avoir une audition nette de parler sur la plaque même du transmetteur ou tout auprès.

Pour avoir un appareil augmentant notablement les ondes sonores et de plus permettant la perception des sons même éloignés, il fallait deux choses: 1<sup>o</sup> un microphone extrêmement sensible; 2<sup>o</sup> un amplificateur de sons. C'est ce que Laimé croit être arrivé à réunir dans cet appareil.

Le microphone est à billes de charbon très petites et d'une extrême sensibilité permettant l'audition nette même dans une salle de théâtre.

Quant à l'amplificateur qui est la partie originale de l'invention, il consiste en une plaque de charbon d'un diamètre d'un tiers plus grand que la plaque du transmetteur microphonique et placé en avant de celle-ci. Ces deux plaques sont réunies par leur centre.

Les ondes sonores qui frappent la surface de cette grande plaque sont transmises à la petite mais considérablement amplifiées grâce au bras de levier constitué par le rapport entre les diamètres des deux plaques. Il est évident qu'en partant de ce principe mécanique on pourrait en augmentant le diamètre de la grande plaque obtenir des intensités de sons bien supérieures. Mais il résulte des expériences

faites que l'intensité obtenue avec l'appareil tel qu'il est présenté, est largement suffisante pour la plus grande surdité et que dans la plupart des cas on est obligé au contraire de l'atténuer, ce que l'on obtient facilement en faisant varier l'épaisseur des plaques vibrantes du récepteur. On obtient ainsi des numéros différents pour les différents degrés de surdité.

Lorsqu'on veut se servir du parleur comme appareil de bureau, on le laisse tel qu'il est en y adaptant simplement le récepteur au moyen d'une fiche. Si on veut s'en servir comme appareil portatif, il suffit de détacher la partie antérieure constituant le transmetteur et d'y adopter d'un côté le récepteur et de l'autre une batterie de piles portatives. On peut alors facilement dissimuler le tout dans les poches d'un vêtement et il est à remarquer que dans ce cas l'interposition de l'étoffe de ce vêtement entre le transmetteur et la personne qui parle ne nuit pas sensiblement à l'audition.

Voici maintenant quelques observations prises entre beaucoup d'autres indiquant les résultats obtenus avec le parleur (d'après Laimé).

Je ferai remarquer que l'observation IV semble prouver que l'on peut tirer des avantages importants de l'usage de l'appareil pour l'éducation auditive et musicale des sourds-muets. En tout cas, beaucoup de personnes atteintes de sclérose pour lesquelles la thérapeutique actuelle reste impuissante pourraient trouver dans cet appareil un soulagement notable à leur triste infirmité.

OBSERVATION I. — M. M..., ayant une situation importante dans un ministère est atteint de sclérose double depuis plusieurs années et est très gêné dans sa profession par sa surdité. Il faut élever la voix pour se faire entendre de lui; même de près, il ne peut suivre une conversation générale. Avec le parleur il entend parfaitement la voix chuchotée et peut suivre une lecture faite à voix très contenue.



OBS. II. — Sœur B..., atteinte de sclérose double n'entend même pas le son de la voix à cinquante centimètres, n'arrive à comprendre un peu que par le mouvement des lèvres. Avec le Parleur, entend parfaitement la parole même très modérée quoique ne regardant pas les lèvres de la personne qui parle, répète très exactement dans ces conditions tout ce qu'on lui dit.

OBS. III. — M. R..., dix-huit ans. Est devenu complètement sourd à l'âge de quatre ans, a complètement perdu de ce fait l'usage de la parole et s'est trouvé, en somme, dans le cas d'un sourd-muet de naissance. A appris depuis à parler par la méthode des sourds-muets, mais de son aveu même n'entend pas siffler auprès de lui une locomotive. A pu, avec le Parleur, entendre, sans bien les distinguer l'une de l'autre, toutes les notes des deux octaves moyens du piano. Entend le son de la voix, mais ne peut encore interpréter ce qu'il entend; il est persuadé lui-même qu'avec une éducation complète de son oreille à l'aide de l'appareil il arrivera à comprendre.

OBS. IV. — M<sup>me</sup> B..., âgée de trente-huit ans, a été atteinte de sclérose double progressive depuis six ans, actuellement n'entend qu'en criant assez fort tout près de l'oreille. Suit parfaitement avec l'appareil, une conversation même tenue par plusieurs personnes, à voix plutôt au-dessous de la moyenne normale.

OBS. V. — M<sup>me</sup> S..., quarante-huit ans, sclérose double, ne comprend plus guère que par le mouvement des lèvres. Suit parfaitement une conversation à voix normale avec le parleur.

## ACTION DES EAUX SULFUREUSES

### DANS LA MYCOSE LEPTOTHRIXIQUE

Par le Dr **E. BOUSQUET**, d'Ax-les-Thermes.

Nous connaissons tous la ténacité de la mycose leptothrixique et les nombreuses difficultés à vaincre pour dé-

barrasser le patient de cette affection cependant bénigne. Le malade est surpris de la longueur du traitement; son moral s'affecte, surtout s'il est âgé; il se produit souvent une véritable dépression suivie d'hypocondrie, et cependant, comme l'a fait remarquer A. Colin « ni le malade ni le médecin ne doivent perdre patience ».

J'eus l'occasion, l'été dernier, au commencement de juin, de découvrir, en pratiquant l'examen de la gorge, un cas typique de mycose leptothrixique. Comme j'étais à la veille de mon départ pour Ax et que la malade devait s'y rendre, je décidais de n'entreprendre aucun traitement dans mon cabinet, et il fut convenu qu'elle serait exclusivement soumise au traitement par les eaux sulfureuses; en cas de non-résultat, je procéderaï à l'éradication à l'entrée de l'hiver.

Voici, résumée, l'observation :

OBSERVATION. — M<sup>lle</sup> M.-T. B..., de Béziers, vingt ans. Bonne santé habituelle. Rien à signaler dans les antécédents. A été soignée par moi-même il y a cinq ans pour une otite moyenne suppurée, qui guérit normalement, après paracentèse, en cinq à six semaines. Audition normale. Pas de végétations. Vient me consulter actuellement pour une sensation de gêne et de picotement dans la gorge qui détermine un hémage continuel, très désagréable pour son entourage immédiat.

A l'examen de la gorge, mycose abondante avec points saillants sur les deux amygdales et sur les parois latérales du pharynx. L'examen au miroir décèle aussi de nombreuses touffes sur la base de la langue, et notamment au voisinage de l'épiglotte. Saison à Ax du 4 au 25 juillet. Aucun traitement général. Traitement local seul : gargarismes, pulvérisations, et quelques humages de courte durée. La malade présentant un peu de rhino-pharyngite chronique, fait des lavages à la canule rétro-nasale, lavages qu'elle fait d'ailleurs à la perfection.

A la fin de cette saison, disparition presque totale des saillies de mycose, sur les amygdales et les parois latérales du pharynx. Il subsiste encore des touffes à la base de la

langue, mais il est facile de se rendre compte que leur saillie a sensiblement diminué, et qu'elles sont en véritable voie de régression.

Je revois la malade, à Béziers, vers le 15 octobre : elle me déclare se trouver en parfait état et ne plus avoir la moindre gêne dans sa gorge. Elle vient, en effet, se soumettre à mon examen, et toute trace de mycose a disparu. Revue au mois de mars dernier : examen négatif, pas de récurrence.

Je ne cacherai pas que je fus moi-même surpris de ce résultat auquel je ne m'attendais pas. Cette observation m'a paru intéressante à rapporter, à cause de la guérison obtenue d'une façon aussi rapide et définitive. Elle mérite à ce titre d'attirer l'attention des praticiens.

Il n'est guère possible de tirer des conclusions d'un fait isolé; d'autres cas sont nécessaires pour confirmer nos résultats. Comment ont agi les eaux sulfureuses? Ont-elles modifié le milieu buccal, en le rendant impropre au développement du *leptothrix buccalis*? Je serais tenté de le croire. En effet, nous constatons très souvent en soignant la mycose dans le cabinet, l'insuccès des cautérisations; il faut se servir de la pince pour extirper les saillies, et, comme le dit Moure, ce n'est pas toujours suffisant, il faut parfois morceler le tissu amygdalien pour produire l'*éradication*. Ici, l'eau sulfureuse a suffi à flétrir la mycose et à déterminer la mortification de ses racines.

## NOTE SUR LA FULGURATION

### ET SES APPLICATIONS A LA RÉGION LARYNGÉE

Par le Dr. De KEATING-HART, de Paris.

On a déterminé avant hier, ici, certaines contre-indications à l'emploi de ma méthode en laryngologie, et cela pour



diverses causes, les unes dues à la méthode à proprement parler, les autres, à la région à laquelle elle devait être appliquée

Étudions les deux catégories d'objections :

Dans la première se trouve l'écoulement lymphorrhéique abondant et les eschares dus à l'étincelage, causes possibles d'infection broncho-pulmonaires consécutive à l'opération.

Or, il est bon de savoir que la région en question ne semble pas produire une lymphorrhée très considérable après fulguration, et quant aux eschares, elles n'ont de raison d'être que si le fulgérateur a été obligé de prolonger l'étincelage jusqu'à la dose de destruction, dose qui ne peut être nécessaire que dans le cas où le chirurgien n'aura pu enlever toutes les masses cancéreuses au cours de l'opération.

Mais, il ne faut pas oublier, et je réponds ici à ce que disait, si je m'en souviens bien, M. Jacques (de Nancy), que la fulguration n'est point tant destinée à détruire des nodules néoplasiques qu'à obtenir une réaction sur les tissus sous-cancéreux. C'est donc toujours consécutivement à un acte chirurgical, enlevant *au minimum* les masses cancéreuses macroscopiques que la fulguration devra être appliquée et dans ces conditions-là elle n'aura pas à provoquer d'eschares, mais un simple exsudat, un peu plus abondant que celui que laisse échapper toute plaie non fermée, ce qui ne semble pas devoir augmenter sensiblement les causes d'infection pulmonaire. Dans le cas cité par M. Molinier et traité par moi dans les premiers temps de ma méthode alors que j'en connaissais mal le dosage, j'avais poussé l'étincelage jusqu'à la formation d'eschares, chose que certainement je ne ferais plus aujourd'hui. Ce dosage de l'étincelle est assurément difficile, mais une certaine expérience permet de l'arrêter au point voulu. Il serait trop long d'expliquer ici les différentes façons d'étin-

celer, propres à déterminer l'effet désirable, et point un autre. On a parlé aussi de la cicatrisation rétractile due à la fulguration. Elle ne serait pas suffisante pour fermer un larynx puisqu'elle laisse persister une fistule aérienne dans la région orbitaire, après les opérations qui ont ouvert les cavités nasales.

Il reste à étudier les indications de la fulguration par rapport aux cancers spéciaux de la région.

On peut diviser grossièrement ces cancers en trois catégories : les petits, justiciables d'une simple thyrotomie; les cancers moyens, et les grands justiciables d'une laryngectomie totale.

Les résultats donnés par la seule chirurgie dans la première catégorie de tumeurs semblent rendre peu nécessaire l'application de la fulguration dans de tels cas.

Quant aux cancers moyens si la fulguration, en autorisant une simple laryngo-fissure permet en même temps d'éviter le grave délabrement dû à la laryngectomie, il semble qu'elle pourrait rendre par là des services signalés, et lorsque les lésions auront dépassé le cylindre laryngé, elle pourra donner en doublant la large chirurgie nécessaire, des chances plus grandes de non-récidive.

La fulguration aggraverait-elle l'exérèse? Elle peut le faire, soit en lésant des organes importants tels que les vaisseaux ou les nerfs, soit aussi en prolongeant l'opération par sa durée. Pour le premier danger, il suffit de protéger ces organes pendant l'acte électrique pour éviter de graves complications.

Le pneumo-gastrique ne doit point être frappé par l'étincelle directement, et même indirectement on doit éviter de projeter sur la région qu'il occupe un étincelage trop violent; ces précautions prises, on est à l'abri des dangers spéciaux à la région.

Quant à l'allongement du temps opératoire dû à la fulguration, il est minime quand toutes les masses cancéreuses



ont été enlevées, car la plaie n'est point d'une qualité et d'une dimension nécessitant un trop long étincelage

Telles sont les quelques explications que je crois pouvoir apporter utilement aux laryngologistes, afin qu'ils en puissent conclure eux-mêmes les indications et les contre-indications de l'application de ma méthode dans le traitement du cancer laryngé.

## CAS D'OTITE MOYENNE CATARRHALE CHRONIQUE

TRAITÉS PAR LA THIOSINAMINE

Par le D<sup>r</sup> BICHATON, de Reims.

La question du traitement de l'otite catarrhale adhésive par la thiosinamine a été plusieurs fois agitée dans ces dernières années. Mais les opinions qui ont été émises à ce sujet ont été si diverses, si totalement différentes parfois, qu'il ne nous a pas semblé sans intérêt d'apporter la contribution de nos recherches personnelles sur ce moyen thérapeutique et de relater les observations qu'il nous a été donné de recueillir dans notre pratique.

Sans être aussi pessimiste que MM. Maupetit et Colat, qui viennent, il y a quelques jours à peine, de publier dans la *Revue hebdomadaire de laryngologie*, un article sur « la Thiosinamine dans le traitement de la surdité », nous sommes bien forcés d'avouer, par contre, que nous n'avons pas obtenu les brillants résultats rapportés par M. Horeau dans sa thèse en 1907, et même, les insuccès ont été plus nombreux que les succès toujours très modestes remportés par nous à l'aide de la fibrolysine. Au point de vue technique, nous avons presque toujours commencé par le traitement mécanique que nous avons continué ensuite en le complétant par des bains tièdes de thiosanimine en



solution aqueuse à 15 0/0. Dans trois observations seulement, nous avons fait des injections par la trompe.

Voici maintenant, sommairement résumés, les douze cas que nous avons eu l'occasion de traiter :

OBSERVATION I. — M. A..., vingt-cinq ans, employé de banque, atteint d'otite adhésive bilatérale datant de deux ans; à droite, le tympan épouse complètement la forme du promontoire; à gauche, on note une perforation réniforme sous-ombilicale.

La montre est perçue à 2 centimètres à droite et au contact seulement à gauche.

La perception osseuse est bonne des deux côtés; pas de latéralisation du Weber; Schwabach légèrement prolongé.

Après avoir essayé sans succès la thérapeutique habituelle, on prescrit quotidiennement des bains d'oreille de thiosinamine, et deux fois par semaine des instillations semblables sont suivies d'aspiration du tympan, à l'aide du masseur de Delstanche.

Le 18 juin, après un mois de traitement, l'audition à la montre est de 6 centimètres à droite et 3 centimètres à gauche. Le malade est revu trois mois après; l'amélioration était restée à peu près à gauche, mais avait presque totalement disparu à droite.

Obs. II. — M. A..., vingt et un ans, entrepreneur de transports, vu le 9 mai 1907, et atteint de surdité due à un catarrhe tubo-tympanique bilatéral datant de dix mois; végétations adénoïdes volumineuses et rhinite hypertrophique à droite. Les tympans sont très peu mobiles au Siegle. L'examen de l'ouïe donne les résultats suivants :

O. D.	{	M. os : bonne.
	{	M. air : 5 centimètres.
	{	Rinne négatif.
O. G.	{	M. os : bonne.
	{	M. air : 2 à 3 centimètres.
	{	Rinne négatif.

Ablation des végétations adénoïdes; trait de feu sur le cornet inférieur droit et douches de Politzer. Très sensible amélioration; le malade entend en effet la montre à 30 centimètres des deux côtés, puis l'état reste stationnaire. On

prescrit alors la thiosinamine tout en continuant les douches et le massage. Trois semaines après, l'oreille droite a gagné quelques centimètres; l'oreille gauche n'a plus été modifiée.

OBS. III. — M. E..., dix-neuf ans, garçon boucher, vu le 19 juin 1907. Otite adhésive à droite et, à gauche, otorrhée avec vaste perforation du quadrant postéro-supérieur. On traite d'abord l'otorrhée qu'on a la chance de voir se tarir rapidement.

L'examen de l'audition fournit alors les résultats suivants :

O. D.	{	M. os : bonne.
		M. air : 2 centimètres.
		Rinne négatif.
O. G.	{	M. os : passable.
		M. air : contact.
		Rinne négatif.

Weber non latéralisé; Schwabach prolongé.

Malgré l'ablation de crête de la cloison suivie du traitement mécanique ordinaire, on ne voit aucun changement se produire.

En septembre, on institue alors des bains de thiosinamine et des massages du fond du conduit; mais, au commencement d'octobre, on est forcé d'interrompre, parce que le malade se plaint de cuisson dans l'oreille et qu'on voit apparaître un léger écoulement séro-purulent. Le traitement est repris quinze jours après sans incident, des deux côtés cette fois.

Vers le milieu de novembre, la montre est entendue à 15 centimètres à droite et 5 centimètres à gauche.

Le malade est revu seize mois après, en mars 1909, l'amélioration ne s'est pas maintenue à gauche mais a persisté en partie à droite.

O. D. M. PA : 5 à 6 centimètres.  
O. G. M. PA : contact.

OBS. IV. — M<sup>me</sup> B..., quarante-cinq ans, ancienne adénoïdienne, otite adhésive gauche remontant à une quinzaine d'années. Le 1<sup>er</sup> septembre, l'audition est celle-ci :

O. G.	{	M. os : bonne.
		M. air : contact.
		Rinne négatif.

Weber non latéralisé.

O. D. .... Normale.

Quatre séances de massage avec thiosinamine sont pratiquées, mais sans résultat. La malade dépitée ne continue pas le traitement.

OBS. V. — Maurice B..., dix-sept ans, otite moyenne suppurée gauche datant de huit ans, et otite adhésive droite. Le tympan est accolé au fond de la caisse, immobile au Sieglé.

Le 10 octobre 1907 :

O. D. { M. os : médiocre.  
M. air : contact.  
Rinne faible et négatif.

On prescrit des bains de thiosinamine à faire tous les jours, puis deux fois par semaine on fait du massage du tympan et du cathétérisme de la trompe d'Eustache. Devant l'insuccès de la thérapeutique, on injecte à cinq reprises différentes quelques gouttes de la solution dans l'oreille par la voie tubaire et, le 17 février, on obtient une petite amélioration; la montre est perçue à 3 centimètres et la voix haute est mieux entendue. La voix basse qui n'était pas perçue, l'est maintenant à 30 centimètres. Au dire du malade, les instillations de la caisse furent presque toujours douloureuses.

OBS. VI. — Marcel H..., dix-sept ans, employé d'imprimerie, se présente le 10 février 1908, avec une double otite cicatricielle remontant à trois ou quatre ans; à gauche, destruction de la moitié antérieure de la membrane due à une otorrhée tarie depuis deux mois.

O. D. { M. os : bonne.  
M. air : 20 centimètres.  
Rinne négatif.  
O. G. { M. os : bonne.  
M. air : contact.  
Rinne négatif.

Weber latéralisé à gauche.

Un premier essai de traitement à la fibrolysine est pratiqué, mais au bout de deux séances l'écoulement reparait des deux côtés. On le tarit en trois semaines environ et on renvoie le malade à trois mois. A cette époque, le traitement est repris,



mais comme pour la première fois, la présence de thiosinamine dans les oreilles est suivie de suppuration. Le malade se dépîte et est perdu de vue.

OBS. VII. — M<sup>lle</sup> M..., vingt et un ans, couturière, vient se faire examiner le 4 mars 1908. Elle présente du catarrhe adhésif de l'oreille droite et à gauche une vaste perforation de la région antérieure de la membrane.

Rhinite atrophique bilatérale surtout à gauche, mais sans ozène.

O. D.	{	M. os : bonne.
		M. air : contact.
		Rinne négatif.
O. G.	{	M. os : médiocre.
		M. air : contact.
		Rinne faible et négatif.

Weber non latéralisé.

On commence par pratiquer le traitement mécanique. Cathétérisme et massage. Au bout de six séances, la montre est entendue à 15 centimètres à droite; pas de changement à gauche.

On continue le traitement, mais l'audition ne varie plus.

On fait prendre alors à la malade des bains d'oreille à la thiosinamine, mais sans interrompre le cathétérisme et le massage pneumatique. Au bout d'un mois, la montre se trouve perçue à 30 centimètres à droite; l'autre oreille ne bénéficie d'aucune amélioration.

OBS. VIII. — Georges P..., douze ans, est examiné le 15 avril 1908; il présente les signes d'une surdité due à une otite adhésive bilatérale. Le spéculum de Siegle mobilise la partie antérieure du tympan droit, le gauche est immobile. Végétations adénoïdes.

O. D.	{	M. os : bonne.
		M. air : 6 centimètres.
		Rinne négatif.
O. G.	{	M. os : bonne.
		M. air : contact.
		Rinne négatif.

Weber latéralisé à gauche.

Le traitement mécanique seul porte l'audition à la montre

à 25 centimètres à droite et à 3 centimètres à gauche. On prescrit alors au malade des bains d'oreille à la thiosinamine à faire chez lui; l'audition ne change plus. Enfin, en même temps que les instillations d'oreille, on reprend les douches d'air et le massage et alors, fin juillet, le résultat est celui-ci :

O. D. M. P. A. : 50 centimètres.  
O. G. M. P. A. : 12 centimètres.

Revu depuis cessation du traitement, le résultat s'est maintenu, mais en partie seulement.

OBS. IX. — M<sup>me</sup> L..., vingt-cinq ans, journalière, consulte en juin 1908, pour des bourdonnements et une surdité de l'oreille gauche datant d'un an. Tympan rétracté avec zone hyperémisée dans le quadrant postéro-supérieur. Immobilité au Siegle.

O. G. { M. os : bonne.  
          { M. air : contact.  
          { Rinne négatif.

Weber latéralisé à gauche.

Thiosinamine et massage, mais, après deux séances, la malade accuse des démangeaisons dans l'oreille, et un léger suintement se produit. Interruption, puis reprise quinze jours après; même résultat au bout de trois jours. Le traitement est alors abandonné. Aucune amélioration.

OBS. X. — M. B..., dix-huit ans, plombier, vu en novembre 1908 pour surdité datant de plusieurs années. Le tympan droit est détruit complètement, le gauche est fortement rétracté et complètement immobile au Siegle.

O. G. { M. P. A. : 0.  
          { M. P. O. : passable.  
          { Rinne faible et négatif.

Cathétérisme et massage trois fois par semaine pendant un mois; la portion postéro-supérieure du tympan seule se mobilise. La montre est alors perçue au contact, mais il est impossible d'obtenir davantage. On prescrit alors des bains de thiosinamine suivis d'aspiration du conduit; au bout de cinq semaines, pas de changement. A ce moment, on instille par la voie tubaire de la thiosinamine dans la caisse et cela à deux reprises. Aussitôt après, chaque fois, le malade res-

sentit une douleur tellement vive qu'il ne voulut plus continuer. D'ailleurs, il n'avait été aucunement soulagé de sa surdité.

Obs. XI. — M<sup>lle</sup> S..., dix-neuf ans, se présente au commencement de février 1909 atteinte d'otite adhésive bilatérale consécutive à un catarrhe naso-pharyngé, qu'on traite tout d'abord sans résultat appréciable pour l'audition.

La perception osseuse est bonne des deux côtés.

M. P. A. : contact à droite et 1 centimètre à gauche. Rinne négatif.

Après trois semaines de thiosinamine, légère amélioration. En effet, la montre est perçue à 8 centimètres à droite et à 3 centimètres à gauche. On continue le traitement, en faisant en plus du cathétérisme.

L'audition ne se modifie pas.

Obs. XII. — M. L..., entrepreneur, trente-neuf ans, otite moyenne adhésive droite datant d'un an et demi. Tympan très peu mobile au Siegle.

O. D. { M. air : contact.  
M. os : passable.  
Rinne faiblement négatif.  
Schwabach un peu diminué.

Après quelques jours de traitement mécanique, la montre est perçue à un centimètre. On entreprend alors les bains de thiosinamine et les massages. A la huitième séance, le malade accuse des démangeaisons dans l'oreille et à la neuvième on voit apparaître un léger écoulement séro-purulent, de même qu'une inflammation de tout le fond du conduit. Le malade est revu quinze jours plus tard; l'audition a plutôt diminué.

Comme on le voit, nous sommes loin de la belle statistique fournie par M. Horeau.

Sur ces 12 cas, tous justiciables, à notre avis, du traitement de la thiosinamine, 7 n'ont subi aucun changement, et même l'on a vu la surdité s'aggraver chez un malade.

Dans 2 cas, l'amélioration n'a été que passagère, au



moins d'un seul côté, et a disparu rapidement sans qu'un trouble nasal ou naso-pharyngien ait pu l'expliquer.

Dans 2 cas seulement, la thiosinamine paraît s'être montrée efficace; les malades des observations VII et VIII ont éprouvé une réelle amélioration du mode de traitement.

Chez 4 patients, on a eu à déplorer le retour d'accidents anciens; les bains de thiosinamine ont déterminé l'apparition d'écoulements, dus tantôt à une otite externe ou une myringite, tantôt au réchauffement d'une otorrhée ancienne tarie depuis un certain temps.

Enfin, chaque fois que nous avons voulu faire une instillation de fibrolysine par la voie tubaire, nous avons toujours noté une douleur de courte durée, mais assez intense, malgré la quantité minime de liquide injecté toujours avec douceur dans la caisse.

S'il nous fallait conclure, nous dirions que la thiosinamine ne nous semble pas avoir justifié l'espoir fondé sur elle pour ce qui concerne le traitement de l'otite adhésive, et qu'en tout cas c'est un médicament à manier avec précaution et dont l'emploi doit être surveillé très étroitement si l'on ne veut s'exposer à des mécomptes.

## PARÉSIE OU PARALYSIE

### DU NERF MOTEUR OCULAIRE COMMUN

#### ET MALADIES NASALES

Par le Dr C. ZIEM, de Dantzig.

La dite complication a été observée déjà plusieurs fois dans les dernières années, par exemple par John A. Thompson<sup>1</sup>, Chr. Holmès<sup>2</sup>, tous les deux de Cincinnati, et par C. Posey, de Philadelphia<sup>3</sup>, d'après lesquels la paralysie

d'un ou de plusieurs muscles de l'œil saurait résulter aussi ensuite d'une implication (engagement) directe des ventres larges et plates des muscles contigus aux parois du sinus sphénoïdal. Une observation de la sorte, mais présentant quelques singularités intéressantes, a été recueillie par moi tout dernièrement.

OBSERVATION. — L'ouvrier P. Z..., âgé de trente-cinq ans, demande mes soins le 30 avril 1908, à cause d'un trouble de vision de l'œil gauche et des vertiges débutés après un refroidissement de la tête échauffée lorsque, avec plusieurs camarades, il avait été occupé à enfoncer des pilotis au moyen d'un bloc de fer de 12 quintaux, monté de cordages forts pour le hisser à peu près à 20 mètres et le faire descendre alternativement, manœuvre qui exigeait naturellement des mouvements adéquats aussi des yeux en haut et en bas, rapides et réitérés. Il y avait parésie oculomotrice à gauche, avec des images croisées et convergentes en haut, dont la distance latérale augmentait vers le côté droit et dont la différence de hauteur et l'obliquité augmentaient dans le regard en haut. Point de syphilis, point de maux de dent, etc. Ménagement absolu des yeux; à cause de céphalalgie frontale, 10 douches nasales, éthmoïdales et frontales, à de l'eau salée. Déjà le 29 mai 1908 plus de vertiges, plus de diplopie : aptitude au travail.

Le 15 et le 16 juin 1908 récurrence de la diplopie, imputable à ce qu'il semblait, à l'alcool, mais sans interruption du travail jusqu'au 13 novembre 1908, où il revient à cause d'une nouvelle récurrence, après avoir été employé à creuser des canaux, tout en jetant (lançant), avec des efforts (contentions) prolongés aussi des yeux, la terre enlevée avec la pelle à une hauteur de 2<sup>m</sup>5. La distance latérale des images était alors, pour un objet éloigné de 4 mètres, dans la ligne médiane 12 centimètres; en lisant il ferme l'œil gauche, non proéminent du reste, pour prévenir la diplopie; la paupière supérieure gauche n'est pas abaissée. Le malade se plaint de vertiges, principalement en montant l'escalier de son logement au second, en outre, de céphalalgie frontale, de frissonnements, d'anorexie, de soif, etc.; il y avait, de plus, enchyphrénement, surtout à gauche, où il y avait assez de gonflement de la muqueuse du cornet inférieur; la vision était



abaissée à droite et à gauche, suite d'opacités du corps vitré. Malgré les irrigations nasales, ethmoidales et frontales fréquentes, malgré l'application de tisanes au sureau ou aux fleurs de tilleul, de sangsues sur la racine du nez et de Drouots dans la région rétro-auriculaire (rétrolobulaire), de iodure de natrium et de malt, malgré tout cela presque point d'amélioration de la diplopie ni de la vision, réduite finalement à 4/60 (4/36) de la normale, et empiriquement sensible après deux faradisations dans l'angle oculaire interne gauche + la région rétro-auriculaire. Heureusement il me vint en pensée, vers la *mi-mars 1909*, de m'informer de la qualité de son logement, et c'était avec beaucoup d'étonnement que j'appris qu'il en habite depuis le 1<sup>er</sup> octobre 1908 un des plus malsains et même pourris. Le changement de celui-ci ne pouvant avoir lieu que le 25 mars, j'ordonnai au malade de se promener en attendant, des heures de suite dans l'air frais. Déjà le 1<sup>er</sup> avril beaucoup d'amélioration de la vision et amoindrissement de distance des deux images, latéralement et en haut, et rétablissement absolu le 13 avril, où la vision était normale, l'amplitude d'accommodation à droite = 4,0, à gauche = 4,5. Dioptries, où il n'y avait plus de diplopie, plus de paralysie de la pupille, plus d'anomalie à l'examen ophtalmoscopique, et où le nez était libre, présentant rien d'anormal sauf un peu de gonflement de la muqueuse à gauche, qui existait, d'après le dire du malade, depuis déjà longtemps. *Status idem* le 22 juillet.

Or, il est certainement assez étonnant que la première attaque de paralysie soit disparue si vivement, c'est-à-dire au courant d'un seul mois, tandis que la troisième attaque resta presque *in statu quo* à partir du 13 novembre 1908 jusqu'à la *mi-mars 1909*, quoique la nocuité agissant cette dernière fois ait été certainement beaucoup plus légère que celle-là agissant la première fois, vu l'amplitude d'élévation du regard, requise dans les dites conditions, soit en enfonçant des pilotis, soit en lançant en haut la terre de la fosse creusée. Mais il ne semble point douteux que la prompte guérison du malade de la première attaque de



paralysie oculomotrice n'ait été favorisée parce qu'il habitait alors un logement plus sain que pendant la troisième attaque. Aux dangers d'une habitation malsaine pour le développement ou l'aggravation de maladies nasales, j'ai insisté déjà à plusieurs reprises, et je suis d'avis que le gonflement de la muqueuse nasale à gauche, existant depuis tel ou tel temps, s'est continué en arrière vers la muqueuse sphénoïdale, intéressant aussi au moyen des nombreux plexus veineux du sinus caverneux le nerf oculo-moteur gauche, congestionné déjà par l'excès du travail et presque contigu à la paroi latérale du sinus sphénoïdal. L'immunité du nerf oculo-moteur droit s'expliquera probablement par le fait assez fréquent du développement asymétrique des deux sinus sphénoïdaux de la même tête, constaté dans des coupes horizontales ou frontales par Zuckerkandl<sup>4</sup>, B. Fraenkel<sup>5</sup>, Toldt<sup>6</sup> et Onodi<sup>7</sup>, de même que dans les projections topographiques des sinus paranasaux publiées par H. Loeb et Miss Hamilton, de Saint-Louis<sup>8</sup>.

Espérons non seulement que la guérison obtenue dans ce cas ne sera pas de courte durée, mais aussi que l'influence étonnante du transport du malade dans des conditions hygiéniques, de même que les observations intéressantes de J. Thompson, de Chr. Holmes et de A. Posey engageront nos confrères oculistes ou rhinologistes à essayer dans des cas semblables, où il y a concomitance d'une maladie nasale obturante ou fiévreuse avec paralysie oculo-motrice, si l'empêchement ou le retard de la guérison ne sera peut-être pas imputable à la dite concomitance, et même si l'influence de l'air frais et d'une habitation saine ne saurait quelquefois suffire pour rétablir la santé, avant de faire une opération sur le sinus sphénoïdal lui-même, assez de fois non sans danger. N'oublions pas le mot excellent : *in aere salus*.

1. *The Laryngoscope*, Saint-Louis, septembre 1907.
2. Transaction of the American Laryngological Rhinological and Otol. Soc., 1908, p. 228.
3. *Ibid.*, p. 232.
4. *Anatom. d. Nasenhöhle*, 1882, Taf. 21, fig. 93; 1893, I. Taf. 33, fig. 10.
5. *Gefrierdurchschnitte d. Nasenhöhle*, 1890-1891, Taf. 1, 2, 13 et 14.
6. *Anat. Atlas* 6, Lief. 1906, p. 805 et 905.
7. *Gehirn u. Nebenhöhlen d. Nase*, 1908, Taf. 21-25, Taf. 29, 30, 31, 54, 55.
8. *Annals of Otology*, déc. 1906, p. 697 sqq.; cf. *Journ. of Laryngol.*, 1909, p. 293.

## CURE RADICALE DE LA SINUSITE MAXILLAIRE CHRONIQUE

PAR LA VOIE NASALE

Par le D<sup>r</sup> G. MAHU, de Paris.

On a beaucoup écrit et beaucoup discuté depuis quinze ans sur la question de la cure radicale de la sinusite maxillaire. Certains rhinologistes sont partisans acharnés du traitement médical et des lavages à outrance; d'autres, au contraire, une fois le diagnostic de sinusite maxillaire chronique vraie posé, préfèrent une intervention immédiate. Mais il est un fait brutal qui doit être admis par tous, abstentionnistes et interventionnistes: c'est qu'un certain nombre de sinus maxillaires continuent à suppurer, malgré la suppression des causes accessoires qui semblent entretenir cette suppuration, malgré un très grand nombre de lavages, et ne guérissent complètement qu'après une intervention chirurgicale.

Pour ces cas, — aussi peu nombreux et aussi sélectionnés qu'on le voudra, — quel est le procédé opératoire de choix? Je ne doute pas que la majeure partie des rhinologistes français ne réponde avec moi qu'incontestablement, c'est

celui de Luc, parce qu'il est le plus chirurgical et le plus complet : il ouvre largement la cavité antrale dont il permet l'inspection et le curetage, puis le drainage par voie nasale ; il ne laisse à sa suite aucune infirmité appréciable.

Personnellement, je dois dire que depuis que ce procédé existe et que son auteur a bien voulu, dès le début, m'en démontrer lui-même la technique, je l'ai pratiqué un très grand nombre de fois et à l'exclusion de tout autre dans ma clientèle de ville sans avoir eu jamais à déplorer aucun accident ni aucune récurrence.

Pourquoi donc, dans ces dernières années, certains auteurs ont-ils voulu lui substituer des procédés plus simples en cherchant — comme Sebileau — à en réhabiliter un plus ancien, ou — comme Vacher, Rethi et Claoué — à en créer un nouveau ?

C'est que, pour jeter le trouble dans nos décisions opératoires, intervient parfois un facteur dont la théorie ne doit pas tenir compte, mais qui, dans la pratique, ne manque pas d'un certain poids, c'est le patient ! Or, il faut avouer que, dans l'espèce, la logique semble, pour une fois, se placer du côté du patient lorsqu'il estime qu'il y a disproportion entre un mal peu profond, dont il peut pour ainsi dire toucher le siège, dont il ne souffre pas, dont il n'entrevoit pas bien les complications possibles et l'opération qu'on lui propose, si radicale soit-elle. Et l'on ne saurait nier que l'opération de Luc est une intervention sérieuse au cours de laquelle la chloroformisation est défectueuse et dont l'exécution, même sous cocaïne, entraîne une hémorragie et un traumatisme assez importants.

L'année dernière une malade de ma clinique, souffrant depuis plusieurs années d'une sinusite maxillaire chronique déjà longuement traitée par d'autres confrères et par moi-même, fut acculée à une opération, mais refusa obstinément l'anesthésie chloroformique. Considérant, d'une part, l'opération de Luc comme un peu trop importante pour



être exécutée sous cocaïne et l'opération de Claoué ne me satisfaisant pas en tous points, j'eus l'idée de la technique publiée par moi il y a quelque temps<sup>1</sup>, et c'est cette technique, peu à peu perfectionnée au fur et à mesure des nouveaux cas, dont je donne ci-dessous la description :

#### TECHNIQUE OPÉRATOIRE.

*Instruments nécessaires.* — Cisaille perforatrice (fig. 1).

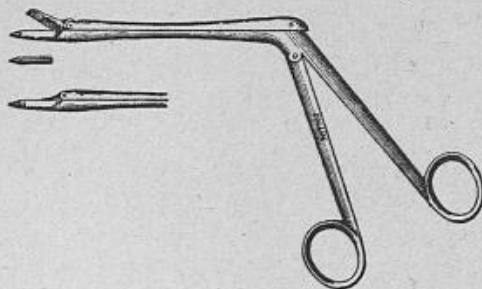


FIG. 1. — Cisaille perforatrice de Mahu.

Pince plate de Luc (3 tailles).

Curettes à tiges malléables (3 tailles) (fig. 2).



FIG. 2. — Curette à tige malléable.

Turbinotome.

Pince de Lubet-Barbon.

Stylet nasal.

Speculum de Vacher.

*Position du malade.* — Le patient sera couché. Sa tête, sur le même plan ou un peu plus basse que le tronc, sera

1. *Presse médicale*, n° 12, 10 février 1909.

inclinée du côté à opérer et maintenue par un aide. L'opérateur se place de ce même côté.

*Cocaïnisation.* — 1° Placer dans la fosse nasale et plus particulièrement sur le cornet inférieur un tampon d'ouate hydrophile imprégné d'une solution dans l'eau distillée de chlorhydrate de cocaïne à 1/20, additionnée de 4 à

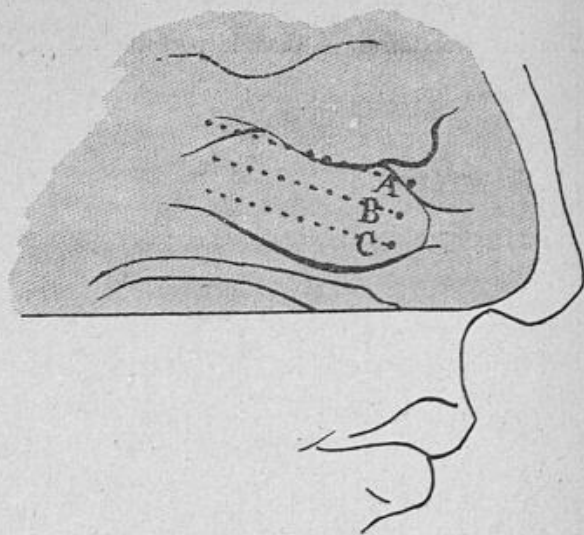


FIG. 3.

5 gouttes de la solution américaine d'adrénaline à 1/1000. Laisser ce tampon en place cinq à six minutes;

2° A l'aide d'une seringue de Pravaz à longue aiguille, faire dans la muqueuse du cornet inférieur trois injections parallèles dans le sens de sa longueur d'une quantité totale de 2 centimètres cubes d'une solution dans l'eau stérilisée de chlorhydrate de cocaïne à 1/100, additionnée de 5 gouttes de la solution américaine d'adrénaline à 1/1000 : les deux premières injections dans le corps du cornet, la dernière suivant sa ligne d'attache (*fig. 3*). Attendre ensuite huit ou dix minutes avant de commencer l'opération.

*Premier temps : Résection de la moitié antérieure du cornet*

*inférieur.* — Avec la cisaille perforatrice (ou le turbino-tome, si l'os était trop dur), trancher, suivant sa ligne d'attache à la cloison sinuso-nasale, la moitié antérieure du cornet inférieur.

Avec la pince plate de Luc, saisir le fragment ainsi libéré et l'enlever par arrachement non brutal en déchirant la muqueuse (*fig. 4*).

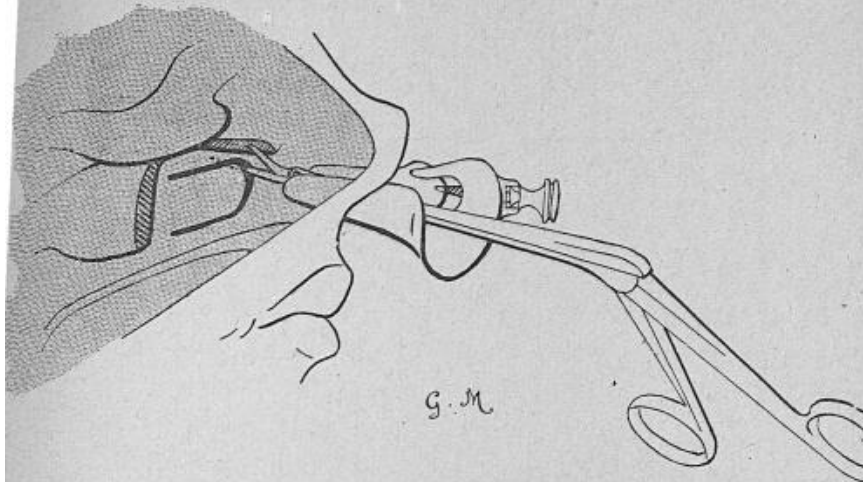


FIG. 4.

*Second temps : Trépanation de la cloison sinuso-nasale.* —

La cisaille perforatrice fermée et tenue dans la main droite (à pleine main, comme un trocart), appuyer sur cet instrument en lui imprimant au besoin un mouvement de rotation en va-et-vient, pour perforer avec sa pointe la cloison sinuso-nasale *le plus en avant possible*, vers l'apophyse montante du maxillaire supérieur. Une fois la perforation obtenue, se servir de l'orifice comme amorce pour trancher entre les mors de la cisaille la paroi osseuse dans laquelle on dessinera un volet triangulaire ou en forme d'*U* renversé (*fig. 5*).



Avec la pince plate de Luc, enlever par arrachement le volet ainsi formé, puis agrandir avec le même instrument l'orifice de trépanation en arrachant peu à peu des morceaux de paroi, jusqu'à ce qu'on ait obtenu une brèche de la dimension d'une pièce de deux francs, tangente en avant à l'apophyse montante et, en bas, au plancher de la fosse

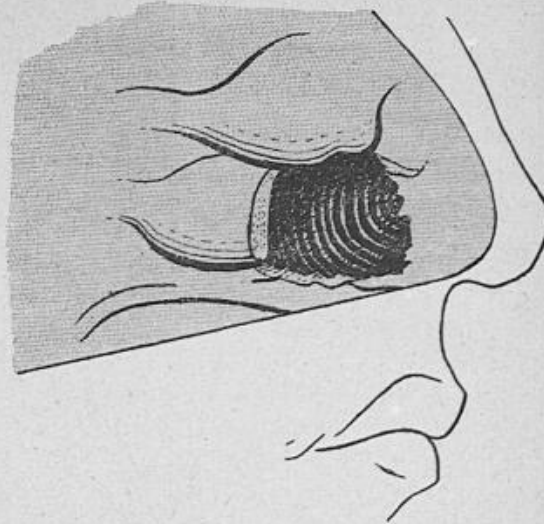


FIG. 5.

nasale. On aura ainsi réduit au minimum, et à zéro dans les cas favorables, la capacité du recessus antérieur du sinus;

*Troisième temps : Curetage de la cavité.* — A l'aide des curettes à tiges longues et malléables, dont on modèlera à la main les courbures au fur et à mesure des besoins, on parviendra à cureter la cavité antrale dans toutes ses parties, si c'est nécessaire.

C'est là le temps le plus long et le plus minutieux, à cause de l'hémorragie inévitable, s'il existe beaucoup de fongosités. Pour n'oublier aucune partie, ce temps doit être scindé en plusieurs curetages partiels séparés les uns

des autres par un tamponnement avec une bandelette de gaze stérilisée. Si la fenêtre est suffisamment large et si le recessus antérieur a pu être réduit à zéro, on arrivera, après hémostase, à inspecter l'ensemble de la cavité.

*Pansements post-opératoires.* — Tamponner la cavité avec une longue mèche au peroxyde de zinc de 2 centimètres de large. Donner un peu de café et faire manger légèrement l'opéré, qui peut quitter immédiatement après la salle d'opération et regagner son domicile.

La mèche, retirée au bout de quarante-huit heures, n'est plus remplacée.

Des lavages du sinus par la fosse nasale sont pratiqués par le médecin avec de l'eau oxygénée à 12 volumes coupée par moitié d'eau bouillie tiède, quotidiennement durant la première semaine et, pendant les deux semaines suivantes, de deux en deux jours, par l'opéré sous la surveillance du médecin, avec de l'eau oxygénée de plus en plus étendue.

\* \* \*

Le principal avantage résultant de l'emploi de ce procédé est la simplification et, par suite, une diminution notable de la durée de l'opération, un traumatisme à peu près nul et une hémorragie insignifiante. En effet, deux temps de l'opération de Luc — trépanation de la fosse canine, suture de la muqueuse gingivale — ont été supprimés.

Je n'ai pas l'intention de substituer complètement ce procédé à celui de Luc qui, à mon avis, restera toujours l'opération de choix dans les cas les plus graves, en particulier dans les sinusites avec ostéite profonde des parois et dans les fronto-maxillaires. Mais il est des cas où, je l'espère, mes confrères en trouveront l'indication comme je l'ai trouvée moi-même plusieurs fois déjà.

La différence entre ce procédé et celui de Claoué porte sur trois points :

1° *Sur l'instrumentation*, qui est différente de celles de Claoué et d'Escat. A l'aide de ma cisaille perforatrice, on effectue l'ensemble de l'opération : résection du cornet inférieur, trépanation de la cloison sinuso-nasale. Personnellement, je préfère un instrument simple comme celui-ci, qui se suffit par ses propres moyens, à la fraise — préconisée par Escat — dont l'emploi nécessite un tour électrique qu'on peut, dans certains cas, ne pas avoir à sa disposition ; de plus, la fraise n'est pas toujours fidèle et peut parfois, malgré sa construction parfaite, refuser ses services, comme je l'ai déjà constaté ;

2° *Sur les dimensions de la brèche sinuso-nasale*. — Je veux cette brèche grande parce qu'elle tend toujours à se fermer par la suite. Dans l'un de mes cinq cas, cette brèche insuffisante s'est fermée au bout de quinze jours, et une véritable récurrence de la sinusite maxillaire avec reproduction des fongosités rendit nécessaire une nouvelle intervention : celle-ci fut d'ailleurs refusée par la malade, qui disparut. La brèche doit être de la grandeur d'une pièce de deux francs ; trois semaines après l'intervention, elle n'a plus que la dimension d'une pièce de cinquante centimes et elle diminue encore par la suite ;

3° *Enfin sur le curetage de l'intérieur de la cavité*. — A l'inverse de Claoué et d'Escat, je pratique le curetage de la cavité toutes les fois qu'il me semble nécessaire. S'il est, en effet, des cas où l'on ne rencontre que du pus contenu entre des parois tapissées par une muqueuse plus ou moins épaissie, en état de dégénérescence myxomateuse, il en est d'autres dans lesquels diverses parties de la cavité, principalement le plancher et les angles antérieurs et postérieurs, sont couvertes de masses polypoïdes et végétantes qui n'ont peut-être pas tous les caractères histologiques des fongosités, mais saignent abondamment et entretiennent



ment, comme elles, la suppuration. D'autres fois, il persistera en un ou plusieurs points, à l'endroit, par exemple, de toits d'alvéoles nécrosés, des masses de fongosités véritables. Eh bien ! je suis d'avis que, dans tous ces cas, il y a avantage à cureter, car si le drainage est le temps principal et suffit peut-être à lui seul à tarir l'écoulement, je suis convaincu que la guérison surviendra incomparablement plus vite après le curetage.

Sur les cinq malades opérés par ce procédé, trois ont guéri très rapidement; des deux autres, l'un a récidivé, comme je l'ai dit plus haut, et l'autre, une femme de trente-deux ans, est restée en traitement à ma clinique pendant plus de deux mois, à la suite de l'opération, parce que le curetage complet avait été impossible par la voie nasale à cause de l'étroitesse de l'entrée de la fosse nasale résultant de la présence d'une déviation de la cloison que j'avais négligé à tort d'enlever préalablement.

En somme, quel que soit le procédé employé pour la cure radicale de la sinusite maxillaire chronique par voie nasale, je tiens à insister sur les deux points suivants : 1<sup>o</sup> Nécessité de créer une communication sinuso-nasale assez large pour qu'elle demeure permanente; 2<sup>o</sup> Avantages résultant du curetage de la cavité lorsqu'elle est fongueuse.

---

G. MAHU. — Présentation d'instruments.

1<sup>o</sup> *Ouvre-bouche*, genre Doyen, à crémaillère mobile, permettant la mise en place sans ressaut et l'enlèvement très rapide;

2<sup>o</sup> *Cisaille perforatrice*, pour la trépanation du sinus maxillaire par la voie nasale;

3<sup>o</sup> *Pince à épiglotte*, pour le relèvement de cet opercule, lorsqu'il masque la vue du larynx.

---

## FAUSSES AFFECTIONS PULMONAIRES

### D'ORIGINE BUCCO-NASO-PHARYNGIENNE

Par le D<sup>r</sup> **Henri ABOULKER**, chef du service oto-rhino-laryngologique de l'hôpital de Mustapha-Alger.

Les affections chroniques du nez et du pharynx déterminent parfois l'apparition de symptômes qui appartiennent en général aux maladies des bronches et des poumons. Ces symptômes sont la *toux*, les *accidents respiratoires*, les *hémoptysies*. Pour peu que ces phénomènes se manifestent avec quelque persistance, l'attention du malade, et du médecin insuffisamment averti, est presque fatalement fixée sur la probabilité d'une affection pulmonaire qui n'existe pas.

Ces faits sont connus des rhinologistes. Ils méritent par leur importance d'entrer dans le domaine de la pratique médicale courante. C'est pourquoi nous avons voulu présenter au Congrès français de Rhinologie la série d'observations de fausses affections pulmonaires que nous avons recueillies dans notre pratique hospitalière et dans notre pratique privée.

La *toux* persistante, quinteuse et spasmodique à des degrés divers, nous l'avons rencontrée dans plusieurs cas où elle avait pour cause le développement exagéré, en longueur surtout, de la luvette. Dans les cas les plus typiques le malade n'accusait *même pas de sensation de gêne* dans la gorge *ni de chatouillement*. Cela est important à retenir, car étant donnée la b nignit  de l'amputation de la luvette, on pourra sans inconv nient en  tendre les indications aux cas douteux.

La toux est due dans d'autres cas   l'irritation de divers points de la muqueuse nasale par les polypes muqueux.

Les *accidents respiratoires* d'origine nasale ou pharyn-

gienne revêtent le plus souvent la forme d'accès d'oppression nocturne épouvantable avec ou sans quintes de toux et avec sensation d'obstruction nasale. Le plus souvent les quintes sont violentes; il y a peu ou pas d'expectoration muqueuse. Ces malades sont presque toujours considérés comme atteints d'asthme vrai. Un des cas les plus intéressants que nous ayons rencontrés est celui d'un vieillard qui souffrait depuis quatre ou cinq ans d'accès d'oppression nocturne. Les fosses nasales paraissaient hors de cause. Après plusieurs cocaïnisations nous avons découvert dans la fente olfactive un polype qui, inséré sur la région ethmoïdale, s'appliquait sur la région correspondante de la cloison.

L'extirpation du polype amena un soulagement notable. Notre maître M. Lermoyez a relaté dans les *Annales de Rhinologie* l'histoire lamentable d'une malade qui promena pendant dix ans dans une nuée de cabinets médicaux un asthme causé par un petit polype nasal.

Les accidents pulmonaires d'origine naso-pharyngienne que nous avons observés étaient déterminés par des hypertrophies des cornets inférieurs, hypertrophies localisées particulièrement au niveau des queues de cornets. La région choanale paraît être fréquemment le point de départ de ces dyspnées réflexes. Nous avons trouvé également comme point de départ des déviations de la cloison dans lesquelles la partie déviée plus ou moins surmontée d'une épine entrait en contact intime avec la cloison. Nous avons trouvé enfin des polypes de la région choanale. Cette localisation choanale des polypes vient confirmer l'observation que nous venons de faire sur la sensibilité de cette partie des fosses nasales.

Les *hémoptysies* d'origine bucco-naso-pharyngienne ou pseudo-hémoptysies sont dues à des hémorragies du nasopharynx ou des gencives. Dans les rhinites chroniques à tendance atrophique, l'altération de la muqueuse s'étend au cavum. Un effort de mouchage, et une croûte se détache.



Dans le nez c'est une épistaxis banale. Personne n'y fait attention. Dans le cavum, surtout si c'est pendant le sommeil, le sang tombe sur la base de la langue. Réveil brusque, toux violente, crachats sanglants. Le malade est effrayé, le médecin est inquiet. Dans certains cas nous avons longtemps cherché sans résultat un point hémorragique nasal ou pharyngien.

Nous avons vu des hémorragies assez abondantes pour produire des crachats presque entièrement rouges se faire au niveau des gencives, particulièrement dans deux cas et très nettement au niveau du rebord gingival des dents de sagesse de la mâchoire inférieure.

Nous devons signaler que la gencive était ou paraissait, ainsi que la dent, absolument saine.

Ces hémorragies diverses sont en rapport avec une altération de l'état général que l'on arrive quelquefois à mettre en évidence.

OBSERVATION I. — *Hypertrophie de la luette; toux spasmodique.*

Charles X..., trente-six ans, a eu une enfance plutôt débile. Son père est mort très âgé, sa mère est vivante et bien portante.

Frères et sœurs vivants bien portants.

Depuis l'âge de vingt ans, il tousse fréquemment et a subi une multitude de cautérisations du pharynx pour granulations; pour cette toux persistante il fait tous les ans depuis dix années des cures prolongées dans diverses stations thermales. Il s'enrhume d'ailleurs avec facilité chaque hiver. Il semble bien avoir été considéré par ses divers traitants comme un malade suspect de tuberculose, et en tout cas un prédisposé.

Il y a deux ans, nous recevons sa visite. Il vient nous demander de cautériser ses granulations pharyngiennes. Il présente de l'hypertrophie de sa muqueuse nasale avec obstruction intermittente. Dans le pharynx, des follicules lymphatiques comme il y en a dans tous les pharynx normaux. Sa luette est longue; elle traîne sur la base de la langue.

Interrogé avec soin et à diverses reprises, il affirme ne percevoir aucune sensation particulière de chatouillement. Malgré le peu de probabilité qu'il y a pour que les accidents si anciens puissent être modifiés, comme l'opération est insignifiante, section au galvanocautère de sa luette.

Cicatrisation rapide; en quelques jours disparition totale de la toux, de la gêne pharyngée. État général excellent, guérison depuis deux ans.

Récemment le malade nous exprimait le regret de n'avoir plus besoin de séjours dans les stations thermales qui l'obligeaient à prendre du repos et à s'arracher aux préoccupations de ses affaires.

Malade revu le 1<sup>er</sup> mai 1909, deux ans et demi après le traitement. Il n'a plus eu d'accès de toux ni de rhume; l'état général est très bon et il attribue l'amélioration de sa santé à la disparition des préoccupations que lui avaient pendant tant d'années occasionnées la crainte d'une affection pulmonaire.

OBS. II. — *Hypertrophie de la luette.*

M. X..., trente-cinq ans, voyageur de commerce.

Soigné pour bronchites à répétition; a eu un frère décédé à la suite de complications pulmonaires au cours d'un mal de Bright. Il est vivement préoccupé par le résultat négatif du traitement qu'il subit pendant deux ans et par la possibilité de la contagion d'une affection pulmonaire. A l'auscultation, il présente des signes très légers de catarrhe trachéo-bronchique. Il n'a pas d'albumine dans les urines. La luette est longue et pointue et touche la base de la langue.

Section au galvano-cautère. Guérison de la toux spasmodique qui se maintient depuis six années.

OBS. III. — *Hypertrophie de la luette. (Avril 1904.)*

Charles X..., quinze ans, coiffeur, rue de Chartres. Toux fréquente, spasmodique, très pénible, qui inquiète vivement les parents. Auscultation négative. Luette longue et mince. Section au galvano-cautère; guérison complète de la toux.

Bon état de santé depuis cette époque.

OBS. IV. — *Hypertrophie de la luette.*

M<sup>me</sup> P..., de Guyotville, nous est adressée par notre con-



frère le Dr Bertin. Au milieu de l'été elle a été prise d'accès de toux violents. Ces accès se produisaient lorsque la malade parlait un moment ou lisait à haute voix. Cette toux était toujours sèche quinteuse; jamais elle n'était accompagnée d'expectoration; la malade n'éprouvait aucune sensation de gêne ni de douleur dans la gorge qui pût faire localiser dans cette région le point de départ des quintes.

M<sup>me</sup> P... est sujette aux maux de gorge. Les symptômes actuels s'étaient déjà manifestés pendant l'hiver dernier et avaient disparu pour reparaitre pendant l'été. Cette fois la malade est très affectée; son appétit est très diminué, elle a énormément maigri. M. Bertin ne trouve rien dans la poitrine qui explique cette toux si pénible et si persistante.

M<sup>me</sup> P... avait un état de santé antérieur excellent; elle n'a pas d'enfants; n'a jamais eu de fausse couche; deux sœurs bien portantes.

A l'examen, les fosses nasales et le cavum ne présentaient aucune lésion; les oreilles sont normales.

Pharynx buccal et laryngien normaux. La luette est manifestement très longue, elle balaie la langue, sans que la malade éprouve la moindre sensation de chatouillement. — Section de la luette. Disparition immédiate de la toux qui est complète dès que la cicatrisation est terminée.

En deux mois la malade, sans aucun traitement, a engraisié de 6 kilogrammes. — Guérison persistante depuis deux ans.

OBS. V. — *Asthme guéri par extirpation de polypes.*

M<sup>me</sup> C..., d'X..., jeune femme de trente et un ans, sans antécédents névropathiques héréditaires ni personnels.

Elle est mariée, sans enfant; est atteinte depuis cinq ans de crises d'asthme pour lesquelles tous les traitements en usage ont été successivement mis en œuvre sans résultat.

Tous les ans cette malade va chercher dans une station thermale un soulagement à ses souffrances; elle m'est adressée par un collègue qui soupçonne une origine nasale à ces accidents.

La malade a le visage pâle, anémié, le facies adénoïdien; développement incomplet du massif facial, nez effilé, voûte palatine ogivale. Dents irrégulièrement implantées.

A la rhinoscopie antérieure, on voit une muqueuse nasale congestionnée arrivant au contact de la cloison et d'une sensibilité très vive au stylet; cette sensibilité a été provo-



quée ou exagérée par des galvanocautérisations répétées qui ne pouvaient avoir d'action sur un état purement congestif.

Les cornets présentent l'aspect de la congestion passive, qu'on remarque par exemple dans le nez des enfants, chez qui la présence de végétations adénoïdes détermine de la gêne de la circulation de retour, aspect différent de celui de la rhinite hypertrophique vraie. Extirpation des cornets; même après application de cocaïne et d'adrénaline, on distingue très difficilement l'orifice postérieur des fosses nasales chez cette malade dont le nez est normalement effilé; à la rhinoscopie postérieure, on aperçoit un cavum libre de végétations adénoïdes. Malgré la sensibilité très vive de la malade, qui rendait la rhinoscopie postérieure très difficile, on finit par constater au niveau des choanes des polypes muqueux. Extirpation au serre-nœud.

Les fosses nasales reprennent une perméabilité très suffisante, les névralgies faciales dont se plaignait la malade ont disparu.

Les crises d'asthme, qui n'avaient jamais présenté depuis cinq ans une rémission de quelques semaines, ont disparu. Ce traitement a été appliqué en *janvier 1907*. La guérison a persisté pendant deux années entières pendant lesquelles la malade n'a eu aucune crise d'oppression, et a conservé la perméabilité de ses fosses nasales.

En *janvier 1909*, la malade a senti ses fosses nasales s'obstruer de nouveau.

En *mars 1909*, apparitions de nouvelles crises d'oppression. Il y a quelques jours, après une série de crises à forme asthmatique très violentes, nous avons extirpé plusieurs polypes. (Mai 1909.)

Obs. VI. — *Asthme faux dû à des queues de cornets. Opération; guérison.*

M<sup>me</sup> M..., Saint-Eugène. Femme de trente ans, mariée depuis dix ans, a toujours été bien portante; elle a trois enfants qui sont également bien portants. Elle n'accuse aucune maladie antérieure. Père et mère bien portants. Quatre sœurs et trois frères bien portants. Elle raconte qu'elle a toujours respiré la bouche ouverte; elle parle du nez.

1<sup>er</sup> juillet 1907. — Il y a quinze jours, elle a été réveillée

*Soc. franç. d'otol.*

34

brusquement au milieu de la nuit par une sensation pénible d'oppression qui a déterminé une insomnie complète; depuis cette première crise, les symptômes de suffocation ont reparu chaque nuit vers deux heures du matin, toujours extrêmement violents, rendant tout repos impossible et inspirant à la malade et à son entourage les plus vives inquiétudes. La malade, au moment des crises, est obligée de s'asseoir sur son lit et de faire les plus grands efforts pour respirer; la crise dure jusqu'au matin et se reproduit invariablement toutes les nuits; la malade ne manifeste aucun symptôme de nervosisme; elle ne présente pas de trouble de la sensibilité cutanée. Extirpation des deux cornets inférieurs qui sont hypertrophiés. Guérison des accidents pendant trois semaines. Puis nouvelles crises d'oppression. Nous constatons que les queues de cornets réduites par la cocaïnisation ont échappé à l'extirpation. Ablation. Guérison persistante depuis deux ans.

OBS. VII. — M<sup>lle</sup> M..., Palestro, vingt ans. Accidents asthmatiques. Croup à l'âge de cinq ans. Régée à seize ans. Vers l'âge de dix ans, accès d'oppression nocturne. Depuis cette époque, elle eut à trois reprises différentes des accès d'oppression; ces accès reviennent pendant deux ou trois jours, toujours la nuit, produisant une sensation d'angoisse très pénible. Il y a un mois, accès encore plus violent que les autres qui saisit la malade au moment où elle se met au lit. Impossibilité de rester couchée. Ces crises surviennent pendant sept nuits consécutives. La respiration est haletante; la malade ne peut se coucher sur le côté gauche. A ce moment, elle nous est amenée par M. le professeur Cange.

*Examen.* — Les fosses nasales présentent de l'hypertrophie des cornets inférieurs avec une déviation de la cloison à droite, dont la partie culminante entre en contact avec le cornet moyen; respiration nasale presque impossible.

*Examen des poumons.* Au sommet droit et en avant, de la submatité avec résistance au doigt et de l'exagération des vibrations thoraciques. Diminution du murmure vésiculaire à l'auscultation sans bruits anormaux. Au sommet droit et en arrière, on trouve de la matité dans les fosses sus-épineuse et sous-épineuse, de l'exagération des vibrations thoraciques. Dans la fosse sus-épineuse, quelques craquements. Il y a également de la résonnance de la voix.



Il y a à signaler dans cette observation deux ordres de faits : *obstruction nasale* avec crises à forme asthmatique traitées pour de l'asthme vrai, et des *signes d'induration pulmonaire* qui paraissent indiquer un processus tuberculeux. Dans tous les cas, il y a intérêt à rétablir la perméabilité nasale.

*Opération.* — Résection de la déviation de la cloison avec M. le professeur Cange. Disparition complète des accès d'oppression qui n'ont pas reparu depuis huit mois. Deux mois après l'opération, l'état du sommet droit était le même.

Obs. IX. — *Asthme; lésions nasales.*

X..., vingt et un ans, sans profession, 24 août 1908.

Entrée à l'hôpital dans le service de M. le Dr Saliège.

Antécédents héréditaires. — Mère bien portante; père mort d'une affection pulmonaire.

Antécédents personnels. — Bronchite en 1906, d'une durée de quinze jours, deux fausses couches.

État général mauvais, amaigrissement notable, sueurs nocturnes, inappétence.

A l'auscultation, à droite, submatité, expiration soufflante à droite. Amélioration rapide de l'état local et de l'état général.

Mais la malade est atteinte fréquemment d'étouffements qui remontent à 1906. Sensation de sécheresse nasale et d'obstruction. Des cautérisations des cornets avaient paru déterminer une amélioration passagère. Mais depuis, à des intervalles plus ou moins espacés, elle avait présenté des crises d'oppression avec poussées aiguës violentes qui avaient déterminé son entrée à l'hôpital le 24 août.

A l'examen rhinoscopique. Hypertrophie des cornets inférieurs, surtout prédominante au niveau des queues de cornets. Rien dans le cavum. Pharynx buccal et laryngien normaux. Extraction de la queue du cornet à droite, disparition des oppressions pendant trois semaines. Extraction de la queue, pas de modification.

Du 1<sup>er</sup> au 8 novembre, crises violentes de dyspnée; la malade fait observer que la difficulté d'expiration porte sur l'inspiration, l'expiration étant facile. Malade perdue de vue.

Obs. X. — *Pseudo-hémoptysie d'origine naso-pharyngienne.*

Albert K..., jeune homme de trente ans, nous rend visite



les premiers jours de *janvier 1904*. Il est très affecté par des crachements de sang apparus depuis quelques jours; ces crachements ne s'accompagnent jamais de vomissements; quelquefois ils s'accompagnent de petits accès de toux; le malade est un peu pâle, mais son état général est bon; pas de fièvre, pas de sueurs nocturnes, l'auscultation ne nous permet de constater aucune modification de la respiration.

Le pharynx présente l'aspect de la pharyngite atrophique; dans le nez il y a des lésions de rhinite atrophique prononcées non ozéneuses; à la rhinoscopie postérieure, on voit des croûtes et du mucus, indiquant l'altération profonde de la muqueuse du cavum dans lequel on voit également des croûtes et des points hémorragiques. — Traitement: consiste en lavages du nez très chauds, en applications antiseptiques sur la muqueuse du naso-pharynx.

Les hémoptysies disparaissent pendant deux ans; en *janvier 1906*, nouveaux crachements de sang; mêmes constatations de lésions chroniques légèrement hémorragiques dans le cavum; le malade néglige l'analyse d'urine qui lui est conseillée. Les hémoptysies cèdent encore au traitement et ne reparaissent pas.

Au commencement de 1907, le malade fait des accidents albuminuriques graves; en *juillet 1907*, accidents urémiques mortels après avoir présenté des ulcérations du pharynx.

Les hémoptysies naso-pharyngiennes, jusqu'à notre examen, avaient été considérées comme signe de tuberculose.

Obs. XI. — *Pseudo-hémoptysie d'origine naso-pharyngienne.*

Hélène L..., dix-huit ans, modiste, née à Sidi-bel-Abbès. Salle Andral, n° 7. (Service de M. le prof. Ardin-Deltheli.)

Vient avec le diagnostic de bacillose pulmonaire.

Antécédents héréditaires. — Père décédé d'un rétrécissement de l'œsophage. Mère encore vivante et bien portante.

Trois frères bien portants.

Une sœur décédée de fièvre typhoïde il y a trois ans.

Antécédents personnels. — A cinq mois, ophtalmie. A dix-huit mois, accès de fièvre qui ont semblé d'origine palustre, car au même moment toute sa famille était atteinte d'accès palustre; accès de fièvre de type quotidien se renouvelant fréquemment jusqu'à l'âge de neuf ans. Depuis, accès espacés, les derniers en février 1908.

A trois ans, croup; à six ans, croup; à neuf ans, rougeole. Convalescence très lente.

Après la rougeole, la malade se plaint déjà de tousser beaucoup, la bronchite ayant apparu pendant la maladie; quatre mois après, premiers crachements de sang, qui ont le caractère d'une hématomèse.

De dix à treize ans, tous les trois mois environ, crachements de sang qui ont cette fois le caractère plutôt d'hémoptysie sans aucune régularité, avec un intervalle de un à quatre mois entre deux hémoptysies.

A treize ans, apparition des menstrues, qui ont toujours existé depuis, mais avec des retards; trois mois après les premières menstrues, crachements de sang à la fin d'une période menstruelle. Depuis cette époque, les crachements de sang ont reparu tous les deux ou trois mois, parfois même toutes les six semaines; la jeune fille a été très affaiblie; souvent ces hémoptysies sont survenues pendant les menstrues qui n'étaient en rien modifiées; souvent aussi elles sont revenues en dehors des menstrues, qui se produisaient cependant au moment où on les attendait ou avec un simple retard de quelques jours.

A dix ans, pendant neuf mois, menstrues sans crachement; à quatorze ans et demi, pneumonie; hémoptysie et hématomèses, si l'on en croit les renseignements fournis.

Neuf mois sans crachement de sang; hémoptysie pendant une semaine, puis rien pendant dix mois.

Nous arrivons au 6 juillet 1906, la malade a seize ans; elle est opérée d'un kyste au cou, salle Lefranc, par M. Sabadini, chirurgien de l'hôpital; quinze jours après, abcès de la cornée, hernie de l'iris, perte de l'œil; la malade est soignée dans le service de M. le Dr Cange, professeur de clinique ophtalmologique.

Pendant ce traitement, le 9 décembre 1906, hémoptysie qui dure cinq jours; M. le professeur Ardin-Deltheil, appelé, pense à une hémoptysie supplémentaire; le 22 décembre 1906, nouvelle hémoptysie qui dure six jours.

La malade, qui est une jeune fille assez bien développée, est fortement anémique; elle se plaint de souffrir de l'estomac; c'est une constipée. A l'examen des poumons, on ne trouve rien qui explique l'hémoptysie.

Au cœur, on entend un souffle extra-cardiaque qui donne un faux rythme d'un rétrécissement mitral; au cou, souffles



anémiques dans les jugulaires, les piliers du voile du palais; la luette, les parois postérieures du pharynx sont rouges, enflammées, recouvertes de trainées sanguinolentes; le sang expulsé dans les crachats n'est pas franchement rouge, il est noirâtre et se prend en caillots qui tapissent le fond du crachoir d'une manière uniforme.

Diagnostic probable :

Pseudo-hémoptysie supplémentaire dont l'origine ne paraît pas être dans les voies respiratoires inférieures, mais dans le pharynx.

La malade est envoyée à la consultation laryngologique, service de M. le D<sup>r</sup> H. Aboulker.

25 juin 1907. — La malade est hospitalisée salle Andral, service de M. Ardin-Deltheil, professeur de clinique médicale.

*Examen.* — Rhino-pharyngite sèche, muqueuses friables, saignant très facilement au contact du stylet.

Dans le cavum, à la rhinoscopie postérieure, on aperçoit des croûtes sanguinolentes; cependant, on ne voit pas de suintements sanguins. Dix jours après, à un nouvel examen, on voit une tache de sang sur la face supérieure de la corde vocale gauche avec un peu de sang sur le pourtour du larynx.

*Traitement.* — Pommades antiseptiques, irrigations nasales chaudes; du 12 août au 15 janvier, pas d'hémoptysies. 15 février, hémoptysies. Une de ces hémoptysies a lieu pendant l'examen laryngoscopique; le sang vient évidemment de la trachée ou des bronches. L'état général de la malade est excellent et l'on ne trouve toujours rien qui permette d'attribuer ces crachements de sang à une affection pulmonaire.

OBS. XII. — *Pseudo-hémoptysie d'origine naso-pharyngienne.*

Froim K..., homme de vingt-cinq ans, étudiant, né en Russie; père et mère bien portants. (Professeur Ardin-Deltheil.)

Cependant le père est atteint d'obstruction nasale; trois frères et trois sœurs bien portants.

*Interrogatoire, 23 mai 1907.* — Le malade raconte qu'il est malade depuis sept mois; il a maigri notablement et s'est beaucoup affaibli. Il a des crachements de sang.

1<sup>o</sup> Envoyé de Nancy à Alger par un médecin, pour tuberculose pulmonaire avec hémoptysies rebelles.



2° Antécédents personnels. — Migraines. Bronchite légère à dix-huit ans, durée huit jours; s'enrhume facilement.

A quitté la Russie au moment des sanglants désordres qui suivirent la campagne de Mandchourie; en France, il se surmène pour apprendre la langue et suivre les cours d'un institut de chimie.

En octobre 1906, il éprouva une asthénie profonde; anorexie complète, insomnie avec sueurs nocturnes et pollutions involontaires; maux de tête aigus très violents au niveau des tempes; impossibilité de maintenir son attention et de travailler; amaigrissement, pas de toux. Éprouve une sorte d'angoisse respiratoire qui existe déjà depuis trois ans à la suite d'un refroidissement et pour lesquelles le professeur Wagner, de Kiev, avait porté le diagnostic d'asthme névropathique. Ces angoisses respiratoires déterminent des inspirations saccadées, spasmodiques qui entrecoupent à chaque instant la conversation.

En décembre 1907, a les premières hémoptysies.

Celles-ci surviennent brusquement la nuit à diverses reprises.

Le malade éprouve dans la gorge une sensation spéciale, il exécute un mouvement qui, d'après lui, est plutôt une sorte de reniflement ou de renâclement et il ramène des crachats qui l'affolent.

Il consulte un médecin de Nancy; celui-ci porte le diagnostic de tuberculose pulmonaire et l'envoie à Alger pour passer l'hiver. K... débarque le 12 janvier.

Les hémoptysies persistent, très abondantes toutes les nuits, ce qui effraie beaucoup le malade; l'asthénie, les céphalées, l'insomnie et les sueurs persistent; amaigrissement de 2 kilogrammes.

On constate alors de l'emphysème pulmonaire avec une région soufflante dans le deuxième espace intercostal gauche et à droite; au sommet, de l'inspiration rude avec expiration prolongée.

Éréthisme cardio-vasculaire; nervosisme accentué; tressaille au moindre bruit; une surprise lui donne une chaleur dans tout le corps, comme un courant électrique.

Prurit violent des membres inférieurs.

Les crachats sanglants, expulsés la nuit presque sans effort de toux, ne sont pas franchement rouges, ils sont noirâtres.

Examinés à diverses reprises, ils ne contiennent pas de bacilles de Koch.

Inoculés à deux cobayes, ils ne tuberculisent pas; ceux-ci, qui sont sacrifiés deux mois après, ne portent pas de lésions tuberculeuses.

Un traitement par l'ergotine, l'adrénaline, la révulsion intestinale (aloès) reste sans effet.

Le 15 février une analyse d'urine donne :

Volume.....	1.060 cent. cubes.
Chlorure de NaCl.....	10 gr. par litre.
Phosphates en $P^2O^5$ .....	3 gr. 41 —
Urée.....	29 gr. 46 —
Composés anthros-uriques...	0 gr. 84 —
Acidité en $504H^2$ .....	3 gr. 41 —
Ni sucre ni albumine.	

En présence de ces résultats est instituée une médication iodurée (2 à 3 grammes d'iodure par jour) qui amène rapidement la disparition des angoisses respiratoires et diminue la fréquence des crachats sanglants. Mais ceux-ci persistent, et aucun état local du côté des poumons ne pouvant expliquer la présence du sang dans les crachats, on fait faire un examen du rhino-pharynx.

*Examen du Dr H. Aboulker.* — Les crachements de sang se produisent sans accès de toux et sans vomissements.

Les crachats sont composés presque toujours de salive claire mêlée de sang; quatre ou cinq fois seulement, expectoration de sang pur. Ces crachats se produisent surtout la nuit et réveillent le malade; l'amaigrissement est notable, le malade a des sueurs nocturnes et des céphalalgies continues; son état le préoccupe beaucoup, et la crainte d'être atteint de tuberculose grave a déterminé chez lui un degré profond de neurasthénie.

*Examen.* — Le pharynx est rouge, avec l'aspect de la pharyngite atrophique.

Dans la fosse nasale gauche, on voit sur la cloison une déviation surmontée d'une crête; la fosse nasale est rétrécie. Dans la fosse nasale droite, on voit la concavité de la déviation de la cloison; la fosse nasale est plus largement perméable. Après application de la solution forte, cocaïne-adrénaline, on distingue nettement la paroi postérieure de la cavité naso-pharyngienne. On ne voit sur la cloison aucune tache



hémorragique; dans la fosse nasale, on aperçoit les nombreux filaments muqueux en forme de toile d'araignée qui vont d'une paroi à l'autre et qui sont l'indice d'une rhinite chronique prononcée. Un stylet nasal est poussé par le nez jusqu'à la paroi postérieure du naso-pharynx. Le contact le plus léger et le moins appuyé d'un stylet mousse poussé sous le contrôle de la vue détermine sur cette muqueuse pharyngienne de petites hémorragies.

La rhinoscopie postérieure montre sur la partie latérale droite du pharynx, derrière la trompe d'Eustache, des croûtes hémorragiques.

Enfin, un dernier point à noter : la muqueuse gingivale saigne au moindre contact; nous sommes donc manifestement en présence d'un malade présentant des lésions chroniques de la muqueuse nasale naso-pharyngienne et même buccale. Ces crachements de sang sont de pseudo-hémoptyxies naso-pharyngiennes.

On institue comme traitement des badigeonnages avec une solution de 1 0/0 de nitrate d'argent; le badigeonnage s'accompagne chaque fois d'une petite hémorragie qui inquiète le malade; on se contente alors de lavages très chauds du nez, fréquemment répétés; l'amélioration est rapide; les crachements de sang disparaissent complètement, la santé générale est meilleure et l'état neurasthénique s'atténue.

OBS. XIII. — *Pseudo-hémoptyisie, stomatorragie.* — M<sup>lle</sup> N. de C..., âgée de vingt-quatre ans, s'est toujours bien portée. Elle est sujette à des poussées d'obstruction nasale modérée, mais elle tousse fréquemment de la gorge.

Père atteint de rhino-pharyngite congestive; la mère a présenté des polypes muqueux des fosses nasales que nous avons extraits.

Cette jeune fille a eu en pleine santé, sans aucun phénomène concomitant, un crachement de sang accompagné de chatouillements de la gorge. Elle est persuadée que les efforts d'expulsion des sécrétions pharyngiennes ont produit cet hémorragie. On ne trouve rien qu'une altération chronique légère de la muqueuse naso-pharyngée; rien au niveau des amygdales ni au niveau du vestibule laryngien.

Elle a une stomatite légère et il est facile, par une pression très modérée d'un stylet ouaté, de déterminer des hémorragies gingivales dont elle était loin de se douter.



1<sup>er</sup> mai 1909. — Malade revue après quatre mois. Disparition des crachements de sang. État général excellent.

OBS. XIV. — *Pseudo-hémoptysie d'origine naso-pharyngienne.*

M. L..., Hussein-Dey. Est pris, il y a six mois, vers le 10 novembre, d'un accès de toux au milieu de la nuit; il est réveillé et crache abondamment du sang. Deux jours auparavant, il avait saigné du nez au point de salir tout un mouchoir. Depuis, il crache deux fois encore du sang et a continué à moucher et à teinter de sang son mouchoir. Il racle fréquemment de la gorge et chaque fois expulse un crachat rouge.

Ce malade s'est surmené depuis plusieurs mois, et il allait prendre un congé rendu nécessaire par son état de fatigue, lorsqu'est survenue cette hémoptysie. Malgré tout, l'état général était bon et il est très impressionné par ce crachement de sang survenant brusquement en pleine santé.

Il s'est toujours bien porté, à part une fièvre typhoïde il y a neuf ans.

Nos confrères MM. Cornebois et Laporte en donnant leurs soins au malade, ne trouvent aucun symptôme pulmonaire. Et la question se pose de savoir s'il s'agit d'une hémoptysie vraie, c'est-à-dire de crachement de sang d'origine broncho-pulmonaire, ou de crachement de sang provenant des fosses nasales, du cavum, de la base de la langue ou de quelque autre point.

Le malade déclare nettement qu'il souffre depuis des années d'une obstruction nasale accentuée. Tous les soirs, avant de se coucher, il est obligé de passer une demi-heure à renifler de l'eau pour désobstruer son nez et respirer plus facilement pendant le sommeil.

Il a fait autrefois une chute; il a une déviation de la cloison nasale, avec un éperon, et de l'hypertrophie de la muqueuse des cornets; sa bouche est en mauvais état; plusieurs chicots et gingivite étendue, que le moindre contact fait saigner; la gencive de la dent de sagesse inférieure gauche est décollée et saigne facilement; dans les fosses nasales et dans le cavum, on ne voit pas de point qui saigne, aujourd'hui; cependant, ce qui est certain, c'est qu'en raclant du nez et de la gorge il ramène du sang; l'hémorragie a certainement son siège en un point du cavum.

Deux jours plus tard, l'introduction d'un stylet porte-

coton courbe dans le cavum détermine nettement une hémorragie derrière le voile, le porte-coton est recouvert de sang à sa partie postérieure. Un porte-coton introduit dans les fosses nasales revient également teinté de sang.

Obs. XV. — *Pseudo-hémoptysie d'origine gingivale chez un artérioscléreux.*

Louis R..., soixante ans, électricien, entre le 9 avril 1908 salle Trousseau. (Service de M. le professeur Ardin-Deltheil.)

Pas d'antécédents héréditaires. Antécédents personnels :

A quatorze ans, fièvre typhoïde.

A dix-neuf ans, chancre mou.

Il y a huit ans, œdème des membres inférieurs, dyspnée, oligurie.

Il y a un an et demi, pneumonie grippale.

Actuellement à l'hôpital, pour douleurs articulaires, respiration emphysémateuse, myxoédèmes des membres inférieurs.

M. le professeur Ardin-Deltheil nous l'adresse pour rechercher le point de départ de crachements de sang constatés depuis plusieurs semaines.

Ces crachements surviennent la nuit et vers le matin, souvent le malade se réveille, la bouche pleine de sang; jamais de sang le jour.

Rien dans le pharynx nasal, buccal ou laryngien.

Dilatations variqueuses de l'amygdale linguale.

Ces dilatations pourraient, semble-t-il, être l'origine des hémorragies; mais nous ne trouvons à aucun moment d'érosion à ce niveau. Rien dans les fosses nasales. Rien à la rhinoscopie postérieure. Le système dentaire ne présente rien à signaler. Pas de gingivite.

Au cours d'une exploration, en promenant un stylet sur les gencives qui paraissent absolument saines, on voit partir un petit jet de sang entre la dernière molaire inférieure gauche et la gencive.

La même constatation est faite à plusieurs reprises; l'hémorragie, dont le point de départ a été si difficile à trouver, a toujours lieu au même endroit.

De la lecture des observations qui précèdent, il résulte que des affections très diverses peuvent amener des praticiens



conscientieux, mais insuffisamment avertis, à diagnostiquer des affections pulmonaires lorsqu'il n'existe qu'une hypertrophie de la luette, un polype nasal, une déviation de la cloison ou une simple ulcération pharyngienne ou gingivale, maladies banales et facilement curables. Dans quelques cas nous nous sommes trouvés en présence de pseudo-asthmes, dans d'autres cas en présence de fausses tuberculoses. Ce dernier diagnostic s'explique facilement si l'on songe qu'un malade qui tousse constamment, qui est souvent atteint d'une vieille obstruction nasale cause d'un développement thoracique insuffisant et d'un état général peu satisfaisant, s'inquiète de ces accidents, se neurasthénise, s'alimente mal et s'amaigrit. Le diagnostic de tuberculose s'impose à l'esprit, même alors que l'auscultation ne décèle rien d'anormal.

A plus forte raison le médecin sera-t-il troublé si l'obstruction nasale a retenti sur le développement pulmonaire au point de déterminer une diminution de l'amplitude des mouvements respiratoires prédominant à l'un des sommets, même sans tuberculose.

Une récente discussion à la Société médicale des hôpitaux suscitée par M. Bezançon, et les observations apportées à la Société de Laryngologie par MM. Lannois, Sieur et Rouvillois ont démontré la réalité de pareils faits.

---

## RECHERCHES SUR L'ACTION DE L'ADRÉNALINE SUR LES ÉPITHÉLIOMAS BUCCO-PHARYNGO-LARYNGÉS

Par le D<sup>r</sup> Robert LEROUX, de Paris.

A l'heure où de tous côtés s'organise la lutte contre le cancer, il n'est pas sans intérêt de rechercher des remèdes qui, s'ils ne visent pas à la guérison de cette affection,



n'en ont pas moins le grand mérite d'atténuer les symptômes les plus graves et de rendre encore possible la vie aux malheureux qui en sont atteints.

A la suite d'un certain nombre d'auteurs nous avons essayé les badigeonnages d'adrénaline sur les épithéliomas ulcérés des régions buccales, pharyngées, laryngées. C'est le résultat de nos recherches que nous venons donner ici.

Déjà en 1902, Albert Robin, dans son service de la Pitié, avait employé l'adrénaline dans le traitement du cancer.

Dès 1903, Mahu et Lermoyez l'employèrent dans le service de l'hôpital Saint-Antoine, et nous-même, la même année, sur les conseils de notre maître Sebileau, nous recherchions les effets de ce traitement sur quatre malades qui nous étaient confiés dans le service oto-rhino-laryngologique de Lariboisière.

OBSERVATION I. — Jules A..., âgé de soixante-cinq ans, menuisier.

Antécédents héréditaires : père et mère morts vers soixante-douze ans d'affections pulmonaires.

Antécédents personnels : bronchite chronique avec emphyseme datant de quinze ans et qui gêne le malade pour respirer surtout la nuit et le fait tousser et cracher surtout le matin.

Maladie actuelle : début assez mal précisé, il y a environ deux mois, par de la gêne de la déglutition plutôt que de la douleur vraie ; c'est une sensation de corps étranger qui le fait tousser ; les solides, les croûtes de pain peuvent encore passer. La respiration n'est pas gênée. La voix n'est pas altérée. La salivation est déjà augmentée, mais pas sanglante. Les crachats sont assez abondants du fait de la bronchite chronique concomitante.

Actuellement le malade se plaint surtout de la gêne de déglutition. Cette gêne est surtout marquée la nuit. La déglutition réflexe ne se fait plus : cette gêne et la toux qui l'accompagne réveillent fréquemment le malade. A l'état de veille la déglutition de la salive est même gênée. L'alimentation solide n'est plus permise : le lait et le bouillon sont les seuls aliments pris.

La gêne est d'autant plus marquée que la salivation est très abondante : elle présente des caractères spéciaux, fétidité et sang. La fétidité n'est pas très marquée. Le sang n'est apparu dans la salive que depuis un mois, sous forme de stries; quelquefois, mais plus rarement, un peu de sang est émis pur. Les crachats sont également striés de sang, le malade n'a pas remarqué de débris de tumeurs dans ces crachats présentant d'ailleurs l'aspect des crachats de bronchite et qui sont épais et jaunâtres.

La respiration est normale sauf la nuit où elle est un peu gênée du fait de l'emphysème. La voix est légèrement altérée depuis trois semaines et tend vers le timbre classique (voix de bois).

A part la gêne à la déglutition, le malade présente des douleurs aux essais d'alimentation solide : douleurs spontanées depuis quinze jours, irradiées surtout à l'oreille du côté droit.

Le malade assez amaigri pour permettre l'examen extérieur facilement. Le cartilage thyroïde n'est pas augmenté de volume, mais le craquement laryngo-vertébral n'est pas nettement perçu. Au-dessus de l'hyoïde on peut observer deux ganglions situés de part et d'autre de la ligne médiane et de la grosseur d'un pois. Les ganglions sous sterno-mastoïdiens supérieurs sont engorgés surtout à droite; ils sont de la grosseur d'une petite noisette.

L'examen laryngoscopique est facile. Il est impossible de voir cependant les cordes vocales : l'épiglotte, les replis aryéno-épiglottiques sont remplacés en tout ou en partie par le néoplasme.

L'épiglotte est transformée à sa base en une masse bourgeonnante rouge, mais peu saignante; la moitié gauche du bord est seule visible. Les replis aryéno-épiglottiques sont intéressés surtout à droite. Ils sont remplacés par deux masses mamelonnées de la grosseur d'une noix. A gauche, la masse est volumineuse, mais moins bourgeonnante; rouge, mais non ulcérée. A droite, la masse est plus petite, mais moins rouge, plus sanieuse, plus saignante, ulcérée à sa partie postéro-supérieure, qui est recouverte d'un enduit grisâtre.

Des deux côtés, ces masses s'étendent de la base de l'épiglotte vers la région aryénoïdienne. Vers la ligne médiane, elles n'arrivent pas à la confluence ni par leur bord libre ni

DATES	HÉMORRAGIES	GÈNE DE DÉGLUTITION	DOULEURS	SALIVATION ET ODEUR	ASPECT LOCAL	ÉTAT GÉNÉRAL	GANGLIONS
3 décemb.	Stries et sang.	Assez vive.	Peu intense.	Abondante.	—	Poids = 73 k.	Sus-hyoïdien deux : grosseur d'un pois. St. cl. m. sup' droit gr' d'une p. noisette
4 —	Oqs. stries.	Légère dim.	—	Diminuée.	—	—	
7 —	Moindre.	—	—	—	Aussi saneux et saig.	—	
8 —	Presque nulle.	Moindre.	Assez vives.	—	Moins rouge.	Poids = 70 k.	St. cl. m. dr' pl. gros — gauc. apparaît — gauche net. Dr. et g. augment.
10 —	—	—	—	Od. marquée.	Légère diminut.	—	
12 —	—	—	Moindres.	—	Bourgeonnement.	—	
14 —	—	—	Vives irradiées	Saliv. marquée.	Bourg. augm.	—	Aspect cachect. prononcé.
16 —	Suintement.	—	—	—	—	Poids = 68 k.	
17 —	—	Moindre.	Assez vives.	Salivation et od. marquées	Épiglotte total' envah.	—	
19 —	—	—	—	—	Tumeur diminuée.	—	So-maxill. dr. et g.
22 —	—	—	Diminuées.	—	On perçoit cordes sain.	—	
24 —	Abondantes.	—	Assez vives.	—	Ulcération à droite.	—	
26 —	—	Moindre.	—	—	—	—	So-maxill. augm. So-mentaux.
28 —	Peu abond.	—	—	Assez abond.	Pl. blanc, mais aussi saneux.	—	
30 —	—	—	Moindres.	—	Extens. à la part. post. du pharynx.	—	
2 janvier.	—	Dégl. meill'.	—	—	—	—	Poids = 66 k.
4 —	—	—	Augment.	Odeur fétide.	—	—	
6 —	Très dim.	—	—	—	Extens. en bas en arr.	—	
8 —	Caillots.	—	Moindre.	—	—	—	
11 —	Abondante.	—	—	—	—	—	
13 —	—	—	—	—	—	—	
15 —	—	—	—	—	—	—	

Repos quinze jours. Reprise du traitement le :

29 janvier.	—	—	—	—	—	—	—
1 <sup>er</sup> février.	—	—	—	—	—	—	—
3 —	Assez abond.	—	—	—	—	—	—
5 —	—	—	—	—	—	—	—
8 —	Hémorragie.	—	—	—	—	—	—
10 —	—	—	—	—	—	—	—
15 —	—	—	—	—	—	—	—



par leur extrémité postérieure (la région aryténoïdienne est moins atteinte). A leur extrémité antérieure au contraire, la base de l'épiglotte est fortement intéressée surtout à droite.

La région aryténoïdienne est en partie cachée par les masses latérales des replis aryténo-épiglottiques; cependant, dans les différents mouvements du larynx qui se font facilement, on perçoit leur écartement ou leur rapprochement; ils sont peu infiltrés: la muqueuse qui les recouvre présente un aspect grenu sans ulcérations.

L'état général est assez bien conservé: l'appétit est légèrement diminué; le malade a maigri de 5 kilogrammes en deux mois. L'examen des autres organes ne permet pas de déceler sur un autre point du corps un néoplasme.

*Diagnostic.* — *Epithélioma intrinsèque sus-glottique bilatéral du larynx.*

*Traitement.* — Le traitement est commencé le 3 décembre 1903.

On pratique à deux ou trois reprises le badigeonnage des masses néoplasiques avec une solution d'adrénaline au millième. Ces badigeonnages ont lieu environ tous les deux jours.

Obs. II. — Antoine E..., âgé de soixante-quatre ans, cocher.

Antécédents héréditaires et personnels peu intéressants pour l'affection actuelle.

Début au mois de mars, à l'occasion d'une piqûre avec un morceau de zinc ou de plomb: le malade perçoit une douleur aiguë, non irradiée, siégeant au niveau du pavillon de l'oreille, mais déjà il remarque un petit ganglion siégeant à l'angle de la mâchoire, indolore, roulant sous le doigt, dur, gros comme un pois. Depuis deux mois surtout cette grosseur est devenue volumineuse, un peu douloureuse en même temps qu'apparaît de la gêne à la déglutition.

Actuellement le malade remarque que les aliments solides ont peine à passer; les légumes sont encore bien déglutis, même ceux qui ne sont soumis qu'à une mastication imparfaite; le pain passe encore facilement, mais c'est surtout la viande qui doit être rayée de l'alimentation.

La salivation est abondante, mais la déglutition se fait facilement; il s'écoule cependant une certaine quantité de

DATES	HÉMORRAGIES	DÉGLUTITION	SALIVATION ET ODEUR	ASPECT LOCAL	ÉTAT GÉNÉRAL	DOULEURS	GANGLIONS
12 déc. 03.	Crachats striés et sang pur.	Génée.	Abondante et fétide.	Sanieux à épig. et amygd.	Poids = 84 kil.	Irradiées à l'o- reille.	Dr. g <sup>e</sup> mandarine. G. g <sup>e</sup> noisette.
14 —	Crachats rosés, pas sang pur.	—	—	Moins rouge.	—	Oreille et rég. temp.	—
16 —	Qqs. striés.	Amélioration.	Moindre.	Aussi santeux.	—	—	—
17 —	A peine rosé.	—	Odeur dimin.	—	Poids = 79 kil.	—	—
19 —	—	—	—	Envahissement à gauche.	—	—	—
21 —	—	—	Salive dimin. Odeur fétide.	Épig. transf. en masse bourg.	—	Douleurs à gan- glions.	Droit aug. Deux gan- glions supplément.
24 —	Pas de sang.	—	—	—	—	Douleurs vives à droite.	Augmentent.
26 —	—	—	—	—	Poids = 78 kil.	Violentes.	—
28 —	Presque nulles	Gène marquée	—	—	—	—	—
30 —	—	—	S. et o. augm.	—	Poids = 76 kil.	—	Augmentent.
2 janv. 04.	—	D. très difficile	—	Épig. presque disparu transf. en masse kyst.	—	—	—
4 —	—	—	—	noirâtre.	—	—	—
6 —	—	—	—	—	—	—	—
8 —	—	—	—	—	—	—	—
11 —	Légère.	—	—	Tumeur épi- glottique en	—	—	—
13 —	Presque nulle.	Génée.	Marquée.	choux-fleur gri- sâtre sanieuse.	—	—	—
15 —	—	—	—	—	—	—	—

Soc. franç. d'otol.

35

salive au dehors; les crachats sont surtout composés de salive mêlés à du sang et à des débris grisâtres qui lui donnent une odeur repoussante.

Les crachats sont extrêmement fétides, l'haleine a la même odeur. Le sang se présente soit sous forme de stries, soit sous forme de sang pur surtout depuis un mois. On y trouve des débris grisâtres, sanieux, sanglants, rouges ou noirs, provenant de la tumeur.

La respiration n'est pas gênée. La voix est normale.

Les douleurs sont localisées à la partie supérieure du cou, irradiées vers l'oreille et jusque vers la région temporale à droite. A gauche, pas d'irradiations.

La région est facilement accessible à l'examen. Le cartilage thyroïde n'est pas infiltré.

A droite, au-dessus de l'angle de la mâchoire, grosse masse multilobulaire de la grosseur d'une mandarine divisée par le sterno-mastoïdien sus-jacent en une masse antérieure plus volumineuse et une masse postérieure de plus faible volume. Ces ganglions sont durs, indolores, adhérents aux plans profonds et aux plans superficiels. Ils sont sous-jacents au sterno-mastoïdien et font partie des ganglions supérieurs de la chaîne carotidienne. A gauche, engorgement de ces mêmes ganglions mais très minime. Ils sont à peine de la grosseur d'une noisette.

L'amygdale droite est déchiquetée, ulcérée, bourgeonnante, mais n'a pas l'aspect sanieux des autres régions.

L'envahissement est surtout marqué à la partie inférieure et postérieure où elle se continue en bas avec les parties latérales de l'épiglotte, en arrière avec le repli aryéno-épiglottique droit. En haut, les piliers n'adhèrent pas à l'amygdale; la fossette sus-amygdalienne est libre d'envahissement et d'adhérences; elle est plus ou moins comblée par des débris de néoformation (bourgeons et caillots).

Au laryngoscope, tandis qu'en avant, le bord gauche de l'épiglotte est visible, le droit et toute la partie supérieure sont détruits. La face postérieure de l'épiglotte se continue à droite avec la masse néoplastique ayant envahi le repli aryéno-épiglottique de ce côté. Toutes ces portions sont sanieuses et grisâtres, largement ulcérées. Elle se continue en arrière jusqu'à l'aryénoïde qu'il est difficile de voir. Le défaut de troubles phonatoires permet de penser qu'ils ne sont pas envahis.



La paroi latérale et droite du pharynx est envahie.

La partie gauche est saine au moins macroscopiquement car il y a à noter un petit ganglion de ce côté.

L'appétit est conservé. L'amaigrissement est cependant marqué. Amaigrissement de 10 kilogrammes en cinq mois.

Les autres organes ne présentent pas de signes évidents de néoplasme.

*Diagnostic. — Epithélioma intrinsèque sus-glottique unilatéral droit, propagé à l'amygdale.*

*Traitement. —* Badigeonnages avec une solution d'adrénaline au millième.

*Repos jusqu'au 1<sup>er</sup> février. Badigeonnages les 1<sup>er</sup>, 3, 5, 8, 10, 12, 15 février, sans modification des symptômes fonctionnels.*

*La tumeur est devenue très volumineuse et remonte de l'épiglotte vers le voile.*

OBS. III. — Philippe L..., âgé de cinquante-six ans, sans profession. Antécédents héréditaires et personnels sans intérêt.

Début il y a huit mois par une douleur siégeant au pharynx et par un crachement de sang abondant : le malade dit avoir craché du sang à pleine bouche. Depuis, il n'y a plus eu aucune hémorragie notable; les crachats ne sont jamais teintés spontanément, ils le sont quelquefois à la suite des attouchements en vue d'une thérapeutique locale. Puis surviennent successivement de la gêne pour parler et pour déglutir.

Le malade consulte. L'examen local est fait et l'aspect à cette période fait penser à la syphilis bien que les accidents primitifs et consécutifs n'aient pu être décelés. Le traitement ioduré est institué. Cependant les symptômes persistent, le mal évolue, l'état général s'aggrave.

Actuellement les douleurs sont vives, lancinantes avec sensation de constriction, irradiées d'abord vers l'oreille gauche puis vers les deux oreilles. Ces douleurs sont assez vives pour empêcher tout sommeil.

Le malade parle difficilement et souffre en parlant. Sa voix est altérée, nasillarde.

La déglutition est légèrement douloureuse, mais cette douleur n'est pas en rapport avec la consistance des aliments. Les aliments liquides refluent quelquefois par le nez.

La salivation est augmentée, fétide, contient souvent des masses grumeleuses, des débris de tumeurs, mais jamais n'est teintée de sang. L'haleine est très fétide.

Les hémorragies sont nulles à part l'hémorragie du début.

La respiration se fait librement, normalement.

A l'examen local on constate que tout le pharynx est envahi : paroi postérieure et latérale, piliers, amygdales, épiglote, bord postérieur du voile.

La paroi postérieure est détruite, ulcérée plus que bourgeonnante. On y constate des ulcérations multiples recouvertes d'un enduit épais assez adhérent; elles saignent fort peu. A droite, une large ulcération; le pilier antérieur et l'amygdale sont presque complètement détruits et remplacés par une masse sanieuse; le pilier postérieur présente encore quelques vestiges.

A gauche, on ne retrouve plus aucune trace de l'anatomie normale de la région : piliers et amygdale sont totalement envahis par le néoplasme. Toute la partie postérieure du voile est détruite : on ne trouve plus trace de luette.

L'épiglotte est infiltrée, mais le processus semble s'être arrêté à la base de la langue. Au toucher la langue n'est pas indurée.

Le néoplasme gagne en haut la paroi supérieure du pharynx; en bas il ne descend pas jusqu'à la hauteur des aryténoïdes.

On trouve de petits ganglions à droite et à gauche.

Le malade est très amaigri et faible : en cinq mois il a perdu 25 livres.

*Diagnostic.* — *Epithélioma du pharynx propagé au voile, aux piliers et aux amygdales.*

*Traitement.* — Déjà soumis pendant quelques semaines aux badigeonnages d'adrénaline, se repose un mois, lorsque nous l'observons pour continuer le traitement.

Badigeonnages tous les deux jours avec une solution d'adrénaline au millième.

*Les badigeonnages sont continués sans arrêt jusqu'au 15 février sans changement important. Le 5 février on observe un peu de sang. Pas d'hémorragies notables.*

Obs. IV. — Émile J..., âgé de cinquante et un ans, menuisier, grand fumeur, vient consulter pour gêne de déglutition, presque impossibilité de mastiquer et des douleurs.

DATES	DOULEURS	DÉGLUTITION	HÉMORRAGIES	ÉTAT LOCAL	SALIVATION ET ODEUR	ÉTAT GÉNÉRAL	GANGLIONS
16 déc. 03.	Assez vives.	Difficile.	Null.	Voir obs.	Très marquées.	61 kil.	G. so-max. : g <sup>r</sup> noix, Dr. carot. : g <sup>r</sup> pois.
17 —	Très vives.	—	Suintement.	—	—	—	—
19 —	Moindres.	—	Légère.	—	—	—	—
20 —	—	—	—	—	—	—	—
24 —	—	Difficile et douloureuse.	—	Ulérations sa- nieuses et fét.	S. augmentée.	Aspect cachect.	Augment.
26 —	De plus en plus intenses.	—	—	—	—	—	—
28 —	—	—	Null spontané.	—	—	—	—
30 —	—	—	Sang s. tampon	—	—	—	—
2 janv. 04.	D. pas calmées par morphine	—	—	—	—	—	—
4 —	Vives et irrad.	Difficile.	—	Laette déjetée à dr. Amygd. sépar. de piliers flotte dans le pharynx. Toute partie molle du voile détruit.	S. moindre.	Perte de poids.	G. : g <sup>r</sup> œuf de pigeon
6 —	—	—	—	—	—	—	—
8 —	—	—	—	—	—	—	—
11 —	Augmentent.	—	—	—	—	—	—
13 —	Tr. violentes.	—	—	—	—	—	—
15 —	—	—	—	—	—	—	—
16 —	—	—	—	—	—	—	—
18 —	—	—	—	—	—	—	—
20 —	—	—	—	—	—	—	—



Le début date de cinq mois par des douleurs peu intenses, une légère constriction de la mâchoire et une difficulté assez grande pour déglutir. La fumée de tabac devient si irritante que le malade cesse de fumer depuis trois mois.

Les douleurs sont devenues plus vives. Elles siègent à l'angle de la mâchoire à gauche, sont lancinantes, irradiées à l'oreille de ce côté. Elles sont surtout nocturnes. Diurnes, elles surviennent lors des mouvements de la langue.

La salivation est abondante, mais elle tient surtout à la difficulté de déglutir. La salive est claire, non fétide, quelquefois striée de sang, mais à aucun moment ce sang n'a été abondant.

La mastication est extrêmement gênée par la contracture de la mâchoire si prononcée que l'on peut à peine introduire le petit doigt entre les arcades dentaires. Il y a une douleur vive si l'on cherche à forcer.

La parole est rendue difficile de ce fait. La déglutition est gênée.

Examen local très difficile : entre les arcades dentaires à peine écartées, on constate que la langue est en partie immobilisée, les mouvements en étant douloureux et le néoplasme ayant déjà envahi la base du côté gauche de sorte que c'est autour de ce point, comme axe, que la langue se meut horizontalement et verticalement. Avec une sonde on constate l'induration de la base de la langue. Si on l'écarte à droite on peut voir la lésion qui siège sur la face interne de la joue gauche et s'étend par le pilier antérieur à la partie proximale du voile qui est rouge et tendu mais non ulcéré, par le sillon gingivo-jugal à la partie postérieure de la gencive, en arrière de la dernière molaire.

Ici également, il y a infiltration et non ulcération.

La face interne de la joue au contraire est ulcérée à sa partie toute postérieure. C'est une ulcération déchiquetée qui ressemble beaucoup à l'ulcération tuberculeuse : le fond en est gris blanchâtre, peu sanieux. En avant, cette face interne de la joue est infiltrée jusqu'un peu en avant de la commissure. Mais si l'on cherche à apprécier l'étendue et la dureté de l'infiltration par le toucher intra-buccal combiné au palper de la région parotidienne, on trouve cette dernière envahie. Extérieurement, les régions parotidiennes et sous-maxillaire se continuent sans démarcation. La peau n'a pas changé de coloration, n'est pas adhérente aux tissus sous-

DATES	DOULEURS	MASTICATION	DÉGLUTITION	ÉTAT LOCAL	HÉMORRAGES	SALIVATION	ÉTAT GÉNÉRAL	GANGLIONS
17 déc. 03.	Assez vives.	Gêne marquée.	Génée.	V. description.	Qqs. stries.	Abondante.	Assez bon	So-max : grœuf
19 —	—	Très difficile.	—	—	—	Augmentation.	p. 65 kil.	de pigeon, masse
22 —	—	—	—	—	—	—	—	multilobulée.
24 —	Augment. avec irradiations.	—	—	—	—	—	—	—
26 —	—	—	Moins gênée q. mastic.	—	—	—	—	—
28 —	D. à ganglions	—	—	Extens. à part, sup. de piliers infiltr. pl. marq. d. base d. lang.	—	—	—	—
30 —	—	Constriction de mach. marq.	—	Ulcération de langue.	—	—	—	—
2 janv. 04.	—	—	—	Ulcération plus étendue.	—	—	—	—
4 —	Plus en p. viv.	—	—	—	—	—	—	—
6 —	Irrad. à phar.	—	—	—	—	Abondan. mais peu félide.	P. 64 kilog.	Douloureux.
8 —	—	—	—	—	—	—	—	—
11 —	Irr. à l'isthme dugosier à g.	—	—	—	—	—	—	—
13 —	Très intenses.	—	—	—	—	—	—	—
15 —	—	—	—	—	—	—	—	—
18 —	—	—	—	—	—	—	—	—
20 —	Plus violentes.	—	—	—	Tr. lég. suintement.	Augmentée.	P. 63 kilog.	Augmentent. Nouveau en arrière de la masse primitive.

jacents, mais recouvre une masse dure et tendue formée en haut par la parotide qui déborde sa loge en avant et en arrière. En bas, ce sont des masses ganglionnaires de la grosseur d'un œuf de pigeon. A la palpation, légère sensibilité, dureté, léger empâtement à l'angle de la mâchoire où l'on observe une masse multilobulée.

État général peu atteint.

*Diagnostic.* — *Epithélioma bucco-pharyngé* (amygdale, joue, région parotidienne).

*Traitement.* — Badigeonnages avec une solution d'adrénaline au millième.

*Du 22 janvier jusqu'au 12 février, le traitement est continué sans interruption : il n'y a guère de changement ni dans l'état local ni dans l'état général.*

**CONCLUSIONS.** — Dans les 4 cas observés il s'agissait d'épithéliomas ulcérés bucco-pharyngo-laryngés, caractérisés cliniquement par des douleurs (sauf dans l'obs. I, où elles étaient presque nulles), des hémorragies (sauf dans l'obs. III, où il n'y en eut qu'une seule au début), par de la gêne de déglutition, salivation abondante et odeur (sauf dans l'obs. IV), par mauvais état général (sauf dans l'obs. IV), par mauvais état local (végétations et ulcérations) et des ganglions.

Tous ont vu diminuer notablement les hémorragies mais non cesser complètement. Dans l'obs. I, à deux reprises, on trouve des hémorragies abondantes. En revanche dans l'obs. III il n'y a eu qu'une seule hémorragie au début.

Les douleurs chez tous sont devenues plus violentes. Le premier malade n'en avait que peu au début; elles sont devenues lancinantes, névralgiques, hémicraniennes. Chez les autres malades elles sont très augmentées; tel malade (obs. III) réclame la morphine.

Localement, il y a deux choses à considérer : le volume de la tumeur et l'extension de la lésion. Le volume de la



tumeur est un peu diminuée; l'extension de la lésion est notable; obs. III, accès de suffocation; obs. II, dysphagie.

La tumeur est aussi sanieuse, l'odeur aussi infecte (obs. III). Les ulcérations progressent et l'état général s'aggrave.

En résumé, l'action est négative sur les douleurs et l'extension du néoplasme, mais elle est très efficace contre les hémorragies; son action est donc à réserver exclusivement pour les cas d'épithéliomas ulcérés.

---

## STÉNOSE SYPHILITIQUE DU LARYNX

DILATATION PAR LES VOIES NATURELLES, GUÉRISON

Par le Dr P. AKA, de Périgueux.

La thérapeutique des sténoses laryngées vient de faire un grand pas avec la méthode dite laryngostomie et la dilatation caoutchoutée. Il semble donc que les résultats excellents déjà obtenus doivent faire abandonner désormais les anciennes méthodes. Cependant, il est des cas où la dilatation simple par les voies naturelles permet d'obtenir une guérison durable, comme dans l'observation suivante, où ce traitement a été appliqué à une époque où on ne parlait pas encore beaucoup de la nouvelle méthode. Il est vrai qu'il s'agissait ici d'une sténose non par rétrécissement proprement dit, mais par un pont membraneux cicatriciel justiciable, à mon sens, d'un traitement endo-laryngé, comme le sont les rétrécissements fibreux que l'on pourrait appeler simples par comparaison avec les sténoses tubulaires, formes plus graves et plus compliquées.

OBSERVATION I. — M<sup>me</sup> C..., quarante-huit ans, se présente à la consultation de notre maître, le professeur Moure, le

27 septembre 1904, avec dyspnée intense et menace d'asphyxie.

L'interrogatoire, pénible pour la malade, est forcément écourté et apprend seulement que l'affection a débuté depuis environ un an par des troubles vocaux et respiratoires, d'abord peu accentués, mais qui n'ont pas tardé à augmenter.

La voix, légèrement voilée, est devenue rauque et indistincte.

La respiration, pénible après un effort quelconque, depuis quinze jours est très difficile. Jamais de douleur locale.

L'examen laryngoscopique révèle une infiltration généralisée à l'intérieur du larynx avec ulcérations bourgeonnantes.

Un diagnostic étiologique précis n'avait pu être porté lorsque quelques minutes avant la trachéotomie qui avait été décidée pour le soir même, une cicatrice, soigneusement cachée par la malade, attira l'attention.

Dans la région frontale gauche existait une dépression très marquée de la largeur d'une pièce de un franc, cicatrice, dit la malade, d'un abcès ouvert trop tôt et n'ayant pas suppuré. On pense immédiatement à une gomme du frontal et l'étiologie de l'affection laryngée se trouve par là même établie.

Cependant, l'état de la malade ne permettant pas l'essai immédiat du traitement spécifique, il faut d'abord songer à la faire respirer car l'asphyxie est imminente, la face violacée, les extrémités bleuies et froides.

Malgré cet aspect angoissant, le professeur Moure fait, avec notre aide, une trachéotomie lente sous cocaïne; les ligatures des vaisseaux pratiquées comme à l'ordinaire, la trachée est mise à nu et la canule introduite sans incident.

Rapidement le début d'asphyxie disparaît et les téguements reprennent leur aspect normal.

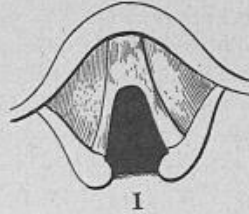
Dès le lendemain, le traitement biioduré fut institué, et une amélioration rapide s'ensuivit. Le sixième jour, la respiration se fait la canule fermée; l'infiltration diminue et les cordes vocales s'écartent plus facilement.

Le 14 octobre, la perméabilité du larynx se trouvant suffisante, la canule est enlevée; la cicatrisation de la plaie, obtenue en trois jours; et la respiration par les voies naturelles, rétablie sans incident.

Le 12 novembre, la malade vient se faire examiner. Au laryngoscope on aperçoit un petit pont membraneux entre

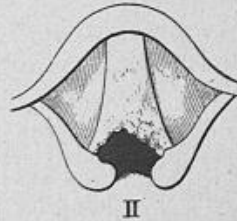
les deux cordes à la partie antérieure. Cependant l'orifice glottique est suffisant et la malade n'est nullement incommodée.

Le 7 décembre, nous sommes appelés auprès de celle-ci très effrayée parce qu'elle respire plus difficilement et crache du sang vermeil. A l'examen du larynx, nous constatons



que la soudure des cordes primitivement lisse et blanche s'est agrandie et se trouve actuellement rouge, avec des bourgeons sur le bord laissant un assez petit orifice glottique.

Malgré le traitement spécifique, qui d'ailleurs n'avait pas été interrompu, les lésions augmentèrent les jours suivants



au point de nécessiter une seconde trachéotomie le 15 décembre.

Sous l'influence du repos, la bande devient peu à peu fibreuse et lisse, mais ne laisse toujours entre les cordes qu'un espace de 4 à 5 millimètres de diamètre à la partie postérieure.

Cette transformation ayant demandé plusieurs mois, la malade devenue très pusillanime depuis la seconde intervention, se décide seulement au mois de janvier 1906 à laisser rétablir la perméabilité de son conduit laryngo-trachéal.

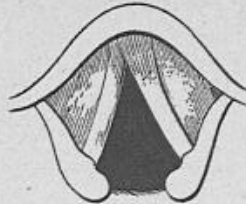M. le professeur Moure jugea que le traitement par dilatation avec les tubes de Schrötter pouvait être essayé et



voulut bien nous en confier l'application. Les premières séances eurent lieu au mois de *février*, d'abord tous les dix jours et pendant quelques secondes seulement, puis la tolérance de la malade devenant plus grande pendant quelques minutes et tous les huit jours environ. Inutile de dire que la cocaïnisation était faite avec soin par voie buccale et même trachéale après avoir enlevé la canule, ce qui facilitait la mise en place du tube dont l'extrémité venait buter contre la partie supérieure de cette dernière.

Il n'y eut ni accident inflammatoire ni ulcération.

Dès le quatrième mois, l'orifice était considérablement agrandi et en octobre le pont avait disparu et les aryténoi-



des mobiles. La canule pouvait être fermée nuit et jour sans inconvénient. D'ores et déjà on aurait pu la supprimer mais il fallait évidemment compter avec une récurrence possible et l'ennui d'une troisième trachéotomie. C'est pourquoi la malade fut prévenue qu'on devait laisser s'écouler un temps assez long avant de fermer l'orifice trachéal.

Ainsi elle fut revue seulement en février 1907. L'aspect du larynx n'avait pas varié et la respiration s'effectuait toujours dans des conditions normales. La voix était également très améliorée.

Tel était l'état favorable dans lequel nous avons laissé notre malade. Nous avons appris depuis qu'en novembre 1907 la situation n'ayant pas changé et la guérison paraissant définitive, le professeur Moure enleva la canule et fit la trachéoplastie d'après son procédé à deux lambeaux décrit par Rouzoul dans sa thèse *Canulars et trachéoplastie*. C'était la seconde fois seulement qu'il appliquait cette méthode dont il avait eu l'idée en voyant le Dr Gluck, de Berlin, fermer les fistules laryngées consécutives à une cicatrisation imparfaite de la plaie après laryngectomie.

La première application à laquelle nous avons assisté en avait été faite sur un enfant de six ans, en 1906, avec succès. En quelques mots, voici en quoi elle consiste. Elle est à double plan cutané. On dissèque de chaque côté de la fistule deux lambeaux rectangulaires d'inégale grandeur dont l'un, le plus petit, reste adhérent par son côté interne, l'autre par son côté externe. Le premier, renversé la face cutanée contre l'orifice trachéal et la face cruantée en avant, est suturé sur ses bords. Le deuxième est étiré suffisamment pour recouvrir la face cruantée du premier et venir se fixer sur la surface faite par la taille de ce dernier. Il est ensuite suturé sur les bords.

Chez notre malade, après cicatrisation, il resta une petite fistule à la partie inférieure. Le galvano-cautère employé à différentes reprises sans résultat, cette fistule fut avivée et comblée.

Il ne persiste plus à l'heure actuelle qu'un trajet filiforme nullement incommode pour notre ancienne malade que nous pouvons considérer comme guérie depuis deux ans.

Ce cas nous a paru d'abord intéressant par le mode de formation du rétrécissement après guérison apparente des lésions laryngées et malgré le traitement spécifique; ensuite par les résultats positifs obtenus par la dilatation par les voies naturelles.

Aussi pensons-nous que, pour les rétrécissements laryngés de ce genre, la dilatation avec les tubes de Schrøtter est un excellent moyen. Il faut évidemment beaucoup de patience de la part du malade et même de l'opérateur; par conséquent, ce procédé n'est guère applicable que chez l'adulte.

Pour l'enfant, chez lequel on ne peut évidemment pas songer à l'employer, la laryngostomie semble être à l'heure actuelle la méthode de choix.

L'emploi des tubes de trachéoscopie pour la section des cicatrices et leur dilatation consécutive est également recommandable.

En somme, chez l'adulte, pour les rétrécissements cica-

triciels n'ayant que peu d'épaisseur et ne portant pas sur une trop grande étendue, essayer les moyens simples, comme la dilatation progressive avec les tubes. Si ce traitement échoue, recourir à la méthode de laryngo-trachéoscopie, et en dernier ressort à la laryngostomie.

OBS. II. — Nous avons eu l'occasion cette année de traiter par le même procédé de dilatation une jeune fille de dix-huit ans atteinte de sténose sous-glottique par rétrécissement diaphragmatique vraisemblablement congénital. Cette malade se rappelait parfaitement n'avoir jamais bien respiré et présentait surtout depuis quelques années des crises de spasmes avec suffocation, mis sur le compte de névrose ou d'affections pulmonaires.

Lorsque nous l'examinâmes, en *octobre 1908*, elle éprouvait assez de difficulté pour respirer et à l'examen laryngoscopique on voyait un rétrécissement paraissant dû à une membrane placée sous les cordes vocales, avec un petit orifice de 4 ou 5 millimètres de diamètre à la partie postérieure.

Nous essayâmes la dilatation sans trachéotomie préalable, mais à la troisième séance le gonflement fut tel pendant la nuit que nous dûmes intervenir d'urgence le lendemain matin *9 mars*. Depuis, la dilatation fut reprise régulièrement deux mois après en sectionnant de temps en temps le diaphragme fibreux à l'aide d'un couteau de Hering, et après quatre mois de traitement la trachée avait recouvré son calibre presque normal.

Nous venons de revoir la malade après une interruption de trois mois de traitement, et non seulement l'orifice s'est maintenu mais s'est même agrandi, car nous avons pu passer un tube d'un calibre supérieur à celui des précédents.

Bien entendu la canule ne sera enlevée que lorsque la guérison se sera maintenue plusieurs mois encore.

Ce bon résultat obtenu dans le premier cas nous avait naturellement porté à essayer le même moyen thérapeutique dans le second. Le seul inconvénient à signaler est la nécessité où nous avons été d'ouvrir la trachée. Cependant, nous sommes persuadé que tout autre procédé, même la



dilatation par trachéoscopie supérieure, n'aurait pu l'éviter, car la même réaction inflammatoire se fût certainement produite.

## HÉMORRAGIE DU LARYNX

AU COURS

D'UNE CIRRHOSE HYPERTROPHIQUE ALCOOLIQUE

Par le D<sup>r</sup> G. RANCOULE, de Clermont-Ferrand.

OBSERVATION. — Le 6 mars 1909, mon distingué confrère et ami M. le D<sup>r</sup> Billard, professeur de physiologie à l'École de médecine de Clermont-Ferrand, me fit appeler auprès d'une de ses malades pour une gêne respiratoire ayant débuté quatre ou cinq heures auparavant. Cette femme, âgée de trente-trois ans, présentait de la cirrhose hypertrophique alcoolique avec une curieuse association de basedowisme. Attaques fréquentes d'hystérie et excitation génésique intense.

Lorsque je vis la malade, à neuf heures du soir, elle respirait très péniblement et je la trouvai en pleine crise asphyxique. Elle est cyanosée, la voix absolument éteinte, le tirage est intense et entrecoupé de quintes de toux croupales. Devant des symptômes si inquiétants, je me demande s'il ne faudra pas recourir à une trachéotomie immédiate.

Cependant, après quelques minutes d'attente, une légère accalmie permet de faire l'examen laryngé extrêmement facile grâce à une anesthésie pharyngée complète.

Il montre une congestion généralisée à tout l'organe vocal; la région postérieure du larynx présente une teinte ecchymotique, les bandes ventriculaires et les cordes vocales disparaissent en partie sous une masse rougeâtre qui s'étend jusqu'à leur tiers postérieur. Les cordes, parfaitement mobiles, entraînent dans leur déplacement cette fausse membrane qui leur adhère d'une façon intime. Son épaisseur paraît assez considérable car elle lui permet de se laisser déprimer par le courant inspiratoire. Le tiers postérieur de la glotte est seul perméable à l'air; en raison de leur plus grand dépla-

cement dans leurs mouvements d'adduction et d'abduction, les cordes vocales ont pu à ce niveau-là rompre le pont membraneux ou du moins empêcher son organisation.

Instillation de cocaïne à 1/20. Quelques minutes après, je fais à la pince laryngienne de Ruault une prise qui permet d'extraire un volumineux caillot. Le tirage cesse immédiatement, la voix recouvre sa tonalité habituelle. Les cordes ecchymotiques présentent encore quelques débris de caillots. Je badigeonne à l'adrénaline à 1/1000 pour arrêter le léger suintement qui persiste encore sur quelques points de la muqueuse.

L'hémorragie ne s'est plus reproduite depuis et la malade ne nous a signalé que deux épistaxis, d'ailleurs sans gravité aucune.

L'écoulement sanguin du larynx n'a donc été qu'un accident au cours d'une affection dont l'hémorragie constitue l'un des symptômes habituels. Mais il nous a paru intéressant de rapporter ce fait, car si elles ne constituent pas une rareté, les hémorragies du larynx ne sont pas très fréquentes, et celle que nous avons observée a donné lieu à des phénomènes qui ont revêtu chez notre malade une allure toute particulière.

Bonnier et Lubet-Barbon ont publié des cas d'hémorragies du larynx au cours d'une cirrhose hypertrophique alcoolique. Mais habituellement ce sont l'épistaxis, l'hématémèse, l'hémoptysie, les hémorragies gastro-intestinales qui sont les plus habituelles et aussi les plus dangereuses. Le larynx n'échappe pas plus que les autres organes aux stases sanguines, conséquences de la gêne circulatoire dans le système porte.

En outre, cette hémorragie laryngée a eu une évolution spéciale du fait de l'anesthésie pharyngée et laryngée. L'arrière-gorge a donné asile à un caillot sans réflexe d'aucune sorte. Seul l'obstacle mécanique a déterminé un état asphyxique menaçant qui a disparu quand le corps du délit a été enlevé.

## QUE DEVIENT LA PARAFFINE SOLIDE INJECTÉE DANS LES TISSUS DU CORPS HUMAIN

Par le Dr H. RAZEMON, de Lille.

Cette question, qui a déjà fait l'objet de nombreuses recherches, expériences de laboratoire, examens de pièces recueillies au cours d'opérations, est loin d'être mise au point, et les divergences d'opinion sont toujours très grandes à cet égard, les uns voulant que la paraffine se comporte dans les tissus comme un corps étranger bien toléré, les autres prétendant que cette substance, quand elle est injectée en volume raisonnable et *a fortiori* quand elle est finement répartie, s'organise, finit par être résorbée et remplacée par du tissu néoformé. Ayant eu l'occasion, au cours d'un acte opératoire pour hypercorrection, de recueillir un bloc de paraffine injectée trois ans auparavant, j'ai songé à faire l'étude de cette pièce et voyant au cours de mes recherches l'intérêt tout spécial qu'elle présentait par une évolution qui, je crois, n'a encore été signalée nulle part, j'en ai profité pour reprendre la question tout entière et essayer de contribuer à sa mise au point.

Comme dans l'observation d'Escheveiler, cette masse prothétique a subi, un mois après son injection, une tentative de correction; les manœuvres qui furent faites à ce moment ont-elles contribué à donner à son organisation une allure spéciale? Nous envisagerons cette hypothèse dans notre étude. En tout cas, son volume a permis d'en faire de nombreuses coupes et partant un examen histologique très soigné.

Le fait nouveau que j'ai observé m'a engagé à entrer dans les détails de mon observation, car je crois avec Bourack, de Charcoff, que selon les circonstances dépendant



tant du sujet que du mode opératoire l'évolution peut varier, et dans ceux de l'intervention pour montrer comment cette paraffine était en connection avec les tissus voisins et quelle réaction elle avait sur eux. Mais avant d'exposer cette observation, je vais esquisser à grands traits l'état actuel de la question en examinant les travaux parus à ce sujet et en citer les principales conclusions.

Je laisserai de côté l'étude des injections prothétiques faites avec la vaseline, les paraffine-vaselines molles, leur pratique étant à peu près abandonnée actuellement, pour ne m'occuper que des paraffines dures, le cas que je vais examiner et comparer avec les recherches similaires ayant trait à une injection de paraffine à point de fusion 65°. C'est un point que mon malade, qui est un homme très intelligent, a bien établi en se renseignant après coup, auprès du médecin qui le soigna et qui lui donna à ce sujet toutes les explications qu'il sollicitait, dont le but était naturellement de chercher un remède à sa situation.

Tous les auteurs sont à peu près d'accord sur la réaction immédiate qui suit les injections de paraffine; elle est, dit Broeckaert, celle qui se produit après l'introduction d'un corps étranger dans l'organisme: des quantités de leucocytes viennent entourer la paraffine cherchant à la pénétrer; le tissu conjonctif prolifère activement, on y trouve des leucocytes polynucléaires et des mononucléaires de grande taille. Il se produit donc une sorte de phagocytose qui tend à la résorption de la masse prothétique, mais qui peu à peu s'épuise et il se forme alors une coque fibreuse.

Eckstein, d'après le résultat d'expériences de laboratoire, dit que la paraffine incluse dans les tissus n'a aucune tendance à la résorption, que son poids reste égal après plusieurs mois de séjour dans l'organisme, qu'elle s'entoure d'une coque de tissu conjonctif.

Après lui, Broeckaert soutint les mêmes idées et dit

comme conclusion de ses recherches, à ce moment expérimentales, que la paraffine injectée en bloc détermine autour d'elle un travail hyperplasique du tissu conjonctif ambiant avec formation d'une coque, c'est pour lui le dernier stade de son évolution qui se termine ainsi par un enkystement définitif. Il est du reste revenu sur cette question, comme nous le verrons tout à l'heure, à la suite d'une biopsie qu'il eut l'occasion de pratiquer.

Wenzel, qui examina un bloc de tissu cellulaire sous-cutané contenant de la paraffine incluse depuis quelques mois, conclut que celle-ci n'est pas pénétrée par le tissu conjonctif, qu'elle est entourée d'une gaine fibreuse qui n'envoie à l'intérieur de la masse aucun prolongement.

Moskovicz a étudié des coupes d'origine diverses et a trouvé que la réaction vis-à-vis des tissus n'était pas toujours la même. Il a vu dans un certain nombre de coupes, des leucocytes en petit nombre et absence complète de cellules géantes; sur d'autres, de nombreuses cellules leucocytaires et un grand nombre de cellules géantes isolées dans un tissu de néoformation entourant le bloc de paraffine.

Mauclair et Beaury, qui ont examiné un bloc de paraffine injecté depuis deux mois dans le tissu cellulaire sous-mentonnier, concluent: la masse de paraffine n'est pas pénétrée par des bourgeons conjonctivo-vasculaires, le travail de réaction se limite à l'enkystement. Il y a des phénomènes qui peuvent être considérés comme une ébauche de phagocytose de la paraffine; des cellules géantes ont inclu dans leur protoplasma des corpuscules incolores de forme variable (petits blocs de paraffine); mais ce processus microscopique, ajoutent-ils, n'infirmes rien leurs premières conclusions.

A une date plus récente Bertemès trouve que les petits dépôts provoquent une irritation cellulaire intense, tout autour se groupent des cellules jeunes qui prolifèrent et qui, se confondant, forment des cellules géantes; celles-ci à leur



tour s'agrandissent au point d'envelopper la gouttelette de paraffine, sa résorption n'est plus dès lors qu'une question de temps; les cellules géantes par atrophie et division se désagrègent en tissu et cellules conjonctifs et sont remplacées par du tissu de cicatrice. Quand il s'agit de dépôts plus volumineux, les cellules géantes envoient des prolongements, véritables pseudopodes; ces travées se réunissent et circonscrivent de véritables loges où la résorption sera des plus actives, puis les cellules géantes disparaissent et la cavité d'inclusion se rétracte par cicatrisation. La paraffine se résorbe donc tout entière et est remplacée par du tissu conjonctif. Il conclut au point de vue pratique que l'injection de petites masses favorise la transformation en tissu fibreux.

Mais presque toutes ces recherches sont des expériences de laboratoire et n'ont porté en général que sur des fragments de paraffine ayant séjourné dans les tissus humains ou animaux pendant des temps relativement courts. Aussi ai-je groupé à part les examens qui ont été faits sur des masses prothétiques restées dans les tissus pendant des temps beaucoup plus longs : Eschweiler, de Bonn, un an; Broeckart, de Gand, trois ans; Bouraek, de Charcoff, six à quatorze mois, pour arriver à l'étude du bloc de paraffine que j'ai examiné et qui séjourna dans un tissu humain pendant près de trois ans.

Eschweiler, de Bonn, qui étudia un bloc de paraffine prélevé dans les mêmes conditions que les miennes, mais de date beaucoup moins ancienne d'injection, a constaté une réaction exubérante qui avait déjà nécessité avant lui une intervention sanglante. Il chercha d'abord à déterminer son point de fusion qu'il ne connaissait pas. N'observant pas de modification en chauffant à l'étuve à 60°, il en avait conclu qu'il était ou était devenu supérieur à 60°. A l'examen histologique, il trouva de nombreux alvéoles disposés irrégulièrement dans un tissu conjonctif riche en



éléments épithéloïdes; il rencontra çà et là des groupes isolés de petites cellules en quantité minime et surtout des cellules géantes, formant tout autour des alvéoles un véritable manchon en imposant pour de la paraffine contenue dans les cellules géantes. Il constata l'absence de pénétration des alvéoles par les leucocytes ou les cellules épithéliales; au contraire, il vit les prolongements des cellules géantes traversant la paraffine; il croit que c'est aux dépens de celle-ci que les cellules géantes se forment, et il conclut: la paraffine injectée se résorbe tout entière et est remplacée par du tissu conjonctif formé aux dépens des cellules géantes. (Il publie à l'appui de sa thèse des planches en couleur.) Et comme Bertemès il dit au point de vue pratique que, pour favoriser la transformation rapide et définitive de la paraffine en tissu fibreux, il faut injecter par petites masses.

A la suite de cette publication, Broeckaert reprit cette étude sur un bloc de paraffine injecté trois ans auparavant, dans le but de combler une dépression osseuse très visible à la suite d'une mastoïdite. Il donne, avec figures à l'appui la description suivante: on voit sur les coupes un grand nombre d'alvéoles entourés de tissu compact; leur forme et leurs dimensions sont très variables; ils sont remplis de paraffine. Chacun des alvéoles est entouré d'un tissu fibreux très dense, dans lequel on remarque très peu d'éléments nucléés; nulle part on ne voit de fibres conjonctives pénétrant à l'intérieur des petites masses de paraffine qui semblent parfaitement enkystées. En dehors de cette gaine, le tissu fibreux est plus lâche et a gardé ses caractères normaux, et sur aucune coupe on ne rencontre d'éléments nucléés ni de cellules géantes. Il conclut en disant que la paraffine à 57° finit par être enkystée d'une façon définitive et que sa résorption est dès lors impossible. C'est pour lui le stade ultime des injections de paraffine et la preuve de leur stabilité.

Enfin, Bouraek, de Charcoff, qui a fait des études comparatives avec la vaseline, les paraffine-vaselines et la paraffine à point de fusion 50° et plus, qu'il a injectées sous la peau des chiens, dit, à propos de cette dernière, qu'elle se montre sous l'aspect d'un grand nombre de petits blocs disséminés, que l'on a sous les yeux, lorsqu'on dissout cette paraffine au moyen du xylol, un grand nombre de vacuoles circulaires, ovalaires ou en forme de fente. En certains endroits, la substance prothétique est absolument supplantée par du tissu conjonctif néoformé; les alvéoles sont comblés d'une multitude de cellules ovales et épithélioïdes qui, à la périphérie, ont l'aspect de fibroblastes. A d'autres places, la réaction a été insignifiante; les alvéoles plus grands sont béants, entourés d'une coque fibreuse dont la partie la plus interne montre quelques cellules conjonctives en voie de prolifération. Sur une coupe, on voit partout les alvéoles remplis de cellules néoformées noyées dans le tissu conjonctif. Ça et là on rencontre des cellules géantes isolées ou groupées autour des alvéoles. Pour lui, les cellules géantes n'ont pas le rôle capital dans les phénomènes d'absorption; ce sont les cellules épithélioïdes qui ont la part la plus active. Il en conclut que la substance injectée s'organise différemment selon l'âge, la race, le sujet. Il a pu constater qu'elle est très rapide chez l'enfant. Sa conclusion thérapeutique est à peu près celle d'Eschweiler : il faut injecter à froid et de façon à ce que la substance prothétique soit distribuée facilement et uniformément.

Comme on le voit, les avis sont bien partagés, et un nouveau fait, basé sur des données précises, vient à point pour contribuer à éclaircir la question.

Voici mon observation :

M. L... fut victime, à l'âge de douze ans, d'un accident; à la suite d'une chute sur le sol il eut une fracture du nez qui ne fut pas soignée et qui se consolida en laissant une



ensellure très disgracieuse et une obstruction nasale à peu près complète, surtout pendant les périodes d'été; mais cette infirmité ne le préoccupait guère, la déformation externe captivant seule son attention. Aussi accepta-t-il avec empressement la proposition qui lui fut faite, étant à l'infirmerie régimentaire, de rendre à son nez la rectitude qu'il avait perdue. Cette intervention eut lieu au début de 1906 au moyen d'une seringue de Pravaz avec de la paraffine ayant son point de fusion à 65°. Il reçut tout le contenu de la seringue, la masse se consolida immédiatement, débordant sur les côtés et transformant l'ensellure en une bosse; des tentatives immédiates de massage furent sans résultat. Un mois plus tard, désespéré de se voir plus déformé qu'avant, il réclama une intervention qui, faite sans anesthésie, ne put être menée à bonne fin; on parvint à lui enlever quelques fragments au moyen d'une petite curette à travers une incision de 15 millimètres environ. Trois points de suture terminèrent l'opération.

C'est presque trois ans après qu'il vient réclamer mes soins; il me dit que ce qui l'ennuie le plus, c'est la rougeur de la peau au niveau de cette saillie, cette rougeur passe au violet quand il entre dans une pièce chaude et pendant toute la période estivale; il n'a pas remarqué à cette occasion de sensation de gêne, de tension ou d'augmentation momentanée du volume. Il ne pense pas non plus que depuis trois ans cette saillie ait grossi; cependant, s'il devait opiner dans un sens ou dans l'autre il pencherait plutôt dans le sens d'un léger accroissement.

A l'examen, je constate sur le dos du nez une saillie longue de 25 millimètres environ, débordant sur les faces latérales de 12 millimètres et portant à son sommet une dépression en forme de cupule, parcourue de haut en bas par une cicatrice blanchâtre. Cette déformation, de l'effet le plus disgracieux, est, au moment où je la vois, d'une coloration rouge intense qui fait contraste avec le teint blanc mat de la face; il existe sur ses bords et à sa périphérie un réseau de fins vaisseaux les uns d'un rouge plus vif que le fond, les autres violets. A la palpation cette masse semble très adhérente à la peau, un peu moins au plan profond; on arrive à lui imprimer, dans le sens latéral, quelques petits mouvements qui sont suivis par la peau. Ceci me fait penser que l'intervention sera trop douloureuse pour être



faite sous cocaïne et je propose à mon client d'intervenir sous chloroforme, ce qui me permettra d'enlever la totalité de la prothèse, quitte à refaire plus tard, s'il le désire, une nouvelle paraffinisation. Ma proposition fut acceptée et l'opération pratiquée à quelques jours de là.

Je fais une incision qui en profondeur va jusqu'à la paraffine et la dépasse en haut et en bas de 5 millimètres environ, de façon à avoir du jour pour la dégager sur ses faces latérales. Je constate qu'elle se différencie très difficilement par la coloration des tissus environnants; elle a un aspect plus rouge, qu'elle adhère très fortement à la peau. Après avoir tamponné je poursuis mon trait de section jusqu'au squelette du nez; il me semble que la surface de section de la masse prothétique saigne. Je vais donc devoir faire, puisque je l'ai divisé en deux, une double énucléation. Je rencontre au cours de l'intervention les mêmes dispositions de chaque côté. Sur le plan profond, je trouve en cherchant un peu, un plan de clivage; l'adhérence est cependant assez grande et c'est avec une certaine difficulté que j'arrive à la détacher avec le décolleur mousse. Par contre du côté de la peau l'adhérence est très intime; la paraffine fait absolument corps avec celle-ci et je suis forcé de prendre le bistouri avec précaution; à petits coups, pour ne point perforer la peau et ménager la prothèse, j'arrive à la séparer; très résistante, elle n'a pas de tendance à se fractionner, je puis enlever les deux portions sans les briser. L'hémorragie, très abondante, ne nécessite pas de ligature; quatre points de suture au crin de Florence terminent l'opération et la réunion se fit par première intention.

En réunissant les deux portions de la tumeur on a l'aspect d'une selle un peu déformée dans sa portion médiane et dorsale, l'un des côtés est un peu plus épais que l'autre; la coloration est rouge foncé; on ne semble pas du tout être en présence d'un bloc de paraffine, même sur la tranche de section. La masse est solide, résistant sous le doigt comme du tissu cartilagineux, elle crie sous le scalpel. Elle est divisée en cinq morceaux qui sont inclus dans la paraffine. Avant l'inclusion, en plongeant les morceaux d'abord dans les alcools dilués, puis dans l'alcool absolu, on remarque que ce dernier met en liberté de fines paillettes de paraffine qui restent en suspension.

Les coupes fines ont été difficilement obtenues; je n'ai

pu avoir, avec le microtome de Radais, qu'un minimum de 12  $\mu$ . Les colorations ont été faites avec les colorants de prédilection du tissu conjonctif : picro-carmin, hématoxyline-ponceau, hématoxyline-éosine, etc. Après fixation de la coupe, la paraffine a été dissoute par le xylol.

Au faible grossissement (obj. 4, oc. 1), la coupe se présente sous l'aspect de nombreuses vacuoles de tailles différentes entièrement vides et non parcourues par des fibrilles conjonctives. Quelques prolongements fibrillaires semblent se détacher des parois alvéolaires et flottent dans la lumière. Ces prolongements ne répondent pas à des tentatives de segmentation du bloc de paraffine par un tissu organisé; ce sont des artifices de préparation dus à l'obliquité des coupes par rapport à l'axe des parois alvéolaires.

A un grossissement plus fort (obj. 8, oc. 3), on remarque que chacun de ces alvéoles est entouré d'une coque fibreuse dont la paroi interne montre des cellules conjonctives à noyau très fortement colorable par l'hématoxyline; cette paroi est formée de lames de tissu conjonctif dont la superposition est très visible. En certains points de jonction des alvéoles on trouve quelques rares amas de cellules plus volumineuses, sortes de cellules épithélioïdes qui prennent à la périphérie l'aspect allongé de fibroblastes et forment même un élégant pinceau. Entre ces alvéoles, à certains endroits, il existe un tissu amorphe où il n'y a aucun noyau de cellules et dont l'existence est surtout reconnaissable sur les coupes colorées au picro-carmin. Nulle part je n'ai trouvé ni leucocytes, ni cellules embryonnaires, ni cellules géantes que certains auteurs ont vu soit isolées soit réunies en groupe entre les alvéoles.

Il n'existe pas de vaisseaux dans ce tissu, mais j'ai vu s'enfonçant dans sa profondeur de larges lacunes sanguines. Celles-ci viennent de la périphérie de la masse prothétique et se rétrécissent au fur et à mesure qu'elles pénètrent dans son intérieur. Sur les bords du bloc de paraffine ces lacunes sont limitées par une lame fibreuse mince contenant de rares noyaux, et sur laquelle il a été impossible de déceler un endothélium. D'ailleurs ces lames disparaissent en avançant dans la profondeur et lorsqu'on arrive au pôle le plus interne de la lacune on est en plein tissu amorphe; on ne voit à ce niveau aucune forme cellulaire limitant le lac sanguin. Aucun des globules rouges n'est déformé.



Je rappellerai tout d'abord, avant de comparer le résultat des trois dernières études que j'ai citées et la mienne, la similitude du cas du professeur Eschweiler et le mien. D'un côté comme de l'autre, il s'agit d'une masse de paraffine à point de fusion supérieur à 60° qui fut injectée à chaud en une seule fois pour corriger une déformation du dos du nez ayant déterminé par son volume une réaction exubérante et ayant subi dans les deux observations une intervention sanglante pour tentative de correction. L'une devant se présenter par conséquent au point de vue histologique comme étant la continuation de l'autre, c'est-à-dire devant présenter à cause de son plus long séjour d'inclusion un développement plus complet.

Malgré cette similitude nos examens donnent des résultats bien dissemblables. Dans aucune coupe je n'ai trouvé de cellules géantes autour des alvéoles, et pas davantage dans leur intérieur. C'est ce que, du reste, Bouraek, de Charcoff, a également observé; comme ce dernier, j'ai vu à certains endroits, dans la masse prothétique, de grands amas de tissu conjonctif néoformé. Comme Broeckeaert, de Gand, j'ai remarqué la disposition du tissu conjonctif qui forme autour des alvéoles une sorte de coque fibreuse; mais, à l'encontre de ce dernier, j'ai trouvé à la périphérie des alvéoles de très nombreux éléments nucléés.

J'arrive maintenant à la particularité qui m'a le plus frappé, car je ne l'ai vu signalée nulle part: c'est la présence, dans cette masse prothétique, de lacunes remplies de globules rouges, comme on peut très bien s'en rendre compte sur la planche. Je les ai trouvées très développées à la périphérie de la pièce et surtout dans la portion la plus mince; je rappelle ici la disposition en forme de selle à cheval sur le dos du nez. Ces lacunes présentent en outre dans cette région une paroi, mince lame fibreuse dépourvue d'endothélium, qui va disparaissant au fur et à mesure qu'elle s'enfonce davantage vers l'intérieur de la masse



et en même temps diminue de volume pour finir dans le tissu conjonctif amorphe, où cette mince lame étant complètement disparue, les globules rouges se trouvent en contact immédiat avec lui.

Je dirai à ce sujet que je ne pense point que la première intervention qui fut faite dans les premiers temps de l'inclusion soit pour quelque chose dans cette organisation, puisque c'est justement dans la partie centrale plus épaisse qui a été touchée à ce moment que l'on remarque le moins de lacunes et que, dans le cas d'Eschweiler, on n'en trouve point du tout. Il est plus logique de penser que la gêne circulatoire, les télangiectasies dont j'ai parlé au cours de mon observation sont pour quelque chose dans cette évolution, dans cette pénétration de la masse prothétique par le sang, sinon par la circulation.

En résumé, je n'ai rien observé dans mes préparations qui puisse me faire dire que la paraffine se résorbe; la surface interne des alvéoles est formée d'un tissu résistant qui ne se laisse pas pénétrer et qui n'envoie à leur intérieur aucun prolongement, aucun bourgeonnement; que, d'un autre côté, je n'ai trouvé dans aucune préparation, ni à l'intérieur des alvéoles ni dans le tissu conjonctif environnant, ni leucocytes ni cellules géantes. Jusqu'à preuve du contraire et faisant exception pour la période qui suit immédiatement l'injection, je reste persuadé que la paraffine s'enkyste et ne se résorbe pas. Mais à défaut d'organisation ou de résorption, on peut se demander s'il n'y a pas transformation de tissu. Qu'est-ce que ce tissu conjonctivo-lacunaire que j'ai trouvé, quelle est sa genèse, quel est son avenir? Ce sont des questions auxquelles nous ne pouvons pas encore répondre. Cette organisation n'est-elle pas la continuation normale de la réaction immédiate qui se produit après les injections de paraffine. Tous les auteurs sont d'accord pour admettre qu'il y a à ce moment une phagocytose très active constatée par la présence de

leucocytes et de cellules géantes, commencement de résorption de la masse prothétique; donc, création d'un tissu nouveau qui semble s'organiser peu à peu pour entrer davantage dans la voie biologique.

Mais ce ne sont là que suppositions. Il faut, pour poursuivre cette étude et élucider la question, d'autres pièces présentant des dates d'inclusion de plus en plus éloignées, sept, huit, dix et même quinze ans. Ce sont des matériaux que le temps ne manquera pas de nous apporter.

Que penser, au point de vue thérapeutique, de cette observation et de cette étude? Il me semble que la masse prothétique devient un tissu de soutènement beaucoup plus solide et plus biologique que celui qui fut primitivement injecté; que la stabilité des injections de paraffine est définitive; que l'exubérance est plus à craindre que l'atrophie; qu'il y a lieu, pour éviter des phénomènes de réaction trop violents et trop prolongés, de faire de petites injections bien réparties dans le tissu à modifier.

---

#### CONTRIBUTION A L'ÉTUDE

DE LA

#### DILATATION CAOUTCHOUTÉE DANS LA LARYNGOSTOMIE

Par le D<sup>r</sup> G. FOURNIER, de Marseille.

Personne ne songe aujourd'hui à contester l'importance prise par la laryngostomie dans le traitement des sténoses cicatricielles graves du larynx; quoique dernière parue en date, on peut dire que cette intervention s'est aisément classée la première, et à juste titre, car de toutes les opérations sanglantes, elle est encore celle que nous offrons au malade avec le plus de chance de succès. Simple et bien réglée dans son manuel opératoire, elle reste à peu près

parfaite dans ses résultats, à condition toutefois qu'après la mise en pleine lumière de la cavité laryngo-trachéale sténosée, l'opérateur n'oublie pas que, si habilement conduit qu'ait été l'acte chirurgical, il restera nul et fatalement voué à un échec s'il n'accorde aux pansements consécutifs, à la dilatation, une importance capitale.

Faite d'une quantité de détails de technique, variant avec chaque cas particulier, cette dilatation, qui constitue la partie essentielle de la méthode, se heurte souvent à des difficultés inattendues; c'est ainsi qu'au cours de pansements faits chez une de nos petites malades, opérée avec le Dr Sargnon, nous avons dû modifier la technique employée par notre estimé confrère lyonnais et recourir à un procédé dont la simplicité et l'efficacité nous ont engagé à vous en faire aujourd'hui la description<sup>1</sup>.

\* \* \*

Disons tout d'abord qu'à l'exemple de Killian, de Sargnon et de Barlatier, c'est au drain de caoutchouc que nous avons confié le rôle de dilatateur. Sans discuter ici la valeur de la propriété qu'aurait ce corps d'entraîner par contact la fonte du tissu de cicatrice, les heureux résultats qu'il avait donnés entre les mains de ces auteurs ne pouvaient que nous engager à lui rester fidèle. Au début, alors que l'on a affaire à une surface plus ou moins ulcérée et que va se produire le sphacèle par suite de l'élimination du tissu cicatriciel, le tamponnement à la gaze de la gouttière laryngo-trachéale est préférable, mais cette période est actuellement de bien courte durée (huit jours au plus) et rapidement on peut et on doit, à mon avis, recourir au

1. Cette dilatation est d'ailleurs signalée dans l'ouvrage récent de MM. Rabot, Sargnon et Barlatier et dans la thèse de ce dernier auteur; tous préconisent ce procédé dès que la dilatation du larynx rétréci est suffisamment amorcée.



drain de caoutchouc, dont l'inocuité ne saurait être mise en doute et dont l'action continue reste la garantie la plus sûre du succès définitif.

Il est bien entendu qu'il s'agit là de dilatation méthodique des sténoses cicatricielles endomuqueuses et chondrales, cas dans lesquels la dilatation prime la stomie; alors qu'en d'autres circonstances (papillomes récidivants, par exemple) la stomie prime la dilatation et doit se faire à la gaze.

La méthode de dilatation caoutchoutée la plus communément employée est celle décrite par Sargnon. Bien connue depuis ses importants travaux sur ce sujet, nous ne ferons qu'en tracer une esquisse dans le seul but de faciliter la description de notre procédé.

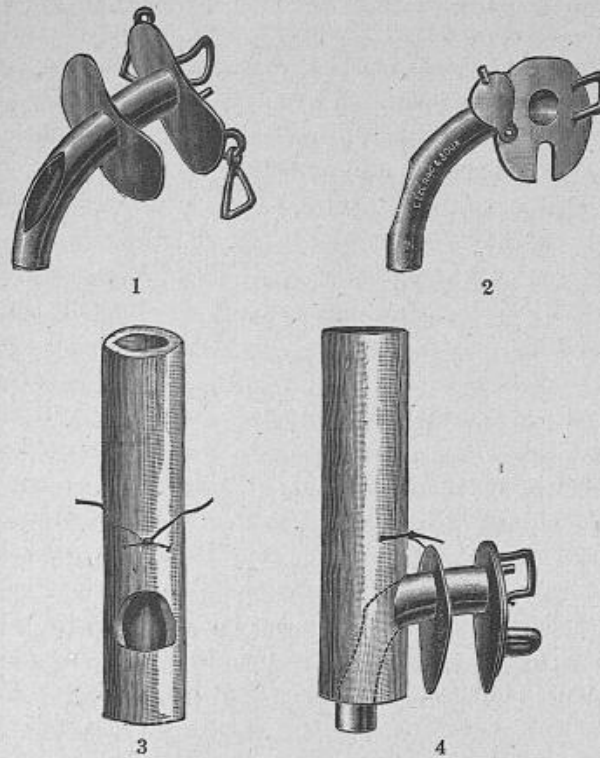
Les drains dilatateurs auxquels l'auteur lyonnais accorde ses faveurs sont des tubes de caoutchouc rouge à parois un peu épaisses et dont la longueur et le volume sont appropriés à chaque cas particulier. Minutieusement arrondies à la flamme puis à l'alcool, les extrémités de ce drain sont sectionnées horizontalement à sa partie supérieure et obliquement à la partie inférieure. Ainsi taillée en biseau, sa concavité vient, lors de la mise en place, embrasser la convexité de la canule, et l'intimité de leur rapport est assurée à la fois par un pansement légèrement compressif à la gaze vaselinée et par deux fils de fixation allant du drain aux boucles de la canule.

Un tel procédé compte à son actif déjà trop de succès pour que nous songions à jeter sur lui quelque défiance; toutefois, instruit par l'expérience et tout en rendant à sa valeur un juste hommage, nous avons pensé que la dilatation aurait à gagner encore : 1° si l'on assurait une fixité plus complète du drain et de la canule; 2° si l'on supprimait les rapports toujours irritants de la canule métallique avec le conduit trachéo-laryngé.

C'est dans ce double but que nous avons cru devoir

modifier le procédé classique et employer la méthode suivante, qui nous a donné pleine satisfaction.

Au drain en bec de flûte venant s'insinuer plus ou moins



1. Canule fenêtrée avec pavillon rapporté en avant (Lombard, Sargnon).
2. Canule interne à diaphragme obturateur.
3. Drain de caoutchouc à orifice antérieur.
4. Rapport du drain dilateur à orifice antérieur avec la canule fenêtrée et à diaphragme.

(Dessins dus à l'obligeance du D<sup>r</sup> Meynet, de Marseille.)

bas, suivant la longueur du biseau, entre la paroi postérieure de la trachée et la convexité de la canule, nous avons substitué tout d'abord un drain sensiblement plus long que le

drain ordinaire, sectionné horizontalement à ses deux extrémités et portant, à 1 centimètre environ au-dessus de l'extrémité inférieure, un orifice permettant l'introduction de la canule (*fig. 3*). Cette canule était elle-même modifiée de la façon suivante : raccourcie dans sa portion intratrachéale, largement fenêtrée, et munie, la canule externe d'un pavillon rapporté en avant (*fig. 1*), l'interne, d'un diaphragme obturateur permettant, au gré du malade, de fermer ou non son orifice (*fig. 2*).

Emboités l'un dans l'autre, canule et drain devenaient ainsi absolument solidaires (*fig. 4*), et nous obtenions de ce fait, en même temps qu'un véritable manchon de caoutchouc isolant la canule, une fixité absolue de cette canule et du drain.

Il est juste de reconnaître que la technique de ce procédé est un peu délicate; il faut tout d'abord mettre en place le drain stérilisé et bien vaseliné, puis introduire la canule par la fenêtrée antérieure; enfin, dès que l'on est assuré que l'enfant tolère bien l'appareil, fixer, si l'on veut, canule et caoutchouc à l'aide de fils de soie. Disons, en outre, que chez les spasmodiques un badigeonnage préalable (cocaïne-adréaline) facilite notablement l'introduction du drain.

Avec un peu de doigté, un tel pansement ne demande que quelques minutes, et nombreux sont les avantages qui en découlent.

En effet :

1° Il isole complètement la canule, d'où suppression de toute irritation au niveau du conduit trachéo-laryngé. En outre, il rend difficile tout déplacement en avant et supprime ceux en haut et en bas; de ce fait, plus de crainte que le tube ne s'échappe de la gouttière laryngo-trachéale, comme dans le cas de Labarre et Cheval, de Bruxelles<sup>1</sup>; plus d'ulcération ou de bourgeonnement par frottement;

1. In thèse Barlatier, Lyon, 1908.



enfin, suppression ou diminution très notable de la douleur.

2° Il combat très efficacement les récidives cricoïdiennes légères (obs. VI, *in* thèse Barlatier) et détruit plus ou moins complètement, par compression, tout anneau cicatriciel péricanulaire, comme l'atteste le cas de notre petite malade, publié en collaboration avec notre distingué confrère Sargnon<sup>1</sup>.

3° Il permet, dès la période de dilatation, d'habituer l'enfant à la respiration buccale. La lumière du drain venant s'adapter exactement à la large fenêtre qui existe sur la convexité de la canule, il suffit, pour obtenir ce résultat, que le praticien ou le malade lui-même veuille bien obturer l'orifice externe de la canule à l'aide du diaphragme qui le surmonte.

4° Enfin, avec cette méthode, l'expectoration comme la respiration devient uniquement buccale, ce qui, tout en maintenant la propreté des pansements, en permet le renouvellement moins fréquent et assure, par suite, une dilatation plus régulière et plus rapide. On peut sans inconvénient laisser en place le drain pendant quatre à cinq jours; Sargnon a été jusqu'à huit. Toutefois, de l'avis même de cet auteur autorisé, à cause de la fétidité, quatre à cinq jours ne doivent pas être dépassés.

C'est là un avantage sur lequel nous insistons d'autant plus volontiers que Melzi et Cagnola, au Congrès international de Vienne, en 1908, ont tenté, tant au point de vue de la rapidité d'action que de l'asepsie, de démontrer la supériorité de la dilatation à la gaze sur la dilatation au caoutchouc. Plus récemment encore<sup>2</sup>, Ferari, de Rome, recommande pour la dilatation l'ouate comprimée qui, dit-il, augmente de volume dans la proportion de 1 à 4 et serait très bien supportée.

1. *Revue de laryngologie* du D<sup>r</sup> Moure, 30 mai 1908.

2. *Archives de Chauveau*, novembre et décembre 1908.

*Soc. franç. d'otol.*

\*  
\*  
\*

Comme conclusion à ce travail, disons que nous n'avons nullement l'intention de faire de notre méthode une panacée universelle. De son principe même, il ressort qu'elle ne saurait être employée au début. C'est au drain caoutchouté et taillé en biseau de Sargnon qu'il y a lieu de recourir les premiers temps. Toutefois, dès que la dilatation est suffisante et que la lumière du drain permet le passage de la canule, en présence surtout des dilatations difficiles ou des rétrécissements péricanulaires, nous pensons qu'il y a un avantage réel à employer notre procédé.

Tout en offrant une fixité parfaite dans le pansement, il est bien toléré par le malade et assure une dilatation plus régulière, plus complète et plus rapide.

---

QUELQUES CONSIDÉRATIONS  
SUR LES PHLÉBITES DES SINUS CRANIENS  
(THROMBO-PHLÉBITES SIMPLES  
THROMBO-PHLÉBITES ASSOCIÉES SOIT A UN ABCÈS  
DU CERVEAU, SOIT A UNE HERNIE DU CERVELET)

Par le D<sup>r</sup> Fernand LEMAITRE, de Paris.

Nous avons eu l'occasion d'observer, de suivre et d'opérer soit à l'hôpital Lariboisière, dans le service de notre maître Sebileau, soit en ville, quatre malades atteints, au cours d'une otite moyenne suppurée, de complications endophlébitiques des sinus. Ces complications présentèrent une évolution essentiellement variable : dans un cas, le processus suppuratif fut limité, la virulence de l'infection atténuée; le malade guérit. Les trois autres observa-

tions se sont terminées moins heureusement : ici la thrombose s'est généralisée à tous les sinus de la voûte et de la base; là, elle s'est accompagnée d'un abcès du cerveau; ailleurs, enfin, elle a été suivie d'une hernie cérébelleuse; toujours l'issue en fut fatale.

Nous nous proposons de rapporter l'histoire de ces différents malades; après chaque observation, nous essaierons de mettre en relief les particularités cliniques que nous avons observées, ce qui nous permettra peut-être d'en tirer quelque enseignement.

Voici, dans leur ordre chronologique, nos quatre observations.

*OBSERVATION I. — Otite moyenne chronique réchauffée; thrombo-phlébite du sinus latéral; généralisation de la thrombose; phlébite suppurée du sinus longitudinal supérieur et de la veine émissaire de Santorini; drainage à travers le trou pariétal de la collection intra-sinusale et formation d'un abcès superficiel du cuir chevelu.*

A. A..., quatorze ans, présente depuis sa première enfance une otite chronique suppurée gauche.

Le 22 avril 1909, il est conduit à l'hôpital Lariboisière, dans le service de notre maître Sebileau; le malade accuse une très vive douleur de l'oreille gauche avec irradiation à tout l'hémicrâne, un état de courbature et d'asthénie très marqué, le tout datant de trois à quatre jours; il aurait eu également quelques frissons.

L'examen révèle, d'une part, un état général assez précaire (l'enfant donne l'impression d'un grand infecté); d'autre part, une suppuration de Schrapnell, avec conservation de la membrane qui est rouge et bombante; le labyrinthe semble normal. (Rinne négatif, Weber latéralisé du côté malade.) Nous pratiquons séance tenante une paracentèse du tympan et nous hospitalisons le malade qui, pour des raisons d'ordre matériel, ne peut être opéré que le lendemain.

23 avril. — Notre maître, M. Sebileau, nous confie l'intervention : nous pratiquons d'abord un évidement pétro-mastoïdien (pus dans l'antre, les cellules mastoïdiennes et la caisse); nous découvrons ensuite le sinus latéral qui, rouge,



tendu, congestionné, ne bat pas. Incisé, ce vaisseau présente à son intérieur des fongosités qui rappellent les fongosités de la sinusite maxillaire chronique : ce n'est déjà plus la thrombose simple; ce n'est pas encore la phlébite suppurée collectée. La mise à nu du sinus est prolongée en arrière sur une très grande étendue, mais l'aspect rouge, violacé, reste le même, et ni l'incision ni le cathétérisme ne permettent de faire saigner le bout supérieur du sinus. Nous poursuivons, mais en vain, la mise à nu et l'incision du sinus latéral jusqu'à 4 centimètres environ du pressoir d'Hérophile... Nous procédons ensuite à la ligature de la jugulaire qui, trouvée normale, est liée au-dessus du tronc thyro-linguo-facial (suture et drain).

Le 24 avril, la température tombe à 37° pour remonter bientôt; les frissons réapparaissent accompagnés de sudation considérable; il s'est d'ailleurs formé un abcès cervical au niveau de l'incision de la ligature de la jugulaire.

Le 29, large débridement au niveau du cou : issue d'un verre à madère de pus. La température reprend alors le type oscillatoire; quelques frissons.

Le 30, apparition vers la région occipitale d'une tuméfaction qui s'étend dans le sens antéro-postérieur du vertex à l'origine de la nuque et qui, transversalement, occupe la ligne médiane qu'elle dépasse d'un travers de doigt à droite et de trois travers à gauche.

Le 1<sup>er</sup> mai, sous cocaïne, nous faisons à ce niveau une incision qui nous montre une large infiltration des téguments : une sérosité purulente s'échappe des mailles du tissu cellulaire, mais il est difficile de dire d'où vient le pus.

Le 2 mai, apparition dans la cavité d'évidement d'une petite hernie du cervelet par sphacèle de la dure-mère qui forme la paroi interne du sinus. Les jours suivants, la hernie augmente; elle atteint le volume d'une châtaigne.

Le 27 mai, l'enfant, qui avait conservé une parfaite lucidité d'esprit, tombe dans le coma et meurt quelques heures après (température, 42°.)

*Autopsie. — Examen de l'exocrâne :* Au niveau de la région pariéto-occipitale, on trouve une cellulite interstitielle suppurée, avec intégrité complète de l'os et du périoste. A signaler, toutefois, l'issue d'une goutte de pus au niveau de l'orifice externe du trou pariétal gauche.

*Examen de l'endocrâne :* On constate l'existence d'une véritable transformation purulente de tous les sinus aussi bien de la voûte que de la base, aussi bien du système antérieur que du système postérieur. Les parois sinusales présentent un aspect bleuté, une apparence normale; mais la ponction de chaque sinus fait sourdre du pus en abondance. Le processus phlébitique a gagné les veines émissaires, en particulier l'émissaire de Santorini. Ainsi s'explique la formation de la collection superficielle pariéto-occipitale : le pus du sinus longitudinal supérieur a pour ainsi dire été drainé à travers le trou pariétal vers les téguments.

De cette observation, nous ne retiendrons que trois choses :

1° *La confirmation de la règle classique* qui recommande au chirurgien de dépasser, du moins en amont, le processus phlébitique et de faire toujours saigner le bout supérieur du sinus latéral. Ici, lors de l'intervention, la thrombose nous a paru déjà trop étendue pour permettre la découverte d'une paroi sinusale normale : peut-être aurions-nous dû gagner le pressoir d'Hérophile; peut-être aurions-nous ainsi évité la thrombo-phlébite généralisée que l'on doit toujours redouter quand l'acte chirurgical n'a pas permis d'atteindre les tissus sains.

2° *La généralisation complète de l'infection veineuse* qui n'a pas épargné la plus petite veine, mais qui s'est effectuée sans compromettre la lucidité d'esprit du malade, sans provoquer de troubles circulatoires notables, sans déterminer les phénomènes de stase intra-orbitaire que l'on a coutume d'observer dans les thromboses des sinus caverneux.

3° *La pathogénie vraiment particulière de cet abcès du cuir chevelu* qui trouve son origine dans le pus du sinus longitudinal supérieur et que draine vers les téguments la veine émissaire de Santorini, elle-même atteinte de phlébite suppurée.



OBS. II. — *Otite moyenne chronique cholestéatomateuse; thrombo-phlébite du sinus latéral, de la jugulaire et de son golfe; évidemment pétro-mastoïdien et ouverture du sinus; résection de la jugulaire et opération du Grünert; hernie cérébrale; abcès veineux de la faciale; méningite généralisée; mort.*

M. T..., dix ans, est pris le 15 juin 1909 d'un grand frisson, d'une température élevée et d'une très vive douleur de l'oreille droite.

Le 16 juin, nous sommes appelés par notre ami, le Dr Launay, auprès de la fillette qui, très indocile, ne se laisse pas examiner et sur laquelle les parents ne nous fournissent aucun renseignement précis. Outre les signes d'infection générale (frissons, fièvre, facies), nous constatons du côté de l'oreille droite, un écoulement purulent abondant, extrêmement fétide, accompagné d'une réaction mastoïdienne assez vive; il existe, de plus, de la cyanose et de l'œdème de la face.

En présence de ces signes, nous portons le diagnostic d'otite chronique réchauffée avec complication phlébitique du sinus, et nous proposons une opération d'urgence.

17 juin. — Évidemment pétro-mastoïdien: l'antre et les cellules mastoïdiennes contiennent un peu, mais très peu de pus; la caisse et l'aditus sont remplis de masses cholestéatomateuses d'odeur infecte; les parois osseuses de l'oreille moyenne sont blanchâtres, atones; le facial est à nu.

Découverte du sinus qui se présente rouge, tendu, ne battant pas; nous sommes obligés de le suivre jusqu'à 5 centimètres du presseur d'Hérophile pour trouver une paroi sinusale normale. L'incision du sinus montre que celui-ci est thrombosé, mais qu'il ne contient pas de pus; le thrombus n'est nullement adhérent; il est enlevé comme un simple caillot, ce qui permet une hémorragie abondante du bout supérieur du sinus dont l'extrémité inférieure, également mise à nu, est elle-même thrombosée, mais non supprimée. La dure-mère qui forme la paroi profonde du sinus paraît saine et résistante.

19 juin. — La température, qui le soir de l'opération était tombée à 37°3, se met de nouveau à osciller entre 39 et 40°. Premier pansement: pus d'odeur infecte; pus sous-pression venant de l'extrémité inférieure du sinus. Légère parésie faciale.

20 juin. — Deuxième pansement: même état local; de



plus, œdème considérable de toute la face (les yeux s'ouvrent difficilement) et torticolis très prononcé du sterno-mastoïdien : la jugulaire participe au processus phlébitique; on décide une nouvelle intervention.

*21 juin.* — Deuxième intervention : la jugulaire thrombosée jusqu'au dessous du tronc de Farabeuf est sectionnée au niveau de l'omo-hyoïdien; le bout inférieur normal bat violemment et permet d'apprécier les effets du vide intrathoracique: il se gonfle considérablement à chaque expiration pour s'aplatir et se vider ensuite à chaque inspiration.

Le bout supérieur thrombosé se dissèque avec une grande facilité par le procédé de la traction; il se sépare presque de lui-même des organes voisins. Au niveau du tronc thyro-linguo-facial, la séparation de la jugulaire et de ses affluents s'effectue spontanément; à peine est-il besoin de jeter une pince sur une petite veinule. On a l'impression que la thrombose de la jugulaire a gagné le tronc de Farabeuf et l'a presque complètement oblitéré.

La branche externe du spinal qui croise en écharpe la jugulaire s'oppose à la continuation de la dissection; avec notre collègue et ami Mascarenhas qui a bien voulu nous assister, nous séparons complètement le spinal de la face externe de la jugulaire; nous faisons ensuite glisser derrière le tronc nerveux tout le segment de jugulaire déjà disséqué, et nous reprenons la dissection combinée à la traction : la jugulaire est en effet de nouveau libre; elle est maintenant sus-jacente et externe par rapport au nerf.

La parotide étant réclinée en avant, le sterno-mastoïdien en arrière, nous poursuivons la libération de la veine jusque sous la base du crâne; nous en pratiquons alors la résection : le fragment enlevé mesure 7 à 8 centimètres.

Nous retournons alors vers la brèche mastoïdienne et, pratiquant la résection de toute la partie osseuse de l'occipital qui est en arrière du trou déchiré postérieur, nous découvrons le golfe de la jugulaire. L'opération de Grünert achevée, nous laissons toute la tranchée sinuso-jugulaire largement ouverte.

*23 juin.* — Diminution de l'abondance du pus; disparition complète de l'odeur. La température est à 37°; l'état général bien meilleur, mais les jours suivants, progressivement, la température remonte comme si du pus se formait de nouveau quelque part. Pansement tous les deux jours.

*27 juin.* — Toujours beaucoup de pus. Sphacèle des lambeaux du sinus (anciennement faces supérieure, externe et inférieure du sinus). Aspect noirâtre de la face profonde.

*28 juin.* — Apparition de deux petites hernies cérébelleuses au niveau de cette face profonde.

*30 juin.* — Les deux hernies se sont réunies en une seule masse qui comble toute la brèche mastoïdienne.

*1<sup>er</sup> juillet.* — On découvre une collection fluctuante en avant de l'angle du maxillaire inférieur. Incision : un verre à madère de pus. La hernie augmente.

*4 juillet.* — Toute la cavité opératoire (mastoïde, caisse, golfe, partie supérieure du cou) est remplie par une masse cérébelleuse de plus en plus volumineuse, masse qui tend à se sphaceler et dont on enlève des fragments nécrosés soit à la pince, soit au thermocautère.

*7 juillet.* — État général meilleur. L'enfant s'alimente comme avant d'être malade. Du liquide céphalo-rachidien s'écoule en abondance, inondant le pansement, les taies d'oreiller, les chemises et tout le lit. La hernie, toujours volumineuse, prend un aspect moins sphacélique, détergée qu'elle est par le liquide céphalo-rachidien.

Réflexes très exagérés; trépidation épileptoïde.

*16 juillet.* — État général excellent : l'enfant mange continuellement, dort bien et ne se plaint plus de la tête. Le liquide céphalo-rachidien coule encore, assez abondant; il continue à déterger la plaie qui présente un très bel aspect. La masse cérébelleuse est moins extériorisée; elle est sur le même plan que le cuir chevelu; elle déborde moins en avant et des mèches sont introduites par le méat vers la paroi interne de la caisse; par contre, elle descend dans le cou et se loge dans la dépression du golfe de la jugulaire, déterminant ainsi dans la profondeur une légère rétention qui explique la température à 38°. On repousse la hernie en haut et en arrière et on applique un pansement légèrement compressif.

A signaler la manière dont la substance cérébelleuse se loge là où elle trouve de la place, d'où elle s'immisce dans les divers replis de la plaie opératoire; à signaler également les adhérences qu'elle contracte avec les bourgeons charnus dont il est aujourd'hui difficile par endroits de la distinguer.

*17 juillet.* — Brusquement, signes de méningite généralisée.

*19 juillet.* — Mort dans le coma.



Telle est cette observation dans laquelle il y a lieu de différencier les deux complications successives que furent la thrombo-phlébite sinuso-jugulaire et la hernie du cer-velet.

Du PROCESSUS PHLÉBITIQUE, nous retiendrons :

1° *La forme relativement bénigne* : l'enfant n'est pas morte d'infection veineuse; elle a guéri de sa thrombo-phlébite pour devenir, cinq semaines après, la proie de la méningite généralisée.

2° *La localisation primitive de l'infection sur le golfe de la jugulaire* : celui-ci, en rapport direct avec la caisse, qui fut ici le véritable foyer infectieux, était atteint de phlébite suppurée, alors que le sinus et la jugulaire étaient obstrués par un simple thrombus protecteur.

3° *La nécessité de pratiquer l'opération de Grünert* : cette nécessité découle de l'anatomie même des lésions; le foyer septique était au golfe; c'est donc sur le golfe que devait avant tout porter l'opération qui, parfois très difficile chez l'adulte, fut dans notre cas singulièrement facilitée par l'âge de la fillette.

4° *L'existence d'un abcès des régions sous-maxillaire et pré-massélière inférieure* : cet abcès qui détermina les oscillations thermiques de la deuxième période de la mala-die trouve son origine dans la phlébite de la jugulaire. Lorsque nous avons séparé cette veine du tronc de Fara-beuf, l'hémorragie insignifiante, pour ne pas dire nulle, qui en résulta, témoigna de la thrombose des veines afférentes, et l'abcès que nous avons ouvert quelques jours après, n'était autre qu'un abcès veineux de la faciale.

La HERNIE CÉRÉBELLEUSE présente, elle, un double intérêt, pathogénique et prophylactique.

1° *Considérations pathogéniques*. — Comment s'est for-mée cette hernie?



L'infection, comme toujours, est ici en cause. Tout d'abord, l'ouverture chirurgicale du sinus latéral montre une face interne sinusale blanchâtre, lisse, normale, d'une résistance suffisante pour maintenir le cervelet; mais le pus sphacèle les lèvres du sinus incisé; le processus nécrotique gagne de proche en proche la paroi profonde du sinus qui se sphacèle bientôt à son tour. La substance cérébelleuse apparaît; dès lors, la pointe de hernie se transforme peu à peu en un véritable prolapsus du cervelet, tandis que, dans la profondeur, le processus nécrogène continue son œuvre.

Les choses se sont d'ailleurs passées d'une façon analogue chez le malade qui fait l'objet de notre observation I.

2° *Considérations prophylactiques.* — Est-il possible d'éviter cette hernie?

Nous avons vu que la hernie est fonction d'infection; le rôle néfaste du pus n'est que trop évident; d'où cette première remarque: il faut assurer le plus souvent possible la toilette de la cavité opératoire quand, au cours d'une thrombo-phlébite des sinus, la dure-mère, largement à nu, se trouve en contact avec un pus abondant et fétide. Dans notre cas, pour des raisons d'ordre matériel, les pansements, très souillés, furent changés d'abord toutes les quarante-huit heures, puis tous les jours. Or, nous croyons qu'il est très important de faire des pansements biquotidiens, de nettoyer doucement la plaie opératoire, d'éviter les liquides caustiques, de s'assurer en particulier que l'eau oxygénée employée ne présente pas de réaction acide, comme cela arrive journellement, quand on n'a pas soin de prescrire de l'eau oxygénée boriquée.

En second lieu, il n'est peut-être pas indifférent de disposer de telle ou telle façon les deux lambeaux dure-mériens qui résultent de l'incision du sinus. Peut-être y a-t-il intérêt à rabattre ces deux lambeaux dans la lumière du sinus dont on double en quelque sorte la paroi interne qui, de ce

fait, se trouve mieux protégée. Dans notre observation III, nous avons ainsi procédé et nous avons vu les parois sinusales s'accoler rapidement l'une à l'autre, tandis que des bourgeons charnus commençaient à recouvrir le tout; inutile de dire que dans les cas où l'on peut procéder de cette façon, les premiers pansements comportent la toilette minutieuse de la cavité virtuelle qui résulte de l'accolement des parois du sinus.

Remarquons enfin, pour terminer, la tolérance parfaite par l'organisme d'une volumineuse hernie du cervelet, la rétention purulente que cette hernie peut déterminer en empêchant de faire les pansements, l'élimination d'une partie de la masse cérébelleuse herniée, la formation d'un abcès veineux de la faciale, l'action détersive du liquide céphalo-rachidien, l'amélioration générale et locale consécutive, et, le lendemain du jour où on fit un pansement légèrement compressif, l'apparition brutale d'une méningite généralisée, presque foudroyante.

Obs. III. — *Œdème moyen chronique réchauffé; thrombophlébite du sinus latéral; intervention; guérison.*

G. L..., treize ans, ancien adénoïdien, présente un passé auriculaire assez chargé.

Le 19 juin 1909, nous sommes appelé auprès de lui par un confrère qui, deux jours auparavant, a pratiqué une paracentèse de l'oreille gauche.

L'enfant, qui présente un faciès d'infecté, a déjà eu trois ou quatre petits frissons; il se plaint de douleurs auriculaires; sa température oscille entre 38° et 40°.

Localement on constate l'existence d'une suppuration ancienne de Schrapnell; par l'incision de la paracentèse, s'écoule un peu de pus. La mastoïde, d'apparence normale, est très légèrement douloureuse à la pression profonde. De plus, nausées et raideur de la nuque. Nous pratiquons une ponction lombaire qui donne, sous une tension moyenne, un liquide clair que l'examen microscopique montre normal.

En présence de ces signes, nous portons le diagnostic



de phlébite sinusale et proposons une intervention; celle-ci n'est acceptée que trois jours après : les signes se sont précisés (frissons, oscillations thermiques), mais la mastoïde présente toujours un aspect normal; la pression est un peu douloureuse.

23 juin. — Évidement pétro-mastoïdien difficile, car l'ancre, petit et profond, se continue vers la caisse par un aditus étroit, n'admettant pas le protecteur de Stacke; peu de pus. On en trouve davantage dans la mastoïde dont la corticale externe est normale, mais qui présente des lésions profondes, en rapport avec le sinus; la corticale interne est détruite et la paroi sinusale apparaît, rouge dans son ensemble, criblée çà et là de pertuis d'où s'échappe un peu de pus.

Mise à nu du coude du sinus qui semble normal. Incision du vaisseau; on analyse très bien les lésions : au centre, sur une étendue de 3 centimètres, il existe du pus; cette zone de phlébite franchement suppurée est entourée de part et d'autre d'une zone de thrombose simple. En haut, le thrombus est retiré facilement, d'où hémorragie du bout supérieur du sinus; en bas, le thrombus se poursuit jusque vers le golfe de la jugulaire. La paroi interne du sinus est nettoyée soigneusement et les deux lèvres qui résultent de l'incision du sinus sont rabattues sur cette paroi interne qu'elles doublent.

Ligature au-dessus du tronc thyro-linguo-facial de la veine jugulaire qui est normale.

*Suites opératoires.* — Dès le lendemain, les signes de septicémie ont disparu. L'état général s'améliore rapidement. Pendant une dizaine de jours, la température oscille entre 38 et 39°.

9 juillet. — La plaie opératoire se comporte comme un évidement simple; l'état général est excellent.

15 septembre. — Encore un très léger suintement venant de la caisse.

Cette observation est intéressante parce qu'elle pose le problème du pronostic de la phlébite des sinus.

D'une façon générale, on peut dire que la guérison des thrombo-phlébites sinusales dépend moins de l'acte opératoire que de la variété de thrombose observée : l'habileté,



la décision et l'à-propos du chirurgien sont des facteurs très importants, moins importants toutefois que le degré de virulence de l'infection, que la forme et le siège des lésions. L'anatomie pathologique règle en quelque sorte le pronostic des thrombo-phlébites des sinus.

Or, notre observation nous a en quelque sorte permis de surprendre sur le vif le processus anatomique; elle nous a permis de voir comment, de la caisse, le pus gagne la mastoïde; comment les cellules en rapport direct avec le sinus peuvent, après destruction de la corticale interne, conduire l'infection à l'intérieur de ce sinus; comment enfin ce dernier opère sa réaction en formant un thrombus dont la propagation se fait en haut vers le coude sinusal, en bas vers le golfe de la jugulaire, tandis que la partie moyenne, plus ancienne, subit la transformation purulente. Ce stade infectieux que nous avons observé chez notre malade se caractérise par l'existence d'une phlébite suppurée, limitée en amont et en aval par une zone de phlébite thrombo-sante; si l'intervention se fait attendre ou, ce qui revient au même, si l'évolution infectieuse est rapide, la phlébite nécrogène entre en scène.

Que ce processus suive une autre voie, que l'infection se fasse directement par le plancher de la caisse, et on observe une phlébite primitive du golfe de la jugulaire comme dans notre observation II. Là encore, il peut exister une zone de phlébite suppurée (au niveau du golfe) comprise entre deux zones de thrombose, de sorte que l'intervention qui porte uniquement sur le sinus et sur la jugulaire, est une intervention incomplète, puisqu'elle s'attaque à la thrombose de défense et non au foyer suppuré: l'opération de Grünert, en combattant l'infection à sa source est, dans ce cas, la seule intervention rationnelle.

Voilà des données anatomiques qui nous permettent de comprendre le pronostic des thrombo-phlébites des sinus.

1° *Le pronostic varie suivant le siège de la lésion: l'infec-*

tion primitive est au sinus? Un simple évidemment suffit à déterger le foyer purulent. L'infection, plus profonde, est au golfe? L'opération de Grünert doit être pratiquée. Ici, l'intervention cranio-cervicale, longue, pénible, choquante, n'est pas toujours efficace; là, l'opération, purement mastoïdienne, simple, bénigne, nullement traumatisante, est généralement suivie de guérison.

2° *Le pronostic varie surtout suivant la forme de l'infection.*

Notre maître Sebileau, dans ses leçons cliniques de l'hôpital Lariboisière, a coutume de décrire trois variétés de thrombo-phlébites des sinus :

- 1° La forme thrombosante;
- 2° La forme suppurative, nécrogène;
- 3° La forme septicémique.

Or, cette distinction est à la fois anatomique et clinique, puisque, si elle résume les diverses lésions observées, elle répond à trois types cliniques essentiellement différents au point de vue du pronostic qu'ils comportent :

La *forme thrombosante* est en quelque sorte la forme favorable, la forme bénigne des thrombo-phlébites des sinus.

La *forme suppurée*, plus ou moins rapidement nécrogène, est plus grave; elle peut cependant guérir.

La *forme septicémique*, sans lésions macroscopiques des sinus, est d'ordinaire, et quoi qu'on fasse, plus ou moins rapidement fatale.

OBS. IV. — *Otite moyenne chronique suppurée; abcès extra-dural; abcès du lobe temporal; phlébite des sinus du carrefour antérieur.*

M<sup>me</sup> S..., trente-six ans, ne présente rien de bien particulier dans ses antécédents, en dehors d'une otite moyenne chronique suppurée datant de plus de dix ans et dont elle n'a jamais souffert.

Le 3 septembre 1909, elle commence à se plaindre de douleurs d'oreille et de maux de tête; elle va consulter un médecin qui diagnostique une névralgie faciale et ordonne



de l'antipyrine : la céphalée est à ce moment le seul symptôme, mais il est très accusé.

Le 5 septembre, M<sup>me</sup> S... prend le lit ; à cinq heures du soir, elle a un grand frisson qui dure demi-heure.

Le 6, à la même heure, frisson moins marqué.

Le 7, nouveau frisson. M<sup>me</sup> Zander, étudiante en médecine, et le Dr Agasse-Lafont, chef de clinique, après avoir examiné la malade, nous appellent le soir même auprès d'elle.

Nous constatons les signes suivants :

1° Une céphalée violente, paroxystique, se manifestant surtout sous forme d'hémicranie droite;

2° Une légère raideur de la nuque et une ébauche de Kernig;

3° Une douleur sus-rétro-méatique provoquée par la pression et la percussion;

4° Une large perforation de la membrane tympanique droite : le manche du marteau est détruit; il existe dans la caisse un peu de pus légèrement fétide et qui semble venir de l'attique; le labyrinthe paraît normal.

En présence de ces signes et d'une température de 38°2, nous proposons de pratiquer un évidement pétro-mastoidien qui sera vraisemblablement le premier temps d'une intervention soit vers les méninges (raideur de la nuque, ébauche de Kernig), soit vers le sinus latéral (frissons). La ponction lombaire doit être faite le lendemain.

8 septembre. — L'amélioration est telle (37°5; pas de frissons; moins de céphalée) que la famille de la malade demande à attendre encore quelques heures avant de prendre une décision.

9 septembre. — La nuit a été mauvaise. Céphalée intense; grand frisson; température élevée. Notre intervention est acceptée et pratiquée le jour même, soit quarante-huit heures après notre premier examen.

Intervention. — Le carré d'attaque, antérieur et supérieur, comprend en son centre l'épine de Henle qui saute au premier coup de gouge; mais l'apophyse mastoïde est atteinte d'ostéite condensante; l'antre n'existe plus et on trouve difficilement l'aditus, d'autant plus que la dure-mère cérébrale, légèrement procidente, et le sinus, très antérieur, ne laissent entre eux qu'un tout petit espace; le carré d'attaque classique nous aurait certainement conduit directement



sur le sinus. Nous trouvons un peu, mais très peu de pus dans la caisse et dans l'aditus; par contre, l'ouverture de la fosse cérébrale moyenne par destruction du tegmen tympani et du toit de l'aditus laisse sourdre la valeur d'une demi-cuillerée à café d'un pus épais, jaune, fétide et qui semble venir sous pression. C'est un abcès extra-dural comme en témoigne d'ailleurs la pachyméningite que l'on observe en soulevant légèrement la masse cérébrale.

Étant donnés les signes cliniques d'infection veineuse, nous découvrons le sinus latéral qui, d'apparence normale, bat modérément; nous le ponctionnons à l'aide d'une seringue de Pravaz: il est, au moins partiellement, perméable.

*10 septembre.* — Les signes méningés ont complètement disparu (plus de douleurs de tête, plus de raideur de la nuque, plus trace de Kernig). Les phénomènes généraux qui, les premières heures après l'intervention, ont paru s'amender, reprennent avec intensité. Les pulsations sont régulières, amples et fortes, mais il existe une dissociation entre le pouls (96) et la température (40°6).

*11 septembre.* — État stationnaire. Toujours euphorie de la malade qui ne souffre plus; mais infection profonde et très vraisemblablement veineuse (nouveaux frissons). La température, très élevée, affecte, il est vrai, la forme en plateau et le pouls est toujours à 96. Nous décidons de pratiquer le lendemain une nouvelle intervention.

*12 septembre.* — Deuxième intervention. — Persuadés qu'il s'agit d'infection phlébitique, nous commençons par découvrir la jugulaire que nous trouvons normale et que nous lions au-dessus du tronc thyro-linguo-facial.

Nous nous portons ensuite vers la mastoïde: la portion découverte du sinus bat et paraît normale; nous poursuivons en arrière la mise à nu du sinus toujours sain d'apparence et dont les veines afférentes saignent abondamment. Tandis qu'un tampon est appliqué à la partie postérieure de la mastoïde pour arrêter une petite hémorragie veineuse, nous nous portons en avant et en haut, là où nous avons trouvé l'abcès extra-dural, lors de notre première intervention. Il nous semble que la dure-mère est anormale sur toute une région qui répond à la partie postérieure et inférieure du lobe temporal, et comme l'état de la jugulaire et du sinus ne nous explique pas les signes cliniques, nous nous décidons, après avoir alcoolisé le champ opératoire, à ponc-

tionner le cerveau. La seringue de Pravaz nous indique la présence de pus dans le lobe sphéno-temporal; nous incisons la dure-mère transversalement d'avant en arrière à la partie la plus externe de ce qui correspondait au toit de l'aditus et de l'attique; nous menons sur la face externe du cerveau une incision verticale, perpendiculaire à la précédente et, ponctionnant le cerveau avec un bistouri fin et tout à fait aseptique, nous évacuons la valeur d'un verre à liqueur d'un pus fétide, roussâtre, grumeleux, mal lié<sup>1</sup>.

Nous plaçons, dirigé en haut et légèrement en dedans, un drain n° 18, long de 5 centimètres, et qui vient buter contre le massif du facial, ce qui s'oppose à son expulsion de la masse encéphalique. Pansement. Le drain de l'abcès cérébral est, autant que possible, séparé de la cavité d'évidement.

*13 septembre.* — La température, qui a baissé pendant quelques heures, tend à remonter : elle est à 39° et se maintiendra aux environs de 39 jusqu'à la fin de la maladie; malgré cela, le pouls est peu fréquent. Pas de frissons; aucun phénomène méningé.

*14 septembre.* — L'œil droit est dur, tendu, recouvert d'une paupière rouge, œdématiée; il présente du chémosis, et si on soulève doucement la paupière supérieure, on voit que le globe de l'œil est presque complètement figé dans son orbite. Cet état explique la température persistante; l'infection veineuse a gagné le sinus caverneux et la veine ophtalmique droits.

*15 septembre.* — L'œil gauche est comme l'œil droit; la cécité est à peine troublée.

*16 septembre.* — Coma; mort.

1. Notre collègue et ami le Dr Agasse-Lafont a bien voulu nous remettre la note suivante : « Le pus examiné sur lames a montré une prédominance très marquée de polynucléaires normaux ou peu altérés, avec quelques rares mononucléaires. Quant aux éléments microbiens, assez nombreux, ils répondent à deux types: d'une part et surtout des amas de cocci assez souvent par deux et dans ce cas aplatis sur leur face tangente, prenant le Gram, la plupart intracellulaires assez semblables à des méningocoques; d'autre part, de gros bacilles courts, à bouts carrés, prenant également le Gram et disposés par chaînettes de quatre à six éléments. L'impossibilité de recueillir immédiatement du pus d'une façon aseptique nous a empêché de faire les cultures et les inoculations qui seules auraient permis d'identifier ces microorganismes. »

*Soc. franç. d'otol.*

38



Ainsi, une femme jeune, vigoureuse, en pleine santé le 3 septembre, meurt douze jours après, victime de la sournoise et terrible otorrhée, après avoir parcouru avec une rapidité vertigineuse tout le cycle des complications encéphaliques des otites suppurées : un abcès extra-dural est évacué, une collection cérébrale est drainée, une barrière est opposée à l'infection veineuse; celle-ci, par un chemin détourné, continue ses méfaits et emporte la malade !

*Anatomiquement*, on peut synthétiser l'ensemble des accidents qui se sont déroulés devant nos yeux, en le résumant de la façon suivante : l'otite chronique suppurée, par un processus lent et insidieux, a détruit le toit de l'aditus et de la caisse, d'où la formation d'un abcès extra-dural au niveau de la partie postéro-externe de la face antérieure endocranienne de la pyramide rocheuse. De là, l'infection s'est propagée de divers côtés : en haut, en plein lobe temporal; en avant et en dedans, à l'intérieur du sinus pétreux supérieur, puis des sinus caverneux et des veines ophtalmiques, déterminant là un abcès du cerveau, ici, une thrombo-phlébite du carrefour antérieur.

Malgré le nombre et la variété de ces complications, le processus infectieux fut relativement limité : né dans la fosse cérébrale moyenne, il s'est développé uniquement dans l'étage moyen de l'endocrâne, respectant ainsi et la fosse cérébelleuse et le sinus latéral, si souvent lésé dans les complications des otites chroniques suppurées.

*Cliniquement*, tout l'intérêt de cette observation réside dans l'association des deux complications que nous avons observées et dans l'allure particulière que cette association a imprimée à la marche de la maladie. Les signes de la phlébite des sinus ont dominé la scène; mais, influencés par l'existence d'un abcès du cerveau, ils n'ont pas présenté un type clinique pur.

Certes, nous étions convaincus de l'existence d'une infection veineuse : dès notre première intervention, nous avons



découvert et ponctionné le sinus latéral; nous avons pratiqué une deuxième opération pour lier la jugulaire et pour examiner de nouveau le sinus; enfin, même après avoir reconnu l'intégrité du système veineux ainsi exploré, nous restions persuadés que le processus phlébitique était en cause. Le frisson est en effet pour l'otologiste un signe qui ne trompe pas; lorsqu'il s'accompagne, de température élevée, à grandes oscillations, il serait pour certains, la signature indiscutable de la phlébite des sinus. Or, chez notre malade, si les frissons existaient violents et répétés, si la température dépassait 40°, celle-ci ne présentait pas les grandes oscillations caractéristiques de la septicémie veineuse; le type clinique n'était pas pur. Remarquons cependant que la symptomatologie eût été suffisante pour découvrir le corps du délit, si l'infection avait présenté sa localisation habituelle et classique au niveau du sinus latéral, au lieu d'intéresser les sinus pétreux et caverneux.

Que dire de l'abcès du cerveau dont le diagnostic clinique ne fut jamais porté et qui fut découvert par exclusion, au cours de l'intervention? La céphalée et la raideur légère de la nuque ressortissaient peut-être à la collection cérébrale, peut-être aussi à l'abcès extra-dural; en tout cas, la disparition de ces deux symptômes après la première intervention retirait à l'abcès du cerveau ses seules manifestations cliniques: il n'y eut, en effet, ni vomissements, ni nausées, ni somnolence, ni troubles intellectuels; l'embonpoint était très marqué et, comme l'otite siégeait à droite, on ne pouvait observer de signes de localisation cérébrale. L'abcès eût certainement passé inaperçu si, persuadés de l'existence d'une complication encéphalique et ne trouvant rien au niveau du sinus latéral et de la jugulaire, nous n'avions délibérément ponctionné le lobe temporal.

Pour résumer l'ensemble des signes cliniques observés, disons qu'il existait des symptômes très nets, mais légèrement modifiés (température en plateau) de septicémie

veineuse et une absence complète de signes d'abcès cérébral.

¶ Ainsi, lorsqu'un abcès du cerveau et une phlébite des sinus évolueront parallèlement chez un même malade, ne nous attendons pas à trouver nettement différenciés les signes bruyants de l'infection veineuse et la trop discrète symptomatologie de l'abcès cérébral. Nous n'observerons pas, à côté l'un de l'autre, parfaitement séparés, deux tableaux cliniques faciles à identifier : un type hybride témoignera de la symbiose observée.

C'est l'existence possible de ce type hybride et la valeur séméiologique qu'il convient de lui accorder que nous voudrions exposer ici ; nous voudrions montrer comment le tableau clinique de l'infection veineuse, modifié par l'existence d'un abcès du cerveau, peut présenter deux signes caractéristiques :

- 1° Une fièvre élevée, continue, en plateau ;
- 2° Une dissociation spéciale du pouls et de la température.

A. FIÈVRE EN PLATEAU. — Frissons, température élevée, température à grandes oscillations, telle est la caractéristique de la septicémie veineuse pure ; mais, qu'une autre infection intercurrente se manifeste, et les grandes oscillations vont disparaître, et une température continue, en plateau, va se montrer.

Notre observation I est intéressante à ce point de vue. Il existe de la phlébite des sinus : la température est en aiguilles. Nous intervenons et faisons une ligature de la jugulaire, après avoir pratiqué l'évidement pétro-mastoïdien, après avoir opéré en milieu septique ; comme cela arrive parfois dans ce cas, une collection cervicale apparaît : la température est en plateau. Nous évacuons le foyer collecté ; de nouveau l'infection veineuse est seule en cause : la température reprend le type oscillatoire.

Or, nous croyons qu'un abcès cérébral agit de même, et



que la température qu'il détermine, pour légère qu'elle soit, modifie la courbe classique de la septicémie veineuse; ainsi s'explique l'existence d'une température en plateau, quand à la phlébite des sinus se superpose l'abcès cérébral; nous parlons évidemment ici de l'abcès à forme fébrile et non de l'abcès, qui se comporte comme une véritable tumeur du cerveau.

B. DISSOCIATION SPÉCIALE DU POULS ET DE LA TEMPÉRATURE. — Un des signes importants de l'abcès cérébral est le ralentissement du pouls, ralentissement d'autant plus appréciable que d'ordinaire, dans cette affection, la température est peu élevée. Lorsqu'il existe 55 ou 60 pulsations à la minute et que le thermomètre marque 38° ou 38°5, l'otologiste, à la recherche d'une complication otitique, oriente immédiatement son diagnostic vers l'abcès du cerveau. Mais, qu'une grande pyrexie, que la septicémie veineuse par exemple, se superpose à l'abcès cérébral, que la température passe de 38°5 à 41°, et le ralentissement du pouls, primitivement très appréciable, devient moins évident. Ce n'est plus un ralentissement absolu qu'il suffit de constater; c'est un ralentissement relatif qui demande à être interprété: il existe entre le pouls et la température une dissociation spéciale, bien différente de la dissociation méningée; le pouls est ample, régulier, bien frappé et ne s'accompagne pas de modifications du rythme respiratoire.

Chez notre malade, cette dissociation fut telle, que, appréciant le degré de fièvre d'après le nombre des pulsations, nous fûmes surpris, à différentes reprises, des températures élevées accusées par le thermomètre que nous crûmes bon de contrôler: le thermomètre était exact; nous notions cependant les chiffres suivants:

Température ....	38°1	Pulsations.....	72
— ....	39°3	— .....	85
— ....	40°6	— .....	108



Ralentissement relatif du pouls, température élevée en plateau, tels sont les deux signes particuliers que nous avons constatés chez notre malade. Sont-ils les signes constants d'une thrombose du sinus évoluant parallèlement à un abcès cérébral? Nous n'osons pas l'affirmer, car on ne peut raisonnablement pas conclure ainsi du particulier au général et décrire, d'après un seul cas, un type clinique spécial; mais, pour notre part, lorsque chez un otorrhéique présentant des signes d'infection veineuse nous ne trouverons pas les grandes oscillations caractéristiques de la septicémie, notre attention sera attirée sur l'existence possible d'une complication infectieuse surajoutée, et nous penserons, plus particulièrement, à la possibilité d'un abcès du cerveau si, comme dans notre cas, nous avons déjà évacué un abcès extra-dural et surtout si le pouls nous paraît ralenti par rapport à la température observée.

---

## L'IMPERMÉABILITÉ FONCTIONNELLE NASALE

### SON TRAITEMENT PAR LA RÉÉDUCATION

Par le D<sup>r</sup> Robert FOY, de Paris.

(Service du D<sup>r</sup> LERMOYER, Hôpital Saint-Antoine.)

INTRODUCTION. — La respiration nasale est la respiration physiologique. Aussi bien à l'inspiration qu'à l'expiration, l'air que nous respirons doit passer par les fosses nasales; l'expiration buccale est seule permise dans la parole et dans le chant. L'air inspiré en passant par les fosses nasales et par le naso-pharynx se réchauffe, s'humidifie, se stérilise, pour arriver au larynx et enfin aux poumons sans danger pour ces précieux organes; le même air aérant sur son passage l'oreille moyenne et les sinus de la face. Mais combien nombreux sont ceux chez qui la res-

piration nasale ne remplit qu'imparfaitement ces importantes fonctions; la respiration buccale avec tous ses dangers se substitue chez ces malades à la respiration nasale physiologique, les uns parce qu'un obstacle matériel, mécanique, extirpable, se dresse sur la voie aérienne naso-pharyngée : c'est l'obstruction nasale; les autres, parce que en dehors de toute obstruction, la fonction nasale respiratoire est pour ainsi dire annihilée : dans le premier cas, il y a imperméabilité mécanique; dans le second, imperméabilité fonctionnelle.

Je ne dirai que quelques mots de l'obstruction nasale; elle est trop connue dans toutes ses manifestations : polypes, crêtes, ou déviations de la cloison, végétations, queues de cornets, rhinites hypertrophiques; quant au traitement, il relève de l'intervention chirurgicale : adénotomie, turbinotomie, cautérisation, anse chaude, etc. J'insisterai sur la concomitance constante des troubles fonctionnels par entrave apportée à la fonction respiratoire; il n'y a au début qu'une difficulté plus ou moins grande pour respirer; si cette gêne, si cet obstacle persiste, parallèlement les troubles fonctionnels s'aggraveront : la muqueuse nasale verra sa sensibilité profonde diminuer et toutes ses fonctions s'endormir; les centres bulbaires perdront l'habitude de coordonner physiologiquement les divers mouvements nécessaires à une bonne respiration; le voile du palais, les ailes du nez s'atrophieront, et insensiblement l'obstrué acquerra toutes les conditions nécessaires à l'établissement de l'imperméabilité fonctionnelle nasale.

DÉFINITION. — Par imperméabilité fonctionnelle nasale, il faut entendre la difficulté ou l'impossibilité, dans lesquelles se trouvent certains sujets, de pouvoir inspirer par la voie naso-pharyngée la quantité d'air nécessaire et suffisante à l'entretien de la vie, c'est-à-dire à l'hématose, et ce, en dehors de tout obstacle mécanique, matériel,

opératoirement extirpable. Quant à la cause de cette imperméabilité, c'est toujours l'un quelconque de ces obstacles matériels, mais disparu plus ou moins précocement, soit par intervention, soit par atrophie spontanée (végétations), soit encore par guérison spontanée comme dans certains cas de rhinite congestive. Tous ces imperméables fonctionnels ont été, à un moment donné, des obstrués, à des degrés divers, pendant un temps plus ou moins long : l'obstruction ayant pu être assez légère pour passer inaperçue, pour rester insoupçonnée.

Cette affection présente des variations d'intensité et de forme qu'il est nécessaire de bien connaître : tantôt légère, ne se manifestant que par la seule respiration buccale nocturne (ronflement, gorge sèche au réveil, cauchemars, insomnies) ; tantôt plus intense, la respiration buccale étant de règle nuit et jour, la respiration nasale restant toutefois possible quand le malade y prête attention ; tantôt enfin l'imperméabilité est totale, le sujet asphyxiant dès que l'on tente de le faire respirer bouche close. Quant aux troubles généraux concomitants, ils sont eux aussi plus ou moins accentués, mettant parfois le sujet dans un état d'anoxémie profonde, dont les principales manifestations sont : palpitations, oppression d'effort, asthénie, troubles vaso-moteurs, épistaxis, céphalée, inappétence, amaigrissement, insomnie, intermittences cardiaques, souffles pulmonaires, nervosisme, etc.

Si nous considérons maintenant les formes de l'affection, nous trouvons deux types assez bien tranchés d'imperméables fonctionnels : les insuffisants et les impotents.

**INSUFFISANCE NASALE.** — Ce qui caractérise cette forme d'imperméabilité fonctionnelle, c'est d'être pour ainsi dire une forme intermédiaire entre l'imperméabilité mécanique pure par obstruction nasale, et l'imperméabilité fonctionnelle pure comme est l'impotence nasale. C'est en réalité



une imperméabilité mixte : 1° fonctionnelle, parce que le passage de l'air n'est pas matériellement impossible comme dans l'obstruction, parce que la muqueuse nasale est non seulement anatomiquement atrophiée, mais aussi fonctionnellement atteinte, parce que dans une certaine mesure, il y a coordination bulbaire vicieuse des mouvements respiratoires, et hypoesthésie de la muqueuse nasopharyngée; parce que le plus souvent, l'insuffisance se complique d'impotence légère; 2° mécanique, parce que la machine respiratoire tout entière est anatomiquement insuffisante : fosses nasales, cavum, pharynx, cage thoracique, sont atrésiés et pour ainsi dire atrophiés dans leurs muscles aussi bien que dans leur squelette. En voici la raison : l'insuffisance est toujours consécutive à une obstruction profonde du naso-pharynx ou bilatérale des fosses nasales, apparaissant dans l'enfance, à l'âge où l'organisme est en pleine évolution, en pleine activité de développement, où le squelette, et particulièrement le massif facial, est en sa période la plus active de prolifération. L'obstacle matériel apporté au fonctionnement physiologique de la respiration nasale, aura comme conséquence l'arrêt de développement de l'organe adapté à cette fonction, c'est-à-dire des fosses nasales et du cavum. Quant au thorax, il subira la même atrophie, la respiration buccale exigeant un travail moindre de la part de la cage thoracique que la respiration nasale. Et c'est parce que l'obstacle apparaît dans l'enfance, qu'il s'agit presque toujours de végétations adénoïdes, entravant simultanément le bon fonctionnement des deux fosses nasales. Plus rarement l'obstacle se trouve intra-nasal et bilatéral. C'est cet arrêt de développement de tout l'appareil respiratoire qui donne à l'insuffisance nasale les caractères suivants :

Le squelette de la face est déformé, aplati latéralement, allongé dans le sens de la hauteur; le facies du sujet revêt

l'aspect typique dit facies adénoïdien; le maxillaire supérieur et ses sinus sont atrophiés par insuffisance d'aération; la voûte palatine est ogivale; les dents plus ou moins vicieusement implantées; la lèvre supérieure, souvent trop courte, laisse la gencive à nu. Les fosses nasales, le naso-pharynx libres sont étroits, rétrécis. Le voile du palais est flasque, parésié, quittant difficilement, par insuffisance des contractions, l'état de repos, et restant à l'inspiration presque complètement accolé à la paroi pharyngée. Les ailes du nez, comme le voile, sont atrophiées, parésiées, minces, rapprochées de la cloison, contre laquelle elles s'appliquent à l'inspiration, aspirées pour ainsi dire par le vide thoracique; les fentes narinaires sont étroites et allongées.

La cage thoracique, squelette et muscles, est atrophiée, déformée; l'insuffisance respiratoire est notable. Une autre conséquence fréquente de l'insuffisance de la respiration nasale, c'est l'hypoacousie, l'insuffisance d'aération du cavum se compliquant d'aération insuffisante de l'oreille moyenne, et peut-être d'insuffisance anatomique de la trompe d'Eustache. Notons aussi que la muqueuse nasale est le plus souvent pâle, atone, sans vie, par insuffisance de sa fonction.

Les divers modes d'exploration clinique de la fonction respiratoire nous confirment cette insuffisance: les taches respiratoires sont généralement égales, régulières, mais petites, aussi bien pendant une respiration calme que forcée, et le plus souvent plus longues que larges. Le rhinomanomètre d'Escat fait constater une insuffisance inspiratoire et expiratoire, constatation plus nette encore sur l'enregistreur de Marey<sup>1</sup>. Le spiromètre montre une capacité respiratoire souvent très au-dessous de la moyenne. Les périmètres thoraciques sont très amoindris (différence

1. Voir publications ultérieures.



entre l'inspiration forcée et l'expiration forcée). Cette insuffisance générale de développement met en état de moindre fonctionnement toute la machine respiratoire, créant chez ces malades un état d'hypohématose constante. Or, de même que la soif est une sensation dont le siège est non pas au niveau du tube digestif, mais dans l'organisme tout entier, poussant l'individu à boire, de même oxygéner son sang est une nécessité et un besoin qui se font sentir, non pas au niveau des alvéoles pulmonaires, mais dans tout l'organisme et qui poussent à respirer. Les insuffisants éprouvent, quand ils respirent par le nez, la sensation de soif d'air par aération insuffisante, comme l'individu insuffisamment désaltéré éprouve la sensation de soif d'eau. Ne pouvant satisfaire ce besoin d'oxydation de leur organisme par la respiration nasale, ils cherchent à le faire par la respiration buccale. Mais la bouche, l'oro-pharynx ne sont ni fonctionnellement ni anatomiquement organisés pour cette fonction. Aussi ces malades se créent-ils surtout une illusion périphérique de respiration suffisante par aération de la muqueuse bucco-pharyngée, comme le fiévreux trompe sa soif en rafraîchissant cette muqueuse par la succion d'un morceau de glace. Ni le morceau de glace, ni la respiration buccale ne sont suffisants pour hydrater et oxygéner l'organisme.

Tous les adénoïdiens fort heureusement ne deviennent pas des insuffisants : un grand nombre, une fois opérés, reprennent en quelques jours et spontanément leur respiration nasale : parce que leur obstruction est de date récente, parce que l'obstacle matériel est peu volumineux ou latéralement développé, permettant dans une certaine limite des phénomènes de suppléance du côté opposé, toutes conditions favorables pour réduire au minimum les troubles fonctionnels et l'atrésie de la machine respiratoire. Ceux des insuffisants gravement atteints sont généralement d'anciens adénoïdiens non opérés, soit par incurie,



soit par ignorance, le temps seul ayant par atrophie, par résorption spontanée, fait disparaître l'obstacle; et l'obstruction causale se trouve atteindre ainsi son maximum de durée. Aussi une conclusion s'impose-t-elle : l'ablation de l'obstacle, presque toujours des végétations, doit-elle être pratiquée chez tout individu jeune qui en est porteur, aussitôt dépisté, car, outre les dangers permanents auxquels ces végétations l'exposent (infections auriculaires, intoxication adénoïdienne, etc.), elles peuvent engendrer l'insuffisance nasale.

L'IMPOTENCE NASALE. — Une autre forme de l'imperméabilité fonctionnelle nasale est ce que j'ai décrit précédemment sous le nom d'impotence nasale<sup>1</sup>. Dans cette affection, pas d'insuffisance anatomique, pas d'atrésie, pas d'atrophie des organes respiratoires; tout au plus, une légère parésie des ailes du nez et du voile du palais. Le faciès du sujet, à part sa bouche constamment ouverte, est normal; pas de voûte en ogive, pas de déformations dentaires; les fosses nasales, le cavum sont libres, de calibre suffisant, souvent trop larges. La cage thoracique n'est pas déformée; les périmètres sont normaux, la capacité spirométrique suffisante, l'état général assez bon, et cependant, ces sujets ont tous les troubles fonctionnels des obstrués ou des insuffisants : respiration buccale diurne et nocturne, ronflement, sommeil agité, cauchemars, oppression d'effort, etc. C'est cette persistance des troubles fonctionnels de la respiration nasale, en dehors de toute atrésie et de toute atrophie, qui caractérise l'impotence nasale.

Pour ce qui est de la cause de l'affection, si, comme dans l'insuffisance, il faut accuser une obstruction nasale plus ou moins ancienne, présentement absente, opératoirement

1. L'impotence fonctionnelle nasale (*Ann. des mal. de l'oreille et du larynx*, oct. 1908, n° 10).

extirpée ou spontanément disparue, il est absolument certain qu'elle est toute différente par sa nature, par son siège, par sa date d'apparition, par son évolution, de celle qui engendre l'insuffisance. Elle ne remonte pas à l'enfance, mais à l'adolescence ou à l'âge adulte; c'est-à-dire qu'elle n'est apparue qu'à une époque où le squelette avait atteint totalement, ou presque, son entier développement, rendant sinon impossible, du moins beaucoup plus difficile, l'atrésie et l'atrophie de l'organe par obstacle à la fonction. Aussi ce ne sont plus des végétations qui sont cause de l'impotence, mais une rhinite hypertrophique, des queues de cornet, une crête de la cloison, des polypes, etc., l'obstruction même légère d'une seule fosse nasale suffisant à l'engendrer. Quant à la nature de l'affection, voici comme je la comprends :

Une névrose se manifestant par une incoordination motrice, par l'amnésie d'une fonction physiologique telle que la respiration nasale, consécutives à la répétition fréquente d'un acte antiphiysiologique tel que la respiration buccale; par une perte de la sensibilité profonde de la muqueuse nasale au frottement aérien; troubles aggravés par une idée fixe, celle de l'impossibilité de l'acte à accomplir; troubles, enfin, se manifestant chez des individus plus ou moins psychiquement inférieurs, réagissant d'une façon toute spéciale aux impressions extérieures, interprétant d'une manière erronée leurs sensations, souvent prédisposés à toutes les névroses de par leur état mental particulier, consistant en une insuffisance de la volonté et de l'attention. En un mot, chez les impotents, la machine respiratoire est fonctionnellement déréglée, et ce à trois étages différents : au niveau des fosses nasales, au niveau du bulbe, au niveau des centres psychiques.

Pour bien comprendre la nature de ces troubles, il est nécessaire de rappeler ce qu'est la respiration nasale physiologique : c'est un acte à la fois volontaire, conscient,



subconscient et réflexe : 1° volontaire, car nous pouvons régler le rythme, le nombre, l'amplitude de nos respirations; 2° conscient, parce que nous pouvons sur nous-mêmes analyser, décomposer le phénomène : nous nous sentons respirer si nous y prêtons attention; 3° subconscient : à l'état normal, nous respirons sans y penser, sans y prêter attention, machinalement; le phénomène se passe en nous-mêmes dans notre subconscient; 4° réflexe enfin, car nous respirons en dormant, car nous ne pouvons suspendre indéfiniment notre respiration, le sang surchargé de  $\text{CO}_2$  produisant malgré nous une excitation des centres bulbaires respiratoires.

Considérons maintenant un individu respirant physiologiquement par le nez; un obstacle mécanique vient-il à se produire sur le trajet naso-pharyngien; sa respiration gênée de subconsciente va devenir consciente, et volontairement il s'appliquera à changer son mode respiratoire; il respirera par la bouche consciemment d'abord, mais à la longue subconsciemment, et la respiration nasale physiologique se trouvera après un temps plus ou moins long, totalement oubliée, perdue dans les profondeurs du subconscient. Libérons-lui les fosses nasales, il lui sera nécessaire pour reprendre son ancienne habitude physiologique de faire un effort de volonté et d'attention assez considérable pour extraire de ces profondeurs du subconscient la conscience de la bonne habitude passée, et y rejeter à sa place l'habitude vicieuse acquise. Mais que l'effort de volonté pour ce faire soit insuffisant, que le sujet ait une prédisposition spéciale à enregistrer, à conserver les mauvaises habitudes acquises, à se créer et à fixer des idées fausement préconçues : l'impotence nasale sera constituée. Tel est le trouble psychique central.

Passons au trouble périphérique : il consiste en la perte de la sensibilité profonde de la muqueuse naso-pharyngée au frottement mécanique produit par le passage de l'air. Chez un individu normal, cette sensation semble ne pas exister;



de même que nous ne percevons pas le frottement mécanique, la sensation tactile produite par nos vêtements sur notre corps, de même nous ne percevons pas, à chaque respiration, le frottement de l'air sur notre muqueuse; et pourtant, dans ces deux cas, cette sensation existe; mais dans ces deux cas nous l'avons enfouie dans notre subconscient, d'où d'ailleurs nous pouvons la tirer par une attention soutenue, par une analyse minutieuse de nos sensations. Chez les impotents, elle en est absente; et comme pour pouvoir respirer par le nez il faut non seulement des fosses nasales libres, mais de plus, une muqueuse nasopharyngée capable de sentir l'air passer, mécaniquement impressionnable, l'impotent recherchera cette sensation là où elle ne devrait pas être, mais où elle est possible, c'est-à-dire dans la bouche, au niveau de l'oro-pharynx, à la base de la langue, sur la face inférieure du voile du palais. De plus, il y a au niveau de la muqueuse nasopharyngée non seulement une simple sensation mécanique, mais aussi des sensations thermiques, hygrométriques, variables suivant le lieu, l'altitude, le climat, la saison du moment, sensations qui nous avertissent, avant de l'avoir introduit dans nos poumons, de la qualité de cet air ambiant. Toutes ces sensations sont abolies chez les impotents, au niveau de la muqueuse nasale. Cette perte des sensations me semble surtout accentuée à la partie tout antérieure, vers cette région de la muqueuse qui tapisse l'orifice narinaire, région si riche en vaisseaux et en nerfs, si sensible que le moindre frôlement, la moindre irritation y provoque des réflexes tels que l'éternuement, le larmolement; région pourvue fréquemment de poils protecteurs très développés, région enfin jouant le rôle de premier poste de défense contre les infections et les irritations exogènes.

La fonction respiratoire nasale, consciente et subconsciente, périphérique et centrale, étant ainsi atteinte chez

les impotents, on comprendra facilement que la fonction réflexe le soit également. Les centres bulbaires respiratoires étant faussement contrôlés par les centres psychiques supérieurs, ne recevant plus de la périphérie, c'est-à-dire de la muqueuse nasale, les excitations physiologiques et normales, vont se trouver désorientés et donneront naissance à des mouvements réflexes respiratoires incoordonnés : l'augmentation thoracique, l'abduction des cordes vocales, l'abaissement du voile du palais, la dilatation des ailes du nez ne seront plus des mouvements synchroniques. Ces malades sont devenus de vrais ataxiques du nez : de même que le tabétique ne sait plus diriger ses membres inférieurs, ne peut plus en coordonner les mouvements, ayant perdu la sensibilité profonde, mécanique de ses membres, ne les sentant plus, de même l'impotent nasal ne peut plus coordonner les mouvements nécessaires à une bonne respiration nasale, ayant perdu cette sensibilité profonde de la muqueuse aérienne qui le renseigne sur l'air qu'il respire et lui fait pour ainsi dire sentir l'existence de son propre nez. Aussi l'impotent asphyxie-t-il la bouche fermée, comme le tabétique tombe les yeux fermés ; chez l'un, la cavité bucco-pharyngée joue le rôle d'organe de suppléance dans la fonction respiratoire ; chez l'autre, la vue supplée dans la fonction de l'équilibre à la perte du sens musculaire.

Telle est l'imperméabilité fonctionnelle nasale et ses deux formes, l'insuffisance et l'impotence. Avant d'en aborder le traitement, il est nécessaire d'en bien établir le diagnostic afin d'éviter d'entreprendre de traiter une obstruction nasale par la rééducation.

DIAGNOSTIC. — Dans la pratique, on procédera toujours de la façon suivante : Un malade se plaint de sa respiration nasale, sa bouche est presque continuellement ouverte pour livrer passage à l'air inspiré ou expiré. Examinons



minutieusement ses cavités naso-pharyngées et recherchons à laquelle des catégories suivantes il appartient :

*Catégorie I.* — Malades présentant soit dans les fosses nasales, soit dans le rhino-pharynx, soit encore au niveau de l'oro-pharynx, un obstacle mécanique visible, matériel : ces malades sont à opérer avant de pouvoir juger leur imperméabilité, qui peut disparaître avec l'opération.

*Catégorie II.* — Malades n'ayant qu'une obstruction passagère intermittente, mais à répétition des fosses nasales, sous l'influence de causes intrinsèques ou extrinsèques des plus variables : froid aux pieds, temps humides, atmosphère surchauffée, troubles digestifs, fatigue, poussière, odeurs, etc. Ces malades sont atteints de la sournoise rhinite hypertrophique, tantôt à bascule, tantôt unilatérale. Eux aussi doivent être traités par une intervention à main armée, d'autant que ces obstructions passagères, intermittentes, aboutissent à la longue, presque toujours, à des obstructions durables et permanentes ; et malgré leur intermittence, elles suffisent à créer une imperméabilité fonctionnelle constante et tenace.

*Catégorie III.* — Malades paraissant avoir des cavités parfaitement libres ; mais, si l'on vient à faire l'examen de ces cavités dans le décubitus dorsal, on s'aperçoit qu'il existe en réalité un obstacle respiratoire intermittent. Quant à la nature de l'obstacle, deux cas peuvent se présenter : 1<sup>o</sup> l'obstacle est dû à la turgescence du tissu caverneux de la muqueuse des cornets inférieurs dans leur partie postérieure ; 2<sup>o</sup> l'obstacle est dû à des amygdales assez volumineuses, enchatonnées ou descendantes, paraissant, à l'examen de l'oro-pharynx, insuffisamment développées pour engendrer un trouble mécanique ; mais qui dans le décubitus dorsal, ou bien glissant en arrière, soulèvent le voile et les piliers postérieurs, obstruant ainsi l'isthme naso-pharyngé, ou bien produisent un engorgement ganglionnaire de l'anneau de Waldeyer. Ces malades sont



encore redevables d'une opération, et c'est à cette classe qu'appartiennent un grand nombre de sujets traités sans résultats par la rééducation.

*Catégorie IV.* — Ce sont les imperméables fonctionnels insuffisants ou impotents; ceux-là seuls sont rééducables, rééducation ordinairement rapide et facile, surtout dans l'impotence, à moins d'un état psychique et intellectuel profondément atteint. Quant à l'insuffisance, elle est encore actuellement souvent inguérissable dans certains cas invétérés, certains sujets continuant à respirer par la bouche après la rééducation comme après l'opération. Devons-nous rester désarmés devant de tels cas qui empêchent la rééducation nasale de se répandre et de rendre les grands services qu'on est en droit d'attendre d'elle?

TRAITEMENT. — Quelles sont la ou les causes de ces échecs ?

La plus frappante, à mon avis, est l'insuffisance actuelle de l'arsenal thérapeutique en matière de rééducation respiratoire. En effet, le traitement se résume en des mouvements variés soit passifs, soit actifs, d'élévation ou d'abaissement des bras, la bouche étant fermée, mouvements coïncidant soit avec une inspiration nasale, soit avec une expiration nasale. L'ingéniosité des auteurs s'est donné un libre champ dans la combinaison de ces divers exercices, excellents quand il s'agit d'augmenter les diamètres thoraciques, d'accroître la capacité pulmonaire, de développer les muscles thoraciques; indispensables parfois, pour faire donner à la respiration nasale tout ce qu'elle doit donner, mais exercices insuffisants à eux seuls pour rétablir dans certains et nombreux cas cette respiration, n'agissant sur elle que très indirectement. Aussi ne peuvent-ils la rétablir que dans les cas bénins, où les altérations anatomiques, où les troubles fonctionnels des

diverses régions de la voie aérienne naso-pharyngée sont relativement minimales. Dans les cas anciens, invétérés, où l'imperméabilité fonctionnelle est, pourrait-on dire, à son apogée, et ces cas sont fréquents, une telle rééducation est évidemment insuffisante. De plus, ces exercices sont fatigants, physiquement et mentalement : les malades doivent, en effet, faire des efforts souvent considérables, efforts musculaires, attentionnels, volontaires, pour tenir la bouche fermée, pour respirer par le nez, pour lutter contre la mauvaise habitude acquise, pour résister enfin au besoin qu'ils se sont créé de coordonner vicieusement les mouvements respiratoires ; et cette fatigue, et ce surmenage existent encore, même si l'on substitue aux mouvements actifs des mouvements passifs des membres : la respiration thoracique seule s'en trouve soulagée.

Cette insuffisance de traitement est tout à fait évidente si l'on veut considérer toutes les difficultés que l'on a à surmonter pour rétablir la respiration nasale, difficultés qui ont en elles-mêmes des causes d'échec thérapeutique. Je les résume ici, les ayant déjà passées précédemment en revue : *a)* dans un cas grave d'impotence nasale, nous avons à lutter contre une affection tenace, à point de départ périphérique, mais secondairement à une affection bulbaire et centrale ; *b)* dans une insuffisance grave, nous avons à combattre une atrophie générale ostéo-musculaire de tout l'appareil respiratoire à tous ses étages, une atrophie et une parésie du voile du palais, des ailes du nez, une atonie, une hyposthésie de la muqueuse naso-pharyngée.

En face de toutes ces difficultés, comment soutenir que des exercices de gymnastique respiratoire peuvent suffire ? Ils en surmonteront quelques-unes, ils en atténueront quelques autres ; mais quand elles seront toutes au complet, ce qui est presque la règle, ils deviendront à peu près impuissants. Est-ce à dire qu'il faut abandonner ces exercices ? Non. Ils sont indispensables, parce qu'ils développent la



respiration thoracique, toujours affaiblie chez les insuffisants; ils sont nécessaires parce que éléments importants de toute recoordination respiratoire, quelle qu'elle soit; mais ils doivent être complétés par d'autres pratiques thérapeutiques, si l'on veut faire de la rééducation respiratoire un traitement où rien ne soit laissé au hasard. De plus, ces exercices de gymnastique respiratoire ont parfois l'inconvénient, si la fonction nasale est très atteinte et les fosses nasales très étroites, de faire, pendant l'inspiration, ventouse sur la muqueuse naso-pharyngée qui se tuméfie, aspirée ainsi que les ailes du nez par le vide thoracique. Insisterai-je également sur le nombre de séances exigées par ce traitement, qui ne se trouve ainsi accessible qu'à de rares élus? Enfin, l'idée directrice de ce traitement est erronée, car pour développer ou réveiller la fonction nasale, pourquoi s'adresser, indirectement, à la fonction thoracique, qui ne se trouve atteinte que secondairement, et ne pas s'adresser de suite et directement à cette fonction nasale, pour l'entraîner, la développer, la rééduquer? Rendons au malade une respiration nasale physiologique, et la respiration thoracique par contre-coup, spontanément, s'améliorera et se développera d'autant.

Pour remédier à cette insuffisance thérapeutique, j'ai imaginé le traitement que je vais maintenant exposer<sup>1</sup> et que j'ai longuement expérimenté à l'hôpital Saint-Antoine, dans le service de mon maître, le Dr Lermoyez. Voici quelle en est l'instrumentation nécessaire :

- a) Une source d'air comprimé<sup>2</sup>;
- b) Un barboteur<sup>3</sup>;
- c) Des olives nasales spécialement établies<sup>3</sup>;
- d) Un appareil de suspension et de maintien pour ces olives<sup>3</sup>.

1. Société parisienne de laryngologie, séance du 11 décembre 1908.

2. Compagnie des gaz comprimés.

3. Maison Luer, constructeurs.



La source d'air comprimé peut être de deux natures différentes :

- 1° Air comprimé en bouteilles<sup>1</sup>;
- 2° Air comprimé par canalisation urbaine<sup>2</sup>.

Si l'on n'a qu'une légère consommation, l'air comprimé en bouteilles est plus avantageux, ne nécessitant pas d'installation parfois coûteuse. Au cas contraire, la canalisation urbaine est préférable, le prix de revient du mètre cube étant très minime. Dans tous les cas, il sera nécessaire d'avoir deux manomètres, un témoin renseignant sur la pression fournie par la ville ou par la bouteille, et dans ce dernier cas, avertissant de la vacuité prochaine; l'autre détendeur permettant de régler la pression utilisée de 0 à 1 kilo 500 maximum, ce qui donne un débit variable de 0 à 4 litres pour une inspiration lente et profonde. Cet air, par l'intermédiaire d'un tube de caoutchouc relié à un interrupteur permettant d'ouvrir ou de fermer le courant, sera amené à un barboteur en verre, flacon à deux tubulures, l'une pour l'arrivée de cet air, l'autre pour sa sortie, d'où un tube de caoutchouc long de 2 mètres le conduira à un tube métallique en U.

Ce barbotage est nécessaire :

1° Parce qu'il retient les poussières ou impuretés de l'air emmagasiné sous pression, entre autres de petites particules de plomb se détachant soit de la paroi interne des bouteilles, soit de la canalisation urbaine;

2° Parce qu'il humidifie l'air envoyé, empêchant une trop grande dessiccation de la muqueuse;

3° Parce qu'il est une sécurité pour le malade, tout excès de pression par manœuvre défectueuse des manomètres faisant sauter le bouchon du barboteur; aussi ne devra-t-il jamais être enfoncé à fond.

4° Si l'on se sert en même temps d'une source d'oxygène

1. Compagnie des gaz comprimés.
2. Compagnie Popp.

comprimé nécessairement en obus à débit réglable, pour augmenter la teneur en oxygène de l'air comprimé envoyé dans les poumons, le barboteur sert de mélangeur des gaz. Cette utilisation d'une source d'oxygène complémentaire est avantageuse, surtout si l'on fait usage de la canalisation urbaine, dont l'air pris en ville même est moins riche en principes vitaux que l'air emmagasiné dans des bouteilles et capté en pleine campagne hors des agglomérations. Cette saturation d'oxygène de l'air respiratoire est utile encore pour remonter rapidement l'état général chez certains sujets très anémiés et dont l'organisme est très au-dessous de son taux d'oxydation. C'est enfin un stimulant des muqueuses aériennes

En vue de cette utilisation l'appareil que je présente sous le nom de *Respirateur nasal à pression*, est muni (*fig. 1*) d'un distributeur de courant tel que l'on peut envoyer au malade à volonté de l'oxygène, de l'air ou un mélange de ces deux gaz.

5° Enfin, on peut au besoin, grâce à ce barboteur, charger l'air respiré de substances médicamenteuses : benjoin, laurier-cerise, menthol, gaïacol, etc.

Sur le tube en U dont j'ai précédemment parlé, auquel arrive par une des branches l'air du barboteur, s'adaptent deux tubes de caoutchouc courts et de petit diamètre, sur lesquels se montent finalement deux olives nasales spécialement établies. Ces olives en métal nickelé sont faites de deux conduits parallèlement superposés, absolument indépendants, séparés dans toute la longueur par une cloison horizontale; le conduit supérieur amène dans les fosses nasales l'air du barboteur; l'inférieur laisse en communication constante les fosses nasales avec l'extérieur, permettant ainsi des inspirations et expirations normales à l'air libre, la bouche fermée; il empêche également tout excès de pression dans les cavités de la face, dans le cavum et dans l'oreille moyenne; le voile du palais se soulève-t-il

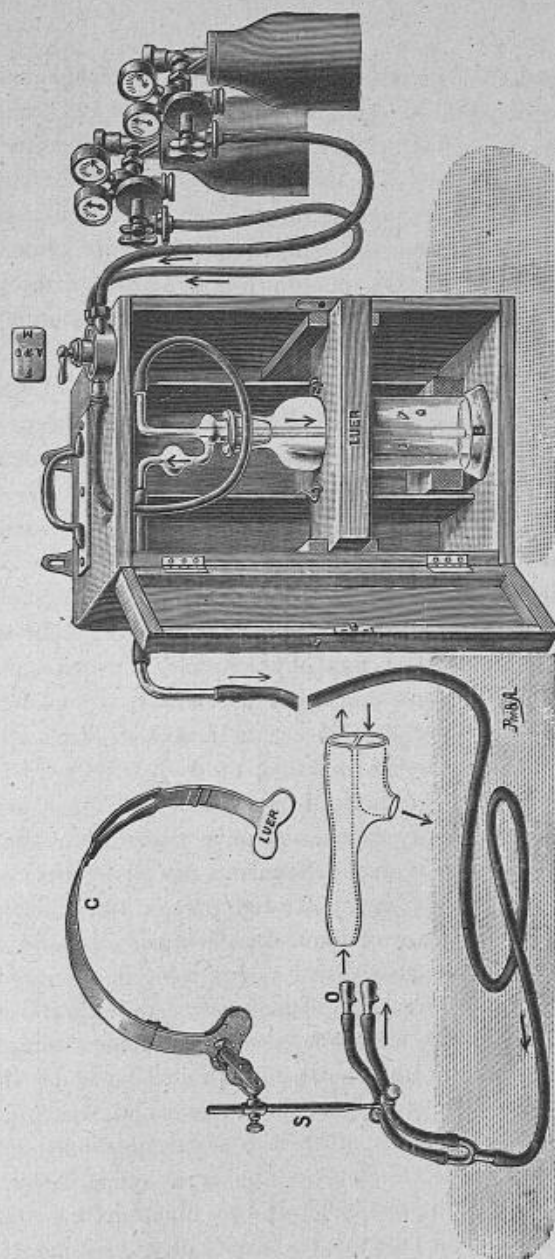


FIG. 1. — Respirateur nasal à pression.



pendant une inspiration, par exemple en parlant, l'air sous pression venant du conduit supérieur, après avoir balayé d'avant en arrière et d'arrière en avant la muqueuse nasopharyngée, ressort sans résistance sensible par le conduit inférieur, en faisant entendre un léger sifflement caractéristique. Ce conduit inférieur se termine extérieurement par une petite saillie, s'opposant à la pénétration trop profonde de l'olive dans la fosse nasale correspondante. Ces olives enfin ont, par elles-mêmes, une fois en place, l'immense avantage de maintenir les ailes du nez, flasques, minces, parésiées chez les insuffisants, de les maintenir absolument écartées de la cloison, les empêchant d'être aspirées par le vide inspiratoire. Bien au contraire, l'excès d'air inspiré les repousse avant de ressortir par le conduit inférieur et les écarte automatiquement, jouant le rôle pour ainsi dire d'un appareil mécano-thérapique (*fig. 1*).

Il me reste à décrire l'appareil de suspension et de contention qui permettra aux olives nasales, une fois introduites dans chacune des fosses nasales, de se maintenir en place : il est formé d'un casque semblable à ceux qui supportent les miroirs frontaux; on le fixe en arrière à l'aide d'une pince et d'un élastique, sur une partie quelconque des vêtements; sur ce casque se trouve articulée, mobile en tous sens, une tige pouvant elle-même, par glissement vertical, s'élever ou s'abaisser. Cette tige porte à son extrémité inférieure deux anneaux fixes, dans lesquels on introduit, pour les maintenir parallèles, les deux tubes de caoutchouc unissant les deux olives nasales au tube en U.

Le maniement de cet appareil est relativement simple : asseoir le sujet sur une chaise, bien droit, les épaules effacées, la tête droite et légèrement en retrait, les bras croisés derrière le dos pour bomber le plus possible le thorax. Mettre en place le casque et ses olives; réunir celles-ci au barboteur, régler la pression sur chaque manomètre à 100 ou 200 grammes, pour l'augmenter ensuite progressivement; la

bouche du sujet étant bien close lui faire exécuter en rythmant d'une main les temps respiratoires de la façon suivante : inspiration lente et profonde, petit repos, expiration assez rapide et totale, temps de repos plus long que le précédent, et ainsi de suite ; l'autre main pendant ce temps ouvrira ou interceptera, suivant le même rythme, le courant gazeux à l'aide de la manette du distributeur de courant. Ces exercices de rythme seront exécutés environ dix minutes à un quart d'heure à chaque séance. Quand le sujet aura acquis le rythme respiratoire, il sera alors aisé de varier les exercices et de les compléter même par des mouvements concomitants de gymnastique respiratoire, mais très simples, et à la condition que le sujet ne s'en trouve aucunement fatigué.

Je veux insister encore sur une excellente pratique, qui consiste à ne pas se contenter d'envoyer de l'air sous pression seulement pendant l'inspiration, mais aussi pendant l'expiration et sous la même pression ; il faut seulement suspendre le courant pendant le temps de repos qui suit l'inspiration et précède l'expiration. Par ce moyen :

1° On dilatera au maximum les ailes du nez qui se trouveront repoussées, d'une part par l'air expiratoire, d'autre part par l'air comprimé ressortant par le conduit inférieur après avoir, suivant sa pression, pénétré plus ou moins profondément dans les fosses nasales ;

2° On stimulera au maximum la sensibilité de la muqueuse nasale, cet air sous pression produisant, par l'obstacle qu'il rencontre à sa pénétration, une détente accompagnée d'une grande sensation de fraîcheur ;

3° Si l'on a soin, par des interruptions régulières de courant, de produire dans les fosses nasales des alternatives de pression et de dépression pendant l'expiration du sujet, on forcera le voile du palais à suivre ces mêmes alternatives, c'est-à-dire à s'abaisser et à s'élever plus ou moins rapidement, suivant que les interruptions de courant seront plus



ou moins rapprochées; et l'on contribuera ainsi à lui rendre sa souplesse, son élasticité, sa mobilité;

4° On prolongera dans de grandes proportions l'expiration et par suite les échanges respiratoires seront plus complets;

5° Enfin, on développera par ce moyen les muscles expirateurs et, par contre-coup, les antagonistes, les inspireurs; l'expiration, en effet, ne sera plus passive, mais active, les expirateurs se contractant sur la masse d'air emmagasinée dans le thorax pour la chasser.

Considérons maintenant les sensations subjectives accusées par le sujet : dès les premières séances, quelquefois à la première inspiration, le malade éprouve une sensation exquise de fraîcheur et de bien-être, non seulement dans le cavum, mais dans la trachée, parfois au niveau même du thorax, comme si les alvéoles les plus reculées se déplissaient à l'extrême et se trouvaient rafraîchies par ce véritable bain d'air. Si ces sensations subjectives ne sont pas ressenties après quelques séances, si les progrès fonctionnels ne se manifestent pas rapidement, si l'état général ne s'améliore pas très sensiblement, inutile de continuer; dès la sixième séance, on peut prévoir les résultats thérapeutiques, et si on les juge négatifs (ce qui n'est possible que chez les insuffisants), il faut réexaminer le malade, presque toujours alors redevable d'une intervention opératoire, car certainement la voie aérienne supérieure est trop étroite ou obstruée; chez les impotents, par ce traitement, il n'y a pas d'échecs possibles.

D'ailleurs, comme auxiliaire de ce traitement, en dehors des exercices de gymnastique respiratoire, dans les cas un peu difficiles, il est bon de faire avant chaque séance, de la faradisation et du massage vibratoire des ailes du nez et du voile du palais; j'en ai toujours obtenu d'excellents résultats.

Reste à fixer l'emploi du temps du malade rentré chez



lui. Il est des plus simples et peut se résumer ainsi : faire le plus souvent possible, la bouche fermée, de lentes et profondes respirations rythmées, et cela peut suffire, surtout si le malade met pendant ces exercices le petit dilateur des ailes du nez à ressort que j'ai présenté en janvier 1909 à la Société parisienne de laryngologie<sup>1</sup>; ce petit appareil ne prend point d'appui qu'à la face interne des ailes du nez, sans toucher à la cloison. Comme avantages : mise en place des plus faciles, impossibilité pour les ailes du nez de s'appliquer contre la cloison à l'inspiration;

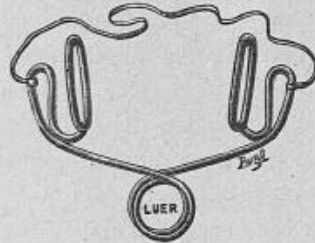


FIG. 2.  
Dilatateur des ailes du nez à ressort.

augmentation du champ inspiratoire, et par suite augmentation de l'excitant mécanique de la muqueuse respiratoire, c'est-à-dire de l'air courant; concentration de l'attention du malade sur ses fosses nasales; possibilité des exercices de résistance développant les ailes du nez, celles-ci se contractant activement sur le ressort; par contre, ce n'est pas un appareil de prothèse, mais de traitement (fig. 2)<sup>2</sup>.

Pour parfaire la guérison, des exercices de gymnastique respiratoire seront enseignés.

Au cours de la description de ce nouveau mode de traitement, j'ai énuméré les principaux avantages qu'il pou-

1. Société parisienne de laryngologie, séance du 8 janvier 1909.
2. Maison Luer, constructeurs.

vait présenter; j'insisterai sur un dernier avantage non moins important, non moins précieux : il réduit au minimum possible, surtout chez les insuffisants, presque toujours des enfants, le rôle de la volonté, de l'attention et de la fatigue, c'est-à-dire le rôle de l'effort physique et psychique. La fonction se trouve rééduquée pour ainsi dire automatiquement, à la grande satisfaction du patient et de son entourage, qui voit ainsi sa tâche des plus soulagées. Et ceci prouve que chez les impotents, ce n'est pas tant contre l'insuffisance de la volonté et de l'attention qu'il faut lutter, que contre une idée fixe, car, par ce mode de traitement qui réduit au minimum le rôle de la volonté et de l'attention, on est toujours absolument sûr de guérir un impotent. Je terminerai cette étude par la présentation de quelques observations. Ces malades ont d'ailleurs été présentés par moi à la Société parisienne de laryngologie<sup>1</sup>

#### OBSERVATIONS

##### 1° Insuffisance nasale.

OBSERVATION I. — Georges W..., onze ans, vient consulter le 28 février 1909; cet enfant a parlé fort tard; à quatre ans on le croyait muet; à huit ans, il parlait encore très mal. Il a des alternatives de nonchalance et d'excitation; veut-on lui faire exécuter lentement un mouvement quelconque : il est agité de secousses, de tremblements, de tics convulsifs. Il a toujours respiré la bouche ouverte, et ce nuit et jour; ses oreilles ont toujours coulé. A l'âge de sept ans, on l'opère de végétations, sans résultats: la fonction nasale et l'état général restent défectueux; quant à ses oreilles, elles continuent de couler. Le cavum, les fosses nasales, sont trouvés absolument libres, mais étroits; la voûte palatine est ogivale, le facies est étroit, allongé. Les taches respiratoires sont égales, mais petites. Les ailes du nez sont minces, accolées à la cloison, le voile du palais flasque. Le thorax est globuleux, l'abdomen saillant. Les périmètres thoraciques montrent des différences très insuffi-

1. Séance du 10 avril 1909.

santes entre l'inspiration et l'expiration : de haut en bas 3, 2, 2 centimètres. Les graphiques pris à l'enregistreur de Marey montrent que le sujet ne respire presque exclusivement que par ses sommets, fait que confirme l'auscultation. L'état général n'est pas fameux; l'enfant a maigri de 4 kilogrammes en huit mois; l'appétit est médiocre, le sommeil assez bon bien qu'agité; il ronfle continuellement.

Après trois semaines de traitement (10 séances), voici les résultats et les transformations obtenues : plus de ronflement; sommeil excellent; respiration nasale nocturne et diurne constante; augmentation de poids : 2 kil. 500; les ailes du nez sont maintenant mobiles et écartées de la cloison; la respiration est ample, profonde, régulière; les différences périmétriques du thorax ont augmenté de haut en bas, 6, 5, 4 centimètres au lieu de 3, 2, 2 centimètres.

L'état général s'est entièrement transformé: l'appétit, dès la première séance, a considérablement augmenté. Le caractère lui-même s'est modifié; l'enfant est plus gai, plus joueur, moins nonchalant, plus doux, plus affectueux. L'état des oreilles ne s'est que peu amélioré.

La guérison s'est maintenue depuis, et l'enfant continue à augmenter régulièrement de poids.

Obs. II. — Maurice M..., dix ans, a toujours eu des végétations, toujours respiré par la bouche nuit et jour. Ronfle bruyamment la nuit. Type d'adénoïdien complet; le thorax est remarquablement déformé. Le nez est libre, mais étroit et bourré de mucosités. Les périmètres thoraciques accusent une différence entre l'inspiration et l'expiration de 5, 3, 3 centimètres, en allant de haut en bas. La capacité spirométrique est de 1,500 centilitres. Les taches respiratoires sont petites, irrégulières. L'état général est mauvais, l'enfant pèse 55 kilogrammes; pas d'appétit; sommeil agité; des cauchemars le réveillent continuellement; fréquentes migraines. Le malade est opéré de végétations sans aucun changement. Trois semaines après l'opération, il m'est confié dans le service de M. Lermoyez, le 8 février 1909. Trois semaines après, en huit séances, le malade est entièrement guéri, et la guérison s'est maintenue.

Il a repris une respiration physiologique, calme, régulière, profonde et nasale. Sa capacité spirométrique a augmenté de



200 centilitres. Les différences périmétriques sont maintenant de 4, 6, 6 centimètres de haut en bas. Dès la deuxième séance, le mieux s'est fait très manifestement sentir. L'état général s'est totalement transformé; l'appétit, le sommeil sont excellents; il a augmenté de 1 kil. 500. Un mois après la dernière séance, il attrape un fort coryza qui bouche momentanément son nez; deux nouvelles séances ont suffi pour remettre tout en ordre. Vu l'état de son thorax, je lui ai appris quelques mouvements de gymnastique respiratoire à faire pendant trois mois consécutifs.

Obs. III. — Germaine L..., dix-neuf ans. Facies adénoïdien typique, elle a toujours respiré par la bouche. On l'opère sans résultats fonctionnels deux fois de végétations, à neuf ans et à dix ans. Depuis deux ans, l'état général est devenu mauvais; plus d'appétit, insomnies, cauchemars; elle dit avoir beaucoup maigri. Les fosses nasales sont extrêmement étroites, les ailes du nez très minces et accolées à la cloison. Les taches respiratoires sont petites, mais égales. Elle ne peut absolument pas se servir de son nez pour respirer; au moindre effort, et même en respirant par la bouche, elle est oppressée.

Jusqu'à la quatrième séance, les progrès sont très minimes; à la sixième, ils commencent à se dessiner; à la quinzième séance, la guérison est presque complète; la malade respire toute la journée par le nez; elle n'est plus oppressée; ne ronfle plus; l'état général s'est amélioré au point que son entourage lui-même s'en étonne. Toutefois la nuit, bien que ne ronflant plus, elle a encore parfois la bouche entr'ouverte.

Un mois après, au début de mars, un coryza aigu refait perdre à la malade la bonne habitude acquise; elle reste une quinzaine de jours dans cet état, puis, finalement, revient me voir: quatre nouvelles séances lui rendent à nouveau sa respiration nasale; je lui fais mettre sur la bouche le soir un bandeau de toile doublé de ouate hydrophile. Un mois après, je la revois; elle respire maintenant nuit et jour par le nez, et l'état général continue à s'améliorer.

Obs. IV. — Madeleine R..., dix ans. Depuis six ans environ présente les symptômes suivants: respiration buccale diurne et nocturne, ronflements, cauchemars; quelques croûtes

légèrement odorantes dans les fosses nasales, dues à la stagnation de mucosités très abondantes. Les ailes du nez, très peu mobiles, s'appliquent à la cloison à l'inspiration. Elle est opérée il y a cinq ans de végétations; il y a un an, on lui fait des cautérisations nasales, le tout sans grands changements. Actuellement le nez et le cavum sont libres et suffisants; la fosse nasale gauche est un peu plus large et respire mieux que la droite. L'état général est assez bon. La respiration thoracique est suffisante. L'enfant pèse 42 kil. 500. En quinze jours de traitement (8 séances), tous les troubles fonctionnels ont absolument disparu; la respiration nasale est constante. L'état général est tout à fait bon. L'augmentation de poids est de 1 kil. 300. La guérison a persisté malgré un fort coryza qui a duré huit jours.

## 2° Impotence nasale<sup>1</sup>.

Obs. V. — Henry G..., quatorze ans, grand garçon, maigre, pâle, dont les extrémités, oreilles, nez, mains, sont cyanosées; il se tient voûté, le corps plié en avant et s'appuie au premier meuble rencontré, tant il est fatigué. Le regard est vague, triste; on le soutient pour lui faire monter les quelques marches du service. Le moindre effort, le moindre mouvement même l'opprime. L'appétit est nul, les nuits sont pour lui des heures d'insomnie et de cauchemars; il est oppressé et se réveille en sursaut sans souffle; et quand par hasard il dort, il ronfle épouvantablement.

L'état général est des plus mauvais; l'amaigrissement ne cesse d'augmenter. Les joues sont creuses, les yeux cerclés, les épaules tombantes et rejetées en avant. Le pouls est petit, irrégulier; le malade se plaint de migraines presque quotidiennes. Il a de fréquentes épistaxis. Il n'a plus goût à rien, il se désintéresse de tout et gémit du matin au soir. Et cet état, avec des hauts et des bas, dure depuis quatre ans.

Il a tous les hivers des bronchites à répétition localisées au côté gauche. On le soigne depuis plusieurs années pour tuberculose pulmonaire; repos, suralimentation.

Il continue à tousser nuit et jour avec accès de suffocation. A l'examen, on constate que ce sujet n'a aucun des

1. Voir observations dans *Annales des maladies de l'oreille et du larynx*, oct. 1901, n° 10 (L'importance fonctionnelle nasale).



stigmates de l'insuffisance nasale; le nez est très libre, le cavum vaste, la voûte palatine large, les dents bien plantées; aucun soupçon de végétations antérieures ou présentes; le malade n'accuse que des coryzas aigus fréquents. Les taches respiratoires sont larges, égales; si, le malade fermant la bouche, on place dans le champ respiratoire nasal une feuille de papier à cigarettes par exemple, on voit celle-ci attirée fortement, venir s'accoler à l'orifice narinaire; cependant le sujet prétend ne pouvoir respirer du nez, et asphyxie; aussi se hâte-t-il d'ouvrir la bouche; en réalité, il ne sent pas l'air passer dans ses fosses nasales, mais l'air peut passer. Les différences périmétriques de son thorax sont suffisantes, mais il ne sait pas dilater suffisamment son thorax à chaque respiration: la respiration est courte, superficielle. Quant au sommet gauche, il semble effectivement atteint, mais assez légèrement. A la suite de cet examen, j'ai posé le diagnostic d'impotence nasale type avec anoxémie consécutive. Les résultats du traitement ont confirmé ce diagnostic. Dès la première séance, en effet, à la première inspiration d'air comprimé, le sujet éprouve une fraîcheur exquise, non seulement dans les fosses nasales, mais aussi dans toute la cage thoracique; il lui semblait se trouver sur une haute montagne et en respirer l'air pur et léger. En quelques jours de ce traitement, j'ai pu assister à une véritable résurrection. Je passerai rapidement sur toutes les phases de cette guérison.

Trois semaines après la première séance, le malade avait augmenté de 5 kil. 500, la respiration nasale physiologique lui était entièrement rendue. Plus de cauchemars, plus de céphalée, plus d'insomnie, plus de fatigue; le jeune homme dévore, a repris toute son activité, ses jeux, ses distractions, son travail. Plus d'épistaxis, plus de toux. Et cela, après 12 séances. Depuis, d'ailleurs, il a encore augmenté de 3 kilogrammes; il a engraisé au point d'être méconnaissable, le pouls est redevenu normal; plus d'oppression, plus de cyanose des extrémités.

Obs. VI. — Élise J..., seize ans. Nerveuse à outrance; persuadée qu'elle a un obstacle respiratoire, tantôt elle localise son mal dans les fosses nasales, tantôt dans l'arrière-nez, tantôt dans la gorge. Aussi, depuis deux ans, a-t-elle nuit et jour la bouche ouverte, et comme conséquences: ronflement, céphalée, oppression d'effort. L'état général est insuf-



fisamment bon, elle est fortement anémiée; l'appétit est mauvais et le sommeil léger. Les fosses nasales sont très vastes.

Après quatre séances d'aération, l'idée fixe de la malade est détruite, et ce définitivement; quatre autres séances achèvent de lui rendre une respiration normale; l'état général est maintenant excellent; elle a augmenté de 4 kilogrammes et tous les troubles dont elle souffrait ont disparu.

OBS. VII. — Mélanie G..., trente-neuf ans. Depuis six ans se plaint de migraines, de névralgies; sa respiration depuis six ans est exclusivement buccale. Elle s'est fait enlever le cornet inférieur droit, sans résultat; on lui fit également des cautérisations.

A l'examen, le nez est libre, très large même; les taches respiratoires sont très étendues. La malade, extrêmement nerveuse, est persuadée qu'elle ne peut et ne pourra jamais respirer par le nez, parce que, dit-elle, elle a quelque chose qui le bouche. En cinq séances, la malade reprend une respiration nasale physiologique qui résiste à un coryza aigu. La malade se plaignait également de bourdonnements d'oreille; ceux-ci n'ont pas été améliorés.

## OTITE MOYENNE AIGÜE ET LABYRINTHITE AIGÜE

Par le Dr A. HAUTANT, de Paris.

L'infection aiguë, qui habituellement se cantonne à l'oreille moyenne, peut, dans des cas tout à fait exceptionnels, envahir presque simultanément la caisse et le labyrinthe. En quelques heures, en quelques jours, on assiste au développement d'une otite moyenne aiguë et d'une labyrinthite aiguë; il s'agit alors d'une véritable *panotite aiguë*.

L'observation qui suit a trait à un cas de ce genre. En dehors de sa rareté, son examen détaillé montre : 1<sup>o</sup> la difficulté d'interprétation des résultats de l'examen acou-

métrique, dans le cas de surdité unilatérale, et l'impossibilité fréquente de rapporter cette surdité à une lésion labyrinthique ou bien à l'oreille moyenne; 2° la rétrocession complète des phénomènes inflammatoires par la simple ouverture du tympan, mais la persistance définitive de l'altération fonctionnelle du labyrinthe.

OBSERVATION. — H..., vingt ans, entre à l'hôpital Saint-Antoine dans le service otologique de M. Lermoyez pour une suppuration aiguë de l'oreille droite avec surdité et vertiges.

*Commémoratifs.* — Aucune affection auriculaire antérieure. Excellent état général.

Le 18 mars 1909 : otite moyenne aiguë droite.

Le 22 mars : écoulement d'oreille spontané.

Le 23 mars : vertiges caractérisés surtout par des troubles de l'équilibre; le malade dit qu'il marchait en titubant, mais ces troubles n'ont pas été assez intenses pour le forcer à garder le lit. En même temps sont survenus des bourdonnements d'oreille intenses, comparés au bruit d'une chute d'eau. Depuis cette date, vertiges et troubles de l'équilibre ont persisté.

*État actuel.* — (3 avril 1909). L'écoulement de l'oreille est peu abondant, séreux, de couleur jaune-grisâtre et d'odeur fétide. Au dire du malade, l'écoulement pendant les premiers jours avait été très abondant et sanguinolent.

Le tympan est rouge foncé, non bombé; il présente une perforation antéro-inférieure par laquelle le Valsalva passe facilement.

L'examen de la mastoïde ne révèle rien d'anormal.

Pas de céphalée. Pas de nausées, ni de vomissements. Température : 37°5.

*Examen acoumétrique.* — L'oreille gauche est normale. Examen de l'oreille droite :

a) Audition aérienne : voix haute, 1<sup>m</sup>50.

Voix chuchotée, 20 centimètres. Le chiffre « six » est perçu à 15 centimètres. Le chiffre « huit » est perçu à 40 centimètres. Cette distance reste invariable que l'oreille droite, malade, soit ouverte ou fermée.

Diapasons : les diapasons graves ne sont pas perçus par voie aérienne. Les diapasons aigus paraissent très faiblement perçus; mais il est nécessaire de les frapper assez

fort et leur audition ne disparaît nullement quand on ferme le conduit auditif droit (côté malade). Vraisemblablement, ils sont donc perçus en réalité par l'oreille saine.

La limite supérieure des sons est peu raccourcie : 19,000 vibrations doubles (sifflet d'Edelmann).

Montre air et acoumètre Politzer non perçus.

b) Audition osseuse: Weber nettement latéralisé à l'oreille saine. En fermant et en débouchant alternativement le conduit auditif sain, le malade accuse des variations du son; cette recherche est négative du côté sain.

Schwabach (diapason c = 128 vd., sans pied, entendu normalement 16 à 18 secondes), un peu diminué = 13 secondes.

Diapason mastoïde droite : 15 secondes. Rinne négatif : — 15 secondes.

Diapason mastoïde gauche : 16 secondes.

Montre os : perçue seulement sur la région moyenne de la mastoïde, non perçue sur les régions temporale et préauriculaire.

Acoumètre Politzer os : il est perçu.

La paracentèse du tympan est pratiquée largement; elle fait sourdre quelques gouttes de liquide séreux. Les épreuves acoumétriques aériennes ne sont nullement modifiées par cette paracentèse.

Formule acoumétrique :

Schwabach : 13".

	AD.	—	O	+	+	0,20	1 <sup>m</sup> 50
W		R.	Ha	Hm	P	v	V
AS.	+	+	+	+			

*Examen de l'appareil vestibulaire.* — Légers vertiges spontanés : il semble au malade qu'il marche par moments comme un homme ivre; il se sent entraîné vers la droite.

Pas de Romberg. Saut en avant, pieds joints et yeux fermés : le malade s'avance en zig-zag et finalement tombe à droite. Placé sur le plan incliné, il oscille à la plus petite inclinaison quand il a les yeux fermés. La rotation sur un fauteuil ne provoque qu'une très légère sensation de contre-rotation.

Épreuves nystagmiques : a) Nystagmus spontané (N. S.) bilatéral, surtout accentué à gauche (côté sain). A travers des lunettes dépolies, nystagmus horizontal vers la gauche.



b) Épreuve de la compression aérienne dans le conduit auditif (A) : négative.

c) Épreuve de rotation (PN. H), faite avec des lunettes. Après rotation à gauche, il ne survient aucun nystagmus à droite, mais il y a suspension momentanée du nystagmus spontané dirigé à gauche. Après rotation à droite, le nystagmus spontané gauche est exagéré pendant 10 à 15 secondes.

d) Épreuve calorique (NC.). A droite, faite avec de l'eau chaude, elle ne modifie nullement le nystagmus spontané; il en est de même de l'épreuve à l'eau froide. Le sujet n'accuse également aucune sensation vertigineuse.

A gauche, l'eau froide provoque, à travers les lunettes dépolies, un nystagmus vertical à grandes secousses ascendantes, très nettes. Le malade accuse en même temps une sensation de déplacement de son corps et des objets environnants suivant un plan vertical.

Formule nystagmique :

$$\begin{array}{ccccccc} & AD & O & O & ? & & \\ NS. & & A & NC. & PN.H. & P.N.R. & \\ & \swarrow AS. & & = & 15'' & & \end{array}$$

*Traitement* : Pansement sec occlusif.

Ponction lombaire : 10 C<sup>2</sup>, liquide clair qui s'écoule sous forte pression. Aucun élément figuré. A la suite de cette ponction, céphalée violente pendant plusieurs jours; aucune variation dans les vertiges et dans les bourdonnements; elle provoque en outre, tout d'abord, une chute brusque de la température : 36°2, puis le malade jusque-là apyrétique, fait 38°5 et pendant cinq jours oscille autour de 38°.

Le 20 avril 1909, la suppuration est tarie définitivement.

Le 8 mai 1909, examen local : pas de suppuration. Tympan encore rosé. Pas de douleurs de tête. Bon état général.

*Examen acoumétrique.* — Bourdonnements assez accentués. Malgré la disparition absolue de toute suppuration depuis 20 jours, la formule acoumétrique est semblable à ce qu'elle était lors de l'entrée à l'hôpital.

Surdit  de l'oreille droite. Audition air : voix chuchot e, 15 centim tres; les diapasons ne sont pas per us par la voie a rienne.

Audition os : Weber, nettement localis    gauche; Schwabach, 10   12 secondes; Rinne n gatif   droite.

*Examen vestibulaire.* — De temps à autre, légers troubles vertigineux, surtout à l'occasion de mouvements et dans la marche.

Nystagmus spontané : persiste léger, dans les deux directions extrêmes du regard, en position horizontale à gauche, en situation horizontale et oblique à droite. Disparition du nystagmus spontané à travers des lunettes et en position oculaire directe.

Nystagmus provoqué : a) Épreuve de compression aérienne négative. b) Épreuve de rotation : PN. H droit, 6 à 7 secondes; PN. H gauche, 15 à 18 secondes. c) Épreuve calorique : à droite l'injection d'eau à 10° pendant cinq minutes ne provoque aucun nystagmus ni aucune sensation vertigineuse. Pratiquée à gauche, avec de l'eau à 20°, au bout d'une minute et demie apparaît à travers les lunettes dépolies un léger nystagmus horizontal droit; l'inclinaison de la tête sur l'épaule droite exagère très nettement le nystagmus.

En résumé, il s'agit dans ce cas d'une otite moyenne aiguë suppurée avec labyrinthite diffuse aiguë; il y a eu guérison spontanée des phénomènes infectieux, mais les fonctions vestibulaire et auditive restent abolies.

L'abolition fonctionnelle des canaux semi-circulaires a été mise facilement en évidence par les épreuves calorique et de rotation. La persistance du résultat négatif de ces épreuves, pratiquées à différentes reprises et notamment trois semaines après la cessation de tout écoulement, fait admettre qu'il s'agit maintenant d'une destruction fonctionnelle définitive des canaux semi-circulaires.

Beaucoup plus difficile est l'interprétation de la formule acoumétrique. Tout d'abord il semble qu'il s'agit là simplement d'une surdité tenant à l'oreille moyenne, en effet : le Rinne est négatif; la voix chuchotée est encore perçue à 0<sup>m</sup>10 ou 0<sup>m</sup>15; il y a conservation de la perception osseuse du côté malade par la montre, l'acoumètre Politzer, et les diapasons (il n'y a qu'une légère diminution de la conduction osseuse, 12'' au lieu de 15'', 18''); il n'y a pour

ainsi dire pas de raccourcissement de la limite supérieure des sons.

Cependant en examinant attentivement les épreuves acoumétriques, on remarque : 1° que le Weber est latéralisé du côté sain ; 2° que l'audition à la voix chuchotée du côté malade n'est nullement modifiée, que l'on tienne le conduit auditif du côté malade ouvert ou fermé ; 3° que le degré très accentué de la surdité n'est nullement en rapport avec l'état de l'oreille moyenne et n'a pas varié depuis le début des accidents, malgré la disparition de la suppuration. Il est donc vraisemblable d'admettre que l'état de l'oreille interne joue le rôle principal dans l'étiologie de cette surdité.

Deux arguments appuient cette interprétation : 1° l'examen des canaux semi-circulaires a montré dès le début que le labyrinthe était touché par l'infection, et plus tard que cette destruction était définitive. Il est logique d'admettre la même explication pour la surdité ; il y a eu, non labyrinthite circonscrite, qui est une lésion exceptionnelle, mais labyrinthite aiguë diffuse avec extension au limaçon.

2° Il est possible d'identifier la formule acoumétrique présentée par notre malade, en la comparant à celle que présentent les sujets qui ont subi la trépanation du labyrinthe. En voici un exemple, pris parmi 8 cas semblables :

G..., quinze ans, a été trépané du labyrinthe gauche. Résection de tout le bloc des canaux semi-circulaires. Ouverture large du promontoire : le vestibule était rempli de pus. Ouverture du limaçon. Curetage des cavités de l'oreille interne.

Épreuves acoumétriques. Audition aérienne : voix de conversation, 1 mètre. Voix chuchotée, 10 centimètres ; tantôt le sujet perçoit simplement un bruit et ne peut pas répéter le chiffre prononcé ; d'autres fois il perçoit le chiffre « huit » à 30 centimètres. Aucun diapason air n'est perçu.

Audition osseuse : le Weber est indifférent, parfois il est latéralisé au côté sain. Le Schwabach + vertex, 12 secondes ;



mastoïde droite, saine, 15 secondes; mastoïde gauche, trépanée, 12 secondes. Le Rinne est négatif du côté trépané : — 12.

L'acoumètre Politzer et la montre os sont perçus.

Cette formule acoumétrique montre que chez ce trépané labyrinthique il y a abolition de la conduction aérienne, avec conservation de la conduction osseuse. Il est évident que le diapason, la montre et l'acoumètre, placés sur la mastoïde de l'oreille trépanée, sont en réalité perçus par le labyrinthe sain.

Mais le malade n'en a pas conscience et de là vient l'erreur. Un esprit non prévenu en déduirait qu'il y a conservation de la perception osseuse du côté trépané. N'était la connaissance de l'acte opératoire, il serait difficile de localiser le siège de cette surdité.

La formule acoumétrique de notre malade est identique à celle des trépanés labyrinthiques. On peut donc admettre qu'il s'agit d'une lésion de l'oreille interne.

On saisit ainsi toute l'importance des épreuves nystagmiques. La formule acoumétrique est, *au point de vue pratique*, incapable de faire rapporter, sans crainte d'erreurs, une surdité unilatérale à une cause labyrinthique. Seule la coexistence du résultat négatif des épreuves nystagmiques permet de poser ce diagnostic. C'est ainsi que chez le malade qui fait l'objet de notre observation, il a été possible dès le début de l'otite aiguë, d'incriminer le labyrinthe comme cause de la surdité et par suite de prévoir de suite que cette surdité serait totale et vraisemblablement définitive.

Il nous a paru inutile dans ce cas, *qui ne présentait aucun signe de complications*, de pratiquer une intervention chirurgicale sur le labyrinthe. En effet, la paracentèse a été suffisante pour assurer le drainage de la suppuration; l'absence de signes locaux de mastoïdite ainsi que de mani-

festations méningées indiquaient qu'il n'y avait aucune rétention.

Dans un cas semblable, communiqué à la Société médicale des hôpitaux par M. Paul Laurens (15 novembre 1907), la même conduite a été suivie. Cependant il y avait en outre des signes de réaction méningée (polynucléaires en histolyse et cultures positives du liquide), mais il n'y avait aucun signe de collection suppurée, ce qui rendait inutile tout acte chirurgical. Et la guérison est ainsi survenue spontanément.

Un autre argument milite en faveur d'un traitement d'attente. Quand on se trouve en présence d'une otite avec labyrinthite aiguë, sans signes mastoïdiens ni complications méningées, il n'est pas alors possible de savoir si cette labyrinthite guérira avec destruction fonctionnelle définitive ou au contraire si l'on ne peut pas espérer la *restitutio ad integrum*. J'ai vu ainsi le labyrinthe recouvrer son excitabilité, à la suite d'une labyrinthite aiguë développée au cours d'une otorrhée chronique (Société parisienne d'otologie, janvier 1909). Il s'agissait dans ce cas d'une labyrinthite aiguë, caractérisée par un nystagmus spontané dirigé vers le côté sain avec inexcitabilité complète des canaux, et par une réaction vertigineuse intense qui tint le malade couché pendant huit jours. L'intervention chirurgicale fut réduite à un évidement simple. Trois semaines après cette intervention, il y eut retour de l'excitabilité des canaux semi-circulaires, et actuellement, après guérison de la cure radicale, l'audition à la voix chuchotée se fait à 2 mètres du côté malade.

---

## VOLUMINEUX ANGIOME PÉDICULÉ

### DU PAVILLON DE L'OREILLE

Par le D<sup>r</sup> L. LEVESQUE, oto-rhino-laryngologiste suppléant  
des hôpitaux de Nantes.

Il nous a été donné d'enlever une tumeur angiomateuse du pavillon de l'oreille, intéressante d'abord par son volume et aussi par sa nature histologique.

OBSERVATION. — Il s'agit d'un homme de trente-six ans qui, depuis l'enfance, portait sur la face supéro-interne du pavillon de l'oreille gauche une tumeur d'abord très petite, mais dont le volume augmenta sensiblement au point de devenir pour le malade une véritable infirmité.

A la partie supérieure de la face interne du pavillon de l'oreille, on trouve une tumeur de la grosseur d'un œuf de pigeon, avec un pédicule de 1 centimètre et demi de diamètre, inséré dans la gouttière de la face interne du pavillon, répondant à l'anthélix, séparé du sillon céphalo-auriculaire par un espace de 4 à 5 millimètres. Par son poids, la tumeur abat complètement le pavillon de l'oreille.

A ce niveau, la peau contient un lacis de grosses veines et rappelle la peau du scrotum. La tumeur, très mobile, est adhérente au cartilage par son pédicule; elle est mollassse, et à l'intérieur on sent des parties plus dures, irrégulières. Pas de réduction par la pression. La peau n'est pas adhérente à la tumeur sauf au niveau du pédicule. La tumeur est opaque; pas de battements, pas de bruits de souffle à son niveau.

Sur la face inférieure, trajet fistuleux qui n'est autre que l'orifice d'un petit kyste sébacé dont le contenu a été évacué un mois auparavant.

Le développement s'est fait d'une façon régulière; le volume semble augmenter, au dire du malade, par toutes les causes favorisant la congestion veineuse de la tête.

Hémorragie assez abondante survenue il y a quatre ou cinq mois à la suite d'une plaie légère de la tumeur.

Ablation de la tumeur avec anesthésie locale à l'alypine;



énucléation facile; tumeur très saignante; ligature en masse et solide du pédicule qui se dirige vers la partie supérieure du sillon céphalo-auriculaire et dont le diamètre a 1 centimètre.

La cicatrisation se fit par première intention. Craignant des rétractions cicatricielles pouvant déformer le pavillon, nous avons eu soin de laisser un pédicule cutané qui pouvait paraître exagéré. Nous conseillons au malade de porter la nuit un bonnet auriculaire pour corriger l'écartement du pavillon.

L'examen histologique a montré qu'il s'agissait d'un angiome en voie de transformation fibreuse.

Le malade, revu six mois après, ne présente plus aucune déformation du pavillon et la tumeur n'a pas récidivé.

La peau s'est rétractée au niveau de la cicatrice et nous nous félicitons d'avoir laissé à ce niveau un très long pédicule cutané.

Les angiomes du pavillon de l'oreille sont des tumeurs rares, surtout les volumineux angiomes.

L'intervention sanglante est la meilleure méthode de traitement de ces tumeurs lorsqu'elles sont bien pédiculées.

Étant donnée la rétraction des tissus de cicatrice au niveau du pavillon de l'oreille, il est important d'exagérer la longueur des lambeaux cutanés.

---

#### TRAITEMENT

### DE CERTAINES AFFECTIONS DU LARYNX

#### PAR LA SISMOTHÉRAPIE

Par le D<sup>r</sup> P. Maurice CONSTANTIN, de Marseille.

La sismothérapie n'est pas encore entrée d'une façon courante dans la pratique oto-rhino-laryngologie pour la

bonne raison que l'on n'est pas encore fixé d'une manière précise sur les applications et sur les indications de ce procédé thérapeutique.

Certains confrères, tout comme moi-même, ont essayé du massage vibratoire dans quelques affections du nez et des oreilles. Je me propose de publier prochainement le résultat de mes observations en oto-rhinologie, me bornant à signaler aujourd'hui les services que peut rendre la sismothérapie dans certaines affections du larynx.

L'outillage nécessaire est assez simple. A l'extrémité du flexible de notre tour électrique, on adapte un manche vibrateur terminé par une sphère sur laquelle se vissent les concusseurs. Dans la sphère tourne un excentrique dont la rotation imprime à l'ensemble de l'appareil un déplacement circulaire autour de son axe. La vitesse pratique doit être de 1,800 tours à la minute au moins. Le disque excentrique peut être plus ou moins excentré, suivant que l'on veut donner aux vibrations une amplitude plus ou moins grande. Le sommet de la sphère appliqué sur le malade donne des effets de vibration et de trémulation. En l'appliquant par côté, on obtient des effets de choc et de percussion. On combine les divers effets et on les gradue à son gré en changeant constamment la sphère de position pendant son application sur la région à traiter.

L'avantage de ce système consiste surtout dans l'emploi de la sphère dont le mouvement vibratoire est produit par la rotation de l'excentrique qu'elle recouvre, et sans chocs. Beaucoup d'appareils allemands produisent la vibration par une rotule tournant dans la partie appliquée au malade. Parfois, cette partie se met aussi à tourner et peut blesser le patient.

Avec le dispositif décrit ici succinctement, et dont il existe en France un certain nombre de types analogues, cet inconvénient ne peut pas se présenter. Je n'ai eu qu'à me louer de cet outillage, construit avec beaucoup de soin par

M. François, qui a réalisé une mise au point parfaite. Les concusseurs métalliques à branches, qui vibrent comme un diapason, sont bien préférables aux concusseurs en ébonite de toutes formes; ils offrent l'avantage d'être facilement stérilisables et de ne pas se casser.

J'ai l'habitude de commencer d'abord par promener la sphère dans toutes les positions, dans la région antérieure du cou, à droite et à gauche du larynx, en évitant soigneusement la saillie anguleuse du cartilage thyroïde, sur laquelle la sphère donnerait des chocs trop violents et même douloureux. Au bout de cinq minutes de massage par la sphère, j'arrête le moteur, je visse au sommet de la sphère le concusseur entre les branches duquel je saisis le larynx, au niveau de la pomme d'Adam, sans serrer, et je remets en marche. Au bout de dix minutes, nouvel arrêt. Le concusseur est vissé sur le côté de la sphère, et après dix minutes encore d'application, la séance est terminée. Le malade éprouve une vive sensation de chaleur dans la région pré-laryngée et des fourmillements dans la peau du cou, accompagnés d'un soulagement et d'un bien-être immédiats.

Le massage vibratoire ne paraît guère indiqué dans le traitement des affections aiguës du larynx. Cependant je l'ai employé, et avec succès. La rougeur intense de la peau consécutive à l'application du concusseur constituant une sorte de révulsion cutanée, j'ai pensé que cette légère révulsion associée à des effets de vibration et de trémulation ne devait pas être nuisible dans les congestions passagères presque subites, fréquentes surtout chez les orateurs et les chanteurs.

Mon premier essai fut pour une chanteuse atteinte d'aphonie brusque et presque complète après une série de représentations beaucoup trop rapprochées et dans un rôle exigeant une voix plus aiguë que la sienne.



OBSERVATION. — Le larynx était congestionné et la congestion était surtout localisée aux cordes vocales. Après vingt minutes de massage pratiqué avec des vibrations d'une amplitude moyenne, la jeune femme accusa une sensation de délassement. La voix chuchotée, presque douloureuse auparavant, était émise sans aucune gêne. Je mis la malade au silence absolu et j'instituai le traitement interne banal employé en pareil cas. Cela se passait le matin. Dans la soirée, environ cinq heures après, deuxième séance de massage. La voix parlée, quoique difficile, est possible. Les cordes vocales sont un peu moins congestionnées et le reste du larynx a à peu près repris sa teinte normale à l'exception de l'épiglotte.

Je revois la patiente le lendemain matin, après vingt-quatre heures de silence absolu, et j'ai le plaisir de constater le retour de la voix parlée et chantée, mais encore avec une mogiphonie très marquée. Troisième séance de massage vibratoire, puis pulvérisation de quelques gouttes d'une solution très faible d'adrénaline. Sur mon conseil, la malade rentrée chez elle essaye de faire quelques exercices vocaux sans donner toute sa voix. Dans l'après-midi, quatrième séance de sismothérapie. Les cordes sont à peine rosées et il persiste un peu d'enrouement appréciable surtout dans la voix parlée. Épiglote normale. Je fais une deuxième pulvérisation d'adrénaline.

Le soir même, ma patiente se faisait applaudir dans un rôle en rapport avec sa voix. Les notes élevées avaient presque leur pureté habituelle, et les notes graves, un timbre un peu étrange. Le médium était parfait et l'artiste put arriver à la fin de la représentation sans défaillance et sans trop grande fatigue. Pendant la semaine qui suivit, je fis encore trois ou quatre massages. Cela acheva de ramener tout à fait la voix dans son état normal.

Depuis lors, j'ai eu l'occasion de traiter par ce même procédé un certain nombre de cas analogues. Si j'ai donné trop de développement à l'observation qui précède, c'est parce qu'elle représente un cas assez banal que j'ai rencontré souvent avec quelques petites différences de détail.

Les résultats n'ont pas toujours été aussi brillants que dans le cas qui nous occupe; mais l'influence favorable du traitement sismothérapique sur l'évolution et la durée réduite de l'affection s'est montrée d'une façon manifeste.

Dans quelques affections anciennes, chroniques, difficilement curables, maladies caractérisées par une modification de la muqueuse, de la musculature du larynx, un défaut d'élasticité des cordes relâchées, distendues, j'ai vu la tonicité musculaire reparaitre au bout de quelques semaines de traitement. Ce sont le plus souvent des parakinésies nerveuses accompagnées de mogiphonie, et, si l'on veut, des névroses professionnelles dues au surmenage et au malmenage vocaux. Quelquefois très longue et difficile à prévoir, la durée du traitement lasse les malades avant que la guérison ou tout au moins une amélioration suffisante ne soit survenue.

J'ai eu cependant des résultats très satisfaisants : chez un chanteur comique ayant abusé des notes suraiguës pour donner à sa voix des intonations grotesques; chez un officier; chez une jeune fille de dix-huit ans enrouée depuis près de dix ans à la suite d'une longue coqueluche; chez un avocat, sur le point d'abandonner le barreau pour une véritable asthénie du larynx contrastant avec un état général parfait mentalement et physiquement.

Même associée à la galvanisation et à la faradisation, la sismothérapie ne s'est pas montrée efficace : dans trois cas de paralysie, l'une d'origine bulbaire, les deux autres d'origine corticale; dans deux cas de myosite syphilitique et dans un cas très net d'ataxie des cordes vocales.

En résumé, il me semble que la sismothérapie peut rendre au laryngologiste, dans certaines circonstances, des services très réels. Les vibrations propagées jusqu'aux fibres musculaires doivent réveiller leur contractilité, produire une excitation légère sans doute, mais d'une efficacité certaine. Les aphonies aiguës plus ou moins complètes par

surmenage ou malmenage; les congestions passagères des cordes sans cause infectieuse bien apparente; les névroses laryngées professionnelles, les paralysies et parakinésies hystériques, et peut-être la dysphonie nerveuse chronique de Brissaud sont autant d'indications pour la sismothérapie, qui paraît au contraire contre-indiquée dans les affections spasmodiques aiguës ou chroniques de la glotte.

---

CONTRIBUTION

A L'ÉTUDE DES STÉNOSES LARYNGÉES GRAVES

PAR LA LARYNGOSTOMIE

Par le D<sup>r</sup> P. DELOBEL, de Lille.

Les récentes études de l'école lyonnaise parues ces deux dernières années, et à leur suite les publications qu'elles ont suscitées en France et à l'étranger ont érigé, semble-t-il, la *laryngostomie* comme méthode de choix dans le traitement des laryngosténoses graves.

Il nous semble intéressant d'apporter notre contribution à cette étude en relatant deux cas de sténose laryngée traités et guéris par cette méthode.

OBSERVATION I. — Je fus appelé, le 2 juin 1908, par mon ami le D<sup>r</sup> Beauvois, de Mortagne-du-Nord, pour examiner un de ses malades : jeune homme de vingt-cinq ans, très vigoureux, trachéotomisé par lui *in extremis*, six semaines plus tôt pour des accidents de laryngo-typhus.

Au moment de l'examen, la guérison des accidents typhiques était complète, mais toute tentative d'ablation de la canule était immédiatement suivie de tirage et de menace d'asphyxie.

Comme d'habitude chez les trachéotomisés, le relâchement de l'épiglotte prolabée en arrière, rendait l'examen



laryngoscopique très difficile; une énergique contracture de la base de la langue ne cédaît qu'incomplètement à de larges applications d'une solution concentrée de cocaïne-adréaline et contribuait à rendre l'examen plus difficile.

Comme d'habitude aussi, toute tentative d'application d'un releveur de l'épiglotte était immédiatement suivie d'une contraction spasmodique de tous les muscles de la gorge et de la glotte et rendait impossible tout diagnostic précis.

En somme, je ne pus me rendre compte que de la mobilité persistante des aryténoïdes et d'un œdème rouge des bandes ventriculaires, sans arriver à voir les cordes proprement dites ou la fente glottique.

Il fut convenu avec le D<sup>r</sup> Beauvois qu'avec une canule à dos fenêtré on essaierait d'habituer le malade à des obturations de durée progressivement croissante à l'aide d'un fausset, ou bien que l'on ferait usage d'une canule à soupape permettant de régler progressivement l'admission de l'air.

Ces essais échouèrent complètement et nous décidâmes de recourir à la laryngoscopie directe pour parfaire le diagnostic et, si possible, le traitement.

Le professeur Desplats voulut bien admettre le malade dans son service de la Charité, et le 6 juillet je procédai, en sa présence et sous le chloroforme, à la laryngoscopie directe.

Cet examen révéla une glotte normale; des cordes vocales un peu rouges, mais bien mobiles; la sténose du larynx fut recherchée par des tentatives de cathétérisme à l'aide de tiges de Béniqué, préalablement redressées pour la circonstance: les plus grosses de la série butaient invariablement contre un obstacle situé au même endroit, au niveau du cricoïde et le rétrécissement ne put être franchi qu'à partir du n<sup>o</sup> 15.

Pour répondre à un désir du professeur Desplats, je pratiquai, avant de recourir à l'ouverture du larynx, une tentative de tubage; il me fut impossible, malgré la docilité du malade, de franchir même la glotte; les deux cordes vocales restaient comme contracturées sur le tube et j'ai vainement attendu l'effort inspiratoire qui, en temps ordinaire, écarte un peu les cordes et favorise l'introduction du tube.

Je pratiquai donc, dans les premiers jours d'août, avec le précieux concours du professeur Camelot, l'opération de la laryngostomie, me conformant le plus possible aux indications fournies par Sargnon et Barlatier dans leurs premières

études sur la question<sup>1</sup>; anesthésie chloroformique (le malade, jeune et vigoureux, se trouvait au moment de l'opération dans un excellent état général), tête en position de Rose.

Incision médiane réunissant l'orifice de trachéotomie au bord supérieur du thyroïde en suivant l'angle saillant de ce cartilage; une anastomose de la jugulaire antérieure donne assez abondamment. Hémostase complète avec quelques ligatures.

Section médiane des cartilages, écartement des deux valves cartilagineuses et inspection au miroir de Clar de la cavité laryngienne soigneusement asséchée avec des tampons trempés dans la solution forte de cocaïne-adrénaline.

Cet examen permet de constater au niveau du cricoïde l'obturation du conduit aérien par un véritable bloc cicatriciel, plus ou moins dilacéré déjà par les manœuvres préalables d'écartement; excision à la pince et aux ciseaux courbes de ces fragments cicatriciels en redoublant de prudence en arrière et en bas, vers la région trachéo-œsophagienne. Grâce à la cocaïne-adrénaline, l'hémorragie fut à peu près nulle pendant ces diverses manœuvres.

Suture des deux volets cartilagineux à la peau et mise en place d'un drain de caoutchouc préparé selon les indications de Sargnon et Barlatier (drain biseauté à la partie inférieure, rempli de gaze, pour éviter la pénétration des liquides et fixé au pansement par des crins de Florence passés dans son épaisseur, de façon à éviter sa chute dans la trachée).

Les suites opératoires furent absolument normales et apyrétiques; les premiers jours, le drain était changé tous les jours et la canule nettoyée plusieurs fois par jour; les mucosités trachéales muco-purulentes assez abondantes avaient bien l'odeur fade habituelle à la trachéotomie, mais je dois dire qu'à *aucun moment je ne constatai le sphacèle* signalé par les auteurs lyonnais comme étant de règle en pareil cas; la plaie ne présenta ni membranes, ni exsudat fétide, caractéristique de la gangrène; à partir de ce moment, les pansements furent faits par mon ami Louis Chateau, interne du service, avec un soin et un dévouement qui méritent tous les remerciements.

1. SARGNON et BARLATIER de Lyon, La laryngostomie dans le traitement des sténoses du larynx (*Bull. et Mém. de la Soc. franç. d'oto-rhino-laryngol.*, 1907).

*Soc. franç. d'otol.*



Nous partîmes de la sonde de Nélaton n° 18 pour aboutir, au bout d'une vingtaine de jours, aux n°s 30 et 32. A ce moment, le bourgeonnement était en plein développement et les deux lèvres de la plaie étaient réunies en haut sur toute la longueur du thyroïde. C'est à ce stade que les pansements devinrent véritablement, très pénibles pour l'opéré, très ardu pour l'opérateur : le drain traversait péniblement un orifice fort étroit, couvert de bourgeons charnus qui saignaient abondamment à chaque introduction, provoquant des quintes de toux fort pénibles. Dans l'intervalle des pansements, quotidiens cependant, le drain se recouvrait de bourgeons charnus sous lesquels il devenait invisible et son extraction devait consister dans un véritable arrachement.

Malgré tous mes soins, malgré des cautérisations répétées au nitrate d'argent et au galvano-cautère, les deux lèvres de la plaie, dans l'angle supérieur, tendaient à l'occlusion spontanée. A noter que les fils de sûreté (crins de Florence) passés à travers le drain pour empêcher sa chute dans la trachée, constituaient la pièce du pansement la plus pénible pour l'opéré : ils coupaient la peau et nous avons dû toujours les doubler de plusieurs épaisseurs de gaze aseptique vaselinée.

Ce n'est guère qu'au troisième mois après l'opération (début d'octobre) que le processus de bourgeonnement exubérant et gênant par ses tendances à l'atrésie a fait place d'une façon nette à un processus d'épidermisation, consistant en une sorte d'invagination du revêtement cutané dans la cavité laryngienne.

A ce moment, les deux valves thyroïdiennes étaient complètement soudées, malgré tous nos efforts pour les en empêcher et les bords de la large incision primitive n'étaient véritablement épidermisés qu'au niveau du cricoïde, sur une hauteur de deux centimètres à peine.

Cette boutonnière était néanmoins suffisante pour permettre la surveillance, avec un spéculum nasi et en s'aidant d'un bon éclairage avec le miroir de Clar, de l'intérieur de la cavité laryngienne et de saisir le moment où un épiderme solide et lisse remplaçait le tissu de granulations, facilement saignantes, du début.

C'est là, à notre avis, le *point capital et délicat du traitement*, l'échec opératoire ne pourrait être dû qu'à un com-



blement par des bourgeons charnus du canal laryngien opératoirement calibré.

Le malade a quitté l'hôpital à la fin d'octobre, c'est-à-dire quatre mois après l'opération, respirant complètement par son trajet calibré, l'orifice trachéal étant fermé.

Nous avons cru bon cependant de lui laisser, par mesure de prudence, un drain de caoutchouc mou de Killian.

La petite boutonnière cricoïdienne persistant sera facilement protégée par une simple cravate, et j'ai l'intention d'attendre plusieurs mois avant de l'obturer définitivement.

Les deux lèvres de cette boutonnière étant dès maintenant à peu près au contact, il me suffira de pratiquer l'avivement de leurs bords et de les rapprocher par quelques points de suture ou quelques agrafes.

OBS. II. — Je fus appelé dans la nuit du 13 au 14 février 1909 à pratiquer un tubage d'urgence à l'enfant Robert C..., sept ans, présentant depuis la veille des accidents de tirage et de menace d'asphyxie, attribués par la famille à une laryngite striduleuse.

Je dois avouer que j'acceptai sur le moment ce diagnostic, d'autant plus facilement que des frères et sœurs du petit malade avaient présenté des accidents analogues, quoique avec moins de gravité. Le petit malade était lui-même enrôlé depuis quelques jours, sans fièvre ni état général.

Je plaçai le tube sans difficultés, remarquant simplement une rougeur diffuse de toute la gorge, sans grands caractères et qui pouvait être mise sur le compte d'un état grippal ayant causé d'ailleurs lui-même les accidents laryngés.

Le 14, je pratique avec le confrère médecin de la famille un examen somatique plus détaillé qui ne nous apprend rien de nouveau : température normale, pas d'albumine. L'érythème de la gorge persiste, accompagné d'adénites diffuses dans les différentes régions du cou.

Nous décidons d'enlever le tube, mais nous sommes forcés de le replacer en toute hâte devant un accès cyanique effrayant. Je reste plusieurs heures auprès de l'enfant pour m'assurer que la respiration est bien rétablie : potion comprenant poudre d'ipéca et benzoate de soude, inhalations eucalyptolées.

Le 15, nouvelle tentative de détubage suivie du même

échec; nous remarquons dans la gorge, au niveau des amygdales et du voile du palais quelques ulcérations superficielles, recouvertes d'un léger enduit diphthéroïde.

Le 16, apparition, sur le tégument de la poitrine et du ventre d'une éruption de teinte jambonnée: l'absence de fièvre, de catarrhe oculaire et surtout l'absence d'éruption à la face font écarter l'idée d'une rougeole. L'examen plus approfondi de l'éruption montre quelques régions papulo-croûteuses offrant la plus grande ressemblance avec les lésions syphilitiques secondaires.

Pour des raisons spéciales, il ne nous fut pas possible de préciser sur ce point l'interrogatoire des parents, spécialement du père; néanmoins les questions qu'il nous fut permis de poser ne nous révélèrent aucun commémoratif de syphilis conjugale; le petit malade a trois frères et sœurs bien portants, tous nés à terme; la mère n'a jamais eu de grossesse anormale.

Je me crus néanmoins autorisé à employer, à titre de pommade résolutive, des frictions d'onguent mercuriel. Les résultats furent rapides au point de vue de l'éruption interne et de l'exanthème bucco-pharyngé; mais toute tentative d'ablation du tube était immédiatement suivie de cyanose violente.

L'examen laryngoscopique au miroir était impossible; dans les manœuvres de tubage, le doigt sentait une sorte d'œdème dur du vestibule laryngé, mais le tube était toujours introduit sans grandes difficultés.

Nous décidâmes de recourir à un examen laryngoscopique direct qui fut pratiqué le 30 mars avec un tube de Killian Guisez, petit modèle que nous fîmes construire pour la circonstance.

Quelle ne fut pas notre surprise de trouver, du côté du larynx, de graves lésions de sténose ne confirmant que trop notre diagnostic de syphilis et nous faisant regretter de n'avoir pas institué plus tôt le traitement spécifique intensif.

L'épiglotte chargée sur le tube-spatule, la tête du tube laryngien apparaissant enclavée dans un tissu d'œdème rouge et boursoufflé et, fait important, les aryténoïdes restaient totalement immobiles dans les efforts inspiratoires, ce qui devait faire penser à des lésions graves d'arthrite crico-aryténoïdienne.

La respiration étant très mauvaise, il nous parut prudent



de ne tenter de manœuvres de cathétérisme laryngé qu'après une trachéotomie préalable, avec l'assentiment des parents.

Mise en place en quelques minutes d'une petite canule de Krishaber, ce qui facilite beaucoup l'administration du chloroforme et les manœuvres intra-laryngées ultérieures.

Extraction du tube laryngien par simple traction sur le fil dont il était resté pourvu pour la circonstance et exploration du calibre du larynx avec des tiges de Béniqué rendues rectilignes.

Cette exploration nous montra que les lésions de sténose laryngée occupaient le calibre de l'organe sur presque toute sa hauteur : il ne fut possible de franchir le rétrécissement et de pénétrer dans la trachée qu'avec les deux plus petits cathéters de la série; encore étions-nous obligés d'employer une certaine force et de créer certaines effractions qui se traduisaient par un notable suintement sanguin.

Il ne restait donc à prendre qu'un parti : celui d'ouvrir séance tenante le larynx dans toute sa hauteur, en vue de le calibrer ultérieurement.

Section trachéo-laryngienne de bas en haut au bistouri après hémostase des parties molles.

Écartement des deux valves cartilagineuses et exploration de la cavité sous le miroir de Clar : il est impossible d'y reconnaître les éléments normaux de la glotte; le tout est conformément rempli de tissu de néoformation, de bourgeons charnus saignant facilement au contact.

Suture du larynx à la peau de façon à constituer deux volets chondro-cutanés; tamponnement de la cavité à la gaze aseptique vaselinée, la préparation du drain biseauté n'ayant pas été prévue avant l'opération.

L'anesthésie générale a duré une heure; le pouls est à 120, un peu irrégulier.

Injection de 500 centimètres cubes de sérum caféiné.

Le soir, température rectale, 39°4; pouls à 120.

Le 31 mars, température : le matin, 38°8; le soir, 39°2.

Je change le pansement et remplace le tamponnement de gaze remplissant la cavité laryngienne par un petit drain biseauté, préalablement bouilli, vaseliné, obturé avec de la gaze et muni de ses fils de sûreté.

L'enfant se débat violemment au cours des manœuvres d'introduction; il fallut administrer quelques bouffées de chloroforme par la canule.



Le 1<sup>er</sup> et le 2 *avril*, température, 38°5 et 39°. Renouvellement quotidien du pansement du larynx. Mucosités trachéales abondantes; nettoyages fréquents de la canule interne par la sœur garde-malade.

Le 3 *avril*, l'intérieur de la cavité laryngée se tapisse d'exsudat membraneux que je ne puis mieux comparer qu'à l'eschare formée sur la cloison nasale par la perle de nitrate d'argent, et qui marque à n'en pas douter le début du sphacèle du tissu de néoformation.

Nettoyage de la cavité à l'eau oxygénée pure; lavages de bouche fréquents à l'eau oxygénée diluée.

Les 4, 5 et 6 *avril*, le sphacèle progresse avec une odeur très fétide; pansement quotidien et nettoyage à l'eau oxygénée.

Le 8 *avril* il est possible, avec la pince à griffe, de détacher de la cavité de larges lambeaux d'eschare. La température a oscillé entre 38° et 39° le soir; outre les râles humides de décubitus, on perçoit pendant quelques jours quelques crépitements fins à la base gauche, sans point de côté ni dyspnée.

A partir du 12 *avril*, la température ne dépasse plus 38° le soir. Les fausses membranes de sphacèle sont complètement éliminées, et la plaie se recouvre d'un bourgeonnement exubérant qu'il faut réprimer.

J'augmente progressivement le calibre du drain. Avant de le déboucher, pour permettre la respiration buccale, j'introduis un drain plus long qui, traversant le larynx, sort en bas par l'orifice de trachéotomie, de façon à me rendre compte de l'innocuité de la déglutition. Il m'est facile de constater, en faisant boire du lait au petit malade, une fuite très notable du liquide du côté des voies aériennes, ce qui me décide à laisser le drain obturé jusqu'à nouvel ordre.

Depuis cette époque, la plaie bourgeonne régulièrement. L'angle supérieur de la plaie est soudé sur une largeur d'un bon centimètre, mais à la date de publication du présent travail (8 mai), c'est-à-dire deux mois après l'opération, il n'existe encore que du tissu de granulations facilement saignant, sans aucune amorce épidermique vraie dans la cavité laryngienne.

La dilatation est arrivée au n° 25; la température est complètement tombée et je considère l'enfant comme en bonne voie de guérison.

Qu'il me soit permis, en terminant, de formuler les quelques observations que j'ai pu faire au cours de ces traitements.

D'abord au sujet du sphacèle.

Les auteurs lyonnais le considèrent comme constant et en quelque sorte normal : or, mon premier opéré n'en présentait aucune trace, pas plus d'ailleurs que la moindre élévation de température.

Ce fait tendrait d'ailleurs à confirmer leur opinion qu'il s'agit d'une gangrène septique provenant d'une infection descendante bucco-pharyngée.

Je l'observai très intense et fébrile dans mon second cas concernant un enfant déprimé, infecté primitivement par un énanthème syphilitique de la gorge avec réactions ganglionnaires, ainsi que par un certain degré de stomatite mercurielle thérapeutique. Tandis que mon premier opéré présentait un terrain exceptionnellement sain et vigoureux, ainsi qu'une dentition parfaite.

Une autre cause d'infection, plus fréquente peut-être qu'on ne le croit, pourrait tenir à la chute dans la trachée des liquides alimentaires à travers le tube dépourvu trop tôt de la gaze qui le bourre. L'observation que j'ai pu faire, pendant la cinquième semaine après l'opération, d'une fuite assez notable dans la trachée du lait dégluti, me rendra dorénavant très circonspect à ce point de vue, et je crois qu'il sera prudent de ne recourir aux exercices de respiration buccale, avec le tube débouché, que dans les intervalles des prises alimentaires.

Quant au mode de fixation du tube dans le pansement, j'avais eu connaissance, lors de ma deuxième intervention, du procédé préconisé par Fournier, de Marseille, et consistant à engainer le tube dans le drain ; mais je dois avouer que chez l'enfant surtout, cette manœuvre m'a paru bien peu aisée et n'offrir qu'une garantie insuffisante contre la chute possible du tube dans la trachée : bien doublée par

de la gaze vaselinée les fils de soutien sont bien supportés et le léger inconvénient qui en résulte me semble bien peu de chose eu égard au danger d'une chute du drain dans la trachée.

Enfin je voudrais en terminant, dire un mot de la dilatation elle-même, but du traitement.

La seule indication du début consiste à modérer le sphacèle : et les vraies difficultés commencent au moment du bourgeonnement, exubérant bien souvent. Car s'il est bien vrai que le tissu de cicatrice fond au contact de la dilatation caoutchoutée, il faut bien reconnaître que le drain agit néanmoins comme corps irritant de la plaie et à un certain moment doit représenter par lui-même un facteur de sténose.

Il y a là une difficulté de même ordre que celle que nous éprouvons en luttant par des mèches contre l'occlusion de la plaie d'un évidement mastoïdien, et dans un cas comme dans l'autre le succès se basera sur l'expérience et sur le doigté du médecin, et sur les grandes précautions d'asepsie au cours des pansements.

---

### TROIS CAS D'ARTHRITE CRICO-ARYTÉNOÏDIENNE AIGÜE

#### DE CAUSE LOCALE

Par le D<sup>r</sup> Gaston POYET, de Paris.

Comme toute arthrite, l'arthrite de l'articulation crico-aryténôïdienne peut être *idiopathique* ou relever d'une cause :

*Générale* (diabète, syphilis, rhumatisme, diphtérie, blennorrhagie);

*Toxique* (plomb, mercure);

*Locale* (infection de voisinage).



La littérature spéciale possède un assez fort contingent d'observations des deux premières variétés; les observations de la troisième sont également nombreuses, mais elles ont presque toutes rapport à des cas chroniques d'arthrites consécutives à des lésions spécifiques du périchondre (tuberculose, syphilis).

*Les arthrites aiguës* secondaires à des lésions aiguës de la muqueuse laryngée sont, au contraire, beaucoup moins fréquentes, à en juger par la rareté des observations.

Nous en avons observé trois cas que nous rapportons ici.

Deux de ces cas sont manifestement secondaires à des lésions locales aiguës; le troisième est consécutif à un traumatisme (pointe de feu). C'est pour cette raison qu'il peut trouver ici sa place, quoique la malade soit une tuberculeuse.

OBSERVATION I<sup>1</sup>. — *Arthrite crico-aryténoïdienne gauche consécutive à une ulcération aryténoïdienne. Guérison.*

F... (Joséphine), trente-cinq ans, se présente à la consultation de laryngologie de Saint-Antoine le 20 janvier 1909. Elle souffre depuis quatre jours d'une dysphagie violente et et d'un enrouement assez prononcé. État fébrile. Ces symptômes sont apparus en pleine santé en dehors de toute grippe.

Examen : Pharynx, fosses nasales, cavum normaux. L'épiglotte est saine ainsi que les replis. Les cordes vocales sont toutes les deux rouges, mais *bien mobiles*.

Les aryténoïdes sont très volumineux, infiltrés; la muqueuse qui les recouvre est rouge, tendue, comme vernie. Sur la face antéro-interne de chacun des deux aryténoïdes, on trouve une ulcération du volume d'une lentille à peine en relief au-dessus de la muqueuse; le contenu en est régulier, la coloration grisâtre; bref, ces deux ulcérations ressemblent à des aphtes dont elles ont les dimensions et l'aspect morphologique.

Pendant une semaine, attouchements avec eau oxygénée,

1. La malade qui fait l'objet de cette observation a été présentée par M. le Dr Lermoyez à la Société parisienne de laryngologie, le 12 février 1909.

et le 2 février (quinze jours après le début des accidents), l'aspect du larynx est le suivant :

2 février. — Les deux cordes sont rosées, la corde gauche *bien mobile encore avant-hier*, est maintenant immobilisée en position cadavérique; ce qui se traduit subjectivement par une recrudescence de l'enrouement.

Le processus semble se localiser à gauche, l'aryténoïde de ce côté devient de plus en plus volumineux (le volume de l'autre a diminué); la muqueuse sus-jacente est très infiltrée<sup>1</sup>.

4 février. — La corde gauche est toujours immobilisée; la corde droite accomplit pendant la phonation un mouvement d'adduction forcée; elle arrive presque au contact de sa congénère. La voix est encore rauque, mais elle est forte et bien timbrée.

15 février. — La mobilité de l'aryténoïde gauche et de la corde vocale de ce côté est presque entièrement revenue. L'articulation a maintenant un volume normal. La voix est claire.

1<sup>er</sup> avril. — On a pratiqué quatre ou cinq séances de faradisation externe depuis une quinzaine de jours et les mouvements de l'aryténoïde lésé sont entièrement recouvrés.

Obs. II. — *Arthrite crico-aryténoïdienne gauche consécutive à une ulcération aiguë de l'aryténoïde gauche. Guérison.*

M. E..., cinquante-deux ans, soigné depuis huit jours pour une trachéite qui persiste depuis un mois, présente de plus une légère laryngite catarrhale. Les cordes vocales, toutes deux légèrement rouges, sont parfaitement mobiles; les aryténoïdes sont sains.

15 février. — Les mucosités trachéales augmentent d'épaisseur; elles sont extrêmement adhérentes et stagnent surtout dans l'espace interaryténoïdien. Subjectivement, le malade souffre depuis quarante-huit heures; il localise ses douleurs au niveau de la partie latérale gauche du cricoïde.

16 février. — On constate pour la première fois, sur la face antéro-interne de l'aryténoïde gauche, *l'apparition d'une ulcération rouge* du volume d'une lentille un peu en relief au-dessus de la muqueuse. *La corde vocale gauche est immobilisée en position intermédiaire.* Les douleurs sont accrues

1. L'examen radioscopique fait le 2 février montrait le thorax et le médiastin indemnes de toute lésion.



par les mouvements de déglutition et par la pression du cou au niveau du cricoïde (du côté gauche).

18 février. — Les deux cordes vocales sont rouges, encombrées de mucosités purulentes. Celle de gauche est toujours immobile ainsi que l'aryténoïde du même côté. L'ulcération constatée avant-hier subsiste, sa surface est saignante.

Attouchement de l'aryténoïde malade avec une solution de glycérine iodée à 1/20. Cet attouchement est particulièrement douloureux malgré une cocaïnisation prolongée.

20 février. — A partir de ce moment, cicatrisation progressive de l'ulcération aryténoïdienne. Concomitamment, la corde immobilisée recouvre ses mouvements. La voix très-enrouée depuis huit jours, reprend peu à peu son timbre. Trois séances de faradisation externe sont pratiquées, et le 28 février, le malade peut être considéré comme guéri.

28 février. — Les deux cordes vocales sont parfaitement blanches et mobiles. Les deux aryténoïdes sont normaux. On ne trouve plus aucune trace de l'ulcération aryténoïdienne gauche.

Obs. III. — *Arthrite crico-aryténoïdienne aiguë droite consécutive à une pointe de feu. Guérison.*

M<sup>me</sup> F..., ving-six ans, soignée depuis avril 1907, pour tuberculose laryngée par ignipuncture.

Se présente le 10 avril 1908, parce qu'elle éprouve depuis cinq semaines, des difficultés pour avaler.

La palpation externe ne réveille aucune douleur, la voix est bonne.

Examen : Les deux bandes ventriculaires sont hypertrophiées; les deux cordes vocales inférieures sont rosées, irrégulières sur leur bord libre.

Les deux aryténoïdes sont très infiltrés ainsi que l'espace interaryténoïdien. Pointe de feu profonde à ce niveau.

11 avril. — Le lendemain, la malade se plaint d'avoir beaucoup souffert pendant la nuit; la dysphagie est telle qu'elle n'a rien pu absorber depuis hier; elle accuse une douleur très nette au niveau du cricoïde (du côté droit). La voix est à peine perceptible, son émission est douloureuse, au point que la patiente converse avec nous par écrit. Notre première pensée fut que l'un des replis ary-épiglottiques avait été atteint par le galvano-cautère, ce qui fut démenti par l'examen.



L'examen du larynx montre :

Épiglotte normale ainsi que les replis.

Bandes ventriculaires rouges, épaisses.

Corde vocale droite *immobilisée en position cadavérique*.

*L'aryténoïde de ce côté ne fait aucun mouvement*, il est très infiltré; un attouchement à la cocaïne (1/20) est très douloureux.

La palpation est très pénible au niveau de la partie latérale du cricoïde (à droite).

13 avril. — Les douleurs sont toujours vives. Attouchement avec bleu de méthylène.

22 avril. — Les douleurs ont diminué depuis trois ou quatre jours; la voix est maintenant à peu près normale.

Examen : les deux cordes sont mobiles; l'aryténoïde droit est dégonflé, il est mobile également; l'infiltration interaryténoïdienne a diminué considérablement.

RÉFLEXIONS. — Ces trois cas nous ont paru intéressants à rapporter à cause de :

1° *Leur évolution*. Dans les trois cas, l'arthrite s'est produite chez des malades en traitement, et nous avons pu ainsi assister pour ainsi dire à sa production; chez mes trois malades, l'arthrite a succédé à une lésion de voisinage et a évolué parallèlement à elle.

2° *La netteté des symptômes subjectifs* : Dysphagie, phonophobie, douleur augmentée par la pression du cricoïde.

3° *La netteté des symptômes laryngoscopiques* : Gonflement manifeste et ulcération d'un aryténoïde ou immobilité consécutive de la corde correspondante.

4° *La facilité avec laquelle le diagnostic a pu être porté* : Le diagnostic fut, dans les trois cas qui nous occupent, facile à faire, grâce aux symptômes particulièrement nets présentés par nos malades; il n'en est pas toujours ainsi; dans les cas chroniques en particulier, lorsque l'ankylose a succédé à l'arthrite, il est souvent malaisé de trancher entre une arthrite crico-aryténoïdienne et une paralysie récurrentielle.

La position de la corde dans laquelle la corde vocale est immobilisée ne nous donne pas de renseignement utile (M. Schmidt, F. Semon).

La dysphagie serait au contraire un signe de valeur, manquant dans les paralysies du récurrent, si l'on se conforme aux opinions des classiques sur le rôle exclusivement moteur de ce nerf.

L'examen au stylet (Kühne) serait un bon procédé de diagnostic.

Dans les cas anciens (ankyloses), cet examen semble devoir être fructueux; il paraît, au contraire, impraticable dans les formes aiguës comme celles dont il est question ici.

Dans les cas aigus, en effet, la périarthrite qui accompagne la fluxion articulaire empêche qu'on puisse mobiliser latéralement le cartilage, ainsi que Kühne le préconise.

5° La rapidité avec laquelle la corde saine peut, au cours d'une arthrite crico-aryténoïdienne aiguë, exécuter son mouvement d'hyperadduction compensatrice.

Chez l'un de nos malades (obs. I), la corde vocale saine au bout de vingt-quatre heures dépassait la ligne médiane et venait dès le lendemain affronter sa congénère.

#### BIBLIOGRAPHIE.

**Bennet.** — Ankylosis of the crico arytenoid articulation due to acute inflammatory causes (*Med. Record*, LXIII, 129 à 132, 1903).

**Donelan**<sup>1</sup>. — Ankylosis of left crico arytenoid (*Journ. of Laryngol.*, London XVIII, 261, 1903).

**Escat.** — Arthrites crico-aryténoïdiennes rhumatismales (*Archiv. internat. de laryngol.*, juill. 1901).

**Faussié.** — Aryténoïde a frigore (*Soc. franç. de laryngol.*, mai 1905).

**Hausalter.** — Arthrite crico-aryténoïdienne gauche et périchondrite, localisation de syphilis héréditaire (*Soc. méd. de Nancy*, 28 fév. 1900).

<sup>1</sup>. Indication fautive de *Index catalogue*.

**Kühne.** — Diagnostic de l'ankylose des articulations crico-aryténoïdiennes et des paralysies des cordes vocales (*Zeits. f. Ohrenheilk.*, mai 1908, p. 51).

**M. Makenzie.** — Ankyloses crico-aryténoïdiennes (*Med. Record*, janv.-fév. 1879).

**De Ponthière.** — Chondrite et périchondrite crico-thyro-aryténoïdienne au cours de la fièvre typhoïde (*Ann. des mal. de l'oreille*, n° 10, 1905).

**F. Semon.** — Ankylosis crico-arytenoïd (*Med. Times and Gaz.*, sept. 1880).

**Schmiegelow.** — Ankylose double syphilitique de l'articulation crico-aryténoïdienne (*Soc. danoise d'oto-rhino-laryngol.*, 25 oct. 1902).

## DES KYSTES SALIVAIRES DE LA PAROTIDE

### A PROPOS D'UN CAS OBSERVÉ

Par le D<sup>r</sup> Pierre PIETRI,

aide de clinique adjoint à la Faculté de médecine de Bordeaux  
pour les maladies du larynx, des oreilles et du nez.

Les cas positifs de kystes salivaires de la glande parotide se comptent encore dans la littérature médicale, et si l'on songe aux ardues discussions qu'a soulevées l'histoire de la grenouillette et aux hypothèses nombreuses auxquelles a donné lieu cette affection, la rareté des kystes salivaires parotidiens nous semble plus grande encore. Aussi ayant eu la bonne fortune d'en observer un cas dans le service de notre maître M. le professeur Moure, avons-nous eu l'idée de faire aussi brièvement que possible l'étude de cette intéressante question, sans toutefois prétendre fixer la pathogénie de cette formation congénitale, laissant ce soin à d'autres plus compétents et plus autorisés que nous.

**HISTORIQUE.** — En 1868, Desprès, dans son livre des *Maladies chirurgicales*, cite, pour la première fois, deux cas de kystes salivaires; l'un rapporté par Bérard, l'autre constaté par lui, mais sans le moindre détail intéressant.



Il faut, pour trouver quelques renseignements sur la question, consulter l'article de Delorme, dans le Dictionnaire de Jaccoud. L'auteur mentionne les quelques cas qu'il croit se rapporter aux kystes salivaires et traite en quelques lignes de la symptomatologie; mais aucun détail sur la pathogénie, par plus que sur l'anatomie pathologique.

« Les kystes salivaires, dit-il, constituent des tumeurs arrondies, bien régulières, fluctuantes, peu mobiles sur les parties profondes et peu transparentes, ce qui tient à ce qu'ils sont sous-aponévrotiques. Ils subissent ou non des variations de volume pendant la mastication. Bérard en cite deux exemples peu démonstratifs, Duplay deux autres : l'un de Desprès, pris dans le service de Nélaton; l'autre de Bouchaud. »

Dans son article des maladies de la parotide (Dictionnaire de Dechambre, 1885), Chrétien donne une analyse plus complète de la question. Si la pathogénie et l'anatomie pathologique n'y sont pas plus développées que chez les précédents, la symptomatologie y est traitée d'une façon assez complète, le diagnostic avec le kyste séreux est noté; quant au traitement, l'auteur préconise les injections avant d'en arriver à l'extirpation.

En 1893, Kirmisson, dans le *Manuel de pathologie*, ajoute aux observations de Bouchaud et de Desprès celle de Martinet, bien que cette dernière ne saurait être pourtant donnée comme telle, la tumeur étant en fait une poche salivaire consécutive à l'extirpation d'un néoplasme. Comme traitement, il conseille d'ouvrir le kyste par la bouche et d'établir de ce côté un trajet fistuleux qui se ferme quand la poche est revenue sur elle-même après suppuration.

En 1894, Tillaux, dans le traité de chirurgie clinique, dit que les kystes de la région parotidienne sont relativement fréquents. Ils sont constitués par une distension des culs-de-sac glandulaires et peuvent contenir de la salive.

Hartmann (*Traité de chirurgie* de Duplay et Reclus,

édition 1908) donne une description résumée à peu près identique à celle de Chrétien.

L'avis de Morestin, dans le *Traité* de Le Dentu et Delbet : tumeurs des glandes salivaires, est que les kystes de la parotide sont des tumeurs rares, très rares même :

« Certaines glandes salivaires sont beaucoup plus exposées que d'autres à devenir kystiques ; les lèvres, le plancher buccal, sont le siège d'élection de kystes salivaires qui sont beaucoup plus rares au niveau du palais, du voile et des joues. Malgré son volume, la parotide leur donne rarement naissance. »

Dans la *Presse médicale*, novembre 1902, Cunéo et Veau disent : « La grenouillette siège presque exclusivement au niveau de la glande sublinguale et on ne rencontre point de formations identiques au niveau de la parotide, ou tout au moins de la sous-maxillaire, dont la structure est sensiblement la même que celle de la sublinguale. »

M. Rocher, le 23 janvier 1905, présente à la Société d'anatomie et de physiologie de Bordeaux une observation de « kyste salivaire de la parotide droite » (observation publiée plus loin).

Puis vient, en janvier 1909, notre observation inédite qui sert de point de départ à notre travail.

Tel est, sauf erreur ou omission, l'historique de la question.

OBSERVATION I (personnelle, inédite). — Jean B..., soixante-sept ans, tailleur d'habits dans la Charente-Inférieure, se présente à la consultation de M. le professeur Moure, à la clinique Saint-Raphaël, le 20 janvier 1909.

Il y a deux ans, nous dit-il, il constata du côté gauche, au niveau de l'arcade zygomatique, l'apparition d'une petite tuméfaction de la grosseur d'une fève, molle, indolore et roulant sous le doigt.

Pressé par son entourage, il se décide à consulter son médecin, qui fit le diagnostic de lipome et en conseilla l'ablation qui fut tentée quelques jours plus tard.

De l'incision il ne sortit que du liquide et la tuméfaction s'affaissa; mais deux jours après, elle atteignait le même volume que précédemment.

Durant deux ans, la tumeur reste stationnaire lorsque, il y a un mois et demi environ, elle augmente rapidement de volume à la suite d'application d'huile tiède, remède con-



FIG. 1.

seillé par une vieille commère de l'endroit, si bien qu'elle présente aujourd'hui le volume d'une moitié d'orange.

Elle occupe la moitié postérieure gauche de la face, descendant en bas jusqu'à l'angle de la mâchoire, soulevant en arrière le lobule de l'oreille. En avant, elle atteint la moitié du malaire.

La peau, dans toute cette région, est tendue, brillante, rouge.

La tumeur, mobile sur les plans profonds, est molle et nettement fluctuante.

La mastication ne fait en rien varier son volume.

Elle n'est cause d'aucun trouble fonctionnel.

L'état général du patient est excellent, comme il l'a du reste toujours été.

*Soc. franç. d'otol.*

42



A la ponction, faite à l'aide d'une seringue de Luer, on retire tout d'abord un liquide clair légèrement filant, suivi immédiatement d'un liquide louche.

M. le professeur agrégé Sabrazès, qui en fit l'examen microscopique, a bien voulu nous remettre la note suivante :

« Le dépôt contient énormément de petites granulations graisseuses, beaucoup de cristaux d'acides gras, quelques cellules allongées à noyaux bombant au centre, cellules en dégénérescence graisseuse. On trouve aussi dans ce liquide des tractus cylindroïdes parfois très longs, produits de désagrégation cellulaire granuleux et agglomérés.

» Pas de crochets.

» Pas de leucocytes.

» Pas de pus.

» Quelques grandes cellules macrophagiques remplies de granulations graisseuses.

» Il s'agit d'un de ces kystes huileux chyloforme d'origine lymphatique tel qu'on en trouve dans le mésentère. »

Une plus grande quantité de liquide, environ 8 centimètres cubes, sont remis au laboratoire de M. le professeur Denigès, qui veut bien se charger de l'analyse chimique. Voici la note remise :

	PAR LITRE
Albumines globales .....	12 gr. 80
Graisses neutres .....	0 gr. 79
Acides gras libres.....	0 gr. 20
Cholestérine .....	0 gr. 10
Extractif .....	0 gr. 50
Matières organiques .....	14 gr. 30
Matières minérales (dont 6 gr. 10 de ClNa) .....	8 gr. 20
Résidu sec à 100°.....	22 gr. 50

Il a été trouvé, en outre, des traces de sulfocyanates (sulfocyanures), et le liquide saccharifie rapidement (à 30-40°) l'empois d'amidon, d'où présence d'une amylase comme la ptyaline.

*Conclusions.* — Par sa composition chimique générale, le liquide examiné se rattache beaucoup plus à un kyste huileux qu'à un kyste salivaire.

La présence de sulfocyanate et d'amylase est tout au

contraire en faveur d'un kyste salivaire, et ces derniers faits me paraissent prépondérants pour le diagnostic.

*Opération le 25 janvier.* — Après une incision de 3 centimètres, faite parallèlement au trajet du canal de Sténon, on tombe sur une poche épaisse et, par une dissection fine et attentive au bistouri et à la sonde cannelée, on commence à l'isoler du tissu parotidien qui l'entoure, tout en évitant de blesser quelques rameaux du facial mis à nu. La poche se crève alors, laissant écouler une quantité notable d'un liquide filant quelque peu jaunâtre.

La poche, saisie avec une pince, est légèrement tirée au dehors, et la dissection nous montre qu'elle est reliée au plan profond par un mince pédicule rond, que l'on croit être le canal de Sténon, tant il en a l'aspect et aussi la situation anatomique; on lie ce pédicule avec une soie qui servira de repère dans le cas où il s'agirait du canal de Sténon qui est alors sectionnée, aussi près que possible de la poche; quelques ligatures sont faites.

Un petit drain est placé au point déclive. Suture de la peau au crin de Florence.

Le 27 janvier, au premier pansement, on trouve à peine un peu de sérosité au drain.

Le 29, on supprime la soie mise sur ce qui aurait pu être le canal de Sténon.

Le 8 février, le malade part guéri.

Le Dr Nadal, avec lequel nous avons fait l'examen histologique de la poche, a bien voulu nous remettre la note suivante :

« La paroi du kyste est d'épaisseur irrégulière; la face externe est décollée des tissus ambiants à la façon d'une masse qui s'énuclée sans entraîner la moindre parcelle de graisse.

» La plus grande partie de l'épaisseur de la paroi est constituée par un tissu conjonctif assez dense demi adulte, mais encore très riche en cellules fusiformes avec quelques points plus franchement embryonnaires, ayant en somme la structure d'un tissu cicatriciel jeune. D'innombrables lacunes vasculaires la sillonnent et on y rencontre vers l'extérieur des vaisseaux plus volumineux de constitution parfaite.

» Enfin, en plusieurs points de la paroi on rencontre les restes d'une glande en grappe pouvant être interprétés comme glande salivaire. Ces vestiges se réduisent à la persistance

de nombreux canaux à type excréteur sans la moindre trace d'acini reconnaissable.

» La face externe de la paroi kystique, extrêmement tourmentée, ne présente aucune trace d'épithélium et ne paraît jamais en avoir possédé; elle n'est ni suppurée, ni même sensiblement plus enflammée que le reste de la paroi, mais elle paraît, par place, infiltrée de sang plus ou moins altéré. »

OBS. II (BÉRARD, Thèse de concours, 1841). — Bérard a vu une poche salivaire chez un jeune homme. La tumeur était molle, fluctuante, avait le volume d'un petit œuf de poule; elle s'était accrue lentement et occupait la face externe de la glande. Bérard ayant trouvé des ganglions au voisinage pensait avoir affaire à un abcès froid; il incisa la tumeur, il sortit un liquide d'une couleur ambrée et visqueuse.

OBS. III (DESPREZ, *Maladies chirurgicales*, 1868). — J'ai



FIG. 2.

vu pendant mon internat, dans le service de M. Nélaton, un malade dont voici l'image. C'était un homme de quarante



ans, qui portait sa tumeur depuis plus de deux ans; celle-ci avait débuté en avant de l'oreille et était grosse comme une noisette; malgré l'usage d'emplâtre, la tumeur avait grossi.

Le malade avait eu des maux d'yeux et un abcès à la région parotidienne dans son enfance. Depuis un an, la tumeur était dans l'état où l'a vue M. A. Richard, qui remplaçait alors M. Nélaton. La tumeur avait le volume du poing; elle reposait sur la région parotidienne par une large base.

Il n'y avait pas de mobilité; la peau, un peu amincie, n'était pas très adhérente au kyste; elle présentait quelques varices capillaires, il y avait de la fluctuation franche, la transparence était douteuse; enfin, la tumeur était soulevée par les battements de l'artère carotide. Un kyste a été diagnostiqué et une ponction a donné issue à du liquide jaunâtre, transparent néanmoins, contenant des paillettes de cholestérine.

OBS. IV, résumée (D<sup>r</sup> J.-B. BOUCHAUD, *Gaz. des hôp.*, 1878). — Une petite fille de neuf à dix ans m'est amenée par son père en juillet 1876 pour une tumeur qu'elle portait à la face. Cette enfant est bien constituée, non scrofuleuse et d'une bonne santé habituelle.

Sans cause appréciable, elle a vu apparaître, il y a plus d'un an, et se développer graduellement, sans gêne et sans douleur, une tumeur sur la joue droite. Pour la faire disparaître, elle a employé des topiques variés qui n'ont pas eu d'autre résultat que d'irriter et d'enflammer la peau.

La tumeur a la grosseur d'un petit œuf et une forme arrondie. Située au-devant du lobule de l'oreille et au-dessous de l'arcade zygomatique, elle atteint le bord antérieur de la branche montante du maxillaire. Elle est molle, fluctuante, ne glisse pas au-dessus des parties sous-jacentes et la peau qui la recouvre est rouge, excoriée et adhérente.

Au dire de la malade, elle n'augmente pas au moment de la mastication et le côté droit de la bouche est tout aussi humide que le côté gauche.

L'indocilité de l'enfant ne permet pas de sonder le canal de Sténon.

De pareils signes indiquent bien l'existence d'un kyste, mais ceux qui ont été jusque-là rencontrés dans cette région étant en très petit nombre on ne saurait porter un diagnostic plus complet.

Je me décide à une ponction avec le trocart capillaire. La poche se vide rapidement et j'obtiens un liquide noir, un peu jaunâtre, légèrement visqueux et coloré en rouge par un peu de sang mélangé.

Voyant la tumeur disparaître, la jeune malade se croit guérie et toute heureuse se prépare à reprendre le chemin de sa demeure, mais elle me revient quelques heures après. Elle a mangé et à mesure que la mastication s'opérait, la tumeur reprenait son volume.

Je me contente, pour le moment, d'établir un bandage compressif, en attendant qu'on puisse faire mieux.

L'enfant revient quinze jours après dans le même état que précédemment. Persuadé qu'il s'agissait bien d'un kyste salivaire, je dus me demander à quelle opération il fallait avoir recours. Ouvrir largement le kyste expose à voir persister une fistule; faire des injections iodées n'offrait pas plus de chances de succès. Je crus qu'il fallait tenter, ce qui est conseillé par M. Nélaton, d'établir une fistule interne. Dans ce but, je fais une ponction par la face interne de la joue, au devant du masséter, et je vide le kyste. J'introduis ensuite par la canule un fil d'argent que je laisse en place, après l'avoir recourbé au niveau de l'orifice buccal, de manière à le fixer sur le crâne, espérant que le liquide salivaire prendrait son cours autour du fil métallique. Il n'en fut rien. La petite fille, gênée par le corps étranger, s'en débarrassa avant quarante-huit heures, et les choses reprirent leur état primitif.

Dans cette seconde opération, je pris soin d'analyser, à l'aide du réactif de Trommer, le liquide retiré par la ponction, et j'obtiens une transformation rapide de l'amidon cuit en glycose tout aussi bien qu'avec la salive ordinaire.

La malade reste dès lors chez elle, ne voulant plus se soumettre à aucune opération; elle continue cependant l'emploi des divers topiques irritants et la tumeur finit par s'ouvrir. La suppuration dure peu; un écoulement salivaire suit et persiste quelques semaines. Après cela, tout se ferme et la malade se trouve guérie sans qu'il soit sorti aucun calcul. Il ne reste plus maintenant qu'une cicatrice légère.

OBS. V (ANGER, de Paris, Congrès d'Amsterdam, 1879).  
— Il s'agit d'un homme de cinquante ans porteur, depuis quinze ans, d'une tumeur kystique de la région parotidienne



ponctionnée sans résultat; le liquide, qui était citrin et filant, s'était reproduit rapidement, devenant alors brun sanguinolent. On injecte cinq gouttes d'une solution concentrée de chlorure de zinc.

La réaction ordinaire s'ensuivit les jours suivants. La tumeur devint dure, tendue, très douloureuse. Puis, au bout de cinq à six jours, tous ces phénomènes disparurent en même temps que la fluctuation. Le malade a été revu, il est complètement guéri et l'on ne constate aucune trace de l'existence de cette tumeur.

OBS. VI (D. MOLLIÈRE, *Lyon méd.*, 1887, résumé). — Une femme de cinquante-sept ans portait depuis dix ans une tumeur au niveau du bord postérieur du masséter. Cette tumeur avait un volume variable. Elle était rarement douloureuse. Son volume maximum comparable à celui d'une graine de raisin.

Ayant lu à la quatrième page d'un journal une réclame de charlatan, elle se rendit bien vite auprès du médocastre en question. Il ouvrit ce kyste au bistouri et y injecta un liquide caustique (?) Cette intervention fut suivie d'érysipèle avec production d'une large eschare et mortification d'un large lambeau de plaie au milieu de la joue. Cette plaie, large et anfractueuse, resta indéfiniment fistuleuse, laissant surtout, pendant les mastications, s'écouler de la salive.

Dans cet état, elle vint à l'Hôtel-Dieu et, après désinfection de la plaie et cautérisation de la surface au nitrate d'argent, la cicatrisation se fit rapidement, laissant persister seulement le point fistuleux.

Durant un mois, on procède à la dilatation de l'orifice fistuleux, puis on fait le débridement et la dilatation du canal de Sténon.

A la suite de cette opération, la malade n'éprouve plus la sensation de sécheresse qu'elle ressentait du côté de la bouche depuis l'opération du charlatan. L'écoulement par la fistule est moindre. De nouvelles manœuvres de cathétérisme simultané par le canal et par la fistule démontrent que l'on est en présence d'une fistule canaliculaire. On fait alors des injections d'huile aseptique (1/4 de seringue de Pravaz). Ces injections, dans l'espace de six semaines, sont renouvelées six fois. On voit diminuer graduellement la sécrétion salivaire, puis la fistule ne s'ouvre plus que tous les trois jours,



restant oblitérée par une petite croûte, et lors de la présentation à la Société des Sciences médicales, le 8 décembre 1886, la fistule était absolument tarie depuis quinze jours et la guérison confirmée.

OBS. VII (RICARD et LE DENTU, *Traité de chirurgie Le Dentu et Delbet*). — MM. Ricard et Le Dentu ont fait l'extirpation d'une tumeur parotidienne qu'ils considéraient comme une tumeur maligne. Et, en effet, le néoplasme, gros comme une noix, développé au centre de la tumeur, était dur; la palpation ne permettait pas d'en tracer exactement les limites. Il était complètement dépourvu de cette mobilité, au milieu des tissus voisins, qui est un signe précieux des tumeurs bénignes. Enfin, le malade était un homme âgé. Ce fut pour nous une joyeuse surprise, quand la tumeur dont on avait commencé la dissection laissa écouler un liquide clair, ambré et légèrement visqueux.

OBS. VIII (H. MORESTIN, *Bull. et Mém. de la Soc. anal. de Paris*, 1902, résumé). — *Kyste parotidien*.

M<sup>me</sup> D..., âgée de vingt-deux à vingt-trois ans, venait de se marier, quand une saillie anormale fut constatée au-dessous de l'oreille droite. Le relief en était d'ailleurs à peine appréciable, et comme l'indolence en était complète, l'affection fut abandonnée à son évolution spontanée. Peu à peu, au cours d'une grossesse récente, la tumeur augmente rapidement, au point de devenir tout à fait disgracieuse. Du volume d'un petit œuf, cette tumeur arrondie occupe la partie postérieure de la région parotidienne, son pôle supérieur soulevant et dépliant légèrement le lobule de l'oreille, son extrémité inférieure descendant au-dessous de l'angle de la mâchoire, sa partie postérieure couvrant la pointe mastoïde et le bord antérieur du sterno-mastoïdien sur une hauteur de 5 centimètres. Elle est molle, fluctuante, peu tendue, assez bien limitée, non réductible, et paraît superficielle, quoique sûrement indépendante de la peau, donnant à celle-ci un aspect bleuâtre dans l'étendue du soulèvement. Aucun trouble fonctionnel, aucune douleur, aucune gêne en particulier, aucune modification dans le jeu des mâchoires, l'action du facial ou la sécrétion parotidienne.

Opération sous cocaïne. Une incision rétro-auriculaire conduit bientôt sur une poche bleuâtre molle, ne demandant

qu'à se rompre. On prélève 10 centimètres cubes de liquide pour le soumettre à l'examen. Le liquide est clair, transparent, comparable à de l'eau légèrement trouble et opalescente. On achève la dissection de la poche, qui est enlevée dans son entier. Un drain est mis dans la cavité ainsi faite. La plaie est suturée à la soie très fine.



FIG. 3.

A l'examen du liquide, on constate qu'il est très faiblement alcalin, ne contenant ni nucléo-albumine, ni mucus, ni albuminoses, ni peptones, ni glucose, ni sulfo-cyanures; on y trouve par contre de la globuline, de la serine; la présence du ferment amyolitique n'est pas douteuse, dernier caractère qui semble bien se rapporter à un liquide d'origine salivaire.

L'examen histologique montre une paroi de constitution assez simple, composée de deux couches, l'une fibro-conjonctive fort mince, l'autre épithéliale stratifiée. Il n'y a

aucune trace de formations papillaires ou pileuses, ni de glandes ou de débris glandulaires. On croirait volontiers à une production d'origine ecto-dermique résultant d'une inclusion datant de la période embryonnaire.

OBS. IX. (MORESTIN, Soc. anat. de Paris, 1903, résumé). — *Kyste de la joue développé probablement aux dépens de la parotide accessoire.*

M. A. N..., trente-cinq ans, entre à l'hôpital pour une tumeur de la joue gauche dont le début remonterait à quatre mois, avec accroissement rapide de volume durant les trois dernières semaines.

Elle atteint le volume d'une grosse noix et fait à l'extérieur une saillie bien visible occupant la joue et la région massétérine. Est absolument indépendante des téguments sous-jacents. Elle est arrondie, de consistance assez ferme, bien limitée, légèrement mobile, complètement indolente à la pression, sans rapport avec les organes voisins. Du côté du canal de Sténon, parfaitement libre, on ne remarque rien d'anormal.

Une ponction exploratrice ramène 3 centimètres cubes de liquide filant légèrement hématique. Sitôt après, la tumeur vidée disparaît. En trois jours, elle reprenait son volume normal.

La tumeur extirpée avec précaution, étant donnée la présence de deux gros filets du facial qui la recouvrait, reposait profondément sur l'aponévrose du masséter. Un drain est laissé en place durant quarante-huit heures.

La guérison est complète au huitième jour.

La poche uniloculaire très lisse, très mince, était, d'après l'examen histologique, tapissée d'un épithélium cylindrique très régulier en tous points comparable à celui des conduits excréteurs salivaires.

OBS. X (ROCHER, in thèse POTTIER, résumé). — Un enfant de dix-huit mois est conduit à la consultation du professeur Piéchaud pour un gonflement de la région parotidienne droite. L'enfant a toujours joui d'une excellente santé et n'a jamais présenté aucune affection buccale (stomatite, muguet, etc.).

Il y a huit mois la mère vit apparaître un léger gonflement de la région parotidienne droite qui mit six mois



pour atteindre le volume d'une noisette, pour atteindre ensuite rapidement en un mois celui d'un œuf de pigeon.

A l'aide d'une seringue de Pravaz on fait une ponction et on retire du liquide filant, un peu laiteux, se coagulant par la chaleur sous l'aspect de petits grumeaux. L'examen bactériologique fait par M. Sabrazès est le suivant : « On ne trouve que du mucus, il n'y a aucun élément histologique, pas de microorganisme. Il s'agit donc d'un kyste muqueux. »

La mère refuse alors toute intervention et use durant trois mois des remèdes conseillés par les uns et par les autres.

Enfin en septembre la mère revint décidée à faire opérer son enfant. On constate alors une tuméfaction régulière de la région parotidienne droite; la peau, tendue à son niveau, est normale; pas de circulation veineuse collatérale, pas de processus inflammatoire, pas d'adhérences, la peau glisse facilement sur la tumeur. A la palpation on sent une tumeur ovoïde à grand axe dirigé suivant les fibres massétélines, du volume d'un œuf de pigeon; elle possède une très légère mobilité sur le plan profond et semble se confondre avec le tissu sous-jacent. Sa surface est égale, régulière, la fluctuation est très nette; aucun signe de compression nerveuse ou vasculaire, pas de ganglions dans les régions voisines. La palpation ne détermine pas de douleur. Le kyste s'est reproduit progressivement, sans phénomènes inflammatoires après la ponction évacuatrice faite en mai.

*Opération.* — Sous chloroforme on fait une incision de 3 à 4 centimètres suivant le bord postérieur de la branche montante du maxillaire inférieur. Le kyste apparaît bientôt avec sa paroi bleuâtre; malgré de grandes précautions il se rompt laissant échapper un liquide filant, visqueux, louche, ressemblant à l'eau albumineuse trouble; il contient des grumeaux blanchâtres qui tombent en dépôt au fond du liquide.

On enlève alors le kyste. La loge qui le contenait est faite de tissu parotidien d'aspect normal. On met un petit drain et quatre points de suture.

La réunion se fait par première intention; mais dix jours après l'intervention s'écoule de la partie supérieure de l'incision un liquide clair séreux ressemblant à de la salive, liquide qui devient bientôt purulent; au stylet on sent une

petite cavité de un centimètre de longueur. A l'aide d'un stylet rougi à la flamme on cautérise cette fistule, qui se ferme bien vite pour se réformer quelques jours après. On essaye alors des injections de teinture d'iode qui, en quelques jours, amènent une cautérisation complète. Il fut impossible dans la suite de s'assurer de l'état du canal de Sténon étant donnée l'indocilité de l'enfant.

*Examen chimique du liquide* fait par M. Denigès donne les résultats suivants : présence dans l'exsudat des principes de fer, de l'acide trisulfocyanique (présence de sulfocyanure). En présence du gaïacol et de l'eau on obtient une coloration rouge indiquée par Dupouy pour la peroxydase salivaire. Le liquide enfin saccharifie l'amidon et renferme par suite de l'amylase (ptyaline) et contient en outre de la mucine.

*Examen histologique.* — On voit d'abord une zone épithéliale, où l'épithélium est pluristratifié dans toute sa hauteur. Les cellules de la couche superficielle sont par places cubiques; presque partout cylindriques, pas de cellules à cils vibratils.

La bande épithéliale présente des taches blanches dans son épaisseur; un examen attentif fait reconnaître des cellules subissant l'évolution muqueuse.

Au-dessous de la membrane basale de l'épithélium on trouve une couche de tissu conjonctif assez serré dans laquelle plongent des invaginations en doigt de gant. On trouve des rameaux lymphatiques.

Dans la zone conjonctivite avoisinant la grande couche kystique on aperçoit des cavités kystiques de dimensions beaucoup plus faibles, il est impossible de saisir une communication entre ces cavités kystiques secondaires et les cavités kystiques principales.

Au contact de la paroi conjonctive se trouvent des ilots d'acini présentant un aspect normal, ils sont de dimensions variables de même que les canaux excréteurs.

**ÉTIOLOGIE.** — Le kyste salivaire peut se rencontrer à tout âge. On en a vu un cas chez un enfant de dix mois; l'observation de Ricard concerne un vieillard. Hommes et femmes sont également prédisposés à cette affection et



on ne lui connaît aucuns facteurs étiologiques tels que : traumatismes, affections buccales ou de la parotide.

**SYMPTOMATOLOGIE.** — Le kyste salivaire est parfaitement indolore; son évolution s'effectue avec lenteur, sans incommoder autrement le malade que par la saillie disgracieuse que fait la tumeur quand son volume est considérable. Sa progression, très variable d'un individu à l'autre, se fait dans un laps de temps très différent et que rien ne justifie.

Peu remarqué aux premiers jours de son existence, le relief du kyste s'accroît progressivement, en dépit des topiques les plus divers. Quelquefois aussi ces applications irritantes provoquent la suppuration et la guérison s'ensuit.

La tumeur occupe indifféremment l'une des régions parotidiennes, droite ou gauche. Elle est située tantôt au-dessous du lobule de l'oreille et recouvre la pointe de la mastoïde ou le bord du sterno-mastoïdien, tantôt entre l'oreille et la commissure des lèvres, soit au-dessus, soit au-dessous de la ligne trago-commissurale. Jamais elle ne dépasse la partie moyenne de la région massétérine. Il y a connexion parfaite entre son siège et les limites de la loge parotidienne.

Le kyste salivaire est arrondi, d'un volume variable, mais ne dépassant guère celui d'une petite mandarine; ou le relief en est très marqué ou il n'existe qu'un léger gonflement de la région.

La peau ne présente ni mâchure ni coloration anormale, à moins qu'un usage intempestif d'emplâtres ne l'ait excoriée et rougie. Parfois aussi, les téguments qui recouvrent la tumeur offrent un aspect luisant, bleuté, une coloration due, semble-t-il, à la tension des téguments ou à la transparence des enveloppes. Quant aux régions voisines, elles ont conservé leur aspect ordinaire et ne présentent aucun sillonné veineux.



Au toucher, la tumeur est arrondie. Elle est soit bien limitée, légèrement mobile et superficielle, quoique sûrement indépendante de la peau, soit fixée sur les plans sous-jacents. Dans ce cas, sa consistance est plus difficile à constater : on la pressent plutôt qu'on ne la perçoit. Le pourtour ne présente pas d'empâtement ; on ne trouve pas d'engorgement ganglionnaire, et jamais le toucher ne détermine de défense musculaire et de phénomènes douloureux.

Dans aucun cas, le kyste ne fait relief du côté de la cavité buccale, sauf quand il atteint un certain volume. Il ne détermine aucun phénomène de compression sur les filets du facial et sur les vaisseaux qui traversent ou sont en rapport avec la parotide.

Le canal de Sténon est perméable et indépendant du kyste, ce qui différencie ce dernier de la poche salivaire.

La ponction, facile à pratiquer, ramène un liquide spécial, filant, limpide et incolore, sur la nature duquel nous reviendrons au chapitre de l'anatomie pathologique.

Certains auteurs ont dit que le kyste salivaire présentait une légère augmentation de volume au moment des repas ; ce fait paraît difficile à admettre et est en contradiction avec sa nature

**PRONOSTIC.** — De l'exposé de ses caractères cliniques et du fait que son évolution, qui est parfaitement indolente, s'effectue avec lenteur, sans incommoder le malade autrement que par la saillie disgracieuse qu'il forme (Mores-tin), le kyste salivaire a un pronostic bénin.

La gravité de cette affection vient plus des traitements intempestifs ou d'une incision faite sans méthode ou incomplète, que de sa nature elle-même.

**ANATOMIE PATHOLOGIQUE.** — Les kystes salivaires forment des cavités closes, indépendantes des canaux excré-

teurs. Ils constituent des tumeurs enchâssées dans le parenchyme glandulaire ou plus ou moins extériorisées à la surface de la glande, et pouvant apparaître en tous points.

Ces kystes sont ordinairement uniques. Cependant Lawrence<sup>1</sup> dit en avoir vu quatre chez le même individu. Leur volume, assez variable en soi, est le plus souvent fonction de l'ancienneté d'origine. Chez les jeunes enfants par exemple, et notamment dans l'observation de Rocher, le kyste s'affirme par une petite tuméfaction hémisphérique de la grosseur d'une amande; chez d'autres malades plus âgés, il atteint les dimensions d'une noix, d'un œuf et parfois même un peu plus, comme notre observation en témoigne.

Le kyste peut siéger soit directement sous l'aponévrose, soit plus profondément dans le tissu glandulaire lui-même. L'absence de tissu cellulaire lâche autour de lui le rend indécollable; il faut procéder, en effet, à un fin travail de dissection. La translucidité de l'enveloppe kystique, d'épaisseur très variable suivant l'âge du sujet, donne à la tumeur une couleur bleutée un peu sombre. Mais, souvent assez faible, cette paroi conjonctive éclate en dépit des précautions prises et laisse s'écouler un liquide clair, filant, visqueux et ambré, parfois louche et rappelant l'eau albumineuse.

Si l'on recueille ce liquide pour en faire l'examen cytologique, l'on constate en certains cas la présence d'éléments cellulaires, produits de la desquamation de la paroi interne du kyste.

L'examen chimique rapporté par Morestin et Rocher et par nous montre que le liquide permet les réactions

1. Il nous a été impossible de nous procurer l'ouvrage de Lawrence, aussi n'avons-nous pu reproduire que les citations des classiques au sujet de cette observation. Quoi qu'il en soit, cette multiplicité paraît être plutôt la caractéristique d'un kyste séreux.



ordinaires de la salive. Ce fait éclaire singulièrement la pathogénie de ces kystes et doit leur faire attribuer une origine glandulaire. Peu importe, du reste, que cette composition varie quelque peu, il est parfaitement plausible qu'une tumeur formée d'éléments glandulaires ait parfois une sécrétion différente de la glande elle-même, surtout si cette tumeur est ancienne. Étant données les conditions où ils se trouvent, ces mêmes éléments sont détournés de leur fonction ordinaire et s'altèrent peu à peu.

Cette particularité a été notée pour les kystes du plancher buccal. On ne retrouve, dans ces grenouillettes, ni le ferment qui transforme l'amidon en sucre, ni sulfo-cyanure de potassium, mais une quantité notable de mucus et d'albumine. Poussés par ce fait, les auteurs ont, dans ces dernières années, recherché une pathogénie nouvelle aux kystes salivaires, considérant les glandes annexes de la bouche comme étrangères à leur production.

Nous reviendrons sur ce sujet au chapitre de la pathogénie. Mais il est d'ores et déjà permis d'affirmer qu'un liquide kystique ne présentant pas les réactions typiques de la salive, peut néanmoins, en certains cas, être considéré comme d'origine glandulaire. Parfois cette pathogénie s'impose quand il les présente toutes, et le terme de grenouillette parotidienne trouve alors dans ce cas son entière affectation.

Nous renvoyons le lecteur aux observations pour ce qui est des détails fournis par l'examen anatomo-pathologique, ce qui nous entraînerait trop loin dans ce court exposé de la portion que nous avons entrepris d'exposer.

**PATHOGÉNIE.** — La pathogénie des grenouillettes a été fort discutée. Nous passerons sous silence les hypothèses de Gelse, d'Aetius, de Paracelse, de Fabrice d'Aquapendente et de Dyonis, de Bredet et de Dupuytren, de Malcomson, etc. Ces auteurs considéraient les grenouillettes



soit comme un abcès de nature spéciale, soit « comme une tumeur maligne formée de matière pituiteuse tombée du cerveau sous la langue », soit encore comme un kyste développé dans le tissu cellulaire ou dû à l'enkystement de la salive par rupture du canal de Warthon.

Nous nous contenterons d'énumérer sans les discuter, ce qui nous entraînerait beaucoup trop loin, les hypothèses plus neuves relatives à la formation des kystes salivaires, pour insister davantage sur celle que nous croyons être la vraie :

1° Oblitération congénitale ou accidentelle du canal de Sténon;

2° Collection liquide produite dans les espaces cellulaires;

3° Transformation kystique ou dégénérescence muqueuse de la glande parotide (théorie de Suzanne);

4° Rétention de la circulation glandulaire dans les petits conduits (théorie de von Hippel);

5° Origine congénitale.

Cette dernière théorie, énoncée par Neumann, admise par Sultan en 1898, confirmée par les travaux d'Imbert et Jambrau, de Cunéo et de Veau et par la thèse de Marcel Thomas (Montpellier, 1903) est, nous semble-t-il, la plus admissible; émise pour expliquer l'origine de la grenouillette, elle explique très bien l'origine des kystes parotidiens, car la formation embryologique de la glande parotide est identique à celle des autres glandes salivaires, dont elle diffère seulement par le développement plus considérable du parenchyme.

Morestin, à propos de son observation (juillet 1902), se demandait s'il n'était pas possible de penser que la formation de ces kystes salivaires de la parotide pouvait se faire aux dépens d'une inclusion épithéliale le long de la fente intermaxillaire.

L'idée, à première vue, semble bonne; mais l'examen

chimique des liquides contenus dans ces kystes empêche, croyons-nous, de s'arrêter à l'hypothèse d'une simple formation branchiale. Il ne s'agit pas ici d'un kyste dont la paroi et le contenu rappellent le kyste dermoïde ou mucoïde du cou, mais d'une tumeur dont le liquide présente une ou plusieurs des réactions importantes de la salive. Dans quatre observations de Bouchaud, de Morestin, de Rocher et de nous, la présence de ptyaline y est notée après examen consciencieux pratiqué par des chimistes compétents. Et ce fait a une importance autre que la structure de la poche dont l'épithélium peut se trouver modifié par des raisons nombreuses (hypertension du liquide, macération des éléments anatomiques, ancienneté de la lésion). Car la présence du ferment amyolitique révèle la spécificité des éléments qui ont pris part à la formation du kyste. Que maintenant tous les caractères de la salive ne se retrouvent pas, ceci n'a rien d'extraordinaire, puisque différents facteurs tels que l'absorption de la paroi kystique, les modifications dans l'activité sécrétoire et le chimisme des cellules peuvent aboutir soit à l'absence, soit à la modification d'une ou plusieurs parties constituantes du liquide salivaire. C'est ainsi que M. le professeur Denigès a relevé du sulfo-cyanure dans le liquide du kyste parotidien opéré par Rocher et par Moure. C'est ainsi également que dans l'observation de Morestin, le liquide ne contient ni nucléo-albumine, ni mucus, ni sulfo-cyanure et qu'on y trouve par contre de la globuline, de la sérine et du ferment amyolitique.

Connaissant le mode de développement de la glande parotide qui se fait par bourgeonnements successifs, chaque bourgeon du début conserve les caractères de la muqueuse qui l'a produit, n'est-il pas plus simple d'admettre que le bourgeon se ramifiant peu à peu présente des invaginations dont les cellules se modifient et créent, en se spécifiant, les cellules des acini, et que si ce bourgeon



est arrêté au début dans la formation du lobule glandulaire, il reste en puissance de développement.

La paroi de ce kyste reflétera alors dans sa structure la période où s'est arrêté le bourgeon dans son développement, et dans ce cas particulier le kyste qui est bien d'origine salivaire pourra ne présenter qu'une réaction de la salive, parfois même aucune de celles-ci.

Si le kyste se développe aux dépens d'un acinus arrivé à son évolution presque dernière, acinus fœtal présentant des cellules bien différenciées et dont les fonctions sont parfaitement établies, on aura affaire à un kyste à épithélium cylindrique dont le liquide offrira plusieurs des réactions de la salive, attestant par ce fait une évolution plus complète et presque parfaite des cellules parotidiennes.

Ainsi, au point de vue de l'anatomie pathologique, on pourrait presque différencier les kystes salivaires en kystes embryonnaires et kystes fœtaux, cette distinction étant établie d'après la nature du bourgeon aux dépens duquel ils se sont développés et suivant les caractères histologiques des kystes.

Cette théorie a, nous semble-t-il, l'avantage de satisfaire l'esprit plus que tout autre : elle permet d'expliquer les différences constatées dans l'examen anatomo-pathologique de la paroi et dans celui du liquide qu'on y rencontre. On peut, il est vrai, lui reprocher de ne pas s'appuyer sur un plus grand nombre de faits, mais, nous l'avons dit, les kystes salivaires sont extrêmement rares, et encore plus rares sont les examens rapportés dans la littérature médicale.

En résumé, nous pensons que les kystes salivaires de la parotide ont une origine congénitale. Ils se développent aux dépens d'acini embryonnaires ou fœtaux restés inclus dans la glande et provenant d'un arrêt de développement partiel de l'un des bourgeons qui constituent la grande parotide.



DIAGNOSTIC. — L'affection qui simule le plus le kyste salivaire est le kyste séreux, autrement dit le lymphangiome kystique. D'après Maurice Laugier, le kyste séreux se reconnaît à sa transparence, à sa mobilité plus ou moins grande sur les parties sous-jacentes. Le liquide en est séreux et fluide, celui du kyste salivaire visqueux et de consistance sirupeuse; ces caractères, faciles à différencier par la ponction, ne sont cependant pas toujours concluants, puisque dans certains cas (Sebastian et Chassagnac) le liquide contenu était gluant et gélatineux; une fois même il était chargé de cholestérine. L'examen chimique, confirmé par l'examen anatomo-pathologique, assurera le diagnostic.

Poncet et Gillette ont observé des kystes huileux dans la région parotidienne. La ponction seule différenciera la tumeur. « On obtient un liquide à caractères spéciaux; il est légèrement jaunâtre, a les caractères extérieurs de l'huile d'olive, graisse les doigts et le papier, et, de fluide qu'il était lors de sa sortie, perd sa transparence et se fige par le refroidissement. L'analyse chimique y reconnaît deux parties d'oléine pour une de palmiline (Cazeneuve). Ajoutons que les commémoratifs pourront apprendre aussi probablement l'origine congénitale de ces kystes, ce qui, à défaut de ponction exploratrice, sera un élément important de diagnostic. »

Richet a signalé un kyste dentifère dans l'excavation parotidienne. Il siégeait au-devant de l'oreille et provoquait depuis trois ans des douleurs très vives dans tout le côté droit de la face. La tumeur, recouverte par une peau saine, était généralement dure, sauf en un point où Richet la sentit dépressible et fluctuante. A la place de la dent de sagesse, il trouva des fongosités molles entourant un orifice fistuleux par lequel une pression exercée sur la tumeur fit sortir un liquide filant et fétide. A la partie antéro-externe de la tumeur était logée la dent de sagesse.

Citons aussi les kystes sanguins, qui ne sont fort probablement que des lymphangiomes à contenu hématique.

Mentionnons sans insister le diagnostic avec les angiomes de la parotide et les tumeurs pseudo-fluctuantes, comme les myxomes et les lipomes.

Les adénites préauriculaires et surtout l'adénite tuberculeuse du ganglion parotidien peuvent égarer le chirurgien. La difficulté existe surtout quand ce ganglion est ramolli et ne forme plus qu'une coque à contenu liquide, et lorsque cette suppuration chronique évolue sans phénomènes inflammatoires du côté de la peau. Cette adénite suppurée pourra, dès lors, par ses caractères extérieurs, en imposer pour un kyste salivaire. Stubenrauch, dans un cas, avait fait le diagnostic de kyste salivaire. Et en effet la tumeur parotidienne fluctuante, lentement développée chez un vieillard, semblait comporter ce diagnostic. Et quand ce kyste fut extirpé, on trouva toute sa face interne tapissée de bourgeons tuberculeux.

Le kyste salivaire est plus profond et laisse indemnes les téguments, tandis que les petites collections suppurées du ganglion préauriculaire, parvenues à un certain volume, adhèrent parfois à la face profonde des lèvres, dont la surface rougit et finalement s'ulcère.

Nous ferons simplement mention de l'erreur possible entre une tumeur de la parotide de quelque nature qu'elle soit et le kyste salivaire. Cette faute de diagnostic a été faite par des chirurgiens compétents, Ricard, par exemple, qui croyaient se trouver en présence d'une tumeur maligne.

Nous terminerons en mentionnant l'erreur possible avec les poches salivaires. Ces dernières sont caractérisées par un épanchement de salive dans le tissu cellulaire. Elles diminuent par la pression, se distendent lors des repas et succèdent habituellement à un traumatisme. Au point de vue anatomo-pathologique, elles se distinguent des cavités kystiques par l'absence de paroi épithéliale.



En présence d'une tumeur de la parotide accessoire, on pourrait croire à une dilatation du canal de Sténon, due à son oblitération par suite de phénomènes inflammatoires ou à l'arrêt d'un calcul près de son extrémité buccale. Dans ce cas, la tuméfaction kystique est allongée; l'exploration par le sondage du canal, l'examen de son orifice contribuent à éclairer le chirurgien.

Disons enfin que les kystes salivaires de la parotide présentent forcément à confusion parce que leur rareté sinon les fait négliger dans le diagnostic, du moins empêche de conclure d'une façon ferme en leur faveur, car il est sage, en médecine, de ne pas poursuivre le diagnostic d'exception.

TRAITEMENT. — Étant donnés les progrès de la chirurgie moderne, la perfection des procédés opératoires actuels, il ne saurait s'agir d'un traitement par topiques, cautérisations ou autres procédés surannés, jadis très en vogue dans les affections kystiques en général. Cependant, pour être complet, nous devons mentionner les différents essais thérapeutiques ayant donné un succès plus ou moins rapide. La ponction suivie d'injection iodée a réussi dans un certain nombre de cas. Martinet, par quelques injections d'acide phénique à 1 0/0, parvint à obtenir l'oblitération d'un kyste salivaire, consécutif à l'extirpation d'une tumeur et dont la cavité communiquait avec le canal de Sténon (Chrétien). Cette dénomination de kyste salivaire est d'ailleurs très impropre, puisqu'il ne s'agit en somme que d'une collection salivaire formée dans la loge de la tumeur et non d'un kyste proprement dit constituant une cavité close.

Bérard, par le fait d'une erreur de diagnostic, traita un kyste salivaire par l'incision simple et obtint la guérison, mais non sans avoir eu à compter avec une fistule salivaire qui se montra longtemps rebelle



Weber dit que le séton a donné quelques succès et il recommande de l'introduire autant que possible par la bouche. Ceci ne semble guère pratique lorsqu'il s'agit d'un kyste de faible volume, s'étendant peu ou point au-devant du masséter.

✓ Bouchaud, dans le cas qu'il rapporte, avait bien tenté d'aborder le kyste par la voie buccale. La création d'une fistule permanente par introduction d'un fil d'argent, sorte de marsupialisation minuscule, lui faisait espérer la guérison de la tumeur. Essai infructueux, du reste, tandis que l'application de topiques irritants amenait, après suppuration, une guérison parfaitement heureuse et complète.

Nous pouvons, semble-t-il, atteindre plus directement le mal et par des procédés moins empiriques. Cette médication par application de substances irritantes reste toujours hasardeuse et incertaine; il est difficile d'en mesurer les effets comme d'en prévoir les résultats.

En 1885, Chrétien disait, au sujet des kystes de la parotide : « L'excision est un moyen qui provoque sûrement la guérison, mais comme il expose à plus d'accidents (cicatrices, érysipèle, section possible de quelques filets du facial) que les procédés d'injections, on fera bien d'y recourir seulement quand il sera démontré que ceux-ci doivent rester impuissants. »

Quant à nous, nous croyons l'extirpation bien supérieure, les observations rapportées en font foi; celle-ci reste la méthode de choix, dans les régions où se développent les tumeurs, qu'il s'agisse d'un kyste de la parotide principale ou de la parotide accessoire.

Mais cette opération devra être conduite avec beaucoup de soin et une extrême prudence. Laissant une partie de la paroi kystique, le chirurgien s'exposerait, si ce n'est à une récurrence, tout au moins à la production d'un trajet fistuleux, analogue aux trajets fistuleux consécutifs à l'extirpation incomplète de kystes mucoïdes du cou. D'au-

tre part, le bistouri chevauche entre les nombreux rameaux du facial; et ces filets, au niveau même de la parotide, sont assez importants pour entraîner consécutivement à leur destruction une déformation très regrettable du masque facial.

L'incision des téguments variera suivant le siège de la tumeur, et si celle-ci s'y prête, comme dans le cas rapporté par Morestin, on pourra, on devra même recourir à une incision esthétique dissimulée par le lobule de l'oreille. A côté de ces avantages, cette méthode a, il est vrai, l'inconvénient de ne fournir qu'un accès étroit et difficile pour l'extirpation du kyste. Mais cet ennui, par contre, est minime pour un chirurgien exercé et le résultat final compense largement des quelques difficultés de l'acte opératoire.

Quand la tumeur siège en pleine parotide, il faudra autant que possible reporter l'incision le long du bord postérieur de la branche montante du maxillaire. Verticale dans ce cas, la cicatrice sera moins apparente, mais l'incision sera plus dangereuse pour les filets du nerf facial, n'étant pas parallèle à ceux-ci.

S'il s'agit enfin d'un kyste de la parotide accessoire, la technique opératoire suivie par Morestin, l'incision suivant la ligne trago-commissurale nous paraît la meilleure.

Les téguments de la couche du tissu parotidien recouvrant le kyste incisé, on aura soin de découvrir aussi parfaitement que possible la surface extérieure du kyste. A cet effet, on prendra le bistouri, manié avec une extrême prudence, ou mieux la sonde cannelée. De plus, il sera bon, au cours de ces manœuvres de dissection, de surveiller soi-même ou de faire surveiller par le chloroformisateur toutes les contractions musculaires produites par irritation des filets du facial.

Assurément, il serait d'un plus bel effet et plus esthétique d'extirper le kyste dans son intégralité. Mais il est

autrement plus facile d'enlever la tumeur vidée de son contenu volontairement ou par simple incident opératoire. Car, repérant alors les bords de la poche, on pourra s'assurer de ses prolongements dans la profondeur des tissus de la parotide notamment. La dissection en sera plus sûre et plus rapide.

Cette dissection au milieu du tissu glandulaire se fera sans hémorragie, la simple compression suffisant pour les quelques petits rameaux atteints. On drainera, durant quelques jours, surtout si l'on craint un épanchement sanguin dans la plaie opératoire au-dessous des téguments.

En résumé, connaissant les rapports de la parotide et les connexions que peut affecter le kyste avec les organes qui la traversent ou la recouvrent, le chirurgien, en présence d'un kyste salivaire de la parotide, ne peut et ne doit avoir qu'une seule ligne de conduite, l'extirpation au bistouri et par la voie externe.

C'est la seule opération qui, si elle est délicate, reste sans complication opératoire grave quand elle est bien conduite et demeure toujours suivie des plus heureux résultats.

*En résumé :* Le kyste de la parotide, que l'on peut dénommer par analogie grenouillette parotidienne, est une affection rare. Il constitue une cavité kystique indépendante des voies salivaires de la parotide. Cette cavité est uniloculaire, adhérente au tissu parotidien, tapissée par un épithélium cylindrique ou pavimenteux stratifié, reposant sur une paroi conjonctive; elle contient enfin un liquide spécial présentant une ou plusieurs des réactions types de la salive.

Son étude anatomo-pathologique permet de lui attribuer une origine congénitale. La théorie qui satisfait le mieux l'esprit attribue cette affection à l'évolution d'un débris



embryonnaire provenant d'un bourgeon glandulaire de la parotide arrêté dans son développement.

Le seul traitement logique consiste dans l'extirpation de la tumeur par voie externe.

## L'ANGINE DANS LE PURPURA HÉMORRAGIQUE

Par le Dr VALENTIN, de Lille.

Le 19 janvier 1909, je suis appelé par un confrère à examiner un enfant dont l'histoire clinique m'a semblé assez intéressante et que je suis heureux de présenter à la Société française de laryngologie.

OBSERVATION. — M<sup>lle</sup> D..., de Lens, âgée de dix ans.

Rien d'intéressant dans les antécédents héréditaires. Rien à noter non plus dans les antécédents personnels. La seule maladie a été une rougeole bénigne. L'enfant est grande et forte et jouissait jusqu'à ce jour d'une excellente santé générale.

Le 13 janvier, le médecin de la famille est appelé pour un mal de gorge avec difficulté de la déglutition. L'état général est bon : appétit conservé, température normale. A l'examen, la gorge est uniformément rouge. Adénite cervicale surtout prononcée à gauche.

14 janvier. — La nuit a été bonne. L'état reste le même. Toujours pas de température et gorge rouge. On prescrit des gargarismes chauds au borate de soude, de l'huile mentholée dans le nez et une pommade avec iodure de potassium et extrait de ciguë en application sur le cou.

15 janvier. — La déglutition est devenue très douloureuse. Les amygdales sont tuméfiées et recouvertes d'un enduit pultacé. La température est de 37°8. Le médecin, craignant une diphtérie, fait de suite une injection de 20 centimètres cubes de sérum. On note du tirage.

Le soir, la température est de 37°. Le tirage est moindre et la dysphagie moins prononcée.

*16 janvier.* — La nuit a été assez agitée, mais la malade ne présente plus de tirage. Timbre de voix normal. Température, 37°. Soif intense. Enduit grisâtre couvrant les deux amygdales. La voix reste claire. On fait trois fois par jour de grands lavages de la gorge avec de la liqueur de Labarraque (50 gr. par litre d'eau bouillie).

*17 janvier.* — La nuit a encore été assez agitée. Dans la gorge, grandes plaques d'aspect grisâtre couvrant les amygdales et empiétant sur les piliers. Déglutition pénible. Soif intense. Pas de température. Même traitement.

*18 janvier.* — Le médecin de famille enlève à la pince, dans la gorge de l'enfant, un morceau de muqueuse gangrénée, de l'épaisseur et de la grandeur d'une pièce d'un franc. Pouls normal. Température 37°2. L'enfant est de plus en plus abattue. Le soir, à six heures, selle sanguinolente, noirâtre, attribuée à du sang dégluti et provenant d'une ulcération de la gorge.

*19 janvier.* — Dans la nuit, trois selles noirâtres. Je suis appelé seulement à voir la malade pour la première fois et je me rends auprès d'elle à dix heures du matin. Je trouve une enfant extrêmement affaiblie, se soulevant à peine. État typhique. Amaigrissement considérable. Le teint est plombé, les lèvres sèches et crevassées. Langue rôtie. La voix est faible, mais non voilée. Tendance à l'assoupissement.

La gorge est recouverte de plaques gangréneuses avec perte de substance. Une partie du bord postérieur du voile du palais s'est sphacélée et détachée. Pendant la nuit précédente sont apparues des taches ecchymotiques. On en trouve sur tout le corps, mais surtout sur les jambes et en plus grand nombre sur la face antérieure des tibias. Il semble que l'enfant ait été rouée de coups. Le pouls est petit et fréquent. Pas de température. Devant cet état précaire, toute thérapeutique me semble à peu près inutile. Toutefois je fais faire des applications de glace sur l'abdomen. Injection de sérum gélatiné et siphonage de la gorge pour faire tomber les plaques de sphacèle.

Deux heures après ma visite, selle sanglante et noirâtre très abondante suivie de la mort de l'enfant en quelques minutes. Le père de notre malade m'apprend que neuf mois auparavant, un enfant est mort dans des conditions absolument identiques et que la décédée a couché dans la literie de cet enfant quatre jours avant de tomber malade.



Le diagnostic de la maladie a pu au début être difficile à établir. Mais la suite des événements a prouvé que nous avions affaire à un cas de purpura hémorragique. On peut se demander si l'angine a été le point de départ et la cause du purpura ou si l'angine rentre dans le cadre nosologique de la maladie de Werlhof. Je me rallie à la seconde hypothèse et crois que la première manifestation du purpura a été une angine qui n'a pas tardé à devenir gangréneuse. L'enfant a fait son angine sans élévation thermique. On ne note pas d'angine gangréneuse sans élévation de température. Dans la maladie de Werlhof, au contraire, il n'y a jamais d'élévation thermique.

Il s'agit donc bien d'un purpura, mais d'un purpura dans lequel les phénomènes angineux ont été prédominants.

En effet, dans notre observation, le début a été une angine qui a semblé devoir être une angine simple pendant deux jours. Le troisième jour, les amygdales sont recouvertes d'un enduit pultacé. Le quatrième jour, la gorge ressemble à la gorge d'un enfant faisant de l'angine gangréneuse de scarlatine. A la fin du sixième jour seulement, melæna, puis taches ecchymotiques. La mort survient la dix-neuvième heure après l'apparition du melæna.

Nous devons donc nous enquerir au début d'une angine pultacée évoluant sans température et frappant un sujet en pleine santé si aucun cas de purpura n'a été relevé dans l'entourage du malade. Dans notre cas il est regrettable que le médecin n'ait pas connu l'histoire de la maladie de l'enfant mort dans des conditions identiques neuf mois auparavant. L'examen du sang aurait pu de suite éclaircir le diagnostic. Nous devons aussi savoir que dans certaines formes de purpura hémorragique, le melæna et les ecchymoses peuvent ne faire leur apparition que quand la situation du malade est désespérée et que nous pouvons au début nous trouver en présence des seuls phénomènes angineux.



## GOMMES SYPHILITQUES DU SINUS FRONTAL

Par le D<sup>r</sup> R. HÉLOT, de Rouen.

Je rapporterai ici deux observations de gommes du sinus frontal.

OBSERVATION I. — Au mois d'avril de l'année 1906, je fus consulté par une dame étrangère à la ville, qui avait été soignée antérieurement pour une rhinite chronique hypertrophique par des galvano-cautérisations. Elle venait me voir pour des accidents très différents. Depuis trois jours, elle s'est aperçue que son front est *enflé*, ainsi que les paupières supérieures, et elle ressent des douleurs au sommet du nez. Je constate une déformation symétrique de la racine du nez et de la région intersourcilière, la peau du front est infiltrée à ce niveau; les paupières supérieures œdématiées; la racine du nez est élargie, déformée, convexe de haut en bas, au lieu d'être concave; le front est projeté en avant; l'œdème, très net au-dessus du nez, s'atténue progressivement sur les côtés et en haut; entre les sourcils, la tuméfaction est plus accentuée et on a la sensation de fluctuation; la pression est douloureuse, surtout au sommet du nez et dans l'angle interne de l'orbite, à droite. Les fosses nasales sont normales, il n'y a pas de pus; les sinus maxillaires sont intacts.

Les antécédents de cette personne sont assez intéressants au point de vue du diagnostic. Depuis plusieurs années, il se forme parfois des *bosses (sic)* dans le cuir chevelu et de l'œdème du front et des paupières; on a même songé à l'albuminurie, mais l'examen des urines n'a pas confirmé cette affection. Actuellement, on sent plusieurs exostoses dans la tête.

Je fis prendre à cette dame deux cuillères à soupe de sirop de Gibert chaque jour. Après huit jours de traitement, de grandes modifications étaient constatées: pas d'œdème du front et des paupières. Quinze jours après le début du traitement, l'amélioration est stationnaire, la tumeur de la racine du nez est toujours fluctuante et douloureuse à la pression. Mais dans le cours de la troisième semaine, la

malade moucha du pus et des matières plus épaisses qu'elle compara à de la ouate, et la tumeur diminua. Un mois après la première visite, je ne constatai plus qu'un léger élargissement de la racine du nez, et fait intéressant à noter, les exostoses du cuir chevelu avaient disparu. Plus tard, la guérison fut complète et l'odorat, aboli depuis plusieurs mois, revint intégralement.

Je dois ajouter, pour terminer cette observation, que quelques mois après j'eus l'occasion de revoir cette malade; elle suivit irrégulièrement son traitement, et deux fois il y eut une légère récurrence, que le traitement repris fit disparaître.

Voici la seconde observation, plus intéressante au point de vue du diagnostic :

Obs. II. — En décembre 1909, une cliente, soignée antérieurement par moi pour une dysphagie dont je n'avais pas trouvé la cause, qui disparut d'ailleurs spontanément quelques jours après, vint me voir parce que, depuis plusieurs semaines, elle souffrait dans le front, avec des douleurs plus violentes à gauche, et la paupière supérieure de ce côté était enflée. Je constatai à gauche : l'œdème de la paupière, l'abaissement du globe oculaire de plusieurs millimètres, l'augmentation de volume de la racine du nez et du rebord orbitaire, et la douleur à la pression au niveau du sinus frontal. À droite, dans le méat moyen, existent de petits polypes muqueux, pas de pus. *La fosse nasale gauche est normale.*

J'avoue franchement avoir songé d'abord, en voyant la malade, à une sinusite frontale vraie, mais le fait de trouver des lésions nasales droites dans une sinusite gauche éveilla mon attention. On aurait pu au besoin expliquer la sinusite gauche... Mais en poursuivant l'examen et l'interrogatoire, je découvris près du cuir chevelu, à droite, à la partie supérieure du front, une tumeur fluctuante, peu saillante, du diamètre d'une pièce de cinq francs.

Le traitement spécifique (sirop de Gibert) diminua immédiatement la douleur; les déformations s'atténuèrent après huit jours de traitement, puis la malade se soigna encore quinze jours et se trouvant bien, cessa le traitement et ne revint pas me voir.



Je ne pus compléter cette observation que huit mois plus tard. La malade, depuis une quinzaine de jours, avait le nez bouché et de la céphalalgie : les déformations anciennes n'étaient plus visibles. L'affection actuelle était une gomme de la cloison que le traitement fit disparaître.

Il y a quelques mois, cette même dame me consulta de nouveau pour de la dysphagie, elle présentait une vaste ulcération de la paroi postérieure du pharynx, qui fut guérie en quelques jours par le sirop de Gibert.

Ces deux observations donnent lieu à quelques réflexions.

Il existe dans le *Traité de chirurgie* une figure publiée par Duplay qui représente un malade atteint de sinusite frontale; c'est absolument l'aspect de la malade de ma seconde observation : tuméfaction dans l'angle interne de l'orbite, globe oculaire abaissé en bas et en dehors. Ces manifestations extérieures de la sinusite frontale sont rares; on traite aujourd'hui la sinusite avant son extériorisation; personnellement, je considère la sinusite frontale avec tumeur dans l'orbite et abaissement de l'œil comme une curiosité pathologique. Depuis quelques années, je n'ai vu que deux malades paraissant présenter des signes extérieurs de sinusite frontale; dans les deux cas (ce sont ceux rapportés plus haut), l'affection était une gomme syphilitique. Loin de moi la pensée de généraliser, je ne fais qu'une constatation.

Ces observations de gommes du sinus frontal sont assez rares. Guilbert, dans sa thèse de 1898 : *De la syphilis tertiaire des sinus et de ses principales complications*, cite une observation due à Cruveillé, publiée précédemment en 1880 dans le *Bulletin de la Société anatomique* : *Une femme de cinquante ans, qui avait des antécédents syphilitiques, portait sur la partie antérieure du front une tumeur fluctuante et indolente. Lorsqu'on exerçait sur cette tumeur une pression longtemps prolongée on finissait par la vider; une grande quantité de pus s'écoulait alors par le nez. On diagnostiqua*



*une affection du sinus frontal, avec destruction de la paroi antérieure de ce sinus. Il y avait trois exostoses sur les bras et les avant-bras. La malade mourut d'albuminurie.*

On trouve encore dans cette thèse une observation due à Richet concernant un malade atteint de syphilis et ayant une sinusite frontale. Je n'ai pas trouvé dans cette observation telle qu'elle est rapportée par Guilbert, la preuve de la nature syphilitique de l'affection. Le malade fut opéré, et on ne dit pas si sa syphilis fut traitée. J'admettrais plus facilement dans le premier cas que dans le second la nature syphilitique de l'affection.

Il y a quelques années, mes maîtres et amis Lubet-Barbon, Furet et Veillard ont étudié les sinusites gommeuses. Veillard en particulier a fait l'examen histologique de fausses membranes mouchées par les malades et y a trouvé du tissu conjonctif et des fragments de tissu fibreux. Il considère cette fausse membrane comme l'équivalent d'un séquestre osseux; ce serait en effet une élimination d'une portion de tissu conjonctif sous-muqueux ou de périoste. Veillard cite deux observations de sinusite fronto-maxillaire.

En terminant, faisons remarquer la difficulté d'instituer le traitement de la syphilis chez certains malades, les femmes en particulier. Une dame vient consulter sans son mari, elle est reconnue atteinte d'accidents syphilitiques; quelle est la conduite à tenir? Je crois que le plus simple et c'est ce que je fais ordinairement, est de pratiquer une série d'injections d'un sel de mercure sans dire ce que l'on fait. Mais quand pour des raisons diverses la malade doit se soigner chez elle, j'ordonne le sirop de Gibert, *comme dépuratif*. Deux cas se présentent alors: la malade prend ce médicament sans récrimination, sans réflexion sur la nature de la maladie; dans l'autre cas la malade pousse de hauts cris. C'est ce qui s'est produit dans ma seconde observation. Au premier accident je n'ai rien répondu, rien précisé; mais

quand la malade revint me voir, avec une nouvelle gomme, devant la confirmation du diagnostic, j'ai cru rendre service à ma cliente en lui disant la nature de son affection; j'espérais ainsi la décider à se soigner sérieusement. Le résultat obtenu ne fut pas celui que j'attendais : elle nia et n'eut qu'une idée, faire une scène à son mari auteur de cette sale maladie. Je dus garder cette dame dans mon cabinet jusqu'au moment où, devenue plus calme, je pus la persuader que son mari n'était pour rien dans la maladie. Voici à titre de renseignements les arguments employés : la syphilis ne s'attrape toujours pas comme on le croit généralement; on peut boire dans le verre d'un malade : en admettant que le mari n'ait pas ou ne pense pas avoir la syphilis, il accusera sa femme d'infidélité. Dans le cas présent, j'avais touché par cet argument la corde sensible; la femme se soigna, plus ou moins persuadée de son affection, ne dit rien à son mari et fut assez reconnaissante pour venir dans la suite me demander quelques conseils. Je ne cite pas cet exemple comme modèle, parce que dans un nouveau cas semblable je ne sais pas quelle serait ma conduite.

## LARYNX ET GLOTTE ARTIFICIELS

\* Par **Léon DELAIR**, professeur à l'École dentaire de Paris.

Avant de passer à la description de l'appareil phonateur qui fait l'objet de cette communication, je vais brièvement mentionner les travaux antérieurs entrepris dans un but analogue et ayant pour but le remplacement post-opératoire d'un organe aussi essentiel que le larynx.

Billroth, le premier, pratique l'ablation totale du larynx et ce fut Gussembauer qui eut l'idée de remplacer l'organe supprimé par un appareil résonnant, en forme de fuseau.

*Soc. franç. d'otol.*

44

La partie supérieure de ce larynx artificiel était constituée par une anche formée de deux lames de métal extrêmement minces que fait vibrer le passage de la colonne d'air sortie des poumons.

La partie inférieure de l'appareil consistait en un tube où venait s'aboucher la canule trachéale. Pendant le repas, pour éviter la pénétration des aliments dans les voies respiratoires, on obturait à l'aide d'un bouchon l'orifice inférieur de l'appareil.

A ce larynx rudimentaire, Bruns apporta deux modifications primordiales : tout d'abord, il remplaça le tube inférieur rigide par une genouillère articulée permettant à la base de l'appareil de suivre les mouvements du pharynx et du cou, puis il supprima l'anche métallique pour mettre à sa place une pièce similaire en caoutchouc mou, plus douce à actionner.

Julius Wolff vint ensuite qui modifie à son tour l'appareil en enfermant l'anche dans une sorte de gaine qu'obturait un grillage de toile métallique s'opposant à l'introduction des particules alimentaires et des mucosités. Cependant ce larynx nécessitait toujours l'emploi d'un bouchon inférieur pendant les repas.

C'est au Dr Cl. Martin, de Lyon, que revient l'honneur d'avoir apporté à l'appareil combiné de Gussembauer, de Bruns et de Wolff, un dernier perfectionnement. Il y ajouta un tube œsophagien qui permet aux liquides et mucosités ayant pénétré dans la boîte de phonation de passer dans le tube digestif, et cela sans nuire au bon fonctionnement de l'instrument, ainsi sont assurées la phonation et la déglutition simultanées que les inventeurs précédents n'avaient pu réaliser.

Le larynx perfectionné par le Dr Cl. Martin nécessite une pièce de prothèse immédiate insonore, en caoutchouc mou; elle est introduite dans la plaie aussitôt après la laryngectomie jusqu'à la cicatrisation complète des tissus



et maintient la communication entre la bouche et la trachée, enfin elle réserve la place du larynx artificiel en caoutchouc durci qu'on posera quelques semaines après. Ce dernier affecte à peu près la forme de l'organe naturel, il en a les mêmes dimensions. C'est une sorte de boîte conique dont la base supérieure est bouchée obliquement par un grillage métallique qui s'oppose à l'introduction des aliments.

L'appareil est terminé à la partie inférieure par un tube articulé, percé d'un trou transversal, pour l'introduction de la canule trachéale. A l'intérieur est placée l'anche vibrante qu'avait imaginée Bruns. Cette anche, en tube de caoutchouc mou, mince, est maintenue par une cage métallique conique et rectangulaire; l'air expiré s'y engouffre en quelque sorte et son passage fait vibrer l'anche, le son produit est alors transformé en mots articulés par les organes accessoires de la phonation.

Enfin un tube ovale, long de 30 millimètres environ, se branche à la partie inférieure et postérieure de la boîte, et selon l'expression du D<sup>r</sup> Cl. Martin : « Ce conduit, à cheval sur l'éperon trachéo-œsophagien, descend dans l'œsophage ».

Ainsi le porteur de cet appareil peut à la fois respirer, parler et déglutir. Les aliments solides glissent facilement sur la grille oblique et pénètrent dans l'œsophage, les liquides la traversent mais s'écoulant sur l'anche conique, ils viennent retomber dans l'œsophage par le tube inférieur, ingénieux perfectionnement qui fait le grand honneur au si distingué prothésiste, le D<sup>r</sup> Cl. Martin. La seule critique qui puisse être faite de cet appareil, c'est qu'il faut le retirer souvent, manœuvre qui ne laisse pas que d'être très délicate. Il est nécessaire, en effet, de nettoyer l'intérieur de la boîte où fermentent les débris alimentaires qui y pénètrent à chaque repas; d'autre part, l'appareil étant en caoutchouc durci, ne peut être, par crainte de détérioration, stérilisé à l'eau bouillante.

Un autre appareil phonateur est celui inventé par le Dr Gluck, il est très simple, mais plutôt destiné aux trachéotomisés pendant la période de guérison. Il consiste en un tube de caoutchouc long de 25 centimètres et de 8 millimètres de diamètre s'adaptant à la canule trachéale et dont l'autre extrémité pénètre jusque dans le pharynx nasal.

L'appareil producteur du son est placé immédiatement à l'ouverture de la canule, c'est un tube métallique à la partie inférieure duquel est ménagée une ouverture ronde fermée par un mince clapet de métal. A l'instant seulement où l'opéré veut parler, il fixe l'appareil sur sa canule, alors, à chaque inspiration, le clapet s'élève et laisse pénétrer dans la trachée une certaine quantité d'air, l'expiration le referme et refoule l'air dans le tube. En outre, en travers du tube se trouve, tendue transversalement, une mince et étroite bandelette de caoutchouc flexible qui entre en vibration au moment de l'expiration et le son produit est conduit dans le pharynx nasal. Cet appareil extérieur peut rendre de grands services aux trachéotomisés, mais la phonation obtenue est forcément très faible. De plus, certains sons articulés, qui exigent pour être émis dans la cavité de résonance buccale l'occlusion normale complète du nasopharynx, sont produits, en sortant du tube, par la seule résonance des sons dans l'arrière-cavité des fosses nasales et dans le sinus, car le bord postérieur du voile du palais appliqué contre la paroi du pharynx s'oppose à leur passage. Ils ont donc une tonalité sourde et sont peu compréhensibles. Il faut cependant reconnaître que les sons articulés gutturaux sont plus en usage dans la langue allemande que chez nous. Aussi l'appareil de Gluck peut-il rendre de plus grands services à ceux qui s'expriment en allemand qu'aux individus parlant des langues latines.

En terminant ce court historique, je mentionnerai une ingénieuse tentative de Hochenegg qui imagina une ma-

chine à parler, sorte de boîte contenant une anche bruyante entrant en action, grâce à une soufflerie que mettent en mouvement soit les mains, soit le bras. Cet appareil, perfectionné depuis par d'autres, a été peu employé, car l'immobilisation continuelle d'au moins une main ne le rend guère pratique.

\*  
\*  
\*

Maintenant que nous connaissons les différents moyens employés pour faire parler de malheureux laryngectomisés, nous passerons à la description de mon appareil dont le principe original diffère absolument de ceux décrits ci-dessus.

Le 17 mars 1904, le professeur Sebileau faisait, dans son service d'oto-rhino-laryngologie, à l'hôpital Lariboisière, une laryngectomie totale sur un homme de quarante-quatre ans, ouvrier plombier, atteint d'épithélioma du larynx.

Puis, quelques semaines après, il présentait à la Société de chirurgie, son malade parfaitement guéri, et décrivait son procédé opératoire.

A la suite de cette communication, il me faisait l'honneur de me poser ce problème :

1° Faire parler son laryngectomisé, dont la bouche ne communiquait plus avec la trachée, sans qu'il soit nécessaire de lui faire même la plus petite opération;

2° Ne pas employer le larynx artificiel issu des combinaisons de Gussembauer, Bruns, Wolff et Cl. Martin, la pose de celui-ci nécessitant, dans le cas présent, une opération;

3° Ne pas utiliser l'appareil de Gluck, ce dernier ne pouvant guère être considéré comme un appareil définitif;

4° Imaginer un système permettant simultanément la déglutition et la phonation;

5° Faire un mécanisme pouvant fonctionner sans l'aide des mains ni soufflerie.



Je passerai sous silence mes recherches et mes nombreux essais pour décrire l'appareil, auquel je me suis arrêté définitivement et qui m'a semblé répondre aux conditions qui m'avaient été posées. Je dois dire tout d'abord que je n'ai voulu imiter ni un larynx, ni une machine à parler. Je me suis arrêté, en dernière analyse, à la combinaison d'une glotte artificielle dont le principe m'a été inspiré par




FIG. 1.




FIG. 2.

le simple appeau qu'emploient les oiseleurs pour attirer leurs victimes. L'appareil se compose de trois éléments :

Un externe (A), la boîte à clapet trachéal; deux intra-buccaux (B), la pièce palatine (C), la glotte artificielle.

La boîte à clapet est en argent fin, elle est rectangulaire et referme hermétiquement un clapet de caoutchouc extra-mince; à sa paroi postérieure est soudé un tube (D) de 13 millimètres, s'emboîtant exactement dans la canule trachéale (C) pour l'introduction de l'air dans les poumons; en face, c'est-à-dire à la paroi antérieure, est ménagée une ouverture rectangulaire (E) derrière laquelle se trouve tendu, en rideau, le clapet de caoutchouc (F). Par cette issue, l'air pénètre dans la boîte et de là dans la trachée.

La partie supérieure est terminée par un tube cylindrique (G) de 7 millimètres de diamètre pour la sortie et le refoulement de l'air dans la pièce palatine; au fond inférieur de la boîte, un petit bouchon rectangulaire à charnière (H) facilite le nettoyage de la boîte; enfin, deux autres bouchons latéraux qui permettent l'introduction du clapet et de son support (J) ainsi que le vissage des deux boulons d'arrêt

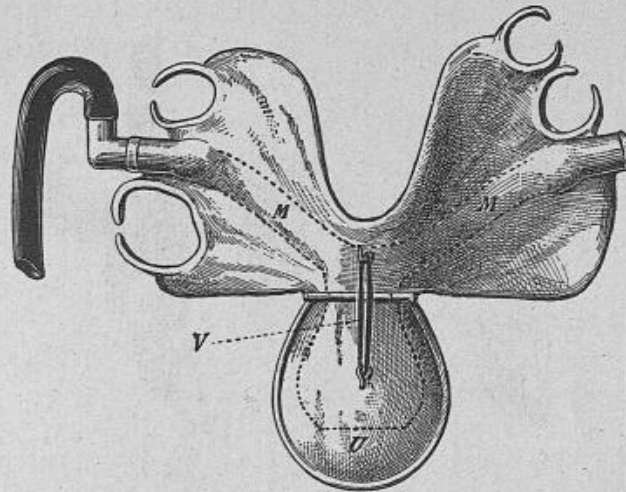


FIG. 3.

(K); on conçoit facilement le fonctionnement de cet appareil, à chaque inspiration l'air soulève le clapet tendu verticalement en avant de la boîte et envahit la trachée et les poumons. A l'expiration, le clapet repoussé par l'air obture hermétiquement l'ouverture antérieure et ce dernier vient ressortir par le tube supérieur. De celui-ci part un tube de caoutchouc de 5 millimètres de grosseur qui contourne le menton, passe dans la barbe, et pénètre à gauche par la commissure de la lèvre dans la bouche où son extrémité s'adapte à la pièce palatine.

L'appareil palatin est en or. Il est formé de deux plaques

de 15 millimètres de largeur et soudées ensemble sur le rebord (L). Entre ces deux plaques est ménagé un vide de 8 millimètres de largeur; sur le milieu de cet espace, les plaques sont écartées de 2 millimètres pour être réunies à zéro, en M sur les bords. C'est, en somme, une sorte de tube fusiforme très aplati pour ne donner à la langue que le minimum de gêne. Cette tubulure est appliquée transversalement contre la voûte palatine immédiatement au-dessous de la portion aponévrotique du voile. La pièce est maintenue en place par quatre anneaux d'or soudés à la plaque. A droite, sur deux prémolaires restantes (N), à



FIG. 4.

gauche sur la seconde prémolaire et la seconde grosse. De chaque côté, manque la molaire de six ans. Ces deux vides sont utilisés pour le passage des deux extrémités de l'appareil creux qui se termine cylindriquement au niveau de la face jugale des dents voisines, et qui ont subi un filetage de 6 millimètres de longueur sur 5 millimètres de diamètre (O). Sur un de ces filetages vient se visser un coude de métal (P) de 1 centimètre de longueur.

C'est sur ce coude articulé, grâce au taraudage, que vient obliquement s'adapter l'extrémité du tube d'arrivée de l'air. A la partie postérieure de l'appareil, une ouverture ovale de 10 millimètres de long sur 2 de large est ménagée pour la sortie du souffle. On conçoit maintenant que l'air expiré et refoulé par le tube dans la plaque creuse vient ressortir avec pression par cette petite issue.

C'est à cette ouverture que se fixe l'appeau de caoutchouc. Cet appeau est constitué d'un tuteur en forme de



croisement en or (Q). Il est enveloppé d'un tronçon de tube de caoutchouc extrêmement mince (R). A la partie postérieure est soudé un tube ovale de 3 millimètres de longueur et de 9 millimètres de diamètre pour l'emboîtement de la pièce dans l'ouverture correspondante ménagée à l'arrière de la plaque palatine (S). L'appeau (T) a 22 millimètres de large et 20 millimètres de long. Les deux branches du tuteur écartent l'appeau de caoutchouc dont les deux lèvres restent intimement accolées ainsi d'ailleurs que le tube de caoutchouc tout entier.

Que le souffle soit projeté par l'opéré dans l'appareil avec

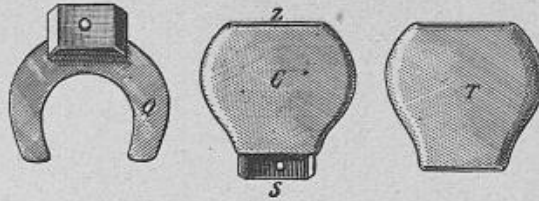


FIG. 5.

plus ou moins de puissance, selon la tonalité qu'il veut donner à sa parole, les deux lamelles de caoutchouc s'écartent plus ou moins de leur base à leur extrémité dont les bords, agissant comme une véritable glotte, se mettent à vibrer vivement au passage de l'air qui entre en vibration à son tour.

Ce phénomène se produit à l'extrémité centrale du voile du palais immédiatement en avant de la luette. L'ouverture de l'appeau est donc placée obliquement à l'arrière du voile du palais. Ainsi le son produit est projeté du côté du pharynx, et, selon les sons articulés à produire, il est dirigé soit du côté de la cavité de résonance nasale, soit du côté de la bouche où les organes secondaires de la phonation le transforment en parole. De plus, les lèvres de la glotte étant intimement accolées s'opposent à la pénétration des ali-

ments dans l'appau pendant la déglutition, ce qui permet au sujet de parler et de manger sans quitter l'instrument.

Cependant cet appareil, très simple en principe, ne fonctionnerait que très imparfaitement s'il ne lui était appliqué un petit perfectionnement. Nous savons que pendant l'émission des quatre cinquièmes environ des sons articulés, le voile du palais s'élève en se contractant et vient s'appliquer contre la paroi postérieure du pharynx, formant ainsi cloison entre la bouche et les fosses nasales.

Pendant ce phénomène physiologique, l'appau se trouve isolé entre la langue, le pharynx et le voile. La glotte arti-

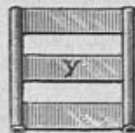


FIG. 6.

ficielle, dans ce cas, peut donc vibrer sans obstacle. Il n'en est plus de même, au contraire, lorsque des sons simples et des sons articulés nasaux sont produits; car pour cela le voile du palais s'abaisse afin de laisser la colonne d'air expiré vibrer librement à la fois dans les deux cavités de résonance nasale et buccale.

L'appau pendant l'émission de ces derniers sons, se trouve en même temps comprimé par le voile du palais et par la langue. Un dispositif spécial imité de mon appareil pour voile du palais artificiel et articulé sur la pièce palatine évite le contact du voile contre lequel il s'applique.

C'est une plaquette mince autour de laquelle est soudé un fil rond pour en rendre le contact plus doux à la muqueuse (U). Un petit ressort de caoutchouc lui imprime des mouvements d'élévation et d'abaissement suivant ceux du voile (V). Cet isolateur est de 2 millimètres plus large que l'appau. Au-dessous de celui-ci, deux tiges paral-

lèles (X) vissées sur l'appareil palatin soutiennent une petite grille de métal (Y) qui empêche la langue d'entrer en contact avec l'extrémité de l'apex, c'est-à-dire la glotte artificielle (Z).




FIG. 7.

L'opéré supporte son appareil avec facilité, il respire, parle et déglutit de même. Il a été présenté à la Société de chirurgie le 19 juillet par le Dr P. Sebileau, et par l'auteur à l'Académie de médecine le 26 suivant.



En somme, cet appareil très simple pourra dans l'avenir être utilisé aussi bien par les laryngectomisés que par les trachéotomisés pendant la période de guérison. Sa stérilisation est des plus faciles ainsi que son adaptation.

Lorsque, le 26 juillet 1904, je présentai à l'Académie de Médecine le premier laryngectomisé auquel j'avais, deux mois auparavant, appliqué le larynx artificiel imaginé par moi, le regretté professeur Poirier, tout en me félicitant de mon œuvre, m'en fit aussi la critique. La voix obtenue était criarde et monotone, elle nécessitait un effort de souffle qui ne permettait pas au sujet présenté de parler longuement. Ces remarques étaient justes.

Je ne pus alors perfectionner mon appareil, le laryngectomisé, ouvrier plombier, ayant quitté l'hôpital Lariboisière, où il avait été opéré par le Dr P. Sebileau. Ce fut encore dans le service de ce dernier que je trouvai un sujet ayant subi l'ablation totale du larynx. C'était un ouvrier agricole, originaire de l'Yonne, âgé de cinquante-cinq ans. Je lui appliquai mon larynx perfectionné, et cette fois, dès la mise en place de l'appareil, il put non seulement s'exprimer nettement et à haute voix, mais encore tonaliser. Chez cinq opérés du Dr P. Sebileau, ce succès ne s'est pas démenti.

Je n'avais eu, pour obtenir ce résultat : 1° qu'à amplifier la capacité de la cage de la soupape adaptée à la canule trachéale; 2° remplacer par un tube de caoutchouc de 8 millimètres celui de 5 millimètres précédemment employé pour distribuer l'air dans l'appareil sonore intra-buccal; 3° augmenter d'un tiers la grandeur de l'appareil vibrant produisant la voix.

Depuis, j'ai appliqué une douzaine de mes larynx à des laryngectomisés d'âges différents et toujours avec le même résultat. Mais selon l'âge, le sexe, le genre de vie et d'occupations, j'ai été amené à employer des glottes artificielles

de différentes épaisseurs, de façon à obtenir des timbres de voix différents. Tel désire pouvoir parler très fort pour dominer le brouhaha de la foule dans la rue, tel au contraire, menant une vie sédentaire, veut parler bas, comme un des quatre opérés du Dr G. Laurens que je vous présenterai tout à l'heure. Tous peuvent téléphoner.

L'appareil creux, intra-buccal, est toléré facilement et la glotte artificielle maintenue par lui au voile du palais ne gêne guère que le premier jour.

Les deux pièces, boîte d'aspiration et appareil de résonance, sont en or; elles peuvent donc être retirées très facilement et stérilisés à l'eau bouillante par celui qui les possède.

Le client que m'a adressé le Dr G. Laurens il y a deux ans et qui veut bien se faire entendre de vous, va vous dire lui-même sa joie de parler, et vous jugerez du résultat.

M. X... s'exprime ainsi :

Depuis que le Dr G. Laurens, que j'ai le plaisir de voir parmi vous, m'a opéré, la terrible neurasthénie m'a quitté et je ne me suis jamais mieux porté.

Fervent de la pêche, j'ignore à présent les enrrouements causés par la brume.

Ma reconnaissance est grande pour un des vôtres, c'est pour moi un ami de plus. Je ne me serais cependant pas mis entre ses mains habiles si j'eusse su, avant l'opération qu'il m'a faite, que j'en sortirais muet. Ma tristesse n'a duré que le temps de ma convalescence.

L'extraordinaire, le merveilleux appareil que m'a posé M. Delair m'a rendu la parole et je vous prie de croire que si ma voix n'est pas idéale pour les profanes, moi je la trouve bien belle. Je parle à mes ouvriers pendant des heures, malgré le bruit et sans fatigue, au salon comme à table, je converse avec les miens sans effort.

Au docteur G. Laurens, au professeur Delair, je dis encore « merci ! »

M. X... se retire au fond de la salle, où quelques confrères continuent à l'interviewer.

Les deux questions suivantes sont mises à l'ordre du jour de la session de 1910 :

1<sup>o</sup> *Ostéites et périostites isolées du temporal.*

MM. GAULT et JACQUES sont nommés rapporteurs.

2<sup>o</sup> *Indications et résultats de la broncho-œsophagoscopie.*

Le rapport en est confié à MM. GUISEZ et PHILIP.

Le président, M. Lavrand, a reçu au cours des séances la dépêche suivante :

« Congrès oto-rhinologie, rue Danton, 8, Paris. Succès brillant. Souhaits. POLITZER, de Vienne, le 12 mai. »

Il a été immédiatement répondu par des remerciements et des salutations confraternelles.

*Le Secrétaire général,*  
D<sup>r</sup> DEPIERRIS.



# TABLE DES MATIÈRES

PAR ORDRE DE SÉANCES

	Pages.
LISTE des Membres titulaires fondateurs . . . . .	II
— des Membres titulaires . . . . .	II
— des Membres correspondants étrangers . . . . .	V
— des Membres décédés . . . . .	VII
— des Membres classés par lieu de résidence. . . . .	VIII
STATUTS et RÈGLEMENT. . . . .	XXIV

## *Séance du 10 mai 1909 (matin.)*

Allocution du Président. . . . .	1
Obstruction nasale et surdité, avec recherches anatomiques sur les rapports du cornet inférieur et de l'orifice tubaire, par MM. E. J. MOURE et BRINDEL. . . . .	10
Sarcome ethmoïdal; résection de l'ethmoïde par la voie paranasale supérieure; propagation intracranienne, par M. H. CABOCHE . . . . .	30
Sarcome de la fosse nasale; opération de Moure, par M. F. FURET . . . . .	35
Tumeurs tuberculeuses des fosses nasales, par M. F. CHAVANNE . . . . .	40
Contribution à l'étude de la cure de la sinusite maxillaire par voie nasale, par M. LOUIS VACHER . . . . .	50

## *Séance du 10 mai 1909 (soir).*

La forme aiguë des sinusites, par M. A. RIVIÈRE . . . . .	63
Contribution à l'œsophagoscopie : œsophagoscopie rétrograde; œsophagoscopie après œsophagostomie cervicale basse dans la cure des sténoses cicatricielles thoraciques infranchissables, par M. SARGNON. . . . .	67
Œsophagoscopie et électrolyse dans un cas de rétrécissement œsophagien, par MM. GAULT et LOUVET. . . . .	88

	Pages.
Quelques inconvénients de la résection sous-muqueuse de la cloison nasale, par M. MERMOD. . . . .	91
Traitement des malformations de la cloison nasale par les procédés sous-muqueux, par MM. SIEUR et ROUVILLOIS . . . . .	96
Symphyse palato-pharyngienne avec prothèse immédiate, par M. C. J. KÖNIG. . . . .	119
Pathogénie et traitement de l'ozène, par M. H. LAVRAND . . . . .	124
Polypes kystiques du nez à répétitions donnant lieu à des écoulements muqueux nombreux et abondants paraissant, par leur structure, avoir leur point de départ dans le sinus maxillaire, par M. PAUL VIOLLET	134
Ulcère streptococcique du voile, par MM. P. JACQUES et HANTCHEFF. . . . .	148
Le phlegmon diffus péripharyngien ou maladie de Senator (observation nouvelle), par M. LOUIS BAR.	153
Abcès latéro-pharyngiens consécutifs à la grippe, par M. CONSTANTIN VAIDIS. . . . .	162
Calculs du canal de Warthon, par M. ARISTIDE MALHERBE . . . . .	164
Des méfaits des amygdales enchatonnées chez l'adulte, par M. TRÉTRÔP. . . . .	167
Ostéo-périostite temporale d'origine otique avec suppuration intra-osseuse; phlébite double des membres inférieurs, par M. DE MILLY . . . . .	174
Corps étranger de l'œsophage; valeur relative de l'œsophagoscopie et de l'œsophagotomie externe, par M. E. J. MOURE. . . . .	178

*Séance du 11 mai 1909.*

État actuel de la laryngostomie, par MM. SARGNON et BARLATIER . . . . .	186
Les œdèmes du larynx, par MM. HENRI BOURGEOIS et LÉON EGGER. . . . .	209
Épiglottites aiguës, par M. L. VAQUIER. . . . .	213
Sur un cas d'immobilisation post-traumatique de la corde vocale droite, par M. JULES LABOURÉ. . . .	219
Quelques cas de corps étrangers broncho-œsophagiens à forme et à type anormaux, par M. GUISEZ. . . .	223

	Pages.
Polypes du larynx et laryngoscopie directe, par M. GUISEZ . . . . .	243
Formes de rétrécissements cicatriciels à types anormaux, par M. GUISEZ. . . . .	259
Bronchoscopie et œsophagoscopie, par M. FRANCIS MUNCH . . . . .	273
Évolution intra-cranienne des polypes fibreux nasopharyngiens, par M. H. GAUDIER . . . . .	277
Traitement du cancer laryngé par la fulguration, par M. GEORGES LAURENS . . . . .	286
Sur un cas de laryngectomie totale pour cancer du larynx, par M. GAULT . . . . .	287

*Séance du 12 mai 1909.*

Cancer du larynx siégeant sur le repli aryéno-épiglotique gauche; opération endolaryngée; guérison, par M. J. GAREL. . . . .	293
Tumeurs kératinisantes du larynx, par M. ANDRÉ CASTEX. . . . .	300
Les catarrhes des chanteurs, par M. A. PERRETIÈRE. . . . .	304
Réactions vestibulaires dans les labyrinthites hérédosyphilitiques, par M. HENNEBERT . . . . .	323
Examen fonctionnel du labyrinthe, par MM. E. J. MOURE et PIERRE CAUZARD. . . . .	329
De l'hypertension labyrinthique dans l'eczéma de l'oreille, par M. LACARRET. . . . .	332
Quelques cas de labyrinthite, par M. TRÉTRÔP. . . . .	340
Notation graphique du nystagmus vestibulaire pendant la rotation, par M. BUYS . . . . .	349
Volumineux abcès de l'hémisphère cérébelleux gauche; trépanation large au niveau de la mastoïde; mort consécutive, par M. LABARRIÈRE. . . . .	353
Formations nodulaires d'origine glandulaire dans les polypes muqueux du nez, par M. LANNOIS . . . . .	354
Deux cas d'intervention pour tumeurs de l'angle pontocérébelleux (tumeurs de l'acoustique), par MM. LANNOS et M. DURAND . . . . .	360
Observation d'un malade atteint de kyste du cervelet dans le cours d'une otite moyenne suppurée; autopsie, par M. V. TEXIER. . . . .	386



	Pages.
Zone pétreuse intersinuso-auditive; voie de propagation des suppurations de l'oreille moyenne dans la fosse cérébelleuse, par M. JULES MOURET . . . . .	392
Sur la résection du conduit auditif membraneux au début de l'opération dans 25 cas d'évidement pétromastoïdien, par M. PAUL LAURENS. . . . .	403
Enseignements tirés de deux cas d'abcès du cervelet, par M. PAUL LAURENS. . . . .	408
Deux cas de mastoïdite : un sans otite, l'autre post-typhoïdique, par M. MOSSÉ. . . . .	414
Note sur l'emploi de l'électrargol dans les otorrhées, par M. MOSSÉ. . . . .	421
Paralysie centrale des VI <sup>e</sup> et VII <sup>e</sup> paires au cours d'une otorrhée, par MM. JACQUES et LUCIEN. . . . .	423
Hémorragie du sinus caverneux, par M. J. MOLINIÉ. .	426
Photophore de poche pour examen à domicile, par M. TRÉTRÔP. . . . .	431

*Séance du 13 mai 1909.*

Traitement des sinusites maxillaires par les injections diamétiques des eaux sulfureuses de Luchon, par M. AUDUBERT. . . . .	432
Nouvel entonnoir inhalateur, par M. PHILIP au nom de M. FOURNIER . . . . .	439
Nouvelle contribution à la technique opératoire du labyrinthe, par M. BOURGUET. . . . .	440
Sinusite maxillaire chronique réchauffée à la suite d'une furonculose de la lèvre supérieure et d'un abcès sous-jugal consécutif; Caldwell-Luc sous anesthésie locale, par M. BOURGUET . . . . .	447
Contribution à l'étude des otites tuberculeuses, par M. ÉDOUARD ROLAND . . . . .	450
Zona otique, par M. MIGNON . . . . .	457
Ostéites limitées de l'oreille moyenne, par M. LAFITE-DUPONT. . . . .	461
Anesthésie du conduit auditif externe et de la membrane du tympan par le chlorure d'éthyle. Nouveau spéculum permettant l'évaporation instantanée du chlorure d'éthyle, par M. C. J. KÖNIG. . . . .	463
L'anesthésie régionale dans la cure radicale de la sinusite maxillaire, par M. FRANCIS MUNCH. . . . .	467

	Pages.
Des exercices acoustiques dans la surdité acquise, par M. PIAGET . . . . .	475
Quelques considérations sur la respiration diaphrag- matique basées sur les recherches graphiques et radioscopiques, par M. A. THOORIS . . . . .	476
Les anomalies d'orientation et de contour du pavillon et leur correction chirurgicale, par M. F. CHAVANNE. . . . .	480
Parleur du Dr Laimé, par M. BOURGEOIS. . . . .	497
Action des eaux sulfureuses dans la mycose lepto- thrixique, par M. E. BOUSQUET . . . . .	499
Note sur la fulguration et ses applications à la région laryngée, par M. DE KEATING-HART. . . . .	501
Cas d'otite moyenne catarrhale chronique traités par la thiosinamine, par M. BICHATON. . . . .	504
Parésie ou paralysie du nerf moteur oculaire commun et maladies nasales, par M. C. ZIEM . . . . .	511
Cure radicale de la sinusite maxillaire chronique par la voie nasale, par M. G. MAHU . . . . .	515
Présentation d'instruments, par M. G. MAHU . . . . .	523
Fausse affections pulmonaires d'origine bucco-naso- pharyngienne, par M. HENRI ABOULKER . . . . .	524
Recherches sur l'action de l'adrénaline sur les épithé- liomas bucco-pharyngo-laryngés, par M. ROBERT LEROUX. . . . .	540
Sténose syphilitique du larynx; dilatation par les voies naturelles; guérison, par M. P. AKA . . . . .	553
Hémorragie du larynx au cours d'une cirrhose hyper- trophique alcoolique, par M. G. RANCOULE . . . . .	559
Que devient la paraffine solide injectée dans les tissus du corps humain? par M. H. RAZEMON. . . . .	561
Contribution à l'étude de la dilatation caoutchoutée dans la laryngostomie, par M. G. FOURNIER. . . . .	572
Quelques considérations sur les phlébites des sinus cra- niens (thrombo-phlébites simples, thrombo-phlébites associées soit à un abcès du cerveau, soit à une hernie du caryeet), par M. FERNAND LEMAITRE. . . . .	578
L'imperméabilité fonctionnelle nasale; son traitement par la rééducation, par M. ROBERT FOY . . . . .	598
Otite moyenne aiguë et labyrinthite aiguë, par M. A. HAUTANT . . . . .	625
Volumineux angiome pédiculé du pavillon de l'oreille, par M. L. LEVESQUE. . . . .	633

	Pages.
Traitement de certaines affections du larynx par la sismothérapie, par M. P. MAURICE CONSTANTIN . .	634
Contribution à l'étude des sténoses laryngées graves par la laryngostomie, par M. P. DELOBEL. . . . .	639
Trois cas d'arthrite crico-aryténoïdienne aiguë de cause locale, par M. GASTON POYET. . . . .	648
Des kystes salivaires de la parotide, à propos d'un cas observé, par M. PIERRE PIETRI . . . . .	654
L'angine dans le purpura hémorragique, par M. VA- LENTIN . . . . .	682
Gommes syphilitiques du sinus frontal, par M. R. HÉ- LOT. . . . .	685
Larynx et glotte artificiels, par M. LÉON DELAIR . .	689

---



# TABLE DES MATIÈRES

PAR NOMS D'AUTEURS

	Pages.
ABOULKER (HENRI). — Fausses affections pulmonaires d'origine bucco-naso-pharyngienne. . . . .	524
AKA (P.). — Sténose syphilitique du larynx; dilatation par les voies naturelles; guérison . . . . .	553
AUDUBERT. — Traitement des sinusites maxillaires par les injections diaméatiques des eaux sulfureuses de Luchon. . . . .	432
BAR (LOUIS). — Le phlegmon diffus péripharyngien ou maladie de Senator (observation nouvelle) . . . .	153
BICHATON. — Cas d'otite moyenne catarrhale chronique traitée par la thiosinamine . . . . .	504
BOURGEOIS (HENRI) et EGGER (LÉON). — Les œdèmes du larynx . . . . .	209
BOURGEOIS. — Parleur du Dr Laimé. . . . .	497
BOURGUET. — Nouvelle contribution à la technique opératoire du labyrinthe . . . . .	440
BOURGUET. — Sinusite maxillaire chronique réchauffée à la suite d'une furonculose de la lèvre supérieure et d'un abcès sous-jugal consécutif; Caldwell-Luc sous anesthésie locale . . . . .	447
BOUSQUET (E.). — Action des eaux sulfureuses dans la mycose leptothrixique . . . . .	499
BUYS. — Notation graphique du nystagmus vestibulaire pendant la rotation . . . . .	349
CABOCHE (H.). — Sarcome ethmoïdal; résection de l'ethmoïde par la voie paranasale supérieure; propagation intra-cranienne. . . . .	30
CASTEX (ANDRÉ). — Tumeurs kératinisantes du larynx. . . . .	300
CHAVANNE (F.). — Tumeurs tuberculeuses des fosses nasales . . . . .	40
CHAVANNE (F.). — Les anomalies d'orientation et de contour du pavillon et leur correction chirurgicale. . . . .	480

	Pages.
CONSTANTIN (P. MAURICE). — Traitement de certaines affections du larynx par la sismothérapie. . . . .	634
DELAIR (LÉON). — Larynx et glotte artificiels. . . . .	689
DELOBEL (P.). — Contribution à l'étude des sténoses laryngées graves par la laryngostomie . . . . .	639
FOURNIER (G.). — Contribution à l'étude de la dilatation caoutchoutée dans la laryngostomie. . . . .	572
FOY (ROBERT). — L'imperméabilité fonctionnelle nasale; son traitement par la rééducation. . . . .	598
FURET (F.). — Sarcome de la fosse nasale; opération de Moure. . . . .	35
GAREL (J.). — Cancer du larynx siégeant sur le repli aryéno-épiglottique gauche; opération endolaryngée; guérison . . . . .	293
GAUDIER (H.). — Évolution intracranienne des polypes fibreux naso-pharyngiens . . . . .	277
GAULT et LOUVET. — Œsophagoscopie et électrolyse dans un cas de rétrécissement œsophagien . . . . .	88
GAULT. — Sur un cas de laryngectomie totale pour cancer du larynx. . . . .	287
GUISEZ. — Quelques cas de corps étrangers broncho-œsophagiens à forme et à type anormaux. . . . .	223
GUISEZ. — Polypes du larynx et laryngoscopie directe. . . . .	243
GUISEZ. — Formes de rétrécissements cicatriciels à types anormaux. . . . .	259
HAUTANT (A.). — Otite moyenne aiguë et labyrinthite aiguë. . . . .	625
HÉLOT (R.). — Gommès syphilitiques du sinus frontal. . . . .	685
HENNEBERT. — Réactions vestibulaires dans les labyrinthites hérédosyphilitiques . . . . .	323
JACQUES (P.) et HANTCHEFF. — Ulcère streptococcique du voile. . . . .	148
JACQUES et LUCIEN. — Paralysie centrale des VI <sup>e</sup> et VII <sup>e</sup> paires au cours d'une otorrhée . . . . .	423
KÉATING-HART (DE). — Note sur la fulguration et ses applications à la région laryngée . . . . .	501
KœNIG (C. J.). — Symphyse palato-pharyngienne avec prothèse immédiate. . . . .	119

	Pages.
KENIG. — Anesthésie du conduit auditif externe et de la membrane du tympan par le chlorure d'éthyle. Nouveau spéculum permettant l'évaporation instantanée du chlorure d'éthyle . . . . .	463
LABARRIÈRE. — Volumineux abcès de l'hémisphère cérébelleux gauche; trépanation large au niveau de la mastoïde; mort consécutive. . . . .	353
LABOURÉ (JULES). — Sur un cas d'immobilisation post-traumatique de la corde vocale droite . . . . .	219
LACARRET. — De l'hypertension labyrinthique dans l'eczéma de l'oreille . . . . .	332
LAFITE-DUPONT. — Ostéites limitées de l'oreille moyenne . . . . .	461
LANNOIS. — Formations nodulaires d'origine glandulaire dans les polypes muqueux du nez. . . . .	354
LANNOIS (M.) et DURAND (M.). — Deux cas d'intervention pour tumeurs de l'angle ponto-cérébelleux (tumeurs de l'acoustique). . . . .	360
LAURENS (GEORGES). — Traitement du cancer laryngé par la fulguration . . . . .	286
LAURENS (PAUL). — Sur la résection du conduit auditif membraneux au début de l'opération dans 25 cas d'évidement pétro-mastoïdien . . . . .	403
LAURENS (PAUL). — Enseignements tirés de deux cas d'abcès du cervelet. . . . .	408
LAVRAND (H.). — Pathogénie et traitement de l'ozène. . . . .	124
LEMAITRE (FERNAND). — Quelques considérations sur les phlébites des sinus craniens (thrombo-phlébites simples, thrombo-phlébites associées soit à un abcès du cerveau, soit à une hernie du cervelet). . . . .	578
LEROUX (ROBERT). — Recherches sur l'action de l'adrénaline sur les épithéliomas bucco-pharyngo-laryngés. . . . .	540
LEVESQUE (L.). — Volumineux angiome pédiculé du pavillon de l'oreille. . . . .	633
MAHU (G.). — Cure radicale de la sinusite maxillaire chronique par la voie nasale . . . . .	515
MAHU (G.). — Présentation d'instruments. . . . .	523
MALHERBE (ARISTIDE). — Calculs du canal de Warthon. . . . .	164
MERMOD. — Quelques inconvénients de la résection sous-muqueuse de la cloison nasale . . . . .	91
MIGNON. — Zona otique. . . . .	457



	Pages.
MILLY (DE). — Ostéo-périostite temporale d'origine otique avec suppuration intra-osseuse; phlébite double des membres inférieurs. . . . .	174
MOLINIÉ (J.). — Hémorragie du sinus caverneux . .	426
MOSSÉ. — Deux cas de mastoïdite : un sans otite, l'autre post-typhoïdique . . . . .	414
MOSSÉ. — Note sur l'emploi de l'électrargol dans les otorrhées . . . . .	421
MOURE (E. J.) et BRINDEL. — Obstruction nasale et surdit�, avec recherches anatomiques sur les rapports du cornet inf�rieur et de l'orifice tubaire . . . . .	10
MOURE (E. J.). — Corps �tranger de l'�sophage; valeur relative de l'�sophagoscopie et de l'�sophagotomie externe . . . . .	178
MOURE (E. J.) et CAUZARD (PIERRE). — Examen fonctionnel du labyrinthe. . . . .	329
MOURET (JULES). — Zone p�treuse intersinuso-auditive, voie de propagation des suppurations de l'oreille moyenne dans la fosse c�r�belleuse . . . . .	392
MUNCH (FRANCIS). — Bronchoscopie et �sophagoscopie. . . . .	273
MUNCH (FRANCIS). — L'anesth�sie r�gionale dans la cure radicale de la sinusite maxillaire . . . . .	467
 PERRETI�RE (A.). — Les catarrhes des chanteurs . .	 304
PHILIP (au nom de FOURNIER). — Nouvel entonnoir inhalateur. . . . .	439
PIAGET. — Des exercices acoustiques dans la surdit� acquise . . . . .	475
PIETRI (PIERRE). — Des kystes salivaires de la parotide, � propos d'un cas observ� . . . . .	654
POYET (GASTON). — Trois cas d'arthrite crico-aryt�no�dienne aigu� de cause locale . . . . .	648
 RANCOULE (G.). — H�morragie du larynx au cours d'une cirrhose hypertrophique alcoolique. . . . .	 559
RAZEMON (H.). — Que devient la paraffine solide inject�e dans les tissus du corps humain? . . . .	561
RIVI�RE (A.). — La forme aigu� des sinusites. . . .	63
ROLAND (�DOUARD). — Contribution � l'�tude des otites tuberculeuses. . . . .	450

	Pages.
SARGNON. — Contribution à l'œsophagoscopie : œsophagoscopie rétrograde; œsophagoscopie après œsophagotomie cervicale basse dans la cure des sténoses cicatricielles thoraciques infranchissables . . . . .	67
SARGNON et BARLATIER. — État actuel de la laryngostomie. . . . .	186
SIEUR et ROUVILLOIS. — Traitement des malformations de la cloison nasale par les procédés sous-muqueux. . . . .	96
TEXIER (V.). — Observation d'un malade atteint de kyste du cervelet dans le cours d'une otite moyenne suppurée; autopsie. . . . .	386
THOORIS (A.). — Quelques considérations sur la respiration diaphragmatique basées sur les recherches graphiques et radioscopiques . . . . .	476
TRÉTRÔP. — Des méfaits des amygdales enchatonnées chez l'adulte. . . . .	167
TRÉTRÔP. — Quelques cas de labyrinthite. . . . .	340
TRÉTRÔP. — Photophore de poche pour examen à domicile. . . . .	431
VACHER (LOUIS). — Contribution à l'étude de la cure de la sinusite maxillaire par voie nasale. . . . .	50
VAIDIS (CONSTANTIN). — Abscess latéro-pharyngiens consécutifs à la grippe. . . . .	162
VALENTIN. — L'angine dans le purpura hémorragique. . . . .	682
VAQUIER (L.). — Épiglottites aiguës . . . . .	213
VIOLLET (PAUL). — Polypes kystiques du nez à répétitions donnant lieu à des écoulements muqueux nombreux et abondants paraissant, par leur structure, avoir leur point de départ dans le sinus maxillaire . . . . .	134
ZIEM (C.). — Parésie ou paralysie du nerf moteur oculaire commun et maladies nasales . . . . .	511

