

Bibliothèque numérique


medic @

**Bulletins de la société de pédiatrie de
Paris**

*Tome vingt-huitième. - Paris : Masson et Cie, 1930.
Cote : 131213*




(c) Bibliothèque interuniversitaire de santé (Paris)
Adresse permanente : <http://www.biusante.parisdescartes.fr/histmed/medica/cote?131213x1930>



131.213

BULLETINS
DE LA
SOCIÉTÉ DE PÉDIATRIE
DE PARIS

TOME VINGT-HUITIÈME
1930



BULLETINS
DE LA
SOCIÉTÉ DE PÉDIATRIE
DE PARIS



TOME VINGT-HUITIÈME

1930



131.213

MASSON ET C^{ie}, ÉDITEURS
LIBRAIRES DE L'ACADÉMIE DE MÉDECINE
120, Boulevard Saint-Germain, Paris (VI^e)

BIBLIOTHÈQUE

UNIVERSITÉ DE PARIS

DE PARIS

1900



MAISON DE L'ÉDITION
1900

SOCIÉTÉ DE PÉDIATRIE
DE PARIS

LISTE DES MEMBRES

1930.

MEMBRES HONORAIRES

MM.

- A. BÉCLÈRE, médecin honoraire des hôpitaux, 122, rue de la Boétie.
BÉZY (P.), professeur honoraire à la Faculté, rue Merlane, Toulouse.
COMBY (J.), médecin honoraire de l'hôpital des Enfants-Malades, 32, rue de Penthièvre, 8^e.
LE GENDRE (P.), médecin honoraire des hôpitaux, 146, rue de Grenelle.
RICHARDIÈRE (H.), médecin honoraire de l'hôpital des Enfants-Malades, 48, rue de l'Université, 7^e.

MEMBRES TITULAIRES

Médecins.

MM.

- APERT (E.), médecin de l'hôpital des Enfants-Malades, 14, rue Marignan, 8^e.
ARMAND-DELILLE (P.), médecin de l'hôpital Hérold, 44, avenue du Bois-de-Boulogne, 16^e.
AVIRAGNET (E.), médecin de l'hôpital des Enfants-Malades, 20, rue Alphonse-de-Neuville, 17^e.
BABONNEIX (L.), médecin de l'hôpital Saint-Louis (annexe Grancher, 25, rue de Marignan, 8^e.

- BARBIER (Henry), médecin honoraire des hôpitaux, 5, rue de Monceau, 8°.
- BLECHMANN (G.), ancien chef de clinique infantile à la Faculté, 30, avenue de Messine, 8°.
- BOULANGER-PILET, 22, rue Laugier, 17°.
- BRIZARD, 3, rue Théodore-de-Banville, 17°.
- BROCA (R.), 24, quai de Béthune, 4°.
- CATHALA (J.), médecin des hôpitaux, 64, rue de Rennes, 6°.
- CHABRUN, 36, boulevard Saint-Germain, 5°.
- CHEVALLEY, 14, place Denfert-Rochereau, 14°.
- CLÉMENT, 168, rue de Grenelle, 7°.
- COFFIN (Maurice), 12 *bis*, avenue Elisée-Richard, 7°.
- DARRÉ (H.), médecin de l'hôpital de la Charité, 31, rue Boissière, 16°.
- DAYRAS (J.), 20, rue Alph.-de-Neuville, 17°.
- DEBRAY (J.), 127, boulevard Raspail, 6°.
- DEBRÉ (R.), professeur agrégé, médecin des hôpitaux, 5, rue de l'Université, Paris, 7°.
- DORLENCOURT (H.), 22 *bis*, rue de Lubeck, 16°.
- DREYFUS-SÉE (Mlle G.), 2, rue de la Muette, 16°.
- DUCHON (L.), 26, avenue de Tourville, 7°.
- DUFOUR (Henri), médecin de l'hôpital Broussais, 49, avenue Victor-Hugo, 16°.
- DUHEM (Paul), radiologue de l'hôpital des Enfants-Malades, 180, boulevard Saint-Germain, 6°.
- DU PASQUIER, 164, rue de Vaugirard, 14°.
- FOUET (H.), 49, rue de Rennes, 6°.
- FLORAND (J.), 23, boulevard Flandin, 16°.
- GÉNÉVRIER (J.), médecin de l'hôpital Saint-Joseph, 67, boulevard des Invalides, 7°.
- GOURNAY (J.), 59, rue de Varenne, 7°.
- GRENET (H.), médecin de l'hôpital Bretonneau, 176, boulevard Saint-Germain, 6°.
- GUILLEMOT (L.), médecin de l'hôpital Bretonneau, 19, boulevard Raspail, 7°.
- HALLÉ (J.), médecin de l'hôpital des Enfants-Malades, 100, rue du Bac, 7°.

- HALLEZ (G.-L.), ancien chef de clinique à la Faculté, 17, rue de la Trémoille, Paris, 8°.
- HARVIER (P.), médecin de l'hôpital Beaujon, 235, boulevard Saint-Germain, 7°.
- HÉRAUX, 9, rue Gœthe, 16°.
- HEUYER (G.), médecin de l'hôpital Necker, 74, boulevard Raspail, 6°.
- HUBER (J.), médecin des hôpitaux, 36, rue du Colisée, 8°.
- HUTINEL (V.), professeur honoraire à la Faculté, 7, rue Bayard, 8°.
- HUTINEL (J.), médecin des hôpitaux, 7, rue Bayard, 8°.
- JANET (H.), médecin des hôpitaux, 11, rue J.-M.-de-Heredia, 7°.
- KAPLAN (Maurice), chef de clinique à la Faculté, 12, rue César-Frank.
- KERMORGANT (Yves), 28, rue Troyon, Sèvres (Seine-et-Oise).
- LABBÉ (Raoul), 101, rue de Miromesnil, 8°.
- LAMY (Maurice), 7, rue Davioud, 16°.
- LAVERGNE (M.), 6, rue Casimir-Périer, 7°.
- LELONG (M.), 48, rue Madame, 7°.
- LE LORIER, accoucheur des Hôpitaux, 74, avenue Marceau, 8°.
- LEMAIRE (H.), médecin de l'hôpital Ambroise-Paré, 6, rue Gou-nod, 17°.
- LEREBoullet (P.), professeur d'hygiène infantile à la Faculté, médecin de l'hospice des Enfants-Assistés, 193, boulevard Saint-Germain, 7°.
- LESAGE (A.), médecin honoraire des hôpitaux, 226, boulevard Saint-Germain, 7°.
- LESNÉ (E.), médecin de l'hôpital Trousseau, 15, rue de l'Université, 7°.
- LEVESQUE (J.), 22, rue de Madrid, 8°.
- MAILLET, chef de clinique à la Faculté, 21, rue de Téhéran, 8°.
- MARFAN, professeur honoraire à la Faculté, 30, rue de la Boétie, 8°.
- MARIE (Julien), chef de clinique à la Faculté, 8, rue Marbeau, 16°.
- MARIE (P.-L.), 11, rue Gustave-Flaubert, 17°.
- MARQUEZY, médecin des Hôpitaux, 97 bis, rue Jouffroy, 17°.
- MARTIN (René), 207, rue de Vaugirard, 10°.
- MATHIEU (René), 12, avenue du Président-Wilson, 16°.

- MESLAY, médecin de l'hôpital Saint-Joseph, 51, rue de Rome, 8°.
- MEYER (Jean), 67, boulevard de Courcelles, 8°.
- MILHIT (J.), médecin de la Maison Dubois, 36, rue de Laborde, 8°.
- NADAL, ancien chef de clinique infantile à la Faculté, 44, avenue Ségur, 7°.
- NATHAN, ancien chef de laboratoire de la Faculté, 17, villa Schaeffer, 16°.
- NETTER (A.), professeur agrégé, médecin honoraire des hôpitaux, 104, boulevard Saint-Germain, 6°.
- NOBÉCOURT (P.), professeur de clinique infantile à la Faculté, médecin de l'hôpital des Enfants-Malades, 4, rue Lincoln, 8°.
- PAISSEAU (G.), médecin de l'hôpital Hérold, 8 bis, rue de Lisbonne, 8°.
- PAPILLON, médecin de l'hôpital Trousseau, 7, r. Fréd.-Bastiat, 8°.
- PARAF, médecin des hôpitaux, 35 bis, rue Jouffroy, 17°.
- PETOT Mlle (Claudia), 26 bis, rue Michelet, Asnières.
- PICHON, 23, rue du Rocher, 8°.
- RENAULT (J.), médecin honoraire des hôpitaux, 217, rue du Faubourg-Saint-Honoré, 8°.
- RIBADÉAU-DUMAS (L.), médecin de La Salpêtrière, 61, rue de Ponthieu, 8°.
- RIST, médecin de l'hôpital Laënnec, 5, rue de Magdebourg, 16°.
- ROUDINESCO, 40, rue François-1^{er}, 10°.
- ROUËCHE, 43, rue Pré-Saint-Gervais, 19°.
- SAINT-GIRONS, 86 bis, boulevard de la Tour-Maubourg, 7°.
- SCHREIBER (G.), 4, avenue Malakoff, 16°.
- SEMELAIGNE, 3, rue de Monceau, 8°.
- SORREL-DEJERINE (Mme), 179, boulevard Saint-Germain, 7°.
- STÉVENIN, médecin des hôpitaux, 9, rue Bridaine, 17°.
- TERRIEN (Eugène), ancien chef de clinique médicale infantile, 30, rue Pierre-Charron, 8°.
- THIERCELIN, ancien chef de clinique à la Faculté, 46, rue Pierre-Charron, 8°.
- TIXIER (L.), médecin de l'hôpital de la Charité, 9, rue de Grenelle, 7°.
- TOLLEMER, ancien chef du laboratoire des hôpitaux Bretonneau et Trousseau, 54, rue de Londres, 8°.

- TURPIN (R.-A.), médecin des hôpitaux, 49, rue Copernic, 16^e.
VALLERY-RADOT (F.-E.), 39, avenue d'Eylau, 16^e.
VOISIN (Roger), ancien chef de clinique infantile, 61, r. de Rome, 8^e.
WEILL-HALLÉ (B.), médecin de l'hôpital des Enfants-Malades,
49, avenue Malakoff, 16^e.
ZUBER (M.), ancien chef de clinique infantile, 70, rue d'Assas, 6^e.

Chirurgiens.

- D'ALLAINES (François), chirurgien des Hôpitaux, 88 *bis*, boulevard de la Tour-Maubourg, 7^e.
BARBARIN, 38, avenue Président-Wilson, 16^e.
BEZANÇON (Paul), 51, rue Miromesnil, 8^e.
BRECHOT, chirurgien de l'hôpital Trousseau, 30, rue Guynemer, 6^e.
DUCROQUET (G.), 92, rue d'Amsterdam, 8^e.
FÈVRE (Marcel), chef de clinique à la Faculté, 3, rue Léon-Vaudoyer.
GRISEL, ancien chef de clinique chirurgicale infantile, 11, rue Bonaparte, 6^e.
HUC (G.), chef de clinique chirurgicale infantile, 44, rue Notre-Dame-des-Champs, 6^e.
LAMY (L.), 6, rue Piccini, 16^e.
LANCE, 6, rue Daubigny, 17^e.
MADIER (Jean), chirurgien des hôpitaux, 15, av. de la Bourdonnais, 7^e.
MARTIN (A.), chirurgien des hôpitaux, 33 *bis*, rue Denfert-Rochereau, 5^e.
MASSART, 15, boulevard des Invalides, 7^e.
MATHIEU (Paul), professeur agrégé, chirurgien de l'hôpital Saint-Louis, 74, rue Vaneau, 7^e.
MAYET, chirurgien de l'hôpital Saint-Joseph, 22, r. de Varenne, 7^e.
MOUCHET (A.), chirurgien de l'hôpital Saint-Louis, 124, rue de Courcelles, 17^e.
Mme NAGEOTTE-WILBOUCHEWITCH, 82, rue Notre-Dame-des-Champs, 6^e.

OMBRÉDANNE (L.), professeur de clinique chirurgicale infantile et d'orthopédie à la Faculté, chirurgien de l'hôpital des Enfants-Malades, 126, boulevard Saint-Germain, 6^e.

ROBIN (P.), stomatologiste de l'hôpital des Enfants-Malades, 9, rue Vezelay, 8^e.

RÖEDERER (C.), 11, rue de Péetrograd, 8^e.

SORREL (Et.), chirurgien des hôpitaux de Paris.

TRÈVES, chirurgien orthopédiste de l'hôpital Rothschild, 95, rue de Prony, 17^e.

V.VEAU, chirurgien de l'hôpital des Enfants-Assistés, 50, rue de Laborde, 8^e.

Ophtalmologiste.

TERRIEN (Félix), professeur de clinique ophtalmologique à la Faculté, 48, rue Pierre-Charron, 8^e.

Oto-rhino-laryngologistes.

ABRAND (Henri), 3, rue Copernic, 16^e.

BLOCH (André), oto-rhino-laryngologiste des hôpitaux, 25, rue Marbeuf, 8^e.

FESTAL, 49, avenue Victor-Emmanuel-III, 16^e.

LE MÉE, oto-rhino-laryngologiste de l'hôpital des Enfants-Malades, 55, rue de Varenne, 7^e.

LE ROUX (Louis-H.), 242 bis, boulevard Saint-Germain, 7^e.

MEMBRES CORRESPONDANTS FRANÇAIS

Médecins.

ASTROS (D'), professeur de clinique médicale infantile à l'École de médecine, médecin de l'hôpital de la Conception, 18, boulevard Garibaldi, Marseille.

BARRAUD, Châtelailon (Charente-Inférieure).

BELOT, ancien chef de clinique à la Faculté, 23, cours Saint-Médard, Bordeaux (Gironde).

- BÉRAUD (Armand), 3, rue Nicolas-Venette, La Rochelle (Charente-Inférieure).
- BERTOYE, 13, place Morand, Lyon.
- BEUTTER, 18, place Jean-Jaurès, Saint-Etienne (Loire).
- BINET, 73, rue d'Isly, Alger.
- BOUQUIER, villa Colombine, 13, avenue Cazin, Berck-Plage.
- BRETON, 15, place Darcy, Dijon (Côte-d'Or).
- CARRIÈRE, professeur à la Faculté, médecin des hôpitaux, 20, rue d'Inkermann, Lille (Nord).
- CASSOUTE, professeur de clinique médicale infantile, médecin des hôpitaux, 11-A, rue de l'Académie, Marseille (Bouches-du-Rhône).
- CONDAT (Mlle), professeur agrégé à la Faculté, 40, rue de Metz, Toulouse (Haute-Garonne).
- CRUCHET, professeur de clinique médicale des maladies des enfants, 31, rue Ferère, Bordeaux.
- DECHERF, 31, rue du Dragon, Tourcoing (Nord).
- DEHERRIPON, 50, rue Masséna, Lille (Nord).
- DESHAYES, 43, rue de la Bretonnerie, Orléans.
- DUFOURT (D.), 5, rue Servient, Lyon (Rhône).
- ESCHBACH, 4, rue Porte-Jaune, Bourges (Cher).
- ÉTIENNE, professeur à la Faculté, 32, faubourg Saint-Jean, Nancy (Meurthe-et-Moselle).
- GAUJOUX, ancien chef de clinique infantile à la Faculté, 34, rue Cardinale, Aix-en-Provence.
- GIRAUD, 40, place Jean-Jaurès, Marseille (Bouches-du-Rhône).
- GODIN, La Flèche (Sarthe).
- JAUBERT, villa Valmé, La Plage d'Hyères (Var).
- LEENHARDT, professeur de clinique infantile à la Faculté, 17, rue Marceau, Montpellier (Hérault).
- LÉVY (P.-P.), 8, rue des Pyrénées, Toulouse (Haute-Garonne).
- LONGCHAMPT, 20, boulevard de Strasbourg, Toulon (Var).
- MERKLEN, professeur de clinique médicale à la Faculté de Strasbourg, médecin des hôpitaux de Paris.
- MOURIQUAND, professeur de clinique médicale infantile à la Faculté, médecin des hôpitaux, 16, pl. Bellecour, Lyon (Rhône).

- NGUYEN VAN LUYEN, Phuc Yen (Tonkin).
 OËLSNITZ (D'), 37, boulevard Victor-Hugo, Nice (Alpes-Maritimes).
 PÉHU, médecin des hôpitaux, 24, place Bellecour, Lyon (Rhône).
 PHILIP (Paul), 9, rue Édouard-Delanglade, Marseille (Bouches-du-Rhône).
 POUZIN-MALÈGUE (Mme Yvonne), 15, rue Arsène-Leloup, Nantes (Loire-Inférieure).
 RAILLIET (G.), 37, rue Jeanne-d'Arc, Reims (Marne).
 ROCAZ (Ch.), médecin des hôpitaux, 1, rue Vital-Carles, Bordeaux (Gironde).
 ROHMER (P.), professeur de clinique médicale infantile à la Faculté de Strasbourg, 3, allée de la Robertsau (Bas-Rhin).
 ROUX, 1, rue Raphaël, Cannes (Alpes-Maritimes).
 SALÈS, 3, rue de l'Aqueduc, Toulouse (Haute-Garonne).
 WORINGER (P.), 18, rue des Veaux, Strasbourg (Bas-Rhin).


Chirurgiens.

- CALVÉ (J.), rue de l'Hôpital, Berck (Pas-de-Calais).
 FRÖELICH (R.), professeur de clinique chirurgicale infantile et orthopédique, 22, rue des Bégonias, Nancy (Meurthe-et-Moselle).
 ROCHER (H.-L.), professeur de clinique chirurgicale infantile à la Faculté, 91, rue Judaïque, Bordeaux (Gironde).

MEMBRES CORRESPONDANTS ÉTRANGERS

- | | |
|--|-------------------------------|
| CIBILS AGUIRRE, 439, avenue Quintana (Buenos-Aires). | CARAWASILIS (Athènes). |
| ALARCON (A.), apartado, nº 618, Tampico (Mexique). | CARDAMATIS (Athènes). |
| ARCY POWER (D') (Londres). | CORMIER (Montréal). |
| AVENDAÑO (Buenos-Aires). | DELCOURT (Bruxelles). |
| SIR THOMAS BARLOW (Londres). | DELCROIX (Ostende). |
| BEGUEZ CÉSAR (Antonio), Sagarra Baja, 24, Santiago de Cuba (Cuba). | DIAZ LIBA, Santiago (Chili). |
| | DUEÑAS (La Havane). |
| | DUTHOIT (Bruxelles). |
| | ESCARDO Y ANAYA (Montevideo). |

- ESPINE (D') (Genève).
 EXCHAQUET (Lausanne).
 FERREIRA (CLEMENTE) (Sao-Paulo).
 GAUTIER (P^r), 3, rue de Beaumont (Genève).
 HADZIATIS (Chr. J.), 33, rue Victor-Hugo (Athènes).
 GIBNEY (New-York).
 GORTER (Leyde).
 GRIFFITH (CROZER) (Philadelphie).
 HAVERSCHMIDT (Utrecht).
 HALAC (ELIAS) (Cordoba).
 IMERWOL (Jassy).
 JEMMA (R.) (Naples).
 LAPIERRE (Gaston), rue Saint-Denis, 3478, Montréal (Canada).
 LUCAS (Palmer, U. S. A.).
 MALDAGUE, boulev. de Tirlemont, 78, Louvain.
 MANICATIDE, 19, rue Luterana, sec. 2 (Bucarest).
 MARIO A TORRCELLA (Mexico).
 MARQUEZ (Guillermo), Colombie.
 MARTAGAO GESTEIRA, Bahia (Brésil).
 MARTIN-GONZALÈS (Mexico).
 MARTIN DU PAN (Ed.) (Genève).
 P. MARTIRENÉ, Montevideo (Uruguay).
 MARTINEZ VARGAS (Barcelone).
- MEGERAND (Genève).
 MOLA AMERICO (Montevideo).
 MORQUIO (Luis) (Montevideo).
 MONRAD (Copenhague).
 OLIVEIRA (Olinto de), rue Marianna Botafogo, 143 (Rio de Janeiro).
 PAPAPANAGIOTU (Athènes).
 PECHÈRE (Bruxelles).
 PELFORT (CONRADO) (Montevideo).
 RIVAROLA (Buenos-Aires).
 REH (Th.) (Genève).
 ROLLIER (A.), directeur des établissements héliothérapiques de Leysin (Suisse).
 RUSESCO (Bucarest).
 SARABIA Y PARDO (Madrid).
 SCHELTEMA (Groningue).
 STOBOSIANO (Horia), rue Pompilien Eliade (Bucarest).
 STOOS (Berne).
 STORRES-HAYNES (U. S. A.).
 TAILLENS (J.), 1, avenue de la Gare (Lausanne).
 THOMAS (Genève).
 TONI (DE), Bologne (Italie).
 TORRÈS UMAÑA (C.) (Bogota, Colombie).
 SOLON VERAS (Athènes).
 VOUDOURIS (Athènes).
 ZERBINO (Montevideo, Uruguay).



SOCIÉTÉ DE PÉDIATRIE

DE PARIS

SÉANCE DU 21 JANVIER 1930

Présidence de M. Mouchet, puis de M. Terrien.

SOMMAIRE

Allocution de M. MOUCHET, président sortant.	
MM. BABONNEIX et J. SIGWALD. Atonie musculaire congénitale, rétractions fibro-tendineuses et réaction myasthénique (présentation de malade)	3
MM. HUC et POULIQUEN. Traitement des hanches luxables.	7
M ^{lle} DREYFUS-SÉE. Tolérances à des doses élevées de gardénal.	7
Discussion : MM. BABONNEIX, MARFAN, LEREBoulLET.	
MM. M. LELONG et J. ODINET. Acrodynie avec réaction méningée latente	12
Discussion : M. LEREBoulLET.	
M. WEILL HALLÉ et M ^{lle} PAPAÏOANNOU. Ascite hémorragique chez une enfant de trois ans	16
M. WEILL-HALLÉ et M ^{lle} PAPAÏOANNOU.	
Angine et laryngite pseudo-membraneuses à pneumocoques	18
MM. LESNÉ et C. LAUNAY. Rhumatisme articulaire aigu à forme péritonéale	19
Discussion : M. GRENET.	
M. R. MATHIEU. Un cas de lambliaose intestinale	23
Discussion : M. HALLEZ.	
M. A. ROBERT (Clermont-Ferrand). Les injections de sang maternel contre les vomissements graves du nourrisson.	26
Discussion : M. MARFAN.	
M. A.-DELILLE et M ^{lle} ROUDINESCO-WEISS. Douze cas de diphtérie maligne	34
Discussion : MM. NETTER, GUILLEMOT, LEREBoulLET, LESNÉ.	
Bureau pour 1930.	
Élections.	
Avis.	

Allocution de M. Albert Mouchet, président sortant.

MES CHERS COLLÈGUES,

Voici venu pour moi le moment d'abandonner le fauteuil de la Présidence où vous m'avez fait le grand honneur de m'élever l'an passé.

J'espère ne pas m'être montré trop indigne de la confiance que vous avez mise en moi ; je me suis efforcé d'être le Président impartial et ponctuel, et vous avez singulièrement facilité ma tâche par une admirable discipline et par une attention soutenue que beaucoup de Sociétés savantes pourraient vous envier. De tout cela, je vous suis très reconnaissant.

J'ajoute qu'en m'obligeant à une exactitude scrupuleuse, en me faisant suivre avec continuité vos débats si intéressants, souvent ardents, mais toujours courtois, la Présidence m'a permis d'apprendre beaucoup de choses, et de me rendre un compte plus exact de l'activité de notre Société.

Vous me permettrez d'accorder des remerciements tout particuliers aux membres du bureau qui m'ont si bien secondé et surtout à celui qui est l'âme de la Société, notre secrétaire général, mon ami J. Hallé.

Je cède le fauteuil à mon vieil ami Eugène Terrien dont vous connaissez tous les beaux travaux sur l'alimentation des jeunes enfants. Je craindrais de blesser sa modestie en insistant sur les titres qu'il s'est acquis à notre affectueuse estime. Je suis heureux de le voir me succéder à la Présidence ; la Société de Pédiatrie est en de bonnes mains.

**Atonie musculaire congénitale, rétractions
fibro-tendineuses et réaction myasthénique.**

Par MM. L. BABONNEIX et J. SIGWALD.

Le jeune malade que nous avons l'honneur de présenter paraît atteint, au premier abord, d'une affection relativement fréquente, l'atonie musculaire congénitale ou maladie d'Oppenheim. Il en présente l'histoire clinique, et aussi l'aspect classique. Mais un examen plus minutieux permet de trouver chez lui des signes anormaux ; d'une part, il a des rétractions fibro-tendineuses de quelques muscles, symptôme qu'il est rare d'observer dans l'amyotonie congénitale ; d'autre part, l'examen électrique décèle une réaction myasthénique indéniable. Ce dernier symptôme n'est jamais signalé dans la maladie d'Oppenheim.

OBSERVATION. — Le jeune L., enfant de 5 ans, nous est amené pour la première fois en décembre 1929, à l'hôpital de la Charité, parce qu'il ne marche pas. Dans son jeune âge, on n'a pas constaté chez lui de mouvements spontanés, mais à cette époque il n'avait pas d'atrophie musculaire apparente. Vers un an, il commença à marcher à quatre pattes, mais chaque fois que ses parents tentaient de le faire tenir sur ses jambes, il s'affaissait sur lui-même. Depuis lors, il n'a jamais pu se tenir debout, mais il se déplace en marchant à quatre pattes, avec une certaine agilité, car la motilité des membres supérieurs est normale.

Il est né à terme, de parents bien portants, dans de bonnes conditions ; il n'a pas eu de maladie d'enfance. Les premières paroles datent de l'âge de 10 mois, et actuellement il parle très bien, ayant une intelligence vive.

Examen. — Remarquons tout d'abord l'attitude des membres inférieurs. Ils sont en relâchement complet, les cuisses écartées, en rotation externe, à demi-fléchies, les jambes en demi-flexion, les pieds en équinisme. Ces attitudes peuvent se corriger presque entièrement sauf pour les cuisses. On y constate, en effet, la possibilité d'une flexion passive complète, de même que la rotation externe et interne, l'abduction et l'adduction. Mais l'extension ne peut se faire

complètement, il y a immobilisation dans l'attitude de demi-flexion par rétraction des droits antérieurs et des muscles couturiers. Les mouvements de la jambe sont également limités pour l'extension qui ne se fait qu'incomplètement, par suite d'une rétraction avec contracture des muscles postérieurs de la cuisse, en particulier le biceps et à gauche. La flexion est exagérée, le talon peut toucher facilement la fesse; il y a donc hypotonie très marquée. Aux pieds, tous les mouvements sont possibles.

Si les mouvements passifs des membres inférieurs sont presque tous conservés, il n'en est pas de même des mouvements actifs; à droite, la motilité est faible et de peu d'amplitude, l'adduction et l'abduction de la cuisse se font aussi, de même que la flexion et l'extension du pied et des orteils, mais sans aucune force; la flexion et l'extension de la jambe sont impossibles. A gauche, la contraction des adducteurs et du biceps produit quelques mouvements d'adduction et d'abduction de la cuisse. La jambe peut se fléchir sur la cuisse par contraction du biceps et des muscles de la patte d'oie. La flexion et l'extension des orteils sont possibles.

Tous les réflexes tendineux des membres inférieurs sont abolis: rotulien, achilléen, tibio et péronéo-fémoral postérieur. Le réflexe cutané plantaire se fait en flexion.

Une atrophie musculaire globale réduit les membres inférieurs à l'état de squelette; il y a d'ailleurs déformation des tibias en lame de sabre.

Une atonie musculaire importante peut être constatée à tous les segments. Il y a exagération de la passivité. Impossible de mettre en évidence les réflexes de posture.

Les membres supérieurs paraissent bien développés, mais ils sont graciles. Tous les mouvements actifs y sont possibles, de même que les mouvements passifs; il n'y a pas de rétraction fibro-tendineuse. La force est à peu près normale, bien que le côté droit soit moins fort que le gauche. L'effort peut être renouvelé sans épuisement. Les réflexes tendineux semblent conservés. La tonicité musculaire est normale; il n'y a pas de passivité, et il est impossible de faire faire aux articulations des mouvements extrêmes exagérés. La coordination est normale, il n'y a pas d'adiodococinésie.

Les muscles du tronc paraissent conservés, mais l'enfant ne peut s'asseoir facilement, et il s'aide d'un mouvement de rotation sur lui-même. Les réflexes abdominaux et crémastériens sont normaux.

Les muscles de la ceinture pelvienne sont atrophiés, ceux de la ceinture scapulaire sont normaux.

Le cou paraît normal; les mouvements s'y font comme d'habitude et même avec une certaine force; mais il y a ballotement de la tête

lorsqu'on la remue fortement, indiquant une hypotonie de la nuque.

La face est conservée, de même que la langue; les orbiculaires des paupières sont normaux. Il n'y a pas de trouble de la motilité oculaire, pas de diplopie; les pupilles sont égales, normales, et réagissent très bien à la lumière. La stase papillaire, de même que les lésions du fond de l'œil, font défaut (Dupuy-Dutemps).

Il n'y a pas de trouble de la sensibilité à tous les modes, pas de trouble sphinctérien. L'intelligence est très développée, l'affectivité paraît vive.

L'examen général ne montre aucun autre symptôme important; il n'y a pas d'axéphoïdie, le ventre est gros, étalé; le testicule droit est un peu dur, la verge est plus développée que chez les enfants de cet âge. Il y a un spina bifida occulta.

Le liquide céphalo-rachidien est normal, la réaction de Wassermann y est négative.

L'examen du sang donne :

	Polyneutrophiles	71
H 4.445.000	— éosinophile	4
G 3.500	Grands monos	8
	Moyens	17

En résumé, l'examen clinique montre l'existence d'une myotonie intense des membres inférieurs et de la ceinture pelvienne, consistant en atrophie musculaire presque complète, avec impotence, quelques rétractions musculo-tendineuses, des troubles de développement du squelette. Ainsi se trouve réalisé le tableau à peu près classique de la maladie d'Oppenheim. Mais les réactions électriques ne présentent pas le type myotonique.

L'examen électrique, fait par le docteur H. Desgrez, a donné les résultats suivants :

Membres inférieurs.

Groupe crural : Quadriceps : inexcitabilité galvanique et faradique à droite et à gauche.

Groupe sciatique : Jumeau droit : inexcitable aux deux modes.

Jumeau gauche : excitable au faradique et au galvanique avec une intensité normale : 6 milliampères.

Muscles plantaires : excitables mais très hypo, aux deux modes des deux côtés.

Muscles postérieurs de la cuisse : inexcitables aux deux modes à droite et à gauche.

Muscles du territoire du sciatique poplité externe : inexcitables aux deux modes.

Sur tous ces muscles, la réaction myasthénique a été recherchée sans résultat. On l'a trouvé avec netteté sur le muscle sous-épineux droit, et sur le deltoïde : disparition d'une secousse assez forte dès la 6^e ou la 8^e excitation. Ces muscles présentent de la fibrillation.

L'affection congénitale que présente notre enfant se caractérise par une atonie musculaire de la moitié inférieure du corps, avec impotence presque complète, ayant été constatée dès la première année et n'ayant pas évolué depuis ; c'est le tableau de la maladie d'Oppenheim. Les rétractions musculo-tendineuses sont un peu anormales ; il est vrai qu'elles sont signalées par Oppenheim lui-même. Mais dans cette affection les réactions électriques sont caractérisées par une diminution ou une abolition de l'excitabilité galvanique et faradique.

La constatation d'une réaction myasthénique des muscles pose un problème particulièrement intéressant ; celui de l'autonomie de la maladie d'Oppenheim. Avant la description d'Oppenheim on connaissait une maladie de l'enfance caractérisée par une atrophie musculaire des membres inférieurs à tendance évolutive : la maladie de Werdnig-Hoffmann. Elle commençait dans la première année, et était constituée par des paralysies flasques, avec abolition des réflexes, prédominant aux membres inférieurs. Contrairement à la maladie d'Oppenheim, elle évoluait vers l'aggravation et l'extension aux muscles des membres supérieurs, du tronc et de la nuque ; en outre, l'examen électrique montrait une réaction de dégénérescence totale ou partielle. Mais la distinction entre ces deux affections n'est d'ailleurs plus admise et certains auteurs en font des formes plus ou moins étendues de la même affection.

La constatation d'une réaction myasthénique élargit encore la question. En dehors de l'examen électrique, il est possible d'affirmer le diagnostic de maladie d'Oppenheim. Peut-on sur ce seul signe en poser un autre ? Il nous semble logique d'admettre l'existence d'une forme un peu anormale de cette maladie, l'apparentant ainsi avec la maladie d'Erb-Goldflam, et constituant ainsi un cadre commun aux atonies musculaires de l'enfance.

Traitement des hanches luxables.

Par MM. HUC et N. POULIQUEN.

Les auteurs présentent 2 enfants traités à 14 et 16 mois pour des hanches luxables.

Ces malades furent cliniquement et radiographiquement guéris en un an en mettant 4 à 6 heures par jour ces enfants sur un cheval de bois maintenant les cuisses en abduction.

Un étrier fixait en outre les membres en rotation interne. Pendant la nuit un coussin permettait de garder cette position.

Ces malades suivis pendant 3 ans restent guéris.

A ce propos les auteurs rappellent :

1° Que cette méthode est applicable aux seules hanches luxables se réduisant spontanément quand on les met en « première position de Lorenz » ; dans les autres cas il vaut mieux employer l'immobilisation plâtrée.

2° Cette méthode a fait ses preuves car elle est employée depuis 1910 en France et mérite le nom de méthode de Froelich.

Tolérance à des doses élevées de gardénal administrées par erreur à un nourrisson de 2 mois.

Par G. DREYFUS-SÉE.

On sait depuis longtemps que l'organisme jeune résiste remarquablement bien à certains toxiques. Les travaux expérimentaux de Cl. Bernard, de P. Bert, de Langlois et Desbouis, de Whipple et Graham sont démonstratifs à ce point de vue, ainsi que ceux plus récents de MM. Lesné et Binet avec M. Guédon sur la morphine, la strychnine et la cocaïne administrées à de jeunes animaux.

Le nourrisson présente, lui aussi, une remarquable tolérance à des doses médicamenteuses relativement élevées, et il semble

que les variations individuelles soient moins marquées dans les premiers mois de l'existence que plus tard.

En ce qui concerne le *gardénal*, la posologie chez le nourrisson ne paraît guère avoir été précisée quant aux doses maxima.

On sait que chez l'adulte la susceptibilité individuelle vis-à-vis de la phényl-éthyl-malonylurée est très variable et qu'il existe le plus souvent une période d'accoutumance marquée par de la somnolence, de la dépression physique et psychique.

Chez l'enfant jeune, nous avons eu fréquemment l'occasion de prescrire du *gardénal*, soit à l'occasion de convulsions, soit lors de coqueluche survenant dans les premiers mois de la vie, parfois même chez des nourrissons agités et insomniaques.

Dans tous les cas nous avons noté l'absence de la *phase d'accoutumance*, la tolérance paraissant s'établir parfaitement d'emblée.

En ce qui concerne les doses, il est classique de donner aux enfants de moins de 5 mois 2 à 3 cgr. par jour, cette dose pouvant, selon M. Marfan, être augmentée avec précaution en surveillant l'enfant au point de vue de sa somnolence.

La *marge de sûreté* du médicament paraît être en effet très élevée : *expérimentalement* selon Bergès, chez les petits animaux (Grenouille) on peut injecter 50 cgr. par kilogramme, alors que les chats et les lapins supportent 10 à 15 cgr. par kilogramme.

De même qu'en clinique aucun phénomène d'accumulation n'a été noté.

Chez le nourrisson, il est inutile en général d'employer des doses fortes, mais il semble bien que nul incident toxique ne survienne à l'occasion de l'administration de quantités même relativement considérables du médicament.

Nous avons eu l'occasion d'observer ainsi un enfant à qui sa mère, par suite d'une erreur d'interprétation, avait donné une dose très élevée de *gardénal* sans qu'il en soit paru incommode.

L'enfant *Germaine Gr.*, âgée de 2 mois, pesant 3.600 gr., est amenée à la consultation de nourrissons pour des convulsions répétées depuis deux jours.

L'examen révèle l'existence d'une rate hypertrophiée, des ganglions épitrochléens et cervicaux postérieurs.

On ne note aucun signe méningé : fontanelle normale, pas de raideur. L'enfant n'a pas de fièvre, elle demeure un peu agitée, mais tête normalement et ne vomit pas.

Dans ces conditions, on conseille à la mère de pratiquer un traitement spécifique par frictions hydrargyriques et de donner à l'enfant pendant quelques jours un comprimé de gardénal de 4 cgr. dans un biberon en augmentant si besoin la dose quotidienne jusqu'à 2 comprimés.

Par suite d'une erreur d'interprétation, la mère fait prendre au nourrisson un comprimé dans chaque biberon, soit 7 cgr. par 24 heures pendant une semaine.

Nous revoyons l'enfant le 7^e jour, elle paraît gaie, bien éveillée, elle a engraisé de 22 gr. par jour, et ne présente aucun signe d'intoxication.

La mère affirme qu'elle n'a remarqué à aucun moment que l'enfant eût été somnolente. A deux reprises la trouvant « plus nerveuse », elle avait mis deux comprimés dans un des biberons, ce qui portait ces doses de gardénal à 8 cgr. par jour, soit *plus de deux centigrammes par kilogramme de poids*.

Cette enfant, suivie régulièrement pendant plusieurs mois à la suite de cet incident, n'a présenté aucun trouble toxique, cutané, ni digestif, et son développement s'est poursuivi normalement.

La dose considérable de 2 cgr. par kilogramme absorbée par cette enfant ne nous semble pas utile à préconiser, et, le plus souvent, les prescriptions usuelles de 2 à 4 cgr. de gardénal par 24 heures pour les nourrissons de moins de 6 mois seront suffisamment efficaces.

Il nous a paru cependant intéressant de signaler que des *doses fractionnées* peuvent être répétées si besoin un grand nombre de fois jusqu'à atteindre *un centigramme à quinze milligrammes par kilogramme de poids*, sans faire courir de risque d'intoxication à l'enfant.

Ainsi lors de convulsions fréquentes, subintrantes, la médication gardénalique pourrait être utilement intensifiée.

Cette tolérance est explicable d'ailleurs par la rapide élimination du médicament qui évite toute accumulation.

Les produits analogues présentent les mêmes propriétés atoxiques.

C'est ainsi que certains auteurs étrangers prescrivent à des nourrissons atteints de coqueluche le luminal sodique à la dose de 4 cgr., trois fois par 24 heures (Salmony, de Berlin).

La marge de sûreté considérable que nous indiquent les résultats expérimentaux garantit suffisamment l'innocuité de ces doses, et l'observation quasi-expérimentale que nous publions confirme encore l'absence de toxicité de cette posologie. Il faut cependant tenir compte de la possibilité de phénomènes de sensibilité chez certains enfants. D'ailleurs les doses élevées restent réservées aux cas graves et ne doivent être administrées que par prises *fractionnées*, sous surveillance médicale.

Discussion : M. L. BABONNEIX. — Je ne puis que confirmer ce que vient de dire Mlle Dreyfus-Sée. Si l'on prend soin de surveiller son petit malade et de donner le gardénal à doses réfractées, on peut dépasser de beaucoup, et sans le moindre inconvénient, les doses classiques. C'est ce que j'ai fait en maintes circonstances. Le gardénal vaut mieux que sa réputation. Une de mes clientes en prend 0,20 cgr. par jour depuis dix ans, ce qui fait, comme dose totale, près de 1 kgr. Jamais on n'a observé chez elle d'érythème, d'albuminurie, d'état confusionnel ou délirant, d'apathie ou de somnolence, et elle vaque à ses occupations comme d'habitude, avec les crises comitiales en moins.

M. MARFAN. — Je puis confirmer ce que vient d'exposer Mlle Germaine Dreyfus-Sée sur la tolérance des jeunes enfants pour le gardénal. Lorsque j'ai commencé à l'employer dans le traitement des convulsions de l'enfance, j'ai été très prudent. Le gardénal ou luminal dérive du véronal par substitution d'un radical phényle à un des deux radicaux éthyle du véronal. Or certains pharmacologues ont soutenu que tous les médicaments qui renferment un radical phényle sont particulièrement toxiques et que leur emploi doit être très surveillé. J'ai donc commencé par donner, au-dessous de 6 mois, des doses de 1 à 2 cgr. par jour. Elles furent très bien tolérées. Je les ai augmentées et je les ai portées à 3 ou 4 cgr. Ce sont les chiffres que j'ai indiqués dans

une ancienne leçon (*Presse médicale*, 10 août 1921). Depuis que mon expérience s'est étendue, ces chiffres ne représentent plus que des doses de début, des doses d'essai, qu'on peut augmenter progressivement jusqu'à ce qu'on ait obtenu une suspension des accidents convulsifs. Donc, avant 6 mois, on peut donner 3 à 4 cgr. comme dose initiale, et, après 6 mois, 4 à 5 cgr. ; ces doses sont données en deux fois. En surveillant l'enfant, particulièrement en observant le degré de la somnolence, on peut augmenter progressivement; alors on les distribue en trois prises. Ainsi on peut arriver à faire tolérer des doses presque le double des doses initiales.

En procédant de cette manière, on s'assure que le gardénal est un excellent anticonvulsif, supérieur aux bromures, et que le jeune enfant le tolère en général très bien.

Il était utile que cette question de la posologie du gardénal fût abordée ici. Certains incidents récents montrent que la communication de Mlle Dreyfus-Sée était opportune.

M. LEREBoullet. — Je viens m'associer aux remarques du professeur Marfan et de notre collègue Babonneix. Le gardénal, administré à doses fractionnées, est, chez le nourrisson, d'une remarquable innocuité, et on peut augmenter les doses pour agir efficacement sans redouter aucune influence toxique. Ceci est surtout vrai quand il est administré pour lutter contre les crises convulsives. Il faut arriver à la dose nécessaire pour atténuer ou faire disparaître celles-ci, et cette dose peut être relativement forte et longtemps continuée. Je suis en ce moment nombre de nourrissons qui, journellement, prennent régulièrement plus de 5 cgr. de gardénal, et j'en ai soigné un, âgé, il est vrai, de 18 mois, chez lequel une dose de 10 cgr. a pu être continuée longtemps pour venir à bout de crises particulièrement fréquentes. Il faut donc ne pas craindre de donner au nourrisson la quantité de gardénal nécessaire pour obtenir un résultat efficace, pour peu qu'on ait soin de fractionner en plusieurs prises cette quantité.

Acrodynie avec réaction méningée latente.

Par MM. MARCEL LELONG et JACQUES ODINET.

L'observation du nourrisson que nous vous présentons est un cas d'acrodynie sans caractères cliniques spéciaux, mais qui donne lieu à deux remarques intéressantes :

Tout d'abord la ponction lombaire pratiquée systématiquement, malgré l'absence de signes cliniques neurologiques, a mis en évidence une *réaction méningée* manifeste ; enfin nous avons vu les symptômes rétrocéder rapidement sous l'influence d'*injections d'acétylcholine*.

L'enfant C..., âgé de 7 mois et demi, est amené à la consultation du service le 4 décembre, parce que depuis 8 jours il ne dort plus la nuit et crie de façon incessante.

Il est né à terme, pesant 3 kgr. 500. Il a été nourri au sein jusqu'à 5 mois, puis au biberon. Sa mère a eu deux autres enfants qui sont bien portants ; elle a fait entre ses deux premières grossesses une fausse couche de 6 mois et demi.

Le début de la maladie remonte à une huitaine de jours : les parents ont d'abord noté une modification du caractère de l'enfant, jusque-là très doux et tranquille. Il s'est mis à pleurer la nuit, ne dormait plus, ses cris incessants étaient exagérés lorsqu'on le prenait dans les bras, particulièrement si on lui touchait les mains ou les pieds.

Dans la journée, il est également grognon et méchant, paraissant souffrir continuellement. Il n'y a pas de somnolence diurne.

A plusieurs reprises, sa mère a été frappée en le changeant par une sudation très marquée prédominant sur les pieds, d'apparition brusque : on voyait, dit-elle, perler la sueur. Ces symptômes existaient aussi, mais moins accusés, sur le reste du corps.

Le poids enfin avait fléchi d'environ 200 gr. pendant ces 8 jours.

A l'examen, on est frappé par les cris incessants de l'enfant et son hostilité manifeste dès qu'on le touche.

Les deux pieds sont en varus équin ; les mouvements actifs sont presque nuls, les mouvements passifs sont possibles. Il y a de l'œdème du pied et des deux tiers inférieurs de la jambe de chaque côté : c'est un œdème rosé ne gardant pas le godet. Enfin, sur l'articulation mé-

tatarso-phalangienne du premier orteil, à droite et à gauche, existe de façon symétrique une papule rouge vif peu saillante de la dimension d'un petit pois.

Les mains sont en pronation, le pouce replié dans la paume, les autres doigts allongés. Elles sont le siège d'un gonflement qui boudine les doigts, boursoufle le dos de la main et remonte au poignet. De plus il y a une papule érythémateuse symétrique au niveau de chaque articulation métacarpo-phalangienne du pouce.

L'examen neurologique est presque entièrement négatif : il semble y avoir seulement de l'hyperesthésie aux mains et aux pieds. Les réflexes rotuliens sont normaux. Il n'y a pas de signe clinique de réaction méningée, ni raideur de la nuque, ni signe de Kernig ; il n'y a pas de paralysie faciale ou de paralysie des membres.

Enfin il n'y a pas de signe de Chvostek.

L'examen complet montre quelques signes discrets de rachitisme, gros ventre mou et flasque, un thorax évasé à la base avec léger chapelet costal, une petite plaque de cranio-tabes pariéto-occipital bilatérale et un certain degré d'hypotonie musculaire généralisée.

La rate n'est pas palpable, les testicules sont normaux.

Le petit malade est apyrétique, la température n'a jamais dépassé 37°,4.

Malgré l'absence de signes neurologiques on fait une ponction lombaire : on retire un liquide clair s'écoulant en goutte à goutte lent. L'examen montre :

45 éléments par millimètre cube, composés presque exclusivement de lymphocytes (1 polynucléaire pour 10 lymphocytes) ;

0 gr. 50 d'albumine ;

0 gr. 88 de glucose.

On institue un traitement par l'acétylcholine : l'enfant reçoit immédiatement une injection intra-musculaire de 1 cgr. d'acécoline. Dès la première injection on note une amélioration nette des symptômes : dans l'après-midi l'enfant repose un peu ; la nuit est plus calme ; les cris disparaissent.

Les jours suivants, on continue l'acétylcholine à la dose de 2 cgr. par jour : l'enfant reçoit ainsi une dose totale de 14 cgr. d'acécoline. L'amélioration se poursuit avec une extrême rapidité.

Dès le 7 décembre on constate la disparition complète du gonflement et des taches érythémateuses ; la palpation des pieds et des mains n'est plus douloureuse et ne provoque plus aucun cri.

Le 9 décembre on cesse tout traitement.

Le 17 décembre les douleurs ne sont pas réapparues ; l'enfant dort normalement et reprend du poids d'une façon régulière. Il n'y a pas

eu de desquamation des extrémités. Une deuxième ponction lombaire montre un liquide normal :

1,8 élément par millimètre cube ;
0 gr. 30 d'albumine.

Le 24 décembre une troisième ponction lombaire montre sans aucune réapparition des signes cliniques d'acrodynie une légère reprise de la réaction méningée :

15 éléments par millimètre cube, composés presque exclusivement de lymphocytes avec seulement un polynucléaire pour 12 à 15 lymphocytes ;

0 gr. 60 d'albumine ;
0 gr. 71 de glucose.

Le 7 janvier on fait une quatrième ponction lombaire qui donne un résultat sensiblement normal :

4 éléments par millimètre cube ;
0 gr. 40 d'albumine ;
Léger culot d'hématies.

Voici donc un nourrisson atteint d'une acrodynie, à forme légère il est vrai, mais dont le diagnostic clinique nous apparaît certain.

Ce diagnostic est, en effet, légitimé par l'existence de tous les symptômes typiques :

Douleurs périphériques avec cris incessants, insomnie et troubles psychiques.

OEdème symétrique de la partie distale des quatre membres avec érythèmes et crises sudorales.

Nous n'avons noté aucune adénopathie ni conjonctivite.

Instruits par l'observation récemment publiée ici même par M. Rocaz (1) nous avons eu l'idée de pratiquer systématiquement chez cet enfant une ponction lombaire, et il nous paraît intéressant de signaler que, malgré l'absence de tout signe clinique traduisant l'atteinte de la moelle ou de ses enveloppes, le liquide retiré présentait des altérations traduisant une atteinte des méninges importante quoique cliniquement latente et caractérisée par une lymphocytose marquée avec albuminose ; le taux de glucose était normal.

(1) ROCAZ, Acrodynie infantile avec encéphalomyélite terminale. *Bulletin de la Société de Pédiatrie de Paris*, 19 novembre 1925.

D'autre part, nous croyons aussi utile d'attirer l'attention sur un essai thérapeutique qui nous a paru donner de bons résultats. En effet des injections intra-musculaires d'acétylcholine ont été suivies dans ce cas particulier d'une rétrocession complète des symptômes et véritablement frappante par son extrême rapidité. Ce cas isolé ne nous permet pas de juger la valeur générale de cette thérapeutique, mais il y a là peut-être une promesse d'avenir.

(*Clinique des Maladies de la première enfance :*
Professeur : P. LEREBoullet²)

Discussion : M. LEREBoullet. — J'ai conseillé à mes collaborateurs Lelong et Odinet de rapporter cette observation pour deux raisons.

En premier lieu, les relations de l'acrodynie avec les altérations encéphalo-méningées ont été souvent invoquées et, dans le premier cas que j'ai observé et dont j'ai rappelé ici même les caractères (*Société de Pédiatrie*, 19 octobre 1926) l'antécédent encéphalitique pouvait être relevé. Il en est beaucoup d'autres. Ici c'est une réaction méningée évidente qui a été notée et dont on a pu suivre l'évolution parallèle au syndrome circulatoire périphérique. Il s'agit certainement d'un fait rare, comme vient de le faire observer notre collègue Debré, mais très significatif et qui doit inciter à rechercher une telle réaction dans les cas d'acrodynie infantile, afin d'en préciser la fréquence et d'en discuter utilement la signification,

En second lieu, le traitement employé dans ce cas paraît avoir eu un résultat immédiat très heureux. Sans doute l'acétylcholine n'a été employée qu'à petite dose et peu de temps, mais l'amélioration a été des plus nettes. Il semble bien qu'il en soit ainsi dans la plupart des troubles vasculaires périphériques, quelle que soit leur nature, la médication ayant avant tout une action régulatrice. Elle m'a donné des résultats chez une jeune fille atteinte d'asphyxie et de syncope locale des extrémités, chez d'autres présentant de l'acrocyanose permanente, chez certains

enfants ayant une mauvaise circulation des membres inférieurs avec tendance aux engelures et je crois que, dans la pathologie infantile, assez nombreuses peuvent être les indications de l'acétylcholine qui s'est montrée, dans la pathologie de l'adulte, d'une si remarquable efficacité. C'est parce que j'estime qu'il y aurait intérêt à ce que cette médication active et inoffensive soit plus largement employée chez l'enfant, que j'ai insisté sur les bons effets obtenus dans ce cas d'acrodynie de nourrisson.

Ascite hémorragique cryptogénétique chez une enfant de 3 ans.

Par M. WEILL-HALLÉ et Mlle PAPAÏOANNOU.

Vers la fin du mois d'octobre on nous amenait à la consultation une enfant âgée de 3 ans et qui offrait tous les signes d'une ascite considérable.

L'enfant était très bien portante jusqu'en juillet dernier; à ce moment au cours d'un séjour sur une plage du Nord elle fut prise de violentes coliques abdominales accompagnées de diarrhée. Trois semaines après elle a présenté un léger accès fébrile à 38°-38°,5, durant 3 ou 4 jours. Le ventre était ballonné et douloureux.

Au début de septembre, nouvel accès de fièvre, à 37°, accompagné de douleurs épigastriques.

Depuis lors, le ventre a très rapidement augmenté de volume. Les antécédents héréditaires semblent négatifs; les parents semblent en bonne santé; on ne met en évidence aucun contact tuberculeux. Un frère âgé de 19 ans est bien portant.

Un autre enfant est mort-né à terme par placenta proevia.

L'enfant aurait manifesté, selon sa mère au moment de ses premiers pas, des vertiges qui provoquaient la chute, sans perte d'urines, ni morsure de la langue. Un médecin consulté à ce moment aurait parlé d'incident méningé?

En juin dernier, elle a été opérée de végétations.

Lors de notre premier examen le 23 septembre nous nous trouvons en présence d'une enfant ayant une ascite très abondante. Le ventre très augmenté de volume pointait en avant, l'ombilic était déplié; la circulation collatérale était surtout marquée dans la région épigastrique et les hypochondres.

La percussion permettait de mettre en évidence une matité à concavité supérieure remontant très haut. La sensation de flot était nette. On s'assurait aisément de la mobilité de l'ascite en faisant coucher l'enfant sur le côté.

La palpation était légèrement douloureuse et vu l'abondance du liquide ne permettait pas l'exploration des organes abdominaux. Par ailleurs l'enfant était pâle, avait la langue saburrale.

L'examen du thorax ne révélait rien de particulier ; les poumons et le cœur étaient normaux.

Nous avons fait entrer l'enfant dans le service pendant quelques jours aux fins d'observations. Deux cuti-réactions faites à quelques jours d'intervalle ont été toutes les deux négatives.

Une radiographie pulmonaire a montré l'intégrité des parenchymes et du hile.

Le B.-W. dans le sang a été négatif.

Le 3 octobre nous avons ponctionné l'ascite et nous avons retiré 2 litres 1/2 de liquide hémorragique. L'examen microscopique montrait des globules rouges, des polynucléaires et des mononucléaires dans une proportion à peu près égale.

Pas d'éléments microbiens à l'examen direct, ou sur les milieux divers de culture.

Un cobaye a reçu 2 cmc. du liquide ascitique.

L'examen clinique après ponction dénotait :

Un foie non hypertrophié insensible à la pression.

La rate n'était pas augmentée de volume.

La palpation des régions lombo-abdominales ne révèle rien d'anormal du côté des reins. Ni albumine, ni sucre dans les urines.

Depuis octobre nous avons eu l'occasion de revoir l'enfant à plusieurs reprises. Le ventre n'a pas paru augmenté de volume ; on a au contraire l'impression que la petite quantité de liquide, qui n'a pas été évacuée lors de la ponction diminue progressivement. Actuellement il n'en reste qu'une minime quantité dans les fosses iliaques.

L'appétit est bon, les digestions normales avec légère tendance à la constipation.

En décembre petite poussée d'urticaire.

A Noël, angine à la suite de laquelle il persiste un ganglion sous-angulo-maxillaire droit, dur, mobile, indolore.

Cette observation, malgré le défaut du diagnostic étiologique, nous a paru digne d'être relatée.

Des recherches bibliographiques rapides ne nous ont fourni aucun document analogue. Nous avons cherché à mettre en évi-

dence une syphilis ou une tuberculose plus ou moins latente, mais toutes nos explorations se sont montrées négatives (cliniques, biologiques et radiologiques).

L'absence de tumeur abdominale nous paraît légitime par les résultats de la palpation après évacuation de l'ascite, par l'examen du liquide lui-même. On pourrait en particulier penser à une tumeur embryonnaire, mais aucune de ces hypothèses n'a pu particulièrement prendre consistance et nous n'avons présenté cette observation que comme un fait clinique d'attente sur lequel l'avenir nous acclamera peut-être.

Angine et laryngite pseudo-membraneuses à pneumocoques.

Par M. WEILL-HALLÉ et Mlle PAPAÏOANNOU.

Le 15 novembre entraît dans le service de la diphtérie un jeune garçon de 5 ans et demi, qui présentait une gorge rouge avec petite fausse membrane sur l'amygdale droite, une toux rauque, une voix éteinte et un tirage très marqué.

Le début de la maladie remontait d'après les dires des parents à 3 jours.

L'enfant avait été vacciné contre la diphtérie en juin dernier à l'école d'Aubervilliers.

Devant le tableau typique et l'intensité du tirage nous avons institué la sérothérapie immédiate après avoir toutefois prélevé du sang en vue de la recherche du pouvoir antitoxique.

L'après-midi le tirage était encore plus intense et à 16 h. 45, l'enfant nous paraissant très fatigué, nous avons dû le tuber. Le lendemain l'ensemencement des fausses membranes de la gorge montrait l'absence de bacilles diphtériques, et la présence de pneumocoques, des bacilles d'Hoffmann et de catarrhales.

L'enfant a été détubé le lendemain et le tube portait à sa partie inférieure un débris de fausse membrane qui a étéensemencé.

Ce nouvel ensemencement, comme l'examen direct, ne met toujours pas en évidence de bacilles diphtériques mais seulement du pneumocoque. Pourtant le soir même, le tirage ayant repris avec intensité, nous avons pratiqué un nouveau tubage.

Deux jours plus tard, on détubait l'enfant définitivement.

L'enfant est sorti de l'hôpital le 28 novembre après évolution de quelques accidents sériques.

L'examen de la gorge à son départ dénotait toujours la présence de pneumocoques.

Telle est la courte observation de cet enfant ; et que nous présentons ici pour la joindre à l'histoire incontestable des angines pseudo-membrancuses à pneumocoques.

Rhumatisme articulaire aigu à forme péritonéale.

Par MM. LESSÉ et CL. LAUNAY.

Nous avons récemment observé une forme anormale de rhumatisme articulaire aigu dont la période de début revêtait exactement la symptomatologie d'une péritonite à pneumocoques.

Cl. Simon, 8 ans et demi, est pris assez brusquement le 21 juin 1929 de douleurs abdominales, de céphalée, de vomissements, et est amené dans la soirée à Trousseau, où il est reçu dans le service de Chirurgie avec le diagnostic de péritonite.

Pendant 3 jours, la douleur abdominale persiste. Elle est diffuse, ne s'accompagne d'aucune contracture. A la palpation, le ventre est un peu sensible, mais il n'existe aucun point douloureux net. La fièvre est élevée ; reste en plateau à 40°. Deux symptômes orientent le diagnostic : c'est un herpès labial net, et l'apparition d'une diarrhée verdâtre ; 3 à 4 selles par jour. On conclut : péritonite à pneumocoques. Pas d'intervention chirurgicale.

Cependant, au 3^e jour, le 24 juillet, un nouveau symptôme apparaît : de très vives douleurs aux deux genoux, en même temps qu'une tuméfaction de ces deux articulations.

La douleur abdominale est beaucoup moins vive. Il n'y a plus de diarrhée. Le 25, au début de l'après-midi, le malade est transporté en médecine, dans le service de l'un de nous.

EXAMEN : Enfant agité, un peu délirant. Faciès coloré, conjonctives injectées. Fièvre à 39°,8. Pouls rapide : 140, en rapport avec la température.

Ne se plaint plus de céphalée, mais d'un endolorissement abdominal diffus.

Articulations : Se plaint surtout de ses deux genoux et de ses deux chevilles, ne peut supporter le poids des couvertures.

Le genou droit est tuméfié, en légère flexion. La peau est rouge, en palpant doucement on perçoit, outre l'empâtement périarticulaire, la fluctuation d'une hydarthrose relativement abondante.

Le genou gauche est un peu moins douloureux et également le siège d'une hydarthrose.

Aux deux tibio-tarsiennes, œdème périarticulaire avec distension veineuse, douleur spontanée et à la palpation.

Appareil digestif: Langue très saburrale, stomatite légère, foie normal; rate un peu grosse, palpable dans les inspirations.

La diarrhée a reparu sous forme de deux selles liquides quotidiennes.

L'examen du cœur et des poumons n'apprend rien.

L'hémoculture est négative.

Leucocytose modérée avec polynucléose.

On administre 6 gr. de salicylate de soude en même temps que du sérum glucosé intra-rectal.

Le lendemain matin (26), état général meilleur. Agitation moindre. Température: 38°.5. Puls 90. Les articulations sont à peine douloureuses. On constate encore l'hydarthrose bilatérale.

Le soir, la température est à 38°.2, le 27 elle est à la normale; en même temps les arthrites rétrocedent à peu près complètement.

Les jours suivants, la température reste constamment inférieure à 38°. Mais il apparaît le 28 un frottement péricardique très net, qui va se prolonger durant 3 semaines environ.

Le 9 août: le malade sort de l'hôpital, entièrement guéri. Il y rentre le 21 août, douze jours après, pour une atteinte caractéristique de rhumatisme articulaire aigu avec fièvre à 40°, arthrite des 2 genoux et des 2 tibio-tarsiennes. Le salicylate fait tomber la température et rétroceder les arthrites en quelques jours.

Revu depuis, l'enfant a été trouvé normal, sans localisation endocarditique.

La nature rhumatismale de cette série d'accidents nous paraît amplement prouvée:

Par l'action quasi-immédiate du salicylate de soude;

Par l'apparition du frottement péricardique;

Enfin par la survenue, 15 jours après la maladie, d'un rhumatisme articulaire aigu typique.

C'est donc d'une forme de rhumatisme à début péritonéal qu'il s'agit.

Ces formes sont exceptionnelles. On en a cependant récemment signalé 3 cas à la Société médicale des Hôpitaux (Catédoat, Val-de-Grâce, 22 novembre 1929).

Les trois malades ont été opérés avec le diagnostic d'appendi-

cite aiguë ; l'intervention a montré un appendice sain ; mais divers accidents de la série rhumatismale ont succédé à l'intervention.

M. Grenet a également, à plusieurs reprises, attiré l'attention sur les troubles digestifs dans le rhumatisme articulaire aigu (particulièrement dans la thèse de Dorj. 1925, et signale la possibilité d'une réaction péritonéale.

Tous ces auteurs reconnaissent la rareté des signes proprement péritonéaux, et insistent sur les éléments du diagnostic différentiel entre les formes péritonéales du rhumatisme articulaire et la péritonite appendiculaire : peu de contracture de la paroi abdominale, absence de point douloureux, vomissements rares.

Mais ils n'ont signalé, semble-t-il, que des cas observés chez l'adulte. Chez l'enfant, il est encore plus difficile d'éviter l'erreur de diagnostic : les signes précédents, s'ils permettent d'écarter l'hypothèse d'une appendicite ne peuvent infirmer celle d'une péritonite à pneumocoques : dans le cas que nous rapportons, il était impossible, durant les trois premiers jours, de ne pas poser ce diagnostic : la douleur abdominale, la fièvre élevée, l'herpès, la diarrhée sont, en effet, les signes habituels de la péritonite à pneumocoques. Il a fallu la marche de la maladie, amenant les uns après les autres les éléments de la série rhumatismale, et l'influence manifeste du salicylate, pour que l'on puisse rectifier le diagnostic.

Quelle interprétation peut-on donner à ces signes péritonéaux aigus ? On a soulevé l'hypothèse d'une réaction abdominale provoquée par une cortico-pleurite rhumatismale. Pour le cas que nous rapportons, il n'y a eu à aucune période d'épisode pulmonaire. Nous aurions donc tendance, écartant pareille hypothèse, à croire que la séreuse péritonéale a réagi devant le virus rhumatismal, comme l'ont fait les séreuses articulaire et péricardique. L'évolution de cette péritonite : début aigu, douleur violente, durée brève, est d'ailleurs calquée sur celle de l'arthrite rhumatismale.

Discussion : M. H. GRENET. — L'intéressante observation de

MM. Lesné et Cl. Launay s'ajoute aux cas qui ont été signalés depuis que j'ai attiré l'attention sur les accidents abdominaux et pseudo-appendiculaires du rhumatisme. Il est d'autant plus important de les connaître que Lasègue les niait et traitait le péritoine de gros insouciant à l'égard du rhumatisme. J'ai toujours trouvé, comme dans le fait qui vient d'être rapporté, une défense musculaire moins nette et une douleur moins localisée que dans l'appendicite : il n'empêche que de tels malades ont été quelquefois opérés d'urgence, ainsi que l'a signalé récemment M. Cautédoat.

Dans mes observations personnelles de forme péritonéale, il y avait des douleurs articulaires; dans un cas cependant elles ont été frustes et tardives. Il faut bien savoir, et l'on ne saurait trop insister sur ce point, que les manifestations viscérales peuvent précéder de longtemps les arthropathies, et que parfois celles-ci manquent tout à fait. Il existe des formes complètement extra-articulaires de rhumatisme, et les accidents viscéraux peuvent revêtir les types les plus divers et les plus trompeurs : c'est ainsi que j'ai vu récemment une déviation avec sténose de l'œsophage, constatée à l'examen radiologique, et dans laquelle j'ai soupçonné le rhumatisme, malgré l'absence d'arthropathies, sur la constatation d'un petit frottement péricardique. Après 10 jours de traitement salicylé, l'examen radiologique était presque normal et la dysphagie avait disparu. La forme œsophagienne du rhumatisme avait déjà été signalée par les anciens auteurs, mais en concordance avec les symptômes articulaires.

Je publierai prochainement dans la *Presse médicale* une revue d'ensemble de ces formes trompeuses, au nombre desquelles la forme péritonéale occupe une place très importante, en raison des décisions opératoires inutiles qu'elle risque d'entraîner. Le cas de MM. Lesné et Cl. Launay vient donc à point pour attirer l'attention sur ces faits beaucoup plus fréquents qu'on ne le suppose d'ordinaire.

Un cas de lambliaose intestinale.

Par M. RENÉ MATHIEU.

Travail du service de M. RIBADEAU-DUMAS.

Nous avons publié, il y a plus d'un an, l'observation d'une fillette de 7 ans atteinte de *prurigo strophulus* chronique depuis sa première enfance. L'examen des selles avait montré, d'une part, une mauvaise utilisation des amidons et une fermentation excessive des hydrates de carbone, et d'autre part, l'existence d'une lambliaose intestinale. L'enfant s'était amélioré très rapidement après un traitement qui comportait à la fois une modification du régime alimentaire et l'ingestion de comprimés arsenicaux. L'étiologie de la dermatose prurigineuse était restée très obscure. Avait-elle été entretenue pendant une si longue période par la présence des parasites intestinaux ou par la transformation incomplète des aliments dans le tube digestif? Après une année d'observation, il est possible de répondre à cette question et d'affirmer très nettement l'action pathogène des lamblias intestinaux.

Trois cures successives d'arsénobenzol et d'émétine, absorbées par voie buccale, avaient amené une amélioration remarquable et l'enfant avait gagné 6 kgr. Les parents lassés de donner des médicaments qui leur paraissent inutiles interrompent le traitement au bout de 5 mois; 6 mois après la dernière prise d'arsenic, l'enfant a une rechute, perd 1 kilo; elle est ramenée à la Salpêtrière couverte d'éruptions de *prurigo strophulus*. Les selles sont molles, elles contiennent une grande quantité de kystes de lamblia.

Cette fois le régime n'est aucunement modifié, et l'enfant continue à manger, à la table de ses parents, le menu familial habituel. Le seul traitement conseillé est l'ingestion de médicaments antiparasitaires. Le prurigo disparaît instantanément et le poids remonte de 700 gr. en une semaine.

Cette observation montre, après beaucoup d'autres, que les

lamblias doivent être recherchés systématiquement chez les enfants de la région parisienne qui souffrent de troubles digestifs rebelles aux traitements diététiques.

Les relations entre l'urticaire et l'amibiase intestinale sont bien connues, mais l'histoire de notre malade présente quelques particularités curieuses.

Les crises prurigineuses survenaient toujours après des ingestions de graisse, de beurre ou d'huile végétale. L'examen coprologique montrait au même moment une utilisation insuffisante des hydrates de carbone. Tous ces troubles digestifs que rien ne pouvait améliorer, et qui duraient depuis la première enfance malgré de nombreux changements de régime, se sont dissipés en quelques jours après l'administration d'arsénobenzol et d'émétine.

Les auteurs qui ont étudié la lambiase, Deschiens en particulier, ont souvent remarqué que les selles des malades infestés par ce parasite contiennent de la graisse et de l'amidon en quantité excessive. La mauvaise utilisation des aliments aboutit souvent à un état de maigreur particulièrement accentué chez notre malade. Elle ne s'explique ni par l'intensité du péristaltisme intestinal, ni par une insuffisance pancréatique ou biliaire. On a supposé que des milliards de parasites se pressent à la surface de la muqueuse duodénale et diminuent sa capacité digestive en la recouvrant d'un enduit isolant : ce n'est qu'une hypothèse.

Le médicament antiparasitaire que nous avons employé est le Sanluol Poulenc, préconisé par M. Ravaut dans son livre *Syphilis, Paludisme, Amibiase*. Il se présente sous la forme de comprimés contenant chacun 40 cgr. d'arsénobenzol. Le premier jour, l'enfant reçoit un quart de comprimé; le troisième jour, un quart; le cinquième jour, un demi-comprimé, et ainsi de suite, un demi-comprimé un jour sur deux. La cure complète est de 50 cgr. d'arsénobenzol absorbés en 20 jours.

M. Ravaut associe le traitement par le Sanluol avec l'ingestion d'une pâte qui contient de l'ipéca et du charbon. Nous avons remplacé cette préparation par la Carbémétine, médicament spécialisé qui est composé de charbon, de sang et d'émétine. L'en-

fant en absorbe une cuillerée à café un jour sur deux dans l'intervalle des prises d'arsénobenzène.

Trois cures de ce genre ont assuré une amélioration notable pendant 11 mois, mais M. Ravaut insiste sur la nécessité de continuer un traitement d'entretien pendant plusieurs années. Il obtient ainsi des guérisons qui paraissent définitives.

Discussion : M. HALLEZ. — L'observation que M. Mathieu vient de nous rapporter me remet en mémoire le cas d'un jeune malade âgé de 3 ans au moment où je l'ai examiné pour la première fois. Cet enfant présentait alors une diarrhée rebelle depuis quelques semaines, avec selles pâles et parfois graisseuses rappelant la diarrhée par insuffisance pancréato-biliaire. Un examen coprologique de Goiffon permit de constater de nombreux kystes de lamblia et même des formes libres de ce parasite.

En attendant la publication de cette observation, je me permets d'insister sur deux points :

1° Sur l'amélioration immédiate des symptômes observés lorsqu'on appliquait un traitement *per os*, au moyen du stovarsol, et sur les rechutes qui suivaient assez vite une interruption de traitement ; 2° sur la guérison qui se prolonge actuellement depuis deux mois après un traitement mixte de stovarsol et d'une spécialité à base de sulfate de magnésie et de peptone.

Il est probable que cette dernière thérapeutique a plus complètement nettoyé le duodénum et la vésicule biliaire des lamblias qu'ils contiennent en grande quantité et qui servent de repaire à ces parasites ainsi que les derniers travaux de Westphal V. Giorgi, de Carnot, de Chiray, de Marcel Labbé et de leurs collaborateurs tendent à le prouver.

Les injections de sang maternel contre les vomissements graves du nourrisson.

Par A. ROBERT (Clermont-Ferrand).

En juillet 1927, j'étais appelé, en consultation, auprès d'un enfant atteint de vomissements. Cet enfant dont le poids de naissance était de 3 kgr. 200, actuellement âgé de 4 mois, pesait 3 kgr. 050, état cachectique excessivement grave.

Parents bien portants. Bordet Wassermann négatif chez la mère.

Un autre enfant vivant, bien portant.

Pas de fautes alimentaires sérieuses.

Les vomissements avaient débuté 3 semaines environ après la naissance et n'avaient jamais cessé depuis, malgré les traitements médicamenteux et diététiques prescrits.

Au sein d'abord un mois, puis au lait ordinaire, lait condensé, farine lactée, babeurre, l'enfant au moment de l'examen rejetait même une cuillerée d'eau.

Devant moi, après l'absorption d'un peu de lait très coupé, vomissements au bout de 15 minutes, violents, explosifs : l'enfant se contorsionne, son faciès est douloureux.

Péristaltisme très net, exagéré.

Le tubage 4 heures après la tétée, ramène un résidu assez important (signe de valeur d'après M. Lesné, en faveur d'une sténose organique). Pas de tumeur pylorique sentie. Pas de radiographie par suite de l'état de l'enfant et de l'éloignement.

Constipation opiniâtre, urines rares, insomnie, cris, pas de fièvre.

En présence de cet état, on ne pouvait pas ne pas penser à une sténose organique du pylore. L'acte chirurgical est repoussé par les parents et moi-même je n'insistais pas, convaincu que l'enfant ne résisterait pas à l'opération et allait mourir dans quelques jours.

A ce moment songeant à cette période latente, à cet intervalle libre de 3 semaines, si bien décrit par Pehu, où l'enfant ne présente aucun trouble digestif, j'ai pensé qu'il manquait, peut-être, à cet enfant une substance apportée à la naissance et disparue.

Partant de cette idée inexacte, j'ai conseillé au médecin traitant des injections sous-cutanées de 20 cmc. de sang maternel, deux fois par semaine, non citraté, dans la région fessière.

24 heures après la 1^{re} injection, l'enfant gardait la moitié de ses biberons de lait ordinaire coupé de 2/3 d'eau. A la 3^e injection, deux

biberons sur six étaient rejetés, mais en très petite quantité (biberons de 140 cmc. coupés au tiers).

Les injections sont continuées un mois, à 2 par semaine, puis arrêtées. Durant ce mois l'enfant prend 550 gr., 820 dans le 2^e et pesait 9 kgr. 900 à 10 mois sans avoir par la suite présenté la moindre rechute.

Encouragé par ce résultat, j'ai depuis cette époque, injecté tous les grands vomisseurs que j'ai rencontré soit dans mon service, soit à ma consultation de nourrissons, soit en clientèle.

J'ai eu ainsi à traiter en tout 18 enfants, parmi lesquels il y a eu 2 insuccès et 16 succès.

Les deux insuccès sont deux erreurs de diagnostic. Le premier est décédé trois semaines après le début du traitement, de méningite tuberculeuse.

Le deuxième était nourri d'une façon déplorable par une mère atteinte de troubles cérébraux, internée depuis. L'enfant alimenté convenablement a guéri seul.

Obs. II. — *Jean P.*, né à terme, 3 kgr. 350, au biberon, pas de spécificité. R. T. négative. Frère de 5 ans bien portant : vomit depuis l'âge de 15 jours, péristaltisme intense, vomissements explosifs 10, 20, 60 minutes après les tétées, constipation, aspect vieillot.

Tubage : résidu 4 h. 1/2 après repas.

Radio : contractions violentes, évacuation pylorique difficile. Pas de tumeur perceptible. Avait déjà été traité par citrate, belladone, bromure, bismuth, sérum, bouillies, babeurre sans résultat.

Actuellement âgé de 3 mois 10 jours, son poids est de 3 kgr. 620. Injection de 20 cmc. de sang maternel, 2 fois par semaine. 24 heures après la 1^{re}, garde la moitié de ses biberons. Après la 2^e, un seul biberon rendu par 24 heures. A la 3^e, quelques régurgitations seulement. A la 6^e, l'enfant ne vomit plus, s'alimente normalement au lait de vache, et a passé en 3 semaines de 3 kgr. 620 à 4 kgr. 110. Pas de rechutes : à 6 mois, 4 kgr. 930 ; à 1 an, 9 kgr. 270.

Obs. III. — *Gilbert M.*, 2 kgr. 920 à sa naissance. Bordet maternel négatif. Pas d'autres enfants. Au sein 1 mois, vomit depuis l'âge de 2) jours, mis au lait condensé a continué à vomir. A 2 mois 8 jours, pèse 3 kgr. 050. Vomissements en fusée 15 à 30 minutes après la tétée, ondes péristaltiques très nettes. Le tubage ramène 5 heures après un résidu important : toujours pas de tumeur appréciable, constipation, urines rares, cris, agitation, hypotrophie grave.

Les différents régimes : bouillies, babeure, lait sec, les calmants, le calcium, les R. U. V. ne donnent aucun résultat. Mis au traitement hémotherapique. 3 heures après la 1^{re} injection, l'enfant garde les 2/3 d'un biberon de 100 cmc. avec 2 cuillerées à café de lait condensé. 3 vomissements par jour les 2 jours suivants. A la 2^e injection, 2 vomissements seulement. Par la suite lait rejeté en petite quantité. En tout 4 injections, l'enfant ne vomit plus. Reprise de poids en 15 jours de 340 gr. Le lait condensé est continué. Sans avoir rechuté, en 4 mois l'enfant prend 720 gr., à 6 mois pèse 5 kgr. 860 et à 10 mois, 8 kgr. 880.

Chez cet enfant, les ondes péristaltiques ont persisté six semaines environ après l'arrêt des vomissements.

Obs. IV. — *Claude H.*, jumeau, l'autre bien portant, pas de spécificité. P. N. : 2 kgr. 640, au sein, a vomé au 10^e jour, lait condensé à 1 mois, vomit. A 2 mois, 2 kgr. 710, vomissements explosifs, péristaltisme exagéré, constipation, vomit les 3/4 de ses biberons; citrate, belladone, atropine, sérum échouent. 5 injections de sang maternel, 2 fois par semaine, prend 120 gr. dans la 1^{re} semaine, 190 gr. la 2^e. Le 4^{er} mois 620. A 5 mois a dépassé son frère qui pèse 5 kgr. 530. Pas de rechute.

Obs. V. — *Madeleine V.*, parents bien portants, P. N. : 3 kgr. 220. Sein, vomit à la 2^e semaine, vomissements répétés et violents à chaque tétée, péristaltisme typique, n'a jamais pris de poids. A 2 mois 1,2 2 kgr. 980. Pas de tumeur pylorique, 3 injections de sang. Reprise de poids à la 2^e. L'enfant vomit moins, à la 3^e, il garde 4 biberons sur 6. Au bout de 3 semaines ne vomit plus, 4 mois après la 1^{re} injection a pris 440 gr. Pas de rechutes.

Obs. VI. — *Georges T.*, 2 autres enfants, dont l'un chétif, difficile à élever, une fausse couche. Le Bordet maternel est légèrement positif. P. N. : 3 kgr. 200, au biberon depuis sa naissance, bien pendant un mois, depuis cette époque vomit de plus en plus.

Actuellement âgé de 2 mois 15 jours pèse 3.110 gr. Faciès d'athrepsique. Vomissements violents à tous les biberons, mouvements péristaltiques très nets, répétés. La radio montre une lutte violente pour forcer le pylore qui ne laisse passer qu'une très petite quantité de Bi, cris, agitation, insomnie. Pas de fièvre, traitement par acétylarsan puis par sédatifs gastriques, pas de résultat. Hémothérapie paternelle. mère timorée.

Pas d'amélioration à la suite de la 1^{re} injection.

A la 2^e l'enfant garde 3 biberons sur 7.

A la 3^e un seul biberon est légèrement vomé.

A la 5^e quelques régurgitations seulement.

L'enfant prend 455 gr. en un mois, pèse 4.780 gr. à 5 mois, 8.870 gr. à un an, sans rechute.

Obs. VII. — *Michel B.*, P. N.: 3.330 gr., au sein a vomi dès la 3^e semaine. Actuellement 2 mois pèse 3.760 gr., toujours au sein, vomit 10-20 minutes après toutes les tétées, en grande quantité. Parfois semble vomir plus qu'il n'a pris à la dernière tétée. Péristaltisme exagéré. Pas de tumeur perçue, constipation opiniâtre, pas de fièvre. Rien à signaler dans les antécédents héréditaires des défauts alimentaires, a eu de-ci de-là, quelques jours de rémission où il a moins vomi. Actuellement vomit plus que jamais, vient de perdre 200 gr. en 40 jours. Déjà traité sans résultat par sérum, citrate, belladone, 12 heures après l'injection de 20 cmc. de sang maternel shock = 40° de température, convulsions. 24 heures après, tout rendre dans l'ordre. Mais à partir de ce moment, sans aucun traitement, les vomissements ont cessé pour ne jamais plus réapparaître. L'enfant progresse par la suite d'une façon normale et pèse à 6 mois 6 kg. 250.

Obs. VIII, *Robert G.*, enfant unique, parents bien portants. Poids N. 3.430 gr., au biberon, vomit depuis le 15^e jour, actuellement 2 mois 20 jours pèse 3.270 gr. Vomissements explosifs, péristaltisme très visible, pas de tumeur perceptible. A eu à 4 mois et demi sans aucun traitement, une rémission de 10 jours où il a peu vomi et pris 450 gr. de poids, puis sans faute alimentaire, sans rien changer reprise des vomissements plus violents qu'auparavant.

Pas traité jusqu'à ce jour, pas de régime spécial. Traitement hémotherapique.

1^{re} injection: arrêt complet des vomissements en 24 heures. L'enfant étant à la campagne assez loin, ne peut être injecté 2 fois par semaine.

Pendant 41 jours, état excellent, pas le moindre vomissement, l'enfant prend 190 gr., le 12^e jour, brusquement, sans raison, sans être suralimenté (6 biberons de 125 gr. dont 25 d'eau), l'enfant est repris de ses vomissements et reperd le poids qu'il avait pris.

Ramené, réinjecté, nouvelle sédation aussi rapide des vomissements, reprise de poids, mais 10 jours après, même phénomène, reprise des vomissements et chute de poids.

Traité ensuite par 2 injections par semaine pendant 15 jours, les vomissements disparaissent pour ne plus revenir. L'enfant prend 695 gr. dans le mois qui suit la dernière injection, pèse 9.560 gr. à 1 an et n'a pas eu de rechute. Par la suite maladie de Little.

Les 8 observations précédentes ont été prises parmi les plus

intéressantes, les huit autres peuvent se résumer de la façon suivante :

Tous les enfants présentaient le type de la maladie des vomissements habituels de Marfan.

Sauf deux qui ont vomi dès leur naissance, tous ont présenté un intervalle libre de une à cinq semaines, ont eu des vomissements souvent explosifs, répétés, avec parfois des rémissions de quelques jours.

Trois étaient au sein, cinq au biberon.

Trois spécifiques ont été traités sans résultat par sulfarsénol et acetylarsan.

Cinq ont réagi à la tuberculine.

Quatre radioscopies ont montré une traversée pylorique pénible avec contractions violentes de l'estomac.

Pas d'affections intercurrentes. Pas de température. Toujours de la constipation. Pas de fautes alimentaires sérieuses.

Tous ces malades ont résisté aux traitements classiques et ont été traités par l'hémothérapie parce que la situation devenait grave, par suite de l'état de dénutrition dans lequel les vomissements les avaient mis.

Plus ou moins vite, tous ont guéri, sans avoir été soumis à un régime spécial et sans présenter par la suite de récédive.

Technique des injections. — Les injections ont été de 20 cmc. de sang maternel 13 fois, paternel 2 fois, sang du frère une fois.

Non citaté, deux fois par semaine, région fessière, sous-cutanées.

Nombre d'injections :

Deux enfants ont guéri avec une injection,			
Deux	—	—	trois —
Trois	—	—	quatre —
Un	—	—	cinq —
Six	—	—	six —
Deux	—	—	huit à quatorze

Le traitement a été arrêté dès qu'il y a eu amélioration nette des vomissements et surtout reprise de poids.

La plupart du temps la reprise de poids a été immédiate, 20 à 50 gr. par jour, 450 gr. à 1 kgr. et plus par mois.

L'aspect, le sommeil, les cris, tout se modifie sauf le péristaltisme qui a persisté parfois quelque temps, alors que les vomissements n'existaient plus depuis longtemps.

Au cours du traitement hémotherapique deux observations notées :

1° Deux enfants éloignés n'ont pu recevoir que des injections espacées de 15 jours : à la suite de la première injection arrêt des vomissements dans les 24 à 48 heures. L'amélioration persiste très nette avec reprise importante de poids pendant 9 à 12 jours. Puis brusquement les vomissements réapparaissent comme avant, chute de poids, et cela dans les mêmes conditions, à deux reprises différentes.

Avec des injections rapprochées, 2 par semaine, tout rendre dans l'ordre, il n'y a plus de rechute (obs. VIII).

2° Deux enfants ont présenté également une très grande amélioration à la suite de la première injection. Trois jours après, en pleine amélioration et pour la parfaire, deuxième injection, quelques heures après, les vomissements reviennent, avec l'intensité du début, comme si on avait avec la deuxième injection faite trop tôt, annihilé l'action de la première, comme si le facteur temps avait de l'importance.

Il semblerait qu'une fois la sédation des accidents obtenue, l'action de la dose injectée soit d'une dizaine de jours approximativement et qu'il y aurait intérêt à ne pas répéter, dans certains cas tout au moins, l'injection pendant cette période, sous peine de voir réapparaître les accidents.

Le facteur temps interviendrait là, peut-être, comme le professeur Richet l'a remarqué dans ses expériences, sur les phénomènes d'immunité, et comme Billard l'a étudié dans son travail sur la « Phylaxie », c'est-à-dire la protection de l'organisme contre certains poisons par les eaux minérales.

Certaines de ses expériences négatives devenaient satisfaisantes dès qu'intervenait le facteur temps entre les injections, comme dans mes propres observations.

Par quel mécanisme les injections de sang ont-elles fait cesser les vomissements ?

Trois hypothèses peuvent être émises :

1° Le sang apporte à l'enfant une substance qui lui manque, c'est l'idée qui m'a fait faire la première injection, très vraisemblablement inexacte, car une seule injection ne pourrait agir d'une façon aussi puissante et aussi définitive ;

2° Un déficit calcique entraînerait un état spasmodique ? Le sang apporterait une certaine quantité de Ca. En sa faveur il m'a semblé que les doses de 10 cmc. étaient parfois insuffisantes, celles de 20 cmc. apporteraient une plus grande quantité de Ca, mais celle-ci est néanmoins très faible, et certains enfants ont guéri à la suite d'une seule injection. Le traitement calcique et les R. U.-V. ne m'ont pas donné de résultat ;

3° Le sang agirait là de la même façon que dans les maladies anaphylactiques.

En effet, les vomissements du nourrisson ne commencent bien souvent qu'à la 3^e ou 4^e semaine, comme si l'enfant se sensibilisait peu à peu depuis sa naissance.

C'est cette idée qui a conduit le professeur Weil aux injections de lait qui ont donné parfois des succès.

Et ces idées se confondent avec la conception de Levy-Solal au sujet des vomissements incoercibles gravidiques. Il les attribue, en effet, à un état anaphylactique engendrant un déséquilibre vago-sympathique. Les injections de peptone améliorent rapidement ces malades. Et, à ce propos, n'est-il pas permis en passant de faire un rapprochement, au point de vue clinique, entre ces deux affections : la maladie émétisante de la femme gravide et celle du nourrisson.

Si parmi les observations précédentes il y a, comme on peut le supposer très vraisemblablement, mais sans que je puisse en apporter la certitude, puisqu'il n'y a pas eu acte opératoire, un cas au moins de sténose hypertrophique du pylore, les résultats obtenus par les injections de sang viendraient renforcer l'opinion de ceux qui pensent que, dans les vomissements graves du nourrisson, il n'y a qu'une seule et même entité morbide, à des

degrés différents d'intensité, et apporter la preuve que la lésion pylorique n'est que l'aboutissant d'un spasme hypertrophiant d'origine anaphylactique.

Discussion : M. MARFAN. — Nous venons d'entendre une série de communications sur le traitement des vomissements habituels. Je pense qu'elles susciteront les mêmes réflexions dans l'esprit de quelques-uns d'entre nous.

Autrefois, les états caractérisés par des vomissements habituels nous paraissaient graves et nous avions beaucoup de peine à les guérir. Aujourd'hui, les choses ont bien changé : par les moyens les plus dissemblables, on les modifierait rapidement ; on les guérirait d'une manière presque instantanée.

A la dernière séance, M. Terrien nous a rapporté les bons résultats qu'il a retirés du lavage de l'estomac ; il est vrai qu'il a précisé dans quels cas il les avait obtenus ; il s'agissait de vomisseurs sans sténose pylorique et dont l'estomac était surchargé de mucus. Tout à l'heure, M. Maillet nous dit qu'il guérit en peu de jours les vomisseurs sans sténose en les alimentant avec le lait réduit de moitié par l'ébullition. M. Robert (de Clermont) vient de nous exposer que les injections du sang du père ou de la mère suppriment les vomissements habituels avec extraordinaire rapidité.

Ces faits sont sans doute fort intéressants ; mais ils surprennent un peu et ils laissent dans l'esprit une certaine confusion.

Le moyen de la dissiper serait de bien spécifier l'espèce de vomissements habituels qui ont été guéris par telle ou telle médication. Par exemple, dans la première observation de M. Robert, il semble bien qu'il n'y ait pas eu d'examen radiologique, qu'il se soit agi d'une sténose organique du pylore ; si vraiment l'injection du sang des parents est capable de supprimer les vomissements de la sténose pylorique, c'est ce qu'il y aurait un grand intérêt à établir. Il faudra donc en premier lieu spécifier si le traitement qui a réussi a été employé contre les vomissements de la sténose ou contre d'autres formes de vomissements habituels sans sténose pylorique. On devra d'abord éviter de confondre

ceux-ci avec le mercysisme, erreur quelquefois commise. Puis on écartera les vomissements dus à une véritable anaphylaxie pour le lait ; ils sont fort rares, comme le montre d'abord l'absence habituelle de réaction du vomisseur aux injections de lait et le peu d'efficacité de ces injections. On écartera aussi les vomissements habituels dus à une diathèse spasmodique ; ils sont aussi fort peu fréquents, comme le démontre l'extrême rareté des stigmates de la tétanie chez les vomisseurs habituels. On recherchera ensuite si les caractères du vomissement, les symptômes qui l'accompagnent, l'examen radiologique, la date du début et l'évolution, les antécédents héréditaires, permettent d'assimiler l'affection à celle que je me suis efforcé de définir sous le nom de « maladie des vomissements habituels » ou de « gastro-névrose émétisante ».

Il est vrai que, dans celle-ci, le vomissement n'étant pas dû à une lésion de l'estomac, mais à un état névropathique, il peut être modifié au moins temporairement, par des régimes et des remèdes différents, mais tous capables d'agir sur le système nerveux, particulièrement sur le système nerveux végétatif. Cependant l'expérience montre que l'estomac de ces vomisseurs, quelque capricieux qu'il paraisse, se calme le plus souvent d'une manière définitive sous l'action de la médication qui associe les antispasmodiques et le traitement antisiphilitique.

Il est donc désirable que, dans les travaux qui seront poursuivis sur ce sujet, on indique, d'une manière aussi précise que possible, de quelle espèce de vomissements habituels on entend parler.

Sur 12 cas de diphtérie maligne observés à l'Hôpital Héroid.

Par ARMAND-DELILLE, médecin de l'Hôpital Héroid
et J. ROUDINESCO-WEISS, interne des Hôpitaux.

Nous avons eu l'occasion d'observer à l'Hôpital Héroid pendant une période de 5 mois, de mai à octobre, 12 cas de diphtérie

maligne, sur 92 malades qui ont passé dans le service de diphtérie.

Sur les 42 enfants, 11 sont décédés, ce qui donne une mortalité de 11 p. 100, malgré les moyens thérapeutiques actuels. Le seul enfant qui ne soit pas mort malgré les signes de malignité, était un enfant vacciné.

Il nous a paru intéressant de rapporter ces observations, dont quelques-unes sont assez particulières :

Tout d'abord nous ne ferons que mentionner 5 malades qui sont morts moins de 36 heures après leur arrivée à l'hôpital.

Sur ces 5 malades, l'un qui avait une grosse angine à bacilles moyens, avait en même temps une scarlatine toxique, avec purpura et température à 40°.

Un autre, Ch. Paulette, 18 mois, avait une diphtérie des bronches, et l'autopsie a montré une « fausse membrane qui était un véritable moulage de l'appareil trachéo-bronchique avec des ramifications dans les petites bronches.

Les trois autres n'avaient pas reçu de sérum avant leur entrée à l'hôpital et ont eu une diphtérie maligne d'emblée, à évolution rapide ayant entraîné la mort 5 à 6 jours au plus après le début de la maladie.

Pour les 7 cas que nous avons pu suivre et traiter plus longtemps, nous relaterons à part deux observations, qui présentent quelques particularités intéressantes :

Obs. VI. — *Ugi. Raymond*, 7 ans, entre à l'hôpital le 4 juin au soir avec une température de 38°,8 et un état général très alarmant : grosse angine avec fausses membranes sur le voile et odeur fétide de la bouche. Le début apparent remonte à 5 jours.

Il reçoit dans la nuit 200 cmc. de sérum. Le lendemain il est pâle, le faciès plombé, le pouls est rapide, le foie gros et douloureux, l'enfant a vomi à plusieurs reprises, il est presque sans connaissance.

On lui fait 1/8 de milligramme d'ouabaïne intra-veineux, et une demi-heure plus tard, on assiste à une véritable résurrection, l'enfant est coloré, a repris connaissance et veut même se lever.

Les injections d'ouabaïne sont poursuivies pendant 5 jours à raison de deux par jour de 1/8 de milligramme, et il reçoit pendant 5 jours 200 cmc. quotidien de sérum de Roux, 0 gr. 40 d'extrait surrénal par

la bouche, de l'extrait persurrénal en injection, et un goutte à goutte de 250 cmc. de sérum glucosé et adrénaliné.

Le 6 juin, 2 jours après son entrée, l'enfant est apyrétique et semble très amélioré. Cependant il reste pâle, le pouls est rapide, et un nuage d'albumine est trouvé dans les urines.

Le 8 juin, brusquement, l'état s'aggrave, l'enfant redevient somnolent, recommence à vomir, on trouve une grosse quantité d'albumine dans les urines, le pouls se ralentit et devient irrégulier.

Il meurt le 13 juin après être resté presque sans connaissance 3 jours, au cours d'une crise d'épilepsie généralisée terminale.

L'autopsie n'a pu être pratiquée.

Obs. VII. — *Boi... Jacqueline*, 7 ans.

Cette observation est intéressante parce que l'enfant a été traitée dès le 2^e jour de la maladie.

Elle entre à l'hôpital le 2 octobre, ayant été la veille encore à l'école.

A l'entrée, angine typique avec des fausses membranes sur les deux amygdales, mais encore très peu étendues. Elle est un peu pâle, mais l'état général est bon, et il n'y a pas d'albumine dans les urines. Température à 38°.

Elle reçoit 200 cmc. de sérum de Roux le 1^{er} jour, la même dose est répétée les jours suivants.

Le 4 octobre, l'enfant est toujours pâle, la gorge se nettoie mal, un nuage d'albumine apparaît.

Le lendemain, même état. L'enfant reçoit en plus du sérum de l'extrait surrénal en injections, un goutte à goutte glucosé et adrénaliné, et 1/1 de milligramme d'ouabaïne intra-veineux.

Le lendemain, l'albumine a augmenté, le foie est gros et douloureux, l'enfant vomit; le même traitement est poursuivi pendant 2 jours, et l'enfant meurt 7 jours après son entrée à l'hôpital au cours d'une syncope.

Cette observation nous paraît surtout intéressante à cause de l'action malheureusement temporaire de l'ouabaïne.

Cette observation nous a paru intéressante, car l'enfant a été traité précocement, et avec des doses importantes de sérum de Roux.

Les trois observations suivantes sont à peu près calquées les unes sur les autres. Il s'est agi dans ces 3 cas d'enfants traités tardivement, vers le 8^e jour.

Ils sont entrés à l'hôpital avec une gorge déjà partiellement nettoyée, bien que n'ayant pas reçu de sérum auparavant.

Tous trois ont présenté presque aussitôt un syndrome malin secondaire, avec albuminurie importante, pâleur, foie gros et douloureux, irrégularités du pouls et vomissements.

Ils ont reçu 200 à 240 cmc. de sérum par jour, de l'extrait surrénal et de l'ouabaine, et sont morts 10 à 15 jours après le début de la maladie.

Notre dernière observation concerne un enfant vacciné.

Obs. VIII, IX, X.

Obs. XI. — Notre avant-dernière observation concerne une petite fille de 3 ans, rachitique, en assez mauvais état avant sa maladie, qui a présenté une angine en apparence bénigne, avec cependant une paralysie précoce du voile (3^e jour), en même temps que la paralysie une albuminurie légère était apparue, et l'enfant qui était seulement un peu pâle, est morte subitement vers le 12^e jour de la maladie, alors qu'elle était complètement apyrétique.

Obs. XII. — *Gui... Raymond*, l'enfant avait été vacciné un an auparavant, mais de façon légèrement incorrecte.

1^{er} et 15 juin 1928, et 31 juillet 1928.

Il entre à l'hôpital le 15 juillet 1928 avec une température de 39°, et une grosse angine, dont les fausses membranes s'étendent sur le voile et s'accompagnent d'une adénopathie cervicale bilatérale, l'état général est assez alarmant, et l'haleine très fétide, une couche d'albumine est trouvée dans les urines.

Il reçoit 200 cmc. de sérum par jour et de l'extrait surrénal en injection.

Le 4^e jour, la gorge s'est assez bien nettoyée, la température est de 38°, il n'y a plus d'albumine dans les urines.

Le 5^e jour apparaissent : une reprise thermique à 39°, de l'albuminurie, un foie gros et douloureux, des irrégularités du pouls, et l'adénopathie cervicale augmente, s'empâte et devient douloureuse.

Les injections d'ouabaine sont instituées à raison de 1/8 de milligramme par jour ; l'état général s'améliore assez rapidement et 15 jours après son entrée à l'hôpital, tous les symptômes alarmants ont rétro-cédés : il n'y a plus d'albumine, le foie est normal, les bruits du cœur sont bien frappés.

Mais l'adénite persiste à gauche avec une température à 38°, et après un ensemençement de gorge négatif, l'enfant est envoyé à Trousseau dans le service de M. Bréchet, où on lui incise son adéno-phlegmon à gauche.

De là l'enfant passe dans le service du docteur Lesné, où il aurait fait une paralysie du voile, d'après les renseignements fournis par les parents.

Nous avons vu depuis qu'après 2 mois de convalescence dans le Midi, l'enfant était rentré dans sa famille et se portait bien.

Vacciné correctement en juin et juillet 1929, il tombe malade le 1^{er} décembre; le médecin appelé le 3, note une angine d'apparence banale; rappelé le 6, il l'envoie d'urgence à l'hôpital avec le diagnostic de diphtérie.

A son entrée, la température est à 38°, l'état général est assez bon, mais l'enfant est pâle et présente un gros coryza avec jetage, des fausses membranes typiques sur l'amygdale droite et la face postérieure de la luette, l'ensemencement est positif.

L'enfant a par instant de petites crises de tirage, il n'a pas d'albumine dans les urines, le foie est normal.

Le 7 au matin, il a reçu 150 cmc. de sérum, le tirage s'est exagéré, et chaque tentative d'examen déclenche un accès de suffocation avec cyanose.

L'après-midi le tirage est devenu permanent.

On fait une tentative de tubage, et au moment où le doigt soulève l'épiglotte, l'enfant meurt subitement.

L'autopsie a permis de trouver un gros thymus, appuyé sur la trachée, pesant 38 gr. et mesurant 7 à 8 cm. de diamètre, ce qui peut parfaitement expliquer la mort subite au cours de laryngite diphtérique bénigne en elle-même.

Dans le cas particulier, nous n'avons observé aucun signe de malignité: ni albumine, ni gros foie, ni vomissement.

Enfin, tout récemment, nous avons vu mourir une enfant vaccinée, âgée de 2 ans et demi, au cours d'une diphtérie n'ayant présenté aucun caractère de malignité; la relation de l'observation montre qu'ils existaient des conditions particulières ne permettant d'incriminer la diphtérie maligne.

Ces différents cas nous ont suggéré quelques remarques sur les caractères de malignité de la diphtérie: l'action de la thérapeutique et la valeur de la vaccination dans la diphtérie maligne.

1° *Caractères de malignité:*

Comme l'a dit M. Marfan, on ne saurait trop insister sur la valeur sémiologique du vomissement, qui est symptôme d'un pronostic fatal à brève échéance.

Tous les enfants de nos observations qui ont vomi sont morts alors que l'enfant vacciné, malgré les autres signes de malignité, n'a pas eu de vomissement.

2° *De l'action de la thérapeutique :*

Les différents moyens thérapeutiques que nous avons employés ne nous ont malheureusement donné que des déceptions dans les diphtéries malignes, l'adrénaline et l'extrait surrénal, de quelque façon qu'elle ait été administrée, ne nous a donné aucun résultat.

Nous espérons que l'ouabaïne serait plus efficace, mais son emploi systématique ne nous a donné que des résultats malheureusement temporaires, en particulier, dans l'observation VI, alors que l'enfant semblait proche de la mort, ayant vomi, nous avons pu le prolonger 8 jours.

Enfin, si nous n'avons pas atteint les doses extrêmes de 1.500 cmc. employées par M. Lereboullet, nous avons donné à chacun de nos enfants de 800 à 1.200 cmc. de sérum,

Nous avons eu l'impression que seules étaient vraiment actives les injections faites pendant les deux premiers jours, et qu'il y avait intérêt à ce que ces doses fussent massives de 200 à 240 cmc. par 24 heures.

D'ailleurs ces doses suffisent dans les formes habituelles à nettoyer le pharynx dans ce même espace de 48 heures.

3° *Valeur de la vaccination :*

Sans vouloir encore nous prononcer sur une seule observation nous avons constaté avec intérêt, parmi nos 12 cas de diphtérie maligne, que seul l'enfant vacciné a guéri.

Discussion : M. NERTER. — La communication de M. Armand-Delille et de Mme Roudinesco-Weiss m'amène à vous proposer l'essai dans les cas de diphtérie maligne d'une médication qui me paraît susceptible de donner des résultats précieux, je veux parler des *injections d'essence de térébenthine destinées à provoquer un abcès de fixation.*

Privé depuis plus de neuf ans d'un service hospitalier, je ne

suis plus à même d'y recourir. J'ai en revanche pour la préconiser des raisons sérieuses.

Je puis tout d'abord invoquer une observation personnelle de *paralysie diphtérique grave dont la symptomatologie paraissait comporter un pronostic fatal à très bref délai*. L'enfant, âgé de 11 ans, appartenant à un milieu médical avait été traité dans le service de notre collègue Jules Renault, à l'hôpital Saint-Louis, pour une diphtérie grave compliquée de paralysie diphtérique précoce, en dépit d'injections et de doses importantes de sérum. Il était sorti de l'hôpital conservant encore de la paralysie du voile du palais et de l'accommodation, mais paraissait complètement remis lorsque soixante jours après le début survinrent des *accidents cardiaques extrêmement graves* (dilatation, tachycardie, faiblesse extrême du pouls) en même temps que des *troubles respiratoires* et des *vomissements* de mauvaise augure. Je conseillais 24 heures après le début de pratiquer une injection d'essence de térébenthine, qui fut suivie de la production d'un bel abcès. On constata très rapidement une amélioration notable.

Cet enfant guérit et j'ai eu de ses nouvelles pendant plusieurs années. Cette intervention eut lieu vers le 18 mai 1921.

Je n'avais pas à ce moment songé à procéder sur le pus de cet abcès, aux recherches entreprises peu de jours après (le 6 juin 1921) avec Émile Cesari, recherches dont nous avons entretenu la Société médicale des hôpitaux, le 25 mai 1923 et dans lesquelles nous avons pu mettre en évidence, dans le pus d'un abcès de fixation provoqué chez un enfant atteint de *méningite suppurée à pneumocoque consécutive à une otite* la présence d'*antigène pneumocoque du type B*. Nous avons utilisé la méthode d'Ascoli consistant dans l'introduction dans une série de tubes d'hémolyse de divers sérums agglutinants antimicrobiens. Après cette introduction, on fait couler très doucement le long de la paroi de ces tubes 1 cmc. du liquide de filtration d'un mélange à poids égal de pus de l'abcès de fixation et d'eau distillée. Placé 24 heures dans la glacière, le liquide clair était rendu isotonique par l'addition d'une solution de chlorure de sodium à 20 p. 100 à raison d'une goutte par centimètre cube.

Dans l'expérience que nous rappelons, seul le tube contenant le sérum antipneumococcique II montrait au niveau de la ligne de superposition des deux liquides, un anneau très net d'une épaisseur de plus de 2 mm., tandis que les tubes correspondant aux antisérums pneumococciques I et III et celui correspondant au sérum de cheval normal, ne présentaient aucune trace de précipité.

Un second essai pratiqué le 27 juin 1921 avec le pus d'un abcès de fixation d'une malade atteinte de *bronchopneumonie très grave* fournit un résultat analogue au précédent : précipité obtenu avec le sérum antipneumococcique II, absence d'anneau avec les autres sérums antimicrobiens utilisés (antipneumococciques I et III, antiméningococciques A. B. et C., antityphique et antiparatyphiques A et B).

Ces expériences prouvent que dans le pus des abcès de fixation se trouvent les antigènes de l'agent microbien qui a provoqué la maladie ; ces antigènes ont été apportés par les globules blancs chargés de microbes et attirés au point où a été injectée l'essence de térébenthine. Celle-ci dont l'action bactéricide est établie, a détruit les microbes dont la mort est prouvée par le résultat négatif des cultures, tandis que la présence des bactéries mortes est affirmée par la démonstration des antigènes.

« C'est ainsi que le matin des jours d'été on trouve au pied des phares électriques, de nombreux cadavres d'insectes attirés pendant la nuit par la lumière de ces phares et venus mourir en se brisant ou se brûlant au contact de leurs globes. »

Les constatations faites sur le pus de ces abcès, montrent combien était juste l'idée directrice de Fochier, et bien appropriée l'expression *d'abcès de fixation*, employée par le professeur lyonnais dans sa première communication.

Depuis notre communication de 1923 l'application de cette méthode nous a permis de décèler en 1925 la présence d'antigènes dans le pus d'un abcès de fixation, provoqué chez un sujet atteint de *méningite cérébrospinale* occasionnée par un méningocoque B.

Elle nous a permis en 1926, par la même épreuve dans un cas

de *gonococcémie avec iridochoroïdite et localisations articulaires multiples* de mettre, en évidence dans le pus de l'abcès, l'*anticorps* gonococcique en suspension, l'extrait de l'abcès de fixation et un autolysat de gonocoques. Dans ce cas la recherche de l'antigène en utilisant le sérum antigonococcique n'avait pas pu établir sa présence.

Dans des communications récentes à l'Académie des sciences et à la Société de biologie, M. Belin vient d'établir la présence de l'*antitoxine tétanique* dans le pus des abcès de fixation provoqués chez les chevaux auxquels il a injecté de la toxine tétanique.

Les expériences que nous venons de rapporter, celles plus anciennes de Jacques Carles, établissant la présence d'*arsenic*, de *mercure*, de *plomb* dans le pus des abcès provoqués chez des animaux intoxiqués avec ces poisons minéraux (1), rapprochées de l'heureux résultat obtenu dans une paralysie diphtérique très grave justifient certainement le conseil que nous nous permettons de donner.

Nous savons tous que le caractère de malignité des angines diphtériques peut être reconnu de très bonne heure, que leur pronostic est des plus sombres, bien que l'issue fatale se fasse souvent attendre. On pourra donc en raison de ce pronostic provoquer la production de l'abcès avant qu'il soit trop tard.

Je me permettrai, en terminant, d'adresser une demande à ceux de nos collègues qui voudraient bien mettre en œuvre la médication que je viens de préconiser. En nous faisant parvenir le pus de ces abcès, ils nous mettraient à même de poursuivre avec Cesari les recherches dont nous vous avons entretenus.

M. L. GUILLEMOT. — Je voudrais demander à Mme Roudinesco si elle a cherché l'urée sanguine dans les cas de diphtérie maligne qu'elle a étudiés. J'ai eu récemment occasion de le faire pour deux enfants atteints de la même forme de diphtérie que j'ai observés à l'hôpital Bretonneau. Ils ont présenté tous les

(1) JACQUES CARLES, Les abcès de fixation dans les maladies infectieuses et les intoxications. Thèse de Bordeaux, 1902.

deux des doses importantes d'urée dans le sang et ils ont succombé malgré tous les soins, donnant ainsi raison à l'opinion de Châlier, de Lyon, sur la gravité pronostique de cette azotémie des diphtériques.

Si l'on interprète cette hyperazotémie comme un signe d'insuffisance rénale — et dans la seule vérification que j'ai pu faire, l'examen des reins a montré de grosses lésions macroscopiques — je me demande, et je demande à tous, quelle doit être notre ligne de conduite au point de vue du traitement sérothérapique. Il me semble que de grosses doses de sérum continuées chaque jour dans des cas où il y a manifestement des lésions importantes des reins ne sauraient être regardées comme inoffensives. Je suis donc d'avis de tenir le plus grand compte dorénavant de l'état fonctionnel de l'émonctoire rénal pour savoir s'il faut continuer le traitement intensif en cas de diphtérie maligne et pour ma part, si je continuerai à frapper vite et fort dans les premières heures, je n'hésiterai pas à limiter la durée du traitement sérothérapique en cas de déficience rénale, même latente, ne se traduisant par exemple que par l'élévation du taux de l'urée sanguine, renonçant ainsi à atteindre les hautes doses qui ont été préconisées.

M. LEREBoullet. — A propos des très intéressants faits rapportés par M. Armand-Delille et Mme Roudinesco-Weiss, diverses questions peuvent être soulevées.

Notre collègue Guillemot vient de faire allusion à l'une d'elles en demandant si l'urée sanguine avait été recherchée. Il est certain que, ainsi que l'a fait remarquer M. Châlier, il est des cas de diphtérie maligne avec azotémie élevée. Mais ces faits sont relativement rares, puisque sur 19 cas de diphtérie maligne suivis avec M. Pierrot en 1926, dans un seul, l'azotémie atteignait 1 gr. 15.

Depuis j'en ai observé quelques autres, mais je crois que l'azotémie reste rare et que le facteur rénal n'entre que pour une faible part en cause dans le pronostic de la diphtérie maligne. Il en est autrement du facteur surrénal (puisque, dans une autopsie

sur cinq, j'ai trouvé des hémorragies des capsules), et du facteur cardiaque sur l'importance duquel nous sommes, je crois, tous d'accord.

J'aurais souhaité que dans ces cas l'hémoculture eût été faite, du moins dans certains d'entre eux. L'épidémie de 1927 m'a, en effet, montré, d'une manière évidente, comme à nombre d'autres médecins français et étrangers, le rôle des infections associées, pneumococcique ou streptococcique, dans le pronostic fatal. Je ne crois pas qu'on puisse nier l'influence d'une pneumococcémie ou d'une streptococcémie précoce (sur laquelle naturellement le sérum reste sans effet) dans l'évolution de certaines diphtéries malignes.

Il est un autre point qui ressort de cette communication ; c'est la gravité des angines traitées tardivement et il est certain que nous sommes pratiquement désarmés contre des diphtéries arrivant au 7^e ou au 8^e jour. Dans ces cas, comme notre collègue Guillemot, je crois qu'il est inutile de poursuivre longtemps la sérothérapie. Qu'on fasse les deux ou trois premiers jours une sérothérapie massive, pour tenter un effort curateur, c'est un devoir certain mais il n'y a pas intérêt à la prolonger aux mêmes doses et longtemps.

Voici longtemps qu'avec mon collaborateur Gournay, j'ai soutenu la nécessité, dans les cas graves, d'employer d'emblée de fortes doses pour regagner le temps perdu et donner dans le minimum de temps au malade la quantité de sérum qu'il aurait reçu s'il avait été traité dès les premiers accidents. Mais il n'était nullement dans notre idée de conseiller de continuer au delà des premiers jours une telle sérothérapie et je crois que récemment on a exagéré la nécessité de prolonger les fortes doses, atteignant ainsi deux litres et plus de sérum !

Mais, avec la sérothérapie massive initiale, jointe aux autres médications dont on a parlé, j'ai guéri, pendant les sept années où j'ai dirigé le pavillon des Enfants-Malades, bon nombre de diphtéries malignes et l'intérêt de la sérothérapie massive initiale, c'est qu'elle permet relativement souvent d'arracher à la mort des enfants autrefois condamnés. Lorsque, dans les six premiers

mois de 1926, je n'avais aux Enfants-Malades que 8 cas de morts sur 41 diphtéries malignes nettement caractérisées (soit 19 p. 100 de mortalité), j'étais en droit de conclure à l'efficacité du traitement institué, pour peu qu'il ne soit pas mis en œuvre trop tard. Sans doute depuis, dans les années d'épidémie que nous venons de traverser, la mortalité des diphtéries malignes a été plus élevée (elle montait dans ma statistique à 38 p. 100 dans le deuxième semestre de 1926) mais elle est, à mon observation du moins, restée loin de ce qu'elle était jadis.

Sans insister davantage sur cette question si intéressante des diphtéries malignes, je voulais une fois de plus rappeler que, si graves qu'elles soient, elles sont, au moins dans les cas traités assez précocement, un des exemples les plus nets des bienfaits de la sérothérapie intensive.

M. LESNÉ. — Dans l'angine diphtérique maligne les fortes doses de sérum sont nécessaires au moins au début, mais je ne crois pas qu'il soit utile de dépasser 100 cmc. de sérum par jour. Le sérum n'est efficace que si l'injection a été précoce, avant le troisième jour; passé cette date la sérothérapie est souvent peu active, car la toxine est déjà fixée dans l'organisme. Après 6 à 7 jours de traitement intensif il est inutile de continuer à employer des doses aussi fortes; on peut les réduire de moitié ou des deux tiers sans inconvénients, et poursuivre ce traitement: à doses réduites pendant une semaine. Le rôle des infections secondaires me paraît négligeable et les facteurs responsables de malignité sont avant tout la virulence du bacille diphtérique, variable suivant les saisons, et la résistance de l'enfant.

La dilatation cardiaque semble être l'une des complications redoutables; la meilleure médication consiste alors à employer l'ouabaïne en injections intraveineuses quotidiennes à la dose de 1/4 ou 1/8 de milligramme suivant l'âge de l'enfant.

BUREAU POUR 1930

Le bureau de la Société de Pédiatrie de Paris pour 1930 est ainsi composé :

Président : docteur EUGÈNE TERRIEN.

Vice-président : M^{me} NAGEOTTE-WILBOUCHEVITCH.

Secrétaire général : M. J. HALLÉ.

Secrétaire des séances : MM. RIBADEAU-DUMAS et HUG.

Trésorier : M. HUBER.

ÉLECTIONS

Membres titulaires : Médecins : MM. HÉRAUX, MAURICE KAPLAN, JULIEN MARIE, RENÉ MARTIN.

Chirurgien : MARCEL FÈVRE.

Oto-rhino-laryngologiste : M. HENRI LEROUX.

Correspondants français : M. BINEF (Alger); M. NGUYEN VAN LUYEN (Luc Yen-Tonkin); P. PHILIP (Marseille).

Correspondants étrangers : ANTONIO BEGUEZ CESAR (Santiago de Cuba); CH. J. HADRIOTIS (Athènes); GASTON LAPIERRE (Montréal-Canada); GUILLERMO-MARQUEZ (Colombie); OLINTO DE OLIVERRA (Rio-de-Janeiro); HO.MIA STOBOSIANO (Bucarest).

AVIS

Les membres de la Société de Pédiatrie qui ont l'intention de se rendre au Congrès de Stockholm en août 1930 sont priés d'adresser leur adhésion de principe au Docteur Jean Hutinel, 7, rue Bayard, Paris (VIII^e).

Nous sommes heureux d'annoncer que dorénavant, la Société

de Pédiatrie de Bucarest publiera ses comptes rendus dans les bulletins de la Société de Pédiatrie de Paris.

La Société de Pédiatrie de Paris s'enorgueillit d'abriter les travaux de sa sœur latine.

Le Gérant : J. GAROUJAT.

6798-30. — Tours, Imprimerie ARRAULT et C^{ie}

CAUCOLES

Le fabricant de ce produit a travaillé pendant des années pour améliorer la qualité de ses produits. Il a obtenu le prix de la qualité en 1995. Ce produit est fabriqué en France.

Le produit est fabriqué en France. Il est distribué par la société CAUCOLES.

RACHITISME
PROBLEME D'OS
LE PROBLEME D'OS EST UN PROBLEME D'OS. IL EST DUE A UN DEFICIT EN CALCIUM.

Le produit est fabriqué en France. Il est distribué par la société CAUCOLES.

Le produit est fabriqué en France. Il est distribué par la société CAUCOLES.

Le produit est fabriqué en France. Il est distribué par la société CAUCOLES.

Le produit est fabriqué en France. Il est distribué par la société CAUCOLES.

Le produit est fabriqué en France. Il est distribué par la société CAUCOLES.

Le produit est fabriqué en France. Il est distribué par la société CAUCOLES.

SOCIÉTÉ DE PÉDIATRIE

DE PARIS



SÉANCE DU 18 FÉVRIER 1930

Présidence de M. Eugène Terrien.

SOMMAIRE

COMBY. A propos de l'abcès de fixation dans la diphtérie. (A propos du procès-verbal)	49	LEMIN. L'arrêt de croissance des nourrissons du 6 ^e au 8 ^e mois. Syndrome de carence fruste . . .	61
<i>Discussion</i> : M. MARVAN.		<i>Discussion</i> : MM. LESNÉ et SCHREIBER.	
P. LERÉBOULLET et M. LELONG. Concrétions calcaires multiples de la peau avec sclérodémie localisée chez la mère et la fille.	53	RIBADEAU-DUMAS, R. MATHIEU, MAX LEVY, FLEURY et MIGNON. Indication des différents sérums artificiels dans les marasmes infantiles. Valeur du rapport: chlore globulaire et chlore plasmatique.	71
ARMAND-DELILLE et M. GAUCHER. Pleurésie interlobaire localisée grâce au lipiodol, ponction évacuatrice, guérison	58	ALARCON (Tampico). La fièvre de l'atropine	82
<i>Discussion</i> : M. TIXIER.		<i>Communications.</i>	
RIBADEAU-DUMAS, R. MATHIEU et WIL-		<i>Nomination d'une commission.</i>	

A propos du procès-verbal.

A propos de l'abcès de fixation dans la diphtérie.

Par le docteur J. COMBY.

Absent à la dernière séance de la Société de Pédiatrie, je n'ai pu prendre la parole à propos de la communication de mon ami

Netter sur le traitement de la diphtérie maligne par l'abcès de fixation.

Si une communication aussi imprévue avait été présentée par un membre jeune ou par un membre moyen de la Société, on aurait pu la laisser tomber et nous n'en aurions même pas voulu aux membres de la Presse de la passer sous silence.

Mais, sortant de la bouche d'un professeur, d'un membre de l'Académie de Médecine, et, qui plus est, d'un savant auquel nous devons des recherches mémorables, d'une gloire de la médecine française, pour tout dire d'un grand médecin, elle ne saurait passer inaperçue et pour ma part j'en redoute les conséquences.

Il ne suffira pas aux partisans acharnés de l'abcès de fixation de traiter systématiquement toutes les encéphalites, méningites, poliomyélites, pneumonies, septicémies diverses! Les petits diphtériques ne vont plus manquer au tableau de leurs innombrables victimes. Nous disposions cependant contre la diphtérie, depuis 36 ans, d'un remède spécifique, d'un sérum antitoxique, dont l'efficacité est reconnue dans le monde entier. Quelles que soient les critiques portant sur son mode d'emploi, ce sérum sans rival est irremplaçable. On lui impute cependant des accidents dont on a prétendu l'affranchir en le désalbuminisant. C'est le *sérum purifié* qui expose moins que l'ancien sérum aux *accidents sériques* : érythèmes, fièvre, arthralgies, phénomène d'Arthus, abcès. Les abcès qui pourraient à la rigueur être considérés comme des *abcès de fixation accidentels* sont jugés indésirables et ne jouissent d'aucune faveur. Et vous voulez allonger la liste de tous ces accidents sériques. Je n'en vois vraiment pas la nécessité et je m'indigne. Je sais bien que je ne convertirai pas mon ami Netter, mais je lutte pour que les médecins qui nous liront ne le suivent pas dans ses offensives thérapeutiques. Il ne sera sans doute pas suivi dans les services de diphtérie des hôpitaux de Paris, où règne un esprit de critique, de modération et de bon sens. Mais ailleurs, dans le Midi, dans le Sud-Ouest, à Bordeaux où sévit la rage de l'abcès de fixation! Là, chirurgiens et médecins font appel à cette arme barbare et suran-

née. A Paris, la *Société de Chirurgie* n'a rien de commun avec la *Société médicale des Hôpitaux* et leurs procédés thérapeutiques ne risquent pas de se confondre. A Bordeaux, médecins et chirurgiens voisinent dans une société commune, la *Société de médecine et de chirurgie de Bordeaux*, d'où une influence réciproque qui peut avoir des avantages, mais aussi des inconvénients. Je lis les comptes rendus de cette grande société dans le *Journal de Médecine de Bordeaux* et la *Gazette hebdomadaire des Sciences médicales de Bordeaux*. Là paraissent trop souvent les observations de malheureux enfants traités par l'abcès de fixation ; ils meurent presque tous d'ailleurs, mais ce dénouement fatal ne désarme pas leurs bourreaux.

Pendant les dangers de l'abcès de fixation n'ont pas échappé à tous les médecins bordelais.

Vous pourrez lire dans la *Gaz. Hebd.* du 26 janvier 1929 ces paroles du docteur Ch. Borde.

« Chacun connaît l'abcès de fixation de Fochier, qui consiste en une suppuration que le médecin détermine volontairement et aseptiquement par l'injection d'une certaine quantité d'essence de térébenthine pure et dans le tissu cellulaire sous-cutané. Cet abcès est très souvent *horriblement douloureux* ; il exige, pour être vidé, une incision très longue et il nécessite des pansements multiples ; il laisse une cicatrice disgracieuse. Je ne parle que pour mémoire des vastes décollements qu'il est susceptible de provoquer et des infections qui peuvent le compliquer. » Et pour remplacer ce maudit abcès, le docteur Ch. Borde propose le *phlegmon de fixation* obtenu par l'injection sous-cutanée d'un mélange d'essence de térébenthine (1 partie) et d'huile camphrée (2 ou 3 parties). Je passe sur la technique qui nous entraînerait trop loin et je retiens l'aveu des dangers de l'abcès de fixation dans la bouche d'un très distingué médecin de Bordeaux.

Pour tout médecin de bonne foi, non aveuglé par la passion, l'abcès de fixation comporte de graves inconvénients dont on a cherché à le débarrasser.

A ce propos je demanderai à mon ami Netter des nouvelles de

la *pyoformine*. Injectant l'essence de térébenthine au cheval, on a obtenu chez ce noble animal, qui se prête à tout, des abcès aseptiques dont le pus, mis en ampoules aseptiquement, était destiné à remplacer, chez les enfants comme chez les adultes, l'abcès de fixation. L'injection sous-cutanée de cette *pyoformine* serait indolore, non suivie d'abcès et efficace.

S'il en est ainsi, pourquoi continuer à nous parler d'abcès de fixation? Pourquoi ne pas généraliser l'emploi de la *pyoformine*? Ce serait le meilleur moyen d'imposer silence aux ennemis de l'abcès de fixation.

En critiquant une fois de plus cette méthode barbare dont on devrait préserver au moins les enfants, je n'espère pas convaincre mon ami Netter, je n'espère même pas modérer son zèle d'apôtre et de père adoptif de la méthode de Fochier.

Bien que n'étant pas du même pays, lui Alsacien et moi Limousin, nous sommes aussi obstinés l'un que l'autre, et, quand nous avons enfourché un dada, c'est définitif.

Mais, pour terminer, m'adressant aux jeunes, je leur dirai : n'accueillez l'enseignement de vos maîtres, même les plus illustres, que sous bénéfice d'inventaire, exercez de bonne heure votre esprit critique, développez votre jugement, faites appel au bon sens, à l'observation personnelle des maladies et n'oubliez pas qu'il ne faut jamais nuire à vos malades : *primum non nocere*.

M. MARFAN. — Je n'ai pu me convaincre de l'efficacité de l'abcès de fixation ; aussi je ne l'emploie plus. Mais s'il n'a pas de valeur curative, il a sûrement une signification pour le pronostic. Lorsque l'abcès suppure franchement, c'est que le sujet se défend, c'est qu'il réagit, en pareil cas on peut espérer la guérison. Lorsque le foyer térébenthine reste sec, sans réaction suppurative, le pronostic est quasi fatal. De même, lorsque un abcès se forme au niveau d'une injection sous-cutanée de substance médicamenteuse, c'est souvent un signe favorable.

Concrétions calcaires multiples de la peau avec sclérodermie localisée chez la mère et la fille.

Par P. LEREBoullet et M. LELONG.

L'attention a été attirée ces dernières années sur l'existence, chez certains sujets, de concrétions calcaires cutanées et sous-cutanées, véritables pierres de la peau, au sujet desquels d'intéressantes études ont été publiées notamment par MM. Thibierge et Weissenbach, Gilbert et Pollet, Merklen, Wolff et Valette (1). Ces faits, qui ont été parfois qualifiés de goutte calcaire, soulèvent une série de problèmes d'ordre étiologique et physiopathologique sur lesquels nous ne voulons pas insister; mais nous croyons devoir présenter une fillette et sa mère, qui, toutes deux, présentent des concrétions calcaires sous-cutanées, le caractère familial étant, à notre connaissance, tout à fait exceptionnel dans ces faits.

L'enfant *M. Paulette*, âgée de 7 ans a été amenée à la consultation du service le 2 mars 1929 parce qu'elle grossit trop.

1° C'est sur l'obésité que la mère attire tout d'abord l'attention. Cet état aurait débuté vers l'âge de 4 ans, allant en s'accroissant progressivement. Actuellement, à 6 ans et 3 mois, l'enfant pèse 24 kgr. 350, la taille étant de 112 cm. C'est une obésité de moyenne intensité, sans prédominance locale nette, arrondissant cependant surtout la figure et les fesses. Les mains sont petites, les doigts sont épais, courts, les pieds sont également courts et trapus.

Il n'y a aucun signe clinique de certitude permettant d'affirmer l'insuffisance thyroïdienne; notons seulement une tendance au refroidissement des extrémités, avec un livedo très marqué aux membres inférieurs; les cheveux et les sourcils sont normaux; l'enfant est vive, plutôt nerveuse et émotive; peut-être y a-t-il un certain retard intellectuel. On ne peut néanmoins parler ici d'arriération thyroïdienne, ni d'obésité nettement endocrinienne.

(1) GILBERT et POLLET, *Paris médical*, 31 octobre 1925. THIBIERGE et WEISSEN-BACH, GILBERT et POLLET, MERKLEN et WOLFF, *Paris médical*, 23 janvier 1926. On trouvera dans le mémoire de Gilbert et Pollet la bibliographie complète des concrétions calcaires sous-cutanées.

2° Mais ce qui est le plus curieux, c'est l'existence en divers endroits d'*indurations calcaires* que la palpation met aisément en évidence.

Au milieu de la face externe de la *jambe gauche* on trouve deux noyaux indurés. L'un supérieur, profond, a le volume d'une pièce de

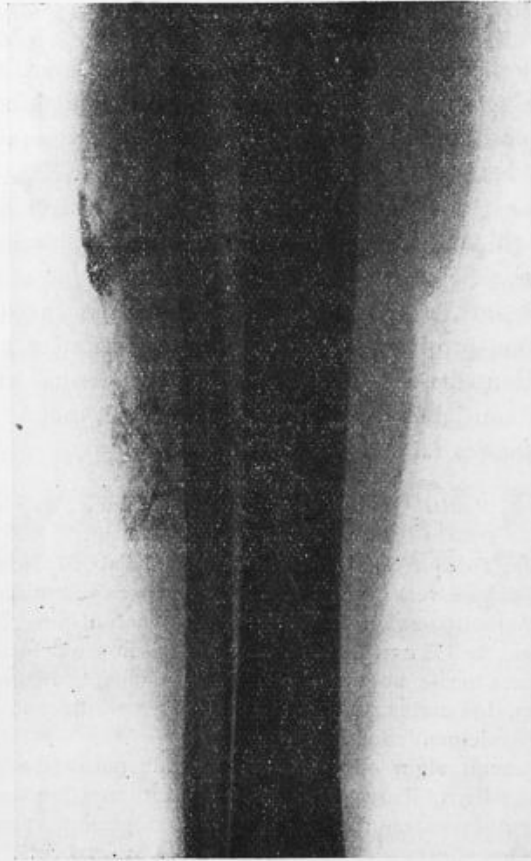


FIG. 1.

5 francs ; il est de consistance pierreuse et paraît sous-cutané ou même aponévrotique. L'autre, inférieur au précédent, en est séparé par un travers de doigt ; il a aussi le volume d'une pièce de 5 francs, il est vaguement ovoïde, de consistance pierreuse ; il se mobilise difficilement sur les plans profonds. Au niveau de ces deux noyaux la peau

est difficilement plissable ; elle forme un placard cartonné, à limites diffuses, d'aspect sclérodermique, dans lequel ces noyaux calcaires paraissent engainés. Ces deux noyaux apparaissent sur les radiographies, le premier se présente comme un gros clou dont la tête, arrondie, semble correspondre à l'aponévrose, et dont la pointe s'enfonce dans

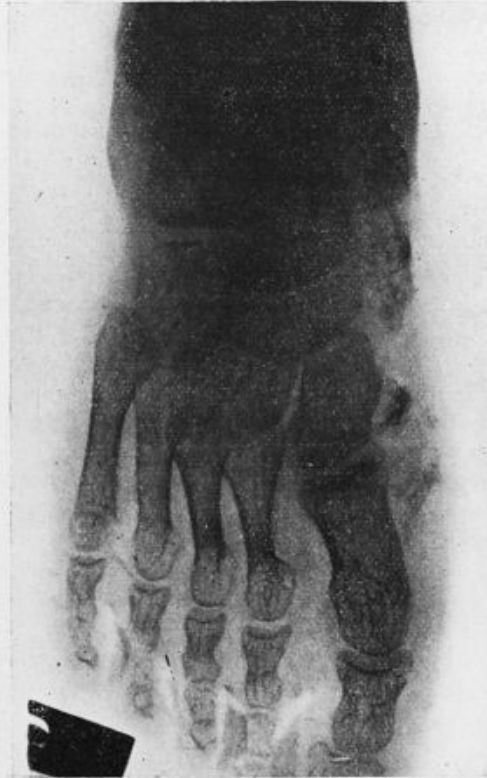

FIG. 2.

la profondeur (fig. 1) ; le second se présente comme une nappe de tractus linéaires entrecroisés en réseau. La mère a eu connaissance de ces deux indurations calcaires au moment des premiers essais de marche.

Sur la paroi antéro-latérale droite de l'abdomen, un peu au-dessus et en dedans de l'épine iliaque antéro-supérieure, on voit sur une largeur de deux paumes de mains un bouquet de fines taches pig-

mentaires ; à la palpation elles correspondent à de nombreux petits nodules du volume et de la consistance d'un grain de plomb, extrêmement superficiels, La peau est plissable à leur niveau et ils sont contenus dans le pli cutané, faisant corps avec le derme.

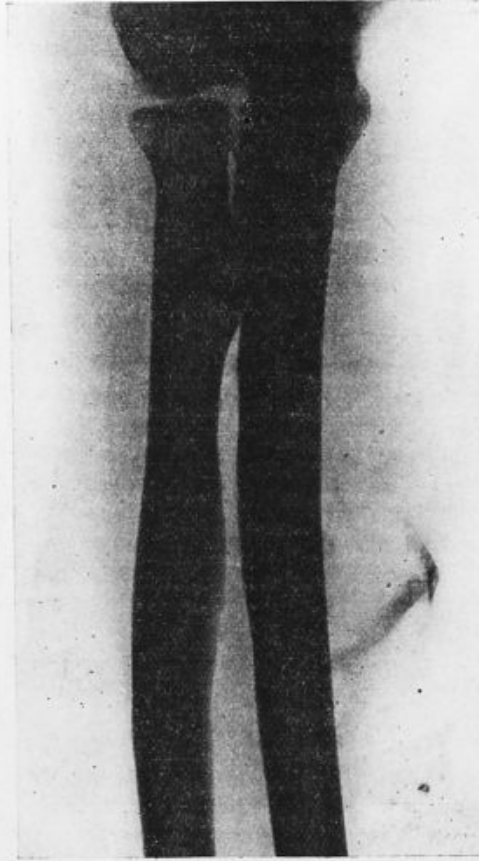


FIG. 3.

Dans la région *sous-occipitale droite* il existe un placard d'épaississement dermique et sous-dermique de consistance calcaire des dimensions d'une pièce de 1 franc.

Enfin la radiographie systématiquement pratiquée a révélé deux productions calcaires importantes contre la face interne du squelette

du *pied gauche*, profondément situées entre les os du tarse, l'une du volume d'une bille, l'autre ovulaire de 3 cm. sur 2 (fig. 2).

Aucune de ces productions calcaires n'est douloureuse.

Le reste de l'examen montre que tous les organes et appareils sont normaux. Signalons cependant une déformation de *l'os frontal* en carène, avec saillie de la partie médiane et dépressions latérales, et un *nevus pigmentaire* de la région trochantérienne des dimensions d'une pièce de 5 francs.

Le signe de Chvostek existe bilatéral mais plus marqué du côté droit de la face ; il coïncide avec une *calcémie* normale (113 mgr.) (1). Le réflexe oculo-cardiaque est fortement inversé (84-44) indiquant une vagotonie assez accusée.

La cholestérinémie est de 2 gr. 66 par litre.

La réaction de Wassermann est négative dans le sang.

Les *antécédents personnels* n'offrent à signaler aucune maladie importante. L'enfant est née à terme, pesant 3.250 gr., a eu sa première dent à 6 mois et a marché à 13 mois. Coqueluche et grippe légère à 5 ans.

Par contre, il est curieux de constater que la *mère* présente, depuis son enfance, au niveau de la face antéro-intense de l'avant-bras gauche, une masse de consistance dure, pierreuse, de forme rappelant celle d'un cordon, allongé de haut en bas et de dedans en dehors, du diamètre d'un crayon. Le cordon est difficile à mobiliser ; son trajet semble correspondre à un épaissement fibro-calcaire de la paroi d'une loge aponévrotique. Il est opaque aux rayons X (fig. 3). La réaction de Wassermann de la mère est négative.

Le *père* est bien portant.

Ces deux faits semblent se rattacher à ceux qu'ont étudiés MM. Thibierge et Weissenbach et dans lesquels ils ont montré l'évolution parallèle du processus scléreux de la peau et du tissu conjonctif et de la calcification. Sans doute, chez notre petite malade, les placards sclérodermiques, actuellement améliorés, ne constituent que l'ébauche de la sclérodermie en plaques, telle qu'on la voit parfois chez l'enfant (et telle qu'elle existait dans les exemples personnels groupés dans la thèse de notre élève Bourdel). Mais il est impossible de séparer ces faits de sclérose cutanée avec rétraction associée aux concrétions calcaires de

(1) Un second examen fait tout récemment a montré une calcémie de 86 milligr.

ceux que MM. Thibierge et Weissenbach ont individualisé. Ils soulèvent divers problèmes.

L'obésité de notre petite malade, avec extrémités petites et mains courtes à doigts trapus, peut permettre de discuter l'existence de tares endocriniennes, ceci d'autant plus qu'elle a été améliorée par l'opothérapie thyroïdienne. Néanmoins il est difficile d'affirmer ici la réalité de ces tares et elles ne nous semblent pas déterminantes.

La calcémie est actuellement normale sans qu'il nous soit possible de dire qu'elle l'a toujours été. C'est là une constatation maintes fois faite et qui surprend un peu devant de tels dépôts calcaires. Sans doute d'autres modifications humorales favorisant la précipitation des sels de chaux doivent-elles être invoquées. Inversement on peut s'étonner que ces calcifications et la calcémie normale coexistent avec un signe du facial particulièrement accusé. Mais on sait combien souvent on observe un tel désaccord.

Il serait difficile, d'après ce seul cas, d'ajouter des notions nouvelles précises à celles qui ont été mises en lumière dans les mémoires antérieurs. Ce que nous avons voulu surtout montrer, parce que certainement exceptionnel, c'est le caractère familial de ces concrétions existant chez la mère et la fille depuis leurs plus jeunes années.

Pleurésie interlobaire localisée grâce au lipiodol. Ponction évacuatrice. Guérison.

Par P. ARMAND-DELILLE et MAURICE GAUCHER.

Tout épanchement purulent enkysté commande un diagnostic de localisation précis. Il est indispensable pour la conduite du traitement, soit que l'on pratique une simple ponction évacuatrice ou que l'on intervienne chirurgicalement. Chauffard et ses élèves (1) ont déjà montré l'insuffisance de l'examen radiologique pour le diagnostic des collections interlobaires; Fiessinger

et André Lemaire (2) préconisent les injections de lipiodol pour repérer certaines collections purulentes intra-pulmonaires afin de pouvoir les aborder chirurgicalement. Fiessinger et Olivier (3) publient un cas d'abcès gangreneux du poumon exploré par le lipiodol lourd et léger, le lipiodol lourd injecté par l'aiguille de ponction ayant pour but de dessiner le fond de la cavité, — l'un de nous (4) a déjà signalé un cas de pleurésie interlobaire masquée par une spléno-pneumonie et localisée grâce au lipiodol, — d'Hour et Desplats (5) appliquant la même méthode isolent chez un adulte une pleurésie interlobaire gauche masquée par un syndrome spléno-pneumonique.

Nous nous proposons d'insister à nouveau sur ce mode de diagnostic par ailleurs très simple et d'une innocuité absolue. Un de nos malades de l'hôpital Herold nous a permis récemment de l'expérimenter avec succès :

P... André, 7 ans, entre le 30 novembre 1929 à l'hôpital Herold pour une affection pulmonaire dont le début assez imprécis remonte à environ trois semaines.

On ne retrouve rien de notable dans ses antécédents, en particulier aucune affection pulmonaire.

Le début a été très insidieux : une toux banale, une légère dyspnée, une température légère. Ces signes fonctionnels se sont accrus peu à peu et surtout la famille a été frappée par l'altération de l'état général et du facies et par la persistance de la fièvre qui monte à 39-40° les derniers jours. C'est à ce moment qu'il nous est envoyé par le docteur Gourichon.

A son entrée on est avant tout frappé par le mauvais aspect de l'enfant ; facies pâle, lèvres décolorées, traits tirés, amaigrissement très marqué (poids : 15 kg. 200) avec phénomène du myœdème, asthénie extrême. La température est à 33°,6 mais monte le lendemain à 39°,8, pouls rapide, hypotendu, urines peu abondantes renfermant de l'albumine.

Les signes fonctionnels sont banaux : toux quinteuse mais sèche, sans expectoration, dyspnée assez vive.

A l'examen physique on constate du côté droit une diminution de l'ampliation thoracique, à la percussion une matité franche ; celle-ci a une limite supérieure précise : en avant elle remonte jusqu'à hauteur du mamelon, en arrière jusqu'à deux travers de doigt au-dessus de l'épine de l'omoplate, en bas cette matité se continue avec celle du foie ; elle est plus nette en avant qu'en arrière et la percussion y est

douloureuse surtout au voisinage du mamelon. A l'auscultation il y a une diminution uniforme du murmure vésiculaire avec léger retentissement de la voix et de la toux, ni souffle, ni bruits adventices.

Deux ponctions pratiquées l'une en arrière à hauteur de la pointe de l'omoplate, l'autre dans l'aisselle sont négatives.

La cuti-réaction à la tuberculine est négative, il n'y a pas de bacilles de Koch dans le liquide gastrique retiré par tubage. Par ailleurs, les autres appareils sont normaux.

La radiographie montre une ombre homogène remontant jusqu'au 3^e espace intercostal droit. Cet ombre s'étend jusqu'au diaphragme, le sinus costo-diaphragmatique est voilé mais l'angle cardio-hépatique reste clair.

Les jours suivants l'état général tend à s'aggraver, la température est oscillante, la dyspnée marquée ; il n'y a pas de modifications des signes physiques, 4 injections de sérum polyvalent I. O. D. (1/4, 1/2, 1 cmc.) sont pratiquées sans résultat.

Le 3 décembre on décide de ponctionner sous l'écran. Une première ponction faite en avant en pleine zone opaque est négative mais une deuxième ponction pratiquée plus haut à 2 centimètres en dehors du mamelon ramène une petite quantité de pus, très épais, bien lié, verdâtre. On injecte par l'aiguille de ponction laissée en place 5 cmc. de lipiodol. Celui-ci au lieu de descendre jusqu'à la base s'arrête et dessine une ligne horizontale suspendue répondant à la scissure inférieure droite ; tout ce qui est au-dessus est opaque, ce qui est au-dessous apparaît au contraire notablement plus clair.

Le siège du pus étant localisé, on pratique le jour même une ponction évacuatrice qui ramène, non sans difficultés, 75 cmc. de pus verdâtre extrêmement épais renfermant des pneumocoques. Le lendemain, une nouvelle ponction ramène 20 cmc. de pus. L'effet provoqué est rapide: dès le lendemain la température tombe à 38°, elle reste subfébrile pendant 4 ou 5 jours puis descend à la normale. L'état général se transforme, la faciès se colore, force et appétit reviennent ; le poids passe de 15 kg. 200 le 1^{er} décembre, à 16 kg. 100 le 10 décembre et 17 kg. 800 le 17 décembre.

L'examen radiologique montre le 5 décembre une image hydro-aérique typique et le 14 il ne reste plus trace de la collection purulente.

L'enfant quitte le service le 22 décembre complètement guéri.

Cette observation nous paraît intéressante à un double point de vue :

1° *Au point de vue diagnostique* elle nous montre l'intérêt qu'il y a à pratiquer sous l'écran une injection de lipiodol toutes les

fois que l'on soupçonne un épanchement purulent que la clinique et la radiographie ne suffisent pas à localiser.

2° *Au point de vue thérapeutique*, elle nous montre l'efficacité de la simple ponction évacuatrice dans les pleurésies purulentes à pneumocoques ; chez cet enfant les résultats de la ponction ont été immédiats.

Bibliographie. — (1) CHAUFFARD, *Ann. méd.*, juin 14. — (2) FIESSINGER et LEMARE, *Presse médicale*, 27 février 1926. — (3) FIESSINGER et OLIVIER, *Soc. méd. Hôp. Paris*, 30 avril 1926. — (4) ARMAND-DELILLE et VIBERT, *Soc. méd. Hôp. Paris*, 28 juin 1926. — (5) HOUR et DESPLATS, *Soc. méd. Hôp. Paris*, 19 octobre 1928.

Discussion : M. LÉON TIXIER. — Je félicite d'autant plus MM. Armand-Delille et Gaucher de leur succès que les ponctions profondes des poumons au niveau de l'épine de l'omoplate et surtout dans la région qui sépare le bord interne de l'omoplate de la colonne vertébrale, sont très dangereuses.

Pendant la guerre j'ai assisté à un accident particulièrement dramatique : ponction profonde pour rechercher un collection interlobaire chez un soldat ; le malade pousse un cri, puis est pris de convulsions et meurt dans la nuit. L'an dernier, mon interne M. de Sèze ponctionne un malade dans les mêmes conditions ; les accidents sont presque identiques et nous avons pu mettre en évidence la cause des lésions cérébrales : ramollissement blanc vraisemblablement par embolie gazeuse.

Depuis, j'avoue ma répugnance pour les ponctions du poumon dans la région parascapulaire et je ne saurais trop mettre en garde mes collègues contre les accidents très graves susceptibles de se produire au cours de ces ponctions.

**L'arrêt de croissance des nourrissons du 6^e au 8^e mois,
syndrome de carence fruste.**

PAR MM. L. RIBADEAU-DUMAS, R. MATHIEU et L. WILLEMIN.

Le syndrome auquel nous faisons allusion est constitué par les éléments suivants : anorexie, agitation, insomnie, constipation et pâleur. Il est plus ou moins complet : l'inappétence, le

refus quelquefois violent de l'aliment habituel ne manque jamais. Observé par tous les médecins, il se présente presque toujours à la même époque, surtout entre le 6^e et le 8^e mois, quelquefois plus tôt, vers le 5^e mois ou plus tard à la fin de la première année. Il atteint les enfants en apparence sains et bien portants. Vers le 2^e semestre, ceux-ci cessent de prendre le biberon, et ne s'alimentent que très difficilement, avec des refus répétés, des cris, des lenteurs qui rendent les repas extrêmement pénibles. Le gavage devient parfois une obligation. L'enfant dépérit, la courbe de poids reste stationnaire pendant des mois, jusqu'au jour où devant des aliments variés, il se décide de nouveau à manger. Cet état a été attribué à des causes diverses et considéré même comme un trouble lié à l'évolution dentaire. Beaucoup d'auteurs admettent qu'il appartient aux avitaminoses, et c'est, pour au moins le plus grand nombre des cas, l'explication que nous adoptons en nous basant sur le seul test actuellement possible : l'épreuve alimentaire.

Le syndrome peut être symptomatique de ce que l'on a appelé le préscorbut. L'anorexie est notée comme signe de début du scorbut. Il y a quelques années, à la Maternité, nous avons observé chez la plupart des nourrissons élevés au lait stérilisé, une inappétence à peu près absolue. Toutes les courbes accusaient une légère élévation de la température qui avoisinait 38°. On ne trouvait aucun signe digestif, aucune infection susceptible d'expliquer cette petite hyperthermie. Les enfants parfois criaient dès qu'on les bougeait; ils étaient pâles, sans anémie vraie. Tous prenaient quotidiennement une cuillerée à café de jus de citron. Mais alors que les plus jeunes nourrissons de la crèche continuaient à bien prendre leur biberon, seuls les plus âgés les refusaient avec opiniâtreté. Après quelques tâtonnements, on augmenta la dose de jus de citron, et presque immédiatement l'enfant reprenant une alimentation suffisante, la courbe de poids se redressait. Dans un article tout récent paru dans la *Presse médicale*, M. Mouriquand (1) écrit que c'est dans

(1) MOURIQUAND, Sur les états de précarence. *Presse médicale*, 1^{er} février 1930.

le scorbut que le clinicien a le plus de chance de rencontrer des états de précarence. L'auteur ne note pas l'anorexie. Il s'agit dans sa description, de nourrissons âgés de 6 mois et plus, présentant une asthénie plus ou moins marquée avec pâleur, des douleurs dans la région juxta-épiphyse, un syndrome chlorotique et anémique, quelquefois, comme Weill et Dufourt l'ont indiqué, des troubles digestifs chroniques le plus souvent diarrhéiques, qui guérissent par l'introduction d'aliments frais. Ces états dits de préscurbut ou de précarence, sont en réalité des carences frustes; il est maintenant d'un usage courant de faire prendre aux enfants, soumis à l'allaitement artificiel, du jus de citron. Il faut encore se préoccuper de la dose suffisante qui peut être élevée, autrement apparaîtra un scorbut fruste.

L'avitaminose B n'est pas non plus exceptionnelle. On ne saurait n'être pas frappé par les analogies qui existent entre le syndrome clinique que nous énumérons au début de cette communication et le syndrome expérimental de l'avitaminose B tel qu'il a été clairement décrit par Mme Randoïn et Simonnet (1). Tous les expérimentateurs ont constaté chez l'animal carencé en vitamine B après une période d'incubation variable, un ensemble symptomatique comprenant l'inappétence, les vomissements et les régurgitations, quelquefois une diarrhée verte, surtout un ralentissement des fonctions motrices de l'intestin, un abaissement de la température, une diminution de la pression artérielle et de la respiration, des paralysies motrices, des troubles cérébelleux, enfin une très grande sensibilité aux infections. Chez l'enfant, on peut comparer les symptômes du Béri-Béri au syndrome d'arrêt de croissance. Raymond Hoobler (2) donne comme signes du Béri-Béri infantile d'après Vedder, qui l'a étudié aux Philippines, l'anorexie, le vomissement et la constipation, l'agitation, le changement de caractère qui devient grognon, la faiblesse du cri, la diminution des urines, des atta-

(1) RANDOÏN et SIMONNET, *Les données et les inconnus du problème alimentaire. La question des vitamines*, 1927.

(2) R. HOOBLER, *Symptomatology of vitamine B deficiency in enfants*. *J. A. M. A.*, 4 august 1928.

ques aiguës de colique, la raideur de la nuque, l'affaiblissement des muscles. Ces signes apparaissent avant l'âge de 3 mois chez les enfants nourris par les mères dont l'alimentation manque de vitamine B.

Dans nos pays, l'avitaminose n'est que relative. Elle se manifeste par l'anorexie, l'arrêt de la croissance, une certaine raideur des muscles des bras, des membres inférieurs et de la nuque. Les réflexes peuvent disparaître. Tous ces accidents s'observent souvent dans les pouponnières. Ils disparaissent aisément lorsqu'on donne aux enfants une quantité suffisante de vitamine B. Karr (1) et Drummond estiment que l'un des accidents majeurs de l'avitaminose B est l'anorexie ; on constate encore la chute de poids et l'abaissement de la température, Roger H. Bennet (2) constate aussi chez des enfants nourris correctement au sein ou au lait de vache, qui reçoivent du jus d'orange et de l'huile de foie de morue, entre le 5^e et le 10^e mois, un arrêt dans la courbe de poids, de l'agitation, un changement d'humeur, de la pâleur. Il a étudié à ce point de vue 150 enfants. 129 d'entre eux recevant de la vitamine B à titre préventif, ont pris du poids très régulièrement, par contre 21 autres enfants pour qui rien n'avait été fait présentèrent le syndrome habituel. Celui-ci disparut avec l'adjonction au régime de la vitamine B. Expérimentalement Hoobler, Outhouse, Mary, Graham, Long (3) notent que les rats nourris avec du lait de femme ou de vache peuvent présenter à la fin de la 12^e semaine un arrêt de la croissance qui revient à la normale avec l'addition au régime de la vitamine B.

Cliniquement les faits se répètent et on devra donner aux enfants nourris au lait de vache ou au sein, un supplément de vitamine B. En effet, cette vitamine se trouve bien dans les laits normaux, mais elle n'y est pas toujours en quantité suffisante. La question de la dose est de très grande importance. Il faut, dit Schlesinger (4), un certain minimum de vitamine qui aug-

(1) KARR, *J. Biol. Chemistry*, 44-255, novembre 1920.

(2) ROGER H. BENNETT, *J. A. M. A.*, 9 mars 1923.

(3) *Tr. Ann. Pediat. Soc.*, 38-38, 1926 et *Journ. biol. chem.*, 73-189, 1927.

(4) SCHLESINGER, *Das Wachstum des Kindes*, p. 73.

mente avec le progrès de la croissance. Chez le nourrisson, il y a vers le 6^e mois un moment critique pendant lequel la teneur en vitamine du lait n'est plus suffisante, et qui doit être complétée par d'autres aliments. La vitamine B est le facteur de croissance par excellence, jouant un rôle important dans le fonctionnement cellulaire et intervenant plus spécialement d'après Mme Randoïn et Simonnet, dans le métabolisme des glucides.

Cette vitamine est fournie par un certain nombre de végétaux (1), qui devront entrer, comme l'indique Abonneau (2) dans sa thèse sur l'alimentation complémentaire, dans le régime des nourrissons. Les jus de légumes, si couramment employés, remplissent ce but. Ils créent pourtant parfois des troubles digestifs. Il y a d'autres produits qui contiennent une grande quantité de vitamine de croissance, tels, par exemple, les germes de blé et la levure de bière. Roger H. Bennet préfère employer un sucre de malt à la fabrication duquel concourt le germe du blé.

Notre propre expérience basée surtout sur l'emploi d'un sirop de sucre dans lequel est incorporé un extrait de levure de bière lysée qui a été mis à notre disposition par M. Penau, nous a démontré le rôle utile et nécessaire de la vitamine B chez les enfants présentant l'arrêt de croissance du 6^e au 8^e mois. Nos observations concernent plusieurs groupes de faits.

Nous avons pu traiter trois enfants nourris au sein et aux bouillies, par la levure de bière. Il s'agissait d'enfants de 7 mois, 8 mois et demi, 9 mois, qui présentaient avec l'anorexie complète, l'arrêt de croissance. Nous avons élargi le régime des mères qui prenaient une alimentation riche en pâtes, farine et féculents, en leur donnant des aliments variés et beaucoup de légumes verts, et nous avons d'autre part malté les bouillies avec le sirop de malt vitaminé, soit deux cuillerées à café par jour. L'un des enfants qui prenait trois bouillies recevait trois cuillerées à café de ce malt, le résultat rapide dans deux cas, a été

(1) Les examens qui ont été faits sur les laits au point de vue de leur teneur en vitamine B donne des résultats variables. Cela dépend vraisemblablement de l'alimentation de la vache ou de la nourrice.

(2) ABONNEAU, L'alimentation complémentaire du nourrisson. *Thèse Paris*, 1927.

plus lent dans le troisième. L'enfant, lent à reprendre un peu d'appétit, n'a manifesté une réelle amélioration qu'à la 3^e semaine.

Les autres cas concernent des enfants soumis à l'allaitement artificiel. La plupart avaient déjà pris sans amélioration, différentes espèces de lait. L'adjonction au biberon de farines ou féculs qui avait provoqué chez quelques-uns une nouvelle poussée de croissance est restée sans effet sur la très grande majorité des enfants. Nous n'avons pas eu l'occasion de constater comme Bennett, que la seule addition de vitamine B au lait suffisait pour déclencher l'appétit et la croissance, parce que nos enfants, déjà grands, recevaient déjà des bouillies et que d'autre part, le plus grand nombre avaient en même temps des troubles digestifs dus au lait employé exclusivement. A part la constipation, ceux-ci ne sont généralement pas signalés par les auteurs américains dont nous avons lu les travaux.

Or, dans la plupart de nos cas, ces troubles s'observent sous des formes variées.

Tout d'abord, la constipation. La vitamine B la modifie heureusement. Si par exemple, tenant compte du rôle des « matières encombrantes » sur le fonctionnement moteur normal de l'intestin, on donne à l'enfant des substances comme la coréine ou l'agar-agar, on n'observe habituellement qu'une déconstipation momentanée et insuffisante. Par contre si aux corps jouant le rôle de lest on ajoute la vitamine B, les évacuations redeviennent normales. La vitamine B agit donc, comme le fait a été vu expérimentalement, sur le péristaltisme intestinal. Elle intervient probablement aussi sur le fonctionnement moteur d'autres organes, le pharynx par exemple. C'est ainsi que les voies digestives supérieures d'un rat carencé offre au passage des aliments un obstacle dû à un spasme presque insurmontable du pharynx, au point que si on veut le guérir par une alimentation équilibrée, on sera obligée d'avoir recours à la soude. Le professeur Weill avait eu, semble-t-il, à lutter contre des obstacles de ce genre, lorsque pour guérir l'anorexie de l'enfant, il avait utilisé avec avantage une sonde œsophagienne.

Il est plus douteux que la vitamine B puisse à elle seule guérir, lorsqu'ils sont constitués, les troubles imputables au lait de vache. D'après Mme Randoïn et Simonnet, le facteur B agit peut-être sur les protides, mais plus spécialement dans le métabolisme des glucides. En son absence, les glucides ne comptent plus comme sources d'énergie, alors que les lipides se comportent comme des aliments plus facilement utilisables. Ceux-ci se passent probablement du facteur B pour leur utilisation.

On peut modifier la dyspepsie du lait de vache aux selles mastiques, soit par bouillie de babeurre, soit par un régime hydrocarboné mixte, et consécutivement augmenter l'appétit de l'enfant. Mais dans quelques cas, avec la proportion de lait toléré par le petit malade, la croissance n'est pas suffisante. Si on ajoute aux soupes de la vitamine B, la courbe de poids s'élève alors très correctement. En dehors du cas typique de la dyspepsie avec selles mastiques, on obtiendra d'aussi bons résultats dans les cas de dyspepsie où les selles sont pâteuses, compactes, alcalines, jaunâtres ou brunes, imprégnées de graisse et de savons. L'addition de lait à un régime farineux est susceptible d'assurer la croissance, mais il en faut une certaine quantité et même dans ces cas on peut observer des échecs. La levure de bière compense l'insuffisance de la teneur du lait en vitamine B : le poids augmente et l'appétit reparaît.

Restent les cas où l'enfant qui vient de présenter des troubles digestifs graves, aigus ou chroniques, ne peut tolérer le lait. Dans un très grand nombre de cas, la situation est rétablie grâce au régime végétalien, farine de céréales, additionné pour la partie azotée de farine de soja et de tournesol. L'enfant prend en même temps du jus de citron et de l'huile de foie de morue. Sous l'influence de ce régime l'appétit reparaît, le poids remonte rapidement, la fonction intestinale se rétablit. Mais on observe alors un fait à peu près constant, dans le courant de la troisième semaine la croissance s'arrête, l'enfant perd l'appétit, vomit ou régurgite. La situation s'améliore rapidement si à ce moment on donne à l'enfant le sirop de levure de bière ou si on augmente la proportion de soja ou de tournesol. Dans les deux

cas, on a augmenté la quantité de vitamine B prise par l'enfant.

Il est à remarquer d'ailleurs que les auteurs américains qui dans l'allaitement ajoutent un complément de facteur B, donnent en même temps une grande quantité de substances hydrocarbonées empruntées au blé ou au sucre de malt. Benuett, par exemple, donne un sucre de germe de blé à des doses élevées, une à quatre cuillerées à soupe par jour.

Quelle que soit la forme sous laquelle est administrée la vitamine B, il existe comme l'ont montré Osborne et Mendel un rapport entre la teneur en facteur B du régime, et le poids que l'organisme peut atteindre avec ce régime. Cliniquement, on arrive rapidement à donner la dose utile à un bon accroissement. Les quantités que nous avons utilisées varient de 2 à 3 ou 4 cuillerées à café, soit 0,80 à 1,60 de lysat de levure de bière.

L'arrêt de la croissance et l'anorexie ne dépendent d'ailleurs pas seulement de l'insuffisance dans l'alimentation des facteurs C et B. Dans l'avitaminose A, en dehors de la xérophtalmie qui en reste le seul signe pathognomonique, on a signalé : la perte d'appétit, la diarrhée, l'émaciation, la mauvaise nutrition cutanée, la sensibilité aux infections.

On retrouve quelques-uns de ces signes dans le rachitisme. Ici la signature des troubles observés sera représentée par les déformations osseuses : au début de cette maladie, celles-ci sont souvent assez difficiles à apprécier et il faudra chercher des tests plus précis, radiographies et examens du sang. C'est alors que l'huile de foie de morue, les stéroïdes irradiés ou les R. U.-V. déterminent très nettement un rappel de l'appétit. Nous remarquons encore que la sensibilité aux infections ne caractérise aucune carence.

En résumé les carences, bien délimitées dans leur expression clinique lorsqu'elles ont leur plein effet, sont plus difficiles à apprécier à leur début ou dans leurs formes frustes. Or, certainement celles-ci sont très communes, car l'alimentation habituelle des enfants du premier âge réalise rarement une carence parfaite. Le diagnostic en est alors très difficile, mais il semble que si on a considéré comme nécessaire d'ajouter du jus de citron

à l'alimentation de l'enfant artificiellement nourri, il ne serait pas moins logique d'y ajouter les différentes vitamines dont le maniement est pratiquement aisé. Ces additions assurent une croissance régulière et entravent l'éclosion d'une carence spécialisée ou d'une carence complexe.

Mais il importe de souligner ce fait, que les vitamines au moins sous la forme où nous les avons employées, restent inefficaces, lorsque survient un état infectieux. Il serait vain d'espérer que par l'administration des vitamines, on puisse arrêter la chute de poids, ou relever la courbe de croissance qui a subi l'effet de l'infection.

A plus forte raison, les vitamines restent inopérantes sur l'anorexie et la dénutrition dues à un processus infectieux primitif. Les conditions du marasme observé dans ce cas sont infiniment complexes et nécessitent des méthodes de traitement spéciales. Par contre, on ne peut qu'approuver les conclusions d'Osborne et Mendel, qui, remarquant combien sont insuffisants les régimes de convalescents, réclament pour ceux-ci une alimentation plus en rapport avec les besoins de l'organisme, et par conséquent riche en substances vitaminées.

Discussion : M. LESNÉ. — Comme M. Ribadeau-Dumas, je suis persuadé que le régime lacté exclusif prolongé au delà de 6 à 8 mois, s'il n'aboutit pas toujours à la dyspepsie lactée, provoque souvent chez le nourrisson des phénomènes de carence plus ou moins marquée qui se caractérisent par de l'anémie, de la torpeur, un arrêt de croissance, un retard de l'irruption des dents, des troubles du système nerveux, tous signes tantôt frustes, tantôt plus évidents.

Ajoute-t-on à l'alimentation lactée 5 gr. de farine dont la valeur calorique correspond à 25 gr. de lait et l'on voit très rapidement se redresser la courbe de poids,

Mais cela ne suffit et les phénomènes de carence fruste persistent souvent tant qu'on n'a pas introduit dans le régime les légumes herbacés riches en sels et en vitamine B, vitamine de croissance de même que la vitamine A.

C'est à la première dent ou entre 6 et 8 mois qu'on doit ajouter à l'alimentation des légumes cuits passés, pommes de terre, carottes, feuilles de salades, d'épinards, de cresson. C'est là une ligne de conduite à observer même chez l'enfant nourri au sein et plus encore chez celui qui est allaité artificiellement. On devra le faire d'autant plus tôt que l'alimentation de la nourrice est carencée en fruits et en légumes verts ou que la nourriture de la vache laitière manque de fourrages frais : l'organisme ne fait pas la synthèse des vitamines et celles-ci ne sont présentes dans le lait qu'autant qu'elles ont été ingérées ; la teneur du lait en facteur de croissance est donc très variable.

Si l'on examine la courbe de croissance d'un nourrisson, on observe en général que la courbe est moins régulièrement ascendante au cours de l'hiver ; au contraire à la fin de l'été les gains de poids sont plus considérables. C'est là un fait signalé depuis bien longtemps.

Il est probable que ce phénomène relève d'une part de la carence solaire dont souffre l'enfant pendant l'hiver, car la lumière est un agent puissant de croissance. Mais par ailleurs il faut aussi incriminer l'avitaminose plus ou moins absolue chez les nourrices et les femelles laitières. Durant la période hivernale, en effet, l'alimentation des nourrices est pauvre en fruits et en légumes verts, et les vaches laitières souvent confinées à l'étable sont nourries plus ou moins exclusivement de fourrages secs, de drèches et de tourteaux.

Discussion : M. GEORGES SCHREIBER. — Le syndrome qui a fait l'objet des études de MM. Ribadeau-Dumas, R. Mathieu et Willemain est peut-être plus fréquent entre le sixième et le huitième mois, mais on l'observe couramment chez des nourrissons de tout âge.

Les vitamines A, B, C, D sont-elles à incriminer ? Sont-elles seules à incriminer et l'une d'elles joue-t-elle un rôle prépondérant dans l'apparition du syndrome. Ce sont là thèmes à discussion.

Au point de vue diététique et thérapeutique, chez les nour-

rissons présentant d'une façon accusée le syndrome précédent avec arrêt de croissance notable, anorexie persistante, anémie et troubles dyspeptiques liés surtout à une intolérance lactée relative, j'ai obtenu de très bons résultats dans la grande majorité des cas, en administrant d'une façon exclusive pendant trois à six semaines et parfois davantage, des bouillies maltées au lait sec, avec seule adjonction de jus d'orange ou de viande crue (s'il y a anémie très marquée).

A ce régime, j'associe l'actinothérapie dont les bons effets sur la croissance sont à rapprocher de l'heureuse influence du soleil signalée par M. Lesné sur l'accroissement pondéral des nourrissons. J'ajoute que les séances régulières de rayons ultra-violetts offrent le grand avantage lorsqu'elles sont appliquées en ville par le pédiatre lui-même, de lui permettre de surveiller de près le régime diététique du nourrisson et d'y apporter les retouches parfois nécessaires.

Indication des différents sérums artificiels dans les marasmes infantiles. Valeur du rapport : chlore globulaire, chlore plasmatique.

PAR L. RIBADEAU-DUMAS, R. MATHIEU, MAX LÉVY, J. FLEURY et
S. MIGNON.

Poursuivant l'étude des marasmes infantiles nous avons cherché dans les modifications humorales un test permettant une bonne orientation thérapeutique.

De nombreux travaux ont été publiés sur ce sujet, et sans entrer dans le détail, rappelons qu'au cours des marasmes infantiles deux séries de modifications humorales importantes ont été enregistrées : 1° *L'hyperazotémie*, 2° *La chute de la réserve alcaline*.

Jusqu'ici les poussées d'hyperazotémie ne comportaient aucune thérapeutique spécifique, aussi avons-nous cherché à mettre en évidence le mécanisme provoquant l'élévation de l'urée sanguine, pensant ainsi aboutir à un traitement plus efficace. Les

travaux récents ont bien mis en évidence (L. Blum et ses collaborateurs) (1), la coexistence de poussée d'hyperazotémie et de déchloruration ; H. Chabanier, Lobo-Onell, Lebert et Lelu (2), reprenant l'étude de ce problème démontrent de façon irréfutable quel est l'enchaînement du phénomène précédent : la déchloruration de l'organisme (qu'elle soit provoquée par de la diarrhée ou des vomissements) entraîne une spoliation de l'équilibre cellulaire et en particulier de la cellule rénale, ce dernier trouble est extériorisé par l'inhibition fonctionnelle du rein dont le pouvoir de concentrer l'urée diminue, d'où rétention uréique et élévation du taux de cette substance dans le sérum sanguin. Dans un travail antérieur l'un de nous (3) mit en évidence, au cours de certaines formes de marasme infantile, l'existence de véritables néphrites fonctionnelles (4) (hyperazotémie et diminution du pouvoir de concentration uréique).

Reprenant ces recherches nous nous sommes demandés si les variations de la chloruration ne jouaient pas un rôle dans la production de cette néphrite fonctionnelle. Cette première hypothèse nous conduisait logiquement à l'étude systématique de l'équilibre chloré.

Diverses études récentes sur la R. A. et l'équilibre A. B. devaient également nous amener à l'étude du chlore sanguin.

Les travaux de Zuntz, Hamburger, Gurber (5), ont permis de concevoir la genèse de la réserve alcaline de la façon suivante : elle se ferait surtout aux dépens du NaCl du sang ; sous l'influence de CO² en présence de protéines, le Cl de NaCl se combinerait aux protéines (donc surtout avec les globules rouges qui con-

(1) L. BLUM, P. GRABAR et VAN CAN LAERT, L'azotémie par manque de sel. Son mécanisme. *Annales de Médecine*, t. XXV, n° 1, janvier 1929.

(2) F. LEGUEN, H. CHABANIER, C. LOBO ONELL LEBERT et E. LELU, Hyperazotémie et chloruration : la question des hyperazotémies par manque de sel, de L. Blum. *Bull. de la Soc. française d'urologie*, séance du 17 juin 1929.

(3) MAX M. LÉVY, Études sur la valeur fonctionnelle des reins. Son importance pratique. *Revue française de Pédiatrie*, n° 6, tome III, 1927.

(4) L'effet de cette néphrite fonctionnelle pouvant se surajouter à ceux de destruction cellulaire, qui élèvent le taux de l'urée.

(5) Cités par M. AMBARD et SCHMIDT, *la Réserve alcaline*. G. Doin, édit., Paris, 1928.

tiennent environ 3 fois plus de protéines que le plasma) et le Na se combinerait au CO_2 pour former le bicarbonate.

Ambard et Schmidt, reprenant l'étude de ces phénomènes, montrent qu'il existe à côté de la réserve alcaline, test infidèle de l'acidose, un autre test qui est l'imprégnation des albumines par l'ion Cl. Ce test est pratiquement déterminé par l'étude du rapport du chlore globulaire au chlore plasmatique.

L'étude de ce test et de sa valeur a été reprise par H. Chabanier et ses collaborateurs au cours de la céto-acidose (1), diabétique et non diabétique; ils montrent que le rapport Cl. G. R./Cl P est un meilleur test de l'acidose que la R. A. et que Cl G.R./P s'élève lors de l'acidose.

Par ailleurs H. Chabanier et ses collaborateurs ont étudié l'acidose expérimentale provoquée chez l'homme par l'ingestion d'acide phosphorique (2); ils observent l'élévation du rapport G. R./P et la diminution simultanée de la R. A. puis, lorsque l'influence de l'acide phosphorique a cessé de se faire sentir, rapports G. R./P et R. A. redeviennent normaux.

Les observations suivantes le montrent bien :

NOM	HEURES	R. A.	Cl. P.	Cl. GR.	GR/P.
M. Pero. . . .	9 40	55,7	3,33	4,70	0,509
	9 43	Ingestion 600 cm ³ d'eau + 1 gr. 50 acide phosphor.			
	10 44	51	3,33	4,79	0,536
M. Rosen. . . .	9 40	64,4	3,61	4,94	0,537
	9 28	Ingestion de 600 cm ³ + 10 gr. glucose + 1 gr. 50 acide phosphor.			
	11 40	57,6	3,52	2,00	0,569
M. Kirc.	9 40	55,7	3,58	4,73	0,48
	9 30	Ingestion de 500 gr. d'eau + 0 gr. 75 acide phosphor.			
	11 50	27,1	3,58	4,829	0,508

(1) M. CHABANIER, LEBERT et LOBO ONELL, *le Diabète sucré*, Masson, éditeur, Paris, 1929.

(2) Communication personnelle. Ces observations paraîtront dans un volume sur l'exploration fonctionnelle des reins.

D'ailleurs les observations sont nombreuses de sujets diabétiques ayant une R. A. normale malgré l'excrétion journalière de quantités énormes de corps cétoniques et leur présence à un taux très élevé dans le sérum sanguin. — Chez l'adulte les constatations d'azotémies considérables accompagnées de R. A. normales et même supérieures à la normale est un fait maintenant bien connu. L'un d'entre nous a rapporté l'observation de nourrissons qui avaient des R. A. normales ou quasi normales malgré de fortes hyperazotémies (1).

Il semble bien avéré que pour l'étude de ce que l'on appelle acidose la R. A. soit un test insuffisant et incomplet puisque la notion d'une R. A. normale ne permet pas d'exclure l'acidose.

D'autre part le pH sanguin ne varie de façon sensible qu'*in extremis*, il ne peut donc devenir un test clinique pratique. Par conséquent nous avons pensé qu'il serait fructueux d'étudier parallèlement à la R. A. les variations des rapport G. R./P (2).

Nous allons exposer ci-dessous nos constatations, sans prétendre toutefois éclaircir le problème si complexe de l'acidose.

Ce premier travail nous met en présence de phénomènes nou-

(1) Max Lévy, Etudes sur les cachexies des nourrissons. *Thèse de Paris*, 1923, Jouve, édit.

(2) La R. A. directe, suivant L. Ambard est déterminée sur le sang oxalaté recueilli par ponction du sinus longitudinal sous huile de paraffine.

Le sang est centrifugé pendant 20 minutes à 6.000 tours. Le Cl du plasma est dosé suivant la méthode d'Arnold-Volliard — la surface du culot de globule rouge est soigneusement séchée au papier buvard et on prélève à la pipette 1 à 2 cmc. de G. R., en ayant soin de ne dépasser que de très peu la graduation supérieure — la pipette est rincée soigneusement jusqu'à ce que la paroi soit débarrassée de toute trace de globule. L'hémolyse des G. R. doit être complète avant l'adjonction du nitrate d'argent que l'on mélange soigneusement aux G. R., puis on ajoute le permanganate, puis enfin l'acide nitrique. Nous insistons sur ce point, car l'adjonction des réactifs dans l'ordre indiqué permet une destruction plus rapide de substances protéiques. Pour la suite des opérations, cf. Note sur le dosage du chlore dans le sérum sanguin et dans les globules rouges. Max Lévy, séance du 19 mars 1923, *Bull. de la Soc. de Chimie biologique*. Nous insisterons encore : 1° sur la nécessité d'une centrifugation longue et à grande vitesse qui devra toujours être la même pour tous les examens. 2° sur la séparation minutieuse du plasma des globules rouges.

veaux extrêmement intéressants et dont la constatation permet une orientation thérapeutique remarquablement fructueuse.

OBSERVATION I. — *Godb.*, âgé de 1 mois. Poids de naissance 2.630 gr. Hypothrepsique pesant 3.000 gr.; diarrhée avec selles d'inanition, anorexie, faciès toxique; infection pulmonaire subaiguë discrète.

	Azotémie	Cl. globulaire	Cl. plasma	Rapport GR/P
Le 23 septembre.	0,46	4,52	3,82	0,30

Traitement: lait de femme; 50 cmc. de sérum de Ringer (1) en injections sous-cutanées pendant trois semaines.

Le poids descend à 2.700 le 1^{er} octobre, remonte à 3.000 le 10 octobre.

Le 10 octobre.	0,20	4,82	3,82	0,47
----------------	------	------	------	------

L'ascension de poids continue et l'enfant pèse 4.050 le 10 novembre.

OBS. II. — *Th. Yvonne.*

Forté azotémie. Élévation du rapport chloré. Amélioration par le sérum bicarbonaté.

Poids de naissance: 3.250 gr. Entre à 1 mois et demi pesant 3.000 gr. 3 poussées successives de broncho-pneumonie avec abaissement du poids à 2.800 gr.

	Urée	Cl. globulaire	Cl. plasma	Rapport
Le 8 janvier.	4,07	2,28	3,37	0,67

Reçoit 350 cmc. de sérum de Ringer. 50 cmc. de sérum glycosé.

Le 12 janvier: état très grave. Non résorption des sérums. Purpura sur l'abdomen. On fait 80 cmc. de sérum bicarbonaté isotonique (à 10,75 p. 100) intra-péritonéal le 12 et le 13; 45 cmc. le 14.

Le 14 janvier.	0,55	4,58	3,46	0,50
----------------	------	------	------	------

Nouvelle poussée infectieuse avec otite. Chute du poids à 2.700.

Le 21 janvier.	0,80	4,93	3,48	0,60
----------------	------	------	------	------

30 cmc. de sérum bicarbonaté intra-péritonéal, le 21. Puis gavage, 4 gr. de citrate de soude *per os*.

Sédation de la température.

Le 1 ^{er} février.	0,43	1,94	3,52	0,55	5,67
-----------------------------	------	------	------	------	------

Poids: 2.900.

Le 5, 6, 7, 10 cmc. de sérum bicarbonaté sous-cutané.

Le 8 février.	0,62	4,94		0,58
---------------	------	------	--	------

Poids: 3.100.

(1) Le sérum employé est du sérum de Ringer simplifié:

NaCl 7 gr.
KCl 0,10
CaCl² 0,20

Depuis : 50 cmc. de sérum bicarbonaté par jour. Poids : 3.300, le 15 février (4).

Obs. III. — Azotémie. Rétention chlorée. Traitement par le sérum bicarbonaté. Amélioration.

Bl... Charlotte, débile pesant à la naissance: entrée à 48 jours avec vulvo-vaginite purulente et infection de l'ombilic. Poussées fébriles successives. Vomissements, diarrhée, le poids passe de 2.850 gr. à 2.550 puis remonte à 2.750 (4 mois et demi).

	Urée	RA	Cl. globules	Cl. plasma	Rapport
Le 12 janvier	0,30	30,9	2,30	4,13	0,55
Sérum bicarbonaté : 40 cmc. en 3 jours.					
Élévation de la fièvre. Perte de poids de 180 gr.					
Le 18 janvier	0,27	»	2,09	3,80	0,55
Sérum bicarbonaté : 40 cmc. en 3 jours.					
Diminution de la fièvre. Prise de poids de 50 gr.					
Le 21 janvier	0,25	»	1,91	3,55	0,53
Sérum bicarbonaté : 50 cmc. le 21 janvier.					
Sédation de la fièvre. Poids stationnaire.					
Le 25 janvier	0,25	48,5	1,58	3,40	0,54
Sérum bicarbonaté : 50 cmc. par jour.					
Prend 250 gr. malgré une légère reprise de la fièvre.					
Le 1 ^{er} février	0,20	65,8	1,58	3,40	0,46
Le 12 février : reprise de la fièvre (vulvite et otite), chute de poids de 120 gr.					
On fait injecter 50 cmc. de sérum bicarbonaté par jour. La chute de poids est arrêtée et l'enfant a repris 60 gr. le 3 ^e jour.					

Obs. IV. — Ku... Lisa.

Hypotrophique pesant 3.400 gr. à 3 mois. Subfébrile avec bronchite. Anorexie. Perd 150 gr. entre le 4 et le 12 janvier.

	Urée	RA	Cl. globulaire	Cl. plasma	Rapport
Le 12 janvier	0,25	59,5	2,06	3,70	0,60
Reçoit : le 12, 20 cmc. de sérum animal.					
le 13 et le 14, 50 cmc. de sérum bicarbonaté par jour.					
Prend 100 gr. jusqu'au 18.					
Le 18 janvier	0,40		1,85	3,81	0,48
Depuis bon état.					

(1) Les derniers examens ont montré que l'azotémie était redevenue sensiblement normale (0,20) ainsi que le rapport G. R./P (0,49).

Obs. V. — *Hab... Gérard.*

Hérédo-syphilitique vomisseur avec lymphocytose méningée, subinfecté avec bronchite. Traitement mercuriel. Perd 280 gr. en 6 jours.

	Urée	RA	Cl. globulaire	Cl. plasma	Rapport
<i>Le 28 janvier</i>	0,23	63	1,94	3,28	0,59

Reçoit en 3 jours 400 cmc. de sérum glucosé et 12 unités d'insuline. Perd 140 gr.

Reçoit 0,04 de sulfarsénol, 100 cmc. de sérum de Ringer pendant 4 jours. Prend 200 gr.

<i>Le 5 février</i>	0,25	58,6	1,94	3,39	0,57
---------------------	------	------	------	------	------

Reçoit : le 5 février, 50 cmc. de sérum bicarbonaté, 100 cmc. de sérum glucosé avec 2 unités d'insuline.

Prend 125 gr. en 4 jours.

Le 9 février : Pemphigus. Perd 125 gr.

<i>Le 11 février</i>		47,1	2,16	3,76	0,57
----------------------	--	------	------	------	------

Reçoit 50 cmc. de sérum bicarbonaté par jour.

A repris 140 gr. en 5 jours.

Obs. VI. — *Gér... Georgette.*

Pesant 3.400 gr. à 3 mois. Athrepsique avec diarrhée et quelques vomissements. Poussées infectieuses otitiques.

A l'entrée, température à 38°. Perd 75 gr. Reçoit 10 cmc. de sérum bicarbonaté en 2 jours.

	Urée	RA	Cl. globulaire	Cl. plasma	Rapport
<i>Le 29 janvier</i>	0,37	35,7	1,76	3,09	0,56

Reçoit : 50 cmc. de sérum de Ringer *per os* pendant 11 jours.

150 cmc. de sérum glucosé avec 6 unités d'insuline le 29.

40 cmc. de sérum bicarbonaté sous-cutané pendant 7 jours.

Poids stationnaire. Température normale.

<i>Le 5 février</i>	0,27	58,6	1,73	3,18	0,54
---------------------	------	------	------	------	------

Nouvelle poussée d'otite avec perte de 250 gr. en 3 jours. 50 cmc. de sérum bicarbonaté 5 jours.

Le 4^e jour, reprise de poids. Le 5^e jour, léger œdème des membres inférieurs. On arrête tout sérum. Le 6^e jour, amélioration de la température et dosage.

<i>Le 12 février</i>		64,3	1,72	3,40	0,50
----------------------	--	------	------	------	------

La courbe de poids poursuit son ascension.

Obs. VII. — *Urv...*, 5 mois.

Hérédo-syphilitique avec infection pulmonaire grave à rechutes. Poids de naissance : 3.350. Poids actuel : 5.150.

Perd 650 gr. en 12 jours. Pâleur. Hyperthermie. Etat soporeux.

Reçoit: le 4 février, 200 cmc. de sérum glucosé avec 4 unités d'insuline, et 40 cmc. de sérum humain. Poids stationnaire.

	Urée	RA	Cl. globul.	Cl. plasma	Rapport
<i>Le 5 février</i>	1,07	48,1	2,30	3,40	0,67

Le 5, le 6 et le 7, reçoit chaque jour: 100 cmc. de sérum bicarbonaté, 150 cmc. de sérum glucosé avec 3 unités d'insuline.

Reprend 200 gr. Abaissement de la température à 38°.

<i>Le 8 février</i>	0,45	67,2	1,70	3,41	0,54
---------------------	------	------	------	------	------

Poussée broncho-pneumonique avec chute de poids de 300 gr. en 3 jours (du 10 au 13).

Le 11: 50 cmc. sérum bicarbonaté. Le 12: 80 cmc. Le 13 et le 14: 100 cmc. et 150 cmc. de sérum glucosé avec 6 unités d'insuline. Le 15: 100 cmc. Le 16: 70 cmc. de sérum bicarbonaté. Du 14 au 17: reprend 130 gr.

La température est à 37° le 14.

Dans l'ensemble, ces sept cas se sont présentés de la même manière. Il s'agit d'enfants débiles, hypotrophiques ou hérédosyphilitiques qui souffrent d'une infection pulmonaire, auriculaire ou même cutanéomuqueuse à poussées successives plus ou moins graves. Au cours de l'une d'elles, souvent à chacune, apparaît un syndrome d'aggravation manifesté principalement par une perte de poids rapide et considérable; l'athrepsie s'aggrave, se complète de signes de déshydratation. C'est l'intensité et la localisation de l'infection, c'est l'ancienneté et l'importance des phénomènes digestifs, anorexie, diarrhée, vomissements qui donnent à chaque cas sa physionomie particulière. En général cependant ces enfants s'alimentent mal et sont à quelque degré en état d'inanition.

En outre les réactions nerveuses de l'enfant varient dans chaque cas: les uns sont agités, hypertoniques, d'autres en demi-coma, et certains manifestent leur détresse par un cri plaintif et répété.

Mais dans cet ensemble, aucun symptôme ne permet d'opposer un groupe de malades à un autre.

Par contre il peut exister une différence notable dans la répartition du chlore et l'on peut opposer deux types de réactions humorales:

Le premier est représenté par l'observation I : abaissement considérable du rapport chloré par diminution du Cl globulaire et élévation légère du Cl plasmatique et azotémie hyper.

L'injection de sérum de Ringer a fait baisser l'azotémie en même temps qu'elle rétablissait au voisinage de la normale le taux du chlore et sa répartition. C'est un cas de cette « azotémie par manque de sel » dont l'étude chez l'adulte est actuellement à l'ordre du jour.

Le deuxième type est beaucoup plus fréquent puisqu'il comprend les six autres malades chez lesquels le rapport chloré est élevé. Quatre fois le chlore plasmatique est abaissé alors que le Cl globulaire augmente (obs. II, IV, V, VII); dans un cas l'excès de chlore porte à la fois sur le plasma et sur les globules, mais principalement sur ces derniers (obs. III).

Une autre fois, l'élévation du rapport chloré a coïncidé avec un abaissement du chlore globulaire et surtout du chlore plasmatique (observ. VI).

Dans tous les sept cas, l'azotémie a été élevée si l'on considère qu'elle oscille chez le nourrisson normal entre 0,10 et 0,15 p. 1.000 : le plus souvent elle varie entre 0,25 et 0,35. Deux fois elle dépasse 1 gr. Ces grandes azotémies se sont abaissées en même temps que le rapport chloré.

L'abaissement de la réserve alcaline n'a été trouvé que 2 fois sur 6 cas examinés ; dans ces deux cas, elle revint à la normale, plus vite que le rapport chloré ; dans les autres cas la RA est quasi normale alors que le rapport chloré est élevé.

Quelles conclusions thérapeutiques tirer de ces examens ?

a) Le sérum chloruré sodique ne se trouvait indiqué que deux fois où il y avait chloropénie notable ; dans l'observation I employé seul il donne d'excellents résultats ; dans l'observation VI où on l'emploie par la bouche en même temps que d'autres sérums artificiels.

b) Dans les autres cas, soit 5 sur 7, le sérum salé se trouvait contre-indiqué.

M. Ambard considérant l'élévation du rapport chloré comme un signe d'acidose, nous avons employé le sérum bicarbonaté.

Les résultats nous ont paru satisfaisants; une seule fois (obs. VI) où l'on donnait simultanément du sérum de Ringer *per os* et du sérum bicarbonaté en injections sous-cutanées nous constatâmes un œdème des membres inférieurs assez discret; à ce moment un examen du sang nous révéla une chlorémie normale, et les sérums étant supprimés, la courbe de poids continua à monter régulièrement.

Seules les doses voisines de 50 cmc. de sérum bicarbonaté par jour nous ont permis de constater une modification de l'état humoral.

c) Le sérum glucosé avec injections d'insuline nous semble pouvoir être considéré comme simple agent de réhydratation. Son efficacité n'a pas paru évidente chez nos malades (1).

Nous avons aussi employé une médication alcaline *per os* sous forme de citrate de soude, de phosphate tribasique de chaux ou de silicate d'albumine.

Naturellement nous avons pratiqué les gavages quand cela nous a paru nécessaire et nous avons donné du lait de femme autant que nous avons pu.

Il va sans dire que plusieurs circonstances rendent difficile, comme d'habitude en pareille matière, l'appréciation des résultats. Soumis à la difficulté de répéter les prises de sang pour dosages, on hésite dans la posologie et la durée d'application de ces sérums; plusieurs thérapeutiques dont on n'a pas voulu que les enfants perdent le bénéfice ont été appliquées simultanément. Surtout la cachexie de ces malades évolue parallèlement à l'intensité de l'infection dont ils sont tous plus ou moins entachés et s'améliore avec son atténuation. A confronter les courbes de poids et les résultats des dosages, on a l'impression que l'état humoral subit les vicissitudes de l'infection, s'améliore avec elle, s'aggrave avec elle. Mais aussi, et surtout quand on a eu les malades chaque jour sous les yeux, on a l'impression très nette que l'amélioration est vigoureusement aidée par l'emploi des sérums tel que nous l'avons indiqué. Dans trois cas, en par-

(1) Tout au moins aux doses employées.

ticulier (obs. II, III, VII), les enfants semblaient voués à une mort imminente au moment où l'on commença le traitement sous formes d'injections intra-péritonéales de sérum bicarbonaté. Le moins que l'on puisse dire est que cette thérapeutique en diminuant les altérations humorales aide l'organisme à supporter les conséquences de l'infection.

Ces résultats sont très encourageants, et l'étude du rapport chloré nous paraît indispensable pour avoir une orientation thérapeutique précise dans les marasmes infantiles. Malheureusement il semble difficile d'introduire dans la pratique courante les dosages et les prélèvements répétés qui nous ont donné les indications nécessaires. Jusqu'à présent nous n'avons pas trouvé de test plus accessible; la comparaison du temps de résorption des différents sérums ne nous a pas encore fourni de données précises.

A peine pouvons-nous indiquer que notre premier malade chloropénique souffrait d'une infection moins intense que les autres et présentait une perte de poids moins rapide. Mais il n'y a pas là d'indice bien précis. Notre vomisseur de l'observation V n'avait pas une chlorémie diminuée, alors que l'on pouvait s'attendre à ce que les vomissements en déterminent l'abaissement.

La simple clinique ne nous a donc pas donné d'indications, tout au moins dans ces cas où nous avons pratiqué des dosages. Chez un autre petit malade hospitalisé avec un état extrêmement grave et sous la menace d'une mort prochaine, nous avons, par contre, pu fonder sur la constatation d'un type respiratoire de Kusmaül un traitement d'urgence par le sérum bicarbonaté avec sérum glucosé et insuline dont le succès fut merveilleusement rapide.

Déjà l'un de nous avait pu obtenir semblable succès (1). Mais de tels cas sont exceptionnels, et d'ailleurs déjà connus.

Si l'on peut dégager une conclusion de l'étude d'un petit nombre de malades, l'on retiendra la grande fréquence de la ré-

(1) RIBADEAU-DUMAS et JEAN MEYER, Choléra infantile avec syndrome acidosique traité par injections intra-péritonéales de bicarbonate de soude. *Soc. Pédiatrie*, 17 octobre 1922.

tion chlorée globulaire chez les cachectiques infectés qui font une chute de poids rapide. Il en résulte que le sérum salé est le plus souvent contre-indiqué : ainsi s'explique qu'à côté de beaux succès, comme dans notre observation I, cette thérapeutique se heurte fréquemment à des échecs et puisse déterminer des aggravations. Par contre dans ces cas de rétention chlorée avec élévation du rapport gR/P le sérum bicarbonaté nous a donné de bons résultats.

La fièvre de l'atropine.

Par le docteur ALFONSO G. ALARCÓN, de Tampico (Mexique).

Au cours de mes recherches sur la thérapeutique la plus appropriée contre la *dyspepsie transitoire des nourrissons* (1), affection de l'appareil digestif infantile, à laquelle j'ai reconnu comme base pathogénique un déséquilibre du système nerveux organo-végétatif, congénital dans l'espèce humaine, il m'a été donné d'assister à un fait clinique qui a attiré fortement mon attention : quelques nourrissons (le 7 1/2 p. 100 de ma statistique) après l'ingestion d'une petite dose de sulfate d'atropine, réagissaient par une hyperthermie subite, accompagnée d'autres phénomènes non moins inquiétants, tels qu'une hyperémie cutanée généralisée, de la sécheresse de la muqueuse buccale, de l'agitation et, quelquefois, des légers spasmes laryngés.

C'est le résultat de mes observations sur 120 nourrissons qui m'a amené à faire les quelques considérations pathogéniques qui font l'objet de ce travail.

L'emploi de la propriété paralysante de l'atropine sur la fonction sensitive du vague chez les nouveau-nés et nourrissons victimes de la dyspepsie transitoire des nourrissons, m'a permis de faire la constatation qu'en règle générale, cet alcaloïde possède une action modératrice spécifique de la vagotonie dont ces pe-

(1) A. G. ALARCÓN, *la Dyspepsie transitoire des nourrissons*. J.-B. Baillière et fils, 1929.

tits organismes arrivent pourvus à leur naissance, en corrigeant les phénomènes de déséquilibre, grâce à l'inhibition de la fonction sensitive.

Afin d'écartier toutes causes d'erreur, il est bon de rappeler qu'il est fréquent d'observer des altérations thermiques inattendues et bizarres dans la première enfance, dont la nature n'est pas encore bien expliquée. D'autre part, mes observations concernent des enfants nés dans un climat essentiellement palustre, où il n'est pas difficile de rencontrer le paludisme congénital. Cependant, l'hyperthermie que je signale ici s'est présentée à mon attention sous une forme bien claire pour pouvoir être attribuée à sa cause, et distinguée, sans confusion possible, des autres états fébriles.

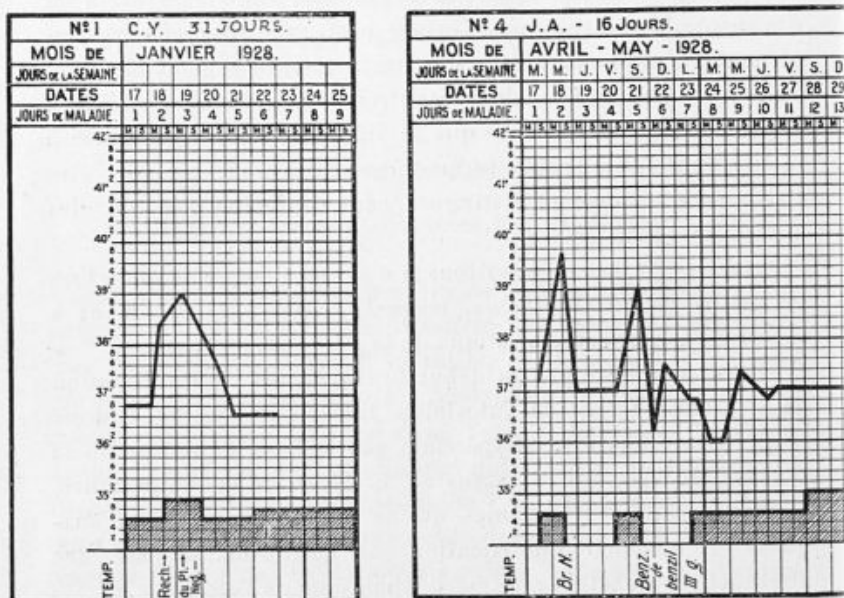
Au cours de mes observations je n'ai pas manqué de noter l'un ou l'autre facteur fébrigène, lesquels m'ont aidé justement à préciser l'aspect caractéristique de la *fièvre de l'atropine*.

Elle se manifeste par un début brusque, dès l'administration de la première dose de l'alcaloïde. Elle s'accompagne, comme nous l'avons déjà dit, d'hypérémie généralisée, sécheresse de la bouche, et agitation. L'ascension brusque de la température, jointe aux autres symptômes, qui ne sont autres que ceux auxquels on reconnaît l'intoxication par l'atropine, ne peut être attribuée qu'à l'action pharmacodynamique de l'alcaloïde.

L'hyperthermie est exagérée (39°, 40° et 41°,5) (fig. 1, 3 et 6). Elle se manifeste quelques instants après l'administration de la drogue; elle se maintient pour plusieurs jours, si l'administration se prolonge, pour disparaître aussi rapidement, sans laisser des traces fâcheuses (fig. 8). La suppression de la drogue la fait disparaître, pour la rallumer en cas de nouvelle ingestion de l'alcaloïde (fig. 4). Pour la combattre de façon immédiate, les moyens physiques, tels que la baignade froide et même les simples frictions alcoolisées, sont employés avec un succès immédiat.

L'hyperthermie, une fois provoquée par une première dose, se prolonge, avons-nous dit, si l'administration de l'alcaloïde est soutenue, et cela pendant 3 à 5 jours, qui sont ceux de la durée

du syndrome d'après mes observations, dans tous les cas où l'on insiste malgré l'élévation thermique (fig. 4). Aussitôt tombée, la fièvre, en cours de traitement, ne se rallume pas, même si l'on insiste sur la dose initiale indéfiniment, ou si on l'augmente dans les limites thérapeutiques (fig. 4, 5 et 7).



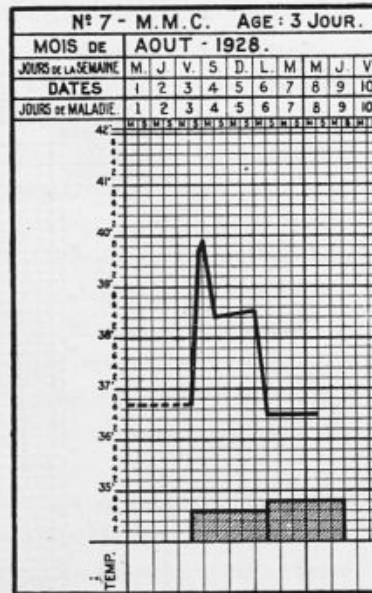
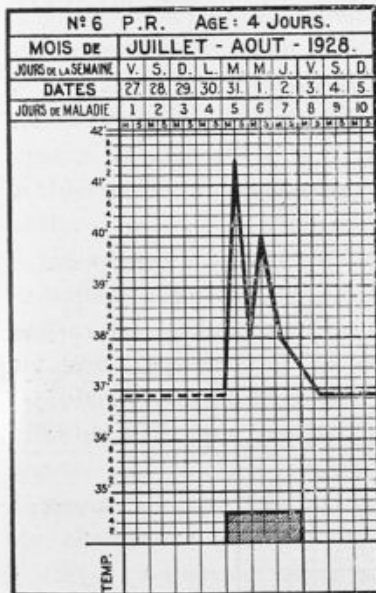
H. Lippmann (de New-York), qui a employé l'atropine pour ce qu'il appelle « l'absence de repos chez le nourrisson » (*restlessness in infancy*) (1), laquelle correspond à mon syndrome décrit sous le nom de « Dyspepsie transitoire des Nourrissons », fait remarquer la sensibilité de quelques nourrissons à l'égard de l'atropine, sensibilité qui s'installerait, suivant cet auteur, selon un mécanisme comparable à l'anaphylaxie.

Il a observé notamment le cas d'un nourrisson qui ayant pris sans inconvénient XX gouttes par jour de la solution au millième,

(1) HYMAN S. LIPPMANN (de New-York), *The Journal of the America Medical Association*, 15 décembre 1928, vol. XCXI, n° 23, p. 1848.

présenta subitement des signes d'intolérance avec II gouttes et ultérieurement avec I goutte de la même solution.

Sur les 120 nourrissons que j'ai observés scrupuleusement, 9 se sont montrés sensibles à l'atropine, sans que je puisse aller jusqu'à assurer qu'il y ait eu chez aucun d'eux de véritables



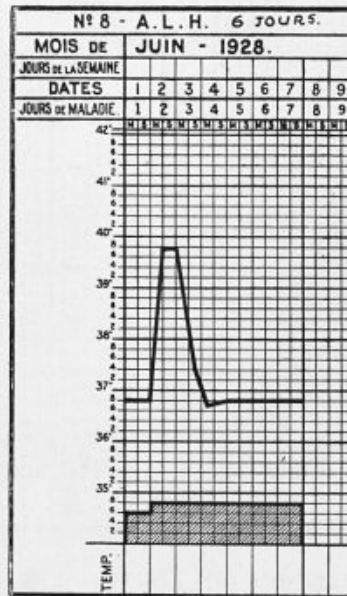
phénomènes de sensibilisation. Tout au contraire, il m'a semblé que l'organisme des nourrissons sensibles au début arrivent toujours à l'accoutumance pour l'atropine en quelques jours, au bout desquels, et malgré l'administration de la dose non bien tolérée en premier lieu, les signes d'intolérance cédaient.

Sur un des graphiques, on peut noter que l'hyperthermie survint au premier contact avec l'atropine, se maintint pendant 3 jours, pour céder malgré l'administration continue de III gouttes de la solution à 1 p. 5.000. Onze jours plus tard on augmenta de I goutte la dose initiale, et 12 jours après on administra V gouttes, sans que la température ait été modifiée.

L'enfant fut soumise au traitement pendant un mois, au bout duquel ses fonctions digestives s'équilibrèrent. En ce cas comme dans d'autres cas il y eut donc accoutumance pour l'alcaloïde.

Dans d'autres cas, j'ai dû insister sur l'usage de l'atropine jusqu'au 3^e mois, avec le même résultat au sujet de l'accoutumance.

Dans un cas spécial, on dut prolonger l'usage de l'alcaloïde



pendant 9 mois sans interruption. L'enfant, un hérédo-syphilitique vomisseur et hypotrope, était voué à une mort certaine. L'emploi de l'atropine comme traitement symptomatique eut une heureuse influence sur ses vomissements et permit de soutenir l'enfant pendant de longs mois durant lesquels le traitement spécifique remplissait graduellement son rôle régénérateur. Au bout de sa première année il ne pesait que 3.000 grammes. Actuellement il a 3 ans et il est robuste. Cet enfant eut de l'hyperthermie dès les premières doses d'atro-

pine, mais après quelques tâtonnements l'accoutumance s'établit indéfiniment.

La manière de réagir à l'atropine est particulière à chaque individu. J'ai rencontré des enfants très sensibles, chez lesquels 1 goutte de la solution à 1 p. 10.000 provoquait de l'intolérance. Par contre, d'autres tolèrent des doses assez élevées, comme dans le cas d'un enfant auquel on administra, par erreur, une dose excessive; ayant prescrit V gouttes d'une solution à 1 p. 2.500 vingt minutes avant chaque tétée, j'étais informé qu'on lui en avait administré XX gouttes cinq minutes avant chaque tétée; c'est-à-dire 0 gr. 0016 en 8 doses. Cependant on n'observa rien d'anormal sur lui et sa température resta normale.

Les auteurs américains emploient l'atropine à forte dose dans le traitement de la sténose pylorique et les phénomènes de gastropasme. P. J. White (1) et George Munns (2) emploient la solution à 1 p. 1.000 et signalent aussi des hyperthermies. Sur 29 enfants traités à l'hôpital, 4 ont présenté de l'hyperthermie (13,8 p. 100). Dans la clientèle, White signale 9,4 p. 100 des cas.

Munns fait remarquer que la fièvre de l'atropine ne se présente que chez les enfants de moins d'un mois. Cependant, White l'a observée chez un enfant de 50 jours. En général, c'est un syndrome propre des premiers jours de la vie. Haas n'a jamais observé un seul cas d'hyperthermie sur de nombreux enfants âgés de plus de 30 jours, traités par lui avec des doses variant de 1/50 de grain (0 gr. 0013) à 1/16 de grain (0 g. 004).

Ma statistique comprenant 120 nourrissons de moins de trois mois ne renferme qu'une proportion de 7 1/2 p. 100 d'hyper-

(1) PARK J. WHITE (de St-Louis, Mo.), Atropine fever in early infancy. *The Journal of the American medical Association*, avril 1929, vol. XXXVII, p. 754.

(2) GEORGE F. MUNNS, Atropine Hyperpyrexia in early infancy. *The Journal of the American medical Association*, July, 20, 1929, vol. XCIII, n° 3, p. 171.

(3) HAAS S. V., Congenital hypertrophic stenosis and its treatment by atropine. *The Journal of the American medical Association*, 14 oct., 1922, n° 79, p. 1314.

thermies dans les cas soumis au traitement par l'atropine, selon une méthode presque uniforme, avec le même produit pharmaceutique fraîchement préparé.

Comment expliquer le mécanisme de cette hyperthermie ?

Voici la conception hypothétique qui nous paraît la plus plausible, à la lumière des connaissances modernes sur la physiologie.

L'atropine possède une double action pharmacodynamique sur le système vago-sympathique, comme l'a démontré le professeur Danielopolu (1) : excitante à petite dose et paralysante à forte dose. L'amphotropisme de l'atropine la rend capable d'agir sur les deux groupes antagonistes selon des lois établies par le même auteur. La première, celle qui nous intéresse le plus pour notre sujet, est que l'action de l'atropine dépend non seulement de la dose employée, sinon du tonus végétatif, c'est-à-dire du tonus absolu du sympathique et du parasympathique. En ce qui concerne le nouveau-né et le petit nourrisson, leur tonus est exagéré dans le sens du vague. Ils sont congénitalement vagotoniques (2).

Les réponses de l'organisme devant les petites doses d'atropine sont exagérées, dans la même proportion que le tonus vagal dont il est possédé à la naissance. Et cela, suivant une seconde loi pharmacodynamique, selon laquelle l'action excitante d'une substance sera d'autant plus intense que le tonus est plus élevé ; l'action paralysante, d'autant plus faible que le tonus sera plus faible.

Lorsqu'on administre l'atropine au nourrisson par la voie orale, l'action pharmacodynamique s'effectuera sous la phase stimulatrice, avant que l'addition des petites doses produise la

(1) Professeur DANIELOPOLU, Principes de thérapeutique végétative. *La Presse médicale*, 20 mai 1925, n° 40, p. 657.

(2) HENRY LEMAIRE, Troubles de l'appareil neuro-végétatif chez le nourrisson. *Le Nourrisson*, novembre 1927, p. 345 ; MINET, LE MARC'HADOR et PIQUET, Le sympathique de l'enfant. *Revue française de pédiatrie*, décembre 1926, t. II, n° 6, p. 687 ; M. MACON, De la syncope et du R. O. C. chez les enfants. *Thèse de Paris*, 1926.

phase paralysante, puisqu'on procède par doses fractionnées successives (1).

Le sympathique comme le parasympathique se trouvent excités par l'atropine, mais le second répond avec plus d'intensité, de là les manifestations cliniques en face des premières doses : augmentation du tonus musculaire qui peut se traduire par une distension exagérée de l'abdomen, sur laquelle Munns attire particulièrement l'attention ; l'hypérémie cutanée, par vasodilatation périphérique, signe sinon d'ordre vagal, du moins de parallélisme physiologique avec le parasympathique ; et finalement quelques spasmes laryngés que j'ai notés lors de mes premières observations.

Voilà donc des signes observables par la simple clinique qui traduisent une excitation vagale en harmonie avec l'hypertonie exagérée du nouveau-né et du nourrisson.

Si nous analysons de plus près l'excitation du sympathique par les petites doses d'atropine, nous aurons l'explication de l'hyperthermie atropinique.

Le sympathique préside, en effet, aux fonctions hyperémiantes et sécrétoires de la glande thyroïde. Que l'excitation vienne des centres végétatifs du mésocéphale, voisins des centres thermorégulateurs, ou bien des centres végétatifs du bulbe ou de la moelle, qu'elle parte des ganglions cervicaux, le résultat est toujours une action excitante sur la glande endocrine qui préside au métabolisme général et une action du même ordre sur les autres glandes du système : hépatique, surrénal, etc., excitation qui, selon le mot de Garnier et Huguenin (2), « éclaire beaucoup la synergie fonctionnelle des glandes endocrines ».

L'hypérémie et l'hypersécrétion thyroïdes donnent lieu à un hyperthyroïdisme passager qui, à son tour, agit en stimulant le reste du système sympathique.

Conséquence nécessaire : activation du métabolisme, accélé-

(1) DANIELOPOLU, *Loc. cit.*

(2) M. GARNIER et R. HUGUENIN, *Traité de Physiologie normale et pathologique*, t. IV, Glande thyroïde, p. 242, Masson et Cie, 1928.

ration des combustions et production de chaleur en proportion de l'exagération primitive du tonus vago-sympathique.

L'existence de ces faits physiologiques est démontrée, quel qu'en soit le point à considérer : action excitante de l'atropine à faible dose sur les centres végétatifs, réponse vagale par hypertonicité parasympathique de l'organisme à l'âge envisagé, hyperthyroïdisme passager, hypermétabolisme, accélération des combustions, etc.

Le phénomène d'accoutumance observé par la clinique n'est que le passage de la phase excitatrice à la phase paralysante, propre de l'atropine à fortes doses. Lorsqu'elles sont atteintes, la condition du nourrisson subit un changement diamétralement opposé et, dès lors, l'organisme infantile est indifférent à l'action sympathicotonique ; il est possible alors d'entretenir l'action paralysante au moyen des petites doses.

Munns signale cependant des cas de sensibilisation qu'il compare aux phénomènes d'anaphylaxie.

Quant à l'hyperthermie, le même auteur l'attribue à la duplication des doses fortes qu'il emploie. Au cours de mes recherches je n'ai pas rencontré des cas de sensibilisation ni parmi ceux soumis pendant les neuf semaines de durée moyenne du traitement ni même dans les cas d'administration prolongée pendant neuf mois.

En ce qui concerne la provocation de l'hyperthermie par duplication de la dose forte de l'auteur américain, il a toujours reculé devant l'hyperthermie, sans que partant l'on puisse savoir si le syndrome se serait maintenu une fois atteinte la phase paralysante de l'action de l'atropine.

Sur les graphiques on pourra noter (1) :

- a) Que l'hyperthermie survient au premier contact avec l'atropine ;
- b) Qu'il y a des organismes plus sensibles que les autres à l'action de l'atropine ;

(1) Les doses d'atropine ont été représentées au pied des graphiques par des espaces lignés, dont la valeur de chacun est 1/100 de milligramme.

c) Que le syndrome disparaît avec la suppression de l'alcaloïde;

d) Que la température se rallume chaque fois qu'on en renouvelle l'usage;

e) Qu'au bout de 3 à 5 jours d'administration continue l'hyperthermie cède spontanément, malgré l'usage de l'alcaloïde;

f) Qu'une fois l'action paralysante obtenue, l'organisme infantile ne réagit plus, même à des doses plus fortes que celles du début.

CONCLUSIONS

La « Fièvre de l'Atropine » est une hyperthermie sympathique.

Elle est due à l'action pharmacodynamique des petites doses d'atropine qui sont excitantes des systèmes sympathique et vague.

Le premier réagit en stimulant la fonction glandulaire, principalement la sécrétion thyroïde. L'hyperthyroïdisme passager qui résulte active le métabolisme et accélère les combustions en déterminant la production anormale de chaleur.

Le vague répond de son côté par l'hypérémie cutanée et la suppression de la sueur, phénomènes concomitants, mais non causals, de l'hyperthermie, quoique ils y puissent contribuer secondairement.

Ici, comme dans la dite « fièvre transitoire des nouveau-nés », joue indéniablement un rôle important la thermolabilité du petit organisme, congénitalement vagotonique, incapable par conséquent de contrôler et de diriger sa physiologie végétative, déliée temporairement de l'action modératrice de l'écorce cérébrale.

Communications.

La Société a reçu de M. LAVAUDON (de Limoges) trois observations :

1° Un cas de cécité congénitale.

2° Sarcome ganglionnaire du cou et de la nuque.

3° Colibacillose avec entérocoquie chez un enfant de 21 mois.

Commission de la vaccination antidiphthérique.

La Société décide la création d'une commission pour l'étude de la vaccination antidiphthérique. MM. MARTIN, RAMON, LOISEAU de l'Institut Pasteur sont invités aux réunions de cette commission qui comprend les membres suivants de la Société de Pédiatrie : MM. ARMAND-DELILLE, DEBRÉ, GRENET, GUILLEMOT, HALLÉ, LEREBoulLET, WEILL-HALLÉ, M. TERRIEN (*Président*).

Le Gérant : J. CAROUJAT.

6810-30. — Tours, Imprimerie ARNAULT et C^{ie}.

SOCIÉTÉ DE PÉDIATRIE

DE PARIS

SÉANCE DU 18 MARS 1930

Présidence de M. E. Terrien



SOMMAIRE

- LESNÉ, Mlle Germaine DREYFUS-SÉE et J.-A. LIÈVRE. Hirsutisme consécutif aux oreillons ; radiothérapie sur les régions surrénales, diminution de l'hypertrichose. 94
- NOBÉCOURT et KAPLAN. Un cas d'acrodynie infantile. 102
- APERT et GOLDBERG. Grandes placards multiples de gangrène cutanée au cours d'une varicelle 106
- Discussion* : MM. HALLÉ, GUILLEMOT.
- ROEDEAER. Quatre cas curieux de scoliose congénitale. 111
- ROHMER. Résultats du traitement médical de la sténose pylorique du nourrisson 116
- Discussion* : MM. LEREBOLLET, COFFIN.
- LÉON TIXIER et E. LIBERT. Les difficultés du diagnostic clinique de la sténose hypertrophique du pylore chez le nourrisson. Les dangers du traitement médical systématique. 125
- ROHMER. L'action de la vitamine C dans la maladie cœliaque. 128
- FERRU (Poitiers), présenté par M. J. Renault. Fièvre intermittente éruptive probablement grippale chez un nourrisson. 129
- Mlle NAGEOTTE-WILBOUCHEVITCH. Le collargol dans le traitement de la fièvre typhoïde et de quelques autres maladies infectieuses. 132
- CASSOUTE, POINSO et ZUCCOLI. Syndrome clinique et radiologique de péricardite par dilatation cardiaque chez un gibbeux 133
- J. HALLÉ et P. GARNIER. Leucémie suraiguë à forme de purpura fulminans 135
- P. GARNIER et Mlle DELON. Quadruplégie par rhumatisme cervical. Guérison. 139
- Rapport de la Commission de la vaccination antidiphthérique. — M. Terrien président, rapporteur 142
- Discussion* : MM. HALLÉ, LEREBOLLET.
- Hommage d'un Livre*. — Livre jubilaire du professeur Carlo Comba. 146

**Hirsutisme consécutif aux oreillons ; radiothérapie
sur les régions surrénales ; diminution de l'hypertrichose.**

PAR E. LESNÉ, GERMAINE DREYFUS-SÉE et J.-A. LIÈVRE.

Suzanne P., 10 ans, est atteinte, depuis des oreillons survenus il y a 3 ans, d'une *obésité à développement rapide accompagnée d'hypertrichose*. Parfaitement normale à tous points de vue jusqu'en mars 1927, indemne de tout antécédent personnel ou familial digne d'être noté, elle a présenté à cette date des oreillons normaux bilatéraux, presque



S. P. immédiatement avant les oreillons.

sans fièvre, et qui ont guéri en quelques jours. Il n'y a eu durant le cours de la maladie aucun signe d'une complication quelconque. Il s'agissait certainement d'oreillons, car son père avait lui-même présenté, 20 jours auparavant, des oreillons indiscutables.

Dans le premier mois qui suit les oreillons, l'enfant augmente de 800 gr. ; or, son poids était pris régulièrement depuis fort longtemps, et sa

famille, qui la trouvait « trop maigre », essayait en vain de la faire engraisser. A partir de l'infection ourlienne, sans qu'on ait changé le régime alimentaire, le poids augmente de façon progressive et rapide : dans le 2^e mois, elle prend 1 kgr. environ ; chaque mois suivant, elle augmente de 800 à 1.300 gr. et, en 10 mois, de 12 kgr. Elle atteint alors, à l'âge de 8 ans, 35 kgr.

Cependant la croissance en hauteur a paru s'arrêter, et d'après les parents, l'enfant n'a pas grandi du tout dans le courant de cette année.

Aussi est-elle devenue obèse ; le tronc, les membres, la face se sont épaissis de façon parallèle et diffuse.

Durant la même période, on a constaté l'exagération du système pileux sur tout le corps : dans les 4 ou 5 mois qui ont suivi la maladie, le corps s'est couvert de duvet ; des poils très noirs sont apparus sur le dos, les membres, la lèvre supérieure ; à ce moment, pas de poils axillaires ni pubiens.

Par ailleurs, toutes les fonctions sont restées normales ; l'appétit est nettement exagéré ; pas d'albumine ni de sucre dans les urines.

L'intelligence est normale, l'enfant est plus sérieuse, plus appliquée dans son travail, moins vive et moins gaie qu'elle n'était.

Examinée en 1928 par M. Langle, elle a été soumise à une opothérapie mixte (thyroïde, ovaire, hypophyse) ; le poids a diminué, puis s'est stabilisé autour de 32 kgr. La taille reste fixe pendant toute l'année 1928, à 1 m. 20. On note en octobre 1928 une tension artérielle à 15 1/2-9. L'état général, l'hypertrichose sont sans changement.

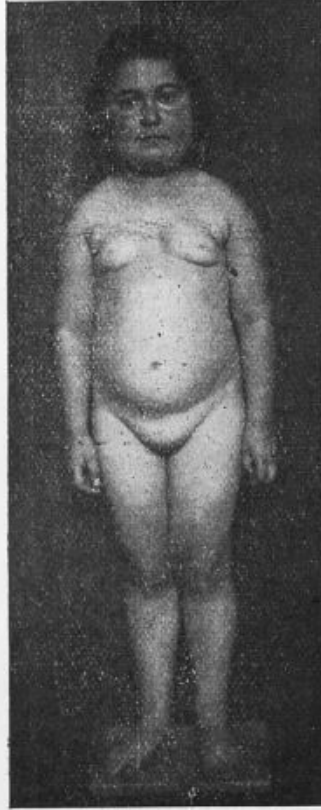
Au cours de l'année 1929, la taille s'est accrue de 2 cm., le poids s'est abaissé à 30 kgr.

Un écoulement sanguin vaginal, ressemblant à des règles, s'est produit au cours de l'année (l'enfant étant âgée de 9 ans) ; il est apparu après la 3^e séance d'une série de rayons ultra-violets. Ces règles ne se sont pas renouvelées, mais vers cette époque. des poils pubiens se sont développés.

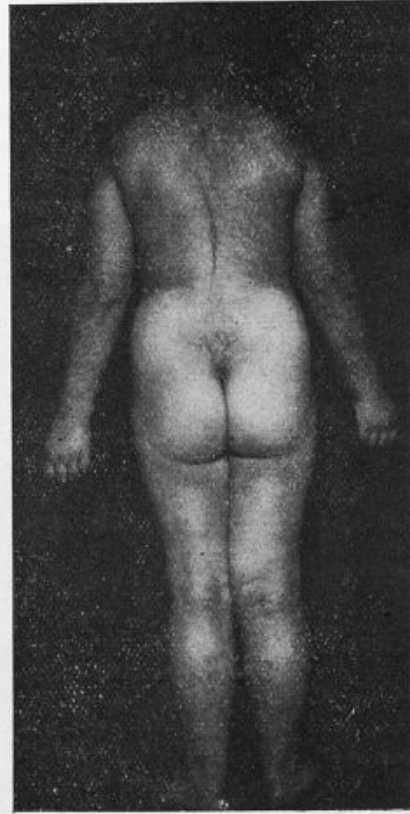
Examinée par nous en février 1930, elle présente une obésité diffuse très accentuée ; l'adipose frappe le tronc dans sa totalité, les fesses, les membres supérieurs et inférieurs. Il n'y a pas de myxœdème. Les téguments sont colorés, mais sans qu'il y ait de pigmentation pathologique. Le visage montre, outre l'infiltration graisseuse, des varicosités des pommettes ; son aspect est spécial : « plus vieux que son âge », sérieux, calme, réfléchi.

Le système pileux a un développement très excessif : duvet noir foncé au niveau de la moustache et de la barbe, cheveux descendant bas sur les joues. L'hypertrichose est encore plus marquée sur le tronc et les

membres supérieurs. Dans le dos, il y a une ligne de poils ininterrompue de la nuque au sacrum, avec un développement particulier dans les régions interscapulaire et sacrée. Il existe une toison pubienne moyennement développée. Des poils, très noirs, abondants couvrent la face postérieure des bras et des avant-bras.



S. P. État actuel.



S. P. État actuel.

L'examen viscéral est négatif; il n'y a pas de tumeur lombaire ni abdominale.

L'intelligence, qui a toujours été vive, est très au-dessus de la moyenne. L'enfant frappe surtout par son sérieux précoce, sa parole calme et réfléchie; bien qu'elle joue encore à la poupée, elle paraît bien plus âgée qu'elle n'est, et donne quant au développement intel-

lectuel, l'impression d'une enfant de 13 à 14 ans. En avance à l'école de plusieurs années, elle est toujours la première de sa classe. Son affectivité est normale; elle est un peu molle et apathique au point de vue physique; elle n'a aucune préoccupation sexuelle.

Taille 1 m. 22; envergure 1 m. 20; périmètre thoracique 67-61.

Poids 30 kgr. 100.

Pouls 104; réflexe oculocardiaque + 16 (104-88).

Tension artérielle 12-8 1/2 (Vaquez).

Métabolisme basal : 44 calories (normale à cet âge : 53 c.; diminution 16 0/0).

Glycémie 0 gr. 54 p. 4.000; cholestérinémie 1 gr. 57.

Sang : G. R. 4.120.000; G. B. 8.000; Hémoglobine 90 0/0.

Formule sanguine : Polynucléaires neutrophiles 54; éosinophile 1; moyens mononucléaires 36; grand mononucléaire 1; lymphocytes 6; formes de transition 2.

Après injection intramusculaire de 1 quart de milligramme d'adrénaline et ingestion de 100 gr. de sirop de sucre, la glycémie passe, en une demi-heure, à 1 gr. 20; pas de glycosurie. 15 minutes après l'injection, le pouls est à 104, la tension à 14-9.

Les radiographies du crâne, des poignets, des régions lombaires sont normales. Fond d'œil et champ visuel normaux.

∴

Il s'agit donc d'une *adiposité avec hypertrichose*, apparue de façon rapide, chez une petite fille de 7 ans, antérieurement normale.

Ce syndrome est actuellement bien connu; désigné par Apert sous le nom d'*hirsutisme* (1), il a été retrouvé dans une quarantaine d'observations qui présentent entre elles des similitudes étroites jusque dans des détails secondaires et constituent un ensemble pathologique d'une individualité indiscutable.

Toujours, il s'agit d'un développement très rapide du tissu adipeux chez des sujets antérieurement normaux, le plus souvent des fillettes ou des jeunes filles; ~~cette~~ obésité est diffuse. L'hypertrichose associée a aussi des caractères constants : ce sont des

(1) APERT, Dystrophies en relation avec des lésions des capsules surrénales; hirsutisme et progeria. *Bull. Soc. de Pédiatrie de Paris*, 1910, 20 déc., p. 501, et *Bull. Méd.*, 21 déc. 1910, p. 1161.

poils noirs, très fousés, à systématisation masculine, formant barbe et moustache, couvrant le tronc et les membres, généralement le pubis.

Il existe par ailleurs d'assez nombreux signes secondaires dont quelques-uns se retrouvent dans notre observation.

Ce sont en particulier les signes génitaux : une menstruation précoce, mais généralement transitoire, est souvent notée, qui, associée à la prématuration des caractères sexuels, au développement des organes génitaux externes ou de l'instinct sexuel, a fait ordinairement parler de puberté précoce. Il peut s'agir d'ailleurs de signes génitaux anormaux, hypertrophie clitoridienne par exemple ; chez la femme pubère, l'aménorrhée est la conséquence habituelle du syndrome.

Notre petite malade a ainsi présenté un écoulement sanguin vaginal, peu de temps après le développement de poils pubiens ; toutefois, il ne nous semble pas qu'il s'agisse d'une puberté, car les règles ne se sont pas reproduites, les seins ne se sont pas développés, il n'y a eu ni élévation du métabolisme basal, ni poussée de croissance, ni éveil génital.

Des modifications psychiques ont été souvent notées dans l'hirsutisme : à côté des troubles graves à type d'anxiété, de dépression ou d'agitation maniaque, il est plusieurs observations de précocité intellectuelle, en particulier, M. Apert a relaté chez un garçon de 12 ans atteint d'hirsutisme (1) une prématuration intellectuelle, accompagnée d'un sérieux précoce et d'une application qui, plus encore que l'intelligence, caractérisent précisément le développement psychique de notre petite malade.

Chez ce même garçon, M. Apert constatait un pouls et une respiration ayant la fréquence de ceux de l'adulte, un métabolisme basal à 40 calories, métabolisme d'adulte, ici trop faible de 20 p. 100, enfin une tension artérielle d'adulte à 14,5-8,5 au lieu de 10-8 environ.

Nous retrouvons chez notre sujet un métabolisme diminué à

(1) APERT, STÉVENIN et BLOCH, Hirsutisme chez un garçon de 12 ans, étude du métabolisme basal. *Soc. Méd. des Hôp. de Paris*, 1922, p. 1750.

44 calories (chiffre normal à cet âge, 53 calories); mais le pouls et la respiration sont sensiblement normaux. Enfin, notre malade a présenté au cours de son affection une hypertension artérielle modérée à 15 1/2-9.

Les autres phénomènes parfois décrits dans les observations d'hirsutisme: hypersthénie musculaire, pigmentation, vergetures, nausées, vomissements, puis troubles de l'état général n'existent pas chez notre petite malade.

Sa symptomatologie n'en est pas moins calquée sur celle d'un certain nombre de cas d'hirsutisme, et il n'est pas douteux qu'elle doit rentrer dans ce groupe; c'est pour mémoire que nous mentionnons deux diagnostics auxquels on pouvait songer: la *macrogénisotonie* des lésions épiphysaires, qui réalise de la prématuration génitale et intellectuelle mais peu d'obésité ni d'hypertrichose, et l'*obésité simple* dont on observe parfois chez l'enfant une éclosion brusque après une maladie infectieuse.

..

Le lien essentiel des observations d'hirsutisme est fait de leur étiologie: elles sont presque toutes en rapport avec des *tumeurs de la glande surrénale*; aussi les décrit-on souvent parmi les « *syndromes surréno-génitaux* » (Gallais) (1), ou encore sous le nom de virilisme surrénal.

Presque tous les cas ont évolué vers la mort en un à trois ans; dans les derniers temps de l'évolution apparaît ordinairement, outre une cachexie progressive, une tumeur lombaire ou abdominale.

Les examens anatomiques ont montré qu'il s'agissait couramment d'un épithélioma de la zone corticale de la surrénale; aussi a-t-on pu considérer que l'hirsutisme représentait le syndrome typique de la corticale surrénale, et vraisemblablement un syndrome de l'hyperactivité fonctionnelle (syndrome cortico-surrénal).

(1) GALLAIS, Le syndrome génito-surrénal. Thèse de Paris, 1912.

Cette hypothèse est confirmée par deux ordres de faits : d'une part l'existence d'hirsutisme dans des tumeurs développées dans le ligament large à partir de tissu cortico-surrénal aberrant, et guérissant après l'ablation de cette tumeur (Mauclaire) ; d'autre part, l'existence de signes voisins dans des cas où l'on constate l'hyperplasie ou l'adénomatosé de la cortico-surrénale : tels le pseudo-hermaphrodisme surrénal, ou encore les virilismes non évolutifs de la ménopause. Dans ces derniers cas s'associent parfois l'hyperglycémie ou du diabète sucré, de l'hypercholestérolémie (qui sont absents de notre observation).

Nous nous trouvons donc très vraisemblablement en présence d'un syndrome cortico-surrénal qui, à cet âge, a paru jusqu'ici être réalisé uniquement par des tumeurs : il en était ainsi dans 25 observations rapportées dans la thèse de Gallais ; 22 fois sur 23 dans la revue récente de Gross et Hühne (1).

Tous les cas suivis un temps prolongé se sont, à notre connaissance, terminés par la mort.

Chez notre malade, trois ans se sont écoulés depuis le début du syndrome, l'évolution n'en est nullement progressive, il n'existe pas d'altération de l'état général, et il semble bien s'agir de tout autre chose qu'une tumeur maligne.

Effectivement le début très brusque après une infection ourlienne rend bien vraisemblable un rapport de causalité, et seul peut être discuté le mode d'action des oreillons.

Il n'a jamais été signalé à notre connaissance de surrénalite ourlienne certaine ni d'hirsutisme post-ourlien ; toutefois dans une observation de Huber (2) un syndrome pluriglandulaire apparu après des oreillons graves comportait des éléments indiquant une atteinte surrénale (asthénie, hypertension artérielle, vergetures). Peut-être pourrait-on invoquer une hyper-

(1) GROSS (F.) et HÜHNE (Th.), Sur les tumeurs de la cortico-surrénale avec modifications morphologiques. *Arch. f. klin. Chirurgie*, t. CXLVI, 1929, p. 466.

(2) Julien HUBER, Accidents d'insuffisance pluriglandulaire apparus à la suite d'oreillons graves compliqués d'orchite unilatérale. *Soc. méd. des Hôp. de Paris*, 11-28, p. 368.



plasie surrénale consécutive à une atteinte ovarienne primitive, et analogue au virilisme de la ménopause.

∴

Ce diagnostic physio-pathologique nous a paru comporter une sanction thérapeutique : la radiothérapie surrénale.

L'opothérapie antérieurement pratiquée avait eu un effet net, quoique insuffisant, sur l'obésité, sans doute en vertu de l'action habituelle de l'extrait thyroïdien ; un léger accroissement de taille s'était produit, mais le fond du syndrome n'avait pas été modifié.

La petite malade, actuellement traitée par M. Mahar, a subi 6 séances d'irradiation sur la région surrénale, à raison de 2 par semaine (radiothérapie moyennement pénétrante, 300 R par semaine sur chaque région surrénale).

Le poids, la taille, la tension artérielle sont sans changement.

Par contre l'hypertrichose a rétrogradé : dès la 2^e séance, les poils de la moustache sont tombés et ont à l'heure actuelle presque complètement disparu. Les poils de la barbe sont tombés en grande partie. Sur les membres supérieurs, les poils sont moins nombreux (l'enfant en a remarqué la chute au cours de sa toilette) et la teinte des poils est plus claire. Les poils des doigts sont tombés ; sur le tronc ils sont également moins nombreux.

Par ailleurs, les parents déclarent que l'enfant est plus vive, plus agile et plus active.

La thérapeutique n'a semblé jusqu'ici que de peu d'action dans l'hirsutisme surrénal ; trois guérisons chirurgicales en ont été rapportées ; Bertolotti (cité par Pende) (1) a observé cependant un cas de disparition de l'hypertrichose après radiothérapie surrénale chez une petite fille ; la pilosité du crâne, des aisselles et du pubis restait non modifiée.

(1) N. PENDE, Les syndromes surrénaux. Rapport au XXX^e Congrès de la Société italienne de médecine int. Milan, octobre 1924. *Revue française d'Endocrinologie*, III, 1925, n° 1, p. 9.

∴

En résumé, nous avons observé, chez une fillette de 7 ans, un hirsutisme réalisant très exactement le syndrome endocrinien des tumeurs malignes de la corticalité surrénale. Apparue ici au décours d'une infection ourlienne, évoluant déjà depuis 3 ans sans signe d'altération générale ni de tumeur lombaire, ce syndrome paraît lié à une simple hyperplasie cortico-surrénale.

L'hypertrichose a été modifiée par un traitement radiothérapique; cet essai, s'il est confirmé par l'évolution ultérieure, pourrait être étendu aux virilismes acquis de l'adulte.

M. J. COMBY signale un cas des plus intéressants rapporté dans *La Semana Médica* de Buenos-Aires (21 novembre 1929), par le docteur José Maria MACERA: *Tumor de la cortical suprarrenal (cortico suprarrenoma maligno) en un niño de 3½ meses, hirsutismo*. L'enfant, entré à l'hôpital le 11 janvier 1929, mourut le 2 février dans les convulsions. Il y avait six mois qu'on s'était aperçu du gonflement du ventre, surtout à droite. Le foie était refoulé en haut par une énorme tumeur. En même temps le petit garçon offrait les apparences d'une virilité prématurée: hirsutisme général, moustaches, poils au pubis, organes génitaux volumineux, voix d'homme, etc. Bordet-Wassermann négatif. Parents sains.

L'autopsie a montré une tumeur pesant 1.450 grammes remplaçant la capsule surrénale droite et le rein. Elle était rétropéritonéale et avait envoyé des métastases dans le foie et dans les poumons. L'examen histologique a montré des cellules en activité d'un surrénome des plus malins.

Un cas d'acrodynie infantile.

Par MM. P. NOBÉCOURT et M. KAPLAN.

OBSERVATION (B. 3505). — Fille née le 8 avril 1928, à terme, après un accouchement un peu long ayant nécessité une injection d'extrait

hypophysaire. Poids à la naissance : 4 kg. Nourrie exclusivement au sein jusqu'à l'âge de 9 mois ; elle pesait à cette époque 8 kg. 100. On ajoute alors à son alimentation des bouillies, de la farine lactée, puis, à partir de l'âge d'un an, des purées, des œufs. Sevrée complètement à 14 mois.

La 1^{re} dent apparaît à 8 mois. A un an, elle a déjà 8 dents. Elle commence à parler un peu à cet âge et fait ses premiers pas. A 14 mois, elle marche très bien et seule.

Elle n'a jusqu'alors présenté aucune maladie importante.

Le père et la mère de l'enfant sont bien portants. Ils ont trois autres enfants de 8 ans, 6 ans et 4 ans et demi, également bien portants. La mère a de plus fait trois fausses couches.

C'est vers l'âge de 16 mois que sont apparus les premières manifestations de la maladie actuelle.

L'enfant présente d'abord une éruption boutonneuse sur tout le corps, prédominant au niveau de la face, des mains et des pieds. Puis bientôt on remarque des troubles psychiques portant surtout sur l'affectivité : l'enfant, jusqu'alors gaie et vive, devient grognon, triste, pleure presque toute la journée ; elle ne parle plus et ne s'intéresse plus à aucun jeu. Tandis que, jusqu'alors, elle passait de bonnes nuits, elle reste maintenant sans cesse éveillée. Elle n'est pas agitée, mais elle pleure.

L'appétit devient capricieux. L'enfant est très constipée. Elle commence à maigrir.

Peu de temps après, un jour qu'on veut la lever après son repas de midi, on constate qu'elle ne tient plus sur ses jambes. Dans la matinée, elle avait encore marché seule. Ce trouble apparu brusquement va ensuite croissant. Bientôt l'enfant ne peut plus se tenir assise dans son lit. La tête à son tour ne se tient plus d'aplomb : elle devient bal-lante.

Et l'enfant reste maintenant toute la journée entièrement pliée en deux, la tête entre les jambes.

On note encore des sueurs extrêmement abondantes, aussi bien diurnes que nocturnes ; il faut changer le linge de l'enfant à plusieurs reprises dans les 24 heures.

Le médecin traitant avait porté à cette époque le diagnostic de rachitisme, prescrit de l'opocalcium irradié, puis des séances de rayons U. V., qui furent faites, en septembre et octobre 1929, au nombre de 12.

Ce traitement est suivi d'une amélioration très sensible. L'insomnie a presque disparu. L'enfant redevient plus gaie, s'intéresse à ce qui se passe autour d'elle, recommence à jouer.

Elle peut s'asseoir seule dans son lit, mais ne marche toujours pas.

L'appétit cependant reste médiocre et il n'y a aucune reprise du poids. Cette amélioration est du reste assez passagère et, petit à petit, les troubles antérieurs réapparaissent. L'amaigrissement reprend.

L'enfant est alors amenée à l'hôpital des Enfants-Malades et entre à la salle Parrot le 2 décembre 1929. Il faut noter enfin la veille de son entrée la chute de la dent canine supérieure droite.

A son entrée l'enfant, âgée de 20 mois, mesure 70 cm. et pèse 8 kgr. 920.

Il existe des signes très frustes de rachitisme : léger chapelet costal, très léger bourrelet sus-malléolaire. La fontanelle est soudée.

Sur les téguments on constate une éruption de papules prurigineuses. Il y a des ganglions dans les régions inguinales. L'hypotonie musculaire est très nette et même considérable. La malade ne se tient pas assise. Les membres sont flasques et peuvent prendre des attitudes anormales (membre de polichinelle). Les reflexes tendineux sont normaux.

L'examen viscéral ne montre rien de particulier. La cuti-réaction à la tuberculose faite le 15 décembre est négative, ainsi que la réaction de Wassermann faite le 10 avec le sang de la malade et également avec le sang de son père.

L'enfant est mise à un régime mixte (bouillies, purées, jus de viande, confitures; bouillon de légumes) qu'on élargit par la suite. On lui donne de l'ergostérine irradiée et on lui fait des frictions mercurielles. L'état d'hypotonie persiste. L'enfant continue à maigrir. La température présente des crochets fébriles, paraissant liés à de la rhino-pharyngite.

L'enfant sort de l'hôpital le 5 janvier 1930. Elle pèse 7 kgr. 900. Elle est ramenée de nouveau le 10 février. Pendant son séjour chez ses parents elle a d'abord pris du poids, puis a de nouveau maigri et pèse maintenant 8 kgr. 450 ; elle présente presque constamment de la fièvre à 38°-39°. Elle est âgée maintenant de 22 mois.

A l'examen, lors de sa 2^e entrée, on constate un amaigrissement très marqué ; la peau se plisse, les chairs sont flasques. L'enfant est abattue, mange peu et dort mal. Elle présente toujours des signes de rachitisme léger. L'enfant devrait avoir 20 dents, mais les deux canines supérieures et la prémolaire gauche supérieure sont tombées.

L'hypotonie musculaire est toujours considérable, néanmoins l'enfant se tient assise, ce qu'elle ne pouvait faire lors de son 1^{er} séjour ; mais il existe dans cette position assise une inclinaison du tronc en avant et une ensellure lombaire très marquées.

On constate, dans la région inguinale de chaque côté, des ganglions de la grosseur d'une petite amande, roulant sous le doigt, sans périadénite, non douloureux, de consistance normale.

Il faut noter également un léger prolapsus rectal, s'extériorisant à la défécation, déjà constaté lors du premier séjour, mais plus accentué actuellement.

Sur le visage et la paroi abdominale existent plusieurs petits abcès sous-cutanés qui sont incisés et qui dès lors s'achèment rapidement vers la guérison.

Mais ce qui frappe surtout, c'est l'existence d'un gonflement des extrémités, surtout marqué au niveau des doigts et des orteils, sans œdème véritable, en particulier sans godet à la pression digitale. De plus, les téguments sont rouges et légèrement cyanosés. Au palper, les extrémités sont froides. La peau qui les recouvre est le siège d'altérations. On note la présence de petites suppurations cutanées, dont certaines sont recouvertes de croûtes, notamment au poignet gauche et au pied droit. On remarque de plus de petites zones de desquamation fine. Les extrémités ne semblent pas être douloureuses.

Les téguments de l'extrémité du nez présentent également une teinte rouge violacée et sont froids au toucher.

On note l'existence d'une tachycardie permanente vers 160. Il ne nous a pas été possible à cause de l'indocilité de la petite malade, de prendre la tension artérielle. Le reste de l'examen viscéral est négatif. La cuti-réaction à la tuberculine, faite le 12 février est légèrement positive.

L'examen électrique des muscles pratiqué le 14 février par le D^r Duhem ne montre pas de troubles des réactions électriques ni au faradique ni au galvanique.

L'étude de la formule sanguine, faite le 17 février, montre une anémie légère et une leucocytose modérée (11360) avec mononucléose (50 p. 100). On commence le 18 février un traitement par les rayons ultra-violet.

Le 24 février apparaît au niveau du petit orteil droit une plaque violette, très froide, paraissant insensible et faisant craindre l'imminence d'une gangrène. On essaye vainement de mesurer les oscillations au niveau de la cheville. On fait alors une série de 8 injections d'acétylcholine de 3 cgr., en même temps que des séances d'air chaud. Les phénomènes s'amendent en quelques jours.

L'enfant fait, à de nombreuses reprises, des crochets fébriles qui paraissent liés à l'infection du rhino-pharynx. Elle maigrit encore. Par contre on note, à la date du 10 mars, après 4 séances de rayons U. V., une amélioration notable : l'hypotonie est moins marquée, la cyanose et le gonflement des extrémités ont beaucoup diminué, les injections cutanées ont disparu. Le pouls bat toujours à 160.

Il s'agit, en résumé, d'une observation d'acrodyne apparue à

l'âge de 16 mois chez une enfant jusque-là bien portante. L'association de troubles psychiques, d'hypotonie, de sueurs, de tachycardie, de cyanose et de gonflement des extrémités avec menace de gangrène nous semble absolument typique et aucun autre diagnostic ne nous paraît pouvoir être discuté. Nous voudrions cependant insister sur les quelques points particuliers de notre observation.

C'est tout d'abord la grande intensité de l'hypotonie musculaire qui a été, avec les troubles psychiques, pendant plusieurs mois l'unique symptôme important et qui reste jusqu'à maintenant le symptôme dominant. Cette hypotonie ne s'accompagne d'aucune modification des réflexes ni des réactions électriques.

C'est ensuite l'apparition très tardive, alors que la maladie évoluait déjà depuis près de 6 mois, des phénomènes morbides au niveau des extrémités. L'absence de ces phénomènes a empêché de poser le diagnostic exact lors du premier séjour de la malade à l'hôpital. Notons d'ailleurs qu'à aucun moment les extrémités gonflées et cyanosées ne paraissent avoir été douloureuses, ce qui est une contradiction avec le nom même donné à la maladie.

Signalons enfin la menace des phénomènes gangréneux au niveau d'un orteil, contre laquelle les injections d'acétylcholine paraissent avoir eu un effet heureux. Ce fait est à rapprocher de celui rapporté tout récemment ici même par MM. Lelong et Odinet.

Larges placards multiples de gangrène cutanée au décours d'une varicelle.

Par MM. APERT et GOLDBERG.

Le garçon de 5 ans que nous vous présentons a été amené à l'hôpital, le 9 mars, parce que de larges plaques de gangrène sèche, noires comme de la truffe, lui sont survenues aux deux genoux, au flanc droit et à la partie latérale de chacune des deux fesses (fig. 1 et 2).

Au genou droit, la plaque large comme la paume de main de l'en-

fant est circulaire, nettement limitée par le rebord saillant et irrégulier de la peau saine, où une série de petits phlyctènes commencent à apparaître. La peau saine est fortement congestionnée alentour de la plaque et la rougeur s'éteint à la périphérie en passant par une teinte hémorragique jaune chamois.

La plaque du genou gauche est plus petite et quadrangulaire, allongée transversalement et auréolée comme la précédente de rouge, puis de jaune chamois.

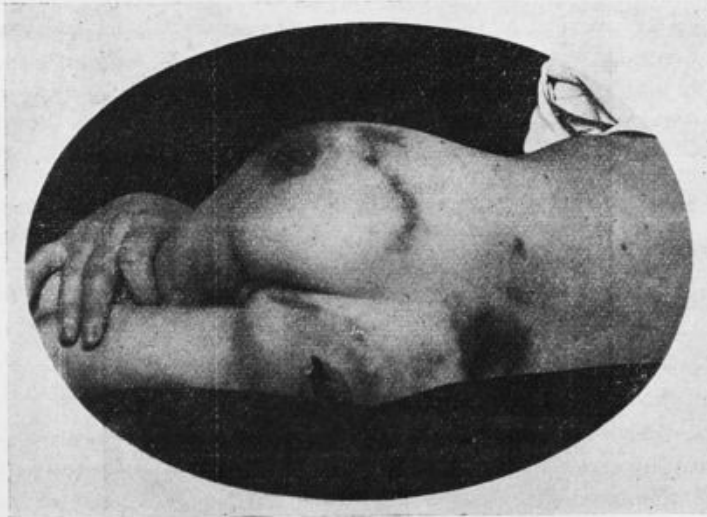


FIG. 1.

Aux fesses, existent de chaque côté des placards congestifs et hémorragiques étendus avec zone de mortification plus superficielle et relativement plus limitée qu'aux genoux. A droite, sur la plaque, phlyctène qui s'est rompue du fait du décubitus, ce qui explique l'apparence qu'on voit sur la photographie (fig. 2).

Il y a en outre d'une part, quelques petits placards ou traînées hémorragiques violacées dans le dos ainsi qu'au pied droit à la racine des derniers orteils, d'autre part des traces jaune chamois d'ecchymoses plus anciennes à la face postéro-externe des bras.

Muqueuses indemnes.

La mère raconte que les placards gangréneux ont évolué de la façon suivante :

Le 6 mars, 3 jours par conséquent avant l'entrée à l'hôpital, les

lésions ont apparu sous forme de larges plaques très saillantes et très dures, violacées au centre, rouge vif à la périphérie, très chaudes et très douloureuses. En quelques heures, la partie centrale a noirci tandis que la périphérie pâlisait et laissait la coloration chamois. Au bras où les plaques étaient moins étendues, moins saillantes, moins violacées et seulement rouges, une teinte chamois a seule persisté au niveau des placards congestifs.

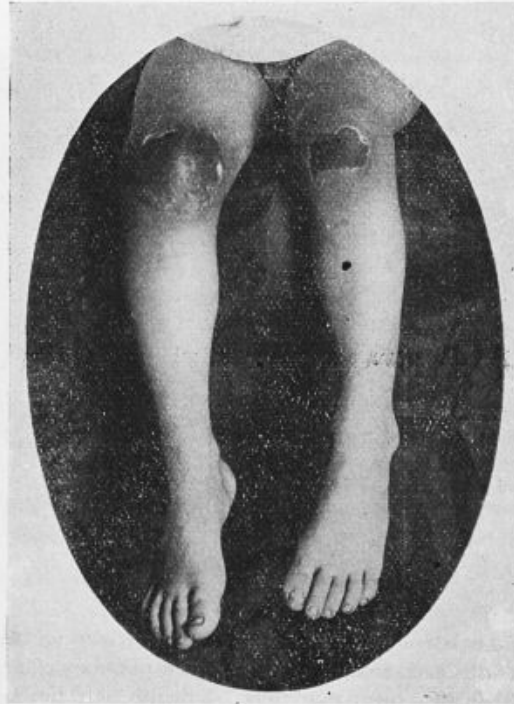


FIG. 2.

L'état général était resté bon, *pas de fièvre*; saignement de nez facilement arrêté le jour de l'apparition des plaques; aucune autre hémorragie. A l'entrée à l'hôpital, température 38° qui tombe dès le lendemain matin à 37°; bon état général; langue à peine blanche, rate non perceptible, ganglions inguinaux insignifiants. Examen du sang: R. 3.910.000; B. 25.900; Poly: 74 p. 100; Mono: 23; Grands mono: 4; Eosino: 2; temps de saignement: 2 m.; temps

de coagulation : début 8 m., total 10 m. ; pas de coagulation plasmatique.

Donc, sang à peu près normal.

Enfant ayant du reste bonne apparence, une adiposité satisfaisante, un développement physique et psychique en rapport avec son âge, aucun stigmate d'hérédité vicieuse, 4 frères et sœurs bien portants, 4 autres morts dans les premiers mois de gastro-entérite avec convulsions terminales ; à noter toutefois une fausse couche de trois mois ; Wassermann négatif.

Père et mère bien portants. L'enfant lui-même n'a jamais été malade. L'étiologie aurait été complètement négative si en examinant l'enfant nous n'avions noté la présence ici et là sur le tronc de petites dépressions circulaires à fond irrégulier et à bordure rosée ayant tout à fait l'aspect de cicatrices récentes de varicelle, et la mère nous a confirmé que l'enfant a eu 12 jours auparavant une éruption de vésicules disséminées sur tout le corps à contenu clair comme de l'eau. Un médecin a parlé de varicelle. Pour moi, le diagnostic rétrospectif de varicelle ne fait aucun doute en raison de l'apparence des cicatrices.

Y a-t-il un rapport entre cette varicelle et l'apparition des placards gangréneux ? C'est difficile à affirmer, on ne trouve toutefois aucune autre étiologie. Je n'ai jamais vu pour ma part de telles lésions à la suite d'une varicelle ; la varicelle hémorragique est rare ; quant à la varicelle gangréneuse, elle est tout autre chose puisque ce sont les vésicules elles-mêmes qui prennent le caractère gangréneux. Elle ne se voit du reste guère que chez des sujets à état général déplorable. Ici, au contraire, l'état général est parfait, et la guérison ne semble qu'une question d'évolution locale des lésions par chute des eschares et cicatrisation. En raison de la coexistence de l'épistaxis, et de taches uniquement ecchymotiques ainsi que de quelques rares pétéchies, il faut admettre qu'il s'agit de purpura gangréneux dans la convalescence d'une varicelle.

Discussion. — M. HALLÉ. Le remarquable cas de gangrène au décours de la varicelle que nous présente M. Apert me paraît un type tout à fait spécial des accidents gangréneux de cette maladie.

Voici comment je crois qu'on peut classer les accidents gan-

gréneux de la varicelle. Il y a d'abord la *varicella gangrenosa*, bien décrite dans certains traités, où l'on voit un certain nombre des éléments de varicelle prendre l'aspect d'une escarre noire et sèche, transformation gangréneuse sur place de l'élément. Ces plaques ne deviennent pas généralement très étendues, elles n'ont pas de tendance à s'étendre au loin. Généralement, l'enfant succombe d'infection générale.

A côté de la varicelle gangréneuse, il y a les phlegmons gangréneux et gazeux, à pus fétide, ayant pour point de départ une bulle de varicelle. Ce sont des phlegmons liés à l'infection de la bulle de varicelle par les germes anaérobies, soit à l'état pur, soit associés à des pyogènes aérobies de la plus banale des suppurations. Personnellement, j'ai publié autrefois à cette société une observation où le phlegmon gazeux parti d'une bulle de la vulve fut le point de départ d'un phlegmon gazeux et gangréneux qui disséqua tout le triangle de Scarpa, gagna le dos et l'épaule du côté opposé à la lésion. On retrouvait à la limite d'extension de l'abcès, les germes pathogènes anaérobies du vagin, que j'avais décrits précédemment dans ma thèse.

Enfin, la malade de cette présentation paraît être un cas tout à fait spécial. Ici, la gangrène ne paraît avoir aucun rapport avec les éléments de varicelle. Ces énormes plaques rappellent plutôt de vastes plaques purpuriques amenant une gangrène de la peau. Je n'ai jamais encore observé de faits analogues dans la varicelle et n'en connais pas la description.

M. GUILLEMOT fait observer qu'à l'autopsie des enfants morts avec des éléments gangréneux de varicelle, on trouve ordinairement des adénopathies bacillaires volumineuses du médiastin. Ces formes gangréneuses paraissent l'apanage des petits bacillaires.

M. HALLÉ a observé le même phénomène, mais ne le croit pas constant.

Quatre cas curieux de scoliose congénitale.

Par M. C. ROEDERER.

Quand nous avons été chargés, M. Mouchet et moi, de faire un rapport sur la « Scoliose congénitale » au Congrès des Pédiatres de langue française, en 1922, ces scoliozes paraissaient encore une rareté.

Les progrès de la radiographie et l'usage, qui est devenu général, de faire vérifier par un cliché beaucoup de déformations vertébrales, ont montré la part très importante qu'il fallait faire à cette classe de scoliozes. Plus généralement, les observations d'anomalies vertébrales sont devenues d'une si grande banalité qu'on ose à peine les publier.

Faisant un article pour le *Paris médical*, en juillet dernier, avec Dijonneau, de Bordeaux, et voulant ne retenir qu'un exemple de chaque catégorie, nous ne savions lesquels choisir, tant nos dossiers regorgeaient d'observations.

Aussi bien, si je me permets de vous présenter quelques cas, c'est qu'on peut en déduire certains caractères communs à quelques-unes d'entre elles qu'il n'est pas inutile de connaître.

Tout d'abord, c'est l'apparition d'apparence tardive de certaines de ces scoliozes congénitales. L'anomalie n'a pas encore produit son effet sur la statique de l'enfant jusqu'aux environs de la 4^e ou 5^e année. Quand elle se montre, on doute qu'on ait affaire à une anomalie.

Il y a bien des années, j'avais eu l'occasion de voir un garçon de 7 à 8 ans qui avait fait une chute grave. Une scoliose lombaire s'était développée très rapidement que l'on put croire consécutive au traumatisme. Hallopeau qui l'avait vu avant moi pensait à un syndrome de Kumell-Verneuil. Or, ce syndrome est exceptionnel, sinon inconnu chez l'enfant et la suite des événements me montra qu'il s'agissait d'une anomalie de la 1^{re} sacrée et d'une scoliose banale. Le traumatisme en déterminant un glissement ou une entorse avait peut-être contribué à la perte d'équilibre.

Un fait du même ordre est plus récent :

Un enfant de 9 ans m'a été présenté il y a peu de semaines, avec une telle translation latérale et une scoliose lombaire si marquée, que j'ai cru d'abord avoir affaire à un mal de Pott ; mais l'absence absolue de symptômes généraux, de douleur, de contracture, ne plaidaient pas en cette faveur. Néanmoins, une première radiographie fort mauvaise, dans laquelle la région était voilée par des matières et des gaz, laissait subsister un doute.

Une radiographie suffisante (que voici) figure 1 montre qu'il s'agit d'une anomalie imposante du sacrum avec dislocation du 1^{er} arc sacré, lombalisation de la 1^{re} sacrée, et peut-être de la 2^e, obliquité du seuil du sacrum qui explique le déjètement et peut-être la bascule de la 5^e vertèbre lombaire.

Il est étrange que l'enfant, jusqu'à 8 ans, n'ait pas ressenti dans sa statique les effets de ces anomalies. Les parents, très soigneux, et qui présentèrent leur enfant à des médecins distingués, sont absolument affirmatifs sur ce point.

Un 2^e point, que je crois d'importance, c'est la rapidité de développement de la plupart de ces scoliozes congénitales dues à des anomalies lombaires. Cela est vrai même pour les anomalies haut situées, ou de la région dorso-lombaire. Cela est vrai surtout pour la scoliose due aux anomalies de la 1^{re} sacrée, celle qui donne, en général, une forte courbure lombaire avec énorme rotation, surmontée d'une grave courbure dorsale qui, quelquefois, prend le pas sur la 1^{re}.

Je pourrais apporter à l'appui de ces dires de très nombreux clichés.

Si nous voulons une explication, je pense qu'on la trouvera dans le fait de la bascule du bassin qui s'opère au cours de la fin de la petite enfance. Jusqu'à ce stade, le dos est plat. Il n'y a point de lordose lombaire. Le déséquilibre doit être précipité au moment où se produit cette première transformation.

Cette cause de déséquilibre, nous allons la retrouver plus tard, d'ailleurs, quand — chez la fille particulièrement — au moment de la puberté, le bassin se développe, s'élargit et bascule. C'est

la seconde période dangereuse pour la précipitation des scolioses.

Ceci n'amène à penser que dans beaucoup de scolioses qui paraissent d'origine dorsale, alors qu'on ne trouve pas d'anomalie dans cette région, l'origine est lombaire.

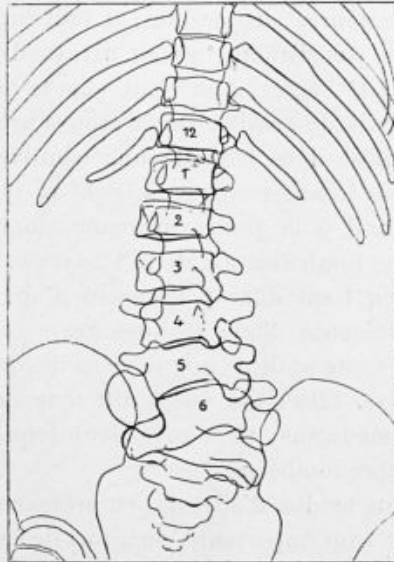


FIG. 1. — Lombalisation de la 1^{re} vertèbre sacrée. Anomalie de la 5^e vertèbre lombaire et de la base de la 2^e vertèbre sacrée. Développement très rapide de la scoliose dépistée après un trauma. Un glissement a dû se produire et la contraction musculaire avoir un effet de déséquilibre.

Dans maintes circonstances où la radiographie du dos ne me montrait pas d'anomalie dans des scolioses un peu accentuées, la radiographie de la région lombaire ou sacrée me prouva qu'on avait cependant affaire à une malformation.

Ceci n'a pas qu'un simple intérêt théorique.

En effet, si j'ai pu montrer par de nombreux faits que la scoliose par hémivertèbre isolée, même placée en bas de la pile, n'a pas de grosses conséquences, j'entends parler de celles incluses entre les dernières dorsales ou les vertèbres lombaires,

par contre, ces scolioses dues à des anomalies des dernières lombaires ou des vertèbres sacrées sont des scolioses graves dont le pronostic doit être tout à fait réservé. Il faut donc les avoir dépistées pour connaître leur avenir. Ceci, d'ailleurs, n'est pas nouveau.

Même, si l'on trouve des anomalies qui expliquent la scoliose, au niveau des vertèbres sus-jacentes, il faut encore rechercher si l'on ne trouve pas d'anomalies au niveau de la 5^e vertèbre lombaire ou de la 1^{re} sacrée, d'où vient — je le répète — un des principaux éléments de gravité. On en trouve presque toujours.

Voici une scoliose dans laquelle une héli-vertèbre incluse entre les vertèbres lombaires, une autre héli-vertèbre dorsale, un puzzle vertébral à la partie moyenne, sont accompagnés également par une lombalisation de la 1^{re} sacrée.

Tant qu'on s'en tient donc à l'examen d'une simple région vertébrale, en présence d'une scoliose grave, on n'a pas fait tout son devoir. Cette scoliose que je viens de vous montrer est fort démonstrative. Elle a été vue à différentes reprises par de très nombreux médecins. Ils s'en étaient tenu à la présence d'une demi-vertèbre lombaire.

Dès l'âge le plus tendre, d'ailleurs, en présence d'une scoliose qui ne paraît pas trop importante, on a tort de ne pas faire faire des radiographies et multiples.

Voici une véritable monstruosité vertébrale qui jusqu'à l'âge de 4 ans n'avait pas donné lieu à une très grosse déformation dorsale mais qui s'est développée ensuite très rapidement, figure 2.

Pour me résumer : j'ai cru utile, avec preuves choisies à l'appui, mais que j'aurais pu multiplier, de vous montrer :

1^o L'apparition d'apparence tardive de certaines de ces scolioses dues à des anomalies vertébrales, lombo-sacrées et lombaires ;

2^o La constitution extrêmement rapide de certaines d'entre elles, telle que le diagnostic en est parfois très laborieux ;

3^o La fréquence extrême des déviations de la 5^e lombaire et l'obligation de les rechercher même quand on a trouvé une

une autre explication pathogénique — vertèbre en coin dans une autre région vertébrale ;

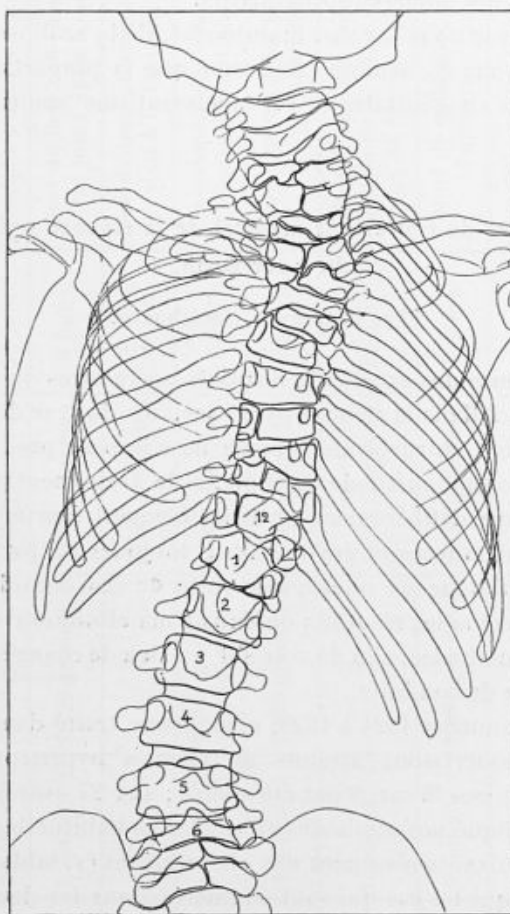


FIG. 2. — Lombalisation de la 1^{re} vertèbre sacrée spina-bifida de la 1^{re} et de la 2^e vertèbres lombaires et de quelques vertèbres dorsales. Puzzle des 11^e et 12^e vertèbres dorsales et des dernières cervicales.

4° La gravité de ces scoliozes par déformation de la 5^e vertèbre lombaire ou de la 1^{re} sacrée (mais cela n'est pas une notion nouvelle).

Enfin, j'attire l'attention sur l'obligation de faire, autour de de la 4^e année, des examens radiologiques multiples et de ne pas s'en tenir à des clichés approximatifs.

Tout ce que nous savons, maintenant, de la scoliose contrôlée par les rayons X, semble confirmer que la plupart d'entre les graves sont congénitales et reconnaissent une anomalie à leur base.

Résultats du traitement médical de la sténose pylorique du nourrisson.

Par P. ROHMER, Strasbourg.

En présence des excellents résultats opératoires qu'on obtient actuellement dans la sténose pylorique, on doit se demander si l'intervention chirurgicale précoce ne s'impose pas, dans cette maladie, comme méthode de choix, si le traitement médical ne doit pas être délibérément et définitivement écarté, au moins dans les cas moyens et graves. Ayant toujours été partisan de ce dernier, j'ai donc été amené, à la suite de ces considérations, à passer en revue les résultats obtenus à ma clinique avec chacune des deux méthodes, afin de voir s'il y a lieu de changer à l'avenir notre ligne de conduite.

Dans les années 1921 à 1929, nous avons traité dans mon service 36 nourrissons atteints de sténose hypertrophique du pylore. Sur ces 36 cas, 9 ont été opérés ; aux 27 autres cas, nous avons appliqué nos méthodes alimentaires habituelles. Les deux tableaux suivants résument nos observations (v. tableaux 1 et 2).

On voit que les cas qui sont énumérés dans les deux tableaux sont comparables les uns aux autres. Les enfants arrivent généralement très tard dans notre traitement, déjà amaigris et affaiblis par plusieurs semaines de vomissements ; les poids d'admission en disent assez long !

Pour ce qui concerne les cas opérés, deux d'entre eux nous ont été seulement amenés après l'opération, à des fins de réalimentation appropriée. Quant aux autres, aucune indication spéciale

TABLEAU I (Cas opérés).

N°	ANNÉE	Début de la maladie.	Durée de la maladie avant l'admission.	Poids de naissance.	Poids à l'admission.	Opéré combien de jours après l'admission.	ÉVOLUTION ULTÉRIEURE
1	1922	3 ^e semaine.	2 semaines.	3.750 grammes.	3.200 grammes.	10 jours.	Cessation prompte des vomissements
2	1923	4 ^e semaine.	3 semaines.	2.750 grammes.	2.790 grammes.	9 jours.	Mort de broncho-pneumonie deux jours après l'opération.
3	1925	?	?	?	3.440 grammes.	?	A été seulement amené après l'opération à la clinique infantile.
4	1925	2 ^e semaine.	4 semaines.	4.000 grammes environ.	3.000 grammes.	4 jours.	Vomissements cessent deux jours après l'opération. Guérison.
5	1926	3 ^e semaine.	1 semaine.	2.950 grammes.	2.980 grammes.	9 jours.	Arrêt prompt des vomissements. Guérison.
6	1928	4 ^e semaine.	3 semaines 1/2.	?	3.700 grammes.	12 jours.	Arrêt prompt des vomissements. Infection de la plaie opératoire (cinq jours de fièvre). Guérison.
7	1928	3 ^e semaine.	6 semaines.	2.480 grammes.	2.220 grammes.	3 jours.	Mort de collapsus, la nuit après l'opération (athrepsie).
8	1929	3 ^e jour.	5 semaines.	2.700 grammes.	3.350 grammes.	6 jours.	L'enfant vomit encore cinq jours après l'opération. Le 9 ^e jour broncho-pneumonie. Guérison.
9	1929	2 ^e semaine.	?	3.200 grammes.	3.000 grammes.	?	Transféré de la clinique chirurgicale après l'opération. Arrêt net des vomissements. Guérison.

TABIEAU II (Cas non opérés).

N°	ANNÉE	Début de la maladie.	Durée de la maladie avant l'admission.	Poids de naissance.	Poids à l'admission.	Durée du traitement à la Clinique.	OBSERVATIONS
1	1921	2 ^e semaine.	2 semaines.	3.150 grammes.	2.680 grammes.	25 jours.	Guéri.
2	1922	4 ^e semaine.	1 semaine.	3.050 grammes.	2.900 grammes.	48 jours.	A fait pendant ce traitement une broncho-pneumonie de 8 jours. Guérison.
3	1922	Depuis la naissance.	2 mois.	?	3.470 grammes.	4 semaines.	Guérison.
4	1923	5 ^e semaine.	2 semaines.	?	3.250 grammes.	40 jours.	Guérison.
5	1924	4 ^e semaine.	21 jours.	3.700 grammes.	3.800 grammes.	2 semaines.	Accès cholérique grave au moment de la réalimentation. Guérison.
6	1925	2 ^e semaine.	3 semaines.	?	3.060 grammes.	55 jours.	Guérison.
7	1925	6 ^e semaine.	1 semaine.	3.900 grammes.	3.570 grammes.	3 mois.	Guérison.
8	1925	3 ^e semaine.	1 semaine.	3.870 grammes.	2.970 grammes.	11 jours.	Cas bénin. Guérison.
9	1925	3 ^e semaine.	3 mois.	?	3.000 grammes.		Cas admis à la fin de la maladie. Guérison.
10	1925	4 ^e semaine.	1 semaine.	4.000 grammes.	4.450 grammes.	53 jours.	Traitement interrompu pendant 20 jours. Réadmission. Guérison.

N°	ANNÉE	Début de la maladie.	Durée de la maladie avant l'admission.	Poids de naissance.	Poids à l'admission.	Durée du traitement à la Clinique.	OBSERVATIONS
41	1925	3 ^e semaine.	?	?	2.770 grammes.	61 jours.	Guérison.
42	1925	4 ^e semaine.	4 semaine.	3.750 grammes.	2.980 grammes.	43 jours.	Admis et traité pour athrepsie. Le diagnostic n'a été fait que vers la fin. Mort.
43	1926	4 ^e semaine.	40 jours.	?	2.730 grammes.	5 jours.	Admis et traité pour athrepsie. Mort. Sténose pylorique trouvée à l'autopsie.
44	1926	7 ^e semaine.	2 semaines.	?	4.340 grammes.	40 jours.	L'enfant reste au sein. On complète avec du lait albumineux concentré et des lavements. Le sein est conservé à l'enfant. Guérison.
45	1927	?	?	?	3.380 grammes.	20 jours.	Vomissements nettement améliorés par la suppression du sein. Guérison.
46	1927	3 ^e semaine.	2 à 3 semaines.	3.950 grammes.	3.460 grammes.	25 jours.	Guérison.
47	1927	5 ^e semaine.	1 semaine.	?	3.900 grammes.	20 jours.	Guérison.
48	1927	6 ^e semaine.	2 semaines 1/2.	?	2.640 grammes.	?	Admission vers la fin de la maladie. Guérison.
49	1927	2 ^e semaine.	4 semaines.	?	3.390 grammes.	4 mois.	Cas très grave. Guérison.

N°	ANNÉE	Début de la maladie.	Durée de la maladie avant l'admission.	Poids de naissance.	Poids à l'admission.	Durée du traitement à la Clinique.	OBSERVATIONS
20	1927	3 ^e semaine.	5 semaines.	3.600 grammes.	4.250 grammes.	?	L'enfant quitte après 40 jours pour être allaité au sein à la maison. Guérison.
21	1927	5 ^e semaine.	4 jours.	?	3.330 grammes.	quelques semaines.	Cas bénin. Guérison.
22	1928	6 ^e semaine (environ).	4 semaines	?	3.920 grammes.	2 semaines.	Arrivé vers la fin de la maladie, alimenté au biberon. Guérison.
23	1928	3 ^e semaine.	quelques jours.	3 600 grammes.	4.030 grammes.	3 sem. à la clin. 8 sem. de trait. en polyclinique	Guérison.
24	1928	6 ^e semaine.	1 semaine.	3.500 grammes.	3.170 grammes.	7 semaines.	Quitte amélioré, mais avant la guérison complète.
25	1929	3 ^e semaine.	2 semaines 1/2.	3.230 grammes.	3.210 grammes.	35 jours.	Guérison.
26	1929	4 ^e semaine.	10 jours.	?	3.130 grammes.	4 mois.	Guérison.
27	1929	4 ^e semaine.	1 semaine.	3.200 grammes.	2.870 grammes.	20 jours.	Après la guérison, l'enfant prend au service une coqueluche, meurt après la disparition complète des phénomènes pyloriques d'une invagination intestinale.

ne les désignait pour l'opération ; nous les avons uniquement choisis pour comparer les deux méthodes de traitement. Deux des enfants sont morts à la suite de l'opération. L'un (7) nous avait été apporté dans un état désespéré ; il n'aurait probablement pas pu être sauvé par aucun moyen. L'autre cas, par contre (2), ne présentait qu'une hypothrepsie du premier degré ; sa mort doit selon toute probabilité être attribuée à l'intervention chirurgicale.

Chez les autres enfants, l'opération a eu le succès prompt que l'on connaît : suppression nette des vomissements, possibilité de rédimenter dès le lendemain de l'opération ; reprise prompte de l'augmentation du poids. Dans un cas cependant (4) les vomissements n'ont disparu que 2 jours après l'opération ; dans un autre (6) il y eut une infection de la plaie opératoire, qui, du reste, n'entrava pas la bonne marche de la guérison.

Des 27 cas non opérés, il y eut deux décès dus à la maladie. Chez ces deux enfants, le diagnostic n'avait pu être fait ; aucun n'offrait plus l'image caractéristique de la sténose pylorique. Ils avaient été admis pour athrepsie, dans un état très grave. Même si le vrai diagnostic avait été posé, une opération n'aurait plus guère pu être envisagée avec quelque espoir de succès.

Tous les autres enfants ont été guéris par le simple traitement alimentaire. Nous avons employé diverses méthodes, dont je ne décrirai pas les détails, elles n'ont d'ailleurs rien d'inédit. Nous sommes arrivés cependant à adopter une façon de procéder qui est devenue classique chez nous, et qui est la suivante : nous donnons aux enfants du lait de nourrice, coupé avec un quart de babeurre et additionné de 5 à 10 à 17 p. 100 de sucre. Ce mélange est donné soit chaud, soit plus souvent glacé, en 10 à 20 repas au biberon ou à la cuiller. La quantité totale que l'on donne est de 200 gr. par kilo de poids, quelquefois même davantage quand les vomissements sont particulièrement importants. Les quantités vomies sont pesées sur des langes tarés, nouées autour du cou de l'enfant, et le volume du liquide ainsi perdu lui est restitué par des lavements salés ou glucosés.

Les lavages d'estomac ne sont pratiqués que quand il y a réten-

tion évidente d'aliments dans l'estomac. Nous ne donnons plus jamais de médicaments.

Avec cette façon de procéder — que l'on modifie, bien entendu, suivant les cas ! — on peut toujours obtenir une courbe horizontale du poids. Les enfants deviennent plus ou moins hypothyroïdiques, mais conservent toujours assez de forces pour attendre sans lésions graves, la fin de l'état spasmodique de l'estomac. A ce moment, la réalimentation se fait sans difficulté ; une fois seulement (5), l'apport trop riche de nourriture provoqua une réaction cholériforme violente, qui céda d'ailleurs au traitement habituel.

Le succès dépend en grande partie de la bonne technique et du dévouement des infirmières.

Le traitement médical ne comporte qu'un danger : les infections intercurrentes, qu'on peut éviter par des mesures de précaution strictement appliquées.

Le but de ma communication est de démontrer qu'on arrive dans la sténose pylorique à d'excellents résultats avec le traitement médical. Loin de l'abandonner nous lui donnons donc la préférence chaque fois qu'il peut être appliqué dans des conditions convenables. Nous ne connaissons pour l'intervention chirurgicale que des indications sociales :

1° Pour conserver à l'enfant le sein de la mère, quand la sécrétion lactée est abondante et quand la situation sociale est telle qu'elle offre la garantie d'un allaitement suffisant et prolongé au sein.

2° Quand l'enfant ne peut être admis à la clinique pour toute la durée probable de la maladie.

Discussion : M. LEREBoullet. — Sans rouvrir la discussion sur la sténose pylorique du nourrisson, qui a déjà occupé plusieurs de nos séances et mis en lumière les diverses opinions des pédiâtres, je ne puis laisser passer sans quelques réserves les conclusions que notre collègue et ami le professeur Rohmer tire de ses très intéressantes observations.

Il est certain que d'assez nombreux pédiâtres ont, comme

M. Rohmer, amélioré ou guéri par le traitement médical des nourrissons considérés par eux comme atteints de sténose du pylore et je conviens volontiers que, lorsqu'il y a doute, on peut tenter le traitement médical. Mais, quelles que soient les difficultés parfois réelles du diagnostic, il est des cas où il peut être porté avec une très grande probabilité. Or, dans ces cas, je crois qu'il est grave et parfois dangereux de préférer l'expectation médicale à l'intervention chirurgicale. Alors que celle-ci, à peu près inoffensive en des mains expertes, transforme rapidement la situation et permet la reprise presque immédiate du poids, ce ne peut être que lentement, et avec bien des incertitudes et des dangers, que l'état de l'enfant est parfois médicalement modifié. Pour ma part, j'ai toujours vu l'opération vérifier mon diagnostic et transformer les nourrissons ; le simple examen des lésions montrait à quel point la section de l'olive pylorique était nécessaire et la bénignité de l'acte opératoire, dans tous les cas que j'ai suivis, a été évidente. Je connais inversement bien des faits où la cachexie et la mort ont été les conséquences d'une expectation trop prolongée. M. Ribadeau-Dumas en a rapporté un cas ici même et d'autres ont été signalés. Je crois donc que, lorsque le diagnostic est porté, il faut demander le concours du chirurgien. Le traitement médical doit être réservé aux cas dans lesquels aucune raison formelle ne permet de conclure à une sténose vraie. Et volontiers j'invoquerai ici l'opinion d'un de ceux qui ont le mieux défendu la cause du traitement médical, notre collègue Péhu, de Lyon, qui récemment écrivait « à l'heure actuelle, devant les résultats remarquables obtenus par le procédé opératoire de M. Fredet, je suis, quoiqu'en aient pu prétendre certains auteurs, tout gagné à la cause de la chirurgie, car pratiquée par un chirurgien expert, possédant tous les détails de la technique, cette opération peut donner des succès éclatants et rapides que souvent l'on n'obtient pas par une thérapeutique médicale ». On ne saurait, selon moi, mieux résumer la question.

M. COFFIN. — Je suis surpris de la constance et de la rapidité des résultats obtenus par M. Rohmer, grâce à un traite-

ment purement médical de la sténose hypertrophique du pylore.

Tout d'abord, je dois une fois de plus rappeler que le diagnostic de sténose hypertrophique peut toujours être posé avec certitude. Comme interne de MM. Guinon et Lesné, puis comme assistant de M. Lesné, j'ai eu 18 fois à poser ce diagnostic ; la sténose organique a toujours été reconnue facilement ; le plus souvent elle était évidente, M. Lesné a redit ici en décembre dernier comment on devait poursuivre les examens pour acquérir une certitude ; je n'y reviendrai pas.

Or, dans plusieurs des cas suivis par nous, un traitement médical a été institué et il a toujours échoué ; il s'agissait bien de sténoses hypertrophiques car ces enfants ont dû être opérés et on a pu constater l'exactitude du diagnostic clinique. J'ajoute que ces 18 enfants ont tous été opérés et que tous ont guéri ; un seul, après s'être parfaitement développé, a succombé 3 mois plus tard à une broncho-pneumonie grippale. Contrairement à M. Rohmer, nous n'avons eu aucune mortalité opératoire ; des athrepsiques qui paraissaient arrivés au terme de leur existence ont été opérés ; ils ont guéri aussi vite que les autres, et ceci est tout à la gloire des chirurgiens. S'il n'est jamais trop tard pour tenter une intervention, il reste certain que la plus sûre garantie du succès réside dans la précocité du diagnostic et de l'opération. La pylorotomie de Fredet est une intervention simple ; aujourd'hui la mortalité opératoire est pratiquement nulle ; aucun médecin ne doit l'ignorer.

Malgré tout notre désir, nous n'avons jamais observé une seule guérison médicale ; et nous savons que nombre de médecins ont fait la même constatation. Cependant le traitement institué ne différait en rien de celui que M. Rohmer vient de nous exposer ; il n'y a donc pas eu de notre part faute de technique.

Par ailleurs, si on compulse toutes les observations publiées on doit cependant reconnaître qu'il y a des cas indiscutables de guérison médicale. Mais ces guérisons sont rares et lentes à obtenir ; plus encore, elles n'ont pu être observées que lorsque la sténose était peu serrée, dans les modalités les plus légères de ce que Fredet appelle la forme chronique.

Les difficultés du diagnostic clinique de la sténose hypertrophique du pylore chez le nourrisson. Les dangers du traitement médical systématique.

PAR MM. LÉON TIXIER et E. LIBERT.

Ces mois derniers, la Société de Pédiatrie a entendu diverses communications fort intéressantes sur la symptomatologie, le diagnostic et le traitement de la sténose hypertrophique du pylore. Le travail de MM. Lesné et Coffin est particulièrement instructif puisqu'il met en valeur, en les précisant, les éléments cliniques, radiologiques et thérapeutiques du diagnostic. Leurs conclusions : signes de certitude de sténoses du pylore chez le nourrisson multiples, et diagnostic, ordinairement posé rapidement et sans difficulté, nous ont semblé toutefois un peu trop optimistes. Ces conclusions sont sans doute exactes pour un enfant hospitalisé ou suivi dans un service modèle pourvu de tous les outillages d'exploration moderne ; mais dans la pratique courante, nous ne connaissons pas de diagnostic plus difficile à poser que celui de sténose hypertrophique du pylore et, d'autre part, la sténose hypertrophique du pylore est une maladie au cours de laquelle les signes de certitude sont tardifs et font défaut pendant la plus grande partie de son évolution. Nous n'en voulons pour preuve que les cas de pseudo-sténose du pylore rapportés par M. Terrien dans la séance de novembre 1929, les difficultés pour porter des indications opératoires précises chez un enfant qui vomit avec persistance, malgré le traitement médical, et, enfin, l'observation suivante concernant un bébé de quelques semaines qui ne présentait le 21 décembre 1929 aucun signe de certitude de sténose hypertrophique et qui était opéré le 31 du même mois après l'apparition brutale d'une chute verticale du poids coïncidant avec l'apparition de mouvements péristaltiques au niveau de l'épigastre.

Observation. — Bernard L..., né à terme, le 28 novembre 1929.

Parents normaux, grossesse normale avec seulement albuminurie et glycosurie légères et passagères chez la mère.

Poids à la naissance : 4.100 gr., enfant nourri au sein, six tétées régulièrement espacées ; le poids n'a pas été pris depuis la naissance, mais ce bébé semblait prospérer régulièrement. Au 15^e jour, début des vomissements après chaque tétée, selles fréquentes, liquides et verdâtres.

L'enfant est vu pour la première fois par l'un de nous (E. Libert) le 17 décembre 1929, assez bel enfant qui vomit après chaque tétée, s'il ne vomit pas après une tétée, il rejette la fois suivante une quantité de liquide plus grande que celle ingérée en une fois ; selles d'aspect quelque peu méconial. Pas de mouvements péristaltiques visibles ; pas de perception d'olive pylorique ; les viscères sont normaux ; aucun signe d'hérédo-syphilis : quelques râles de bronchite.

L'eau bouillie donnée pendant 48 heures avait été vomie comme le lait.

Traitement : Continuation du sein, bains chauds, léniforme dans les narines ; potion à base de magnésie, de bicarbonate de soude et de sirop de belladone, goutte à goutte sucré rectal ; pesée quotidienne.

Le 18 décembre, l'enfant vomit moins.

Le 19, reprise des vomissements, enfant plus fatigué, perte de poids de 30 gr.

Le 20 décembre, nous examinons ensemble le bébé qui est encore assez beau : il n'existe aucun des signes pathognomoniques de sténose hypertrophique du pylore, bien que les selles soient d'aspect un peu méconial. Nous prescrivons des lavages d'estomac, des frictions mercurielles et la continuation du goutte à goutte sucré rectal.

Les 22 et 23, deux lavages d'estomac chaque jour. Le 24, l'enfant ne vomit plus ; suspension des lavages ; l'amélioration se maintient jusqu'au 30 décembre.

Le 30 décembre, reprise des vomissements et chute du poids de 85 gr. en 24 heures ; le 31, même chute de poids. L'un de nous est rappelé en toute hâte pour un état syncopal des plus graves. L'examen a lieu à 11 h. 30 ; pour la première fois on constate, à plusieurs reprises, des mouvements péristaltiques des plus nets. L'opération est, aussitôt décidée, elle est pratiquée à 16 h. 30 par le docteur Monsaignon (pylorotomie pour myome hypertrophique typique).

Le 1^{er} janvier, température à 40°, le 2 au soir 37°,6, puis retour à la normale. Dès le lendemain de l'intervention, prise de lait Dryco, par cuillerées à café ; le 3, biberon de 50 gr. ; puis progressivement, retour à l'alimentation normale de cet âge, en utilisant toujours le Dryco.

Les poids ont été les suivants :

31 décembre 1929 : 3.400 gr. (nu).

3 janvier 1930 : 3,860 gr. (bébé entouré d'ouate).

5 janvier 1930 : 4.000 gr.

9 janvier 1930 : 4.010 gr.

Ensuite retour au domicile des parents avec augmentation des quantités de lait.

10 janvier 1930 : 4.430 gr.

11 janvier 1930 : 4.170. A ce moment, l'enfant était redevenu tout à fait normal avec de belles selles jaunes, bien digérées.

Cette observation nous a paru intéressante à rapporter pour les raisons suivantes :

Tout d'abord, comme le fait très justement remarquer M. Terrien, le lavage d'estomac constitue un véritable « traitement d'épreuve » ; il guérit les pseudo-sténoses du pylore, il améliore les sténoses du pylore en agissant sur l'encombrement de l'estomac par les mucosités, en diminuant le spasme, mais il ne guérit pas la véritable sténose ; les accidents se reproduisent plus intenses, plus particuliers, plus dramatiques après une période d'amélioration.

D'autre part, MM. Lesné et Coffin admettent qu'une seule constatation de stase alimentaire importante permet d'affirmer la sténose organique. Nous pensons, au contraire, que cette constatation peut fort bien s'observer au cours des sténoses fonctionnelles ; l'un de nous en donnera prochainement des preuves formelles concernant une série d'enfants présentant des syndromes pyloriques de pseudo-sténose et ayant merveilleusement guéri après une série de lavages d'estomac.

Nous voudrions insister sur la pauvreté des signes cliniques de certitude pendant des semaines et sur l'apparition *tardive* du signe de certitude « le plus caractéristique » (Lesné et Coffin) c'est-à-dire les ondulations péristaltiques.

Enfin, si la notion de la possibilité de la guérison par le traitement médical est indiscutable, surtout du point de vue théorique ; il n'en reste pas moins nettement établi que la sténose organique du pylore est, du point de vue pratique et thérapeutique, une affection chirurgicale. Il est dangereux de continuer trop longtemps le traitement exclusivement médical ; il faut se

hâter de demander au chirurgien d'intervenir dès que la certitude de la sténose organique est acquise et il faut le faire d'autant plus que l'on doit éviter de donner au chirurgien un enfant particulièrement cachectique et débilité.

L'action de la vitamine C dans la maladie cœliaque.

Par P. ROHMER (Strasbourg).

Aux quatre cas de maladie cœliaque, dans lesquels nous avons employé la vitamine C et que nous avons déjà publiés (1), nous voudrions ajouter l'observation suivante :

Ra... Hélène, née le 16 novembre 1927.

Développement normal jusqu'à l'âge de 15 mois. A cette époque, après une bronchite, l'enfant fut prise de vomissements nombreux et abondants. Les selles étaient d'abord normales. Après une courte accalmie, l'enfant recommença à vomir ; à ce moment les selles devinrent fréquentes et très volumineuses, grises ou jaunes, non mouillées, fétides. Elles restèrent telles pendant les trois mois suivants, pendant lesquels l'enfant maigrissait beaucoup.

A l'admission (3 mai 1929) on trouve une fillette de 82 cm. de longueur et de 8.700 gr., en mauvais état de nutrition, pâle et flasque. Bonne intelligence, mais caractère grincheux, méfiant ; elle est toujours de mauvaise humeur et pleure beaucoup.

Ventre ballonné, mais souple.

Selles très abondantes, très fétides, d'un blanc grisâtre.

Autres organes s. p.

Sang normal.

On lui donne 400 gr. de lait, 200 gr. bouillie épaisse au lait et 400 gr. de purée de légumes verts.

Les premiers 15 jours, l'état reste inchangé et le poids stationnaire.

Sans changer le régime, on ajoute alors d'abord 3, puis 4 ampoules de vitamine C (préparation de Bezssonoff). L'enfant prend meilleure mine et est moins grognon ; l'appétit s'améliore ; les selles deviennent moins fétides et abondantes. Le poids augmente.

Au bout de quinze jours, il y a 8 jours d'arrêt, qui ne s'expliquent pas ; l'enfant perd environ 20 gr. de poids. On conserva la même alimentation et le même traitement. A partir du 31 mai, l'enfant aug-

(1) *Revue française de Pédiatrie*, 5, 1929, 293.

mente d'une façon rapide, interrompue seulement par deux courtes périodes de chute du poids ; elle se transforme à vue d'œil, prend bon aspect, l'état psychique aussi s'améliore promptement. Du 31 mai au 15 août, le poids monte de 8.600 gr. à 11.450 gr. L'augmentation pondérale et l'heureux développement de son état général ne se ralentissent pas quand on supprime la vitamine C, le 27 juin.

Pendant toute la durée du traitement et jusqu'au départ de l'enfant les selles n'ont guère changé de caractère ; cependant il n'y eut généralement qu'une évacuation par jour.

D'après les renseignements que nous avons pu obtenir, l'enfant a continué à bien progresser, après son départ de la clinique.

Nous ne tirerons de cette observation que cette conclusion que l'administration d'une préparation concentrée de vitamine C a provoqué une rapide augmentation du poids et une heureuse transformation de l'état général d'une enfant de 18 à 21 mois présentant tous les caractères d'une maladie cœliaque, et qui dépérissait auparavant.

L'administration de grandes quantités de légumes n'avaient eu aucun effet.

Il nous semble que pour obtenir un aussi bon résultat thérapeutique, il importe de commencer le traitement très tôt, dès que les symptômes de l'affection se sont affirmés d'une façon indubitable.

Fièvre intermittente éruptive probablement grippale chez un nourrisson.

Par le docteur FERRU (de Poitiers).

Ancien Interne des Hôpitaux de Paris,
Professeur suppléant à l'École de Médecine.

Il m'a semblé intéressant de vous soumettre l'observation d'un nourrisson, qui a fait, avec des signes de bronchite banale, une courte série d'accès fébriles intermittents, accompagnés chacun d'une éruption fugace. Je n'ai pas su déterminer la nature de l'infection causale, et je me suis arrêté à l'hypothèse de grippe atypique, sous réserve de suggestions meilleures.

Observation. — L'enfant B. est un très beau bébé, nourri au sein

exclusivement. Il a 8 mois, n'a jamais été malade, et ses parents sont robustes.

Le 7 décembre au soir, brusquement en pleine santé, sauf un léger coryza, il se montre agité et il est brûlant. La mère ne prend pas la température, mais elle appelle, en mon absence, un médecin qui met les troubles sur le compte d'un gros rhume.

Le 8, le bébé tousse un peu. Mais il continue de bien têter, et la journée est relativement bonne.

Le soir, à 9 heures, il s'agite et pousse sa température à 41°. Les parents m'appellent d'urgence. L'examen ne révèle que quelques gros râles de bronchite et quelques rares macules roses disséminées sur les membres.

Je crois aussi à un gros rhume, d'autant que la sœur du bébé, une fillette de 5 ans, vient de garder la chambre pour un coryza avec un peu de toux. Je prescris le traitement classique et, en raison de la poussée de fièvre, qui me fait craindre une complication, je conseille un enveloppement humide toutes les 3 heures.

Le 9 au matin, la température est tombée à 38°,1, et les éléments cutanés ont disparu. Mais la respiration est à 60 et le pouls à 132. J'entends de gros râles sous-crépitants dans les deux champs pulmonaires et le sommet du poumon droit me paraît submat.

Il existe une stomatite assez intense qui, avec l'éruption fugace de la veille, me fait penser à la rougeole sans m'attacher cependant à ce diagnostic, car il n'y en a pas un seul cas dans la ville, et le bébé n'a pas voyagé.

Le 10 au matin, la température a encore baissé, 37°,7, avec un pouls à 104, et une respiration à 40. Les signes de bronchite contrastent avec cet état, et je mets les parents en garde contre une reprise possible de la fièvre. La stomatite persiste, sans signe de Köplik.

Dans la soirée, la fièvre reprend à 40°, et atteint 41°,4 à 22 heures.

Le lendemain matin le père vient me chercher en me disant qu'une éruption est sortie, et que son fils a la rougeole.

Or, la température est retombée à 37°,5, et mon examen ne confirme pas ce diagnostic profane.

L'éruption est discrète, mais généralisée, intéressant peu la face, davantage le tronc et plus encore les membres. Elle est constituée par des éléments isolés, par des macules à peine saillantes tout à fait semblables aux taches rosées de la typhoïde.

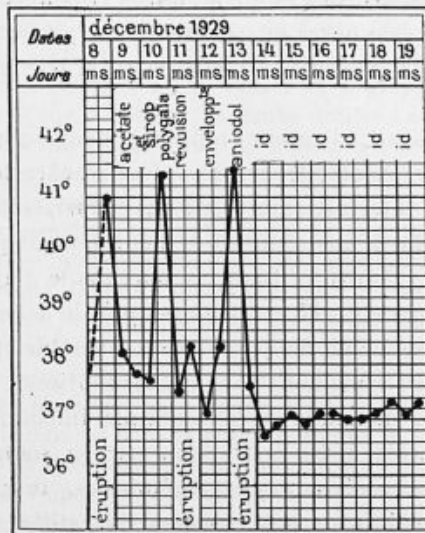
Les râles de bronchite sont fixes et il n'existe pas de signes de foyer congestif.

L'état général est bon et le bébé prend normalement le sein. La température ne remonte qu'à 38°,3 le soir.

Le 11 au matin, elle tombe à 37°,5 et l'éruption disparaît. L'enfant semble guéri.

Mais, dans la nuit, il s'agite et devient brûlant : la fièvre atteint 41°,5 à 2 heures du matin, justifiant la reprise des enveloppements humides.

Le 13, à 7 heures, elle est descendue à 39°,8. L'éruption s'est reproduite, un peu moins importante, sur le tronc et les membres. L'examen ne révèle rien d'autre que les signes de bronchite.



Ces poussées de fièvre avec éruption évoquent des décharges microbiennes septicémiques, et me font penser à une méningococcémie possible. Je demande en consultation mon Maître, le Professeur Barnsby, avec qui je vois l'enfant à 2 heures de l'après-midi.

Il a très bon aspect. Sa température a baissé au-dessous de 38° et l'éruption a déjà pâli.

Nous décidons d'attendre une reprise de la fièvre pour faire une ponction lombaire, et nous nous contentons d'ajouter à la thérapeutique un peu d'aniodol interne.

Je ne sais si c'est l'antiseptique ou la menace de la ponction lombaire qui a fait merveille. En tout cas la température est revenue à la normale et s'y est maintenue depuis.

Mais je ne sais pas davantage sous quelle étiquette ranger la maladie que ce nourrisson a faite.

L'aspect et la marche de l'éruption, l'évolution générale de la maladie, l'absence de contagion antérieure et postérieure, permettraient, semble-t-il, d'éliminer la rougeole, la rubéole, la 5^e maladie.

De même, l'absence de conditions étiologiques précises, faisait éliminer le paludisme.

Il était plus naturel de penser à une méningococcémie, et le Professeur Barnsby m'a signalé que l'« Infection méningococcique à type de fièvre intermittente » avait fait l'objet d'une thèse inaugurale présentée à Lyon, en 1918, par le docteur Paul Brette.

Dans ce travail, l'auteur rapporte deux observations de M. Netter (obs. X et XI) où une infection caractérisée par des accès fébriles intermittents, chez des nourrissons de 5 et de 9 mois, était due à une septicémie méningococcique, confirmée par la ponction lombaire. Dans les deux cas le diagnostic ne fut fait que tardivement, 17 et 21 jours après le début de la fièvre.

Un tel diagnostic ne me paraît pas soutenable chez mon petit malade qui a fait seulement 3 ou 4 accès fébriles.

Aussi je me demande si une simple infection saisonnière grippale, apportée à ce nourrisson par sa sœur, n'a pas pu s'accompagner de décharges septicémiques, inscrivant sur la courbe de température des clochers de cathédrale, et sur la peau, toujours prête à manifester chez l'enfant, d'abondantes taches rosées.

Le collargol dans le traitement de la fièvre typhoïde et de quelques autres maladies infectieuses.

PAR M. NAGOTTE-WILBOUCHEWITCH.

(Paraîtra dans le prochain bulletin.)

Syndrome clinique et radiologique de péricardite par dilatation cardiaque chez un gibbeux.

PAR MM. CASSOUTE, POINSO et ZUCCOLI (de Marseille).

Le nommé *C. Marius*, âgé de 13 ans, entre à la Clinique infantile, le 14 janvier 1930, avec des signes indiscutables d'insuffisance cardiaque.

Né à terme et nourri au sein, il a eu la rougeole, une infection cutanée et la grippe en 1918 ; à l'âge de 3 ans s'est développée assez rapidement une gibbosité médiane dorsale qui a persisté inchangée depuis lors. Il passe facilement l'hiver et a présenté à plusieurs reprises des abcès sur la cuisse et la jambe droites à évolution torpide, froide. Ces abcès ont commencé il y a deux ans et ont persisté jusqu'à il y a 6 mois. Son père est bien portant, sa mère a eu 14 grossesses dont 10 avortements (provoqués).

Depuis trois semaines, cet enfant accuse des douleurs de siège variable (membres inférieurs, lombes, tête), son appétit a diminué, il a fortement maigri. Depuis 5 jours, sa mère a remarqué que les jambes étaient enflées jusqu'aux genoux, en même temps qu'apparaissaient une dyspnée intense nocturne et une cyanose généralisée ; il ne présente pas de température.

Notre examen nous met en présence d'un malade cyanosé, dyspnéique, perpétuellement dans la position dite de la « prière mahométane ». L'appareil cardio-vasculaire examiné tout d'abord révèle des signes physiques importants : on décèle une énorme matité antérieure et triangulaire débordant largement le bord droit du sternum ; au palper, il existe une sorte de frottement rapeux dans le deuxième espace intercostal gauche. A l'auscultation, on entend un bruit de galop et un frottement péricardique à l'appendice xyphoïde.

Il existe des râles fins dans l'hémithorax droit, le foie débord largement les fausses côtes et atteint l'ombilic ; il y a de l'ascite libre.

Une radioscopie pratiquée immédiatement montre une obscurité diffuse de la base droite avec cul-de-sac libre, le cœur est énorme, il forme une ombre triangulaire débordant largement à droite ; en raison de l'obscurité de la base il est difficile de préciser l'angle inférieur droit. Notons cependant le contour arrondi de la pointe.

Dans ces conditions, le diagnostic ne pouvait être fait qu'entre deux affections : ou bien il s'agissait d'une péricardite à grand épanchement et en faveur de ce diagnostic nous avions d'une part des signes physiques et radiologiques constitués par le signe de l'oreiller d'une netteté telle qu'il était impossible d'examiner ce malade lorsqu'il était

couché sur le dos, par la matité triangulaire considérable, par le frottement perçu à l'appendice xyphoïde et enfin par les signes radioscopiques constatés ; et d'autre part la notion des antécédents (mal de Pott, abcès froids à répétition) plaidaient en faveur de l'origine tuberculeuse de cette péricardite. Ou bien — deuxième hypothèse — nous étions en présence d'une énorme dilatation cardiaque favorisée par la gibbosité de cet enfant et qu'une cause occasionnelle inconnue avait brusquement accentuée. En faveur de ce dernier diagnostic, nous n'avions qu'un seul signe révélé par l'écran ; le contour arrondi de la pointe du cœur. Et encore pouvions-nous supposer malgré tout la présence de liquide péricardique dont l'enkystement est toujours possible. Pour résoudre ce problème nous avons pratiqué une ponction exploratrice xyphoïdienne qui fut par deux fois négative (quelques gouttes de liquide s'écoulaient cependant par l'orifice de ponction). Une ponction para-sternale droite permit par contre de retirer 15 cmc. de liquide séro-fibrineux présentant 30 gr. d'albumine avec un Rivalta faiblement positif et une lymphocytose à peu près pure. Le bacille de Koch n'a pas été décelé.

Ce malade mourut le soir même par syncope malgré nos efforts thérapeutiques.

L'autopsie pratiquée le 15 janvier nous a permis de résoudre les problèmes posés pendant la vie de ce malade.

Dès l'ouverture du thorax, on note l'augmentation considérable de la masse cardio-aortique ; le péricarde incisé laisse écouler 30 cmc. de liquide, il n'y a pas d'adhérences ; par endroits, on note des plaques blanches nacrées dépolies. Le cœur est très gros, la dilatation porte surtout sur le V. D. qui est plus volumineux que le V. G ; les valves et les artères sont normales et souples, les poumons sont congestionnés et ne présentent pas de lésions tuberculeuses. Le foie est très gros, de type muscade, il y a 3 à 4 litres de liquide ascitique. Il ne nous a pas été possible de déceler chez ce pottique des lésions tuberculeuses de ses viscères ou de son médiastin.

En résumé, notre malade présentait un syndrome simulant étroitement un épanchement péricardique qui, en réalité, était déterminé par une dilatation considérable du cœur. Cette dilatation associée à une infime quantité de liquide était suffisante pour donner les signes cliniques constatés et aiguiller vers un diagnostic partiellement vrai de péricardite avec épanchement. Il est vraisemblable que la gibbosité de ce malade et l'étroitesse de son thorax aient contribué pour une large part à rendre le

diagnostic difficile et d'autre part le liquide épanche malgré son peu d'importance a suffi chez ce gibbeux dilaté cardiaque, pour provoquer le fléchissement définitif de son myocarde. Quant à la cause de cette insuffisance cardiaque, nous pensons, sans pouvoir l'affirmer, en raison des douleurs erratiques qui ont précédé l'entrée à l'hôpital, qu'il s'est agi peut-être ici d'un rhumatisme articulaire fruste, mais à localisation viscérale prédominante.

Leucémie aiguë à forme de purpura fulminans.

Par MM. J. HALLÉ et P. GARNIER.

La difficulté du diagnostic de certaines leucémies aiguës nous incite à rapporter le fait suivant observé dernièrement à l'hôpital des Enfants-Malades.

OBSERVATION : L'enfant K... âgé de 3 ans, Polonais, est amené à l'hôpital le 27 février 1930 le matin parce que sa mère a remarqué qu'il ne pouvait plus marcher ni parler depuis 24 heures.

Voici comment étaient survenus ces accidents :

Le 25 février au soir, l'enfant était en parfaite santé apparente. Il a joué et mangé comme à l'ordinaire : à 9 heures du soir la mère le couche et ne remarque encore rien d'anormal. A minuit l'enfant s'éveille et paraît très agité, il se plaint sans qu'on puisse comprendre de quoi... Tout le reste de la nuit, l'enfant dort mal, crie beaucoup et reste agité.

Le lendemain matin, 26 février quand elle veut lever l'enfant, la mère remarque quelques plaques noirâtres, au niveau des membres, du front, et des petits points rouge vif au niveau du thorax.

L'enfant mis debout marche très mal, et peu après tombe à terre sans pouvoir se relever. Il parle très difficilement.

Un médecin appelé prescrit des bains chauds, et l'état de l'enfant s'aggravant, la paralysie du côté droit devenant complète et l'enfant ne parlant plus du tout, la mère se décide à le conduire à l'hôpital le lendemain 27 février soit 36 heures environ après le début de la maladie.

A l'entrée, il s'agit d'un bel enfant du sexe masculin fort et bien constitué. On est frappé d'emblée par un symptôme, l'hémiplégie droite : la moitié droite du corps reste collée au lit lorsque l'enfant

s'agite, et les membres soulevés retombent lourdement sur le plan du lit. Les réflexes tendineux sont abolis du côté droit.

Le signe de Babinski est très nettement positif à droite. Une paralysie faciale droite évidente complète cet ensemble de signes.

L'anarthrie est absolue : l'enfant n'émet pas un son, ne prononce pas une syllabe. Cependant l'intelligence n'est pas atteinte ; l'enfant reconnaît sa mère et indique par ses gestes ou par des signes de la tête qu'il comprend ce qu'on lui dit.

Du côté gauche, les mouvements sont vifs, violents même : l'enfant veut se relever et n'y peut parvenir.

Les réflexes tendineux et cutanés sont normaux de ce côté.

Un second symptôme attire l'attention : l'enfant porte sur le corps des placards ecchymotiques et une éruption pétéchiiale.

Au niveau du thorax il existe une éruption purpurique pétéchiiale, petites taches rouge vif de la dimension d'une tête d'épingle, ne s'effaçant pas à la pression, non saillantes comme l'éruption des purpuras méningococciques. Aucun élément n'a tendance à s'acuminer, ni à suppurer.

En outre, on observe çà et là, disséminés sans aucune systématisation de vastes placards ecchymotiques de couleur brun noirâtre ou verdâtre, de contours irréguliers ne semblant pas douloureux à la pression. Les plus étendus siègent au bras droit, à la face interne de la jambe gauche et au front. Ces placards sont assez épais pour donner la sensation d'une masse de sang enchâssée dans le derme.

La température est à 37°,6 le pouls régulier, rapide mais bien frappé. Fait qui mérite d'être rapporté, l'enfant ne présente aucun symptôme anémique ; sa peau est colorée, les lèvres sont roses.

L'examen du cœur et des poumons reste négatif. On ne trouve ni raideur de la nuque, ni Kernig ; l'examen de l'abdomen est également négatif, le foie et la rate paraissent normaux.

Les ganglions nulle part ne paraissent volumineux, l'examen de la bouche et de la gorge montre une langue saburrale, humide mais le pharynx est normal.

Il n'y a pas d'écoulement nasal.

Le diagnostic d'hémorragie cérébrale étant vraisemblable, une ponction lombaire est pratiquée : le liquide est hypertendu, absolument clair et contient :

6 lymphocytes par mmc. ; un taux d'albumine normal 0 gr. 20.

Le taux du sucre est normal.

Il n'y a pas de microbes.

Plus tard on saura que les cultures sont demeurées négatives et que la réaction de Wassermann pratiquée dans le L. C. R. est négative.

Dès le jour de l'entrée à l'hôpital, l'interrogatoire des parents ne

révèle aucun fait bien caractéristique. La mère paraît en bonne santé, elle est jeune et n'a jamais fait de fausses couches ; le père paraît également très bien portant. Un enfant, plus âgé que notre petit malade est mort du croup l'année dernière, un autre plus jeune âgé de 17 mois est bien portant.

L'interrogatoire ne révèle pas d'hémophilie dans cette famille.

L'effort thérapeutique est limité à l'administration d'un lavement et d'un peu de chlorure de calcium.

Le lendemain 28 février, l'état de l'enfant est le même : l'hémiplégie est complète, l'aphasie totale, le malade n'articule aucun son ; mais dans la journée et dans la nuit du 27 au 28 sont apparues des hémorragies bilatérales au niveau de la conjonctive tout à fait semblables à celles de la coqueluche. Sur le corps, les pétéchies ne sont pas plus nombreuses ; on ne constate pas de nouvelles ecchymoses. L'état général paraît peu touché ; pas d'anémie. La température s'élève cependant à 38°,4 le pouls est rapide à 130 avec des accélérations passagères à 160 environ. L'hémiplégie droite persiste flasque, de même que la paralysie faciale et l'anarthrie. Il n'y a pas de déviation conjuguée de la tête et des yeux et aucun signe méningé. Pas de vomissements : l'enfant s'alimente normalement et avale correctement. Mais ce jour-là, les urines sont rougeâtres et, sans être nettement sanglantes, contiennent de l'albumine en assez grande abondance ; les selles sont normales.

L'enfant reconnaît bien sa mère et ne paraît pas perdre de forces.

On pratique un examen de sang et une nouvelle ponction lombaire qui montre une hypertension du liquide à 50 environ.

Mais dans la soirée du même jour, l'état s'aggrave. Le visage paraît bouffi sans qu'il y ait de cyanose, la respiration est plus rapide, bien que l'examen des poumons ne montre rien d'anormal, le pouls est à 150, la température à 39°,6.

Le 1^{er} mars, l'aggravation de la veille n'a pas persisté car la température est retombée à 38°,4 et s'y maintient toute la journée. Déjà l'éruption pétéchiale du thorax change de teinte et s'atténue, et, si les plaques ecchymotiques persistent, elles prennent une teinte jaunâtre sur les bords montrant qu'il ne s'est pas fait de nouvelles hémorragies.

L'examen de la bouche et du pharynx ne révèle toujours rien et les muqueuses buccales sont saines, l'examen de l'abdomen reste toujours négatif : le foie et la rate sont normaux, ainsi que les ganglions.

Le diagnostic reste toujours assez hésitant. Assurément il s'agit d'une hémiplégie organique par hémorragie cérébrale plutôt que méningée, au cours d'un grand syndrome hémorragique, mais il semble assez difficile de préciser davantage le diagnostic.

Il ne semble pas s'agir de la maladie de Werloff; l'absence de syndrome anémique, la brusquerie du début, la fièvre, plaident plutôt en faveur d'une septicémie et bien que l'éruption cutanée ne soit pas comparable à celle des purpuras méningococciques, et que la ponction lombaire ne montre rien, c'est plutôt de cette maladie que l'on est tenté de rapprocher ce cas troublant.

M. Comby voit l'enfant avec nous, le matin; et alors que nous pensions plutôt que le malade dont la fièvre tombait, dont l'état général était bon, et dont les ecchymoses pâlissaient, allait entrer dans un état subaigu avec persistance et même peut-être amélioration de son hémiplégie, il fait au contraire un pronostic des plus sombres sans cependant tenter de cataloguer le cas.

Les événements montrent le bien fondé de son jugement.

En effet, après une journée sans aggravation apparente, sans que la fièvre se fût élevée, dans la nuit suivante, l'enfant succombait presque sans agonie.

Malheureusement, malgré l'insistance que nous avons montrée l'autopsie n'a pu être faite.

Mais le résultat de l'examen du sang que le lendemain de la mort M. Girard, chef de laboratoire à l'Hôpital des Enfants-Malades, nous apportait permet, croyons-nous, de ranger nettement ce cas dans le groupe peut-être encore mal défini des leucémies aiguës.

Voici les résultats de l'examen du sang :

Temps de saignement 4 m. 30.

— coagulation début 8 minutes.

— — totale 12 minutes.

Hémoglobine 80 p. 100.

Globules rouges 3.340.000.

Globules blancs 488.000.

Polynucléaires 4 p. 100.

Moyens mononucléaires 14 p. 100.

Pôlymphocytes 77 p. 100.

Myélocytes 3 p. 100.

Lymphocytes 2 p. 100.

En nous remettant cette note histologique, M. Girard nous faisait remarquer la grande difficulté qu'il y avait à classer les divers éléments de la série blanche en dehors de quelques très rares polynucléaires.

Cette observation de leucémie vraiment suraiguë, puisque la maladie n'a duré en tout que 4 jours mérite quelques réflexions :

Nous ferons remarquer d'abord que l'enfant paraît avoir été

pris en pleine santé, qu'à aucun moment de sa maladie il n'a présenté un symptôme anémique et que la veille de la mort, troisième jour de la maladie son teint était encore coloré avec 80 p. 100 d'hémoglobine.

Notons que rien n'attirait l'attention sur une maladie du sang ; en dehors des hémorragies ni gros foie, ni grosse rate, ni augmentation d'aucun ganglion. Seul, et absolument seul, l'examen histologique du sang a fait le diagnostic.

Le fait que nous rapportons est heureusement assez rare. On pourrait encore compter les cas publiés : mais il est probable que le diagnostic le plus souvent n'est pas fait ; le temps manque pour pratiquer un examen convenable du sang et la mort brutale de ces petits malades fait penser à une intoxication nécessitant des recherches médico-légales. Assez souvent, dans ces formes de leucémie suraiguë, la mort survient du fait de complications cérébrales, soit qu'ils s'agisse d'hémorragie cérébrale comme dans notre cas, celle-ci était presque le premier symptôme morbide, soit qu'au cours d'un purpura révélateur de la leucémie, la mort survienne du fait d'accidents cérébraux variés.

Notre observation est à rapprocher de celle publiée l'an dernier à notre Société par MM. Jean Hutinel et René Martin.

Quadriplégie par rhumatisme cervical. Guérison.

M. P. GARNIER et Mlle J. DELON,
présentés par M. HALLÉ et M. LANCE.

Cet enfant de 13 ans fut amené à la consultation du docteur Lance, le 5 février 1930 pour les phénomènes suivants :

Deux semaines auparavant, au réveil, l'enfant constate l'impossibilité absolue de mouvoir ses membres inférieurs. Cette paraplégie subite indolore s'accompagnait d'incontinence d'urine.

Dans les jours suivants elle régresse peu à peu et est remplacée par une monoplégie brachiale droite, également indolore.

Une dizaine de jours après le début des troubles moteurs se manifestèrent, des douleurs, siègeant dans la région cervicale, mais irradiant également de chaque côté.

De plus, dès le début de l'affection existait un blocage absolu des mouvements de la tête.

A l'entrée, l'enfant vigoureux, paraît pâle et fatigué. Il marche la tête légèrement fléchie en avant, mais, fait important, la tête est figée dans cette position, n'oscille pas à la marche et l'enfant ne peut ni la fléchir ni la tourner.

La fossette de la nuque est effacée, comblée par un vague empatement; on éveille une douleur légère par pression des apophyses épineuses de la deuxième et de la troisième cervicale.

Aux membres inférieurs, on note l'exagération des réflexes tendineux, rotuliens et achilléens, mais pas de clonus de la rotule, pas de signe de Babinski, pas de diminution nette de la force segmentaire.

Le membre supérieur droit présente une diminution considérable de la force segmentaire, l'abolition des réflexes.

Par contre, le membre supérieur gauche est absolument normal.

Signalons enfin que depuis le début de la maladie existait une toux fréquente sans aucun signe pulmonaire.

En présence de ces symptômes on porte le diagnostic de mal de Pott sous-occipital.

La radiographie semble confirmer cette hypothèse en montrant sur le cliché de profil :

- a) Un écartement des lames épineuses de l'atlas et de l'axis;
 - b) L'élargissement de l'espace clair existant entre l'odontoïde et l'arc antérieur de l'atlas. Les clichés de face sont peu convaincants.
- L'enfant fut alors mis en extension dans un lit de Berck.

Deux jours plus tard, l'incontinence d'urine avait disparu et le membre supérieur droit avait recouvré une mobilité parfaite sans qu'existe de déficience marquée de la préhension. De même la toux avait disparue. Les mouvements de la tête restaient absolument bloqués; depuis l'entrée dans le service existe une fièvre légère à 38°.

Mais le 11 février, 6 jours après le premier examen, l'enfant se plaignait d'une légère douleur au poignet droit; celui-ci est tuméfié, rouge et les mouvements de flexion et d'extension étaient très limités.

Le lendemain, malgré la prise de un gramme d'aspirine la douleur restait aussi marquée et des phénomènes analogues apparaissaient au poignet gauche. Le diagnostic de rhumatisme articulaire devenant vraisemblable, on essaie la médication salicylée. Mais en dépit de 4 grammes de salicylate de soude le surlendemain l'état du malade était absolument analogue et les douleurs des poignets aussi marquée. La température s'élève à 38°,5-39°. Il n'existe aucune modification des mouvements de la tête.

On donne alors (13 février 1930), au petit malade, 8 grammes de salicylate dans la journée. Or, dès le lendemain, 14 février, la tem-

pérature retombe à 37°,5, la douleur des poignets disparaît, les deux articulations radio-carpiennes sont souples, indolentes, non tuméfiées.

D'autre part, les mouvements de la tête sont absolument libres, et spontanément le petit malade exécute des mouvements de flexion, d'extension, de rotation sans aucune douleur. Tout empâtement, tout point douloureux a disparu.

C'est alors que l'auscultation du cœur montre l'existence d'un souffle systolique, souffle assez discret accompagné d'une légère accélération du pouls à 90.

L'action du traitement salicylé, l'apparition d'une endocardite signaient donc la nature rhumatismale des troubles cervicaux, encore confirmée par l'anémie marquée, les sueurs aigrettes et le fait que, chez cet enfant de 13 ans, la cuti-réaction fut entièrement négative, montrant ainsi l'absence de tout foyer tuberculeux.

L'enfant fut alors passé dans le service de M. Hallé. Une nouvelle cuti-réaction resta négative et permit de rejeter définitivement le diagnostic de Pott sous-occipital.

Depuis cette époque le traitement salicylé a été continué. On n'observe aucune autre manifestation rhumatismale, la température resté à 37, l'endocardite ne paraît pas s'aggraver.

L'enfant sort trois semaines plus tard sur la demande de ses parents, conservant les signes d'une insuffisance mitrale, les mouvements de la nuque étant libres et indolores.

En résumé, le diagnostic de rhumatisme cervical ne laisse aucun doute.

Ces faits de rhumatisme cervical simulant le mal de Pott ne sont pas très rares mais nous croyons exceptionnel de voir une quadriplégie accompagner de telles lésions.

Il faut admettre que l'œdème inflammatoire péri-articulaire était assez marqué pour entraîner la compression bulbaire, et provoquer ainsi les phénomènes parétiques.

Un autre point intéressant de l'observation est l'examen du cliché radiographique. L'aspect était tout à fait celui d'un Pott cervical au début, apparence de subluxation de l'atlas sur l'axis. En réalité ce sont là des signes d'arthrite de la région et non des signes propres au mal de Pott. Dans un cas exceptionnel comme celui-ci la radio ne permet pas de trancher le diagnostic. Une cuti-réaction négative prend alors une énorme valeur diagnostique.

Rapport de la Commission de la vaccination antidiphthérique.

M. E. TERRIEN, Président-Rapporteur.

Dans une précédente séance quelques-uns d'entre vous ont rapporté des cas de diphthéries survenant chez des enfants antérieurement vaccinés.

Emue de ces constatations, la Société de Pédiatrie a exprimé le désir qu'une commission fût nommée dans le but d'examiner la *fréquence* de ces cas, d'en rechercher les *causes*, et si possible de tirer de cette étude quelques *conclusions pratiques*.

Suivant le vœu que vous avez exprimé, votre commission s'est réunie ces jours-ci. Elle était composée de MM. Louis Martin, Ramon, Laffaille et Loiseau (de l'Institut Pasteur) ; Armand-De-lille, Debré, Gournay, Guillemot, Hallé, Lereboullet, Lesné et Terrien.

Ce sont ses conclusions que je vous apporte aujourd'hui.

I. FRÉQUENCE. — Et tout d'abord, dans quelle proportion la diphthérie a-t-elle été observée chez des sujets vaccinés ?

Pour bien apprécier cette fréquence, il faut naturellement connaître, à la fois, et le nombre des vaccinés, et le nombre des cas de diphthérie.

a) *Nombre des vaccinés*. — Quand on parle d'enfants vaccinés, on ne doit bien entendu retenir que ceux qui ont été vaccinés régulièrement ; il faut écarter, au contraire, ceux qui n'ont reçu qu'une vaccination irrégulière ou incomplète.

Voici un exemple. Dans les écoles de Paris il y a eu 180.000 vaccinations ; mais il n'y a eu que 52.000 enfants ayant reçu les trois injections régulièrement espacées. Or, il est bien évident que ceux-là seuls doivent entrer en ligne de compte dans notre pourcentage ; les cas de diphthérie survenus chez les autres ne peuvent être retenus puisque ces enfants ne méritent pas d'être considérés comme vraiment vaccinés.

En procédant ainsi on a pu relever 52.000 vaccinations régu-

nières dans les écoles de la ville ; 20.000 pratiquées par Lereboullet aux Enfants-Malades ; 5.000 par Lesné ; 5.000 à l'Institut Pasteur. Au total 82.000.

b) *Nombre de diphtéries.* — D'autre part dans la même période, et pour ces 82.000 vaccinés on a relevé 50 cas de diphtérie. La proportion est donc environ de 1 cas pour 1.600 vaccinés.

A cette statistique officielle de la ville de Paris, il serait souhaitable de pouvoir ajouter les cas observés dans la clientèle de ville, à condition bien entendu de pouvoir connaître en même temps le nombre des vaccinés.

II. CAUSES DE CES ÉCHECS. — Dans tous les cas où semblable échec a été observé il serait désirable de pouvoir en déterminer la cause. Or celle-ci peut être variable ; l'échec peut provenir tantôt d'une vaccination irrégulière, et tantôt d'une immunité incomplète ou abrégée.

a) *Vaccination irrégulière.* — J'ai laissé à dessein de côté les vaccinations incomplètes, à une ou deux injections ; par suite d'erreur ou de subterfuge, en effet, de nombreux enfants ont reçu leur bulletin vert de vaccination, qui n'avaient pas été vaccinés.

Mais à côté de ces « non vaccinés », il y a ceux qui ont été « mal vaccinés », recevant leurs injections avec des dates trop rapprochées les unes des autres, ou des intervalles de moins de 15 jours par exemple.

b) *Immunité incomplète ou abrégée.* — D'autres fois, en dépit d'une vaccination régulière, la diphtérie est apparue plus ou moins tardivement. Pourquoi ? Parce qu'il peut exister des sujets chez lesquels l'immunité soit moins durable, ou plus longue à s'établir.

Les réactions de Schick permettent de la soupçonner : il y a, en effet, des « Schick à retardement » qui ne deviennent négatifs que fort tard ; il y a des « Schick abrégés » qui redeviennent positifs après un délai variable ; il y a, enfin, dans 1 à 2 p. 100 des cas des Schick qui demeurent positifs chez les vaccinés.

III. CONCLUSIONS PRATIQUES. — Quelles conclusions pratiques tirer de tout cela ?

1° *En ce qui concerne la fréquence des cas,* on voit que le

pourcentage des échecs est relativement faible, puisqu'il n'est que de 1 p. 1.600. Et cette proportion paraîtra encore plus satisfaisante, si on compare la statistique de Paris à celle de Berlin, où la vaccination est pratiquée par mélange toxine-antitoxine.

Cette proportion, nous a dit Debré, serait de 363 cas pour 8.000 vaccinés ; soit un pourcentage de 1 pour 240.

Assurément, pour être exact, il faudrait pouvoir préciser en même temps l'importance des risques courus dans les deux cas, et rechercher les conditions dans lesquelles les vaccinés ont été plus ou moins exposés à la contagion.

De ces constatations il résulte, en somme, que le pourcentage des échecs est extrêmement faible, et que la vaccination conserve toute sa valeur.

2° *Tout échec doit comporter une enquête* sur le procédé de vaccination utilisé.

Et lorsque ces échecs ont été observés dans une école ou une collectivité, il faudra, dit Louis Martin, examiner tous les vaccinés, et s'assurer par exemple que le « pourcentage des Schick positifs » ne dépasse pas la moyenne habituelle. Si l'on trouvait, par exemple 20 p. 100 de positifs, on pourrait être assuré que les vaccinations ont été incomplètes ou irrégulières.

Afin de tenir compte aussi des *cas de diphtérie observés dans la clientèle de ville*, il est instamment demandé aux praticiens de vouloir bien faire connaître ces cas au docteur Loiseau (de l'Institut Pasteur) qui les centralisera et fera l'enquête nécessaire.

3° *Indication et technique de la vaccination.* — Quand et comment la vaccination doit-elle être pratiquée? A ce sujet, votre commission s'est ralliée de tous points aux conclusions déjà énoncées par notre collègue Jules Renault :

1° La vaccination doit être généralisée ;

2° La connaissance d'une vaccination antérieure ne doit pas faire rejeter le diagnostic de diphtérie ;

3° Il faut donc traiter par le sérum, et tout de suite, tout enfant suspect de diphtérie, même s'il a été vacciné ;

4° Les injections de vaccin, au nombre de trois, seront séparées par un intervalle de 15 jours au moins, *et mieux de 3 semaines*, chaque fois que cela sera possible ;

5° Ces vaccinations devront être aussi précoces que possible ; c'est-à-dire qu'il faudra vacciner l'enfant dès l'âge de 18 mois. A partir de 10 ans on pourra être plus réservé, car les quelques incidents signalés ont été observés à partir de cet âge ;

6° La question des doses est aussi importante ; les doses usuelles sont largement suffisantes pour la vaccination. Cependant, à une question posée par Hallé, il fut répondu que même une dose beaucoup plus élevée n'est pas toxique ;

7° Les *relations du sérum et du vaccin* méritent aussi d'être précisées. Or ces deux thérapeutiques sont loin de s'exclure, comme certains l'ont prétendu.

A ce propos Lereboullet conseille la technique suivante : *a)* si l'enfant n'a pas reçu de sérum, faire d'abord l'injection de vaccin, une demi-heure ou une heure avant celle de sérum ; faire une seconde injection trois semaines après, et faire ainsi quatre injections vaccinales ; *b)* si l'enfant a déjà reçu le sérum, faire la première injection de vaccin trois semaines après la dernière injection de sérum.

Il va sans dire aussi qu'une vaccination antérieure, *même récente*, n'exclut pas l'emploi du sérum si celui-ci devient nécessaire ;

8° Enfin, *pour tenir compte des immunités abrégées ou incomplètes*, quelques-uns ont recommandé une quatrième injection au bout d'un an.

Telles sont les conclusions de votre Commission ; je me suis efforcé de les traduire fidèlement, et je les soumets aujourd'hui à l'approbation de la Société de Pédiatrie.

La Société de Pédiatrie adopte toutes les conclusions ci-dessus, et renouvelle le vœu que tout médecin observant, à l'hôpital ou en ville, un cas de diphtérie chez un vacciné, veuille bien communiquer ce cas (avec quelques notes cliniques) à M. le docteur Loiseau, chef de laboratoire à l'hôpital Pasteur (rue de Vaugirard). Celui-ci pourra centraliser tous ces cas, et poursuivre pour chacun d'eux l'enquête nécessaire.

MM. HALLÉ et LEREBoullet font connaître à la Société quelques autres conclusions d'ordre pratique qui ont été envisagées à la séance de la Commission. Nos collègues de l'Institut Pasteur se sont engagés à faire quelques modifications à la rédaction de la petite note imprimée qui se trouve dans chacune des boîtes contenant les ampoules d'anatoxine livrées au public médical. Dès lors, il serait indiqué que l'intervalle entre chaque piqûre serait de quinze jours au moins et de préférence toutes les trois semaines, si la chose est possible. La note imprimée contiendrait une invite pressante aux médecins qui observeraient des cas de diphtérie chez des enfants vaccinés correctement, de bien vouloir signaler les faits et les observations des malades à l'Institut Pasteur (docteur Loiseau, rue de Vaugirard).

Hommage à la Société du livre jubilaire du professeur Carlo Comba.

Le Gérant : J. CAROUJAT.

6831-30. — Tours, Imprimerie ARRAULT et C^e

SOCIÉTÉ DE PÉDIATRIE DE PARIS



SÉANCE DU 29 AVRIL 1930

Présidence de M. Eugène Terrien.

SOMMAIRE

- Vœux émis par la Commission d'assistance sociale de la Société de Pédiatrie et le Conseil municipal. M. HUBER, rapporteur . . . 148
- NAGEOTTE-WILBOUCHEWITCH. Le colargol dans le traitement de la fièvre typhoïde et de quelques autres maladies infectieuses. . . . 154
Discussion : MM. NETTER, RIBADEAU-DUMAS (communication faite en mars).
- LEHUCHER et MASSELOT (Tunis). Sténose pylorique par tuberculose fibreuse 163
- ARMAND-DELILLE et Mlle WOLF. Le pneumothorax bilatéral thérapeutique chez l'enfant 166
- ARMAND-DELILLE et GIROUX. L'oléothorax après pneumothorax thérapeutique chez l'enfant . . . 170
- J. HALLÉ, J. HUTINEL et YVES BUREAU.
- Abcès du poumon à entérocoques secondaires à une sténose cicatricielle de l'œsophage. Guérison spontanée durable 177
- CASSOUTE, PERRIMOND et ZUCCOLI (Marseille). Deux observations de rétention azotée au cours de diphtéries malignes. 185
- VOUDOURIS (Athènes). Angine pseudomembraneuse à pneumocoques ayant évolué comme une pneumonie aiguë 191
- J. HALLÉ et PIERRE GARNIER. Chancre tuberculeux de la joue chez un nourrisson 191
Discussion : M. COMBY.
- CASSOUTE, POINSO et ZUCCOLI (Marseille). Dilatation des bronches révélée au cours d'un épisode pulmonaire aigu 196
- Cap. Abcès du poumon chez un enfant (4 ans). 201*

Les vœux émis par la Commission d'assistance sociale de la
Société de pédiatrie et le Conseil municipal.

Par M. JULIEN HUBER.

MESSIEURS,

Nous avons l'honneur de mettre les membres de la Société au courant de l'état des questions confiées à la Commission d'assistance sociale. M. le Conseiller Gaston Pinot, qui avait été l'instigateur de certains de ces vœux, a bien voulu les porter devant le Conseil municipal à sa session de janvier 1930. C'est cet exposé que nous reproduisons ci-dessous.

Nous voulons auparavant évoquer la mémoire, toujours présente ici à notre souvenir, du Président qui fut l'animateur de notre Commission, M. le docteur Guinon, dont le docteur Lesné a bien voulu accepter la succession et continuer à mener à bien l'étude des questions sociales qui nous sont soumises.

Bulletin municipal officiel. (Séance du 17 janvier 1930.)

M. Gaston PINOT. — « Il est une autre question dont je vous ai entretenu, c'est celle des soins à domicile. Vous savez quel est le désir de certains des membres de cette Assemblée, Monsieur le Directeur général; nous voudrions vous voir créer un cadre d'infirmières qui seraient chargées de donner les soins à domicile.

« Vous êtes déjà entré dans cette voie du reste en ce qui concerne deux arrondissements de Paris, le XVIII^e et le XV^e.

« Vous avez autorisé la création de quatre emplois d'infirmières — deux aux Enfants-Malades et deux à Bretonneau — qui se rendent à domicile pour donner des soins.

« J'ignore les résultats qui ont été obtenus à la suite de cette initiative, mais je sais que le développement de ce système peut éviter des hospitalisations nombreuses et coûteuses et, en tout

cas, permettra de conserver dans la famille soit la femme, soit l'enfant, soit le père.

« D'ailleurs, je sou mets au Conseil une proposition qui a été approuvée par la Société de pédiatrie, laquelle compte dans son sein presque tous les médecins des hôpitaux d'enfants.

« Voici comment s'exprime cette société sur les questions que j'expose devant le Conseil :

« La Commission d'hygiène et d'assistance sociale de la Société de pédiatrie réunie chez le président de la Société, M. le docteur Lesné, a émis à l'unanimité les vœux suivants qu'elle soumet à l'approbation de la Société pour être transmis à l'Administration publique.

« I. — Envoi des enfants aux stations thermales et aux cures d'altitude.

« 1° Au sujet de l'envoi des enfants de la Ville de Paris aux stations thermales et aux cures d'altitude, la Commission propose le vœu suivant :

« La Société de pédiatrie de Paris enregistrant les résultats « excellents obtenus par l'envoi des enfants de la Ville de Paris « et de la banlieue aux eaux de la Bourboule, émet le vœu que « cette mesure soit étendue à d'autres stations thermales. Elle « demande à l'Administration de l'Assistance publique de bien « vouloir envisager dans le plus bref délai possible l'envoi « d'enfants, dans des conditions analogues, aux stations ci- « après :

« Le Mont-Dore;

« Châtel-Guyon;

« Vichy;

« Saint-Nectaire;

« Saint-Honoré-les-Bains;

« Salies-de-Béarn.

« En outre, une offre récente ayant été faite à la Société de « pédiatrie d'encourager l'envoi des enfants parisiens à Lons-le- « Saunier, l'acceptation de cette offre serait désirable. »

« 2° La Société de pédiatrie, considérant le grand intérêt que présenterait l'ouverture, pour les enfants parisiens, de stations

d'altitude permettant la cure d'hiver et la cure d'été avec application d'héliothérapie, réservées aux enfants porteurs de tuberculoses non évolutives, à l'exclusion de toute tuberculose ouverte, émet le vœu :

« Que l'Administration mette à l'étude l'ouverture de semblables stations sous la forme d'établissements spéciaux. »

« D'autres stations d'altitude présentant les mêmes caractéristiques seraient réservées aux enfants anémiques, déprimés, convalescents maigres, hypotrophiques, mais non tuberculeux, chez lesquels le climat marin serait contre-indiqué. La cure, dans ces cas, pourrait se faire sous la forme de placement familial ou d'envoi dans des établissements spéciaux.

« Les enfants atteints de formes non évolutives et non contagieuses de tuberculose fermée (péritonites tuberculeuses, tuberculoses osseuses, séquelles de pleurésie, adénopathie trachéo-bronchique), lorsque le climat marin est contre-indiqué, ne peuvent être envoyés qu'au sanatorium des Courmettes, à 850 m. d'altitude, près de Grasse; ils y reçoivent les soins appropriés, les frais de placement sont modérés, mais il est difficile actuellement d'y trouver plus de 10 à 20 lits. M. Armand-Delille suggère qu'il pourrait être indiqué d'encourager l'agrandissement ou la création d'un établissement semblable. M. Debré a insisté sur la nécessité de préciser, avant l'envoi, les indications et d'exclure par une sélection soignée les contre-indications.

« Pour la seconde catégorie d'enfants non tuberculeux, les indications seraient de l'ordre de celles qu'a préconisées la Commission médicale consultative de l'œuvre de Villard-de-Lans, où un effort est fait pour réaliser, à l'abri de toute infection ou réinfection tuberculeuse, le placement familial des enfants tuberculeux dans les communes du canton. L'ouverture prochaine d'établissements collectifs à la portée d'enfants appartenant à des familles de condition moyenne offrira les facilités désirables pour que les petits Parisiens délicats puissent y faire des séjours prolongés; la durée de la cure (quelques mois au minimum) étant une condition nécessaire du succès.

- « II. — Sanatorium d'altitude pour enfants.
« La Société de pédiatrie de Paris,
« Sur la proposition de sa Commission d'hygiène et d'assistance sociales,
« Émet le vœu :
« Que l'Administration de l'Assistance publique soit invitée à
« mettre à l'étude et à réaliser l'envoi d'enfants tuberculeux curables et justiciables de la cure sanatoriale dans des stations d'altitude aménagées à cet effet. Ces établissements appropriés pourraient — à titre d'indication — être édifiés :
« 1° Soit dans la région de Praz-Coutant, près Passy (Haute-Savoie);
« 2° Soit sur le plateau des Petites-Roches (Isère);
« 3° Soit au voisinage immédiat de Briançon. »
- « III. — Hospitalisation des enfants tuberculeux.
« La Société de pédiatrie de Paris,
« Sur la proposition de sa Commission d'hygiène et d'assistance sociales;
« Prenant en considération les faits suivants :
« 1° Difficulté d'obtenir le placement dans des services spéciaux d'enfants tuberculeux gravement atteints dont la présence constitue un danger au foyer familial ou dans les salles de médecine générale déjà encombrées;
« 2° Absence de placement dans des services appropriés d'enfants tuberculeux âgés de moins de 5 ans (notamment de 2 à 5 ans);
« 3° Difficulté de faire entrer à Herold et à Debrousse, dans les services susceptibles de les hospitaliser, les enfants justiciables de la thérapeutique par le pneumothorax artificiel, en raison de l'impossibilité de réaliser l'évacuation de ces services, une fois la thérapeutique instituée, faute d'une organisation appropriée,
« A émis les vœux suivants :
« 1° Que soit créé un service susceptible de recevoir les enfants tuberculeux jeunes, au-dessous de 5 ans, et les enfants plus âgés atteints de tuberculoses étendues;

« 2° Que soit créé également un service, de préférence hors de Paris, fonctionnant comme service — sanatorium aux environs immédiats — où serait assurée la continuation des insufflations pour les cas traités par le pneumothorax artificiel, permettant de libérer des lits à Debrousse et à Hérold. »

« IV. — Soins à domicile des enfants malades :

« La Société de pédiatrie a été saisie d'une proposition présentée au Conseil municipal de Paris par M. Gaston Pinot, conseiller municipal, proposition « tendant à la création d'un groupe volant d'infirmières chargées d'assurer les soins à domicile pour adultes et enfants dans les familles nombreuses nécessiteuses ou secourues, et plus particulièrement dans les groupes d'habitations à bon marché » ;

« Après étude par la Commission d'hygiène et d'études sociales de la Société de pédiatrie, la Société a émis le vœu suivant :

« La Société de pédiatrie,

« Considérant que la proposition de M. le Conseiller Gaston Pinot aurait l'avantage d'éviter l'encombrement dans les hôpitaux, d'assurer, en ce qui concerne les enfants, les soins à domicile des indispositions légères (grippes), des affections contagieuses ou éruptives habituellement bénignes lorsqu'elles sont soignées précocement et mises à l'abri des infections secondaires, souvent redoutables à l'hôpital (rougeole simple, coqueluche, varicelle, oreillons),

« Émet le vœu :

« Que soit créé par les soins de l'Administration de l'Assistance publique un corps d'infirmières spécialement chargées d'assurer à domicile et d'enseigner aux familles la pratique des soins nécessaires aux enfants atteints de ces affections. »

« V. — Démonstration aux mères dans les consultations externes des soins à donner à leurs enfants :

« La Société de pédiatrie de Paris a été saisie d'une proposition présentée au Conseil municipal de Paris par M. Gaston Pinot, conseiller municipal, proposition « tendant à développer les moyens de traitements et de soins dans les consultations ex-

« ternes des hôpitaux de Paris et à permettre aux mères d'acquiescer la pratique des soins à donner à leurs enfants. »

« Après étude par la Commission d'hygiène et d'assistance sociales, la Société a émis le vœu que « soit envisagée dans les consultations externes des hôpitaux d'enfants la possibilité, au moyen d'un matériel de démonstration approprié, simple d'ailleurs et peu coûteux, de donner aux mères toutes les indications théoriques et surtout pratiques leur permettant de donner à leurs enfants, d'une façon efficace, les soins qui leur sont prescrits. »

« Il est indispensable, grâce à un personnel suffisant, aidé des concours bénévoles dont bénéficient nos consultations, que ces démonstrations soient faites au local même de la consultation et s'appliquent uniquement au cas particulier de chaque enfant malade. »

« Tout enseignement d'ensemble, donné en d'autres lieux ou à d'autres heures, risquerait de n'être pas suivi ou de rester purement théorique, sans aucune portée pratique. »

« V. — Poste radioscopique dans les hôpitaux. »

« La Commission d'hygiène et d'assistance sociales de la Société de pédiatrie s'est ralliée au principe dont l'étude lui avait été soumise « de la nécessité d'un poste radioscopique permanent de jour et de nuit dans les hôpitaux d'enfants. »

« En conséquence, elle invite la Société à émettre le vœu suivant :

« La Société de pédiatrie de Paris invite l'Administration de l'Assistance publique à étudier les moyens pratiques d'assurer, de jour et de nuit, le fonctionnement éventuel d'une installation radioscopique dans les hôpitaux d'enfants. »

« L'opportunité de cette mesure a paru devoir être retenue surtout en vue de la détermination de corps étrangers, des bronches, de l'œsophage ou de l'estomac, du diagnostic différentiel de la pneumonie avec l'appendicite aiguë, des traumatismes osseux, par exemple. »

« La Société de pédiatrie de Paris, dans sa séance du mardi 18 décembre 1928, après étude de ces vœux, les a approuvés à

l'unanimité des membres présents, et le bureau de la Société a reçu mission de les présenter à M. le Directeur général de l'Administration de l'Assistance publique à Paris. »

Je suis heureux de me rencontrer sur ce terrain avec les éminents médecins qui ont la charge de soigner les enfants malades qui leur sont confiés par la population parisienne.

Ces vœux ont été renvoyés pour étude à la 5^e Commission. Nous nous proposons, lorsqu'il y aura lieu, de porter à votre connaissance les solutions qui interviendront.

(*Bulletin municipal officiel*. Séance du 17 janvier 1930.)

Le collargol dans le traitement de la fièvre typhoïde et de quelques autres maladies infectieuses (1).

Par M. NAGEOTTE-WILBOUCHEWITCH.

Tout le monde connaît le collargol, bien entendu ; mais la plupart des médecins ne s'en servent guère en dehors des instillations nasales ou bien ils s'en servent mal, sans tenir compte de ce que nous ont enseigné Crédé (de Dresde), qui a introduit l'argent colloïdal dans la thérapeutique, et celui qui l'a étudié et prôné inlassablement, celui que M. Comby a appelé à notre dernière séance « une des gloires de la science française », M. Netter.

Dès les premières communications de M. Netter sur ce sujet, en 1902 à la Société médicale des Hôpitaux, en 1903 à la Société de Pédiatrie et dans la *Presse médicale*, ses observations m'ont paru si convaincantes, que j'ai eu recours à la thérapeutique conseillée dans maintes circonstances ; et je ne l'ai jamais abandonnée depuis. C'est pourquoi j'estime qu'il est de quelque intérêt, qu'il est même de mon devoir, de vous faire part de

(1) Communication faite à la séance de mars 1930.

mon expérience du collargol, qui s'étend déjà sur vingt-sept années.

Il ne sera pas question ici de la diphtérie maligne, ni de la dysenterie vraie, du tétanos, des infections et septicémies diverses, qui ont permis à M. Netter d'obtenir des guérisons si remarquables. Mes observations ont trait à la fièvre typhoïde, à la diarrhée aiguë, à la fièvre ganglionnaire et à la grippe épidémique.

Les typhiques et les paratyphiques que j'ai soignés sont au nombre d'une quinzaine; c'est un petit chiffre, mais il devient important si l'on considère que les observations s'échelonnent depuis 1903 jusqu'en 1930, qu'elles ont trait à des sujets d'âges divers, depuis des enfants de 7, 8 ans, et des adolescents jusqu'à des adultes de 25, 35, 50 ans, et que du premier au dernier cas le collargol est resté absolument égal à lui-même, inoffensif et salubre, ce que l'on peut dire de bien peu de médicaments. Parmi ces typhiques les uns ont été vus par moi dès les premiers symptômes suspects et le traitement a été institué dès avant l'établissement du diagnostic clinique certain, et longtemps avant sa confirmation bactériologique, qui est toujours trop tardive, du point de vue thérapeutique. Dans ces cas tous les symptômes se trouvent atténués dès le début; la *température* n'a pas plutôt atteint 39°, rarement 40°, qu'elle commence à baisser en oscillant, sans qu'il y ait eu véritablement de plateau; au bout du premier septenaire elle oscille déjà autour de 38°, et la défervescence arrive au bout de la quinzaine. La *céphalalgie* disparaît dès les premiers jours et le sommeil est calme.

Il n'y a *pas de diarrhée*, ce qui est capital, et si je n'avais pas vu dans nos hôpitaux ces terribles et incessantes selles ocre, je ne saurais pas que c'est là un des symptômes principaux de la fièvre typhoïde; les selles, chez nos malades, sont obtenues par des lavements et de petites doses de paraffine, et c'est plutôt la constipation qui devient une source de petits ennuis. Le bon état de l'intestin permet d'alimenter les malades dès le début avec du lait aromatisé de thé ou de café, du yoghourt et du petit

suisse, du bouillon de légumes et de viande, des bananes cuites ou écrasées crues. Quand le typhique n'a pas été dès le début imprégné de collargol, qu'il a été purgé et que la diarrhée a eu le temps de s'installer, on arrive à l'arrêter en quelques jours à l'aide de doses suffisantes et suffisamment rapprochées du médicament.

Ce qu'il y a de plus frappant c'est *l'état général*, inusité dans la dothiéntérie : les malades sont bien éveillés, aimables et souriants, ils parlent, ils lisent même, ils s'asseyent ; et les enfants se lèveraient si on ne les en empêchait.

Le collargol est administré d'une part en solution, prise par la bouche, d'autre part en friction sur la peau. *La solution aqueuse à 1 p. 100* est donnée, selon l'âge, par cuillerées à café ou à dessert, 4 à 5 fois par jour, donc à la dose journalière de 0 gr. 25 à 0 gr. 50 ; on peut couper la solution d'eau sucrée pour les enfants. Il est nécessaire de continuer l'administration du collargol, à doses décroissantes, jusqu'après la défervescence, afin d'éviter les rechutes. On a l'impression que, pour si atténués que soient les symptômes, le bacille typhique continue son cycle évolutif et n'est pas mis hors d'état de nuire avant ce terme de 3 semaines qui est classique. La solution de collargol désinfecte au passage la bouche et la gorge, les malades « ne sentent pas la fièvre », comme s'expriment les mamans ; elle n'offense pas l'estomac et elle s'en va continuellement baigner la paroi intestinale infectée, ce qui constitue un traitement éminemment logique.

Au cours des premiers jours il est utile de faire 2 ou 3 frictions à la *pommade de Crédé*, qui est de l'axonge benzoïnée chargée de 15 p. 100 d'argent colloïdal. Deux ou trois grammes suffisent pour une friction, mais elle doit être faite selon les règles pour être efficace. Il faut commencer par savonner à l'eau chaude la peau d'un membre inférieur, longuement et soigneusement, puis l'essuyer et laisser sécher au lit ; ensuite la peau est passée à l'alcool et séchée à nouveau ; alors seulement on s'installe commodément auprès du malade, dont le membre préparé est seul en dehors des couvertures, et l'on se met en

devoir de frictionner doucement tout le membre, depuis la cheville jusqu'au genou pour les grands enfants, y compris le genou pour les petits, afin d'avoir une surface d'une étendue suffisante. On passe et on repasse sur toute la surface pendant 20 bonnes minutes pour les grands, 10 minutes pour les petits. Ceci achevé, on entoure le membre d'une lame ou d'une bande de flanelle, on enroule une bande Velpeau par-dessus la flanelle, puis on tire par-dessus le tout un long bas, qu'on fixe au besoin à une ceinture.

Le bandage reste en place au moins 24 heures ; après quoi, on recommence la friction sur l'autre jambe le lendemain ou le surlendemain. Ainsi appliqué sur la peau décapée, maintenue au chaud, le métal colloïdal est absorbé et produit son effet ; tandis qu'on n'obtient rien, et on ne peut rien attendre, du barbouillage au collargol, que je vois pratiquer ; il m'arrive, en effet, de trouver des enfants dont la peau est salie de pommade brune, soit sur le dos, soit au ventre, au cou ou sur une jambe, sur un petit espace laissé à découvert et qui s'est essuyé sur le linge de corps et de lit ; c'est une pratique tout à fait erronée, qui fait dire, bien entendu, que le collargol ne sert à rien.

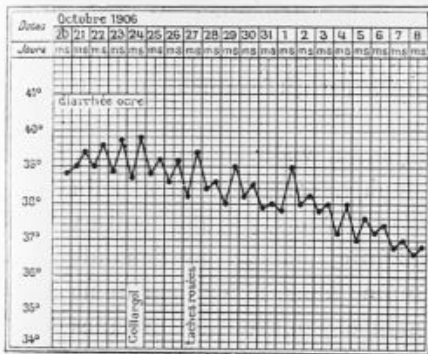
Je n'ai pas parlé des bains froids, c'est que la courbe thermique excluait ce traitement ; j'y ai cependant eu recours une fois ; d'abord, parce que les choses se passaient dans une famille médicale, à l'époque où la méthode de Brandt faisait encore positivement loi ; et puis les doses de collargol que je prescrivais alors n'étaient pas suffisamment élevées. Deux fois aussi j'ai fait appliquer de la glace sur le ventre pendant quelques jours, au cours d'une rechute. Dans tous les autres cas, nous nous sommes passés de bains, de glace et même d'infirmière ; les soins qu'exige un typhique dans ces conditions sont à la portée d'une mère de famille, et l'expression de « typhique » ne peut être employée qu'en faisant abstraction de son sens étymologique.

Les feuilles de température présentées à la Société sont fort démonstratives, il me semble. Elles concernent, entre autres, une femme de 50 ans, anciennement atteinte de pleurésie, plus

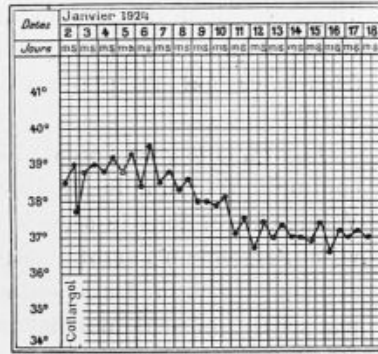
tard de pneumothorax et dont le cœur était bien fatigué; une autre femme de 34 ans, qui avait eu des poussées de tuberculose hémoptoïque, et qui était porteuse d'un petit goitre; un homme de 41 ans qui avait eu des hémoptysies graves, un garçon de 15 ans, asthmatique, sujets qui n'auraient sans doute pas supporté une fièvre typhoïde classique sans grand danger, tandis qu'ils n'ont eu aucune séquelle, aucun retour offensif de la tuberculose et qu'ils sont restés en parfaite santé. Ces feuilles montrent aussi d'ailleurs, que le collargol n'est pas une drogue miraculeuse, puisqu'il s'est produit dans deux cas des rechutes, d'ailleurs sans complications et avec conservation de l'excellent état général; je pense que dans le cas de l'homme de 41 ans les doses de collargol avaient été trop tôt réduites; quant au garçon de 15 ans, le traitement n'a été institué qu'après plusieurs jours d'hypertermie.

La diarrhée aiguë, provoquée par un aliment avarié, est un accident fréquent à tout âge; j'ai vu la solution de collargol toujours arrêter rapidement la diarrhée, et la fièvre qui l'accompagne chez les enfants. L'administration de ce médicament n'empêche pas la purgation souvent indiquée. Je n'ai pas en vue ici les nourrissons, qui n'acceptent guère le collargol, et le vomissent facilement. Parmi les adultes, je citerai une jeune femme, empoisonnée par de la viande frigorifiée; elle avait de violentes coliques, de la diarrhée avec épreintes et ténésme et des crampes dans les mollets, comme au cours de la cholérine; le collargol apporta le calme en quelques heures et la guérison en deux jours.

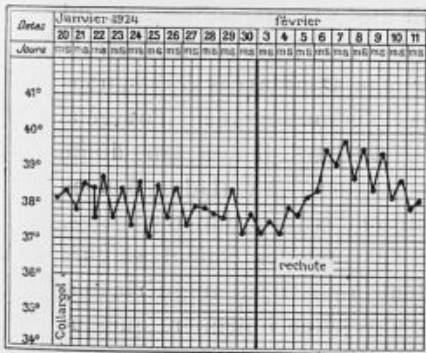
La fièvre ganglionnaire est moins fréquente que les maladies précédentes, du moins dans sa forme aiguë, inquiétante. J'en ai vu trois cas, chez des enfants de 6, 8 et 9 ans, qui avaient tous été diversement diagnostiqués et traités sans succès, pris pour des cas de tuberculose, de lymphadénie, de septicémie. Dès la première friction de collargol, l'état général a changé, la fièvre a baissé et 4 à 6 frictions ont suffi pour amener la guérison dans



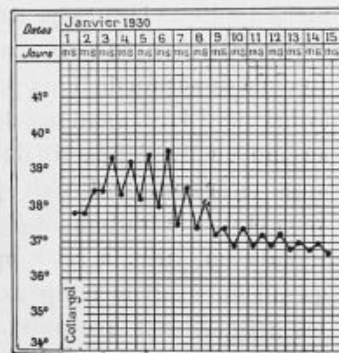
M^{me} F..., 50 ans. Fièvre typhoïde.
Pleurésie à 30 ans.
Pneumothorax à 44 ans.
Emphysème.



M^{me} B..., 34 ans. Fièvre typhoïde Eberth,
tous les symptômes sauf la diarrhée,
ancienne tub. pulm., hémoptoïque,
pas de rechute de la tuberculose.



M. D..., 41 ans. Fièvre typhoïde Eberth, tous
les symptômes, sauf la diarrhée, taches
lenticulaires; ancien tub. pulmonaire, pas
de rechute pulm.

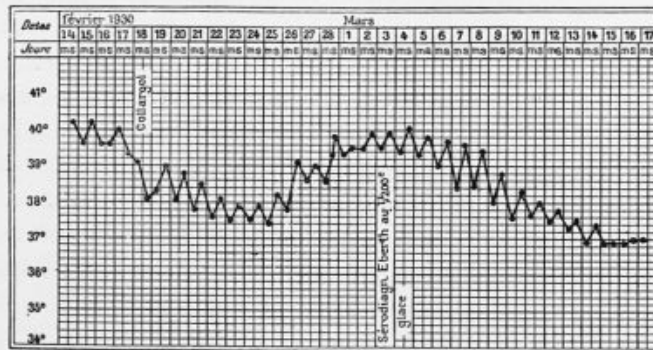


M. Antoine G..., 15 ans. Paratypho.
A., pouls dicrote, 5,6 taches lenti-
culaires, splénomégalie, nœud
musculaire, abolition du R. C. A.
à droite, pas de diarrhée.

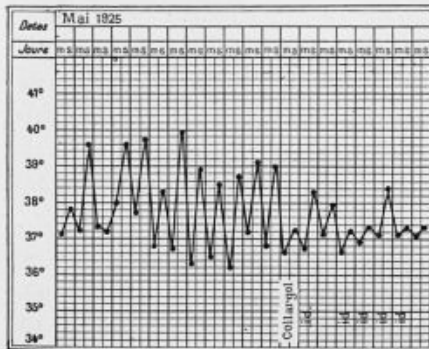
l'espace d'une huitaine. M. Marfan a vu, en 1923, celui des enfants dont j'apporte la courbe thermique, et a confirmé le diagnostic de fièvre ganglionnaire chez un adénoïdien, survenue 15 jours après une angine, ce qui avait été aussi le cas pour les deux autres enfants que j'avais soignés quelques années auparavant.

Quant à la *grippe*, j'en ai, bien entendu, vu beaucoup de cas, comme tout le monde, en 1918 et depuis, soit au 1^{er} Blessés du Val-de-Grâce, dans le service de mon maître Jalaguier, soit en ville. Personne n'a oublié cette épidémie, mais je me demande si beaucoup de médecins ont eu, comme nous, le bonheur de ne pas perdre un seul malade de la grippe. Pourtant nos malades étaient des blessés, quelques-uns infectés; l'un avait la trachée ouverte, d'autres conservaient des projectiles dans le thorax, un autre venait d'être opéré de l'appendicite, et la grippe avait amené une congestion pulmonaire double. Notre impression à tous a été que les grippés devaient leur guérison aux injections sous-cutanées d'argent colloïdal et plus tard d'or colloïdal (électrargol et collobiase d'or), faites tous les jours, souvent deux fois par jour. Je dois pourtant ajouter que nous avons concurremment appliqué la thérapeutique du médecin-major Busquet, qui consiste à faire prendre pendant plusieurs jours deux doses de 10 cmc. de sérum de Roux par la bouche. Dans les cas graves, nous avons aussi largement usé des injections sous-cutanées d'oxygène au moyen de l'appareil de Bayeux-Richard. Il faut sans doute aussi tenir compte du fait que nous avions les malades sous les yeux et que le traitement était institué dès les premières heures.

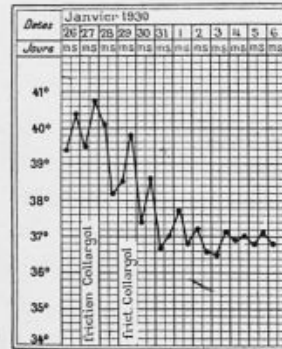
Mais en ville, à cette époque, les malades étaient soignés quand on avait le temps; cependant là aussi j'ai vu guérir tous les grippés sans exception, dont une jeune infirmière quelque peu cardiaque, atteinte d'une pneumonie double; un garçon gravement difforme qui s'était cyanosé dès le début; des enfants qui frisaient de la bronchite capillaire. Je ne puis attribuer cette série heureuse qu'aux métaux colloïdaux et au sérum de Roux. L'une des feuilles de températures présentées est celle d'une broncho-pneumonie chez un jeune homme de 17 ans, que M. Jean Hallé



M. Tod. Paul, 15 ans 1/2. Fièvre typh. Eberth, épistaxis plusieurs jours avant le 14 février, tous les symptômes sauf la diarrhée, taches lenticulaires.



M. Georges L..., 8 ans. Fièvre ganglionnaire, sterno-mastoïdienne, cervicale, axillaire, 15 jours après une angine.



M. Léon L.... 17 ans, broncho-pneumonie, trois foyers. Ex. bacter. pneumocoque. Expectoration muco-purulente au début, un peu de sang à la 2^e poussée.

a vu un jour ; il y a eu trois gros foyers de râles fins et l'état, qui paraissait grave, a brusquement changé après la première friction de collargol.

Chez les enfants, je n'ai jamais fait d'injections d'électrargol. Je les pique d'une manière générale le moins possible ; ils ont tous été traités par le sérum de Roux et les frictions de collargol. Les bains chauds sont alors donnés dans la matinée et le début de l'après-midi ; et la friction faite vers 3 heures, procure la détente, l'euphorie et le sommeil calme vers 10 heures du soir. Chez les tout petits enfants, il m'est arrivé de remplacer la friction par des lavements de collargol en solution, à la dose de 10 à 20 cmc., qui sont fort bien supportés.

Ma conclusion est que l'argent colloïdal, à l'inverse des médicaments qu'il faut se hâter de prescrire pendant qu'ils guérissent, est un agent thérapeutique précieux, aussi fidèle que la quinine ou le salicylate de soude, aussi efficace aujourd'hui qu'il y a 30 ans.

M. NETTER. — Voici bientôt 30 ans que j'emploie le collargol avec la même satisfaction.

Dans les états infectieux, les frictions, pratiquées comme je le conseille, procurent toujours une sensation de bien-être après un intervalle de 6 à 8 heures. Dans les affections infectieuses ayant pour siège l'intestin, son administration par voie buccale ou en lavement rend de grands services, aussi bien dans la dysenterie et dans les infections typhoïdes ou paratyphoïdes que dans les infections colibacillaires.

L'adjonction de 10 à 15 gr. d'élixir de Garus et de 60 gr. de sirop de café dans une potion de 300 cmc. où est dissous 1 gr. de collargol, en fait un mélange qu'enfants comme adultes ingèrent très volontiers.

Il est vraisemblable d'ailleurs que, dans l'administration par voie buccale, le collargol pourrait être remplacé par les préparations organiques ou inorganiques dans la composition desquelles entre l'argent. Aussi bien le nitrate d'argent a-t-il été depuis longtemps employé dans le traitement de la dysenterie. Dans une communication à la Société médicale des hôpitaux le

22 avril 1924, je citais un travail du docteur Arnaudet, de Corneilles paru en 1898 dans la *Normandie médicale*, vantant les bons résultats que lui donnent le nitrate d'argent dans la fièvre typhoïde.

Comme le nitrate d'argent, le collargol ingéré d'une façon prolongée expose à l'apparition de l'argyrisme. J'ai eu l'occasion de le constater chez deux épileptiques auxquels j'avais vu administrer le médicament pendant plusieurs années. Dans l'épilepsie, le collargol fait tolérer beaucoup mieux le bromure et permet d'administrer ce dernier à doses sensiblement moindres.

M. RIBADEAU-DUMAS. — J'ai pu suivre, quand j'avais l'honneur d'être l'interne de M. Netter, les heureux effets du collargol dans un certain nombre de maladies de l'enfance. J'ai continué à l'utiliser; car il m'a paru qu'on pouvait en garder au moins deux indications principales: les états typhoïdes et les adénoïdites et adénites du cou. En ce qui concerne ce dernier groupe de faits, je crois que le collargol appliqué en onctions et donné par la bouche donne des résultats parfois surprenants. J'ai vu un cas récent, diagnostiqué agranulocytose, par un médecin compétent, qui a parfaitement guéri par le collargol. Quant aux états typhoïdes, j'ai renoncé aux injections intraveineuses pour ne plus utiliser que les pilules, ou la potion de collargol et d'élixir de Garrus de M. Netter, et cela avec succès. Sur ce point je ne puis que confirmer ce que Mme Nageotte vient d'exposer.

Sténose pylorique par tuberculose fibreuse (forme pseudo-cancéreuse chez un enfant).

Par P. LEUCHER et F. MASSELOT (de Tunis).

Le cas que nous rapportons ci-après a trait à un jeune enfant de 13 ans, S. Co., dont voici brièvement résumée l'histoire clinique :

Ce malade, sans antécédents héréditaires ni personnels importants, a présenté il y a 7 mois de l'ictère, qui est allé en augmentant d'in-

tensité progressivement, puis a disparu petit à petit au bout de 1 mois et demi environ. C'est à ce moment que se sont installés les troubles pour lesquels il entre à l'hôpital.

Début par vomissements survenant sans horaire fixe, plus ou moins longtemps après les repas, précédés habituellement par de la sialorrhée, rarement par des nausées, ne s'accompagnant pas de douleurs, vomissements aigres, très abondants, représentant la totalité des aliments des 24 heures; la fréquence des vomissements a augmenté progressivement.

Actuellement, ceux-ci surviennent 1 heure environ après les repas, sont précédés de nausées, mais non de douleurs. Ils sont très acides et d'odeur nauséabonde.

Dans l'intervalle, le malade présente de fréquentes éructations.

Pas de crises douloureuses gastriques.

Pas d'hématémèses ni de méléna.

Examen. — Malade très amaigri. Présence de myœdème. L'estomac distendu se dessine sous la paroi abdominale amincie. On observe à son niveau, soit spontanément, soit en les provoquant par des excitations cutanées, des contractions péristaltiques.

Le malade accuse par instants des bruits de glou-glou ou des gargouillements en fusée dans la zone sus-ombilicale droite de l'abdomen.

Le clapotage à jeun est facilement perçu.

La constipation est habituelle.

A la percussion, l'abdomen est généralement sonore, sauf une petite zone de matité dans la région sous-hépatique.

Il n'existe pas de matité en damier et pas d'ascite percutable.

L'examen des poumons révèle aux deux sommets une respiration un peu rude, mais aucun bruit adventice.

La radioscopie montre que les poumons sont normaux. On ne note rien d'appréciable aux autres appareils.

La réaction de Bordet-Wassermann est négative dans le sang.

L'examen radiologique de l'estomac fait par le docteur Jaubert de Beaujeu donne :

Un estomac distendu et abaissé avec un retard considérable de l'évacuation de la bouillie barytée (24 heures au moins).

La radiographie montre sur le bord externe du duodénum une dépression semblant déterminée par une tumeur juxta-duodénale et pouvant être la cause de la sténose.

Les lavages d'estomac ramènent des débris d'aliments ingérés depuis 3 jours.

L'intervention est pratiquée par le docteur Lehucher.

Anesthésie générale à l'éther.

Laparotomie sus et para-ombilicale droite. L'estomac distendu fait

saillie spontanément. La région pylorique est cachée par la vésicule volumineuse, remplie de bile, sans calcul.

Un ganglion, de la grosseur d'un pois chiche qui se montrera ramolli à la coupe, est accolé au canal cystique. Pas de granulations sur le péritoine. Cholécystectomie rétrograde après ligature isolée de l'artère cystique. Enfouissement du moignon cystique sous le péritoine péri-vésiculaire. On perçoit au palper une tumeur pylorique ressemblant à un foyer de péritonite plastique adhésive, s'étendant au moins à la première portion du duodénum sur une largeur de deux travers de doigts et demi environ et s'étendant en arrière du petit épiploon gastro-hépatique.

Dans la profondeur, la masse tient à la colonne vertébrale.

Gastro-entérostomie de décharge (assez longue) transmésocolique.

On laisse une mèche tamponnant la région vésiculaire.

Suture en deux plans.

Suites opératoires. — Shock pendant la journée. Température normale.

Dès le lendemain l'état s'améliore, la diurèse s'établit de façon satisfaisante. Le pouls se ralentit. Suites normales. Lever au 10^e jour. Alimentation bien supportée. Sort en excellent état.

Le ganglion caséifié prélevé au cours de l'intervention fut envoyé à l'Institut Pasteur pour inoculation au cobaye.

Le cobaye sacrifié, l'autopsie montra la présence de lésions tuberculeuses.

Le domaine de la tuberculose de l'estomac s'est augmenté dans le cours de ces dernières années. Les progrès de l'histologie, de la bactériologie, la fréquence et l'audace croissante des interventions chirurgicales ont permis de rapporter à la tuberculose des lésions jusque-là non classées.

En dehors des tubercules, des granulations, des ulcérations, la tuberculose peut engendrer des scléroses qui, par rétraction cicatricielle, entraînent des rétrécissements. Celles-ci s'observent avec élection sur l'intestin et donnent naissance à des occlusions.

Dans notre cas la lésion est péripylorique, ce qui est inhabituel et, de plus, contrairement à la règle, il n'existe en aucun autre point de l'économie un foyer de tuberculose décelable, ce qui semblerait indiquer (aucune affirmation n'est possible sans autopsie) que la tuberculose serait ici primitive.

Par ces deux particularités, notre cas est d'observation inhabituelle et mérite d'être rapporté.

La tuberculose est rarement invoquée comme cause de sténose pylorique chez l'enfant. Les traités classiques font mention de brides péritonéales suite de péritonite tuberculeuse et, dans un cas (cas de Leven, Soc., 1901), de sténose par ganglion tuberculeux.

Quelques remarques sur le pneumothorax bilatéral chez l'enfant.

Par M. P. ARMAND-DELILLE et Mlle F. WOLFF.

Depuis décembre 1927, où l'un de nous avait publié avec Lestocquoy (1), les premières observations de pneumothorax bilatéral chez l'enfant, nous en avons pratiqué un certain nombre et avec plus de recul nous pouvons juger de l'efficacité de cette méthode.

Il s'agissait soit de tuberculose bilatérale d'emblée : le pronostic était dans ces cas absolument désespéré, ni la cure de repos, ni aucune médication n'aurait pu améliorer ces sujets : Tuberculose généralisée avec cavernes multiples, état général déficient avec fièvre, amaigrissement intense, et anémie. Présence de bacilles dans les crachats ou dans le contenu du lavage gastrique pratiqué le matin à jeun.

Il s'agissait en général d'un processus évolutif très étendu d'un côté, pour lequel nous avons pratiqué d'abord un pneumothorax unilatéral ; de l'autre côté, les lésions étaient beaucoup plus discrètes. L'aggravation extrêmement rapide vérifiée sur des radiographies prises à quelques semaines de distance, nous a obligés à quelques mois d'intervalle à intervenir de l'autre côté, à cause de l'évolution rapidement ulcéreuses.

Presque toujours nous avons constaté la précocité de cette

(1) MM. P. ARMAND-DELILLE et LESTOCQUOY, Le pneumothorax thérapeutique bilatéral simultané chez l'enfant tuberculeux. *Soc. méd. Hôp. Paris*, 16 décembre 1927.

bilatéralisation qui survient du deuxième au cinquième mois en moyenne, rarement après la première année.

L'âge des sujets à qui nous avons été amenés à faire cette double collapsothérapie a été le plus souvent la seconde enfance, entre 11 et 14 ans surtout, moins souvent entre 5 et 8 ans, une seule fois à l'âge de 4 ans.

Mais c'est surtout chez les filles au voisinage de la puberté que se développent ces formes ulcéro-caséuses évolutives, sans tendance à la régression.

Il y a peu de contre-indications à la double collapsothérapie. La gravité et l'étendue des lésions n'en sont pas une, comme elles peuvent l'être chez l'adulte; nous avons bilatéralisé des tuberculoses étendues à la totalité des deux poumons et ulcéreuses, et nous avons obtenu des améliorations même des cicatrifications.

Quant aux formes spontanément curables, elles sont beaucoup plus rares que les formes évolutives ulcéro-caséuses et se rencontrent moins souvent chez le grand enfant que dans la première enfance, mises à part les spléнопneumies. Et d'ailleurs, il est à peu près impossible de prévoir quelle sera l'évolution d'une tuberculose au début.

Les véritables contre-indications sont les tuberculoses avec cachexie et localisation intestinale, et les granulies qui ne peuvent tirer aucun bénéfice du pneumothorax bilatéral.

Nous ne nous étendons pas sur la technique. Elle est très simple, mais demande une surveillance constante et une très grande minutie.

On peut arriver, sans que l'enfant en souffre, à un collapsus extrême des deux poumons.

Nous ne conseillons, en effet, ni pneumothorax électif, ni le pneumothorax de détente préconisés chez l'adulte, parce que les lésions de l'enfant moins localisées, en général, l'interdisent. D'autre part, l'espace pleural est très petit chez lui et on court le risque à chaque insufflation de blesser le poumon très rapproché de la paroi et de créer ainsi une perforation pulmonaire. Celle-ci est, nous le verrons, un des dangers de la double collapsothérapie.

Ces enfants doivent être soumis au moins une fois par semaine au contrôle radiologique, qui seul permet de se rendre compte du degré de collapsus. Un examen à l'écran est aussi nécessaire avant et après chaque insufflation. En effet, la résorption du gaz est souvent très rapide, et, pour des causes que nous n'avons pas encore élucidées, nous avons vu parfois un pneumothorax bilatéral presque entièrement résorbé, quoiqu'une insufflation normale ait été pratiquée quelques jours auparavant.

Certains adjuvants sont parfois nécessaires. Nous avons employé avec un certain résultat surtout dans les pneumos unilatéraux, l'antigène méthylique de Nègre et Boquet. Nous employons couramment les injections d'extraits de rate. Ce n'est pas une médication spécifique, mais elle a une action remarquable sur l'état général (anémie, reprise de poids). Nous avons également commencé à employer les sels d'or, mais leur usage trop récent encore ne nous permet pas de juger la valeur de cet adjuvant.

Il nous reste à envisager la question de l'altitude. La plupart de nos malades ont été soignés en plaine et même à l'hôpital et quelques-uns y ont guéri. Deux cas que nous avons pu envoyer à l'altitude l'ont assez mal supportée et y ont fait quelques accidents anoxémiques. Dans l'ensemble le climat de plaine nous semble préférable. La surcharge imposée au cœur par la réduction des deux champs pulmonaires et par l'altitude est peut-être trop considérable.

Étant donnée la fragilité de ces malades et la surveillance constante dont ils sont justiciables, le pneumothorax bilatéral est un traitement de sanatorium ou d'hôpital, exceptionnellement un traitement ambulatoire. Un retard de quelques jours dans les insufflations peut compromettre définitivement les résultats.

De fréquentes complications sont à craindre et avant tout, la symphyse pleurale et les pleurésies, celles-ci se terminant en général par la soudure des deux feuilletts pleuraux.

Nous avons eu une moyenne de 50 p. 100, proportion faible par rapport à l'adulte. Parmi elles, 40 p. 100 sont bilatérales. Elles n'ont en général aucun gravité et sont bien tolérées, mais

leur danger est la symphyse. C'est pour cela que nous faisons précocement une ponction suivie d'une insufflation, et très souvent un oléothorax antisymphysaire. Il est remarquable de voir combien celui-ci est bien toléré chez l'enfant, nous n'avons jamais eu aucun accident.

Une seule complication reste redoutable et impossible à prévoir : la perforation pulmonaire : nous en avons eu deux cas, sans qu'il y ait eu aucune erreur de technique. Dans un cas elle est survenue après une insufflation et était peut-être due à une déchirure d'adhérences. L'autre cas s'est produit en dehors de toute insufflation. Accident dramatique qui dans les deux cas a entraîné plus ou moins rapidement la mort.

La durée du traitement est variable. Quand rien ne vient interrompre la conduite de la cure, nous laissons les poumons comprimés un minimum de trois ans. Deux de nos fillettes actuellement en traitement ont leur pneumothorax depuis trois ans et demi.

Mais très souvent la symphyse vient écourter la durée du pneumothorax ou de l'un d'eux, tout au moins. Cependant nous devons faire remarquer qu'un collapsus de courte durée a pu suffire à activer le processus de cicatrisation et nous avons vu des guérisons après une compression de quelques mois. Les poumons reprennent après interruption du traitement toutes leurs fonctions et toute leur vitalité. Les cicatrices sont beaucoup moins étendues que ne l'aurait laissé supposer la gravité du processus. Tout se passe comme si l'enfant formait du tissu pulmonaire neuf.

Sur nos 28 pneumothorax bilatéraux 4 sont de date trop récente pour pouvoir juger du résultat.

7 sont décédés :

2 de perforation pulmonaire.

1 a fait une rechute après une journée d'héliothérapie faite malgré interdiction. La fillette était considérée comme guérie, et les pneumos venaient d'être interrompus.

3 décès dans des formes très évolutives que le pneumothorax n'a pu enrayer, mais qui en ont eu une certaine survie.

1 est décédé après une scarlatine, après une longue période d'amélioration, les pneumos ayant été interrompus.

1 mauvais résultat, l'enfant repris par sa famille a fait des imprudences et va actuellement très mal.

10 bons résultats.

1 datant de 4 ans et dont le pneumo a été interrompu.

1 datant de 3 ans et demi.

2 datant de 3 ans.

1 de 2 ans et demi interrompu et guéri.

1 de 2 ans.

1 de 1 an et demi.

3 de 1 an.

Nous considérons les 4 plus anciens comme guéris.

Nous avons eu 6 assez bons résultats; certains enfants dont l'état général est très satisfaisant, mais chez qui il persiste des bacilles, d'autres qui, malgré leur disparition, conservent un état général stationnaire.

En tous cas chez presque tous ces enfants si l'on n'était pas intervenu, la mort serait survenue rapidement : nous avons donc un grand nombre de survies et quelques guérisons.

Nous devons également faire remarquer que ces pneumothorax entrepris en pleine croissance n'entravent en aucune façon ni le développement thoracique ni le développement général de l'enfant.

L'oléothorax, complément du pneumothorax thérapeutique chez l'enfant.

Par MM. P. ARMAND-DELILLE et J. GIROUX.

La méthode d'injection d'huile dans la plèvre préconisée par Bernou en 1921 pour désinfecter les épanchements purulents, a été, dès l'année suivante, appliquée à lutter contre le processus symphysaire par différents auteurs et Moigneteau en rapporte quelques cas dans sa thèse. Depuis, un grand nombre de prati-

ciens ont adopté cette méthode. Küss en particulier lui a consacré avec Bernou d'importants travaux, que Mlle Fontaine a résumés dans un travail d'ensemble. Tout récemment encore Julien Marie a publié une thèse fort intéressante sur ce sujet en s'appuyant sur 50 observations personnelles.

Nous n'avons pas observé chez l'enfant traité par pneumothorax artificiel un nombre assez important d'épanchements purulents pour que nous puissions juger de la valeur de l'oléothorax dans ces cas. Par contre nous avons constaté à plusieurs reprises chez nos jeunes malades des processus symphysaires précoces qui interrompaient défavorablement le processus de guérison provoqué par la collapsothérapie. Aussi avons-nous cherché à le combattre en injectant dans la cavité pleurale de l'huile de paraffine qui s'opposait mécaniquement au réaccolement des feuillets de la séreuse.

Nos résultats ont été assez satisfaisants pour que nous tenions à les exposer au public médical afin de contribuer à favoriser la connaissance de cette excellente méthode.

INDICATIONS. — L'emploi d'une telle thérapeutique a pour but de s'opposer au processus symphysaire qui tend à faire disparaître la cavité du pneumothorax et de conserver une poche pleurale suffisante pour permettre de maintenir un collapsus efficace.

De toutes les conditions qui viennent interrompre la poursuite du traitement par la méthode de Forlanini la symphyse est la plus fréquente. Elle succède en général à une inflammation liquidienne de la plèvre se traduisant par des épanchements séro-fibrineux ou purulents. Sur 34 cas d'épanchements abondants ou moyens séro-fibrineux, nous avons vu s'installer 16 fois un processus symphysaire, ce qui donne un pourcentage de 48 p. 100. Nous l'avons de même constaté 4 fois sur 12 pleurésies purulentes consécutives au pneumothorax artificiel. Mais la production de liquide n'est pas nécessaire à l'établissement de ce processus oblitérant. MM. Léon Bernard et Lowys ont attiré l'attention sur certaines formes de pleurésie adhésive où le liquide peut faire complètement défaut. Nous avons nous-mêmes observé cette

éventualité à plusieurs reprises et nous avons été frappés de sa fréquence particulière dans les pneumothorax partiels ou électifs, lorsqu'il se produit une inflammation aiguë de la plèvre. Il semble que dans ces cas la marche symphysante soit favorisée par l'importance des culs-de-sac séro-séreux résultant des points de contact entre les deux plèvres.

L'évolution de cette complication survenant sur un pneumothorax artificiel est parfois très rapide et c'est quelquefois en 1 mois ou même 3 semaines que l'on voit, malgré des insufflations d'azote, disparaître complètement la cavité du pneumothorax.

La symphyse ou soudure des deux feuillets pleuraux qui en résulte détermine sur la cage thoracique et dans le poumon lui-même des modifications parfois heureuses. Grâce à la très grande élasticité du thorax chez l'enfant, les déformations dues à la symphyse sont presque toujours importantes. L'hémithorax atteint est immobile, l'amplitude disparaît dans les mouvements respiratoires. Les modifications de la cinématique thoracique au niveau du poumon malade et la rétraction des côtes souvent très prononcée prolongent le rôle du pneumothorax et jouent en quelque sorte le rôle d'une « thoracoplastie naturelle ».

De plus l'inflammation qui prédispose à la symphyse s'accompagne d'une sclérose diffuse qui déborde considérablement les limites de la plèvre et se propage en profondeur dans le parenchyme malade. Des travées fibro-conjonctives envahissent le foyer morbide et enkystent les lésions actives.

Mais ce « travail curateur » qui est à la base même de la méthode de Forlanini ne saurait donner des résultats durables en l'absence d'un collapsus poussé et longtemps maintenu, du moignon pulmonaire. Les recherches anatomo-pathologiques de Burnand ont montré que la durée minimum du collapsus nécessaire pour arrêter complètement le processus tuberculeux doit être de 3 ans. D'autre part MM. Vaucher et Kauffmann ont signalé une reprise évolutive 5 ans après la stabilisation des lésions pulmonaires réalisée par symphyse totale. Nous avons nous-mêmes récemment constaté chez un grand garçon la réapparition des

B. K. après une période de 2 ans pendant laquelle la guérison clinique et bactériologique semblait acquise.

La sclérose dont s'accompagne la symphyse n'est donc pas suffisante, dans de nombreux cas, pour déterminer la cicatrisation complète des lésions parenchymateuses. Ce processus fibro-conjonctif doit, pour se développer, être favorisé par un collapsus aussi poussé et aussi prolongé que possible.

C'est pourquoi il faut s'opposer à la constitution de la symphyse pleurale et cela d'autant plus que son apparition est plus précoce.

TECHNIQUE. — La méthode qui paraît le mieux répondre à ce but est l'oléothorax. Voici quelles sont les particularités de la technique que nous employons actuellement dans notre service à l'hôpital Héroid.

Dès que la tendance symphysaire est reconnue au manomètre ou à l'écran, nous procédons immédiatement à l'installation d'un oléothorax antisymphysaire.

Une première injection « préparante » de 10 cmc. à 20 cmc. est effectuée le premier jour pour tâter la susceptibilité de la plèvre. Dans les 2 ou 3 jours suivants, l'examen clinique et radiologique contrôle les réactions possibles.

Puis à partir du 4^e au 5^e jour il est procédé à des huilages successifs. La quantité à employer varie de 60 à 200 cmc. pour chaque injection qui est terminée par une insufflation d'azote de façon à assurer la pression à 0 légèrement positive. Nous avons renoncé au blocage complet de la cavité pleurale réalisé en une seule séance tel qu'il est encore effectué chez l'adulte par de nombreux praticiens. Nous réalisons au contraire le blocage par étapes successives séparées par des intervalles de 4 à 5 et même 8 jours. Les doses et la fréquence des réinjections sont d'ailleurs dictées par la marche et l'évolution du processus symphysaire que contrôlent des examens radioscopiques répétés.

Lorsque toute bulle de gaz a disparu, la cavité pneumothoracique est « bloquée ».

Il est inutile et dangereux à ce moment de continuer sous pression les injections huileuses. Plusieurs cas de perforation ont

été signalés dans de telles conditions (Mlle Fontaine et J. Marie). Nous arrêtons l'injection lorsque l'huile se trouve en pression « neutre » suivant l'expression consacrée, c'est-à-dire en équilibre avec la pression atmosphérique. Il est même prudent d'en retirer à ce moment quelques centimètres de façon à permettre l'entrée à une bulle d'air ce dont on se rend compte par le bruit que celle-ci produit en passant dans l'aiguille.

Nous avons employé dans la majorité des cas et surtout depuis 3 ans l'huile de paraffine pure et nous la préférons à l'huile d'olive goménolée pour des raisons suivantes :

Le mode d'action de l'oléothorax est purement « mécanique » ;

L'action topique de l'huile sur les séreuses est à peu près nulle au point de vue antisymphysaire ;

L'huile de paraffine pure est moins irritante grâce à sa stérilisation parfaite et sa conservation indéfinie ;

Sa résorption surtout est beaucoup moins prononcée que celle de l'huile d'olive et dans de nombreux cas où le blocage a été réalisé, la poche huileuse s'est maintenue suffisamment longtemps pour assurer un collapsus efficace sans qu'il soit nécessaire de faire des réinjections d'entretien. Le maintien de ce volume d'huile persiste sans variation appréciable pendant de nombreux mois et quelquefois même plusieurs années.

Enfin, son opacité aux rayons X est moindre que celle des huiles végétales et permet un contrôle radioscopique plus exact du moignon pulmonaire.

Délaissant les divers appareils proposés par Küss, Cordier et Hinault nous nous servons pour la propulsion de l'huile d'une seringue ordinaire de 20 cmc. adaptée directement sur l'aiguille de Küss qui sert habituellement pour les réinsufflations en contrôlant la pression grâce à une autre aiguille introduite par un des espaces intercostaux supérieurs, et reliée au manomètre de l'appareil de Küss.

RÉSULTATS. — Nous avons été amenés depuis 1925 à établir un oléothorax antisymphysaire dans 18 cas.

Disons tout de suite que nous n'avons jamais observé aucun accident ou incident grave.

Nous n'avons en particulier constaté aucune perforation pulmonaire, complication assez fréquemment signalée chez l'adulte. Quant aux réactions thermiques et liquidiennes, signature de la susceptibilité pleurale, elles se sont montrées également exceptionnelles. Nous avons observé dans un seul cas le développement momentané et sans complication d'un exsudat purulent qui, étant donné sa date d'apparition, nous semble devoir être attribué à l'ouverture d'une collection purulente sous-pleurale dans la cavité de l'oléopneumothorax.

L'oléothorax est donc, comme le pneumothorax, artificiel bien supporté par les jeunes sujets.

De plus nous avons sur ces 18 cas obtenu dans 17 d'entre eux des résultats encourageants.

Dans un seul cas la mort s'est produite par méningite tuberculeuse deux mois après les premières injections d'huile. Il s'agit par conséquent de circonstances spéciales qui n'infirmen rien la valeur de la méthode.

Sur ces 17 autres malades, les blocages huileux remontent :

- Dans 2 cas à 1925 ;
- Dans 4 cas à 1927 ;
- Dans 5 cas à 1928 ;
- Dans 6 autres cas à 1929.

Tous ces enfants présentent actuellement une amélioration nette et une augmentation de poids avec bon état général. La fièvre manque dans la plupart des cas et, lorsqu'elle existe la température ne s'élève pas au-dessus de 38°.

Dans 10 cas l'oléothorax a empêché la symphyse de poursuivre sa marche et a exercé un collapsus suffisant pour obtenir la disparition des B. K. dans l'expectoration.

Dans 1 cas le blocage huileux de la plèvre n'a fait qu'arrêter la symphyse et maintenir les résultats déjà acquis par les infiltrations d'azote : absence de bacilles et apyrexie.

Dans 2 cas où le pneumothorax a été institué sans présence de B. K. dans l'expectoration recueillie par lavages gastriques —

mais avec des images radiographiques de lobite et des antécédents nets, la symphyse a pu être enrayée par l'oléothorax.

L'amélioration clinique est également appréciable dans ces 2 cas.

Enfin dans 4 cas, bien que l'état général soit bon ou nettement amélioré il persiste encore des bacilles dans l'expectoration, mais il faut noter que :

1 cas est de date récente (moins de 6 mois);

2 autres concernent des cas de pneumothorax bilatéral dont l'autre côté est maintenu en collapsus au moyen d'azote et dont l'un présentait du côté où a été fait l'oléothorax de grosses images cavitaires qui ne sont pas encore complètement oblitérées.

Signalons que dans ces deux derniers cas où il s'agissait de tuberculose bilatérale très grave, la pratique du double pneumothorax puis l'établissement d'un oléothorax d'un côté a déterminé une survie inattendue et une amélioration surprenante.

Nous tenons aussi à rappeler que parmi les 10 cas présentant tous les caractères de la guérison apparente et persistante se trouve un cas d'oléothorax bilatéral. Il s'agit d'une jeune fille actuellement âgée de 16 ans qui fut traitée en 1928 par pneumothorax bilatéralisé à 14 jours d'intervalle et chez laquelle le double oléothorax fut établi un mois plus tard. Grâce au maintien du collapsus des 2 côtés les bacilles ont disparu de l'expectoration, le poids augmente faiblement mais d'une façon continue, la fièvre a disparu et tout fait présumer d'une guérison complète et durable.

Dans 3 observations le blocage n'a pas été nécessaire pour arrêter la symphyse et les insufflations d'azote ont pu être reprises.

En résumé nous pouvons déduire de ces 18 cas suivis et traités dans notre service et dont une étude complète paraîtra prochainement dans la thèse de l'un de nous, que l'oléothorax à l'huile de paraffine pure nous semble non seulement le meilleur mais encore le seul moyen efficace de lutter contre la symphyse pleurale précoce qui complique certains cas de pneumothorax artificiel.

Pratiqué chez l'enfant avec les précautions que nous avons décrites, l'oléothorax permet de maintenir le collapsus pulmonaire pendant le temps nécessaire et d'obtenir les résultats que donne dans les mêmes conditions la continuation d'un pneumothorax thérapeutique.

Abcès du poumon à entérocoques secondaires à une sténose cicatricielle de l'œsophage. Guérison spontanée durable.

PAR MM. JEAN HALLÉ, JEAN HUTINEL et YVES BUREAU.

L'observation suivie depuis près de deux ans et que nous rapportons est intéressante à plusieurs points de vue. Un enfant de 7 ans, atteint de sténose cicatricielle œsophagienne, de nature absolument inconnue du reste, avec dilatation sus-jacente, a présenté au niveau du poumon droit deux abcès successifs, ayant évolué d'une manière aiguë et dont la rétrocession a été spontanée et totale au point de vue radiographique. Nous avons eu, de plus, la chance de pouvoir ponctionner le premier abcès. L'examen du pus pratiqué et par M. Girard, et par le laboratoire de M. Legroux à l'Institut Pasteur, a montré qu'il s'agissait d'abcès à entérocoques. Le germe causal a été retrouvé à l'intérieur de la poche œsophagienne. Cette observation pose, de plus, un problème de physiopathologie : elle montre que les abcès du poumon peuvent être dus, non seulement à une infection d'origine aérienne descendante ou sanguine, mais encore à une infection se propageant de proche en proche par la voie lymphatique. Sur une des nombreuses radiographies qui nous ont permis de suivre de très près ce petit malade on peut voir, en effet, l'image nette d'une hilité condensante précéder l'apparition du second abcès. Quant à l'évolution générale, elle s'est faite spontanément vers la guérison, comme il est presque de règle quand il s'agit d'abcès aigus survenant chez les enfants. Ce cas est à rapprocher de ceux qui ont été publiés antérieurement dans la si remar-

quable thèse de R. Kourilsky et dans le petit livre de vulgarisation de Léon Kindberg.

L'enfant *Albert C.*, âgé de 7 ans, entre à l'hôpital des Enfants-Malades dans le service de l'un de nous, le 28 août 1928, pour une hémoptysie survenue le 23 août.

Antécédents : père, bronchite chronique, mais jamais l'expectoration n'a contenu de bacilles de Koch.

Mère bien portante, a fait une fausse couche.

Personnels : Oreillons, rougeole; en décembre 1927 un épisode aigu grippal avec toux, température à 38°, mais pas d'expectoration; pas de signes à l'auscultation.

En février 1928, à la suite d'une émotion, l'enfant présente brusquement, au milieu du repas du soir, une dysphagie absolue pour les aliments solides. En même temps s'installe une salivation intense. D'abord intermittente, la dysphagie devient continue. L'enfant ne peut absorber que des liquides. Il redoute les repas malgré une faim vive tant il craint les régurgitations.

Dès cette époque on trouve, outre son amaigrissement, que le sommet droit est suspect. Par périodes, le médecin habituel y perçoit quelques râles fins. Cependant, sous l'influence d'une alimentation liquide judicieuse et d'un séjour à la campagne, l'état général s'améliore peu à peu.

L'apparition du premier abcès pulmonaire a été précédée, en juillet 1928, d'une fièvre légère. La dysphagie et la sialorrhée n'étaient pas modifiées. L'enfant toussait un peu, était abattu, quant à la suite d'une application de cataplasme, le 23 août, apparut une hémoptysie. Celle-ci a été assez abondante, remplissant un crachoir de sang noir rejeté par la bouche et le nez. Cet accident ne s'est pas renouvelé à aucun moment de sa longue histoire. Les jours suivants l'enfant ne rejette que de la salive. Mais la température se maintenant entre 38 et 39°, il est amené à l'hôpital le 28 août 1928.

A l'entrée, la température est élevée à 39°,3. On est frappé par la netteté du syndrome œsophagien. L'enfant salive avec abondance. Dans ce rejet de liquide clair, mousseux, aéré, on ne trouva pas de crachats purulents. Ces vomissements se présentent comme de véritables régurgitations. L'enfant rejette aussitôt les solides et même les liquides qui viennent d'être ingérés.

L'état général est précaire : l'enfant est pâle, amaigri. Sa taille est normale. Il se présente comme un cachectique et non pas comme un infecté.

A l'examen physique, on ne note rien de précis. Il n'y a pas de déformation thoracique, mais une légère circulation collatérale droite.

Les vibrations thoraciques sont normales des deux côtés. A la percussion le sommet droit est submat, surtout dans la région paravertébrale.

L'auscultation ne permet de constater qu'une respiration légèrement granuleuse à droite et en arrière au-dessous de l'épine de l'omoplate. Il y a un léger retentissement de la voix dans l'aisselle droite.

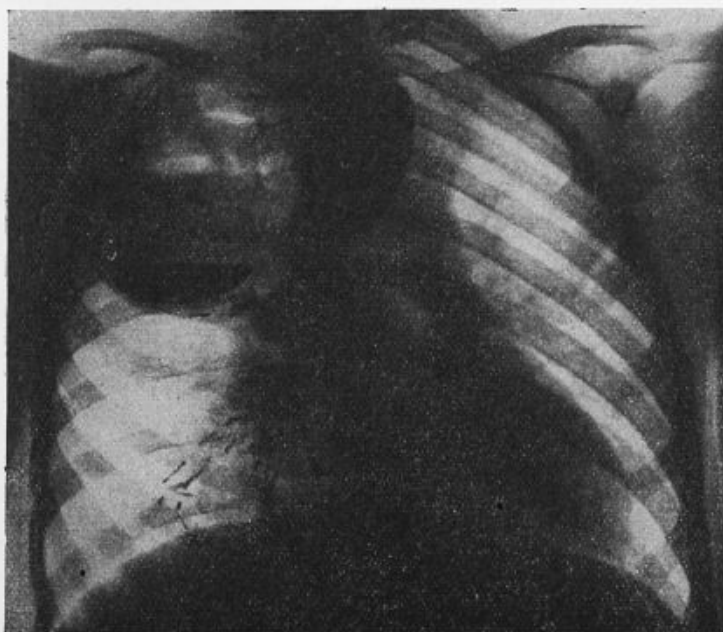


FIG. 1. — Le 6 septembre 1928 : Baryte dans l'œsophage, lipiodol dans l'abcès pulmonaire.

Par ailleurs, rien à signaler : le cœur, la rate, le foie sont normaux. Les dents sont en mauvais état. Une cuti-réaction à la tuberculine est positive.

Devant ce tableau clinique, un examen radioscopique et radiographique est pratiqué au laboratoire de M. Duhem. Cet examen avait pour but de préciser la nature, le siège de la sténose œsophagienne. C'est sur la première radiographie que fut découvert le premier abcès du poumon, latent au point de vue clinique et qu'on ne pouvait que soupçonner à cause de l'état fébrile et de l'hémoptysie antérieure.

Examen radiologique le 31 août. — Sur la radiographie on ne perçoit

aucun obstacle médiastinal. Les deux hiles sont obscurs, surtout à droite. Au sommet droit, se projetant sur l'ombre de l'omoplate, on constate une image ovalaire, du volume d'un œuf, très latérale, à grand axe vertical. La partie inférieure est opaque, puis au-dessus d'un niveau horizontal une clarté exagérée traduit une cavité aérique, donc *abcès du poumon*, à niveau liquidien horizontal, avec légère réaction congestive périphérique.

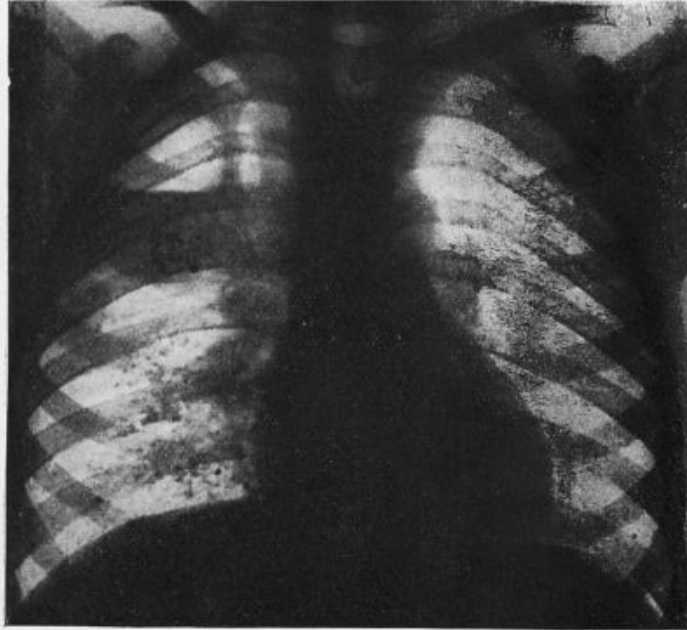


FIG. 2. — Le 8 septembre 1928 : La baryte a été rejetée. Le lipiodol rejeté en partie par vomique, le reste essaimé dans le poumon droit.

Le 4 septembre un nouvel examen radiologique précise la nature de la lésion œsophagienne. La bouillie barytée s'arrête au tiers supérieur de l'œsophage, y dessine une poche nette, puis s'engage dans un conduit tortueux, filiforme, qu'on suit jusqu'à l'estomac. A cette date, l'ombre pulmonaire s'est modifiée. La poche s'est remplie, il n'y a plus qu'une petite bulle gazeuse à sa partie supérieure. Ajoutons qu'un examen de notre collègue Maurice Bouchet a défini la lésion de l'œsophage : sténose cicatricielle.

Ponction de l'abcès pulmonaire. — Après repérage sur la peau de la

projection de l'abcès, on ponctionne par voie axillaire. D'emblée on retire un pus épais et légèrement fétide. L'après-midi du 6 septembre on tente, après nouvelle ponction, de vider l'abcès au trocart, mais celui-ci se bouche. Enfin, le 7, nouvelle ponction et injection de lipiodol à l'intérieur de l'abcès.

Sur la radiographie faite le 6 septembre, on voit nettement et la sténose œsophagienne dessinée par la bouillie barytée et l'abcès du

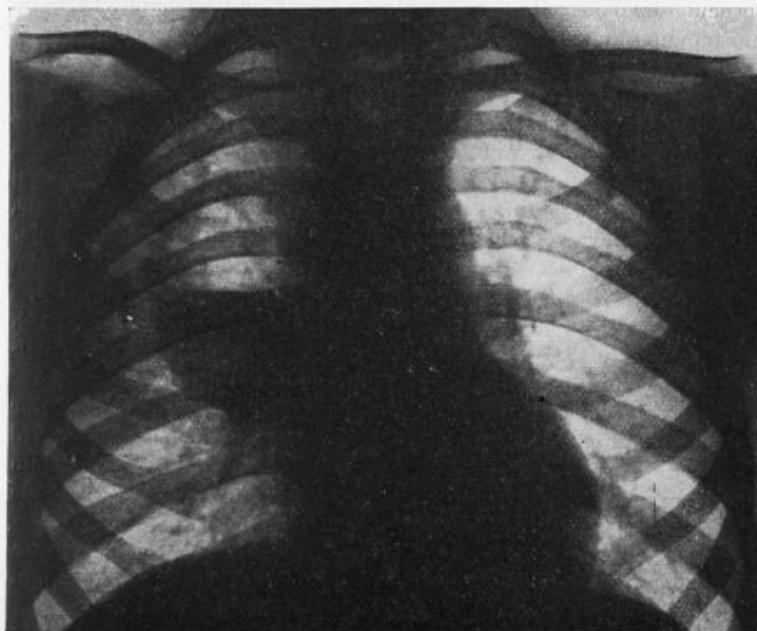


FIG. 3. — Le 23 octobre 1928 : Nouvel abcès pulmonaire para-hilaire droit.

poumon dont, à l'intérieur, on perçoit le lipiodol à la partie inférieure, puis le pus et, au-dessus, une image gazeuse (fig. 1).

Le 7 septembre on remarque, dans le crachoir rempli de salive, la présence de pus en assez grande quantité. Une radiographie pratiquée après cette vomique, le 8 septembre, montre que le lipiodol a été essaimé dans le poumon droit, dessinant une véritable image granuleuse (fig. 2).

Après cette vomique, la température descend progressivement, l'image radiographique s'estompe peu à peu. Le 27 septembre et le

2 octobre, on peut affirmer radiologiquement la disparition complète de toute image anormale au-dessus du sommet droit. Seule une ligne horizontale et obscure traduit la cicatrisation. Du 10 au 28 septembre la température est restée aux environs de 37°, quand, à cette dernière date, elle subit une nouvelle poussée. Elle devient franchement oscillante de 37° à 39°,5 à partir du 5 octobre. Une radiographie faite le 9 octobre montre un *gros empâtement hilair droit* obscur et arrondi, surmonté d'une zone de condensation parenchymateuse. Le 14 octobre on peut voir dans cette zone un niveau liquidien horizontal. Le 23 on constate une image absolument typique d'un *nouvel abcès pulmonaire para-hilaire droit* (fig. 3). Il suffit de comparer cette image aux précédentes pour pouvoir affirmer qu'il s'agit là d'une nouvelle localisation. La température se maintient longtemps irrégulière et, le 10 décembre 1928, la radiographie montre encore la persistance de l'abcès, quoique estompé et réduit de volume. Tout le poumon droit est obscur et parsemé de zones de condensation. A partir de cette époque, l'état pulmonaire reste bon, mais l'enfant très difficile à alimenter reste chétif. On dut le garder de longs mois à l'hôpital. Cependant en avril 1929, on peut l'envoyer passer plusieurs mois à la campagne, à condition de lui donner une alimentation liquide. Au retour, l'enfant, revu en octobre 1929 par l'un de nous, était complètement guéri cliniquement et radiologiquement.

Examens de laboratoire. — Le pus de l'abcès a pu être examiné d'une manière parfaite grâce à la ponction. Les examens de M. Girard et ceux de l'Institut Pasteur pratiqués en septembre 1928 ont conclu tous deux que le germe en cause était un *entérocoque*. Ce germe a été retrouvé le 24 septembre dans la flore microbienne de l'œsophage.

Après lavage de la bouche, on a trouvé dans les salives et les crachats quelques spirilles. Lesensemencements en anaérobies sont restés négatifs.

L'hémoculture a été également négative.

Cette observation peut être résumée de la manière suivante : Au cours d'une sténose œsophagienne, apparition successive de deux abcès pulmonaires ayant évolué spontanément vers la guérison. Les faits d'abcès du poumon à entérocoques sont rares, quand on les compare à la fréquence de ceux qui relèvent du pneumocoque ou du streptocoque.

Le traitement appliqué a été simple : injections d'huile eucalyptolée pendant l'évolution du premier abcès, injections d'auto-vaccin pendant celle du second.

Il nous paraît superflu d'insister sur la nécessité absolue de suivre l'évolution d'une pareille affection par des radiographies successives, étant donnée la carence des signes cliniques respiratoires. Quant à la discussion diagnostique qui pourrait s'élever sur la nature anatomique même des lésions : abcès ou pleurésie enkystée, nous n'y insisterons pas non plus. Les images radiographiques que nous apportons nous paraissant, après les travaux contemporains, absolument probantes.

Nous avons rapporté l'histoire pulmonaire de notre petit malade ; mais il y a lieu de dire quelques mots du rétrécissement œsophagien de cet enfant.

Un premier fait assez étrange est l'existence de ce rétrécissement de l'œsophage dont l'origine reste absolument inconnue et dont la date est impossible à préciser. Disons que ce rétrécissement est sûrement un rétrécissement cicatriciel. Il a été vu à l'œsophagoscope de la façon la plus nette et on a pu nous donner l'indication précise de son siège à la partie inférieure droite et postérieure de la poche qui surmonte le rétrécissement. Remarquons que ni les parents, ni l'enfant ne peuvent donner aucun renseignement sur la cause de ce rétrécissement dont les premiers symptômes ont éclaté brusquement à l'occasion d'une émotion, par une dysphagie absolue pour tout ce qui est solide. S'agirait-il d'une brûlure, d'un abcès de l'œsophage ? En même temps apparaissait une salivation intense qui va être le symptôme presque constant de ce rétrécissement. Dans les premiers temps, à certains jours, certains solides passaient encore, mais ultérieurement seules les bouillies peu épaisses ont été tolérées. Pendant les 8 mois que l'enfant a été à l'hôpital, le problème de son alimentation a été souvent délicat. Parfois les liquides eux-mêmes ont eu de la peine à passer et l'emploi des lavements multiples et en particulier du goutte à goutte rectal nous ont rendu de grands services. Pendant des semaines, l'enfant a reçu en goutte à goutte rectal des œufs battus dans du lait hyper-sucré. Nous insistons sur cette forme de lavements nutritifs assez peu employés et qui nous rendent souvent les plus grands ser-

vices et qui sont bien supérieurs aux lavements nutritifs donnés en une fois. C'est grâce à ces lavements que nous avons pu maintenir à peu près le même le poids de l'enfant qui est resté pendant des mois autour de 17 kilos, sans jamais fléchir notablement.

On peut se demander pourquoi nous n'avons pas pendant les 2 ans d'observation de cet enfant tenté une dilatation systéma-

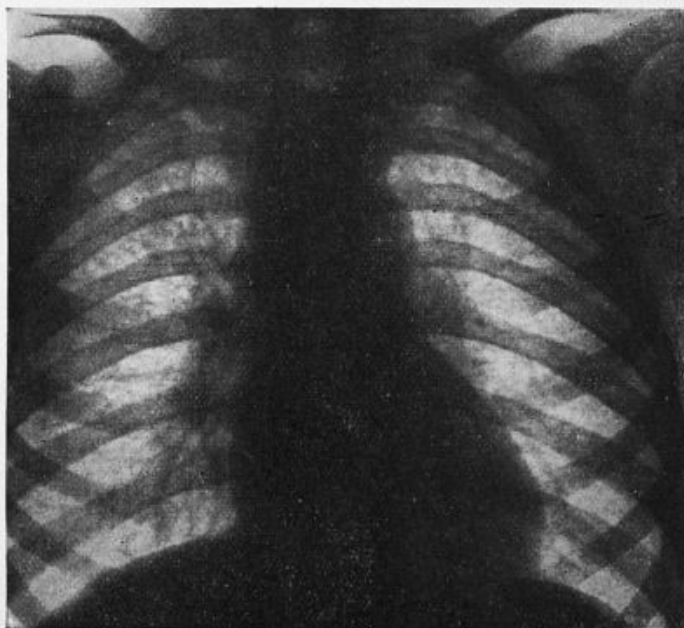


FIG. 4. — Le 17 mars 1930 : Après cinq mois, le poumon droit montre seulement des arborisations plus marquées.

tique de son rétrécissement. Nous avons essayé à plusieurs reprises des dilatations qui ont été faites avec le plus grand soin ; mais nous n'avons pas osé poursuivre nos tentatives. En présence de ces abcès pulmonaires qui avaient certainement pour causes une périœsophagite avec lymphangite, n'était-il pas dangereux de faire de la dilatation ? Nous avons cru remarquer que les périodes de dilatation étaient marquées par une reprise de

température, si bien que nous avons renoncé à la dilatation, voyant que le poids ne fléchissait pas et qu'on arrivait à nourrir suffisamment cet enfant.

En avril 1929, quand le poumon nous a paru suffisamment guéri, nous avons envoyé le malade à la Roche-Guyon, où il est resté plusieurs mois à la campagne, où il s'est fortifié et n'a pu être alimenté comme du reste, encore aujourd'hui, qu'avec des liquides.

Actuellement, lors de notre dernier examen radioscopique (fig. 4), nous avons pu nous assurer que le rétrécissement persistait exactement dans l'état de l'année précédente, mais l'écran montre des poumons d'apparence absolument saine et comme l'enfant va bien, s'alimente convenablement d'une nourriture liquide, nous avons été d'avis de ne rien lui faire présentement.

Nous croyons maintenant intéressant de dire quelques mots des thérapeutiques que nous avons tentées pour sécher les abcès pulmonaires de ce malade.

Nous avons successivement donné sous la peau l'eucalyptine, par la bouche l'hyposulfite de soude, la teinture d'ail. Il ne semble pas que ces médications aient été suivies d'une notable modification de l'expectoration comme cela arrive pourtant assez souvent. Nous avons essayé également l'usage sous la peau d'un auto-vaccin fait avec l'entérocoque de l'abcès du malade. Il serait peut-être exagéré d'attribuer à cette médication la guérison du poumon de cet enfant. Cependant si on suit la courbe thermique, si on se rapporte à l'expectoration du malade, il semble bien que l'auto-vaccin à entérocoque ait joué un rôle dans la marche heureuse de la maladie.

Deux observations de rétention azotée au cours de diphtéries malignes.

Par MM. CASSOUTE, PERRIMOND et ZUCCOLI, de Marseille.

La présence d'une azotémie élevée au cours des diphtéries malignes ayant été discutée à la Société de Pédiatrie, en janvier

dernier, à propos de la communication de M. Armand-Delille, nous croyons utile de rapporter deux observations recueillies récemment à la Clinique infantile de l'Hôpital de la Conception. Nous nous proposons de publier ultérieurement une statistique des nombreux cas de diphtérie à forme rénale que nous avons pu relever depuis 1926, c'est-à-dire depuis que la diphtérie a subi une recrudescence de malignité. D'ores et déjà nous pouvons affirmer qu'en ce qui concerne tout au moins la récente épidémie, la rétention azotée nous a paru être assez fréquente (1).

OBSERVATION I. — L'enfant P... Léontine, âgée de 6 ans, entre au Pavillon de la diphtérie, le 30 janvier 1930. Le début de la maladie remonterait à l'avant-veille et se serait manifesté par du coryza avec fièvre à 39° et 39°,4; le 29, au soir seulement, l'enfant s'est plaint de la gorge; elle n'a été examinée que le 30 au matin et son médecin a ordonné le transport immédiat à l'hôpital.

A son entrée, l'enfant est pâle et abattue; sa température est à 39°,8, son pouls rapide. Elle présente du coryza bilatéral et de volumineux ganglions sous-maxillaires entourés d'œdème. Les amygdales sont turgescentes et tapissées de fausses membranes grisâtres qui engainent aussi la luette et envahissent toute la partie gauche du voile. Les urines sont rares mais ne contiennent pas d'albumine. Desensemencements sont pratiqués qui montrent la présence de bacilles diphtériques longs, moyens et courts dans le jetage nasal et dans l'exsudat pharyngé.

On constitue le traitement des angines malignes: injections quotidiennes de 200 cc. de sérum ordinaire associé à 10 cgr. d'extrait surrénal et à 1 mgr. de strychnine en injections sous-cutanées.

En 5 jours, l'enfant reçoit 1 litre de sérum; sous l'influence de ce traitement l'œdème du cou disparaît assez vite, mais la gorge se déterge lentement; les dernières fausses membranes ne disparaissent qu'au 6^e jour après l'entrée. L'état général s'est alors aggravé. L'enfant est très pâle, somnolente; des ecchymoses apparaissent aux points d'injections; les selles contiennent un peu de sang. Les bruits du cœur sont bons, mais le pouls reste très rapide entre 120 et 144. Les urines sont devenues très rares (moins de 100 cmc. par jour) et contiennent de l'albumine (1 gr. 50 par litre le 3^e jour, 4 gr. le 6^e jour).

Le 5^e jour après l'entrée l'azotémie est à 0 gr. 58; l'examen du sang

(1) Nous avons déjà publié, dans *la Pédiatrie* de mars 1929, une observation de diphtérie à forme rénale.

montre en outre une anémie avec polynucléose importante (globules rouges 3.000.000, globules blancs 45.000 dont 73 p. 100 de polynucléaires, 16 lymphocytes, 3 myélocytes, 2 métamyélocytes, 1,5 mononucléaire).

Le traitement est complété par des injections d'huile étherée camphrée, de théobryl et d'ouabaine (1/8 de mgr. intra-veineux, puis 1/4 de mgr. intra-musculaire) à plusieurs reprises. En outre, une injection d'essence de térébenthine le 5^e jour a provoqué la formation rapide d'un abcès qui a pu être incisé 3 jours après.

Ces diverses tentatives thérapeutiques n'amènent aucune amélioration et ne retardent pas l'apparition du syndrome malin secondaire. Au 9^e jour, le rejet de liquide par le nez traduit la paralysie précoce du voile, on perçoit un rythme de galop, l'oligurie persiste, l'albumine atteint 10 gr. et des vomissements apparaissent, le foie reste normal. Le lendemain surviennent des accidents sériques avec éruption morbilliforme.

La température qui n'avait baissé que très lentement remonte progressivement jusqu'à 39^o,2, le pouls atteint 148, puis 160.

L'éruption sérique s'atténue au 12^e jour et une amélioration se dessine alors; le taux des urines passe brusquement de 75 cmc. à 600 cmc. en 24 heures. L'albuminurie diminue (1 gr. 50). L'état du cœur s'améliore, le pouls devient meilleur et se ralentit progressivement jusqu'à 104. Il n'y a plus de vomissements, seule persiste la somnolence très marquée.

Les jours suivants le taux des urines oscille entre 250 et 500 gr. ; l'amélioration semble se poursuivre, mais l'examen du sang montre une azotémie à 2,74. Cependant la somnolence diminue; quoique très abattue l'enfant demande à manger; elle prend des fruits et quelques aliments peu azotés, elle n'a ni vomissements, ni diarrhée.

Le 19^e jour se montrent des taches purpuriques aux plis du coude, sous les paupières, à la nuque. Le pouls présente quelques irrégularités et, bien qu'il n'y ait plus de bruit de galop, le foie augmente un peu de volume et déborde de 2 doigts les fausses côtes. L'enfant maigrit rapidement. Deux jours plus tard l'examen du sang montre que la rétention d'urée a encore augmenté, elle atteint 2 gr. 84. Le polynucléose est plus considérable qu'au premier examen :

G. R. 3.600.000.

G. B. 50.000.

Le syndrome hémorragique devient plus évident et le signe du lacet est fortement positif : en quelques minutes l'avant-bras se couvre de légères taches purpuriques confluentes.

D'heure en heure l'état s'aggrave, de nouveau le pouls s'accélère et

brusquement l'enfant meurt dans une syncope peu de temps après une injection intra-musculaire d'ouabaïne.

Obs. II. — L'enfant *P... Jean* entre dans le service de la diphtérie le 26 février. Malade depuis 4 jours, cet enfant présente à son entrée une gorge tapissée de fausses membranes prédominantes sur l'amygdale gauche et entourant l'aluette; en même temps coryza abondant. Des deux côtés du cou, gros ganglions donnant l'aspect proconsulaire.

L'état général est assez atteint. L'enfant est prostré, le pouls bat à 110. Les urines sont rares. Un dosage d'albumine effectué le jour même de son entrée donne 1 gr. 50 au litre.

Le traitement aussitôt institué consiste en :

Injections de sérum, 600 cmc. en 3 jours, associées à une injection quotidienne de 10 cgr. d'extrait surrénal.

Le 1^{er} mars le pharynx est complètement détergé, mais un coryza léger persiste. Le cœur est toujours rapide, atteignant 120. Le pouls est petit, faible, avec quelques extra-systoles.

On associe au traitement une piqûre de ouabaïne intra-veineuse de 1/8 de milligramme pendant 2 jours, qui est suivie de quelques vomissements. On continuera les jours suivants à donner à l'enfant 40 gouttes de la solution de ouabaïne à 4 p. 100. Malgré cela, les urines ne dépassent guère 200 cmc. par jour, avec 2 gr. d'albumine le 2 mars, mais seulement 50 cgr. 3 jours après.

L'état général de l'enfant est toujours très précaire, bien que le pouls n'oscille plus que de 80 à 100. L'enfant reste prostré, pâle et sans forces. Nous ajoutons 1 mgr. de strychnine par jour au traitement.

Le 7 mars une azotémie pratiquée révèle 1 gr. 79 p. 100 d'urée et, à l'examen du sang, 2.500.000 globules rouges avec 18.000 globules blancs. La formule révèle une polynucléose normale.

Le 12 mars l'albumine ne persiste plus qu'à l'état de traces, alors que les urines atteignent 1/2 litre par jour, que le pouls à 100 est mieux frappé et qu'une nouvelle azotémie ne donne plus que 0 gr. 60 au litre. En même temps la leucocytose tombe à 14.000, le taux des globules rouges n'ayant pas varié. Le petit malade qu'on alimente depuis quelques jours est moins pâle, a de l'appétit et sent ses forces renaître progressivement. Il sort du service le 16 mars alors que sa quantité d'urine dépasse le 1/2 litre par 24 heures et que deux examens bactériologiques pratiqués à 3 jours d'intervalle permettent de constater la disparition complète des bacilles diphtériques moyens trouvés dans sa gorge lors de son entrée à l'hôpital.

Depuis lors nous avons revu cet enfant à notre consultation ; il est loin d'être complètement rétabli. Si les urines sont toujours en quan-

tité suffisante, elles présentent de temps à autre des traces d'albumine. Le cœur est très rapide, dépassant 150, avec des extra-systoles groupées. Le léger nasonnement que l'enfant présentait lorsqu'il a quitté le service ne s'est guère atténué, mais il n'y a pas de troubles de la déglutition, le voile se contracte bien, le réflexe pharyngien est intact. La marche est très difficile et, si les réflexes achilléens sont normaux, les rotuliens sont très diminués.

Un traitement toni-cardiaque et le repos absolu sont prescrits et, lorsque nous revoyons l'enfant le 8 avril, le cœur est moins rapide : 120 à 130. La tension artérielle est à 11-6 au Vaquez, mais la marche est toujours difficile, les réflexes rotuliens et achilléens sont complètement abolis à droite; de même que le réflexe achilléen gauche, le rotulien gauche, quoique très faible, est décelable. Il y a une paralysie complète du voile et du pharynx avec accumulation de mucosités dans l'arrière-gorge ainsi qu'une paralysie des muscles droits externes plus marquée à gauche.

A propos de ces deux observations, il nous paraît intéressant d'insister sur l'importance des formes rénales de la diphtérie maligne. Au cours des cas que nous avons pu observer depuis que l'attention a été attirée par Chalier sur ce point, nous avons constaté l'extrême fréquence de la rétention azotée et, si nous n'insistons que sur deux de ces cas, c'est simplement parce que nous n'avons pu faire là des examens de sang particulièrement fréquents, chose dont il est inutile de signaler la difficulté chez l'enfant. Nous nous proposons de publier ultérieurement une statistique plus détaillée.

D'autre part, nous n'avons pas constaté de signes cliniques caractéristiques pouvant faire penser à un syndrome urémique, l'anémie présentée par ces enfants pouvant être mise sur le compte de l'intoxication diphtérique ainsi que les vomissements, les autres troubles digestifs n'ayant jamais été très marqués. Le taux de l'albuminurie n'a pas une très grande valeur pratique et seul le dosage de l'urée sanguine permet de mesurer le degré de la déficience rénale. Une de nos observations paraît toutefois infirmer ce que certains auteurs ont appelé la loi de Chalier (toute diphtérie au cours de laquelle la rétention azotée dépasse 1 gr. est mortelle, quel que soit par ailleurs le tableau clinique); mais un seul dosage est loin d'avoir une valeur suffisante, il nous

paraît nécessaire de pratiquer des azotémies échelonnées, les variations du taux de l'urée sanguine permettant de juger plus rapidement que les signes cliniques de l'issue de la maladie. C'est ainsi que, dans notre première observation, la progression constante de la rétention s'est terminée par la mort malgré une trompeuse amélioration des signes cliniques, tandis que dans la seconde la diminution de l'azotémie a permis de prévoir la guérison.

Les variations de la leucocytose, en général parallèles à celles de l'azotémie, nous paraissent surtout intéressantes à étudier chez le tout jeune enfant chez qui le prélèvement du sang présente toujours certaines difficultés.

Le traitement de ces formes est assez décevant. Le premier écueil réside dans la nécessité regrettable de faire une sérothérapie massive qui n'est pas sans inconvénient pour un parenchyme rénal déjà lésé; une fois de plus se pose l'angoissant problème des diphtéries séro-résistantes déjà exposé par l'un de nous ici-même. Pratiquement nous admettons qu'il faut faire quotidiennement, dans ces cas, 200 cmc. de sérum ordinaire pendant les trois premiers jours au moins; les doses ultérieures devant être établies d'après l'évolution clinique.

Parmi les autres moyens thérapeutiques, l'ouabaïne nous paraît être de beaucoup le plus important; elle permet de faire céder, au moins temporairement, l'insuffisance cardiaque et parfois d'augmenter ainsi notablement la diurèse. La strychnine nous paraît utile malgré l'imperméabilité rénale; quant à l'extrait surrénal, nous l'avons employé systématiquement sans avoir observé de résultats évidents.

Nous n'avons pas jusqu'ici une expérience suffisante de l'abcès de fixation préconisé par Netter pour juger de la valeur de cette méthode.

**Angine pseudo-membraneuse à pneumocoques, ayant évolué
comme une pneumonie aiguë.**

Par le docteur CL. VOUDOURIS,
Chef de Clinique médicale infantile à l'Université d'Athènes.

Garçon de 3 ans, *D. O.*, tombe brusquement malade le 4 mars 1929 par des vomissements et une fièvre élevée montant à 39°,5-40°.

Vu le lendemain 5 mars, il présente un facies animé avec pommettes rouges et de l'agitation. La langue est saburrale, les amygdales tuméfiées et rouges. Température 40°,2. Urines rares, foncées, contenant un peu d'albumine. L'examen des divers organes et appareils reste négatif.

Le 6 mars même état général; température 39°,5 le matin, 40° le soir. Apparition sur les deux amygdales d'un enduit blanchâtre, à caractères pseudo-membraneux, qui est prélevé pour un examen bactériologique.

L'ensemencement de cet exsudat a montré une culture PURE de *pneumocoques*. La maladie a évolué exactement comme une pneumonie aiguë, surtout en ce qui concerne la fièvre; la température s'est maintenue en plateau entre 39°,5, 39°,8 et 40° pendant six jours et elle est tombée brusquement à 36°,5 le 6^e jour (10 mars) en même temps que le petit malade a présenté une diurèse et surtout une transpiration très abondante. Malgré un examen quotidien très minutieux et une auscultation des plus attentives, à aucun moment de la maladie ou pendant la convalescence nous n'avons observé de foyer pneumonique ou congestif des poumons. Le petit malade, d'ailleurs, n'avait jamais toussé.

Nous étions en présence d'une fièvre pneumonique ou pneumococcique sans pneumonie, chez un enfant présentant uniquement une angine aiguë dont l'exsudat a donné une culture pure de pneumocoques.

Chancre tuberculeux de la joue chez un nourrisson.

Par MM. J. HALLÉ et P. GARNIER.

Les chancres tuberculeux sont très exceptionnels à tout âge, même chez l'enfant qui constitue cependant un terrain particu-

lièrement favorable à cette maladie. C'est à ce titre que le fait suivant que nous avons observé dans des conditions particulièrement favorables nous a paru mériter d'être rapporté à la Société de pédiatrie.

L'enfant *R. Jean*, âgé de 12 mois est amené à l'hôpital le 5 décembre 1929 parce que depuis quelque temps il a maigri, s'alimente difficilement et que personne ne peut s'occuper de lui au centre d'hébergement.

Il est amené par des voisins, la mère étant en prison à cette date. Nous ne savons rien du père.

A son entrée dans le service, l'enfant est dans un état de saleté extrême et présente des lésions très discrètes d'impétigo de la face. La cuti-réaction faite dès le premier jour est négative. L'examen de l'appareil respiratoire est négatif, le foie, la rate paraissent normaux, l'enfant est pâle, petit et malingre, pesant seulement 8 kg. environ.

On le met en observation et l'on constate dans les premiers temps qu'il s'alimente relativement bien; les selles sont normales; il ne tousse pas, n'a pas de fièvre, restant à 37° matin et soir.

Les lésions d'impétigo s'améliorent rapidement, mais 15 jours après son entrée on constate dans la région temporo-malaire gauche, l'apparition d'une lésion minime, d'une petite exulcération rouge vif, arrondie, mesurant 2 à 3 mm. de diamètre, recouverte d'une petite croûte.

L'ablation de cette croûte fait saigner la lésion; le traitement appliqué pour l'impetigo reste absolument inactif et la lésion grandit.

A ce moment l'enfant fait un peu de fièvre, la température étant oscillante, 37° le matin, le soir 38°,5, pendant une huitaine de jours.

Pendant ce temps la lésion initiale s'accroît rapidement; elle double de volume et ne cesse de s'étendre à un tel point qu'au début de janvier 1930 c'est une ulcération d'un centimètre de diamètre environ, arrondie, de couleur rouge vif à fond violacé, peu profonde, cependant et gagnant beaucoup plus en surface qu'en profondeur.

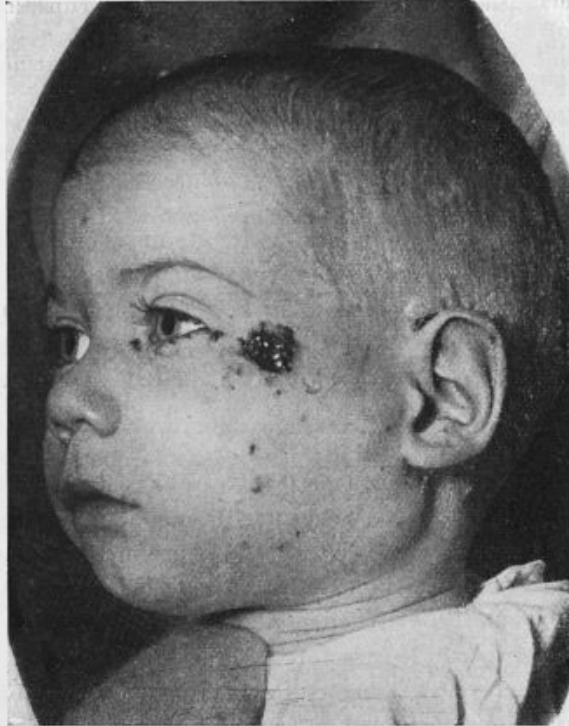Les bords sont assez nets, peu décollés, entourés d'une petite aréole inflammatoire.

La base de l'ulcération n'est pas indurée.

Fait capital, une adénopathie est apparue quelques jours après le début du chancre. Le ganglion prétragien surtout est pris, avec les ganglions carotidiens supérieurs. En trois semaines ces ganglions se sont ramollis, deviennent fluctuants, et permettent la ponction qui est pratiquée le 6 janvier.

Celle-ci donne du pus granuleux, dans lequel on constate la présence de nombreux bacilles de Koch, tandis que dans le pus prélevé au niveau de l'ulcération, on trouvait seulement des staphylocoques.

Le diagnostic de chancre tuberculeux se trouvait donc confirmé.



Chancre tuberculeux de la face. — Adénite préauriculaire et angulo-maxillaire.

La cuti-réaction, pratiquée à nouveau à ce moment, est cette fois positive.

Devant l'extension de la lésion, sa marche vers la paupière, un grattage très complet est fait à la curette de Vidal, sans chloroforme un fragment est grandi pour l'examen histologique.

Cette biopsie montre des lésions tuberculeuses absolument nettes avec cellules géantes typiques.

Ceci en date du 22 janvier.

A ce moment, loin d'avoir tendance à se cicatriser spontanément, le chancre grandit et s'étend vers la commissure palpébrale. Une conjonctivite apparaît.

D'autre part, la ponction exploratrice du ganglion prétragien a laissé une fistule qui laisse couler un peu de pus.

Enfin l'état général décline — le poids s'est abaissé d'un kilogramme depuis l'entrée, l'enfant ne pèse plus que 7 kilos.

Cependant il ne tousse pas, l'examen des poumons reste négatif, de même que l'examen général.

Depuis le 10 janvier l'enfant présente en plus un panaris périunguéal du pouce gauche qui met longtemps à guérir; car l'enfant enlève constamment le pansement.

Nous n'avons pas pu suivre plus longtemps l'évolution de ce chancre tuberculeux; car l'enfant contracte la rougeole le 27 janvier. On le passe au pavillon de la rougeole, où il meurt le 1^{er} février d'une bronchopneumonie, ce qui était probable en raison du mauvais état général du petit malade, au moment où il contractait cette maladie.

L'autopsie a pu être pratiquée :

Un nouveau prélèvement de la lésion, fait à ce moment, montre à l'examen microscopique des lésions beaucoup moins nettes de tuberculose que celles trouvées lors de la première biopsie. Ceci n'a rien d'étonnant, si l'on songe que la lésion venait d'être grattée à la curette, était en plein bourgeonnement et devait de ce fait avoir perdu le caractère de la lésion primitive.

L'autopsie a révélé à l'ouverture du thorax, les poumons présentent les lésions de bronchopneumonie banale.

Le cœur est normal quelques ganglions médiastinaux paraissent normaux; cependant on en prélève un qui paraît suspect, le foie, la rate paraissent sains, le péritoine est normal.

En résumé il s'agit dans ce cas d'un chancre tuberculeux ayant évolué pendant cinq semaines environ avec tendance à l'extension en surface, chancre accompagné d'une adénopathie caractéristique, ayant évolué vers le ramollissement et la cassification.

Cette observation est à rapprocher de celles publiées récemment par MM. Léon Bernard, Lelong et Lamy, qui ont vu des

chancres tuberculeux évoluer chez deux enfants de 10 et de 4 mois.

Dans les deux cas rapportés par eux ils ont pu observer la cicatrisation spontanée de la lésion, cicatrisation incomplète toutefois et qui a demandé près de 2 mois.

Dans ces 2 cas également le contact bacillifère était prouvé par une tuberculose pulmonaire de la mère, avec présence de bacilles dans les crachats, la mère étant restée en contact avec son enfant. Le plus jeune de ces enfants, celui âgé de 4 mois est mort de généralisation tuberculeuse 2 mois après le début du chancre; l'autre est mort de bronchopneumonie non tuberculeuse, semble-t-il quelque temps après dans un autre hôpital.

Il nous a été impossible quant à nous d'avoir des renseignements précis sur le contact bacillifère qui est à l'origine de cette lésion. Nous n'avons pu joindre les parents.

Quoi qu'il en soit, il ne semble pas douteux qu'il s'agisse ici d'un cas d'infection première tuberculeuse cutanée. Tous les éléments sont réunis : ulcération, adénopathie évoluant vers le ramollissement. Apparition d'une cuti-réaction positive quelques jours après le début des accidents ; absence d'autre localisation tuberculeuse antérieure prouvée par la cuti-réaction négative à l'entrée ; enfin présence de cellules géantes et de bacille de Koch.

Notre cas diffère cependant par ce fait que loin de se cicatriser par bourgeonnement, ou de demeurer stationnaire, la lésion tendait à s'étendre rapidement en surface et à gagner la conjonctive et l'œil. Il semble que dans le cas présent, avec l'extension de la lésion et le fléchissement de l'état général, on aurait dû observer comme dans l'observation citée plus loin une généralisation tuberculeuse rapide, dont la rougeole mortelle contractée par l'enfant dans le service n'a pas permis l'évolution.

J. COMBY. — Le cas présenté par J. Hallé et P. Garnier est des plus rares, pour ne pas dire exceptionnel. Un cas semblable a été présenté récemment par L. Bernard à la Société médicale

des Hôpitaux. Ce qui est beaucoup plus commun chez les enfants, à la suite d'une inoculation accidentelle de la peau (baiser de phtisique, érosion cutanée au contact d'un crachat suspect), c'est la tuberculose cutanée verruqueuse dont j'ai rapporté plusieurs exemples chez de jeunes enfants et qui est comparable au tubercule anatomique des étudiants en médecine.

Le baiser par des parents atteints de tuberculose ouverte, qui crachent et dont les lèvres ne sont pas toujours indemnes de souillures bacillaires, peut déterminer chez les enfants des lésions de lupus tuberculeux localisées en divers points de la face : joues, front, etc. J'ai été appelé à traiter plusieurs cas de ce genre qui ont guéri par des cautérisations avec la pointe du thermocautère. Impressionné par ces cas, j'en avais fait l'objet d'une communication au *Congrès de la tuberculose* (Paris, 1905), et deux ans après je faisais paraître, dans les *Archives de Médecine des Enfants* (1907, p. 175), une revue générale sur le BAISER CHEZ LES ENFANTS. Au même Congrès, le docteur Gastou avait rapporté des exemples de lupus facial causé par le baiser. Un de nos confrères argentins, le docteur Benjamin D. Martinez, a insisté avec force sur les dangers du baiser scolaire : *El beso en las escuelas* (*La Hygiène escolar*, 1^{er} juillet 1906). On a dit qu'en Angleterre certains bébés portaient sur leur coiffure écrit en grandes lettres : *Kiss me not* (ne m'embrassez pas). La transmission de la tuberculose par le baiser doit donc être redoutée.

Dilatation des bronches révélée au cours d'un épisode pulmonaire aigu.

Par MM. CASSOUTE, POINSO, et ZUCCOLI, de Marseille.

Ce malade que nous avons suivi dans le service de clinique médicale infantile, par la rapidité des signes évolutifs et les caractères anatomiques observés, présente un intérêt suffisant pour légitimer l'exposé de son histoire morbide.

Agé de 5 ans, le jeune S., n'est pas un inconnu pour nous. Il est entré dans notre salle pour y faire soigner une pneumonie du sommet droit, absolument typique cliniquement et radiologiquement, en novembre 1929. A cette époque, on avait noté quelques râles congestifs des deux bases, bouffées erratiques si fréquentes dans les pneumonies infantiles. La courbe de température offrait le plateau caractéristique et cyclique en 5 jours avec une chute brusque de 39 à 37°. A cette date, les renseignements que nous avons pu recueillir, assez frustes, nous apprenaient cependant qu'un frère du malade était soigné pour hérédo-syphilis et qu'il présentait à l'examen un crâne natiforme particulièrement développé.

Après s'être complètement rétabli, le jeune S. entre à nouveau dans le service le 3 février 1930 pour y dérouler l'ensemble des signes si variés et si trompeurs que nous avons eu l'occasion d'observer. Il était alité depuis 10 jours, et l'on avait noté chez lui des râles congestifs diffus et bilatéraux qui furent l'occasion d'un traitement sérothérapique (par le sérum antipneumococcique) dont l'effet, apparent grâce aux pointillés et aux tâches morbilliformes, persistait encore le jour de son entrée.

Notre examen, aussitôt pratiqué, est réduit à une sémiologie purement physique, les renseignements que nous avons pu obtenir ne provenant pas des parents que nous n'avons jamais vus, mais d'une personne étrangère. Dès l'abord, nous sommes frappés par la pâleur cyanotique de cet enfant (pâleur du visage, cyanose des lèvres), sa dyspnée rapide avec battement des ailes du nez, sa température tendue aux environs de 40°. De petites bulles herpétiques entourent l'orifice buccal, et la bouche elle-même est atteinte : on y voit des ulcérations elliptiques et larges à la face interne des joues ; mais la gorge est intacte. Les poumons sont fortement touchés. En arrière, la base gauche est sonore, mais l'auscultation décèle un vaste souffle tubo-creux avec des gros râles diffus et gargouillants, sur les deux tiers inférieurs de la plage pulmonaire. La base droit est submate ; on entend aussi un souffle intense, mais est-ce une propagation du souffle opposé ou un foyer propre ? Il est difficile de trancher. En avant, on note la présence de gros râles bulbeux à droite. Le cœur est rapide, sans souffle. L'appareil digestif et le système nerveux sont indemnes. Le 5 février, une radioscopie était pratiquée. Elle permettait de voir une ombre diffuse occupant tout le côté gauche du thorax, surtout au sommet. L'ombre hilaire droite était fortement empâtée et élargie.

Le 6 février et les jours suivants, les signes se modifient fort peu : la température est toujours haute, entre 39° et 40° on entend toujours les souffles cavitaires aux bases ; mais le maximum de ces signes se

voit à gauche où le souffle irradie largement de la partie postérieure à la partie antérieure du thorax. Un fait nouveau, de première importance, apparaît le 10 février ; il consiste dans une expectoration purulente, sans sédation des phénomènes généraux et de la courbe thermique. Le pouls est à 140 et 150, la toux persiste opiniâtre. Le 19 février, alors que les ulcérations jugales sont cicatrisées, notre petit malade présente de l'oppression, une dyspnée à type laryngé, avec tirage et voix rauques ; l'expectoration est toujours aussi abondante. Le lendemain l'exitus se produit, en adynamie, avec des signes asphyxiques et généraux entremêlés.

Les examens de laboratoire pratiqués ont montré l'absence de bacilles de Koch dans l'expectoration et la présence de polynucléaires et de staphylocoques et pneumocoques. Une *radiographie*, prise peu de jours avant la mort, a montré : à droite, de l'obscurité et des taches autour du hile, dont l'ombre est fortement développée, à gauche des taches arrondies, opaques dans le hile et des taches sombres irradiées du hile vers la clavicule.

Telle était l'interprétation du radiologiste. Mais, après l'autopsie, confrontant nos pièces avec le cliché, nous avons remarqué, très nettes, deux images en rosette, en trèfle, parahilaires droites, si caractéristiques des bronchectasies (infantiles surtout) et une série de petites images annulaires, pressées, comme les grains d'une grappe, le long du hile droit.

Faisant abstraction de cette découverte *post mortem*, voyons comment, avec nos ressources cliniques, nous pouvions interpréter les phénomènes observés.

Notre première impression avait été que nous nous trouvions en présence d'une pneumopathie, vraisemblablement d'une broncho-pneumonie atypique, mais ce diagnostic ne nous satisfaisait pas complètement, car les signes cavitaires étaient vraiment trop développés pour admettre une semblable hypothèse. Nous avons facilement éliminé le diagnostic d'une tuberculose aiguë : les clichés, les antécédents, les signes constatés, ne cadraient pas avec cette éventualité. Une adénopathie trachéo-bronchique avec syndrome pseudo-cavitaire ? Cette idée effleurée, fut rapidement rejetée lors de la survenue d'une expectoration purulente, qui, d'ailleurs, orienta d'une manière différente notre diagnostic. Température, syndrome cavitaire, ces signes ramassés semblaient plaider pour pleurésie purulente ouverte dans les

bronches. Mais la scopie et le cliché contredisaient une pareille version. Les mêmes raisons éliminaient un abcès pulmonaire, une pneumopathie importante avec vomique, puisque l'écran ne révélait aucune ombre susceptible d'être ainsi interprétée. Compliquant cette trame syndromique, la stomatite, puis la laryngite, embrouillaient un peu l'écheveau clinique. Notre diagnostic était donc fort hésitant. Nous avons pensé à une bronchectasie, mais la connaissance des antécédents, l'évolution aiguë et rapidement dénouée, nous autorisaient, semblait-il, à repousser cette opinion.

L'autopsie faite le 11 février est venue mettre en lumière les faits qui nous paraissaient obscurs et difficiles. Du même coup, elle nous a révélé un ensemble, un enchaînement des choses que, sans elle, nous aurions toujours ignorés.

Dès l'ouverture du cadavre, il était évident que nous n'allions pas rencontrer des lésions énormes. L'aspect des poumons n'apparaissait pas très différent de la normale. Si l'on excepte des adhérences du sommet droit, sur une surface de quelques centimètres carrés, les parenchymes n'étaient ni congestionnés, ni exsangues. A la coupe, nous n'avons pas noté de nodules bronchopneumoniques, mais à la base, des deux côtés, surtout à gauche s'offrait aux yeux l'aspect si typique de pierre meulière, les multiples petites cavités bronchiques dilatées, pleines de pus, appendues aux bronches inférieures comme des fruits à leurs tiges. Autour de ces cavités, le poumon était hépatisé sur une faible épaisseur. Les ganglions hilaires étaient rose-violacé, gros, mous, nettement congestifs, et ne présentaient aucune lésion tuberculeuse, pas plus d'ailleurs que les autres viscères. Le pharynx était ulcéré ; le larynx et la trachée ne présentaient pas d'ulcérations, mais on y voyait de minces traînées ecchymotiques, dessinant un élégant pointillé. Le foie était gros et un peu violacé comme chez les asphyxiés ; les autres viscères étaient macroscopiquement normaux.

Ainsi, notre examen nécropsique nous mettait en présence d'une dilatation des bronches avec adénopathie satellite. Comment lier cette découverte au tableau morbide scruté pendant la

vie. Deux hypothèses sont possibles ; nous ne trancherons pas entre elles, car cela est difficile dans l'état de nos connaissances.

La première a, pour elle, la simplicité. Notre malade est vraisemblablement un hérédo-syphilitique ; on sait la fréquence des bronchectasies chez les hérédos ; on sait aussi que, d'après de nombreux auteurs, ces dilatations des bronches sont souvent latentes et ne se révèlent qu'après une maladie pulmonaire, comme la coqueluche par exemple, mais qu'elles préexistent à cette maladie. Supposons qu'il en soit ainsi pour notre malade : bronchectasique latent, une pneumococcie déclenche chez lui l'éveil et l'infection de ses lésions cachées. Les pneumocoques trouvent dans ces petites cavités closes un terrain idéal pour effectuer leur développement. Et ce fait explique, entre parenthèses, la gravité des infections pulmonaires chez les petits dilatés des bronches.

La deuxième hypothèse cadre avec les faits : elle les suit fidèlement. Notre malade est indemne de toute lésion apparente ; il se porte bien, et sa pneumonie aiguë a parfaitement et rapidement guéri. Brusquement, il est atteint d'une affection pulmonaire aiguë qui ne fait pas sa preuve ; très rapidement, il présente un syndrome cavitairé et une expectoration purulente abondante ; la température ne cède pas, se maintient élevée pendant toute la durée de la maladie, et la mort survient moins d'un mois après le début des accidents. On est tenté de parler ici de dilatation aiguë des bronches : Laënnec n'a-t-il pas, le premier, décrit une pareille lésion à l'autopsie d'un enfant de 3 ans, atteint de bronchectasie aiguë après une coqueluche.

Telles sont les hypothèses envisagées. S'il nous fallait conclure, nous nous rangerions à la première, car il est plus conforme à la logique de croire à un éveil de lésions latentes, plutôt qu'à l'apparition si subite, si rapide, d'une affection qui demande un certain temps pour se développer. Et cette opinion s'appuie encore sur l'importance et la fréquence des bronchectasies latentes des enfants, révélées par un épisode intercurrent.

Abcès du poumon chez un enfant de 14 ans.
Vomique. — Guérison spontanée.

Par MM. CASSOUTE, POINSO, ZUCCOLI, de Marseille.

L'observation que nous apportons est intéressante parce qu'elle confirme la fréquence des guérisons des abcès pulmonaires aigus. Voici les faits :

J... Marcel, âgé de 14 ans, entre à l'hôpital le 13 février 1930; il y a trois semaines il a ressenti un point de côté à la base droite et en arrière, en même temps la toux est apparue fréquente. Cette toux et ce point de côté ont persisté jusqu'à son entrée; peu de temps avant celle-ci *J...* aurait eu une vomique d'abondance minime et qui ne se serait pas reproduite. Il ne se plaint d'aucun autre signe fonctionnel, en particulier il n'a pas de dyspnée.

Ses antécédents personnels sont bons; sa mère est bien portante et a eu 11 enfants, dont 9 sont actuellement vivants; le père est mort d'une congestion pulmonaire d'origine inconnue.

Le jour de son entrée nous nous trouvons en présence d'un enfant considérablement amaigri et dont la température se tient aux environs de 39-40°. Il est anémique et légèrement dyspnéique.

La base droite en arrière est mate ainsi que l'aisselle et la respiration y est soufflante avec égophonie et pectoriloquie. Rien ailleurs.

Le 15 on fait une ponction exploratrice qui ramène un peu de liquide séro-fibrineux; la radioscopie montre une obscurité diffuse des 2/3 inférieurs du poumon droit, le cul-de-sac costo-diaphragmatique est clair et mobile; l'image opaque est vaguement arrondie.

Le diagnostic était en suspens lorsque, le 22 février, notre malade a une vomique d'abondance moyenne (50 cmc.) d'odeur fétide, d'aspect sanieux. Après la vomique, qui a duré 5 jours, la température de 39°,5 s'est abaissée définitivement à 37°; l'haleine est légèrement fétide. A l'auscultation on entend un léger souffle avec des râles métalliques consonants. Un traitement par le sérum antigangréneux et le novarsénobenzol intra-veineux est institué, mais la valeur de cette thérapeutique est très douteuse, car elle n'a été commencée que lors de l'apyrexie et de la cessation spontanée de la vomique. Le 28 février la sonorité est revenue à la base droite; il n'y a plus de syndrome cavitaire, on constate quelques ronchus.

Le 3 mars l'expectoration se réduit à deux crachats. Le 6 elle a définitivement disparu, l'état général est excellent, l'apyrexie se maintient. Notre malade sort guéri le 1^{er} mai 1930 et sa guérison est contrôlée par des radiographies successives que nous allons bientôt détailler. Son poids, qui était de 28 kgr. à son entrée, atteignait 33 kgr. le 1^{er} mai.

EXAMENS DE LABORATOIRE. — Les crachats contiennent du *staphylococcus parvulus* (Gram) et quelques pneumo-bacilles de Friedlander avec absence d'éléments cytologiques.

Le liquide pleural montre une formule à prédominance lymphocytaire; il contient de nombreuses cellules épithéliales, des hématies, quelques macrophages et polynucléaires. Pas de flore microbienne, Rivalta positif.

La réaction de Weinberg est négative dans le sang; il y a 2.400.000 globules rouges, 23.000 globules blancs.

La formule leucocytaire est la suivante :

Poly-neutro	89
—	0,5
Métamyélocytes.	0,5
Lymphocytes	8
Monocytes	2
	<hr/>
	100

Ajoutons qu'une intra-dermo-réaction de Casoni fut négative.

RADIOGRAPHIES. — Une première radiographie fut pratiquée le 22 février; elle montre une image cavitaire à la partie moyenne du poumon droit de forme irrégulière avec niveau liquide. Une zone d'obscurité diffuse occupant les 2/3 de la plage pulmonaire se trouve au-dessous de l'image cavitaire. Une deuxième radiographie pratiquée le 8 mars 1930 montre une obscurité diffuse développée autour du hile droit; l'opacité a donc fortement diminué depuis le premier cliché; une image cavitaire ovoïde à bords nets se voit toujours. Une troisième radiographie pratiquée le 10 avril 1930 montre que la restitution fonctionnelle s'est effectuée parfaitement et il ne reste comme séquelle des lésions antérieures qu'un certain flou de la région hilare droite qui est empâtée et doit présenter des adénopathies.

En résumé, J... Marcel a été atteint d'un abcès pulmonaire aigu caractérisé cliniquement, bactériologiquement et radiologiquement; fait intéressant, la guérison s'est produite après vomique en dehors du traitement institué (car celui-ci n'a été com-

mencé que lorsque l'amélioration était déjà considérable) et nous avons pu la contrôler non seulement grâce à la clinique, mais encore et surtout par la prise de radiographies successives qui nous ont montré l'effacement total de la cavité pulmonaire. Cette observation est donc à ajouter à celles qui ont déjà été publiées sur le même sujet soit à la Société médicale des Hôpitaux, soit à la Société de pédiatrie.

The first part of the document is a letter from the author to the editor, in which the author expresses his appreciation for the editor's work and his interest in the journal. The author then discusses the importance of the journal in the field of research and the role of the editor in maintaining its quality and standards. The author concludes the letter by expressing his hope that the journal will continue to be a valuable resource for researchers in the field.

The second part of the document is a letter from the editor to the author, in which the editor expresses his appreciation for the author's letter and his interest in the journal. The editor then discusses the importance of the journal in the field of research and the role of the author in maintaining its quality and standards. The editor concludes the letter by expressing his hope that the author will continue to be a valuable contributor to the journal.

The third part of the document is a letter from the author to the editor, in which the author expresses his appreciation for the editor's work and his interest in the journal. The author then discusses the importance of the journal in the field of research and the role of the editor in maintaining its quality and standards. The author concludes the letter by expressing his hope that the journal will continue to be a valuable resource for researchers in the field.

The fourth part of the document is a letter from the editor to the author, in which the editor expresses his appreciation for the author's letter and his interest in the journal. The editor then discusses the importance of the journal in the field of research and the role of the author in maintaining its quality and standards. The editor concludes the letter by expressing his hope that the author will continue to be a valuable contributor to the journal.

The fifth part of the document is a letter from the author to the editor, in which the author expresses his appreciation for the editor's work and his interest in the journal. The author then discusses the importance of the journal in the field of research and the role of the editor in maintaining its quality and standards. The author concludes the letter by expressing his hope that the journal will continue to be a valuable resource for researchers in the field.

The sixth part of the document is a letter from the editor to the author, in which the editor expresses his appreciation for the author's letter and his interest in the journal. The editor then discusses the importance of the journal in the field of research and the role of the author in maintaining its quality and standards. The editor concludes the letter by expressing his hope that the author will continue to be a valuable contributor to the journal.

SOCIÉTÉ DE PÉDIATRIE DE BUCAREST

SÉANCES DU 25 MAI ET 1^{er} JUIN 1929

SOMMAIRE

MANICATIDE, FOTIADE et PALADE ANTONESCO. Thrombo-phlébite gan- gréneuse des sinus caverneux consé- cutive à une sinusite fronto-ethmoï- dale.	205	nouveau-nés. Absence congénitale du grand et petit pectoral, avec aplasie des moitiés ventrales des 2 ^e , 3 ^e , 4 ^e côtes	209
STROÉ et LAZAROVICI. A propos d'une fièvre éruptive à éléments maculo- pustuleux de diagnostic difficile. <i>Discussion</i> : M. MANICATIDE.	207	SLOBOZIANO et FLORU. Myélo-cysto- mningocèle cervical supérieur avec bifidité des premiers corps vertébraux	209
SLOBOZIANO et Mme MANICATIDE VENERT. Malformations thoraciques chez les		A. STROÉ, BUDISTEANU et BARASCH. L'emploi du sérum antigangréneux dans la scarlatine.	210

Thrombo-phlébite gangréneuse du sinus caverneux consécutive à une sinusite fronto-ethmoïdale.

Par MM. MANICATIDE, FOTIADE et PALADE ANTONESCO.

Les auteurs exposent l'observation d'un enfant de 12 ans (entré dans le service du professeur Manicatide les derniers quatre jours). L'enfant fait, dans l'intervalle d'une semaine, une méningite consécutive à un syndrome orbitaire caractérisé par : exophtalmie, chémosis, œdème violacé étendu au commencement

aux paupières de l'œil droit, puis moins prononcé à l'œil gauche. La cause première de cette maladie fut une sinusite fronto-ethmoïdale suppurée unilatérale. Cette sinusite donna naissance à une thrombo-phlébite des veines ophtalmiques, puis à une thrombo-phlébite du sinus caverneux. A son tour la phlébite gangréneuse du sinus caverneux détermina une méningite, laquelle, malgré l'intervention chirurgicale faite par l'un des auteurs sur la sinusite fronto-ethmoïdale, entraîna, au bout de quelques jours, une issue fatale.

A la nécropsie, le diagnostic de thrombo-phlébite du sinus caverneux a été confirmé par le thrombus, par la présence du pus et par un endroit sphacélé par où s'est produite l'infection des méninges. Le thrombus d'un sinus se prolongeait en arrière jusqu'au sinus pétreux-latéral, englobant les sinus circulaires, ainsi que le sinus caverneux de la partie opposée. On n'a pas remarqué d'infection purulente dans l'orbite; en échange, les veines ophtalmiques étaient remplies de pus. En se servant de cette observation, les auteurs font en raccourci un exposé complet de la thrombo-phlébite du sinus caverneux, chapitre de pathologie très peu connu à cause de la rareté des observations cliniques. Ils insistent sur les voies d'infection de la sinusite caverneuse, qui conditionne en grande partie le tableau clinique. On décrit deux formes : antérieure et postérieure (Eagleton), d'après la voie par laquelle l'infection s'est faite et ils exposent les symptômes et les signes du diagnostic précoce, surtout de la forme postérieure. Ils expliquent la pathogénie du syndrome oculaire en soutenant que l'œdème violacé des paupières n'est pas provoqué seulement par la thrombose du sinus caverneux, mais surtout par la thrombo-phlébite des veines ophtalmiques. Comme preuve : l'œdème blanc, bien plus réduit à l'œil opposé qui est causé seulement par la gêne mécanique (thrombose simple du sinus caverneux opposé), la fréquence des abcès palpébraux dus à l'extériorisation du pus de l'intérieur des veines ophtalmiques; enfin le résultat de la nécropsie de ce cas.

Comme thérapeutique, les auteurs soutiennent que la guérison

des thrombo-phlébites du sinus caverneux ne peut se produire que spontanément par la résorption du thrombus, même dans les cas de guérison survenue après l'intervention chirurgicale (extirpation du foyer primitif otitique ou sinusal, drainage — autant que possible — de l'extrémité antérieure ou postérieure du sinus caverneux, ligature de la carotide). Tout traitement chirurgical est aléatoire. On ne peut dire qu'on a guéri une thrombo-phlébite, par une intervention chirurgicale, que dans le cas où la guérison se serait produite à la suite d'une incision du sinus veineux entier, suivie de thrombectomie totale, chose impossible dans les phlébites caverneuses, à cause des dispositions anatomiques.

**A propos d'une fièvre éruptive à éléments maculo-pustuleux
de diagnostic difficile.**

Par MM. STROE et LAZAROVICI.

Nous avons eu l'occasion d'observer chez deux frères une fièvre éruptive atypique de diagnostic difficile et qui s'écarte par ses caractères cliniques et son évolution des maladies éruptives classées.

Il s'agit d'un enfant de 4 ans, amené à l'hôpital pour fièvre, douleurs abdominales et une éruption pustuleuse généralisée.

La maladie a débuté il y a deux semaines par de la fièvre à 39° et du malaise. Trois jours après, apparaît sur le cuir chevelu et sur la face une éruption de maculo-pustules qui se transforment en croûtes, en même temps que les symptômes fébriles s'atténuent.

Après une accalmie de 3 jours, une seconde poussée fébrile apparaît, suivie d'une nouvelle éruption d'éléments, puis une 3^e poussée au cours de laquelle l'enfant fut hospitalisé, au 15^e jour de sa maladie. Il fit deux nouvelles poussées à l'hôpital. L'évolution de la maladie dura en tout 27 jours avec 5 poussées successives, séparées par des intervalles d'accalmie complète.

Les 2 dernières éruptions furent afébriles.

Chaque éruption débute par des macules disséminées sur la face et le tronc, ayant 2-3 mm. de diamètre, s'effaçant à la pression. Après 6-10 heures, les macules se transforment *directement en pustules* en commençant par le centre. Les pustules contiennent un liquide trouble dès le début, franchement purulent au bout de 2 jours, avec ombilication et transformation en croûtes.

Au 12^e jour de la maladie, un frère de notre malade présente la même maladie avec une seule éruption généralisée.

Le diagnostic de cette affection est difficile, ses caractères cliniques (longue évolution, poussées successives d'éruption généralisée sur différentes parties du corps, éléments tous du même âge, transformation directe des macules en pustules) la différencient nettement des fièvres éruptives maculo-vésiculeuses.

Les examens et les épreuves biologiques n'ont pas élucidé non plus le diagnostic. La formule leucocytaire montre 64-76 polynucléaires, sans aucun élément anormal, en particulier sans myélocytes. L'inoculation du liquide des pustules à la cornée du lapin a été négative. De multiples cultures, de cet exsudat sur milieux aérobie et anaérobie n'ont donné que des staphylocoques. Sur des frottis on n'observe que des leucocytes dégénérés et des hématies. Il n'y a pas de corpuscules de Guarnieri.

Les enfants avaient été vaccinés contre la variole à l'âge d'un an. Revaccinés pendant la maladie, ils ne firent aucune réaction vaccinale. Ils ne se montrèrent pas non plus réceptifs vis-à-vis de la varicelle. Du liquide de vésicules de varicelleux leur fut inoculé sans aucun succès. La réaction du complément a montré que le sérum de nos malades fixait légèrement le complément en présence d'un antigène varicellique (croûtes et liquide vésiculaires), mais ne le fixait pas en présence de l'antigène propre des malades. Le Bordet-Wassermann fut négatif.

L'aspect clinique et les résultats non-concluants des épreuves biologiques font éliminer une forme bénigne de variole telle que

la varioloïde ou l'alastrim, ces maladies étant caractérisées avant tout par l'absence d'évolution pustuleuse des vésicules. La maladie a certains points de contact avec la varicelle, mais s'en écarte nettement par d'autres points.

Le zona, la maladie de Colles ou un pemphigus généralisé ne peuvent pas être pris en considération. Nous croyons qu'il s'agit d'un type nosologique à part, d'une maladie autonome. Telle a été d'ailleurs l'opinion du professeur Nicolau, auquel nous avons soumis le cas.

— *M. Manicatide*, vu les caractères cliniques, la durée de l'incubation, la fixation du complément et l'épidémie régnant en ville, pense qu'il s'agit plutôt d'une forme anormale de varicelle.

Malformations thoraciques chez les nouveau-nés. Absence congénitale du grand et petit pectoral, avec aplasie des moitiés ventrales des 2^e, 3^e et 4^e côtes.

Par M. SLOBOZIANO et Mme MANIGATIDE VENERT.

Enfant de sexe masculin, ayant un poids de 2.030 gr. et qui succomba 14 jours après la naissance.

A l'autopsie on constate l'absence du grand et petit pectoraux qui sont remplacés par une membrane fibreuse et résistante. La deuxième côte est réduite à la moitié de sa longueur et se termine en se soudant à la première côte. Les 2^e et 4^e côtes sont libres, leur moitié ventrale faisant défaut.

Le poumon droit a seulement deux lobes.

Myélo-cysto-méningocèle cervical supérieur avec bifidité des premiers corps vertébraux.

Par MM. SLOBOZIANO et FLORU.

Enfant prématuré, qui succombe 8 jours après la naissance. La radiographie et la dissection montrent les anomalies sui-

vantes : 5 vertèbres cervicales, au lieu de 7 (syndrome Klippel-Feil atténué); la bifidité des premiers 4 corps vertébraux de la région cervicale (fissures vertébrales). L'enfant présente, en plus, une fente du voile palatin et de la moitié postérieure de la voûte palatine.

L'emploi du sérum antigangréneux dans la scarlatine.

Par MM. A. STROE, BUDISTEANU et BARASCH.

Les auteurs mentionnent les bons résultats obtenus par l'emploi du sérum antigangréneux dans les adénopathies malignes au cours de la scarlatine.

Ces observations feront l'objet d'une thèse inaugurale d'un des auteurs.

Le Gérant : J. CAROUJAT.

6860-30. — Tours, Imprimerie ARRAULT et C^{ie}

SOCIÉTÉ DE PÉDIATRIE

DE PARIS



SÉANCE DU 20 MAI 1930

Présidence de M. E. Terrien

SOMMAIRE

DUEM et DUCROQUET. Myopathie primitive se développant chez un enfant atteint de poliomyélite.	211	et R. LEVENT. Vulvo-vaginite, septicémie, endocardite et méningite à gonocoques	237
Robert DEBRÉ, Robert BROCA et BIROS. Épendymite du nouveau-né à pneumobacilles de Friedländer.	214	GRENET et R. LEVENT. Ictère congénital, malformation des voies biliaires.	245
<i>Discussion</i> : M. COMBY.		LESNÉ, Mlle G. DREYFUS-SÉE et M. HÉLIE. Ictère congénital par malformation des voies biliaires	247
BABONNEIX et J. HUTINEL. Syndrome protubérantiel.	219	Mme B. TEDESCO et GRISSEL, DESFOSSES et TASSIN. Deux nouveaux cas d'énucléation de l'atlas par torticolis naso-pharyngien	252
Robert DEBRÉ, G. SEMMELAIGNE, LAMY et GOIFFOX. Hépatosplénomégalie familiale avec rétention de sels biliaires.	222	<i>Discussion</i> : M. SCHREIBER.	
TAILLENS. Sur la cuti-réaction à la tuberculine.	226	RAILLET et Mlle RONEZ (de Reims). Méningite cérébro-spinale guérie par la trypanflavine intra-rachidienne.	262
<i>Discussion</i> : MM. WEILL-HALLÉ, COMBY, DEBRÉ, TAILLENS.			
GRENET, Mlles LAURENT et DE PFEFFEL			

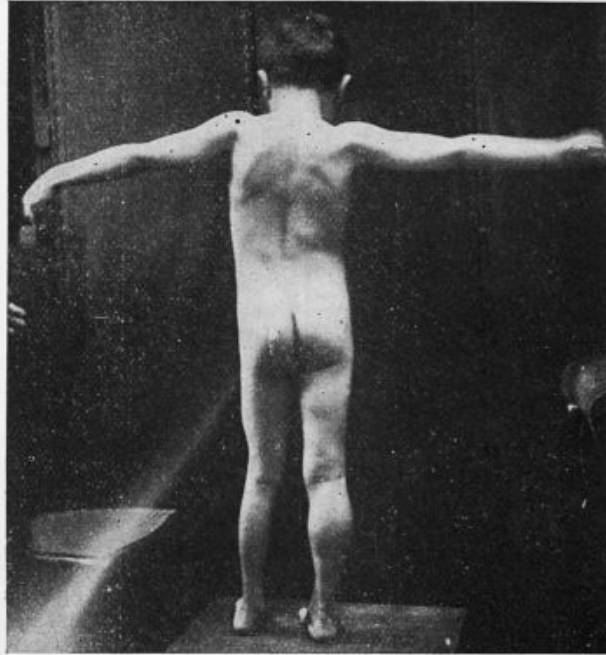
Myopathie primitive se développant chez un enfant atteint de poliomyélite.

Par MM. DUEM et DUCROQUET.

L'enfant que nous vous présentons, actuellement âgé de 8 ans et demi, a été atteint en septembre 1923 — il avait alors 4 an et demi — d'une poliomyélite absolument classique.

Début brusque avec fièvre et troubles digestifs et apparition d'une paralysie complète du membre inférieur gauche avec paralysie partielle du membre inférieur droit.

Nous ne l'avons eu en traitement qu'en juin 1924. Les phénomènes du début s'étaient déjà nettement amendés et l'on constate à cette époque une limitation de la paralysie au jambier antérieur et au triiceps gauches ; les deux muscles présentent une abolition totale de



l'excitabilité faradique, une forte diminution de l'excitabilité galvanique avec lenteur de la contraction, bref, la réaction de dégénérescence classique.

Les autres muscles du membre inférieur gauche : Péroniers et extenseurs sont en bon état et ne présentent pas de D. R.

A droite le jambier antérieur seul est paralysé et présente également la réaction de dégénérescence.

En décembre 1924 on constate une rétraction fibro-tendineuse accentuée des court et long péroniers latéraux gauches ainsi que l'extenseur commun des orteils gauches surtout dans ses tendons les plus

externes. Il en résulte une déformation caractéristique, et l'enfant marche sur le bord interne du pied.

Opéré par M. Ducroquet, la correction était déjà très accentuée, mais on s'aperçut alors que l'enfant ne faisait pas les progrès que l'on constate d'habitude après ces sortes d'interventions.

Bientôt la mère nous disait que contrairement à nos prévisions les membres inférieurs devenaient de plus en plus faibles et que l'enfant marchait de moins en moins bien.

Examiné de nouveau il y a un an environ, nous nous aperçûmes en effet que l'enfant présentait une faiblesse musculaire généralisée et ne correspondant pas seulement à la localisation musculaire de sa poliomyélite.

Nous avons constaté déjà que son mollet droit avait grossi, mais nous avons pensé à une hypertrophie compensatrice se localisant à un groupe musculaire resté sain.

En mesurant la force musculaire de ce mollet hypertrophié, nous vîmes qu'elle était également très faible et l'examen complet du malade montra le développement d'une myopathie progressive à type pseudo-hypertrophique tel que l'a décrit Duchenne de Boulogne.

Développée chez un poliomyélitique, le fait ne pourrait que constituer une coïncidence curieuse et en tout cas exceptionnelle puisque nous n'en connaissons pas de cas décrits dans la littérature. Mais nous croyons que ce n'est pas là le seul intérêt de cette observation.

En effet, chez notre malade, la pseudo-hypertrophie qui est d'ordinaire bilatérale, ne s'est développée que sur les muscles qui avaient été respectés par la poliomyélite, tandis que sur les muscles paralysés on n'a trouvé aucun phénomène de pseudo-hypertrophie.

Or vous savez que l'on considère la myopathie comme une affection primitive des muscles, et que s'il est logique de penser que le système nerveux n'y est pas étranger, jusqu'à présent la preuve de cette participation n'a pas été faite et les examens histologiques de la moelle chez les myopathiques n'ont pas, avec les moyens dont nous disposons, révélé de lésions caractéristiques.

Il nous semble, étant donné le cas présent, que l'on ne doit

pas hésiter à considérer la myopathie comme une maladie de la moelle et non comme une maladie primitive du muscle.

En effet, chez notre malade, les muscles sains, seuls, ont subi la déformation pseudo-hypertrophique, tandis que les muscles paralysés définitivement, c'est-à-dire, dont les origines cellulaires motrices et trophiques de la moelle ont été détruites, ne l'ont pas subie.

Or un muscle, atrophié ou non, reste toujours un muscle ; si la myopathie est purement et primitivement musculaire, il n'est pas absolument téméraire de penser qu'elle peut aussi bien se produire sur un muscle privé de ses centres que sur un muscle normalement innervé.

Or ce n'est pas le cas, le muscle normal a subi la déformation pseudo-hypertrophique tandis que le muscle paralysé dont les centres trophiques ont été détruits, n'a subi aucune modification.

Les pseudo-hypertrophies de Duchenne étant d'ordinaire bilatérales, il n'est pas illogique de penser que la cause qui les détermine a donc été détruite d'un côté chez notre petit malade.

Il n'est donc pas absurde de conclure que la myopathie est une affection de la moelle, au même titre que tant d'autres et non pas primitivement musculaire, comme cela a été écrit et enseigné un peu partout, avec des réserves d'ailleurs.

Épendymite du nouveau-né à pneumobacilles de Friedländer.

PAR ROBERT DEBRÉ, ROBERT BROCA et BIROS.

Nous vous présentons un enfant, âgé actuellement de plus de 6 mois, qui a été atteint dès les premiers jours de sa vie d'une épendymite suppurée à pneumobacilles de Friedländer.

Cet enfant est actuellement, comme vous le voyez, dans un bon état de santé. Il prend du poids, se développe, le volume de sa tête n'est pas augmenté, son allure générale est celle d'un en-

fait de son âge et, sauf la grave lésion oculaire sur laquelle nous reviendrons, paraît normal. C'est la guérison de cette épendymite à pneumobacilles de Friedländer qui constitue le fait intéressant sur lequel nous insistons.

Jacques G. est né le 12 novembre 1929, à terme. C'est le premier enfant de parents bien portants, indemnes de toute tare, comme nous avons pu le vérifier. La mère n'a pas eu de fausse couche. L'accouchement a été difficile, pratiqué au forceps. L'enfant a souffert et a perdu beaucoup de sang par le cordon. Il apparut à la naissance comme un bel enfant, n'a pas été pesé.

Le 17 et le 18, on note que l'enfant refuse de têter et crie. Le 19, le docteur Cormon s'aperçoit que l'enfant porte un hématome volumineux sur la région pariétale gauche.

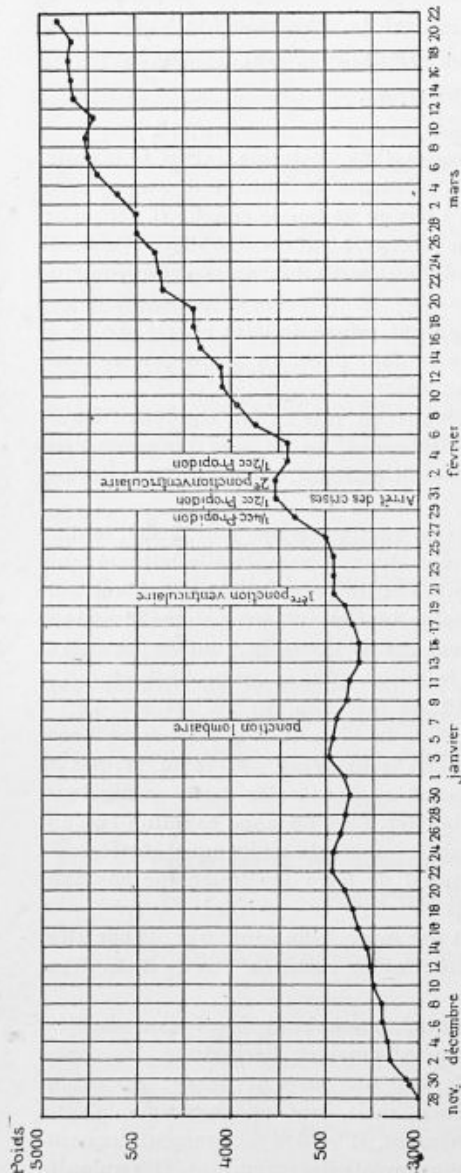
L'allaitement est modifié, l'enfant est mis au lait condensé. Du 20 au 26, l'enfant prend bien ses biberons. Le 29, une première crise convulsive éclate, l'enfant pousse un petit cri, crispe sa face, devient rouge, puis blanc et se raidit.

Les crises se reproduisent trois ou quatre fois par jour. Le 30, le docteur Cormon ne constate aucune raideur, il remplace le lait condensé par le lait ordinaire. Le 2 décembre et les jours suivants, l'enfant a de petites crises convulsives, sortes de soubresauts avec convulsion de la face. Le 4 décembre, crises convulsives toute la journée. L'enfant prend mal ses biberons. Le 9, le docteur Arrou ouvre l'hématome et un pus abondant s'écoule. Le 10, on met l'enfant au lait sec. Le 13, crises nerveuses répétées. Le 16 et le 17, crises et insomnie toute la nuit. Pendant quatre nuits, cris sans arrêt. Du 18 au 21, pas de crises. Le 24, vomissement. Les jours suivants les crises se répètent, l'enfant est anorexique. Le 6 janvier, l'un de nous examine l'enfant et envisage la possibilité d'une hémorragie méningée obstétricale et demande le 7 au docteur Bonnet de faire pratiquer une ponction lombaire dont voici les résultats.

Liquide clair, 57 lymphocytes par mmc. Albumine: 0 gr. 74 par litre. Pas de germes ni à l'examen direct ni en cultures. Pas de B. K. Wassermann négatif.

Le 8 janvier, l'enfant est examiné à nouveau; il est dans un état général très mauvais. Profondément amaigri, déshydraté, les chairs flasques et molles, il se présente dans une sorte de demi-coma, complètement inerte, sans conscience, mais avec une hyperexcitabilité nerveuse remarquable. Spontanément, il a des mouvements convulsifs de la face et des petits mouvements des membres. Dès qu'on le touche, ou qu'on remue légèrement la table sur laquelle il repose, il a

des soubresauts convulsifs de tout le corps. Les réflexes sont exagérés.



Courbe de poids d'un nouveau-né atteint d'épendymite suppurée à pneumobacilles de Friedländer.

Le regard est vague, l'œil présente des mouvements nystagmiformes. La fontanelle fortement tendue fait saillie sous le cuir chevelu. Les sutures crâniennes sont disjointes et on sent nettement l'interstice qui les sépare. Nous conseillons une ponction ventriculaire, mais l'enfant est dans un tel état de faiblesse qu'on décide d'attendre. Le 10 janvier, l'enfant est mieux. Il prend 375 gr. de lait de femme. Mais la température, normale jusqu'alors, monte à 40° et les crises convulsives se répètent. Le 11, l'enfant a 39° le matin et 37°,4 le soir. Beaucoup de crises convulsives. Le 12, crises et somnolence, température de 36°. Même état les jours suivants. Le 20, on voit que la fontanelle est tendue. Le 21, une ponction ventriculaire est pratiquée par le docteur Bonnet. Elle donne les résultats suivants. Ponction ventriculaire droite : 20 cmc. de liquide sont retirés. Liquide très trouble, verdâtre. Ré-

action purulente à polynucléaires. Présence à l'examen direct en très

grande abondance d'un bacille Gram négatif. Cultures : pneumobacilles de Friedländer.

Les 22, 23, crises ; les 24, 25, plus de crises convulsives, fontanelle tendue, somnolence. Le 28 janvier, nouvelle consultation. L'état général est beaucoup meilleur. L'aspect de l'enfant a changé. Il a repris du poids, il boit le lait de femme, il digère et ne vomit plus. Les crises convulsives ont diminué. La fontanelle n'est plus tendue, mais l'œil reste vague. A partir du 30 janvier, cessation des crises convulsives. Le 1^{er} février, nouvelle ponction ventriculaire par le docteur Bonnet qui donne les résultats suivants. Ponction faite cette fois, à gauche, on retire 20 cmc. Liquide trouble, de teinte jaune verdâtre. Examen cytologique : réaction purulente assez importante à globules blancs polynucléaires, dont beaucoup sont déformés, en voie de destruction. Examen microbiologique : 1^o examen direct, présence sur lames d'un bacille Gram négatif, assez court, parfois groupé en diplo-bacilles, parfois présentant des formes longues. Le bacille de Friedländer paraît un peu moins abondant que lors du précédent examen ; 2^o cultures : lesensemencements donnent d'assez nombreuses colonies de bacilles de Friedländer en culture pure.

On injecte à l'enfant 1/4 de cmc. de Propidon, puis deux jours après 1/2 cmc, puis deux jours après 2 cmc.

A partir du début du mois de février, l'enfant est de mieux en mieux, n'a plus de crises convulsives, prend du poids régulièrement et un coryza, accompagné d'otite, n'entrave pas le développement normal de l'enfant.

Au cours de cette évolution, l'examen de l'œil a été pratiqué à plusieurs reprises par Mme Weismann-Netter. Les réflexes photo-moteurs sont conservés. L'enfant semble avoir des impressions lumineuses. Cependant, la vision paraît gravement atteinte et ce trouble est le seul qui persiste actuellement. L'aspect du fond d'œil n'est pas très modifié, tout au plus les papilles sont-elles légèrement décolorées.

Voici donc un enfant qui a présenté, peu de jours après la naissance, une épendymite extrêmement grave avec élévation de la température à 40°, convulsions subintrantes, somnolence subcomateuse, anorexie, perte progressive de poids, au point que nous avons cru que cet enfant allait succomber d'un moment à l'autre.

Or, peu à peu, grâce peut-être aux ponctions ventriculaires qui avaient donné issue à un pus riche en pneumobacilles de Friedländer, la situation s'est modifiée, les crises convulsives

ont disparu, l'intelligence a repris son développement, la nutrition est redevenue bonne et sauf un grave déficit visuel, l'enfant paraît actuellement guéri, sans hydrocéphalie résiduelle.

Cette observation permet d'insister une fois de plus sur l'intérêt et la nécessité même de la ponction ventriculaire dans certains cas. Celle-ci seule permet ici de poser un diagnostic, la ponction lombaire ayant fourni un résultat presque négatif, car le liquide rachidien était à peu près normal. Autant pour le diagnostic de la pachyméningite hémorragique est indispensable la ponction sous-arachnoïdienne, autant pour déceler l'épendymite du nouveau-né est indispensable la ponction ventriculaire. Il nous faut rappeler que ces épendymites suppurées du nouveau-né ne sont sans doute pas aussi exceptionnelles qu'on pourrait le croire. MM. Lesné et Marquezy, nous-même avec MM. Semelaigne et Lelong, en avons rapporté ici même des observations à propos desquelles M. Tixier a relaté un fait personnel. Dans certains cas c'est le streptocoque, dans d'autres le pneumobacille de Friedländer qui a été l'agent pathogène.

L'évolution de ces épendymites du nouveau-né paraît en général subaiguë avec une certaine tendance vers la guérison. Si dans les observations précédentes l'enfant succomba, ce fut dans le décours de la maladie, au moment où l'hydrocéphalie remplaçait la pyocéphalie. Il survint alors une complication, broncho-pneumonie, troubles digestifs, qui emporta l'enfant. Dans le cas présent, le nourrisson bien soigné et remis au sein, a pu guérir, conservant malheureusement une séquelle visuelle grave.

La fréquence relative de l'épendymite suppurée du nouveau-né, son allure clinique, sa guérison possible demandent à être bien connues.

M. COMBY. — Le cas de notre collègue R. Debré est des plus intéressants, car il éclaire un des coins les plus obscurs des encéphalopathies d'origine obstétricale. Que se passe-t-il quand un enfant vient au monde après des manœuvres d'extraction plus ou moins violentes : forceps, version, présentation de siège ou

simple accouchement pénible et prolongé? Nés vivants, à la grande satisfaction des accoucheurs et des sages-femmes, ces enfants présentent trop souvent des séquelles obstétricales à longue portée. Après les convulsions des premiers jours, qui se répéteront par la suite et pourront aboutir à l'épilepsie, on voit survenir des rigidités spasmodiques, hémiplegiques ou diplégiques, l'hydrocéphalie, l'idiotie complète ou incomplète. Or notre collègue nous montre un enfant qui a guéri, sans séquelles, d'une pyocéphalie à pneumo-bacilles de Friedländer, le tout d'origine obstétricale. Il faut espérer que d'autres cas aussi favorables viendront dans l'avenir atténuer le pronostic des encéphalopathies consécutives à un traumatisme obstétrical.

Syndrome protubérantiel.

Par MM. L. BABONNEIX et J. HUTINEL.

Voici un petit garçon de dix ans chez lequel est apparue, il y a deux mois, une paralysie du droit externe *droit*, bientôt suivie d'une hémiplegie *gauche*. Nous nous trouvons donc en présence d'une hémiplegie alterne, d'origine protubérantielle, et pour laquelle se posent divers problèmes, d'ordre diagnostique et thérapeutique.

..

OBSERVATION. — *P. André*, 10 ans, entré le 7 mai 1930 à l'hôpital Saint-Louis, annexe Grancher.

A. H. et *A. P.* — Ils se réduisent à peu de chose. Les parents sont en bonne santé, ainsi que deux autres enfants. La mère n'a jamais fait de fausse couche. Le petit malade est né à terme, naturellement, à la suite d'une grossesse normale; il a parlé de bonne heure et marché un peu tard. Ses premières dents sont sorties à l'âge habituel. Il a toujours été bien portant. Rien à signaler comme infections, si ce n'est la rougeole et la coqueluche.

H. de la M. — Il y a six semaines, est survenue brusquement, le 31 mars, sans cause, une paralysie du droit externe *droit*, qui ne s'est accompagnée ni de céphalée, ni de somnolence, ni de vomissements, ni de convulsions. Quinze jours après, hémiplegie *gauche*, précédée de

crampes qui s'est complétée en une semaine et se serait compliquée d'un petit mouvement fébrile.

E. A. — L'état général est excellent, il n'y a ni dépérissement, ni trouble, fonctionnel ou organique, d'aucun des principaux appareils. Les urines ne contiennent ni sucre ni albumine. A signaler seulement un peu de fièvre, la température oscillant autour de 33°.

EXAMEN CLINIQUE DU SYSTÈME NERVEUX

Motilité. — Ce qui domine, c'est l'hémiplégie gauche organique, avec le membre supérieur en flexion, l'inférieur en extension. La démarche est spasmodique, à gauche, avec perte, au bras correspondant, des mouvements automatiques.

Membre supérieur gauche. — La motricité active est diminuée, surtout pour les extenseurs.

Membre inférieur gauche. — Même diminution de la motilité, intéressant surtout les muscles des régions postérieures.

Les muscles du tronc, du cou, de la face (abstraction faite du droit externe droit), les muscles des membres, à droite, sont normaux.

Réflexes. — 1° *Tendineux.* Ils peuvent être résumés dans le tableau suivant :

	D.	G.
Membres inférieurs	D.	G.
Rotulien	vif	Polycinétique avec ébauche de clonus.
Achilléen	+	vif.
Médio-plantaire	+	vif.
Tibio-fémoral	+	vif.
Péronéo-fémoral	+	vif.
Membres supérieurs :		
Olécranien	+	+
Stylo-radial	+	vif.
Cubito-pronateur	+	vif.
Réflexe médio-pusien	+	
2° <i>Cutanés :</i>		
Crémastérien	+	+
Cutanés abdominaux	+	+

Le signe de Babinski existe à gauche.

Sensibilité générale. — Elle est normale à tous les modes.

Signes cérébelleux. — Impossibilité à rechercher du côté gauche, ils font défaut à droite.

Crâne et face. — Rien d'appréciable à la palpation du crâne. Tous les nerfs craniens y compris le trijumeau sont intacts, à l'exclusion de la VI^e paire.

Examen des yeux (docteur Dupuy-Dutemps). — O. D. Paralyse du droit externe, champ visuel normal, réflexes pupillaires normaux.

O. G. normal.

Acuité visuelle = $\frac{2}{3}$ (= 4 avec — 4 dioptrie à chaque œil).

Pas de nystagmus.

Pas de stase papillaire.

Un second examen, pratiqué quinze jours après le premier, aboutit aux mêmes résultats, avec, en plus, de la paresse des réflexes pupillaires. Il est impossible de prendre la tension rétinienne.

Examen des oreilles (P. Camus). — Il est rendu malaisé par l'indocilité de l'enfant. Les oreilles externe et moyenne sont normales. En raison de l'état nauséux de l'enfant, l'examen vestibulaire n'a pu qu'être très rapide, et fait par les épreuves caloriques seulement (eau 30°). Elles ont montré un labyrinthe hyperexcitable : nystagmus et vomissements suivant l'injection d'eau.

Réflexes de la face. — Le réflexe du voile est légèrement diminué, le naso-palpébral, l'acoustico-palpébral et le photo-moteur normaux.

Il n'existe ni trouble de la parole, ni dysphagie, ni modifications de l'intelligence et du caractère.

A la *radiographie du crâne*, de face ou de profil, aucune anomalie.

A la *ponction lombaire*, liquide clair, en état d'hypertension manifeste elle n'a pas été mesurée, contenant un lymphocyte par mmc. et 0,24 d'albumine, avec réaction de Wassermann négative.

∴

En lisant cette observation, prise avec beaucoup de soin par M. Cavel, externe du service, nous ne pouvons qu'admettre l'hypothèse d'un syndrome protubérantiel, ou, pour parler avec plus d'exactitude, d'un syndrome lié à une lésion occupant la partie antérieure de la région inférieure de la protubérance. Si, en effet, il s'agissait d'une lésion située en arrière, vers le noyau de la VI^e paire, on ne comprendrait pas qu'elle épargnât le noyau, si voisin de la VII^e.

De quelle nature est cette lésion ? Un tubercule ? Rien, dans l'histoire ni dans l'état actuel du malade, ne permet d'y penser.

Un gliome? Plus vraisemblablement, étant donné la fréquence de ces tumeurs et l'absence de tout signe d'hérédosyphilis.

En admettant, avec les réserves d'usage, cette hypothèse, quel traitement faire? Nous avons montré l'enfant à M. de Martel qui notant, d'une part, l'inaccessibilité de la région, de l'autre le manque des phénomènes d'hypertension intra-cranienne, a été d'avis que, pour le moment, il fallait s'abstenir et se contenter de surveiller le petit malade, prêt à intervenir immédiatement, d'ailleurs, au premier signal, c'est-à-dire dès qu'apparaîtra la stase papillaire.

Hépatosplénomégalie familiale avec rétention de sels biliaires.

Par MM. ROBERT DEBRÉ, G. SEMMELAIGNE, M. LAMY et GOIFFON.

Nous avons l'honneur de vous présenter deux sœurs âgées de 7 et de 4 ans, chez qui nous avons constaté une hépato-splénomégalie et un retard de développement physique et intellectuel, affection que nous pouvons ranger dans le cadre des maladies familiales.

Les antécédents héréditaires de ces deux enfants sont les suivants :

Les grands-parents et les collatéraux ne fournissent aucun renseignement intéressant. La mère, bien portante, a eu un ictère d'un mois pendant sa première grossesse. Le père, de santé plus délicate, a eu à plusieurs reprises des crises abdominales douloureuses, parfois accompagnées d'ictère, et qui ont été peut-être des coliques hépatiques. Le père et la mère nient tout antécédent de syphilis. La réaction de Bordet-Wassermann s'est montrée négative chez tous les deux.

La mère a eu 5 grossesses : une fille bien portante, un garçon mort à 8 mois (il semble qu'il se soit agi d'un hypotrophique qui aurait succombé en quelques jours avec de la diarrhée et du subictère); les troisième et quatrième enfants sont les deux petites malades que nous présentons aujourd'hui. Le cinquième est une petite fille de dix-huit mois parfaitement bien portante. Signalons que pendant cette dernière grossesse la mère a reçu douze injections intra-veineuses de novarsénobenzol. Ajoutons qu'en dehors de ces grossesses la mère n'a jamais fait de fausse couche.

Gisèle, l'aînée de nos deux petites malades, actuellement âgée de

sept ans, a été vue par nous pour la première fois en juillet 1927. Née à terme après un accouchement facile, elle pesait un poids normal. Nourrie au lait de vache, sa croissance fut assez régulière, quoique lente, jusqu'à l'âge de trois mois. A partir de ce moment, elle se met à refuser toute nourriture et à avoir de la diarrhée. A cette époque également apparaît une teinte jaune des téguments qui, d'abord légère, devient rapidement assez foncée. Les selles deviennent blanches et pâteuses. L'enfant maigrit. On lui donne une nourrice sans que l'appétit soit meilleur et sans obtenir une amélioration des troubles digestifs. La teinte jaune des téguments a toujours persisté avec des variations d'intensité. Un prurit intense occasionnant de nombreuses lésions de grattage est apparu en même temps que l'ictère. Les selles restent toujours décolorées, les urines demeurent très foncées, l'enfant est très difficile à alimenter et refuse de prendre autre chose que du lait. Aussi l'augmentation de poids est-elle minime. Le développement statural demeure insuffisant. A trois ans l'enfant ne marche pas encore. Son intelligence se développe peu, mais l'arriération intellectuelle paraît moins importante que le retard physique. Lorsque nous vîmes l'enfant pour la première fois en 1927 à l'âge de 4 ans elle pesait 10 kgr. et mesurait 0 m. 84. Elle présentait un ictère généralisé assez foncé ; un prurit intense la tourmentait sans cesse, les selles étaient blanches, pâteuses, fétides, les urines acajou. Le foie et la rate étaient considérablement augmentés de volume. Le foie lisse, dur, indolore était surtout gros dans sa partie gauche ; son bord supérieur s'étendait jusqu'à un travers de doigt au dessus de l'ombilic. La rate également lisse et dure débordait largement les fausses côtes. Les autres organes ne présentaient rien d'anormal. L'enfant était toujours extrêmement difficile à alimenter, n'acceptant que du lait et des bouillies.

A ce moment nous mettons l'enfant à un traitement antisyphilitique (lactate de mercure et iodure de potassium). Elle avait d'ailleurs déjà subi avant de nous être amenée deux séries d'injections sous-cutanées de sulfarsénol. Nous prescrivons un régime alimentaire plus abondant et plus varié.

Nous avons revu l'enfant à plusieurs reprises. En juin 1928, un an après notre premier examen, elle pesait, à l'âge de 5 ans, 11 kgr. 840 et mesurait 0 m. 88, ayant pris 1 kgr. 800 et ayant grandi de 4 cm. en un an. L'anorexie avait un peu diminué, le développement intellectuel était toujours très lent, l'hépatosplénomégalie, l'ictère, le prurit étaient toujours identiques.

En février 1929 elle pèse 12 kgr. 150. L'anorexie persiste ; l'enfant ne veut prendre que des bouillies, de la purée de pommes de terre et du tapioca. L'alimentation carnée a été essayée mais, au dire des parents, n'aurait jamais été supportée. La ration alimentaire reste

donc très insuffisante tant en quantité qu'en qualité. L'enfant paraît s'éveiller, parle mieux, joue avec les enfants de son âge.

Fin juin 1929, le poids est de 12 kgr. 300. Les ongles sont légèrement bombés en verre de montre; les dernières phalanges sont un peu élargies. On prescrit un traitement par l'extrait de moelle osseuse, l'extrait hépatique et l'ergostérol irradié.

Fin février 1930, on note une certaine amélioration. L'enfant est plus gaie, a meilleur appétit, son poids est de 13 kgr. 220. L'ictère et le prurit n'ont pas varié, elle a souffert à plusieurs reprises, disent les parents, de violentes douleurs abdominales.

L'examen des urines (docteur Goiffon) a montré une légère albuminurie (0 gr. 20), l'absence de sucre, la présence de bilirubine et d'une grande quantité d'urobiline et de sels biliaries.

L'analyse chimique du sang (docteur Goiffon) a indiqué la présence d'une quantité normale de cholestérine (1 gr. 23 p. 1.000), la recherche des corps bi-réfringents dans le sang a été négative.

Les examens hématologiques pratiqués (docteur M. Lamy) ont montré l'existence d'une anémie légère (3.280.000 G. R.) avec une baisse parallèle de l'hémoglobine (70 p. 100). Les globules blancs n'étaient pas augmentés de nombre, la formule leucocytaire était normale, il n'a jamais été constaté d'hématies nucléées. La résistance globulaire était nettement augmentée. La recherche des hémolysines du sérum est toujours demeurée négative.

Fochette, de trois ans plus jeune que sa sœur, avait un an en 1927 lors de notre premier examen. Née à terme, elle pesait 6 livres à la naissance. Nourrie à l'allaitement mixte, elle parut bien portante pendant les deux premiers mois, la croissance pondérale étant néanmoins insuffisante. A l'âge de deux mois, elle fut légèrement jaune pendant une quinzaine de jours. A partir de ce moment, elle devint anorexique et son poids n'augmenta plus que très peu. Elle fut examinée de nouveau à l'âge de six mois et la constatation d'une hépatomégalie incita le médecin à instituer un traitement par les frictions mercurielles, puis par la liqueur de van Swieten. Pendant toute cette période l'enfant n'était pas ictérique, mais les selles étaient blanchâtres et les urines un peu foncées. De plus, l'enfant souffrait fréquemment de prurit.

A un an, lorsque nous vîmes l'enfant pour la première fois, elle pesait 5 kgr. 200 et mesurait 0 m. 63. On constatait chez elle des signes importants de rachitisme : chapelet costal, bourrelets épiphysaires, courbure des tibias. Elle était pâle mais sans ictère et en proie à un prurit intense et incessant qui avait déterminé de nombreuses lésions de grattage. L'enfant était anorexique et absorbait seulement 750 gr. de lait par jour. L'augmentation de volume du foie portait sur la tota-

lité de la glande mais se faisait surtout aux dépens du lobe droit qui descendait presque verticalement jusqu'à l'épine iliaque antéro-supérieure. Le foie n'était ni inégal, ni bosselé mais lisse, dur et indolore à la palpation. La rate lisse et dure, elle aussi, débordait largement le rebord costal.

Le 24 février 1928, l'enfant âgée de 18 mois, ne pesait que 6 kgr. se tenait à peine assise, était toujours très anorexique. Le développement intellectuel demeurait très lent, l'hépatosplénomégalie et le prurit persistaient.

Fin octobre 1928, elle pèse 6 kgr. 730 et commence à se tenir debout ; elle est moins anorexique ; on ne constate pas d'ictère mais la persistance de la splénomégalie et du prurit.

En février 1929, elle pèse 7 kgr. 750, mange un peu mieux, accepte des épinards et du jus de viande, le développement intellectuel demeure très lent, l'enfant ne parle pas. On continue le traitement antisyphilitique (suppositoires au gambéol, hectine).

En octobre 1929, l'état de l'enfant demeure à peu près stationnaire. On la traite par l'administration d'extraits hépatique et médullaire et d'ergostérol irradié.

En février 1930, on constate une légère amélioration. Elle pèse, à trois ans et demi, 9 kgr. 800. On note de nouveau l'absence d'ictère. Le prurit paraît moins intense. Les selles sont blanchâtres mais non décolorées, les urines un peu foncées. Le foie et la rate gardent toujours les mêmes dimensions.

Les différents examens pratiqués ont donné les résultats suivants.

Examen des urines (docteur Goiffon) : absence d'albuminurie et de glycosurie, traces de sels biliaires, urobilinurie peu abondante, absence de bilirubinurie.

Examen chimique du sang (docteur Goiffon) : cholestérimie normale, absence de cristaux bi-réfringents.

Examen hématologique (docteur M. Lamy) : G. R. 3.750.000 ; hémoglobine 80. Valeur globulaire : 1,06. G. B. 12.400. Formule leucocytaire normale. Absence d'hématies nucléées et d'hématies granuleuses. Résistance globulaire nettement augmentée. Absence d'hémolysines dans le sérum.

En résumé, nous sommes en présence d'une maladie familiale. Si nous laissons de côté le deuxième enfant mort en bas âge et sur lequel nous ne possédons que des renseignements très incomplets, deux enfants sur les cinq sont atteints de cette affection. Chez l'une d'elles la maladie se caractérise par une hépatosplénomégalie importante, de l'ictère, du prurit et la présence

d'une grande quantité de sels biliaires dans les urines. Chez l'autre existe un syndrome analogue, le foie et la rate sont très augmentés de volume, il existe du prurit, mais l'ictère manque, et on constate des traces de sels biliaires dans les urines. Il s'agit manifestement de la même maladie, mais évoluant ici sous une forme fruste, anictérique.

L'examen clinique, les recherches chimiques et hématologiques permettent facilement d'éliminer l'ictère hémolytique congénital auquel on était tenté de penser au premier abord.

Il ne semble pas non plus que notre observation puisse être considérée comme une de ces affections familiales (maladie de Niemann-Pick ou de Gaucher) qui ont été étudiées récemment et qui s'accompagnent d'un trouble important dans le métabolisme des lipides. Ce symptôme essentiel manque dans nos deux observations.

On pourrait soutenir qu'il s'agit d'hépto-splénomégalie hérédo-syphilitique. Néanmoins l'hérédo-syphilis hépatique ne se présente pas en général sous cette forme. Ajoutons qu'il n'a été possible de retrouver aucun antécédent de syphilis, que ni les parents, ni les enfants n'en présentent le moindre stigmate, que les réactions humérales sont toujours, chez les uns et chez les autres, demeurées négatives, enfin que l'action du traitement a été nulle. Il s'agirait là d'une pure hypothèse qu'aucun argument formel ne viendrait étayer.

Nous croyons nous trouver en présence d'un type très particulier d'hépto-splénomégalie dont l'étiologie, comme celle de la plupart des maladies familiales, demeure pour le moment tout à fait mystérieuse.

Sur la cuti-réaction à la tuberculine.

Par le docteur TAILLENS, professeur de Clinique infantile
à l'Université de Lausanne.

Il y a une année, à la séance de mai 1929, le docteur Robert Debré, dans une discussion, disait que l'intradermo-réaction

donnait un pourcentage de cas positifs plus élevé que la cuti-réaction ; à la séance de juin, à la suite d'une communication que j'avais envoyée et que le secrétaire général avait bien voulu lire, le même auteur complétait sa pensée en ajoutant que le Mantoux est plus sensible que le Pirquet; si l'on prend soin, disait-il, chez les enfants ayant une réaction de Mantoux positive avec une réaction de Pirquet négative, de répéter cette dernière, on la voit, au bout de quelques semaines, devenir positive à son tour. Cela revenait à dire que le Mantoux est plus sensible et par conséquent plus sûr que le Pirquet. A la même séance de juin, dans une communication, notre confrère Debré disait enfin que l'intradermo-réaction est plus sensible et plus fidèle que la cuti-réaction ; aux enfants qui ne réagissent pas à une intradermo-réaction faite, comme de coutume, avec 1/10 de cmc., il disait faire une nouvelle injection de 1/2 cmc. et il se proposait même, ajoutait-il, d'élever cette dose jusqu'à 1 cmc.

Dans la discussion de la séance de mai et dans la notice que j'avais envoyée pour la séance de juin, j'avais défendu une opinion contraire, disant que, d'après mon expérience, le Pirquet valait mieux que le Mantoux, ce dernier étant capable de donner des réactions trompeuses. L'opinion de mon honorable contradicteur, le docteur Debré, et la mienne étaient donc en opposition. Certain d'avoir raison, — c'est presque toujours ainsi qu'on pense, — je suis retourné à d'anciens travaux, à d'anciennes notes et j'ai fait quelques nouvelles recherches au cours de l'hiver dernier; tout cela m'a ancré davantage encore dans ma façon de penser et je voudrais vous en exprimer aujourd'hui les raisons. Les voici :

1° A deux reprises, j'ai fait faire, dans mon service, un travail de thèse sur les réactions cutanées à la tuberculine, travail reposant sur de grosses statistiques; dans les deux cas, le pourcentage des cas positifs est beaucoup plus considérable pour le Mantoux que pour le Pirquet, mais cela seulement jusqu'à 5 ans; par exemple, sur 1.350 enfants observés à la clinique infantile de Lausanne et chez lesquels les deux réactions furent faites en même temps.

De 0 à 6 mois, le P. fut positif dans 3,9 % des cas, le M. dans 17 % des cas.	
— 6 mois à 1 an,	— 20 — 34 —
— 1 à 2 ans,	— 23 — 39 —
— 2 à 3 ans,	— 23 — 30 —
— 3 à 4 ans,	— 41 — 46 —
— 4 à 5 ans,	— 48 — 60 —
— 5 à 6 ans,	— 51 — 50 —
— 6 à 7 ans,	— 48 — 53 —
— 7 à 8 ans,	— 47 — 49 —
— 8 à 9 ans,	— 45 — 42 —
— 9 à 10 ans,	— 55 — 49 —
— 10 à 11 ans,	— 48 — 43 —
— 11 à 12 ans,	— 62 — 62 —
— 12 à 13 ans,	— 70 — 57 —
— 13 à 14 ans,	— 55 — 55 —
— 14 à 15 ans,	— 43 — 44 —

L'étude de ce tableau montre que les Mantoux sont bien plus souvent positifs que les Pirquet jusqu'à l'âge de 5 ans; à partir de ce moment-là, l'écart disparaît, puisque sur les dix classes d'âge, rangées par années, qui vont de 5 à 15 ans, 2 fois le pourcentage est le même, 3 fois le Mantoux est plus fréquent que le Pirquet et 5 fois le Pirquet plus fréquent que le Mantoux. La proportion est donc plutôt renversée.

Alors, je ne vois pas bien comment et pourquoi une réaction serait plus sensible, beaucoup plus sensible, dirais-je même, de 0 à 5 ans, et exactement le contraire après. Je ne fais pas de la théorie, c'est trop peu sûr, j'avance des faits.

2° Je rappelle que le Pirquet se fait à la tuberculine brute, et le Mantoux avec de la tuberculine diluée au millième. Or, il n'y a pas de différence essentielle dans le but que poursuivent ces deux réactions, qui cherchent simplement à mettre la tuberculine en contact avec le derme; l'un de ces procédés y parvient en se servant d'une seringue et en déposant le réactif, très dilué, dans l'épaisseur du derme lui-même; l'autre ouvre celui-ci et met ainsi le réactif, à l'état pur, en contact avec la région dermique. Le second entre, si vous me permettez cette façon de parler, par la grande porte, le premier par la porte de service. La différence est davantage affaire de technique qu'autre chose, et si le contact entre réactif et derme est moins intime et moins prolongé pour le Pirquet que pour le Mantoux, c'est largement

compensé par une concentration mille fois plus forte de la tuberculine.

3° Le docteur Debré a dit que si le Mantoux était positif et le Pirquet négatif, on voyait, après quelques semaines et en répétant ces réactions, le Pirquet finalement devenir positif aussi. Or, j'ai fait une expérience tout autre et, après avoir suivi les enfants pendant non pas seulement des semaines, mais bien des mois et même des années, j'ai vu le Pirquet rester négatif et bien souvent le Mantoux le devenir aussi. J'ajoute qu'il faut que le Pirquet soit bien fait, c'est-à-dire que la tuberculine soit disposée en quantité suffisante, qu'elle soit laissée au moins une demi-heure en contact avec une peau dont l'épiderme a été bien et largement ouvert. Si j'insiste sur ce point, c'est parce que je crois qu'on est volontiers tenté, le Pirquet étant élémentairement facile à faire, de ne pas assez soigner sa technique.

4° Au cours de l'hiver dernier, j'ai fait faire les deux cuti-réactions en même temps et cela avec le plus grand soin, sur 222 enfants de 0 à 14 ans. De ceux-ci, un peu plus du quart, soit 58 enfants, donnèrent des réactions positives; voici de quelle façon :

53 fois le Pirquet et le Mantoux furent tous deux positifs.

1 fois le Mantoux fut positif avec un Pirquet négatif.

4 fois le Pirquet fut positif avec un Mantoux négatif.

Je ne vois pas ce qu'on pourrait, dans cette statistique, tirer en faveur de la sensibilité plus grande du Mantoux; cela parlerait plutôt en faveur du Pirquet.

5° Six fois sur ces 222 enfants, mon assistant fit un Mantoux non pas exactement intra-dermique, mais un peu, très légèrement sous-dermique; les six fois, il y eut une réaction locale absolument comparable à une vraie réaction positive, mais légère.

Ne voilà-t-il pas un argument en faveur du peu de sûreté que peut offrir le Mantoux, car outre qu'il n'est pas toujours facile de dire qu'on a injecté la tuberculine uniquement dans l'épaisseur même du derme, je prétends qu'il n'y a aucune comparaison à établir entre la sûreté technique du Pirquet et celle du Mantoux.

6° J'ai choisi récemment 20 enfants de mon service, 10 nourrissons et 10 enfants de 1 à 14 ans, qui avaient été tous soumis aux deux cuti-réactions, lesquelles avaient été négatives, et qui ne pouvaient en aucune façon, ni cliniquement, ni aux rayons X, être soupçonnés de tuberculose. A ces 20 enfants, j'ai fait faire le même jour, à la même heure, deux Mantoux, l'un classiquement, exactement intra-dermique, à l'avant-bras, l'autre, intentionnellement, un peu, très peu sous-dermique, au bras du même côté.

Chez ces 20 enfants, les 20 Mantoux bien faits furent négatifs; des 20 Mantoux mal faits, 3 furent positifs, chez 3 enfants de 9 mois, 11 mois et 5 ans.

Cette observation, qui a la valeur d'une expérience, ne continue-t-elle pas à parler en faveur de ma thèse ?

7° Enfin le docteur Debré avait l'intention, disait-il l'an dernier, et je crois qu'il a dès lors annoncé l'avoir fait, de pratiquer des intradermo-réactions avec des doses croissantes de tuberculine, de façon à arriver ainsi peu à peu à la dose agissante, capable de provoquer une réaction positive.

J'ai fait faire autrefois, pendant toute une année, aux enfants entrant dans mon service, le Pirquet d'abord et, une semaine plus tard, le Mantoux; l'année suivante, je fis faire le contraire, c'est-à-dire le Mantoux d'abord et une semaine plus tard le Pirquet. Je voulais voir si ces réactions étaient capables de s'influencer réciproquement; voici, sous forme de tableau, l'intéressant résultat où j'arrivai :

Total de 519 enfants.

	M. fait 7 j. avant le P.	P. fait 7 j. avant le M.
Mantoux — et Pirquet +	8 p. 100 des cas.	4 p. 100 des cas.
Mantoux + et Pirquet —	49 p. 100 —	48 p. 100 —
Mantoux et Pirquet semblables, tous deux + ou —	73 p. 100 —	78 p. 100 —

Deux choses frappent à la lecture de ce tableau : 1° les Mantoux + avec Pirquet — sont beaucoup plus fréquents que l'inverse, mais conservent le même pourcentage dans les deux colonnes; ce chiffre reste le même, que le Pirquet soit fait avant ou après ; 2° l'inverse, soit le Pirquet + avec un Mantoux — est deux fois plus fort dans la première colonne que dans la seconde ; cela revient à dire que lorsque le Pirquet est fait une semaine après le Mantoux, il est deux fois plus fréquent que lorsqu'il est fait une semaine avant. Est-ce là l'effet d'un simple hasard ? Je ne le crois pas. Ce pourrait être le cas pour une statistique portant sur un petit nombre d'enfants, mais quand plusieurs centaines de cas entrent en ligne, le hasard s'équilibre et les chances deviennent égales. Alors, à quoi attribuer ce phénomène ? N'a-t-on pas le droit d'alléguer ici la façon dont les deux réactions sont faites ? Le Pirquet dépose la tuberculine sur l'épiderme ouvert, mais ne l'introduit pas dans l'organisme, alors que le Mantoux au contraire dépose la tuberculine dans l'épaisseur même de la peau; cette tuberculine y est par conséquent entièrement résorbée et, agissant sur un organisme neuf, est sans doute capable de le sensibiliser, même à cette dose-là.

Dans le procédé qui consiste à faire le Mantoux avec des doses croissantes de tuberculine, n'est-on pas en droit de dire que c'est tout simplement les Mantoux précédents, et pas du tout un foyer tuberculeux hypothétique, qui finit par donner un Mantoux positif ? Cette hypothèse, car je reconnais que c'en est une, se justifie en vertu des chiffres de ma statistique et vaut en tout cas autant que les théories qui parlent de l'antallergie et qui ne sont étayées sur aucune donnée précise.

De tout ce qui précède, je conclus donc, conformément à ce que je disais l'an dernier : la cuti-réaction de Pirquet est infiniment plus précise et plus sûre; étant donné son innocuité absolue, la facilité extrême de sa technique, on aura toute raison de lui donner la préférence.

M. B. WEILL-HALLÉ. — Je suis heureux de me trouver d'accord avec notre collègue le professeur Taillens, sur cette ques-

tion de la cuti-réaction. Je crois bien que si les résultats de l'épreuve de Pirquet ne sont pas toujours concluants, c'est que la pratique n'en est pas toujours bien réglée. J'ai constaté moi-même que, dans la plupart des cas, le mode opératoire est défectueux. Bien des médecins ou des infirmières à qui l'on confie le soin d'appliquer la méthode, pratiquent une double scarification très superficielle, et, chargeant ensuite leur plume, vont l'essuyer sur l'un des traits, souvent déjà refermé, si même il a été bien ouvert. A l'inverse, il convient de déposer d'abord sur la peau une goutte de tuberculine, et de pratiquer à travers cette goutte une scarification suffisante pour faire apparaître une trace nettement cruentée. De cette manière, la tuberculine suit le scarificateur et s'infiltré dans le derme, ce qui n'arrive pas toujours dans le cas opposé.

Ainsi pratiquée, la cuti-réaction est généralement concluante et ses indications s'identifient avec celles d'une intra-dermo bien faite. De plus, elle n'offre aucun des inconvénients de l'intradermo-réaction, risque d'injection profonde, risque d'hématomes minuscules intra-dermiques offrant de fausses réactions, risque enfin peut-être de sensibilisation cutanée, permettant des réactions trompeuses avec les doses croissantes ultérieures.

Au surplus, je crois devoir revenir encore sur la contradiction qui oppose dans le contrôle de l'ingestion vaccinale de B. C. G. les résultats, obtenus par notre collègue Debré avec l'I. D., avec ceux que nous a fournis la cuti-réaction. Nous avons vu en effet, chez les sujets de milieu sain, les cuti-réactions, même renouvelées tous les trois mois, rester négatives dans une bien plus forte proportion que ne l'indiquent les résultats obtenus par Debré à l'aide de l'I. D. Et nous en sommes assez surpris puisque, au dire même de notre collègue, le décalage des deux réactions n'est en général que de quelques jours.

M. ROBERT DEBRÉ. — Je ne crois pas que les faits très intéressants apportés par notre honorable collègue de la Faculté de Lausanne puissent modifier les notions précédemment établies. Il faut tout d'abord bien nous entendre. Personne n'a jamais songé

à proposer l'intradermo-réaction comme une méthode courante pour le praticien. C'est la cuti-réaction qui doit être propagée; on ne saurait vraiment insister sur ce point. Mais dès qu'on veut entreprendre une recherche sur la mesure de la sensibilité d'un sujet à la tuberculine, il va de soi qu'on doit avoir recours à l'introduction de cette substance dans le derme.

Le professeur Taillens redoute que l'intradermo-réaction fournisse des résultats fallacieux et puisse être positive chez des enfants qui n'ont pas été contaminés par le bacille ou n'ont pas ingéré le vaccin de Calmette. Fort heureusement, cette façon de voir ne saurait être admise. Que le professeur Taillens ait observé des enfants qui étaient cliniquement et radiologiquement sains et qui réagissaient positivement à l'intradermo-réaction tuberculique, rien de surprenant; chacun sait qu'un grand nombre de sujets sensibles à la tuberculine ne présentent ni signes cliniques, ni signes radiologiques de tuberculose. La sensibilité à la tuberculine n'en reste pas moins une épreuve qui garde toute sa valeur.

Qu'il y ait des enfants qui réagissent positivement à l'épreuve de Mantoux, alors que l'épreuve de Pirquet reste négative, cela signifie simplement, faut-il le rappeler une fois de plus ? que la réaction de Mantoux est plus sensible. Cela est surtout vrai si l'on prend soin (comme j'ai l'habitude de le faire et comme on le fait couramment dans bien des services, notamment dans la Clinique même de Pirquet) d'éprouver par des inoculations successives la sensibilité du derme des enfants vis-à-vis de doses croissantes de tuberculine.

Sans doute, il faut que la réaction soit bien faite et bien lue; il faut notamment savoir distinguer la réaction traumatique des réactions positives. Avec un peu d'exercice on ne s'y trompe guère, et je tiens à rappeler que dans nos centres de placement, les nourrissons isolés de tout contact tuberculeux et n'ayant pas eu de B. C. G. ne nous ont jamais donné la moindre réaction positive.

Pour admettre qu'une réaction de Mantoux puisse être faussement positive, il faudrait des arguments décisifs comme : l'au-

topsie d'un enfant ayant réagi à l'intradermo-réaction et indemne de toute lésion tuberculeuse. C'est bien par des recherches de ce genre que la valeur de la sensibilité à la tuberculine a été établie autrefois.

Le professeur Taillens redoute également qu'en pratiquant plusieurs intradermo-réactions tuberculiques à un enfant, on finisse par le sensibiliser. Je me permettrai de faire remarquer qu'on ne saurait opposer une hypothèse aux recherches presque innombrables de tant de travailleurs qui ont démontré qu'on n'arrivait pas à sensibiliser l'homme ou l'animal vis-à-vis de la tuberculine, s'il s'agit de sujets indemnes de tuberculose. S'il en était besoin, notre expérience personnelle confirmerait ces données classiques puisque nous avons répété à des doses croissantes les intradermo-réactions chez nos enfants témoins : aucun n'a jamais réagi.

Je me crois donc autorisé à conclure :

L'intradermo-réaction est une méthode valable, utilement employée partout pour étudier le degré de sensibilité d'un sujet bacillisé (inoculation naturelle ou vaccination). Les intradermo-réactions ne sensibilisent pas le sujet sain. Cette méthode permet d'étudier chez les enfants qui ont ingéré le B. C. G. l'apparition et aussi la disparition de la sensibilité à la tuberculine. J'avoue que je ne vois pas bien dans les faits soigneusement étudiés par le professeur Taillens un élément décisif permettant de modifier ce point de vue, qui est communément accepté aujourd'hui.

ROBERT DEBRÉ. — Notre collègue Weill-Hallé s'est montré surpris du nombre relativement élevé d'enfants qui réagissaient positivement à la tuberculine après l'injection du vaccin B. C. G., ses statistiques ne lui ayant pas fourni un pourcentage aussi fort. Cette divergence tient pour une part à la fréquence avec laquelle nous avons pratiqué les réactions, ce qui nous a permis de saisir une sensibilité passagère chez tel ou tel enfant, en second lieu aux doses croissantes de tuberculine que nous avons employées, ce qui nous a permis de mettre en évidence la sensibilité peu prononcée chez certains sujets.

Mais je dois dire qu'à l'heure actuelle, le nombre des enfants

vaccinés qui ne réagissent pas à la tuberculine paraît s'élever. Je crains que ce fait ne soit dû à la raison suivante : la méthode de Calmette se répand. Elle est employée en grande série, pourrait-on dire, dans certaines Maternités ou par certaines sages-femmes. Est-ce que chaque fois on veille avec le soin voulu à l'absorption du vaccin ? N'y aurait-il pas un certain nombre d'enfants qui, à la suite de négligences ou de maladresses, sont considérés comme vaccinés alors qu'en réalité ils ne le sont vraiment pas ? Ces enfants ont naturellement, dans ces conditions, une insensibilité complète vis-à-vis de la tuberculine.

A la question que vient de poser M. le professeur Marfan, il m'est facile de répondre. A n'en pas douter même en employant la technique habituelle (introduction dans le derme de 2/10 de cmc. d'une solution de tuberculine diluée au millième), la méthode de Mantoux est plus sensible que la méthode originelle de Pirquet. A plusieurs reprises j'ai constaté chez des enfants ayant subi une contamination tuberculeuse naturelle, des cuti-réactions (même répétées) rester faussement négatives, une intradermo-réaction faite immédiatement alors se trouvant positive. Je viens d'en voir un exemple avec un de nos confrères, le docteur Forest de Faye. Mais à vrai dire, l'enfant infecté de tuberculose naturelle est très sensible à la tuberculine, aussi cette éventualité est-elle rare et la cuti-réaction suffit dans l'immense majorité des cas. Il n'en est pas moins vrai que dans certains cas l'intradermo-réaction peut, rendre service en permettant un diagnostic exact. Au contraire, l'enfant qui a ingéré du vaccin de Calmette a une sensibilité à la tuberculine beaucoup moins grande et c'est alors que, pour la mettre en évidence, il faut introduire dans son organisme une quantité de tuberculine plus forte que celle qui pénètre lorsqu'on pratique la réaction de Pirquet.

M. le docteur Comby signale que l'on peut observer des accidents en pratiquant l'intradermo-réaction. Pour exceptionnelle que soit cette éventualité, on doit en tenir compte. Aussi est-il conseillé de ne pratiquer l'intradermo-réaction qu'après une cuti-réaction négative et, si l'on fait des épreuves avec des doses

un peu élevées de tuberculine, de procéder par étapes et de n'employer une dose donnée que lorsqu'on s'est aperçu que l'enfant ne réagissait pas avec une dose inférieure.

M. COMBY. — Puisque mon collègue et ami R. Debré veut bien me céder son tour de parole, je dirai tout de suite, sans entrer dans le fond de la discussion, et me plaçant au point de vue pratique, que je préfère la *cuti-réaction* à l'*intradermo-réaction*. La première en effet est à la portée de tout le monde, tant sa technique est simple, comme von Pirquet lui-même était venu le constater dans mon service il y a une vingtaine d'années. Je procédais toujours de la même façon : ayant déposé une goutte de tuberculine brute de l'Institut Pasteur, sur un point de la région deltoïdienne, je faisais immédiatement une piqûre témoin au-dessus de la goutte et j'enfonçais mon vaccinostyle par simple ponction au milieu de cette goutte.

L'*intradermo-réaction* est un procédé plus délicat, exigeant une pratique particulière, et pouvant dépasser le but. J'ai cité le cas d'un nourrisson mort de gangrène cutanée à la suite d'une *intradermo-réaction* à la tuberculine. Voilà pourquoi je suis resté fidèle à la *cuti-réaction* suivant la technique de Pirquet, ne pratiquant jamais chez les enfants l'*intra-dermo-réaction*.

D. TAILLENS. — L'argumentation si affirmative du docteur Robert Debré prouve sa conviction, mais ne saurait ébranler la solidité ni la valeur des faits et des chiffres que j'ai avancés ; ceux-ci, appuyés sur un nombre de cas qui fait que le hasard n'y joue plus aucun rôle, gardent donc, en vertu même de leur masse et de leur caractère objectif, une force qu'aucune négation ne peut détruire. Au reste, le docteur Debré vient de dire que pour le médecin praticien, autrement dit dans la pratique courante, la *cuti-réaction* de Pirquet devait être préférée à l'*intradermo-réaction* de Mantoux, celle-ci restant réservée aux recherches spéciales, faites dans des cas spéciaux et dans des milieux spéciaux ; jamais encore, que je sache, mon honorable

contradictoire ne l'avait dit. Nous sommes donc d'accord, puisque c'est au point de vue pratique seul que j'ai envisagé la question.

**Vulvo-vaginite ; septicémie, endocardite et méningite
à gonocoques.**

PAR M. H. GRENET, Mlles LAURENT et DE PFEFFEL et R. LEVENT.

L'observation que nous rapportons présente un caractère assez exceptionnel en raison des localisations qui ont été constatées.

Elle s'ajoute aux faits bien connus de septicémie gonococcique, et aux cas très rares et parfois discutables de méningite gonococcique.

G. Suzanne, âgée de 9 ans, entre à l'hôpital Bretonneau le 9 novembre 1929. Elle présente, dit le médecin qui nous l'adresse, une céphalée persistante, de la somnolence, de la tristesse, et a eu des vomissements, tous signes qui feraient penser à une méningite débutante. Lorsque nous l'examinons, nous ne retrouvons aucun de ces symptômes. L'enfant est pâle, mais elle ne souffre pas, répond correctement ; elle n'a pas d'irrégularités du pouls ni de la respiration ; elle ne présente ni signe de Kernig, ni raideur de la nuque, ni troubles vaso-moteurs, ni troubles oculaires. L'examen des poumons, du cœur, et de l'abdomen est négatif ; la rate n'est pas grosse. La température est de 37°,5. La cuti-réaction à la tuberculine est négative. Mais nous constatons l'existence d'une *vulvite intense*, pour laquelle on fait des injections de permanganate.

Pendant trois jours l'état est stationnaire ; la température oscille de 37° à 37°,5 ; la vulvite retient seule l'attention.

Le 12 novembre, la malade se plaint de douleurs dans les mollets ; il semble qu'il s'agisse de simples myalgies ; les articulations sont indemnes.

Un examen du pus vulvaire, par frottis, montre de nombreux micro-organismes ; il n'y a pas de gonocoques caractérisés. Mais il est à noter que la sœur de la malade, Simone, a été elle aussi hospitalisée en même temps pour une vulvite, qui s'est montrée riche en gonocoques.

Le 14 novembre, la température s'élève à 38°,2. Les bruits du cœur sont sourds et irréguliers; la tension artérielle est de 9—6,5 (Vaquez-Laubry). Le foie est légèrement augmenté de volume. Application d'une vessie de glace sur la région précordiale.

Le 15 novembre, l'état s'aggrave brusquement : pâleur extrême, collapsus ; vomissements ; pouls rapide. Le cœur paraît augmenté de volume : pointe abaissée et déviée en dehors ; matité débordant le bord droit du sternum ; les bruits sont assourdis (surtout le premier bruit, presque disparu au foyer aortique); on n'entend ni souffle ni frottement. Le foie déborde les fausses côtes de trois travers de doigt. L'haleine exhale une odeur extrêmement fétide. Sous l'influence de l'ouabaïne intra-veineuse et des injections d'huile camphrée, une amélioration s'ébauche rapidement. La température atteint, dans la soirée, 39°,2. Une hémoculture est faite et se montrera négative.

Le 16 novembre, l'enfant se trouve beaucoup mieux ; elle est moins pâle, ne se plaint plus de ses douleurs musculaires ; les bruits du cœur sont mieux frappés ; le foie a diminué de volume. Tension artérielle : 9,5 — 6. Un examen radioscopique montre une image cardiaque normale, sans apparence de péricardite. La fièvre s'abaisse et oscille de 37° à 38°.

Un examen du sang donne les résultats suivants :

Hématies.	3.965.000 par mmc.
Leucocytes	7.200
Valeur globulaire.	60 p. 100.

Formule hémoleucocytaire :

Polynucl. neutrophiles	55 p. 100
Éosinophiles.	4 —
Basophiles	1 —
Grands et moyens mononucléaires.	7 —
Lymphocytes	24 —
Azurophiles	1 —
Formes de transition.	8 —

Le 18 novembre, le cœur est régulier et seulement un peu sourd ; le foie déborde légèrement les fausses côtes. On constate une éruption d'herpès sur l'aile gauche du nez et à la commissure labiale du même côté. La température est de 39° le matin et retombe à 37° le soir.

Un nouvel examen du pus vulvaire demeure encore négatif (absence de gonocoques).

Le 19 novembre, la malade se plaint de céphalée frontale. Les deux

bruits du cœur sont assourdis ; on perçoit dans le deuxième espace gauche un léger souffle systolique qui disparaît en position assise. Le foie débordé les fausses côtes de deux travers de doigt. La température atteint 39°,2 le matin et baisse à 37° le soir.

Le 20 novembre, les bruits du cœur sont mieux frappés ; le premier bruit semble un peu prolongé. L'haleine est fétide. L'état général est meilleur. Température 37°,2 le matin, 37°,6 le soir.

Le 21 novembre, la céphalée et les myalgies ont disparu. Le premier bruit du cœur est assourdi, presque disparu à la pointe et à la base ; le deuxième bruit est un peu claqué au foyer aortique ; le foie débordé les fausses côtes de 4 travers de doigt ; il n'est pas douloureux. Température 37° le matin, 38°,3 le soir.

L'examen du pus vulvaire décèle, cette fois, de nombreux gonocoques.

Le 22 novembre, état stationnaire ; les bruits du cœur paraissent mieux frappés ; souffle mésosystolique de la région méso-cardiaque, disparaissant en position assise. Température 38°,3 le matin, 38° le soir.

Le 23 novembre, nouvelle aggravation ; pâleur extrême ; myalgies, céphalée, douleurs rachidiennes. Assourdissement du premier bruit du cœur, claquement du deuxième bruit aortique ; le foie débordé les fausses côtes de deux travers de doigt ; légère raideur de la nuque. L'auscultation des poumons est normale. Température 39°7 le matin, 38°,6 le soir.

Une hémoculture faite ce jour demeure encore stérile (bouillon simple et bouillon ascite).

Le 25 novembre, la raideur de la nuque persiste. Température 38°,6 le soir, 37°,5 le matin.

Le 26 novembre, raideur de la nuque, signe de Kernig ; constipation très marquée ; cœur mieux frappé ; les urines ne contiennent ni albumine ni sucre. Une ponction lombaire donne issue à un liquide opalescent (voir plus loin les résultats). Température 38°,7 le matin, 37°,2 le soir.

Le 27 novembre, nuque raide, hyperesthésie généralisée prédominant à l'abdomen ; bruits du cœur assourdis à la base. Température 38°,6 le matin, 38°,4 le soir.

Le 28 novembre, somnolence et indifférence profonde, hyperesthésie, raideur de la nuque très accentuée, signe de Kernig. Premier bruit du cœur assourdi à la base. Diarrhée abondante. Pas de vomissements. Température 36°,6 le matin, 37°,4 le soir. Une nouvelle ponction lombaire donne issue à un liquide purulent.

Le 29 novembre, raideur de la nuque, raideur du tronc, rachialgie, raideurs des membres inférieurs, hyperesthésie, céphalée ; prostration

profonde; tremblement généralisé qui s'accroît au moment de la prise de sang pour l'hémoculture; celle-ci est faite à trois heures du soir. Le cœur est mieux frappé. La température est de 37°,4. Dans la journée, des mouvements choréo-athétosiques apparaissent dans le membre supérieur droit; stupeur profonde. La température remonte à 38°,2.

Le soir, crise d'épilepsie du type bravais-jacksonien (convulsions de la face à droite, des membres supérieur et inférieur gauches; pas de morsure de la langue; pas d'émission d'urines; pas de signe de Babinski ni de troubles des réflexes). Après une phase de torpeur, le tremblement reprend, avec mouvements choréo-athétosiques des membres supérieurs.

Puis apparaissent des symptômes de paralysie diaphragmatique, avec respiration difficile et superficielle, de type costal, par contraction des seuls scalènes. La mort survient le 30 novembre, à 4 heures du matin.

Pendant toute la durée de la maladie, le traitement a consisté en toni-cardiaques, salicylate de soude, vaccin antigonococcique.

Les examens bactériologiques pratiqués pendant la vie ont donné les résultats suivants :

Pus vulvaire. — Comme nous l'avons signalé, l'examen du pus vulvaire n'a permis de mettre le gonocoque en évidence que le 21 novembre, 12 jours après l'admission de la malade. On peut admettre qu'il était tout d'abord masqué par la flore associée. Nous rappelons d'ailleurs que la sœur de cette enfant était reçue, en même temps qu'elle, pour une vulvite dont la nature gonococcique était reconnue dès le premier jour.

Hémocultures. — Les deux premières hémocultures (15 et 23 novembre) faites sur bouillon ascite, bouillon simple, et bouillon sous huile, sont demeurées stériles.

La troisième hémoculture, pratiquée en bouillon simple 13 heures avant la mort, le 29 novembre, a permis d'isoler un diplocoque Gram-négatif (culture peu abondante).

Ponctions lombaires. — Première ponction lombaire, 26 novembre : liquide opalescent; polynucléaires peu altérés; pas de micro-organismes visibles à l'examen direct. Ensemencements négatifs sur gélose-ascite et gélose-sang.

Deuxième ponction lombaire, 28 novembre. Liquide purulent. Pas de micro-organismes à l'examen direct. Les ensemencements sont faits sur gélose Veillon ascitée, gélose-sang chauffé, bouillon-ascite, et, sur le conseil de MM. Legroux et Gory, sur bouillon-extrait testiculaire. Le 30 novembre, apparition de quelques colonies discrètes, grisâtres, translucides, bien limitées, dans un des tubes de gélose Veillon

ascitée, à environ 1/2 centimètre de la surface libre. Quelques flocons au fond du ballon du bouillon-extrait testiculaire.

Les prélèvements montrent dans l'un et l'autre tube, à l'état de pureté, un diplocoque Gram-négatif.

En bouillon et gélose ascités, la culture n'apparaît que le 1^{er} décembre. Sur gélose-sang chauffé, la culture est encore plus tardive.

On conserve et l'on entretient à l'état de pureté le germe isolé de la troisième hémoculture et de la deuxième ponction lombaire. Les meilleures cultures sont obtenues par repiquage sur gélose et bouillon extrait testiculaire, et surtout sur gélose Veillon ascitée. Au troisième repiquage, on acclimat le germe sur milieux non ascités. La vitalité devient de plus en plus grande; on fait avec succès des repiquages après 15 jours, 3 semaines et même 25 jours.

Le germe a été étudié comparativement avec diverses souches de méningocoques dans ses réactions fermentatives sur les sucres et au point de vue de son agglutinabilité.

Les réactions sur les sucres (saccharose, lévulose, mannite, lactose, maltose, glucose) ont donné, outre une fermentation du glucose, une légère fermentation du maltose (très notablement inférieure à celle obtenue avec un méningocoque précédemment identifié).

L'agglutination par les sérums expérimentaux antiméningococciques a été nulle à tous les taux habituels (1/25, 1/50, 1/100, 1/200) et même à 1/10.

Autopsie (30 heures après la mort).

Encéphale. — Convexité du cerveau congestionnée. A la base, nappe de pus épais, occupant l'hexagone, s'étendant à la face inférieure du cervelet. Trainées moins épaisses le long de la scissure de Sylvius des deux côtés. Ventricules dilatés. Congestion de la substance grise et de la substance blanche du cerveau et du cervelet. Pus et liquide louche, filant par le canal rachidien.

Cœur. — Végétations nombreuses sur le bord libre de la mitrale, grande et petite valves, à l'insertion des cordages tendineux. Végétations nombreuses sur la tricuspide (même aspect que sur la mitrale).

Orifices pulmonaire et aortique macroscopiquement normaux.

Foie. — 650 gr. rouge et congestionné.

Rate. — 90 gr. sans caractères particuliers.

Surrénales. — D'aspect normal.

Poumons. — Poumon gauche: petit infarctus à la base. Poumon droit: congestion de la base. Pas d'adhérences pleurales, pas de liquide.

Vagin. — Muqueuse rouge.

Utérus. — Col très rouge ; muqueuse du corps d'aspect normal.

Trompes et Ovaires. — Pas de pus ; aspect normal.

Les frottis faits avec le pus prélevé sur les méninges, et ceux faits avec les végétations du bord libre de la grande valve mitrale n'ont pas montré de gonocoques caractérisés.

EXAMENS HISTOLOGIQUES. — *Valvule mitrale et myocarde.* — Valve œdématiée avec une surface un peu moins régulière que normalement. Œdème entre les faisceaux musculaires du myocarde, avec légère infiltration inflammatoire. En quelques points de l'endocarde, infiltration de petites cellules rondes. Dans les zones sous-endocardique et sous-péricardique, l'infiltration du myocarde est plus intense. Certaines portions du myocarde sont en dégénérescence vacuolaire.

Poumon. — Liquide d'exsudation remplissant plus ou moins complètement les alvéoles. Bronches méconnaissables, ayant perdu leur épithélium. Vaisseaux remplis de sang. Infiltration inflammatoire autour des vaisseaux sanguins.

Foie. — Congestion généralisée. Œdème marqué de la capsule de Glisson. Abondante infiltration leucocytaire des espaces portes.

Utérus et Vagin. — Au niveau du dôme vaginal et du col utérin, grosse congestion et desquamation de la muqueuse. Pas d'infiltration inflammatoire caractérisée.

Trompes. — Rien d'autre qu'une congestion marquée des plexus utéro-ovariens. L'épithélium salpingien, très bien conservé, est normal. Aucun signe d'inflammation interstitielle.

Ovaires normaux.

Colorations microbiennes. — Les colorations ordinaires des coupes (hémateïne-éosine et Van Gieson) ont montré, en certains points des préparations du myocarde et des poumons de petits amas de microbes, ayant l'aspect morphologique de diplocoques.

Les colorations au bleu de méthylène ont permis de voir, sur certaines lames de foie, quelques diplocoques dont plusieurs paraissent munis d'une capsule. Même aspect avec les colorations à la thionine.

La méthode de Gram montre que ces microbes sont Gram-négatifs.

En résumé, chez une fille de 9 ans atteinte de vulvite, on a constaté, avant l'entrée à l'hôpital, quelques symptômes faisant penser à l'invasion d'une méningite tuberculeuse. Ces signes ne sont pas retrouvés par nous, et toute idée de tuberculose peut être écartée.

Après quelques jours où l'on ne note que des myalgies assez vagues, éclatent brusquement des phénomènes de défaillance

cardiaque. La persistance de ces symptômes, l'assourdissement constant des bruits du cœur, nous font porter le diagnostic d'endocardite aiguë. Puis apparition d'une méningite aiguë, prouvée par la ponction lombaire, et mort.

La marche de la température a été assez irrégulière. D'une manière générale, la fièvre s'est maintenue entre 37°,5 et 38°,5, n'atteignant ou ne dépassant 39° qu'à d'assez rares intervalles. Elle a toujours revêtu un type inverse (plus élevée le matin que le soir).

L'existence d'une vulvite faisait soupçonner une infection blennorrhagique ; le gonocoque n'était pourtant décelé dans le pus qu'assez tardivement parce qu'il existait une abondante flore associée, sans doute en raison de l'ancienneté de cette vulvite. Nous notions, d'autre part, que la sœur de la malade était hospitalisée le même jour, elle aussi pour une vulvite, dont la nature était immédiatement reconnue.

Malgré les signes évidents d'une infection générale, lesensemencements du sang et du liquide céphalo-rachidien ne se sont montrés positifs qu'aux approches de la mort.

L'autopsie a montré l'existence d'une vaginite et d'une métrite du col, avec intégrité des trompes et des ovaires, d'une hépatite, d'une congestion pulmonaire inflammatoire, et surtout d'une *endocardite* avec *myocardite*, et d'une *méningite purulente*. Les colorations microbiennes des coupes ont permis de retrouver, sur certaines lames (cœur, poumons, foie), des diplocoques Gram-négatifs.

Certains points de cette observation méritent d'être retenus.

L'*endocardite* gonococcique, qui s'observe dans environ 40 p. 100 des cas de septicémie, serait le plus souvent aortique (17 fois sur 24, d'après Lucas, cité par de Lavergne). Mais les lésions de la mitrale et de la tricuspide, à l'exclusion de l'orifice aortique, ne sont pas très rares : sur 12 cas relevés par Faure-Beaulieu, les valvules aortiques sont atteintes 4 fois, alors que la mitrale l'est 3 fois, la tricuspide 2 fois, et l'orifice pulmonaire une seule fois. Notre observation s'ajoute aux faits d'endocardite

mitrale et tricuspide avec intégrité de l'orifice aortique.

La méningite à gonocoques est tout à fait exceptionnelle. Sur les 4 cas que nous avons relevés, 3 sont discutables (cas de Prochaska, gonocoques dans le pus méningé, mais leurs caractères biologiques ne sont pas étudiés ; — cas de Blind et Ricard, méningite lymphocytaire précédant l'urétrite de 4 jours, avec liquide céphalo-rachidien limpide et dépourvu de germes ; — cas de Schaeffer et Baron, symptômes méningés, liquide céphalo-rachidien sans réaction cellulaire ni hyperalbuminose ; on a cru voir à l'examen direct deux gonocoques ; pas d'ensemencement du liquide céphalo-rachidien ; deux hémocultures positives ; guérison). L'observation de Grimbert paraît plus démonstrative : bien que les réactions fermentatives n'aient pas été recherchées, on a constaté la non-agglutinabilité du diplocoque par le sérum antiméningococcique.

Dans notre cas, il s'agit d'un diplocoque Gram-négatif recueilli dans le liquide céphalo-rachidien d'une fille atteinte d'une vulvite gonococcique en pleine évolution ; et ce caractère, bien que purement clinique, n'est pas sans importance. Nous avons étudié les propriétés fermentatives : l'action sur le glucose a été régulière ; la très légère fermentation du maltose ne saurait être un argument contre l'identification du gonocoque, car elle a été faible, bien inférieure à celle que provoquaient, sur le même milieu, différentes souches de méningocoques conservées au laboratoire. La possibilité d'une fermentation du maltose a d'ailleurs été signalée (Debré et Paraf). Enfin, et c'est là un point capital, il ne s'est produit aucune agglutination, à aucun titre, avec les sérums antiméningococciques.

Nous estimons donc que l'on peut affirmer, chez notre malade, l'existence d'une septicémie avec endocardite et méningite à gonocoques.

Cette observation nous a paru digne d'être rapportée, en raison des localisations multiples qui ont été constatées, de l'extrême rareté de la méningite, et de l'étude complète que nous avons pu faire sous le triple rapport de la clinique, de l'anatomie pathologique et de la bactériologie.

Ictère congénital. Malformation des voies biliaires.

Par MM. H. GRENET et R. LEVENT.

L'enfant *G. Robert*, âgé de trois semaines, entre à l'hôpital Bretonneau, dans le service de notre collègue Picot, le 24 mars 1930, pour une hémorragie ombilicale, peu abondante, mais durant depuis deux ou trois jours. On constate un teint subictérique, avec décoloration des matières; le foie déborde légèrement les fausses côtes; la rate n'est pas percutable.

Le malade est né à terme, pèse 3 kgr. 100. Aucune présomption de syphilis.

Les jours suivants, malgré le chlorure de calcium, l'injection de 50 cmc. de sang maternel et d'une demi-ampoule d'Anthéma, et la ligature de l'ombilic, les hémorragies persistent et se produisent même par la pulpe des doigts, au niveau des piqûres faites pour l'examen du groupe sanguin. Elles finissent pas s'arrêter le 26 mars.

Pendant ce temps, l'ictère fonce de plus en plus; l'état général s'aggrave, et l'enfant meurt le 1^{er} avril, à 15 h. 30.

Autopsie le 3 avril, à 10 h. 30. — *Le foie* est petit, pèse 195 gr. Il a une forme régulière. Sa coloration est verdâtre par injection de bile. La capsule est un peu épaissie sur certains points du bord postérieur. La surface est finement chagrinée, du fait de petites dépressions blanchâtres. Aux environs des bords, ces dépressions ont un aspect ramifié et forment des arborisations dont certaines ont plusieurs centimètres de longueur.

Sur la face inférieure, on trouve une fossette vésiculaire diminuée de longueur, n'atteignant pas le bord antérieur, et constituée par une étroite rigole de 1 cm. environ. Elle contient une formation cylindroïde blanchâtre, représentant la vésicule, qui n'en occupe d'ailleurs qu'une portion.

A la coupe, le foie est de consistance ferme, de couleur verdâtre. La section des voies biliaires les montre macroscopiquement oblitérées. La dissection de pédicule hépatique ne permet de trouver nulle part de voies biliaires perméables: tant dans l'épiploon gastrohépatique qu'à la face inférieure de l'organe, on ne rencontre qu'un cordon fibreux. Les tentatives d'injection d'un liquide coloré n'ont permis de déceler aucun canal perméable.

Sur la deuxième portion du duodénum, on voit, à l'emplacement normal de l'ampoule de Vater, une saillie de la paroi; mais les tentatives du cathétérisme et les injections colorées ne révèlent aucun orifice et aucun canalicule.

La rate, les reins, le cœur et les poumons ne présentent aucune particularité.

Examen histologique du foie. — Épaississement fibreux de la capsule avec légère infiltration.

Au niveau des espaces portes, le tissu fibreux hypertrophié et ponctué de nombreux noyaux forme des plages d'une surface supérieure à la normale. Ces plages se prolongent de façon radiée, en émettant à travers le parenchyme des bandes fibreuses de structure analogue, et qui rejoignent les espaces portes voisins ou les veines sus-hépatiques.

De la face profonde de la capsule épaissie, on voit également partir d'épaisses bandes scléreuses de même structure et riches en vaisseaux, qui vont dans la profondeur s'anastomoser avec le système précédent.

Le parenchyme est donc le siège d'un processus de cirrhose qui disloque les lobules. La dislocation est poussée plus loin encore du fait que le réticulum de l'organe commence par places à présenter les réactions du tissu fibreux et sépare les travées hépatiques en petits groupes de trois ou quatre éléments plus ou moins altérés.

Les vaisseaux sanguins, artériels ou veineux, sont en général respectés.

Les canaux biliaires des espaces portes présentent un épithélium détaché de la gangue fibreuse et tendant à se rassembler au centre du conduit; les cellules en semblent plus hautes que normalement et rétrécissent la lumière du canal sans toutefois la faire jamais disparaître.

Dans l'épaisseur des bandes fibreuses, on voit de très nombreux néo-canalicules biliaires dont l'épithélium présente les mêmes caractères qu'au niveau de l'espace porte. Ces canaux, pris par la coupe sous les angles les plus divers, sont sinueux, ramifiés, anastomosés. Ils voisinent en certains points avec les veines sus-hépatiques, réalisant un aspect qui se rapproche de celui de l'espace de Kiernan vrai.

Dans toute leur étendue, ces canaux sont vides de tout contenu.

Au contraire, il est remarquable de constater qu'entre les cellules hépatiques, les capillaires d'origine des voies biliaires sont dilatés et remplis par des cylindres pigmentaires. Il semble donc qu'il y ait absence de communication entre les capillaires qui reçoivent la bile sécrétée par les cellules, et les canaux qui en sont les émissaires.

En résumé, nous constatons dans ce cas d'ictère congénital : l'imperméabilité des voies biliaires extra-hépatiques; l'absence de communication entre les voies biliaires périlobulaires et les capillaires intercellulaires; l'existence d'une cirrhose biliaire.

Cette observation est très comparable entre autres à celle qui a été rapportée le 8 octobre 1929, à la réunion plénière de la

Société anatomique, par MM. Héraux et Bucquoy. Elle s'en distingue du fait que les voies biliaires périlobulaires sont, dans notre cas, vides de tout contenu. Le processus de cirrhose biliaire est analogue dans les deux cas.

I. — Ictère congénital par malformation des voies biliaires.

Par M. LESNÉ, Mlle G. DREYFUS-SÉE et M. HÉLIE.

L'enfant C. est né à terme le 12 décembre 1929 de parents bien portants sans aucune tare toxique, ni infectieuse transmissible. Accouchement normal : poids de l'enfant à la naissance 3 kgr. 400. L'élimination méconiale se fait normalement.

Le 15 décembre on note des signes d'ictère léger : coloration jaune des sclérotiques, selles légèrement décolorées, urines foncées, régurgitations teintées en jaune. Le ventre est distendu avec circulation collatérale surtout sus-ombilicale et droite apparente.

Les symptômes s'accroissent très légèrement les jours suivants. On note seulement le 18 décembre la présence d'un peu de sang dans les selles obtenues par lavement.

L'examen hématologique montre 3.230.000 G. R. ; 55 p. 100 d'hémoglobine ; 10.000 G. B. avec formule dans laquelle prédominent les lymphocytes.

Le 24 décembre la circoncision pratiquée par l'accoucheur donne lieu à une hémorragie en nappe, persistante, non arrêtée par les sutures et dont l'abondance nécessite une transfusion sanguine d'urgence. Les jours suivants un léger suintement persiste.

L'aspect général est peu modifié : teint légèrement ictérique et selles peu colorées.

L'anémie post-hémorragique est décelée par un nouvel examen hématologique montrant 2.736.000 G. R.

La persistance de l'ictère avec léger débord hépatique sans grosse rate fait tenter un traitement spécifique par frictions de Gambéol malgré l'absence de tout antécédent et de signes de syphilis. Le B.-W. est négatif chez les parents et chez l'enfant.

L'enfant qui est nourri au sein présente une croissance pondérale lente mais sans arrêt notable. Il ne vomit pas et a seulement quelques régurgitations.

Le 6 janvier 1930 une hémorragie intestinale plus importante fait pratiquer une nouvelle transfusion de sang de 160 cmc.

Le temps de saignement est de 4' ; le temps de coagulation de 4' 1/2.

L'évolution se poursuit lentement.

On ne note pas d'action du traitement spécifique.

L'ictère fonce très progressivement, les matières restent peu colorées, cependant à plusieurs reprises on y a trouvé des pigments biliaires. Les urines contiennent des pigments, des sels biliaires et de l'urobiline.

A partir du milieu de janvier les symptômes s'accroissent.

On note :

Une hépatomégalie nette atteignant presque la ligne ombilicale ;

Une splénomégalie notable. Le ventre est distendu avec circulation collatérale marquée. Les urines sont foncées, les matières décolorées contiennent cependant quelques pigments mais peu abondants ; à plusieurs reprises on note un léger melæna. L'ictère des téguments fonce, la peau est jaune orangé, les sclérotiques plus foncées. La torpeur est nette. Le poids augmente peu.

L'examen hématologique, modifié par les transfusions répétées ne montre plus d'anomalie notable. 4.022.000 G. R. avec 80 p. 100 d'hémoglobine.

10.500 G. B. Les lymphocytes restent dominants.

Le temps de saignement est redevenu normal : 1' 30''. La coagulation se fait en 5' 30''.

Cet ictère progressif, continu avec distension progressive du foie, depuis le 3^e jour de la naissance, chez un enfant ne présentant aucun signe de spécificité, et dont l'affection n'a été nullement enrayée par le traitement d'épreuve, imposait le diagnostic de malformation congénitale des voies biliaires évoluant depuis 7 semaines.

Le 4 février une laparotomie exploratrice est pratiquée par le docteur de Martel. L'exploration de la face inférieure du foie ne révèle aucune distension des voies biliaires extra-hépatiques. Le foie est dur, gonflé, lisse. On ne trouve ni vésicule, ni cholédoque distendu. Fermeture au fil de lin.

Après l'opération on note de la tachycardie et de la gêne respiratoire.

La mort survient le soir à 19 h. 55.

A l'autopsie : aucune lésion viscérale, nulle malformation des autres organes n'est notée.

La rate est grosse.

Le foie, volumineux, verdâtre et dur, est prélevé.

La face inférieure est lisse.

Au niveau du sillon antéro-postérieur droit, en détruisant quelques adhérences on peut écarter les bords du lobe droit et du lobe carré. Dans la fossette de la vésicule biliaire ainsi découverte, allongée d'avant en arrière, existe une vésicule blanchâtre non distendue de

3 millimètres de diamètre environ occupant toute la longueur de la fossette vésiculaire. Cette vésicule se continue par un cordon dont la lumière de 1/2 millimètre environ de diamètre s'oblitére très rapidement et qui plonge dans le hile, se raccordant à un autre cordon fibreux sans lumière appréciable qui paraît être le vestige du canal cholédoque.

Au niveau du hile, l'artère hépatique, la veine porte occupent leurs positions normales. Le vestige du cholédoque s'acole au cordon cystique plein occupant au hile sa place normale en avant des vaisseaux.

A l'ouverture du cordon vésiculaire on constate que ses parois sont épaisses; la lumière non distendue, 2 mm. environ, contient un liquide blanchâtre muqueux peu abondant, ne présentant aucun des caractères de la bile. Un mandrin introduit dans le cystique est arrêté après un trajet de 4 mm. environ.

La vésicule est donc isolée des conduits d'excrétion hépatique et le liquide peu abondant qu'elle contient est un simple produit de la sécrétion de ses glandes propres.

L'atrophie des canaux d'excrétion est absolue et nul conduit excréteur ne permet l'évacuation de la bile hépatique.

L'examen anatomo-pathologique pratiqué par M. Héreau a montré les espaces de Kernan considérablement hypertrophiés par de la sclérose formant sur la préparation des placards irréguliers, parfois unis entre eux, d'autre fois indépendants les uns des autres.

Les veines sus-hépatiques sont, elles aussi, entourées par endroits d'une plaque plus discrète de tissu fibreux.

Dans les espaces portes on note de nombreux néocanalicules biliaires. L'artère hépatique est visible ainsi que la veine porte.

Au niveau des cellules hépatiques existent des altérations discrètes. On trouve dans certains protoplasmes cellulaires des pigments biliaires. Les travées cellulaires sont légèrement dissociées par un peu de congestion.

II. — Ictère congénital par malformation des voies biliaires.

Par M. LESNÉ, Mlle DREYFUS-SÉE et M. WAITZ.

Observation absolument superposable à la précédente.

L'enfant D., né à terme avec un poids de 3.400 gr., entre à Trousseau pour un ictère datant de 6 semaines. Il a 4 mois et demi et pèse

4.320 gr., l'ictère a débuté à l'âge de 8 jours. Les parents sont bien portants, ne sont pas syphilitiques; l'enfant a un B.-W. négatif et ne présente aucun stigmate d'hérédosyphilis.

L'ictère est un type d'ictère par rétention avec matières fécales presque complètement décolorées et urines riches en pigments et acides biliaires.

Le foie et la rate ne paraissent pas hypertrophiés.

L'examen du sang fournit les renseignements suivants :

Hématies, 4.100.000 ; leucocytes, 9.000 avec formule normale; hémoglobine, 85 p. 100 ; cholestérine, 1 gr. 50.

Cet enfant, malgré un allaitement mixte suffisant pour son âge, a une courbe de poids qui est progressivement descendante. Les frictions mercurielles faites quotidiennement n'ont aucune influence sur l'évolution de l'ictère qui devient de plus en plus foncé, le foie s'hypertrophie et l'enfant succombe 48 jours après son entrée à l'hôpital avec quelques signes de congestion pulmonaire. L'affection avait évolué en 9 semaines environ.

Autopsie. — Le foie, volumineux, est verdâtre et dur. — La face inférieure est lisse.

Dans la fossette vésiculaire existe un petit cordon fibreux qui se dirige vers le hile, dans lequel il pénètre. Nul conduit excréteur ne permet l'évacuation de la bile.

L'examen histopathologique pratiqué par M. Héreau a montré les lésions suivantes :

Sur une coupe de foie colorée par l'hématéine-éosine :

Les espaces portes sont considérablement hypertrophiés par une réaction scléreuse ; à leur niveau on note des trainées scléreuses plus ou moins étendues, certaines d'entre elles allant jusqu'aux veines sus-hépatiques sans déterminer cependant l'aspect insulaire typique.

Dans les espaces portes. — La veine porte est encore nettement visible et contient de nombreux G. R.

On note la présence de nombreux néo-canalicules biliaires.

Les branches de l'artère hépatique ne présentent aucune anomalie caractéristique.

Les travées cellulaires hépatiques sont dissociées par une sclérose fibrillaire.

Les cellules présentent une dégénérescence très variable selon les points considérés.

En certaines zones les cellules péri-sus-hépatiques conservent leur morphologie normale, mais au fur et à mesure qu'on approche de la périphérie des lobules la dégénérescence apparaît et progressivement la cellule prend un aspect de dégénérescence fibrinoïde complète.

Ainsi, au niveau des zones plus touchées le parenchyme hépatique

paraît constitué par des îlots de cellules à peu près saines, entourés d'une zone de dégénérescence fibrinoïde, puis d'une zone de sclérose.

Dans les points plus lésés, la dégénérescence paraît envahir tout le lobule et l'aspect est celui de bandes scléreuses dissociant plus ou moins quelques îlots de cellules hépatiques encore nettement colorables avec leurs noyaux.

Donc, outre la sclérose banale observée en général lors des malformations congénitales de voies biliaires, on est frappé ici par l'intensité de la dégénérescence cellulaire. Alors que dans les ictères prolongés habituels on note une dégénérescence discrète, peu généralisée, il existe dans cette pièce une dégénérescence cellulaire en placards diffus et abondants.

Ainsi chez ces 2 enfants nous notons :

1° Une *histoire clinique typique* d'ictère congénital par malformation des voies biliaires durant 7 semaines dans le premier cas et 9 semaines dans le second.

Ictère progressif par rétention.

Distension tardive hépato-splénique, et dans la première observation petits signes d'insuffisance hépatique (troubles de la crase sanguine, hémorragies, et plus tardivement torpeur, somnolence).

L'absence de toute étiologie : aucune suspicion d'infection héréditaire, ni coexistence d'autre malformation.

2° Des lésions anatomiques d'absence congénitale des voies biliaires extra-hépatiques.

3° Des lésions histologiques de cirrhose biliaire hypertrophique, ainsi qu'il est habituel de les constater dans ces cas.

Sclérose des espaces portes, néocanalicules biliaires.

Sclérose plus discrète péri-sus-hépatique, lésions absolument comparables à celles trouvées par Héraux, de Bucquoy chez leur malade (*Archives d'anatomie pathologique*, octobre 1929, n° 7 bis).

Dans la 2^e observation il y avait de plus une dégénérescence fibrinoïde des cellules hépatiques.

Ces constatations n'éclaircissent guère la pathogénie de cette curieuse lésion.

Mais la constance des lésions des voies biliaires extra-hépa-

tiques, l'absence de toute ébauche de canal distendu par la bile, rend illusoire tout espoir chirurgical de guérison.

Il s'agit d'une malformation dans l'étiologie de laquelle nulle infection, ni intoxication, ne joue un rôle certain, et qui réalise expérimentalement un syndrome des cirrhoses biliaires hypertrophiques par rétention, de pronostic plus ou moins rapidement fatal.

Deux nouveaux cas d'énucléation de l'atlas par torticolis naso-pharyngien.

Par Mme B. TEDESCO et MM. GRISEL, DESFOSSES, TASSIN.

L'un de nous a publié (1) deux observations d'une forme spéciale de torticolis permanent à début aigu, attribuée jusqu'ici à une arthrite infectieuse subaiguë, progressive, de l'articulation sous-occipitale. Il a montré et les deux observations nouvelles que nous apportons aujourd'hui le confirment, que ce torticolis résultait toujours d'un déplacement permanent de l'atlas dû à la contracture des muscles prévertébraux ; que la contracture était due elle-même à l'existence d'un foyer infectieux rétro-pharyngien englobant les muscles contracturés et enfin que ce foyer infectieux adéno-lymphangitique ne pouvait être déterminé que par une infection du naso-pharynx.

Cette infection est soit spontanée, soit consécutive à un traumatisme opératoire (curettage de végétations, amygdalectomie). Par les voies lymphatiques de l'anneau péripharyngien, elle détermine la formation d'un foyer d'adéno-lymphangite et de cellulite rétro-pharyngien.

Ce foyer se révèle par la dysphagie, le trismus, la douleur d'oreille, l'apparition de masses ganglionnaires douloureuses à la partie haute de la chaîne jugulaire. Il soulève en avant la paroi postérieure, englobe les muscles prévertébraux, répond en arrière aux articulations cranio-vertébrales.

(1) P. GRISEL, Énucléation de l'atlas et torticolis naso-pharyngien. *Presse médicale*, 11 janvier 1930, n° 4.

Ces articulations peuvent ainsi se trouver intéressées, non par arthrite primitive, mais par périarthrite secondaire et passagère.

Le foyer rétro-pharyngien entraîne directement la contracture des muscles prévertébraux inclus dans sa masse et, par action réflexe associée, celle des autres muscles fléchisseurs et rotateurs de la tête et du cou. Le rapprochement de l'occipital et de l'axis qui résulte de cette contracture énergique et localisée, énuclée l'atlas qui peut se porter directement en avant, mais prend presque toujours la position de la luxation-rotation.

Cette luxation a d'emblée son degré et ses caractères définitifs. Elle se traduit cliniquement par un torticolis à signes spéciaux dont le plus apparent, que nous désignons sous le nom d'état paradoxal des sterno-mastoïdiens, est constitué par l'effacement anormal du muscle situé du côté vers lequel la tête est inclinée et par la saillie de celui du côté opposé vers lequel la face est tournée. Non moins caractéristique est l'état de la nuque, effondrée du côté de l'inclinaison latérale et formant du côté opposé une saillie musculaire sous laquelle le doigt reconnaît l'apophyse épineuse de l'axis.

Au début, l'oreille peut avoisiner l'épaule, mais avec la résolution du foyer infectieux les contractures associées cessent et il ne reste que le torticolis dû au déplacement permanent de l'atlas.

Ce déplacement n'est qu'une exagération du déplacement physiologique très étendu que subit l'atlas dans le mouvement de flexion-rotation.

Il n'est certainement pas dépendant d'une rupture ligamenteuse ; les ligaments restent intacts.

Le fait que l'énucléation ne s'observe presque exclusivement que chez des petites filles de 8 à 10 ans, prouve que chez elles, en outre d'autres conditions favorisantes encore inconnues, il existe une disposition et une laxité particulières des articulations atloïdo-axoïdiennes.

Si, comme ce fut toujours le cas jusqu'ici, l'extension continue n'est pas appliquée, il persiste pendant plusieurs mois une douleur et une raideur sous-occipitales qui obligent la malade à

soutenir sa tête de ses mains pour le lever et le coucher. Cette douleur et cette raideur ne sont pas le fait d'une arthrite infectieuse en évolution, mais bien de la persistance du déplacement de l'atlas maintenu par la contracture d'abord, puis définitivement ensuite, par la rétraction des muscles et des ligaments.

La publication de ce premier mémoire est venue trop tard dans un cas, à point dans l'autre, expliquer la nature du torti-

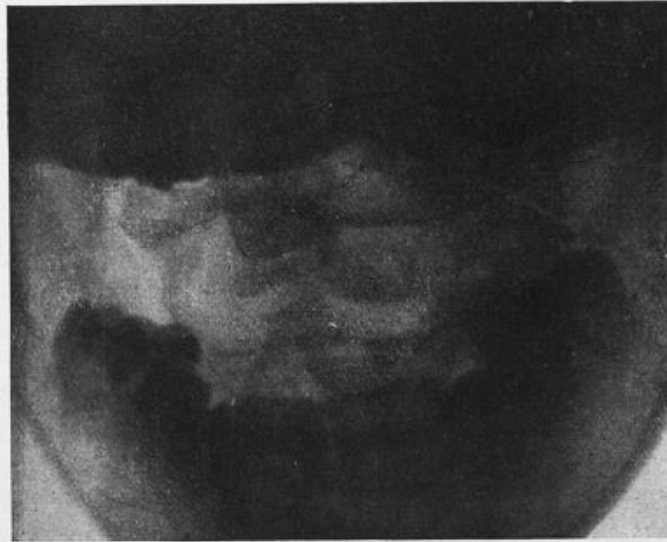

FIG. 1.

OBSERVATION 1. — Radiographie de face, prise 3 ans après le début.

colis apparu chez deux malades. Ces deux malades sont cette fois encore des petites filles de 9 ans et de 8 ans et toutes deux, appartenant au monde médical, avaient été soumises à des examens répétés et qualifiés.

..

Nous communiquons une première observation avec le docteur Mme B. Tedesco, qui, après la lecture du mémoire, nous présenta la malade et ses radiographies.

Monique B., actuellement âgée de 12 ans, dut subir à 4 ans un curettage de végétations adénoïdes.

A 9 ans, il y a donc 3 ans, elle fut atteinte d'otite droite traitée par paracentèse, puis de mastoïdite droite trépanée largement le 26 juin 1927, par le docteur Hautant. La température de 39°₂, descend le soir même à 38°₄ et décroît progressivement les jours suivants. C'est cependant dans la nuit qui suivit l'intervention que la malade ressentit une vive douleur sous-occipitale et que ses parents comme elle-même, constatèrent l'apparition brusque du torticolis qui persiste encore actuellement. Il y eut, quelques jours plus tard, un réveil de l'infection avec fièvre durant une dizaine de jours coïncidant avec une vive douleur de la région sus-scapulaire droite.

La cicatrisation fut lente et ce ne fut qu'au 10^e mois que la malade

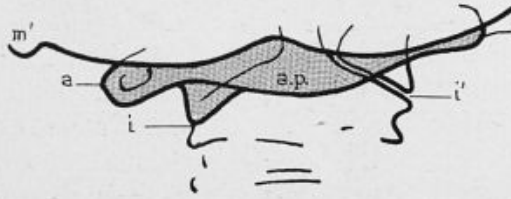


FIG. 2.

OBSERVATION I. — Schéma montrant en *i* le chevauchement des contours atlas-occipitaux, signe de la projection et de l'abaissement de l'atlas à droite.

fut confiée à Mme Tedesco. L'électro-diagnostic montra les réactions normales au galvanique et au faradique, du sterno-mastoïdien, du trapèze et du splenius droits, malgré leur apparence atrophique. La galvanisation, la faradisation, l'ionisation à l'iodure de potassium, au chlorure de calcium appliquées durant les années 1928 et 1929, restèrent sans résultat appréciable.

C'est le 8 février 1930, près de trois ans après le début, que nous avons ensemble noté chez la jeune malade les signes persistants d'un torticolis par rotation-luxation de l'atlas.

L'attitude vicieuse est encore bien apparente quoique moins accentuée qu'au début. La tête légèrement fléchie est inclinée vers l'épaule droite et la face regarde nettement à gauche. Le sterno-mastoïdien droit est effacé, le gauche saillant, la nuque est déprimée à droite, soulevée à gauche par la saillie de l'apophyse épineuse de l'axis. Pas de soulèvement de la partie visible de la paroi postérieure du pharynx, l'amygdale gauche est saillante. Nous nous abstenons de pratiquer le toucher pharyngien, pénible et d'une interprétation malaisée.

La malade a été soumise pendant 15 jours à une extension continue de 3 kgr. pendant le jour et de 1 kgr. 500 pendant la nuit. Un dernier examen, le 26 avril, au sortir de cette première période d'extension, montre une amélioration réelle mais légère du torticolis qui conserve ses caractères essentiels.

Radiographie caractéristique de la luxation-rotation de l'atlas qui

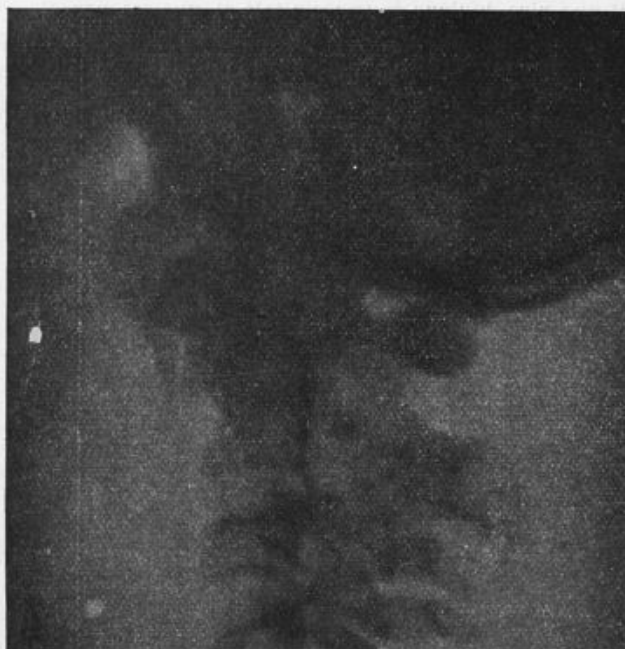

FIG. 3.

OBSERVATION I. — Radio de profil, face regardant à droite.

est en même temps fortement glissé en avant. La masse latérale droite s'est portée en avant et abaissée comme le montre la disparition de l'interligne atloïdo-axoïdien de ce côté par chevauchement des deux contours articulaires. On voit de profil la situation antérieure de l'atlas par rapport à l'axis et sa rotation par la projection isolée de la partie inférieure de sa masse latérale droite.

État un peu flou des masses osseuses occipito-atloïdiennes.

C'est bien un torticolis naso-pharyngien avec énucléation,

mais ce cas se différencie de nos cas initiaux par certaines particularités dignes d'intérêt.

Ici l'infection n'est pas venue de la cavité du naso-pharynx, mais elle s'est produite quelques heures après une trépanation mastoïdienne large, ayant gagné l'espace rétro-pharyngien soit par les voies lymphatiques de la trompe d'Eustache, soit par les espaces cellulaires prévertébraux intéressés à leur partie latérale au cours de l'intervention.

D'autre part, il n'y a pas eu d'élévation de température ni de signes locaux ayant attiré l'attention de l'opérateur vers le pharynx. Il ne semble même pas y avoir eu d'adénite.

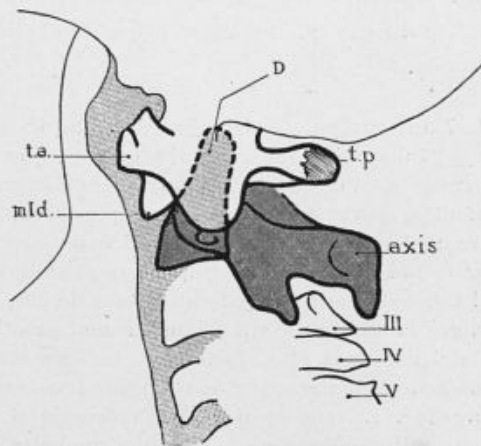


FIG. 4.

OBSERVATION I. — Schéma de la radio de profil donnée figure 3. On voit la projection antérieure de l'atlas éloignant son tubercule antérieur *t. a.* de l'apophyse odontoïde *D* et sa rotation projetant en avant le contour de sa masse latérale droite *mld.*

Au cours des recherches bibliographiques nécessitées par la rédaction de notre mémoire, nous avons trouvé un cas analogue de luxation antérieure de l'atlas survenue brusquement dans la nuit qui suivit une amygdalectomie chez un soldat américain de 22 ans, sans phénomènes infectieux généraux, sans réaction pharyngée ou ganglionnaire assez nette pour avoir été notée et

consignée dans l'observation (Swanberg). Nous avons supposé que dans ce cas l'infection aiguë de la paroi du naso-pharynx avait pu déterminer une contracture brusque des muscles pré-vertébraux, comme l'infection de la paroi pharyngée sous-jacente produit le trismus. L'observation suivante qui montre la coexistence de l'énucléation de l'atlas et du trismus justifie notre supposition.

..

La seconde observation est communiquée en collaboration avec le docteur Tassin, qui a pu suivre l'évolution de la maladie dès son début, et avec notre ami le docteur Desfosses, qui a reconnu l'identité du cas qui lui était présenté et de ceux que nous avons décrits.

Jacqueline M., 7 ans et demi, enfant jumelle jusque-là bien portante, est prise le 23 décembre 1929, en même temps que ses 5 frères et sœurs, de fièvre à 39° et de courbature attribuées à la grippe. Dès le lendemain l'enfant se lève et joue, mais, alors que les autres enfants restent définitivement guéris, elle est reprise 24 heures après de fièvre à 39° et il apparaît une tuméfaction parotidienne gauche avec trismus. Le 1^{er} janvier 1930, température oscillant autour de 39°, persistance du trismus malgré la diminution de l'empatement parotidien et, de plus, attitude vicieuse de la tête, fortement inclinée vers l'épaule droite avec tuméfaction ganglionnaire douloureuse sous-sterno-mastoïdienne du même côté. La tête ne peut être redressée et la moindre tentative de mobilisation détermine de violentes douleurs.

Du 3 au 8 janvier la température s'abaisse et oscille entre 37° et 38°, le trismus a disparu et l'examen digital pratiqué par le docteur Rendu montre qu'il n'existe pas d'abcès latéro-pharyngien. Vers le 15 janvier la température se relève légèrement et un examen chirurgical conclut à la possibilité d'un foyer ostéomyélique sous-occipital dont la stérilisation doit être tentée par la vaccination au L. M. L. de Robert et Carrière. Malgré le repos, la température ayant atteint de nouveau 39°, on pratique les 21, 23 et 24 janvier les vaccinations prescrites et le 27 la température est définitivement revenue à la normale.

A la fin de février, l'enfant conservant toujours son attitude vicieuse accentuée et douloureuse, est présentée au docteur Desfosses qui reconnaît tous les signes du torticolis naso-pharyngien et nous nous

réunissons pour un examen commun qui eut lieu le 3 mars, 2 mois après le début.

Il existe un torticolis par luxation-rotation de l'atlas avec flexion

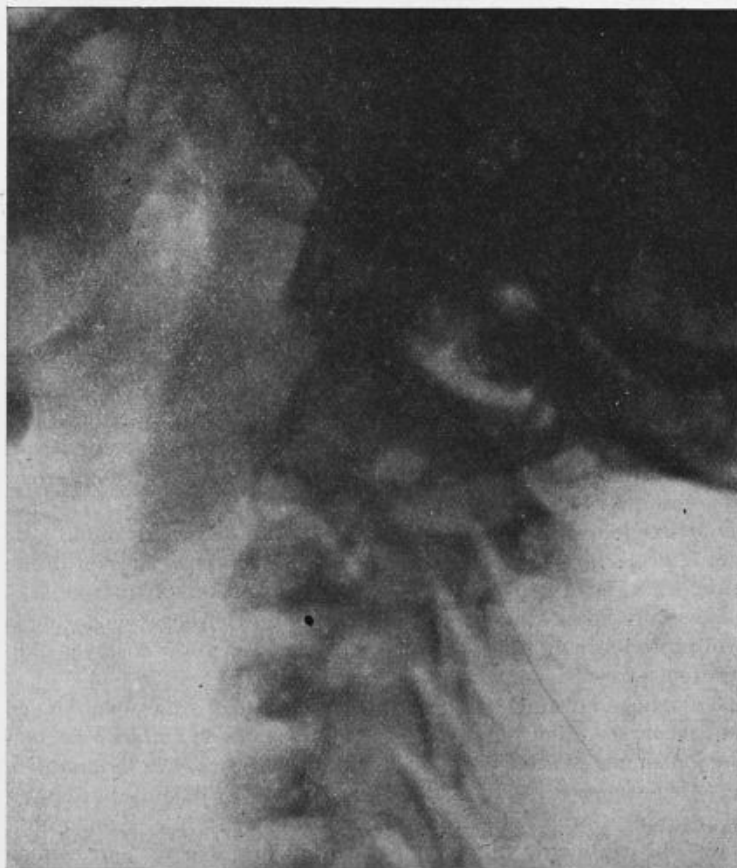

FIG. 5.

OBSERVATION II. — Profil au 13^e jour. Rotation forte à bascule de l'atlas, avec peu de glissement antérieur. La cavité du pharynx, en clair, est refoulée et éloignée du plan vertébral par le foyer rétro-pharyngien, en gris sombre.

antérieure et inclinaison latérale droites légères et forte rotation de la tête vers la gauche. L'effacement du sterno-mastoïdien droit est complet, le gauche ne fait nettement relief que dans sa partie supérieure.

Il y a une dépression bien marquée de la nuque dans sa moitié droite et un relief à gauche couvrant l'apophyse épineuse de l'axis. La douleur, l'enraidissement des articulations sous-occipitales limitent fortement tous les mouvements et suppriment la rotation vers la droite. L'enfant soutient sa tête de ses mains pour se coucher et se lever. On sent à peine quelques petites masses ganglionnaires dans les régions sternomastoïdiennes à leur partie supérieure. Les amygdales sont rouges et saillantes ; pas de saillie anormale de la paroi visible de la paroi postérieure.

Radiographies. — Elles sont pour nous du plus haut intérêt, car elles montrent non seulement la forte luxation-rotation atloïdo-axoïdienne, dont l'existence était déjà prouvée par les signes cliniques, mais encore le soulèvement, puis le retrait de la paroi postérieure, preuve indiscutable de la présence du foyer rétro-pharyngien qui a produit successivement le trismus et le torticolis.

La malade a été en effet radiographiée une première fois, 13 jours après le début. L'épreuve de profil montre peu de luxation antérieure, mais une rotation extrême de l'atlas, une décalcification marquée des deux premières vertèbres en contact avec le foyer infectieux enfin un soulèvement accentué, étendu, régulièrement arrondi, qui éloigne fortement la paroi postérieure du pharynx du plan antérieur des premières cervicales.

La deuxième série d'épreuves prises à la fin de février montre, de face, la projection forte et l'abaissement de la masse latérale droite et, de profil, la luxation-rotation par l'éloignement des surfaces articulaires atloïdo-axoïdiennes. On y voit, de plus, le redressement de la paroi postérieure du pharynx qui a suivi la résorption du foyer d'infiltration rétro-pharyngien initial.

Le diagnostic d'énucléation de l'atlas par torticolis naso-pharyngien étant reconnu évident, la malade fut soumise dès le 5 mars à l'extension continue de la tête à l'aide du collier de Sayre. Dès la première nuit elle éprouve un grand bien-être et dort ; le 4^e jour elle sent un soulagement complet et retrouve la mobilité de sa tête, si bien qu'il lui devient pénible de conserver l'extension jusqu'au 15^e jour comme il avait été prescrit.

Actuellement le 19 mai, l'enfant revue le jour même est guérie, elle a abandonné tout traitement depuis un mois, ne présente plus de déformation et la mobilité de sa tête et de son cou est normale.

Cette observation montre bien la réalité de ce foyer infectieux dont nous avons signalé l'existence et le rôle essentiel. Il détermine ici le trismus, puis le torticolis, il révèle sa nature infec-

tieuse lymphangitique par l'apparition de masses ganglionnaires douloureuses de la partie haute de la chaîne jugulaire, d'abord à gauche, puis à droite. Il forme sur la radiographie de profil une voussure marquée de la paroi postérieure du pharynx. Dû, chez d'autres malades, à une lésion opératoire du naso-pharynx, il résulte ici d'une lésion grippale naso-pharyngée et constitue une variété haute de la pharyngite pseudo-phlegmoneuse dont Bonnet-Roy rappelait récemment les caractères (1).

Il évolue en une dizaine de jours, mais lorsque la température est redevenue normale, lorsque le trismus a disparu, lorsque les ganglions sont devenus de petites masses indolores, l'attitude vicieuse douloureuse de la tête qu'il a provoquée, persiste.

D'autre part, l'extension continue, appliquée deux mois après l'apparition du torticolis, a assuré le redressement en quatre jours. C'est bien la preuve que l'attitude vicieuse n'était pas due aux progrès d'une arthrite sous-occipitale à évolution chronique et prolongée, mais bien à une énucléation de l'atlas instantanément produite par la contracture musculaire et maintenue par elle.

Les observations antérieures nous permettent de dire que si l'extension continue, le seul traitement convenable, n'avait pas été appliquée, l'attitude vicieuse serait une fois de plus restée définitive.

Nous terminons en rappelant que le torticolis naso-pharyngien n'entraîne l'énucléation que chez les filles de 8 à 10 ans; qu'il doit encore être soupçonné chez tout malade présentant un vrai torticolis avec inclinaison latérale et rotation, d'apparition brusque; qu'il est nettement décelé par l'aspect paradoxal des sterno-mastoïdiens; qu'il est dû à l'existence d'un foyer d'infiltration rétro-pharyngien qui ne peut avoir son point de départ que dans une lésion spontanée ou traumatique du naso-pharynx.

M. GEORGES SCHREIBER.— J'ai observé en janvier dernier un cas de torticolis tenace qui me paraît à rapprocher de ceux publiés

(1) BONNET-ROY, La pharyngite pseudo-phlegmoneuse. *Bulletin médical*, 27 février 1930, p. 137.

par MM. Grisel, Desfosses et Tedesco. Il s'agit d'un garçon de 5 ans opéré d'une mastoïdite gauche par M. Guisez. A la suite de l'intervention apparut un torticolis gauche qui persista six semaines et qui disparut spontanément sans qu'on eût institué l'extension continue.

Méningite cérébro-spinale guérie par la trypaflavine intra-rachidienne.

Par M. RAILLIET et Mlle RONEZ (de Reims).

F... René, âgé de 13 ans, est admis à l'isolement le 4^{er} février 1930. C'est un enfant chétif dont la maladie a débuté deux jours auparavant par une céphalée progressive accompagnée de vomissements, de fièvre et de constipation. A l'entrée, il accuse une céphalée violente, surtout occipitale, de la rachialgie et des nausées; Kernig, raideur de la nuque avec hyperextension de la tête, attitude en chien de fusil; le moindre essai de mobilisation arrache des cris; raie méningitique. T° 38°,8. Pas d'albuminurie. Ponction lombaire: le liquide qui s'écoule goutte à goutte est franchement trouble et gris verdâtre; l'examen cyto-bactériologique révèle la présence de très nombreux polynucléaires et d'un diplocoque intra-cellulaire Gram négatif qui sera identifié par la suite comme méningocoque B; le taux de l'albumine est fortement augmenté, celui du sucre diminué. On injecte 20 cmc. de sérum antiméningococcique polyvalent.

Le lendemain, état stationnaire; pas de vomissements; T° 38°,2, 38°,7; pouls lent. Nouvelle injection intra-rachidienne de 25 cmc. Le 3, aucune amélioration. T° 39°,2. La contracture et les douleurs persistent, 20 cmc. de sérum. Le liquide, toujours trouble, contient des méningocoques. — Le 4, douleurs moins vives. Cependant, la température atteint presque 40°; ventre en bateau; contracture permanente, 20 cmc. de sérum. — Le 5, état stationnaire; la constipation reparait; pouls très rapide. Le liquide toujours louche contient encore des méningocoques et de nombreux polynucléaires intacts, 20 cmc. de sérum. — Le 6, l'état semble empirer; la douleur arrache des cris au malade; il délire; le Kernig et l'hyperextension, l'attitude en chien de fusil persistent; de l'herpès labial apparait. Le sérum paraissant n'avoir réellement donné aucun résultat, on pratique cette fois une injection intra-rachidienne de 2 cmc. de trypaflavine en solution à 1 pour 20.000. — Le 7, le malade crie moins; il délire encore un peu; les

autres symptômes n'ont pas varié. Le liquide est moins trouble et teinté en jaune par la trypaflavine. On injecte 4 *cmc. de trypaflavine à 1 pour 20.000*. — La nuit est assez bonne et le 8 au matin, le malade tout à fait lucide s'allonge bien et sans douleur, 5 *cmc. de trypaflavine à 1 pour 10.000*. — Bonne nuit. Le 9 l'enfant est nettement mieux; l'extension de la tête est moindre; il tolère un oreiller et peut s'allonger entièrement. Le liquide s'éclaircit: encore verdâtre avec quelques grumeaux, il contient encore du méningocoque, 2 *cmc. de trypaflavine à 1 pour 5.000*. — Le 10, après une bonne nuit, la contracture a encore diminué; le Kernig s'améliore. Liquide plus clair, avec de très fins grumeaux. On ne constate plus de méningocoques. Depuis la première injection de trypaflavine, la température a baissé continuellement; elle oscille entre 37° et 37°,5. Le pouls, qui a diminué parallèlement, reste encore assez rapide et irrégulier, 3 *cmc. de trypaflavine à 1 pour 5.000*. Le liquide teinté de jaune est tout à fait limpide, sans grumeaux. La recherche du méningocoque est négative. Légère élévation de température due à la réaction sérique, 37°,3, 37°,8. — Le 12, éruption généralisée, 4 *cmc. de trypaflavine à 1 pour 5.000*. Liquide clair avec de minimes flocons. — Le 13, même aspect; nombreux polynucléaires; pas de méningocoques. 2 *cmc. de trypaflavine à 1 pour 5.000*. — Le 14, la nuque est presque souple; bien que le Kernig ne s'améliore pas, on ne fait pas de ponction. — Le 15, le Kernig diminue. La réaction est terminée. La température se maintient aux environs de 37°.

A partir de cette date, le malade va de mieux en mieux. Le 23, il a quelques vomissements dus à des excès alimentaires. Le 24, dernière ponction lombaire. Liquide limpide: 16,2 éléments par millimètre cube; examen bactériologique négatif. Le malade s'alimente et commence à se lever. Le 1^{er} mars, il s'assoit presque à angle droit; sa démarche est un peu raide et il perd facilement l'équilibre au demi-tour. Le 6, il se met bien à angle droit. L'état général est très bon. L'enfant quitte le service quelques jours après, complètement guéri. — Notons que les réactions de Bordet et de Hecht étaient négatives.

En résumé, une méningite cérébro-spinale aiguë, nullement modifiée par cinq injections intra-rachidiennes consécutives de sérum polyvalent — le seul dont nous disposions — se montre influencée d'emblée, puis rapidement guérie par les injections intra-rachidiennes de trypaflavine en solution extrêmement faible. Dès la première, la courbe de température est brisée. Les deux jours suivants, la température décrit une oblique régulièrement descendante pour passer au-dessous de 37° le quatrième

jour. La stabilisation thermique est obtenue à la sixième injection.

Le liquide céphalo-rachidien, en tout semblable, après les cinq injections de sérum, à celui de la première ponction, apparaît moins trouble dès la première injection de trypaflavine. Son aspect s'améliore de jour en jour à partir de ce moment. Après la 5^e ponction, le liquide est limpide. Dès la 4^e les méningocoques ont disparu. Le traitement est néanmoins poursuivi pendant 8 jours pour éviter une rechute.

Cet essai thérapeutique nous a été suggéré par une communication de MM. Chavany, Arnaudet et Gailhard (1) qui avaient traité avec succès, dans le service de M. le professeur Teissier, un cas de méningite cérébro-spinale par les injections étagées de trypaflavine en dilutions faibles. Ces auteurs signalent qu'ils ont utilisé la médication acridinique dans deux autres cas, mais ils n'en font pas état parce qu'ils avaient préalablement eu recours au sérum ou à l'endoprotéine de Reilly.

Certes, nous avons aussi injecté tout d'abord du sérum polyvalent, mais l'inefficacité de ce traitement a été patente chez notre malade. La situation s'est de toute évidence transformée avec régularité dès l'instauration de la thérapeutique acridinique. Les injections ont été parfaitement supportées par le malade; elles n'ont donné lieu à aucune réaction générale ni locale. Notons que la quantité de solution injectée a toujours été notablement inférieure à la quantité de liquide soustraite, et que, par excès de précaution, nous avons lavé l'aiguille, avant de la retirer, avec un peu d'eau bi-distillée, afin d'éviter tout effet caustique, peu probable d'ailleurs avec les dilutions utilisées.

(1) CHAVANY, ARNAUDET et GAILHARD, Méningite cérébro-spinale à méningocoques A traitée par la trypaflavine intra-rachidienne. Guérison. *Bull. et Mém. de la Société médicale des Hôpitaux de Paris*, 22 juillet 1929, p. 1056-1058.

Le Gérant : J. CAROUJAT.

6865-30. — Tours, Imprimerie ARRAULT et C^{ie}.

SOCIÉTÉ DE PÉDIATRIE

DE PARIS



SÉANCE DU 17 JUIN 1930

Présidence de M. le D^r Eugène Terrien.

SOMMAIRE

<p>BABONNEIX et SIGWALD. Atonie musculaire d'Oppenheim. 266</p> <p>BABONNEIX. Méningo-encéphalocèle 271</p> <p>HOTINEL, MARGERIDON, Mme COLLIN. Primo-inoculation tuberculeuse cutanée et adénite suppurée inguinale bacillifère. . . 272</p> <p><i>Discussion</i> : MM. LESNÉ, COMBY.</p> <p>JANET et Mlle BOCHET. Appareil pour l'oxygénothérapie par voie respiratoire 279</p> <p>ZUBER. Dolichosténomélie avec malformations multiples . . 286</p> <p>LEREBOULLET, SAINT-GIRONS et IZARD. Tabes hérédo-syphilitique chez un enfant de 8 ans. 289</p> <p><i>Discussion</i> : M. BABONNEIX.</p> <p>APERT. Épanchement pleural hématisé chez un enfant de 9 ans; hydronéphrose (présentation de pièces) 292</p> <p><i>Discussion</i> : M. ANDRÉ MARTIN.</p> <p>L. BABONNEIX et G. ROBIN. Angiomatose du système nerveux central. 295</p> <p>R. DUCROQUET et Mlle GLOTZ. Évolution radiologique de la scoliose congénitale par hémivertèbre 296</p>	<p>R. DUCROQUET et MAROT. L'évolution de la scoliose de l'adolescence chez l'adulte 317</p> <p><i>Discussion</i> : MM. LANCE, ROEDERER.</p> <p>G. PHÉLIZOT (Mlle) (présentée par M. Rohmer). La chloropénie dans la sténose pylorique du nourrisson. 326</p> <p><i>Discussion</i> : M. LESNÉ.</p> <p>RIBADEAU-DUMAS et ROUQUÈS. Diphtérie récidivante du nourrisson 332</p> <p>RIBADEAU-DUMAS, R. MATHIEU, MAX LÉVY et FLEURY. De l'emploi du sérum sucré et de l'insuline dans le traitement de la déshydratation du nourrisson. 334</p> <p>APERT et CAMBESSÉDÈS. Malformations cardiaques (maladie de Roger) chez une mère et deux de ses enfants 340</p> <p>MARQUEZY, HÉRAUX et Mlle BAGUETTE. Gangrène disséminée de la peau à prédominance digitale chez un enfant de cinq semaines 343</p> <p>MARQUEZY, DELARUE et BUCQUOY. Granulie à forme typhoïde, suivie d'une rémission de deux mois (étude anatomo-clinique). 349</p>
---	--

Atonie musculaire d'Oppenheim.

Par MM. L. BABONNEIX et J. SIGWALD.

(Présentation de malade.)

OBSERVATION. — L'enfant R., âgé de 6 ans, présente une atonie musculaire généralisée. Il est le quatrième d'une famille de 7 ; les autres sont bien portants, mais ont marché tard, à 18 mois en moyenne, et ils sont atteints de strabisme congénital. Parmi eux, il y a eu 2 jumeaux ; la mère ne signale pas de fausse couche. Pour R., la grossesse avait été bonne, mais la naissance a eu lieu 15 jours avant terme. Les réactions sérologiques des parents ont toujours été négatives.

Les premières manifestations de l'affection actuelle ont été reconnues par la mère vers l'âge de 6 mois. Auparavant, il lui avait paru normal et il faisait quelques mouvements. A l'occasion des premières tentatives pour le faire asseoir ou le faire tenir sur ses jambes, elle se rend compte de l'amyotonie, les jambes se dérobaient, le tronc étant ballant. Néanmoins, le développement se fait normalement en poids et en taille. ▲ 18 mois, rougeole, suivie de broncho-pneumonie qui le laisse dans un état d'amaigrissement extrême ; depuis lors, il conserve de la toux et semble très sujet aux bronchites.

En avril 1925, il est vu pour la première fois et l'on constate qu'il a une amyotonie généralisée ; un examen électrique pratiqué par M. Delherm (v. plus loin), montre l'absence de réaction myotonique.

Il subit divers traitements électriques sans grande modification. On lui fait aussi du sulfar et du novarsénol, ainsi que des frictions, un Wassermann fait en 1924 ayant été partiellement positif.

Progressivement, il s'améliore, mais il conserve une atonie à peu près complète, avec atrophie musculaire intense et, de temps à autre, athétose et attitudes forcées des membres supérieurs. La taille est un peu au-dessous de la normale ; l'intelligence est celle d'un enfant de son âge ; il parle facilement, commence à lire, fait des efforts pour écrire, mais de la main gauche.

Son aspect général est très particulier. La tête est de dimensions un peu fortes, le regard vif et intelligent, mais le reste du corps comme atrophié. Les membres inférieurs, longs et graciles, étant presque réduits au squelette, sont déformés, les pieds étant en varus et en rotation externe ; le bassin est incliné, mais par luxation bilatérale de la hanche ; le tronc est en scoliose à concavité gauche, la nuque peu

développée, les membres supérieurs de longueur normale, mais très maigres.

Membres inférieurs. -- Ils sont en demi-flexion, avec rotation interne et abduction des cuisses ; les pieds en varus et en très forte rotation externe, la plante regardant en dehors et étant à angle droit sur l'axe de la jambe, le gros orteil en flexion et récliné sous les autres orteils.

Tous les mouvements spontanés sont possibles, mais se font avec une force diminuée, en particulier la flexion, l'extension, la rotation de la cuisse sur le bassin ; l'adduction s'effectue avec une certaine force, surtout à gauche où on sent la contraction des adducteurs ; l'abduction semble plus faible. La flexion et l'extension de la jambe sur la cuisse sont très peu énergiques ; la flexion et l'extension du pied se font, mais avec limitation ; les orteils sont capables de quelques mouvements.

Tous les mouvements passifs sont également possibles, certains sont limités par des rétractions musculaires. A gauche, l'abduction de la cuisse est arrêtée en grande partie par la contracture des adducteurs ; l'adduction se fait normalement. L'extension de la cuisse sur le bassin est limitée par la contracture des muscles postérieurs de la cuisse, la flexion est normale.

Aux pieds, les déformations sont symétriques ; impossible de vaincre l'attitude en varus et en rotation externe, avec extension du pied ; on sent la rétraction du tendon d'Achille, avec contracture du triceps. L'attitude des orteils est anormale ; ils sont fléchis, surtout le gros, mais cette position peut être corrigée.

La force musculaire est globalement diminuée.

Les réflexes tendineux paraissent abolis : rotuliens, achilléens, péronéo-fémoraux postérieurs, etc. Il n'y a pas de réflexe cutané plantaire ; pas de réflexes posturaux.

Tronc. — On constate une attitude vicieuse, constituée par l'inclinaison en avant du bassin par la luxation bilatérale de la hanche. En outre, le tronc, en scoliose gauche, est ballant, nécessitant le port d'un corset. Les muscles abdominaux sont hypotoniques, et, lorsque l'enfant fait effort, sans y arriver, pour s'asseoir, on constate une faible contraction des grands droits. Dans l'ensemble, il y a atonie complète des muscles de soutien.

Membres supérieurs. — Proportionnellement, ils sont mieux ; là encore, fonte musculaire globale, avec hypotonie très marquée, mais pas de déformation importante, sauf dans l'attitude des mains ; celles-ci, surtout à gauche, prennent une attitude générale en extension, avec flexion des deux phalanges du médus et de l'annulaire, et tendance à faire les cornes.

Tous les mouvements actifs sont possibles, quoique sans force; il y a tout de même une conservation relative de celle-ci à la main gauche qui sert à l'enfant pour des efforts minimes; il peut s'en aider pour manger et pour écrire.

Lorsqu'il effectue des mouvements d'ensemble, comme celui de prendre un objet ou de mettre un doigt sur le nez, ces mouvements rappellent la reptation de certains myopathiques et s'accompagnent d'asynergie et d'incoordination.

Les mouvements passifs sont tous possibles, et les attitudes se corrigent facilement; les réflexes tendineux semblent abolis.

Cou. — Tous les mouvements actifs et passifs sont possibles, mais la force est diminuée; la rotation se fait assez bien et on voit se contracter les sterno-mastoïdiens. La tête est difficilement tenue en rectitude et devient facilement ballante.

Face. — Elle paraît normale; il n'y a pas de paralysie faciale. L'ouverture et la fermeture de la bouche se font avec force; les mouvements de la langue et du pharynx sont normaux. Il n'y a ni troubles de la déglutition, ni troubles de la parole.

Oeil. — La motilité extrinsèque est normale; il n'y a pas de nystagmus; les réflexes pupillaires sont normaux.

Sensibilité et intelligence sont normales.

Il n'y a pas de troubles sphinctériens.

Les autres appareils sont normaux, sauf: 1° une voûte ogivale; 2° de l'éventration; 3° les poumons qui, en permanence, sont le siège de sibilances.

Examens électriques. — 1° Le 9 avril 1925 (Docteur Delherm).

L'examen électrique a été pratiqué sur la plupart des muscles du membre supérieur et du membre inférieur des deux côtés.

Deltoïdes. — Très grosse hypo-excitabilité faradique, hypo-excitabilité galvanique marquée, contraction brusque.

Biceps. — Hypo-excitabilité moindre au faradique et au galvanique, contraction brusque.

Triceps. — Grosse hypo-excitabilité au faradique et au galvanique, contraction brusque.

Les muscles de l'avant-bras et de la main se contractent assez bien au faradique, et brusquement au galvanique avec une intensité assez voisine de l'intensité normale.

Les quadriceps droit et gauche présentent une hypo-excitabilité faradique telle qu'on peut se demander s'ils répondent à l'excitation. Au galvanique, ils présentent une hypo-excitabilité considérable avec contraction brusque, mais la fermeture au positif prédomine sur la fermeture au négatif.

Les jambiers antérieurs ne paraissent guère excitables au faradique.

Au galvanique, ils se contractent, mais avec une grosse hypo-excitabilité et le gauche répond mieux à la fermeture positive qu'à la fermeture négative.

Les extenseurs, l'extenseur propre, les péroniers sont en hypo très peu marquée aux deux modes de courant et se contractent brusquement au galvanique.

La contraction des jumeaux au faradique est douteuse et au galvanique leur contraction est brusque avec prédominance du positif.

Les muscles du groupe postérieur de la cuisse ne paraissent pas se contracter sensiblement au faradique, par contre ils réagissent au galvanique, ceux du côté droit mieux que ceux du côté gauche, avec prédominance de la contraction au positif.

Sur aucun des muscles explorés on n'a observé une contraction réellement lente ; on n'a pas vu non plus à l'ouverture l'existence de contraction tonique au positif avec prédominance de la contraction près l'ouverture. En d'autres termes, pas de contraction galvano-tonique durable ou non durable. On n'a pas non plus vu de mouvements ondulatoires réguliers comme il en existe parfois. Pas de réaction myotonique.

2° Le 15 novembre 1929 (Docteur Desgrez).

Membres supérieurs :

Deltoïde : légère hypo-faradique et galvanique à droite et à gauche.

Biceps : gauche normal au faradique et au galvanique (intens. 4 m. A.), droit hypo au faradique (9,5 au lieu de 8,5 à gauche) avec légère hypo et inversion au galvanique.

Triceps : au faradique, forte hypo nécessitant excitation bi-polaire pour éviter la réponse du biceps, prédominante à droite et à gauche au galvanique, hypo sans inversion à gauche, hypo avec inversion à droite.

Muscles de l'avant-bras : rien à signaler sauf forte hypo du long supinateur à droite, aux deux modes.

Membres inférieurs :

Quadriceps : gauche normal aux deux modes, droit hypo aux deux modes sans inversion.

Muscles postérieurs de la cuisse : hypo à gauche, avec inversion, sensiblement normal à droite.

Jambier antérieur : réponse douteuse à gauche, très hypo-excitables à droite aux deux modes.

Extenseurs péroniers : normaux à gauche et un peu hypo-excitables à droite, aux deux modes.

Jumeaux : hypo-excitabilité bilatérale, plus accentuée à gauche (6 cm. 5) au faradique ; au galvanique, hypo-excitabilité moins marquée, à droite et à gauche, pas d'inversion.

Les secousses sont brèves, mais dès qu'on utilise une certaine intensité, à partir de 8 milliampères, certains muscles présentent de la décontraction lente. Pour les jumeaux et les quadriceps, on obtient du galvanotonus pour 12 milliampères, ce qui n'en détermine pas chez un sujet normal.

Pas d'affaissement progressif des secousses.

Sur les radiographies, gracilité et faible calcification des os ; légères déformations du tibia, à type rachitique ; luxation bilatérale de la hanche, la tête du fémur très au-dessus de la cavité cotyloïde, le col fémoral dans l'axe du corps du même os, irrégularités de la paroi crânienne, adénopathie trachéo-bronchique assez prononcée.

En somme, atonie musculaire congénitale avec quelques particularités, les unes d'ordre étiologique : gémellarité, existence pour le petit malade d'une réaction de Wassermann douteuse, permettant de suspecter l'hérédospecificité, sans pouvoir, toutefois, aller plus loin dans cette voie, bien que le traitement spécifique ait paru donner de bons résultats ; les autres, d'ordre clinique : abolition des réflexes tendineux, hydrocéphalie légère, réactions électriques rappelant celles qu'on observe dans la myotonie. Pour la première, il est possible qu'elle soit en rapport avec l'atonie ; la seconde laisse supposer qu'il s'agit d'une de ces atonies liées à l'hydrocéphalie, comme il en existe un certain nombre de cas dans la littérature ; quant à la troisième, elle orienterait, si elle devenait plus nette, dans la voie des myotonies atrophiques. On sait d'ailleurs qu'entre ces divers états morbides : atonie musculaire congénitale, myotonie, myopathie, myasthénie, tous les intermédiaires sont possibles.

Méningo-encéphalocèle.

PAR L. BABONNEIX.

(Présentation de malade.)

M. le docteur V. Veau a bien voulu adresser à notre consultation de l'hôpital Saint-Louis un enfant qu'il nous a paru intéressant de vous présenter.

OBSERVATION. — *H. René*, 8 mois, vu le 7 juin 1930, est conduit à M. Veau pour une volumineuse tumeur congénitale de la région frontale droite (fig. 1).

Cette tumeur a une forme tronconique à base postérieure. Ses dimensions sont, environ, celles d'un œuf de poule, ses parois de consistance dure, comme osseuses. Son sommet, tronqué, arrondi, mou, résistant, donne la sensation, par endroits, de fluctuation, et, dans

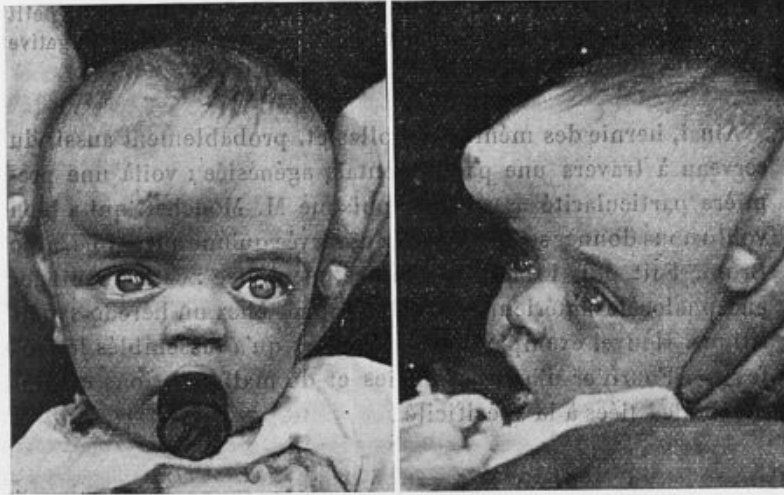

FIG. 1.

d'autres places, de masses molles. La palpation douce n'en est pas douloureuse.

Il existe, en plus :

1° Une *hydrocéphalie* manifeste, avec augmentation de volume et transparence de la boîte crânienne, distension de la fontanelle antérieure, visus hydrocephalicus.

2° Une *éruption* localisée aux bourses et au raphé qui les sépare de de l'anus. Constituée par des éléments peu abondants, d'assez grandes dimensions, à surface exulcérée, elle nous a paru rentrer dans le groupe des syphilides papulo-érosives. Ce diagnostic a d'ailleurs été confirmé par M. Milian ;

3° Une *éventration* manifeste.

La radiographie du crâne montre un amincissement localisé de la paroi frontale.

A. H. et A. P. — Les parents sont bien portants. René est leur seul enfant. La maman n'a pas fait de fausse couche. Elle a vomi les deux premiers mois de la grossesse ; son accouchement s'est fait à terme, normalement, mais elle ne sait pas ce que pesait l'enfant, qui s'est bien élevé jusqu'à présent (abstraction faite d'une broncho-pneumonie (?) ayant débuté il y a un mois et duré une semaine), et qui ne présente, autant qu'on puisse dire, ni troubles moteurs, ni troubles intellectuels.

Notons encore que cette jeune femme est porteuse d'un petit goitre survenu à la puberté, et que la réaction de B.-W. est négative pour elle.

Ainsi, hernie des méninges molles et, probablement aussi, du cerveau à travers une paroi frontale agénésisée : voilà une première particularité assez rare, puisque M. Mouchet, qui a bien voulu nous donner son avis, ne l'a observée qu'une autre fois, avec Broca. Fait plus intéressant encore, peut-être : cette méningo-encéphalocèle antérieure s'est développée chez un hérédo-syphilitique. Nouvel exemple à ajouter à ceux qu'a rassemblés le professeur Fournier d'hydrocéphalies et de malformations cranio-cérébrales liées à la spécificité !

Primo-inoculation tuberculeuse cutanée et adénite suppurée inguinale bacillifère.

Par MM. Jean HUTINEL, MARGERIDON et Mme COLLIN.

L'enfant *P... H.*, 4 ans et demi, nous est conduit le 2 août 1929, pour une adénite inguinale datant de 2 mois.

Au début de juin est apparu à la face postérieure de la cuisse gauche un élément cutané d'aspect furonculaire, que l'enfant a gratté et qui s'est ulcéré ; il s'est mis à suppurer pendant plusieurs semaines et ce n'est qu'à la longue, après applications répétées de pansements humides, que la cicatrisation s'est effectuée.

Quelques jours après le début de cette lésion cutanée est apparue une adénite inguinale gauche à évolution aiguë d'aspect inflammatoire, rouge, douloureuse et chaude s'accompagnant de fièvre. Plusieurs ganglions étaient pris ; il se ramollirent rapidement si bien

que le chirurgien, consulté à cette époque, décida de les ouvrir. Par les deux incisions effectuées s'écoula un pus abondant, jaunâtre, épais et crémeux. On pensa alors que la fermeture serait rapide, mais on vit persister l'écoulement de pus qui devint plus fluide, séreux et citrin et la poche purulente se fistulisa à la peau par deux trajets.

En même temps, l'état général devint moins bon. L'enfant cessa de se développer. Il devint grognon, craintif, sa timidité naturelle augmenta. On doit le forcer à s'alimenter et il rejette souvent son repas.

Localement, l'adénite suppurée fut traitée par des pansements humides à l'alcool et l'enfant fut soumis chaque jour à une séance d'héliothérapie.

Ainsi se passent les mois de juin et juillet 1929 et c'est dans cet état que l'enfant nous est amené le 2 août 1929.

A ce moment, l'enfant, normalement constitué, paraît encore en assez bon état de santé. L'examen général ne révèle rien d'anormal. L'appareil respiratoire est indemne. Il n'y a aucune anomalie osseuse ou articulaire.

Localement, dans la région inguinale gauche, on constate deux fistulettes auréolées d'une couronne inflammatoire, par où s'écoule un liquide peu abondant, séreux et citrin. L'adénite sous-jacente forme une masse adhérente à la peau, de consistance uniforme, mais dans laquelle la palpation permet d'isoler plusieurs ganglions. On ne sent pas d'adénite profonde dans la fosse iliaque correspondante.

A la face postérieure de la cuisse gauche, on voit la cicatrice de la lésion cutanée primitive. Elle est arrondie, nummulaire, violacée, souple, sans réaction inflammatoire de voisinage. Sa surface est très légèrement squameuse.

Nous n'avons retrouvé chez notre malade aucun antécédent héréditaire notable ; on nous a signalé une spécificité probable chez un grand-père maternel mort vraisemblablement de P. G. Mise à part une scarlatine, l'enfant a toujours eu une excellente santé.

Le 2 août, on pratique une *cuti-réaction à la tuberculine* ; 48 heures après, elle se montre *très fortement positive*.

Le 5 août, on prélève de la sérosité issue des ganglions inguinaux et on l'injecte à la cuisse gauche d'un cobaye. Celui-ci est examiné le 17 septembre. Son état est apparemment normal, il a conservé l'appétit et augmenté de poids pendant les 6 semaines qui ont suivi l'inoculation. Cependant, on le sacrifie et à l'autopsie on découvre une polyadénite inguinale gauche ; un ganglion est prélevé et incisé ; il contient un pus jaunâtre, épais, dans lequel on trouve à l'examen

direct des B. K. Les surrénales sont légèrement augmentées de volume par ailleurs.

A cette date (17 septembre), l'état de l'enfant n'a pas changé. Une radiographie thoracique est pratiquée et ne révèle aucune lésion pulmonaire.

On soumet l'enfant à un traitement de rayons U.-V. et I.-R. (30 séances).

Il est examiné à nouveau le 26 décembre. Son état général est sensiblement amélioré ; l'appétit et la bonne humeur sont revenus. Localement, la suppuration inguinale est tarie, l'orifice des fistulettes fermé et recouvert d'une légère croûte.

L'enfant est envoyé à la montagne, le 23 décembre. Nous l'avons revu à son retour, le 19 mai 1930, en parfait état.

L'observation que nous venons de relater concerne une *primoinoculation tuberculeuse par voie cutanée*. Les conditions dans lesquelles elle s'est produite, l'aspect clinique, l'évolution devaient en rendre le diagnostic délicat.

En effet, les circonstances de la contamination sont restées obscures et la tuberculisation a été en quelque sorte spontanée. L'enfant n'a dans son entourage approché aucune personne reconnue contagieuse. Il est possible que jouant à cette époque en maillot de bain sur une plage fréquentée il ait pu accidentellement se trouver au contact de crachats bacillifères. Les bacilles de Koch ont vraisemblablement trouvé une porte d'entrée au niveau d'un élément banal excorié de pyodermite.

En second lieu, l'aspect de la lésion cutanée rappelait au début celui d'un furoncle et l'adénopathie inguinale s'est développée avec les caractères d'une adénite inflammatoire aiguë. Le pus qui s'est écoulé lors de l'incision éveilla l'idée d'une infection simple à staphylocoque.

C'est l'évolution ultérieure qui fut anormale ; la lésion cutanée fut longtemps ulcéreuse et suintante, la masse ganglionnaire resta longtemps fistulisée avec des orifices à bords décollés, violacés, laissant s'écouler un pus séreux, citrin, alors que primitivement il était franchement crémeux. Enfin, la cicatrice est violacée et adhérente.

L'infection locale a eu son retentissement sur la santé de l'en-

fant. Il cesse d'augmenter de poids, perd l'appétit, a eu quelques troubles digestifs, tous phénomènes pouvant s'accorder avec une tuberculisation, encore que l'état général n'ait été atteint que peu profondément.

Il était donc naturel devant cette évolution de soupçonner la nature tuberculeuse des lésions. Le seul diagnostic qui pouvait se poser était celui de lymphogranulomatose inguinale de Nicolas et Favre dont notre ami Arousseau nous a dit la relative fréquence chez l'enfant.

La tuberculose a pu être affirmée :

1° Par la cuti-réaction très fortement positive, comme c'est la règle dans les cas d'inoculation tuberculeuse primitive de la peau ;

2° Par l'inoculation au cobaye de la sérosité ganglionnaire. L'animal n'a pas présenté fonctionnellement d'indice de tuberculisation. Au moment où il fut sacrifié, il apparut absolument indemne. Il était cependant porteur d'une adénopathie suppurée tuberculeuse avec B. K. à l'examen direct du pus.

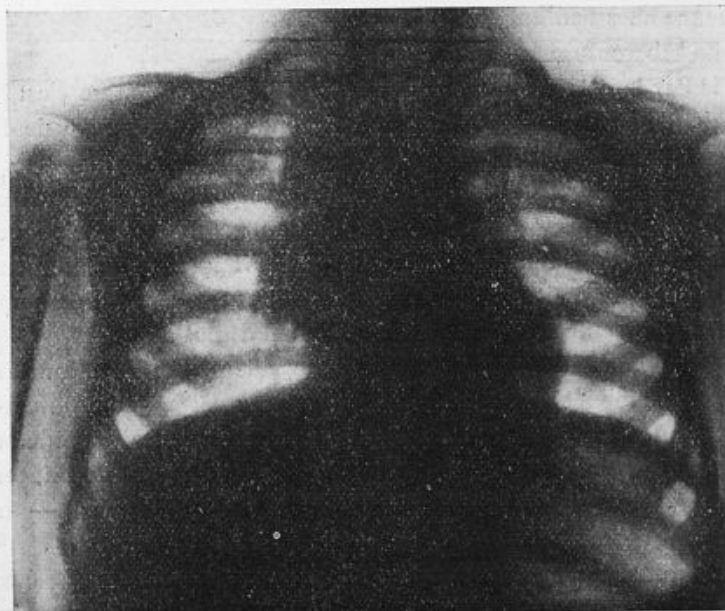
On a pu également conclure à un cas de primo-infection. En effet, aucune lésion viscérale, osseuse, articulaire, ganglionnaire tuberculeuse ne fut constatée qu'elle eût été latente, torpide ou cicatrisée ; et l'adénopathie satellite importante apportait en outre, — fait sur lequel a insisté récemment Léon Bernard — un élément de certitude du caractère primitif de la lésion.

L'évolution a été favorable. Mais le pronostic devait être réservé tant que le chancre tuberculeux était en activité, car à ce moment la généralisation peut se produire. Remarquons d'ailleurs qu'elle n'est pas survenue chez le cobaye inoculé.

Bibliographie. — MM. Léon BERNARD, Marcel LELONG et Maurice LAMY, Un cas de primo-infection tuberculeuse par voie cutanée chez le nourrisson avec chancre d'inoculation à la peau (*Soc. Méd. des Hôp.*, 2 décembre 1929). — HALLÉ et P. GARNIER : Chancre tuberculeux de la joue (*Soc. de Pédiatrie*, 29 avril 1930). — STOKES, Primare inoculation tuberculosis of the skin with metastasis to regional lymphnodes (*The American Journal of the Medical Sciences*, mai 1925). — WAHLGREN, Ein fall von primärer tuberkulöser infection des haut im Anschluss an ein trauma (*Acta Paediatrica*, vol. IX, fasc. 1-2, 30 octobre 1929).

M. LESNÉ. — J'ai observé un cas comparable de primo-inoculation tuberculeuse.

Mlle A... est examinée pour la première fois en mai 1925, à l'âge de 13 mois, pour une ulcération suppurante de la région cervicale inférieure gauche. Cette ulcération a débuté 5 mois auparavant, c'est-à-dire à 8 mois; les bords sont violacés, amincis et décollés, c'est cliniquement une ulcération tuberculeuse.

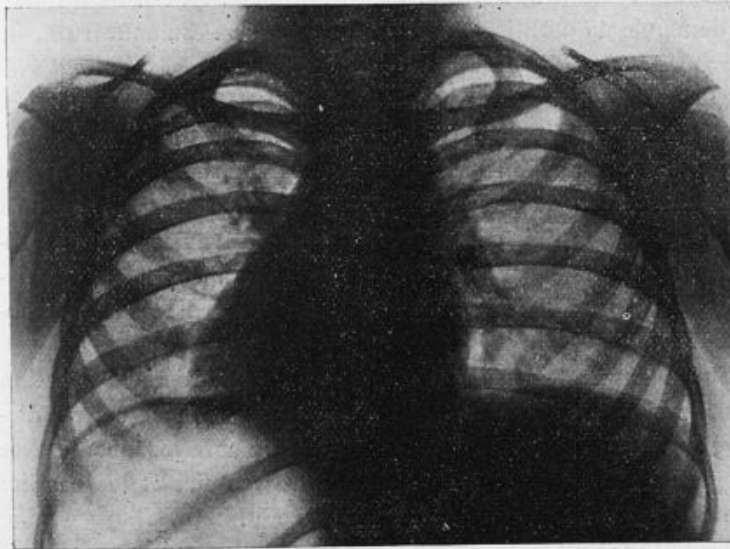


20 juin 1925.

A 15 mois, une adénite suppurée de la région cervicale moyenne du même côté fut la signature de la primo-infection cutanée, de même que les adénites cervicales supérieures tuberculeuses indiquent une porte d'entrée buccale ou rhino-pharyngée si fréquente. L'enfant présente en même temps un peu de bronchite périhilaire bilatérale, elle a maigri, a du stridor et du cornage et des poussées fébriles.

L'examen radiographique du thorax décèle une volumineuse ombre hilare et périhilaire droite sans rien d'apparent dans les champs pulmonaires, à distance du hile.

La nature tuberculeuse de ces lésions s'impose, du reste la cuti-réaction est phlycténulaire, une biopsie pratiquée au niveau de la plaie cervicale montre des follicules tuberculeux avec cellules géantes ; le pus de cette plaie renferme des bacilles de Koch à l'examen direct et le pus ganglionnaire inoculé au cobaye donne un résultat positif. Cette enfant dont les parents sont très bien portants avait été contaminée par une domestique atteinte de bacillose pulmonaire et qui avait vécu avec elle pendant un an.



5 novembre 1929.

Sous l'influence de la radiothérapie et du traitement général (cure de montagne, cure marine, héliothérapie, viande crue) la petite malade s'est progressivement améliorée, elle ne tousse plus, n'a plus de fièvre, et à 6 ans elle pèse 20 kgr. 300. La radiographie ne montre plus que quelques ganglions calcifiés au niveau du hile.

Ce qui fait l'intérêt de cette observation c'est d'une part la porte d'entrée de la tuberculose, porte d'entrée cutanée assez exceptionnelle, et d'autre part un envahissement secondaire précoce et prédominant, sinon exclusif, des ganglions médiastinaux.

J. COMBY. — Nous avons cru jusqu'alors que le chancre d'inoculation tuberculeuse était exceptionnel. Mais il a suffi d'en parler pour susciter des observations. Ce matin même, je lisais dans *The Glasgow Medical Journal* (juin 1930) une intéressante observation de James Buchanan et J. Norman Cruickshank qui se rapproche beaucoup de celle que nous présente notre collègue J. Hutinel : *Accidental inoculation with bacillus tuberculosis in a Child*. La question étant à l'ordre du jour, je demande la permission de résumer le cas. En août 1929, un garçon de 4 ans, jouant près d'un fossé, se coupe au doigt avec un tesson de bouteille. Malgré le lavage et les pansements de la plaie faits par la mère, il se forme une croûte qui recouvre un foyer de suppuration persistante. Après tarissements on sent une masse infiltrée ayant les apparences d'une tuberculide. Puis les ganglions de l'aisselle s'engorgent et, en janvier 1930, J. Buchanan trouve une adénite tuberculeuse avancée qui fut extirpée. La cicatrice axillaire, en mai 1930, est ferme et la tuberculide digitale guérie.

Sur la coupe des ganglions malades, dénotant une formation tuberculeuse avec réaction inflammatoire périphérique, on distingue nettement des bacilles de Koch. Un cobaye, inoculé avec le produit ganglionnaire, est mort tuberculeux et les bacilles dont il fourmillait appartenaient au type humain.

Le cottage tout proche du fossé où l'enfant s'était inoculé accidentellement était habité par un phtisique avancé qui avait l'habitude de vider son crachoir dans le fossé près duquel l'enfant avait si malencontreusement joué.

Donc, il s'agit d'un cas de primo-inoculation tuberculeuse avec réaction ganglionnaire de voisinage, absolument comparable aux cas présentés à la Société de Pédiatrie par J. Hallé, J. Hutinel et Ed. Lesné.

**Présentation d'un appareil pour l'oxygénothérapie
par voie respiratoire.**

PAR M. HENRI JANET et Mlle MADELEINE BOCHET.

L'oxygénation par voie respiratoire est pratiquée depuis longtemps dans divers cas pathologiques s'accompagnant d'anoxémie, particulièrement dans les broncho-pneumonies. Diverses méthodes ont été employées. La plus simple consiste à utiliser l'entonnoir adapté au ballon d'oxygène ; ce procédé ne permet pas d'assurer une oxygénation intense et prolongée ; souvent d'ailleurs l'oxygénation est presque illusoire ; sous un débit moyen de trois litres à la minute des échantillons de gaz pris à l'intérieur de l'entonnoir à 4 cm. du pavillon ont une concentration en oxygène de 32 p. 100. A 4 cm. en dehors de l'entonnoir la concentration est de 21 p. 100 : c'est celle de l'air atmosphérique.

La sonde nasale a été employée (MM. Agasse-Lafont et Douris, Lian et Navarre, Delcourt, Barach, Mikulowski), Dorlencourt. Elle peut présenter quelques inconvénients.

Plusieurs auteurs se sont servis, avec succès, d'une chambre à oxygénation, sorte de grande caisse où l'on couche l'enfant et qui est traversée par un courant d'oxygène (MM. Stadie, Ribadeau-Dumas et Meyer, Rohmer, Barach).

Signalons enfin que M. Deshayé avec des moyens de fortune (cerceau recouvert de toile) a obtenu de bons résultats.

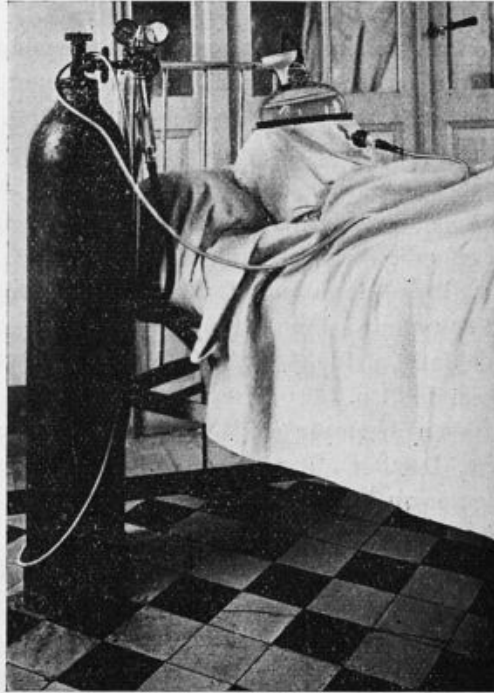Nous avons mis en œuvre, pour notre part, un appareil qui nous paraît avoir les qualités suivantes :

Il est simple et léger, pouvant être appliqué à l'enfant dans son propre lit.

Il est facilement désinfecté : il permet d'assurer avec une facile surveillance, une oxygénation plus ou moins prolongée et plus ou moins intense que l'on peut graduer à volonté.

Cet appareil est utilisé actuellement avec succès dans le service du professeur Nobécourt et dans celui du professeur Rohmer.

Description de l'appareil. — La partie essentielle de l'appareil est une cloche de verre qui s'insère sur un cercle métallique caoutchouté. A ce cercle est adapté d'autre part un volant en soie caoutchoutée d'un diamètre de 50 à 60 cm. La cloche est destinée à être placée au-devant du visage de l'enfant, le volant



s'étale sur l'oreiller et les couvertures, s'y adapte plus ou moins, réalisant ainsi une enceinte fermée de petite capacité, communiquant par quelques interstices avec l'air extérieur.

Un autre dispositif permet de réaliser une enceinte plus étroitement étanche et est utilisé quand on veut obtenir une forte concentration d'oxygène : le volant est remplacé par un véritable sac qui enveloppe toute la partie supérieure du corps de l'enfant. Ce sac est ouvert à ses deux extrémités : l'une s'adapte au cercle caoutchouté et à la cloche ; l'autre est serrée par une coulisse

élastique autour de la taille du sujet. La partie inférieure du corps de l'enfant, avec les langes qui peuvent être souillés de selles et d'urine, se trouve donc en dehors de l'enceinte respiratoire ; c'est là, nous semble-t-il, une des supériorités de notre appareil sur la chambre d'oxygénation.

Notons enfin un dispositif qui permet de rafraîchir le gaz que respire l'enfant : la cloche est percée d'un orifice auquel est adapté un entonnoir à l'extérieur, et un serpentín métallique à l'intérieur. Un morceau de glace, placé dans l'entonnoir, fond naturellement : l'eau de fusion en s'écoulant par le serpentín, rafraîchit suffisamment l'atmosphère de la cloche.

Le reste de l'appareillage se compose d'un obus d'oxygène comprimé, muni d'un mano-détenteur dont un des cadrans indique la pression de débit ; l'oxygène est amené dans la cloche par un tube métallique souple. Il est filtré à son arrivée sur un petit filtre de coton. De plus, sur le trajet, se trouve un compteur instantané de débit.

Technique. — On commence par établir le courant d'oxygène. Pour cela, après s'être assuré que le robinet de réglage de débit du mano-détenteur est complètement dévissé, on ouvre le robinet principal de l'obus. Sur le cadran du manomètre haute pression on lit la pression de l'oxygène dans l'obus, ce qui indique la provision de gaz dont on dispose. On visse progressivement le robinet de réglage de débit ; l'aiguille du manomètre basse pression se déplace, indiquant le débit que l'on peut ainsi régler à volonté : une pression de 200 gr. lue sur le cadran correspond à peu près à un débit de 3 litres à la minute : c'est le débit que nous utilisons le plus couramment.

Le compteur instantané de débit sert également à vérifier le débit : quand le papillon est en haut de la graduation, le débit est environ de 3 litres à la minute. C'est de plus, pour ainsi dire, un organe de sécurité : l'infirmière qui surveille l'oxygénation peut se rendre compte par un simple coup d'œil que le débit d'oxygène n'est pas interrompu. On pourrait d'ailleurs, si l'on voulait un moyen de contrôle supplémentaire, installer sur le

courant d'oxygène un petit flacon barboteur, le bouillonnement du liquide indiquant que le courant passe ; il nous semble d'ailleurs que ce deuxième moyen de contrôle est superflu.

On met la cloche à quelques centimètres au-dessus de la tête de l'enfant ; on la maintient en place par une potence qui a été fixée auparavant au lit.

On étale le volant de toile caoutchoutée sur l'oreiller et les draps de l'enfant dont la tête se trouve ainsi dans une enceinte limitée et est visible à travers la cloche.

Si l'on se sert du sac, on commence par le mettre en place, la tête de l'enfant émergeant du cercle caoutchouté ; on insère ensuite la cloche dans le cercle.

Pendant toute la durée de l'oxygénation, une infirmière doit surveiller le facies de l'enfant et doit vérifier fréquemment par un coup d'œil sur le compteur instantané que le débit d'oxygène est continu.

Analyse des gaz de la cloche. — Nous avons fait un certain nombre d'analyses pour nous rendre compte de la richesse en oxygène et en gaz carbonique de l'atmosphère où l'enfant respire.

Avec la cloche et le volant, le sujet étant un nourrisson de 1 an, fébrile, deux analyses faites à 10 minutes d'intervalle, après trois quarts d'heure d'un débit de 3 litres à la minute, nous ont donné :

$$\begin{array}{l} \text{CO}^2 = 1,2 \text{ p. } 100 \text{ et } 1,2 \text{ p. } 100, \\ \text{O} = 68 \quad \text{—} \quad \text{et } 64 \quad \text{—} \end{array}$$

Avec la cloche et le sac étroitement appliqué, l'enceinte est bien plus imperméable et la richesse en oxygène augmente ; pour un nourrisson de 1 an et demi, atteint de broncho-pneumonie, ayant 38° de température, au bout de 40 minutes d'un débit de 3 à 4 litres à la minute nous avons trouvé pour deux échantillons de gaz, les concentrations suivantes :

$$\begin{array}{l} \text{CO}^2 = 2,2 \text{ p. } 100 \text{ et } 2,2 \text{ p. } 100, \\ \text{O} = 90 \quad \text{—} \quad 92 \quad \text{—} \end{array}$$

La séance d'oxygénation dans ce cas dura 45 minutes et fut parfaitement supportée.

En établissant un courant d'oxygène plus important, il serait facile d'assurer un balayage de l'atmosphère plus important encore et de faire descendre notablement la proportion de gaz carbonique.

En somme on peut, avec le dispositif que nous décrivons, varier à volonté la richesse en oxygène de l'air que respire l'enfant. Quelle est la concentration optima? C'est là une question des plus intéressantes, que nous n'avons pas la prétention de traiter ici dans son ensemble. Rappelons cependant que les expériences des physiologistes indiquent qu'il est dangereux de rester longtemps dans une atmosphère d'oxygène pur.

La proportion de 60 p. 100 d'oxygène semble la plus favorable. C'est une concentration de cet ordre que nous obtenons habituellement avec un débit de 3 litres à la minute. C'est, d'autre part, une concentration suffisante pour que l'on puisse constater dans un certain nombre de cas les bons effets de l'oxygénation. MM. Ribadeau et Meyer constatent dans leur chambre à oxygénation, avec un taux d'oxygène de 55 p. 100, des effets cliniquement favorables.

Serait-il permis d'élever la concentration d'oxygène à des taux élevés? Nous croyons qu'on peut le faire, mais peut-être avec une certaine circonspection. Dans l'expérience que nous avons citée plus haut, l'enfant a parfaitement supporté pendant 45 minutes un taux d'oxygène de 90 p. 100.

M. Nicloux qui, en général, ne dépasse pas 60 p. 100 d'oxygène, cite le cas d'un enfant de 2 ans asphyxié à qui il fit de l'oxygénation par séances discontinuées de une à deux heures dans la chambre à oxygène où il atteint des concentrations de 76 à 80 p. 100; la guérison s'ensuivit.

Il est vraisemblable que, surtout chez les enfants cyanosés et anoxhémiques, il ne faut pas craindre de fortes concentrations, administrées avec intermittences.

Un auteur américain, M. Evans, pendant 5 jours fit respirer de l'oxygène pur au masque sans inconvénient; c'est là un docu-

ment intéressant à retenir mais qui n'est pas suffisant cependant pour faire conseiller systématiquement l'oxygénation continue à des taux très élevés.

La question de la concentration de l'atmosphère en CO^2 mérite également de retenir l'attention. Nos analyses que nous citons plus haut montrent que la concentration en CO^2 est assez notable. Ce taux de gaz carbonique n'est nullement nuisible. L'expérience montre que des enfants, au bout d'une heure de séjour dans l'appareil, ne sont nullement incommodés et qu'ils ont bénéficié de l'oxygénation. Rappelons d'ailleurs que dans les chambres à oxygénation dont de nombreux auteurs ont constaté les bons effets la concentration en CO^2 atteint des taux semblables aux nôtres (0,6 à 2 p. 100 dans la chambre à oxygénation de MM. Ribadeau-Dumas et Meyer). On sait d'autre part que le gaz carbonique, par excitation bulbaire, provoque une respiration plus ample et plus profonde.

Il nous semble intéressant de rappeler que M. Nicloux a utilisé cette notion dans le traitement par l'oxygène de l'intoxication oxycarbonée; le mélange d'oxygène et de 5 p. 100 de CO^2 s'est montré beaucoup plus efficace que l'oxygène seul. Il est possible qu'un pourcentage notable de CO^2 soit utile dans le traitement de l'anoxémie des broncho-pneumonies: c'est ce que la pratique apprendra; il nous semble en tous cas certain qu'une proportion de 1 à 2 p. 100 de CO^2 n'est nullement nuisible.

Durée et répétition des séances d'oxygénation. — Nous faisons en général des séances de 45 minutes environ, se répétant plusieurs fois dans les 24 heures avec des intervalles variables. C'est l'état de l'enfant qui doit nous guider: si l'oxygénation continue et massive peut avoir des inconvénients, nous pensons que chez un enfant qui est plus ou moins asphyxique il ne faut pas craindre de faire des séances nombreuses avec un assez fort débit d'oxygène; c'est l'expérience qui nous montrera avec plus de précision comment régler cette thérapeutique. Il nous semble intéressant cependant de donner dès maintenant un exemple où l'oxygénation a été appliquée d'une façon intense pendant plus

Aliment reconstituant et léger

LA BLÉDINE

JACQUEMAIRE



est une
farine spécialement préparée
pour les enfants en bas âge

pour améliorer l'allaitement au biberon,
favoriser la croissance,
préparer le sevrage.

pour faciliter la digestion du lait,
compléter sa valeur nutritive.

Demandez échantillons :

ÉTABLISSEMENTS JACQUEMAIRE à VILLEFRANCHE (Rhône)

Le PHOSPHATE VITAL de JACQUEMAIRE

est un reconstituant actif
et agréable.

Chez les Enfants et les Adultes,
surmenés ou convalescents, il est
prescrit contre toutes les formes
de la faiblesse et de l'épuisement.

On guérit les VERRUES sans les toucher

par conséquent sans laisser
de cicatrices, en remédiant
à leurs causes internes
au moyen de la

VERRULYSE

Échantillons et Littérature

aux Établissements JACQUEMAIRE à VILLEFRANCHE (Rhône)

Soc. à resp. lim. au cap. de 2.000.000 de frs.

PEPTONE IODÉE SPÉCIALE

LA PLUS RICHE EN IODE ORGANIQUE, ASSIMILABLE, UTILISABLE

iodogénol
PÉPIN

GOÛT AGRÉABLE — TOLÉRANCE PARFAITE

TOUTES LES INDICATIONS DE L'IODE ET DES IODURES MÉTALLIQUES

PRESCRIRE

AUX ENFANTS : 10 à 30 gouttes par jour. — AUX ADULTES : 40 à 60 gouttes par jour.

Échantillons sur demande à MM. les Docteurs.

LABORATOIRES PÉPIN ET LÉBOUCQ, COURBEVOIE — PARIS

R. C. Seine 133,142.

Draeger, Imp.

**JUS DE RAISIN
CHALLAND**

CHALLAND

NUITS-ST GEORGES

= (COTE-D'OR) =

de 24 heures avec un plein succès : le professeur Rohmer et Mlle Phélizot qui utilisent notre appareil à la Clinique infantile de Strasbourg ont bien voulu nous communiquer l'observation suivante qui montre les bons effets d'une oxygénothérapie intense dans un cas de broncho-pneumonie avec cyanose.

OBSERVATION. — *L... Marcel*, né le 14 mai 1929. Prématuré jumeau du 8^e mois, débile. Hospitalisé en novembre et décembre 1930 pour broncho-pneumonie légère et dyspepsie secondaire assez grave. Rachitisme. Revient pesant 4.200 gr. le 22 février 1930. Malade depuis 3 jours, il est atteint d'une broncho-pneumonie bilatérale. Température 38°,3. C'est un enfant misérable, hypotrophique, très abattu, cyanosé fortement. Grandes inspirations (38 à la minute). Battement des ailes du nez. Agitation de temps en temps. Pouls à 180. Il est mis dès l'arrivée dans l'appareil à oxygène : au bout de 10 minutes, grande amélioration. Il n'est plus cyanosé, il est calme et s'endort. Respiration toujours rapide (50). Au bout d'une heure on sort l'enfant pour le changer et lui donner à boire. Il se cyanose aussitôt, s'agite, avale très difficilement.

Il est remis dans l'appareil à oxygène d'où on ne le sort que pour les biberons et les piqûres ; à chaque sortie il s'agite et se cyanose. Le pouls est à 160-180.

Le soir à 19 heures, sinapisme total pendant quelques minutes. Il réagit bien mais reste agité et cyanosé dès qu'il est sorti du sac. Il passe toute la nuit dans l'appareil, sauf pendant le temps nécessaire pour le changer et le nourrir.

Le 23 février au matin mauvais aspect ; il est agité, cyanosé dès qu'il quitte le sac à oxygène. Respiration superficielle, incomptable même. On continue l'oxygénation. Température 35°,5. Camphre toutes les 3 heures. On lui injecte de l'adrénaline (0 cmc. 2 et 0 cmc. 1), d'hypophysine. Le soir sinapisme.

Vers minuit l'aspect est bien meilleur, la respiration est plus lente. L'enfant est moins cyanosé quand il quitte le sac à oxygène.

Le lendemain matin, 24, il est beaucoup mieux. Il est mis dans le sac à oxygène une heure sur deux. La température est à 39° ; le soir elle est à 37°,2.

A partir du 23 février on n'a plus besoin de donner de l'oxygène. La fièvre s'est maintenue encore pendant 8 jours entre 37° et 38°, mais l'enfant s'est amélioré assez rapidement. Il sort de l'hôpital le 5 mai, bien portant.

Une radio faite le 24 février montre que tout le poumon gauche et les deux lobes inférieurs droits sont voilés : il n'y a pas d'épanchement.

Dolichosténomélie avec malformations congénitales multiples.

Par le docteur ZUBER.

L'enfant de 7 mois que je vous présente a été admise à l'âge d'un mois à la Maison maternelle de Châtillon, où j'ai constaté chez elle à ce moment l'existence de multiples malformations congénitales : 1° une atrésie considérable du maxillaire inférieur avec glossoptose rendant la tétée tout à fait impossible ; 2° une éventration très marquée de la région sous-ombilicale avec hernie ombilicale ; 3° une saillie accentuée du sternum avec aplatissement des cartilages costaux réalisant le thorax en carène.

De plus, l'aspect grêle des os longs des extrémités des membres, et l'allongement de la main et surtout des doigts m'ont fait penser qu'on devait classer cette observation dans les cas de maladie de Marfan : dolichosténomélie ou arachnodactylie.

OBSERVATION. — *Jouf... Olga*, née le 7 octobre 1929 à la Maternité de l'Hôpital de la Charité. Née à terme, elle est le premier enfant d'une mère de 20 ans bien portante qui n'a pas eu de fausse couche et dont le B.-W. est négatif.

A la naissance, elle pesait 3.000 gr. Elle a été gardée un mois à la Charité où elle a été soignée pour un phlegmon de la région ombilicale. D'après la mère, on lui aurait déclaré que son enfant était tout à fait anormale ; son thorax était saillant et une atrésie très marquée du maxillaire inférieur l'a empêchée de prendre le sein. Elle a été nourrie au lait condensé sucré.

L'enfant est envoyée à la Maison maternelle de Châtillon avec sa mère, à l'âge d'un mois ; elle pesait alors 3.200 gr. et mesurait 51 cm.

Son aspect est tout à fait spécial et présente les caractères suivants : la tête est petite, la fontanelle antérieure large, la postérieure non fermée. Le maxillaire inférieur est en retrait de 2 cm. sur le maxillaire supérieur. L'oreille est mal conformée.

Le thorax fait une saillie considérable avec aplatissement latéral des cartilages costaux, c'est le type du thorax en carène.

L'abdomen est saillant sur la ligne médiane dans toute la région sus-ombilicale, où les muscles droits ne sont pas développés, laissant entre eux une véritable éventration. Au niveau de l'ombilic existe la

cicatrice de l'ouverture de l'abcès qui s'est produit peu après la naissance, et une hernie du volume d'une demi-mandarine.

Les membres sont grêles et allongés, à leurs extrémités surtout. La main, longue et grêle, mesure 7 cm., le médus 4 cm. Le pouce gauche présente un allongement du métacarpien et de la première phalange qui sont ankylosés à angle presque droit à leur articulation.

Le pied mesure 9 centimètres et le calcanéum fait une saillie en éperon.

Il n'existe pas de malformation viscérale appréciable à la radiographie, ni à l'auscultation du cœur. L'enfant est maigre, le pannicule adipeux absent partout.

Pendant les mois suivants, l'enfant s'est mal développée. Un traitement par le lactate de Hg et le stovarsol n'a donné aucun résultat; à deux mois elle pesait 3.500 gr. mais mesurait 56 cm.; à 3 mois son poids était de 4 kgr. 300. Des troubles digestifs graves, survenus à ce moment, ont été suivis d'un état d'hypothrepsie très marqué qui se complique actuellement de broncho-pneumonie.

Etat actuel. — A 7 mois l'enfant pèse 4 kgr. 600 mais mesure 62 cm.

La déformation thoracique s'est accentuée, surtout au niveau des côtes inférieures. Au contraire l'éventration sous-ombilicale a diminué, sauf au niveau de la hernie de l'ombilic.

Le retrait du maxillaire inférieur est toujours très marqué.

L'allongement des mains est plus évident, surtout si on les compare à celles d'un enfant à peu près du même âge : chez un enfant de huit mois pesant 6 kgr. 600 et mesurant 64 cm. la main mesure 8 cm., le médus 4 cm., le pied 11 cm. Chez notre malade de 7 mois, pesant 4.600 gr., mesurant 62 cm., la main a 8 cm. 25, le médus 4 cm. 50, le pied 10 cm. Les mains ont pris nettement l'aspect de l'arachnodactylie.

Une radiographie des poignets et des mains ne montre aucune ossification prématurée des os du carpe, les noyaux du grand os et de l'os crochu ne sont pas apparents. Mais il existe des signes nets de rachitisme de l'extrémité diaphysaire du radius et du cubitus, qui est élargie, excavée en cupule, se terminant en bec d'oiseau sur les côtés; sa forme est ondulée et un liséré sombre borde sa limite inférieure (*os bordé* d'Albert Weill). Il n'a pas été possible d'obtenir, chez cette enfant de 7 mois, une bonne radiographie de la base du crâne donnant une indication sur la selle turcique.

Cette observation comporte les remarques suivantes : l'atrésie du maxillaire inférieur et la glossoptose qui l'accompagne semblent jouer un rôle important dans la genèse de l'hypotrophie que présente notre malade, par la gêne apportée à la succion, à

la déglutition et à la respiration. M. Pierre Robin a insisté avec raison sur ce rôle.

La déformation thoracique en carène, qui apparaît en général au cours du rachitisme, était dans notre cas d'origine congénitale, car elle a été constatée dès la naissance. Mais elle s'est accentuée surtout au niveau des côtes inférieures pendant ces 6 mois de vie, en même temps qu'apparaissait le rachitisme dont témoignent les modifications radiologiques constatées au niveau des poignets. Ce rachitisme a augmenté la flexibilité des côtes. D'autre part, l'enfant présentait à la naissance une faiblesse considérable de la paroi abdominale. On peut donc invoquer ici, pour expliquer le mécanisme de la déformation progressive du thorax, la respiration diaphragmatique, comme l'a fait M. Huc dans le cas d'enfants, même d'un certain âge, atteints de hernie et de faiblesse musculaire abdominale, qui arrivent à déformer leur thorax. Le diaphragme, en se contractant dans l'inspiration, ne trouve aucun point d'appui sur la masse des organes abdominaux non soutenus par la paroi affaiblie : au lieu d'élever les côtes et de les projeter en dehors comme il le fait chez le sujet normal, il entraîne en dedans les cartilages costaux et les côtes flexibles. Ce double mouvement a été décrit et étudié expérimentalement sur l'animal vivant par Duchêne de Boulogne, qui électrisait le nerf phrénique avant et après l'éviscération des organes abdominaux.

Nous ferons remarquer enfin que nous n'hésitons pas à voir dans notre malade un cas précoce de maladie de Marfan. Des malformations congénitales variées sont toujours associées à la dolichosténomélie, mais ici, elles sont prédominantes et sévères. Elles aggravent le pronostic dans notre cas et on ne peut espérer voir cette enfant vivre assez longtemps pour que le tableau de la dolichosténomélie devienne complet.

Un cas de tabes hérédosyphilitique chez un enfant de 8 ans.

PAR P. LEREBoullet, Fr. SAINT-GIRONS et IzARD.

L'existence du tabes vrai chez l'enfant hérédosyphilitique, longtemps niée, a été mise hors de doute par les travaux récents fondés sur les méthodes biologiques de diagnostic de la syphilis, et aussi sur les résultats excellents du traitement spécifique, notamment par les arsenicaux. Quelques autopsies ont même permis d'affirmer la réalité du tabes hérédosyphilitique (Malling, Déjerine, Thomas et Heuyer, etc.).

Cependant de tels faits sont encore rares, et nous avons jugé intéressant de vous montrer le petit malade ici présent, en raison de la netteté du tableau clinique du tabes, des signes biologiques de syphilis, et enfin à cause des résultats vraiment remarquables du traitement arsenical.

D... Charles, âgé de 8 ans et demi, est amené à la consultation de l'un de nous, à l'Hôpital des Enfants-Assistés, le 22 janvier 1930, pour des troubles de la démarche : depuis un an environ, il tombe sans raison sur les genoux, ses jambes se dérobaient sous lui, à tel point qu'il a été renvoyé de la classe où il commençait ses études, et qu'il ne peut faire seul la plus petite course.

Il s'agit d'un enfant paraissant bien constitué, malgré une légère scoliose, un peu pâle, présentant des adénopathies cervicales et inguinales discrètes. Il est agité, instable, indocile, on fixe difficilement son attention et cet état ne facilite pas l'examen. La mère signale qu'il se met facilement en colère ; il ne sait ni lire ni écrire et son examen mental, à l'aide des tests de Binet et Simon, révèle un retard de quelques mois.

L'enfant se tient facilement debout immobile, même si on lui commande de fermer les yeux (absence de signe de Romberg), mais sa démarche est hésitante, maladroite, avec un talonnement très net, et parfois un peu de dérochement des jambes ; quand il tombe il se reçoit sur les genoux et se relève aussitôt. L'étude de l'incoordination est malaisée ; il semble que ses troubles soient minimes, notamment aux membres supérieurs.

L'étude des réflexes est très nette ; les réflexes rotuliens et achil-

léens sont complètement abolis des deux côtés. Aux membres supérieurs, les réflexes tendineux périostés sont faibles, difficiles à mettre en évidence, mais semblent exister.

Il existe aux 4 membres un certain degré d'hypotonie.

La sensibilité objective semble normale : le sens stéréognostique est difficile à étudier, la sensibilité testiculaire normale.

Il n'existe aucun trouble sphinctérien, vaso-moteur ni sudoral : les organes des sens sont intacts dans leur fonctionnement, mais au niveau de l'œil, on constate une inégalité pupillaire marquée, avec mydriase à droite, sans irrégularité, et le signe d'Argyll-Robertson existe des deux côtés ; disons tout de suite que le fond de l'œil est normal.

La ponction lombaire a montré un liquide clair contenant 114 éléments par millimètre cube (polynucléaires et lymphocytes en nombre à peu près équivalent) ; 0 gr. 90 d'albumine et 0 gr. 53 de sucre ; la réaction de Bordet-Wassermann y est nettement positive. Dans le sang, cette réaction et celle de Hecht sont également positives fortement.

L'enquête familiale relève aussi l'existence de la syphilis ; il y a 8 ans, 2 mois après la naissance de l'enfant, on a pratiqué chez la mère une prise de sang et, durant 6 mois, elle et lui ont reçu des injections thérapeutiques ; un frère aîné est mort à 90 jours, d'un abcès sous le bras, avec congestion pulmonaire, un frère plus jeune est né à 7 mois et a succombé le lendemain ; par contre, survivent en état de santé satisfaisant un frère de 18 ans et 2 sœurs de 6 ans et 2 ans et demi.

Quant à notre malade, on relève dans ses antécédents une éruption sur le visage, à l'âge de 2 mois, à la suite de laquelle il fut traité activement ; à l'âge de 7 ans, il a contracté la rougeole, avec bronchopneumonie. Nous n'avons rien relevé de suspect chez le père, qui est mutilé de guerre.

En face de ce tableau clinique, nous avons institué un traitement actif, par les injections intra-veineuses de novarsenobenzol allant de 0,10 à 0,33 et totalisant, en 12 injections, 2 gr. 40 du produit.

Les effets de cette thérapeutique ont été fort heureux ; le 13 juin nous avons constaté des progrès très notables dans la marche, qui est beaucoup plus facile, assurée ; le malade ne talonne plus et les chutes qu'il faisait sont devenues exceptionnelles.

Nous avons l'intention de continuer assidûment le traitement en associant le mercure et le bismuth à l'arsenic. On peut espérer consolider l'amélioration obtenue et arrêter dans son évolu-

tion ce tabes hérédo-syphilitique de l'enfant, quelles que soient les réserves à faire sur l'avenir lointain, qui reste sombre.

Il est permis de penser qu'on aurait pu empêcher l'éclosion de la maladie si l'on avait traité activement et assidûment le nourrisson atteint de syphilis virulente, prouvée par la réaction de Bordet-Wassermann positive chez lui comme chez sa mère.

L'un de nous, à propos d'un cas analogue observé en 1917, avec M. Mouzon (1), a déjà insisté sur l'importance qu'il y a à dépister les méningites hérédo-syphilitiques du jeune âge, restant plus ou moins latentes et larvées (2); en dehors même des cas où des signes plus ou moins frustes attirent l'attention sur le système nerveux — migraines persistantes, crises comitiales larvées, tics, etc. — il serait prudent d'instituer systématiquement un traitement actif et prolongé de toute syphilis active du nourrisson et on peut se demander si, avant d'interrompre tout traitement, il ne serait pas prudent, vers l'âge de 4 ans, de pratiquer systématiquement une ponction lombaire, selon la règle établie par M. Ravaut chez l'adulte.

M. L. BABONNEIX. — J'ai eu l'occasion de voir, avec M. J. Hallé, une petite fille chez laquelle on constatait une démarche de type ataxique, de l'abolition des réflexes rotuliens, et un signe d'Argyll-Robertson, constaté par M. Chaillous. La réaction de Wassermann était positive chez le père.

Bien que les circonstances ne nous aient pas permis d'examiner le liquide céphalo-rachidien, il est vraisemblable qu'il s'agissait de tabes infantile.

(1) LEREBoullet et Mouzon, *Paris médical*, 4 janvier 1919. Le malade alors publié a présenté, quelques années plus tard, des accidents cérébraux caractéristiques d'une paralysie générale associée qui nécessita son internement.

(2) L'un de nous a ici même rapporté, avec Pichon, un cas de méningite basilaire hérédo-syphilitique avec arriération mentale, troubles oculaires, mais sans troubles ataxiques ni abolition des réflexes dans lequel existait une énorme lymphocytose rachidienne (293 lymphoc.) et Wassermann positif dans le L. C.-R. et le sang. Ce cas où il y avait méningite hérédo-syphilitique, mais où on ne saurait parler de tabes, fut traité et notablement amélioré. Il s'oppose donc aux faits de tabes et montre l'utilité de la ponction lombaire (LEREBoullet et Pichon, *Soc. de Pédiatrie*, 20 janvier 1921).

Épanchement pleural hémattique chez un enfant de 9 ans ;
hydronéphrose.

(Présentation de pièces.)

Par E. APERT.

Les épanchements pleuraux hémorrhagiques sont rares chez l'enfant ; dans le cas que je vous rapporte, le diagnostic étiologique est resté en suspens pendant la vie, mais l'autopsie a montré des lésions qui permettent de rapprocher cet épanchement hémorrhagique de ceux qu'on rencontre chez les vieux brightiques.

L'enfant G. R..., âgé de 9 ans, nous est amené le 14 décembre avec une température de 39°,8 et dans un état d'abattement et de pâleur extrême. Le père vient de ramener l'enfant de la campagne où il est élevé depuis son jeune âge, et il ne peut nous donner grands renseignements sur les débuts du mal. Le médecin de la campagne aurait au début de la maladie, il y a une quinzaine de jours, parlé d'angine ; mais la fièvre persistant et l'état général s'aggravant, il a fait écrire au père de venir reprendre son enfant.

Nous faisons une *cuti-réaction* qui est *négalive*. Il ne s'agit donc pas de tuberculose. Nous faisons une *hémoculture* qui demeure *stérile*. Pas, du reste, de taches rosées, pas de diarrhée, rate non volumineuse, auscultation des poumons et du cœur, rien de particulier, rien d'anormal dans les urines, régime lacté. La température reste en plateau entre 38°,8 et 40°,3 pendant huit jours, puis par oscillations descendantes retombe en quelques jours à 37° où elle se maintient quatre jours.

Malgré cette évolution favorable de la courbe thermique, l'enfant reste très pâle, très abattu, sans appétit. Le 23 décembre au soir, montée brusque à 38°,8 de la température qui était le matin à 37°,5. Les jours suivants oscillation entre 37°,5 le matin, 38°,8 le soir. L'auscultation révèle des signes d'épanchement modéré dans la plèvre droite ; une ponction exploratrice ramène une sérosité teintée en rouge vif. L'examen cytologique, pratiqué par M. Girard, montre des globules rouges et des leucocytes avec prédominance des mononucléaires ; pas de microbes apparents. La température oscille une

TONUDOL

NUCLÉARSINATE DE MANGANÈSE

avec les
Hypophosphites de fer Hypophosphites de Chaux

Reconstituant intégral de la Cellule

DEUX FORMES {
Comprimés: Adultes: Deux avant chaque repas soit
4 à 6 par jour. Avaler sans croquer
Granulé: Adultes: La mesure indiquée sur le flacon
soit une cuillère à café matin
midi et soir avant les repas.
Enfants: La moitié des doses d'adultes.

Littérature, et échantillons sur demande
M. LICARDY, 38, Boul. Bourdon, Neuilly



R. C. Seine 204.388.

La Feuillère

VENNES-SUR-LAUSANNE — (650 m. D'ALTITUDE)

Établissement hygiénique et diététique pour enfants

troubles de
la digestion

D^r TAILLENS

anémie - mauvais
- état général -

PROFESSEUR

DE CLINIQUE INFANTILE

A L'UNIVERSITÉ DE LAUSANNE

FARINE
LACTÉE

alvy
DIASTASÉE

La FARINE SALVY est diastasée et se transforme au moment de la cuisson en un aliment solubilisé, prédigéré, assimilable.

C'est l'aliment rationnel du premier âge, puisqu'il supplée à l'insuffisance digestive du nourrisson ; c'est l'aliment indispensable du sevrage.

Échantillon Gratuit : 4. RUE LAMBRECHTS, COURBEVOIE (Seine)

Produit

FARINE
LACTÉE

alvy
DIASTASÉE

Français

SIROP GUILLIERMOND

Iodo-Tannique

AFFECTIONS CARDIO-VASCULAIRES
AFFECTIONS PULMONAIRES CHRONIQUES
LYMPHATISME, GOITRE, DERMATOSES

PRESCRIRE :

ECHANTILLON GRATUIT SUR DEMANDE :

SIROP GUILLIERMOND, un flacon. G. DEGLOS, 1, rue d'Alembert, PARIS

SIROP du D^r REINVILLIER

(Lauréat de l'Académie de Médecine de Paris)

au Phosphate de Chaux gélatineux

Entièrement assimilable. — Rigoureusement neutre

TUBERCULOSES — RACHITISME — MALADIES DES OS
ET DU SYSTÈME NERVEUX — DENTITION DIFFICILE

PRESCRIRE :

ECHANTILLON GRATUIT SUR DEMANDE :

SIROP REINVILLIER, un flacon G. DEGLOS, 1, rue d'Alembert, PARIS

douzaine de jours irrégulièrement entre 37° et 39°, puis revient progressivement à la normale, l'épanchement paraît diminuer. Toutefois l'abattement, la faiblesse, la pâleur, l'anorexie augmentent; le 14 janvier angoisses, défaillances, respiration courte et fréquente, mort le 16 janvier par aggravation progressive de cet état malgré les toni-cardiaques.

AUTOPSIE. — A l'ouverture du thorax, liquide rougeâtre dans la *plèvre droite*, sans dépôt fibrineux ni épaissement de la plèvre (*hydrohémithorax*). Ecchymoses sous-pleurales, lenticulaires à la face antérieure du poumon droit, rares en dehors, et de plus en plus abondantes à mesure qu'on va vers le bord antéro-interne de ce poumon.

Plèvre et poumon gauches. — Rien de particulier, pas de liquide dans la plèvre, aucune adhérence pleurale, pas d'hémorragies.

Ganglions trachéo-bronchiques. — Sains. Aucun tubercule à la coupe des poumons.

Péricarde. — Comblé par des adhérences lamelleuses lâches, comme dans les péricardites brightiques latentes des vieillards. Muscle cardiaque pâle. Gros caillots dans les cavités du cœur. Endocarde et valvules sains.

Foie. — Aspect de foie cardiaque.

Rate. — Congestionnée avec deux petites rates supplémentaires.

Rien de particulier au *tube digestif*.

Rein droit. — Au hile du *rein droit* grosse poche kystique saillante partagée en deux par une veine rénale qui trace sur sa face antérieure une bride formant sillon. L'*uretère droit* très volumineux, plus gros que le petit doigt de l'enfant, part de l'angle inféro-interne de cette poche et conserve le même calibre jusqu'à la vessie.

A la coupe du rein, substance corticale amincie et jaune, calices dilatés.

En ouvrant la *vessie*, on voit au niveau de l'angle droit du trigone une saillie kystique intra-vésicale. En ouvrant et en cathétérisant l'*uretère droit* on se rend compte que cette saillie est due à l'invagination dans la vessie de l'extrémité inférieure de l'*uretère droit* dont l'orifice vésical est obstrué.

Rein gauche. — Pâle et dur, mais bassinets et uretères normaux.

EXAMEN HISTOLOGIQUE (docteur Girard). — *Coupe du rein droit.* — La capsule est un peu épaisse et irrégulière. Dans la *zone corticale* certains glomérules sont le siège de petites hémorragies. Il y a, d'autre part, des hémorragies interstitielles. Les tubes du rein présentent des lésions variables suivant les zones; dans certaines, ils sont obstrués par des cellules desquamées et dont les noyaux se co-

lorent mal ; dans d'autres, les cellules subsistent mais un exsudat bouche la lumière des tubes ; dans d'autres, tubes multiples, conglomérés, pressés les uns contre les autres, constituant de véritables adénomes de régénération.

Dans la *substance médullaire* les vaisseaux sont épaissis, entourés par endroits de bandes scléreuses. Il y a de petites hémorragies dans la paroi des calices qui, à certains endroits, est fortement épaissie. Dans la papille d'une pyramide il existe des bandes de tissu scléreux souvent plus larges que la lumière elle-même des tubes papillaires. Dans ces bandes, petites fissures linéaires longitudinales gorgées de globules rouges. Il y a en plus des hémorragies interstitielles. Dans certains endroits les vaisseaux sont entourés de bandes scléreuses qui pénètrent à quelque distance dans le tissu rénal.

Coupe du rein gauche. — Les lésions sont plus aiguës : desquamation des tubes entourant leur lumière et quelques hémorragies interstitielles. Mais on ne voit pas les hémorragies abondantes et les scléroses qu'il y a dans le rein droit.

Cœur. — Rien de particulier.

Foie. — Les cellules du centre du lobule ont pris les colorants moins bien que les cellules périphériques. Ceci donne un aspect de *Foie cardiaque*. Les capillaires du lobule sont dilatés et gorgés de sang.

L'autopsie a donc montré des lésions de néphrite chronique, ainsi que de la péricardite lamelleuse semblable à celle que l'on observe souvent chez les vieux brightiques ; il devenait dès lors évident que la pleurésie hémorragique qui nous avait étonnés était un hydrohémithorax semblable lui aussi à ceux qui se voient chez les vieux brightiques, mais qui sont bien exceptionnels chez les enfants. Les lésions rénales étaient causées elles-mêmes par une malformation congénitale ayant causé l'hydronéphrose du côté droit et ayant retenti ultérieurement sur le rein gauche. A partir de ce moment l'enfant réalisait malgré son jeune âge les conditions qui existent chez les vieux brightiques. Le cas nous a paru intéressant à relater.

M. ANDRÉ MARTIN. — Il me semble que l'hydronéphrose chez l'enfant est plus fréquente qu'on ne le croit : pour ma part il m'a été donné d'opérer 2 enfants de 9 et 13 ans qui avaient été soignés pour péritonite tuberculeuse : ces malades présentaient

des réactions pleurales nettes. Enfin en 1928 j'ai présenté à la Société de Pédiatrie une hydronéphrose opérée chez un enfant de 7 mois, et qui a guéri sans incidents : au point de vue chirurgical on ne peut faire que la néphrectomie et chez ces trois malades l'uretère était épaissi et présentait un rétrécissement congénital plus ou moins près de la vessie.

Angiomatose du système nerveux central.

Par MM. L. BABONNEIX et G. ROBIN.

OBSERVATION. — T... Suzanne, 12 ans 1/2, vue le 21 mai 1930.

A. H. et A. P. — Le père est éthylique et brutal, la mère jouit d'une bonne santé. Ils ont : 1° cette enfant, qui est née à terme, aurait marché et parlé tôt, mais a eu des convulsions à deux reprises, la première fois à 5 mois, la seconde à 5 ans ; 2° 3 autres enfants bien portants.

H. de la M. — Elle est amenée à l'un de nous pour retard marqué : son niveau mental est, en effet, celui d'un enfant de 8 ans.

E. A. — *Examen somatique.* — C'est une fillette d'apparence chétive, de physionomie peu intelligente, légèrement microcéphale, et qui ne présente, à l'examen clinique, rien de particulier, si ce n'est :

1° Un peu d'hyperréflexivité tendineuse ;

2° Des cubitus valgus ;

3° De la livedo annularis ;

4° Un petit souffle extra-cardiaque ;

5° Un angiome étendu de la région frontale droite.

Il n'a été possible ni de faire un examen de sang, ni de procéder à l'examen des yeux.

À la radiographie du crâne, masses digitées, ramifiées, rappelant un peu l'aspect de circonvolutions, visibles aussi bien de face que de profil, occupant la partie supérieure de la région occipitale gauche.

Examen mental. — Suzanne a l'air apathique, indifférente, se laisse conduire docilement, ne manifeste aucune initiative ; en somme, toute passivité. Elle est très lente dans ses mouvements, très lente dans les processus psychiques.

Du sein de cette passivité, jaillissent parfois, pour la moindre provocation, des colères violentes, et du reste assez fugaces.

L'âge mental, évalué d'après les tests Binet-Simon, est de 8 ans.

L'âge pédagogique est également de 8 ans, correspondant par conséquent à l'âge mental, ce qui prouve que l'enfant fait tout de même preuve d'un certain effort à l'école.

..

En somme, arriération mentale liée sans doute, au moins en partie, à l'existence d'un angiome calcifié de la région occipitale. Il s'agit d'un nouveau cas de cette angiomatose du système nerveux central sur laquelle Mlle G. Lévy a attiré l'attention, dans le n° 3 de la *Presse médicale* de cette année, et dont MM. Heuyer et Cl. Vincent, d'une part, Brushfield et Wyatt, de l'autre, les premiers, dans la *Revue neurologique*, 1929 (t. I, 233 et 509), les seconds, dans le *British Journal of Children's Diseases*, juin 1920 (nos 292-294), ont rapporté d'intéressants exemples.

Évolution radiologique de la scoliose congénitale par hémivertèbre.

Par M. R. DUCROQUET et Mlle GLOTZ.

Il existe plusieurs formes de scolioses congénitales.

Les unes sont nettement caractérisées, au point de vue anatomique, par une hémivertèbre.

Les autres sont encore incomplètement classées.

On discute ainsi sur les rapports possibles : simple coexistence ou corrélation entre quelques scolioses de l'adolescence et certaines malformations congénitales éloignées des courbures.

Ce sont surtout les malformations de la 5^e lombaire : sacralisation, hémisacralisation, spida bifida occulta...

Nous nous occupons essentiellement, dans cet exposé de faits, de l'évolution radiologique de la scoliose congénitale par hémivertèbre. La première observation radiologique fut publiée en France, à l'instigation du Maître Broca, par M. Mouchet (1898).

∴

Depuis lors, les cas présentés se sont multipliés. On en arriva à distinguer les cas par hémivertèbre supplémentaire et les cas par hémivertèbre atrophiée.

On signala des formes plus complexes, par exemple plusieurs hémivertèbres formant groupe plus ou moins fusionné.

Quelle est l'évolution de ces scoliozes ?

Les traités passent souvent la question sous silence alors que ce même chapitre de l'évolution est longuement développé lorsqu'il s'agit de la scoliose de l'adolescence.

Aussi nous a-t-il paru intéressant de grouper, peu à peu, et de présenter ici quelques scoliozes congénitales longtemps suivies et dont nous possédons des radiographies faites à longue échéance.

Certains malades (*observations* I, II, III, IV), après un 1^{er} examen, ont été perdus de vue et n'ont subi aucun traitement.

Les autres (*observations* V, VI, VII, VIII) ont été régulièrement suivis et traités.

OBSERVATION I. — *Laure F...* fut examinée pour la première fois à l'âge de 9 mois, le 1^{er} septembre 1914, par le docteur Ducroquet père.

L'enfant, qui ne marchait pas encore, était amenée à la consultation parce qu'elle ne « creusait pas les reins ».

Dans les antécédents, rien à signaler.

A l'examen clinique, l'enfant, étant assise — elle a 9 mois et ne se tient pas encore debout — présente une cyphose lombaire ; cyphose angulaire, dont le sommet se place, un peu dévié vers la droite, sur la 1^{re} vertèbre lombaire.

On penserait tout d'abord à un mal de Pott, mais la souplesse parfaite, l'absence d'abcès iliaque, la très bonne santé apparente de l'enfant infirment aussi vite ce diagnostic.

La radiographie faite ce 1^{er} septembre 1914 révèle une hémivertèbre lombaire supplémentaire, entre les 1^{re} et 2^e lombaires.

L'enfant alors (du fait de la guerre) est perdue de vue par le docteur Ducroquet père.

Le 19 juin 1927, âgée de 13 ans 1/2, l'enfant, qui se voûte de plus en plus, est amenée à un hôpital : le médecin consultant se trouve être le docteur R. Ducroquet.

A cette date, l'examen clinique montre une importante cypho-scoliose lombaire arrondie, dont le point culminant se place au niveau de la 2^e vertèbre lombaire, sur la droite. Cette déviation s'accompagne d'une forte rotation vertébrale. A gauche, la masse lombaire saille nettement, dépassant la droite de 4 à 5 centimètres.

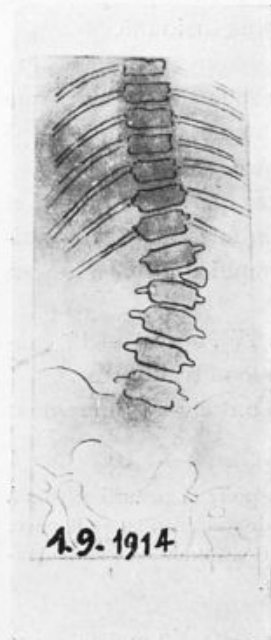Une radiographie présente l'image habituelle de la scoliose de l'adolescence. Notamment, sur un cliché pris de face, les vertèbres, du fait de la rotation, apparaissent presque de profil.

Si, sur cette dernière plaque, on joint l'apophyse épineuse de la 11^e dorsale à la partie moyenne de la 1^{re} sacrée, la flèche mesure 4 centimètres à la partie supérieure de la 2^e lombaire.

On traite donc l'enfant, pendant deux ans, comme pour une scoliose de l'adolescence.

Ce traitement tardif ne pouvait être qu'insuffisant, en présence d'une scoliose congénitale. Mais ce caractère congénital nous était inconnu, faute aux parents de s'être souvenus, en 1927, d'une première consultation vieille alors de près de treize ans.

En 1929 seulement, il se trouve que nous recherchons d'anciennes observations de scoliose congénitale, afin d'en étudier ici l'évolution. Comme nous compulsions d'anciens clichés, nous retrouvons une radiographie de Laure F..., prise en 1914 : nous souvenant et du nom et du prénom de cette malade récemment traitée, nous soupçonnons, nous



Obs. I. — FIG. 1.

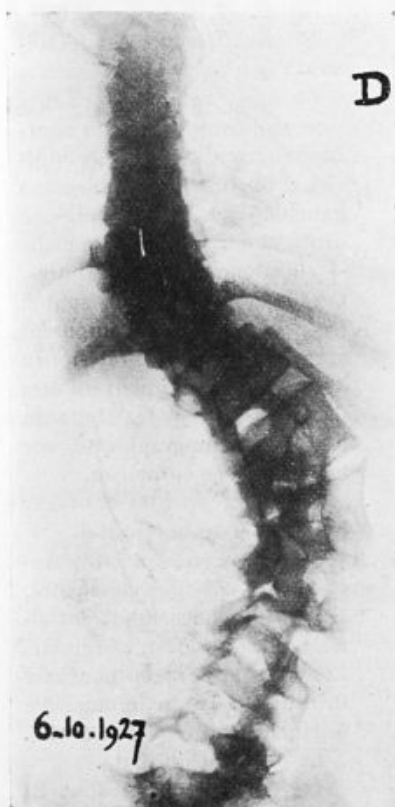apprenons que ce document se rapporte à la même Laure F...

Mais voici que ce cliché de 1914 révèle une hémivertèbre, dont le cliché de 1927 ne montre plus trace.

Alors en janvier 1930 — soit plus de 15 ans après le 1^{er} examen — nous faisons de nouvelles radiographies, non plus seulement de face et de profil, mais en oblique, la malade étant couchée de trois quarts : ainsi le rayon normal la pénètre obliquement, d'avant en arrière et de droite à gauche. Et cette pose redécouvre, entre la 1^{re} et la 2^e lombaires, l'hémivertèbre supplémentaire. En effet, à radiographier de trois quarts, on obtient en fait une radiographie de face des ver-

tèbres qui forment le sommet de la courbure : car on élimine toute rotation vertébrale. Le rachis a donc tourné de près de 90 degrés.

CONCLUSIONS : Voici donc une scoliose congénitale examinée en 1914, puis en 1930, soit plus de quinze ans après.



Ons. I. — FIG. 2.



Ons. I. — FIG. 3.

Cette enfant, autant dire, n'a pas été traitée.

Or, la rotation vertébrale a été telle, que l'ombre de la vertèbre supplémentaire s'en trouve cachée sur les radiographies actuelles de face et de profil : c'est dire combien la déviation apparaît aujourd'hui aggravée.

Obs. II. — Yvette R... fut examinée pour la première fois à l'âge de 8 ans, le 8 juillet 1916, par le docteur C. Ducroquet.

Les parents amènent l'enfant, parce qu'ils ont remarqué que sa colonne vertébrale était légèrement déviée. La petite malade elle-même ne s'est jamais plainte.

Dans les antécédents, rien à signaler.

L'aspect clinique est le suivant :

De dos, l'enfant présente une scoliose à plusieurs courbures arrondies : dorsale supérieure droite, dorsale moyenne gauche, dorsale inférieure droite, enfin lombaire gauche — soit donc quatre courbures. Ces diverses inflexions sont si peu marquées et composent un ensemble vertébral si peu dévié, qu'elles ne peuvent être décelées que par les traits du crayon dermographique sur les apophyses épineuses.

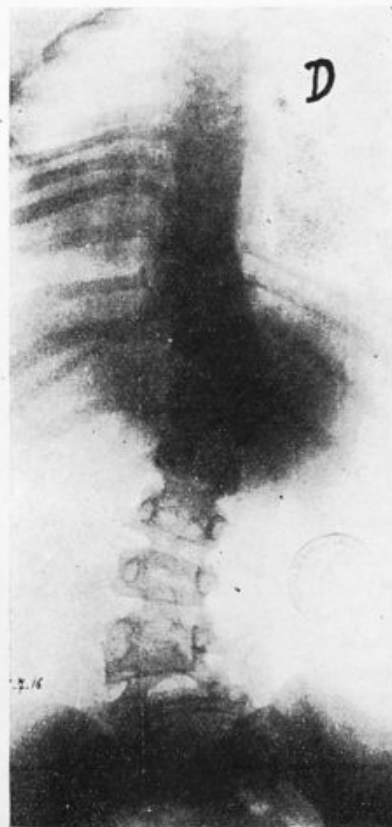Les deux épaules sont sur le même plan horizontal.

L'extrême flexion fait ressortir, du côté des convexités, les saillies thoraciques entraînées par la rotation vertébrale. Les côtes saillent en haut et à droite — à la partie moyenne à gauche — en bas et à droite.

La peau est normale.

De face, le torse apparaît un peu court, mais nullement déformé.

La radiographie confirme



Obs. II. — FIG. 4.

le caractère congénital de cette scoliose.

Elle révèle, en effet, trois hémivertèbres cunéiformes : deux par atrophie, une supplémentaire. Les deux premières marquent l'absence des parties droites de la 7^e et de la 9^e dorsales ; cependant la 8^e dorsale, ainsi comprise entre deux hémivertèbres cunéiformes, s'est normalement développée. Quant à la 3^e hémivertèbre,

PARFAIT SEDATIF DE TOUTES LES **TOUX**

ADULTES ET ENFANTS
DE TOUT AGE

GOUTTES NICAN GRIPPE

TOUX DES TUBERCULEUX
COQUELUCHE

ÉCHANTILLONS & LITTÉRATURES Laboratoires CANTIN A PALAISEAU S.-O. FRANCE

FARINES MALTEES JAMMET

de la SOCIÉTÉ D'ALIMENTATION DIÉTÉTIQUE

pour le Régime des Malades, Convalescents, Vieillards

Alimentation des Enfants
Progressive et variée

Farines très légères	}	ARISTOSE	CÉRÉMALTINE	RIZINE
		à base de Blé et d'avoine maltée	(Arrow-root, Orge, Blé, Maïs)	Crème de Riz maltée
Farines légères	}	ORGÉOSE	GRAMENOSE	BLÉOSE
		Crème d'Orge maltée	(Avoine, Blé, Orge, Maïs)	Farine de blé maltée
Farines plus substantielles	}	AVENOSE	CASTANOSE	LENTILOSE
		Farine maltée d'Avoine	à base de Farine de Chénopodes maltée	Farine de Lentilles maltée

CACAO GRANVILLE

CACAO à l'AVENOSE

à l'ORGÉOSE, etc

LÉGUMOCÉRÉAL

MATÉ SANTA-ROSA



CÉRÉALES JAMMET

spécialement préparées
pour DÉCOCTIONS

Brochures et Échantillons
sur demande

Etablissements JAMMET, rue de Miromesnil, 47, PARIS



Reminéralisation Intensive

PAR LA

TRICALCINE

en poudre, granulés, tablettes chocolat, comprimés
et cachets

ET PAR LA

TRICALCINE OPTHÉRAPIQUE

en dragées et granulés

**Indications. — Rachitisme. Scrofulose. Croissance.
Anémie. Tuberculoses osseuse et pulmonaire.
Grossesse. Allaitement. Convalescences.
Fractures.**

Échantillons et Littératures à MM. les Docteurs.

LABORATOIRE DES PRODUITS SCIENTIA. D^r E. PERRAUDIN
20, rue Chaptal — PARIS

INSTITUTION D'EAUBONNE

EAUBONNE (S.-et-O.)

Dir. : D^r M. de CHABERT

Maison spéciale d'Éducation et de Traitement

POUR

ENFANTS ARRIÉRÉS

Établissement absolument spécial, répondant à toutes les exigences que réclament l'instruction, l'éducation et le traitement des anormaux intellectuels à tous les degrés. La collaboration étroite du Professeur et du Médecin, l'individualisation des procédés d'instruction, la pratique régulière de l'hydrothérapie, des sports de plein air et des exercices physiques, la vie toute familiale, permettent d'établir un système d'éducation absolument rationnel.

L'organisation extrêmement souple s'adapte parfaitement aux besoins individuels de chaque élève. — Les Professeurs sont nombreux et spécialisés. — Les élèves sont répartis en catégories absolument distinctes. — L'établissement ne reçoit que les garçons.

TRANSFÉRÉE

CHATEAU DES COUDRAIES

ETIOLLES (S.-et-O.)

Magnifique parc de 5 hectares — Très belle vue sur la vallée de la Seine

*Très grand confort — Eau chaude et froide, électricité, chauffage central,
installation hydrothérapique complète, etc.*

Station d'Évry-petit-Bourg à 40 minutes de Paris gare de Lyon
Ligne Paris à Corbeil, P.-L.-M., à 1 kil. de la propriété.

Le D^r de Chabert reçoit sur rendez-vous de 2 h. à 5 h., sauf les jeudis et dimanches
Téléphone . 226 Corbeil.

elle s'intercale, à droite, entre la 12^e dorsale et la 1^{re} lombaire.

Cette radiographie montre nettement les quatre mêmes courbures qui se percevaient à l'examen clinique. Les deux scolioses moyennes, la dorsale moyenne gauche et la dorsale inférieure droite, apparaissent au cliché comme les deux principales : elles proviennent, en effet, la première, de deux hémivertèbres dorsales gauches ; la seconde, d'une hémivertèbre lombaire droite. Quant aux scolioses dorsale supérieure droite et lombaire gauche, elles n'apparaissent que comme des courbures de compensation.

Il existe dix côtes à droite, douze à gauche ; les gauches, très irrégulières : notamment, les 40^e et 41^e soudées entre elles, à partir de leur extrémité vertébrale, sur une longueur de 5 centimètres.

On a prescrit à cette enfant de suivre le cours de gymnastique et de porter un corset en coutil baleiné avec béquillons. Mais elle n'a fréquenté le cours que fort irrégulièrement ; quant au corset, elle l'a supprimé d'elle-même après quelque temps. Bref, elle n'a guère été traitée.

Nous ne l'avons examinée à nouveau que le 19 janvier 1930, soit 13 ans et demi après la première fois.

À l'examen clinique, cette malade de 22 ans présente une taille de 1 m. 48, avec torse très petit. Les côtes se trouvent à 2 cm. au-dessus des crêtes iliaques sur la ligne axillaire ; elles arrivent en



Obs. II. — FIG. 5.

avant sur l'horizontale des épines iliaques antéro-supérieures. Les crêtes iliaques sont elles-mêmes à 15 cm. des creux axillaires.

D'arrière, l'aspect s'est considérablement modifié : la scoliose dorsale moyenne a presque complètement disparu, alors que la dorsale inférieure a beaucoup augmenté.

L'inclinaison antérieure fait faire aux côtes inférieures droites une saillie postérieure importante. Cette inclinaison n'entraîne presque aucun glissement des vertèbres l'une sur l'autre.

D'avant, rien à signaler.

A la radiographie, les vertèbres paraissent maintenant normales jusqu'à la 4^e dorsale. De cette 4^e dorsale à la 1^{re} lombaire, le rachis projette une ombre presque continue, où les vertèbres cunéiformes se distinguent à peine des vertèbres normales.

Ce cliché confirme la disparition presque complète de la scoliose dorsale moyenne et, en revanche, l'aggravation très nette de la dorsale inférieure.

CONCLUSIONS : Voici donc une scoliose congénitale par trois hémivertèbres : deux par atrophie, dorsales gauches encadrant D8 ; la troisième, supplémentaire, lombaire droite encadrée entre D12 et L1.

Or, les radiographies, distantes de plus de 13 années, confirment que des deux principales courbures ainsi formées, celle qui répond à ces deux premières hémivertèbres est restée à peu près stationnaire ; celle, au contraire, qui répond à la troisième s'est considérablement aggravée.

Obs. III. — *Lucienne D...* fut examinée pour la première fois à l'âge de 10 ans, le 15 novembre 1923, par les docteurs C. et R. Ducroquet.

L'enfant était amenée à la consultation pour une déformation du rachis.

Dans les antécédents, rien à signaler.

A l'examen clinique, de dos, l'enfant présente une scoliose lombaire irrégulière, dont le sommet se trouve être sur la droite, au niveau de la 3^e ou de la 4^e vertèbre lombaire.

Pas de courbure de compensation.

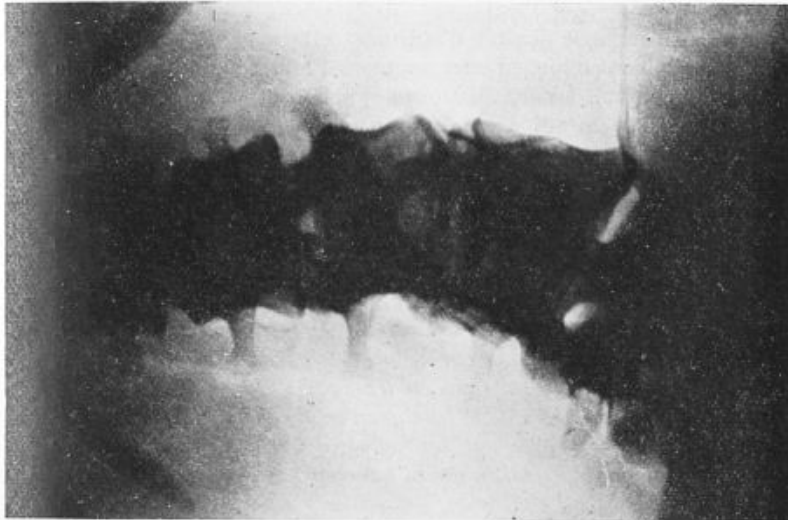
De face, rien à signaler.

La radiographie révèle le caractère congénital de cette scoliose : en effet, une hémivertèbre supplémentaire apparaît, située entre les 3^e et 4^e lombaires, et semble faire corps avec la 4^e.

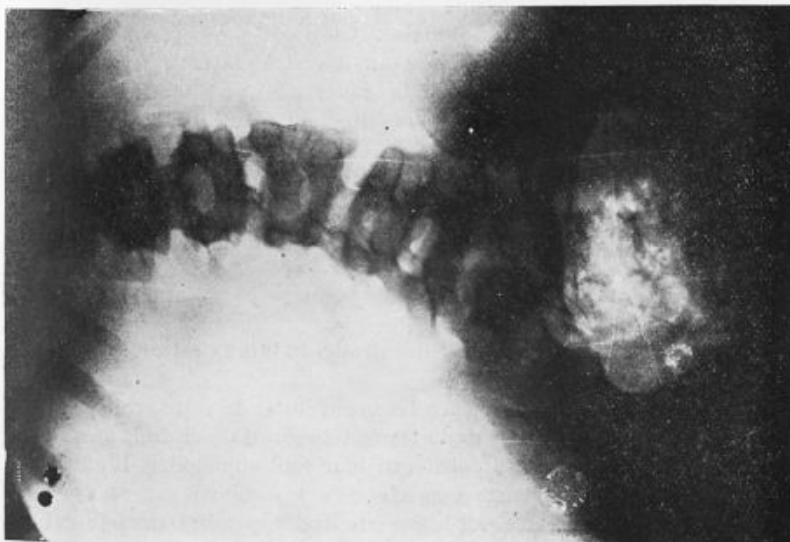De plus, le cliché montre l'existence de 6 vertèbres lombaires complètes.

Cette malade ne fut suivie que très irrégulièrement et n'accepta aucun maintien.

Elle ne fut examinée à nouveau que le 8 juin 1930, soit près de sept ans après.



Obs. III. — Fig. 7.



Obs. III. — Fig. 6.

A l'examen clinique, nous avons l'impression que la scoliose s'est exagérée.

La radiographie nous permet d'affirmer cette aggravation. La cinquième lombaire semble en effet avoir subi une rotation voisine de 90 degrés et l'on voit les articulations des apophyses articulaires apparaître nettement de profil sur la 5^e lombaire.

La rotation est si importante que le coin est absolument imperceptible.

L'inflexion et la rotation sont si marquées, que la partie antérieure de la face inférieure de la 4^e lombaire repose sur le bord supérieur de l'aile iliaque droite.

CONCLUSIONS : Voici donc une scoliose congénitale examinée en 1923, puis en 1930, soit près de 7 ans après.

Cette enfant, autant dire, n'a pas été traitée.

Or, la rotation vertébrale a été telle que l'ombre de la vertèbre supplémentaire s'en trouve cachée sur les radiographies actuelles : c'est dire combien la déviation apparaît aujourd'hui aggravée.

Obs. IV. — Cécile B... est examinée pour la première fois à l'âge de 4 ans, le 28 novembre 1913, par le docteur C. Ducroquet.

L'enfant est amenée pour une déviation de la colonne vertébrale remarquée depuis quelque temps seulement.

Dans les antécédents, rien à signaler.

L'examen clinique montre d'arrière une déviation latérale angulaire, dont le sommet se trouve être sur la gauche, au niveau de la 5^e ou de la 6^e vertèbre dorsale ; de plus, une surélévation de l'épaule gauche.

Si l'on fait pencher la malade, cette déformation ne s'accroît pas ; toutefois, cette flexion fait apparaître une certaine rigidité de la moitié supérieure de la colonne dorsale et une légère saillie costale gauche.

Il ne s'est produit aucune courbure de compensation.

Pas de tache pigmentaire.

D'avant, la partie antéro-supérieure droite du thorax est moins saillante que la gauche.

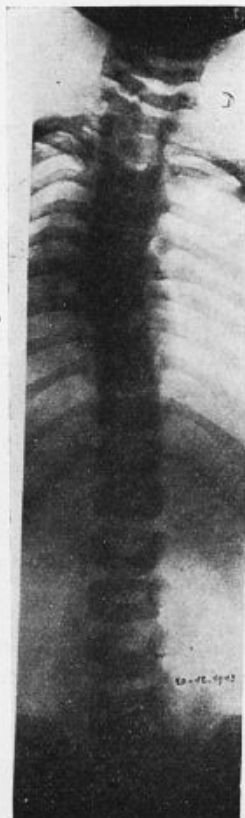La radiographie confirme le caractère congénital de cette scoliose.

En effet, les parties droites de la 1^{re} vertèbre dorsale et de la 6^e sont absentes ; absentes aussi les côtes qui leur sont appendues. Il existe donc dix côtes à droite, douze à gauche.

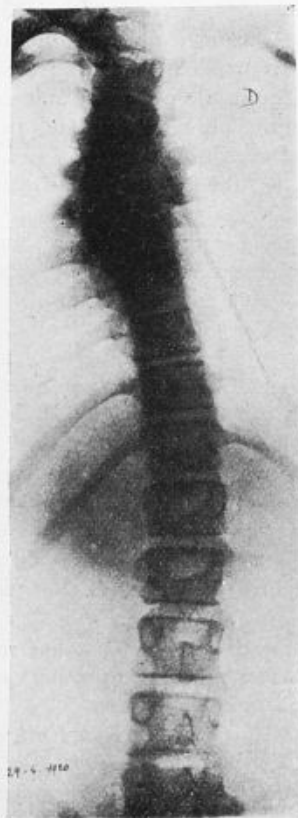
A gauche, l'ombre radiographique de la 1^{re} vertèbre dorsale est réduite à l'apophyse transverse, l'apophyse articulaire et une lamelle qui se termine, arrondie, sur la partie moyenne de la vertèbre sus-

jacente, à savoir la 7^e vertèbre cervicale ; l'ombre de la 6^e dorsale est cunéiforme encore plus que celle de la première.

A l'hémithorax gauche, les côtes s'écartent les unes des autres également ; au contraire, à droite, écartement assez irrégulier. Notam-



Obs. IV. — FIG. 8.



Obs. IV. — FIG. 9.

ment, on trouve augmenté l'espace clair situé entre la 2^e côte droite (qui normalement serait la 3^e) et la 3^e (qui serait la 4^e).

La 4^e côte droite, qui s'attache à la 5^e dorsale, semble beaucoup plus volumineuse que les autres. Son extrémité vertébrale, plongeant vers le bas, approche fort et tend à rejoindre la 5^e côte droite, qui s'attache à la 7^e dorsale.

De profil, la radiographie ne décèle et ne pouvait rien déceler d'intéressant : en effet, dans cette position, la région comprise entre les 1^{re} et 6^e vertèbres dorsales est justement cachée par les omoplates. Les corps vertébraux, nettement visibles, présentent sur leur face antérieure de larges encoches, simplement les trous nourriciers, qu'il était normal à cet âge de trouver apparents.

Ainsi, l'examen radiologique montre bien, à deux étages différents, deux vertèbres cunéiformes ; l'examen clinique ne perçoit que l'inférieure, qui seule répond à une scoliose.

Cette malade ne fut traitée (du fait de la guerre) que par la gymnastique et irrégulièrement.

Elle ne fut examinée à nouveau que le 29 avril 1920, soit sept années après.

L'examen clinique, d'arrière, montre que la déviation latérale a légèrement augmenté ; de même, la rotation vertébrale qui n'est toujours visible qu'en extrême flexion.

La radiographie de face confirme cette aggravation.

La première vertèbre dorsale, cunéiforme, semble s'être soudée à la 7^e cervicale : il n'existe, en effet, entre elles plus le moindre espace clair.

D'autre part, la cunéiforme inférieure, la 6^e dorsale, projetée à présent son ombre, sans ligne de démarcation nette, jusqu'à l'ombre de la vertèbre sous-jacente, la 7^e dorsale.

Le thorax est, à gauche, nettement plus étroit qu'à droite ; de même, à gauche, la rotation vertébrale a augmenté. Les 4^e et 5^e côtes semblent s'être soudées entre elles par leur extrémité vertébrale.

CONCLUSIONS : Voici donc une scoliose congénitale, par deux vertèbres cunéiformes gauches, la première et la sixième dorsales, les moitiés droites étant absentes.

Cette déviation a subi un traitement très insuffisant.

Or, des radiographies, prises à sept ans d'intervalle, prouvent que la déformation s'est nettement aggravée.

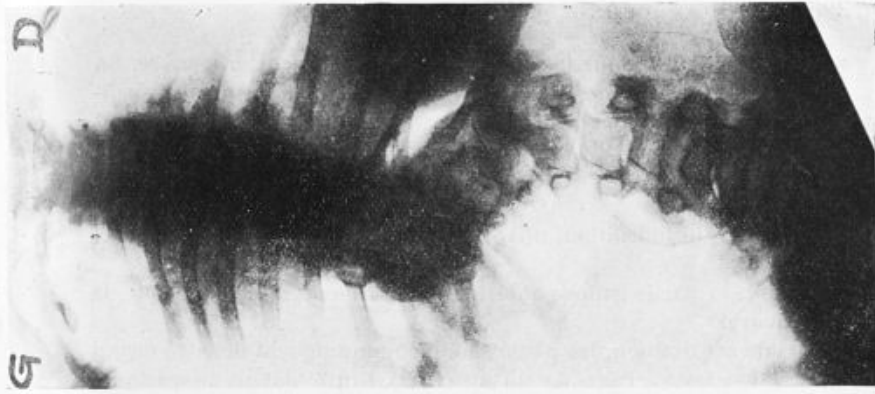Obs. V. — René S... est examiné pour la première fois, à l'âge de 4 ans, en juin 1922, par les docteurs C. et R. Ducroquet.

Les parents ont remarqué dès la naissance une déformation du rachis, ainsi qu'une malformation du massif facial supérieur : bec-de-lièvre et fissure palatine.

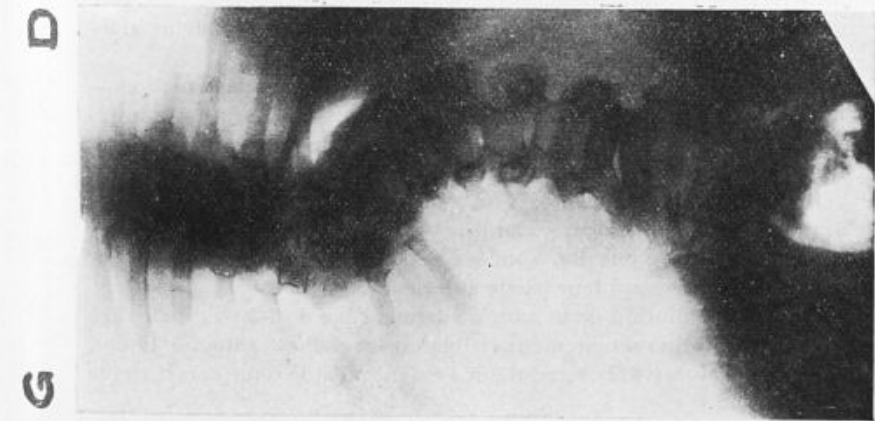
Des antécédents de l'enfant, on retient un B.-W. négatif ; le malade a huit frères et sœurs bien portants.

L'aspect clinique est alors le suivant :

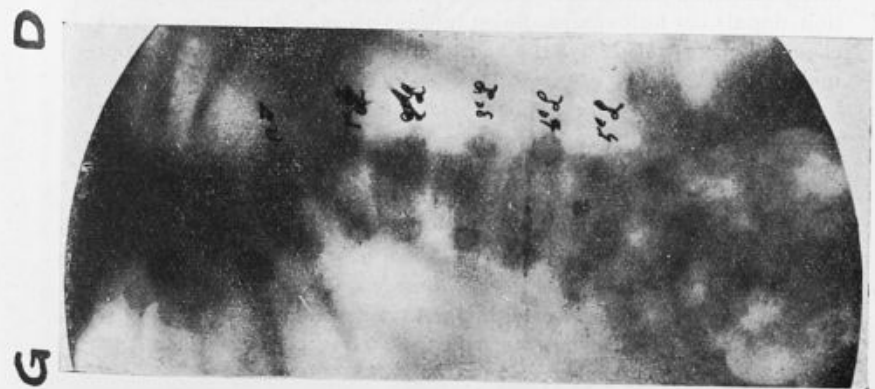De dos, les dernières vertèbres dorsales présentent, à gauche, une



Obs. V. — Fig. 12.



Obs. V. — Fig. 11.



Obs. V. — Fig. 10.

scoliose angulaire, dont le sommet saille légèrement en arrière. En extrême flexion, cette saillie postérieure s'accentue et une autre saillie, légère, apparaît aux côtes gauches. Le dos semble relativement souple. Le torse est très court : le doigt, insinué au pli de la taille au-dessus des crêtes iliaques, entre en contact avec la dernière côte.

A signaler un tourbillon, un peu au-dessus du sommet de la courbure.

D'avant, la partie gauche antérieure du thorax saille plus que la postérieure.

Lors de cet examen, les parents nous communiquent deux *radiographies*, l'une faite à l'âge de un an (1919), l'autre datant de quelques jours (1922). Sur la première, la déformation était minime. Deux hémivertèbres supplémentaires apparaissaient nettement, du côté gauche, l'une au-dessus, l'autre au-dessous de la 10^e vertèbre dorsale.

Le cliché fait à l'âge de quatre ans montre la même déformation — un peu moins nette cependant : à peine perçoit-on les disques intervertébraux situés entre les 8^e, 9^e, 10^e et 11^e dorsales, on ne perçoit absolument plus le disque unissant la 12^e dorsale à la 1^{re} lombaire.

Il existe 11 côtes à droite, 12 à gauche. Les 9^e et 10^e côtes droites se montrent d'abord séparées au niveau de leurs insertions vertébrales et pendant 3 cm. ; ensuite, soudées ensemble pendant 12 cm. ; enfin, séparées de nouveau à leur partie antérieure.

Une telle évolution de la scoliose depuis l'âge de 1 an jusqu'à l'âge de 4 ans, évolution si nettement visible sur les clichés radiographiques, nous incite alors (1922) à maintenir l'enfant à l'aide d'un corset rigide de celluloïd.

Depuis lors, nous suivons ce petit malade et venons de faire le dernier examen en janvier 1930, soit huit ans après le premier. Or, la déviation, depuis ces huit ans qu'elle est traitée, n'a plus du tout augmenté ; et jusqu'ici, le malade ayant 12 ans, sa croissance s'est effectuée normalement.

Aussi bien, la dernière radiographie, du 8 janvier 1930, montre les mêmes détails qu'il y a huit ans, si ce n'est que les cinq dernières vertèbres dorsales forment désormais une ombre totale, où se distinguent difficilement les espaces intervertébraux. De profil, la déformation sagittale s'est même nettement amendée.

CONCLUSIONS : Voici donc une scoliose congénitale par deux hémivertèbres du côté gauche, encadrant la 10^e dorsale.

Cette scoliose, de l'âge de 1 an à l'âge de 4 ans, est restée sans traitement : elle s'est fort aggravée.

Le Stérogyl du Dr Roussel
(vitamine D)

par sa concentration sous un volume restreint
— quelques gouttes —

respecte l'intégrité du tube digestif et du foie
et représente le remède idéal
de la saison chaude

===== NOUVELLE ADRESSE =====
89, RUE DU CHERCHE-MIDI
===== PARIS - (VI^e) =====

*un régime bien établi
complète une bonne ordonnance*

La Soupe Heudebert

La **SOUPE HEUDEBERT** est préparée avec des gruaux de blés spéciaux dextrinés par une légère torrification et rendus de cette façon très assimilables, même pour les estomacs les plus fragiles.

Pour les jeunes enfants, la **SOUPE HEUDEBERT**, préparée au lait frais ou condensé, donne une farine lactée supérieure à toute autre car elle constitue une farine lactée fraîche avec toutes ses vitamines.

Pour les adolescents, la **SOUPE HEUDEBERT** permet, seule, ou en mélange avec des farines de pois, haricots ou lentilles, d'obtenir des potages variés et délicieux dont le velouté et la finesse de goût sont absolument incomparables.

MODE D'EMPLOI

Pour les Bouillies. Délayer à froid une cuillerée à soupe de farine avec du lait et faire bouillir 5 à 10 minutes en remuant.
Sucrer ou saler à volonté.

Pour les Potages. Délayer une cuillerée à soupe de **SOUPE HEUDEBERT** pure ou d'un mélange par parties égales de **SOUPE HEUDEBERT** et de farine de pois, haricots ou lentilles, avec un quart de litre de lait ou de bouillon de légumes; faire cuire 5 à 10 minutes en remuant; assaisonner à volonté avec sel, sucre, beurre, crème ou jaune d'œuf.

Dans les Entremets. Vous obtiendrez plus de finesse en remplaçant la farine ordinaire ou la fécule par la **SOUPE HEUDEBERT**.

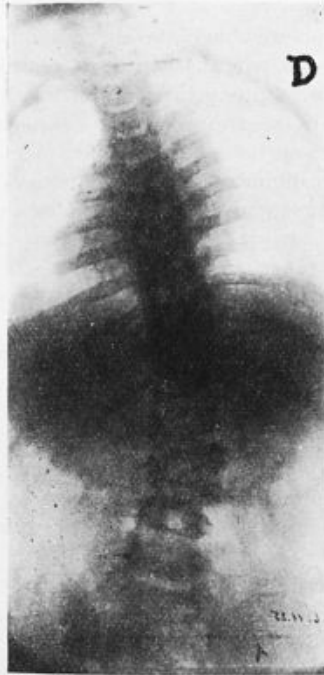ENVOI DE BROCHURES EXPLICATIVES ET D'ÉCHANTILLONS
en s'adressant aux ÉTABLISSEMENTS

Heudebert

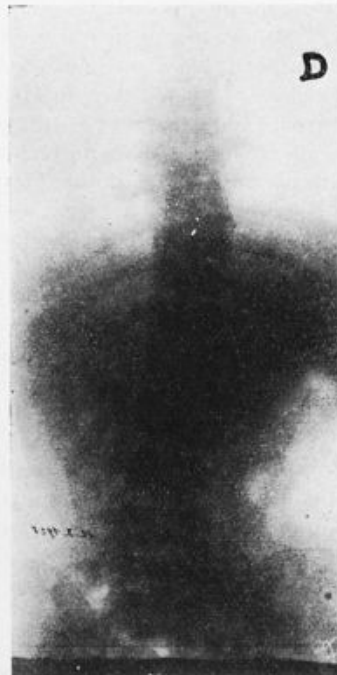à **NANTERRE** (Seine)

De 4 à 12 ans, un corset orthopédique maintient le dos : la scoliose demeure stationnaire, même s'améliore un peu.

Obs. VI. — Jacques W... est examiné pour la première fois à l'âge de 3 ans, le 1^{er} décembre 1924, par le docteur R. Ducroquet.
L'enfant est amené parce qu'il incline son torse à gauche.



Obs. VI. — FIG. 13.



Obs. VI. — FIG. 14.

Dans les antécédents, nous relevons une rougeole : au dire des parents, la déviation daterait de cette époque. Le B.-W. se montre négatif chez l'enfant et chez les deux parents.

A l'examen clinique, nous trouvons un enfant chétif, tout figé dans l'attitude d'une scoliose totale à convexité droite.

D'arrière, nous voyons une scoliose à grand rayon : elle prend presque toute la colonne vertébrale, de la 1^{re} vertèbre dorsale à la 5^e lombaire.

L'épaule droite est abaissée de 4 cm.

En inclinaison antérieure, les côtes droites font une légère saillie.

A la partie moyenne de la colonne, petit tourbillon de poils.

D'avant, l'hémithorax droit montre une saillie un peu plus accentuée que le gauche.

Tout, en somme, nous fait présumer une scoliose rachitique, probablement non sans rapport avec la rougeole récente. Seul, nous faisant faire une réserve, le petit tourbillon de poils indiquerait une origine congénitale de la lésion.

C'est la *radiographie* qui révèle le caractère congénital de cette scoliose. Scoliose à deux hémivertèbres, l'une par absence de la moitié gauche de la 9^e vertèbre dorsale; l'autre, supplémentaire, entre la 2^e vertèbre lombaire et la 3^e, du côté droit. On comprend que ces deux hémivertèbres, situées du même côté à 5 vertèbres d'intervalle, aient, à l'examen clinique, donné l'impression d'une scoliose totale.

Il existe 12 côtes à droite, — même 12 à gauche, malgré l'absence de la moitié gauche de la 9^e dorsale : c'est que la 1^{re} côte gauche est une côte cervicale, appendue à la 7^e vertèbre cervicale.

Nous conseillons ici, vu la jeunesse de l'enfant, un petit corset en coutil avec surélévation de l'épaule droite par un béquillon.

Ayant suivi cette scoliose durant ces cinq dernières années, nous en avons constaté — par la clinique et parallèlement par la radiographie — l'amélioration progressive.

Au dernier examen, pratiqué il y a quelques jours — soit 5 ans après le premier, — le dos apparaît d'une rectitude presque parfaite : si l'on applique le fil à plomb au niveau de la première apophyse épineuse dorsale, il coupe la colonne vertébrale en deux moitiés presque égales.

La *radiographie* nous montre, confirmation très nette de ces progrès, un rachis en équilibre.

CONCLUSIONS : Voici donc une scoliose congénitale : deux hémivertèbres du même côté (l'une par atrophie, l'autre surnuméraire) et, en conséquence, une importante scoliose totale.

Or, une telle scoliose, traitée par un moyen très simple — coutil à béquillon d'un côté — s'est à tel point améliorée, qu'aujourd'hui l'examen clinique ne décèle même plus la lésion.

Obs. VII. — *Emile B...* est examiné pour la première fois, à l'âge de 29 mois, en mai 1927, par le docteur R. Ducroquet.

L'enfant est amené parce qu'il se tient mal.

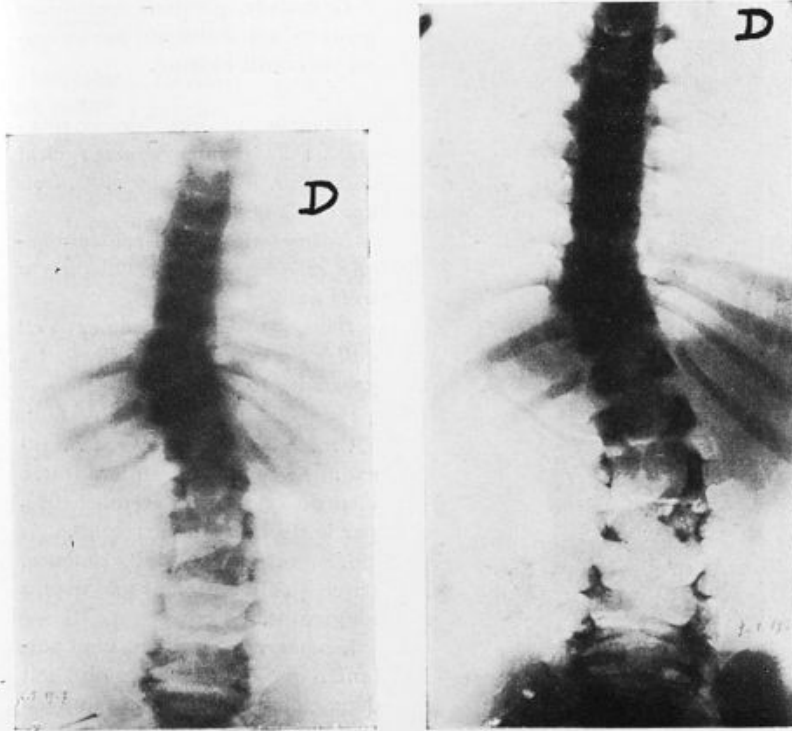
Dans les antécédents, rien à signaler.

L'examen clinique fait voir, de dos, en même temps qu'un abaissement marqué de l'épaule droite, une déviation du rachis, très nette,

dont le sommet se place, à gauche, sur la 11^e vertèbre dorsale. Il s'est formé, à droite, une courbure lombaire de compensation.

L'extrême flexion fait fortement saillir en arrière les dernières côtes gauches.

La partie moyenne de la colonne lombaire présente, à 4 cm. à



Obs. VII. — FIG. 15.

Obs. VII. — FIG. 16.

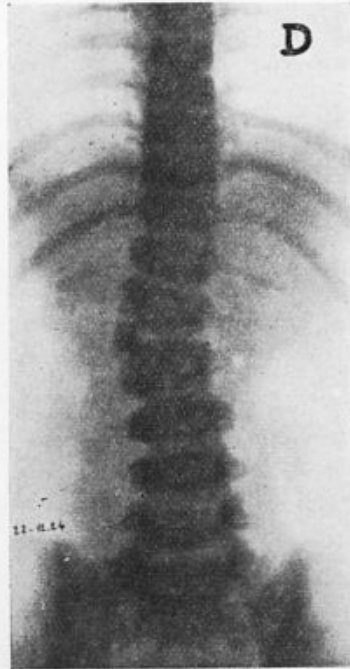
droite des apophyses épineuses, une tache pigmentaire de la dimension d'une pièce de 5 francs, dont la partie médiane, elle-même de la dimension d'une pièce de 2 francs, est surélevée et pileuse en son centre. L'examen de la peau révèle en outre une petite tache médiane au niveau des premières sacrées.

Évidemment, cette tache pigmentaire et pileuse nous fait supposer un spina bifida, accompagné d'une scoliose congénitale sus-jacente. Cette hypothèse est confirmée par la radiographie : la 10^e dorsale y

est réduite à une hémivertèbre cunéiforme gauche. En outre, la plaque révèle des spina bifida occulta de la 9^e dorsale, — de la 1^{re} lombaire et de la 2^e; — enfin, des 4^e et 5^e lombaires et première sacrée.

Il existe 12 côtes à droite, 12 à gauche. La 9^e côte droite aboutit vis-à-vis du disque unissant la 9^e vertèbre dorsale à la 11^e.

Ce malade, que nous continuons à suivre, est maintenu par un corset de coutil baleiné.



DERNIER EXAMEN ET CONCLUSIONS : *Le dernier examen vient d'être fait, le 9 janvier 1930, trois ans après le premier.*

L'aspect clinique et radiographique est identique à celui d'il y a trois ans.

Donc, la déformation ne s'est nullement accentuée; et l'enfant a grandi de 15 cm.

OBS. VIII. — Simone D... fut examinée pour la première fois, à l'âge de 5 ans, le 22 décembre 1924, par le docteur R. Ducroquet.

L'enfant nous était amenée, parce qu'elle se tenait mal depuis longtemps.

Les parents semblent bien portants, quoique la mère ait fait deux fausses couches, l'une en 1921, l'autre en 1923, toutes deux après la naissance de notre petite malade; toutefois le B.-W. de la

OBS. VIII. — FIG. 17.

mère est négatif. Le frère de la malade, âgé de 13 ans, paraît bien portant.

L'enfant est née à terme. Elle a été nourrie au sein jusqu'à l'âge de 20 mois. La première dent est sortie vers 6 mois. Elle commença à marcher à 13 mois.

Elle aurait eu la coqueluche à 1 mois, la scarlatine à 6 mois, un croup très grave à 4 ans.

A l'examen clinique, de dos, l'enfant offre l'aspect typique de la scoliose congénitale.

En effet, les apophyses épineuses présentent, à gauche, une déviation angulaire, dont le sommet se place au niveau de la 2^e vertèbre lombaire; or, le crayon dermatographique marquant ces apophyses trace deux lignes droites, lignes sus- et sous-jacentes à la 2^e lombaire et se joignant à son niveau. Il existe, à droite, une légère compensation dorsale.

L'extrême flexion fait saillir, à gauche, les muscles dorso-lombaires.

Peau normale.

De face, rien à signaler.

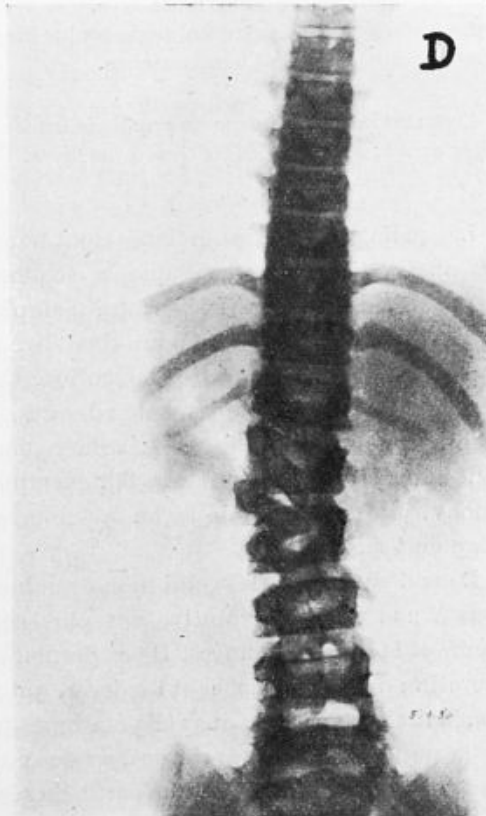
La radiographie confirme la nature congénitale de cette scoliose. En effet, une hémivertèbre supplémentaire apparaît, à gauche, entre la 1^{re} et la 2^e vertèbres lombaires. On constate la présence d'une sixième vertèbre lombaire.

Il existe une très légère courbure lombaire supérieure à convexité gauche.

La plaque révèle, en outre, un spina bifida de la première sacrée.

Sur le cliché de profil, manque l'espace clair qui eût été normal entre la 2^e et la 3^e lombaires : cet espace se trouve ombré par l'hémivertèbre supplémentaire.

Nous avons maintenu la malade par un corset léger en coutil baleiné, avec béquillon à droite, soit du côté opposé à l'hémivertèbre.



Obs. VIII. — FIG. 18.

Nous l'avons suivie depuis lors et et la revimes, la dernière fois, le 5 janvier 1930, à savoir 5 années après le premier examen.

L'examen clinique le révèle : la déformation s'est notablement amendée.

La déviation des apophyses se montre moins nette; moins nette, la saillie latérale des muscles lombaires.

La radiographie montre un angle moins marqué entre les segments sus- et sous-jacents à l'hémivertèbre.

CONCLUSIONS : Voici donc une malade traitée pendant 5 ans par un léger corset ; son état s'est nettement amélioré.

Les radiographies des malades dont nous venons de rapporter les observations montrent que la scoliose congénitale, maintenue à l'aide d'appareil léger, qui n'empêche pas le développement de l'enfant, n'évolue pour ainsi dire pas.

Non traitée, au contraire, la scoliose s'aggrave : aggravation plus ou moins importante, selon les cas, mais toujours appréciable. Notamment, elle peut évoluer, nous venons de le voir, tout au cours de la croissance. Par exemple, dans notre observation V, elle s'aggrave de façon notable entre l'âge de 1 an et l'âge de 4 ans.

Dans d'autres cas, tel celui de notre observation I, nous assistons à une poussée évolutive des plus nettes entre la quatorzième et la seizième années. De ce dernier cas se rapproche l'observation de MM. Mouchet et Rœderer, qui suivirent une scoliose congénitale pendant 14 ans : elle était presque corrigée à l'époque de la puberté, quand survinrent, en deux ans, des modifications nouvelles qui firent perdre une partie du résultat acquis. Il faudra donc, tout au cours de la croissance, prendre des radiographies à intervalles réguliers de 6 mois à 1 an : soit, dans les cas peu accentués, des radiographies de face qui permettront de bien distinguer la vertèbre cunéiforme ; soit, dans les cas plus accentués, des radiographies de trois quarts, lorsque la scoliose a tant évolué, que la rotation vertébrale cache la vertèbre en coin. La radiographie de profil sera souvent de peu d'intérêt.

L'évolution anatomique constatée sur ces radiographies per-

mettra d'instituer, au cours de la croissance, une thérapeutique logique : le maintien sous toutes ses formes.

Le décubitus dorsal et les gouttières. — Si le diagnostic est fait d'une façon prématurée, avant les premiers pas, il sera sage de ne permettre la position assise et la marche qu'un peu tardivement, du seizième au vingtième mois, par exemple, et après avoir usé de toute la thérapeutique recalcifiante, en particulier de l'héliothérapie ou des rayons ultra-violet.

Pour empêcher la pesée de tout le segment sus-jacent à l'hémi-vertèbre, le décubitus dorsal simple constituera le meilleur traitement. Ce décubitus devra aussi être ordonné plus tard, si on observe une évolution : on le limite alors à quelques mois.

Si l'on observe une forte accentuation de la courbure, on pourra adjoindre à la position allongée simple sur un plan résistant, une petite gouttière plâtrée ou en celluloïd, comme le conseille M. Mouchet. On insinuera du côté de la concavité un coussinage de petits feutres de compression, d'épaisseur croissante.

Les corsets de maintien. — En principe, pour éviter la compression du thorax et la diminution de l'ampliation respiratoire, nous mettons au malade un petit corset en coutil bien baleiné d'acier, avec béquillon unilatéral du côté où l'épaule penche. Dans la plupart des cas, ce simple maintien suffit, si paradoxal que cela puisse paraître, non seulement à maintenir le rachis, mais encore à apporter, au cours de la croissance, une légère correction à la déviation des segments osseux. En somme, c'est ici la loi de Delpech qui joue : une sorte d'hyperpression est reportée du côté de la vertèbre cunéiforme. Si nous constatons néanmoins une évolution clinique ou radiologique, nous conseillons quelques mois de cette immobilisation dont il a été parlé au paragraphe précédent, avec recalcification active ; nous prescrivons ensuite un corset très léger, en celluloïd de préférence au cuir, et qui dégage largement le thorax : un tel maintien, dans le cas de notre observation V a permis une croissance tout à fait normale.

Évidemment, une *gymnastique* qui fortifie les muscles rachidiens devra toujours être prescrite, mais on aurait tort d'attendre

de séances même quotidiennes une action sur la forme de la scoliose. Ce qui importe, nous le savons, c'est de développer la croissance : cela ne s'obtient qu'en provoquant le maintien constant du malade dans une position opposée à celle qu'il aurait tendance à prendre. Mieux vaut à notre avis un maintien en coutil avec béquillon unilatéral qu'une séance quotidienne de gymnastique, mais les deux seraient évidemment préférables.

Le traitement chirurgical du type Albee ou Hibbs est limité aux ankyloses rachidiennes. — Le conseiller, comme nous l'avons vu faire, chez l'enfant en pleine croissance, nous paraît vraiment illogique, d'après les documents radiographiques que nous avons pu obtenir. Il est toujours possible d'empêcher la scoliose d'évoluer; aux plus mauvaises périodes, le décubitus et le corset y suffiront toujours.

Chez la plupart des enfants, nous avons vu coïncider dans une même période l'évolution de la scoliose et la croissance, croissance générale visible en particulier au niveau du segment scoliotique mis au repos. Or, l'ankylose vertébrale eût certainement empêché la croissance en hauteur de tout un segment vertébral : c'eût été absolument illogique, puisque nous pouvons, par des moyens simples, empêcher l'évolution tout en permettant cette croissance.

La question du traitement chirurgical ne peut se poser à notre avis qu'à l'âge adulte, lorsque l'os a atteint sa forme définitive. Dans ce cas encore, nous pensons qu'il n'y a pas lieu de se presser : des radiographies faites de six mois en six mois, si elles montrent une aggravation nette de la courbure, peuvent seules faire pencher vers cette solution.

Cependant, même chez l'adulte, il n'est pas douteux que l'évolution scoliotique est des plus nettes, à certaines périodes : chez la femme, par exemple, nombreuses sont les observations d'une déviation latérale évoluant au moment de la ménopause. Or, justement cet âge, qui semble entraîner des troubles de décalcification, n'est évidemment pas très favorable à la prise solide d'un greffon transporté sur le rachis : c'est donc bien avant cette période que, selon nous, la décision devrait être prise ; si un

Dans L'ANOREXIE du jeune âge

Dans toutes les anémies de l'enfance

L'HÉPATROL

Extrait hydro-soluble de FOIE DE VEAU
en AMPOULES BUVABLES

(application du TRAITEMENT DE WHIPPLE sans contre indication)

est toujours indiqué

Prescrire : HÉPATROL, MÉDICATION INFANTILE

Dose : 1 à 3 ampoules par jour dans un liquide quelconque ☉

Ech. et Litt. : A. ROLLAND, 31, rue des Francs-Bourgeois, Paris-IV^e

Guigoz

LAIT DE LA GRUYÈRE EN POUDRE

se fait en trois qualités :

===== LAIT COMPLET =====

===== LAIT DEMI-ÉCRÉMÉ =====

LAIT COMPLÈTEMENT ÉCRÉMÉ

Ravix

Lait Guigoz irradié

LAITS GUIGOZ ET RAVIX

14, rue Jean-Jacques-Rousseau, 14 — PARIS (I^{er})

LA BRONCHO-
PNEUMONIE

même dans les formes les plus graves

cède au TRAITEMENT par le

DIÉNOL

Fe-Mn colloïdal en injection hypodermique indolente ou intraveineuse.
(Voie rectale chez les jeunes enfants.)

Échantillons franco

PHARMACIE DEPRUNEAUX

18, rue de Beaune — PARIS-7

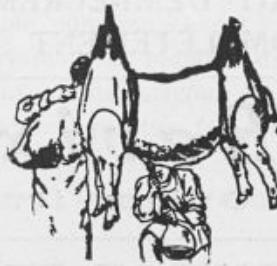
SUC GASTRIQUE
pur, du Porc vivant

DYSPEPTINE Du Dr
HEPP

SPÉCIFIQUE DE L'HYPOSÉCRÉTION ET DE L'ATONIE GASTRIQUE
GASTRO-ENTÉRITES ET DIARRHÉES INFANTILES
INTOLÉRANCE LACTÉE, ANAPHYLAXIE, DYSPEPSIES

DOSES :

1/2 à 1 cuillerée à café
AVANT
chaque tétée
ou prise d'aliments



REMÈDE

toujours inoffensif
SANS ACIDITÉ
parfaitement toléré
par les enfants

LABORATOIRE
DE PHYSIOLOGIE
DU PUIT D'ANGLE
LE CHESNAY (S.-O.)

R. C. Versailles 34555

Dépôt pour Paris :
H. CARRION et C^{ie}
54, faub. Saint-Honoré

malade adulte, suivi pendant plusieurs années, présente, lorsque tout maintien est supprimé, la moindre tendance à l'évolution, alors, pensons-nous, il n'y a guère à hésiter.

En conclusion, on ne saurait assez y insister : il est nécessaire de traiter la scoliose congénitale qui, abandonnée à elle-même, va s'aggravant. On ordonnera un corset orthopédique chez les enfants, l'ostéosynthèse, parfois, chez les adultes ; à tous les âges, bref, et dans toute la mesure du possible, la scoliose sera traitée. De la sorte, on ne manquera jamais d'obtenir, pour le moins, la stabilisation, souvent même une amélioration.

L'évolution de la scoliose de l'adolescence chez l'adulte.

Par MM. R. DUCROQUET et G. MAROT.

Il est difficile de préciser la durée de la période d'évolution de la scoliose dite « de l'adolescence ».

Tous les spécialistes sont d'accord pour reconnaître, en dehors de la scoliose rachitique du jeune âge, la coïncidence fréquente de la puberté avec l'apparition de la scoliose de l'adolescence, et sa plus grande fréquence chez les filles.

La scoliose à ce premier stade évolue plus ou moins selon les sujets, nous la traitons alors, si elle n'existe qu'à un léger degré, par des mouvements de gymnastique destinés à renforcer le système musculaire et à procurer ainsi aux vertèbres un maintien plus énergique.

Dès que la déformation s'accroît, le système musculaire devient insuffisant, il faut l'aider. On y parvient à l'aide de corset, soit léger, en coutil baleiné, soit pour une déformation plus importante, à l'aide de corset rigide en cuir ou en celluloïd armé.

Nous sommes malheureusement souvent forcés de faire précéder ce traitement de maintien par un traitement de redressement progressif (appareil plâtré fenêtré et feutres de compres-

sion passés tous les 8 à 10 jours) parce que les malades nous sont adressées alors que la déformation osseuse est déjà importante.

Quoi qu'il en soit, l'enfant est maintenue jusqu'à l'âge de 18 à 20 ans. La règle générale est d'attendre en somme pour la libérer de tout maintien que le système osseux ait atteint une résistance suffisante, c'est-à-dire que l'os en période de formation soit passé à l'état d'os adulte définitivement constitué.

Lorsque cet état adulte est atteint, nous tentons doucement de supprimer l'appareillage et en fait, à partir de la vingtième année, l'appareil est le plus souvent abandonné quel que soit notre avis.

Nous sommes alors très souvent une très longue période sans revoir la malade.

Certaines malades, toutefois, reviennent consulter parce qu'au cours d'une grossesse, d'un allaitement, d'une maladie grave, bref de toute cause entraînant une décalcification, la déformation s'est accentuée.

Mais pour notre part, nous avons été frappés du grand nombre de malades soignées autrefois, dans leur enfance, par le docteur Ducroquet père et qui, ayant abandonné tout traitement de 20 à 40 ans environ, sont venues nous retrouver, à cette époque, ressentant les premiers troubles de la ménopause.

Ces malades qui n'avaient en rien changé leur genre de vie revenaient alors parce qu'elles avaient nettement observé que la déviation, longtemps stationnaire, s'accroissait à nouveau et que d'autre part apparaissaient des douleurs, symptôme tout à fait nouveau.

Nous possédons un très grand nombre d'observations de cet ordre et nous avons, grâce à des radiographies de plusieurs malades prises, les unes aux premiers troubles de la ménopause, les autres 10 ans plus tard, acquis la preuve indéniable de cette évolution de la scoliose lors de la cessation des menstrues.

Nous pensons donc que l'on peut ajouter à la notion classique de coïncidence de la première déformation avec la puberté cette

autre, que la scoliose, restée stationnaire pendant très longtemps, peut évoluer à nouveau au moment où d'autres manifestations ovariennes se produisent.

Il semble donc y avoir une relation des plus nettes dont la nature reste à préciser entre le cycle génital de la femme et la trophicité du système osseux rachidien.

En voici deux observations :

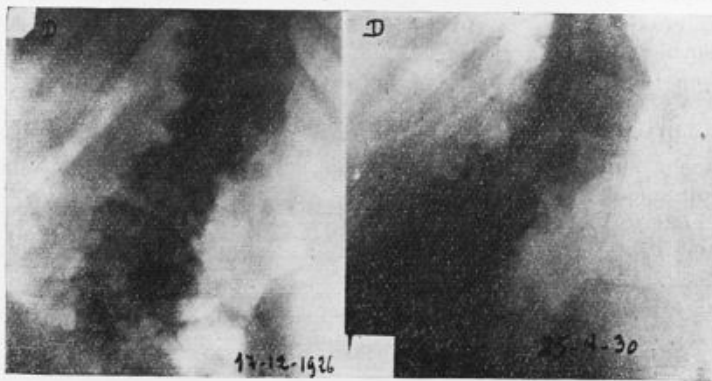
OBSERVATION I. — Mme R..., 56 ans.

Chétive dans l'enfance.

Premiers pas à 1 an, apparition des dents normale.

Aucune déformation du squelette jusqu'à 14 ans.

Apparition des premières règles à 14 ans.



Obs. I. — Mme R...

Obs. I. — Mme R...

Très exactement à la même époque, apparition d'une déformation pour laquelle la malade consulta le docteur Saint-Germain.

On fit alors le diagnostic de scoliose lombaire droite et l'on conseilla :

1° Un corset en coutil fortement baleiné, avec béquillons ;

2° La gymnastique.

Dès l'âge de 17 ans, tout traitement est abandonné et entre 17 et 41 ans, la malade qui s'observait de façon très régulière ne remarqua aucune évolution de la déviation.

A 41 ans, elle commença à souffrir des lombes. Elle fut traitée par des médications variées, dirigées contre une infection rénale. Pendant 10 ans environ, ces douleurs vont s'accroissant.

Pendant cette période, les règles deviennent irrégulières, puis cessent définitivement à l'âge de 50 ans.

La malade, souffrant toujours, alla consulter en décembre 1926 un chirurgien orthopédiste qui lui fit après un plâtre d'un mois, non toléré, un corset en coutil avec béquillons, et conseilla une radiographie exécutée en décembre 1926 (52 ans).

De décembre 1926 à ce jour, la malade a été maintenue avec des appareils en coutil peu résistants et elle acquiert bientôt l'impression que, malgré ces maintiens, la déformation évolue.

Elle vint nous consulter en mars 1930 présentant une scoliose lombaire droite avec flèche de 6 cm. environ et une importante rotation vertébrale entraînant une saillie de la masse lombaire droite.

Nous conseillâmes une nouvelle radio et pûmes constater qu'entre 1926 (52 ans) et 1930 (56 ans) la scoliose avait nettement augmenté.

Les radiographies ci-contre le prouvent et si nous prenons par exemple la verticale passant par la 2^e lombaire, elle tombe sur le premier cliché (52 ans) à l'aplomb de la sacro-iliaque, tandis que sur la dernière la même verticale tombe sur la partie moyenne de l'aile iliaque, le rachis s'étant déporté vers la droite.

Obs. II. — Mme B..., 62 ans.

Rien à signaler dans l'enfance, sauf une luxation récidivante de la rotule, qui disparaît sans traitement vers l'âge de 20 ans.

Premières règles à 18 ans.

Dans l'enfance, la malade se tenait mal, mais ne consulta aucun médecin et ne fut pas examinée pour sa scoliose.

En 1913, à l'âge de 45 ans, la déformation du dos, jusque-là à peine perceptible, devient nettement plus importante.

La malade consulta, à cette époque, pour cette déformation même, un médecin qui fit une radiographie et conseilla un maintien à l'aide d'un coutil baleiné.

Pendant les années qui suivirent (entre 45 et 60 ans), disparition progressive des règles et augmentation de la déformation,

Des douleurs apparaissent, qui deviennent bientôt si violentes que la malade est obligée de prendre la position étendue, une grande partie de la journée.

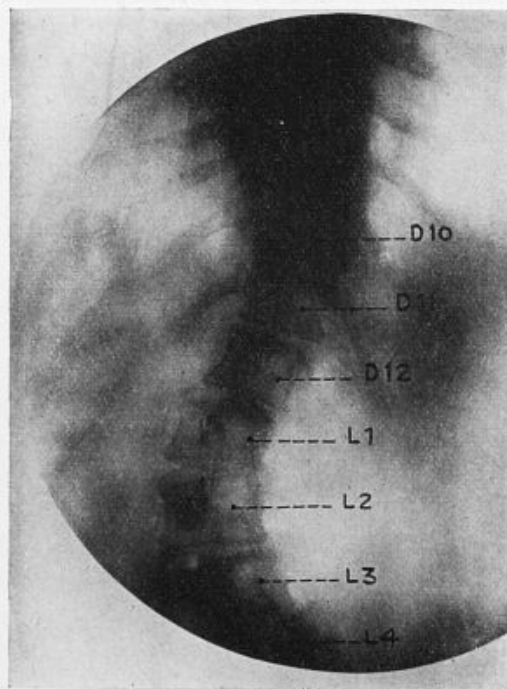
Cette malade fut examinée par nous en 1928.

Elle présentait alors une importante scoliose lombaire droite avec flèche de 7 cm.

Nous conseillâmes une nouvelle radiographie qui nous montra une évolution des plus nettes en comparant avec la radiographie faite en 1913 (15 ans plus tôt).

Ces observations posent, à notre avis, plusieurs problèmes :

1° La coïncidence possible de l'évolution de la scoliose avec celle du cycle génital, chez la femme, nous paraissant certaine, nous pensons qu'il y aurait lieu de chercher, dans cet ordre d'idées et d'appliquer aux malades un traitement ayant pour



Obs. II. — Mme B..., 1913.

but de compenser le fonctionnement défectueux des glandes ovariennes ;

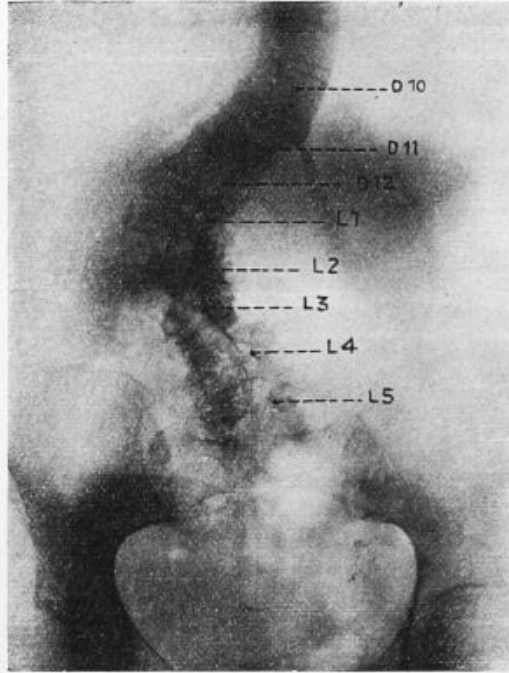
2° Si le maintien est facile chez l'enfant, il se trouve extrêmement difficile et délicat chez des femmes plus âgées (à l'âge de la ménopause) et, il faut bien le dire, dans un grand nombre de cas, nous sommes très désarmés, l'appareillage rigide qui conviendrait est intolérable.

Le maintien externe étant impossible, la pensée vient de tenter

d'appliquer à ces malades le traitement que l'on fait subir à ceux atteints de mal de Pott, en pratiquant une opération destinée à souder les vertèbres (opération type Albee ou Hibbs).

Ces opérations ont été pratiquées sur une grande échelle par l'école américaine.

Malheureusement, nous nous trouvons en présence de femmes



Obs. II. — Mme B..., 1928.

âgées pour une telle intervention (entre 50 et 60 ans) et nous pouvons douter de l'efficacité d'une greffe osseuse tentée sur des vertèbres dont l'altération de la trophicité nous paraît démontrée.

C'est donc avant cette période qu'il aurait fallu prendre une détermination chirurgicale.

Autant la greffe nous paraît prématurée chez l'enfant qui n'a

pas terminé sa croissance puisque nous ignorons si elle se développera en même temps que le système osseux sur lequel elle s'applique, autant elle nous paraît tardive chez l'adulte dont la ménopause est terminée et chez laquelle nous avons vu survenir une aggravation de l'ordre de celles que nous venons de vous présenter.

La période qui nous paraît la plus favorable semble donc située entre la fin de la croissance et le commencement des troubles de la ménopause mais, malheureusement, nous avons vu qu'au cours de cette période, les malades sont enclins à quitter toute surveillance médicale et c'est là une grave erreur dont il y a lieu de les avertir.

Nous pensons qu'il est nécessaire de faire, à périodes rapprochées, des radiographies de la scoliose, — tous les deux ans, par exemple — à partir de l'âge de 20 ans, et de se décider à l'intervention au plus petit signe d'évolution de la déformation chez l'adulte.

Si paradoxal que ceci puisse paraître, c'est donc au moment où la malade semble s'inquiéter le moins de sa déformation, qu'elle doit être surveillée de plus près.

M. LANCE. — J'ai vu beaucoup de scolioses de l'adolescence considérées comme guéries, et ayant récidivé à l'état adulte sous la forme douloureuse.

Je ne crois pas que la cause habituelle de ces rechutes tardives soit spécialement la ménopause.

Tout d'abord parce que près de la moitié des scolioses douloureuses de l'adulte que j'ai observées se trouvaient chez des hommes.

Les causes les plus importantes de ces récidives m'ont paru les suivantes :

Chez l'homme, surtout les fatigues excessives, l'action de porter des fardeaux soit au bout des bras (valises lourdes au cours d'un voyage) ou sur les épaules (déplacer un meuble, porter un cercueil dans une confrérie, etc.).

Il s'ensuit un tassement rapide avec apparition de dou-

leurs. L'ancien scoliotique doit donc rester ménager de ses efforts.

Chez la jeune femme, le même rôle est joué par la maternité et l'allaitement surtout répétés et rapprochés. Je vois en clientèle des jeunes filles considérées comme guéries de scoliose, qui après leur mariage, à la suite de 2 grossesses rapprochées avec allaitement, voient leur scoliose s'aggraver et devenir douloureuse.

Chez la femme âgée ce qui semble jouer surtout un rôle dans l'aggravation de la scoliose c'est l'amaigrissement rapide en même temps que la perte de la musculature. Les scoliotiques âgées qui se mettent à souffrir sont le plus souvent des femmes qui sont d'une maigreur considérable.

Le traitement de ces scolioseuses douloureuses de l'adulte est particulièrement difficile.

Chez les sujets jeunes et robustes, le traitement de choix nous paraît être l'ostéosynthèse qui nous a donné de très beaux succès chez ces malades. Mais comme il s'agit d'une intervention importante, plus importante que dans le mal de Pott, on ne peut la proposer chez les sujets âgés. Mes opérés les plus âgés ont 42 et 47 ans.

Chez les sujets âgés le corset est le seul traitement possible de ces formes douloureuses. Il est souvent mal supporté. C'est une question de volonté et d'énergie chez les malades.

M. ROEDERER. — Si j'avais pu penser que l'évolution de la scoliose chez l'adulte fût un sujet intéressant la Pédiatrie, j'aurais apporté quelques documents en ce qui concerne, en particulier, la scoliose chez le vieillard.

Qu'il me suffise de dire que la scoliose, contrairement à ce que l'on imagine, n'est pas seulement une maladie du jeune âge. Les médecins la considèrent uniquement au point de vue de l'esthétique. On oublie trop qu'une déviation évolue au cours de toute la vie. Je répète toujours : il n'y a pas deux physiques. Les lois de la pesanteur qui régissent les corps inanimés sont les mêmes qui régissent les corps animés. Une projection du centre de gra-

LABORATOIRES FOURNIER FRÈRES

26, BOULEVARD DE L'HOPITAL, PARIS (V°)

Le BIOLACTYL

Ferment lactique FOURNIER

CULTURE LIQUIDE : Boîte de 10 flacons
et pour l'usage **infantile**

Boîte de 2 flacons

CULTURE SÈCHE : Comprimés

POSOLOGIE INFANTILE

Jusqu'à 4 mois.....	2	cuillérées à café	par jour
de 4 à 8 mois.....	4	—	—
de 8 mois au sevrage.....	6 à 8	—	—

toujours avant les tétées et avec de l'eau sucrée bouillie

Échantillons sur demande.

Troubles de la croissance

Lymphatisme - Scrofule - Pyodermites

VITADONE

VITAMINES A ET D

Remplace intégralement l'HUILE DE FOIE DE MORUE dans toutes ses INDICATIONS

DOUBLE TITRAGE } 1 cc. = 200 UNITÉS VITAMINE A
PHYSIOLOGIQUE } = 2000 UNITÉS VITAMINE D

Nourrissons, 20 gouttes — Enfants, 40 gouttes
Adolescents et Adultes, 60 gouttes

La première préparation
DE
VITAMINE A
concentrés
physiologiquement titrés

1 cc = 250 UNITÉS-RAT

ou
1500 UNITÉS JAVILLIER

1 Unité-Rat
= 6 Unités Javillier

AMUNINE

(α.γ.γ.α., défense)

VITAMINE A

- Défend -
l'organisme
contre toutes les
infections

Même Posologie
que "VITADONE"

Échantillons et Littérature: ÉTABLISSEMENTS BYLA, 26, Avenue de l'Observatoire, PARIS


COQUELUCHE

GERMOSE

(Non toxique)
A base de Fluoroforme stabilisé dans des extraits végétaux

AFFECTIONS
des VOIES RESPIRATOIRES
TRAITEMENT des TOUX NERVEUSES

LITTERATURE ET ÉCHANTILLONS :
LABORATOIRES LEBEAULT
5, rue Bourg-l'Abbé — PARIS-3^e

Sirop Granules  **LUDIN**  Sirop Granules

par jour
2 à 4 cuillerées à soupe de sirop ou 6 granules

Traitement arséno-mercuriel dissimulé
très actif, très bien toléré

R.C. Dijon 4780 Brochure intéressante et échantillons sur demande à LABORATOIRE REY, à DIJON

Le Sirop Ludin

se recommande tout particulièrement en
PÉDIATRIE

Il ne contient pas d'alcool
Il a bon goût (parfumé à la groseille)
Il est parfaitement toléré.

Et rien dans sa présentation n'indique sa nature spécifique.

LABORATOIRES REY -:- DIJON

12, rue Montmartre, 12 — Téléphone 22-12

vitité hors du polygone de sustentation entraîne partout les mêmes phénomènes. La plupart des scolioses, même celles qui se sont compensées par deux ou plusieurs courbures d'égal rayon, et qui se sont recentrées, ce qui leur donne quelques années de répit, la plupart des scolioses, dis-je, recommencent leur évolution tôt ou tard.

Aussi, chez l'adulte, elles sont, à mon avis, à soutenir souvent, à soigner toujours, ce qui ne veut pas dire qu'il faut les assouplir tout le temps.

L'esthétique passe, à un moment donné, au deuxième plan, quand les douleurs se montrent. Et chez les vieillards, en particulier, de nombreuses causes d'erreur peuvent survenir, quand la colonne vertébrale scoliotique est à la recherche d'un nouvel équilibre. Les erreurs de diagnostic sont fréquentes ; on croit soit à un mal de Pott, soit à un rhumatisme vertébral.

Quant à l'évolution de la scoliose congénitale, on ne peut parler d'elle au singulier. Cette évolution n'est pas univoque. Il y a plusieurs évolutions de scolioses congénitales, car il y a de multiples scolioses congénitales.

Je pense que celles chez lesquelles il n'y a pas d'anomalie perceptible évoluent parfois de la façon la plus grave.

Très graves, à mon sens, comme je le signalais récemment ici même, sont aussi certaines scolioses par anomalies de la I^{re} sacrée ou de la V^e lombaire. Celles-ci évoluent même parfois par bonds, qui répondent à des ruptures d'équilibre, au moment du changement d'inclinaison du cercle pelvien ou de son accroissement.

Il est possible que brusquement, à 3 ou 4 ans, on voie se dévier une colonne que l'on croyait normale. La congénitalité, pourtant, est prouvée par la radiographie.

Les scolioses par spina, par puzzle, par synostose, sont souvent graves. Les scolioses qui sont consécutives à des hémivertèbres, sont parmi les moins graves. Je l'ai signalé depuis longtemps. C'est que l'hémivertèbre, qu'elle soit de la série normale ou une vertèbre supplémentaire, ne représente que 2 ou 3 cm. de déaivellation que toute la série vertébrale peut compenser, tan-

dis que celle que nous appelons la scoliose essentielle — je parle de la grave, celle dont Jalaguier disait : rien ne la guérit — est probablement due à un trouble d'ostéogénèse qui porte sur plusieurs vertèbres.

D'ailleurs, on parle toujours de la vertèbre. Nous ne savons pas du tout si la maladie est une maladie originelle de la vertèbre, si ce ne sont pas plutôt les disques qui sont à incriminer.

La vertèbre, en effet, a un développement purement enchondral. L'épiphyse, comme Galland le rappelait l'autre jour, à la suite des travaux de Schmorl, de Dresde, est une simple couronne, mais l'accroissement se fait par le cartilage de revêtement qui est au contact de la face supérieure et inférieure de la vertèbre.

C'est peut-être dans le défaut de développement de ce cartilage, ou du ménisque intervertébral ou du nucleus pulposus, auquel les travaux de Schmorl donnent tant d'importance, qu'il faut voir une des origines de la scoliose grave.

Déjà, il apparaît nettement, en ce qui concerne la cyphose des adolescents, que c'est ce nucleus pulposus qui est coupable. Je crois que son rôle doit être considérable dans la scoliose vraie, malgré qu'il soit plus difficile à prouver, puisque la radiographie de profil, dans les cas de scoliose, donne peu de chose à cause des recouvrements d'ombres et qu'en tous cas les interprétations en sont fort difficiles.

La chloropénie dans la sténose pylorique du nourrisson.

Par Mlle G. PHÉLIZOT,

Présentée par M. Rohmer.

Depuis quelques années, à la suite d'Américains éminents, on a beaucoup parlé des pertes de l'organisme en chlore, dans les occlusions du tube digestif. On sait que, dans les sténoses pyloriques, comme dans les occlusions intestinales hautes, il y a chute du taux des chlorures sanguins, plasma et globules, qui

entraîne parallèlement une élévation de la réserve alcaline et de l'azote non protéinique du sang.

On a maintenant l'habitude, dans les occlusions intestinales, au moment de l'opération, de préparer le petit malade en lui donnant par voie rectale ou intra-veineuse, de petites quantités de sérum salé hypertonique. On pare ainsi au manque de l'organisme en chlore et aux redoutables complications qu'il peut entraîner dans les heures qui suivent l'opération. Après quoi l'absorption des aliments reprenant au niveau du tube digestif, l'équilibre des sels se rétablit.

Les choses sont un peu plus compliquées dans la sténose par hypertrophie congénitale du pylore. On fait souvent un traitement médical plus ou moins long pour permettre à l'enfant de supporter l'opération. Des auteurs comme mon maître, M. Rohmer, n'emploient en général que le traitement médical. Pendant la durée du traitement, les enfants continuent à vomir et à perdre du chlore.

Il nous a donc paru intéressant d'étudier l'évolution de la chloropénie dans tous les cas de sténose pylorique.

Pour fixer les idées, et parce qu'il peut y avoir de légères différences d'une méthode à l'autre, nous indiquons ici la moyenne de nos déterminations chez le nourrisson normal de 0 à 1 an. Les chiffres de chlore sont exprimés en chlore et non en chlorures.

Réserve alcaline	Urée	Chlore sérum	Chlore globules	Réfractométrie
55-60	0,18-0,30	3,55-3,70	1,70-1,85	46-50

Nous nous sommes d'abord demandé si la perte en chlorures est aussi marquée dans la sténose pylorique que dans l'occlusion intestinale. En effet, les conditions sont différentes : dans l'occlusion, il s'agit d'un obstacle complet siégeant sur l'intestin et d'une évolution aiguë. Dans la sténose pylorique, l'obstacle est incomplet, siège au pylore, ce qui permet la résorption d'une partie du chlore des aliments; l'évolution se fait en une ou plusieurs semaines.

Dans 2 cas d'occlusion intestinale haute, nous avons obtenu les chiffres suivants :

Nom	R. alcaline	Urée	Chlore sérum	Chlore globules	Réfrac- tométrie	Durée des vomissements
Mo.	70,4	2,83	2,64	0,78	60	60 heures.
St.	77,2	3,28	2,59	1,12	58	43 —

Voici maintenant les résultats obtenus dans 5 cas de sténose pylorique.

Nom	Réserve alcaline	Urée	Chlore sérum	Chlore globules	Réfrac- tométrie	Durée des vomissements
1 Ma.	84,2	0,72	2,91	0,87	43	45 jours.
2 Hoff.	72,2	0,93	2,73	1,18	49	8 —
3 Fre.	78,3	0,74	2,52	0,85	42	10 —
4 Si.	99	0,824	1,74	0,66	58	32 —
5 La.	160,6	0,791	2,18	0,84	58	41 —

Nous avons suivi l'évolution de ces cas de sténose pylorique. Pour la quantité de chlorures donnés par les aliments et le Ringer on sait que

4.000 gr. de lait de femme contiennent	. . .	2,3 gr. de sels.
4.000 gr. de babeurre	—	. . . 5,3 gr. de sels.
1.000 gr. de liquide Ringer	—	. . . 8 gr. de NaCl.

CAS 1. — *Ma... Roger*, vomit depuis 45 jours — début à l'âge de 15 jours.

Poids 2.600 gr. Athrepsique.

Analyses.

Date	Réserve alcaline	Urée	Chlore sérum	Chlore globules	Réfrac- tométrie	Nourriture
28 nov. 1929.	84,2	0,724	2,91	0,87	43	
Vomit 40 par jour.						
30 nov. 1929.	93,8	1,31	2,38	»	42	lait de femme.
Vomit 100.						
3 déc. 1929.	»	0,86	2,91	1,22	40	lait de femme.
Vomit 100.						
13 déc. 1929.	64,3	0,209	3,64	2	37,5	lait de femme.
1 gr. de NaCl par jour.						

Voilà donc un cas chez lequel on n'a pas fait de traitement les 2 premiers jours, la chloropénie s'est aggravée; on a alors rechloruré l'enfant avec 1 gr. de NaCl par jour et le sang est redevenu rapidement normal, le cas a ensuite guéri par traitement médical.

CAS 2. — *Hof... Denis*. Début des vomissements à 3 semaines. Vomit depuis 8 jours. Poids 2.900. gr. Hypothrepsique du 2^e degré.

Voici l'évolution du cas.

Date	Réserve alcaline	Urée	Chlore sérum	Chlore globules	Réfractométrie	Traitement
4 fév. 1930.	72,2	0,93	2,73	1,48	49	
6 fév. 1930.	70,8	0,96	2,62	1,21	48	lait de femme. 100 gr. sérum glucosé à 10 p. 100. Vomit 100.
5 mars 1930.	66,7	0,462	3,09	1,50	47	id. + 100 Ringer. Vomit 300 par jour.

A partir de la dernière analyse, vomit peu, augmente de poids. Nous n'avons malheureusement pas pu faire de détermination des chlorures avant le départ.

Cas qui a reçu peu de chlorures pendant le traitement — son chlore sanguin est resté bas très longtemps — l'enfant a cependant guéri.

CAS 3. — *Fr... Edith*. Début des vomissements à l'âge de 20 jours. Vomit depuis 10 jours. Poids 2.750. Athrepsique.

Date	Réserve alcaline	Urée	Chlore sérum	Chlore globules	Réfractométrie	Traitement
30 avril 1930.	78,3	0,74	2,52	0,85	42	
27 mai 1930.	54,9	0,52	3,35	1,52	50	lait de femme contenant 5 p. 100 sucre 100 Ringer. Vomit 250 par jour. 22

Cas analogue au précédent, traité de la même façon ; les chlorures ont remonté très lentement et n'étaient pas encore normaux au bout de 1 mois. Cependant dans les 2 cas, les enfants recevaient 2,80 cgr. de chlorures par jour dans la nourriture ou le Ringer.

Voici maintenant 2 cas beaucoup plus graves.

CAS 4. — *Si... Jacqueline*, début des vomissements à 15 jours. Vomit depuis 32 jours. Poids 2.420 gr. Hypothrepsique du 2° degré. Entre comme sous-alimentation au sein.

Vomit très peu les 2 premiers jours, un peu plus les 2 jours suivants, avec une nourriture normale ; le 3° jour, vomit beaucoup, et c'est alors qu'on fait la 1^{re} analyse de sang.

Le lendemain, l'enfant présente de la raideur musculaire généralisée, une grande respiration lente et, vers le soir, des convulsions. Elle meurt le lendemain matin. On songe pour expliquer cet exitus brusque à un accident de la ponction du sinus longitudinal supérieur, par laquelle on a pris le sang.

A l'autopsie, rien au cerveau ni aux méninges. Hypertrophie musculaire du pylore.

Analyses de sang faites 2 jours avant la mort et au moment de la mort.

Date	Réserve alcaline	Urée	Chlore sérum	Chlore globules	Réfrac- tométrie
25 février.	99	0,824	1,74	0,63	38
27 février.	"	1,17	1,31	0,564	40

Les analyses du 25 février n'étaient malheureusement pas terminées avant la mort de l'enfant, sans quoi elles auraient donné de précieuses indications pour le traitement.

Voilà donc un enfant qui avait peu vomi pendant 32 jours. Il avait cependant un chlore très bas et une réserve alcaline très élevée. Il a fait une tétanie terminale par alcalose.

Nous avons eu la bonne fortune d'avoir un cas analogue quelques jours plus tard dans le service.

CAS 5. — *La... René* vomit presque depuis la naissance, soit 41 jours. Poids 2.500. Athrepsique.

A l'admission, raideur musculaire, mais pas de convulsions.

1 heure après, contractures toniques de tous les membres, avec arrêt de la respiration durant environ 1 minute. Respiration reste irrégulière. 2^e crise une demi-heure après.

Nous faisons alors une prise de sang et injectons 20 cmc. de solution de NaCl à 10 p. 100 dans le sinus longitudinal supérieur.

Puis 100 gr. de Ringer sous cutané.

1 heure après, l'enfant est rose, plus de contractures, respire normalement, s'endort — les convulsions et troubles respiratoire n'ont plus reparu — a bien guéri.

Analyses de sang, à l'arrivée le 6 mars, puis le 13 mars.

Date	Réserve alcaline	Urée	Chlore sérum	Chlore globules	Réfrac- tométrie
6 mars.	160,6	0,791	2,18	1,12	58
13 mars.	57,3	0,336	3,52	2	49

Voilà donc 2 cas évoluant depuis longtemps, à chlore très bas, faisant de la tétanie et où il était nécessaire de donner rapidement de grandes quantités de NaCl pour faire cesser les accidents graves.

Ces cas ne sont pas rares dans la littérature.

Mariott en a eu 3 fois sur 11 cas, dont une fois, 24 heures après l'opération, donc à la période où, chez les enfants opérés pour occlusion intestinale, s'installent les symptômes graves de chloropénie. M. Marfan, et ici même M. Ribadeau-Dumas en 1927, en ont cité des cas.

De ces quelques études, nous concluons :

1^o Que les chlorures sont aussi abaissés dans la sténose pylorique, que dans l'occlusion intestinale, et le sont surtout dans les cas qui ont évolué longtemps sans traitement ;

2^o Quand il s'agit de diminutions moyennes, les cas traités avec peu de NaCl gardent leurs chlorures bas longtemps, bien que l'état général soit assez bon ;

3° Dans les cas de chloropénie marquée, de graves accidents de tétanie sont à craindre;

4° Il n'est pas indispensable de rechlorurer rapidement les chloropénies moyennes, c'est indispensable au contraire dans la chloropénie marquée, surtout quand la réserve alcaline est très élevée.

Pratiquement, il est à conseiller de donner du sel aux sténoses pyloriques surtout quand il s'agit d'athrepsiques qui vomissent depuis longtemps. Les voies buccale ou rectale sont très recommandables.

M. LESNÉ. — L'alcalose au cours des sténoses pyloriques n'a rien de surprenant vu l'abondance des vomissements et leur fréquence. Il est très exceptionnel malgré cela de constater chez ces nourrissons de la tétanie; il est vrai que dans les 2 premiers mois de la vie on ne peut mettre en évidence les signes de spasmophilie (signe de Chvostek, signe de Lust), et il serait intéressant de rechercher chez ces enfants le taux de calcium du sang.

Diphthérie récidivante du nourrisson.

Par MM. RIBADEAU-DUMAS et ROUQUÈS.

Autant que l'on peut conclure de l'observation suivante, il semblerait que chez le nourrisson infecté de diphthérie l'immunité passive conférée par les injections de sérum, n'ait qu'une durée assez brève et que l'immunité active soit longue à se constituer au moins dans certains cas.

Il s'agit d'un nourrisson déjà âgé de 8 mois, amené à la Salpêtrière dans un état d'hypotrophie notable puisqu'il ne pèse que 5 kgr. 210. Sa mère atteinte de tuberculose n'a pu lui donner les soins nécessaires. Il a eu des troubles digestifs précoces, puis il a été confié à une nurse qui s'est efforcée de l'élever jusqu'au moment où l'enfant se mit à perdre du poids.

A son arrivée, l'enfant présente un exsudat muco-purulent non

sanglant, prédominant à gauche, avec quelques érosions superficielles autour des narines. Selles un peu muqueuses, la température est à 38°. Un ensemenement du nez ne décèle pas tout d'abord le B. de K. L. Mais devant la persistance de la fièvre et le fait qu'un autre enfant vient d'arriver du même centre avec un coryza diphthérique on pratique des injections de sérum; des ensemenements ultérieurs démontreront d'ailleurs la présence du bacille. On injecte 80 cmc. de sérum en 2 jours. Un érythème sérique apparaît. On reprend néanmoins les injections de sérum: en six jours l'enfant reçoit 240 cmc. de sérum. La température qui s'était un moment élevée à l'occasion d'une otite redevient normale. On note une paralysie du voile.

L'état général de l'enfant s'améliore malgré que la courbe de poids ne s'élève que très lentement.

Trois semaines après la dernière injection de sérum la température s'élève à nouveau et oscille autour de 38°. Une légère dyspnée apparaît. On reprend les injections de sérum. Cependant la fièvre continue, la dyspnée augmente. On fait un tubage qui diminue la dyspnée sans la supprimer. Dans les 2 jours qui suivent on tente un détubage qui marque la reprise d'accidents dyspnéiques violents. On fait alors une trachéotomie. Cependant la fièvre reste élevée, la dyspnée continue: signes de broncho-pneumonie, le thermomètre marque 39°,5, 40°. Brusquement, sept jours après la reprise des accidents, l'enfant meurt en rejetant à flots du sang par la canule de trachéotomie.

A l'autopsie, on trouve des érosions de la muqueuse laryngée, des ulcérations sur la trachée, et notamment, assez bas sur ce conduit, à 3 cm., de l'orifice inférieur de la canule, une ulcération térébrante ayant atteint les gros vaisseaux gauches du cou. Pas d'œdème ni d'abcès, aspect de nécrose pure. Mais surtout, constatation surprenante, on trouve une bronchite pseudo-membraneuse, avec noyaux de broncho-pneumonie, où les examens divers faits en ces points montrent une abondance remarquable de B. de K. L.

En résumé, la maladie a évolué en deux stades: d'abord coryza diphthérique, qui guérit, laissant après lui une paralysie du voile, puis trois semaines après la guérison, fièvre, dyspnée, que soulagent à peine tubage et trachéotomie. Asphyxie progressive. Mort par hémorragie foudroyante. A l'autopsie, au lieu de trouver une broncho-pneumonie par déglutition, on est en présence d'une trachéite ulcéreuse et d'une broncho-pneumonie diphthérique.

L'enfant avait tout d'abord reçu 240 cmc. de sérum et 600 au cours du deuxième épisode.

Les observations de diphtérie récidivante ne sont pas exceptionnelles. Toutefois, le fait que nous rapportons n'est pas sans intérêt puisqu'il nous paraît démontrer la difficulté d'immunisation des nourrissons, même déjà âgés, vis-à-vis des infections, et la nécessité de poursuivre très longuement la sérothérapie dans les cas de ce genre.

De l'emploi du sérum sucré et de l'insuline dans le traitement de la déshydratation du nourrisson.

PAR MM. L. RIBADEAU-DUMAS, R. MATHIEU, MAX LÉVY et FLEURY.

Dans une communication précédente, nous avons cherché à justifier l'emploi de sérums artificiels divers chlorurés ou bicarbonatés, au cours des déshydratations et d'en préciser les indications. Nous notions que le sérum sucré et l'insuline tels que nous les avons employés ne nous avaient pas donné de résultats satisfaisants. Depuis, des cas nouveaux se sont présentés à notre observation et nous avons pu, dans les deux observations suivantes, pratiquer l'insulinothérapie en nous basant sur l'analyse chimique du sang.

OBSERVATION I. — *Carl... Georges*. Entre hospitalisé à l'âge de 2 mois pour dyspepsie du lait de vache et bronchite.

Né à terme avec le poids de 3.250 gr. de parents bien portants, il fut nourri au sein pendant trois semaines, puis au lait Gallia pendant un mois; sa croissance a été satisfaisante. On le mit au lait de vache, 8 jours avant l'entrée à l'hôpital; en même temps, il s'enrhume, tousse beaucoup, a un peu de fièvre.

Il perd du poids: 410 gr. en 8 jours, a des selles muqueuses et quelques vomissements.

A son entrée, il pèse 3.925 gr. Les symptômes pathologiques se réduisent à une bronchite légère, des vomissements irréguliers, l'aspect blanchâtre des fèces. Il est subfébrile, entre 37° et 38°.

Du 17 février au 11 mars, son état est médiocrement satisfaisant: la température reste subfébrile, presque toujours au-dessus de 37°.

dépassant deux fois 38°. La courbe de poids est irrégulière et en définitive le poids n'augmente pas. Assez souvent, l'enfant vomit. Les selles, au début décolorées et d'odeur butyrique, s'améliorent avec des bouillies maltées de soja et addition de lait sec, on y ajoute jus de citron, huile de foie de morue et vitamines B.

Depuis le 12 mars, la température reste autour de 38°, les selles deviennent liquides et muqueuses, les vomissements un peu plus fréquents. Tout à coup, le 15 mars, on trouve la température à 39°,7, le poids tombe en 24 heures de 3.975 à 3.725 gr. (250 gr.), l'aspect général est profondément modifié : la face est pâle avec un peu de cyanose, l'enfant est un peu agité, les membres algides malgré l'hyperthermie du tronc et du crâne. Cependant l'auscultation ne décèle qu'une bronchite légère, les oreilles sont normales. Les selles sont liquides, les vomissements répétés. A cette aggravation subite et redoutable on ne trouve pas d'explication satisfaisante, on fait du sérum antidiphthérique, l'examen du mucus nasal ayant révélé la présence du B. de K. L.

Le soir du 15 mars, la température est descendue à 37°,6, elle ne remonte plus qu'à 38°,3 le lendemain et le surlendemain matin, le poids augmente de 75, puis de 20 et de 5 gr. On ne fait plus que 20 cmc. de sérum.

Le 17 mars, on trouve une éruption de varicelle. La courbe thermique s'abaisse à 37°, l'enfant paraît se remettre, quoique le 19 il ait perdu 75 gr. et repris seulement 25 gr. le 20. Le sérum est suspendu le 19.

Le 21, nouvelle aggravation avec clocher de fièvre à 39°,3 le matin et 37°,9 le soir et perte de 175 gr. Le matin du 22, la température remonte à 40°,6, le poids tombe encore de 175 gr. (3.400 gr.). L'état de l'enfant est quasi désespéré.

Il est très pâle, polypnéique (la fréquence des respirations variant de 60 à 40 par minute), s'agite et se plaint sans cesse avec inquiétude. Le crâne est gris, les membres sont hypertoniques; le pouls n'est pas perceptible. Les signes de déshydratation sont très accusés : excavation de la fontanelle, persistance du pli cutané, langue sèche. Il a vomé à chaque tétée et ses selles, peu fréquentes, sont liquides et verdissent. Les mictions sont rares.

L'examen du sang montre alors :

Cl plasmatique	3,88
Cl globulaire	4,94
Rapport	0,50
Urée	4,15

La boule d'œdème par injection intra-dermique des différents sérums se résorbe en 7'.

On injecte en quatre fois 400 cmc. de sérum glucosé et 16 unités d'Insuloxyl (1) et on donne en goutte à goutte rectal 200 cmc. de sérum glucosé.

La température tombe à 37°,5 le soir du 22 et remonte à 38°,2 le matin du 23. Le poids a gagné 135 gr.

On diminue le sérum glucosé à 200 cmc. et l'Insuloxyl à 12 unités en quatre fois. La résorption est parfaite.

Le total des urines recueillies du 22 au 23 est de 27 cmc., en deux échantillons :

Le 1^{er} de 33 cmc. Concentration uréique : 8 gr. 25 p. 1.000;
Le 2^e de 24 cmc. — — — 10 gr. 75 —

Oligurie considérable et par rapport à la normale, chute considérable du pouvoir de concentration maxima qui est aux environs de 55.

Le 24, la température est à 37°,9, le poids gagne 160 gr., les selles ont un aspect satisfaisant, le facies devient meilleur. On donne 150 cmc. de sérum glucosé et 10 unités d'insuline.

Du 23 au 24, on recueille 89 cmc. d'urines avec débit uréique de 0,68.

Le 25, température : 38°,1 le matin et 36°,8 le soir, perte de 50 gr. ; on injecte 100 cmc. de sérum glucosé et 10 unités d'insuline. Temps de résorption : 6 minutes.

Le 26, température à 37°, perte de 25 gr.

Urines du 25 au 26 : 188 cmc. Débit uréique : 0,46.

Sang :

Urée	0,37
Cl plasmatique	3,17
Cl globulaire	1,52
Rapport.	0,47

Baisse du rapport chloré et retour à la normale. Mais en valeur absolue, baisse du chlore et indication d'injection du sérum salé.

On injecte 100 cmc. de sérum de Ringer.

Le 27, la température étant à 37° le matin et 37°,5 le soir, le poids perd 100 gr. Les mictions ont encore été abondantes. On injecte 100 cmc. de sérum de Ringer et 150 cmc. de sérum glucosé avec 10 unités d'insuline et on remplace l'eau de riz du régime par du babeurre.

(1) Nous insistons sur la nécessité d'employer une insuline à résorption lente, pour éviter tout accident d'hypoglycémie. C'est pourquoi nous avons choisi l'Insuloxyl.

Le 21, prise de 130 gr., même traitement.

De 29 au 31, le poids reprend 115 gr.; on diminue les doses de de sérum glucosé : 100 cmc., le 29 et le 30, et le 31 : 50 cmc. avec seulement 50 cmc. de Ringer et 5 unités d'Insuloxyl. Le 1^{er} mars, pas d'injections ; le 2, perte de 80 gr. ; on reprend 50 cmc. de Ringer et 50 cmc. d'insuline avec 5 unités d'insuline. Puis on diminue progressivement les deux sérums.

Le 6 mars, recommence une chute de poids qui atteint 150 gr. en 4 jours; le 8, la température s'élève pour 2 jours à 37°,8. On a repris les injections de sérum glucosé et d'insuline. Le poids augmente de nouveau, reste stationnaire le 14 et le 15 au moment d'une nouvelle poussée fébrile, diminue un peu le 16, puis réaugmente, rapidement. Toutes injections sont supprimées.

Le 21 avril, poussée fébrile à 38°,9, perte de 90 gr. et altération du facies. On reprend le sérum glucosé : 100 cmc. et 4 unités d'insuline.

Depuis, la courbe de poids monte en se redressant vers la verticale et le malade ne souffre pas de la suppression complète du sérum.

Le 4 mai, il pèse 4.300 gr.

En résumé, un nourrisson de 4 mois, en incubation de varicelle, est atteint deux fois en 6 jours d'intervalle d'un syndrome grave caractérisé par une hyperthermie en clocher avec pâleur et perte de poids considérable : 250 gr. la première fois, 375 gr. en deux jours lors de la seconde poussée plus grave et plus prolongée. Les selles étaient liquides, mais peu fréquentes, les urines très rares. A la seconde poussée, l'examen du sang montra une hyperchlorémie légère portant en égale proportion sur le plasma et les hématies qui avaient conservé leur rapport normal et une hyperazotémie considérable : 1 gr. 15.

Malgré l'extrême gravité de l'état général qui interdisait tout espoir, une réhydratation énergique par des doses massives de sérum glucosé avec insuline obtint un succès complet, l'enfant reprit du poids, une diurèse abondante se rétablit, et 5 jours après l'urée sanguine était tombée à 0,37. Le taux du chlore s'était nettement abaissé au-dessous de la normale. L'adjonction de sérum de Ringer réalisa une reprise de poids satisfaisante. Mais à trois reprises un court accès fébrile détermina encore une chute de poids, d'ailleurs beaucoup moins importante, qui mit en évidence une fragilité spéciale de ce sujet.

Au point de vue pathogénique, si l'hyperchlorémie notée au premier examen et d'ailleurs faible, peut relever d'une déshydratation avec concentration du sang, l'hyperazotémie est trop forte pour être expliquée ainsi. D'ailleurs l'examen des urines mit en évidence une oligurie considérable, puisqu'en une demi-journée l'on ne recueillit que 3 cc. d'urines ; leur concentration uréique rapportée au litre n'était que de 8 gr. 25, à un moment où l'hyperazotémie et l'oligurie devaient s'approcher de la concentration maxima. Il y eut donc une diminution considérable de l'émission de l'eau et de l'urée.

Mais le changement fut très rapide : bientôt le volume des urines augmentait fortement et en 5 jours, l'azotémie diminuait remarquablement. La chlorémie avait elle aussi diminué, et après ce second examen l'emploi du sérum chloruré se trouvait indiqué.

L'indication principale est restée ici la perte d'eau, sans trouble profond du métabolisme salin au début. C'est pour cette raison que nous avons choisi le sérum sucré et une insuline à résorption lente.

En ce qui concerne l'hyperazotémie, il s'agirait d'une simple insuffisance fonctionnelle du rein et la réhydratation a rétabli un fonctionnement satisfaisant du rein.

Actuellement le petit malade est en pleine prospérité.

Obs. II. — *Len... Andrée*, 3 mois. Poids de naissance : 2.750 gr. Entre une première fois à l'hôpital à un mois et demi, pesant 3.075 gr. Une plaque érysipélateuse traitée dès son apparition par les rayons ultraviolets avorte en 4 jours. L'état général est peu touché, la croissance très satisfaisante avec le babeurre. Elle sort 13 jours après avec le poids de 3.650 gr. Dix-sept jours après elle revient, ayant perdu 425 gr., atteinte d'une bronchite assez discrète et présentant les signes d'une dyspepsie du lait de vache. Elle ressort 14 jours après pesant 3.000 gr.

Le 17 mars, 10 jours après sa sortie, elle entre de nouveau : elle a perdu 250 gr., sa température oscille entre 37° et 38°, et elle est atteinte de bronchite. Elle vomit et ses selles sont muqueuses. L'état reste à peu près stationnaire pendant 5 jours ; elle perd 50 gr. Le soir du 5^e jour, la température monte à 39° sans que les signes physiques soient modifiés. Le 23 mars l'état général s'est brusquement

transformé : le poids est tombé de 225 gr. et l'enfant a tous les signes d'une déshydratation intense : persistance du pli cutané, excavation de la fontanelle. Le facies a pris une teinte bistre, les veines craniennes se sont dilatées. La langue est restée un peu humide. Il n'y a ni polyurie ni diarrhée liquide abondante, ni polypnée, la respiration un peu irrégulière a une fréquence de 24 par minute. On prescrit des injections d'huile camphrée et de strychnine-spartéine, et en 4 fois 16 unités d'Insuloxyl avec 400 gr. de sérum glucosé isotonique. Au lieu de l'alimentation lait sec-bouillie de soja, on donne 30 gr. de lait de femme et 80 d'eau de riz à 2 p. 100 de Larosau.

Le lendemain, la température est descendue à 35°,5 le matin et 36°,5 le soir. La reprise de poids atteint 300 gr., il n'y a pas d'œdèmes, mais le sérum injecté la veille est incomplètement résorbé ; l'état général, le facies sont meilleurs. On interrompt les injections de sérum glucosé et d'insuline.

Le lendemain 25 mars, la température est normale, le poids est tombé de 200 gr., mais l'état général est satisfaisant. Le dosage du chlore donne pour le plasma 3,30 ; pour les globules 1,79, le rapport globules plasma est 0,54.

Le sérum injecté l'avant-veille étant complètement résorbé, on injecte 12 unités d'Insuloxyl et 150 cmc. de sérum glucosé et en outre 50 cmc. de sérum bicarbonaté isotonique.

Le 26 mars, le poids augmente de 50 gr., on injecte 80 cmc. de sérum bicarbonaté et l'on fait prendre par la bouche 50 cmc. de sérum de Ringer. La même médication est poursuivie les jours suivants, le poids oscille de 45 gr. en plus ou en moins ; mais la température atteint 39° le 28 mars, le 30 on constate une otite purulente gauche et un foyer d'hépatisation à la base droite. Le 30, le facies est de nouveau très altéré, le teint est bistre, le poids a baissé de 90 gr. ; la base droite est mate et la ponction en ramène une goutte de pus. L'enfant succombe l'après-midi.

Dans cette deuxième observation, on a appliqué la même méthode que précédemment. La réhydratation s'est opérée de la même façon. Malheureusement, l'infection progressant a déterminé la mort du malade : les injections salines ou sucrées ne sont, bien entendu, que des médications symptomatiques.

Malformations cardiaques
(maladie de Roger)
chez une mère et deux de ses enfants.

Par MM. E. APERT et CAMBESSÉDÈS.

L'étiologie et la pathogénie des malformations du cœur est encore très discutée. La théorie de l'*endocardite fœtale* primitive accidentelle a été soutenue et défendue par des autorités éminentes. Lancereaux disait que *l'histoire des malformations cardiaques est celle de la pathologie fœtale du cœur*. Letulle a défendu énergiquement, par des arguments histopathologiques, cette théorie de l'*endocardite fœtale*, qu'il attribuait, comme cause la plus fréquente, à la *syphilis héréditaire*.

Il est certain que l'*endocardite fœtale* existe ; elle est à l'origine de certaines malformations ne remontant qu'aux derniers temps de la vie intra-utérine, telles que la *persistance du trou de Botal* et la *persistance du canal artériel* ; un de nous en a publié un cas indiscutable ; mais l'*endocardite fœtale* n'explique que certains cas exceptionnels, et pas du tout les malformations les plus complexes et les plus fréquentes, remontant aux origines mêmes du développement embryonnaire du cœur. Dans ces cas, l'endocarde peut être épaissi, proliféré même au niveau des bourrelets saillants où il subit plus qu'ailleurs le traumatisme du cours anormal du sang ; c'est cela qui avait trompé Letulle ; mais de tels épaississements ne ressemblent aucunement aux végétations de l'*endocardite primitive*, inflammatoire, infectieuse. Il est bien difficile aujourd'hui de ne pas se rallier, comme l'ont fait Vaquez et son école, à la théorie de la malformation embryonnaire par déviation du processus évolutif de prolifération, de coudure, et de cloisonnement du tube cardiovasculaire primitif. Cette théorie n'exclut nullement, au contraire, l'influence incontestablement très fréquente de la syphilis. Il est impossible d'expliquer autrement que par la *dysem-*

bryoplasie les cas complexes et en première ligne le type le plus fréquent dans les malformations du cœur, la *maladie de Fallot*, dont l'origine est la déviation vers la gauche de la cloison du bulbe artériel primitif, entraînant la diminution de calibre de l'artère pulmonaire, et l'inachèvement de la cloison interventriculaire.

Il est toutefois un type très particulier de malformation cardiaque qui ne s'explique ni par une déviation du développement cardio-vasculaire embryonnaire, ni par une endocardite fœtale. C'est la *perforation isolée de la cloison interventriculaire*, ou *maladie de Roger*, dans laquelle le cœur est dans son ensemble conformé tout à fait normalement, sauf un trou comme à l'emporte-pièce dans la cloison interventriculaire. Cette perforation de la cloison est tout à fait différente comme situation et comme conformation de l'inachèvement en haut de la cloison interventriculaire telle qu'elle existe dans la maladie de Fallot.

Cette énigme de la *maladie de Roger* n'est pas résolue ; aussi semble-t-il utile de publier toutes les observations apportant quelque contribution à l'étiologie de la maladie.

Celle que nous apportons aujourd'hui montre l'influence familiale. Déjà notre collègue Debré a publié une observation de *maladie de Roger* chez une mère et son enfant : la nôtre est encore plus démonstrative ; la maladie existait chez la mère et chez deux de ses enfants de deux lits différents.

Voici cette triple observation :

L'enfant *René B...*, 7 mois, est suivi à la consultation de nourrissons de l'hôpital des Enfants-Malades par le docteur Cambessédès depuis l'âge de 2 mois. Il s'est élevé normalement, ayant à peine eu parfois un peu de diarrhée passagère ou quelques vomissements. Son augmentation de poids a été normale. C'est par hasard qu'un jour M. Cambessédès l'ayant ausculté parce que la mère signalait qu'il avait toussé, constata un fort souffle systolique, occupant la région précordiale, s'entendant encore à l'aisselle et à la base, mais ayant son maximum net à la région mésocardiaque.

L'enfant n'a ni cyanose, ni déformation hippocratique des doigts. La mère, interrogée, dit pourtant qu'il devient quelquefois violet quand il crie fort et longtemps ; elle signale en outre qu'il aurait eu

à l'âge de 4 mois une syncope passagère, ayant été surpris par un violent coup de vent à un tournant de rue. En tout cas il ne s'agit là aucunement de cyanose durable comme dans la maladie bleue, et M. Cambessédès porte avec raison le diagnostic de *perforation isolée de la cloison interventriculaire* ou *maladie de Roger*.

En entendant prononcer ce mot, la mère raconte qu'elle-même a été soignée dans son enfance pour *maladie de Roger*. M. Cambessédès l'ausculte et on constate un souffle, plus doux et plus bref que celui de l'enfant, mais localisé comme celui-ci nettement à la région mésocardiaque, souffle de perforation interventriculaire ne s'accompagnant ni de cyanose, ni de troubles fonctionnels, ni de déformation hippocratique, relevant par conséquent d'une *perforation isolée de la cloison interventriculaire*, par conséquent d'une *maladie de Roger*.

La mère, interrogée, nous apprend qu'outre cet enfant, elle en a eu deux autres; tous trois sont nés à terme, il n'y a pas eu de fausses couches. Des deux autres enfants, l'aîné qui aurait maintenant 6 ans est d'un premier mariage. Il est mort à l'âge de 4 mois après avoir été hospitalisé dans le service de crèche de la clinique infantile, et M. le professeur Nobécourt a bien voulu nous communiquer l'observation prise alors.

Maurice S..., 4 mois, 4 kgr. 520, 0 m. 58. Enfant amené pour mauvais état général, bien qu'il ait été plutôt fort à la naissance (3 kgr. 750) et qu'il ait été élevé à l'allaitement mixte, le sein étant complété par des biberons de 65 gr. de lait et 15 gr. d'eau. Depuis peu de jours le sein a été supprimé et remplacé par un biberon de 120 gr.

A l'auscultation, fort souffle systolique de la région mésocardiaque, avec propagation vers la clavicule gauche; à la palpation, frémissement. Pas de cyanose; Wassermann négatif.

L'enfant progressait normalement quand, 20 jours après son entrée, il fut atteint d'érysipèle de la face, puis de convulsions généralisées et mourut en hyperthermie (44°,6). L'autopsie ne put être pratiquée.

Des examens radiographiques ont été faits. Nous vous présentons les orthodiagrammes de la mère et des deux enfants. Le cœur de la mère a une conformation normale, sauf une tendance à la forme globuleuse du cœur au niveau du ventricule gauche; surface triangulaire droite : 30 cm^2 40; $\frac{DG}{GO} = 1,41$; flèche : 15 mm.

Le cœur de l'aîné des enfants, *Maurice S...*, est fortement globuleux. Le point G n'a pu être déterminé (enfant de 4 mois).

Le cœur de *René B...* ressemble tout à fait comme conformation

générale à celui de la mère. Surface triangulaire droite : 41 cm² 40 (à 7 mois) ; $\frac{DG}{GO} = 4,46$; flèche : 8 mm.

L'analyse du sang de la mère par le procédé de Bordet-Wassermann a été faite trois fois à Boucicaut lors de ses trois grossesses, et une quatrième fois à l'Institut Pasteur. Le résultat a toujours été négatif.

Quant au troisième enfant, actuellement âgé de 2 ans et demi, nous n'avons pu l'examiner, car il est actuellement à Médan. Mais nous avons pu avoir sur lui quelques renseignements. Il était entré à la nouvelle crèche pour des accès de dyspnée qui n'ont pas tardé à disparaître et ont été attribués à la spasmophilie, puis il a été envoyé en convalescence à Médan. Ces accès de dyspnée pouvaient faire se demander si lui aussi, quatrième de la famille, n'avait pas une lésion cardiaque. Rien de ce genre n'avait été noté lors de son passage à la crèche. J'ai, pour plus de sûreté, écrit à notre collègue Lernout, chargé du service médical à Médan, en le priant d'examiner l'enfant devenu plus grand. Il m'a répondu que l'enfant ne présentait au cœur rien d'anormal à l'auscultation. Il faut donc le considérer comme indemne.

Restent trois cas de maladie de Roger dans une même famille : une mère et deux de ses enfants, bien que nés de deux pères différents. Cette triple observation paraît démonstrative de l'influence possible de l'hérédité dans cette maladie, et confirme et complète l'observation analogue de Debré.

Gangrène disséminée de la peau à prédominance digitale chez un nourrisson de cinq semaines.

Étude anatomo-clinique par R. A. MARQUÉZY, A. HÉRAUX
et Mlle BAGUETTE.

Tout comme chez l'adulte, on peut observer chez le nourrisson les différents types de nécrose cutanée.

C'est ainsi que de nombreux travaux ont signalé, en dehors de la gangrène ombilicale par anaérobie, qui est le fait du nouveau-né, la gangrène sèche par embolie, la gangrène symétrique des extrémités apparentée au syndrome de Raynaud.

Récemment encore Mlle Dreyfus-Sée et C. Launay ont apporté

à la Société de Pédiatrie un cas de gangrène nettement isolée aux doigts et aux orteils, secondaire à une broncho-pneumonie, à pathogénie vraisemblablement artérielle, bien que les examens histologiques pratiqués n'aient pu nettement confirmer cette manière de voir.

Mais en dehors de ces faits plutôt rares on rencontre chez le nourrisson un autre type de gangrène dont la caractéristique clinique est d'être disséminée à toute l'étendue de la surface cutanée.

Cette gangrène disséminée est souvent secondaire à une infection cutanée antérieure. Elle survient habituellement chez des enfants débiles.

A côté de ces faits, il est des cas de gangrène nettement primitive au moins en apparence.

Ici encore, elle survient le plus souvent chez des enfants affaiblis et débilisés. Elle s'opposerait cependant à la gangrène secondaire par quelques caractères particuliers. La peau avant la maladie ne présenterait aucune altération; les plaques de gangrène seraient disséminées, sans ordre apparent, avec une prédilection constante cependant, d'après M. Marfan, pour le pavillon de l'oreille et le pourtour des narines; les symptômes généraux avec fièvre, pâleur, teint plombé signent toujours la gravité de l'affection.

La pathogénie de la gangrène primitive comporte encore de nombreuses inconnues.

La majorité des travaux tend à en faire une maladie infectieuse et contagieuse, mais on est loin d'être fixé sur la nature du microbe et le mécanisme de production des lésions.

L'observation que nous rapportons ne résoud pas le problème.

Sa rareté nous a incité cependant à la rapporter :

Le nourrisson S... *Jean*, âgé de 5 semaines, est amené par ses parents à la consultation de médecine de l'Hôpital Bretonneau, le 22 décembre 1929, parce qu'il présente depuis quinze jours environ des ulcérations localisées au niveau des mains, des pieds et des fesses.

L'examen du jeune enfant le montre d'aspect chétif, vieillot ; il se présente au premier abord comme un petit hérédo-syphilitique.

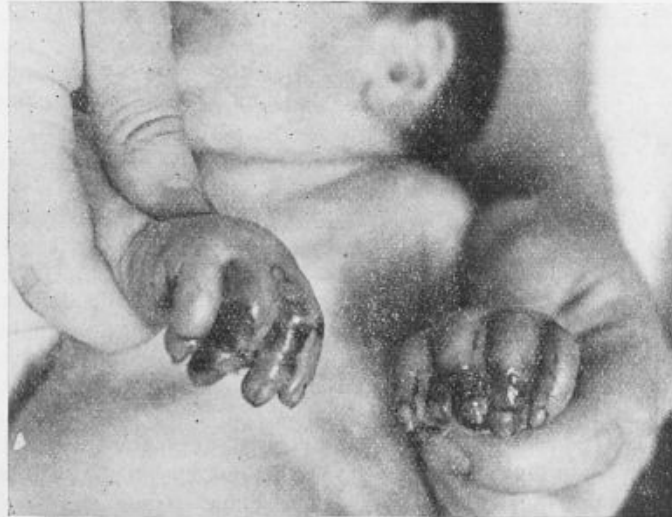C'est ainsi que l'on note en outre un gros foie, une grosse rate, un coryza très marqué avec gêne respiratoire accentuée.

Les antécédents héréditaires sont cependant peu explicites. Les parents, portugais d'origine causant mal le français, sont en apparence bien portants. La mère accuse seulement une fausse couche de deux mois à étiologie indéterminée et c'est le seul enfant qu'elle possède. La réaction de Bordet-Wassermann n'a pu être pratiquée.

En dehors de cet aspect général assez caractéristique, l'attention est surtout attirée sur des plaies suintantes siégeant à la lèvre inférieure jusqu'au menton, mais principalement au niveau des mains et des pieds.

1° *Aspect des mains.* — Les doigts sont dans l'ensemble fortement fléchis sur la paume.

A droite. — Il existe un sphacèle presque complet du pouce et des troisième et quatrième doigts alors que l'index et le petit doigt sont beaucoup plus respectés.



La lésion consiste essentiellement en une nécrose en plaque presque circonscrite, intéressant d'une façon presque élective la face dorsale.

Cette nécrose est tantôt superficielle, tantôt au contraire elle s'accompagne d'une perte de substance importante qui intéresse surtout

les première et deuxième phalanges du quatrième doigt. On remarque l'existence d'un véritable sillon d'élimination dont les limites extrêmement nettes et tranchées sont néanmoins assez irrégulières dans leurs contours presque polycycliques.

L'ulcération est rouge, suintante, à fond irrégulier, tomenteux.

Au delà du sillon d'élimination sur la partie distale et proximale du doigt lésé, la peau est violacée, presque noirâtre.

La paume de la main n'est pas indemne mais présente quelques ulcérations superficielles, sous la dépendance vraisemblable de la macération.

A gauche. — Le même type de sphacèle se retrouve, quoique peut-être un peu moins accentué.

Sur l'index, on note l'existence d'une plaque intéressant seulement la deuxième phalange.

Sur le médius, l'extrémité est noirâtre, presque entièrement ulcérée.

Sur l'annulaire, les lésions, plus légères, intéressent les 1^{re} et 2^e phalanges.

Le petit doigt est le plus malade.

Il est dans l'ensemble rouge, œdématisé, doublé de volume, avec une large et profonde ulcération localisée à sa base d'implantation.

Le pouce est relativement intact.

Au niveau des pieds, à droite. — Une plaque étendue envahit la région talonnière, remonte jusqu'à la zone sus-malléolaire. Plaque rouge terne, peu suintante, peu profonde.

Sur la malléole interne, deux lésions superposées gardent la même allure clinique.

A gauche. — La plaque talonnière existe comme à droite, mais cette fois débord largement sur la face plantaire qu'elle recouvre jusqu'à l'union du tiers moyen et du tiers postérieur.

La symétrie se retrouve aussi de ce côté, par l'atteinte de la malléole interne. En outre, les orteils ne sont pas indemnes et une large ulcération identique comme aspect à celles que nous avons constatées au niveau des doigts de la main, enveloppe presque complètement le gros orteil, sauf l'extrémité qui est noirâtre.

L'aspect gangreneux superficiel ou profond des téguments ne siège pas d'une façon tout élective, au niveau des extrémités des membres.

Nous avons déjà signalé l'existence d'une *atteinte mentonnière*. Ajoutons qu'une large plaque intéresse les *fesses* et diffuse sur la face antérieure des *bourses*.

Tel est l'aspect clinique si caractéristique de ce petit malade. Immédiatement reçu à l'hôpital Bretonneau dans le service du docteur Guillemot, il meurt le lendemain de son entrée, sans que l'on ait eu le temps de procéder à un examen plus complet. Notons seulement

l'absence de fièvre. Le soir de son entrée l'enfant avait 37°,2, 37° le lendemain matin.

L'autopsie, pratiquée 24 heures après la mort, n'a pas montré d'altérations des viscères qui puissent orienter le diagnostic vers une étiologie nettement définie, en particulier vers la syphilis.

Le foie, d'aspect normal, pèse 125 gr., la rate 12 gr.; reins, 30 gr.

En vue de l'examen histologique, furent néanmoins prélevés l'annulaire de la main gauche, dont les lésions moins profondes devaient être d'une interprétation plus facile; le foie, la rate, un testicule et une portion de l'artère radiale prise dans la gouttière du pouls.

Après colorations diverses à l'hémateine-éosine, au vert lumière, au Gram, à l'argent, les lésions suivantes ont été constatées :

1° Au niveau du doigt, celui-ci coupé en des portions différentes, l'altération porte principalement, d'une façon presque élective, sur l'épithélium de revêtement.

En effet, si sur certaines préparations seulement, l'épithélium est encore nettement visible, dans sa stratification caractéristique, sur toute la circonférence de l'organe, il présente néanmoins une hyperacanthose des plus nettes. C'est dire que les bourgeons interpapillaires plongent non seulement profondément dans le tissu conjonctif sous-jacent, mais encore s'y ramifient, forment une sorte de quadrillage épithélial englobant des plages de tissu conjonctif légèrement infiltré par endroits d'éléments inflammatoires diapédésés et polymorphes. L'harmonie dans les différentes assises cellulaires est respectée, mais la couche cornée est quelquefois un peu hypertrophiée.

Sur d'autres préparations, surtout celles en rapport avec les altérations décrites au cours de l'examen clinique, l'épithélium pavimenteux présente des remaniements considérables.

Il se trouve remplacé, sur presque toute sa hauteur, par une masse nécrotique largement infiltrée d'éléments inflammatoires. Les assises cellulaires sont impossibles à différencier, elles font place à une plage uniforme, prenant intensément les colorations acides.

Ces plages nécrotiques sont partout criblées d'un nombre considérable de cellules inflammatoires, parmi lesquelles les polynucléaires prédominent et dont beaucoup de leurs noyaux, surtout en superficie, présentent une pycnose avancée.

La nécrose et l'inflammation occupent surtout les parties superficielles de l'épithélium malpighien, et il n'est pas rare de rencontrer sur les préparations, des endroits où l'on peut encore reconnaître, au contact du tissu conjonctif sous-jacent, la face des bourgeons interpapillaires relativement intacts, ou la persistance des lobulations formées par la réaction hyperacanthosique.

En d'autres points une ulcération toute superficielle a abrasé complè-

tement la nécrose infectée, et son fond irrégulier comblé par des vestiges de produits nécrotiques se trouve séparé du derme par une bande d'infiltration inflammatoire.

Enfin, sur une coupe élective, on peut saisir en quelque sorte le point de passage entre l'épithélium normal et les zones de nécrose proprement dite; l'on constate alors que la dégénérescence commence toujours par les zones les plus superficielles.

Par opposition à l'altération très prononcée du revêtement malpighien, le tissu conjonctif sous-jacent est dans l'ensemble peu modifié. Il présente seulement un peu de réaction scléreuse parsemée par endroits de petits îlots inflammatoires.

Les vaisseaux et particulièrement les artères, les glandes annexes, les corpuscules tactiles ne sont nullement lésés.

La partie centrale des préparations occupée par la section de l'os n'offre non plus aucune caractéristique pathologique;

2° *Le foie* présente le type cardiaque sans aucune autre spécificité histologique;

3° *La rate*, congestion pulpaire avec macrophagie prononcée.

Les centres germinatifs de la pulpe blanche présentent de petites zones nécrotiques avec nombreux noyaux en pycnose;

4° *Le rein* montre un type de *néphrite aiguë glomérulaire*, avec tous les stades d'altération de cette portion du parenchyme, allant depuis la congestion localisée ou généralisée, jusqu'à la nécrose partielle ou totale. Quelques cylindres hyalins se rencontrent dans les tubes;

5° *Le testicule, l'épididyme*, n'offrent aucune réaction spécifique ou pathologique;

6° *L'artère radiale*. — Dans les nombreux fragments examinés l'artère est absolument normale.

En résumé, il s'agit d'une nécrose avec réaction inflammatoire de la peau, à localisation prédominante au niveau des doigts, survenue chez un nourrisson débile de 5 semaines, mort le lendemain de son entrée à l'hôpital.

Malgré l'importance des plaques gangréneuses au niveau des extrémités digitales, il semble, à notre avis, qu'on ne puisse faire intervenir ici une gangrène sèche par embolie, et à plus forte raison un syndrome de Raynaud.

L'aspect clinique des lésions, leur siège en majeure partie sur la face dorsale des doigts, la présence d'autres localisations au niveau du menton, des fesses, des bourses, militent contre une pathogénie exclusivement artérielle.

L'examen histologique du doigt qui a montré *l'intégrité absolue des vaisseaux* serait encore un argument appréciable contre cette hypothèse, s'il ne devait être admis avec réserve, car l'on sait, en effet, les difficultés que l'on rencontre souvent de repérer exactement les lésions artérielles en cas de processus gangréneux.

Enfin la syphilis ne pouvait être incriminée, car, malgré l'aspect général du malade, l'absence de Wassermann, les viscères examinés au microscope ne sont en rien entachés de lésions spécifiques.

Il semble donc que l'on soit en présence d'une gangrène disséminée de la peau, telle qu'on en rencontre chez le jeune enfant débile. La localisation prédominante des lésions aux extrémités digitales ne constituerait qu'une forme clinique un peu spéciale de l'affection.

Cette gangrène disséminée de la peau semble primitive, si l'on tient compte des amnestiques. Mais, là encore, le mécanisme des lésions est rempli d'obscurités.

Si, d'une part, la dissémination des lésions cutanées, si d'autre part, l'aspect des altérations rénales (à type de néphrite aiguë), plaident en faveur d'une origine infectieuse, il est impossible d'en préciser la nature et d'en déterminer l'origine.

Granulie à forme typhoïde suivie d'une rémission de deux mois (Étude anatomo-clinique).

Par R.-A. MARQUEZY, J. DELARUE et BUCQUOY.

Andral, Jaccoud, avaient déjà parlé de rémissions possibles au cours de l'évolution de la phtisie aiguë. Empis, identifiant la « granulie », pensait que celle-ci pouvait guérir. Grâce à la radiographie, on a pu constater dans ces dernières années que la curabilité de la granulie était réellement possible, plus fréquente même qu'Empis avait osé le supposer. L'étude des granulies froides, par Burnand, Rist, Rolland, Jacob et Hautefeuille, plus

que tout autre fait, semblerait permettre d'envisager de plus près ce problème de la curabilité de la « granulie ».

Mais ces curieuses formes de tuberculose fibreuse, dont le substratum anatomique n'est pas connu de façon très précise, ne sont pas habituellement précédées d'un début assez bruyant pour que l'on puisse les considérer comme des « granulies » chroniques ou comme des « granulies » guéries au sens que leur donnait Empis.

Le cas suivant, que nous avons observé à l'hôpital Trousseau, et dont il nous a été donné de faire l'étude anatomique, nous paraît capable d'apporter sur cette question quelques éclaircissements.

La jeune H... *Jeanne*, âgée de 12 ans, entre à l'hôpital Trousseau le 5 juin 1929 dans le service de M. le docteur Papillon.

Elle se plaint d'un mal à la tête continu qui l'empêche de dormir, et de douleurs abdominales à type de coliques, sans localisation précise.

Elle est éveillée, répond nettement aux questions; elle est un peu pâle, un peu amaigrie, ses pommettes sont rouges, sa langue est saburrale. La température est à 40°; son pouls bat à 100.

L'interrogatoire de l'entourage apprend que la maladie a débuté le 15 mai, après quelques jours de fatigue, mais en somme brusquement, par de la céphalée, des frissons et des douleurs abdominales. La température n'a pas été prise régulièrement depuis 3 semaines, mais on a constaté plusieurs fois une fièvre élevée; la malade tousse un peu depuis quelques jours.

Son enfance a été exempte d'accidents graves; elle a eu la coqueluche à l'âge de 2 ans; à 9 ans, un peu chétive, un peu maigre, elle a été envoyée pour plusieurs mois à Hendaye; elle y a eu la rougeole et la diphtérie, mais elle en est revenue florissante.

La mère, actuellement bien portante, a eu 13 enfants, 5 sont morts, dont un à l'âge de 3 ans et demi de péritonite tuberculeuse; les frères et sœurs de la malade sont tous bien portants. Son père est en traitement à l'hôpital Tenon pour du rhumatisme.

L'examen de l'abdomen ne montre ni ballonnement ni taches rosées; le foie est un peu gros et douloureux.

La rate n'est pas augmentée de volume.

L'exploration des divers appareils — l'auscultation des poumons en particulier — ne révèle pas de signe pathologique.

La tension artérielle est à 11-8.

Les urines, relativement abondantes (1 litre) et claires, ne contiennent pas d'albumine.

Malgré la pauvreté des signes, malgré les anomalies du tableau clinique, l'absence de toute autre donnée, on pense qu'il s'agit d'une fièvre typhoïde. Un contrôle sérologique en est fait, qui se montre négatif, cependant qu'une cuti-réaction tuberculinique est, le 7 juin, fortement positive.

Dès le lendemain de l'entrée à l'hôpital, de larges irrégularités thermiques surviennent. La température tombe un moment à 37°, s'y maintient 24 heures, pour atteindre à nouveau 40° le 12 juin.

Ce jour-là, on constate qu'un amaigrissement de plus de 1 kilo s'est produit depuis l'entrée. La malade est gaie ; elle ne se plaint de rien ; elle ne tousse pas.

Mais l'examen du thorax révèle de la submatité au sommet droit ; le murmure vésiculaire y est diminué, l'expiration prolongée ; dans l'aisselle du même côté, on entend quelques râles secs ; à gauche, la respiration est normale, un peu rude cependant au sommet.

Sur ces signes physiques discrets, malgré l'absence de tout symptôme fonctionnel, l'hypothèse de tuberculose évolutive trouve enfin une base. Une radiographie finit d'éclairer le diagnostic : Dès la première vue d'ensemble elle montre les deux champs pulmonaires mouchetés par la dissémination miliaire la plus généralisée, la plus délicate aussi et la plus fine qui soit. Les nodules sont bien séparés les uns des autres ou constituent par leur confluence apparente, des réseaux à mailles plus ou moins larges, à trame plus ou moins grossière. Les coupoles diaphragmatiques sont nettement dessinées et parfaitement régulières ; il en est de même de l'ombre cardio-aortique. Nulle opacité plus volumineuse n'existe, si ce n'est au hile droit qui est surmonté d'une ombre arrondie à contours flous, et au hile gauche, d'où descend en cascade un chapelet, gros et court, de nodules en grains de blé, noyés dans une opacité diffuse qui rend imprécis leur contour.

Sur la constatation radiologique de cette dissémination miliaire, le pronostic le plus sombre est porté ; l'évolution, dans les jours qui suivent, semble devoir en préparer la réalisation.

Un peu de dyspnée apparaît, avec cyanose discrète des lèvres ; 3 ou 4 selles diarrhéiques sont éliminées dans la journée du 16 juin ; les signes physiques pulmonaires se précisent : quelques sous-crépitations sont perçus dans l'aisselle droite.

Mais bientôt, contrairement à toute attente, on ne peut que constater qu'une indiscutable amélioration.

Elle se précise de jour en jour avec rapidité ; le 19 juin, la température, la veille au soir encore à 39°, tombe à 38° ; elle est redevenue

tout à fait normale le 29 juin ; l'amélioration de l'état général survient aussi vite ; sommeil, appétit, forces réapparaissent ; le poids passe en 8 jours de 25 kgr. 800 à 27 kgr. 400 ; c'est tout juste si l'auscultation des poumons fait percevoir une anomalie respiratoire au sommet droit, rudesse et expiration prolongée.

Dès lors la malade semble guérie ; elle demande à retourner dans sa famille, son maintien à l'hôpital est cependant obtenu des parents.

Pendant deux mois, son état reste excellent. Elle se lève dans la journée, elle mange de bon appétit, ne tousse pas. Son poids augmente progressivement (29 kgr. le 30 juillet). Mais la courbe thermique n'est pas tout à fait normale ; elle se maintient entre 37°,4 et 37°,7 et présente quelques clochers à 38° tous les 3 ou 4 jours. La malade reste pâle, très discrètement cyanosée. Des radiographies pulmonaires successives montrent la persistance de l'image « granuleuse » caractéristique. Celle-ci ne se modifie pas ; elle devient plus évidente encore que sur le premier cliché ; les nodules sont mieux isolés, leur contour est plus net ; le parenchyme pulmonaire qui les sépare est plus clair ; les nodules du hile gauche semblent avoir fondu.

La recherche des bacilles tuberculeux dans les matières fécales reste négative.

Le 20 juillet survient un peu de diarrhée qui pendant 5 jours reste abondante (5 à 6 selles par jour) et s'accompagne de quelques douleurs abdominales ; elle s'atténue ensuite mais persiste ; le nombre quotidien des selles est désormais de 2 ou 3.

L'examen de l'abdomen ne révèle d'autre signe pathologique qu'une légère hypertrophie hépatique persistante.

Le 14 août, la température s'élève au-dessus de 38° ; le 17, elle atteint 39°. La malade n'a pas faim et se sent fatiguée ; elle a des vertiges.

Le 21 août, elle se plaint de la tête ; cette céphalée s'accroît et s'accompagne de somnolence le 23.

Le 24, une ponction lombaire ramène un liquide clair, riche en lymphocytes (133 par millimètre cube) et en albumine ; un examen minutieux du culot de centrifugation ne permet pas d'y voir de bacilles de Koch.

Le 26 août, le tableau de la méningite tuberculeuse banale est réalisé : vomissements, céphalée intense, torpeur, délire, contracture, hyperéthésie cutanée, irrégularité et instabilité du pouls. Il n'y a pas de paralysies oculaires ; les réflexes tendineux sont abolis aux membres inférieurs. Mais l'état pulmonaire ne se modifie pas : les mouvements respiratoires, sujets à quelques irrégularités, sont de 22 par

minute, l'auscultation ne révèle aucun signe pathologique; une nouvelle radiographie ne montre aucun changement dans l'image précédente; une nouvelle recherche des bacilles dans les selles reste comme les autres négative.

Le foie reste volumineux.

Une cuti-réaction faite le 29 août est négative.

On se trouve en présence d'une pie-mérite tuberculeuse banale. Son évolution ne présente aucune particularité. La mort survient le 10 septembre, 20 jours après le début des manifestations méningées, 4 mois après les premiers signes de la dissémination miliaire.

L'autopsie est faite 36 heures après la mort.

L'examen des centres nerveux montre des exsudats périvasculaires de la base et quelques fines granulations dans la scissure de Sylvius.

Le foie, la rate, les reins, la séreuse péritonéale sont parsemés des mêmes granulations, nombreuses surtout dans la rate et dans le foie. Elles sont parfaitement isolées les unes des autres, d'un volume à peu près semblable, grisâtres; translucides, centrées parfois par un minuscule point jaunâtre visible à la loupe, elle font légèrement saillie sur la coupe des organes.

Quelques nodules tuberculeux se retrouvent sous l'épicarde.

Les deux poumons, libres d'adhérences, sont de consistance ferme. Ils sont congestionnés d'une façon homogène et présentent une coloration rouge violacé. Quelques lésions d'emphysème y sont visibles aux lobes supérieurs.

A la surface des deux poumons et surtout dans les interlobes se voient quelques nodules blanc grisâtre, entourés d'une zone rouge intense. Ils font saillie sous la plèvre, ils sont durs, en grains de plomb.

Le parenchyme pulmonaire crie sous le couteau et l'on a la sensation que le tranchant de la lame rencontre une multitude de corpuscules durs.

Ils apparaissent sous la tranche de section, un peu plus volumineux aux lobes supérieurs qu'aux lobes inférieurs, la différence étant frappante de part et d'autre de l'interlobe. Au volume près ils sont tous semblables. Exactement arrondis, saillants, grisâtres, ils sont presque tous entièrement translucides; ce n'est qu'à la loupe qu'on peut, au centre de certains d'entre eux, trouver un point « d'un jaune opaque ». Le doigt perçoit leur consistance dure, cartilagineuse; il les sent enchâssés dans le parenchyme pulmonaire, comme des grains de plomb.

Leur dissémination est totale; ils sont isolés, ne présentent aucun groupement, ni les uns par rapport aux autres, ni par rapport aux axes broncho-vasculaires.

Le parenchyme pulmonaire est dans l'ensemble congestionné, sanguinolent, mais nulle part ne s'y trouvent de zones de splénisation ; il garde partout sa consistance normale.

Après de nombreuses coupes faites dans le poumon droit, nous avons pu trouver, à la partie supérieure du lobe inférieur de celui-ci, un tubercule arrondi en kyste par une coque fibreuse dense à centre caséeux cru homogène, du volume d'une noisette.

Au hile droit, se voient deux ganglions caséeux crus.

L'EXAMEN HISTOLOGIQUE des lésions pulmonaires porte sur de nombreux fragments de l'un et l'autre poumon.

L'aspect est à peu près le même en n'importe quel point du parenchyme pulmonaire.

Au faible grossissement, celui-ci apparaît parsemé de nombreux nodules, isolés et arrondis ou confluent constituant dans ce dernier cas des formations assez volumineuses d'aspect plurilobulé de contour polycyclique.

Les nodules semblent véritablement « suspendus » dans la dentelle alvéolaire ; les alvéoles, les axes broncho-vasculaires sont autour d'eux parfaitement visibles.

Dès cette première vue d'ensemble, on peut faire aisément deux autres constatations :

1° Si les alvéoles pulmonaires paraissent libres, leurs parois sont en beaucoup de points, et sur des espaces parfois assez étendus, épaissies, infiltrées, congestionnées ;

2° Des tractus fibreux se voient çà et là disposés au milieu de la trame alvéolaire. Une étude un peu attentive de leur topographie, permet de se rendre compte qu'ils sont systématisés autour des lobules pulmonaires, si bien que, au faible grossissement, les limites de ceux-ci peuvent être aisément précisées et qu'il est facile de se rendre compte de la topographie des nodules dans le poumon. Ceux-ci apparaissent souvent situés au voisinage du pédicule broncho-vasculaire intra-lobulaire ou de ses branches de division ; la plupart d'entre eux sont situés au fond d'un acinus et la participation alvéolaire à la lésion est évidente.

Une étude un peu plus détaillée permet de reconnaître que tous les nodules sont le siège d'une sclérose dont les colorations électives du collagène permettent de reconnaître l'intensité.

La zone de nécrose caséuse qui centre les nodules apparaît le plus souvent dépourvue de fibrine persistante ; elle est toujours lobulée ou envahie complètement ou hermétiquement enkystée par une épaisse couche lamellaire de tissu fibreux.

Bien des nodules, complètement sclérosés, véritables pains à cache-

ter fibreux, apparaissent totalement dépourvus de cellules épithélioïdes et de cellules géantes.

D'autres au contraire — la plupart présentent à leur périphérie quelques formations épithélio-giganto-cellulaires caractéristiques, dont l'examen histologique permet de situer le siège exactement dans des cavités alvéolaires adjacentes au nodule tuberculeux et de préciser le mode de formation aux dépens des cellules pariétales « desquamées » dans ces alvéoles.

Ces follicules périphériques sont avec l'ensemble du nodule, noyés dans la large ceinture lympho-conjonctive qui entoure celui-ci et donne une forme à première vue arrondie et homogène à ce qui n'est que processus histologiques juxtaposés et fort différents.

Çà et là, les alvéoles pulmonaires qui entourent la formation nodulaire sont en légère réaction inflammatoire : quelques éléments cellulaires de leur revêtement sont tuméfiés et émigrent dans leur cavité.

Ailleurs, c'est non pas une réaction alvéolaire « desquamative » discrète mais un processus interstitiel (1) que l'on trouve bien nettement systématisé autour des nodules, disposé en étoile autour d'eux.

Toutes les coupes histologiques des poumons présentent le même aspect. Sur toutes, on trouve les mêmes lésions, stéréotypées les unes sur les autres, sans la moindre exception. La sclérose est partout intense, au centre des nodules, dans les parois alvéolaires épaissies et autour des lobules pulmonaires.

Il nous a fallu prolonger longtemps l'examen des coupes colorées par la fuchsine de Ziehl pour trouver quelques bacilles situés au centre d'un foyer plus volumineux que les autres, pourvu d'une masse caséuse encore persistante.

Le foyer tuberculeux volumineux trouvé à la partie supérieure du lobe inférieur droit est un foyer pneumonique. Il est entouré d'une épaisse coque fibreuse et d'une ceinture lymphocytaire et conjonctive large à partir de laquelle est amorcé un processus interstitiel d'une particulière intensité.

Les lésions du foie, de la rate, sont toutes des lésions folliculaires.

S'il nous semble inutile d'insister sur le mode de début de ce cas du granulé, sur ses particularités symptomatiques, sur l'aspect radiologique des lésions, il est quelques points qui méritent d'être soulignés.

(1) Voir J. DELARUE, *les Formes anatomo-cliniques des granules « pulmonaires »*, Masson et Cie, éditeurs, et F. BEZANÇON et J. DELARUE, *Les formes histologiques des nodules miliaires des poumons*. *Ann. d'Anat. pathol.*, mars 1930.

Cette observation confirme la possibilité de rémissions dans la granulie, rémissions parfois si longues dans certains cas qu'il est possible de parler de véritables guérisons.

La méthode de diagnostic radiographique, acquise grâce aux travaux de M. Béclère, de MM. Decloux et Ribadeau-Dumas, a permis de constater que les anciennes idées de Jaccoud, d'Empis à ce point de vue, étaient parfaitement justifiées. Les tuberculoses miliaires traduites cliniquement par le syndrome typhoïde le mieux caractérisé ne se terminent pas fatalement par la mort. Différents auteurs en France, comme M. Marfan, M. Jousset, entre autres, ont rapporté des observations analogues à la nôtre.

L'étude anatomique et histologique de ce cas nous permet, d'autre part, de mettre en parallèle la rémission clinique et la cicatrisation fibreuse des foyers miliaires.

Ceux-ci se sont présentés à l'autopsie sous forme de nodules très petits, durs, perlés, translucides tous semblables ; ils répondent exactement à la description que Bayle a donnée des granulations miliaires. L'examen histologique confirme bien ce qu'ont pensé d'elles Hénard et Cornil, puis M. Bard ; elles constituent des lésions fibreuses, des « tubercules de guérison » (Grancher), des « tubercules stationnaires » (Charcot).

Ces granulations fibreuses existent ici à l'état pur. Nulle part, nous n'avons pu trouver de lésions d'alvéolite jeune, ni de nodules organisés qui ne soient le siège d'un développement considérable des fibres collagènes.

L'uniformité des nodules fibreux nous autorise à penser que la granulation grise de Bayle est bien le substratum habituel de la granulie « refroidie » comme dans notre cas. N'est-elle pas aussi celui de la « granulie froide et chronique » ?

M. de Meyenburg, chez un sujet observé par M. Burnand (1), a trouvé, associées dans le parenchyme pulmonaire, des lésions fibreuses et des lésions jeunes d'alvéolite. MM. Rist, Rolland, Jacob et Hautefeuille ont fait, chez un de leurs malades, dont

(1) BURNAND, Un cas de granulie froide avec autopsie et examen histologique. *Ann. de Méd.*, 1925, t. II, p. 46.

l'observation est rapportée dans la thèse de Hautefeuille (1), les mêmes constatations.


Cette association de lésions jeunes et de lésions sclérosées que ces auteurs considèrent comme la caractéristique anatomique « des granules froids » n'est-elle pas plutôt le fait d'un remaniement terminal des lésions miliaires fibreuses, et remaniement que l'un de nous a observées maintes fois (2).

Il est très difficile de conclure avec les seules données de la clinique et de la radiologie et par des études anatomiques isolées.

Cette observation nous donnerait à penser cependant que la granulation fibreuse est bien le véritable substratum anatomique des « granules chroniques ».

(1) Paris, 1925, Chahine, édit.

(2) Cf. DELARUE, *loc. cit.*



SOCIÉTÉ DE PÉDIATRIE DE BUCAREST

SÉANCE DE JUILLET 1929

SOMMAIRE

BUDISTEANU St. Fr. Un cas atypique de charbon	359	sérum	364
MANICATIDE et TIPCHIS. Sur les lésions anatomiques en dehors du système nerveux dans la maladie de Heine-Medin.	361	STNOE et BARASCH. Un cas de mort par hémorragie intestinale au cours d'une dysenterie par bacille Sbiga-Krux	364
MILLIAN et BUDISTEANU. Trois cas d'endocardite scarlatineuse.	362	CERCHEZ. Tétanos traité avec des doses massives de sérum antitétanique, par voie intra-musculaire.	365
MILLIAN et BARASCH. Sur un cas de pseudo-croup	363	MANICATIDE et M ^{lle} FATIANA CHRISTIAN. De la perméabilité des méninges à l'uranine dans les méningites.	366
MILLIAN et NICA. Trois cas de tétanos guéris par des doses massives de			

Un cas atypique de charbon.

Par BUDISTEANU St. Fr.

Marg. Mih., 7 ans, est amenée à l'hôpital dans le coma. Malade depuis 3 jours, la maladie a débuté par de la fatigue, de la fièvre et de la céphalée ; par la suite, apparut une tuméfaction des ganglions du cou, du côté droit, à progression rapide.

Au 4^e jour de la maladie, jour de son admission à l'hôpital, l'état

général s'aggrave brusquement, avec apparition de dyspnée. A midi, état précomateux ; à 2 heures, coma.

L'examen clinique permet de constater : pouls 142, faible, température 39°, tirage intercostal, sus-sternal, sus-claviculaire, faible cor-nage ; grosse tuméfaction de la région cervicale droite, allant du maxillaire inférieur jusqu'à la clavicule, de consistance élastique. Le bord postérieur de la branche montante du maxillaire inférieur droit est palpable. La muqueuse de la bouche et du pharynx est normale. L'amygdale droite avec les piliers du même côté sont poussés vers la ligne médiane.

En touchant l'arrière-gorge, on perçoit un œdème élastique prévertébral, en continuation de l'infiltration de droite. La ponction de l'œdème rétro-pharyngien, négative. La ponction de la tuméfaction cervicale donne quelques gouttes de sérosité.

Ne trouvant pas de lésion manifeste des muqueuses, notre attention est attirée par la présence, à la partie supérieure de la région massé-térine droite, d'une papule du diamètre de 3 mm., rouge, recouverte d'une pellicule fine, jaune, ratatinée. Aux dires de la mère, cette lésion est apparue en même temps que les phénomènes morbides précités.

La peau qui avoisine la papule est normale d'aspect ; il n'y a pas d'œdème.

Les frottis faits immédiatement de la sérosité de cette papule montrent de nombreux bacilles, épais, prenant le Gram, aux extrémités coupées en carré.

Nous fîmes le diagnostic de charbon et septicémie charbonneuse.

L'enfant succombe au bout d'une demi-heure.

A la nécropsie on constate : congestion des viscères, la rate légèrement agrandie est noirâtre, diffluente ; les méninges congestionnées et œdématisées au niveau des scissures.

Desensemencements de la rate et de sang pris du cœur, donnent des cultures pures de bactériémie charbonneuse.

On remarque dans le cas présent :

1° Absence de l'escarre noire au niveau de la pustule ;

2° Absence de l'œdème sous-jacent et périphérique à la pustule ;

3° En contrastant avec les phénomènes si réduits au point d'inoculation, une réaction inflammatoire très intense au niveau des ganglions régionaux ;

4° Évolution rapide, avec septicémie et mort en 4 jours.

Sur les lésions anatomiques en dehors du système nerveux
dans la maladie de Heine-Medin.

Par le professeur M. MANICATIDE et le docteur TIPCHIS.

Ayant eu l'occasion de pratiquer dans notre service 32 nécropsies chez des polio-myélitiques, nous avons été frappés par l'existence des lésions très intenses rencontrées dans les différents organes en dehors du système nerveux.

Avec M. le docteur Tipchis, qui a présenté ces recherches comme thèse de doctorat, nous avons sectionné les organes et nous avons pratiqué l'examen microscopique de ces pièces. Voici le résumé de nos observations :

Au point de vue *macroscopique*, nous avons trouvé, de même que les auteurs qui nous ont précédés, une infection intense de la muqueuse pharyngienne, avec tuméfaction des amygdales et des ganglions lymphatiques du voisinage et une abondante sécrétion muqueuse. La muqueuse trachéale est hyperémiée et nous avons rencontré un catarrhe bronchique assez intense et dans quelques cas des lésions de broncho-pneumonie. Du côté du tube digestif nous avons noté de l'hyperémie avec tuméfaction de la muqueuse gastrique, une hyperplasie manifeste du tissu lymphatique des parois intestinales, des follicules clos et des plaques de Peyer. Les ganglions mésentériques, augmentés de volume, atteignaient les dimensions d'une noisette. Injection avec sécrétion catarrhale de la muqueuse rectale. La rate a été, le plus souvent, hypertrophiée ; le foie a rarement dépassé les dimensions normales. Les reins, congestionnés et augmentés de volume ; la limite de séparation entre la substance corticale et les pyramides était effacée. Les capsules surrénales légèrement congestionnées.

L'examen *microscopique*, en dehors des signes d'inflammation intense de la muqueuse pharyngienne et intestinale, montre une hyperplasie des ganglions lymphatiques avec multiplication des endothéliums, hypertrophie des corpuscules de Malpighi dans la

rate. Dégénérescence, troubles des cellules parenchymateuses du foie, des reins, des capsules surrénales et — moins intense — du myocarde. Inflammation catarrhale intense des muqueuses des bronches et de l'intestin, avec diapédèse, œdème et infiltration périvasculaire et prolifération du tissu vésiculo-endothélial.

Ces lésions nous expliquent un grand nombre de symptômes qui précèdent ou accompagnent les phénomènes paralytiques et qui revêtent tous les caractères d'une maladie infectieuse générale.

Basés sur ces constatations et sur quelques observations cliniques, nous considérons la poliomyélite comme une maladie infectieuse générale, avec localisations fréquentes, mais non exclusives, sur le système nerveux (Kling, Levaditi, etc).

Trois cas d'endocardite scarlatineuse.

Par MM. MILLIAN et BUDISTEANU.

L'endocardite scarlatineuse suivie de lésions valvulaires est rare : Yochmann cite 4 cas, Nobécourt 6 ; Rollier, parmi 78 cas de cardiopathies post-scarlatineuses, cite 7 cas d'endocardites. Nous avons observé 3 cas sur 1.400 scarlatineux.

1^{er} CAS. — Concerne un enfant de 5 ans avec fièvre modérée ; après 2 semaines la température monte à 39° : rhumatisme des articulations tibio-tarsienne, genoux, radio-carpienne.

La fièvre se maintient pendant 8 jours. On donne du salicylate de soude 6 gr. par jour. Le 10^e jour du commencement des douleurs, un souffle mésosystolique apparaît, qui prend ensuite les caractères d'un souffle systolique, avec propagation vers la ligne axillaire et scapulaire.

Dans cet état l'enfant quitte le service. Revu après une année et demie, ayant eu pendant ce temps des accès de rhumatisme et d'hyposystolie, l'enfant présente des signes classiques d'une sténose et insuffisance mitrales.

2^e CAS. — Un enfant ayant eu à son entrée dans le service 39° et dont la fièvre tombe après l'injection de sérum Dick-Dochet, fait pendant

la 3^e semaine une adénopathie cervicale ligneuse qui commence à céder après l'injection de sérum antigangréneux. Le 27^e jour apparaissent des douleurs articulaires, la fièvre remonte et on entend un souffle systolique, organique. Une première hémoculture est positive (streptocoques), de même la troisième. Nous sommes donc en présence d'une septicémie streptococcique avec endocardite aiguë maligne et à la suite de laquelle l'enfant a succombé.

3^e Cas. — Il s'agit d'une fillette de 8 ans avec une scarlatine bénigne, mais qui fait un rhumatisme intense pendant la 3^e semaine ; d'abord apparaissent des souffles extra-cardiaques et puis un double souffle à l'aorte ; une insuffisance aortique se constitue, ce qui est très rare, l'endocardite se localisant d'habitude sur la mitrale.

De ces trois cas, les deux endocardites plastiques sont survenues à la suite d'accès de rhumatisme ayant toutes les allures de la maladie de Bouillaud et nous sommes enclins à croire à une coïncidence de la scarlatine avec le rhumatisme de Bouillaud.

Sur un cas de pseudo-croup.

Par MM. MILLIAN et BARASCH.

Des auteurs présentent un cas de pseudo-croup qui dure depuis 23 jours. Il s'agit d'un enfant de 15 mois envoyé comme suspect de croup diphtérique : toux rauque, dyspnée, tirage. On le tube et on lui injecte du sérum. La gorge était rouge, mais point d'exsudat. Lesensemencements du pharynx et du nez donnent des streptocoques. L'enfant a été extubé après trois jours et réintubé d'urgence après peu de temps, ce qui s'est répété 5 fois.

La radioscopie a été négative quant à l'hypertrophie du thymus ou l'adénopathie trachéo-bronchique ; de même la cuti-réaction. Il s'agissait, comme l'a montré une laryngoscopie, d'une laryngite sous-glottique, streptococcique (ensemencement du tube). A la fin, après un traitement prolongé à l'atropine en injection et de brome, les phénomènes ont cédé.

Trois cas de tétanos guéris avec des doses massives de sérum.

Par MM. MILLIAN et NICA.

Le premier, un garçon de 12 ans, ayant présenté une forme grave, a reçu 3 litres de sérum en 15 jours, dont 60 cmc. intrarachidien, 360 cmc. intraveineux et 2.380 cmc. intramusculaire.

Chez un autre garçon la guérison a été obtenue en injectant pendant 6 jours 200 cmc. de sérum dont 40 cmc. intrarachidien, 120 cmc. intraveineux et 720 cmc. intramusculaire.

Le 3^e garçon, 8 ans, qui était dans un état grave à son entrée dans le service (39°, rigidité généralisée, spasmes fréquents), a nécessité un traitement de 19 jours pendant lequel on lui a injecté 2.980 cmc. : 580 cmc. intraveineux, 2.400 intramusculaire. En dehors du traitement spécifique, le traitement habituel : pansements, chloral, bromures.

Un cas de mort par hémorragie intestinale au cours d'une dysenterie par bacilles Shiga-Krux.Par MM. STNOE, Médecin des hôpitaux,
et BARASCH, Interne des hôpitaux.

Il s'agit d'un malade âgé de 41 ans, qui entre dans le service dans le 17^e jour d'une dysenterie avec bacilles Shiga-Krux. Il a reçu à la maison 5 injections de sérum antidysentérique polyvalent de 100 cmc. Son état est encore très précaire : il a des douleurs abdominales, des vomissements, il est très affaibli, mais les selles sont devenues plus rares (2-3 par jour) et consistantes. Deux jours après, apparaissent des douleurs articulaires aux deux genoux. Le nombre de leucocytes : 11.200 par mmc. ; la formule leucocytaire : polynucléaires neutrophiles 93 p. 400. Six jours après se manifeste une parotidite droite qui est incisée. L'état s'améliore, les selles : 4-2 par jour. Le 12^e jour de son arrivée à l'hôpital, qui correspond avec le 26^e jour de la maladie, le malade fait une hémorragie intestinale foudroyante qui le tue en 5 heures, malgré les médications hémostatiques instituées d'urgence.

A l'autopsie, l'intestin grêle est complètement indemne. L'intestin, gros, distendu par une énorme quantité de sang (2.500 gr.). Toute la muqueuse et spécialement celle du côlon descendant, iléo-pelvien et du rectum est parsemée de nombreuses érosions superficielles, en partie cicatrisées. On voit quelques ulcérations plus profondes qui intéressent la sous-muqueuse et qui laissent sourdre du sang. Au microscope, les vaisseaux n'ont rien de particulier. Probablement qu'il y a eu une ulcération qui a détruit une artériole, ce qui a provoqué l'hémorragie qui a emporté le malade.

**Tétanos traité avec des doses massives de sérum antitétanique,
par voie intra-musculaire.**

Par M. C. CERCHEZ.

Il s'agit de 3 malades hospitalisés dans le service du professeur Manicard :

1° L'enfant *B. C.*, âgé de 12 ans, entre dans le service 6 jours après le début de la maladie ; pendant 10 jours on lui fait une quantité de 6.800 cmc. de sérum antitétanique intra-musculaire. On arrête la sérothérapie quand l'enfant ne présente plus de trismus et en 10 jours l'enfant guérit complètement, après une maladie sérique très intense ;

2° L'enfant *S. F.*, âgé de 8 ans et demi, entre dans le service 3 jours après le début de la maladie.

Pendant 10 jours on lui fait 4.600 gr. de sérum antitétanique intra-musculaire, ayant obtenu la guérison ;

3° L'enfant *V. P.*, âgé de 5 ans, entre dans le service 3 jours après le début des manifestations tétaniques ; après 3.400 cmc. de sérum antitétanique intra-musculaire, en 11 jours l'enfant guérit.

Chez ces 3 malades la porte d'entrée a été une simple piqûre au pied et tous ont présenté des formes graves qui ont guéri avec des doses massives de sérum antitétanique par voie intra-musculaire.

De la perméabilité des méninges à l'uranine dans les méningites.

Par M. le professeur MANICATIDE et Mlle FĂTIANA CHRISTIAN.

Nos connaissances du mécanisme intime, selon lequel les substances du sang circulatoire sont sélectionnées par le liquide céphalo-rachidien ne sont pas encore définitivement établies. « La barrière méningée », dit Walter, a « une fonction spéciale, ayant ses propres lois, et ne ressemble en rien à d'autres réactions biologiques. » Le siège de ce mécanisme paraît être les organes, qui élaborent le liquide lui-même: plexus choroïdes, enveloppes des espaces sous-arachnoïdiens.

Les expériences pour la recherche de la perméabilité méningée, à l'état normal et pathologique, ont été exécutées déjà depuis longtemps, et les conclusions des auteurs sont concordantes, en ce qui concerne la méningite.

On a divisé les méthodes d'étude en naturelles et artificielles. D'après les méthodes naturelles, on cherche les substances du sang dans le liquide céphalo-rachidien. Dofka trouve dans le liquide, lorsque les méninges sont malades, les anticorps fabriqués normalement par le sang.

Les méthodes artificielles recherchent dans le sang et le liquide céphalo-rachidien, des substances étrangères, introduites dans l'organisme. Parmi les nombreuses substances utilisées dans ce but l'uranine a été la préférée. C'est un sel sodique de la fluorescéine, qui se présente sous la forme d'une poudre rouge, donnant en solution très diluée une fluorescence jaune-verdâtre. Elle a été employée par Dofka en 1912 et Schronfeld en 1921 pour l'étude de la perméabilité méningée (perméabilité augmentée dans les affections méningées).

Jewell emploie l'uranine en solution à 20 p. 100 pour le diagnostic des méningites : 0,03-0,07 cgr. par kilo d'animal en injection intra-musculaire. Il fait la ponction lombaire 3 heures après

et la fluorescence jaune-verdâtre du liquide céphalo-rachidien lui indique la méningite. Feigel, à son tour, emploie l'uranine chez l'enfant, selon les données de Jewell, dans la même maladie. Chez l'enfant, dit-il, la réaction de Poudy est positive sans méningite, mais l'épreuve positive de l'uranine indique l'inflammation sûre des méninges. Eschbrügge trouve la réaction positive chez les spasmophiles et les méningitiques. Ce fait lui sert pour le diagnostic différentiel entre la méningite et la poliomyélite aiguë (dans la maladie de Heine-Medin traces d'uranine). Lenow cherche l'uranine dans le liquide céphalo-rachidien des enfants sains et conclut que jusqu'à un an elle est inconstante; après cet âge elle n'apparaît plus dans le liquide normal.

Nous avons essayé l'uranine chez des enfants normaux et chez 25 enfants atteints de méningite (9 tuberculeuses, 16 cérébro-spinales) en injectant sous la peau 0,02-0,03 cgr. par kilo, d'une solution à 10 p. 100 et pratiquant après 3 heures la ponction lombaire.

Chez les enfants bien portants, même au-dessous d'un an, nous avons trouvé la perméabilité négative.

Chez les enfants atteints de méningite, le diagnostic clinique a été complété par les réactions de Poudy, Nonne Appelt, par l'examen microscopique du liquide céphalo-rachidien (cytologique et bactériologique).

Dans tous ces cas, sans différence en rapport avec l'âge des malades (9 mois, 10 ans) et l'étiologie (tuberculeuse ou méningitique), la perméabilité des méninges a été positive à l'uranine. Le liquide céphalo-rachidien présentait la fluorescence jaune-verdâtre, d'intensité variable, mais toujours facile à contrôler, car la substance avait traversé la barrière méningée.

Les enfants mêmes qui présentaient seulement des symptômes cliniques de méningisme, sans modification apparente du liquide céphalo-rachidien, présentaient la réaction à l'uranine positive dès le début, si la maladie évoluait vers une méningite typique. Aux enfants convalescents de méningite, cette réaction répétée plusieurs fois n'indiquait plus la fluorescence du liquide qu'à des tons très effacés, à peine visibles, pour disparaître com-

plètement. Ce fait nous indique que les méninges, redevenues normales, récupèrent leur imperméabilité.

Dans aucun cas nous n'avons constaté de troubles causés par l'uranine. On observe seulement la coloration jaune des téguments et des sclérotiques, qui disparaît 24 heures après l'injection. Les urines sont également colorées et maintiennent leur coloration à peu près 24 heures.

Conclusions :

1° La perméabilité des méninges à l'uranine, tant qu'on peut l'apprécier à l'œil nu, est négative chez les enfants, à l'état normal ;

2° L'épreuve à l'uranine constitue un élément de diagnostic précoce, des méningites incomplètement développées, et un adjuvant de diagnostic dans les méningites confirmées.

Le Gérant : J. CAROUJAT.

6890-30. — Tours, Imprimerie ARRAULT et C^{ie}.

SOCIÉTÉ DE PÉDIATRIE

DE PARIS



SÉANCE DU 8 JUILLET 1930

Présidence de M. E. Terrien

SOMMAIRE

<p>LEREBoullet et Gournay. Traitement local des nourrissons porteurs de germes diphtériques (A propos du procès-verbal) 370</p> <p>LESNÉ, Mlle DREYFUS-SEE et S. DREYFUS. Remarques sur le crano-tabes. 372</p> <p>MARFAN. Les saisons ont-elles une influence sur le développement du crano-tabes? <i>Discussion</i>: WEIL-HALLÉ, COMBY. 380</p> <p>DE MARTEL et HALLÉ. Présentation d'un malade opéré de tumeur cérébrale 386</p> <p>APERT et Mlle ABRICOSSOFF. Maladie ossifiante progressive 387</p> <p>BRINDEAU et JACQUET. Nouveau-né atteint de syphilides pseudo-angiomateuses. 398</p> <p>FÈVRE et ALEPÉE. Sténose cicatricielle de l'œsophage impossible à dilater. Gastrostomie rendant la dilatation possible 401</p> <p>A. FOLLIASSON. Étranglement herniaire à 13 jours. Entérorragie et occlusion post-opératoires. Sérum hypertonique. Guérison 404</p> <p>OLINTO DE OLIVEIRA (Rio-de-Janeiro). D'un accident rare du diabète infantile. 406</p> <p>M^{me} M. BESSON et M. GRANÉL. Ablation de végétations adénoïdes suivie de</p>	<p>phénomènes asphyxiques et de foyers de broncho-pneumonie. 410</p> <p>M^{me} M. BESSON et BESSON WALTHER. Un cas d'érythème polymorphe grave avec épanchement pleural et complications cardiaques 412</p> <p>GUILLEMOT, PRIEUR et BARBÉ. Pneumonies avec hémorragies intestinales 415</p> <p>LESNÉ, Mlle HEIMANN et J.-A. LIÈVRE. Hémorragies intestinales et pneumonie. 420</p> <p>CAYLA et LELOURDY. Ictère et anémie hémolytiques chez un grand rachitique de trois ans. 423</p> <p>ROUËCHE H. Pyopneumothorax au décours d'une broncho-pneumonie de rougeole. 427</p> <p>REH Th. (Genève). Le comportement de la diphtérie dans un milieu partiellement vacciné 431</p> <p>ROUX (Justin). Les dernières statistiques sur le B. C. G. 433</p> <p>BLECHMANN et A.-E. LEVY. Mort par méningite tuberculeuse d'une enfant de 2 ans, vaccinée par le B. C. G.; contact avec un tuberculeux de 16 à 19 mois 436</p> <p>LONGCHAMPT J. Observations de tuberculose infantile traitées par la sérothérapie antibacillaire. (sérum de Jousset). 439</p>
--	---

Le traitement local des nourrissons porteurs de germes diphthériques

(A propos du procès-verbal)

Par P. LEREBoullet et J.-J. Gournay.

Une communication de M. Ribadeau-Dumas à la dernière séance sur un fait intéressant de diphtérie récidivante de nourrissons ayant entraîné la mort malgré des doses initiales de sérum fort élevées, nous amène à exposer très brièvement ici la méthode que nous employons depuis plus d'un an aux Enfants Assistés pour lutter contre la diphtérie nasale du nourrisson. Simple, inoffensive, efficace, elle nous a permis de faire pratiquement disparaître les conséquences fâcheuses de la diphtérie du nourrisson dans nos salles et elle nous semble mériter d'être souvent employée.

Les notes que nous avons publiées (1) et la thèse de notre élève Courtois (2) contiennent le détail de notre technique et de nos résultats. Les recherches de MM. Reilly et Coste sur la gonacrine employée pour la désinfection du nez des porteurs de meningocoque nous avaient d'abord incité à user de ce produit ; la *gonacrine* nous donna environs 50 p. 100 de succès. Ce n'était pas suffisant. Nous avons alors, en nous rappelant les travaux de Ravaut et Magué sur l'utilisation, en pulvérisation nasale, d'une poudre de pastilles de sérum de Mastin et d'arsénobenzol, employé le *novarsénobenzol* mis extemporanément en solutions ; nous prenions pour cela une ampoule de 0 gr. 15 de novarsénobenzol dans laquelle nous versions le contenu d'une ampoule de 2 c. c. d'eau distillée stérilisée. Nous faisons instiller deux à

(1) P. LEREBoullet et J.-J. Gournay, Le traitement local des nourrissons porteurs de germes, *Congrès de Médecine de Montpellier*, octobre 1929 et *Science Médicale Pratique*, 1^{er} décembre 1929. — P. LEREBoullet, Prophylaxie de la diphtérie chez le nourrisson, *Paris Médical*, 7 juin 1930.

(2) Courtois, Le traitement des nourrissons porteurs de germes diphtériques par la novarsénobenzol et la gonacrine. *Thèse de Paris 1930*.

trois gouttes de la solution ainsi préparée, dans chaque narine, deux à trois fois par jour.

Plus récemment nous avons substitué au novarsénobenzol, l'*acétylarsan*, qui a l'avantage d'être en solution toute préparée, et nous avons instillé de la même façon, deux fois par jour, deux à trois gouttes de ce produit.

Novarsénobenzol et acétylarsan nous ont donné sensiblement les mêmes résultats, c'est-à-dire désinfection, en trois à cinq jours, des narines de nos nourrissons. Le nombre des échecs est extrêmement faible, ne dépasse pas 5 p. 100 et s'observe surtout chez certains hérédosyphilitiques, chez lesquels le coryza relève en même temps d'autres causes. Encore ces échecs sont-ils relatifs et la prolongation des instillations permet, dans la plupart des cas, d'arriver à la désinfection du nez.

Par cette méthode très simple, nous avons pratiquement fait disparaître la diphtérie de l'hospice des Enfants Assistés et de la pouponnière d'Antony. En ensemençant le nez de tous les nourrissons entrant dans le service, en isolant ceux que cet ensemenchement a révélés porteurs, en les désinfectant à l'aide de ces préparations arsenicales, nous n'avons plus vu les effets parfois désastreux des diphtéries nasales larvées si bien étudiés par le professeur Marfan et son élève Chevalley. Tandis que ce dernier relève sur 100 porteurs de germe l'énorme mortalité de 56 p. 100, notre élève Courtois n'arrive pour 100 porteurs de germe qu'à une mortalité de 7 p. 100, inférieure à la mortalité moyenne de l'ensemble des nourrissons qui atteint 11 p. 100. Nos porteurs de germe n'ont donc pas été plus malades que nos autres nourrissons.

Cette méthode n'a pas qu'un intérêt prophylactique. En instituant un traitement local efficace de la diphtérie nasale, elle permet de désinfecter plus rapidement le nez de l'enfant diphtérique et par suite de limiter le temps dans lequel le germe continue à être toxigène. Elle nous paraît donc importante à employer non seulement dans le traitement de la diphtérie confirmée des nourrissons, mais aussi dans celui de la diphtérie de l'enfant plus grand. Bien qu'ici nous n'ayons pas d'élément suffisant pour

être affirmatifs, ils résulte des quelques essais pratiqués que la désinfection nasale des enfants atteints d'angine diphtérique abrège la durée de la maladie et sa contagionité et qu'elle peut faire espérer une plus grande rareté des complications tardives et notamment des paralysies. Elle ne dispense nullement de l'emploi de sérum mais permet d'en limiter les doses et de diminuer le nombre des injections.

Mais c'est surtout chez le nourrisson, qui l'accepte facilement et qui en retire à peu près constamment des avantages immédiats que nous souhaitons voir cette méthode se généraliser.

Remarques sur le cranio-tabes.

Par MM. E. LESNÉ, G. DREYFUS-SÉE et S. DREYFUS.

Les nombreux travaux dont le C.-T. a fait l'objet n'ont pas réussi jusqu'à présent à faire la lumière sur les conditions dans lesquelles se développe cette curieuse altération osseuse.

Dans une étude qui a porté sur 936 nourrissons examinés dans des consultations où les enfants sont suivis systématiquement dans un but d'hygiène et de prophylaxie, nous nous sommes efforcés de déceler quelques-uns des caractères cliniques, biologiques et étiologiques de ce ramollissement localisé de la voûte crânienne à distance des sutures, qui constitue le C.-T. vrai.

Cliniquement, il nous a semblé que la distinction entre C.-T. congénital et C.-T. acquis du nourrisson trop souvent négligée demeurait capitale.

Dans le premier cas il s'agit ordinairement de phénomènes diffus, siégeant fréquemment au sommet du crâne, à la partie supérieure des pariétaux, parfois même sur le frontal, s'accompagnant de ramollissement des sutures. C'est une véritable ostéomalacie, qui peut être très étendue et très accentuée, s'observe dès la naissance et correspond en général à un état de débilité plus ou moins accentué du nouveau-né, prématuré et parfois porteur de stigmates d'infections congénitales.

La localisation prédominante bregmatique, médiane ou paramédiane est facilement expliquée par le mécanisme de la pression externe du détroit supérieur sur lequel repose cette portion du crâne fœta.

Le *C.-T. acquis* apparaît souvent vers le 3^e ou 4^e mois de la vie extra-utérine sur les parties postéro latérales du crâne en général bi-latéral mais prédominant nettement d'un côté, siégeant sur l'écaille de l'occipital surtout, parfois sur celle du temporal ou les parties postérieures des pariétaux.

Le rôle de la pression extérieure exercée presque continuellement par l'oreiller sur la tête de l'enfant couché, est vraisemblable ; dans une de nos observations par exemple, on notait une localisation unilatérale du *C.-T.* correspondant à un torticolis congénital avec une rétraction obligeant à coucher l'enfant constamment du même côté depuis la naissance.

Le *C.-T.* paraît être une affection assez fréquente. Dans les diverses statistiques selon le milieu social envisagé, les saisons, etc., on constate des différences appréciables. La nôtre comportait une proportion de 15 p. 100 environ de lésions : (135 cas sur 936 nourrissons).

REMARQUES ÉTIOLOGIQUES

La plupart des enfants atteints de *C.-T. acquis* que nous avons examinés étaient nés dans des conditions normales avec un poids satisfaisant.

L'étude des circonstances de l'accouchement, celle de l'âge des parents et du nombre de gestations antérieures ne nous ont pas apporté d'élément étiologique notable.

Les conditions d'hygiène générale : logement étroit, surpeuplé, malpropreté, etc., étaient assez souvent défectueuses et ce facteur semblait à considérer d'autant plus que les nourrissons de classes aisées ont rarement du *C.-T.*, cependant les mêmes erreurs se retrouvent dans une proportion importante des enfants du même milieu social qui présentent un crâne normal, et par

ailleurs certains nourrissons atteints de C.-T. avaient été élevés par des mères soigneuses et propres.

Par contre nous voulons insister sur un certain nombre de facteurs qui au cours de nos recherches nous ont paru jouer un rôle dans le déterminisme de l'affection.

1° *La carence scolaire.* — Les enfants sont souvent privés d'air et de lumière, confinés dans des logis malsains peu ensoleillés.

La majorité des cas s'observe au début du printemps, après que le froid, le mauvais temps, les infections rhino-pharyngées ont empêché les sorties quotidiennes pendant l'hiver.

Comparant la courbe des nouveaux cas de C.-T. constatés chaque mois, à la courbe des heures d'insolation de la région parisienne nous avons noté un parallélisme intéressant. Après la carence scolaire hivernale il y a une recrudescence nette des cas au printemps : pendant 5 années consécutives nous trouvons 13 et 19 cas nouveaux en avril et mai, au lieu du chiffre moyen de 7 à 9 en automne et hiver, et alors que le nombre descend jusqu'à 3 en juillet.

Envisageant plus particulièrement les années 1928 et 1929 nous notons en 1928 une descente considérable de la courbe de C.-T. qui atteint son point le plus bas de juillet à septembre : or le total des heures d'insolations de juin à août de cette année dépasse nettement les moyennes habituelles.

Par contre, en 1929 l'été ayant été moins ensoleillé, l'échelonnement des cas est plus irrégulier, leur décroissance moins nette alors que la courbe ascensionnelle de mai est particulièrement intense.

Le C.-T., de même que la tétanie et le rachitisme rentre donc dans le cadre des *affections héliophobes de Woringer*.

2° *Le mode d'allaitement.* — A notre surprise, parmi les enfants atteints de C.-T. le mode d'allaitement ne semble jouer aucun rôle.

Sur 102 enfants examinés dans des consultations de nourrissons faites dans des quartiers différents (consultation du Bastion 42, boulevard Bessière et consultation de l'École de Puériculture, rue Desnouettes), nous trouvons en effet :

- 44 exclusivement au sein.
- 24 allaités d'abord au sein, puis à l'allaitement mixte.
- 6 soumis d'emblée à l'allaitement mixte.
- 8 sevrés prématurément.
- 20 nourris au biberon dès leur naissance (1).

Cette proportion est intéressante à signaler car elle témoigne en tout cas de l'absence de prophylaxie du C.-T. par le lait de femme.

3° *Les infections chroniques* n'ont pu être décelées que dans un nombre infime de cas.

Si l'hérédosyphilis peut jouer un rôle prépondérant par son action dystrophique générale, qui favorise parfois le trouble osseux, de nombreux arguments s'opposent à ce qu'on lui reconnaisse une influence déterminante sur la constitution du C.-T. A peine 1/4 des cranio-tabétiques examinés présentaient des signes de présomption ou plus rarement de certitude de syphilis, quoique nous nous soyons efforcés de tenir compte même de symptômes frustes et contingents de l'infection tréponémique. Dans l'ensemble des nourrissons hérédosyphilitiques le nombre de C.-T. acquis n'est pas plus élevé que chez les enfants indemnes de toute affection héréditaire.

Alors que la syphilis, facteur de prématurité exerce certainement une influence sur le déterminisme du C.-T. congénital, son action sur le C.-T. acquis nous paraît donc essentiellement discutable.

La tuberculose est trop exceptionnelle dans la première enfance pour devoir être envisagée.

Les infections gastro-intestinales chroniques lorsque elles existent dès les premiers mois pourraient vraisemblablement entraîner un trouble d'assimilation calcique. Dans nos observations comportant un maximum d'enfants au sein ce facteur ne paraît nullement en cause.

Mais lorsque ces infections chroniques se produisent dans la

(1) De 1925 à 1929 la proportion des enfants soumis aux divers modes d'allaitement est la suivante : Sein, 56 p. 100 ; allaitement mixte, 22 p. 100 ; biberon, 21 p. 100.

première enfance elles entraînent un séjour prolongé à la chambre et par suite favorisent dans une large mesure la carence solaire, facteur primordial de l'insuffisance de fixation calcique.

Joint à leur rôle dystrophique général ce mode d'action des gastro-entérites chroniques peut être à considérer dans un certain nombre de cas.

Dans l'ensemble, le rôle des infections en tant que facteur déterminant du C.-T. nous paraît donc accessoire et leur importance étio-pathogénique semble nettement au second plan.

RECHERCHES PATHOGÉNIQUES

La fréquence de la carence solaire dans l'étiologie du C.-T. acquis, jointe à l'efficacité du traitement par les R. U. V. et par les substances irradiées rapproche le C.-T. du rachitisme.

La coïncidence des deux affections n'est pourtant pas la règle, mais on sait que les manifestations cliniques du rachitisme n'apparaissent que beaucoup plus tardivement après 7 à 8 mois, alors que le C.-T. est une affection évoluant de 2 à 5 mois. — Parfois cependant les signes de rachitisme apparaissent dans une deuxième étape, se surajoutant au C.-T. d'abord isolé. Mais bien souvent, surtout chez les enfants traités, irradiés pour guérir le C.-T., aucune manifestation rachitique ne peut être décelée.

Chez ces enfants dont toute l'histoire se résume à un C.-T., s'agit-il d'un processus rachitique fruste arrêté dans son évolution, ou bien rachitisme et C.-T. constituent-ils deux affections différentes dans leur nature mais possédant quelques facteurs étiologiques communs et susceptibles de coïncider parfois ?

Chez des enfants normaux, par ailleurs, développement pondéral et statural satisfaisant, sans aucun symptôme pathologique sauf un C.-T. localisé, nous avons cherché à déceler l'existence de symptômes de rachitisme latent.

1° *Examen radiographique du carpe.* — Pour 9 enfants ne présentant nul stigmate clinique de rachitisme nous avons pratiqué une radiographie du poignet.

5 d'entre eux avaient un développement osseux normal :

Bil..., 3 mois, extrémités diaphysaires normales. 1 point d'ossification carpien.

La..., 2 mois 21 jours, extrémités diaphysaires normales.

Pe..., 3 mois. — — —

Dif..., 4 mois 2 jours, extrémités diaphysaires normales, 1 point d'ossification carpien.

Bi..., 5 mois 1/2, extrémités diaphysaires normales, 2 points d'ossification carpien.

Un enfant de 4 mois :

Kuh..., a des extrémités diaphysaires normales mais pas de point d'ossification carpien, symptôme difficile à interpréter à cet âge quoique 3 autres de nos petits malades au même âge ont déjà 1 à 2 points osseux dans leur carpe.

Un enfant de 5 mois 1/2 :

Vir..., pas de lésions diaphysaires mais pas de point d'ossification carpien.

Enfin les 2 derniers présentent des lésions frustes analogues à celles que nous sommes accoutumés à rencontrer au stade initial du rachitisme :

Pe..., 4 mois, saillie interne en bec de l'extrémité diaphysaire du cubitus. Pas de point d'ossification.

Co..., 4 mois, même lésion diaphysaire, 2 points d'ossification.

Ainsi dans 4 cas sur 9 examinés, malgré l'absence absolue de symptôme clinique, le C.-T. s'accompagne de signes radiologiques anormaux quoique frustes témoignant d'un trouble général de l'ossification.

Notons que la radiographie systématique de la voûte crânienne ne nous a jamais décelé de lésion osseuse.

2° *Examen du phosphore et du calcium sanguin.* — Le dosage de phosphore et de calcium pratiqué (méthode de Denigès) par M. Zizine et ses collaboratrices chez ces enfants a fourni des chiffres correspondant à la moyenne normale obtenue par cette mé-

thode qui donne des chiffres plus faibles que la méthode Bell-doisy.

Pe..., 4 mois . . .	P = 31 mgr.	Ca = 85,4 mgr.
Kuh..., 4 mois . . .	P = 28 —	
Da..., 3 mois . . .	P = 29 —	Ca = 87 —
Gu..., 12 jours . . .	P = 31	
Bi..., 5 moins 1/2 . . .	P = 28	
Dy..., 4 mois 2 jours.	P = 28,5 mgr.	Ca = 79 —
Pil..., 3 mois . . .	P = 30 —	Ca = 74 —
Gil..., 3 mois . . .	— —	Ca = 68 —

Par la même méthode chez des enfants normaux :

Pr..., 2 mois	P = 34	Nou..., 4 mois	Ca = 60
Di..., 2 mois	P = 33	Dou..., 2 mois	Ca = 81
Ni..., 5 mois	P = 31,6	Dau..., 1 mois	Ca = 64

Dans l'ensemble, ces chiffres ne nous permettent certes pas de conclure de façon absolue à l'existence de stigmate humoraux de rachitisme. Cependant, nous notons chez les cranio-tabétiques une quantité de phosphore sanguin relativement faible (28 à 31 mgr.) par rapport au taux de phosphore sanguin décelé chez des enfants normaux du même âge (31,6 à 34).

En ce qui concerne la *cholestérolémie*, rappelons que dans un travail antérieur l'un de nous avait noté des chiffres variant de 0,65 à 1 gr. 03, c'est-à-dire représentant un abaissement léger relatif de la cholestérolémie sanguine des enfants plus âgés.

Métabolisme calcique. — Nous avons eu la curiosité de vérifier si le lait des mères de ces enfants présentait des anomalies dans sa composition. Nous avons demandé à M. Zizine de pratiquer un dosage de Ca et P. chez quelques-unes des femmes allaitant des enfants cranio-tabétiques :

Kuh...,	P ² O ⁵ = 0,22	Ca = 0,27
La...,	— = 0,25	Ca = 0,31
Pi...,	— = 0,20	Ca = 0,27
Dy...,	— = 0,23	Ca = 0,26

Les laits sont sensiblement normaux quoique un peu faibles

quand à leur teneur phosphorée, et ce fait est à rapprocher de la légère hypophosphatémie présentée par les enfants.

En ce qui concerne le calcium, le calcul de la quantité ingérée et éliminée par les fèces présente, on le sait, un intérêt dans l'étude du rachitisme. Schabad a trouvé une élimination excessive du Ca par les fèces. Chez un certain nombre d'enfants normaux ou cranio-tabétiques, nous avons étudié le métabolisme calcique en comparant le calcium ingéré au calcium éliminé. Les chiffres que nous avons obtenus présentent des variations assez considérables qui ne nous permettent pas de conclure. Nous poursuivons actuellement nos recherches à ce point de vue.

Il demeure possible qu'un léger trouble de fixation calcique chez le nourrisson puisse être masqué par un apport minéral en excès chez certains enfants, alors qu'il apparaîtrait chez ceux alimentés par un lait pauvre. La carence phosphorée en particulier dont on sait le rôle important associé à la carence solaire dans le rachitisme expérimental serait susceptible ici aussi d'entraver la fixation calcique. Alors que chez les enfants dans de bonnes conditions d'hygiène le lait de femme est un aliment parfait, les petits cranio-tabétiques insuffisamment ensoleillés et subissant accessoirement une relative carence phosphorée sont soumis aux conditions réalisant une forme fruste de rachitisme expérimental.

Ces troubles de la calcification, très frustes, peu évolutifs demeurent encore caractérisés par leur *localisation*. Cette *électivité craniale* opposée à l'absence de lésion cliniquement appréciable au niveau des régions d'élection du rachitisme de l'enfance : poignet et cheville, est justifiable d'interprétation.

L'ossification du carpe se fait par des points dits : « complémentaires » qui apparaissent à partir du 4^e mois de l'existence.

Par contre le crâne, et particulièrement la voûte osseuse se développent aux dépens de formations surtout membraneuses, dans lesquelles apparaissent des centres d'ossifications très précoces.

Dès la 6^e semaine de vie intra-utérine, la portion infra-occipitale de l'écaïlle possède 2 points d'ossification, et les 2 centres

de la portion supra occipitale sont décelables à la 8^e semaine.

Au 45^e jour de la vie embryonnaire le cercle tympanal est constitué par 3 points d'ossification qui formeront l'écaïlle temporale, enfin 1 point apparaît en même temps le 45^e jour pour constituer le pariétal (os de membrane) qui s'étend excentriquement.

Durant la vie intra-utérine, l'activité ostéo formatrice de la voûte est donc considérable. Elle se poursuit après la naissance par une croissance à la fois en surface et en épaisseur, aboutissant à l'augmentation des diamètres craniens, à la soudure des sutures et des fontanelles, à l'augmentation de résistance de la paroi osseuse.

Cette activité ostéogénétique explique la localisation élective cranienne précoce opposée aux atteintes dia-épiphysaires qu'on n'observera que lorsque l'ossification se fera à leur niveau.

En conclusion le C.-T. acquis des enfants de 2 à 3 mois nous apparaît comme une forme particulière d'un rachitisme localisé précoce. Cette lésion régresse en général si on soustrait l'enfant aux fautes d'hygiène (carence solaire surtout) qui conditionnent l'apparition et l'évolution du rachitisme banal des enfants plus âgés.

Les saisons ont-elles une influence sur le développement du cranio-tabes ?

PAR A.-B. MARFAN.

Parmi les diverses questions que soulève la communication de M. Lesné et Mlle Dreyfus Sée, je ne discuterai que celle qui a rapport à l'influence des saisons sur la fréquence du cranio-tabes.

En me fondant sur des constatations d'ordre clinique, anatomique et thérapeutique, j'ai été conduit à penser que le cranio-tabes aussi bien le cranio-tabes congénital que le cranio-tabes acquis, est une manifestation du rachitisme. Je parle du vrai cranio-tabes qu'il faut distinguer des autres variétés de ramollisse-

ment du crâne, en particulier du ramollissement uniforme des bords des sutures et des fontanelles qui paraît dû à un simple retard de l'ossification.

Certains médecins soutiennent que la carence des rayons solaires est la cause essentielle et exclusive du rachitisme. L'enquête que j'ai poursuivie sur ce point pendant plusieurs années ne me permet pas d'accepter cette manière de voir.

Elle a montré que le séjour prolongé dans des habitations obscures n'est pas le facteur essentiel, indispensable, du développement du rachitisme; il est apparu seulement comme une cause prédisposante, permettant ou renforçant l'action des causes efficientes.

Pour prouver l'action de la carence des rayons solaires sur le développement du rachitisme, on a étudié l'influence des saisons sur la fréquence du cranio-tabes. M. Fortier, dans un travail fait à l'école de puériculture à l'instigation de M. Weill-Hallé, soutient que cette influence est tout à fait prédominante et que le cranio-tabes a pour cause principale la carence des rayons solaires (1). M. Ugo de Gironcoli, observant à Trieste, arrive à une conclusion analogue (2). M. Arluk, étudiant à Odessa le cranio-tabes congénital, incline à s'y rallier, bien qu'il fasse quelques réserves (3).

C'est aussi cette conclusion que viennent de soutenir M. Lesné et Mlle Dreyfus-Sée.

Avec M. Chevalley, de mai 1924 à mai 1928, nous avons fait, à l'Hospice des Enfants-Assistés, la statistique des cas de cranio-tabes observés chaque mois dans les nourriceries. Cette statistique a été publiée par Mlle Élisabeth Gorelik dans sa thèse 1928 (4); elle a été commentée et corrigée par M. Chevalley en 1929 (5).

Ce qui en fait la valeur, c'est qu'elle repose sur l'observation

(1) FORTIER, Enquête sur le cranio-tabes. *Thèse de Paris*, 1927, n° 468.

(2) U. DE GIRONCOLI, Le cranio-tabes dans le premier semestre de la vie, *La Pediatria*, 1^{er} août 1927, p. 819.

(3) ARLUK, Contribution à l'étude du cranio-tabes congénital et de ses relations avec le rachitisme. *Le nourrisson*, mars 1928, p. 90.

(4) ELISABETH GORELIK, L'influence des saisons sur le développement du tabes, *Thèse de Paris*, 1928.

(5) CHEVALLEY, *Le Nourrisson*, mars 1929, p. 109.

d'un grand nombre de nourrissons, la plupart âgés de moins de 6 mois, provenant de milieux très analogues et vivant dans des conditions à peu près identiques (1). Or cette statistique ne permet nullement de conclure que les saisons ont une influence sur la fréquence du cranio-tabes.

Elle comprend tous les enfants entrés dans les nourriceries Billard et Parrot durant quatre années, du 1^{er} mai 1924 au 1^{er} mai 1928. Ces nourriceries ne reçoivent que des enfants âgés de moins d'un an ; mais comme je l'ai dit, le plus grand nombre d'entre eux ne dépasse pas 6 mois.

Le tableau suivant donne les chiffres de cette statistique.

Nourricerie Billard.

MOIS ENSOLEILLÉS	ENTRÉES	CRANIO-TABES	
		acquis	congénital
Mai	145	10	0
Juin	139	8	2
Juillet	147	4	3
Août	187	4	1
Septembre	142	8	1
Octobre	187	8	3
Total	947	42	10

MOIS SOMBRES	ENTRÉES	CRANIO-TABES	
		acquis	congénital
Novembre	168	9	3
Décembre	187	15	1
Janvier	164	12	5
Février	193	15	1
Mars	165	7	2
Avril	175	16	0
Total	1.052	74	12

(1) Elle échappe ainsi en partie aux critiques qu'on peut adresser aux statistiques du même genre. Pour qu'elles fussent entièrement probantes, les statistiques devraient grouper les enfants du même âge, par exemple tous ceux qui sont nés la même semaine ou au moins le même mois, définir le milieu et les conditions où ils vivent, préciser l'époque du début du cranio-tabes et séparer le cranio-tabes acquis du cranio-tabes congénital. A défaut d'une pareille statistique qu'il est du reste très difficile d'établir, on peut interroger celles qui remplissent quelques-unes des conditions précédentes.

Nourricerie Parrot.

MOIS ENSOLEILLÉS	ENTRÉES	CRANIO-TABES	
		acquis	congénital
Mai.	117	7	2
Juin	113	8	2
Juillet	92	7	1
Août	109	3	1
Septembre	89	7	1
Octobre	108	12	1
Total.	628	44	8

MOIS SOMBRES	ENTRÉES	CRANIO-TABES	
		acquis	congénital
Novembre	113	8	3
Décembre	111	1	1
Janvier	120	8	2
Février	129	12	3
Mars	124	7	0
Avril	130	5	0
Total.	727	41	9

Au cours de ces quatre années, il est donc entré à la nourricerie Billard 1.999 nourrissons et à la nourricerie Parrot 1355, en tout 3.354 nourrissons.

Sur ces 3.356, nous avons relevé 240 cas de cranio-tabes, dont 138 à Billard et 102 à Parrot. Il y a donc en tout 7 cas de cranio-tabes sur 100 nourrissons ; 6,9 p. 100 à Billard, et 7,5 p. 100 à Parrot.

Si on fait le total des cas de cranio-tabes entrés dans les deux nourriceries durant les mois sombres (de novembre à avril) et durant les mois ensoleillés (mai à octobre), on trouve que 7,6 p. 100 des cas de cranio-tabes, ont été observés pendant les premiers et 6,6 p. 100 pendant les seconds. La différence entre ces deux chiffres est assez faible pour qu'elle ne puisse être considérée comme probante.

Si pourtant on était tenté de la regarder comme favorable à la théorie de la carence solaire, il suffirait de séparer les statis-

tiques de chacune des nourriceries pour être détrompé. Voici, en effet, ce qu'elle montrent :

		Nombre de cas de cranio-tabes.	
Nourricerie Billard	{	Novembre à avril.	7 p. 100.
		Mai à octobre.	4,4 —
Nourricerie Parrot	{	Novembre à avril.	5,6 p. 100.
		Mai à octobre.	7 —

Tandis qu'à la nourricerie Billard les chiffres semblent favorables à la théorie de la carence solaire, à la nourricerie Parrot ils lui sont entièrement opposés.

Si maintenant on pénètre dans le détail, si on fait le pourcentage en cas de cranio-tabes *mois par mois*, on constate les irrégularités les plus grandes et on s'assure qu'il est impossible de tirer de ces chiffres une conclusion en faveur de la théorie de la carence solaire. Ainsi à la nourricerie Parrot, c'est au mois d'octobre, à la fin de l'été, que l'on observe le plus grand nombre de cranio-tabes (11 p. 100); et en avril, à la fin de l'hiver, on n'en constate qu'un petit nombre (3,8 p. 100). A la nourricerie Billard, si le plus petit nombre des cas est observé en août (2,6 p. 100), en septembre et en octobre on trouve des chiffres plus élevés (6,3 et 5,8 p. 100).

On ne saurait donc déduire de cette statistique que les saisons ont une influence sur le développement du cranio-tabes.

B. WEILL-HALLÉ. — Je crois que l'observation absolue des nourrissons en été et en hiver n'a pas de valeur réelle pour juger de l'influence des saisons sur la fréquence des cranio-tabes.

Au contraire, la statistique des cas de cranio-tabes parmi les enfants nés d'octobre à janvier ou février et ceux qui sont nés d'avril à juillet-août montrera la prédominance de la lésion dans la première catégorie.

Le fait important est l'absence d'insolation pendant les premiers mois de l'existence.

M. J. COMBY. — Il y a près de 50 ans que j'étudie la question du *cranio-tabes*. J'ai publié des mémoires et inspiré des thèses sur cette lésion des os du crâne, sur ce ramollissement osseux de l'occiput qui a fait la célébrité d'Elsässer. Quand on palpe méthodiquement et systématiquement, comme je le fais, la tête de tous les enfants depuis la naissance jusqu'à l'âge de 3 ans, on est surpris du nombre de cranio-tabétiques que l'on rencontre.

Chez les nouveau-nés, le cranio-tabes vrai, le *weiche Hinterkopf* d'Elsässer, est très commun.

Certes, le pourcentage dépasse celui des statistiques de nos collègues Ed. Lesné et A. B. Marfan avec lesquels je me trouve en désaccord. Bien entendu, je ne confonds pas le cranio-tabes vrai, le ramollissement de l'occiput, unilatéral ou bilatéral, avec la dépression que l'on détermine sur les bords des scissures. J'ai suivi les enfants qui présentaient cet occiput mou, cette *craniomalacie* plus ou moins étendue, dès les premiers jours de la naissance et, qu'ils fussent par la suite au sein ou au biberon, au soleil ou à l'ombre, ils guérissaient spontanément en 3 ou 4 semaines. L'ossification se fait avec une extrême rapidité, rapidité qui offre une prime aux thérapeutes ayant foi dans les remèdes spécifiques, dans l'héliothérapie, dans les rayons ultraviolets. Ce cranio-tabes des nouveau-nés, comme je le disais il y a 5 ans dans mon mémoire sur *Le fantôme du cranio-tabes*, n'a aucune signification. Il ne témoigne pas plus en faveur de la syphilis qu'en faveur du rachitisme. Quant on suit les enfants qu'on a guéris ou qui ont guéri, on en voit tourner au rachitisme, quand les circonstances s'y prêtent; mais on en voit beaucoup qui ne deviennent pas rachitiques.

Chez les enfants de 2, 3, 5, 6 mois, le cranio-tabes devient plus rare, tout en conservant une certaine fréquence, on trouve du 6 ou 7 p. 100 comme dans les statistiques de A. B. Marfan, au lieu du 20 ou 25 p. 100 que j'ai rencontré chez les tout-petits. Et l'on peut parler de rachitisme, malgré le grand nombre de ceux qui y échappent. Enfin, chez les grands rachitiques de 12, 18, 24 mois, le cranio-tabes participe du ramollissement général du squelette et, comme il est plus tardif, plus limité, il offre à

l'autopsie ces belles pertes de substance osseuse dont notre collègue A. B. Marfan possède une belle collection.

Au point de vue clinique, les symptômes invoqués par Elsässer, Kassowitz et autres auteurs austro-allemands, tiennent du roman.

Le cranio-tabes, à quelque âge qu'on l'observe, est une lésion silencieuse, latente, sans signes objectifs, sans gravité, qui ne mérite pas le bruit que nous avons fait autour d'elle.

Présentation d'un malade opéré de tumeur cérébrale.

PAR MM. DE MARTEL ET HALLÉ.

M. Hallé présente un jeune garçon de 7 ans que M. de Martel vient d'opérer il y a 18 jours d'une tumeur cérébrale médiane du 4^e ventricule, de la taille d'une grosse noix. Cet enfant, comme on peut s'en assurer, marche sans difficulté, ne paraît présenter aucun trouble de la santé générale. Il a à peine maigri depuis cette intervention, ne souffre pas et paraît complètement guéri. Le diagnostic de localisation a été porté il y a un mois à peine sur des signes très légers constatés par M. Alajouanine et de Martel à qui le malade avait été adressé par le docteur Hallé. Les seuls signes importants étaient un stase papillaire, un léger nystagmus, et des maux de tête arrêtés depuis une ponction lombaire exploratrice.

L'examen de la tumeur montre qu'il s'agit d'un médullo-blastome, tumeur radio sensible ; aussi le malade va-t-il dès à présent être soumis à des séances de radiothérapie. L'observation détaillée de ce malade sera publiée ultérieurement ; mais M. Hallé présente, dès à présent, ce beau succès chirurgical de M. de Martel. Il fait remarquer combien cette grande intervention chirurgicale a peu altéré la santé générale de cet enfant.

Maladie ossifiante progressive chez une fillette de six ans.

PAR E. APERT ET Mlle ABRICOSSOFF.

Nous vous présentons une malheureuse fillette de six ans à peu près immobilisée et gravement déformée par des productions osseuses multiples surtout développées à la nuque et au dos, mais se manifestant aussi aux membres.

Cette fillette est née à Sousse (Tunisie) de parents européens bien portants et bien constitués, ne présentant aucune tare morbide, ni morphologique, et qui ont deux autres enfants, un garçon de 5 ans et une fille de 18 mois très bien portants. Pas de fausses couches ; aucun commémoratif ou indice de syphilis. Le Wassermann n'a pu être recherché.

La fillette elle-même a été bien portante jusqu'à l'âge de trois ans. En octobre 1926, on a remarqué pour la première fois une saillie dure sensible derrière l'oreille droite. Peu après le cou tout entier, en avant et en arrière, s'est tuméfié ; c'était une tuméfaction dure, immobilisant la peau, empêchant toute inflexion ou rotation du cou ; la température s'est maintenue huit jours à 40° ; il semble s'être agi d'une sorte de phlegmon ligneux, subaigu. La température s'est abaissée progressivement et la tuméfaction indurée a rétrocedé peu à peu ; mais le cou est demeuré raide et on a commencé à sentir sous la peau redevenue souple des saillies osseuses multiples au cou et au dos, en même temps que le dos s'infléchissait en avant et s'immobilisait en cette position ; de ce fait, les saillies osseuses du dos devenaient de plus en plus saillantes et finissaient par ulcérer la peau.

Lors du phlegmon du cou la *mâchoire inférieure* avait été immobilisée, il avait fallu user d'artifices pour alimenter l'enfant avec des aliments liquides, le resserrement des mâchoires ne permettant pas d'introduire dans la bouche des aliments solides. Lors de la rétrocession du phlegmon, les mouvements du maxillaire sont redevenus normaux, mais plus récemment ils se sont de nouveau peu à peu limités et actuellement un petit écartement des mâchoires est seul possible.

Puis les *bras* ont été le siège d'une poussée douloureuse et étaient raidis en flexion ; puis les douleurs ont disparu, mais les épaules sont restées immobilisées et il s'est produit des saillies osseuses dans la paroi postérieure de l'aisselle, au niveau des tendons axillaires du grand rond et du grand dorsal des deux côtés.

Plus récemment le *genou gauche* a été le siège de douleurs et s'est déformé et immobilisé en flexion.

L'*intelligence* est parfaite, l'*appétit* et les fonctions *digestives* sont restés bons ; l'examen des *viscères* ne montre rien de particulier.

EXAMEN CLINIQUE. — La *calotte cranienne* ne présente rien de parti-



FIG. 1.

culier, non plus que la *face*. En revanche, on sent à la *nuque* des saillies osseuses nombreuses au niveau et au-dessous de la protubérance occipitale externe. Les plus volumineuses sont disposées en série verticale irrégulière parallèlement à la ligne des apophyses épineuses des vertèbres cervicales et à quelques centimètres à droite de cette ligne. Cette série d'exostoses se continue au *dos* dans l'espace interscapulaire droit ; au niveau de la pointe de l'omoplate existent deux saillies très volumineuses pointant sous la peau qui est ulcérée à leur niveau ; le dos est plié en avant et, à première vue donne l'aspect d'un mal de Pott avec gibbosité angulaire à deux pointes ; en réalité, on sent sur le versant droit de cette gibbosité les apophyses épineuses des vertèbres dorsales.

Dans l'*aisselle du côté droit* on sent des ossifications dans le tendon du grand dorsal, elles se continuent sur la ligne axillaire postérieure tout le long du flanc gauche, et paraissent rejoindre à la région lombaire les continuations de la série précédente ; il existe des saillies osseuses au niveau des masses sacro-lombaires.

A gauche la première série d'ossifications le long des vertèbres manque ; mais la seconde série, qui naît de la paroi postérieure de l'aisselle et descend le long de la ligne axillaire postérieure jusque vers la crête iliaque, existe à peu près comme à droite.

La *face antérieure du thorax* n'est que peu atteinte ; on sent seulement de petites exostoses au niveau des 2^e, 3^e, 6^e et 7^e articulations chondrosternales gauches.

Les membres sont relativement peu atteints ; on sent sur la diaphyse de l'*humérus droit* quelques petites saillies, et sur la diaphyse de l'*humérus gauche* une gaine plus étendue de petites saillies osseuses. Petite saillie à la partie antérieure du *carpe* à gauche.

Au niveau de l'*aîne droite*, ossification étendue le long de l'arcade de Fallope ainsi que le long du bord externe du triangle de Scarpa. Saillie osseuse au niveau de l'insertion fémorale du grand adducteur à droite.

Le *genou gauche* est immobilisé en flexion et déformé. On sent mal la rotule.

Aux *main*s, on note la brièveté du pouce des deux côtés. L'extrémité des *pouces* arrive à peine au niveau des articulations métacarpo-phalangiennes des index.

De même aux *pi*eds, les gros orteils sont très courts ; leurs extrémités arrivent à peine à l'articulation phalango-phalangiennne des deuxièmes orteils. Cette disposition a déjà été notée dans des observations antérieures.

RADIOGRAPHIES. — Il n'était pas facile chez cette fillette ankylosée, déformée et douloureuse de pratiquer des radiographies. M. Duheux a néanmoins eu la patience de radiographier sa tête, son tronc et ses membres sous des indices multiples et la série de belles radiographies qu'il a ainsi obtenues permet de se rendre compte aussi parfaitement que possible de la disposition des ossifications. Nous reproduisons ici les plus démonstratives de ces radiographies.

Sur des radiographies de la tête de profil, on vérifie que le *crâne* est indemne, mais une bande sombre onduleuse part de la ligne courbe occipitale supérieure, et une autre plus profonde de la ligne courbe occipitale inférieure. Ces deux bandes sombres se rejoignent à



FIG. 2.

la hauteur de l'apophyse épineuse de la 3^e cervicale et fusionnées descendent vers le bas.

Deux bandes sombres vont de l'angle des *mâchoires* en haut et en

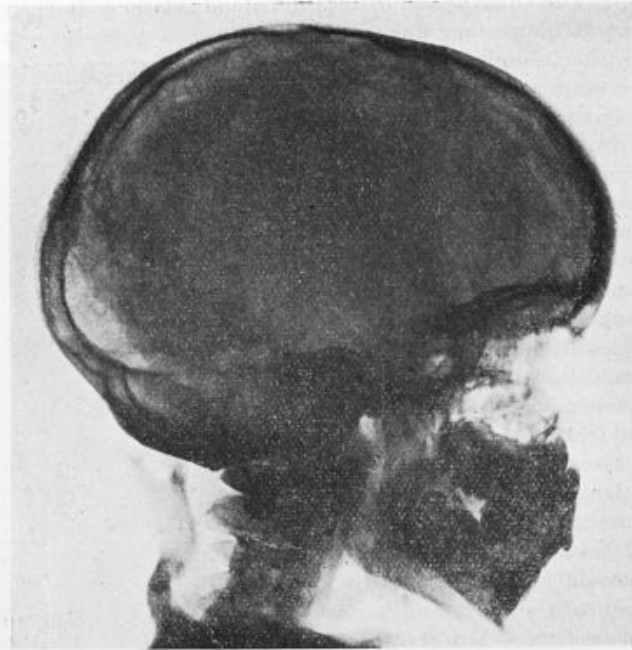

FIG. 3. — Radiographie de la tête.

Remarquer les bandes sombres à la nuque dues à des ossifications au niveau des muscles trapèze et splénius, et les deux bandes sombres allant de chaque angle du maxillaire vers la voûte palatine

avant vers le palais répondant sans doute à des ossifications, expliquant la limitation des mouvements du maxillaire.

Sur les radiographies du *thorax*, on voit une même bande sombre, large de un centimètre à un centimètre et demi et bien limitée, continuer la double bande de la nuque et descendre verticalement dans le dos parallèlement et à droite de la colonne vertébrale ; arrivée à la région lombaire, elle se divise, trois petites branches en faisceaux descendent en dedans et s'épuisent à hauteur de la 3^e lombaire, une branche plus volumineuse descend en dehors, s'épaissit en formant une sorte de tête qui semble se dévier en dehors et en arrière pour

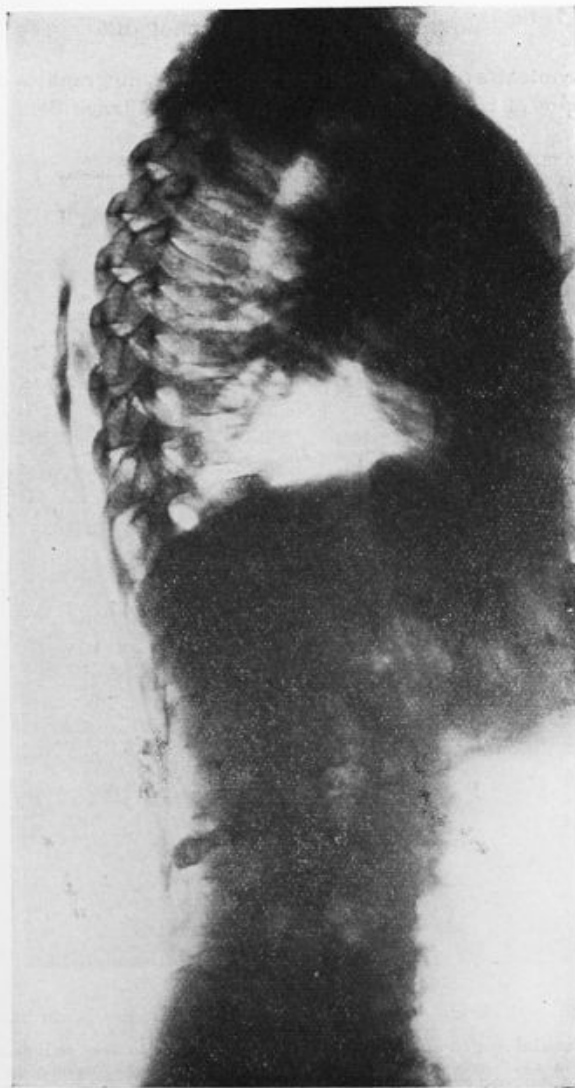


FIG. 4. — Radiographie du tronc.

Remarquer la bande venant de la nuque qui suit la colonne vertébrale à quelque distance sur la droite, et qui se divise à la région lombaire. Remarquer aussi vers la limite du thorax à gauche la bande sombre ondulée qui descend de l'aisselle le long du flanc gauche et s'infléchit en dedans en se bifurquant à la région lombaire pour aboutir à la région vertébrale. A droite une bande sombre descend de l'aisselle droite le long du thorax, et est vue de profil en raison de la position de la malade, mais est en fait à peu près symétrique de la bande de gauche, au moins dans sa partie supérieure.

prendre contact avec la crête iliaque^{*}. Sur les radiographies de profil, on voit que la bande osseuse se maintient à distance de la colonne

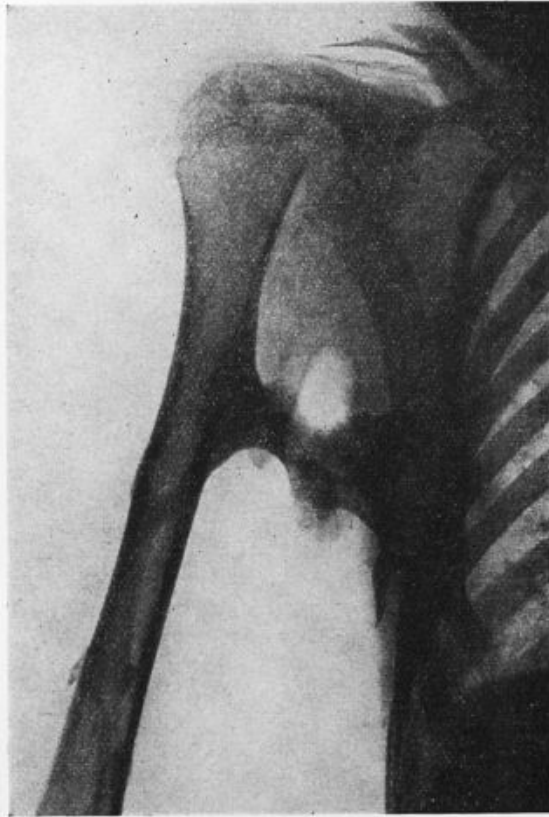

FIG. 5. — Radiographie de la région dorso-lombaire et du bassin.

On voit la terminaison en bas de la bande para-vertébrale droite et de la bande droite vues sur la radiographie de la figure 2. Noter la branche émanée de la bande gauche et qui descend jusqu'à la tête fémorale. Noter, en outre, l'ossification très dense au niveau de l'aîne droite.

vertébrale sans jamais entrer en contact avec aucune partie des vertèbres.

De ce même côté droit, on voit un point osseux partir dans l'aiselle de l'humérus gauche vers la *partie latérale du thorax*, et s'épuiser vers la base du thorax.

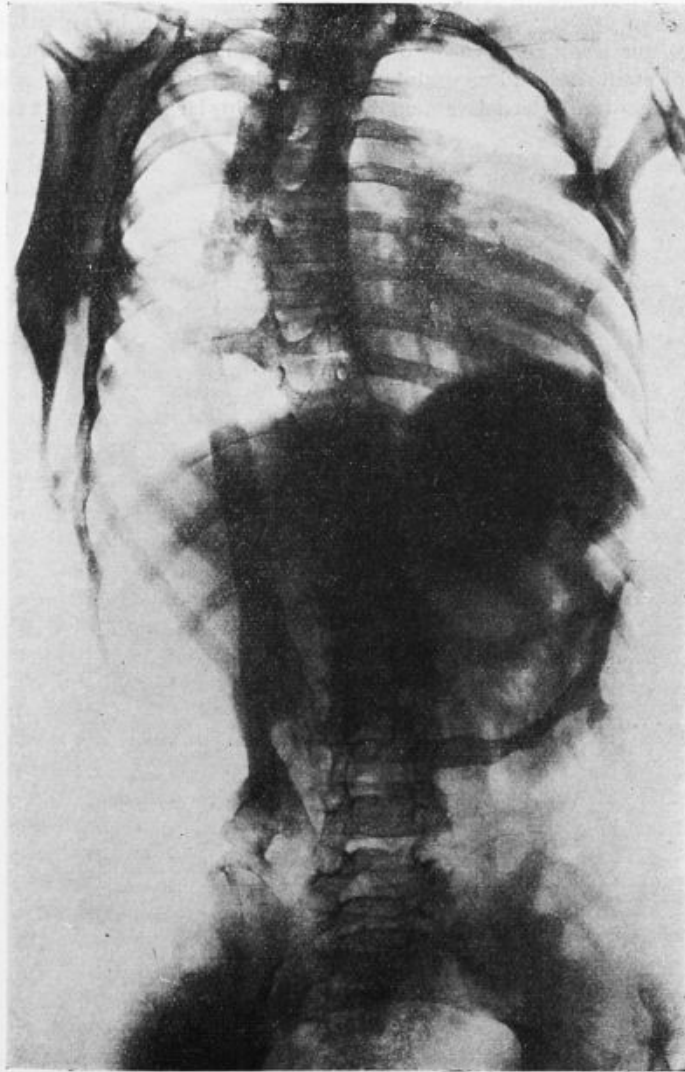


FIG. 6. — Radiographie de l'aisselle droite. Pont osseux entre l'humérus et le thorax au niveau du tendon du grand dorsal.

A gauche existe dans l'aisselle une disposition semblable moins mise en évidence sur la radiographie parce que le bras gauche ne peut que très peu s'écartier du tronc; la bande sombre partant de ce front ossifié descend en ondulant le long du *thorax* et du *flanc* gauche en présentant alternativement des ventres plus larges (1 cm. à 1 cm. et

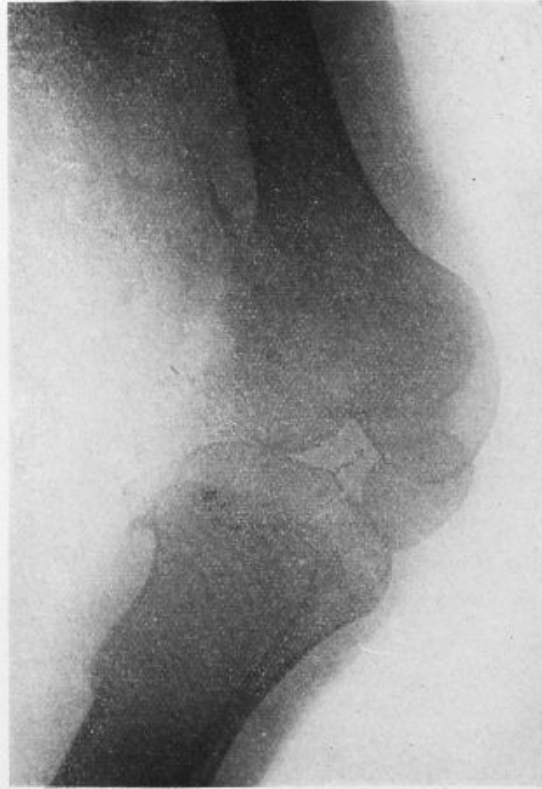

FIG. 7.

demi) et des étranglements ($1/4$ à $1/2$ cm.). A la *région lombaire*, la bande s'incurve en dedans, détache de la convexité une émanation en bas et en dehors, puis continue à s'infléchir en dedans, devient horizontale et se termine au niveau de la 3^e lombaire; une autre ramification vient horizontalement se terminer au niveau de la 1^{re} lombaire.

D'une façon approximative, la première des trois bandes osseuses que nous venons de décrire répond aux insertions à l'occiput des bords externes gauches du *trapèze* et du *splénius*, puis à l'interstice externe des *muscles de la gouttière vertébrale droite*. Les deux autres

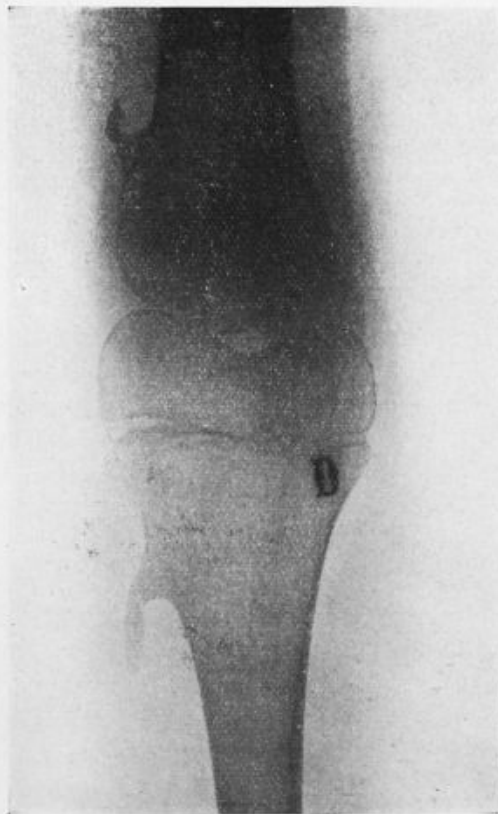


FIG. 8.

bandes répondent aux bords inférieurs et externes des deux *grands dorsaux*.

Sur une radiographie du *bassin*, on voit l'émanation de la bande gauche, émanation dont nous parlons plus haut; descendre en bas, venir aboutir à la cuisse semble s'insérer à la tête fémorale au niveau des trochanters.

A droite on voit une large bande osseuse joignant l'os iliaque à la partie supérieure du fémur avec saillie épineuse au niveau de l'anneau pubi-fémoral.

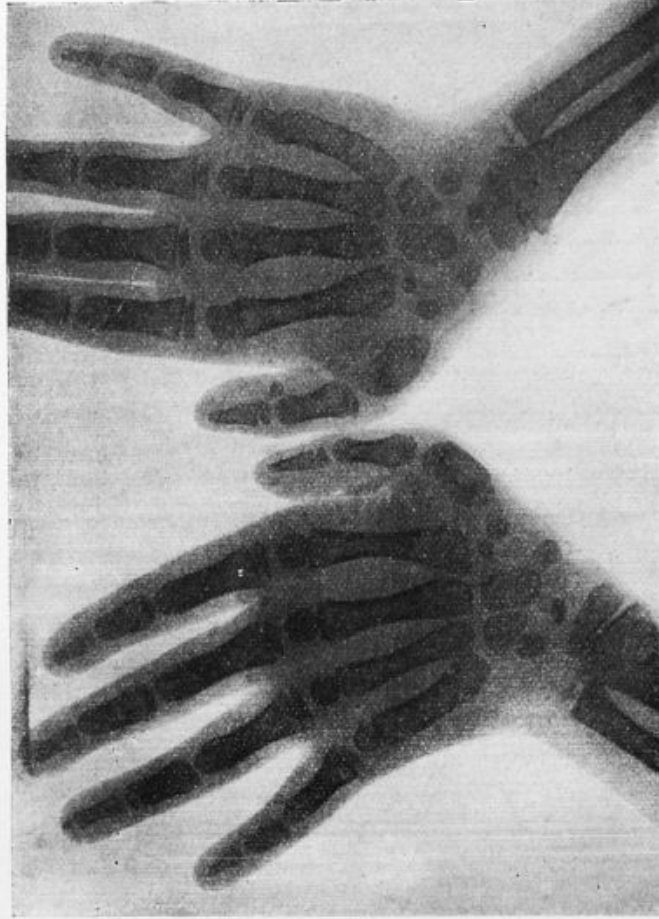

FIG. 9.

A la face interne du *genou droit*, au niveau de l'insertion du grand adducteur existe une formation osseuse en crochet ou en porte-manteau identique à celles que l'on voit dans la maladie exostosante. Saillie semblable à la face interne du *plateau tibial*.

A *gauche*, saillie en forme d'épine aiguë à l'insertion fémorale du

grand adducteur. Déformation de l'extrémité inférieure du fémur. Ligne interdiaphyso-épiphysaire floue et en dents de scie tandis qu'à droite elle est normale. Rotule déviée en dehors, plateau tibial déformé, petite saillie osseuse en épine au niveau du plateau tibial, une autre un peu plus bas. Péroné dévié à angle très obtus, mais brusque à 3 cm. au-dessous de son extrémité supérieure. Tibia et péroné déviés de même tous deux à angle brusque au milieu de la diaphyse.

A l'humérus droit (outre le point osseux au niveau de l'insertion du grand dorsal), petites saillies denticulées de la diaphyse; mêmes saillies plus nombreuses à l'humérus gauche.

Petite bande osseuse en Y au coude gauche.

Radiographie des mains. Pas d'exostoses, mais brièvement remarquable des métacarpiens du pouce tant à droite qu'à gauche. L'extrémité du pouce ne dépasse pas le niveau des articulations métacarpophalangiennes.

Nulle doute qu'il ne s'agisse de la maladie décrite dans les traités classiques sous le nom de *Myosite ossifiante progressive*. Dans notre cas toutefois le nom de myosite s'applique mal, car il semble que les bandes ossifiées siègent plus à la limite des muscles, dans leurs gaines et à leur insertion, que dans les muscles eux-mêmes, constatation concordant du reste avec les vérifications nécroptiques de Mays.

Il vaut donc mieux dire *Maladie ossifiante progressive*.

En tout cas cette maladie est complètement distincte de la *Maladie exostosante* de Léri, qui est héréditaire sous le mode mendélien dominant, ce que l'un de nous a pu vérifier dans deux familles dont il a publié l'histoire à la *Société Médicale des hôpitaux*, 1^{er} mars 1929. La maladie ossifiante est au contraire acquise et dans un certain nombre cas, elle a nettement succédé à une poussée inflammatoire aiguë. C'est ce qui s'est passé pour la fillette actuelle.

Nous sommes malheureusement tout à fait désarmés contre de tels cas, et nous n'avons pu qu'indiquer des palliatifs aux malheureux parents qui ont fait faire à cette pauvre fillette le pénible voyage de Sousse à Paris pour nous consulter sur sa maladie.

Nouveau-né atteint de syphilides pseudo-angiomateuses.

Par MM. BRINDEAU et E. JACQUET.

L'enfant *Ch...* est né à la clinique Tarnier, le 24 février 1930, à terme, avec un poids de naissance de 3.480 gr., le poids du placenta, normal, étant de 580 gr. Sa mère avait eu une grossesse régulière, sans incidents, a fait un léger œdème des jambes vers le 7^e mois, qui avait cédé rapidement au régime déchloruré. L'accouchement fut normal et spontané, sans interventions. A sa naissance, l'enfant était bien conformé, sans aucune lésion cutanée, mais présentait de l'énophtalmie droite telle qu'elle est actuellement.

Deux jours après sa naissance, on remarqua à la partie supérieure de l'oreille droite, l'apparition d'une zone noirâtre qui, les jours suivants s'étendit, s'entoura d'une zone inflammatoire rouge qui fit d'abord penser à un *érysipèle*, puis s'ulcéra, se recouvrit d'une croûte brune laissant sourdre un pus d'odeur fétide et l'on pensa alors à une *gangrène cutanée*. Mais lesensemencements pratiqués ultérieurement ne décelèrent pas d'anaérobies, mais du staphylocoque puis du streptocoque et du colibacille.

Quelques jours plus tard, vers le 7^e ou 8^e jour, l'oreille gauche est atteinte à son tour dans les mêmes conditions, et en même temps apparaît un *érythème* envahissant la face, puis atteignant le siège où il revêt un aspect vésiculeux.

A ce moment, l'état devient extrêmement grave; la fièvre reste entre 38 et 39°, la chute de poids est considérable, de 3.200 à 2.620 gr. en quelques jours. On lutte par les injections de sérum salé, d'insuline, de camphre, de sérum antistreptococcique. Localement, on fait des applications de novarsenobenzol, de collargol, de sérum antistreptococcique; les ulcérations mutilantes ont envahi la plus grande partie des oreilles.

Puis vers le 15^e jour, l'érythème change de caractères. En certains endroits: le front, les paupières, le pourtour des oreilles, la lèvre inférieure, le menton, l'éruption revêt un aspect jambonné, puis bientôt ses bords se limitent, prennent un aspect circiné, se gonflent, se durcissent, et acquèrent la couleur rouge vineuse violacée, d'aspect angiomateux, tel qu'on le voit encore actuellement, bien que les lésions aient considérablement rétrogradé.

Sur la moitié *gauche* de la face existait un large placard angiomateux.

teux occupant toute la partie supérieure de la région orbitaire, l'angle externe de l'œil et se portait en bas et en dehors.

A droite, on voyait une très large zone angiomateuse occupant toute la moitié droite du front et débordant sur la région pariétale, intéressant les paupières se prolongeant en dehors et en bas jusqu'à l'oreille. Enfin d'autres lésions limitées occupaient le menton, le sillon nasolabial, toute l'épaisseur de la lèvre inférieure qui apparaissait violacée, tomenteuse, fissurée, et la partie droite de la vulve. Ces placards

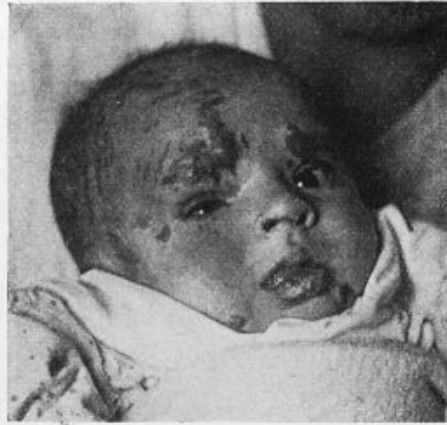

FIG. 1. — Enfant X..., 5 mois après sa naissance.

étaient d'aspect nettement angiomateux, rouge foncé, surélevés, s'effaçant à la pression, à contours géographiques.

Toutes ces lésions sont actuellement en voie de régression ; elles pâlisent et se rétrécissent. Notamment, le placard de la partie droite du front semble guéri en son centre qui s'aplatit et où les téguments tendent à reprendre une couleur et une consistance normales. Au niveau des deux oreilles, s'est produite une véritable amputation cicatricielle qui n'a laissé que le lobule et la partie inférieure de la conque cartilagineuse.

Actuellement, l'état de l'enfant est relativement meilleur. Son poids est remonté à 3.950 gr. ; le foie débord d'un travers de doigt, mais la rate n'est pas et n'a jamais été perceptible.

Cependant un nouveau symptôme apparut vers le début de mai : c'est une toux rauque, et quand l'enfant pleure, des reprises en véritables aboiements.

Un examen radiographique fut fait, qui ne montra pas d'ombre

médiastine anormale. Peut-être s'agit-il de lésions laryngées du même ordre, mais l'examen n'a pu être pratiqué.

Nous avons pu faire la preuve que ces lésions pseudo-angiomateuses étaient de nature syphilitique.

La mère de l'enfant n'avait aucun antécédent personnel suspect, pas de fausses couches; elle niait la syphilis, mais racontait que son père était mort de paralysie générale. Les réactions de Kahn et de Hecht furent négatives chez elle.

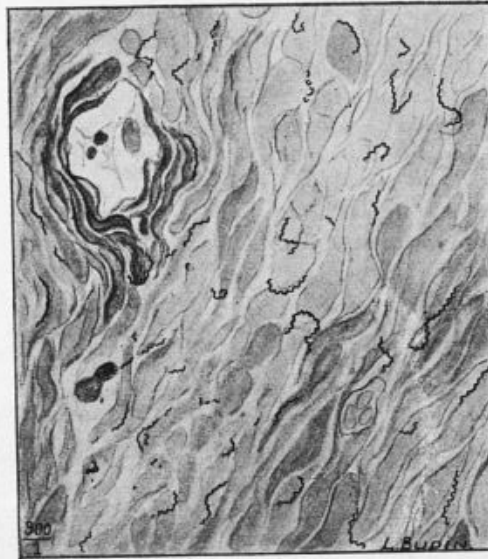

FIG. 2. — Coupe de la syphilide pseudo-angiomateuse.

Nous avons alors pratiqué une biopsie au niveau d'un des placards voisin de l'oreille droite que le docteur Y. Manouélian, de l'Institut Pasteur, a bien voulu examiner, — et dans un tissu angiomateux il a pu mettre en évidence l'existence de nombreux tréponèmes. « L'épiderme et une portion du derme sous-jacent sont soulevés par une sérosité sanguinolente due aux ruptures vasculaires. Le derme est œdématié. Les tréponèmes se trouvent

au niveau du tissu fibreux autour et dans le voisinage des vaisseaux sanguins de petit calibre. Il n'existe pas de parasites dans le sang; il n'y avait donc pas de septicémie à tréponèmes.»

Enfin c'est depuis le moment où l'enfant fut soumis au traitement spécifique par frictions mercurielles et injections de sulfarsénol, que l'état général parut s'améliorer et qu'on commença à voir s'effacer les lésions angiomeuses (1).

Cette observation nous a paru intéressante à rapporter pour le fait de trouver des parasites dans les lésions d'un nouveau-né en l'absence de toute trace clinique et sérologique chez sa mère, et d'autre part, à notre connaissance, l'aspect angiomeux des syphilides cutanées du nouveau-né n'avait pas été signalé.

**Sténose cicatricielle de l'œsophage impossible à dilater.
Gastrostomie rendant la dilatation possible.**

Par MM. FÈVRE et ALÉPÉE.

La gastrostomie est une intervention peut-être trop peu pratiquée pour les sténoses cicatricielles de l'œsophage. On ne la pratique guère que comme opération vitale, imposée par des sténoses rendant l'alimentation impossible. Elle peut donner plus, car mettant l'œsophage au repos complet, elle diminue les lésions inflammatoires entretenues par l'alimentation buccale. Elle peut permettre ainsi ultérieurement la reprise de l'alimentation par voie buccale et la possibilité d'une dilatation œsophagienne jusque-là rigoureusement impossible.

L'enfant que nous vous présentons est un bel exemple de sténose ayant bénéficié des bienfaits de la gastrostomie. Une fois la période inflammatoire passée, l'histoire de cet enfant peut se résumer en trois périodes.

(1) Depuis cette communication nous avons fait pratiquer l'examen du sang de l'enfant qui a donné : W = H4; Desmoulières = 110.

La première est une période d'alimentation buccale déficiente et de tentatives totalement infructueuses de dilatation par voies naturelles, d'où amaigrissement progressif.

La seconde période succède à la gastrostomie : l'alimentation est faite uniquement par la sonde et par voie rectale, l'enfant reprend du poids.

Dans une troisième période, la réalimentation buccale est reprise dans des conditions satisfaisantes et la dilatation par les voies naturelles est devenue possible. L'enfant reprend du poids et le résultat final est donc bon.

Voici l'observation détaillée :

Le jeune V... Robert, 3 ans, présente une brûlure œsophagienne grave par ingestion de potasse caustique. Il est soigné d'abord à Clermont-Ferrand. Quatre mois après son accident, l'enfant est envoyé aux Enfants-Malades dans le service d'oto-rhino-laryngologie (Service du docteur Le Mée), le 4 décembre 1929.

Sa sténose est serrée. L'œsophagoscopie pratiquée par M. Bouchet montre une obstruction à peu près totale située à 15 cm. des arcades dentaires. Une fine bougie pénètre un peu, puis se trouve complètement arrêtée.

La radioscopie indique que la bouillie avalée par petites cuillerées passe sans arrêt le long de l'œsophage jusque dans l'estomac. Toutefois il persiste une petite tache de baryte qui semble correspondre à un point rétréci, un peu au-dessus du niveau des articulations sterno-claviculaires.

La radiographie montre au niveau de D₃-D₂ en oblique antérieurement droite, la persistance de la petite tache semblant surmonter un défilé dont la longueur est impossible à évaluer.

Les tentatives de dilatation par voie naturelle échouent. L'enfant pesait 10 kgr. 500 à son arrivée dans le service d'oto-rhino-laryngologie, il pèse 9 kgr. 950 à son passage en chirurgie (Service du professeur Ombredanne) (17 décembre). On essaie d'alimenter l'enfant par voie buccale et rectale. Les résultats sont lamentables, l'enfant maigrit de plus en plus, s'émacie. L'absence des pesées durant cette période ne permet pas d'indiquer avec précision ce degré d'amaigrissement.

L'enfant est opéré le 10 janvier : gastrostomie abouchant un cône gastrique dans le muscle grand droit gauche. L'enfant reprend. Le 29 janvier il pèse 8 kgr. 900 et un mois après, le 28 février 10 kgr. 200. Un cerclage sur sonde [de l'orifice, au crin, a permis de supprimer une légère incontinence de la bouche.

Malheureusement, l'enfant fait la diphtérie et maigrit à nouveau. Il rentre le 7 mai en chirurgie pesant 9 kgr. 300 le 11 mai. Depuis il engraisse régulièrement : 9 kgr. 600 le 18 mai, 9 kgr. 800 le 25, et 10 kgr. 400 le 3 juin.

Mais cette augmentation de poids est d'autant plus intéressante qu'elle continue après reprise de l'alimentation buccale facilitée par la dilatation progressive par les voies naturelles pratiquée par le docteur Alépée. On arrive à passer facilement des sondes grosses comme un crayon. La gastrostomie devenue inutile s'est fermée spontanément.

A propos de cette observation on peut faire quelques remarques :

D'abord la bénignité de la gastrostomie pratiquée pour sténose œsophagienne, comparativement à la gravité de cette opération chez les cancéreux de l'œsophage. C'est la nécessité trop fréquente de pratiquer cette intervention chez de tels sujets qui lui vaut son mauvais renom auprès même des chirurgiens.

La gastrostomie reste trop réservée aux cas de sténoses œsophagiennes qui meurent de faim malgré les autres tentatives thérapeutiques. Il nous semble que ce ne soit pas là sa seule indication.

Nous nous demandons s'il ne serait pas logique, dans toute sténose grave, de pratiquer de bonne heure cette gastrostomie. Elle mettrait l'œsophage au repos, permettrait même de supprimer l'alimentation par la bouche. De ce fait, disparaîtrait le rétrécissement inflammatoire qui certainement aggrave le rétrécissement cicatriciel.

De même, il nous semble que la dilatation, qui détermine presque chaque fois, dans notre observation et dans d'autres, des poussées de température, est un acte sérieux et qu'il ne faut pratiquer que sur un œsophage dont les lésions inflammatoires sont complètement calmées. Nous concluerons en disant que la gastrostomie n'est pas une méthode définitive de traitement, mais un moyen temporaire permettant d'alimenter l'enfant, tout en mettant l'œsophage au repos et en favorisant le traitement extérieur par les voies naturelles.

Étranglement herniaire, entérorragie à 13 jours et occlusion post-opératoire. Sérum salé hypertonique. Guérison.

Par M. A. FOLLIASSON, interne des hôpitaux de Paris.

OBSERVATION. — *Tr... Jacques*, 13 jours. Nourri au sein, bien portant jusqu'au lundi 12 mai 1930. Ce jour-là, à 10 heures du soir, étranglement d'une hernie inguinale gauche jusque-là maintenue par un bandage. Arrêt des selles, vomissements durant toute la nuit. Le lendemain mardi 13 mai, un médecin appelé à 9 heures du matin, pratique de façon aussi énergique qu'inefficace le taxis : les phénomènes d'étranglement persistant, l'enfant est amené aux Enfants-Malades dans le service de notre maître le professeur Ombredanne où nous le voyons à 11 heures, constatant l'existence d'une volumineuse hernie inguinale gauche, recouverte de *téguments à teinte ecchymotique*, mate à la percussion, à *pédicule très douloureux* : l'état général est franchement mauvais, aussi est-ce sans aucune anesthésie que l'intervention a lieu immédiatement.

Opération (Folliasson). — Dès l'incision des téguments, on note une *infiltration ecchymotique* des plans sous-jacents et d'autant plus marquée que l'on va vers la profondeur. A l'ouverture du sac, issue de *sang pur* en abondance : le sac contient une anse grêle noirâtre, flasque, dépolie, à séreuse éraillée : il existe de très grosses lésions mésentériques : suffusions sanguines, thrombose des vaisseaux, énorme adénopathie. L'agent d'étranglement est l'orifice profond du canal, très étroitement serré sur l'intestin, celui-ci à ce niveau porte une zone de sphacèle qui est rapidement enfouie par un point au fil de lin. Malgré ces lésions intestinales et mésentériques, l'anse étant un peu « revenue » sous l'influence de sérum chaud, on la réintègre dans l'abdomen avec difficulté d'ailleurs étant donné les grosses lésions mésentériques. Fermeture du sac, réfection pariétale en un plan pré-funiculaire au catgut. Durée de l'opération : 6 minutes.

Suites opératoires. — L'enfant reçoit immédiatement 1 cmc. d'adréline au 1/1.000^e et il est remis au sein. Le soir de l'opération, la température est de 38° 5, l'état général s'est un peu remonté.

Le lendemain matin, mercredi 14 mai, *enterorragie abondante*. A la contre-visite, abdomen très ballonné, vomissement des tétés, puis de bile en abondance. Lavage d'estomac. Injection intra-musculaire de 5 cmc. de sérum salé à 10 p. 100. Le lendemain l'enfant n'a vomi qu'un peu de lait : l'abdomen est moins ballonné. On refait une injec-

tion intra-musculaire de sérum salé hypertonique (5 cmc.). A dater de ce moment, disparition complète des vomissements, selles régulières, suites opératoires normales.

Ablation des agrafes le 20 mai. Sortie du service le 21, soit 9 jours après l'intervention.

Une hernie étranglée est certes une chose assez banale chez le nourrisson, cependant plusieurs points nous ont semblé intéressants et justifier la communication de cette observation.

1° Tout d'abord l'âge de l'enfant : il s'agissait d'un nourrisson de treize jours.

2° La hernie du nourrisson est la seule pour laquelle le taxis ait gardé des indications : encore faut-il ne pas *s'acharner à cette manœuvre sous peine de produire de graves lésions*. Notre observation en est la preuve : les tissus périherniaires étaient ecchymotiques, il y avait *du sang pur* dans le sac, l'intestin était éraillé par sa face séreuse, les lésions mésentériques étaient très accusées, une *enterorragie* abondante le lendemain de l'intervention est venue les confirmer ;

3° La conduite à adopter : chez notre petit malade en présence de pareilles lésions extérioriser ou réséquer équivalait quasi à un arrêt de mort : nous avons réintégré l'anse mais non sans quelque inquiétude, heureusement les choses se sont arrangées ;

4° Enfin nous croyons être le premier à avoir pratiqué sur un sujet aussi jeune en face d'accidents menaçants d'occlusion *des injections intra-musculaires* de sérum salé hypertonique suivant *la méthode* de Gosset, Binet et Petit-Dutaillis. Ces auteurs dans leur dernier article paru à ce sujet (*Journal de Chirurgie*, n° 3, mai 1930. Les accidents généraux de l'occlusion intestinale et les moyens de les combattre) ne citent que deux cas de l'emploi de cette méthode chez des nourrissons de quatre mois (cas Alphonse Michel) et de dix mois (cas Paul Foucault) atteints d'invagination intestinale.

Gosset, Binet et Petit-Dutaillis préconisent chez le nourrisson l'administration de sérum salé hypertonique par le goutte à goutte rectal, ou par injection intra-veineuse dans le sinus longitudinal supérieur, ils disent hésiter à employer l'injection

intra-musculaire de peur de provoquer des escharrifications.

Chez notre petit opéré la première injection a été suivie d'une réaction locale légère (empatement rougeur, douleur), qui tourna court sous l'influence de quelques pansements humides chauds, la deuxième injection se passa sans incidents. Quoiqu'il en soit le résultat au point de vue occlusion fut des plus intéressants.

D'un accident rare du diabète infantile.

Par MM. OLINTO DE OLIVEIRA (de Rio de Janeiro).

La petite malade dont je veux vous entretenir compte aujourd'hui 8 ans. Elle a présenté les premiers symptômes du diabète il y a 16 mois. Très brusquement, alors qu'elle était en pleine santé, et tout à fait bien portante, elle a commencé à avoir soif, à uriner beaucoup et souvent, à maigrir, à devenir pâle et languissante. Un examen général minutieux n'avait rien révélé. Par contre, l'urine présentait 26 gr. de sucre par litre.

Étant en Allemagne, je l'ai fait soigner par le professeur Umber, qui lui a trouvé un glycémie de 0,132 (après un jour d'abstention d'hydrocarbonés), et, après quelques jours de restriction d'essai, 0,103, avec disparition de la glycosurie.

Deux jours après cette dernière épreuve, malgré la continuation du régime, et sans cause apparente, l'urine contenait de nouveau du sucre (3,5), avec une légère réaction positive d'acétone. Et le matin suivant l'enfant vomissait abondamment d'abord des aliments mal digérés, et ensuite des glaires, de la bile, et tout ce qu'on lui faisait prendre, même l'eau. Ces vomissements, accompagnés de gastralgies plus ou moins prononcées, se répétèrent d'abord tous les 10 ou 15 minutes, ensuite à des intervalles plus grands, jusqu'à disparaître vers midi. On a pu alors donner quelques aliments légers. Il n'y a pas eu de fièvre, et un examen clinique soigneux n'a rien décelé, excepté de la sensibilité à la pression de l'épigastre. Le sucre a disparu de l'urine, mais les corps cétoniques ont augmenté. Le matin suivant nouvelle crise de vomissements, cette fois moins intense et moins prolongée. Encore un jour de repos, et de nouveau quelques vomissements et douleurs gastriques dans la nuit suivante.

Le régime de restriction forcée pendant cette crise a augmenté la tolérance des hydrocarbonés qui ont pu être doublés sans production de glycosurie. Plus tard cette tolérance ayant baissé de niveau, on a

commencé à faire de l'insuline. La petite se portait bien, en présentant toutefois de temps en temps un peu de glycosurie.

Trois mois et demi après la crise décrite, et après quelques jours de glycosurie légère, éclate une deuxième crise de vomissements avec les mêmes caractères de la première. D'abord des grandes quantités d'aliments sont rejetés, ensuite des glaires et de la bile. Comme la première fois, rien n'est toléré, ni l'eau, ni même quelques gouttes d'une solution d'atropine. L'urine de la veille contenait du sucre, mais pas d'acide diacétique, et à peine des traces d'acétone. Pendant la crise, cependant, les corps cétoniques ont augmenté. Il y eut un jour de repos. Le jour suivant quelques vomissements seulement. Après cela la petite se reprend et se porte relativement bien, quoique malgré régime et insuline il y avait de temps en temps un peu de glycosurie.

Exactement 3 mois 1/2 après, nouvelle crise. Rien ne la faisait prévoir — bon état général, l'enfant étant gaie, bien disposée. Rien n'avait été changé à son régime. Une à deux heures après le dîner grand vomissement alimentaire, suivi de près par d'autres jusqu'au vidage complet de l'estomac, et ensuite par des rejets de mucus et de bile, très fréquents, tous les 10 à 20 minutes, malgré le sommeil. La soif étant intense, on n'a donné que de l'eau, qui du reste était aussitôt rejetée. Vers le matin amélioration. Il n'y eut plus de vomissements. Cette fois la crise n'a duré que quelques heures. L'urine, qui la veille présentait déjà un peu plus de sucre (2,5), en présenta 4,0 après la crise, et 4,5 le jour suivant, malgré les vomissements alimentaires et le régime réduit qui s'ensuivit.

La quatrième crise se manifesta 2 mois 1/2 après celle-ci, et parut avoir été provoquée par une infection grippale avec un peu de fièvre: qui avait déjà cédé d'ailleurs. Cette fois l'attaque fut vraiment violente. Les gastralgies étaient assez prononcées, les vomissements ne laissaient aucun répit. Les taux du sucre et de l'acétone montèrent rapidement, la glycémie s'éleva à 0,314. L'état général s'empira considérablement, et un coma diabétique s'installa avec tout son effrayant cortège symptomatique. Il céda néanmoins à des injections répétées d'insuline.

Ainsi, un enfant diabétique présente à quelques mois d'intervalle, des crises répétées de vomissements incoercibles ayant des caractères spéciaux.

Ces crises commencent brusquement, sans une cause apparente. Un peu de malaise avec douleurs épigastriques prononcées est suivi d'un grand vomissement alimentaire auquel succèdent quelques autres avec des restes d'aliments. L'estomac vidé,

les vomissements continuent, à petits intervalles, composés de mucosités, de bile, et de tout ce que le malade a pu prendre. Ces vomissements résistent à toute thérapeutique, au repos, au sommeil. Rien n'est toléré. Quelquefois des douleurs sans vomissements. L'état général fléchit rapidement. Il n'y a pas de fièvre. Après quelques heures les douleurs cessent, les vomissements deviennent moins fréquents, il survient un peu de sommeil et la crise cède. Elle peut être unique, mais elle peut réapparaître encore une ou deux fois, avec un jour ou plus d'intervalle. Après quoi tout rentre dans l'ordre.

Le taux du sucre dans l'urine monte pendant la crise, malgré le manque d'apport d'aliments. Il commence même à monter avant que la crise se déclenche. On n'a pas fait des dosages parallèles de la glycémie, mais il paraît que sa courbe suit de près celle de la glycosurie. L'acétone et l'acide diacétique ne montent qu'après le commencement de la crise (acidose d'inanition), et disparaissent rapidement après les premières portions d'hydrocarbonés absorbés.

De quoi s'agit-il dans cet incident ?

D'après le professeur Umber, qui ne l'a pas d'ailleurs observé que la première fois, il n'y a aucun rapport entre cet accident et le diabète. Malgré sa grande expérience il n'aurait jamais rien observé de semblable. Le professeur Langstein, qui a vu aussi cet enfant à cette occasion, a été du même avis. Cette opinion qu'on a pu défendre à ce moment-là, ne peut plus être soutenue aujourd'hui. La répétition en attaque à des intervalles plus ou moins réguliers et rapprochés chez un diabétique qui ne les avait jamais présentés auparavant, et l'élévation de la teneur du sucre dans l'urine et dans le sang malgré le manque d'apport d'hydrocarbonés, démontrent bien le rapport étroit qui existe entre le diabète et ces manifestations.

Mais quel est ce rapport ? Quelle en est la pathogénie ?

J'ai d'abord pensé à la lithiase pancréatique, qui serait la cause de la glycosurie ainsi que de coliques pancréatiques se traduisant par les gastralgies, les spasmes du pylore, les vomissements. L'enfant avait déjà eu deux ou trois fois des selles

blanchâtres, grasseuses, d'ailleurs en dehors de ces attaques. D'autre part, j'ai vérifié avant et après ces crises une certaine intolérance pour les graisses, avec dégoût prononcé. Cette intolérance se manifeste même à un certain degré, de temps en temps, en dehors des attaques. Toutefois, un examen radiographique a été négatif, ainsi que les épreuves de la diastase pancréatique de l'urine et l'examen microscopique des fèces.

Le professeur R. Wagner, de Vienne, croit qu'il s'agit de manifestations de précoma; et cet avis est partagé par le professeur M. Labbé. La dernière crise, suivie d'un vrai coma, paraît donner raison à cette manière de voir. Cependant, malgré la fréquence du diabète et de ses manifestations critiques, il paraît qu'on n'a pas encore signalé celle-ci. Je n'ai pas pu dépouiller la littérature à ce sujet. Un confrère à qui j'ai demandé de le faire m'a affirmé n'avoir rien rencontré. D'autre part, des confrères à qui j'ai exposé mon cas m'ont assuré n'en connaître pas d'analogue. On observe certainement chez les diabétiques, et particulièrement chez des enfants, des vomissements, surtout pendant les crises d'acidose, dans le pré-coma et dans les crises hypoglycémiques. Mais pas avec les caractères si spéciaux de ceux que j'ai décrit.

On pourrait penser un moment aux vomissements acétonémiques des enfants. Mais ils ont des caractères qui leur sont propres. Ils s'observent en dehors du diabète. L'acétonémie les précède ou les accompagne dès le début de l'attaque. Il ne présente pas la douleur épigastrique, le pylorospasme. La petite malade dont il s'agit ne les avait pas eu avant qu'elle fût devenue diabétique. Je crois qu'on peut certainement les exclure.

Le professeur Meldolesi, de Rome, m'a dernièrement communiqué avoir observé un cas tout à fait semblable à celui-ci, chez un garçon de 16 ans, glycosurique, mais pas diabétique. C'était un basedowien. Or, ma petite malade n'est pas basedowienne, mais sa mère est une hyperthyroïdienne assez chargée. D'autre part son métabolisme basal est augmenté. Je regrette ne pas pouvoir en donner ici les chiffres. Trouverait-on de ce côté la clé de l'énigme? L'idée est séduisante, mais je ne peux que la signaler.

Le problème reste en suspens, ce qui est assez regrettable, surtout du côté thérapeutique, puisque cette complication constitue toujours pour la petite malade une menace assez sérieuse.

Ablation de végétations adénoïdes suivie de phénomènes asphyxiques et de foyer de broncho-pneumonie.

Par Mme MARIANNE BESSON et M. GRANET.

L'enfant dont je viens présenter l'observation, était parfaitement bien portante au moment où elle a été opérée, à l'âge de 7 ans, de végétations adénoïdes par le docteur Granet. L'opération s'était passée normalement sauf un incident de cyanose qui avait dû faire interrompre l'anesthésie au chlorure d'éthyle.

Deux jours et demi après l'intervention, l'enfant est réveillée la nuit brusquement par un point de côté violent à la base gauche accompagné de soif d'air et de dyspnée intense. L'enfant est cyanosée et pendant quelques minutes fait des efforts désespérés pour respirer. Puis la gêne respiratoire s'apaise, l'enfant a une légère expectoration sanglante. Le docteur Granet ne constatant rien d'anormal dans la gorge et le rhino-pharynx me fait appeler.

Je trouve une enfant bien constituée et solide, mais qui paraissait prostrée dans son lit, ayant encore de la cyanose des joues et des lèvres et se plaignant d'un point de côté qu'augmentent les déplacements qui provoquent d'ailleurs de la toux sèche.

L'enfant est couchée de préférence sur son côté malade.

L'examen du thorax ne montre rien à l'inspection. Mais la percussion révèle de la matité de la base gauche, et l'auscultation de l'obscurité respiratoire de cette même région.

La température est à 39°.

Devant l'histoire de la maladie et l'absence d'antécédents pathologiques nous posons le diagnostic de corps étranger infecté des bronches. Le docteur Terrien et, quelques jours après, le docteur Debré, confirment ce diagnostic.

Les deux jours suivants, l'état de l'enfant s'améliore, la température descend à 38°5. Mais la dyspnée, la toux et le point de côté reprennent aux changements de position. L'auscultation permet de trouver à la base gauche un léger souffle et un foyer de râles crépitants.

L'enfant allait rapidement vers la guérison, lorsqu'elle est reprise

au milieu de la nuit à la suite d'un changement brusque de position d'une dyspnée très vive et d'une quinte de toux. La crise est plus atténuée que la première, mais semblable.

Le lendemain, je trouve au-dessus du premier foyer une deuxième zone de matité et de râles.

Le reste du poumon est hypersonore de même que le poumon droit.

La température est remontée à 39°. Elle ne s'y maintint que 2 jours, puis elle descend progressivement et revient graduellement à la normale.

Les signes physiques et fonctionnels rétrocedent rapidement et 40 jours avec le début des premiers accidents l'enfant peut être considérée comme guérie.

Les auteurs américains ont publié de nombreux cas de complications pulmonaires succédant à une amydalectomie.

Richardson en 1912, signale le 1^{er} cas.

Bossin, en France, en 1913, écrit un premier mémoire sur la question. Puis toute une série d'auteurs américains jusqu'à Fischer, en 1922, en relèvent 76 cas.

Aucoin, enfin, dans un travail détaillé sur l'endoscopie pérorale étudie la question dans les *Archives internationales de laryngologie* en mai et juin 1929.

Les signes physiques et fonctionnels décrits par ces auteurs sont bien ceux qu'a présentés notre petite malade.

Les seules particularités sur lesquelles je désire attirer l'attention sont celles-ci : d'abord le point de côté très net qui marqua le début de la première crise asphyxique n'est signalé dans aucune de leurs observations et permet de se demander si dans ce cas, il ne s'agirait pas d'une embolie pulmonaire, à point de départ du foyer amygdalien, contrairement à l'opinion habituelle qui invoque l'inhalation de débris sphacelés comme origine de la localisation pulmonaire, et d'autre part la deuxième crise qui serait peut-être en faveur de la même hypothèse.

Un cas d'érythème polymorphe grave avec épanchement pleural et complications cardiaques.

Par Mmes MARIANNE BESSON et BESSON WALTHER.

La malade que j'ai l'honneur de présenter à la Société de Pédiatrie a été atteinte d'érythème polymorphe avec complications pleurales et cardiaques.

Il s'agit d'une enfant de 13 ans 1/2 dans les antécédents de laquelle il n'y a rien à noter.

Elle fut prise en mars 1930 d'une angine avec 40° pendant plusieurs jours. Nouvelle angine érythémateuse trois semaines après accompagnée pour la première fois d'une éruption — laquelle serait semblable, dit la famille, à celle que j'ai constatée ultérieurement.

Pendant 8 jours la température oscille entre 38 et 39°, l'éruption disparaît rapidement, dit-on. La malade n'est suivie par aucun médecin.

Ce n'est qu'à partir du 26 avril, donc 7 jours après la 2^e angine et l'éruption, que je suis appelée auprès de la malade et fait les constatations suivantes :

Température : 39°2. Bon état général.

Pas d'éruption sur la peau.

Angine rouge, grosses amygdales.

Pouls à 92.

Rien à l'examen du cœur et des poumons.

L'idée d'une scarlatine ayant passé inaperçue m'effleure, mais la langue ne dépouille pas et l'éruption n'y ressemble pas d'après la description de la famille.

Le lendemain des *douleurs articulaires* apparaissent sans gonflement ni rougeurs, au niveau des épaules et des genoux.

Le diagnostic est en suspens, lorsque deux jours après l'examen je constate sur le corps une éruption généralisée dont voici les caractères essentiels :

Début au niveau de la nuque, puis l'éruption se généralise aux bras, tronc et ventre, ultérieurement aux jambes, mais moins marquée.

Le maximum reste aux bras. Il se forme d'abord une macule rouge qui s'étale, se déprime en son centre, puis devient blanchâtre, le pourtour est circiné et fortement coloré en rouge.

Le docteur Debré qui a vu la malade à ce moment-là a diagnostiqué sans hésiter un érythème polymorphe.

Il n'y avait aucun signe sur les muqueuses, mais l'éruption elle-même était très prurigineuse. Les douleurs articulaires sont plus marquées, s'accompagnent de gonflement au niveau des poignets.

L'état général est bon. Le pouls est à 110. La pression artérielle au Vaquez-Laubry est à 9 1/2-7. Jusqu'à ce jour — la maladie semble donc se présenter comme un érythème polymorphe simple sans complications, maladie bénigne avec symptômes cutanés sans manifestations viscérales.

Pendant les 6 jours qui suivent, rien à signaler ; l'éruption variable de siège et d'intensité garde toujours le même caractère. La température oscille entre 39 et 40°, mais l'état général reste bon, et rien ne fait prévoir l'aggravation qui se produit le 4 mai.

L'enfant paraît prostrée, la température atteint 40°,3, le pouls est mou, bat à 60 irrégulier, le cœur étant à 110, mais pour la première fois, les bruits en sont assourdis, surtout le premier bruit à la pointe.

L'érythème a disparu.

Pendant les 2 jours suivants : on constate ces signes :

Etat général mauvais, l'enfant est abattue. Le pouls bat à 56 — le cœur est à 10) — l'auscultation de la région précordiale montre : un bruit de galop méso-cardiaque, un petit souffle à l'orifice pulmonaire et enfin un souffle systolique de la pointe se propageant vers l'aisselle et qui étonne par la rapidité de sa production et par sa force.

L'auscultation du thorax permet d'autre part de constater au niveau de la base gauche tous les signes d'un épanchement pleural qui s'est développé en quelques heures et remonte déjà à la pointe de l'omoplate.

Ce jour-là l'éruption reparait au niveau de la face dorsale des mains, et on constate aussi quelques lésions discrètes d'herpes iris au niveau des doigts : petites papules rouges, centrées par une vésicule et entourée d'une couronne de vésicule. L'éruption reste donc bien dans l'ordre de l'érythème polymorphe. Les manifestations viscérales prêtent seules à discussion. Le docteur Abranis a suivi avec moi la malade à partir de ce moment jusqu'à la convalescence et a maintenu le diagnostic d'érythème polymorphe.

Pendant les 3 jours suivants, la température se maintient aux environs de 39°, le pouls reste lent à 56. L'enfant se plaint de gêne précordiale et le souffle de la pointe se propage toujours vers l'aisselle, mais diminue d'intensité, le bruit de galop a disparu, le souffle extra-cardiaque pulmonaire persiste.

La matité précordiale est en plus déplacée vers la droite, mais ne paraît pas augmentée de volume.

L'épanchement pleural remonte en arrière à la partie moyenne de l'omoplate. L'espace de Traube est mat.

Il n'y a jamais eu d'albumine.

Subitement l'état général s'améliore, la température tombe en 2 jours à 37°. L'épanchement pleural se résorbe rapidement et au bout de 4 jours la respiration reparaît normale jusqu'à la base gauche. Seul le pouls reste lent à 60 et on trouve à la pointe le souffle systolique, très diminué d'intensité et un léger souffle mésosystolique pulmonaire.

Depuis un mois, l'enfant n'a plus eu de température, mais a refait à nouveau une poussée d'érythème polymorphe, sans douleurs.

Au cœur, on trouvait il y a quelques jours encore, le petit souffle systolique de la pointe qui ne s'était pas modifié. Le pouls battait à 80.

Je n'ai pu malheureusement pratiquer ni hémoculture, ni examen du sang au point de vue lymphocytose, ni cuti-réaction, ni ponction exploratrice de l'épanchement pleural, la famille s'y étant énergiquement opposée.

Cette observation reste pourtant fort intéressante au point de vue clinique et soulève une fois de plus le problème de l'érythème polymorphe.

Si on suit les conclusions du rapport de M. Lortat-Jacob au dernier Congrès de dermatologie de 1929, on ne devrait pas présenter ce cas comme un érythème polymorphe, maladie autonome, à cause des complications viscérales qu'il relate, mais comme une éruption secondaire, c'est-à-dire toxi-infectieuse ou septicémique, comme les érythèmes apparaissant au cours de la syphilis.

S'agit-il d'une septicémie comme les cas décrits par Levaditi en 1925, et les auteurs américains en 1926 ? qui ont trouvé dans le sang des streptobacillus moniliformes. Impossible de conclure.

Il semble bien, en tout cas, que le cas étudié ici ayant tous les caractères éruptifs d'un érythème polymorphe doit être considéré comme tel, de l'avis d'ailleurs des docteurs Debré et D. Abrami qui l'ont examiné, mais avec cette particularité intéressante d'avoir présenté une pleurésie et des complications cardiaques.

Hémorragies intestinales dans la pneumonie infantile.

Par L. GUILLEMOT, R. PRIEUR et P. BARBÉ.

Les complications de la pneumonie infantile ne sont ni très fréquentes ni très variées. L'extension de la toxi-infection pneumococcique se traduit surtout par des déterminations soit générales, soit locales, en particulier au niveau des séreuses ou du côté du système nerveux. Mais il est exceptionnel d'observer des phénomènes d'ordre hémorragique. Aussi nous a-t-il paru intéressant de rapporter deux observations d'enfants atteints de pneumonie qui ont présenté l'un et l'autre le même accident : une hémorragie intestinale.

Le premier fait a trait à une fillette de 7 ans, *Gilberte B...*, entrée à l'hôpital Bretonneau, salle Jules-Simon, le 9 décembre 1929, pour une affection fébrile ayant débuté brusquement le soir du 6 décembre par un point de côté abdominal avec ascension rapide de la température à 40°. En raison de ces caractères d'invasion brusque, douloureuse et hyperthermique, on chercha la pneumonie dont le siège imprécis le premier jour se trouva affirmé le lendemain de l'entrée par l'apparition d'un foyer typique au niveau du sommet droit. Mais dès son début la maladie se montrait avec des caractères inaccoutumés. Le matin de son arrivée à l'hôpital la malade avait eu une selle noire; le lendemain une nouvelle selle de même couleur se produisit. Cet accident parut coïncider avec une aggravation de l'état général. Le 11 décembre, 5^e jour de la maladie, on acquit la certitude qu'il s'agissait bien d'une hémorragie intestinale, car l'enfant qui n'avait présenté au préalable aucune épistaxis émit une selle mélangée d'environ 400 gr. de caillots noirâtres. La fièvre ne fut nullement troublée par cet accident hémorragique : le matin, elle était à 39°,2, le soir à 40°. Dans la soirée, on enregistra un nouveau fléchissement de l'état général. Le jour suivant, 6^e de la pneumonie, nouvelle hémorragie sous forme d'un melæna caractéristique. L'état de la fillette s'aggrave sensiblement et les signes d'anémie aiguë se précisent. On fait alors une injection sous-cutanée de sang maternel suivie d'une piqûre d'anthera et on institue une médication toni-cardiaque énergique. Le 13 décembre, 7^e de la pneumonie, l'aspect de l'enfant est très impressionnant : d'une pâleur cireuse, la petite malade est complètement indifférente à ce qui se passe autour d'elle. La température est à 40°,5.

Devant l'aggravation causée par la perte de sang qui avait été évidemment très importante, nous estimons que l'indication d'une transfusion sanguine est formelle et la fillette reçoit dans une veine antibrachiale 150 gr. de sang citraté. Aussitôt après cette transfusion, le visage se colore, la malade sort de sa prostration, elle renaît pour ainsi dire. Dans la soirée, on constate une amélioration générale nette. Le lendemain 14 décembre, 8^e jour de la maladie, la température est tombée brusquement de 4 degrés, à 36°6; la crise pneumonique s'est faite sans incidents. La maladie évolue dorénavant de la façon la plus normale. Les hémorragies intestinales ne se reproduisent plus et deux jours après la réalimentation rapide était possible sans aucune réaction de l'intestin. L'enfant se remet rapidement et quitte le service dans un excellent état de santé.

Le second cas concerne un jeune enfant de 28 mois, le petit T... qui nous fut adressé le 31 mars 1930, par le médecin d'une pouponnière, dans un état très alarmant. D'après la courbe de température qui l'accompagnait, la maladie évoluait depuis le 25 mars avec des maxima vespéraux de 40°,6, 41°, 41°,5 et des minima de 39° à 39°,5. L'enfant était dans un état subtyphoïde, avec une langue sèche, rôtie, véritable langue de perroquet. Le début avait été brusque, mais à part l'hyperthermie et les signes d'une grave toxi-infection générale, aucun phénomène indicateur ne s'était révélé les premiers jours. La veille de l'arrivée à l'hôpital, le 30 mars, un symptôme inattendu avait frappé le médecin-directeur de la pouponnière, le docteur d'Heucqueville. Une hémorragie intestinale était en effet subitement apparue sous forme d'une selle assez abondante de caillots de sang rouge et dans la journée avec l'aspect du melena classique. La température n'avait pas subi l'influence de ce saignement intestinal. D'ailleurs, en dehors des symptômes généraux, on ne relevait aucun signe pouvant faire penser à une fièvre typhoïde. Rien non plus n'attirait l'attention du côté du thorax. Cependant, l'hypothèse d'une pneumonie en évolution fut émise, mais elle ne put s'appuyer tout d'abord que sur une légère submatité à la base droite. Dans la soirée, l'état du petit malade parut s'aggraver sensiblement, le visage prit une teinte plombée et les lèvres se cyanosèrent. Le lendemain, 1^{er} avril, le foyer pneumonique cherché était très apparent au niveau de la base droite, avec tous les signes classiques. Mais l'altération de l'état général faisait des progrès évidents, la température atteignait 41°,2 et l'enfant succombait dans la soirée.

L'autopsie pratiquée le 3 avril décela l'existence d'une pneumonie étendue à tout le lobe inférieur du poumon droit. Les lésions étaient au stade d'hépatisation rouge avec quelques zones d'hépatisation grise.

Le foie volumineux présentait à la fois l'aspect du foie infectieux et du foie congestionné du type cardiaque. L'intestin fut examiné avec soin mais une investigation minutieuse ne put déceler ni ulcération, ni piqueté hémorragique, ni même imbibition sanglante de la muqueuse. Aucun indice de réaction ne fut relevé du côté des plaques de Peyer. La rate n'était pas hypertrophiée.

En résumé, dans notre premier cas, il s'est agi d'une pneumonie classique chez un enfant de 7 ans avec son début rapide marqué par un point de côté abdominal et une ascension thermique à 40°, sa courbe en plateau et sa défervescence brusque le 8^e jour, avec d'autre part tous les signes stéthoscopiques habituels, qui s'est compliquée à partir du 3^e jour d'une série d'hémorragies intestinales. Par elle-même, la pneumonie ne paraissait pas mettre en danger les jours de l'enfant et rien en somme ne la distinguait des cas semblables communément observés, sauf ce saignement intestinal qui, par son abondance et sa répétition, a constitué une menace très grave heureusement dissipée à la suite d'une transfusion d'urgence.

Dans notre second cas, concernant un plus jeune enfant, la pneumonie a revêtu un tout autre aspect. D'emblée, elle s'est caractérisée comme une toxi-infection des plus graves, avec une hyperthermie excessive. Au 5^e jour de la maladie, une hémorragie intestinale s'est montrée brusquement. L'évolution s'est faite rapidement vers la mort et l'autopsie a confirmé l'existence d'un foyer pneumonique étendu et l'absence de lésions intestinales.

L'intérêt de ces deux observations est de nous montrer que la pneumonie de l'enfant peut s'accompagner d'une complication hémorragique ayant son origine au niveau du tube digestif. C'est là une éventualité rare. L'un de nous qui a pu suivre un nombre important de pneumonies infantiles n'avait jamais eu l'occasion de l'observer. Les classiques n'en font pas mention, à notre connaissance. Chez l'adulte, les faits semblables sont également bien peu fréquents. Dans la thèse que l'un de nous vient de soutenir, il n'a été possible de réunir que quelques cas épars dans la littérature. La pneumonie est d'ailleurs une affection rarement hémorragique. Il est curieux de voir que dans nos deux observa-

tions, comme dans les faits analogues, il s'agit d'une hémorragie à point de départ intestinal. On comprend combien il peut être troublant pour le clinicien de constater la coexistence d'un saignement de l'intestin et d'une pyrexie élevée, surtout quand il ignore le début de la maladie comme cela arrive souvent à l'hôpital. L'idée d'une fièvre typhoïde avec hémorragie intestinale peut alors se présenter légitimement à son esprit. S'il décèle un foyer pulmonaire, il ne peut exclure quand même l'hypothèse d'un pneumotypus qui saigne de l'intestin. Sans doute s'il apprend l'évolution récente de la maladie est-il mis immédiatement sur la voie du véritable diagnostic. Mais on peut avoir des doutes et il est naturel que l'on pratique en ces cas une hémoculture. C'est ce que nous avons fait chez nos deux malades et l'ensemencement au 5^e jour de l'affection pour le premier enfant, au 7^e jour pour le second, a montré la présence du pneumocoque dans le sang et l'absence de tout bacille de la série typhique. Il s'agit donc bien d'une complication d'ordre pneumococcique.

Comment expliquer le mécanisme de l'hémorragie en pareil cas ? Chez nos enfants nous n'avons trouvé aucune raison d'ordre général, soit héréditaire, soit personnelle. Ni l'un ni l'autre n'avait présenté antérieurement des signes d'une affection hémorragipare. Ils n'avaient à leur entrée ni purpura, ni épistaxis. Sans doute il manque à nos faits les précisions habituelles au sujet d'une altération endothélio-plasmatique ; mais on peut dire que rien n'attirait l'attention de ce côté.

L'hémorragie intestinale en pareil cas évoque les idées d'une lésion localisée, comme dans la fièvre typhoïde, plutôt que d'une modification très générale. On pense surtout à une ulcération ou mieux à une exulcération superficielle de la muqueuse intestinale, d'autant plus que le pneumocoque a été incriminé comme facteur d'ulcération dans la pathologie du tube digestif.

L'un de nos enfants, la fillette de 7 ans, avait un passé, lointain il est vrai, de gastro-entérite grave ; d'autre part, un purgatif, du calomel à la dose de 30 cgr., lui avait été donné en ville au début de sa pneumonie. On pouvait penser à une sensibilité propre du sujet, à une influence préparante par une substance

purgative irritante et il est, en effet, possible que ces deux éléments aient quelque intérêt pour le cas particulier. Mais chez le bébé de 28 mois l'autopsie a été faite et s'est montrée entièrement négative au point de vue intestinal : aucune lésion érosive de la muqueuse de l'intestin, pas même de piqueté hémorragique. Il semble bien qu'il s'agisse là d'un suintement hémorragique, d'un processus comparable à celui de certaines épistaxis où il est impossible de trouver le vaisseau qui saigne et où, par conséquent, on parle d'hémorragie en nappe, en surface. Les circonstances n'ont pas permis de pratiquer des coupes microscopiques et de rechercher s'il n'existait pas au niveau des capillaires une altération capable d'expliquer l'hémorragie. Devons-nous, d'autre part, faire jouer un rôle de premier plan aux lésions du foie ? Sans doute on peut leur attribuer une influence favorisante, mais on sait qu'il s'agit d'altérations pour ainsi dire constantes dans les pneumonies et les broncho-pneumonies mortelles en dehors de toute manifestation hémorragique. Peut-on enfin incriminer une qualité particulière du pneumocoque, une virulence exceptionnelle, une aptitude hémorragique inaccoutumée ? On sait combien cette hypothèse est délicate à apprécier expérimentalement, un microbe pouvant posséder ces propriétés spéciales chez l'homme et ne pas les manifester chez les animaux. Nous avons pu, au cours de la maladie, isoler facilement le microbe de Talamon du sang de nos deux malades et cela par des ensemencements assez discrets. Mais le fait n'a pas grande valeur, car on sait qu'on décèle fréquemment des décharges septicémiques au cours des pneumonies qui guérissent. Si d'autre part, un de nos cas avait trait à une pneumonie maligne, l'autre concernait un cas exactement comparable à la moyenne des pneumonies bénignes de l'enfance et c'est justement celui qui a le plus saigné.

Le pneumocoque isolé du sang de cet enfant qui a guéri était, il est vrai, très virulent, mais il n'a provoqué chez l'animal aucune lésion d'ordre hémorragique. Nous ne pouvons donc rien affirmer au point de vue expérimental. Cependant l'idée d'une activité particulière du pneumocoque semble ressortir des faits purement cliniques venus à notre observation cette année. Re-

marquons tout d'abord que ces deux faits d'une complication si inaccoutumée, ayant le même siège intestinal, ont été observés à peu de distance l'un de l'autre, décembre 1929 et mars 1930, que d'autre part, la pneumonie s'est montrée précocement fréquente dans notre service puisque nous avons commencé à en voir plusieurs cas au cours de l'hiver ; remarquons également le fait de son allure inaccoutumée, car, avant d'avoir observé notre premier enfant, nous avons été frappés par deux cas, vus auparavant, de pneumonie avec violente entérite, mais sans hémorragie. D'autre part, dans l'intervalle des deux observations que nous rapportons nous avons eu à traiter deux cas de péricardites à pneumocoques mortelles dont l'un nettement primitif témoignait bien d'une activité particulière à ce moment du microbe de Talamon.

Au point de vue thérapeutique nous signalerons l'intérêt présenté par la transfusion sanguine dans notre premier cas ; pratiquée en pleine pneumonie elle a eu un effet remarquable sur l'anémie aiguë par hémorragie interne ainsi que sur le retour de cette hémorragie. Elle a permis à l'enfant d'aborder la crise sans encombre. Peut-être devons-nous regretter de n'avoir pas tenté la même intervention, chez notre second malade, malgré l'absence d'une indication formelle. Qui sait si ce secours puissant, déjà éprouvé dans d'autres septicémies graves, n'aurait pas aidé l'organisme à prolonger la lutte ?

Hémorragie intestinale et pneumonie.

Par MM. F. LESNÉ, Mlle HEIMANN et J. A. LIÈVRE.

Nous avons eu l'occasion d'observer dans ces dernières semaines deux cas d'hémorragies intestinales au cours de syndromes pneumoniques.

Dans le premier, qui sera publié dans la thèse de Barbé, il s'agissait d'un enfant de 3 ans, *Traf... Maurice*, qui fit au 7^e jour d'une pneumonie de la base droite une hémorragie intestinale d'abondance

modérée. Il s'agissait apparemment d'une pneumonie typique, avec herpès et température en plateau. Toutefois la défervescence ne se produisit pas dans les délais habituels, et, en dépit de thérapeutiques antihémorragiques, l'enfant succomba au 12^e jour de l'affection. L'état général s'était progressivement aggravé, bien que l'hémorragie ne nous ait pas semblé d'une importance suffisante pour provoquer la mort. L'autopsie ne put être pratiquée.

Notre seconde observation concerne un garçon de 8 ans, *Pel... Pierre*, entré brusquement dans la maladie par un point de côté, de la toux, des vomissements, une hyperthermie soudaine à 39°,8.

La température reste en plateau aux environs de 40; il y a de la toux et de l'oppression.

Le 6^e jour, se produit une très abondante hémorragie intestinale (une pleine cuvette de sang rouge, dit la famille); le 7^e jour, seconde selle sanglante noirâtre.

Examiné par nous au 8^e jour, l'enfant présente, avec une pâleur extrême, de la toux, une polypnée modérée, un syndrome pneumonique typique de la base gauche avec matité, souffle tubaire et râles fins inspiratoires; le reste des champs pulmonaires est normal.

A la base du cœur, on perçoit un frémissement systolique qui répond à un souffle rude, râpeux, holosystolique, entendu dans toute la région précordiale, à maximum dans le 2^e espace intercostal gauche et irradié sous la clavicule gauche; pas de cyanose. Ce souffle a été constaté 2 ans auparavant dans le service et a fait admettre le diagnostic de maladie de Roger avec possibilité de rétrécissement pulmonaire.

L'abdomen est normal, la rate non palpable, ni percutable; il n'y a aucun signe de fièvre typhoïde.

Bouquet d'herpès à la commissure labiale.

Rien à signaler par ailleurs.

Ni sucre, ni albumine dans les urines.

Différents examens sont aussitôt pratiqués.

Radiographie du thorax; ombre quadrangulaire diffuse, homogène peu accentuée, à limite floue, couvrant le tiers inférieur du poumon gauche.

Temps de saignement: 3 minutes 1/2.

Temps de coagulation: 3 minutes.

Signe du lacet: négatif.

Sang: G. R. 2.000.000; G. B. 15.000; hémoglobine 65 p. 100.

Poly-neutrophiles: 67; grands monon.: 1; moyens monon.: 14; lymphocytes: 14; formes de transition: 4.

Fibrine du sang: 4 gr. 72 p. 100.

Les plaquettes n'ont pas été numérées.

Hémoculture négative.

Séro-diagnostic aux bacilles typho-paratyphiques négatif.

Urines normales, amicrobiennes.

Cuti-réaction à la tuberculine négative.

Les jours suivants, la défervescence ne se fait pas ; la température devient extrêmement irrégulière, oscille de 37°,5 à 40°,5, tend à s'abaisser du 14^e au 18^e jour aux environs de 38°, puis remonte irrégulièrement autour de 40° du 18^e au 26^e jour.

Pendant toute cette évolution, l'état général est resté très sérieux, la décoloration des muqueuses et des téguments très marquée. Deux transfusions sanguines ont été faites.

Les signes de la base droite ont persisté, la matité est devenue plus franche. Un foyer de râles sous-crépitaux de la base droite est apparu au 20^e jour. Le foie est douloureux.

Une ponction exploratrice de la base gauche, au 21^e jour, a ramené un peu de liquide séro-fibrineux, de formule mixte à prédominance hématique et lymphocytaire. De nouvelles ponctions au 24^e et 25^e jour ont évacué 160 cmc. de liquide (en tout) légèrement louche, à prédominance polynucléaire et contenant du pneumocoque.

Une hémoculture (23^e jour), montre du pneumocoque.

Sang G. R. : 2.100.000.

G. B. : 8.000.

Hémoglobine : 50 p. 100.

L'enfant est encore depuis 4 semaines en traitement dans le service pour une pleurésie purulente à pneumocoque traitée par les ponctions suivies d'injections intra-pleurales d'une solution d'optochine à 5 p. 100.

Ces deux observations présentent une remarquable analogie : dans les deux cas, le diagnostic de pneumonie franche est, au premier abord, indiscutable et l'apparition d'une hémorragie intestinale y constitue une complication peu décrite jusqu'ici. Ultérieurement, l'absence de défervescence, la prolongation d'une hyperthermie oscillante, l'aggravation de l'état général font douter du diagnostic de pneumonie au profit de ceux de broncho-pneumonie pseudo-lobaire et de septicémie pneumococcique. Dans le second cas, une hémoculture positive vient confirmer cette dernière hypothèse. Aussi ces hémorragies intestinales sont-elles dues plus vraisemblablement à une détermination entérique de la pneumococcie qu'à des troubles de la crase sanguine dont l'absence a pu être constatée dans la seconde de nos observations.

Ictère et anémie hémolytiques chez un grand rachitique
de trois ans.

Par MM. CAYLA et LELOURDY.

Malgré le grand nombre des travaux qu'elle a suscités, l'anémie des rachitiques ne paraît individualisée ni par ses caractères hématologiques, ni par sa pathogénie.

Nous rapportons ici un cas d'ictère hémolytique chez un grand rachitique, montrant ainsi une forme d'anémie rachitique que nous n'avons pas trouvée dans la littérature.

L'existence de ce syndrome permet de concevoir peut-être de façon un peu particulière la pathogénie de certaines anémies rachitiques.

Germaine B..., 3 ans, entre dans le service le 25 mars 1930 pour grand rachitisme, impossibilité de la marche et anorexie.

Elle est née le 31 décembre 1926, ne pesant que 1 kg. 750, au dire de la sage-femme. L'accouchement, survenu *trois semaines avant terme*, aurait donné lieu à une présentation du siège.

L'enfant fut élevée au sein jusqu'à 6 mois, mais, même au sein (dont nous ignorons la ration), elle poussait mal et n'aurait pesé, à 5 mois, que 2 kg. 500.

A ce moment, son état fut aggravé par une *coqueluche* qui dura 3 mois et se compliqua de broncho-pneumonie pendant un mois.

C'est à 6 mois, au cours de sa coqueluche, qu'elle fut sevrée et mise au *lait concentré* qu'elle supporta mal et qu'elle vomit fréquemment.

Néanmoins la *première dent* apparaît à 6 mois (mais elle restera la seule jusqu'à 3 ans).

A 7 mois, on essaie le lait de vache ordinaire ; la quantité quotidienne ne paraît pas avoir été très fixe, d'après la mère. L'enfant aurait alors 1 litre par jour environ, mais, tantôt coupé, tantôt pur, pour essayer de vaincre l'anorexie.

A 1 an, elle n'aurait pesé que 3 kg. 500.

Depuis lors, il n'y a eu presque aucun progrès. L'anorexie, relative pour le lait, est presque *absolue pour les autres aliments*.

Les bouillies, les purées, les œufs, la viande ont toujours été refusés, même à l'hôpital. Elle a pu prendre, parfois seulement, du bouil-

lon de légumes et du tapioca; enfin, elle consomme une orange par jour.

Pour vaincre cette anorexie, on a essayé sans résultat : les rayons ultra-violets (18 séances en juin 1928); les changements d'aliments; un séjour en Auvergne, également, la même année.

Cependant, bien qu'il n'y ait pas eu de maladie grave depuis sa coqueluche, il faut signaler quelques accès de fièvre, inexplicables, et à 18 mois des convulsions fugaces.

Les déformations rachitiques ont été constatées pour la première fois par la mère, à deux ans, en janvier 1929.

L'enfant s'était un peu tenue debout vers 18 mois, sans jamais marcher : c'est alors que les poignets et les jambes commencèrent à s'incurver.

En janvier 1930, à 3 ans, elle tomba de sa chaise et se fit une *fracture de la clavicule*. Premier séjour à l'hôpital : son poids est de 7 kg. 100, la cuti-réaction, négative.

Elle sort avec une clavicule consolidée sans déformation.

Mais, durant son séjour, rien n'a modifié son anorexie ni son rachitisme. Malgré le Stérogyl, le poids est resté à 7 kg. 150 le 29 janvier, lorsqu'elle nous quitte.

Il y a eu une certaine progression durant les deux mois qu'elle passa ensuite chez elle.

Le poids augmenta de 1 kg. pour atteindre 8 kg. 200 le 25 mars, à son entrée dans le service.

A l'examen, sa maigreur est peut-être moins frappante que son *hypotonie musculaire*.

Elle reste assise immobile dans son lit, les membres flasques, leurs muscles flaccides. Associée à la laxité ligamentaire et aux déformations, cette hypotonie permet de faire prendre aux membres des positions paradoxales.

Les déformations osseuses facilitent encore cette mobilité exagérée.

Les membres inférieurs surtout sont déformés : à gauche, il existe un genu valgum accentué, l'extrémité inférieure du fémur est en outre incurvée en arrière.

A droite, l'incurvation postérieure est la même, mais il n'y a pas de déviation latérale.

Les tibias ne sont que légèrement convexes en avant.

Aux membres supérieurs, on note surtout l'élargissement des épiphyses et l'incurvation en dedans des têtes radio-cubitales.

La radiographie précise ces lésions :

Pour les têtes fémorales, on note un aspect flou des ombres osseuses; de l'élargissement de l'extrémité diaphysaire, avec une très

légère bordure sur le bord cartilagineux ; en dehors de cette bordure, on observe surtout la déformation dentelée, allant jusqu'à donner l'aspect caractéristique de la frange en nuage flou, sans limites précises.

L'incurvation en arrière de cette extrémité osseuse aboutit à une subluxation de la tête fémorale.

Des déformations analogues se retrouvent au poignet, où on observe l'incurvation et surtout l'aspect en nuage flou de la région épiphysaire.

Le retard d'ossification peut se mesurer : au carpe, en effet, le grand os et l'os crochu seuls ont leurs points du pyramidal et du semi-lunaire, attendus normalement à trois ans, sont toujours absents.

Ajoutons enfin que *la cage thoracique est molle*, marquée du chaquet costal ; qu'elle est élargie à la base par l'intumescence de l'abdomen, dont la paroi distendue, hypotonique, a la consistance du chiffon.

Cette paroi permet de palper un *foie* légèrement hypertrophié, débordant les fausses côtes d'un travers de doigt. *La rate* n'est pas palpable, bien qu'à la percussion, elle soit légèrement hypertrophiée.

Son retard, ses déformations, son hypotonie n'étaient pas les seuls caractères frappant au premier examen de l'enfant. Il présentait *en outre une pâleur jaundre* éveillant l'idée d'un ictère. Les muqueuses sont décolorées, les conjonctives plutôt bleutées, mais la peau est nettement teintée en jaune un peu bistre, et cette coloration est récente. Cependant, les selles sont restées colorées, l'urine n'a pas foncé. L'examen du sang allait mesurer le degré d'anémie et révéler la nature hémolytique de l'ictère.

	22-3-1930	8-4-1930	8-5-1930
Hémoglobine	»	60 p. 400	»
Hématies	2.475.000	2.580.000	»
Leucocytes	8.000	15.000	»
Poly neutro	36	51	»
— éosinos	»	1	»
Lympho	43	»	»
Moyens mono	36	40	»
Grands —	43	8	»
Myélocytes baso.	2	»	»
Hématies granuleuses	2 p. 400	»	»
Résistance globulaire	»	»	»
— initiale	7,5	4,5	6,5
— totale	6,5	4	5

En résumé, anémie assez forte, sans formule hématologique anormale, mais avec fragilité globulaire nette, mesurée sur le sang total, et un peu variable comme il arrive souvent.

Notons enfin que la *cuti-réaction* a été négative, que les *Wassermann* chez l'enfant et chez les deux parents ont été négatifs.

Les antécédents n'ont rien de particulier : le père a 31 ans, il a eu du paludisme à Salonique.

La mère a 25 ans, elle est bien portante. Une sœur aînée (5 ans et demi) est en bonne santé.

Il n'y a pas eu dans la famille d'autre enfant ni de fausse couche.

Comme médications, nous avons essayé : 1° l'hépatrol, qui a provoqué des vomissements ; 2° le protoxalate de fer, qui a été mieux supporté ; 3° les frictions mercurielles, également bien tolérées. Mais aucune de ces médications n'a d'influence nette. Le 8 mai, l'enfant, qui a près de 3 ans et demi, ne pèse encore que 8 kgr. 300.

Elle sort alors du service pour aller faire un séjour à Berck.

En résumé, il s'agit d'une grande rachitique avec anémie dont la seule particularité est de se traduire par de l'ictère, et de présenter de la fragilité globulaire.

Deux points à discuter :

Quelle est la cause de ce rachitisme ?

Pour quelle raison l'anémie a-t-elle revêtu ce type ?

La cause de ce rachitisme doit-elle être recherchée dans les troubles de l'alimentation et dans la banale coqueluche de cette enfant ou bien dans une syphilis latente ?

Nous n'avons pu retrouver celle-ci : les parents n'ont aucun antécédent notable, leur Wassermann, comme celui de l'enfant, est négatif ; le rachitisme semble avoir été tardif ; enfin le traitement par frictions mercurielles a été inefficace.

Sans être décisifs, ces arguments ont d'autant plus de valeur que nous trouvons chez cette enfant des erreurs ou des difficultés d'alimentation considérables. L'anorexie semble avoir été constante ; la coqueluche, par ses vomissements, est venue gêner encore l'alimentation ; enfin, la mère n'a pas été capable de nous indiquer avec précision les rations de son enfant, montrant ainsi le peu d'importance qu'elle attribuait à sa bonne alimentation.

Pour quelle cause cette anémie rachitique a-t-elle revêtu le type d'ictère hémolytique ?

Il est curieux de remarquer que l'ictère hémolytique n'a jamais, à notre connaissance, été signalé dans les anémies rachitiques.

Ni dans la récente thèse de Bohn, inspirée par M. Marfan, ni dans les travaux plus anciens sur les ictères hémolytiques ou les anémies rachitiques, nous n'avons trouvé signalée la fragilité globulaire ou l'ictère.

Faut-il voir dans ce cas particulier une *prédisposition héréditaire* ? On connaît ces familles où un ou plusieurs membres présentent de l'ictère hémolytique et où d'autres présentent quelque anomalie sanguine, soit du subictère, soit de la fragilité, soit de la splénomégalie.

Ici, rien de semblable ; d'ailleurs, l'ictère, récent, il n'existait pas en janvier, ne paraît nullement congénital.

Une *infection*, telle que *la syphilis*, expliquerait assez bien aussi une fragilité globulaire acquise ; mais nous avons vu que nous n'avons pu la déceler.

Faut-il alors invoquer les modifications que le rachitisme imposerait à la moelle osseuse ; théorie assez peu admise aujourd'hui, mais que l'on ne peut rejeter de façon formelle ?

Puisque l'on a tendance à admettre, avec M. Chauffard, que, dans l'ictère hémolytique, si l'hémolyse est splénique, la fragilité est d'origine médullaire, il est logique de supposer que la fragilité globulaire, dans notre cas, pourrait être de cause médullaire et résulterait des lésions médullaires constantes qu'engendre tout rachitisme accentué. (*Service du docteur Babonneix.*)

Pyopneumothorax au décours d'une broncho-pneumonie de rougeole.

Par H. ROUCHE.

Des observations de pyopneumothorax au cours de la broncho-pneumonie chez l'enfant sont publiées de temps en temps.

Cet accident est fort heureusement rare, et après les articles de Rilliet et Barthez en 1853, il faut se rapporter aux thèses de Mlle Chrzanowska (Paris, 1896) et Desjardins (Nancy, 1900), à la thèse plus récente de Mme Gorecka-Meinier sur le pneumothorax spontané non tuberculeux dans le premier âge (*Thèse de Paris*, 1929) inspirée par le professeur Lereboullet et enfin aux articles si complets de M. le professeur Nobécourt dans sa *Clinique médicale des Enfants* : affections de l'appareil respiratoire 2^e série (du pyopneumothorax non tuberculeux chez les enfants) (Paris, 1930) et à l'article de la revue *le Nourrisson* de MM. Lereboullet, Lelong et Even sur le pneumothorax spontané non tuberculeux dans la première enfance (septembre 1929).

Notre observation nous a paru intéressante à un triple point de vue :

- 1^o à cause de sa rareté ;
- 2^o à cause de la présence dans le liquide pleural de bacilles de Pfeiffer purs ;
- 3^o à cause enfin du résultat favorable et rapide obtenu par une pleurotomie pratiquée au 14^e jour de l'évolution du pyopneumothorax.

En effet, on trouve habituellement à la ponction soit du pneumocoque, soit du streptocoque ou des staphylocoques. Il est rare de trouver du bacille de Pfeiffer.

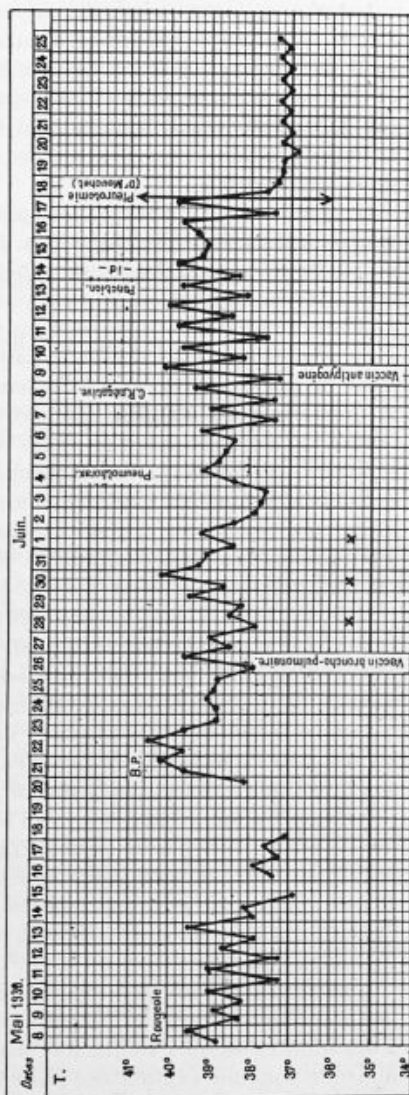
Enfin les résultats de la pleurotomie ne sont pas toujours favorables et M. Lereboullet qui rapporte 38 observations analogues éparses dans la littérature française et étrangère constate que, quand il y a un épanchement purulent de la plèvre, qu'on tente des ponctions ou le traitement chirurgical, le pronostic reste extrêmement sombre. M. Nobécourt remarque aussi que les résultats chirurgicaux ne sont pas souvent encourageants et dans les observations qui lui sont personnelles, il a obtenu la guérison par les ponctions évacuatrices et les injections soit de sérum, soit de substances antiseptiques.

Nous rapportons ci-dessous l'observation du jeune C... Henri, âgé de 5 ans, qui nous a été confié par le docteur Jean Toupet-

et que nous avons suivi avec notre collaborateur et ami le docteur Vanbockstael :

C... Henri, présente le 8 mai 1930, des signes nets de rougeole après une période prodromique de quelques jours, pendant laquelle l'enfant n'a pas été suivi. L'éruption est apparue normalement avec le cortège rhino-trachéo-bronchique habituel. L'enfant a été très abattu et la température a oscillé entre 38° et 39°,5 du 8 au 13. Le 14, le petit malade à 38. Du 15 mai au 19 mai, il paraît guéri, quoique la température du soir soit encore à 37°,8. Le 21 mai, la température remonte à 40°,2 ; l'enfant a passé une mauvaise nuit, il est anhélant, anxieux, et on constate des signes de broncho-pneumonie avec gros foyer surtout à la base gauche et de la matité dans le tiers inférieur du poumon gauche. La température se maintient entre 39° et 40° du 22 au 28 mai. Ces signes fonctionnels diminuent et devant la persistance de la matité à la base gauche, nous faisons appliquer deux ventouses scarifiées.

Le 28, la température est à 38, 38°,5 ; le malade paraît un peu amélioré. Quand le 29, la température remonte à 40°. Un nouveau foyer se dessine à la base droite avec une matité au tiers inférieur de trois travers de doigt. Le traitement institué comprend : enveloppements sinapisés et



humides, injections d'huile camphrée et de vaccin I. O. D. broncho-pulmonaire polyvalent type III.

Les signes locaux s'améliorent au bout de quelques jours et le 3 juin, quand nous examinons l'enfant avec M. Lesné, nous pensons qu'il va entrer en convalescence, la température est de 37°,8 le matin, 37°,4 le soir et il ne subsiste plus que des râles bronchiques disséminés dans toute la poitrine. Pendant ces derniers jours, l'enfant a eu la nuit de violentes quintes de toux que ne calmaient pas les médications habituelles.

Le 4 juin à notre visite, nous apprenons que l'enfant a passé une mauvaise nuit, il a 38°,5 le matin, 39°,5 le soir, il n'a pas accusé de points de côté, mais il est plus anhélant et l'examen permet de constater avec la disparition du murmure vésiculaire, une hypersonorité de l'hémithorax droit surtout dans ses deux tiers supérieurs — avec, à l'auscultation — un souffle métallique avec retentissement métallique de la toux et du cri. Dès le lendemain, l'enfant paraît amélioré, la température se stabilise pendant 48 heures autour de 38°,5 ; l'enfant n'est aucunement gêné dans sa respiration. Les parents nous signalent seulement qu'il dort uniquement sur le côté gauche. Nous pensons à ce moment que le pneumothorax dont nous avons constaté l'existence restera sec et nous espérons la résorption progressive du gaz, quoiqu'une légère submatité soit perçue au tiers inférieur de l'hémithorax droit.

Mais dès le 6, la température oscille de 37°,3 le matin à 39° et 40° le soir et elle persiste pendant plusieurs jours. Nous demandons alors une radiographie pratiquée par notre ami le docteur Dariaux qui montre dans l'hémithorax droit une grosse bulle d'air surplombant un épanchement du tiers inférieur de la cavité pleurale droite. Devant les résultats de la radiographie, et l'allure thermique, nous pratiquons des injections de vaccin antipyogène et le docteur Mouchet, appelé par nous, ponctionne à deux reprises l'hémithorax à la limite de la submatité et ne retire pas de liquide. Les 12, 13, 14 juin même état. Nous pratiquons une nouvelle ponction le 14 le plus bas possible et retirons 13 cmc. de liquide purulent légèrement verdâtre. Le pus examiné à l'Institut Pasteur dans le service du docteur Roux, montre du bacille de Pfeiffer pur.

A partir du 13 juin, la température qui était jusque-là oscillante, se maintient entre 39 et 40° ; le petit malade pâlit, refuse de s'alimenter, a des quintes de toux fréquentes et devant l'état général et après une nouvelle ponction exploratrice positive, sur les conseils de M. Armand-Delille, que nous appelons en consultation, l'intervention est pratiquée le 17 juin au soir par le docteur Mouchet.

Elle consiste en une pleurotomie avec résection costale sous

anesthésie légère et très rapide au kélène. Elle est fait juste au niveau du cul-de-sac pleural et permet d'évacuer 200 à 300 gr. de liquide purulent. Deux drains accouplés sont maintenus quelques jours. Dès le lendemain, la température est à 37°,5 et s'y maintient. L'enfant recommence à manger, prend des forces et sort de la clinique 8 jours après. Actuellement 7 juillet, la plaie est cicatrisée, l'enfant est complètement guéri et l'auscultation ne décèle aucun bruit anormal.

Le comportement de la diphtérie dans un milieu partiellement vacciné.

Par M. Th. REH (Genève).

Au printemps 1929, nous avons vacciné contre la diphtérie les enfants d'une pouponnière de Genève. Selon la pratique courante nous n'avons immunisé les enfants qu'à partir du douzième mois accompli. C'est ainsi que, sur un total de 60 poupons, 30 avaient reçu trois injections d'anatoxine de Ramon.

En août de la même année furent admis à la pouponnière, sur la foi d'un certificat médical les déclarant non atteints de maladie contagieuse, les 3 enfants d'une famille D., âgés de 6 mois, 3 ans et 4 ans. Ces 3 enfants furent placés, le plus jeune au deuxième étage de la pouponnière avec les nourrissons non vaccinés, les deux autres avec les enfants de leur âge au rez-de-chaussée et au premier étage.

Fin septembre, alors que l'on n'avait plus fait d'admissions nouvelles de nourrissons depuis l'arrivée au deuxième étage du poupon D., les deux voisins de lit de ce dernier tombaient malades. L'enfant F. âgé de 10 mois fut atteint d'une otite diphtérique et l'enfant V. âgé de 5 mois d'une rhinite de même nature. Un contrôle fait chez le poupon D. révéla qu'il était porteur de bacilles, de même que d'ailleurs son frère et sa sœur admis aux autres étages de la pouponnière. En dépit de l'envoi immédiat des enfants atteints à l'hôpital et de la prise des mesures habituelles de désinfection et d'isolement, d'autres cas de diphtérie survinrent, mais seulement chez les poupons et les adultes qui n'avaient pas été immunisés. C'est ainsi que furent atteints successivement d'inflammations plus ou moins marquées des muqueuses nasale ou pharyngée, avec présence de Löffler, le nourrisson B. âgé de 6 semaines, les élèves K., S., et H. âgées de 19 ans, l'infirmière C. âgée de 20 ans et les nourrissons P. âgé de 9 mois et G. âgé de 12 mois. L'épidémie cessa avec l'hospitalisation de ces cas.

En résumé, l'admission de trois porteurs de bacilles aux divers étages d'une pouponnière provoqua une épidémie strictement localisée à l'étage occupé par les enfants de moins d'une année, non vaccinés; quelques adultes, appelés à les soigner, furent également atteints. Aux autres étages, malgré la présence constante de porteurs de bacilles, il ne se déclara aucun cas de diphtérie.

Cette observation est intéressante du fait que, d'une part, elle revêt comme preuve de l'efficacité de la vaccination antidiphtérique la valeur d'une expérience et que d'autre part elle pose le problème de l'âge à partir duquel il convient de vacciner dans les collectivités d'enfants.

La protection conférée par la vaccination antidiphtérique ressort nettement du fait que la diphtérie n'a sévi que parmi les poupons et le personnel adulte non vaccinés épargnant tous ceux qui avaient été immunisés à l'anatoxine de Ramon, bien que les uns et les autres eussent été exposés aux mêmes chances de contagion.

Mais cette vaccination pratiquée dès la fin de la première année ne mit pas la collectivité à l'abri de toute diphtérie, parce que parmi les nourrissons de moins d'une année il y eut un certain nombre de réceptifs. Ainsi près de 20 p. 100 de ces derniers contractèrent la diphtérie, diphtérie vraie à bacilles tuant le cobaye. Le plus jeune était âgé de 6 semaines, le plus âgé venait d'atteindre ses douze mois; la plupart avaient dépassé 6 mois. En vaccinant au décours de la première année, sans attendre les 12 mois révolus, l'on aurait probablement évité quelques-unes de ces contagions. Il règne d'ailleurs dans les articles de propagande en faveur de la vaccination antidiphtérique une variété d'opinions aussi grande sur l'âge dès lequel il convient de vacciner que sur l'âge à partir duquel il y a lieu de faire un Schick préliminaire, justificatif de la vaccination. L'âge optimum pour commencer à vacciner varie suivant les auteurs de 6 mois à 2 ans, la fin de la première année étant la plus communément préconisée. Un Schick préalable serait indiqué tantôt dès la septième année, tantôt dès 10 ans, tantôt enfin seulement de 15 à 18 ans.

Personnellement nous avons préconisé, lors de l'organisation officielle de la vaccination antidiphthérique gratuite dans le canton de Genève en 1929, de ne pratiquer de Schick préalable qu'au delà de la dixième année. Ce mode de faire n'a jusqu'ici présenté aucun inconvénient. Il est conforme à l'une des conclusions de la Commission de la vaccination antidiphthérique, à savoir qu'à partir de 10 ans il y a lieu d'être plus réservé, vu les quelques incidents signalés à partir de cet âge. Quant à la vaccination précoce, nous sommes resté fidèle à l'instruction de l'Institut Pasteur accompagnant le vaccin et nous avons pratiqué, dans la mesure du possible, l'immunisation dès la fin de la première année. Nous nous demandons cependant si dans les collectivités de poupons, où les chances de contagion sont plus grandes, il ne serait pas indiqué de vacciner déjà dès les deux derniers mois de la première année, quitte à compléter, le cas échéant, une immunisation insuffisante par une quatrième injection.

Les dernières statistiques sur le B. C. G.

Par M. JUSTIN ROUX.

Les statistiques parues avant mars 1928 ne nous ont pas paru probantes (*Soc. Péd.*), celles parues de cette date à février 1929 (*Soc. Péd.*) pas davantage. Celles qui ont été publiées depuis, emportent-elles la conviction ? On retrouve toujours les mêmes causes d'erreurs et on compare toujours deux groupes d'enfants placés dans des conditions différentes.

Dans la statistique du professeur Sayé, de Barcelone (*Rev. Tuberc. déc. 29*) on trouve l'isolement de 1 à 2 mois des seuls enfants vaccinés et les conseils des règles d'hygiène susceptibles d'éviter la répétition de la contagion donnés dès les premiers jours à tous les parents des vaccinés et comme je l'ai montré déjà à ceux des non vaccinés à une date plus ou moins éloignée de la naissance (malades des dispensaires) ; il n'est pas étonnant que le professeur Sayé ait eu des images radiographiques dissem-

blables. Les mêmes raisons doivent être invoquées contre la statistique de Kaletcheff ; de plus, cet auteur n'a fait aucune autopsie ; convaincu de l'efficacité de ce vaccin, il n'en écrit pas moins « il y a une grande importance à éloigner, dès leur naissance, les enfants nés de parents tuberculeux et à les confier à l'œuvre de placement familial des tout petits ».

Les auteurs de la statistique C. Keretzari et H. Park commentent par écrire : « Il est difficile de grouper des enfants vaccinés qui soient exposés à des tuberculoses ouvertes. » — « Les chiffres indiqués (79 vaccinés, 224 témoins) impliquent cette restriction que les sujets qui constituent respectivement le groupe des B. C. G. et celui des témoins ne sont pas également exposés au contact tuberculeux, à cause des conditions sociales différentes. » Que vaut après ces phrases leur conclusion, « cette vaccination détermine un certain degré d'immunité » ?

Le travail de Couvy, de Dakar, se heurte aux mêmes critiques : « Nous avons organisé, écrit-il, en 1926, une ébauche de service d'infirmières visiteuses qui complète l'action des dispensaires par des visites et des conseils à domicile. » A Dakar, il y a une consultation de nourrissons ; pas d'autopsie, pas de cause précise des morts de cette statistique. « Il a été impossible, écrit encore l'auteur, avec nos moyens d'investigation clinique, de distinguer les enfants ayant vécu en milieu baccillifère. » Le travail de J. Parisot et H. Saleur n'a pas plus de valeur ; ils écrivent : « Grâce aux visites suivies de nos infirmières visiteuses, aux contrôles médicaux périodiques dans nos dispensaires, au système de liaison avec le service de protection de l'enfance (consultation, hospitalisation) nous avons été à même de suivre nos vaccinés au cours des vicissitudes diverses de leur existence. »

Les conclusions de la commission belge sont bien neutres. « Le B. C. G. semble renforcer la résistance à l'infection. Un fait acquis, c'est qu'il est éminemment désirable que l'enfant vacciné soit immédiatement enlevé du milieu de contamination dans lequel il se trouve, pour qu'il puisse acquérir, en dehors du milieu, la résistance ; la non-observance de cette règle pourrait expliquer peut-être quelques échecs survenus. Cette arme nouvelle

semble très importante, mais ne peut en aucun cas supplanter celles qui ont fait leur preuve, l'isolement et le grand air, de la méthode Grancher. » On ne saurait être plus sceptique, car isoler le nourrisson, lui éviter des contagions répétées, c'est le soustraire à la mort, vacciné ou pas vacciné. « Nous voyons souvent, écrivent Rohsner et Chaussinaud (*Soc. Méd. des Hôpitaux, Paris, déc. 1929*), des tuberculoses à évolution bénigne chez des nourrissons non vaccinés vivant en milieu bacillifère. »

Iakhnis de Kharkoff, après avoir admis l'action prémunisante, attend pour donner des conclusions définitives un délai d'observation plus long et des données plus complètes, relatives aux enfants non vaccinés.

Nous pensons que la statistique du professeur Cantacuzène emporterait notre conviction.

Nous avons eu, d'abord, une grande surprise : les enfants, pour acquérir l'immunisation, n'étaient plus séparés, isolés pendant quelques semaines. Comment ont-ils pu s'immuniser ? Calmette est formel : il faut séparer, isoler quelques semaines pour que la vaccination s'effectue. Wallgreen, Zeyland, Piaseka, Weill-Hallé, Turpin sont du même avis ; ils admettent la nécessité d'une séparation temporaire de 4 à 6 semaines.

En oubliant cette contradiction, nous nous trouvons encore ici devant les mêmes causes d'erreur : comparer deux groupements dissemblables, ne pas trouver des auteurs devant des conditions expérimentales identiques ; il y a des visites domiciliaires du médecin, d'infirmières visiteuses chez les vaccinés, il y a des nouveau-nés qui ne sont pas vaccinés pour cause de débilité trop grande ou d'état fébrile dès la naissance ; ces derniers, plus fragiles, chargeront donc la mortalité des non vaccinés. L'auteur prévoit l'objection et y répond singulièrement : « On ne peut attribuer la différence de mortalité entre les vaccinés et les non vaccinés, au fait que les vaccinés ont été mieux soignés et surveillés de plus près que les autres ; cette surveillance dans ces milieux est généralement illusoire. » Je ferai encore remarquer que les vaccinés, en grande partie, le sont à la Maternité ; les parents reçoivent donc des conseils dès le début de la naissance de

l'enfant ; je ne relèverai pas les décès sans autopsie causés par des maladies non tuberculeuses. Le professeur Menicetide, notre collègue, pense ainsi : « Je crois qu'il y a une certaine différence entre les enfants vaccinés au B. C. G. et les non vaccinés ; les premiers sont un peu plus surveillés et un peu mieux soignés. »

Cette cause d'erreur qui vicie jusqu'ici toutes les statistiques Weill-Hallé et Turpin plutôt tendres pour le B. C. G. l'admettent dans leur dernier travail (*Rev. Tub. fév. 29*). « Il est probable que les mesures prophylactiques prises ont non seulement une efficacité contre la tuberculose mais encore contre toute cause d'infection. »

Jusqu'ici on constate avec la vaccination par le B. C. G. la diminution de la mortalité pour toutes causes ; on en devine les raisons qui sont sans doute non le B. C. G., mais toutes les mesures d'hygiène prises en même temps que la vaccination ou consécutives à elle ; cela explique la baisse de la mortalité totale ; cela explique l'atténuation de la mortalité roumaine chez des enfants vaccinés et non isolés les premières semaines. Jusqu'à ce jour nous avons lu de nombreuses statistiques essayant de prouver l'effet immunisant du B. C. G. ; nous n'avons pas lu des preuves.

Mort par méningite tuberculeuse d'une enfant de 2 ans vaccinée par le B. C. G. ; contact avec un tuberculeux de 16 à 19 mois.

Par MM. G. BLECHMANN et A.-E. LEVY.

Nous avons l'honneur de relater brièvement la récente observation d'un nourrisson qui, bien que vacciné à sa naissance par le vaccin de Calmette-Guérin, succomba à 26 mois d'une méningite à bacilles de Koch.

Cette vaccination avait été pratiquée sans avoir été déterminée par la notion d'un contagé tuberculeux possible dans l'entourage.

Un malheureux hasard voulut qu'un grand frère âgé de 22 ans succombât à une tuberculose pulmonaire pendant la deuxième année du nourrisson, celui-ci ayant été soumis au contact de ce tuberculeux entre ses 16 et 19 mois.

Micheline G..., née le 12 mars 1928.

Antécédents héréditaires. — Père, syphilis acquise, bien traitée et considérée comme guérie depuis 10 ans.

Mère, bonne santé (née en 1892).

Antécédents collatéraux. — Un demi-frère mort de tuberculose pulmonaire le 12 mars 1930, à 23 ans. Avant que le diagnostic de tuberculose ait été établi, a été en contact avec sa sœur Micheline pendant 3 mois (de juillet à octobre 1929).

Née à terme. Forceps en G. A., sans traumatisme obstétrical. Poids de naissance : 3 kgr. 550. Poids du placenta : 450 grammes.

Nourrie au sein.

A été vaccinée, par le B. C. G. les 15, 17 et 19 mars 1928 (vaccination non renouvelée); contre la variole le 21 juillet 1928, avec succès, et contre la diphtérie de septembre à novembre 1928.

Première dent à 8 mois et demi, premier pas à 4 an.

Depuis sa naissance (12 mars 1928) jusqu'en mai 1930, l'enfant a été examinée régulièrement une fois par mois par l'un de nous, sans qu'aucun symptôme anormal ait été observé.

Le 6 mai 1930, l'enfant a 2 ans 2 mois, elle pèse 9 kgr. 400 et elle a 18 dents; elle présenterait de l'insomnie et paraît souffrir des dents. On prescrit de la céréossine et du gardénal.

Deux jours après, le 8 mai, l'enfant a 39° 5, porte les mains à sa bouche et se plaint des dents. Le ventre est souple et l'on ne trouve rien à l'auscultation. Bain à 38° et lavements d'électrargol.

Le 10 mai, on signale plusieurs vomissements et des selles fétides. Pas de signe de Kernig. Rien aux bronches. Rate non perceptible; foie plutôt petit. Examen de la gorge et des oreilles négatif.

Traitement : vaccin buccal anticolibacillaire, diète de 24 heures, puis régime lacté.

Le 12 mai, l'enfant gémit sans cesse et présente des selles fétides. Elle fait de petites crises convulsives.

Nous l'examinons le 14 mai : la température est irrégulière. Le nourrisson est agité et dort très mal. Amaigrissement marqué. Les pulsations sont lentes et détachées. Absence de signes stéthoscopiques; aucun signe de réaction méningée.

Dans les urines, on ne trouve ni pus, ni albumine, ni sucre.

17 mai. — Depuis 2 jours, la température oscille entre 37° et 37° 5.

Au matin de ce jour, à la suite d'un vomissement très abondant, apparaît une hémiplégié flasque du côté droit avec ptose de la paupière, paralysie faciale, etc.

Nous revoyons la petite malade dans la soirée, nous constatons des symptômes nets de méningite : signes de Kernig et de Brudzinsky, réflexes patellaires abolis, l'hémiplégié a en partie disparu. Pouls : 84. On injecte du sulfarsénol.

Par suite d'une piqûre veineuse, la ponction lombaire ramène un liquide sanguinolent et inutilisable.

Le 18 mai, nouvelle ponction lombaire : liquide légèrement louche et hypertendu.

Le 19 mai, la cuti-réaction à la tuberculine est négative.

L'enfant est dans un semi-coma, couchée en chien de fusil, les membres agités de mouvements automatiques, les yeux réversés et présentant du strabisme, ne parlant plus, geignant peu et doucement.

Elle meurt le 21 mai, 13 jours après l'apparition des premiers symptômes anormaux.

EXAMEN DU LIQUIDE CÉPHALO-RACHIDIEN (docteur Grimberg) :

Caractères cliniques { Albumine 0,40.
Globulines normales.
Sucre : hypoglycémie.

Cyodiagnostic { Examen du liquide à la cellule de Nageotte :
40 éléments par mmc.
Examen du culot de centrifugation :
Polynucléaires, 60 p. 100.
Lymphocytes, 40 p. 100.

Examen bactériologique. — Coloration au Gram. Pas de microbes. Coloration au Ziehl : présence de bacilles acido-alcool-résistants (B. K.).

Réaction de Wassermann négative.

Dans une question aussi controversée que celle de la vaccination antituberculeuse, il est bon d'enregistrer les faits analogues à celui que nous avons rapporté : c'est pourquoi nous avons cru utile de publier notre observation, sans en tirer aucune conclusion.

**Observations de tuberculose infantile traitée
par la sérothérapie antibacillaire (sérum de Jousset).**

Par M. J. LONGCHAMPT (de Toulon).

N'ayant pas eu l'occasion de voir utiliser la sérothérapie antibacillaire au cours de notre séjour dans les hôpitaux de Paris, nous l'avons essayée pour la première fois dans notre pratique privée chez l'enfant *Marie R...* (obs. I), sur la suggestion de son père notre ami le docteur Rozet.

Frappé par le résultat excellent, nous l'avons depuis systématiquement appliqué dans tous les cas de bacillose évolutive de l'enfance qu'il nous a été permis de rencontrer.

Nous avons ainsi acquis la conviction profonde, que nous espérons faire partager devant la netteté des résultats que nous rapportons et qui nous paraissent devoir se passer de plus amples commentaires, que le sérum de Jousset est la meilleure arme que nous possédions contre la tuberculose de l'enfance, arme d'autant plus efficace qu'elle aura été appliquée à une forme plus jeune et plus rapidement évolutive. A ces observations nous joignons, à titre de comparaison, deux observations de tuberculose pleuro-péritonéale de l'adulte, qui montrent que lorsque les indications sont judicieusement posées, les résultats chez celui-ci ne sont pas inférieurs à ceux que l'on obtient chez l'enfant.

Une dernière remarque enfin. Le professeur Jousset, auquel nous avons soumis nos observations, nous a conseillé de resserrer les injections dans un plus court intervalle de temps, afin de ne pas être gêné dans la mise en œuvre du traitement par les accidents sériques qui sont souvent assez violents.

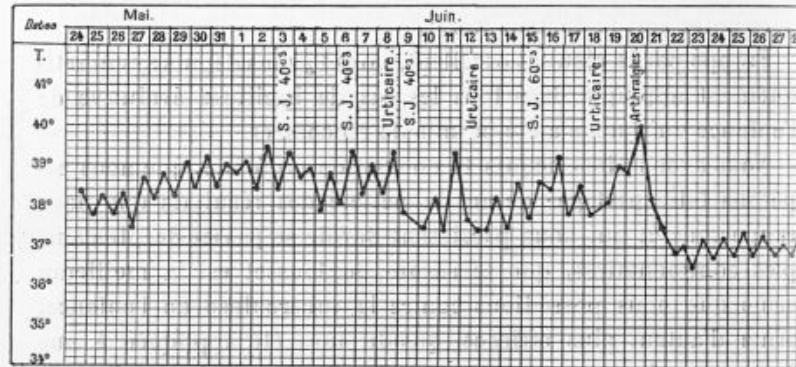
OBSERVATION I. — *Typhobacillose.*

Marie R..., 15 ans.

Aucun antécédent bacillaire. Scarlatine à 2 ans. Diphtérie à 3 ans traitée par sérothérapie suivie d'accidents sériques assez intenses.

Typhoïde (Eberth et Para B) à 6 ans ; vomissements cycliques à la suite. Coqueluche à 13 ans, toux légère à la suite, une cuti-réaction pratiquée 10 mois après cette coqueluche est négative.

Début de l'affection le 24 mai 1929 par des troubles gastro-intestinaux et de la fièvre. Une cuti-réaction pratiquée une semaine après le début de l'affection est nettement positive, alors qu'en revanche une hémoculture ne donne aucun germe. La constatation d'une submatité de l'espace omo-vertébral droit associée à une obscurité respiratoire légère dans le poumon nous font penser à une localisation bacillaire du hile. La radiographie montre en effet une ombre à contour flou, du volume d'une grosse noix, débordant le hile droit.



Obs. 1.

Du 3 au 15 juin, notre ami le docteur Rozet pratique 4 injections de sérum de Jousset (cf. graphique). Dès la première injection apparaît un résultat net sur les phénomènes toxiques et la température. Au cours des injections suivantes, des accidents sériques assez intenses masquent les bons effets du sérum. Mais dès la troisième poussée d'urticaire, 6 jours après la dernière injection, la défervescence reste définitive avec reprise de poids et de l'état général.

Un an et demi après le début de l'affection l'enfant est normale, le poids qui à la fin de la maladie était de 35 kgr. remonte à 42 kgr. Activité normale. Un deuxième cliché pratiqué 1 an après le début des accidents montre une régression nette très marquée de l'ombre ganglionnaire, les contours apparaissant nets, bien découpés.

Deux ans après ces accidents, l'enfant présente à nouveau un épanchement pleural très discret avec un état fébrile léger de quelques jours, ne dépassant pas 38°,5.

Deux injections de sérum de Jousset amènent en 15 jours la *restitutio ad integrum*.

Depuis cet épisode, l'enfant est normale.

Obs. II. — *Typhobacillose*.

Jean B..., âgé de 5 ans.

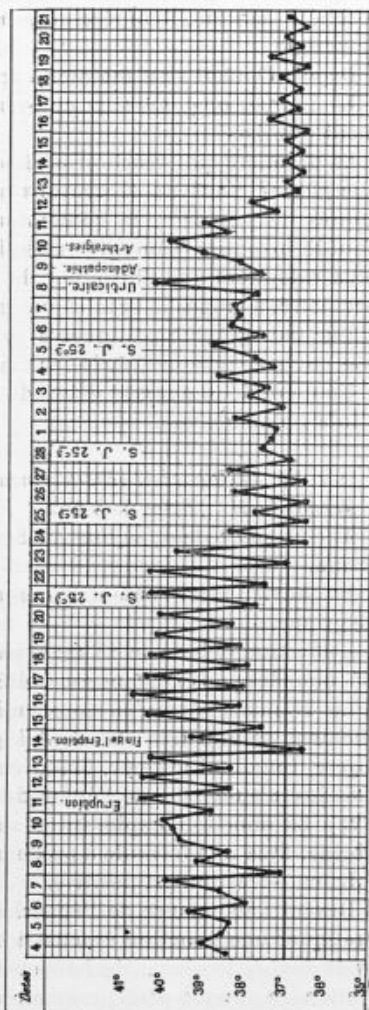
Depuis 2 ans, l'enfant est en contact avec le père atteint de bacillose fibreuse.

Le 4 février 1928, élévation thermique, suivie les jours suivants, d'une éruption de rougeole généralisée. Le 4^e jour de l'éruption, on observe une légère défervescence. Mais dès le lendemain, réascension de la température qui oscille ensuite autour de 40°.

Appelé auprès de l'enfant par notre ami le docteur Bouis, le 21 février, nous le trouvons abattu, rouge, le pouls rapide, la langue sèche, toussant à peine. En discordance avec cet état général grave, l'examen somatique est négatif.

Ces symptômes, la notion de la bacillose chez le père, la rougeole antécédente, nous font penser à une évolution aiguë de tuberculose. Nous injectons extemporanément 25 cmc. de sérum de Jousset, en même temps que pour confirmer notre diagnostic, nous pratiquons une cuti-réaction à la tuberculine. A notre étonnement celle-ci reste négative dans des jours suivants. Mais encouragés par la détente qu'a amenée la première injection, nous pratiquons trois autres injections à la même dose, le 25, le 23 février et le 6 mars.

Dès la deuxième injection, l'état général est transformé, la tempé-



Obs. II.

rature tombe (cf. graphique). La langue redevient humide, l'enfant réclame à manger, joue et demande à se lever. Du 8 au 10 mars, forte réaction sérique, température, urticaire, adénopathie généralisée, arthralgie.

Depuis l'enfant s'est maintenu apyrétique.

Le 20 mai, une nouvelle cuti-réaction est pratiquée, elle est fortement positive.

La première cuti-réaction avait-elle été pratiquée en période anté-allergique? Nous ne le croyons pas; depuis 2 ans que l'enfant est auprès de son père, la contamination est certainement antérieure. Faut-il invoquer l'anergie rubéolique? C'est possible. Nous pensons plus volontiers que l'injection du sérum, en neutralisant la toxémie bacillaire, a empêché l'évolution habituelle de la cuti-réaction.

Une radiographie pratiquée à ce même moment montre des hiles très chargés, opaques, mais sans lésions parenchymateuses.

Un an et demi après le début de l'affection, l'enfant est revu normal à tous points de vue.

Obs. III. — *Pleurésie séro-fibrineuse.*

Fernande M..., âgée de 5 ans.

Aucun antécédent, séjour au Sénégal, n'aurait jamais eu de paludisme.

En janvier 1929, l'enfant a présenté un léger épisode fébrile qualifié de grippe.

L'affection débute le 18 mars par de la fièvre et des troubles digestifs pour lesquels l'enfant est traitée pendant une semaine.

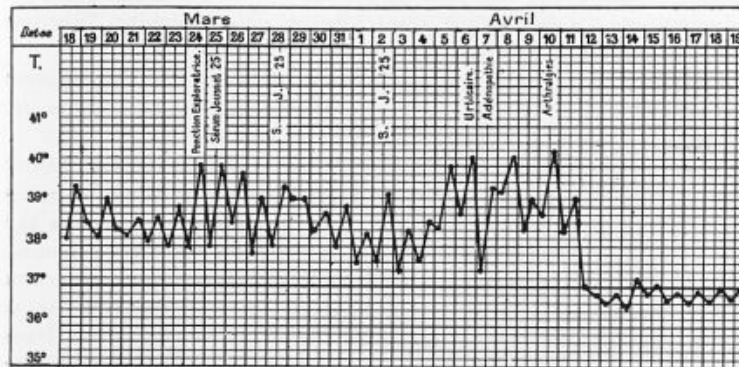
Le 27 mars, lorsqu'on nous amène l'enfant, nous notons un épanchement pleural très abondant à gauche s'accompagnant de dyspnée légère, refoulant le cœur, obscurcissant l'espace de Traube et remontant jusqu'au-dessus de l'épine de l'omoplate (radioscopie confirmative). La ponction exploratrice ramène un liquide citrin, riche en fibrine, avec une formule à prédominance de lymphocyte.

La cuti-réaction est positive.

Devant l'abondance de l'épanchement, nous songeons un instant à pratiquer une ponction évacuatrice, mais les bons résultats que nous avait donnés le sérum de Jousset dans l'observation VI nous incitent à attendre et nous pratiquons successivement (cf. graphique) 3 injections de 25 cmc. de celui-ci.

Deux jours après la première injection, la matité a baissé de deux travers de doigt, à la deuxième injection elle atteignait la pointe de l'omoplate, à la troisième injection on ne notait plus qu'un peu de submatité au niveau du cul-de-sac pleural, le souffle avait disparu et la respiration s'entendait sur toute la hauteur du poumon. En aucun

moment de cette évolution il n'a été observé de frottements ou de bruits adventices. La dernière injection a été suivie de réactions sériques impressionnantes qui durèrent 6 jours. Mais dès l'orage terminé, là encore l'apyrexie s'est établie et s'est maintenue.



Obs. III.

Deux mois après le début de la pleurésie, l'enfant est revu en excellent état, ayant repris 3 kgr.

Une radiographie pulmonaire ne montre rien d'anormal, tant au point de vue plèvre que hile ou parenchyme.

Un an et demi après, excellent état général.

Obs. IV. — *Mastoïdite bacillaire.*

Enfant St..., âgé de 4 an.

Né le 8 juillet 1928, à 8 mois et demi, d'une mère qui meurt de bacillose pulmonaire 9 mois après l'accouchement.

Chétive, n'a pas été pesée à la naissance.

Placée au sein le premier mois, élevée ensuite au lait condensé sucré.

Séparée de la mère à partir du 5^e mois.

Le 7 janvier 1929, le docteur Angles d'Auriac, chargé de la consultation d'otologie des hospices civils, note : otite suppurée gauche, avec réaction mastoïdienne. Intervention le 5 mars. Trépanation et curettage. L'examen du pus recueilli montre du bacille de Koch en très grande abondance.

L'enfant est amenée à notre consultation le 25 avril. L'on note : Hypotrophie. Poids 4 kgr. 500. Facies vieillot, pâleur, rate palpable sous le rebord costal, foie normal. Ecoulement abondant de pus séreux, par

l'orifice de trépanation mastoïdienne. Température oscillant entre 37°,6 et 38°,5.

Cuti positive.

On prescrit : 2 bouillies, jus de viande. Injections d'huile éthéro-camphrée, qui ayant amené la formation d'un abcès sont rapidement interrompues. Mais l'enfant reste fébrile, prend mal ses biberons. L'état général décline progressivement.

Au début de juin l'enfant reste inerte, refuse toute alimentation. Les selles sont grumeleuses, la température dépasse 39°, le poids est à 4 kgr. 380. L'on a l'impression d'une fin prochaine.

Nous essayons alors un traitement par le sérum de Jousset. 4 injections de 10 cmc. le 7, le 11, le 14 et le 21 juin. La troisième injection est suivie de réaction sérique d'intensité moyenne, mais dès la première semaine l'état général devient meilleur, l'enfant commence à jouer, prend plus volontiers son alimentation. L'on ajoute deux nouvelles bouillies au régime. A la quatrième injection, l'enfant part en Corse. Lorsqu'on nous l'amène, le 20 juillet, l'état général est transformé. L'enfant a bon appétit, prend régulièrement son alimentation. Elle se tient droite sur ses jambes. Le poids atteint 5 kgr. 500. L'apyrexie s'est maintenue. Enfin l'écoulement otorrhéique a disparu.

Revue le 9 novembre en bon état. Poids : 6 kgr. 800.

L'enfant nous est ramenée en avril 1930, pour une coqueluche qui évolue sans complications. Poids 8 kgr. 360.

Obs. V. — *Adénopathie trachéo-bronchique.*

Enfant de C..., âgée de 6 ans.

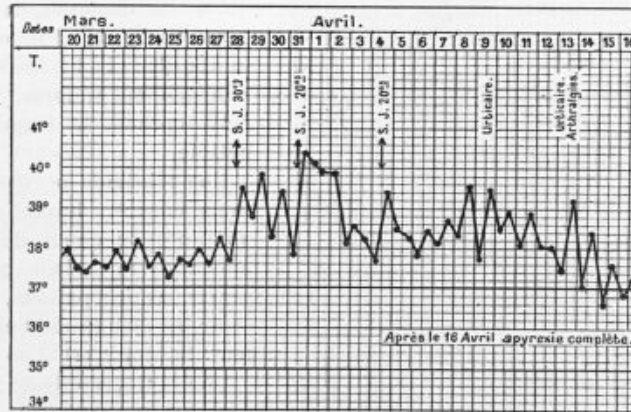
On ne relève aucun antécédent pathologique, si ce n'est il y a deux ans, un contact avec une nurse qui aurait présentée une hémoptysie.

Depuis deux mois l'enfant est traitée pour des troubles gastro-intestinaux (anorexie, selles plus ou moins fréquentes, mal digérées) accompagnés d'une température oscillant autour de 38°.

Appelé à examiner l'enfant le 25 mai 1930, nous la trouvons pâle, amaigrie avec un état général très médiocre. L'examen somatique ne révèle qu'une zone de submatité très discrète au niveau de l'espace omo-vertébral droit. La cuti-réaction à la tuberculine étant nettement positive nous faisons pratiquer un cliché pulmonaire qui montre des hiles anormalement chargés et au niveau de la corne hilare supérieure droite, contre la trachée, une opacité à contour flou du volume d'une amande. Nous pratiquons immédiatement 3 injections de sérum de Jousset (cf. graphique) qui s'accompagne dès la première de réactions violentes, délire, agitation, vomissement et ultérieurement d'urticaire et d'arthralgie.

Là encore dès la disparition des accidents sériques l'état général

s'est transformé. Apyrexie, reprise de l'appétit, disparition complète de la toux, augmentation pondérale de 3 kgr. L'enfant en juin part au Villars de Lans consolider sa guérison.



Obs. V.

Obs. VI. — Tuberculose pleuro-péritonéale.

Mme B..., âgée de 27 ans.

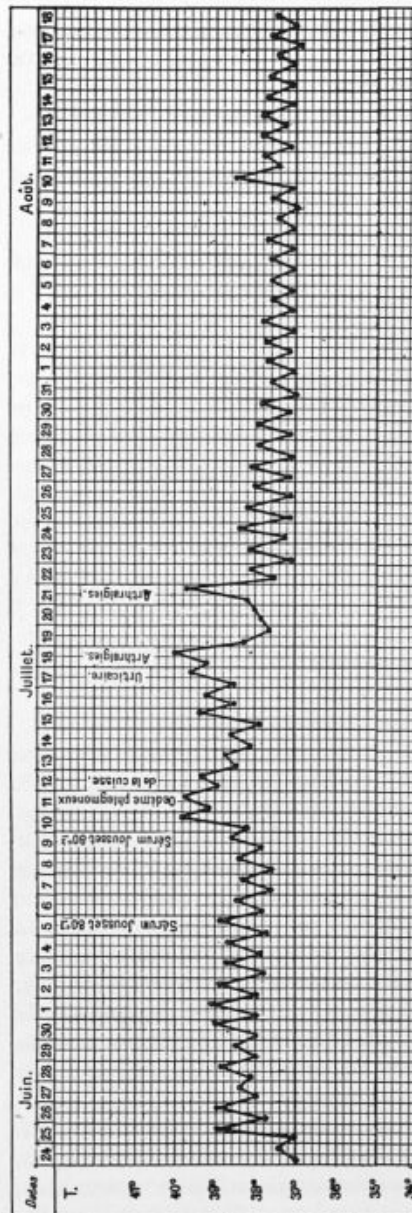
Aucun antécédent.

Réglée à l'âge de 12 ans. Depuis, toujours mal réglée. Mariée, un garçon bien portant de 8 ans (cuti négative). De février à juin 1928, aménorrhée et augmentation de volume du ventre.

Appelé à voir la malade le 20 juin 1928, par notre ami le docteur Gasperini, de La Crau, nous constatons une ascite libre d'importance moyenne et un léger épanchement aux deux bases.

La température régulièrement prise dans la quinzaine précédente n'a pas dépassé 37°,5. Le lendemain de notre consultation elle s'élève à 39°, puis oscille entre 38° et 39°,5. Lorsque nous revoyons la malade, le 4 juillet, tous les signes se sont accentués. L'ascite a augmenté, la circonférence de l'abdomen a passé de 98 à 112; le poids qui était de 76 kgr. avant la maladie est tombé à 68 kgr. La malade se plaint de douleurs abdominales et présente des vomissements.

Nous pratiquons 2 injections de sérum de Jousset, le 5 et le 9 juillet. Cette deuxième injection s'accompagne de phénomènes dramatiques. Œdème pseudo-phlegmoneux de la cuisse, puis urticaire généralisée, arthralgie, vomissements. Tellement que l'on diffère la troisième injection de sérum.



Obs. VI.

Mais cet orage se dissipe le 22 et l'on observe à cette date une amélioration frappante.

L'ascite disparaît, la circonférence de l'abdomen tombe de 112 à 94, les bases redeviennent sonores, l'appétit reprend, la langue se nettoie.

Une fébricule persiste un mois encore. Revue deux ans après le début de son affection, la malade qui a repris ses occupations, présente un état général excellent. Le poids est à 86 kgr.

Une radiographie du poumon est normale.

Obs. VII. — *Tuberculose pleuro-péritonéale.*

Mme Antoinette B..., 22 ans.

L'aînée de 8 enfants, tous bien portants. Régliée à 17 ans. Congestion pulmonaire à 13 ans. Mariée depuis 2 ans, pas de grossesse. Depuis 4 mois n'est plus réglée. Troubles dyspeptiques, constipation, douleurs abdominales diffuses dans la fosse iliaque droite. Il y a 2 mois, apparition d'un point de côté à la base gauche, s'accompagnant d'une toux sèche, quelquefois quinteuse, suivie de vomissements. Fébricule oscillant entre 37°,5 et 38°,5.

La malade nous est adressée le 27 avril 1929, par notre confrère et ami, le

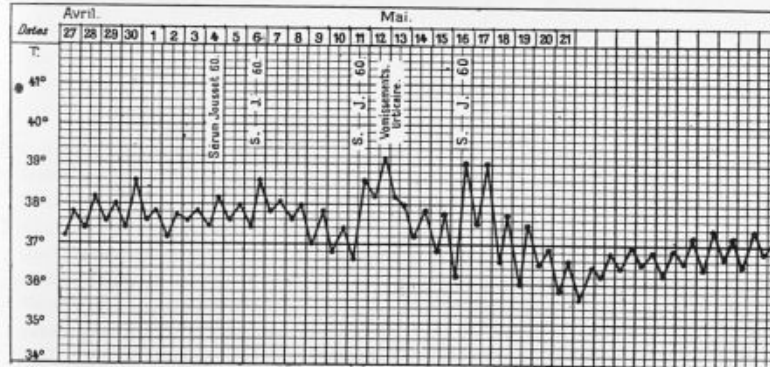
docteur Jourdan et l'on note à cette date : Abdomen augmenté de volume (circonférence à l'ombilic 90 cm.), tendu, résistance et empatement diffus dans la fosse iliaque droite.

Matité dans le flanc droit peu mobile avec les changements de position.

Épanchement pleural discret à la base gauche (matité jusqu'à la pointe de l'omoplate, souffle égophonie).

Poids : 50 kgr. 300.

Sur mes conseils, notre confrère, le docteur Perrenot, de Solliès-Pont, pratique 4 injections de sérum de Jousset de 60 cmc. chacune (Cf. graphique).



Ons. VII.

Le 30 mai 1929, lorsque nous revoyons la malade, l'état général est meilleur, l'appétit est revenu, les vomissements et la toux ont disparu. L'apyrexie s'est maintenue depuis la dernière injection de sérum ; à l'examen, le ventre a diminué de volume (circonférence 84). La fosse iliaque est plus souple, non douloureuse, la matité du flanc droit à peine sensible ; la base gauche est encore légèrement mate, mais la respiration s'étend jusqu'à la base et le souffle a disparu.

Le poids est à 48 kgr. 500.

L'héliothérapie est commencée.

Le 6 juillet 1929, le gain acquis s'est maintenu.

L'héliothérapie n'a provoqué aucune élévation thermique.

Abdomen uniformément souple (circonférence 79).

Submatité de la base gauche.

Poids : 48 kgr. 500.

En juin 1930, la malade est revue, ne présentant aucun trouble pathologique.

The first part of the paper discusses the importance of the medical profession in society and the need for a high standard of ethics and conduct. It emphasizes the role of the physician as a servant of the community and the responsibility to act in the best interests of the patient.

The second part of the paper deals with the ethical dilemmas and conflicts that physicians may encounter in their practice. It provides a framework for analyzing these situations and offers guidance on how to resolve them in a principled and fair manner.

The third part of the paper discusses the importance of continuing education and professional development for physicians. It highlights the need to stay current in one's field and to engage in activities that promote the growth and well-being of the profession.

SOCIÉTÉ DE PÉDIATRIE DE BUCAREST

SÉANCE DU 14 DÉCEMBRE 1929

SOMMAIRE

FOTIADE V. (Bucarest). Sténose cicatricielle infranchissable de l'œsophage. Guérison.	449	MANICATIDE, H. RUSCO et E. HOROWITZ. Deux cas d'anémie pseudo-leucémique infantile (VAN JACK, HAYEM et LUZET).	453
FOTIADE V. Deux cas de corps étrangers dans l'œsophage	450	CAJAL et LECKER. Les éléments modifiés <i>in vitro</i> dans les troubles de la nutrition chez les nourrissons.	456
POPOVICI LUPA et VIRGIL ANGHELESCU. Traitement par l'optochine des pleurésies purulentes à pneumocoques de l'enfant (note préliminaire).	451		

Sténose cicatricielle infranchissable de l'œsophage, guérison.

Par M. V. FOTIADE (Bucarest).

L'auteur présente un malade âgé de 4 ans et demi qui consécutivement à une intoxication avec une solution concentrée de soude caustique (4 mois auparavant), a fait une sténose cicatricielle de l'œsophage dernièrement devenue infranchissable. A la première visite du docteur Fotiade, l'enfant depuis 10 jours ne pouvait pas même absorber une cuillerée d'eau. Son état de faiblesse était si avancé qu'il ne pouvait rester assis. Il avait un besoin ardent de se désaltérer et ne pouvait être nourri que par voie rectale. En lui faisant une œsophagos-

copie l'auteur trouve un rétrécissement complet au niveau du tiers inférieur de l'œsophage. Toute tentative de cathériser avec une filiforme reste inutile. Le lendemain, M. le professeur Balacescu lui fait une gastrostomie. Après 5 jours, le spasme surajouté au rétrécissement œsophagien en disparaissant, permet au malade d'engloutir quelques cuillerées d'eau. Petit à petit le malade se remonte, pouvant se nourrir par la fistule gastrique. Au bout de 14 jours le docteur Fotiade commence les séances de dilatations de l'œsophage avec des bougies en gomme, après quoi le malade engraisse et peut se nourrir par la voie normale.

Après 3 mois de séances journalières de dilatations, on arrive à la bougie n° 33 avec laquelle le traitement prend fin. La fistule gastrique s'est fermée après un mois de traitement.

Deux cas de corps étrangers dans l'œsophage.

PAR M. V. FOTIADE.

A. Un enfant de 3 ans est conduit aux consultations de O. R. L. de l'Hôpital des enfants, pour une dysphagie survenue brusquement depuis environ une semaine. Pour cette cause, l'enfant ne pouvait boire que du lait.

Les parents s'imaginaient qu'il avait avalé pendant leur absence une monnaie avec laquelle il jouait. Examen radioscopique (Dr. Ghimú): Corps étranger métallique rond troué au centre, probablement monnaie dans l'œsophage au niveau de l'échancrure sternale. Œsophagoscopie (Dr. Fotiade): Au niveau indiqué on découvre difficilement un disque métallique noirâtre invaginé dans la paroi postérieure de l'œsophage cervical. Tout au tour la muqueuse se trouve ulcérée, sanguinolente, couverte de bourgeons gris qui exalent une odeur gangréneuse. Très difficilement on a réussi à dévagner et à extraire. Le corps étranger était une roue dentelée d'une montre, d'un diamètre d'environ 2 cm. Sans aucun incident l'enfant guérit complètement.

B. — DEUXIÈME CAS. — Nourrisson de 2 mois 1/2 est amené vomissant depuis 24 heures tout le lait qu'il tette. Les parents s'imaginaient qu'un frère, un peu plus âgé, lui aurait fait engloutir un morceau de viande pendant leur absence.

Œsophagoscopie: Au niveau du diaphragme, on découvre un corps étranger blanchâtre dur qui bouche complètement la lumière de l'œsophage. La pince dérape. A cause de l'asphyxie de l'enfant on

essaye l'extraction une seconde fois, après une demie-heure. Nouvel échec. Le corps étranger refuse de se déplacer. A une nouvelle prise plus puissante une des petites branches de la pince se brise, à cause de la résistance et reste dans l'œsophage. Après une heure, nouvelle essai avec une pince à griffes et l'auteur réussit à extraire le fragment de pince, puis le corps étranger, une grosse noisette sphérique fixée fortement à ce niveau par un spasme énergique de l'œsophage.

Traitement par « l'optochine » des pleurésies purulentes à pneumocoques de l'enfant.

Note préliminaire par MM. POPOVICI LUPA et VIRGIL ANGHELESCU.

Dans cette note préliminaire, nous tenons à accentuer les résultats obtenus par « l'optochine » dans le traitement des pleurésies purulentes à pneumocoques, chez les enfants.

Ce traitement est souvent négligé, et on a recours à d'autres méthodes moins favorables en ce qui concerne les suites anatomiques et fonctionnelles, dans les cas de guérison.

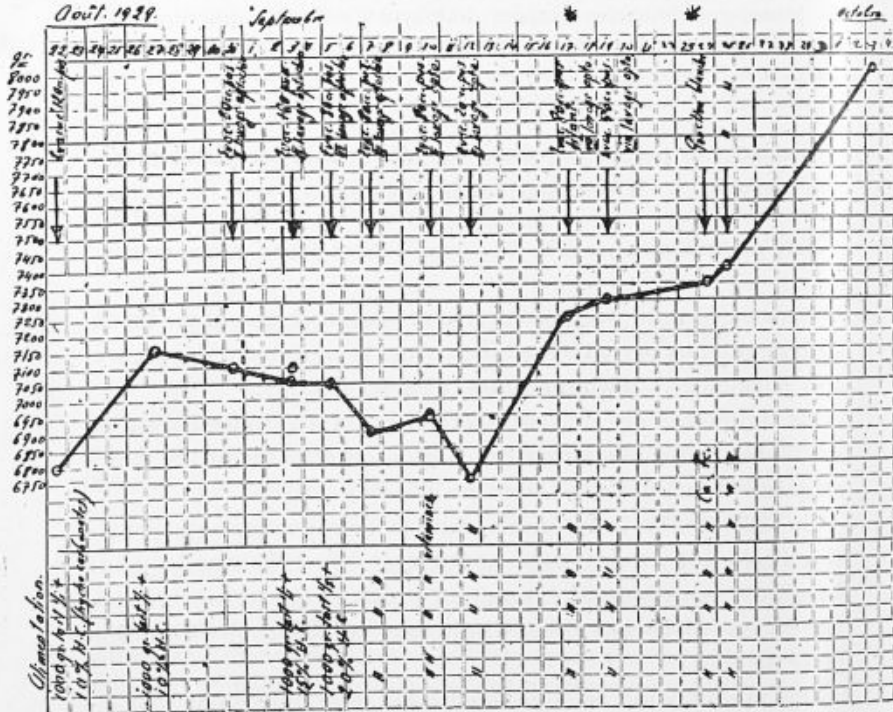
En 1924 *Gralka* introduisait dans la thérapeutique de pleurésies *l'optochine*, en solution aqueuse de 3 p. 100, avec lequel il faisait des lavages après évacuation préalable du pus. Les résultats étaient rapides et bons, diminuant de beaucoup l'évolution de la maladie.

Une modification de la méthode a été le remplacement des lavages par des injections d'optochine après ponction évacuatrice.

L'observation clinique que nous présentons est celle d'une petite fille :

M. C. 18 mois, se présente dans notre service au mois d'août avec tous les symptômes cliniques et de laboratoire d'une pleurésie purulente à pneumocoques. État général mauvais, poids 6.800 gr. Elle est traitée durant trois semaines, seulement par des ponctions évacuatrices sans pouvoir parvenir à modifier l'évolution de la maladie. Le 31 août on commence à lui faire un traitement avec des lavages *d'optochine*. L'alimentation est faite de lait 1/1 1.000 gr. et de hydrocarbonates 10 p. 100, qu'on a élevé

progressivement à 20 p. 100. On fait des ponctions évacuatrices répétées et des lavages d'optochine. La courbe du poids après une période plus ou moins stationnaire marque, à partir du 12 septembre, une élévation nette (voir le graphique). L'état général



s'améliore rapidement. Le 17 septembre le liquide se modifie, de purulent qu'il était, il devient filant et légèrement trouble. Le 23 septembre la ponction est blanche.

La malade a été revue après le début d'octobre en parfait état physique et ayant un poids de 8.000 gr. Le traitement a duré 20 jours. Notre impression est favorable. Nous reviendrons avec des relations sur les nouveaux cas qui se présenteront encore.

Woringer donne une statistique de 36 cas personnels pour lesquels il a obtenu 83,3 p. 100 de guérisons. Cette donnée est à retenir.

Deux cas d'anémie pseudo-leucémique infantile
(Von Jack-Hayem-Luzet).

PAR MM. MANICATIDE, A. RURESCO ET E. HOROWITZ.

Les auteurs présentent 2 cas d'anémie pseudo-leucémique von Jack-Hayem-Luzet, syndrome bien connu par sa tétrade symptomatique : pâleur, splénomégalie, leucocytose permanente et hématies nucléées.

1^{er} Cas. — Le nourrisson *E. P.*, âgé de 3 mois est conduit aux consultations de la Clinique infantile de Bucarest le 20 mai 1929, pour toux et selles fréquentes.

Antécédents hérédocollatéraux : Le père est tousseur; la mère a eu deux avortements spontanés, 3 frères morts : l'un par la coqueluche, les deux autres sans diagnostic précis.

Antécédents personnels : Né à terme; poids de naissance 3.300. Vacciné par la B. C. G.

Histoire de la maladie : L'enfant tousse depuis 2 semaines; il a de la fièvre et des selles fréquentes, molles, aqueuses et muco-grumeleuses.

Etat présent : De constitution moyenne, le tissu cellulo-graisseux assez bien développé. Poids : 4 kgr. 200; pâleur marquée des téguments, signes de rachitisme thoracique, les ganglions cervicaux légèrement tuméfiés, température 38°, 2.

A l'examen des organes : Râles sous-crépitanants fins aux deux bases, surtout à droite. Légère tachycardie (120). Langue saburrale, vomissements, selles dyspeptiques. La rate percutable sur une étendue de 3 travers de doigts. Le foie dépasse le rebord costal de deux travers de doigt.

L'enfant est revu plusieurs fois, son état s'aggrave progressivement : dyspnée, toux, cyanose, coryza et les mêmes phénomènes gastro-intestinaux. La rate augmente rapidement de volume. La fièvre se maintient entre 38° et 39°.

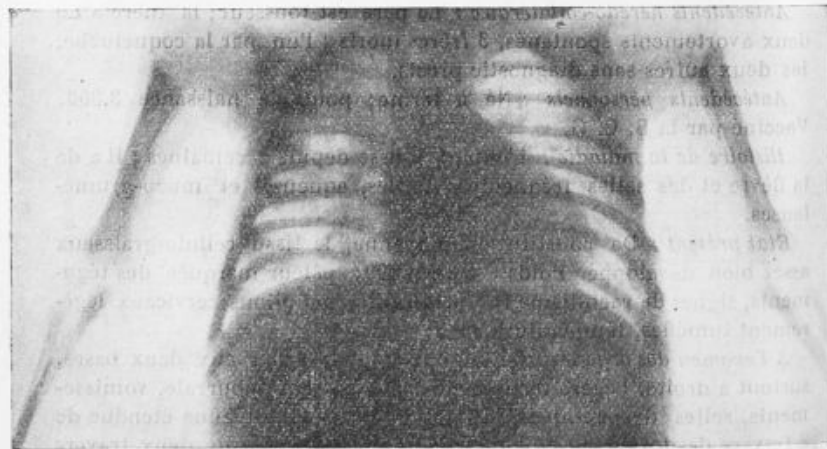
La cuti-réaction faite deux fois a été négative. Les réactions Bordet-Wassermann et Meinicke négatives chez l'enfant et fortement positives chez la mère.

L'examen du sang fait sous le contrôle de M. le docteur J. Nicolau a donné le résultat suivant :

Examen du sang :		Formule leucocytaire :	
Globules rouges .	2.920.000 par mmc.	Polynucléaires neutrophiles	20 p. 100
Hémoglobine . .	0.50 —	Polynucléaires éosinophiles	2 —
Valeur globulaire .	0.85 —	Lymphocytes	4 —
Résistance globulaire augmentée :	entre 3,5 et 3.	Mononucléaires	35 —
Anisocytose, poikilocytose.		Monocytes	21 —
Globules blancs.	14.000 —	Fantômes nucléaires.	10 —
		Leucoblastes	2 —
		Microblastes	2 —
		Mégaloblastes	4 —

Le diagnostic d'anémie pseudo-leucémique était évident.

L'examen radiographique pratiqué par M. le docteur Ghimus, le



5 juillet 1929, montre une décalcification métaphysaire marquée des extrémités des deux humérus, des extrémités supérieures des os des avant-bras et une solution de continuité au niveau des métaphyses, qui forment un léger angle avec la diaphyse (pseudo-décollement épiphysaire de Parrot). Au niveau de la ligne métaphyso-épiphysaire on observe un aspect stratifié des plus typiques. La démarcation entre la métaphyse est très nette. Fin processus de périostite autour des diaphyses. Modifications de même nature de l'acromion, des premières côtes et des extrémités externes des clavicules.

A l'examen du thorax on trouve une opacité homogène du sommet droit, jusqu'à la 4^e côte, avec limite inférieure très nette, tranchante, de même qu'une réaction hilare du même côté.

Diagnostic radiologique : 1^o ostéo-chondrite spécifique et pseudo-décollement épiphysaire de Parrot.

Malgré le traitement antisyphilitique institué, la pâleur et l'anémie se sont accentués; la rate a augmenté de volume, la fièvre a dépassé 39° et le 10 juin 1929 l'enfant est mort chez lui sans qu'on puisse pratiquer la nécropsie.

2^o CAS. — Cinq jours après le premier cas, l'enfant J. G., âgé de 7 mois est conduit aux consultations de la Clinique infantile pour légère toux et fièvre datant depuis un mois.

Rien d'intéressant dans les antécédents hérédico-collatéraux et personnels.

A l'examen du malade on constate: la pâleur des téguments, le tissu cellulo-graisseux sous-cutané est bien conservé, légers signes de rachitisme. Poids 5.500. Température 38°. Quelques râles de bronchite, légère tachycardie. La rate dure déborde les fausses côtes de 4 travers de doigt. Le foie dépasse le rebord costal d'un travers de doigt. Les réaction Bordet-Wassermann et Meinicke sont négatives.

<i>L'examen du sang :</i>	<i>Formule leucocytaire :</i>
Globules rouges . . . 4.200.000 par mmc.	Polynucléaires neutrophiles 27 p. 100
Hémoglobine . . . 0.30 —	Polynucléaires éosinophiles 2 —
Valeur globulaire . . 1.25. —	Lymphocytes 5 —
Résistance globulaire augmentée : elle débute à 3,5 et devient totale à 2,5.	Mononucléaires. 32 —
Anisocytose.	Monocytes 12 —
Globules blancs . 13.000	Fantômes nucléaires. 8 —
La radiographie négative.	Normoblastes 6 —
	Mégaloblastes 4 —
	Myélocytes 4 —
	Leucoblastes 2 —
	Cellules endothéliales 1 —

L'enfant a été revu deux fois en espace de 10 jours. La rate a augmenté rapidement de volume, la pâleur s'est accentuée : ensuite l'enfant a été perdu de vue.

En résumé : Deux nourrissons, conduits aux consultations de

la Clinique à 5 jours d'intervalle avec les signes d'anémie pseudo-leucémique infantile.

La rareté de ce syndrome et le fait d'avoir pu dépister sa cause dans l'un des cas ont incité les auteurs à publier ces observations.

Les aliments modifiés « *in vitro* » dans les troubles de la nutrition chez les nourrissons.

Par MM. CAJAL et LECKER.

Par aliments modifiés *in vitro*, on comprend ceux qui ont subi un commencement de digestion avant qu'on les aient introduits dans l'organisme humain (babeurre, Larosan, soupes maltées, etc.). Ces aliments ont été expérimentés chez 112 nourrissons atteints de troubles de la nutrition, soignés à l'hôpital Caritas et dans la clientèle privée.

Les résultats obtenus sont les suivants :

Le régime mixte donne de meilleurs résultats que les régimes unilatéraux, soit hydro-carbonnés, soit albumineux ou gras.

Les aliments modifiés *in vitro* nous ont donné des résultats meilleurs que ceux qui n'ont pas été modifiés, sauf le lait de femme qui nous a donné des résultats supérieurs, là où son emploi a été possible.

Parmi les laits modifiés, le babeurre additionné de dextro-maltose semble être l'aliment le plus indiqué au commencement des troubles de la nutrition et, en deuxième rang seulement, les soupes, comme aliments accessoires.

Le Larosan, à base de caséinate de chaux, nous a donné également de bons résultats, surtout dans les troubles subaigus et chroniques de la nutrition, après avoir employé quelques jours le babeurre.

Les bouillons de légumes et de céréales peuvent arrêter la déshydratation de l'organisme dans les états diarrhéiques, mais n'ont pas une grande valeur alimentaire, n'aidant pas à l'accroissement du poids de l'enfant.

SÉANCE DU 8 FÉVRIER 1930

SOMMAIRE

MANICATIDE, BRATESCO A. et ROSEN- KRAM. Syphilis congénitale avec ma- nifestations multiples osseuses. 457	MILLIAN et VASILIU. Tuberculose et scarlatine. 461
STROE A. Un cas de septicémie sta- phylococcique guérie par des in- jections d'auto-vaccin. . . . 459	BRATESCO et CERCHEZ. Polynévrite chez un enfant après la diphté- rie. 463

Syphilis congénitale avec manifestations multiples osseuses.

PAR MM. MANICATIDE, A. BRATESCO et B. ROSENKRANZ.

Dans la syphilis congénitale du nourrisson les manifestations osseuses sont assez fréquentes, mais on ne les peut constater que microscopiquement et radiologiquement. Cliniquement on ne peut observer que les lésions osseuses où le périoste est intéressé, lésions rares dans les premiers mois de la vie.

Les auteurs exposent l'observation clinique et radiologique d'un enfant atteint de syphilis congénitale avec manifestations multiples osseuses. Il s'agit d'un enfant âgé de 2 mois, emmené aux consultations de la clinique pour multiples tuméfactions ostéo-articulaires. La mère eut deux avortements spontanés à 2 mois et demi et à 3 mois. L'enfant né normalement en ce qui concerne le temps et le poids, ne présente aucun antécédent maladif. La maladie surgit 2 semaines auparavant avec la tumé-

factation du coude droit ; 3 jours après les articulations scapulo-humérales, puis le poignet droit, le poignet gauche, le genou gauche, les deux tibio-tarsiennes et ensuite les tarso-métatarsiennes des deux derniers orteils gauche. En même temps la mère remarque l'impotence fonctionnelle du membre supérieur droit et inférieur gauche.

Examen somatique. — De constitution normale, le poids 3.850 gr. l'enfant présente des stigmates manifestes de rachitisme (chapelets costaux, le thorax évasé aux bases). On observe tuméfactions des deux articulations scapulo-humérales, du coude droit, cubito et radio-carpiennes gauches et droites, du genou gauche, des deux tibio-tarsiennes et tarso-métatarsiennes des deux orteils gauches. Les tuméfactions sont dures et plus remarquables au coude droit et au genou gauche. Le membre supérieur droit est immobile, levé il tombe inerte le long du corps ; l'enfant crie en même temps, dénotant que l'articulation est douloureuse. Le membre inférieur gauche se présente immobilisé dans une demi-flexion de la cuisse sur le bassin et de la jambe sur la cuisse. Les mouvements passifs sont impossibles dans cette articulation.

Le tissu cellulaire est réduit, les téguments sont pâles. Rien, en ce qui concerne les poumons et le cœur. Le foie et la rate normaux, aucun trouble digestif.

Les réactions Meinicke et Wassermann sont négatives dans le sang de la mère et de l'enfant.

L'examen radiographique montre sur la totalité des os longs des lésions d'ostéo-chondrite syphilitique de divers degrés. A la plupart des os on remarque une accentuation de la région métaphyso-épiphysaire (ostéo-chondrite du premier degré) et seulement au niveau de la métaphyse supérieure de l'humérus gauche on observe un aspect stratifié (ostéo-chondrite du deuxième degré). Au niveau de la moitié inférieure de l'humérus droit on aperçoit un épaissement (procès de périostite ossifiante). L'enfant revient 2 semaines après dans le même état en ce qui concerne le système osseux, mais présentant sur les téguments faciaux des syphilides maculeuses.

Les auteurs ont présenté cette observation, la croyant intéressante pour deux motifs :

1° Si on observe assez fréquemment microscopiquement et sur l'écran les lésions d'ostéo-chondrite, très rarement on peut les déceler cliniquement et 2° à la radiographie ont rencontré au même individu des lésions d'ostéo-chondrite du premier degré ainsi que du deuxième degré et une périostite ossifiante, lésion rare à l'âge de l'enfant.

Un cas de septicémie staphylococcique guérie par des injections d'auto-vaccin.

Par MM. A. STROE, médecin des Hôpitaux, et A. RUSESCO,
Docteur universitaire.

Ce cas présente un réel intérêt par sa très longue durée, par le polymorphisme des accidents cutanés et, surtout par sa terminaison favorable à la suite des injections d'auto-vaccin staphylococcique.

L'enfant *F. R.*, âgée de 5 ans, présente le 7 décembre 1928 les symptômes d'une légère grippe : 37°,4, coryza, amygdales légèrement hyperémies, sans exsudat. Le lendemain la fièvre monte (38°,2) et l'enfant a des arthralgies au niveau des articulations métacarpo-phalangienne droite, avec tuméfaction articulaire. L'éventualité d'une angine rhumatismale étant envisagée, on administre du salicylate de soude en doses assez élevées (5 gr. par jour), sans aucun résultat. Un ensemenement du naso-pharynx est négatif.

Le 5^e jour de la maladie apparaît une tuméfaction et des douleurs dans le genou droit. Le même jour, apparaissent les premiers éléments érythémateux ayant les caractères d'un érythème de type « érythémato-papuleux » et, par places, de type « bulbeux ».

L'enfant présentant, le 6^e jour de sa maladie, des symptômes de parésie du voile palatin, on lui fait 2 jours de suite 40 cmc. de sérum antidiphthérique. La parésie du voile a disparu, sans qu'on puisse attribuer cela à l'action du sérum; la fièvre et les symptômes généraux ont continué.

Le 9^e et le 11^e jour apparaissent encore deux poussées d'éléments, qui, à ce moment, se présentent sous l'aspect typique d'érythème polymorphe (érythémato-papuleux et bulbeux); les éléments sont nombreux, généralisés, de différentes dimensions; par places, les téguments sont tuméfiés. Multiples arthralgies, hyperesthésie généralisée.

Le 12^e jour, on commence une série d'injections de sang maternel (10-12 cc.) associé à l'omnadin, sans aucun résultat.

Le 21^e jour, on institue une série de 7 injections de 20 cmc. sérum antiméningococcique et 20 cmc. sérum antitreptococcique, qui, de même, ne donnent aucun résultat. L'état général empire, la température se maintient entre 38°, 39° et 39°,5, tachycardie (140-160), l'enfant s'alimente très difficilement, arthralgies multiples, hyperesthésie cutanée, érythème polymorphe avec œdème des téguments. Les urines, rares, contiennent un léger nuage d'albumine et traces de glucose. Un abcès de fixation fait baisser la température pendant quelques jours ; mais 3 jours après son incision, la température remonte de nouveau à 39°. L'examen du sang, pratiqué à plusieurs reprises, nous a révélé une légère polynucléose. L'hémoculture a été négative (elle a pu être pratiquée, pour la première fois à 1 mois et demi, seulement, du début de la maladie).

Après 2 mois de maladie, l'érythème, qui était de type érythémato-papuleux et bulleux prend les caractères d'un érythème noueux typique avec nodosités violacées douloureuses, de différentes dimensions. L'état général est toujours grave, l'enfant était dans un état prononcé d'ataxo-adynergie.

Cet état dure encore 2 mois quand l'érythème noueux est remplacé par des phénomènes purpuriques. Par places, les placards hémorragiques ont un diamètre de 6-8 cm. formant de vraies collections sanguines.

Le 5^e mois de maladie, on fait une nouvelle hémoculture : un staphylocoque s'est développé sur le bouillon de culture. Nous avons considéré, bien entendu, ce staphylocoque comme un « microbe de souillure ». Nous avons répété le lendemain l'hémoculture, en prenant le maximum de précaution possibles ; cette fois-ci, encore, nous isolâmes un staphylocoque. Il n'y avait plus de doute, il s'agissait d'une septicémie staphylococcique. Une auto-vaccin fut préparé à l'Institut Cantacuzène, où, d'ailleurs, avaient été faites les hémocultures. On fait au malade 15 injections de 2 cmc. d'auto-vaccin, à 4-2 jours d'intervalle. Nous avons eu la satisfaction de voir que la température baisse lentement, de sorte que le jour de la 15^e injection, elle était de 37°,3 le matin et 37°,7 le soir (rectal). L'enfant a eu encore une légère ascension thermique qui dura 15 jours : ensuite la fièvre disparut définitivement.

A ce moment, l'état général de l'enfant a commencé à s'améliorer bien lentement : l'appétit est revenu, la tachycardie a diminué et après 1 mois et demi, approximativement, l'enfant a pu faire quelques pas soutenu par un aide. Le retour des forces a été extrêmement lent, pénible, fait d'ailleurs très explicable, si l'on tient compte de la durée exceptionnellement longue de cette pyrexie.

Ce cas nous paraît très intéressant : 1° par sa très longue durée (plus de 6 mois) ; 2° par le polymorphisme des phénomènes cutanés apparus au cours de son évolution : 3° par sa terminaison favorable. Etienne distingue 3 formes de septicémie avec staphylocoque : *a*) une forme *suraiguë*, qui tue le malade en quelques jours ; *b*) une forme *aiguë*, typhimorphe, dont le pronostic est fatal dans 95 p. 100 des cas et *c*) une forme *prolongée* qui débute par une phase aiguë et prend ensuite une allure chronique, avec des alternatives de fièvre et d'apyrexie. Cette forme se termine souvent par la guérison. Carles décrit encore une forme *atténuée*, associée à du pseudo-rhumatisme staphylococcique.

Notre cas peut être situé entre la forme prolongée et la forme aiguë ; c'est pourquoi nous considérons sa terminaison favorable comme une éventualité rare.

Tuberculose et scarlatine.

Par MM. MILLIAN et VASILIU.

L'association de deux maladies évoluant en même temps donne des tableaux cliniques très variés. De cette interférence l'état du malade est rarement influencé en bien : c'est le cas de la paralysie générale progressive et de la malaria, ou de la coqueluche et de la vaccine. Le plus souvent l'influence réciproque des maladies concomitantes se manifeste en sens péjoratif, ce qui est facilement explicable.

Nous avons eu l'occasion de nous en convaincre encore une fois en étudiant les relations entre la tuberculose et la scarlatine, en observant plusieurs cas dans le service de maladies contagieuses de l'Hôpital des Enfants de Bucarest (médecin-chef, docteur Stroe). Il s'agit d'un nombre de malades reçus avec des formes très graves à une époque où l'épidémie ne présentait pas une virulence particulière.

Comme nous allons le montrer en résumant quelques feuilles d'observation, tous les cas ont évolué dans un temps très rapide :

1-3 jours comme des scarlatines très graves avec de l'hyperthermie, tachycardie extrême, adynamie, délire. Cliniquement, le diagnostic de scarlatine hypertoxique était justifié, malgré le traitement spécifique appliqué : sérum de convalescent et Dick-Doker en grande quantité. Le dénouement a été fatal. En faisant l'autopsie, nous avons constamment trouvé des lésions étendues de tuberculose : pulmonaire, ganglio- ou pleuro-pulmonaire, granulée.

En voici quelques exemples :

Marguerite K., 10 ans, revue le 9 novembre 1929 avec exanthème accentué typique; elle est malade depuis moins de 24 heures. De l'anamnèse, il est à remarquer une pneumonie trainante quelques mois auparavant. Elle fréquentait l'école quand elle est tombée malade. L'évolution a été extrêmement rapide et grave : angine intense, vomissements répétés, agitation, délire, température 40°,2, pouls superficiel, aux poumons des râles de bronchite. Quelques heures après l'internement, elle entre en coma et succombe. Autopsie : grandes adhérences pleuro-pulmonaires à gauche ; le poumon gauche augmente de volume hypéréémique; la plèvre est épaisse de 5-6 mm. et présente sur sa face interne de nombreux tubercules miliaires; les ganglions trachéo-bronchiques caséifiés; la muqueuse laryngée et trachéale hypéréémique et parsemée de tubercules miliaires.

Georgette C., 2 ans, succombe après 3 jours de scarlatine grave : exanthème livide, 40°,6, pouls filiforme, dyspnée. A l'autopsie, on trouve le sommet du poumon gauche dur, présentant à la section des nodules caséifiés; ganglions du hile gros et caséux.

Niculina B., 6 ans, exanthème hémorragique, hyperthermie, délire; elle a un Pott dorso-lombaire; mort après 24 heures. Autopsie : adhérences toraco-pleuro-pulmonaires à droite; la plèvre très épaissie; ganglions trachéo-bronchiques caséux; au poumon droit hypéréémie massive; le foie en dégénérescence graisseuse.

Nicu C., un robuste garçon de 16 ans, fait une scarlatine grave : exanthème violacé, dyspnée, 40°,5, tachycardie (150), abattement; il meurt le lendemain. Autopsie : lobe inférieur du poumon droit hypéréémique et présentant un foyer de tuberculose gros comme une noix. caséifié, et une cavernule à la périphérie du foyer des petits tubercules miliaires. Ganglions trachéo-bronchiques caséifiés.

Nous possédons encore 7 autres observations qui ressemblent aux précédentes.

Nous insistons sur ce fait que tous ces cas ont été observés pendant une époque où l'épidémie ne présentait pas de caractères de malignité. Chez tous ces malades, la scarlatine survenue en pleine santé (apparente du moins), a évolué avec les caractères des formes hypertoxiques et à l'autopsie, nous avons constamment trouvé des lésions de tuberculose.

Les relations entre la scarlatine et la tuberculose ont été étudiées surtout du point de vue de l'influence de la scarlatine sur l'évolution de la tuberculose, réactivée, comme cela arrive surtout après la rougeole, et nous aussi, nous avons observé de tels cas. Mais nous n'avons pas trouvé dans la littérature une étude concernant l'influence de la tuberculose sur l'évolution de la scarlatine. Or, de nos observations il résulte que la tuberculose constitue un facteur important de malignité dans la scarlatine. Celle-ci prend souvent une allure si grave parce qu'elle évolue sur un terrain tuberculeux. Une hypothèse pour expliquer la pathogénie de cette malignité serait la suivante : On sait que la tuberculose produit constamment des phénomènes d'insuffisance surrénale : asthénie, hypotension. De même, assez souvent, la scarlatine altère les capsules surrénales. De l'action délétère convergente des deux maladies sur ces glandes endocrines si importantes résulterait le syndrome malin.

Polynévrite chez un enfant après la diphtérie.

Par MM. BRATESCO et CERCHEZ.

Il s'agit d'une fillette âgée de 8 ans, hospitalisée dans le service du professeur Manicatide, pour des troubles de la marche, dysarthrie et troubles de la déglutition.

Antécédents personnels. — Varicelle à 7 ans.

Antécédents héréditaires. — Rien d'important.

Histoire de la maladie actuelle. — Vers le 10 décembre 1929, début avec fièvre, gêne respiratoire et de la déglutition. On porte le diagnostic de diphtérie et on fait 25.000 unités antitoxiques pendant 9 jours. Les fausses membranes et la fièvre disparaissent. Après 10 jours, la voix est devenue nasonnée et les liquides étaient refoulés par le nez. Après 3 jours l'enfant ne pouvait plus marcher.

En cet état, elle est amenée dans le service.

État actuel. — La malade est d'une constitution médiocre avec tissu cellulo-adipeux développé, pâleur des téguments, sans fièvre ; système pileux développé.

Appareil respiratoire. — Respiration régulière, 20 par minute. Sonorité normale des deux côtés. Râles ronflants et sibilants du côté droit.

Cœur. — Le sommet bat dans le 4^e espace intercostal. Bruits normaux (80 par minute). Intermittence du pouls. *Foie* normal. *Rate* percutable.

Système nerveux. — L'enfant ne peut pas garder la position verticale, la marche est impossible. Dans le décubitus dorsal les extrémités des membres regardent en bas et en dehors. Mouvements actifs et passifs normaux aux membres supérieurs et inférieurs.

Réflexes tendineux complètement abolis. Faible ataxie. Les membres supérieurs sont les moins atteints. Réflexes olécraniens et radiaux abolis. La malade ne peut pas manger toute seule. La déglutition se fait avec difficulté, surtout pour les liquides.

La voix est faible, nasonnée ; l'articulation est défectueuse, surtout par les voyelles a, e, o.

Sensibilité normale. Sphincters normaux. On ne trouve pas de troubles oculaires.

Pas de bacilles diphtériques dans le pharynx ; cultures négatives. On fait la ponction lombaire. Le liquide est normal comme cytologie ; glycorrachie : 0,35 p. 100 ; la réaction Bordet-Wassermann négative. Cholestérinémie : 1,25 p. 100. Glycémie : 0,85 p. 100.

On fait le diagnostic de polynévrite post-diphtérique et après 500.000 unités antitoxiques associées à des piqûres de strychnine pendant 5 jours, la malade quitte le service 15 jours après l'entrée, dans l'état suivant :

Disparition des troubles de la déglutition, de la parole et la malade peut marcher toute seule jusqu'à la salle pour les séances de diathermie.

CONCLUSIONS. — A cause de l'insuffisance du traitement de la diphtérie, sont apparus des troubles nerveux graves, qui ont guéri avec du sérum antidiphtérique à grandes doses.

On doit donc administrer le sérum antidiphtérique d'une manière précoce, à doses massives et longtemps.

Le Gérant : J. CAROUJAT.

6899-30. — Tours, Imprimerie ARRAULT et C^{ie}.

SOCIÉTÉ DE PÉDIATRIE

DE PARIS

SÉANCE DU 21 OCTOBRE 1930

Présidence de M. E. Terrien

SOMMAIRE

<i>Éloge du Professeur d'Espine.</i> — M. HALLÉ 465	M ^{me} NAGEOTTE-WILBOUCHEWITCH. Dia- gnostic différentiel de la brachy- myonie 485
<i>Décès de M. Félix Poussineau.</i> — M. LEREBOLLET 467	FÈVRE, FOLLIASSON et GARNIER. Rhu- matisme articulaire aigu à début par syndrome péritonéal. . . 492 <i>Discussion</i> : M. LESNÉ.
PIERRE LEREBOLLET, MARCEL LELONG et JEAN CHABRUN. Pneumothorax non tuberculeux récidivant chez un nourrisson. 467	E. LESNÉ et J.-A. LIÈVRE. Un cas de tabes fruste hérédo-syphili- tique. 495
MARCEL LELONG et JEAN CHABRUN. Fièvre pré-scorbutique, signes ra- diologiques et prophylaxie d'un cas de maladie de Barlow . 472 <i>Discussion</i> : MM. MARFAN, SCHREIBER, LESNÉ, RIBADEAU-DUMAS.	FÈVRE, PATEL et LEPART. Deux cas de perforation du diverticule de Meckel. Ulcère du diverticule de Meckel et hémorragies intestinales de l'enfance 498
M. MAMESTA ACUNA (Buenos-Aires). Evolution de deux cas de maladie de Von Jaksch-Luzet traités par la splénectomie. 479 <i>Discussion</i> : M. TIXIER.	FÈVRE. Hernie étranglée incomplè- tement réductible par persistance dans le sac du diverticule de Meckel 503

ÉLOGE DU PROFESSEUR D'ESPINE

Par M. J. HALLÉ.

Le 24 juillet dernier, j'apprenais de notre confrère, le docteur Boissonnas, président de la Société de Pédiatrie de Genève, la mort du professeur d'Espine, survenue la veille, et il me priait

de bien vouloir communiquer à notre Société cette triste nouvelle.

Voici quelques passages de cette lettre :

« Depuis notre réunion de Genève, où vous l'aviez vu présider notre repas, nous ne l'avions plus vu en public. La maladie de son fils unique l'avait vivement affecté, et sa mort survenue il y a quelques semaines a été un choc trop dur pour lui. Nous perdons en la personne du professeur d'Espine le doyen des pédiatres suisses, dont il était le plus universellement connu. »

En cette séance de rentrée, je vous devais la communication de cette lettre en même temps que d'exprimer à nos confrères suisses notre bien vive sympathie.

Le professeur d'Espine n'était pas seulement le doyen de la pédiatrie suisse. Il était le vénérable doyen de la pédiatrie mondiale. Chacun de nous pouvait se dire son élève, et tous ceux qui l'ont approché malgré les plus grandes différences d'âge, pouvaient se dire ses amis, tant il était resté jeune de sentiments, alerte de pensées et chaud de cœur.

Tous les étudiants de nombreuses générations médicales n'ont pas appris les maladies des enfants dans cet admirable petit *d'Espine et Picot* qui reste un chef-d'œuvre d'exposition claire, livre parfait, auquel le progrès a permis assurément d'ajouter beaucoup, où rien à peu près n'a été modifié par le temps.

Ce n'est pas le moment de rappeler les travaux du professeur d'Espine, ni de s'étendre sur le rôle qu'il a tenu dans la pédiatrie contemporaine; mais je manquerais à un bien doux devoir en ne saluant pas l'homme exquis, le grand galant homme que nous voyions toujours, avec plaisir, fidèle à nos réunions. Sa belle et noble figure y était accueillie avec le respect qu'on a pour un ancêtre vénéré. Il s'intéressait aux travaux de tous, à ceux des plus jeunes comme à ceux des maîtres déjà célèbres. Dans les discussions, il faisait entendre une note très personnelle, qui était toujours bienveillante. Ses jugements très sûrs savaient s'exprimer en termes pittoresques, relevés d'un grain de sel attique qui leur donnait un charme particulier.

Les Parisiens ne peuvent oublier qu'il avait été un brillant in-

terne des hôpitaux de Paris, et il avait gardé de ces années de jeunesse le plus précieux et fidèle souvenir. Lors d'un de ses derniers voyages à Paris, il vint me trouver dans mon service de Necker, voulant revoir avec moi les salles où, il y a plus de soixante ans, il avait été interne. Cette visite où il évoqua le passé qui lui était si cher, je ne saurais l'oublier.

Saluons en lui le médecin, l'homme et l'ami de la France.

DÉCÈS DE M. FÉLIX POUSSINEAU

M. LEREBoullet. — Bien qu'il ne fût pas médecin et que, par suite, il n'appartint pas à notre Société, Félix Poussineau, qui vient de s'éteindre à 88 ans, mérite, comme le professeur d'Espine, l'hommage des pédiatres.

Par la fondation de la *Mutualité maternelle* qui s'est, grâce à son impulsion, merveilleusement développée, par l'essor qu'il a su donner aux consultations de nourrissons, Félix Poussineau a grandement contribué à la lutte contre la morbidité et la mortalité des tout-petits, et nous devons garder de cet homme de cœur un reconnaissant souvenir.

Pneumothorax non tuberculeux récidivant chez un nourrisson.

Par MM. PIERRE LEREBoullet, MARCEL LELONG et JEAN CHABRUN.

Nous présentons à la Société un enfant actuellement en bon état, mais dont l'histoire, par la présence d'un pneumothorax récidivant, nous paraît digne d'être relatée.

Le D... Roland, né le 31 octobre 1928, pesant 2.920 gr.

Père bien portant.

Mère tuberculeuse, avec bacilles dans les crachats. L'enfant est séparé dès la naissance de tout contact avec sa mère, et reçoit du B. C. G.

Il est élevé au Placement familial des Tout-Petits, en Sologne : sa croissance y est normale, et aucun incident pathologique n'est à signaler jusqu'en mars 1930. A cette date, il a 16 mois et pèse 9.400 gr.

Au début d'avril 1930 survient une rhinopharyngite avec fièvre légère, qui, au bout de quelques jours, est suivie d'une aggravation.

Le 7 avril, la température est à 41°; l'enfant, très agité, a 3 crises convulsives dans la journée.

L'examen clinique est cependant négatif et ne permet de constater qu'une gorge un peu rouge.

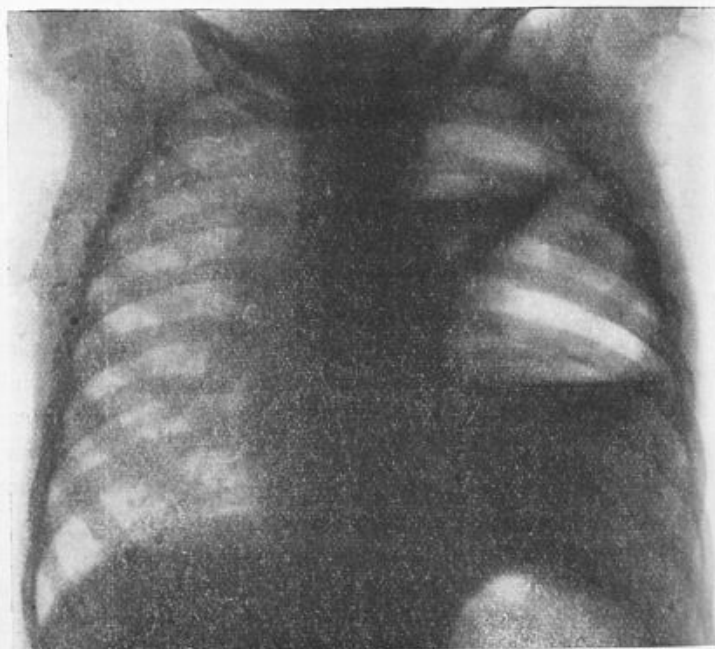


FIG. 1. — 25 avril 1930.

Les 8, 9 et 10 avril, la scène est dominée par une hyperthermie avec signes nerveux : agitation, convulsions, Kernig léger. Une ponction lombaire donne un liquide normal.

Les 11, 12 et 13 avril, les signes respiratoires se précisent : une dyspnée apparaît, avec battements des ailes du nez, tirage sus-sternal et épigastrique, légère cyanose. La toux est fréquente, l'enfant est toujours couché sur le côté droit.

On note, du côté gauche en arrière, une sonorité exagérée de l'hémithorax, extrêmement tendue, avec matité nette de l'extrême base et, en avant, skodisme sous-claviculaire ; le murmure vésiculaire

paraît normal, sans souffle ni râles. A droite, la sonorité est normale avec respiration forte.

Une ponction pleurale exploratrice, faite à gauche, au lieu d'élection, est négative.

Les jours suivants, la situation reste très grave, sans modifications.

Le 26 avril, l'enfant est ramené à Paris, et est admis dans le service des Enfants-Assistés.

Les signes relevés par l'examen clinique sont les mêmes. La température est à 39°. Poids : 7 kgr. 400.

La radiographie (fig. 4), ajoute les précisions suivantes :

Champ pulmonaire droit : normal.

Champ pulmonaire gauche : hydro-pneumothorax de la grande cavité, avec niveau liquide horizontal remontant presque jusqu'au milieu du champ. La partie supérieure du champ présente une ombre triangulaire, à base médiastinale, à pointe effilée vers l'aisselle, pouvant être interprétée comme le moignon pulmonaire rattaché à la paroi par une bride.

Une ponction faite à la base de l'hémithorax gauche ramène quelques centimètres cubes d'un liquide clair comme de l'eau, ne contenant que de très rares éléments leucocytaires non altérés, sans microbes apparents.

Du 27 avril au 14 mai, situation pratiquement inchangée. La température reste élevée, irrégulière de 38 à 40°. La dyspnée est marquée, la toux fréquente, et les signes physiques, tant cliniques que radiologiques ne sont pas modifiés.

Du 15 au 30 mai, à la suite de 4 injections de sérum antipneumococcique (20, 40, 40, 40 cmc.) le malade, pour la première fois, devient et reste apyrétique. Tout paraît être rentré dans l'ordre, l'enfant s'alimente bien et le poids reprend.

L'examen clinique du thorax est négatif, et une nouvelle radiographie pratiquée pendant cette phase (le 21 mai) montre une image thoracique presque normale.

A signaler seulement, du côté gauche, des ombres hilaires plus marquées que normalement, d'où irradient vers la périphérie quelques tractus linéaires enchevêtrés ; l'épanchement est entièrement résorbé ; de la chambre gazeuse de décollement il ne persiste qu'une très minime bande pariétale.

Mais cette amélioration ne dure pas : le 31 mai, la situation s'aggrave subitement. Malgré une élévation modérée de la température (38°) une dyspnée intense réapparaît, avec polypnée, battements des ailes du nez, tirage, cyanose, décubitus latéral droit.

A l'auscultation on trouve un tympanisme net de tout l'hémithorax gauche, avec souffle amphorique des plus typiques, retentissement métallique de la toux et des cris.

Une radiographie (fig. 2), pratiquée le même jour, montre du côté gauche l'existence d'un grand pneumothorax total, sans liquide, avec abaissement du diaphragme et refoulement en masse, à droite de la colonne vertébrale, du médiastin et du cœur.

La ponction avec le manomètre de Kuss montre une pression intrapleurale de : + 22 maxima, + 4 minima ; après soustraction de 200 cmc. de gaz environ, la pression est de 0 — 8.

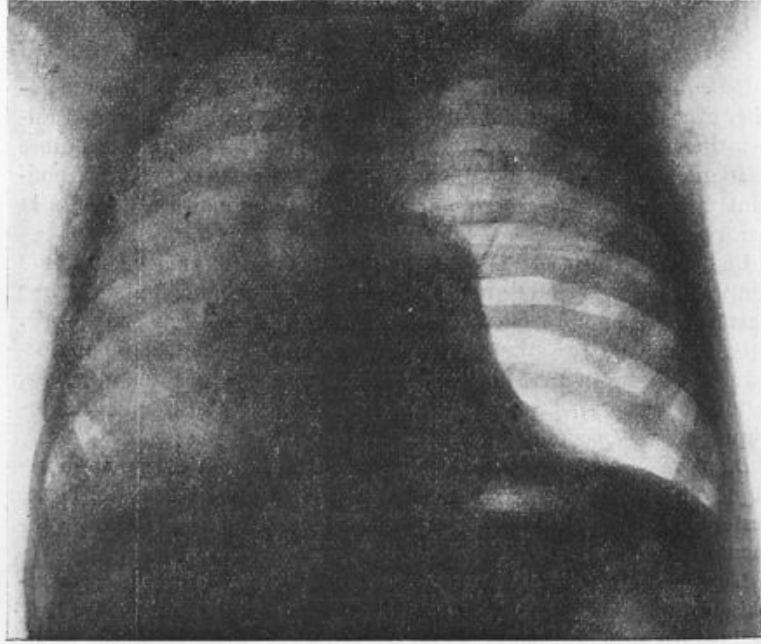


FIG. 2. — 31 mai 1930.

Le 21 juin, l'aspect radiologique est inchangé.

Le 7 juillet, on peut noter un début de ré-expansion du moignon pulmonaire.

Le 22 juillet, cette ré-expansion se confirme.

Le 13 août, un cliché montre qu'elle est achevée : partout le poumon gauche a repris contact avec la paroi. Le cliché ne montre, à droite comme à gauche, que des ombres hilaires exagérées. Cette guérison s'est maintenue depuis, et aujourd'hui, à 23 mois, l'enfant a un aspect satisfaisant et pèse 9 kgr. 800.

L'évolution de ce second pneumothorax s'est faite entièrement sans épanchement.

Ajoutons en terminant que la cuti-réaction tuberculique est chez cet enfant très légèrement positive : mais il s'agit d'un enfant ayant eu du B. C. G., au surplus séparé dès la naissance de tout contact tuberculeux, et il est impossible de mettre en cause la tuberculose.

En résumé il s'agit d'un nourrisson de 17 mois, non tuberculeux, qui, au décours d'une pneumonie du sommet gauche accompagnée de convulsions, fait un *pneumothorax spontané*, avec épanchement séreux abondant ; les épanchements gazeux et séreux se résorbent lentement ; en même temps guérit le foyer pulmonaire. Quinze jours après, sans cause nette, un pneumothorax total réapparaît du même côté, évolue sans liquide et se résorbe à son tour complètement.

Dans un travail antérieur nous avons, avec Even (1), retracé les principaux traits cliniques, radiologiques et étiologiques du pneumothorax non tuberculeux du nourrisson, à l'aide de deux cas personnels et de 43 autres retrouvés dans la littérature.

Le fait nouveau que nous rapportons aujourd'hui est un exemple d'une forme tout particulièrement rare : la *forme récidivante*. Cette forme n'a pas jusqu'ici retenu l'attention et on n'en trouve nulle mention dans les traités classiques. Toutefois, chez l'adulte, E. Olbrechts (2), dans un travail excellent, a pu grouper plusieurs observations. Chez l'enfant et le nourrisson, jusqu'à plus ample informé, nous n'avons pu en trouver aucun exemple publié.

Il est difficile de préciser le mécanisme de la récidive. Certains invoquent la possibilité de fistules multiples successives. Ici il semble plutôt que la rechute soit due à la réouverture de la fistule initiale incomplètement cicatrisée.

(1) P. LEREBoullet, M. LELONG et R. EVEN, Le pneumothorax spontané non tuberculeux dans la première enfance. *Le Nourrisson*, sept. 1929, p. 257.

(2) E. OLBRECHTS, Le pneumothorax spontané idiopathique bénin. *Annales de Médecine*, XXVII, mai 1930, p. 436.

A propos d'un cas de maladie de Barlow. — Considérations sur la fièvre pré-scorbutique, les signes radiologiques et la prophylaxie.

Par MM. MARCEL LELONG et JEAN CHABRUN.

Nous avons eu l'occasion de suivre pendant plusieurs mois, d'abord dans l'un des centres du placement familial des Tout-Petits en Sologne, puis dans le service de notre maître le professeur Lereboullet aux Enfants-Assistés, un cas de scorbut chez un nourrisson dont certaines particularités méritent d'être soulignées.

L'histoire de cet enfant est la suivante :

B... Claude est né à terme, pesant 3.200 gr., d'une mère tuberculeuse dont il a été séparé immédiatement dès la naissance. Pendant les premiers mois de sa vie, sa santé est normale ; son développement se fait sans incident notable, et à 8 mois, l'enfant pèse 7.450 gr.

A cet âge, le 23 février 1930, il est admis à l'infirmerie du centre de Salbris pour un *eczéma suintant, impétiginisé, de la face*, accompagné de fièvre. A l'infirmerie l'enfant va séjourner pendant 4 mois.

Au cours de ce long séjour, le malade présente 5 poussées d'eczéma des joues. Toutes ces poussées sont brèves, durent au plus 7 à 8 jours et s'effacent chaque fois à peu près complètement.

L'alimentation que reçoit l'enfant s'efforce de remédier aux lésions cutanées. Elle est faite pendant 2 mois de babeurre condensé Nutricia et de farine Milo.

Puis le 14 avril à l'occasion d'une récurrence de l'eczéma le malade reçoit un babeurre *frais* et très rapidement, le 20 avril, un régime *sans lait* et assez varié, composé de bouillies, de bouillon de légumes, de purées de légumes, de bouillon de veau, de gelée de groseilles, moyennant quoi les lésions cutanées s'améliorent. Ce régime est poursuivi pendant un mois.

Mais devant la croissance insuffisante de l'enfant, le régime est à nouveau modifié. Du 19 mai au 24 juin, l'enfant reçoit 6 repas de bouillies de soja ou de tournesol, auxquels s'ajoutent 2 cuillerées à café de Jemalt et 10 gouttes d'Irrasterine.

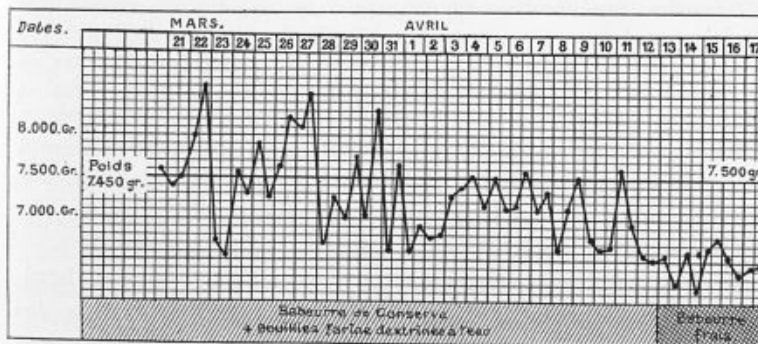
Fait important : pendant ces 4 mois l'enfant a pris chaque jour une petite quantité de jus de citron frais, en moyenne 2 cuillerées à café par jour.

Les faits dominants de toute cette première période d'hospitalisation à Salbris sont les suivants :

1° *Le caractère stationnaire du poids.* Pesant 7.450 gr. à son entrée à l'infirmierie, 4 mois plus tard, à sa sortie le malade pesait encore 7.100, soit une chute de 350 gr. seulement pour une fièvre aussi longue et aussi élevée ;

2° *L'absence de tout trouble digestif avéré ;* en particulier les selles sont normales ;

3° *L'existence, pendant toute cette période, d'une fièvre plus ou moins élevée, très irrégulière, mais toujours très notable, atteignant souvent 40° et 41°.* Toutes les recherches pour expliquer l'origine de cette



fièvre demeurèrent infructueuses. Au début était expliquée aisément par l'élévation de la température l'eczéma et la pyodermite légère qui l'accompagnait. Mais par la suite les lésions cutanées disparaissaient et la fièvre demeurait. Les cuti-réactions à la tuberculine furent toujours négatives, les urines ne renfermaient pas de pus ; le rhino-pharynx était normal. Ces recherches restant négatives, on fut conduit à l'idée d'une fièvre alimentaire, d'une fièvre de lait, et c'est cette idée qui fit instituer à partir du 13 avril un régime sans lait. Mais cette hypothèse elle-même fut contredite par l'évolution, la fièvre réapparaissant, tenace, malgré la suppression totale du lait.

C'est alors que le malade fut mis en observation dans le service du professeur Lereboullet aux Enfants-Assistés.

A l'arrivée à l'hospice, on note les faits suivants : enfant pâle, très hypotrophique, pesant 7 kgr. à un an. Il n'existe pas de signe évident de rachitisme ; la gorge et les oreilles sont normales ; la cuti-réaction à la tuberculine est négative, les urines sont normales.

L'enfant est mis à un régime de bouillies au bouillon de légumes,

puis au babeurre frais. Il grossit de 75 gr. par jour et tout de suite demeure remarquablement apyrétique. Les selles sont normales.

Mais brusquement, le 11 juillet éclatent les accidents typiques d'une maladie de Barlow : fièvre à 39°, œdème chaud et douloureux de la cuisse gauche qui est immobilisée et prend un aspect pseudo-phlegmoneux ; gingivite scorbutique ; écoulement hémorragique intarissable au niveau d'une piqûre faite à la fesse.

Un traitement antiscorbutique énergique est aussitôt institué. A un régime fait de bouillies et de lait de vache ordinaire, on ajoute le jus de 2 citrons ; puis rapidement l'enfant reçoit un régime varié comportant du lait frais, des bouillies, des légumes, des œufs, du citron, de l'huile de foie de morue.

Très vite, l'amélioration est frappante, la température revient à la normale en 4 jours ; la cuisse désenfle, devient moins douloureuse ; l'enfant peut la remuer. La palpation permet cependant de noter un épaissement notable de l'extrémité inférieure du fémur, qui va persister longtemps.

Depuis trois mois, l'enfant ne présente plus aucune fièvre et sa croissance est très satisfaisante, et le poids est passé de 7 kgr. à 9 kgr. 250.

Cette observation nous paraît appeler quelques remarques.

1° Une conclusion prophylactique s'en dégage tout d'abord. Pendant les 4 mois et demi qui ont précédé l'apparition des signes cliniques manifestes, l'enfant recevait par jour une certaine quantité de jus de citron (deux cuillerées à café). Cette quantité n'a pas suffi à empêcher l'éclosion des accidents scorbutiques. Les vitamines — et plus particulièrement la vitamine C — n'agissent donc pas, comme on le croyait autrefois, à dose infinitésimale, à la manière d'agents catalytiques ou de diastases ; il faut en introduire dans le régime une *quantité suffisante*. Bien mieux, il est curieux de constater que l'explosion des symptômes graves s'est faite en quelque sorte à retardement, après une période de 13 jours pendant lesquels l'apport de vitamines était largement assuré.

Cette quantité est fonction de facteurs variables. Certains de ceux-ci résident dans l'aliment lui-même, dont la teneur en vitamine est loin d'être toujours la même ; mais il faut, de plus, tenir compte des besoins particuliers de chaque organisme et de ses facultés d'utilisation. Ce sont là des notions capitales sur

lesquelles nous regrettons de ne pouvoir insister longuement.

2° Le deuxième point intéressant de cette observation réside dans la longue phase fébrile qui, pendant 4 mois, a dérouté toutes les investigations et précédé l'apparition des signes évidents de l'avitaminose C.

Les caractères de cette fièvre nous paraissent assez spéciaux. L'aspect de la courbe doit être retenu : c'est une ligne irrégulière, déchiquetée, extraordinairement *désordonnée*. Il s'agit d'une fièvre élevée, des clochers capricieux s'élevant à 40°, 41°, coïncidant avec des chutes à 37° tantôt brusques, tantôt lentes, et la température matinale pouvant être plus élevée que la température vespérale.

Il n'y a *pas de troubles digestifs importants* : à part l'anorexie notée à certains moments, pas de vomissements, pas de diarrhée. L'examen coprologique est resté négatif.

Fait important, cette fièvre, malgré sa très longue durée et son niveau élevé, ne s'accompagne pas de chute de poids notable. Plus exactement elle coïncide avec un *arrêt de la croissance* remarquable : le 23 février l'enfant pèse 7.450 gr.; le 20 mai, 7.500 gr. C'est seulement pendant la période où l'on institue un régime strictement sans lait que le poids baisse à 7.000 gr., par suite de l'insuffisance calorique du régime et de l'anorexie de l'enfant.

Répetons enfin qu'il s'agit d'une fièvre en apparence *inexpliquée*. La cuti-réaction tuberculinique est négative, de même que la radiographie pulmonaire; les urines, le rhino-pharynx, les oreilles, sont normaux. La fièvre était nettement indépendante des poussées d'eczéma; celui-ci a guéri sans que la fièvre disparaisse; l'impétiginisation de la lésion cutanée n'a été que légère et très passagère. Aucun foyer infectieux n'était décelable à l'examen le plus minutieux. L'hypothèse d'une fièvre de lait, un moment envisagée, ne put être maintenue, l'élévation thermique persistant malgré un régime rigoureusement sans lait.

Par contre, la fièvre disparut immédiatement, en 24 heures, par l'institution d'un régime frais, riche en vitamine C, et sa nature acheva d'être éclairée par l'apparition des manifestations

évidentes de scorbut. Pour toutes ces raisons, il nous paraît légitime de la rattacher au scorbut lui-même : on peut l'appeler *fièvre pré-scorbutique*. Ce terme, si criticable qu'il soit, a cependant l'avantage de bien marquer que l'élévation thermique peut rester longtemps le signe le plus impressionnant de l'avitaminose C, les autres symptômes restant dans l'ombre. La fièvre au cours du scorbut confirmé est d'ailleurs déjà bien connue. Précédant les manifestations du scorbut franc, elle est plus rarement notée; toutefois, elle a été signalée à l'étranger et en France; M. Ribadeau-Dumas, avec l'un de nous, à propos d'un cas, montrait récemment les difficultés que soulève son interprétation pathogénique (1).

3° Nous ne pouvons insister longuement sur les *symptômes radiologiques*. Nous voulons seulement mettre en relief, à propos de ce cas, leur inégale valeur pour le diagnostic.

Ils sont, en effet, de deux ordres. Les uns sont tirés de l'examen de la diaphyse : ce sont les plus faciles à voir; ils résultent de l'existence de l'hématome sous-périosté qui se présente comme un manchon obscur engainant la partie inférieure de la diaphyse. Par contre, ils sont tardifs et il est curieux de signaler que, dans notre cas, l'aspect radiologique de la diaphyse fémorale était normal alors que les signes cliniques étaient au maximum; c'est encore sur un cliché fait plus tard que le manchon opaque est devenu visible.

Les autres sont à rechercher au niveau du cartilage de conjugaison : ils sont si précoces qu'ils pourraient servir au diagnostic dès la phase occulte (Fraenkel). Mais ils sont plus fins et nécessitent une analyse minutieuse. Ils étaient typiques chez notre petit malade : élargissement de la zone chondro-calcaire qui prend l'aspect d'un ruban sinueux; perte de l'homogénéité de l'ombre, qui est faite de points sombres et de points clairs d'aspect lacunaire, ébauche de dissociation dia-épiphysaire, bordure sombre entourant le noyau d'ossification et se présen-

(1) RIBADEAU-DUMAS et CHABRUN, Les fièvres cryptogénétiques du nourrisson. *La Semaine des hôpitaux de Paris*.

tant sur les clichés en négatif comme un anneau brillant caractéristique (Acuna) (1). Ces images se différencient aisément de celles du rachitisme; par contre elles simulent, à s'y méprendre, celles de l'ostéochondrite syphilitique. Il est à noter que, dans notre cas, elles ont disparu rapidement par la thérapeutique, par le jus de citron; par contre, par suite de l'infiltration fibro-calcaire du foyer hémorragique, l'ombre péri-diaphysaire est devenue de plus en plus foncée.

Nous nous proposons de revenir, dans un travail ultérieur, sur les points importants que soulève cette observation.

Discussion : M. MARFAN. — Dans la maladie de Barlow, il y a très souvent un état subfébrile. La température oscille entre 37°,5 et 38°. De temps en temps elle s'élève à 39° ou au-dessus, mais cet accès est transitoire. J'ai été conduit à me demander si cette petite fièvre n'est pas due à la résorption des épanchements sanguins dus au scorbut, en particulier de ceux qui siègent sous le périoste.

Ce qui m'a conduit à cette hypothèse, c'est l'exagération de la fièvre durant les deux ou trois premiers jours du traitement antiscorbutique, surtout lorsqu'il existe de gros hématomes sous-périostiques. En pareil cas, il est habituel de voir la température s'élever à 39°, à 40°, dès qu'on commence à donner le jus de fruits crus. Un ou deux jours après la fièvre baisse et, après quelques jours, devient normale. J'ai supposé que cette exagération de la fièvre est due à l'action du traitement qui détermine une résorption rapide du sang épanché sous le périoste et dans la moelle osseuse.

M. GEORGES SCHREIBER. — Il ne semble pas que l'infection doive toujours être incriminée en présence d'une fièvre élevée survenant chez un enfant scorbutique, si on en juge par analogie avec les cas de « fièvre alimentaire » et notamment de « fièvre de lait sec » qui se manifestent par des ascensions thermiques très accentuées sans qu'un élément infectieux paraisse être en jeu.

(1) ACUNA, *Archivos latinos americanos de Pediatría*, Buenos-Aires, 1928.

M. LESNÉ. — La fièvre est habituelle, peu élevée il est vrai dans le scorbut confirmé; il est possible qu'il en soit de même dans les formes frustes et larvées de cette affection.

La question du terrain est très importante dans les avitaminoses, l'enfant est beaucoup plus sensible que l'adulte, et les nourrissons résistent moins bien aux carences en vitamines que les grands enfants; mais bien plus, des enfants de même âge et de même poids se comportent différemment envers une même carence, et j'ai rapporté ici même l'observation de deux jumeaux qui, nourris avec un même lait stérilisé à haute température, réagirent différemment: l'un supporta sans dommage apparent cette alimentation exclusive, tandis que l'autre présentait des signes de scorbut typique.

Au point de vue du traitement prophylactique et curatif du scorbut, on doit employer des doses de jus de citron bien plus considérables que celles qu'on a l'habitude de prescrire; quelques gouttes de jus de citron ne suffisent pas, il faut en donner au nourrisson plusieurs cuillerées à café par jour, et cette règle doit s'étendre aux substances renfermant les autres vitamines A et B qu'on distribue toujours trop parcimonieusement. Il faut tenir compte du terrain et de la qualité du jus de fruits employé, certains enfants paraissent exiger des doses plus considérables que d'autres pour se maintenir en équilibre nutritif; par ailleurs, les citrons frais sont plus riches en vitamine C que les fruits conservés longtemps; aussi doit-on parfois remplacer le jus de citron par le jus de tomates fraîches très riche en facteur antiscorbutique et qui garde ses propriétés de façon plus durable.

M. RIBADEAU-DUMAS. — L'intéressante communication de MM. Lereboullet, Lelong et Chabrun, pose la question de la fièvre scorbutique. Il s'agit évidemment ici, d'une fièvre scorbutique, l'expression préscorbutique n'est peut-être pas tout à fait exacte.

Il est bien certain que cette fièvre existe, et de nombreuses communications l'ont signalée. Nous-même avec M. Chabrun, dans une étude sur les fièvres cryptogénétiques du nourrisson,

signalions des faits, où un scorbut fruste, sans symptômes marquant se dénonçait par une fièvre prolongée curable par le jus de citron. Mais il est assez difficile d'expliquer cette fièvre : on a en particulier cherché à établir des rapports entre cette fièvre et une infection dont le scorbut favorise le développement : on peut en clinique observer cette combinaison. Le malade que l'on nous a présenté avait un eczéma infecté. Il prenait d'autre part deux cuillerées à café de jus de citron comme bien d'autres, et chez lui, le scorbut s'est tout de même manifesté. Nous croyons qu'une maladie intercurrente de nourrisson, quelle qu'en soit la nature, extériorise très souvent un scorbut fruste. Nous en avons eu récemment un exemple dans notre service où le scorbut est apparu à la suite d'une otite, avec une fièvre anormalement prolongée : on avait négligé de donner à l'enfant une dose suffisante en pareil cas de jus de citron. Notre habitude est, en effet, de faire prendre systématiquement aux nourrissons infectés des doses doubles ou triples de jus de citron. Nous constatons alors, dans un très grand nombre de cas, l'atténuation rapide de la fièvre et le raccourcissement de l'évolution infectieuse. Il nous est apparu très nettement que le traitement des infections du premier âge comportait parmi ses éléments, la prise de substances vitaminées et cela, non pas à petites doses, mais à fortes doses. Autrement on voit apparaître les symptômes d'une de ces carences frustes, que nous avons signalées avec MM. Mathieu et Villemin à l'une de nos dernières séances.

Évolution de deux cas de maladie de Von Jaksch-Luzet traités par la splénectomie.

Par M. MAMESTA ACUNA,
Professeur de clinique infantile à la Faculté de médecine
de Buenos-Aires.

Nous avons eu l'opportunité de soigner, dans notre clinique de maladies des enfants à Buenos-Aires, quelques cas d'anémie pseudoleucémique de Von Jaksch-Luzet. Malgré les divers traite-

ments médicaux employés les résultats furent mauvais et la mort fut la terminaison habituelle.

Ce fut, en présence de ces résultats malheureux, que nous pensâmes si le moment n'était pas venu d'essayer la *splénectomie* qui avait donné, dans les anémies graves de l'enfant, aux auteurs européens et américains, des résultats encourageants.

L'opportunité se présenta l'année dernière dans deux enfants de la même famille.

Je rapporte l'histoire clinique résumée de ces cas qui ont été longuement suivis avec des examens complets de sang, répétés toutes les semaines, et qui sont encore sous notre observation.

OBSERVATION I. — J. P., 5 ans; entré à la Clinique le 10 mars 1929, avec un poids de 13 kgr. et taille de 97 cm. Père éthilique léger, mère bien portante, quoique pâle et maigre; pas de fausses couches; a eu deux enfants.

Né à terme, allaité 7 mois par sa mère; à partir de cette époque commence à pâlir; à 13 mois, douleur à l'hypochondre gauche; on parle de rate augmentée de volume. A partir de 2 ans, la pâleur et la splénomégalie s'accroissent; il est soigné dans différents services d'enfants sans aucun résultat; le ventre et l'anémie ne cessent d'augmenter.

Nous le voyons en mars 1929. Enfant chétif, couleur jaune verdâtre, mais sans ictère; anorexie rebelle, ne peut pas marcher; dents fragiles, en mauvais état; grosse rate et gros foie; souffles vasculaires à la base du cœur; rien aux poumons.

Pas de rachitisme, de syphilis, de tuberculose.

Un examen de sang fait le 25 mars 1929 donna :

Globules rouges par millimètre cube.	4.760.000
Globules blancs	41.200
Hémoglobine	27 (Sahli)

Formule leucocytaire :

Polynucléaires neutrophiles	47 p. 100
— éosinophiles	3 —
Lymphocytes	36 —
Monocytes	12 —
Myélocytes neutrophiles	2 —

On trouve 24 hématies nucléées par 100 globules blancs. Les globules

rouges sont déformés et très pâles; anisocytose et poïkilocytose très accentuées.

Analyses et investigations effectuées :

Réaction de Wassermann chez l'enfant, le frère et la mère : négative.

Urines, fèces, résistance globulaire, temps de coagulation et de saignement; plaquettes sanguines : normaux.

Pas d'hémolysines dans le sang circulant; pas de parasites.

Pendant 3 mois, nous avons soumis cet enfant aux traitements médicaux divers, sans obtenir aucune amélioration du côté de l'état général et très médiocre et purement transitoire du côté du sang; l'hépatosplénomégalie avait tendance à augmenter; l'anorexie était toujours rebelle. En présence de ces résultats, nous nous décidâmes à faire pratiquer la splénectomie.

Un examen de sang fait avant l'opération donna les indications suivantes :

Globules rouges	3.200.000
Globules blancs	14.000
Hémoglobine	50 p. 100

Formule qualitative :

Polynucléaires neutrophiles	55 p. 100
— éosinophiles	1 —
Lymphocytes	27 —
Monocytes	11 —
Promyélocytes	1 —
Métamyélocytes	3 —
Plasmocytes	2 —

On trouve une grande quantité de globules rouges nucléés autant que de leucocytes; la plupart sont des normoblastes, mais on voit aussi quelques mégalo-blastes; les hématies sont profondément altérées : anisocytose et poïkilocytose.

Opération. — Le 16 juin on pratique la splénectomie; on enlève la rate, qui pesait 1.100 gr., était dure et de surface lisse; l'examen anatomopathologique fait par le professeur Ilambias montre une atrophie des corpuscules de Malpighi, avec sclérose diffuse de la pulpe et hypertrophie des cordons de Billroth; on n'a pas trouvé de signes d'hémolyse ni d'exaltation du pouvoir macrophagique de la rate.

Les suites immédiates et éloignées de l'opération furent très bonnes; l'enfant a plus d'appétit, demande à jouer et à se lever; la pâleur de la peau et des muqueuses est moins accentuée; cette amélioration

de l'état général se maintient et augmente de jour en jour; on constate aussi l'amélioration de l'état sanguin. Les examens de sang répétés régulièrement ont montré, à côté de l'augmentation des hématies et de l'hémoglobine, un déséquilibre des organes hématopoïétiques traduits par des chiffres fantastiques des globules rouges nucléés, comme on peut le voir dans le cadre ci-dessous dans des examens faits à diverses périodes de la maladie :

	1 mois après la splénectomie.	6 mois après.	1 an après.	15 mois après la splénectomie.
Globules rouges . .	2.950.000	4.400.000	3.570.000	3.500.000
— blancs . .	10.000	17.090	11.470	13.000
Hémoglobine . .	48 p. 100	70 p. 100	51 p. 100	50 p. 100
Hématies nucléées.	41.000	62.000	100.000	27.000

Les globules rouges sont mieux conservés qu'avant l'opération; la formule qualitative des globules blancs est, peu après, la même qu'avant.

Obs. II. — H. P., âgée de 3 ans; entrée à la Clinique le 5 janvier 1930 : poids, 10.700 gr., taille, 82 cm. Cette enfant, sœur du précédent malade, fut examinée par nous au mois de mars 1929 à l'âge de 2 ans; on remarqua alors la pâleur, la faiblesse générale, l'asthénie; on percevait déjà la rate à 1 travers de doigt du rebord costal.

Un examen du sang fait à cette époque donna une anémie accentuée avec 48 p. 100 d'hémoglobine et 3 p. 100 d'hématies nucléées; anisocytose et poïkilocytose discrète. L'enfant maigrissait, n'avait pas d'appétit, allait mal jusqu'à son entrée à la Clinique, en janvier 1930.

Nous constatâmes : pâleur très accentuée, triste et abattue; le foie dépasse 1 travers de doigt les fausses côtes et la rate de 3 travers de doigt; rien au cœur et aux poumons; pas de tuberculose, pas de stigmates de rachitisme et de syphilis.

L'examen du sang du 3 janvier donna :

Globules rouges par millimètre cube. . .	2.930.000
— blancs	12.000
Hémoglobine	52 p. 100
Polynucléaires neutrophiles	53 —
— éosinophiles	2 —
Lymphocytes	14 —
Myélocytes	3 —
Métamyélocytes	2 —
Globules rouges nucléés	26 —

Les globules rouges sont très déformés et décolorés; pas de mégalo-blastes.

Autres examens de laboratoire : examen des fèces, des urines; résistance globulaire, temps de coagulation et de saignement : normaux.

Réaction de Bordet-Wassermann : négative.

Pas d'hémolysine.

Pendant 6 mois cette enfant a été soumise de manière intensive à divers traitements sans avoir obtenu modification durable de l'état général ni du sang; en présence de ces résultats, nous conseillâmes la splénectomie.

Le 8 juillet on enlève une rate dure de 400 gr. de poids; suites opératoires très bonnes; l'enfant se remet dans quelques jours; elle est gaie, a de l'appétit, et la couleur de la peau s'améliore à vue d'œil.

Le nombre des globules rouges progresse graduellement, de même que l'hémoglobine, mais les hématies nucléées se trouvent énormément augmentées après l'opération; passant, en 8 jours, de 2.350 éléments par millimètre cube à 28.000, ces chiffres sont, 3 mois plus tard, à peu près les mêmes.

L'examen anatomo-pathologique de la rate montre une atrophie des corpuscules de Malpighi; sclérose diffuse; pulpe rouge contenant beaucoup d'hématies nucléées. On ne constate pas de signes d'hémolyse ni de macrophagie anormale.

Examens du sang, à différentes périodes, après l'opération.

	Le 8 juillet, 1 semaine après l'opération.	Le 26 juillet.	Le 17 sept., 1 mois et demi après l'opération.
Globules rouges .	3.690.000	3.860.000	3.500.000
Globules blancs. .	8.000	40.000	42.000
Hémoglobine . .	56 p. 100	75 p. 100	22 p. 100
Hématies nucléées.	28.000	60.000	66.000

Donc, amélioration très appréciable du sang et de l'état général.

Nous avons examiné aussi le père et la mère de ces enfants, sans rien trouver de particulier; la réaction de Bordet-Wassermann fut négative et les examens du sang sans particularités dignes de mention.

Nous n'avons pas pu préciser quelle était la cause de la maladie dans ces enfants; l'étiologie nous échappe complètement.

En résumé, voilà deux enfants atteints d'anémie chronique de

von Jaksch-Luzet, où le traitement médical avait échoué (arsenic, fer, opothérapie, rayons ultra-violet, transfusion du sang, etc.) et où l'extirpation de la rate nous a donné des résultats immédiats *sur l'état général* : augmentation des forces, élévation du poids, croissance régulière, disparition de la fatigue, augmentation de l'appétit, et *sur l'état sanguin* : élévation du nombre des globules rouges, augmentation du taux de l'hémoglobine.

Ajoutons que, dans les deux cas, il s'est produit une énorme excitation de la moelle osseuse, traduite par le passage des hématies nucléées dans la circulation périphérique et qui se maintient depuis 15 mois dans la première observation et 3 mois dans la seconde.

Ce dernier fait nous oblige à être prudent dans nos appréciations; nous sommes autorisés à parler d'amélioration, mais nous ne pouvons pas prévoir si elle sera définitive. Le temps nous dira quelle sera l'avenir de ces enfants.

Discussion : M. LÉON TIXIER. — Je suis particulièrement heureux de retrouver, aujourd'hui, le professeur Acuna; il y a vingt-deux ans, nous avons travaillé ensemble l'hématologie dans le service et dans le laboratoire du professeur Hutinel; aussi ai-je un très grand plaisir à le féliciter des belles observations qu'il nous apporte.

Depuis les publications de notre collègue P. E.-Weill et de son brillant chirurgien le professeur Grégoire, on ne laisse plus mourir maintenant ces adultes, grands anémiques, porteurs d'une rate volumineuse, très souvent saignés à blanc par des hématomèses ou des hémorragies intestinales. Chez l'enfant la splénectomie n'est pas encore entrée dans la pratique courante. Il y a deux ans j'étais consulté pour deux enfants le frère et la sœur, enfants d'un médecin mort assez jeune d'une affection du pancréas; ces enfants étaient atteints d'une anémie splénique pour laquelle je conseillai la splénectomie. La famille ne se décida pas à suivre mon conseil. Pendant deux ans ces enfants eurent une existence lamentable; et ils furent opérés *in extremis*,

en juillet 1930, par le professeur Grégoire. Dès le lendemain de l'opération, pratiquée avec une extraordinaire rapidité, la mine était meilleure; actuellement ces deux enfants sont en excellente santé et ne sont plus anémiques.

La poussée normoblastique est fréquente; elle est en général d'un excellent pronostic. Mais ce qui est plus curieux c'est, dans les cas où la leucopénie est accentuée, le relèvement rapide du nombre des leucocytes aux environs de la normale.

Nous devons être reconnaissants au professeur Acuna de nous apporter des observations aussi encourageantes et je suis persuadé que, dans l'avenir, la splénectomie est appelée à rendre de grands services aux enfants porteurs de splénomégalie avec anémie, insuffisamment améliorés par les thérapeutiques médicales actuellement utilisées.

Diagnostic différentiel de la brachymyonie. Sa confusion avec le signe de Kernig, le mal de Pott, la coxalgie.

Par Mme NAGEOTTE-WILBOUCHEWITCH.

La raideur par brachymyonie est un état anormal de l'appareil locomoteur, que j'ai décrit en 1905 dans un mémoire présenté à la Société de Pédiatrie, et publié peu après avec de nombreuses photographies dans la *Revue de Médecine* (1); je suis revenue sur ce sujet en 1918 dans *Paris médical* (2) à la demande de M. Lereboullet. Depuis, quelques histoires cliniques m'ont appris que cet état singulier, pourtant fréquent, n'était pas assez connu, même des médecins très avertis, et prêtait à des difficultés de diagnostic.

Je ne retiendrai pas votre attention par une description détaillée de la brachymyonie; je vais seulement, si vous le voulez bien, faire passer devant vos yeux quelques figures qui montrent, sous ses divers aspects, la limitation de l'amplitude de tous les

(1) *Revue de Médecine*, mai 1905; 30 photographies.

(2) *Paris médical*, avril 1918; 23 figures.

mouvements, par comparaison avec ceux d'un sujet normal (projections). Il faut ajouter à cette série de mouvements défectueux ceux des mains et des doigts : à l'état normal la main peut se mettre à angle droit, ou peu s'en faut, sur l'avant-bras, soit en flexion soit en extension, que le poing soit fermé ou les doigts allongés ; chez le brachymyonique la flexion à poing fermé fait rouvrir les doigts et l'extension à main ouverte fait fléchir les doigts ; l'angle droit n'est d'ailleurs atteint d'aucune manière.

J'arrive à l'objet plus particulier de cette communication, qui est la difficulté, chez un sujet naturellement raide, de reconnaître, ou plus tôt d'éliminer le signe de Kernig, le mal de Pott débutant, la coxalgie, ou d'autres affections qui se traduisent par une limitation des mouvements.

Quand il s'agit d'une méningite cérébro-spinale, tuberculeuse ou autre, le diagnostic s'appuie sur divers symptômes autres que le signe de Kernig, et la méconnaissance de la brachymyonie importe assez peu ; il devient pourtant difficile d'apprécier l'intensité et l'évolution du Kernig dans ces conditions. Mais lorsqu'on croit voir apparaître ce signe de mauvais augure au cours de la fièvre typhoïde, du rhumatisme, d'une pneumonie ou autre pyrexie, il devient tout à fait important d'éviter la confusion entre ce signe et une manière d'être du système musculaire, défectueuse en soi, mais qui fait partie de l'état habituel du sujet.

Voici les principaux caractères différentiels : quand on fait asseoir un malade qui présente le signe de Kernig, tout en appuyant sur ses genoux étendus, on sent les genoux fléchir, se relever par un mouvement *involontaire*, irrésistible, élastique, tandis que le dos et la nuque restent droits, la tête levée ; en se recouchant le malade allonge ses genoux comme si ces deux mouvements étaient solidaires. Le brachymyonique, pour s'asseoir, essaye de plier ou de croiser les jambes *volontairement* et, quand on s'y oppose, il compense l'insuffisance de la flexion du bassin sur les cuisses par une cyphose dorsale ; il a le dos en boule, il baisse la tête et il prend point d'appui sur ses jambes avec ses mains ; en se recouchant il ne détend pas ses jambes

automatiquement, il les garde pliées, ou il les allonge l'une après l'autre. Quand, chez le malade assis au bord du lit, on relève les jambes pendantes, il tombe à la renverse, s'il a le signe de Kernig, tandis qu'il se penche en avant, en arrondissant le haut du dos pour ne pas tomber, s'il est simplement brachymyonique. Le signe de la nuque, c'est-à-dire la flexion des genoux provoquée par la flexion de la tête seule, n'existe pas et ne saurait exister chez le brachymyonique, et suffirait à lui seul pour établir le diagnostic, s'il n'était pas si inconstant ; il en va de même de la flexion des coudes qui se produit quand on fait asseoir le malade, suivie de leur relâchement quand on le recouche ; cette épreuve, indiquée par M. Chauffard, est évidemment toujours négative dans la simple raideur, mais elle manque aussi souvent au signe de Kernig. Enfin, la recherche du signe de Kernig provoque une contracture douloureuse et la douleur se diffuse et persiste quelque temps, tandis qu'il s'agit chez le sujet raide d'un obstacle purement mécanique et la douleur, limitée aux muscles et tendons distendus, disparaît aussitôt qu'ils sont relâchés.

Le diagnostic avec le mal de Pott et la coxalgie sera fait plus aisément à propos d'un cas concret. Je ne citerai d'ailleurs parmi les observations que deux, récentes, que je n'ai pas été seule à connaître, et qui ont surpris et intéressé mes confrères.

Le premier cas est celui d'une jeune fille de 15 ans, atteinte d'une fièvre typhoïde éberthienne en mai dernier. Le traitement antiseptique par le collargol n'a pas empêché, cette fois, la maladie de durer près de deux mois, d'ailleurs sans diarrhée ni stupeur, sans complications ni séquelles. Dès le début, en auscultant la malade, je constatai qu'elle ne savait pas s'asseoir sans relever les genoux ; comme d'autre part elle se plaignait d'une sorte de torticolis et de douleurs irradiées dans le membre supérieur gauche, je fis un examen attentif du système musculaire, qui permit d'éliminer le signe de Kernig et de reconnaître une brachymyomie prononcée. Au cours de cette longue pyrexie plusieurs confrères ont été appelés auprès de l'enfant. M. Rouché qui était venu faire une prise de sang en vue d'une hémoculture,

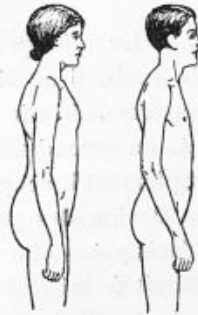


FIG. 1 FIG. 2

Profil d'enfant normal (fig. 1). Raideur, poitrine en retrait, ventre saillant, cyphose dorsale et lordose cervicale (fig. 2).

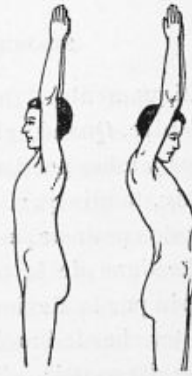

FIG. 5 FIG. 6

Sujet normal : les bras sur le prolongement du tronc, la tête droite (fig. 5).
Sujet raide : élévation maxima des bras, à 135° avec le tronc (fig. 6).

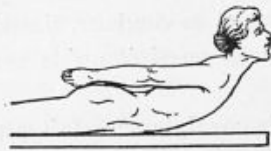

FIG. 3

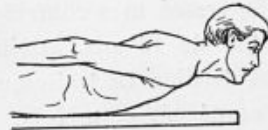

FIG. 4

Sujet normal : les bras dépassent le dos ; maxillaire inférieur horizontal (fig. 3).
Sujet raide : le dos déborde les épaules ; maxillaire inférieur presque vertical (fig. 4).




FIG. 7 FIG. 8

Sujet normal : le tronc et les membres en extension s'appliquent au plan vertical droit (fig. 7).
Sujet raide : le tronc étant fixé au poteau, les coudes ne dépassent pas l'angle droit (fig. 8).



FIG. 9. — Sujet raide : le trait plein montre le maximum d'extension de l'épaule dans le décubitus. Le trait pointillé montre tout le tronc soulevé quand on appuie sur les bras pour les rapprocher du sol sans y arriver.



FIG. 10. — Redressement complet des bras d'une brachymyotique.

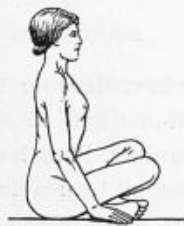

FIG. 13. — Le sujet de la figure 12 se redresse en croisant les jambes; les genoux ne peuvent toucher les pieds.

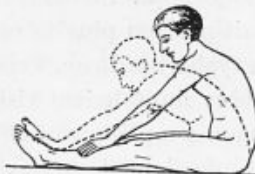

FIG. 14. — Dans l'effort de flexion la position du bassin n'a pas changé chez le sujet raide, le dos seul s'arrondit. Le sujet normal fléchit le bassin sur les cuisses.

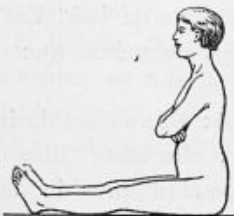

FIG. 11. — Sujet normal, membres tendus, tronc vertical.

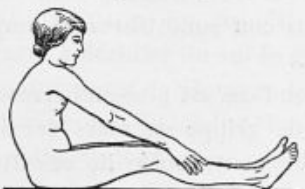

FIG. 12. — Sujet raide qui s'efforce de s'asseoir: les genoux plient.

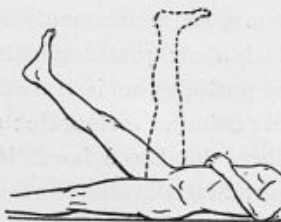


FIG. 15. — Le membre inférieur du sujet raide fait un angle de 135° avec le tronc, tandis que le sujet normal atteint 90°.

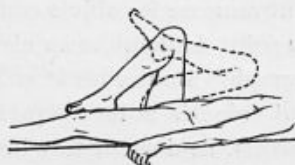

FIG. 16. — Sujet raide: le genou étant fléchi, la flexion de la cuisse sur le tronc atteint à peine 20°; chez le sujet normal, elle arrive jusqu'au contact des parties molles.

inquiété par la raideur de la malade, eut la bonté d'attirer, par téléphone, mon attention sur la possibilité du signe de Kernig : je pus le rassurer. Plus tard M. Robert Debré vit la malade à deux reprises et trouva le tableau suivant assez inusité, que j'attribue aux bons offices de l'argent colloïdal : hyperthermie et raideur chez une enfant typhique, qui était lucide, souriante, et affamée ; il chercha et élimina la typho-bacillose, et m'engagea vivement à attirer à nouveau l'attention sur la brachymyomie. M. Fiessinger, qui fut consulté vers la fin de la maladie, ne s'expliquait pas non plus la raideur de l'enfant, et pensa également à la typho-bacillose. Pendant la convalescence les muscles des membres empêchaient visiblement les genoux et les coudes de s'allonger complètement et l'enfant offrait un cas typique de brachymyomie aiguë des pyrexies, la croissance des muscles étant en retard sur celle des leviers osseux. Trois mois plus tard les choses étaient rentrées dans l'ordre et la jeune fille, d'ailleurs florissante, ne présente plus qu'une raideur modérée : les membres inférieurs arrivent à former un angle de 125° avec le tronc, et les membres supérieurs un angle de 165° . Les mouvements du cou sont libres et amples, de même que ceux des poignets.

Le second cas est plus embarrassant : Une enfant de 10 ans est atteinte de grippe en mars dernier ; elle reste alitée quelques jours seulement, toussaille ensuite pendant près de deux mois et maigrit ; d'autre part les parents s'aperçoivent qu'elle est maladroitement et raide, qu'elle ne se baisse qu'en pliant les genoux et qu'elle semble parfois traîner une jambe, quand elle a beaucoup joué. Le docteur Roy, d'Anost, trouve les mouvements de la hanche gauche limités et arrêtés par la douleur quand on insiste ; l'enfant ramasse les objets comme une pottique, mais il n'existe aucun point douloureux au niveau de la colonne vertébrale ; une radiographie montre les 4^e et 5^e vertèbres dorsales à bords légèrement crénelés et les disques intervertébraux moins hauts que les voisins. Le docteur Roy institue un régime alimentaire plus substantiel et fait garder un repos relatif, très relatif ; ces simples mesures suffisent pour faire augmenter le poids de l'enfant de

4 kgr. en 2 mois ; elle paraît se porter parfaitement bien quant à l'état général, mais elle ne change point d'allure. Nous l'avons examinée ensemble. Et d'abord, les parents reconnaissent que la petite fille a toujours montré une maladresse particulière ; elle tournait d'une pièce au lieu de tourner la tête, elle ne jouait pas avec la même vivacité que les autres enfants, elle se baissait mal, elle grimpait mal. Depuis la dernière maladie les parents l'observaient davantage et pensaient que la maladresse avait beaucoup augmenté. Actuellement la petite fille ne peut mettre le menton sur l'épaule, tandis que sa mère le fait facilement ; elle ne lève le menton qu'en faisant de la lordose cervicale ; les bras ne dépassent pas dans l'élévation un angle de 145° avec le tronc, soit en avant soit dans le plan du dos ; la jambe gauche tendue arrive difficilement à former un angle de 145° avec le tronc, mais, une fois le genou fléchi, la flexion de la cuisse sur le bassin est à peu près normale et tout à fait indolore, tandis que le mouvement précédent provoquait une douleur à la face postérieure de la cuisse et au creux poplité ; à la palpation on ne trouve aucun point douloureux articulaire ; enfin, les mouvements de la hanche droite sont à peine moins bridés. Dans le décubitus ventral on n'arrive guère à décoller du sol le genou en flexion, tandis qu'on peut soulever assez facilement la jambe allongée, le quadriceps étant ainsi moins distendu ; il n'y a pas de différence à ce point de vue entre les deux membres, non plus en ce qui concerne l'abduction, également limitée. La colonne vertébrale est extrêmement peu mobile pour ce qui est de l'extension et de la flexion en avant, tandis que la flexion latérale et la torsion sont moins loin de l'état normal. Aucun point douloureux n'est décelable par les mouvements imprimés, ni par la pression sur la colonne vertébrale. Les mouvements des poignets, indolores également, sont très limités, et entraînent aussitôt la position des doigts qui relâche les muscles antagonistes.

Ici nous arrivons devant un autre ordre de faits : Les doigts présentent une altération que j'ai vue se prononcer dans l'espace de ce mois de septembre — ils sont tous les dix, luisants un peu tuméfiés, incapables d'une extension ni d'une flexion com-

plète, malhabiles à serrer un objet, et douloureux à la pression et dans les mouvements forcés.

Ils ne ressemblent en rien au spina ventosa, et leur état n'a aucun rapport avec la brachymyomie. Notons enfin que le visage est un peu bouffi, peu mobile, que l'enfant semble d'esprit lent; il n'y a pas de troubles digestifs, pas d'albumine. Chez cette fillette apyrétique, qui s'amuse, mange et dort normalement et ne se plaint de rien, il n'est pas possible d'envisager l'évolution simultanée d'un mal de Pott, d'une coxalgie et d'une tuberculose des dix doigts, quoique nous ayons appris qu'il y avait eu des cas de tuberculose au voisinage proche. Si la brachymyomie n'était pas venue altérer le tableau clinique, et n'avait pas fait chercher, avec raison, le mal vertébral et coxo-fémoral, on aurait pu dès l'abord penser à une maladie générale, à un rhumatisme infectieux ou à une intoxication par défaut de fonctionnement d'une glande à sécrétion interne, lésée par la grippe, ou, qui sait, par la tuberculose. C'est dans ce sens que va s'orienter l'effort thérapeutique, maintenant que la limitation des mouvements peut être mise à part.

Rhumatisme articulaire aigu à début par syndrome péritonéal.

Par MM. FÈVRE, FOLLIASSON et GARNIER.

Voici l'observation de ce petit malade :

N..., 5 ans et demi, entre d'urgence aux Enfants-Malades, le 19 avril avec le diagnostic d'appendicite aiguë justiciable de l'intervention d'urgence.

L'affection a débuté la veille au matin, brutalement par l'apparition d'une vive douleur dans la fosse iliaque droite. Cette douleur ne s'est accompagnée ni de nausées, ni de vomissements, la température est montée rapidement à 39°.

A son arrivée à l'hôpital l'enfant est examiné par deux d'entre nous (Fèvre et Folliasson). Il est agité, paraît souffrir beaucoup de l'abdomen et en particulier au niveau de la région appendiculaire. A l'inspection du ventre on constate que la paroi abdominale suit bien les mouvements respiratoires, le palper révèle une légère sensibilité — sans

plus — au niveau de la fosse iliaque droite en un point correspondant au cæcum qui, gargouillant, roule sous les doigts explorateurs, manœuvre que n'abrite aucune défense musculaire. L'enfant est constipé depuis le début de la maladie, le pouls rapide bat à 100, la température élevée est à 39°, le facies est vultueux, la langue saburrale, il n'existe pas d'angine et l'auscultation du cœur et des poumons ne révèle rien de particulier.

Ce tableau n'est pas celui d'une appendicite typique : d'abord voici un enfant qui devrait présenter une réaction péritonéale, étant donné le début brutal de la douleur abdominale et la température à 39°. Or, il n'a pas eu de vomissements au début, ce qui est rare dans les appendicites à début aigu ; il n'a même pas eu de nausées, ce qui devient franchement anormal. Et surtout ce sujet, qui donne l'impression d'un infecté général plus que d'un péritonéal, ne présente aucun signe localisateur suffisamment net pour dire : appendicite aiguë. Si la zone cæcale est légèrement douloureuse, on ne peut vraiment pas dire qu'il existe un point appendiculaire précis et la défense musculaire manque. On décide donc de ne pas intervenir et de mettre en observation le petit malade, en prescrivant de la glace sur l'abdomen et la diète absolue.

Le lendemain 20 avril au matin, on constate que si la douleur abdominale a disparu, par contre *le cou-de-pied gauche est douloureux*, légèrement œdématié, toute tentative de mobilisation arrachant des cris à l'enfant : la température reste élevée, 39°, 2. Le malade est passé en médecine dans le service du docteur Hallé, salle Blache, avec le diagnostic de rhumatisme articulaire aigu.

Le lendemain, l'un de nous (Folliasson) est appelé auprès de l'enfant, parce que cette fois en plus de sa localisation tibio-tarsienne il accuse une vive douleur au niveau du genou gauche, ce qui fait envisager — la température étant toujours très élevée — la possibilité d'une ostéomyélite aiguë. Cette hypothèse est éliminée : 1° par l'absence de toute douleur transfixiante juxta-épiphysaire, de tout empâtement profond ; 2° par le fait que les mouvements du genou sont très limités et douloureux, l'interligne sensible au palper ; 3° enfin l'existence d'une pâleur accusée et de sueurs abondantes qui sont plus en faveur du rhumatisme articulaire aigu que de l'ostéomyélite.

Un traitement salicylé est institué, sous son influence tous les symptômes tant physiques que généraux et fonctionnels disparaissent rapidement. Ajoutons que l'auscultation n'a jamais montré de lésions d'endocardite.

Les formes de rhumatisme articulaire aigu à début péritonéal ne sont pas très fréquentes, mais il est très intéressant de con-

naître leur existence, car le fait que la manifestation abdominale précède les manifestations articulaires peut donner lieu à des erreurs diagnostiques ou thérapeutiques souvent d'ailleurs difficiles à éviter.

Chez notre petit malade le médecin traitant avait pensé tout d'abord à une appendicite aiguë, ce diagnostic fut rejeté; on eut encore à éliminer celui d'ostéomyélite aiguë, diagnostic beaucoup plus classique que le précédent.

Nous avons relu les observations publiées de cas analogues, notamment celles de M. Cossedosh. *Société médicale des hôpitaux*, 22 novembre 1929; MM. Lesné et Cl. Launay, *Société de pédiatrie*, 21 janvier 1930, et plus récemment celles de MM. Woruns, d'Auvray, *Société de chirurgie*, 26 mars 1930 et 9 avril 1930. Sans vouloir discuter la pathogénie de pareilles manifestations péritonéales, il nous semble plus intéressant d'insister sur un fait assez frappant que l'on trouve noté dans toutes ces observations (hormis celle de Lesné et Launay), c'est l'absence de nausées et de vomissements, c'est là, croyons-nous, un très bon signe, qui, si évidemment il ne permet pas de penser au rhumatisme articulaire aigu, tend à écarter l'hypothèse d'appendicite aiguë. M. Grenet qui a beaucoup étudié la question des formes extra-articulaires de la maladie rhumatismale (*Presse médicale*, 12 mars 1930, n° 21) insiste lui aussi sur cette absence de vomissements. Si d'une part, elle n'est pas absolument exceptionnelle dans les appendicites aiguës, il est vraiment bien anormal que le malade ne présente pas quelques nausées; d'autre part, l'absence de nausées s'associant à quelques signes atypiques, en particulier l'absence de signes de localisation nette doit contribuer à écarter l'hypothèse d'une appendicite aiguë.

Discussion: M. LESNÉ. — Je crois qu'il faut maintenir la forme de rhumatisme articulaire aigu débutant par des signes péritonéaux; elle est rare mais incontestable. L'observation que j'ai publiée ici même l'année dernière avec M. Launay en était un exemple indiscutable, car l'enfant après son syndrome péritonéal eut des douleurs articulaires multiples qui disparurent par l'emploi du

salicylate en même temps que nous vîmes évoluer une endopéricardite qui vint confirmer le diagnostic de maladie de Bouillaud. L'interprétation de ces signes péritonéaux peut prêter à des discussions pathogéniques qui ne sont encore qu'hypothèse, mais le fait clinique est réel.

Un cas de tabes fruste hérédo-syphilitique.

Par E. LESNÉ et J.-A. LIÈVRE.

Le tabes hérédo-syphilitique dont MM. Lereboullet, R. Saint-Girons et Izard ont rapporté à la séance du 17 juin 1930 un exemple typique est d'une observation assez rare pour que son existence même, il y a quelques années, pût être considérée comme incertaine.

Les études les plus complètes sur la question, celles de Dydinsky, Hirtz et Lemaire, Hutinel et Voisin, Lereboullet et Mouzon en retenaient bien dans la littérature un nombre de cas progressivement croissant ; certains auteurs n'en objectaient pas moins que ces observations présentaient avec le tabes de l'adulte des différences qui interdisaient leur identification.

C'est précisément le problème nosologique de ces « tabes frustes » que pose le cas d'une fillette entrée ces jours-ci dans le service de l'un de nous.

Bour... Georgette, 11 ans, a été admise pour une vulvite gonococcique datant de quelques semaines.

Sa santé générale est excellente et c'est donc fortuitement que l'on constate d'une part une abolition des réflexes tendineux des membres inférieurs et d'autre part un signe d'Argyll-Robertson bilatéral.

L'enfant n'accuse aucun trouble fonctionnel de la série tabétique : ni douleurs fulgurantes ou constrictives, ni paresthésies, ni troubles sphinctériens, ni crises viscérales, etc...

Il n'existe aucun trouble moteur ni sensitif : force musculaire normale, pas d'ataxie, pas de Romberg, etc. ; sensibilité superficielle aux différents modes, sens des positions, de la pression, sensibilité osseuse au diapason sont normaux.

On constate par contre une importante *hypotonie musculaire* : l'enfant fait facilement le grand écart, le membre inférieur peut être placé verticalement contre le tronc, genou étendu ; le poignet peut être amené au contact de l'épaule.

Les réflexes rotuliens et achilléens sont abolis.

Les réflexes tendineux et périostés du membre supérieur, le réflexe masséterin, sont normaux.

Les réflexes cutanés et muqueux sont normaux.

Les yeux présentent une *grosse inégalité pupillaire* (pupille droite plus grande que la gauche). La pupille gauche est ovale, l'iris décoloré par segments. Le réflexe irien photo-moteur est normal, le réflexe à la distance aboli.

Il existe par ailleurs une taie ancienne de la cornée gauche ; un astigmatisme myopique explique la mauvaise acuité visuelle. Pas de lésions du fond d'œil (M. Prélat).

Enfin la petite malade présente des *stigmates dentaires d'hérédosyphilis* : érosions et crénelures des incisives, convergence des incisives supérieures médianes, incisives supérieures latérales en tourne-vie, irrégularité du rebord dentaire, atrophie cuspidienne des canines, caries étendues de toutes les molaires.

L'examen viscéral est négatif.

La réaction de Wassermann dans le sang est partiellement positive, le Hecht totalement positif.

Liquide céphalo-rachidien : albumine 0,20, cellule de Nageotte, 3 lymphocytes par millimètre cube ; Wassermann négatif.

La mère de l'enfant serait morte d'un cancer de l'utérus ; le père n'a pu être examiné.

En résumé, notre petite malade présente, outre des *stigmates dystrophiques et sérologiques d'hérédosyphilis*, une *aréflexie des membres inférieurs* et un *signe d'Argyll-Robertson*. Son hypotonie musculaire est assez nette, mais n'est cependant pas d'un ordre absolument différent de celle qu'on constate parfois chez l'enfant indemne d'autre signe pathologique.

Il s'agit donc d'un syndrome assez fruste et d'ailleurs très comparable à un certain nombre des observations publiées de *tabes hérédosyphilitiques* ; assez souvent s'y ajoutent des troubles sphinctériens ou de l'atrophie optique, de la lymphocytose rachidienne, rarement de l'ataxie comme dans le cas présenté à la dernière séance par MM. Lereboullet, Saint-Girons et Izard.

exceptionnellement des troubles trophiques, comme dans un cas publié antérieurement par M. André Léri et l'un de nous (1).

Doit-on considérer la petite malade que nous venons de présenter comme une tabétique ?

A priori, il ne semble point que soit satisfaite la règle pratique (2) qui exige la réunion de trois symptômes de la série tabétique.

Pourtant l'absence même de réaction cytologique du liquide céphalo-rachidien parle contre les hypothèses invoquées dans ces cas de méningite ou de radiculite syphilitique. On ne saurait douter qu'il s'agit d'un processus ancien auquel ont succédé des lésions de sclérose radiculo-médullaire, des lésions de tabes.

Il est intéressant à ce titre de rappeler une observation de Raymond et Touchard (3) concernant un cas très analogue, mais comportant de la lymphocytose céphalo-rachidienne ; les auteurs repoussaient le diagnostic de tabes pour conclure à celui de méningite hérédo-syphilitique ; l'autopsie faite ultérieurement par Déjerine, André Thomas et Heuyer devait cependant révéler des lésions typiques de tabes.

Il est donc exact que le tabes infantile hérédo-syphilitique se révèle par des symptômes ordinairement plus frustes que celui de l'adulte ; mais si, cliniquement, selon l'expression de M. Pierre Marie « il s'agit plutôt de tabétisants que de tabétiques », ces syndromes répondent néanmoins à des tabes : la règle des trois signes nécessaires ne peut être appliquée strictement au diagnostic du tabes infantile hérédo-syphilitique.

(1) ANDRÉ LÉRI et J.-A. LIÈVRE, *Soc. méd. des Hôp. de Paris*, 7 décembre 1928.

(2) Discussion de la Société de Neurologie, 14 décembre 1911, *Rev. neurol.*, 1911, p. 741.

(3) RAYMOND et TOUCHARD, *Soc. de Neurol.*, 1^{er} avril 1909.

(4) DÉJERINE, ANDRÉ THOMAS et HEUYER, *Soc. de Neurol.*, 25 janvier 1912.

Deux cas de perforation du diverticule de Meckel. Ulcères du diverticule de Meckel et hémorragies intestinales de l'enfance.

Par MM. FÈVRE, PATEL et LEPART.

Nous désirons aborder devant la Société la question des ulcères du diverticule de Meckel et envisager la question des hémorragies intestinales du nourrisson et de l'enfant. C'est l'étude de ce point particulier qui intéresse tous les pédiatres que nous essaierons d'esquisser ici. Mais nous devons nous excuser, car nous basons ces réflexions sur deux observations publiées à la Société de chirurgie et qui ont fait l'objet d'un remarquable rapport de M. Mondor, que nous remercions très profondément. M. Mondor, volontairement, a laissé de côté dans son étude la question du diagnostic différentiel. Nous aborderons seulement, dans ce domaine laissé libre, la discussion du diagnostic différentiel des hémorragies intestinales de l'enfant.

Nous serons extrêmement brefs sur la première observation. Elle ne nous offre pas l'occasion d'observer le signe des hémorragies intestinales, mais seulement la complication majeure des ulcères du diverticule de Meckel : la perforation brutale de l'ulcère déterminant une péritonite généralisée :

Il s'agit d'un garçon de 7 ans, N... Roger, qui fut examiné le 26 août 1928 au matin, dans le service du professeur Ombrédanne. Il présente tous les signes d'une péritonite généralisée, survenue avec une rapidité foudroyante; puisque c'est la veille au soir seulement que l'affection a débuté par des douleurs abdominales très violentes. On intervient pour appendicite et on découvre un diverticule de Meckel perforé qu'on enlève par résection cunéiforme de sa large base d'implantation intestinale. Moins d'un mois après ces accidents, l'enfant sortait en parfaite santé de l'hôpital. Il a été revu depuis en excellent état.

Nous n'apportons cette première observation que pour bien marquer la fréquence relative de ces ulcères du diverticule de Meckel dont Hallopeau et Humbert ont déjà entretenu les médecins d'enfants en 1924. Dans ce premier cas, il s'agit bien, en effet, d'un ulcère perforé, avec perforation à l'emporte-pièce, lenticu-

laire à la base du diverticule, avec vérification histologique par le professeur Lecène, le revêtement muqueux rappelant la structure de la muqueuse duodénale. Cependant à propos de cette observation nous tenons à effleurer un point de clinique opératoire qui intéresse les chirurgiens d'enfants : lorsqu'on croit intervenir pour appendicite, qu'on découvre un appendice sain, mais un ventre plein de pus, quelle est la conduite à tenir ? C'est une question angoissante : dans une péritonite à pneumocoques par exemple, il ne faut pas brasser les anses grêles et restreindre au minimum les manœuvres ; dans les cas de perforations du diverticule de Meckel ou d'un autre organe (intestin grêle, vésicule biliaire), il faut au contraire remonter à la cause première de la péritonite pour espérer sauver l'enfant, et une exploration abdominale systématique s'impose donc. Nous pensons que l'examen macroscopique du pus acquiert une valeur indicatrice primordiale : le pus à pneumocoques est sans odeur, parfois bien lié, « louable », parfois représenté par de la sérosité un peu roussâtre, inodore et presque toujours il existe de fausses membranes sur le grêle ; le pus des péritonites par perforation Meckelienne a tout l'aspect des épanchements provoqués par les perforations digestives : il est verdâtre, mal lié, contenant des particules alimentaires et son odeur est celle du pus provoqué par les perforations intestinales. Dans nos deux observations, nous avons eu nettement l'impression que nous avions affaire à une perforation du tube digestif.

Notre second cas d'ulcère perforé du diverticule de Meckel présente un tableau typique d'hémorragies intestinales précédant la péritonite par perforation. Il permet d'aborder la discussion du diagnostic différentiel des hémorragies intestinales du nourrisson.

On a cru, en effet, se trouver en présence d'une invagination intestinale dans ce cas : Un bébé de 5 mois, C... Georges, est reçu d'urgence dans le service du professeur Ombrédanne le 16 juillet 1929. D'après la mère, l'enfant a présenté la veille plusieurs selles sanglantes, très noires, poisseuses, abondantes, mais c'est seulement depuis le matin que son état est devenu brusquement grave : vomissements répétés, douleurs abdominales violentes, et l'après-midi, nouvelle selle sanglante, visible sur les langes de l'enfant. Le toucher

rectal ramène du sang. On s'étonne bien un peu de la dureté de l'abdomen de l'enfant, contracté en entier; de l'impression que donne cet enfant qui semble souffrir de façon continuelle et non par crises. La température est à 40°, mais une invagination vient encore d'être opérée quelques jours avant, avec une température de 38°,7 avant même l'émission sanglante. On ne sent aucun boudin. Mais en se basant sur la triade: douleurs abdominales, vomissements, melæna, on pose le diagnostic d'invagination intestinale. L'intervention permet de découvrir un diverticule de Meckel perforé. Sa base d'implantation n'étant pas large on peut l'enlever exactement comme un appendice et même l'enfourer, étant donné les larges dimensions de l'intestin au niveau de cet organe. L'enfant présenta des suites opératoires troublées; fièvre quelques jours, complications pulmonaires. Mais l'enfant pouvait néanmoins sortir de l'hôpital le 18^e jour; sa plaie était complètement cicatrisée trois semaines après l'intervention. Cinq semaines après l'enfant présentait une brusque hyperthermie à 40°, sans qu'on puisse découvrir à cette fièvre une cause chirurgicale. Le bébé entre dans le service du professeur Nobécourt, mais pour quelques heures, la mère le remmenant brusquement le soir même. Nous avons écrit à la mère et fini par savoir que l'enfant était mort quelques jours plus tard sans que son médecin ait pu poser de diagnostic précis, mais la cause de la mort n'a vraisemblablement rien de chirurgical.

L'examen de la pièce enlevée montre ici encore une perforation à l'emporte-pièce, siégeant à la base du diverticule. Ce diverticule examiné dans le laboratoire du professeur Lecène, présentait un revêtement muqueux de type gastrique dans le segment distal, un revêtement de type intestinal dans le segment proximal. La perforation siège typiquement sur la muqueuse intestinale juste au-dessous de la muqueuse gastrique.

Nous voyons par cette observation la valeur de l'hémorragie intestinale abondante comme signe d'ulcère meckelien chez l'enfant. Écartant de la discussion les hémorragies du nouveau-né, dans les jours suivant la naissance, on peut tâcher de fixer une place à l'ulcère du diverticule de Meckel parmi les hémorragies intestinales du nourrisson et du grand enfant. Une hémorragie intestinale abondante, intermittente, survenant avec ou, bien souvent, *sans crise douloureuse*, doit faire suspecter la possibilité de cet ulcère. En pratique, ces hémorragies ont été très souvent méconnues dans leur cause.

Sénèque dans un mouvement chirurgical de 1925 prévoyait

déjà la possibilité de prendre un ulcère meckelien pour une invagination intestinale. C'est l'erreur que nous avons commise, que Stulz a faite également. Dans notre cas, le diagnostic exact était, pensons-nous, possible : l'enfant présentait une température à 40°, un ventre entièrement contracté. Il s'agissait plus d'une péritonite que d'un tableau d'invagination. Nous avons pensé simplement que l'invagination était plus ancienne que l'histoire ne semblait l'indiquer et qu'elle était peut-être déjà gangrénée. Nous aurions dû surtout remarquer plus attentivement ce que nous avait dit la mère : l'enfant n'a commencé à souffrir violemment et vomir qu'une demi-journée après ses premières selles sanglantes. C'est là un signe différentiel majeur avec l'invagination intestinale qui provoque des crises douloureuses intermittentes paroxystiques, et des vomissements, plusieurs heures avant l'émission de sang par l'anus. Incidemment, à propos de cette erreur de diagnostic, nous ne pouvons nous empêcher de penser aux résultats vraisemblablement navrants qu'aurait donnés un essai de traitement par lavement baryté pour cette soi-disant invagination intestinale.

On peut se demander si, dans certains cas où le boudin n'a pas été perçu, les invaginations trouvées désinvaginées lors de l'intervention ne sont pas des ulcères du diverticule de Meckel.

Les hémorragies de l'ulcère meckelien ont pu faire penser à la *tuberculose iléo-cæcale* à forme ulcéreuse. C'est le diagnostic qu'avait posé *Guibal*. Mais c'est là une lésion bien rare chez l'enfant.

C'est à un polype saignant du gros intestin qu'avait pensé *Brasser*. En cas d'émission sanglante par l'anus chez l'enfant, il faut naturellement vérifier par le toucher rectal, qu'il n'existe aucun polype rectal. Celui-ci donnerait une hémorragie de sang rouge. Mais évidemment un polype intestinal plus haut situé peut saigner. C'est toutefois une affection rare que la polypose colique sans polypose rectale perceptible. Nous avons observé dans le service du professeur *Ombredanne* un cas de polypose colique ; de multiples végétations polypoïdes et saignantes étaient perceptibles dans le rectum.

L'ulcère gastrique ou duodénal existe chez l'enfant. *Mégevant et*

Dunant, dans leur cas, avaient pensé à l'ulcère duodénal. Mais dans la littérature, les cas d'ulcère du diverticule de Meckel sont à l'heure actuelle tellement plus fréquents qu'il semble logique d'y penser d'abord.

Parfois ces hémorragies du diverticule de Meckel ont été prises pour des hémorragies dues à des dyscrasies sanguines. Dans le cas de *Reginald Jackson*, on avait posé le diagnostic de *purpura de Henoch*. Mais l'enfant continuait à s'affaiblir, quelques doutes restaient sur le diagnostic d'autant que ces hémorragies s'accompagnaient de crises douloureuses localisées en un même point de l'abdomen (à gauche), et finalement l'intervention fut décidée et sauva l'enfant.

La *dysenterie*, l'*entéro-colite* sont causes d'hémorragies intestinales chez l'enfant. Mais il est certain que ce ne sont pas là des diagnostics qu'on puisse poser devant une hémorragie intestinale abondante. Si le syndrome de ces affections n'est pas absolument net, il faut se méfier, et la dysenterie en particulier n'est pas une affection fréquente.

Parfois enfin on a constaté un melæna sans pouvoir en déterminer la cause. Nous avons vu chez un bébé une hémorragie intestinale abondante de sang gluant, noirâtre, symptôme unique chez cet enfant. Nous avons écarté l'invagination intestinale chez ce petit et avons rendu l'enfant à sa famille au bout de quelques jours. Aujourd'hui nous pensons que nous avons peut-être ajouté aux deux erreurs de diagnostic préopératoire des cas que nous rapportons, un nouveau cas avec un défaut de diagnostic. Peut-être cette hémorragie était-elle due à un ulcère meckelien, menace constante de danger chez cet enfant.

De la liste d'erreurs que nous venons de rappeler se dégage l'impression qu'on a souvent attribué à tort les hémorragies intestinales de l'enfant à des causes beaucoup plus rares que l'ulcère meckelien.

Cet ulcère est, en effet, une affection fréquente et dont le diagnostic peut être posé. Telles sont d'ailleurs les *deux idées maîtresses* du rapport de Mondor à la Société de Chirurgie : Mondor a rassemblé quarante cas d'ulcères du diverticule de Meckel

depuis 1913, date où Hübschmann a décrit cette lésion. C'est une affection du jeune âge : trente-quatre cas, dit Mondor, concernaient des sujets de moins de 20 ans ; dans quinze de ces cas, il s'agissait de nourrissons. Mondor montre que quatre fois déjà le diagnostic d'ulcère meckelien a été posé. N'hésitons pas à rappeler après Mondor et *Arnold Jackson* qu'il est remarquable que le diagnostic exact et préopératoire, le premier à inscrire dans l'histoire de la maladie qui nous occupe, ait été fait dans une ferme par un médecin de campagne. Le docteur Ketterer, assistant pour la seconde fois au tableau clinique d'un ulcère meckelien a su, en effet, poser le diagnostic exact.

Nous ne pensons pas assez à cette affection qu'est l'ulcère du diverticule de Meckel. Nous sommes les premiers à nous accuser de cette ignorance : nous avons fait deux erreurs de diagnostic sur deux cas, et nous pensons aujourd'hui que dans le second il était possible de poser un diagnostic exact. Toutefois, nous avons pu faire une intervention logique et efficace, car à défaut des modalités cliniques de l'ulcère meckelien, nous en connaissions du moins l'existence. On se rend compte en lisant les observations publiées que la méconnaissance de cette affection a causé bien des retards opératoires, bien des erreurs dans la décision opératoire et la conduite des interventions et, en conséquence, bien des morts.

Nos erreurs nous furent instructives. C'est la raison pour laquelle nous vous les avons rapportées, et nous pensons qu'il faut faire large place à l'ulcère meckelien, véritable maladie infantile, dans les hémorragies intestinales des enfants.

Hernie étranglée incomplètement réductible par persistance dans le sac du diverticule de Meckel.

PAR MARCEL FÈVRE.

Nous avons l'honneur de présenter à la Société un cas de hernie du diverticule de Meckel, intéressant par sa symptomatologie clinique.

Il s'agit de plus d'un cas rare, puisque depuis les deux pre-

mières observations de Littre, en 1700, Forgue et Riche n'ont pu rassembler en 1907 que 52 cas de hernies du diverticule de Meckel, dont 14 avant la 20^e année, dont 7 *entre 1 et 10 ans*.

Voici d'abord l'observation résumée de cet enfant :

L'enfant M... Bernard, entre aux Enfants-Malades, service du professeur Ombrédanne, le 22 février 1930. Ce bébé âgé de 2 ans et demi vient de présenter un syndrome typique de hernie étranglée droite. Cette hernie est rentrée au bain, mais l'interne de garde et la surveillante de la salle trouvent que la région scrotale reste peut-être un peu plus volumineuse.

A l'examen de l'enfant on note, en effet, une certaine différence de volume entre la région inguino-scrotale droite et gauche. A la palpation on perçoit avec une netteté absolue, sortant de l'anneau inguinal, une coudure élastique, cylindrique, doublant les éléments du cordon mais s'arrêtant à la partie moyenne de la région scrotale. Ce cordon est rigoureusement irréductible. Nous soulevons diverses hypothèses (kyste du cordon, prolongement épiploïque non réduit entre autres) sans nous arrêter à un diagnostic ferme. Par contre, il ne peut exister aucune hésitation sur la conduite à tenir : devant cette réduction atypique de hernie étranglée, il faut intervenir.

A l'intervention, sous anesthésie générale à l'éther, on constate que la tumeur cylindrique qu'on sentait n'est autre qu'un diverticule de Meckel, un peu congestionné. Résection à la base de ce diverticule long de 4 à 5 cm. La largeur de la base d'implantation nécessite une suture intestinale. Cure de la hernie.

Les suites opératoires furent des plus simples. L'enfant eut cependant une selle sanglante le lendemain de l'intervention. Il quittait l'hôpital une dizaine de jours après l'opération en parfait état.

Je ne veux pas aborder le côté chirurgical de cette observation, mais je voudrais insister sur la nécessité absolue de toujours vérifier très soigneusement les réductions spontanées par le bain des hernies étranglées du nourrisson. Sans la sagacité de la surveillante et de l'interne de garde qui ont eu l'impression que la réduction de la hernie n'était pas absolument normale, cet enfant risquait de mourir. La mort survient beaucoup moins du fait d'un étranglement, que par suite de phénomènes d'inflammation ou de péritonite herniaire sur lesquels Broca a déjà insisté en 1905 (*Société de chirurgie*, 13 avril 1905).

La preuve de ce danger, la littérature nous le montre, mais il nous paraît inutile d'y recourir. Cette preuve existe, en effet, sur les cahiers opératoires de la clinique :

En janvier 1930, un enfant de 4 mois, qui était, nous y insistons, sous surveillance médicale, n'a été passé en chirurgie que 36 heures après qu'on eut remarqué quelque chose du côté de sa hernie. Les opérateurs ont trouvé un diverticule déjà sphacélé à la base, et malgré une suture de la perforation l'enfant est mort rapidement. Il est malheureusement probable que c'est le peu d'intensité des phénomènes au début qui a conduit à l'expectation et à la mort.

Or, un examen soigneux, sans montrer une belle hernie étranglée type, aurait permis peut-être de sentir un cordon cylindrique anormal, comme dans notre cas. La présence d'un tel cordon est, en effet, un signe qui n'a pas échappé aux cliniciens : *Howse, Kirmisson, König, Bland Sutton* ont signalé des faits analogues. Si ce cordon est perçu nettement, on doit penser à gauche à une hernie du diverticule de Meckel, tandis qu'à droite on peut hésiter entre ce diverticule et l'appendice.

Nous répéterons donc comme conclusion qu'on doit toujours s'inquiéter d'un phénomène nouveau se passant au niveau d'une hernie inguinale de l'enfant, même s'il n'existe aucun signe net d'occlusion, qu'on doit toujours vérifier la région inguinale par une palpation soigneuse lorsqu'une hernie de l'enfant s'est réduite spontanément ou a été réduite par de petits moyens. La persistance d'un cordon cylindrique anormal doublant les éléments du cordon inguinal impose l'intervention.

Une dernière remarque enfin : l'examen histologique de ce diverticule a été fait par le docteur Pavie, chef de laboratoire du professeur Lenormant : il a montré que la muqueuse du diverticule n'était pas de type intestinal normal, mais présentait les caractères de la muqueuse de la région pylorique. Ce revêtement de type gastrique se retrouve souvent dans les diverticules de Meckel. Par contre, ce diverticule ne présentait aucune trace d'ulcère ou d'infection aiguë.

SOCIÉTÉ DE PÉDIATRIE DE BUCAREST

SÉANCE DU 7 JUIN 1930

SOMMAIRE

P ^r MANICATIDE, BRATESCO et BERTHOLD ROSENKRANZ. Dilatation de l'aorte chez un hérédo-syphilitique.	506	B. C. G.	511
B. FRAENKEL, H. ELIAS et DIAMANT. Laryngite pseudo-membraneuse à diplocoques	508	A. KREINDLER et I. CRACAUER. L'hys- térie infantile. Considérations sur son mécanisme physio-patholo- gique.	512
B. FRAENKEL, H. ELIAS et DIAMANT. Méningite tuberculeuse chez deux nourrissons vaccinés avec le		A. STROE, TITORIAN et TRIBONIU. Les formes cliniques de la scarla- tine	515

Un cas de dilatation de l'aorte chez un hérédo-syphilitique.

Par MM. MANICATIDE, A. BRATESCO et BERTHOLD ROSENKRANZ.

Les modifications et les altérations anatomiques de l'aorte chez les hérédo-syphilitiques ont été décrites par les auteurs classiques et les anatomo-pathologistes. Des études cliniques importantes, sur les adultes, confirmées par des recherches radiologiques, ont permis d'établir une liaison directe entre les altérations anatomiques, les signes cliniques et la syphilis. Par la même voie et en appliquant les mêmes procédés d'examen, les

frères Beretervide et Martagao Gesteira chez les grands enfants, le professeur Manicalide et Rosenkranz, chez les nourrissons, sont arrivés à établir les modifications mentionnées plus haut.

Nous avons eu l'occasion d'observer, aux consultations de la clinique infantile, un cas, lequel confirme, en tout, les points de vue des auteurs plus haut cités et que nous avons l'honneur de vous présenter.

L'enfant A. G. âgé de 8 ans, est amené aux consultations pour manque d'appétit, faiblesse, douleur et distension de l'abdomen, diarrhée avec selles molles.

Antécédents de famille : sa mère a subi 7 avortements spontanés, tous dans les 3^e et 4^e mois.

Antécédents de l'enfant : à l'âge de 3 ans rougeole, à 5 ans scarlatine. N'a eu aucune manifestation de syphilis congénitale précoce.

La maladie date depuis quelques mois et elle débute par manque d'appétit et faiblesse. Quelques jours après, la mère remarque le ballonnement de l'abdomen, l'enfant commence à avoir des douleurs et diarrhée. Plusieurs médecins ont été consultés, l'enfant a suivi des traitements divers et, ne constatant aucune amélioration, vient aux consultations de la clinique.

Examen somatique : de constitution médiocre, ayant le système osseux normal, le tissu cellulaire et la musculature peu développés, les téguments et les muqueuses pâles. Micropolyadénopathie généralisée, circulation collatérale sur les téguments de la paroi antérieure du thorax. Submatité dans la fosse sus-épineuse et dans l'espace interscapulaire gauche, ainsi qu'aux deux bases. La respiration rude dans la fosse sus-épineuse gauche, souffle interscapulaire. Aux deux bases la respiration diminuée et frottements pleuraux discrets. Devant, le murmure vésiculaire diminué à la base gauche.

L'appareil circulatoire. La matité préaortique dépasse à droite la limite du sternum. On trouve la pointe du cœur, par palpation et par percussion, dans le cinquième espace, sur la ligne mamelonnaire. L'extrémité droite dépasse avec 4 cm. l'extrémité droite du sternum. Mouvements réguliers, bien frappés. Le deuxième bruit aortique très fort. Le foie normal. La rate percutable sur deux travers de doigt sur la ligne axillaire postérieure. La langue saburrale. L'abdomen ballonné, non douloureux, sonore. L'enfant a 3-4 selles en 24 heures. Réflexes ostéotendineux et cutanés normaux.

L'examen radioscopique montre le cœur faiblement grossi, ayant le diamètre longitudinal de 405 mm. et celui transversal de 99 mm. Au même âge, d'après les frères Beretervide, les diamètres doivent être

de 100 mm., respectivement de 90 mm. Le pédicule vasculaire énorme a un diamètre frontal de 55 mm. Dans la position oblique antérieure droite, l'aorte mesure 17 mm. Pour ce diamètre, les frères Beretervide donnent 10 mm. chez les enfants jusqu'à 9 ans et 13 mm. chez les enfants plus âgés. Les réactions Meinicke et Wassermann négatives tant à la mère qu'à l'enfant. En tenant compte de l'étendue de la matité préaortique qui dépasse à droite la limite du sternum, du renforcement du deuxième bruit aortique, de l'examen radioscopique et orthodiagraphique, nous diagnostiquons une dilatation de l'aorte. Le diagnostic différentiel est fait avec l'hypertrophie du thymus et avec les procès pathologiques intéressant le médiastin. Nous écartons la première parce que le thymus disparaît à 2 ans et, même si exceptionnellement il persiste, il pourrait donner une image frontale identique mais en aucun cas il ne pourrait expliquer l'agrandissement de l'image de l'aorte ascendante dans l'oblique antérieure droite. Les procès du médiastin et surtout les adénopathies trachéo-bronchiques, etc., les néoplasmes et leucémies diffèrent cliniquement par les signes de compression sur les vaisseaux, trachée et nerfs et par l'image radiologique absolument différente.

En ce qui concerne l'étiologie de cette dilatation aortique nous supposons qu'elle est peut-être due à la syphilis pour deux motifs : En premier lieu, la fréquence de la syphilis dans l'étiologie des lésions aortiques en opposition avec la rareté des autres affections ; dans le cas présent nous trouvons la syphilis dans les antécédents, se révélant par les 7 avortements spontanés. Le deuxième motif qui nous incite à mettre sous la dépendance de la syphilis le phénomène qui nous préoccupe, c'est la diminution jusqu'à la disparition, des symptômes sous l'influence du traitement, fait remarqué par tous les auteurs qui se sont intéressés à la question des lésions aortiques chez les enfants.

Laryngite pseudo-membraneuse à diplocoques.

Par MM. B. FRAENKEL, H. ELIAS et L. DIAMANT.

L'enfant R. S., âgée de 2 ans et demi, est amenée à l'hôpital des Enfants « Caritas » pour coryza, fièvre, dyspnée.

Antécédents héréditaires collatéraux, sans importance.

Antécédents personnels : née à terme, bien développée à la naissance, n'a jamais été pesée ; allaitée au sein jusqu'à l'âge de 8 mois, puis allaitement mixte.

HISTORIQUE. — Enfant malade depuis 3 jours ; la maladie ayant débuté brusquement avec température, coryza, toux, voix enrouée.

L'état général de l'enfant a été, d'après les dires de la mère, bon jusqu'au moment de l'admission dans l'hôpital, quand elle a été prise d'une dyspnée intense, accompagnée d'un état d'agitation qui l'a fait admettre à l'hôpital.

État actuel. — La peau et les muqueuses normalement colorées ; au premier abord, on observe que l'enfant a une dyspnée très prononcée, avec tirage sus- et sous-sternal, toux et voix d'abord bitonales, ensuite presque éteintes. De temps en temps, stridor inspiratoire. L'enfant est très inquiète, prend des positions variées pour soulager sa respiration ; néanmoins elle n'est pas cyanosée.

Par la percussion, on peut délimiter une zone de submatité dans la fosse sus et sous-épineuse gauche ; à l'auscultation diminution du murmure vésiculaire dans toute l'étendue du thorax ; quelques râles ronflants et sibilants disséminés.

La gorge légèrement hyperémiee ; aucun exsudat. Nous procédons immédiatement à l'examen sur lame des sécrétions nasales et du fond de la gorge.

Cet examen dénote l'absence des microbes ayant les caractères du bacille de Loeffler. On procède, en même temps, auxensemencements.

Malgré le résultat négatif, on injecte à l'enfant 5.000 unités de sérum antidiphthérique.

En même temps, on prescrit des calmants : bromures, luminal, etc., en ajournant toute intervention pour le moment.

Quelques heures après, l'agitation devient de plus en plus grande, la voix et la toux deviennent de plus en plus éteintes, la dyspnée s'accroît ; il survient un fort tirage sus- et sous-sternal et 8 heures après l'admission de l'enfant à l'hôpital, nous avons recours à M. le docteur Toff pour faire d'urgence une trachéotomie à l'enfant afin de supprimer l'obstacle, qui paraît résider dans les voies respiratoires supérieures.

Sitôt après l'introduction de la canule, on observe une amélioration momentanée de l'état de l'enfant. La dyspnée a cédé, l'enfant se trouvant sur la table d'opération, la respiration se fait plus facilement et l'enfant paraît en dehors de tout danger. Malheureusement cet état ne dure qu'environ deux heures et la dyspnée recommence. Par la canule viennent continuellement des dépôts muco-membraneux, qu'on éloigne sitôt qu'ils apparaissent. L'enfant a des périodes d'apnée qui nécessitent la respiration artificielle. Malgré tous les soins l'enfant succombe 14 heures après l'admission à l'hôpital.

Le résultat des cultures a été négatif après 8 et 14 heures.

A l'autopsie de l'enfant, le larynx présente un léger œdème de la muqueuse aryéno-épiglottique en même temps que des débris muco-membraneux ; dans la trachée, au niveau de l'incision faite pour la

trachéotomie, et dans les ramifications des premières bronches, nous trouvons des fausses membranes qui n'ont pas la consistance de la fausse membrane diphtérique.

A l'examen bactériologique fait de nouveau, on ne trouve pas, cette fois-ci non plus, de bacilles diphtériques; en échange on trouve de nombreux diplocoques Gram positifs.

Dans le poumon gauche des foyers disséminés de broncho-pneumonie. Thymus normal. Rien de spécial aux autres organes thoraciques et abdominaux.

Le résultat de l'autopsie nous autorise à affirmer qu'il s'agit d'une laryngite suffocante à diplocoques, au cours d'une broncho-pneumonie.

Un cas semblable est décrit par le professeur Finkelstein dans son traité. Finkelstein donne à cette laryngite pseudo-membraneuse, la dénomination de « croup non diphtérique par infection à cocci ».

Comme depuis Bretonneau on réserve la dénomination de croup à la laryngite diphtérique, donc à une entité étiologique, nous croyons que les laryngites sténosantes avec des pseudo-membraneuses doivent garder le nom de laryngite pseudo-membraneuse, auquel on ajoute l'agent microbien trouvé: ainsi laryngite pseudo-membraneuse, à pneumocoque, à streptocoque, etc.

Variot a également décrit dans le cours de la broncho-pneumonie des manifestations qui simulent la sténose laryngienne.

Il s'agit en général, des enfants qui tantôt font des foyers de broncho-pneumonie et à la suite des manifestations qui simulent la sténose laryngée, avec polypnée intense, accompagnée ou non de cyanose, tirage et cornage.

Les cultures répétées des sécrétions nasales et pharyngées restent négatives de même que des débris membraneux, retirés après le tubage. Les résultats des nécropsies sont dans ces cas négatifs; il s'agit probablement d'un spasme de la glotte, persistant, au cours d'une infection broncho-pulmonaire, et où l'on ne trouve pas de fausses membranes comme dans notre observation.

Méningite tuberculeuse chez deux nourrissons vaccinés avec le B. C. G.

PAR MM. B. FRAENKEL, H. ELIAS et S. DIAMANT.

OBSERVATION I. — A. B., âgée de six mois, est amenée à l'hôpital pour vomissements fréquents, constipation, amaigrissement prononcé, fièvre et somnolence.

Le père est bien portant, la mère, âgée de 35 ans, a une laryngite chronique ; pas d'avortement spontané ; trois accouchements à terme. Le premier enfant est mort à l'âge de 8 mois, d'une affection gastro-intestinale ; le deuxième, âgé d'un mois, d'une affection qui ne peut pas être précisée par la mère. Le troisième enfant est celui dont nous relatons l'observation. Depuis cinq années les parents suivent un traitement spécifique, à la suite d'un Wassermann positif.

L'enfant né à terme a été vacciné avec le B. C. G. ; allaité par la mère. A l'âge de six semaines elle a des troubles gastro-intestinaux avec des selles fréquentes et pertes de poids, qui ont persisté pendant 2 mois et demi. A la suite, une amélioration passagère.

La maladie actuelle date depuis trois semaines. L'enfant présentant des vomissements, constipation, état d'agitation et, depuis 3 jours, de la somnolence et de la fièvre.

A l'examen objectif : amaigrissement considérable, fontanelle antérieure largement ouverte et bombée.

Micropolyadénopathie.

L'enfant dans un état de somnolence ne répond pas aux excitations mécaniques ; on trouve de la contracture généralisée. La main est en flexion, le pouce en adduction et flexion forcée, les autres doigts étant en flexion. Signes de Chvostek et Escherich positifs. A la percussion du tendon rotulien et de la joue, la contracture s'accroît, les bras se portent en pronation exagérée.

Inégalité pupillaire, le réflexe lumineux aboli, les yeux se portant en strabisme divergent.

Aux poumons on trouve des râles ronflants et sibilants disséminés. Spléno et hépatomégalie.

On perçoit le globe vésical ; par le cathétérisme on retire 200 cmc. d'urine.

Cutiréaction Pirquet négative.

Ex. radioscopique : Image lacunaire, au niveau du poumon gauche et des foyers de broncho-pneumonie.

Après trois jours de séjour à l'hôpital l'enfant succombe en présentant une respiration Cheyne-Stokes.

La ponction lombaire donne issue à un liquide clair, avec tension élevée ; Pandy positif ; 416 éléments à la cellule Nageotte, avec prédominance des lymphocytes. Le taux d'albumine est élevé (0,45 p. 100) ; ClNa 6,89 p. 100, glucose 0,10 p. 100 ; un réticulum se dépose, fibrineux, après 24 heures. Pas de bacille Koch. La R. B. W. a été négative dans le liquide C. R. de l'enfant et dans le sang de la mère.

A la nécropsie on trouve des ganglions trachéo-pulmonaires hypertrophiés et caséifiés.

A la section du poumon gauche on trouve une caverne grosse comme une mandarine, et pleine d'une substance caséifiée. Des foyers de broncho-pneumonie disséminés.

Rien de particulier aux autres organes thoraciques et abdominaux.

A l'ouverture de la calotte crânienne le liquide C. R. s'écoule en abondance. Les circonvolutions sont aplaties ; à la base on trouve un exsudat gélatineux. Les ventricules cérébraux distendus, la membrane épendymaire est œdématisée et congestionnée.

Obs. II. — Le deuxième cas a été amené en avril 1929.

L'enfant née à terme est vaccinée avec le B. C. G. Agée de 4 mois elle vient à l'hôpital pour une méningite tuberculeuse vérifiée par la ponction lombaire et par la nécropsie, qui nous a montré l'existence d'une tuberculose miliaire généralisée aux poumons, foie, rate et méninges.

Nous relatons ces cas qui s'ajoutent aux cas relatés par le professeur Manicatide et le docteur Rusesco dans une séance antérieure, où le B. C. G. s'est montré inefficace.

Mais, comme dans les cas relatés par nous et les autres auteurs la séparation de l'enfant du milieu tuberculeux n'a pas été faite comme le demande le professeur Léon Bernard, nous croyons que ce desideratum doit être accompli par ceux qui s'occupent de la vaccination antituberculeuse, autrement nous ne pouvons pas juger avec impartialité ses effets.

L'hystérie infantile.

Considérations sur son mécanisme physio-pathologique.

Par MM. A. KREINDLER et I. CRACAUER.

Nous avons eu l'occasion d'observer quelques cas d'hystérie infantile et nous croyons intéressant de les relater pour les con-

sidérations pathogéniques et thérapeutiques qu'ils nous suggèrent.

Le premier cas se rapporte à une enfant de onze ans, Fany S., orpheline, qui présentait une aphonie complète. En février 1929 elle a eu une laryngite qui a duré 10 jours. Un mois plus tard, dans un après-midi, elle constate subitement qu'elle est devenue aphone. Vue par différents laryngologistes elle ne s'améliore guère. Consultée par nous, deux mois après, son aphonie ayant persisté inchangée pendant tout ce temps, nous ne trouvons rien de particulier du côté du système nerveux. Acrocyanose très prononcée. Elle n'a pas encore ses règles. Examen du système végétatif: ROC = 28; épreuve à l'adrénaline: intraveineux sol 1/100.000, 1 cmc.: Ts Mx croît de 41 à 42 et demi. Donc *vagotonie* nette. Traitée dans la même séance par le torpillage elle est guérie complètement.

Deuxième cas. — Clara K., 9 ans, présente un tic coqueluchoïde accompagné de mouvements violents des bras. L'année dernière elle a eu la coqueluche. Il y a dix jours qu'elle souffre d'une légère bronchite. La mère est une grande névropathe. Ses accès ressemblent beaucoup aux quintes de la coqueluche.

Traitée le jour même que nous la voyons par le torpillage et la persuasion, elle est définitivement guérie.

Troisième cas. — Petrica C., 6 ans, tombe sur l'épaule, ne peut plus se relever. Une heure après l'accident il est complètement rétabli mais présente un tremblement du bras droit. Vu huit jours après par nous, nous constatons qu'il s'agit d'un tremblement d'action, très violent. Ne peut pas porter un verre à ses lèvres; il verse tout le contenu. Rien du côté du système nerveux. Torpillage: à la fin de la séance il peut boire d'un verre. Grande amélioration, mais quelques tremblements persistent encore.

Quatrième cas. — Sonia G., 14 ans, est internée dans le service de M. le professeur Marinesco le 9 avril 1930 pour une tétraplégie flasque. En février 1929 grippe et asthénie post-grippale, qui s'accroît continuellement. Marche difficile. Internée dans un hôpital, on porte le diagnostic de rhumatisme vertébral. A ce moment elle a eu une paraparésie. Pendant son internement, qui a duré 3 mois, son état s'est continuellement aggravé, jusqu'à une tétraplégie complète. Tête balante. A ce moment nous la voyons. Hypotonie musculaire considérable, réflexes pendulaires. Pas de troubles sensitifs. Réactions vasomotrices intenses. Épreuves végétatives: ROC = 24; épreuve à l'adrénaline intraveineuse: Ts Mx de 44 à 47. Donc hyperexcitabilité de tout le système végétatif.

Torpillage : elle marche et se sert des mains dans la même séance, mais tous les mouvements sont encore difficiles, incoordonnés. Après 8 jours, complètement normale.

Tous les auteurs ont remarqué la fréquence relative des accidents pythiatiques chez les enfants (Bruns, Jolly, Fériet, Bézy et Bibent, etc.). Comment expliquer cette prédilection de l'hystérie pour l'âge enfantin ? On a parlé de la suggestibilité particulière des enfants (Schlossmann). On sait que l'hystérie de l'adulte est considérée par Babinski et son école, comme étant la résultante d'une grande suggestibilité de l'individu, opinion qui a été admise par la plupart des auteurs. Mais le professeur Marinesco et ses élèves, se demandant avec juste raison, quel est le substratum organique de cette suggestibilité, ont trouvé que l'hystérique présente une constellation végétative et humorale particulière.

Chez l'enfant il existe, en effet, un régime végétatif et humoral qui diffère de celui de l'adulte et qui est justement le régime qui favorise l'éclosion des accidents hystériques. L'enfant présente une prédominance du tonus et de l'excitabilité du vague (Gött, Schlossmann). Nous-même avons trouvé dans deux de nos cas une hyperexcitabilité du vague. Il existe chez l'enfant une certaine instabilité du milieu humoral manifestée par le fait, que nous avons pu constater dans la clinique neurologique de notre maître le professeur Marinesco, qu'il fait avec une grande facilité une tétanie par hyperpnée volontaire. En outre, la puberté crée chez l'enfant une instabilité endocrinienne passagère, qui ne manque pas d'influencer dans le même sens le système végétatif. La prédisposition endogène pour l'hystérie existe, donc, chez l'enfant. Dans le même ordre d'idées nous pouvons mentionner la fréquence des troubles du caractère qu'engendre l'encéphalite épidémique chez les enfants et qui est certainement aussi à mettre en relation avec leur constitution endogène, végétativo-humorale particulière. Kraepelin distingue une hystérie dégénérative, qui caractérise le terrain psychopathique dégénératif et une hystérie de la période d'évolution qui est essentiellement l'hystérie de l'enfant, de l'individu dont toute la personnalité est

en état d'évolution et qui, pouvons-nous ajouter, présente une constellation végétative et humorale particulière.

Au point de vue thérapeutique nous voudrions remarquer, que nous nous sommes toujours bien trouvé d'un traitement un peu violent, inopiné et qui surprit l'esprit de l'enfant dès le début. C'est la méthode du torpillage qui nous a donné les meilleurs résultats, appliqué, si possible, dès le premier contact du médecin avec l'enfant malade.

Les formes cliniques de la scarlatine.

Par MM. A. STROE, TITORIAN et TRIBONIC.

Toutes les classifications des formes cliniques sous lesquelles se présente la scarlatine, faites jusqu'à présent, étant basées uniquement sur le pronostic, négligeant ainsi l'élément essentiel qui est le traitement, nous avons pensé à introduire une nouvelle classification qui nous permettra d'instituer un traitement spécifique de cette affection.

Le traitement n'est pas le même pour toutes les formes de la scarlatine. En effet, nous avons des formes légères, qui n'ont besoin d'aucun traitement.

D'autres sont moins influencées par le sérum Dick, ou par le sérum antigangréneux ; de même, il y a encore d'autres formes qui sont rebelles aux sérums notés plus haut et au cours desquelles on obtient de bons résultats par le sérum de convalescent.

Donc, comme nous le voyons, il est nécessaire, pour que l'application du sérum puisse donner de bons résultats, de connaître les formes cliniques de la scarlatine.

Basés sur ces considérations, nous avons décrit, dans la scarlatine, les formes cliniques suivantes :

1° La forme fruste, dans laquelle nous rangeons les scarlatines dont les symptômes sont tellement atténués que la maladie peut passer inaperçue ;

2° La forme légère, caractérisée par un bon état général, l'absence de symptômes nerveux, une température ne dépassant

pas 38°,5. Ces formes n'ont besoin d'aucun traitement spécifique ;

3° La forme hyperpyrétique, qui groupe les scarlatines avec quelques légers phénomènes nerveux, anorexie, insomnie et malaises. Ces symptômes sont conditionnés par l'hyperthermie et disparaissent avec la baisse de la fièvre. C'est la forme qui est la plus influencée par le sérum Dick-Dochez ;

4° La forme toxique pure qui est constituée par les scarlatines graves, avec phénomènes nerveux qui sont dus à une intoxication par les toxines du virus de la scarlatine. On peut subdiviser ces formes en :

a) Forme foudroyante, dans laquelle la mort du malade survient en 10-12 heures, très souvent avant même l'apparition de l'exanthème ;

b) Forme prolongée, à évolution plus longue, 3-7 jours et qui est très heureusement influencée par le sérum de convalescent ;

5° La forme maligne, compliquée d'angine ulcéro-gangréneuse précoce. Cette forme est caractérisée par l'existence d'une angine ulcéro-gangréneuse dès le début de la maladie. Les symptômes nerveux sont ici très intenses, l'état général profondément touché, et cette atteinte semble être conditionnée par la flore microbienne associée, qui pénètre dans l'organisme au niveau des ulcérations pharyngiennes.

Ces cas sont justiciables de la sérothérapie antigangréneuse ;

6° La forme septicémique de la scarlatine présente une courbe thermique irrégulière, prolongée, qui peut durer plusieurs semaines. A l'hémoculture positive très souvent on trouve des streptocoques. Cette forme a de grandes analogies cliniques avec les autres septicémies.

Cette forme par sa localisation dans les divers tissus de l'organisme peut aboutir à la forme pyohémique.

Le Gérant : J. CAROUJAT.

6952-30. — Tours, Imprimerie ARRAULT et C^e

SOCIÉTÉ DE PÉDIATRIE

DE PARIS

SÉANCE DU 18 NOVEMBRE 1930

Présidence de M. E. Terrien.



SOMMAIRE

- DÉCÈS DU D^r HENRI LEMAIRE. J. HALLÉ. 518
- APERT et Mlle ABRICOSSOFF. Lymphangiome de la langue et du cou et malformations diverses chez un enfant atteint de neuro-fibromatose familiale. — Malformations osseuses chez la mère et un frère. 518
- M. LÉVY et LELOURDY. Hémiplégie diphtérique. 522
- J. HUTINEL, FÈVRE, GURAN et J. FRAISSE. Hémorragies ombilicales dues à un diverticule de Meckel ouvert à l'ombilic. Intervention. Guérison. 527
Discussion : M. MARTIN, HALLEZ.
- A. BERAUD (La Rochelle). Méningite tuberculeuse chez une enfant de 23 mois, vaccinée par le B. C. G. 536
Discussion : M. TIXIER.
- HALLÉ, GARNIER et GIRARD. Méningite d'origine otique à micrococcus catarrhalis. Guérison après trépanation et auto-vaccination . . . 540
Discussion : M. LEROUX.
- PAISSEAU et DUCAS. Purpura hémorragique consécutif à la vaccination antidiphtérique 545
Discussion : MM. DEBRÉ, HALLÉ.
- PAISSEAU, OUMANSKY et DUCAS. Erythème noueux et tuberculose. 553
Discussion : DEBRÉ.
- COSTE et SEMELAIGNE. Induration cutanée curable du nouveau-né. 559
- J. LEVESQUE, Mlles SUZANNE DREYFUS et FRANÇOISE LÉVY. Réflexions sur un cas de purpura hémorragique chez un enfant de trois ans . 561
- J. LEVESQUE, Mlles SUZANNE DREYFUS et FRANÇOISE LÉVY. Eczéma du nourrisson au cours d'un régime hyper-sucré et hypoazoté 565
- ALFONSO G. ALARÇON (Tampico). Double cas de paludisme congénital. 572
- AXENTE IANCOU et Mlle MARIE BENE-TATO (Cluj-Roumanie). Le phosphore anorganique dans le liquide céphalo-rachidien dans le premier âge. 576

DÉCÈS DE M. HENRI LEMAIRE

Par M. J. HALLÉ.

C'est sous le coup d'une vive émotion, que je vous annonce le décès de notre collègue, le docteur Lemaire. Mon ami succombe tout jeune encore, en pleine possession de son talent, au moment où il allait recueillir le fruit de son labeur et de ses beaux travaux. Il laisse une jeune femme, qui fut admirable de courage pendant la longue et douloureuse maladie de son mari et plusieurs enfants. Seuls les aînés pourront se rappeler leur père.

Je suis sûr d'être l'interprète fidèle de la Société où Lemaire n'avait que des amis, en adressant à cette famille si éprouvée l'expression de nos regrets et de notre bien vive et douloureuse sympathie.

Lymphangiome de la langue et du cou et malformations diverses chez un enfant atteint de neurofibromatose familiale. Malformations osseuses chez la mère et un frère.

Par M. APERT et Mlle ABRICOSSOFF.

Il est bien connu aujourd'hui que la neurofibromatose de Recklinghausen est souvent familiale; il est bien connu aussi que souvent aux taches pigmentaires, aux neurofibromes sous-cutanés, aux névromes plexiformes qui constituent la caractéristique de la maladie s'associent des malformations diverses, parmi lesquelles sont fréquentes les malformations osseuses, en particulier les déformations thoraciques et l'absence de la diaphyse du péroné.

Si donc, je vous présente néanmoins cet enfant de 5 ans et sa famille, c'est qu'il cumule véritablement les malformations, puisqu'outre les taches pigmentaires caractéristiques il présente une énorme hémihypertrophie droite par lymphangiome de la langue

et du cou, des lacunes craniennes, un sternum plicaturé, un kyste de la queue du sourcil à gauche.

Ce qui frappe le plus quand on voit l'enfant c'est l'*asymétrie considérable de son visage* ; la région maxillaire droite est gonflée, saillante ; cette saillie se continue au cou jusqu'à la partie latérale et inférieure du cou. Elle n'est pas uniforme, mais mamelonnée, et quand on palpe la région on sent des boules dures et volumineuses qui sont des ganglions lymphatiques volumineux ; entre eux le tissu est infiltré sans être en quoi que ce soit inflammatoire, ni douloureux. Cette infiltration varie du reste beaucoup d'un jour à l'autre ; à certains jours l'empâtement est considérable, diffus, induré, les ganglions sont perdus dans la masse ; à d'autres jours l'empâtement intermédiaire aux ganglions s'atténue assez pour qu'on puisse bien sentir et même un peu mobiliser les ganglions lymphatiques. La peau reste mobile au niveau de la tuméfaction et est seulement soulevée ; la joue et l'ouverture buccale sont par suite attirées à droite et en bas.

Mais la déformation de la bouche est accrue par une considérable *hémi-hypertrophie de la langue*. La moitié droite de la langue est énorme et déborde en épaisseur et en étendue de beaucoup la moitié gauche qui est comme refoulée à gauche et en arrière, tandis que la moitié droite écarte les mâchoires et saille hors de la bouche. Cette moitié hypertrophiée présente à sa surface une muqueuse plus épaisse à sillons plus profonds et à papilles plus volumineuses qu'à gauche.

La voûte palatine n'est pas modifiée. Les *dents* sont presque toutes réduites à des racines noir franc, ou vert noirâtres enfouies dans les gencives. Seules les incisives et les canines inférieures ont échappé à cette destruction à peu près complète des couronnes. La mère dit que c'est au fur à mesure de leur apparition que les dents noircissaient, devenaient friables et peu à peu se détruisaient.

La branche horizontale du maxillaire semble à droite un peu déviée par le refoulement dû à la langue hypertrophiée ; mais elle ne semble pas augmentée de volume. La radiographie montre les dents de remplacement bien formées dans l'intérieur des deux mâchoires.

Nez et yeux, rien de particulier. A l'extrémité externe du sourcil gauche, petite grosseur du volume d'un pois, lisse, mobile sous la peau. Elle a tous les caractères d'un petit *kyste de la queue du sourcil*. On pourrait se demander s'il s'agit d'un neurofibrome. Toutefois la peau n'est aucunement modifiée dans sa coloration, dans sa forme, sa mobilité ; la grosseur elle-même est uniformément tendue ; elle a les caractères et la situation d'un kyste de la queue du sourcil et nullement celle d'un neurofibrome.

Le *crâne* est comme aplati transversalement avec front haut et

étroit; ce n'est pourtant pas le crâne en tour, car il est en même temps allongé d'avant en arrière, nettement dolichocéphale.

En le palpant on rencontre au niveau de la *fontanelle postérieure* un véritable *trou* circulaire comme à l'emporte-pièce où la pulpe du doigt pénétrant sent très nettement les battements encéphaliques. Le long de la suture lambdoïde droite, on rencontre *derrière la mastoïde* une autre *dépression* allongée transversalement, à bords saillants irréguliers, où on ne sent pas les battements cérébraux.

Sur les radiographies du crâne, on voit le trou de la fontanelle postérieure avec des irrégularités de la surface de la table interne en avant de ce trou; sur les radiographies de profil, la dépression latérale droite apparaît comme une plage blanche témoignant d'une lacune peut-être limitée à la table externe.

Le *thorax* est très déformé, le manubrium est saillant en avant puis s'enfonce en arrière, tandis que la partie inférieure du sternum se porte de nouveau en avant. C'est un type de *sternum plicaturé* qui a été constaté maintes fois dans la maladie de Recklinghausen. Cette déformation est complètement différente des déformations rachitiques du thorax. Il n'y a du reste chez ce sujet aucun reliquat de rachitisme.

Le reste du tronc et les membres sont bien conformés. La radiographie du squelette entier n'a pas révélé d'autre altération osseuse.

Sur tout le corps existent de très nombreuses *taches pigmentaires* couleur son; la plus étendue au côté droit a la dimension d'une amande, et d'autres innombrables couvrent le tronc et les membres variant de la dimension d'une lentille à celle d'un minuscule point.

Il n'y a pas de neurofibromes cutanés ou sous-cutanés, ni de névromes le long des trajets nerveux, mais on sait que ces neuromes et neurofibromes font défaut dans le jeune âge et apparaissent ultérieurement.

Antécédents personnels. — L'enfant est né avant terme, à 7 mois; tous ses frères et sœurs sont nés à 7 ou 8 mois; il n'a eu jusqu'à présent aucune maladie.

Les taches pigmentaires ont commencé à apparaître chez lui vers 18 mois et les sillons scrotaux de la langue vers 3 ans.

Renseignements familiaux. — Le père est bien portant et ne présente rien de particulier. Il n'en est pas de même de la mère et des 5 frères et sœurs. Tous, sauf le dernier né qui n'a encore que 18 mois, présentent des altérations qui doivent être rapportées à la neurofibromatose.

Mère. — Elle est couverte sur tout le corps de *taches pigmentaires*, couleur son, de tout calibre. Une très vaste plage pigmentaire occupe tout le flanc gauche s'étendant du rebord costal jusqu'à hauteur du genou, s'étendant en avant jusqu'à l'ombilic et jusqu'au triangle de Scarpa, en arrière débordant à droite la colonne vertébrale.

Outre ces taches pigmentaires il existe de nombreux *neurofibromes cutanés et sous-cutanés*, plus ou moins saillants et mous, plus ou moins bistrés ou violacés; il existe à la face quelques nævi verruqueux en saillie; quelques taches pigmentaires sont pileuses.

La langue est profondément sillonnée de sillons scrotaux.

Dentition très mauvaise; les trois quarts des dents sont tombées; celles qui subsistent ont un volume et une morphologie normale.

Le thorax est très déformé. Il est comme *plicaturé* latéralement sur son côté gauche; la colonne vertébrale est déformée à convexité droite et le sternum est dévié vers la droite.

Wassermann et Hecht négatifs.

Le père de cette femme est mort d'une gangrène survenue à la suite d'une blessure au genou. Elle ne sait s'il était diabétique, ni si lui ou sa femme avaient des pigmentations ou des neurofibromes. Elle ne le sait pas non plus de ses 5 frères et sœurs. Elle a quitté sa famille jeune encore.

Enfants. — 1° L'ainé, 12 ans, est né à 7 mois et demi et pesait 4 k. 5 à la naissance. Dès qu'il a commencé à se mettre debout on s'est aperçu que son dos était déformé. A 4 ans on lui a fait un appareil en celluloïd pour corriger cette déformation et il a passé 18 mois dans un sanatorium. Néanmoins la déformation a persisté. Le thorax est *plicaturé* sur son flanc gauche comme celui de la mère, la cage thoracique est en avant évasée en carène.

Les radiographies montrent une colonne en baïonnette avec 7° dorsale en coin, le côté aminci étant à gauche, et 12° dorsale en coin opposé, dont le côté aminci est à droite.

Aucun stigmate de rachitisme. Aucun stigmate d'hérédo-syphilis. Dents de conformation normale.

Langue scrotale.

Taches pigmentaires très nombreuses; une, longue d'une dizaine de centimètres, à la partie antéro-externe de la jambe droite, une de 8 centimètres sur 6 à l'hypogastre, et une infinité de plus petites, la plupart glabres, quelques-unes poilues.

Dès le jeune âge il a eu un prépuce si étroit que l'urine le gonflait comme un ballon d'où elle s'écoulait lentement par un jet minuscule. Il vient d'être opéré de ce phimosis.

Santé générale faible;

2° Une fille de 10 ans, plus grande de beaucoup que son aîné, bien conformée, née à 8 mois, ne présentant d'autre stigmate de neurofibromatose que de très nombreuses *taches pigmentaires*, pas de langue scrotale;

3° Garçon de 9 ans, né à 8 mois et demi, pesait 2 kgr. 750 à la naissance, porte sur le corps une dizaine de *taches pigmentaires* de la

dimension d'une pièce de 1 fr. et une infinité de petites taches. Pas de déformations osseuses ni de langue scrotale ;

4° Le garçon décrit en premier lieu ;

5° Garçon de 4 ans, né à 8 mois, pesant 2 kgr. 750 à la naissance ; une *grosse tache pigmentaire* de la dimension d'une amande à la face interne du bras gauche ; une douzaine de taches de la dimension d'une pièce de 0,50 ; semis de petites taches moins serré que chez ses aînés ;

6° Garçon de 18 mois, né à 8 mois, pesant 1 kgr. 625, la mère a eu une pleurésie au cours de la grossesse. Il ne présente actuellement rien de particulier, mais chez ses frères et sœurs les taches pigmentaires n'ont guère commencé à apparaître qu'à 2 ans.

Ensomme, chez 3 de ces 6 sujets la neurofibromatose s'accompagne de déformations considérables du squelette du tronc. Ces mêmes 3 sujets ont la langue scrotale. Enfin chez le plus atteint d'entre eux, on note, en outre, 2 lacunes osseuses crâniennes, un kyste de la queue au sourcil, un gros lymphangiome de la moitié droite de la langue et du cou. Un tel cumul de malformations valait de vous être présenté.

Hémiplégie diphtérique(1).

PAR MAURICE LÉVY et LELOURDY.

Les hémiplégies d'origine cérébrale ne s'observent qu'assez rarement au cours de la diphtérie. Elles surviennent en général à la suite d'angines graves avec syndrome secondaire malin et d'évolution fatale. En 1927, MM. Armand Delille et Vibert en ont rapporté ici même un cas avec vérification anatomique. Si nous croyons devoir détailler longuement notre observation, c'est qu'elle nous paraît intéressante par l'apparition des accidents dans la convalescence d'une diphtérie absolument bénigne, par l'importance des troubles aphasiques, peu habituelle chez l'enfant, par l'évolution favorable enfin.

(1) Travail du service de M. le docteur BABONNEIX (Annexe Grancher, Hôpital Saint-Louis).

OBSERVATION. — La malade *Marie P...*, âgée de sept ans, est entrée dans le service le 22 juillet 1930, pour une angine diphthérique, intéressante déjà parce que survenue chez une enfant vaccinée quelques mois auparavant, mais surtout parce qu'elle fut suivie d'accidents nerveux d'origine cérébrale.

La malade avait été hospitalisée le 13 juillet dans le service d'oto-rhino-laryngologie pour une otite gauche qui avait nécessité une paracentèse. Quatre jours après, en raison de la température élevée à 40° et de l'apparition de fausses membranes sur les amygdales, elle nous était envoyée.

A l'examen, on trouvait une angine diphthérique banale due à des bacilles longs, avec fausses membranes peu étendues — sans grosse altération de l'état général, sans adénite accentuée — la température était aux environs de 39°, le pouls un peu accéléré, mais bien frappé, la tension artérielle normale, les urines légèrement albumineuses. On fait 220 cmc. de sérum en 4 jours, associés à des injections quotidiennes d'extrait surrénal : la gorge se déterge rapidement, l'albuminurie disparaît, la température descend progressivement pour remonter à l'occasion d'accidents sériques et tout rentre dans l'ordre le 6 août, quinze jours après l'apparition des fausses membranes.

L'enfant considérée comme guérie, ne présentant même plus de bacilles à l'ensemencement de la gorge, devait quitter le service, quand, brusquement dans la nuit du 9 au 10 août, elle fut prise de crises convulsives subintrantes qui devaient se prolonger jusque dans l'après-midi du 10. Le matin, lors de notre visite, elle était sans connaissance en proie à des crises convulsives du type Bravais-Jacksonien localisées à tout le côté droit du corps, face, membre supérieur et membre inférieur, mais, prédominant nettement au niveau du bras.

La température qui s'était élevée à 41°,6, était encore à 39°, la ponction lombaire pratiquée immédiatement n'atténua pas l'intensité des convulsions qui ne devaient disparaître que quelques heures plus tard. Le liquide céphalo-rachidien était clair, limpide, avec une formule cytologique absolument normale. Le pouls était accéléré, mais régulier et l'examen du cœur ne révélait aucune dilatation, les urines ne contenaient pas d'albumine. Un seul point mérite d'être signalé, c'est que le dosage de l'urée sanguine donna le chiffre anormal de 0,59.

A la suite des crises convulsives apparut une hémiplégie droite totale avec paralysie faciale de type central et impotence fonctionnelle complète des membres supérieur et inférieur droits.

Les membres étaient absolument flasques, les réflexes tendineux complètement abolis à droite et le signe de Babinski positif du même côté. L'état d'obnubilation de la malade ne permettait pas de recher-

cher l'hémianopsie, ni d'apprécier les troubles de la sensibilité, ni surtout les troubles de la parole qui devaient s'avérer particulièrement importants.

Dès le 11, un examen neurologique systématique est possible car l'enfant est calme, sans fièvre et redevenue lucide.

L'hémiplégie droite qui persiste avec tendance à la contracture s'accompagne d'une aphasia de Broca où l'élément de Wernicke est d'ailleurs prédominant.

La paralysie faciale est évidente, tant au repos que dans l'action.

L'impotence fonctionnelle des membres persiste accentuée, mais l'hémiplégie tend à devenir spasmodique, les réflexes tendineux sont en effet réapparus et sont plus vifs qu'à gauche. Il existe du clonus du pied et naturellement le Babinski persiste.

Il n'y a pas de troubles de la sensibilité. Par contre les troubles de la parole sont accentués :

L'articulation des mots est nettement défectueuse ;

Quant aux troubles du type de l'aphasia de Wernicke, ils sont rapidement mis en évidence par l'étude du vocabulaire ; l'oubli des noms, d'objets divers, l'intoxication par le mot, l'incompréhension même des ordres les plus simples, ne sauraient être mis que sur le compte de la lésion cérébrale, l'intelligence de l'enfant ayant paru normalement développée avant l'apparition de la complication nerveuse.

L'hémianopsie est absente et l'examen du fond d'œil négatif.

Par ailleurs, l'examen ne révélait aucun signe digne de retenir l'attention : cœur, poumons, foie, rate, étaient normaux. L'examen des oreilles minutieusement fait en raison de l'otite survenue dans les semaines précédentes, ne révélait rien d'anormal, permettant d'éliminer toute hypothèse de complication endocranienne. De même, dans les antécédents, rien ne mérite d'être relaté. Disons enfin que le Bordet-Wassermann pratiqué dans le sang a été négatif.

L'évolution de l'hémiplégie a été des plus favorables. Très rapidement, en effet, on voit régresser les phénomènes paralytiques, la paralysie faciale s'atténue et disparaît en quelques jours, les mouvements des membres inférieurs reparaissent et la force musculaire augmente progressivement au point qu'au bout d'une dizaine de jours la marche est possible ; seule persiste une légère diminution de la force au niveau du pied. Par contre la régression est moins rapide et surtout moins intense pour le bras que la malade peut seulement soulever sans pouvoir se servir de sa main. La contracture est d'ailleurs marquée et les réflexes sont vifs.

Quant aux troubles de la parole, ils ont diminué également mais surtout en ce qui concerne l'arthie. En effet, troubles du vocabulaire, incompréhension des ordres semi-complexes persistent plus longtemps.

Actuellement le malade se présente avec une monoplégie brachiale en contracture, avec impossibilité à peu près complète des mouvements de la main et des doigts qui tendent à prendre l'attitude en griffe. Par contre, les séquelles sont insignifiantes au membre inférieur droit, seule persiste une légère exaltation des réflexes tendineux, le Babinski a disparu. De même, il est intéressant de noter la récupération à peu près complète des fonctions de langage, c'est tout au plus si dans la dénomination des objets l'enfant commet encore quelques erreurs.

En ce qui concerne la séméiologie même et l'évolution des accidents, l'étude de cette observation nous permet de mettre en évidence quelques points intéressants. En effet, l'hémiplégie droite s'est accompagnée de troubles aphasiques d'une intensité rarement réalisée chez l'enfant. La dysarthrie nette dans les premiers jours a vite rétrogradé, mais les troubles du langage du type Wernicke ont persisté pendant plusieurs semaines, aussi nets et caractéristiques que ceux rencontrés dans les plus belles aphasies de l'adulte et s'ils en diffèrent, c'est par leur rétrocession à peu près complète aujourd'hui. Cette aphasia associée aux troubles moteurs que nous avons détaillés permettent de localiser avec une grande probabilité les lésions à la région du centre brachial (non seulement les crises convulsives initiales ont prédominé au niveau du bras, mais c'est une monoplégie brachiale qui persiste), à un moindre degré à la région du centre facial et du centre crural, et enfin à la région temporale postérieure. L'atteinte de cette dernière explique, en effet, l'existence des troubles de la parole à type d'aphasia de Wernicke et nous pouvons admettre qu'ici la lésion n'a été ni très étendue, ni très profonde, puisque l'hémianopsie a été absente.

Quant à la cause même du petit ramollissement sylvien superficiel dont l'hémiplégie droite avec aphasia a été la traduction clinique, il est difficile de la préciser. Nous sommes tentés de l'attribuer à une artérite, à une artérite même incomplètement oblitérante, et non pas à une embolie cérébrale comme dans la majorité des observations antérieurement publiées. Celles-ci concernent le plus souvent des sujets atteints de diphtérie grave, avec manifestations du syndrome secondaire malin avec throm-

bose cardiaque, point de départ possible d'une embolie. Or, dans notre observation il s'est agi d'une diphtérie banale, précocement traitée, au cours de laquelle à aucun moment nous n'avons noté de signes de malignité, ni d'altération cardiaque. C'est ce qui nous autorise à soulever l'hypothèse d'un ramollissement par artérite diphtérique.

J. COMBY. — Je crois, comme M. Marfan, que l'artérite invoquée pour expliquer cette hémiplégie consécutive à la diphtérie est hypothétique.

Je m'étonne, d'autre part, que l'hypothèse d'une encéphalite aiguë n'ait pas été envisagée. Toutes les maladies aiguës de l'enfance peuvent se compliquer d'encéphalite aiguë se traduisant par des troubles psycho-moteurs localisés ou généralisés, par l'hémiplégie spasmodique, passagère ou durable, par des mouvements choréo-athétosiques, par des convulsions épileptiformes, suivies plus tard d'épilepsie, d'arriération, d'idiotie, etc. La grippe, la coqueluche, la rougeole, la scarlatine, la varicelle, la vaccine peuvent être suivies d'encéphalite aiguë. L'intéressante observation de L. Babonneix et Maurice Lévy montre que la diphtérie doit être ajoutée à cette liste déjà longue des maladies infectieuses génératrices d'encéphalite aiguë.

On parle beaucoup, depuis quelques années, d'encéphalite post-vaccinale. Pour ma part, j'en ai observé 4 cas ayant débuté, au 8^e, 9^e, 10^e jour de la vaccination, par des convulsions violentes et répétées comme chez la fillette qui nous est présentée. Une hémiplégie spasmodique durable a suivi le premier cas ; des troubles moteurs plus étendus, avec idiotie incurable ont accompagné le second cas.

Dans le troisième, plus récemment observé à Enghien avec le docteur Hélyar, les convulsions, le coma, le strabisme survenus brusquement dix jours après la vaccination, avaient fait penser à une méningite suraiguë ; mais la ponction lombaire donnait un liquide normal. Après quelques jours d'une situation qui semblait désespérée, la régression se fit rapidement et l'enfant ne garda de cette encéphalite post-vaccinale qu'une excitation céré-

brale en rapport avec une lésion diffuse, mais légère, des circonvolutions.

Le quatrième cas d'encéphalite aiguë vaccinale, vu avec le docteur Jacques Toupet, a présenté un tableau identique à celui de la petite malade de L. Babonneix ; convulsions et fièvre une semaine après la vaccination, état comateux, situation alarmante pendant quelques jours. Puis hémiplégie spasmodique droite qui a regressé rapidement. La fillette, que j'ai vu à diverses reprises depuis deux ans, ne conserve qu'un peu de maladresse de la main, et elle peut être considérée comme guérie.

Le chapitre des maladies infectieuses de l'enfance qui peuvent être suivies d'encéphalite aiguë n'est pas clos et la diphtérie doit y rentrer.

Hémorragies ombilicales dues à un diverticule de Meckel, ouvert à l'ombilic. — Intervention. — Guérison.

PAR MM. JEAN HUTINEL, FÈVRE, GURAN ET JEAN FRAISSE.

Nous avons eu l'occasion d'observer un cas rare de diverticule de Meckel ouvert à l'ombilic.

Ce cas se présentait avec une symptomatologie très particulière caractérisée avant tout par des hémorragies abondantes et répétées, de la région ombilicale, et le diagnostic de la lésion n'a été posé qu'après bien des essais thérapeutiques infructueux.

V. Christian, beau bébé de 11 mois, robuste garçon dont l'accouchement avait été normal, est amené le 5 août 1930 à l'hôpital des Enfants-Malades pour écoulements et hémorragies ombilicales répétés, apparus le 12^e jour après la naissance.

Dès ce moment, la mère remarque, sans y attacher d'importance, l'existence d'un suintement séro-purulent au niveau de l'ombilic. Ce n'est pas l'abondance, mais la persistance de cet écoulement, qui finit par l'alarmer, et l'amena à consulter lorsque son fils fut âgé de 3 mois.

Depuis ce moment, de nombreux traitements (dermatol, nitrate d'argent, oxyde de zinc, pommade à l'insuline) furent essayés, sans succès, par les différents médecins consultés. Les écoulements séreux

continuèrent jusqu'au 8^e mois. A ce moment survient la première hémorragie de la région ombilicale, abondante, de sang rouge, sous forme de suintement sanguin durant 3 à 4 jours.

On appliqua de l'hémostyl sur la région ombilicale.

Jusqu'au 1^{er} août, les hémorragies ne se reproduisent plus. A cette date, survient la dernière hémorragie, très abondante, paraît-il.

Cliniquement, si parfois l'enfant a eu des selles foncées, on n'a pas remarqué d'hémorragie intestinale évidente. Il est vrai que l'attention des parents n'a jamais été attirée sur ce point.

Examiné le 5 août, l'enfant ne présente plus, à ce moment, d'hémorragie de la région ombilicale. De prime abord, l'ombilic paraît normalement constitué. Mais il existe cependant, débordant de l'interstice des plis ombilicaux, pour empiéter légèrement sur la peau voisine, une altération cutanée, beaucoup plus visible lorsqu'on déplisse l'ombilic. Cette altération évoque, par son aspect, les altérations cutanées observées autour d'une fistule gastrique ou intestinale et dues à l'action du suc gastrique ou des ferments digestifs. Dans l'ensemble, cette lésion est tentaculaire poussant de fins prolongements entre de larges bourrelets de peau saine, ces prolongements paraissant irradier d'un centre commun. Dans leur intervalle, la peau de l'ombilic est parfaitement normale. On ne trouve aucun granulome inflammatoire qui puisse expliquer les écoulements séreux ou les hémorragies.

En dépliant totalement l'ombilic au point central de l'altération cutanée, on découvre un petit bourrelet rouge, gros comme 3 à 4 têtes d'épingles réunies. Ce petit bourrelet n'est en rien inflammatoire. Il a l'aspect d'une muqueuse digestive épaisse. En son centre, on voit sourdre une petite goutte de liquide parfaitement clair, ce qui indique l'existence d'un orifice, à ce niveau.

L'examen macroscopique, d'ailleurs, permet seulement de soupçonner, et non de voir manifestement cet orifice. Un stylet explorateur, vaseliné et doucement manié, permet de cathétériser cet orifice : le stylet disparaît facilement dans l'abdomen, sur une longueur de 4 à 5 cm. environ, sans rencontrer de résistance. On n'essaie pas d'enfoncer le stylet plus profondément, le diagnostic étant, dès lors, ferme. Le petit orifice fistuleux ne paraît pas situé en plein centre de la cicatrice ombilicale, mais à droite de celle-ci.

Le diagnostic de diverticule de Meckel ouvert à l'ombilic était alors certain, expliquant les suintements séreux antérieurs par l'écoulement de suc digestif, expliquant également l'altération cutanée constatée au niveau de l'ombilic, par l'écoulement de ces liquides actifs. Nous n'avons malheureusement pas vérifié s'il s'agissait d'un écoulement à réaction alcaline ou acide.

Restaient à expliquer les hémorragies antérieures. Étant donné leur abondance, et l'absence de toute lésion extérieure les expliquant, nous avons pensé à l'existence d'un ulcère sur le diverticule de Meckel ouvert à l'ombilic, ces ulcères s'expliquant facilement par la présence de muqueuse gastrique, comme revêtement de nombreux diverticules de Meckel. Le diagnostic posé fut donc finalement le diagnostic d'hémorragies dues à un ulcère du diverticule de Meckel siégeant sur un diverticule ouvert.

L'enfant fut opéré le 6 août.

Technique opératoire (Fèvre et Guran).

1° Cerclage de l'ombilic ;

2° Incision circonscrivant l'ombilic à gauche ;

3° On incise la ligne blanche et le péritoine.

On voit le diverticule perméable.

Il existe une grêle artériole diverticulaire, et, à la base du diverticule, près de l'artère diverticulaire, un point un peu rouge ;

4° On fait une double ligature de la base du diverticule et on sectionne au thermocautère entre les deux.

L'enfouissement au fil de lin du moignon semble raisonnable et ne diminue pas sensiblement le calibre intestinal ;

5° On résèque ensuite la région ombilicale. On place une ligature sur l'ouraque, qui ne paraît pas perméable ;

6° Paroi : un surjet péritonéo-aponévrotique. Quelques points séparés.

Crins et agraffes sur la peau.

L'examen macroscopique de la pièce montre nettement, à la coupe, l'existence de 2 muqueuses différentes. L'une, épaisse, occupe la partie distale du diverticule : une ligne saillante marque son arrêt. Elle se continue par une muqueuse mince, occupant la partie proximale du diverticule. On ne trouve pas d'ulcère franc à cet examen macroscopique.

L'examen histologique doit nous apporter quelques surprises ;

Nous pensions que la muqueuse épaisse était gastrique ; la mince, intestinale, ce qui constitue un type fréquent de diverticule de Meckel.

L'examen histologique, pratiqué par notre collègue et ami Huguenin après coupe longitudinale totale du diverticule, montre :

Un grand fragment de peau s'accompagnant, en certains points, d'une hyperplasie de l'épithélium ; en d'autres points d'un amincissement de celui-ci, parfois même d'une vacuolisation des cellules de la couche de Malpighi.

L'épithélium s'amincit tout particulièrement en un point qui doit être dans la région de l'orifice de la fistule.

A ce niveau, d'ailleurs, le derme et le tissu hypodermique sont le siège d'un épaissement scléreux avec lésions vasculaires qui traduisent certainement une inflammation déjà ancienne.

Malheureusement, dans cette région, le trajet de la fistule n'est pas intéressé par la coupe.

Un peu plus loin, on retrouve vraisemblablement une portion de ce trajet, tapissée par un épithélium cylindrique, à cellules riches en mucus, avec, au-dessous, un chorion rempli de glandes richement muqueuses formant de multiples assises. Ces glandes ont la structure de celles d'un gros intestin, mais d'un gros intestin qui présenterait une hyperplasie adénomateuse.

Au-dessous, c'est un tissu conjonctif très scléreux et quelques fibres musculaires dissociées.

Les parois du diverticule sont ainsi constituées avec des variations dans l'étendue des cryptes glandulaires, dans l'épaisseur de la couche glandulaire, dans la morphologie des cellules tantôt très richement muqueuses, tantôt à peine différenciées.

Il semble que ce diverticule devait être hérissé de villosités, à en juger par les incidences sous lesquelles se présente le revêtement du diverticule sur les coupes. Il est probable que la paroi du diverticule était extrêmement tomenteuse et il est regrettable que l'état de la pièce n'ait pas permis d'examiner cette paroi sur toute son étendue.

En tous cas, sur les fragments que nous avons pu étudier, la muqueuse a toujours un aspect intestinal et muqueux.

On peut suivre une région où se fait la continuité avec une paroi intestinale normale. A ce niveau, en effet, on retrouve la texture de l'intestin avec sa sous-séreuse, ses deux musculeuses, sa sous-muqueuse contenant des follicules clos, et sa muqueuse avec des cellules toujours riches en mucus.

Au point de transition, la muqueuse s'aplatit, réduite à un revêtement cylindrique et à une couche glandulaire extrêmement peu abondante. En un point même, le revêtement manque, sans qu'on puisse s'assurer malheureusement qu'il ne s'agit pas là d'un artefact.

Les suites opératoires, sans être inquiétantes, furent troublées et fébriles durant 8 à 10 jours. Quelques phénomènes pulmo-

naires et un abcès de la cuisse gauche au niveau d'une piqûre d'huile camphrée ou d'eucalyptine expliquent que la température ne tombe qu'après ouverture de cet abcès. Dès lors, les suites opératoires furent simples. La plaie cicatrisa d'ailleurs parfaitement par première intention et l'enfant, opéré le 6 août, sortit de l'hôpital le 20 août et fut revu quelques jours plus tard, en parfait état général et local.

Nous avons eu l'occasion de le revoir encore le 22 septembre et le 18 novembre, toujours en parfaite santé, n'ayant jamais présenté de troubles digestifs depuis l'intervention.

Cette observation nous paraît intéressante à plusieurs titres. D'abord, les diverticules de Meckel ouverts à l'ombilic sont rares. La difficulté du diagnostic dans le cas présent mérite d'être signalée ; l'enfant a été soumis à des examens répétés, aux traitements les plus variés avant qu'on ait pu déterminer le diagnostic exact. Cela tient, semble-t-il, aux dimensions minimales du prolapsus muqueux, mais aussi au fait qu'on ne pense pas assez à l'existence possible d'un diverticule de Meckel.

Le diverticule de Meckel est source de fréquents ennuis chez l'enfant. L'un d'entre nous vient d'opérer en trois ans, cinq diverticules de Meckel ayant déterminé des accidents (2 cas d'ulcère perforé du diverticule, une occlusion par adhérence du diverticule, un cas de hernie de Littre, et le cas présent).

Mais le point le plus particulier de cette observation reste l'existence des hémorragies abondantes constatées au niveau de l'ombilic. On a bien signalé déjà des écoulements striés de sang au niveau de certains diverticules ouverts, mais les hémorragies vraies, abondantes, paraissent exceptionnelles. Quelle est la cause de ces hémorragies ? On ne peut pas les attribuer à un granulome de la région ombilicale puisqu'il n'en existait pas et que, d'ailleurs, il ne semble pas possible qu'un granulome inflammatoire donne autre chose qu'un léger suintement sanglant.

Peut-on incriminer l'atteinte de la peau par les sucs digestifs ? Il est évident qu'aux frottements ces lésions aient pu donner un léger saignement, mais pas une hémorragie abondante. Il

faut donc penser à une ulcération plus sérieuse, ulcération minime et passagère, ou à une ulcération du diverticule de Meckel.

C'est à un ulcère meckelien que nous avons pensé avant l'intervention. Mais rien ne nous permet d'affirmer scientifiquement l'exactitude de ce diagnostic : sur la pièce enlevée, à l'examen macroscopique, on croyait trouver les conditions déterminantes de ces ulcères. On pensait que la muqueuse épaisse de l'extrémité distale du diverticule était de type gastrique et que la muqueuse mince de l'extrémité proximale était de type intestinal. Mais l'examen histologique n'a pas montré l'existence de muqueuse gastrique. On ne retrouve avec évidence que deux types de paroi intestinale : l'une, anormale, épaisse et adénomateuse, l'autre du type normal de l'intestin grêle. On ne voit pas, non plus, d'ulcère évident.

Il nous semble cependant que l'hypothèse d'ulcère diverticulaire ne peut pas être rejetée catégoriquement : on sait, en effet, la fréquence de ces ulcères à la base des diverticules, puisqu'ils siègent sur la muqueuse intestinale saine. Or, un double segment de la base du diverticule a échappé à l'exploration interne du diverticule : d'une part, le segment écrasé et détruit par thermo-cautérisation, d'autre part, le moignon basal du diverticule rattaché à l'intestin.

L'examen extérieur de ces régions n'a été que rapide et insuffisant. Nous ne nous sommes pas cru le droit d'allonger une opération chez un enfant d'un an, par des examens minutieux et prolongés. Nous avons cependant remarqué, extérieurement, à la base du diverticule, et du côté gauche une tache hémorragique rouge sombre qui a été comprise dans la zone d'enfouissement du moignon. Mais cette tache peut parfaitement provenir d'un traumatisme opératoire, ou de la ligature de l'artère diverticulaire qui cheminait précisément du côté gauche du diverticule, et nous ne sommes pas autorisés, pensons-nous, à en faire la traduction extérieure ferme d'un ulcère.

Admettre un ulcère vrai constitué du diverticule de Meckel est une hypothèse. Il nous semble qu'on doit attribuer ces hémorragies à une lésion passagère de la muqueuse diverticulaire.

à une ulcération muqueuse telle que celle constatée à l'examen histologique, cet examen ne permettant pas cependant d'éliminer pour cette ulcération, la possibilité d'une perte de muqueuse due à un artefact.

L'ulcère du diverticule de Meckel ne paraît pas avoir encore été trouvé sur un diverticule ouvert à l'ombilic.

Il est vrai que cette lésion est rare, puisque Forgue et Riche en 1907 n'en signalent que 25 cas opérés. Sur ces 25 interventions, 19 concernent des enfants de moins d'un an. Le pronostic opératoire n'est d'ailleurs pas anodin puisque ces auteurs comptent sur ces 25 interventions 24 résultats connus avec 20 guérisons et 4 morts.

Dans notre cas, l'existence d'hémorragies répétées et abondantes, la possibilité d'un ulcère diverticulaire impliquait l'intervention chirurgicale sans hésitation. C'est d'ailleurs la conduite logique dans l'immense majorité des cas de diverticules ouverts.

Ce cas nous paraît intéressant pour toute une série de raisons qui, chacune, prêtent à développement, mais que nous résumons :

- 1° La rareté des diverticules de Meckel ouverts à l'ombilic ;
- 2° Difficultés de diagnostic dans le cas présent. Souvent le prolapsus muqueux de ce diverticule rend leur diagnostic facile ;
- 3° Nécessité de rechercher le diverticule de Meckel ouvert, chaque fois qu'on constate un suintement séreux ou hémorragique anormal au niveau de l'ombilic ;
- 4° Existence d'altérations cutanées correspondant à une attaque par les sucs digestifs ;
- 5° Intérêt du syndrome hémorragique externe que nous présentons. Cet intérêt vient de sa rareté d'une part ; des causes possibles de cette hémorragie d'autre part. Ces causes prêtent à discussion ;
- 6° Aspect atypique très particulier de la structure de la muqueuse du diverticule :

Muqueuse intestinale à couche glandulaire extraordinairement épaisse. Cette épaisseur se traduit tellement à l'examen macros-

copique qu'on avait pensé qu'il s'agissait de muqueuse gastrique. Existence d'une muqueuse intestinale de type normal, sous-jacente;

7° Possibilité d'entrevoir une filiation dans les hémorragies Meckeliennes de l'ulcère type sur muqueuse gastrique, à l'ulcération sur muqueuse intestinale anormale.

Cette hypothèse peut s'appuyer sur trois exemples :

A. *Ulcère* type, perforé, sur muqueuse gastrique (cas de Fèvre et Lepart présenté à la Société de Chirurgie et à la société de Pédiatrie). C'est le type classique de l'ulcère Meckelien (examen histologique du docteur Pavie, chef de laboratoire du professeur Lecène);

B. *Ulcère* perforé, mais sur diverticule à muqueuse anormale, de type duodénal (cas de Fèvre et Patél, Société de chirurgie 1930, Société de Pédiatrie 1930; examen histologique du professeur Lecène).

C. Possibilité d'*ulcération* muqueuse sur diverticule ouvert à l'ombilic, dont la muqueuse est de type intestinal tout à fait atypique. C'est le cas que nous présentons.

Discussion : M. ANDRÉ MARTIN. — Le fait intéressant dans le cas rapporté par M. Hutinel est le suintement hémorragique.

J'ai opéré cinq fistules ombilicales, terminaison d'un diverticule de Meckel. Je crois que dans deux cas seulement il y avait écoulement de liquide sanglant.

Dans un cas que je vous présenterai à la prochaine séance, il y avait une éversion de la muqueuse : il existait un véritable anus ombilical. J'ai toujours attendu que l'enfant ait atteint la deuxième année : car l'intervention peut être délicate et longue.

M. HALLEZ. — J'ajouterai à l'intéressante observation que vient de nous rapporter Hutinel, que j'ai pu suivre ce petit malade pendant une assez longue période à ma consultation de l'École de Puériculture de la Faculté, avant les hémorragies répétées qui ont nécessité l'intervention chirurgicale.

J'ai vu cet enfant pour la première fois le 30 novembre 1929,

il pesait 5 kgr. 490, avait 3 mois et semblait en excellent état. Il présentait cependant un suintement ombilical depuis sa naissance et que je crus pouvoir attribuer à un petit granulome nettement visible, muni d'un pédicule, et qui fut traité par les attouchements au nitrate d'argent, suivant la méthode habituelle.

Je fus assez surpris, le 29 mars 1930, en revoyant l'enfant ; le petit granulome avait complètement disparu, mais il persistait un suintement muqueux, non odorant, jamais hémorragique et que la mère, très soigneuse, n'arrivait pas à tarir malgré le pou-drage à l'ektogan.

En éversant les bords de la cicatrice ombilicale, on apercevait une surface rouge, grande encore comme une petite lentille, d'aspect sain et ressemblant nettement à une muqueuse. J'avoue que je n'eus pas l'idée de rechercher avec un stylet, s'il existait un orifice en son centre et je conseillais de continuer les soins de propreté en appliquant un peu de pommade à l'insuline pour favoriser la cicatrisation.

L'enfant âgé de 7 mois et demi pesait 8 kgr. 200 et se portait à merveille. Après les vacances, en octobre, la mère ramena le petit malade à la consultation parce qu'elle le trouvait très pâle ; il avait, en effet, la peau et les muqueuses assez décolorées par une chloro-anémie, avec 3.800.000 globules rouges par millimètre cube et un taux d'hémoglobine de 70 p. 100 seulement, sans myélémie, sans leucocytose appréciable. J'appris alors que l'enfant avait présenté en mai, juin et juillet pendant qu'il était à la campagne, des hémorragies assez répétées et parfois importantes au niveau de l'ombilic et vous connaissez maintenant les circonstances qui l'ont amené à l'Hôpital des Enfants-Malades.

J'insisterai seulement sur les deux points suivants : c'est que le granulome constaté au premier examen, avait paru être l'unique cause de ce suintement ombilical, et enfin, qu'en présence d'un retard de cicatrisation insolite, il y aurait lieu de rechercher plus systématiquement, avec l'extrémité arrondie d'un stylet prudemment manié, s'il n'existe pas de fistule ombilicale par perméabilité anormale du diverticule de Meckel. Pour éviter

les hémorragies dont cette observation nous montre l'importance, il y aurait peut-être lieu de pratiquer alors une omphalectomie de prudence.

Méningite tuberculeuse chez une enfant de 23 mois vaccinée par le B.C.G.

Par M. ARMAND BÉRAUD (La Rochelle).

Enfant née à terme de parents sains, première née, vaccinée par le B.C.G. dès le 3^e jour et selon la technique classique ; nourrie au sein 3 mois, puis au lait Nestlé, s'est développée sans incidents ni maladies notables, puisqu'à 22 mois elle n'avait pas eu l'occasion de voir un médecin.

Vaccinée (Jenner) à 11 mois ; premières dents à un an, premiers pas à 14 mois.

Cependant a été toujours un peu fluette et ne pesait que 8.300 gr. à 15 mois, mais avait gagné un kilogr. de 15 à 18 mois (dernier poids connu à cet âge 9 kgr. 200).

A 22 mois, du 8 au 16 février 1930, voit le médecin pour la première fois, pour de la toux avec température à 38°,5.

Diagnostic : Bronchite légère.

Paraît bien reprendre à la suite.

Mais le 15 avril 1930 (23 mois) se montre grognon ; le 17, vomissements ; les jours suivants le médecin habituel de l'enfant étant parti en vacances me prie de suivre l'enfant.

Du 18 avril au 30 avril j'assiste à l'évolution d'une méningite d'allure tuberculeuse absolument typique.

Pour partager mes responsabilités dans un milieu dont je ne suis pas le médecin habituel j'appelle en consultation le 27 avril le docteur Trocmé qui confirme le diagnostic de méningite tuberculeuse devant le tableau clinique absolument lumineux et surtout les résultats de la ponction lombaire pratiquée 48 heures auparavant (le 25 avril) et dont voici le résultat :

Examen du liquide céphalo-rachidien de la jeune F., 10 jours après le début apparent de la maladie (forte hypertension).

Liquide limpide incolore ; culot de centrifugation à peine apparent.

Albumine	0,98 par litre.
Glucose	0,22 —

Numération des éléments à la cellule de Nageotte : 243 leucocytes par centimètre cube.

Formule leucocytaire :

Lymphocytes.	99 p. 400
Polynucléaires	1 —

Aucune bactérie à l'examen direct :

Conclusion : Hyperalbuminorachie ; hypoglycorachie ; lymphocytose.

On décide de tenter le traitement de Jousset et on injecte après nouvelle ponction lombaire (dont le liquide est envoyé au laboratoire pour inoculation au cobaye) un quart de centimètre cube d'Allergine.

48 heures après, nouvelle ponction qui donne comme formule leucocytaire avec une hypertension considérable :

Polynucléaires.	52
Lymphocytes	48

Le liquide était légèrement trouble et très fortement hypertendu ; l'état de l'enfant empirant nettement (coma, convulsions, etc.) on arrête toute injection ou traitement et l'enfant meurt le 30 avril après une agonie absolument caractéristique d'une méningite tuberculeuse typique.

Résultat de l'inoculation du liquide céphalo-rachidien prélevé le 27 avril (avant injection de l'allergine) :

L'animal a été inoculé à la patte postérieure gauche ; le 25 juin l'animal est sacrifié ; à l'autopsie le foie et les poumons présentent des granulations caractéristiques.

Conclusion : inoculation positive.

Une question se pose devant ce cas non douteux de méningite tuberculeuse chez une enfant vaccinée par le B.C.G.

Quand et comment l'enfant a-t-elle été contaminée par le bacille de Koch ?

Si c'est pendant les premières semaines il y a lieu d'incriminer une faute de technique dans la vaccination puisque le contact infectant n'a pas été évité pendant la période où l'immunité n'est pas encore constituée.

Si c'est plus tard, le cas doit être porté au passif de la méthode de vaccination par le B.C.G.

De l'enquête assez difficile à laquelle nous nous sommes

livrés dans un milieu où l'on était tenté de rejeter la faute sur les absents... je ne puis déduire que les faits suivants ; ils ne permettent pas une conclusion bien nette.

Il y aurait eu contact ~~des~~ les trois premières semaines avec une grand'mère toussieuse habituelle ; mise en cause par moi, cette grand'mère m'a apporté un certificat de son médecin traitant affirmant qu'elle n'avait jamais eu de lésions bacillaires broncho-pulmonaires...

En fin janvier 1930, l'enfant ayant alors 20 mois, elle fut confiée à la même grand'mère et joua sur le lit de son grand-père mort d'une affection probablement pulmonaire mais dont on ne put, quelques jours après, me donner le diagnostic exact.

Nous nous trouvons donc en présence de deux hypothèses :

1° L'enfant a été contaminée dans les trois premières semaines de la vie : en faveur de cette hypothèse plaide le fait que l'enfant était un peu maigre (8 kgr. 300 à 15 mois, premier poids connu) et qu'elle avait été en contact avec une grand'mère toussieuse habituelle ; contre cette hypothèse on peut arguer du certificat médical catégorique du médecin habituel de la grand'mère, éliminant toute bacillose... et aussi peut-être du long temps qui se serait écoulé entre la contamination et le décès (22 mois), l'enfant étant restée 22 mois sans avoir besoin d'une seule visite médicale et ayant présenté de 15 à 18 mois un accroissement de poids de 900 gr. Mais ces arguments n'ont évidemment pas une valeur absolue ; on peut admettre que la bacillose a évolué pendant 22 mois à bas bruit avec des nuances cliniques ayant échappé aux parents et que si elle a eu cette allure bénigne et camouflée, c'est peut-être justement à cause du B.C.G. ;

2° Au contraire si l'on accorde au certificat médical du médecin de la grand'mère une valeur réelle, si l'on pense qu'il serait assez étonnant qu'une tuberculose soit restée de la 3^e semaine au 22^e mois sans donner lieu à des manifestations cliniques capables de faire appeler le médecin, que l'enfant tout en étant fluette avait pourtant dans les mois précédant sa maladie du mois de février grossi de près de 1 kgr. entre 15^e et 18^e mois ; qu'elle avait subi sans encombres la vaccination de Jenner au

11^e mois ; que fin janvier elle a été en contact avec un malade et a présenté du 8 au 16 février un épisode d'infection broncho-pulmonaire fébrile suivi le 15 avril, après une reprise de santé apparente, de phénomènes d'infection méningée évidemment tuberculeuse, on est en droit de se demander si la contamination n'a pas eu lieu vers le 20^e mois et si le cas ne doit pas être retenu comme un échec de la vaccination par le B.C.G.

Devant la difficulté d'interprétation de ce cas nous nous garderons de conclure.

Discussion : M. LÉON TIXIER. — Il y a quelques mois, j'ai été le témoin du fait suivant. Un homme de 35 ans, ayant eu un mal de Pott dorso-lombaire entre 18 et 20 ans, épouse une femme de 20 ans, très bien portante. A la naissance du premier enfant le médecin de Touraine recommande la vaccination au B.C.G. en raison des antécédents paternels. L'enfant se développe normalement, bien isolé, jusque vers l'âge de 10 mois ; à ce moment l'appétit fléchit, le poids cesse d'augmenter puis diminue ; un professeur de pathologie médicale d'une école de médecine de province, très spécialisé en médecine infantile, est demandé en consultation, il fait le diagnostic de méningite tuberculeuse ; il trouve la ponction lombaire inutile, étant donnée la précision du diagnostic et, de fait, l'enfant succombe quelques jours après la consultation.

Le père et la mère de l'enfant ont été examinés minutieusement par moi après cette catastrophe. Le Bordet-Wassermann est négatif ; les poumons sont cliniquement et radiologiquement (docteur Gadreau) normaux.

Je m'en voudrais de tirer des conclusions fermes d'une observation où il n'y a eu ni examens bactériologiques ni autopsie ; les seuls faits que l'on soit en mesure d'affirmer sont les suivants : les parents ne présentaient aucun foyer de tuberculose évolutive, l'enfant a été bien isolé à la campagne dans une maison spacieuse, il n'a subi aucun contact avéré avec un tuberculeux ; il a été vacciné à la naissance avec du B.C.G. et il est mort à 11 mois de méningite tuberculeuse.

Je livre simplement ces observations, dans leur simplicité, à

la réflexion des collègues qui ne sont pas de mon avis sur la question du B.C.G., et je leur demande de les méditer, s'il s'agissait de vacciner à la naissance leurs enfants ou leurs petits-enfants.

**Méningite d'origine otique à micrococcus catarrhalis.
Guérison après trépanation et autovaccination.**

Par J. HALLÉ, GIRARD et GARNIER.

La conduite à tenir dans les méningites d'origine otique est assez délicate et les résultats obtenus étant assez difficiles à juger, nous avons pensé qu'il serait intéressant de rapporter à la Société de Pédiatrie l'observation d'un enfant que la trépanation mastoïdienne et l'usage d'un auto-vaccin ont guéri d'une méningite cérébro-spinale d'origine otique qui semblait ne laisser aucune espérance.

Roger W., entre le 3 avril 1930, dans notre service des Enfants-Malades, pour une néphrite aiguë hémorragique.

C'est un beau garçon de 11 ans, vigoureux, qui ne semble présenter aucune tare. Il est en plein anasarque généralisé, avec œdèmes mous d'origine rénale. La température est à 40° et il émet à peine 250 gr. par 24 heures, une urine rouge, très foncée, franchement hémorragique.

Cette maladie remonte à peine à 5 jours.

Nous serons brefs sur l'histoire de cette néphrite qui se déroula suivant la marche habituelle des néphrites aiguës des grands enfants : étiologie obscure, accidents très impressionnants au début, mais rapide amélioration, après la diète à l'eau lactosée, les ventouses scarifiées, les grands enveloppements humides sur les reins, les purgatifs, etc. ; si bien que huit jours après l'entrée à l'hôpital l'enfant est proche de la convalescence, la température voisine de la normale ; les œdèmes ont disparu et les urines sont en train de devenir limpides.

La semaine suivante le taux des urines s'élève à 1.500 gr., l'enfant a perdu 3 kgr. 500 du fait de la disparition des œdèmes, la guérison est certaine, mais l'enfant est encore maintenu au lit et au régime.

C'est alors, le 26 avril, qu'éclatent des accidents qui surviennent brutalement en pleine convalescence, vingt-deux jours après l'entrée à

l'hôpital. Ce jour-là, tout à coup la fièvre s'élève à 40°; les urines redeviennent sanglantes, un violent mal de tête apparaît. Le lendemain la fièvre est tombée pour se relever le soir encore à 40° et la douleur de tête se précise en une violente douleur de l'oreille droite qui ne laisse aucun doute sur le début d'une otite moyenne, constatée le jour même. Déjà il existe une très petite perforation du tympan, qui est immédiatement élargie par une large paracentèse. Aucun temps ne semble avoir été perdu pour faire le nécessaire et donner passage au pus qu'on vit s'écouler. Rien à l'oreille gauche.

Cependant, malgré cette intervention précoce et large, l'état général devient mauvais, bien que la température se soit abaissée, si bien qu'après une mauvaise journée le 27 avril, il faut bien reconnaître le lendemain 28, le tableau d'une méningite cérébro-spinale au grand complet : céphalée intense, raideur de la nuque, signe de Kernig très accusé, position en chien de fusil, torpeur, vomissements, raie vasomotrice, difficulté de tirer l'enfant d'un état demi-comateux, etc... Inutile de détailler ce tableau trop connu.

La ponction lombaire a ramené un liquide trouble qui examiné immédiatement montre de nombreux polynucléaires; 0,40 d'albumine. Mais on n'y vit pas de microbes à l'examen direct. Ce liquide est ensemenché, sur les milieux usuels.

Les jours suivants, chose remarquable, malgré l'état général très mauvais, l'aggravation des signes cérébro-spinaux; les urines sanglantes au début des accidents tendent à redevenir moins rouges et s'améliorent. L'enfant malgré l'état très alarmant, conserve assez de connaissance pour répondre mais lentement et après un réel effort à quelques questions très simples. Il fait signe qu'il comprend, s'il ne peut parler.

Le 30 avril, le docteur Hallé insiste auprès de ses confrères du service d'oto-laryngologie du docteur Le Mée pour qu'il soit procédé à une trépanation mastoïdienne. La méningite lui paraît être nettement d'origine otique et la culture a montré qu'il ne s'agissait pas d'une méningite puriforme aseptique, mais bien d'une méningite avec un germe que la culture a révélée et qui va se retrouver dès lors dans tous les échantillons de liquide céphalo-rachidien qui seront prélevés. Nous verrons plus loin que ce germe existe à l'état de pureté et qu'on ne peut l'identifier qu'au *micrococcus catarrhalis*.

Le 1^{er} mai, la trépanation mastoïdienne est faite à droite, sans que l'enfant paraisse trop fatigué de cette intervention. On trouve des lésions osseuses non douteuses, mais pas aussi destructives qu'on aurait pu le croire. On n'ose intervenir plus profondément. Les méninges ne sont pas ouvertes.

Pendant tout ce temps, la température reste le soir à près de 40°,

les symptômes cérébro-spinaux restent les mêmes avec cependant une petite détente après le premier pansement le 3 mai, ce qui n'empêche pas les vomissements de continuer. Toutefois les jours suivants, la température va prendre un type oscillant et descendre notablement.

Pendant ce temps, un auto-vaccin avait été préparé avec le germe cultivé du liquide céphalo-rachidien et une première injection de 1 cmc. était faite le 4 mai sous la peau, premier jour où la température commençait à osciller et à baisser. Cet abaissement de la température ne s'accompagne pas d'amélioration des signes méningés qui restent très marqués jusqu'au 12 mai, malgré deux nouvelles injections d'auto-vaccin intra-musculaire. La température s'est du reste élevée de nouveau et se maintient au-dessus de 39°,5.

C'est alors que l'on tente une injection intra-rachidienne de 4 cmc. d'auto-vaccin qui n'avait pas encore été donné par cette voie. Dès le lendemain, le tableau change. La température est à 36°,4 ; la raideur de la nuque a diminué, les vomissements cessent, l'état général est nettement meilleur, si bien que les jours suivants, malgré une reprise de la température, le mieux est si manifeste qu'on ne pense plus utile de faire de nouvelles injections intra-rachidiennes d'auto-vaccin et on se contente de faire tous les 2 ou 3 jours une injection intra-musculaire de 1 cmc. d'auto-vaccin (en tout 11 injections musculaires et 1 rachidienne).

Le 14 mai, a lieu le dernier vomissement ; les signes méningés ont presque disparu, la fièvre tombe définitivement le 18. La plaie mastoïdienne se comble régulièrement. Dès lors la convalescence se poursuit sans aucun incident et l'enfant sort au début de juin guéri sans aucune séquelle et il reste guéri depuis.

Recherches bactériologiques. — Le liquide céphalo-rachidien retiré par les ponctions lombaires pratiquées tous les trois ou quatre jours pendant l'évolution de la méningite cérébro-spinale s'est montré d'une façon générale à peu près le même lors de chacun des examens. Aussi croyons-nous inutile de donner le détail de ces recherches. Qu'il suffise de connaître que le taux d'albumine était au début de 0,40, qu'il s'éleva jusqu'à 1 gr., et s'abassa ensuite pour redevenir normal au moment de la convalescence. Toujours il fut constaté des polynucléaires. A aucun moment l'examen direct ne montra de microbes bien visibles ni intra ni extra-cellulaires ; mais toutes les fois que l'ensemencement fut fait, les cultures furent positives et en 48 heures mon-

trèrent le même germe : un diplocoque, gram négatif, ayant les mêmes caractères.

Ce n'est que le 21 mai que lesensemencements demeurèrent négatifs.

Le germe constaté forme des colonies arrondies, plus blanches que les colonies du meningocoque, plus opaques, difficilement émulsionnables dans l'eau physiologique. Ce coccus, nettement décoloré par la méthode de Gram, n'est agglutiné ni par le sérum antimeningococcique A ni par le sérum B, ni par le sérum C. L'expérience a été répétée sur plusieurs échantillons, provenant de cultures de date différente.

La vitalité de ce germe n'est pas très grande ; il ne se développe qu'après 2 jours d'étuve.

M. Girard, chef de Laboratoire à l'hôpital des Enfants, qui a étudié ce germe, conclut qu'il s'agit presque sûrement de *micrococcus catarrhalis*. Il regrette de n'avoir pas pratiqué l'épreuve des sucres, qui aurait été utile pour éliminer le meningocoque D qui est très rarement rencontré et qui ne fait pas fermenter les sucres comme aucun des autres meningocoques. Cependant, malgré l'absence de ce caractère, il conclut que tout plaide en faveur du *micrococcus catarrhalis*.

..

Quelques réflexions nous paraissent pouvoir être faites à l'occasion de cette observation.

Il s'agit d'un enfant qui pendant la convalescence d'une néphrite aiguë hémorragique est pris d'une otite moyenne droite, à qui de suite on ouvre le tympan largement, et qui, malgré cette intervention, fait une méningite cérébro-spinale extrêmement grave. Disons qu'il y a tout lieu de penser que l'otite a été la porte d'entrée de la méningite. Devant cette méningite, on fait deux traitements : d'une part, une trépanation qui n'est pas poussée jusqu'aux méninges et d'autre part, un auto-vaccin qui semble bien agir déjà en injection intra-musculaire, mais dont l'action par injection intra-rachidienne ne semble pas pouvoir être discutée au point qu'on n'a plus jugé utile de répéter ce vaccin

par cette voie tant paraît complet le résultat de la première injection.

D'autre part, on a affaire à un microbe qui, jusqu'à ce jour, n'a pas, à notre connaissance, été rencontré dans les méningites, qui du reste n'y était pas en très grande quantité, puisque seule la culture a permis de le constater.

Il faut avoir présent toutes ces données pour discuter de ce cas qui n'en a pas moins été un succès inespéré.

A ce sujet, nous aimerions connaître l'avis des spécialistes. Pour nous, nous croyons que toutes les fois qu'une méningite survient, montrant des microbes par ponction lombaire, il faut trépaner la mastoïde, s'il y a otite suppurée et si la méningite paraît nettement être d'origine otique. Faut-il aller plus loin que la mastoïde et ne pas craindre d'ouvrir les méninges en l'absence de signes d'abcès sus ou sous-dure-mériens ? Voilà un autre point sur lequel, nous autres médecins, nous ne sommes pas très bien fixés. Enfin, quelle est le résultat des auto-vaccins dans ces méningites d'origine otique. Dans notre cas, l'action a été manifeste. Il est vrai qu'il s'agissait de *micrococcus catarrhalis*, germe peu pathogène, et de plus la trépanation de la mastoïde a été faite dès le début.

Personnellement, nous serions portés à penser que notre heureux résultat a été dû à une série de circonstances heureuses : la trépanation précoce, l'auto-vaccination et le peu de virulence d'un germe exceptionnel.

Discussion : M. LOUIS LEROUX. — En otologie la vaccination est encore très peu employée en cas d'otite suppurée et de complications méningées. Les rapporteurs du Congrès français de 1928 déconseillent la vaccination de l'otite aiguë parce que susceptible d'amener une mastoïdite, et ne rapportent que 4 cas de méningite ainsi traitée, avec une guérison. La même année au Congrès international, le rapporteur Jenkins n'en fait pas mention ; et Linck au Congrès allemand de 1923, la déclare sans action. C'est seulement en 1929, à la Société latine que Citelli se montre très partisan de la vaccination des otites aiguës et de toutes leurs complications.

Actuellement la conduite à tenir en présence d'une méningite otogène est d'intervenir de suite et largement quel que soit l'aspect et le contenu du liquide céphalo-rachidien. Les méningites séreuses, purulentes, aseptiques ou septiques ne sont pas considérées comme des entités indépendantes, mais comme des stades possibles de l'infection venant du foyer auriculaire. C'est ce foyer qu'il faut enlever en totalité, en allant jusqu'aux méninges et s'il y a lieu en ouvrant la dure-mère. On a même proposé, mais la pratique en paraît illusoire, des lavages des méninges depuis l'oreille jusqu'à la région lombaire.

Purpura hémorragique consécutif à la vaccination antidiptérique.

Par MM. G. PAISSEAU et P. DUCAS.

Le développement que prend à juste titre en France la vaccination antidiptérique par l'anatoxine de Ramon a démontré l'innocuité de ce procédé d'immunisation en même temps que son efficacité.

Parfaitement tolérée dans l'immense majorité des cas, elle peut provoquer une proportion très faible de réactions fébriles et sans gravité qui ne s'observent qu'à partir de la sixième ou de la septième année, le plus souvent chez des sujets chez lesquels la réaction de Schick aurait vraisemblablement été positive mais parfois aussi, semble-t-il, chez des enfants plus ou moins entachés de tuberculose et à cuti-réaction positive.

Un nombre infime de réactions vaccinales d'une certaine gravité a cependant été rapporté, il s'agit le plus souvent de manifestations rénales et d'hémorragies. C'est à ces faits que se rattache le cas de purpura hémorragique très grave que nous avons eu l'occasion d'observer au cours d'une vaccination par l'anatoxine.

OBSERVATION. — L'enfant Ri... Georges, âgé de 8 ans, entre d'urgence à l'hôpital Hérold, le 23 juin 1930, pour une épistaxis abondante et

des vomissements sanglants survenus au cours d'une vaccination scolaire par l'anatoxine diphtérique.

L'histoire des accidents peut se résumer de la façon suivante : alors que la première injection d'anatoxine, pratiquée à l'école selon les règles ordinaires ne produit aucun malaise, la seconde est suivie de légers troubles : outre des douleurs dans l'épaule et le bras, l'enfant se sent fatigué et mal en train ; le mardi 16 juin, à la suite d'une promenade au grand soleil, il présente au retour un assez abondant saignement de nez et les parents remarquent à cette occasion la présence de quelques petites taches rouges sur les bras ; cependant ils ne s'en inquiètent nullement ; il n'est pas fait part de ces incidents au vaccinateur et l'enfant reçoit le lendemain sa troisième piqûre.

Les jours suivants les parents auraient constaté sur les jambes des bleus assez étendus qu'ils attribuent à des coups ; il est d'ailleurs difficile de faire préciser le moment exact d'apparition de ces placards ecchymotiques. L'enfant continue à jouer, mais le vendredi 20 juin, ses gencives se mettent à saigner avec persistance ; la mère, que cette gingivorragie finit par inquiéter, conduit l'enfant à son médecin qui note, outre l'existence des ecchymoses, un piqueté purpurique sur l'avant-bras et conseille de montrer le malade à un dentiste qui procède à une extraction dentaire qui n'est suivie d'aucune hémorragie. Le samedi et le dimanche l'enfant est seulement un peu pâle et fatigué, mais le lundi 23 juin, il est pris au réveil d'un très abondant saignement de nez, il pâlit, devient dyspnéique et vomit un liquide noirâtre. Après un arrêt momentané l'épistaxis reprend avec une intensité nouvelle, il est conduit d'urgence à l'hôpital et vomit des matières filantes noirâtres, contenant du sang coagulé.

La pâleur est impressionnante, le sujet semble saigné à blanc, les lèvres sont complètement décolorées, le teint cireux, il ne fait plus aucun mouvement, la respiration est rapide et superficielle, le pouls, presque incomptable, hypotendu et filant.

On remarque sur les téguments de larges et nombreux placards ecchymotiques d'âge différent, les uns anciens de coloration jaune violet, bleue ou noirâtre, d'autres plus jeunes rouge violacés. Ces ecchymoses sont surtout abondantes aux membres inférieurs mais on en retrouve aux avant-bras et aux coudes, en particulier à la région cubitale droite ainsi que dans la région lombaire, au voisinage du rachis. Leur taille atteint la dimension d'une pièce de un franc à celle d'une pièce de cinq francs ; sans relief, non douloureux, ces éléments éruptifs ont tous les caractères du purpura à grandes ecchymoses.

Il existe d'ailleurs sur la partie inférieure de l'avant-bras droit, au cou et sur l'abdomen un léger piqueté punctiforme. Il faut encore noter sur le genou gauche une petite plaie infectée et croûteuse entourée

d'une petite zone hémorragique consécutive à une chute datant de 13 jours qui suppurerait et saignerait légèrement depuis cette date.

L'examen complet du malade est rendu difficile par la gravité de son état. On note cependant l'intégrité des différents organes, exception faite pour le cœur dont les bruits sont extrêmement rapides et assourdis mais cependant réguliers ; la rate est percutable mais non palpable. Enfin, à l'examen de la gorge on voit des amygdales tuméfiées, présentant de petites ulcérations disséminées à leur surface, non recouvertes d'enduit mais d'aspect brunâtre et sanguinolent. L'ensemble de la muqueuse bucco-pharyngée est rouge et enflammé.

L'état de l'enfant presque insensible, respirant difficilement, dont le pouls devenait de plus en plus filiforme et incomptable et les bruits du cœur imperceptibles, décide à tenter de suite une transfusion sanguine qui est précédée d'une injection d'Anthema.

On injecte dans la veine 60 cmc. de sang citaté et 20 cmc. dans le muscle. Le malade semble mourant au moment de l'injection.

Cependant, 3 heures après, la face s'est légèrement recolorée, il peut parler mais reste oppressé, les bruits cardiaques sont mieux frappés, il peut ingérer de la boisson. On procède alors à un examen de sang qui donne les résultats suivants :

Globules rouges.	2.250.000
— blancs	10.000

Formule leucocytaire :

Polynucléaire.	73 p. 100
Monos	18 —
Lymphos	7 —

Pas d'hématies nucléées ni de myélocytes.

Hémoglobine, 60 p. 100.

Wassermann négatif, pas d'albuminurie.

L'enfant prend une ampoule d'hépatrol et du protoxalate de fer qui va être donné quotidiennement avec 200 grammes de foie de veau et 4 grammes de chlorure de calcium.

Le 24, l'état est complètement modifié, les lèvres sont recolorées, le pouls normal et bien frappé, il n'y a plus de dyspnée, l'enfant réclame à manger.

Un nouvel examen de sang donne les renseignements suivants :

Temps de saignement, 3 minutes et demie.

Temps de coagulation, 7 minutes.

Caillot irrétractile.

Signe du lacet négatif.

Une évacuation intestinale donne une selle abondante, noir gou-

dron, manifestement sanglante, dans la nuit évacuation de même nature, mais les selles sont redevenues normales le 25.

Le 26, nouvel examen de sang :

Globules rouges.	3.990.000
Globules blancs.	6.200
Hémoglobine	75 p. 100

L'interrogatoire des parents permet de recueillir les renseignements suivants :

Cet enfant n'a jamais été très robuste, la première enfance est normale, mais à un an une coqueluche en fait un tousseur et à 7 ans une rougeole provoque une broncho-pneumonie. A plusieurs reprises il a été examiné au dispensaire d'hygiène sociale d'Aubervilliers qui nous a communiqué les renseignements suivants : cuti-réaction à la tuberculine positive en 1926 ; à la radioscopie, médiastin partiellement obscur dans son tiers inférieur, faisant conclure à une adénopathie inactive, séjour en Préventorium en 1928. Bronchites en août et octobre 1928. Toutefois, en dehors d'une assez abondante épistaxis à l'âge de 4 ans, il est impossible de relever aucun accident hémorragique dans le passé de ce malade.

Nous avons fait une enquête sur la santé des parents, elle nous a donné les renseignements suivants :

Le père est bien portant, l'examen de sang ne permet de relever aucun trouble du temps de saignement ni de la coagulation sanguine qui sont sensiblement normaux mais un léger état d'anémie (hémoglobine 72 p. 100).

La mère est entièrement normale au point de vue sanguin, temps de saignement, temps de coagulation, numération globulaire, signe du lacet, mais elle a été soignée au dispensaire pour de petites hémoptysies matinales ; ayant maigri il y a quelques mois un examen radiologique et une analyse des crachats ont été faits mais elle n'a pas été en chercher le résultat, cependant un examen radiologique pratiqué à Hérault n'a pas montré d'atteinte pulmonaire notable. Elle aurait eu à 18 ans une importante métrorragie. Le Wassermann est négatif chez le père et la mère.

L'évolution semble se poursuivre normalement vers la guérison et l'enfant quitte l'hôpital le 12 juin en bon état de santé apparent.

Cependant en raison de ses antécédents un examen radiologique a été pratiqué avant son départ, qui a été résumé par M. Laquerrière dans la note suivante :

Masse hilare droite et probablement ancienne, sur le poumon droit multiples petites marbrures et petites taches. Sur le poumon gauche, assez fortes arborescences partant du hile et présentant des régions très opaques.

L'enfant est revu le 8 juillet: son aspect est sensiblement normal et il a repris son existence habituelle, cependant l'examen de sang montre une diminution du chiffre des globules rouges avec tendance à la mononucléose :

Globules rouges.	3.296.000
Globules blancs.	6.660
Polynucléaires	54 p. 100.
Eosinophiles	5 —
Monos	30 —
Lymphos	0 —
Formes de transition.	1 —
Hémoglobine	75 —

Cuti-réactions positive à la tuberculine et négative à l'anatoxine.

Malgré l'administration régulière de foie de veau, lorsque l'enfant revient le 21 juillet, quoique son apparence soit normale on constate encore l'existence d'un piqueté purpurique sur le thorax et une ecchymose sur un bras, le syndrome purpurique ne semble donc pas enrayé plus d'un mois après le début des accidents. En effet, si les temps de saignement et de coagulation ne sont pas sensiblement modifiés, le signe du lacet est fortement positif.

Toutefois le 7 octobre, l'état général de l'enfant semble parfait, il a bien présenté au début de l'été une petite ecchymose dont il ne reste aucune trace mais aucun accident hémorragique ne s'est plus reproduit, on peut seulement retrouver comme reliquat de la poussée purpurique un signe du lacet extrêmement discret, à peine positif et un taux de l'hémoglobine sanguine légèrement inférieur à la normale, à 80 p. 100. Cette évolution favorable donne à penser que l'évolution se poursuivra vers une guérison complète et qu'il n'existait pas antérieurement de tare sanguine notable.

En résumé, un enfant de 8 ans entaché de tuberculose d'ailleurs non évolutive avec cuti-réaction positive a été atteint au cours d'une vaccination antidiphthérique régulièrement pratiquée d'un purpura hémorragique de la plus extrême gravité.

L'état du malade au moment de la transfusion de sang donne, en effet, à penser que si cette opération n'avait pu être exécutée sans délai, les accidents auraient eu une terminaison mortelle.

L'origine vaccinale de cet état hémorragique ne semble pas douteuse: la première injection est normalement supportée; comme il est de règle les premières manifestations se produisent

à la suite de la deuxième piqûre mais la troisième inoculation provoque une aggravation considérable : les éléments purpuriques se multiplient et se compliquent d'hémorragies abondantes qui mettent en danger la vie du malade. Ce syndrome de purpura hémorragique ne s'est amélioré qu'avec lenteur après une durée de plusieurs mois.

En raison du nombre considérable des vaccinations par l'anatoxine pratiquées en France et que G. Lapière évaluait à un million en 1928 (1) on peut considérer que ces accidents graves sont d'une insigne rareté : les réactions fébriles généralement observées sont bénignes et rares, même chez l'adulte elles ne dépassent pas 4 p. 100 des cas dans la statistique de Zøller portant sur 4.000 inoculations. Il est vrai que les auteurs autrichiens, Nobel, Løwenstein (2) font de fortes réserves sur ce procédé de vaccination, mais ils n'invoquent que des réactions fébriles « qui peuvent être menaçantes » chez les sujets à cuti-réactions positives, sans relever un accident grave, d'ailleurs. Martin, Loiseau et Lafaille (3), chez la même catégorie de sujets ne comptent que 10 p. 100 de réactions légères qui ne constituent pas pour eux des contre-indications. Nové-Josserand, Thevenin et Arnic notent également surtout chez les tuberculeux avérés des réactions locales, pondérales et thermiques mais non durables. Audeoud a relevé 2 fortes réactions fébriles chez des sujets de 8 à 10 ans, mais aucun cas sérieux (4).

Les seules réactions sérieuses concernent des hématuries et des néphrites.

Levent note qu'on « a signalé quelques cas rares d'hématurie d'une durée de 18 à 20 heures, souvent par fragilité rénale préexistante (5) ».

(1) G. LAPIÈRE, La prophylaxie de la diphtérie. *Archives de médecine des enfants*, mai 1930.

(2) Pr. LØWENSTEIN, Salbenprophylaxie der diphterie. *Klinische Wochenschrift*, 3 décembre 1929.

(3) MARTIN, LOISEAU et LAFAILLE, Rapport sur l'anatoxine. *Bull. de l'Institut Pasteur*, 30 septembre 1928.

(4) NOVÉ-JOSSERAND, THEVENIN et ARNIC, *Journal de médecine de Lyon*, 5 janvier 1930. — AUDEOUD, *Revue de la Suisse normande*, 1930.

(5) LEVENT, Vaccination antidiphtérique. *Gazette des Hôpitaux*, 8 mai 1929.

Nous n'avons relevé que 5 observations d'accidents vaccinaux importants.

Trois de ces cas concernent des hématuries relatées par Martin, Loiseau et Lafaille : une observation de Bregi et deux cas scolaires d'hématuries sans gravité d'une durée de 2 à 3 jours.

Les deux seuls cas dont la gravité peut être comparée à celle de notre observation sont ceux de Dufourt (1) : le premier concerne un sujet de 26 ans qui présente à la suite de la première injection une néphrite aiguë fébrile avec albuminurie massive, hématurie abondante et anurie temporaire ; la guérison se fit en 15 jours. Dans le second cas, la néphrite, sans hématurie, se traduit par une albuminurie abondante avec œdèmes généralisés et guérit très lentement. Cet auteur insiste sur la sévérité de certaines complications rénales observées après la vaccination par l'anatoxine chez des sujets ayant dépassé l'âge de 15 ans, et il fait des réserves sur l'innocuité de la vaccination appliquée à des enfants de cet âge et au-dessus. Notre observation justifie ces réserves et donne à penser qu'au-dessus de 6 à 7 ans la vaccination présente parfois des inconvénients sérieux surtout lorsqu'elle est pratiquée en série, la surveillance des réactions étant alors nécessairement rudimentaire. Il nous semble, en effet, très probable qu'au cours d'une vaccination individuelle pratiquée dans la famille les premières manifestations hémorragiques apparues à la seconde injection n'auraient pas échappé au médecin.

On peut conclure des quelques cas d'hématuries, de néphrites, qui, joints à notre observation de purpura hémorragique représentent les formes les plus graves de la réaction à l'anatoxine, qu'aux contre-indications relatives tirées de l'âge des sujets, des antécédents tuberculeux, il conviendrait sans doute d'ajouter celles que pourrait fournir une enquête concernant l'état des reins et les tares hémophiliques ou hémogéniques des sujets proposés pour la vaccination antidiphthérique.

Discussion : M. ROBERT DEBRÉ. — J'ai observé un cas assez

(1) DUFOURT, *Soc. méd. des hôp. de Lyon*, 9 avril 1929.

comparable à celui que M. Paiseau vient de signaler dans son intéressante observation. Un enfant de 4 ans, examiné avec le docteur Guyonnaud, a présenté le lendemain d'une injection d'anatoxine diphtérique un syndrome caractérisé par l'association de fièvre, de taches purpuriques, de néphrite hémorragique, d'un érythème ayant le caractère de l'érythème marginé aberrant, tel que M. Marfan nous a appris à le connaître dans la maladie du sérum, enfin, des douleurs articulaires et des adénomégalies. Sans être alarmant, l'état général de l'enfant fut assez mauvais pendant quelques jours, puis peu à peu les différents symptômes disparurent et tout rentra dans l'ordre. On sait que d'autres observations de néphrite hémorragique ont été signalées après injections d'anatoxine. Ces faits sont extrêmement rares, et ne sauraient arrêter l'essor de la vaccination antidiphtérique par l'anatoxine d'autant plus que tous ces accidents n'ont eu aucune suite fâcheuse. Ils n'en sont pas moins fort intéressants à connaître et on doit chercher à les expliquer. Ils peuvent être dus : 1° soit à l'anatoxine diphtérique et aux protéines du germe lui-même; soit 2° aux protéines du bouillon, milieu où la culture a été réalisée; soit 3° enfin, comme M. Ramon l'a indiqué, aux substances émanées des différents germes, aérobies et anaérobies, qui ont cultivé dans la viande destinée au milieu de culture; sans doute la stérilisation ultérieure détruit les toxines produites par ces germes, mais certaines substances thermostables pourraient éventuellement être encore contenues dans le bouillon; c'est en partie pour cette raison que M. Ramon a légèrement modifié la préparation du milieu de culture destiné à la préparation de la toxine, qui sera transformée en anatoxine.

Dans le cas particulier que j'ai observé, le tableau clinique était celui du purpura allergique ou anaphylactique, où s'associent un syndrome purpurique et les signes de la maladie du sérum. On peut penser que la substance à laquelle le sujet a été sensible est contenue dans le bouillon de culture par analogie avec ce que l'on observe dans la maladie du sérum après l'injection du sérum antidiphtérique. Il n'est pas démontré que cette pathogénie soit valable pour tous les cas, exceptionnels, répétons-le.

de néphrite hémorragique et de purpura comme celui qui vient de nous être relaté par M. Paiseau.

M. HALLÉ. — Les accidents de la vaccination par l'anatoxine sont certainement fort rares, mais il faut les connaître, bien que rien encore ne permette de les éviter. On a signalé quelques cas de néphrite hémorragique. Je puis ajouter à ceux déjà publiés une observation personnelle, recueillie dans mon service des Enfants-Malades.

Une fillette de 4 ans, reçoit le matin vers 10 heures sa seconde injection d'anatoxine. A deux heures, sa famille remarque que ses urines sont sanguinolentes et conduit la malade à l'hôpital où elle est reçue dans mon service. C'était une superbe fillette, admirablement bien portante au moment de la piqûre.

La néphrite hématurique de cette fillette ne semble pas pouvoir être rattachée à une autre cause qu'à l'injection d'anatoxine. Pendant trois jours les urines furent très hémorragiques ; il y eut de la fièvre, mais une fièvre modérée, puis retour assez rapide des urines à l'état normal. Jamais l'état général ne fut grave. Il n'y eut pas d'anasarque. La guérison a été complète et assez rapide.

Érythème noueux et tuberculose.

Par MM. G. PAISSEAU, V. OJMANSKY et P. DUCAS.

Les relations de l'érythème noueux et de la tuberculose, admises par un assez grand nombre d'auteurs sont actuellement encore très discutées. Les examens bactériologiques n'ont fourni que dans un très petit nombre de cas la preuve de la présence du bacille de Koch au niveau des lésions cutanées ou dans le sang des sujets atteints d'érythème noueux. La recherche de la tuberculose atypique du cobaye nous a permis d'apporter à cette question une contribution intéressante en faisant la preuve de la présence d'éléments tuberculeux dans le sang de l'enfant atteint d'érythème noueux dont nous rapportons l'observation.

OBSERVATION. — L'enfant Sch..., âgé de 3 ans, rentre à l'hôpital Hérold le 10 mars 1931 pour érythème noueux. Le début des accidents remontait au 8 mars où apparurent des douleurs au niveau des membres inférieurs, en particulier des chevilles, elles furent aussitôt suivies de l'apparition de nodosités typiques ; la principale, au tiers inférieur de la crête tibiale droite a la grosseur d'une pièce de 50 centimes ; sa coloration est violette, elle n'adhère pas au plan profond. Un élément plus petit se voit sur la face antéro-interne. Il n'existe pas d'arthralgies, la température est à 38°,5.

On fait une prise de sang qui est inoculée à deux cobayes, une cuti-réaction et on demande aux parents l'autorisation de prélever un nodule pour examen, mais dès le lendemain les parents emmènent l'enfant et le résultat de la cuti-réaction ne peut être vérifié.

L'enfant est cependant ramené à l'hôpital le 10 mai, on relève alors les antécédents suivants :

Il est né à terme, pesant 3 kgr. 400, a été nourri au sein 3 mois, puis au lait Gallia, n'a pas présenté de troubles digestifs mais à plusieurs reprises des bronchites.

Rougeole en janvier 1930 ; en avril 1930, après sa sortie de l'hôpital, coqueluche dont les quintes persistent encore.

Les parents sont bien portants, cependant, la mère a été atteinte entre 10 et 15 ans de bronchites à répétition mais ne tousse plus depuis son mariage. Le père est sujet aux rhumes ; tubé à 17 mois, il a conservé une rauçité de la voix qui fait penser, quand on l'entend, à une laryngite, mais un examen pratiqué à l'hôpital Lariboisière a montré un larynx normal, il tousse souvent et à 49 ans il aurait eu une pleurésie qui, d'ailleurs n'a pas nécessité de ponction et n'aurait duré que 14 jours.

Il y a eu deux autres enfants, l'un mort à Tenon de troubles digestifs avec hypotrophie ; on aurait parlé de méningite, le second est mort à 3 mois de gastro-entérite.

A l'examen l'enfant présente encore des quintes avec expulsion de glaires et vomissements, il a maigri et son état général semble mauvais, il est dyspnéique et s'alimente difficilement. On voit sur les téguments, outre les cicatrices de son érythème noueux, un fort impétigo du cuir chevelu. Il existe une chaîne ganglionnaire importante dans la région carotidienne avec péri-adénite et des petits ganglions durs, roulant sous le doigt dans la région inguinale.

A l'auscultation des poumons, râles de bronchite disséminés sur toute la hauteur du poumon, bilatéraux mais prédominant aux bases. Cœur, foie et rate normaux.

Une radiographie faite par M. Laquerrière, le 10 mai, montre une large bande floue, irrégulière doublant à droite l'ombre médiane, de

la clavicule au diaphragme ; sur les deux poumons, surtout à droite, marbrures et taches.

Cuti-réaction fortement positive.

Le 31 mai 1930, la réaction à la tuberculine est positive, le malade est dyspnéique, quoiqu'il tousse moins, il a encore un peu de fièvre, les râles persistent à l'auscultation.

Une nouvelle radiographie montre à droite, la même bande à bords devenus plus nets, le poumon droit conserve le même aspect, à gauche les marbrures sont plus visibles avec une forte exagération du hile.

18 juillet. — L'enfant avait cessé de tousser, repris de l'appétit et ses parents le trouvaient en meilleur état, mais quelques jours avant de le ramener à l'hôpital il avait recommencé à tousser, à perdre du poids et se plaint de l'oreille, on constate, à Tenon, une otite avec écoulement purulent spontané.

A l'examen la micropolyadénie persiste, le teint est blafard et gris, on entend à l'auscultation un souffle dans la région interscapulo-vertébrale droite, de timbre rude, il n'y a plus de râles.

La radiographie montre que la bande s'est nettement divisée en une partie supérieure où elle prend l'aspect d'une plèvre médiastinale à bords nets et de teinte à peu près homogène et une partie inférieure comprenant le hile mais s'étendant le long du bord droit du cœur presque jusqu'au diaphragme. Cette bande donne l'impression de se diviser en petits noyaux ayant plus ou moins tendance à la sclérose et à la calcification. Il existe toujours, quoique en moins grand nombre, des marbrures, et des petites taches dans les deux poumons.

Le malade a été perdu de vue mais nous avons pu savoir qu'il aurait succombé au cours de l'été à une méningite tuberculeuse.

Inoculations. — Le sang de l'enfant a été inoculé le 10 mars 1930 pendant la période éruptive d'érythème noueux, à deux cobayes dont l'un a succombé peu après l'inoculation ; le second est mort le 35^e jour avec des ganglions hypertrophiés et ramollis au niveau desquels on a pu retrouver quelques bacilles acido-résistants, il existait sur la rate et le foie quelques taches de très petites dimensions.

Le 15 avril, réinoculation à un second cobaye chez lequel il se produit au point d'inoculation un abcès caséiforme dont le pus contient quelques bacilles acido-résistants caractéristiques mais qui se cicatrise avec production d'un nodule fibreux. Une intra-dermo-réaction à la tuberculine, le 7 octobre, est négative. L'animal est sacrifié le 15 octobre, six mois après l'inoculation.

A l'autopsie quelques ganglions inguinaux et deux ganglions trachéo-bronchiques avec présence de très rares formes bacillaires sur les frottis. Sur le foie et sur la rate légèrement hypertrophiés, présence

de quelques petits abcès miliaires, ne contenant pas de bacilles, qui semblent dus à une infection intercurrente.

En résumé, cet enfant âgé de 3 ans que ses antécédents héréditaires et personnels permettent de considérer comme entaché de tuberculose, présente une atteinte d'érythème noueux typique, sans signes généraux, au décours de laquelle il contracte une coqueluche qui provoque des manifestations de tuberculose ganglio-pulmonaire terminées par méningite tuberculeuse.

L'inoculation au cobaye de sang prélevé au cours de l'érythème noueux provoque chez le cobaye une tuberculose expérimentale due à des bacilles acido-résistants de virulence modifiée présentant les caractères de l'ultra-virus tuberculeux.

Les inoculations de sang ont déjà fourni à un certain nombre d'auteurs des résultats intéressants non seulement dans des états pathologiques présumés tuberculeux à type d'infection générale mais encore chez des sujets atteints de lésions purement locales dont l'état général semblait à peu près conservé.

Il en est ainsi dans les observations de Valtis et Mlle Misiewicz chez une tuberculeuse pulmonaire à la période cataméniale, de Ramel dans l'érythème polymorphe, de Ravaut, Valtis et Van Deïnse (1) chez des malades porteurs de tuberculides papulo-nécrotiques et dans un cas de sarcoïdes sous-cutanées en 1929, puis dans le sang d'une malade atteinte de tuberculides papulo-nécrotiques.

Le résultat que nous avons obtenu dans des circonstances cliniques analogues, au cours d'un érythème noueux, plaide en faveur de la conception des auteurs qui admettent son étiologie tuberculeuse et s'ajoute à un certain nombre de constatations bactériologiques qui ont été déjà apportées.

Les relations de l'érythème noueux avec la tuberculose sont depuis longtemps déjà en discussion. Dès 1872, Uffelmann, puis Landouzy et Laederich, avaient soutenu cette conception.

Cette discussion a été reprise ensuite, notamment par Pic qui a

(1) P. RAVAUT, VALTIS et VAN DEINSE, *Bull. Académie de Médecine*, 1^{er} juillet 1930.

apporté à la Société médicale des hôpitaux de Lyon de nombreux arguments à l'appui de cette manière de voir déjà exposée dans un travail d'Alamartine (1), puis dans la Thèse lyonnaise de son élève Crozat, en 1914. L'origine tuberculeuse de l'érythème noueux est également admise par MM. Courmont, Léon Bernard et Paraf.

Sans aborder cette discussion clinique, nous rappellerons seulement les arguments d'ordre expérimental et bactériologique sur lesquels elle s'appuie.

Si l'anatomie pathologique n'a fourni aucun argument utilisable, si l'interprétation des arguments tirés de la reproduction des lésions par la tuberculine ou des réactions à la tuberculine des sujets atteints d'érythème noueux prête à discussion, il existe cependant un certain nombre de constatations bactériologiques plus démonstratives.

Les premiers Landouzy et Laederich ont noté la présence d'un bacille acido-résistant dans une nodosité mais cette constatation est restée longtemps isolée et c'est la technique nouvelle de la tuberculose atypique du cobaye par inoculation de filtrats tuberculeux et le procédé des inoculations en série qui ont apportés des arguments nouveaux.

Tout récemment Ramel (2), à l'occasion de ses recherches sur l'érythème polymorphe où il a obtenu une proportion importante de résultats avec le sang en procédant à des réinoculations successives, a obtenu également un résultat positif par inoculation de l'efflorescence même chez une femme atteinte d'érythème noueux, il conclut qu'il s'agit vraisemblablement de deux formes cliniques distinctes mais relevant de la même étiologie bacillaire.

Enfin, Arloing et Dufourt (3), dans des cas de typho-bacillose accompagnés d'érythème noueux qu'ils considèrent comme des

(1) ALAMARTINE, Érythème noueux d'origine tuberculeuse. *Gazette des hôpitaux*, juin 1912.

(2) RAMEL, *Congrès de Dermatologie*, Paris, 1929.

(3) ARLOING et DUFOURT, Contribution à la pathogénie de la typho-bacillose pure ou accompagnée d'érythème noueux. Présence de l'ultra-virus tuberculeux dans le sang. *Lyon médical*, 1930.

manifestations de primo-infection tuberculeuse, invoquent à l'appui de cette manière de voir les signes radiologiques d'adénopathies médiastines concomittantes et un cas d'inoculation positive au cobaye par inoculation de filtrat sanguin.

Il semble donc que les connaissances nouvelles apportées à l'étude de la tuberculose expérimentale par la notion des éléments filtrables du bacille tuberculeux de Fontès-Vaudremer aient fourni à l'appui de l'origine tuberculeuse de l'érythème noueux des arguments de valeur tirés de la constatation dans les éléments éruptifs eux-mêmes et dans le sang des malades de virus filtrable ou de bacilles acido-résistants de virulence modifiée présentant les caractères de l'ultra-virus tuberculeux, indépendamment des bacilles typiques.

Ces faits qui viennent s'ajouter aux arguments cliniques et à la constatation de Landouzy et Laederich, qui ont conduit de nombreux auteurs à admettre les relations de l'érythème noueux avec la tuberculose, semblent plaider fortement en faveur de cette manière de voir.

On doit cependant se demander si cette étiologie est exclusive d'autres variétés étiologiques d'érythème noueux ; nous signalerons seulement que notre résultat positif n'a été obtenu que dans un cas sur trois malades étudiés à ce point de vue.

Discussion : M. ROBERT DEBRÉ. — Je voudrais d'un mot seulement indiquer l'intérêt de l'examen radiologique systématique des enfants atteints d'érythème noueux en pleine période d'état. Je reviendrai sur ce point important dans un travail ultérieur. On me permettra seulement de signaler ici que l'examen radiologique du thorax des sujets atteints d'érythème noueux doit entrer dans la pratique courante. La fréquence avec laquelle on trouve, en pareil cas, l'ombre caractéristique des foyers « épituberculeux » ou « spléno-pneumoniques », mérite d'être retenue.

Induration cutanée curable du nouveau-né.

Par MM. F. COSTE et G. SEMELAINNE.

Nous venons d'observer un nouveau cas de cette affection curieuse sur laquelle les communications de MM. Marfan, Hallez et Debray ont en 1926 attiré l'attention.

Il s'agit d'un garçon d'un mois, né à terme, pesant 3 kg. 550, le 20 septembre 1930, à la Maternité de Colombes, où aucun symptôme morbide n'avait été constaté et où il paraissait normal et bien constitué. Le 14^e jour il est repris par sa famille, et c'est alors que sa grand'mère remarque une induration de la peau au niveau des épaules, du dos et des membres supérieurs. Elle vient consulter M. Hellé qui constate la lésion et convoque l'enfant pour le présenter à la Société de Pédiatrie. Entre temps surviennent des troubles digestifs : l'allaitement au sein étant impossible, on a fait successivement l'essai du lait de vache, du lait Dryco et du lait Nestlé. Aucun n'est toléré, l'enfant vomit, perd du poids. Nous le recevons à la crèche des Enfants-Malades le 15 octobre 1931, pesant 3 kg. 400, dans le but de le remettre dès que possible au lait de femme.

D'ailleurs, à son entrée à l'hôpital, il présente un état général assez bon, il n'a pas de fièvre. Localement on trouve, au niveau des épaules et de la face d'extension des membres supérieurs une rougeur légère tranchant à peine sur le fond congestif du reste du tégument. Il faut la palpation pour apprécier l'importance de la plaque indurée : très épaisse, occupant tous les plans superficiels, rigide, cartonnée, impossible à plisser, celle-ci couvre les épaules, en pèlerine, descend un peu vers le dos, et se prolonge par deux coulées symétriques sur la face externe des bras, puis sur la partie antéro-externe des avant-bras où elle va s'amincissant et s'effilant jusqu'à la région radiale. Les mains sont indemnes, de même que le reste du tronc et les membres inférieurs.

On ne peut mieux comparer la sensation tactile donnée par cette pseudo-sclérodémie qu'à une injection de suif qui distendrait le tissu cellulaire sous-cutané : c'est tout à fait la consistance du paraffinome, avec un élément inflammatoire traduit par la chaleur locale et une teinte érythémateuse de la peau. La carapace est d'un seul tenant. Mais on sent, semées le long de ses bords, et, dans le dos, à distance d'elle, de petites indurations semblables, séparées de la masse principale.

Par ailleurs on ne trouve rien à signaler à l'examen objectif de ce nourrisson, dont l'apparence est tout à fait normale.

La description qui précède doit être aujourd'hui (21 décembre) un peu modifiée : En quelques jours, les lésions ont notablement regressé ; leur caractère inflammatoire a presque disparu ; elles sont moins étendues sur le dos et sur les avant-bras, alors que sur les épaules et à la face externe des bras elles ont conservé à peu près la même importance.

« Les renseignements suivants nous ont été communiqués par la sage-femme qui a fait l'accouchement à la Maternité de Colombes, » avec notre ami Sémelaigne ;

— Accouchement long, mais qui s'est terminé normalement, sans intervention obstétricale.

— Présentation du sommet en O I S A.

— La période d'expulsion a duré 2 h. 30 environ, avec auscultation fréquente du cœur de l'enfant. Celui-ci est né en état de mort apparente, et n'a été ranimé qu'au bout de 23 minutes, grâce aux soins d'usage (respiration artificielle, *flagellation du tronc* et *frictions alcooliques, affusions froides*).

Tant par le type de la lésion que par les éléments étiologiques, ce cas reproduit bien le syndrome décrit par M. Marfan sous le nom *d'induration cutanée curable du nouveau-né*. On y voit figurer le *traumatisme obstétrical*, invoqué comme cause de l'affection par Bernheim Karrer, dont la théorie est admise par M. Marfan. Il est certes frappant que ce nourrisson soit précisément né en état de mort apparente et ait subi des manœuvres violentes destinées à le ranimer. Cependant comment ne pas opposer la rareté de l'induration cutanée curable à la fréquence de ces circonstances obstétricales ? Bernheim Karrer pense qu'il s'agit habituellement de nourrissons plutôt gras — condition vraiment bien banale — et présentant un retard de la coagulation sanguine : il se produirait de petits hématomes superficiels, suivis d'une nécrose et d'une coagulation de la graisse sous-cutanée fluide du nourrisson. Mais M. Marfan n'a point retrouvé ce trouble de la coagulation et dans la plupart des cas publiés on ne note aucune manifestation hémorragique, aucune suffusion sanguine visible. L'aspect de la plaque indurée est congestif, inflammatoire, mais non ecchymotique. D'autre part, l'état

général floride de ces nouveau-nés, l'absence de fièvre, la bénignité évolutive ne s'allient pas très bien avec l'idée d'une nécrose sous-cutanée parfois très étendue. Dans certaines observations enfin les plaques indurées ont une topographie qui s'accorde mal avec une origine traumatique (infiltration sus-pubienne dans un cas observé par l'un de nous, induration de la face dans le cas de Marfan et Hallez). On est donc en droit de se demander si à côté du facteur mécanique obstétrical n'en interviennent pas d'autres qui nous échappent. A ce sujet signalons que la mère de notre nourrisson prétend avoir, à sa naissance (aussi laborieuse, paraît-il, que celle de son enfant) présenté comme lui de nombreuses indurations cutanées, qui ont disparu en quelques semaines.

Nous nous proposons d'étudier le sang de la mère et de son enfant en vue de rechercher certains stigmates chimiques (hypercholestérolémie en particulier) qu'on a donnés comme intéressants en pareil cas.

Réflexions sur un cas de purpura hémorragique chez un enfant de 3 ans.

PAR M. JEAN LEVESQUE et Mlles SUZANNE DREYFUS et FRANÇOISE LÉVY.

Nous avons eu l'occasion de suivre récemment un enfant de 3 ans dont voici l'histoire :

André D., âgé de 3 ans, entre au service Parrot, hôpital Ambroise-Paré, le 20 juin 1930. Depuis 3 semaines, il est atteint de fièvre et il saigne des gencives. Ces deux symptômes sont les seuls que la mère ait remarqués.

A l'examen de l'enfant, très fébrile (40°) l'attention est attirée immédiatement par la pâleur du visage, et le saignement continu de la muqueuse bucale.

Les lèvres et les gencives sont exulcérées. D'autre part l'examen physique révèle, avec tous les signes d'une maladie de Roger, le développement excessif de l'abdomen, dû à la tuméfaction considérable du foie et de la rate. Celle-ci, cependant, ne dépasse pas

l'ombilic ; le foie et la rate ne sont pas d'une dureté extrême. L'examen du poumon est négatif. Rien à signaler au reste de l'examen, pas d'adénopathies périphériques.

L'association de fièvre, de l'atteinte sérieuse de l'état général et des saignements de la bouche, qui est véritablement scorbutique, évoque l'idée de leucémie aiguë.

Un examen de sang vient écarter ce diagnostic (24 juin) :

Hémoglobine	30 p. 100
Globules rouges	3.170.000
Globules blancs	5.000
P. N.	64 p. 100
P. E.	0 —
Lymphocyte	20 —
M. M.	10 —
G. M.	6 —

Pas de myélocytes ni de grands lymphocytes, ni d'hématies nucléées.

Temps de saignement : 24 minutes.

Plaquettes sanguines : 150.000.

Coagulation en temps normal.

Par ailleurs, cuti-réaction et examen radiologique négatifs éliminent l'idée de la tuberculose.

Par contre, le Bordet-Wassermann est positif. Aucune hémoculture n'a été faite.

Les jours suivants, d'ailleurs, la fièvre baisse et se maintient aux environs de 38°,5-38°. L'état général est très mauvais et l'hémorragie buccale continue.

La thérapeutique est dirigée contre le symptôme principal : saignement buccal avec temps de saignement prolongé. Mais du 29 juin au 10 juillet, ni les injections de sérum de cheval (Anthéma, Hémostyl), ni les injections quotidiennes de 30 cmc. de sang maternel n'amènent d'amélioration.

Examen de sang le 14 juillet :

Hémoglobine	45 p. 100
Globules rouges	2.880.800
Globules blancs	13.300
P. N.	57 p. 100
P. E.	4 —
M. M.	15 —
Forme de transition.	7 —
Myélocyte	5 —

Temps de saignement : 49 minutes.

Le 11 juillet, apparaissent de petits abcès des deux jambes contenant du staphylocoque doré. Le ventre est tendu, l'enfant présente des douleurs des membres, il souffre et se plaint au moindre examen. Pas de collection hématique cependant, pas d'ecchymoses.

On cesse alors tout traitement, et on se contente d'administrer chaque jour le jus d'un citron entier. Dès le 12, l'enfant est mieux. Le 13, tout saignement disparaît.

Examen du sang le 16 :

Temps de saignement : 2'5.

Hémoglobine	30 p. 100
Globules rouges	2.100.000
Globules blancs	41.000
P. N.	57 p. 100
P. E.	0 —
Lymphocytes	31 —
M. M.	7 —
Myélocytes	4 —
Forme de transition	4 —

L'enfant sort le 16, sur la demande de sa mère. Le 16 au soir, apparaissent sur les deux jambes des taches purpuriques confluentes que nous pouvons observer le lendemain matin, la mère nous ayant ramené son enfant.

Étant donné le caractère normal du temps de saignement le 16, nous recherchons l'existence du signe du lacet, qui est positif. Au bout de 6 minutes, de petites taches purpuriques apparaissent, sur les genoux et la partie supérieure des jambes. Malgré la continuation du traitement, auquel on a joint diverses médications anti-infectieuses, l'enfant se cachectise et meurt chez ses parents au bout de cinq semaines, ayant présenté à la fin, autant que nous ayons pu le savoir, les signes d'une broncho-pneumonie.

En résumé, au cours d'un état infectieux indéterminé, peut-être une septicémie à staphylocoques évoluant chez un enfant de 3 ans, pendant 3 mois, nous avons vu apparaître un état hémorragique dont l'évolution prête à quelques considérations :

a) Nous avons intitulé ce travail : « Purpura hémorragique » pour les raisons suivantes. Sans doute le saignement buccal impose le diagnostic de scorbut et de fait, c'est un symptôme qui a été guéri par le traitement antiscorbutique. Mais l'ensemble a dépassé ce syndrome scorbutique. Seul le temps de saignement

et un peu le taux d'hémoglobine ont été parallèlement influencés. Par contre, des taches purpuriques ont apparu sur les membres inférieurs, en plein traitement par la vitamine C. et l'anémie n'a fait que croître.

Il y a eu là en somme un état sanguin complexe dû à l'infection en cours, peut-être précipité par l'hérédosyphilis certaine, au cours duquel un syndrome scorbutique est apparu et a seul guéri par l'administration de vitamine C.

b) Le deuxième point sur lequel nous voudrions insister est la dissociation que nous avons pu saisir des stigmates habituels du purpura. Au début le temps de saignement est très prolongé, alors que le nombre des plaquettes est quasi-normal (150.000). (La rétractilité du caillot n'a pu être recherchée à cause de l'impossibilité de faire une prise de sang à cet enfant très malade.) D'autre part, le 16 juillet, alors que le saignement buccal est terminé, des taches purpuriques apparaissent pour la première fois, et parallèlement tandis que le temps de saignement redevient normal, le signe du lacet est positif.

La pathogénie différente de ces deux derniers signes est bien connue; il est bon cependant de le souligner par une observation aussi précise que celle-ci

D'autre part, soulignons également ce fait que les seuls stigmates sanguins qui aient évolué parallèlement au trouble scorbutique sont le temps de saignement et le taux de l'hémoglobine.

c) Enfin nous voudrions insister sur un autre point intéressant de l'observation : au cours de l'infection indéterminée qui a duré trois mois, cet enfant a présenté, à n'en pas douter, tous les signes d'une carence importante en vitamine C. Or, pendant tout le temps qui a précédé l'infection, pendant les trois semaines également qui ont précédé son entrée à l'hôpital, l'enfant n'a pas cessé de recevoir des fruits en abondance. La mère a insisté sur ce fait que l'enfant ne mangeait plus guère que des bananes et des oranges. Si les premières sont rangées par les auteurs qui se sont occupés de la question, dans le groupe des fruits moyennement riches en vitamine C. les secondes sont plus riches à ce point de vue. Il n'y a donc pas eu ici carence par insuffisance

d'apport de vitamines, mais évidemment, sous l'influence d'une infection, perte ou absence d'utilisation de la vitamine.

Nous nous garderons bien, évidemment, de généraliser, et de partir de ce fait pour raisonner sur le mécanisme de toutes les carences, mais nous ne pouvons nous empêcher de penser que pour d'autres carences, il doit en être souvent de même : De ce que l'une d'elles guérit par l'apport surabondant de la vitamine absente, il ne s'en suit pas qu'elle ait été provoquée par l'insuffisance d'apport de cette vitamine, mais bien plus probablement par la perte excessive ou l'impuissance de l'enfant à l'utiliser sous l'influence d'une cause de déchéance organique précise.

Nous trouvons ici à l'origine de cette impuissance de l'organisme à utiliser une vitamine apportée en quantité suffisante, une infection grave : n'est-ce pas l'infection que l'on trouve aussi bien souvent à l'origine du rachitisme ?

Ce fait souligne donc une fois de plus la nécessité qu'il y a au cours des infections et dans leur convalescence, à administrer des doses importantes de vitamines, aussi bien pour parer à l'éventualité de l'apparition de carence précise, que pour apporter à la lutte antiinfectieuse un appoint, que les recherches les plus récentes sur l'utilisation de la vitamine A dans les infections graves commencent à faire pressentir.

Eczéma du nourrisson au cours d'un régime hypersucré et hypoazoté.

PAR M. JEAN LEVESQUE et Mlles S. DREYFUS et FRANÇOISE LÉVY.

OBSERVATION I. — L'enfant *Daniel X.* est amené le 3 mai à la consultation de l'hôpital Ambroise-Paré, pour un eczéma généralisé à tout le corps.

Né le 1^{er} février 1930 à terme, à la suite d'un accouchement normal, avec un poids de 2 kgr. 950. Rien à signaler au cours des 6 premières semaines, pendant lesquelles il est nourri au sein.

Cependant, l'enfant présentant assez souvent de l'érythème fessier, son médecin lui infligea assez souvent la diète hydrique, d'où il résulta une progression lente de poids ; à 2 mois, il ne pesait que 3.650 grs.

A l'âge de 2 mois, la mère s'aide de 4 pois de 2 biberons de lait de vache ; celui-ci est très mal supporté, et rapidement l'enfant est mis à 3 tétées, et 3 biberons de lait Nestlé correctement donnés.

Dès ce moment, l'enfant présenta de l'eczéma suintant du cuir chevelu et des oreilles.

A l'âge de 3 mois la mère est obligée de sevrer complètement l'enfant, et lui donne le régime suivant, complètement anormal : 7 biberons par jour :

Eau	90 grammes.
Lait sec Dryco	3 cuillerées à café.
Sucre	10 grammes.

Le résultat ne se fit pas attendre ; l'enfant continua bien à progresser : dans cette semaine où il prit le lait sec ainsi donné, il passa à 4 kgr. 400 à 4 kgr. 470 ; il y avait donc une progression de 10 gr. par jour. Mais l'eczéma se généralisa à tout le corps, si bien que le 3 mai, la mère nous l'amena dans l'état suivant : Il s'agissait d'un enfant petit, de 4 kgr. 470, assez bien proportionné, sans cranio-tabès et sans signes spéciaux. Mais le corps entier était couvert d'eczéma, la tête, la face, les bras et les jambes, d'un eczéma particulièrement suintant ; le reste du corps, d'un eczéma intense, mais moins suintant. Aucune zone du corps n'était épargnée. A noter que l'enfant semblait particulièrement hypotonique, tenant mal sa tête.

L'erreur flagrante de régime, le déséquilibre au profit des hydrates de carbone, avec diminution considérable de l'azote, nous frappa d'emblée, et sans donner aucun traitement à l'enfant, on se borna à lui changer son régime. On lui donna 7 biberons de :

Eau	110 grammes.
Lait sec Dryco	8 cuillerées à café.
Sans sucre.	

Le résultat fut prodigieux : en 4 jours l'eczéma avait complètement disparu, ne persistant qu'à la pointe du menton ; mais du 3 mai au 13 mai, où ce régime fut continué, pendant lequel l'eczéma disparut, l'enfant avait maigri de 10 grammes, ne prenant par conséquent, aucun poids (4 kgr. 460).

Un régime plus riche et permettant l'accroissement s'imposait ; un essai de lait de vache ne put être continué, l'enfant le vomissant dès le 4^{re} jour. On résolut alors de le mettre à un lait sec Guigoz partiellement écrémé. Ce lait ne comportant que 2 p. 100 de graisse, et 6 p. 100 environ de sucre, fut institué suivant le régime suivant :

Six biberons de :	
120 grammes d'eau.	
3 cuillerées à soupe de lait Guigoz.	

Pendant 3 semaines ce régime fut continué, l'enfant ne présenta plus jamais d'eczéma généralisé de tout le corps. Par contre, un eczéma sec s'installa de nouveau en permanence, sur le visage, et sur les avant-bras, et 3 fois au cours de ces 3 semaines, une poussée intense d'eczéma suintant se réveilla sur la face, chaque poussée durant environ 3 ou 4 jours. Par ailleurs, la croissance se faisait normalement, et au bout de ces 3 semaines, l'enfant pesait 4 kgr. 900.

Devant les instances de la mère, pour faire disparaître l'eczéma de son enfant, on se décida à lui donner un médicament qui permit l'assimilation des sucres. On choisit l'insuline, et chaque jour, pendant 15 jours, l'enfant reçut 5 unités d'endopancrine en injections sous-cutanées.

Le résultat fut parfait : pendant ces 15 jours l'enfant ne présenta absolument aucune trace d'eczéma. Du 6 au 20 juin, l'enfant passa de 4 kgr. 900 à 5 kgr. 520.

Le 20 juin, on cessa l'insuline ; pendant la semaine suivante, poussée d'eczéma suintant, sur la face et les bras. Étant donné que l'endopancrine coûtait fort cher à la maman, et ayant observé parallèlement un autre enfant dont nous allons rapporter plus loin l'observation, au lieu d'insuline, nous prescrivîmes la levure de bière, sous forme d'ampoules d'une préparation utilisée dans le commerce. L'enfant prenait chaque matin, en plus du régime ordinaire de lait Guigoz, augmenté convenablement, deux ampoules à jeun, de cette préparation de levure stabilisée. Pendant 15 jours, le résultat fut celui qu'on attendait : l'enfant ne présenta aucune poussée d'eczéma, vit disparaître toute trace d'eczéma, et passa à 6 kgr. On supprima alors la levure : au bout de quelques jours, l'enfant fit une poussée d'eczéma de la face.

La mère devant partir alors en vacances, vers le milieu de juillet, on se décida à donner à l'enfant un régime presque sans sucre, composé de 6 biberons de lait sec Dryco, de 150 grammes d'eau avec 4 cuillerées à soupe de poudre de lait, et seulement 2 grammes de sucre par biberon.

Pendant les premiers temps la progression fut parfaite, mais vers l'âge de 6 mois, la mère eut l'idée d'adjoindre à tous les biberons une cuillerée à café de farine ; l'effet fut immédiat : l'enfant ne fit plus cette fois d'eczéma, mais une poussée de furonculose ou plus exactement de petits abcès sous-cutanés, à staphylocoques, se produisit chez cet enfant.

Nous le revîmes à la fin de septembre, pesant 7 kgr. 770, très bel enfant, mais présentant une série de petits abcès sur la face et sur le corps.

Nous remîmes alors l'enfant à la levure, avec un régime correspondant à celui de son âge, c'est-à-dire : 4 biberons de lait sec et 2 bouil-

lies correctement prescrites avec 3 cuillerées à café de farine, mais avec adjonction à jeun de 50 centigrammes de levure fraîche de bière, tous les jours.

Depuis le 23 septembre, jusqu'à aujourd'hui, 18 novembre, l'enfant ne présente plus ni eczéma, ni abcès sous-cutané.

En résumé, nous avons observé du 3 mai au 18 novembre, un enfant porteur d'eczéma suintant. Cet eczéma apparut au cours d'un régime de lait condensé, mais localisé au cuir chevelu, et aux oreilles. Puis une poussée d'eczéma généralisé se produit, au cours d'un régime hypersucré et hypoazoté. L'administration d'une ration normale d'azote et la suppression du sucre firent disparaître cet eczéma et par suite, la ration d'azote ayant été correctement donnée, l'eczéma ne fut plus jamais généralisé : mais par contre des poussées d'eczéma suintant de la face, poussées intenses, apparurent régulièrement, toutes les fois que l'on donna un régime sucré, les effets de ce régime sucré n'étant neutralisés que par l'administration soit d'insuline, soit de levure de bière.

Enfin, l'administration de farine fit apparaître une poussée de petits abcès à staphylocoques qui guérirent également par l'administration de levure de bière.

OBSERVATION II. — Une deuxième observation nous a permis de faire parallèlement, pendant le même temps, des observations absolument semblables : nous avons examiné, le 29 mars 1930, l'enfant A. de B..., né le 21 décembre 1929, à terme, avec le poids de 4 kilos, cinquième enfant d'une famille dont tous les enfants sont bien portants.

Le 29 mars 1930, l'enfant pèse 6 kgr. 450. La mère l'amène parce qu'il présente un eczéma suintant du cuir chevelu, de la face, avec maximum au niveau des joues et du pourtour des oreilles. L'enfant n'a jamais présenté aucun trouble digestif ; il a fait une croissance pondérale normale de 150 grammes par semaine, jusqu'au jour où on nous l'a amené, et cependant, ce qui frappe, c'est le caractère anormal du régime qu'on lui donne. Cet enfant ne prend, en effet, que six biberons de 125 grammes d'eau, avec une cuillerée à soupe $\frac{3}{4}$ de lait sec Seklé, et 10 grammes de sucre par biberon.

L'enfant est mou, pâle, il ne tient pas du tout sa tête, il présente un très léger degré de cranio-tabès.

La mère signale qu'il a des variations extrêmement importantes dans la diurèse : certains jours urinant beaucoup, d'autres jours n'urinant pas du tout.

Depuis quinze jours, l'enfant subit, pour cet eczéma, un traitement local avec une pommade au goudron, qui n'a eu aucun effet. Frappé par l'anomalie de ce régime, nous rectifions l'erreur, et donnons six biberons de 130 grammes d'eau, 2 cuillerées à soupe de lait Seklé, et 5 cuillerées à café de Larosan, et nous supprimons le sucre.

L'eczéma disparaît radicalement, mais pendant dix jours, l'enfant ne prend pas de poids. L'enfant pesait le 29 mars, 6 kgr. 450 ; le 10 avril, il pèse 6 kgr. 300.

On met l'enfant au lait Maggi sans sucre : six fois 130 grammes de lait. L'enfant va bien, mais pousse très lentement ; en un mois, il ne prend que 300 grammes.

Le 7 mai, il pèse 6 kgr. 400. On redonne alors un peu de sucre à l'enfant, 4 grammes par biberon : l'enfant refait une petite poussée d'eczéma des deux joues et de l'oreille, et en permanence présente de l'eczéma des joues.

Pour des raisons d'état général, nous lui administrons alors de la levure fraîche de bière et immédiatement l'eczéma disparaît.

Nous avons revu cet enfant à la fin du mois de juillet : il pesait alors un poids normal, 7 kgr. 500 ; l'eczéma, depuis deux mois, avait entièrement disparu, et par ailleurs, fait sur lequel insistait la mère, l'hypotonie manifeste de cet enfant avait complètement disparu, à partir de l'administration de levure. L'enfant non seulement avait tenu bien sa tête, mais se tenait droit, s'asseyait dans son lit, ne présentait plus l'hypotonie musculaire qu'il avait présentée tout d'abord.

Les deux observations que nous rapportons, nous semblent être caractérisées surtout par le fait de la présence d'un eczéma, dû à une double imperfection de régime : ration insuffisante en azote, d'une part ; excès de sucre, d'autre part.

Si nous voulons pénétrer plus loin dans l'interprétation des symptômes, nous pensons que le régime hypo-azoté n'a joué que dans la généralisation de cet eczéma, lequel eczéma, après adjonction d'azote, a continué cependant avec une étendue moindre, cette fois dû au régime hyper-sucré, de telle sorte que, croyons-nous, le régime hypo-azoté a été certainement responsable d'une poussée d'eczéma, chez des enfants qui présentaient déjà de l'eczéma dû à l'excès de sucre.

Le rôle du sucre dans la production de cet eczéma nous paraît incontestable, du fait même de la suppression de toute poussée d'eczéma, chaque fois que l'on a supprimé le sucre, du fait également de la disparition de l'eczéma malgré la présence de quantité notable ou modérée de sucre dans le régime, chaque fois qu'à ce régime sucré on ajoutait de l'insuline ou de la levure.

Sur ces derniers points, on peut faire des réserves. Nous savons parfaitement que ni l'insuline, ni la levure n'ont une action étroitement limitée à l'assimilation des hydrates de carbone. Nous savons parfaitement que l'insuline en particulier voit ses indications dépasser très notablement le diabète, ou les glycémies. D'autre part, nous savons également que la levure de bière, en plus de son rôle dans la digestion des hydrates de carbone, d'une façon générale, présente certainement d'autres propriétés dues à d'autres caractéristiques ; en particulier la levure de bière est une réserve riche de vitamines B, et à ce titre, elle a été maintes fois signalée pour son action eutrophique générale, particulièrement importante. Il n'en est pas moins vrai que, rapprochant l'action bienfaisante de l'insuline et de la levure, corps dont l'action sur les hydrates de carbone est certaine, de la disparition de l'eczéma de nos enfants, quand on leur donnait un régime sans sucre, on ne peut pas s'empêcher de penser qu'ici l'action de l'insuline et de la levure s'est exercée dans le sens d'une modification des hydrates de carbone. De sorte que les conclusions de ces deux observations nous paraissent être les suivantes :

1° L'administration à des nourrissons d'un régime hypo-azoté et hyper-sucré, ou tout au moins fortement déséquilibré au profit des hydrates de carbone, est un moyen particulièrement sûr de produire un eczéma suintant important ou généralisé ;

2° A lui seul, le régime hyper-sucré semble pouvoir être responsable, sinon de grand eczéma généralisé, du moins de poussées d'eczéma suintant, importantes, de la face en particulier. Cet eczéma nous paraît, dans ces cas, présenter les caractères suivants :

a) On doit soupçonner l'influence du sucre sur la production de l'eczéma, toutes les fois que l'on observe un enfant eczéma-

teux dont la croissance normale apparaît paradoxale, du fait que cet enfant est à un régime extrêmement pauvre en graisses, et en matières azotées. Chez le second enfant, en particulier, cette remarque apparaît avec évidence ; la croissance de cet enfant était normale, et pourtant l'enfant n'avait guère dans son régime que du sucre, pas de graisses et bien peu d'azote. Cette croissance normale est une croissance uniquement pondérale, et on ne peut s'empêcher de penser que ces enfants dont la croissance pondérale est normale, mais qui ont des chairs molles, flasques, et qui présentent de l'hypotonie musculaire, sont de ces atrophiques florides, dont a parlé Barbier, et que cet accroissement de poids répond vraisemblablement à des variations d'hydratation des tissus.

Dans le second cas, que nous présentons, il y a lieu de penser à cette origine hydrique de l'accroissement pondéral, la mère ayant signalé spontanément les variations considérables de diurèse et les troubles par conséquent de l'hydratation de son enfant ;

• *b)* Le deuxième caractère de cet eczéma, dû au sucre, est évidemment la suppression radicale de cet eczéma, par le seul fait de supprimer le sucre ;

c) Le troisième caractère de cet eczéma, dû au sucre, nous paraît l'association fréquente de furoncles, ou plus exactement d'abcès sous-cutanés à staphylocoques, qui apparaissent surtout dès que l'on donne des farines aux enfants ; nous avons vu plusieurs fois, sans eczéma préalable, l'administration de farines provoquer des poussées d'abcès, en même temps que l'enfant prenait des poids paradoxalement élevés, pour des quantités modérées de farine.

La présence d'abcès sous-cutanés multiples, souligne encore, à notre avis, l'influence des hydrates de carbone, dans la production de ces eczémas ;

d) Le quatrième et le cinquième caractères de ces eczémas dus au régime hyper-sucré nous paraissent être l'action bienfaisante de l'insuline d'une part, et surtout de la levure de bière.

En maintenant les réserves que nous avons faites plus haut, sur la multiplicité des actions de la levure et l'insuline, nous

pensons cependant que l'action de ces deux médicaments sur le métabolisme des sucres, exerçant leur influence d'une façon particulièrement rapide sur l'eczéma, dans ces cas, est un caractère de plus de l'origine spéciale de cet eczéma ;

f) Enfin, signalons que en même temps que la disparition de cet eczéma et sous l'influence, surtout, de la levure de bière, les enfants présentent par la suppression du sucre une amélioration considérable de leur état général, qui va de pair avec la disparition de l'eczéma. En particulier, l'hypotonicité musculaire est considérablement améliorée, par la suppression du sucre, et l'adjonction de levure de bière.

Il y a longtemps, d'ailleurs, que la levure de bière nous est apparue comme un moyen puissant de remédier à l'hypotonicité musculaire et ligamentaire chez nombre de nourrissons.

Nous ne croyons pas sans doute que les hydrates de carbone puissent être rendus responsables de la majeure partie des eczémas du nourrisson ; l'action des graisses en particulier est incontestable dans trop d'observations, pour qu'on songe un seul instant à modifier l'opinion classique sur ce point. De même l'action des régimes hypo-azotés a été mise en évidence d'une façon trop nette, pour qu'on n'en tienne pas compte constamment dans l'examen et le traitement des enfants eczémateux. Nous avons simplement voulu, par ces deux observations, signaler l'action possible des sucres ; nous l'avons fait en essayant de marquer les caractères précis de ces eczémas dus à un régime hyper-sucré, caractères qui, pensons-nous, permettent de les distinguer des eczémas dus à l'excès d'autres constituants du régime ou à des troubles digestifs.

Double cas de paludisme congénital.

Par le docteur ALFONSO G. ALARCON, de Tampico, Mexique.

Victor et Victoria, jumeaux univitellins, sont nés à Tampico, le premier à 4 h. 15 et la seconde à 6 heures du 21 août 1930. Poids de Victor : 3.400 gr. Poids de Victoria : 3.600 gr.

L'attention est attirée par le relief des veines épicrotiennes, un léger *ped bot* double et de la micropoliadénie de la région inguinale des deux côtés, chez l'enfant mâle. La jumelle offre meilleur aspect, malgré un relief assez net des veines épicrotiennes, de la poliadénie et quelques difformités des pavillons auriculaires.

Vers les 12 heures du 22, c'est-à-dire, 32 heures après la naissance de Victor et 30 heures après la naissance de Victoria, on note de la fièvre chez les deux enfants. Le thermomètre marque 38°,8 pour Victoria et 38°,6 pour Victor. Tous les deux sont inquiets, criards et on remarque une grande voracité. On fait une prise de sang des enfants et de la mère en même temps, et l'on constate :

Chez Victoria, quelques schizontes de *plasmodium vivax*;

Chez Victor, des formes de sporulation de *plasmodium vivax*;

Chez la mère, ni parasite, ni leucocytes mélanifères.

On prescrit aux enfants de l'euquinine à la dose de 0 gr. 05, trois fois par jour. Avant le troisième jour, la fièvre cède chez la jumelle, sans retour au cours des deux mois écoulés jusqu'à la date de cette note. Actuellement elle pèse 4.600 gr. et sa croissance est normale.

Le jumeau n'est pas si heureusement influencé par le traitement quinquinique par voie orale. La fièvre persiste, avec quelques crochets ascendants, il y a de l'anorexie, de l'insomnie, des vomissements fréquents, de la dénutrition. Le poids est descendu à 2.600 gr. On décide d'injecter 0 gr. 15 de bichlorure de quinine pendant 3 jours de suite. L'action de la quinine par la voie paraentérale est efficace chez cet enfant. L'anorexie diminue, les vomissements disparaissent et l'enfant dort d'un sommeil tranquille. Quelques injections d'eau de mer isotonique et d'acetylsarsan contribuent à l'amélioration rapide de l'état général.

Le manque de lait maternel oblige à l'usage de lait d'ânesse. Après quelques troubles digestifs légers, les deux enfants parviennent à digérer normalement. Au bout de deux mois ils pèsent :

Victoria, 4.600 gr. ;

Victor, 4.000 gr.

Antécédents. — Cet accouchement gémellaire correspond à la troisième gestation de la mère. Le premier (1919) se termina par un accouchement prématuré d'un fœtus mort et en putréfaction. Fièvre puerpérale. Métrite hémorragique consécutive, traitée avec succès par le curettage.

Vers le milieu de 1926, la mère souffre d'une affection rectale, diagnostiquée comme sténose et traitée par des dilatations progressives, sans résultat. Les phénomènes de rétention fécale arrivent à une acuité telle qu'on pense à pratiquer l'anus *contre-nature*.

En octobre, malgré l'absence d'antécédents éloignés, on découvre l'origine syphilitique de la lésion. Réaction de Bordet-Wassermann

franchement positive. Cette dame est soumise au traitement spécifique intensif par le néosalvarsan. Amélioration rapide de l'affection jusqu'à guérison.

En février 1927, deuxième gestation, 8 ans après la première. La patiente présente au cours de la gestation, une néphrite aiguë avec œdèmes qui arrivent à l'anasarque. Hidramnios, hémorragie *postpartum* et suites de couches pénibles. Nouvelle métrite.

L'enfant issu de cet accouchement est d'aspect sain et croît normalement, malgré quelques difficultés dans l'allaitement, à cause de l'inaptitude de l'enfant à digérer le lait maternel. A partir du 4^e mois, maladie des vomissements habituels, forme commune (1) qui est facilement combattue par le sulfarsénol. Actuellement l'enfant a 3 ans et son aspect est celui d'un enfant sain et normal. On continue, cependant, un traitement spécifique périodique.

Du côté paternel, absence complète d'antécédents d'avarie, les réactions de Bordet-Wassermann répétées, sont restées toujours négatives.

Quant aux antécédents paludéens, la femme a souffert de paludisme depuis 10 ans avec des longues périodes de latence. Pendant la seconde gestation, elle eut un réveil de l'infection, spécialement intense. Par contre, au cours de la gestation gémellaire, aucune manifestation, ni altération de la température, malgré la circonstance que cette gestation a commencé à l'époque des variations extrêmes du climat dans cette région du golfe du Mexique. Ni au cours de l'accouchement ni des suites de couches elle n'a eu à souffrir d'accès paludiques.

Ce cas est intéressant à ajouter à la statistique du paludisme congénital, car il vient confirmer une fois de plus, par la double présence de l'hématozoaire dans le sang de ces jumeaux univitelins, le passage du germe à travers le placenta commun.

La possibilité de ce fait accidentel est amplement démontrée et on ne discute plus l'existence éventuelle du paludisme congénital (2). Un autre fait à signaler est que l'infection paludique observée chez ces jumeaux entre les 30 et les 32 heures d'exis-

(1) A.-B. MARFAN, La maladie des vomissements habituels. *Le Nourrisson*, mars 1919, p. 100 ; *Les affections des voies digestives dans la première enfance*, p. 101, Masson et Cie, 1923.

(2) A. G. ALARCON, Paludisme congénital. *Soc. de Pédiatrie de Paris*, séance du 17 janvier 1928.

tence, ne correspondait pas à l'état de santé de la mère, chez laquelle on ne put déceler ni manifestations paludiques, ni présence de l'hématozoaire avant ou après l'accouchement, malgré qu'elle y était prédisposée par suite de l'anergie en face du paludisme, propre de l'accouchement. Tout s'est passé comme si l'organisme maternel fût capable d'offrir une résistance, conférée par le terrain allergique, en face du même parasite qui envahit l'organisme fœtal en l'infectant et en évoluant activement sur ce terrain vierge.

L'évolution relativement indépendante des deux paludismes, maternel et fœtal, autorise à penser à l'existence d'un paludisme fœtal propre, caché, non décelable, qui évolue durant la vie intra-utérine, sans répercussion sur la santé de la mère, mais capable d'influencer la marche de la gestation et la santé fœtale. Il s'agissait de savoir dès lors, si l'interruption de la gestation, dans ces cas, n'est due plutôt au paludisme fœtal qu'au paludisme maternel. L'action ocitotique du parasite semble, en effet, se manifester davantage sur l'organisme embryonnaire ou fœtal.

Les lois de l'évolution du paludisme sur le terrain anergique permettent de supposer avec raison que l'infection adopte des caractères graves d'aspect pernicieux, qui déterminent soit l'interruption de la gestation, avec mort et expulsion du produit, soit l'accouchement précoce du paludisme congénital.

Une dernière remarque sur ce cas, c'est la coïncidence de l'infection paludéenne avec l'hérédo-syphilis. On admet la nécessité d'une effraction placentaire comme condition pour le passage des parasites à travers le placenta (1). Cette solution de continuité, véritable lésion, peut obéir soit au paludisme lui-même, soit mieux encore à l'hérédo-syphilis, dont on connaît l'action élective sur le placenta (2). Ainsi la syphilis héréditaire ouvrirait la porte ou rendrait plus accessible le passage de l'hématozoaire

(1) P. DOULLE et DANG-HUU-CHI, Coma palustre et grossesse. Présence de *Plasmodium præcox* dans le sang du cordon. *Bull. de la Soc. de Path. Exotique*, p. 589. Séance du 13 juillet 1927.

(2) V. HUTINEL, *Le terrain hérédo-syphilitique*, p. 31. Masson et Cie. Paris, 1926.

vers la circulation fœtale. La coexistence du paludisme congénital et de l'hérédo-syphilis fait présumer que cette dernière a favorisé le mécanisme pathogénique du premier.

Le phosphore anorganique dans le liquide céphalo-rachidien dans le premier âge.

Par les docteurs AXENTE IANCOU et MARIE BENETATO, Cluj (Roumanie).


Concernant la concentration du phosphore anorganique dans le liquide céphalo-rachidien, il n'existe pas un accord bien établi entre les opinions des différents auteurs.

Wilcox constate la concentration du phosphore anorganique dans le liquide céphalo-rachidien, dans les limites de 1 mgr. 7 p. 100 et de 2 mgr. 4 p. 100, sur 35 cas. Berendt et Helm énoncent des chiffres dans les limites de : 1,15-2,90 mgr. p. 100, du phosphore anorganique, trouvé dans les différentes affections et de 2,65 et 5,06 mgr. p. 100 dans les méningites. D'après Steiner (Serv. prof. Bokay) la concentration du phosphore anorganique dans le liquide céphalo-rachidien, présente des variations dans les limites de : 1,4-1,6 mgr. p. 100. Dans les méningites, il a enregistré des valeurs entre 1,77 et 3,0 mgr. p. 100.

Nous avons examiné le phosphore anorganique dans le liquide céphalo-rachidien, dans 34 cas parmi nos enfants et nous avons obtenu les résultats suivants : les limites du phosphore anorganique étaient de 1,25 mgr. p. 100 et 2,17 mgr. p. 100. La moyenne de ces chiffres était de 1,77 mgr. p. 100. Les recherches ont été effectuées sur des enfants répartis d'après un classement d'âge comme il suit : 6 enfants de plus de 1 an, 2 ans et 10 mois ; 1 an et 3 mois ; 1 an et 2 mois ; 1 an et 8 mois ; 4 ans et 15 ans, et 28 autres âgés de 2 semaines à un an. Parmi ces 34 cas, sur 14 cas le phosphore a dépassé cette moyenne ; 4 parmi ceux dépassant la moyenne, souffraient de syphilis congénitale. De ceux qui présentaient la quantité de phosphore anorganique au-dessus de la

moyenne, de 1,77 mgr. p. 100, aucun n'a évolué vers la méningite.

L'examen biochimique a été accompli sur des enfants bien portants et d'autres étant dans les états suivants : dystrophie, syphilis congénitale, état post-grippal, otite moyenne suppurée, infection parentérale afebrile, intertrigo, pyodermie muguet, langue géographique, diathèse exsudative, craniotabes, rachitisme, jumeaux et débilités congénitales. Nous avons utilisé la méthode colorimétrique de Bell-Doisy, modifiée par Briggs.



SOCIÉTÉ DE PÉDIATRIE DE BUCAREST

SÉANCE DU 14 JUIN 1930

SOMMAIRE

MANICATIDE. Erysipèle et scarlatine.	579	MANICATIDE, ZAVERGIU - THEODORU. Images radiographiques chez les enfants vaccinés avec le B. C. G.	588
R. LEIBOVICI. Quelques résultats ob- tenus avec le B. C. G. en milieu contaminé	582	POPOVICI LUPA et AURA WEINBERG. Dix cas de vulvo-vaginite gonoco- cique chez les petites filles, guéris par le stock-vaccin antigonococcique polyvalent (Cantacuzène)	591
MANICATIDE et RUSESCO. Deux cas de méningite ourlienne.	584		
MANICATIDE, RUSESCO et HOROVITZ. Deux cas de tuberculose miliaire de la peau chez l'enfant	586		

Erysipèle et scarlatine.

Par le professeur M. MANICATIDE.

Je tiens présenter à la Société de Pédiatrie les cas cliniques suivants, concernant le rôle du streptocoque dans l'étiologie de la scarlatine :

1^{er} cas. — En janvier 1928 je soignais, avec un collègue oto-rhino-laryngologue, un enfant âgé de 12 ans, de constitution assez faible, né de parents sains et n'ayant eu dans son passé que la rougeole à l'âge de 7 ans.

En décembre 1927, il avait eu une grippe, à la suite de laquelle il lui était resté une rhinite rebelle, pour laquelle mon collègue lui

faisait des cautérisations et des lavages du nez. Le 1^{er} février 1923, au cours du traitement, une plaque d'érysipèle apparut chez l'enfant sur le visage, dans la région du nez et de la paupière inférieure droite. Les jours suivants la plaque s'étend au front, sur le cuir chevelu, le visage où apparaissent quelques bulles contenant une sérosité louche. La température s'élève brusquement à 40°-40,6 et se maintient entre 39,5 et 40° jusqu'au 6 février quand elle tombe brusquement à 38°-37° et le 8 février l'enfant a 36°,5. L'œdème persiste encore 4-5 jours, quand apparaît une desquamation. Le 12 février l'enfant reprend ses occupations, à l'école, complètement rétabli.

Le 18 février l'enfant présente les signes typiques de la scarlatine : élévation brusque de la température (39°,5), céphalée, mal de gorge, éruption caractéristique de moyenne intensité qui se généralise en 1-2 jours ; la maladie évolue avec tous ses caractères cliniques, sans néphrite, sans autres complications. La température descend en lysis entre le 7^e et le 9^e jour et se maintient normale jusqu'au 30^e jour (le 20 mars) quand elle s'élève de nouveau, brusquement, à 40° : une nouvelle plaque d'érysipèle apparaît sur la joue droite et s'étend en couvrant toute la tête et le cou. La maladie dure 9 jours, présentant une intensité des phénomènes morbides bien plus grande qu'à la première atteinte ; le jour où nous avons décidé de lui injecter du sérum antistreptococcique la fièvre tomba et l'enfant commença sa convalescence. Depuis lors, il est bien portant et n'a eu qu'une légère grippe.

2^e cas. — L'enfant N. G., âgé de 3 ans et demi, présente autour d'une plaie contuse de genou gauche une plaque d'érysipèle, avec brusque élévation thermique. La plaque s'étend, du 21 au 24 décembre, sur la cuisse et la jambe. Le 25 décembre apparaît sur le ventre une éruption de vésicules miliaires avec rougeur intense entre ces éléments ; les vésicules sont, par places, confluentes. La plaque d'éruption miliaire est nettement séparée de la plaque d'érysipèle.

Le 26 décembre apparaissent sur l'avant-bras des plaques d'érythème diffus, avec un contour circiné, qui s'étendent sur toute la région du dos où l'éruption présente un aspect scarlatiniforme, sans avoir, toutefois, le pointillé caractéristique de la scarlatine. Comme le diagnostic était assez délicat, nous avons cherché, en 2 fois, à produire le phénomène d'extinction avec le sérum d'un enfant ayant eu la scarlatine au mois de septembre : l'épreuve a été négative. D'ailleurs, l'évolution ultérieure a été celle de l'érysipèle et l'érythème scarlatiniforme a disparu en même temps que la plaque d'érysipèle, laissant une desquamation intense sur l'abdomen à l'endroit de l'éruption miliaire.

3^e cas. — La petite fille *El. G.*, prend la scarlatine de son frère. Le 16 janvier 1930, le 6^e jour de la scarlatine, la fièvre s'élève brusquement et une plaque typique d'érysipèle apparaît sur l'aile du nez et la joue gauche. Le phénomène d'extinction a été dans ce cas nettement positif, la plaque d'extinction ayant un diamètre de 8 cm. ; sur la plaque d'érysipèle le phénomène a été négatif. Le sérum utilisé a été le même que celui employé dans le 2^e cas. — La plaque d'érysipèle a gagné tout le visage, une partie du cuir chevelu et l'oreille gauche. Son évolution a pris fin le 7^e jour, par une brusque chute thermique. La scarlatine a continué à évoluer, avec léger nuage d'albumine dans les urines, avec des cylindres hyalins et granuleux qui ont disparu au bout de 2 semaines. Le 1^{er} mars la petite malade était en convalescence et avait encore une légère desquamation sur les membres inférieurs.

*
* *

Dans la 1^{re} observation il s'agit d'un érysipèle qui a précédé la scarlatine de 8 jours sans influencer l'évolution de la scarlatine qui a été assez sévère. L'érysipèle qui est apparu après la scarlatine a été plus grave qu'à la première atteinte. Par conséquent il n'y a pas d'influence de l'érysipèle sur la marche de la scarlatine, comme il n'y a pas d'influence de l'infection scarlatineuse sur l'évolution de l'érysipèle. Les infections streptococciques, d'ailleurs, ne produisent pas d'immunité contre une nouvelle infection, comme on observe depuis longtemps dans l'érysipèle à répétition.

Dans la troisième observation il y a concomitance des infections érysipélateuse et scarlatineuse, également sans s'influencer réciproquement. Le phénomène d'extinction de Schultze et Charlton avec du sérum de convalescent de scarlatine se produit sur l'éruption scarlatineuse sans apparaître aussi sur la plaque d'érysipèle.

La seconde observation concerne une infection érysipélateuse d'une plaie suppurante qui a présenté aussi une éruption érythémateuse diffuse, scarlatiniforme, mais sans avoir les caractères typiques de l'éruption scarlatineuse et sans présenter le phénomène d'extinction.

Je conclurais de ces observations que le streptocoque de

l'érysipèle n'influence d'aucune manière l'infection scarlatineuse de même que cette dernière ne modifie pas l'aspect ni l'évolution de l'érysipèle et que l'érythème produit par ce streptocoque — quoique ressemblant à l'éruption de la scarlatine — en diffère par les caractères cliniques et biologiques.

Quelques résultats obtenus avec le vaccin B. C. G. en milieu contaminé.

Par le docteur R. LEIBOVICI.

La méthode du professeur Calmette, pour qu'elle donne les meilleurs résultats, demande l'isolement des enfants nés dans un milieu contaminé et vaccinés avec le B. C. G. Cet isolement doit être respecté au moins trois semaines, la durée de la prémunition, c'est-à-dire le temps qui s'écoule entre la vaccination et l'établissement de l'immunité.

Dans le plus grand nombre des cas, pour causes diverses, les enfants ne peuvent pas être isolés et, par conséquent, continuent à vivre en contact avec la personne malade et même sont allaités par les mères tuberculeuses.

J'ai l'honneur de vous citer quelques observations d'enfants vaccinés avec le B. C. G. qui ont continué à habiter en contact avec le malade et qui ont été suivis jusqu'à l'âge de 2 et 3 ans et demi.

OBSERVATION I. — A. H., né le 19 avril 1927, à terme. La mère M. H., âgée de 23 ans, est tuberculeuse, habite la même chambre que l'enfant. Les conditions d'hygiène sont mauvaises. L'enfant est revacciné en avril 1928. Pèse 8.870 gr. En juin 1930, il est bien portant.

Obs. II. — V. P..., né le 15 mai 1927, à terme. Le père M. P., comptable, âgé de 32 ans, souffre de tuberculose pulmonaire compliquée avec une laryngite tuberculeuse. N'habite pas la même chambre que l'enfant. Les conditions d'hygiène sont bonnes. En octobre 1927, le père meurt avec le diagnostic de tuberculose. L'enfant est revacciné en mai 1928 et revacciné pour la deuxième fois en mai 1930. Il est bien portant.

Obs. III. — *P. H...*, né le 27 mai 1927, à terme. La grand'mère de l'enfant présente des lésions bacillaires fermées. Un frère de la mère est tuberculeux depuis six mois et habite sous le même toit que l'enfant. L'enfant est revacciné en mai 1928 et revacciné en mai 1930 pour la deuxième fois. En juin 1930, il est très bien portant.

Obs. IV. — *M. S...*, né le 22 janvier 1928, à terme. Une sœur de l'enfant souffre de mal de Pott avec gibbosité accentuée. Elle tousse depuis longtemps. L'enfant habite la même chambre que sa sœur malade. Les conditions d'hygiène sont médiocres. L'enfant est revacciné en janvier 1929 ; actuellement il est bien portant et pèse 41 kgr. La radioscopie de la sœur a décelé des lésions bacillaires au poumon droit.

Obs. V. — *M. L...*, né le 12 février 1928, à terme. Le père D. I., pelletier, âgé de 42 ans, est tuberculeux depuis deux années. Les conditions d'hygiène sont mauvaises. L'enfant est revacciné en février 1929. En avril 1930, il est bien portant.

Obs. VI. — *J. G...*, née le 19 février 1928, à terme, pèse 4 kgr. Le père, A. C., imprimeur, âgé de 29 ans, est tuberculeux depuis trois années. Habite la même chambre que l'enfant. Les conditions d'hygiène sont médiocres. L'enfant est revacciné en février 1929. En juin 1930, il est très bien portant.

Obs. VII. — *M. H...*, né le 14 mars 1928, à terme. Le père tailleur, âgé de 33 ans, semble à la naissance de l'enfant, bien portant. Les conditions d'hygiène sont médiocres. Huit mois après il meurt avec le diagnostic de tuberculose pulmonaire. L'enfant n'est pas revacciné étant parti pour la province. En juin 1930, j'ai appris par sa mère qu'il est bien portant.

Obs. VIII. — *C. S...*, née le 19 juin 1928, à terme. Le père I. S., cordonnier, âgé de 35 ans est, d'après la déclaration de la mère, bien portant. Les conditions d'hygiène sont médiocres. Trois mois après, le père est trouvé tuberculeux et interné à l'hôpital. Jusqu'alors l'enfant a habité sous le même toit que le père. L'enfant est revacciné en juin 1929. En juin 1930, il est très bien portant.

Obs. IX. — *D. M...*, né le 6 janvier 1929, à terme. Un frère de la mère est tuberculeux depuis deux années, habite sous le même toit que l'enfant. Les conditions d'hygiène sont bonnes. En mars 1930, il meurt. L'enfant est revacciné en janvier 1930. Pèse 9.900 gr. En juin 1930, il est bien portant.

Obs. X. — *P. L...*, né le 6 août 1929, à terme. Le père *I. L...*, âgé de 29 ans est tuberculeux et interné à l'hôpital. Les conditions d'hygiène sont médiocres. Il meurt en mars 1930, avec le diagnostic de tuberculose pulmonaire. En juin 1930, l'enfant est malade depuis deux semaines d'une affection gastro-intestinale et de bronchite.

Obs. XI. — *P. T...*, née le 25 avril 1929, à terme. N'est pas revaccinée étant perdue de vue. Par hasard, fut retrouvée en juin 1930. J'ai appris qu'un frère de la mère a été tuberculeux et a habité une semaine avec l'enfant. Il meurt en janvier 1939. L'enfant est revaccinée en juin 1930. Elle est bien portante.

Ces cas sont intéressants parce que les enfants ont pu être suivis jusqu'à 2 et 3 ans. Calmette donne 50 p. 100 de mortalité pour la première année parmi les enfants non vaccinés nés en milieu tuberculeux et qui ont continué à vivre dans ce milieu.

De presque 600 enfants vaccinés, nous en avons eu 12, nés de parents tuberculeux (la mère ou le père, ou un autre membre de la famille tuberculeux avec lequel ils sont venus en contact). Un seul enfant est mort avec le diagnostic de gastro-entérite.

Deux cas de méningite ourlienne.

Par MM. le professeur MANIGATIDE, et le docteur A. RUSESCO.

Les complications nerveuses des oreillons sont connues depuis longtemps, mais la notion de méningite est de date relativement récente. Ce n'est que depuis l'emploi de la ponction lombaire qu'on a mis en évidence l'existence assez fréquente d'une lymphocytose céphalo-rachidienne au cours des oreillons.

René Monod, dans le service du professeur Hutinel, a signalé, le premier, l'existence des réactions méningées bénignes chez l'enfant. Chauffard et Boidin (1904) les ont étudiées plus complètement chez l'adulte. D'après Hutinel la méningite est la plus fréquente des complications des oreillons chez l'enfant. Dopter l'a rencontrée 158 fois sur 1.705 malades (9, 8 p. 100).

Nous avons été plus heureux, car au cours de l'épidémie,

assez intense, qui a sévi cette année, nous avons observé 2 cas, seulement, que nous nous permettons de présenter.

1^{re} cas. — L'enfant N. Al., âgé de 7 ans, est conduit aux consultations de la Clinique Infantile de Bucarest le 31 mai 1930, pour les symptômes suivants : céphalée, vomissements, constipation. La maladie a débuté le 23 mai par de la fièvre et une tuméfaction de la région parotidienne droite, suivie le lendemain par la tuméfaction de la région correspondante du côté opposé. Trois jours après (le 26 mai) le gonflement diminue et la fièvre baisse.

Le 27 mai (le 4^e jour de la maladie) la fièvre remonte, l'enfant présente des vomissements, de la céphalée et une constipation assez prononcée. Ces symptômes se maintiennent jusqu'au 31 mai quand l'enfant vient nous consulter.

A l'examen objectif, on ne constate plus de tuméfaction des parotides. L'orifice du canal de Sténon est encore rouge et tuméfié des deux côtés. Ce qui nous frappe se sont les signes méningés : raideur de la nuque, Kernig, Brudzinski de la nuque, raie méningitique de Trousseau, ventre en bateau. Une ponction lombaire est immédiatement pratiquée. Le liquide, dont l'analyse a été faite par M. le docteur I. Nicolau, présentait les caractères suivants : pas d'hypertension, il s'écoule goutte à goutte. Il est louche. Les albumines augmentées. Les réactions de Nonne-Appelt et Pandy sont nettement positives. On trouve 80 éléments par millimètre cube, formés presque exclusivement par des lymphocytes ; on trouve de très rares polynucléaires et quelques cellules endothéliales. Le glucose augmenté : 0.80 gr. p. 1.000. On ne trouve aucun microbe. Le liquide n'a pas fait de voile.

L'enfant rentra chez lui, ensuite, et on lui administra 3 gr. de salicylate de soude par jour. A partir du lendemain (le 1^{er} juin) les symptômes morbides ont cessé (les vomissements, la constipation et la céphalée). Il a repris ses occupations scolaires (sans avis médical, d'ailleurs) le 9 juin. Revu le 13 juin, il est en bon état de santé.

2^e cas. — L'enfant U. J., 9 ans ; il a eu, à l'âge de 2 mois, des signes de syphilis congénitale.

Le 21 mai 1930, il a de la fièvre et des douleurs au niveau des parotides. Le lendemain il présente une tuméfaction de cette région, d'abord d'un côté, ensuite gonflement bilatéral. Presque en même temps il a des signes violents de méningite : raideur de la nuque, Kernig et Brudzinski positifs, contracture, convulsions, etc.

Ponction lombaire : Le liquide clair, avec tension élevée, n'a pas fait de voile. 40-50 éléments par millimètre cube, avec grande prédominance des lymphocytes et rares polynucléaires. Les albumines augmentées.

On lui administra du salicylate de soude. Les phénomènes ont duré 6 jours, au bout desquels la fièvre et les signes méningés ont disparu progressivement et presque en lysis. L'enfant est actuellement en parfait état de santé.

Deux cas de tuberculose miliaire de la peau chez l'enfant.

Par MM. MANICATIDE, A. RUSCO, E. HOROVITZ.

Les cas de tuberculose généralisée avec tuberculose cutanée sont bien plus rares chez l'enfant que chez les adultes. Nous rapportons plus loin deux cas rencontrés aux consultations de la Clinique Infantile en 2 mois d'intervalle, avec tuberculose généralisée et présentant sur la peau une éruption qui correspond à la « tuberculose miliaire de la peau » dénomination proposée par Leichtenstern en 1897 et adoptée par Dubreuilh dans la classification des tuberculoses cutanées et des tuberculides.

OBSERVATION I. — L'enfant M. A., âgé de 2 ans et demi, est amené à nos consultations le 12 février 1930 pour une éruption généralisée datant depuis trois semaines, apparue à la suite de la rougeole.

Les parents sont bien portants. Ils ont encore deux enfants, plus grands que notre malade (4 et 6 ans) qui ont également souffert de la rougeole à la suite de laquelle ils ont eu des symptômes évidents d'érythème noueux (confirmé à nos consultations).

Il n'a pas eu d'autres maladies infecto-contagieuses jusqu'à présent. Le 15 janvier 1930 il a eu la rougeole. Depuis, il tousse et a de la fièvre. Une semaine, environ, après la disparition de l'exanthème morbillieux apparaît sur la peau une éruption généralisée d'éléments non confluent, consistant (d'après les déclarations des parents) dans des petites pustules durant une semaine et disparaissant, ensuite, sans laisser de traces. L'enfant a eu plusieurs poussées avant de venir nous consulter.

A l'examen objectif on trouve un mauvais état général. On voit sur les téguments l'éruption mentionnée plus haut : généralisée, formée de petits éléments (1-2 mm. diamètre) *superficiels*, vésico-pustuleux (surtout pustuleux), non confluent. La plupart ont au centre un petit point de couleur rouge-brunâtre qui paraît nécrotique. On n'observe aucune cicatrice ou trace des éléments qui ont constitué les poussées antérieures.

Aux poumons on trouve des râles humides des deux côtés, surtout

à la base droite où existe une zone de matité. Les râles sont également nombreux aux hiles.

La radiographie montre une granulie pulmonaire. L'enfant a succombé au commencement du mois de mars 1930.

Obs. II. — L'enfant *M. G.*, âgé de 2 ans, est amené le 24 avril 1930 à nos consultations pour éruption généralisée, datant depuis 2 semaines, apparue à la suite de la rougeole.

Le père bien portant; la mère débile, a eu, il y a trois ans, une hémoptysie: un médecin consulté lui a dit avoir une lésion pulmonaire de nature tuberculeuse. Ils ont eu encore un enfant qui est mort à 6 mois avec des troubles digestifs.

L'enfant que nous présentons est né à terme. Allaité au sein jusqu'à 1 an, ensuite régime mixte. Il a eu plusieurs fois des troubles digestifs. Il y a 5 semaines (le 15 mars 1930) il a eu la rougeole, dont l'éruption a duré 4 jours. Depuis, il tousse et a de la fièvre. Depuis 2 semaines (8-10 avril) il a une éruption généralisée, formée par de petits éléments (des dimensions d'une tête d'épingle) superficiels, non confluents, généralisés, constitués par de petites pustules (d'après les déclarations des parents). Les uns ont duré quelques jours, les autres une semaine, disparaissant, ensuite, sans laisser de traces.

L'éruption a procédé par poussées successives.

Examen du malade: Mauvais état général. On voit sur tout le corps de petits éléments de 1-2 mm. de diamètre, *superficiels*, vésico-pustuleux; la plupart ont au milieu un point central de couleur rouge-brunâtre qui paraît nécrotique. Les éléments sont isolés; on n'observe aucune cicatrice ou autre trace des éléments disparus. L'enfant étant ramené à plusieurs reprises à nos consultations, nous avons pu observer nettement l'apparition en poussées de l'éruption et la disparition rapide en 2-4 jours, sans laisser de traces.

Aux poumons: à la base gauche, sous l'omoplate droite et dans la région mamelonnaire droite, on entend des craquements. La plaque radiographique montre une granulie pulmonaire.

En résumé, donc, il s'agit de deux enfants du même âge, qui, après la rougeole, font de la granulie, accompagnée de l'éruption décrite plus haut.

Quelle sera la dénomination de cette éruption? Darier, dont la compétence dans la matière est depuis longtemps reconnue, décrit 5 formes de tuberculoses cutanées: ulcère tuberculeux (ou tuberculose miliaire de la peau), tuberculose verruqueuse, tuberculose fongueuse, la gomme tuberculeuse et le loup vulgaire.

L'éruption qui nous intéresse ne rentre dans aucune de ces catégories. Il décrit, ensuite, 6 variétés de tuberculides : lichénoïdes, papulo-nécrotiques, acnéiformes, lupoiïdes, érythémato-atrophiantes et érythémateuses. Les tuberculides acnéiformes (*acnea cachecticorum*, Hebra) pourraient, seules, être identifiées avec l'éruption apparue chez nos enfants. Les tuberculides papulo-nécrotiques ne sont pas si superficielles, ont la base indurée, ne disparaissent qu'au bout de 2-4 semaines, laissant une cicatrice caractéristique.

Leichtenstern, en 1897, relate le cas d'un enfant de 4 ans qui, à la suite de la rougeole, toussa et a de la fièvre. Un mois, environ, avant de succomber, il présente une éruption formée de petits éléments vésico-pustuleux, superficiels, non confluent.

Ils apparaissent par poussées successives, guérissent et disparaissent sans laisser de traces. A la nécropsie : granulie. Il donne à cette éruption le nom de : tuberculose miliaire de la peau.

Dubreuilh adopte ce terme et dans sa classification, il décrit une forme de « tuberculose miliaire de la peau » constituée par des éléments ayant exactement les mêmes caractères que l'éruption dont nous nous intéressons.

Comme, d'une part, d'après Darier, l'*acnea cachecticorum*, s'accompagne en général, de lichen scrofulosorum ou de tuberculides papulo-nécrotiques, que nous n'avons pas observés, dans nos cas, comme, d'autre part, la maladie de ces 2 petits malades a débuté de la même façon, a eu le même aspect et a évolué dans les mêmes conditions que le cas décrit par Leichtenstern, nous croyons qu'on peut affirmer qu'il s'agit dans nos 2 cas, de : *Tuberculose miliaire de la peau*.

Images radiographiques chez les enfants vaccinés avec B. C. G.

Par MM. M. MANICATIDE et M. ZAVERGIU-THEODORU.

Le nombre d'enfants suivis a été de 150, parmi lesquels 21 ont des parents tuberculeux et 5 des parents sains. Les

observations sont faites sur les enfants malades de l'hôpital, sauf ces derniers 3 cas. Pour les 21 cas dont les parents sont tuberculeux nous avons fait 18 radiographies parmi lesquelles 2 sont les radiographies des parents ; pour les 3 autres cas nous avons fait des radioscopies. Parmi toutes les radiographies une seule a décelé une broncho-pneumonie tuberculeuse. Ce cas, d'ailleurs, avait eu dans ses antécédents de fréquentes poussées de diarrhée et présentait des signes de syphilis congénitale, de rachitisme et dystrophie ; en plus, sa mère était syphilitique et tuberculeuse.

Dans une autre radiographie on a trouvé quelques granulations parahilaires à droite.

Ces deux cas nous ont mis dans la situation de nous demander si un isolement d'un mois n'est pas absolument nécessaire jusqu'à l'établissement de l'immunité, pour éviter une contamination massive. Dans un cas nous avons isolé l'enfant vacciné de son parent tuberculeux, qui est mort de bacillose pulmonaire. L'enfant ne présente rien d'anormal à la radiographie. Dans un autre cas la mère tuberculeuse vit avec l'enfant qui n'a rien. L'enfant est bien soigné, l'état matériel des parents étant assez bon. Les autres radiographies des enfants vaccinés, restant en contact avec un entourage tuberculeux, nous montrent des diverses réactions hilaires, para-hilaires, qui peuvent être causées aussi par les maladies pulmonaires dont les enfants étaient porteurs.

Le professeur Sayé a fait des radiographies chez les enfants sains et a trouvé des nodules fins, des ombres localisées qui se développent jusqu'à l'âge de 4 ans.

Ces réactions pulmonaires chez les enfants vaccinés n'évoluent jamais vers des lésions tuberculeuses comme il arrive chez les non vaccinés.

Cinq radiographies chez des enfants sains et vaccinés vivant dans un entourage sain n'ont montré aucune réaction pulmonaire ; ces radiographies confirment le résultat des 16 autopsies faites par le professeur Manicatide et le docteur I. Nicolau qui n'ont trouvé aucune lésion tuberculeuse, macroscopique et mi-

croscopique, quel que soit l'intervalle entre la vaccination et la mort de l'enfant.

Dans 123 cas, d'enfants vaccinés, présentant des différentes maladies, nous avons eu 9 décès, dont deux de méningite tuberculeuse. Un d'entre eux n'a pas été revacciné. La source bacillifère est inconnue.

La mortalité générale est de 7,3 p. 100, mais la mortalité par la tuberculose est de 1,54 p. 100.

Le vaccin B. C. G. produit l'immunité contre la tuberculose, même quand les enfants vivent dans un entourage tuberculeux. Ce fait est prouvé par la mortalité de ces enfants (1,54 p. 100) en opposition avec la mortalité des enfants qui n'ont pas été vaccinés, qui est de 25 p. 100.

Pourtant nous croyons qu'un isolement rapide est indiqué après l'administration du vaccin pour éviter des contaminations massives avant l'apparition de l'immunité. Une seule vaccination sans revaccination paraît insuffisante, si l'enfant continue à vivre dans un milieu contaminé et dans de mauvaises conditions d'hygiène.

Les images radiographiques des enfants vaccinés avec le B. C. G., et continuant à rester en contact avec les tuberculeux, nous témoignent une fois de plus l'efficacité de ce vaccin.

On doit donc remarquer que si on ne respecte pas l'isolement immédiat après la vaccination, une mauvaise hygiène et une alimentation déficiente peuvent mener dans certains cas à des lésions bacillaires pouvant aller jusqu'à la mort si l'enfant n'a pas été revacciné.

Pourtant le nombre de ceux-ci est minime en rapport avec ceux qui ne sont pas vaccinés. Au point de vue de la mortalité générale chez les enfants vaccinés, notre statistique nous confirme le même résultat obtenu par les auteurs qui se sont occupés de cette question, c'est-à-dire une mortalité de 7,3 p. 100-8,8 p. 100.

Les enfants vaccinés avec le B. C. G. qui n'ont pas été en contact avec des personnes tuberculeuses ne présentent pas de lésions pleuro-pulmonaires visibles à la radiographie.

Dix cas de vulvo-vaginite gonococcique chez les petites filles, guéries par le stock-vaccin antigonococcique polyvalent « docteur I. Cantacuzène »

Par MM. M. POPOVICI LUPA et AURA WEINBERG.

Au cours d'une année, 42 cas de vulvo-vaginite chez des fillettes âgées de 1-14 ans ont été traités par les moyens classiques (lavages à l'hypermanganate de potassium, urotropine *per os*); la plupart de ces cas, après une guérison clinique apparente, ont présenté de fréquentes récurrences et parfois des passages à la chronicité.

Ces faits nous ont déterminés à traiter par le stock-vaccin polyvalent antigonococcique dix cas de vulvo-vaginite chez les fillettes âgées de 1-6 ans. Le nombre des injections a varié entre 5-12; la quantité injectée commençait par 0,1-0,2 cmc. et augmentait jusqu'à 1,2 cmc.

Les résultats ont été très encourageants : 7 guérisons cliniques et bactériologiques parfaites après une série unique de 10 injections, 2 cas récidivants guéris après une nouvelle série d'injections. Enfin, un seul cas sans aucune amélioration clinique et bactériologique, même après 2 séries d'injections.

Le Gérant : J. CAROUJAT.

6972-31. — Tours, Imprimerie ARRAULT et C^{ie}.

The first of these is the fact that the...
the second is the fact that the...
the third is the fact that the...
the fourth is the fact that the...
the fifth is the fact that the...
the sixth is the fact that the...
the seventh is the fact that the...
the eighth is the fact that the...
the ninth is the fact that the...
the tenth is the fact that the...
the eleventh is the fact that the...
the twelfth is the fact that the...
the thirteenth is the fact that the...
the fourteenth is the fact that the...
the fifteenth is the fact that the...
the sixteenth is the fact that the...
the seventeenth is the fact that the...
the eighteenth is the fact that the...
the nineteenth is the fact that the...
the twentieth is the fact that the...
the twenty-first is the fact that the...
the twenty-second is the fact that the...
the twenty-third is the fact that the...
the twenty-fourth is the fact that the...
the twenty-fifth is the fact that the...
the twenty-sixth is the fact that the...
the twenty-seventh is the fact that the...
the twenty-eighth is the fact that the...
the twenty-ninth is the fact that the...
the thirtieth is the fact that the...
the thirty-first is the fact that the...
the thirty-second is the fact that the...
the thirty-third is the fact that the...
the thirty-fourth is the fact that the...
the thirty-fifth is the fact that the...
the thirty-sixth is the fact that the...
the thirty-seventh is the fact that the...
the thirty-eighth is the fact that the...
the thirty-ninth is the fact that the...
the fortieth is the fact that the...
the forty-first is the fact that the...
the forty-second is the fact that the...
the forty-third is the fact that the...
the forty-fourth is the fact that the...
the forty-fifth is the fact that the...
the forty-sixth is the fact that the...
the forty-seventh is the fact that the...
the forty-eighth is the fact that the...
the forty-ninth is the fact that the...
the fiftieth is the fact that the...
the fifty-first is the fact that the...
the fifty-second is the fact that the...
the fifty-third is the fact that the...
the fifty-fourth is the fact that the...
the fifty-fifth is the fact that the...
the fifty-sixth is the fact that the...
the fifty-seventh is the fact that the...
the fifty-eighth is the fact that the...
the fifty-ninth is the fact that the...
the sixtieth is the fact that the...
the sixty-first is the fact that the...
the sixty-second is the fact that the...
the sixty-third is the fact that the...
the sixty-fourth is the fact that the...
the sixty-fifth is the fact that the...
the sixty-sixth is the fact that the...
the sixty-seventh is the fact that the...
the sixty-eighth is the fact that the...
the sixty-ninth is the fact that the...
the seventieth is the fact that the...
the seventy-first is the fact that the...
the seventy-second is the fact that the...
the seventy-third is the fact that the...
the seventy-fourth is the fact that the...
the seventy-fifth is the fact that the...
the seventy-sixth is the fact that the...
the seventy-seventh is the fact that the...
the seventy-eighth is the fact that the...
the seventy-ninth is the fact that the...
the eightieth is the fact that the...
the eighty-first is the fact that the...
the eighty-second is the fact that the...
the eighty-third is the fact that the...
the eighty-fourth is the fact that the...
the eighty-fifth is the fact that the...
the eighty-sixth is the fact that the...
the eighty-seventh is the fact that the...
the eighty-eighth is the fact that the...
the eighty-ninth is the fact that the...
the ninetieth is the fact that the...
the ninety-first is the fact that the...
the ninety-second is the fact that the...
the ninety-third is the fact that the...
the ninety-fourth is the fact that the...
the ninety-fifth is the fact that the...
the ninety-sixth is the fact that the...
the ninety-seventh is the fact that the...
the ninety-eighth is the fact that the...
the ninety-ninth is the fact that the...
the hundredth is the fact that the...

SOCIÉTÉ DE PÉDIATRIE

DE PARIS

SÉANCE DU 16 DÉCEMBRE 1930

Présidence de M. E. Terrien



SOMMAIRE

- | | |
|--|--|
| LESSÉ, J. CAROLI et J.-A. LIÈVRE. Infantilisme hypophysaire . . . 594
<i>Discussion</i> : M. LEREBoulLET. | Perforation de la vésicule biliaire au cours d'une typhoïde grave. Opération. Guérison. 622 |
| ARMAND-DELILLE et M ^{lle} DEVELAY. La collapsothérapie dans la tuberculose pulmonaire de l'enfant 599
<i>Discussion</i> : M. JULIEN HUBER. | NOBÉCOURT et JEAN LEREBoulLET. Porteurs de germes de diphtérie chez les rougeoteux. Désinfection par l'arséno-benzol. 628
<i>Discussion</i> : M. LEREBoulLET. |
| MARQUÉZY, M ^{lle} JAMMET et CHEVALIER. Méningo-artérite hérédosyphilitique. Attaques d'hémiplégie transitoire. 603 | H. JANET et M. HAITS. Injections intraveineuses de sérum associées à la sérothérapie classique dans le traitement de la diphtérie maligne 632
<i>Discussion</i> : M. LEREBoulLET. |
| WORINGER. Recherches sur l'allergie dans l'eczéma du nourrisson. 606 | M. A. IANCOU M ^{lle} MARIE BENETATO (Cluj Roumanie). L'hypercalcémie rachidienne chez les enfants hérédosyphilitiques, chez les débiles congénitaux et les prématurés. 640 |
| WORINGER. Essais de traitement de l'eczéma du nourrisson par la désensibilisation spécifique. 611 | MM. P. LEREBoulLET, MAURER, GOUYEN et VÉRAN. Bronchectasies multiples de la base gauche chez un garçon de 10 ans. Guérison. 645 |
| V. CATHALA. Hérité d'une mutilation acquise. 613
<i>Discussion</i> : M. APERT. | |
| ARMAND-DELILLE. Deux cas foudroyants d'affection à allure poliomyélitique chez de jeunes enfants. 620 | |
| M. FÈVRE, R. LIÈGE et FOLLIASSON. | |

Infantilisme hypophysaire.

Par MM. E. LESNÉ, J. CAROLI et J.-A. LIÈVRE.

Le malade que nous présentons est un cas particulièrement typique d'infantilisme hypophysaire, tel que l'ont décrit MM. Souques et St. Chauvet.

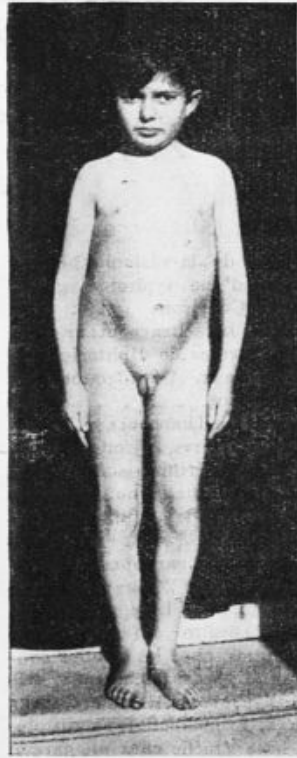

FIG. 1.

Bal... Henri, âgé de 20 ans, a l'aspect d'un enfant de dix ans : haut de 1 m. 49, il pèse 22 kgr. Sa morphologie, parfaitement proportionnée, est en tous points une morphologie puérile normale, et rien au premier abord ne peut faire soupçonner son âge.

La taille semble s'être fixée vers la septième ou la huitième année sans qu'aucun signe fonctionnel ait paru accompagner cet arrêt de développement.

Les diverses parties du corps auraient un développement normal pour un enfant d'une dizaine d'années : les membres supérieurs sont frêles, peu musclés, légèrement enveloppés de graisse, les mains fines et délicates ; les membres inférieurs sont parfaitement proportionnés et sans déformation. La radiographie des poignets montre une ossification normale des os du carpe, les épiphyses radiales et cubitales ne sont pas soudées. Le tronc, le crâne et le visage sont également d'un enfant. Le cou est court, le corps thyroïde semble normal.

Le retard dans le développement des organes génitaux va de pair avec le retard du développement statural.

La verge, minuscule, est celle d'un enfant de 5 à 6 ans ; dans le scrotum, très petit, on ne perçoit que le testicule gauche, de volume très

réduit et insensible. Le testicule droit est à l'orifice externe du canal inguinal.

Les caractères sexuels secondaires font également défaut : les aisselles et le pubis sont entièrement glabres ; la voix est puérile.

Un seul élément de la morphologie contraste avec cet ensemble homogène : le système dentaire est celui d'un adulte : les dents sont toutes de seconde dentition (il est difficile de préciser le moment de leur éruption), elles sont larges et volumineuses. Toutefois, il n'y a pas de dents de sagesse.

Par contre, l'évolution intellectuelle est fortement retardée ; le malade se rend compte de son état, mais il en demeure insoucieux ; gai, aimable, de caractère facile, il joue volontiers, chez lui comme à l'hôpital, avec des enfants de dix à quinze ans. Les tests de Simon (étudiés avec la collaboration de Mme Michon) fixent son âge mental entre dix et douze ans.

Cet arrêt, qui porte à la fois sur la croissance et le développement intellectuel, paraît être, à un examen rapide, la seule tare que présente notre malade.

Aucun signe fonctionnel, en effet, ne vient trahir la tumeur de la région hypophysaire dont il est atteint. Cette latence complète est certainement un des signes les plus particuliers de notre observation, puisque habituellement, au cours des néoformations pituitaires de l'enfant, la céphalée est intense ainsi que les autres signes d'hypertension intra-cranienne.

Dans ce cas, la tumeur n'est révélée que par les signes oculaires et les symptômes radiologiques.

Examen ophthalmologique (M. Prélat). — L'acuité visuelle est nulle à gauche, très faible à droite.

Atrophie optique bilatérale, suite de papillite, sans stase.

Strabisme divergent, sans paralysie oculo-motrice, par amaurose de l'œil gauche.

Champ visuel de l'œil droit très rétréci par atrophie optique, sans hémianopsie vraie : la partie droite du champ visuel, quoique très diminuée, persiste.

Pupilles égales et régulières ; réflexes iriens de l'œil droit normaux ; les réflexes consensuels persistent à gauche (côté de l'amaurose).

On note sur la radiographie de profil du crâne :

1° Des désordres ostéologiques considérables du côté de la selle turcique. Elle est élargie dans le sens antéro-postérieur et surtout plus profonde et plus anfractueuse ;

2° A la partie supérieure de sa concavité on perçoit trois petites taches calcifiées. Bien plus haut situées, en pleine zone encéphalique, à 2 cm. environ au-dessus de la petite aile du sphénoïde, on trouve des

opacifications comparables dont il est difficile d'affirmer qu'elles soient en connexion avec les ombres intra-sellaires.

Le syndrome d'infantilisme hypophysaire est-il chez notre malade absolument pur ? Nous ne le croyons pas.

On peut relever d'une part une *ébauche de syndrome adiposo-génital*.

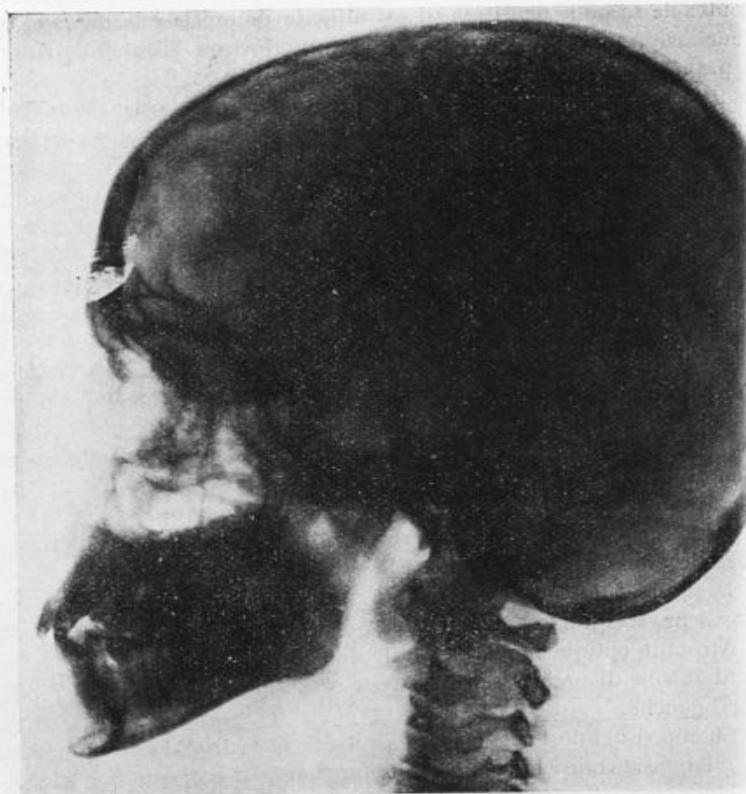

FIG. 2. — Radiographie du crâne : élargissement considérable de la selle turcique, calcifications intra-sellaires.

On note une surcharge graisseuse relativement marquée de la paroi abdominale, ainsi que deux bourrelets assez volumineux au-dessus des épines iliaques.

D'autre part, est apparue pendant le séjour de notre malade à l'hôpital une *polyurie insipide* qui s'est dénoncée par une incontinence nocturne. Il est vrai que le taux des urines dépasse rarement 2 litres 5.

Mais elles ont la décoloration et la faible densité (1002) communément observées au cours du diabète insipide. Il est intéressant d'ajouter que l'injection de 1 cmc. de post-hypophyse Choay ramène le taux de la diurèse à 500 cmc.

Le *métabolisme basal* s'est révélé normal (40 calories).

L'épreuve de l'*hyperglycémie alimentaire* donne également un résultat normal : 1 gr. 45 à jeun, 1 gr. 80 trois quarts d'heure après ingestion de 70 gr. de glucose.

La *ponction lombaire* montre un liquide clair ; la tension céphalo-rachidienne est de 23 cm. en position couchée (appareil de Claude) ; hyperalbuminose discrète à 0 gr. 45 ; lymphocytose normale (1,4 lymphocytes au mmc.) ; Wassermann négatif.

Le *Wassermann du sang* est également négatif.

Ce cas est donc un exemple bien typique d'infantilisme hypophysaire. La néoformation originelle semble appartenir au groupe des tumeurs de la poche de Rathke, dont on reconnaît dans notre observation, en dehors de son retentissement sur le développement, les signes oculaires et radiologiques habituels. Notre cas se joint à ceux, déjà nombreux, qui ont été publiés pendant ces dernières années.

Il est remarquable par l'absence des signes banaux d'hypertension intra-cranienne.

Les travaux physiologiques récents sont venus confirmer d'une manière éclatante l'individualité de l'infantilisme hypophysaire.

Le syndrome présenté par notre malade répond d'une façon frappante au syndrome réalisé expérimentalement chez le rat par l'hypophysectomie (P. E. Smith) : l'arrêt statural, l'aplasie génitale, l'adipose discrète sont les témoins de la disparition de l'activité du lobe antérieur, tandis que les obésités considérables du syndrome adipo-génital semblent relever de l'atteinte tubérienne (Camus et Roussy, Smith).

La polyurie insipide, dont l'association avec l'infantilisme hypophysaire a été déjà notée dans quelques observations, localise d'une façon moins précise le processus pathologique, puisqu'elle paraît pouvoir être le fait soit de l'atteinte du lobe postérieur, soit de celle de la *pars intermedia*, soit encore de celle de la région infundibulo-tubérienne.

Nous avons cherché, en application des travaux expérimentaux récents (Evans, Smith, etc.), si les injections d'*extrait de lobe antérieur d'hypophyse* ne réaliseraient pas le traitement opothérapique de l'infantilisme de notre malade.

Nous n'avons encore obtenu aucun résultat probant.

La menace qui pèse ici sur la vision fait naturellement discuter les indications d'une intervention chirurgicale. C'est là, en effet, le traitement de choix des tumeurs du type de celle que présente notre sujet ; la radiothérapie n'a paru y donner que des résultats passagers ou insuffisants, elle peut compliquer l'acte chirurgical ultérieur.

Mais c'est précisément la façon, en quelque sorte allègre, avec laquelle ce malade supporte son affection, qui nous fait encore hésiter à lui imposer les dangers d'une opération particulièrement grave.

M. LEREBoullet. — Le malade présenté par MM. Lesné et Lièvre est un remarquable exemple de ce qu'on a décrit sous le nom d'infantilisme et de nanisme hypophysaire et rappelle, par la plupart de ses caractères, le cas publié successivement par M. Burnier et MM. Souques et Chauvet et dans lequel existait, au niveau de la selle turcique, un kyste du lobe antérieur de l'hypophyse. Mais il s'en faut que dans tous les cas de cet ordre l'hypophyse soit nécessairement en cause et j'ai observé et publié en 1920, avec Cathala et Mouzon, le cas d'un jeune malade présentant les attributs d'un infantilisme hypophysaire, avec syndrome adiposo-génital ébauché, chez lequel, malgré des troubles oculaires marqués avec hémianopsie temporale d'un côté, cécité de l'autre, la selle turcique était normale ; des calcifications dans le plan des clinoides faisaient penser à une néoplasie. Il succomba à 24 ans et l'autopsie révéla une tumeur du plancher du 3^e ventricule sans lésion de l'hypophyse. Ce fait, et d'autres similaires, montrent combien le rôle respectif de l'hypophyse et des centres nerveux sous-jacents reste encore discuté. Dans le cas qui nous est présenté, l'altération de l'hypophyse paraît certaine.

Il se rapproche à beaucoup d'égard, d'un autre fait que j'ai

observé chez un garçon de 21 ans, qui depuis l'âge de 7 ans avait cessé de se développer et de grandir, qui gardait à 21 ans les organes génitaux d'un enfant de 6 ans et mesurait 1 m. 30. La tumeur hypophysaire était évidente à la radiographie et l'atrophie optique le rendait presque aveugle. Mais chez lui l'infantilisme s'associait à un état cachectique particulier, sans adiposité, avec peau amincie et d'aspect sénile. D'autres exemples de cet aspect sénile associés à l'infantilisme hypophysaire ont été publiés. Il fait défaut dans le cas présenté aujourd'hui. Chez mon malade, polyurique par intervalles, la progression des troubles d'hypertension liés à la tumeur (céphalée, vomissements, crises convulsives, somnolence, etc.) entraîna la mort sans que l'autopsie ait pu être faite, mais la réalité de la tumeur hypophysaire était certaine. Il est à souhaiter que ces tumeurs, mieux connues actuellement depuis les beaux travaux de nos collègues de Martel et Clovis Vincent, opérées dans des conditions meilleures par les techniques qu'ils ont fixées, puissent être dans l'avenir modifiées par une intervention faite à temps, permettant de sauver la vision et d'arrêter l'évolution progressive.

La collapsothérapie dans la tuberculose pulmonaire de l'enfant

*(97 cas traités dans les 10 premiers mois de l'année 1930,
à l'hôpital Hérold).*

PAR M. P. ARMAND-DELILLE et Mlle DEVELAY.

Notre service d'Hérold s'étant trouvé spécialisé pour le traitement de la tuberculose infantile, par suite de l'orientation de nos recherches et aussi du fait de la fermeture du service d'enfants tuberculeux de l'hôpital Debrousse, un grand nombre de petits malades, dont beaucoup atteints de lésions déjà fort graves, nous ont été adressés par nos collègues des hôpitaux et des dispensaires.

Le fait de cette spécialisation forcée, l'impossibilité de placer

les enfants, contagieux pour leur entourage, dans d'autres hôpitaux nous ont obligés bien souvent à garder et à traiter dans le service des cas qui nous avaient été envoyés à un stade déjà trop avancé; certains de ceux-ci étaient voués à l'insuccès et nous en donnerons une liste spéciale.

Heureusement, les médecins de dispensaire nous envoient habituellement des cas où le diagnostic peut être posé précocement, grâce à l'emploi simultané de la radiographie et de la recherche du bacille de Koch dans le lavage d'estomac. Nous avons pu rencontrer ainsi un grand nombre d'enfants qui étaient justiciables d'un pneumothorax uni- ou bilatéral, dans les conditions habituellement requises pour obtenir de cette intervention le succès qu'on est en droit d'en espérer.

Nous citerons tout d'abord les cas que nous savions d'avance voués à l'insuccès et où nous avons cependant tenté un pneumothorax. Ils étaient au nombre de 12 :

2 nourrissons avec cavernes et début de généralisation ;

3 grands enfants avec cavernes géantes bilatérales ;

3 déjà cachectiques avec signes d'entérite tuberculeuse.

85 enfants se présentaient dans des conditions plus ou moins favorables (1), ombres unilatérales, cavernes uni- ou parfois bilatérales, état général parfois déjà très touché, température souvent irrégulière à tendance hectique. Dans 71 de ces cas nous avons trouvé le bacille de Koch dans le lavage d'estomac fait le matin à jeun.

Parmi ces 85 enfants, 73 ont subi un pneumothorax unilatéral, 10 un pneumothorax bilatéral.

A part 5 enfants qui sont morts d'infections intercurrentes, à savoir 2 de rougeole, 1 de diphtérie, 1 de mastoïdite et épanchement purulent à streptocoques du côté du pneumothorax, 1 de phlébite probablement infectieuse à la suite d'une angine,

(1) 14 de ces enfants n'avaient pas de bacilles de Koch au 1^{er} examen, mais nous sommes tout de même intervenus par pneumothorax sur la constatation d'une ombre radiologique nette et sur la notion de contamination familiale. Il nous est arrivé fréquemment, dans des cas semblables, de trouver le bacille de Koch après collapsus du foyer.

les 80 autres sont en bon état et semblent pouvoir être amenés à la guérison sans complications.

10 seulement de ces enfants ont pu être envoyés en sanatorium (dont 8 à Leysin) et encore est-ce grâce aux démarches et aux efforts répétés de notre assistante sociale, Mlle Pontet.

10 ont été placés en cure libre dans leur famille, les conditions ayant été reconnues favorables à la suite de l'enquête de notre assistante sociale.

60 restent dans notre service faute de possibilité de placement ailleurs, l'Assistance publique ne disposant d'aucun sanatorium, le service de Brévannes ne nous ayant accepté que quelques cas, le service de la Salpêtrière ne pouvant en prendre qu'une dizaine malgré toute la complaisance de notre ami et collègue le docteur Huber.

Comme nous l'avons déjà dit, l'état de ces enfants est satisfaisant. A l'exception d'un seul, tous ont augmenté de poids, certains même d'une façon étonnante. C'est ainsi qu'un grand garçon de 14 ans, M... P..., qui a eu un pneumothorax gauche pour une infiltration avec cavernes, bacilles de Koch nombreux dans l'expectoration, a gagné 14 kgr. en 4 mois et on a vu les bacilles de Koch disparaître de l'expectoration.

Une fillette de 12 ans, B. H., a pris 9 kgr. en 3 mois ;

Une autre de 10 ans, 6 kgr. en 4 mois. Chez les enfants plus jeunes les augmentations sont proportionnellement plus lentes.

Chez tous ces enfants à l'exception d'un seul, la température est normale et, sauf ceux qui gardent des cavernes encore béantes par suite de brides, l'expectoration a disparu puisque le contenu gastrique ne contient plus de bacilles de Koch.

Dans 5 cas seulement jusqu'à présent nous avons observé la formation d'un exsudat séro-fibrineux. Nous rappelons que nous avons perdu un enfant d'épanchement purulent à streptocoque suite de mastoïdite.

Dans nos 10 cas de pneumothorax bilatéral les résultats ont été parfois surprenants.

Même dans des cas traités tardivement alors qu'il existait des cavernes avec infiltration étendue, non seulement il y a eu une

survie inespérée, retour de la température à la normale, cessation de la toux et arrêt de la chute de poids, mais chez certains sujets il y a eu véritable résurrection, témoin cette fillette de 14 ans, à qui nous avons commencé le pneumothorax le 1^{er} juillet et qui a gagné 4 kgr. 500 à la date du 1^{er} novembre. Les règles, qui avaient cessé depuis plusieurs mois, ont réapparu normalement.

Un autre fillette de 13 ans est passée de 33 kgr. à 39 kgr. 800, du 17 mars au 15 novembre, disparition des bacilles de Koch, réapparition des règles.

Une étude détaillée de ces cas sera d'ailleurs publiée ultérieurement.

Les seules conclusions que nous voulions formuler ici et qui confirment les résultats antérieurement publiés, c'est que le pneumothorax thérapeutique est le procédé le plus sûr d'éviter l'extension de la tuberculose pulmonaire chez l'enfant et qu'il est d'une innocuité parfaite.

Nous ne saurions trop insister sur la nécessité d'un diagnostic précoce permettant de pratiquer l'intervention avant la diffusion des lésions, avant l'entérite tuberculeuse et la généralisation.

Nous n'avons jamais eu d'accident au cours de nos interventions et nous n'hésitons plus à tenter le pneumothorax dans des cas qui paraissent désespérés, puisque nous avons assisté à des améliorations qui paraissent de véritables résurrections, et qui dans certains cas aboutissent à la guérison clinique, radiologique et bactériologique, témoin cette enfant traitée par pneumothorax bilatéral et que nous suivons depuis 5 ans et qui est actuellement en parfait état.

M. JULIEN HUBER. — Aux données si intéressantes que M. Armand-Delille vient d'exposer devant la Société, je puis ajouter un fait. Douze enfants, porteurs de pneumothorax artificiel institué dans le service de M. Armand-Delille à l'hôpital Hérold, ont été passés dans mon service de la Salpêtrière. Leurs insufflations leur sont faites par mes collaborateurs ou par moi-même et

tous ces sujets continuent à bénéficier de la thérapeutique par le collapsus artificiel.

**Méningo-artérite hérédo-syphilitique.
Attaques d'hémiplégie transitoire.**

Par M. R.-A. MARQUÉZY, Mlles JAMMET et CHEVALIER.

Avant de se constituer de façon complète, l'hémiplégie syphilitique de l'adulte se traduit souvent par une série de symptômes qui orientent le diagnostic. L'engourdissement des membres, les fourmillements, parfois une certaine diminution de la force musculaire sont accusés par le malade. De tels faits sont exceptionnels chez l'enfant. Nous avons eu l'occasion d'étudier pendant près de vingt mois un enfant de 7 ans, qui à quatre reprises présente une attaque d'hémiplégie transitoire.

Les caractères de ces attaques, leur origine manifestement hérédo-syphilitique, le rôle évident du spasme, nous incitent à rapporter cette observation.

G. R..., 7 ans, vient consulter à l'Hôpital Bretonneau le 25 mai 1929, pour les faits suivants :

Le 15 avril, l'enfant était en train de jouer, lorsque brusquement, sans prodromes, il ressent un engourdissement très net dans le membre supérieur droit. Il ne peut plus se servir de sa main ni de son bras. Même sensation au niveau du membre inférieur. L'enfant tombe. Les membres sont pâles et froids. En même temps, il ne peut plus parler, n'émet que des sons inarticulés. Il salive abondamment. La connaissance reste entière. L'enfant assiste à sa crise, en perçoit toute la gravité et se met à pleurer.

La crise ne dure qu'un quart d'heure. Peu à peu l'enfant reprend son état normal.

Pendant quelques heures, il persiste encore un peu plus de faiblesse dans le membre inférieur droit, l'enfant traîne la jambe en marchant. Neuf jours après, le 23 avril, une crise semblable se reproduit.

Un mois après, le 22 mai, nouvelle crise identique, suivie toutefois d'un sommeil profond pendant plusieurs heures. Dans les nuits qui suivent on remarque que l'enfant, sans s'éveiller, rit, chante, parle en dormant.

L'interrogatoire apprend que 3 ans auparavant, en 1926 (à l'âge de 3 ans), une crise semblable s'était déroulée au niveau des membres et de la face du côté gauche, caractérisée par un engourdissement suivi d'une parésie transitoire amenant la chute de l'enfant. La crise avait duré une heure. Antérieurement, l'enfant n'a jamais présenté de convulsions.

Examen le 25 mai, trois jours après la dernière crise.

a) *Examen neurologique*. — Aucun trouble dans la statique. Démarche normale. Aucune diminution de la force musculaire segmentaire, ni du côté droit, ni du côté gauche. Réflexes tendineux normaux. Réflexe cutané plantaire en flexion. Pas de trouble sensitif. Aucun trouble du côté de l'appareil oculo-moteur. Réflexes pupillaires normaux. Pas de céphalée.

b) *Examen général*. — Poids 20 kgr., taille 1 m. 12. Front olympien. Bosses frontales. Palais ogival, malformations dentaires très nettes : microdontisme. Atrophie de la partie libre de la couronne des incisives inférieures (Dr Izard).

c) *Examen du liquide céphalo-rachidien* (28 mai 1929).

Liquide clair.

Examen cytologique : 260 lymphocytes par mmc. (cellule Nageotte).

Albumine : 1 gr. 56 (Sicard).

Réaction de Pandy positive.

Réaction de Weichbrodt légèrement positive.

Réaction de Bordet-Wassermann positive (H0).

Réaction du benjoin 222:2001222210.

d) *Examen du sang* : Réaction de Bordet-Wassermann positive.

Antécédents héréditaires. — Père bien portant, réaction de Bordet-Wassermann sanguin négatif. La réaction de Bordet-Wassermann sanguin est positive chez la mère.

Traitement. Évolution.

1° Du 10 juin au 30 avril 1929 : sulfarsenol à doses progressives : 1 gr. 82.

2° Septembre et octobre 1929 : frictions mercurielles, élixir Hymel.

3° 19 novembre 1929. *Second examen du liquide céphalo-rachidien*.

Liquide clair.

Examen cytologique : 4,9 lymphocytes par mmc.

Albumine = 1 gr. 07.

Réaction Pandy négative.

Réaction Weichbrodt négative.

Réaction du benjoin 00000-2222-000000.

La réaction de Bordet-Wassermann n'a pu être pratiquée.

4° 26 novembre 1929 : L'enfant depuis le début du traitement n'a pas eu une seule crise.

5° 28 novembre 1929. *Kératite interstitielle gauche* typique, constatée à l'hôpital Lariboisière, dans le service du docteur Poulard par le docteur Lavat.

6° Du 4 décembre 1929 au 11 janvier 1930 : Nouvelle série de *sulfarsénol* : 1 gr. 11 et frictions mercurielles.

7° 24 janvier 1930. *Troisième examen du liquide céphalo-rachidien.*

Liquide clair.

Examen cytologique : 4,6 lymphocytes par mmc.

Albumine : 0,55.

Recherche de la globuline : négative.

Réaction de Bordet-Wassermann *fortement positive.*

Réaction du benjoin 00000-22222-00000.

8° Du 30 janvier au 14 mai 1930. Troisième série de *sulfarsénol* : 3 gr. 19.

9° 17 mai 1930. *Quatrième examen du liquide céphalo-rachidien.*

Liquide clair.

Examen cytologique : 2,4 lymphocytes par mmc.

Albumine : 0,40.

Réaction de Pandy très légèrement positive.

Réaction de Weichbrodt négative.

Réaction de Bordet-Wassermann négative (H8).

Réaction du benjoin 00000-22222-00000.

10° Du 23 mai au 30 juillet : *Première série de bismuth* (muthanol 0,03, 2 fois par semaine), 18 injections.

11° 10 août 1930. *Le cinquième examen de liquide céphalo-rachidien est absolument normal.*

12° Du 1^{er} septembre au 8 novembre 1930 : *Seconde série de bismuth* (muthanol à 0,03), 18 injections.

13° *Examen le 8 décembre 1930.* La réaction de Bordet-Wassermann dans le sang est négative.

L'examen neurologique est négatif. Le force musculaire segmentaire est normale. Aucune différence entre les deux côtés.

Il faut noter seulement que l'enfant porte difficilement un objet un peu lourd avec la main droite et qu'il trébuche parfois un peu du côté droit en courant. Par contre, les réflexes tendineux et cutanés sont normaux. Il en est de même des réactions pupillaires.

L'état mental est celui d'un arriéré. L'enfant, âgé actuellement de 8 ans, exécute à peine les tests de 6 ans. Il ne sait pas lire couramment, écrit juste son nom. L'addition est la seule opération qu'il fasse correctement. Son attention est difficile à fixer.

En somme, l'histoire clinique de cet enfant se résume dans l'apparition de quatre attaques d'hémiplégie droite, les deux

premières survenant à trois ans d'intervalle, les trois autres se groupant dans un laps de temps très court (cinq semaines).

La durée des attaques est très brève ; la première était terminée au bout d'un quart d'heure, les autres un peu plus longues durèrent à peine deux heures. Pendant la crise, les membres inertes sont blancs et froids ; ces caractères mettent bien en évidence le rôle du spasme. Il est exceptionnel de le rencontrer aussi nettement.

L'étiologie est aussi facile à reconnaître. L'aspect général du petit malade est celui d'un hérédo-syphilitique typique. Son front, ses malformations dentaires, l'apparition d'une kératite interstitielle en cours de traitement en témoignaient. Les examens sérologiques confirment cette impression. La réaction de Bordet-Wassermann est positive dans son sang et dans celui de sa mère. Le liquide céphalo-rachidien présente au maximum toutes les réactions de la syphilis nerveuse : 260 lymphocytes par mmc. albumine 1,56, réactions Bordet-Wassermann et du benjoin fortement positives. Malgré l'intensité de cette réaction méningée, l'enfant n'a jamais présenté de convulsions, jamais il n'a accusé la moindre céphalée.

L'influence du traitement a été très heureuse ; dès que la thérapeutique antisyphilitique a été instituée, les crises ont cessé et ne se sont pas renouvelées. Après une seule série de sulfarsénol (1 gr. 82) et deux séries de frictions mercurielles, la réaction cellulaire était normale (1,9 lymphocyte au lieu de 260), la réaction du benjoin devenait normale.

Par contre, il a fallu trois séries de sulfarsénol (1,82 + 1,11 + 3,19) pour ramener l'albuminurie à 0,40 et négativer la réaction de Wassermann dans le liquide céphalo-rachidien.

Recherches sur l'allergie dans l'eczéma du nourrisson.

Par M. PIERRE WORINGER (de Strasbourg).

L'étiologie de l'eczéma du nourrisson est encore un des problèmes les plus obscurs de la pathologie infantile. De nom-

breuses hypothèses ont été formées à son sujet, mais jusqu'ici aucune n'a donné satisfaction et n'a abouti à une bonne thérapeutique de cette affection. Les recherches que nous avons entreprises avaient pour but de vérifier l'idée, émise depuis fort longtemps, que l'eczéma représente une réaction allergique à une protéine alimentaire. On sait que c'est surtout le lait qui a été considéré comme la cause de l'eczéma ; aussi avons-nous commencé par étudier la sensibilité au lait de vache chez nos eczémateux. Puis nous avons étendu nos recherches à d'autres protéines alimentaires, notamment au blanc d'œuf et au poisson.

Pour la recherche de la sensibilité nous avons toujours procédé de la même façon : nous injectons à l'aide d'une seringue graduée au cinquantième de cmc. et munie d'une aiguille très fine, un dixième de cmc. d'une solution diluée de la protéine à examiner dans le derme du bras ou du dos. Cette intradermo-réaction nous a paru supérieure comme précision à la cuti-réaction habituellement utilisée pour ce genre de recherches dans l'asthme. Lorsque la réaction est positive, une papule urticarienne apparaît à l'endroit de l'injection, débutant quelques minutes après l'injection et atteignant généralement son maximum après vingt minutes. Elle a l'aspect d'une cocarde blanche et rouge. Le centre, surélevé et dur, d'un diamètre de 10 à 20 mm. et souvent plus, est d'un blanc jaunâtre, il est entouré d'une aréole rouge de dimension très variable. Cette réaction est très caractéristique et ne peut prêter à confusion avec une irritation banale de la peau par le traumatisme de l'injection. En effet, lorsque la réaction est négative, il n'y a, après quelques minutes, qu'une rougeur à l'endroit de l'injection sans grande infiltration, et qui disparaît assez rapidement.

La spécificité de la sensibilité, qui se dénote par l'aspect de l'intradermo-réaction, est encore confirmée lorsqu'on injecte chez ces enfants de l'allergène sous la peau. Si l'on administre une faible dose par cette voie, on voit généralement, après quelques minutes, apparaître sur tout le corps une violente urticaire accompagnée de fortes démangeaisons et qui atteint son maximum d'intensité au niveau des parties eczémateuses. Si la dose injectée est

un peu plus forte, on peut provoquer, comme cela nous est arrivé à plusieurs reprises, dans l'espace de quelques minutes, un choc anaphylactique très grave, avec cyanose, vomissements, perte de connaissance, faiblesse cardiaque, état algide, qui ne cède qu'à une injection immédiate d'adrénaline.

Cette triple symptomatologie, réaction locale, urticaire généralisée et choc anaphylactique, caractérise, comme vous le savez, la maladie allergique. Depuis quelques années est venu s'ajouter un quatrième signe à cette trilogie, c'est le signe de la transmission passive de la sensibilité, mis en évidence par l'épreuve de Prausnitz et Kustner. Cette épreuve, qui représente, à notre avis, un grand progrès dans l'étude de ces affections, consiste à transmettre par injection intra-cutanée de sérum du malade à un sujet non sensible une sensibilité locale, laquelle est révélée à l'aide d'une injection de l'allergène, faite soit à l'endroit de l'injection du sérum, soit à n'importe quel autre endroit du corps.

Nous nous sommes servi de ces différentes réactions pour rechercher un état allergique chez nos nourrissons eczémateux ; voici les premiers résultats de nos expériences : Aucun nourrisson examiné n'a présenté jusqu'ici une réaction spécifique au lait de vache cuit ou cru. Sur douze cas d'eczéma chronique sévère qui furent examinés, sept donnaient une intradermo-réaction positive au blanc d'œuf. Un nourrisson avait en même temps une sensibilité au blanc d'œuf et au poisson. Cinq grands eczémateux parmi les douze examinés ne donnèrent de réaction avec aucune des trois substances utilisées. Nous avons encore pratiqué les différentes épreuves chez une dizaine de nourrissons présentant des eczemas légers et passagers ; elles furent toujours négatives. Notons enfin qu'un grand nombre d'enfants sans eczéma furent également examinés et que chez eux on ne trouva jamais aucune sensibilité.

Les sept enfants qui réagissaient au blanc d'œuf étaient âgés de 20, 16, 16, 11, 6, 3, 3 mois ; ils souffraient de leur eczéma depuis l'âge de 4, 5, 5, 3, 3 mois, 6 semaines et 6 semaines. L'eczéma était généralement localisé surtout à la face, au cuir chevelu, au cou et aux jointures. Il était rouge, suintant et forte-

ment infiltré, s'accompagnant d'un prurit intense. Chez ces sept enfants l'épreuve de Prausnitz et Kustner a été positive quatre fois. Dans un cas négatif il existait également une sensibilité au poisson, et pour le poisson l'épreuve de Prausnitz et Kustner a été positive. L'histoire de ce dernier petit malade est assez intéressante. Comme l'intradermo-réaction au blanc d'œuf était positive chez lui, nous lui avons pris du sang et nous nous étions injecté à notre avant-bras un dixième de cmc. du sérum. Le lendemain nous essayâmes de déclancher la réaction par une injection de blanc d'œuf, mais le résultat fut négatif. Quelques jours plus tard, nous étions en train de manger du poisson fumé, quand subitement nous fûmes pris de violentes démangeaisons à l'endroit de l'injection du sérum. En quelques minutes se développa la plus belle réaction. Nous préparâmes alors une décoction de ce poisson pour pratiquer la réaction directe chez l'enfant. Le lendemain nous lui injectâmes un dixième de cmc. de cette décoction dans la peau de l'avant-bras. Il y eut immédiatement une forte réaction locale, mais après quelques minutes l'enfant fit un choc anaphylactique terrible, dont il mit plus d'une heure à se remettre.

L'existence d'un état de sensibilité spécifique pour certaines protéines alimentaires dans l'eczéma sévère du nourrisson ne peut être considérée comme un pur hasard. Vu que nous ne l'avons jamais retrouvée en dehors de l'eczéma, il faut bien admettre qu'il existe un rapport entre cette allergie et l'eczéma. On peut se demander si un pareil état allergique accompagne toujours l'eczéma. Nous n'avons pu le déceler que sept fois sur douze. Mais nous n'avons travaillé jusqu'ici qu'avec trois protéines. Peut-être les cas négatifs auraient-ils réagi à des substances que nous ignorons encore. Nous devons en tout cas poursuivre nos recherches dans ce sens.

Mais ici se pose maintenant la question : Quels peuvent être les rapports entre l'eczéma et cette allergie bien caractérisée pour certaines protéines alimentaires ? Faut-il admettre que l'eczéma est provoqué par les substances en question ? Nous ne le pensons pas. Chez le nourrisson, le plus souvent, la substance pour la-

quelle l'enfant est sensibilisé ne peut être considérée comme la cause de l'eczéma, pour la bonne raison que dans bien des cas elle n'a jamais été absorbée, même en très petite quantité, par l'enfant. Nous sommes certain que cinq de nos enfants sensibilisés au blanc d'œuf n'avaient jamais absorbé ni œuf ni aliment renfermant de l'œuf durant toute leur existence ; de même, l'enfant sensibilisé au poisson n'avait jamais absorbé de poisson. Deux enfants avaient eu, à partir de l'âge d'un an, de temps en temps de l'œuf, mais leur eczéma avait débuté bien avant. Du reste, nous n'avons jamais observé d'aggravation de l'eczéma par l'ingestion d'œuf ni d'amélioration par la suppression de l'œuf de l'alimentation chez nos malades. Un de nos enfants a même pris pendant des mois un œuf chaque jour, parce que, pour des raisons thérapeutiques, on avait supprimé entièrement le lait et donné de l'œuf comme source de protéines. Son eczéma avait plutôt semblé s'améliorer pendant cette période. Un autre enfant avait eu parfois des poussées d'urticaire après l'absorption d'œuf, mais jamais d'exacerbation de son eczéma.

Il n'existe, par conséquent, pas de rapports directs entre l'eczéma et l'absorption des substances pour lesquelles l'eczémateux est sensibilisé. Nous n'avons, du reste, jamais réussi à reproduire expérimentalement de l'eczéma par l'application de blanc d'œuf ou de poisson, de n'importe quelle façon. Le contact de l'allergène avec la peau ne détermine toujours que de l'urticaire mais pas d'eczéma.

Pourtant l'allergie semble bien avoir un rapport avec l'eczéma, car nous n'avons jamais rencontré cette sensibilité chez des nourrissons non eczémateux. Notre opinion est la suivante : l'eczéma du nourrisson se développe fréquemment ou peut-être toujours chez des sujets sensibilisés pour une protéine alimentaire. Il est lié à l'état spécial de la peau qui conditionne cette sensibilité, mais n'est pas provoqué par la substance pour laquelle le sujet est sensibilisé. En d'autres mots : l'allergie est le terrain sur lequel naît l'eczéma, mais celui-ci n'est pas une affection allergique proprement dite comme l'urticaire, par exemple ; il est, si l'on veut, une affection para-allergique.

**Essais de traitement de l'eczéma du nourrisson
par la désensibilisation spécifique.**

Par M. Pierre WORINGER (de Strasbourg).

Partant de l'idée que l'eczéma du nourrisson se développe toujours sur un terrain sensibilisé, nous avons essayé d'influencer l'état de la peau par une désensibilisation spécifique. Lorsque, par des intradermo-réactions préalables et notamment par l'épreuve de la transmission passive de l'allergie, nous avons décelé la substance pour laquelle le sujet eczémateux était sensibilisé, nous avons commencé par lui injecter des doses extrêmement faibles de cet allergène : nous montions ensuite lentement et progressivement avec la quantité injectée dans l'espoir de voir un jour la sensibilité cutanée disparaître et avec elle l'eczéma.

Nous avons traité ainsi trois nourrissons sensibilisés au blanc d'œuf et un nourrisson sensibilisé au poisson. Chez tous nous avons observé les mêmes phénomènes, de sorte qu'il semble qu'il s'agisse là d'une réaction générale de ces sujets.

Pour ce qui concerne d'abord l'état allergique, nous n'avons jamais, malgré des injections très nombreuses, réussi à le faire disparaître entièrement. Il semble être extrêmement difficile de désensibiliser ces sujets. On arrive à diminuer leur sensibilité, en cesens que la dose de protéine tolérée sans faire d'urticaire ou de choc peut être finalement très élevée, mais l'intradermo-réaction reste positive, quoique plus faible, et même la réaction de Prausnitz et Kustner persiste. Un de nos enfants avec allergie au blanc d'œuf a eu 40, un autre 32 injections de blanc d'œuf, à raison de 2 ou 3 par semaine. Le premier qui, au début, avait fait un choc anaphylactique grave avec un cmc. de la solution de blanc d'œuf au dixième que nous utilisons, supporte maintenant très bien, sans aucun accident, 5 cmc. de la même solution. L'autre en tolère même 6 cmc. sans réaction ; mais leur peau reste encore sensible à l'application intradermique de blanc d'œuf

Malgré cette impossibilité de faire disparaître l'état allergique, l'effet des injections est net sur l'eczéma. Dès les toutes premières injections, le prurit diminue sensiblement, la rougeur disparaît et les parties suintantes s'assèchent. Après ces premiers résultats très encourageants on est tenté de croire à la guérison rapide et complète de l'eczéma. Mais dans la suite, la peau reste rugueuse et infiltrée et les injections ultérieures ne modifient plus guère son état. L'effet des injections désensibilisantes n'est donc que partiel ; très rapide au début, il reste ensuite stationnaire. Il est vrai que le résultat se maintient assez bien ; nous n'avons pas constaté de graves récidives, tant chez les deux enfants chez lesquels nous poursuivons nos injections depuis des mois, que chez les deux autres chez lesquels les injections ont été abandonnées après une série de 15 ou 20.

L'effet du traitement sur l'état général est également favorable. Dès les premières injections l'enfant eczémateux, qui généralement est maigre, misérable, triste, semble mieux se porter, il est très soulagé par la disparition du prurit et se met à augmenter. De maigre et retardé il devient un enfant normal.

La méthode vaut donc d'être essayée dans les cas d'eczéma pour lesquels on a pu déceler un état allergique. Mais il ne faut pas oublier qu'elle comporte quelques dangers. Des poussées d'urticaire et même de chocs graves sont à craindre si l'on emploie des doses trop fortes d'allergène. Il faut donc débiter avec énormément de prudence et progresser lentement pour éviter tout accident. Dans le cas le plus fréquent de la sensibilité au blanc d'œuf nous conseillons de commencer par un dixième de cmc. d'une solution, préparée avec une partie de blanc d'œuf tel qu'il est prélevé d'un œuf frais, et de neuf parties de solution physiologique. Pour le poisson il est difficile de faire des indications de quantité, vu que les décoctions nous ont paru renfermer des doses très variables d'allergène. Dans ce cas il est nécessaire de tâter la sensibilité du sujet à l'aide de solutions extrêmement diluées. Actuellement nous cherchons à perfectionner la méthode de désensibilisation, car nous avons l'impression que nous sommes dans la bonne voie pour le traitement de l'eczéma.

Hérédité d'une mutilation acquise, amputation de deux doigts de la main gauche, traumatique chez la mère, congénitale chez l'enfant.

Par M. Victor CATHALA.

L'hérédité des mutilations acquises n'est guère admise. Les rares cas publiés, tels que ceux de Ammon, de Gaveau, de Blumenbach, ont été très discutés.

Cependant, j'ai observé à la maternité de l'hôpital Saint-Louis un cas où l'hérédité d'une mutilation acquise ne me semble pas contestable : l'amputation congénitale de deux doigts chez l'enfant reproduit exactement les lésions occasionnées par un traumatisme chez la mère dans le jeune âge.

1° Examen de la mère.

— La mère, HÏpare, âgée de 33 ans, dit avoir eu les trois derniers doigts de la main gauche blessés dans un accident survenu dans l'atelier de son père, alors qu'elle était âgée de 3 ans. Les doigts auraient été pris dans un engrenage qui aurait sectionné les extrémités du médius et de l'annulaire et blessé légèrement l'auriculaire; une régularisation des doigts sectionnés aurait été pratiquée par un chirurgien.

A l'examen de la main gauche, on se rend compte que le trauma-

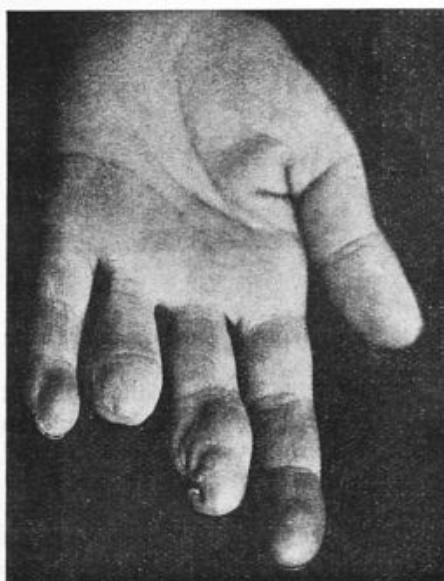

FIG. 1.

tisme a porté obliquement, sectionnant de dehors en dedans et de bas en haut le médus et l'annulaire (fig. 1 et 2).

Le moignon du médus auquel manque totalement le troisième segment du doigt, présente l'aspect d'un moignon consécutif à une

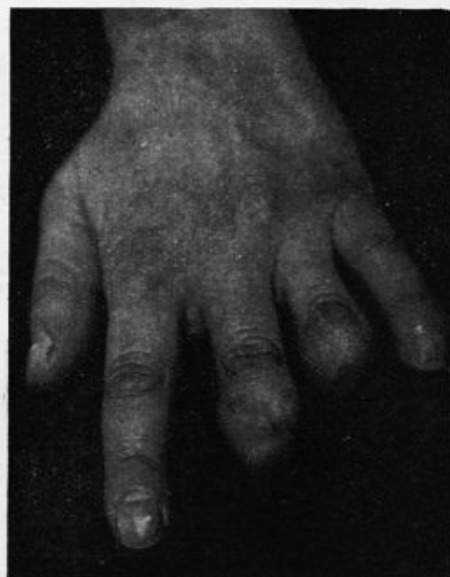

FIG. 2.

opération pratiquée correctement. Il est arrondi, renflé en baguette de tambour avec un lambeau externe bien étoffé qui a été ramené sur l'extrémité du doigt et suturé sur son bord interne. La cicatrice sur la face palmaire est irrégulière, déformée, tandis qu'elle est nette, rectiligne sur la face dorsale. Sur la face palmaire, on remarque les traces de trois points de suture, perpendiculaires à la cicatrice.

La radiographie montre que la deuxième phalange est complète, de largeur normale,

mais atrophiée à son extrémité; la troisième phalange manque en totalité (fig. 3).

L'aspect du moignon du médus et les radiographies permettent de reconnaître qu'il s'agit d'une désarticulation au niveau de l'articulation des deuxième et troisième phalanges.

Le moignon de l'annulaire est renflé en massue et régulièrement arrondi. Il présente à son extrémité une mince ligne cicatricielle transversale ayant l'aspect d'une ligne de suture.

Sur la radiographie, on voit que la section a porté sur la deuxième phalange à l'union du quart supérieur et des trois quarts inférieurs. Il manque la troisième phalange et les trois quarts de la deuxième. L'extrémité de l'os présente en avant une petite exostose visible sur une radiographie faite de profil.

Il y a donc amputation au niveau de la partie supérieure de la seconde phalange. L'aspect de cette amputation avec son moignon correctement fait, à cicatrice terminale, et dont l'os a été

sectionné très nettement, est celui d'une amputation faite chirurgicalement.

L'auriculaire a été peu lésé. On note une cicatrice linéaire, déprimée, verticale à la partie antéro-interne de la troisième phalange, cicatrice

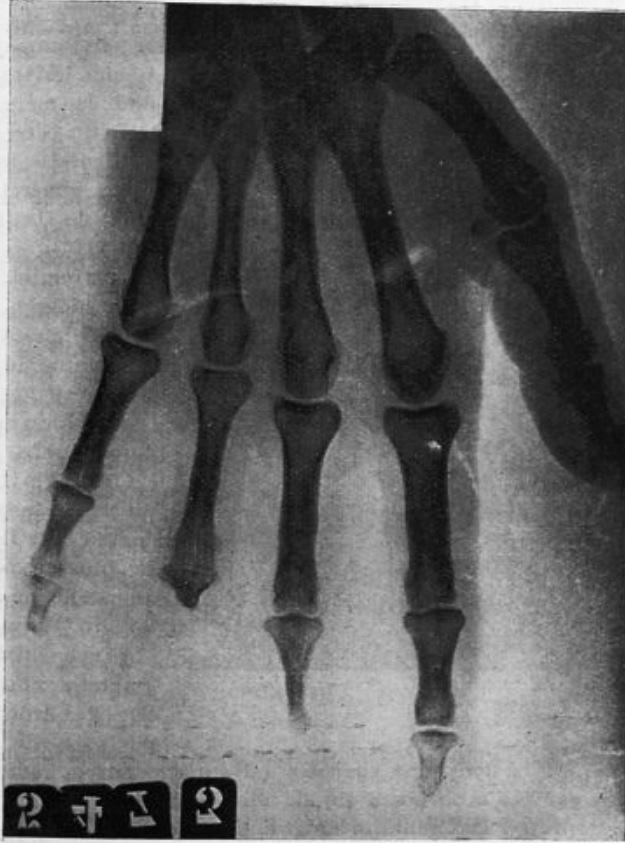


FIG. 3.

qui se termine sous l'ongle. Le doigt est légèrement déformé à son extrémité par flexion de la troisième phalange sur la deuxième, ce qui lui donne un aspect crochu. La radiographie ne révèle aucune lésion osseuse.

2° *Examen de l'enfant.* — L'enfant, du sexe masculin, pesait à la

naissance 2.500 grammes, poids un peu petit pour un enfant né presque à terme (dernières règles de la mère: 13 janvier; accouchement 19 octobre). Le placenta, normal, sans aucune particularité, pesait 450 grammes, en rapport par conséquent avec le poids et l'âge intra-utérin de l'enfant.

Le nouveau-né ne présentait aucune autre anomalie que l'amputation du médius et de l'annulaire gauches.

A l'examen de la main de l'enfant, on constate absolument les mêmes lésions que chez la mère. La main du bébé offre d'ailleurs le même aspect général que celle de la mère (fig. 4).

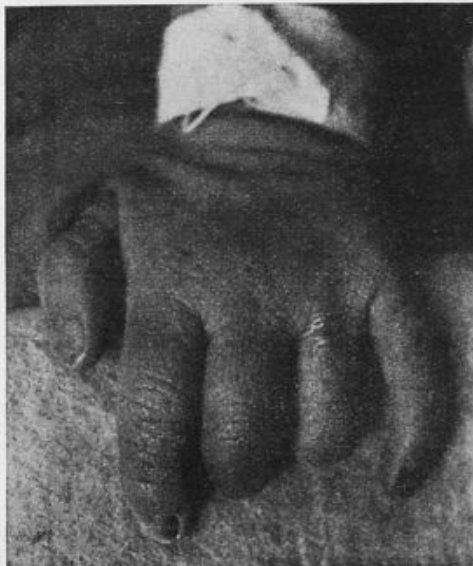


FIG. 4.

L'extrémité des deux doigts, médus et annulaire, se termine au même niveau que l'extrémité des doigts de la mère.

L'extrémité du médus se termine, comme chez la mère, plus en pointe que celle de l'annulaire.

A l'examen radiographique, on voit que la troisième phalange du mé-

dius manque; la deuxième phalange est intacte. Sur la radiographie, cette deuxième phalange semble diminuée de longueur, mais cet aspect est dû à la flexion du doigt du nouveau-né qui n'a pas été appliqué bien à plat sur la plaque, ce qui a donné une ombre raccourcie de la phalange (fig. 5).

à l'auriculaire A l'auriculaire, comme chez la mère, il n'existe pas de troisième phalange et la deuxième est réduite à son extrémité supérieure, environ le quart.

En résumé, l'enfant présente à la main gauche des lésions qui rappellent exactement la mutilation des doigts de la main gauche de la mère. Elles sont comme calquées: les lésions siègent à la même

main, aux mêmes doigts, au même niveau. Les terminaisons osseuses des doigts sont absolument au même niveau : à l'union du quart supérieur et des trois quarts inférieurs à l'annulaire, au niveau de l'articulation des deuxième et troisième phalanges au médus.

3° *Antécédents*.— La mère est formelle sur l'origine des lésions de sa main. Elle a eu deux autres enfants, le premier à 25 ans, le deuxième à 27 ans, âgés de 8 et 6 ans à la naissance du troisième. Ces deux enfants, peu développés à la naissance, se sont bien élevés ; ils sont sains et bien portants.

Il n'existe aucune autre anomalie des membres dans la famille de la mère, ni dans celle du père qui est bien portant.

La mère a été soignée avant et pendant la grossesse dans un dispensaire pour des signes de tuberculose du poumon droit au début. On ne note aucun autre antécédent héréditaire pathologique. Le père, la mère et les frères du nouveau-né ne présentent aucun signe de syphilis ; le Wassermann a été négatif chez la mère. Cependant le père de l'accouchée est mort à 45 ans, peut-être d'hémorragie cérébrale.

Pendant son séjour à l'hôpital, l'enfant, nourri au sein maternel, a augmenté régulièrement de poids, jusqu'à sa sortie de la Maternité le 11^e jour.

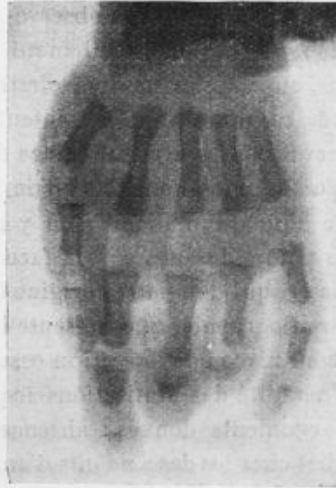

FIG. 5.

Cette observation nous semble un cas net d'hérédité d'une mutilation acquise.

Il est en effet difficile d'admettre la coïncidence d'une lésion traumatique chez la mère et d'une amputation des doigts par brides amniotiques chez l'enfant. Il serait bien extraordinaire que les lésions se soient produites exactement aux mêmes points des deux mêmes doigts de la même main, avec une ressemblance aussi frappante.

On pourrait mettre en doute les renseignements donnés par la femme. Il est évident qu'elle ne peut se rappeler l'accident

dont elle a été victime, mais ses parents qui le lui ont raconté, lui auraient aussi bien dit qu'elle était née avec une main estropiée.

D'ailleurs, la coïncidence de lésions par brides amniotiques est aussi peu vraisemblable que celle d'une lésion traumatique et d'une lésion congénitale.

Il ne peut pas non plus s'agir de lésions congénitales héréditaires, comme on en observe assez souvent aux mains et aux pieds ; ce sont habituellement des polydactylies, des syndactylies, etc. ; ces anomalies se retrouvent chez les ascendants. En outre, ces lésions ne présentent pas de cicatrices. Dans notre observation, les extrémités des doigts de la mère ont tout à fait l'aspect de moignons tels qu'on les voit après régularisation à la suite d'un traumatisme ; on y retrouve même les cicatrices de trois points de suture à la face palmaire du médus. Un autre caractère qui démontre l'origine traumatique est l'ostéite, visible à la radiographie, que présente la deuxième phalange de l'annulaire au niveau de la section osseuse.

L'hérédité des mutilations acquises est contestée et on connaît les arguments donnés : absence d'amputation congénitale des jambes chez les descendants d'amputés, conservation du prépuce malgré les circoncisions faites sur plusieurs générations, etc. Mais ne peut-on admettre que les mutilations acquises soient exceptionnellement héréditaires et que, s'il en existe quelques cas, elles puissent s'observer lorsque le traumatisme est survenu dans le jeune âge et lorsqu'il siège aux extrémités des mains ou des pieds ; on connaît, en effet, la fréquence relative des anomalies héréditaires des extrémités des membres.

Discussion : M. APERT. — L'observation que nous apporte M. V. Cathala est tout à fait intéressante, parce qu'elle est tout à fait exceptionnelle et parce qu'elle vient à l'encontre de tout ce que nous savons sur l'absence de transmission héréditaire des mutilations acquises. L'observation de chaque jour nous montre que les amputations, les cicatrices vicieuses, les affections graves et prolongées locales avec ou sans suppuration chez l'un ou

l'autre des deux progéniteurs n'empêchent pas les enfants de naître sans aucune trace de la mutilation du parent. Bien mieux, les mutilations ethniques pratiquées depuis de nombreuses générations chez certains peuples n'empêchent pas les descendants de naître tout à fait normaux ; il en est ainsi de la mutilation des pieds des Chinoises, des mutilations des lèvres, du nez, des oreilles, des dents pratiquées par certaines tribus d'Afrique et d'Amérique, de la section du prépuce pratiquée chez tous les mâles musulmans depuis Mahomet (dix siècles), et chez tous les mâles israélites depuis Moïse (trente ou quarante siècles). Bien mieux encore, certaines tribus abyssines pratiquent la circoncision sur les deux sexes, en réséquant chez les filles les petites lèvres et le capuchon du clitoris, et cette double hérédité longtemps prolongée n'a eu aucune conséquence dans la descendance.

Aussi, lors de la guerre, j'ai pu écrire un article en faveur de nos mutilés de guerre, où j'affirmais que même de graves mutilations du père ne pouvaient pas avoir de mauvais effets sur les enfants futurs (*Monde médical*, 15 novembre 1916).

Cette règle souffre-t-elle toutefois de rarissimes exceptions ? On en a cité en effet quelques-unes que je rappelle dans l'article ci-dessus, mais plus ou moins sujettes à critique, et sans identité complète entre la mutilation acquise du parent et la mutilation congénitale de l'enfant. Ce qui est impressionnant dans le cas de M. Cathala c'est l'identité complète ; ce sont les deux mêmes doigts de la même main qui sont amputés, et qui le sont pour chacun d'eux à la même phalange chez la mère et chez l'enfant. Autant cette identité est la règle dans les ectromélies congénitales héréditaires et familiales qui se transmettent en règle sur un même type, autant elle est stupéfiante dans le cas actuel, s'il est tout à fait bien établi que la mutilation de la mère est bien le fait d'un accident.

Il faut en effet se méfier des dires des sujets, car les gens répugnent toujours à avouer la nature familiale de leurs infirmités et préfèrent beaucoup les attribuer à une cause accidentelle. Ainsi la mère de deux enfants atteints de maladie exostosante

héréditaire dont j'ai publié l'histoire (*Archives de médecine des enfants*, juillet 1929, p. 403), n'ait avoir elle-même quoi que ce soit; par une enquête dans le service où elle était accouchée, j'ai pourtant trouvé, noté sur sa feuille d'accouchement, qu'elle présentait de grosses déformations osseuses des membres, mais elle les avait expliquées par des fractures multiples accidentelles!

Je ne pense pourtant pas que dans le cas actuel la mère ait menti de même, car le type de sa mutilation ne rappelle aucunement un des types d'ectromélie familiale. On voit bien des ectromélies congénitales de ce type, mais acquises *in utero*, soit qu'on les attribue, comme c'est classique, à des brides amniotiques, soit, comme Ombrédanne, à une maladie ulcéreuse fœtale particulière. Mais ces lésions accidentellement acquises *in utero* ne sont pas plus héréditaires que les mutilations accidentelles ultérieures.

Il semble donc bien qu'il faille admettre ici à titre tout à fait exceptionnel l'hérédité d'une mutilation acquise. Quelque contradictoire que ce fait soit à une règle paraissant tout à fait bien établie, il faut savoir s'incliner devant un fait, et sa grande rareté lui donne le plus grand intérêt.

Deux cas foudroyants d'affection à allure poliomyélitique chez de jeunes enfants.

Par M. P.-F. ARMAND-DELILLE.

L'objet de cette brève communication n'est pas de faire l'étude symptomatique, qui se trouve d'ailleurs incomplète, de 2 cas mortels qui ont été observés par des confrères chez deux jeunes enfants que nous avons antérieurement suivis, mais d'attirer l'attention des membres de la Société de Pédiatrie sur les conditions dans lesquelles ils se sont présentés et les caractères des manifestations qui ont été très rapidement suivis de la terminaison fatale.

Ces 2 cas se sont produits dans la même localité, à 3 mois

de distance, et ont présenté la même symptomatologie et la même évolution, c'est pourquoi nous désirerions savoir si nos collègues en ont observé d'analogues.

Le premier s'est produit au début de juillet. Il s'agissait d'une fillette de 18 mois, de parents américains, qui m'avait été adressée en mai par un de nos confrères, pédiatre éminent de New-York, pour que je la surveille pendant son séjour en France.

Enfant normale, bien développée, porteuse de végétations adénoïdes légèrement hypertrophiques, ayant donné cours à 2 poussées d'adénoïdite aiguë avec otite l'hiver précédent. Elle présenta à son arrivée en France une nouvelle poussée passagère accompagnée d'une légère élévation de température.

Complètement remise au bout de quelques jours, elle manifestait un léger degré de chloro-anémie du nourrisson et je lui fis suivre un traitement de protoxalate de fer accompagné d'une très faible dose de liqueur de Fowler (deux gouttes par jour); elle fut ensuite emmenée par ses parents pendant un mois à Munich, où elle fut examinée par le docteur Husler, qui la trouva en parfait état; ensuite, sur mon conseil, elle suivit une cure à la Bourboule pendant 3 semaines dans d'excellentes conditions.

Amenée dans une station du littoral du Sud-Ouest, elle est atteinte, 2 jours après son arrivée; elle paraît fatiguée, elle est grognon, repousse la nourriture; on constate que sa température est à 38°. Un médecin de la localité rassure les parents en disant qu'il s'agit d'un petit embarras gastrique, mais à 8 heures du soir, apparaissent des convulsions des membres supérieurs avec parésie, sans signes méningés. Cet état persiste, avec prostration progressive, et la mort se produit à 3 heures du matin.

Il n'a pas été fait de ponction lombaire.

La 2^e observation a trait à une fillette de 2 ans et demi, amenée dans cette même station en incubation de coqueluche, chez laquelle cette affection avait évolué normalement. Le 2 octobre, elle paraît fatiguée et de mauvaise humeur, la température prise régulièrement les jours précédents, et qui était normale, monte à 38°. Pas de rhino-pharyngite. Un autre confrère habitant la localité voit l'enfant et fait un diagnostic rassurant. Mais le lende-

main matin, la température monte à 40°, l'enfant est pris de convulsions cloniques, puis de parésie débutant par les membres inférieurs, enfin brachycardie, signes de paralysie labio-glossolaryngée et mort à 7 heures du soir.

Dans ces deux cas, signes d'excitation corticale, puis paralysie bulbaire, convulsions cloniques, puis parésie et paralysie, sans aucun signe méningé.

Il n'a malheureusement pas été fait de ponction lombaire.

Dans la même localité, une autre fillette est morte en quelques jours et exactement une semaine avant notre 2^e cas, avec des manifestations qui ont été qualifiées de poliomyélite. S'agit-il de cette affection, ou d'une autre infection neurotrope à virus filtrant? Il ne nous est pas permis de l'affirmer, mais nous avons pensé que ces cas devaient être portés à la connaissance des membres de notre Société.

Perforation de la vésicule biliaire au cours d'une typhoïde grave. Opération, guérison.

Par MM. FÈVRE, R. LIÈGE et FOLLIASSON.

L'observation que nous rapportons a été l'objet d'un rapport récent de M. Ombrédanne(1) à la Société de chirurgie, la voici :

OBSERVATION. — Il s'agit d'un enfant, F. (André), 11 ans, au troisième septénaire d'une fièvre typhoïde reconnue avec séro-diagnostic positif au taux de 1/330 pour le bacille typhique et négatif pour les paratyphiques A et B. Les premiers signes avaient débuté le 24 février, et c'est le 13 mars, au dix-septième jour vraisemblablement de la maladie, que le petit malade, réalimenté, ressent une vive douleur dans l'hypochondre droit, région qui s'était déjà montrée sensible quelques jours auparavant. Cette douleur brusque s'accompagne d'une chute de température brutale, de 39° à 36°,9. Le médecin traitant, pensant à la possibilité d'une perforation intestinale, envoie d'urgence l'enfant à l'hôpital.

(1) *Bulletins et Mémoires de la Société nationale de Chirurgie* (Séance du 4 juin 1930, tome LVI, n° 19).

A l'arrivée à l'hôpital (salle Bouchut, service du professeur Nobécourt), la température est à 40°. L'enfant reçoit 2 cmc. d'huile camphrée, 1/2 milligramme d'ouabaïne.

Le samedi 15 mars, soit près de quarante-huit heures après le moment de la perforation présumée, l'enfant est examiné par deux d'entre nous (Liège et Fèvre). A ce moment, l'état général de l'enfant paraît bon, ce qui ne cadre pas avec l'idée d'une perforation datant de plus de vingt-quatre heures ; la température est à 39°,4 ; le pouls bat à 110, régulier et bien frappé, le facies est pâle et l'état de tymphos marqué. C'est là l'aspect général normal d'un typhique au début du troisième septénaire. L'enfant ne présente pas de facies péritonéal net. Localement, l'abdomen est légèrement ballonné dans son ensemble et légèrement douloureux à la palpation, sur toute sa surface. Mais la région sous-ombilicale est souple, les fosses iliaques dépressibles. Par contre, il existe une défense musculaire manifeste du segment sus-ombilical des deux muscles grands droits de l'abdomen, le maximum de la défense et de la douleur provoquée correspondant à l'hypogochondre droit. Par ailleurs, pas de matité déclive ; la matité hépatique est conservée.

La perforation intestinale suspectée ne paraît nullement évidente, d'autant que, depuis son entrée à l'hôpital, la veille au soir, le pouls de l'enfant ne s'est pas accéléré, l'état général ne s'est pas aggravé. On pense à la possibilité d'une cholécystite typhique : on décide de s'abstenir d'intervention immédiate et de revoir l'enfant quelques heures après ce premier examen, pour vérifier s'il n'existe aucun signe d'aggravation et, pour mieux surveiller l'abdomen, on supprime la glace.

L'enfant est revu à 17 heures (Fèvre-Folliasson).

Il existe une aggravation des signes généraux et une accentuation nette des signes locaux. Le facies semble moins bon. Si la température s'est abaissée à 38°,6, par contre le pouls est passé de 110 à 130.

Localement, il existe des différences nettes avec le premier examen : la région sous-ombilicale est plus ballonnée, plus douloureuse au palper, la défense musculaire s'est généralisée à tout l'abdomen, particulièrement marquée au niveau de la fosse iliaque droite. Il existe même une véritable contracture de l'étage sus-ombilical. Devant ces modifications locales, malgré l'absence de vomissements et même de nausées, malgré l'existence d'une selle toute récente, assez copieuse, demi-molle, on craint de méconnaître une perforation intestinale et on décide l'intervention immédiate, sous forme de boutonnière exploratrice au niveau de la fosse iliaque droite.

Opération à 18 heures (opérateur : Folliasson ; aide : Fèvre). Sous anesthésie locale, incision de Jalaguier. A l'ouverture du péritoine, liquide purulent en abondance. Après détersion, on repère l'angle iléo-

cæcal et, de là, on explore, en le remontant, l'intestin grêle qui, légèrement distendu, est aminci à l'extrême, très vascularisé, laissant voir par transparence des plaques de Peyer caractéristiques. L'exploration la plus minutieuse ne décèle aucune perforation. On revient sur le cæcum et l'appendice qui sont extériorisés et explorés avec soin. Là non plus pas de perforation.

En réintégrant le cæcum dans la cavité abdominale, on voit un flot de pus s'écouler par la gouttière pariéto-cæcale. Envisageant la possibilité d'une perforation du côlon ascendant on se donne du jour vers le haut (l'enfant est endormi à l'éther, les manœuvres d'exploration devenant douloureuses). Le côlon ascendant est indemne, par contre l'écoulement du pus se fait de plus en plus abondant et il est teinté de bile. On agrandit l'incision jusqu'au rebord costal, le bord antérieur du foie est récliné doucement par une large valve vaginale, l'angle hépatique du côlon refoulé vers le bas par une grande compresse; la vésicule biliaire apparaît alors très volumineuse, tendue, violacée. Sur sa face inférieure, il existe à mi-chemin, entre le fond et le col, une perforation du diamètre d'une tête d'épingle noire, perforation siégeant au centre d'une plaque de sphacèle du diamètre d'une pièce de 50 centimes, entourée de fausses membranes. Par cette perforation, sourd en abondance du pus bien lié, mélangé à de la bile. Après s'être protégé par un lit de grandes compresses et avoir fait un prélèvement du pus, on débride cette perforation d'arrière en avant, ce qui provoque l'issue d'un flot de pus mélangé à de la bile; la muqueuse vésiculaire apparaît noirâtre, comme transformée en escarre. Un fragment de la paroi vésiculaire est prélevé aux fins d'examen histologique et la vésicule est abouchée à la peau dans la commissure haute de l'incision par quatre points cardinaux au lin, passés avec précaution étant donnée la friabilité de l'organe. Un drain est introduit à frottement doux à son intérieur. On laisse deux mèches à la face inférieure de la vésicule. Le reste de l'incision est fermé en un plan au fil de bronze.

Suites opératoires. — Ramené dans son lit, le petit malade, très shocké, reçoit un litre et demi de sérum physiologique et 3 cmc, d'huile camphrée toutes les trois heures. Le dimanche 16, lendemain de l'intervention, affaiblissement extrême, pouls rapide, filant, la langue est sèche, les urines rares, l'enfant délire continuellement. On ne touche pas au pansement; huile camphrée toutes les trois heures, un litre de sérum physiologique, 1 gramme d'uroformine intra-veineuse.

Le lundi 17, état général aussi précaire. Pansement inondé de bile et de pus. Le délire persiste. Transfusion de 200 grammes de sang, 1/8 milligramme d'ouabaïne intra-veineuse matin et soir.

Le mardi 18, état général meilleur, le tymphos est moins prononcé, le délire devient intermittent; sous l'influence de la transfusion et de

l'ouabaïne, le pouls se régularise et bat à 100. Localement, le pansement est complètement traversé, mais cette fois la bile prédomine sur le pus. Pour parer à cette grande déperdition de bile, ingestion *per os* de panbiline.

A partir de ce moment, l'état du petit malade évolue rapidement vers la guérison. Le samedi 22 mars, ablation d'une de ses mèches sous-hépatiques.

Le 24, ablation de la 2^e mèche et du drain intra-vésiculaire. Le 25, on commence à alimenter très prudemment le malade. Le 26, suppression de l'ouabaïne. Les fils de bronze sont enlevés le 30.

Le 1^{er} avril, suppression de l'urotropine intra-veineuse. Localement, la plaie est en excellent état, l'écoulement de bile diminue progressivement.

L'ensemencement du pus prélevé au cours de l'intervention a montré la présence en abondance et à l'état de pureté, de bacilles mobiles ayant les caractères culturels de l'Eberth. Un autre prélèvement fait le 22 mars, à l'intérieur de la vésicule par l'orifice de la cholécystostomie, montre l'absence de bacilles d'Eberth, mais l'existence de bacilles pyocyaniques, leur présence s'expliquant facilement par l'infection secondaire de la plaie. Il en sera de même à un troisième ensemencement pratiqué le 29 mars.

Le premier lever de l'enfant a lieu le 12 avril. Pour hâter la fermeture de la fistule biliaire, le 15 avril, après s'être assuré par un examen bactériologique des selles de la disparition complète des bacilles d'Eberth, on pratique, sous anesthésie générale, un cerclage au crin de l'orifice fistuleux après avivement. Cette manœuvre n'amène pas la fermeture complète de la fistule ; mais, le 27 avril, jour où le petit opéré quitte le service, celle-ci est presque entièrement fermée, et ne laisse suinter qu'une quantité insignifiante de bile.

Enfin, l'examen histologique (Dr Huguenin) du fragment de paroi vésiculaire prélevé à l'intervention montre les lésions suivantes :

« L'épithélium vésiculaire se présente encore dans certains îlots sous l'aspect subnormal, en d'autres points les cellules sont distendues, gonflées à protoplasma homogène ou vacuolaire, déliquescent, à noyaux pycnotiques. Le chorion de la muqueuse est distendu par l'œdème. Les cellules y sont dissociées, nécrotiques, ou bien étoilées comme des cellules conjonctives jeunes : il existe une congestion intense avec afflux de polynucléaires. Au-dessous, en pleine musculature, comme dans la sous-séreuse, c'est la même altération où dominant avant tout l'œdème qui dissocie tous les tissus et la tendance nécrotique. L'infiltration polynucléaire est encore assez importante, mais, dans la plupart des éléments cellulaires, les protoplasmas sont diffluent, les noyaux ratatinés ou chromophobes semblent inactifs. Dans l'ensemble,

il ne semble pas s'agir de la réaction inflammatoire aiguë habituelle, mais d'une sidération tissulaire avec infiltration œdémateuse dominant la scène, un tel aspect correspondant bien à l'aspect macroscopique, gangréneux, de l'organe. »

Cette observation nous a paru intéressante à plus d'un point de vue :

I. — La perforation de la vésicule biliaire au cours de la fièvre typhoïde chez l'enfant est un accident très rare.

En 1920, Reid et Montgomery ont rapporté n'en avoir trouvé que 18 cas dans toute la littérature mondiale de 1835 à 1919.

Sur ces 18 cas :

8 n'ont pas été opérés et sont tous morts ;

10 ont été opérés. 9 ont guéri, un seul est mort.

A. Ritter et Ehrat en ont trouvé 12 autres cas dans la littérature de 1919 à 1928, les malades avaient entre 3 ans et demi et 16 ans.

Sur ces 12 cas :

10 cas ont été opérés et 8 guéris par cholécystectomie ;

Les deux cas non opérés sont morts.

Le cas de Ritter et F. Ehrat concerne un enfant de 10 ans. Opéré par cholécystectomie, il a été suivi de guérison.

Lors de la récente épidémie de Lyon, Tavernier a observé un cas chez une fillette de 6 ans. L'intervention n'empêcha pas la mort.

Santy a opéré un garçon de 7 ans au 30^e jour de la fièvre typhoïde ; il est mort 10 jours après l'intervention « dans des phénomènes de collapsus rappelant certaines intoxications aiguës ».

Jusqu'à ce jour, le nombre des cas de perforation vésiculaire relatés au cours de la fièvre typhoïde de l'enfant semble donc se monter à 34 cas :

10 cas n'ont pas été opérés et sont morts, 100 p. 100.

24 cas ont été opérés. 19 ont guéri, 79,16 p. 100 ;

5 sont morts, 20,82 p. 100.

II. — Au point de vue clinique il convient de souligner la période latente, période de tolérance péritonéale beaucoup plus longue en cas de rupture de la vésicule qu'en cas de rupture de l'intestin.

L'écart entre le moment où se produit le symptôme perforation (douleur brusque, chute de la température) et l'apparition du grand syndrome de péritonite diffuse est plus grand qu'en cas de perforation intestinale.

III. — Au point de vue thérapeutique, nous soulignons l'effet heureux qu'a eue chez notre malade la transfusion de sang. A la suite de M. J. Rouillaud (Société médicale des Hôpitaux, 7 novembre 1930), MM. V. Audibert, Avierinos et A. Raybaud (Société médicale des Hôpitaux, 7 novembre 1930) qui ont arrêté par la transfusion des hémorragies graves au cours de la fièvre typhoïde et en ont rapporté les bons effets, nous pensons qu'il y a intérêt à la pratiquer chez les typhiques ayant dû subir une intervention.

II. — Au point de vue pratique, nous rappelons que dans une communication à la Société de Chirurgie de Lyon (séance du 24 janvier 1929, in *Lyon chirurgical*, mars-avril 1929, t. XXXVI), Bonnet avait posé au sujet des complications péritonéales de la fièvre typhoïde la question de l'opportunité d'une mise au repos de l'intestin par une entérostomie faite de propos délibéré comme traitement palliatif de ces complications.

Plus récemment, à la Société de Chirurgie de Paris, Moure (*Bulletins et Mémoires*, n° 6, 22 février 1930) posait aussi cette question de la fistulisation préventive de cæcum exécutée sous anesthésie locale.

On peut se demander s'il ne serait peut-être pas plus logique, étant donné que la fièvre typhoïde est une infection générale à élimination microbienne biliaire et à localisation intestinale des lésions, de faire de propos délibéré, dans les cas de fièvre typhoïde s'annonçant comme grave, une fistulisation de la vésicule à la peau, non pas pour éviter la perforation hypothétique de l'organe, mais pour drainer à l'extérieur la bile, qui chez de tels malades « est une culture pure d'Eberth », et éviter ainsi les inoculations massives et répétées de l'intestin sous-jacent.

Fréquence des porteurs de germes diphtériques parmi des rougeoleux. Leur désinfection par le novarsénobenzol.

Par MM. NOBÉCOURT et Jean LEREBoullet.

La fréquence des porteurs sains de bacilles diphtériques en milieu hospitalier est une notion bien établie. D'après de nombreuses statistiques elle oscille entre 5 et 15 p. 100, lors de l'entrée à l'hôpital; elle est plus grande si l'on fait les prélèvements un certain temps après l'entrée, à condition qu'aucune mesure prophylactique n'ait été prise.

Ces porteurs de germes en milieu hospitalier sont une source permanente de contagion; nombreux sont les enfants qui n'hébergeaient pas de bacilles diphtériques à leur entrée à l'hôpital et qui ont eu ultérieurement une angine diphtérique ou un croup.

D'autre part, des recherches récentes ont établi que le bacille diphtérique, alors même qu'il n'entraîne pas ces affections, pouvait ne pas être inoffensif. Plusieurs auteurs, M. Duchon en particulier, lui attribuent un rôle dans la genèse des broncho-pneumonies. Chez le nourrisson, la mortalité serait beaucoup plus élevée chez les porteurs que chez les sujets indemnes de germe diphtérique.

Ces constatations restaient néanmoins sans conséquence pratique, car il n'existait pas de moyens de désinfection rapidement efficaces. On ne pouvait envisager l'isolement systématique des porteurs de germe, en raison de leur persistance souvent très longue, atteignant parfois 3 mois et plus.

A cet égard, la méthode de désinfection récemment préconisée par le professeur Lereboullet et M. Gournay(1) mérite d'être envisagée, puisque, par ce moyen, ils ont pu à l'Hospice des Enfants-Assistés, en dépistant les nourrissons porteurs de

(1) LEREBoullet et Gournay, XX^e Congrès de Médecine, Montpellier, octobre 1929, et *Science médicale pratique*, 1^{er} décembre 1929; *Société de Pédiatrie*, 8 juillet 1930.

germes, en les isolant pendant quelques jours et en désinfectant leurs naso-pharynx, supprimer rapidement les foyers de contagion et la diphtérie hospitalière.

Nous avons appliqué cette méthode chez des enfants de tous âges à l'Hôpital des Enfants-Malades dans le pavillon de la rougeole.

Pendant une période de six mois (mai à octobre 1930) nous avonsensemencé le pharynx de tous les malades entrants, au total 320 enfants ; les résultats obtenus sont résumés dans le tableau suivant :

Dates	Nombre d'entrants	Nombre de porteurs de germes	Pourcentage
Mai	89	8	9 p. 100
Juin.	70	5	7 —
Juillet	55	4	7 —
Août	46	8	17 —
Septembre	23	1	4,4 —
Octobre	37	0	0 —
Total	320	26	8 p. 100

La moyenne générale de 8 p. 100 se rapproche des moyennes habituellement observées. Elle présente d'assez grandes oscillations suivant les mois de l'année : 17 p. 100 en août, pas de porteurs de germes en octobre.

Nous avons soumis les 26 rougeoleux porteurs de germes et un certain nombre d'autres enfants, observés dans les salles de médecine générale, soit au total 56 enfants, au traitement suivant : instillations pendant cinq jours, trois fois par jour, d'une solution de 0 gr. 15 de novarsénobenzol dans 2 cmc. d'eau distillée.

Le prélèvement est pratiqué le lendemain de la dernière instillation. S'il persiste des bacilles diphtériques, nous recommençons une nouvelle série.

Nous tenons pour désinfectés les enfants qui présentent, à trois jours d'intervalle, des prélèvements négatifs ; cependant, par suite de difficultés pratiques, nous avons dû nous contenter, dans quelques cas, d'un seul prélèvement. Voici, résumés en un tableau, les résultats de nos observations classées par âges :

Porteurs de germes traités par le novarsénobenzol. — Nombre des sujets donnant des cultures négatives après le traitement.

Age	Une série			Plus de 3 séries	Total
	de 5 jours	2 séries	3 séries		
0 à 1 an. . . .	9	5	1	—	15
1 à 2 ans . . .	4	2	—	1	7
2 à 5 ans . . .	12	8	1	3	24
5 à 10 ans . . .	7	1	—	—	8
Plus de 10 ans .	1	1	—	—	2
Total	33	17	2	4	56
Pourcentage . .	60 0/0	50 0/0	3,5 0/0	6,5 0/0	

Sur les 56 enfants traités, tous ont été débarrassés plus ou moins rapidement de leurs bacilles, ce qui fait au total 100 p. 100 de succès.

60 p. 100 ont été désinfectés en 5 jours, et 90 p. 100 en moins de deux semaines; seuls 6,5 p. 100 ont résisté plus de trois semaines; dans le cas le plus tenace ce temps n'a pas excédé un mois et demi.

Il est bien évident que, laissés à eux-mêmes, un grand nombre de ces enfants auraient vu disparaître leurs bacilles; mais, pour quelques-uns d'entre eux, cette disparition aurait été certainement beaucoup plus lente.

Nous avons tenu compte de l'âge des enfants; on a dit, en effet, que la désinfection du pharynx par l'arsénobenzol était moins active chez le grand enfant. Il ne nous a pas semblé que l'âge ait une influence notable; toutefois c'est le groupe des enfants de 2 à 5 ans qui nous a fourni les cas les plus rebelles.

En conclusion, la désinfection par le novarséno-benzol du cavum des enfants porteurs de bacilles diphtériques, notamment au cours de la rougeole, a abrégé dans une proportion appréciable le temps pendant lequel ces germes persistent sans cette thérapeutique.

Enfin se pose la question de l'influence de la désinfection du pharynx sur la mortalité et la morbidité des enfants. Nous n'avons pas d'éléments suffisants pour y répondre. Cependant,

alors qu'avant de mettre en œuvre la désinfection systématique du pharynx nous avons eu dans notre service de rougeoleux plusieurs cas de croups apparus secondairement, après fléchissement de l'immunité préventive conférée par le sérum antidiphtérique, depuis que nous l'appliquons nous n'avons pas observé de complications diphtériques. Étant donné la gravité de ces complications, on a tout à gagner à les prévenir par une méthode remarquable par sa simplicité. Peut-être aussi pourrait-on diminuer, en opérant ainsi, la fréquence des broncho-pneumonies graves ; la très grande variabilité du nombre de tels cas suivant les épidémies, les conditions de l'hospitalisation, les qualités du personnel soignant, rendent particulièrement difficile l'appréciation de cette influence possible de la désinfection du naso-pharynx.

Discussion : M. P. LEREBoullet. — Les chiffres apportés par MM. Nobécourt et Jean Lereboullet confirment pleinement ce que j'ai observé aux Enfants-Assistés et montrent la valeur de la désinfection du naso-pharynx par les arsenicaux que j'ai proposés avec J.-J. Gournay. Il suffit de comparer les statistiques de porteurs de germe aux Enfants-Assistés avant cette méthode et depuis que nous l'appliquons. Pratiquement, depuis plus d'un an, la diphtérie a disparu chez nos nourrissons grâce au dépistage des porteurs de germe, à leur isolement et à la désinfection de leur naso-pharynx, qui permet après quelques jours de les remettre avec des nourrissons indemnes. Nous ne voyons plus ces formes larvées de la diphtérie qu'avait, dans le même milieu, si bien observées et décrites le professeur Marfan. Toutefois, il faut se rappeler que, chez le grand enfant, la désinfection complète du naso-pharynx est plus inconstante et qu'au surplus il supporte moins aisément que le nourrisson le désagrément des instillations d'acétylarsan ou de novarsénobenzol. Mais la méthode reste chez lui précieuse. Comme je l'ai observé avec mon interne Baize dans les diphtéries survenues chez les grands enfants de nos divisions, la désinfection du naso-pharynx, poursuivie parallèlement à la sérothérapie au cours de l'angine diphtérique déclarée, nous a permis de guérir rapidement et sans

paralyse ces angines avec des doses très modérées de sérum; l'absence de paralysies nous paraît notamment due en partie à la disparition ou au moins à la diminution rapide du foyer toxigène que constitue la présence persistante de bacilles diphtériques virulents dans le naso-pharynx, alors que la sérothérapie a triomphé de l'angine. Nos faits sont trop peu nombreux pour permettre une conclusion. Ils sont toutefois pleinement en faveur de l'association, dans le traitement de l'angine diphtérique, de la désinfection par les arsenicaux à la sérothérapie.

Injections intra-veineuses de sérum associées à la sérothérapie classique dans le traitement de la diphtérie maligne.

Par MM. HENRI JANET et MAURICE HAITS.

La diphtérie maligne, observée à l'hôpital, reste, malgré les progrès réalisés dans le traitement, une maladie des plus graves. Le traitement classique (sérothérapie intra-musculaire et sous-cutanée, à doses importantes, aussi précoce qu'il est possible, prolongée suffisamment, opothérapie surrénale, strychnine, injections intra-veineuses d'ouabaïne quand le cœur faiblit) se montre malheureusement trop souvent impuissant et on observe parfois des séries de cas mortels qui grèvent lourdement les statistiques. C'est pourquoi nous nous sommes demandé si on ne pourrait pas ajouter quelque chose au traitement classique, de l'excellence duquel nous sommes d'ailleurs convaincus, et que nous maintenons dans son intégrité. Nous avons fait dans ce but des *injections intra-veineuses quotidiennes* de sérum.

Les injections intra-veineuses de sérum ont été surtout préconisées pour gagner du temps : on fait alors une seule injection intra-veineuse précoce et on continue la sérothérapie par la voie intra-musculaire et sous-cutanée.

Tout autre a été notre but. En faisant *tous les jours* des injections intra-veineuses de sérum à doses minimales, ne peut-on pas espérer agir sur le système nerveux qu'imprègne la toxine,

d'une façon autre et peut-être plus efficace qu'en employant les voies d'introductions ordinaires.

Quoi qu'il en soit du bien-fondé de cette hypothèse, nous avons traité onze malades par des injections quotidiennes de petites doses de sérum ; chez tous nous avons appliqué, comme d'habitude, la sérothérapie classique et les thérapeutiques accessoires. Huit de nos malades étaient atteints de diphtérie franchement maligne présentant des caractères de la plus haute gravité. Trois cas pouvaient être qualifiés de diphtérie submaligne (observations IX, X, XI) mais présentaient néanmoins des caractères très nets de malignité (extensions des fausses membranes, périadénites, fétidité, etc.). Sur ces onze cas nous avons eu deux décès. Le pourcentage de guérisons est donc favorable.

Nous faisons dans les premiers jours des injections quotidiennes de 10 cmc. (quelquefois 20). Nous continuons en général des doses analogues pendant 4 à 6 jours, parfois plus. Puis, nous faisons, pendant quelques jours, des doses plus faibles (1 cmc.). En général, nous arrêtons les injections à l'apparition des accidents sériques.

Dans tous les cas qui se sont terminés par la guérison, le syndrome secondaire de la diphtérie maligne était absent : dans plusieurs (4 fois) une paralysie précoce du voile du palais, la pâleur, la tristesse pouvaient faire redouter une issue fatale : le syndrome ne se complétait pas et la convalescence se poursuivait. Nous n'avons pas vu des signes nets de défaillance cardiaque et nous n'avons guère eu à nous servir, par conséquent, des injections intra-veineuses d'ouabaïne.

Des deux enfants qui sont morts, l'un (obs. VII) est mort le 6^e jour de l'entrée de syndrome secondaire, l'autre (obs. VI), atteint d'une diphtérie des plus sévères, avait franchi le cap dangereux du syndrome secondaire peut-être grâce à la sérothérapie, peut-être grâce à des injections intra-veineuses d'ouabaïne, et est mort plus d'un mois après son entrée à l'hôpital de paralysies généralisées.

Les injections intra-veineuses que nous avons faites (plus de 80) ont toujours été bien supportées. Les accidents sériques (fièvre,

éruptions n'ont été en rien modifiés. Jamais nous n'avons observé le moindre choc anaphylactique; signalons cependant dans un cas (obs. VIII) une élévation de température à 41°, 36 heures après une intra-veineuse, avec chute rapide et bonne évolution. Il est possible que l'injection ait été en cause; il est possible aussi qu'il n'en soit rien.

Nous avons toujours employé le sérum ordinaire de l'Institut Pasteur non dilué, injecté lentement dans la veine. L'injection intra-veineuse était faite une heure après l'injection à fortes doses de sérum intra-musculaire et sous-cutanée. Cette précaution est toujours prise dans le service de M. Weill-Hallé où on a l'habitude de faire une seule injection intra-veineuse aux enfants atteints de diphtérie maligne.

Il est probable que l'organisme déjà imprégné de sérum réagit moins brusquement quand une petite quantité du même sérum est introduite dans les veines.

Nous cessons en général les injections intra-veineuses dès l'apparition des accidents sériques, et nous n'oserions pas recommander de suivre une autre méthode.

Il nous est pourtant arrivé de continuer les injections intra-veineuses alors que l'enfant présentait des éruptions sériques, 1 jour (obs. V et VI), 2 jours (obs. IV), 4 jours (obs. I), et nous n'avons pas observé d'incident (sauf peut-être la poussée de température à 41° dont nous avons parlé plus haut).

Les accidents de choc anaphylactique sont évidemment possibles; mais il faut convenir que 84 injections intra-veineuses faites sans un accident sont un nombre à prendre en considération; et il faut se souvenir que la diphtérie maligne est une maladie grave où on peut et où on doit peut-être risquer quelque chose, si, par ailleurs, le traitement se montre efficace.

Voici nos observations.

OBSERVATION I. — Z... *Simone*, 12 ans, entrée le 24 août, serait malade depuis 2 jours. Pâle, prostrée, phonation difficile, fétidité extrême remplissant toute la chambre. Cou proconsulaire; dans la gorge fausses membranes très étendues tapissant les amygdales, les piliers, la luette.

Le 23, paralysie précoce du voile, cœur assourdi.

Le 26, chute partielle des fausses membranes sauf un liséré sur la luette qui persiste.

L'état général s'améliore rapidement. La gorge est nettoyée le 2 septembre. Le 5, la paralysie du voile s'améliore et disparaît dans les jours qui suivent. Le 10, fatigue de la vue, perte de la gaieté. Le 14, la vue s'améliore. Le 20, bon état général, bonne vue. Réflexes tendineux normaux. Le 22 septembre, une deuxième paralysie du voile s'installe. Le 29, elle s'améliore. Évolution ultérieure favorable. Albuminurie : traces. Urée sanguine : 0,45 le 3 septembre, 0,78 le 16 septembre.

Sort guérie le 24 octobre.

Sérothérapie intra-musculaire et sous-cutanée 720 cmc. du 24 août au 2 septembre.

Sérothérapie intra-veineuse. Première injection le 25 août : injections quotidiennes aux doses suivantes : 20, 20, 20, 20, 0, 20, 0, 20, 1, 1, 1, 1.

Accidents sériques, température à 38° environ et urticaire du 2 au 5 septembre.

Obs. II. — D... *Stéphanie*, 4 ans, entrée le 1^{er} septembre. Serait malade depuis 4 jours, fausses membranes envahissantes : la luette est engainée. Adénite et périadénite bilatérale. Jetage nasal. Facies terreux fatigué. Température à 38°. Pouls rapide. A partir du 3 septembre, gonflement, puis chute progressive des fausses membranes. Gorge nettoyée le 6 septembre. Persistance de rhino-pharyngite avec adénite bilatérale. Le 9 septembre, disparition de tous les signes locaux. Bon état général.

Éruption sérique les 12 et 13 septembre. La température monte à 39°,3 le 12 septembre ; elle se maintient aux environs de 38° jusqu'au 24 septembre, puis s'élève aux environs de 39°-40° avec des oscillations, tombe ensuite progressivement, revient à la normale et s'y maintient le 5 octobre. Pendant toute cette évolution fébrile l'enfant est pâle et triste : il n'y a aucune paralysie et l'examen est négatif (sauf un peu de congestion pulmonaire de la base droite). Cuti négative. Traces d'albumine. Urée sanguine : 0,30 le 19 septembre.

Sort guérie le 12 octobre.

Sérum intra-musculaire et sous-cutané 350 cmc. du 1^{er} septembre au 8 septembre.

Sérum intra-veineux. Première injection le 2 septembre. Injections quotidiennes aux doses suivantes : 40, 5, 5, 5, 2. 1.

Obs. III. — D... *Roger*, 7 ans 1/2, entré le 23 septembre.

Angine à fausses membranes débordant sur le voile et engainant la luette, mauvais aspect général. Traces d'albumine. Paralyse du voile précoce (27 septembre).

Chutes des fausses membranes (29 septembre). Sort guéri le 9 octobre.

Sérum intra-veineux et sous-cutané. Première injection le 23 septembre, injections quotidiennes aux doses suivantes : 10, 10, 10, 10, 10, 5, 1, 1.

Obs. IV. — C... Jean, 4 ans, entré le 24 septembre, serait malade depuis 2 jours. A l'entrée, l'aspect est celui d'une diphtérie de la plus haute gravité. Fausses membranes débordant largement les deux amygdales blanc-jaunâtres, obstruant presque complètement l'isthme du gosier. Fétilité très intense de l'haleine. Voix éteinte. Coryza avec épistaxis. Cou proconsulaire.

Le 27, les fausses membranes ont presque complètement disparu. Il reste une légère périadénite. Malade très pâle, est triste, un peu dyspnéique. Le pouls est bon.

Les jours suivants l'amélioration se produit malgré une albuminurie massive (4 gr.); le malade entre en convalescence sans incidents. Il n'a pas eu de paralysie du voile.

Le 6 octobre, le pouls paraît moins bon, mais le symptôme ne persiste pas.

Le 19 octobre, éruptions morbilliformes aux membres inférieurs et au thorax. Poussée d'adénite cervicale. Ces symptômes sont passagers.

Le 23 octobre, la température monte. C'est le début d'une rougeole sévère à symptomatologie complète.

Le 27 octobre, éruption typique. Le 29 octobre, une paralysie du voile du palais apparaît. Cette paralysie est donc tardive et il faut noter que son apparition coïncide avec cette rougeole secondaire.

Le 30 octobre, la température dépasse 40°. Signes de congestion pulmonaire bilatérale. La paralysie du voile est complète.

Du 2 au 7 novembre, la température tombe progressivement. Le 4 novembre, la paralysie du voile a presque complètement disparu.

Sort guéri, le 23 novembre.

Urée sanguine 0,62 (2 oct.), 0,50 (8 oct.), 0,35 (10 oct.).

Sérum intra-musculaire et sous-cutané 630 du 24 septembre au 2 octobre.

Sérum intra-veineux. Première injection le 25 septembre. Injections quotidiennes aux doses suivantes : 10, 10, 10, 10, 5, 1, 1, 1, 1, 1.

Accidents sériques, éruptions du 3 au 6 octobre avec légère élévation de température.

Obs. V. — P... M., 7 ans, entré le 25 septembre. Fausses membranes

étendues sur les deux amygdales. Fétidité. Adénopathie bilatérale avec grosse périadénite. Coryza muco-purulent. Léger tirage.

Le 28, disparition des fausses membranes. L'adénopathie persiste. Convalescence. Il n'y a eu ni signes cardiaques ni paralysies. Sort guéri le 30 novembre. Urée sanguine : 0,56 (4 oct.), 0,35 (10 oct.).

Sérum intra-musculaire et sous-cutané 650 du 25 septembre au 2 octobre.

Sérum intra-veineux. Première injection le 25 septembre. Injections quotidiennes aux doses suivantes : 10, 10, 10, 5, 5, 4, 4, 4, 4.

Accidents sériques, éruption du 2 au 6 octobre, avec deux jours de température modérée.

Obs. VI. — *B... Robert*, 7 ans, entré le 25 septembre, serait malade depuis 4 jours. Toute la gorge est tapissée de fausses membranes (voile, luette, pharynx), œdème, fétidité, coryza purulent et sangui-nolent avec ulcération de la narine gauche. Énorme adénite et péri-adénite bilatérale. Etat général mauvais, face pâle et bouffie. Somnolence. Petites ecchymoses aux points de piqûres.

Le 26, le malade crache une fausse membrane plus large qu'une pièce de 5 francs ; mais la gorge se retapisse rapidement de nouvelles fausses-membranes.

La température est peu élevée.

Le 1^{er} octobre les fausses membranes sont en voie de disparition.

Paralysie du voile précoce (1^{er} octobre) qui ira en s'améliorant pour disparaître.

Albuminurie importante (26 et 30 septembre), puis traces à partir du 8 octobre, absente le 23 octobre.

Urée sanguine 0,62 (4 octobre), 0,55 (10 octobre), 0,35 (14 octobre), 1,50 (23 octobre).

L'évolution de la maladie était très satisfaisante quand le 23 octobre la situation change. Une 2^e paralysie du voile apparaît. Paralysies oculaires. Puis apparaissent des paralysies des membres, une paralysie faciale. Le cœur s'assourdit. Mort le 28 octobre.

Sérum intra-musculaire et sous-cutané 20 cmc. en ville, 740 cmc. du 25 septembre au 3 octobre.

Sérum intra-veineux. 1^{re} injection le 25 septembre, injections quotidiennes 20, 20, 20, 20, 15, 5, 5, 5, 5, 4.

Injections intra-veineuses d'ouabaïne quotidiennes du 1^{er} au 7 octobre.

Accidents sériques, 39°,2, le 4 octobre. Pas d'éruption.

Obs. VII. — *P... Georgette*, 6 ans, serait malade depuis 4 jours, pas de sérum en ville. Entrée le 28 septembre.

Fausses membranes très étendues, fétidité, cou proconsulaire.

Le 30 septembre, diminution des fausses membranes; le 20 octobre, état général mauvais, pâleur, somnolence, bruits du cœur très assourdis.

Traces d'albumine, urée sanguine 3 gr. 50 le 4 octobre.

Mort le 4 octobre.

Sérum intra-musculaire et sous-cutané 490 cmc. du 28 septembre au 30 octobre.

Sérum intra-veineux 1^{re} injection le 28 septembre.

Injections quotidiennes 20, 10, 10, 10. Les injections, les jours suivants, sont impossibles (veines trop petites).

Injections intra-veineuses d'ouabaïne le 1^{er} et le 3 octobre.

OBS. VIII. — *P... Yvette*, 8 ans, serait malade depuis 3 jours, pas de sérum en ville. Entrée le 29 septembre. Fausses membranes étendues englobant le voile et luette à droite. Fétidité considérable. Adénite bilatérale avec énorme périadénite à droite. Quand l'enfant boit, le liquide remonte un peu par le nez; au cœur, bruit de galop discret.

Le 6 octobre il y a encore des traces d'exsudat. L'adénopathie a considérablement diminué.

La température est en général au-dessous de 38°.

Paralysie du voile (précoce) le 4 octobre.

Albuminurie : traces le 29 septembre, nette le 3 octobre, disparue le 13 octobre, traces le 20 octobre.

Sortie le 24 octobre, guérie.

Sérum intra-musculaire et sous-cutané, 450 cmc. du 29 septembre au 5 octobre.

Sérum intra-veineux, 1^{re} injection le 29 octobre, injections quotidiennes avec doses suivantes, 20, 10, 10, 10, 1, 1, 1, 1.

Accidents sériques, éruption du 6 au 10 octobre. Température aux environs de 38° du 6 au 12 octobre avec un clocher à 41° le 8 octobre au soir, 36 heures après la dernière injection intra-veineuse.

OBS. IX. — *P... Emmanuel*, 4 ans et demi (angine submaligne). Serait malade depuis la veille. Entré le 3 septembre, fausses membranes sur les deux amygdales, jaunes, larges et épaisses avec points nécrotiques. Odeur fétide. Grosse adénopathie gauche avec périadénite. Température entre 38° et 39°.

7 septembre, chute à peu près complète des fausses membranes, disparition de l'adénopathie. Pâleur accentuée.

Albumine absente (4 sept.), urée sanguine : 0,45 (7 sept.).

Pas de paralysies. Sort guéri le 11 octobre.

Sérum intra-musculaire et sous-cutané 440 cmc. du 3 au 9 septembre.

Sérum intra-veineux, première injection le 4 septembre, injections quotidiennes aux doses suivantes : 10, 10, 10, 5, 1, 1.

Accidents sériques, température aux environs de 39° du 10 au 13 septembre, éruption du 11 au 14 septembre.

Obs. X. — T... *Germaine*, 13 ans (angine submaligne), entrée le 15 septembre, serait malade depuis 2 ou 3 jours. Fausses membranes épaisses empiétant sur la luette à gauche. Fétidité. Adénopathies bilatérales peu volumineuses avec, à droite, périadénite un peu douloureuse.

Chute des fausses membranes le 18 septembre. Guérison normale sans paralysies.

Sérum intra-musculaire et sous-cutané 310 cmc. du 15 septembre au 20 septembre.

Sérum intra-veineux, première injection le 15 septembre, injections quotidiennes avec doses suivantes : 10, 10, 5, 5.

Accidents sériques. Température à 38°,2, le 23 septembre. Pas d'éruptions.

Obs. XI. — P... *Raymonde* (angine submaligne), fausses membranes étendues, épaisses, adénopathie bilatérale, périadénite. Pâleur. Température entre 37° et 38°. Chute des fausses membranes en 3 ou 4 jours.

Guérison normale sans paralysie.

Sérum intra-musculaire et sous-cutané 380 cmc. du 28 septembre au 3 octobre.

Sérum intra-veineux, première injection le 29 septembre. Injections quotidiennes aux doses suivantes : 10, 10, 10, 5, 1, 1, 1.

Accidents sériques, température subfébrile et urticaire du 7 au 10 octobre.

Il nous semble, en résumé, que la pratique des injections intra-veineuses, telle que nous l'avons employée, a eu une efficacité réelle. Une plus longue expérience serait nécessaire pour conclure fermement. Il nous a semblé intéressant, en tout cas, de publier, à titre de documents à verser au débat, les observations qui précèdent et de tenter de les interpréter.

Il nous paraît indispensable enfin d'indiquer que nos conclusions ne s'appliquent et ne doivent s'appliquer qu'à des malades d'hôpital, c'est-à-dire à des malades dont le passé est inconnu, qui, ordinairement, sont traités tardivement, et qui, à partir du moment de leur entrée à l'hôpital, sont l'objet d'une surveillance continue.

Discussion: M. LEREBoullet. — Je ne veux ajouter que deux mots aux observations qui viennent d'être présentées par M. Debré à l'occasion des faits rapportés par notre collègue Janet. Si personnellement je suis peu partisan des injections intra-veineuses de sérum antidiphtérique, qui ne m'ont pas paru apporter une amélioration réelle chez les malades que j'ai traités, je dois reconnaître la valeur des faits minutieusement observés par M. Janet et il se peut que la technique qu'il préconise constitue un progrès. Mais, comme il l'a très bien souligné, il continue en même temps la sérothérapie sous-cutanée à hautes doses. Il serait, à mon sens, dangereux de l'abandonner ou de la réduire sous prétexte qu'on injecte dans les veines une petite quantité de sérum éliminée rapidement alors que l'action de la sérothérapie sous-cutanée se prolonge pendant trois à quatre semaines. De plus, il s'agit là d'une technique hospitalière: quelle que soit sa valeur, elle ne doit être qu'exceptionnellement transportée dans la pratique de la ville, car l'injection intra-veineuse extemporanée peut entraîner des accidents graves et nécessite une surveillance parfois difficile à réaliser. M. Janet a raison d'insister utilement sur ce point. En fait d'ailleurs, en ville, la diphtérie est le plus souvent soignée de manière plus précoce et les hautes doses et l'injection intra-veineuse sont beaucoup plus rarement susceptibles d'indications.

L'hypercalcémie rachidienne chez les enfants hérédosyphilitiques, chez les débiles congénitaux et les prématurés.

Par M. A. IANCOU et Mme MARIE BENETATO
(de Cluj, Roumanie).

De la communication faite par le docteur Dorlencourt et Mlle Spanien, à la séance du 18 mai 1926, à la Société de Pédiatrie de Paris, il résulte que les recherches faites sur le calcium du liquide céphalo-rachidien, chez les enfants du premier âge, fixent le calcium depuis Yvon qui l'a trouvé le premier, à une

proportion de 4 mgr. p. 100. Zaccaria, en 1906, confirme les mêmes faits, signalant que le calcium présente des variations minimales comparant les enfants bien portants aux rachitiques. Mestrezat, en 1912, fixe le calcium du liquide céphalo-rachidien au chiffre de 6 mgr. p. 100. Robert H. Kummer et Minkoff, en 1921, enregistrent un nombre constant de 5 mgr. p. 100. Enfin Hans Leichter, en 1922, confirme que les variations du calcium dans le liquide céphalo-rachidien, tant à l'état normal, que dans les affections diverses, sont insignifiantes, indiquant comme limites le chiffre de : 4,7-5,7 mgr. p. 100. Ferri a rapporté le chiffre de 6 mgr. p. 100.

M. Dorlencourt et Mlle Spanien obtiennent une valeur moyenne de 5 mgr. p. 100, les valeurs extrêmes étant de 4,6-5,6 mgr. p. 100 ayant de même établi une concentration plus élevée de calcium rachidien chez les syphilitiques, supérieure à la moyenne (de 5,6 ; 6,36 et de 5 mgr. p. 100).

Nous avons examiné le calcium rachidien, utilisant la méthode *Krammer-Tisdall* sur 52 cas, dont 45 enfants jusqu'à 1 an, 4 enfants entre 1 et 2 ans. 3 examens ont été accomplis sur des enfants plus âgés, 2 ans et 1 mois, 4 ans et 13 ans.

Des observations cliniques faites en accord avec les cas exposés dans le tableau n° 1, il résulte que les enfants du premier âge chez lesquels nous avons examiné le calcium rachidien peuvent être répartis en 5 groupes distincts :

1° Enfants qui peuvent être considérés comme étant normaux ;
2° enfants qui, sous le rapport du poids, taille, périmètre du crâne, du thorax, ont présenté des dimensions sous-normales à la naissance : prématurés et débiles congénitaux ; 3° enfants souffrant de syphilis congénitale ; 4° dystrophiques ; 5° enfants rachitiques.

Tableau n° 1. — Nous avons examiné le calcium du liquide céphalo-rachidien chez 10 enfants normaux, obtenant une valeur moyenne de 5,86 mgr. p. 100, avec les limites extrêmes de 4,20 et 6,90 mgr. p. 100. Le calcium rachidien représente 65,7 mgr. p. 100 du calcium du sérum sanguin.

Tableau n° 2. — Le groupe des enfants présentant des dimen-

sions sous-normales à la naissance comprend 8 cas avec moyenne de 7 mgr. p. 100 et des valeurs extrêmes de 6,20 et 7,80 mgr. p. 100. Le calcium rachidien représente 64,88 p. 100 du calcium du sang.

Tableau n° 3. — Les 5 cas de syphilis congénitale sous le rapport de la concentration du calcium du liquide rachidien nous ont donné une valeur moyenne de 6,40 mgr. p. 100, avec des valeurs extrêmes de 5,60 et 7,50 mgr. p. 100.

Le calcium représente 59,75 p. 100 du calcium du sérum du sang.

Tableau n° 4. — Les enfants dystrophiques examinés ont été au nombre de 8, présentant une moyenne de 5,32 mgr. p. 100 de calcium et les valeurs extrêmes étant représentées par les chiffres de 4, 10 et 6,50 p. 100. Le calcium rachidien représente 57,96 p. 100 du calcium du sang.

Tableau n° 5. — Les 12 rachitiques présentant des signes cliniques atténués et avec une diminution de la concentration du phosphore anorganique, présentent une moyenne de 5,80, avec les valeurs extrêmes de 4 et 7 mgr. p. 100. Le calcium rachidien représente 52,97 p. 100 du calcium du sérum sang.

Conclusion. — La valeur moyenne du calcium rachidien chez les enfants, présentant des dimensions sous-normales à la naissance, enfants avant terme et débiles congénitaux et chez les syphilitiques congénitaux, est supérieure en valeur moyenne à celle rencontrée chez les enfants dans un état normal; quant aux enfants dystrophiques et ceux rachitiques, ils présentent une valeur moyenne légèrement inférieure à la moyenne normale.

P.-S. — Nous tenons à faire remarquer que, si deux enfants syphilitiques d'un âge plus avancé, malgré qu'étant syphilitiques, ont présenté quand même une valeur moyenne inférieure à la moyenne normale, nous croyons que ce fait est dû au traitement antisiphilitique préalable de longue durée qu'ils ont suivi plusieurs mois et même plusieurs années.

TABLEAU N° 1. — *Enfants normaux : 10 cas.*

Ca dans le liquide céphalo-rachidien. mgr. p. 100	Ca dans le sérum du sang. mgr. p. 100
5,90	9,30
6,70	11,30
6,15	11
5,70	4,60
6,90	11
6,40	10,80
5,80	10,80
5,20	10,90
4,20	10,25
5,65	10,20
<hr/>	<hr/>
58,60 : 10 = 5,86 moyen.	105,15 : 10 = 10,52 moyen.

Le Ca du liquide céphalo-rachidien = 55,7 p. 100 du Ca du sérum du sang.

TABLEAU N° 2. — *Enfants nés avant terme, débiles congénitaux avec dimensions sous-normales, en nombre de 8 cas.*

Ca dans le liquide céphalo-rachidien. mgr. p. 100	Ca dans le sérum du sang. mgr. p. 100
7,50	11,30
6,70	10,80
7,80	9,85
7,60	12,29
6,40	8,80
6,20	10,20
6,80	»
7	12,40
<hr/>	<hr/>
56,00 : 8 = 7 moyen.	75,55 : 7 = 10,79 moyen.

Le Ca du liquide céphalo-rachidien = 64,88 p. 100 du Ca du sérum du sang.

TABLEAU N° 3. — *Syphilis congénitale : 5 cas.*

Ca dans le liquide céphalo-rachidien. mgr. p. 100	Ca dans le sérum du sang. mgr. p. 100
—	—
6,20	42
6,50	40
6,45	9,35
5,60	40,65
6,50	40
6	43
7,50	40
<hr/>	<hr/>
44,75 : 7 = 6,40 moyen.	75,00 : 7 = 10,71 moyen.

Le Ca du liquide céphalo-rachidien = 59,75 p. 100 du Ca du sérum du sang.

TABLEAU N° 4. — *Enfants dystrophiques jusqu'à 1 an : 8 cas.*

Ca dans le liquide céphalo-rachidien. mgr. p. 100	Ca dans le sérum du sang. mgr. p. 100
—	—
6,50	9,80
6,50	»
4,10	40,60
5,50	8,90
5,40	7,20
4,50	6,60
6,00	10,65
»	40
»	9,70
5,00	9,90
4,00	»
»	10,10
<hr/>	<hr/>
47,90 : 9 = 5,32 moyen.	93,45 : 10 = 9,34 moyen.

Le Ca du liquide céphalo-rachidien = 56,96 p. 100 du Ca du sérum du sang.

TABLEAU N° 5. — *Enfants rachitiques : 12 cas.*

Ca dans le liquide céphalo-rachidien. mgr. p. 100	Ca dans le sérum du sang. mgr. p. 10
6,40	10,80
6,30	10,30
5,80	9,60
5	9,05
5	10
5,20	{ 11,60
4,90	{ 10,05
4,10	10,60
6,25	10,60
4	11,20
5,05	10
4,65	6,05
7	»
<hr/> 69,55 : 12 = 5,80 moyen.	<hr/> 120,30 : 11 = 10,93 moyen.

Le Ca du liquide céphalo-rachidien = 52,97 p. 100 du Ca du sérum du sang.

Bronchectasies multiples de la base gauche chez un garçon de 10 ans. Phrénicectomie. Guérison.

Par MM. P. LEREBoullet, MAURER, GOUYEN et VÉRAN

(Présentation de malade).

L'enfant que nous présentons à la Société est actuellement en pleine santé ; son histoire clinique, suivie depuis près d'un an, est toutefois pleine d'enseignements ; elle montre en effet la guérison clinique complète de bronchectasies multiples de la base gauche avec pseudo-vomiques répétées ; cette guérison est survenue à la suite d'une phrénicectomie pratiquée il y a six mois et les radiographies successives donnent l'explication de cette guérison par la compression élective exercée, grâce à l'ascension du diaphragme, sur les bronchectasies vraisemblablement congénitales.

OBSERVATION. — *M... Robert*, âgé de 9 ans et 8 mois, entre le 24 janvier 1930, salle Archambault, pour une expectoration abondante et fétide, datant de plusieurs années, et qualifiée par le médecin qui nous l'adresse, de *vomiques à répétition*.

C'est un garçon d'apparence floride, de développement normal, mesurant 1 m. 30, pesant 27 kgr. 400. Par l'interrogatoire, on apprend que le fait qu'il crache remonte aussi loin que ses premiers souvenirs. Aucun renseignement précis ne nous est donné sur le passé patholo-

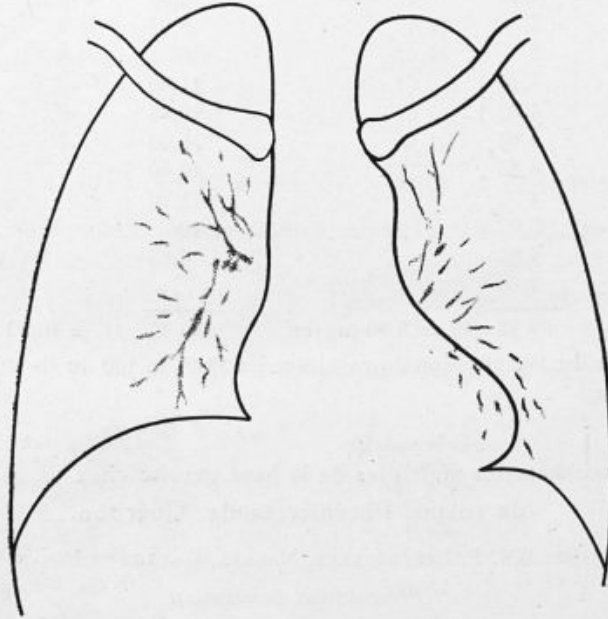


FIG. 1. — Schéma des poumons, d'après la radiographie de janvier 1930.

gique de cet enfant. Lui-même ne s'est guère observé, mais il affirme cependant n'avoir jamais eu d'affection pulmonaire aiguë ni de maladies infectieuses.

A l'entrée du petit malade à l'hôpital, ce qui domine le tableau clinique, c'est l'*expectoration*. Elle atteint 50 gr. par jour. Recueillie dans un verre conique, elle se dépose en 3 couches : l'une profonde, franchement purulente ; une couche moyenne plutôt muqueuse ; une couche supérieure muco-purulente, pénétrant de place en place dans la couche moyenne. Ces crachats, d'odeur fétide, évoquent l'existence d'un processus gangréneux. L'examen bactériologique montre une profusion de

germes banaux, et il n'y a pas de bacilles de Koch. L'haleine n'est pas fétide.

L'examen physique du thorax permet de constater, en arrière et du côté gauche, l'existence d'une zone de submatité répondant à la région hilare et à la moitié inférieure du champ pulmonaire. Dans cette zone : souffle bronchique, de timbre amphorique dans la région hilare, râles sous-crépitaux humides en bouffées denses après la toux ; bref, signes pseudo-cavitaires accusés.

Les doigts sont franchement hippocratiques. L'examen des autres vis-

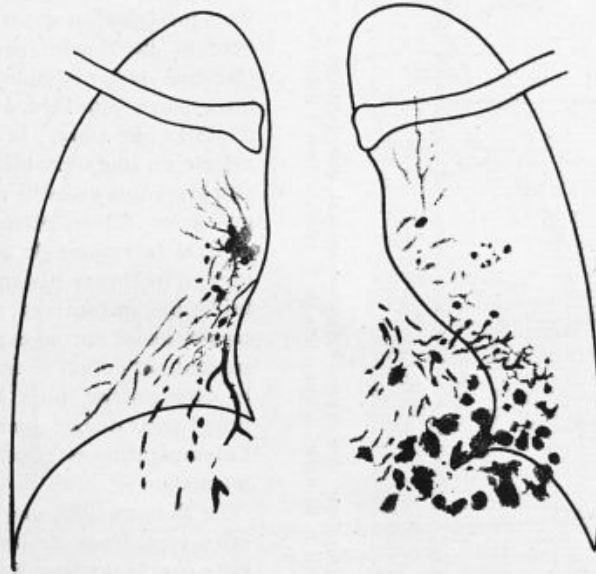


FIG. 2. — Schéma des deux poumons, après infection intra-bronchique de *Hipiodol*. Présence de nombreuses dilatations bronchiques dans le lobe inférieur gauche. Intégrité du lobe inférieur droit.

cères ne révèle rien qui mérite d'être signalé. *Cult-réaction positive* ; réactions de Hecht et de Wassermann négatives dans le sang.

Contrastant avec des signes fonctionnels et physiques si marqués, la radiographie des poumons (cliché du 27 janvier 1930) ne montre pas d'ombres ni d'images anormales. Hiles, arborisations broncho-vasculaires paraissent normales. A l'écran, la course des culs-de-sac costo-diaphragmatiques apparaît normale.

Bref : expectoration purulente non bacillifère, fétide par éclipses,

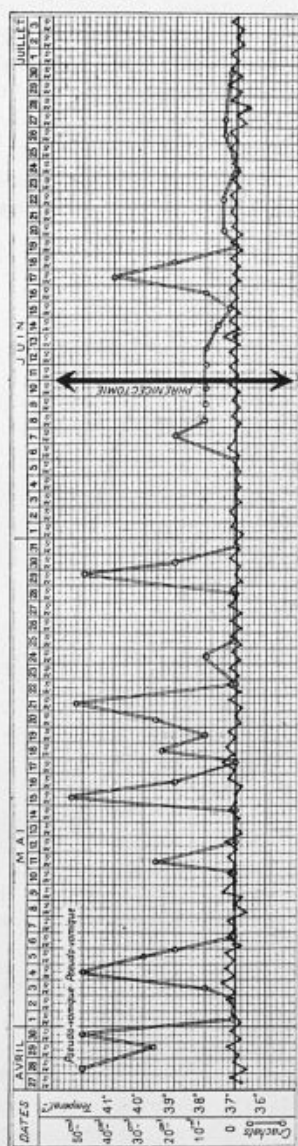


FIG. 3. — Tracé théorique et graphique des expectorations montrant une dernière pseudo-vomique six jours après l'opération, puis la disparition complète de l'expectoration à dater du 1^{er} juillet.

syndrome pseudo-cavitaire de la base et du hile du côté gauche, absence de signes radiologiques, bon état général; cet ensemble permet de penser à la dilatation des bronches.

Pendant les premières semaines du séjour de cet enfant à l'hôpital, le rythme des expectorations est très caractéristique. Pendant trois ou quatre jours, l'enfant ne crache pas. Puis, l'haleine devient fétide et quelques heures plus tard, au milieu d'efforts de toux, le malade rejette, en une véritable pseudo-vomique, une quantité de mucopus assez fétide, atteignant en général le volume de 50 grammes en quelques instants. Dans les heures qui suivent, quelques crachats sont encore expectorés, surtout si l'enfant se couche sur le côté gauche, puis le calme renaît pour deux à quatre jours. La température est constamment normale.

Le 23 mars 1930, une *injection intra-bronchique de lipiodol* est faite par le docteur Magdelaine (cliché et calque). Sur la radiographie qui fixe l'image de cette injection, et surtout sur celle faite le 16 mai par le docteur Leunda, apparaissent, dans toute l'étendue du lobe inférieur gauche, de grosses flaqes de lipiodol, anarchiquement disposées, de forme variable, arrondies ou déchiquetées, dont la disposition ne permet pas de retrouver l'or-

donnance de l'arborisation bronchique. Il y a là de volumineuses

et nombreuses dilatations bronchiques que leur disposition non ordonnée permet de juger assez anciennes et résultant d'un processus de destruction bronchique et péri-bronchique déjà accentué en plus vraisemblablement d'une malformation congénitale.

Du côté droit, la pénétration de quelques centimètres cubes de lipiodol dans certaines ramifications bronchiques ne montre au contraire aucune image anormale.

Ces clichés confirment donc le diagnostic de *dilatations bron-*

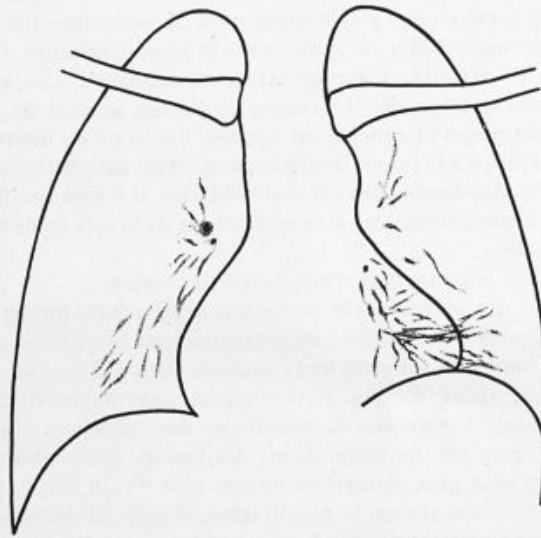


FIG. 4. — Schéma des deux poumons en décembre 1930, ascension marquée de l'hémi-diaphragme gauche (à comparer avec la figure 1).

chiques du lobe inférieur du poumon gauche, nettement limitées à celui-ci.

De petites *hémoptysies* surviennent à quatre reprises du 15 avril au 1^{er} mai. L'enfant continuant à cracher abondamment, malgré un traitement médical régulièrement suivi et consistant en des injections d'eucalyptol et de divers antiseptiques et asséchants pulmonaires, une *phrénicectomie est pratiquée* aux Enfants-Assistés le 11 juin 1930, par le docteur Maurer.

L'*opération* est faite sous anesthésie locale. Le docteur Maurer arrache un segment du nerf phrénique long de 5 cm.

Dès le lendemain, l'ascension diaphragmatique atteint 2 cm. et le jeu

du diaphragme est nul. Température normale, intervention admirablement supportée et sans aucun incident.

L'expectoration tombe à 10 cmc. par jour pendant les 3 premiers jours, à 5 cmc. pendant les 2 jours suivants, puis survient une pseudo-vomique de 40 cmc. de pus assez fétide, la dernière.

A partir du 20 juin, l'enfant ne rejette plus qu'un crachat peu important tous les 3 jours, en moyenne. *Dès le 1^{er} juillet, 19 jours après l'opération, l'expectoration est définitivement tarie.*

Robert sort de l'hôpital le 26 août, en parfait état, ayant engraisé de 1 kgr. depuis la phrénicectomie. Il passe l'été à Forges et revient dans notre service pour y être examiné le 27 novembre 1931.

Le 11 décembre 1931, six mois après la phrénicectomie, la guérison se maintient parfaite. L'état général est excellent. *L'enfant n'a pas craché depuis le 1^{er} juillet.* L'examen du thorax permet de constater : à la base du poumon gauche, en arrière, une zone de matité franche remontant jusqu'à la pointe de l'omoplate, avec, dans cette zone, silence respiratoire. Au-dessus, dans la région hilare, il y a un souffle bronchique, sans bruits adventices ni modifications de la voix transmise, haute ou chuchotée.


L'enfant ne présente plus d'hippocratisme digital.

Un cliché des poumons (28 novembre 1930, voir calque fig. 4) met en évidence l'ascension de l'hémi-diaphragme gauche. Tandis qu'avant la phrénicectomie, le sommet de la coupole était à 2 cm. au-dessous de celui du côté droit (voir fig. 1), il le dépasse maintenant de 2 cm. (télé-radiographie) : l'ascension du muscle est donc de 4 cm. et sa fixité est complète pendant la respiration. Au-dessus, les ombres broncho-vasculaires sont plus resserrées, tassées sans doute par la poussée du muscle, et dessinant avec le diaphragme et juste au-dessus de lui, une fausse image cavitaire à grand diamètre transversal.

En résumé : chez un garçon de 10 ans, dilatations des bronches du lobe inférieur gauche datant de la petite enfance, sans antécédent étiologique net. Expectoration purulente par pseudo-vomiques fétides. Phrénicectomie. Guérison parfaite au bout de 19 jours, vérifiée après 6 mois.

Nous n'insisterons pas sur l'observation que nous venons de rapporter. Sans doute, toutes les bronchectasies de l'enfance ne sont pas justiciables de la phrénicectomie et les faits comme celui-ci sont vraisemblablement assez exceptionnels. Il n'en est pas moins certain que, dans ce cas, la phrénicectomie a été une opération facile et sans suite, qu'elle a amené une guérison clinique vérifiée depuis six mois ; elle a donné anatomiquement

un résultat satisfaisant en comprimant électivement le lobe inférieur gauche, siège des broncheectasies et rien que celui-ci. Elle a été nettement supérieure au pneumothorax artificiel qu'il eût fallu longtemps entretenir. Elle a donc été vraiment le traitement de choix.



SOCIÉTÉ DE PÉDIATRIE DE BUCAREST

SÉANCE DU 1^{er} NOVEMBRE 1930

SOMMAIRE

M. MANICATIDE. Sur une forme grave, myocarditique, de la scarlatine.	653
M. MANICATIDE et B. ROSENKRANZ. Les symptômes du début de la pneumonie infantile	655
A. BRATESCO et B. ROSENKRANZ. La viscosité sanguine dans les troubles de nutrition du nourrisson.	657

Sur une forme grave, myocarditique, de la scarlatine.

Par le prof. M. MANICATIDE.

Parmi les formes graves, hypertoxiques, de la scarlatine, il y en a une sur laquelle on insiste peu dans les traités classiques parce qu'on la rencontre assez rarement. Ayant eu l'occasion d'en observer dernièrement 3 cas en série, je crois utile de vous les communiquer.

Le premier cas concerne une jeune fille âgée de 15 ans qui commence sa scarlatine par des phénomènes d'intensité moyenne: quelques vomissements le premier jour, température 38° 7, inflammation de la gorge de moyenne intensité, état

général satisfaisant. Le troisième jour état général adynamique, pâleur de la face avec amincissement des traits, nez effilé, yeux cernés enfoncés dans les orbites, respiration difficile accompagnée de gémissements, cyanose, angoisse, pouls à 160-220 par minute, petit, filiforme. Cet état d'affaiblissement brusque du cœur ne se modifie pas par l'emploi de tous les toniques cardiaques : digitaline, spartéine, cardiazol, caféine, etc., ni par les stimulants diffusibles, éther, camphre, etc. Nous assistons impuissants à la faiblesse croissante du cœur et la mort arrive en 16 heures.

Le second cas est celui d'un enfant, âgé de 6 ans, qui fait une scarlatine plutôt légère pendant les deux premiers jours. Température 38°,2, éruption modérée, état général bon. Pendant la nuit du deuxième au troisième jour, agitation, insomnie. Le troisième jour, cyanose, adynamie, battements du cœur sourds, fréquents, pulsations faibles, filiformes. Malgré les injections d'éther, de caféine, cardiazol, digalen, la faiblesse du cœur augmente, le pouls disparaît aux radiales et l'enfant succombe vers 5 heures de l'après-midi.

Le troisième cas est celui d'un jeune homme, âgé de 24 ans, de forte constitution, presque athlétique, qui fait une scarlatine plus sévère. Température 39°,5, 39°,8- éruption très forte, un léger délire, inflammation de la gorge assez forte. Vers le quatrième jour tous ces symptômes deviennent plus légers, la température descend à 38°-37°,8. L'état général est excellent. Le malade est bien disposé, il demande à manger, à reprendre son activité. Le huitième jour aggravation brusque de l'état général; température à 38°,5, adynamie, pulsations très fréquentes, tension artérielle en collapsus, légère cyanose, mort malgré les tonicardiaques pendant la nuit.

Dans d'autres épidémies antérieures nous avons observé plusieurs cas avec le même tableau clinique. On pourrait peut-être trouver dans ces cas une fréquence plus grande du pouls dès le commencement de la maladie, mais habituellement on est surpris de constater un brusque affaiblissement du cœur qui n'est plus influencé par la médication tonique ni stimulante. Il s'agit

dans ces cas d'une myocardite aiguë très intense avec une forte inflammation interstitielle et qui s'installe quelques jours (3-8 jours) après le commencement de la scarlatine.

Cette forme grave de la scarlatine diffère de la forme syncope de Wood et Kennedy, qui apparaît dès le commencement de la maladie.

Elle est d'autant plus utile à être connue, que les classiques insistent sur le peu de prise que l'infection scarlatineuse a sur le myocarde.

Les symptômes du début de la pneumonie infantile.

Par MM. le prof. M. MANICATIDE et le Dr B. ROSENKRANZ.

Tout en ayant à peu près les mêmes caractères fondamentaux que la pneumonie de l'adulte, la pneumonie infantile s'en distingue par quelques caractères secondaires, concernant principalement le début.

A cause de la diversité des opinions des auteurs sur les symptômes initiaux de la pneumonie infantile, nous avons étudié les observations des enfants malades de la dite affection, ayant été hospitalisés dans la clinique infantile de Bucarest ou ayant suivi les consultations de la clinique dans les années 1926-1930.

Pour faciliter l'étude, nous avons divisé l'enfance en quatre périodes : a) première enfance, de la naissance à la fin de la seconde année environ ; b) deuxième enfance, de la fin de la 2^e année jusqu'au début de la deuxième dentition, soit autour de la 7^e année ; c) troisième ou grande enfance, du début de la 2^e dentition jusqu'à l'apparition des premiers signes de puberté, soit jusqu'à la 12^e année pour les filles et à la 15^e année pour les garçons ; d) adolescence.

Nos études sont faites sur 335 enfants dont 65 de 0 à 2 ans et demi, soit 49,42 p. 100 ; 131 de 2 ans et demi à 7 ans, soit 39,14 p. 100, et 139 de 7 ans à 15 ans, soit 41,46 p. 100.

D'après le sexe nous notons 85 filles (25,32 p. 100) et 250 garçons (74,65 p. 100).

Que la pneumonie éclate d'emblée ou ait été précédée, pendant quelques jours, d'un peu de fièvre et de catarrhe des voies respiratoires, le début en est brusque et solennel, marqué par des symptômes plus ou moins constants. *Le frisson* unique, intense, accompagné de claquements de dents, si habituel chez l'adulte, n'existe pour Grancher et Comby que dix fois pour cent. Nous l'avons trouvé 83 fois sur 335, soit 24,77 p. 100 (2 fois dans la première enfance, 33 fois dans la moyenne et 48 fois dans la grande enfance).

Le point de côté unique et intense se trouve pour les auteurs anciens dans presque la moitié des cas. Nous le trouvons 34 fois, soit 10,14 p. 100 (8 fois de 2 ans et demi à 7 ans et 26 fois de 7 ans à 15 ans).

Les douleurs abdominales, accompagnant ou non le point de côté, ont été notées 25 fois, soit 7,46 p. 100 (16 fois dans la moyenne et 9 fois dans la grande enfance).

La température a été signalée 99 fois, soit 29,50 p. 100 (29 fois dans la première, 43 dans la moyenne et 27 fois dans la grande enfance).

La toux manque assez souvent et a été notée 28 fois sur 335, soit 8,35 p. 100 (10 fois, 11 fois et 7 fois d'après l'âge), *la dyspnée* trois fois et le coryza 4 fois.

A côté de ces symptômes cardinaux il en est d'autres importants à connaître. Il y a les troubles gastro-intestinaux : les vomissements alimentaires, puis bilieux, sont observés par Grancher et Comby dans la moitié des cas. Ils sont signalés dans nos observations 43 fois, soit 12,83 p. 100 (16, 16, 11). La diarrhée 11 fois, soit 3,28 p. 100 seulement dans la première enfance.

Fréquemment on observe des réactions encéphalo-méningées. La céphalée a été notée par Grancher 68 fois sur 356. Nous l'avons trouvée 27 fois, soit 8 p. 100 (8 de 2 ans et demi à 7 ans et 19 de 7 ans à 10 ans). Les convulsions remplacent le frisson et ont été observées 14 fois seulement dans la première enfance ; enfin le délire 61 fois, soit 18,50 p. 100.

En conclusion, les symptômes du début de la pneumonie infantile peuvent se répartir d'après l'âge des enfants, comme il suit :

Dans la première enfance, suivant la fréquence, on observe : la température dans 44,61 p. 100 cas, les vomissements dans 24,61 p. 100, les convulsions 21,53 p. 100, la diarrhée 16,92 p. 100, la toux 15,39 p. 100, et enfin, le coryza et le frisson 3,07 p. 100.

Dans la moyenne enfance : la température dans 32,82 p. 100, le frisson 25,19 p. 100, les douleurs abdominales 12,32 p. 100, les vomissements 12,32 p. 100, la toux 8,39 p. 100, le point de côté 6,16 p. 100, la céphalée 6,16 p. 100, la dyspnée 1,52 p. 100 et le coryza 0,76 p. 100.

Dans la grande enfance : le frisson 34,53 p. 100, la température 19,48 p. 100, le point de côté 18,70 p. 100, la céphalée 13,66 p. 100, les vomissements 7,91 p. 100, les douleurs abdominales 6,40 p. 100 la toux 5,03 p. 100 et enfin le coryza et la dyspnée également dans 0,71 p. 100.

La viscosité sanguine dans les troubles de nutrition du nourrisson.

Par le docteur A. BRATESCO et le docteur B. ROSENKRANZ.

Chez le nourrisson, le coefficient de viscosité, qui pour l'adulte est 4,5, est susceptible de variations importantes en rapport avec l'âge.

Dès la naissance, le coefficient atteint un chiffre très élevé qui pour Amerling et Lust est à 10,6 et 11,4 dans les dix premiers jours ; entre le 15^e et le 30^e jour il baisse à 6,3 pour tomber à 4 à la fin du sixième mois. Au contraire, Hess admet que la valeur de la viscosité est très faible à la naissance et va en augmentant progressivement pour atteindre une valeur oscillant entre 3,6 et 4,7 vers la 10^e année.

Chez le nourrisson atteint de troubles digestifs, Weill et Gardère montrent qu'il faut distinguer les affections aiguës des troubles chroniques. Dans le premier cas on constate l'augmen-

tation du coefficient de viscosité, tandis que dans le second cas on n'observe aucune modification.

Nous avons examiné 23 nourrissons présentant toutes les formes de troubles de la nutrition et dont nous avons l'honneur de présenter les résultats à la Société.

Dyspepsies aiguës.

1) J. M. 7 mois, coef. de viscosité est 4,9. Après amélioration est 4.				
2) A. C. 8 mois — — — 5,1. — — 4,6.				
3) F. F. 4 an — — — 4,4. — — 4,4.				
4) D. M. 3 mois — — — 5,8.				
5) N. A. 40 mois — — — 5. — — 4,2.				
6) C. C. 4 1/2 — — — 6,7. — — 5,8.				
7) D. L. 40 mois — — — 5,4.				
8) N. C. 9 mois — — — 4,5. — — 4,3.				
9) I. M. 4 1/2 — — — 6,2.				
10) F. M. 1 1/2 — — — 6,8.				
11) B. M. 42 mois — — — 4,3.				
12) B. E. 44 mois — — — 4,7.				

Toxicoses.

1) N. B. 4 an 1/2, coef. de vis. est 4,8. Survenant une aggravation il est 5,2.				
2) I. H. 14 mois — — 4,9.				
3) M. F. 8 mois — — 4,7. — — 5,5.				

Simple dystrophie.

1) Z. C. 6 mois, coefficient de viscosité est 4,2.			
2) N. C. 42 mois — — 4,4.			
3) P. E. 43 mois — — 4,4.			

Dystrophies avec dyspepsie.

1) R. D. 2 mois, coef. de visc. est 5. Après amélioration il est 4,8.				
2) F. T. 7 mois — — 4,1. — — — 3,9.				
3) I. M. 9 mois — — 4,3.				

Athrepsies.

1) C. G. 4 mois, coef. de visc. est 5,4.			
2) B. N. 6 mois — — 3,7. En imminence de la mort il est 5,5.			

En somme, nous avons constaté : 1° Une augmentation moyenne de la valeur du coefficient de viscosité dans la dyspepsie aiguë, témoignant une légère déshydratation de l'organisme du nourrisson ;

2° Dans la simple dystrophie et dans celle avec dyspepsie le coefficient est à peu près voisin du normal. D'après Weill et Gardère la cause réside dans le fait que le sang subit deux modifications : d'une part, destruction globulaire par anémie et, d'autre part, concentration par déshydratation qui agissent d'une façon opposée sur la viscosité et la maintiennent au taux normal ;

3° La viscosité atteint le maximum dans la toxicose dénotant une grande déshydratation ;

4° Dans l'athrepsie nous avons observé deux ordres de faits : dans celles qui vont s'améliorer le coefficient est semblable à ceux constatés dans la simple dystrophie, tandis que si l'athrepsie est très grave, la valeur du coefficient augmente à cause de la stase veineuse périphérique due à l'affaiblissement du cœur ;

5° En ce qui concerne le pronostic, la viscosité diminue rapidement dans les cas favorables, tandis qu'elle augmente ou se maintient dans les cas graves à cause du progrès de la déshydratation et, d'autre part, par la cyanose qui survient à l'approche de la mort.




TABLE ALPHABÉTIQUE DES MATIÈRES

- Abcès de fixation** dans la diphtérie, 49.
Abcès du poumon à entérocoques secondaires à une sténose cicatricielle de l'œsophage, 177.
Abcès du poumon chez un enfant de 14 ans, 201.
Acrodynie avec réaction méningée latente, 12.
Acrodynie infantile, 102.
Adénite suppurée inguinale bacillifère. Primo-inoculation tuberculeuse cutanée, 272.
Aliments modifiés *in vitro* dans les troubles de la nutrition chez les nourrissons, 456.
Allocution de M. Albert Mouchet, président sortant, 2.
Anémie pseudo-leucémique infantile. Deux cas, 453.
Angine et laryngite pseudo-membraneuse à pneumocoques, 18.
Angine pseudo-membraneuse à pneumocoques ayant évolué comme une pneumonie aiguë, 191.
Angiomatose du système nerveux central, 295.
Aorte. Dilatation chez un hérédo-syphilitique, 506.
Appareil pour l'oxygénothérapie par voie respiratoire, 279.
Arrêt de croissance des nourrissons du 6^e au 8^e mois. Syndrome de carence fruste, 61.
Ascite hémorragique cryptogénétique, chez un enfant de 3 ans, 16.
Atonie musculaire congénitale, rétractions fibro-tendineuses et réaction myasthénique, 3.
Atonie musculaire d'Oppenheim, 266.
Atropine (Fièvre de l'), 82.
B. C. G. Images radiographiques chez les enfants vaccinés, 588.
B. C. G. Les dernières statistiques, 433.
B. C. G. Méningite tuberculeuse chez deux nourrissons vaccinés, 511.

- B. C. G.** Méningite tuberculeuse chez une enfant de 23 mois vaccinée, 536.
- B. C. G.** Mort par méningite tuberculeuse d'une enfant de 2 ans vaccinée. Contact avec un tuberculeux de 16 à 19 mois, 436.
- B. C. G.** Quelques résultats obtenus avec le vaccin en milieu contaminé, 552.
- Brachymyonie.** Diagnostic différentiel. Sa confusion avec le signe de Kernig, le mal de Pott, la coxalgie, 485.
- Bronchectasies multiples** de la base gauche chez un garçon de 10 ans. Phrénicectomie, 645.
- Chancre tuberculeux** de la joue chez un nourrisson, 191.
- Charbon.** Un cas atypique, 359.
- Chloropénie** dans la sténose pylorique du nourrisson, 326.
- Collaïsothérapie** dans la tuberculose pulmonaire de l'enfant, 599.
- Collargol** dans le traitement de la fièvre typhoïde et de quelques autres maladies infectieuses, 132, 154.
- Commission** de la vaccination antidiphthérique, 92, 142.
- Concrétions calcaires** multiples de la peau avec sclérodémie localisée chez la mère et la fille, 53.
- Corps étranger** dans l'œsophage. Deux cas, 450.
- Cranio-tabes** (Les saisons ont-elles une influence sur le développement du), 380.
- Cranio-tabes** (Remarques sur le), 372.
- Cuti-réaction** à la tuberculine, 226.
- Déshydratation** du nourrisson (Emploi du sérum sucré et de l'insuline dans le traitement de la), 334.
- Diabète infantile** (D'un accident rare du), 406.
- Dilatation de l'aorte** chez un hérédo-syphilitique, 506.
- Dilatation des bronches** révélée au cours d'un épisode pulmonaire aigu, 196.
- Diphthérie** dans un milieu partiellement vacciné (Le comportement de la), 431.
- Diphthérie.** Fréquence des porteurs de germes diphthériques parmi des rougeoleux. Leur désinfection par le novarsénobenzol, 628.
- Diphthérie.** Traitement local des nourrissons porteurs de germes diphthériques, 370.
- Diphthérie maligne.** Douze cas observés à l'hôpital Hérold, 34.
- Diphthérie récidivante** du nourrisson, 332.
- Dolichosténomélie** avec malformations congénitales multiples, 286.
- Eczéma** du nourrisson au cours d'un régime hypersucré et hypoazoté, 565.
- Eczéma** du nourrisson. Essai de traitement par la désensibilisation spécifique, 611.
- Eczéma** du nourrisson (Recherches sur l'allergie dans l'), 606.
- Endocardite scarlatineuse** (Trois cas d'), 362.
- Énucléation** de l'atlas par torticolis naso-pharyngien (Deux nouveaux cas d'), 252.
- Épanchement pleural hémattique** chez un enfant de 9 ans; hydronéphrose, 292.

- Épendymite** du nouveau-né à pneumobacilles de Friedlander, 214.
- Érysipèle et scarlatine**, 579.
- Érythème noueux** et tuberculose, 553.
- Érythème polymorphe** grave avec épanchement pleural et complications cardiaques, 412.
- Espine**. (Éloge du professeur d'), 465.
- Etranglement herniaire**, entérorragie à 13 jours et occlusion post-opératoire. Sérum salé hypertonique, 404.
- Fièvre de l'atropine**, 82.
- Fièvre éruptive** à éléments maculo-pustuleux de diagnostic difficile, 207.
- Fièvre intermittente** éruptive probablement grippale chez un nourrisson, 129.
- Gangrène cutanée** au décours d'une varicelle (larges placards multiples de), 106.
- Gangrène disséminée** de la peau à prédominance digitale chez un nourrisson de cinq semaines, 343.
- Gardénal**. Tolérance à des doses élevées administrées par erreur à un nourrisson de deux mois, 7.
- Granulie** à forme typhoïde suivie d'une rémission de deux mois, 349.
- Hanches luxables** (Traitement des), 7.
- Hémiplégie diphtérique**, 522.
- Hémorragie intestinale** et pneumonie, 420.
- Hémorragie intestinale** (Un cas de mort par — au cours d'une dysenterie par bacilles Sbriga-Krux), 364.
- Hémorragies intestinales** dans la pneumonie infantile, 415.
- Hémorragies ombilicales** dues à un diverticule de Meckel ouvert à l'ombilic, 527.
- Hépatosplénomégalie** familiale avec rétention de sels biliaires, 222.
- Hernie étranglée** incomplètement réductible par persistance dans le sac du diverticule de Meckel, 503.
- Hirsutisme** consécutif aux oreillons : radiothérapie sur les régions surrénales ; diminution de l'hypertrichose, 54.
- Hypercalcémie rachidienne** chez les enfants hérédo-syphilitiques, chez les débiles congénitaux et les prématurés, 640.
- Hystérie infantile**. Considérations sur son mécanisme physio-pathologique, 512.
- Ictère congénital**. Malformations des voies biliaires, 245, 247, 249.
- Ictère et anémie hémolytique** chez un grand rachitique de 3 ans, 423.
- Induration cutanée** curable du nouveau-né, 559.
- Infantilisme hypophysaire**, 594.
- Injection de sang maternel** contre les vomissements graves du nourrisson, 26.
- Injections intra-veineuses** de sérum associées à la sérothérapie classique dans le traitement de la diphtérie maligne, 632.
- Lambliaose intestinale** (Un cas de), 23.
- Laryngite pseudo-membraneuse** à diplocoques, 508.
- Lemaire** (Décès de M. Henry), 518.

- Lésions anatomiques** en dehors du système nerveux dans la maladie de Heine Médin, 36.
- Leucémie** aiguë à forme de purpura fulminans, 135.
- Lymphangiome** de la langue et du cou et malformations diverses chez un enfant atteint de neurofibromatose familiale, 518.
- Maladie de Barlow.** Considérations sur la fièvre pré-scorbutique, les signes radiologiques, la prophylaxie, 472.
- Maladie de Van Jatsch Luzet** traitée par la splénectomie, 479.
- Maladie ossifiante** progressive chez une fillette de six ans, 387.
- Malformations cardiaques** (Maladie de Roger) chez une mère et deux de ses enfants, 340.
- Malformations thoraciques** chez les nouveau-nés. Absence congénitale du grand et du petit pectoral avec aplasie des moitiés ventrales des 2^e, 3^e et 4^e côtes, 209.
- Méningite cérébro-spinale** guérie par la trypaflavine intra-rachidienne, 262.
- Méningite** d'origine otitique à micrococcus catarrhalis, 540.
- Méningite tuberculeuse** chez un enfant de 23 mois vacciné au B. C. G., 536.
- Méningite tuberculeuse** d'un enfant de 2 ans vacciné par le B. C. G., 436.
- Méningite ourlienne** (Deux cas), 584.
- Méningo-artérite** hérédo-syphilitique. Attaques d'hémiplégie transitoire, 603.
- Méningo-encéphalocèle**, 270.
- Mouchet** (Albert), président sortant (Allocution de), 2.
- Mutilation acquise** héréditairement. Amputation de deux doigts de la main gauche, traumatique chez la mère, congénitale chez l'enfant, 613.
- Myélo-cysto-méningocèle** cervical supérieur avec bifidité des premiers corps vertébraux, 209.
- Myopathie** primitive se développant chez un enfant atteint de poliomyélite, 211.
- Œsophage.** (Deux cas de corps étrangers dans l'), 450.
- Oléathorax** (L') complément du pneumothorax thérapeutique chez l'enfant, 170.
- Optochine.** Traitement des pleurésies purulentes à pneumocoques de l'enfant par l', 451.
- Paludisme** congénital (Double cas de), 572.
- Perforation du diverticule de Meckel.** Ulcères du diverticule de Meckel et hémorragies intestinales de l'enfance, 498.
- Péricardite** par dilatation cardiaque chez un gibbeux (Syndrome clinique et radiologique de), 133.
- Phosphore anorganique** dans le liquide céphalo-rachidien dans le 1^{er} âge, 576.
- Pleurésie interlobaire** localisée grâce au lipiodol. Ponction évacuatrice, 58.
- Pleurésies purulentes** à pneumocoques de l'enfant, Traitement par l'optochine, 451.

- Pneumonie infantile**, symptômes du début, 655.
- Pneumothorax bilatéral** chez l'enfant, 166.
- Pneumothorax** non tuberculeux récidivant chez un nourrisson, 467.
- Poliomyélite**. Deux cas foudroyants d'affection à allure poliomyélitique chez de jeunes enfants, 620.
- Polynévrite** chez un enfant après la diphtérie, 463.
- Poussineau** (Félix) (Décès de), 467.
- Pseudo-croup** (Sur un cas de), 363.
- Purpura hémorragique** chez un enfant de 3 ans, 571.
— — consécutif à la vaccination anti-diphtérique, 545.
- Pyopneumothorax** au décours d'une broncho-pneumonie de rougeole, 427.
- Quadruplégie** par rhumatisme cervical, 139.
- Rétention azotée** au cours de diphtéries malignes (deux observations), 185.
- Rhumatisme articulaire** aigu à début par syndrome péritonéal, 492.
— — aigu à forme péritonéale, 19.
- Scarlatine**. Formes cliniques de la, 515.
— Une forme grave myocarditique, 653.
- Scoliose** congénitale par hemiovertèbre (Évolution radiologique de la), 296.
- Scoliose** congénitale (Quatre cas curieux de), 111.
— de l'adolescence chez l'adulte (Évolution de la), 317.
- Septicémie** staphylococcique guérie par des injections d'auto-vaccin, 459.
- Sérothérapie** antibacillaire. Observations de tuberculose infantile traitée par la, 439.
- Sérum antigangréneux** dans la scarlatine (L'emploi du), 210.
- Sérums artificiels** dans les marasmes infantiles. Valeur du rapport chlore globulaire, chlore plasmatique, 71.
- Sérum sucré et insuliné** dans le traitement de la déshydratation du nourrisson, 334.
- Sténose cicatricielle** de l'œsophage impossible à dilater. Gastrostomie rendant la dilatation possible, 401.
- Sténose cicatricielle** infranchissable de l'œsophage, 449.
- Sténose hypertrophique** du pylore chez le nourrisson, 125.
- Sténose pylorique** du nourrisson, 116.
— — par tuberculose fibreuse. Forme pseudo-cancéreuse chez un enfant, 163.
- Syndrome** clinique et radiologique de péricardite par dilatation cardiaque chez un gibbeux, 133.
- Syndrome** protubérantiel, 218.
- Syphilis congénitale** avec manifestations multiples osseuses, 457.
— pseudo-angiomateuse (Nouveau-né atteint de), 398.
- Tabes** fruste hérédo-syphilitique, 495.
— hérédo-syphilitique chez un enfant de 8 ans, 289.
- Tétanos** traité avec des doses massives de sérum antitétanique par voie intra-musculaire, 365.

- Tétanos.** Trois cas guéris avec des doses massives de sérum, 364.
- Thrombo-phlébite** gangréneuse du sinus caverneux consécutive à une sinusite fronto-ethmoïdale, 205.
- Traitement des hanches luxables,** 7.
- Trypaflavine intra-rachidienne** (Méningite cérébro-spinale guérie par la), 262.
- Tuberculine** (Cuti-réaction à la), 226.
- Tuberculose et scarlatine,** 461.
- Tuberculose** infantile traitée par la sérothérapie antibacillaire, 439.
- Tuberculose miliaire** de la peau chez l'enfant (Deux cas de), 586.
- Tumeur cérébrale opérée,** 386.
- Uranine** dans les méningites (Perméabilité des méninges à l'), 366.
- Vaccination antidiphthérique** (Commission de la), 92, 142.
- Végétations adénoïdes.** Ablation suivie de phénomènes asphyxiques et de foyer de broncho-pneumonie, 410.
- Vésicule biliaire.** Perforation au cours d'une typhoïde grave, 622.
- Viscosité sanguine** dans les troubles de nutrition du nourrisson, 657.
- Vitamine C** dans la maladie cœliaque, 128.
- Vœux** émis par la Commission d'assistance sociale de la Société de Pédiatrie et le Conseil municipal, 148.
- Vomissements graves** du nourrisson (Les injections de sang maternel contre les), 26.
- Vulvo-vaginite.** Dix cas chez les petites filles guéris par le stock-vaccin antigonococcique polyvalent du docteur Cantacuzène, 591.
- Vulvo-vaginite,** septicémie, endocardite et méningite à gonocoques, 237.

TABLE ALPHABÉTIQUE DES AUTEURS

- | | |
|---|---|
| <p> ABRICOSSOF (Mlle), 387, 518.
 ALEPÉE, 401.
 ALLARÇON (Alfours G.), 82, 572.
 ANGELESCU (Virgil), 451.
 APERT, 106, 292, 340, 387, 518, 618.
 ARMAND-DELILLE (P.), 34, 58, 166, 170, 599, 620.
 AURA-WEINBERG, 591.
 BABONNEIX (L.), 3, 10, 219, 266, 270, 291, 295.
 BAGUETTE (Mlle), 343.
 BARASCH, 210, 363, 364.
 BARBÉ (P.), 415.
 BENÉTATO (Marie), 576, 640.
 BÉRAUD (Armand), 536.
 BESSON (Mme Mariane), 410, 412.
 BESSON-WALTHER, 412.
 BIROS, 214.
 BLECHMANN (G.), 436.
 BOCHER (Mlle Madeleine), 279.
 BRALESCO (A.), 457, 463, 506, 657.
 BRINDEAU, 398.
 BROCA (Robert), 214.
 BUCQUOY, 349.
 BUDISTEANU, 210, 359, 362.
 BUREAU (Yves), 177.
 CAJAL, 456.
 CAMBESSÈDES, 340.
 CAROLI (J.), 594.
 CASSOUTE, 133, 185, 190, 201.
 CATHALA (Victor), 613.
 CAYLA, 423.
 CERCHEZ (C.), 365, 463.
 CHABRUN (Jean), 467, 472.
 CHEVALIER, 603. </p> | <p> CHRISTIAN (Mlle Fatiana), 366.
 COFFIN (M.), 123.
 COLLIN (Mme), 272.
 COMBY (J.), 49, 195, 218, 236, 385, 526.
 COSTE (F.), 559.
 CRACAVER (J.), 512.
 DEBRÉ (Robert), 214, 222, 232, 558.
 DELARUE (J.), 349.
 DELON (Mlle J.), 139.
 DESFOSSÉS, 252.
 DEVELAY (Mlle), 599.
 DIAMANT (L.), 508, 511.
 DREYFUS (S.), 372, 561, 565.
 DREYFUS-SÉE (Mlle G.), 7, 94, 247, 249, 372.
 DUCAS (P.), 545, 553.
 DUCROQUET, 211, 296, 317.
 DUHEM, 211.
 ELIAS (H.), 508, 511.
 FERRU, 129.
 FÈVRE (Marcel), 401, 492, 498, 503, 527, 622.
 FLEURY (J.), 71, 334.
 FLORU, 209.
 FOLLIASSON (A.), 404, 492, 622.
 FOTIADE (V.), 205, 449, 450.
 FRAENKEL (B.), 508, 511.
 FRAISSE (Jean), 527.
 GARNIER (P.), 135, 139, 191, 492, 540.
 GAUCHER (Maurice), 58.
 GIRARD, 540.
 GIROUX (L.), 170.
 GLOTZ (Mlle), 296. </p> |
|---|---|

- GOIFFON, 222.
 GOLDBERG, 106.
 GOURNAY (J.-J.), 370.
 GOUYEN, 645.
 GRANEL, 410.
 GRENET, 21, 237, 245.
 GRISEL, 252.
 GUILLEMOT, 42, 110, 415.
 GURAN, 527.
 HAÏK (Maurice), 632.
 HALLÉ (Jean), 109, 110, 135, 139, 177, 191, 386, 465, 518, 540, 553.
 HALLEZ, 25, 534.
 HEIMANN (Mlle), 420.
 HÉLIE, 247.
 HÉRAUX (A.), 343.
 HOROWITZ (E.), 453, 586.
 HUBER (Julien), 148, 602.
 HUG, 7.
 HUTINEL (Jean), 177, 219, 272, 527.
 IANCON (Axente), 576, 640.
 IZARD, 289.
 JACQUET (E.), 398.
 JAMMET (Mlle), 603.
 JANET (Henri), 279, 632.
 KAPLAN (M.), 102.
 KREINDLER (A.), 512.
 LANCE, 139, 323.
 LAURENT (Mlle), 237.
 LAVANDON, 91.
 LAMY (M.), 222.
 LAUNAY (Clément), 19.
 LARAZOVICI, 207.
 LECKER, 456.
 LEUCHER (P.), 163.
 LEBOVICI (R.), 582.
 LELONG (Marcel), 12, 53, 467, 472.
 LÉLOURDY, 423, 522.
 LEPART, 498.
 LEREBoullet (P.), 11, 15, 43, 53, 122, 289, 370, 467, 598, 631, 640, 645.
 LEREBoullet (Jean), 628.
 LEROUX (Louise), 544.
 LESNÉ (E.), 19, 45, 69, 94, 247, 249, 372, 420, 478, 494, 495, 534.
 LEVESQUE (Jean), 561, 565.
 LEVENT (R.), 237, 245.
 LÉVY (A.-E.), 436.
 LÉVY (Françoise), 561, 565.
 LÉVY (Maurice), 522.
 LÉVY (Max), 71, 334.
 LIBERT (E.), 125.
 LIÈGE (R.), 622.
 LIÈVRE (J.-A.), 94, 420, 495, 594.
 LONGCHAMPT (J.), 439.
 MAMESTA ACUMA, 479.
 MANICATIDE, 205, 209, 361, 366, 453, 457, 506, 579, 584, 586, 588, 653, 655.
 MANICATIDE VENERY (Mme), 209.
 MARFAN, 10, 33, 52, 380, 477.
 MARGÉRIDON, 272.
 MARTEL (de), 386.
 MARTIN (André), 294, 534.
 MAROT (C.), 317.
 MARQUÉZY (R. A.), 343, 349, 603.
 MASSELOT (F.), 163.
 MATHIEU (René), 23, 61, 71, 334.
 MAURER, 645.
 MIGNON (S.), 71.
 MILLIAN, 362, 363, 364, 461.
 MOUCHET (Albert), 2.
 NAGEOTTE WILBOUCHEWITCH (Mme), 132, 154, 485.
 NETTER, 39, 162.
 NICA, 364.
 NOBÉCOURT (P.), 102, 628.
 ODINET (Jacques), 12.
 OLINTO DE OLIVEIRA, 406.
 OURMANSKY (V.), 553.
 PAISSEAU (G.), 545, 553.
 PALADE ANTONESCO, 205.
 PAPAÏOANNOU (Mlle), 16, 18.
 PATEL, 498.
 PERRINOUD, 185.
 PFEFFEL (Mlle de), 237.
 PHELIZOT (Mlle G.), 326.
 PINOT (Gaston), 148.
 POINSO, 133, 196, 201.
 POPOVICI LUPA, 451, 591.
 POULIQUEN (N.), 7.
 PRIEUR (R.), 415.
 RAILLIET, 262.
 REH (Th.), 431.
 RIBADEAU-DUMAS (L.), 61, 71, 163, 332, 334, 478.

- ROBERT (A.), 26.
ROBIN (G.), 295.
ROEDERER (C.), 111, 324.
ROHMER (P.), 116, 128.
RONEZ (Mlle), 263.
ROSENKRANZ (B.), 457, 506, 655, 657.
ROUDINESCO WEISS (J.), 34.
ROUËCHE, 427.
ROUQUÈS, 332.
ROUX (Justin), 433.
RUESCO (A.), 453, 459, 584, 586.
SAINT-GIRONS (Fr.), 289.
SCHREIBER (G.), 70, 261, 477.
SEMELAIGNE (G.), 222, 559.
SIGWALD, 3, 266.
SLOLOZIANO, 209.
STROE (A.), 207, 210, 364, 459, 515.
TAILLENS, 226, 236.
TASSIN, 252.
TEDESCO (Mme B.), 252.
TERRIEN (E.), 142.
TIPELUS, 361.
TITORIAN, 515.
TIXIER (Léon), 61, 125, 484, 539.
TRIBONIN, 515.
VASILIU, 461.
VÉRAN, 645.
VOUDOURIS (Cl.), 191.
WAITZ, 249.
WEILL-HALLÉ, 16, 18, 231, 384.
WILLEMIN (L.), 61.
WOLF (Mlle F.), 166.
WORINGER (P.), 606, 611.
ZAVÉRGU THÉODORU, 588.
ZUBER, 286.
ZUCCOLI, 133, 185, 196, 201.



Le Gérant : J. CAROUJAT.

6972-31. — Tours, Imprimerie ARRAULT et C^e