

*Bibliothèque numérique*

medic @

**Péan, Jules-Émile. Catalogue de la  
collection particulière de M. le Dr  
Péan : L'hôpital-Saint Louis**

*Lieu de publication inconnu : [éditeur inconnu], 1898.  
Cote : 156766-439-5*

156766-439-5

# CATALOGUE


DE LA


COLLECTION PARTICULIÈRE DE M. LE D<sup>R</sup> PÉAN


A

L'HOPITAL SAINT-LOUIS

0 1 2 3 4 5 6 7 8 9 10cm







256766-439-5

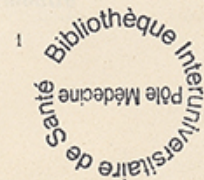
# CATALOGUE

DE LA

## COLLECTION PARTICULIÈRE DE M. LE D<sup>r</sup> PÉAN

A L'HOPITAL SAINT-LOUIS

PPN 191669180



CATALOGUE

COLLECTION PARTICULIÈRE DE M. LE DR PÉAN

L'HÔPITAL SAINT-LOUIS

1911



# CATALOGUE

DE LA

## COLLECTION PARTICULIÈRE DE M. LE D<sup>n</sup> PÉAN

A L'HOPITAL SAINT-LOUIS

1

### Gomme de la langue.

Observée chez une femme de vingt-sept ans. Tuméfaction limitée sur la moitié gauche de la face dorsale en arrière du V lingual. Petite exulcération sur le bord gauche; saillies papillaires sur le reste de cette face.

2

### Gomme du sein gauche (chez une femme).

Siège en arrière et au-dessous du mamelon, peau rougeâtre indiquant une ulcération prochaine au moment où fut prise la pièce.

3

### Fongus malin de la synoviale de l'extenseur commun des orteils.

Cette tumeur, développée chez un jeune homme de vingt ans, fut enlevée une première fois avec la gaine aux dépens de laquelle elle s'était développée. Elle récidiva et nous dûmes faire l'amputation de Chopart. Malgré cela une nouvelle récurrence nécessita l'amputation de la jambe au tiers inférieur. — La pièce a été moulée après la première récurrence, la coupe de ce pied après la deuxième récurrence est au n. 37. La tumeur est fongueuse, lobulée, elle occupe toute la largeur du pied. (Clin. de 1876. Obs. CXVII, p. 104.)

4

### Papillome ulcéré du talon droit.

Développé depuis quatre ans chez une femme de soixante-neuf ans. On voit que la tumeur était recouverte par une ulcération arrondie et qu'elle était séparée du tissu graisseux sous-cutané par une plaque scléreuse épaisse d'un centimètre. (Clin. de 1876. Obs. CXVI, p. 104.)

5

### Chancre induré de l'aile du nez et de la joue gauche.

Large ulcération à bord inféro-externe exubérant et saillant.

6

### Carcinome médullaire du sein gauche.

Enlevé chez une femme de cinquante-deux ans. La pièce de droite montre



1° que le mamelon est étalé, élargi; 2° que la peau est parsemée de plaques rouges et chagrinées; 3° que la mamelle est peu déformée, bien que la tumeur l'ait envahie presque en totalité.

La pièce de gauche montre la coupe de la même tumeur creusée à son centre d'une petite cavité.

7

**Papillome étalé du médius gauche. (Face dorsale.)**

Plaque peu saillante occupant la première et la deuxième phalange, empiétant sur les deux faces latérales, recouvrant complètement la première articulation phalangienne.

8

**Hématocèle ancienne de la tunique vaginale.**

On voit à la partie supérieure l'hématocèle et plus bas le testicule et l'épididyme.

9

**Cancer de la face dorsale de la langue.**

Pièce moulée après la mort. Large ulcération à fond noirâtre ayant détruit toute la moitié postérieure de la langue.

10

**Mycosis du gland et du prépuce.**

11

**Fibro-lipome de l'ovaire gauche.**

La pièce montre les rapports de cette grosse tumeur avec l'utérus, le ligament large et l'épiploon qui lui adhèrent sur toute sa surface supéro-externe. On voit qu'elle part de la corne de l'utérus qui est abaissé et en antéflexion. A côté de la pièce est une coupe de la tumeur.

12

**Déformation de la main droite consécutive à une synovite chronique de la gaine de l'extenseur commun des doigts. [PLÂTRE.]**

Auriculaire volumineux et irrégulier.

13

**Coupe médiane d'un utérus enflammé.**

Cette coupe, faite sur la face antérieure de l'utérus au niveau de la ligne médiane, montre une hyperémie notable de la paroi avec exsudation sanguine dans la cavité du corps. La lèvre postérieure du col est épaissie et présente une coloration rouge brunâtre. Les ligaments larges du même côté sont légèrement hyperémiés. L'extrémité de la trompe gauche est vascularisée.

14

**Déformation de la main droite produite par des kystes synoviaux des extenseurs et des fléchisseurs des doigts. [PLÂTRE.]**

Saillie dorsale prononcée; disparition du sillon palmaire séparant les éminences thénar et hypothénar.

14 bis

**Main gauche du malade dont la main droite est figurée par la pièce n° 14. [PLATRE.]**

Dernières phalanges du pouce, de l'annulaire et de l'auriculaire volumineuses. Flexion permanente des doigts.

15

**Déformation de l'épaule droite consécutive à une luxation sous-glénoïdienne. [PLATRE.]**

Cette luxation datait de trois semaines; elle était consécutive à une chute sur la paume de la main. (Clin. de 1873, p. 6. Tabl. Obs. III.)

16

**Déformation de la main droite consécutive à des synovites suppurées des gaines des extenseurs et des fléchisseurs. [PLATRE.]**

Plusieurs cicatrices sur l'avant-bras.

17

**Épithélioma limité du bord externe du talon gauche.**

Tumeur mûrifforme, rouge et surmontée de saillies papillaires.

18

**Épithélioma ulcéré du talon droit.**

Développé depuis un an chez un homme de cinquante-sept ans. Cette tumeur récidiva six mois après avoir été enlevée (Voy. Pièce n. 45). Large ulcération arrondie, bourgeonnante, occupant les trois quarts externes du talon. (Clin. de 1875. Obs. DLXXX, p. 621-622.)

19

**Déformation du genou produite par une tumeur blanche. [PLATRE.]**

Observée chez un jeune homme de dix-huit ans; elle datait de deux ans et avait donné lieu à une suppuration profuse accompagnée d'un état cachectique avancé. (Clin. de 1876-77. Obs. CXV, p. 103.)

20

**Déformation de la paroi abdominale antérieure produite par une hernie inguinale droite. [PLATRE.]**

21

**Épithélioma ulcéré des téguments de la jambe gauche.**

Tumeur limitée arrondie fongiforme de la moitié inférieure et interne de la jambe gauche.

22

**Vessie perforée par un crayon introduit volontairement par l'urèthre.**

Ce corps étranger prodisit immédiatement des accidents de péritonite.

aiguë, on dut l'extraire par la taille périnéale. (Clin. de 1875, p. 121-122. — Clin. de 1876, p. 121-122.)

23

**Déformation de la joue produite par un lipome sous-cutané.**

Développé chez une jeune fille de vingt ans, produisant une saillie diffuse sans limites précises vers l'angle de la mâchoire inférieure gauche. (Clin. de 1876-77, p. 78-79. Obs. XXV.)

24

**Épithélioma papilliforme ulcéré de la verge.**

Développé depuis assez longtemps chez un homme de quarante-sept ans. — Gland, prépuce, corps caverneux en grande partie détruits. — Ganglions inguinaux pris. (Clin. de 1876, p. 96. Obs. LXXXI.)

25

**Déformation du dos produite par un fibro-lipome. [PLATRE.]**

Observé chez une femme de soixante-deux ans. (Clin. de 1876. Obs. LXXVI, p. 93-94.)

26

**Fistule salivaire parotidienne.**

Tumeur pré-auriculaire saillante avec un orifice par lequel s'écoule la salive à sa partie inférieure.

27

**Coupe du pied représenté par la pièce n° 3.**

On voit que la tumeur pénétrant en avant de l'astragale a gagné la face plantaire.

28

**Déformation de la joue gauche consécutive à une nécrose de la branche montante du maxillaire inférieur.**

Pièce prise chez un enfant de six ans. On voit une petite ulcération en arrière au niveau de l'angle de la mâchoire ; les téguments ont conservé leur coloration normale.

29

**Hypertrophie et sclérose du testicule droit consécutives à une orchite chronique.**

Tumeur enlevée chez un homme de trente-neuf ans; elle avait mis trois mois à se développer. La pièce montre que la tunique vaginale était fortement hypertrophiée, qu'elle adhérait peu au testicule, que l'épididyme coupé par le milieu présentait une lésion analogue à celle du testicule. (Clin. de 1876. Obs. LXXIX.)

30

**Déformation de la joue droite consécutive à une nécrose du maxillaire inférieur.**

Pièce prise chez un enfant de huit ans; deux cicatrices fistuleuses sur la joue et à la région parotidienne.

31

**Papillome ulcéré de la commissure labiale droite.**

Développé depuis plusieurs mois chez un homme de quarante-neuf ans. Cette tumeur empiète sur la moitié externe de la lèvre supérieure et sur le tiers de la lèvre inférieure. Les parties extérieures sont recouvertes de croûtes noirâtres ; les excroissances papilliformes sont faciles à voir dans les portions les plus internes. (Clin. de 1876. Obs. XX, p. 77.)

32

**Ulcération scrofuleuse de la lèvre supérieure.**

Développée chez une femme de trente-trois ans. Arrondie, à fond blanc-jaunâtre, à bords taillés à pic, siégeant à droite ; petites cicatrices blanches sur le reste de la face.

33

**Chancre induré de la mamelle gauche.**

Observé chez une femme de vingt-trois ans. Il datait de deux mois au moment où il fut moulé ; il siège à un centimètre au-dessus du mamelon. Il y avait, en même temps que lui, des plaques muqueuses vulvaires et anales. Ulcération sus-mamelonnaire à bords blanchâtres et peu saillants. Roséole de voisinage.

34

**Chancre de la lèvre inférieure.**

Petite ulcération médiane peu saillante à bords noirâtres.

35

**Ulcération tuberculeuse de la pointe de la langue.**

Développée chez un homme de vingt-huit ans. Fond blanc, tomenteux, bords rouges et peu saillants.

36

**Épithélioma ulcéré de la région sterno-mastoïdienne gauche.**

Développé chez un homme de soixante et onze ans. Début, trois ans auparavant, par une papule lenticulaire qu'il enleva à plusieurs reprises avec les ongles. La pièce montre que l'ulcération, à bords taillés à pic, s'étend en haut jusqu'à 5 centimètres de l'apophyse mastoïde ; elle est longue de 8 centimètres et non saillante.

37

**Séquestre invaginé de l'humérus. [PIÈCE NATURELLE.]**

Donné par M. le Dr Prengreber, interne du service en 1876.

38

**Cicatrice ombilicale de forme rare.**

Pas de dépression ni de saillie.

39

**Rocher atteint d'osteïte raréfiante. [PIÈCE NATURELLE.]**

(Clin. de 1876. Obs. CXXXVI, p. 447-448.)

40

**Mal perforant du pied droit. — Ecchymose plantaire du pied gauche.**

Pièces prises chez un homme de cinquante-sept ans, atteint de délire alcoolique. — A droite, ulcère perforant à larges rebords épidermiques siégeant sous le gros orteil ; épiderme soulevé, et au-dessous du talon exulcération entourée d'une large plaque ecchymotique. Du côté gauche, ecchymose et soulèvement de l'épiderme.

41

**Nœvi materni de la main et du pied.**

Pièce prise chez un jeune homme de seize ans ayant des tumeurs analogues sur le tronc. Toutes sont congénitales. Plus de nœvi sur la face palmaire que sur la face dorsale des mains. Ulcération serpiginieuse à fond blanc, bords arrondis du gros orteil et du bord interne du pied droit. (Clin. de 1875, p. 426-427. Obs. CCCXXXVI.)

42

**Gomme ulcérée de l'aile gauche du nez et de la joue.**

Large ulcération à bords taillés à pic et entourée d'un cercle rougeâtre.

43

**Fracture comminutive du fémur et de l'os iliaque. [PIÈCE NATURELLE.]**

44

**Cancer du maxillaire supérieur. Ulcération consécutive de la voûte palatine.**

Tumeur développée depuis neuf mois chez une femme de cinquante-cinq ans. Enlevée au bout de trois mois. Récidive deux mois plus tard. Inopérable au moment où fut prise la pièce. (Clin. de 1875, p. 339-340. Obs. CCXXIX.)

45

**Calcul tétraédrique à noyau de cystine. [PIÈCE NATURELLE.]**

Extrait par la taille prérectale chez un jeune homme de dix-huit ans. (Clin. de 1875. Obs. XIII, p. 116-117, fig. 24.)

46

**Tumeurs blanches des deux genoux.**

Les deux pièces viennent d'un homme de vingt-sept ans mort phthisique. L'affection articulaire était survenue spontanément dix-huit mois auparavant.

La pièce de droite montre l'extrémité articulaire du fémur dénudée ; l'os est rouge, peu altéré ; on voit sur son extrémité articulaire que le cartilage est en grande partie détruit.

Du côté du tibia et de la rotule, les lésions sont analogues, mais moins avancées.

Sur la pièce de gauche les lésions sont moins avancées ; on remarquera seulement la teinte des cartilages articulaires, jaunes dans toute leur étendue, sauf sur la moitié droite de la tête du tibia où la synoviale est rougeâtre. (Clin. de 1875, p. 378. Tab. XXXVIII. Obs. CCLXXXVI.)

47

**Épithélioma du cuir chevelu enté sur un kyste sébacé enflammé et suppuré.**

Tumeur observée chez une femme de soixante-deux ans qui portait depuis son enfance de nombreuses loupes du cuir chevelu. L'inflammation et la dégénérescence épithéliale de la tumeur actuelle dataient de dix mois; elles s'étendaient aux os sous-jacents. (Clin. de 1873, p. 328-329. Obs. CCXXI.)

48

**Épithélioma ulcéré et végétant du talon droit.**

Observé chez un homme de soixante-treize ans. A débuté, il y a cinq ans, sous forme d'un durillon qui s'est enflammé. Depuis six mois cette tumeur était devenue douloureuse et avait donné lieu à des hémorragies. Du volume du poing, elle présente une large ulcération limitée par des flots d'épiderme blanchâtres. (Clin. de 1873, p. 620-21. Obs. DLXXIX.)

49

**Coude et avant-bras droit du malade dont l'index est figuré par la pièce n° 49 bis. [PLATRE.]**

49 bis

**Dactylite et synovite tendineuses de l'index gauche.**

Survenue après une morsure de chat. Ce malade eut, en outre, une lymphangite suppurée de l'avant-bras qui nécessita des incisions dont on peut voir les cicatrices sur la pièce n° 49. (Clin. de 1873. Obs. XXII, p. 195-96.)

50

**Chancre de la lèvre inférieure.**

Observé chez une jeune fille de vingt-deux ans, ulcération recouverte d'un vernis blanchâtre et occupant toute la moitié gauche de la lèvre.

51

**Déformation du bras produite par un chondrome lobulé développé sur le trajet du radial. [PLATRE.]**

Observée chez une femme de quarante-huit ans. La tuméfaction du bras était devenue appréciable depuis deux ans. (Clin. de 1873, p. 579-580. Obs. DXXX.)

52

**Face déformée par une tumeur à myéloplaxes de la moitié gauche du maxillaire inférieur. [PLATRE.]**

Développée depuis six mois chez un jeune homme de seize ans. (Clin. de 1873. Obs. CCXXVII, p. 337.)

53

**Déformation de la main droite consécutive à un rhumatisme articulaire chronique. [PLATRE.]**

Nodosités d'Heberden.

54

**Main en griffe avec développement anormal et coloration noire des ongles. [PLATRE.]**

54 bis

**Auriculaire de la main figurée par le n° 54.**

55

**Onyxis syphilitique des deux pouces.**

Apparu depuis deux mois chez un jeune homme de vingt-cinq ans qui avait eu les accidents primitifs de la syphilis quatre ans auparavant. L'ongle du pouce droit est presque complètement tombé. Exulcération sous-unguéale profonde des deux côtés. (Clin. de 1875. Obs. DXLI, p. 589.)

56

**Déformation de la joue droite consécutive à une adénite aiguë des ganglions parotidiens. [PLATRE.]**

Affection développée spontanément quinze jours auparavant chez un homme de trente-deux ans. (Clin. de 1875. Obs. CDLXXXIX, p. 547-548.)

57

**Papillome ulcéré de la langue.**

Forme épidermique de l'hypertrophie papillaire de la langue. Tumeur d'aspect insidieux, prise pour un épithélioma jusqu'au moment de l'examen microscopique. Apparue il y a neuf ans chez la malade alors âgée de trente ans. Langue déformée; ulcération profonde médiane. Saillies papilliformes, croûte psoriasique en arrière. (Clin. de 1875. Obs. CCCXXXIII, p. 419-420.)

58

**Déformation de la face produite par un épithélioma des ganglions sous-maxillaires et sterno-mastoïdiens. [PLATRE.]**

59

**Déformation de la face produite par un épithélioma des ganglions sous-maxillaires. [PLATRE.]**

Sept mois auparavant, le malade alors âgé de quarante ans, avait eu un épithélioma limité de la lèvre inférieure qu'on détruisit par la ligature. Au bout de deux mois la récurrence se fit dans le ganglion sus-hyoïdien médian, et un peu plus tard les ganglions sterno-mastoïdiens furent envahis. (Clin. de 1875. Obs. CDLXXVI, p. 538.)

60

**Déformation de la face produite par le cancroïde du maxillaire inférieur dont les détails sont montrés par la pièce n° 60 bis. [PLATRE.]**

60 bis

**Épithélioma du maxillaire inférieur.**

Développé en cinq mois chez un homme de soixante-dix-huit ans. La pièce montre que la tumeur, saillante au niveau de l'arcade dentaire, a pris la place des dents correspondantes, qu'elle s'est propagée à la muqueuse et qu'elle est surmontée d'une ulcération arrondie et à bords renversés. Le plâtre représente la face. (Clin. de 1875. Obs. CCXXX, p. 340-341.)

61

**Calcul vésical. [PIÈCE NATURELLE.]**

Extrait par la taille prérectale chez un homme de soixante ans.

62

**Crayon introduit volontairement dans la vessie. [PIÈCE NATURELLE.]**

Chez une femme. A été extrait par l'urèthre.

63

**Pustule maligne de l'avant-bras gauche.**

Apparue depuis huit jours chez une femme de cinquante-trois ans, cuisinière de son état. La tumeur siégeant sur la face dorsale de l'avant-bras, à trois centimètres au-dessus de l'articulation radio-carpienne, présente au sommet une escharre ronde de trois centimètres de diamètre. Tout autour on voit des vésicules qui reposaient sur une base indurée. (Clin. de 1875. Obs. DXXXIII, p. 582-583.)

64

**Épithélioma tubulé ayant détruit les os propres du nez et s'étant propagé au sac lacrymal du côté droit et à la muqueuse de la fosse nasale correspondante.**

Cette tumeur était apparue chez un homme de vingt-cinq ans, six mois avant l'époque où fut fait le moule. Elle n'avait produit à son début que de l'épiphora. La pièce montre la partie saillante et la déformation de la paupière qu'elle avait produite. (Clin. de 1875. Obs. CCXXVIII, p. 338-339.)

65

**Chancre de la lèvre supérieure.**

Pièce prise chez un homme de vingt-sept ans. Ulcération rouge, à fond blanchâtre et déprimé, occupant la moitié droite de la lèvre. Ce même malade avait de plus une syphilide ulcéreuse de la face externe du bras droit montré par la pièce n° 65 bis.

65 bis

**Syphilide ulcéreuse du bras droit.**

Développée chez le malade ayant le chancre de la lèvre figuré par la pièce n° 65.

66

**Flexion de la main droite consécutive à une paralysie du nerf radial a frigore. [PLÂTRE.]**



67

**Ulcération limitée de la voûte palatine consécutive à une tumeur maligne du maxillaire supérieur.**

68

**Ankylose et déformation du genou gauche consécutives à une tumeur blanche. [PLATRE.]**

Le malade avait eu cette tumeur blanche à l'âge de vingt-cinq ans; il était entré à l'hôpital pour un mal perforant plantaire de cause mécanique, figuré par la pièce n° 68 bis; l'affection articulaire avait donné lieu à un pied-bot varus équin.

68 bis

**Ulcération sus-malléolaire, gangrène commençante des orteils.**

Cette lésion était survenue spontanément chez la malade ayant une déformation du genou, figurée par la pièce n° 68.

69

**Éléphantiasis de la jambe gauche. [PLATRE.]**

Pièce prise chez un homme de trente-trois ans dont la jambe droite était saine.

70

**Déformation du cou déterminée par un lipome de la région sternomastoidienne gauche. [PLATRE.]**

Cette tumeur, développée chez un homme de cinquante ans, avait débuté cinq ans auparavant, un peu au-dessous du lobule de l'oreille. Sa longueur dans le sens vertical est de quarante-deux centimètres, sa circonférence de vingt-cinq; elle pesait aussitôt après l'ablation 5 kilog. 450 grammes. (Clin. de 1875. Obs. DI, p. 534-535.)

71

**Séquestre syphilitique de la voûte du crâne. [PIÈCE NATURELLE.]**

Elimination favorisée par des trépanations répétées.

72

**Déformation de l'extrémité inférieure de la jambe gauche par une fracture sus-malléolaire. [PLATRE.]**

73

**Flexion cicatricielle permanente de l'auriculaire de la main droite. Aplatissement et extension permanente de l'annulaire.**

[PLATRE.]

74

**Synovite suppurée du médius de la main droite.**

Téguments plus rouges sur la face dorsale que sur la face palmaire. Un petit orifice que l'on voit sur la première montre que la maladie était arrivée à la suppuration.

75

**Rétraction de l'aponévrose palmaire de la main gauche. [PLATRE.]**

Bride au niveau du petit doigt.

76

**Eczéma corné plantaire.**

Deux croûtes épaisses à l'extrémité des métatarsiens et sous le talon. Crevasse profonde sous ce dernier.

76 bis

**Pied droit du malade dont le pied gauche est figuré par la pièce n° 76. [PLATRE.]**

Crevasse au milieu du talon, difformité de l'ongle du gros orteil.

77

**Ankylose et déformation du genou droit. [PLATRE.]**

Ce malade eut à vingt-cinq ans une tumeur blanche qui guérit par ankylose en laissant à sa suite la déformation que présente la pièce; (subluxation du tibia en arrière); depuis il a eu une fracture des deux os de la jambe au tiers inférieur. Le pied a pris une attitude vicieuse (pied équin), et depuis trente mois il a sous le talon un mal perforant figuré sur la pièce colorée portant le n° 77 bis. (Clin. de 1875. Obs. DLXXXIII, p. 628.)

77 bis

**Déformation du pied gauche et ulcération mécanique du deuxième orteil.**

Pied équin. Gros orteil ayant l'aspect d'une masse informe. Phalange du deuxième orteil fléchie à angle droit et de dehors en dedans sur la première. Troisième orteil volumineux. Les deux autres, sensiblement normaux. Ulcération irrégulière sur la face inféro-externe du deuxième orteil. (Voy. pièce n° 77.)

78

**Ulçère variqueux de la face dorsale de la cuisse gauche.**

Petite ulcération siégeant un peu au-dessus de la limite supérieure du creux poplité et entourée d'une large zone violacée. Le même malade avait une asphyxie locale des deux mains. On voit sur la pièce que les doigts présentant une coloration rosée sont ulcérés au niveau de leur pulpe.

79

**Coupe d'un testicule droit tuberculeux.**

Enlevé chez un homme de trente-cinq ans, malade depuis quatre ans. Augmentation considérable du volume du testicule. Le grand diamètre vertical mesure 40 centimètres. Sur plusieurs lobes, on voit des foyers caseux; plus bas, deux zones d'infiltration, dont l'une est très étendue. (Clin. de 1875. Obs. CDXXIX, p. 505.)

80

**Fistules lacrymales des deux côtés.**

Consécutives à deux dacryocystites aiguës développées il y a six mois chez un homme de quarante-quatre ans, syphilitique. (Clin. de 1875. Obs. CCCXII, p. 397.)

81

**Papillome lingual à forme vasculaire.**

Apparu pendant l'enfance chez une jeune fille âgée de vingt-quatre ans au moment où fut pris le moule. Petite tumeur limitée de la moitié gauche de la langue à la surface de laquelle on voit des gouttelettes de sang. (Clin. de 1875, p. 14-12, fig. 2 et 2 bis.)

82

**Congélation des extrémités des doigts des deux mains.**

Moule pris soixante-douze heures après l'accident. Vésicules et plaques noires de la pulpe des quatre derniers doigts. (Clin. de 1875. Obs. DXLI, p. 588.)

83

**Congélation du pied droit.**

L'accident datait de huit jours, au moment où fut pris le moule. Tous les orteils sont en voie d'élimination.

84

**Déformation du bras droit produite par un lipome sous-cutané.**

[PLATRE.]

La tumeur était apparue depuis douze ans sur la face antéro-externe du bras, la malade avait alors trente-trois ans. (Clin. de 1875. Obs. DXXVIII, p. 578-579.)

85

**Ulcération syphilitique de la région sus-hyoïdienne. [PLATRE.]**

Lésion observée chez le même malade que la gomme de la langue, figurée par la pièce n° 85 bis.

85 bis

**Gomme de la langue.**

Arrivée à cette période en l'espace d'un an. Accidents primitifs datant de trente ans. Extrémité antérieure de la langue fortement épaissie. Tumeur à bords blancs, à ulcération transverse occupant la face inférieure de la langue et la voûte palatine. Ce malade avait une autre ulcération dans la région sus-hyoïdienne, figurée par la pièce n° 85. (Clin. de 1875. Obs. LXXXIX, p. 230.)

86

**Perforation de la voûte palatine.**

Le malade, qui avait vingt-deux ans au moment où fut pris le moule, avait eu à treize ans une ostéite suppurée de la voûte palatine. La pièce montre

la perforation et la déviation concomitante du voile du palais. (Clin. de 1875. Obs. CCCLVI, p. 435.)

87

**Déformation du pouce de la main droite consécutive à la fracture de la deuxième phalange.**

88

**Gommes ulcérées de la lèvre supérieure et de la joue droite.**

Arrivées en l'état montré par la pièce dans l'espace de un mois. Accidents primitifs dix ans auparavant. La lèvre supérieure est en partie recouverte par une croûte noire. (Clin. de 1875, fig. 14, p. 55-56.)

89

**Testicule tuberculeux.**

Enlevé chez un homme de trente-sept ans, amputé deux ans auparavant pour une tumeur blanche de l'articulation tibio-tarsienne gauche. L'albuginée, rompue en plusieurs points, donnait passage à des masses suppurantes assez abondantes.

90

**Déformation du poignet droit produite par un kyste synovial de la gaine des extenseurs des doigts. [PLATRE.]**

Observé chez une fille de dix-huit ans.

91

**Eléphantiasis de la paupière supérieure droite.**

Le malade, âgé à ce moment de vingt-deux ans, avait depuis l'âge de six ans une asymétrie marquée des deux paupières; une première opération faite trois ans avant son entrée à Saint-Louis n'avait pu arrêter la marche de la maladie. (Clin. de 1875, leçon V, p. 41 et suiv.)

92.

**Déformation de la paroi abdominale produite par un sarcome fasciculé du voisinage de l'épine iliaque gauche. [PLATRE.]**

Tumeur développée depuis deux mois chez un sergent de ville, âgé de quarante-huit ans. (Clin. de 1875. Obs. DXVII, p. 567 et suiv., fig. 39.)

93

**Déformation de la moitié gauche du cou produite par une adénite suppurée des ganglions sterno-mastoïdiens profonds. [PLATRE.]**

94

**Polype muqueux de la fosse nasale gauche saillant au dehors.**

Cette tumeur avait débuté dès la première enfance, la malade avait quinze ans au moment où elle fut moulée. La pièce montre qu'elle avait produit un élargissement marqué de la moitié gauche du nez, de l'épiphora et de la conjonctivale du même côté, avec une petite exulcération vers la limite inférieure de la paupière. (Clin. de 1875. Obs. CCCXXXI, p. 412 et suiv., fig. 35.) Voir en outre les considérations qui font suite à cette observation.

95

**Déformation de la moitié gauche de la face consécutive à un kyste sébacé de la région parotidienne. [PLATRE.]**

Tumeur ayant débuté, il y a cinq ans, chez un homme âgé à cette époque de cinquante-trois ans.

96

**Déformation du cou produite par un abcès froid sus-hyoïdien. [PLATRE.]**

Tumeur développée depuis six mois chez un homme de quarante ans, ayant eu antérieurement des hémoptysies. Ces deux collations purulentes avaient pour origine une carie limitée de l'os hyoïde.

97

**Vice de conformation de la main droite. [PLATRE.]**

Le pouce était remplacé chez ce petit malade (deux ans) par un doigt à développement imparfait. La troisième phalange était en partie atrophiée, et le squelette des deux premières faisait en partie défaut.

98

**Déformation de la main droite consécutive à une fracture de l'annulaire et de l'auriculaire. [PLATRE.]**

99

**Déformation du poignet droit, produite par un kyste à grains riziformes de la gaine du fléchisseur commun des doigts. [PLATRE.]**

99 bis

**Déformation du poignet et de la main gauche produite par un kyste à grains riziformes de la gaine de l'extenseur propre du petit doigt. [PLATRE.]**

Main gauche du malade dont la main droite est figurée par la pièce n° 99.

100

**Déformation produite par un fibrome de la paroi abdominale. [PLATRE.]**

Cette tumeur, développée chez une femme de trente-trois ans depuis deux ans, intéressait la peau et la plus grande partie du muscle grand droit, elle avait envahi la paroi dans toute son épaisseur et adhérait au péritoine.

101

**Déformation du genou droit consécutive à une fracture de la rotule. [PLATRE.]**

L'écartement des fragments était peu considérable. Au moment où le moule fut pris, la fracture datait de treize jours. (Clin. de 1875. Obs. CCXIV, p. 319.)

102

**Mal perforant plantaire du côté gauche.**

Chez un diabétique. Ulcération arrondie et à bourrelet épidermique au niveau de l'extrémité inférieure du cinquième métatarsien. Chute de l'épiderme de toute la face dorsale du pied et ulcération à bords taillés à pic, correspondant à l'ulcération plantaire.

103

**Kyste dermoïde du front. [PLATRE.]**

Pièce prise chez une jeune fille de vingt et un ans; la tumeur siège dans l'espace inter-sourcilier.

104

**Déformation du cou-de-pied consécutive à une arthrite sèche de l'articulation tibio-tarsienne droite. [PLATRE.]**

105

**Déformation du poignet droit à la suite de fractures simultanées des deux radius. [PLATRE.]**

Difformité peu marquée. Ces fractures ont eu lieu dans une chute sur la paume des mains dans le cours d'exercices gymnastiques. Pour la déformation du poignet gauche, voir le n° 106. (Clin. de 1875. Obs. CCXI, p. 317.)

106

**Déformation du poignet gauche à la suite de fracture simultanée des deux radius. [PLATRE.]**

Voy. pièce n° 105. Dos de fourchette très prononcé.

107

**Kyste dermoïde du front.**

Développé sur la ligne médiane à deux travers de doigt de la racine du nez.

108

**Déformation de la cuisse gauche produite par un sarcome kystique. [PLATRE.]**

Cette tumeur, observée chez une femme de quarante-huit ans, a mis six ans à atteindre le volume que montre la pièce. Elle nécessita la désarticulation de la cuisse. Le poids total du membre était de 16 kilogrammes. (Clin. de 1875, leçon XII. Obs. XIV, p. 129 et suiv.)

109

**Mélanome du talon gauche.**

Tumeur d'un violet noirâtre, lobulée, ulcérée, du volume du poing, n'empiétant pas sur la plante du pied. Plusieurs plaques mélaniques dans le voisinage.

110

**Déformation du bord externe de la main droite. [PLATRE.]**

Bourgeons arrondis vers la naissance de l'auriculaire. Perte d'un doigt surnuméraire amputé pendant l'enfance.

111

**Rate hypertrophiée.**

Enlevée, le 25 avril 1876, chez une femme de vingt-quatre ans, et moulée au bout de vingt-quatre heures. Une partie du sang contenu dans ses vaisseaux s'est déjà écoulée. Son poids était de 1,125 grammes. (Voir pour l'observation complète : Barrault, *De la splénotomie*. Thèse de Paris, 1876, p. 39-40.)

112

**Vice de conformation des deux genoux. [PLATRE.]**

Genoux en dedans. (Clin. de 1875. Obs. DLIX, p. 604-605.)

113

**Déformation du genou consécutive à une rupture partielle du tendon rotulien. [PLATRE.]**

La lésion a été produite par un coup de pied de cheval. Le moule a été pris trois jours après l'accident. (Clin. de 1875. Obs. DLX, p. 605-606.)

114

**Mal perforant plantaire.**

Apparu depuis six semaines chez un homme de trente-huit ans. Un durillon existait au niveau de l'extrémité postérieure du cinquième métatarsien. Il s'enflamma et donna lieu à l'ulcère que montre la pièce. Ulcération ronde de la largeur d'une pièce de 50 cent., sous le gros orteil droit. — Tache rouge au point correspondant du gros orteil gauche. (Clin. de 1875. Obs. DLXXXV, p. 628.)

115

**Déformation du pied gauche, déviation en dehors du gros orteil. Flexion des autres. Mal perforant plantaire. [PLATRE.]**

115 bis

**Pied droit du malade dont le pied gauche est figuré par le n° 115. [PLATRE.]**

Pied creux.

116

**Déformation du pied droit consécutive à une tumeur blanche médio-tarsienne. [PLATRE.]**

Disparition de la voûte plantaire. Exulcérations visibles sur la face dorsale œdématiée.

117

**Déformation du poignet droit produite par un kyste à grains rizi-formes de la gaine de l'extenseur commun. [PLATRE.]**

118

**Déformation du poignet gauche produite par un kyste à grains riziformes de la gaine de l'extenseur commun des doigts.** [PLATRE.]

(Clin. de 1875. Ob. DXXXVIII, p. 586.)

119

**Déformation de la face antérieure du poignet gauche produite par un kyste à grains riziformes du fléchisseur superficiel des doigts.** [PLATRE.]

120

**Épithélioma ulcéré de l'extrémité antérieure du nez.**

Développé depuis dix mois chez un homme de quatre-vingt-six ans. — Ulcération profonde, à bords renversés. Vascularisation des téguments voisins. (Clin. de 1875. Obs. CDLXXII, p. 536.)

121

**Gangrène spontanée du cinquième orteil du pied droit.**

Pièce prise chez un homme de soixante et onze ans, malade depuis six semaines. Plaques de sphacèle sur la face dorsale du même pied; teinte violacée du pied gauche; plusieurs durillons qui semblent prêts de s'ulcérer, déviation et chevauchement des orteils du même côté.

122

**Gommes multiples sur le trajet du sterno-mastoïdien.** [PLATRE.]

Femme de trente-huit ans. Plusieurs tumeurs de même nature se sont ulcérées et ont laissé à leur place des cicatrices et par suite un torticolis.

123

**Renversement cicatriciel de la lèvre supérieure en haut.** [PLATRE.]

Lésion observée chez un homme de vingt-sept ans et consécutive à une syphilide ulcéreuse. (Clin. 1875, fig. 17, p. 62.)

124

**Gomme de la langue.**

Accidents primitifs de la syphilis cinq ans avant le moulage de cette tumeur, qui date elle-même de trois ans et demi. Le malade était un homme de quarante-huit ans. Saillie vers la pointe et sur la moitié droite. Éminence papillaire séparée par de profonds sillons sur le reste de la face dorsale (psoriasis syphilitique.) (Clin. de 1875. Obs. LXXXVIII, fig. 32, p. 229-30.)

125

**Déformation de la main droite due à un lipome profond.** [PLATRE.]

Enfant de trois ans. (Clin. de 1875, leçon XIII. Obs. XVI, p. 142-143.)



126

**Phlegmon gangréneux du pied droit chez un diabétique.**

Ulcération profonde du bord externe du pied et du talon. Au-dessus et en avant, ulcération limitée et également profonde. Large plaque de sphacèle sur le dos du pied. Orteils noirâtres et en partie sphacelés.

127

**Squirrhe pustuleux disséminé de la mamelle et de la région mammaire gauche chez un homme.**

128

**Myxome végétant du sein droit.**

Femme de quarante-neuf ans. Première tumeur enlevée à quarante ans. A récidivé trois fois. Ganglions axillaires volumineux. La pièce a été prise après la troisième récurrence. (Clin. de 1875. Obs. CDIX, p. 478.)

129

**Coupe du pied et de l'extrémité inférieure de la jambe droite.**

Ostéite fongueuse de l'extrémité inférieure du tibia, de l'astragale et du calcaneum; granulations tuberculeuses au niveau des surfaces articulaires.

130

**Épithélioma né dans le conduit auditif externe et propagé plus tard au pavillon de l'oreille.**

La malade était une femme de soixante-six ans; elle entra une première fois pour une otite moyenne suppurée à phénomènes douloureux très marqués, on enleva une masse polypoïde formée par des granulations inflammatoires. La pièce a été prise six semaines après cette opération. Petite tumeur rouge, ulcérée, ayant détruit en partie le tragus. (Clin. de 1875, leçon XIV. Obs. XVIII, p. 162 et suiv.)

131

**Déformation de la main produite par un lipome sous-musculaire de l'éminence hypothénar. [PLATRE.]**

Le malade, qui avait alors vingt-sept ans, s'était aperçu de l'existence de sa tumeur dix ans auparavant. (Clin. de 1875, leçon XIII. Obs. XVII, p. 143 et suiv.)

132

**Déformation de la région sterno-mastoi'dienne du côté droit produite par un abcès froid idiopathique. [PLATRE.]**

Tumeur développée depuis six mois chez un homme de cinquante-quatre ans, une seconde de même nature siégeait vers l'angle inférieur de l'omoplate gauche. (Clin. de 1875. Obs. CDXCX, p. 551-552.)

133

**Coupe d'un squirrhe lardacé du sein.**

Tumeur présentant des arborisations vasculaires assez nombreuses au milieu de son tissu.

134

**Épithélioma ulcéré de la mamelle droite.**

Cette tumeur développée chez une femme de quarante-deux ans siégeait, comme le montre la pièce, vers la limite supérieure du sein ; l'ulcération, à fond noirâtre et à bords rouges et saillants, a un grand diamètre transversal de 5 centimètres environ.

135

**Kyste synovial du cou-de-pied gauche. [PLATRE.]**

Développé depuis quatre mois chez un homme de trente-six ans. (Clin. de 1875. Obs. DLXIX, p. 612.)

136

**Angiomes du bord interne du creux poplité et de la face correspondante de la jambe gauche en voie de dégénérescence épithéliale.**

137

**Déformation de la main droite consécutive à des lésions scrofuleuses multiples. [PLATRE.]**

Cicatrice sur la face dorsale du poignet. Flexion permanente des doigts. — Luxation en dedans de la seconde phalange du pouce.

138

**Épithélioma de la lèvre inférieure.**

Développé depuis huit mois chez un homme de cinquante-quatre ans, fumeur. Ulcération peu profonde recouvrant tout le bord libre de la lèvre, recouverte d'une croûte noirâtre dans sa partie médiane.

139

**Déformation de la mamelle droite envahie par un squirrhe globuleux. [PLATRE.]**

140

**Squirrhe lardacé de la mamelle gauche. [PLATRE.]**

La malade avait quarante-neuf ans et sa tumeur datait de huit mois ; Elle avait en outre un angiome ulcéré du bras. — V. pièce n° 144 la coupe de cette tumeur. (Clin. de 1875. Obs. CDXVII, p. 485-486.)

141

**Coupe d'un squirrhe du sein gauche.**

Cette tumeur, figurée par la pièce 140, est formée d'une sorte d'enveloppe scléreuse, tandis que sa masse est jaunâtre.

142

**Sarcome ossifiant du côté gauche du maxillaire inférieur.**

Cette tumeur, développée chez un homme de vingt-trois ans, avait été enlevée quinze mois auparavant et avait récidivé sur place.

143

**Épithélioma pavimenteux de la commissure labiale droite.**

Développé chez un homme de soixante-six ans, fumeur, large comme une pièce de 50 cent., hérissé de saillies papillaires.

144

**Déformation de l'arcade sourcilière droite produite par un kyste sébacé. [PLATRE.]**

Pris chez une jeune fille de seize ans.

145

**Déformation du bras gauche produite par un abcès ostéopathique. [PLATRE.]**

146

**Squirrhe globuleux ulcéré du sein droit.**

Tumeur développée chez une femme de trente-trois ans qui portait depuis l'âge de dix-huit ans, au même niveau, une induration limitée mais non douloureuse. (Clin. de 1876. Obs. CCCLXXVI, p. 621.)

147

**Polype naso-pharyngien.**

Enlevé une première fois par la méthode palatine, il récidiva presque aussitôt. La tumeur figurée par la pièce fut arrachée après une résection partielle du maxillaire supérieur. Elle pesait 89 grammes. Cette tumeur récidiva. V. le n° 232. (V. Clin. de 1876, leçon VI. Obs. CXXXI, p. 126.)

148

**Déformation de la région iliaque droite, produite par un sarcome fasciculé. [PLATRE.]**

149

**Coupe des os de la jambe détruits en partie par la tumeur dont la pièce 149 bis montre les détails. [PLATRE.]**

149 bis

**Coupe d'un sarcome fasciculé ayant envahi les deux os de la jambe.**

La personne portant cette tumeur était âgée de vingt-cinq ans. Le sarcome était ulcéré et avait donné lieu à des hémorragies abondantes. La pièce montre que la tumeur remonte assez haut dans le canal médullaire du

tibia. (Clin. de 1876. Obs. CLV, p. 466 et consid. à ce sujet, p. 460, 461 et 462.)

150

**Déformation de la moitié droite de la face produite par un kyste salivaire parotidien. [PLATRE.]**

Développé depuis trois ans chez une femme de cinquante-quatre ans.

151

**Myxome du nerf médian.**

La pièce montre les filets nerveux à la surface de la tumeur arrondie. (Clin. de 1876. Obs. CCXII, p. 501-502.)

152

**Déformation du cou due à la luxation en avant des deux premières vertèbres cervicales. [PLATRE.]**

Luxation produite par une chute sur la tête. (Clin. de 1876. Obs. CLXV, p. 413).

153

**Déformation de la main gauche produite par un kyste synovial de la gaine de l'extenseur commun des doigts. [PLATRE.]**

154

**Déformation de la main droite produite par des kystes à grains riziformes de la gaine des extenseurs et des fléchisseurs des doigts. [PLATRE.]**

Pièce prise chez une malade de trente-deux ans.

155

**Coupe d'un sarcome fasciculé de la région iliaque.**

Développé depuis six mois chez une jeune fille de dix-huit ans.

156

**Déformation du poignet gauche produite par un abcès froid. [PLATRE.]**

Développé spontanément depuis six semaines chez une jeune fille de seize ans et demi.

157

**Sarcome fasciculé du maxillaire inférieur. [PLATRE.]**

Tumeur médiane, saillante, de la grosseur d'un marron, au-dessus de laquelle manquent les incisives.

157 bis

**Coupe de la tumeur figurée par la pièce n° 157.**

La partie inférieure blanche correspond à la portion saillante de la pièce précédente (157).

En bas, on voit une zone épaisse d'un millimètre et vasculaire.

En haut, une portion rouge, violacée, correspondant à la canine et aux premières molaires du côté gauche. (Cette pièce est sur la même planche que la précédente.)

158

**Synovite ulcérée de la gaine du fléchisseur propre de l'index de la main gauche.**

159

**Verrue de la face palmaire de la main droite**

160

**Sarcome ulcéré de la parotide du côté gauche.**

Développée depuis quatre ans chez une femme de quarante-neuf ans. Volume du poing, empiète sur la joue et présente trois larges ulcérations autour desquelles les téguments sont d'un rouge violacé. La tache noirâtre de la paupière supérieure était congénitale.

161

**Chancres indurés de la lèvre inférieure.**

Développé chez une jeune fille de dix-huit ans. Petite exulcération superficielle et arrondie siégeant sur la ligne médiane.

162

**Coupe d'un rein atteint de pyélonéphrite suppurée.**

Abcès nombreux dans le parenchyme. Pus dans les calices et le bassin.

163

**Aspect extérieur du rein figuré par la pièce n° 307.**

164

**Kyste sébacé de la face palmaire de la main gauche.**

Siégeant au-dessus de l'articulation phalangienne du quatrième métacarpien.

165

**Extrémité du pied gauche atteint d'asphyxie locale. [PLATRE.]**

Chez le même malade que le n° 165.

165 bis

**Asphyxie locale des doigts de la main gauche.**

Affection développée depuis six semaines chez un homme de trente-deux ans n'ayant pas d'affection manifeste ni du cœur ou des centres nerveux; teinte violacée de l'extrémité des deux dernières phalanges des trois derniers doigts. L'extrémité de l'auriculaire est en voie d'élimination.

166

**Mal perforant plantaire des deux pieds.**

Développe depuis quatre ans chez un homme de soixante-deux ans. L'ulcération du côté droit siège vers l'extrémité antérieure du deuxième mé-

tatarsien et ayant la largeur d'une pièce de 50 centimes et entourée d'une zone épidermique saillante. Ulcération de droite ayant les mêmes caractères, mais plus petite.

167

**Mal perforant.**

Développé chez un homme de quarante-sept ans dont l'artère fémorale avait été liée dans le triangle de Scarpa seize ans auparavant pour un anévrysme de la poplitée. La pièce montre deux taches brunes avec pertuis central au niveau de l'extrémité antérieure du premier et du cinquième métatarsien. (Clin. de 1875. Obs. CCCXXXIV, p. 423 et suiv.)

168

**Gomme ulcérée du bord interne du pied gauche.**

Pièce prise chez un homme de trente-huit ans. Large ulcération à fond verdâtre, à bords taillés à pic, entourés d'une zone rougeâtre.

169

**Sarcome myéloïde du maxillaire inférieur propagé au plancher de la bouche.**

Tumeur développée depuis neuf mois chez un homme de quarante-quatre ans. Elle présente une teinte rouge jaunâtre et sa surface est hérissée de saillies papillaires. (Clin. de 1875. Obs. CCCLVIII, p. 437.)

170

**Plaie de la région malaire droite, œdème de la paupière supérieure correspondante. [PLATRE.]**

Pièce prise chez une jeune fille de dix-neuf ans, tentative de suicide (coup de revolver). La petite plaie montre l'orifice d'entrée de la balle. L'exploration du trajet, faite avec un appareil indicateur électrique, ne donna aucun résultat.

171

**Exstrophie de la vessie.**

Pièce prise chez un homme de vingt-sept ans, rachitique. La paroi antérieure de la vessie forme une grosse tumeur rouge et arrondie, au-dessous de laquelle on voit le gland bifide. Plus bas, une sorte de lèvre formée par le prépuce et le frein de la verge.

172

**Coupe d'un fibrome de la paroi abdominale antérieure.**

Développée depuis trois ans chez une femme de vingt-huit ans, cette tumeur siégeait à droite immédiatement au-dessus de l'arcade crurale. (Clin. de 1876. Obs. CDXXV, p. 656.)

173

**Déformation de l'extrémité inférieure de l'avant-bras produite par un kyste à grains riziformes de la gaine du cubital postérieur. [PLATRE.]**

174

**Déformation de la cuisse droite produite par un fibro-sarcome de l'extrémité inférieure du fémur. [PLATRE.]**

Le malade, âgé de quarante-huit ans au moment où le moulage fut fait, avait remarqué depuis cinq ans une tuméfaction de la face antérieure de la cuisse. (Clin. de 1876. Obs. CLIV, p. 465.)

175

**Epithélioma ulcéré de la voûte palatine.**

Développé depuis huit mois chez un homme de soixante-deux ans.

176

**Épithélioma ulcéré de la moitié gauche du nez.**

Femme de trente-sept ans. Six ans auparavant elle avait eu dans le sillon naso-jugal gauche une excroissance verruqueuse qu'elle arracha et qui laissa à sa suite une ulcération qui s'est toujours élargie depuis. L'ulcération part de la ligne médiane, occupe une partie de l'aile droite et du sillon naso-jugal. Ses bords sont renversés et saillants, son fond est noirâtre. (Clin. de 1876. Obs. CCCLXXXIV, p. 637.)

177

**Déformation de la main droite produite par un kyste synovial de la gaine du fléchisseur commun des doigts. [PLATRE.]**

178

**Kyste séreux de la queue du sourcil droit.**

La pièce montre la déformation produite par la tumeur lorsqu'elle était en place. Le malade était un homme de quarante-cinq ans. (Clin. de 1876. Obs. CCXIV, p. 505-506.)

179

**Coupe du fémur de la rotule et du tibia en partie détruits par une tumeur blanche du genou. [PLATRE.]**

Les détails de la lésion sont figurés sur la pièce n° 179 bis.

179 bis

**Coupe d'une tumeur blanche du genou droit.**

Le malade était âgé de vingt-cinq ans et son affection datait de quatre ans. La pièce montre : l'extrémité inférieure du fémur enflammée, les ligaments articulaires hyperhémisés, l'articulation remplie de détritits noirâtres, les cartilages articulaires recouvrant le tibia détruit, et son extrémité enflammée. (Clin. de 1876. Obs. CXCVI, p. 488-89.)

180

**Dentier avalé et rendu avec les selles au bout de 24 heures.**

[PIÈCE NATURELLE.]

181

**Tumeur variqueuse ulcérée.**

Développée sur la face interne du genou droit, chez un homme de soixante-

dix ans. L'ulcération, récente au moment où fut pris le moule, avait donné lieu à des hémorrhagies abondantes. (Clin. de 1876. Obs. CCXXXIV, p. 516-517.)

182

**Difformité du genou droit.** [PLATRE.]

Pièce prise chez un homme de trente et un ans. Ankylose du genou, flexion de la jambe sur la cuisse. L'accident qui avait causé cette difformité avait eu lieu trente ans auparavant.

183

**Épithélioma tubulé de la lèvre supérieure.**

Apparu depuis dix ans chez un homme de cinquante-huit ans. La pièce montre que cette tumeur nettement limitée avait l'aspect et la forme d'un kyste sébacé. (Clin. de 1876. Obs. CCL, p. 523-524.)

184

**Coupe d'un fongus du testicule droit.**

Développé depuis un an à la suite d'un traumatisme chez un homme de trente-deux ans. Grosse tumeur d'aspect extérieur noirâtre, présentant au milieu une portion blanche avec un foyer purulent qui semble formé par le testicule, et en bas une portion rouge formée par l'épididyme. (Clin. de 1876. Obs. CCCX, p. 560.)

185

**Hernie étranglée.**

Pièce moulée à l'autopsie d'un homme de soixante-deux ans; elle montre l'orifice dans lequel s'étaient engagés l'épiploon et l'intestin.

186

**Déformation de la main gauche produite par des kystes à grains riziformes développés dans la gaine des extenseurs et des fléchisseurs.** [PLATRE.]

Moule pris sur un homme de vingt et un ans, tailleur.

186 bis

**Main droite du malade dont la main gauche est figurée par la pièce n° 186.** [PLATRE.]

187

**Paroi abdominale antérieure du malade ayant succombé à la pyélo-néphrite figurée par la pièce n° 187.** [PLATRE.]

Paroi déprimée et excavée.

187 bis

**Cystite et pyélo-néphrite suppurées consécutives à un rétrécissement de la portion membraneuse de l'urètre.**

Développée depuis huit jours chez un homme de cinquante-huit ans. On voit sur la pièce, de bas en haut, une légère hyperémie de la région prostatique de l'urètre et de la prostate. Vessie petite et ratatinée, à parois épaisses présentant des dépôts purulents et des stries sanglantes. Dilatation et hyperémie de l'uretère gauche. Hyperémie et kyste du rein. L'uretère droit est dilaté et rempli de pus. Il est impossible de distin-



guer les limites du bassin de ce côté. Substance médullaire du rein droit en partie détruite et remplacée par des foyers purulents. Ce rein est moins volumineux que le gauche.

188

**Coupe d'un sarcome médullaire du ligament large.**

Tumeur développée depuis un an, chez une jeune fille de dix-huit ans et enlevée par la gastrotomie le 14 octobre 1875. Les ganglions pelviens et mésentériques étaient envahis. (Clin. de 1875. Tabl. Obs. 221, p. 681.)

189

**Coupe d'un carcinome de la mamelle droite.**

Enlevé chez une femme de trente ans, qui s'était aperçue de l'existence de la tumeur depuis dix-huit mois. La pièce montre que les végétations cancéreuses développées à la surface de la peau sont vivaces, saignantes, entremêlées de pertuis suppurants. Plusieurs taches de voisinage montrent que la tumeur se propage à la peau. Celle-ci est très épaisse, mais le tissu cellulo-adipeux sous-jacent est sain.

190

**Chancre de la lèvre inférieure.**

Apparu depuis quinze jours chez un jeune homme de vingt ans. Croûte noire saillante occupant la ligne médiane et empiétant surtout sur les téguments.

191

**Chancre de la lèvre inférieure.**

Apparu depuis quatre mois chez un homme de trente-six ans. Large ulcération à fond blanc et peu saillante. Syphilide papuleuse du menton

192

**Déformation produite par un kyste développé dans l'épaisseur du tendon de l'extenseur propre du pouce. [PLATRE.]**

Chez un menuisier âgé de quarante-quatre ans. (Clin. de 1876. Obs. CDXLII, p. 665-666.)

193

**Chancre de la langue.**

Développé chez un homme de quarante-trois ans. Petite ulcération presque à plat sur la face inférieure de la langue.

194

**Fistule salivaire.**

Développée depuis un mois chez une jeune fille de dix-sept ans, consécutive à la carie d'une des incisives. Petit orifice arrondi à bords taillés à pic.

195

**Déformation de la joue gauche produite par une adénite suppurée des ganglions pré-auriculaires. [PLATRE.]**

196

**Déformation produite par un kyste synovial de la gaine des péroniers latéraux. [PLATRE.]**

Chez une petite fille de douze ans, travaillant chez un fabricant de parapluies. [Clin. de 1876. — Obs. CDLXIV, p. 687.]

197

**Kyste sébacé de la paupière supérieure droite.**

Développé depuis deux mois chez un homme de trente-six ans, il présente au sommet un point fortement vascularisé et noirâtre. [Clin. de 1876. — Obs. CCXV, p. 507.]

198

**Chancre de la lèvre inférieure.**

Pièce prise chez une femme de cinquante-deux ans. Ulcération recouverte d'une épaisse couche noire, occupant la moitié droite de la lèvre. Syphilitide pustulo-crustacée du menton et des joues.

199

**Plaie contuse de la face.**

Faite deux heures auparavant par un coup de pied de cheval. La pièce montre que la paupière supérieure a été sectionnée au niveau du bord inférieur de l'orbite. Infiltration sanguine de la paupière supérieure. Les os étaient intacts.

200

**Vice de conformation de la main gauche. [PLATRE.]**

Pouce remplacé par trois doigts présentant le même aspect que les trois derniers doigts d'une main normale. Flexion de ces doigts et de la main sur l'avant-bras.

201

**Paroi abdominale de la femme dont la lésion était figurée par la pièce n° 201. [PLATRE.]**

202

**Étranglement interne par une bride épiploïque.**

Cette pièce a été trouvée à l'autopsie d'une femme de soixante-cinq ans. Depuis vingt-quatre heures elle souffrait de phénomènes explicables par l'étranglement d'une hernie inguinale gauche. La kélotomie fut faite et l'étranglement levé. Les phénomènes persistèrent. La lésion montrée par les pièces en donne la raison. On voit dans la première que l'intestin s'enfonce dans une sorte de foramen épiploïque au niveau duquel son diamètre ne dépasse pas le volume du doigt. L'anse intestinale siégeant au-dessous de l'étranglement est fortement hyperémisée. Dans la seconde pièce, le lien constricteur tel qu'on le voyait après l'enlèvement de la portion de l'épiploon qui le recouvrait dans la première pièce. [Clin. de 1876. — Obs. CCLXV, p. 251.]

203

**Déformation du gros orteil droit par une exostose  
sous-unguéale.**

Apparue depuis dix mois chez un jeune homme de dix-huit ans. [Clin. de 1876. — Obs. CLVIII, p. 468.]

204

**Déformation du pouce droit consécutive à une ancienne  
fracture. [PLATRE.]**

205

**Sarcome du bras gauche.**

Développé chez un homme de cinquante et un ans, enlevé déjà deux fois et ayant récidivé et s'étant propagé à l'os. La pièce montre : l'invasion des muscles par le tissu blanc nacré de la tumeur et la cicatrice rouge qu'on laissée sous les téguments les deux opérations précédentes. [Clin. de 1876. — Obs. CDXXXVII, p. 661 et suiv.]

206

**Luxation en arrière de la première phalange du pouce de la  
main droite. [PLATRE.]**

207

**Luxation ancienne de l'épaule droite.**

La pièce montre que la tête humérale dont le cartilage est en partie détruit siège à un travers de doigt au-dessous et en dedans de l'apophyse coracoïde, dans une sorte de cavité artificielle qu'elle s'est formée en soulevant les muscles de la paroi antérieure de l'aisselle. Cavité articulaire normale.

208

**Fracture transversale de la rotule droite.**

Le malade étant mort de delirium tremens, quarante-huit heures après l'accident, la pièce fut moulée le lendemain ; elle montre l'écartement des fragments. [Clin. de 1876. — Obs. XCIV, p. 419-420.]

209

**Carcinome de la membrane de Schneider, saillant à la racine  
du nez.**

Développé chez une femme de quarante-deux ans, sous forme de myxome pédiculé ; arraché une première fois, il se reproduisit et arriva en sept mois au volume actuel ; la teinte de la face reproduite très fidèlement donne l'idée de l'état de cachexie de cette malade. La tumeur avait un prolongement intra-crânien figuré par la pièce n° 228. [Clin. de 1876. — Obs. CCXXVIII, p. 509 et suiv.]

210

**Épithélioma sur une plaque de psoriasis.**

Tumeur semi-ovoïde, de la grosseur d'un œuf de dinde, siégeant sur la

face externe de l'avant-bras, droit à deux travers de doigt de l'articulation du coude.

211

**Déformation de la paroi abdominale produite par un sarcome fasciculé intra-musculaire. [PLATRE.]**

Cette tumeur développée dans l'espace de six mois, chez une femme multipare de vingt-deux ans, avait envahi les muscles et adhérait au péritoine par sa partie profonde. [Clin. de 1876. — Obs. CDXXXIV, p. 655-656.]

212

**Déformation de la moitié droite de la face consécutive à un cancer de la parotide. [PLATRE.]**

213

**Carie du calcanéum.**

Pièce prise chez un homme de cinquante-cinq ans ; on avait pratiqué six semaines auparavant l'évidement des os malades. La pièce montre un large foyer suppuré dans l'épaisseur de la petite apophyse du calcanéum. Le cuboïde est lui-même atteint, tous les os du tarse et le tibia sont pâles et semblent en état d'infiltration graisseuse. La seconde pièce montre le même état. On voit de plus que l'astragale est lui-même envahi. Ce malade avait de plus un cancer du rein droit, figuré par la pièce suivante. [Clin. de 1876. — Obs. CXLII, p. 451 et suiv.]

213 bis

**Carcinome du bord convexe du rein droit.**

Chez un malade atteint de carie des os du pied. Le pied est figuré par la pièce 213. Tumeur parfaitement limitée, d'un blanc nacré, et un peu au-dessus un noyau arrondi à l'union de la substance corticale et de la substance médullaire.

214

**Carcinome médullaire de la mamelle droite.**

Développé depuis dix-huit mois chez une femme de quarante-deux ans.

215

**Extrémité de l'avant-bras et de la main droite. [PLATRE.]**

Pièce figurée chez une jeune femme de vingt-huit ans, et destinée à montrer la saillie formée par un kyste synovial de la gaine de l'extenseur propre du pouce.

216

**Angiome érectile péri et post-auriculaire.**

Saillies isolées sous forme de papules en arrière de l'oreille gauche chez un enfant de trois mois.

217

**Déformation de la région cervicale postérieure à la suite d'un abcès ostéopathique. [PLATRE.]**

218

**Gomme ulcérée de la langue.**

Pièce prise chez un homme de quarante-huit ans. Ulcération linéaire, médiane et profonde de la face dorsale. Saillie peu marquée, léger psoriasis ; seconde exulcération près du bord gauche.

219

**Hématocèle du testicule droit.**

Tumeur enlevée chez un homme de trente-quatre ans, ayant eu à vingt ans une hydrocèle du même côté. Augmentation de volume marquée surtout depuis trois ans. [Clin. de 1876. — Obs. CCCXII, p. 563.]

220

**Hypertrophie des grandes lèvres.**

Développée depuis trois ans, chez une femme de trente et un ans, ayant eu la syphilis à vingt-six ans. L'ulcération quadrangulaire, que l'on voit à la surface de la tumeur la plus volumineuse, est apparue spontanément. Les fongosités qui se trouvent près de l'orifice anal entouraient un trajet fistuleux.

221

**Épithélioma ulcéré et végétant de la région inguinale gauche.**

Large ulcération bourgeonnante empiétant sur la paroi abdominale, moule pris chez une femme de soixante-huit ans. L'ulcération avait envahi l'intestin et donné lieu à la formation d'un anus contre nature. La teinte noire du fond de l'ulcération a été produite par l'issue des matières fécales.

222

**Fibro-myome kystique de la mamelle gauche.**

Développé depuis huit mois chez une femme de quarante-cinq ans. On voit sur la pièce la paroi kystique plissée, vascularisée et parfaitement limitée au milieu du tissu adipeux ambiant. Cette tumeur récidiva au bout de six mois sous forme de fibro-sarcome. [Clin. de 1876. — Obs. CCCLXIII, p. 612-613.]

223

**Épithélioma papilliforme de la voûte palatine.**

Tumeur peu saillante, rouge lie de vin, hérissée de papilles, occupant la moitié gauche du palais. Dents correspondantes conservées.

224

**Cicatrices de syphilide ulcéreuse de la jambe droite.**

Pièce prise chez une femme de vingt-deux ans, qui avait à ce moment un épanchement dans la synoviale de l'articulation radio-carpienne droite. La face dorsale et la face palmaire de la main de ce côté sont montrées par les deux plâtres figurant auprès de la pièce.

225

**Coupe d'un tibia fracturé.**

Montrant les deux fragments entourés d'une moelle bourgeonnante; la partie inférieure est fortement hyperémée.

226

**Déformation du coude gauche produite par une hydarthrose.**  
[PLATRE.]

Pièce prise chez une jeune femme de vingt et un ans. Cette malade avait en même temps un kyste séreux du creux poplité figuré par la pièce n° 226 bis.

226 bis

**Déformation du creux poplité de la jambe gauche causée par un kyste séreux.** [PLATRE.]

Pièce prise chez la même malade figurée par la pièce n° 226.

227

**Déformation de la main droite produite par un kyste synovial développé dans la gaine du long abducteur du pouce.**  
[PLATRE.]

228

**Hypertrophie des ganglions axillaires du côté droit.**

Homme de cinquante ans, mécanicien, bien bâti, n'ayant jamais eu de manifestations scrofuleuses. La tumeur était apparue dix mois avant l'époque où elle fut enlevée. La pièce montre l'aspect des ganglions au-dessous des téguments enlevés en même temps qu'eux.

229

**Coupe d'un des ganglions hypertrophiés du malade de la pièce n° 228.**

230

**Déformation du poignet gauche produite par un sarcome fasciculé profond.** [PLATRE.]

Cette tumeur développée depuis dix-huit mois, chez un homme de quarante-trois ans, avait envahi les parties malades et l'extrémité inférieure du radius; elle fut enlevée largement, mais elle récidiva presque aussitôt dans la matrice. La pièce montre son volume et ses caractères quatre mois après l'opération. Voir pour la coupe la pièce n° 233. [Clin. de 1876. — Obs. CDXLIV, p. 667 et suiv.]

231

**Coupe du sarcome fasciculé figuré par la pièce n° 230.**

On voit que les tendons des fléchisseurs sont encastrés au milieu d'une masse grisâtre piquetée de rouge. Un peu plus loin, la tumeur a un aspect blanchâtre; elle recouvre complètement les parties sous-jacentes et se prolonge jusque dans l'articulation radio-carpienne.

3

232

**Polype naso-pharyngien.**

Récidive de la tumeur figurée par la pièce n° 147, enlevée au bout de dix-huit mois avec la scie-pince.

233

**Cysto-sarcôme de la mamelle droite.**

Développé depuis deux ans chez une femme de soixante-sept ans. [Clin. de 1876. — Obs. CCCLXXXVI, p. 614.]

234

**Hématome du pavillon de l'oreille gauche.**

Développé depuis cinq semaines chez un homme de vingt-huit ans. [Clin. de 1876. — Obs. CCXXIV, p. 508-509.]

235

**Déviations du pied droit consécutive à une ancienne fracture de jambe avec ulcération mécanique de son bord externe.**

Dépression au-dessus de la base de la malléole externe. Saillie malléolaire considérable. Face inférieure du pied devenue interne. Chevauchement du cinquième orteil sur le quatrième; ulcération recouverte d'une croûte noirâtre sur tout le trajet du cinquième métatarsien. Cette pièce a été prise chez un homme de trente-cinq ans, qui s'était fracturé la jambe à l'âge de douze ans.

236

**Tumeur de la paroi abdominale.**

Femme de cinquante ans. Située à droite et au-dessus de la cicatrice ombilicale, ovoïde à grand axe transverse. Zone rougeâtre à la surface et sommet acuminé. Région cuivrée et parsemée de taches rouges au voisinage. Aspect d'un angiome.

237

**Fongus de la lèvre inférieure.**

Développé à la suite d'irritations répétées à la surface d'une petite plaie chez un garçon de seize ans. [Clin. de 1876. — Obs. CCLII, p. 325.]

238

**Déformation de la main consécutive à la formation de brides cicatricielles de la face palmaire. [PLATRE.]**

Plaie contuse faite par un laminoir quatre ans auparavant. [Clin. de 1876. — Obs. CDLVII, p. 673-674.]

239

**Ulcérations plantaires des deux pieds.**

Développées depuis deux mois au niveau de l'extrémité postérieure de premiers et cinquièmes métatarsiens des deux côtés. Le malade, âgé de trente-six ans, homme de peine, avait auparavant au même niveau des

durillons qui se sont enflammés. Ulcérations superficielles sans bourrelet épidermique.

240

**Sarcome primitif des ganglions sterno-mastoïdiens profonds du côté gauche.**

Cette tumeur s'était développée depuis dix-huit mois chez un homme de quarante-sept ans, très vigoureux et qui n'avait jamais présenté de traces de scrofule. Au moment où elle fut enlevée, un ganglion sus-claviculaire était déjà pris. [Clin. de 1876, leçon X, p. 211.]

241

**Coupe de l'index gauche amputé pour un sarcome angiomateux.**

La tumeur a détruit partiellement le tendon de l'extenseur propre de l'index. Elle était développée depuis dix mois chez une jeune fille de vingt-un ans.

242

**Déformation de la région axillaire produite par un sarcome ganglionnaire. [PLATRE.]**

La pièce n° 243 montre la coupe de cette tumeur.

243

**Coupe d'un sarcome ganglionnaire de l'aisselle en partie calcifié.**

Tumeur enlevée chez un homme de vingt-trois ans, robuste et n'ayant jamais eu ni manifestation diathésique, ni accidents locaux. Cette tumeur avait mis dix-huit mois à se développer. Voir pour la déformation la pièce n° 242. [Clin. de 1876, leçon X, p. 214, fig. 57.]

244

**Ulcération scrofuleuse de la lèvre supérieure.**

Développée chez une jeune fille de dix-huit ans. Son fond est blanchâtre, ses bords rouges et peu profonds.

245

**Ulcérations de la jambe gauche.**

Développées chez un enfant de six ans et demi, atteint de mal de Pott. La pièce, qui représente isolément la face interne de la jambe gauche et la face externe de la jambe droite, montre que les plus profondes, ayant le caractère d'ulcère perforant, siègent vers le bord de la malléole interne et sur la face externe du talon.

246

**Squirithe globuleux de la mamelle gauche.**

Développé depuis huit mois chez une femme de quarante-quatre ans. Tumeur du volume du poing surmontée d'un noyau arrondi, de la grosseur d'un œuf de poule. Ulcération prochaine.



247

**Imperforation du vagin.**

Pièce prise chez une petite fille de vingt mois.

248

**Fongus de la face dorsale du poignet gauche.**

Pièce prise chez une femme de quarante-sept ans. Deux ulcérations régulières, à bords coupants, circonscrivant des fongosités blanchâtres et exubérantes.

249

**Ulcération tuberculeuse de la langue.**

Développée depuis six mois chez un homme de quarante-quatre ans. Ulcération serpentineuse à fond blanchâtre et à bords rosés, occupant la pointe et les deux bords.

250

**Déformation de la main droite produite par un kyste de la gaine du grand palmaire. [PLÂTRE.]**

Pièce prise chez une femme de trente-huit ans.

251

**Trajet fistuleux de la joue gauche.**

Développé depuis dix-huit mois chez un homme de trente et un ans, à la suite d'une carie de l'os sous-jacent.

252

**Déformation de la joue droite produite par un épithélioma développé aux dépens du maxillaire supérieur.**

Chez une femme de soixante-seize ans.

253

**Épithélioma ulcéré de la joue gauche.**

Développé depuis quatre ans chez une femme de soixante-deux ans. La tumeur occupe toute la joue. Elle est saillante dans sa portion externe, déprimée dans sa portion interne. Sa surface est recouverte de saillies papilliformes. Elle est peu vasculaire. Deux autres petites tumeurs pustulo-crustacées se trouvent sur la limite de la paupière inférieure.

254

**Épithélioma ulcéré de la joue gauche.**

Développé depuis trois ans chez un homme de cinquante-six ans. Forme une tumeur fongiforme, bien limitée, siégeant au niveau de l'angle de la mâchoire inférieure et s'étendant en arrière jusqu'au lobule de l'oreille. Cette tumeur a l'aspect d'un champignon à surface parfaitement lisse, et vernissée. Elle est entourée d'un sillon qui limite une sorte de large pédicule.

255

**Squirrhe globuleux de la mamelle gauche. [PLATRE.]**

Développé depuis six mois chez un homme de cinquante-quatre ans.

256

**Déformation de la région cubitale antérieure du côté gauche produite par le sarcome dont la pièce coloriée 257 montre la coupe.**

257

**Sarcome du bras gauche.**

La pièce montre que la tumeur a envahi les muscles de l'avant-bras et du bras; que sa partie médiane correspond à l'articulation qui semble saine; que les os de l'avant-bras sont entourés par la tumeur, que l'humérus est repoussé en arrière, mais ne semble pas envahi.

258

**Kyste sébacé volumineux de la mamelle droite.**

Développé chez un homme de vingt-neuf ans. L'augmentation de volume du sein s'était montrée pour la première fois lorsque le malade était âgé de quinze ans. [Clin. de 1876, leç. X. — Obs. CXXXII, p. 164 et suiv.]

259

**Déformation de la main gauche consécutive à une brûlure. [PLATRE.]**

Disparition presque complète des quatre derniers doigts. Accolement du pouce à la paume de la main. [Clin. de 1876. — Obs. CDLVI, p. 672-673.]

260

**Pied bot varus équin. [PLATRE.]**

Moule pris chez une femme de trente-quatre ans; cette difformité avait pour cause une brûlure du pied que la malade s'était faite à l'âge de dix-huit mois. Disparition presque complète des orteils. Large ulcération sur le bord externe devenu inférieur. [Clin. de 1876. — Obs. CDLXVI, p. 689.]

261

**Gros calculs rénaux. [PIÈCE NATURELLE.]**

262

**Épispadias et exstrophie de la vessie.**

Pièce prise sur un enfant de trois ans, montrant un fragment du prépuce et, un peu plus bas, les traces du scrotum.

263

**Anomalie des orteils du pied droit. [PLATRE.]**

Flexion de dehors en dedans et de haut en bas. Pièce prise chez un homme

de vingt-huit ans. On avait enlevé en 1864 le gros orteil et son métatarsien.

264

**Kyste salivaire parotidien s'ouvrant au dehors.**

Cette tumeur, observée chez un jeune homme de dix-sept ans, s'était montrée onze ans auparavant. Elle s'était ouverte au dehors huit ans plus tard. L'orifice siège à la partie supérieure. [Clin. de 1876. — Obs. CCCLXXXVIII, p. 640-641.]

265

**Sarcome myéloïde de la jambe.**

Développé chez un homme de cinquante ans; une première tumeur de même nature siégeant sur le tibia avait été enlevée deux ans auparavant. On voit sur la pièce que la tumeur avait le volume du poing, que les téguments qui la recouvraient en arrière étaient rouges et vascularisés, qu'elle avait envahi les muscles et dévié leurs tendons, qu'elle était bridée par l'aponévrose accolée à sa surface. [Clin. de 1876. — Obs. CDLXIII, p. 687.]

266

**Orteil surnuméraire. [PLATRE.]**

Irrégulièrement placé entre le quatrième et cinquième orteil du pied droit. Pris chez une petite fille de trois ans bien conformée.

267

**Épithélioma du dos du nez.**

Développé chez un homme de soixante et onze ans. Petite tumeur peu saillante ayant l'aspect d'une croûte épidermique non ulcérée, entourée d'une zone rougeâtre.

Seconde tumeur, mieux limitée, mais de même caractère à la limite du nez, de la joue et de la paupière inférieure. (Comparer cette pièce à celle du n° 378.)

268

**Exostose sous-unguéale du gros orteil.**

Pièce prise chez une jeune fille de quatorze ans.

269

**Tumeur cornée de la région mammaire.**

Développée chez un homme de trente-sept ans, scrofuleux, ayant en même temps une ostéite chronique de l'extrémité inférieure des deux os de l'avant-bras. [Clin. de 1876. — Obs. CDXXXIV, p. 654-655.]

270

**Gomme de la moitié droite du nez.**

Développée chez une femme de trente-quatre ans. Ulcération irrégulière à bords taillés à pic, à fond blanc-verdâtre, présentant au milieu des détritrus noirâtres, s'étendant jusqu'à la commissure palpébrale interne.

271

**Cicatrice exubérante au niveau de l'angle de la mâchoire inférieure du côté droit.**

Pièce prise chez une femme de trente-six ans à laquelle M. Richet avait enlevé, deux mois auparavant, à l'Hôtel-Dieu, un kyste de la mâchoire inférieure.

272

**Épithélioma du nez au début.**

Développé chez un homme âgé. Croûtes épidermiques avec bourgeons de même nature au voisinage. [Voy. pièces n<sup>os</sup> 272, 378, 267, 233.]

273

**Abcès et fistules ostéopathiques de la région thoracique antérieure.**

Consécutifs à la nécrose d'une portion du sternum; grosse tumeur ayant l'aspect d'un sein soulevé par un abcès sous-mammaire.

274

**Constriction de la verge par une bague à la racine du gland.**

La bague, qui avait été placée pendant le sommeil du malade, fut coupée avec la pince de Liston; elle a été ajustée sur la pièce moulée.

275

**Déformation de la main gauche produite par une fracture de la première phalange de l'annulaire. [PLÂTRE.]**

276

**Anomalie du pouce de la main gauche. [PLÂTRE.]**

Augmentation de volume au niveau de la première et de la deuxième phalange.

277

**Coupe d'un pied amputé pour une tumeur blanche médiotarsienne.**

Pièce prise chez un homme de trente-cinq ans, malade depuis dix mois. Calcanéum hyperémié et en dégénérescence graisseuse; astragale et cuboïde en grande partie détruits, de même que les autres os du tarse. [Clin. de 1876. — Obs. CCIV, pp. 494-495.]

278

**Coupe d'un squirrhe lardacé de la mamelle gauche.**

Apparu depuis dix ans chez une femme âgée de quarante-cinq ans au moment de l'ablation de la tumeur. Les ganglions axillaires étaient envahis. La pièce montre à sa partie supérieure un foyer nacré duquel partent des stries blanchâtres qui s'étendent au milieu du tissu ambiant. [Clin. de 1876. — Obs. CDXV, pp. 626-627.]

279

**Carcinome du larynx.**

Tumeur trouvée à l'autopsie d'une femme de cinquante-trois ans, souffrant

depuis dix-huit mois d'accidents dyspnéiques. Elle obturait complètement l'orifice de la trachée et elle avait refoulé en arrière la muqueuse du pharynx dans lequel elle faisait saillie. On voit à gauche l'orifice obturé du larynx. Le repli aryéno-épiglottique du côté droit est envahi. La base de la langue est congestionnée. L'organe est lisse, violacé, comme cedématié.

280

**Épithélioma superficiel de la région temporo-jugale.**

Développé chez une femme de soixante ans. Ulcération profonde à bords indurés, renversés, s'étendant jusqu'à la conque de l'oreille; anti-tragus détruit; zone rougeâtre au pourtour.

281

**Épithélioma ulcéré et fongiforme de la joue droite.**

Développé depuis huit ans chez une femme âgée de soixante-huit ans au moment où fut prise la pièce. Tumeur peu vasculaire bien limitée, empiétant sur les paupières en arrivant jusqu'à la limite de l'aile du nez. La coupe de la tumeur est figurée par la pièce se trouvant au-dessous de la face.

281 bis

**Coupe de l'épithélioma figuré par la pièce n° 281.**

On le voit au-dessous de la surface bourgeonnante blanchâtre, lardacée et bien limitée.

282

**Papillome de la langue à forme épidermique et ulcéré.**

Développé depuis un an chez un homme de quarante-neuf ans, ne fumant pas, ulcéré depuis un mois. L'ulcération, légèrement saillante, siège sur le bord gauche de la langue. Plusieurs saillies papilliformes sur la face dorsale; croûtes blanchâtres (aspect du psoriasis).

283

**Gomme ulcérée de la langue.**

Pièce prise chez un homme de cinquante et un ans. Petite ulcération à bords saillants sur la pointe et près de la ligne médiane. Saillies papilliformes sur la face dorsale. Psoriasis syphilitique.

284

**Épithélioma de la voûte et du voile du palais.**

Tumeur développée depuis trois mois chez un homme de quarante-deux ans, fumeur. L'affection s'était propagée aux os et jusqu'aux veines maxillaires. La pièce montre que le palais est déprimé et présente trois pertuis arrondis et entourés d'une zone rougeâtre.

285

**Épithélioma ulcéré du dos du nez.**

Développé depuis six mois chez une femme de trente et un ans. Ulcération

rouge, arrondie, grande comme une pièce de 50 centimes, hérissée de saillies papillaires.

286

**Mal perforant plantaire du côté gauche.**

Développé depuis trois mois chez un homme de soixante-huit ans. Ulcération arrondie à pertuis central et à zone épidermique concentrique, siégeant au niveau de l'extrémité antérieure du cinquième métatarsien. Deux taches noires de chaque côté. Large ulcération à bords saillants sur la face interne du gros orteil. Exulcération interdigitale. Teinte violacée et aspect œdémateux de la face dorsale du pied et des orteils. Petite ulcération correspondant au troisième orteil. Chevauchement du deuxième orteil sur le premier.

287

**Mycosis de la paroi thoracique antérieure. [PLATRE.]**

Pris chez une femme de cinquante-trois ans.

288

**Syphilide ulcéreuse du sein gauche.**

Développée depuis chez une femme de quarante-neuf ans. Cicatrices gaufrées et syphilides crustacées dans le voisinage.

289

**Cicatrice exubérante de la joue droite, ectropion de la paupière inférieure du même côté. [PLATRE.]**

290

**Épithélioma du dos du nez.**

Pièce prise chez une femme de cinquante ans. Ulcération profonde et à bords renversés.

291

**Difformité de la main droite. [PLATRE.]**

Prise chez une jeune fille de seize ans, couturière, bien portante. Flexion légère des doigts.

292

**Tuberculose du larynx.**

Langue et larynx d'un malade mort de phthisie laryngée. — Le sujet était âgé de vingt-huit ans. Muqueuse laryngo-trachéale rosée; ulcération multiple dans le larynx, dont deux latérales ont détruit les cordes vocales. Base de l'épiglotte ratatinée; replis aryéno-épiglottiques volumineux et blanchâtres. Epiglotte injectée mais non déformée. Langue parsemée de plaques blanches.

293

**Coupe d'un médius enlevé pour une ostéite condensante de la première phalange.**

La pièce montre des couches osseuses de nouvelle formation qui entou-

raient un séquestre; une augmentation de volume de l'extrémité supérieure de la phalange devenue fongueuse.

294

**Premier et deuxième orteil du pied droit, affectés du mal perforant. [PLATRE.]**

Développé chez un cocher âgé de quarante-cinq ans. Il y a trois ans une fracture des deux os de la jambe mal consolidée. L'ulcération datait de trois semaines au moment où fut pris le moule. Elle siège au niveau de la partie moyenne du cinquième métatarsien; a une coloration rosée, présente plusieurs cercles concentriques et un pertuis central. Elle est entourée d'un bourrelet épidermique saillant. Il y avait une ulcération de même caractère à la face plantaire du gros orteil du côté opposé.

295

**Extrémité inférieure de la jambe et pied droit du malade dont le mal perforant est figuré par la pièce n° 294. [PLATRE.]**

Cette pièce montre la déformation de la jambe laissée par l'ancienne fracture.

296

**Gangrène spontanée du premier et du deuxième orteil.**

Développée chez un homme de soixante-huit ans; eczéma de la face dorsale du pied.

297

**Épithélioma présternal.**

Apparu depuis sept ans chez un homme âgé de soixante-seize ans au moment où le moule fut pris. La première pièce montre l'ulcération en place; la seconde, la coupe de la même tumeur ayant envahi partiellement les parties sous-jacentes. (Clin. de 1866, leçon VI, pp. 161-162, fig. 42-43.)

298

**Déformation de la jambe consécutive à une ancienne fracture.**

[PLATRE.]

Le malade était âgé de soixante ans; la fracture datait des premières années de l'enfance; entré à l'hôpital pour une contusion du pied faite le jour même.

298 bis

**Déformation du gros orteil du malade dont le pied est figuré par la pièce n° 298.**

Le durillon que montre la pièce, dû aux frottements provoqués par l'attitude vicieuse du pied, s'ulcère de temps en temps.

299

**Hématocèle.**

Survenu depuis vingt-quatre heures, à la suite d'un coup de pied. Les téguments de la verge sont également violacés et infiltrés. Le diamètre vertical de la tumeur est de quinze centimètres.

300

**Pied creux. [PLATRE.]**

Pièce prise chez un homme de cinquante-neuf ans. Ulcération à la face plantaire du gros orteil du pied gauche.

301

**Mal perforant.**

Chez un homme de cinquante-trois ans. Large ulcération sur la face plantaire du gros orteil droit ; taches rouges brunâtres sur les autres orteils du même côté.

302

**Épithélioma vulvo-vaginal.**

Apparu depuis trois ans chez une femme âgée de quarante-quatre ans au moment où fut pris le moule. Au début il y eut un petit bourgeon épithélial à la base de la grande lèvre gauche. Ulcération empiétant surtout du côté gauche et à la partie supérieure de la grande lèvre droite. Le clitoris et les petites lèvres sont en partie détruits.

303

**Papillome ulcéré du bord externe du pied droit.**

Tumeur observée chez un homme de quarante-quatre ans, syphilitique. Elle avait débuté huit ans auparavant sous le talon. Large plaque limitée en haut par un sillon profond, à surface crustacée, ulcération appréciable seulement à la limite supérieure. Cette tumeur récidiva après son ablation. Voir la pièce n° 322.

304

**Mal perforant (pied gauche).**

Développé chez un homme de cinquante-huit ans, ayant eu vingt ans auparavant une congélation incomplète des deux pieds. Cinquième orteil déformé, arrondi à son extrémité, recouvert d'un épiderme furfuracé. Croûtes déprimées à centre noirâtre sur la face externe de cet orteil. Plusieurs taches violacées sur le dos du pied.

304 bis

**Pied droit du malade dont le mal perforant du côté gauche est figuré par la pièce n° 304. [PLATRE.]**

Ce pied, qui avait subi au même degré que le premier la congélation, ne présente aucune difformité. Malgré cette apparence normale, il avait sur sa face plantaire plusieurs zones anesthésiques.

305

**Éléphantiasis des orteils du pied droit. [PLATRE.]**

La pièce a été prise chez un homme de trente-deux ans. Le pied droit a toujours été plus volumineux que le gauche. Il y avait en même temps un petit papillome ulcéré au niveau de la face plantaire du cinquième or-



teil. Les trois premiers orteils sont volumineux, le cinquième est rudimentaire.

305 bis

**Pied gauche du malade figuré par la pièce 305. [PLATRE.]**

Cette pièce montre que la lésion était bien localisée à l'autre pied.

306

**Mal perforant. [PLATRE.]**

Chez un malade de vingt-cinq ans ayant eu une suppuration de très longue durée de la jambe, à la suite d'une fracture comminutive de l'extrémité supérieure du péroné (coup de feu).

307

**Langue et larynx d'un malade mort de phthisie laryngée.**

Injection extrême de toute la muqueuse du larynx. Bords libres de l'épiglotte ratatinés, froncés et en partie détruits. Aspect tubérisiforme de la base de la langue. Vaste plaque brunâtre d'apparence épidermique sur sa face dorsale.

308

**Méningite de l'hémisphère gauche du cerveau.**

Forte hyperémie méningée, au niveau de l'extrémité inférieure des circonvolutions pariétales. Granulations miliaires au même niveau et sur le reste de l'encéphale.

309

**Déformation de la main droite produite par un kyste synovial de l'extenseur propre de l'index. [PLATRE.]**

Pièce prise chez un homme de soixante-six ans, ayant plusieurs déformations de la main gauche montrées par la pièce 381 bis.

309 bis

**Main gauche du malade dont la main droite est figurée par la pièce n° 381. [PLATRE.]**

Éléphantiasis de la première phalange du pouce. Les deux dernières phalanges du petit doigt ont été amputées pour une affection analogue. Kyste de la gaine des extenseurs et des fléchisseurs.

310

**Hématocèle.**

Survenu depuis deux jours à la suite d'un traumatisme. Scrotum peu volumineux, l'infiltration s'arrête à la base de la verge.

311

**Déformation du scrotum produite par l'emphysème sous-cutané.**

Cet accident était survenu à la suite d'une fracture de côte. La pièce montre que la paroi abdominale et les téguments du thorax étaient intéressés.

312

**Hypertrophie prostatique. Pyélite suppurée.**

Pièce prise chez un homme de soixante-quinze ans, entré à l'hôpital pour une rétention d'urine, et décédé le 25 mai 1877.

- 1° Coupe médiane de la vessie et de la verge montrant que l'urèthre est sain et que la prostate a le volume d'une orange; que la vessie est large, volumineuse, que sa muqueuse est pâle et fortement plissée;
- 2° Que le rein faisait corps en partie avec sa capsule, de façon que son tissu a été déchiré lorsqu'on l'a enlevé;
- 3° Que sa substance corticale et sa substance médullaire étaient parsemée de foyers purulents en forme d'infarctus.

313

**Déformation de la jambe droite. Pied bot varus équin dont les orteils ont été amputés pour cause d'ulcérations mécaniques multiples. [PLATRE.]**

314

**Hématocèle de la tunique vaginale.**

Survenu depuis deux jours à la suite d'un traumatisme. Scrotum peu volumineux, l'infiltration s'arrête à la base de la verge.

315

**Prolapsus utérin.**

Pièce prise chez une femme de quarante-six ans; le col volumineux occupe la moitié inférieure de l'orifice vulvaire.

316

**Myxome du premier espace interdigital de la main droite.**

Tumeur développée depuis dix-huit mois chez une femme de quarante-deux ans.  
La petite pièce placée au-dessus de la main montre la coupe de cette tumeur.

317

**Coupe d'un ganglion sous-maxillaire tuberculeux.**

Enlevé chez un jeune homme de dix-sept ans. La maladie datait de trois ans. On peut distinguer les granulations sur les surfaces de section.

318

**Coupe d'un carcinome de l'aisselle.**

Cette petite tumeur limitée, grosse comme une noix, s'était développée de puis huit mois chez une femme de quarante-neuf ans, à laquelle on avait enlevé vingt ans auparavant une tumeur analogue dans le sein droit.

319

**Angiome érectile de la région parotidienne gauche.**

Tumeur observée chez un enfant de dix mois.

320

**Squirrhe du sein gauche.**

Développé depuis quatre mois chez un homme de cinquante et un ans, mécanicien, n'ayant pas d'antécédents héréditaires de cancer. Les ganglions axillaires étaient sains.

La pièce montre l'adhérence de la tumeur à la peau et sa situation au milieu du tissu cellulaire ambiant.

321

**Déformation produite par une exostose ostéo-cartilagineuse de l'extrémité inférieure de l'humérus gauche. [PLATRE.]**

Développée depuis trois ans chez un jeune homme de quinze ans.

322

**Papillome récidivé du pied droit.**

La pièce montre l'aspect de l'ulcération deux mois après l'enlèvement de la tumeur, figurée par la pièce n° 303 ; les téguments du voisinage sont rouges et paraissent envahis.

323

**Extrémité inférieure de la jambe droite présentant une saillie formée par une exostose de la face interne du tibia. [PLATRE.]**

324

**Ulcère variqueux de la jambe gauche. Pied-bot valgus. [PLATRE.]**

Pièce prise chez un homme de soixante et un ans.

325

**Cicatrice sur la face antérieure de la cuisse droite ; pied équin. [PLATRE.]**

Fracture comminutive du fémur (coup de feu).

326

**Fongus du testicule droit.**

Apparu depuis trois ans chez un homme de trente-cinq ans, syphilitique, à la suite d'un abcès du scrotum. La coupe de cette tumeur est figurée par la pièce n° 329.

327

**Coupe du fongus du testicule figuré par la pièce n° 326.**

Le testicule est volumineux, semble lisse ; il est lobulé et congestionné dans la portion correspondant au fongus. (Sur la même planche que le n° 326.)

328

**Déformation de la mamelle droite produite par un sarcome  
kystique volumineux. [PLATRE.]**

Pris chez une femme de cinquante-deux ans. On peut constater l'aspect chagriné de la peau.

329

**Fibroma molluscum de la région lombaire gauche.**

Développé depuis chez une jeune fille de dix-neuf ans. L'extrémité inférieure de la tumeur lancéolée descend jusque sur la fesse et sa partie supérieure, elle se rapproche de l'épine dorsale en dehors et à gauche de la crête iliaque.

330

**Pustule maligne de la paupière inférieure droite.**

Développée depuis trois jours chez un garçon boucher à la suite d'une écorchure. Infiltration œdémateuse de la paupière supérieure.

331

**Hypertrophie et dégénérescence cancéreuse des grandes lèvres.**

Pièce prise sur une femme de soixante-cinq ans. Elle forme deux tumeurs limitées, non ulcérées, de coloration violacée.

332

**Épispadias congénital.**

Au moment où fut prise cette pièce, on avait déjà fait chez cet homme, alors âgé de vingt-quatre ans, deux tentatives d'autoplastie destinées à remédier à la difformité de la verge. On peut voir les cicatrices laissées par ces opérations.

333

**Hématocèle ancienne de la tunique vaginale.**

Cette tumeur développée chez un homme de quarante-quatre ans, syphilitique, datait de huit ans. Immédiatement auparavant il avait eu une double hydrocèle. La poche kystique ouverte au-dessus de laquelle on voit le testicule présente une coloration blanc jaunâtre.

334

**Déformation de la jambe consécutive à une fracture. [PLATRE.]**

335

**Épithélioma végétant de la fesse droite.**

Développé chez une femme de trente-deux ans ayant eu cinq ans auparavant une brûlure au même niveau.

336

**Squiorrhe ligneux de la mamelle droite.**

Enlevé chez un homme de cinquante-cinq ans, il avait mis quatre ans à se développer. (V. *Clin. de 1876*, leçon VIII, p. 177, fig. 48.)

337

**Fistule salivaire parotidienne du côté droit.**

Pièce prise chez un enfant de cinq ans et demi. Pas de saillie. Orifice fistuleux dans la région. Cicatrice d'un autre orifice près de la branche montante du maxillaire inférieur. Large plaque rouge recouvrant toute la région parotidienne.

338

**Exstrophie de la vessie.**

Pièce prise sur une jeune fille de dix-neuf ans, sans autre vice de conformation. (Cette jeune fille désirait savoir si dans ces conditions elle pouvait se marier sans danger pour sa vie.)  
Orifice vaginal très étroit et transverse. De chaque côté on voit des vestiges irréguliers des grandes et des petites lèvres. La paroi de la vessie est en partie cachée par un repli de la peau.

339

**Adéno-sarcome de la lèvre inférieure.**

Pièce prise chez un homme de trente-cinq ans : elle s'était développée depuis dix-sept ans. Cette tumeur bien limitée et ulcérée siège du côté droit.

340

**Sarcome fasciculé de la jambe gauche.**

Tumeur fongueuse à sillon médian et dont le lobe inférieur a le volume du poing. Sur la seconde pièce on voit la coupe de l'os ; une ligne brisée à l'union du tiers supérieur et du tiers moyen indique une solution de continuité de l'os au niveau de la dépression de la tumeur. Toute la portion d'os sous-jacente est volumineuse et hyperémiée.

341

**Coupe d'un testicule sarcomateux.**

Tumeur développée depuis un an chez un homme de cinquante-sept ans.

342

**Coupe transversale d'un larynx.**

343

**Atrésie des deux narines.**

Observée chez un homme de trente-huit ans ; elle était survenue lorsqu'il n'avait que trois ans et demi à la suite d'une variole confluyente.

344

**Déformation de la joue droite par un épithélioma pré-auriculaire.**

345

**Cicatrices sur la face interne de la cuisse droite. [PLATRE.]**

Chez un enfant de treize ans atteint de coxalgie, consécutives à des abcès ossifluents.

346

**Déformation de la main droite produite par des tophus siégeant sur sa face dorsale. [PLATRE.]**

Deux tumeurs régulières, tubéreuses, chez un goutteux âgé de quarante-quatre ans. Déformation insensible des doigts. Ce malade avait une déformation analogue du pied droit figurée par la pièce n° 346 bis.

346 bis

**Déformation produite par des tophus de la face dorsale de la main gauche. [PLATRE.]**

Voy. les pièces n°s 346 et 346 ter.

346 ter

**Déformation du pied droit produite par un tophus. [PLATRE.]**

Les gros orteils sont amputés pour une lésion d'origine goutteuse. Ce malade présentait à la main une lésion analogue figurée par la pièce 346.

347

**Épithélioma de la fesse gauche.**

Développé depuis un an chez un homme de soixante-quatre ans. Siège à la partie interne, au niveau du sillon interfessier dans lequel elle fait saillie ; tumeur bien limitée, du volume d'une grosse pomme, avec une ulcération transversale à sa partie inférieure et d'une couleur rouge violacée.

348

**Déformation de la face dorsale de la main droite produite par un kyste à grains riziformes de la gaine de l'extenseur commun des doigts. [PLATRE.]**

Développé depuis six mois chez un homme de cinquante-deux ans. Cicatrice sur la face antérieure de l'avant-bras à la suite d'une opération.

349

**Coupe d'une tumeur blanche médio-tarsienne.**

Développée depuis deux ans. Le cuboïde et le premier cunéiforme sont remplacés par des fongosités vasculaires. La petite apophyse du calcaneum présente également un bourgeon fongueux ; on en trouve d'autres

sur la synoviale de l'articulation tibio-tarsienne. Les articulations du calcaneum, de l'astragale et des os correspondants contiennent du pus. Les extrémités du tibia, du calcaneum et de l'astragale sont hyperémies et en voie de dégénérescence graisseuse.

350

**Épithélioma ulcéré de la face dorsale de la main gauche.**

Large ulcération à bords saillants, étalés, s'étendant jusqu'à l'origine de la première phalange du pouce et remontant jusque sur l'avant-bras. Diamètre total : cinq travers de doigt.

351

**Fibrome du lobule de l'oreille gauche.**

Petite tumeur développée chez un homme de soixante-dix-sept ans, à lobes bien limités, sans vascularisation ni tendance à l'ulcération.

352

**Déformation du bras gauche consécutive à un abcès froid. [PLATRE.]**

353

**Déformation de la face dorsale de la main produite par un kyste synovial de la gaine du long abducteur du pouce. [PLATRE.]**

354

**Épithélioma limité de l'aisselle.**

Ulcération à la partie la plus saillante de la tumeur. Développée depuis trois mois chez un homme de quarante et un ans. La tumeur semble avoir débuté dans les ganglions.

355

**Sarcome fasciculé de l'extrémité inférieure de la cuisse gauche.**

Développé depuis dix-huit mois chez un homme de cinquante-deux ans. La pièce montre la coupe de l'extrémité inférieure de la cuisse, de l'articulation du genou et de la partie supérieure de la jambe. On voit que la tumeur est formée de deux masses blanches séparées par une ligne osseuse rouge formée par les débris d'un des condyles, du fémur. Les muscles de la région postérieure de la cuisse sont détruits ; le canal médullaire est envahi par une masse rouge et bourgeonnante. Le tendon rotulien est soulevé, mais non détruit par la tumeur. Elle pénètre dans l'articulation et les ligaments croisés sont en partie corps avec elle.

356

**Pied-bot varus équin. Attitude vicieuse et ulcération de la base des orteils. Mal perforant plantaire. [PLATRE.]**

Pris chez un homme de trente-deux ans. Cette difformité était congénitale.

357

**Épithélioma de la base de la langue.**

Tumeur saillante, augmentation de volume de toute la langue. Érosion et saillie à la surface.

358

**Cancer atrophique de la mamelle gauche avec ulcération centrale.**

359

**Épithélioma de la face et du nez.**

Développé chez un homme de soixante-quatorze ans, bourgeons crustacés sous-épidermiques. [Voir pièces n<sup>os</sup> 267, 253, 272, 378.]

360

**Solution de continuité de l'aîne droite chez un malade ayant eu un anus artificiel formé artificiellement dans le cours d'un étranglement herniaire.**

361

**Fongosités et trajets fistuleux sur le cou-de-pied et au niveau de la malléole interne du côté droit.**

Tumeurs développées chez un homme de vingt-neuf ans, souffrant de l'articulation depuis huit mois. La tumeur malléolaire est ronde et a le volume d'une pomme. Les autres sont beaucoup plus petites.

362

**Déformation de la main droite consécutive à une nécrose de l'extrémité inférieure des deux os de l'avant-bras. [PLATRE.]**

Adduction du pouce. Flexion des quatre derniers doigts (main en griffe). Cicatrice sur la face dorsale.

363

**Moitié gauche de la face détruite en grande partie par un épithélioma.**

Pièce prise chez un homme de soixante-quinze ans. La maladie avait débuté seize ans auparavant par une ulcération limitée du sillon naso-jugal. Muscle temporal diéqué. Sinus frontal ouvert. Maxillaire supérieur et os malaire détruits. Globe de l'œil conservé et soutenu au milieu de l'ulcération par le nerf optique. Pavillon de l'oreille en grande partie détruit.

364

**Spina bifida.**

Pièce prise chez un enfant de dix mois.

365

**Épithélioma ulcéré de l'aîne.**

Développé depuis très longtemps chez une femme de soixante-cinq ans, traitée par différents topiques et ayant augmenté beaucoup depuis quelques mois. Grosse tumeur suivant l'arcade crurale droite, avec un sillon



très profond surtout au milieu. Végétations cancéreuses saillantes sur les bords. Invasion commençante de la paroi abdominale.

366

**Sarcôme de la cuisse gauche (extrémité inférieure).**

Développé depuis deux ans chez une fille âgée de dix-sept ans au moment où fut moulée la pièce. On voit à droite la coupe de l'extrémité supérieure du tibia, de la rotule et d'un des condyles fémoraux. L'autre portion de ces os se trouve à gauche où est le milieu du fémur dont l'extrémité inférieure complètement dégénérée était détachée de sa surface articulaire. Le reste représente la tumeur et l'articulation dont un des ligaments croisés est fortement hyperémié.

367

**Déformation du poignet droit causée par une hydarthrose de l'articulation radio-carpienne. [PLÂTRE.]**

368

**Difformité congénitale des deux membres inférieurs. [PLÂTRE.]**

Prise chez un enfant de dix-huit mois.

369

**Coupe d'un pied amputé pour une tumeur blanche médio-tarsienne.**

Pièce prise chez un jeune homme de dix-sept ans. L'extrémité antérieure du calcanéum, le cuboïde et le cunéiforme correspondant sont infiltrés de pus. Les surfaces articulaires sont érodées et les cartilages ont disparu. On voit du pus dans les articulations et à la surface de section du métatarsien. Hyperémie marquée de l'astragale.

370

**Déformation du siège produite par un sarcome profond de la région. [PLÂTRE.]**

Pièce prise chez un homme de cinquante-neuf ans. Ensellure et saillie exagérée des deux fesses.

371

**Maxillaire inférieur détruit partiellement par une tumeur à myéloplaxes.**

Pièce prise chez une jeune fille de dix-huit ans et demi qui s'était aperçue depuis cinq mois de l'existence de cette tumeur. Le moule en plâtre représente la portion d'os réséquée et contenant la tumeur en totalité. La pièce colorisée représente la coupe verticale de la première. On y voit la portion solide du sarcome entourée d'une loge kystique limitée elle-même par l'os aminci.

372

**Coupe d'un carcinome hématoïde du testicule droit.**

Pièce prise sur un homme de quarante-cinq ans. Pendant la plus grande partie de son développement, elle a offert les caractères d'une orchite tuberculeuse. Une partie présente l'aspect du carcinome médullaire. Le reste, formé par une masse charnue, parsemée d'alvéoles irrégulières.

373

**Déformation du poignet droit produite par un kyste synovial développée dans la gaine de l'extenseur commun des doigts.**  
[PLATRE.]

Affection apparue depuis deux mois chez une institutrice âgée de vingt-sept ans. La main gauche et les deux pieds présentaient des affections analogues et les déformations qu'elles produisaient sont figurées par les quatre pièces qui suivent.

373 bis

**Main gauche de la malade dont la main droite est figurée par la pièce n° 373.** [PLATRE.]

373 ter

**Déformation du cou-de-pied droit produite par un kyste à grains riziformes dans la gaine de l'extenseur commun des orteils.**  
[PLATRE.]

373 quater

**Pied gauche du malade dont le pied droit est représenté par la pièce n° 373.** [PLATRE.]

374

**Épithélioma ulcéré de la gencive et de la moitié droite de la voûte palatine.**

Tumeur enlevée chez un homme de cinquante-deux ans, développée depuis un an et ayant débuté par le maxillaire supérieur. Les dents correspondantes sont tombées (deux petites molaires et la première grosse molaire).

375

**Épithélioma de la paupière inférieure gauche.**

Développé chez un homme de quarante ans. Ulcération arrondie à bords renversés, siégeant près du point lacrymal. Plusieurs saillies de même nature au voisinage.

376

**Chancres multiples de la mamelle droite.**

Pièce prise sur une femme de trente-six ans. L'un siège dans l'auréole immédiatement à la base du mamelon. L'autre au-dessous et un peu en dedans

377

**Papillomes crustacés de la main droite.**

Homme de cinquante-sept ans. Plaques saillantes sur la face dorsale du pouce, de l'index, de l'annulaire et de l'auriculaire; plaque plus large sur la face dorsale de la main, à la base du médius.

377 bis

**Papillomes crustacés de la joue gauche.**

Deux tumeurs mûriformes, la supérieure à 3 centimètres de la queue du sourcil et sur la même ligne; l'inférieure en avant du lobule de l'oreille sur la joue.

378

**Fracture comminutive de l'humérus droit. [PIÈCE NATURELLE.]**

Trouvée à l'autopsie d'un homme de quatre-vingt-neuf ans. Mort de delirium tremens trois jours après avoir eu l'épaule écrasée par une voiture. (Clin. de 1876. — Obs. LXXXI, p. 410-411.)

# TABLE MÉTHODIQUE

D'APRÈS L'ORDRE ADOPTÉ DANS NOS VOLUMES DE LEÇONS DE CLINIQUE

(Les chiffres indiquent non la page mais le numéro du Catalogue.)

## I. PLAIES.

Plaie de la région malaire.....	170
— contuse de la face.....	199

## II. ACCIDENTS SYPHILITQUES.

Chancre des lèvres.....	50-65-161-190-191-198
— de la langue.....	193
— du nez et de la joue.....	5
— de la mamelle.....	33-376
Gommes de la langue.....	1-85 bis-124-218-283
— du nez.....	270-290
— de la joue.....	42
— du sterno-mastoidien.....	122
— de la mamelle.....	2
— du pied.....	168
Syphilides ulcéreuses de la région sus-hyoïdienne.....	85
— de la mamelle.....	288
— du bras.....	65 bis
— de la jambe.....	224
Onyxis syphilitique des deux pouces.....	55
Séquestres du crâne (nécrose syphilitique).....	7

## III. MALADIES DES OS.

Fracture de l'humérus.....	378
— des deux radius.....	105-106
— du pouce.....	204
— du fémur et de l'os iliaque.....	43
— comminutive du fémur.....	325
— de la rotule.....	101-208
— des deux os de la jambe.....	72-235-298-298 bis, 334
— du tibia.....	225

Ostéite raréfiante du rocher.....	39
— condensante du médius.....	293
— fongueuse des os de la jambe.....	129
Carie du sternum.....	273
— du calcaneum.....	213
Nécrose du maxillaire inférieur.....	28-30
— des deux os de l'avant-bras.....	362
— de l'humérus.....	37
Exostose de l'humérus.....	321
— du tibia.....	323
— sous-unguéale du gros orteil.....	203-268
Epithélioma du maxillaire supérieur.....	67-252
— — inférieur.....	60 et 60 bis
Sarcome myéloïde du maxillaire inférieur.....	52-142-157-157 bis, 169-371
— du fémur.....	174
— des deux os de la jambe.....	149 et 149 bis

## IV. MALADIES DES ARTICULATIONS.

Luxation des deux premières vertèbres cervicales.....	152
— sous-glénoïdienne de l'humérus.....	15
— intra-coracoïdienne.....	207
— du pouce en arrière.....	206
Arthrite sèche tibio-tarsienne.....	104
Hydarthroses du poignet.....	367
— du coude.....	226
Tumeurs blanches du genou.....	10-179
— des deux genoux.....	46
— médio-tarsienne.....	116-277-349-369
Ankyloses du genou.....	68 et 68 bis, 77-182

## V. MALADIES DU SYSTÈME NERVEUX ET DES ORGANES DES SENS.

Méningite tuberculeuse.....	308
Chondrome lobulé du nerf radial.....	51
Myxome du nerf médian.....	151
Kyste sébacé du sourcil.....	144-178
— de la paupière supérieure.....	197
Pustule maligne de la paupière inférieure.....	330
Epithélioma de la paupière inférieure.....	375
Fistules lacrymales.....	80
Oreille (Fibrome de l').....	351
— Hématome.....	234
— Epithélioma.....	130
Atrésie des narines.....	343
Epithélioma du nez.....	64-120-176-267-272-285-290-359
Polype naso-pharyngien.....	147-232
Carcinome de la membrane de Schneider.....	209

## VI. LARYNX.

Larynx (Tubercules du).....	292-307
— Cancer.....	279
— Coupe transversale.....	342

## VII. MALADIES DES VAISSEAUX.

Angiomes.....	136-216
Varicés.....	41-78-181

## VIII. TUBE DIGESTIF ET SES ANNEXES.

Lèvres (Ulcération scrofuleuse des).....	32-244
— Cicatrice.....	123
— Fongus.....	237
— Papillome.....	31
— Epithélioma.....	138-143-183
— Adéno-sarcome.....	339
Langue (Ulçère tuberculeux de la).....	35
— Papillome.....	57-81-282
— Epithélioma.....	357
— Cancer.....	9
Voûte palatine (Perforation de la).....	86
— Epithélioma.....	44-175-223-284-374
Plancher de la bouche (Sarcome du).....	169
Parotide (Sarcome de la).....	160
— Cancer.....	212
Kystes salivaires.....	150-264
Fistules salivaires.....	26-194-337
Dentier avalé et rendu naturellement par l'anus.....	180
Étranglement interne.....	201-202
Hernies.....	20-185
Anus artificiel dans l'aîne.....	360
Rate hypertrophiée.....	111

## IX. ORGANES GÉNITO-URINAIRES.

Rein (Carcinome du).....	213 bis
— Pyélonéphrite suppurée.....	162-163-187 et 187 bis
Vessie (Exstrophie de la).....	171-262-338
— Perforation accidentelle.....	22
— Crayon extrait de la vessie d'une femme.....	62
— Cystite et pyélonéphrite suppurées.....	187-187 bis
— Calculs.....	45-61-261
Prostate (Hypertrophie de la).....	312
Verge Épispadias.....	332
— Épispadias et exstrophie de la vessie.....	262
— Constriction de la verge par une bague.....	274
— Mycosis du gland.....	10
— Epithélioma.....	24
Scrotum (Emphysème sous-cutané du).....	311
Testicule et ses enveloppes. — Hématocèle.....	8-44-219-299-310-314-333
— Hypertrophie et sclérose du testicule.....	29
— Tubercules.....	79-89
— Fongus.....	184-326
— Cancer.....	341-372
Ovaire (Fibrome de l').....	11
Ligament large (Sarcome du).....	188
Utérus (Inflammation de l').....	13
— Prolapsus.....	315
Vulve et vagin. — Imperforation du vagin.....	247
— Hypertrophie des grandes lèvres.....	220
Hypertrophie et dégénérescence cancéreuse des grandes lèvres.....	331
Epithélioma vulvo-vaginal.....	302

## X. MAMELLE.

Mamelle. — Kératome.....	269
— Kyste sébacé.....	258

Mamelle. — Myxome.....	128
— Fibro-myôme.....	222
— Sarcome.....	233-328
— Cancer.....	6-127-133-134-139-141-146-189-214-246-255-278-320-336-358

## XI. RÉGIONS.

Crâne (Épithélioma du).....	47-344
Front (Kystes dermoïdes du).....	103-107
Face (Cicatrices exubérantes de la).....	271-289
— Trajets fistuleux.....	251
— Papillomes.....	377 bis
— Lipome.....	23
— Épithélioma.....	253-254-280-281-281 bis, 363
Cou. — Angiome de la région parotidienne.....	319
— Adénite.....	195
— — sous-maxillaire tuberculeuse.....	317
— Épithélioma des ganglions sous-maxillaires.....	58
— Abscès froids (rég. stern.-mast.).....	132
— Sarcome des ganglions sterno-mastoiïdiens.....	240
— Lipome de la région sterno-mastoiïdienne.....	70
— Abscès de la région cervicale postérieure.....	217
Tronc. — Épithélioma des téguments présternaux.....	297
— Mycosis de la paroi thoracique.....	287
— Fibro-lipome du dos.....	25
— Molluscum des lombes.....	329
— Cicatrice ombilicale de forme rare.....	38
— Tumeur de la paroi abdominale de nature indéterminée.....	236
— Fibrome de la paroi abdominale.....	100-172
— Sarcome.....	148-155-211
Membre supérieur. — Carcinome de l'aisselle.....	318
— — Épithélioma —.....	354
— — Hypertrophie ganglionnaire —.....	228-229
— — Sarcome —.....	242
— — Abscès du bras.....	145-352
— — Lipome —.....	84
— — Épithélioma —.....	210
— — Sarcome —.....	205-256-257
— — Pustule maligne de l'avant-bras.....	63
— — Fongus du poignet.....	248
— — Sarcome —.....	230
— — Affections des synoviales musculaires.....	12-14-14 bis, 16-117-118-119-153-154-158-173-177-186 et 186 bis, 215-227-250-309 et 309 bis, 348-353-373-373 bis, 373 ter, 373 quater.
— — Vice de conformation de la main.....	200
— — Cicatrice de brûlure —.....	259
— — Brides cicatricielles —.....	238
— — Rétraction de l'aponévrose —.....	75
— — Déformations et attitudes vicieuses —.....	53-54 et 54 bis, 66-110-346-346 bis, 346 ter.
— — Scrofulide —.....	137
— — Verrue —.....	159
— — Lipomes —.....	125-131
— — Myxome —.....	316
— — Papillome —.....	377
— — Épithélioma —.....	350
— — Luxation du pouce.....	206
— — Dactylite.....	49 et 49 bis
— — Congélation des doigts.....	82

Membre supérieur. — Asphyxie des doigts.....	165 et 165 bis
— Anomalies —.....	276
— Attitudes vicieuses —.....	73-291
— Papillome —.....	7
— Sarcome —.....	241
Membre inférieur. — Difformité congénitale des deux membres inférieurs....	368
— Épithélioma de l'aîne.....	221-365
— Sarcome profond de la fesse.....	370
— Épithélioma —.....	347-335
— Cicatrices de la cuisse.....	325-345
— Sarcome —.....	108-355-366
— Genoux en dedans.....	112
— Rupture du tendon rotulien.....	113
— Kyste du creux poplité.....	226 bis
— Éléphantiasis de la jambe —.....	69
— Ulcérations trophiques —.....	245
— — mécaniques —.....	68 bis.
— Épithélioma —.....	21-340
— Fongosité —.....	361
— Affections des synoviales musculaires.....	3 et 27 135-196
— Difformités et attitudes vicieuses du pied.....	77 bis, 260-300 313-356.
— Phlegmon gangréneux —.....	126
— Gangrène spontanée —.....	121
— Congélation —.....	83
— Ulcérations mécaniques —.....	239
— Eczéma —.....	76 et 76 bis
— Ulcères perforants —. 40-102-114-115-166-167-286-294-295-301-301-306-356	
— Papillomes —.....	4-303-322
— Épithéliomas —.....	17-18-48
— Mélanome —.....	169
— Anomalies des orteils.....	263-266
— Déviation —.....	115 et 115 bis
— Éléphantiasis —.....	305 et 305 bis
— Grangrène spontanée —.....	296
— Épithélioma —.....	268

FIN DE LA TABLE MÉTHODIQUE.



# TABLE ALPHABÉTIQUE DU CATALOGUE

DE LA COLLECTION DE M. PÉAN

- A**
- ABCÈS. — V. Bras, cou, sterno-mastoi-  
dienne, sus-hyoïdienne, thorax.  
ABDOMINALE (Fibromes de la paroi), 100,  
172.  
— (Tumeur de la paroi). 236.  
— (Sarcomes), 205, 256.  
ABDUCTEUR DU POUCE (Kyste de la gaine du  
long), 227, 353.  
AINE (Anus contre nature dans l'), 360.  
— (Épithéliomas de l'), 221, 365.  
ANGIOMES, 216. V. Parotidienne.  
ANKYLOSE. — V. Genou.  
ANNULAIRE (Extension cicatricielle perma-  
nente de l'), 73.  
— (Fractures de l'), 275.  
ANUS CONTRE NATURE. — V. Aine.  
APONÉVROSE PALMAIRE (Rétraction de l'), 75.  
ARTHRITE SÈCHE. — V. Tibio-tarsienne.  
ASPHYXIE LOCALE. — V. Doigts.  
AURICULAIRE (Flexion cicatricielle de l'), 73.  
AVANT-BRAS (Pustule maligne de l'), 63.  
— (Nécrose des deux os de l'), 362.  
AXILLAIRE (Carcinome), 318.  
— (Sarcome), 242.
- B**
- BLANCHE (Tumeur). — V. Tumeur.  
BRAS (Abcès du), 145, 352.  
— (Lipome du), 84.  
— (Sarcome du), 256, 257.  
— (Syphilide du), 65 *bis*.  
BRULURE. — V. Main.
- C**
- CALCANÉUM (Carie du), 213.  
CALCULS. — V. Vessie.  
CANCER. — V. Langue, lèvres (grandes),  
mamelle.  
CARCINOME — V. Axillaire, larynx, ma-  
melle, rein, Schneider.  
CARIE. — V. Calcanéum.  
CERVEAU (Méningite tuberculeuse de l'hé-  
misphère gauche du), 308.  
CHANCRE. — V. Mamelle, lèvres, nez.  
CHONDROME. — V. Radial.  
CICATRICE. — V. Joue, ombilicale.  
COMMISSURE. — V. Lèvres.  
CONDUIT AUDITIF EXTERNE (Épithélioma du),  
130.  
CONGÉLATION. — V. Doigts, pied.  
COU (Abcès froid du), 217.  
COUDE (Hydarthrose du), 226.  
COU-DE-PIED (Kyste synovial du), 135.  
CRANE (Séquestres du), 7.  
— (Épithélioma du), 47, 344.  
CRAYON. — V. Vessie.  
CUBITAL POSTÉRIEUR (Kyste synovial de la  
gaine du), 173.  
CUISSE (Cicatrice de la), 325-345.  
— (Sarcomes de la), 103, 355, 366.  
— (Ulçère variqueux de la), 78.  
CYSTITÉ. — V. Vessie.
- D**
- DACTYLITE. — V. Index.  
DENTIER avalé et rendu par les selles, 180.  
DOIGTS (Asphyxie locale des), 165 et  
165 *bis*.  
— (Congélation des), 82.  
DOS (Fibro-lipôme du), 25.
- E**
- ELÉPHANTIASIS. — V. Paupière, jambes,  
orteils.  
EMPHYSÈME. — V. Scrotum.  
ÉPAULE (Luxations de l'), 15, 207.  
EPISPADIAS, 262, 332.  
ÉPITHÉLIOMA. — V. Aine, cuir chevelu,  
conduit auditif, jambe, joue, mamelle,

- palais, sterno-mastoidien, sternum, verge, vulve.  
**ÉTRANGLEMENT INTERNE**, 201, 202.  
**EXOSTOSE**. — V. Humérus, orteil, tibia.  
**EXTENSEUR COMMUN DES DOIGTS** (Affections de la gaine de l'), 12, 49 *bis*, 118, 153, 348, 373, 373 *bis*, 373 *ter*.  
 — **PROPRE DU POUCE**, 192, 215.  
 — **DE L'INDEX**, 309 et 309 *bis*.  
 — **DE L'AURICULAIRE**, 99 *bis*.  
 — **et FLÉCHISSEURS DES DOIGTS**, 14 et 14 *bis*, 186 et 186 *bis*, 154.  
 — **DES ORTEILS**, 3 et 27.  
**EXTENSION**. — V. Annulaire.
- F**
- FACE** (Cicatrice exubérante de la), 271, 289.  
 — (Épithélioma de la), 363.  
 — (Plaie de la), 170, 199.  
**FÉMUR** (Fibro-sarcome du), 174.  
 — (Fracture du), 43, 325.  
**FESSE** (Épithélioma de la), 335, 347.  
**FIBROME**. — V. Abdominale, oreille.  
**FISTULE**. — V. Joue, lacrymale, malléole.  
 — salivaire. — V. Parotide.  
**FLÉCHISSEUR COMMUN DES DOIGTS** (Kyste synovial de la gaine du), 119, 177.  
 — **PROPRE DE L'INDEX** (Synovite de la gaine du), 158.  
**FLEXION**. — V. Auriculaire, main.  
**FONGUS**. — V. Extenseur, poignet, testicule.  
**FOSSE NASALE GAUCHE** (Polype muqueux de la), 94.  
**FOSSES NASALES** (Muqueuse des). — V. Schneider.  
**FRACTURE**. — V. Jambe, pouce, rotule.  
**FRONT** (Kyste dermoïde du), 103, 107.
- G**
- GANGLIONS**. — V. Axillaires, sous-maxillaires, sterno-mastoidiens.  
**GANGRÈNE**. — V. Orteils, pied.  
**GENOU** (Ankylose du), 68, 77, 182.  
 — (Tumeurs blanches du), 19, 46, 179 et 179 *bis*.  
**GLAND** (Mycosis du), 10.  
**GOMMES**. — V. Langue, mamelle, nez, pied, sterno-mastoidien.  
**GRANDES LÈVRES**. — V. Lèvres.
- H**
- HEBERDEN** (Nodosités d'). — V. Main.  
**HÉMATOCÈLES**, 8, 219, 299, 310, 314, 333.  
**HÉMATOME**. — V. Oreille.  
**HERNIE INGUINALE**, 20, 185.  
**HUMÉRUS** (Exostose de l'), 321.  
 — (Fractures de l'), 378.  
**HUMÉRUS** (Séquestres invaginés de l'), 37.
- HYDARTHROSE**. — V. Coudé.  
**HYPERTROPHIE**. — V. Axillaires, prostate, rate, testicule.
- I**
- ILIAQUE** (Sarcome de la région), 148, 155.  
**INDEX** (Dactylite et synovite tendineuse de l'), 49 et 49 *bis*.  
 — (Sarcome de l'), 241.  
**INGUINALE**. — V. Hernie.
- J**
- JAMBE** (Cicatrices de syphilide de la), 224.  
 — (Éléphantiasis de la), 69.  
 — (Épithélioma de la), 21.  
 — (Fractures de la), 72, 235, 298, 298 *bis*, 334.  
 — (Sarcomes de la), 149, 149 *bis*, 265, 340.  
 — (Ulérations mécaniques de la), 245.  
 — (Ulcère variqueux de la), 324.  
**JOUE** (Cicatrice exubérante de la), 289.  
 — (Épithéliomas de la), 253, 254, 280, 281 et 281 *bis*.  
 — (Fistule de la), 251.  
 — (Gomme de la), 42.  
 — (Lipome de la), 23.  
 — (Papillomes de la), 377 *bis*.  
**JOUE**. — V. Maxillaire.
- K**
- KÉRATOME**. — V. Mammaire.  
**KYSTE DERMOÏDE**. — V. Front.  
**KYSTE SÉBACÉ**. — V. Cuir chevelu, parotidienne, sourcil, main, paupière, mamelle.  
**KYSTE SYNOVIAL**. — V. Poignet, cou-de-pied, extenseurs, fléchisseurs, cubital, postérieur.
- L**
- LACRYMALES** (Fistules), 80.  
**LANGUE** (Cancer de la), 9.  
 — (Chancres de la), 193.  
 — (Épithélioma de la), 357.  
 — (Gomme de la), 1, 85 *bis*, 124, 218, 283.  
 — (Papillome de la), 57, 81, 282.  
 — (Ulère tuberculeux de la), 35.  
**LARYNX** (Coupe transversale d'un), 342.  
 — (Carcinome du), 279.  
 — (Tuberculose du), 292 et 307.  
**LÈVRE INFÉRIEURE** (Chancres de la), 50, 161, 190, 191, 198.  
 — (Épithéliomas de la), 138.  
 — (Fongus de la), 237.  
 — (Sarcome de la), 339.  
 — **SUPÉRIEURE** (Chancres de la), 65.  
 — (Épithéliomas de la), 143, 183.  
 — (Gomme de la), 88.  
 — (Renversement de la), 123.


- LÈVRESUPÉRIEURE (Scrofulides de la), 32, 244.  
 — (Papillome des), 31.  
 LÈVRES (Cancer des grandes), 331.  
 — (Hypertrophie des), 220.  
 LIGAMENT LARGE (Sarcome du), 188.  
 LIPOME. — V. Bras, dos, joue, main, ovaire, sterno-mastoidien.  
 LOMBES (Molluscum des), 329.  
 LUXATION. — V. Épaule, vertèbres.
- M**
- MAIN (Attitudes vicieuses et difformités de la), 54 et 54 bis, 110-291.  
 — (Cicatrices de la), 238-259.  
 — (Épithélioma de la), 359.  
 — (Kyste sébacé de la), 164.  
 — (Lipome de la), 125-131.  
 — (Myxome de la), 316.  
 — (Nævi materni de la), 41.  
 — (Papillomes de la), 377.  
 — (Rhumatisme de la), 53.  
 — (Scrofulide de la), 137.  
 — (Tophus de la), 346, 346 bis, 346 ter.  
 — (Verrue de la), 159.  
 — (Vice de conformation de la), 200.  
 MAL PERFORANT. — V. Perforant.  
 MALAIRE (Plaie de la région), 170.  
 MALLÉOLES (Fistule au-dessus des), 361.  
 — (Ulcération des), 68 bis.  
 MAMELLE (Cancers de la), 6, 127, 133, 139, 140, 141, 146, 189, 246, 255, 278, 320, 336, 358.  
 — (Chancres de la), 33-376.  
 — (Épithélioma de la), 134.  
 — (Gomme de la), 2.  
 — (Kyste sébacé de la), 258.  
 — (Myxome de la), 128.  
 — (Myome de la), 222.  
 — (Sarcome de la), 233-328.  
 — (Syphilide ulcéreuse de la), 288.  
 MAMMAIRE (Kératome de la région), 269.  
 MAXILLAIRE INFÉRIEUR (Épithélioma du), 60, 60 bis.  
 — (Nécrose du), 28-30.  
 — (Sarcomes myéloïdes du), 52, 142, 157, et 157 bis, 169, 371.  
 MAXILLAIRE SUPÉRIEUR (Épithélioma du), 67, 252.  
 MÉDIAN (Myxome du nerf), 151.  
 MÉDIO-TARSIENNES (Tumeurs blanches), 116, 277, 349, 369.  
 MÉDIUS (Ostéite condensante du), 293.  
 — (Papillome du), 7.  
 — (Synovite du), 174.  
 MÉLANOME. — V. Talon.  
 MEMBRES INFÉRIEURS (Difformité congénitale des), 368.  
 MÉTRITE. — V. Utérus.  
 MOLLUSCUM. — V. Lombes.
- MYCOSIS. — V. Gland, thorax.  
 MYÉLOPLAXES (Tumeurs à). — V. Sarcome myéloïde.  
 MYÉLOÏDE. — V. Sarcome.  
 MYOME. — V. Mamelle.  
 MYXOME (main). — V. Mamelle, médian.
- N**
- NÆVI MATERNI. — V. Main, pied.  
 NARINES (Atrésie des), 343.  
 NASO-PHARYNGIENS (Polypes), 117, 232.  
 NÉCROSE. — V. Avant-bras, maxillaire inférieur.  
 NERF. — V. Médian, radial.  
 NÉPHRITE. — V. Rein.  
 NEZ (Chancre du), 5.  
 — (Épithéliomas du), 64, 120, 176, 267, 272, 285, 290, 359.  
 — (Gomme du), 270, 290.
- O**
- OMBILICALE (Cicatrice) de forme rare, 38.  
 ONGLES (Main en griffe avec évolution anormale des), 51 et 54 bis.  
 OREILLE (Épithélioma de l'), 130.  
 — (Hématome du pavillon de l'), 234.  
 — (Fibrome du lobule de l'), 351.  
 ORTEIL (Exostose sous-unguéale du gros), 203, 268.  
 — (Gangrène spontanée du cinquième), 121.  
 — surnuméraire, 266.  
 ORTEILS (Anomalie des), 263.  
 — (Éléphantiasis des), 305.  
 — (Gangrène spontanée des), 296.  
 OVAIRE (Fibro-lipome de l'), 11.
- P**
- PALAIS (Épithélioma du), 44, 175, 223, 284, 374.  
 — (Perforation du), 86.  
 PALMAIRE. — Aponévrose.  
 — (Kyste synov. de la gaine du grand), 250.  
 PAPILLOME. — V. Joue, langue, lèvres, main, médus, talon.  
 PAROI. — V. Abdominale.  
 PAROTIDE (Fistule salivaire de la), 26.  
 — (Sarcome de la), 160, 212.  
 PAROTIDIENNE (Angiome de la région), 319.  
 — (Kyste sébacé de la région), 95.  
 PAROTIDIENS (Kystes salivaires), 150, 264, 337.  
 — (Tuberculose des ganglions), 56.  
 PAUPIÈRE INFÉRIEURE (Épithélioma de la), 375.  
 — (Pastule maligne de la), 330.  
 PAUPIÈRE SUPÉRIEURE (Éléphantiasis de la), 91.  
 — (Kyste sébacé de la), 197.


- PERFORANTS (Ulcères), 40, 102, 114, 115 et 115 bis, 166, 167, 286, 294 et 295, 301, 304 et 304 bis, 306.
- PERFORATION. — V. Palais.
- PÉRONIERS (Kyste de la gaine des), 196.
- PIED (Congélation du), 83.
- creux, 300.
- (Déformation du), 77 bis.
- (Gomme du), 168.
- (Nœvi materni du), 41.
- (Papillome du), 303, 322.
- (Phlegmon gangréneux du), 126.
- (Ulcération mécanique du), 239.
- PIED-BOT (varus équin), 260, 313, 335.
- PLAIE. — V. Face malaire.
- POIGNET (Fongus du), 248.
- (Kyste synovial du), 90.
- (Sarcome du), 230, 230 bis.
- POLYPE. — V. Naso-pharyngien.
- POPULITÉ (Angiome du creux), 136.
- POPULITÉ (Kyste séreux du creux), 226 bis.
- POUCE (Anomalie du), 276.
- (Luxation en arrière de la première phalange du), 206.
- (Onyxis syphilitique du), 55.
- (Fracture du), 87, 204.
- PRÉAURICULAIRES (Adénites), 196.
- (Épithélioma), 344.
- PRÉPUCE. — V. Gland.
- PROLAPSUS. — V. Utérus.
- PROSTATE (Hypertrophie de la), 312.
- PSORIASIS (Épithélioma développé sur un), 210.
- PUSTULE MALIGNÉ. — V. Avant-bras, paupière.
- PYÉLO-NÉPHRITE. — V. Rein.
- R**
- RADIAL (Chondrome du nerf), 51.
- (Paralysie du nerf), 66.
- RADIOCARPIENNE (Hydarthrose), 367.
- RADIUS (Fracture des deux), 105.
- RATE (hypertrophiée), 111.
- REIN (Carcinome du), 214.
- (Inflammation du), 162, 163, 187, 187 bis.
- RHUMATISME. — V. Main.
- ROCHER (Ostéite raréfiante du), 39.
- ROTULE (Fracture de la), 101, 208.
- ROTULIEN. — V. Tendon.
- S**
- SALIVAIRE (Fistule), 26, 194, 327.
- (Kyste), 160, 264.
- SARCOME. — V. Cuisse, fémur, iliaque, index, jambe, maxillaire, parotide, poignet, sterno-mastoidien.
- SCLÉROSE. — V. Testicule.
- SCHNEIDER (Carcinome de la membrane de), 209.
- SCROFULIDE. — V. Lèvres, main.
- SCROTUM (Enphysème sous-cutané du), 311.
- SEIN. — V. Mamelle.
- SÉQUESTRES invaginés de l'humérus, 37.
- syphilitiques de la voûte du crâne, 71.
- SIÈGE (Déformation produite par un sarcome du), 370.
- SOURCIL (Kystes du), 144, 178.
- SOUS-MAXILLAIRES (Épithélioma des ganglions), 58.
- (Tuberculose des ganglions), 317.
- SPINA BIFIDA, 364.
- STERNO-MASTOÏDIENNE (Absès de la région), 132.
- (Épithélioma), 336.
- (Gommes), 122.
- (Lipome), 70.
- (Sarcome ganglionnaire), 240.
- STERNUM (Carie du), 273.
- (Épithélioma du), 297.
- SUS-HYOÏDIENNE (Absès de la région), 96.
- (Syphilide ulcéreuse), 85.
- SYNOVIALE. — V. Extenseur.
- SYNOVITE. — V. Extenseur.
- SYPHILIDE. — V. Bras, mamelle, sus-hyoïdienne.
- T**
- TALON (Épithélioma du), 17, 18, 48.
- (Mélanome du), 109.
- (Papillome du), 4.
- TEMPORO-JUGALE (Épithélioma de la région), 280.
- TENDON ROTULIEN (Rupture du), 112.
- TESTICULE (Cancer du), 341, 372.
- (Fongus du), 184, 326.
- (Hypertrophie du), 29.
- (Sclérose du), 29.
- (Tuberculose du), 79, 89.
- THORAX (Absès du), 273.
- (Mycosis du), 287.
- TIBIA (Exostose du), 323.
- (Fracture du), 225.
- (Ostéite du), 129.
- TIBIO-TARSIENNE (Arthrite sèche), 104.
- TUBERCULES. — V. Cerveau, langue, larynx, parotidienne, sous-maxillaire, testicule.
- TUMEUR BLANCHE. — V. Genou, médio-tarsienne.
- U**
- ULCÉRATION. — V. Malléoles, palais.
- ULCÈRE VARIQUEUX. — V. Variqueux.
- UTÉRUS (Inflammation de l'), 13.
- (Prolapsus de l'), 315.
- V**
- VAGIN (Imperforation du), 247.
- VARIQUEUX (Ulcère). — V. Cuisse.
- VARIQUEUSE (Tumeur), 181.


VERRUE. — V. Main. —  
 VERGE (Constriction de la — par une ba-  
 gue), 274.  
 — (Épithélioma de la), 24.  
 VERTÈBRES CERVICALES (Luxation des), 152.  
 VESSIE (Calculs), 45, 61, 261.

VESSIE (Crayon introduit dans la), 62.  
 — (Exstrophie de la), 171, 262, 338.  
 — (Inflammation de la), 187, 187 bis.  
 — (Perforation de la), 22.  
 VICES DE CONFORMATION. — V. Main.  
 VULVE (Épithélioma de la), 302.

FIN DE LA TABLE ALPHABÉTIQUE DU CATALOGUE.









—  
CORBEIL. — TYP. ET STÉR. CRÉTÉ  
—