

Bibliothèque numérique

medic@

Cornil, Victor. Les tumeurs du sein

Paris, F. Alcan, 1908.

Cote : 24367



(c) Bibliothèque interuniversitaire de médecine (Paris)

Adresse permanente : <http://www.bium.univ-paris5.fr/histmed/medica/cote?24367>

LES
TUMEURS DU SEIN



FÉLIX ALCAN, ÉDITEUR

DU MÊME AUTEUR

Découvertes de Pasteur, application à l'anatomie et à l'histologie pathologique, 1896. 16 v. in-8°. 4 fr.

Leçons professées pendant le premier semestre 1883-84, recueillies par MM. BERLIOZ, GIBIER et CHANTEMESSE, 1884. 1 vol. in-8°, illustré. 4 fr.

Des différentes espèces de néphrites. 1869, 1 vol. in-8°. 3 fr. 50

En collaboration avec M. BABÈS, professeur à la Faculté de Médecine de Bucarest. — **Les bactéries et leur rôle dans l'étiologie, l'anatomie et l'histologie pathologiques des maladies infectieuses**. 3^e édit., 1891, 2 vol. in-8° illustré 40 fr.

En collaboration avec M. RANVIER, de l'Institut, professeur au Collège de France. — **Manuel d'histologie pathologique**, publié avec la collaboration de MM. BRAULT, chef des travaux anatomiques à la Faculté de Médecine de Paris, et LETULLE, professeur agrégé à la Faculté de Médecine de Paris. 3^e édition entièrement refondue.

Tome I, par MM. CORNIL, RANVIER, BRAULT, FERNAND BEZANCON, Maurice CAZIN. *Généralités sur l'histologie normale. — Cellules et tissus normaux. — Généralités sur l'histologie pathologique. — Altérations des cellules et des tissus. — Des inflammations. — Des tumeurs. — Notions élémentaires sur les bactéries. — Lésions des os et des tissus cartilagineux. — Anatomie pathologique des articulations. — Des altérations du tissu conjonctif. — Lésions des membranes séreuses*. 1900. 1 fort volume grand in-8, avec 369 gravures en noir et en couleurs dans le texte 25 fr.

Tome II, par MM. DURANTE, JOLLY, DOMINICI, GOMBAULT et PHILIPPE. *Muscles. — Sang et hématopoïèse. — Cerveau. — Moelle*. 1902. 1 fort vol. gr. in-8°, avec 202 gravures en noir et en couleurs dans le texte. 25 fr.

Tome III, par MM. GOMBAULT, NAGEOTTE, A. RICHE, DURANTE, R. MARIE, FERNAND BEZANCON, LEGRY. — *Système nerveux central (cerveau et moelle épinière). — Nerfs. — Cœur et vaisseaux. — Rate. — Ganglion lymphatique. — Larynx*. 1907. 1 fort. volume grand in-8, avec 388 gravures en noir et en couleurs dans le texte. 35 fr.

Tome IV, terminant l'ouvrage. (Sous presse.)

LES
TUMEURS DU SEIN

PAR

V. CORNIL

Professeur à la Faculté de Médecine de Paris,
Membre de l'Académie de Médecine, Médecin de l'Hôtel-Dieu.




Avec 169 figures dans le texte.

24367

PARIS
FÉLIX ALCAN, ÉDITEUR
ANCIENNE LIBRAIRIE GERMER BAILLIÈRE ET C^{ie}
108, BOULEVARD SAINT-GERMAIN, 108

—
1908

Tous droits de traduction et de reproduction réservés.



PRÉFACE

Les tumeurs du sein sont extrêmement communes et variées, et rien n'est plus important, ni plus délicat, que de savoir en préciser le diagnostic.

La tâche n'est pas toujours facile, surtout pour ceux qui ne sont pas étroitement familiarisés avec l'histologie pathologique et qui ont par suite besoin d'être guidés. Nous avons pensé qu'un livre très sobrement conçu et rédigé, s'inspirant des nécessités de la pratique, tout en augmentant la somme de nos connaissances sur la question, serait susceptible de rendre quelques services et recevrait du public médical un accueil favorable.

Il est certain, d'autre part, que l'ancien ouvrage, bien connu, de Velpeau, et celui que MM. Léon Labbé et Coyne ont autrefois publié sur les tumeurs bénignes du sein, pour ne parler que des principaux, ne sont plus aujourd'hui suffisamment complets ou exacts, de même que les très intéressants articles spéciaux de nos grands Traités de chirurgie.

Aussi, conscient de cette importante lacune de notre littérature et ayant eu, ces dernières années, l'occasion d'étudier un très grand nombre de tumeurs du sein extirpées par des chirurgiens de mes amis, ainsi que d'utiliser les pièces et préparations conservées dans mes

CORNIL.

a

collections, j'ai eu l'idée de synthétiser en quelque sorte mes recherches et d'en faire l'objet du livre largement illustré que je présente aujourd'hui.

Je dois ajouter que les tumeurs de la mamelle, en particulier le cancer, dont on connaît la gravité inexorable, m'ont toujours intéressé avec prédilection, comme en témoignent mes publications antérieures.

Ainsi en 1865, j'ai publié dans le *Journal de l'Anatomie* de Robin un mémoire où je donnais le cancer du sein comme résultant d'une multiplication des cellules épithéliales des acini glandulaires. Plus tard nous avons, Ranvier et moi, adopté au contraire l'opinion de Virchow sur la formation des cellules cancéreuses aux dépens du tissu conjonctif.

Il y a beau temps que j'en suis revenu à la nature et à l'origine épithéliale du cancer du sein, que j'ai contribué à démontrer et qui ne fait plus aujourd'hui de doute pour personne. Je citerai, sur ce sujet, les beaux travaux de Malassez et de Waldeyer, entre autres, et aussi le Mémoire que j'ai publié il y a un certain nombre d'années, en collaboration avec Schwartz. Je renverrai également à l'important article de mon collaborateur Brault, consacré au cancer, dans la 3^e édition en cours de publication de notre *Manuel d'Histologie pathologique*.

Il ne faudrait pas croire que les tumeurs d'un organe ressemblent exactement à celles d'un autre. Les tumeurs du rein par exemple, diffèrent de celles du foie. Les tumeurs de la capsule surrénale sont bien spéciales, et il en est de même de celles de l'ovaire. On pourrait, dans une certaine mesure, en dire autant de la mamelle, car qu'y a-t-il de

plus exclusivement typique que ces remarquables tumeurs mixtes qu'elle est susceptible de renfermer ? Il serait donc désirable que chaque organe fut tour à tour l'objet d'une étude complète relative aux néoplasmes qu'il présente, ce qui justifie encore l'intérêt de notre travail sur les tumeurs du sein, considérées en particulier.

Il était important, à cet égard, et comme toujours en anatomie pathologique, d'étudier les animaux comparativement à l'espèce humaine. C'est ce que j'ai fait depuis quatre ans avec la collaboration empressée de mon ami Gabriel Petit, professeur d'anatomie pathologique à l'École d'Alfort, qui s'est attaché à recueillir les matériaux les plus nombreux et les plus variés, concernant les diverses lésions de la mamelle chez les animaux, notamment la chienne et la chatte, dont la pathologie est assez curieusement voisine de celle de la femme, ainsi qu'il a contribué à l'établir. De fait nous avons constaté que toutes les tumeurs rencontrées chez cette dernière sont également communes aux carnivores, avec les mêmes modalités, mais qu'il y a cependant des tumeurs plus fréquentes et des variétés rarement observées chez la femme, telles que les sarco-chondro-ostéomes et certains épithéliomes et sarco-épithéliomes. C'est une partie vraiment originale de ce livre, dans lequel j'ai cru devoir rapporter la plupart des observations que nous avons publiées en commun à la Société anatomique, M. G. Petit et moi.

Nous attirons également l'attention sur nos observations d'épithéliome papillaire considéré comme une forme de cancer, sur les tumeurs du mamelon, telles que l'épithéliome canaliculaire prenant son point de départ à

l'extrémité de cet organe. Mais je ne veux pas insister davantage sur les différentes variétés de néoplasmes dont on trouvera ici l'étude.

Ainsi, les nombreuses tumeurs provenant soit de la femme, soit des animaux, que nous avons toutes analysées personnellement avec le plus grand soin, et qui se présentent comme autant d'observations nouvelles, constituent dans ce livre une quantité de documents qui pourront être consultés avec fruit par les pathologistes et par les chirurgiens, en même temps que les nombreuses figures intercalées leur serviront de point de repère.

Nous profitons des quelques mots de ce préambule pour remercier très chaudement tous nos collaborateurs ainsi que nos éditeurs, MM. Alcan et Lisbonne et M. le Dr Rigaud, qui a dessiné la plupart des figures intercalées dans le texte. Et nous comprenons parmi nos collaborateurs les nombreux chirurgiens des hôpitaux et de la ville cités au cours de nos descriptions, et qui ont bien voulu, avec un empressement que nous sommes heureux de reconnaître et dont nous avons toujours été flatté, nous confier l'examen de leurs pièces d'opérations et s'en rapporter, pour le diagnostic, à notre expérience.

Nous tenons également à remercier M. Coudray, qui a bien voulu s'occuper de la partie matérielle de ce travail, c'est-à-dire du classement et de l'ordination de nos matériaux.

V. CORNIL.

Paris, le 10 mars 1908.

LES TUMEURS DU SEIN

INTRODUCTION

ANATOMIE ET HISTOLOGIE NORMALES DE LA MAMELLE

La mamelle est une glande double, en grappe, d'origine cutanée, comparable par sa structure aux grosses glandes salivaires; située dans le pannicule graisseux sous-cutané de la région pectorale, très développée dans la vie génitale de la femme, elle reste rudimentaire chez l'homme. Ses conduits excréteurs viennent s'ouvrir au sommet du mamelon; ses lobules ou acini situés au milieu du tissu cellulo-adipeux sous-cutané, sont séparés du muscle grand pectoral, dans sa profondeur, par du tissu conjonctif lâche et par la pseudo-bourse séreuse de Giraldès.

La peau, mince et douce au toucher à son niveau, s'épaissit et présente le relief des glandes sébacées ou tubercules de Montgomery, autour de poils follets, dans l'aréole qui entoure le mamelon. Là, le derme assez épais possède un réseau papillaire développé et un corps muqueux plus ou moins pigmenté, qui est plus foncé chez les femmes enceintes ou chez celles qui ont eu plusieurs enfants. Les glandes sébacées s'hypertrophient aussi pendant la grossesse.

Le mamelon, saillant au milieu de l'aréole, est formé à sa surface par la peau qui présente là ses glandes sébacées et

des papilles très développées, pourvues d'une quantité considérable de grosses et de minces fibrilles élastiques anastomosées en réseau. A l'extrémité libre du mamelon viennent s'ouvrir les conduits galactophores au nombre d'une vingtaine. Ces conduits, vus suivant leur longueur, présentent des divisions à angle très aigu; sur une coupe transversale, ils sont habituellement plissés avec des saillies et des dépressions qui pourraient en imposer pour des papilles. Ils offrent à leur périphérie une membrane propre basale, anhyste, doublée extérieurement par du tissu conjonctif condensé. Le revêtement épithélial des conduits galactophores, au niveau de leur abouchement à la surface du mamelon, est formé de cellules pavimenteuses qui se continuent avec le corps muqueux, mais presque immédiatement leur épithélium devient très petit et pavimenteux, muni de petits noyaux sphériques ou ovoïdes, en une seule couche.

Ces canaux sont entourés d'une couche de fibres musculaires lisses à direction longitudinale et transversale qui déterminent, concurremment avec un réseau élastique très développé, l'érection et la rétraction du mamelon.

Des irrégularités, des vices de conformation du mamelon s'observent quelquefois. Tels sont :

a. La *polymastie*, quatre mamelons, deux de chaque côté au-devant de la poitrine; il peut y avoir, au-dessous de chacun d'eux, une mamelle, c'est la figure de l'abondance. Un mamelon peut se montrer sur un côté de la région abdominale, sur la cuisse, dans le dos. Ces mamelons surnuméraires qu'on a observés chez l'homme comme sur la femme, contiennent des canaux galactophores, mais ils sont atrophiés, se terminent en doigt de gant et ne sont pas munis d'acini et de culs-de-sac glandulaires à leur extrémité profonde. Il en est de même chez l'homme adulte. Nous verrons

aussi, à propos des tumeurs observées chez l'homme, que les lésions des acini y font défaut.

b. La *pléiomasie*, c'est-à-dire la pluralité de mamelons sur un même sein.

c. L'*amasie*, qui est l'absence du mamelon sur un sein (vulgairement téton borgne). J.-J. Rousseau raconte dans ses *Confessions* qu'en tête à tête amoureux avec Julietta, il lui découvrit un téton borgne. Il en fut si désorienté et si incapable que la jeune fille le mit à la porte en lui disant : « *Lasciata le donne e studia la matematica* » — laissez les femmes et étudiez les mathématiques.

La glande mammaire proprement dite subit avec l'âge les plus grands changements. Chez l'enfant, elle est rudimentaire, bornée au mamelon qui cependant peut donner dans les premiers jours après la naissance une sécrétion lactiforme ou jaunâtre (colostrum). La glande n'a pas d'acini ou de culs-de-sac et n'est formée que des conduits galactophores.

A la puberté, on voit quelquefois chez les jeunes gens un gonflement du mamelon et une sécrétion contenant des leucocytes à granulations graisseuses et des granules graisseux libres. Mais à cette même époque, chez les jeunes filles, le sein s'élève, s'arrondit, et l'on y perçoit au toucher la présence de lobules ou acini en voie de développement. A ce moment les canaux galactophores pourvus de leurs petites cellules cubiques, se divisent et se subdivisent et se terminent dans des culs-de-sac arrondis disposés en acini, c'est-à-dire en petits lobules circonscrits et séparés les uns des autres par un tissu fibreux. Ces culs-de-sac, limités par une membrane basale, sont eux-mêmes tapissés par une couche de petites cellules cubiques. Dans l'acinus, entre les culs-de-sac, se trouve un tissu conjonctif lâche qui sert de soutien aux capillaires intra-acineux. Cette répartition du tissu conjonctif autour

des lobules, où domine la graisse et au milieu des lobules, entre les culs-de-sac glandulaires, est très importante à connaître au point de vue de l'anatomie et de l'histologie pathologiques. Nous y reviendrons constamment dans la description des lésions de la glande.

La mamelle n'acquiert son plein développement qu'à la première grossesse. Ses lobules sont en nombre égal à celui des canaux galactophores et sont faciles à délimiter,

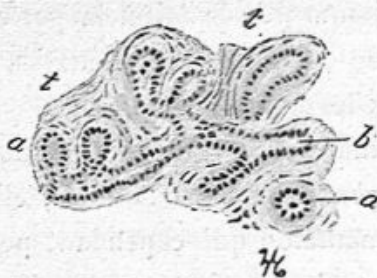


Fig. 1. — Culs-de-sac normaux de la mamelle (grossissement de 80 diamètres).

a, a, culs-de-sac vus sur une section longitudinale ou transversale; *b*, le conduit excréteur d'où partent les culs-de-sac; *t, t*, tissu conjonctif.

par la palpation. Il s'établit habituellement une sécrétion colostrale pendant les derniers mois de la grossesse. Les vaisseaux de toute la glande et en particulier les capillaires périacineux et intra-acineux se dilatent sous l'impulsion du sang; ils donnent lieu à une diapédèse leucocytaire et l'on y trouve même des leucocytes éosinophiles. Cette sécrétion colostrale formée de leucocytes mono et polynucléaires en dégénérescence et de granulations graisseuses libres ne ressemble nullement à la sécrétion lactée. Le revêtement épithélial des conduits intra-acineux et des culs-de-sac se modifie. Les cellules épithéliales qui étaient petites et pavimenteuses se tuméfient, deviennent cylindriques et leur protoplasma, dans la partie libre du côté de la lumière du cul-de-sac, est devenu muqueux. Des leucocytes chemi-

nent entre elles et viennent, avec la sécrétion muqueuse, remplir la lumière des culs-de-sac et des conduits intra-acineux.

Lorsque s'établit la véritable sécrétion lactée, on ne trouve plus d'amas leucocytaires dans le tissu conjonctif péri ou intra-acineux, ni de leucocytes migrants entre les cellules épithéliales des culs-de-sac. Celles-ci, volumineuses, en une ou deux couches, de forme cylindrique, présentent dans leur

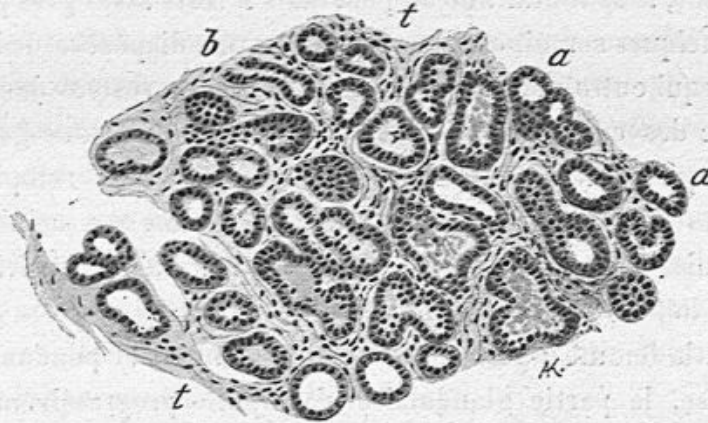


Fig. 2. — Mamelle en lactation (grossissement de 80 diamètres).

a, a, culs-de-sac dilatés, très nombreux, voisins les uns des autres, dont les cellules sont très volumineuses; *b*, conduit excréteur; *t, t*, tissu conjonctif.

protoplasma, et surtout dans la partie basale de ce dernier, des gouttelettes de graisse enveloppées d'une couche albumineuse. La portion du protoplasma voisine de la lumière du cul-de-sac se détache avec ses granules graisseux pour constituer les globules du lait. Ce liquide contient donc, formé dans les culs-de-sac, de la nucléine et de la graisse émanant de l'épithélium, de l'eau et des sels provenant du plasma des vaisseaux dilatés. Il va sans dire qu'on observe là, de même que dans l'hypertrophie mammaire de la puberté, de nombreuses figures de division directe et indirecte.

Au-dessous du mamelon, le lait s'accumule dans les sinus

des canaux galactophores, dilatations de ces canaux dont la pression fait jaillir le lait pendant la traite.

Ces sinus peuvent être assez dilatés en dehors de l'allaitement. C'est ainsi que, dans les pièces préparées pour son concours de l'adjuvat, Campenon en avait trouvé de considérables ; de même dans les pièces pathologiques, j'ai vu de grands kystes développés aux dépens des canaux galactophores au-dessous d'une obstruction de ces canaux. Après l'allaitement, le sein diminue un peu, mais il reste assez gros pendant quelques semaines. Il se fait alors une diapédèse de leucocytes qui entraînent les molécules de graisse restées dans la lumière des culs-de-sac et les cellules à granulations graisseuses qui les tapissent. Le tissu cellulo-adipeux remplace les vides laissés par la diminution du volume des acini, et les cellules des culs-de-sac et des canaux intra-acineux reviennent à l'état de petites cellules pavimenteuses.

Chez la femme adulte n'ayant plus d'enfant et pendant la vieillesse, la partie glandulaire s'atrophie progressivement sans que le volume total du sein diminue notablement. La glande est en partie remplacée alors par du tissu adipeux. Dans cette atrophie glandulaire, les canaux galactophores persistent, mais ils sont devenus plus étroits. Les acini, encore faciles à délimiter, présentent des culs-de-sac petits : ceux-ci et les canaux ne sont plus revêtus que d'une seule couche de cellules épithéliales très petites, cubiques ou un peu aplaties. Chez les femmes très âgées, les culs-de-sac atrophiés, au lieu d'être sphériques, sont allongés, peu nombreux et se continuent directement avec les canaux excréteurs, si bien qu'il semble n'y avoir plus de culs-de-sac, mais seulement de minces canaux allongés, terminés en doigt de gant, sans renflements terminaux. La glande revient à ce qu'elle était chez l'enfant, à cette différence près qu'elle est entourée

d'une quantité de graisse variable avec l'état adipeux du sujet.

D'après ce que nous venons d'exposer, les canaux excréteurs, les acini et les culs-de-sac de la glande mammaire subissent de nombreuses modifications en rapport avec les différents stades d'évolution, d'involution et de la fonction physiologique de la glande. Ces modifications sont surtout intéressantes lorsqu'on les étudie dans les cellules épithéliales des canaux et des acini. On voit, en effet, ces cellules toutes petites, pavimenteuses et en une seule couche chez la fillette, devenir plus volumineuses, à tendance cylindrique, en prolifération intense chez la fille pubère, végéter alors dans des culs-de-sac néoformés. Pendant la grossesse et la lactation, ces cellules sont disposées en deux couches dont les superficielles volumineuses et cylindriques secrètent du lait; après l'allaitement, elles reviennent à leur forme primitive, et elles s'atrophient, de même que les culs-de-sac après la ménopause et pendant la vieillesse.

Ce polymorphisme cellulaire est très important à connaître, car il nous donne la clef de beaucoup de processus pathologiques ainsi que des modifications de la forme des cellules dans les tumeurs.

La mamelle présente quelquefois des lobules erratiques à son pourtour. On les rencontre surtout à son bord supérieur ou à son bord externe, se prolongeant du côté du creux axillaire. Ces lobules, à peine sensibles tant qu'ils sont normaux, peuvent être atteints de néoplasmes divers et subir alors une hypertrophie plus ou moins considérable, comme nous le verrons à propos des tumeurs.

Les vaisseaux sanguins, provenant des artères mammaires, se divisent dans le tissu conjonctif profond et donnent lieu à des branches inter-lobulaires.

Les capillaires forment autour des acini et dans le tissu conjonctif lâche intra-acineux un lacis très riche, développé surtout pendant la lactation.

Les lymphatiques offrent un réseau dans les acini, autour des culs-de-sac, et en dehors des acini, dans le tissu conjonctif. Il existe aussi un réseau lymphatique autour des sinus et des conduits galactophores.

CHAPITRE PREMIER

EXAMEN ANATOMIQUE, A L'ŒIL NU, DES NEOPLASMES DU SEIN PRELEVEMENT DES PARTIES A EXAMINER AU MICROSCOPE

En comparant les néoplasmes des divers organes, leurs tumeurs de bonne nature, c'est-à-dire reproduisant des tissus normaux et les tumeurs formées de tissus s'éloignant de l'état physiologique dénommées cancers, d'une marche presque toujours fatale, on a pu en esquisser la structure d'une façon générale. Leurs divers genres et variétés ont donc été décrits, dans les livres classiques, en dehors de toute localisation et d'après les caractères communs à chacun d'eux. Il est vrai que les auteurs ont pris comme types les néoplasies des organes où elles sont les plus communes, la peau et les muqueuses, les glandes et tout particulièrement la mamelle, l'utérus et ses annexes, les os, etc. On a ainsi rapproché ce qu'il avait de commun dans les caractères des tumeurs de ces différents organes.

Mais il faut bien savoir que chaque organe, chaque tissu, impriment aux néoformations dont ils sont le siège, des caractères spéciaux en rapport avec leur structure propre. Les néoplasmes du rein par exemple ne ressemblent nullement à ceux de la matrice, pas plus que la charpente, la disposition des vaisseaux, les parties constitutives de ces organes ne peuvent être assimilées.

Il faut de plus tenir compte dans chacun d'eux de la nature histologique de leurs divers tissus et spécialement de leurs

éléments épithéliaux, de leurs modifications physiologiques en rapport avec leurs fonctions, des modifications de leur nutrition et des troubles qu'ils subissent dans l'irritation pathologique et l'inflammation.

Il est donc nécessaire de décrire à part, pour chaque organe, les tumeurs dont il est le siège. C'est ce que nous avons tenté pour la mamelle.

Nous avons surtout en vue ici les tumeurs de la mamelle, c'est-à-dire celles que les chirurgiens jugent nécessaire d'opérer. Nous avons eu à notre disposition un matériel assez considérable pour que nous ayons pu en examiner toutes les espèces et variétés. C'est uniquement d'après nos observations personnelles que nous en basons la description.

EXAMEN A L'OEIL NU DES TUMEURS DU SEIN

Lorsqu'on examine à l'œil nu un sein enlevé par un chirurgien, on constate d'abord ce que le clinicien avait observé lui-même avant de pratiquer l'opération.

Cet examen macroscopique doit être fait méthodiquement par l'anatomo-pathologiste, car il lui fournit déjà des indications précieuses.

La peau. — La peau a-t-elle son apparence normale, sa blancheur, sa douceur au toucher, sa souplesse, sa minceur, son détachement facile quand on la plisse sur les plans profonds ? On pourra supposer qu'il s'agit d'une tumeur bénigne, mais il y a des exceptions, car une néoplasie grave a pu envahir les parties profondes de la mamelle tout en respectant sa surface. Mais lorsque la peau sera épaisse, dure, maroquinée ou mamelonnée, en peau d'orange, lorsqu'elle ne se laissera pas plisser et détacher du tissu cellulo-adipeux

sous-cutané, on soupçonnera de suite une tumeur de mauvaise nature. A plus forte raison lorsque la peau épaissie fera corps avec une nodosité dure, avec une masse indurée appartenant à la partie superficielle de la glande mammaire. On pensera dès lors qu'il s'agit d'une lésion redoutable, d'un épithéliome ou d'un sarcome. Pour justifier cette première appréciation, il suffira de faire au scalpel ou au rasoir une section perpendiculaire à la surface cutanée qui montrera le derme épais, grisâtre, semi transparent, imprégné de sucs, faisant corps avec un nodule ou une masse homogène qui a pris la place du tissu cellulo-adipeux sous-cutané.

On pourra constater quelquefois de la rougeur cutanée, des ecchymoses, des érosions ou ulcérations consécutives à son envahissement profond par la néoplasie ou à la suite de l'emploi des rayons X.

La peau a subi parfois des altérations plus profondes dans les néoplasmes mammaires anciens ou de marche rapide. Elle peut être par exemple ulcérée profondément, avec une perte de substance dont les bords et le fond sont bourgeonnants et conduisent à un foyer de ramollissement néoplasique. Mais ces ulcérations profondes, plus ou moins étendues, observées soit dans un épithéliome, soit dans un sarcome, ou même dans une tumeur bénigne, sont devenues beaucoup plus rares aujourd'hui qu'elles n'étaient autrefois, parce qu'on opère plus et à une époque plus rapprochée du début. On n'observe que très rarement les cancers ou sarcomes ulcérés, bourgeonnants, gangrenés, sécrétant une sanie abondante, tels qu'ils étaient assez fréquents autrefois. Nous en avons cependant vu quelques exemples dans ces dernières années et observé la façon dont se fait habituellement l'ulcération. Dans l'un d'eux, il y avait, à côté d'une ulcération récente assez superficielle, au pourtour

de laquelle la peau était décollée. Le fond de l'ulcération était constitué par une plaque néoplasique saillante. A côté des ulcérations, il existait sur la plus grande partie du sein, des reliefs cutanés, limités, de 1 centimètre à 1 centimètre et demi de diamètre, circulaires ; au niveau de certains d'entre eux, la peau très amincie, était soulevée par une sérosité louche ou opaque, teintée de sang ; après avoir incisé la peau et détergé la sécrétion sous-jacente, on avait une plaque ou un nodule néoplasique : il s'agissait, dans ce fait, d'un sarcome, dans un autre, d'un épithéliome tubulé.

Le mamelon. — L'examen de la surface de la pièce nous amène à celui du mamelon. Rien de plus variable que son état dans les diverses conditions physiologiques, aussi bien que dans les tumeurs du sein. Plus ou moins pigmenté suivant le teint de la forme blonde ou brune, petit et pointu chez celle qui n'a pas eu d'enfants, plus gros, entouré de glandes sébacées plus volumineuses chez celle qui a nourri, plus ou moins saillant à l'état normal, il est souvent affecté de lésions qui lui sont propres ou qui sont en relation avec une tumeur de la glande mammaire.

Les lésions qui lui sont *propres* sont : l'eczéma qui atteint non seulement le mamelon mais en même temps l'aréole (maladie de Paget), les papillomes nés aux dépens des villosités de la peau du mamelon et faciles à voir à l'œil nu.

Si le mamelon est saillant, gros et dur, si, en le pressant, on fait sortir par son extrémité un liquide teinté de sang ou opaque, on doit penser à une lésion inflammatoire ou néoplasique des canaux galactophores, lésion qui peut être limitée au mamelon seul ou atteindre la glande mammaire.

Tels sont les papillomes et les épithéliomes papillaires

limités aux canaux galactophores du mamelon dont nous avons observé plusieurs cas.

Plus nombreuses, plus habituelles, sont les modifications de la forme et de la consistance du mamelon en *rapport avec les néoplasmes du sein*. En le pressant, on fait quelquefois sortir du sang ou de la sérosité sanguinolente. On apprend alors qu'il y avait un suintement sanguinolent observé souvent par le chirurgien avant l'opération. Ce signe s'observe non seulement dans les cancers, mais aussi dans des faits de tumeurs bénignes, par exemple dans quelques fibro-adenomes et dans les fibro-adenomes papillaires avec ou sans kystes.

Dans les épithéliomes du sein, le mamelon est parfois plus dur, plus saillant qu'à l'état normal ; son tissu est alors infiltré par la néoplasie. Le mamelon peut lui-même être le siège initial d'un épithéliome superficiel qui se propagera, par les canaux galactophores, à toute la glande (épithéliome canaliculé).

Dans d'autres épithéliomes, et spécialement dans le squirrhe ou cancer dur dans les noyaux duquel prédomine le tissu fibreux à tendance rétractile, le mamelon est lui-même rétracté. Il est attiré par le tissu squirrheux d'un nodule ou d'une masse néoplasique sous-jacente, et il présente une dépression à la place de sa saillie habituelle.

Mais tout mamelon rétracté ne signifie pas cancer. Nous avons vu plusieurs fois le mamelon enfoncé en doigt de gant au niveau d'un kyste ancien à paroi épaisse et fibreuse, agissant vis-à-vis de lui comme un squirrhe et n'ayant cependant aucune gravité. Nous avons même constaté l'effacement ou la rétraction du mamelon dans le lipome de la mamelle par suite de la saillie de lobules adipeux autour de lui.

De ce que nous venons de dire de l'état du mamelon, il

ressort qu'il serait imprudent de se baser sur un écoulement sanguinolent par son extrémité, ou sur sa rétraction pour affirmer l'existence d'une tumeur de mauvaise nature, car ces signes peuvent s'observer dans des lésions sans gravité.

Nous venons de décrire ce que l'anatomo-pathologiste peut constater à l'œil nu, à la surface cutanée d'une tumeur du sein; voyons maintenant les renseignements qu'offre la palpation et la coupe de la tumeur dans ses parties profondes.

Les nodules ou îlots solides du néoplasme. — A la palpation de la mamelle enlevée, on sent des nodules ou des masses solides et dures au milieu du tissu cellulo-adipeux plus ou moins abondant, de couleur jaune et graissant les doigts. On apprécie le nombre et le volume de ces indurations par le palper, mais il est impossible d'en déterminer la nature vraie sans pratiquer des coupes au rasoir à travers le sein. Ces îlots ou masses volumineuses sont-elles d'apparence fibreuse, résistante, criant sous le couteau, présentent-elles de longues fentes hérissées de petites végétations lorsqu'on écarte leurs bords, sans qu'il y ait de liquide trouble, laiteux obtenu par le raclage ? On pourra déjà diagnostiquer un fibro-adenome papillaire.

Les nodules ou îlots volumineux, appartenant à l'épithéliome tubulé, la plus commune des formes du cancer épithélial, sont grisâtres, semi-transparent, avec des parties anciennes, opaques et ils donnent, par le raclage, un suc laiteux plus ou moins opaque et épais. Ces caractères : un tissu homogène, gris, semi-transparent, imbibé de suc laiteux, dénoteront presque sûrement un épithéliome de grande gravité.

Quelquefois la tumeur de bonne ou de mauvaise nature siège à la périphérie du sein, près de l'aisselle, et ne paraît pas lui appartenir. Il s'agit cependant d'un lobule erratique qui est le siège d'une néoplasie, le plus souvent d'un fibro-adénome.

Si, après avoir sectionné ces ilots, ou après le raclage de la surface de section, on voit une grande quantité de suc laiteux opaque et épais et si, après avoir détergé la surface de coupe, on y voit une quantité de petites cavités d'où le liquide est sorti, on peut penser qu'on a affaire à un épithéliome canaliculaire ou bien à un encéphaloïde ramolli.

La présence du suc cancéreux, signalé par Cruveilhier, a certes, une grande valeur dans ces faits, et permet le plus ordinairement de formuler un diagnostic anatomique; il ne se rencontre pas dans le néoplasme sarcomateux frais, c'est-à-dire enlevé depuis quelques heures; mais au bout de vingt-quatre heures déjà, la désintégration des cellules, leur moindre adhérence les unes d'avec les autres, transforme et ramollit le sarcome et donne des éléments libres qui prennent l'apparence d'un suc laiteux; dans certains adénomes avec dilatation des acini et des conduits glandulaires on peut aussi observer un peu de liquide laiteux par le raclage et ce n'est pas un signe absolu d'épithéliome.

Qu'est-ce en effet qu'un liquide laiteux? C'est un liquide séreux ou muqueux contenant en suspension un grand nombre de cellules libres, cellules épithéliales dans le cancer et dans certaines formes d'adénome, cellules sarcomateuses dans le sarcome en voie de putréfaction. On compare ce liquide au lait dont l'apparence est due à la présence de nombreux globules graisseux et de débris d'épithélium.

Dans certaines tumeurs, on voit partir d'un nodule induré situé sous le mamelon ou à côté de sa base, des prolongements

d'apparence fibreuse mais en réalité néoplasiques, qui s'enfoncent en rayonnant dans une mamelle très riche en tissu adipeux. Ces prolongements comparés aux pattes d'un crabe ou d'une écrevisse (Krebs, cancer) sont tout à fait caractéristiques à l'œil nu.

Les parties solides de la tumeur, nodules isolés ou agglomérés en une seule ou plusieurs masses plus ou moins volumineuses, peuvent avoir une apparence muqueuse ou colloïde. Elles appartiennent alors soit au myxome, tumeur bénigne, soit à l'épithéliome muqueux, ou cancer colloïde. Un examen histologique sera nécessaire pour affirmer le diagnostic anatomique; très rarement chez la femme, plus souvent chez la chienne, les masses solides du néoplasme mammaire seront formées de tissu cartilagineux avec des calcifications ou des ossifications.

Le sein, qu'il soit atteint de fibro-adénome, d'adénome pur ou de toute autre tumeur de bonne ou de mauvaise nature, présente souvent des kystes de volume variable, depuis ceux qui ne sont visibles qu'au microscope jusqu'à ceux qui contiennent 100 grammes de liquide et davantage. La structure normale de la glande fait prévoir que ses culs-de-sac et ses canaux galactophores se transformeront facilement en cavités closes de toute dimension.

Parmi ces kystes, il en est beaucoup dont le chirurgien fait le diagnostic avant l'opération; s'il a affaire à un grand kyste superficiel, généralement unique, la fluctuation, une ponction exploratrice, l'auront vite éclairé.

Les grands kystes superficiels contiennent de la sérosité le plus souvent teintée de sang, ou parfois mêlée à du pus. Leur paroi est épaisse, fibreuse, dense. Comme ils sont habituellement développés aux dépens d'un canal galactophore énormément dilaté, et parfois même dans le mamelon, il en résulte

que leurs adhérences profondes attireront le mamelon vers la profondeur et produiront son aplatissement ou sa rétraction. Ces grands kystes présentent tantôt une surface interne lisse, tantôt une surface hérissée de papilles, tantôt un bourgeon en chou-fleur du volume d'une noisette ou même d'une noix, très vascularisé.

Les petits kystes, de la grosseur d'un grain de chènevis ou d'un petit pois, lorsqu'ils sont nombreux, peuvent aussi être reconnus d'abord par la palpation, car ils donnent la sensation de grains durs, comparés par Reclus à des grains de plomb. Le chirurgien a pu faire en pareil cas le diagnostic de maladie de Reclus.

Après l'ablation de l'organe, il est facile de percevoir par la palpation, la sensation de ces nodules indurés, surtout si la glande où ils siègent est molle et infiltrée de graisse.

Sur une coupe comprenant toute la glande, ces petits kystes apparaissent régulièrement sphériques; leur paroi est distendue par le liquide qu'ils contiennent; ils sont de couleur verdâtre, brunâtres ou presque noirs. ce qui est dû à la plus ou moins grande quantité de globules rouges que leur liquide a contenu. Lorsqu'on les ouvre, il en sort une gouttelette de liquide transparent plus ou moins teinté par la matière colorante des globules rouges. Leur paroi distendue est très mince. Ils s'affaissent en partie ou restent béants, maintenus par l'induration du tissu glandulaire voisin après qu'ils ont été ouverts.

Des kystes de cette variété peuvent être observés dans tous les adénomes ou fibro-adénomes mammaires.

Plans profonds. Muscles pectoraux. — Lorsque le chirurgien enlève un sein dont la nature lui paraît suspecte de cancer, et à plus forte raison lorsque la glande ne se déplace pas

facilement en masse sur le plan profond, il enlève toujours une partie du muscle pectoral. Dans les cancers un peu anciens, qui ont suivi leur marche envahissante, les espaces lymphatiques péri-mammaires de Labbé et Coyne, la bourse séreuse sous-mammaire de Giralès, sont envahis par la néoplasie. Le muscle lui-même présente un ou plusieurs nodules sphériques néoplasiques de la grosseur d'une tête d'épingle à un petit pois, dont la blancheur se détache vivement sur la rougeur des faisceaux musculaires. Ces nodules blancs ou grisâtres, semi-transparentes ou un peu opaques, donnant du suc laiteux au raclage, sont tout à fait caractéristiques. Cet envahissement du muscle par des noyaux cancéreux est la première étape de la généralisation qui, de proche en proche, pourra atteindre les muscles intercostaux, les côtes, les nerfs intercostaux, la plèvre et en dernier lieu le poumon.

Ganglions lymphatiques de l'aisselle. — Actuellement, pour peu qu'une tumeur du sein n'ait pas absolument l'aspect d'une tumeur bénigne, le chirurgien procède au curage complet de la région axillaire. L'anatomiste doit rechercher avec soin et fendre tous les ganglions qui s'y trouvent au milieu du tissu cellulo-adipeux. Dans tous les cancers datant d'un certain temps, les ganglions de l'aisselle sont envahis et leur examen histologique fournira les meilleurs renseignements sur le genre et l'espèce du néoplasme mammaire. Dans le sein, en effet, les acini, les culs-de-sac, et les conduits galactophores plus ou moins altérés donneront des images qui pourront induire en erreur l'histologiste sur la nature de la néoplasie tandis que l'examen des ganglions altérés en donne la structure à l'état de pureté.

Il est généralement facile de distinguer à l'œil nu les ganglions axillaires normaux ou simplement enflammés des gan-

glions atteints de cancer. Ces derniers, en effet, présentent dans une partie ou dans la totalité de leur section une coloration blanchâtre, plus opaque que le tissu ganglionnaire normal, et du suc laiteux au raclage. Les ganglions purement enflammés sont volumineux mais ils présentent sur une coupe l'aspect normal. Il faut d'ailleurs toujours pratiquer l'examen histologique des ganglions.

L'examen à l'œil nu des tumeurs du sein dont nous venons d'exposer l'ensemble, donne d'excellents renseignements, mais laisse aussi beaucoup d'incertitudes sur la nature histologique, sur leurs genres et espèces.

Il est donc nécessaire de prélever pour l'examen microscopique des fragments qui seront placés dans divers liquides fixateurs.

Les parties à prélever sont :

- 1° Une tranche perpendiculaire à la surface de la peau dans les points où elle est altérée ;
- 2° Une tranche longitudinale ou transversale du mamelon ;
- 3° Un ou plusieurs fragments des nodules néoplasiques ;
- 4° La paroi des gros kystes, surtout au niveau des villosités et bourgeons qui s'y implantent, les petits kystes avec le tissu voisin ;
- 5° Les nodules musculaires s'il y en a ;
- 6° Les ganglions altérés.

Ces prélèvements doivent être faits par un anatomiste exercé connaissant la direction la meilleure des coupes, afin d'avoir en même temps que les nodules néoplasiques, leur bord ou l'on pourra constater le tissu normal avoisinant et le mode de développement de la néoplasie.

L'examen à l'œil nu, dont nous venons d'indiquer les données générales, le choix judicieux des parties sur lesquelles doit porter l'examen histologique, tous ces détails prélimi-

naires ont leur importance et sont aussi nécessaires que l'histologie elle-même pour déterminer la nature exacte de la tumeur.

On n'a pas de trop de tous ces renseignements pour faire le diagnostic anatomique.

Nous indiquerons dans les chapitres ultérieurs, les résultats des recherches microscopiques relatifs à chaque genre de néoplasies.

CHAPITRE II

MASTITE CHRONIQUE. — GALACTOCÈLE

Les inflammations de la mamelle sont très nombreuses et de causes très variées, car elles sont dues à des microbes différents chez la femme et dans les diverses espèces animales. Mais malgré l'intérêt qu'elles soulèvent, nous sortirions du cadre que nous nous sommes tracé si nous faisions l'histoire pathologique des mammites aiguës.

MASTITE CHRONIQUE

Nous nous bornerons donc à la relation des quelques faits de mastite chronique que nous avons pu étudier après une opération chirurgicale. Ces faits sont rares, car on traite habituellement les malades par d'autres méthodes thérapeutiques que l'ablation du sein. Mais on peut hésiter au point de vue du diagnostic, entre une mastite chronique et un cancer ou telle autre tumeur bénigne, et dans le doute on pratiquera l'opération radicale. Les mastites chroniques en effet s'accompagnent souvent d'indurations limitées au milieu d'un tissu adipeux abondant et ressemblant alors à une tumeur justiciable du bistouri. Si la mastite chronique succédait toujours à une inflammation aiguë due à la grossesse et à l'allaitement, le médecin serait mis sur la voie du diagnostic probable ; mais il n'en est pas toujours ainsi, et des inflam-

mations chroniques de la glande s'établissent, rarement, il est vrai, en dehors de l'allaitement. De plus, un véritable cancer se développe quelquefois pendant qu'une femme allaite son enfant. Le diagnostic préopératoire de la mastite chronique est donc entouré d'assez grandes difficultés.

Des trois faits que nous rapportons ici, un seul avait été

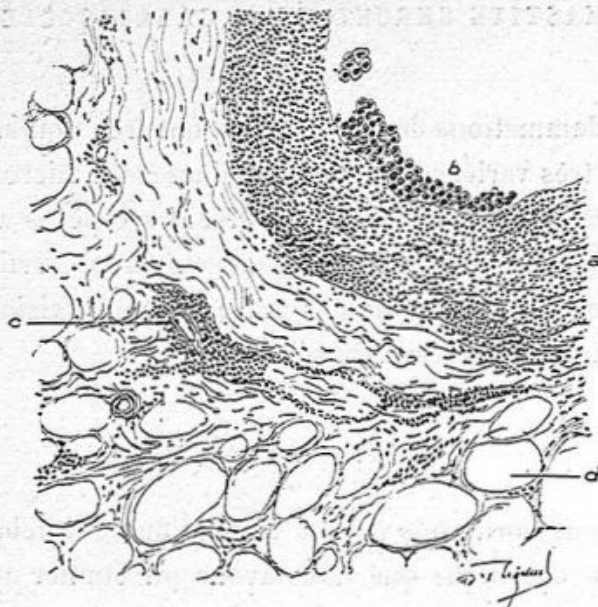


Fig. 3. — Coupe d'un canal galactophore dans un cas de mastite chronique (grossissement de 150 diamètres).

a, paroi du canal infiltrée de leucocytes mononucléaires; *b*, cellules épithéliales pavimenteuses en partie desquamées et petites; *c*, un vaisseau entouré de leucocytes; *d*, tissu adipeux.

diagnostiqué comme mastite chronique, celui que nous devons à notre ami M. Campenon.

Inversement, nous avons examiné plusieurs fois des mamelles qui avaient été regardées par le chirurgien comme des mastites chroniques, et enlevées comme telles, qui étaient en réalité atteintes de cancer ou de fibro-adénome.

Il nous est difficile de donner une description histologique générale de ces faits de mastite chronique parce que nous

avons eu trop peu d'observations à notre disposition et parce que leur cause productrice et leurs lésions étaient par certains

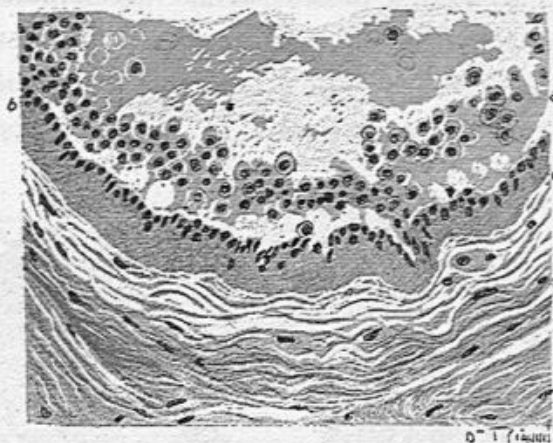


Fig. 4. — Coupe d'un canal galactophore (grossissement de 200 diamètres).

a, cellules détachées devenues sphériques; *b*, paroi propre très épaisse et hyaline tapissée de petites cellules cubiques; *t*, tissu conjonctif fasciculé entourant le canal.

côtés dissemblables. Cependant leurs caractères communs consistent toujours en une lésion inflammatoire des conduits galactophores. La membrane propre de ces conduits est épaissie; leur périphérie présente une formation nouvelle de tissu conjonctif avec des leucocytes mononucléaires en abondance plus ou moins grande entre les faisceaux fibreux. Le tissu conjonctif péricanaliculaire est alors transformé en un anneau inflammatoire infiltré d'une quantité considérable de leu-

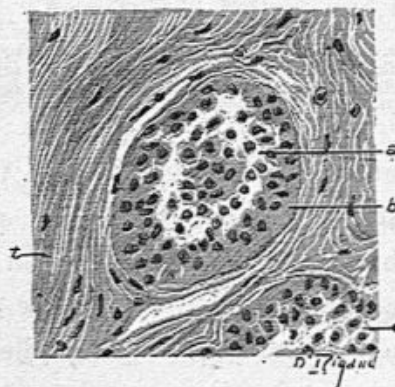


Fig. 5. — Deux petits canaux sécréteurs.

a, c, cellules détachées devenues sphériques; *b*, paroi propre très épaisse et hyaline tapissée de petites cellules cubiques; *t*, tissu conjonctif fasciculé entourant le canal.

cocytes mononucléaires. Les vaisseaux présentent autour d'eux des manchons de leucocytes plus ou moins abondants (*c*, fig. 3.) Il y a même parfois des nodules ou îlots formés de leucocytes dans la paroi ou dans le tissu conjonctif péricanaliculaire; la surface des canaux est généralement lisse, mais quelquefois elle montre des plis saillants ou de

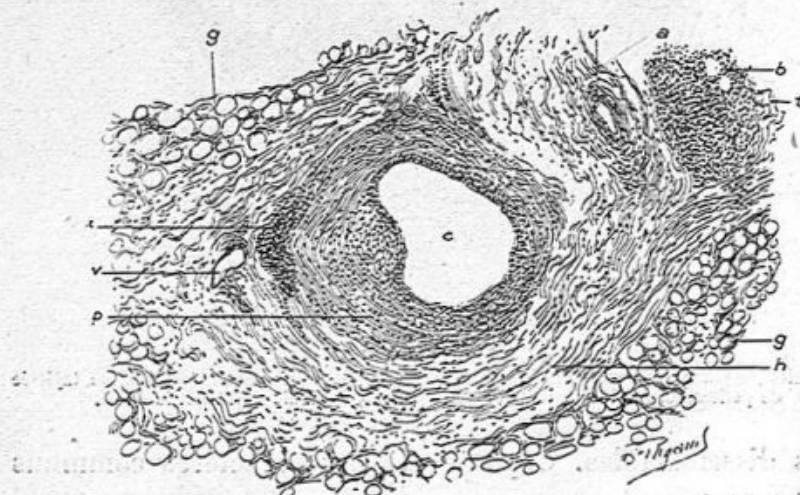


Fig. 6. — Mastite chronique (grossissement de 100 diamètres).

c, canal galactophore dilaté, dont la paroi *p* est infiltrée de leucocytes mononucléaires; *i*, îlot inflammatoire péricanaliculaire; *h*, zone fibreuse péricanaliculaire; *v*, *v'*, vaisseaux; *a*, îlot inflammatoire dans le tissu adipeux dont les vésicules *b* sont entourées de leucocytes; *t*, tissu conjonctif; *g*, tissu adipeux.

petites végétations villoses. Cette surface interne des canaux est toujours recouverte de petites cellules pavimenteuses normales disposées en une ou plusieurs couches. Ces cellules desquamées dans la lumière du canal se montrent avec les mêmes caractères ou bien elles sont globuleuses et mortifiées (voy. *a*, fig. 4).

Le tissu cellulo-adipeux, abondant dans ces mastites, se trouve immédiatement autour de la zone fibreuse qui accompagne les canaux galactophores dilatés et chroniquement enflammés. L'inflammation peut s'étendre au tissu adipeux sous la forme d'îlots de leucocytes au milieu de la

graisse ou de leucocytes entourant les vésicules adipeuses.

Si on examine, avec un plus fort grossissement certains canaux très dilatés, comme ceux de l'observation de Campanon, on y trouve une quantité considérable de cellules désintégrées et libres dont les unes sont pavimenteuses ou globuleuses (*a, a*, fig. 5) et possèdent un noyau bien coloré;

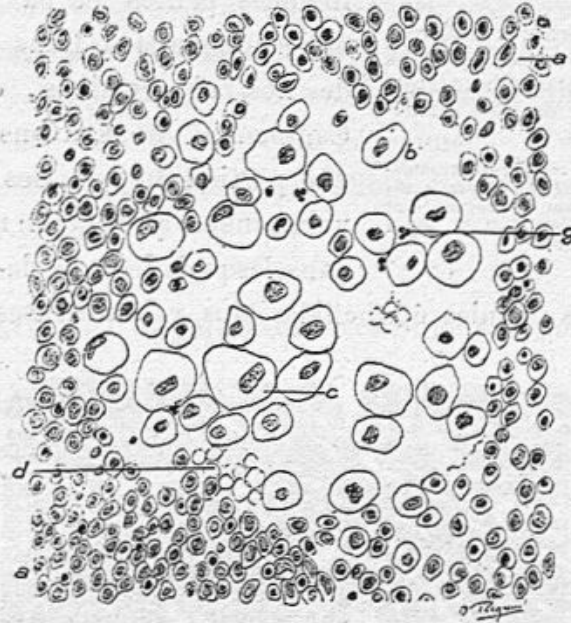


Fig. 7. — Contenu d'un canal galactophore très dilaté (grossissement de 350 diamètres).

a, a, cellules rondes ou ovoïdes; *b, c*, cellules hydropiques ou muqueuses dont le noyau est encore bien coloré; *g*, leucocyte polynucléaire.

au centre du canal les cellules sont devenues claires, très volumineuses (*c*, fig. 7) et leur noyau est volumineux, irrégulier, moins coloré. Il y a là, en outre, des globules sanguins *d* et des leucocytes polynucléaires *g*.

Dans d'autres points, le contenu central du canal galactophore était formé de cellules volumineuses contenant un grand nombre de granules de graisse colorés par l'acide osmique.

Dans les deux premières observations que nous publions

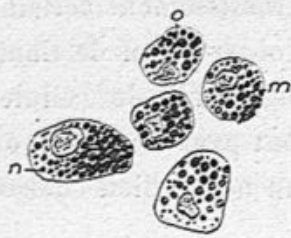

Fig. 8. — Cellules infiltrées de graisse contenues dans un canal galactophore (grossissement de 350 diamètres).

m, n, cellules remplies de granulations de graisse colorée par l'acide osmique, et dont les noyaux sont visibles; *o*, cellule dont le noyau est presque effacé.

ci-dessous, les acini étaient rares et très voisins de l'état normal. Leurs culs-de-sac étaient parfois un peu dilatés et contenaient du mucus, mais leurs cellules épithéliales petites et pavimenteuses étaient normales. Dans une seule de nos observations, due à M. Campenon, nous avons vu, dans une portion du sein, des acini plus volumineux qu'à l'état normal, et dans lesquels les culs-de-sac conte-

naient des cellules épithéliales plus volumineuses que nor-

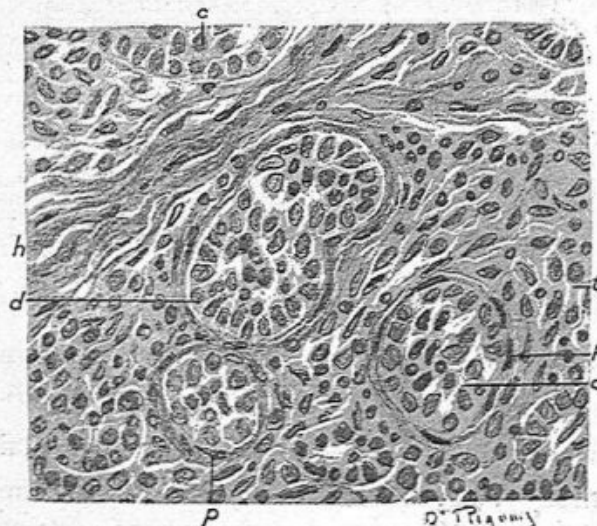


Fig. 9. — Culs-de-sac glandulaires dans l'observation de mastite chronique opérée par M. Campenon (grossissement de 350 diamètres).

b, cloison fibreuse; *c, c*, cellules pavimenteuses ou à tendance cylindrique et proliférées dans les culs-de-sac; *p, p*, paroi propre des culs-de-sac montrant des cellules plates; *t*, tissu conjonctif présentant des cellules conjonctives hypertrophiées et nombreuses munies de gros noyaux ovoïdes.

malement, de forme pavimenteuse se rapprochant de la forme

cylindrique (fig. 9). C'était une lésion comparable à la modification cellulaire qu'on observe dans le sein modifié par la grossesse ou par l'allaitement ou encore par un adénome.

Le tissu conjonctif intra-acineux était hyperplasié, avec de nombreuses cellules conjonctives hypertrophiées, munies de noyaux ovoïdes.

Cette lésion n'a pas lieu de nous étonner, car nous verrons des modifications du cul-de-sac et des acini glandulaires dans une mastite chronique de la chienne que nous publierons à la suite de nos observations chez la femme.

Voici d'abord mes trois observations de mammite chronique de la femme.

OBSERVATION I. — Mastite chronique et lipome.

M. Péraire m'a fait examiner en 1906 un sein assez volumineux, très adipeux, qui avait été le siège de vives douleurs. De la base du mamelon partaient des cloisons fibreuses épaisses et dures au milieu desquelles cheminaient les canaux galactophores. Il n'y avait dans ce sein ni nodules indurés d'aspect néoplasique, ni lobules glandulaires hypertrophiés. Des trainées fibreuses qui irradiaient dans la glande ont été prélevées, durcies et soumises à l'examen microscopique. Les conduits galactophores dilatés étaient entourés d'un tissu conjonctif fasciculé et épais, présentant par places des leucocytes mononucléaires entre les fibres. La membrane propre de ces canaux était très épaisse. La surface interne des canaux était tapissée par une ou deux couches de petites cellules épithéliales cubiques, normales. Leur lumière offrait, au milieu de mucus, des cellules épithéliales détachées et devenues globuleuses et quelques leucocytes mononucléaires. Les acini glandulaires, assez rares, étaient à peu de chose

près normaux : il y avait seulement quelques culs-de-sac dilatés. Le tissu conjonctif n'était épaissi qu'autour des canaux galactophores. Le tissu cellulo-adipeux très abondant était normal.

OBSERVATION II. — Mastite chronique.

M. Piquand m'a apporté, en mars 1907, un sein provenant du service de M. Reclus et enlevé chez une jeune femme.

La tumeur est peu volumineuse, avec quelques noyaux indurés situés profondément. La peau est normale. Sur une coupe examinée à l'œil nu, la masse glandulaire paraît formée par de la graisse. Cependant, dans la région située sous le mamelon, on voit des tractus fibreux d'une certaine épaisseur au milieu desquels on reconnaît de petites cavités. C'est le seul point où le tissu fut plus dense, et put donner lieu à un examen histologique concluant au point de vue de la détermination de la lésion. Il faut dire que ce sein avait été enlevé dans l'idée qu'il s'agissait d'un néoplasme.

Sur les coupes, à un faible grossissement, on voit des cavités ou plutôt des conduits coupés obliquement, ou en travers, ou en long, qui ne sont autres que des conduits galactophores à parois très épaisses en général, fibreuses et souvent infiltrées par places de petites cellules rondes isolées ou en amas. Le grand nombre de ces sections de canaux s'explique par ce fait que nos préparations sont au-dessous du mamelon, dans le tissu fibreux où passent les divisions des canaux galactophores. Autour de ces canaux on voit une grande abondance de tissu cellulo-adipeux. Ce dernier est souvent enflammé, de telle sorte que les vésicules adipeuses sont entourées de leucocytes mononucléaires. Dans plusieurs endroits des coupes, il y a des acini complets ou portions d'acini dont les culs-de-sac sont plus gros qu'à l'état normal

et contiennent du mucus dans leur lumière. La muqueuse des canaux galactophores est souvent épaissie avec de nombreuses cellules à sa surface ou desquamées dans la lumière de ces canaux.

Avec de plus forts grossissements, on étudie les lésions énoncées ci-dessus.

Les conduits galactophores présentent autour d'eux des zones plus ou moins épaisses de tissu fibreux qui sont par places infiltrées de nombreux leucocytes mononucléaires. Ces leucocytes se disposent parfois en amas allongés dans le sens des fibres. Sur la coupe de l'un de ces grands canaux il y avait un nodule assez volumineux fibro-cellulaire qui occupait la paroi et faisait saillie dans la cavité. Ce nodule présentait surtout des cellules de tissu conjonctif multipliées et siégeant entre les fibres. Il n'y avait pas là de cellules géantes.

Dans deux des conduits examinés, il y avait des végétations papillaires basses partant de la paroi et saillantes dans la cavité du conduit (fig. 10). Ces végétations sont couvertes de cellules épithéliales pavimenteuses ou un peu allongées. A la surface de tous les conduits on observe des cellules d'épithélium, tantôt des cellules en une ou deux rangées, pavimenteuses et petites avec un noyau rond, tantôt des cellules plus hautes, comme cylindriques, en une ou plusieurs couches. La lumière des conduits est souvent remplie par des cellules épithéliales mortifiées, sphériques et polyédriques, dont le noyau ne se colore pas.

Les acini glandulaires sont rares et siègent au milieu de la graisse. Leurs culs-de-sac sont un peu dilatés, présentent une ou plusieurs couches de cellules cylindriques et un peu de mucus dans leur lumière.

Le tissu cellulo-adipeux est normal ou enflammé par places.

Dans ce dernier cas, les vésicules adipeuses sont entourées de leucocytes mononucléaires comme d'une couronne et quelquefois même les leucocytes prennent la place de la vésicule adipeuse.

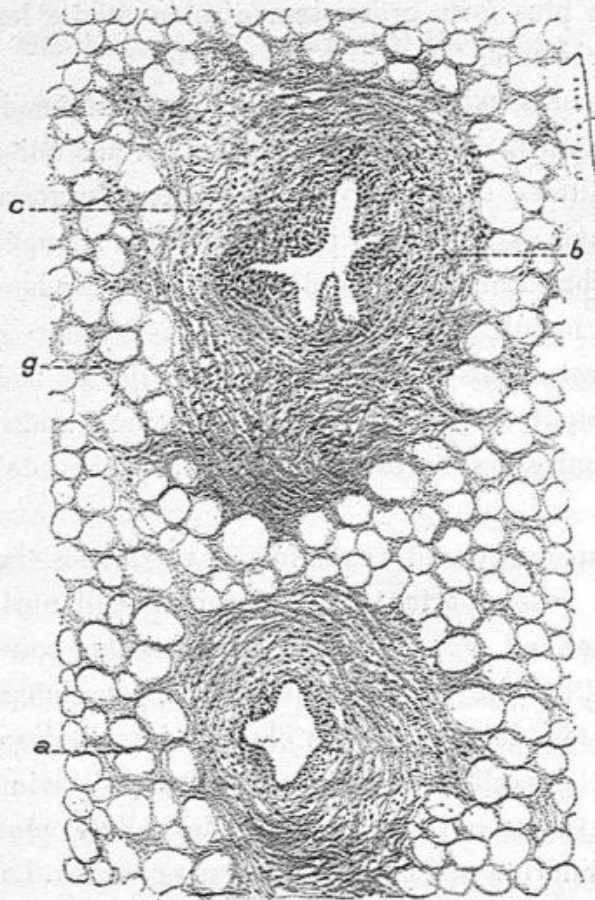


Fig. 10. — Mastite chronique. Deux canaux galactophores enflammés et épaissis.
a, g, graisse; b, c, pourtour fibreux hypertrophié du conduit.

Nous considérons ce fait comme une mastite chronique. Elle est caractérisée par une inflammation de la paroi des canaux galactophores et de leur pourtour fibreux, car il y a là des leucocytes siégeant entre les fibres conjonctives. La muqueuse des conduits manifeste son inflammation par une

multiplication des cellules épithéliales et même par des bourgeons couverts d'épithélium. Les acini sont peu modifiés et ne sont pas multipliés.

Ce fait diffère des adénomes ou des fibro-adénomes parce qu'il n'y a formation nouvelle ni de tissu conjonctif ni de tissu glandulaire. On ne peut supposer le cancer puisqu'il n'y a pas de cellules atypiques dans le tissu conjonctif. De plus, la prédominance de la graisse et des parties de ce tissu adipeux enflammé, avec beaucoup de mononucléaires qui l'infiltrant, confirme le diagnostic anatomique d'inflammation subaiguë ou chronique.

Mêmes lésions dans une autre série de coupes sur un autre morceau de la pièce.

OBSERVATION III. — Observation de M. Campenon.

M. Campenon m'a adressé en avril 1907, une tumeur volumineuse du sein qu'il avait diagnostiquée comme mastite chronique. La mamelle montrait, au milieu du tissu adipeux abondant, des travées fibreuses et quelques îlots glandulaires indurés. Les travées fibreuses contenaient des conduits galactophores dilatés, entourés d'un tissu conjonctif enflammé, épaissi, infiltré par places de leucocytes mononucléaires.

L'épithélium de ces canaux était formé de petites cellules pavimenteuses et leur contenu muqueux offrait des cellules desquamées en quantité. Au centre de ces canaux remplis de cellules libres ou trouvait, tantôt des cellules claires, hydro-piques, tantôt des cellules volumineuses pleines de granulations graisseuses (voy. les fig. 5 et 6). Les îlots glandulaires indurés étaient constitués par des acini dont les culs-de-sac dilatés étaient tapissés et remplis de cellules épithéliales de forme cubique, ou un peu allongées se rapprochant de la

forme cylindrique. Le tissu conjonctif des acini était en prolifération.

Dans la dernière de ces observations, on aurait pu se demander s'il s'agissait bien d'une inflammation chronique ou d'un fibro-adénome de la glande. Il faut avouer que le doute est bien permis en certains cas qui sont sur la limite entre une inflammation subaiguë ou chronique et une néoplasie déterminant une néoformation conjonctive et glandulaire. On touche là à une question générale de doctrine et d'école, certains anatomo-pathologistes regardant les tumeurs de toute nature comme le résultat d'une inflammation préalable favorisée, pour devenir un néoplasme, par son siège ou par des parasites spéciaux. Il est certain qu'au début des néoplasies ainsi que dans les inflammations subaiguës ou chronique, on se trouve en présence de lésions de nutrition, d'hypertrophie et de néoformations cellulaires. La présence de leucocytes en nombre variable est constatée dans beaucoup de tumeurs, de même que dans toutes les inflammations. Mais la distinction entre ces deux groupes de lésions nous est donnée par la clinique, les unes tendant à se terminer par la suppuration, ou par la guérison absolue, ou par une formation de tissu fibreux cicatriciel, les autres au contraire tendant généralement à s'accroître. De plus il faut tenir compte de l'origine causale, grossesse et allaitement, et retenir ce fait que la mastite se manifeste surtout par des lésions des conduits galactophores.

L'observation suivante, provenant d'une chienne opérée à l'école vétérinaire d'Alfort, est un type très complet de suppuration chronique des canaux galactophores très dilatés par un pus infecté de microbes. Il y avait en outre des lésions de presque tous les acini mammaires. Leurs culs-de-

sac dilatés, pleins de mucus et contenant par place des leucocytes, étaient tapissés par des cellules tantôt aplaties, tantôt cylindriques. Cette mamelle qui se présentait avec tous les caractères macroscopiques d'une véritable tumeur était la suite d'un allaitement.

**OBSERVATION IV. — Mastite chronique suppurative
chez une chienne.**

(Communication faite à la Société anatomique.)

Par MM. V. CORNIL et G. PETIT.

M. Coquot, professeur de clinique à l'École d'Alfort, nous a prié d'examiner, pour déterminer la nature des lésions, une mamelle inguinale hypertrophiée enlevée chirurgicalement chez une chienne. Cette chienne avait eu des petits quelques mois auparavant et c'est au cours de l'allaitement que la mamelle s'était progressivement tuméfiée, comme si elle eût été envahie par un néoplasme. Par la compression, on obtenait du lait très épais, purulent, légèrement verdâtre. Cependant, pas de sensibilité, de chaleur, ni d'œdème, pouvant faire songer à l'inflammation de la glande.

Guérison sans récurrence.

La pièce, examinée dans sa totalité et sur la coupe, nous donne assez bien l'impression d'une tumeur consistante, élastique, humide, à tissu parsemé de points blanchâtres.

Nous allons voir qu'il s'agissait en réalité d'une mastite.

L'examen histologique nous a montré des lésions que nous n'avions jamais observées dans le sein de la femme et que nous avons déterminées comme appartenant à une forme particulière de mammite chronique.

Les coupes histologiques très larges que nous avons pratiquées en divers points ont montré, avec un faible grossis-

sement, sur la même préparation et à côté les uns des autres :

1° Des acini ou lobules normaux peu nombreux, avec leurs culs-de-sac étroits et leurs conduits excréteurs non dilatés ;

2° Des acini ou lobules trois ou quatre fois plus volumi-

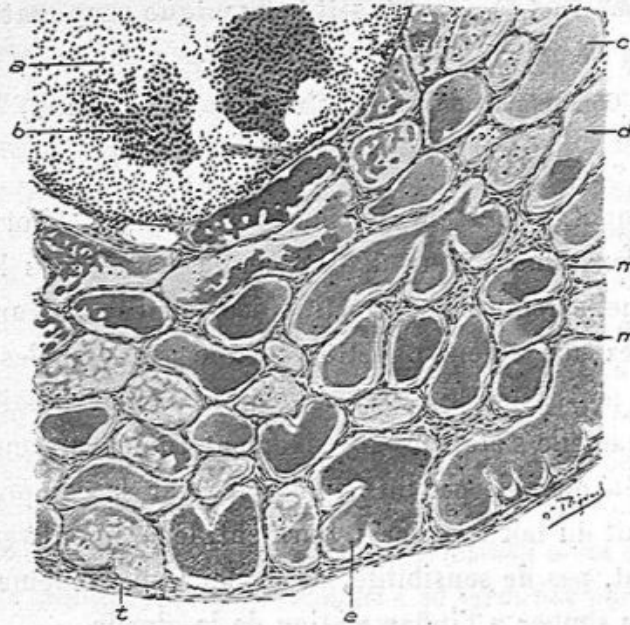


Fig. 11. — Section d'un segment d'un acinus mammaire (grossissement de 50 diamètres).

a, conduit excréteur de l'acinus; *b*, accumulation de leucocytes en grumeaux; *c*, *d*, *e*, culs-de-sac dilatés pleins de mucus; *f*, tissu fibreux périphérique à l'acinus; *m*, *n*, cloisons séparatives des culs-de-sac.

neux qu'à l'état normal et dont les culs-de-sac étaient distendus et remplis par une substance hyaline ;

3° Des acini ou lobules encore plus volumineux dont tous les culs-de-sac, très dilatés, remplis de la même substance hyaline, étaient comme autant de petits kystes indépendants. Dans ces deux variétés de lobules altérés, les culs-de-sac formaient quatre ou cinq rangées de petites cavités régulières,

séparées par de minces cloisons de tissu conjonctif. Au centre du lobule ou à son bord on trouvait toujours, dans ces deux variétés de lésions, un conduit excréteur énorme, plein de pus, vu suivant une section transversale, oblique ou longitudinale.

Les acini étaient séparés les uns des autres par des bandes

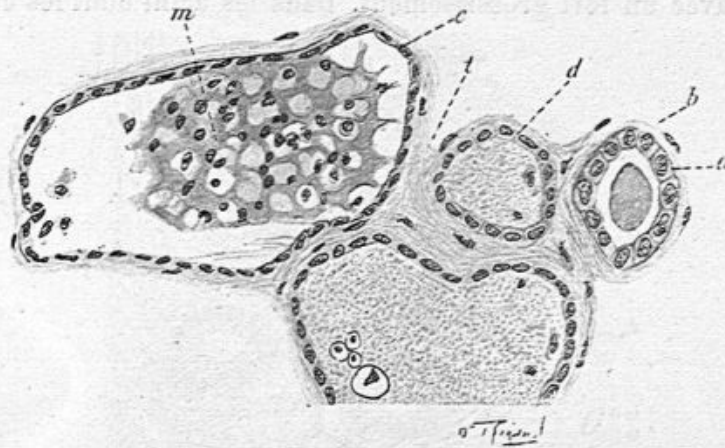


Fig. 12. — Dilatation des culs-de-sac transformés en petits kystes (grossissement de 300 diamètres).

a, cellules cubiques d'un cul-de-sac qui possède une coagulation muqueuse dans sa lumière ; *d*, *c*, cellules épithéliales aplaties dans les culs-de-sac dilatés ; *m*, masse muqueuse renfermant des cellules desquamées ; *t*, tissu conjonctif.

assez épaisses de tissu conjonctif vascularisé, présentant aussi des leucocytes distants les uns des autres ou agglomérés autour des vaisseaux.

Ainsi, la figure 11, qui représente un segment peu étendu d'un acinus, montre en *a* une partie de la coupe circulaire du conduit excréteur plein de pus et dont les leucocytes sont accumulés en grumeaux comme en *b*. Une quantité de culs-de-sac, *c*, *d*, *e*, forment une zone épaisse autour du canal excréteur. Ces culs-de-sac, transformés en petits kystes, sont dilatés et contiennent du mucus coagulé par les liquides conservateurs employés (formol, puis alcool) (fig. 12).

Si l'on complète par la pensée cette figure, la coupe du canal excréteur est circulaire, la zone des culs-de-sac kystiques l'entoure de toutes parts. Il est facile de se représenter l'étendue considérable de cet acinus dont nous n'avons dessiné qu'une faible portion.

Examinons maintenant la structure de ces diverses parties avec un fort grossissement. Dans les acini dont les culs-

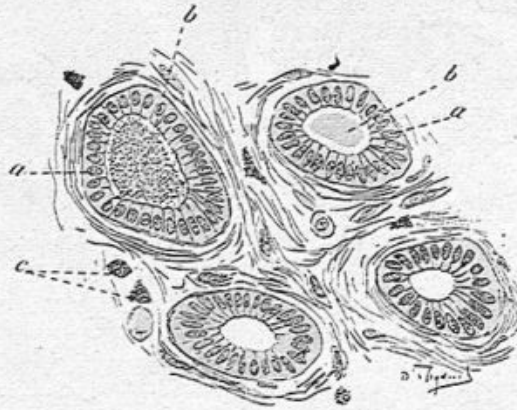


Fig. 13. — Culs-de-sac mammaires dans la mastite chronique.

a, a, cellules cylindriques de revêtement; *b, b*, coagulation de mucus au centre des culs-de-sac; *c*, mastzellen.

de-sac sont modérément tuméfiés, ceux-ci présentent leur membrane propre normale et des cellules cylindriques semblables à celles qu'on trouve dans la mamelle en lactation, sauf qu'elles ne contiennent pas de graisse (voy. fig. 13). Au milieu du cul-de-sac il y a une coagulation muqueuse. Dans le tissu conjonctif séparatif des culs-de-sac, on voit des grosses cellules conjonctives et de nombreuses mastzellen colorées en rouge après l'action de la thionine (fig. 13).

Dans les acini dont les culs-de-sac sont plus dilatés et ressemblent à de petits kystes, les membranes propres sont conservées mais très amincies; les cellules épithéliales sont

plutôt cubiques que cylindriques et souvent elles sont complètement aplaties comme en *c* et en *d* (fig. 12).

Ces grandes dilatations renferment toujours une coagulation de mucus qui enserre des cellules tombées de la paroi et altérées, muqueuses, conservant plus ou moins leur noyau (voy. *m*, fig. 12).

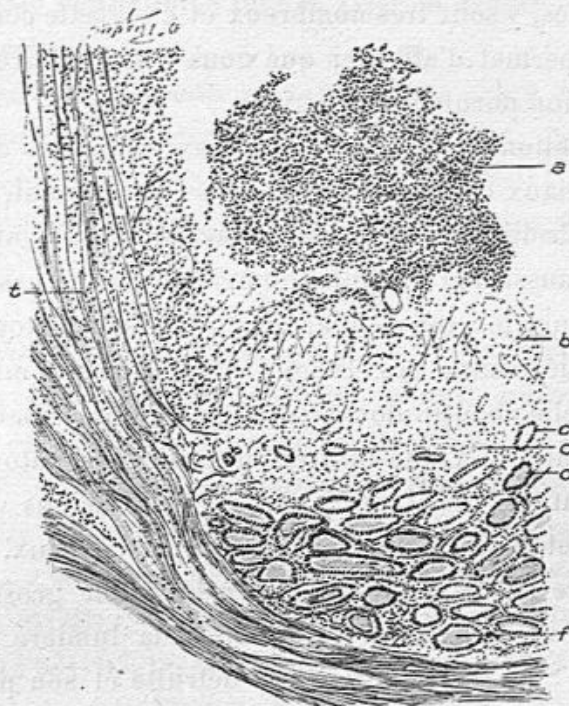

Fig. 14. — Suppuration d'un conduit excréteur et du tissu conjonctif voisin (grossissement de 20 diamètres).

a, lumière du conduit excréteur pleine de pus; *b*, tissu conjonctif vascularisé et infiltré de leucocytes; *c, c*, culs-de-sac isolés et distants dans ce tissu conjonctif enflammé; *d, f*, culs-de-sac séparés par un tissu enflammé à un moindre degré; *e*, tissu conjonctif péri-acineux infiltré de pus.

Le canal excréteur, appartenant à ces acini, possède encore le plus ordinairement son enveloppe propre bien reconnaissable. Son calibre est devenu énorme et il est rempli de leucocytes *a*, généralement assez gros et polynucléaires. Au milieu de ces leucocytes, on trouve des agglomérations plus

opaques de ces éléments formant de petits grumeaux dans lesquels les noyaux sont granuleux, réduits en grains de nucléine et le protoplasma détruit. C'est là que, dans les préparations colorées au Gram et autrement, on trouve un nombre de microbes soit isolés, soit en chaînettes, soit en agglomérations. Les microbes du pus, streptocoques et staphylocoques, y sont très nombreux et c'est cette constatation qui nous permet d'affirmer que nous avons affaire ici à une inflammation purulente chronique.

La dilatation par du pus des canaux excréteurs de chaque acinus, canaux qui sont très étroits à l'état normal, a pu être une cause de dilatation des culs-de-sac, mais il s'y joignait évidemment aussi une inflammation chronique de ces derniers.

La suppuration qui atteint les conduits galactophores ou lactifères détermine des lésions plus intenses en certains points, et elle aboutit alors à la destruction de la paroi propre de ces canaux et à une infiltration purulente autour d'eux. La suppuration envahit ainsi la portion de l'acinus voisine du canal excréteur et le tissu conjonctif péri-acineux. C'est ce que montre la figure 14 dessinée à un faible grossissement (20 diamètres). En *a* est représentée la lumière du canal excréteur. Sa paroi propre a été détruite et son pourtour *b* montre seulement un tissu conjonctif parsemé de leucocytes où sont isolés des culs-de-sac *c, c*. Ces derniers, examinés à un fort grossissement, possèdent des cellules épithéliales altérées et des leucocytes dans leur intérieur. A la périphérie de l'acinus, les culs-de-sac ne sont pas sensiblement touchés par l'inflammation. Ils contiennent du mucus et leurs cellules de revêtement sont cubiques ou aplaties. La propagation de l'inflammation partie des conduits excréteurs s'effectue soit dans le tissu conjonctif de l'acinus soit dans le tissu conjonctif péri-acineux comme en *t* (fig. 14).

Cette mastite chronique d'origine galactogène est donc remarquable à la fois par la suppuration des conduits glandulaires et par l'irritation chronique des acini glandulaires dont les culs-de-sac dilatés, kystiques, sont remplis de mucus et parfois de globules blancs.

Une mastite chronique suppurative peut se terminer par un véritable épithéliome tubulé, type du cancer le plus commun du sein.

Telle est l'observation suivante d'une pièce enlevée par M. Lucas-Championnière.

OBSERVATION V. — Cancer du sein consécutif à une mastite chronique suppurative.

Il s'agissait d'une femme qui avait eu en 1894, à la suite de l'allaitement, plusieurs abcès du sein, ouverts, et dans lesquels on avait placé des mèches. L'une de ces mèches avait été renouvelée constamment et était restée en place depuis dix ans, entretenant ainsi un écoulement peu abondant et un trajet fistuleux. Près de l'ancien foyer purulent, il s'était développé, quelque temps avant l'entrée de cette malade à l'hôpital, un noyau cancéreux, comparable aux épithéliomes qui surviennent sur les cautères, sur les brûlures et sur les ulcérations du lupus.

Cette femme avait eu il y a une dizaine d'années des abcès de la mamelle qui avaient été ouverts et avaient donné du pus en abondance; elle consulta M. Lucas-Championnière parce que son sein était devenu plus volumineux et plus dur. En novembre 1904, elle avait encore à ce moment-là une mèche grosse comme une plume de corbeau qui était là depuis longtemps et qui entretenait un écoulement fluide peu abondant.

Le sein enlevé était gros comme le poing, presque sphérique. On voyait à sa surface un trou arrondi, de 2 à 3 millimètres de diamètre par où un stylet pénétrait à une profondeur de 3 centimètres au milieu du sein. La peau était épaisse au pourtour de ce trou de la mèche et adhérente là aux parties profondes, ce qui était dû à l'inflammation chronique déterminée au pourtour de ce corps étranger. Cette ouverture cutanée de la mèche était un peu distante du mamelon qui paraissait normal.

La coupe perpendiculaire à la surface du sein nous a montré un tissu qui, par places, paraissait dense et fibreux.

Une coupe transversale, perpendiculaire au trajet de la fistule, faite à sa partie profonde, nous a fait constater que ce trajet présentait à l'œil nu une lumière de 3 millimètres de diamètre, bordée par un tissu transparent et mollasse, entouré par un tissu conjonctif dense. L'ensemble du conduit fistuleux et du tissu environnant mesurait environ un centimètre de diamètre.

Nous avons fait des préparations histologiques portant sur plusieurs points de cette pièce, sur le trajet fistuleux, sur les parties glandulaires, sur des points que nous avons pensé par l'examen macroscopique être dégénérés et qui en réalité étaient de l'épithéliome tubulé.

1° Trajet fistuleux. — Les coupes transversales de ce trajet, à une certaine profondeur au milieu du sein, montrent la section du conduit de forme irrégulièrement circulaire et vide. Au bord de la cavité on voit de la fibrine en fibrilles minces irrégulières, des globules blancs polynucléaires et quelques globules rouges. En dehors de cette mince couche, la paroi du conduit est constituée par une couche très épaisse, de 1 à 2 millimètres, de fibrine à aréoles étroites, arrondies,

contenant des leucocytes polynucléaires ou mononucléaires. Cette fausse membrane fibrineuse qui forme la paroi de la cavité montre à sa périphérie, par places, des îlots plus clairs formés également de fibrine réticulée avec bien peu de leucocytes ou des îlots de fibrine à réticulum épais ; en dehors de cette pseudo-membrane purement fibrineuse, sans cellules conjonctives, on trouve du tissu conjonctif de nouvelle formation, contenant des capillaires à endothélium volumineux, possédant de gros noyaux ovoïdes et des cellules, également très longues, tuméfiées, de tissu conjonctif avec des noyaux ovoïdes très apparents. Plus en dehors, ce tissu conjonctif est infiltré de pigment sanguin jaune ou rouge foncé, siégeant dans l'intérieur des cellules conjonctives.

Sur ces coupes on remarque aussi, en dehors de la zone inflammatoire du conduit fistuleux, des lobules mammaires altérés ; là, les culs-de-sac tassés, très rapprochés les uns des autres, ont pour la plupart perdu leur membrane propre ; ils présentent une ou deux rangées de cellules épithéliales plus volumineuses qu'à l'état normal. Entre ces culs-de-sac, le tissu conjonctif offre une quantité de cellules à gros noyaux ovoïdes.

Des préparations longitudinales, passant à la fois par le trajet fistuleux au niveau de la peau et par son rebord cutané font constater les mêmes lésions que les coupes transversales c'est-à-dire le revêtement interne fibrineux de ce conduit. Au niveau de l'ouverture de ce conduit, la peau est enflammée, fait corps avec le conduit dans la profondeur du derme et elle présente une hypertrophie inflammatoire de ses papilles.

2° *Acini mammaires*. — Certains acini sont tout à fait normaux, avec leurs petits culs-de-sac, leur revêtement par une seule couche de petites cellules cubiques nucléées et souvent

avec un coagulum muqueux dans leur intérieur. Ces culs-de-sac sont très rapprochés les uns des autres; ils ont évidemment subi une compression qui les a tassés. Les conduits galactophores ne sont pas altérés. Mais, dans bien d'autres points, les acini glandulaires sont en voie de transformation

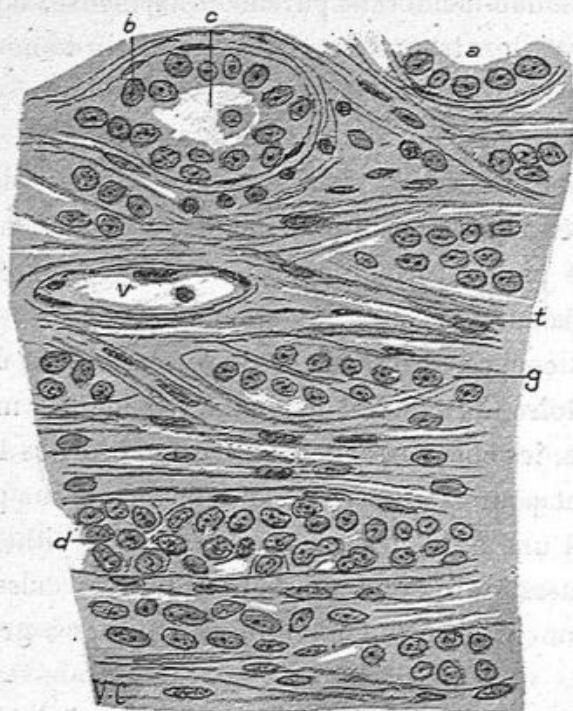


Fig. 15. — Mammite chronique terminée par un épithéliome tubulé.
Partie du sein cancéreuse (grossissement de 350 diamètres).

t, tissu conjonctif épaissi; *a*, un alvéole tapissé de cellules pavimenteuses; *b*, un autre alvéole tapissé de cellules et montrant une cellule libre dans sa lumière; *c*, infiltration de cellules cancéreuses dans le tissu conjonctif; *d*, boyau de cellules cancéreuses dans le tissu conjonctif; *v*, un vaisseau capillaire.

épithéliale. On voit par exemple des culs-de-sac qui ont encore leur membrane propre (*c*, fig. 15) mais dont l'épithéliome est plus volumineux, puis des culs-de-sac qui ont perdu cette membrane, mais qui sont encore reconnaissables à la disposition de leurs cellules, et enfin, des cellules épithéliales disposées sans ordre et entourées de tissu conjonctif après la dis-

parition de leur membrane propre (*d*, fig. 15). En même temps, des îlots cellulaires sont entourés de fibres conjonctives. Dans ces îlots ainsi transformés, les cellules conjonctives sont très nombreuses et volumineuses. On rencontre souvent aussi des leucocytes mononucléaires.

Les conduits galactophores de ces îlots sont tapissés par une seule couche de cellules un peu hypertrophiées et contien-

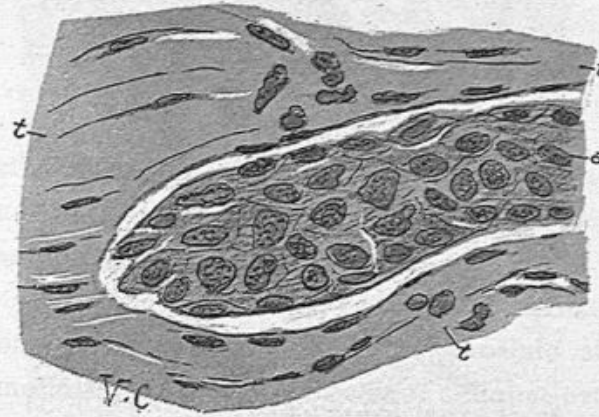


Fig. 16. — Mammite chronique suppurative terminée par un épithéliome tubulé (grossissement de 350 diamètres).

a, un boyau de grandes cellules épithéliales pavimenteuses ; *t, t, t*, tissu conjonctif à faisceaux denses contenant des cellules conjonctives. Celles-ci forment une bordure entre les faisceaux conjonctifs et le noyau épithélial.

nent des cellules détachées, claires, sphériques, à un ou deux noyaux.

Cette lésion des acini mammaires et du tissu conjonctif voisin s'observe dans la plupart des faits de cancer en voie de développement ; mais on pourrait aussi l'attribuer à une inflammation chronique si nous n'avions pas constaté à côté l'existence d'un épithéliome vrai.

3° Dans les points qui nous avaient paru douteux à l'œil nu, il y avait des îlots d'épithéliome tubulé et lobulé tout à fait caractéristiques. Les tubes (voy. fig. 17) étaient formés de cellules épithéliales, cohérentes, volumineuses, pourvues

de très gros noyaux irréguliers, souvent vésiculeux, prenant très bien les couleurs; le contenu épithélial se séparait bien nettement du stroma sur la pièce qui avait été fixée par l'alcool. Au milieu des cellules épithéliales il y avait souvent des

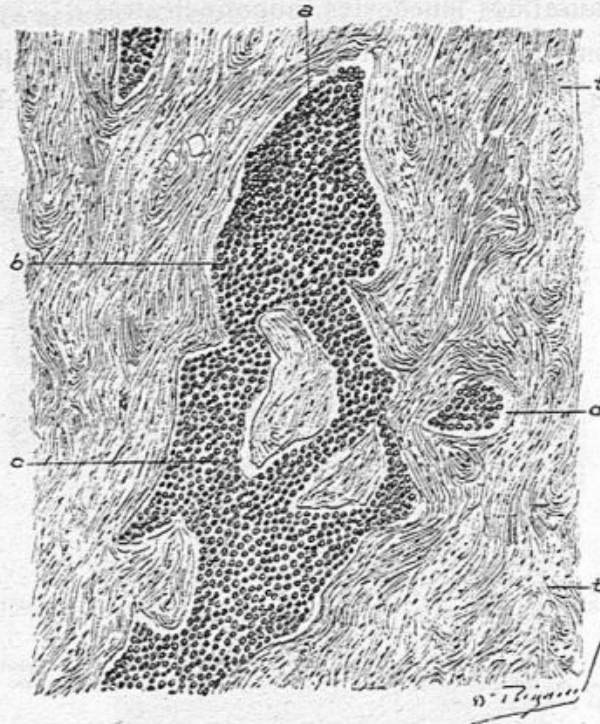


Fig. 17. — Mammites chronique suppurative terminée par un épithéliome tubulé (grossissement de 400 diamètres).

a, b, c, tubes anastomosés de l'épithéliome, remplis de grosses cellules pavimenteuses cohérentes; d, section transversale de l'un de ces tubes; t, t', tissu conjonctif dense et épais.

figures de karyokinèse ou des divisions directes du noyau. Le stroma était fibreux, dense, vascularisé.

Les ilots cancéreux étaient peu abondants, assez limités, mais tout à fait nets.

En outre de ce qui précède, nous avons vu, dans les foyers inflammatoires anciens, des points calcifiés et des lames de cholestérine.

Cette observation est un remarquable exemple d'un épithé-

liome du sein se développant à la suite d'une inflammation chronique entretenue par un pansement imprudent, car il aurait mieux valu laisser se fermer la plaie résultant de l'ouverture d'un abcès que d'y entretenir une suppuration datant de plusieurs années par l'entretien d'une mèche et d'un trajet fistuleux.

Cet épithéliome doit être comparé à ceux qui surviennent sur des cautères ou sur les ulcères chroniques causés par des brûlures.

GALACTOCÈLE

Le galactocèle est une tumeur consistant dans la rétention permanente d'une quantité plus ou moins considérable de lait dans une poche creusée dans la mamelle. Ce lait s'y coagule et ses éléments constitutifs subissent à la longue des modifications chimiques. Le chirurgien constate alors au milieu d'une mamelle saine, une tumeur unique, ovoïde ou arrondie, d'un volume se rapprochant de celui d'un œuf de poule, de consistance pâteuse. L'ablation chirurgicale d'un galactocèle est chose rare. Je n'en ai eu à ma disposition, pendant ces dernières années, qu'un seul spécimen dû à M. Morestin¹. On l'observe pendant ou après l'allaitement. Les seules cavités susceptibles d'une dilatation suffisante pour contenir une grande quantité de lait sont les conduits galactophores. Aussi fait-on pour expliquer l'origine d'un galactocèle, l'hypothèse d'une distension de l'un de ces canaux oblitéré accidentellement dans le mamelon ou au-dessous de lui dans un sinus. Un galactocèle peut-il résulter d'un abcès primitivement rempli de pus et contenant ensuite du lait qui se coagule au milieu du pus à la suite de l'ouverture dans la poche d'un conduit galactophore ? Cela est possible à la rigueur.

1. *Société anatomique*, janvier 1937, p. 40.

Dans la tumeur que j'ai analysée et qui avait été enlevée par M. Morestin, la surface interne de la poche ne présentait plus de cellules épithéliales ; la paroi était constituée par du tissu fibreux épais contenant quelques leucocytes migrants. Autour de cette paroi fibreuse, les acini mammaires normaux contenaient des culs-de-sac normaux ou un peu atrophiés ; les acini étaient aplatis, comprimés par la pression qu'exerçait la poche distendue. Cette poche était certainement un conduit galactophore très dilaté, rempli d'un coagulum. Les éléments contenus dans le caillot caséux n'étaient pas vivants ; il n'y avait pas de cellules pourvues de noyaux colorables ; mais seulement des débris protoplasmiques contenant des granulations graisseuses et des granulations libres. Les cristaux de graisse et, en particulier, les minces lames de cholestérine y étaient extrêmement nombreuses. Les leucocytes n'existaient pas dans la poche.

Il est probable que l'oblitération d'un canal galactophore ne suffit pas pour former un galactocèle et qu'il s'y joint un certain degré d'inflammation. D'après les expériences de Delbet, la ligature des conduits galactophores et leur oblitération sont insuffisantes pour amener une rétention du lait et un galactocèle.

OBSERVATION VI. — Galactocèle, apportée le 10 janvier 1907, par M. MORESTIN.

Au milieu d'un sein très adipeux, il existe une cavité qui pouvait contenir un œuf. Cette cavité à surface lisse, ou plutôt régulière, est remplie d'une substance caséuse, jaunâtre comme du fromage, se délitant facilement. La pièce, en effet avait été mise dans un bocal contenant de l'alcool, et ce liquide était troublé comme du lait un peu jaunâtre. Malgré cette sus-

pension de particules du contenu de la tumeur dans l'alcool, il y avait dans la cavité une masse coagulée, jaune brun, caséuse, volumineuse, poisseuse et graissant les doigts.

Cette pièce a été présentée à la *Société anatomique* au début de 1907.

Le magma était formé de granules graisseux et de cristaux de cholestérine; il y avait très peu de cellules et de leucocytes.

La paroi (s, fig. 18) de la grande cavité est fibreuse, assez épaisse, formée de faisceaux et de fibrilles conjonctifs parallèles à la surface de la cavité. Cette surface ne présente pas de cellules épithéliales. La poche est assurément un conduit galactophore dilaté, mais ce conduit a perdu son épithélium.

En dehors et autour de cette membrane fibreuse, il y a de nombreux culs-de-sac et acini mammaires normaux plutôt petits que dilatés, avec leurs petites cellules pavimenteuses. Les acini sont comprimés par le contenu de la poche. Aussi sont-ils un peu aplatis dans le sens de la compression (voy. fig. 18).

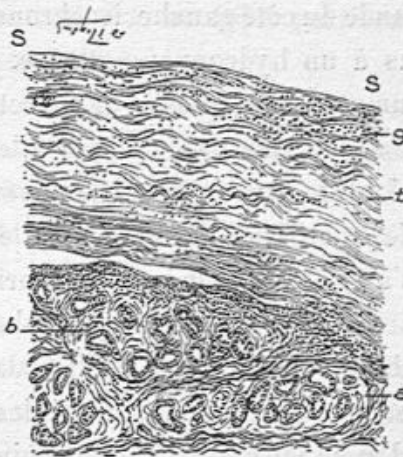


Fig. 18. — Coupe perpendiculaire à la surface de la poche d'un galactocèle (grossissement de 20 diamètres).

s, s, surface de la poche privée de cellules épithéliales; t, tissu fibreux épais où l'on voit des leucocytes g; a, b, acini mammaires.

TUBERCULOSE MAMMAIRE

Il importe d'abord de ne pas confondre avec la tuberculose développée dans la glande mammaire les abcès froids ou autres lésions tuberculeuses qui ont pris naissance auprès de la

mamelle ou au-dessous d'elle, par exemple les abcès froids venus des côtes ou ceux qui siègent sous la mamelle. On ne regardera pas non plus comme de nature tuberculeuse certains œdèmes de la région qui s'observent quelquefois chez les femmes phthisiques (Leudet). J'ai observé une fois, chez une jeune fille, des pulsations ou soulèvements en masse de la glande du côté gauche, isochrones aux inspirations, qui étaient dus à un hydropneumothorax tuberculeux avec perforation d'un espace intercostal et collection sous-mammaire. L'autopsie a démontré que la glande elle-même était normale.

La tuberculose de la glande est connue depuis peu. La première observation publiée par le professeur Richet ne remonte qu'à 1880¹. Dubar² en 1881 prit cette maladie comme sujet de sa thèse et depuis, nombre d'observations en ont été publiées. L'article de Delbet, dans le *Traité de chirurgie*³ les résume dans une excellente description.

J'ai eu l'occasion d'en examiner de mon côté plusieurs cas enlevés par les chirurgiens.

La forme anatomique à l'œil nu de ces lésions est variable. La tuberculose peut se montrer en effet comme de petites granulations semi-transparentes, souvent avec un point caséeux à leur centre, disséminées dans une partie plus ou moins considérable de la glande; elle répond alors à la description de la tuberculose aiguë. Cette variété est signalée par Ziegler⁴.

Mais ce n'est pas habituellement ainsi que se montrent ces lésions : la glande palpée sur la malade, offre un ou plusieurs nodules plus ou moins volumineux, superficiels, sous-cutanés

1. Richet, *Gazette des hôpitaux* 1880, 13 mai.

2. Dubar, Thèse de Paris 1881.

3. Delbet, article Mamelle, t. VI.

4. Ziegler, *Handbuch der pathol. Anatomie*, 9^e éd.

ou profonds, durs, au niveau desquels la peau est épaissie et congestionnée si la lésion est immédiatement sous-cutanée. Ces nodules siègent dans la glande ou à sa périphérie, parfois assez loin du mamelon.

Lorsque la lésion est ancienne, il a pu se faire une ouverture spontanée ou consécutive à une incision, ouverture bourgeonnante et fistuleuse qui conduit à un foyer puriforme profond tapissé de bourgeons charnus.

Sur une surface de section, on voit des nodules grisâtres, arrondis, composés d'un tissu inflammatoire, semi-transparents, de la grosseur d'un grain de chènevis à un petit pois, disséminés dans une partie de la glande et caséeux à leur centre.

Ces nodules sont isolés, plus ou moins distants les uns des autres, ou confluents. Leur centre caséeux, jaunâtre, privé de vie, tend à se désagréger, à s'infiltrer de sérosité et de pus et à se transformer en petites cavernes. Lorsque les nodules sont agglomérés, la confluence de leurs portions caséeuses désintégrées donne lieu à des cavernules ou à des cavités volumineuses, irrégulières, anfractueuses, pleines de pus et dont la paroi est bourgeonnante. C'est dans de semblables conditions que l'abcès tuberculeux, ouvert spontanément après amincissement et perforation de la peau, ou ponctionné par le chirurgien, se vide par une fistule à trajet bourgeonnant.

Quel que soit l'organe atteint, qu'il s'agisse d'un ganglion, du testicule, de la peau ou du sein, l'apparence à l'œil nu et les suites de la tuberculose sont à peu de chose près identiques.

Plus tard, survient la dégénérescence de tous ces éléments, et un acini ou plusieurs acini dont les cellules sont mortifiées prennent l'aspect caséeux, sec, par suite de la résorption des parties liquides contenues dans l'exsudat cellulaire en dégé-

nérescence. Les éléments de ce dernier sont petits, fragmentés, les noyaux ne se colorent plus et sont réduits à des granulations fines de nucléine.

Comment et dans quelles parties de la glande se forment les cellules géantes ? Dubar avance qu'elles naissent dans l'intérieur des culs-de-sac par suite de l'accumulation d'abord des leucocytes dans les cavités glandulaires, puis par la conglomération du protoplasma de ces cellules au centre de ces cavités.

C'est là un procédé très discutable de la genèse des cellules géantes.

Assurément on trouve un grand nombre de cellules géantes dans la tuberculose de la glande mammaire, comme dans toutes les néoformations de ce genre chez l'homme, mais lorsqu'on les y rencontre, le processus est assez avancé pour que les membranes propres glandulaires aient disparu. Je n'ai jamais vu pour mon compte un cul-de-sac avec sa membrane reconnaissable et contenant une cellule géante, sauf dans la tuberculose expérimentale de la mamelle.

Les conduits galactophores extra-acineux de toute dimension sont lésés en même temps : leur tissu conjonctif périphérique est le siège de leucocytes ; leurs cellules épithéliales deviennent plus volumineuses qu'à l'état normal et présentent souvent plusieurs noyaux. La multiplication de cet épithélium mêlé aux leucocytes qui ont passé à travers la membrane propre du canal, forme un magma qui remplit et distend la cavité et qui devient lui-même caséeux. Les cellules épithéliales présentent alors un protoplasma hyalin et leurs noyaux ne se colorent plus ; les leucocytes se fragmentent et leurs noyaux s'émiettent en fines granulations colorables, comme la nucléine. A la surface interne des canaux galactophores, dont la membrane propre finit par être détruite,

des granulations tuberculeuses font saillie. Celles-ci possèdent des cellules géantes en quantité plus ou moins grande, entourées d'un tissu inflammatoire contenant des leucocytes généralement mononucléaires. La sécrétion de ces granulations tuberculeuses tombe et s'accumule sous forme de leucocytes dans la cavité des conduits galactophores. Ces derniers sont transformés en de véritables cavernes à parois tuberculeuses. On peut comparer ce processus à celui bien connu de la tuberculose péribronchique et de la formation des petites cavernes pulmonaires aux dépens des bronchioles.

Ce sont ces petites cavernes qui, déterminant autour d'elles et sous la peau une inflammation progressive, finissent par envahir le derme, l'amincir, faire saillie sous l'épiderme et le détruire pour s'ouvrir à l'extérieur et donner lieu à des fistules, à des trajets fistuleux dont la paroi est tuberculisée comme celle de tout abcès tuberculeux sous-cutané.

Dans ces cas aigus et subaigus d'une certaine intensité on trouve plus ou moins de bacilles.

Dans un sein enlevé par Nélaton et envoyé, comme tumeur de nature indéterminée, j'ai reconnu, sur les coupes, une tuberculose généralisée et intense. Les canaux galactophores, à surface interne tomenteuse et ulcérée, étaient bordés de granulations tuberculeuses où des cellules géantes étaient entourées de leucocytes mononucléaires.

Dans la tuberculose mammaire, les ganglions axillaires sont assez souvent tuberculeux. Cette tuberculose ganglionnaire est tantôt consécutive à celle de la glande mammaire, tantôt elle est primitive, et la glande est envahie consécutivement à la lésion des ganglions. Dans le premier cas on doit penser que les lymphatiques ont transporté les bacilles ou agents infectieux du sein aux ganglions en suivant le cours régulier de la lymphe. Dans le second cas, où les ganglions axillaires

étaient imperméables, on suppose que la lymphe stagne entre eux et la glande et que l'infection se produit de proche en proche jusqu'au sein par voie rétrograde.

A l'examen histologique des nodules tuberculeux arrivés à leur complet développement, on a sur les coupes, des granulations tuberculeuses composées d'un tissu cellulaire infiltré de leucocytes avec des cellules géantes au centre des granulations, grandes cellules entourées habituellement des cellules épithéloïdes ; cela ne diffère en rien de ce qu'on trouve partout ailleurs. Les bacilles de la tuberculose y sont rares.

Sur les coupes étendues, lorsque la lésion est récente, on constate une irritation inflammatoire du tissu conjonctif plus ou moins infiltré de leucocytes polynucléaires ou mononucléaires, et l'on trouve au milieu du tissu cellulaire des acini en voie d'altération tuberculeuse. C'est dans ces acini qu'on pourra surprendre le mode de développement de la lésion.

Lorsque le processus est très aigu, des leucocytes polynucléaires envahissent le tissu cellulaire intra-acineux, puis les culs-de-sac eux-mêmes où ils s'accumulent entre les cellules épithéliales et dans leur lumière centrale. Si l'on a affaire à un envahissement subaigu, ce sont des mononucléaires qui entourent les culs-de-sac dont la membrane propre reste intacte ou montre un certain degré d'épaississement. En même temps les cellules épithéliales deviennent plus volumineuses et plus nombreuses ; mais bientôt les leucocytes passent à travers cette membrane, la détruisent, et s'accumulent dans l'intérieur des culs-de-sac glandulaires, en se mêlant aux cellules épithéliales. Il en résulte un agrandissement notable des acini et des culs-de-sac.

Dans la tuberculose mammaire à marche chronique, on

rencontre des granulations tuberculeuses isolées, disséminées plutôt que confluentes, mais non moins parfaitement caractérisées par leurs cellules géantes et les cellules épithélioïdes et lymphatiques périphériques. Nous avons examiné un cas de ce genre opéré par Berger.

La tuberculose des trayons et de la glande mammaire de la vache, sans être commune, s'observe quelquefois sous la forme de nœuds indurés plus ou moins volumineux. Dans ces tuberculoses de la vache laitière, Bang a trouvé dans le lait une quantité considérable de bacilles de la tuberculose, et il a fait ressortir tout le danger que couraient les consommateurs de cet aliment. Bang¹ recueillait le résidu du lait passé à l'essoreuse et, avec une gouttelette de ce dépôt, montrait au microscope des milliers de bacilles.

Le lait des vaches qui ont une mamelle tuberculeuse est donc toujours chargé de bacilles ; mais les vaches qui sont atteintes de tuberculose, sans nodules tuberculeux mammaires, peuvent aussi être dangereuses, les bacilles pouvant exceptionnellement, il est vrai, passer dans la sécrétion lactée.

La conclusion pratique de ce qui précède est donc qu'on ne doit jamais se servir du lait dans l'alimentation des enfants et des adultes sans qu'il soit stérilisé au préalable. Autrefois les vaches tuberculeuses peuplaient les vacheries parisiennes. Il n'en est plus de même aujourd'hui grâce à l'inspection vétérinaire. Mais la tuberculose des bovidés est loin de diminuer dans notre pays.

La sensibilité de la vache laitière à la tuberculose a suggéré à Nocard l'expérience suivante : il injectait par un des gros canaux du trayon une culture de bacilles virulents et il

1. Congrès de Copenhague.

provoquait ainsi une tuberculose rapide et intense de toute la mamelle. Il suffisait même, pour obtenir le même résultat, de frictionner le bout du trayon avec la culture bacillaire. La mamelle des vaches laitières est un terrain de choix pour la poussée abondante des bacilles, car elle est très vascularisée et en pleine activité sécrétoire ; ses vaisseaux sanguins et lymphatiques, ses cellules épithéliales sont au maximum de leurs fonctions physiologiques.

Nocard m'avait donné des fragments de mamelles tuberculisées pour les examiner au microscope. Là, tous les éléments constituant des glandes sont enflammés et en voie de tuberculisation très intense. Bien que l'injection du bacille eût pénétré seulement dans les conduits galactophores et dans les culs-de-sac par lesquels ils se terminent dans les acini, le tissu conjonctif n'était pas moins envahi que la glande. Les culs-de-sac glandulaires étaient remplis de cellules épithéliales agrandies, multipliées, et de leucocytes mêlés au lait ; le tissu conjonctif présentait la même infiltration leucocytaire, et des bacilles se trouvaient dans le tissu cellulaire comme dans le contenu des glandes. Plus tard, on constatait des cellules géantes dans les culs-de sac aussi bien que dans le tissu conjonctif.

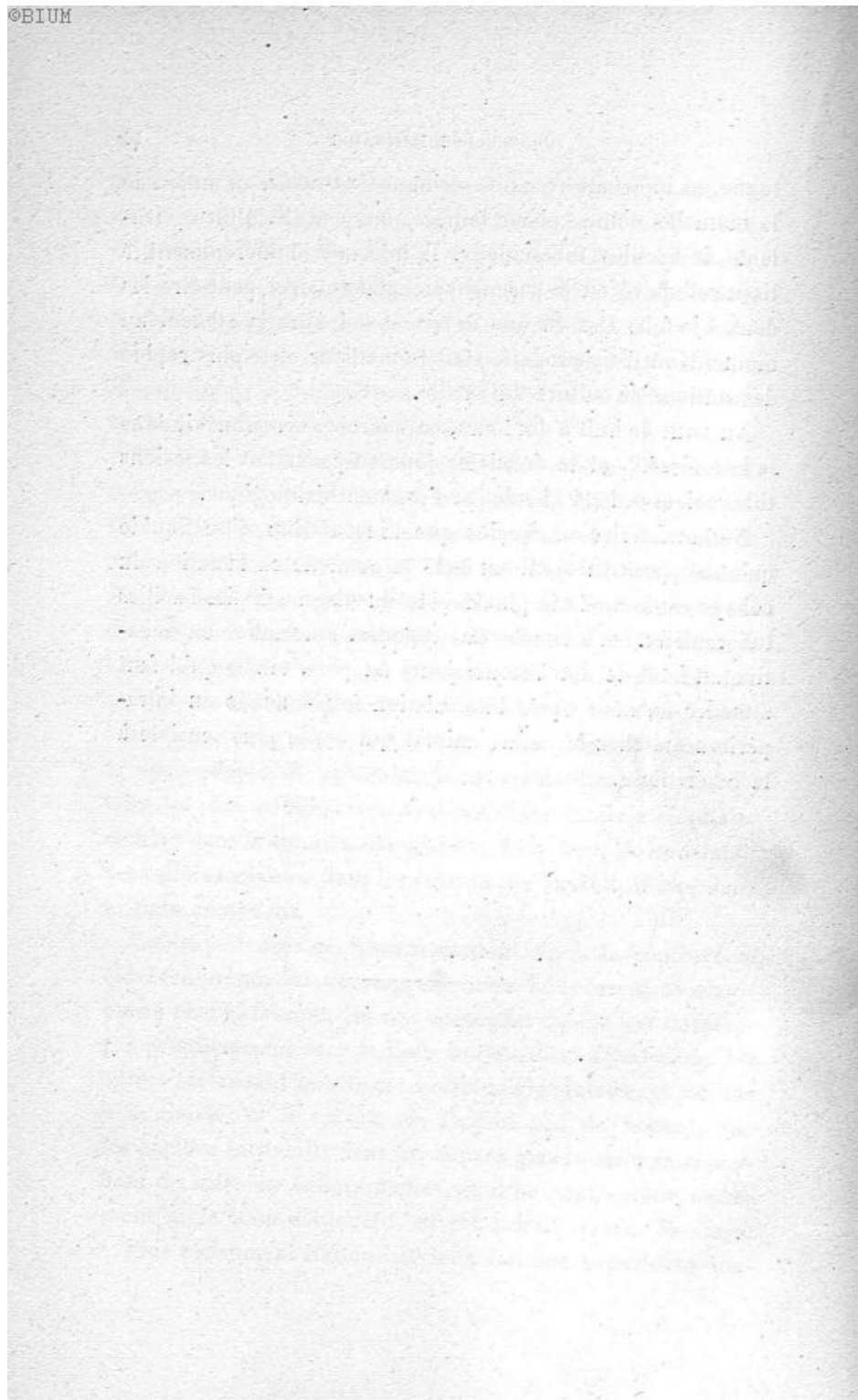
Ces expériences de Nocard mettent fin à la controverse élevée à propos du développement de la tuberculose mammaire chez la femme, les uns soutenant qu'elle est développée primitivement dans le tissu conjonctif et s'y localise, les autres prétendant qu'elle est d'origine glandulaire, et limitée à la glande ; or il appert, de l'expérience de Nocard, que les bacilles introduits dans les cavités glandulaires se répandent de suite en dehors d'elles, et il ne peut en être autrement si le tissu conjonctif en est primitivement le siège.

Plus récemment Nattan Larrier a fait une expérience ana-

logue en injectant avec une seringue de Pravaz, au milieu de la mamelle d'une cobaye laitière, un peu de culture virulente de bacilles tuberculeux. Il injectait indifféremment le tissu cellulaire ou le parenchyme glandulaire, peut-être les deux à la fois. Il a vu que le lait chaud dans la glande, au moment où il s'y produit, était le meilleur et le plus rapide des milieux de culture du bacille.

Au bout de huit à dix jours, ce microbe se retrouvait dans le lait sécrété, et le douzième jour on constatait les lésions tuberculeuses de la glande par l'examen histologique.

Nattan Larrier en conclut que l'inoculation d'un liquide qu'on suppose tuberculeux dans la mamelle en lactation du cobaye est le mode le plus rapide du diagnostic des bacilles tuberculeux. On a en effet une réponse, affirmative ou négative au bout de dix à douze jours au plus, tandis qu'il faut attendre un mois après l'inoculation sous-cutanée ou intrapéritonéale chez le même animal qui est le plus sensible à la tuberculose.



CHAPITRE III

TUMEURS DU MAMELON. — PAPILLOMES CUTANÉS PAPILLO-ÉPITHÉLIOMES DES CONDUITS GALACTOPHORES MALADIE DE PAGET

PAPILLOMES DE LA PEAU DU MAMELON

Il existe parfois de petits papillomes, saillants, irréguliers ou en choux-fleur, ou hémisphériques, comme de petites verrues, développés à la surface de la peau du mamelon, à son extrémité ou sur sa partie saillante. Ces petites tumeurs ne sont pas communes, et nous n'en avons pas encore examiné, lorsque M. le D^r Salzac m'apporta un fragment de la peau du mamelon offrant des végétations papillaires. Il a fait avec cette observation et l'examen histologique que je lui ai fourni, le sujet de sa thèse ; il n'avait pas trouvé de cas analogues relatés dans la littérature médicale. J'ai vu un exemple de papillome du même genre sur le mamelon d'une femme opérée pour un fibro-adénome du sein (tumeur qui m'a été donnée par le D^r Bignon de Vichy). Les petites tumeurs de ce genre ne doivent pas être rares, étant donnés les irritations, les frottements dont le mamelon est l'objet. On doit s'expliquer d'autant mieux leur formation dans ce point que l'extrémité du mamelon, autour des orifices des conduits galactophores, est très riche en grosses papilles souvent ramifiées, ce qui lui donne à l'œil nu une apparence irrégulière et rugueuse.

Sur les coupes comprenant ces papillomes et la peau sur

laquelle ils prennent leur implantation, on voit avec un faible grossissement qu'ils sont constitués par une hypertrophie des papilles arborisées à leurs extrémités. Ces papilles primitives et secondaires sont très vascularisées, et leur tissu conjonctif présente de nombreuses cellules et des leucocytes migrants. Elles sont recouvertes des diverses couches de l'épiderme. Comme dans l'épiderme du mamelon, il y a aussi du pigment dans la couche profonde du corps muqueux. Le réseau papillaire est seul atteint par ces papillomes. Cependant des conduits galactophores voisins peuvent présenter un certain degré d'irritation inflammatoire. Ils sont un peu dilatés, leur surface interne est plissée et le tissu conjonctif périphérique au canal contient des leucocytes.

PAPILLO-ÉPITHÉLIOMES DES CONDUITS GALACTOPHORES DU MAMELON

Ce genre de tumeur du mamelon doit être très rare, car je n'en ai observé que deux spécimens opérés l'un par M. Ch. Nélaton en 1900, l'autre par M. Redard en 1907.

Dans le premier, il s'agissait d'un mamelon, très volumineux, plus gros que le pouce, d'un centimètre et demi de longueur, d'une assez grande dureté enlevé chez une jeune fille. Il s'en écoulait un liquide séreux, teinté de sang, peu abondant. La peau était assez épaissie à ce niveau. La glande elle-même était normale, si bien que M. Nélaton se borna à enlever le mamelon hypertrophié et induré.

Après durcissement de la pièce dans l'alcool progressivement fort, j'en ai fait des sections transversales tous les deux millimètres de façon à obtenir des séries de coupes à diverses hauteurs.

Nous les avons examinées successivement en allant du bout

du mamelon jusqu'à sa base. Ces coupes circulaires comprenaient la peau entourant de toutes parts le système des canaux galactophores.

Les coupes rapprochées du bout du mamelon montraient à leur périphérie la peau normale avec ses papilles et leur revêtement épidermique. La plus grande partie de la préparation était occupée par les conduits galactophores. A la partie périphérique de ce système de canaux, on en voyait quelques-uns petits, étroits, plissés, aplatis, normaux, tels qu'ils sont à l'état de vacuité. Mais l'un de ces conduits était au contraire très volumineux, gros comme le doigt, de 12 millimètres de diamètre et rempli d'une masse de végétations épaisses.

La figure 19, grossie dix fois seulement, fait comprendre cette disposition ; à son bord gauche on voit des conduits galactophores normaux *g, g* dont la paroi propre est plissée. Presque tout le dessin est la reproduction d'un seul canal galactophore de 12 millimètres de diamètre environ oblitéré par des végétations. Celles-ci, émanées par places du tissu conjonctif de la paroi, comme cela s'observe en *n* (fig. 19), sont épaisses, denses, homogènes, formées d'un tissu conjonctif scléreux, très vascularisé ; elles laissent entre elles des espaces minces, frangés, et elles se terminent contre la paroi par des bourgeons qui sont arrondis ou aplatis. Entre ces bourgeons périphériques et la paroi fibreuse propre de ce grand conduit galactophore, on constate une fente, *a, f* qui existe partout excepté dans les points d'implantation des bourgeons.

Nous reviendrons bientôt sur l'histologie fine de ces lésions.

Dans les préparations successives faites en s'éloignant de la pointe du mamelon et en se rapprochant de sa base, le canal galactophore ainsi altéré se divise en deux, puis en trois

et quatre canaux plus petits, mais qui sont également remplis des mêmes végétations que le canal unique du bout du mamelon.

Ainsi, dans la figure 20 dessinée au même grossissement

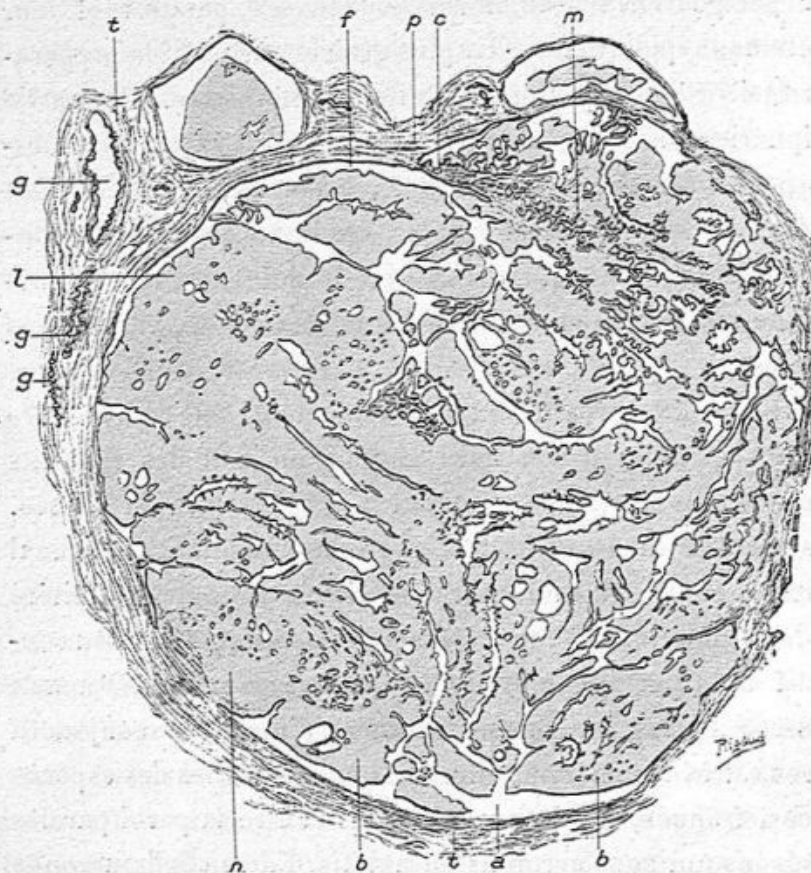


Fig. 19. — Section transversale d'un conduit galactophore devenu énorme par la production de végétations dans son intérieur (grossissement de 10 diamètres).

t, t, p, tissu conjonctif formant la paroi du canal; tout le centre de la figure est occupé par des végétations fibreuses séparées par des interstices frangés; *b, b, b*, saillies périphériques de ces végétations dans l'espace *a* qui les sépare de la paroi du conduit galactophore; *f*, interstices entre la paroi du canal et les végétations; *n*, implantation d'une végétation sur la paroi; *m*, végétations secondaires; *g, g, g*, conduits galactophores normaux et aplatis.

de dix diamètres, on a deux sections de canaux galactophores remplis de végétations, *f, h, d* et *c, n*, et une section d'un canal plus petit avec les bourgeons *b*. Dans ces canaux

bourgeonnants et dilatés, on observe les mêmes détails de structure que dans la figure précédente. Là aussi, la différence est grande entre les conduits galactophores de volume normal *g, g, g, g* qui sont rejetés à la périphérie et ceux qui sont le siège de ce papillome intra-canaliculaire. Dans

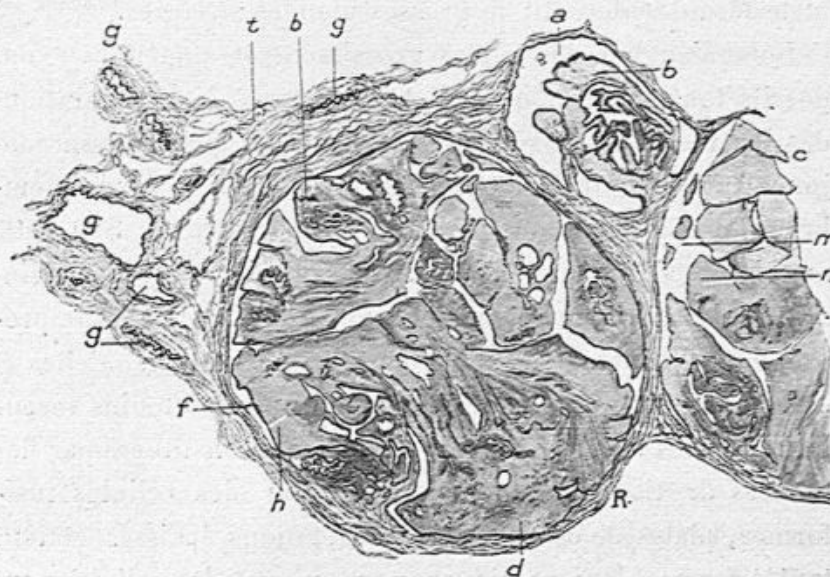


Fig. 20. — Section transversale de trois divisions du conduit galactophore représenté dans la figure précédente (grossissement de 10 diamètres).

b, d, h, végétations contenues dans une division du conduit principal représenté dans la figure 22; *c, m, n*, végétations contenues dans une seconde division du même canal; *a*, la troisième division remplie aussi de bourgeons papillaires; *g, g, g*, conduits galactophores normaux; *t*, tissu conjonctif.

l'un de ces derniers, en *b*, on voit très nettement comment la production papillaire naît en deux points de la paroi sous la forme de deux végétations ramifiées elles-mêmes, anastomosées de diverses façons et se terminant par des bourgeons libres. Rien n'est plus varié que leur direction.

Dans la partie moyenne et à la base du mamelon, bien qu'il y ait d'abord deux, puis quatre conduits galactophores pleins de végétations, on se rend bien compte qu'il s'agit des divisions et subdivisions d'un seul conduit altéré dont les

branches présentent un diamètre progressivement diminué. Les canaux galactophores sains qui se trouvaient tout autour du canal élargi, étaient étroits et comprimés par lui. Dans ces coupes qui comprennent aussi la peau, les papilles étaient normales, couvertes de leurs couches épidermiques, et le derme renfermait de grosses glandes sébacées.

Lorsqu'au lieu des faibles grossissements que nous avons décrits tout d'abord, on adaptait à l'étude des préparations des lentilles plus puissantes, on constatait que le tissu conjonctif périphérique au canal altéré se limitait par la membrane propre, hyaline du conduit galactophore. Sur cette membrane s'implantaient de longues et minces cellules cylindriques interrompues seulement, ainsi que la membrane propre, dans les points où naissaient les végétations. Celles-ci étaient tantôt minces, tantôt épaisses et plus ou moins vascularisées. Les végétations minces étaient constituées par des fibrilles de tissu conjonctif séparées par des cellules fusiformes, plates de ce tissu ; les végétations épaisses étaient tantôt formées par un tissu muqueux avec des cellules conjonctives fusiformes ou étoilées, tantôt par un tissu compact hyalin, dense, fibreux. La même variation du tissu conjonctif s'observait dans les bourgeons terminaux des végétations et dans les papilles secondaires, souvent anastomosées d'un faisceau à un faisceau voisin. Toutes ces travées, ces papilles secondaires, ces bourgeons terminaux étaient revêtus d'une couche le plus souvent unique de cellules cylindriques longues, claires et minces. Ce revêtement montrait cependant parfois un aplatissement de ses cellules, là où la partie libre des bourgeons était comprimée par son contact avec la paroi du conduit galactophore.

Il résultait de cette disposition complexe du papillome intra-canaliculaire, que ses sections montraient partout des

fentes sinueuses, étroites, frangées, papilliformes, toujours tapissées par une couche d'épithélium cylindrique.

Il y avait, dans ces interstices, un peu de liquide muqueux et souvent des cellules cylindriques détachées, libres, imprégnées de mucus, plus ou moins déformées et devenues ovoïdes ou globuleuses.

Les conduits normaux voisins du conduit papillomateux présentaient leurs faisceaux musculaires lisses, une membrane propre et un revêtement unique de cellules épithéliales cubiques ou un peu allongées, minces et petites. Comparées à celles qui tapissaient la surface des végétations papillaires et la paroi du conduit altéré, ces cellules des canalicules normaux étaient moitié plus petites et plus minces.

Tout à fait à la base du mamelon, au voisinage de la section opératoire, les canaux galactophores étaient normaux.

Nous avons donc affaire, dans ce cas, à un papillome intracanaliculaire affectant un seul canal et quelques-unes de ses divisions, c'est-à-dire à une lésion circonscrite et sans gravité.

Voici notre seconde observation de papillo-épithéliome du mamelon. Il s'agissait d'un mamelon volumineux, saillant enlevé par M. Redard chez un homme le 3 juillet 1907.

Cet organe était assez gros, dur, congestionné, pointu ; sa surface et son extrémité paraissaient recouvertes par la peau normale, mais cependant très vascularisée.

Je l'ai coupé en trois tranches transversales. Sur les coupes, avec un faible grossissement, on voit la peau à la périphérie avec son épiderme, ses papilles et ses glandes sébacées, le tout normal. Le centre est occupé par un canal galactophore très volumineux, de 3 à 4 millimètres de diamètre, complètement rempli par des végétations couvertes d'épithélium. Les autres canaux galactophores sont normaux. On en voit sur

les coupes six ou sept qui sont aplatis; leur paroi est tantôt régulière, tantôt plissée, et elle est tapissée par une seule couche de petites cellules cubiques. Ces sections des canaux galactophores normaux sont entourées de tissu musculaire normal.

Tout l'intérêt des préparations se concentre sur le contenu du canal galactophore qui est seul dilaté. Là, en effet, la paroi épaisse du canal présente, à sa surface, des végétations dont la

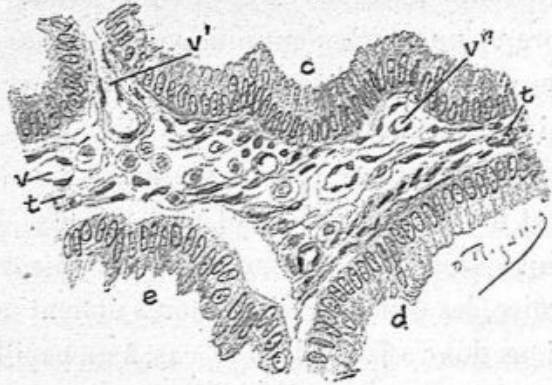


Fig. 21. — Une travée fibreuse vascularisée tapissée de longues cellules cylindriques (grossissement de 300 diamètres).

t, t, travée fibreuse; *v, v', v''*, capillaires; *c, d*, rangée de longues cellules cylindriques; *e*, ce revêtement cellulaire en partie détaché de la paroi fibreuse.

partie conjonctive, contenant un ou plusieurs capillaires, est très mince. A la surface de ces végétations, il y a de très longues cellules cylindriques très pressées les unes contre les autres, souvent en plusieurs couches. Ces végétations émanées de la paroi lui sont perpendiculaires ou obliques. Entre elles la surface interne du canal galactophore présente une couche de cellules pavimenteuses ou cylindriques. L'extrémité libre des végétations présente des touffes de cellules cylindriques. Là, le capillaire central se divise et montre comme un bouquet de capillaires dont la périphérie est couverte de cellules cylindriques. Ces végétations coupées en long et en travers sont très voisines les unes des autres sur les coupes, de telle

sorte que toute la cavité du canal en est comme bourrée. Cependant il existe entre elles, par places, des espaces qui sont remplis de mucus ou de cellules épithéliales détachées, devenues sphériques.

Nous avons représenté, dans la figure 22, les détails histologiques de ces villosités.

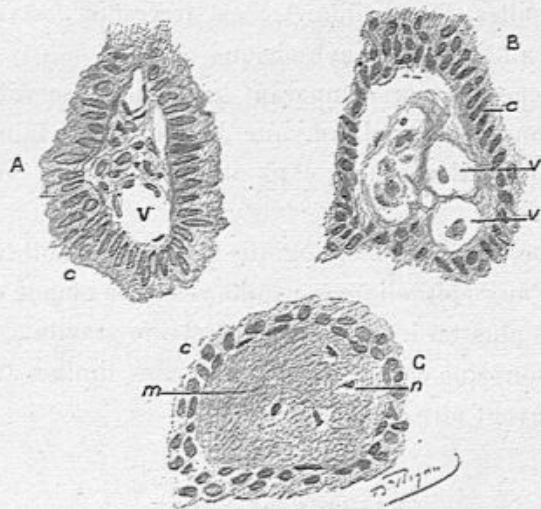


Fig. 22. — Sections transversales de villosités dans l'épithéliome papillaire du mamelon.

A. v, vaisseau capillaire dilaté; c, cellules cylindriques. — B. v, v', capillaires dilatés; c, cellules cylindriques. — C. m, tissu conjonctif de la villosité devenu dense, fibreux et hyalin; n, petites cellules conjonctives; c, cellules cylindriques basses.

En A, figure 22, on voit au centre de la villosité une travée fibreuse riche en cellules conjonctives et en capillaires, qui est recouverte de longues cellules cylindriques pressées les unes contre les autres, à protoplasma muqueux. Ce revêtement cellulaire est en partie détaché par l'alcool et par la coupe, voyez B, c.

La figure 22 montre, dans le tissu conjonctif des villosités A et B, des capillaires très dilatés; elles n'en sont pas moins couvertes de leurs cellules cylindriques.

CORNIL.

5

La coupe de la villosité C présente un aspect hyalin, homogène et dense de son tissu conjonctif. Là, on ne voit pas de capillaires et les cellules conjonctives, rares, sont atrophiées. On a affaire à un état dense, hyalin, du tissu conjonctif assez fréquent dans les papillomes et que nous avons signalé dans l'observation du papillo-épithéliome de Nélaton. A la surface de ces papilles, l'épithélium, *c*, est irrégulier, pavimenteux ou aplati, au lieu d'être cylindrique.

Nous répétons, en comparant les deux observations que nous venons de reproduire, que dans ces deux tumeurs, un seul conduit galactophore était atteint, ses congénères restant normaux.

Bien que la nature histologique de la lésion soit tout à fait semblable aux épithéliomes papillaires de la glande que nous étudierons plus tard, qui ont une certaine gravité, cependant nous pensons que ces papillo-épithéliomes limités au mamelon ne peuvent être que bénins.

MALADIE DE PAGET

La maladie de Paget est caractérisée d'abord par un eczéma subaigu ou chronique du mamelon et de l'aréole qui est suivi à un moment donné d'un véritable cancer du sein.

L'eczéma cutané du mamelon et de l'aréole ne diffère nullement de l'eczéma en général et ne se caractérise par rien de spécial. C'est ainsi qu'on y observe la congestion, de petites vésicules contenant un liquide séreux ou muqueux, et qui donnent un suintement liquide, des squames, des croûtes, etc. Le derme est en même temps épaissi et infiltré de leucocytes. Cet eczéma peut se guérir par places, mais il présente des recrudescences ; il se comporte, en un mot,

comme toute lésion inflammatoire de ce genre. Après avoir duré une ou plusieurs années, on voit apparaître les symptômes d'un cancer du sein. Ajoutons que beaucoup d'eczémas du sein ne sont pas suivis de cancer.

D'après cette succession d'une tumeur maligne du sein à une lésion irritative de la peau on pourrait penser *a priori* que l'épithéliome part de la peau pour envahir ensuite la glande mammaire, mais il n'en est habituellement rien. Souvent, au contraire, le néoplasme mammaire est séparé de la peau eczémateuse par un derme et un pannicule adipeux conservés sains, et il n'y a aucune continuité entre la peau simplement enflammée et le cancer de la glande.

Il n'y a d'ailleurs pas de forme spéciale histologique du néoplasme du sein qui le caractérise, et l'on observe les différentes variétés du cancer mammaire dans les faits désignés sous le nom de maladie de Paget. L'épithéliome mammaire de la maladie de Paget ne dérive nullement de la peau, comme cela a lieu pour l'épithéliome malpighien propagé au sein.

Comme, d'un autre côté, la maladie de Paget est chose rare, tandis que le cancer du sein est extrêmement fréquent, on est fondé à penser qu'il s'agit d'une simple coïncidence entre l'eczéma du mamelon et la tumeur mammaire. Toutefois l'eczéma peut être, par l'irritation qu'il détermine, une cause de la localisation du néoplasme dans le sein, comme nous avons vu, dans un chapitre précédent, le cancer survenir dans un sein atteint de mastite suppurative et fistuleuse depuis plusieurs années (voy. p. 39).

Bien que la maladie de Paget soit plutôt une coïncidence de deux maladies distinctes qu'une maladie unique bien définie, elle a eu en France son heure d'actualité par suite de travaux auxquels elle a donné lieu de la part de Malassez,

Darier et Wickam. Ces auteurs avaient cru voir et avaient décrit des parasites dans les cellules épithéliales de l'épiderme, au niveau des lésions eczémateuses et on concluait de là à l'existence de parasites du cancer. Ils avaient regardé comme des amibes, comme des coccidies, les inclusions cellulaires qu'ils observaient dans le protoplasme des cellules épithéliales du corps muqueux enflammé. Les productions qu'ils considéraient comme des spores ou des corps falciformes étaient surtout des formes de dégénérescence du noyau ou de la cellule, ainsi que l'ont bien montré les recherches de Fabre-Domergue.

Que sont ces coccidies? Certaines cellules des couches épidermiques sont creusées de cavités contenant un protoplasma cellulaire avec un noyau et quelques grains : c'est une inclusion. D'autres fois, dans une cavité, on ne trouve que des grains. Les auteurs qui ont décrit ces formes comme coccidies ont reconnu leur erreur. Il s'agit simplement de caryolyse. Certains fixateurs peuvent produire ces apparences (alcool, réactifs coagulants).

J'ai examiné une série de maladies de Paget. On trouve :

1° A la peau, les cellules de l'épiderme plus ou moins désintégrées par le passage de leucocytes multinucléés migrants entre elles. Ce passage de leucocytes amène une infiltration de liquide venu des papilles. Les cellules tombent, d'où l'exfoliation du mamelon et les concrétions superficielles.

Les papilles sont hypertrophiées, les vaisseaux sanguins gorgés de sang.


2° Dans les couches profondes de la peau, on trouve un épithéliome pavimenteux ou un épithéliome tubulé ou carcinome.

J'ai vu plusieurs fois, dans le tissu cellulaire sous-cutané,

des cavités lobulaires ou des tubuli plus ou moins larges remplis de cellules épithéliales irrégulièrement polyédriques ou pavimenteuses, atypiques.

Dans le sein lui-même il y avait un épithéliome tubulé ou lobulé, de forme variable.

Il serait abusif de faire entrer dans la maladie de Paget les épithéliomes du sein qui débutent par un foyer épithéliomateux de l'extrémité libre du mamelon ou par les conduits galactophores. Nous retrouverons cette variété de l'épithéliome à propos des épithéliomes canaliculaires.



CHAPITRE IV

TUMEURS BÉNIGNES DU SEIN. — FIBRO-ADENOMES
LEURS DIVERSES VARIÉTÉS

TUMEURS BÉNIGNES DU SEIN

La connaissance des tumeurs bénignes du sein ne remonte pas à plus d'un siècle ; elles étaient confondues avec le cancer jusqu'à ce que Astley Cooper les en eût distinguées.

Velpeau confirma cette distinction. De même qu'Astley Cooper, Velpeau les regardait comme dues à des traumatismes et à une accumulation de sang et de fibrine.

Plus tard, Lebert¹ montra leur constitution glandulaire et fit adopter par Velpeau la dénomination de tumeurs adénoïdes pour les caractériser.

Cruveilhier, qui de son côté avait reconnu le caractère bénin d'un grand nombre de tumeurs mammaires, avait constaté à l'œil nu la grande quantité de tissu fibreux qui entre dans leur composition, aussi bien que la disparition de la graisse, et les décrivait comme des tumeurs fibreuses.

Nous ne rappellerons que pour mémoire la grande discussion de l'Académie de médecine à propos des tumeurs du sein, où Velpeau, Cruveilhier² se trouvèrent en lutte avec les adeptes des connaissances nouvelles en histologie pathologique, Lebert, Virchow, Follin, Broca, Verneuil, discussion qui refléta les progrès accomplis à l'aide du microscope et fit

1. Lebert. *Soc. anat.*, 1850.

2. *Bulletin de l'Académie de médecine*, t. IX.

rejeter à jamais les vieilles doctrines. Depuis cette époque, la publication du grand atlas de Lebert, l'anatomie pathologique de Rokitansky, de Fœrster, le traité des tumeurs de Broca, les traités d'histologie pathologique de Klebs, de Rindfleisch, de Cornil et Ranvier ont rendu classique la connaissance générale des néoplasmes et des tumeurs du sein en particulier.

Le traité des tumeurs de Virchow, la monographie des tumeurs bénignes du sein de Labbé et Coyne ont ajouté de nouveaux faits. La description par Reclus et Brissaud de la maladie kystique du sein nous a donné au point de vue de la clinique, comme de l'anatomie pathologique, un type spécial dans l'ensemble des tumeurs adénoïdes.

Plus récemment, Delbet a publié dans le traité de chirurgie un excellent article où nous avons puisé de nombreux renseignements bibliographiques, histologiques et cliniques.

De notre côté, grâce à nos premiers travaux et aux examens histologiques que nous avons pratiqués depuis longtemps sur toutes les tumeurs du sein du service de Schwartz, sur celles que nous ont envoyées les chirurgiens Richet, Nélaton, Berger, Segond, Lucas Championnière, Chaput, Auvray, Bouilly, Monod, Périer, Polaillon, Reclus, Richelot, Delaunay, Péreire, Mauclaire, Morestin, Maire, Bouchet, etc. et à l'examen des observations apportées à la Société anatomique, nous avons pu nous faire une collection histologique assez considérable.

Ces tumeurs sont généralement faciles à diagnostiquer en raison de l'intégrité de la peau et des ganglions lymphatiques. Cependant on y observe quelquefois un écoulement sanguin par le mamelon, et dans certaines, un faible degré d'adhérence ou de rétraction de cet organe.

Nous pouvons dire que les tumeurs bénignes du sein, et en

particulier, les fibro-adénomes en masse ou papillaires sont très communes, aussi souvent observées que les diverses tumeurs cancéreuses.

Ces tumeurs bénignes ou adénoïdes, variées dans le détail de leur structure, ont toutes pour caractère commun d'être dues à une formation nouvelle de tissu conjonctif et de tissu glandulaire. Que l'on regarde la production fibreuse comme prédominante ainsi que l'ont fait Cruveilhier et Virchow, ou qu'on attribue le rôle essentiel au tissu glandulaire, à l'exemple de Lebert, Ch. Robin, Cornil et Waldeyer, il n'en est pas moins certain que ces deux processus fibreux et glandulaire se retrouvent à des degrés divers dans toutes les tumeurs bénignes.

On y voit le tissu conjonctif se former en grande quantité autour des acini en se substituant au tissu adipeux, pénétrer dans les acini, entre les culs-de-sac glandulaires, s'épaissir dans les cloisons séparatives des culs-de-sac et former entre eux des végétations, bourgeonner dans les conduits galactophores en détruisant les membranes propres des culs-de-sac et des conduits, d'où résulte le fibro-adénome papillaire. Mais en même temps, les culs-de-sac et les conduits acineux sont élargis, et montrent un épithélium proliféré en grande abondance, de telle sorte que les deux éléments fibreux et glandulaires sont entrés simultanément en jeu. Au lieu de tissu conjonctif lâche ou fibreux, on peut observer du tissu muqueux. On dira alors qu'on est en présence d'un myxo-
adénome.

La prédominance de l'élément glandulaire est telle que, dans des faits assez rares, il semble qu'on ait simplement affaire à un adénome pur, mais le plus souvent, il s'y joint une abondance anormale de tissu conjonctif. Les hypertrophies glandulaires, accompagnées d'une prolifération active de

l'épithélium, de la sécrétion muqueuse abondante des cellules, de la transformation muqueuse de ces cellules, produiront des dilatations kystiques de volume très variable, et plus ou moins nombreuses. Telle est l'origine des kystes petits ou grands qu'on rencontre dans la plupart des tumeurs bénignes du sein. Leur multiplicité, leurs dimensions variables, mais atteignant souvent un volume assez considérable, et assez souvent leur siège dans les deux seins, caractérisent la maladie kystique de Reclus.

Enfin, on trouve des mamelles dans lesquelles il n'existe, en apparence, qu'un seul kyste volumineux contenant un liquide séreux ou muqueux. Il semble que ce soient là des *kystes simples*, et cependant il existe à côté d'eux des altérations histologiques que l'on doit rapporter au fibro-adénome.

Ces différentes tumeurs, dans lesquelles les éléments fibreux et glandulaire de la mamelle prolifèrent et s'hypertrophient en conservant leurs caractères normaux, forment un groupe naturel dans lequel nous distinguons et nous étudierons chacune des variétés.

Elles diffèrent absolument, comme nous le verrons plus tard, au double point de vue de l'anatomie pathologique et de la clinique, des tumeurs récidivantes et graves, c'est-à-dire des sarcomes et des nombreuses variétés de l'épithéliome.

Voici la classification des tumeurs bénignes que nous proposons et dont nous donnerons successivement la description.

1° Hypertrophie pseudo-éléphantiasique des seins. —

L'hypertrophie totale des seins est rare ; elle porte habituellement sur les deux seins et débute au moment de la puberté, en s'accroissant d'année en année jusqu'à l'âge adulte ou la première grossesse. Il est rare qu'elle se montre à un âge

plus avancé. Le volume et le poids de ces glandes sont considérables. Leur poids atteint pour chaque glande de 5 à 10 kilogrammes et peut arriver à 20 et 30 kilogrammes. J'ai eu parmi mes malades, à Lourcine, en 1877, une jeune fille de dix-huit ans dont les seins, bien conformés, énormes, couvraient le ventre jusqu'au-dessous de l'ombilic dans la station debout et les genoux quand elle était assise. L'un de ces seins, un peu plus gros que son congénère, a été opéré plus tard et j'en ai fait l'examen. La peau du sein est normale ou un peu épaissie, mais non adhérente au pannicule adipeux sous-cutané; il en est de même du mamelon. La palpation fait reconnaître des îlots glandulaires plus gros et plus durs que normalement. Les sujets porteurs de ces mamelles pseudo-éléphantiasiques n'ont pas d'embonpoint exagéré et se portent bien; ces personnes peuvent même n'en éprouver aucune gêne. Elles sont susceptibles d'allaiter leurs enfants.

J'ai eu l'occasion d'examiner deux de ces seins. Sur une coupé totale, on est en présence d'un tissu conjonctif lâche au milieu duquel se trouve la graisse sous-cutanée et la graisse interlobulaire. Ce qui domine, c'est le parenchyme glandulaire blanc formé d'îlots et de grains indurés.

Au microscope, sur les préparations colorées, on voit que le tissu conjonctif lâche, très abondant, s'épaissit autour des acini glandulaires qui sont hypertrophiés. Le tissu conjonctif intra-acineux est épaissi; les éléments glandulaires sont également hypertrophiés. Les culs-de-sac, plus volumineux que normalement, présentent des cellules épithéliales plus hautes, de forme cylindrique, et plus nombreuses, formant une seule couche; leur lumière libre contient un peu de mucus et des cellules détachées. Cette hypertrophie porte, comme on le voit, sur tous les éléments de la glande.

L'opération a été quelquefois suivie d'une récurrence, proba-

blement parce que des lobules erratiques de la mamelle conservés lors de la première opération ont continué à se développer et à s'accroître avec une grande intensité.

2° Adénomes purs. — Nous rangeons sous cette dénomination les tumeurs mammaires presque uniquement formées par une hyperplasie des éléments épithéliaux des culs-de-sac glandulaires, accompagnée d'une dilatation et d'une multiplication de ces culs-de-sac. C'est là le type de l'adénome dans toute sa pureté. Cette espèce est assez rare pour que nous n'en ayons examiné que trois cas dans ces dernières années. La totalité d'un sein ou une partie seulement peut être atteinte. Deux de ces lésions, où l'un des seins était pris en totalité, m'ont été données, l'une par Berger, l'autre par Nélaton. Il s'agissait dans les deux faits de jeunes filles de quinze et seize ans, qui, après la puberté, avaient souffert d'un sentiment de plénitude et de douleurs du sein, d'un côté, en même temps que l'organe était volumineux et dur, comme au début d'une grossesse. A la palpation, il s'agissait d'une hypertrophie avec fermeté et induration totale, sans grains ni ilots spécialement durs. L'âge des malades, l'absence de ganglions, éloignaient toute idée d'épithéliome; on devait penser, comme cela était en réalité, à une exagération de développement du sein normal au moment de la puberté.

A l'œil nu, lorsque la mamelle a été enlevée, on voit la peau lisse, tendue, normale, ainsi que le mamelon. Sur une coupe, le tissu mammaire est lisse, homogène, blanchâtre, avec très peu d'ilots adipeux. Ce tissu glandulaire blanchâtre donne au raclage un peu de liquide muqueux, mais pas de liquide laiteux.

Au microscope, les coupes montrent partout des acinis

volumineux limités à leur périphérie par un tissu fibreux fasciculé.

Ces acini sont remplis de culs-de-sac distendus, presque au contact les uns des autres, possédant une membrane propre hyaline normale. Les cellules qui y sont contenues sont longues et épaisses, nettement cylindriques à gros noyau ovoïde. Ces cellules se terminent, du côté de la lumière du cul-de-sac, par une extrémité aplatie ou arrondie. Le même revêtement par de longues cellules cylindriques tapisse les petits canaux excréteurs de l'acinus. Dans la cavité des acini et des petits canaux galactophores, on trouve des coagulations de mucus qui s'y moulent.

Si l'on examinait comparativement des coupes de ces adénomes purs et d'une mamelle à la fin de la grossesse ou pendant la lactation, coupes colorées de la même façon par l'hématoxyline et le van Gieson et montées dans le baume, il serait à peu près impossible de reconnaître les unes des autres. Le mode de préparation, en effet, aurait fait disparaître les granulations graisseuses contenues dans les cellules et caractéristiques des globules du lait.

Il faut, pour bien voir ces derniers, employer la fixation par l'acide osmique. On distinguera ces adénomes purs de l'hyperthrophie mammaire du début de la grossesse parce qu'on n'y trouve pas de leucocytes autour des culs-de-sac, dans le tissu conjonctif intra-acineux ni dans le tissu conjonctif voisin.

D'après ce qui précède, cet adénome pur de la puberté est lié au développement normal du sein à cet heureux âge. C'est à ce moment de la formation de la femme que les petits conduits galactophores poussent les expansions renflées qui constituent les culs-de-sac, et dont la réunion forme un acinus. Que cette poussée physiologique, soit plus intense, elle

donnera lieu à un beaucoup plus grand nombre de culs-de-sac contenant des épithéliums proliférés et volumineux et l'hypertrophie, l'induration de tout le sein s'ensuivra.

Voilà des exemples d'adénome pur et simple.

S'il était possible d'en faire sûrement le diagnostic, on pourrait tenter un traitement moins grave qu'une amputation radicale et une mutilation. Mais il est en réalité très difficile de différencier cette tumeur des sarcomes au début ou d'un fibro-adénome.

3° Fibromes purs en masse. — La glande, plus ou moins volumineuse et déformée, ne présente aucune modification de la peau ni du mamelon; en la palpant avec soin on y constate des indurations limitées et irrégulières à leur surface, de volume variable, et généralement mobiles, sans adhérence aux plans musculaires, susceptibles d'être déplacées latéralement et de bas en haut. La tumeur lentement développée ne s'accompagne jamais d'hypertrophie ganglionnaire.

Lorsqu'on a entre les mains la pièce après l'opération, elle présente une ou plusieurs masses dures lobulées, blanches, difficiles à sectionner, résistantes et criant sous le scalpel, ne donnant pas de suc au raclage, présentant un tissu fibreux homogène sans lignes de clivage ni fentes hérissées de papilles.

Il peut y avoir des kystes muqueux ou séreux dans ces tumeurs dont nous avons examiné un certain nombre.

Sur les coupes, au microscope, on a des aspects divers; d'abord le tissu fibreux inter-acineux est très épais, si bien que dans un espace d'environ un centimètre carré, on ne trouvera qu'un ou deux acini ou conduits modifiés. Ce tissu fibreux présente des faisceaux épais de tissu conjonctif fasciculé avec des cellules conjonctives plates et minces, sans qu'il y ait

trace d'inflammation aiguë ni de leucocytes. Ce tissu vasculaire forme des manchons plus ou moins denses autour des vaisseaux.

Ce tissu conjonctif offre une disposition circulaire autour des acini mammaires et des conduits galactophores.

Les acini sont en général peu développés et souvent ils sont atrophiés.

Ces acini réduits à un petit volume présentent des lésions qui portent sur la paroi propre des culs-de-sac et sur leurs cellules épithéliales. La paroi propre a conservé son apparence hyaline habituelle, mais elle est considérablement épaissie au point d'être plus large que le contenu épithélial du cul-de-sac, y compris sa lumière.

Ainsi verra-t-on, dans la figure 24, les parois propres *m*, *m*, *m*, des culs-de-sac tuméfiés, sous forme de larges bandes ankystées, entourées à leur périphérie par des cellules plates conjonctives, tandis que le contenu *g* des culs-de-sac est formé de petites cellules épithéliales cubiques, atrophiées, en une seule couche ménageant une lumière en leur milieu.

Dans ces zones fibreuses où les éléments glandulaires sont atrophiés, les canaux excréteurs ont subi une semblable altération.

Tel est le canal dessiné dans la figure 25. Le tissu conjonctif qui l'entoure constitue une zone épaisse *a*, où les faisceaux fibreux sont séparés par un petit nombre de cellules plates ; la paroi propre du canal, *m* est extrêmement épaissie ;

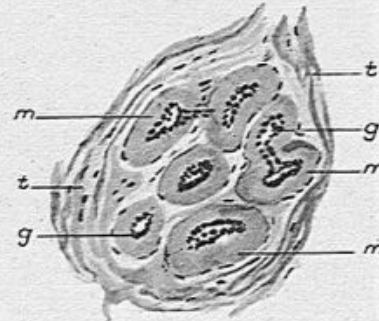


Fig. 24. — Fibro-adenome du sein dans une partie tout à fait fibreuse (grossissement de 100 diamètres).

Cette figure montre un acinus mammaire dans lequel la membrane propre des culs-de-sac *m* est très épaissie. Les culs-de-sac eux-mêmes *g*, *g*, sont atrophiés et leurs cellules toutes petites, cubiques ou un peu aplaties ; *t*, *t*, tissu fibreux de l'acinus.

les cellules épithéliales qui en revêtent la surface interne *b*, sont par contre petites et cubiques, évidemment atrophiées. Nous avons fait dernièrement des préparations d'un fibrome du sein, enlevé par M. Maire, et qui répondait à la description précédente.

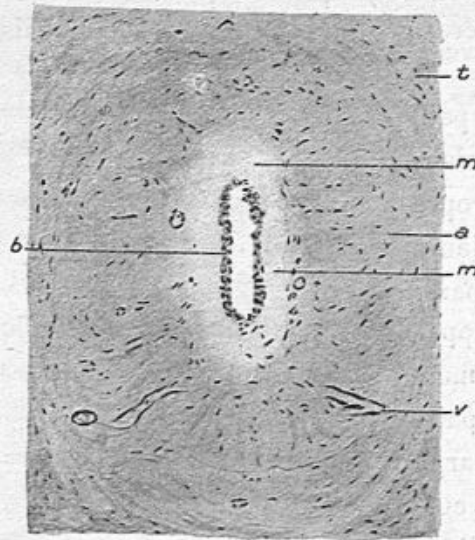


Fig. 25. — Fibro-adenome du sein dans une partie tout à fait fibreuse (grossissement de 80 diamètres).

t, tissu fibreux; *m*, *m*, paroi propre hyaline, très épaisse d'un conduit galactophore; *b*, revêtement épithélial de ce conduit; *a*, zone fibreuse très dense périphérique à ce conduit; sa lumière est très restreinte; *v*, vaisseau capillaire.

Cependant, dans de pareilles tumeurs, certains acini peuvent être moins altérés et même présenter des dilations de leurs culs-de-sac et de leurs conduits excréteurs, de façon à donner lieu à des kystes, suivant le procédé que nous expliquerons bientôt.

4° Fibro-adenome en masse. — Les fibro-adenomes massifs formant une tumeur homogène, lobulée, dense,

fibreuse, sont ainsi nommés par opposition avec les fibro-adenomes papillaires ou végétants.

Nous ne nous attarderons pas à leur description. Ils présentent à l'œil nu le même aspect que les deux variétés précédentes : la peau est intacte ainsi que le mamelon ; la partie ou la totalité du sein envahie est lobulée, blanchâtre et homogène sur une coupe étudiée à l'œil nu. Les préparations histologiques montrent à la fois l'épaississement du tissu conjonctif, la dilatation des culs-de-sac glandulaires et l'hyper-

trophie des acini. L'altération des éléments glandulaires est variable. Tantôt un acinus sera hypertrophié dans sa totalité, les culs-de-sac et conduits inter-acineux ayant conservé leurs relations; les cellules épithéliales seront multipliées et plus volumineuses qu'à l'état normal; les cavités seront remplies

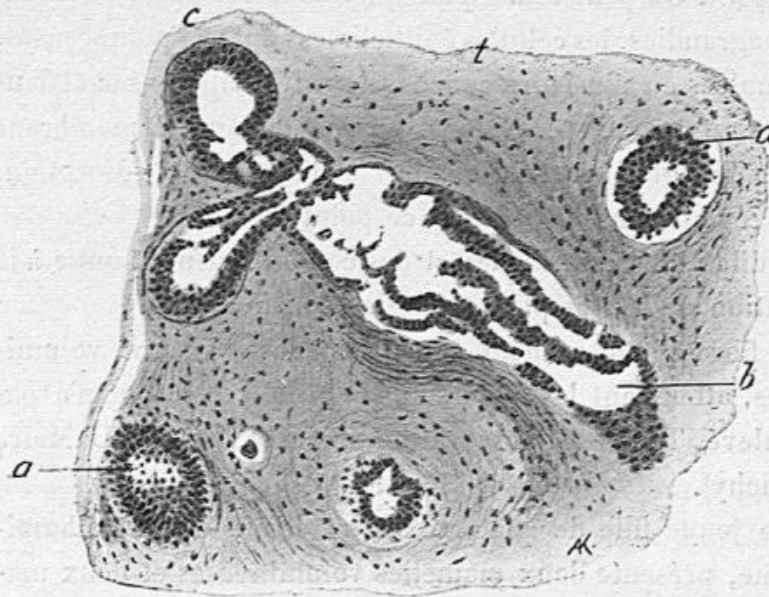


Fig. 26. — Fibro-adenome intra-acineux (grossissement de 150 diamètres).

t, tissu conjonctif épaissi; *a*, *a*, culs-de-sac dont les cellules sont en multiplication; *c*, culs-de-sac hypertrophiés avec des cellules proliférées, qui se continuent avec un conduit glandulaire *b*.

de mucus et de cellules épithéliales détachées. D'autres fois, au lieu de s'épaissir autour des acini, le tissu conjonctif de nouvelle formation envahira l'intérieur de l'acinus et se multipliera entre les culs-de-sac et les conduits galactophores, de façon à les séparer par une production nouvelle de faisceaux fibreux plus ou moins riches en cellules conjonctives.

Nous avons représenté cette genèse de tissu conjonctif intra-acineux dans la figure 26.

CORNIL.

6

On verra dans cette figure des éléments glandulaires, un conduit galactophore intra-acineux *b*, se terminant dans deux culs-de-sac *c* ; puis deux culs-de-sac isolés *a*, *a*. Ces glandes sont isolées, très éloignées les unes des autres par un tissu conjonctif abondant *t*, riche en petites cellules de tissu conjonctif. On peut remarquer que, dans ces parties glandulaires agrandies, les cellules épithéliales sont très nombreuses, accumulées en plusieurs couches dans les culs-de-sac et dans le conduit très dilaté. Notons, en passant, que la membrane propre des glandes et du conduit a disparu par résorption. Nous reviendrons bientôt sur ce point.

La dilatation des glandes et des conduits peut aboutir à la formation de kystes plus ou moins considérables.

Le fibro-adénome peut constituer des tumeurs volumineuses, atteignant les deux seins et récidiver si tout n'a pas été enlevé. Telle est l'observation suivante de M. le D^r Maire (de Vichy).

Une jeune fille de quatorze ans et demi, frêle et albuminurique, présente deux mamelles volumineuses et deux mamelles axillaires, ces dernières sans mamelon. La longueur de la mamelle gauche est de 19 centimètres ; la circonférence en est de 40 centimètres.

Une première opération, pratiquée le 27 novembre 1903, eut pour objet d'enlever la mamelle axillaire gauche. La tumeur était ovoïde, dure à couper ; la coupe en était blanchâtre, comme fibreuse. L'examen que je fis de cette tumeur montra qu'il s'agissait d'un fibro-adénome.

Trois semaines après cette opération préliminaire, les deux seins et le sein axillaire droit ont été enlevés par M. Maire. Leur poids total était de 2^{kg},500, la jeune fille ne pesait que 38^{kg},500.

Sur une coupe de ces seins, on voit la coloration grisâtre,

l'aspect fibreux, des acini volumineux, et, à la périphérie des deux seins vrais, des kystes nombreux, du volume d'une petite noisette, à paroi interne blanche, brillante et contenant un liquide grisâtre.

En mai 1907, cette jeune malade présenta une petite tumeur de l'aisselle qui fut opérée par M. Maire et que j'ai analysée.

Cette tumeur axillaire qui ressemblait à un ganglion lymphatique est un fibro-adénome d'un lobule erratique de la mamelle. Il y a une quantité d'ilots glandulaires dont les culs-de-sac sont un peu dilatés, tapissés de cellules cylindriques hautes et des sections transversales ou obliques de conduits galactophores. Au milieu des culs-de-sacs et des conduits on a du mucus. Autour de ces éléments glandulaires, une quantité de tissu fibreux dense et quelques lobules adipeux.

5° Fibro-adénomes papillaires ou végétants. — Les tumeurs de cette variété sont les plus communes et par suite les plus intéressantes à bien connaître parmi les fibro-adénomes.

Elles possèdent un aspect assez variable. Tantôt elles sont limitées, de marche lente, n'intéressant qu'une partie de la glande, ne dépassant pas le volume d'une noix ou d'un œuf, et caractérisées alors par une ou plusieurs indurations bosselées, n'adhérant pas à la peau et mobiles latéralement, aussi bien qu'à leur face profonde. Il est rare que pareille altération se montre dans les deux mamelles. D'autres fois la tumeur a envahi d'emblée toute la glande et s'est accrue rapidement dans une proportion inquiétante, a atteint un volume considérable, et a fait craindre une tumeur de mauvaise nature, un sarcome à marche rapide. Nous avons étudié depuis trois ans, quatre très volumineuses tumeurs de ce genre dues à Lucas-Championnière et à Schwartz. Deux d'entre elles avaient

évolué en six mois. Mes excellents collègues ont été fort étonnés lorsque je leur ai appris qu'il s'agissait de néoplasmes bénins. La peau n'est ni adhérente, ni modifiée à leur niveau, et ils peuvent se déplacer un peu, beaucoup moins toutefois que les petits fibro-adénomes, à cause de leur masse elle-même. Mais ils n'adhèrent pas au plastron costal.

Des fibro-adénomes de cette variété peuvent se montrer au-dessus du mamelon et même du côté de l'aisselle, aux dépens des lobules mammaires erratiques.

Les ganglions axillaires sont toujours indemnes.

Le caractère essentiel de ces fibro-adénomes papillaires se reconnaît habituellement à l'œil nu.

Le tissu glandulaire blanchâtre et induré offre des acini volumineux. Sur une coupe, ces lobules montrent à leur centre des interstices ou lacunes comblées par des papilles ou villosités visibles à l'œil nu ou à la loupe. La section, passant suivant le trajet longitudinal d'un canalicule galactophore, montre un interstice allongé, sinueux, hérissé à ses bords de végétations minces. Toute la tumeur est ainsi sillonnée par des fentes plus ou moins longues dont les bords sont papillaires. En écartant le bord des fentes on fait saillir les petites végétations. Ces fentes sont parfois si longues et si profondes que la tumeur en paraît comme irrégulièrement découpée, et que des parties circonscrites par elles s'en détachent spontanément. Dans leur cavité on voit un peu de liquide transparent, séreux ou muqueux. Virchow a très bien décrit cet état ; les figures données par Labbé et Coyne sont excellentes.

L'examen des préparations histologiques à un faible grossissement est tout à fait caractéristique.

Nous avons reproduit à un grossissement de 40 diamètres, dans la figure 27, l'aspect d'une partie de l'une de ces scissures

passant à la fois par le centre d'un acinus et par son conduit excréteur.

La fente *a, m* est située au milieu du dessin ; elle contient un peu de mucus *m*. Elle est bordée par des papilles qui émanent du tissu conjonctif voisin. Ces végétations *b, b', c*,

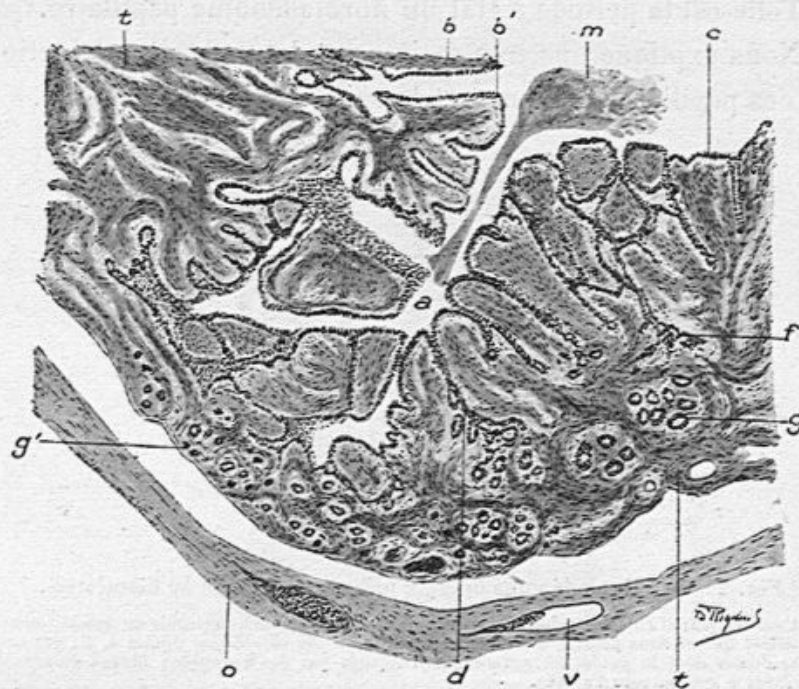


Fig. 27. — Fibro-adénome papillaire du sein (grossissement de 40 diamètres).

a, interstice représentant le trajet d'un canal galactophore ancien hérissé à sa surface interne de végétations fibreuses *b, b', c*, tapissées d'épithélium cylindrique. Les interstices entre ces bourgeons conduisant à des culs-de-sac glandulaires *d, f*; *m*, mucus contenu dans le canal principal; *g, g'*, acini glandulaires très nombreux; *t, t*, tissu fibreux périphérique; *o*, tissu conjonctif avec ses vaisseaux *v*.

formées de tissu fibreux, sont irrégulières, parallèles entre elles, terminées par des extrémités libres, arrondies ou aplaties, parfois renflées, quelquefois ramifiées, plus ou moins longues, épaisses ou filiformes. Ces papilles sont partout, entre elles, comme à leur extrémité, couvertes de cellules épithéliales.

Les interstices qui existent entre elles conduisent à des culs-de-sac glandulaires comme en *f* et en *d*.

A la partie profonde de ces interstices inter-papillaires, il existe en effet une zone périphérique où les culs-de-sac glandulaires sont très nombreux.

Telle est la période d'état du fibro-adénome papillaire.

Nous expliquerons très facilement le mode de production de ces papilles tel qu'on peut le saisir en bien des points.

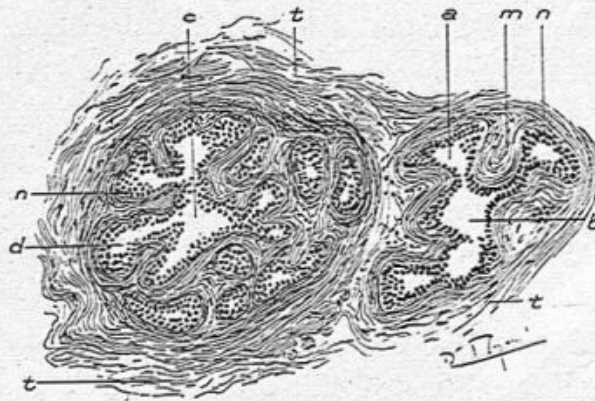


Fig. 28. — Fibro-adénome du sein (grossissement de 80 diamètres).

t, tissu conjonctif entourant deux acini mammaires. Dans la cavité centrale ou conduit excréteur dilaté de ces deux acini *b* et *c*, viennent se rendre des culs-de-sac dilatés *a*, *d*; ces culs-de-sac dilatés dont le goulot est agrandi, sont séparés par des bourgeons fibreux émanés du tissu épais *n* qui entoure l'acinus.

Examinons par exemple la figure 28 qui représente à un grossissement de 80 diamètres deux coupes d'acini dans un adénome papillaire enlevé par Chaput.

Il y a, au centre de chacun de ces deux acini, une cavité irrégulière *c* qui communique à plein canal avec des cavités *d* qui ne sont autres que des culs-de-sac dont le goulot est élargi. Les cloisons minces du tissu conjonctif qui séparaient ces culs-de-sac se sont épaissies et proéminent entre eux jusque dans la cavité de l'acinus, comme de véritables végétations papillaires *m*. Le même épithélium recouvre à la fois la

cavité centrale de l'acinus, les culs-de-sac *d* et les végétations fibreuses *m*. Celles-ci émanent du tissu conjonctif périphérique à l'acinus *n* et les membranes propres des culs-de-sac et des conduits galactophores ont été résorbées.

Dans les conduits galactophores, le même processus, la

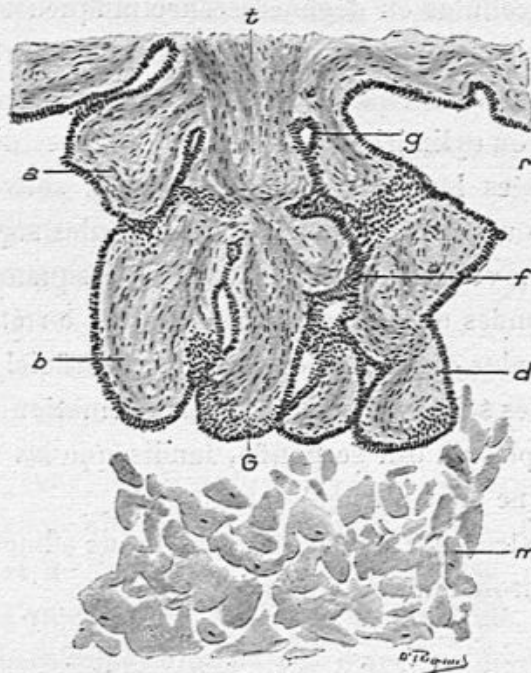


Fig. 29. — Les mêmes bourgeons que dans la figure précédente dessinés à un grossissement de 100 diamètres.

t, tissu conjonctif partant du tissu fibreux; *a, b, c, d*, bourgeons recouverts de cellules cylindriques qui se continuent en *r* à la surface du canal principal; *f*, interstice entre les bourgeons conduisant à un cul-de-sac glandulaire *g*; *m*, cellules gonflées de mucus et mortifiées dans la lumière du canal principal ou galactophore.

même poussée, l'irritation et la multiplication des éléments du tissu conjonctif, interviennent pour déterminer la formation des végétations qui hérissent partout leur surface interne.

Nous avons représenté dans la figure 29, une de ces papilles en choux-fleurs, assez volumineuse, avec un plus fort grossissement. Le même bourgeon *t* se divise en six ou sept

végétations secondaires *a*, *b*, *c*, *d*, toutes tapissées de cellules épithéliales.

Les extrémités profondes des interstices pourvues d'épithélium comme en *g*, peuvent être considérées comme des vestiges de glandes. Le contenu de la fente galactophore *m*, est formé de cellules en dégénérescence muqueuse.

La surface des bourgeons et des scissures est partout tapissée de cellules épithéliales. Elles sont toujours nettement prismatiques ou cylindriques, longues, pourvues d'un noyau ovoïde, pressées les unes contre les autres, souvent disposées en deux ou plusieurs couches. Les cellules superficielles sont longues, volumineuses en voie de desquamation ; les cellules profondes ou de remplacement, tout en étant cylindriques, sont plus courtes. L'épithélium superficiel desquamé dans les cavités scissurales subit la transformation muqueuse de son protoplasma qui se gonfle, tandis que les noyaux se mortifient et ne sont plus colorables.

Suivant la structure des végétations, nous admettons trois variétés du fibro-adénome papillaire :

a. Bourgeons formés d'un tissu inflammatoire. — Le tissu conjonctif des bourgeons et végétations papillaires de cette variété est très riche en grandes cellules de tissu conjonctif ; il est pourvu de nombreux capillaires à parois formées uniquement de cellules endothéliales et, par place, on y trouve des leucocytes mononucléaires. Entre les minces fibrilles du tissu conjonctif, on voit des cellules fusiformes nombreuses ou fibroblastes à gros noyau ovoïde. La partie centrale des bourgeons présente des faisceaux conjonctifs dirigés dans le sens de la longueur du bourgeon, tandis que la partie superficielle montre des fibrilles tangentielles ; c'est là qu'on trouve le plus de cellules conjonctives. Il s'agit, dans cette

variété, d'une formation nouvelle de tissu conjonctif jeune, inflammatoire ou embryonnaire, ce qui explique la marche quelquefois très rapide de la tumeur. La quantité des cellules de tissu conjonctif qu'on trouve, en pareil cas, dans les bourgeons pourrait en imposer pour un sarcome, et faire croire à un sarcome bourgeonnant, mais comme ces cellules sont situées au milieu d'un tissu nettement fibrillaire, nous éloignons toute idée de cette grave néoplasie.

Les parois propres, hyalines des culs-de-sac glandulaires et des canaux galactophores ont presque partout disparu ; leur destruction paraît due à l'inflammation des bourgeons et à la formation de nombreuses cellules conjonctives à leur surface, cellules qui attaquent et mangent la membrane propre. Les cellules d'épithélium s'implantent directement sur le tissu conjonctif des bourgeons.

b. *Bourgeons formés de tissu fibreux.* — Dans cette variété, au lieu d'avoir affaire à des excroissances de tissu conjonctif jeune et de formation récente et rapide, on a un tissu adulte peu vascularisé, fibrillaire ou fasciculé, dense, contenant peu de cellules conjonctives, ou ces mêmes cellules allongées, minces, atrophiées, munies de petits noyaux. Il est vraisemblable que cette variété est la suite de la précédente, et que les bourgeons qu'on y observe ont passé par la période embryonnaire ; mais les tumeurs de ce genre ne sont pas généralisées à tout le sein et ne déterminent pas une hypertrophie aussi considérable de la glande.

c. *Bourgeons formés de tissu muqueux.* — Au lieu de tissu conjonctif inflammatoire ou devenu fibreux, les bourgeons sont constitués par du tissu muqueux semi-transparent à l'œil nu. Nous n'avons pas à définir le tissu muqueux dont le type nous est donné par la structure du cordon ombilical

Le tissu conjonctif de nouvelle formation autour des fentes et dans les bourgeons est un tissu muqueux, c'est-à-dire hyalin pourvu de quelques cellules étoilées ou fusiformes, et peu vascularisé; à leur surface libre, les bourgeons sont un peu plus riches en fibres de tissu conjonctif. Ils sont parfois très gros, tuméfiés, arrondis.

- L'épithélium cylindrique s'implante sur eux sans interposition d'une membrane hyaline. Dans la cavité des fentes s'accumulent des cellules épithéliales desquamées.

Lorsque des bourgeons hyalins sont volumineux et pressés les uns contre les autres, les cellules épithéliales, comprimées à leur surface, s'aplatissent et deviennent minces au lieu de conserver leur forme cylindrique.

Dans ces trois variétés du fibro-adénome papillaire, on peut rencontrer des kystes plus ou moins considérables. Les fentes si nombreuses dont nous avons parlé, ne sont en réalité que des kystes allongés; il suffira qu'une de ces cavités soit obli-térée, puis se remplisse et se dilate par une accumulation de liquide pour devenir un kyste de forme sphérique qui con-serverait des papilles à sa surface interne.

Nous avons donné plus haut le mode histologique de la formation des bourgeons aux dépens des cloisons séparatives des culs-de-sac dans les acini mammaires (voy. p. 86). Nous avons dit aussi comment le tissu conjonctif voisin des canaux galactophores bourgeonne dans leur intérieur et détruit leur membrane propre. C'est là le rôle très important du tissu conjonctif dans la constitution de ces tumeurs. Aussi Virchow, suivant en cela la conception de Cruveilhier en fit-il une tumeur fibreuse, un fibrome. Mais d'un autre côté, l'épithé-lium des culs-de-sac et des conduits est loin de rester inactif. Il se multiplie avec une grande intensité pour tapisser par-tout les culs-de-sac agrandis et les végétations fibreuses dont

les interstices également couverts et remplis d'épithélium conduisent dans des glandes dont beaucoup sont de formation nouvelle. Cet épithélium est lui-même plus volumineux, plus cylindrique qu'à l'état normal. Il y a donc hyperplasie et modification de la forme des cellules, en même temps que néoformation glandulaire.

Nous avons donc affaire en même temps à un fibrome et à un adénome, c'est-à-dire à une tumeur complexe ou fibro-adénome.

Les partisans de la dénomination *fibrome* peuvent, il est vrai, arguer que l'irritation nutritive et formatrice du tissu conjonctif vascularisé des bourgeons amène des sucs nutritifs au contact du revêtement épithélial, d'où résulte une activité nouvelle, une hyperplasie de l'épithélium. Pour eux, les altérations épithéliales seraient la conséquence de celles du tissu fibreux. Mais on pourrait rétorquer l'argument et dire que ce sont les lésions de l'épithélium qui amènent la réaction du tissu cellulaire.

Pour nous ces deux séries d'altérations sont connexes.

6° Kystes du sein. — Nous avons jusqu'ici, chemin faisant, mentionné l'existence de kystes dans toutes les variétés de fibro-adénomes que nous avons décrites. Nous devons maintenant donner leur description et leur mode de formation. En même temps nous insisterons sur les tumeurs bénignes qui sont spécialement caractérisées par des kystes (kystes simples et maladie kystique de Reclus). Mais il ne faut pas croire que les kystes indiquent toujours une tumeur bénigne; on en rencontre parfois et même de volumineux dans les cancers les plus nets et dans les sarcomes. Leur fréquence, dans toutes les tumeurs du sein, est expliquée par la structure même de la glande dont les culs-de-sac, les acini

et les conduits excréteurs peuvent se dilater par places, et donner lieu à une accumulation de liquide séreux ou muqueux, qui distend ces cavités et leur donne la forme sphérique ou kystique. Nous reviendrons donc sur leur étude à propos des cancers.

Leur volume est extrêmement variable, depuis ceux qu'on ne peut distinguer qu'au microscope jusqu'à ceux qui proéminent sous la peau, gros comme des oranges et fluctuants. Leur forme est généralement sphérique, plus ou moins régulière, avec des renflements secondaires et des diverticules, ou ovoïdes, allongés comme une fente. Leur contenu est tantôt aqueux, séreux, incolore ou de couleur citrine, ou hémorragique, sanguinolent ou brunâtre avec de la fibrine ou du mucus.

Le contenu liquide, examiné au microscope, révèle des cellules arrondies provenant de leur épithélium desquamé, des cellules muqueuses à noyau atrophique, des hématies, des leucocytes, de grands mononucléaires chargés de granulations graisseuses (corpuscules de Gluge) et, dans les kystes très anciens, des cristaux de graisse ou des sels, même des lames minces de cholestérine.

Dans certains cas, on rencontre dans les kystes, de l'albumine et du lait coagulé.

L'épithélium qui revêt la surface interne des kystes est variable. Dans les petits kystes microscopiques développés aux dépens des culs-de-sac glandulaires et des petits canaux excréteurs intra-acineux, l'épithélium est cylindrique, plus ou moins haut, implanté sur une membrane hyaline bien conservée lorsqu'ils sont de formation récente.

Sur les kystes un peu plus volumineux ou de volume moyen, la membrane hyaline originelle n'existe plus ; elle est remplacée par du tissu fibreux, fibrillaire ou lamellaire

qui forme généralement plusieurs couches denses, parallèles à la surface interne du kyste, et sur laquelle s'insèrent les cellules épithéliales. Celles-ci sont tantôt cylindriques, tantôt cubiques et claires, disposées sur une seule couche.

Souvent, sur les coupes de ces kystes on voit des anfractuosités ou dépressions, soit qu'ils communiquent avec un autre kyste voisin, soit qu'ils se continuent avec un ou plusieurs culs-de-sac glandulaires qui s'y ouvrent. Le revêtement épithélial de ces derniers est formé de cellules plus hautes, plus nombreuses, souvent en amas ou en plusieurs couches, plus manifestes qu'à la surface du grand kyste. Enfin, le tissu conjonctif périphérique à ces kystes montre presque toujours des acini en multiplication cellulaire ou des culs-de-sac isolés, agrandis, en voie de transformation kystique et remplis de mucus.

Dans les kystes très anciens, la paroi conjonctive est formée de couches fibreuses, parallèles à sa surface et denses, peu vasculaires.

L'épithélium n'y est pas toujours conservé ; il faut faire plusieurs coupes du même kyste pour trouver, par hasard, un lambeau épithélial dans un point de sa surface, ou quelques cellules épithéliales aplaties ou cubiques dans un point déprimé de la paroi.

D'autres fois dans ces kystes anciens, on peut isoler, en un point, une membrane très mince composée de cellules plates. La coupe de cette membrane se replie ou se retourne et les cellules sont vues de profil et de face. Les premières sont très plates et minces, les secondes montrent leurs noyaux ovoïdes plats au milieu d'un protoplasma pavimenteux très clair.

Mais dans certains de ces kystes, il est impossible de mettre un épithélium quelconque en évidence : le bord de la

cavité est formé simplement par le tissu fibreux possédant des cellules plates, atrophiques, de tissu conjonctif à la surface des faisceaux fibreux.

Quelle est la genèse de ces kystes ?

Autrefois Cruveilhier pensait qu'ils se développent aux dépens et au milieu du tissu cellulaire. Il les comparait aux cavités pleines de liquide et de détritits qu'il avait observées au milieu des tumeurs fibreuses de l'utérus et qu'il avait désignées sous le nom de géodes. Il n'y a évidemment aucune analogie entre ces dernières cavités qui sont dues à une désintégration, à une mortification partielle des fibro-myomes et les kystes mammaires. Les premières, en effet, possèdent une surface interne irrégulière qui n'est jamais revêtue d'un épithélium, tandis que les kystes du sein sont toujours revêtus d'un épithélium, à l'exception de quelques kystes très anciens dont la paroi est alors très dense et fibreuse. Cependant l'opinion de Cruveilhier a été admise par quelques auteurs anglais, comme Birket et James Paget. D'un autre côté, Verneuil, Labbé et Coyne pensent que les bourses séreuses interlobulaires et profondes, sous-mammaires, peuvent devenir le point de départ de kystes, ce que nous ne contestons pas.

Mais il n'en est pas moins vrai que dans l'immense majorité des faits les kystes mammaires se développent aux dépens des glandes et de leurs conduits excréteurs. Brodie, Lebert, Robin, etc. l'ont parfaitement établi. Foerster distingue ces kystes en canaliculaires et aciniens suivant que leur point de départ est dans la dilatation d'un canalicule excréteur ou d'un acinus.

Voici comment nous comprenons ce processus :

Sous l'influence de la formation nouvelle du tissu conjonctif intra-acinien, un ou plusieurs culs-de-sac d'un acinus sont éloignés les uns des autres et même séparés du conduit

excréteur de l'acinus. Les culs-de-sac isolés, au milieu d'un tissu conjonctif embryonnaire vascularisé, présentent une hypergenèse de leurs cellules épithéliales, une sécrétion abondante de mucus et se transforment en une petite cavité close invisible à l'œil nu, de 50 à 60 μ de diamètre. Très nombreux sont les petits kystes de cette catégorie.

De la même façon, un canalicule excréteur de petite dimension, compris dans le tissu inflammatoire d'un fibro-adénome, dont la membrane propre aura été détruite en un point, sera le siège d'une formation abondante de cellules épithéliales qui le remplissent et le distendent, en même temps que la sécrétion muqueuse. Il sera ainsi transformé en une petite cavité kystique.

Pour comprendre la formation de kystes aciniens, il faut se rappeler qu'un acinus est formé de culs-de-sac appendus à l'extrémité d'un canalicule. L'acinus étant irrité par le tissu conjonctif enflammé qui l'entoure, les culs-de-sac présentent une hypergenèse de leurs cellules et une sécrétion exagérée et se dilatent. Ils se réunissent au niveau de leur abouchement dans le canal excréteur. La sécrétion muqueuse s'accroissant, et distendant tous les culs-de-sac, s'accumule et efface plus ou moins le relief des cloisons séparatives des culs-de-sac. Il en résulte une cavité unique, un kyste à paroi plus ou moins régulière présentant des éperons ou des villosités, vestiges des cloisons inter-glandulaires.

On objectera peut-être à cette manière d'expliquer la genèse des kystes aciniens, que le liquide sécrété devrait s'écouler par le conduit galactophore resté perméable. Cela serait possible, en effet, si la sécrétion était très liquide, mais si elle est muqueuse et épaissie par des cellules en suspension, elle devra rester en place.

Ce n'est pas le seul exemple de kystes muqueux constitués

bien que le conduit glandulaire excréteur soit libre : témoin les œufs de Naboth du col et les petits kystes glandulaires du corps de l'utérus. Ces kystes s'oblitérent d'eux-mêmes par le seul fait de leur dilatation.

Quelle que soit leur origine, ces kystes s'accroissent et deviennent progressivement plus étendus. Leur paroi peut montrer des excroissances papillaires vascularisées plus ou moins volumineuses, et elle subit les modifications fibreuses dont nous avons parlé plus haut.

Les canaux galactophores volumineux, c'est-à-dire ceux qui existent dans le mamelon, ne sont presque jamais le siège de dilatation kystique. Nous en citons cependant un exemple observé chez une chatte (voy. plus loin).

Les dilatactions kystiques des sinus galactophores placés immédiatement au-dessous du mamelon ne sont pas rares.

Il ne faudrait pas croire que les kystes résultent simplement de l'oblitération des conduits excréteurs, et soient le produit de l'accumulation de la sécrétion derrière un obstacle à son écoulement. Pierre Delbet a fait à cet égard des expériences concluantes.

Après avoir lié chez les femelles d'animaux le mamelon et par suite oblitéré les canaux galactophores il n'a nullement obtenu des kystes, mais seulement l'atrophie de la mamelle.

La conclusion de ce qui précède touchant la formation des kystes du sein, c'est qu'ils sont, dans l'immense majorité des cas, d'origine glandulaire.

7° Kystes simples du sein. — On pourrait penser, d'après cette dénomination, qu'il existe en réalité une maladie du sein caractérisée par un seul ou plusieurs kystes sans aucune altération de la glande ; mais cela n'est pas, comme on le verra, car avec ces kystes, et autour d'eux, le sein présente

toujours des lésions plus ou moins accusées de fibro-adenome.

J'ai examiné trois faits de ce genre depuis peu. L'un



Fig. 30. — Fibro-adenome kystique du sein (grossissement de 40 diamètres).

Cette figure représente le tissu conjonctif *t, t*, interposé entre deux kystes, l'un très volumineux *a*, qui est totalement privé d'épithéliome dans la partie qui a été dessinée. L'autre kyste *b*, montre à sa surface, à gauche un revêtement épithélial qui n'existe pas à droite ; *v, v'*, vaisseaux sanguins.

d'eux observé et opéré par Berger se rapportait à une jeune fille qui en était atteinte depuis son enfance, si bien que mon excellent collègue le regardait comme congénital. Le sein

CORNIL.

7

était petit et le kyste volumineux. Sa paroi fibreuse, dense, était composée de lamelles fibreuses parallèles les unes aux autres et à la surface interne du kyste, séparées par des cellules plates. Il y avait un revêtement d'épithélium pavimenteux. Sur les premières préparations que j'en ai faites,

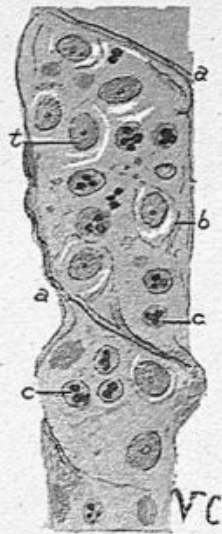


Fig. 31. — Membrane superficielle d'un grand kyste du sein vue de face (grossissement de 300 diamètres).

a, a, plis de cette membrane très mince et formée par de grandes cellules plates; *b, b*, contenant des noyaux ovoïdes plats; *c, c*, leucocytes polymucléaires.

je n'ai trouvé autour du kyste que du tissu conjonctif sans éléments glandulaires anormaux. Mais, sur des coupes pratiquées ultérieurement, j'ai vu quelques culs-de-sac dilatés et un petit conduit également dilaté et kystique.

Dans un autre cas opéré par Péraire, et présenté par lui à la Société anatomique (1904), il y avait un kyste unique considérable porté depuis longtemps par une jeune fille dont la glande mammaire était plutôt atrophiée. Là aussi, dans le tissu fibreux qui entourait le kyste il existait quelques culs-de-sac isolés et augmentés de volume comme dans le fibro-adénome. La surface interne présentait d'ailleurs des enfoncements conduisant dans des diverticules glandulaires tapissés de cellules épithéliales.

Mon troisième fait de kyste paraissant simple a été opéré par Morestin. C'est à lui que se rapportent les deux dessins ci-joints. Il y avait un kyste très volumineux et un autre plus petit. La figure 30 représente en *a* la surface interne du grand kyste dépourvue d'épithélium et en *b* la surface du kyste plus petit dont l'épithélium est en partie conservé; tout l'intervalle de *a* à *b* situé entre les deux cavités est occupé par un tissu fibreux à faisceaux épais, avec peu de

cellules, contenant des vaisseaux sanguins dont la paroi est épaisse. Ce tissu conjonctif s'oriente en lames concentriques aux cavités kystiques qui sont limitées aussi par une coque épaisse. Il n'y a pas de glandes dans ce tissu conjonctif si l'on n'examine que cette préparation. Mais en d'autres coupes

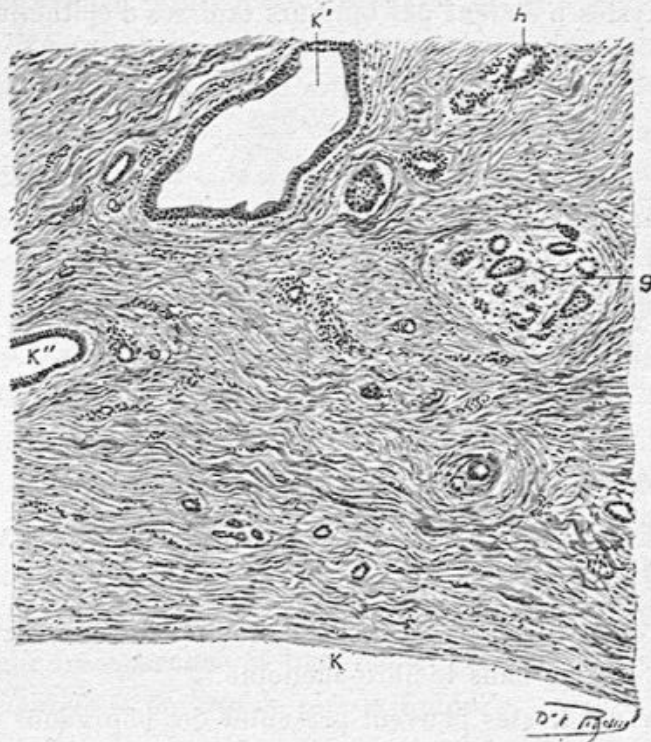


Fig. 32. — Fibro-adenome kystique du sein (grossissement de 100 diamètres).

k, paroi d'un grand kyste dépourvue de revêtement épithélial; *k'*, petit kyste tapissé d'épithéliome cylindrique; *k''*, partie d'un petit kyste également pourvue de cellules épithéliales; *g*, un acinus glandulaire; *h*, culs-de-sac glandulaires hypertrophiés.

(voy. fig. 32) nous avons vu un tissu typique de fibro-adenome. Là, en effet, près de la cavité du grand kyste *K*, le tissu conjonctif montre deux petits kystes microscopiques, *K'* et *K''*, un acinus dissocié par le tissu conjonctif embryonnaire en *g* et des culs-de-sac isolés et agrandis *h* aussi bien que des canalicules.

Le docteur Renon a publié dans sa thèse qui est de 1904, trois observations personnelles de kystes regardés comme simples par les chirurgiens qui les avaient enlevés; elles étaient relatives à des femmes âgées de trente ans, quarante-cinq et soixante-douze ans.

Les kystes n'étaient pas toujours tapissés d'épithélium.

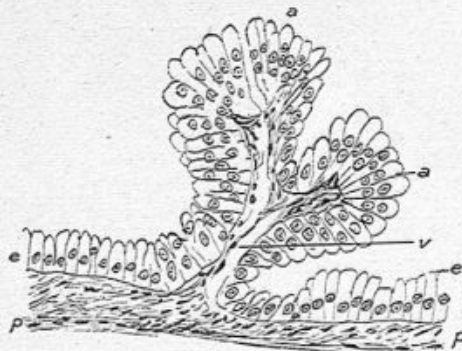


Fig. 33. — Papilles à la surface interne d'un kyste (grossissement de 300 diamètres).

a, a, deux papilles couvertes de longues cellules cylindriques muqueuses; p, paroi du kyste d'où partent les capillaires v accompagnés d'un peu de tissu conjonctif.

Dans ces trois pièces, il a constamment trouvé des glandes altérées comme dans le fibro-adénome.

Ces grands kystes peuvent présenter des bourgeons et des papilles (fig. 33) qui sont même visibles à l'œil nu. Ces excroissances vascularisées sont tapissées de cellules cylindriques, ou cubiques ou pavimenteuses ou aplaties.

Que faut-il conclure de ces divers faits?

C'est que ces grands kystes, simples ou multiples, doivent être regardés comme une variété du fibro-adénome. Ils n'ont pas une anatomie, une histologie, un mode de développement leur appartenant en propre. Cependant on peut leur conserver une place en clinique parce qu'ils répondent à une symptomatologie spéciale.

8° Maladie kystique du sein (Reclus). — On pourrait en dire autant de la maladie kystique décrite par Reclus en 1883. Elle correspond en effet à des signes tout à fait particuliers, tandis que son histologie pathologique la ferait rentrer dans la grande famille des fibro-adénomes.

Astley Cooper avait décrit les kystes du sein sous le nom d'hydatide celluleuse, mais la description clinique donnée par Reclus, fortifiée par les examens histologiques de Malassez et de Brissaud lui ont fait prendre droit de cité, et ont été le point de départ de nouveaux travaux.

Lorsqu'après l'ablation d'un sein atteint de cette maladie, l'anatomo-pathologiste l'examine, il constate que la peau, mince, ne lui adhère en rien. Parfois il peut constater, mais cela est rare, qu'un ou plusieurs kystes volumineux donnent de la fluctuation ; par la palpation et la pression de la glande entre le pouce et l'index il sentira de nombreux petits grains durs, donnant la sensation de grains de plomb situés dans un parenchyme glandulaire induré. Si l'on fait une section du sein, il s'écoule un peu de liquide séreux d'un ou plusieurs des petits kystes incisés. Si l'on isole ces petits grains on constate leur transparence et leur dureté. Incisés, il s'en écoule une gouttelette de liquide séreux fluide.

Il va sans dire que les ganglions sont normaux et que la maladie est bénigne.

Chose remarquable, les deux seins peuvent être pris simultanément ou successivement. Mais cette duplicité de la maladie est loin d'être constante.

Les examens histologiques des coupes du sein ainsi altéré démontrent de la façon la plus nette l'origine des kystes aux dépens des glandes. La description parfaite qu'en ont donné Malassez et Brissaud, nous montre la dilatation des culs-de-sac et des conduits excréteurs dans les acini, détermi-

née par la multiplication, par l'hypertrophie de leurs cellules épithéliales, la formation de petits kystes aux dépens des éléments glandulaires. Nous renvoyons le lecteur à ce que nous en avons dit à propos de la genèse des kystes en général dans les fibro-adénomes, afin d'éviter des répétitions. Le tissu conjonctif est toujours plus ou moins irrité et épaissi en même temps que se forment les kystes. Mais on doit dire que, dans cette maladie, les petits kystes sont plus nombreux et le tissu conjonctif moins épaissi, moins induré que dans les autres variétés du fibro-adénome.

J'ai examiné cette année deux seins typiques de la maladie kystique de Reclus enlevés, l'un par Chaput, l'autre par Maire, et vérifié simplement l'exactitude de la description classique de Malassez et Brissaud.

Malassez et Brissaud, après leur étude sur ces kystes et sur leur manifeste provenance d'une hypergenèse de l'épithélium, ont pensé pouvoir ranger la maladie de Reclus parmi les épithéliomes. C'est parfait si par épithéliome on dénomme toute maladie où l'on observe une production nouvelle d'épithélium. Il ne s'agit que de s'entendre. Mais si l'on adopte cette définition pour l'épithéliome on l'étendra à une série de lésions variées sans aucun lien entre elles et l'on arrivera à ranger la néphrite albumineuse dans les épithéliomes comme l'avait fait Ch. Robin. Nous croyons, pour notre compte, qu'il est toujours nécessaire, dans la classification et la dénomination des maladies, de tenir le plus grand compte de la clinique. La maladie kystique est bénigne et due à une prolifération des éléments glandulaires. Nous la rangerons dans les adénomes. Nous réservons le mot d'épithéliome, en ce qui touche le sein, aux tumeurs malignes ayant leur point de départ dans les épithéliums, mais présentant des cellules atypiques, et envahissant le tissu cellu-

laire en dehors des glandes et se généralisant aux ganglions.

Depuis la publication du mémoire de Reclus, plusieurs mémoires ont paru sur le même sujet ; nous citerons ceux de Phocas qui adopte, suivant les idées de Tillaux, le nom de maladie noueuse du sein pour désigner la maladie kystique ; de Quénu, qui en fait une espèce de mastite ou de cirrhose épithéliale ; de Toupet qui décrit les différents types histologiques des kystes mammaires, etc.

M. Coudray nous a donné l'observation suivante d'une tumeur kystique du sein qui peut être rangée dans la maladie kystique de Reclus, mais qui en diffère par certains côtés. Là, en effet, on sentait des grains de plomb dans le sein du côté opposé, mais comme particularité la malade présentait un écoulement sanguinolent par le mamelon ; de plus, celui-ci était rétracté.

Adéno-fibrome kystique du sein. — Écoulement sanguinolent par le mamelon. — Mamelon rentré.

M^{me} P..., âgée de cinquante-quatre ans, observée à la fin de mai 1907 par M. Coudray. Cette dame avait vu ses règles cesser définitivement en juin 1906. Quatre mois après, en octobre, elle notait une augmentation de volume des deux seins, accompagnée d'un certain degré de sensibilité, mais elle ne s'aperçut qu'en avril 1907 de la présence d'une tumeur dans le sein droit. Elle ne souffrait pas de ce sein, mais il y avait par le mamelon un écoulement minime blanchâtre, puis rosé, enfin noirâtre.

Le mamelon est rentré en doigt de gant.

La tumeur occupait la partie inférieure et externe du sein, du volume d'un petit œuf de poule, dure, englobée dans la masse glandulaire hypertrophiée, et présentant par places les

grains de plomb de la maladie de Reclus. Complètement mobile sous la glande, la tumeur tendait à adhérer à la peau ; du moins celle-ci ne glissait pas franchement sur la tumeur ; il n'y avait pas de ganglions dans l'aisselle.

En comprimant la tumeur on faisait soudre par le mamelon un liquide sanguinolent assez abondant, formé par du sang noir ; l'écoulement spontané du liquide se produisait à chaque



Fig. 34. — Aspect à l'œil nu du mamelon (grandeur naturelle).

instant, il n'avait aucune odeur. L'état général était satisfaisant. La malade avait une bonne santé ; elle avait eu trois enfants, une fausse couche, et n'avait pas nourri.

Le diagnostic de fibrome kystique, avec une poche principale et de petits kystiques ne paraissant pas douteux, on essaya d'abord, à tout hasard, l'affection étant double, la compression jointe au traitement ioduré.

Pendant quelques semaines il parut donner un résultat appréciable, mais à la fin de juin il fut évident qu'on n'obtiendrait rien de sérieux ; si, dans son ensemble, la glande avait diminué de volume, l'écoulement par le mamelon persistait.

L'extirpation de la mamelle fut pratiquée le 4 juillet.

1° Examen de la pièce par M. Cornil.

Le mamelon est enfoncé en doigt de gant, et au lieu de faire saillie par sa pointe, celle-ci est rentrée. Cependant il n'est pas dur, et il présente des plis dans sa partie centrale, comme une bourse qui serait à moitié fermée. La peau du mamelon, aussi bien que la peau qui l'entoure est souple.

Sur une section de la tumeur on a des tissus d'une apparence différente. Il y a d'abord beaucoup de graisse, puis un

grand ilot assez induré dans lequel on voit des petits kystes d'aspect verdâtre, les uns visibles à l'œil nu, ayant de 2 à 4 millimètres de diamètre, les autres visibles seulement au microscope.

La figure 34 montre l'état à l'œil nu du mamelon avec les plicatures qui se rendent dans la partie déprimée.

2° *Examen histologique. Mamelon.* — Nous avons fait des coupes transversales du mamelon, comprenant à la fois la peau et la section transversale de la partie centrale du mamelon.

a) Avec un faible grossissement, on constate que la périphérie de la coupe est occupée par la peau avec ses papilles allongées, son revêtement épithélial stratifié et ses nombreuses glandes sébacées (glandes de Montgomery). La partie profonde des cellules de Malpighi de ce revêtement cutané est très pigmentée. La partie centrale de la coupe est occupée aussi par la peau du mamelon invaginée. La cavité *a* est tapissée par un revêtement cutané semblable au précédent, et montrant des papilles, des couches d'épiderme stratifié et même parfois des glandes sébacées. Entre ces deux couches cutanées, l'une périphérique, l'autre invaginée, se trouve le tissu même du mamelon avec son tissu fibro-musculaire et les sections transversales des canaux galactophores, c'est ce que nous avons représenté dans la figure 33, dessinée à un très faible diamètre.

b) Si l'on examine avec un plus fort grossissement, on constate tout d'abord que la cavité centrale est tapissée par un derme papillaire, par un épithélium et contient des glandes sébacées; puis, en examinant les conduits galactophores, on voit qu'il y a entre eux certaines différences, suivant qu'on examine le mamelon près de sa pointe ou à sa

base. En effet, dans les coupes voisines de la pointe, on peut voir un seul canal galactophore tapissé d'un épithélium pavimenteux, tandis qu'en se rapprochant de la base, les canaux galactophores, au nombre de sept, huit ou davantage, sont toujours tapissés d'épithélium pavimenteux ou cylin-

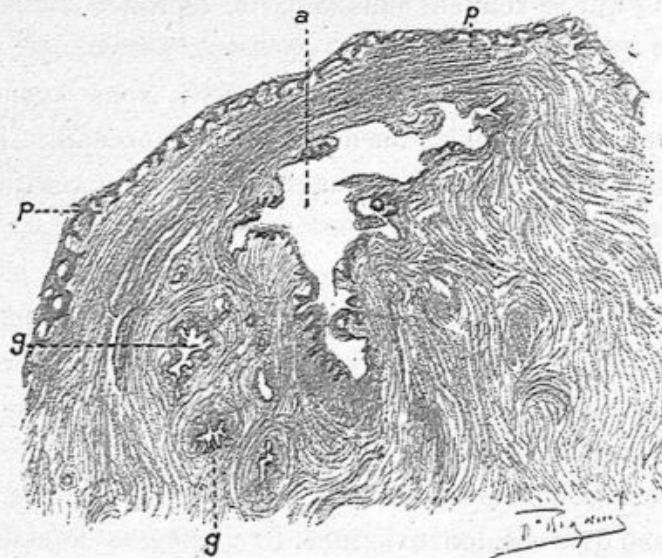

Fig. 35. — Coupe transversale du mamelon (grossissement de 30 diamètres).

p, p, peau; *a*, cavité centrale; *g, g*, canaux galactophores.

drique. Presque tous ces derniers canaux galactophores présentent des plis ou des villosités fines, et alors les cellules de revêtement de ces plis ou des villosités sont cylindriques, assez longues et forment une seule couche. Les canaux galactophores sont presque toujours entourés de tissu cellulomusculaire. Ces canaux galactophores nous ont paru plus larges, plus plissés qu'à l'état naturel et leurs cellules sont également plus allongées que normalement.

c) Sur les coupes de la *tumeur principale*, on constate que le tissu conjonctif du sein est très épaissi et fibreux. Les acini mammaires présentent des culs-de-sac souvent très

dilatés. Tous les acini offrent une infiltration leucocytaire du tissu conjonctif intra-acineux. Les culs-de-sac dilatés de quelques acini ont un diamètre relativement considérable; ils sont tapissés alors de cellules nettement cylindriques, assez longues, à noyaux volumineux, à protoplasma abondant. Ces culs-de-sac dilatés contiennent, soit des cellules détachées et du mucus, soit du sang.

Le sang se présente en nature avec des globules rouges, ou bien sous forme de pigment rougeâtre, infiltrant des cellules épithéliales tombées au milieu du cul-de-sac (fig. 36, *b*). Dans certains acini, le canal galactophore central est très dilaté, d'aspect végétant, papillaire, avec une grande quantité de cellules cylindriques, les unes sur les autres, ou le long du filament papillaire. Enfin, dans ces mêmes préparations se trouvent des cavités kystiques, plus ou moins considérables, tapissées par

de l'épithélium pavimenteux ou cylindrique. Bien que les cellules contenues dans les culs-de-sac dilatés soient très volumineuses, bien que ces culs-de-sac soient entourés par un tissu conjonctif infiltré de leucocytes, il n'y a pas de cellules épithéliales dans ce tissu enflammé; la lésion est donc restée limitée au contenu des canaux excréteurs de la glande.

Un des points les plus intéressants de l'examen de cette

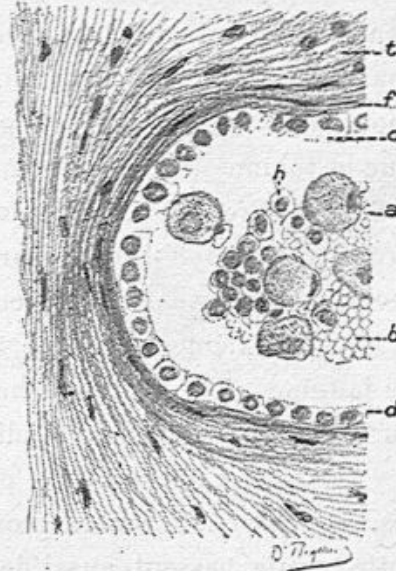


Fig. 36. — Section d'un cul-de-sac dilaté dans un acinus (grossissement de 300 diamètres).

t, tissu conjonctif péri-acineux; *f*, paroi glandulaire; *c*, *d*, revêtement épithélial à cellules pavimenteuses, *a*, grosses cellules arrondies, infiltrées de pigment; *b*, globules rouges; *h*, cellules d'épithélium détachées.

tumeur consiste dans le contenu sanguin et pigmenté des culs-de-sac dilatés. Dans ceux-ci, en effet, il peut y avoir une quantité de globules rouges et de grosses boules contenant des globules rouges dans une cellule épithéliale devenue sphérique. Dans ces culs-de-sac très dilatés, l'épithélium qui les tapisse s'est aplati au lieu d'être cylindrique (fig. 36). Les hémorragies dans les culs-de-sac dilatés des acini sont intéressantes à noter en relation avec l'écoulement sanguinolent du mamelon. Dans certains acini, l'infiltration par des leucocytes mononucléaires est extrêmement abondante, et il en résulte que le volume des acini est très augmenté. Malgré la lésion inflammatoire du tissu conjonctif et des glandes, la paroi propre des culs-de-sac est parfaitement conservée et souvent même est épaissie dans les acini les moins malades.

Une deuxième série de coupes passe par une partie de la tumeur qui était blanche et assez ferme. Là, nous avons vu surtout un tissu cellulo-adipeux, fibreux, au milieu duquel il y a des acini normaux ou par place avec culs-de-sac dilatés, et contenant d'assez grosses cellules épithéliales. Dans cette partie passent aussi de grands canaux galactophores tapissés d'épithélium cylindrique, long. Dans certains culs-de-sac on trouve du sang. Les parois propres des culs-de-sac sont conservées ou même augmentées d'épaisseur.

Une troisième série de coupes est faite dans une partie où il y avait des cavités visibles à l'œil nu. Sur des coupes très minces de cette partie, nous avons surtout observé des lésions des canaux galactophores; c'étaient ces derniers qui montraient les cavités susdites. Leur surface interne et leur lumière présentaient des cellules cylindriques très volumineuses, implantées régulièrement ou par végétations pseudo-papillaires sur la paroi (fig. 37). A la base de cette paroi, généralement assez épaisse et caractéristique, il y avait,

appliquée contre elle, une rangée de petites cellules aplaties ou cubiques, puis des cellules cylindriques volumineuses, à gros noyau, les unes sur les autres ou disposées en une seule couche. Le contenu du canal montrait une quantité considérable de cellules cylindriques détachées, en amas, et ayant presque toutes conservé leur noyau bien coloré et vivant. A côté de ces grands canaux, et communiquant avec eux, les acini offraient des culs-de-sac, tantôt de volume normal, mais avec une couche de grandes cellules cylindriques, tantôt dilatés, contenant dans leur intérieur du sang ou de grandes cellules cylindriques en une ou plusieurs rangées, dont quelques-unes étaient détachées dans l'intérieur du cul-de-sac. Les plus petits culs-de-sac contenaient souvent du mucus. Tous ces culs-de-sac avaient une paroi très nette, épaissie sur les plus petits.

Le tissu conjonctif périphérique aux culs-de-sac et aux canaux est normal, épaissi ou adipeux, et il ne présente pas d'infiltration par des cellules épithéliales. Si l'on veut indiquer le caractère nosologique de cette tumeur, on constate

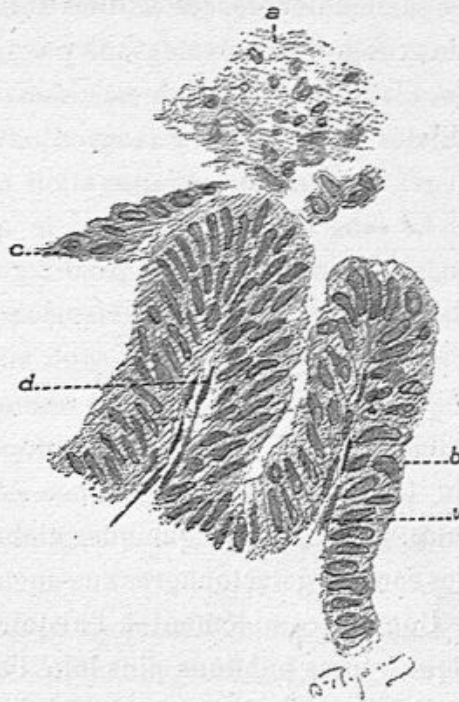


Fig. 37. — Extrémités de végétations papillaires parties de la paroi d'un canal galactophore (grossissement de 300 diamètres).

a, cellules détachées et mortifiées en partie ; *b*, une papille avec son vaisseau central *v* ; *d*, une autre papille. Ces deux papilles sont recouvertes d'épithélium cylindrique ; *c*, cellules de revêtement papillaire.

que la lésion essentielle consiste dans une formation nouvelle d'épithélium dans les canaux galactophores, dans la dilatation de ceux-ci et dans l'état atypique des cellules qui tapissent ces canaux et les remplissent. Au lieu d'être petites et pavimenteuses, ces cellules sont cylindriques, longues, avec de gros noyaux ovoïdes. Il y avait peu de kystes résultant de la dilatation de culs-de-sac, mais le pourtour des culs-de-sac dilatés, contenant du sang en nature et des cellules pigmentées, indique une inflammation assez intense de ces cavités.

Le sang qui s'écoulait par le mamelon provenait évidemment de l'irritation des canaux galactophores et des cavités dilatées des acini. Les vaisseaux qui entourent les canaux galactophores et les acini sont, en effet, très congestionnés et dilatés. Au milieu des parties saillantes, épithéliales, des canaux galactophores, on observe parfois une tige papillaire formée du tissu conjonctif très mince contenant un vaisseau capillaire. On rencontre quelques globules rouges dans l'intérieur des canaux galactophores eux-mêmes.

Comme complément à l'histoire des fibro-adénomes kystiques, nous publions plus loin l'observation de MM. Cornil et Petit relative à une chatte.

OBSERVATION DE MM. CORNIL ET PÉRAIRE. — **Fibro-adénome kystique du sein.**

Le fibro-adénome kystique du sein a pu être pris pour un épithélioma; tel le cas présenté par Péraire et V. Cornil à la Société anatomique (3 mai 1907), et relatif à une femme de trente-quatre ans. La tumeur fusionnée avec la glande, était bosselée, mais sans adhérences profondes; elle s'accompagnait de petits ganglions dans l'aisselle et d'un écoulement sangui-nolent assez abondant par le mamelon.

L'examen de la tumeur enlevée montre que le mamelon est long et dur. Écoulement du sang par le mamelon. Cet écoulement se produit en pressant sur la glande mammaire ; on se rend compte que ce sang sort par une cavité placée dans le mamelon ; il est difficile de distinguer à l'œil nu s'il s'agit d'un vaisseau ou d'un gros canal galactophore. Sur une coupe qui comprend la partie indurée du sein, on voit une masse dure, ferme, donnant du suc au raclage, de sorte qu'il serait difficile de savoir s'il s'agit d'un cancer ou d'un fibro-adénome.

Au-dessous du mamelon existe une grande quantité de kystes ayant de 2 à 3 millimètres de diamètre. Ces kystes contiennent un liquide grisâtre qui, examiné au microscope, dénote une extrême abondance de leucocytes.

Examen histologique. — Nous avons examiné d'abord la partie indurée, volumineuse, compacte, grosse environ comme un œuf, et nous y avons vu :

1° Une grande quantité de tissu conjonctif ferme, fasciculé, au milieu duquel se trouvent des acini glandulaires plus ou moins hypertrophiés. Les uns sont petits, avec des culs-de-sac également petits et normaux. Dans les autres, les culs-de-sac sont très volumineux, kystiques, et dans certains, le tissu conjonctif intra-acineux, qui entoure les culs-de-sac, présente une grande quantité de cellules conjonctives hypertrophiées, attestant une inflammation de l'acinus. Partout les membranes propres des culs-de-sac sont conservées.

2° En outre de ces lésions des acini, nous avons vu des conduits galactophores dilatés et transformés en des kystes plus ou moins volumineux. Avec un fort grossissement, les cellules contenues dans les culs-de-sac se rapprochent de la forme cylindrique et elles sont multipliées.

Les ganglions de l'aisselle ne présentent d'autre lésion que celle d'une inflammation chronique.

Cette tumeur était donc bénigne, mais comme elle n'avait pas nettement les caractères de la bénignité, comme au con-

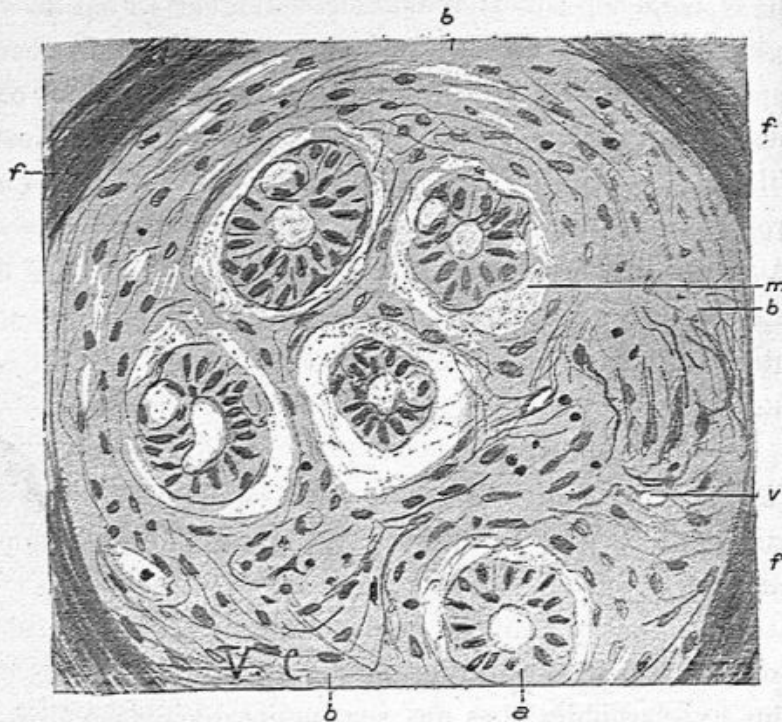


Fig. 38. — Myxo-fibro-adénome du sein (grossissement de 350 diamètres).

Cette figure représente un acinus glandulaire dont tout le tissu conjonctif est devenu muqueux. Les culs-de-sac glandulaires *a* présentent une rangée de cellules épithéliales cylindriques claires souvent lacunaires. La membrane propre hyaline des culs-de-sac a disparu et elle est remplacée par quelques fibrilles minces *m*; *b*, *b*, tissu muqueux possédant de grandes cellules de tissu conjonctif fusiformes ou étoilées; *f*, faisceaux épais de tissu conjonctif entourant l'acinus; *v*, vaisseau capillaire.

traire elle était diffuse, fusionnée avec la glande, comme elle s'accompagnait de ganglions axillaires et d'écoulement sanguin par le mamelon, nous devions la tenir pour suspecte.

9° Fibro myxo-adénome. — Nous avons déjà indiqué que dans les fibro-adénomes, les bourgeons et le tissu conjonctif pouvaient présenter les caractères histologiques du tissu

muqueux; cette production de tissu muqueux, dans les fibro-adénomes non papillaires affecte parfois un autre siège, le tissu conjonctif des acini. Nous avons examiné un cas de ce genre présenté à la Société anatomique le 7 juillet 1903 par M. Péraire; c'est le seul exemple que nous en connaissons.

Le sein enlevé présentait un tissu un peu transparent par places, comme s'il s'agissait d'une tumeur colloïde.

Sur les coupes examinées au microscope et doublement colorées par notre méthode habituelle (hématoxyline et liqueur de van Gieson), le tissu fibreux formait des bandes épaisses, denses autour de tous les acini mammaires hypertrophiés. Ceux-ci étaient plus clairs, transparents. Leur tissu conjonctif était complètement et partout transformé en tissu muqueux, à peine coloré en rose, avec quelques fibres conjonctives minces et rares et des cellules fusiformes ou étoilées éparses au milieu du tissu muqueux et reliées entre elles par leurs prolongements protoplasmiques.

Au milieu de ce tissu muqueux, les culs-de-sac glandulaires paraissaient avec leur lumière centrale vide au centre de leur rangée de cellules épithéliales. Celles-ci, cylindriques, assez longues, munies de noyaux ovoïdes, minces, étaient souvent percées de lacunes dans leur protoplasma. Ces culs-de-sac ne possédaient pas, par places, de paroi propre (voyez fig. 38).

MALADIE KYSTIQUE DE LA MAMELLE CHEZ UNE CHATTE¹

Par MM. V. CORNIL et G. PETIT (d'Alfort).

Nous avons observé cette curieuse affection chez une chatte de quatorze ans, à l'autopsie de laquelle nous avons, en outre, rencontré de la dégénérescence graisseuse du foie et des reins, ainsi que des kystes para-ovariens et ovariens.

1. Communication faite à la Société anatomique (séance du 23 décembre 1904).

La mamelle la plus malade montrait un soulèvement de la peau très amincie par un kyste ayant environ 2 centimètres de diamètre. La pièce ayant séjourné dans le formol, le contenu de ce kyste était coagulé, tout à fait transparent,

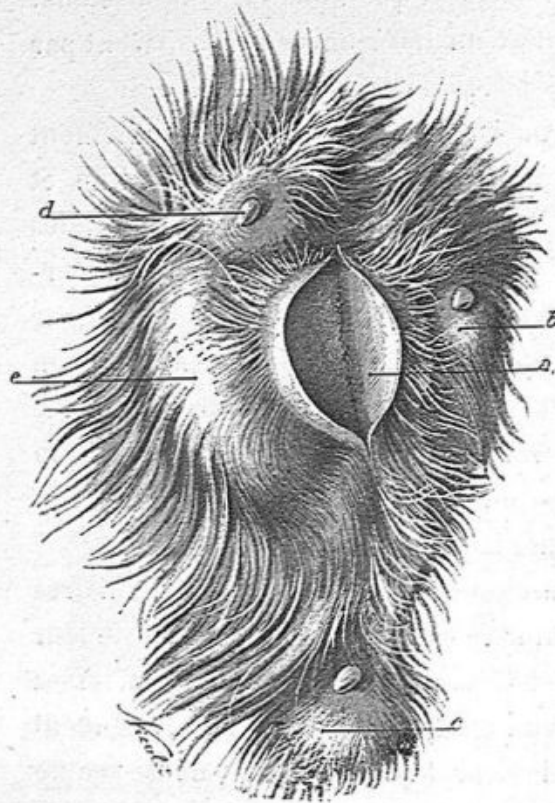


Fig. 39. — Vue macroscopique de la région mammaire kystique.

a, grand kyste sectionné; *e*, la mamelle la plus hypertrophiée; *b*, *c*, *d*, les autres mamelles également kystiques surmontées de leur mamelon.

gélatiniforme et ferme. La peau, très mince à ce niveau, possédait des poils. La surface interne de ce kyste paraissait lisse à l'œil nu, mais l'examen microscopique y a fait découvrir des papilles, comme nous le verrons bientôt.

Les autres mamelles montraient aussi des kystes plus ou moins prédominants sous la peau (fig. 39). Sur la coupe de ces glandes, on voyait à l'œil nu une série de kystes plus petits et il y en avait encore

un plus grand nombre sur les préparations examinées au microscope.

Nous avons fait plusieurs séries de coupes histologiques dans les kystes et aussi le long d'un mamelon très pointu, de son extrémité jusque dans la glande kystique qui lui faisait suite.

1° *Coupes du mamelon.* — Nous avons représenté, à un très faible grossissement (fig. 40), une préparation qui comprend tout le mamelon, depuis son extrémité pointue jusqu'à sa base. Il est recouvert de la peau dépourvue de poils *a, a*, et il montre l'ouverture *b, c* de deux canaux galactophores; l'un de ces canaux *d* peut être suivi pendant un long trajet.

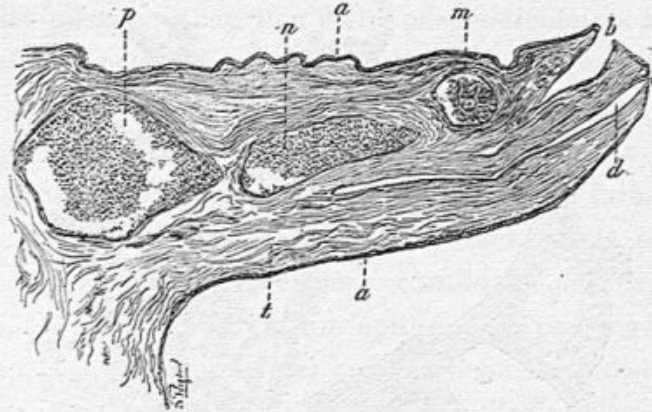


Fig. 40. — Coupe histologique du mamelon (faible grossissement).

a, a, peau recouvrant le mamelon; *b*, ouverture d'un canal galactophore; *d*, canal galactophore ouvert en *c*; *m*, kyste aréolaire; *n*, autre kyste; *p*, kyste à cavité unique, volumineux, situé à la base du mamelon; *t*, tissu fibro-musculaire du mamelon.

Dans cette coupe on voit en outre trois kystes en *m*, *n* et *p*.

Le kyste *m* est formé par un réseau de cloisons fibreuses très minces tapissées de petites cellules cubiques. C'est une partie de ce kyste que nous avons représentée dans la figure 41. Des cloisons de tissu fibreux, les unes très minces *f*, les autres plus épaisses *a*, *t*, sont couvertes d'une couche unique de cellules cubiques semblables aux cellules normales des acini mammaires. Les cavités circonscrites ainsi par des travées fibreuses et revêtues d'épithélium sont plus ou moins grandes, très petites par exemple en *d*; elles contiennent des agglomérations de cellules épithéliales comme en *c*.

Les deux autres cavités kystiques *n* et *p* de la figure 40

sont simples, sans réticulum intérieur ; leur surface interne présente une ou plusieurs couches de cellules épithéliales cubiques et leur contenu est formé de cellules épithéliales plus ou moins dégénérées, sphériques, granuleuses, au milieu d'un mucus abondant.

La présence de ces kystes dans le mamelon fait supposer

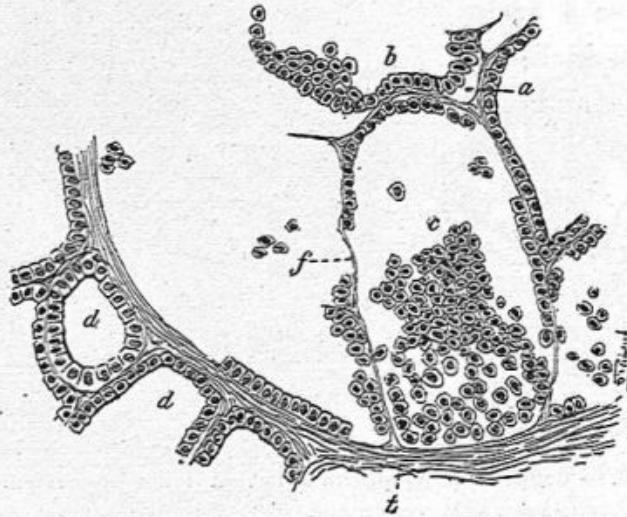


Fig. 41. — Coupe passant à travers les kystes.

qu'ils exerçaient un certain degré de compression sur les canaux galactophores, mais nous savons que la maladie kystique de la mamelle n'est pas due à une compression des canaux, mais bien à un processus d'irritation chronique des acini et des canaux mammaires. Ces kystes du mamelon ne peuvent d'ailleurs s'expliquer que par une lésion portant sur les canaux galactophores.

2° Coupes passant dans le tissu glandulaire. — Dans la glande on trouve des kystes (fig. 41), tapissés de petites cellules cubiques, de dimensions plus ou moins grandes, parfois avec des végétations papillaires. Dans les mêmes coupes, on

rencontre des acini normaux ou des acini dont les culs-de-sac et canaux excréteurs sont dilatés.

3° *Coupes comprenant le plus grand kyste.* — La paroi extérieure de ce kyste est revêtue par la peau qui est très mince à ce niveau et dont les papilles sont effacées par la distension. Cependant cette peau possède de petits poils et des follicules pileux qui, au lieu d'être perpendiculaires à la surface cutanée, sont obliques ou couchés presque parallèlement à elle, et cela par suite de l'étirement qu'elle a subi.

La paroi propre, fibreuse du kyste, est revêtue partout d'un épithélium cubique ou se rapprochant de la forme cylindrique. Mais de plus, par places, naissent de la paroi de petites végétations peu élevées contenant des capillaires étroits, et tapissées du même épithélium. Ces végétations, très rapprochées les unes des autres, forment de distance en distance, le long de la paroi kystique, des agglomérations aplaties qui paraissent homogènes à un faible grossissement, mais qui, sur les coupes très fines et avec un fort grossissement, se montrent en réalité composées de petites papilles isolées ou anastomosées les unes avec les autres.

Le mucus contenu dans ce grand kyste est hyalin, bien coagulé et contient très peu de cellules englobées. C'est à peine si l'on en voit quelques-unes au contact du mucus avec les élevures papillaires.

En somme, nous nous trouvons là en présence d'une maladie kystique de la mamelle chez la chatte, comparable à celle si bien décrite par Reclus chez la femme.

Rappelons, pour compléter cette assimilation, qu'elle n'était pas localisée à une seule de ces glandes.

Kystes présentant de gros bourgeons en choux-fleur. — Nous avons observé plusieurs fois de grands kystes pouvant

loger une noix ou même un œuf de poule, siégeant d'habitude à la base du mamelon et qui présentaient, attachées à leur paroi interne, une ou plusieurs excroissances volumineuses, en choux-fleur.

Ces kystes possédaient une membrane très épaisse, adhérente au plan profond du mamelon, si bien que ce petit

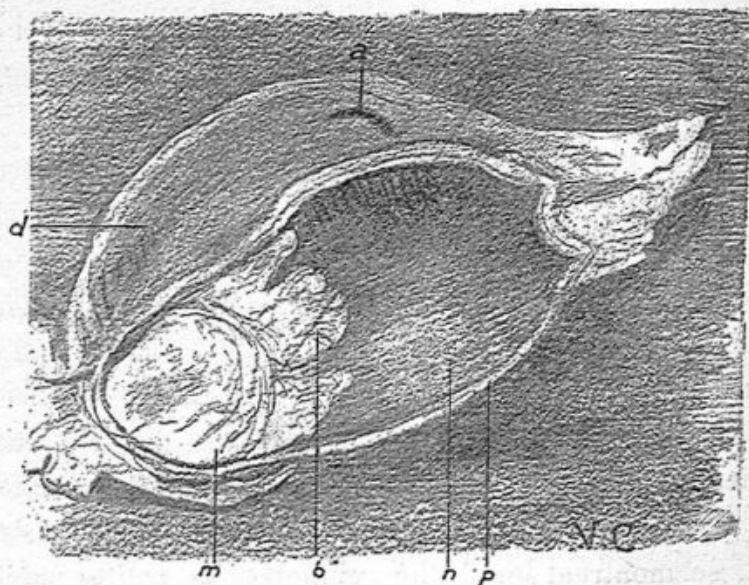


Fig. 42. — Kyste du sein chez un homme opéré par M. Guinard.
Dessin à l'œil nu de la tumeur.

a, mamelon ayant la forme d'un coup d'ongle ; *p*, paroi profonde du kyste ; *n*, sa cavité ; *m*, masse végétante adhérente à la cavité du kyste terminée par des excroissances *b* ; *d*, peau.

organe pouvait en être tirillé ou rétracté. Le contenu de ces kystes est muqueux ou séro-sanguinolent ou sanguinolent, ce qui s'explique facilement par les pressions ou traumatismes auxquels ils sont exposés, et par la friabilité des vaisseaux qui entrent dans les végétations. Ce kyste peut être unique et ne s'accompagner d'aucun désordre apparent du côté de la glande qui est seulement comprimée par lui ; mais plus souvent, avec un kyste de cette nature, on a affaire à une mamelle atteinte en même temps d'un fibro-adénome

avec d'autres kystes microscopiques ou visibles à l'œil nu.

Je prends pour type de ma description un grand kyste bourgeonnant du sein enlevé chez un homme par M. Guinard, à l'Hôtel-Dieu en mars 1906¹.

La peau était tendue, saillante et bombée au niveau de la région mammaire : la paroi du kyste lui adhérait intimement dans toute sa surface ; par sa partie profonde, cette paroi, également épaisse et fibreuse reposait sur le tissu adipeux.

Le mamelon totalement affaissé (*a*, fig. 42) n'était visible que comme une fente en coup d'angle.

La cavité ovoïde, qui aurait pu contenir un petit œuf de poule, montre à l'un de ses pôles une masse charnue, grisâtre *m*, imprégnée de suc blanchâtre, se terminant en *b* par des bourgeons libres.

La cavité contenait un liquide trouble, teinté de sang.

Les coupes histologiques pratiquées sur la masse semi-solide *m*, font constater d'abord sa large implantation sur la paroi dont elle reçoit ses vaisseaux et sa charpente fibreuse. Son tissu est formé de travées vascularisées anastomosées en réseau et toutes ces travées, plus ou moins épaisses, sont tapissées par des cellules cylindriques. Les végétations libres, *b*, sont constituées par des filaments cellulo-vasculaires très grêles, anastomosés également en réseau, couvertes aussi par une couche unique de cellules cylindriques assez longues, dont le protoplasme est muqueux. La figure 43, dessinée à un grossissement de 250 diamètres, montre en A une section transversale des cloisons fibreuses et leur revêtement. Dans les interstices entre les bords des cellules on note du mucus *f*, sécrété par elles. En B, on verra un filament ter-

1. Société anatomique, séance du 23 mars 1906.

minal suivant sa longueur, avec ses vaisseaux capillaires et sa bordure d'épithélium cylindrique très régulier.

En dehors de ce bourgeon, la membrane interne du kyste était lisse et unie, et elle ne possédait pas d'épithélium.

La description qui précède d'un kyste unique bourgeonnant est tout à fait caractéristique. Mais, dans d'autres

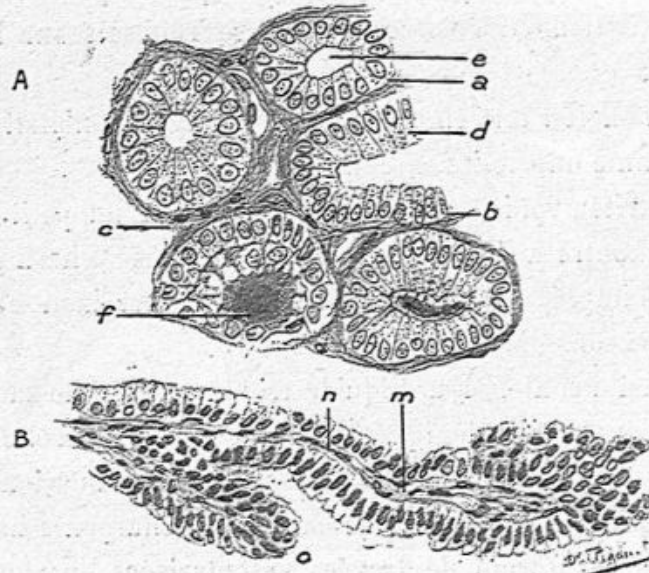


Fig. 43. — Végétations coupées en long et en travers dans un cas de kyste végétant du sein chez l'homme.

A. Végétations coupées en travers : a, b, c, travées fibreuses minces vascularisées couvertes de cellules cylindriques e ; f, mucus. — B. Une végétation coupée en long : m, filament fibreux vascularisé ; n, cellules cylindriques ; o, extrémité libre d'une végétation.

observations, on a affaire, non seulement à un grand kyste bourgeonnant mais à d'autres petits kystes et à un fibroadénome portant sur toute la mamelle.

Telle était une grosse tumeur mammaire enlevée en 1907, quatre ans après son début, par M. Ricard. Il existait à sa surface un grand kyste, du volume d'un petit œuf, rempli de liquide sanguinolent, et présentant dans son intérieur un bourgeon mou, grisâtre, rosé par place, gros comme une

amande, mamelonné et papillaire à sa surface, dont un fragment était détaché. La membrane interne du kyste, dans la partie où elle ne donne pas attache au bourgeon, ne possède pas d'épithélium, et elle est là formée uniquement de tissu fibreux. Cette membrane est doublée, dans sa partie profonde en contact avec la glande, par un tissu conjonctif contenant des acini glandulaires normaux et des culs-de-sac dilatés, en évolution kystique.

Quant au bourgeon implanté sur le grand kyste, il est constitué, comme le précédent, par des filaments minces du tissu conjonctif vascularisé, donnant naissance à des filaments anastomosés et terminés par des extrémités libres, le tout couvert de longues cellules cylindriques. Des cellules muqueuses détachées et du mucus remplissent les intervalles entre les villosités.

Le reste de la glande était atteint de fibro-adénome avec de nombreux kystes petits, mais visibles à l'œil nu ou microscopiques.

Une autre observation de M. Walther est tout à fait analogue. Il y avait dans ce fait d'épithéliome papillaire à cellules cylindriques, un grand kyste situé sous le mamelon, développé dans un canal galactophore très dilaté. Un bourgeon sessile volumineux était adhérent à la paroi du canal et présentait une structure papillaire à cellules cylindriques. Nous avons reproduit, à l'œil nu, deux dessins de ce bourgeon dans le chapitre de ce livre relatif aux épithéliomes papillaires à cellules cylindriques (voy. p. 212 et 213).

Ces grands kystes, siégeant le plus ordinairement sous le mamelon, et dus alors à la distension considérable d'un sinus ou d'un canal galactophore, ainsi que nous l'avons vérifié une fois, ont parfois une tendance à entraîner le mamelon vers la profondeur. Cela s'explique aisément par l'adhérence que cet

organe contracte avec le kyste et par l'accroissement de ce dernier. C'est ainsi que dans une observation de M. Auvray, le sein présentait, après l'opération, un mamelon enfoncé, en doigt de gant, au lieu de sa saillie habituelle.

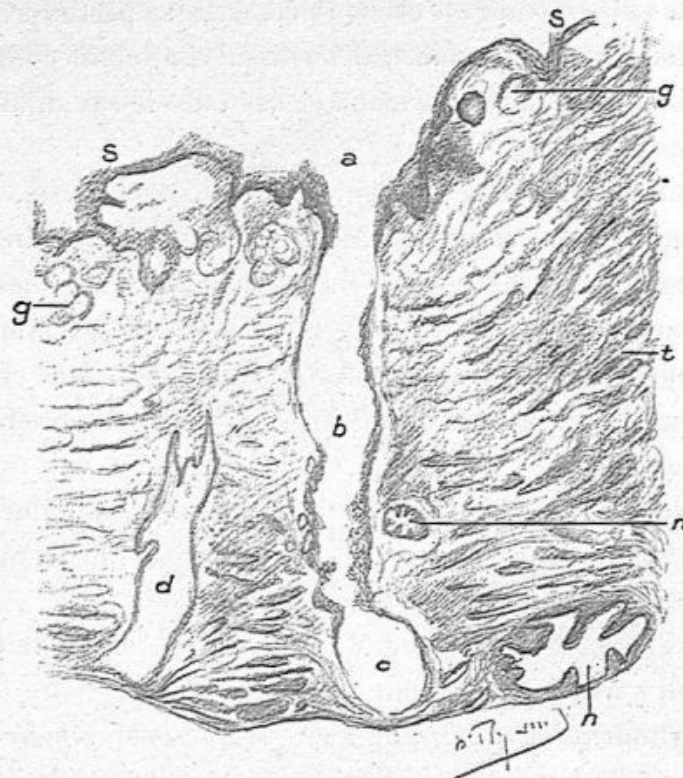


Fig. 44. — Section transversale d'un mamelon rétracté dans un cas de grand kyste du sein (grossissement de 40 diamètres).

s, s, peau du mamelon enfoncé en doigt de gant, couverte de couches épidermiques et montrant ses papilles et ses glandes sébacées *g, g*; *a, b, c*, un conduit galactophore coupé suivant sa longueur; *d*, section oblique d'un conduit galactophore; *m, n*, sections transversales des conduits de même ordre; *t*, tissu fibro-musculaire.

J'ai fait une série de coupes transversales de cet enfoncement du mamelon comprenant toute son étendue. Sur ces préparations, à un faible grossissement, la partie circulaire, périphérique, offrait des sections transversales, obliques ou longitudinales de canaux galactophores situées au milieu du tissu fibro-musculaire. Au centre se trouvait la cavité formée

par le mamelon enfoncé; autour de cette cavité régnaient l'épiderme cutané, les papilles et les glandes sébacées de la peau du mamelon retournée en doigt de gant. La surface du mamelon, au lieu d'être à la périphérie, était située au milieu de la coupe. C'est de cette cavité que partaient les canaux galactophores.

Ainsi, dans la figure 44, la surface de l'anneau cutané mamelonnaire *s, s*, situé au centre de la coupe, montre les couches malpighienne et épidermique, les papilles et les glandes sébacées *g*. De cette surface part un conduit galactophore *a b c* vu suivant une certaine partie de sa longueur, tandis que d'autres conduits sont coupés obliquement *d*, ou horizontalement *n, n*. Ces conduits, qui ont suivi le déplacement du mamelon, s'infléchissent d'abord de bas en haut pour redescendre ensuite dans le sein ou s'éloignent horizontalement comme le conduit *a b c*.

Au-dessous de ce mamelon rétracté, il y avait, dans cette observation de M. Auvray, un grand kyste de la paroi duquel naissait un gros bourgeon sessile papillaire, semblable à ceux dont nous avons déjà donné la description. Les travées fibrovasculaires de ce bourgeon étaient un peu plus épaisses que celles des observations de Guinard et de Ricard, mais du même modèle, ramifiées irrégulièrement et couvertes d'un épithélium cylindrique. Nous en donnons ici un dessin à un faible grossissement (fig. 45).

Nous avons insisté, à propos de ces grands kystes bourgeonnants, sur la possibilité de la rétraction du mamelon causée par eux afin que le clinicien sache bien que ce phénomène de la rétraction du mamelon n'est pas spécial aux cancers et en particulier aux squirrhes. Il se produit lorsqu'un tissu scléreux se forme à la base du mamelon et possède une propriété rétractile comme tout tissu cicatriciel. Cette con-

dition toute physique peut se réaliser dans plusieurs genres de tumeurs.

En terminant ce chapitre consacré aux diverses espèces de

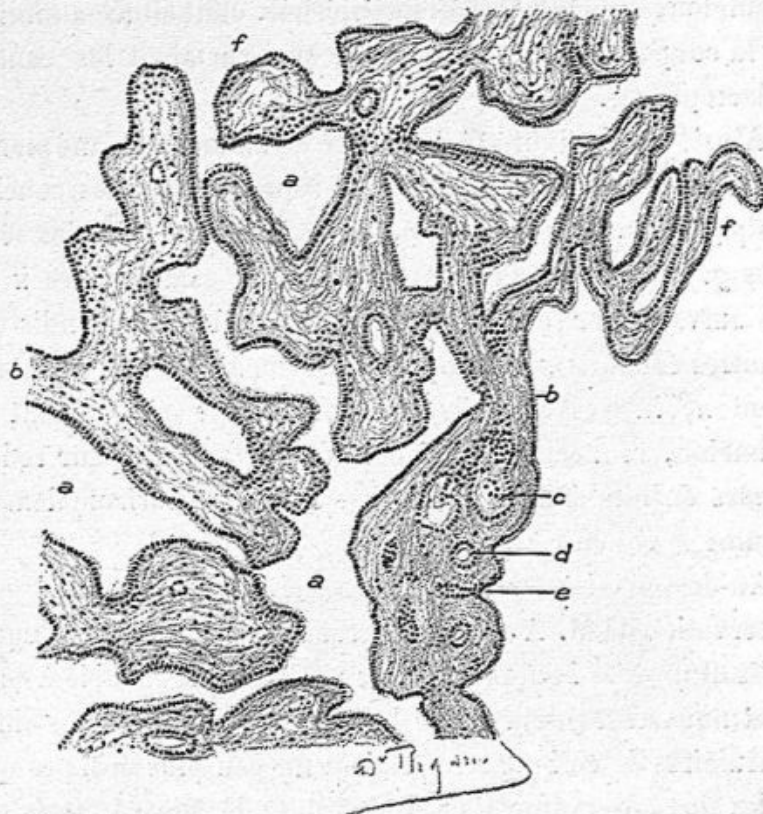


Fig. 45. — Section des travées ramifiées et anastomosées dans un gros bourgeon d'un kyste du sein (observation d'Auvray) (grossissement de 100 diamètres).

a, a, a, espaces libres entre les travées; *b, b*, travées ramifiées couvertes d'un épithélium cylindrique et terminées par des extrémités libres *f, f*; *c, d*, petites cavités creusées dans les travées; *e*, enfoncement tapissé d'épithéliome le long des travées.

fibro-adénomes nous rappellerons que nous en avons observé un certain nombre *chez l'homme*. Ce sont, en effet, avec les cancers, les tumeurs de l'homme les plus communes. Il y a cependant toujours une notable différence entre les fibro- adénomes de la femme et celles de l'homme.

Chez ce dernier, en effet, il n'y a pas à l'état normal

d'acini, pas de culs-de-sac nombreux et groupés en ilots. Aussi ne faut-il pas s'attendre à trouver, dans les fibro-adenomes les lésions des acini et des culs-de-sac, la dilatation et les formations épithéliales des éléments glandulaires; toutes les lésions existent dans le tissu conjonctif et dans les conduits galactophores.

Ceux-ci sont dilatés, avec une hyperplasie de leur épithélium qui se continue dans toutes leurs divisions et dans leurs terminaisons; ils forment même de petits kystes en même temps que le tissu conjonctif s'épaissit et devient fibreux. Il peut y avoir également des fentes papillaires dues à la dilatation et à l'état papillaire des conduits galactophores.

OBSERVATION DE M. AUVRAY. — Grand kyste du sein situé sous le mamelon et présentant une végétation en chou-fleur.

M. Auvray a opéré, vers le 7 juin 1907, une femme âgée d'une quarantaine d'années qui présentait, au-dessous du mamelon, une tumeur volumineuse reconnue comme kystique. Cette femme, qui était folle, ne voulait ni se laisser examiner ni opérer; mais la famille y tenait.

Le sein, volumineux, très gras, a été enlevé en totalité avec le muscle pectoral et l'aisselle absolument curée. Il n'y avait d'ailleurs pas de ganglions axillaires, sauf un tout petit nodule blanchâtre qui sera examiné.

Le mamelon est tout à fait rétracté, comme le bout d'un doigt de gant qui serait invaginé dans la cavité du doigt de gant. Mais le bord de ce mamelon enfoncé est souple, sans induration ni relief de la peau autour de lui.

En pressant sur le kyste, M. Auvray a fait sortir un liquide sanguinolent pendant l'opération.

Le kyste ouvert, situé immédiatement sous le mamelon enfoncé, est volumineux. Il contient environ 300 grammes de liquide sanguinolent. A sa surface interne on voit, sur une grande étendue de ce kyste, une membrane blanchâtre, épaisse, un peu ridée, que l'examen histologique a montré n'être autre chose qu'une partie de la surface cutanée mince et transparente. Sur la portion du mamelon renversée dans le kyste, il y a un bourgeonnement, en chou-fleur. Une autre masse papillaire, en chou-fleur, naît sur la région mince, muqueuse, de la paroi du kyste. Ce sont ces bourgeons vascularisés qui ont donné le sang contenu dans le liquide kystique.

Le reste de la mamelle est coupé en divers sens. C'est le tissu cellulo-adipeux qui domine. Il y a quelques filaments d'aspect fibreux et un autre kyste de la grosseur d'un petit pois.

Examen histologique. — Nous avons fait de nombreuses coupes dans tous les points signalés plus haut à l'œil nu :

La partie du mamelon retournée en doigt de gant a été l'objet de coupes transversales. Au centre on avait la cavité du mamelon retourné, surface papillaire couverte des couches épidermiques et bordée à sa périphérie par les glandes sébacées de Montgomery. Autour de ces glandes, dans le tissu conjonctif normal, existent des canaux galactophores normaux, dont quelques-uns s'ouvrent directement dans la cavité du mamelon. Lorsqu'on fait des coupes transversales de la partie du mamelon saillante dans le kyste et bourgeonnante, on trouve tout autour de cette pointe saillante des travées fibreuses minces et des alvéoles arrondies ou allongées tapissées par des cellules épithéliales cubiques ou cylindriques.

La grosse végétation en chou-fleur est constituée de la

même façon ; elle présente à sa base une intrication de travées tapissées d'épithélium cylindrique ou cubique, travées très vascularisées qui se terminent à la périphérie de la tumeur par des papilles ramifiées libres, couvertes par le même épithélium. Ce volumineux chou-fleur s'implante sur une partie du kyste tapissée simplement par l'épithélium cylindrique.

La plus grande partie du kyste présente une membrane épaisse, opaque après l'action de l'alcool. Sur les coupes de cette membrane on observe à sa surface un épithélium stratifié, comprenant un épiderme superficiel corné, un réseau muqueux de Malpighi et des papilles. Pas de glandes sébacées ni sudoripares. Dans la partie profonde de ce derme, nous avons constaté par places des culs-de-sac glandulaires adénomateux.

Sur les coupes de la paroi kystique, comprenant une certaine épaisseur du tissu sous-jacent à sa membrane interne, on voit des acini mammaires hypertrophiés, à culs-de-sac volumineux comme dans les fibro-adénomes.

Dans une section du sein nous avons découvert un kyste de la grosseur d'un petit pois contenant un liquide clair, muqueux. Sur les coupes examinées au microscope, la paroi de ce kyste était mince et tapissée par une seule couche de cellules cylindriques. En dehors de la paroi il y avait un tissu adipeux au milieu duquel existaient des acini mammaires hypertrophiés, comme cela se voit dans les adénomes.

En résumé, il s'agit d'un fibro-adénome avec un grand kyste développé sous le mamelon, kyste provenant probablement d'une dilatation excessive d'un conduit galactophore, tapissé en partie d'un revêtement cutané, en partie d'un revêtement muqueux et présentant dans son intérieur un bourgeon en chou-fleur dû à une multiplication de cavités glan-

dulaires et de papilles libres tapissées de cellules épithéliales muqueuses, cubiques ou cylindriques. Je ne crois pas que cette lésion soit de mauvaise nature.

Le petit ganglion axillaire est normal, sans trace de cellules néoplasiques.

Un grand kyste du sein, traité d'une façon intempestive peut s'enflammer, suppurer ; sa surface peut même se mortifier en totalité ou en partie. Nous rapportons, comme un exemple de ces graves désordres l'observation suivante pour laquelle notre ami M. Chaput dut intervenir et enlever tout le sein.

Kyste enflammé et ulcéré du sein, opération faite par CHAPUT en janvier 1906.

(V. Soc. Anat. 1906, p. 128).

Ce kyste datait de plusieurs années. On avait fait en dernier lieu une injection avec un liquide irritant qui avait déterminé un sphacèle et une ulcération cutanée.

Ce kyste pourrait contenir un petit œuf de poule.

Il était superficiel et ouvert à la surface de la peau par une ulcération à bord mortifié de la grandeur d'une pièce de deux francs. Le contenu du kyste est un liquide sanieux teinté par du sang. Sa surface interne est irrégulière, avec une couche adhérente blanchâtre par places, avec, en d'autres endroits une apparence bourgeonnante, molle, rougeâtre, comme des bourgeons mollasses très vasculaires.

Nous avons fait des coupes de ce kyste, après durcissement par l'alcool et montage au collodion, en diverses parties :

1° Coupes comprenant à la fois la peau et une partie du kyste. La peau, épiderme, papilles et derme est normale, en ce

point, sauf une infiltration leucocytaire profonde lorsqu'on se rapproche de la paroi du kyste. La surface interne du kyste montre, soit une couche fibreuse épaisse, dense, soit une agglomération de leucocytes polynucléaires granuleux. Nous avons pu voir quelques cellules épithéliales encore conservées à la surface interne de la couche fibreuse du kyste ;

2° Coupes passant par la surface tomenteuse, bourgeonnante du kyste. Les préparations obtenues ne donnent pas de véritables bourgeons charnus comme on les trouve dans les plaies de bonne nature, mais seulement le squelette vasculaire de bourgeons charnus.

Là, en effet, on a une masse de vaisseaux capillaires en paquets se touchant par places, séparés seulement par des cellules libres, et par quelques fibrilles rares et inconstantes de tissu conjonctif. Les vaisseaux sont extrêmement dilatés, boudinés, et remplis de sang. Ils bourgeonnent de tous côtés sans ordre, anastomosés, remplis par places, entourés de leucocytes. Quelques-uns de ces vaisseaux capillaires présentent des épaissements hyalins, transparents de leur paroi. Ces parties hyalines se colorent fortement en rouge intense par le van Gieson. Cette dégénérescence hyaline d'une paroi mince de capillaire est très remarquable parce que les capillaires ainsi devenus hyalins, ont conservé leur diamètre considérable et forment de grosses masses hyalines sans structure. La lumière de ces capillaires hyalins est très rétrécie ou absente. Elle contient des débris de cellules mortifiées, leucocytes ou cellules endothéliales, des granulations de nucléine ou des noyaux pâles et mortifiés. La partie devenue hyaline représente donc l'endothélium de ces capillaires et le tissu conjonctif qui l'entourait.

OBSERVATIONS DE FIBRO-ADÉNOMES

M. Lefilliâtre nous a remis un sein assez volumineux contenant de nombreux kystes plus ou moins volumineux. Les plus gros, de 1 à 2 centimètres de diamètre, sont bordés à leur surface interne par un tissu fibreux, dense, lamellaire, et par une couche de cellules épithéliales cubiques ou plates. Les petits kystes ont une paroi mince et un épithélium cylindrique; partout il existe des acini en multiplication, de volumineux culs-de-sac à cellules cylindriques et à paroi propre, épaisse, tissu conjonctif épais, dans l'acinus qui s'isole ainsi en partie du tissu voisin.

Il s'agit donc d'une *maladie kystique* ou *fibro-adénome kystique*.

— M. Campenon m'a envoyé le 1^{er} février 1907 un sein très gros dont la partie centrale formait une plaque indurée, non adhérente à la peau. La partie indurée de couleur gris rosé ne donne pas de suc cancéreux par le raclage. Il y a aussi deux kystes visibles à l'œil nu, mais l'examen microscopique révèle des petits kystes.

Les coupes histologiques, étendues, portant sur la partie indurée, montrent un tissu conjonctif épais englobant, des îlots de graisse et de nombreux acini glandulaires hypertrophiés dont les culs-de-sac sont dilatés. Le tissu conjonctif acineux est riche en petites cellules (leucocytes mononucléaires). Les culs-de-sac et les canaux excréteurs intra-acineux sont hypertrophiés et tapissés par de grandes cellules cylindriques; on voit là aussi des kystes tapissés des mêmes cellules.

Les deux kystes visibles à l'œil nu ont une paroi épaisse et fibreuse sans qu'il y ait de cellules épithéliales à leur surface

interne. Le tissu périphérique à ces kystes est riche en acini glandulaires modifiés de la façon exposée précédemment.

L'autre sein présentait des indurations analogues.

— Tumeur peu volumineuse, enlevée par Campenon, chez un homme, dure, d'aspect fibreux. La coupe histologique montre à l'œil nu de petits trous. Au microscope, ce sont des sections de canaux galactophores dilatés ayant des cellules cubiques ou cylindriques à leur surface en couches pressées, souvent superposées. Les cavités canaliculées sont souvent papillaires (papilles et plis). Elles sont entourées d'un tissu conjonctif très dense. Ce tissu est homogène ; pas de cellules épithéliales dans ce tissu. Il n'y a pas trace d'acini glandulaires, ni de culs-de-sac. Nous diagnostiquons un *fibro-adénome uniquement canaliculaire*.

— Péraire (Soc. anat., 29 décembre 1905), présente une tumeur très peu volumineuse enlevée chez une jeune fille.

On y trouve des lobules de *fibro-adénome*, beaucoup d'acini très développés à culs-de-sac élargis, à cellules cylindriques pour la plupart, possédant un tissu conjonctif abondant :

1° De petits kystes. Ils siègent au milieu d'un tissu conjonctif épais contenant des acini normaux ou à culs-de-sac dilatés renfermant de l'épithélium petit ou plus grand que normalement. Les kystes ont une paroi dense et un revêtement épithélial ;

2° La paroi du grand kyste n'a pas d'épithélium dans le point que j'ai coupé. Son tissu enflammé est infiltré d'éléments conjonctifs ou de leucocytes.

A la partie profonde de la paroi, on trouve des acini glandulaires normaux ou en évolution kystique ;

3° Le bourgeon du grand kyste est formé de filaments minces donnant naissance à des filaments secondaires papil-

laïres, le tout couvert de grandes cellules cylindriques comme dans un épithéliome vilieux à cellules cylindriques. Des cellules détachées, muqueuses existent entre les villosités énormes à cellules cylindriques.

La partie du bourgeon détachée offre la même structure, mais ne présente plus de membrane propre hyaline. Celle-ci était remplacée par quelques fibrilles très minces.

Fibro-adénomes de la mamelle chez l'homme. — Les diverses variétés que nous avons passées en revue et notamment la variété papillaire s'observent quelquefois chez l'homme, sans toutefois donner lieu à des tumeurs d'un volume considérable.

— Le 20 juin 1907, M. Campenon m'a envoyé un sein opéré par lui chez un homme. La tumeur, un peu plus grosse qu'un œuf de poule est ovoïde ; le mamelon est petit, non rétracté.

A l'œil nu, la partie enlevée, comprenant un peu de peau, est surtout formée de lobules adipeux. Après avoir sectionné la pièce dans sa totalité, on voit en son milieu un tissu blanchâtre plus ferme, ovoïde, du volume d'une noix. Une tranche de ce tissu néoplasique a été durcie dans l'alcool pendant 24 heures. L'action de l'alcool sur ce tissu fait ressortir à l'œil nu, au milieu d'une gangue transparente, formée de lobules adipeux, des grains blanchâtres opaques de 2 à 3 et 5 dixièmes de millimètre, assez rapprochés par place. La disposition de ces grains opaques est assez remarquable pour servir de point de départ à l'examen histologique. On reconnaît dans chacun d'eux un nodule de tissu conjonctif au milieu duquel se trouve un conduit galactophore. Avec un fort grossissement, on note que le tissu fibreux est formé de faisceaux assez épais, vascularisé, et qu'il présente quelques leucocytes en trainées interfasciculaires. Les canaux galactophores sont

tapissés de petites cellules cubiques, souvent en plusieurs rangées. Ces canaux possèdent une membrane d'enveloppe et souvent ils sont plissés, comme papillaires. Ils sont vus sur des coupes transversales, longitudinales ou obliques.

Il n'y a pas d'acini, ainsi que je l'ai toujours constaté sur les seins enlevés chez l'homme. Il s'agit là d'un fibro-adénome canaliculaire.

Fibro-adénomes de la mamelle chez les femelles des animaux supérieurs. — Les chiennes et les chattes sont assez fréquemment atteintes de fibro-adénomes papillaires ou kystiques. L'observation de fibro-adénome kystique de la chatte que nous avons observée avec M. Petit en est un très bel exemple.

Fibro-myxome papillaire enlevé par RICHELOT. — Tumeur de volume moyen, pas d'adhérence à la peau.

Les coupes histologiques montrent un tissu fibreux ou muqueux homogène ou sous la forme de végétations ramifiées ou en choux-fleurs. Les végétations sont entourées de fentes plus ou moins étendues comme cela a toujours lieu dans les fibro-myxomes papillaires. Le bord libre des fentes et papilles est limité souvent par de petites cellules cubiques ou un peu cylindriques; souvent on ne voit aucune cellule adhérente au bord libre des fentes et papilles. Les cavités étroites ou étendues des fentes sont remplies surtout de leucocytes mono- et poly-nucléaires. Il s'agit donc d'un fibro-adéno-myxome papillaire enflammé et infecté.

Fibro-adénomone kystique du sein pris pour un cancer. — La malade avait un écoulement de sang par le mamelon.

L'examen du sein montre un mamelon long et dur. On fait sourdre par ce mamelon du sang pur, en pressant la glande mammaire. Ce sang sort par un vaisseau dilaté.

Sur une coupe pratiquée sur la partie indurée du sein, on voit une masse dure, ferme, donnant du suc au raclage, de sorte qu'il est très difficile de savoir s'il s'agit d'un cancer ou d'un fibro-adénome.

Au-dessous du mamelon existe une grande quantité de kystes, ayant de 2 à 3 millimètres de diamètre.

Examen histologique : nous avons examiné d'abord la partie volumineuse, indurée, compacte, grosse environ comme un œuf, et nous y avons vu :

1° Une grande quantité de tissu conjonctif, ferme, fasciculé au milieu duquel se trouvent des acini glandulaires plus ou moins hypertrophiés. Les uns sont petits avec des culs-de-sac également petits et normaux. Les autres ont des culs-de-sac très volumineux, kystiques ; dans certains, le tissu conjonctif intra-acineux qui entoure les culs-de-sac présente une grande quantité de cellules conjonctives, hypertrophiées, attestant une inflammation de l'acinus.

Partout les membranes propres des culs-de-sac sont conservées.

2° En outre de ces lésions des acini, nous avons vu des conduits galactophores dilatés et transformés en des kystes plus ou moins volumineux. Avec un fort grossissement, les cellules contenues dans les culs-de-sac se rapprochent de la forme cylindrique et sont multipliées.

CHAPITRE V

LIPOME HYPERTROPHIQUE DU TISSU CELLULO-ADIPEUX CHONDROME ET OSTÉOME DE LA MAMELLE

Le tissu cellulo-adipeux est plus ou moins abondant dans la mamelle, mais il y est toujours présent. La glande est, en effet, plongée dans un tissu adipeux qui appartient au pannicule adipeux sous-cutané et qui pénètre entre ses lobes et lobules. Au moment de la puberté, lorsque la glande se développe, pendant la grossesse et l'allaitement où elle subit un accroissement considérable portant uniquement sur l'élément glandulaire; la graisse est relativement peu abondante. Au contraire, lorsque les culs-de-sac glandulaires reviennent sur eux-mêmes, diminuent ou s'atrophient, la graisse devient prédominante si la mamelle reste volumineuse, chez les femmes d'un certain âge, chez celles privées de la menstruation, les acini s'atrophient tout à fait et si les seins restent gros, ils sont presque complètement adipeux.

Mais ce ne sont pas là des lipomes. Pour qu'on prononce ce mot, il faut constater une tumeur lipomateuse, c'est-à-dire une masse limitée, donnant à la palpation et à l'examen anatomique les caractères du lipome. Pareil néoplasme peut siéger sous la peau, au-devant de la mamelle, ou autour d'elle ou au-dessous d'elle ou dans la glande elle-même. C'est à cette dernière variété seule qu'on donnera le nom de *lipome mammaire*.

Ces tumeurs sont rares. Elles donnent à la palpation une sensation de mollesse ou d'élasticité ou de fausse fluctuation qui [pourrait les faire confondre avec un kyste ; elles se déplacent en totalité. Elles peuvent acquérir un volume considérable (cas cité par Delbet) ¹. J'ai eu l'occasion d'en examiner plusieurs de volumes différents enlevés par MM. Richelot, Péraire, etc. Nous en avons vu une, M. Petit et moi, chez une chienne.

La peau n'est ni adhérente ni épaissie à leur niveau. Sur une coupe, le tissu adipeux qui les compose ne laisse à l'œil nu aucun doute. L'examen microscopique n'en n'est pas moins utile pour constater qu'il s'agit bien uniquement de tissu adipeux, et pour déterminer dans quelle proportion le tissu conjonctif et les acini mammaires sont compris dans son intérieur. Le tissu conjonctif vascularisé y forme des cloisons généralement minces séparant les îlots graisseux et les vésicules adipeuses souvent très volumineuses. Les acini mammaires, si l'on en trouve, sont atrophiés.

Ce sont là des tumeurs essentiellement bénignes.

Le diagnostic de ces tumeurs avant l'opération chirurgicale, est assez difficile pour deux raisons : la première est qu'on ne s'y attend pas, car elles sont très rares ; la seconde est qu'elles peuvent être prises pour un cancer. Les îlots adipeux sont, en effet, tellement tendus par leur développement rapide sous la peau, qu'ils simulent, par leur dureté, des nodules cancéreux. Dans un cas de mamelle énorme enlevée par M. Péraire, les lobules adipeux, gros comme une cerise, entouraient le mamelon et le surplombaient, si bien qu'il était effacé et rétracté comme cela s'observe dans le cancer. Mais, après l'opération, la pièce étant sous nos yeux, il suffit

1. Delbet, *loc. cit.*

d'inciser la peau pour voir saillir sous elle les mamelons graisseux, jaunes et huileux.

Nous donnons comme type de lipome cette observation.

OBSERVATION X. — Hypertrophie graisseuse de la mamelle prise pour un cancer.

(PÉRAIRE et CORNIL, *Soc. anat.*, 3 mai 1907.)

Il s'agit d'une tumeur du sein bosselée, volumineuse. Le mamelon est un peu rétracté.

Lorsqu'on examine les bosselures après une section de la peau, on voit qu'immédiatement au-dessous de cette peau amincie, il y a un lobule adipeux, volumineux et ferme. Ces lobules purement adipeux donnent la sensation de noyaux qu'on aurait pu prendre pour des lobules cancéreux saillants. De plus la peau présente le phénomène de la peau d'orange parfaitement net.

C'est d'après l'ensemble de ces phénomènes, et en considération de l'énorme volume de la tumeur du sein, que l'opération avait été résolue.

Sur une coupe totale de la tumeur, on ne voit au premier abord que des lobules adipeux, plus ou moins volumineux, jaunâtres tout à fait caractéristiques. Cependant un examen minutieux montre au-dessous du mamelon des parties fibreuses, molles, au milieu desquelles passent des canaux (canaux sanguins et vaisseaux galactophores).

Ces parties fibreuses minces existent en différents points de la tumeur.

L'aisselle curettée montre une grande quantité de graisse sans qu'il y ait de ganglion visible à l'œil nu.

Nous avons prélevé plusieurs des travées fibreuses pour l'examen microscopique.

L'examen de tous ces tractus fibreux a montré qu'ils étaient composés de tissu conjonctif normal au milieu duquel passaient les vaisseaux sanguins et quelques canaux galactophores. On y trouve aussi des acini glandulaires nombreux.

Il s'agit dans ce cas d'une hypertrophie graisseuse de la mamelle.

Peut-on dire que c'est une véritable tumeur, ou bien doit-on la désigner sous le nom de sein adipeux ? On sait que chez certaines femmes grasses et arrivées à un âge un peu avancé, le sein reste très gras, en même temps que la partie glandulaire du sein s'atrophie. Dans le cas particulier, les acini glandulaires étaient normaux et représentaient l'apparence habituelle chez les femmes âgées, c'est-à-dire que la forme spéciale des acini, allongés avec des culs-de-sac glandulaires minces et longs, dénotaient réellement un état d'atrophie.

Nous croyons qu'on peut indistinctement appeler cette tumeur *lipome* ou *sein adipeux*.

Lorsqu'on examine à l'œil nu une section d'un lipome, il faut toujours avoir présent à l'esprit ce fait que certains cancers mammaires sont très riches en graisse, et que des trainées blanchâtres constatées au milieu d'un tissu adipeux très abondant sont souvent caractérisées à l'examen histologique par la structure de l'épithéliome tubulé. Nous reviendrons sur ce point à propos des épithéliomes.

Nous avons observé chez la chienne, M. Petit et moi, un lipome enlevé à Alfort comme une tumeur.

MYXOMES

Ces tumeurs sont constituées par du tissu muqueux, tissu de nature conjonctive, semblable à celui du cordon ombilical.

A l'œil nu, la peau du sein est normale, sans adhérences à la tumeur. Celle-ci sectionnée offre un aspect ferme, un peu élastique, semi-transparent, donnant au raclage un peu de suc transparent.

Au microscope, on y découvre des fibrilles minces de tissu fibreux, des cellules fusiformes ou étoilées de tissu conjonctif nucléées, reliées les unes aux autres par leurs prolongements protoplasmiques, plus ou moins rapprochées. Ces éléments sont plongés au milieu d'une gangue muqueuse. Les vaisseaux y sont peu abondants. Autour des îlots du néoplasme on a des faisceaux fibreux plus épais. Des acini normaux ou un peu augmentés de volume, des culs-de-sac, dont les cellules peuvent être hypertrophiées et multipliées, mais qui conservent leur membrane propre, sont compris au milieu de ce tissu muqueux.

On doit distinguer deux variétés du myxome suivant qu'il forme une tumeur compacte, massive (*myxome en masse*) ou qu'on trouve dans son intérieur des lacunes ou fentes hérissées de végétations (*myxome papillaire*). Nous avons déjà décrit cette dernière variété en étudiant les fibromes et adéno-fibromes papillaires. — Voy. le chap. précédent et page 134.

Ces myxomes qu'il faut bien se garder de confondre avec les épithéliomes ou cancers muqueux ou colloïdes ne sont pas très rares ; ils n'offrent aucune gravité.

CHONDROMES ET OSTÉOMES

Ces tumeurs, constituées en tout ou en partie par du tissu cartilagineux, sont très rares chez la femme.

Des auteurs anciens comme Astley Cooper ¹ et Cruveilhier

1. Astley Cooper, cité par Velpeau, *Maladies du sein*.

en ont noté autrefois des exemples à une époque où l'on ne déterminait pas au microscope la structure des tissus ; à une période plus rapprochée de nous, Wagner¹, en a cité une observation.

Chez la chienne, les chondromes sont au contraire assez communs. Ils peuvent se développer à la fois dans plusieurs mamelles, acquièrent quelquefois un volume considérable, et peuvent se terminer par une ossification partielle ou totale. Si l'ossification est totale on a un véritable ostéome consécutif à un chondrome. Ces ostéomes n'ont jamais été observés chez la femme. Nous en avons vu chez la chienne des exemples publiés en commun avec Petit. Ces chondromes et ostéomes se développent dans le tissu conjonctif de la glande en englobant par places les acini et culs-de-sac préalablement existants, en sorte qu'on trouve ces éléments glandulaires au milieu des masses cartilagineuses ou entre les travées osseuses. Par la même raison, des kystes glandulaires existent au milieu de ces tumeurs.

En ce qui touche la structure des parties cartilagineuses de ces tumeurs, on constate le plus ordinairement un certain nombre de lobules cartilagineux entourés de tissu fibreux. La partie centrale et moyenne de ces lobules est formée de cartilage hyalin avec des capsules bien nettes, contenant une ou deux cellules ; une capsule mère peut contenir deux ou un plus grand nombre de capsules filles. Les cellules contiennent souvent des granulations graisseuses.

A la périphérie des îlots, les capsules et cellules s'aplatissent, s'allongent en se rétrécissant comme dans le cartilage embryonnaire et se confondent avec le tissu conjonctif qui sert de périchondre à l'îlot cartilagineux.

1. Wagner. *Archiv. für Heilkunde* 1864.

L'ossification de l'îlot s'établit habituellement en son milieu ; mais il faut pour cela qu'il soit pénétré d'abord par des vaisseaux sanguins.

Les vaisseaux venus du tissu conjonctif et du périchondre entrent dans le cartilage entourés par des cellules conjonctives jeunes et des leucocytes.

Il se forme ainsi des espaces médullaires dont les éléments, en contact avec le cartilage deviennent des ostéoblastes. C'est autour de ces derniers que se dépose la substance calcaire et que se montrent bientôt des lamelles osseuses.

Au lieu de s'ossifier, le cartilage peut se calcifier par places, surtout s'il n'est pas pénétré par des vaisseaux.

On pourra donc observer :

Des chondromes purs ;

Des chondromes ossifiés ;

Des chondromes calcifiés.

Les chondromes considérés en général ne sont pas toujours des tumeurs bénignes et peuvent, très rarement il est vrai, donner lieu à des métastases.

Je n'ai observé qu'un seul cas de chondrome ossifié et calcifié chez la femme, dans une pièce enlevée par M. Souligoux, observation que je publie ici in extenso :

Ostéo-chondrome du sein chez la femme.

Tumeur enlevée le 7 mai 1907 par M. Souligoux.

Tumeur du volume d'un œuf, de consistance très dure, entourée d'une capsule fibreuse dense qui a permis de l'énucléer facilement.

Les coupes ont été faites en deux points :

1° Des sections étendues dans lesquelles on voit à la surface de la tumeur une capsule épaisse.

Au-dessous de cette capsule, il existe une couche de tissu conjonctif lâche présentant des cellules plates, atrophiques.

Au-dessous de cette première couche, une seconde plus épaisse formée de très nombreuses cellules conjonctives volumineuses à gros noyaux ovoïdes, très rapprochées les unes des autres, et donnant l'apparence de cellules sarcomateuses, ou mieux la structure du périoste dans sa partie profonde.

Immédiatement au-dessous de cette couche on trouve des travées ou des îlots de tissu osseux. Ces travées sont formées d'un stroma coloré en rose par le van Gieson et contiennent, dans des espaces osseux, de grosses cellules tout à fait semblables à celles des espaces médullaires, c'est-à-dire cellules conjonctives d'apparence fibro-plastique.

Les préparations étant doublement colorés par l'hématoxyline et le liquide de Van Gieson permettent de délimiter exactement ces parties d'ossification récente avec les éléments du tissu médullaire.

De distance en distance, on trouve, dans le tissu médullaire qui est vascularisé, des myéloplaxes contenant une grande quantité de noyaux. Il y a aussi, dans ce tissu médullaire, quelques leucocytes et un petit nombre de cellules pigmentées.

Au-dessous de cette zone de travées osseuses et de moelle riche en grosses cellules, on trouve des îlots cartilagineux. Ces îlots cartilagineux qui sont plus profonds, peuvent néanmoins s'avancer tout près de la surface de la tumeur. Les plus superficiels de ces îlots cartilagineux offrent la structure du cartilage foetal avec des cellules allongées ou sphériques situées au milieu d'une substance amorphe, homogène, peu colorée. Cependant presque toutes les cellules cartilagineuses siègent dans une cavité creusée au milieu de la substance amorphe; mais on ne colore pas de capsule. Beaucoup de

cellules cartilagineuses possèdent deux ou même trois noyaux.

Il y a là des travées coupées en long ou en travers dans lesquelles les cellules cartilagineuses, souvent multinucléées, sont entourées d'une substance qui se colore en rose ou en violet et qui est déjà incrustée de sels calcaires.

Plus profondément, dans ces tissus cartilagineux, on voit que l'incrustation calcaire est beaucoup plus nette et que les travées en sont plus épaisses.

Lorsqu'on étudie sur des préparations colorées par l'hématoxyline et le van Gieson les travées osseuses superficielles, on constate que chacune d'elles possède en son centre un tissu cartilagineux qui se colore en violet et qui contient des cellules cartilagineuses, tandis que le bord de ces travées est coloré en rouge et présente des ostéoplastes en voie de formation aux dépens du tissu conjonctif médullaire.

D'après cette apparence, nous pouvons dire que dans ces travées, ce sont des parties cartilagineuses qui ont servi de lignes directrices de l'ossification. Dans d'autres points qui sont uniquement composés de cartilage et qui ne sont pas pénétrés par des vaisseaux, l'incrustation calcaire du cartilage se fait, comme nous l'avons dit déjà, par une calcification réticulée autour d'espaces médullaires purement cartilagineux.

Les parties bien colorées par l'hématoxyline et le Van Gieson montrent dans les points cartilagineux, les cellules contenues dans des cavités du cartilage hyalin. Ces cavités sont régulièrement sphériques et les cellules contiennent souvent deux ou trois noyaux.

Le cartilage dans lequel des travées sont incrustées de sels calcaires ne contient pas de vaisseaux.

2° Une seconde série de coupes nous a montré des phénomènes analogues : les parties profondes cartilagineuses,

non vascularisées présentent des travées incrustées de calcaire dans lesquelles la partie calcifiée, réticulée, est d'un violet foncé. Sur ces pièces, on voit d'une façon très nette la continuité du tissu ossifié du cartilage pénétrant dans le tissu vascularisé et pseudo-sarcomateux qui lui fait suite. Les travées cartilagineuses incrustées de sels calcaires conservent leur couleur violette foncée et leurs petites cellules cartilagineuses, que nous avons signalées plus haut. Ces travées épaisses de cartilage calcifié sont entourées, sur leurs bords, par une zone dans laquelle on voit entrer les cellules médullaires pour constituer les ostéoplastes.

Les vaisseaux de la moelle sont volumineux et ils ont des parois épaisses.

Dans aucune préparation, nous n'avons vu d'éléments se rapportant à la glande elle-même ; l'existence d'une membrane fibreuse, épaisse, formant capsule autour de la tumeur devait faire pressentir la non-participation de la glande à cet ostéochondrome.

OBSERVATION DE M. QUÉNU.

Tumeur du sein droit.

(15 juin 1906).

Mon cher collègue M. Quénu a bien voulu me communiquer l'observation suivante qui est le résultat d'une opération pratiquée par lui sur une femme d'une cinquantaine d'années.

Cette tumeur présente dans son ensemble l'aspect d'un fibro-sarcome.

Elle est ordinairement constituée par un tissu fibreux jeune ou simplement fibrillaire, parfois même réticulé, contenant une grande quantité de cellules à noyaux arrondis ou ovalaires, légèrement allongés, mais non fusiformes comme

dans les sarcomes fuso-cellulaires. Le protoplasme de ces cellules a des contours mal définis et se confond plus ou moins avec le tissu fibreux ambiant ; les noyaux sont gros, irréguliers, riches en substance chromatique et présentent tous les signes d'une prolifération rapide.

On observe dans cette tumeur une assez grande quantité de myélopaxes de taille moyenne, renfermant de 15 à 25 noyaux.

Les vaisseaux sont du type embryonnaire et remarquablement développés ; ils sont irrégulièrement ramifiés. En certains points, la tumeur revêt un aspect de tissu caverneux et rappelle les angio-sarcomes.

En un point de nos préparations nous avons rencontré un îlot de cartilage de 500 μ de diamètre environ. Sur les bords de cet îlot, il y a une grande quantité de myélopaxes ; les cellules sont petites et la substance interstitielle peu colorable par les réactifs. Mais au centre, on remarque de véritables cellules du cartilage nettement encapsulées, avec une substance intermédiaire fortement colorée par l'hématoxyline, comme dans le cartilage normal.

Cette tumeur qui était restée stationnaire pendant environ vingt-cinq ans avait pris en 1906 un accroissement rapide ; il n'y avait pas eu de suite fâcheuse après l'opération. Mais quelques mois après la malade sentit subitement des douleurs dans le ventre et s'aperçut d'un accroissement de volume du foie avec fièvre 39° et 40°. M. Quénu fit une petite incision et constata l'existence d'un sarcome du foie ; il n'y avait aucune récurrence dans la cicatrice du sein.

Nous comparerons maintenant à ces chondromes mammaires de la femme plusieurs tumeurs de même nature que nous avons observées chez la chienne en collaboration avec M. le professeur Petit (d'Alfort).

L'examen histologique de ces tumeurs est fort intéressant ; il démontre généralement, en outre des détails qui seront indiqués ci-après concernant les îlots cartilagineux et la charpente fibreuse intermédiaire, qu'il s'agit de productions complexes, sortes de tumeurs mixtes, dans lesquelles il n'est pas rare de rencontrer toutes les variétés des tissus conjonctifs.

Il en résulte que si l'on veut examiner à fond ces tumeurs, il est nécessaire de pratiquer un grand nombre de coupes portant sur les points qui offrent à l'œil nu un aspect différent. Tous les tissus pseudo-sarcomateux, myxomateux, fibreux, cartilagineux et osseux, pourront être tour à tour observés, mais ne le seront pas nécessairement. Cela dépendra des cas. En outre, les acini glandulaires présenteront des modifications souvent imprévues et toujours curieuses, mais non susceptibles toutefois d'égarer le diagnostic et de faire songer, quand il n'y a pas lieu, à un épithéliome de la mamelle.

OBSERVATION I. — Tumeur volumineuse, dure, irrégulièrement bosselée, déformant considérablement la région des mamelles. La peau est assez adhérente à la surface de cette tumeur, mais elle n'est nullement altérée. Sur une coupe verticale médiane (fig. 46), qu'on ne peut pratiquer en certains points qu'à l'aide de la scie, on reconnaît immédiatement qu'il s'agit d'un chondrome ossifié ou bien calcifié. En effet, dans une gangue fibreuse dense, pseudo-kystique par places, sont disséminés des îlots de volume variable, très durs surtout dans leur partie centrale, mais revêtus à leur surface d'une couche de cartilage absolument nette et reconnaissable à l'œil nu. Tous les points de cette tumeur nous ayant paru intéressants à étudier, nous avons fait des préparations du tissu fibreux d'une part et, d'autre part, des îlots ostéo-cartilagineux. Voici ce que nous avons observé :

1° *Charpente fibreuse*. — Sa disposition n'est pas partout la même. Dans certains points, elle offre une telle abondance de cellules qu'on se croirait en présence d'un sarcome ; ailleurs, c'est du tissu muqueux ou myxomateux que l'on observe. Mais, partout ailleurs, cette charpente ressemble au tissu d'inflammation chronique.

Dans cette charpente vascularisée, aux éléments polymorphes, se rencontrent des formations épithéliales que l'on reconnaît sans difficulté pour des acini glandulaires ou des canaux excréteurs. En ce qui concerne les acini, on distingue parfaitement leur paroi ; tapissée de deux rangées, par exemple, de cellules épithéliales cubiques. Souvent ces acini sont dilatés par la sécrétion muqueuse, qui contient un grand nombre de cellules épithéliales desquamées et déformées. Ces détails se comprennent facilement sans avoir besoin d'être figurés.

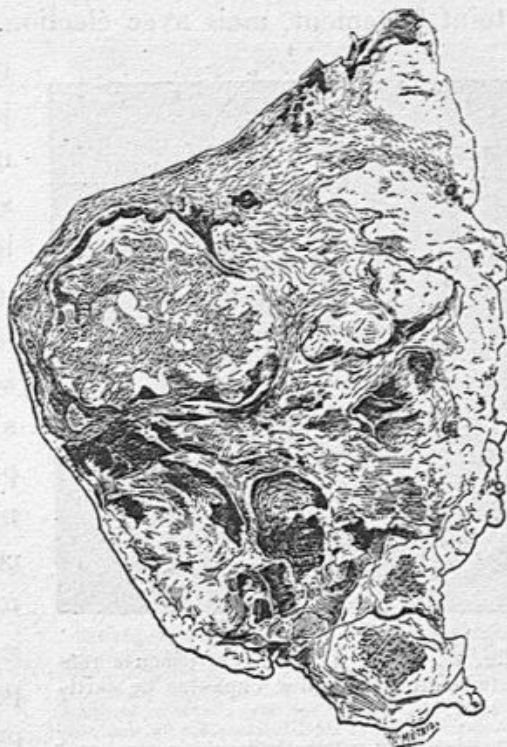

Fig. 46. — Aspect macroscopique d'un chondrome ossifié de la mamelle, examiné sur une surface de section verticale.

Dans le tissu fibreux abondant, devenu dans quelques points pseudo-kystique, qui les réunit, s'observent des îlots de cartilage ossifié. L'ossification est particulièrement marquée au centre des îlots.

2° *Îlots ostéo-cartilagineux*. — Ces îlots sont recouverts par un périchondre dépendant de la charpente fibreuse que nous

venons d'étudier. Au-dessous de ce périchondre, une couche de fibro-cartilage, dans laquelle les capsules sont rapprochées les unes des autres et séparées par des fibrilles qui se colorent en rose par le Van Gieson, tandis que l'hématoxyline teint fortement, mais avec élection, en violet, les capsules

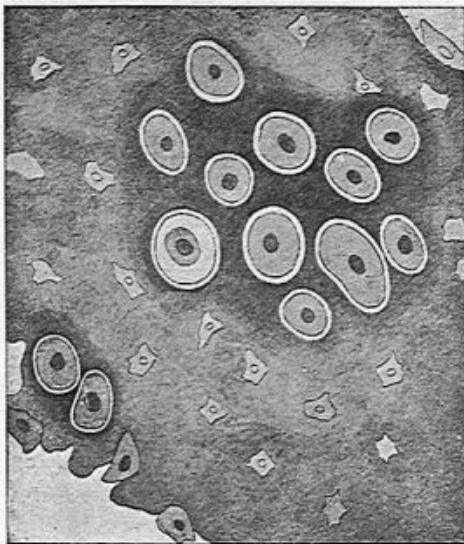


Fig. 47. — Vue d'une travée osseuse renfermant encore des capsules de cartilage.

La plupart des cellules cartilagineuses remplissent complètement les capsules. Le cartilage qui entoure ces capsules et les réunit a pris plus fortement la couleur. Dans le tissu osseux du voisinage sont disséminés des ostéoplastes anguleux facilement reconnaissables. On peut voir également le bord irrégulier de la travée, avec des ostéoblastes incrustés dans les anfractuosités. Tout près de ce bord (en bas et à droite) subsistent deux capsules cartilagineuses.

cartilagineuses et les cellules qu'elles emprisonnent. Examinées au voisinage du périchondre, les capsules se montrent orientées parallèlement à la surface de l'îlot, c'est-à-dire aplaties; plus on s'éloigne du périoste, et plus les capsules deviennent globuleuses, tout en continuant à ne renfermer qu'une cellule.

Ce cartilage est pénétré par des vaisseaux accompagnés par du tissu conjonctif, ce qui justifie l'ossification dont les îlots sont le siège à leur partie centrale et parfois dans leur presque totalité.

L'étude histologique démontre bien que cette ossification a été précédée par une formation cartilagineuse. En effet, certaines travées osseuses, la plupart même, contiennent encore dans leur intérieur un grand nombre de cellules cartilagineuses (fig. 47).

Ces travées ostéo-cartilagineuses ont une structure nette-

ment fibrillaire qui a été négligée par le dessinateur.

Quant à la moelle qui sépare ces travées les unes des autres, elle offre des particularités extrêmement intéressantes. Elle est fibrillaire et renferme souvent (fig. 48) des cellules cartilagineuses pourvues d'une capsule bien nette. Ces cellules sont parfois assez nombreuses pour figurer de petits îlots de cartilage non envahis par l'ossification, et complètement limités par des lamelles osseuses, en sorte qu'ils paraissent combler certaines cavités médullaires.

Mais ces cavités ou espaces médullaires ne contiennent pas seulement des cellules ou même de petits îlots cartilagineux; on y trouve (fig. 48, 49 et 50) des culs-de-sac glandulaires ou des séries de culs-de-sac constituant un acinus complet.

Ces culs-de-sac ou acini, pourvus d'une paroi propre, sont limités par la gangue fibreuse des espaces médullaires. Leur revêtement épithélial est formé par des cellules cubiques constituant une ou plusieurs couches et comblant même parfois, par suite de leur multiplication et de leur desquamation, la totalité de la cavité glandulaire (fig. 49).

En examinant les préparations avec un grossissement suffisant, on voit mieux encore (fig. 50) les détails qui viennent

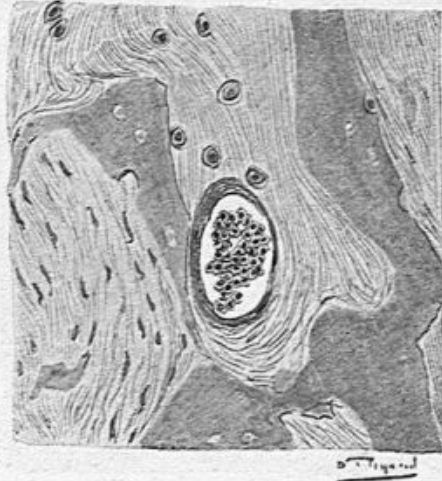

Fig. 48. — *Soc. anat.*, 1903, p. 26, fig. 3. —
Détail des travées osseuses et de la moelle.

Cette figure montre des travées osseuses irrégulières avec des ostéoplastes assez rares incluses dans leur intérieur. Entre les travées, une moelle très fibreuse (à gauche), ou fibrillaire et contenant alors des cellules cartilagineuses avec leur capsule. On en compte huit dans la préparation. Dans cette même moelle, se voit un cul-de-sac glandulaire à paroi épaisse, mais à épithélium desquamé. Ce cul-de-sac est tangent à l'une des lamelles osseuses.

d'être mentionnés et qui se rapportent aux travées ossifiées, à la moelle fibreuse ou fibro-cartilagineuse intermédiaire, ainsi qu'aux acini mammaires si curieusement conservés dans l'intérieur des îlots ostéo-cartilagineux.

Enfin, à côté de culs-de-sac relativement peu modifiés, on peut voir d'assez grandes cavités, véritables kystes d'origine glandulaire, inclus dans l'intérieur des îlots ostéo-cartilagi-

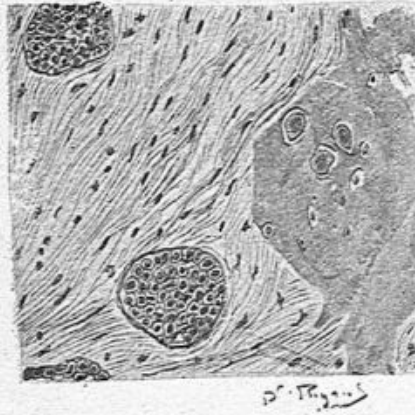

Fig. 49. — Détail des travées osseuses et de la moelle.

On ne voit ici (à droite du dessin), qu'une lamelle osseuse avec des ostéoplastes bien nets. Tout près de son bord, cette lamelle contient encore trois cellules cartilagineuses. La moelle est fibreuse à faisceaux onduleux séparés par des cellules plates de tissu conjonctif. Dans cette moelle, deux culs-de-sac glandulaires sont complètement visibles. Leur cavité est comblée par des cellules épithéliales.

neux, et qui sont tapissés par un épithélium proliféré en même temps qu'ils renferment dans leur intérieur une coagulation de mucus englobant des cellules desquamées, devenues globuleuses, ainsi que des cristaux de cholestérine (fig. 51).

Ces petits kystes, qui possèdent une membrane propre bien évidente, sont entourés de tissu fibreux qui les relie à l'os ou au cartilage voisin.

Ils résultent évidemment de la transformation des culs-de-sac glandulaires de la mamelle emprisonnés au sein de la tumeur et continuant ou exagérant même leur fonction de sécrétion.

OBSERVATION II. — Voici les constatations histologiques que nous avons pu faire dans un autre cas de *chondrome ossifié de la mamelle*¹. La tumeur, cette fois, ne formait qu'un

1. Voy. également *Soc. anat.*, 1906, p. 21.

bloc et n'était pas répartie, comme dans notre première observation, sous la forme d'îlots ostéo-cartilagineux séparés par du tissu fibreux.

A sa périphérie, on trouve des acini glandulaires dans un tissu conjonctif dense à disposition aréolaire, disposition qui résulte justement de la présence des acini en question, très nombreux et tapissés par quatre ou cinq couches de petites

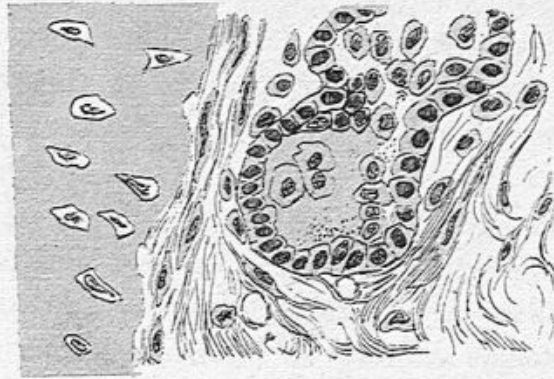


Fig. 50. — Détail des travées osseuses de la moelle (fort grossissement).

La lamelle osseuse (à gauche du dessin) ne contient pas de cellules de cartilage. Ses ostéoplastes anguleux sont fort nets. A une petite distance de la lamelle, les cellules conjonctives de la moelle sont en train de devenir des ostéoblastes. Cette moelle est fibreuse; on y voit des capillaires vides de sang et de nombreuses cellules. Les détails relatifs au cul-de-sac glandulaire emprisonné sont de la plus grande évidence, en ce qui concerne la paroi propre, l'épithélium cubique de revêtement et le contenu muqueux renfermant de nombreuses cellules desquamées, dont plusieurs sont volumineuses et sphériques.

cellules épithéliales. Dans la lumière des culs-de-sac, il existe du mucus coagulé contenant quelques cellules desquamées. Ailleurs, les aréoles sont extrêmement rapprochées les unes des autres, et, comme elles sont comblées de cellules épithéliales à protoplasma peu abondant et à noyaux ovoïdes, elles pourraient en imposer pour un épithéliome de la mamelle. Mais il n'est pas douteux que ces cavités, remplies de cellules résultent d'une modification pure et simple des culs-de-sac glandulaires dont les épithéliums sont proliférés. Encore ici, nous trouvons, mélangées à ces cellules, et marquant la lumière ancienne, des coagulations muqueuses sous forme

de petites boules. Les parois propres des acini ou culs-de-sac ne semblent qu'en partie conservées. Le tissu conjonctif est peu abondant autour d'eux.

Au-dessous de cette couche superficielle que nous pourrions dénommer fibro-glandulaire, se trouve du fibro-cartilage avec des capsules renfermant une ou plusieurs cellules. Le tissu fibreux aréolaire précédemment décrit se continue

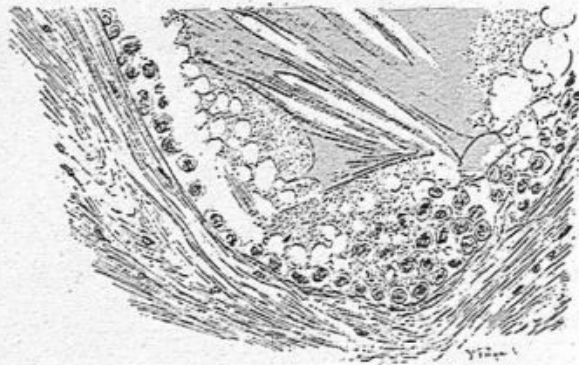

Fig. 51. — Transformation kystique d'un cul-de-sac glandulaire.

La cavité du kyste est remplie d'un mucus coagulé qui englobe des cellules épithéliales desquamées et plus ou moins altérées, ainsi que des cristaux de cholestérine. Ce kyste est entouré par le tissu fibreux de la moelle, qui lui forme en quelque sorte une paroi et le sépare des travées ou lamelles ostéo-cartilagineuses.

directement avec ce fibro-cartilage. Quant à ce dernier, il fait corps avec la partie centrale, ossifiée, de la tumeur.

Là, ce sont des travées osseuses qui ne renferment que rarement du cartilage. Elles sont espacées et séparées les unes des autres par une moelle, tantôt fibreuse, tantôt adipeuse. C'est ainsi qu'on peut voir de très grands espaces médullaires remplis par du tissu fibreux dense, à faisceaux de fibres parallèles et ondulées, contenant très peu de cellules conjonctives plates et minces, logées et comprimées entre les fibres. Si la moelle, au contraire, est adipeuse, elle ressemble tout à fait à la moelle normale des os, c'est-à-dire que les grandes vacuoles qui représentent dans la prépara-

tion le tissu adipeux, sont séparées par une accumulation de myélocytes, parmi lesquels on peut reconnaître quelques mégacaryocytes. Les lamelles osseuses en voie de formation ou d'accroissement sont, comme toujours, revêtues d'ostéoblastes à demi incrustés ou englobés dans leur substance.

Cette observation diffère donc sensiblement de la première en ce qui concerne particulièrement la moelle interposée aux lamelles osseuses, qui ne renferme pas de culs-de-sac glandulaires. L'existence de ces derniers en pleins blocs ostéo-cartilagineux ne peut s'expliquer que par un développement très rapide de la tumeur. Mais il est évident que ces culs-de-sac, dont la nutrition pêche par excès ou par défaut sont destinés à se modifier considérablement et doivent même disparaître si l'ossification se complète. D'autre part, les parties glandulaires de la mamelle peuvent ne pas être englobées, mais simplement, comme dans la présente observation, refoulées, à la surface de la tumeur.

Bien que ces tumeurs ostéo-cartilagineuses de la mamelle soient, comme nous l'avons dit, souvent constituées par des tissus variés de la famille conjonctive, elles peuvent être considérées comme provenant toutes du tissu conjonctif préexistant dans cette glande¹. Les différentes modalités de ce tissu conjonctif telles que l'état muqueux, l'état d'inflammation chronique pseudo-sarcomateux, s'expliquent facilement. Il en est de même du cartilage provenant du tissu conjonctif et de l'os qui naît aux dépens, soit du cartilage, soit du tissu conjonctif fibrillaire. Dans le premier cas, les travées osseuses montrent des capsules de cartilage ou des lignes directrices cartilagi-

1. Voy. G. PETIT. Sur la pathogénie des tumeurs mixtes du sein (*Bull. de la Société anat.*, 1906, p. 373).

neuses; dans le second, on y rencontre des fibres de Sharpey. Doit-on éliminer dans ces faits toute idée de tissus embryonnaires restés dans la mamelle pendant la vie intra-utérine. Peut-on penser au contraire qu'il s'agit en pareil cas de tissus fœtaux inclus dans la glande et évoluant à un moment donné dans le sens du tissu cartilagineux et osseux? C'est là une question doctrinale qu'il est difficile de trancher. Dans les deux dernières observations chez la chienne, les tissus chondroïde et osseux s'étaient développés au pourtour de culs-de-sac et d'acini mammaires adultes, comme on les trouve seulement après la puberté, et il faudrait supposer que des germes embryonnaires étaient répandus entre un certain nombre d'acini et autour de leurs culs-de-sac. L'hypothèse d'une inclusion serait mieux justifiée dans l'observation du chondrome chez la femme, parce que la tumeur était isolée du sein par une capsule fibreuse et s'en est détachée facilement. Mais il n'en est pas moins vrai que nous avons vu dans la moelle osseuse, entre les travées ossifiées, des ilots et des culs-de-sac de la glande mammaire. Ce fait prouve que c'est bien le tissu conjonctif interposé aux acini qui fait les frais de la constitution de ces tumeurs, si compliquées qu'on les suppose.

OSTÉOME DE LA MAMELLE CHEZ UNE CHIENNE¹

Cette tumeur, observée par M. Petit et par moi, de la grosseur d'une mandarine, irrégulièrement globuleuse, d'une dureté extrême, est immédiatement sous-jacente à la peau intacte. Elle ne paraît contenir ni tissu fibreux ni cartilage, mais l'os qui la forme est revêtu à sa surface d'une sorte de périoste très adhérent.

1. Communication faite à la *Société anatomique*, à la séance du 16 décembre 1904 (*Bull.* 1905, p. 19).

ETUDE HISTOLOGIQUE. — Le centre et la périphérie de cette tumeur doivent être envisagés tour à tour (voy. fig. 52). Dans sa partie centrale, elle est formée de lamelles osseuses assez larges et homogènes, pourvues d'ostéoplastes plus volumineux que dans un os adulte normal. Le protoplasma et le noyau des cellules osseuses sont le plus souvent bien conser-




Fig. 52. — Coupe d'un ostéome de la mamelle d'une chienne. Aspect macroscopique (grandeur naturelle).

vés et visibles à un grossissement moyen. Le tissu médullaire intermédiaire aux lamelles est fibrillaire et vascularisé (fig. 53).

Mais, pour bien voir les éléments qui constituent cette moelle, il faut employer un fort grossissement. Alors on constate la présence de fibres, de cellules conjonctives, de médullocelles peu nombreux et, dans quelques points, de myéloplaxes (fig. 54). Toutes les travées osseuses sont entourées d'ostéoblastes volumineux (fig. 53 et 54) souvent à demi englobés, ce qui démontre que l'os est, malgré sa compacité, en voie d'accroissement. On ne rencontre pas trace de cartilage dans les lamelles osseuses et il est bien certain qu'ici l'ossification

a exclusivement lieu aux dépens du tissu fibreux. Ces lamelles, examinées à un fort grossissement avec un étroit diaphragme, montrent leur structure fibrillaire résultant de l'existence de fibres de Sharpey extrêmement fines qui les parcourent. D'ailleurs, il est facile de constater la pénétration dans l'os

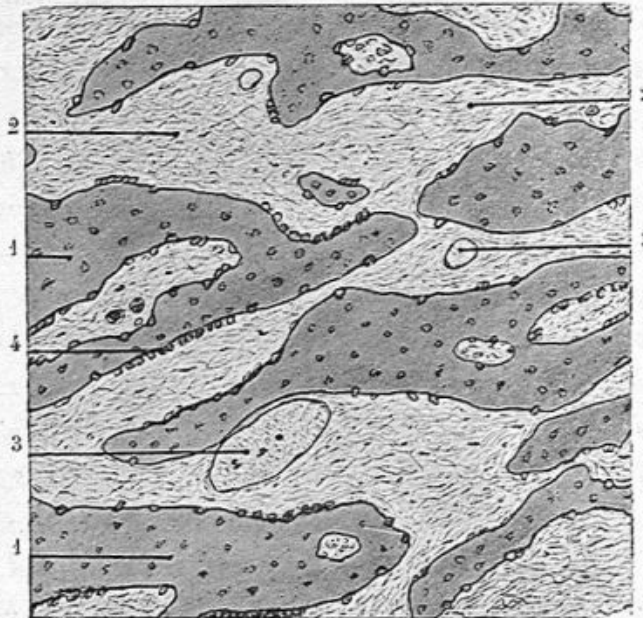


Fig. 53. — Coupe histologique, après décalcification, d'un ostéome de la mamelle (fort grossissement).

Entre les lamelles osseuses irrégulièrement découpées se trouve une moelle fibrillaire, abondante, vascularisée. Les lamelles sont recouvertes par de nombreux ostéoblastes qui leur forment en certains points un revêtement continu. — 1, 1, lamelles osseuses; 2, 2, tissu médullaire; 3, 3, vaisseaux capillaires; 4, rangées d'ostéoblastes.

des minces fibrilles du tissu intermédiaire aux lamelles, c'est-à-dire du tissu médullaire, et leur continuation avec les fibres de Sharpey en question¹.

Tous les détails qui précèdent se rapportent, comme nous l'avons dit, aux préparations de la partie centrale de la tumeur. A sa périphérie, existe une couche fibreuse déjà mentionnée,

1. Ces particularités n'ont pas été indiquées sur les dessins.

qui limite l'os à la manière du périoste. Au-dessous de cette couche fibreuse dense se voit un tissu fibrillaire renfermant des cellules conjonctives. Les travées osseuses périphériques apparaissent dans la profondeur de cette sorte de tissu sous-périostique. Elles sont en voie d'accroissement et sont diri-

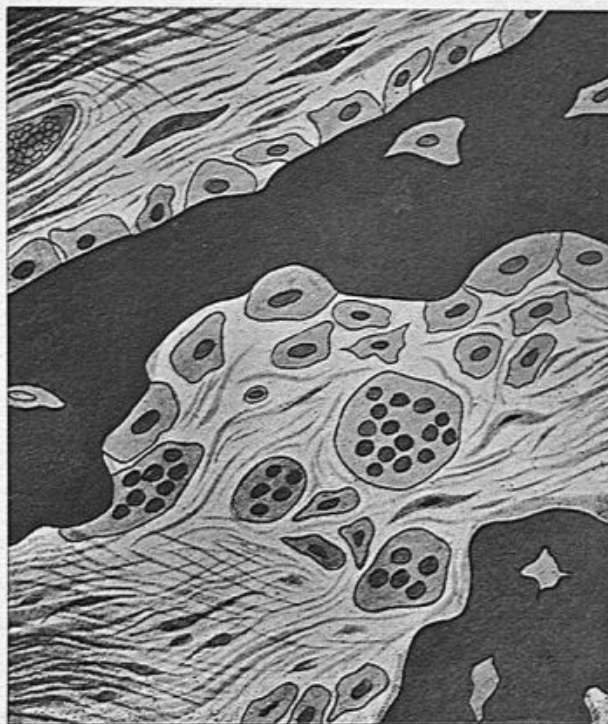


Fig. 54. — Coupe histologique, après décalcification de la partie centrale d'un ostéome de la mamelle (fort grossissement).

Les éléments constitutifs de la moelle (fibres, cellules conjonctives, ostéoblastes et myélopaxes) se voient bien entre deux lamelles osseuses caractéristiques. Les ostéoblastes forment à l'une des travées un revêtement pour ainsi dire continu.

gées en pointe du côté du périoste.. On les voit constituées par des filaments calcifiés dessinant une sorte de réticulum et entourant de grandes cellules conjonctives devenues des ostéoblastes (fig. 54).

Ces travées osseuses de nouvelle formation, dont la surface est très irrégulière et découpée, sont séparées les unes

des autres par un tissu médullaire extrêmement riche en grosses cellules conjonctives se transformant en ostéoblastes. Ces cellules, ainsi enserrées dans une trame calcifiée, sont incontestablement plus volumineuses et plus nombreuses que

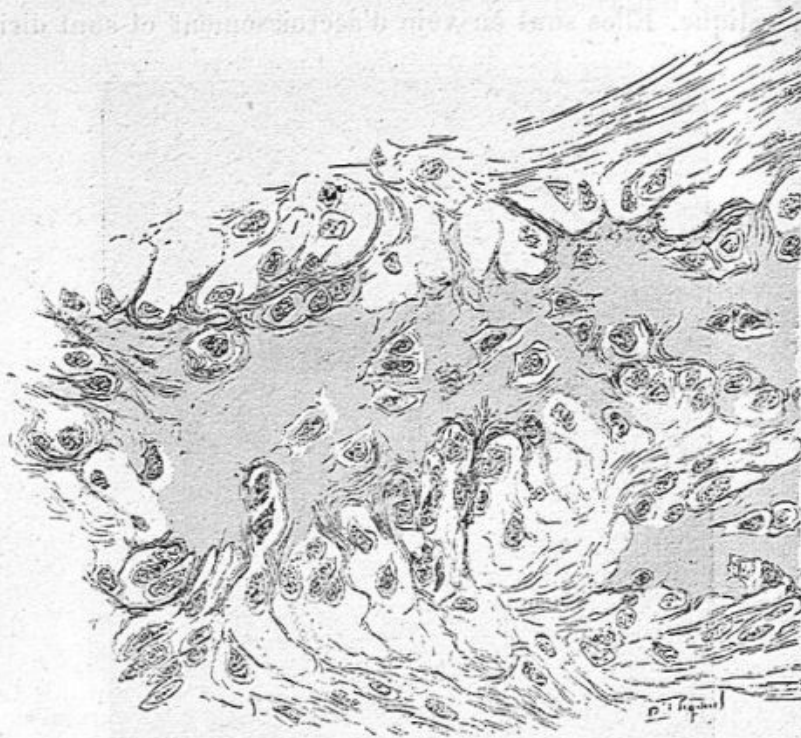


Fig. 55. — Coupe histologique, après décalcification, de la périphérie d'un ostéome de la mamelle (fort grossissement).

On remarquera le tissu aréolaire, formé de fibres calcifiées, intermédiaire aux lamelles osseuses, la disposition extrêmement découpée de ces dernières, ainsi que l'abondance des ostéoblastes.

dans le centre de la tumeur, au niveau et dans l'intervalle des lamelles osseuses décrites en premier lieu.

Il convient d'ajouter qu'en examinant le bord de ces travées osseuses périphériques et de nouvelle formation, on voit les fibrilles conjonctives se constituer dans leur intérieur sous forme de fibres de Sharpey d'une grande ténuité.

Incrustation calcaire. Calcification. — A côté des ostéomes, nous plaçons les dégénérescences calcaires qui peuvent être

partielles, chez la femme, à la suite d'une inflammation chronique ainsi que nous en citons un exemple (voy. l'observation de mastite chronique avec cancer consécutif, chapitre *mastite*, p. 43).

Les cellules d'origine épithéliale contenues dans des kystes anciens ont subi parfois une infiltration calcaire, et on trouve alors des amas de ces éléments calcifiés en même temps que des cristaux de graisse et des lames de cholestérine.

Dans d'autres cas de tumeurs anciennes, par exemple dans certains squirrhes à marche lente, en même temps qu'une sclérose vasculaire très prononcée, on verra des dégénérescences de la membrane moyenne des artérioles, et une incrustation calcaire du tissu conjonctif de la membrane externe.

Nous n'avons jamais vu de calcification étendue de la mamelle chez la femme; cependant Bryk a observé une glande mammaire tout à fait pétrifiée chez une femme âgée de soixante-dix-sept ans.

Les tumeurs cartilagineuses mammaires et les dégénérescences calcaires peuvent être comparées aux tumeurs du même ordre observées dans les glandes acineuses comme la parotide, la sous-maxillaire et le pancréas; mais elles sont, en réalité, beaucoup plus rares dans la mamelle que dans les glandes salivaires.

Kystes sébacés et dermoïdes. — Les kystes sébacés appartiennent à la peau et sont en dehors de la mamelle; aussi ne ferons-nous que de les signaler. Les premiers ne diffèrent pas des comédons et loupes qui existent à la surface de la peau des diverses régions.

Les seconds ou dermoïdes ont une structure plus complexe. Ils présentent une cavité qui contient en outre de la matière sébacée, des poils ou de longues mèches de cheveux. Leur

membrane interne est tapissée d'un véritable derme avec un réseau papillaire et des follicules pileux.

Ces kystes dermoïdes sont peu fréquents.

On a supposé qu'ils naissent d'une inclusion de la peau pendant la vie fœtale, la partie de la peau incluse continuant à vivre d'une vie propre.

On a aussi pensé qu'il s'agissait de tératomes ou d'embryomes, c'est-à-dire de parties fœtales incluses dans le fœtus lui-même. Ces inclusions sont assez fréquentes dans l'ovaire et le testicule. On les trouve aussi dans la mamelle. On peut supposer qu'elles sont restées douées d'une vie latente pendant de longues années puis, qu'à un moment donné, elles ont acquis une activité formative intense.

Ces tératomes, ces embryomes sont très curieux, car on peut les regarder comme l'origine de tumeurs.

Kystes hydatiques. — Ils ont été décrits par de Haen et Astley Cooper. Il en existe à peine une vingtaine de cas dans la science.

Les plus gros ont la grosseur du poing. Ils sont intra ou extra-mammaires.

En général, ils renferment une seule vésicule avec une membrane prolifère intérieure et des vésicules filles.

Les membranes kystiques sont épaisses et transparentes, offrant des échinocoques à leur surface interne. A l'intérieur du kyste, il existe des vésicules filles.

Le grand kyste, unique, est logé dans une coque fibreuse épaisse formée de faisceaux de tissu conjonctif dense.

La glande refoulée s'étale tout autour du kyste, et ses acinis sont aplatis.

CHAPITRE VI

SARCOMES DU SEIN

Le sarcome est beaucoup plus rare que les diverses espèces de l'épithéliome. La statistique ne donne, en général, qu'un sarcome pour dix épithéliomes. Je n'ai guère eu l'occasion d'en examiner plus de trois à quatre par an. Sa gravité est à peu de chose près aussi grande que celle de l'épithéliome tubulé, mais sa marche est différente. Le néoplasme, après avoir été pendant quelques années de petite dimension ou presque latent, prend subitement en quelques mois un accroissement excessif, devient énorme, gagne la peau et produit des mortifications partielles de la peau décollée par des végétations sarcomateuses qui deviennent saillantes au niveau des pertes de substance cutanées. J'ai vu autrefois de ces énormes sarcomes du sein, avec de larges ulcérations au bord desquelles la peau était décollée, et dans le clapier desquelles bourgeonnaient des masses sarcomateuses. On n'observe plus de nos jours de sarcomes arrivés à ce degré d'altération parce qu'on les enlève avant qu'ils y soient parvenus.

Les cellules du sarcome se développent dans le tissu fibreux, aux dépens des cellules conjonctives ; aussi a-t-il, dans sa disposition générale, une certaine analogie avec les fibromes. Les cellules qui le composent sont tantôt fusiformes ou aplaties, munies de noyaux ovoïdes, et assimilables alors aux cellules conjonctives observées dans les inflammations subai-

guës du tissu conjonctif. Dans certaines inflammations, comme dans les couches profondes du périoste, entre cette membrane et l'os à la suite de fractures artificielles chez les animaux, quatre à six jours après l'expérience, on observe un tissu formé de grandes cellules fusiformes, à gros noyau ovoïde, serrées les unes contre les autres, tissu tout à fait semblable à une néoplasie sarcomateuse. Ces cellules sous-périostiques deviendront bientôt des cellules cartilagineuses ou des ostéoblastes. Mais dans leur période transitionnelle, le tissu dont elles sont composées ne se distinguerait pas au microscope de la néoplasie sarcomateuse. Il en est de même dans beaucoup d'inflammations expérimentales.

Le sarcome fuso-cellulaire du sein est le plus commun. Parfois il contient de grandes cellules à plusieurs noyaux ou à noyaux bourgeonnants (myélopaxes, mégacaryocytes).

D'autres fois, le néoplasme est formé de cellules arrondies, plus petites possédant des noyaux ronds ou ovoïdes. C'est le sarcome globo-cellulaire. Les travées fibreuses, dans quelques-unes de ces tumeurs peuvent être transformées en tissu muqueux, on a alors affaire à un myxo-sarcome.

D'autres fois le sarcome est mêlé au tissu fibreux.

Au point de vue des éléments histologiques qui le constituent on peut donc reconnaître les variétés suivantes :

SARCOME. . .	{	à cellules fusiformes. . .	{	S. fuso-cellulaire pur ;
				Avec des cellules géantes, S.
	{	à cellules rondes. — S. globo-cellulaire.		à myélopaxes.
		Sarco-épithéliome.		
		Myxo-sarcome.		
		Fibro-sarcome.		

Si l'on considère la disposition générale du néoplasme, on peut lui reconnaître, comme dans les fibromes, des sarcomes *en masse*, tumeurs pleines, homogènes, sans cavités dans leur intérieur, et des tumeurs fissurées, cavitaires, traver-

sées par des fentes dans lesquelles bourgeonnent des végétations plus ou moins volumineuses, le plus souvent appréciables à l'œil nu. Tel est le *sarcome papillaire*.

Sarcome massif. — Lorsque la tumeur est peu ancienne et n'a pas atteint un volume très considérable, la peau n'est pas altérée ; elle est plus ou moins mamelonnée à sa périphérie et bosselée, ce qui se perçoit facilement à la palpation. Elle est dure et dense. Sur une coupe examinée à l'œil nu, le néoplasme est homogène, lisse, parsemé d'îlots jaunes, opaques, qui représentent les parties les plus anciennes et en dégénérescence au centre des îlots dont le tissu est blanc et semi-transparent. De pareilles tumeurs ne donnent pas de suc au raclage lorsqu'elles viennent d'être enlevées, mais on peut en constater vingt-quatre heures après par suite de l'état cadavérique qui libère et dissocie leurs cellules. Le tissu cellulo-adipeux du sein a généralement disparu.

Le sarcome envahit et détruit le tissu adipeux tandis que l'épithéliome voisine avec lui et s'en accommode volontiers.

Si la tumeur remonte à une date plus reculée, ou si elle s'est développée avec une grande intensité, la peau, autour du mamelon et dans une certaine étendue, est épaissie, infiltrée de tissu sarcomateux, irrégulière à sa surface, souvent soulevée, et amincie par des bourgeons sarcomateux émanés de la tumeur centrale. Entre ces bourgeons et la peau il existe des clapiers contenant un liquide trouble, et donnant même par la palpation une fluctuation superficielle.

Sur une coupe de la tumeur examinée à l'œil nu, le derme épaissi est dense, dur, blanc et homogène. Le pannicule adipeux sous-cutané est invisible ; il a été transformé par le néoplasme. Au-dessous de la peau amincie au niveau des clapiers signalés plus haut, on voit des bourgeons néopla-

siques plus ou moins épais ou des végétations minces, baignant dans un liquide troublé par des cellules sarcomateuses ou des leucocytes en suspension. Cette altération de la peau peut occuper un espace de la largeur de la main, et c'est elle qui amène des ulcérations, des décollements cutanés au niveau desquels les bourgeons sarcomateux font saillie à l'extérieur.

La section du néoplasme lui-même offre une couleur blanchâtre parsemée de points jaunâtres, caséux, en dégénérescence, ou de foyers ramollis, ou de petites cavités à peine visibles à l'œil nu. Les îlots et bourgeons périphériques de la tumeur, formés d'un tissu sarcomateux récent, sont gris ou blancs, semi-transparentes et homogènes, sans dégénérescence. Ils entrent dans le tissu cellulo-adipeux périphérique auquel ils se substituent et qui est très peu abondant. Dans toute la partie centrale ancienne de la tumeur, la graisse n'existe plus. C'est là un caractère différentiel important.

A l'examen histologique, les coupes de la peau montrent un envahissement du derme et des papilles par les cellules fusiformes du néoplasme qui, dans les parties peu atteintes sont intermédiaires aux faisceaux et fibres du tissu conjonctif, tandis que, dans les portions tout à fait transformées elles constituent à elles seules tout le tissu, avec les capillaires néoformés qui possèdent seulement une lame de cellules endothéliales en contact avec les cellules sarcomateuses.

La structure des bourgeons périphériques, de formation récente, de la tumeur révèle du sarcome à l'état absolu de pureté avec ses cellules fusiformes, souvent en karyokinèse, et ses vaisseaux à parois minces.

Les coupes passant au milieu de la tumeur, là où existaient antérieurement des acini et des canaux galactophores dénotent les lésions subies par ces organes glandulaires.

Des culs-de-sac sont isolés au milieu du tissu néoplasique, et leur membrane propre est, en partie, ou complètement détruite, en même temps que leur épithélium est modifié. Ainsi dans la figure 56 dessinée à 400 diamètres, un cul-de-sac est placé en plein sarcome. Ses cellules épithéliales volumineuses, à gros noyaux ovoïdes sont proliférées ; quelques-

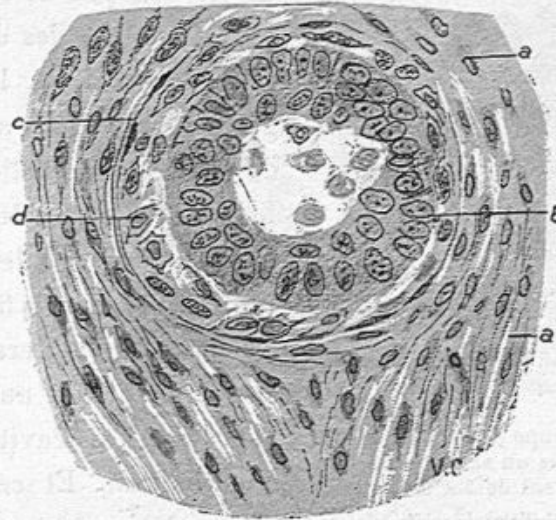


Fig. 56. — Coupe d'un acinus glandulaire dans le sarcome du sein (grossissement de 400 diamètres).

a, a, tissu sarcomateux fuso-cellulaire ; *b*, couche de cellules épithéliales proliférées ; *n*, cellules épithéliales détachées et tombées dans la lumière du cul-de-sac ; *c*, restes de la membrane propre du cul-de-sac ; *d*, cellules du sarcome placées entre cette membrane propres et les cellules épithéliales.

unes de ces cellules *n* sont libres dans sa lumière ; on distingue encore des vestiges *c* de sa membrane propre ; mais les éléments du sarcome qui l'entourent ont pénétré déjà en *d*, entre cette membrane propre et le revêtement épithélial qu'ils repoussent.

Pareille lésion survient aux canaux galactophores ; ils sont entourés d'un épais manchon de sarcome ainsi que le représente la figure 57, qui reproduit à un fort grossissement une partie restreinte d'un canal galactophore coupé suivant sa

longueur. L'épithélium du canal *b* est conservé à peu près normal ; mais la membrane propre a disparu et le tissu sarcomateux *c* entoure le conduit excréteur. Ses éléments fusiformes sont dirigés perpendiculairement à la paroi du conduit et ils ont envahi le tissu conjonctif voisin en *d*.

Le tissu sarcomateux a parfois une tendance à envahir la

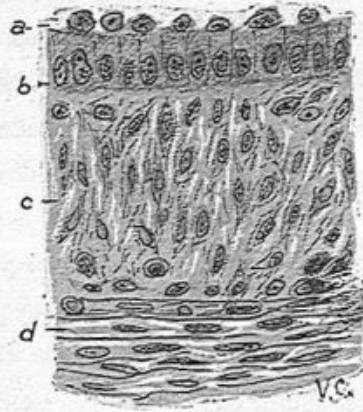


Fig. 57. — Coupe d'un canal galactophore dans un sarcome du sein (grossissement de 350 diamètres).

a, cellules épithéliales détachées à la surface interne du canal ; *b*, cellules épithéliales cylindriques du revêtement de ce canal ; zone assez épaisse de cellules sarcomateuses ayant détruit le membre propre du canal ; *d*, cellules sarcomateuses dans le tissu conjonctif périphérique.

cavité des culs-de-sac glandulaires. Les cellules du sarcome remplissent alors les cavités glandulaires et s'y accumulent de telle sorte qu'elles ressemblent, avec un faible grossissement, à des cellules d'épithélium. Ainsi, dans la figure 58 A, les îlots irréguliers *a, b, c, d*, ressembleraient au premier abord à des cavités pleines d'épithélium. Et cependant il n'en est rien, ce sont des cellules de sarcome, ce dont on s'assure avec un plus fort grossissement ; on peut y voir d'ail-

leurs des vaisseaux à parois minces *v, v*. On pourrait donner à cette figure le nom de sarcome alvéolaire.

La figure 59 représente la même disposition avec un plus fort grossissement. On constate, dans ces deux dessins, que les membranes propres des glandes n'existent plus et que leur forme a été profondément modifiée.

Si le lecteur doutait que ces îlots fussent en réalité constituées par des glandes préexistantes, il n'aurait pour s'en convaincre qu'à jeter les yeux sur la figure 60 dessinée à un grossissement assez fort pour déterminer facilement la différence

qui existe entre les cellules épithéliales et celles du sarcome. Les cellules sarcomateuses *b* (fig. 60) envahissent une cavité glandulaire dont les cellules épithéliales *a* sont claires, œdé-

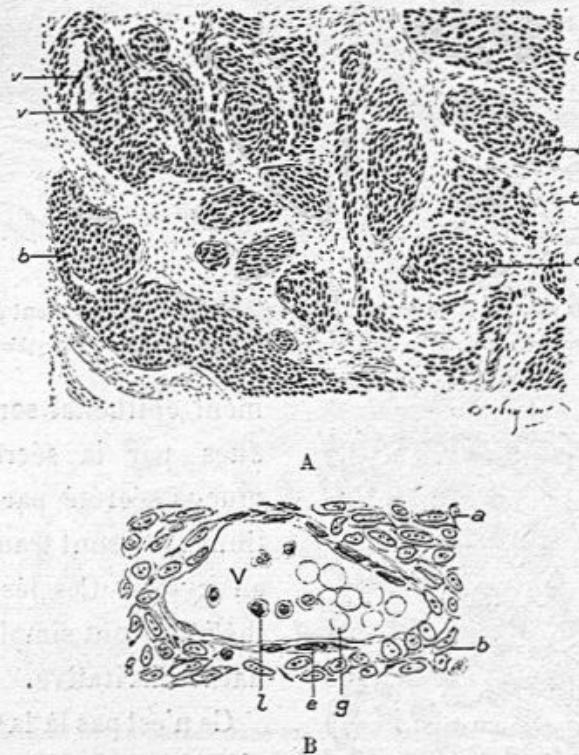


Fig. 58. — Coupe d'un sarcome du sein. Observation de Delaunay.

A. Les ilots sarcomateux *a*, *b*, *c*, *d*, occupent la place des culs-de-sac glandulaires; *v*, *v'*, vaisseaux à parois minces au milieu des ilots de sarcome; *t*, tissu conjonctif avec des cellules conjonctives et des cellules sarcomateuses (grossissement de 60 diamètres).

B. Coupe d'un vaisseau capillaire contenu dans un des ilots sarcomateux dessinés en A; *e*, endothélium; *g*, globules rouges; *l*, leucocytes; *a*, *b*, cellules sarcomateuses (grossissement de 350 diamètres).

matiées et disparaîtront bientôt sous la poussée des cellules fusiformes.

Des culs-de-sac, des conduits glandulaires plus altérés ont perdu leur forme, et leurs cellules épithéliales, ne sont plus représentés, sur les coupes, que par des cavités irrégulières contenant des cellules sarcomateuses dissociées, libres, granuleuses, dégénérées et des leucocytes.

Parfois les cavités glandulaires ayant conservé leur revête-

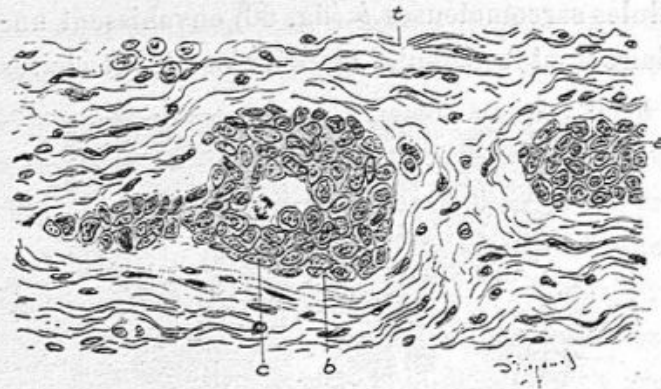


Fig. 59. — Les mêmes ilots sarcomateux vus à un grossissement de 250 diam.
t, tissu conjonctif; a, b, deux de ces ilots; c, une cellule en karyokinèse.

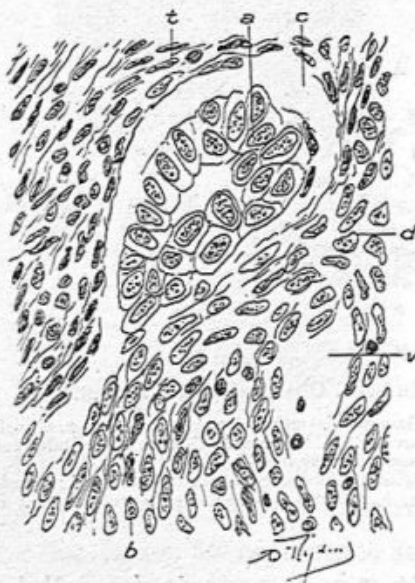

Fig. 60. — Un cul-de-sac glandulaire envahi par le sarcome (grossissement de 350 diamètres).

a, revêtement épithélial en partie détaché de la paroi t par l'action de l'alcool. La membrane propre de la glande n'existe plus; b, cellules sarcomateuses empiétant sur la cavité glandulaire; d, tissu sarcomateux; v, vaisseau capillaire dont la paroi est formée par des cellules du sarcome.

ment épithélial sont distendues par la sécrétion du mucus sécrété par l'épithélium et se sont transformées en kystes. Ces lésions épithéliales sont simplement de nature irritative.

Ce n'est pas là la seule origine des cavités qu'on rencontre dans les sarcomes du sein. Il s'y forme, comme dans les tumeurs du même genre siégeant dans d'autres organes, des géodes irrégulières, remplies de liquide séreux ou sanguinolent, dues à des dégénérescences des cellules et à des ecchymoses ou à des épanche-

ments sanguins. Le bord des cavités est alors irrégulier,

avec des fragments de tissu sarcomateux plus ou moins détachés ou les cellules fusiformes sont en dégénérescence. Inutile d'ajouter qu'il n'y a ni membrane, ni épithélium à la surface de ces géodes.

Souvent, au centre des ilots sarcomateux, les cellules mortifiées, granuleuses, graisseuses, déformées, s'accumu-

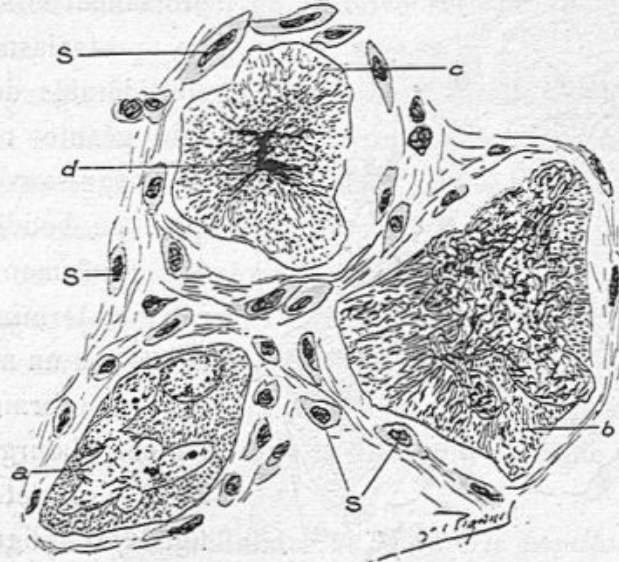


Fig. 61. — Grands myéloplaxes dans un cas de sarcome du sein (communiqué par Malloizel) (grossissement de 400 diamètres).

a, myéloplaxe typique contenant un seul noyau végétant à excroissances multiples; b, myéloplaxe avec une masse nucléaire énorme et bourgeonnante; c, myéloplaxe dont le noyau est en karyolyse; s, s, cellules sarcomateuses fusiformes.

lent, sans qu'il y ait de ramollissement. On a alors des amas secs, jaunâtres, opaques à l'œil nu.

Les éléments fusiformes du sarcome peuvent aboutir à des *cellules géantes* ou *myéloplaxes*. Nous avons constaté ce fait, Ranvier et moi, dans la première édition de notre manuel (1869-1876). Nous en avons revu depuis plusieurs exemples, en particulier dans une observation de Malloizel communiquée à la Société anatomique en novembre 1904. Les deux figures 61 et 62 se rapportent à ce fait.

Les cellules géantes sont toujours entourées d'un tissu sarcomateux avec ses grandes cellules fusiformes. Ces bandes de tissu sarcomateux ne peuvent pas être confondues avec le tissu de granulations tuberculeuses qui entoure les cellules géantes de la tuberculose. D'ailleurs toute la tumeur

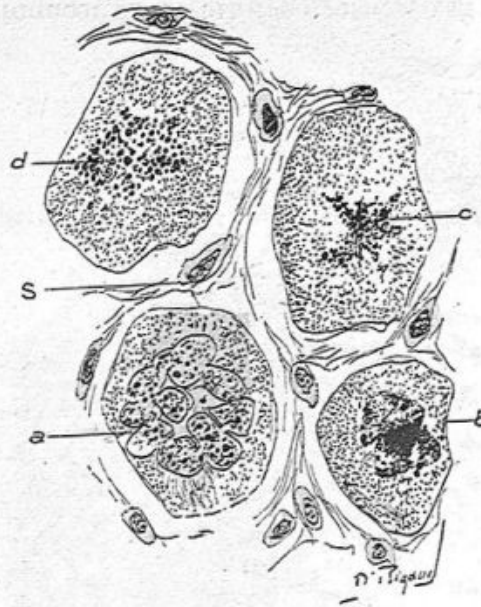


Fig. 62. — Grands myélopaxes dans un sarcome du sein observé par Malloizel (grossissement de 350 diamètres).

a, myélopaxe typique possédant un noyau en couronne et bourgeonnant; b, myélopaxe avec un noyau mortifié; c, noyau en karyolyse; d, noyau en karyolyse; s, cellules fusiformes du sarcome.

présentée par Malloizel proclamait le sarcome. Le protoplasma très considérable de la cellule géante renferme un noyau souvent unique, en boudin, avec des renflements latéraux et terminaux (a, fig. 61) ou un noyau en couronne fermée, également bourgeonnant dans son trajet (voy. a, fig. 62). Ces figures ressemblent exactement aux myélopaxes ou grands mégacaryocytes normaux de la moelle osseuse.

A côté de ces myélopaxes caractéristiques, on en trouve d'autres dont les noyaux sont altérés. Tel est le noyau énorme, très riche en nucléine de la cellule b (fig. 61). Tel est le noyau mortifié et réduit à un amas informe de la cellule b (fig. 62) et le noyau en karyolyse de la cellule d (fig. 62) où la nucléine est fragmentée en granulations arrondies. Dans cette observation, de grandes cellules présentaient une karyokinèse évidente de leurs noyaux. Nous avons représenté

dans la cellule *d* (fig. 61) et dans la cellule *c* (fig. 62), des noyaux en karyokinèse avortée.

Ces sarcomes en masse peuvent récidiver après une première opération. Il est bien entendu que si l'ablation a été totale, la tumeur récidivée ne possédera plus aucun élément glandulaire. La tumeur en récidive sera uniquement sarcomateuse.

Les ganglions lymphatiques de l'aisselle échappent très souvent à l'infection par le sarcome. C'est là une différence essentielle avec l'épithéliome dans lequel les ganglions sont toujours transformés aussitôt que la tumeur mammaire a acquis un certain développement.

Lorsque les ganglions axillaires sont envahis par le sarcome, ils présentent une néoplasie tout à fait semblable à celle de la tumeur primitive, c'est-à-dire un sarcome fuso-cellulaire ou globo-cellulaire suivant la forme du sarcome mammaire observé.

Le sarcome fuso-cellulaire *de la variété papillaire* offre, à l'œil nu, des caractères particuliers. Sur une coupe, on y voit, à l'œil nu, des cavités et des fentes qui sont hérissées de végétations semi-transparentes, plus ou moins volumineuses. Lorsque la section intéresse une de ces fentes, elle peut être très étendue, et, lorsqu'on écarte les deux parois opposées, on fait saillir les papilles qui deviennent plus apparentes. La peau peut offrir les mêmes altérations que nous avons décrites plus haut et la tumeur présente à sa périphérie les mêmes lobules d'accroissement.

Ces cavités, ces fentes papillaires sont produites en vertu du même mécanisme que nous avons décrit à propos du fibroadénome papillaire. Nous n'y reviendrons pas. Les fentes sont dues à des canaux galactophores hérissés de végétations ;

les cavités végétantes sont des sections transversales de ces mêmes canaux ou d'acini transformés. Sur les coupes examinées à un grossissement suffisant, le tissu conjonctif du sein est devenu sarcomateux. Il en est de même de toutes les végétations et papilles qui s'élèvent à la surface des cavités. Dans les parties récemment formées du néoplasme, ces papilles sont tapissées de cellules épithéliales normales ou proliférées volumineuses et un peu déviées de leur type habituel, comme cela a lieu dans les fibro-adenomes papillaires; mais plus tard, et dans les parties anciennes, ces épithéliums s'altèrent et se désagrègent, de telle sorte que les cavités sont pleines de détritits cellulaire au milieu duquel des leucocytes et des cellules sarcomateuses se sont accumulés. Les cavités dilatées des acini et des conduits sont quelquefois l'origine de véritables kystes à contenu muqueux tapissés d'épithélium.

Le *sarcome globo-cellulaire* est caractérisé par des cellules rondes ou irrégulières à la place des cellules fusiformes de la variété précédente. Ces cellules qui composent tout le néoplasme sont peu volumineuses; elles possèdent des noyaux ovoïdes ou arrondis pourvus d'un nucléole; elles sont au contact les unes des autres ou séparées isolément ou en petits groupes par du tissu conjonctif à fibrilles très minces, ressemblant parfois au tissu réticulé lymphatique. Les vaisseaux capillaires nourriciers ont une paroi uniquement composée de cellules endothéliales.

La charpente fibreuse est peu résistante; l'aspect à l'œil nu de la masse homogène et molle a fait donner à ces tumeurs le nom de sarcome encéphaloïde comme synonyme de sarcome globo-cellulaire.

On peut y rencontrer les mêmes lésions des glandes que

celles que nous avons relatées à propos des sarcomes fusocellulaires.

Par la même raison, il peut y avoir des sarcomes globocellulaires à forme papillaire et végétante avec les fentes et

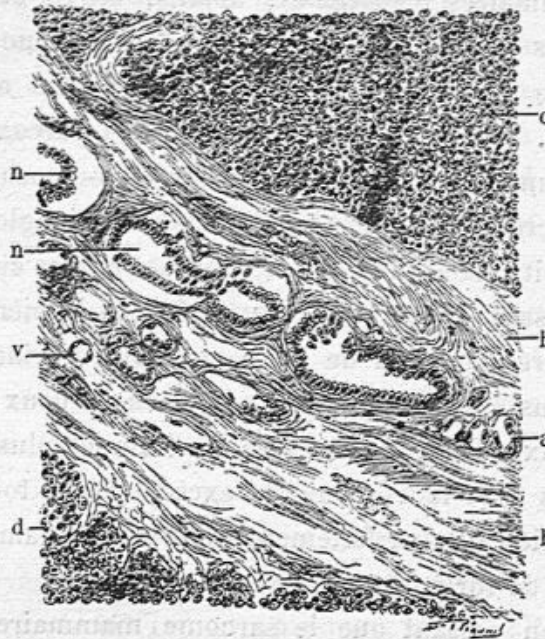


Fig. 63. — Sarcome globo-cellulaire.

c, d, ilots sarcomateux ; b, b, tissu fibreux séparant ces deux ilots l'un de l'autre ; a, n, n. culs-de-sac glandulaire déformés ou atrophiés, enserrés dans ce tissu fibreux ; v, vaisseaux.

cavités dont nous avons donné plus haut la description. On y trouve aussi quelquefois des kystes.

Nous avons vu jusqu'ici une certaine participation, tout au moins passagère du parenchyme glandulaire à la constitution anatomique de la tumeur; les acini augmentés de volume, les conduits dilatés, leurs cellules épithéliales proliférées. Mais il n'en est pas toujours ainsi dans le sarcome mammaire. La néoplasie se développant dans le tissu conjonctif, si elle atteint seulement les cloisons fibreuses et non le tissu cellulaire intra-acineux, comme cela arrive quelquefois, les ilots

sarcomateux croîtront en dehors des acini et les comprimeront en les rejetant à leur périphérie. On aura alors, sur les coupes à un faible grossissement, de grands lobes purement composés de tissu sarcomateux entre lesquels existeront des acini mammaires comprimés, aplatis, étirés et atrophies. Nous avons surtout très bien observé ce phénomène dans le sarcome mammaire d'une chienne étudié en commun avec Petit. Ça et là, entre des lobules sarcomateux, on observait un acinus composé de ses culs-de-sac et de son conduit excréteur, comprimé en forme de triangle. Les culs-de-sac étroits étaient tapissés de petites cellules cubiques nucléées laissant à leur centre une étroite lumière; l'acinus était entouré d'un peu de tissu cellulaire normal. Ailleurs comme dans la figure 63, on voyait entre deux gros lobes sarcomateux, une bande étroite renfermant plusieurs acini mammaires avec leurs conduits excréteurs, le tout aplati et atrophie, bien que parfaitement évident à l'examen histologique avec de forts grossissements.

Disons en passant que le sarcome mammaire soit fusocellulaire, soit globo-cellulaire n'est pas rare chez la chienne, ni chez la chatte. Nous en avons déterminé plusieurs avec l'aide du professeur Petit.

Sarco-épithéliome. — La complication du sarcome avec l'épithéliome est en général très rare. Dans le sein, en particulier, M. Lecène en a publié un fait dans les Comptes rendus de la Société anatomique (1905).

J'en ai observé de mon côté un autre fait chez la femme et nous avons, M. Petit, d'Alfort, et moi, déterminé chez la chienne la nature d'un sarco-épithéliome. Nous relaterons l'histoire de ces tumeurs complexes dans le chapitre suivant consacré aux épithéliomes papillaires.

Fibro-sarcome. — Le sarcome se développant dans le tissu conjonctif, il est tout naturel que ses éléments cellulaires soient infiltrés dès le début entre les fibres et faisceaux conjonctifs; les cellules sarcomateuses, qui ne sont qu'une modalité des cellules conjonctives plus tuméfiées, avec des noyaux plus régulièrement ovoïdes, seront en plus ou moins grande quantité dans le tissu fibrillaire. Dans la même tumeur, on trouvera des points fibreux, d'autres parties où les fibrilles conjonctives seront séparées par un assez grand nombre de cellules, et enfin des îlots ou lobes volumineux où le tissu sarcomateux sera évident.

De pareilles tumeurs sont désignées du nom de fibro-sarcomes. Elles possèdent le plus souvent des fentes hérissées de papilles et peuvent être dénommées fibro-sarcomes papillaires. Il faut savoir d'ailleurs, comme cela se passe dans nombre de fibromes ou de fibro-sarcomes de la paroi abdominale et de la peau, qu'un de ces fibromes ou fibro-sarcomes peut récidiver sur place après son ablation, et qu'alors, la tumeur récidivée est un sarcome pur, tout à fait caractéristique.

Myxo-sarcome. — Cette variété du sarcome est rare dans la mamelle. Elle est caractérisée par la transformation du tissu conjonctif en tissu muqueux. Les travées fibreuses présentent alors une dissociation de leurs fibrilles, qui sont séparées par une substance muqueuse hyaline, au milieu de laquelle existent des cellules conjonctives allongées ou étoilées, anastomosées entre elles par leurs prolongements. Ces travées de tissu muqueux circonscrivent des espaces remplis de tissu sarcomateux à cellules fusiformes (myxo-sarcome fuso-cellulaire), ou à cellules rondes (myxo-sarcome globocellulaire).

La figure 64 dessinée d'après une préparation d'une tumeur du sein enlevée par Berger est un exemple de ces myxo-sarcomes. Les travées de tissu muqueux *a,a* coupées suivant leur longueur, circonscrivent des îlots sarcomateux *c,c*

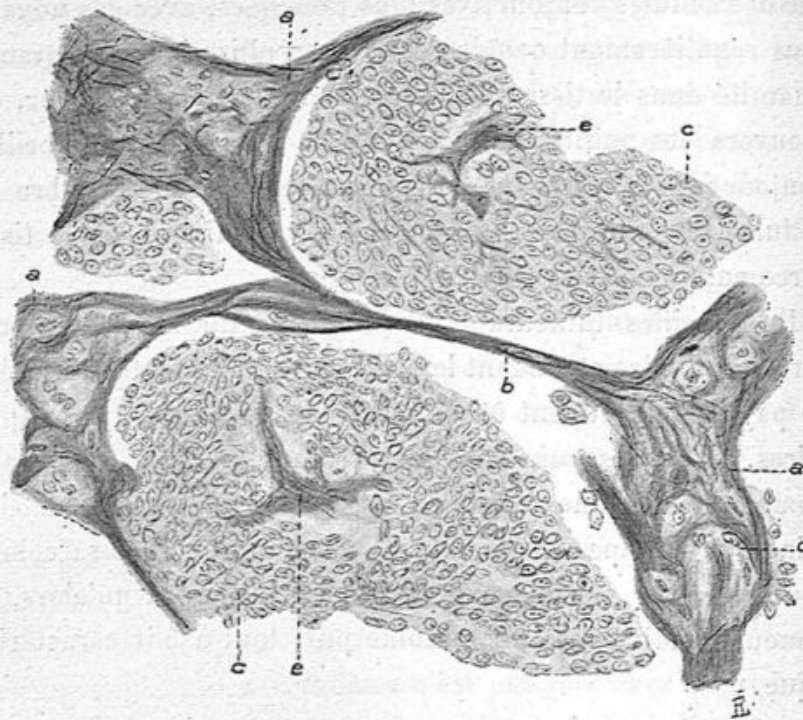


Fig. 64. — Myxo-sarcome opéré par Berger (grossissement de 300 diamètres).

a, a, a, travées de tissu conjonctif devenu muqueux; *c, c*, les mêmes travées coupées en travers et d'où émanent des fibrilles conjonctives qui pénètrent entre les cellules sarcomateuses *c, c*.

au milieu desquels se trouvent d'autres travées de tissu muqueux coupées en travers *e,e*.

Nous n'avons pas observé de sarcomes du sein possédant des travées calcifiées ou ossifiées, comme on les observe si souvent dans les sarcomes du périoste ou de l'os.

Nous donnons ici les observations suivantes qui sont des types complets du sarcome du sein.

M. Schwartz a enlevé le 29 mai 1903, une tumeur énorme

du sein (5 kilogrammes environ). On avait enlevé avec la tumeur une surface de la peau du sein assez étendue, 20 centimètres sur 15, au centre de laquelle était le mamelon. La peau, sur la plus grande partie, était en effet adhérente à la partie profonde, avec le néoplasme. Lorsque, par exemple, au niveau et autour du mamelon, on cherchait à séparer par la dissection, la peau du néoplasme sous-jacent, on voyait un tissu blanc, assez ferme en apparence, mais se coupant très facilement, un peu semi-transparent et épais de plusieurs millimètres ; le tissu cellulo-adipeux sous-dermique avait disparu. Dans d'autres parties arrondies, la peau était amincie, soulevée par un ramollissement du tissu de néoformation. Là, en effet, sous une plaque cutanée, très mince, ayant de 1 et demi à 3 centimètres de diamètre ; la surface du néoplasme mammaire était molle, imbibée de suc blanchâtre et séparée par ce suc laiteux de la peau attaquée, elle-même très amincie, et en voie d'érosion à sa partie profonde.

Sur une coupe de la tumeur mammaire, examinée à l'œil nu, on voit des aspects très différents ; les îlots centraux, assez volumineux, sont opaques, jaunâtres, et évidemment en voie de mortification, avec un liquide sanieux périphérique. Dans les lobules mammaires plus rapprochés de la surface, on observe sur les coupes un tissu blanc, ferme, percé de cavités plus ou moins apparentes à l'examen macroscopique, et d'où, par la pression latérale, on peut faire sortir un peu de suc blanchâtre. Enfin, les parties tout à fait périphériques se présentent comme des bourgeons semi-transparentes, homogènes, dépourvus de suc, fermes, blanchâtres qui pénètrent dans le tissu cellulo-adipeux.

A l'œil nu, cet examen, qui aurait pu donner l'idée d'un cancer, s'en éloignait par le volume énorme du sein, par l'envahissement de la peau suivant une grande étendue, par l'ab-

sence de tissu adipeux dans le sein transformé et par les gros bourgeons transparents, homogènes et fermes de la périphérie du néoplasme.

C'était, en effet, un sarcome fuso-cellulaire typique et non un épithéliome, ainsi que nous l'a montré le microscope.

Nous avons fait des préparations dans des points où nous

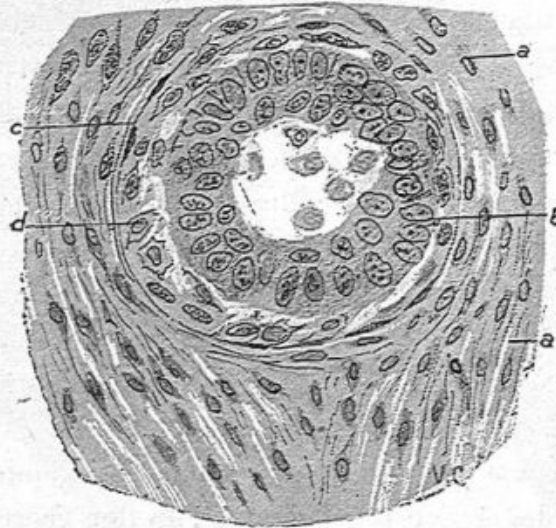


Fig. 65. — Sarcome fuso-cellulaire.

a, a, tissu sarcomateux fuso-cellulaire; *b*, couche de cellules épithéliales proliférées; *n*, cellules épithéliales détachées et tombées dans la lumière du cul-de-sac; *c*, restes de la membrane propre du cul-de-sac; *d*, cellules du sarcome placées entre cette membrane propre et les cellules épithéliales.

avons noté l'existence de lacunes et dans les bourgeons périphériques homogènes.

Les coupes assez étendues passant par les parties du néoplasme où il y avait des lacunes et cavités, nous a montré que celles-ci n'étaient autres que des sections transversales ou longitudinales de canaux galactophores ou de culs-de-sac agrandis et modifiés. On rencontrait ainsi des acini de la glande mammaire au complet, avec le canal galactophore au centre et les culs-de sac, ces cavités étant plus ou moins dila-

tées et le tissu conjonctif épaissi, en sorte qu'on pouvait observer tous les degrés de l'envahissement de la glande.

Les deux figures 65 et 67 montrent : l'une, une section d'un cul-de-sac glandulaire, l'autre une partie de la section longitudinale d'un petit canal galactophore.

La figure 65 offre à considérer le tissu conjonctif qui entoure le cul-de-sac et qui est rempli de longues cellules fusiformes pourvues de gros noyaux ovoïdes et très rapprochés les uns des autres. Ce tissu conjonctif est en voie de transformation sarcomateuse. La membrane propre du cul-de-sac n'est plus visible que par quelques minces fibrilles circulaires existant autour de ce cul-de-sac glandulaire. Des cellules allongées, sarcomateuses *d* se trouvent en dedans de ces vestiges de la membrane propre du côté du revêtement épithélial de la glande. Les cellules épithéliales, plus volumineuses et plus nombreuses qu'à l'état normal se disposent irrégulièrement en deux rangées dans le cul-de-sac. Elles sont repoussées, de la périphérie au centre, par les cellules sarcomateuses et quelques-unes détachées sont libres dans la lumière glandulaire.

Les préparations prises dans les bourgeons et ilots semi-transparents accusent un tissu sarcomateux pur et de récent développement. Là, il n'y a plus de cavités ni de canaux galactophores ni d'acini glandulaires. On a affaire à un tissu plein, formé uniquement de grandes et longues cellules fusiformes, disposées les unes près des autres, séparées seulement par des capillaires pourvus simplement d'un endothélium et par quelques fibrilles de tissu conjonctif. C'est du sarcome récemment formé, et bourgeonnant de tous côtés dans le tissu conjonctivo-adipeux de la mamelle et de la peau.

En résumé, sarcome très envahissant, à rapide développement, ayant déterminé une dilatation des cavités glandulaires,

certaines conduits galactophores ayant l'apparence de petits kystes tapissés d'épithélium, la tumeur amincissait la peau par des bourgeons partis de sa périphérie.

Observation de M. Delaunay. — Le début de cette tumeur remontait à sept ans ; mais elle avait augmenté rapidement depuis huit mois et atteint un volume considérable.

M. Delaunay avait pratiqué l'opération avec curage complet du creux axillaire.

A l'œil nu, la tumeur mammaire présentait à la peau une grande ecchymose de couleur rouge et bleuâtre. La peau était amincie par places, ce qui correspondait à des cavités volumineuses qui avaient été ouvertes après l'opération. Ces cavités, dont l'une pouvait loger un œuf de pigeon, contenaient un liquide filant, muqueux, teinté de sang. La peau était amincie, érodée par sa face profonde à ce niveau. La surface interne de ces cavités était irrégulière, déchiquetée, avec de gros bourgeons saillants. Ces bourgeons, gros comme le bout du doigt, étaient, sur une coupe, de couleur blanchâtre, semi-transparentes, homogènes, de même que le tissu périphérique aux cavités. Ces parties néoplasiques, examinées presque aussitôt après l'opération, ne donnaient pas de suc laiteux au raclage, mais seulement un peu de liquide transparent.

Dans la partie centrale, au-dessous du mamelon, le tissu de la tumeur était moins homogène et plus opaque.

Pas de tissu adipeux dans cette tumeur.

Les ganglions de l'aisselle sont gros, de consistance assez ferme et semi-transparentes, grisâtres sur une coupe. Ils sont entourés de graisse.

EXAMEN HISTOLOGIQUE. — Les parties néoplasiques, homogènes, telles que les gros bourgeons de la surface des cavités

sous-cutanées, donnent le tissu typique du sarcome fuso-cellulaire.

Nous avons fait des coupes de deux morceaux de la partie centrale sous-mamelonnaire de la tumeur, qui nous ont montré une répartition spéciale du néoplasme. Les coupes mesuraient 2 centimètres de diamètre de longueur sur 1 centimètre de largeur, de façon à avoir une large surface à examiner. Avec un faible grossissement, on voit une grande quan-

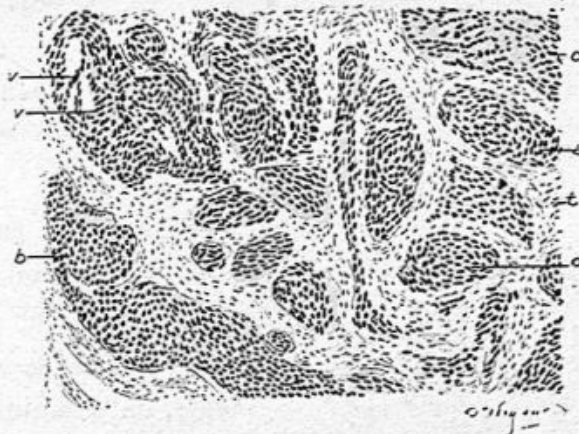

Fig. 66. — Coupe du sarcome à un grossissement de 60 diamètres.

a, b, c, d, ilots de cellules sarcomateuses ; *t*, travées de tissu fibreux ;
v, vaisseaux capillaires.

tité de petits ilots séparés les uns des autres par des bandes de tissu conjonctif très riche en cellules allongées. Le contenu des ilots est coloré par l'hématoxyline, parce qu'il renferme un amas de cellules à gros noyau ; les bandes fibreuses sont colorées en rouge par le Van Gieson. Ces ilots de volume variable, de forme circulaire ou ovoïde, ou allongée, forment des groupes, séparés eux-mêmes par des cloisons fibreuses plus épaisses rappelant un peu la disposition d'acini mammaires. La figure 66 montre cette distribution des ilots *a, b, c, d*, à un faible grossissement, ainsi que les cloisons fibreuses, *t*. Les ilots de cette figure sont complètement remplis de

cellules sarcomateuses au contact les unes des autres, avec

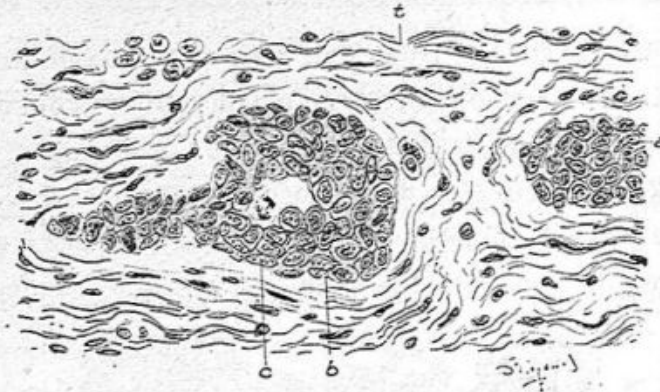


Fig. 67. — Deux îlots à un grossissement de 300 diamètres.

a et *b* qui renferment des cellules épithéliales; *c*, une cellule en karyokinèse; *t*, tissu conjonctif.

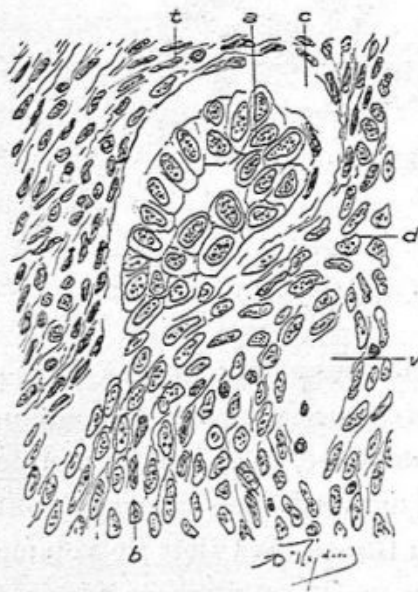

Fig. 68. — Coupe d'un alvéole

contenant un groupe de grandes cellules cylindriques *a* et des cellules sarcomateuses *b*. Le tissu périphérique *t* est lui-même sarcomateux (grossissement de 300 diamètres).

des vaisseaux à parois très minces, ainsi qu'on peut s'en assurer avec un plus fort grossissement.

Mais, en examinant avec un fort grossissement ces îlots, on en observe quelques-uns qui, au lieu des cellules épithéliales, contiennent des cellules sarcomateuses proliférées; tels sont les deux alvéoles *a* et *b* de la figure 2. Ils contiennent des cellules sarcomateuses allongées ou arrondies contenant de gros noyaux ovoïdes ou sphériques. Dans l'îlot *b*, on voit en *c* une cellule en karyokinèse. Ces îlots de sarcome parais-

sont donc s'être développés dans des culs-de-sac glandulaires.

Nous avons en outre observé, rarement il est vrai, dans des îlots plein de cellules sarcomateuses, des amas de cellules épithéliales indiquant qu'il s'agissait bien de culs-de-sac glandulaires, ayant conservé quelques cellules d'épithélium, culs-de-sac envahis par les cellules sarcomateuses.

La figure 68 montre bien nettement ce processus.

Sous l'influence de l'alcool où la pièce avait durci, il s'est

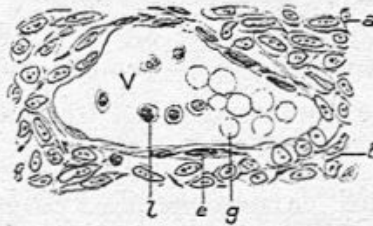


Fig. 69. — Vaisseau capillaire dilaté, situé dans le tissu sarcomateux (grossissement de 300 diamètres).

a, tissu sarcomateux; *e*, endothélium; *b*, globules blancs; *g*, globules rouges.

effectué souvent une séparation entre le contenu épithélial ou sarcomateux des îlots et le tissu fibreux qui les entoure. Il en résulte un espace étroit, vide entre le contenant et le contenu. C'est ce qui est représenté en *c* figure 68. Dans cette figure, le tissu conjonctif est presque tout transformé en sarcome.

La figure 69 montre la section d'un vaisseau dont la paroi est simplement formée d'une couche d'endothélium. Les globules rouges, *g*, y sont gonflés et leur matière colorante est dissoute.

Dans les îlots sarcomateux, les capillaires sont nombreux et dilatés, souvent remplis de leucocytes.

Les ganglions axillaires très volumineux sont tout simplement enflammés. Ils n'ont pas subi la dégénérescence sarcomateuse.

SARCOMES DE LA MAMELLE, CHEZ LA CHIENNE ET LA CHATTE

Nous avons observé, M. Petit (d'Alfort) et moi, un certain nombre de sarcomes de la mamelle chez la chienne et la chatte dont nous rapportons ici les observations, communiquées d'ailleurs à la société anatomique.

OBSERVATION I. — Sarcome fuso-cellulaire
de la mamelle (chienne).

CARACTÈRES MACROSCOPIQUES. — Tumeur irrégulièrement globuleuse, du volume d'une mandarine, très adhérente à la peau par une partie de sa surface et creusée d'une très vaste et de plusieurs petites cavités pseudo-kystiques. Ces cavités sont la conséquence d'un ramollissement de la tumeur, qui se trouve réduite à leur niveau à une véritable coque de faible épaisseur.

ETUDE HISTOLOGIQUE. — La tumeur, examinée dans des parties aussi éloignées que possible des cavités dont il vient d'être question, montre, à un faible grossissement, une disposition lobulée très nette. Les lobules, constitués par du tissu sarcomateux, sont séparés par des bandes de tissu fibreux, dans lequel sont situés les acini mammaires refoulés et aplatis, quelques-uns plus ou moins complètement atrophies. La figure 70 est du reste très démonstrative à cet égard. On y découvre deux îlots ou parties d'îlots sarcomateux *c, d*, séparés par une travée fibreuse dense et épaisse *b, b*, au sein de laquelle sont emprisonnés des culs-de-sac glandulaires irréguliers *a, n, n*. On y voit également des vaisseaux peu nombreux *v*.

Le revêtement des culs-de-sac glandulaires déformés est

constitué par des cellules cylindriques ou cubiques généralement très nettes et exemptes d'altérations.

Les éléments des ilots sarcomateux sont des cellules tantôt *globuleuses*, à noyau ovoïde, tantôt légèrement *étoilés*, avec plusieurs prolongements, tantôt et le plus souvent

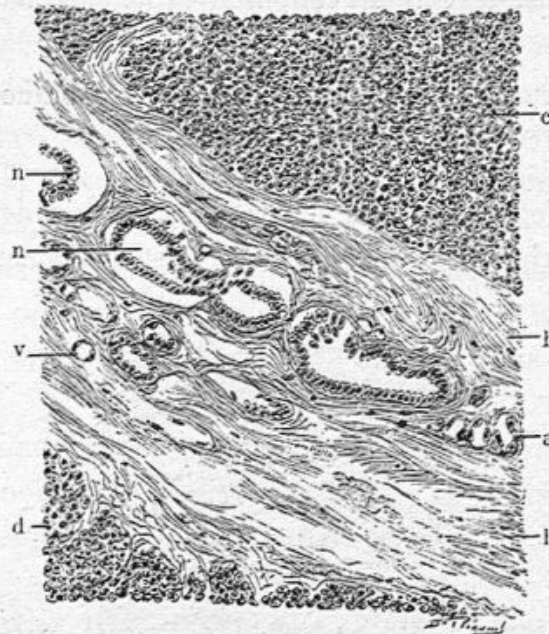

Fig. 70. — Coupe d'un fragment prélevé à la périphérie de la tumeur (faible grossissement).

c, d, ilots sarcomateux ; b, b, tissu fibreux séparant ces deux ilots l'un de l'autre ; a, n, n, culs-de-sac glandulaires déformés ou atrophies, enserrés dans ce tissu fibreux ; v, vaisseau.

allongées et *fusiformes*, comme dans tous les sarcomes fibroplastiques. Ces éléments sont en rapport immédiat avec les vaisseaux capillaires et systématisés dans leur orientation par rapport à ces vaisseaux.

Il est intéressant de constater l'existence de filaments très minces qui séparent, dans certains endroits, les cellules rondes ou fusiformes et dessinent une trame interstitielle d'une particulière délicatesse. Mais il s'agit, tantôt d'une dissociation à l'extrême, en quelque sorte fibrillaire, du tissu con-

jonctif de la mamelle envahi par les cellules sarcomateuses, tantôt de grêles prolongements de ces dernières. Il conviendrait justement de savoir si, dans bien des cas, le réticulum des prétendus sarcomes alvéolaires n'est pas tout simplement le résultat de l'entrecroisement et de l'anastomose, dans tous les plans, des cellules conjonctives de la tumeur.

OBSERVATION II. — Sarcome télangiectasique ulcéré de la mamelle (chienne).

Il s'agit d'une énorme tumeur ulcérée, du poids de 1 kg. 500, L'état télangiectasique de cette tumeur est absolument évident,

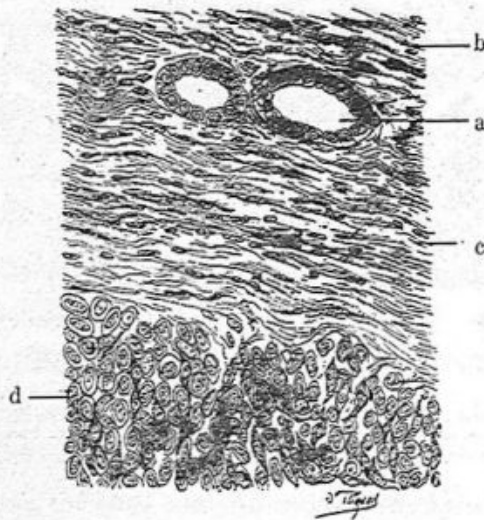


Fig. 71. — Vue, à un fort grossissement, d'un autre point de la tumeur représenté dans la figure 71.

d, périphérie d'un ilôt sarcomateux, formé par l'entassement de cellules irrégulièrement globuleuses ou fusiformes, à noyau volumineux; b, c, tissu conjonctif constitué par un feutrage de fibres onduleuses entre lesquelles sont comprises les nombreuses cellules conjonctives normales, et différentes d'aspect des éléments sarcomateux; a, a, culs-de-sac glandulaires tapissés de cellules cylindriques basses.

même à l'œil nu. Les coupes histologiques, révèlent une destruction complète de la mamelle, dont nous n'avons pas retrouvé d'acini, sur les fragments soumis à l'étude.

Les coupes montrent le tissu sarcomateux, formé de cellules fusiformes serrées les unes contre les autres, sauf dans les points qui ont subi l'inondation sanguine. Les capillaires extrêmement nombreux, sont dilatés, boursoufflés même par suite de l'accumulation d'une grande quantité de sang dans leur intérieur. A certains endroits, ils semblent se toucher et ne réservent entre eux que d'étroits filons constitués par des cellules fusiformes serrées les unes contre les autres.

On observe, en outre, de placé en place, des foyers hémorragiques au niveau desquels la tumeur est complètement désorganisée, et ne saurait se prêter à une bonne étude.

Les parois vasculaires sont composées uniquement par une couche de cellules endothéliales soutenues par le tissu sarcomateux, duquel elles ne se distinguent que médiocrement.

On rencontre souvent, au voisinage des vaisseaux, des granulations noires d'origine hématique, qui révèlent l'état télangiectasique ancien de la tumeur.

OBSERVATION III. — Sarcome à cellules fusiformes de la mamelle (chatte).

CARACTÈRES MACROSCOPIQUES. — Tumeur en plaque, longue de 7 à 8 centimètres, épaisse de 2 centimètres, bosselée, ombiliquée par suite de l'existence d'un épais rebord qui limite une large et profonde ulcération.

Les fragments prélevés en vue de l'examen histologique comprennent toute la tumeur en épaisseur et intéressent le rebord dont il vient d'être question.

CARACTÈRES MICROSCOPIQUES. — Dans les points les plus caractéristiques, on trouve des cellules fusiformes accumulées en sortes de petits lobules qui sont séparés les uns des

autres par d'assez grêles travées fibreuses (fig. 73). Cette dis-

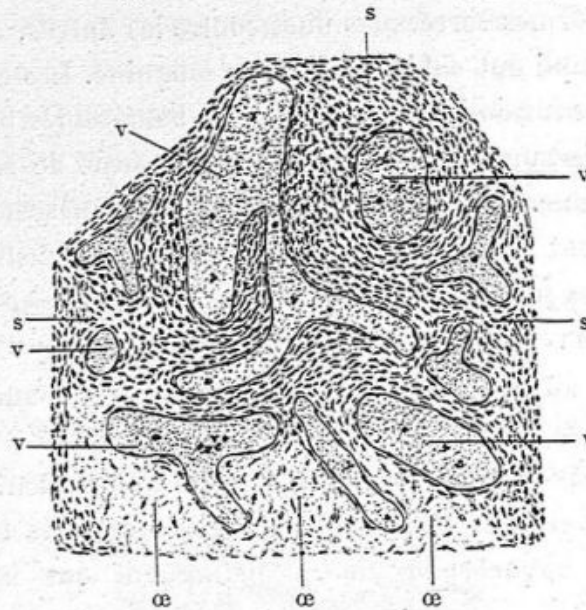


Fig. 72. — Sarcome télangiectasique de la mamelle (chienne).

s, s, s, tissu sarcomateux, formé de cellules fusiformes; v, v, v, capillaires dilatés par le sang; œ, œ, partie œdématisée, voisine des capillaires et dans laquelle les cellules sarcomateuses sont dissociées par le plasma.

position nous semble intéressante. Là, la mamelle se trouve

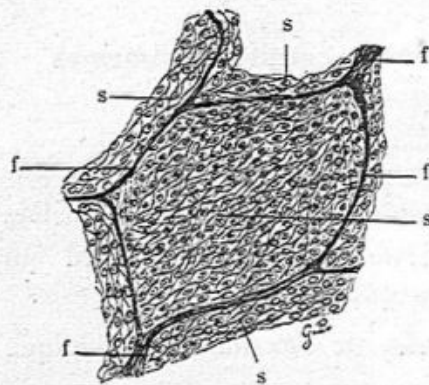


Fig. 73. — Sarcome de la mamelle (chatte).

s, s, s, cellules sarcomateuses fusiformes entassées les unes contre les autres; f, f, f, cloisons fibreuses séparant les uns des autres les amas sarcomateux.

complètement détruite et l'on ne rencontre pas trace d'acini glandulaires.

Mais, par ailleurs, il en est tout différemment : ce sont en quelque sorte les zones d'accroissement et d'envahissement du sarcome. Les culs-de-sac mammaires subsistent en plein tissu néoplasique et se montrent séparés par des travées tantôt étroites,

tantôt épaisses de tissu sarcomateux. Ces culs-de-sac sont

quelquefois à peine modifiés. On voit l'unique couche de cellules épithéliales qui borde leur lumière. C'est à peine si ces cellules, cylindriques ou cubiques, sont plus claires, plus *indifférentes* que l'épithélium habituel. Mais, souvent aussi, les culs-de-sac sont fortement dilatés, devenus kystiques (fig. 74); ils contiennent alors des coagulations de

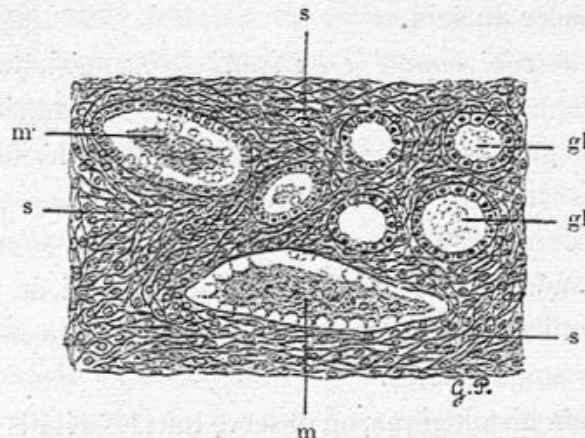


Fig. 74. — Sarcome de la mamelle (chatte) (même cas que pour la figure 75).

s, s, s, cellules sarcomateuses fusiformes constituant pour ainsi dire la charpente de la mamelle; gl, gl, culs-de-sac glandulaires à peine modifiés, séparés par des filons sarcomateux; m, m, coagulations muqueuses dans des culs-de-sac dilatés, dont l'un est dépouillé de son épithélium.

mucus englobant les cellules d'épithélium desquamées. Par ailleurs, on trouve des acini allongés, mécaniquement refoulés, avec une lumière très étroite, limitée par des cellules épithéliales petites, atrophiées. Dans certains acini dilatés l'épithélium est même devenu entièrement pavimenteux et ressemble à un endothélium.

Assez souvent, nous avons rencontré, dans la mamelle, le tissu sarcomateux mélangé à d'autres tissus, pour constituer des *tumeurs mixtes*. Nous n'avons en vue, dans ce chapitre, que des *sarcomes purs*, nous proposant de revenir bientôt sur ces tumeurs complexes.

Sarcome du sein enlevé par M. Souligoux. — Il s'agit d'une tumeur du sein d'un volume considérable observée chez une jeune fille de vingt-quatre ans.

La peau est amincie par places et légèrement ulcérée. Il y a trois plaques où la peau est mince, érodée de dedans en dehors et non épaissie ainsi que cela s'observe souvent dans le cancer du sein.

Le sein du côté opposé est envahi de la même façon. Sur une section complète perpendiculaire à la peau, la tumeur présente de gros noyaux arrondis, formés par le néoplasme, séparés les uns des autres par du tissu conjonctif. Ces noyaux, gros comme une noisette ou une noix, sont de couleur uniformément verdâtre (Il ne s'agit pas ici de putréfaction car la tumeur m'a été envoyée encore toute chaude, de suite après son ablation).

A l'examen histologique, on observe tous les détails de structure du sarcome à cellules rondes. Le protoplasme des cellules est peu abondant ; les noyaux sont ovoïdes. Dans la coupe de plusieurs fragments nous avons constaté que le protoplasma cellulaire contenait du pigment sanguin, ce qui donnait sa couleur verte à la tumeur.

Énorme chondro-sarcome ossifié de la mamelle chez une chienne, par MM. V. CORNIL et G. PETIT.

La mamelle de la chienne est un organe très intéressant en ce qui concerne le développement des tumeurs de toute nature¹. On y trouve, non seulement celles qui ont été décrites chez la femme et qui sont pour la plupart bien connues, mais encore d'autres tumeurs qui n'ont pas été signa-

1. Voy. Bull. de la Soc. anat., 1905.

lées dans l'espèce humaine et à l'étude desquelles nous nous attachons tout particulièrement.

Grâce à l'amabilité de M. Coquot, professeur à Alfort, nous présentons aujourd'hui une énorme tumeur à peu près régulièrement globuleuse et oblongue, du poids de 2 kilogrammes, et qui ressemble par sa forme extérieure et son volume à un crâne humain. Sa circonférence est de 0 m. 50 dans le sens longitudinal et 0 m. 45 dans le sens transversal. Elle est recouverte par une peau luisante, tendue, mais intacte, non ulcérée, contrairement à ce qui s'observe d'ordinaire, et sur laquelle se voient des mamelons déformés qui démontrent que cette chienne, âgée, a eu autrefois des petits et qu'elle les a nourris.

La section médiane de cette tumeur est difficile, parce qu'elle possède dans son intérieur des parties osseuses qui nécessitent l'emploi de la scie. La coupe présente 18 centimètres de long et 15 de large. Sur la surface de section, on peut voir la capsule fibreuse qui limite la tumeur et qui est sous-jacente à la peau, avec laquelle elle se confond, puis une masse solide, dense, compacte, constituant la tumeur et dans laquelle se trouvent creusées deux grandes cavités irrégulières remplies d'une sorte de coagulum, très consistant, gélatiniforme et de couleur brune. Les parois de ces cavités sont en quelque sorte déchiquetées et recouvertes d'aspérités.

EXAMEN MICROSCOPIQUE. — La peau offre sa structure habituelle mais ses papilles sont effacées. La capsule fibreuse, épaisse est formée de fibres et fibrilles et de grandes cellules allongées. Elle se continue directement avec le tissu sarcomateux sous-jacent formé de grandes cellules pour la plupart fusiformes (fig. 76). Les îlots sarcomateux sont séparés par des travées hyalines fortement colorées par le Van Giesen et

qui sont pénétrées à leur surface et dans leur intérieur par de grandes cellules irrégulières ressemblant aux ostéoblastes. Dans l'intérieur des travées hyalines se voient des cavités qui renferment un nombre variable de ces éléments, tantôt deux, tantôt davantage. Les travées ne sont pas calcifiées; elles représentent un mode de *préossification* du sarcome.

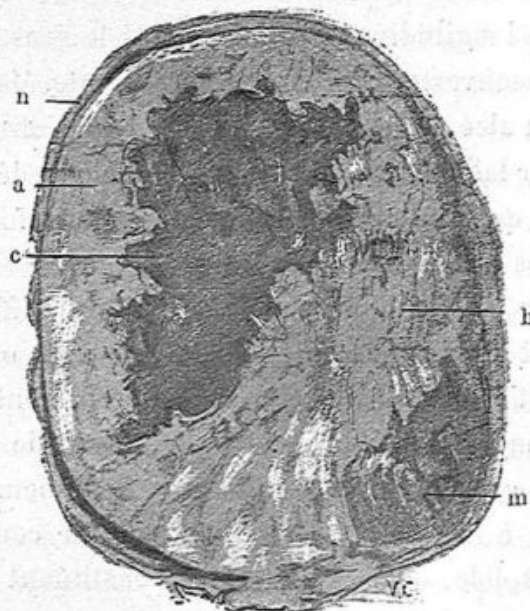


Fig. 75. — Chondro-sarcome : section de la tumeur diminuée des deux tiers.
a, partie sarcomateuse de la tumeur ; b, partie ostéo-chondro-sarcomateuse séparant
deux cavités c et m, remplies de substance colloïde.

A côté de ce tissu sarcomateux ossiforme se voient des travées anhytes contenant des cellules sarcomateuses avec des îlots d'infiltration calcaire dans leur voisinage. Elles sont représentées, dans les préparations à l'hématoxyline et au Van Giesen, par un amas de granulations fortement colorées en violet foncé ; ailleurs, cette incrustation calcaire est formée de fragments hyalins irréguliers.

Par places, on voit, en se rapprochant de la partie centrale

de la tumeur, de larges ilots cartilagineux dont la substance hyaline se colore en violet pâle par l'hématoxyline, et dont les capsules minces sont un peu plus colorées. Les cavités du cartilage contiennent des cellules tantôt allongées, pourvues d'un gros noyau ovoïde, comme si une cellule sarcomateuse y avait été englobée, tantôt rondes ou irrégulières. Beaucoup de ces cellules possèdent deux ou trois noyaux bien colorés et vivants, sur lesquels on constate parfois une division directe

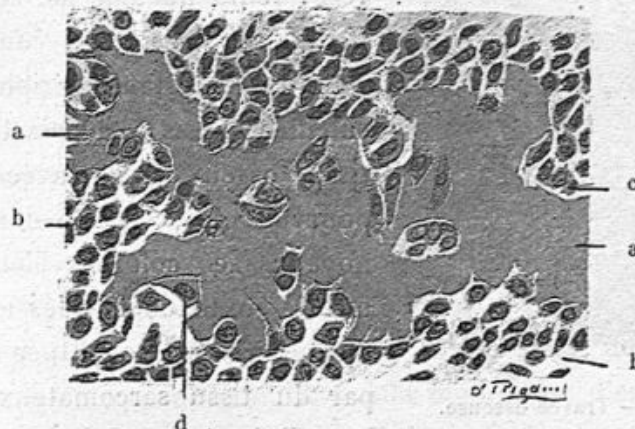


Fig. 76. — Grossissement de 300 diamètres environ.

a, travée ossiforme; b, cellules sarcomateuses allongées; c, d, cellules sarcomateuses devenues des ostéoblastes.

ou une mitose. Ces ilots cartilagineux peuvent présenter des parties calcifiées dans lesquelles la substance fondamentale ou la capsule sont farcies de granulations calcaires fortement colorées par l'hématoxyline.

Nous avons fait décalcifier dans l'acide picrique additionné d'acide azotique à 5 p. 100 des portions de la tumeur qui ne pouvaient pas se couper au couteau.

Sur ces parties, les coupes nous ont offert de véritables travées osseuses en même temps que du cartilage. Voici comment étaient disposés ces tissus. Le plus habituellement ces travées ostéo-cartilagineuses épaisses possédaient une

partie cartilagineuse à leur centre et du tissu osseux à la périphérie, en contact avec les espaces médullaires. La figure 77 représente une portion d'une travée à 200 diamètres. L'espace médullaire *a* est entouré par du tissu osseux, au milieu duquel existent des capsules et cellules cartilagineuses.

Les îlots cartilagineux centraux sont souvent infiltrés de

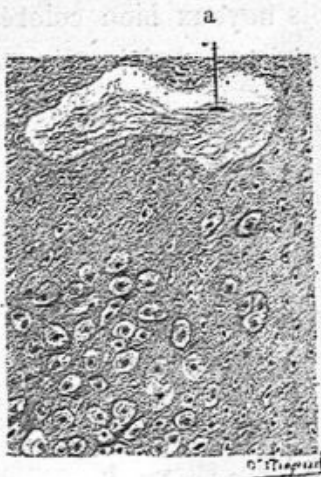

Fig. 77. — Travée osseuse.
a, espace médullaire.

sels calcaires; les cellules cartilagineuses y sont parfois altérées, leurs noyaux se colorant mal, lorsqu'elles sont comprises dans une substance périphérique calcifiée. Les ostéoplastes du tissu osseux des travées sont pourvus de cellules dont les noyaux se colorent bien. La moelle contenue dans les espaces médullaires est constituée tantôt par du tissu sarcomateux dont les cellules jouent le rôle d'ostéoblastes au contact de l'os nouveau,

tantôt de tissu fibreux adulte. Cette moelle est toujours vascularisée. Nous n'y avons pas vu de cellules adipeuses. Elle ne contient pas non plus de glandes mammaires comme nous l'avions observé dans un autre fait d'ostéo-chondrome.


Le contenu colloïde des deux grandes cavités qui occupaient le centre de cette tumeur a été examiné sur des coupes minces. Il nous a offert, au milieu d'une gangue hyaline, une quantité de leucocytes altérés; un petit nombre de mononucléaires montraient encore leur noyau coloré; mais la plupart d'entre eux étaient des polynucléaires réduits à des granulations isolées de nucléine; on y trouvait aussi des cellules rondes dont le noyau était détruit et *une quantité considérable de*

cristaux de cholestérine. Cette substance dominait au milieu de ces différents éléments, en destruction granulo-graisseuse.

A la périphérie de la tumeur, entre la coque fibreuse limitante et le néoplasme, il y avait une zone étroite où l'on voyait des acini glandulaires, des conduits galactophores et des culs-de-sac isolés ou groupés. La néoplasie avait débuté dans le centre de la mamelle et repoussé contre la membrane d'enveloppe les éléments propres de la glande en les étalant suivant une zone circonférentielle comprimée entre elle et la capsule fibreuse.

Ces acini et culs-de-sac étaient aplatis dans le sens de la compression. Il en était de même des conduits galactophores. Ces cavités glandulaires étaient d'ailleurs normales; elles avaient conservé leur paroi propre hyaline, parfois un peu plus épaisse que normalement et leur épithélium souvent en prolifération, surtout dans les conduits galactophores.

La glande ainsi étalée était comprise entre deux plans fibreux épais appartenant, l'un à la membrane d'enveloppe, l'autre à la surface du tissu néoplasique.



CHAPITRE VII

EPITHELIOME PAPILLAIRE A CELLULES CYLINDRIQUES

Tumeur plus ou moins volumineuse, ressemblant à l'œil nu au cancer et caractérisée au microscope par des alvéoles et de minces papilles souvent arborisées, couverts de longues cellules cylindriques.

Cette variété de néoplasme mammaire rentre dans la grande famille des épithéliomes à cellules cylindriques tels qu'on les observe dans les viscères contenant un épithélium de ce genre, comme l'intestin, les conduits biliaires, les organes génitaux de la femme, etc.

Les épithéliomes à cellules cylindriques du sein sont assez rares. J'en ai donné la première description dans notre manuel¹ d'après une tumeur qu'avait enlevée le professeur Richet en 1869 sous le nom de carcinome vilieux ou dendritique. J'ai confirmé cette description dans la seconde édition du même manuel² et dans une communication à la Société anatomique 1886, p. 482. Après avoir examiné des cas semblables, l'un en particulier opéré par Péan, je suis revenu sur cette description dans notre mémoire publié en 1889 dans la Revue de chirurgie en commun avec Schwartz³. Delbet l'a reproduite

1. Cornil et Ranvier. *Manuel d'histologie pathologique*, 1^{re} édit. 1869, p. 1167.

2. Cornil et Ranvier, 2^e édit. 1884, 2^e vol., p. 741.

3. Cornil et Schwartz. *Revue de chirurgie*, 10 octobre 1889.

dans son article du traité chirurgie¹. Cette variété de tumeur est peu connue; elle est à peine signalée par Ziegler².

Le sein enlevé, on ne voit aucun changement à la peau; sur une coupe de l'organe examinée à l'œil nu, on peut constater un certain degré de ramollissement et on obtient au raclage un suc blanchâtre, laiteux, qui contient une grande quantité de cellules cylindriques. Parfois, lorsqu'on voit un galactophore d'un certain volume, on peut en retirer avec une aiguille ou une pince fine des filaments dendritiques papillaires, plus ou moins longs et ramifiés. Le canal galactophore contient alors un peu de liquide séreux ou louche. Si l'on examine au microscope les végétations contenues dans ce canal, on a des filaments formés d'un capillaire accompagné de très peu de tissu conjonctif et couverts de cellules épithéliales cylindriques.

Sur les coupes, après durcissement et coloration par l'hématoxyline et le liquide de van Giesen, on voit, à un faible grossissement, un tissu aréolaire, découpé comme une dentelle, dont les cavités plus ou moins grandes sont extrêmement rapprochées les unes des autres (voy. fig. 78).

Dans cette figure, dessinée à un grossissement de 20 diamètres, on a, par exemple, en *a* de tous petits alvéoles, en *b*, des alvéoles plus grands et en *n*, une cavité volumineuse due surtout au ramollissement, à la désintégration du tissu néoplasique. Sur toute la préparation, les mêmes alvéoles, petits ou grands, se répètent sauf dans les points où le tissu conjonctif est abondant comme en *t*.

Toutes ces cavités sont tapissées par une ou plusieurs couches de cellules en palissade, cylindriques, très régulières, parallèles les unes aux autres, munies de noyaux ovoïdes rap-

1. Delbet, *loc. cit.*, t. VI, p. 274.

2. Ziegler. *Traité d'anatomie pathol.*, trad. fr., t. II, p. 1096.

prochés de leur base d'implantation. On peut s'en assurer en regardant la figure 79 dessinée à 180 diamètres.

On constatera combien ces alvéoles *c, c, c* (fig. 79), sont rapprochés les uns des autres ; le tissu conjonctif est très mince entre eux. C'est à peine si par exemple, en *i*, on aper-

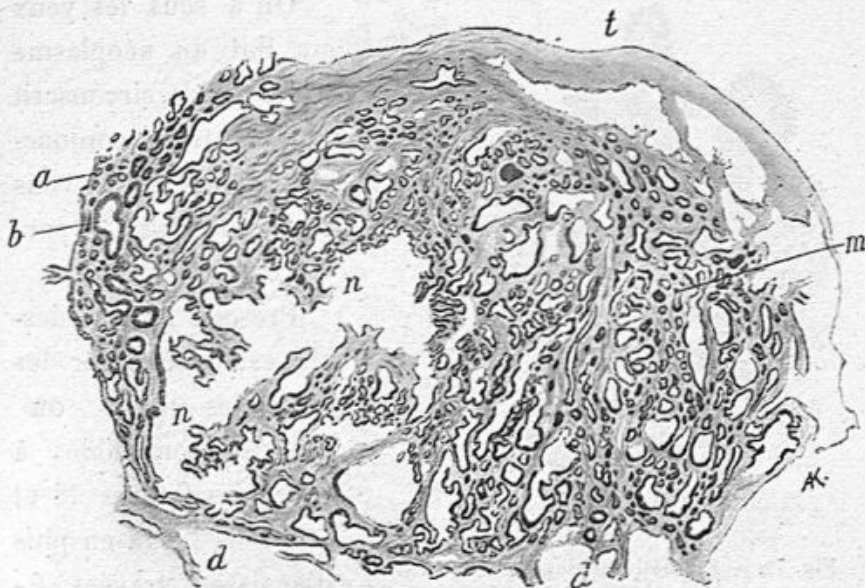


Fig. 78. — Coupe d'un épithéliome papillaire du sein (d'après une préparation ancienne relative à une tumeur enlevée par Péan (grossissement de 20 diamètres).

a, b, alvéoles ou culs-de-sac tapissés par des cellules cylindriques ; *t*, tissu conjonctif ; *n, n*, cavité à bords irréguliers, à saillies papillaires, tapissée par des cellules cylindriques ; *m*, tissu creusé de cavités ou alvéoles tapissées des mêmes cellules.

çoit la cloison fibreuse entre les deux alvéoles contigus. Le tissu conjonctif qui sépare les alvéoles émane du tissu fibreux *t*, et l'une des cloisons séparatives des alvéoles devient, en *p*, une véritable papille partout couverte de cellules épithéliales cylindriques.

Ces cavités alvéolaires sont loin de posséder la même structure que les culs-de-sac glandulaires normaux. Elles n'ont pas en effet de membrane propre hyaline ; leurs cellules de revêtement sont plus régulières, plus hautes, plus cylindriques

que les cellules contenues dans les culs-de-sac et dans les canaux galactophores normaux. Elles en dérivent, suivant toute probabilité, mais elles n'en ont plus les caractères.

La figure 80, dessinée à un faible grossissement présente un aspect un peu différent des précédentes.

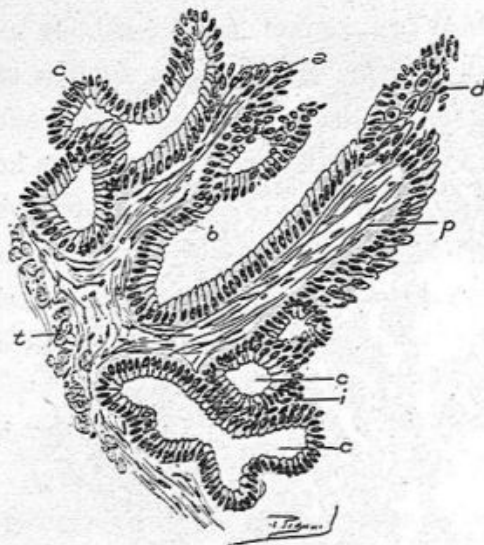

Fig. 79. — Épithéliome papillaire du sein (grossissement de 180 diamètres).

t, tissu conjonctif contenant des cellules conjonctives; *a*, épithélium proliféré au bout de la papille *b*; *p*, papille entourée d'épithélium cylindrique; *d*, épithélium proliféré au bout de cette papille; *c, c, c*, culs-de-sac glandulaires dilatés, tapissés d'épithélium cylindrique; ces culs-de-sac sont séparés les uns des autres par des cloisons très minces *i*.

On a sous les yeux un îlot du néoplasme assez friable, circonscrit par du tissu conjonctif dont nous n'avons représenté qu'une partie en *t*.

Presque tout ce dessin est occupé par des alvéoles petits ou grands, semblables à ceux des figures 78 et 79, mais il y a en plus d'épaisses travées fibreuses *m* dont la surface est hérissée de petites papilles; d'autres travées fibreuses

minces et longues, comme en *p, p* présentent suivant leur trajet des excroissances papillaires qui font saillie dans les cavités voisines *c, b*. L'épithélium cylindrique qui est marqué par une bordure foncée à la surface de toutes les cavités et papilles est le même que celui qui est reproduit dans la figure 79.

La figure 81 donne l'aspect des mêmes coupes que la figure 80 à un grossissement de 100 diamètres. La travée fibreuse *t* émet en *c* une petite excroissance papillaire. Des alvéoles,

les uns petits et sphériques, *d*, *e*, *n*, d'autres allongés *a*, ou plus volumineux *f*, sont, comme la papille *c*, couverts à leur surface interne par une couche unique de longues cellules cylindriques en palissade très régulières, dont les noyaux

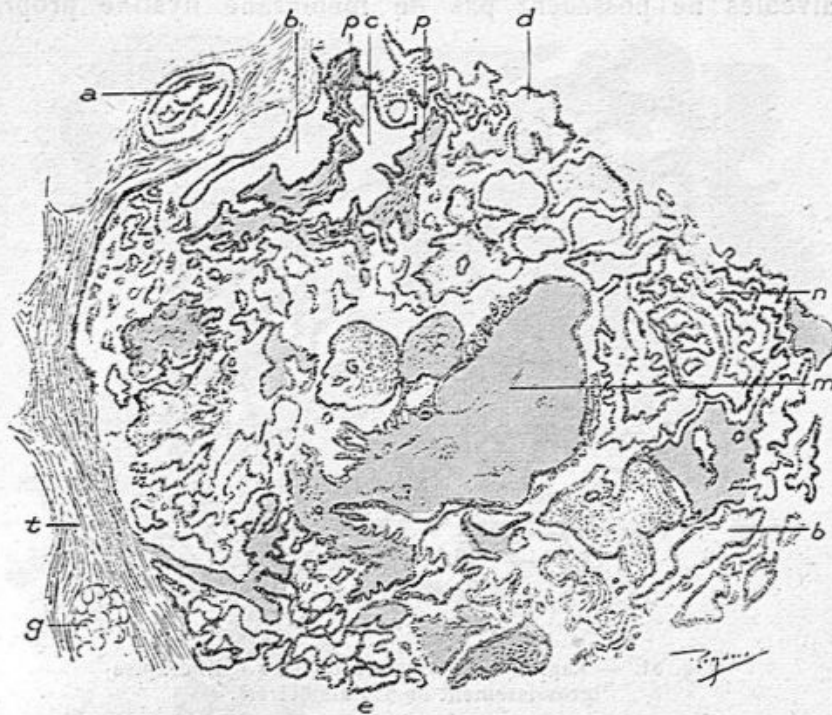


Fig. 80. — Coupe d'un épithéliome papillaire à cellules cylindriques (grossissement de 40 diamètres).

t, tissu conjonctif; *g*, un îlot de tissu adipeux; *a*, cavité papillaire avec son revêtement cellulaire; *b*, *c*, *d*, cavités irrégulières couvertes de cellules cylindriques; *m*, large travée fibreuse hérissée à sa surface de minces papilles couvertes des mêmes cellules; *e*, petits alvéoles tapissés des mêmes cellules; *n*, tissu alvéolaire irrégulier.

sont à leur base d'implantation, dont le protoplasma forme une couche uniforme.

De même la figure 82 montre, avec un plus fort grossissement (200 diamètres), des aréoles toutes petites comme en *c*, d'autres plus grandes en *b* et des espaces considérables, comme des kystes, en *m*. En *p*, on a une petite papille faisant saillie dans un espace allongé, *d*. Les cellules de rem-

placement cubiques sont aperçues facilement quand les cellules cylindriques superficielles sont tombées, sous l'influence des manipulations des coupes.

On a pu constater, sur les dessins précédents, que ces alvéoles ne possèdent pas de membrane hyaline propre

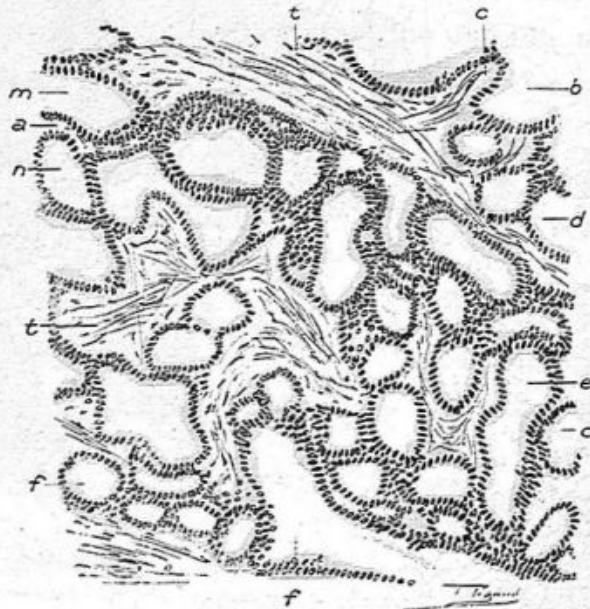


Fig. 81. — Papillo-épithéliome à cellules cylindriques (grossissement de 100 diamètres).

t, t, travées épaisses du tissu conjonctif; *a*, travées très minces du même tissu séparant des alvéoles *m, n*, tapissées de cellules cylindriques; *b*, une cavité alvéolaire où fait saillie une papille *c*; *d, e, f*, cavités alvéolaires plus ou moins grandes, de forme variée, tapissées de cellules cylindriques.

comme le feraient des culs-de-sac ou des conduits galactophores normaux. Nous ne voulons pas dire qu'à son origine ce néoplasme ne débute pas dans les glandes. Il est au contraire tout à fait vraisemblable qu'il a son point de départ dans les culs-de-sac glandulaires dont l'épithélium s'est multiplié, hypertrophié et modifié un peu dans sa forme pour devenir tout à fait cylindrique. Nous avons vu, d'ailleurs, que l'épithélium des culs-de-sac tend à devenir cylindrique dans d'autres conditions, pendant la grossesse et l'allaitement et

dans les adénomes purs et les fibro-adénomes. Mais, dans ces diverses conditions physiologiques et pathologiques, la membrane propre, hyaline, des culs-de-sac et des conduits est conservée, parfois épaissie, et elle ne disparaît que dans les

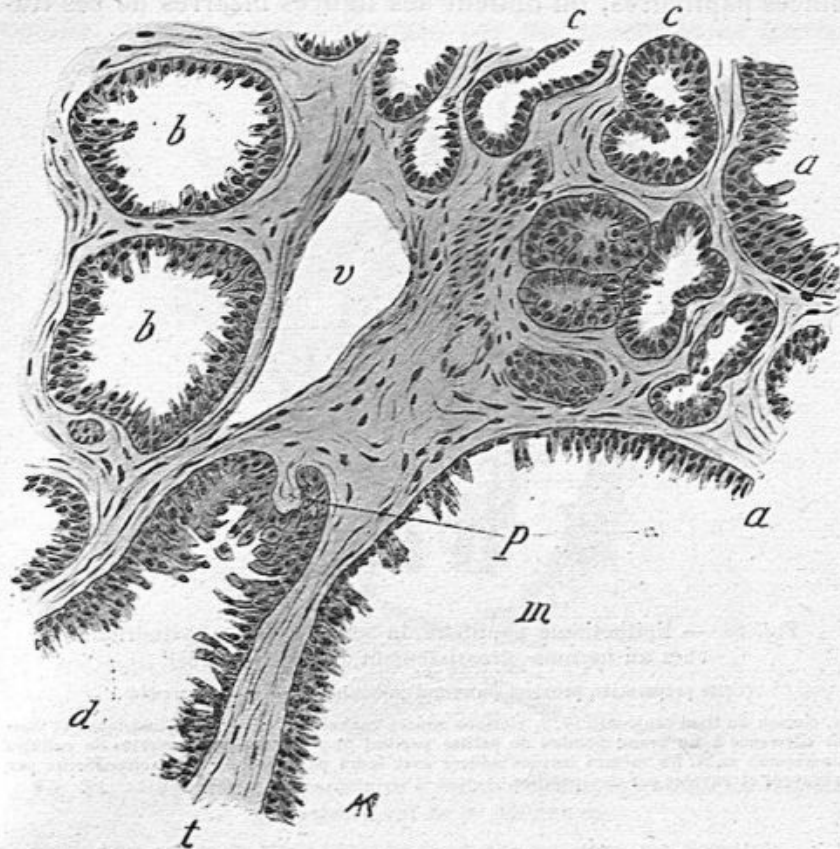


Fig. 82. — Epithéliome papillaire à cellules cylindriques (grossissement de 200 diamètres).

l, tissu conjonctif; *v*, vaisseau sanguin; *a*, une cavité ouverte avec son revêtement; *m*, cavité assez grande tapissée de cellules cylindriques; *a*: *b*, *b*, alvéoles avec leur revêtement cellulaire; *d*, alvéole allongé où l'on voit une petite papille *p*; *c*, *c*, petits alvéoles tapissés de cellules cylindriques.

fibromes papillaires. Dans l'épithéliome à cellules cylindriques, la membrane propre des culs-de-sac est toujours détruite et les alvéoles ou cavités papillaires en sont toujours dépourvues.

Ce caractère indique la tendance à la désorganisation totale de la glande dans l'épithéliome à cellules cylindriques.

Lorsqu'on examine des coupes minces passant par des points ramollis, et qui paraissent, à l'œil nu, formés de travées minces papillaires, on obtient des figures bizarres de ces tra-

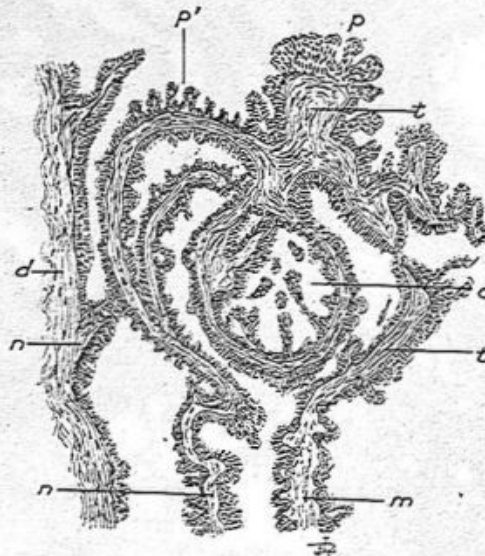


Fig. 83. — Epithéliome papillaire du sein à cellules cylindriques chez un homme (grossissement de 60 diamètres).

(Cette préparation provient du sein d'un homme enlevé par Morestin).

d, cloison du tissu conjonctif; *t*, *t*, cloisons minces couvertes de cellules cylindriques et donnant naissance à un grand nombre de petites papilles *p*, *p'*, également couvertes de cellules cylindriques; *m*, *n*, les mêmes travées minces avec leurs papilles; *c*, cavité circonscrite par des travées et envahie par des papilles.

vées et de ces papilles; nous en figurons deux exemples que nous aurions pu multiplier.

Ainsi, la figure 83 offre un système de travées minces parties en *n* du tissu fibreux *t*, s'infléchissant en arcades arc boutées contre un nœud fibreux *t*, puis formant un cercle *c* et se continuant avec des travées longitudinales *m*, *n*. Toutes ces travées émettent sur leur trajet des papilles minces *p*, *p'*. Travées et papilles sont couvertes de cellules cylindriques.

La figure 84, dont le grossissement est plus fort (80 dia-

mètres), et qui provient comme la précédente d'une ablation du sein d'un homme par Morestin, nous offre aussi un aspect très complexe. De grandes travées minces, émanées du tissu conjonctif *t*, limitent des espaces *l*, *o*; une grande cavité ovoïde, *c* est en partie occupée par un ensemble de travées

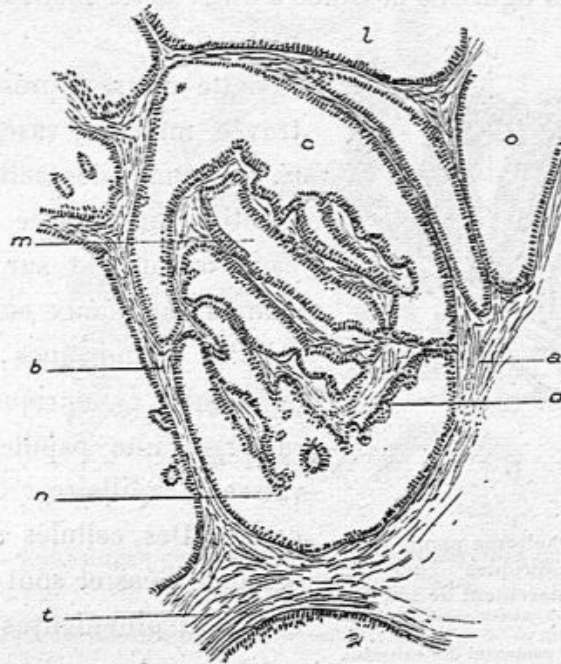


Fig. 84. — Epithéliome papillaire à cellules cylindriques chez un homme (grossissement de 80 diamètres).

(Préparation d'un épithéliome du sein de l'homme enlevé par Morestin.)

t, tissu conjonctif; *a*, *b*, cloisons minces circonscrivant une grande cavité ovoïde en partie remplie par de minces cloisons irrégulières limitant des alvéoles et qui s'attachent en *a* et *b* à la cloison périphérique. Tout ce système de travées fibreuses et d'alvéoles est tapissé par des cellules cylindriques; en *n*, une papille.

étroites, parties en *a* et en *b* de la travée circonférentielle formant au milieu de l'ovoïde une série de trabécules limitant des espaces alvéolaires *m*. Une papille s'en détache en *n*. Toutes ces travées, alvéoles et papilles sont tapissées d'épithélium cylindrique.

Les espaces laissés libres entre les travées fibreuses et dans

les aréoles sont remplis par un liquide séreux louche, contenant en suspension des cellules épithéliales desquamées et mortifiées.

Nous reproduisons deux autres dessins provenant de préparations du sein de l'homme opéré par Morestin.

Telle est la figure 85 dessinée à un grossissement de 200 diamètres.

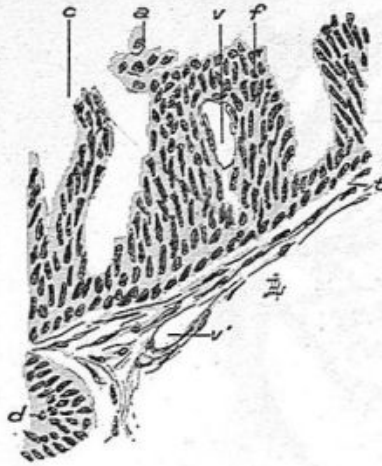

Fig. 85. — Epithéliome papillaire à cellules cylindriques chez un homme (grossissement de 200 diamètres).

t, travée mince, contenant des vaisseaux *v'* et donnant implantation à des cellules cylindriques; *v*, un capillaire appartenant à une papille et couvert de cellules cylindriques; *a*, les mêmes cellules détachées; *d*, partie d'un alvéole avec ses cellules cylindriques.

Cette figure représente une travée mince *t*, vasculaire en *v'*, contenant des cellules conjonctives munies de gros noyaux ovoïdes et sur laquelle s'implantent deux couches de cellules cylindriques. L'amas de cellules cylindriques *f*, caractérise une papille dont le vaisseau capillaire *v* occupe le centre. Des cellules *a* en ont été détachées et sont libres en devenant globuleuses ou irrégulièrement pavimenteuses à angles mousses.

Dans les parties de cette tumeur enlevée par Morestin chez un homme, parties où l'on trouvait surtout un grand nombre d'alvéoles petits et rapprochés les uns des autres, la section histologique montrait ces alvéoles très voisins, séparés par des cloisons minces du tissu conjonctif et tapissés par de très longues et étroites cellules cylindriques. Ces cellules étaient munies de noyaux minces disposés très régulièrement sur la paroi fibreuse (voy. fig. 85 et 86).

A voir l'ensemble du dessin 86, on pense au premier abord

qu'il s'agit de culs-de-sac glandulaires; cependant il n'y a pas de membrane propre hyaline, et les cellules épithéliales sont devenues tellement longues et minces, si pressées latéralement les unes contre les autres, qu'elles sont en réalité bien atypiques, et qu'elles diffèrent de ce qu'on observe dans les

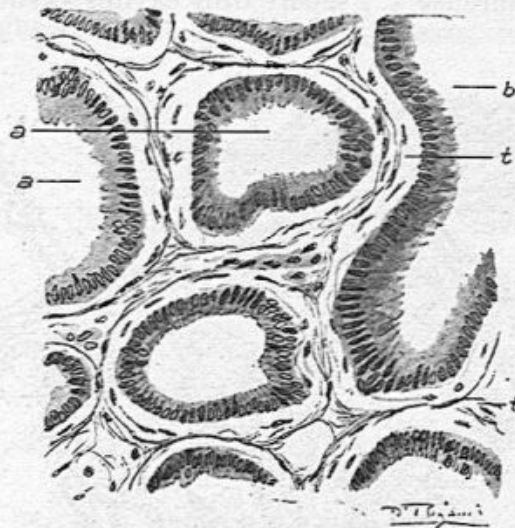


Fig. 86. — Epithéliome papillaire à cellules cylindriques chez l'homme (grossissement de 250 diamètres).

La figure montre un groupe d'alvéoles *a, a*, séparés par des cloisons munies de tissu conjonctif *t* et tapissés par une seule couche de grandes cellules cylindriques; *b*, alvéole allongé.

adénomes purs du sein où elles ont pris aussi la forme allongée.

Dans ces tumeurs, il y a presque toujours des kystes visibles à l'œil nu; mais au lieu d'avoir une membrane interne lisse et régulière, ils possèdent à leur surface et saillantes dans leur intérieur, une quantité de papilles longues et minces, flottant sous l'eau quand elles sont visibles à l'œil nu. Ce sont alors des cavités villeuses, une dissociation villeuse du tissu mammaire, plutôt que de véritables kystes.

On pourra juger de cet état, de cette transformation du tissu conjonctif de la mamelle en travées irrégulières, végé-

tantes, couvertes d'épithélium par l'examen de la figure suivante provenant de préparations d'un épithéliome papillaire à cellules cylindriques de la chienne que nous avons publiée en commun avec M. Petit (d'Alfort) dans la séance du 10 février 1903 de la Société anatomique.

La cloison fibreuse *f, f* sépare trois cavités kystiques, l'une

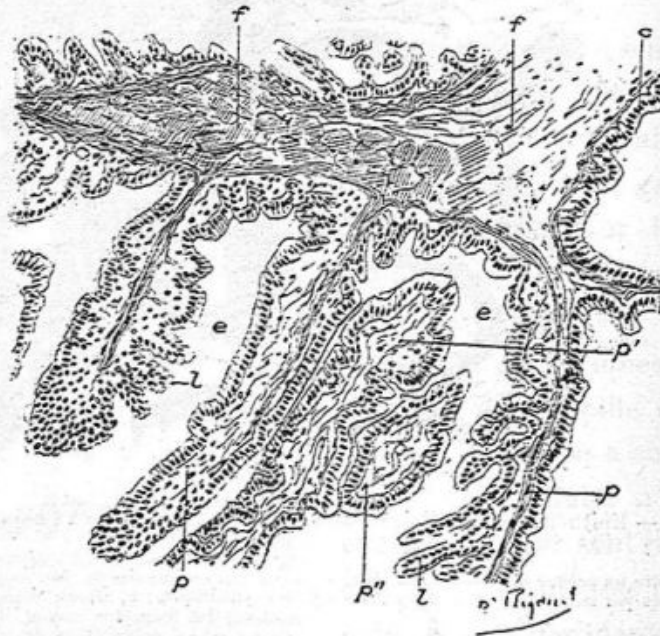


Fig. 87. — Epithéliome papillaire à cellules cylindriques.

f, f, cloisons fibreuses épaisses donnant implantation aux papilles ; *p, p, p*, papilles à ramifications asymétriques dépendant de cette cloison *f* et recouvertes de cellules épithéliales ; *p'*, papilles provenant d'une partie opposée de la paroi kystique et offrant une direction inverse des précédentes ; *p''* papille coupée en travers et croisant perpendiculairement les papilles *p* et *p'* ; *k*, kyste voisin sans végétations apparentes ; *c*, cellules cylindriques tapissant ce kyste.

supérieure tapissée de petites papilles, la seconde à droite *k* et la troisième très volumineuse, qui occupe toute la partie moyenne et inférieure du dessin (fig. 87). Là, de longues végétations papillaires minces, *p, p', p''*, pendent libres au milieu d'un liquide muqueux contenant des cellules épithéliales détachées. Toutes ces papilles donnent naissance à de plus petites papilles secondaires en forme de feuilles de fou-

gère ; elles possèdent à leur centre des vaisseaux capillaires, des cellules de tissu conjonctif, et elles sont partout couvertes d'une ou deux couches de cellules cylindriques.

Nous avons représenté à un plus fort grossissement une partie de la figure précédente (voy. la fig. 88).

L'axe du filament *p* est partout couvert comme les papilles de très longues cellules cylindriques claires, nucléées, très

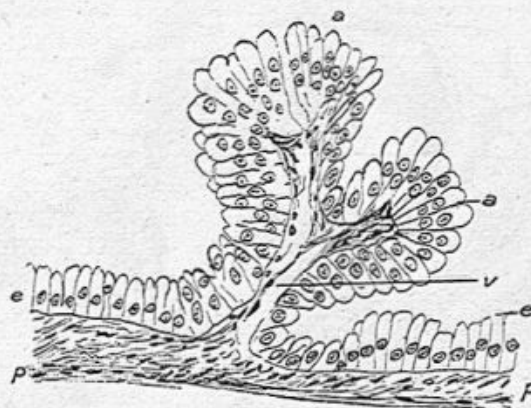


Fig. 88. — Portion de la figure précédente.

a, a, deux papilles couvertes de longues cellules cylindriques muqueuses ; *p*, paroi du kyste d'où partent les capillaires *v* accompagnés d'un peu de tissu conjonctif.

régulières en palissade, parfois ces cellules deviennent cubiques à l'extrémité renflée d'une papille. Cette modification de cylindrique en cellule cubique s'observe souvent lorsque la papille est comprimée contre une autre à son extrémité.

Dans l'énorme mamelle de la chienne dont nous venons de donner deux dessins histologiques, il y avait de nombreux kystes de toute dimension.

Les kystes vrais ne sont pas rares, en effet, dans ces épithéliomes papillaires à cellules cylindriques. Ils sont toujours papillaires et parfois on y rencontre même de grosses végétations verruqueuses. Tel était un sein très volumineux que

nous avait envoyé en 1901 le D^r Walther. Dans ce fait, il y avait au-dessous du mamelon un grand kyste à surface lisse et épaisse comme une muqueuse, et que nous avons attribuée à la dilatation excessive et kystique du sinus d'un canal galactophore¹. A la surface de ce kyste du volume d'un œuf de poule, on vit un bourgeon irrégulier, en chou-

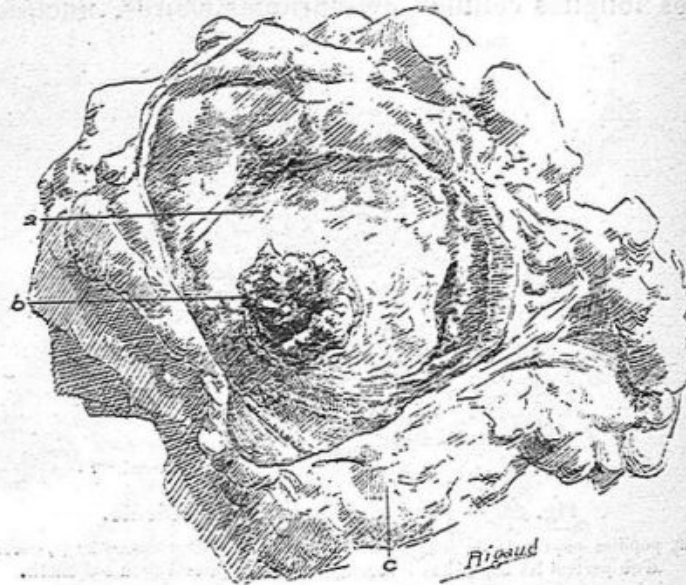


Fig. 89. — Epithéliome papillaire à cellules cylindriques.

Cette figure représente en grandeur naturelle, un kyste ouvert, développé dans un canal galactophore dilaté, à la surface *a* duquel bourgeonne une excroissance considérable *b*, végétante et papillaire. La cavité kystique est vue de face.

fleur *b* (fig. 89), gros comme une noisette et faisant une saillie d'environ deux centimètres. Vu la rareté du fait, nous en donnons deux dessins de grandeur naturelle, l'un dans lequel ce bourgeon est représenté de face, l'autre où il l'est de profil.

La présence des papilles et végétations dans les kystes, en

1. Ces sinus peuvent acquérir de grandes dimensions dans des conditions à peu près normales. Campenon, en préparant des pièces pour un concours du prosectorat avait trouvé des canaux et sinus très dilatés sur des mamelles prises au hasard dans les pavillons.

multipliant la surface de sécrétion, contribue assurément à leur distension et à leur accroissement.

Il va sans dire que le gros bourgeon figuré ci-dessus présentait comme structure des papilles composées semblables à celles que nous venons de décrire, et que la constitution de la tumeur se rapportait à la description que nous venons d'en donner. Le tissu conjonctif, fondamental, de ces tumeurs contient généralement un assez grand nombre de cellules, allon-

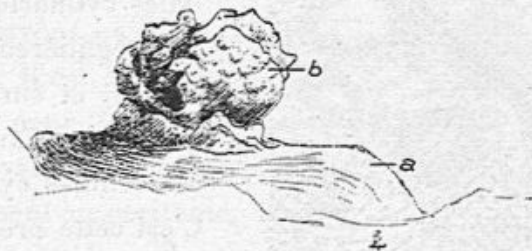

Fig. 90. — Epithéliome papillaire à cellules cylindriques (grandeur naturelle). La même végétation que dans la figure précédente. Elle est dessinée de profil au lieu d'être vue de face; a, surface du kyste; b, la végétation.

gées, fusiformes ou plates indiquant un certain degré d'irritation. Dans une observation d'épithéliome papillaire du sein opéré par Nélaton en 1901 sur une toute jeune fille, nous avons vu une quantité considérable, anormale, de ces grandes cellules à noyau ovoïde, en sorte qu'on aurait pu hésiter et croire à un sarcome. C'est ce que représente la figure 91.

Les alvéoles de ces tumeurs présentent souvent dans leur lumière du mucus sécrété par les cellules épithéliales. Quelquefois ce mucus aggloméré s'imprègne de granulations calcaires, comme le montre la figure 92.

Une seule fois nous avons vu un ganglion axillaire transformé par l'épithéliome cylindrique, dans une observation ancienne, dont l'opération avait été faite par Péan. Nous publions une observation de cette variété d'épithéliome généralisé chez la chatte (p. 226).

En résumé, ces épithéliomes papillaires qui ont une certaine ressemblance avec les adénomes purs et avec les fibro-adénomes papillaires, diffèrent des premiers par l'absence de membranes propres glandulaires et par l'abondance des papilles. Ils s'éloignent des fibro-adénomes par la minceur de leurs papilles, par la couche habituellement

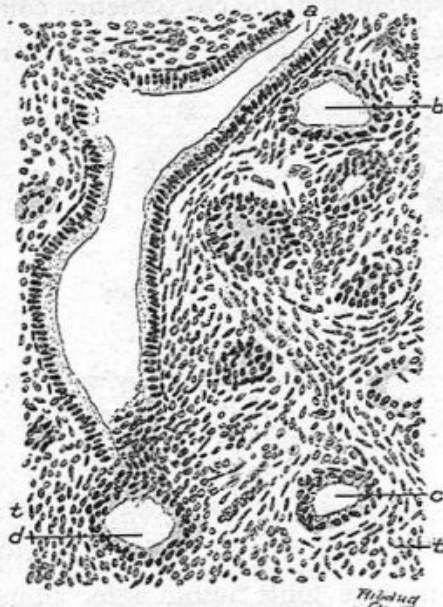


Fig. 91. — Epithéliome papillaire à cellules cylindriques (grossissement de 150 diamètres).

a, conduit galactophore vue en long et qui présente une coupe transversale en *d*; *t*, tissu conjonctif riche en cellules fusiformes; *b*, *c*, culs-de-sac ayant perdu leur membre propre.

unique, par la longueur de leurs cellules épithéliales cylindriques disposées régulièrement en palissade, et surtout par la production exubérante de ces cellules cylindriques. C'est cette prédominance de la formation des cellules épithéliales, la désintégration du tissu mammaire sous leur influence qui cause la friabilité du néoplasme, son infiltration par un suc abondant, laiteux; quand il contient beaucoup de cellules en suspension, et par place, on a affaire à un

véritable effondrement du tissu néoplasique.

Quelle est la place de ces tumeurs en anatomie pathologique? Elles sont très analogues aux cancers à cellules cylindriques de l'intestin, mais on ne saurait mieux les comparer qu'aux kystes papillaires de l'ovaire, à l'épithéliome muqueux papillaire de Malassez, ou aux épithéliomes kystiques du testicule. Telle préparation histologique de l'épi-

théliome du sein que nous venons de décrire ne pourrait être distinguée d'une préparation de kyste ovarique.

Au point de vue de leur gravité nous ne savons rien de bien précis, ce qui vient de ce que les malades dont nous avons examiné les seins, opérés à l'hôpital, n'ont généralement été suivies que jusqu'après leur sortie de l'hôpital, c'est-à-dire après la guérison de l'opération. Pour plusieurs cependant nous savons qu'il n'y a pas eu de récurrence. Il est probable que, de même que pour les kystes papillaires de l'ovaire, dont quelques-uns se généralisent au péritoine, tandis que la majorité d'entre eux est de nature bénigne, nos épithéliomes papillaires peuvent exceptionnellement se conduire comme des cancers. Nous n'en voulons comme preuve que celui dont les ganglions axillaires étaient dégénérés, et l'observation d'une tumeur du même ordre de la chatte que nous publions plus loin. Là, les ganglions et le poumon étaient le siège de métastases.

Leur évolution n'a pas été établie dans tous ses détails; mais il paraît sûr que leur point de départ est dans la multiplication de l'épithélium des culs-de-sac et des canaux excréteurs qui prend alors un volume plus considérable, une forme plus cylindrique.

La plupart de ces tumeurs ont été enlevées chez de jeunes sujets. Chaput en a opéré deux chez des jeunes filles de quatorze et de seize ans. Nous avons analysé une tumeur de ce genre due à une opération de Morestin, chez une jeune femme.

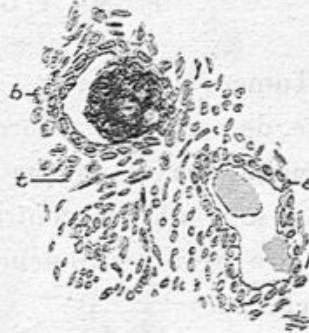

Fig. 92. — Epithéliome papillaire à cellules cylindriques (grossissement de 150 diamètres).

a, cul-de-sac glandulaire contenant du mucus; *b*, un autre cul-de-sac contenant du mucus et des sels calcaires.

L'épithéliome à cellules cylindriques peut n'avoir pas de productions papillaires.

Nous relatons ici la tumeur de même nature de la chienne analysée par M. Petit et dont nous avons parlé plus haut.

PAPILLO-ÉPITHÉLIOME KYSTIQUE DE LA MAMELLE CHEZ UNE CHIENNE

Par MM. V. CORNIL et G. PETIT (d'Alfort).

Tumeur énorme, pesant plusieurs kilos, bosselée à sa surface, de consistance dure. La peau, distendue à l'extrême (la tumeur traînait presque sur le sol), est luisante et amincie, mais sans ulcère, contrairement à ce qu'on observe d'ordinaire pour ces tumeurs considérables des mamelles, chez la chienne.

A l'œil nu, la surface de section montre une mosaïque formée d'îlots blancs et fermes, sphériques, ovalaires ou sans forme précise, de dimensions assez variables, qui n'excèdent guère 3 ou 4 centimètres de diamètre. On voit parfaitement que ces îlots sont séparés par de minces travées fibreuses. Dans d'assez nombreux points de la tumeur, on constate l'existence d'une multitude de petits kystes de dimensions analogues à celles des îlots précédents, kystes qui sont accumulés les uns à côté des autres, et remplis d'un coagulum brunâtre qui est tout simplement du mucus. Ajoutons, pour en terminer avec l'examen macroscopique, que la tumeur est entourée par une sorte de capsule très adhérente qui l'isole de la peau.

Nous avons pratiqué des coupes histologiques étendues passant à travers les îlots blanchâtres et les kystes. Ces derniers que nous étudierons d'abord, de volume variable, se montrent remplis par une substance gélatiniforme, qui représente bien du mucus coagulé. Cette masse de mucus, accumulée dans

les kystes, montre à sa périphérie des échancrures, résultant de son contact avec les cellules épithéliales.

Ces cellules, très polymorphes, sont généralement disposées en deux couches et quelquefois davantage.

La plus superficielle, c'est-à-dire celle qui est en contact

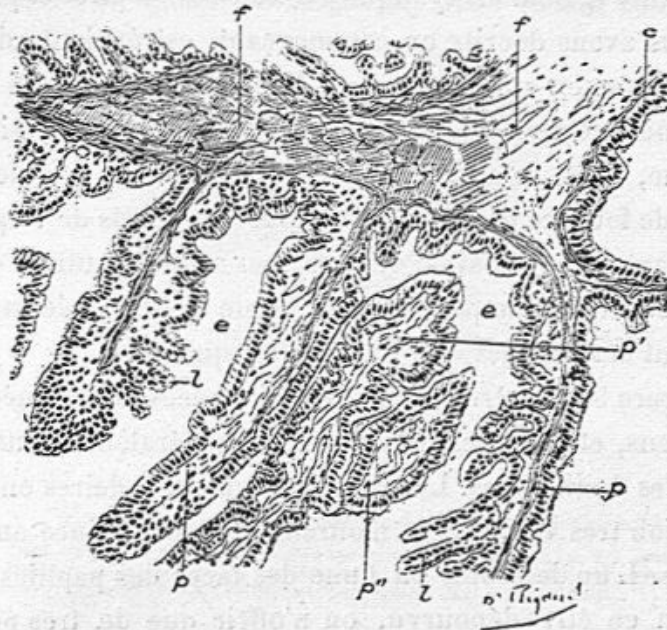


Fig. 93. — Papillo-épithéliome de la mamelle (chienne.)

f, f, cloisons fibreuses épaisses donnant implantation aux papilles; *p, p, p*, papilles à ramifications asymétriques dépendant de cette cloison *f* et recouvertes de cellules épithéliales; *p'*, papille provenant d'une partie opposée de la paroi kystique et offrant une direction inverse des précédentes; *p''*, papille coupée en travers et croisant perpendiculairement les papilles *p* et *p'*; *k*, kyste voisin sans végétations apparentes; *c*, cellules cylindriques tapissant ce kyste.

avec le mucus, est cylindrique, cubique ou même pavimenteuse; la couche profonde, reposant sur la paroi fibreuse, est constituée par des cellules irrégulières, prismatiques ou aplaties.

Parmi les cellules superficielles, on en trouve de volumineuses, gonflées de mucus. D'autres contiennent deux noyaux ou des figures de karyokinèse.

Les parois fibreuses séparant ces cavités kystiques sont

minces, de telle sorte qu'on les voit généralement tapissées de chaque côté par l'épithélium de deux kystes voisins. A signaler, en outre, quelques papilles peu développées qui ne font dans la cavité des kystes qu'une saillie médiocre. (A l'œil nu, la paroi en semble dépourvue.)

La nature également kystique des ilots blanchâtres et pleins, que nous avons décrits en commençant, est évidente dès le premier examen microscopique. Mais ces kystes, qui sont entièrement comparables aux kystes prolifères de l'ovaire de la femme, sont remplis par une multitude de papilles en feuilles de fougère qui partent de tous les points de la paroi, qui s'engrènent pour ainsi dire les unes avec les autres, et qui ne sont séparées que par une très faible quantité de mucus, englobant des cellules d'épithélium desquamé.

La figure 93 montre ces papilles découpées, sectionnées en divers sens, et revêtues d'une couche généralement unique de cellules épithéliales. Les ramifications secondaires ont une disposition très variable et n'offrent en conséquence aucune symétrie. L'un des côtés ou l'une des faces des papilles peut très bien en être dépourvu, ou n'offrir que de très petites élevures, tandis que, du côté opposé (voy. fig. 94), s'observent de longs prolongements renflés ou non à leur extrémité.

Il convient de noter que l'épithélium qui tapisse les papilles et leurs découpures est en réalité polymorphe. Tantôt formé de magnifiques cellules d'épithélium cylindrique, disposées en une seule couche, il est par ailleurs, et surtout vers le sommet des végétations, constitué par des cellules beaucoup plus basses et nettement cubiques (*e, cub*, fig. 94). Il n'est pas rare de voir ce sommet coiffé par plusieurs couches de cellules épithéliales entassées les unes sur les autres.

Il n'existe en somme dans cette tumeur, et ce n'est pas la moins curieuse de ses particularités, que des kystes, les uns

simplement remplis de mucus, les autres comblés par des végétations ramifiées du plus élégant aspect et qui rappellent bien en effet, comme nous le disions, celle des kystes ovariens.

Dans un de nos faits communiqué en commun avec M. Petit à la Société anatomique, nous avons affaire à une

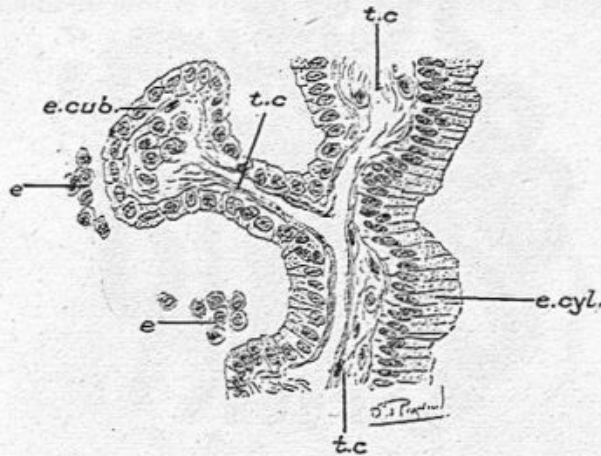


Fig. 94. — Papillo-épithéliome de la mamelle (chienne).

t. c., tissu conjonctif d'une papille et d'une ramification latérale; *e. cyl.*, épithélium cylindrique tapissant le côté opposé à la ramification; *e. cub.*, épithélium cubique recouvrant la ramification; *e.*, amas de cellules épithéliales desquamées (fort grossissement).

tumeur mixte de la chienne, à un sarcome avec épithéliome papillaire à cellules cylindriques (voy. page 220).

Les masses sarcomateuses très abondantes siégeant dans le tissu conjonctif, envahissent souvent les culs-de-sac glandulaires, et se substituent à eux. Mais de plus, il y avait en même temps des îlots ramollis, formés de végétations papillaires minces, arborisées, très nombreuses, hérissées de tous côtés, et couvertes de longues cellules cylindriques.

On peut en outre observer un épithéliome à cellules cylindriques du sein, sans qu'il y ait de cavités à surface papillaire. Une tumeur de petit volume enlevée par Schwartz chez une femme de soixante-douze ans était uniquement

constituée par des alvéoles arrondis ou allongés, privés de membranes propres, séparés par de minces cloisons et tapissés par des cellules cylindriques (voy. fig. 93). Cette tumeur avait envahi la plus grande partie de la glande normale d'ailleurs autour d'elle. Cette femme âgée a été

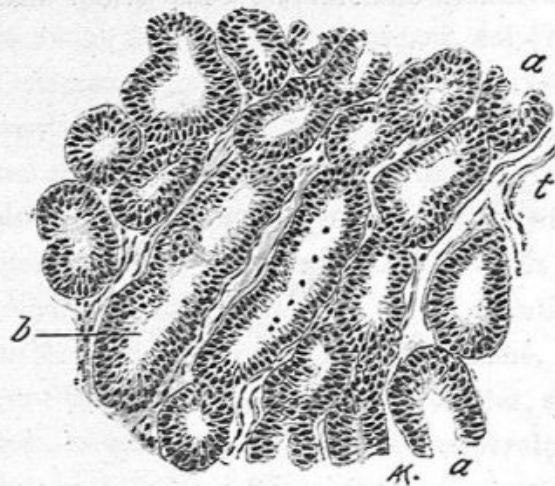


Fig. 93. — Epithéliome à cellules cylindriques massif du sein (grossissement de 100 diamètres).

a, a, alvéoles arrondis très voisins les uns des autres, tapissés de grandes cellules cylindriques;
b, alvéoles allongés de même nature; *t*, tissu conjonctif.

revue cinq ans après l'opération, et son sein était resté sans récidive.

Sarco-épithéliome végétant de la mamelle chez une chienne, par MM. CORNIL et G. PETIT.

La tumeur, provenant d'une vieille chienne, est irrégulièrement globuleuse, bosselée, non ulcérée. Elle offre le volume du poing. Elle est, sur la coupe, formée par des îlots blanchâtres ou pigmentés de jaune, d'aspect nettement cancéreux. Les ganglions mammaires sont envahis; il n'est plus possible de les distinguer sur la pièce.

EXAMEN HISTOLOGIQUE. — Dans les parties périphériques de la tumeur, on trouve des acini glandulaires entourés par un tissu tantôt muqueux, avec un grand nombre de cellules anastomosées, tantôt sarcomateux d'une façon tout à fait caractéristique. Les culs-de-sac glandulaires agrandis, entourés par ce tissu présentent leurs cellules hypertrophiées.

Dans d'autres points voisins des précédents, toujours à la

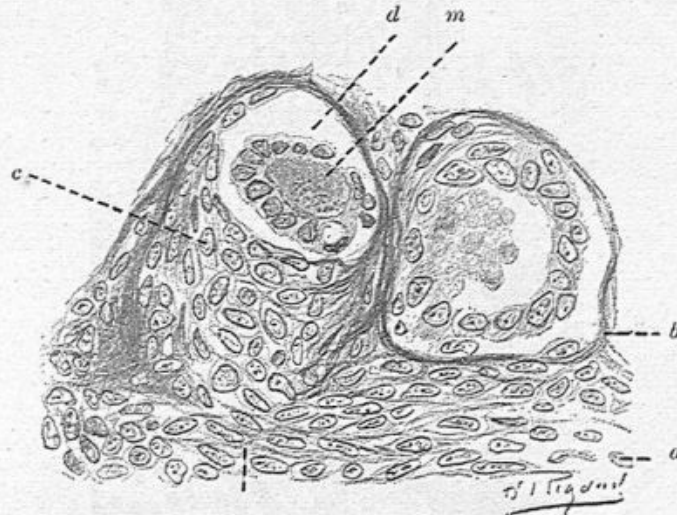


Fig. 96. — Deux culs-de-sac glandulaires entourés et envahis par les éléments sarcomateux (grossissement de 300 diamètres).

a, tissu sarcomateux périphérique; *b*, membrane propre d'un acinus dont les cellules épithéliales forment une rangée en partie détachée; *c*, tissu sarcomateux envahissant un cul-de-sac dont la paroi se trouve ainsi détruite; *d*, rangée des cellules épithéliales desquamées; *m*, mucus.

périphérie, le tissu sarcomateux envahit la paroi même des acini et la fait disparaître, en sorte que les cellules épithéliales sont réduites à des amas allongés ou arrondis plus fortement colorés et englobés par les cellules sarcomateuses (fig. 96 et 97).

A la suite de cet envahissement, les cellules épithéliales disparaissent complètement, ce qui explique qu'on ne trouve plus dans certains points que du tissu sarcomateux absolument pur, formé de cellules volumineuses, fusiformes, très

rapprochées les unes des autres et pourvues d'un gros noyau ovoïde.

Il convient de remarquer que la charpente de la glande est au moins partiellement conservée, en sorte que le sarcome se montre sous forme de faisceaux allongés, séparés par des cloisons fibreuses¹.

Dans l'intérieur des acini cernés par le tissu sarcomateux,

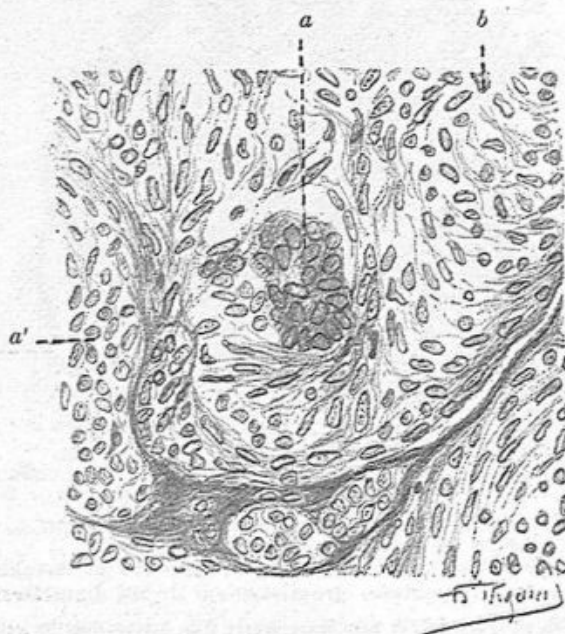


Fig. 97. — Vue d'un acinus complètement envahi par le sarcome (Grossissement de 300 diamètres).

a, amas de cellules épithéliales du centre d'un acinus; a', tissu sarcomateux.

on trouve généralement du mucus. Comme on vient de le voir, les cellules épithéliales peuvent être détachées et libres dans une cavité dont la paroi est devenue totalement sarcomateuse.

Dans la même préparation histologique, assez large, à la

1. V. Bull. Soc. anat., 1905, p. 313 : Sarcomes de la mamelle chez la chienne et la chatte (3 obs.).

vérité, la tumeur devient cavitaire, et se montre constituée par des trabécules de tissu fibreux hérissées de végétations extrêmement nombreuses et découpées, terminées par des extrémités libres ou anastomosées les unes avec les autres, comme nous l'avons déjà observé chez une autre chienne¹. Les

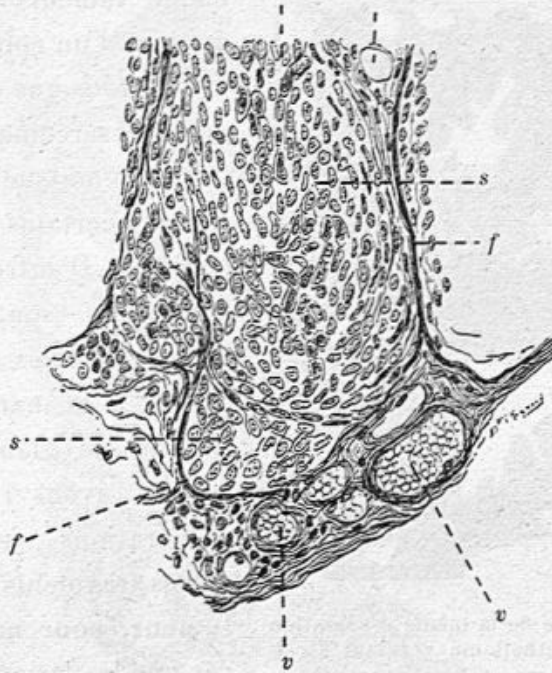


Fig. 98. — Ilots sarcomateux résultant de l'envahissement et de la destruction des culs-de-sac glandulaires.

f, f, cloisons fibreuses séparant les ilots sarcomateux ; *s, s*, éléments du sarcome ;
a, v, vaisseaux sanguins.

parois des cavités et les papilles qui s'en détachent sont recouvertes d'épithélium cylindrique (fig. 99 et 100). Du mucus se rencontre de place en place dans l'intervalle des papilles ou dans l'intérieur des logettes formées par leur anastomose.

1. CORNIL et PETIT. Papillo-épithéliome kystique de la mamelle, *Bull. de la Soc. anat.*, 1905, p. 128.

Et, tout près de cet épithéliome papillaire, existait le sarcome absolument pur, tel que nous l'avons décrit en dernier lieu.

Cette combinaison du sarcome et de l'épithéliome papillaire est très remarquable.

On voit qu'il s'agit d'un véritable *enchevêtrement*, dans la



Fig. 99. — Partie de la même préparation montrant l'épithéliome végétant à cellules cylindriques (grossissement de 60 diamètres).

a, a, végétations situées à la périphérie d'une grande cavité; *c*, cavité plus petite, hérissée de végétations couvertes d'épithélium cylindrique; *b*, alvéole plus petit, irrégulier, non moins nettement papillaire et tapissé lui-même de cellules cylindriques.

même tumeur; d'un sarcome et d'un épithéliome.

Ajoutons que des bourgeons sarcomateux en forme de massue font saillie dans certains conduits lactifères. D'autres canaux excréteurs sont bordés par des cellules sarcomateuses, à la manière des culs-de-sac glandulaires.

Nous avons refait des préparations sur quatre autres fragments de cette tumeur, pour nous assurer que les lésions étaient bien les mêmes dans toutes les parties.

Nous avons pris d'abord deux nodules de la gros-

seur d'une amande à la périphérie de la mamelle dont ils étaient isolés, et qui nous paraissaient être des ganglions lymphatiques. Sur les coupes de ces deux nodules, nous avons bien vu une enveloppe fibreuse périphérique, mais rien qui rappelât la structure du ganglion. S'il s'agissait de glandes lymphatiques; elles étaient totalement dégénérées, mais cela pouvait être aussi bien des nodules isolés et périphériques de la tumeur.

Ces préparations nous ont montré les mêmes petits îlots de sarcome séparés par des fibrilles conjonctives minces, soutenant des vaisseaux capillaires, et des îlots d'épithéliome papillaire tapissés d'une couche de cellules cylindriques. Ces

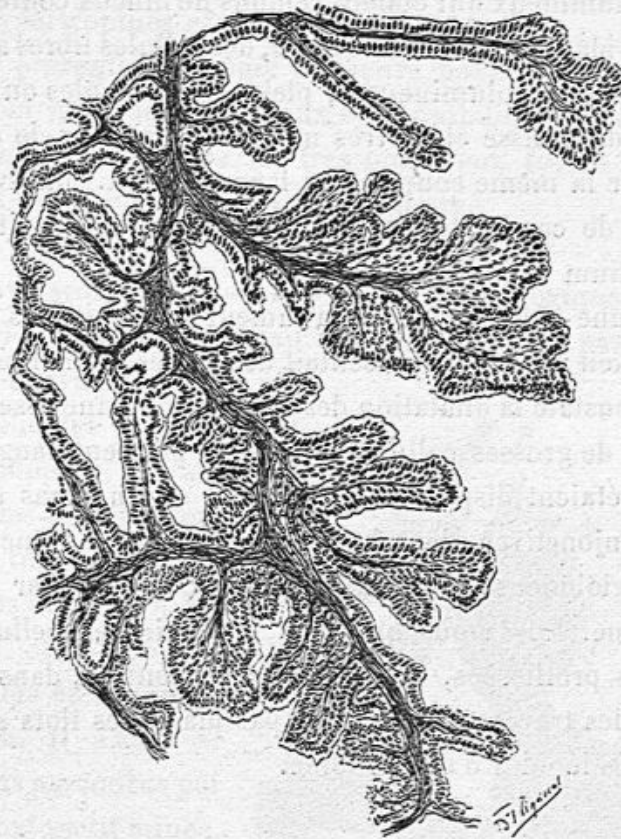


Fig. 100. — Vue d'un autre point de l'épithéliome végétant.

papilles parfois très longues, avec un mince filament conjonctif central, étaient souvent ramifiées et saillantes dans une cavité centrale (fig. 100). Les grandes cavités contenaient du mucus, dans lequel se trouvaient des cellules détachées, sphériques, pourvues d'un ou deux noyaux atrophés. Nous avons constaté sur ces coupes, ce que nous n'avions pas encore observé, quelques *travées fibreuses calcifiées* contenant, dans

de petites cavités, des cellules allongées dont les noyaux se coloraient très bien.

Dans une autre série de préparations, nous avons rencontré, en outre des îlots sarcomateux et de l'épithéliome, des kystes assez volumineux qui étaient remplis de mucus contenant des globules blancs en dégénérescence, des cellules libres arrondies plus ou moins volumineuses, pleines de granules ou de gouttelettes de graisse et de très nombreux cristaux de cholestérine ; sur la même coupe assez large (2 cent.) on avait deux ou trois de ces kystes volumineux. Leur paroi était tapissée d'épithélium cylindrique.

Dans une autre partie de la tumeur qui était très vascularisée à l'œil nu, et qui présentait des lignes pigmentées, nous avons constaté la dilatation des vaisseaux et une assez grande quantité de grosses cellules pleines de pigment sanguin. Ces cellules étaient disposées en traînées ou en amas entre les fibres conjonctives, dans les travées de tissu conjonctif. Elles étaient globuleuses, ou aplaties, ou cubiques par pression réciproque. Elles nous ont paru provenir des cellules conjonctives proliférées. Ces cellules pigmentées, dans le tissu fibreux des travées, entouraient par places les îlots sarcomateux et les lobules d'épithéliome.

Épithéliome à cellules cylindriques de la mamelle généralisé aux ganglions, au poumon, et au foie chez une chatte (1), par MM. V. CORNIL et G. PETIT.

CARACTÈRES MACROSCOPQUES. — La région mammaire est le siège de plusieurs tumeurs volumineuses, épaisses, bosselées, aplaties, d'environ 5 centimètres de diamètre et dont l'une est ulcérée. Sur la coupe, ces tumeurs sont blanchâtres, non

1. Communication faite à la société anatomique séance du 16 février 1906.

ramollies. Le poumon est infiltré d'une multitude de nodules blanchâtres de toutes dimensions, laissant entre eux des bandes étroites de parenchyme. Aucun lobe n'est épargné. Les ganglions trachéo-bronchiques et sus-sternaux sont eux-mêmes hypertrophiés et envahis.

Le foie présente lui-même plusieurs noyaux de généralisation, dont les plus volumineux sont ombiliqués à leur surface. A signaler, en outre, de très nombreux foyers hémorragiques dans l'intervalle de ces tumeurs.

EXAMEN HISTOLOGIQUE. — Des coupes histologiques comprennent le mamelon et la peau. Le mamelon n'est pas altéré. La peau, pourvue de nombreux follicules pileux, est distendue et, suivant la règle, ses papilles sont effacées. Immédiatement au-dessous du derme, qui est aplati et mince, se trouvent les éléments du néoplasme. Il s'agit de grands ilots parcourus par un tissu conjonctif mince, vasculaire, dont les fibres sont tapissées par des cellules épithéliales cylindriques. Sous le mamelon s'observe une accumulation de cellules épithéliales qui prennent une forme variable, polyédrique, pavimenteuse, au centre des alvéoles, tandis qu'elles sont cylindriques à la périphérie, le long des cloisons.

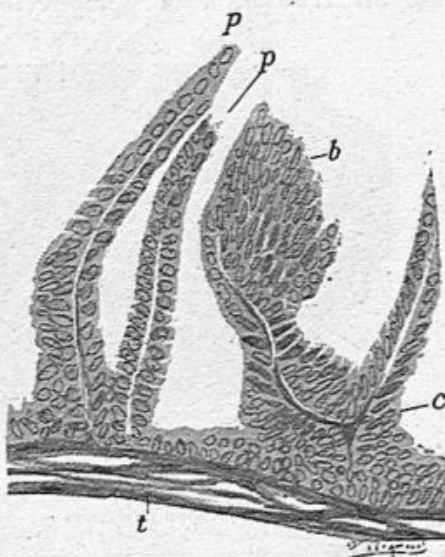


Fig. 101. — Épithéliome cylindrique de la mamelle (chatte).

t, paroi fibreuse d'une cavité ; *p, p*, papilles recouvertes d'une ou plusieurs couches d'épithélium cylindrique ; *c*, centre d'une végétation dont l'extrémité, *b*, présente une accumulation de cellules cylindriques.

Au contraire, plus profondément, les alvéoles sont plus étroits, les cloisons fibreuses minces plus rapprochées, et les cavités qu'elles délimitent exclusivement tapissées de cellules cylindriques. Dans certains alvéoles il existe du mucus, coloré en rouge intense par le Van Gieson, avec quelques cellules desquamées devenues sphériques.

La paroi de certaines cavités plus vastes est nettement papillaire. Les papilles ou végétations sont recouvertes d'épithélium cylindrique disposé en une ou plusieurs couches (fig. 101).

POUMON. — Sur les coupes du poumon colorées par le Weigert, on trouve, à la périphérie des îlots cancéreux, des

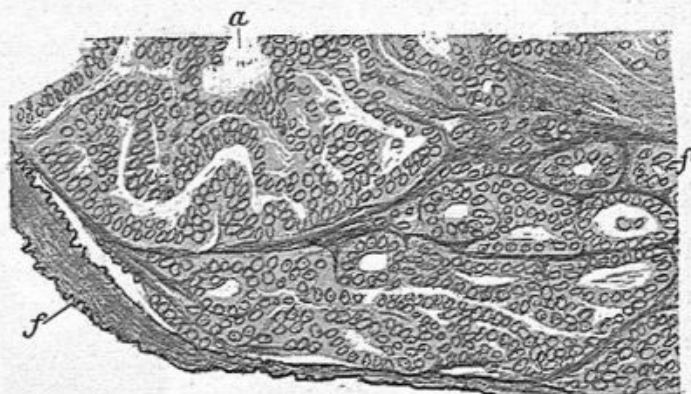


Fig. 102. — Coupe du poumon envahi par le cancer.
f, fibres élastiques; a, cavité située au centre d'un alvéole distendu et rempli de cellules cylindriques implantées sur des filaments fibreux.

alvéoles pulmonaires refoulés, mais normaux ou simplement congestionnés et frappés de pneumonie catarrhale (desquamation épithéliale). La tumeur est formée, à sa périphérie, d'alvéoles pulmonaires envahis, remplis de cellules épithéliales de forme variable et décelés par les fibres ou lames élastiques différenciées. Dans d'autres alvéoles du poumon, dont la charpente élastique est également conservée, on voit, aggro-

mérées en palissade, des cellules cylindriques. Chose curieuse, dans certains alvéoles exactement délimités par les lames élastiques, des filaments fibreux de nouvelle formation, colo-

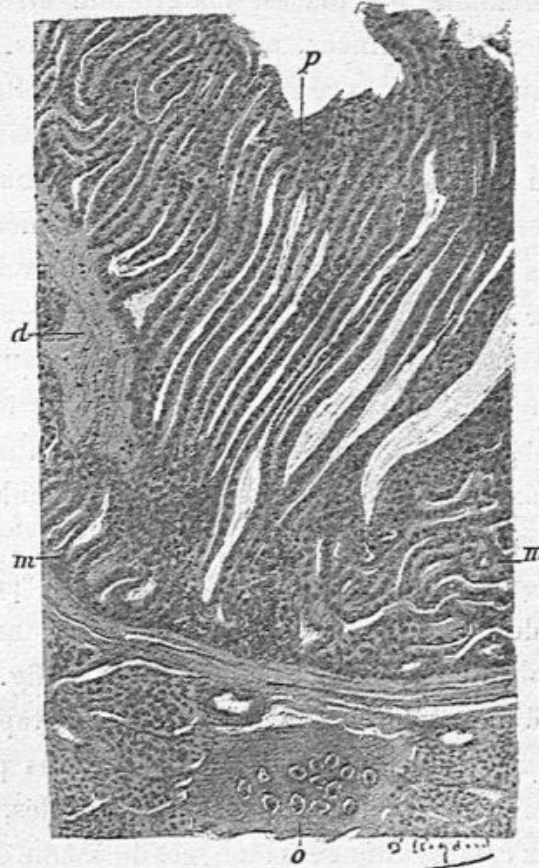


Fig. 103. — Coupe d'une bronche interlobulaire, cancéreuse et végétante.

o, cartilage de la bronche ; *d*, tissu conjonctif de nouvelle formation dans la bronche ; *p*, papilles extrêmement longues, tapissées d'épithélium cylindrique ; *m, m*, papilles anastomosées limitant des cavités.

rés en rouge par le van Gieson, cloisonnent la cavité alvéolaire et servent de support aux cellules épithéliales cylindriques. Dans les mêmes préparations nous avons observé des *vaisseaux sanguins* importants comblés de cellules cancéreuses et pourvus du même cloisonnement conjonctif délicat. Le Weigert différencie très bien ces vaisseaux par la

mise en relief de leurs lames élastiques. Ces travées fibreuses intra-vasculaires et intra-alvéolaires qui n'avaient jamais été signalées dans des faits de cancer, à ce que nous pouvons croire, comprennent par places, malgré leur étroitesse, des cellules conjonctives minces, allongées. De plus, entre les îlots épithéliaux ou dans le centre des cavités étroites circonscrites par les cellules épithéliales, toujours dans les vaisseaux, on trouve du mucus renfermant, avec des globules blancs polynucléaires, des cellules épithéliales desquamées.

Ainsi, dans les noyaux de généralisation pulmonaire, nous avons pu voir que partout où existait l'épithélium cylindrique du cancer, dans les alvéoles ou dans les vaisseaux, existait en même temps un cloisonnement fibreux d'une toute particulière délicatesse et de nouvelle formation, destiné à servir de support aux cellules épithéliales. Cette particularité nous semble très intéressante.

Sur une coupe d'une bronche interlobulaire pourvue de cartilages et de glandes muqueuses abondantes, nous avons étudié la disposition papillaire de la muqueuse (fig. 103). Les végétations, d'une surprenante longueur, sont tapissées par de l'épithélium cylindrique. Mais, dans certains points, les papilles, moins élevées, s'anastomosent entre elles, et constituent ainsi des cavités allongées tapissées du même épithélium cylindrique et renfermant une petite quantité de mucus.

FOIE. — Les îlots néoplasiques du foie sont édifiés sur le même modèle, c'est-à-dire que l'on rencontre des cavités dont les plus petites sont tapissées d'épithélium cylindrique et les plus grandes papillaires, comme dans la mamelle.

Nous avons donc ici un type d'épithéliome papillaire de la mamelle généralisé.

CHAPITRE VIII

CANCERS DU SEIN

Le mot de cancer ou carcinome du sein, employé d'une façon générale, en clinique, pour désigner les tumeurs de mauvaise nature susceptibles de récidiver sur place, de s'étendre aux ganglions lymphatiques de l'aisselle et d'envahir d'autres tissus, soit au voisinage de la tumeur primitive, soit loin d'elle, ce mot n'a aucune signification anatomo-pathologique, ni histologique. Il n'existe pas de cellules spéciales qui le caractérisent. Comme dans la classification des champignons, si l'on voulait les diviser en comestibles et toxiques, il importe de bien connaître d'abord les différentes espèces et leurs variétés pour arriver à les déterminer ensuite au double point de vue de leur diagnostic et de leur pronostic.

Il en est de même des cancers du sein dont les espèces sont très nombreuses et le pronostic différent. Nous ne sommes malheureusement pas encore complètement renseignés sur le degré de gravité de plusieurs espèces que nous allons décrire en premier lieu, et qui ne sont pas encore suffisamment connues pour qu'on ait pu jusqu'ici les observer assez longtemps au point de vue clinique dans le but de déterminer leur gravité.

On doit d'abord établir deux grandes divisions, dans les tumeurs dites malignes ou cancéreuses : les épithéliomes et les sarcomes ; nous avons déjà décrit ces derniers. Nous

ne nous occuperons que des premiers dans ce chapitre.

La diversité des éléments cellulaires aux dépens desquels ces tumeurs prennent naissance et évoluent, considérés dans les divers organes, fait que les épithéliomes de chaque viscère possèdent des caractères qui leur sont propres. Nous les étudions ici en détail pour ce qui touche le sein. Mais il ne faudrait pas croire que cette description puisse s'appliquer à tous les organes. On a souvent pris comme type général la description des tumeurs mammaires. Cette anatomie pathologique des tumeurs du sein ne peut même pas s'appliquer à celle des autres glandes. Chacune d'elles, le rein, la capsule surrénale, la parotide, etc., impriment aux épithéliomes qui s'y développent, des caractères spéciaux.

Les épithéliomes mammaires renferment de nombreuses espèces qui dérivent des diverses variétés de cellules épithéliales de la peau, des conduits galactophores et des acini mammaires en s'éloignant plus ou moins du type normal de ces éléments.

Ainsi, les cellules des culs-de-sac glandulaires sont, à l'état de repos de la glande, petites et cubiques, avec un petit noyau ; mais sous l'influence du fonctionnement actif de la glande, elles deviennent cylindriques et volumineuses pendant la grossesse, forme et volume qu'elles présentent aussi dans les adénomes, ainsi que nous l'avons vu précédemment.

Nous avons déjà décrit, dans le chapitre précédent, les épithéliomes à cellules cylindriques, papillaires ou non papillaires et nous en avons donné de nombreux dessins. Ce sont bien, en réalité, des épithéliomes, car ils sont caractérisés par une surabondance d'épithélium et transforment tout le tissu glandulaire en se substituant à lui. Nous n'y reviendrons pas ici.

Notre première espèce provenant de la multiplication et

de l'envahissement en profondeur de l'épithélium du corps muqueux de Malpighi renfermera les épithéliomes d'origine cutanée, avec ou sans globes épidermiques : *épithéliomes malpighiens*.

Nous avons réuni, dans notre seconde espèce, les épithéliomes qui prennent leur point de départ dans l'épithélium des canaux galactophores. Ceux-ci présentent au niveau de leur abouchement à la pointe du mamelon, un épithélium malpighien et des papilles ; dans leur trajet profond, dans le mamelon et dans la glande elle-même, leur revêtement est constitué par de petites cellules cubiques ou cylindriques. Aussi pourrions-nous trouver dans les épithéliomes développés à leur intérieur, soit des cellules malpighiennes présentant même une évolution épidermique cornée, soit des cellules cylindriques, soit des cellules atypiques. Nous appelons *canaliculaires* ces épithéliomes développés dans les canaux galactophores. Si la lésion est limitée dans leur intérieur, nous les appelons *épithéliomes canaliculés purs*. Le plus souvent leur lésion coïncide avec un épithéliome acineux.

Notre troisième espèce, les épithéliomes acineux, de beaucoup les plus fréquents sont en même temps les plus graves. Ils se développent aux dépens de l'épithélium des culs-de-sac des acini et des conduits excréteurs de l'acinus. Au début, les cellules des culs-de-sac proliférées et hypertrophiées sont le plus souvent cylindriques, mais bientôt elles prennent des formes atypiques et envahissent le tissu cellulaire voisin après la dissolution de la membrane propre des culs-de-sac. Leur disposition la plus habituelle en tubes pleins d'épithélium nous fait leur donner le nom d'*épithéliome tubulé* qui est synonyme d'épithéliome alvéolaire ou de carcinome ou de carcinome alvéolaire. Dans cette espèce, nous distinguons deux

variétés suivant que le tissu conjonctif est plus ou moins solide, épais et dense, le *squirrhe* et l'*encéphaloïde*.

Enfin nous donnons la description d'une troisième espèce des épithéliomes acineux, l'épithéliome ou cancer *colloïde*.

Nous résumons cette classification dans le tableau suivant.

CANCERS OU ÉPITHÉLIOMES DU SEIN.	Malpighiens	{ d'origine cutanée. d'origine canaliculaire.
	Canaliculaires.	{ purs. et acinenx.
	Acineux, tubulés ou alvéolaires	{ stroma fibreux. — dense. Squirrhe. — mou, encéphaloïde. — muqueux. Cancer colloïde.

ÉPITHÉLIOME D'ORIGINE CUTANÉE OU MALPIGHIENNE

La région mammaire et la glande elle-même peuvent être le siège d'une tumeur semblable à un épithéliome d'origine cutanée. Que la peau soit le point de départ de l'épithéliome, ou que la tumeur parte des couches juxta-papillaires du corps muqueux de Malpighi, qu'elle soit ulcérée, croûteuse à sa surface, ou non, elle envahira profondément le tissu conjonctif du derme et la glande. Nous avons examiné un très petit nombre de tumeurs de ce genre, une en particulier, qui avait été enlevée par M. Marc Sée, chirurgien des hôpitaux.

La surface de section de ces néoplasmes est gris blanchâtre et plus sèche que dans les véritables cancers; elle donne au raclage des grumeaux et non un suc laiteux parce que les cellules qui les composent adhèrent davantage les unes aux autres; la tumeur est plus ou moins volumineuse, de la grosseur d'un œuf ou du poing.

Sur les coupes de ces tumeurs, on voit au microscope des lobules et des tubes pleins, anastomosés les uns avec les autres, dont le contenu est formé de cellules pavimenteuses,

malpighiennes, à bords crénelés bien nets. Au centre de ces lobules ou tubes, il existe quelquefois des cellules cornées disposées en forme de globes épidermiques.

On ne saurait les distinguer des épithéliomes tubulés à

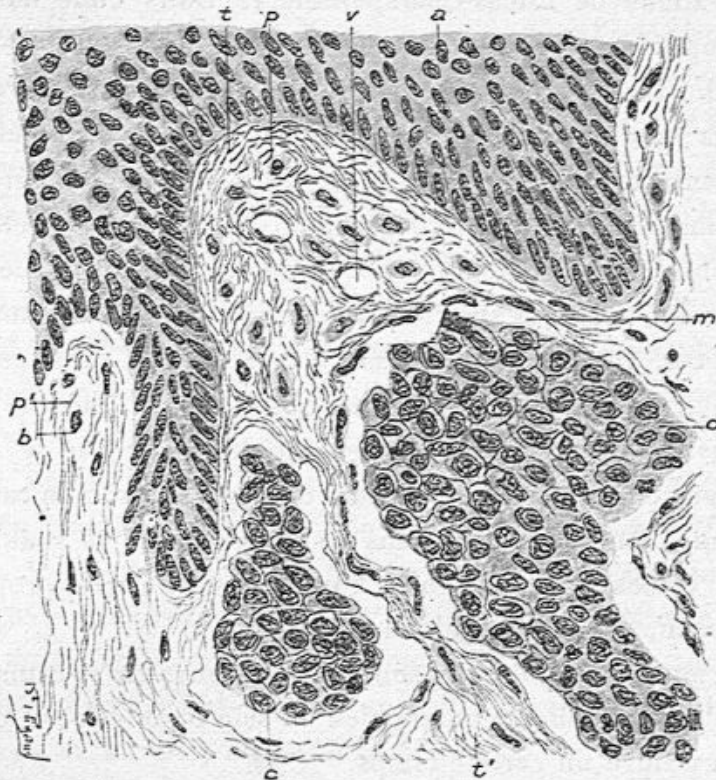


Fig. 104. — Envahissement du derme cutané par un épithéliome tubulé et lobulé du sein (grossissement de 350 diamètres).

a, épithélium malpighien recouvrant les papilles du derme *p*, *p'*; *t*, tissu conjonctif des papilles; *v*, vaisseau capillaire des papilles; *b*, cellules conjonctives des papilles; *c*, *d*, tubes pleins d'épithélium pavimenteux; la loge fibreuse de ces tubes épithéliaux présente des cellules plates de tissu conjonctif *m*; *b*, cellules du tissu conjonctif des papilles.

cellules malpighiennes développés dans toute autre région de la peau, ni des épithéliomes pavimenteux lobulés à globes épidermiques.

Nous avons dit plus haut, à propos de la *maladie de Paget*, qu'un eczéma de la peau du mamelon, pouvait être parfois

suivi d'une tumeur du sein, et que ce néoplasme offrait quelquefois les caractères histologiques d'un épithéliome malpighien. Nous avons eu plusieurs fois l'occasion d'examiner les tumeurs dues à cette affection, en particulier dans deux observations de Lucas-Championnière. Dans l'une d'elles, les coupes histologiques, montraient dans le derme, au-dessous du réseau papillaire, et plus profondément, de grands lobules arrondis, ovoïdes ou tubulés remplis d'épithélium pavimenteux, volumineux, cohérent, malpighien, sans globes épidermiques (voy. fig. 104). Cette forme est assurément différente de l'épithéliome tubulé que nous étudierons bientôt et qui caractérise la structure de beaucoup la plus commune du cancer. Dans les autres cas de maladie dite de Paget, il s'agissait précisément de cet épithéliome tubulé vulgaire.

Nous devons ajouter que des aspects analogues se rencontrent, en dehors de la maladie de Paget, lorsqu'un cancer développé primitivement dans le sein envahit la peau. La figure ci-dessus se rapporte à un cancer du sein propagé à la peau, opéré par Morestin.

Les ganglions axillaires sont toujours envahis et transformés si un épithéliome malpighien du sein ou de la peau de la région a duré un certain temps.

ÉPITHÉLIOMES CANALICULAIRES

Parmi les tumeurs d'apparence cancéreuse qu'enlèvent les chirurgiens, il en est qui présentent sur une coupe, à l'œil nu, des cavités volumineuses contenant un suc laiteux ou séreux ou caséeux ou teinté et muqueux. Ce ne sont pas des cavités closes, mais bien des canaux galactophores dilatés, dans lesquels s'est développée une grande abondance de cellules épithéliales de nouvelle formation. On peut s'assurer

qu'il s'agit de canaux et non de cavités kystiques, en pratiquant des coupes en série. Ce sont ces épithéliomes que nous proposons de désigner de l'épithète de canaliculaires. Assurément cet aspect anormal, à l'œil nu, a plusieurs fois frappé les chirurgiens, et c'est ainsi que plusieurs d'entre eux, Campenon, Schwartz, Berger, Morestin, etc. nous ont prié d'analyser avec soin des seins dont la lésion leur paraissait différer de l'aspect ordinaire ; c'est pourquoi nous avons pu réunir un certain nombre d'observations de ce genre dans ces dernières années. C'est aussi en raison de leur rareté que l'attention des anatomo-pathologistes n'a pas été suffisamment attirée sur elles. Il peut arriver que l'épithéliome que nous décrivons soit uniquement limité aux canaux galactophores, ou bien que cet épithéliome coïncide avec un épithéliome tubulé ou alvéolaire.

a. Épithéliome limité aux canaux galactophores (épithéliome canaliculé pur). — Nous avons observé deux faits de tumeur mammaire de la femme et une de la chienne dans lesquels le contenu des canaux était formé de cellules malpighiennes. Nous donnons l'analyse histologique de ces observations parce qu'elles sont un peu différentes les unes des autres, au moins pour certains détails.

Mon cher collègue Berger m'adressa, en novembre 1901, une tumeur enlevée chez la veuve d'un homme illustre entre tous par ses travaux scientifiques. Cette lésion remontait déjà à plusieurs années et s'était conduite comme un cancer. Le mamelon n'était pas rétracté. Cependant l'aspect de la tumeur sur une coupe différait un peu du cancer vulgaire, en ce sens qu'elle était peu imprégnée de suc et donnait de petits grumeaux par le raclage. On y voyait même à l'œil nu des cavités régulièrement bordées par un cercle fibreux. A un faible grossissement, les coupes histologiques montrent des sections

de canaux galactophores entourés d'une zone fibreuse dense au milieu d'un tissu conjonctif vascularisé. Ces canaux, de dimensions variables, mais toujours assez dilatés (voy. fig. 103), sont tapissés par des couches superposées de cellules pavimenteuses cohérentes les unes avec les autres. Tantôt cet épi-

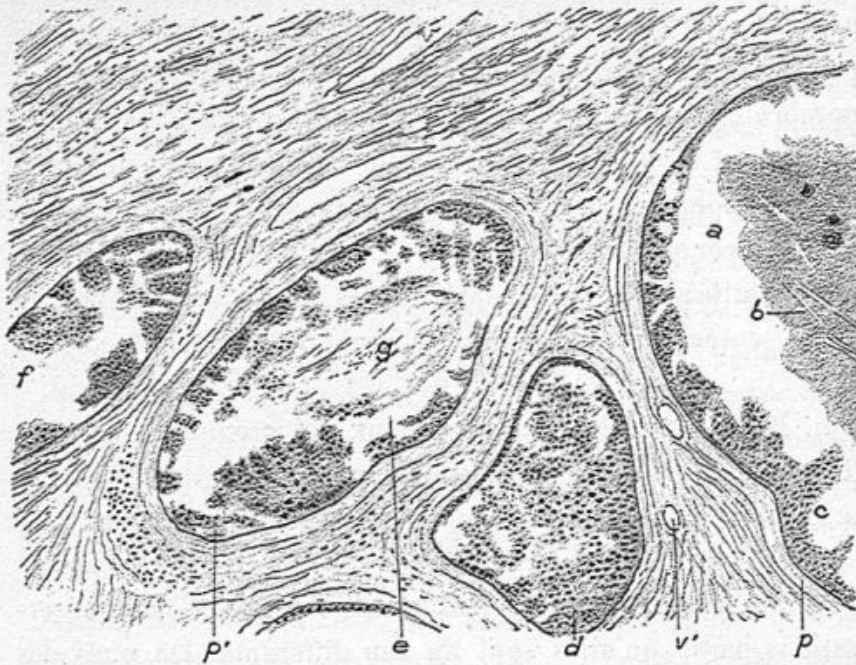


Fig. 103. — Epithéliome canaliculaire à cellules pavimenteuses opéré par Berger en 1901 (grossissement de 80 diamètres).

a, contenu d'un canal galactophore dans lequel il y a un magma de cellules mortifiées contenant des cristaux de cholestérine *b*; *c*, revêtement épithélial de ce canal; *p*, paroi du canal; *d*, un autre conduit galactophore rempli de cellules épithéliales en partie desquamées; *g*, contenu du canal *e*; *p'*, sa paroi; *f*, un autre canal; *v, v'*, vaisseaux capillaires du tissu conjonctif.

thélium remplit toute la cavité, comme en *d*; tantôt il forme seulement le long de la paroi interne des accumulations irrégulières comme en *e*, à la surface interne du conduit, tandis que le centre est rempli de cellules détachées, en destruction, au milieu de mucus comme en *g*, tantôt on a un amas de cellules détruites, caséuses comme en *a*. Dans cet amas, on voit

des cristaux de cholestérine *b*. Les parois des canalicules *p*, *p'*, sont épaisses et fibreuses.

Le tissu conjonctif périphérique est fibreux, avec des cellules allongées et minces et par places avec des îlots de leucocytes mono-nucléaires.

Pour montrer la structure du revêtement cellulaire de la membrane interne de ces canaux, nous avons dessiné les figures 106 et 107 à un grossissement de 150 diamètres.

La paroi *p* (fig. 106) donne implantation à des cellules

épithéliales stratifiées dont les plus profondes *b* sont cylindriques tandis que les superficielles *a* deviennent pavimenteuses par pression réciproque comme l'épithélium du corps muqueux de Malpighi. La paroi présente de nombreuses cellules conjonctives atrophiques entre les fibres et faisceaux de tissu fibreux.

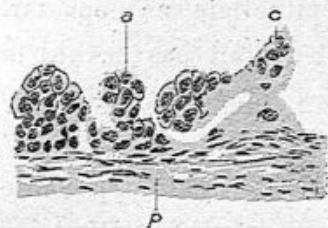


Fig. 107. — Epithéliome pavimenteux tapissant les conduits galactophores dans un sein opéré par Berger en 1901 (grossissement de 150 diamètres).

a, *c*, cellules pavimenteuses stratifiées;
p, paroi fibreuse.

Il y a aussi des plaques de protoplasma contenant plusieurs noyaux comme en *c*. Les engrenures des cellules ne sont pas visibles.

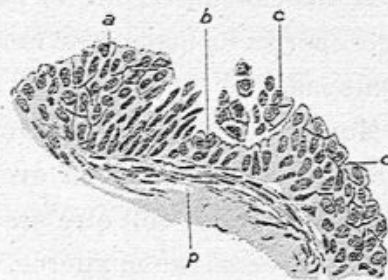


Fig. 106. — Epithéliome pavimenteux tapissant les conduits galactophores dans un sein opéré par Berger en 1901 (grossissement de 150 diamètres).

a, cellules pavimenteuses superficielles; *b*, cellules profondes généralement allongées; *d*, *c*, couches superposées de cellules épithéliales; *p*, paroi du canalicule.

La figure 107 représente une partie d'un de ces canaux au même grossissement que la précédente. L'épithélium est le même avec ses cellules pavimenteuses cohé-

Dans quelques-uns de ces canaux, il y avait des capillaires qui, partant de la paroi, entraient dans la couche épithéliale.

Bien que cette tumeur du sein possédât les caractères à l'œil nu des cancers, elle n'a pas récidivé depuis six ans qu'elle a été opérée. La malade est morte à 82 ans, en décembre 1907, d'une maladie intercurrente.

Mon excellent collègue Campenon m'a donné en 1904 une tumeur du sein qui avait évolué, qu'il avait enlevée comme un cancer et qui doit être assimilée à la précédente. La peau n'était pas épaissie ni altérée, le mamelôn n'était pas rétracté. Sur une section examinée à l'œil nu, la pression latérale faisait sortir un liquide laiteux de cavités et canaux mesurant de un demi à 1 millimètre en moyenne. Sur les coupes examinées à un faible grossissement, ces cavités présentaient une paroi fibreuse, des vaisseaux capillaires partis de la paroi et enfouis sous une couche de cellules épithéliales. Ces dernières, déterminées à un grossissement plus considérable, étaient polyédriques, assez cohérentes entre elles et groupées autour des vaisseaux. La formation épithéliale ne dépassait pas la limite de la paroi des cavités et n'avait pas envahi le tissu conjonctif qui les entourait. Les ganglions axillaires étaient indemnes.

René Marie a communiqué à la Société anatomique une observation qui nous paraît rentrer dans la même catégorie.

Nous avons observé plusieurs autres tumeurs exactement calquées sur ce modèle, et en particulier un sein enlevé par M. Schwartz.

J'ai pu saisir le mode de développement d'un épithéliome canaliculaire dans l'examen d'un sein enlevé par M. Morestin en juillet 1907¹.

1. Société anatomique, juillet 1907.

Le sein, peu volumineux, présentait, à l'extrémité du mamelon, une ulcération très limitée recouverte d'une croûte ; le mamelon était pointu et un peu dur. Au-dessous du mamelon, il y avait dans le sein une tumeur légèrement indurée, plate, unique, un peu translucide, avec des nodules périphériques.

J'ai fait des coupes du mamelon suivant sa longueur, comprenant la surface ulcérée et les conduits galactophores suivant leur direction longitudinale.

A la surface ulcérée il y avait une croûte formée de cellules cornées, mortifiées ; au-dessous de cette croûte épidermique, on observait un petit foyer d'épithéliome rempli de cellules épithéliales polyédriques détachées. La paroi de ce foyer montrait des papilles couvertes de plusieurs rangées d'épithélium dont les plus profondes étaient cylindriques à la façon du corps muqueux. De ce foyer partaient des conduits galactophores tapissés et remplis des mêmes cellules pavimenteuses. Sur trois de nos préparations qui avaient été bien orientées, nous avons pu suivre l'origine et la continuité de deux canaux galactophores ainsi altérés, partis du foyer superficiel, se dilatant dans leur sinus et se continuant jusqu'au-dessous du mamelon dans leurs divisions secondaires (fig. 108).

Sur les coupes du néoplasme profondément situé dans le sein nous avons vu des sections de canaux galactophores, rapprochés les uns des autres, pleins de cellules et des culs-de-sac à grosses cellules (fig. 109), mais les lésions étaient restées limitées au parenchyme glandulaire, sans que le tissu conjonctif fut atteint.

C'était bien un épithéliome canaliculaire pur dont l'origine était un foyer épithéliomateux du mamelon.

Un type très intéressant d'épithéliome canaliculaire pur nous a été fourni, à Alfort, par une tumeur de la mamelle

que nous avons communiquée en commun avec le professeur Petit (d'Alfort), à la Société anatomique le 27 janvier 1905¹.

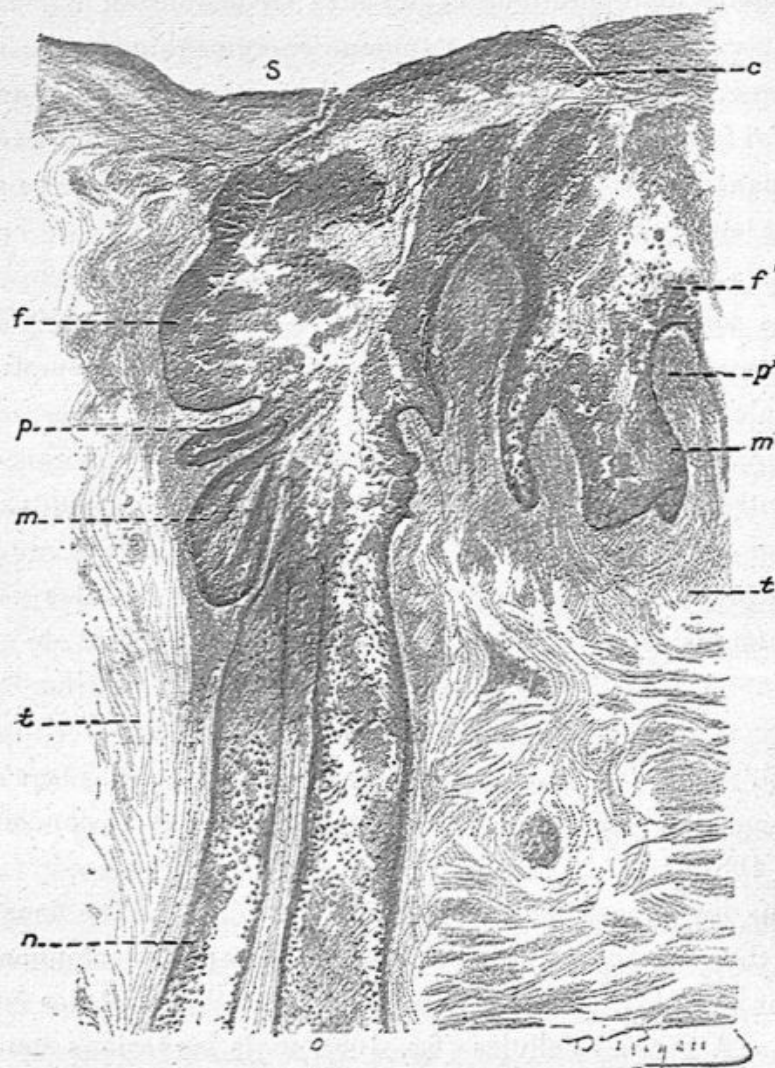


Fig. 108. — Épithéliome canaliculaire.

s, surface du mamelon; o, fissure qui conduit dans le foyer épithéliomateux f, f'; p, p', papilles; n, o, canaux galactophores partis de ce foyer (40 diamètres).

Il s'agissait d'une volumineuse tumeur de plusieurs kilos,

1. Épithéliome canaliculaire de la mamelle chez une chienne par MM. Cornil et Petit, séance du 27 janvier 1905.

recouverte par la peau *intacte*. Sur la coupe, on voit que la partie centrale de cette tumeur est nécrosée et en transformation pseudo-kystique. Mais sa partie périphérique n'est aucunement altérée et peut être l'objet de prélèvements en vue de l'étude histologique, laquelle révèle des détails extrêmement intéressants.

On peut d'abord constater à l'œil nu, sur la coupe, que la tumeur semble formée par de *petites cavités* sphériques de 5 à 6 millimètres, remplies d'une sorte de magma et séparées les unes des autres

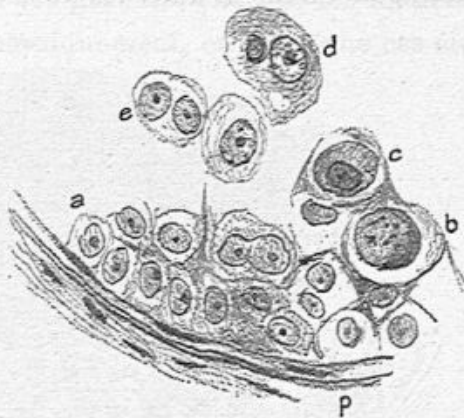


Fig. 109. — Éléments contenus dans les canaux de l'épithéliome canaliculaire (350 diamètres).

par des cloisons fibreuses. Il existe en outre des cavités qui ne peuvent être vues à l'œil nu, mais que le microscope permet de découvrir.

Toutes ces cavités, grandes ou petites, présentent la même structure. La figure 110, dessinée à un faible grossissement, montre environ la moitié d'une cavité de dimensions plutôt faibles. La paroi fibreuse *p,p*, assez épaisse, possède un grand nombre de relèvements papillaires *a,a*, qui sont complètement enfouis sous l'épithélium. Cette cavité est remplie par des cellules épithéliales accumulées en nombre considérable et entassées les unes sur les autres. Celles du centre *d* sont allongées et orientées concentriquement les unes par rapport aux autres. La fente *f,f*, est toute accidentelle.

A un fort grossissement, on peut mieux étudier (fig. 111) la constitution fibreuse de la paroi *p* et voir les grêles relèvements

ments papillaires qui s'en détachent et renferment des vaisseaux capillaires *v, v, v*. Ces papilles sont revêtues d'une première couche de cellules cylindriques, disposées en palissade, et surmontées de plusieurs autres couches de cellules polygonales généralement unies les unes aux autres, mais sans offrir

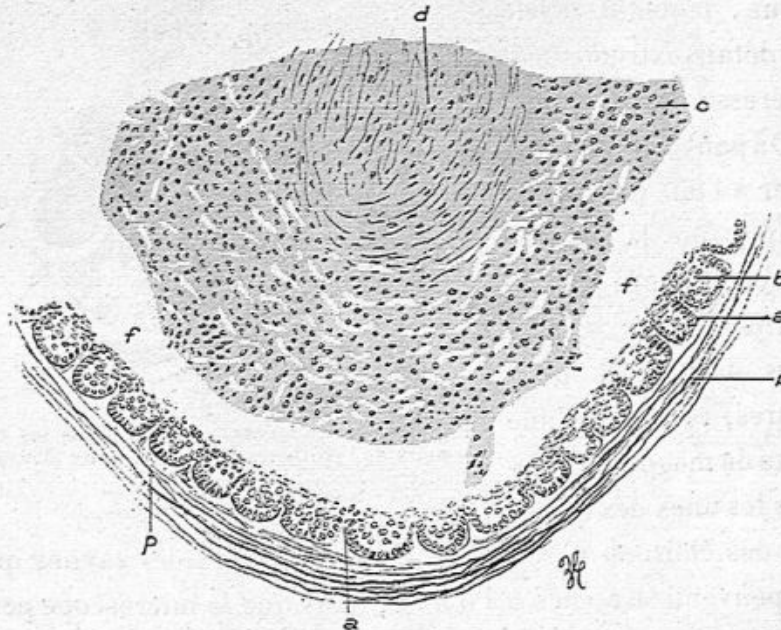


Fig. 140. — Vue d'une partie d'une cavité (faible grossissement).

p, paroi fibreuse limitant la cavité; *a*, *a*, reliefs papillaires tapissés de cellules cylindriques et complètement enfouis sous l'épithélium *b*, *c*, *d*; *c*, cellules épithéliales pavimenteuses formant la couche externe du contenu de la cavité, et séparées par une fente de l'épithélium qui recouvre les papilles; *d*, cellules kératinisées accumulées aux centres de la cavité.

les dentelures caractéristiques de l'épithélium malpighien. Ces cellules combtent les espaces interpapillaires. Ce qu'on voit bien dans la plupart des points, c'est une ligne claire représentant le ciment qui unit ces cellules entre elles.

Il est incontestable que l'absence des peignes de Schultze, c'est-à-dire des fins prolongements qui unissent les cellules du corps muqueux de Malpighi, rend moins énergique l'union de nos cellules, qui marquent une indéniable tendance à la désagrégation (fig. 141, *d*).

Si l'on examine maintenant, toujours à un fort grossissement, les cellules qui sont marquées en *c* dans la figure 110, on voit qu'elles sont plus allongées, moins régulièrement polygonales que les précédentes, et qu'un bon nombre d'entre elles (fig. 112 A, *n*) renferment des granulations que les matières colorantes différencient énergiquement, en sorte que ces élé-

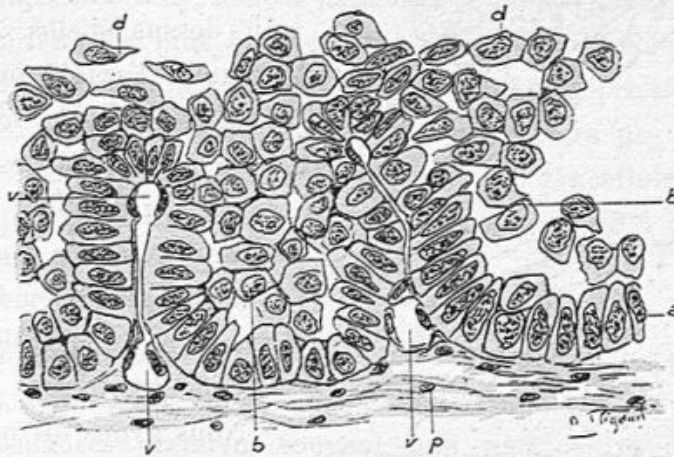


Fig. 111. — Vue des papilles et de l'épithélium sous lequel elles sont enfouies (fort grossissement).

p, paroi fibreuse de la cavité; *v*, *v*, vaisseaux capillaires des papilles; *a*, couche génératrice cylindrique; *b*, *b*, cellules polygonales situées au-dessus de cette couche génératrice et comblant les espaces interpapillaires; *d*, *d*, épithélium désagrégé, plus éloigné de la paroi.

ments sont tout à fait identiques aux cellules à éléidine de l'épithélium malpighien.

Enfin, les cellules qui sont, en si grand nombre, entassées dans la partie centrale de la cavité (fig. 110, *d*), se présentent comme des cellules kératinisées ou cornées. Allongées, desséchées, comprimées les unes contre les autres, elles sont atrophiées et un grand nombre d'entre elles ne contiennent plus de noyau (fig. 112, B).

Quant au tissu fibreux séparant les cavités les unes des autres, il est très dense et renferme très peu de cellules conjonctives. Dans certains points, il y a des infiltrations de leucocytes.

Il s'agit donc, on le voit, d'une bien singulière tumeur, représentée par des cavités remplies de cellules dont on peut suivre l'évolution progressive de la surface des papilles ou des espaces interpapillaires vers le centre des cavités.

La couche génératrice, cylindrique, engendre, comme dans

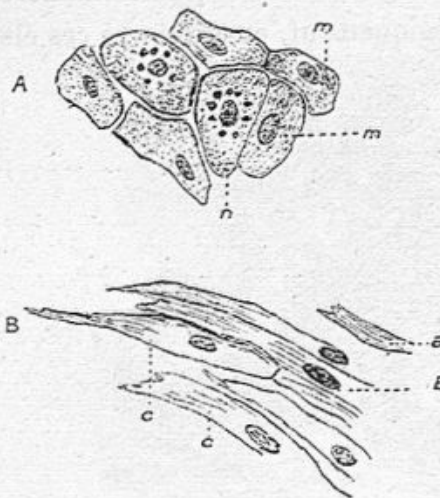


Fig. 112. — Vue, à fort grossissement, des cellules accumulées au centre des cavités (c et d, de la fig. 110).

A. Cellules c de la figure 110 : m, m, m, cellules pavimenteuses séparées par une ligne claire cimentaire ; n, n, cellules surchargées de grains fortement colorés.

B. Cellules de la figure 110 : a, b, cellules complètement kératinisées, desséchées, dépourvues de noyau ; c, c, cellules possédant un noyau reconnaissable mais en voie d'atrophie.

l'épiderme cutané, tous les strates épithéliaux situés au-dessus d'elle. Mais, comme l'exfoliation ne peut se réaliser, les cellules s'entassent les unes sur les autres, tout à fait comme lors de la constitution des globes épidermiques dans les épithéliomes pavimenteux.

Nous avons dit que la peau était intacte à la surface de cette tumeur qui, par conséquent, ne saurait en dériver. Elle ne saurait provenir non plus de l'épithélium qui tapisse

les acini glandulaires de la mamelle. Il est donc très légitime de supposer que ce cancer reconnaît une *origine canaliculaire ou galactophore*, c'est-à-dire qu'il a été engendré par l'épithélium malpighien qui tapisse l'orifice externe des conduits galactophores.

Cette observation consacre un type très bien défini de papilles enfouies sous un épithélium malpighien se transformant en épiderme plat et corné ; mais cela n'est pas la variété la plus commune, car il s'agit le plus souvent, chez la

femme, de cellules irrégulièrement prismatiques, faciles à désagréger les unes des autres. Si nous cherchons à nous rendre compte de leur genèse en rapport avec leur structure différente, il faut se rappeler qu'un canal galactophore présente normalement, au niveau de son ouverture à la peau, des papilles et des cellules malpighiennes, tandis que dans son trajet ultérieur, dans le mamelon et dans la glande mammaire, il n'offre plus qu'une couche de cellules cubiques ou cylindriques. On pourra alors supposer que la prolifération de ses cellules voisines de la peau engendrera un épithéliome malpighien, tandis que l'hypergenèse des cellules, dans le reste de son trajet, déterminera un épithéliome à cellules prismatiques ou métatypiques.

b. Epithéliome canaliculaire dans les épithéliomes glandulaires acineux. — On sait depuis longtemps que les canaux galactophores prennent souvent une part active dans la constitution des épithéliomes de diverses variétés, et tout particulièrement dans les cancers épithéliaux ou alvéolaires que nous décrirons bientôt sous le nom d'épithéliome tubulé. Mais dans beaucoup de ces néoplasmes, les canaux excréteurs sont normaux tandis que les acini glandulaires sont fortement atteints, ou bien que ces canaux sont à peine irrités par les néoformations voisines. Dans d'autres cas, la dégénérescence des voies d'excrétion, bien que prédominante, est accompagnée d'épithéliome développé dans les acini et étendu au tissu conjonctif. C'est de cette dernière catégorie que nous nous occuperons en premier lieu.

Qu'il me soit permis de citer un mémoire que j'ai publié en 1863 dans le *Journal de l'anatomie et de la physiologie*¹

1. Cornil. Contributions à l'histoire du développement histologique des tumeurs épithéliales, avec 4 planches.

où j'ai indiqué et dessiné les lésions des canaux galactophores dans le cancer du sein. Dans deux examens de cancers du sein, j'avais décrit les lésions cancéreuses des conduits galactophores, tapissés de plusieurs couches de cellules atypiques et remplis de débris de cet épithélium. J'avais même pensé que le début de la tumeur devait être attribué à l'altération

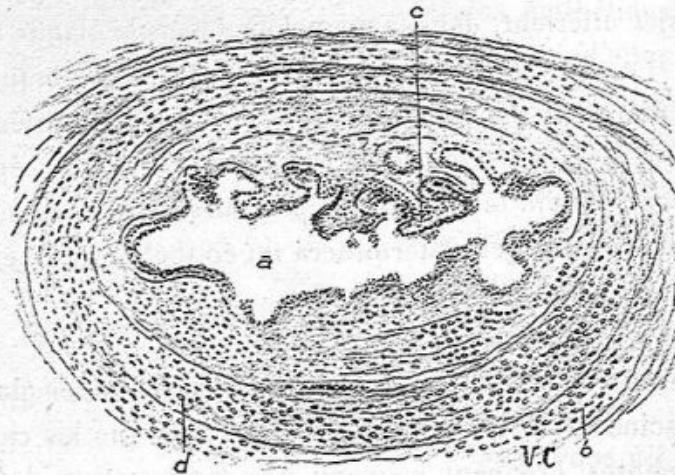


Fig. 113. — Un canal galactophore dans un cas d'épithéliome (Squirmhe) (grossissement de 30 diamètres).

a, cavité du canal qui présente une paroi avec des papilles *c* et des enfoncements interpapillaires; *b*, *d*, infiltration de la paroi du canal et du tissu conjonctif périphérique par des cellules cancéreuses.

primitive de ces conduits. J'avais dessiné ces cancers dans les deux figures 2 et 3 de la planche XXVI.

Le degré le plus léger de l'altération des canaux galactophores, lorsque le processus cancéreux a débuté dans le tissu voisin pour gagner le canal, consiste dans l'état irrégulier, plissé, vilieux de sa surface interne. A ce degré les cellules épithéliales sont multipliées, mais elles ont conservé leurs caractères normaux, leur petitesse, leur forme cubique ou cylindrique. Elles ne sont pas encore atypiques (voy. fig. 113).

Dans ce canal galactophore *a* dessiné à 30 diamètres, des

saillies *c* séparées par des dépressions, des plicatures, rendent tout à fait irrégulière sa surface interne tapissée de petites cellules normales bien que proliférées; la paroi du canal est infiltrée de leucocytes qui, en ramollissant le tissu conjonctif faciliteront le passage des cellules cancéreuses dans son intérieur; enfin le tissu conjonctif périphérique *d*, *b*, possède déjà entre ses fibrilles de nombreuses cellules cancéreuses.

Souvent on peut voir, sur les coupes, lorsque par hasard, un gros canal excréteur est coupé suivant sa longueur, une partie de son trajet contenant une grande quantité de cellules cancéreuses atypiques se continuer avec un segment du même canal tapissé d'un épithélium normal.

Dans d'autres tumeurs on trouve des coupes de canaux galactophores normaux et, en même temps, à côté de ceux-ci des canaux dilatés dont la périphérie, à l'intérieur de la paroi fibreuse, est bordée par une couche épaisse de cellules atypiques à gros noyaux bien colorés, tandis que le centre du canal est rempli par un magma composé de cellules mortifiées dont le noyau ne se colore plus.

Dans les cancers du sein que nous prenons comme les types de ce mélange de l'épithéliome canaliculaire et alvéolaire, la tumeur enlevée est caractéristique à l'œil nu comme au microscope. Elle est volumineuse, la peau souvent épaisse en peau d'orange et adhérente à la tumeur; sur une coupe on a un tissu peu dense, contenant beaucoup de suc obtenu par le raclage. Après avoir essuyé la surface de section on fait sourdre, par la pression latérale, une quantité de gouttelettes de suc laiteux d'une série d'orifices plus ou moins larges, visibles à l'œil nu. Tous les vaisseaux excréteurs dilatés contiennent un liquide opaque, parfois grumeleux.

Si la pièce sectionnée a séjourné dans un liquide aqueux comme une solution très faible de formol, le suc cancéreux

est en partie désintégré, et les canalicules vidés la font paraître comme percée de cavités tubulaires.

J'ai examiné dans le cours des années 1903, 1906 et 1907, une série de carcinomes du sein de ce genre dont deux provenant des opérations de Schwartz; dans l'un opéré le

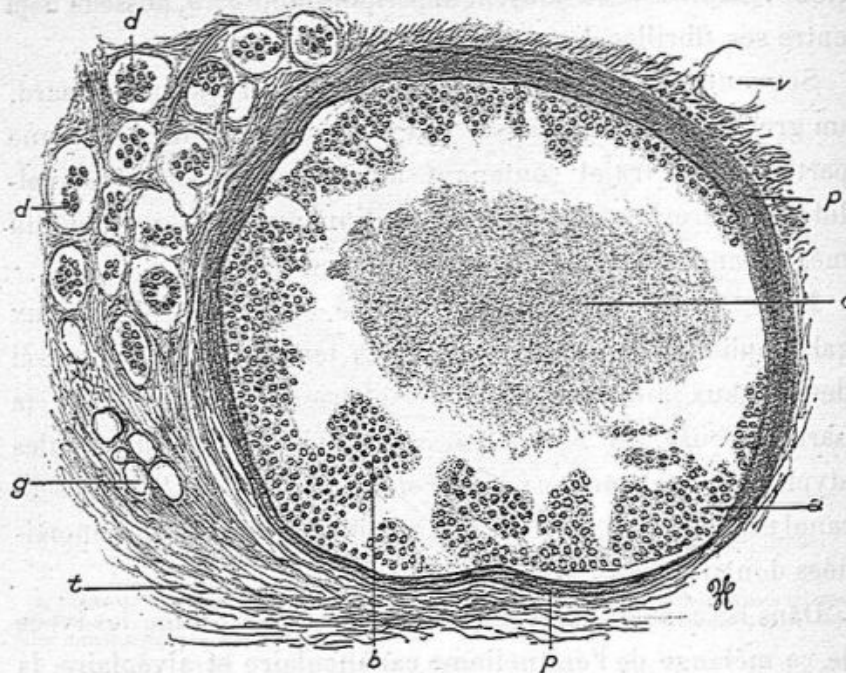


Fig. 114. — Canal galactophore atteint d'épithéliome dans un cas de cancer alvéolaire du sein (grossissement de 120 diamètres).

p, p, paroi d'un canal galactophore dont la surface interne est couverte de cellules polyédriques; c, contenu central du canal formé de ces cellules mortifiées; d, d, alvéoles remplis de cellules atypiques; g, îlot de vésicules adipeuses; t, tissu conjonctif; v, un vaisseau.

10 février 1903, le sein était énorme, atteint en totalité, mou, donnant l'aspect d'un encéphaloïde : l'autre tumeur moins volumineuse enlevée en avril 1903, dure, fibreuse répondait au squirrhe.

A l'examen microscopique, les canaux galactophores dilatés dans la première observation, possédaient une paroi dense à lamelles fibreuses concentriques épaisses; leur sur-

face interne était bordée par des agglomérations de cellules atypiques volumineuses à gros noyau. Le centre du canal contenant un magma de cellules pâles sans noyaux colorables.

Ce canal avait tout près d'un millimètre de diamètre. Le tissu périphérique *t*, fibrillaire, contenant des cellules adi-

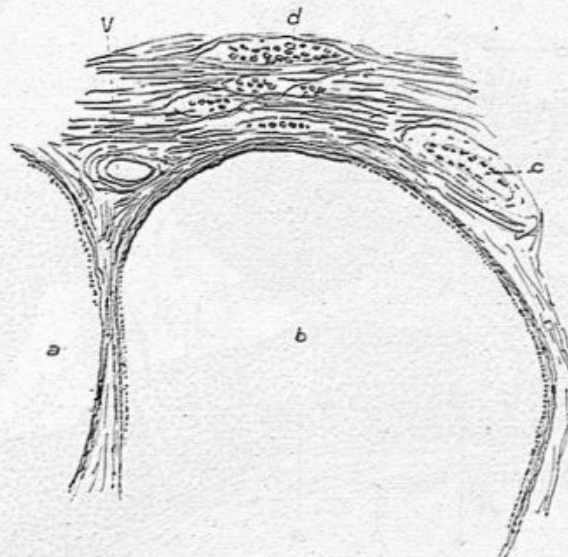


Fig. 115. — Kystes formés aux dépens des canaux galactophores dans un épithéliome du sein (Squierre) (grossissement de 30 diamètres).

a, b, cavité des kystes tapissés par une seule couche d'épithélium; *c, d*, alvéoles pleines de grandes cellules cancéreuses; *v*, un vaisseau.

peuses *g*, était percé d'alvéoles cancéreux *d* tout à fait caractéristiques (fig. 114).

Dans la seconde observation de Schwartz, au milieu d'un squierre, il y avait des canaux galactophores également très dilatés dont nous donnons un croquis (fig. 115).

On a sous les yeux deux grandes cavités *a* et *b* dont le contenu a été chassé par les manipulations de la préparation et qui paraissent vides.

Elles sont entourées d'un tissu fibreux qui renferme des

alvéoles *d* pleins de grandes cellules cancéreuses et des vaisseaux à parois épaisses, *v*.

D'autres fois, dans des cancers mous volumineux, encéphaloïdes, l'aire d'un canal galactophore est occupée par une végétation considérable de cellules cancéreuses, dont les amas sont séparés par du tissu conjonctif sous forme de filaments

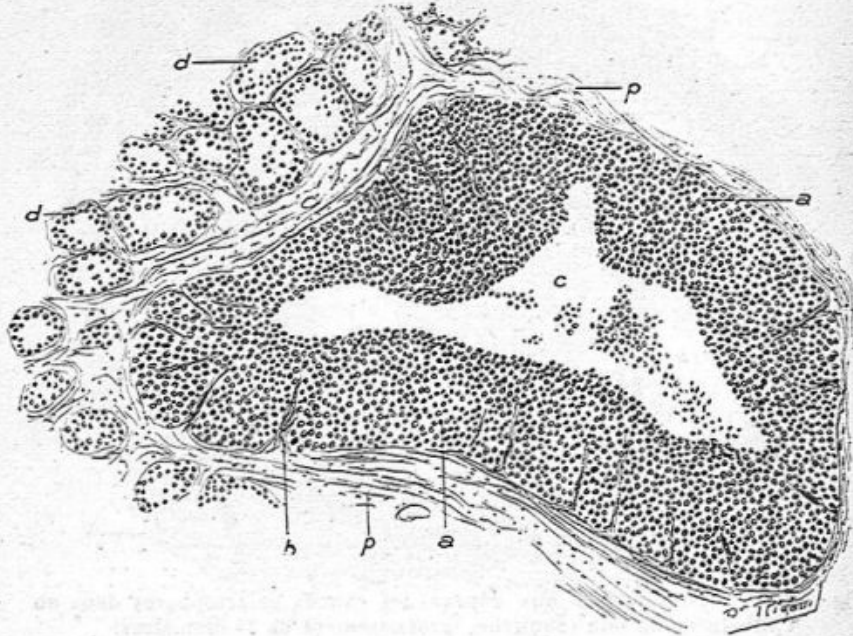


Fig. 116. — Canal galactophore dans un cas de cancer du sein (grossissement de 80 diamètres).

p, p, paroi fibreuse d'où émanent des travées minces vascularisées *b*; *a*, cellules atypiques formant une couche épaisse et compacte; *c*, cavité centrale contenant des cellules détachées; *d, d*, alvéoles cancéreux.

minces émanant de la paroi et soutenant des vaisseaux capillaires. Telle est la figure 116 dessinée à un grossissement de 80 diamètres. Dans ce dessin, fait d'après une préparation de tumeur opérée par Morestin, le centre *c* du canal galactophore contient des cellules cancéreuses libres; de sa paroi *p* s'élèvent des capillaires entourés de quelques fibrilles de tissu conjonctif qui pénètrent dans une épaisse couche

de cellules cancéreuses *a*, *a* qui remplissent presque complètement l'aire du canal, en laissant seulement la lumière centrale vide. Autour du canal, dont la paroi fibreuse est peu épaisse, on trouve les alvéoles cancéreux *d*, *d*, volumineux, remplis de grosses cellules et séparés par de très minces cloisons fibreuses, comme cela a lieu dans les cancers encéphaloïdes.

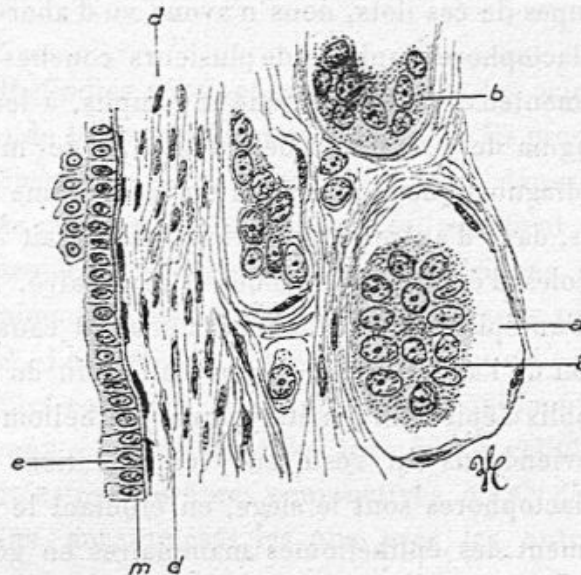


Fig. 117. — Canal galactophore normal entouré d'alvéoles cancéreux.
e, canal galactophore sain; b, b, alvéoles cancéreux (grossissement de 300 diamètres).

Les exemples de lésions épithéliales des canaux galactophores que nous venons de passer en revue suffiront pour faire comprendre leur variété, leur rôle dans les cancers typiques du sein, leur prédominance dans certains cas, et les faits dans lesquels ils sont les seules parties atteintes dans les tumeurs du sein.

Nous donnons comme un exemple commun de la conservation intacte d'un canal galactophore au milieu du cancer la figure 117.

A la gauche du dessin, on voit une paroi d'un canal excréteur principal, coupé en long avec son épithélium cubique ou cylindrique *e* et ses fibres musculaires *d*, tandis qu'à la droite on a des alvéoles cancéreux.

Le 23 juillet 1907, notre cher collègue M. Segond nous a donné à examiner un sein volumineux et très gras, contenant des ilots durs, donnant au raclage du suc laiteux. Sur les premières coupes de ces ilots, nous n'avons vu d'abord que des canaux galactophores tapissés de plusieurs couches d'épithélium pavimenteux ou prismatique et remplis, à leur centre, par un magma de cellules en destruction et de mucus. On aurait pu diagnostiquer à leur vue un épithéliome canaliculaire; mais, dans d'autres préparations, il y avait des tubuli et des alvéoles d'épithéliome tubulé et alvéolaire. Il s'agissait donc d'un épithéliome à la fois acineux et canaliculaire. Un ganglion de l'aisselle transformé était plein de petits alvéoles remplis d'épithélium métatypique (épithéliome tubulé).

Nous reviendrons du reste sur les altérations dont les canaux galactophores sont le siège, en étudiant le mode de développement des épithéliomes mammaires en général, et l'une des modalités de ce processus, la rétraction du mamelon.

CHAPITRE IX

ÉPITHÉLIOMES ACINEUX

Les épithéliomes développés aux dépens des acini glandulaires sont de beaucoup les plus fréquents. Ils prennent leur point de départ dans les culs-de-sac des acini, dans une hypergénèse des cellules épithéliales qui se modifient dans leur forme et deviennent irrégulièrement polyédriques, atypiques. Ils déterminent la destruction des membranes propres des culs-de-sac. Les cellules épithéliales de nouvelle formation passent alors entre les fibres du tissu conjonctif intra ou extra-acineux, et constituent des trainées de cellules épithéliales limitées par les fibres conjonctives, ou s'y disposent en tubes pleins, anastomosés les uns avec les autres ou en alvéoles.

L'envahissement du tissu conjonctif, et par suite des voies lymphatiques et des ganglions de l'aisselle par les cellules épithéliales constitue le caractère essentiel de leur gravité.

EXAMEN MACROSCOPIQUE. — Cette espèce est le type du cancer. Lorsque la tumeur est très développée et volumineuse, elle a transformé toute la glande et pris sa place. La peau est épaissie et ressemble à une peau d'orange avec des reliefs plus saillants que le reste de la surface cutanée. Parfois la peau est adhérente par sa partie profonde à la tumeur et ne peut ni être plissée, ni glisser latéralement sur le plan sous-

jacent. Le mamelon est normal ou saillant, ou rétracté ; mais la rétraction du mamelon est plus commune dans la variété squirrheuse. Souvent on constate l'écoulement par le mamelon d'un liquide séreux, épais ou sanguinolent. La tumeur se déplace mal ou pas du tout sur le muscle pectoral.

Sur une coupe analysée à l'œil nu et comprenant toute la tumeur, elle offre une surface homogène, planiforme, grise et un peu translucide, ferme, ou plus ou moins friable, composée d'îlots plus ou moins étendus avec des parties centrales plus opaques. Ces îlots sont séparés les uns des autres, à leur périphérie, par du tissu adipeux et toute la tumeur est habituellement située au milieu de la graisse, car le cancer acineux la conserve à sa périphérie.

Le raclage de la surface de section fait constater sur la lame du scalpel un liquide laiteux, miscible à l'eau, contenant très peu de grumeaux qui ne se dissocient pas dans ce liquide. Pour bien constater la présence de ce suc cancéreux sur lequel Cruveilhier insistait avec raison, on doit se servir d'un couteau ou rasoir bien essuyé au préalable, laver à l'eau et essuyer la surface du néoplasme, et racler légèrement avec le tranchant du couteau. La lame se recouvre alors du liquide laiteux qui contient un grand nombre de cellules atypiques isolées ou en amas.

Ce suc ne peut pas être confondu avec le pus qui est plus opaque, jaunâtre et bien lié. Souvent, au milieu de ce tissu néoplasique, on voit des points gros comme une tête d'épingle ronde ou davantage, qui ont une teinte ardoisée, presque noire ou verdâtre et qui incisés laissent sortir du liquide. Ce sont de petits kystes à contenu teinté par la matière colorante du sang.

Les ganglions de l'aisselle sont plus ou moins atteints, mais ils le sont toujours si la tumeur a duré un certain temps ;

on trouve un ou deux de ces ganglions ayant le volume d'une amande, blanchâtres, semi-transparentes ou opaques, tranchant sur la couleur rouge du ganglion enflammé, transformés en partie ou en totalité et deux ou trois petits ganglions plus ou moins altérés, le tout au milieu d'un tissu adipeux.

Les seins cancéreux ne sont pas toujours atteints dans toute leur étendue, soit qu'ils soient opérés à une période rapprochée du début, soit que la tumeur ait évolué lentement. Alors on trouve une seule ou deux ou trois masses indurées profondes ou superficielles. Celles-ci adhèrent à la peau qui est épaissie, adhérente et ne peut être déplacée à leur contact. Le ou les îlots indurés, de la grosseur d'une noix ou d'une noisette, offrent les mêmes caractères que les précédents. Les ganglions sont altérés comme dans les grosses tumeurs. Le siège des îlots cancéreux est variable ; tantôt au-dessous même du mamelon qui est alors généralement rétracté, enfoncé au lieu d'être saillant, tantôt en bas, en dehors ou en dedans, tantôt et plus fréquemment au-dessus du mamelon qui reste alors intact.

Il existe une autre forme anatomique macroscopique de ces cancers ; c'est celle qui est désignée sous le nom de cancer racémeux. Sur la coupe du sein, on a des travées fibreuses blanchâtres plus ou moins épaisses, s'écartant du mamelon comme d'un centre, avec des nodules généralement petits le long de leur trajet et à leur extrémité, et sillonnant toute la mamelle. Ce sont ces travées disposées comme les membres d'une crabe ou d'une écrevisse qui ont fait donner le nom de cancer (krebs, écrevisse). Cette comparaison est d'ailleurs bien peu justifiée. Les ganglions axillaires sont aussi dégénérés.

Dans cette forme de squirrhe, les travées blanchâtres, d'aspect fibreux, montrent habituellement du tissu conjonctif con-

tenant des boyaux de cellules cancéreuses, parfois avec des canalicules galactophores, et les nodules blanchâtres qui y sont appendus ne sont autres que des îlots cancéreux.

Dans l'ablation du sein cancéreux, les chirurgiens enlèvent souvent la partie superficielle du muscle pectoral, et ils curent la cavité axillaire. Il y a quelquefois en effet un ou plusieurs nodules néoplasiques dans le muscle pectoral. Pour ce qui est de l'aisselle, ce ne sont pas seulement les ganglions qui sont atteints mais aussi parfois le tissu conjonctif, dont certaines travées sont devenues dures et transformées en tissu cancéreux.

Les vaisseaux et les nerfs de l'aisselle sont souvent altérés, lorsque le cancer non opéré dure depuis longtemps ou si, après une première opération le tissu cellulaire de l'aisselle a donné lieu à une récurrence cancéreuse. La paroi des vaisseaux et les gaines des faisceaux primitifs des nerfs sont dégénérés, infiltrés de néoformations épithéliales ; le retour du sang veineux du membre est difficile ou impossible par suite de phlébite ou d'oblitération veineuse et le bras, l'avant-bras et la main sont œdématiés et douloureux.

EXAMEN HISTOLOGIQUE. — Les lésions histologiques sont un peu différentes suivant qu'il s'agit d'un épithéliome tubulé ou alvéolaire.

Epithéliome tubulé. — Sur les coupes histologiques passant par la partie moyenne des îlots cancéreux, examinés à un faible grossissement, on voit une disposition générale de grands lobules composés de tubes pleins d'épithélium anastomosés les uns avec les autres, coupés en long, obliquement ou en travers, au milieu d'une charpente fibreuse peu épaisse. Ces lobules ou îlots sont entourés par

des bandes plus épaisses de tissu conjonctif qui les séparent les uns des autres. Ces lobules représentent des acini devenus très volumineux et tout à fait modifiés, car il n'y a plus de culs-de-sac normaux. Dans d'autres parties où l'on a de grandes masses cancéreuses, il n'y a plus de distinction possible entre les acini primitifs, et tout est devenu homo-

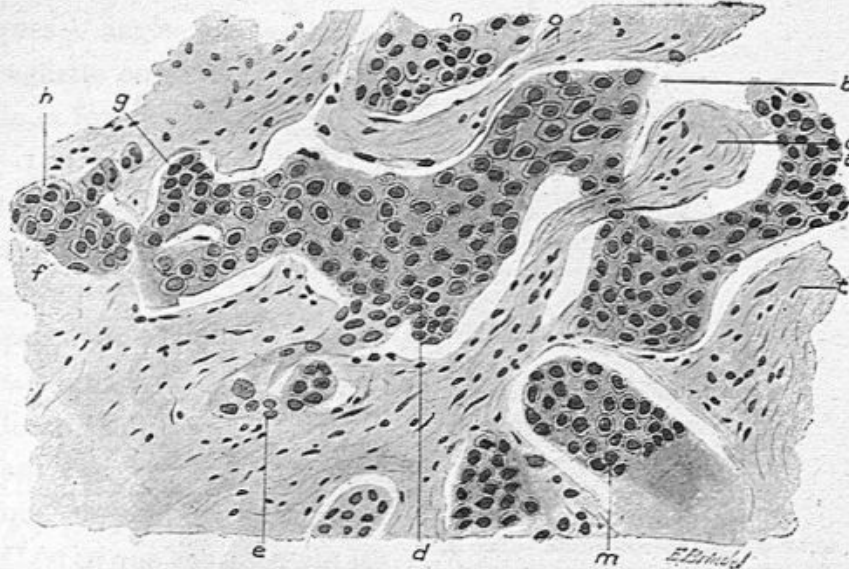


Fig. 118. — Coupe à travers un épithéliome tubulé (grossissement de 300 diamètres).

Les cellules *a* contenues dans le tube étendu de gauche à droite au milieu de la figure se continuent en *d*, *e*, *f*, *g*, *h*, sous forme de tubes pleins ou de bourgeons épithéliaux; *c*, tissu conjonctif; *m*, *n*, autres tubes incomplets.

gène, composé de tubes cylindriques dont les anastomoses sont encore évidentes.

Avec un fort grossissement de 300 diamètres, comme dans la figure 118, on voit la forme plus ou moins régulière de ces tubes.

Par exemple, le tube plein de cellules pavimenteuses *a* passe au-dessous de la cloison fibreuse *c*, se continue en *b*, pousse des prolongements en *d*, en *e* et se continue en *g*

et *h*; on peut juger de l'irrégularité de ces tubes et des bourgeons épithéliaux qui en partent de tous les côtés, car ces émanations, qui ne sont représentées ici que sur un plan, pénètrent au-dessus et au-dessous de notre préparation qui ne donne qu'une faible idée de leur nombre. Le tissu conjonctif est, comme on le voit par la figure 118, assez riche en grandes

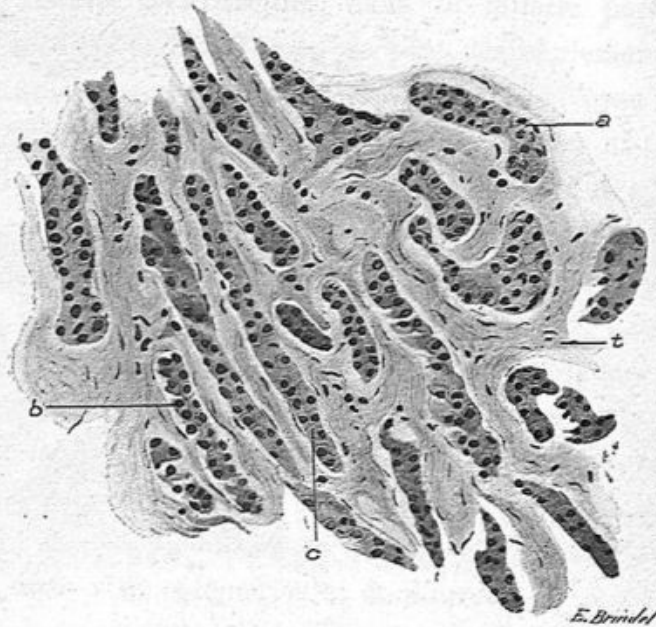


Fig. 119. — Epithéliome tubulé du sein chez un homme opéré par Schwartz (grossissement de 200 diamètres).

a, b, c, boyaux allongés de cellules épithéliales contenues dans des tubes creusés dans le tissu conjonctif *t*.

cellules de tissu conjonctif à noyau allongé ou pour mieux dire aplaties qui limitent aussi les travées fibreuses au contact des boyaux épithéliaux.

La disposition des cellules atypiques dans les tubes et alvéoles est assez variable; tantôt elles sont de forme pavimenteuse ou prismatique et elles s'implantent perpendiculairement à la paroi du tube ou de l'alvéole comme cela a lieu pour les glandes et conduits excréteurs; tantôt elles ne

s'implantent pas régulièrement, mais ayant entre elles une certaine cohésion, et détachées de la paroi, elles constituent un moule de la cavité. Leurs cellules sont alors irrégulièrement polyédriques et paraissent souvent confondues par leur protoplasme, les noyaux étant seuls distincts. Enfin ces cellules atypiques peuvent être dissociées, le liquide qui les baigne étant plus abondant, et elles sont alors isolées, polyédriques à angles mousses, en raquette ou se rapprochant de la forme sphérique.

Ces boyaux sont souvent très minces eu égard à l'épaisseur du tissu conjonctif; ils sont par places représentés par deux cellules de front sur une coupe et alors le tissu conjonctif présente entre eux la même épaisseur que le contenu épithélial. C'est ce que représentent les figures 119 et 120.

Dans la figure 119 qui provient d'un cancer opéré par Schwartz chez un homme, la section est orientée de façon à passer par un grand nombre de tubes épithéliaux suivant leur longueur. C'est un type de cet épithéliome dans lequel les cellules sont disposées deux de front. Le tissu conjonctif y est abondant et le néoplasme était dur comme dans le squirrhe.

La figure 120 montre de la façon la plus nette comment les boyaux épithéliaux dont les cellules sont assez cohérentes passent d'un tube dans une cavité tubulaire voisine. Ainsi

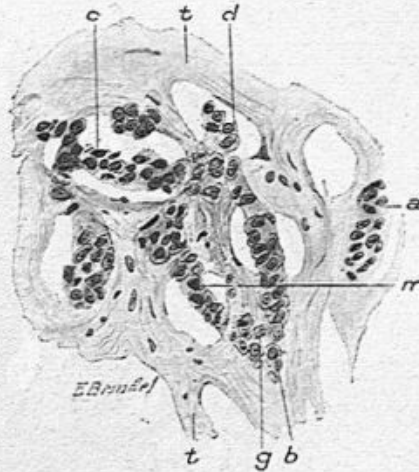


Fig. 120. — Epithéliome tubulé à forme alvéolaire (grossissement de 250 diamètres).

a, tubes formés de cellules épithéliales; *b*, boyau cellulaire se continuant dans plusieurs cavités tubulaires communiquant les unes avec les autres; *t*, tissu conjonctif percé de cavités communicantes.

l'épithélium *c* entre dans les cavités *d*, de la en *g* et en *m*, en passant soit en dessus soit en dessous des cloisons de séparation fibreuse *t*, *t*. La charpente fibreuse étant creusée de cavités comme celle dessinée en *a*, on pourrait croire qu'il s'agit d'alvéoles séparés les uns des autres tandis qu'en réalité on a affaire à un système caverneux.

On comprendra très bien par cette figure, de même que

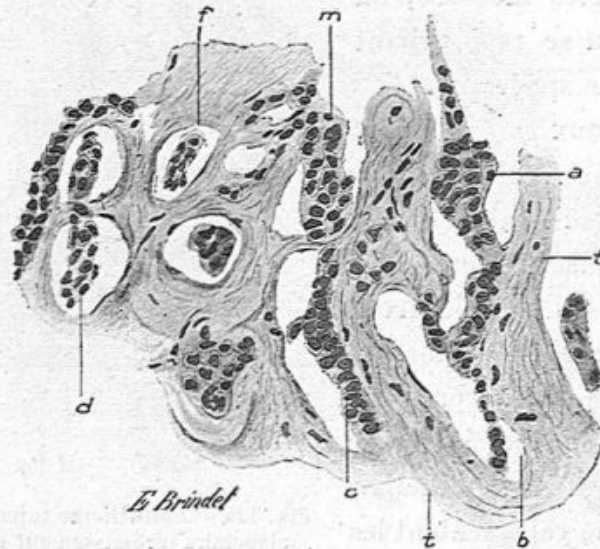


Fig. 121. — Epithéliome tubulé du sein (grossissement de 250 diamètres).
a, boyau épithélial qui se continue en *b*; *d*, boyau épithélial passant par-dessus une cloison fibreuse; *f*, section transversale d'un tube; *t*, tissu conjonctif.

par la suivante (fig. 121) comment on observe sur les coupes des tubes allongés ou des alvéoles isolés ou communiquant les uns avec les autres. Ainsi, dans la figure 121 on a un tube allongé *a* contenant une trainée épithéliale, un autre tube allongé *c* dont le contenu passe sous une travée fibreuse pour entrer dans la cavité *m*, deux alvéoles communiquent entre eux en *d*, et des sections alvéolaires isolées *f* qui ne sont autres que la coupe transversale de tubes.

Dans les parties périphériques aux îlots néoplasiques ou

dans les travées fibreuses qui les séparent les uns des autres, la propagation de l'épithéliome se fait, entre les faisceaux et fibres de tissu conjonctif, par des trainées de cellules épithéliales en général disposées et aplaties les unes contre les autres, véritables chapelets de cellules ne formant qu'une seule rangée cellulaire. La figure 122 montre en *a* la forme de ces boyaux unicellulaires. L'épithélium métatypique qui

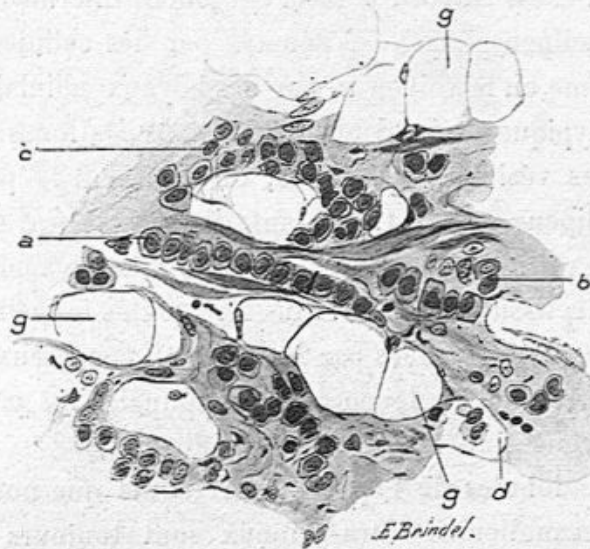


Fig. 122. — Envahissement du tissu cellulo-adipeux de la mamelle par les cellules cancéreuses (grossissement de 300 diamètres).

g, g, vésicules adipeuses conservées; *a*, boyau épithélial formé par des cellules bout à bout en une seule rangée, dans le tissu conjonctif; *b*, mêmes cellules dans le tissu conjonctif; *d*, cellule épithéliale dans une vésicule adipeuse; *c*, les mêmes cellules entourant des vésicules adipeuses et y pénétrant.

les constitue est serré entre les fibres conjonctives et ses éléments cellulaires sont pressés latéralement les uns contre les autres. Dans ces rangées unicellulaires on voit même des cellules tout à fait aplaties. Ces cellules pénètrent et progressent entre les fibres conjonctives par leur multiplication même qui s'effectue par division directe ou indirecte de leurs noyaux. Les mitoses en effet sont très communes

dans toutes les parties en accroissement de ces néoplasmes.

Le tissu adipeux si abondant dans le sein cancéreux est envahi autour des noyaux néoplasiques dans une étendue assez restreinte, de telle sorte qu'il en reste encore une grande quantité avec ses caractères macroscopiques et microscopiques.

L'envahissement du tissu adipeux est représenté dans la figure 122. C'est d'abord le tissu conjonctif intermédiaire aux vésicules adipeuses qui est pénétré par des cellules épithéliales comme on le voit en *a*, par des boyaux cellulaires. Les cellules atypiques débordent ensuite dans les loges qui renferment les vésicules adipeuses, ou prennent la place des cellules adipeuses en *d*. Cependant, dans ce dessin, un grand nombre de cellules adipeuses *g, g*, sont intactes malgré l'infiltration du tissu conjonctif. Plus tard toutes les cellules adipeuses seront remplacées par les cellules cancéreuses. Souvent une invasion de leucocytes mononucléaires précède la dégénérescence cancéreuse du tissu adipeux.

Dans les lobules de l'épithéliome tubulé que nous décrivons, les canalicules intra-acineux sont toujours remplis d'épithélium métatypique, mais les gros canaux excréteurs peuvent être tout à fait normaux, ou au contraire altérés suivant le mode que nous avons décrit précédemment, en traitant des épithéliomes canaliculaires observés en coïncidence avec l'épithéliome acineux.

Au milieu des masses cancéreuses il y a souvent des parties opaques, d'aspect caséeux, généralement plus anciennes. L'examen histologique montre dans ces parties des dégénérescences granuleuses, graisseuses des cellules épithéliales atypiques, avec ou sans oblitération vasculaire.

Dans un nombre restreint de ces tumeurs, le tissu conjonctif et les amas épithéliaux, tubulés ou alvéolaires, possèdent

un grand nombre de leucocytes polynucléaires ou mononucléaires. Il s'agit en pareil cas de tumeurs infectées, bien que non ulcérées, et sans que rien d'apparent ne puisse faire admettre une infection de source extérieure. Le tissu conjonctif présente une quantité plus ou moins grande de leucocytes qui entourent les vaisseaux et qui passent dans l'inté-

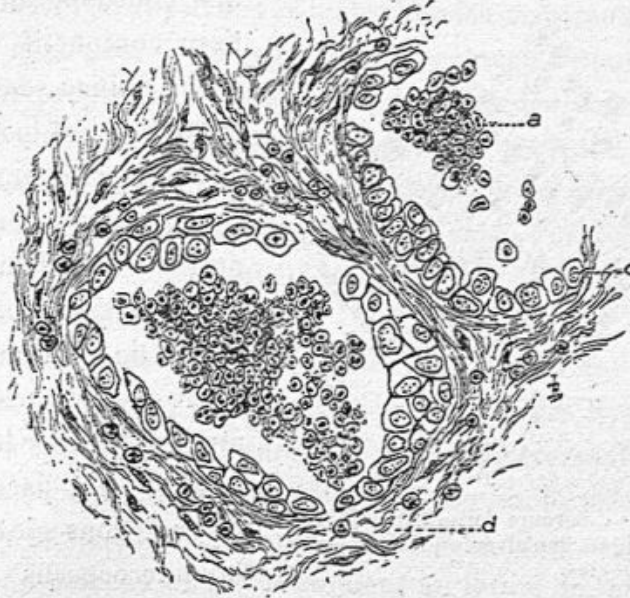


Fig. 123. — Deux alvéoles d'un épithéliome du sein remplis de leucocytes polynucléaires, et dont l'épithélium est en partie conservé en place.

a, leucocytes; c, cellules épithéliales du néoplasme; d, tissu conjonctif contenant des leucocytes migrants.

rieur des tubes ou des alvéoles. Ces leucocytes siègent souvent entre les cellules atypiques et la paroi conjonctive, ou passent entre les cellules d'épithélium qu'ils désagrègent. Ils se réunissent souvent en amas au centre même de l'alvéole cancéreux.

Nous avons représenté dans les figures 123 et 124 l'état d'alvéoles contenant des globules blancs dans l'épithéliome tubulé et dans l'épithéliome pavimenteux. Dans la première,

les leucocytes distendent la cavité alvéolaire; dans la seconde, on voit les cellules de l'épithélium stratifié repoussées et libérées dans la cavité, avec des globules blancs.

On a alors, sur les coupes des alvéoles, la paroi fibreuse couverte de ses cellules conjonctives aplaties, puis une couche de cellules atypiques pavimenteuses ou prismatiques, formant

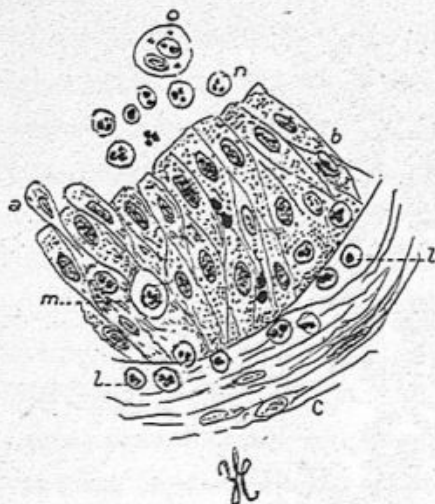


Fig. 124. — Bordure formée d'épithélium cylindrique d'un alvéole qui était rempli de leucocytes.

a, cellule épithéliale repoussée; b, revêtement d'épithélium cylindrique; m, leucoeyte traversant la couche épithéliale; n, leucoeytes libres dans la cavité alvéolaire; l, l, leucoeytes au-dessous du revêtement épithélial; c, tissu conjonctif.

une couronne autour du tissu conjonctif pariétal et, au milieu, des leucocytes souvent polynucléaires et granuleux. Dans ces seins un peu infectés, on trouve facilement, sur les coupes colorées au violet de gentiane, des micro-organismes divers, et en particulier le micrococcus isolé par Doyen. Nous devons ajouter que le micrococcus néoformans de Doyen se retrouve souvent par la culture du suc cancéreux.

Lorsqu'on examine une coupe étendue d'un lobule cancéreux récent, comprenant toute sa périphérie, jusques et y compris le tissu adipeux normal qui l'entoure, on trouve presque toujours, à la limite externe du cancer, des acini normaux, ou enflammés, ou en évolution cancéreuse.

Aussi les matériaux ne manquent-ils pas pour étudier le mode de développement de l'épithéliome acineux. Déjà Robin s'était prononcé pour cette origine du cancer aux dépens des culs-de-sac glandulaires.

Il y a déjà longtemps que j'ai publié un premier mémoire sur ce sujet¹. J'avais vu, à côté d'acini normaux, à culs-de-sac étroits tapissés de petites cellules, des acini deux ou trois fois plus volumineux dans lesquels la forme des culs-de-sac et leurs relations étaient conservées, mais ces culs-de-sac hypertrophiés étaient remplis de grosses cellules, puis aux dépens de ces derniers on voyait de véritables lobules cancéreux. Dans le même mémoire, j'avais constaté la présence autour de la membrane propre des glandes, de nombreux leucocytes formant une couronne à leur pourtour, l'épaississement d'abord, puis en dernier lieu la disparition de cette membrane.

Depuis cette époque, beaucoup de travaux d'ensemble et d'examen histologiques ont été publiés sur le développement du cancer mammaire.

J'ai souvent moi-même étudié ce développement et vu presque constamment la participation des glandes hypertrophiées à la constitution du cancer. Un point intéressant est de savoir par quel mécanisme les cellules atypiques, formées dans les culs-de-sac glandulaires, entrent dans le tissu conjonctif intra et péri-acineux et s'y accumulent en forme de tubes ou d'alvéoles. Malassez pensait que la membrane glandulaire propre, distendue par l'hypergénèse et l'hypertrophie des cellules contenues dans les culs-de-sac, finit par éclater et permet à ces cellules de sortir et de gagner le tissu conjonctif voisin. Je crois pour mon compte à un processus moins mécanique. Sous l'influence de la congestion de l'acinus, il se fait une infiltration de globules blancs qui arrivent en quantité par diapédèse et entourent les membranes propres des culs-de-sac. Celles-ci sont gonflées habituellement d'abord par l'afflux de liquide, puis ramollies par cette sorte

- 1. Cornil, *loc. cit.*, 1865,

d'œdème, elles sont mangées, détruites peu à peu par les nombreux leucocytes mononucléaires qui sont en contact avec elles. Les cellules épithéliales atypiques contenues dans les culs-de-sac ont dès lors toute liberté d'en sortir. Le tissu conjonctif intra-acineux et péri-acineux est aussi œdématié et ramolli; les cellules endothéliales ont, en raison de cet état,

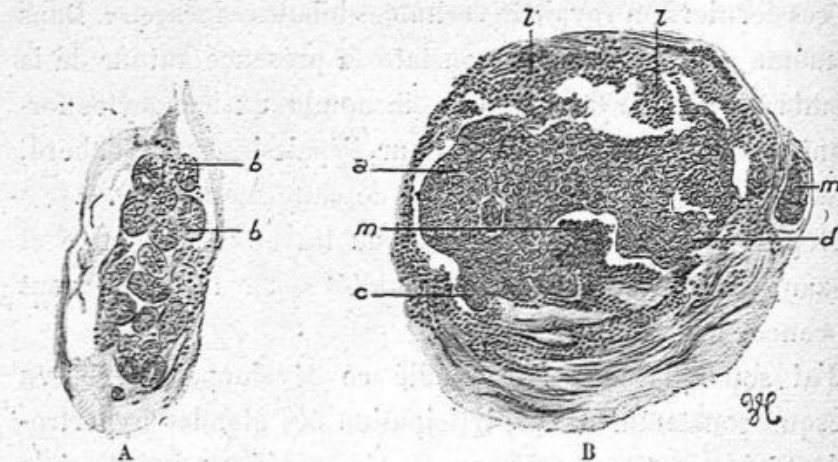


Fig. 125. — Développement du cancer acineux dans un cas où la tumeur ne remontait qu'à un mois et demi.

A. Acinus normal avec ses culs-de-sac *b, b*. — B. Acinus transformé en épithéliome. Le centre du dessin, *a*, est formé d'une masse épithéliale dont les bourgeons périphériques *e, d*, sont autant de culs-de-sac remplis de cellules épithéliales; *l, l*, tissu conjonctif bourré de leucocytes qui formait les cloisons de séparation des culs-de-sac; *m*, un acinus normal. — Les deux dessins A et B sont au même grossissement de 40 diamètres.

toute facilité de s'y introduire et de s'y multiplier entre les fibres du tissu conjonctif qui ont été conservées.

La figure ci-dessus (fig. 125) provient d'une opération de Schwartz pour un épithéliome du sein à son début et qui remontait seulement à un mois et demi. Un acinus normal A voisinait avec un acinus épithéliomateux B. Dans ce dernier, la formation de cellules atypiques avait rempli le canalicule excréteur intra-acineux et les culs-de-sac, en constituant une masse épithéliale dont les bourgeons *a, d* correspondent à autant de culs-de-sac. La membrane propre de ceux-ci a disparu. Le tissu conjonctif intra-acineux est rem-

pli de leucocytes, et les cloisons *l, l* interposées aux culs-de-sac, font des saillies et sont aussi remplies de leucocytes. A la périphérie, un cul-de-sac est encore normal.

Il nous serait facile de multiplier les exemples analogues et les dessins. Nous nous bornerons à donner ici les différents détails du développement observés dans l'examen d'une tumeur enlevée au commencement de 1904, par mon excel-

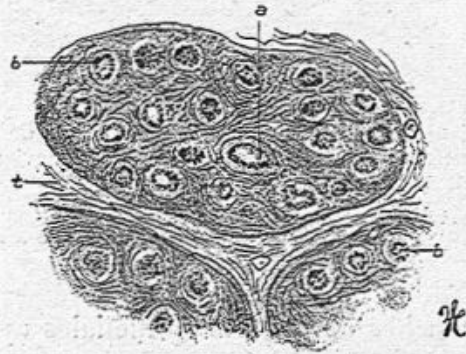


Fig. 126. — Coupe d'acini mammaires à peine modifiés (grossissement de 80 diamètres).

a, conduit excréteur central; *b*, culs-de-sac; *t*, tissu conjonctif séparatif des acini.

lent collègue Segond. Il s'agissait d'un épithéliome tubulé typique, de volume moyen, dont le début ne remontait pas à plus d'un an.

Dans les nombreuses coupes faites en différents points de cette tumeur, j'ai dessiné le mode de son développement.

La figure 126 dessinée à un faible grossissement (80 diamètres) montre des acini glandulaires à peu près normaux, peut-être un peu enflammés, avec une assez grande quantité de tissu conjonctif et des culs-de-sac un peu accrus. C'est là ce qu'on observe sur les coupes de la périphérie de la tumeur, dans les points où elle s'accroît en envahissant de proche en proche la glande saine. Mais à côté de ces acini normaux, on en voit d'autres, dans la figure 127, où, à côté de culs-de-

sac à peine modifiés *a*, il en est de très dilatés *c*, présentant

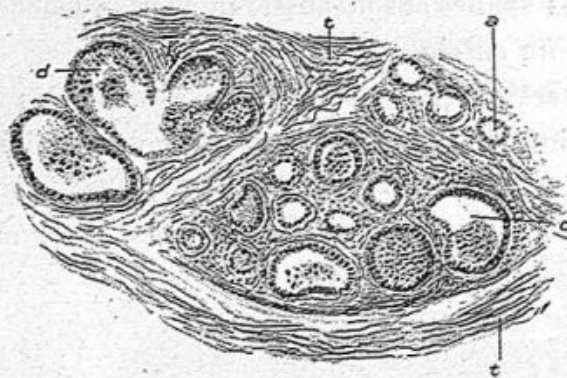


Fig. 127. — Acini mammaires dans lesquels beaucoup de culs-de-sac sont dilatés et les cellules épithéliales hypertrophiées deviennent atypiques (grossissement de 80 diamètres).

a, cul-de-sac à peu près normal; *c*, *d*, culs-de-sac très volumineux dont les cellules de revêtement sont atypiques et qui contiennent dans leur intérieur des cellules libres très nombreuses; *t*, tissu conjonctif intermédiaire aux acini.

une ou deux couches de cellules épithéliales cylindriques ou

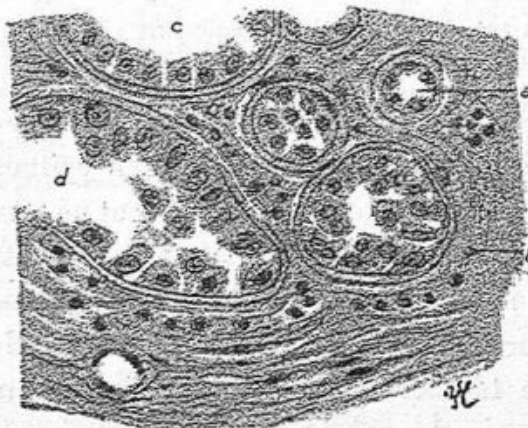


Fig. 128. — Partie d'un acinus dans lequel des culs-de-sac normaux voisinent des culs-de-sac altérés (grossissement de 300 diamètres).

a, un cul-de-sac normal avec ses petites cellules cubiques contenant de petits noyaux sphériques; *b*, un cul-de-sac dont les cellules sont polyédriques et se détachent de la paroi pour devenir libres dans son intérieur; *c*, revêtement de grandes cellules cubiques ou cylindriques basses; *d*, cul-de-sac très agrandi avec de grosses cellules épithéliales atypiques, cylindriques, polyédriques, en raquette; des cellules sont détachées et libres dans la cavité. Les membranes propres de ces glandes sont conservées.

polyédriques volumineuses très hypertrophiées, atypiques *c*;

la cavité de ces culs-de-sac et conduits glandulaires intra-acineux est remplie de cellules épithéliales détachées et libres *d*, au milieu d'un liquide.

Avec un plus fort grossissement (300 D.) on peut constater dans la figure 128, la différence considérable qui existe entre un cul-de-sac normal *a* et les culs-de-sac *b*, *c*, *d*, dont les cellules épithéliales sont relativement énormes, avec de gros

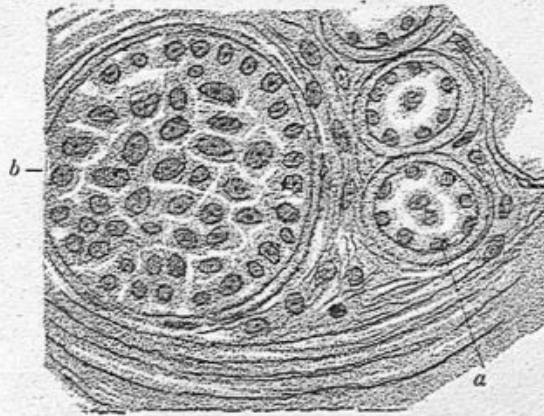


Fig. 129. — Portion d'un acinus montrant, comme la figure précédente, des culs-de-sac en évolution cancéreuse (grossissement de 350 diamètres).

a, cul-de-sac dont les cellules sont un peu hypertrophiées; *b*, cul-de-sac très dilaté et rempli de grandes cellules polyédriques. La membrane propre de ces culs-de-sac est intacte.

noyaux ovoïdes, avec un protoplasme cylindrique ou cubique, ou polyédrique, en raquette, etc. On voit là tous les intermédiaires entre le cul-de-sac normal tapissé de petites cellules cubiques et ces culs-de-sac dilatés contenant d'énormes cellules déjà atypiques, tombées dans la cavité glandulaire agrandie. On remarquera que la membrane propre des culs-de-sac est tout à fait bien conservée, parfois même épaissie et qu'il y a peu de leucocytes dans le tissu conjonctif périphérique.

La figure 129 est analogue à la figure 128; elle présente aussi des culs-de-sac à peine modifiés, *a* et un gros cul-de-sac dilaté *b* rempli de cellules polyédriques, les uns cubi-

ques implantés sur la membrane propre, les autres libres.

C'est là ce que nous considérons comme le premier stade de la lésion ; mais bientôt, à côté de ces acini ou en d'autres points de la tumeur, la dilatation des culs-de-sac, la formation nouvelle de cellules atypiques, à leur surface interne et dans leur lumière, sont plus manifestes, et il s'y joint un nouvel élément pathologique, l'infiltration leucocytaire de leur tissu conjonctif. Les cloisons épaissies de tissu conjonctif qui sépa-

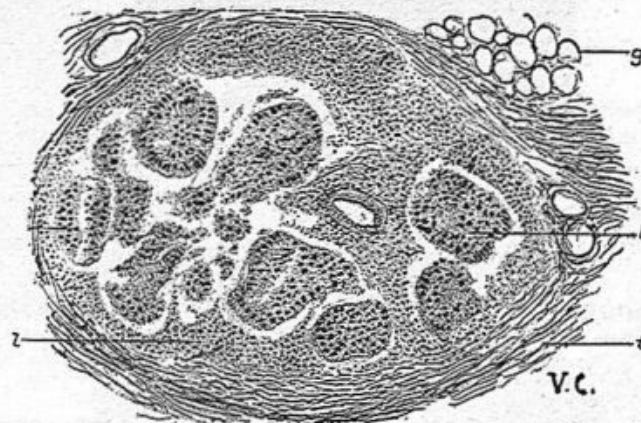


Fig. 130. — Un acinus dont l'épithélium proliféré des culs-de-sac constitue des amas entourés d'un tissu conjonctif rempli de leucocytes (grossissement de 60 diamètres).

a, b, îlots épithéliaux résultant de la prolifération cellulaire des culs-de-sac ; *l*, tissu conjonctif intra-acineux bourré de leucocytes ; *t*, tissu conjonctif péri-acineux. Les parois propres du cul-de-sac sont détruites ; *g*, vésicules adipeuses.

rent les acini mammaires sont bien conservées et contiennent des groupes de vésicules adipeuses, mais ce tissu conjonctif présente, en dedans de l'acinus, et dans toutes les travées conjonctives qui séparent les culs-de-sac, une quantité considérable de leucocytes, pour la plupart mononucléaires. Ceux-ci sont disposés d'abord en rangées autour de la membrane propre des culs-de-sac. Bientôt à leur contact, le liquide qui les accompagne, ramollit et détruit cette membrane propre qui disparaît, de telle sorte que les cellules épithéliales proli-

férées des culs-de-sac et des canaux galactophores se trouvent en amas au milieu d'un tissu inflammatoire ramolli.

Nous avons dessiné cet état, très commun dans les cancers du sein au début, dans la figure 130 à un faible grossissement et dans la figure 131 à un plus fort grossissement. Dans la figure 130, on voit un acinus tout entier qu'entoure le tissu fibreux

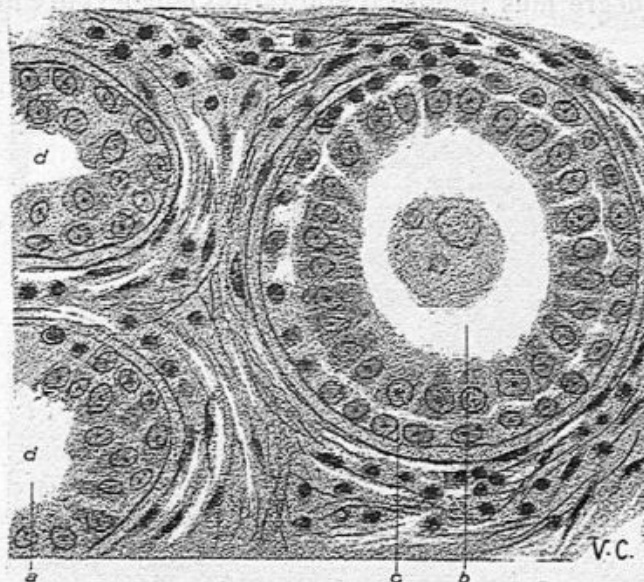


Fig. 131. — Un point de la figure précédente, à un fort grossissement.

a, cul-de-sac dont les cellules sont nombreuses, volumineuses et atypiques; *b*, un conduit excréteur avec deux couches de cellules dont les internes sont cylindriques ou prismatiques; *c*, membrane propre parfaitement conservée. Le tissu conjonctif situé entre les culs-de-sac, dans l'acinus est enflammé et possède des leucocytes mononucléaires; *d*, *d*, culs-de-sac (grossissement de 350 diamètres).

t normal et la graisse *g*. La membrane propre des culs-de-sac a disparu, si bien que les cellules épithéliales assemblées en amas dont chacun d'eux répond à un cul-de-sac, siègent au milieu d'un tissu infiltré de petites cellules rondes.

La figure 131 montre à un fort grossissement l'infiltration leucocytaire du tissu conjonctif intra-acineux à son début. Les culs-de-sac *d*, *d* sont assez dilatés; ils présentent une couche de grandes cellules cylindriques ou polyédriques dis-

posées régulièrement en palissades ou sans ordre ; souvent il y a dans les culs-de-sac ou dans les petits canaux galactophores *b* une couche de cellules de soutien au-dessous de la couche de cellules cylindriques (voy. *c*, *b*, fig. 131). Mais le tissu fibreux est conservé ainsi que les membranes propres des glandes et des conduits.

A un degré plus intense d'infiltration leucocytaire du tissu

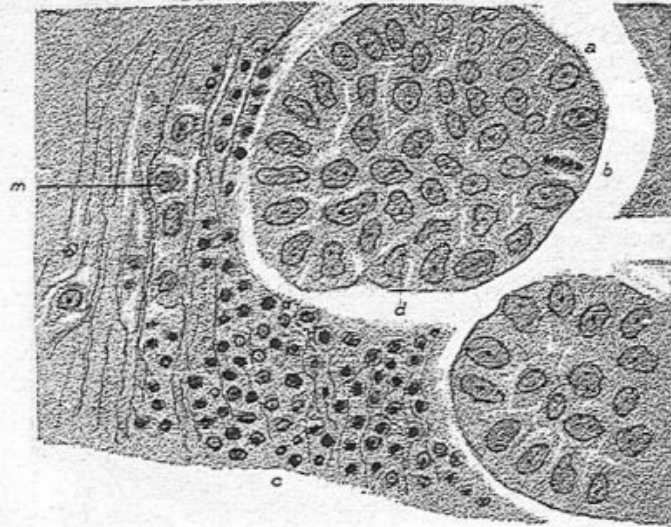


Fig. 132. — Infiltration leucocytaire de l'acinus et disparition de la membrane propre des culs-de-sac (grossissement de 350 diamètres).

a, *d*, amas épithéliaux provenant d'un cul-de-sac dont la membrane propre a été résorbée ; *b*, mitose ; *c*, tissu conjonctif rempli de leucocytes mononucléaires ; *n*, cellules épithéliales volumineuses situées dans le tissu conjonctif et formant une trainée entre ses fibrilles.

conjonctif, les fibrilles dissociées par les leucocytes sont plus ou moins détruites ; les parois propres des culs-de-sac et des conduits ont disparu et sont résorbées. C'est ce que montre la figure 132 dessinée à un fort grossissement. Les îlots de cellules épithéliales ne sont plus cerclés par la membrane propre des-culs-de-sac ou des canaux galactophores ; ce sont des amas épithéliaux dont les éléments peuvent montrer des figures de mitose (voy. *b*, fig. 132). Ils sont en rapport direct

avec les leucocytes mononucléaires qui remplissent le tissu conjonctif voisin. Dans cette figure, on voit quelques grandes cellules épithéliales dans le tissu conjonctif autour des culs-de-sac, cellules disposées en boyaux allongés (*m*, fig. 132), ce qui est tout à fait caractéristique de l'envahissement cancéreux du tissu cellulaire.

Dans d'autres acini glandulaires, la forme des culs-de-sac est moins bien conservée et cependant on reconnaît à leur

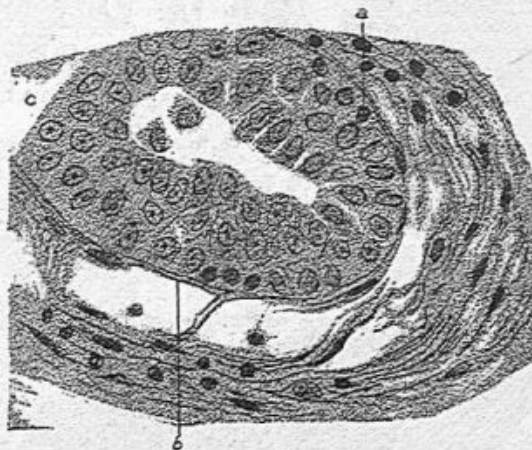


Fig. 133. — Conservation partielle de la membrane propre des culs-de-sac.

a, c, cellules épithéliales atypiques dans un cul-de-sac glandulaire dont on voit les restes de la membrane propre en *b* (grossissement de 350 diamètres).

disposition générale qu'il s'agit bien de glandes modifiées. Par exemple, dans la figure 133, on a sous les yeux une figure arrondie, entourée de tissu fibreux dense et épais, tandis qu'à l'intérieur de ce cercle, on voit des alvéoles arrondis ou irréguliers, communiquant parfois les uns avec les autres et remplis de cellules épithéliales volumineuses. Si l'on compare ce dessin avec la figure 132, c'est bien la même disposition des culs-de-sac d'un acinus modifié par l'épithéliome et dans lequel les cellules d'épithélium, très volumineuses et proliférées forment des amas qui s'isolent de la

paroi des culs-de-sac. Seulement, dans cette figure, le tissu connectif qui sépare les culs-de-sac ne présente pas la même structure. Au lieu d'être infiltré de leucocytes, il est devenu fibreux, adulte, sans leucocytes, simplement avec des cellules conjonctives. Les parois propres des culs-de-sac et des canaux

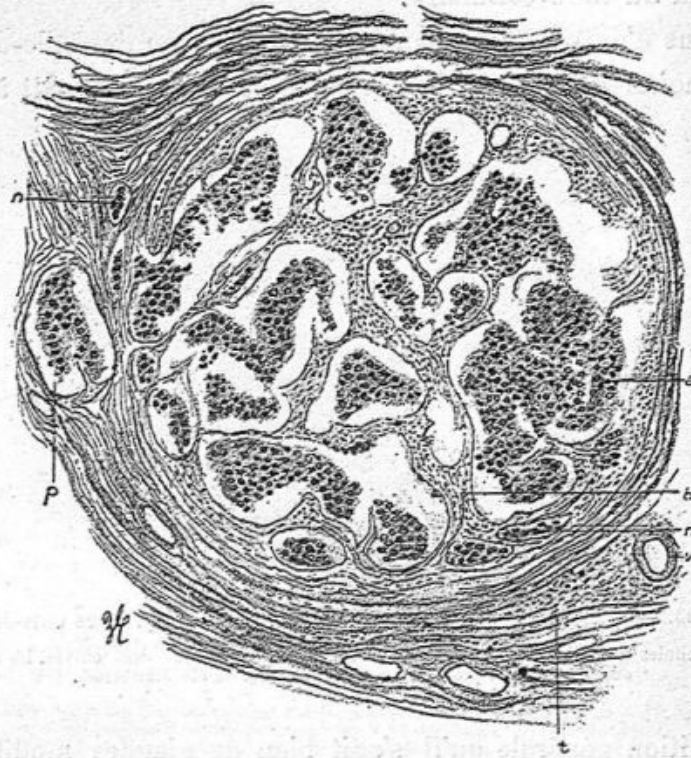


Fig. 134. — Un acinus glandulaire dans lequel les amas épithéliaux résultant de la multiplication des cellules des culs-de-sac sont séparés par des travées de tissu conjonctif (grossissement de 80 diamètres).

a, ilots épithéliaux provenant des culs-de-sac dont la paroi propre est détruite; *b*, cloisons conjonctives séparant ces ilots; *c*, tissu fibreux limitant l'acinus; *d*, vaisseau; *e*, *e*, alvéoles remplis de cellules épithéliales et développés dans le tissu conjonctif péri-acineux; *f*, grande cavité alvéolaire en dehors de l'acinus.

galactophores intra-acineux ont disparu. Les cavités sont loin d'être aussi régulièrement sphériques qu'à l'état normal. Elles communiquent souvent entre elles, et le contenu épithélial qui les remplit constitue des moules allongés,

tubulaires, anastomosés (*a*, fig. 134). De plus, on trouve des alvéoles pleins de cellules épithéliales métatypiques ou cancéreuses au pourtour de l'acinus, en dehors de lui, comme en *n* et en *p* (fig. 134).

L'état fibreux du tissu conjonctif intra-acineux est-il la suite de l'infiltration leucocytaire de ce même tissu ? Nous croyons qu'il est facile d'expliquer la transformation d'un tissu conjonctif ramolli par la présence de nombreux leucocytes en un tissu conjonctif plus dense et adulte. C'est ce que nous voyons se produire dans toutes les inflammations du tissu conjonctif qui se terminent, comme dans les cicatrices, par l'organisation du tissu fibreux. Mais on peut penser aussi qu'il y a à la fois dans le sein des lobules infiltrés de leucocytes et des lobules qui en sont indemnes, et que les uns et les autres sont atteints de modifications des culs-de-sac qui les transforment en îlots cancéreux. Il suffit pour cela que l'épithélium des culs-de-sac s'hypertrophie, devienne atypique, et se multiplie, que les parois propres des culs-de-sac disparaissent et que les cellules atypiques débordant en dehors des culs-de-sac entrent dans le tissu conjonctif voisin en formant des boyaux épithéliaux ou des alvéoles limités par les fibres conjonctives. Nous avons représenté en *b* et en *n* (fig. 134) des traînées épithéliales et des alvéoles dans le tissu conjonctif inter-acineux. Les alvéoles remplis d'épithélium qui existent dans les acini mammaires sont faciles à reconnaître même dans les parties de la tumeur ancienne et caractéristiques comme épithélioma.

Ainsi, dans la figure 133, on doit penser qu'on a affaire à un cul-de-sac mammaire parce qu'il y a un vestige de la membrane propre en *a* et *b*, et parce que les nombreuses cellules épithéliales cohérentes entre elles qui forment des couches multiples en dedans de cette membrane laissent

en leur milieu un espace vide où se trouvent deux cellules épithéliales détachées.

On peut aussi reconnaître, dans ces cancers arrivés à leur période d'état complet les lésions qui portent sur les canaux galactophores et celles qui intéressent le tissu conjonctif de la glande. Par exemple la figure 135 offre à considérer dans sa

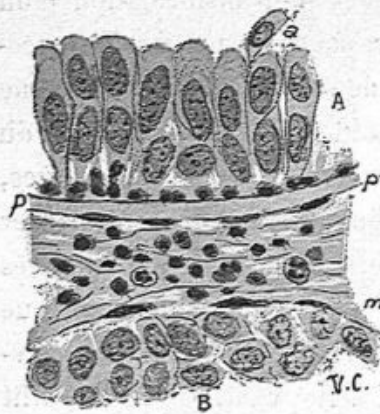


Fig. 135. — Elle montre la différence entre la section d'un conduit galactophore A et d'un tube d'épithéliome B.

n, cellules cylindriques tapissant le conduit excréteur et formant deux couches de grandes cellules; *a*, une de ces cellules qui s'énuclée et devient libre; *p*, paroi propre, hyaline, de ce conduit; *m*, cellules conjonctives à la surface du tube épithélial; B, cellules atypiques, polyédriques contenus dans ce tube.

partie supérieure, en A le revêtement épithélial d'un conduit galactophore avec une double rangée de cellules cylindriques volumineuses implantées sur une paroi anhycte assez épaisse et bien nette *p, p*. Des leucocytes mononucléaires sont disposés en une couche unique à la base des cellules cylindriques. En B on a une coupe d'une cavité tubulaire contenant dans son intérieur des cellules irrégulièrement polyédriques. C'est un alvéole ou tubule de l'épithé-

liome développé dans le tissu cellulaire de la glande. Ce dernier est limité par une couche de tissu fibreux et par des cellules conjonctives plates *m*. Entre lui et la paroi du canal galactophore, le tissu connectif est infiltré de lymphocytes et de leucocytes polynucléaires.

Dans cette observation choisie entre beaucoup de faits analogues, nous avons pu étudier toutes les phases du développement de l'épithéliome tubulé qui, dans les parties anciennes présentait tous les caractères de cet épithé-

liome avec ses tubes pleins de cellules et anastomosés.

Nous venons de voir, dans une seule observation, les plus communes des lésions des culs-de-sac au début de la genèse des cancers. Il peut y avoir une simple hypergenèse des cellules épithéliales qui sont devenues plus longues, semblables à l'hypertrophie qu'elles subissent pendant la grossesse. Leur

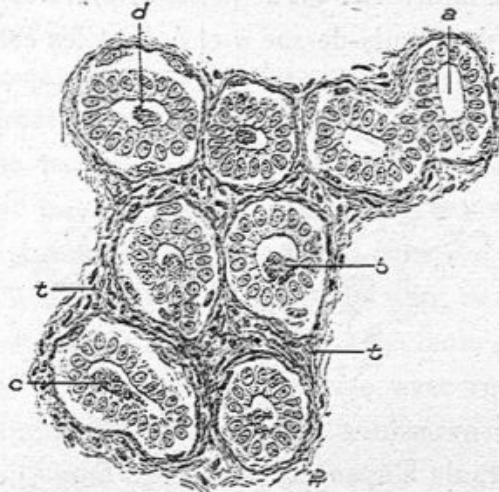


Fig. 136. — Epithéliome du sein dans un point où il est en voie de développement (grossissement de 200 diamètres).

a, cul-de-sac glandulaire à lumière vide dont les cellules épithéliales sont volumineuses; *b*, *c*, *d*, culs-de-sac contenant les mêmes cellules et dont la lumière est remplie de coagulations muqueuses; *t*, tissu conjonctif très riche en cellules conjonctives.

lumière très nette contient un coagulum de mucus, *b*, *d*, *c*, comme le montre la figure 136.

Mais les parois hyalines des culs-de-sac ne sont pas conservées et le tissu conjonctif intra-acinenx est très riche en cellules conjonctives de nouvelle formation.

On verra, à propos des observations de cancer chez la chienne et la chatte, que le mode de formation, aux dépens des culs-de-sac glandulaires est le même chez ces animaux que chez l'homme.

Lorsque le néoplasme est constitué et que, des culs-de-sac

glandulaires le néoplasme a passé dans le tissu conjonctif intra et extra-acineux, il peut se faire qu'il envahisse le tissu conjonctif d'un acinus et qu'il s'y développe tout en respectant jusqu'à un certain point le contenu et même la paroi des glandes. Nous avons vu très rarement ce mode d'évolution.

Telle est la figure 137 où de petits alvéoles cancéreux *c*, *d*, *f*, entourent deux culs-de-sac *a* et *b* dont les cellules épithé-

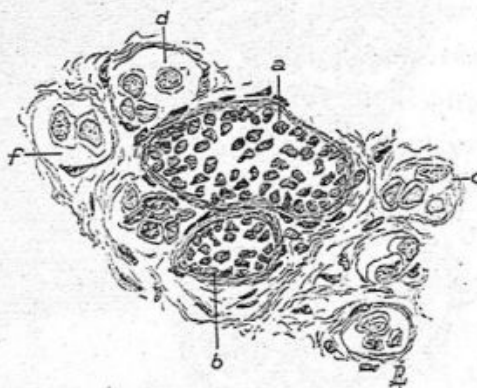


Fig. 137. — Envahissement par le cancer du tissu conjonctif d'un acinus pendant que les culs-de-sac conservent leur épithélium et leurs membranes propres (grossissement de 300 diamètres).

a, *b*, culs-de-sac glandulaires ayant conservé leurs membranes propres et dont les cellules épithéliales proliférées sont restées petites; *c*, *f*, *d*, alvéoles creuses dans le tissu conjonctif acineux et contenant de grandes cellules atypiques.

liales sont petites et disposées sans ordre, dont les parois hyalines sont parfaitement conservées.

Étudions maintenant, dans ce qu'elles ont de spécial, les deux variétés squirrhe et encéphaloïde.

Squirrhe. — On donne ce nom ou celui de cancer fibreux aux tumeurs dures, denses, aux épithéliomes tubulés ou alvéolaires dans lesquels domine le tissu fibreux.

A l'œil nu elles se caractérisent par des îlots plus ou moins volumineux, siégeant à la surface et dans la profondeur de la

glande ou par des travées fibreuses rayonnantes, le long ou à l'extrémité desquelles se trouvent appendus des nodules indurés.

Lorsque ces masses néoplasiques sont sous-cutanées, elles déterminent un épaissement du derme et une transformation cancéreuse qui aboutit parfois à l'ulcération plus ou moins profonde et à l'issue d'un liquide plus abondant qui se concrète en croûtes.

Si une masse cancéreuse siège au niveau du mamelon, il en résulte une rétraction, un enfoncement graduel de cette saillie qui s'ombilique parfois très profondément. Cette lésion du mamelon n'est guère constatée que dans les squirrhes à marche lente, et nous devons dire que le squirrhe est souvent partiel, limité à une partie seulement du sein, ce qui fait que son évolution est d'habitude beaucoup plus lente que celle de l'encéphaloïde. C'est dans cette forme avec rétraction du mamelon et limitation du mal qu'on a observé des cancers ayant duré huit, neuf ans et même jusqu'à vingt ans, avant la terminaison fœtale par généralisation du cancer. Ces exemples de survie sont d'ailleurs rarissimes.

Les coupes histologiques du néoplasme, dans les points où il est bien caractérisé, montrent la structure de l'épithéliome tubulé. Les cellules épithéliales atypiques sont habituellement perpendiculaires à la paroi des tubes ou alvéoles ; d'autres fois elles sont disposées sans aucune ordination. Le tissu conjonctif, dans les cloisons intertubulaires, est toujours assez épais ; si la tumeur n'est pas très ancienne, il renferme, entre les fibres, un certain nombre de grandes cellules de tissu conjonctif ; mais si la tumeur date de plus longtemps, les faisceaux conjonctifs sont plus épais, denses, hyalins ou contiennent un tout petit nombre de cellules conjonctives plates, atrophiées. Il y a même très peu de ces cellules le

long des travées fibreuses qui limitent la surface interne des tubes ou alvéoles.

C'est ce que montre la figure 138 qui provient d'une préparation de squirrhe mammaire chez une chienne âgée. Des dégénérescences graisseuses, des mortifications avec atrophie des cellules épithéliales d'îlots cancéreux peuvent se montrer dans ces squirrhes, et elles correspondent aux parties

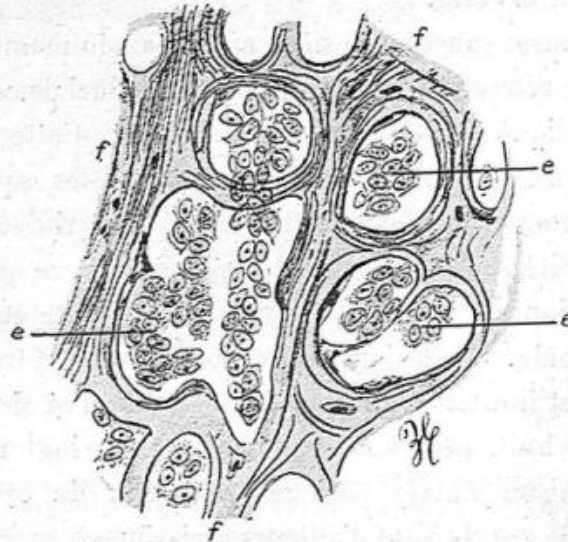


Fig. 138. — Squirrhe chez une vieille chienne (grossissement de 300 diamètres).
f, f, travées fibreuses contenant très peu de cellules conjonctives; e, e, e, épithélium contenu dans les alvéoles.

opaques constatées à l'œil nu. Le tissu conjonctif s'accroît généralement dans ces points en proportion avec l'atrophie de l'épithélium.

Dans les squirrhes déjà anciens de la femme, les vaisseaux sont toujours atteints de sclérose. L'épaississement fibreux de leurs tuniques porte à la fois sur la membrane externe et la membrane interne des artères et des veines; plus rarement sur la tunique moyenne. Vues sur des coupes transversales, les artérioles mammaires ne possèdent plus alors qu'une

lumière très étroite. Les veinules subissent un sort analogue.

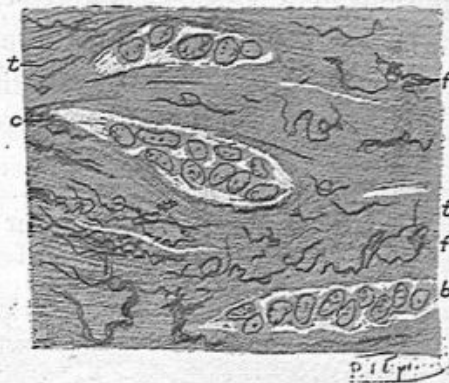


Fig. 139. — Fibres élastiques dans le squirrhe du sein (grossissement de 300 diamètres).

b, c, d, alvéoles remplis de cellules atypiques et séparés par des bandes épaisses de tissu fibreux *tt*; *ff*, fibres élastiques très nombreuses, indépendantes des vaisseaux, colorées fortement par le liquide de Weigert.

Sur les préparations traitées par le violet de Weigert en vue de constater la présence des fibres élastiques, on observe un

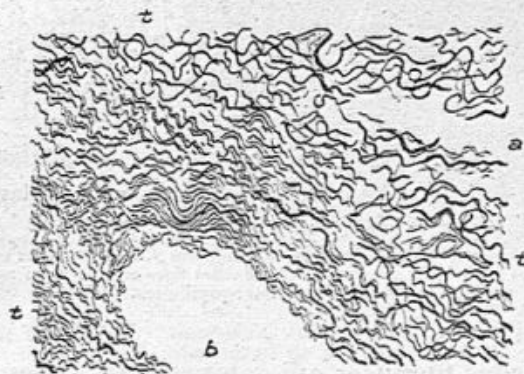


Fig. 140. — Fibres élastiques dans le tissu fibreux d'un squirrhe du sein (grossissement de 300 diamètres).

a, b, deux alvéoles du cancer dont les cellules sont absentes; *t, t, t*, tissu fibreux séparant les deux alvéoles et très riches en fibres élastiques épaisses et fines, colorées par le liquide de Weigert.

réseau élastique à petites fibrilles dans le tissu conjonctif épais qui accompagne les vaisseaux artériels et veineux, et un

réseau à fibres très serrées dans la tunique externe des vaisseaux. La tunique moyenne possède des fibres élastiques plus épaisses surtout la membrane élastique interne de la tunique moyenne pour les artères. Il résulte de cette disposition que la sclérose vasculaire augmente la teneur des vaisseaux en fibres élastiques.

On trouve aussi quelques fibres élastiques, en petit nombre,

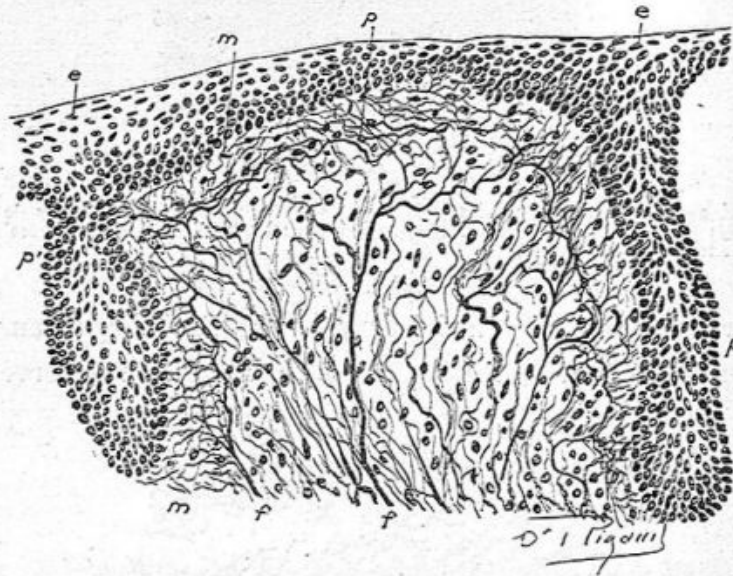


Fig. 141. — Une papille du mamelon avec ses fibres élastiques (grossissement de 300 diamètres).

p, papille énorme avec ses fibres élastiques volumineuses *f*, et ses fibrilles en quantité considérable. Ces fibrilles forment un réseau serré de fibrilles fines sous le corps muqueux en *m*, *m*, *ee*, épiderme; *p*, *p*, prolongements épithéliaux inter-papillaires.

dans les cloisons fibreuses qui entourent les tubes et alvéoles épithéliaux, mais ce sont là les fibres et faisceaux du tissu conjonctif qui dominant.

Cependant, dans quelques cas de squirrhe ancien, nous avons constaté, en dehors des vaisseaux dans le tissu conjonctif qui circonscrit les alvéoles, un grand nombre de fibres élastiques, ainsi que le représente les figures 139 et 140.

Il est très rare que les parois artérielles soient incrustées de sels calcaires.

La rétraction du mamelon s'observe le plus souvent avec le squirrhe; elle est rare dans les encéphaloïdes.

Lorsqu'on a fait une coupe étendue, passant à la fois par la peau qui entoure le mamelon et par ce dernier enfoncé au lieu d'être saillant; on a au centre un cratère bordé par la peau. Celle-ci est beaucoup plus épaisse qu'à l'état normal, ses papilles plus développées, très riches en fibres élastiques, son derme plus épais et, dans le derme et au-dessous de lui on note un tissu cancéreux avec ses tubes ou ses alvéoles. Par contre les canaux galactophores situés au centre de la figure, dans le mamelon rétracté, paraissent normaux, avec leurs petites cellules cubiques ou cylindriques basses, leur membrane propre et leurs fibres musculaires longitudinales.

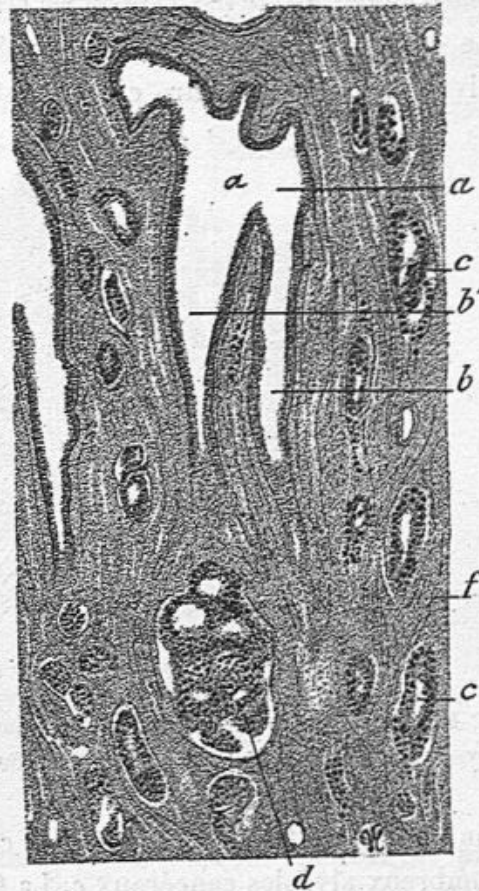


Fig. 142. — Canal galactophore de la base du mamelon entouré de tissu cancéreux (grosissement de 40 diamètres).

a, coupe d'un gros canal galactophore dont l'épithélium est normal. Il se divise en deux branches *b*, *b'* également normales; *f*, un autre canal voisin; *c*, *c*, alvéoles cancéreuses; *d*, partie d'un acinus cancéreux.

Nous avons dessiné (fig. 142) avec un faible grossissement, une partie d'une coupe de ce genre qui montre des canaux galactophores situés à la base du mamelon et qui sont normaux tandis que le tissu voisin est criblé d'alvéoles cancéreux. Le canal *a*, coupé obliquement présente deux branches de division *b*, *b'*; un autre canal existe en *f*; tous ces canaux

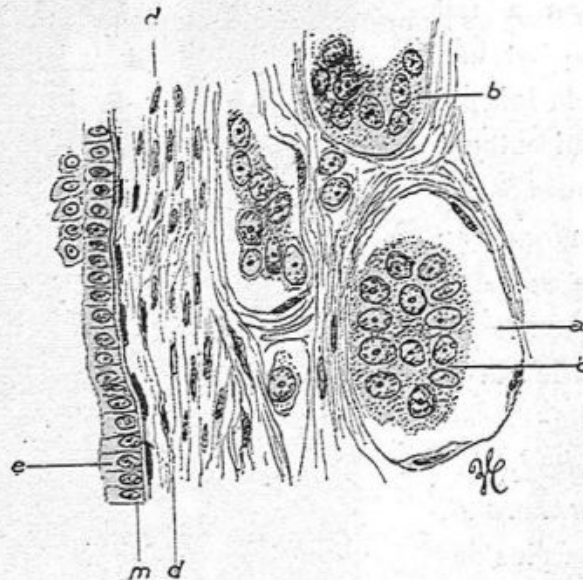


Fig. 143. — Canal galactophore normal entouré d'alvéoles cancéreux.
e, canal galactophore sain ; b, b', alvéoles cancéreux (grossissement de 300 diamètres).

sont normaux tandis que le tissu conjonctif *t*, contient de nombreux alvéoles cancéreux *c*. La figure 143 dessinée à un fort grossissement (350 diamètres), rend plus évidente la différence qui existe entre l'épithélium de revêtement du canal galactophore et celui des alvéoles cancéreux.

Les alvéoles *a* contiennent de grandes cellules polymorphes avec des noyaux ovoïdes volumineux tandis que les cellules épithéliales *e* du canal galactophore sont cylindriques ou

1. Cette figure et la précédente sont empruntées à une communication de MM. Cornil et Lefilliatre à la *Société anatomique*, le 31 mars 1903

cubiques, régulièrement implantées en palissade et petites. La couche des fibres musculaires longitudinales *d*, *d* double la paroi propre du canalicule.

Dans un autre mamelon rétracté, dans un squirrhe du sein opéré par Chaput, les sections du mamelon montraient des canaux galactophores avec leur petit épithélium cubique souvent multiplié, avec leurs caractères normaux. Autour de

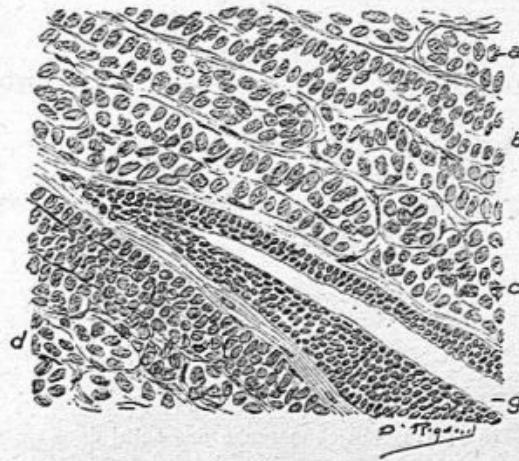


Fig. 144. — Coupe du mamelon dans un cas de squirrhe du sein (grossissement de 250 diamètres).

a, *b*, *c*, *d*, tubes épithéliaux; *g*, un canal galactophore dont l'épithélium petit et cubique est proliféré.

ces canaux; le tissu voisin était absolument transformé par un épithéliome tubulé (voy. fig. 144).

Bien que les cloisons séparatives de ces tubes épithéliaux fussent très minces, elles n'en contenaient pas moins des fibres élastiques.

D'après ces constatations, nous pensons que la rétraction du mamelon est due à une double cause, l'hypertrophie du derme voisin du mamelon par sa transformation cancéreuse et la conservation de la structure normale des conduits galactophores. Les faisceaux musculaires lisses à direction paral-

lèle aux conduits sont dans un état de tonus consécutif à l'irritation causée par le cancer avoisinant et diminuent la longueur des canaux galactophores. Le tissu fibreux abondant, comme cicatriciel, du squirrhe développé à la base du mamelon maintient et exagère cette rétraction. Ajoutons qu'au milieu de la tumeur, les canaux qui sont normaux dans le mamelon se remplissent d'épithélium métatypique de la façon

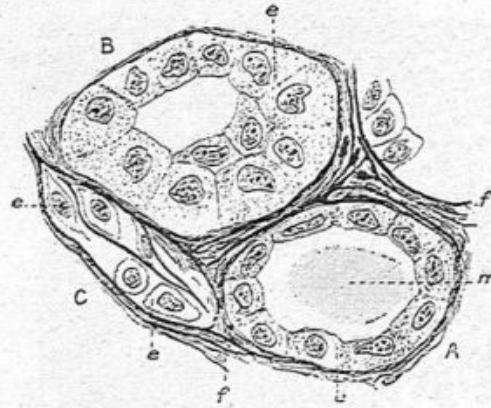


Fig. 143. — Transformation cancéreuse des acini dans un squirrhe de la chienne (grossissement de 300 diamètres).

A, cul-de-sac tapissé par une seule couche de cellules et contenant du mucus *m*. — B, cul-de-sac contenant des cellules atypiques multipliées. — C, infiltration de cellules épithéliales dans la charpente fibreuse intra-acineuse.

que nous avons décrite à propos de l'épithéliome canaliculaire.

En ce qui concerne leur développement initial, les squirrhes ne s'écartent pas du processus déjà décrit dans tous les épithéliomes acineux. Leur point de départ est dans les culs-de-sac. Voici une figure de développement du cancer qui se rapporte à un squirrhe très dur de la mamelle d'une chienne. Dans un acinus périphérique (fig. 143), les culs-de-sac ont perdu leur membrane propre, mais conservé leur forme; l'un d'eux A, dont les cellules sont pavimenteuses et un peu aplaties, con-

1. Cette figure est empruntée à une note de MM. Cornil et Petit (d'Alfort) communiquée à la *Société anatomique*, le 17 février 1903.

serve encore son moule de mucus *m*, l'autre cul-de-sac B présente des cellules atypiques volumineuses et proliférées et déjà le tissu conjonctif voisin s'infiltré de grandes cellules cancéreuses *ec*.

Nous publions l'observation suivante en raison de l'âge de la malade, et aussi de la conservation normale des cellules de certains culs-de-sac et conduits siégeant au milieu du tissu cancéreux.

**Cancer du sein chez une femme de trente-quatre ans.
Altération ganglionnaire.**

Dans cette observation relative à une femme jeune, —

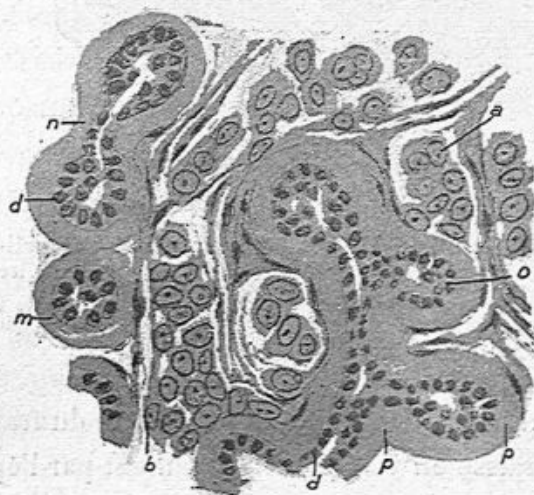


Fig. 146. — Acini mammaires à parois propres très épaisses au milieu d'alvéoles cancéreux (grossissement de 350 diamètres).

a, b, alvéoles cancéreux contenant de grandes cellules métatypiques; *p, p, n*, parois propres hyalines épaisses de culs-de-sac glandulaires dont les cellules *c, o*, sont petites et pavimenteuses comme à l'état normal; *d*, lumière d'un conduit intra-acineux qui se divise dans plusieurs culs-de-sac.

trente-quatre ans — la tumeur qui siégeait tout à fait à la partie externe du sein droit, jusqu'en dehors de la glande, fut extirpée par Coudray le 27 décembre 1903, ainsi qu'un gros

ganglion axillaire. La tumeur adhérente à la peau, mobile sur les parties profondes, de volume moyen, datait d'au moins dix-huit mois.

1° *Examen de la tumeur.* — Celle-ci présente le type de l'épithéliome alvéolaire et tubulé, les cellules sont polyédriques, atypiques à gros noyau ; les alvéoles et tubes sont

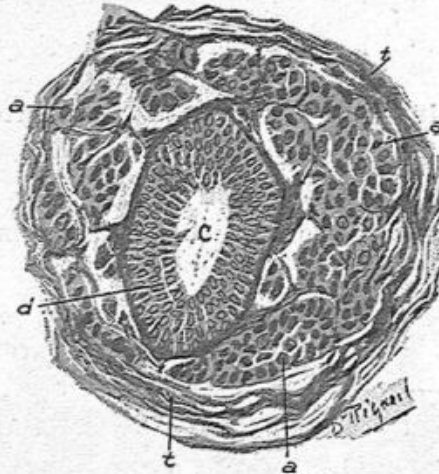


Fig. 147. — Coupe d'un acinus tout à fait cancéreux à l'exception du conduit galactophore central (grossissement de 250 diamètres).

c, conduit galactophore montrant une prolifération de ses petites cellules pavimenteuses en plusieurs couches; a, a, a, alvéoles cancéreux pleins de grosses cellules épithéliales; t, tissu conjonctif péri-acineux.

généralement petits. On voit à la périphérie du fragment examiné de la graisse en voie d'envahissement par l'épithéliome. Ce qu'il y a de curieux dans ce cas, c'est que la coupe des canaux galactophores présente souvent un revêtement complet par des cellules épithéliales normales (voy. fig. 147). A côté de ces figures on trouve des canaux qui ont également un épithélium cubique normal sur leur paroi, mais de plus une quantité de cellules atypiques dans leur lumière. Un épithélium cubique normal se trouve appliqué contre la paroi propre épaissie du canal et forme une couche unique de cel-

lules, pendant que la lumière du canal est remplie par de grandes cellules cancéreuses (fig. 148).

Il en est de même pour des acini dans lesquels on a des culs-de-sac dont l'épithélium normal est conservé à côté et au milieu d'un tissu franchement cancéreux. Dans ces culs-de-sac normaux, la paroi propre hyaline est extrêmement épaisse, l'épithélium y est petit, plus petit même que normalement ; autour de la membrane propre il y a des fibrilles de tissu conjonctif avec des cellules plates et immédiatement en rapport avec la membrane propre, des cellules cancéreuses, très volumineuses contenues dans des tubes ou alvéoles séparés les uns des autres par des fibrilles conjonctives. C'est là un exemple très net de l'envahissement d'un acinus par le cancer en même temps que les culs-de-sac se défendent contre cet envahissement par l'épaississement de leur membrane propre.

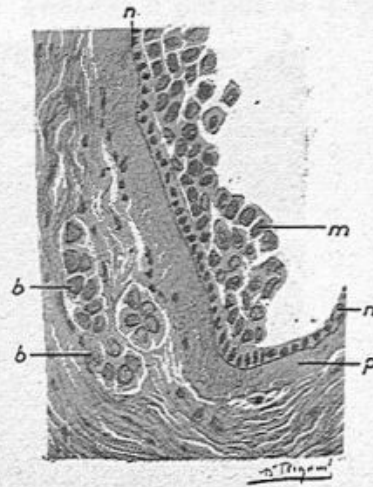


Fig. 148. — Coupe d'un canal galactophore tapissé de petites cellules normales et contenant dans son intérieur des cellules atypiques (grossissement de 250 diamètres).

p, paroi épaisse du canal galactophore ; n, n, son épithélium normal ; m, cellules atypiques remplissant sa lumière ; b, b, alvéoles cancéreux.

2° *Examen du ganglion.* — Le ganglion est presque complètement transformé en tissu cancéreux (fig. 149). Cependant on y trouve quelques follicules clos qui sont conservés avec leurs caractères normaux complets. Le tissu adipeux périphérique au ganglion se reconnaît encore, mais il est en voie de transformation cancéreuse. Un de ces follicules clos, par exemple, ayant conservé sa forme sphérique, ses leucocytes

mononucléaires et son tissu réticulé normaux, présente dans le sinus périfolliculaire quelques grosses cellules cancéreuses. Tout autour on a affaire à des loges tubulaires ou alvéolaires remplies de ces grosses cellules atypiques.

Dans ce ganglion altéré, il y a une formation nouvelle de

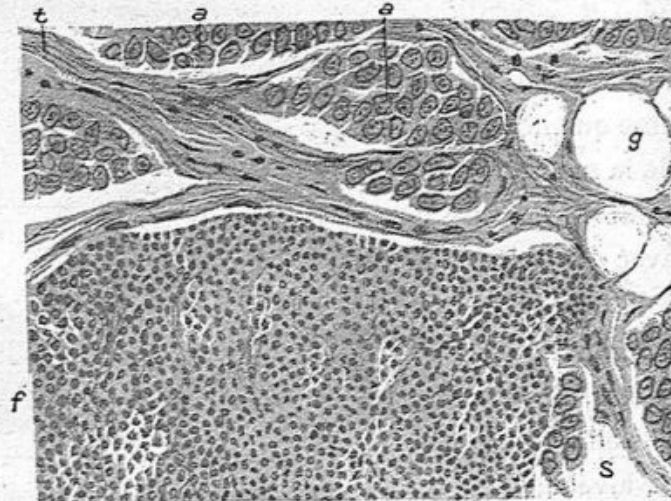


Fig. 149. — Surface d'un ganglion cancéreux de l'aisselle (grossissement de 250 diamètres).

a, a, alvéoles cancéreux dans la capsule du ganglion; *t*, tissu conjonctif de la capsule; *g*, vésicule adipeuse; *f*, follicule clos; *s*, cellules atypiques dans un sinus périfolliculaire.

tissu conjonctif sous forme de fibres et de faisceaux entourant les îlots de cellules cancéreuses.

Encéphaloïde. — L'encéphaloïde ou cancer mou est généralement plus volumineux, plus rapide dans ses progrès que le squirrhe. Les mêmes altérations de la peau et des ganglions lymphatiques de l'aisselle en sont la suite. Sur une surface de section, le néoplasme est plus généralisé; sa surface est blanchâtre plus ou moins vascularisée, molle, friable, donnant une assez grande quantité de suc laiteux par le raclage ou par la pression latérale.

Au point de vue histologique, il ne diffère du squirrhe que par l'exagération de la production des cellules épithéliales qui, plus abondantes, dilatent et agrandissent les loges qu'elles se creusent dans le tissu conjonctif, et par l'amincissement des cloisons fibreuses.

Tout ce que nous avons dit de général à propos de l'épi-

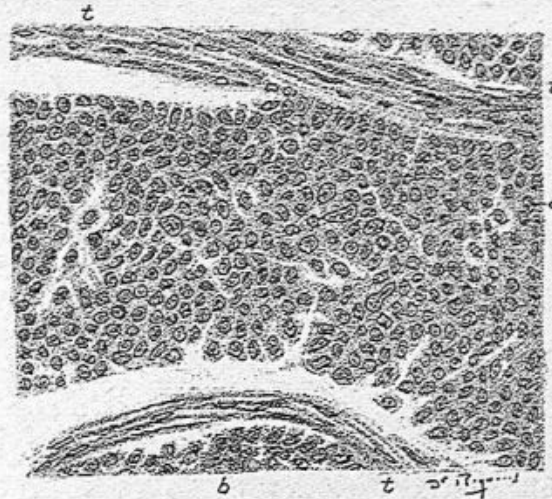


Fig. 150. — Epithéliome du sein encéphaloïde (grossissement de 200 diamètres).

t, t, tissu conjonctif séparant de grands espaces remplis de cellules épithéliales atypiques *a, b*.

thélium acineux se rapporte aussi bien à l'encéphaloïde qu'au squirrhe et cela nous dispensera d'entrer dans le détail d'une description nouvelle.

Les espaces remplis des cellules épithéliales dans l'encéphaloïde sont généralement plus grands que dans le squirrhe, et ils prennent la forme sphérique de grands alvéoles au lieu de la forme tubulée; cependant, dans les points où les cellules envahissent le tissu conjonctif, elles se disposent entre les fibres comme des boyaux de cellules disposées en une seule rangée bout à bout, ou par deux comme cela a lieu dans le squirrhe. La figure ci-dessus (fig. 150) montre combien les

loges remplies de cellules cancéreuses peuvent devenir considérables dans les encéphaloïdes.

Il s'agissait dans ce dessin d'une volumineuse tumeur ramollie enlevée à Montluçon par le docteur Chalay. On y

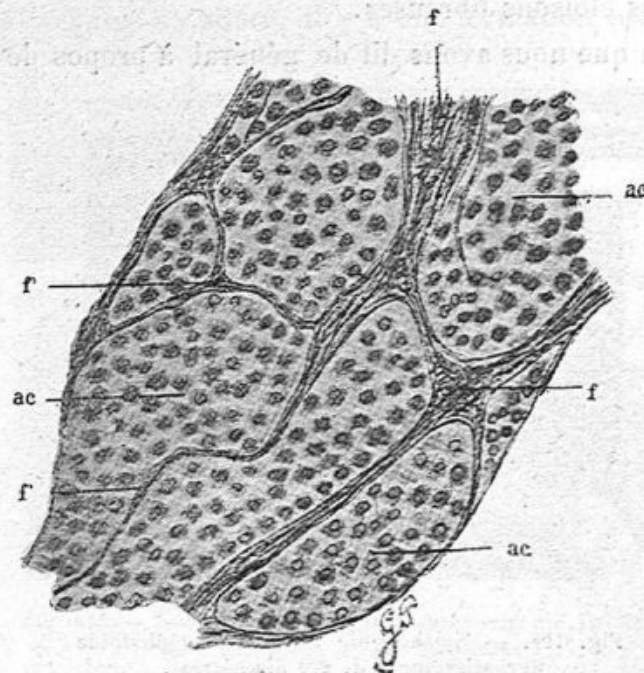


Fig. 151. — Cancer encéphaloïde de la mamelle (chatte).

a, c, alvéoles cancéreux; f, f, cloisons fibreuses principales; f, f, fines travées du tissu conjonctif se détachant des cloisons précédentes et qui ne sont visibles qu'à un fort grossissement.

voit (fig. 150) un grand espace *a* rempli de cellules épithéliales irrégulièrement pavimenteuses et limité par des travées fibreuses *t*.

D'autres fois, sans être aussi grandes, les loges contenant les cellules épithéliales sont séparées par des cloisons fibreuses très minces comme cela se voit dans la figure 151 représentant un cancer encéphaloïde de la mamelle chez une chatte'. Les alvéoles cancéreux *ac* (fig. 151) sont volumineux et rem-

1. Cornil et Petit (d'Alfort), *Société anatomique*.

plis de cellules pressées les unes contre les autres tandis que le tissu fibreux qui les limite est réduit à sa plus simple expression.

Dans certains cancers encéphaloïdes développés rapide-

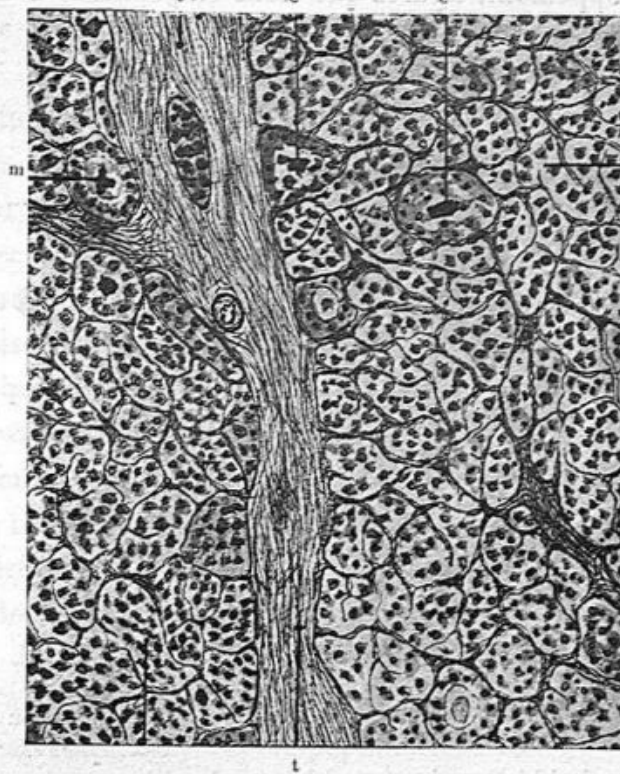


Fig. 152. — Carcinome de la mamelle (chienne). Coupe pratiquée dans un point où la charpente fibreuse est relativement peu abondante (faible grossissement).

m, m, m, mucus marquant la place d'anciens culs-de-sac glandulaires, relativement peu modifiés; c, c, alvéoles cancéreux résultant de la multiplication des cellules épithéliales tapissant les culs-de-sac; f, f, grosse cloison fibreuse de laquelle partent une multitude de travées conjonctives secondaires, délimitant les alvéoles cancéreux.

ment on trouve, en des îlots cancéreux, à côté des alvéoles pleins de cellules atypiques, des alvéoles possédant ces mêmes cellules, mais conservant à leur centre des boules de mucus ou des moules muqueux épithéliaux. Cette structure permet d'affirmer que là, des culs-de-sac normaux d'abord se sont

transformés en alvéoles cancéreux dont le centre contient encore du mucus, et sont restés au milieu d'autres alvéoles développés à côté d'eux dans le tissu conjonctif. Nous reproduisons deux dessins qui établissent bien nettement ce mode de développement, figures que nous empruntons à une note

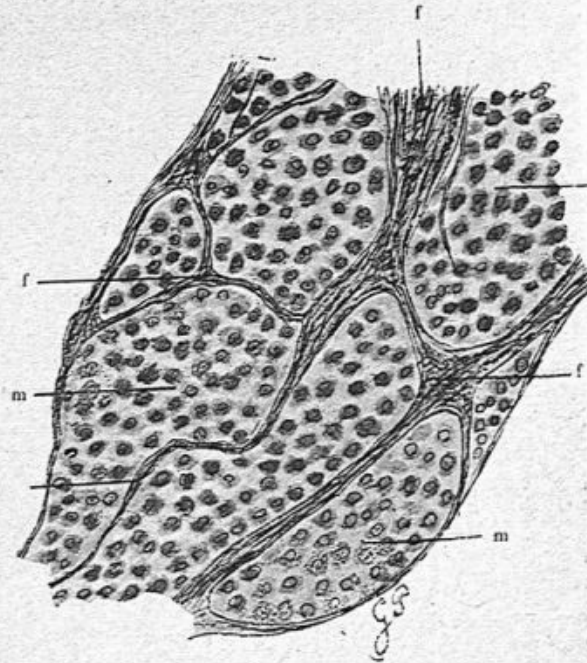


Fig. 153. — Mode de formation du cancer (préparation vue à un fort grossissement).

a, cul-de-sac glandulaire normal renfermant du mucus; b, cul-de-sac dont les cellules épithéliales ont proliféré; c, c, alvéoles cancéreux englobant la coagulation muqueuse des anciens culs-de-sac; c, m, cellules d'un de ces alvéoles, en dégénérescence; f, f, f, charpente conjonctive; m, coagulation muqueuse fortement colorée.

présentée à la Société anatomique par M. Petit et par moi¹.

La figure 152 représente en son milieu une large bande fibreuse séparant deux ilots du néoplasme d'où émanent les cloisons alvéolaires très minces, beaucoup d'alvéoles contiennent du mucus *m*. La figure 153 qui représente les mêmes

1. Cornil et Petit (d'Alfort). Quatre nouvelles observations du cancer de la mamelle chez la chienne et chez la chatte. *Société anatomique* le 17 février 1905.

alvéoles à un fort grossissement montre ces moules muqueux *m* de la façon la plus évidente.

D'après cet aspect et nombre d'autres préparations où l'on surprend la transformation des culs-de-sac en alvéoles cancéreux il est manifeste que ce néoplasme se forme dans l'intérieur des acini.

Lésions de la peau dans le cancer du sein. — Dans tous les cas de cancer acineux où la peau est adhérente à la tumeur et épaisse, il s'agit d'un envahissement du derme par les boyaux épithéliaux et les alvéoles du carcinome. C'est un processus venu de la profondeur, une extension de la croissance épithéliale partie du néoplasme glandulaire. A la limite de ce dernier, le pannicule adipeux sous-cutané est transformé, comme nous l'avons analysé plus haut, et finalement transformé en alvéoles cancéreux. Le derme se prend bientôt lui-même; des boyaux épithéliaux situés entre les faisceaux conjonctifs, puis des tubes pleins d'épithéliums puis des alvéoles se montrent entre les faisceaux dermiques; enfin, dans le tissu cellulaire des papilles on observe des cellules épithéliales de la tumeur, isolées, en boyaux ou en petits alvéoles. Souvent les papilles contiennent des globules blancs en quantité variable qui passent entre les cellules épithéliales du corps muqueux et arrivent jusque dans la couche cornée de l'épiderme. La lésion du corps muqueux, son infiltration par des leucocytes et de la sérosité, la formation de squames épidermiques, crouteuses, contenant des leucocytes mortifiés, précèdent de peu l'ulcération bourgeonnante, caractérisée par la chute de l'épiderme superficiel au-dessous de laquelle les papilles sont congestionnées, hypertrophiées et souvent cancéreuses.

On doit dire qu'on observe assez rarement aujourd'hui des

ulcérations étendues, profondes d'aspect bourgeonnant, laissant suinter une sérosité sanguinolente et putride, parce que les chirurgiens enlèvent le sein avant qu'une de ces complications ne soit survenue.

Dans la cicatrice qui succède à une ablation du sein, il arrive parfois, un ou deux ans après l'opération, que le bord ou une partie de ce bord se tuméfie et s'indure. Ces indurations au niveau desquelles la peau est très épaisse et congestionnée révèlent une récurrence du cancer dans les bords de la cicatrice, un nodule de carcinome profondément situé dans le tissu conjonctif dermique et sous-dermique.

Dans certains cancers du sein à marche rapide et dans les faits remontant à plusieurs années, une surface plus ou moins étendue de la peau du sein primitivement malade, de celui du côté opposé et de toute la région pectorale et sternale montre des nodules cancéreux légèrement saillants d'abord, puis hémisphériques et plus tard réunis en nappe, en même temps que le derme dans toute son épaisseur et le tissu sous-cutané adipeux sont transformés en une masse d'une grande étendue, très épaisse, adhérente aux plans profonds. C'est là le cancer en cuirasse, naturellement inopérable et de la plus grande gravité.

Les nodules les plus récents, les plus petits, à peine de 1 à 3 millimètres de diamètre, peu saillants, au niveau desquels la peau est blanche et ne paraît pas malade, n'en contiennent pas moins des cellules cancéreuses. Examinés au microscope sur des coupes perpendiculaires à la surface cutanée, l'épiderme et le corps muqueux sont normaux, les papilles sont légèrement hypertrophiées, surtout dans la partie centrale de la petite tumeur ; le derme, au-dessous des papilles contient entre ses faisceaux, soit des groupes de cellules épithéliales atypiques, soit des boyaux de ces cellules,

soit de petits alvéoles. Dès leur début, on peut se convaincre qu'il s'agit de nodules causés par les cellules venues par la voie lymphatique ou sanguine. A plus forte raison, la structure du cancer est-elle plus accusée lorsque ces nodules ont acquis un plus grand volume, qu'ils soient encore isolés les uns des autres ou réunis dans des plaques indurées.

Le cancer en cuirasse qui s'accompagne, comme tout cancer, de la propagation aux ganglions lymphatiques axillaires détermine aussi souvent des nodules secondaires des muscles pectoraux et intercostaux, des os costaux, du sternum et des nerfs intercostaux.

Du cancer double des seins. — Les observations de cancer double des seins paraissent plus rares qu'autrefois probablement par ce qu'on opère plus tôt qu'on ne le faisait jadis. Le cancer débute le plus ordinairement dans un sein et ne gagne qu'ensuite son congénère. Cependant il peut se montrer presque simultanément dans les deux glandes.

Cruveilhier a figuré dans son bel atlas des exemples de cancer double des deux seins avec envahissement de la peau et cancer en cuirasse.

J'en ai observé un très petit nombre, l'un entre autres que voici :

M^{me} X., une de mes amies d'enfance, nourrissait son cinquième enfant lorsqu'elle s'aperçut que le sein gauche était plus gros que le droit et plus dur. Cette jeune femme d'une trentaine d'années, assez grande et bien portante, sans antécédents héréditaires, sans maladies antérieures, s'était aperçue depuis peu de cette hypertrophie mammaire. A ma première visite, je constatais une induration en masse de la plus grande partie de la mamelle gauche avec peau d'orange, épaissement dermique et adhérences profondes du derme à

la tumeur. Malgré l'âge de cette dame, le diagnostic du cancer s'imposait et je la décidai à l'opération. Elle fut faite en province par mon ami et cher maître Trélat. Les suites de l'opération furent simples et sans accident. Naturellement la malade avait cessé d'allaiter. Mais quelque mois après le sein droit se prit à son tour.

Trélat appelé de nouveau constatait l'induration évidemment cancéreuse de la glande en même temps que des nodules de même nature développés dans la peau sur la poitrine, des ganglions axillaires, etc. Il n'y avait plus d'opération à tenter. La malade succombait à la généralisation du néoplasme quelques mois plus tard. L'évolution totale depuis le début jusqu'à la mort avait à peine duré un an et demi.

La duplicité du cancer mammaire atteste toujours un surcroît de gravité. La grossesse, l'allaitement et la jeunesse de la malade sont les conditions les plus néfastes en ce qui touche la rapidité de l'accroissement du néoplasme.

Le cancer du sein est très rare dans la jeunesse, tandis que le sarcome peut survenir à tout âge de la vie.

Cependant j'ai examiné un véritable épithéliome opéré par mon collègue Reclus, chez une jeune fille de vingt-cinq ans.

Cancer du sein. — Jeune fille de vingt-quatre à vingt-cinq ans, venue du Venezuela pour se faire opérer à Paris en 1906. La tumeur du sein gauche datait de peu de temps. Cette jeune fille habitait au Venezuela dans les terres et avait dû faire quatre jours à cheval pour gagner le port d'embarquement. Elle vint me trouver dans l'espérance d'un traitement autre que l'opération sanglante. Elle avait déjà consulté Reclus à qui je l'ai renvoyée et qui a pratiqué l'opération au commencement du mois de février 1906.

A l'examen de la malade, on voit une grosse masse saillant du sein gauche qui présente trois saillies de la grosseur chacune d'une noix, arrondies, dures, soulevant la peau amincie à leur niveau. Ces trois bosselures hémisphériques siègent en dedans et au-dessus du mamelon qui ne paraît pas altéré. L'une d'elles présente à sa surface une vascularisation et une rougeur intenses ; une autre est exulcérée et la peau y est très amincie, sans rebord épais cancéreux. Les ganglions axillaires forment un paquet volumineux.

M. Reclus et moi, nous faisons le diagnostic de sarcome, en raison de l'âge de la malade, aussi bien que d'après le mode de l'envahissement de la peau.

Nous nous étions trompés en faisant ce diagnostic, car il s'agit en réalité d'un cancer encéphaloïde ou épithéliome atypique tout à fait net.

L'examen histologique que j'en ai fait m'a montré, en effet, sur les coupes, des alvéoles de dimension variable remplis de cellules épithéliales polyédriques, pavimenteuses à angles arrondis, à protoplasma assez abondant, à noyaux ovoïdes volumineux. Les cavités où siégeaient ces cellules avaient souvent la forme tubuleuse, allongée avec deux ou trois séries de cellules de front comme dans l'épithéliome tubulé ; mais il y avait aussi de grandes cavités remplies de cellules disposées sans ordre, comme dans la variété encéphaloïde. Le tissu conjonctif qui entourait ces alvéoles était fibreux, dense, assez mince dans les parties où les cavités étaient volumineuses.

Les ganglions axillaires, volumineux, étaient totalement dégénérés.

Cette jeune fille a été traitée par les rayons X alors qu'un ganglion s'était déjà montré à gauche au-dessus de la clavicule. Peu de temps après un autre ganglion sus-clavicu-

laire apparaissait à côté du premier. Puis un autre ganglion sus-claviculaire dur, comme ceux du côté gauche survint au-dessus de la clavicule droite. Le traitement par les rayons X dirigé par le docteur Vigouroux continuait toujours sans succès.

Un nouvel accident, des hémoptysies presque journalières, mais peu abondantes, effrayèrent la jeune malade à la fin de l'année 1906. Elle vint deux fois en décembre 1906, et en janvier 1907, me consulter et je constatai une matité du thorax à gauche en avant et en arrière, dans les deux tiers inférieurs du poumon, sans souffle, avec absence presque complète du murmure vésiculaire. Il paraissait évident que le poumon était transformé en un bloc cancéreux.

Des kystes du sein dans le cancer. — Nous avons déjà indiqué, à propos de l'examen macroscopique des épithéliomes acineux en général, qu'il y avait quelquefois de petits kystes visibles à l'œil nu dans le cancer. La genèse de cet épithéliome malin se faisant dans les culs-de-sac et conduits excréteurs intra-acineux, il est facile de comprendre que ces glandes, au début du processus, peuvent s'arrêter au premier stade d'hypergenèse cellulaire avec dilatation des culs-de-sac ou des conduits, accompagné de sécrétion muqueuse et rester ainsi immobilisées à l'état de kystes. Ces petits kystes, en effet ne diffèrent pas au point de vue histologique de ceux que nous avons décrits plus haut dans l'adénome et la maladie kystique de Reclus. Leur contenu est pourtant moins séreux, moins fluide, que dans cette dernière.

Mais il y a aussi parfois de grands kystes tapissés ou non d'épithélium cylindrique ou cubique.

Telle est l'observation suivante.

Cancer du sein avec un grand kyste, kystes plus petits, canaux galactophores très dilatés et pleins de cellules cancéreuses et un épithéliome tubulé.

Opération de M. Lucas Championnière du 4 avril 1905.

A l'œil nu, sein à peine plus gros que normalement, mamelon non rétracté. Au-dessous du mamelon il existe un kyste du volume d'un petit œuf de poule rempli d'un liquide séreux trouble. Au-dessous de ce kyste, le tissu néoplasique est dur; sur une coupe, ce tissu présente des cavités visibles à l'œil nu, atteignant 1 millimètre et même plus de diamètre, au milieu d'un tissu blanchâtre. Ce tissu et les cavités donnent du suc laiteux par le raclage.

Au microscope, les coupes montrent dans la partie évidemment cancéreuse, des tubes et alvéoles remplis de grosses cellules épithéliales disposées sans ordre et peu cohérentes, à noyaux très volumineux. En même temps et à côté de ce tissu d'épithéliome tubulé typique, on voit de grandes cavités parfois pleines, ou seulement tapissées de cellules à leur bord interne, et qui ne sont autre que des canaux galactophores très dilatés. Leur paroi en effet est formée de faisceaux conjonctifs épais très réguliers et d'une membrane ankyste interne, souvent très manifeste. Les cellules épithéliales qui tapissent la paroi sont très volumineuses, irrégulières, quelquefois implantées perpendiculairement et donnant l'aspect de grosses cellules cylindriques, mais elles sont le plus ordinairement polyédriques, sans ordre, formant plusieurs couches de véritables amas de cellules métatypiques semblables à celles qui remplissent les tubes et alvéoles de l'épithéliome. La dilatation de ces canaux galactophores atteint souvent un grand diamètre, un, deux ou trois millimètres. Les plus petits

sont remplis de cellules épithéliales; les plus gros présentent à leur centre un îlot de cellules mortifiées mêlées de leucocytes.

Dans ce fait, le début de la transformation cancéreuse, a eu lieu à la fois dans les canaux galactophores et dans les culs-de-sac glandulaires, c'est-à-dire dans toutes les parties de l'acinus, et il en est résulté cette forme d'envahissement

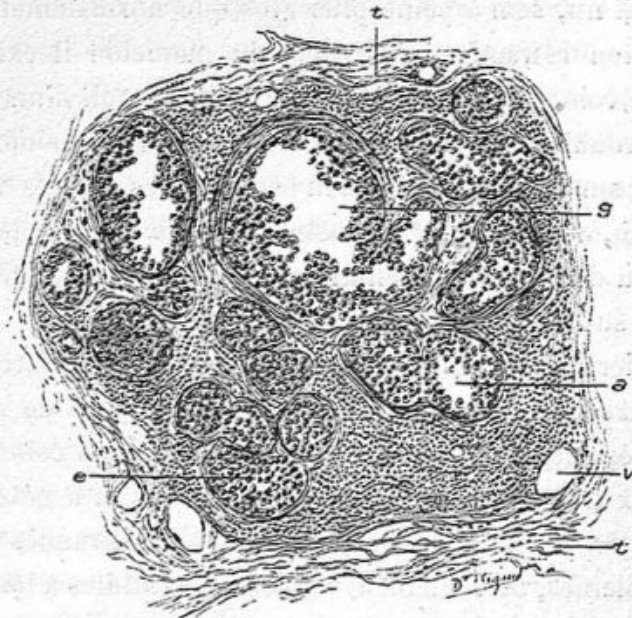


Fig. 151. — Coupe du sein dans un point en voie de développement cancéreux (grossissement de 80 diamètres).

t, t, tissu conjonctif péri-acineux normal; *a*, tissu conjonctif intra-acineux infiltré des leucocytes; *g*, canalicule excréteur de l'acinus rempli de cellules atypiques; *a, e*, culs-de-sac remplis des mêmes éléments et dilatés; ces canaux et culs-de-sac possèdent encore leur membrane propre; *v*, vaisseaux.

cancéreux total par places, l'épithéliome tubulé commun se compliquant de l'épithéliome canaliculaire.

Lorsqu'en effet on examine certaines coupes dans la partie de la tumeur en voie de formation et d'accroissement, on voit des acini déjà modifiés, bien isolés les uns des autres par du tissu fibreux qui les entoure. Ce tissu fibreux est infiltré de leucocytes mononucléaires (voy. fig. 154).

Au centre de la coupe de l'acinus, le canal galactophore dilaté (fig. 154, *g*) présente un contenu de grandes cellules métatypiques libres ou agglomérées et des couches de ces mêmes éléments adhérentes à la paroi qui est bien conservée et caractéristique. Ce conduit se continue avec certains culs-de-sac qui sont remplis des mêmes cellules. Les culs-de-sac (fig. 154, *a*) dont la communication avec le canal central de l'acinus ne se voit pas sur la coupe, sont également remplis d'épithéliums métatypiques.

Les membranes propres de ces culs-de-sac sont conservées ; tout le tissu conjonctif intra-acineux qui les sépare montre des leucocytes.

Dans les acini glandulaires plus malades, les membranes propres des culs-de-sac ont disparu ; ils sont devenus des alvéoles ou des tubes anastomosés remplis d'épithélium, et l'on voit à la périphérie des acini des boyaux de cellules épithéliales dans le tissu conjonctif péri-acineux qui se transforme lui-même en épithéliome tubulé.

A la limite du néoplasme, le tissu cellulo-adipeux renferme des acini glandulaires normaux ou en voie de transformation cancéreuse. Quelques-uns de ces acini sont entourés d'un tissu conjonctif très épais, fasciculé, qui pénètre l'acinus et entoure chacun des culs-de-sac qui sont petits et renferment de petites cellules cubiques. Si l'on examinait seulement les préparations de la périphérie de la tumeur on pourrait croire simplement à un fibrome ou à un fibro-adénome.

En outre, dans cette périphérie de la tumeur, nous avons vu des canaux galactophores très dilatés dont la surface interne était hérissée de nombreuses saillies villeuses. Cette surface et ces villosités présentent une seule couche de petites cellules cubiques ou cylindriques basses, normales.

Les ganglions axillaires étaient dégénérés, épithéliomateux.

La paroi du grand kyste ne possédait pas de revêtement épithélial.

En somme, ce sein présentait à la fois l'épithéliome tubulé typique avec un épithéliome canaliculaire, un grand kyste, et, à la périphérie, les acini normaux ou en voie de transformation cancéreuse.

Parmi plusieurs exemples d'épithéliome mammaire compliqué de grands kystes, nous avons conservé des préparations d'un kyste assez considérable observé dans un sein atteint d'épithéliome tubulé typique enlevé par Morestin en 1903. La paroi de ce kyste était constituée par un tissu conjonctif adulte assez épais, très vascularisé. Sa surface interne était tapissée de cellules épithéliales cubiques en une seule couche.

Lésions du creux axillaire dans le cancer du sein. — Les ganglions de l'aisselle sont toujours cancéreux dans les formes tubulées et alvéolaires, squirrheuses ou encéphaloïdes de l'épithéliome que nous venons de décrire, à moins que le néoplasme ne soit enlevé tout à son début. Il est évident que le tissu cellulaire de la glande altérée et les vaisseaux lymphatiques ont servi à transporter dans les ganglions les éléments de l'infection soit liquides, soit microbiens ou cellulaires. On ne connaît pas jusqu'ici de microbes qui puissent reproduire par l'inoculation les épithéliomes, et le liquide filtré en est aussi incapable ; mais on a pu saisir la propagation de proche en proche dans le tissu conjonctif et dans les voies lymphatiques. Comme les espaces interfasciculaires du tissu conjonctif communiquent avec les terminaisons des vaisseaux lymphatiques, nous avons pensé autrefois que ces espaces étaient l'origine même du système lymphatique (Cornil et

Ranvier, *Manuel d'histologie pathologique*, 1^{re} et 2^e édit.).

Mais les nombreux travaux sur ce point publiés par Ranvier, J. Renaut, etc., établissent que les terminaisons des vaisseaux lymphatiques dans le tissu conjonctif ont lieu par des extrémités fermées à parois très minces formées d'une seule couche de cellules endothéliales et qui peuvent être facilement traversées par les liquides aussi bien que par des cellules. Notre conception ancienne de la transmission du cancer aux voies lymphatiques reste donc vraie à ce détail près.

Les voies lymphatiques sous-cutanées ne sont presque jamais atteintes ; cependant j'ai vu une fois, pendant mon internat à la Salpêtrière, un canal lymphatique visible à l'œil nu, dur, dont la paroi était épaissie, saillante et cancéreuse partant d'un cancer mammaire ulcéré pour se rendre dans l'aisselle. Ce lymphatique était comparable à celui du dos de la verge qu'on observe quelquefois dans l'épithéliome du prépuce et du gland. La propagation se fait donc par les lymphatiques du tissu conjonctif profond, sous-cutané, de la mamelle jusqu'à la loge sous-aponévrotique du creux axillaire. Au milieu du tissu adipeux abondant on voit un ou plusieurs ganglions d'un volume variable qui offrent des points fermes indurés, ou toute l'étendue de leur section semi-transparente, grisâtre, donnant du suc laiteux par le raclage. Autour d'eux on peut rencontrer des travées fibreuses indurées, blanchâtres, également transformées par le cancer. Les plus gros ganglions sont habituellement les plus malades, mais il peut y avoir un ganglion volumineux, rouge sur une coupe, et peu compromis par le néoplasme, tandis qu'à côté, un ganglion plus petit sera complètement transformé.

Sur les coupes des ganglions examinées au microscope, les altérations présentent des aspects très divers.

Tantôt par exemple, sur la section totale de la glande com-

prenant sa capsule et le tissu adipeux périphérique, on verra dans ce dernier tissu, contre la membrane propre du ganglion, un ou plusieurs vaisseaux sanguins ou lymphatiques remplis de cellules épithéliales atypiques, polyédriques, indiquant que la propagation s'est faite par les vaisseaux sanguins et lymphatiques afférents ou capsulaires. En même temps, on aura

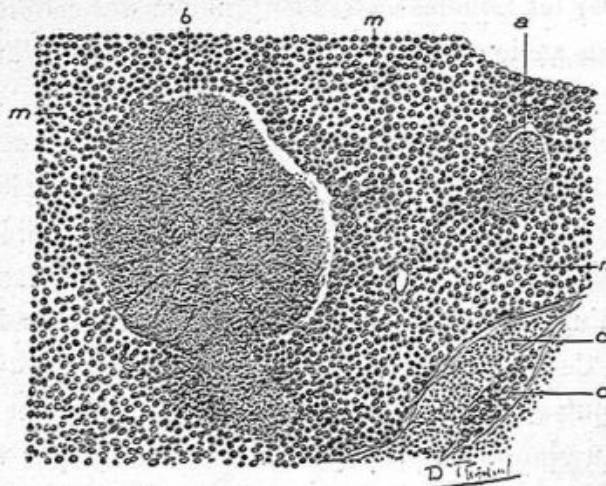


Fig. 155. — Ganglion axillaire dans un cas d'épithéliome tubulé du sein (grossissement de 100 diamètres).

Les follicules *a b* sont conservés, ainsi que les tractus de substance réticulée *c*. Les sinus périfolliculaires *m, m, n*, sont extrêmement dilatés et remplis de cellules cancéreuses; *d*, espace également rempli de cellules cancéreuses dans la substance médullaire du ganglion.

des îlots de tissu conjonctif épaissi ou réticulé, contenant des tubes ou des alvéoles pleins de cellules cancéreuses.

Dans d'autres ganglions, la formation de cellules cancéreuses se montrera localisée dans les sinus périfolliculaires, tandis que le tissu réticulé des follicules sera conservé intact. Les cellules cancéreuses peuvent, dans certains cas, s'accumuler en nombre considérable dans les sinus périfolliculaires distendus outre mesure pendant que les follicules sont conservés intacts. Tels étaient les ganglions dans un cancer encéphaloïde du sein opéré par Chaput. Nous en donnons un dessin dans la figure 155.

Le follicule *b* (fig. 155), par exemple, est conservé avec son tissu réticulé. Autour de lui et dans une zone très étendue, s'étend le tissu épithélial *m, m*, qui englobe aussi le follicule *a* et le tractus lymphatique *c*. Au milieu de ce dernier, on voit un alvéole cancéreux *d*.

Sur d'autres ganglions, on observera une répartition encore

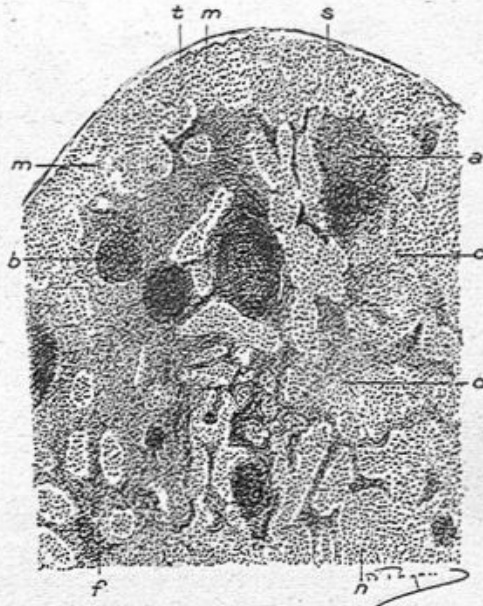


Fig. 156. — Coupe d'une partie d'un ganglion lymphatique cancéreux (grossissement de 40 diamètres).

s, surface et capsule du ganglion; *m, m*, sinus sous-capsulaire dilaté et rempli de cellules cancéreuses; *a, b*, follicules lymphatiques; *c, f*, tractus lymphatique; *d*, sinus et voies lymphatiques remplis de cellules cancéreuses.

plus démonstrative des cellules cancéreuses. Ainsi, dans la figure 156, les follicules *a* et tractus lymphatiques *d* sont isolés par des lacs de cellules cancéreuses.

Sur la coupe d'un ganglion également atteint examiné à un plus fort grossissement (fig. 157), les sinus lymphatiques *s, s*, sont remplis de grosses cellules épithéliales, tandis que les follicules présentent leur tissu réticulé et leurs globulins normaux.

D'autres fois, le ganglion est complètement transformé en un tissu d'épithéliome lobulé, tubulé ou alvéolaire.

Il va sans dire, car c'est une loi générale, que la forme histologique du néoplasme ganglionnaire est identiquement la même que celle du néoplasme mammaire. Ainsi, les cancers

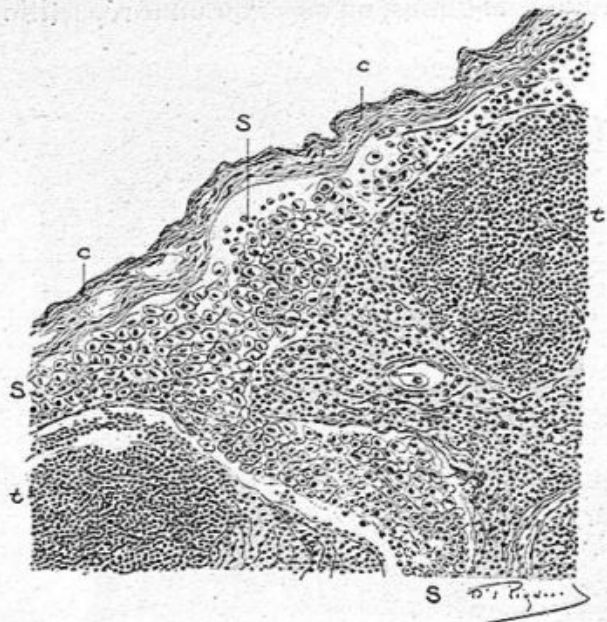

Fig. 157. — Section de la surface d'un ganglion cancéreux (grossissement de 180 diamètres).

c, c, capsule fibreuse du ganglion ; *s, s, s*, sinus périfolliculaire rempli de cellules cancéreuses ; *t, t*, follicules lymphatiques conservés.

durs ou squirrhes donneront naissance dans le ganglion à du tissu fibreux troué de tubes ou d'alvéoles remplis de cellules cancéreuses, de même les cancers mous posséderont moins de tissu fibreux et des cavités alvéolaires plus considérables. Si un épithéliome papillaire à cellules cylindriques se généralise aux ganglions, ceux-ci seront percés de cavités bourgeonnantes dont la paroi et les papilles seront tapissées de cellules cylindriques.

Les tractus fibreux indurés dans l'aisselle, sectionnés sui-

vant leur longueur ou leur épaisseur fournissent des préparations où l'on trouve des tubes ou des alvéoles pleins de cellules cancéreuses. C'est une transformation cancéreuse du tissu conjonctif.

Lorsque le cancer du sein a duré deux ou plusieurs années, les vaisseaux et nerfs axillaires sont envahis à leur tour, et à

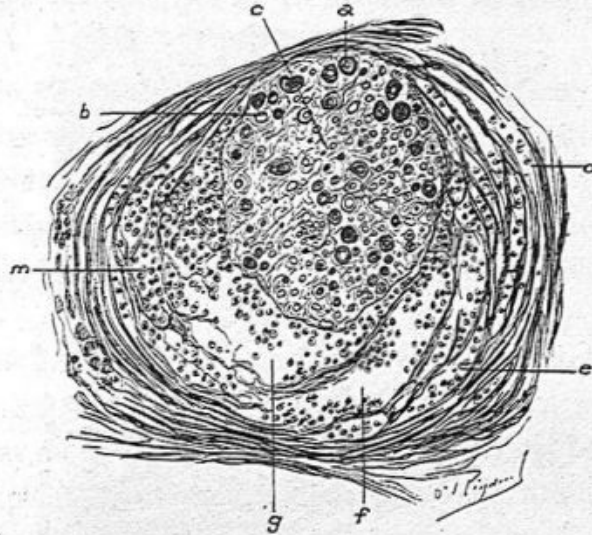


Fig. 158. — Coupe d'un faisceau primitif du nerf axillaire envahi par le cancer (grossissement de 160 diamètres).

c, faisceau primitif dans lequel on voit de gros tubes nerveux à myéline *a* et des tubes sans myéline *b*. Les lames concentriques du périnèvre sont dissociées par la présence des cellules cancéreuses. En *d*, ces lames sont peu écartées; elles le sont davantage en *e*; en *f*, *g* et *m* elles laissent entre elles de larges espaces remplis de cellules épithéliales atypiques.

leur suite s'observent l'œdème de la main et du bras, des douleurs névralgiques très vives, parfois intolérables.

C'est par l'intermédiaire du tissu conjonctif axillaire envahi par l'épithéliome que se produisent les altérations de la paroi vasculaire et du névrilemme.

Un gros vaisseau, la veine axillaire, de préférence aux autres, est situé au milieu d'un tissu conjonctif épais, dense et cancéreux. Sa membrane externe, puis sa membrane moyenne, examinées sur des coupes transversales, présentent

des boyaux ou des alvéoles de cellules atypiques; la membrane interne se prend à son tour et la lumière de la veine est bientôt le siège d'un thrombus fibrineux contenant des cellules cancéreuses plus ou moins mêlées de leucocytes. Cette phlébite cancéreuse interrompt la circulation et le thrombus est plus ou moins étendu.

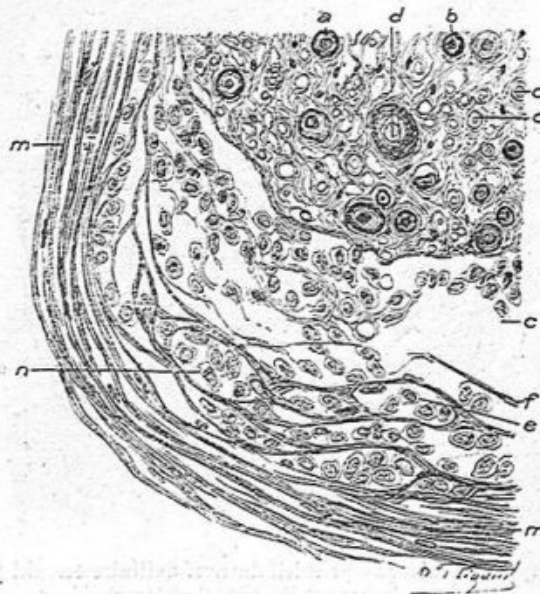


Fig. 159. — Coupe du nerf médian cancéreux vu à un grossissement de 300 diamètres.

a, b, tubes nerveux myéliniques; *c, c*, tubes sans myéline; *d*, tube dont le cylindre-axe est très volumineux. Les lamies du périnèvre, normales en *m*, sont dissociées en *f* et en *e*, limitent des alvéoles en *n* et laissent entre elles de grandes cavités *c*, remplies de cellules cancéreuses.

Les nerfs axillaires, les nerfs cubital et médian et même le plexus cervical peuvent être altérés de la même façon. Ces nerfs offrent alors dans leur trajet inférieur une dégénérescence wallérienne généralement partielle et, au niveau de l'aisselle, un épaississement et une dégénérescence cancéreuse. Celle-ci se montre d'abord dans le tissu cellulo-adipeux périphérique au nerf, puis dans le névrilemme qui entoure tous les faisceaux primitifs. De là, la production épithé-

liale envahit le névrilemme qui entoure chaque faisceau primitif et enfin par places, le faisceau primitif est lui-même atteint.

La lésion cancéreuse est la même que celle du néoplasme mammaire. Dans le tissu conjonctif du névrilemme très épaissi, des cellules atypiques se placent entre les faisceaux ou fibrilles conjonctives et se disposent en traînées ou en amas.

Dans le névrilemme qui entoure les faisceaux primitifs, ces cellules atypiques séparent les lamelles et se creusent des cavités alvéolaires. Enfin, entre les tubes nerveux, on observe aussi quelques cellules épithéliales atypiques isolées ou en amas, dans le tissu conjonctif des faisceaux primitifs.

Lésions des muscles. — Au-dessous du sein, lorsque le néoplasme a duré un temps suffisant pour qu'il ait franchi les limites de la glande, le muscle pectoral est le siège de nodules sphériques dont la couleur blanche, la limitation bien nette, tranchent sur la couleur rouge musculaire. Ces nodules de la grosseur d'un grain de chènevis à celle d'un petit pois ou d'une cerise sont en général en petit nombre. Ils donnent du suc au raclage. A l'examen microscopique, ils répondent au type de l'épithéliome mammaire.

Les muscles intercostaux sont atteints de la même façon dans quelques cas de cancers anciens généralisés. Il s'agit alors parfois de tumeurs du sein qui ont franchi largement les limites de la loge de la glande et qui atteignent à la fois les côtes, les nerfs intercostaux, la plèvre et le poumon, par de petits nodules cancéreux. Les muscles intercostaux sont semés de ces granulations blanchâtres constituées comme les précédentes des pectoraux ; en même temps la plèvre en est couverte, qu'elles soient isolées ou agminées, ou réunies

en plaques épaisses. Le contenu, abondant de la séreuse, sera tantôt clair, tantôt sanguinolent; dans ce cas, on trouvera à la surface des fausses membranes organisées.

Si l'on dissèque les nerfs intercostaux, on pourra découvrir des nodules cancéreux qui entourent le nerf en lui donnant une forme de fuseau renflé, blanchâtre, où le névrilemme périphérique aussi bien que celui qui entoure les faisceaux sera devenu cancéreux. Cette lésion s'accompagne de névralgies intercostales très intenses¹.

Lésions des os. — Le cancer des os est une des terminaisons communes du cancer du sein. Les os atteints sont les côtes, les vertèbres, les os plats du crâne ou de la hanche, et plus rarement les os longs comme le fémur ou l'humérus.

Pour fixer les lésions histologiques des os nous donnons ici un dessin d'un cancer d'une côte consécutif à un squirrhe du sein généralisé neuf ans après son début².

Entre les deux lamelles osseuses *o, o* qui le bordent, un espace médullaire fibreux, *t*, contient des alvéoles allongées *a, b, b, d* remplis de cellules cancéreuses (fig. 160). Le tissu conjonctif médullaire possède des cellules conjonctives à noyaux allongés. Les alvéoles cancéreux ne sont pas en contact avec les lamelles osseuses. Ils en sont séparés par le tissu médullaire et par des cellules conjonctives accolées aux lamelles osseuses. Les troubles histologiques observés dans ces cancers osseux sont variables, car il se joint au cancer des inflammations de l'os et de la moelle, des destructions de lamelles osseuses, etc.

Les vertèbres dorsales ou lombaires examinées à l'œil nu

1. Cornil, *Société de Biologie*, 1863 et note sur les altérations cancéreuses des nerfs. *Journal de l'anatomie et de la physiologie* de Robin, 1864.

2. Observation communiquée à la *Société anatomique*, par René Marie.

sont parsemées d'îlots ou de grandes masses cancéreuses. La forme de ces os ne paraît pas modifiée, mais après avoir scié la surface antérieure des corps vertébraux et lavé la coupe ainsi obtenue, on reconnaît les îlots cancéreux sphériques, grisâtres, semi-transparents, qui sont beaucoup plus friables

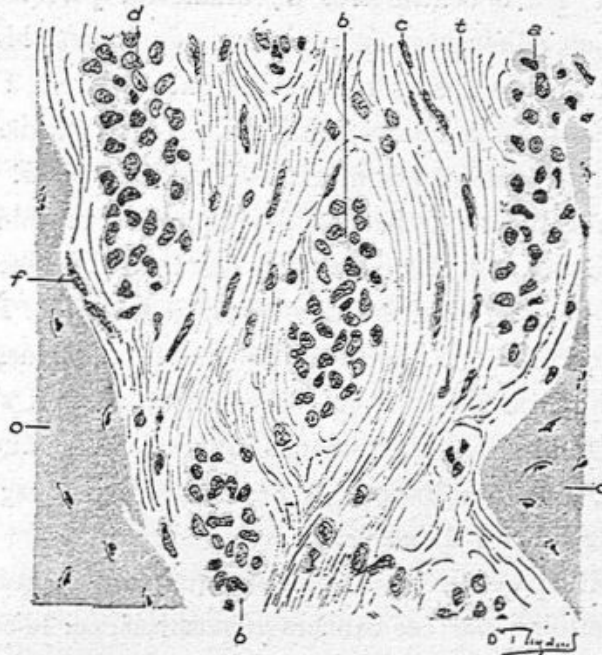


Fig. 160. — Cancer d'une côte consécutif à un cancer du sein datant de neuf ans (grossissement de 250 diamètres).

a, a, lamelles osseuses; l'espace médullaire placé entre ces deux lames osseuses est formé de tissu conjonctif fibrillaire avec des cellules de tissu conjonctif *c* et il contient des alvéoles remplies d'épithélium *b, b, d*. Les lamelles osseuses sont bordées de tissu conjonctif avec des cellules conjonctives *f*.

que l'os sain, qui se coupent au couteau et qui donnent du suc au raclage. Une ou plusieurs vertèbres peuvent être complètement transformées, et il en résulte parfois une paralégie et même un mal de Pott avec affaissement vertébral. A l'examen histologique, dans les cas de cancer osseux à marche rapide, le tissu médullaire cancéreux caractéristique s'accompagne d'ostéite raréfiante et de la destruction des

lamelles osseuses par le processus des lacunes de Howship.

Nous avons vu souvent à l'autopsie du cancer du sein généralisé, des lésions très caractérisées de la calotte crânienne. Après l'ablation de la voûte crânienne, on voit à sa surface externe des plaques régulièrement circulaires blanchâtres de 1 à 3 centimètres de diamètre, parfois un peu saillantes ou adhérentes au péricrâne, également blanches à la face interne de l'os crânien, adhérentes ou non à la dure-mère. Examinées à contre jour, ces plaques paraissent plus transparentes, moins vascularisées que l'os voisin. On peut couper au couteau une pareille plaque qui est devenue friable par amincissement et destruction des lamelles osseuses. Le tissu cancéreux occupe les deux tables et le diploë. Plus tard on peut constater la saillie d'une ou de plusieurs de ces tumeurs qui soulèvent le cuir chevelu et peuvent s'ulcérer. En même temps, des phénomènes inflammatoires du côté des méninges, un ramollissement cérébral s'accompagnent de symptômes du côté du cerveau.

Les os iliaques, les os longs spontanément fracturés peuvent être atteints par ces cancers généralisés, car le cancer du sein se généralise souvent dans les os, sans préjudice d'organes tels que la plèvre, le poumon, le foie, les reins et le péritoine. A noter qu'il est extrêmement rare de constater des granulations cancéreuses dans l'estomac, l'intestin et les organes génitaux. La réciproque est vraie pour l'estomac et l'utérus dont les cancers primitifs ne se généralisent jamais dans le sein. C'est une sorte de loi que les cancers primitifs d'organes qui en sont souvent le siège n'atteignent pas ceux qui sont eux-mêmes souvent atteints de néoplasies primitives.

CHAPITRE X

ÉPITHÉLIOME ACINEUX MUQUEUX OU COLLOÏDE

La troisième variété d'épithéliomes acineux est caractérisée par la transparence et l'état gélatiniforme partiel ou général du néoplasme.

A l'œil nu, la tumeur mammaire est plus ou moins volumineuse ; la peau n'est ordinairement pas altérée. Sur une coupe, on voit des lobules semi-transparents atteignant une portion ou la totalité de la glande ; ces lobules plus ou moins volumineux sont entourés de tissu conjonctif épais souvent aussi un peu translucide. La tumeur, ferme en apparence, est en réalité assez friable. Par places et autour de ses lobules, le tissu cellulo-adipeux est conservé. Les ganglions lymphatiques de l'aisselle, moins fatalement atteints que dans la variété précédente, sont également gélatiniformes. Lorsqu'on râcle avec un scalpel la surface de la coupe, on obtient un suc ou des grumeaux transparents, brillants, sans opacité ni aspect laiteux. Ces épithéliomes colloïdes sont assez rares.

Ces tumeurs pourraient être confondues à l'œil nu avec les myxomes et adéno-myxomes papillaires ou non. Mais dans ce groupe de tumeurs bénignes, le tissu conjonctif a seul subi une transformation en tissu muqueux et ce tissu muqueux est toujours ferme, résistant, nullement friable et ne donne pas de suc colloïde au râclage. Nous verrons par le

diagnostic histologique, que nous établirons entre ces myxomes et l'épithéliome colloïde, que les cellules épithéliales des premiers n'ont pas subi d'altérations semblables à celles observées dans l'épithéliome.

A l'examen histologique, sur des coupes étendues, on constate dans les points dégénérés, que les acini, encore reconnaissables par les cloisons fibreuses épaisses qui les entourent, sont tout à fait transformés. Les culs-de-sac glandulaires ont perdu leurs parois propres ; les cellules normales de ces culs-de-sac sont remplacées par des cellules épithéliales pavimenteuses, polyédriques ou irrégulièrement atypiques, volumineuses, possédant un gros noyau ovoïde ou sphérique et en dégénérescence muqueuse. Ces cellules sont contenues dans des cavités tubulaires ou alvéolaires, limitées elles-mêmes par des cloisons qui ont subi la transformation muqueuse ou colloïde. Ces cloisons qui représentent le tissu conjonctif intra-acineux, sont souvent devenues hyalines (voy. *a, b*, fig. 161) ; elles possèdent encore quelques fibrilles de tissu conjonctif, mais presque pas de cellules conjonctives, ou ces dernières en voie d'atrophie. C'est parfois une transformation colloïde complète des cloisons intra-acineuses, sans qu'on trouve de cellules conjonctives dans la cloison elle-même ni à ses bords au contact des cellules épithéliales. Alors les cloisons ne présentent plus qu'une masse hyaline épaissie contenant des granulations protéïques (voy. la fig. 161).

Les cloisons fibreuses péri-acineuses sont généralement conservées, et se colorent bien par le van Gieson en rouge dans les préparations doublement colorées par ce réactif et par l'hématoxyline. Avec cette coloration, les préparations étendues, examinées à un faible grossissement laissent facilement lire ce qui appartient aux acini glandulaires et aux cloisons fibreuses qui les séparent.

Mais parfois, les cloisons inter-acineuses sont elles-mêmes envahies par la dégénérescence colloïde et leurs éléments cellulaires s'atrophient.

Au milieu de ce tissu cellulaire transformé, on peut rencontrer des ilots de cellules épithéliales qui sont devenues elles-mêmes très volumineuses, avec des noyaux arbores-

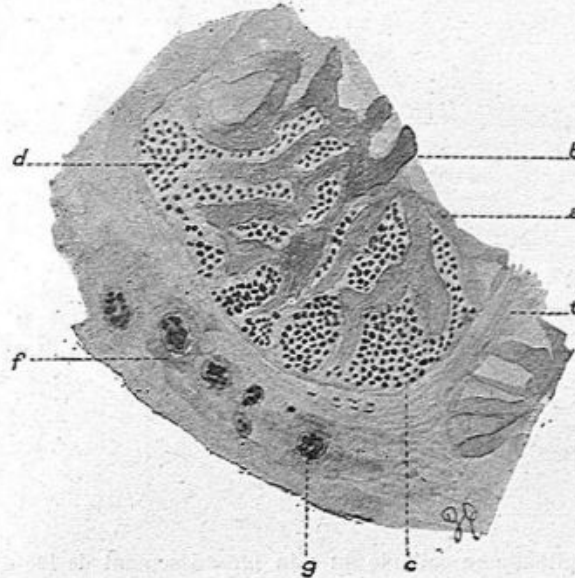


Fig. 161. — Epithéliome colloïde du sein (grossissement de 100 diamètres).

a, b, travées fibreuses en dégénérescence colloïde; *c, d*, cellules épithéliales contenues dans les avéoles; *f, g*, cellules géantes entourées de tissu colloïde; *t*, tissu conjonctif. Coloration double à l'hématoxyline et à l'éosine.

cents ou des noyaux énormes, cellules incluses dans un tissu colloïde, anhyste, possédant de fines granulations.

Les figures suivantes 161 et suivantes représentent ces divers états du tissu conjonctif et des cellules épithéliales. La figure 164 représente des formes cellulaires d'une volumineuse tumeur colloïde du sein enlevée par Schwartz.

La figure 161 donne le dessin à un faible grossissement d'une partie d'un acinus et du tissu conjonctif qui l'entoure.

La préparation avait été doublement colorée par l'hématoxyline et l'éosine. Les cloisons intra-acineuses *a*, *b*, de coloration bleuâtre, épaissies et colloïdes, séparent des îlots de cellules épithéliales *c*, *d*, dont les noyaux sont colorés en violet. Dans le tissu conjonctif péri-acineux, on voit à ce faible grossissement, des cellules considérables, sphériques,

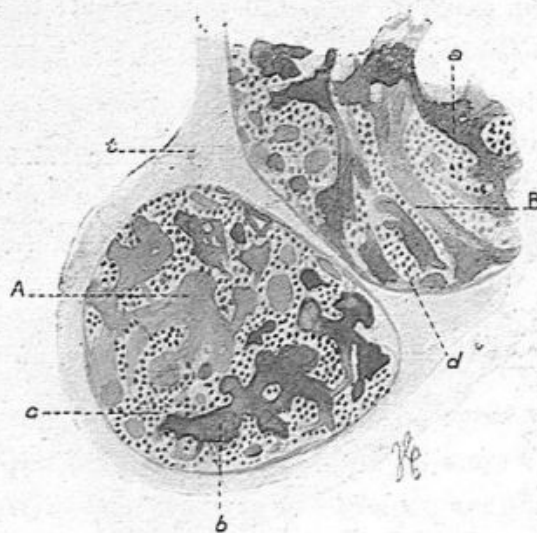


Fig. 162. — Epithéliome colloïde du sein (grossissement de 100 diamètres). Coloration à la thionine.

A, un acinus complet entouré de tissu conjonctif *t*. — B, une partie d'un acinus. — *a*, *b*, cloisons conjonctives intra-acineuses devenues colloïdes ; *c*, *d*, tubes et alvéoles formés de cellules épithéliales.

entourées de substance colloïde et contenant des noyaux arborescents très volumineux *f*, *g*.

La figure 162, colorée par la thionine, offre le même aspect, dans des acini A et B, à cette différence près que la coloration rouge marque les cloisons intra-acineuses *a*, *b* en rouge et que les noyaux des cellules épithéliales sont colorés en bleu (*c*, *d*).

Pour bien faire comprendre cette disposition des acini modifiés, nous l'avons représentée à un fort grossissement dans

la figure 163 qui est doublement colorée par l'hématoxyline et l'éosine.

Les cloisons intra-alvéolaires épaissies *a*, *a* sont bleuâtres, colloïdes, un peu fibrillaires, mais sans cellules ni noyaux colorés ; elles circonscrivent des alvéoles pleins de cellules

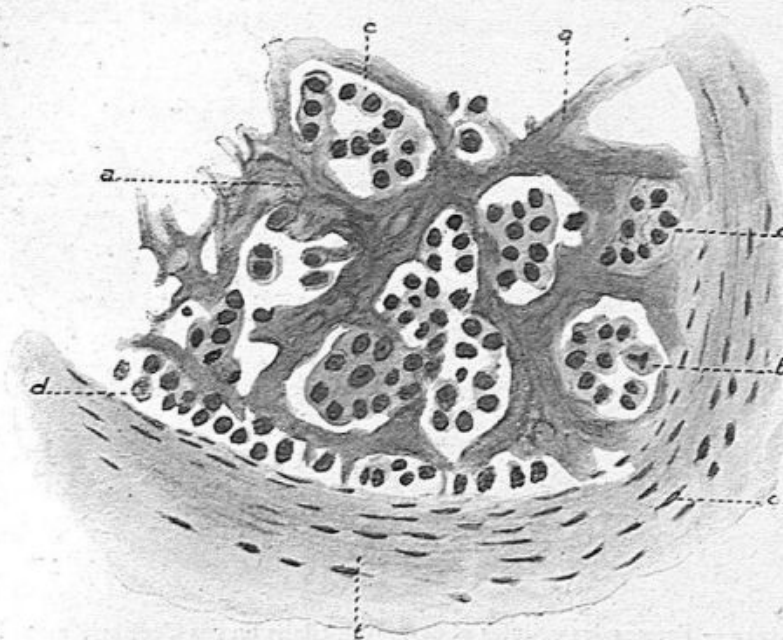


Fig. 163. — Epithéliome colloïde du sein (grossissement de 300 diamètres).

a, travées conjonctives intra-acineuses en dégénérescence colloïde; *b*, une cellule en karyokinèse dans un alvéole plein de cellules épithéliales; *c*, *c*, alvéoles contenant des cellules épithéliales disposées sans ordre; *d*, boyau de cellules épithéliales; *t*, tissu conjonctif montrant dans son intérieur des cellules conjonctives aplaties. Double coloration à l'hématoxyline et à l'éosine.

épithéliales irrégulièrement globuleuses ou polyédriques, avec de gros noyaux ; ce sont des cellules cancéreuses typiques et, dans cet acinus, le tissu conjonctif est le seul atteint par la dégénérescence colloïde. Une des cellules épithéliales *b*, est en karyokinèse.

Le tissu conjonctif péri-acineux *t* est à peu près normal,

épais, mais avec des cellules conjonctives bien conservées et nombreuses.

Si l'on se reporte à la figure 161, où nous avons figuré de grandes cellules à noyaux arborescents en *f* et *g* avec un faible grossissement, on ne sera pas étonné d'en voir le détail

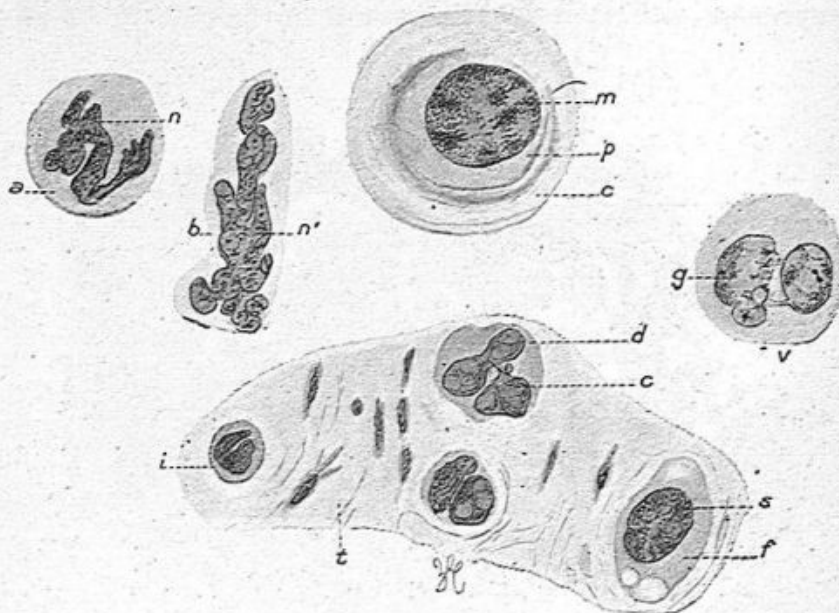


Fig. 164. — Formes des cellules et des noyaux dans un cas d'épithéliome colloïde du sein (grossissement de 400 diamètres) (Zeiss, obj. apochromatique 3 millimètres, oc. compensateur 4).

a, protoplasme et *n*, noyau arborescent; *b*, protoplasme et *n'* noyau en boudin très allongé et bourgeonnant; *d*, protoplasme et *r*, noyau à plusieurs renflements; *v*, protoplasme et *g*, noyau en bissac; *f*, protoplasme montrant des vacuoles et *s*, noyau volumineux; *p*, protoplasme d'une cellule entouré d'une zone colloïde, et contenant un énorme noyau *m*; *i*, tissu conjonctif muqueux avec ses cellules.

avec un fort objectif. Ces grandes cellules sont reproduites dans la figure 164.

Il y a là des cellules avec un gros noyau en bissac, *i*; des cellules dont le protoplasma *d* est volumineux et le noyau bourgeonnant avec trois ou quatre bourgeons *r*; des cellules *a* et *b* dont les noyaux *n*, *n'* sont en boudins retournés et terminés par de multiples excroissances; des cellules à deux

noyaux reliés par des filaments *g* ; une grande cellule *p* avec un énorme noyau très riche en granulation de nucléine *m*. Cette grande cellule sphérique est entourée d'une zone de substance colloïde anhydre *c*. Les quatre grandes cellules du bas de la figure sont figurées au milieu du tissu colloïde qui les entoure, tissu contenant quelques cellules plates ou étroi-

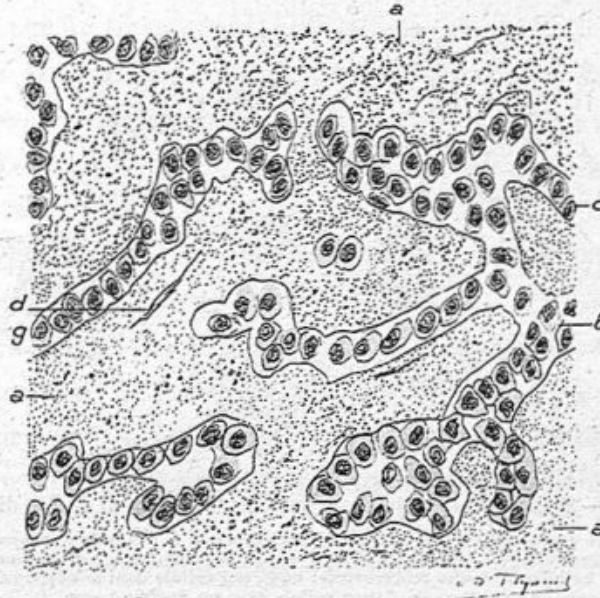


Fig. 165. — Epithéliome colloïde du sein (grossissement de 300 diamètres).

a, a, a, travées fibreuses intra-acineuses devenues colloïdes ne conservant que de très rares cellules conjonctives comme en *d* ; *b, c*, boyaux tubulés formés de cellules épithéliales atypiques ; avec une seule rangée de cellules.

lées du tissu conjonctif. Enfin, dans la cellule *f*, qui ne contient qu'un seul grand noyau, on observe des vacuoles creusées dans le protoplasma.

Au milieu du tissu conjonctif devenu colloïde et tout à fait dégénéré, les cellules épithéliales sont souvent disposées sous la forme de longs boyaux tubulés, ramifiés et anastomosés comme dans l'épithéliome tubulé. L'aspect tubulaire ou alvéolaire se rencontre indifféremment par places dans la

même tumeur. Dans la figure 165 nous avons seulement l'apparence de tubes épithéliaux, tandis que dans les précédentes les alvéoles dominaient. La signification en est la même.

On remarquera, dans cette figure, combien les cellules épithéliales atypiques sont bien limitées les unes des autres, polyédriques à angles mousses, à protoplasme clair, avec leurs

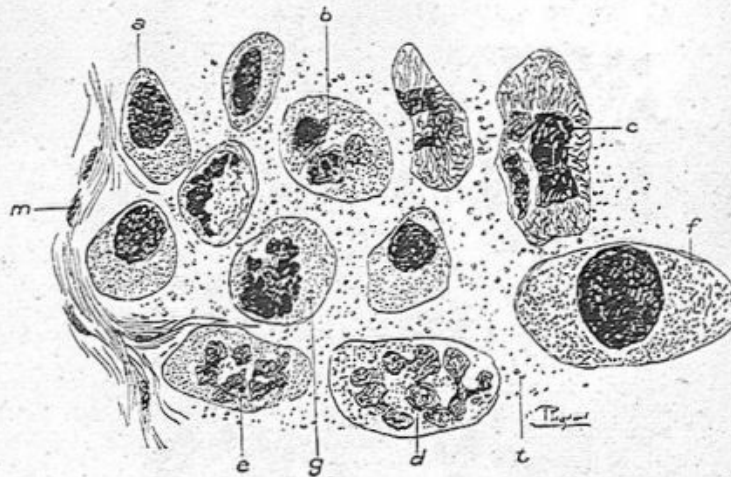


Fig. 166. — Epithéliome colloïde du sein (grossissement de 350 diamètres).

Dans un tissu conjonctif colloïde mais montrant encore en *m* des cellules conjonctives conservées, on voit des cellules *a*, avec un seul gros noyau, des cellules *b*, *c*, avec plusieurs noyaux; en *d* et *e*, des cellules à noyaux arborescents; en *g*, une cellule dont le noyau ne présente plus que des fragments de nucléine; en *f*, une cellule avec un énorme noyau.

gros noyaux ovoïdes. Le tissu conjonctif qui les sépare est épais, amorphe, avec de fines granulations, sans fibrilles, sans cellules conjonctives reconnaissables, sauf une, en *d*, qui est la seule observée dans ce dessin.

Dans d'autres parties de ces tumeurs, là où l'on observe de grandes cellules à noyaux multiples ou arborescents, le tissu conjonctif qui les entoure est souvent tout à fait anhyste, colloïde, avec de fines granulations, comme on peut s'en convaincre dans la figure 166.

Ce tissu conjonctif ne présente plus ni fibres ni cellules. Les grosses cellules d'origine épithéliale qui y sont contenues

présentent tantôt un seul noyau volumineux *a*, ou un noyau énorme *f*, ou des noyaux bourgeonnants *e*, *d*, ou plusieurs noyaux *b*, *c*, ou des noyaux en karyolyse *g*.

Dans un épithéliome colloïde opéré par Nélaton, la tumeur, caractéristique à l'œil nu par la transparence de ses petits lobules, offrait, à l'examen histologique, à un faible grossissement, des acini ou parties d'acini généralement sphériques, limités par un tissu conjonctif colloïde. Des lobules plus volumineux étaient entourés par du tissu fibreux épais et normal. Dans les acini eux-mêmes, des amas épithéliaux étaient disposés avec un certain ordre rappelant le contenu de culs-de-sac. Avec un plus fort grossissement, ainsi que nous l'avons montré dans la figure 166, on avait des accumulations de cellules épithéliales atypiques, *a*, *b*, *c*, libres, au milieu d'une masse colloïde, sans qu'il y eût de membrane propre, ni de tissu conjonctif vivant, pourvu de cellules conjonctives. Au contraire les fibrilles de ce tissu *t*, plus ou moins bien conservées, étaient engluées dans une substance colloïde transparente.

Une tumeur de même espèce a été enlevée le 7 janvier 1907, dans le service de M. Segond par un de ses internes. La tumeur est assez volumineuse, comme une orange; la peau est amincie, congestionnée et tendue à son niveau; lorsqu'on fait une section perpendiculaire à la surface cutanée on voit, à l'œil nu, des îlots grisâtres au milieu d'un tissu semi-transparent, congestionné, avec du sang qui s'écoule en certaine quantité. Ce tissu spécial est surtout bien lobulé dans la partie périphérique de la tumeur, en particulier sous la peau.

L'examen histologique montre un tissu muqueux qui remplace le tissu conjonctif des acini et de la charpente fibreuse de la mamelle; cependant les grands septa fibreux sont conservés. Le tissu muqueux possède de rares fibrilles minces,

quelques cellules conjonctives isolées à prolongements fins et multiples. Au milieu de ce tissu muqueux existent des îlots de cellules épithéliales plus ou moins volumineux (fig. 167).

Ces cellules examinées à un fort grossissement sont égales entre elles, de forme polyédrique et pourvues de gros noyaux ovoïdes.

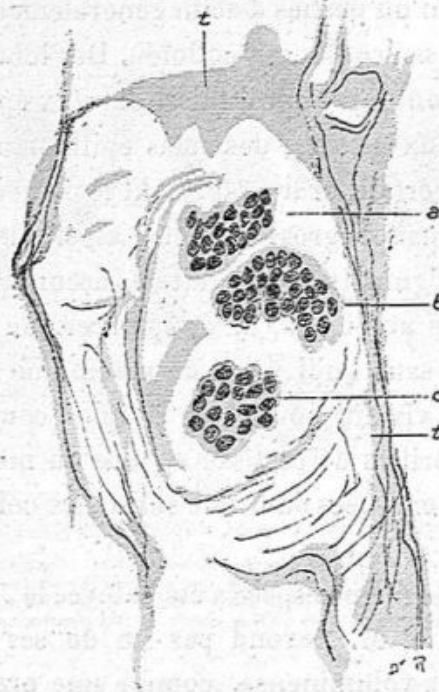

Fig. 167. — Epithéliome colloïde du sein (grossissement de 200 diamètres).

t, t, tissu conjonctif colloïde entourant trois amas de cellules épithéliales;
a, b, c, restes d'un acinus glandulaire.

Les vaisseaux capillaires sont dilatés, et il y a en outre des ecchymoses avec des globules rouges infiltrés dans le tissu conjonctif.

Le cancer colloïde altère donc à la fois l'épithélium glandulaire et le tissu conjonctif. Comme dans tout cancer, l'épithélium est modifié, atypique, le protoplasme est souvent hyalin, transparent; les membranes propres des culs-de-sac

et des canaux intra-acineux sont détruites ; les amas cellulaires affectent la forme d'alvéoles ou de tubes. Les cloisons conjonctives intra-alvéolaires sont transformées, épaissies, anhyestes, sans structure, colloïdes. Le tissu conjonctif péri-acineux subit parfois le même sort.

Après cette description et les dessins qui l'accompagnent et la justifient, il nous semble inutile d'insister sur le diagnostic histologique différentiel entre ces épithéliums colloïdes et les myxomes purs ou papillaires. Nous rappellerons seulement que dans les myxomes le tissu muqueux est une variété du tissu conjonctif, qu'il est vivant avec un grand nombre de cellules étoilées et de capillaires tandis que la dégénérescence colloïde est une sorte de mortification dans laquelle les cellules conjonctives sont rares ou mortifiées et incolores. Quant à l'épithélium, il est atypique et colloïde dans l'épithéliome, tandis qu'il est simplement proliféré dans les culs-de-sac dont la paroi propre est conservée dans les myxo-adénomes, et à la surface des papilles dans les myxomes papillaires.

Développement de l'épithéliome colloïde. — Lorsqu'on examine à un faible grossissement des préparations étendues passant par la périphérie de ces tumeurs, à la limite du tissu mammaire normal, il est rare qu'on ne trouve pas des acini normaux ou en voie de transformation colloïde. A côté d'acini tout à fait normaux, à petits culs-de-sac renfermant de petites cellules cubiques, on en observera dont des culs-de-sac sont plus grands et les cellules plus volumineuses, cubiques ou un peu cylindriques ; puis viendront, en se rapprochant du néoplasme, des acini en voie de transformation colloïde. Là, les cellules épithéliales contenues encore dans les culs-de-sac ayant conservé leur paroi propre, seront polyédriques, à gros

noyau ovoïde et souvent leur protoplasma sera devenu clair, plein de mucus. La figure 169 qui se rapporte à un cancer colloïde opéré par Nélaton, donne un état assez peu avancé de cette dégénérescence des acini.

Elle représente trois culs-de-sac, les deux de droite, sectionnés suivant leur longueur, celui de gauche, coupé en tra-

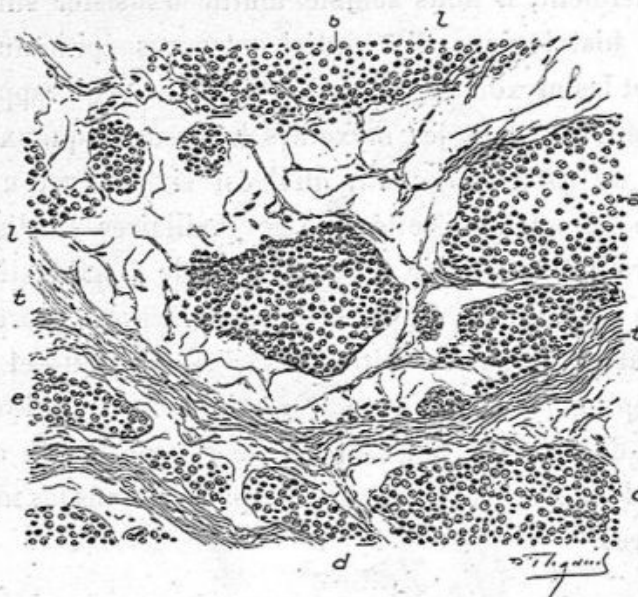


Fig. 168. — Epithéliome colloïde (grossissement de 100 diamètres).

a, b, c, d, e, îlots épithéliaux entourés d'un tissu muqueux intra-acineux *l, l*;
t, t, une cloison fibreuse.

vers. Leur lumière est remplie par des moules hyalins coagulés, longitudinaux, *a, b*, et par une section transversale du moule *c*. La membrane propre des culs-de-sac *m, m*, est encore apparente, mais très mince. Quant aux cellules épithéliales, beaucoup sont polyédriques à angles mousses, *h*, avec un gros noyau ovoïde; beaucoup d'autres possèdent un protoplasma cavitaire plein d'une substance transparente au milieu de laquelle se trouve le noyau plus ou moins atrophié (voy. *f, g, p*).

Le tissu conjonctif *t* qui entoure cet acinus est normal. Dans les acini plus altérés que celui de la figure 169, les parois propres des culs-de-sac sont détruites, le tissu conjonctif intra-acineux devient colloïde et les amas de cellules épithéliales atypiques sont placés dans des tubes ou alvéoles sépa-

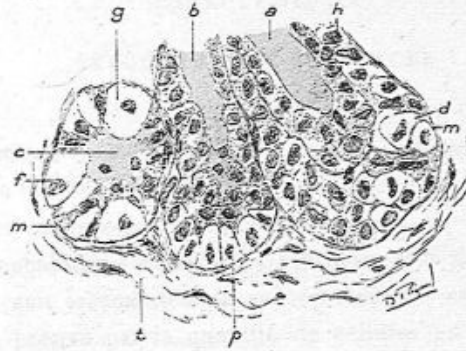



Fig. 169. — Développement de l'épithéliome colloïde du sein (grossissement de 300 diamètres).

a, b, moules colloïdes dans deux culs-de-sac coupés suivant leur longueur; *c*, même coagulation dans un cul-de-sac coupé en travers; *m, m*, paroi propre très mince des culs-de-sac; *d*, cellules épithéliales des culs-de-sac devenues polyédriques et atypiques; *f, g, p*, cellules épithéliales en dégénérescence muqueuse; *t*, tissu conjonctif péri-acineux.

rés par du tissu conjonctif muqueux. Ainsi s'explique très facilement le développement de l'épithéliome colloïde depuis son début jusqu'à sa constitution définitive.



CHAPITRE XI

INOCULABILITÉ DU CANCER

Le cancer, considéré au point de vue clinique et comprenant à la fois le sarcome et l'épithéliome, est inoculable dans certaines conditions déterminées.

Ces inoculations s'effectuent par le procédé de greffes des cellules soit sarcomateuses, soit épithéliales atypiques. On en a la preuve par la quantité de cellules en karyokinèse qu'on observe dans les greffons.

a. GREFFE SUR LES SUJETS ATTEINTS DE CANCER. — Doyen a communiqué à l'Académie de médecine le résultat d'une greffe réalisée pendant une de ses opérations. Il s'agissait d'une femme atteinte d'un sarcome du sein. Doyen prit un fragment de cette tumeur et l'inséra dans le sein normal du côté opposé. Cette communication que je faisais au nom de Doyen fut assez mal reçue de l'Académie, car de pareilles expériences *in anima vili* peuvent être dangereuses et coupables. Dans ce fait particulier, la greffe prit et le greffon commença à grossir. Doyen l'enleva aussitôt et il n'y eut pas de récurrence. L'examen histologique montra que le greffon était formé partout d'un tissu sarcomateux très vivant avec de nombreuses figures de karyokinèse. C'était un exemple de greffe du sarcome chez un sujet atteint de sarcome.

Voici maintenant un fait analogue de greffe de cancer épi-

thélial observé chez une jument par MM. Borrel et Petit. Il s'agissait d'un épithélioma tubulé et alvéolaire du cou, d'origine branchiale, très volumineuse, qui a servi à faire des greffes multiples sur cette même jument.

La partie greffée était prise suivant le procédé de Borrel avec un fin trocart emporte-pièce entré à travers la peau très bien désinfectée, et insérée ensuite dans diverses parties du corps de la jument, c'est-à-dire au bout du nez, à la face inférieure de la langue, à la face interne de la paupière supérieure gauche sous la conjonctive, dans la mamelle gauche par un conduit galactophore, et enfin dans la mamelle droite, à travers la peau à la base du mamelon.

Sur les quatre inoculations, MM. Borrel et Petit ont obtenu deux résultats positifs certains.

La tumeur primitive, examinée après la mort naturelle de la jument, montre des filons caractéristiques d'infiltration épithéliomateuse dans une charpente conjonctive riche en vaisseaux sanguins; les cellules sont malpighiennes sans globes épidermiques.

Des greffes cancéreuses, en particulier celles de la mamelle gauche, présentent la même structure : ces greffes étaient en voie de progression, elles montraient des karyokinèses nombreuses, ainsi qu'une aptitude à prendre violemment des matières colorantes : c'est le premier exemple de la greffe d'une tumeur maligne épithéliomateuse observée chez un cheval déjà cancéreux.

b. INOCULATION DU CANCER D'UN ANIMAL A UN AUTRE INDIVIDU DE MÊME ESPÈCE. — Les très nombreuses expériences faites par Trasbot et moi, par Duplay et Cazin, etc., ont toutes échoué quand il s'agissait d'animaux supérieurs. Elles n'ont réussi que chez le rat et la souris, et plus particulièrement le rat

blanc et la souris blanche qui sont souvent atteints du cancer.

En 1894, Morau (mort très jeune), qui était alors aide de laboratoire chez Mathias Duval, me montra plusieurs tumeurs obtenues par inoculation de tumeurs analogues chez le rat blanc ; le type de ces néoplasmes était l'épithéliome à cellules cylindriques, tout à fait semblable par exemple à l'épithéliome de même nature de l'intestin ; je décidai Morau à rédiger une note que je présentai en son nom à l'Académie de médecine : cette découverte passa presque inaperçue. Morau avait pensé que des souris nourries avec du tissu cancéreux de souris pouvaient ainsi devenir cancéreuses ; cela n'a pas été confirmé et il est probable qu'il s'agissait alors de cancers spontanés. Les faits de Morau paraissent être spéciaux, car ils avaient une durée de quarante jours après l'inoculation et avant l'apparition de la tumeur. Ces tumeurs siègent surtout sur le dos, aux mamelles, aux organes génitaux, etc.

Il y a eu depuis une grande quantité d'observations de cancers spontanés et d'inoculations positives chez le rat et la souris ; chose curieuse, les faits de cancers observés dans telle ville sont différents de ceux observés en telle autre ; c'est ainsi qu'Ehrlich ayant eu un fait de sarco-épithéliome qu'il a inoculé en séries, a obtenu dans plusieurs passages la même tumeur, et ensuite du sarcome pur, d'où il déduit que le sarcome est plus vivace que l'épithéliome, et il a ainsi à Francfort une production considérable de sarcomes. Certains élevages donnent un nombre très variable de cancers : ainsi, dans le laboratoire de Lignières, à Buenos-Ayres, huit cas d'adéno-carcinomes ont été observés en trois mois dans une seule cage, tandis que dans d'autres le cancer est une rareté.

Les cancers spontanés de la souris sont, tantôt des sarcomes

à petites cellules rondes ou à longues cellules fusiformes, tantôt l'épithéliome acineux, tantôt l'épithéliome malpighien; des tumeurs surviennent souvent aux mamelles chez les souris adultes ou vieilles ayant allaité plusieurs fois; ces souris sont couvertes de parasites.

L'infection est due à l'inoculation de cellules cancéreuses, car le liquide filtré ne donne pas de résultat, et il suffit de quelques cellules vivantes pour déterminer un résultat positif.

Il est remarquable de voir que les tumeurs cultivées dans une ville ne donnent pas de résultat sur les souris d'une autre ville; ainsi le sarcome d'Erhlich, inoculé par Haalande à quatre souris de Christiania et à six souris de Berlin, donna à ces dernières des résultats positifs et un simple épaissement, bientôt résorbé, aux souris de Christiania. L'inoculation de 128 souris de Berlin et de 143 souris de Hambourg a donné 97 p. 100 de résultats positifs pour les premières et 24 p. 100 de succès pour celles de Hambourg, tandis que les souris de Copenhague et de Christiania sont restées indemnes. Réciproquement, le carcinome de Jennsen qui prend avec intensité sur les souris des villes du nord ne prend que très difficilement sur les souris de Berlin et sur celles de Francfort.

Depuis quelques années on a fondé dans toutes les grandes villes des sociétés en vue d'étudier et de combattre le cancer; nous espérons que des résultats très favorables sortiront de ces études.

c. THÉORIE PARASITAIRE DU CANCER. — Des centaines de parasites ont été jusqu'ici mis en avant pour expliquer la formation et le développement du cancer; aucun de ces parasites n'a résisté à l'analyse; cependant il est probable qu'un ou plusieurs parasites déterminent la formation de ces tumeurs, mais nous n'en n'avons pas la preuve jusqu'ici; ce qu'il y a de spéci-

fique dans ces tumeurs, c'est la forme et la nature des cellules qui les composent, c'est la propriété de ces cellules de se reproduire et de déterminer des greffes chez les petits rongeurs dont nous venons de parler. Et cependant ces cellules sont tantôt des cellules malpighiennes pavimenteuses, tantôt des cellules glandulaires, tantôt de grandes cellules fusiformes ou rondes des sarcomes : ce sont là des faits assez obscurs mais devant lesquels nous devons nous incliner.

Jusqu'ici nous devons rejeter la théorie parasitaire.

M. Doyen est l'un des plus obstinés et des plus enthousiastes défenseurs de l'*origine microbienne*. Il a isolé des tumeurs un microbe que d'aucuns prétendent banal, le *micrococcus neoformans*, qu'il croit être et présente comme l'agent spécifique du cancer. Il a provoqué chez le rat et la souris, par inoculation intra-péritonéale des cultures de ce microbe, toute une série de lésions dans différents organes tels que le poumon, — le péritoine restant intact — ce qui est assez surprenant, étant données les propriétés pathogènes du *micrococcus neoformans*. Suivant M. Doyen, ces lésions se rapporteraient soit à des tumeurs conjonctives, soit à des tumeurs épithéliales.

Nous avons pu examiner à loisir, dans notre laboratoire de la Faculté et à la Société anatomique¹, les très belles et très instructives préparations de M. Doyen et nous convaincre qu'il n'avait pas, dans ses expériences, démontré, comme il le pensait, la spécificité de son *micrococcus*.

En effet, toutes les lésions que nous avons ainsi étudiées pouvaient être rattachées à l'inflammation, et, sur aucune d'entre elles, nous n'avons pu rigoureusement constater les désordres pathognomoniques du cancer, à savoir l'effraction des membranes basales par les cellules épithéliales et leur

1. Voir les *Bulletins de la Société Anatomique* de 1905, en particulier celui de mars.

essaimage dans le tissu conjonctif, ainsi que leur pénétration dans les voies lymphatiques ou sanguines.

Il convient de rendre hommage à la persévérance et aux efforts de M. Doyen, mais aussi de déclarer qu'il n'a pas, selon nous, fait jusqu'ici la preuve que le microbe qu'il a découvert est bien celui du cancer.

Parmi les lésions les plus curieuses obtenues par Doyen, il y a un papillome à cellules cylindriques, développé dans les bronches, lesquelles étaient remplies de pus.

TABLE DES MATIÈRES

PRÉFACE	I
-------------------	---

INTRODUCTION

ANATOMIE ET PHYSIOLOGIE NORMALES DE LA MAMELLE	4
--	---

CHAPITRE PREMIER

EXAMEN A L'ŒIL NU DES NÉOPLASMES DU SEIN ; PRÉLEVEMENT DES PARTIES A EXAMINER AU MICROSCOPE	9
--	---

CHAPITRE II

MASTITE CHRONIQUE. GALACTOCÈLE

Mastite chronique	21
Galactocèle	45
Tuberculose mammaire.	47

CHAPITRE III

TUMEURS DU MAMELON

Papillomes cutanés	57
Papillomes des conduits galactophores	59
Maladie de Paget.	66

CHAPITRE IV

TUMEURS BÉNIGNES DU SEIN

Hypertrophie pseudo-éléphantiasique	74
Adénomes purs.	76

Fibromes purs	78
Fibro-adénomes	80
Fibro-adénomes papillaires ou végétants	83
Kystes du sein	91
Kystes simples	96
Maladie kystique de Reclus	101
Adéno-fibrome kystique	103
Fibro-myxo-adénome	112
Maladie kystique chez une chatte	113
Kystes à gros bourgeons en chou-fleur	117
Kyste enflammé	128
Observations de fibro-adénomes	130

CHAPITRE V

LIPOME HYPERTROPHIQUE. CHONDROME. OSTÉOME 137

Hypertrophie graisseuse prise pour un cancer	139
Myxomes	140
Ostéo-chondrome chez la femme	143
Ostéo-chondrome chez la chienne	148
Ostéome chez une chienne	156
Kystes sébacés et dermoïdes	161

CHAPITRE VI

SARCOMES DU SEIN 163

Sarcome massif	165
Sarcome avec myéloplaxes	171
Variété papillaire	173
Sarcome globo-cellulaire	174
Fibro et myxo-sarcome	177
Sarcomes chez la chienne et la chatte	186

CHAPITRE VII

ÉPITHÉLIOME PAPILLAIRE À CELLULES CYLINDRIQUES 205

Papillo-épithéliome chez une chienne	216
Sarco-épithéliome végétant chez une chienne	220
Épithéliome à cellules cylindriques de la mamelle généralisé chez une chatte	226

TABLE DES MATIÈRES 337

CHAPITRE VIII

CANCERS DU SEIN 231

Épithélioma d'origine cutanée ou malpighienne.	234
Épithéliomes canaliculaires	236

CHAPITRE IX

EPITHELIOMES ACINEUX 255

Squirrhe.	280
Altération ganglionnaire	289
Encéphaloïde.	292
— de la chatte	294
— de la chienne.	295
Lésions de la peau	297
Cancer double des seins	299
Kystes dans le cancer du sein.	302
Lésions du creux axillaire	306
— des ganglions	308
— des nerfs.	311
Lésions des muscles.	313
Lésions des os	314

CHAPITRE X

EPITHELIOME ACINEUX, MUQUEUX OU COLLOIDE 317

Son développement.	331
----------------------------	-----

CHAPITRE XI

INOCULABILITE DU CANCER 331

Théorie parasitaire.	334
------------------------------	-----



CORNIL.

22