

Bibliothèque numérique

medic@

**Houel, Charles. Catalogue du Musée
Orfila**

Paris, Paul Dupont,, 1881.

Cote : 36309





(c) Bibliothèque interuniversitaire de médecine (Paris)
Adresse permanente : <http://www.bium.univ-paris5.fr/hist/med/medica/cote?36309>

CATALOGUE

DU

MUSÉE ORFILA





CATALOGUE
DU
MUSÉE ORFILA

PUBLIÉ

Sous les auspices de la Faculté de Médecine de Paris

PAR

M. HOUEL

CONSERVATEUR DES COLLECTIONS DE LA FACULTÉ DE MÉDECINE DE PARIS
AGRÉGÉ DE LA FACULTÉ
CHEVALIER DE LA LÉGION D'HONNEUR, OFFICIER DE L'INSTRUCTION PUBLIQUE
MEMBRE DE LA SOCIÉTÉ DE CHIRURGIE, DE LA SOCIÉTÉ DE BIOLOGIE
ET DE LA SOCIÉTÉ ANATOMIQUE



2.060

36309

PARIS

PAUL DUPONT

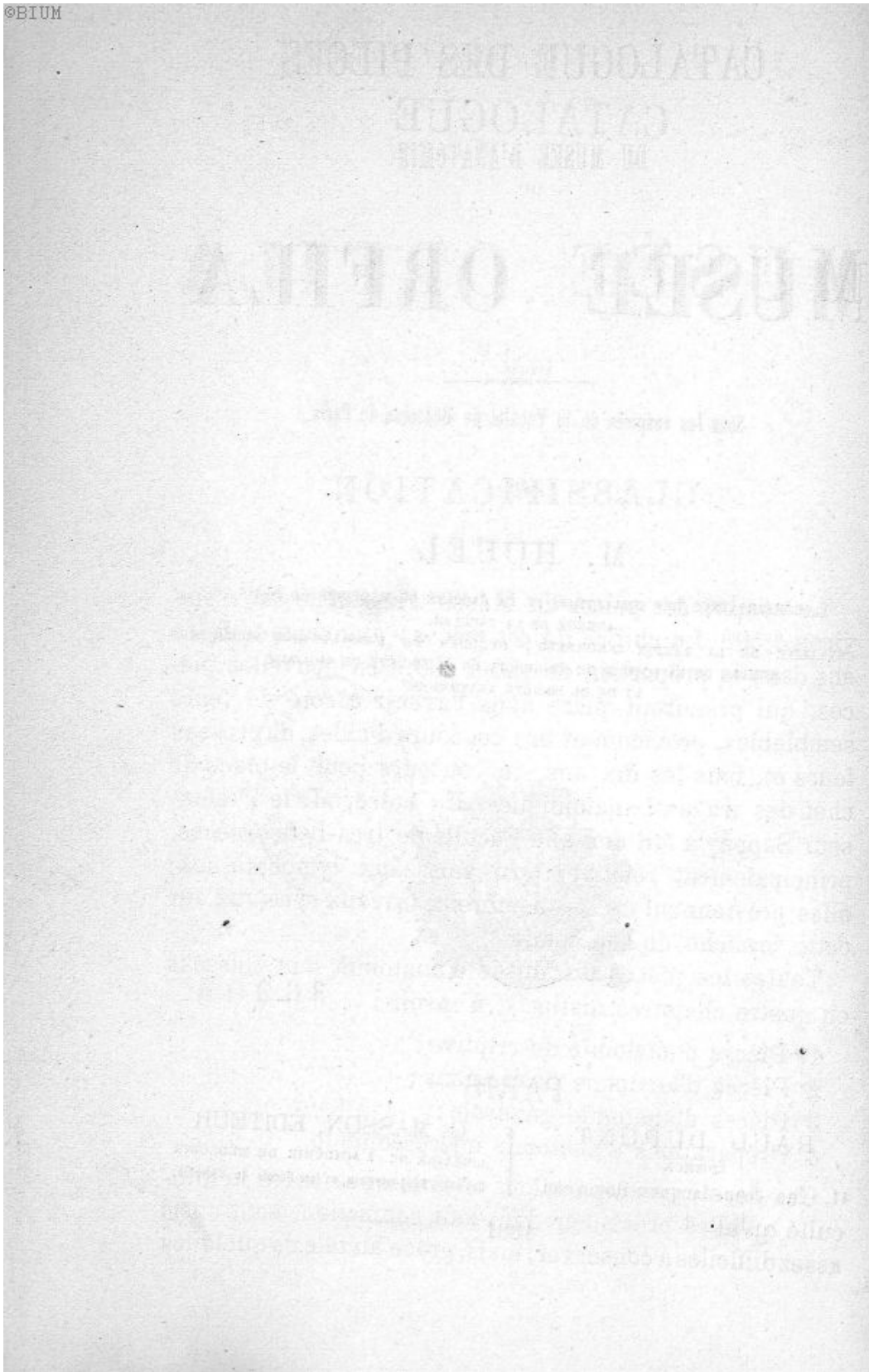
ÉDITEUR

41, rue Jean-Jacques-Rousseau.

G. MASSON, ÉDITEUR

LIBRAIRE DE L'ACADÉMIE DE MÉDECINE
Boulevard Saint-Germain, en face l'École de Médecine.

1881



CATALOGUE DES PIÈCES

DU MUSÉE D'ANATOMIE

MUSÉE ORFILA

CLASSIFICATION

Le nombre des pièces du Musée d'anatomie est d'environ 4,500. Le chiffre de ces pièces s'augmente tous les ans dans la proportion de 150 à 200. Ces nouvelles pièces, qui prendront place dans l'avenir à côté de leurs semblables, proviennent des concours d'aides, de professeurs et, tous les dix ans, du concours pour la place de chef des travaux anatomiques. En outre, M. le Professeur Sappey a fait don à la Faculté de très-belles pièces, principalement relatives aux vaisseaux lymphatiques; elles proviennent de ses nombreux travaux spéciaux sur cette branche de l'anatomie.

Toutes les pièces du Musée d'anatomie sont classées en quatre chapitres distincts, à savoir :

- 1° Pièces d'anatomie descriptive;
- 2° Pièces d'anatomie des régions;
- 3° Pièces d'anatomie générale;
- 4° Préparations d'anatomie microscopique.

Ces dernières préparations anatomiques, outre la difficulté qu'elles présentent dans leur confection, sont aussi assez difficiles à conserver; mais, grâce au zèle de quelques

jeunes agrégés et en particulier de M. Duval, j'espère que cette section des pièces du Musée deviendra une des plus intéressantes et assez rapidement une des plus complètes.

Dans un appendice composé d'environ quatre-vingt-cinq pièces, pour le moment, sont classées des têtes ou des moulages de tête d'idiots et de suppliciés.

C'est dans cet ordre que seront décrites les pièces du Musée Orfila. Comme leur nombre s'augmente tous les ans d'une manière notable, ainsi que je l'ai indiqué plus haut, il y aura lieu forcément, tous les cinq ou six ans, de publier un supplément à ce Catalogue pour le maintenir au courant.

La détermination du siège de ces pièces dans le classement est quelquefois difficile, ce qui tient à ce que souvent elles sont complexes, c'est-à-dire qu'elles représentent plusieurs organes à la fois. D'un autre côté, dans la représentation d'un organe, on y trouvera tous les éléments anatomiques qui peuvent le constituer : artères, veines, nerfs et vaisseaux lymphatiques ; ce qui ne m'a pas empêché cependant de faire une division spéciale, peut-être un peu arbitraire, pour les pièces destinées à montrer l'appareil de la circulation, du système nerveux et lymphatique. Le complément de ces divers appareils, se trouvera donc dans la partie des pièces réservées à montrer l'étude des organes. Il me paraît impossible d'éviter cet écueil ; ainsi, pour ne citer qu'un exemple, dans la subdivision consacrée aux organes génitaux, on trouvera, sur un grand nombre de pièces, en même temps que les organes, des artères, des veines, des nerfs et des vaisseaux lymphatiques qui les pénètrent.

A la suite de chaque grand appareil, après les pièces relatives à l'anatomie humaine, sont classées, dans un ordre naturel, les pièces d'anatomie comparée, qui ne laissent point quelquefois, dans certains appareils, d'être très-nombreuses.

CHAPITRE PREMIER

Anatomie descriptive.

Les pièces relatives à l'anatomie descriptive sont les plus nombreuses; on en compte plus de quatre mille dans le Musée, et elles sont classées, autant que possible, dans l'ordre anatomique. Ces pièces feront un grand nombre d'articles distincts, dont chacun aura un ordre de numérotage spécial. Les articles composant ce premier chapitre, sont au nombre de treize, savoir :

- 1° Ostéologie.
- 2° Système dentaire.
- 3° Ligaments.
- 4° Aponévroses et muscles.
- 5° Angiologie.
- 6° Organes de la respiration.
- 7° Organes des sécrétions mammaires, biliaires, urinaires; la rate.
- 8° Organes de la digestion.
- 9° Organes génitaux.
- 10° Embryogénie et développement.
- 11° Système nerveux.
- 12° Organes du sens.

}	1° Oreille.
	2° Œil.
	3° Odorat.
	4° Goût.
- 13° Vaisseaux lymphatiques.

ARTICLE PREMIER.

OSTÉOLOGIE

Les pièces relatives à l'ostéologie sont nombreuses et classés autant que possible dans l'ordre anatomique adopté dans les livres classiques. Je les diviserai en trois ordres, à savoir :

- 1° Pièces d'ostéologie humaine;
- 2° Pièces d'ostéologie comparative du squelette;
- 3° Pièces d'ostéologie comparée.

PREMIER ORDRE.

Ostéologie humaine.

Six cent soixante-douze pièces se rapportent à l'ostéologie humaine, du n° 1 au n° 681 inclusivement. Vingt-cinq places, du n° 497 au n° 549, ont été réservées pour le développement des os de la tête, dont s'occupe M. Sappey, qui a déjà donné une série très-remarquable du développement des os du squelette et qui comprend 171 pièces, du n° 520 au numéro 671 inclusivement. Les pièces n° 672, 673, 674, 675, 677, 678, 679, 680, 681 sont des moulages d'os de géants qui ont acquis un développement considérable.

N° 1. — Squelette artificiel, homme adulte.

N° 2. — Squelette d'une femme adulte, articulé.

N° 3. — Squelette d'homme complet, placé sous une vitrine; les os sont articulés à distance.

N° 4. — Squelette artificiel complet, de nègre. (Prof. Ph. Bérard.)

N° 5. — Tête d'un homme adulte, vue par sa face antérieure.

N° 6. — Tête d'homme vue par la face postérieure.

N° 7. — Squelette de la tête d'un homme vue par la face postérieure ; le maxillaire inférieur manque.

N° 8. — Tête vue par son sommet.

N° 9. — Tête d'adulte, dont les sutures des frontaux ne sont point encore soudées ; la tête est vue par sa face antérieure.

N° 10. — Tête d'adulte ; la suture qui unit les deux moitiés du frontal est conservée.

N° 11. — Tête d'un individu jeune encore ; la suture qui réunit les deux moitiés du frontal est conservée.

N° 12. — Tête d'un individu adulte ; la suture qui sépare les deux moitiés du frontal est conservée.

N° 13. — Tête d'adulte ; la suture frontale est conservée.

N° 14. — Tête d'adulte ; la suture des deux moitiés du frontal est conservée.

N° 15. — Tête dont les maxillaires sont pourvues de dents ; les sutures sont en grande partie soudées.

N° 16. — Tête de vieillard ; les deux mâchoires sont en grande partie dépourvues de dents.

N° 17. — Tête de vieillard ; les maxillaires sont dépourvues de dents et les sutures sont en grande partie soudées.

N° 18. — Tête d'un individu âgé ; la mâchoire inférieure est en grande partie dépourvue de dents, et les sutures sont presque soudées.

N° 19. — Tête d'un individu âgé ; la mâchoire inférieure est en grande partie dépourvue de dents, et les sutures sont presque soudées.

N° 20. — Tête d'un individu âgé ; la suture fronto-pariétale gauche est soudée.

N° 21. — Tête de vieillard avec proéminence en avant de de la mâchoire inférieure ; les sutures sont soudées.

N° 22. — Tête d'un individu âgé ; les sutures sont persistantes.

N° 23. — Tête d'un individu âgé ; toutes les sutures de la voûte du crâne sont soudées et effacées.

N° 24. — Tête d'adulte ; ce crâne, qui a été fracturé, présente sur le côté gauche une couronne de trépan.

N° 25. — Tête d'un individu jeune encore ; les deux maxillaires supérieurs ont un développement peu considérable, et l'inférieur présente à gauche une nécrose.

N° 26. — Tête d'individu adulte dont les deux moitiés du crâne sont inégalement développées.

N° 27. — Tête d'une femme de 50 ans ; les sutures de la voûte du crâne sont en grande partie soudées.

N° 28. — Petit modèle de tête d'homme en ivoire. (Anc. Acad. de chirurgie.)

N° 29. — Tête sur laquelle on a pratiqué deux coupes transversales passant par la partie moyenne du crâne.

N° 30. Tête sur laquelle on a pratiqué une coupe antéro-postérieure ; les sutures sont en grande partie soudées.

N° 31. — Tête sur laquelle on a pratiqué une coupe verticale antéro-postérieure.

N° 32. — Moitié latérale droite de la tête, destinée à montrer la loi des modifications réciproques du crâne et de la face. (M. Séguin.)

N° 33. — Squelette de la moitié latérale droite de la tête, vue de profil.

N° 34. — Squelette de la moitié latérale gauche de la tête, vue de profil.

N° 35. — Tête : coupe antéro-postérieure du crâne, moitié gauche montrant les fosses nasales et la cavité crânienne.

- N° 36. — Tête : moitié droite de la coupe précédente.
- N° 37. — Moitié latérale gauche de la tête, montrant la cavité crânienne et les cornets des fosses nasales.
- N° 38. — Tête : moitié latérale droite de la coupe précédente.
- N° 39. — Base du crâne vue par sa face inférieure.
- N° 40. — Base du crâne vue par sa face inférieure.
- N° 41. — Voûte du crâne de la pièce précédente vue par son sommet ou face externe.
- N° 42. — Base du crâne vue par sa face supérieure.
- N° 43. — Voûte du crâne de la pièce précédente.
- N° 44. — Base du crâne vue par sa face supérieure.
- N° 45. — Base du crâne vue par sa face supérieure.
- N° 46. — Squelette d'une tête d'adulte, montrant la base du crâne et la partie postérieure des fosses nasales.
- N° 47. — Tête, coupe transversale du crâne passant au niveau de la partie postérieure de la selle turcique et la partie postérieure des condyles du maxillaire inférieur. Cette coupe montre l'orifice postérieur des fosses nasales.
- N° 48. — Moitié postérieure de la coupe de la pièce précédente.
- N° 49. — Tête sur laquelle on a pratiqué une coupe verticale du crâne et de la face, pour montrer l'intérieur des fosses nasales et les sinus maxillaires.
- N° 50. — Portion antérieure de la coupe de la pièce précédente.
- N° 51. — Tête sur laquelle on a pratiqué une coupe horizontale de la voûte du crâne, et plusieurs coupes sur les os de la face.
- N° 52. — Base du crâne et maxillaire supérieur. Cette pièce est destinée à montrer les sinus frontaux et maxillaires, ainsi que les cellules de l'apophyse mastoïde.
- N° 53. — Tête de vieillard, sur laquelle on a pratiqué une coupe destinée à montrer les sinus frontaux.

N° 54. — Tête de vieillard destinée à montrer les sinus du diploé.

N° 55. — Tête d'homme adulte préparée pour montrer les sinus du diploé.

N° 56. — Frontal vu par sa face antérieure.

N° 57. — Frontal vu par sa face inférieure.

N° 58. — Frontal vu par ses faces inférieure et antérieure.

N° 59. — Frontal vu par sa face antérieure.

N° 60. — Frontal vu par ses faces inférieure et antérieure.

N° 61. — Frontal vu par ses faces inférieure et antérieure.

N° 62. — Frontal d'adulte dont la suture médiane disjointe est persistante.

N° 63. — Pariétal du côté droit.

N° 64. — Pariétal du côté gauche.

N° 65. — Pariétal du côté gauche.

N° 66. — Pariétal du côté droit.

N° 67. — Pariétal du côté gauche.

N° 68. — Pariétal du côté droit vu par sa face interne.

N° 69. — Occipital vu par sa face interne ou antérieure.

N° 70. — Occipital vu par sa face postérieure ou externe.

N° 71. — Occipital vu par sa face interne ou antérieure.

N° 72. — Sphénoïde vu par sa face inférieure.

N° 73. — Sphénoïde vu par sa face postérieure.

N° 74. — Sphénoïde vu par sa face inférieure.

N° 75. — Sphénoïde vu par sa face postérieure.

N° 76. — Sphénoïde vu par sa face supérieure.

N° 77. — Sphénoïde vu par sa face supérieure.

N° 78. — Ethmoïde vu de trois quarts.

N° 79. — Ethmoïde vu par sa face supérieure.

N° 80. — Ethmoïde vu par sa face inférieure.

N° 81. — Temporal du côté droit vu par sa face interne.

N° 82. — Temporal du côté gauche ; l'oreille interne a été préparée.

N° 83. — Temporal du côté droit vu par sa face interne.

N° 84. — Maxillaire supérieur d'un vieillard, avec la portion horizontale du maxillaire inférieur ; il n'existe plus de dents.

N° 85. — Maxillaire supérieur gauche vu par sa face interne.

N° 86. — Maxillaire supérieur gauche vu par sa face interne.

N° 87. — Maxillaire supérieur droit vu par sa face interne.

N° 88. — Deux arcades alvéolaires du maxillaire supérieur, avec les dents, l'une d'enfant, l'autre d'adulte. (M. Lacroix.)

N° 89. — Deux os unguis.

N° 90. — Os palatin du côté gauche.

N° 91. — Os palatin du côté droit.

N° 92. — Os palatin du côté droit.

N° 93. — Deux cornets inférieurs.

N° 94. — Trois moitiés gauches d'os maxillaires inférieurs, destinées à démontrer la disposition de la branche montante aux différents âges de la vie. (M. Lacroix.)

N° 95. — Os maxillaires supérieur et inférieur, d'un enfant de 9 ans ; dents permanentes ; premières petites molaires. (M. Lacroix.)

N° 96. — Os maxillaires supérieur et inférieur, d'un enfant de 10 à 11 ans. Dents canines permanentes. (M. Lacroix.)

N° 97. — Os maxillaires supérieur et inférieur, d'un enfant de 11 à 13 ans. Dents permanentes, deuxième petite et grosses molaires. (M. Lacroix.)

N° 98. — Système dentaire d'un enfant. (M. Lacroix.)

N° 99. — Système dentaire d'un adulte. (M. Lacroix.)

N° 100. — Os de la face, désarticulés et fixés à distance, de manière à montrer leurs connexions.

N° 101. — Face inférieure de l'occipital et du sphénoïde.

N° 102. — Face postérieure de l'occipital, et inférieure du sphénoïde et de l'ethmoïde.

N° 103. — Face antérieure ou interne de l'occipital, et supérieure du sphénoïde.

N° 104. — Tête désarticulée et montée à la Beauchêne, vue par sa face antérieure.

N° 105. — Tête désarticulée, montée à la Beauchêne, vue par sa face latérale gauche.

N° 106. — Tête désarticulée, moins les maxillaires, montée à la Beauchêne, vue par la face inférieure de la base du crâne.

N° 107. — Tête désarticulée; les os sont placés dans une boîte. Cette tête est destinée à servir aux démonstrations.

N° 108. — Portion postérieure de la voûte du crâne, présentant un développement considérable de la bosse occipitale. Il existe deux os Wormiens symétriques, sur les côtés de la suture lambdoïde. (M. Noël.)

N° 109. — Portion postérieure de la voûte du crâne qui présente un développement considérable; il existe deux os Wormiens symétriques, sur le côté de la suture lambdoïde.

N° 110. — Segment postérieur de la voûte du crâne; la suture lambdoïde présente une disposition remarquable: elle contient un grand nombre d'os Wormiens.

- N° **111.** — Tête de fœtus.
- N° **112.** — Tête de fœtus.
- N° **113.** — Tête de fœtus.
- N° **114.** — Tête de fœtus.
- N° **115.** — Tête de fœtus.
- N° **116.** — Tête de fœtus.
- N° **117.** — Tête de fœtus.
- N° **118.** — Tête de fœtus.
- N° **119.** — Tête de fœtus.
- N° **120.** — Tête de fœtus.
- N° **121.** — Tête de fœtus.
- N° **122.** — Tête de fœtus.
- N° **123.** — Tête d'enfant âgé de 4 ans $\frac{1}{2}$; la suture frontale médiane n'est pas encore soudée.
- N° **124.** — Tête d'enfant âgé de 6 ans; la suture qui sépare les deux frontaux est incomplètement soudée.
- N° **125.** — Tête d'un enfant âgé de 6 ans $\frac{1}{2}$; la suture frontale est presque complètement soudée.
- N° **126.** — Tête d'enfant de 8 ans; la suture frontale est soudée.
- N° **127.** — Tête d'enfant d'environ 9 ans.
- N° **128.** — Tête d'enfant âgé d'environ 10 ans.
- N° **129.** — Tête d'un jeune enfant âgé d'environ 12 ans. La suture frontale est conservée.
- N° **130.** — Tête d'enfant hydrocéphale. Il existe un os Wormien qui s'est développé dans la fontanelle antérieure; il représente la configuration et la dimension de la fontanelle.
- N° **131.** — Tête complète d'un jeune nègre. (Professeur Ph. Berard.)

N° 132. — Tête complète d'un jeune nègre. (Professeur Ph. Bérard.)

N° 133. — Tête d'un Malgache adulte; le maxillaire inférieur manque. (M. de Lavigerie, officier de santé de marine.)

N° 134. — Tête d'un Cosaque adulte; le maxillaire inférieur manque. (Professeur J. Cloquet.)

N° 135. — Tête d'un Russe Tartare, âgé d'environ 37 ans; il a été pris à la bataille d'Austerlitz et il est mort des suites d'un coup de feu à la poitrine. (M. Larrey.)

N° 136. — Tête d'un Egyptien ayant appartenu à l'un des chefs du Caire; il était complice de l'assassin de Kléber. (M. Larrey.)

N° 137. — Tête d'un Arabe de la province de Mascara fait prisonnier en 1841, dans un engagement avec Abd-el-Kader. (M. Gaublet, chirurgien-major.)

N° 138. — Tête d'un nommé Hamed-ben-Ibrahim, Arabe né à Zitoumy (Afrique) en 1815, et mort à Alger le 18 mai 1837.

N° 139. — Tête d'un Arabe né en Algérie, dans la tribu d'Abd-el-Kader et prisonnier de la Smala.

N° 140. — Tête d'un Arabe nommé Mohamed-Stahalhi, né dans la tribu d'Abd-el-Kader, prisonnier de la Smala.

N° 141. — Tête de Kabyle, momifiée, préparée par M. Sy et conservée avec sa barbe. (M. Horteloup.)

N° 142. — Tête de Kabyle du Djurjura, momifiée et conservée avec sa barbe. (M. Lacronique.)

N° 143. — Tête de Kabyle, momifiée et conservée avec sa barbe.

N° 144. — Tête de jeune enfant kabyle momifiée.

N° 145. — Squelette complet de la tête d'un Kabyle. (M. H. Larrey.)

N° 146. — Tête de momie, débarrassée des parties molles, pour en montrer les caractères ostéographiques; le maxillaire inférieur manque.

N° **147**. — Tête d'un sauvage néo-zélandais, momifiée et tatouée.

N° **148**. — Tête d'un très-petit volume, sans maxillaire inférieur. (*Anc. acad. de chirurgie.*)

N° **149**. — Tête préhistorique, trouvée à Précy-sur-Oise. (Docteur Eugène Robert.)

N° **150**. — Coronal de crâne préhistorique, provenant du dolmen découvert à Meudon en juillet 1845. (Docteur Eugène Robert.)

N° **151**. — Portion de crâne préhistorique (femme) provenant du monument découvert à Meudon en 1845. (Docteur Eugène Robert.)

N° **152**. — Moule en plâtre d'un crâne préhistorique (mâle), provenant du dolmen découvert à Meudon en 1845. (Docteur Eugène Robert.)

N° **153**. — Moule en plâtre d'un crâne préhistorique (femme), provenant du monument découvert à Meudon en 1845. (Docteur Eugène Robert.)

N° **154**. — Crâne préhistorique (femme), provenant du dolmen découvert à Meudon en 1845. (Docteur Eugène Robert.)

N° **155**. — Moule en plâtre d'une tête de Lapon.

N° **156**. — Moule en plâtre de crâne déformé (Aimara République de Bolivie.)

N° **157**. — Moule en plâtre d'un crâne déformé (Aimara des anciens tombeaux des Carangas.)

N° **158**. — Moule en plâtre d'un crâne trouvé dans les anciens tombeaux de Bolivie.

N° **159**. — Moule en plâtre d'un crâne malais (Iles de la Sonde).

N° **160**. — Moule en plâtre d'une tête de Makua, peuple au delà des Cafres, des cimetières du cap Mozambique.

N° 161. — Moule en plâtre d'une tête de Namaquois (Afrique australe).

N° 162. Moule en plâtre d'un crâne diforme de Caraïbe.

N° 163. — Moule en plâtre d'une tête de femme de Bochimman (Vénus hottentotte).

N° 164. — Moule en plâtre d'une tête de Nègresse qui portait un anneau à la lèvre inférieure.

N° 165. — Moule en plâtre d'une tête de nègre de Mozambique.

N° 166. — Moule en plâtre d'une tête d'Indien de Malabar.

N° 167. — Moule en plâtre d'une tête d'un indigène du Bengale.

N° 168. — Moule en plâtre d'une tête de Patagon.

N° 169. — Moule en plâtre d'une tête de Bédouin.

N° 170. — Moule en plâtre d'une tête de Peau-Rouge, âgé de 16 ans.

N° 171. — Modèle en plâtre d'une tête de race caucasienne.

N° 172. — Moule en plâtre de crâne déformé, des bords du golfe du Mexique.

N° 173. — Moule en plâtre d'une tête de Néo-Zélandais.

N° 174. — Moule en plâtre d'une tête de Mongol.

N° 175. — Moule en plâtre d'une tête de femme malaise.

N° 176. — Moule en plâtre d'une tête de Chinois, pur.

N° 177. — Moule en plâtre d'une tête de Malgache ou Madécasse.

N° 178. — Moule en plâtre d'un crâne préhistorique, trouvé dans l'avenue de Meudon, en 1845. (M. Dupotet.)

N° **179**. — Moule en plâtre d'un crâne préhistorique trouvé dans l'avenue de Meudon en 1845. — (M. Dupotet.)

N° **180**. — Atlas vu par sa face antérieure.

N° **181**. — Atlas vu par sa face antérieure.

N° **182**. — Atlas vu par sa face supérieure.

N° **183**. — Atlas vu par sa face inférieure.

N° **184**. — Axis vu par sa face supérieure.

N° **185**. — Axis vu par sa face postérieure et supérieure.

N° **186**. — Axis vu par sa face postérieure et supérieure.

N° **187**. — Axis vu par sa face inférieure.

N° **188**. — Atlas et axis vus par leur face antérieure.

N° **189**. — Septième vertèbre cervicale, vue par sa face supérieure.

N° **190**. — Septième vertèbre cervicale, vue par sa face inférieure.

N° **191**. — Septième vertèbre cervicale, vue par sa face antérieure.

N° **192**. — Septième vertèbre cervicale, vue par sa face antérieure.

N° **193**. — Septième vertèbre cervicale, vue par sa face postérieure.

N° **194**. — Première vertèbre dorsale, vue par sa face antérieure.

N° **195**. — Première vertèbre dorsale, vue par sa face postérieure.

N° **196**. — Première vertèbre dorsale, vue par sa face inférieure.

N° **197**. — Vertèbre dorsale, vue par sa face antérieure.

N° **198**. — Vertèbre dorsale, vue par sa face antérieure.

- N° 199. — Vertèbre dorsale, vue par sa face latérale droite.
- N° 200. — Vertèbre dorsale, vue par sa face supérieure.
- N° 201. — Douzième vertèbre dorsale, vue par sa face inférieure.
- N° 202. — Douzième vertèbre dorsale, vue par sa face postérieure.
- N° 203. — Douzième vertèbre dorsale, vue par sa face postérieure.
- N° 204. — Douzième vertèbre dorsale, vue par la face antérieure.
- N° 205. — Première vertèbre lombaire, vue par la face antérieure.
- N° 206. — Cinquième vertèbre lombaire, vue par la face antérieure.
- N° 207. — Cinquième vertèbre lombaire, vue par la face postérieure.
- N° 208. — Cinquième vertèbre lombaire, vue par la face inférieure.
- N° 209. — Colonne vertébrale complète avec le sacrum, articulée avec une partie des ligaments.
- N° 210. — Colonne vertébrale, moins l'atlas, avec une partie des ligaments naturels.
- N° 211. — Colonne vertébrale, moins l'atlas, avec une partie des ligaments naturels.
- N° 212. — Colonne vertébrale complète; les os sont montés à distance pour faire voir les surfaces articulaires.
- N° 213. — Colonne vertébrale montée en chapelet pour servir aux démonstrations.
- N° 213 a. — Colonne vertébrale; les vertèbres séparées, sont montées en chapelet pour servir aux démonstrations.
- N° 214. — Colonne vertébrale montée en chapelet pour servir aux démonstrations.

N° 215. — Colonne vertébrale.

Les os sont séparés, elle est montée sur bois.

N° 216. — Colonne vertébrale de vieillard.

Les vertèbres sont montées à distance, ce qui permet de voir les surfaces articulaires. L'ensemble de la colonne, mobile au tour d'un axe vertical, permet d'examiner les courbures dans tous les sens.

N° 217. — Colonne vertébrale d'adulte.

Les os sont montés à distance, ce qui permet de voir les surfaces articulaires. L'ensemble de la colonne est mobile autour d'un axe vertical, qui permet d'examiner les courbures dans tous les sens.

N° 218. — Colonne vertébrale d'adulte.

Les os sont montés à distance, ce qui permet de voir les surfaces articulaires. L'ensemble de la colonne est mobile autour d'un axe vertical, qui permet d'examiner les courbures dans tous les sens.

N° 219. — Colonne vertébrale d'adulte.

Les os sont montés à distance, ce qui permet de voir les surfaces articulaires. L'ensemble de la colonne est mobile autour d'un axe vertical, qui permet d'examiner les courbures dans tous les sens.

N° 220. — Colonne vertébrale d'un individu jeune.

Les os sont montés à distance, ce qui permet de voir les surfaces articulaires. L'ensemble de la colonne est mobile autour d'un axe vertical, qui permet d'examiner les courbures dans tous les sens.

N° 221. — Colonne vertébrale d'enfant.

Les os sont montés à distance, ce qui permet de voir les surfaces articulaires. L'ensemble de la colonne est mobile autour d'un axe vertical, qui permet d'examiner les courbures dans tous les sens.

N° 222. — Colonne vertébrale d'un jeune enfant.

Les vertèbres sont articulées à distance et les surfaces articulaires visibles.

N° 223. — Colonne vertébrale de fœtus.

Les vertèbres sont isolées.

N° 224. — Colonne vertébrale de fœtus.

Les vertèbres sont isolées.

N° 225. — Colonne vertébrale de fœtus.

Les vertèbres sont isolées.

N° 226. — Colonne vertébrale avec le sacrum.

Le sacrum est coupé verticalement d'avant en arrière. Les deux moitiés des vertèbres sont montées à distance, et l'ensemble tourne autour d'un axe vertical.

N° 227. — Moitié latérale droite de la colonne vertébrale, de la tête, des côtes, du sternum et du bassin; avec la partie supérieure du fémur.

N° 228. — Douze atlas placés par âges successifs, depuis le début de la vie fœtale jusqu'à l'âge adulte.

N° 229. — Onze axis placés par âges successifs, depuis le début de la vie fœtale jusqu'à l'âge adulte.

N° 230. — Treize septièmes vertèbres cervicales placées par âges successifs, depuis le début de la vie fœtale jusqu'à l'âge adulte.

N° 231. — Treize premières vertèbres dorsales placées par âges successifs, depuis le début de la vie fœtale jusqu'à l'âge adulte.

N° 232. — Treize premières vertèbres lombaires placées par âges successifs, depuis le début de la vie fœtale jusqu'à l'âge adulte.

N° 233. — Treize cinquièmes vertèbres lombaires placées par âges successifs, depuis le début de la vie fœtale jusqu'à l'âge adulte.

N° 234. — Dix-huit portions de vertèbres, appartenant aux diverses régions de la colonne vertébrale, préparées pour montrer les sinus veineux.

N° 235. — Sternum de vieillard, vu par sa face antérieure.

N° 236. — Sternum d'adulte, vu par sa face antérieure.

N° 237. — Sternum de vieillard, vu par sa face antérieure.

N° 238. — Sternum d'enfant, vu par sa face antérieure.

Les pièces sont encore distinctes.

N° 239. — Sternum avec les cartilages costaux.

Les diverses pièces du sternum sont montées à distance pour montrer les articulations.

N° 240. — Sternum d'adulte, avec les cartilages costaux.

Ce sternum est vu par sa face postérieure ou interne.

N° 241. — Sternum de vieillard avec les cartilages costaux.

Les diverses pièces du sternum sont soudées, et les cartilages ossifiés. Cette pièce est vue par sa face antérieure.

N° 242. — Première côte du côté droit.

N° 243. — Première côte du côté gauche.

N° 244. — Seconde côte du côté droit, vue par sa face supérieure.

N° 245. — Seconde côte du côté droit, vue par sa face inférieure.

N° 246. — Collection de 23 côtes, onze droites et douze gauches, disposées pour les démonstrations.

N° 247. — Les deux premières côtes.

Elles sont articulées avec la première vertèbre dorsale et la première pièce du sternum.

N° 248. — La première côte droite et gauche.

Elles sont articulées, avec la première vertèbre dorsale et la première pièce du sternum. Les deux moitiés internes de la clavicule existent.

N° 249. — La première et la seconde côte droites montées à distance, vues par leur face supérieure.

N° 250. — La première et la seconde côte droite, montées à distance, vues par leur face inférieure.

N° 251. — Les trois dernières côtes droites montées à distance, vues par leur face externe.

N° 252. — Tronçon de colonne vertébrale composée de la 2^e, 3^e et 4^e vertèbre, avec les côtes correspondantes droites, les cartilages et la moitié du sternum.

La troisième côte est bifide à son extrémité antérieure.

N° 253. — Les douze côtes du côté gauche.

Ces côtes sont montées à distance et destinées à montrer leur inclinaison; elles sont vues par leur face antérieure.

N° 254. — Les douze côtes droites, montées à distance. Elles sont destinées à montrer leur inclinaison, et vues par leur face interne.

N° 255. — Moitié latérale gauche des douze vertèbres dorsales avec la partie postérieure des côtes.

Les articulations sont montées à distance.

N° 256. — Moitié latérale droite des douze vertèbres dorsales avec la partie postérieure des côtes.

Les articulations sont montées à distance et distinctes.

N° 257. — Moitié latérale droite des douze vertèbres dorsales avec les côtes, les cartilages costaux et la moitié du sternum.

Les côtes sont montées à distance.

N° 258. — Les douze vertèbres dorsales avec la première côte, la première pièce du sternum et la moitié postérieure des onze dernières côtes.

Cette pièce est vue par sa face antérieure.

N° 259. — Première vertèbre dorsale, première côte avec le sternum, la moitié interne des deux clavicules et la moitié antérieure des côtes sternales.

Tous ces os sont vus par leur face postérieure ou interne.

N° **260**. — Cage thoracique composée des douze vertèbres dorsales avec les côtes, les cartilages et le sternum.

Elle est vue par la face antérieure.

N° **261**. — Cage thoracique composée des douze vertèbres dorsales avec les côtes et le sternum.

Elle est vue par la face postérieure.

N° **262**. — Os iliaque du côté droit d'une femme de 60 ans.

N° **263**. — Os iliaque gauche d'une femme de 60 ans.

N° **264**. — Os iliaque de vieillard, côté droit.

N° **265**. — Os iliaque d'un vieillard, côté gauche.

N° **266**. — Os iliaque gauche dont les épiphyses ne sont point encore soudées.

Cet os est préparé par sa face externe pour montrer la disposition du tissu spongieux.

N° **267**. — Os iliaque gauche.

Cet os est préparé par sa face interne pour montrer la disposition du tissu spongieux.

N° **268**. — Os iliaque gauche.

Cet os est préparé par sa face interne pour montrer la disposition du tissu spongieux.

N° **269**. — Os iliaque droit.

Cet os est préparé par sa face interne pour montrer la disposition du tissu spongieux.

N° **270**. — Sacrum d'une femme de 60 ans.

N° **271**. — Sacrum d'un individu âgé.

N° **272**. — Sacrum.

Il a été divisé transversalement de manière à montrer la disposition du tissu spongieux.

N° **273**. — Sacrum de vieillard.

Il a été divisé transversalement de manière à montrer la disposition du tissu spongieux.

- N° 274. — Ilion gauche d'un jeune enfant.
N° 275. — Ilion gauche d'un jeune enfant.
N° 276. — Ilion gauche d'un jeune enfant.
N° 277. — Ilion droit d'un jeune enfant.
N° 278. — Os ilion d'enfant, du côté droit.
N° 279. — Os ilion d'enfant, du côté gauche.
N° 280. — Ischion d'un très jeune enfant du côté gauche.
N° 281. — Ischion gauche d'un jeune enfant.
N° 282. — Ischion droit d'un jeune enfant.
N° 283. — Ischion droit d'un jeune enfant.
N° 284. — Ischion gauche d'un jeune enfant.
N° 285. — Ischion gauche d'un jeune enfant.
N° 286. — Ischion droit d'un jeune sujet.
N° 287. — Ischion droit d'un jeune enfant.
N° 288. — Ischion droit d'un jeune enfant.
N° 289. — Ischion gauche d'un jeune sujet.
N° 290. — Ischion droit d'un jeune enfant.
N° 291. — Ischion gauche d'un jeune enfant.
N° 292. — Ischion droit d'un jeune enfant.
N° 293. — Ischion gauche d'un jeune enfant.
N° 294. — Ischion droit d'un jeune enfant.
N° 295. — Ischion et pubis gauche d'un jeune enfant.
N° 296. — Ischion et pubis droit d'un jeune enfant.
N° 297. — Ischion et pubis gauche d'un jeune enfant.
N° 298. — Ischion et pubis gauche d'un jeune enfant.

N° **299**. — Ischion et pubis gauche d'un jeune enfant.

N° **300**. — Ischion et pubis droit d'un jeune enfant.

N° **301**. — Ischion et pubis droit d'un jeune enfant.

N° **302**. — Ischion et pubis gauche d'un jeune enfant.

N° **303**. — Bassin de femme adulte avec la partie supérieure des deux fémurs.

Ligaments naturels.

N° **304**. — Bassin de femme adulte avec la partie supérieure des deux fémurs.

Ligaments naturels.

N° **305**. — Bassin d'homme âgé de 23 ans, avec la partie supérieure des deux fémurs.

Ligaments naturels.

N° **306**. — Bassin de femme adulte avec la partie supérieure des deux fémurs.

Ligaments naturels.

N° **307**. — Bassin de femme adulte avec la partie supérieure des deux fémurs.

Ligaments naturels.

N° **308**. — Bassin de femme adulte avec la partie supérieure des deux fémurs.

Ligaments naturels.

N° **309**. — Bassin de femme adulte avec la partie supérieure des deux fémurs.

Ligaments naturels.

N° **310**. — Bassin de femme adulte avec la partie supérieure des deux fémurs.

Ligaments naturels.

N° **311**. — Bassin de femme adulte avec la partie supérieure des deux fémurs.

Ligaments naturels.

N° **312**. — Bassin de femme âgée avec la partie supérieure des deux fémurs.

Les os iliaques sont fortement inclinés en dehors; ligaments naturels.

N° **313**. — Bassin de femme adulte avec la partie supérieure des deux fémurs.

Les os iliaques sont fortement inclinés en dehors; ligaments naturels.

N° **314**. — Bassin de femme adulte avec les trois dernières vertèbres lombaires et la partie supérieure des deux fémurs.

Cette pièce est destinée à montrer les divers diamètres du bassin qui sont indiqués par des fils de cuivre.

N° **315**. — Bassin d'adulte.

Les os articulés artificiellement sont volumineux, hypérostosés; une exostose en plaque et considérable existe dans la fosse iliaque droite.

N° **316**. — Bassin d'adulte.

Les os, qui sont très volumineux, sont articulés à distance.

N° **317**. — Bassin d'un jeune sujet.

Les os sont isolés et distincts, les épiphyses de la crête iliaque et de la tubérosité de l'ischion ne sont pas soudées.

N° **318**. — Bassin de femme adulte avec la partie supérieure des deux fémurs.

Il a été pratiqué une coupe circulaire qui passe un peu au-dessus du détroit supérieur du petit bassin et par la première pièce du sacrum.

N° **319**. — Bassin de femme adulte avec la dernière vertèbre lombaire et la partie supérieure des deux fémurs.

Une coupe verticale passant par le milieu des deux os iliaques divise le bassin en deux moitiés, une antérieure et l'autre postérieure.

N° **320**. — Bassin de femme adulte avec la partie supérieure des deux fémurs.

Une coupe transversale a été pratiquée sur la partie médiane du sacrum et la symphyse pubienne a été disjointe.

N° 321. — Bassin de femme adulte, sans fémur.

Une coupe verticale a été pratiquée sur la partie médiane du sacrum et la symphyse pubienne a été disjointe.

N° 322. — Bassin de femme adulte avec les trois dernières vertèbres lombaires et la partie supérieure des deux fémurs.

Une coupe horizontale passe par le détroit supérieur du petit bassin et divise la première pièce du sacrum.

N° 323. — Bassin d'un individu jeune encore, articulé artificiellement.

Les crêtes iliaques ne sont point encore soudées.

N° 324. — Bassin de jeune enfant avec les deux vertèbres lombaires.

Les divers points d'ossification des os coxaux, ilion, ischion et pubis, sont distincts, ainsi que les pièces du sacrum et du coccyx.

Tous ces os sont montés à distance.

N° 325. — Bassin d'un jeune sujet.

Les diverses pièces des os coxaux, ilion, ischion et pubis, sont distinctes, ainsi que les points d'ossification du sacrum ; le coccyx manque.

N° 325 a. — Bassin de très jeune sujet avec les deux dernières vertèbres lombaires.

Les divers points d'ossification des os coxaux, ilion, ischion et pubis, sont distincts, ainsi que les pièces du sacrum et du coccyx ; tous ces os sont montés à distance.

N° 326. — Bassin d'un jeune garçon de 18 mois avec la dernière vertèbre lombaire et la partie supérieure des deux fémurs.

Ligaments naturels.

N° 327. — Bassin d'un jeune garçon de 2 ans avec la dernière vertèbre lombaire et la partie supérieure des deux fémurs.

Ligaments naturels.

N° **328**. — Bassin d'une jeune fille de 3 ans avec les deux dernières vertèbres lombaires et la partie supérieure des fémurs.
Ligaments naturels.

N° **329**. — Bassin d'un jeune garçon de 3 ans, avec la dernière vertèbre lombaire et la partie supérieure des deux fémurs.
Ligaments naturels.

N° **330**. — Bassin d'un jeune garçon de 7 ans, avec la dernière vertèbre lombaire et la partie supérieure des deux fémurs.
Ligaments naturels.

N° **331**. — Bassin d'une jeune fille de 8 ans, avec la partie supérieure du fémur gauche.
Ligaments naturels.

N° **332**. — Bassin d'un très-jeune sujet, avec la dernière vertèbre lombaire et la partie supérieure des deux fémurs.
L'âge et le sexe sont indéterminés.
Ligaments naturels.

N° **333**. — Bassin d'un très-jeune sujet, avec les dernières vertèbres lombaires et la partie supérieure des deux fémurs.
L'âge et le sexe sont indéterminés.
Ligaments naturels.

N° **334**. — Bassin d'une jeune fille de 10 ans, avec la dernière vertèbre lombaire et la partie supérieure du fémur droit.
Ligaments naturels.

N° **335**. — Bassin d'un jeune homme de 11 ans, avec la partie supérieure des deux fémurs.
Ligaments naturels.

N° **336**. — Bassin d'une jeune fille de 12 ans, avec la partie supérieure des deux fémurs.
Ligaments naturels.

N° **337**. — Bassin d'un très-jeune sujet, avec les deux dernières vertèbres lombaires.

L'âge et le sexe sont indéterminés, mais le bassin paraît devoir se rapporter à un enfant de 10 à 12 ans.

Ligaments naturels.

N° **338**. — Bassin d'un sujet avec les trois dernières vertèbres lombaires et la partie supérieure des fémurs.

L'âge et le sexe sont indéterminés, mais ce bassin paraît appartenir à un enfant de 10 à 12 ans.

Ligaments naturels.

N° **339**. — Bassin de jeune sujet, avec les deux dernières vertèbres lombaires et la partie supérieure des deux fémurs.

L'âge est indéterminé.

Ligaments naturels.

N° **340**. — Bassin d'une jeune fille de 14 ans, avec les dernières vertèbres lombaires et la partie supérieure des deux fémurs.

Ligaments naturels.

N° **341**. — Bassin d'un jeune homme de 14 ans, avec la dernière vertèbre lombaire et la partie supérieure des deux fémurs.

Ligaments naturels.

N° **342**. — Bassin d'un jeune sujet de 14 ans, avec la dernière vertèbre lombaire et la partie supérieure des deux fémurs.

Ligaments naturels.

N° **343**. — Bassin d'une jeune fille de 14 ans, avec la dernière vertèbre lombaire et la partie supérieure des deux fémurs.

Ligaments naturels.

N° **344**. — Clavicule d'adulte, droite.

N° **345**. — Clavicule d'adulte, droite.

N° **346**. — Clavicule d'adulte, droite.

N° **347**. — Clavicule d'adulte, droite.

N° **348**. — Clavicule droite d'une femme de 62 ans.

N° **349**. — Clavicule du côté droit d'un enfant de 19 ans.

N° **350**. — Clavicule du côté droit d'un enfant de 8 ans.

N° **351**. — Clavicule du côté droit.

- N° **352**. — Clavicule droite d'un adulte.
- N° **353**. — Clavicule droite d'un jeune enfant.
- N° **354**. — Clavicule gauche d'adulte.
- N° **355**. — Clavicule gauche d'adulte.
- N° **356**. — Clavicule gauche d'un jeune homme de 19 ans.
- N° **357**. — Clavicule gauche d'une femme de 62 ans.
- N° **358**. — Clavicule gauche d'un adulte.
- N° **359**. — Clavicule gauche d'un adulte.
- N° **360**. — Clavicule gauche d'une femme adulte.
- N° **361**. — Clavicule gauche d'un jeune enfant de 8 ans.
- N° **362**. — Clavicule gauche d'un jeune enfant.
- N° **363**. — Clavicule droite d'adulte, divisée dans le sens de sa longueur.
- N° **364**. — Clavicule droite d'adulte, divisée dans le sens de sa longueur.
- N° **365**. — Clavicule droite divisée dans le sens de sa longueur.
- N° **366**. — Clavicule gauche divisée dans le sens de sa longueur.
- N° **367**. — Omoplate droite d'un homme adulte.
- N° **368**. — Omoplate droite d'un homme adulte.
- N° **369**. — Omoplate droite d'un jeune sujet de 19 ans.
- N° **370**. — Omoplate droite d'adulte, dont la face externe a été préparée pour montrer le tissu spongieux.
- N° **371**. — Omoplate droite d'adulte, dont la face externe a été préparée pour montrer le tissu spongieux.
- N° **372**. — Omoplate droite d'un jeune sujet.

- N° **373**. — Omoplate droite d'un jeune sujet de 8 ans.
- N° **374**. — Omoplate gauche d'un homme adulte.
- N° **375**. — Omoplate gauche d'un homme adulte.
- N° **376**. — Omoplate gauche d'une femme de 62 ans.
- N° **377**. — Omoplate gauche d'adulte, dont la face externe a été préparée pour montrer le tissu spongieux.
- N° **378**. — Omoplate gauche d'adulte, dont la face externe a été préparée pour montrer le tissu spongieux.
- N° **379**. — Omoplate gauche sur lequel on a pratiqué plusieurs coupes.
- N° **380**. — Omoplate gauche d'un jeune homme, sur laquelle on a pratiqué une coupe pour montrer le tissu spongieux.
- N° **381**. — Omoplate gauche d'un jeune sujet.
- N° **382**. — Omoplate gauche d'un jeune homme de 19 ans.
- N° **383**. — Omoplate gauche d'un jeune sujet.
- N° **384**. — Omoplate gauche d'un enfant de 8 ans.
- N° **385**. — Les deux omoplates avec les clavicules.
Ces os sont articulés à distance et dans leurs rapports normaux.
- N° **386**. — Humérus droit d'adulte.
- N° **387**. — Humérus droit d'adulte, en mauvais état.
- N° **388**. — Humérus droit peu développé et mal conformé.
- N° **389**. — Humérus droit dont l'épiphyse supérieure est incomplètement soudée.
- N° **390**. — Humérus gauche d'adulte.
- N° **391**. — Humérus gauche d'adulte.
- N° **392**. — Humérus gauche d'adulte.
- N° **393**. — Humérus gauche d'adulte.

- N° 394. — Humérus gauche d'adulte.
- N° 395. — Humérus gauche.
L'épiphyse supérieure n'est point complètement soudée.
- N° 396. — Humérus droit.
L'épiphyse supérieure n'est point complètement soudée.
- N° 397. — Humérus droit.
Il est divisé longitudinalement pour en montrer la structure.
- N° 398. — Humérus droit.
Il est divisé longitudinalement pour en montrer la structure.
- N° 399. — Humérus droit.
Il est divisé longitudinalement pour en montrer la structure.
- N° 400. — Humérus droit.
Coupe transversale.
- N° 401. — Humérus gauche divisé longitudinalement.
- N° 402. — Humérus droit.
Les épiphyses ne sont point soudées; la supérieure manque.
- N° 403. — Humérus gauche.
Les épiphyses ne sont point soudées, la supérieure manque.
- N° 404. — Cubitus droit d'adulte.
- N° 405. — Cubitus droit d'adulte.
- N° 406. — Cubitus droit d'adulte.
- N° 407. — Cubitus droit d'adulte.
- N° 408. — Cubitus droit.
L'épiphyse inférieure manque.
- N° 409. — Cubitus d'un jeune enfant.
Les épiphyses ne sont point soudées, l'inférieure manque.
- N° 410. — Cubitus gauche d'adulte.
- N° 411. — Cubitus gauche d'adulte.
L'épiphyse inférieure manque.

- N° 412. — Cubitus gauche d'adulte.
- N° 413. — Cubitus gauche d'adulte.
- N° 414. — Cubitus gauche.
L'épiphyse inférieure n'est point encore soudée.
- N° 415. — Cubitus droit.
Il est divisé verticalement pour en montrer la structure.
- N° 416. — Cubitus droit.
Les épiphyses ne sont point soudées.
- N° 417. — Cubitus gauche.
Il est divisé longitudinalement pour en montrer la structure.
- N° 418. — Cubitus droit.
Il est divisé transversalement à son tiers inférieur.
- N° 419. — Cubitus droit d'enfant.
L'épiphyse inférieure manque.
- N° 420. — Radius droit d'un homme de 30 ans.
- N° 421. — Radius droit d'un adulte.
- N° 422. — Radius droit d'un adulte.
- N° 423. — Radius droit d'un adulte.
- N° 424. — Radius droit d'un adulte.
- N° 425. — Radius droit d'un adulte.
- N° 426. — Radius droit.
L'épiphyse inférieure n'est point soudée.
- N° 427. — Radius droit.
Les épiphyses ne sont point soudées.
- N° 428. — Radius gauche d'un adulte.
- N° 429. — Radius gauche d'un adulte.
- N° 430. — Radius gauche d'un adulte.

- N° **431**. — Radius gauche.
L'épiphyse inférieure n'est point soudée.
- N° **432**. — Radius gauche.
Les épiphyses ne sont point soudées.
- N° **433**. — Radius gauche.
Les épiphyses ne sont point soudées.
- N° **434**. — Radius droit d'enfant.
Les épiphyses ne sont point soudées.
- N° **435**. — Radius droit.
Il est divisé longitudinalement pour en montrer la structure.
- N° **436**. — Radius gauche.
Il est divisé longitudinalement pour en montrer la structure.
- N° **437**. — Radius gauche.
Il est divisé longitudinalement pour en montrer la structure.
- N° **438**. — Radius gauche.
Il est divisé longitudinalement pour en montrer la structure.
- N° **439**. — Squelette du carpe, du métacarpe et des phalanges de la main gauche; articulé avec des cordes à boyaux.
- N° **440**. — Squelette du carpe, du métacarpe et des phalanges de la main droite; articulé avec des cordes à boyaux.
- N° **441**. — Squelette du carpe, du métacarpe et des phalanges de la main gauche; articulé artificiellement.
- N° **442**. — Squelette du carpe, du métacarpe et des phalanges de la main droite; articulé artificiellement.
- N° **443**. — Squelette du carpe, du métacarpe et des phalanges de la main gauche; articulé artificiellement.
- N° **444**. — Squelette du carpe, du métacarpe et des phalanges de la main gauche; articulé artificiellement.
- N° **445**. — Squelette du carpe, du métacarpe et des phalanges de la main droite; articulé à distance.

N° 446. — Squelette du carpe, du métacarpe et des phalanges de la main gauche, articulé artificiellement.

N° 447. — Squelette de la partie inférieure du radius et du cubitus, avec les os du carpe, du métacarpe et des phalanges du côté gauche.

Ces os sont articulés à distance; les épyphyses ne sont point soudées.

N° 448. — Squelette complet du membre supérieur gauche, articulé artificiellement.

N° 449. — Squelette du membre thoracique gauche d'un jeune sujet.

Les os sont encore épyphysés.

Ils sont articulés à distance, et le membre mobile sur un pied en cuivre, peut prendre toutes les positions.

N° 450. — Fémur gauche d'adulte.

N° 451. — Fémur droit d'adulte.

N° 452. — Fémur droit d'adulte.

N° 453. — Fémur d'un jeune garçon de 15 ans.

Les épyphyses ne sont point soudées.

N° 454. — Fémur gauche d'un jeune garçon de 15 ans.

Les épyphyses ne sont point soudées complètement.

N° 455. — Fémur droit d'un jeune garçon.

Les épyphyses ne sont point soudées, l'inférieure a été perdue.

N° 456. — Fémur droit d'un jeune enfant.

L'épyphyse inférieure ainsi que celle du grand trochanter, manquent.

N° 457. — Fémur gauche.

L'épyphyse inférieure ainsi que celle du grand trochanter et l'épyphyse supérieure, manquent.

N° 458. — Fémur gauche.

Il est divisé longitudinalement pour en montrer la structure.

N° 459. — Fémur droit.

Il est divisé longitudinalement pour en montrer la structure.

N° 460. — Rotule vue par sa face postérieure.

N° 461. — Rotule vue par sa face antérieure.

N° 462. — Rotule vue par sa face postérieure.

N° 463. — Rotule vue par sa face antérieure.

N° 464. — Rotule vue par sa face postérieure.

N° 465. — Tibia droit d'adulte.

N° 466. — Tibia gauche d'adulte.

N° 467. — Tibia et péroné gauche d'adulte.

N° 468. — Tibia droit d'adulte.

N° 469. — Tibia droit d'un jeune homme de 15 ans.
Les épyphyses ne sont point soudées.

N° 470. — Tibia gauche d'un jeune homme de 15 ans.
Les épyphyses ne sont point soudées.

N° 471. — Tibia gauche d'un jeune garçon.
Les épyphyses ne sont point soudées ; l'inférieure a été perdue.

N° 472. — Tibia droit d'enfant.
Les épyphyses supérieures et inférieures manquent.

N° 473. — Tibia d'adulte.

Il est divisé longitudinalement pour en montrer la structure.

N° 474. — Tibia gauche.

Il est divisé longitudinalement pour en montrer la structure.

N° 475. — Tibia.

Il est divisé longitudinalement pour en montrer la structure.

N° 476. — Péroné droit d'adulte.

- N° 477. — Péroné gauche d'adulte.
- N° 478. — Péroné droit d'un jeune homme de 15 ans.
Les épiphyses ne sont point soudées.
- N° 479. — Péroné gauche d'adulte.
- N° 480. — Péroné gauche.
Les épyphyses ne sont point soudées ; la supérieure manque.
- N° 481. — Péroné.
Les épiphyses supérieures et inférieures manquent.
- N° 482. — Péroné droit.
Il est divisé longitudinalement pour en montrer la structure.
- N° 483. — Péroné droit.
Il est divisé longitudinalement pour en montrer la structure.
- N° 484. — Moitié latérale du péroné gauche.
- N° 485. — Pied droit, tarse, métatarse et phalanges.
Ces os sont réunis avec des cordes à boyau.
- N° 486. — Tarse, métatarse et phalanges du pied gauche.
Elles sont articulées avec des cordes à boyau.
- N° 487. — Tarse, métatarse et phalanges du pied droit.
Elles sont articulées artificiellement.
- N° 488. — Tarse, métatarse et phalanges du pied gauche.
Elles sont articulées artificiellement.
- N° 489. — Tarse, métatarse et phalanges du pied droit.
Elles sont articulées artificiellement.
- N° 490. — Tarse, métatarse et phalanges du pied gauche.
Elles sont articulées à distance.
- N° 491. — Portion inférieure du tibia et du péroné gauche,
avec les os du tarse, du métatarse.
Les phalanges sont articulées à distance.

N° **492**. — Pied gauche d'un jeune enfant; tarse, métatarses et phalanges.

Ces os sont articulés à distance.

N° **493**. — Pied gauche d'un jeune enfant.

Les os sont articulés à distance.

N° **494**. — Deux pieds de fœtus montrant le développement des os.

N° **495**. — Os iliaque et membre inférieur droit, articulé artificiellement.

N° **496**. — Membre abdominal gauche d'un jeune sujet.

Les os sont encore épiphysés; ils sont articulés à distance. Le membre est placé sur un support en cuivre qui lui permet de prendre toutes les positions possibles.

Développement du système osseux.

(25 numéros sont réservés pour le développement des os de la tête, dont s'occupe M. le professeur Sappey.)

N° **520**. — Colonne vertébrale d'un fœtus de 2 mois $1/2$.

Apparition du point primitif du corps, de toutes les vertèbres dorsales, des cinq lombaires et des trois premières vertèbres sacrées. Le point primitif de toutes les autres vertèbres n'existe point encore.

Apparition du point primitif des lames vertébrales. Ce point est déjà très développé sur les vertèbres cervicales; il l'est moins sur les vertèbres dorsales, d'autant moins qu'elles sont plus inférieures; il est plus petit encore sur les vertèbres lombaires. (Professeur Sappey, 1869.)

N° **521**. — Colonne vertébrale d'un fœtus de 3 mois $1/2$.

Apparition du point primitif du corps des vertèbres cervicales. Le point primitif du corps des vertèbres dorsal est allongé dans le sens transversal. On peut remarquer sur cette colonne, comme sur la précédente, que les lames des vertèbres se développent de haut en bas. (Professeur Sappey, 1869.)

N° **522**. — Colonne vertébrale d'un fœtus de 4 mois $1/2$.

Tous les corps des vertèbres sont représentés par un gros

noyau osseux, oblong, transparent. Les lames des vertèbres sont déjà très rapprochées en arrière; en avant elles sont séparées du corps par deux sillons longitudinaux. (Professeur Sappey, 1869.)

N° 523. — Axis. Fœtus de 4 mois 1/2.

Le corps de la vertèbre est représenté par trois points osseux, l'un inférieur, beaucoup plus gros, qui en formera la plus grande partie, les deux autres supérieurs, très petits. Ces deux derniers, en s'unissant sur la ligne médiane, forment l'autre partie du corps de l'apophyse odontoïde. (Professeur Sappey, 1869.)

N° 524. — Axis. Fœtus de 6 mois.

Les deux noyaux qui forment l'apophyse odontoïde et la partie supérieure du corps, sont soudées sur la ligne médiane, mais encore distincts. (Professeur Sappey, 1869.)

N° 525. — Atlas avec l'axis. Fœtus à terme.

Les deux parties latérales sont déjà très développées; l'arc antérieur de l'atlas est représenté par un cartilage sur la partie médiane duquel apparaît un noyau osseux.

Axis.

Les deux pièces latérales sont volumineuses; le corps est formé de deux pièces, l'une inférieure, plus petite; l'autre supérieure, plus grande et triangulaire, résultant de la fusion des deux points latéraux. (Professeur Sappey, 1869.)

N° 526. — Enfant de 1 an et 3 mois. Atlas et Axis. —

Atlas : l'axe antérieur est représenté par deux noyaux osseux, séparés par un sillon médian.

Axis : le noyau inférieur du corps s'est allongé dans le sens transversal; la pièce moyenne s'est aussi allongée dans le même sens pour contribuer à former les apophyses articulaires supérieures. L'axis présente, en avant et en arrière, sur la ligne médiane, un sillon, dernier vestige de la soudure des deux noyaux latéraux. (Professeur Sappey, 1869.)

N° 527. — Enfant de 2 ans 6 mois et 19 jours; atlas et axis.

Atlas. L'arc antérieur est représenté par un gros noyau transversal.

Axis. Le corps de l'apophyse odontoïde est bifurqué à son extrémité supérieure, l'angle de bifurcation est rempli par un cartilage aux dépens duquel se développe son épiphyse. (Professeur Sappey, 1869.)

N° 528. — Enfant de 4 ans et 5 jours ; atlas et axis.

Atlas. L'arc antérieur est complètement formé, mais encore indépendant.

Axis. De chaque côté de la pièce inférieure du corps, on voit en avant, un gros noyau osseux de figure quadrilatère dont l'existence est fréquente, mais non constante. Apparition de l'épiphyse odontoïde. (Professeur Sappey, 1869.)

N° 529. — Enfant de 13 ans et 22 jours. Axis.

Les deux pièces du corps de l'axis sont soudées ; l'épiphyse de l'apophyse odontoïde est complètement soudée en arrière, mais encore cartilagineuse en avant. (Professeur Sappey, 1869.)

N° 530. — Garçon de 13 ans 7 mois et 20 jours.

Axis.

Sur la partie antérieure du corps de l'axis, on remarque une fissure transversale résultant de la fusion incomplète des deux pièces qui la composent. L'épiphyse de l'apophyse odontoïde est très-volumineuse, mais cependant incomplète ; elle est reçue à la manière d'un coin dans l'angle rentrant de son extrémité supérieure. (Professeur Sappey, 1869.)

N° 531. — Fœtus de 6 mois ; vertèbres cervicales.

Les trois points primitifs marchent à la rencontre l'un de l'autre ; les latéraux sont encore très-écartés en arrière. (Professeur Sappey, 1869.)

N° 532. — Colonne vertébrale cervicale d'un enfant de 1 an et 7 mois.

Les trois points d'ossification primitifs arrivent au contact ; les trous des apophyses transverses commencent à se dessiner. (Professeur Sappey, 1869.)

N° 533. — Colonne vertébrale cervicale d'un enfant de 13 mois.

Les lames des vertèbres sont soudées en avant ; en arrière

elles sont séparées par un léger sillon; les trous des apophyses transverses présentent une échancrure moins grande. Le trou de la septième vertèbre cervicale est complété en avant par un noyau osseux. (Professeur Sappey, 1869.)

N° **534**. — Enfant de 2 ans et 4 mois; vertèbres cervicales.

Le sillon qui séparait les lames en arrière a disparu; en avant, les pièces latérales sont encore séparées du corps des vertèbres par un sillon très accusé. Le trou des troisième et quatrième vertèbres est presque complet. (Professeur Sappey, 1869.)

N° **535**. — Enfant de 3 ans et 8 jours; quatre vertèbres cervicales.

En arrière, les pièces latérales commencent à se souder au corps des vertèbres; en avant, elles sont encore séparées du corps par un minime sillon. Le trou des apophyses transverses n'est point encore complet; la quatrième de ces apophyses commence à se montrer. (Professeur Sappey, 1869.)

N° **536**. — Fille de 15 ans et 6 mois.

Les six dernières vertèbres cervicales.

La partie antérieure de l'apophyse transverse de la septième vertèbre cervicale est soudée à droite et non à gauche. Les deux apophyses du corps de chaque vertèbre se montrent sous la forme d'une mince lamelle annulaire qui se développe de son bord convexe vers son bord concave. Apparition de l'épiphyse de l'apophyse de la septième vertèbre cervicale. (Professeur Sappey, 1869.)

N° **537**. — Homme de 25 ans; trois vertèbres cervicales.

Les épiphyses du corps des vertèbres sont soudées. (Professeur Sappey, 1869.)

N° **538**. — Fille de 18 ans; les trois dernières vertèbres cervicales, avec la première dorsale.

L'épiphyse des apophyses transverses est soudée, l'épiphyse des apophyses épineuses est complètement formée. (Professeur Sappey, 1869.)

N° **539**. — Enfant de 13 mois; six vertèbres dorsales.

Les lames des vertèbres sont séparées en arrière par un sillon

angulaire très prononcé ; elles commencent à se souder en avant. (Professeur Sappey, 1869.)

N° 540. — Enfant de 1 an à 17 mois ; tronçon de colonne vertébrale composé de dix-sept vertèbres.

Le corps est encore complètement distinct de l'axe postérieur des vertèbres ; les lames des trois dernières vertèbres dorsales sont complètement soudées en arrière, celles des vertèbres situées au-dessus et au-dessous sont séparées par un sillon angulaire d'autant plus large qu'elles sont plus éloignées des lames soudées. Les lames des cinq dernières vertèbres dorsales et de la première lombaire sont complètement soudées ; celles des vertèbres situées au-dessus et au-dessous ne le sont pas. (Professeur Sappey, 1869.)

N° 541. — Enfant de 5 ans 11 mois et 24 jours ; cinq vertèbres dorsales.

L'arc postérieur est soudé au corps de la vertèbre, mais on voit encore une trace de la séparation primitive de ces deux pièces, et cette ligne de démarcation montre la part que l'arc postérieur prend à la formation du corps.

Elle montre aussi que la facette costale repose entièrement sur l'arc postérieur. (Professeur Sappey, 1869.)

N° 542. — Fille de 15 ans 6 mois ; cinq vertèbres dorsales ; formation des épiphyses annulaires du corps des vertèbres.

On voit que ces épiphyses s'étendent de chaque côté sur les facettes latérales ou costales. Formation de l'épiphyse du sommet des apophyses transverses ; on peut remarquer que ces épiphyses s'avancent sur la facette articulaire correspondante. (Professeur Sappey, 1869.)

N° 543. — Fille de 15 ans 6 mois ; quatre vertèbres.

Cette pièce est composée des trois dernières dorsales et de la première vertèbre lombaire du sujet précédent. La portion de l'apophyse transverse de la 12^e dorsale qui répond au tubercule mammillaire des vertèbres lombaires, et qui représente, au point de vue de l'anatomie philosophique, la véritable apophyse transverse, est recouverte d'un noyau osseux. Celle qui représente une côte en est dépourvue. (Professeur Sappey, 1869.)

N° 544. — Fille de 18 ans ; tronçon de colonne vertébrale composé de quatre vertèbres dorsales.

Les épiphyses des apophyses transverses sont soudées. L'épiphyse des apophyses épineuses est complètement formée. (Professeur Sappey, 1869.)

N° 545. — Homme de 24 ans ; tronçon de colonne vertébrale composé de cinq vertèbres dont quatre dorsales.

Les épiphyses du corps des vertèbres ne sont qu'incomplètement soudées. L'épiphyse de l'apophyse épineuse de la première dorsale et de la septième cervicale sont encore distinctes. (Professeur Sappey, 1869.)

N° 546. — Fœtus à terme.

Les trois pièces primitives de trois vertèbres lombaires. (Professeur Sappey, 1869.)

N° 547. — Enfant de 13 mois ; les cinq vertèbres lombaires.

Les deux moitiés de l'arc postérieur sont soudées complètement en avant ; incomplètement en arrière. (Professeur Sappey, 1869.)

N° 548. — Garçon de 3 ans et 8 jours ; tronçon de colonne vertébrale composé des cinq vertèbres lombaires.

L'arc postérieur commence à se souder au corps de la vertèbre ; on voit que cet arc forme la partie latérale et postérieure du corps. (Professeur Sappey, 1869.)

N° 549. — Enfant de 13 ans et 7 mois ; tronçon de colonne vertébrale composé de quatre vertèbres lombaires.

Apparition des épiphyses annulaires du corps des vertèbres, sur la partie postérieure. (Professeur Sappey, 1869.)

N° 550. — Fille de 15 ans et 6 mois ; tronçon de colonne vertébrale composé de quatre vertèbres lombaires.

Les épiphyses annulaires du corps des vertèbres sont presque entièrement formées. Apparition des épiphyses qui doivent former les tubercules mammillaires, apparition de l'épiphyse des apophyses transverses ; apparition de l'épiphyse des apophyses épineuses. (Professeur Sappey, 1869.)

N° **551**. — Fille de 18 ans ; tronçon de colonne vertébrale composé de trois vertèbres lombaires.

Les épiphyses annulaires du corps commencent à se souder ; les épiphyses formant les tubercules mammillaires sont soudées. Les épiphyses des apophyses transverses sont en partie soudées, mais encore très distinctes. L'épiphyse des apophyses épineuses est aussi presque entièrement soudée. (Professeur Sappey, 1869.)

N° **552**. — Homme de 21 ans ; tronçon de colonne vertébrale composé de trois vertèbres lombaires.

Les épiphyses annulaires sont encore distinctes ; il en est de même des épiphyses des apophyses épineuses et de celles des apophyses transverses. On peut remarquer sur la cinquième vertèbre lombaire que l'épiphyse des apophyses transverses n'est pas limitée à son sommet. (Professeur Sappey, 1869.)

N° **553**. — Fœtus de 6 mois ; sacrum.

On voit sur ce sacrum les trois pièces primitives des quatre premières vertèbres sacrées. (Professeur Sappey, 1869.)

N° **554**. — Fœtus à terme ; sacrum.

Ce sacrum montre : 1° les trois pièces primitives des cinq vertèbres sacrées ; 2° le noyau aux dépens duquel se forme l'apophyse transverse des deux premières vertèbres sacrées. (Professeur Sappey, 1869.)

N° **555**. — Enfant de 13 mois ; sacrum.

Sur ce sacrum les trois pièces primitives et les apophyses transverses des trois premières vertèbres sont encore distinctes, en sorte que chacune de ces vertèbres est composée de cinq pièces. Sur les deux dernières vertèbres, les trois pièces primitives et les apophyses transverses sont soudées entre elles ; chacune d'elles est formée par conséquent d'une seule pièce. Apparition du corps de la première vertèbre coccygienne. (Professeur Sappey, 1869.)

N° **556**. — Enfant de 2 ans 6 mois et 19 jours ; sacrum.

Sur ce sacrum, les trois dernières vertèbres sacrées sont formées d'une seule pièce et les deux premières des cinq pièces sont encore distinctes. (Professeur Sappey, 1869.)

N° 557. — Enfant de 3 ans et 8 jours ; sacrum.

Ce sacrum, bien qu'il appartienne à un enfant plus âgé, est cependant moins développé que le précédent. La cinquième vertèbre sacrée est seule composée d'une pièce unique ; la quatrième et la troisième sont formées de trois pièces ; la seconde et la première de cinq. (Professeur Sappey, 1869.)

N° 558 — Fille de 5 ans 4 mois et 14 jours ; sacrum.

Les quatre dernières vertèbres sacrées sont composées d'une pièce ; la première est formée de trois pièces qui sont elles-mêmes réunies en arrière. Les lames de la seconde et de la troisième vertèbre sacrée sont soudées sur la ligne médiane.

Coccyx. — La première vertèbre coccygienne est presque entièrement ossifiée, les quatre autres sont à l'état cartilagineux, cependant distinctes. (Professeur Sappey, 1869.)

N° 559. — Garçon de 6 ans 1/2. Sacrum.

Ce sacrum diffère peu du précédent. On remarque seulement que la cinquième vertèbre sacrée commence à se souder à la quatrième. (Professeur Sappey, 1869.)

N° 560. — Fille de 13 ans et 4 mois 11 jours ; sacrum.

Chacune des vertèbres sacrées est formée d'une seule pièce ; les cinq vertèbres sont déjà en partie soudées sur la ligne médiane. Les lames de la seconde et de la troisième sont soudées l'une à l'autre, dans chacun des intervalles qui séparent le corps des vertèbres. On aperçoit deux épiphyses annulaires, dont l'une appartient au corps de la vertèbre qui est au-dessus, et l'autre, au corps de celle qui est au-dessous.

Coccyx. — Cet os est manifestement formé de cinq pièces représentant chacune une vertèbre rudimentaire ; entre le sacrum et le coccyx, on remarque deux épiphyses annulaires, dont l'une appartient à la dernière vertèbre sacrée, l'autre à la première vertèbre coccygienne. (Professeur Sappey, 1869.)

N° 561. — Homme de 18 ans ; sacrum.

Le développement du sacrum est à peine différent du précédent ; on peut remarquer cependant que les vertèbres sont plus complètement formées, surtout en arrière.

Coccyx ; les trois dernières vertèbres coccygiennes sont sou-

dées entre elles; dans chacun des intervalles qui séparent la troisième de la seconde, la seconde de la première, et la première du sacrum, on observe une épiphyse annulaire (Professeur Sappey, 1869.)

N° 562. — Homme de 21 ans; sacrum.

Les cinq vertèbres sacrées sont complètement réunies en avant. Les épiphyses annulaires commencent à se souder aux corps des vertèbres. Apparition de l'épiphyse qui recouvre les facettes latérales ou articulaires; chacune de ces épiphyses est représentée par deux noyaux, dont l'un répond aux deux premières vertèbres, et l'autre, à l'intervalle qui sépare la seconde de la troisième.

Coccyx : les quatre dernières vertèbres coccygiennes sont soudées entre elles, les épiphyses de la première sont soudées au corps de celle-ci. (Professeur Sappey, 1869.)

N° 563. — Fœtus de 4 mois 1/2; sternum.

Apparition du noyau de la poignée du sternum et de la seconde pièce du corps de cet os. (Professeur Sappey, 1869.)

N° 564. — Fœtus de 5 mois 1/2; sternum.

Le noyau de la poignée du sternum est déjà évident; la seconde pièce du corps de l'os est représentée par deux petits noyaux superposés. Apparition du noyau de la première pièce du corps et du noyau de la troisième. (Professeur Sappey, 1869.)

N° 565. — Fœtus de 6 mois; sternum.

Trois noyaux apparaissent : 1° celui de la poignée, qui est allongé et plus développé; 2° celui de la première pièce du corps; 3° celui de la seconde (Professeur Sappey, 1869.)

N° 566. — Fœtus de 7 mois 1/2; sternum.

Sur ce sternum, il existe neuf points osseux: trois pour la poignée; un très gros pour la première pièce du corps, deux pour la seconde, trois pour la troisième. (Professeur Sappey, 1869.)

N° 567. — Fœtus à terme; sternum.

Il existe quatre noyaux, un pour la poignée et un pour chacune des trois pièces du corps. (Professeur Sappey, 1869.)

N° 568. — Fœtus à terme; sternum.

On remarque sur ce sternum, dix noyaux : deux pour la poignée, dont l'un supérieur très gros, et l'autre inférieur très petit, deux pour la première pièce du corps, trois pour la seconde, deux pour la troisième, et un pour la quatrième. (Professeur Sappey, 1869.)

N° 569. — Garçon de 2 ans 3 mois et 12 jours; sternum.

Ce sternum présente onze noyaux, dont trois appartiennent à la poignée, deux à la première pièce du corps, quatre à la seconde, un à la troisième et un à la quatrième. (Professeur Sappey, 1869.)

N° 570. — Garçon de 2 ans 9 mois et 24 jours; sternum.

Ce sternum présente dix points osseux : deux pour la poignée, un pour la première pièce du corps, trois pour la seconde; deux pour la troisième, un pour la quatrième et un pour l'appendice xyphoïde. (Prof. Sappey, 1869.)

N° 571. — Fille de 3 ans 2 mois et 10 jours; sternum.

La poignée du sternum est représentée par un long noyau : la première pièce du corps par un noyau unique et large, la seconde par deux noyaux latéraux, la troisième par deux noyaux latéraux, dont l'un est très petit. (Professeur Sappey, 1869.)

N° 572. — Garçon de 5 ans et 11 mois; sternum.

La poignée du sternum et la première pièce du corps, sont représentées chacune par un seul noyau; les trois dernières pièces du corps se sont développées chacune par deux noyaux latéraux (Professeur Sappey, 1869.)

N° 573. — Garçon de 5 ans et 11 mois; sternum.

Ce sternum est très avancé dans son développement; l'appendice xyphoïde est en grande partie ossifié; la troisième et la quatrième pièce du corps sont soudées entre elles. (Professeur Sappey, 1869.)

N° 574. — Fille de 10 ans 10 mois et 18 jours; sternum.

Ce sternum présente un développement précoce; l'appendice xyphoïde est ossifié dans la plus grande partie de sa longueur;

la quatrième pièce du corps est soudée à la troisième. (Professeur Sappey, 1869.)

N° 575. — Enfant de 13 ans et 2 jours; sternum.

La première et la dernière pièce du corps du sternum sont représentées chacune par un seul noyau, et les deux autres pièces du corps par deux noyaux latéraux (Professeur Sappey, 1869.)

N° 576. — Homme de 18 ans; sternum.

Apparition du noyau de l'appendice xyphoïde; les trois dernières pièces du corps sont soudées entre elles; la première est soudée avec la seconde en arrière, mais non en avant. Épiphyses des facettes articulaires latérales ou costales; ces épiphyses sont au nombre de cinq pour chaque côté: les deux premières appartiennent à la poignée. (Professeur Sappey, 1869.)

N° 577. — Femme de 20 ans; sternum.

L'appendice xyphoïde est presque entièrement soudée avec le corps de l'os; les quatre pièces du corps sont soudées entre elles. Les épiphyses des facettes latérales sont encore distinctes. (Professeur Sappey, 1869.)

N° 578. — Fille de 13 ans 4 mois et 14 jours; trois côtes droites.

Apparition de l'épiphyse de la tête. (Professeur Sappey, 1869.)

N° 579. — Garçon de 17 ans; trois côtes droites.

L'épiphyse de la tête recouvre entièrement la facette supérieure, en partie seulement la facette inférieure. Apparition de l'épiphyse de la tubérosité, apparition de l'épiphyse de la facette articulaire, située au-dessous de cette tubérosité. (Professeur Sappey, 1869.)

N° 580. — Homme de 19 ans; côte.

L'épiphyse recouvre presque entièrement la facette inférieure; l'épiphyse de la tubérosité est soudée; l'épiphyse de la facette articulaire sous-jacente est soudée, mais distincte. (Professeur Sappey, 1869.)

N° 581. — Fœtus de 2 mois 1/2; ilion.

Le point primitif de l'ilion est déjà très manifeste; il n'existe aucun vestige de l'ischion et du pubis. (Professeur Sappey, 1869.)

N° 582. — Fœtus de 3 mois 1/2; ilion.

L'ilion est plus large. Apparition de l'ischion. (Professeur Sappey, 1869.)

N° 583. — Fœtus de quatre mois et demi; os iliaque.

L'ilion est très large; l'ischion est représenté par un gros noyau osseux. Apparition du pubis. (Professeur Sappey, 1869.)

N° 584. — Fœtus de 5 à 6 mois; os iliaque.

Les trois points primitifs de l'os : l'ilion est déjà très développé; l'ischion l'est beaucoup moins; le pubis est naissant. (Professeur Sappey 1869.)

N° 585. — Garçon de 2 ans 9 mois et 14 jours; os iliaque.

Les trois pièces primitives se réunissent pour former la cavité cotyloïde. (Professeur Sappey, 1869.)

N° 586. — Garçon de 8 ans 8 mois et 22 jours; os iliaque.

Les trois pièces primitives sont très avancées dans leur développement, mais encore indépendantes. (Professeur Sappey, 1869.)

N° 587. — Fille de 10 ans 10 mois et 18 jours; os iliaque.

Apparition de deux points complémentaires de la cavité cotyloïde entre l'ilion et l'ischion; soudures des branches ascendantes de l'ischion et descendantes du pubis. (Professeur Sappey, 1869.)

N° 588. — Garçon de 13 ans 7 mois et 20 jours; os iliaque.

Apparition des deux points complémentaires de la cavité cotyloïde, dont l'un est situé entre l'ilion et l'ischion, et l'autre à l'angle de réunion des trois pièces primitives. Soudure des branches ascendantes de l'ischion et descendantes du pubis. (Professeur Sappey, 1869.)

N° 589. — Fille de 15 ans et 6 mois; os iliaque.

Soudure incomplète des huit pièces qui concourent à former la cavité cotyloïde; épiphyse marginale de l'ilion, représentée par quatre points osseux. Épiphyse de l'épine iliaque antérieure et inférieure; épiphyse marginale de l'ischion, complètement développée. (Professeur Sappey, 1869.)

N° 590. — Garçon de 18 ans; os iliaque. Évolution des cinq pièces complémentaires de la cavité cotyloïde; de ces cinq pièces, la première est située entre l'ilion et l'ischion, la seconde entre l'ilion et le pubis, la troisième entre le pubis et l'ischion, la quatrième sur le pourtour de la cavité, à l'angle de réunion de l'ischion et du pubis; la cinquième sur le pourtour de la cavité, à l'angle de la réunion de l'ilion et de l'ischion. Apparition de l'épiphyse de l'épine iliaque antérieure et inférieure. Apparition de l'épiphyse marginale de l'ilion. (Professeur Sappey, 1869.)

N° 591. — Nègre de 19 ans; os iliaque.

Soudure incomplète des trois pièces primitives de la cavité cotyloïde, avec les cinq pièces complémentaires; épiphyse de l'épine iliaque antérieure et inférieure. Apparition de l'épiphyse marginale de l'ilion. (Professeur Sappey, 1869.)

N° 592. — Homme de 21 ans; os iliaque.

Épiphyse marginale de l'ilion complètement développée; épiphyse marginale de l'ischion, presque entièrement soudée; apparition de l'épiphyse de l'épine pubienne. (Professeur Sappey, 1869.)

N° 593. — Homme de 26 ans; os iliaque.

Soudure de l'épine pubienne, épiphyse du corps du pubis. (Professeur Sappey, 1869.)

N° 594. — Garçon de 13 ans et 22 jours; clavicule droite.

Partie de la clavicule droite qui est fournie par le développement du point primitif; on voit que ce point primitif, en s'allongeant, fait non seulement le corps de l'os, mais encore toute son extrémité externe, et la presque totalité de son extrémité interne. (Professeur Sappey, 1869.)

N° 595. — Garçon de 21 ans; clavicule droite.

Apparition de l'épiphyse destinée à compléter l'extrémité interne ou sternale. (Professeur Sappey, 1869.)

N° 596. — Garçon de 25 ans; clavicule droite.

L'épiphyse de l'extrémité interne est remarquable par sa tardive apparition. (Professeur Sappey, 1869.)

N° 597. — Garçon de 1 an 3 mois et 12 jours; omoplate droite.

Parties de l'omoplate qui sont formées par le développement de son point primitif. (Professeur Sappey, 1869.)

N° 598. — Fille de 3 ans et 26 jours; omoplate droite.

Point primitif de l'apophyse coracoïde. (Professeur Sappey, 1869.)

N° 599. — Fille de 5 ans 11 mois et 24 jours; omoplate droite.

Point primitif de l'apophyse coracoïde plus développé que sur la pièce précédente. (Professeur Sappey, 1869.)

N° 600. — Fille de 8 ans; omoplate droite.

Base de l'apophyse coracoïde complètement développée. (Professeur Sappey, 1869.)

N° 601. — Fille de 13 ans 4 mois et 14 jours; omoplate droite.

Base de l'apophyse coracoïde commençant à se souder en arrière; en avant, entre l'apophyse coracoïde et la cavité glénoïde, on voit un point d'ossification complémentaire, qui formera la partie supérieure de cette cavité. (Professeur Sappey, 1869.)

N° 602. — Fille de 15 ans et 6 mois; omoplate droite.

La base de l'apophyse coracoïde est complètement soudée; le point complémentaire de la cavité glénoïde est aussi soudé. Sur la partie supérieure et postérieure de l'apophyse coracoïde, se voit l'épiphyse complémentaire de cette apophyse déjà en grande partie soudée. — L'épiphyse de l'acromion est complètement développée. (Professeur Sappey, 1869.)

N° 603. — Homme de 18 ans; omoplate droite.

L'apophyse coracoïde n'est point encore soudée; épiphyse complémentaire du sommet de cette apophyse. — Epiphyse supérieure de la cavité glénoïde très développée, mais non soudée; sur le bord de cette cavité, on aperçoit une seconde épiphyse qui descend jusqu'à sa partie inférieure. Apparition de l'épiphyse de l'acromion. (Professeur Sappey, 1869.)

N° 604. — Homme de 19 ans; omoplate droite.



Épiphyse de l'acromion soudée, épiphyse de la cavité glénoïde soudée, ainsi que l'épiphyse de l'apophyse coracoïde. L'épiphyse de la base de cette apophyse est encore distincte en dehors ; l'épiphyse marginale de l'os est représentée par deux points osseux. (Professeur Sappey, 1869.)

N° 605. — Fille de 3 ans et 26 jours ; humérus droit.

Le noyau de l'extrémité supérieure qui représente la tête, est déjà très développé ; celui de la grosse tubérosité est petit, mais cependant très évident. Apparition du noyau du condyle de l'extrémité inférieure. (Professeur Sappey, 1869.)

N° 606. — Garçon de 4 ans et 5 jours ; humérus droit.

Le noyau de la tête, celui de la grosse tubérosité ainsi que celui de la petite, commencent à se souder. Ils ne sont plus séparés que par de simples sillons angulaires ; le noyau du condyle est très développé. (Professeur Sappey, 1869.)

N° 607. — Fille de 5 ans 11 mois et 24 jours ; humérus droit.

Les sillons angulaires qui séparent les trois noyaux de l'extrémité supérieure sont très accusés ; le noyau du condyle est très développé. Apparition du noyau de l'épitrôchlée. (Professeur Sappey, 1869.)

N° 608. — Fille de 8 ans ; humérus droit.

Les trois noyaux de l'extrémité supérieure sont encore très distincts, mais le cartilage qui les unit au corps de l'os a beaucoup diminué d'épaisseur. Le noyau du condyle est plus volumineux ainsi que celui de l'épitrôchlée. (Professeur Sappey, 1869.)

N° 609. — Garçon de 13 ans et 22 jours ; humérus droit.

Les trois noyaux supérieurs sont soudés entre eux, et commencent à prendre la forme qui leur est propre ; apparition du noyau de la trochlée et du noyau de l'épicondyle. (Professeur Sappey, 1869.)

N° 610. — Fille de 13 ans 4 mois et 14 jours ; humérus droit.

La gouttière bicipitale et le col anatomique commencent à se dessiner. Les noyaux de l'épitrôchlée et de l'épicondyle sont très développés ; celui de la trochlée et du condyle ne sont plus séparés que par une mince lame de cartilage. (Professeur Sappey, 1869.)

N° **611**. — Garçon de 14 ans 5 mois et 11 jours ; humérus droit.

L'extrémité supérieure est analogue à l'os précédent ; l'extrémité inférieure est moins développée que le noyau de l'épitrachée et ne fait qu'apparaître. (Professeur Sappey, 1869.)

N° **612**. — Garçon de 21 ans ; humérus droit.

La tête commence à se souder en arrière avec le corps de l'os ; l'extrémité inférieure est complètement développée. (Professeur Sappey, 1869.)

N° **613**. — Fille de 5 ans 11 mois et 24 jours ; cubitus droit.

Le corps de l'os est seul développé ; on voit que le noyau qui lui donne naissance prend aussi une très grande part à la formation des extrémités. (Professeur Sappey, 1869.)

N° **614**. — Fille de 8 ans ; cubitus droit.

Le noyau, destiné à compléter l'extrémité inférieure, est très développé, celui de l'extrémité supérieure est semblable à l'os précédent. (Professeur Sappey, 1869.)

N° **615**. — Fille de 9 ans 11 mois et 2 jours ; humérus droit.

L'épiphyse inférieure est plus développée ; apparition de l'épiphyse postérieure de l'extrémité supérieure. (Professeur Sappey, 1869.)

N° **616**. — Garçon de 13 ans et 22 jours ; cubitus droit.

L'épiphyse inférieure est plus large ; l'épiphyse supérieure est représentée par un gros noyau osseux. (Professeur Sappey, 1869.)

N° **617**. — Garçon de 14 ans 3 mois et 11 jours ; cubitus droit.

L'épiphyse inférieure commence à prendre la forme qui lui est propre ; l'épiphyse postérieure de l'extrémité supérieure se présente sous l'aspect d'un noyau aplati. Apparition de son épiphyse antérieure. (Professeur Sappey, 1869.)

N° **618**. — Garçon de 18 ans ; cubitus droit.

Le corps et l'épiphyse inférieure sont complètement développés ; mais l'apophyse stiloïde n'est pas très nette. Les deux épiphyses de l'extrémité supérieure sont complètement développées,

elles commencent à se souder entre elles et avec le corps de l'os. (Professeur Sappey, 1869.)

N° 619. — Garçon de 21 ans; cubitus droit.

L'épiphyse inférieure est complètement développée mais non encore soudée. Développement complet de l'épiphyse supérieure. (Professeur Sappey, 1869.)

N° 620. — Fille de 3 ans et 26 jours; radius droit.

Le corps de l'os est seul développé; on le voit contribuer aussi à former les deux extrémités. (Professeur Sappey, 1869.)

N° 621. — Garçon de 4 ans et 5 jours; radius droit.

L'extrémité inférieure est représentée par un gros noyau osseux. L'extrémité supérieure est encore entièrement cartilagineuse. (Professeur Sappey, 1869.)

N° 622. — Fille de 5 ans 11 mois et 24 jours; radius droit.

L'extrémité inférieure est plus développée; apparition de l'épiphyse supérieure. (Professeur Sappey, 1869.)

N° 623. — Fille de 8 ans; radius droit.

L'épiphyse inférieure est plus large et plus épaisse; la supérieure est plus développée aussi. (Professeur Sappey, 1869.)

N° 624. — Garçon de 14 ans 3 mois et 11 jours; radius droit.

L'épiphyse inférieure s'allonge en dehors pour former l'apophyse stiloïde; l'épiphyse supérieure, complètement développée, commence à se souder en dehors au corps de l'os. (Professeur Sappey, 1869.)

N° 625. — Garçon de 21 ans; Radius droit.

L'épiphyse inférieure est entièrement développée, mais non encore soudée. L'épiphyse supérieure est complètement soudée. (Professeur Sappey, 1869.)

N° 626. — Fœtus de 2 mois 1/2; main gauche.

Sur cette main encore presque entièrement cartilagineuse, on voit le point primitif des cinq métacarpiens et de toutes les phalanges. (Professeur Sappey, 1869.)

N° 627. — Fœtus de 3 mois 1/2; main gauche.

Les points primitifs de toutes les phalanges sont mieux accusés que sur la pièce précédente. (Professeur Sappey, 1869.)

N° 628. — Fœtus de 4 mois 1/2.

Les points primitifs des métacarpiens et des phalanges sont beaucoup plus développés que dans la main précédente. (Professeur Sappey, 1869.)

N° 629. — Fœtus à terme; main gauche.

État du système osseux de la main, au moment de la naissance; le carpe est encore entièrement cartilagineux. (Professeur Sappey, 1869.)

N° 630. — Garçon de 6 mois et 10 jours; main droite.

Apparition du grand os et de l'os crochu. (Professeur Sappey, 1869.)

N° 631. — Garçon de 1 an 7 mois et 24 jours; main droite.

Le grand os et l'os crochu sont représentés chacun par un gros noyau piriforme. (Professeur Sappey, 1869.)

N° 632. — Fille de 2 ans 4 mois et 19 jours; main droite.

L'os crochu et le grand os sont très développés; le pyramidal est représenté par un noyau piriforme: Apparition de l'épiphyse des trois premiers métacarpiens, des première et seconde phalanges. (Professeur Sappey, 1869.)

N° 633. — Fille de 5 ans 11 mois et 24 jours; main droite.

Tous les os du carpe, à l'exception du pisiforme, sont représentés par un gros noyau osseux; on remarque sur le premier métacarpien un noyau épiphysaire à son extrémité supérieure; sur son extrémité inférieure, un autre noyau qui simule une épiphyse, mais qui dépend du corps de l'os. L'épiphyse des quatre derniers métacarpiens est représentée par un gros noyau aplati dans le sens transversal. Les épiphyses de l'extrémité supérieure de toutes les phalanges sont constituées par un noyau circulaire aplati de haut en bas. (Professeur Sappey, 1869.)

N° 634. — Fille de 9 ans 11 mois et 2 jours; main droite.

Apparition du pisiforme; le noyau aux dépens duquel se forme le scaphoïde ne constitue que la moitié externe de cet os. Les

épiphyses des métacarpiens et des phalanges continuent à se développer. (Professeur Sappey, 1869.)

N° 635. — Garçon de 13 ans et 22 jours; main droite.

Le pisiforme offre le volume d'un très petit pois. Le sca-phoïde s'est allongé de dehors en dedans; il commence à prendre la forme qui lui est propre, forme qui est aussi mieux caractérisée pour chacun des autres os du carpe. L'extrémité supérieure des quatre derniers métacarpiens est complètement osseuse et simule une épiphyse. L'épiphyse inférieure du premier métacarpien commence à se souder au corps de l'os. (Professeur Sappey, 1869.)

N° 636. — Homme de 17 ans; main droite.

Les épiphyses des métacarpiens et des phalanges sont complètement développées. Chaque épiphyse est encore très distincte du corps de l'os. (Professeur Sappey, 1869.)

N° 637. — Enfant de 3 semaines; fémur droit.

Noyau de l'épiphyse inférieure qui a paru depuis trois semaines ou un mois, et qui a déjà pris un certain développement. (Professeur Sappey, 1869.)

N° 638. — Garçon de 2 ans et 1 mois; fémur droit.

Le noyau de l'épiphyse inférieure est plus volumineux; apparition du noyau de la tête du fémur. (Professeur Sappey, 1869.)

N° 639. — Garçon de 4 ans et 5 jours; fémur droit.

L'épiphyse inférieure recouvre presque tout le corps; on voit que le corps de l'os forme presque la totalité des deux trochanters et tout le col. Le noyau de la tête fémorale est plus développé. (Professeur Sappey, 1869.)

N° 640. — Fille de 5 ans 11 mois et 24 jours; fémur droit.

L'épiphyse inférieure commence à prendre la forme qui lui est propre; le noyau de la tête est encore peu développé. L'épiphyse du grand trochanter est représentée par un gros noyau osseux; l'épiphyse du petit trochanter n'a point encore paru. (Professeur Sappey, 1869.)

N° 641. — Fille de 10 ans moins 28 jours; fémur droit.

L'épiphyse inférieure a pris la forme qui lui est propre. Le noyau

de la tête représente un segment de sphère déprimée à la partie interne. Apparition de l'épiphyse du petit trochanter. (Professeur Sappey, 1869.)

N° **642**. — Fille de 15 ans et 6 mois; fémur droit.

Le cartilage qui unit l'épiphyse inférieure au corps est beaucoup plus mince. Le cartilage qui unit le noyau de la tête au col du fémur est très mince. L'épiphyse du grand trochanter est complètement développée mais non soudée. L'épiphyse du petit trochanter a presque tout son développement. (Professeur Sappey, 1869.)

N° **643**. — Homme de 21 ans; fémur droit.

L'épiphyse inférieure est soudée au corps de l'os, complètement en arrière; incomplètement en avant. Les trois épiphyses supérieures sont complètement soudées. (Professeur Sappey, 1869.)

N° **644**. — Enfant de 3 semaines; tibia droit.

Apparition de l'épiphyse supérieure. (Professeur Sappey, 1869.)

N° **645**. — Garçon de 2 ans et 1 mois; tibia droit.

L'épiphyse supérieure, beaucoup plus volumineuse, commence à s'allonger dans le sens transversal; l'épiphyse inférieure est représentée par un large noyau osseux. (Professeur Sappey, 1869.)

N° **646**. — Garçon de 4 ans et 5 jours; tibia droit.

Les deux épiphyses recouvrent presque entièrement les deux extrémités du corps. (Professeur Sappey, 1869.)

N° **647**. — Fille de 5 ans 11 mois et 24 jours; tibia droit.

L'épiphyse supérieure, l'épine du tibia et les deux cavités glénoïdes commencent à se dessiner. Sur l'épiphyse inférieure on voit apparaître la malléole interne. (Professeur Sappey, 1869.)

N° **648**. — Fille de 10 ans moins 28 jours; tibia droit.

Les deux épiphyses du tibia sont mieux dessinées. (Professeur Sappey, 1869.)

N° **649**. — Garçon de 13 ans et 22 jours; tibia droit.

Apparition de l'épiphyse de la tubérosité antérieure du tibia; sur l'épiphyse inférieure, la malléole interne est presque entièrement formée. (Professeur Sappey, 1869.)

N° 650. — Fille de 15 ans et 6 mois; tibia droit.

L'épiphyse de la tubérosité antérieure du tibia est soudée à l'épiphyse supérieure. L'épiphyse inférieure, complètement développée, présente la forme qui lui est propre. (Professeur Sappey, 1869.)

N° 651. — Homme de 21 ans; tibia droit.

L'épiphyse supérieure du tibia se soude au corps de l'os. L'épiphyse inférieure est complètement soudée. (Professeur Sappey, 1869.)

N° 652. — Fille de 3 ans et 2 jours; péroné droit.

Développement du corps du péroné. (Professeur Sappey, 1869.)

N° 653. — Garçon de 3 ans 11 mois et 7 jours; péroné droit.

Apparition de l'épiphyse inférieure du péroné. (Professeur Sappey, 1869.)

N° 654. — Garçon de 4 ans et 5 jours: péroné droit.

Apparition de l'épiphyse supérieure du péroné. (Professeur Sappey, 1869.)

N° 655. — Fille de 5 ans 11 mois et 24 jours; péroné droit.

La malléole externe du péroné est plus allongée et mieux formée. (Professeur Sappey, 1869.)

N° 656. — Fille de 10 ans moins 28 jours; péroné droit.

Les deux épiphyses du péroné sont bien développées. (Professeur Sappey, 1869.)

N° 657. — Garçon de 13 ans et 22 jours: péroné droit.

Les deux épiphyses du péroné sont bien développées. (Professeur Sappey, 1869.)

N° 658. — Fille de 15 ans et 6 mois; péroné droit.

Le cartilage intermédiaire au corps et aux deux épiphyses est très mince. (Professeur Sappey, 1869.)

N° 659. — Homme de 21 ans; péroné droit.

Les deux épiphyses du péroné sont soudées, mais encore distinctes sur quelques points de la ligne de soudure. (Professeur Sappey, 1869.)

N° 660. — Fœtus de 2 mois 1/2; pied gauche.

Points primitifs des métatarsiens. (Professeur Sappey, 1869.)

N° 661. — Fœtus de 3 mois 1/2; pied gauche.

Apparition des premières et troisièmes phalanges. (Professeur Sappey, 1869.)

N° 662. — Fœtus de 4 mois 1/2; pied gauche.

Les métatarsiens sont déjà très allongés, les premières phalanges sont représentées par un noyau très apparent. La seconde phalange du gros orteil est aussi développée que la première. Les deux dernières phalanges du second et du troisième orteil ne font qu'apparaître. Celles des quatrième et cinquième sont encore cartilagineuses; le calcanéum est représenté par un noyau osseux de forme arrondie. (Professeur Sappey, 1869.)

N° 663. — Fœtus de 6 mois 1/2; pied gauche.

Apparition de la troisième phalange du quatrième orteil; la seconde phalange des trois derniers doigts n'existe pas encore. L'astragale est constituée par un gros noyau ovoïde. (Professeur Sappey, 1869.)

N° 664. — Enfant de 3 semaines; pied gauche.

Toutes les phalanges sont développées; on peut remarquer que la seconde phalange des deux derniers orteils est plus petite que la troisième, ce qui tient à sa naissance plus tardive. Au calcanéum et à l'astragale sont venus s'ajouter deux autres points, dont l'un externe forme le cuboïde et l'autre le troisième cunéiforme. (Professeur Sappey, 1869.)

N° 665. — Garçon de 2 ans 4 mois et 19 jours; pied gauche.

Le calcanéum et l'astragale, le cuboïde et le troisième cunéiforme sont déjà très développés: apparition du petit, du grand cunéiforme et du scaphoïde. Le noyau qui représente chacun de ces trois derniers os, offre à peine le volume d'une lentille. (Professeur Sappey, 1869.)

N° 666. — Garçon de 2 ans 4 mois et 19 jours. Même sujet que le précédent; avant-pied.

Apparition des épiphyses des premières phalanges; ces épiphyses ne se montrent que sur la troisième et la quatrième. — Professeur Sappey, 1869.)

N° 667. — Fille de 5 ans 11 mois et 24 jours ; pied gauche.

Chacun des os du tarse commence à prendre la forme qui lui est propre. On remarque sur l'extrémité postérieure du premier métatarsien, une large noyau épiphysaire et sur son extrémité antérieure, un autre gros noyau incomplètement soudé qui simule une épiphyse, mais qui dépend du corps de l'os. Sur chacun des quatre derniers métatarsiens se montre l'unique épiphyse aux dépens de laquelle se montre leur extrémité antérieure.

L'épiphyse des premières et secondes phalanges est déjà très avancée dans son développement. (Professeur Sappey, 1869.)

N° 668. — Fille de 9 ans 11 mois et 2 jours ; calcanéum, astragale et scaphoïde du pied gauche.

Apparition de l'épiphyse du calcanéum. (Professeur Sappey, 1869.)

N° 669. — Garçon de 13 ans et 22 jours ; pied gauche.

Épiphyse des métatarsiens et des phalanges. L'épiphyse antérieure du premier métatarsien est déjà presque entièrement soudée ; la postérieure, celle des quatre derniers métatarsiens et celle des phalanges, sont complètement indépendantes. Sur l'extrémité postérieure du cinquième métatarsien, on voit une très petite épiphyse lamelliforme qui contribuera à former la tubérosité ; l'épiphyse du calcanéum s'est élargie dans tous les sens. (Professeur Sappey, 1869.)

N° 670. — Nègre de 18 ans ; calcanéum du pied droit.

Épiphyse du calcanéum qui comprend trois pièces. — 1° une pièce principale recouvre presque toute la face postérieure de l'os ; 2° une pièce inférieure est destinée à former le tubercule externe de la face inférieure ; 3° une pièce supérieure aux dépens de laquelle se forme l'angle de réunion des faces supérieure et postérieure. (Professeur Sappey, 1869.)

N° 671. — Homme de 17 ans ; pied gauche.

Les épiphyses des troisièmes et secondes phalanges sont soudées ; l'épiphyse du cinquième métatarsien est soudée.

L'épiphyse du calcanéum est plus avancée dans son développement que celle de l'os précédent, bien qu'il appartienne à un individu plus jeune. (Professeur Sappey, 1869.)

N° 672. — Moule en plâtre de la main droite d'un géant, né Kalmouck, mort à l'âge de 33 ans, d'une taille de 2 mètres 54 centimètres. (M. Le Molt.)

N° 673. — Moule en plâtre de la main droite d'un géant, né Kalmouck, mort à l'âge de 33 ans, d'une taille de 2 mètres 54 centimètres ; — même individu que la pièce précédente. (M. Le Molt.)

N° 674. — Moule en plâtre du fémur gauche d'un géant, né Kalmouck, âgé de 33 ans, taille de 2 mètres 54 centimètres. (M. Le Molt.)

N° 675. — Moule en plâtre du fémur gauche d'un géant, né Kalmouck, âgé de 33 ans, taille de 2 mètres 54 centimètres ; même pièce que la précédente. (M. Le Molt.)

N° 676. — Fémur d'homme de taille moyenne, placé comme terme de comparaison. (M. Le Molt.)

N° 677. — Moule en plâtre du tibia gauche d'un géant, né Kalmouck, âgé de 33 ans ; taille de 2 mètres 54 centimètres (M. Le Molt.)

N° 678. — Moule en plâtre du tibia gauche d'un géant, né Kalmouck, âgé de 33 ans ; taille de 2 mètres 54 centimètres, même individu que le précédent. (M. Le Molt.)

N° 679. — Tibia d'homme de taille moyenne placé comme terme de comparaison. (M. Le Molt.)

N° 680. — Moule en plâtre d'un pied droit de géant, né Kalmouck, âgé de 33 ans, taille de 2 mètres 54 centimètres. (M. Le Molt.)

N° 681. — Moule en plâtre du pied droit d'un géant, né Kalmouck, mort à l'âge de 33 ans, taille de 2 mètres 54 centimètres, même individu que la pièce précédente. (M. Le Molt.)

ORDRE 2.

Anatomie comparative du squelette.

Cette petite section se compose de 21 pièces seulement, du n° 682 au n° 702 inclusivement. Ces pièces ont été déposées dans le Musée par M. Pozzi; elles ont pour but l'étude comparative des os qui constituent l'articulation du coude et du genou, dans les divers animaux.

N° **682**. — Humérus gauche, avec la moitié supérieure des deux os de l'avant-bras; vu par la face postérieure.

L'articulation du coude est montée à distance. (M. Pozzi.)

N° **683**. — Fémur droit, avec la rotule et la partie supérieure des deux os de la jambe, vus par la face antérieure.

Les articulations sont montées à distance. (M. Pozzi.)

N° **684**. — Humérus droit avec la partie supérieure des deux os de l'avant bras.

Articulation du coude montée à distance et en demi-flexion. (M. Pozzi.)

N° **685**. — Fémur droit.

Moule en plâtre, première épreuve en gélatine; on a fait subir à ce fémur une torsion artificielle d'environ 168 degrés, analogue à la torsion normale de l'humérus. (M. Pozzi.)

N° **686**. — Phascolome Wombat. — Genou.

Homologie complète dans les articulations du genou et du coude. (M. Pozzi.)

N° **687**. — Phascolome Wombat. — Coude.

Homologie complète dans les articulations du genou et du coude. (M. Pozzi.)

N° **688**. — Tatou Dasypus.

Homologie incomplète dans l'articulation du genou: une partie de la face inférieure du condyle du fémur roule sur la tête du péroné, qui présente une surface articulaire. (M. Pozzi.)

N° **689**. — Tatou *Dasypus*.

Articulation du coude. (M. Pozzi.)

N° **690**. — Homme; articulation du genou gauche.

Portion inférieure du fémur avec la rotule et la partie supérieure des deux os de la jambe; le fémur n'a pas de connexion avec le péroné. (M. Pozzi.)

N° **691**. — Homme; portion inférieure de l'humérus gauche. (M. Pozzi.)

N° **692**. — Articulation du genou d'un chien.

Le fémur n'a plus de connexions avec le péroné; os sésamoïdes développés dans les jumeaux au niveau des condyles, lesquels, pour certains auteurs (M. Flourens) seraient l'analogue de la rotule. (M. Pozzi.)

N° **693**. — Mouton; articulation du coude.

La partie supérieure du radius est hypertrophiée aux dépens de la partie inférieure du cubitus qui est atrophiée. (M. Pozzi.)

N° **694**. — Mouton; articulation du genou.

Le péroné est atrophié, sa portion supérieure, soudée au tibia, existe seule. (M. Pozzi.)

N° **695**. — Homme.

Portion inférieure de l'humérus gauche, et supérieure des deux os de l'avant-bras. (M. Pozzi.)

N° **696**. — *Dasyurus ursinus*.

Rotule détachée du péroné. (M. Pozzi.)

N° **697**. — Pingouin alca.

Olécrane détaché du cubitus; olécrane rotulien. (M. Pozzi.)

N° **698**. — Pingouin alca.

Rotule soudée au tibia; rotule olécranienne. (M. Pozzi.)

N° **699**. — Ornithorynque.

Coude. (M. Pozzi.)

N° **700**. — Ornithorynque.

Genou. (M. Pozzi.)

N° 701. — Caïman.

Absence de l'appareil olécranien du coude. (M. Pozzi.)

N° 702. — Caïman.

Absence de l'appareil rotulien du genou. (M. Pozzi.)

ORDRE 3.

Ostéologie comparée.

Les pièces relatives à l'ostéologie comparée sont au nombre de 317, du n° 703 au n° 1016 inclusivement.

Cent trente-huit pièces, du n° 703 au n° 839, sont des squelettes ou des portions de squelettes de mammifères. Cent dix pièces, du n° 840 au n° 947, sont des squelettes ou portions de squelettes d'oiseaux. Onze pièces, du n° 948 au n° 958, sont des squelettes ou portions de squelettes de chéloniens.

Vingt-deux pièces, du n° 959 au n° 980, sont relatives à des squelettes de reptiles. Cinq squelettes, du n° 981 au n° 985, sont des spécimens de squelette de batraciens.

Trente-deux squelettes, du n° 986 au n° 1016, sont des squelettes de divers poissons.

Squelettes de mammifères.

N° 703. — Squelette artificiel de gorille. (M. Auzoux.)

N° 704. — Squelette naturel complet d'un chimpanzé femelle.

N° 705. — Moule en plâtre de la tête d'un chimpanzé, intacte.

N° 706. — Moule en plâtre de la tête d'un chimpanzé.

N° 707. — Moule en plâtre du squelette de la tête d'un chimpanzé mâle.

N° 708. — Moule en plâtre du squelette de la tête d'un chimpanzé femelle.

N° 709. — Moule en plâtre de la tête d'un orang-outang.

N° 710. — Moule en plâtre du squelette de la tête d'un orang-outang de Calcutta.

N° 711. — Moule en plâtre de la main d'un chimpanzé.

N° 712. — Moule en plâtre du pied d'un chimpanzé.

N° 713. — Squelette complet du singe callitriche (*simia saboa*).

N° 714. — Squelette complet du singe semnopithèque entelle.

N° 715. — Squelette de la tête d'un singe Mangabey à collier (*simia æthiops*).

N° 716. — Squelette de la tête d'un singe Malborough (*simia faunus*).

N° 717. — Squelette de la tête d'un singe callitriche, jeune. (*simia saboa*).

N° 718. — Squelette complet d'un singe macaque (maimon).

N° 719. — Squelette complet de singe Rhésus ou Patas, à queue courte (*simia erytheræa*).

N° 720. — Squelette complet de singe (*cynocéphalus porcarius*).

N° 721. — Squelette complet de singe Alouatte (*myceten fusus*).

N° 722. — Squelette de la tête d'un sapajou très vieux.

N° 723. — Squelette de la tête d'un singe sapajou (*simia opella*).

N° 724. — Squelette complet de singe capucin (*simia capucina*). — (M. Erhmann de Strasbourg.)

N° 725. — Squelette complet de singe saiméri (*simia sciurea*) (Buffon.)

N° 726. — Squelette complet de singe ouistiti vulgaire de la Guyane. — (M. A. Ricord.)

N° 727. — Squelette de la tête d'un singe tamarin (*simia midas*.)

N° 728. — Os hyoïde de singe hurleur.

N° 729. — Squelette complet de roussette grande (*pteropus Edulis*) (Geoff.)

N° 730. — Squelette de chauve-souris (*vespertilio murinus*.) (Linnée.)

N° 731. — Squelette complet de hérisson (*erinaceus europeus*.)

N° 732. — Squelette complet de tanrec (*erinaceus setosus*).

N° 733. — Squelette de taupe.

N° 734. — Squelette de taupe, en assez mauvais état de conservation (*talpa europea*).

N° 735. — Squelette de la tête d'une chauve-souris.

N° 736. — Squelette de la tête d'une chauve-souris.

N° 737. — Squelette de la tête d'un hérisson (*erinaceus europeus*). — (M. Pouchet.)

N° 738. — Squelette de la tête d'un hérisson (*erinaceus europeus*). — (M. Pouchet.)

N° 739. — Squelette complet de l'ours brun.

N° 740. — Squelette complet de l'ours blanc (*ursus maritimus*).

N° 741. — Squelette complet du raton laveur (*phrocyon lotor*).

N° 742. — Squelette complet de coati (*vivera nasua*).

- N° 743. — Squelette complet de blaireau (*meles storr*).
- N° 744. — Squelette de la tête d'un blaireau. — (M. Lambert.)
- N° 745. — Squelette de la tête d'un blaireau. — (M. Lambert.)
- N° 746. — Squelette complet de putois (*mustella putorius*).
- N° 747. — Squelette complet d'une fouine (*mustella foina*).
- N° 748. — Squelette complet d'une fouine (*mustella foina*).
- N° 749. — Squelette complet de la tête d'une fouine (*mustella foina*).
- N° 750. — Squelette complet de chien de haute taille (*canis familiaris*).
- N° 751. — Squelette complet de chien de moyenne taille (*canis familiaris*).
- N° 752. — Squelette d'un fœtus de jeune chien (*canis familiaris*). — (M. Pigné).
- N° 753. — Squelette de la tête d'un jeune chien de moyenne taille.
- N° 754. — Squelette de la tête d'un chien roquet (*canis familiaris*).
- N° 755. — Seconde, troisième et une partie de la quatrième vertèbre cervicale d'un chien.
On y distingue très bien la direction entre-croisée des faisceaux qui forment la couche extérieure des disques intervertébraux. — (M. Marc Sée.)
- N° 756. — Squelette de la tête d'un chacal (*canis aureus*). — (M. Berthoud, 1845.)
- N° 757. — Squelette complet de renard (*canis vulpes*). — (M. Erhmann, de Strasbourg.)

- N° 758. — Squelette de la tête d'un renard (*canis vulpes*)
- N° 759. — Squelette de la tête d'un isatis (*canis lagopus*).
— (M. Pouchet.)
- N° 760. — Squelette complet d'une genette d'Afrique (*vivera genetta*). — (M. Broussard.)
- N° 761. — Squelette de la tête d'une genette d'Afrique (*vivera genetta*). — (M. Berthoud, 1845.)
- N° 762. — Squelette complet de la tête d'une genette de France (*vivera genetta ichneumon*). — (M. Lereboullet.)
- N° 763. — Squelette de la tête d'une mangouste (*vivera ichneumon*). — (M. Lereboullet.)
- N° 764. — Squelette complet de hyène.
- N° 765. — Squelette complet de lionne.
- N° 766. — Squelette complet de lynx du Sénégal (*felis lynx*).
— (M. Lucien Boyer, 1845.)
- N° 767. — Squelette de la tête d'un lynx.
- N° 768. — Squelette de la tête d'une panthère.
- N° 769. — Squelette incomplet de la tête d'un lion.
- N° 770. — Squelette complet de chat. — (M. Gannal.)
- N° 771. — Squelette complet d'un chat mâle.
- N° 772. — Squelette de la tête d'un chat domestique (*felis catus*).
- N° 773. — Squelette de la tête d'un chat domestique (*felis catus*).
- N° 774. — Squelette complet d'un phoque (*phoca vitulina*).
— (Professeur Breschet.)
- N° 775. — Squelette de la main ou appendice antérieur d'un jeune phoque. — (Professeur J. Cloquet.)
- N° 776. — Squelette complet de sarigue du Brésil (*didelphis*).

- N° 777. — Squelette complet de dasyurus hérissé (*dasyurus ursina*).
- N° 778. — Squelette complet de phalanger de cook.
- N° 779. — Squelette complet de potoroo (*hypsiprymnus*).
- N° 780. — Squelette complet de kangourou (*macropus major*).
- N° 781. — Squelette complet d'écureuil (*sciurus vulgaris*).
- N° 782. — Squelette de la tête d'un écureuil (*sciurus vulgaris*).
- N° 783. — Squelette complet de marmotte des Alpes (*mus alpinus*).
- N° 784. — Squelette complet de hydromys (*hydromys leucogoster*).
- N° 785. — Squelette complet de rat commun (*mus ratus*).
— (M. Pigné.)
- N° 786. — Squelette complet de gerboise (*dipus*).
- N° 787. — Squelette complet de castor (*castor fiber*).
- N° 788. — Squelette complet de lapin dont les os ont été légèrement colorés par la garance.
- N° 789. — Squelette de lapin femelle (*lepus cuniculus*).
- N° 790. — Squelette de la tête d'un lapin (*lepus cuniculus*).
- N° 791. — Squelette d'une portion de la tête d'un lapin. Les dents supérieures sont très longues et recourbées en crochet.
- N° 792. — Squelette complet de cabiai (*cabia capybasa*).
- N° 793. — Squelette complet de cochon d'Inde sauvage (*cavia aparera*).
- N° 794. — Squelette de la tête d'agouti (*cavia acuti*).
- N° 795. — Squelette de la tête d'acouchi (*cavia acuchi*).

- N° 796. — Squelette complet de paresseux, aï, (*acheus cavia*, *bradypus tridactylus*). (Lin.)
- N° 797. — Squelette complet de tatou (*dasypus apara*).
- N° 798. — Squelette de fourmilier tamarois.
- N° 799. — Squelette d'ornithorynque (*ornithorincus paradoxus*).
- N° 800. — Squelette de la tête d'un hippopotame (*hippopotamus amphibius*). — (M. Berthoud, 1845.)
- N° 801. — Squelette de la tête d'un hippopotame.
- N° 802. — Squelette complet de sanglier (*sus scropha*).
- N° 803. — Squelette de la tête d'un cochon de petite taille (*sus scropha*).
- N° 804. — Squelette de la tête d'un cochon de haute stature.
- N° 805. — Squelette de la tête d'un babiroussa (*sus babyrussa*). — (M. Lereboullet, 1845.)
- N° 806. — Squelette de la tête de babiroussa (*sus babyrussa*).
- N° 807. — Tête de daman du Cap. — (M. Lereboullet, 1845.)
- N° 808. — Squelette complet de pécari (*patira decatiles*). (Cuvier.)
- N° 809. — Squelette de la tête d'un rhinocéros des Indes.
- N° 810. — Corne nasale de rhinocéros, coupée verticalement.
- N° 811. — Corne nasale d'un rhinocéros des Indes.
- N° 811 a. — Corne nasale d'un rhinocéros des Indes.
- N° 812. — Squelette complet de cheval (*equus caballus*). — (M. Lereboullet, 1845.)
- N° 813. — Squelette de la tête du cheval (*equus caballus*).

N° 814. — Squelette de la tête d'un âne adulte (*equus caballus*).

N° 815. — Squelette de la tête du chameau. — (M. Berthoud, 1845.)

N° 816. — Squelette complet de lama.

N° 817. — Squelette complet de daim. — (M. Ludovic Hirschfeld.)

N° 818. — Squelette de la tête d'un cerf, en mauvais état de conservation.

N° 819. — Squelette complet de chevreuil.

N° 820. — Squelette de la tête d'un chevreuil mâle (*cervus capreolus*).

N° 821. — Squelette de la tête d'une chèvre (*capra hircus*).

N° 822. — Squelette de la tête d'une chèvre (*capra hircus*). — (Lin.)

N° 823. — Squelette complet de bélier (*ovis aries*).

N° 824. — Squelette complet de la tête d'un bélier (*ovis aries*). — (M. Robert.)

N° 825. — Squelette de la tête d'un mouton à quatre cornes. — (M. Ludovic Hirschfeld).

N° 826. — Squelette complet de vache (*bos taurus*).

N° 827. — Squelette de la tête d'une vache dont les os sont articulés à distance.

N° 828. — Squelette de la tête d'une vache (*bos taurus*).

N° 829. — Corne d'antilope (*oreas pallas*).

N° 830. — Série de treize cornes de vaches, pour servir à déterminer l'âge de ces animaux, d'après le nombre de cercles que l'on remarque vers la base de la corne.

Le premier cercle, proche de la matrice, se forme à 3 ans, un second paraît l'année suivante, et ainsi de suite, d'année en an-

née ; en sorte que, pour connaître l'âge de ces animaux, il suffit d'ajouter le nombre deux à celui des cercles observés. (M. Petit, vétérinaire.)

N° 831. — Tête de dauphin, épaulard à tête ronde (*delphinus globiceps*).

N° 832. — Tête de dauphin, épaulard à tête ronde (*delphinus globiceps*).

N° 833. — Squelette complet de marsouin (*delphinus phocana*).

N° 834. — Squelette de la tête de marsouin (*delphinus phocana*).

N° 835. — Squelette de la tête de marsouin (*delphinus phocana*).

N° 836. — Tranche d'une vertèbre de baleine.

N° 837. — Tranche d'une vertèbre de baleine.

N° 838. — Coupe de la mâchoire inférieure de la baleine (cétacé).

N° 839. — Vertèbre entière d'une baleine. (M. Guéneau de Mussy.)

Squelettes d'oiseaux.

N° 840. — Squelette complet de l'émerillon. — (Professeur Breschet, 1838.)

N° 841. — Squelette complet du grand aigle (*falco chryscetos*). — (M. Pigné, 1845.)

N° 842. — Squelette complet d'un grand aigle (*falco chryscetos*). — (M. Pigné, 1845.)

N° 843. — Squelette de l'aile d'un grand aigle.

N° 844. — Squelette complet d'une buse.

- N° 845. — Squelette complet du grand duc (*strix bubo*).
- N° 846. — Squelette de chat-huant (*strix stridula*). — (M. Pigné, 1845.)
- N° 847. — Squelette complet de merle (*turdus merula*). — (M. Pigné, 1845.)
- N° 848. — Squelette complet de rossignol (*motacilla luscinia*). — (M. Sénéchal, 1845.)
- N° 849. — Squelette complet de la fauvette (*motacilla bortensis*).
- N° 850. — Squelette complet d'eurylaime. (M. Lereboullet.)
- N° 851. — Squelette complet d'alouette, cochevis (*clauda cristala*).
- N° 852. — Squelette complet de cardinal gros-bec (*loxia cristata*). — (M. Pigné, 1845.)
- N° 853. — Squelette d'étourneau (sansonnnet), en mauvais état de conservation.
- N° 854. — Squelette complet de corbeau (*corvus corax*).
- N° 855. — Squelette complet de corbeau (*corvus corax*).
- N° 856. — Squelette complet de corneille mentelée (*corvus cornix*).
- N° 857. — Squelette complet de corneille mentelée (*corvus cornix*).
- N° 858. — Squelette complet de la pie commune (*corvus pica*).
- N° 859. — Squelette complet de pie commune (*corvus pica*).
- N° 860. — Squelette complet de pie commune (*corvus pica*).
- N° 861. — Squelette complet de pic-vert (*picus veridus*).
- N° 862. — Squelette complet de perroquet, ara rouge du Brésil (*psittacus macao*). — (M. Thibert, 1845.)

N° 863. — Squelette complet de perroquet. (M. Pigné, 1845.)

N° 864. — Squelette complet de perroquet. (M. Pigné, 1845.)

N° 865. — Squelette complet de perroquet. (M. Pigné, 1845.)

N° 866. — Squelette complet de perroquet amazone (*psittacus amazonicus*). — (M. Pouchet, 1845.)

N° 867. — Squelette de perroquet gris (Jaco) (*psittacus eritachus*). — (M. Pigné, 1845.)

N° 868. — Deux squelettes complets de petites perruches (*psittacula*). — (M. Pigné, 1845.)

N° 869. — Squelette complet d'un paon (*meleagris cristatus*).

N° 870. — Squelette complet de dindon (*meleagris gallopavo*).

N° 871. — Squelette complet de pintade (*numida meleagris*). — (M. Pigné, 1845.)

N° 872. — Squelette complet de faisan commun (*phasianus colehicus*). — (M. Pigné, 1845.)

N° 873. — Squelette de faisan commun (*phasianus colehicus*). — (M. Pigné, 1845.)

N° 874. — Squelette complet de faisan doré (*phasianus pictus*). — (M. Pigné, 1845.)

N° 875. — Squelette complet de perdrix rouge (*tetrao rufus*). — (M. Pigné, 1845.)

N° 876. — Squelette de pigeon commun (*colomba domestica*). — (M. Pigné, 1845.)

N° 877. — Squelette complet de grande outarde (*otis tarda*).

N° 878. — Squelette complet de la poule d'eau (*gallinula chloropus*). — (M. Pigné, 1845.)

N° 879. — Squelette complet de la poule d'eau (*gallinula chloropus*). — (M. Pigné, 1845.)

N° 880. — Squelette complet de vanneau (*tringa vanellus*). — (Professeur Blandin, 1845.)

N° 881. — Squelette complet de cigogne blanche (*ardus ciconia*).

N° 882. — Squelette complet de cigogne blanche (*ardus ciconia*).

N° 883. — Squelette complet d'un petit courlis (*scolopax phæcopus*). — (Professeur Blandin, 1845.)

N° 884. — Squelette complet d'un petit plongeon (*colymbus stellatus*). — (Professeur Blandin, 1845.)

N° 885. — Squelette complet du grèbe cornu (*colymbus cornatus*).

N° 886. — Squelette complet de ruffin cendré (*procelluria puffinis*). — (M. Beauteemps-Beaupré.)

N° 887. — Squelette de la tête d'un albatros (*diomedea exulans*). — (Professeur Longet.)

N° 888. — Squelette complet de goëland à manteau gris (*larus laucus*). — (M. Pigné, 1845.)

N° 889. — Squelette de la tête d'un bec-en-ciseaux (*rhyncops nigra*).

N° 890. — Squelette complet de cormoran (*pelicanus carbo*). — (M. Lereboullet.)

N° 891. — Squelette complet du cygne (*anas olor*). — (Professeur Breschet, 1833.)

N° 892. — Squelette de cygne avec l'appareil respiratoire, les sacs aériens, communication de ces sacs avec les os du tronc et des bras. — (Professeur Sappey.)

N° 893. — Squelette complet du cygne (*anas olor*). — (Professeur Breschet, 1836.)

N° 894. — Squelette complet de canard tadorne (*anas tadorna*). — (M. Sénéchal, 1845.)

N° 895. — Squelette complet de canard tadorne (*anas tadorna*). — (M. Sénéchal, 1845.)

N° 896. — Squelette complet d'un canard tadorne (*anas tadorna*). — (M. Pigné, 1845.)

N° 897. — Squelette complet de canard siffleur (*anas penelope*). — (M. Pigné, 1845.)

N° 898. — Squelette complet de sarcelle commune (*anas querquedula*). — (M. Pigné, 1845.)

N° 899. — Squelette complet de sarcelle commune (*anas querquedula*). — (M. Pigné, 1845.)

N° 900. — Squelette complet du harle (*mergus merganser*). — (Professeur Breschet, 1838.)

N° 901. — Sternum de cygne avec la partie inférieure de la trachée qui pénètre cet os. — (M. Lereboullet.)

N° 902. — Sternum, clavicules et omoplate de hobereau.

N° 903. — Moitié de sternum, clavicules et omoplate d'un orfraye.

N° 904. — Sternum, clavicules et omoplate d'un épervier.

N° 905. — Sternum, clavicules et omoplate d'une buse.

N° 906. — Sternum, clavicules et omoplate d'un busard.

N° 907. — Sternum, clavicules et omoplate d'une chouette.

N° 908. — Sternum, clavicules et omoplate d'un moyen-duc.

N° 909. — Sternum, clavicules et omoplate d'un effraye.

N° 910. — Sternum, clavicules et omoplate d'un grand-duc.

- N° 911. — Sternum, clavicules et omoplate d'un scorpion.
- N° 912. — Sternum, clavicules et omoplate d'une grive.
- N° 913. — Sternum, clavicules et omoplate d'étourneau.
- N° 914. — Sternum, clavicules et omoplate de geai.
- N° 915. — Sternum, clavicules et omoplate d'un coucou.
- N° 916. — Sternum, fourchette et omoplate d'une pie commune.
- N° 917. — Sternum, clavicules et omoplate d'un pic-vert.
- N° 918. — Sternum et clavicules d'un pic-vert varié.
- N° 919. — Sternum et clavicules d'un épeiche.
- N° 920. — Sternum, clavicules et omoplate d'un perroquet ara rouge.
- N° 921. — Sternum, clavicules et omoplate d'une perruche d'Alexandrie.
- N° 922. — Sternum, clavicules et omoplate d'un perroquet vert.
- N° 923. — Sternum, clavicules et omoplate d'un perroquet amazone.
- N° 924. — Sternum, clavicules et omoplate d'une perruche d'Alexandrie.
- N° 925. — Sternum, clavicules et omoplate d'un faisan.
- N° 926. — Sternum, clavicules et omoplate d'un vanneau.
- N° 927. — Sternum, clavicules et omoplate d'un héron.
- N° 928. — Sternum, clavicules et omoplate d'un butor d'Europe.
- N° 929. — Sternum, clavicules et omoplate d'une cigogne.
- N° 930. — Sternum, clavicules et omoplate d'un courlis.

- N° 931. — Sternum, clavicules et omoplate d'une poule d'eau.
- N° 932. — Sternum, clavicules et omoplate d'un grèbe cornu.
- N° 933. — Sternum, clavicules et omoplate d'un plongeon.
- N° 934. — Sternum, clavicules et omoplate d'un pingouin.
- N° 935. — Sternum, clavicules et omoplate d'un macareux.
- N° 936. — Sternum, clavicules et omoplate d'un fou de Bassan.
- N° 937. — Sternum, clavicules et omoplate de mouette.
- N° 938. — Sternum, clavicules et omoplate d'un goëland.
- N° 939. — Sternum, clavicules et omoplate d'une oie d'Egypte.
- N° 940. — Sternum, clavicules et omoplate d'un canard.
- N° 941. — Sternum, clavicules et omoplate d'un millonin.
- N° 942. — Sternum, clavicules et omoplate d'un canard tadorne.
- N° 943. — Sternum, clavicules et omoplate d'un canard siffleur.
- N° 944. — Sternum, clavicules et omoplate d'une sarcelle.
- N° 945. — Moule en plâtre du fémur du *dinornis giganteus* de la Nouvelle-Zélande. — (M. Richard Owen, 1845.)
- N° 946. — Moule en plâtre du tibia du *dinornis giganteus* de la Nouvelle-Zélande. — (M. Richard Owen, 1845.)
- N° 947. — Moule en plâtre du métatarse du *dinornis giganteus* de la Nouvelle-Zélande. — (M. Richard Owen, 1845.)

Squelettes de reptiles.

N° **948**. — Squelette complet de la tortue mauritanique (*testudo mauritanea*). — (M. Pigné, 1845.)

N° **949**. — Squelette de la carapace, face dorsale, de la tortue mauritanique. — (M. Pigné, 1845.)

N° **950**. — Sternum de grande tortue.

N° **951**. — Sternum de grande tortue.

N° **952**. — Squelette complet de la tortue d'Europe (*testudo Europea*). — (M. Pigné, 1845.)

N° **953**. — Squelette complet de la tortue de Grèce (*testudo græca*). — (Professeur Breschet.)

N° **954**. — Squelette complet de la tortue bourbeuse (*testudo lutaria*). — (Professeur Breschet, 1821.)

N° **955**. — Squelette complet de la tortue bourbeuse (*testudo lutaria*). — (Professeur Breschet, 1821.)

N° **956**. — Squelette de la tête d'une tortue de terre.

N° **957**. — Squelette de la tête d'une tortue de mer.

N° **958**. — Squelette de la tête d'une tortue de mer.

Squelettes de chéloniens.

N° **959**. — Squelette complet de crocodile.

N° **960**. — Squelette de la tête d'un crocodile.

Les os séparés, sont montés à distance à la Beauchêne. — (Professeur Breschet.)

N° **961**. — Squelette de la tête d'un crocodile. — (Professeur Breschet.)

N° **962**. — Squelette de la tête d'un gros crocodile. — (Professeur J. Cloquet.)

- N° 963. — Squelette de lézard vert ocellé de France (*la-certa ocellata*). — (M. Pigné, 1845.)
- N° 964. — Squelette complet de lézard vert ocellé d'Afrique (*locerta ocellata*). — (M. Pigné, 1845.)
- N° 965. — Squelette complet d'iguane tuberculé du Brésil (*iguana tuberculata*). — (M. Pigné, 1845.)
- N° 966. — Squelette de gécko de l'Inde (*platidactilus Guttatus*).
- N° 967. — Squelette complet de caméléon.
- N° 968. — Squelette complet de serpent boa.
- N° 969. — Squelette complet de serpent.
- N° 970. — Squelette complet de couleuvre de Blumenbach des Indes Orientales (*coluber Blumenbachii*). — (M. Pigné, 1845.)
- N° 971. — Squelette complet de serpent.
- N° 972. — Squelette complet de serpent.
- N° 973. — Squelette complet de serpent.
- N° 974. — Squelette complet de couleuvre à collier noir (*coluber natrix*).
- N° 975. — Squelette complet de la couleuvre à collier, les os sont séparés. — (M. Lucien Boyer.)
- N° 976. — Squelette complet de vipérine de France (*coluber vipérinus*).
- N° 977. — Squelette complet de tropidonote hydre (*tropidonotus hydrus*).
- N° 978. — Squelette complet de serpent à sonnettes.
- N° 979. — Squelette complet de vipère.
- N° 980. — Squelette complet de vipère.

Squelettes de batraciens.

- N° 981. — Squelette complet de grosse grenouille.
 N° 982. — Squelette complet de grosse grenouille.
 N° 983. — Squelette complet de grenouille commune.
 N° 984. — Squelette complet de grenouille mâle. —
 (M. Pouchet.)
 N° 985. — Squelette complet de grenouille femelle. (M. Pouchet.)

Squelettes de poissons.

- N° 986. — Squelette complet de bar (*labrax lupus*).
 N° 987. — Squelette complet de grondin trigla.
 N° 988. — Squelette complet de cotte scorpion (*cotus scorpinus*). — (M. Pouchet.)
 N° 989. — Squelette complet de chœtodon (*chotodon decussatus*).
 N° 990. — Squelette complet de maquereau (*scomber scombrus*).
 N° 991. — Squelette complet d'espardon (*xyphion gladius*). — (M. Broussais, 1845.)
 N° 992. — Squelette complet de zée forgeron (*zeus faber*). — (M. Pouchet.)
 N° 993. — Squelette complet d'anarrhique commun, loup marin (*anarrhicas lupus*).
 N° 994. — Mâchoire d'anarrhique, loup marin (*anarrhicas lupus*).
 N° 995. — Mâchoire d'anarrhique, loup marin.

N° **996**. — Mâchoire d'anarrhique, loup marin.

N° **997**. — Squelette complet de carpe (*cyprinus carpio*).
— (Professeur Blandin, 1839.)

N° **998**. — Squelette complet de carpe (*cyprinus carpio*).
— (Professeur Blandin, 1839.)

N° **999**. — Squelette complet de tanche (*cyprinus tinca*). —
(Professeur Blandin, 1839.)

N° **1000**. — Squelette complet de brême (*cyprinus brama*).
— (M. Pouchet.)

N° **1001**. — Squelette complet de brême (*cyprinus brama*).
— (M. Pouchet.)

N° **1002**. — Squelette complet de brochet (*esox lucinius*).
— (Professeur Blandin, 1839.)

N° **1003**. — Squelette complet de truite saumonée (*salmo truita*).

N° **1004**. — Squelette de morue ou cabillaud (*gadus morhua*).

N° **1005**. — Squelette complet de carrelet.

N° **1006**. — Squelette complet de limande (*pleuronectes limanda*). — Professeur Blandin, 1839.)

N° **1007**. — Squelette complet de limande (*pleuronectes limanda*). — Professeur Blandin, 1839.)

N° **1008**. — Squelette complet de sole. — (Professeur Breschet.)

N° **1009**. — Squelette complet d'anguille. — (Professeur Blandin, 1839.)

N° **1009 a**. — Squelette d'un poisson de mer, anguille.
— (M. Gannal.)

N° **1010**. — Squelette complet de congre (*muræna conger*).

N° **1011**. — Squelette complet de requin.

N° **1012**. — Squelette complet de requin. (M. Broussais, 1845.)

N° **1013**. — Squelette de la mâchoire d'un requin.

N° **1014**. — Squelette de la mâchoire d'un requin.

N° **1015**. — Squelette de la mâchoire d'un requin.

N° **1016**. — Squelette complet du marteau (*squalus zygon*).
— (M. Broussais, 1845.)

ARTICLE 2.

SYSTÈME DENTAIRE

Les pièces relatives au système dentaire sont au nombre de cent vingt-six. Celles qui se rapportent à l'homme sont peu nombreuses, onze seulement. Mais un certain nombre de pièces qui se rapportent à ce système dans l'espèce humaine, ont été placées les unes dans l'Ostéologie, les autres dans l'Appareil de la digestion.

Parmi les pièces relatives au système dentaire, les plus nombreuses appartiennent donc à l'anatomie comparée, et ces pièces ont été préparées dans la série de presque tous les animaux.

N° **1**. — Moitié latérale gauche de la tête d'un homme adulte. Dents préparées. (M. Chassaignac.)

N° **2**. — Moitié latérale gauche de la tête d'un jeune sujet. Préparation des dents dans leurs alvéoles. (M. Chassaignac.)

N° **3**. — Dents d'un sujet adulte montées à distance et maintenues dans leur rapport de situation les unes avec les autres.

N° 4. — Les deux os maxillaires supérieurs avec l'inférieur d'un enfant.

Développement du système dentaire. (M. Lacroix, 1838.)

N° 5. — Les deux os maxillaires supérieurs avec l'inférieur; enfant de 6 à 8 ans.

Développement des dents. (M. Lacroix, 1838.)

N° 6. — Les deux os maxillaires supérieurs avec l'inférieur d'un enfant de 5 ans.

Développement des dents, dents permanentes, premières grosses molaires. (M. Lacroix, 1838.)

N° 7. — Les deux os maxillaires supérieurs avec l'inférieur d'un enfant de 2 ans.

Développement des dents, dents temporaires; deuxièmes molaires. (M. Lacroix.)

N° 8. — Les deux os maxillaires supérieurs avec l'inférieur d'un enfant de 18 mois.

Développement des dents. (M. Lacroix, 1838.)

N° 9. — Les deux os maxillaires supérieurs avec l'inférieur d'un enfant d'un an.

Développement des dents, dents temporaires; incisives latérales. (Lacroix, 1838.)

N° 10. — Les deux os maxillaires supérieurs avec l'inférieur d'un enfant de 8 mois.

Développement des dents; dents temporaires, incisives. (M. Lacroix, 1838.)

N° 11. — Dix dents d'homme séparées, sur lesquelles on a pratiqué diverses coupes. (M. Chassagnac.)

N° 12. — Moitié latérale gauche de la tête d'un jeune orang-outang (*simia satyrus*).

Préparation des dents. (M. Chassagnac, 1838.)

N° 13. — Dents de singe, montées isolément. (M. Chassagnac, 1838.)

- N° 14. — Moitié latérale gauche de la tête d'un singe maki.
Préparation des dents. (M. Chassaignac.)
- N° 15. — Moitié latérale droite d'une tête de singe, disposée
pour montrer les dents. (M. Dénucé.)
- N° 16. — Tête d'une roussette de Java (*pteropus edulis*).
Dents de la mâchoire supérieure. (M. Chassaignac.)
- N° 17. — Tête de la chauve-souris fer-à-cheval.
Dents de la mâchoire supérieure (*vespertilio hipposideros*).
(M. Chassaignac.)
- N° 18. — Moitié latérale droite de la tête d'une chauve-
souris.
Système dentaire. — (M. Dénucé.)
- N° 19. — Maxillaire inférieur gauche d'un hérisson (*erino-
ceus Europeus*).
Dents préparées. (M. Chassaignac.)
- N° 20. — Tête de taupe (*talpa Europea*).
Dents de la mâchoire supérieure. (M. Chassaignac.)
- N° 21. — Moitié latérale gauche d'une tête de blaireau
(*ursus melis*).
Dents préparées. (M. Chassaignac.)
- N° 22. — Moitié latérale gauche de la tête d'une fouine
(*mustela fouina*).
Dents préparées. (M. Chassaignac.)
- N° 23. — Moitié latérale gauche de la tête d'un putois (*mus-
tela putorius*).
Dents préparées. (M. Chassaignac.)
- N° 24. — Moitié latérale droite d'un chien de haute taille.
Système dentaire. (M. Dénucé.)
- N° 25. — Moitié latérale gauche de la tête d'un chien.
Dents préparées. (M. Chassaignac.)
- N° 26. — Moitié latérale gauche de la tête d'un jeune chien.

Préparation des dents de la première et de la deuxième dentition. (M. Chassaignac.)

N° 27. — Moitié latérale droite de la tête d'un chien.
Système dentaire. (M. Dénucé.)

N° 28. — Moitié latérale gauche de la tête d'un chien carlin.
Préparation des dents de la mâchoire inférieure. (M. Chassaignac.)

N° 29. — Tête complète d'un jeune chien ayant respiré.
(M. Chassaignac.)

N° 30. — Dentition complète d'un chien.
Chaque dent est montée isolément. (M. Chassaignac.)

N° 31. — Moitié latérale gauche de la tête d'un renard
(*canis vulpes*).
Dents préparées. (M. Chassaignac.)

N° 32. — Squelette de la tête d'une genette du Cap (*viverra genetta*).
Préparation des dents. (M. Chassaignac.)

N° 33. — Moitié latérale gauche de la tête d'un léopard (*felis leopardus*).
Système dentaire. (M. Chassaignac.)

N° 34. — Moitié latérale gauche de la tête d'un chat-tigre
(*felis tigrina*). (M. Chassaignac.)

N° 35. — Moitié latérale gauche de la tête d'un chat domestique
(*felis catus*).
Système dentaire. (M. Chassaignac.)

N° 36. — Moitié latérale gauche de la tête d'un jeune chat
(*felis catus*).
Système dentaire. (M. Chassaignac.)

N° 37. — Tête d'un jeune chat (*felis catus*).
Système dentaire. (M. Chassaignac.)

N° 38. — Six dents de mammifères carnassiers coupées
pour en montrer la structure. (M. Chassaignac.)

N° 39. — Moitié latérale gauche de la tête d'un phoque (*phoca vitulina*).

Système dentaire. (M. Chassaignac.)

N° 40. — Moitié latérale gauche de la mâchoire inférieure d'un jeune phoque.

Système dentaire. (M. Chassaignac.)

N° 41. — Moitié latérale gauche de la tête d'un phalanger.

Système dentaire. (M. Chassaignac.)

N° 42. — Moitié latérale gauche de la tête d'un tupaya.

Système dentaire. (M. Chassaignac.)

N° 43. — Moitié latérale gauche de la tête d'une marmotte.

Système dentaire. (M. Chassaignac.)

N° 44. — Moitié latérale gauche de la tête d'un jeune cabiai.

Système dentaire. (M. Chassaignac.)

N° 45. — Moitié latérale gauche de la tête du talpoïde.

Système dentaire. (M. Chassaignac.)

N° 46. — Tête d'un lièvre adulte (*lepus timidus*).

Système dentaire. (M. Chassaignac.)

N° 47. — Moitié latérale droite d'une tête de lièvre (*lepus timidus*).

Système dentaire. (M. Chassaignac.)

N° 48. — Tête d'un jeune lièvre (*lepus timidus*).

Système dentaire. (M. Chassaignac.)

N° 49. — Tête de fœtus de lièvre (*lepus timidus*).

Système dentaire. (M. Chassaignac.)

N° 50. — Moitié latérale gauche de la tête d'un lapin de Russie.

Système dentaire. (M. Chassaignac.)

N° 51. — Moitié latérale droite de la tête d'un lapin.

Système dentaire. (M. Dénucé.)

- N° 52. — Moitié latérale gauche de la tête d'un porc-épic (*hystrix cristata*).
Système dentaire. (M. Chassaignac.)
- N° 53. — Moitié latérale gauche de la tête de l'unau (*Bradypus didactylus*).
Système dentaire. (M. Chassaignac.)
- N° 54. — Moitié latérale gauche de la tête d'un tatou (*dasypus*).
Système dentaire. (M. Chassaignac.)
- N° 55. — Moitié latérale gauche de la tête d'un tamanoir.
Absence complète de dents. (M. Chassaignac.)
- N° 56. — Moitié latérale gauche de la tête d'un cochon (*sus-scropha*).
Système dentaire. (M. Chassaignac.)
- N° 57. — Moitié latérale droite de la tête d'un cochon (*sus-scropha*).
Système dentaire. (M. Dénucé.)
- N° 58. — Moitié latérale gauche de la tête du babiroussa (*sus-babiroussa*).
Système dentaire. (M. Chassaignac.)
- N° 59. — Moitié latérale gauche de la tête du daman (*hyrax capensis*).
Système dentaire. (M. Chassaignac.)
- N° 60. — Moitié latérale gauche de la tête d'un jeune chevrotain.
Système dentaire. (M. Chassaignac.)
- N° 61. — Moitié latérale gauche de la tête d'un mouton (*ovis aries*).
Système dentaire. (M. Chassaignac.)
- N° 62. — Moitié latérale droite de la tête d'un mouton (*ovis aries*).
Système dentaire. (M. Dénucé.)
- N° 63. — Moitié latérale gauche de la tête d'un chevreuil.
Système dentaire. (M. Chassaignac.)

- N° 64. — Dents de divers herbivores.
- N° 65. — Moitié latérale de la tête d'un cheval adulte (*equus caballus*).
Système dentaire. (M. Chassaignac.)
- N° 66. — Moitié latérale gauche de la tête d'un jeune poulain qui a vécu (*equus caballus*).
Système dentaire. (M. Chassaignac.)
- N° 67. — Moitié latérale gauche d'un poulain à terme (*equus caballus*).
Système dentaire (M. Chassaignac.)
- N° 68. — Tête d'un fœtus de poulain (*equus caballus*).
Système dentaire (M. Chassaignac.)
- N° 69. — Mâchoires d'un cheval de 4 ans.
Système dentaire.
- N° 70. — Mâchoires d'un cheval de 5 ans.
Système dentaire.
- N° 71. — Mâchoires d'un cheval de 6 ans.
Système dentaire.
- N° 72. — Mâchoires d'un cheval de 8 ans.
Système dentaire.
- N° 73. — Mâchoires d'un cheval de 9 ans.
Système dentaire.
- N° 74. — Mâchoires d'un cheval de 11 ans.
Système dentaire.
- N° 75. — Mâchoires d'un cheval de 12 ans.
Système dentaire.
- N° 76. — Mâchoires d'un cheval de 14 ans.
Système dentaire.
- N° 77. — Mâchoires d'un cheval de 15 ans.
Système dentaire.
- N° 78. — Mâchoires d'un cheval de 16 ans.
Système dentaire.

N° 79. — Mâchoires d'un cheval de 18 ans.

Système dentaire.

N° 80. — Quatre dents de cheval, divisées pour en montrer la structure.

N° 81. — Défense de morse ou vache marine (*trichecus ros-marus*).

N° 82. — Défense de morse ou vache marine (*trichecus ros-marus*).

N° 83. — Défense de morse ou vache marine (*trichecus ros-marus*).

N° 84. — Défense de morse ou vache marine (*trichecus ros-marus*).

N° 85. — Moitié de dent de morse coupée verticalement. (M. Chassaignac.)

N° 86. — Dent molaire d'un éléphant.

N° 87. — Coupe transversale d'une dent molaire d'éléphant.

N° 88. — Moitié d'une défense d'éléphant coupée verticalement. (M. Chassaignac.)

N° 89. — Coupe transversale de la défense d'un éléphant (*elephas indicus*).

N° 90. — Coupe transversale d'une défense d'éléphant; on observe une fente en partie consolidée. (M. Duval.)

N° 91. — Moitié d'une défense d'hippopotame coupée verticalement. (M. Chassaignac.)

N° 92. — Moitié d'une défense d'hippopotame coupée verticalement. (M. Chassaignac.)

N° 93. — Moitié d'une défense d'hippopotame coupée verticalement. (M. Chassaignac.)

N° 94. — Moitié d'une dent de sanglier coupée verticalement. (M. Chassaignac.)

N° 95. — Moitié d'une dent de cachalot coupée verticalement.

N° 96. — Défense de narval. (Abbaye de Saint-Denis.)

N° 97. — Défense de narval. (Abbaye de Saint-Denis.)

N° 98. — Moitié latérale droite de la tête d'un marsouin (*delphinus phocana*).

Système dentaire. (M. Chassaignac.)

N° 99. — Moitié latérale droite de la tête d'un marsouin (*delphinus phocana*).

Système dentaire. (M. Dénucé.)

N° 100. — Squelette de la tête d'une grande chouette du Cap. Bec tenant lieu de dents. (M. Chassaignac.)

N° 101. — Squelette de la tête d'un corbeau franc (*corvus corax*).

Bec tenant lieu de dents. (M. Chassaignac.)

N° 102. — Squelette de la tête d'une corneille mantelée (*corvus cornix*).

Bec tenant lieu de dents. (M. Chassaignac.)

N° 103. — Squelette de la tête d'un colao (*buceros*).

Bec tenant lieu de dents. (M. Chassaignac.)

N° 104. — Squelette de la tête d'un courlis d'Europe. Bec tenant lieu de dents. (M. Chassaignac.)

N° 105. — Squelette de la tête d'une oie ordinaire.

Bec tenant lieu de dents. (M. Chassaignac.)

N° 106. — Squelette de la moitié latérale gauche de la tête d'une tortue.

Ces animaux sont dépourvus de dents.

N° 107. — Squelette de la moitié latérale gauche d'une mâchoire cornée de tortue. (M. Chassaignac.)

N° 108. — Squelette de la moitié latérale gauche d'une tête de crocodile.

Système dentaire. (M. Chassaignac.)

N° 109. — Squelette de la moitié latérale gauche de la tête d'un caïman.

Système dentaire. (M. Chassaignac.)

N° 110. — Squelette de la tête d'un lézard de France.

Système dentaire. (M. Chassaignac.)

N° 111. — Squelette de la moitié latérale gauche d'un grand lézard d'Amérique.

Système dentaire. (M. Chassaignac.)

N° 112. — Squelette de la tête d'un caméléon (*cameleo apicana*).

Système dentaire. (M. Chassaignac.)

N° 113. — Squelette de la tête d'une grande couleuvre du Cap.

Système dentaire. (M. Chassaignac.)

N° 114. — Squelette de la tête d'une couleuvre à collier (*coluber natrix*).

Système dentaire. (M. Chassaignac.)

N° 115. — Squelette de la tête d'un trigonocéphale.

Système dentaire. (M. Chassaignac.)

N° 116. — Squelette de la tête d'une vipère commune.

Système dentaire. (M. Chassaignac.)

N° 117. Squelette de la tête d'une grenouille (*rana esculenta*).

Système dentaire. (M. Chassaignac.)

N° 118. — Squelette de la moitié latérale gauche de la tête du spet (*sphyrana*).

Système dentaire. (M. Chassaignac.)

M° 119. — Squelette de la moitié latérale gauche de la tête du loup marin (*anarrhicas lupus*).

Système dentaire. (M. Chassaignac.)

N° 120. — Squelette de la moitié latérale gauche de la tête du brochet (*esox lucius*).

Système dentaire. (M. Chassaignac.)

N° 121. — Squelette de la tête d'un esturgeon.
Absence de dents. (M. Chassaignac.)

N° 122. — Moitié latérale droite de la tête d'un requin
(*squalus carcharias*).
Système dentaire. (M. Chassaignac.)

N° 123. — Collection de dents de poissons et de reptiles.
Diverses préparations. (M. Chassaignac.)

N° 124. — Défenses de la scie (*squalus pristis*).

N° 125. — Tableau contenant le système dentaire de
l'homme, du singe, de la chauve-souris, du hérisson, du chien,
du chat et du cochon. (M. Rousseau.)

N° 126. — Système dentaire de divers animaux : lapin,
cochon d'Inde, agouti, cobaye, ornithorynque, mouton, caïman,
lézard vert, vipère, couleuvre, orvet, requin, crotale, salamandre
et baleine. (M. Rousseau.)

ARTICLE 3.

LIGAMENTS.

Les pièces relatives aux articulations sont nombreuses (deux cent quarante et une). Un certain nombre se rapportent à l'espèce humaine, les autres à l'anatomie comparée. Les pièces qui sont relatives à l'anatomie humaine comprennent presque toutes les articulations du corps. Ces pièces sont, pour le plupart des élèves, l'occasion d'une étude très suivie. C'est qu'en effet, sans se donner aucune peine, ils peuvent, sur ces préparations, avoir des spécimens très complets des ligaments, qui sont quelquefois très difficiles à préparer.

Ces pièces sont donc d'un très grand intérêt pour l'étude. Dans la plupart, les synoviales ont été injectées

ou insufflées pour montrer leur développement, ce qui, au point de vue chirurgical, présente surtout un grand intérêt.

J'établirai deux ordres, à savoir : ordre 1^{er}, articulations humaines ; ordre 2^e, articulations des animaux ou anatomie comparée.

ORDRE PREMIER.

Articulations du corps humain.

N° 1. — Squelette d'homme complet.

Toutes les articulations ont été préparées avec leurs ligaments.

N° 2. — Squelette complet d'enfant.

Toutes les articulations ont été préparées avec leurs ligaments.

N° 3. — Portion de l'occipital et de la colonne vertébrale.

Grand ligament vertébral, commun antérieur. (M. Bergeron.)

N° 4. — Portion de l'occipital et colonne vertébrale.

Les arcs postérieurs ont été enlevés pour montrer le grand surtout ligamenteux postérieur. (M. Bergeron.)

N° 5. — Colonne vertébrale d'enfant.

Ligament vertébral antérieur, sur-épineux, inter-épineux et ligaments jaunes.

N° 6. — Colonne vertébrale d'enfant.

Ligament vertébral antérieur, sur-épineux, inter-épineux et ligaments jaunes.

N° 7. — Colonne vertébrale d'enfant.

Ligament vertébral antérieur, sur-épineux, inter-épineux et ligaments jaunes.

N° 8. — Articulation temporo-maxillaire ; moitié droite de la base du crâne et du maxillaire inférieur.

Rapport des surfaces articulaires dans le rapprochement des mâchoires. (M. Denucé.)

N° 9. — Articulation temporo-maxillaire, moitié gauche de la base du crâne et du maxillaire inférieur.

Rapports des surfaces articulaires dans l'écartement des mâchoires. (M. Dénucé.)

N° 10. — Portion du temporal droit avec la moitié correspondante du maxillaire inférieur d'un vieillard.

Les surfaces articulaires sont maintenues à distance. (M. Dénucé.)

N° 11. — Portion du temporal droit avec la moitié correspondante du maxillaire inférieur d'un adulte.

Les surfaces articulaires sont maintenues à distance. (M. Dénucé.)

N° 12. — Portion du temporal et du maxillaire inférieur droit d'un enfant de 10 ans.

Les surfaces articulaires sont maintenues à distance. (M. Dénucé.)

N° 13. — Portion du temporal et du maxillaire inférieur gauche d'un jeune sujet de 15 ans.

Les surfaces articulaires sont maintenues à distance. (M. Dénucé.)

N° 14. — Portion du temporal et du maxillaire inférieur droit d'un enfant de 6 ans.

Les surfaces articulaires sont maintenues à distance. (M. Dénucé.)

N° 15. — Portion du temporal et du maxillaire inférieur droit d'un enfant de 2 ans.

Les surfaces articulaires sont maintenues à distance. (M. Dénucé.)

N° 16. — Portion du temporal et du maxillaire inférieur droit d'un enfant de 6 mois.

Les surfaces articulaires sont maintenues à distance. (M. Dénucé.)

N° 17. — Portion du temporal et du maxillaire inférieur droit d'un enfant à terme.

Les surfaces articulaires sont maintenues à distance. (M. Dénucé.)

N° 18. — Portion du temporal et du maxillaire inférieur droit d'un fœtus de 7 mois.

Les surfaces articulaires sont maintenues à distance. (M. Dénucé.)

N° 19. — Portion du temporal et du maxillaire inférieur droit d'un fœtus de 6 mois.

Les surfaces articulaires sont maintenues à distance. (M. Dénucé.)

N° 20. — Portion du temporal et du maxillaire inférieur droit d'un fœtus de 5 mois.

Les surfaces articulaires sont maintenues à distance. (M. Dénucé.)

N° 21. — Portion du temporal et du maxillaire inférieur droit d'un fœtus de 4 mois.

Les surfaces articulaires sont maintenues à distance. (M. Dénucé.)

N° 22. — Articulation temporo-maxillaire gauche.

Isolement des synoviales, démontré par une double injection. (M. Dénucé.)

N° 23. — Articulation temporo-maxillaire droite et condyle du côté gauche.

Insertion du muscle ptérygoïdien externe. (M. Dénucé.)

N° 24. — Articulation temporo-maxillaire gauche.

Ligament inter-articulaire et faisceaux de renforcement sphéno et stylo-maxillaires.

N° 25. — Portion du temporal gauche avec la moitié du maxillaire inférieur du même côté.

Articulation temporo-maxillaire, muscle ptérygoïdien externe. (M. Dénucé.)

N° 26. — Portion antérieure droite de la base du crâne avec le maxillaire inférieur.

Articulation temporo-maxillaire droite. Insufflation des synoviales ; ligament inter-articulaire. (M. Denucé.)

N° 27. — Portion de l'occipital d'un fœtus de 8 mois.
Développement des condyles de l'occipital. (M. Jalaguier, 1879.)

N° 27 a. — Atlas d'un fœtus de 8 mois.
Développement des surfaces articulaires. (M. Jalaguier, 1879.)

N° 27 b. — Axis d'un fœtus de 8 mois.
Développement des surfaces articulaires. (M. Jalaguier, 1879.)

N° 27 c. — Occipital avec l'atlas et l'axis.
Disposition des surfaces articulaires. (M. Marchant, 1879.)

N° 28. — Base du crâne avec les sept vertèbres cervicales.

Ligaments de l'articulation occipito-vertébrale antérieure. (Professeur Velpeau.)

N° 28 a. — Portion de l'occipital avec les sept vertèbres cervicales, et les trois premières dorsales.

Mouvement en arrière de l'articulation occipito-atloïdienne. La tête est fortement renversée en arrière, l'axe auriculo-bregmatique, *ligne noire*, s'est incliné en arrière et fait, avec la verticale, *ligne rouge*, un angle fort appréciable. L'occipital est très rapproché de l'atlas qu'il touche. (M. Marchant, 1879.)

N° 28 b. — Portion de l'occipital avec les six premières vertèbres cervicales.

Cette pièce est destinée à montrer les mouvements de l'articulation atloïdo-axoïdienne. La *ligne rouge* représente le plan médian du corps et se confond avec le milieu des corps vertébraux. Le masque facial, qui fait corps avec l'atlas, a tourné d'un certain angle, et la mesure de cet angle donne l'étendue du mouvement de rotation (variante de l'expérience du professeur Sappey, *Anat.*, page 575). (M. Marchant, 1879.)

N° 28 c. — Portion de l'occipital avec les quatre premières vertèbres cervicales.

Cette pièce est destinée à montrer le mouvement de trans-

lation horizontal de l'atlas dans la flexion latérale de la tête. (Professeur Trélat.)

N° 29. — Portion de l'occipital avec les deux premières vertèbres cervicales.

Injection de la synoviale atloïdo-axoïdienne pour montrer son étendue. (Professeur Trélat.)

N° 29 a. — Portion de l'occipital avec les deux premières vertèbres cervicales.

Ligaments antérieurs de l'occipital avec l'atlas. (M. Quenu, 1879.)

N° 29 b. — Portion de l'occipital avec la première vertèbre cervicale.

Ligaments occipito-atloïdiens et atloïdo-axoïdiens antérieurs. (M. Brun, 1879.)

N° 30. — Portion de l'occipital avec les trois premières vertèbres cervicales.

Ligaments des articulations occipito-vertébrales. (Professeur Trélat.)

N° 30 a. — Atlas.

Ligament annulaire. (M. Quesnu, 1879.)

N° 30 b. — Portion de l'occipital d'un enfant nouveau-né avec les trois premières vertèbres cervicales.

Articulation de la tête avec la colonne vertébrale. (M. Jalaguier, 1879.)

N° 30 c. — Portion de l'occipital et des deux premières vertèbres cervicales.

Articulation occipito-atloïdo-axoïdienne, ligaments transverses et odontoïdiens latéraux. (M. Méricaut, 1879.)

N° 30 d. — Portion de l'occipital avec les deux rochers et les deux premières vertèbres cervicales.

Articulation occipito-atloïdo-axoïdienne, ligaments antérieurs, cruciforme et inter-condylien. (M. Méricaut, 1879.)

N° 30 e. — Portion de l'occipital avec les corps des deux premières vertèbres cervicales.

Ligaments occipito-axoïdiens. (M. Quenu, 1879.)

N° **30 f.** — Portion de l'occipital avec les deux premières vertèbres cervicales.

Ligaments atloïdo-axoïdiens. (M. Jalaguier, 1879.)

N° **30 g.** — Portion postérieure de l'occipital avec l'axis. Les trois ligaments odontoïdiens. (M. L. Jarjavay, 1879.)

N° **31.** — Portion basilaire de l'occipital avec les trois premières vertèbres cervicales.

Ligaments odontoïdiens vus par la face antérieure. (Professeur Trélat.)

N° **31 a.** — Portion de l'occipital avec les corps des trois premières vertèbres cervicales.

Articulations de l'apophyse odontoïde avec l'arc antérieur de l'atlas. (M. Jalaguier, 1879.)

N° **31 b.** — Portion de l'occipital avec la moitié antérieure de l'arc de l'atlas et le corps de l'axis.

Ligament cruciforme. (M. L. Jarjavay, 1879.)

N° **31 c.** — Portion de l'occipital avec l'axis et les deux vertèbres cervicales suivantes.

Ligament occipito-axoïdien médian. (M. L. Jarjavay, 1879.)

N° **32.** — Portion antérieure de la base du crâne avec la partie supérieure de la colonne cervicale.

Articulation atloïdo-axoïdienne vue par sa face postérieure.

N° **33.** — Portion de la base du crâne avec la région cervicale de la colonne vertébrale, les arcs postérieurs ont été en grande partie enlevés.

Articulation occipito-odontoïdienne avec prolongement supérieur du ligament transverse. (Professeur Velpeau.)

N° **33 a.** — Portion de l'occipital avec les deux temporaux et le corps des cinq premières vertèbres cervicales.

Synoviales de l'articulation occipito-atloïdo-axoïdienne, indépendance des synoviales annexées à l'apophyse odontoïde. (M. Jalaguier, 1879.)

N° **33 b.** — Atlas et axis.

Pièce d'ensemble : ligaments des articulations de la tête avec la colonne vertébrale. (M. Marchant, 1879.)

N° 33 c. — Portion de l'occipital avec les deux premières vertèbres cervicales.

Ligaments odontoïdiens et transverse. (M. Brun, 1879.)

N° 33 d. — Portion de l'occipital, des deux rochers, avec la portion antérieure de l'arc de l'atlas et le corps des trois premières vertèbres cervicales.

Ligaments de l'articulation de la partie antérieure de l'arc de l'atlas avec l'occipital. (M. L. Jarjavay, 1879.)

N° 33 e. — Portion de l'occipital et des deux rochers avec le corps des cinq premières vertèbres cervicales.

Articulation occipito-axoïdienne : les deux lames superficielles et moyennes de la dure-mère ont été relevées ; on aperçoit la lame profonde. Injection des synoviales. Rapports de l'artère vertébrale avec l'articulation atloïdo-axoïdienne. (M. Marchant, 1879.)

N° 33 f. — Portion de l'occipital des deux rochers avec les deux premières vertèbres cervicales.

Articulation occipito-atloïdienne et atloïdo-axoïdienne. Les synoviales sont injectées en vert. (M. Marchant, 1879.)

N° 33 g. — Portion de l'occipital avec les deux premières vertèbres cervicales.

Ligament occipito-atloïdien antérieur ; faisceau superficiel et profond. Injection des synoviales. (M. Marchant, 1879.)

N° 33 h. — Portion de l'occipital et des cinq premières vertèbres cervicales.

Ligament transverse, ligaments occipito-odontoïdiens, artère vertébrale, et injection en vert de la synoviale de l'articulation de l'atlas et de l'axis. (M. Marchant, 1879.)

N° 34. — Portion basilaire de l'occipital avec les deux premières vertèbres cervicales.

Ligaments odontoïdiens vus par la face postérieure. (Professeur Trélat.)

N° 35. — Portion basilaire de l'occipital avec les trois premières vertèbres cervicales.

Le ligament annulaire est en rapport avec les ligaments superficiels, relevés.

N° 35 a. — Portion de l'occipital des deux temporaux avec le corps des quatre premières vertèbres cervicales.

Ligament occipito-axoïdien, lame superficielle et moyenne. (M. Brun, 1879.)

N° 36. — Portion latérale gauche de l'occipital avec la moitié correspondante des deux premières vertèbres cervicales.

Articulations occipito-atloïdiennne et atloïdo-axoïdienne. (Professeur Trélat.)

N° 36 a. — Portion latérale gauche de l'occipital avec la moitié correspondante des deux premières vertèbres cervicales.

Capsule de l'apophyse articulaire de l'atlas avec l'axis. (M. Marchant, 1879.)

N° 36 b. — Portion droite de l'occipital avec le temporal et la moitié correspondante des deux premières vertèbres cervicales.

Articulation de l'apophyse articulaire de l'atlas avec l'axis. Injection de la synoviale. (M. Brun, 1879.)

N° 36 c. — Moitié latérale droite de l'occipital du rocher et des quatres premières vertèbres cervicales correspondantes.

Cette pièce est destinée à montrer les ligaments latéraux de la tête avec le rachis. (M. Jalaguier, 1879.)

N° 37. — Atlas.

Ligament annulaire ou transverse isolé. (Professeur Trélat.)

N° 37 a. — Atlas avec l'axis.

Ligament transverse, mouvement de rotation de la tête. (M. Jalaguier, 1879.)

N° 37 b. — Portion de l'occipital avec l'atlas.

Sur cette pièce existe une coupe transversale, destinée à montrer les rapports de ces articulations entre elles. (M. Brun, 1879.)

N° 37 c. — Deux pièces composées chacune de l'atlas et de l'axis.

Ces deux pièces sont destinées à montrer le mouvement de l'articulation atloïdo-axoïdienne. La disposition des surfaces articulaires, entre l'atlas et l'axis, est telle que les surfaces se touchent par leur partie moyenne et qu'elles s'écartent en avant et en arrière. Aussi, dans chaque mouvement de rotation, voit-on le centre de gravité s'abaisser. (Exp. du professeur Sappey. *Anat.* p. 572. M. Marchant, 1879.)

N° 38. — Arc postérieur des six vertèbres cervicales. (M. Duret.)

N° 39. — Arc postérieur des trois vertèbres dorsales. Ligaments jaunes. (M. Duret.)

N° 39 a. — Portion postérieure de l'occipital avec l'arc postérieur de l'atlas, les lames et les apophyses épineuses des premières vertèbres cervicales.

Ligaments qui unissent l'arc postérieur de l'occipital et des premières vertèbres cervicales. (M. L. Jarjavay, 1879.)

N° 39 b. — Portion de l'occipital avec les deux premières vertèbres cervicales.

Ligament occipito-atloïdien postérieur. (M. Brun, 1879.)

N° 39 c. — Portion de l'occipital avec les arcs postérieurs des quatre premières vertèbres cervicales.

Ligament postérieur de l'articulation atloïdo-occipitale avec les muscles grands et petits droits postérieurs. (M. Brun, 1879.)

N° 39 d. — Portion de l'occipital de l'atlas et de l'axis.

Ligaments postérieurs de l'articulation occipito-atloïdo-axoïdienne. (M. Méricaut, 1879.)

N° 39 e. — Portion de l'occipital avec la partie postérieure des deux premières vertèbres cervicales.

Ligaments postérieurs qui unissent l'occipital à l'atlas. (M. Marchant, 1879.)

N° 39 f. — Portion de l'occipital avec l'atlas.

Ligament postérieur divisé en deux feuillets, ligament transverse. (M. Marchant, 1879.)

N° 39 *g.* — Portion de l'occipital avec la moitié postérieure de l'arc de l'atlas.

Ligament occipito-atloïdien postérieur ; rapport avec la cloison aponévrotique médiane de la nuque. (M. Jalaguier, 1879.)

N° 39 *h.* — Portion postérieure de l'occipital avec l'arc postérieur de l'atlas et de l'axis.

Rapports de l'artère vertébrale avec le ligament occipito-axoïdien postérieur. (M. L. Jarjavay, 1879.)

N° 39 *i.* — Portion de l'occipital de l'arc postérieur de l'atlas avec celui de l'axis.

Ligaments postérieurs de l'articulation occipito-atloïdienne et de l'atlas avec l'axis. (M. Quenu, 1879.)

N° 39 *j.* — Portion de l'occipital avec l'arc postérieur des sept vertèbres cervicales.

Ligaments postérieurs des articulations de la tête avec le rachis, muscles droits postérieurs. (M. Jalaguier, 1879.)

N° 40. — Arc postérieur de trois vertèbres lombaires.

Ligaments jaunes. (M. Duret.)

N° 40 *a.* — Moitié latérale de la tête avec les sept vertèbres cervicales.

Rapports des articulations de la tête avec le bulbe. Le ligament occipito-atloïdien postérieur est tendu et permet le passage d'un instrument vulnérant. (M. Marchant, 1879.)

N° 40 *b.* — Portion de l'occipital avec le corps des quatre premières vertèbres cervicales.

Rapports des artères et des nerfs avec les articulations de la tête. (M. L. Jarjavay, 1879.)

N° 40 *c.* — Portion de l'occipital des deux temporaux avec les quatre premières vertèbres cervicales.

Rapports de l'extrémité inférieure du bulbe, et de la partie inférieure de la moelle épinière avec l'articulation occipito-atloïdo-axoïdienne. (M. Jalaguier, 1879.)

N° 40 *d.* — Portion de l'occipital avec les deux temporaux et les quatre premières vertèbres cervicales.

Articulation de l'atlas avec l'axis, artère vertébrale, branche articulaire. (M. Jalaguier, 1879.)

N° 40 e. — Moitié postérieure de la base du crâne avec les vertèbres cervicales.

Rapports des artères vertébrales et basilaires avec les articulations de la tête. (M. Quenu, 1879.)

N° 40 f. — Portion de l'occipital avec les trois premières vertèbres.

Articulation occipito-atloïdo-axoïdienne.

Rapports avec l'artère vertébrale et la dure-mère. (M. Méricaut, 1879.)

N° 40 g. — Moitié latérale droite de l'occipital avec le rocher et la moitié correspondante des sept vertèbres cervicales.

Veines qui entourent les articulations de la tête avec le rachis, anastomoses entre la veine jugulaire interne et le système intrarachidien (M. Jalaguier, 1879.)

N° 41. — Première pièce du sternum avec l'extrémité interne des deux clavicules et des deux dernières côtes.

Ligaments qui unissent la clavicule au sternum. Une coupe, pratiquée à droite, montre le cartilage inter-articulaire. (M. Longuet, 1874.)

N° 42. — Moitié latérale droite de la première pièce du sternum avec l'extrémité interne de la clavicule et de la côte.

Surfaces articulaires maintenues à distance. (M. Longuet, 1874.)

N° 43. — Moitié latérale gauche de la première pièce du sternum avec l'extrémité interne de la clavicule et de la première côte.

Cartilage inter-claviculaire de l'articulation sterno-claviculaire. (M. Longuet, 1874.)

N° 44. — Première pièce du sternum avec l'extrémité interne des deux clavicules.

Les surfaces articulaires sont maintenues à distance. Ligament inter-articulaire formant la symphyse claviculaire. (M. Longuet, 1874.)

N° 45. — Première partie du sternum avec l'extrémité interne des deux clavicules et des deux premières côtes.

Rapports des articulations sterno-claviculaires avec les muscles voisins. (M. Longuet, 1874.)

N° 46. — Sternum avec les deux clavicules, les deux omoplates, la première côte à gauche, et les trois premières côtes à droite.

Articulations sterno-claviculaires et acromiales.

N° 47. — Première pièce du sternum avec la clavicule et les deux omoplates, les deux premières côtes et les deux premières vertèbres dorsales.

Articulations sterno-claviculaires et acromiales.

N° 48. — Première pièce du sternum avec les deux claviculaires et les deux premières côtes.

Articulations sterno-claviculaires.

N° 49. — Sternum d'enfant avec les trois premières côtes, les deux clavicules et les deux omoplates.

Articulations du sternum et des omoplates avec les clavicules.

N° 50. — Modèle en cire d'un sternum et des cartilages costaux.

Articulations. (Professeur J. Cloquet.)

N° 51. — Omoplates, clavicules avec les deux premières côtes, la première vertèbre dorsale et les deux membres supérieurs.

Articulations des os de l'épaule entre eux et des os des deux membres supérieurs. Pièce d'ensemble.

N° 52. — Omoplates avec les deux clavicules, la première pièce du sternum et les deux membres supérieurs d'un jeune sujet.

Articulations des os de l'épaule entre eux et des os des membres supérieurs. Pièce d'ensemble.

N° 53. — Omoplates, clavicules avec la première pièce du sternum, la première côte, la première vertèbre dorsale et les deux membres supérieurs d'un enfant.

Articulations des os de l'épaule entre eux et des os des deux membres. Pièce d'ensemble.

N° 54. — Omoplates, clavicules avec la première pièce du sternum, la première côte, la première vertèbre dorsale et les deux membres supérieurs d'un jeune enfant.

Articulations des os de l'épaule entre eux et des os des deux membres supérieurs. Pièce d'ensemble.

N° 55. — Humérus gauche avec les deux os de l'avant-bras et de la main d'un jeune sujet.

Articulations du coude, du poignet, des os du carpe, du métacarpe et des phalanges. Pièce d'ensemble.

N° 56. — Humérus droit avec les deux os de l'avant-bras et de la main d'un jeune sujet.

Articulations du coude, du poignet, des os du carpe, du métacarpe et des phalanges. Pièce d'ensemble.

N° 57. — Omoplate droite, avec les os du membre supérieur correspondant d'un jeune enfant.

Articulations. Pièce d'ensemble.

N° 58. — Omoplate gauche avec les os du membre supérieur correspondant d'un jeune enfant.

Articulations. Pièce d'ensemble.

N° 59. — Omoplate gauche avec la moitié externe de la clavicule et les os du membre supérieur correspondant d'un jeune enfant.

Articulations. Pièce d'ensemble.

N° 60. — Omoplate droite avec la clavicule et les os du membre supérieur correspondant d'un jeune enfant.

Articulations. Pièce d'ensemble.

N° 61. — Omoplate gauche avec la clavicule et les os du membre supérieur correspondant d'un jeune enfant.

Articulations. Pièce d'ensemble.

N° 62. — Os de l'avant-bras droit et de la main.

Ligament inter-osseux. Articulations du poignet, des os du carpe, du métacarpe et des phalanges.

N° 63. — Les deux os de l'avant-bras gauche et de la main.
Ligament inter-osseux. Articulations du poignet, des os du carpe, du métacarpe et des phalanges.

N° 64. — Omoplate gauche avec la clavicule, la moitié correspondante du sternum, des six premières vertèbres dorsales avec les côtes et la moitié supérieure de l'humérus.

Articulations scapulo-humérales et claviculaires. Cette pièce est destinée à montrer le squelette du creux de l'aisselle. (M. Cusco, 1844.)

N° 65. Omoplate du côté gauche avec la clavicule, la moitié correspondante du sternum, les six premières côtes et la moitié supérieure de l'humérus.

Articulations scapulo-humérales et sterno-claviculaires. Cette pièce est destinée à montrer le squelette de la région axillaire. (M. Jamain, 1844.)

N° 66. — Omoplate, clavicule et portion supérieure de l'humérus du côté droit.

Articulations scapulo-humérale et acromio-claviculaire.

N° 67. — Omoplate, clavicule et partie supérieure de l'humérus gauche.

Articulations scapulo-humérale et scapulo-claviculaire.

N° 68. — Omoplate, clavicule et partie supérieure de l'humérus droit.

Articulations scapulo-humérale et scapulo-claviculaire.

N° 69. — Omoplate et portion de l'humérus droit.

Articulation scapulo-humérale. Ligament orbiculaire.

N° 70. — Omoplate et portion supérieure de l'humérus gauche.

Articulation scapulo-humérale. Ligament orbiculaire.

N° 71. — Omoplate, clavicule et portion supérieure droite de l'humérus d'un enfant.

Articulations scapulo-humérale et scapulo-claviculaire.

N° 72. — Modèle en cire de l'omoplate et de la moitié supérieure de l'humérus droit.

Articulation scapulo-humérale. (Professeur J. Cloquet.)

N° 73. — Moitié inférieure de l'humérus droit et supérieur des os de l'avant-bras.

Articulation du coude.

N° 74. — Moitié inférieure de l'humérus droit avec la partie supérieure des deux os de l'avant-bras.

Articulation du coude.

N° 75. — Moitié inférieure de l'humérus gauche d'un enfant avec la partie supérieure des deux os de l'avant-bras.

Ligaments de l'articulation du coude et membrane synoviale.

N° 76. — Moitié inférieure de l'humérus gauche avec la partie supérieure des deux os de l'avant-bras d'un enfant.

Ligaments de l'articulation du coude et membrane synoviale.

N° 77. — Moitié inférieure de l'humérus droit avec la partie supérieure des deux os de l'avant-bras d'un jeune sujet.

Articulation du coude.

N° 78. — Portion inférieure de l'humérus droit et supérieure des deux os de l'avant-bras.

Articulation du coude et radio-cubitale supérieure; cette dernière est ouverte pour montrer le ligament annulaire.

N° 79. — Modèle en cire de la partie inférieure de l'humérus droit et supérieure des deux os de l'avant-bras.

Articulation du coude. (Professeur J. Cloquet.)

N° 80. — Modèle en cire de la partie inférieure de l'humérus gauche et supérieure des deux os de l'avant-bras.

Articulation du coude. (Professeur J. Cloquet.)

N° 81. — Modèle en cire d'un radius et d'un cubitus gauche.

Articulation radio-cubitale supérieure et inférieure. Ligament inter-osseux. (Professeur J. Cloquet.)

N° 82. — Modèle en cire d'un radius et d'un cubitus gauche.

Articulation radio-cubitale supérieure et inférieure avec le ligament inter-osseux. (Professeur J. Cloquet.)

N° 83. — Modèle en cire d'un radius et d'un cubitus gauche.

Articulation radio-cubitale supérieure et inférieure. Ligament inter-osseux. (Professeur J. Cloquet.)

N° 84. — Portion inférieure des deux os de l'avant-bras droit avec la main.

Articulations du carpe et des phalanges.

N° 85. — Portion inférieure des deux os de l'avant-bras avec la main.

Articulations des os du carpe entre eux et avec les os de l'avant-bras et les os du métacarpe, ainsi que des phalanges; les articulations du carpe sont ouvertes pour montrer l'indépendance des divers ligaments.

N° 86. — Squelette du membre inférieur droit d'un adulte. Articulations de tout le membre. Pièce d'ensemble.

N° 87. — Squelette du membre inférieur gauche d'un adulte.

Articulations de tout le membre. Pièce d'ensemble.

N° 88. — Squelette du membre inférieur droit.

Coupe verticale des os, pour montrer leur texture et les rapports des surfaces articulaires. Pièce d'ensemble.

N° 89. — Squelette du membre supérieur gauche.

Coupe verticale des os, pour montrer leur texture et les rapports des surfaces articulaires. Pièce d'ensemble.

N° 90. — Os coxal gauche avec les os du membre inférieur correspondant.

Articulation de l'os coxal et de tout le membre inférieur. Pièce d'ensemble.

N° 91. — Os coxal droit avec le membre inférieur correspondant d'un enfant.

Articulation coxo-fémorale et de tout le membre inférieur. Pièce d'ensemble.

N° 92. — Os coxal droit avec le membre inférieur correspondant d'un enfant.

Articulation coxo-fémorale et de tout le membre inférieur.
Pièce d'ensemble.

N° 93. — Os coxal gauche avec le membre inférieur correspondant d'un jeune sujet.

Articulation coxo-fémorale et de tout le membre inférieur.
Pièce d'ensemble.

N° 94. — Os coxal gauche avec le membre inférieur correspondant d'un très jeune enfant.

Articulation coxo-fémorale et de tout le membre inférieur.
Pièce d'ensemble.

N° 95. — Os coxal droit avec le membre inférieur correspondant d'un très jeune enfant.

Articulation coxo-fémorale et de tout le membre inférieur.
Pièce d'ensemble.

N° 96. — Os coxal gauche avec le membre inférieur correspondant d'un très jeune enfant.

Articulation coxo-fémorale et de tout le membre inférieur.
Pièce d'ensemble.

N° 97. — Os coxal droit avec le membre inférieur correspondant d'un très jeune enfant.

Articulation coxo-fémorale et de tout le membre inférieur.
Pièce d'ensemble.

N° 98. — Membre inférieur droit d'un très jeune enfant.

Articulation de tout le membre. Pièce d'ensemble.

N° 99. — Squelette du membre inférieur gauche d'un très jeune enfant.

Articulations de tout le membre inférieur. Pièce d'ensemble.

N° 100. — Bassin avec les deux membres inférieurs d'un fœtus.

Articulations.

N° 101. — Bassin avec la partie supérieure des deux fémurs d'un homme de 45 ans.

Articulations intrinsèques du bassin et coxo-fémorales.

N° **102**. — Bassin d'adulte avec la partie supérieure des deux fémurs.

Articulations intrinsèques des os du bassin et fémuro-tibiales; l'arcade crurale est conservée.

N° **103**. — Os iliaque droit avec la partie supérieure du fémur.

Articulation coxo-fémorale; capsule articulaire.

N° **104**. — Portion de l'os iliaque droit avec la partie supérieure du fémur.

Articulation coxo-fémorale; capsule articulaire.

N° **105**. — Moitié latérale gauche du sacrum avec l'os iliaque et la partie supérieure du fémur.

Articulation sacro-iliaque et coxo-fémorale; capsule articulaire. (M. Sucquet.)

N° **106**. — Os iliaque gauche avec la partie supérieure du fémur.

Articulation coxo-fémorale: la capsule articulaire est ouverte à sa face antérieure. (M. Sucquet.)

N° **107**. — Os iliaque droit avec la partie supérieure du fémur.

Articulation coxo-fémorale: l'articulation est ouverte pour montrer le ligament rond. (M. Sucquet.)

N° **108**. — Moitié latérale gauche du sacrum avec l'os iliaque et la partie supérieure du fémur.

Articulation coxo-fémorale: la capsule est ouverte pour montrer les insertions du ligament rond. (M. Sucquet.)

N° **109**. — Portion inférieure du fémur droit avec la partie supérieure du tibia, du péroné et de la rotule.

Articulation du genou, ligaments périphériques.

N° **110**. — Portion inférieure du fémur gauche et supérieure du tibia et du péroné avec la rotule.

Articulation du genou, ligaments périphériques.

N° **111**. — Portion inférieure du fémur droit avec la partie supérieure du tibia et du péroné.

Articulation du genou, surfaces articulaires. (M. Sucquet.)

N° 112. — Portion inférieure du fémur gauche avec la partie supérieure du tibia, du péroné et la rotule.

Articulation du genou, injection de la capsule synoviale. (M. Sucquet.)

N° 113. — Portion inférieure du fémur gauche avec la partie supérieure du tibia, du péroné et de la rotule.

Articulation du genou; ligaments péri-articulaires. (M. Sucquet.)]

N° 114. — Portion inférieure du fémur gauche, avec la partie supérieure du tibia, du péroné et la rotule.

Articulation du genou ouverte à sa partie antérieure, pour montrer le ligament adipeux et les ligaments croisés. (M. Sucquet.)

N° 115. — Portion inférieure de la moitié latérale externe du fémur gauche, avec le tibia et le péroné.

Articulation du genou, destinée à montrer les fibro-cartilages inter-articulaires et le ligament croisé postérieur. (M. Sucquet.)

N° 116. — Portion inférieure de la moitié latérale externe du fémur droit avec le tibia et le péroné.

Articulation du genou, destinée à montrer les cartilages inter-articulaires et le ligament croisé antérieur. (M. Sucquet.)

N° 117. — Portion supérieure du tibia droit et du péroné.

Articulation du genou, fibro-cartilages inter-articulaires. (M. Sucquet.)

N° 118. — Portion inférieure du fémur droit avec la partie supérieure du tibia, du péroné et la rotule.

Articulation du genou, ligaments latéraux croisés vus par leur face postérieure, et ménisques. (M. Coyne).

N° 119. — Portion inférieure du fémur gauche, supérieure du tibia, du péroné et rotule.

Articulation du genou, ligaments latéraux et postérieurs avec les insertions tendineuses et aponévrotiques du voisinage. (M. Richelot, 1870.)

N° 120. — Portion inférieure du fémur gauche avec la partie supérieure du tibia.

Ligaments croisés vus par leur face postérieure, ménisques. (M. Humbert, 1870.)

N° 121. — Portion inférieure du fémur droit avec la partie supérieure du tibia et du péroné.

Articulation du genou, ligaments latéraux et croisés vus par leur face antérieure, ménisques. (M. Coyne, 1870.)

N° 122. — Portion inférieure du fémur gauche, moitié latérale interne avec la partie supérieure du tibia, du péroné et la rotule.

Articulation du genou ; ligament adipeux avec les cartilages semi-lunaires. (M. Coyne, 1870.)

N° 123. — Moitié latérale interne de la portion inférieure du fémur gauche et supérieure du tibia.

Articulation du genou, ligaments croisés. (M. Humbert, 1870.)

N° 124. — Portion inférieure du fémur gauche et supérieure du tibia et du péroné correspondant avec la rotule.

Articulation du genou, ligaments périphériques ; les tubérosités du tibia sont reséquées pour montrer l'insertion exacte des ligaments latéraux. Ligaments croisés vus par leur face postérieure. (Professeur Dolbeau.)

N° 125. — Modèle en cire d'une articulation du genou, du côté gauche. (Professeur J. Cloquet.)

N° 126. — Modèle en cire d'une articulation du genou, qui est ouverte pour montrer les surfaces articulaires. (Professeur J. Cloquet.)

N° 127. — Modèle en cire des surfaces articulaires du tibia gauche avec les ménisques. (Professeur J. Cloquet.)

N° 128. — Portion inférieure du fémur gauche avec la partie supérieure du tibia, du péroné et la rotule.

Articulation du genou, insufflation de la synoviale ; tous les tendons qui entourent l'articulation sont conservés. (Professeur Dolbeau.)

N° 129. — Portion inférieure du fémur droit et supérieure du tibia et du péroné avec la rotule.

Articulation du genou ; rapports avec les tendons qui avoisinent l'articulation et l'artère poplitée. (M. L. Labbé.)

N° 130. — Portion inférieure du fémur gauche avec la partie supérieure du tibia, du péroné et la rotule.

Articulation du genou, distension par injection de la synoviale, prolongements sous le muscle poplité. (M. L. Labbé.)

N° 131. — Portion inférieure du fémur gauche avec la partie supérieure du tibia, du péroné et la rotule.

Articulation du genou, insufflation de la synoviale et des bourses séreuses tendineuses, avec conservation des tendons. (M. Hybord, 1870.)

N° 132. — Portion inférieure de la moitié latérale externe du fémur gauche et supérieure du tibia, avec la moitié correspondante de la rotule.

Cette coupe est destinée à montrer l'étendue de la synoviale, les ligaments croisés et le ligament adipeux. (M. Terillon, 1870.)

N° 133. — Portion inférieure du fémur gauche avec la partie supérieure du tibia, du péroné et la rotule.

Articulation du genou, ligaments péri-articulaires et culs-de-sac de la synoviale qui sont injectés. (M. Pozzi, 1870.)

N° 134. — Portion inférieure du fémur droit avec la partie supérieure du tibia, du péroné et la rotule.

Articulation du genou, distension par insufflation de la membrane synoviale : les artères articulaires sont injectées. (M. Michaud.)

N° 135. — Portion inférieure du tibia gauche avec la partie supérieure du tibia, du péroné et la rotule.

Articulation du genou, insufflation de la synoviale articulaire et des diverticulums qui font saillie dans le creux poplité. Rapports des tendons et des muscles qui avoisinent l'articulation. (M. Michaud.)

N° 136. — Portion inférieure du fémur gauche et supérieure du tibia et du péroné avec la rotule.

Articulation du genou, injection de la synoviale et des bourses

séreuses du creux poplité. Rapports des tendons et des muscles qui avoisinent l'articulation. (M. Terillon, 1870.)

N° 137. — Portion inférieure du fémur gauche avec la partie supérieure du tibia, péroné correspondant et la rotule.

Articulation du genou, insufflation de la synoviale et de quelques bourses séreuses du creux poplité. (M. Terillon, 1870.)

N° 138. — Portion inférieure du fémur droit avec la partie supérieure du tibia et du péroné.

Articulation du genou ; insufflation de la synoviale articulaire. Rapports avec les branches de l'artère poplitée. (M. Humbert, 1870.)

N° 139. — Portion inférieure du fémur droit avec la partie supérieure du tibia, du péroné et la rotule.

Articulation du genou, injection de la synoviale, des bourses séreuses pré-rotuliennes et pré-tibiales ; et des synoviales tendineuses du creux poplité. (M. Pozzi, 1870.)

N° 140. — Portion inférieure du tibia et du péroné droit avec le pied.

Articulation tibio-tarsienne et médio-tarsienne. Ligaments dorsaux plantaires et latéraux. (M. Menault, 1854.)

N° 141. — Portion inférieure du tibia et du péroné gauche avec les os du tarse.

Articulation tibio-tarsienne avec les trois ligaments externes, les internes, le postérieur et quelques fibres du ligament antérieur. (M. Dénucé.)

N° 142. — Portion inférieure du tibia droit avec la moitié droite de l'astragale et du calcanéum.

Articulation tibio-tarsienne ; ligaments latéraux internes avec les trois plans. (M. Dénucé.)

N° 143. — Portion inférieure du péroné gauche avec la moitié latérale correspondante de l'astragale et du calcanéum.

Articulation tibio-tarsienne, ligament péronéo-calcanéen et péronéo-astagalien antérieur et postérieur. (M. Dénucé.)

N° 144. — Portion inférieure du tibia et du péroné droit divisé latéralement.

Articulation tibio-tarsienne ; ligament postérieur.

N° 145. — Portion inférieure du tibia et du péroné gauche avec les os du tarse.

Articulation tibio-tarsienne. Injection de la synoviale, ligaments latéraux. (M. Dénucé.)

N° 146. — Portion inférieure du tibia et du péroné droit avec les os du tarse.

Articulation tibio-tarsienne ; injection de la synoviale articulaire et de l'articulation astragalo-scaphoïdienne. (M. Perrier.)

N° 147. — Omoplate gauche avec le membre supérieur correspondant, sur lequel on a conservé les attaches tendineuses de tous les muscles.

N° 148. — Omoplate droite avec le membre supérieur correspondant, sur lequel on a conservé les attaches tendineuses de tous les muscles.

N° 149. — Os coxal droit avec le membre supérieur correspondant, sur lequel on a conservé les attaches tendineuses de tous les muscles.

N° 150. — Os iliaque gauche avec le membre supérieur correspondant, sur lequel on a conservé les attaches tendineuses de tous les muscles.

N° 151. — Portion inférieure du tibia et du péroné gauche avec le pied.

Articulation tibio-tarsienne et de tous les os du pied. (M. La-croix, 1838.)

ORDRE 2.

Articulations chez les animaux.

Trente-huit pièces, du n° 152 au n° 191, sont destinées à montrer chez les animaux, les articulations de la tête avec la colonne vertébrale, et les premières vertèbres

entre elles. Les deux pièces, n^{os} 152 et 153, sont relatives aux singes, sept au chien, du n^o 154 au n^o 160, une au renard, n^o 161, deux au chat, n^{os} 162, 163, deux au lapin, n^{os} 164 et 165, deux au porc, n^{os} 166 et 167, une au mouton, n^o 168.

Quinze pièces, du n^o 169 au n^o 183, sont relatives aux articulations des oiseaux, trois pièces, n^{os} 184, 185 et 186, à la tortue; et cinq pièces aux poissons, n^{os} 187, 188, 189, 190 et 191.

N^o 152. — Portion postérieure de la tête d'un singe avec les vertèbres cervicales

Articulation de la tête avec la colonne vertébrale. (M. Jalaguier, 1879.)

N^o 153. — Portion antérieure de la tête d'un singe avec le corps des cinq premières vertèbres cervicales.

Articulation de la tête avec la colonne vertébrale. (M. Jalaguier, 1879.)

N^o 154. — Tête de chien avec les deux premières vertèbres cervicales.

Articulations de la tête avec la colonne vertébrale. (M. Quenu, 1879.)

N^o 155. — Tête de chien avec les trois premières vertèbres cervicales.

Articulations de la tête avec la colonne vertébrale. (M. Quenu, 1879.)

N^o 156. — Portion de tête de chien avec les trois premières vertèbres cervicales.

Ligament occipito-atloïdien postérieur. (M. L. Jarjavay, 1879.)

N^o 157. — Portion de la tête d'un chien avec les trois premières vertèbres cervicales.

Articulation occipito-axoïdienne, ligament transverse. (M. Marchant, 1879.)

N^o 158. — Portion de la tête d'un chien avec les trois premières vertèbres cervicales.

Injection des synoviales de l'atlas et de l'axis (M. L. Jarjavay, 1879.)

N° 159. — Portion de l'occipital d'un chien avec les quatre premières vertèbres cervicales.

Articulation de la tête avec la colonne vertébrale, pièce destinée à montrer les communications des synoviales articulaires. (M. Jalaguier, 1879.)

N° 160. — Portion de la tête d'un chien avec les trois premières vertèbres cervicales.

Ligaments occipito-odontoïdien et transverse. (M. Jalaguier, 1879.)

N° 161. — Portion de la tête d'un renard avec les deux premières vertèbres cervicales.

Articulation occipito-atloïdienne, ligament transverse. (M. Marchant, 1879.)

N° 162. — Portion de la tête d'un chat avec les deux premières vertèbres cervicales.

Ligaments odontoïdiens. (M. L. Jarjavay 1879.)

N° 163. — Portion de la tête d'un chat avec les deux premières vertèbres cervicales.

Articulation occipito-atloïdo-axoïdienne. (M. Méricaut, 1879.)

N° 164. — Série de portions de têtes de lapin, de canard, de hibou, de corbeau et de cigogne.

Disposition des surfaces articulaires de l'occipital. On constate sur ces pièces qu'à mesure que l'on descend dans l'échelle des vertébrés, les condyles occipitaux, d'abord doubles et rejetés à droite et à gauche, se rapprochent, puis s'unissent et se fusionnent pour constituer une articulation unique et médiane. (M. Marchant, 1879.)

N° 165. — Portion de la tête d'un lapin avec la première vertèbre cervicale.

Ligaments odontoïdiens et transverses. (M. Brun, 1879.)

N° 166. — Portion de l'occipital et du temporal droit d'un porc, avec les moitiés latérales droites des quatre premières vertèbres cervicales.

Disposition des condyles, apophyse odontoïde, arc antérieur de l'atlas ; moyen d'union. (M. Marchant, 1879.)

N° 167. Portion de l'occipital et du temporal gauche d'un porc, avec les moitiés latérales correspondantes des quatre premières vertèbres cervicales.

Articulation atloïdo-axoïdienne, ligaments qui unissent l'apophyse stiloïde avec l'atlas. (M. Marchant, 1879.)

N° 168. — Portion de la tête d'un mouton avec les deux premières vertèbres cervicales.

Articulations occipito-vertébrales. (M. L. Jarjavay, 1879.)

N° 169. — Tête de cigogne avec les six premières vertèbres cervicales.

Articulation occipito-vertébrale. (M. L. Jarjavay, 1879.)

N° 170. — Moitié latérale gauche d'une tête de cigogne avec les six premières vertèbres cervicales.

Articulation occipito-vertébrale. (M. L. Jarjavay, 1879.)

N° 171. — Tête de cormoran avec les six premières vertèbres cervicales.

Ligaments occipito-atloïdiens postérieurs. (M. L. Jarjavay, 1879.)

N° 172. — Portion de tête d'oiseau, avec les six premières vertèbres cervicales.

Synoviale de l'articulation occipito-vertébrale. (M. L. Jarjavay, 1879.)

N° 173. — Tête de dindon avec une partie des vertèbres cervicales.

Articulations de la tête. (M. Quenu, 1879.)

N° 174. — Portion de tête de dindon avec les trois premières vertèbres cervicales.

Ligament occipito-atloïdien antérieur vu par sa face antérieure. (M. Marchant, 1879.)

N° 175. — Portion de la tête d'un dindon avec les trois premières vertèbres cervicales.

Ligament occipito-atloïdien, face postérieure. (M. Marchant, 1879.)

N° 176. — Portion de la tête d'une oie, avec les trois premières vertèbres cervicales.

Ligament occipito-atloïdien postérieur. (M. Marchant, 1879.)

N° 177. — Portion de la tête d'une oie, avec les trois premières vertèbres cervicales.

Ligament occipito-atloïdo postérieur ouvert. (M. Marchant, 1879.)

N° 178. — Portion de la tête d'une oie avec les deux premières vertèbres cervicales.

Surfaces articulaires de l'occipital, type uni-condylien. (M. Brun, 1879.)

N° 179. — Portion de la tête d'une oie avec les deux premières vertèbres cervicales.

Articulation de la tête avec la colonne vertébrale. (M. Jalaguier, 1879.)

N° 180. — Portion de la tête d'une oie avec les deux premières vertèbres cervicales.

Articulation de la tête avec la colonne vertébrale. (M. Jalaguier, 1879.)

N° 181. — Portion de la tête d'un canard avec les quatre premières vertèbres cervicales.

Condyle de l'occipital. (M. L. Jarjavay, 1879.)

N° 182. — Portion de la tête d'un canard avec les deux premières vertèbres cervicales.

Capsule ligamenteuse. (M. Brun, 1879.)

N° 183. — Portion de la tête d'un canard avec les deux premières vertèbres cervicales.

Articulation de la tête avec la colonne vertébrale. (M. Jalaguier, 1879.)

N° 184. — Tortue.

Articulation occipito-vertébrale. (M. L. Jarjavay, 1879.)

N° 185. — Tête de tortue avec les trois premières vertèbres cervicales.

Articulation de la tête avec la colonne vertébrale. (M. Jalaguier, 1879.)

N° 186. — Portion de la tête d'une tortue avec les trois premières vertèbres cervicales.

Un seul condyle reçu dans une cavité. (M. Marchant, 1879.)

N° 187. — Tête de thon avec la partie supérieure des vertèbres cervicales.

Articulation de la tête avec la colonne vertébrale. (M. L. Jarjavay, 1879.)

N° 188. — Tête de poisson avec une partie des vertèbres cervicales.

Articulation de la tête avec la colonne vertébrale. (M. Jalaguier, 1879.)

N° 189. — Portion de la tête et de la colonne vertébrale d'un congre.

Articulations de la tête. (M. Marchant, 1879.)

N° 190. — Portion de la tête et de la colonne vertébrale d'un rouget.

N° 191. — Portion de la tête et de la colonne vertébrale d'une raie.

Articulations de la tête. Il existe un double condyle. (M. Marchant, 1879.)

ARTICLE 4.

APONÉVROSES ET MYOLOGIE

Cet article, comme l'indique son titre, devra être divisé en deux ordres distincts, à savoir : Ordre premier, Aponévroses ; ordre 2, Myologie.

ORDRE PREMIER.

Aponévroses.

Soixante-dix-huit pièces, du n° 1 au n° 55, se rapportent aux pièces d'aponévroses du Musée Orfila. Un grand nombre de ces pièces présentent un grand intérêt.

Vingt-trois pièces, du n° 1 au n° 21, inclusivement, se rapportent aux aponévroses du cou. Vingt et une de ces pièces, du n° 3 au n° 21, sont relatives au thorax et au membre supérieur.

Trente-quatre pièces, du n° 22 au n° 55, sont relatives aux aponévroses du membre inférieur. Sur ces pièces, quatre, nos 41, 42, 43 et 44, auraient pu être placées dans l'anatomie chirurgicale ; elles sont principalement destinées à montrer les aponévroses du pli de l'aîne et, par conséquent, le canal inguinal et crural.

Je diviserai donc cet ordre en trois sous-ordre à savoir : 1^{er} sous-ordre, Aponévroses de la tête et du cou ; 2^e sous-ordre, Aponévroses du thorax et du membre supérieur ; 3^e sous-ordre, Aponévrose du pli de l'aîne et des membres inférieurs.

Premier sous-ordre.

APONÉVROSES DE LA TÊTE ET DU COU.

Ces pièces sont au nombre de vingt-trois, du n° 1 au n° 21 inclusivement.

N° 1. — Base du crâne avec la face et les vertèbres cervicales.

Aponévrose superficielle du cou, veines jugulaires, loge des deux muscles sterno-mastoïdiens. (M. L. Jarjavay, 1878.)

N° 1 a. — Base du crâne avec la face, les vertèbres cervi-

cales et dorsales, les deux premières côtes, les deux clavicules, les deux omoplates et le péricarde.

Aponévroses de la base du cou. Pièce d'ensemble : à droite le fascia, le peaucier, à gauche même disposition. Veine jugulaire externe qui traverse l'aponévrose superficielle pour se loger sous le peaucier. Aponévrose moyenne et aponévrose pré-vertébrale. (M. Reynier, 1878.)

N° 1 b. — Moitié postérieure de la base du crâne avec les sept vertèbres cervicales, les quatre premières dorsales, les deux premières côtes et la première pièce du sternum, les deux clavicules et les omoplates.

Pièce d'ensemble, destinée à montrer les aponévroses et les veines de la base du cou. (M. Bellouard, 1878.)

N° 1 c. — Base du crâne avec les sept vertèbres cervicales, les trois premières dorsales, les deux premières côtes et les clavicules.

Disposition générale des aponévroses et des veines superficielles du cou. (M. Boursier, 1878.)

N° 1 d. — Base du crâne avec la face, les vertèbres cervicales et les six premières dorsales, la première côte, les clavicules et les deux omoplates, le larynx et la trachée.

Aponévroses et veines du cou, terminaison du canal thoracique. (M. Jalaguier, 1878.)

N° 1 e. — Moitié postérieure de la base du crâne avec les sept vertèbres cervicales, les neuf premières dorsales, les deux clavicules et la partie supérieure des deux omoplates.

Aponévroses superficielles et profondes du cou, dans leurs rapports avec les veines. Terminaison du canal thoracique et des lymphatiques du membre supérieur droit. (M. Ch. Nélaton, 1878.)

N° 1 f. — Base du crâne avec les vertèbres cervicales, les onze premières dorsales, la première côte, les deux clavicules et les omoplates, larynx, trachée-artère et péricarde.

Aponévroses du cou avec les veines et les artères ; abouchement du canal thoracique et de la grande veine lymphatique. (M. Marchant 1878.)

N° 1 *g.* — Moitié latérale gauche de la base du crâne de la face, des sept vertèbres cervicales et des quatre premières dorsales avec la première côte gauche, la clavicule, l'omoplate, le larynx et la trachée-artère.

Disposition des plans aponévrotiques du cou, le rapport des aponévroses avec les veines. (M. Jalaguier, 1878.)

N. 1 *h.* — Base du crâne avec la face, la première vertèbre dorsale et les premières côtes ; péricarde avec la crosse de l'aorte.

Aponévroses et veines du cou, leur terminaison à la base du cou. (M. Marchant, 1878.)

N° 1 *i.* — Portion moyenne de la base du crâne avec le maxillaire supérieur. Moitié antérieure des deux premières côtes avec les clavicules et la partie supérieure des deux omoplates. Aponévroses et veines du cou, aponévrose moyenne ou omohyoïdienne, aponévrose cervico-péricardique. (M. Bellouard, 1878.)

N° 2. — Portion moyenne de la base du crâne avec les deux premières vertèbres dorsales, la première côte, les clavicules et la partie supérieure des deux omoplates.

Aponévroses du cou, gaine des vaisseaux, abouchement du canal thoracique. (M. Routier, 1878.)

N° 2 *a.* — Portion moyenne de la base du crâne avec les deux dernières vertèbres cervicales, les deux premières côtes, les clavicules et la partie supérieure des omoplates.

Aponévrose pré-vertébrale, gaines vasculaires du cou, leurs rapports avec les aponévroses. (M. Boursier, 1878.)

N° 2 *b.* — Première pièce du sternum avec le larynx, la partie supérieure de la trachée-artère et de l'œsophage.

Aponévrose omo-claviculaire, rapports des veines du cou avec les aponévroses. (M. L. Jarjavay, 1878.)

N° 2 *c.* — Moitié latérale droite des quatre dernières vertèbres cervicales, avec la première dorsale, la première côte droite, la clavicule et la partie supérieure de l'omoplate.

Coupe verticale et antéro-postérieure du cou, dédoublement de

l'aponévrose moyenne à la partie inférieure, avec les aponévroses pré-trachéale et pré-vertébrale. (M. Reynier, 1878.)

N° 2 *d.* — Moitié latérale gauche de la septième vertèbre cervicale, de la première dorsale et de la première pièce du sternum avec la première côte.

Coupe antéro-postérieure de la base du cou, aponévroses et veines du cou avec la terminaison du canal thoracique. (M. L. Jarjavay, 1878.)

N° 2 *e.* — Les deux dernières vertèbres cervicales avec la première dorsale et la première côte, les clavicules et la partie supérieure des deux omoplates.

Coupe transversale du cou au niveau de la sixième vertèbre cervicale, loges aponévrotiques du cou. (M. Brun, 1878.)

N° 2 *f.* — Base du cou avec la partie supérieure du thorax.

Coupe transversale du cou entre la sixième et la septième vertèbre cervicale, disposition des loges aponévrotiques vasculaires et musculaires. (M. Reynier, 1878.)

N° 2 *g.* — Dernière vertèbre cervicale avec la première dorsale, la première côte, les deux clavicules et la partie supérieure des deux omoplates.

Coupe transversale située à la base du cou, destinée à montrer les aponévroses et les gaines qui entourent les vaisseaux. (M. Marchant, 1878.)

N° 2 *h.* — La septième vertèbre cervicale avec les deux premières dorsales, la première côte, les clavicules et les omoplates.

Coupe transversale du cou au niveau de la sixième vertèbre cervicale, Loges aponévrotiques et gaines des vaisseaux de la base du cou. (M. Jalaguier, 1878.)

N° 2 *i.* — Première vertèbre dorsale avec la première côte, les deux clavicules et la partie supérieure des deux omoplates.

Coupe transversale de la base du cou destinée à montrer les aponévroses, et les gaines des vaisseaux dans leurs rapports avec les aponévroses. (M. Ch. Nélaton, 1878.)

N° 2 *j.* — Les trois premières vertèbres dorsales avec les deux premières côtes.

Aponévroses de la base du cou avec les troncs brachio-céphaliques béants, vus par la cavité thoracique. (M. Lebec, 1878.)

N° 2 *k.* — Les trois premières vertèbres dorsales avec la première côte, les clavicules et une portion des omoplates.

Section transversale du cou au niveau de la sixième vertèbre cervicale, gaines aponévrotiques, abouchement du canal thoracique. (M. Ramonède, 1878.)

N° 2 *l.* — Les six dernières vertèbres cervicales avec les deux premières dorsales et la première côte.

Aponévrose pré-vertébrale, gaine aponévrotique qu'elle fournit aux scalènes antérieurs et aux muscles longs du cou. Crosse de l'aorte, passage des sous-clavières derrière les scalènes. (M. Lebec, 1878.)

ORDRE 2.

Aponévroses du thorax et du membre supérieur.

Ces pièces sont au nombre de vingt et une, du n° 3 au n° 21.

N° 3. — Moitié latérale droite du thorax avec le membre supérieur correspondant.

Aponévroses superficielles du thorax, du bras, de l'avant-bras et de la main. (M. Béraud, 1848.)

N° 3 *a.* — Moitié latérale droite du thorax avec le membre supérieur correspondant.

Aponévroses du thorax, de l'aisselle, du bras, de l'avant-bras avec la main ; injection des veines. (M. Boulard, 1848.)

N° 3 *b.* — Partie latérale droite du thorax avec le membre supérieur correspondant.

Aponévroses de la paroi antérieure du thorax et profondes du bras, de l'avant-bras et de la main, avec les principales artères. (M. Béraud, 1848.)

N° 4. — Moitié latérale droite du thorax avec le membre supérieur correspondant.

Aponévroses superficielles et profondes du thorax, du bras, de l'avant-bras et de la main ; avec une injection des artères de l'aisselle et de tout le membre. (Professeur Verneuil, 1848.)

N° 5. — Membre thoracique du côté-droit.

Aponévroses superficielles du bras, de l'avant-bras et de la main. On a conservé quelques veines superficielles et les artères sont parfaitement injectées. (M. Coffin, 1848.)

N° 6. — Membre thoracique du côté droit.

Aponévroses superficielles du bras, de l'avant-bras et de la main ; injection de quelques artères et de quelques veines. (M. Coffin, 1848.)

N° 7. — Membre thoracique du côté gauche.

Aponévroses du bras, de l'avant-bras et de la main, avec quelques veines superficielles et profondes. (M. Fano, 1848.)

N° 8. — Membre thoracique du côté gauche.

Aponévroses du bras, de l'avant-bras et de la main : injection des artères principales. (M. Fano, 1848.)

N° 9. — Membre supérieur du côté droit.

Aponévroses du bras, de l'avant-bras et de la main. (M. Aubry, 1843.)

N° 10. — Membre supérieur gauche.

Aponévroses superficielles de la face palmaire. (M. Valtat.)

N° 11. — Main gauche.

Aponévroses de la face palmaire ; gaine fibreuse des doigts. (M. Bouilly, 1875.)

N° 12. — Main gauche avec la partie inférieure des os de l'avant-bras.

Aponévrose palmaire, ses rapports avec les muscles. (M. Kirmisson, 1875.)

N° 13. — Main droite.

Aponévroses de la face palmaire. (M. Valtat, 1875.)

N° 14. — Main droite.

Loges aponévrotiques. (M. Fano, 1848.)

N° 15. — Main droite.

Loges aponévrotiques de la main, leurs rapports avec les gaines tendineuses et les nerfs. Un bout de sonde passe de la gaine du fléchisseur propre du pouce, dans la gaine commune du fléchisseur, pour montrer leur communication. Bourse synoviale des extenseurs, aponévroses des éminences thénar et hypothénar. (Professeur Verneuil, 1848.)

N° 16. — Main gauche.

Loges aponévrotiques des muscles de l'éminence thénar et hypothénar. (M. Bouilly, 1875.)

N° 17. — Portion de la main droite.

Loges aponévrotiques des muscles de la main. (M. Faure, 1875.)

N° 18. — Main gauche.

Aponévroses de la main, leur disposition en gaine et leurs rapports avec les vaisseaux, sont mis en évidence par une coupe au niveau de la partie postérieure du carpe. (M. Longuet, 1875.)

N° 19. — Trois doigts de la main droite, avec les métacarpiens, index, médus et annulaire.

Aponévroses. (M. Coffin, 1848.)

N° 20. — Main droite.

Gainés fibreuses formées par l'aponévrose inter-osseuse postérieure. (M. Marcano, 1875.)

N° 21. — Main droite.

Aponévrose inter-osseuse postérieure. (M. Bouilly, 1875.)

ORDRE 3.

Aponévroses du pli de l'aîne et du membre inférieur.

Ces pièces sont au nombre de trente-quatre, du n° 22 au n° 55 inclusivement.

N° 22. — Bassin avec les deux membres inférieurs.

Aponévroses superficielles d'enveloppe du membre inférieur droit, d'enveloppe et cloisons du membre inférieur gauche. (M. Foucher.)

N° 23. — Moitié latérale droite du bassin avec le membre abdominal correspondant.

Aponévroses d'enveloppes et gâines musculaires de la cuisse, de la jambe et du pied; veines superficielles. (M. Rouget.)

N° 24. — Moitié latérale gauche du bassin avec le membre inférieur correspondant.

Aponévrose superficielle de ce membre; gâines qu'elle forme aux muscles et aux vaisseaux. (M. Gaillet.)

N° 25. — Moitié latérale droite du bassin avec le membre abdominal correspondant.

Aponévrose superficielle, cloisons qui partent de sa face interne; gâines formées par l'union de ces cloisons. (M. Legendre.)

N° 26. — Moitié latérale droite du bassin avec le membre abdominal correspondant.

Aponévrose superficielle, gâines qu'elle forme aux muscles et aux vaisseaux. (M. Perdrigeon.)

N° 27. — Moitié latérale droite du bassin avec le membre inférieur correspondant.

Aponévrose d'enveloppe, gâines qu'elle fournit aux muscles et aux vaisseaux. (M. Rouget.)

N° 28. — Moitié latérale droite du bassin avec le membre inférieur.

Aponévrose d'enveloppe et gâines musculaires de la cuisse, de la jambe et du pied. Une coupe transversale a été pratiquée sur la cuisse et la jambe afin de montrer les diverses gâines dans leurs dimensions et leurs rapports. (M. Foucher.)

N° 29. — Moitié latérale gauche du bassin avec le membre inférieur correspondant.

Aponévrose d'enveloppe avec la peau de la cuisse, de la jambe

et du pied ; gaines musculaires du membre inférieur, traversées par les nerfs superficiels. (M. Dénucé.)

N° 30. — Moitié latérale gauche du bassin avec le membre inférieur.

Aponévroses d'enveloppe de la fesse et du membre inférieur ; injection des veines superficielles.

N° 31. — Moitié latérale droite du bassin avec le membre inférieur.

Aponévroses de la fesse, de la cuisse, de la jambe et du pied.

N° 32. — Moitié antérieure du bassin avec la partie supérieure des deux fémurs.

Aponévroses de l'abdomen et supérieure de la cuisse ; pli de l'aine. (M. A. Tardieu, 1867.)

N° 33. — Moitié antérieure du bassin avec les deux fémurs, la vessie et le pénis.

Aponévroses de la région inguinale. Rapports avec les vaisseaux. Anatomie chirurgicale. (M. Berger, 1867.)

N° 34. — Moitié antérieure du bassin avec la partie supérieure des deux fémurs.

Aponévroses de l'abdomen, supérieures et antérieures de la cuisse, pli de l'aine. (M. Terrière, 1867.)

N° 35. — Moitié antérieure du bassin avec la partie supérieure des deux fémurs.

A droite, le pli de l'aine est complètement préparé ; muscles, nerfs, artères et vaisseaux lymphatiques. A gauche, l'aponévrose superficielle est conservée, et deux incisions montrent la voie que l'on doit suivre pour arriver sur les artères crurales et iliaques. Anatomie chirurgicale. (M. Farabœuf, 1867.)

N° 36. — Moitié antérieure du bassin avec la partie supérieure des deux fémurs.

Aponévrose du pli de l'aine. Rapports avec les vaisseaux et les muscles.

A droite, plan superficiel. A gauche, plan profond. (M. De-lens, 1869.)

N° 37. — Moitié antérieure du bassin avec la partie supérieure des deux fémurs.

Côté droit, aponévrose superficielle du pli de l'aîne. Côté gauche, région profonde, face postérieure, anomalie de l'obturatrice. (M. Lucas Championnière.)

N° 38. — Portion antérieure de l'os iliaque gauche avec la partie supérieure du fémur.

Aponévroses de la partie inférieure de l'abdomen, supérieure de la cuisse. Pli de l'aîne, gâines et rapports des vaisseaux fémoraux. (M. Terrier.)

N° 39. — Moitié latérale gauche du bassin avec la partie supérieure du fémur.

Aponévrose de la partie inférieure de l'abdomen et de la région inguinale avec les rapports des vaisseaux. (M. Terrier.)

N° 40. — Moitié antérieure de l'os iliaque gauche.

Aponévroses de la partie inférieure de l'abdomen, supérieure de la cuisse. Pli de l'aîne, gâine des vaisseaux fémoraux. (M. Farabœuf, 1867.)

N° 41. — Os iliaque droit.

Aponévrose de la partie inférieure de l'abdomen et supérieure de la cuisse, pli de l'aîne; gâine du psoas et des vaisseaux fémoraux. (M. Leroy, 1867.)

N° 42. — Os iliaque droit.

Aponévrose de la partie inférieure de l'abdomen. Orifice du canal inguinal; gâine du psoas; ligament de Gimbernat. (M. Delens, 1867.)

N° 43. — Os iliaque droit.

Ligament de fallope, aponévrose du pli de l'aîne; le canal crural est ouvert du côté externe par la loge du psoas; ligament falciforme. Anatomie chirurgicale (M. Farabœuf, 1867.)

N° 44. — Pubis avec la branche horizontale et la crête iliaque.

Pli de l'aîne, arcade de fallope, orifice du canal inguinal et du canal crural; ligament de Gimbernat et ligament pubien de Cooper. Anatomie chirurgicale. (M. Penière.)

N° 45. — Moitié latérale gauche du bassin avec la partie supérieure du fémur correspondant.

Aponévroses de la région fessière ; bourse séreuse tronchantérienne qui a été injectée. (M. Nicaise.)

N° 46. — Moitié latérale droite du bassin avec la partie supérieure du fémur.

Aponévroses de la région fessière et de la partie antérieure et supérieure de la cuisse. (M. Terrier.)

N° 47. — Moitié latérale gauche du bassin avec la partie supérieure du fémur.

Aponévroses des muscles fessiers et des muscles de la partie supérieure de la cuisse. (M. Thévenot.)

N° 48. — Moitié latérale gauche du bassin avec la partie supérieure du fémur.

Aponévroses de la partie supérieure de la cuisse ; pli de l'aîne, gaine des vaisseaux fémoraux. (M. Legendre.)

N° 49. — Os coxal droit avec le fémur correspondant.

Aponévroses de la fesse et de la cuisse ; cloisons aponévrotiques ; part que prend le tendon du grand fessier à la formation de la cloison externe. (M. Rouget.)

N° 50. — Moitié inférieure du fémur gauche avec la jambe et le pied ;

Aponévroses de la partie inférieure de la cuisse, de la jambe et du pied ; gaines musculaires et tendineuses du pied. (M. Perdrigeon.)

N° 51. — Portion inférieure du fémur gauche avec la jambe et le pied correspondant.

Aponévroses de la partie inférieure de la cuisse, de la jambe et du pied.

N° 52. — Portion inférieure du fémur gauche avec la jambe et le pied.

Aponévroses superficielles et profondes de la jambe et du pied.

N° 53. — Portion inférieure du fémur.

Aponévroses d'enveloppes avec les gânes musculaires et vasculaires.

N° 54. — Portion inférieure du fémur, supérieure du tibia et du péroné avec la rotule.

Aponévroses d'enveloppes de la partie inférieure de la cuisse, supérieure de la jambe ; veine saphène, vaisseaux du creux poplité. (M. Michaud.)

N° 55. — Portion inférieure du tibia et du péroné droit avec les os du tarse.

Gânes tendineuses de la partie inférieure de la jambe, gânes musculaires du pied horizontalement divisées au niveau des cunéiformes. (M. Foucher.)

2° Sous-ordre.

MYOLOGIE.

Je diviserai ce second sous-ordre relatif à la Myologie en deux variétés. Première variété, Myologie humaine ; 2° variété, Myologie comparée.

1^{re} Variété.

MYOLOGIE HUMAINE.

Les pièces relatives à la myologie humaine sont au nombre de 185 dans le Musée, du n° 56 au n° 185 inclusivement. Les quatre pièces n° 56, 57, 58 et 59 sont des pièces destinées à montrer l'ensemble des muscles du corps. La première de ces pièces, n° 56, est intéressante au point de vue historique, parce qu'elle a été exécutée en bois vers la fin du siècle dernier, par deux grands anatomo-physiologistes, Fontana et Rolando, et qu'elle a été achetée 80,000 francs par Napoléon I^{er}, qui en a fait don à la Faculté de médecine de Paris.

N° 56. — Pièce anatomique exécutée en bois, grandeur naturelle, muscles et viscères ; tous les muscles s'enlèvent séparément, ainsi que les viscères. Cette pièce, commencée en 1779 par Fontana, a été terminée, après la mort du célèbre anatomiste, par Rolando, en 1800 ; elle a été achetée 80,000 francs à son auteur par Napoléon I^{er}, qui en a fait don à la Faculté de médecine de Paris.

N° 57. — Modèle en cire d'un écorché, grandeur naturelle, représentant les muscles de la couche superficielle du corps. (M. Talrick, 1829.)

N° 58. — Modèle en cire d'un écorché, grandeur naturelle, représentant les muscles de la couche profonde du corps. (M. Dupont, 1827.)

N° 59. — Modèle en plâtre peint, du gladiateur combattant, mettant en action les muscles de la couche superficielle.

Je diviserai les pièces de Myologie suivant les régions en plusieurs sous-variétés, à savoir : 1^{re} sous-variété, Muscles de la tête ; 2^e sous-variété, Muscles du cou et du tronc ; 3^e sous-variété, Muscles des membres supérieurs ; 4^e sous-variété, Muscles des membres inférieurs.

1^{re} Sous-variété.

MUSCLES DE LA TÊTE.

Quarante pièces, du n° 60 au n° 97 *b*, sont relatives aux muscles de la tête. Ces pièces sont précédées des quatre pièces n^{os} 56, 57, 58 et 59 déjà indiquées et qui sont destinées à montrer l'ensemble des muscles du corps.

N° 60. — Modèle en cire d'une moitié latérale droite de la tête. Muscle temporal.

N° **61**. — Modèle en cire d'une portion latérale droite de la tête.

Muscle temporal recouvert de son aponévrose, muscle masseter. (Professeur J. Cloquet.)

N° **62**. — Moitié latérale droite de la tête et de la face.

Muscles et aponévroses de la région temporale avec le muscle masseter. (M. Desprès.)

N° **63**. — Moitié latérale droite de la tête et de la face.

Muscle temporal avec l'aponévrose. (M. Desprès.)

N° **64**. — Moitié latérale gauche de la tête.

Muscle temporal. (M. Sucquet.)

N° **65**. — Moitié latérale droite de la tête.

Muscle temporal et masseter. (M. Sucquet.)

N° **66**. — Moitié latérale gauche de la face avec les fosses nasales.

Muscle ptérygoïdien externe. (M. Sucquet.)

N° **67**. — Moitié latérale gauche de la face avec les fosses nasales.

Muscle ptérygoïdien interne.

N° **68**. — Moitié latérale gauche de la base du crâne et de la face.

Muscle ptérygoïdien externe. (M. Sucquet.)

N° **69**. — Os maxillaire supérieur droit.

Muscle buccinateur. (M. Sucquet.)

N° **70**. — Maxillaire supérieur droit avec l'orbite.

Muscles droits et obliques de l'œil. (M. Sucquet.)

N° **71**. — Moitié latérale droite de la base du crâne.

Muscle ptérygoïdien interne et génio-glosse. (M. Sucquet.)

N° **72**. — Maxillaire supérieur droit avec la moitié correspondante de l'inférieur ;

Muscles et nerfs de la moitié droite du voile du palais ; ganglion de Meckel et nerfs palatins. (M. Sucquet.)

N° 73. Portion antérieure de la base du crâne avec la face, le larynx et le pharynx ouvert à sa face postérieure ;

Muscles du voile du palais; rapports avec le pharynx. (M. Schwartz, 1876.)

N° 74. — Portion antérieure de la base du crâne avec la face, le larynx et le pharynx ouvert par sa face postérieure.

Muscles du voile du palais. (M. Kirmisson, 1876.)

N° 75. — Moitié antérieure de la base du crâne avec la face, le larynx et le pharynx ouvert par sa face postérieure.

Muscles du voile du palais. (M. Duret, 1876.)

N° 76. — Portion antérieure de la base du crâne avec les deux maxillaires, le supérieur et l'inférieur ; le pharynx est ouvert à sa face postérieure ;

Muscles du voile du palais. (M. Marcano, 1876.)

N° 77. — Portion antérieure de la base du crâne avec les deux maxillaires, le supérieur et l'inférieur ; le pharynx est ouvert par sa face postérieure.

Muscles du voile du palais. Rapports du péristaphylin interne, avec les différents faisceaux du pharyngo-staphylin. (M. Faure, 1876.)

N° 78. — Portion médiane de la base du crâne avec le maxillaire inférieur, la langue, le larynx et le pharynx ouvert à sa face postérieure ;

Muscles du voile du palais. (M. Henriet, 1876.)

N° 79. — Maxillaires supérieur et inférieur avec la langue, le larynx ; le pharynx est ouvert à sa face postérieure ; voile du palais.

Muscles péristaphylins internes et externes. (M. Faure, 1876.)

N° 80. — Portion antérieure de la base du crâne avec les deux maxillaires, le supérieur et l'inférieur ; le pharynx est ouvert par sa face postérieure.

Muscles du voile du palais. (M. Marcano, 1876.)

N° 81. — Portion médiane de la base du crâne ; le pharynx est ouvert à sa face postérieure.

Muscle pérystaphylin interne et aponévrose du voile du palais. (M. Duret, 1876.)

N° 82 — Portion antérieure de la base du crâne avec la face.

Muscles du voile du palais. (M. Schwartz, 1876.)

N° 83. — Portion antérieure de la base du crâne avec la mâchoire inférieure.

Muscles et aponévroses du voile du palais. (M. Lebec, 1876.)

N° 84. — Portion antérieure du crâne avec la langue et le larynx.

Muscles pharyngo-staphylins, piliers postérieurs du voile du palais. (M. Schwartz, 1876.)

N° 85. — Portion médiane de la base du crâne avec la langue, le larynx et le pharynx ouvert par sa face postérieure.

Muscle péristaphylin externe, réflexion de son tendon sur l'aile interne de l'apophyse ptérygoïde. — Couche aponévrotique du voile du palais. (M. Kirmisson, 1876.)

N° 86. — Portion médiane de la base du crâne.

Muscles et aponévroses du voile du palais. (M. Garnier, 1876.)

N° 87. — Portion antérieure de la base du crâne, avec le voile du palais.

Muscles du voile du palais. (M. Schwartz, 1876.)

N° 88. — Portion médiane de la base du crâne avec la partie postérieure des deux maxillaires supérieurs.

Aponévroses du voile du palais, insertions musculaires. (M. Schwartz, 1876.)

N° 89. — Maxillaire supérieur droit avec la partie correspondante du maxillaire inférieur.

Voile du palais. Rapports du muscle pharyngo-staphylin et du constricteur supérieur du pharynx. (M. Faure, 1876.)

N° 90. — Face inférieure de la voûte palatine avec le maxillaire inférieur et la langue.

Voile du palais vu par la face antérieure, couche glanduleuse, piliers antérieurs et postérieurs. (M. Kirmisson, 1866.)

N° 91. — Portion médiane de la base du crâne; voile du palais.

Insertions palatines des muscles peri-staphylins et constricteur supérieur du pharynx. (M. Duret, 1876.)

N° 92. — Portion inférieure des deux maxillaires supérieurs; face inférieure du voile du palais.

Muscles glosso-staphylins, insertions palatines des pharyngo-staphylins et des constricteurs supérieurs du pharynx. (M. Duret, 1876.)

N° 93. — Portion médiane de la base du crâne avec la langue et l'os hyoïde.

Muscles du voile du palais. (M. Garnier, 1876.)

N° 94. — Voile du palais, face inférieure.

Insertions palatines des muscles glosso et pharyngo-staphylins. Terminaison de l'artère palatine moyenne supérieure. (M. Duret, 1876.)

N° 95. — Portion médiane de la base du crâne.

Muscles du voile du palais, péristaphylins. (M. Henriet, 1876.)

N° 96. — Portion latérale gauche du sphénoïde et du maxillaire supérieur.

Insertions du péristaphylin sur la trompe d'Eustache, du côté gauche. (M. Faure, 1876.)

N° 97. — Occipital avec la colonne cervicale.

Muscles grands et petits droits, postérieurs et latéraux de la tête; leurs rapports avec les ligaments et les vaisseaux. (Professeur Trélat.)

N° 97 a. — Moitié postérieure de la base du crâne avec les cinq premières vertèbres cervicales.

Muscles grands et petits droits, postérieurs et latéraux de la tête. (M. Jalaguier, 1879.)

N° 97 b. — Moitié postérieure de la base du crâne avec les quatre premières vertèbres cervicales.

Muscles grands et petits droits, postérieurs et latéraux de la tête. (M. Méricaut.)

2^e Sous-variété.

MUSCLES DU COU ET DU TRONC.

Seize pièces, du n° 98 au 113 inclusivement, se rapportent aux muscles du cou et du tronc.

N° 98. — Modèle en cire de la partie latérale droite du cou et supérieure du thorax.

Cette préparation est destinée à représenter les muscles de la partie antérieure et latérale du cou. (Professeur J. Cloquet.)

N° 99. — Moitié latérale droite de la face, du cou et du thorax.

Muscle grand dentelé, partie inférieure du muscle sterno-cléido-mastoïdien et scalène antérieur. (M. Suequet.)

N° 100. — Portion inférieure du sternum avec le segment antérieur des huit dernières côtes et la partie antérieure du bassin.

Aponévroses et muscles de la paroi abdominale antérieure. Rapports des vaisseaux et des nerfs. (M. L. Labbé.)

N° 101. — Portion inférieure du sternum avec le segment antérieur des huit dernières côtes et la partie antérieure du bassin.

Aponévroses et muscles de la paroi abdominale antérieure. (M. L. Labbé.)

N° 102. — Portion inférieure du sternum avec le segment antérieur des huit dernières côtes et la partie antérieure du bassin.

Aponévroses et muscles de la paroi abdominale antérieure. Rapports des vaisseaux et des nerfs. (M. Desprès.)

N° 103. — Portion inférieure du sternum avec le segment antérieur des huit dernières côtes et la partie antérieure du bassin.

Aponévroses et muscles de la paroi abdominale antérieure. Rapports avec les vaisseaux et les nerfs. (M. E. Cruveilhier.)

N° 104. — Portion inférieure du sternum avec le segment antérieur des huit dernières côtes et la partie antérieure du bassin.

Aponévroses et muscles de la paroi antérieure de l'abdomen. Rapports avec les vaisseaux. (M. E. Cruveilhier.)

N° 105. — Portion inférieure du bassin avec le segment antérieur des huit dernières côtes et la partie antérieure du bassin.

Aponévroses et muscles de la paroi abdominale antérieure. Rapports avec les artères. (M. Perrier.)

N° 106. — Portion inférieure du sternum avec le segment antérieur des huit dernières côtes et la partie antérieure du bassin.

Aponévroses et muscles de la paroi abdominale antérieure d'un enfant avec les vaisseaux. (M. Perrier.)

N° 107. — Segment antérieur du bassin.

Aponévroses et muscles de la partie antérieure de la paroi abdominale. Cette pièce est destinée à montrer la part que ces aponévroses prennent à la formation du trajet et de l'anneau inguinal. (M. Desprès.)

N° 108. — Segment antérieur du bassin.

Préparation destinée à montrer la structure du canal inguinal; sur cette pièce on remarque que le tenseur du muscle droit se fixe sur toute l'étendue de la crête pelvienne en avant des fascias transversalis, et contribue en s'entrelaçant avec les fibres tendineuses du muscle transversal, à constituer la partie postérieure du canal inguinal. (M. Thompson.)

N° 109. — Muscle droit de l'abdomen formé par le grand et le petit oblique. (M. Thompson.)

N° 110. — Pièce sur laquelle on voit qu'entre les languettes charnues du diaphragme qui naissent sur les côtes, il en existe d'autres qui naissent sur de fines expansions aponévrotiques que constituent une partie des fascias transversalis, et que l'on peut suivre jusqu'à la face externe de la crête iliaque. (M. Thompson.)

N° 111. — Muscle droit de l'abdomen.

Cette préparation est destinée à montrer que le muscle droit est constitué par les muscles pectoraux grand et petit oblique. (M. Thompson.)

N° 112. — Partie inférieure du bassin sur un homme.

Muscle releveur de l'anüs, ses insertions au pubis, au coccyx, à l'aponévrose obturatrice. Connexions avec le sphincter anal; les muscles du périné, le muscle ischio-coccygien, le rectum et la prostate. Du côté gauche, le releveur est recouvert de son aponévrose supérieure et inférieure. (M. Eug. Nélaton.)

N° 113. — Modèle en cire très ancien, représentant la cavité abdominale avec le diaphragme, la vessie, le cordon testiculaire et le testicule, ainsi que l'aorte. Les veines caves avec leurs divisions.

3° *Sous-variété.*

MUSCLES DU MEMBRE SUPÉRIEUR.

Quatre-vingt-trois pièces, du n° 114 au n° 196, sont relatives aux muscles du membre supérieur. Sur ce chiffre trente et une pièces, du n° 114 au n° 144, sont relatives aux muscles du membre supérieur proprement dit, et 52, du n° 145 au n° 196, sont spécialement destinées aux muscles de la main.

N° 114. — Tête, cou, thorax et membre supérieur droit.

Muscles et artères de ces différentes régions, préparées par le procédé de M. Laskowski le 5 décembre 1866.

N° 115. — Membre supérieur gauche.

Muscles de l'épaule, du bras, de l'avant-bras et de la main, préparés par le procédé Laskowski le 1^{er} décembre 1867.

N° 116. — Membre supérieur gauche.

Muscles de l'épaule, du bras, de l'avant-bras et de la main avec les artères injectées; préparées par le procédé Laskowski, le 5 décembre 1866.

N° 117. — Portion inférieure du bras avec l'avant-bras et la main droite.

Muscles du bras, de l'avant-bras et de la main préparés par le procédé Laskowski le 26 novembre 1866.

N° 118. — Membre supérieur droit d'un jeune enfant de 6 ans.

Muscles avec les artères injectées, préparés par le procédé Luskowski le 27 janvier 1867.

N° 119. — Membre thoracique droit.

Muscles, artères et nerfs des régions antérieures de ce membre dans leur rapport. Pièce d'ensemble. (M. Sucquet.)

N° 120. — Moule en plâtre cuit, émaillé; du bras, de l'avant-bras et de la main droite.

Muscles de la couche superficielle. (M. Beau, 1845.)

N° 121. — Moule en plâtre cuit, émaillé; du membre supérieur du côté droit avec l'omoplate.

Muscles de la couche superficielle de la face antérieure du bras, de l'avant-bras et de la main. (M. Beau, 1845.)

N° 122. — Moule en plâtre cuit, émaillé; du membre supérieur droit.

Muscles superficiels de la face postérieure du bras, de l'avant-bras et de la main. (M. Beau, 1845.)

N° 123. — Modèle en plâtre cuit, émaillé, du membre supérieur droit.

Muscles superficiels de la face postérieure de l'avant-bras et de la main. (M. Beau, 1845.)

N° 124. — Moitié latérale gauche de la face du cou et du thorax, avec la partie supérieure du bras.

Muscle petit pectoral et bord antérieur du deltoïde. (M. Sucquet.)

N° 125. — Moitié latérale droite du thorax avec l'omoplate, la clavicule et la moitié supérieure de l'humérus.

Muscles grand et petit pectoral avec le deltoïde. (M. Cusco, 1844.)

N° 126. — Omoplate gauche avec la clavicule et la partie supérieure de l'humérus.

Bourses muqueuses de l'aisselle. (M. Houel, 1844.)

N° **127**. — Omoplate droite avec la clavicule et la partie supérieure de l'humérus correspondant.

Muscles deltoïdes, sus-épineux, sous-épineux et grand rond. (M. Sucquet.)

N° **128**. — Omoplate et moitié supérieure de l'humérus droit.

Muscles sus-épineux, sous-épineux, grand et petit rond. (M. Sucquet.)

N° **129**. — Modèle en cire du muscle deltoïde du côté gauche.

(Professeur J. Cloquet.)

N° **130**. — Modèle en cire d'une omoplate avec la partie supérieure de l'humérus.

Muscles sous-épineux et sous-scapulaire. (Professeur J. Cloquet.)

N° **131**. — Modèle en plâtre cuit de l'épaule droite.

Muscles sous-scapulaire et grand rond. (M. Beau, 1843.)

N° **132**. — Portion de l'omoplate avec la clavicule, le bras et la partie supérieure de l'avant-bras.

Muscles, biceps brachial et coraco-brachial. (M. Sucquet.)

N° **133**. — Omoplate gauche avec le bras.

Muscle biceps brachial. (M. Sucquet.)

N° **134**. — Portion de l'omoplate et de la clavicule, le bras et la partie supérieure de l'avant-bras gauche.

Muscles brachial antérieur et coraco-brachial. (M. Sucquet.)

N° **135**. — Avant-bras droit avec la main.

Muscles de l'avant-bras. Couche superficielle de la région antérieure. (M. Sucquet.)

N° **136**. — Avant-bras avec la main droite.

Couche profonde de la face antérieure, fléchisseur propre du pouce et commun des doigts. (M. Sucquet.)

N° **137**. — Avant-bras droit avec la main.

Muscles de la couche profonde de la face antérieure de l'avant-

bras, fléchisseur propre du pouce et commun des doigts. (M. Sucquet.)

N° 138. — Avant-bras droit avec la main.

Muscles de la région antérieure de l'avant-bras, leurs rapports avec les artères qui sont injectées. (M. Sucquet.)

N° 139. — Avant-bras droit.

Muscle anconé et carré pronateur. (M. Sucquet.)

N° 140. — Modèle en cire d'un avant-bras et de la main gauche, région antérieure de l'avant-bras.

Muscles de la couche superficielle, vaisseaux et nerfs qui se distribuent à cette région. (Professeur J. Cloquet.)

N° 141. — Modèle en plâtre cuit de l'avant-bras et de la main droite.

Muscles de la couche profonde de la face antérieure de l'avant-bras et de la main. (M. Beau, 1845.)

N° 142. — Modèle en plâtre cuit de l'avant-bras et de la main droite.

Muscles carré pronateur et profonds de la paume de la main. (M. Beau, 1845.)

N° 143. — Modèle en plâtre cuit de la main droite et de la partie inférieure de l'avant-bras.

Aponévrose palmaire et muscle palmaire cutané. (M. Beau, 1845.)

N° 144. — Modèle en cire d'une portion inférieure de l'humérus droit avec le radius et le cubitus.

Muscles enconé et court supinateur. (Professeur J. Cloquet.)

N° 145. — Modèle en cire d'une main droite.

Représentation des muscles profonds de la paume de la main. (M. Halma-Grand.)

N° 146. — Modèle en cire d'une main gauche.

Muscles superficiels de la paume de la main et inter-osseux. (Professeur J. Cloquet.)

N° 147. — Main gauche.

Muscles de la couche profonde de la paume de la main; muscle opposant du pouce. (M. Sucquet.)

N° 148. — Main gauche.

Muscles de la région dorsale de la main ; tendons des radiaux et des extenseurs des doigts. (M. Sucquet.)

N° 149. — Main droite avec la partie inférieure des deux os de l'avant-bras.

Muscles de la paume de la main ; tendons des muscles de la face antérieure de l'avant-bras. (M. Henriet, 1875.)

N° 150. — Main gauche avec la partie inférieure des deux os de l'avant-bras.

Muscles de la paume de la main avec les tendons des muscles de la face antérieure de l'avant-bras. (M. Kirmisson, 1875.)

N° 151. — Main droite.

Muscles de la paume de la main. (M. Henriet, 1875.)

N° 152. — Main gauche.

Muscles des éminences thénar et hypothénar. (M. Bouilly, 1875.)

N° 153. — Main droite.

Synoviales des tendons fléchisseurs des doigts. (M. Bouilly, 1875.)

N° 154. — Main gauche.

Muscles des éminences thénar et hypothénar et lombricaux. (M. Bouilly, 1875.)

N° 155. — Main gauche.

Muscles des éminences thénar et hypothénar. Couche superficielle et profonde. (M. Bouilly, 1875.)

N° 156. — Main gauche.

Muscles de l'éminence thénar et hypothénar. (M. Bouilly.)

N° 157. — Main droite.

Muscles de l'éminence hypothénar, muscles inter-osseux ; muscle adducteur du pouce. (M. Faure, 1875.)

N° 158. — Main gauche avec la partie inférieure de l'avant-bras.

Muscles des éminences thénar et hypothénar ; une préparation

spéciale, montre la double insertion du palmaire cutané à la peau et à l'aponévrose. (M. Campenon, 1875.)

N° 159. — Main gauche.

Synoviales carpo-phalangiennes externe et interne; synoviale médiane englobant les faisceaux des tendons fléchisseurs. (M. Bouilly, 1875.)

N° 160. — Main gauche avec la partie inférieure de l'avant-bras.

Gâines des tendons des muscles de la main, injectées après sections du ligament annulaire du carpe. (M. Duret, 1875.)

N° 161. — Main droite avec la partie inférieure de l'avant-bras.

Muscles de la main; rapports avec les vaisseaux et les nerfs. (M. Campenon, 1875.)

N° 162. — Main gauche avec la partie inférieure de l'avant-bras.

Gâines des tendons des muscles de la main, injectées avant la section du ligament annulaire du carpe; les artères de la main sont injectées. (M. Duret, 1875.)

N° 163. — Portion inférieure de l'avant-bras droit avec la main.

Gâines des tendons des muscles de la main, ouvertes à leur partie antérieure. (M. Duret, 1875.)

N° 164. — Main gauche avec la partie inférieure des os de l'avant-bras.

Muscles de la main avec les artères injectées. (Préparation Laskowski, 2 décembre 1865.)

N° 165. — Main gauche avec la partie inférieure de l'avant-bras.

Muscles et nerfs de la main. (M. Duret, 1875.)

N° 166. — Main gauche avec la partie inférieure de l'avant-bras.

Injection des gâines synoviales des fléchisseurs des doigts, leurs rapports avec les vaisseaux et les nerfs (M. Campenon, 1875.)

N° **167**. — Main droite avec la partie inférieure de l'avant-bras.

Gâines synoviales des fléchisseurs des doigts, rapports avec les artères et les nerfs. (M. Campenon, 1875.)

N° **168**. — Main gauche avec la partie inférieure de l'avant-bras.

Synoviales des fléchisseurs des doigts. (M. Kirmisson, 1875.)

N° **169**. — Main gauche.

Synoviales des tendons fléchisseurs des doigts. (M. Valtat, 1875.)

N° **170**. — Main droite avec la partie inférieure de l'avant-bras.

Muscles de la main. Injection des bourses séreuses des tendons fléchisseurs. (M. Faure, 1875.)

N° **171**. — Main gauche.

Gâines synoviales de l'extenseur commun, de l'extenseur propre du petit doigt, et du cubital postérieur. (M. Campenon, 1875.)

N° **172**. — Main droite.

Synoviale des tendons des fléchisseurs des doigts. (M. Longuet, 1875.)

N° **173**. — Main droite.

Injection des synoviales des fléchisseurs des doigts. (M. Schwartz, 1875.)

N° **174**. — Main droite.

Muscles inter-osseux dorsaux de la main. (M. Schwartz, 1875.)

N° **175**. — Main gauche avec la partie inférieure de l'avant-bras.

Injection des gâines synoviales des extenseurs des doigts, de l'extenseur et de l'abducteur du pouce, du grand palmaire et des radiaux. Rapports avec l'artère radiale, et les nerfs radial et cubital. (M. Campenon, 1875.)

N° **176**. — Main gauche d'un jeune enfant.

Synoviale des tendons fléchisseurs des doigts. (M. Bouilly, 1875.)

N° 177. — Main droite d'un jeune enfant avec la partie inférieure de l'avant-bras.

Mésentère de la grande synoviale du carpe, destinée aux tendons fléchisseurs des doigts. (M. Campenon, 1875.)

N° 178. — Main droite.

Muscles de la main, couche profonde, coulisses fibreuses des doigts. (M. Henriet, 1875.)

N° 179. — Les trois premiers métacarpiens de la main droite.

Muscles opposant et abducteur du pouce. (M. Bouilly, 1875.)

N° 180. — Les trois premiers métacarpiens de la main gauche.)

Muscle abducteur du pouce. (M. Bouilly, 1875.)

N° 181. — Les trois premiers métacarpiens de la main droite.

Muscle opposant, court fléchisseur et adducteur du pouce. L'abducteur a été coupé au niveau de ses insertions. (M. Bouilly, 1875.)

N° 182. — Modèle en plâtre cuit des os du métacarpe et des doigts de la main droite.

Muscles inter-osseux palmaires et dorsaux. (M. Beau, 1845.)

N° 183. — Les trois premiers métacarpiens avec la première phalange du pouce du côté droit.

Muscles de l'éminence thénar. L'abducteur du pouce y recouvre l'opposant et le court fléchisseur; on aperçoit au-dessous l'abducteur du pouce divisé en deux faisceaux très écartés. (M. Valtat, 1875.)

N° 184. — Carpe et métacarpe avec le pouce de la main droite.

Muscle abducteur du pouce. (M. Schwartz, 1875.)

N° 185. — Métacarpiens et doigts de la main droite.

Muscles inter-osseux. (M. Faure, 1875.)

N° 186. — Métacarpe et phalanges de la main gauche.
Muscles inter-osseux et lombricaux, leurs insertions, nerfs.
(M. Campenon, 1875.)

N° 187. — Main droite avec la partie inférieure des deux os de l'avant-bras.

Muscles inter-osseux palmaires. (M. Kirrison, 1875.)

N° 188. — Main gauche avec la partie inférieure du radius et du cubitus.

Muscles inter-osseux postérieurs. (M. Kirrison, 1875.)

N° 189. — Métacarpe et phalanges de la main gauche.
Muscles inter-osseux. (M. Henriet, 1875.)

N° 190. — Main gauche.

Muscles lombricaux, leurs insertions, muscles inter-osseux.
(M. Schwartz, 1875.)

N° 191. — Métacarpe et doigts de la main gauche.

Tendons des fléchisseurs des doigts. Mésentère de leurs synoviales. (M. Campenon, 1875.)

N° 192. — Main droite.

Muscles lombricaux, leurs connexions avec les tendons extenseurs et les tendons fléchisseurs. (M. Faure, 1875.)

N° 193. — Doigt avec le métacarpien.

Insertion du tendon extenseur d'un doigt et des muscles qui s'y insèrent. (M. Duret, 1875.)

N° 194. — Pouce.

Insertion des muscles court abducteur, court fléchisseur et abducteur, au pourtour de l'articulation métacarpo-phalangienne du pouce. (M. Longuet, 1875.)

N° 195. — Doigt.

Muscle fléchisseur des doigts. Repli mésantérique de la synoviale au niveau d'un des tendons. (M. Longuet, 1875.)

N° 196. — Doigt avec le métacarpien.

Insertion d'un tendon du muscle fléchisseur des doigts. Rapports avec les vaisseaux et les nerfs collatéraux. (M. Duret, 1875.)

4^e Sous-variété.

MUSCLES DES MEMBRES INFÉRIEURS.

Trente-trois pièces, du n° 197 au n° 229, sont destinées à montrer les muscles des membres inférieurs, et 13 pièces, du n° 230 au n° 242, sont destinés aux muscles du pied.

N° **197**. — Moitié gauche du bassin avec le membre abdominal correspondant.

Muscles de la cuisse, de la jambe et du pied, préparés par le procédé Laskowski, le 1^{er} décembre 1867.

N° **198**. — Moitié latérale gauche du bassin avec le membre inférieur correspondant.

Muscles, artères et nerfs du bassin, de la cuisse, de la jambe et du pied, préparés par M. Laskowski, le 2 décembre 1866.

N° **199**. — Moitié latérale du bassin d'un enfant de 6 ans avec le membre inférieur correspondant.

Muscles et artères du bassin, de la cuisse, de la jambe et du pied. (M. Laskowski, 25 janvier 1867.)

N° **200**. — Moitié latérale droite du bassin avec la cuisse, la jambe et une partie du pied.

Muscles du membre inférieur dans leurs rapports avec les vaisseaux et les nerfs. Le muscle fessier et le muscle jumeau de la jambe ont été sectionnés au niveau de leurs attaches. Pièce d'ensemble. (M. Sucquet.)

N° **201**. — Moitié latérale droite du bassin avec la cuisse.

Muscles de la région antérieure de la cuisse, couturier, premier et deuxième abducteurs, droit interne, triceps, etc. (M. Sucquet.)

N° **202**. — Moitié latérale droite du bassin avec la cuisse.

Muscles de la région antérieure et interne de la cuisse, couturier, droit antérieur, abducteur, droit interne, etc. (M. Sucquet.)

N° 203. — Moitié latérale gauche du bassin avec la cuisse.

Muscles de la région antérieure et interne de la cuisse. Pièce d'ensemble, destinée à montrer spécialement le premier abducteur. (M. Sucquet.)

N° 204. — Moitié latérale gauche du bassin avec la cuisse.

Muscles de la région postérieure de la cuisse et muscles profonds de la fesse. Pièce d'ensemble, le grand fessier est enlevé. (M. Sucquet.)

N° 205. — Moitié latérale gauche du bassin et de la cuisse.

Muscles de la région postérieure de la cuisse. Pièce destinée à montrer le demi-membraneux et la courte portion du biceps; la longue portion est enlevée. (M. Sucquet.)

N° 206. — Moitié gauche du bassin avec la cuisse.

Muscle biceps crural. (M. Sucquet.)

N° 207. — Moitié latérale gauche du bassin et supérieur de la cuisse.

Muscle grand fessier. (M. Sucquet.)

N° 208. — Moitié latérale droite du bassin.

Muscles moyen fessier, pyramidal, carré fémoral et jumeaux pelviens. (M. Sucquet.)

N° 209. — Moitié latérale droite du bassin avec la moitié supérieure du fémur.

Muscles de la fesse, de la partie supérieure et postérieure de la cuisse. Rapports des nerfs et des artères. (M. Terrier.)

N° 210. — Moitié latérale gauche du bassin avec la partie supérieure du fémur.

Muscles de la fesse. Rapports avec les artères et les veines injectées. Nerfs. (M. Delens.)

N° 211. — Moitié latérale droite du bassin avec la partie supérieure du fémur.

Muscles de la fesse. Rapports avec les artères et les nerfs. (M. Terrier.)

N° 212. — Moitié latérale gauche du bassin avec la partie supérieure du fémur.

Muscle grand fessier. (M. Lannelongue.)

N° 213. — Moitié latérale droite du bassin avec la partie supérieure du fémur.

Muscles de la fesse. Rapports avec les artères et les nerfs. (M. Nicaise.)

N° 214. — Moitié latérale droite du bassin avec la partie supérieure du fémur.

Muscles de la fesse avec les artères injectées. (M. Lannelongue.)

N° 215. — Moitié latérale droite du bassin avec la partie supérieure du fémur.

Muscles de la fesse; les artères sont injectées. (M. Thévenin.)

N° 216. — Moitié latérale droite du bassin avec la partie supérieure du fémur.

Muscles fessiers, rapports avec les artères qui sont injectées. (M. Delens.)

N° 217. — Moitié latérale droite du bassin chez un jeune enfant, avec la partie supérieure du fémur.

Muscles de la fesse. Rapports avec les nerfs. (M. Delens.)

N° 218. — Modèle en cire de la portion latérale du bassin.

Muscles obturateurs et jumeaux. (Professeur J. Cloquet.)

N° 219. — Modèle en cire d'une coupe horizontale de la cuisse, pour montrer la disposition respective des parties lors de l'amputation. (Professeur J. Cloquet.)

N° 220. — Jambe droite.

Muscles de la région postérieure de la jambe; couche superficielle. Jumeaux. (M. Sucquet.)

N° 221. — Jambe droite.

Muscles de la région postérieure de la jambe, couche superficielle; jumeaux. (M. Sucquet.)

N° 222. — Jambe droite.

Muscles de la région postérieure de la jambe, couche moyenne; soléaire et plantaire grêle. (M. Sucquet.)

N° 223. — Jambe gauche.

Muscles de la région antérieure de la jambe et du pied; jambier antérieur, extenseur des orteils pédieux. (M. Sucquet.)

N° 224. — Jambe droite avec le pied.

Muscles jumeaux de la jambe. (M. Sucquet.)

N° 225. — Jambe droite avec le pied.

Muscle poplité, fléchisseur commun des orteils et long fléchisseur du gros orteil. (M. Sucquet.)

N° 226. — Jambe droite avec le pied.

Muscles jambier antérieur, extenseur propre du gros orteil et extenseur commun des orteils. (M. Sucquet.)

N° 227. — Portion inférieure du fémur et supérieure du tibia droit, région poplitée.

Muscles de la région poplitée dans leurs rapports avec les vaisseaux et les nerfs. (M. Sucquet.)

N° 228. — Jambe droite avec le pied, modèle en cire.

Muscles de la partie postérieure de la jambe et de la plante du pied, couche superficielle. (Professeur J. Cloquet.)

N° 229. — Modèle en cire de la partie supérieure du tibia et du péroné droit.

Muscle poplité. (Professeur J. Cloquet.)

N° 230. — Pied droit.

Muscles de la plante du pied, court fléchisseur commun des orteils et abducteur du gros orteil. (M. Sucquet.)

N° 231. — Pied droit.

Muscles de la couche profonde de la plante du pied, accessoire du fléchisseur commun des orteils lombricaux. (M. Sucquet.)

N° 232. — Pied gauche.

Muscles de la couche profonde de la plante du pied, abducteur

oblique du gros orteil et abducteur du petit orteil. (M. Sucquet.)

N° 233. — Pied droit.

Muscles de la couche profonde de la plante du pied, accessoire du fléchisseur commun des orteils lombricaux. (M. Sucquet.)

N° 234. — Portion inférieure du tibia et du péroné droit avec les os du tarse.

Muscles de la jambe ; insufflation de la synoviale tibio-tarsienne ; rapports des tendons avec l'articulation ; les artères sont injectées. (M. Dénucé.)

N° 235. — Portion inférieure du tibia et du péroné droit.

Muscles de la jambe et du pied ; insertions des tendons ; le scaphoïde, l'astragale, le cuboïde et les deux derniers cunéiformes ont été enlevés pour mieux montrer les insertions. (M. Lacroix, 1838.)

N° 236. — Portion inférieure du tibia et du péroné droit avec le pied.

Insertions des tendons des muscles de la jambe et du pied. (M. Lacroix 1838.)

N° 237. — Portion inférieure du tibia et du péroné droit avec le pied.

Injection des bourses tendineuses du pied. Rapports avec les artères injectées. (M. Perrier.)

N° 238. — Portion inférieure du tibia et du péroné gauche avec le pied.

Injection des gaines synoviales et tendineuses du coude-pied. (M. Perrier.)

N° 239. — Pied.

Gainés musculaires et tendineuses des muscles du pied. (M. Dénucé.)

N° 240. — Pied gauche.

Muscles, artères et nerfs de la plante du pied. (M. Éd. Cruveilhier.)

N° 241. — Pied droit.

Muscles, artères et nerfs de la plante du pied. (M. Ed. Cruveilhier.)

N° 242. — Pied droit.

Gaines aponévrotiques de la plante du pied. Rapports avec les artères et les nerfs. (M. Ed. Cruveilhier.)

2^e Variété.

MYOLOGIE COMPARÉE.

Les pièces destinées à l'anatomie comparée des muscles sont au nombre de 42 et comprises depuis le n° 243 jusqu'au n° 284.

N° 243. — Singe.

Préparation de tout le système musculaire du singe. (M. Fragonard, 1797.)

N° 244. — Epaule, bras, avant-bras et main droite d'un singe.

Muscles de ce membre supérieur. (M. Sucquet.)

N° 245. — Moitié latérale gauche de tête d'ours.

Muscles masseter et temporal. (M. Sucquet.)

N° 246. — Modèle en plâtre de la partie latérale droite du coati, système musculaire de cet animal. (M. Pigné, 1845.)

N° 247. — Membre abdominal gauche d'un chien.

Aponévroses et muscles tenseurs de ces aponévroses. (M. Rouget.)

N° 248. — Modèle en plâtre du membre antérieur droit d'un chien, représentant le système musculaire. (M. Sénéchal.)

N° 249. — Modèle en plâtre du membre postérieur droit d'un chien, représentant le système musculaire. (M. Sénéchal.)

- N° 250. — Membre antérieur gauche d'un loup.
Muscles de ce membre. (M. Sucquet.)
- N° 251. — Modèle en plâtre représentant le côté gauche d'un chacal ; système musculaire. (M. Pigné, 1845.)
- N° 252. — Moitié latérale droite de la tête d'une panthère.
Muscles masseter et temporal. (M. Sucquet.)
- N° 253. — Moitié latérale gauche de la tête d'un chat.
Muscle temporal. (M. Sucquet.)
- N° 254. — Moitié latérale droite de la tête d'un chat.
Muscles masseter et temporal. (M. Sucquet.)
- N° 255. — Voile du palais chez le phoque.
Absence de la luette et de son muscle. Développement considérable des piliers postérieurs. (M. Henriet, 1875.)
- N° 256. — Membre abdominal gauche d'un lièvre.
Aponévroses et muscles qui les tendent. (M. Rouget.)
- N° 257. — Pied d'un cheval.
Région plantaire. (M. Sucquet.)
- N° 258. — Portion du membre inférieur gauche d'un âne.
Muscles jumeaux. (M. Sucquet.)
- N° 259. — Portion du membre inférieur droit d'un âne.
Muscle soléaire. (M. Sucquet.)
- N° 260. — Pied d'un âne. (M. Sucquet.)
- N° 261. — Modèle en plâtre d'un chevreuil.
Système musculaire. (M. Sénéchal.)
- N° 262. — Membre antérieur droit d'un chevreuil.
Système musculaire. (M. Sucquet.)
- N° 263. — Membre antérieur droit d'un daim.
Système musculaire.
- N° 264. — Membre postérieur gauche d'un daim.
Système musculaire. (M. Sucquet.)

N° 265. — Moitié latérale droite de la tête d'un bouc avec le cou.

Artères de la face et du cou. (M. Sucquet.)

N° 266. — Moitié latérale droite de la tête d'un mouton.

Muscles masseter et temporal. (M. Sucquet.)

N° 267. — Moitié latérale gauche de la tête d'un mouton.

Muscles droits et obliques de l'œil. (M. Sucquet.)

N° 268. — Moitié latérale gauche de la tête d'un mouton.

Muscle temporal. (M. Sucquet.)

N° 269. — Muscles de la queue d'une vache. (M. Pigné, 1845.)

N° 270. — Muscles de l'aile droite d'un aigle.

N° 271. — Modèle en plâtre d'un hibou ou moyen-duc.

Système musculaire. (MM. Carteaux et Chaillou.)

N° 272. — Modèle en plâtre d'un scops ou petit-duc.

Système musculaire. (MM. Carteaux et Chaillou.)

N° 273. — Modèle en plâtre d'un pic commun.

Système musculaire. (MM. Carteaux et Chaillou.)

N° 274. — Modèle en plâtre de l'oiseau huppé.

Système musculaire. (MM. Carteaux et Chaillou.)

N° 275. — Modèle en plâtre d'un épeiche, pic varié.

Système musculaire. (MM. Carteaux et Chaillou.)

N° 276. — Modèle en plâtre d'un étourneau vulgaire.

Système musculaire (MM. Carteaux et Chaillou.)

N° 277. — Modèle en plâtre d'un dindon.

Système musculaire. (MM. Carteaux et Chaillou.)

N° 278. — Modèle en plâtre d'un dindon.

Système musculaire. (MM. Carteaux et Chaillou.)

N° 279. — Modèle en plâtre de diverses parties du dindon.

Système musculaire. (MM. Carteaux et Chaillou.)

N° 280. — Modèle en plâtre d'une poule d'Inde.
Système musculaire. (MM. Carteaux et Chaillou.)

N° 281. — Modèle en plâtre d'une pintade.
Système musculaire. (MM. Carteaux et Chaillou.)

N° 282. — Modèle en plâtre d'un coq.
Système musculaire. (MM. Carteaux et Chaillou.)

N° 283. — Modèle en plâtre d'un faisan doré de la Chine.
Système musculaire. (MM. Carteaux et Chaillou.)

N° 284. — Modèle en plâtre d'un canard commun.
Système musculaire. (MM. Carteaux et Chaillou.)

ARTICLE 5.

ANGIOLOGIE

Deux cent quatre vingt-dix-huit pièces sont spécialement classées dans l'appareil de la circulation, l'angiologie: du n° 1 au n° 271. Pour en faciliter les recherches, j'établirai un certain nombre de subdivisions, à savoir :

Ordre 1^{er}. Pièces relatives au cœur de l'homme et au système artériel.

Ordre 2^e. — Pièces relatives au système veineux.

Ordre 3^e. — Pièces relatives à l'anatomie comparée.

ORDRE PREMIER

Pièces relatives au cœur de l'homme et au système artériel.

Ces pièces sont au nombre de 149, du n° 1 au n° 182,

inclusivement. Je les diviserai en six sous-ordres, à savoir :

- 1^{er} Sous-ordre. — Pièces relatives au cœur de l'homme.
- 2^e Sous-ordre. — Crosse de l'aorte, avec les branches qui en naissent, et qui vont au cou et à la tête;
- 3^e Sous-ordre. — Artère aorte thoracique et ses branches.
- 4^e Sous-ordre. — Artères de l'aorte abdominale et du bassin.
- 5^e Sous-ordre. — Artères du membre supérieur.
- 6^e Sous-ordre. — Artères du membre inférieur.

Premier sous-ordre

PIÈCES RELATIVES AU CŒUR DE L'HOMME

Quarante-deux pièces, du n° 1 au n° 35 inclusivement, se rapportent au cœur de l'homme.

N° 1. — Cœur et poumons, conservés par le procédé du professeur Brunetti, grand prix de l'Exposition universelle 1867.

N° 2. — Cœur d'adulte, disposé pour en montrer les cavités. (M. Laskowski, 2 décembre 1866.)

N° 3. — Forme extérieure du cœur, avec deux coupes qui permettent d'étudier les cavités. (M. Lacroix. 1842.)

N° 4. — Cœur d'adulte.

Coupe verticale, pratiquée sur le ventricule et l'oreillette de chaque cavité, pour en montrer la disposition.

N° 5. — Cœur.

Coupe avec la disposition des cavités, des valvules et de leurs piliers. (M. Marc Sée.)

N° 6. — Cœur avec la disposition des cavités, des valvules et des colonnes charnues. (M. Marc Sée.)

N° 6 a. — Cœur.

Les ventricules sont ouverts, de manière à montrer la disposition des valvules mitrales et tricuspides, au moment de la systole ventriculaire. Dans le cœur gauche, les piliers musculaires sont appliqués l'un contre l'autre, et sur la paroi ventriculaire. Les deux valves sont appliqués à plat et tendues.

Dans le ventricule droit, les valves de la valvule tricuspide, appliquées l'une sur l'autre et sur la cloison du cœur sont également tendues. Au-dessus de la valvule, on distingue un gros faisceau musculaire (muscle compresseur de la tricuspide), qui est l'analogue du demi-anneau musculaire, qui remplace la tricuspide dans le cœur d'oiseau. (M. Marc Sée, Mém. sur l'anat. du cœur, 1877.)

N° 6 b. — Cœur.

Le ventricule droit est ouvert par une incision verticale, située le long de la cloison.

Ce cœur est destiné à montrer les insertions et la forme des piliers du cœur, dont l'antérieur convexe est reçu dans une cavité que présente le postérieur. En dedans des piliers, se voit une cavité cylindroïde à parois lisses (canal aortique), qui se continue directement avec l'aorte.

Dans le ventricule droit, on voit la disposition des piliers et des cordages tendineux, dont l'attraction a pour effet d'étaler et d'appliquer la valvule tricuspide sur la convexité de la cloison. (M. Marc Sée, Mém. sur l'anat. du cœur, 1877.)

N° 6 c. — Cœur.

Ventricule gauche, qui est destiné à montrer les trabécules musculaires qui unissent la face pariétale des piliers aux parois ventriculaires. (M. Marc Sée, Mém. sur l'anat. du cœur, 1877.)

N° 6 d. — Portion du cœur.

Section horizontale de la partie moyenne des ventricules, montrant la forme des cavités ventriculaires, au moment de la systole, et l'emboîtement des piliers antérieurs et postérieurs du ventricule gauche. En même temps, ces piliers sont fortement serrés dans l'angle gauche du ventricule. (M. Marc Sée, Mém. sur l'anat. du cœur.)

N° 6 e. — Cœur.

Face externe de la valvule mitrale, montrant les insertions des trois ordres de cordages tendineux. (M. Marc Sée, Mém. sur l'anat. du cœur, 1877.)

N° 6 f. — Cœur.

Piliers musculaires et cordages tendineux de la valvule mitrale. (M. Marc Sée, Mém. sur l'anat. du cœur, 1877.)

N° 7. — Cœur.

Intérieur de l'oreillette droite, et orifice auriculo-ventriculaire droit. (M. Parchappe, pl. 3, fig. 2.)

N° 8. — Cœur.

Chambre auriculaire du ventricule droit, et appareil valvulaire. (M. Parchappe, pl. 1, fig. 2.)

N° 9. — Cœur.

Chambre auriculaire et appareil valvulaire du ventricule gauche. (M. Parchappe, pl. 2, fig. 3.)

N° 10. — Cœur.

Disposition des fibres musculaires antérieures. (M. Parchappe, pl. 5, fig. 1.)

N° 11. — Cœur destiné à montrer les cavités ventriculaires et auriculaires. (M. Marc Sée.)

N° 12. — Cœur.

Jonction des deux ventricules par des fibres unitives profondes. (M. Lacroix, 1842.)

N° 13. — Cœur d'adulte.

Les cavités droites et gauches sont séparées. Disposition des fibres musculaires des ventricules. (M. Marc Sée.)

N° 14. — Cœur.

Ventricules du cœur, destinées à montrer leur jonction par des fibres unitives superficielles. (M. Lacroix, 1842.)

N° 15. — Cœur dont la base des deux ventricules est séparée, distincte. Valvules auriculo-ventriculaires. (M. Lacroix, 1842.)

N° 16. — Cœur droit isolé.

Artère pulmonaire injectée ; pièce en mauvais état de conservation.

N° 17. — Cœur de fœtus destiné à montrer la valvule d'Eustache et le trou de Botal.

N° 18. — Cœur de fœtus injecté.

Disposition du canal artériel. (M. Marc Sée.)

N° 19. — Cœur d'enfant.

Les cavités sont injectées, ainsi que l'origine des vaisseaux ; artère aorte et artère pulmonaire. (M. Marc Sée.)

N° 20. — Cœur d'adulte.

Disposition des valvules auriculo-ventriculaires. (M. Marc Sée.)

N° 21. — Cœur d'adulte.

Disposition anatomique et distribution des artères coronaires. (M. Marc Sée.)

N° 22. — Cœur d'adulte, dont les cavités sont injectées en jaune, ainsi que les veines des cavités ventriculaires. (M. Marc Sée.)

N° 23. — Cœur d'adulte.

Vaisseaux et nerfs du cœur, avec l'origine de l'aorte et de l'artère pulmonaire. (M. Marc Sée.)

N° 24. — Cœur d'adulte.

Les veines du cœur sont injectées. (M. Marc Sée.)

N° 25. — Cœur.

Disposition valvulaire de l'oreillette droite. M. Lannelongue.)

N° 26. — Péricarde avec la disposition de la portion intra et extra-péricardite de la veine-cave supérieure et de l'artère aorte et pulmonaire. (M. Gillette, 1867.)

N° 27. — Portion supérieure ou base du cœur.

Cette pièce est destinée à montrer les orifices des oreillettes de l'artère et de la veine pulmonaire (M. Marc Sée.)

N° 28. — Cœur avec une partie de la colonne vertébrale.

Le cœur est enveloppé de son péricarde ; cette pièce est destinée à montrer la veine cave supérieure, les troncs brachio-céphaliques veineux et le ligament costo-péricardique. (M. Lan-
nelongue, 1863.)

N° 29. — Cœur d'adulte avec l'origine des vaisseaux.

Ligaments falciformes supérieurs des troncs brachio-céphaliques veineux qui sont distincts des gaines artérielles. (M. Ledentu, 1867.)

N° 30. — Cœur d'un enfant de 18 mois.

Cette pièce est destinée à montrer la veine cave supérieure et les troncs veineux brachio-céphaliques. (M. Gillette, 1867.)

N° 31. — Cœur d'adulte.

Les cavités sont injectées, et cette pièce est destinée à montrer les rapports de la veine cave supérieure avec le péricarde et les troncs brachio-céphaliques veineux. Ligaments costo-péricardiques. (M. Ledentu, 1867.)

N° 32. — Cœur d'adulte.

Les veines et les artères pulmonaires sont injectées ; elles sont conservées dans leurs rapports normaux.

N° 33. — Cœur d'un jeune sujet, dont les cavités et les origines des vaisseaux sont injectées.

N° 34. — Cœur d'un homme de 30 ans.

Dilatation des cavités par une injection ; les artères pulmonaires et les veines ont été injectées, en conservant leurs rapports de position.

N° 35. — Cœur, dont les cavités et les vaisseaux qui en partent sont injectés.

On a conservé les vaisseaux qui se distribuent au poumon et à la trachée.

2^e *Sous-ordre*

CROSSE DE L'ARTÈRE AVEC LES BRANCHES QUI EN NAISSENT ET QUI VONT AU COU ET A LA TÊTE.

Cinquante-trois pièces se rapportent plus ou moins directement à ce sous-ordre, du n° 36 au n° 88 inclusivement. La pièce n° 36 est une pièce d'ensemble du système artériel, qui m'a paru devoir prendre sa place ici. Les pièces nos 51, 52, 53, 54 et 55 sont des exemples d'anomalie d'origine de l'artère aorte.

N° 36. — Pièce d'ensemble; jeune sujet femelle, dont les systèmes artériel et veineux sont en grande partie injectés, mais principalement le système artériel. Le cœur, le péricarde, le diaphragme, le foie, la vessie sont conservés. (M. Fragonard.)

N° 37. — Région cervicale de la colonne vertébrale avec les six premières vertèbres dorsales et la partie postérieure des côtes.

Crosse de l'aorte avec les branches qui en partent; direction de ces vaisseaux dans la région cervicale. (Professeur Dupuytren.)

N° 38. — Région cervicale de la colonne vertébrale; les cinq premières vertèbres dorsales et la partie postérieure des six premières côtes.

Crosse de l'aorte avec les vaisseaux qui en partent; artères carotides internes et vertébrales; flexuosités de ces vaisseaux à leur entrée dans le crâne. (Professeur Dolbeau.)

N° 39. — Portion de colonne vertébrale, composée des sept vertèbres cervicales, des six premières dorsales avec la partie postérieure des côtes.

Crosse de l'aorte avec la veine cave supérieure. Abouchement du canal thoracique dans la veine sous-clavière gauche. (M. Jallaguiet, 1877.)

N° 40. — Région cervicale de la colonne vertébrale avec les premières vertèbres dorsales.

Crosse de l'aorte avec les vaisseaux qui en naissent. Disposition de l'artère vertébrale.

N° 41. — Base du crâne avec la région cervicale de la colonne vertébrale et les premières vertèbres dorsales.

Crosse de l'aorte avec les branches qui en partent. (M. Bouchet.)

N° 42. — Moitié latérale gauche du cou et de la base du crâne.

Artères carotides avec les diverses branches qu'elle fournit. (M. Marc Sée, 1837.)

N° 43. — Cavité thoracique, région cervicale avec la face et la base du crâne.

Veine cave supérieure avec les troncs brachio-céphaliques et les branches qui en partent. Rapports généraux de ces veines et de leurs branches avec les artères et les nerfs. Veine azygos et canal thoracique. (M. Ledentu, 1867.)

N° 44. — Thorax et région cervicale, avec la base du crâne vus par leur face postérieure.

Veine cave supérieure et troncs brachio-céphaliques veineux avec les branches qui en partent. Rapports de ces vaisseaux avec les artères, les muscles du cou et l'origine du canal thoracique. (M. Ledentu, 1867.)

N° 45. — Thorax et région cervicale vus par la face antérieure.

Veine cave supérieure avec les troncs brachio-céphaliques veineux et les branches qui en partent. Rapports de ces vaisseaux avec les artères et les muscles. Pièce d'ensemble. (M. Gillette, 1867.)

N° 46. — Partie supérieure du thorax avec le cou et la base du crâne.

Artères carotides. Trajet et branches terminales. Rapports avec certains muscles et les nerfs de la région. (M. Bastien.)

N° 47. — Région cervicale avec la tête. La peau disséquée a été conservée à gauche.

Carotides primitives, carotide externe avec ses divisions, sa distribution dans les régions du cou, superficielles du crâne et de la face. A gauche on a simulé, par une incision de la peau, la ligature des carotides et de la linguale. (M. Eug. Nélaton, 1857.)

N° 48. — Portion supérieure du thorax avec la région cervicale et la tête.

Artères carotides. Trajet et branches terminales, avec leurs rapports avec les veines principales et les nerfs. Pièce d'ensemble. (Professeur Guyon, 1857.)

N° 49. — Portion supérieure de la cavité thoracique avec la partie inférieure de la région cervicale.

Origine et rapports de la crosse de l'aorte et des vaisseaux qui en naissent, avec la veine cave supérieure et la trachée-artère. (M. Gillette, 1867.)

N° 50. — Base du crâne avec la région cervicale.

Cette pièce est destinée à montrer les rapports des carotides avec les aponévroses et les muscles du cou, les glandes salivaires, les veines, et le sinus caverneux. Anastomoses des artères carotides entre elles et avec le tronc basilaire. (M. Eug. Nélaton, 1857.)

N° 51. — Crosse de l'aorte, trachée et œsophage.

La crosse de l'aorte, au niveau de sa courbure, est divisée en deux troncs latéraux dans une longueur de 4 centimètres ; ces deux troncs embrassent dans leur bifurcation la trachée et l'œsophage. Le tronc de droite, plus volumineux, fournit la carotide et la sous-clavière de ce côté. Le tronc de gauche fournit la carotide et la sous-clavière correspondante. (Professeur Blandin, 1838.)

N° 52. — Cœur, bronche, larynx et œsophage d'un homme.

Le tronc brachio-céphalique manque ; les deux carotides primitives naissent par un tronc commun, et les deux sous-clavières par un tronc séparé. Celle de droite, la plus inférieure pour venir occuper sa place ordinaire, est obligée de se recourber de

gauche à droite pour passer entre la colonne vertébrale et l'œsophage qu'elle embrasse dans la concavité de sa courbure. Il y a, en outre, à droite, absence du nerf récurrent laryngé. Ces filets sont directement fournis par le pneumo-gastrique. (M. Houel, 1846.)

N° 53. — Base du crâne avec la région cervicale et la partie supérieure du thorax.

Anomalie d'origine des troncs qui naissent de l'aorte. Les artères carotides naissent d'un tronc commun, et l'artère sous-clavière droite naît au-dessous de la gauche, passe en arrière des bronches et de l'œsophage pour gagner sa place ordinaire. (M. Demeaux, 1842.)

N° 54. — Crosse de l'aorte avec la trachée et l'œsophage.

Absence du tronc brachio-céphalique. Les artères carotides naissent d'un tronc commun, l'artère sous-clavière droite naît la dernière, à gauche de la crosse de l'aorte, passe derrière l'œsophage pour prendre sa place habituelle. Le pneumo-gastrique droit fournit les filets qui naissent ordinairement du récurrent. (M. Demarquay.)

N° 55. — Crosse de l'aorte avec la trachée-artère et le larynx.

L'artère thyroïdienne inférieure manque; elle est remplacée par un tronc qui naît du tronc brachio-céphalique, pour se porter ensuite de bas en haut et gagner le corps thyroïde (artère de Neubaüer); la division de cette artère, dans la trachéotomie, était presque inévitable. (M. Houel, 1846.)

N° 56. — Portion médiane de la base du crâne avec le maxillaire inférieur; le larynx et la langue.

Distribution générale des branches des artères carotides; les deux artères linguales sont surtout remarquables. (M. Marc Sée, 1857.)

N° 57. — Trachée, œsophage, larynx et langue; crosse de l'aorte avec les troncs qui en naissent.

Cette pièce est destinée à montrer l'origine des carotides, les artères thyroïdiennes et l'artère linguale. (M. Eug Nélaton, 1857.)

N° 58. — Larynx avec l'os hyoïde et la langue.
Distribution de l'artère thyroïdienne supérieure et de l'artère linguale. (M. Marc Sée, 1857.)

N° 59. — Région cervicale avec le maxillaire inférieur et la langue.

Artères, muscles et nerfs de l'organe de la voix chez l'homme, (Professeur Sappey.)

N° 60. — Région cervicale avec les os de la face et la base du crâne.

Artère maxillaire interne, avec les diverses branches qu'elle fournit. (M. Bastien.)

N° 61. — Moitié latérale gauche du cou, de la face et de la base du crâne.

Artère carotide avec la veine jugulaire. Cette pièce est destinée à montrer principalement l'artère maxillaire interne dans ses rapports avec les veines; plexus veineux considérable, qui entoure presque complètement l'artère maxillaire et ses branches.

N° 62. — Région cervicale avec la base du crâne.

Les artères carotides avec les artères qu'elles fournissent sont préparées de chaque côté; mais cette pièce est surtout destinée à montrer les artères maxillaires internes. Les parties qui recouvrent cette artère ont été fortement écartées pour les laisser voir dans toute leur étendue, ainsi que les rapports, la position et la direction. De chaque côté on voit la maxillaire interne par les faces antérieure, postérieure et supérieure. (M. Bastien.)

N° 63. — Moitié latérale gauche de la tête.

Branches terminales de la carotide externe et en particulier la maxillaire interne avec toutes ses branches; volume remarquable de l'artère alvéolaire. (M. Thomas.)

N° 64. — Moitié latérale gauche de la tête.

Branches terminales de la carotide externe et en particulier de la maxillaire interne avec les anastomoses. (M. Gombault.)

N° 65. — Moitié latérale droite de la face et de la base du crâne.

Cette pièce est destinée à montrer l'artère maxillaire interne, ainsi que ses rapports avec les nerfs de la cinquième paire et ses anastomoses avec les diverses branches de la carotide. (Professeur Lefort, 1855.)

N° 66. — Moitié latérale droite de la tête.

Artères carotides et particulièrement l'artère maxillaire interne, ses rapports avec les veines; trois coupes ont été pratiquées pour montrer toutes les branches de la maxillaire à découvert. La première rase la paroi externe de l'orbite, ouvre les fentes sphéno et ptérygo-maxillaires et dégage toute la partie antérieure de l'artère, la coupe médiane découvre le condyle et les branches qui naissent à ce niveau et surtout les méningées; la troisième coupe postérieure ouvre les diverses cavités de l'oreille et achève de dégager l'artère. (M. Bastien.)

N° 67. — Moitié latérale droite du cou, de la face et de la base du crâne.

Artère carotide avec les branches qui en naissent; mais cette pièce est surtout destinée à montrer la distribution de l'artère maxillaire interne. (M. Zambaco, 1855.)

N° 68. — Moitié latérale gauche de la face.

Artère maxillaire interne. (M. Zambaco 1855.)

N° 69. — Moitié latérale droite de la face, système artériel.

1° Artère maxillaire interne, rapports, distributions, anastomoses; 2° maxillaire externe, sa branche palatine ascendante; 3° artère pharyngienne inférieure. (M. Eug. Nélaton, 1855.)

N° 70. — Moitié latérale droite de la face.

Artère carotide avec les branches qui en naissent; mais cette pièce est surtout destinée à montrer l'artère maxillaire interne et ses rapports avec les nerfs. (M. Marc Sée, 1857.)

N° 71. — Moitié latérale gauche de la face.

Artère carotide avec ses branches, maxillaire interne. (M. Marc Sée, 1857.)

N° 72. — Moitié latérale droite de la face et du crâne.

Artère maxillaire interne, ses rapports avec les nerfs crâniens.
(M. Marc Sée, 1857.)

N° 73. — Moitié latérale droite de la face et du crâne.

Artère carotide avec toutes ses branches. Cette pièce est surtout destinée à montrer la maxillaire interne. (M. Marc Sée, 1857.)

N° 74. — Moitié latérale gauche de la face.

Artère maxillaire interne. (M. Bastien.)

N° 75. — Moitié latérale droite de la tête d'un fœtus de sept mois.

Artère maxillaire interne avec toutes ses branches. La position superficielle de la membrane du tympan permet de suivre facilement le trajet de l'artère tympanique. (M. Marc Sée, 1857.)

N° 76. — Temporal.

Artère tympanique avec les rameaux fournis à l'articulation temporo-maxillaire. (Professeur Le Fort, 1855.)

N° 77. — Moitié latérale gauche de la tête.

Artères pharyngiennes supérieures et inférieures.

N° 78. — Moitié latérale gauche de la tête.

Artères du voile du palais. (M. Faure, 1876.)

N° 79. — Moitié latérale gauche de la tête.

Artère maxillaire interne ; branches palatines. (M. Henriet, 1876.)

N° 80. — Moitié latérale de la tête avec le larynx, la langue et le voile du palais.

Artères du voile du palais. (M. Henriet, 1876.)

N° 81. — Coupe montrant la partie postérieure du voile du palais.

Artères de cette région. (M. Lebec, 1876.)

N° 82. — Coupe destinée à montrer la moitié gauche du voile du palais.

Artères du voile du palais. (M. Marcano, 1876.)

N° 83. — Coupe destinée à montrer le voile du palais.

Artères du voile du palais, face supérieure. (M. Duret, 1876.)

N° 84. — Moitié antérieure et latérale gauche de la tête.

Artères du voile du palais. (M. Schwartz.)

N° 85. — Coupe montrant la partie postérieure du voile du palais.

Artères et veines de cette région. (M. Garnier, 1876.)

N° 86. — Coupe destinée à montrer la face postérieure du voile du palais.

Artères et veines du voile du palais ; origines et terminaison, (M. Duret, 1876.)

N° 87. — Coupe destinée à montrer la face postérieure du voile du palais.

Artères et veines du voile du palais.

N° 88. — Portion dorsale de la colonne vertébrale.

Crosse de l'aorte avec les branches qui en partent ; aorte descendante ; origine des artères œsophagiennes et intercostales.

La trachée et l'œsophage qui ont été conservés, ont été insufflés.

3° Sous-ordre.

ARTÈRE AORTE THORACIQUE ET SES BRANCHES.

Onze pièces seulement, du n° 89 au n° 99 inclusivement, se rapportent à l'aorte thoracique.

N° 89. — Cavité thoracique d'un jeune garçon de 15 ans.

Le cœur, l'artère aorte, ses principales divisions et surtout les intercostales sont injectés ; on a également conservé les veines caves supérieure et inférieure.

N° 90. — Moitié droite du thorax d'un sujet adulte. A gauche la cavité est complète.

On voit sur cette pièce la crosse de l'aorte avec les branches qui en partent ; l'aorte descendante, les intercostales et la mammaire interne.

N° 91. — Colonne vertébrale dorsale avec la partie postérieure des côtes.

Crosse de l'aorte avec les branches qui en partent, aorte descendante, artères intercostales, veine azygos et portion mal injectée du canal thoracique.

N° 92. — Moitié latérale droite de la cavité thoracique d'un jeune sujet.

Crosse de l'aorte avec les artères qui en naissent, aorte descendante, mammaire interne et artères intercostales ; celles de droite sont surtout bien injectées. (Professeur Velpeau.)

N° 93. — Moitié latérale droite de la cavité thoracique d'un jeune sujet.

Crosse de l'aorte avec les artères qui en naissent, mammaire interne, aorte descendante avec les artères intercostales. (Professeur Velpeau.)

N° 94. — Thorax d'une jeune fille de 2 ans.

Crosse de l'aorte avec les vaisseaux qui en naissent, mammaires internes, aorte descendante avec les intercostales. (M. Amussat.)

N° 95. — Cavité thoracique et région cervicale.

Pièce d'ensemble. La cavité thoracique est vue par la face postérieure. Cette pièce est destinée à montrer la crosse de l'aorte, l'aorte thoracique avec les branches qui en naissent ainsi que la veine cave supérieure et la veine azygos. Les cinq dernières paires cervicales et les branches qui constituent le plexus axillaire, sont préparées. (M. Gillette, 1857.)

N° 96. — Cavité thoracique et région cervicale vus par la face postérieure.

Veine cave supérieure et veine azygos dans leurs rapports avec l'aorte ; les vaisseaux qui en naissent et le nerf pneumo-gastrique. (M. Gillette, 1867.)

N° 97. — Portion antérieure du thorax.
Artères mammaires internes avec les branches perforantes.
(M. Duplay, 1865.)

N° 98. — Moitié latérale droite du thorax.
Aponévroses, artères et veines du sein se rendant jusqu'au mamelon. (M. Gillette, 1865.)

N° 99. — Première pièce du sternum avec l'extrémité interne des deux clavicules.

Tronc de la veine cave supérieure avec les deux troncs brachio-céphaliques. Rapports avec l'aorte et les nerfs pneumogastriques. (M. Longuet, 1874.)

4^{me} Sous-Ordre.

ARTÈRES DE L'AORTE ABDOMINALE ET DU BASSIN.

Vingt pièces, du n° 100 au n° 119, se rapportent à ces artères.

N° 100. — Colonne vertébrale et bassin d'une femme morte quelques jours après l'accouchement.

Le cœur, l'aorte et les veines caves supérieure et inférieure sont injectés. On retrouve sur l'aorte, l'origine de la plupart des vaisseaux qui en naissent, ainsi que les branches terminales. (Professeur Dupuytren.)

N° 101. — Colonne vertébrale et bassin. Le cœur, l'aorte, les deux veines caves supérieure et inférieure sont injectées.

On constate sur cette pièce l'origine de presque toutes les branches de l'aorte, ainsi que des iliaques.

N° 102. — Base du crâne avec la colonne vertébrale et la moitié postérieure du bassin d'un adulte.

On a injecté le cœur, l'aorte, les branches qui en partent, les veines caves supérieure et inférieure, ainsi que les veines azygos.

N° 103. — Moitié postérieure de la base du crâne avec la colonne vertébrale et le bassin d'un adulte.

Aorte avec les branches qui en naissent, veines caves supérieure et inférieure.

N° 104. — Colonne dorsale et lombaire d'un jeune sujet avec la moitié postérieure des côtes et le bassin.

Injection de l'aorte dans sa totalité avec les branches qui en naissent et sa subifurcation inférieure.

N° 105. — Colonne vertébrale dorsale et lombaire, avec le bassin et les intestins.

Artère et veine mésentérique inférieure. Pièce d'ensemble. (Professeur Lefort, 1856.)

N° 106. — Portion inférieure de la colonne vertébrale avec le bassin, le foie, l'estomac et les intestins.

Artères et veines mésentériques. Distribution générale de la veine porte. (Professeur Lefort, 1857.)

N° 107. — Portion inférieure de la colonne vertébrale avec le bassin, le foie et l'intestin.

Artères et veines mésentériques avec la veine porte. (M. Cavaresse, 1856.)

N° 108. — Bassin d'homme avec la moitié supérieure du fémur.

Cette pièce est destinée à montrer les artères pariétales du bassin, honteuses, ischiatiques et fessières. (Professeur Dolbeau.)

N° 109. — Bassin d'homme avec la partie supérieure des deux fémurs. Le sacrum est enlevé et le bassin est vu par sa face postérieure.

Cette pièce est destinée à montrer spécialement les artères du rectum. (M. Gillette, 1865.)

N° 110. — Bassin d'enfant avec la vessie, le rectum et la verge.

Artères viscérales et du bassin. (Professeur Dolbeau.)

N° 111. — Bassin d'un homme avec la partie inférieure de la colonne vertébrale et la partie supérieure des deux fémurs.

Rapports généraux des artères avec les organes qui dépendent du bassin et les muscles qui l'entourent. (M. Denucé.)

N° 112. — Bassin d'homme avec la vessie, la prostate et le rectum ; très belle injection ; artères et nerfs du bassin.

Cette pièce est destinée à montrer spécialement l'origine des artères et des nerfs de la prostate. (M. Terrier, 1876.)

N° 113. — Bassin de femme avec la colonne vertébrale, la région lombaire, la vessie, l'utérus et le rectum.

Artères du bassin chez la femme. (Professeur Trélat.)

N° 114. — Plancher du bassin chez la femme avec la vessie, l'utérus et le rectum.

Artères vésicales, utéro-vaginales, hémorroïdales, du périnée et des organes génitaux externes. (M. Denucé.)

N° 115. — Paroi inférieure du périnée chez la femme.

Les artères sont injectées de couleurs différentes ; les honteuses internes sont injectées en jaune ; celles qui naissent de l'aorte sont injectées en vert ; celles de l'hypogastrique en rouge. (M. Denucé.)

N° 116. — Périnée et bassin d'une jeune fille avec la vessie, l'utérus, le vagin et le rectum.

Artères viscérales de ces deux organes. (Professeur Dolbeau.)

N° 117. — Sacrum et pubis avec les branches descendantes, le rectum et la vessie.

Injection des artères iliaques, artères du rectum. (M. Faure, 1877.)

N° 118. — Moitié latérale gauche du bassin avec les deux dernières vertèbres lombaires ; la vessie et le rectum.

Injection des artères iliaques et de la mésentérique inférieure. Origine et distribution de l'artère mésentérique inférieure. (M. Kirmisson, 1877.)

N° 119. — Os iliaque droit avec la partie supérieure du fémur d'un enfant de 7 ans.

Artère fessière et ischiatique ; tous les muscles de la région sont conservés. (Professeur Trélat.)

5^{me} *Sous-Ordre.*

ARTÈRES DU MEMBRE SUPÉRIEUR.

Quarante-trois pièces sont relatives aux artères du membre supérieur, du n° 120 au n° 162. J'ai cru devoir diviser ces pièces en deux variétés, à savoir : 1^{re} variété : artères du membre supérieur proprement dit. 2^e variété : anomalies des artères du membre supérieur.

Première variété.

ARTÈRES DU MEMBRE SUPÉRIEUR.

Vingt-neuf pièces, du n° 120 au n° 148, se rapportent à cette première subdivision.

N° 120. — Portion inférieure du bras, avant-bras et main droite.

Artères et veines du bras, de l'avant-bras et de la main. Rapports avec les muscles ; arcade palmaire superficielle et profonde. (M. Blum, 1868.)

N° 121. — Portion inférieure du bras gauche, de l'avant-bras et de la main.

Artères et veines du coude, de l'avant-bras et de la main ; pièce d'ensemble. Rapports des vaisseaux, anomalie de l'artère cubitale qui est superficielle dans tout son trajet. (M. Lucas Championnière, 1868.)

N° 122. — Portion inférieure du bras droit avec l'avant-bras et la main.

Artères et veines de l'avant-bras et de la main. L'aponévrose superficielle de l'avant-bras a été conservée ; veines superficielles. (M. Richelot, 1868.)

N° 123. — Portion inférieure du bras gauche avec l'avant-bras et la main.

Rapports des artères et des veines du coude, de l'avant-bras et de la main ; veines superficielles. (M. Farabœuf, 1868.)

N° 124. — Portion inférieure du bras gauche avec l'avant-bras et la main.

Artères et veines profondes. Le réseau veineux superficiel a été conservé (M. Penière, 1868.)

N° 125. — Portion inférieure du bras droit avec l'avant-bras et la main.

Artères et veines profondes avec le réseau veineux superficiel. (M. Gadaud.)

N° 126. — Portion inférieure du bras gauche avec l'avant-bras et la main.

Artères et veines profondes ; l'aponévrose a été conservée ; réseau veineux superficiel. (M. Reau, 1868.)

N° 127. — Portion inférieure du bras avec l'avant-bras et la main.

Aponévrose superficielle, veine superficielle du coude, de l'avant-bras et de la main avec les artères. (M. Hybord.)

N° 128. — Portion inférieure du bras gauche avec l'avant-bras et la main.

Artères et veines profondes, réseau veineux superficiel. (M. Michaud, 1868.)

N° 129. — Portion inférieure du bras gauche avec l'avant-bras et la main.

Vaisseaux du coude, de l'avant-bras et de la main, veines superficielles de l'avant-bras. Bifurcation prématurée de l'artère brachiale ; anastomoses entre les deux plans nerveux. (M. Richelot, 1868.)

N° 130. — Portion inférieure du bras droit avec l'avant-bras et la main.

Vaisseaux sanguins du coude, de l'avant-bras et de la main ; l'aponévrose a été conservée, veines superficielles ; anastomoses avec les veines profondes. (M. Berger, 1868.)

N° 131. — Moitié inférieure du bras gauche avec la partie supérieure de l'avant-bras.

Rapports des vaisseaux et des nerfs du pli du coude ; les veines superficielles sont peintes en vert. (M. Farabœuf, 1868.)

N° 132. — Portion inférieure du bras gauche, avant-bras et main.

Artères du coude, de l'avant-bras et de la main ; rapports des artères avec les muscles et les nerfs. Arcades palmaires superficielle et profonde. (M. Lucas Championnière, 1868.)

N° 133. — Moitié inférieure du bras droit avec l'avant-bras et la main.

Artères du bras, de l'avant-bras et de la main avec leurs rapports ; artère palmaire superficielle et profonde. (M. Berger, 1868.)

N° 134. — Moitié inférieure de l'humérus droit, os de l'avant-bras et de la main.

Artères du coude, de l'avant-bras et de la main, leurs collatérales et leurs anastomoses. (M. Farabœuf, 1868.)

N° 135. — Portion inférieure de l'avant-bras gauche avec la main.

A arcade palmaire superficielle et profonde avec les collatérales.

N° 136. — Main droite.

Arcade palmaire superficielle et profonde avec les collatérales des doigts. (M. Michaud, 1868.)

N° 137. — Main droite.

Artères et veines de la main ; les artères sont injectées en jaune, et les veines en bleu. (M. Lucas Championnière, 1868.)

N° 138. — Main droite.

Artères de la face palmaire de la main et veines de la face dorsale. (M. Berger, 1868.)

N° 139. — Main gauche.

Artères de la face palmaire et veines de la face dorsale de la main et des doigts. (M. Farabœuf, 1868.)

N° 140. — Main droite.

Artères de la face palmaire de la main, et veines de la face dorsale. (M. Blum, 1868.)

N° 141. — Main gauche.

Artères, arcades superficielle et profonde. (M. Hybord, 1868.)

N 142. — Main droite.

Artères, arcades palmaire superficielle et profonde. (M. Laugier.)

N 143. — Main gauche.

Artères et nerfs de la main. (M. Longuet, 1875.)

N 144. — Squelette de la main droite.

Arcades palmaire superficielle et profonde, avec les artères collatérales. (M. Penière, 1868.)

N° 145. — Main gauche.

Arcade palmaire superficielle avec les artères collatérales des doigts. (M. Penière, 1868.)

N° 146. — Main gauche.

Arcade palmaire superficielle; ses rapports avec les nerfs. (M. Schwartz, 1875.)

N° 147. — Modèle en cire d'une main droite.

Arcade palmaire superficielle avec les collatérales; rapports avec les nerfs.

N° 148. — Main gauche.

Arcade palmaire superficielle avec les artères collatérales des doigts. (M. Richelot, 1868.)

2^e Variété.

ANOMALIES DES ARTÈRES DU MEMBRE SUPÉRIEUR.

J'ai classé et rapproché, à la fin des artères du membre supérieur, toutes les pièces qui présentent des anomalies un peu importantes de ces artères. Ces

pièces sont au nombre de quatorze, du n° 149 au n° 162 inclusivement.

N° **149** — Main gauche.

Artères de la main. Il existe deux artères radiales, il y a une absence complète d'arcade palmaire superficielle. (M. Blum, 1868.)

N° **150**. — Main droite.

L'arcade palmaire superficielle manque ; elle est remplacée par la cubitale et une branche volumineuse de la radiale qui fournit les collatérales du pouce et de l'index. (M. Laugier.)

N° **151**. — Squelette de la main gauche.

Absence d'arcade palmaire superficielle. La cubitale se distribue aux trois doigts internes, et forme la collatérale interne de l'indicateur. (M. Laugier.)

N° **152**. — Portion inférieure du bras droit avec l'avant-bras et la main.

Artères et veines. Il existe deux artères cubitales ; la plus volumineuse accompagne dans son trajet le nerf médian. (M. Hybord, 1868.)

N° **153**. — Membre supérieur droit ; division prématurée de l'artère axillaire en radiale et cubitale. Toutes les artères offrent, en outre, de nombreuses anomalies. (Professeurs Broca et M. Houel.)

N° **154**. — Membre supérieur gauche.

L'artère axillaire se bifurque dans le creux de l'aisselle ; l'une des branches, plus superficielle, s'accôle au bord interne du biceps et passe au-dessus de son expansion aponévrotique pour fournir ensuite l'artère radiale. La seconde branche, plus profondément située, accompagnée du nerf médian, fournit, dans son trajet, toutes les branches collatérales que donne ordinairement la brachiale ; puis, passant au-dessous de l'expansion aponévrotique du biceps, elle se termine par l'artère cubitale ; — ces deux artères, au pli du coude, communiquent par deux branches transversales. (Professeurs Broca et M. Houel.)

N° **155**. — Membre supérieur droit.

Bifurcation de l'humérale à sa partie supérieure, en humérale

proprement dite et en cubitale; cette dernière devient rapidement superficielle. L'artère humérale, arrivée au pli du coude, se divise en radiale et en artère du nerf médian; l'artère du nerf médian, dont le volume est considérable, passe à travers une boutonnière du nerf médian, pour aller constituer l'arcade palmaire superficielle; peu de temps après son origine, l'artère du nerf médian fournit les récurrentes cubitales et le tronc inter-osseux. (Professeurs Broca et M. Houel.)

N° 156. — Membre thoracique droit.

L'artère axillaire, vers sa partie inférieure, se bifurque; la branche antérieure, plus volumineuse, en même temps qu'elle est plus superficielle, s'accôle au bord interne du biceps. Au-dessus de l'articulation du coude, dans le lieu où se bifurque ordinairement la brachiale; elle se divise pour constituer la radiale et la cubitale. La branche postérieure, de beaucoup la plus petite, accompagnée du nerf médian, occupe le lieu ordinaire de la brachiale, descend dans cette position pour aller se jeter dans l'artère cubitale; cette branche, à son origine, est aussi volumineuse que la première décrite, mais elle diminue rapidement, après avoir fourni les circonflexes, les scapulaires et l'humérale profonde. (Professeurs Broca et M. Houel.)

N° 157. — Avant-bras et main gauche.

L'artère humérale, au pli du coude, se divise en radiale et en cubitale.

La première fournit l'arcade palmaire profonde; la cubitale fournit la récurrente cubitale, l'inter-osseuse et l'artère du nerf médian, dont le volume est considérable. Il n'existe point d'arcade palmaire superficielle, c'est l'artère du nerf médian qui fournit les collatérales du pouce, de l'index et l'externe du médius.

L'artère cubitale fournit les collatérales du petit doigt, de l'annulaire et l'interne du médius. (Professeurs Broca et M. Houel.)

N° 158. — Membre thoracique supérieur droit.

L'artère brachiale, à sa partie supérieure, se bifurque, et entre ses deux branches se place le nerf médian; la branche antérieure plus rapprochée du bord interne du biceps, fournit la radiale,

et passe en avant de l'expansion tendineuse du biceps. La branche postérieure, placée sur le brachial antérieur, fournit la cubitale; à 3 centimètres environ au-dessous de l'articulation du coude, les artères radiale et cubitale communiquent par un tronc volumineux. (M. Houel.)

N° 159. — Portion du membre supérieur droit.

L'artère brachiale, à 4 centimètres environ du pli du bras, devient superficielle et se bifurque en cubitale et en radiale; c'est cette dernière qui fournit le tronc de l'inter-osseuse. L'artère cubitale passe à la face superficielle du rond pronateur et du grand palmaire, qu'elle croise pour aller plus bas, toujours superficielle, reprendre ses rapports normaux. (Professeurs Broca et M. Houel.)

N° 160. — Membre supérieur droit d'un enfant.

Bifurcation de l'artère brachiale en radiale et cubitale au niveau du creux de l'aisselle; rapports de ces vaisseaux.

N° 161. — Membre supérieur gauche d'enfant.

Bifurcation de l'artère brachiale en radiale et cubitale, au niveau de la partie moyenne du bras; situation sous-cutanée de l'artère cubitale.

N° 162. — Membre supérieur gauche d'enfant.

Origine prématurée de l'artère cubitale. (M. Bastien.)

6^{me} Sous-Ordre.

ARTÈRES DU MEMBRE INFÉRIEUR.

Les pièces relatives à ce sous-ordre sont au nombre de vingt seulement, du n° 163 au n° 182. Je les diviserai néanmoins, comme celles du membre supérieur, en deux variétés, à savoir: 1^{re} variété, artères du membre inférieur proprement dites; 2^e variété, anomalies des artères du membre inférieur.

Première variété.

ARTÈRES DU MEMBRE INFÉRIEUR.

Les pièces relatives aux artères du membre inférieur sont au nombre de 16, du n° 163 au 178.

N° **163**. — Bassin et membre abdominal droit d'un homme.

On a préparé les artères qui se distribuent au bassin, à la cuisse, à la jambe et au pied. On a conservé une grande partie des muscles et peu d'aponévrose. Pièce d'ensemble. (Professeur Bérard.)

N° **164**. — Genou gauche.

Artère poplitée avec les branches collatérales. (M. Marc Sée.)

N° **165**. — Genou gauche.

Artère poplitée avec les branches collatérales articulaires. (M. Berger, 1870.)

N° **166**. — Genou droit.

Vaisseaux superficiels et profonds du creux poplité. (M. Michaud, 1870.)

N° **167**. — Genou droit.

Artères, veines et nerfs du creux poplité. (M. Nepveu, 1870.)

N° **168**. — Genou droit.

Artères et veines poplitées dans leurs rapports. Veines superficielles de la région. (M. Richelot, 1870.)

N° **169**. — Genou gauche.

Artères poplitées avec les collatérales ou articulaires.

N° **170**. — Genou gauche.

Artères poplitées avec les branches collatérales. (E. Hybord, 1870.)

N° **171**. — Genou droit d'enfant.

Artères, veines et nerfs du creux poplité. (M. Terillon.)

N° 172. Portion inférieure du fémur.

Jambe et pied droit, artères et muscles de la jambe et du pied. (Professeur Denonvilliers, 1837.)

N° 173. — Jambe et pied droit.

Artères et muscles de la jambe et du pied. (Professeur Denonvilliers, 1837.)

N° 174. — Portion inférieure des deux os de la jambe gauche avec le pied.

Artères. (M. Rendu.)

N° 175. — Pied gauche.

Artère tibiale antérieure et postérieure et péronières, branches terminales. (M. Debrou, 1838.)

N° 176. — Face plantaire du pied gauche.

Artère plantaire avec ses branches terminales, nerfs. (M. Ed. Cruveilhier.)

N° 177. — Pied droit d'un homme.

Artères tibiales antérieure et péronière, préparées avec les os seulement. (Professeur Denonvilliers, 1837.)

N° 178. — Pied gauche d'un homme vu par la face plantaire.

Artère tibiale antérieure et postérieure préparée avec les os seulement. (M. Lacroix, 1838.)

2^e Variété.

ANOMALIES DES ARTÈRES DU MEMBRE INFÉRIEUR.

Quatre pièces seulement, n° 179, 180, 181 et 182, sont relatives à ces anomalies, qui portent toutes sur la seconde section du membre inférieur.

N° 179. — Genou droit.

Bifurcation en anse de l'artère poplitée.

N° 180. — Genou droit.

L'artère poplitée au niveau de l'articulation du genou, après avoir fourni la collatérale externe, donne naissance à ce niveau, à la tibiale antérieure qui passe sous le bord supérieur du muscle poplité, puis sur sa face antérieure pour gagner le ligament interosseux, qu'elle perfore. — Le tronc tibio-péronier qui a sa direction habituelle, offre une longueur de 14 centimètres, et, un peu au-dessous du tiers supérieur de la jambe, se divise en tibiale postérieure et en péronière. (M. Houel, 1846.)

N° 181. — Jambe droite.

Cette anomalie est remarquable par le volume que présente l'artère péronière et l'exiguïté de la tibiale.

La péronière, au bas de la jambe, se divise en branche antérieure et postérieure. Cette dernière ne tarde pas à se diviser de nouveau, et la branche interne, qui est la plus volumineuse, se dirige en dedans, où elle rencontre la tibiale postérieure, devenue filiforme, et avec laquelle elle s'anastomose. (M. Houel, 1846.)

N° 182. — Jambe gauche.

Le tronc tibio-péronier se bifurque dans son lieu ordinaire ; seulement l'artère péronière est trois fois volumineuse comme la tibiale. Ces deux artères descendent à la jambe dans leurs rapports normaux ; un peu au-dessous de l'origine de la péronière antérieure, la postérieure se dévie en dedans pour venir s'anastomoser avec la tibiale postérieure, qui augmente alors considérablement de volume. (M. Houel, 1846.)

ORDRE 2.

Pièces relatives au système veineux de l'homme.

Quatre-vingt-neuf pièces ont été classées spécialement dans le système veineux, du n° 183 au n° 256. Un très grand nombre de pièces d'injection des veines sont naturellement placées avec les organes auxquels elles se rapportent.

Je diviserai ces pièces du système nerveux en quatre sous-ordres, à savoir :

- 1^{er} sous-ordre, veines de la tête et du cou ;
- 2^e sous-ordre, veines du rachis et des organes de la cavité thoracique et abdominale ;
- 3^e sous-ordre, veines du membre supérieur ;
- 4^e sous-ordre, veines du membre inférieur.

Premier Sous-ordre.

VEINES DE LA TÊTE ET DU COU.

Trente-sept pièces, du n° 183 au n° 204 inclusivement, se rapportent aux veines de la tête et du cou.

N° 183. — Tête et cou.

Veines et artères de la tête et du cou dans leurs rapports avec les muscles du cou. Pièce d'ensemble et très ancienne.

N° 184. — Tête et cou.

Veines et artères de la tête et du cou dans leurs rapports avec les organes, les muscles et les nerfs. Pièce d'ensemble et très ancienne.

N° 185. — Base du crâne avec la faux du cerveau, la tente du cervelet, la face et le cou.

Veines et artères du cou, de la face et du crâne. Pièce d'ensemble.

N° 186. — Moitié latérale gauche de la tête et du cou.

Veines et artères du cou avec celles de la face. Rapports de ces vaisseaux avec les muscles et les nerfs. Pièce d'ensemble.

N° 187. — Base du crâne, région cervicale avec la partie supérieure du thorax.

Veines et artères des régions antérieures et latérales du cou, avec les branches terminales de la carotide interne. Rapports avec les veines, les muscles et les principaux troncs nerveux. Pièce d'ensemble. (M. Bauchet.)

N° 187a. — Base du crâne avec la face et les sept vertèbres cervicales, les six premières dorsales, le larynx et la trachée.

Veines et artères du cou. (M. Brun, 1878.)

N° 187b. — Base du crâne avec la face, les sept vertèbres cervicales, les trois premières dorsales, les clavicules, les deux omoplates et la partie supérieure de deux humérus.

Veines superficielles et profondes du cou, anomalie de la veine jugulaire externe. (M. Redard, 1878.)

N° 188. — Tête, cou et partie supérieure du thorax.

Veines jugulaires internes, externes et occipitales, branches terminales dans la région cervicale et faciale de la tête. (M. Foucher, 1853.)

N° 189. — Tête et cou, partie supérieure du thorax.

Réseau veineux considérable de la tête et du cou. (Professeur Trélat.)

N° 190. — Base du crâne avec la région cervicale et la partie supérieure du thorax.

Veine cave supérieure, veines jugulaires interne et externe, avec les branches qui en naissent. (M. Foucher, 1853.)

N° 191. — Base du crâne, cou et partie supérieure du thorax.

Veines du cou et de la face, réseau veineux du cuir chevelu. (M. Foucher, 1853.)

N° 191a. — Base de crâne, avec les clavicules et la partie supérieure des deux omoplates.

Veine cave supérieure et veines jugulaires, avec les aponévroses du cou. Disposition générale. (M. Garnier, 1878.)

N° 192. — Base du crâne.

Veines de la face, de la région temporale et auriculaire externe. (M. Péan.)

N° 193. — Base du crâne avec le cou d'une jeune fille de 12 ans.

Veines et artères du corps thyroïde avec les jugulaires internes. (Professeur Velpeau, 1824.)

N° **194** — Région temporo-maxillaire; rapports du condyle avec les muscles.

Les veines et artères, les nerfs et la glande parotide. (M. De-nucé.)

N° **195**. — Moitié latérale gauche du crâne et de la face. Veines faciale et temporale. (M. Desprès.)

N° **196**. — Moitié latérale gauche du crâne et de la face. Veines temporales, superficielles et profondes, anastomoses entre elles. (M. Desprès.)

N° **197**. — Peau du crâne. Veines du cuir chevelu.

N° **198**. — Peau de la face. Veines superficielles des lèvres et du nez.

N° **199**. — Portion antérieure du squelette de la face, divisée en deux moitiés.

Veines du voile du palais. (M. Marcano, 1876.)

N° **200**. — Portion postérieure des fosses nasales et voile du palais.

Veines du voile du palais. (M. Duret, 1876.)

N° **201**. — Moitié latérale droite de la base du crâne et de la face.

Veines du voile du palais. (M. Faure, 1876.)

N° **202**. — Moitié latérale gauche de la face.

Veines du voile du palais. (M. Lebec, 1876.)

N° **203**. — Moitié latérale gauche de la face.

Veines du voile du palais. (M. Henriet, 1876.)

N° **204**. — Moitié latérale droite de la tête.

Veines du voile du palais. (M. Schwartz, 1876.)

N° **204 a**. — Les sept vertèbres cervicales avec les trois premières dorsales, les deux premières côtes, les clavicules, et le péricarde.

Veines et aponévroses du cou avec la partie supérieure du canal thoracique. (M. Routier, 1878.)

N° 204 b. — Première vertèbre dorsale avec la première côte, les deux clavicules et la partie supérieure des deux omoplates. Cœur avec l'aorte et la veine cave supérieure.

Veines de la base du cou avec les artères, aponévrose cervicale profonde, terminaison du canal thoracique. (M. Ch. Nélaton, 1878.)

N° 204 c. — Partie moyenne de la base du crâne avec le larynx.

Veines et artères du cou, avec la grande veine lymphatique et la partie supérieure du canal thoracique. (M. Routier, 1878.)

N° 204 d. — Les six dernières vertèbres cervicales avec les cinq premières dorsales, les deux premières côtes et les deux clavicules.

Crosse de l'aorte avec la veine cave supérieure et les veines du cou, terminaison du canal thoracique. (M. Béraud.)

N° 204 e. — Première pièce du sternum avec les deux clavicules, les deux omoplates et la partie supérieure des deux humérus.

Aponévrose moyenne du cou, entrée des veines dans cette aponévrose, rapports du canal thoracique et de la grande veine lymphatique. (M. Reynier, 1878.)

N° 204 f. — Septième vertèbre cervicale avec les deux premières dorsales, la première côte gauche, la clavicule et la partie supérieure de l'omoplate gauche.

Aponévrose cervicale moyenne, rapports avec les gaines musculaires de l'aisselle, terminaison du canal thoracique. (M. Boursier, 1878.)

N° 204 g. — Les quatre dernières vertèbres cervicales avec les deux premières vertèbres dorsales et les deux premières côtes, le larynx et la trachée.

Veines superficielles et profondes du cou, canal thoracique, veine lymphatique et ses origines. Vaisseaux lymphatiques de

l'aisselle qui se jettent dans la veine sous-clavière par un tronc distinct. (M. Reynier, 1878.)

N° 204 h. — Les cinq dernières vertèbres cervicales avec la première dorsale et la première côte, les deux clavicules et une portion des omoplates.

Aponévrose superficielle du cou et moyenne ; rapports avec les veines. Les gaines aponévrotiques du sterno-mastoïdien sont vides de leur muscle. (M. Lebec, 1878.)

N° 204 i. — Moitié latérale gauche des quatre dernières vertèbres cervicales et des quatre premières dorsales avec la clavicule et une portion de l'omoplate.

Veines et aponévroses de la base du cou, coupe antéro-postérieure ; veines du larynx et de la trachée-artère. (M. Lebec, 1878.)

N° 204 j. — Portion de la première pièce du sternum avec la première côte droite.

Veines brachio-céphaliques, grande veine lymphatique avec sa branche d'origine. (M. Boursier, 1878.)

N° 204 k. — Larynx trachée-artère.

Veine jugulaire interne droite, grande veine lymphatique et troncs lymphatiques du membre supérieur qui se jettent dans la jugulaire interne. (M. Jalaguier, 1878.)

N° 204 l. — Première côte droite avec la veine brachio-céphalique correspondante.

Grande veine lymphatique. (M. Garnier, 1878.)

2° Sous-ordre.

VEINES DU RACHIS ET DES ORGANES DE LA CAVITÉ THORACIQUE ET ABDOMINALE

Quarante pièces, du n° 205 au n° 244, se rapportent aux veines du rachis et des organes de la cavité thoracique et abdominale. Un certain nombre de ces pièces sont très bien injectées.

N° 205. — Portion postérieure de la base du crâne avec les vertèbres cervicales et les huit premières vertèbres dorsales.

Veines du rachis; rapports des artères avec les veines. (M. Perrier.)

N° 206. — Portion inférieure de la base du crâne avec la région cervicale.

Plexus veineux extra-rachidien, postérieur du cou.

N° 207. — Moitié latérale gauche de la partie postérieure de la base du crâne et de la colonne vertébrale cervicale.

Veine jugulaire interne et plexus veineux extra-rachidien. (Professeur, Trélat.)

N° 208. — Moitié postérieure de la base du crâne avec les arcs postérieurs des six premières vertèbres dorsales. Le canal vertébral est ouvert en avant dans la région dorsale.

Plexus veineux du rachis. (M. L. Labbé.)

N° 209. — Portion de l'aorte avec la veine cave inférieure.

Origine de la grande veine azygos. (M. Garnier, 1877.)

N° 210. — Colonne vertébrale dorsale.

Injection de l'aorte, de la grande veine azygos et de la veine cave supérieure; rapports de ces vaisseaux avec le canal thoracique. (M. Reynier, 1877.)

N° 211. — Portion de colonne vertébrale.

Injection de la veine azygos; anomalie; persistance des veines cardinales inférieures. (M. Reynier, 1877.)

N° 212. — Portion de colonne vertébrale composée des corps des douze vertèbres dorsales et des cinq lombaires.

Veines azygos et canal thoracique. (M. Reynier, 1877.)

N° 213. — Portion de colonne vertébrale.

Injection des veines azygos. (M. Garnier, 1877.)

N° 214. — Colonne vertébrale composée des douze vertèbres dorsales et des cinq lombaires.

Veines azygos, origines dans les veines intercostales, le plexus

rachidien ; anastomoses avec les veines lombaires ascendantes , la veine rénale et la veine cave inférieure. Passage sur la bronche droite. (M. Lebec, 1877.)

N° 215. — Colonne vertébrale avec la partie postérieure de la base du crâne.

Injection des deux veines caves et des veines azygos. (M. Garnier, 1877.)

N° 216. — Colonne vertébrale avec la moitié postérieure du bassin.

Injection des veines caves ; veines azygos, canal thoracique et grand sympathique. (M. Reynier, 1877.)

N° 217. — Base du crâne avec la colonne vertébrale et bassin.

Veines du rachis. La veine cave supérieure, l'azygos, les jugulaires interne et externe, sont injectées ainsi que les sous-clavières et l'occipitale ; veine cave inférieure avec les veines iliaques. (Professeur Breschet.)

N° 218. — Base du crâne avec la colonne vertébrale et le bassin d'une femme adulte.

Veines du rachis. On a conservé la faux du cerveau et la tente du cervelet. La veine cave supérieure, l'azygos, les jugulaires interne et externe, les intercostales, les sous-clavières, les occipitales sont injectées, ainsi que la veine cave inférieure avec ses subdivisions et les veines des ovaires, de l'utérus et du vagin. (Professeur, Breschet.)

N° 219. — Moitié postérieure de la base du crâne avec la colonne vertébrale et le sacrum.

Veine du rachis, veine cave supérieure avec la veine azygos et la veine cave inférieure. Le rachis a été ouvert en arrière pour montrer le plexus veineux. (M. L. Labbé.)

N° 220. — Portion postérieure de la base du crâne avec la colonne vertébrale, le sacrum et la partie postérieure des os iliaques.

Veine cave supérieure avec l'azygos et la veine jugulaire interne,

veine cave inférieure et veines extra-rachidiennes. (M. Ed. Cruveilhier.)

N° 221. — Portion postérieure de la base du crâne, colonne vertébrale et sacrum d'enfant.

Veines jugulaires internes et azygos avec la veine cave inférieure, plexus veineux extra et intra-rachidien. (M. Ed. Cruveilhier.)

N° 222. — Portion postérieure de la base du crâne, colonne vertébrale avec le sacrum.

Plexus veineux extra et intra-rachidien. (M. Ed. Cruveilhier.)

N° 223 — Portion postérieure de la base du crâne, colonne vertébrale avec le sacrum.

Veine cave supérieure avec l'azygos et les veines jugulaires internes, veine cave inférieure. Plexus veineux intra et extra-rachidien. (M. Perrier.)

N° 224. — Base du crâne, colonne vertébrale et moitié droite du bassin.

Injection des principales veines du tronc et du rachis.

N° 225. — Portion de deux vertèbres dorsales.

Veines du corps des vertèbres. (M. L. Labbé.)

N° 226. — Portion de deux vertèbres.

Veines du rachis et sinus des vertèbres. (M. L. Labbé.)

N° 227. — Paroi thoracique antérieure d'un fœtus vu par sa face interne.

Veine cave supérieure vue par derrière. Rapports du thymus avec le tronc brachio-céphalique gauche, veines thymiques. (M. Gillette, 1867.)

N° 228. — Portion inférieure de la région dorsale avec les vertèbres lombaires et le sacrum.

Aorte abdominale et veine cave inférieure. Artères et veines du rachis. (M. Perrier.)

N° 229. — Foie, estomac et intestin.

Veines porte, ses rapports avec les artères-viscérales et les conduits biliaires. Pièce d'ensemble. (M. Eug. Nélaton, 1856.)

N° 230. — Portion inférieure de la colonne vertébrale avec le bassin et les viscères abdominaux.

Cette pièce est destinée à montrer la veine porte, rapports des branches. Cette pièce montre encore l'indépendance de la veine porte et de la veine cave injectée en vert. Ces deux systèmes communiquent cependant au niveau de l'azygos par l'intermédiaire des veines œsophagiennes. (Professeur Guyon.)

N° 231. — Estomac avec l'intestin.

Veine porte, vue par la face postérieure, derrière le paquet intestinal. (Professeur Lefort, 1856.)

N° 232. — Portion de colonne vertébrale avec le foie, la rate, l'estomac et le colon transverse.

Hiatus de Winslow. Artères et veines coronaires de l'estomac et du colon transverse. (Professeur Lefort, 1856.)

N° 233. — Veine porte complètement isolée, son tronc, ses ramifications divergentes et convergentes. (M. Eug. Nélaton, 1856.)

N° 234. — Estomac et intestins.

Artères mésentériques et veine porte. Pièce d'ensemble. (Professeur Lefort, 1856.)

N° 235. — Estomac avec une grande portion de l'intestin. Origine et tronc de la veine porte. (M. Eug. Nélaton, 1856.)

N° 236. — Foie, estomac avec une portion de l'intestin.

Tronc de la veine porte injectée en jaune ; ses rapports avec les artères du tronc cœliaque. (M. Henriet, 1874.)

N° 237. — Foie, rate et intestin d'un enfant de 2 ans.

Veine porte. Cette pièce est en assez mauvais état. (Professeur Lefort, 1856.)

N° 238. — Estomac et intestin d'un enfant de 2 mois.

Distribution générale des branches d'origine de la veine porte. Pièce d'ensemble. (Professeur Lefort, 1856.)

N° 239. — Estomac avec une partie de l'intestin.

Veine porte. (M. Cavasse.)

N° 240. — Moitié latérale gauche du tronc d'un jeune enfant de 16 à 17 ans, avec la vessie et le rectum; rapports de ces organes
Veines du rectum, communications multiples entre le système de la veine porte et le système veineux général. (M. Gillette, 1862.)

N° 241. — Pubis avec la vessie et le rectum.

Injection du plexus veineux de la vessie et des nombreuses veines du rectum qui sont ici volumineuses. Anastomoses de ces veines entre elles. (M. Bastien.)

N° 242. — Sacrum avec le pubis, le rectum et une portion la vessie.

Veines du rectum. (M. Faure, 1877.)

N° 243. — Moitié latérale gauche du bassin avec le rectum et une portion de la vessie.

Veines du rectum chez la femme, avec les veines utérines et vésicales. (M. Marot, 1877.)

N° 244. — Sacrum avec le rectum et une portion de la vessie.

Injection des veines iliaques, veines du rectum. (M. Marot, 1877.)

3^e Sous-Ordre.

VEINES DU MEMBRE SUPÉRIEUR.

Six pièces seulement, du n° 245 au n° 250, sont destinées à montrer ces veines.

N° 245. — Membre supérieur gauche avec les aponévroses. Veines superficielles; rapports avec les nerfs. M. Boullard, 1848.)

N° 246. — Avant-bras du côté droit.

Aponévroses et veines superficielles. (M. Boullard, 1848.)

N° 247. — Bras, avant-bras et main gauche.

Veines superficielles. (M. Michaud, 1868.)

N° 248. — Avant-bras droit.

Réseaux veineux, sous-cutanés. (M. Richelot, 1868.)

N° 249. — Peau de la main gauche.

Veines sous-cutanées de la face dorsale. (M. Rendu, 1838.)

N° 250. — Peau de la main droite renversée.

Artères de la face palmaire; l'arcade palmaire superficielle manque; elle est remplacée, au pouce et à l'index, par la radiale: veines de la face dorsale de la main. (M. Rendu, 1838.)

4^e Sous-Ordre

VEINES DU MEMBRE INFÉRIEUR

Six pièces seulement, du n° 251 au n° 256, se rapportent aux veines du membre inférieur.

N° 251. — Moitié latérale gauche du bassin avec la cuisse, la jambe et le pied.

Veines superficielles du membre inférieur.

N° 252. — Moitié latérale droite du bassin avec la cuisse, la jambe et le pied.

Aponévroses et veines superficielles du membre inférieur avec les nerfs cutanés.

N° 253. — Genou droit.

Aponévroses et veines du creux poplité. (M. Nepveu, 1870.)

N° 254. — Portion inférieure de la jambe et du pied gauche.

Veines du pied. (M. Lacroix, 1838.)

N° 255. — Moitié inférieure du squelette de la jambe gauche et du pied correspondant.

Veines de la partie inférieure de la jambe et du pied. (M. Lacroix, 1838.)

N° 256. — Pied gauche.

Veines du pied, et spécialement de la région plantaire. (M. Ed. Cruveilhier.)

ORDRE 3.

Pièces d'angiologie relatives à l'anatomie comparée.

Vingt pièces, du n° 257 au n° 271, sont relatives à l'angiologie comparée. Presque toutes ces pièces se rapportent à l'organe central de la circulation au cœur.

N° 257. — Cœur de chien.

Il est divisé verticalement pour en montrer les cavités.

N° 258. — Cœur de chien avec les poumons.

Les cavités du cœur sont distendues par une injection, ainsi que l'artère pulmonaire. (M. Marc Sée, 1868.)

N° 258 a. — Cœur de chien.

Les deux ventricules sont ouverts; à gauche se voient les deux piliers, qui sont soudés à la paroi ventriculaire dans toute leur étendue.

À droite, les piliers du cœur appartiennent presque complètement à la cloison. (M. Marc Sée, *Mém. sur l'anat. du cœur*, 1877.)

N° 258 b. — Cœur de chien.

Section horizontale au niveau de la partie moyenne des ventricules, montrant la forme des cavités ventriculaires au moment de la systole, et l'emboîtement des piliers antérieurs et postérieurs du ventricule gauche. En même temps, ces piliers sont fortement serrés dans l'angle gauche du ventricule. (M. Marc Sée, *Mém. sur l'anat. du cœur*, 1877.)

N° 258 c. — Cœur de chien.

Section verticale et transversale de la valvule mitrale, au moment de la systole; montrant comment la grande valve masque

à ce moment l'orifice auriculo-ventriculaire, en dégagant complètement le canal aortique.

Dans le ventricule droit, la grande valve de la tricuspide masque même l'orifice auriculo-ventriculaire droit. (M. Marc Sée, *Mém. sur l'anat. du cœur*, 1877.)

N° 258 d. — Cœur de chien.

Section transversale du ventricule gauche, montrant la disposition des deux valves, de la mitrale, au moment de la systole ventriculaire. (M. Marc Sée, *Mém. sur l'anat. du cœur*, 1877.)

N° 259. — Tête de chat.

Artère maxillaire interne. (M. Marc Sée.)

N° 260. — Cœur de fouine (*mustela foïna*).

Une coupe a été pratiquée pour en montrer les cavités. (M. Pigné, 1845.)

N° 261. — Cœur de lapin.

Il est coupé verticalement pour en montrer les cavités. (M. Pigné, 1845.)

N° 262. — Cœur de cheval.

Il est coupé verticalement, de manière à montrer les cavités et l'origine des vaisseaux. (M. Pigné, 1845.)

N° 262 a. — Portion d'un cœur de cheval.

Cordages tendineux de la valvule mitrale. On y distingue les trois ordres de cordages, dont les uns se fixent à la base des valves, les autres à leur face externe, les troisièmes à leur bord. (M. Marc Sée, *Mém. sur l'anat. du cœur*, 1877.)

N° 263. — Cœur de cheval.

Il est coupé transversalement. (M. Pigné, 1845.)

N° 264. — Portion supérieure d'un cœur de cheval, avec l'origine des vaisseaux.

Cette pièce est destinée à montrer les orifices auriculo-ventriculaires. (M. Marc Sée, 1868.)

N° 265. — Cœur d'agneau avec les poumons.

Le cœur est injecté, ainsi que l'origine des gros vaisseaux. (M. Marc Sée, 1868.)

N° 266. — Cœur de veau.

Il est disposé pour en montrer les cavités. M. (Laskowski, 2 décembre 1866.)

N° 267. — Cœur de coq.

Il est coupé verticalement pour en montrer les cavités. (M. Pigné, 1845.)

N° 267 a. — Cœur de dindon.

Bande musculaire, circonscrivant en dehors l'orifice auriculo-ventriculaire droit et tenant lieu de valvule tricuspide. (M. Marc Sée, *Mém. sur l'anatomie du cœur.*)

N° 268. — Cœur de pintade.

Il est coupé verticalement, pour en montrer les cavités. (M. Pigné, 1845.)

N° 269. — Cœur de phoque (*phoca vitulina*).

Ce cœur est disposé pour en montrer les cavités; le trou de Botal est fermé et le canal artériel est obstrué. (M. Richard Owen, 1845.)

N° 270. — Couleuvre.

Système circulatoire artériel complet; cœur, artères, poumons, foie, reins et ovaires. (M. Gruby, 1845.)

N° 271. — Couleuvre.

Système circulatoire complet, injecté en deux couleurs. (M. Gruby, 1847.)

ARTICLE 7.

ORGANES DE LA RESPIRATION.

Les pièces relatives aux organes de la respiration sont au nombre de 132; celles du n° 1 au n° 91, appartiennent à l'espèce humaine, et quarante et une sont relatives

à l'anatomie comparée. J'établirai deux sous-ordres, à savoir.

1^{er} sous-ordre, pièces qui appartiennent aux organes de la respiration dans l'espèce humaine.

2^e sous-ordre, pièces qui appartiennent aux organes de la respiration chez les animaux ; anatomie comparée.

Premier Sous-Ordre.

PIÈCES RELATIVES AUX ORGANES DE LA RESPIRATION, DANS L'ESPÈCE HUMAINE.

Quatre-vingt onze pièces du Musée sont relatives aux organes de la respiration dans l'espèce humaine, du n° 1 au n° 91. J'établirai pour ce grand appareil trois sous-division ou variétés, à savoir :

1^{re} variété, pièces relatives au larynx et à la trachée-artère.

2^{me} variété, pièces relatives aux poumons et aux vaisseaux.

3^{me} variété, pièces relatives aux médiastins.

1^{re} Variété.

PIÈCES RELATIVES AU LARYNX ET A LA TRACHÉE-ARTÈRE.

Dix-neuf pièces, du n° 1 au n° 19 inclusivement, sont relatives au larynx et à la trachée-artère.

N° 1. — Larynx d'homme avec la partie supérieure de trachée.

Cartilages et ligaments du larynx. (Professeur Sappey, 1841.)

N° 2. — Larynx de femme avec la partie supérieure de la trachée.

Cartilages et ligaments. (Professeur Sappey, 1841.)

N° 3. — Larynx d'homme, avec la partie supérieure de la trachée-artère.

Cartilages, articulations et ligaments. (Professeur Richet, 1841.)

N° 4. — Larynx avec la partie supérieure de la trachée.

Cartilages du larynx avec leurs ligaments. (M. Huguier.)

N° 5. — Larynx d'enfant, avec la partie supérieure de la trachée.

Cartilages et ligaments.

N° 6. — Deux larynx d'enfants, garçon et fille avec la partie supérieure de la trachée.

Cartilages. (Professeur Sappey, 1841.)

N° 7. — Larynx.

Cartilages thyroïde, cricoïde et arythénoïde gauche, montrés à distance. (Professeur Sappey, 1841.)

N° 8. — Modèle en cire d'un larynx.

Muscles intrinsèques. (Professeur J. Cloquet.)

N° 9. — Modèle en cire d'un larynx.

Muscles intrinsèques. (Professeur J. Cloquet.)

N° 10. — Modèle en cire de la partie antérieure du larynx avec le corps thyroïde. (Professeur J. Cloquet.)

N° 11. — Modèle en cire.

Cartilage thyroïde. (Professeur J. Cloquet.)

N° 12. — Larynx artificiel, avec la partie supérieure de la trachée.

Cartilages et muscles. (M. Auzoux.)

N° 13. — Larynx, avec la partie supérieure de la trachée et le corps thyroïde.

Artères du larynx et thyroïdiennes supérieures. (Professeur Dolbeau.)

N° 14. — Larynx avec le pharynx, la partie supérieure de la trachée et le corps thyroïde.

Artères du larynx et thyroïdiennes supérieures. (Professeur Dolbeau.)

N° 15. — Larynx, avec la partie supérieure de la trachée et le corps thyroïde.

Veines thyroïdiennes supérieures.

N° 16. — Larynx, avec la partie supérieure de la trachée.

Nerfs laryngés supérieurs et récurrents. (Professeur Denonvilliers, 1834.)

N° 17. — Os hyoïde, dont la petite corne se continue avec l'apophyse styloïde. (M. Humbert, 1873.)

N° 18. — Os hyoïde.

La petite corne se continue avec l'apophyse styloïde.

N° 19. — Larynx, trachée-artère et corps thyroïde.

Crosse de l'aorte et veine cave supérieure ; veines du corps thyroïde et des ganglions bronchiques. (M. Gillette, 1867.)

2° Variété.

POUMONS ET VAISSEAUX.

Trente-neuf pièces, du n° 20 au n° 57 inclusivement, sont relatives aux poumons et aux vaisseaux pulmonaires. Dix-huit de ces pièces, n^{os} 40, 41, 42, 43, 44, 45, 46, 47, 48, 49, 50, 51, 52, 53, 54, 55, 56, 57 et 58, sont des exemples de poumons préparés par corrosion.

N° 20. — Cœur et poumons injectés sans dissection.

Rapports des poumons avec le cœur et la trachée. (M. Marc Sée, 1868.)

N° 21. — Modèle en cire des poumons d'un jeune enfant.

N° 22. — Cœur d'adulte.

Veines et artères pulmonaires disséquées. (M. L. Labbé, 1857.)

N° 23. — Cœur avec les deux poumons ; les lobes pulmonaires sont distincts.

Artères et veines pulmonaires. Rapports de ces vaisseaux à leur origine et dans leur trajet ; quelques veines bronchiques conservées sur les grosses bronches ont été injectées par les veines pulmonaires. (Péan, 1857.)

N° 24. — Cœur avec la trachée et les poumons.

L'artère pulmonaire est injectée en bleu, les veines pulmonaires en rouge et la trachée en jaune. Rapports de ces canaux dans les poumons. (M. Cavasse, 1857.)

N° 25. — Cœur et poumons.

Les lobes pulmonaires sont distincts ; artères et veines du poumon. Les artères sont injectées en bleu, les veines en rouge et les bronches en jaune. Rapports. Pièce d'ensemble. (Professeur Panas, 1857.)

N° 26. — Artères et veines pulmonaires.

Rapports de ces vaisseaux. (M. Liégeois.)

N° 27. — Poumons vus par leur face postérieure.

Les lobes sont distincts ; les artères pulmonaires sont injectées en bleu, les veines pulmonaires en rouge et les bronches en jaune. Rapports de ces veines. (Professeur Lefort, 1857.)

N° 28. — Poumons et trachée.

Plexus pulmonaire postérieur. Nerfs du poumon. (Professeur Lefort, 1857.)

N° 29. — Cœur d'enfant avec la trachée artère et les poumons.

Les artères pulmonaires sont injectées en rouge, les veines en bleu, et la trachée en jaune. Rapports. Pièce d'ensemble. M. Liégeois, 1857.)

N° 30. — Cœur d'enfant avec les poumons.

Les lobes sont distincts ; artères et veines pulmonaires. Les artères sont injectées en bleu, les veines en rouge. (M. L. Labbé, 1857.)

N° 31. — Portion de la colonne vertébrale d'un enfant avec le diaphragme, le cœur, les veines et les artères pulmonaires.

L'artère pulmonaire est injectée en bleu et la veine en vert. (M. Cavasse, 1857.)

N° 32. — Cœur avec la trachée-artère et l'œsophage.

Artère pulmonaire. Rapports avec l'aorte, le canal artériel est oblitéré. (M. L. Labbé, 1857.)

N° 33. — Cœur, poumons, trachée-artère et œsophage.

Veines bronchiques, nées sur les bronches des divers lobes; elles reçoivent des anastomoses et vont se jeter à droite dans la grande azygos. (M. Péan, 1857.)

N° 34. — Portion de colonne vertébrale avec le cœur et les poumons.

Canal artériel chez un enfant qui a vécu 4 jours. (M. L. Labbé, 1857.)

N° 35. — Vaisseaux broncho-pulmonaires.

Les artères bronchiques sont colorées en rouge, les veines bronchiques en bleu, les veines pulmonaires en jaune, les veines broncho-pulmonaires en vert. (Professeur Lefort, 1857.)

N° 36. — Crosse de l'aorte et bronches.

Artères bronchiques; origine et trajet. (M. Londe.)

N° 37. — Trachée-artère avec ses divisions dans le poumon.

Artères et veines bronchiques.

N° 38. — Trachée-artère.

Division des bronches injectées en jaune. (Professeur Panas, 1857.)

N° 39. — Crosse de l'aorte, trachée-artère et œsophage.

Artères et veines des bronches. (M. L. Labbé, 1857.)

N° 40. — Artères et veines pulmonaires injectées.

Cette pièce a été préparée par corrosion. (M. Labbé, 1857.)

N° 41. — Artères et veines pulmonaires et canaux bronchiques injectés.

Cette pièce a été préparée par corrosion. (M. L. Labbé, 1857.)

N° 42. — Artère pulmonaire injectée.

Cette pièce a été préparée par corrosion. (M. Londe, 1857.)

N° 43. — Artères et veines pulmonaires injectées.

Cette pièce a été préparée par corrosion. (M. Liégeois, 1857.)

N° 44. — Artères et veines pulmonaires injectées avec les canaux bronchiques.

Cette pièce a été préparée par corrosion. (M. Cavasse, 1857.)

N° 45. — Artère pulmonaire et canal artériel injectés ; fœtus de deux mois.

Cette pièce a été préparée par corrosion. (M. Cavasse, 1857.)

N° 46. — Artères et veines pulmonaires injectées avec les canaux bronchiques.

Pièce préparée par corrosion. (M. Péan, 1857.)

N° 47. — Artères et veines pulmonaires injectées.

Cette pièce a été préparée par corrosion. (Professeur Panas, 1857.)

N° 48. — Sous ce numéro, sont comprises trois pièces dont deux représentent les deux poumons, une, un seul.

Sur ces trois pièces, les artères et veines pulmonaires sont injectées ; elles ont été préparées par Corrosion. (Professeur Lefort, 1857.)

N° 49. — Artères et veines pulmonaires injectées.

Ces pièces ont été préparées par corrosion. (M. Péan, 1857.)

N° 50. — Artères et veines pulmonaires injectées.

Cette pièce a été préparée par corrosion. (M. L. Labbé, 1857.)

N° 51. — Artères et veines pulmonaires des deux poumons, injection.

Ces artères montrent jusqu'aux artères inter-lobulaires. (Professeur Panas, 1857.)

N° 52. — Sous ce numéro sont comprises trois pièces, montrant sur trois doubles poumons, les artères, les veines pulmonaires et les bronches qui sont injectées.

Ces pièces ont été préparées par corrosion. (Professeur Lefort, 1857.)

N° 53. — Artères et veines pulmonaires injectées.
Cette pièce a été préparée par corrosion. (M. Péan, 1857.)

N° 54. — Artères et veines pulmonaires des deux poumons, injectées.
Ces vaisseaux sont préparés par corrosion. (M. Liégeois, 1857.)

N° 55. — Deux poumons d'enfant.
Artères pulmonaires et canaux bronchiques, injectés et préparés par corrosion. (M. Londe, 1857.)

N° 56. — Deux poumons, artères et veines pulmonaires injectées.
Ces vaisseaux sont préparés par corrosion. (Professeur Panas, 1857.)

N° 57. — Artères et veines pulmonaires injectées.
Cette pièce a été préparée par corrosion. (M. Péan, 1857.)

N° 58. — Artères, veines pulmonaires et bronches.
Ces vaisseaux ont été injectés et préparés par corrosion. (Professeur Panas, 1857.)

3^e Variété.

PIÈCES RELATIVES AUX MÉDIASTINS.

Trente-trois pièces, du n° 59 au n° 91, se rapportent à l'étude des médiastins et des organes qu'ils contiennent. Sept pièces, n°s 71, 72, 74, 78, 79, 80 et 82, sont spécialement destinés à montrer le médiastin antérieur. Dix pièces, n°s 59, 60, 61, 62, 63, 64, 65, 66, 87 et 89, sont préparées pour montrer le médiastin postérieur et son contenu.

Enfin, seize pièces, n°s 67, 68, 69, 70, 72 a, 75, 76, 77, 81, 83, 84, 85, 86, 88, 90 et 91, montrent la disposition des deux médiastins.

N° 59. — Cage thoracique.

Un certain nombre de vertèbres ont été enlevées pour montrer le médiastin postérieur, dans lequel on voit l'artère aorte, les branches intercostales, la veine azygos avec le canal thoracique. (M. Ed. Cruveilhier, 1861.)

N° 60. — Cavité thoracique avec les deux poumons.

Les vertèbres de la région dorsale ont été enlevées; médiastin postérieur avec l'aorte et la veine azygos. (M. Perrier.)

N° 61. — Cavité thoracique.

Les vertèbres dorsales ont été enlevées pour montrer le médiastin postérieur avec l'œsophage, l'aorte et la veine azygos. (M. Perrier, 1861.)

N° 62. — Thorax.

La colonne vertébrale et la moitié postérieure des côtes ont été enlevées, pour montrer le médiastin postérieur avec l'aorte, l'œsophage et la veine azygos. (M. Polaillon, 1861.)

N° 63. — Thorax.

La moitié postérieure de la cage thoracique a été enlevée pour montrer le médiastin postérieur avec les organes qu'il contient; aorte, veine azygos et canal thoracique. (M. Desprès.)

N° 64. — Médiastin postérieur.

L'aorte est injectée, le canal thoracique et la veine azygos. (M. Marchant, 1877.)

N° 65. — Les deux poumons.

Médiastin postérieur avec l'aorte et la veine azygos injectées, ainsi que le canal thoracique. Rapports des veines azygos. (M. Reynier, 1877.)

N° 66. — Poumons avec le médiastin postérieur.

Aorte, veines azygos et canal thoracique injectés; rapports de ces différentes parties dans le médiastin. (M. Jalaguier, 1877.)

N° 67. — Thorax d'un enfant d'un an.

Sur cette pièce, on a enlevé en avant, le sternum, pour mettre à découvert le médiastin antérieur avec le thymus et les artères qui s'y rendent. En arrière, la colonne vertébrale et une partie

des côtes ont été enlevées pour montrer le médiastin postérieur avec l'œsophage, l'aorte et la veine azygos, et sur les deux côtés, une résection a été pratiquée pour montrer les cavités qui logent les deux poumons. (M. Gillette, 1861.)

N° 68. — Cavité thoracique d'enfant, ouverte en avant et en arrière.

Le cœur et les poumons sont conservés. Cette pièce est destinée à montrer les deux médiastins, l'anérieur et le postérieur. (M. Desprès.)

N° 69. — Cavité thoracique d'un enfant de 4 ou 5 ans.

La cavité est largement ouverte des deux côtés; le cœur est en place, les vaisseaux sont injectés.

Cette pièce est destinée à montrer les deux médiastins et le thymus. (M. Gillette, 1861.)

N° 70. — Partie supérieure du thorax avec le cou.

Une coupe horizontale a été pratiquée au niveau du premier espace intercostal pour montrer les rapports des organes, et la partie supérieure des médiastins. (M. Duplay.)

N° 71. — Cavité thoracique d'un enfant de 4 mois.

Le sternum a été enlevé en avant pour montrer le médiastin antérieur avec le thymus coloré en jaune.

De chaque côté, les côtes ont été reséquées pour montrer les deux cavités qui logent les poumons. (M. Gillette, 1861.)

N° 72. — Cavité thoracique d'un fœtus.

Le sternum et les cartilages costaux ont été enlevés en avant pour montrer le médiastin antérieur; et sur les côtés, les côtes ont été reséquées pour montrer les deux cavités qui logent les poumons. (M. Ed. Cruveilhier, 1861.)

N° 72 a. — Cavité thoracique d'un fœtus.

Médiastins. Rapport de la veine cave supérieure avec le thymus. (M. Ledentu, 1867.)

N° 73. — Cavité thoracique d'un fœtus.

Cette pièce est destinée à montrer les deux médiastins. (M. Poilaillon, 1861.)

N° 74. — Cavité thoracique d'un fœtus de 6 mois.

La cavité thoracique est ouverte en avant et destinée à montrer le thymus et le canal artériel. (M. Dubreuil, 1861.)

N° 75. — Cavité thoracique d'un jeune enfant avec le cœur et les vaisseaux qui en naissent.

Cette pièce est destinée à montrer les médiastins. (M. De-launay.)

N° 76. — Cavité thoracique d'un fœtus qui est ouverte en avant et sur les côtés.

Cette pièce est destinée à montrer les médiastins et le thymus. (M. Duplay, 1861.)

N° 77. — Partie supérieure du thorax avec la région cervicale.

Une coupe horizontale a été pratiquée au niveau du second espace inter-osseux. Cette coupe est destinée à montrer la disposition supérieure des médiastins et leur communication avec les gaines aponévrotiques du cou. (M. Després.)

N° 78. — Cavité thoracique d'un adulte.

La paroi postérieure seule a été conservée ; médiastin antérieur ; derrière est la loge qu'occupe le cœur, dont les vaisseaux ont été injectés. (M. Gillette, 1861.)

N° 79. — Cavité thoracique d'un adulte.

La paroi antérieure et les parois latérales de la cavité ont été enlevées, pour montrer la disposition des organes antérieurs et surtout le médiastin antérieur. (M. Duplay, 1861.)

N° 80. — Cavité thoracique d'un adulte.

La paroi postérieure seule a été conservée, cœur avec les vaisseaux qui en naissent. Cette pièce est surtout destinée à montrer le médiastin antérieur. (M. Dubreuil, 1861.)

N° 81. — Cavité thoracique avec le cou.

Les deux parois latérales de la cavité thoracique ont été enlevées ; péricarde avec les vaisseaux qui naissent du cœur ou s'y rendent. Nerfs du cœur et nerfs diaphragmatiques. (M. Marc Sée, 1868.)

N° 82. — Cavité thoracique.

Cœur avec le péricarde, vaisseaux qui naissent du cœur ou s'y rendent ; rapports avec le diaphragme ; nerfs diaphragmatiques. (M. Marc Sée, 1868.)

N° 83. — Cavité thoracique d'adulte.

Elle est ouverte à sa partie antérieure et postérieure pour montrer la cavité des deux médiastins avec leur contenu ; le cœur est conservé injecté, recouvert de son péricarde avec les vaisseaux qui en naissent et qui s'y rendent. (M. Polailon, 1861.)

N° 84. — Cavité thoracique d'adulte.

La paroi postérieure seule existe : le cœur a été conservé dans son péricarde et les vaisseaux sont injectés ; cette pièce est destinée à montrer les rapports des organes contenus dans les médiastins. Pièce d'ensemble. (M. Duplay, 1861.)

N° 85. — Thorax d'adulte.

Les deux côtés ont été ouverts pour montrer les deux médiastins avec les divers organes qu'ils renferment. (M. Perrier, 1861.)

N° 86. — Cavité thoracique d'adulte.

Les deux moitiés latérales de la paroi ont été enlevées, pour montrer la disposition des organes et les deux médiastins avec leur contenu. (M. Horteloup.)

N° 87. — Cavité thoracique d'un adulte.

Les parois latérales de la poitrine ont été enlevées pour montrer la disposition des organes intérieurs ; mais cette pièce est surtout destinée à montrer le médiastin postérieur avec son contenu. (M. Delaunay.)

N° 88. — Cavité thoracique d'un adulte.

Les deux parois latérales ont été enlevées ; l'ouverture située à gauche, outre qu'elle montre les rapports généraux du cœur, est destinée à montrer les deux médiastins et leur contenu. (M. Ed. Cruveilhier, 1861.)

N° 89. — Cavité thoracique.

Elle est ouverte, excepté en arrière, où existe la colonne vertébrale. Cœur avec les vaisseaux qui en partent ou s'y rendent ;

organes contenus dans le médiastin postérieur avec les nerfs du plexus cardiaque et pulmonaire. (M. Gillette, 1861.)

N° 99. — Cavité thoracique d'adulte.

La cavité thoracique est ouverte des deux côtés, mais principalement à droite ; le cœur est à sa place ordinaire et les vaisseaux qui en naissent ou s'y rendent sont injectés. Cette pièce est destinée à montrer les médiastins. (M. Éd. Cruveilhier, 1831.)

N° 91. — Cavité thoracique d'un adulte.

Les deux parois latérales ont été enlevées ; le cœur et les gros vaisseaux qui en naissent sont injectés. Cette pièce est destinée à montrer les deux médiastins avec leur contenu ; on voit la réflexion des plèvres derrière le sternum et en avant de la colonne vertébrale pour montrer les médiastins. (M. Polailon, 1861.)

2^e Sous-Ordre.

PIÈCES RELATIVES AUX ORGANES DE LA RESPIRATION CHEZ LES ANIMAUX.

Ce second sous-ordre, quoique fort incomplet, comprend 41 pièces, du n° 92 au n° 132.

N° 92. — Série d'os hyoïdes, provenant de divers animaux appartenant à la grande division des vertébrés.

N° 93. — Série d'os hyoïdes, provenant de divers animaux appartenant à la grande division des vertébrés.

N° 94. — Singe ouistiti (quadrumane). — (*Callitus jacchus*) Larynx. (Professeur Sappey, 1844.)

N° 95. — Larynx et trachée artère d'un ours. (Mammifère plantigrade.)
Muscles et nerfs. (Professeur Richet, 1845.)

N° 96. — Os hyoïde et cartilages du larynx, avec les liga-

ments et la partie supérieure de la trachée chez le chien. (Professeur Richet, 1841.)

N° 97. — Os hyoïde et cartilages du larynx.

Ligaments avec la partie supérieure de la trachée chez le chien. (Professeur Sappey, 1841.)

N° 98. — Os hyoïde et cartilages du larynx du chien.

Les ligaments. (Professeur Sappey, 1841.)

N° 99. — Larynx et partie supérieure de la trachée d'un chien.

Muscles du larynx. (Professeur Richet, 1841.)

N° 100. — Bronches de chien.

Elle sont injectées au mercure. (M. Debrou.)

N° 101. — Bronches de chien.

Elles sont injectées au mercure. (M. Debrou.)

N° 102. — Os hyoïde ; larynx et trachée-artère d'une panthère. (Professeur Sappey, 1841.)

N° 103. — Trachée-artère, poumons et cœur d'une panthère.

Le cœur et les vaisseaux sont injectés. (Professeur Sappey, 1841.)

N° 104. — Renard, os hyoïde.

Larynx avec les muscles, trachée et poumons ainsi que le cœur avec l'origine des gros vaisseaux. (Professeur Robin, 1845.)

N° 105. — Os hyoïde du chat, articulé avec le temporal. (Professeur Sappey, 1841.)

N° 106. — Os hyoïde et cartilages du larynx du chat. (Professeur Sappey, 1841.)

N° 107. — Trachée-artère, cœur et poumons d'un chat.

Artères et veines pulmonaires. (M. Demarquay.)

N° 108. — Trachée-artère de la loutre. (M. Pigné, 1845.)

- N° 109. — Bronches d'un rat.
Elles sont injectées au mercure. (M. Debrou.)
- N° 110. — Veines pulmonaires du cochon d'Inde.
(M. Debrou.)
- N° 111. — Bronches d'un fœtus de cochon. (M. Debrou.)
- N° 112. — Os hyoïde et cartilages du larynx d'un cheval.
Ligaments avec la partie supérieure de la trachée. (Professeur Sappey, 1841.)
- N° 113. — Os hyoïde et cartilages du larynx.
Ligaments avec la partie supérieure de la trachée du cheval.
(Professeur Sappey, 1841.)
- N° 114. — Cheval; portion postérieure de la base du crâne
avec l'os hyoïde; larynx et la partie supérieure de la trachée-
artère.
Nerfs du larynx. (Professeur Sappey, 1841.)
- N° 115. — Portion inférieure de la trachée-artère et
bronches du cheval.
Nerfs du plexus bronchique. (Professeur Sappey, 1841.)
- N° 116. — Bronches du cheval.
Nerfs qui forment le plexus bronchique. (M. L. Labbé.)
- N° 117. — Lobe pulmonaire d'un fœtus de veau.
Les vaisseaux injectés sont suivis jusqu'aux lobules; les ar-
tères sont injectées en rouge, les veines en bleu, les bronches
en jaune. (Professeur Panas.)
- N° 118. — Cartilages et muscles du larynx chez le mou-
ton. (Professeur Sappey, 1841.)
- N° 119. — Larynx et partie supérieure de la trachée-artère
du bélier.
Muscles intrinsèques du larynx. (Professeur Sappey, 1838.)
- N° 120. — Larynx et partie supérieure de la trachée-artère
d'un bélier.
Muscles intrinsèques du larynx. (Professeur Sappey, 1841.)

N° 121. — Trachée, cœur et poumons d'agneau injectés.
(M. Marc Sée.)

N° 122. — Appareil respiratoire du cygne. (Professeur Sappey.)

N° 123. — Tortue d'Europe.

Poumon droit, sa situation, sa forme, son volume; poumon gauche relevé sur le bord externe pour montrer les cloisons qui divisent sa cavité en sept ou huit loges. (Professeur Sappey.)

N° 124. — Tortue d'Europe.

Poumons. (M. Després.)

N° 125. — Grenouille.

Injection de l'artère pulmonaire. (M. Gruby.)

N° 126. — Crapaud.

Poumon gauche ouvert par son bord externe pour montrer le mode de terminaison de la bronche correspondante. (Professeur Sappey.)

N° 127. — Salamandre.

Appareil respiratoire. (Professeur Sappey.)

N° 128. — Poisson; rouget mâle.

Vessie natatoire. (M. Pigné, 1845.)

N° 129. — Poisson; rouget femelle.

Vessie natatoire. (M. Pigné, 1845.)

N° 130. — Orphie.

Branchies. (Professeur Robin.)

N° 131. — Squelette de carpe.

Appareil respiratoire et vessie natatoire.

N° 132. — Appareil respiratoire du solein. (M. Pouchet.)

ARTICLE 7.

**ORGANES DES SÉCRÉTIONS MAMMAIRES, BILIAIRES,
URINAIRES ; AUXQUELS EST JOINTE LA RATE,
ET LA SÉCRÉTION DU VENIN CHEZ LES SERPENTS**

Cet article, qui comprend des organes très multiples, contient 187 pièces, du n° 1^{er} au n° 119. Je le diviserai tout naturellement en cinq ordres distincts, qui seront en rapport avec les organes mentionnés, à savoir :

- 1^{er} ordre, organe mammaire (mamelle).
- 2^e ordre, organe biliaire (foie).
- 3^e ordre, organe urinaire (rein).
- 4^e ordre, rate.

Je terminerai cet article par un cinquième ordre qui comprend très peu de pièces, mais est relatif aux organes sécréteurs du venin chez les serpents.

ORDRE PREMIER.

Organe mammaire.

Ce premier ordre, qui comprend 54 pièces, du n° 1 au n° 23 inclusivement, contient des mammelles de femme et des mammelles d'animaux, d'où la nécessité de le subdiviser en deux sous-ordres : 1^{er} sous-ordre, glandes mammaires de femme ; 2^e sous-ordre, glandes mammaires d'animaux.

Premier Sous - Ordre.

GLANDES MAMMAIRES DE FEMMES.

Quarante-cinq pièces, du n° 1 au n° 19, appartiennent

à l'anatomie humaine et, dans ce nombre, 6 sont très belles et ont été préparées par corrosion, n^{os} 5 a, 5 b, 5 c, 5 d, 5 e, 5 f. Huit pièces, n^{os} 10, 11, 12, 13, 14, 15, 16 a et 16 b, sont relatives à des canaux galactophores qui ont été injectés au mercure. Sur 4 autres pièces, n^{os} 16, 17, 18 et 19, on a injecté au mercure les vaisseaux lymphatiques du sein.

N^o 1. — Glande mammaire de la femme.

Injection des canaux galactophores et des veines de la peau. (M. Polaillon, 1865.)

N^o 1 a. — Glande mammaire d'un enfant nouveau-né, âgé de 7 jours. (M. Campenon, 1878.)

N^o 1 b. Glande mammaire de la femme.

La peau et le mamelon ont été isolés de manière à montrer les canaux galactophores émergeant de la glande pour pénétrer dans le mamelon. (M. Campenon, 1878.)

N^o 1 c. — Glande mammaire de la femme.

Cette pièce est destinée à montrer les canaux galactophores et les sinus lactifères avec leur mode de ramification. (M. Campenon, 1878.)

N^o 1 d. — Glande mammaire de la femme.

Cette pièce est destinée à montrer le mode de groupement des canaux galactophores qui sont injectés au mercure, canal accessoire. (M. Campenon, 1878.)

N^o 2. — Glande mammaire de la femme.

Injection des conduits galactophores. (M. Polaillon, 1865.)

N^o 2 a. — Glande mammaire d'une femme accouchée au huitième mois de la grossesse.

Dissection des canaux galactophores dans la plus grande partie de leur trajet; ils ne sont point injectés. (M. Kirmisson, 1878.)

N^o 2 b. — Glande mammaire de femme accouchée à terme.

Dissection des canaux galactophores dans la plus grande partie de leur trajet ; ils ne sont point injectés. (M. Kirmisson, 1878.)

N° 3. — Glande mammaire de la femme.

Loge du tissu cellulaire sous-cutané. (M. Gillete, 1865.)

N° 4. — Mammelle de femme.

Injection des lobes et des conduits galactophores. (M. Ledentu, 1865.)

N° 4 a. — Glande mammaire de femme.

Injection et dissection des canaux galactophores. Cette pièce a été prise pendant la lactation. (M. Duret, 1878.)

N° 4 b. — Glande mammaire de la femme.

Les conduits galactophores ont été injectés et disséqués ; on constate sur cette pièce leur abouchement dans le mamelon. (M. Bouilly, 1878.)

N° 4 c. — Portion de la glande mammaire d'une femme.

On constate sur cette pièce l'injection et la dissection de trois conduits galactophores. (M. Bouilly, 1878.)

N° 4 d. — Portion de la glande mammaire d'une femme.

Les canaux galactophores ont été injectés avec des couleurs différentes pour montrer leur indépendance. (M. Bouilly, 1878.)

N° 4 e. — Glande mammaire d'une femme qui est morte pendant le premier mois de la grossesse.

Les canaux galactophores ont été injectés, disséqués et isolés. (M. Kirmisson, 1878.)

N° 4 f. — Portion de glande mammaire d'une femme.

Sur un point existe une injection très fine des premières ramifications des conduits galactophores. A côté existe un conduit galactophore injecté et isolé par la dissection (M. Bouilly, 1878.)

N° 4 g. Glande mammaire.

Canaux galactophores injectés chez une femme enceinte, et disséqués de manière à montrer leur indépendance. (M. Kirmisson, 1878.)

N° 4 h. — Glande mammaire d'une femme.

Injection destinée à montrer les nombreuses ramifications des conduits galactophores dans l'épaisseur de la glande. (M. Bouilly, 1878.)

N° 4 i. — Glande mammaire d'une femme.

La moitié inférieure, qui est disséquée, est destinée à montrer les canaux galactophores. On voit sur cette pièce l'abouchement des canaux galactophores dans le mamelon. (M. Bouilly, 1878.)

N° 4 j. — Portion de la glande mammaire d'une femme, morte trois jours après l'accouchement.

Injection et dissection des canaux galactophores avec quelques vaisseaux sanguins. (M. Campenon, 1878.)

N° 4 k. — Portion de la glande mammaire d'une femme de 22 ans.

Cette pièce est destinée à montrer les canaux galactophores, en dehors de la grossesse. (M. Campenon, 1878.)

N° 5. — Glande mammaire de la femme.

Injection des canaux galactophores, destinée à montrer leur divisions dichotomiques. (M. Gillette, 1863.)

N° 5 a. — Glande mammaire d'une femme.

Injection des canaux galactophores pendant la lactation ; ils sont préparés par corrosion. (M. Duret, 1878.)

N° 5 b. — Glande mammaire d'une femme âgée.

Injection des canaux galactophores, qui sont préparés par corrosion. (M. Duret, 1878.)

N° 5 c. — Glande mammaire d'une femme.

Injection, après la lactation, des canaux galactophores d'une femme adulte, et préparés par corrosion. (M. Duret, 1878.)

N° 5 d. — Glande mammaire d'une femme, morte pendant la lactation.

Les canaux galactophores ont été injectés et préparés par corrosion. (M. Duret, 1878.)

N° 5 e. — Glande mammaire d'une jeune fille.

Les canaux galactophores ont été injectés et sont préparés par corrosion. (M. Duret, 1878.)

N° 5 f. — Glande mammaire d'une femme.

Injection des canaux galactophores, qui sont préparés par corrosion. (M. Campenon, 1878.)

N° 6. — Glande mammaire de la femme.

Cette pièce est destinée à montrer la glande, son enveloppe fibreuse et ses anfractuosités. (M. Giralès, 1846.)

N° 7. — Portion de la glande mammaire d'une femme, injectée. (M. Giralès, 1846.)

N° 8. — Lobe de la glande mammaire d'une femme.

Ce lobe est injecté et séparé de son enveloppe, pour montrer la terminaison des canaux galactophores. (M. Giralès, 1846.)

N° 8 a. — Portion de la glande mammaire d'une femme.

Canal galactophore, injecté pendant la lactation. Il est isolé par la dissection. (M. Campenon, 1878.)

N° 9. — Lobe séparé de la glande mammaire d'une femme qui a été injecté. (M. Giralès, 1846.)

N° 10. — Glande mammaire de la femme.

Injection des canaux galactophores, avec le mercure. (M. Aubry.)

N° 11. — Portion de glande mammaire d'une femme.

Les canaux galactophores sont injectés au mercure, et cette pièce montre leur embouchure dans le mamelon. (Professeur Sappey.)

N° 12. — Portion de la glande mammaire d'une femme.

Les canaux galactophores sont injectés au mercure et montrent les conduits, tels qu'ils se présentent dans l'état ordinaire du sein. (Professeur Sappey.)

N° 13. — Portion de la glande mammaire d'une femme.

Elle est injectée au mercure. (Professeur Sappey.)

N° 14. — Portion de la glande mammaire d'une femme.

Les canaux galactophores sont injectés, et montrent l'état de ces canaux pendant l'état de lactation. (Professeur Sappey.)

N° 15. — Glande mammaire de la femme.

Injection des conduits galactophores au mercure. (M. A. Guérin, 1843.)

N° 16. — Glande mammaire de la femme.

Injection des vaisseaux lymphatiques de l'auréole et du mamelon. (M. Duplay.)

N° 16 a. — Glande mammaire d'une femme.

Les conduits galactophores ont été injectés au mercure. (M. Bouilly, 1878.)

N° 16 b. — Portion de glande mammaire d'une femme de 63 ans multipare.

Les canaux galactophores ont été injectés au mercure. (M. Campenon, 1878.)

N° 17. — Glande mammaire de femme.

Vaisseaux lymphatiques superficiels, allant aux ganglions de l'aisselle; ils sont situés au-dessus du fascia superficialis. (M. Giralès, 1846.)

N° 18. — Glande mammaire de la femme.

Vaisseaux lymphatiques superficiels communiquant avec ceux qui sont propres à cette glande. (M. Giralès, 1846.)

N° 19. — Réseau lymphatique cutané de la mamelle d'une femme. (M. Polaillon, 1863.)

2° Sous-Ordre

GLANDES MAMMAIRES D'ANIMAUX

Neuf pièces seulement, du n° 19 a au n° 23, sont relatives aux glandes mammaires des animaux, à l'anatomie comparée.

N° 19 a. — Glande mammaire d'une lapine.

Injection des canaux galactophores. (M. Campenon, 1878.)

N° 19 *b.* — Glande mammaire d'une truie.

Injection et dissection des canaux galactophores. (M. Campenon, 1878.)

N° 20. — Glande mammaire de vache.

Artères et veines des sinus lactés du pis. (M. Gillette, 1863.)

N° 21. — Glande mammaire de brebis.

Injection des canaux galactophores. (M. Polailon, 1863.)

N° 21 *a.* — Deux glandes mammaires de brebis.

L'une des glandes est préparée par insufflation des canaux, l'autre par corrosion; toutes deux montrent les canaux galactophores. (M. Campenon, 1878.)

N° 21 *b.* — Glande mammaire de brebis.

Sinus des canaux galactophores de brebis, injectés et vus par leur face interne. (M. Kirmisson, 1878.)

N° 21 *c.* — Portion de mamelle de brebis.

Sinus des canaux galactophores; disposition aréolaire de leur face interne. (M. Kirmisson, 1878.)

N° 22. — Mamelle de brebis.

Injection des canaux galactophores. (M. Ledentu, 1863.)

N° 23. — Portion de mamelle d'une brebis.

Sinus galactophores. (M. Duplay, 1863.)

ORDRE 7.

Organe biliaire, foie.

Vingt-huit pièces, du n° 24 au n° 50, se rapportent aux organes sécréteurs de la bile. Vingt et une de ces pièces sont relatives au foie de l'homme, et sept seulement à celui des animaux; d'où la nécessité d'établir deux sous-ordres, l'un relatif au foie de l'homme, l'autre à celui des animaux.

Premier Sous-Ordre.

FOIE DE L'HOMME

Vingt et une pièces, du n° 25 au n° 42 *a* inclusive-ment, appartiennent à l'espèce humaine. Six de ces pièces, n°s 34, 35, 36, 37, 38 et 43, sont préparées par corrosion, et quelques-unes de ces préparations sont très belles.

N° 24. — Modèle en cire d'un foie d'un sujet adulte. (M. Pinson.)

N° 25. — Modèle en cire d'un foie d'enfant avec la vésicule biliaire.

N° 26. — Face inférieure du foie préparé pour l'étude. (M. Suequet.)

N° 27. — Foie, face inférieure.

Disposition des vaisseaux et de la vésicule biliaire avec les canaux cystique et hépatique. (Professeur Lefort, 1856.)

N° 28. — Modèle en cire d'un foie de fœtus avec la vésicule biliaire. (M. Pinson.)

N° 29. — Foie de fœtus.

Veine porte et veine ombilicale. (Professeur Lefort, 1856.)

N° 30. — Foie d'un fœtus à terme.

Face inférieure; disposition des vaisseaux à leur entrée dans le foie. (Professeur Lefort, 1856.)

N° 31. — Foie d'un fœtus de 8 mois.

Face inférieure; dispositions du canal veineux et de la veine porte. (Professeur Lefort, 1856.)

N° 32. — Foie d'un fœtus de 6 mois.

Face inférieure; disposition des vaisseaux. (Professeur Lefort, 1856.)

N° 33. — Foie d'un fœtus de 8 mois.

Face inférieure; disposition de la veine porte à son entrée dans le foie. (M. Devalz.)

N° 34. — Foie, face supérieure.

La veine porte a été injectée en bleu, l'artère hépatique en rouge, les veines sushépatiques en vert, et les vaisseaux biliaires en jaune. Cette pièce a été préparée par corrosion. (Professeur Lefort, 1856.)

N° 35. — Foie, face supérieure.

La veine porte a été injectée en bleu, les veines sushépatiques en vert, l'artère hépatique en rouge, et les canaux biliaires en jaune. Cette pièce a été préparée par corrosion. (Professeur Lefort, 1856.)

N° 36. — Foie, face inférieure.

La veine porte a été injectée en bleu, les veines sushépatiques en vert, l'artère sushépatique en rouge et les voies biliaires en jaune. Cette pièce a été préparée par corrosion. (Professeur Lefort, 1856.)

N° 37. — Foie, face inférieure.

La veine porte a été injectée en rouge, les veines sushépatiques en bleu. Cette pièce a été préparée par corrosion. (Professeur Lefort, 1856.)

N° 38. — Foie d'enfant, face inférieure.

La veine porte est injectée en vert et les veines sushépatiques en bleu. Cette pièce a été préparée par corrosion. (Professeur Lefort, 1856.)

N° 39. — Foie d'un enfant, face supérieure.

La veine porte est injectée en bleu, l'artère hépatique en rouge, les veines sushépatiques en vert, et les vaisseaux biliaires en jaune. (Professeur Lefort, 1856.)

N° 40. — Artères et veines hépatiques isolées et préparées par dissection. (M. Eug. Nélaton, 1856.)

N° 41. — Foie, face inférieure.

La veine est injectée en bleu, l'artère hépatique en rouge

les veines sushépatiques en vert, et l'artère hépatique en rouge.

Cette pièce a été préparée par dissection. (Professeur Guyon, 1856.)

N° 42. — Foie, face inférieure.

La veine porte a été injectée en bleu, l'artère hépatique en rouge, les veines sushépatiques en vert et les canaux biliaires en jaune. (M. Devalz.)

N° 42 a. — Foie d'homme, préparé par le procédé Lakowski, le 2 décembre 1866.)

N° 43. — Foie de fœtus, branche de l'artère hépatique préparée par corrosion. (Professeur Lefort, 1856.)

2^e Sous-Ordre.

FOIE DES ANIMAUX, ANATOMIE COMPARÉE.

Sept pièces seulement, du n° 44 au n° 50, sont relatives aux organes de la sécrétion biliaire chez les animaux.

N° 44. — Face inférieure du foie d'un chat. (M. Sucquet.)

N° 45. — Foie.

Face inférieure du foie d'un blaireau. (Digitigrades.) — (M. Sucquet.)

N° 46. — Foie.

Face inférieure du foie d'un cochon. (M. Sucquet.)

N° 47. — Foie.

Face inférieure du foie d'un chevreuil. (M. Sucquet.)

N° 48. — Foie.

Face inférieure du foie d'un bouc. (Ruminants.) — (M. Sucquet.)

N° 49. — Foie.

Face inférieure du foie d'un héron. (M. Sucquet.)

N° 50. — Grenouille.

Foie et reins injectés. (M. Gruby.)

ORDRE 3.

Organes de la sécrétion urinaire dans l'espèce humaine, rein.

Trente-six pièces, du n° 51 au numéro 86 inclusivement, se rapportent aux organes de la sécrétion biliaire. Trente-deux pièces sont relatives à l'homme et quatre seulement aux animaux, ce qui m'oblige à établir deux sous-ordres : 1^{er} sous-ordre, organes de la sécrétion urinaire dans l'espèce humaine : 2^e sous-ordre, organes de la sécrétion urinaire chez les animaux, anatomie comparée.

Premier Sous-Ordre.

ORGANES DE LA SÉCRÉTION URINAIRE DANS L'ESPÈCE HUMAINE, REIN.

Vingt et une pièce, du n° 51 au n° 86, se rapportent à ce sous-ordre ; douze de ces pièces, n°s 65, 67, 68, 69, 70, 71, 72, 73, 74, 75, 76 et 77, sont préparées par corrosion.

N° 51. — Rein.

Injection des artères et des veines du rein ; l'injection a pénétré dans la substance tubuleuse. (M. Follin, 1846.)

N° 52. — Rein.

Injection du parenchyme rénal. (M. Burgroève.)

N° 53. — Modèle en cire d'un rein coupé sur son bord externe.

N° 54. — Modèle en cire d'une moitié de rein.
Coupe verticale.

N° 55. — Modèle en cire d'une moitié de rein qui était anormal.

N° 56. — Modèle en cire d'un rein anormal.

Cette pièce est destinée à représenter la disposition des vaisseaux dans le rein.

N° 57. — Modèle en cire d'un rein.

Une coupe a été simulée pour faire voir la disposition des vaisseaux.

N° 58. — Modèle en cire du rein.

Une coupe a été simulée pour montrer la disposition des vaisseaux dans la substance rénale.

N° 59. — Modèle en cire d'une moitié de rein.

Coupe verticale pour montrer la disposition des calices.

N° 60. — Modèle en cire d'un rein d'enfant.

Une coupe a été simulée pour montrer la disposition des vaisseaux.

N° 61. — Modèle en cire d'une moitié d'un rein d'enfant.

Une coupe verticale a été simulée pour montrer la disposition des vaisseaux.

N° 62. — Modèle en cire d'un rein d'enfant.

N° 63. — Modèle en cire des calices et bassinets du rein.

N° 64. — Modèle en cire des bassinets du rein.

N° 65. — Vaisseaux d'un rein d'enfant.

Les vaisseaux sont injectés. Pièce préparée par corrosion.

N° 66. — Modèle en cire d'un rein d'enfant.

Cette pièce est destinée à montrer les calices et le bassinets.

N° 67. — Vaisseaux du rein qui ont été injectés et préparés par corrosion.

N° 68. — Veine rénale qui a été injectée et préparée par corrosion.

N° 69. — Veine rénale qui a été injectée et préparée par corrosion.

N° 70. — Vaisseaux du rein qui ont été injectés et préparés par corrosion.

N° 71. — Vaisseaux du rein qui ont été injectés et préparés par corrosion.

N° 72. — Vaisseaux du rein qui ont été injectés et préparés par corrosion.

N° 73. — Vaisseaux du rein qui ont été injectés et préparés par corrosion.

N° 74. — Vaisseaux du rein qui ont été injectés et préparés par corrosion.

N° 75. — Vaisseaux du rein qui ont été injectés et préparés par corrosion.

N° 76. — Vaisseaux du rein qui ont été injectés et préparés par corrosion.

N° 77. — Artères et veines du rein, injectées et préparées par corrosion.

N° 78. — Vaisseaux et nerfs des capsules sur-rénales. (Professeur Panas, 1860.)

N° 79. — Artères et veines rénale droite avec le bassinnet et les uretères.

Rapports de ces organes au hile du rein.

N° 80. — Artère rénale.

N° 81. — Préparation destinée à montrer la structure de la vessie. (M. Thompson.)

N° 82. — Vessie d'homme, insufflée.

2^e Sous-Ordre.

ORGANE DE LA SÉCRÉTION URINAIRE CHEZ LES ANIMAUX.

ANATOMIE COMPARÉE.

Quatre pièces seulement, n^{os} 83, 84, 85 et 86, se rapportent à ce sous-ordre, que j'ai cru néanmoins devoir conserver.

N^o 83. — Modèle en cire d'un rein d'animal.

Cette coupe est destinée à montrer la forme du rein et la disposition des vaisseaux.

N^o 84. — Modèle en cire d'une moitié de rein d'animal.

Elle montre les calices et les bassinets.

N^o 85. — Rein de l'ours brun.

Ce rein est composé d'un grand nombre de petits reins distincts.

N^o 86. — Rein du phoque.

Il est composé de plusieurs petits reins isolés. (M. Richard Owen, 1845.)

ORDRE 4.

Rate.

Vingt-neuf pièces du Musée, du n^o 87 au n^o 115, sont relatives à la rate; vingt et une de ces pièces se rapportent à la rate de l'homme et huit à la rate des animaux, ce qui fait que j'établirai, comme dans les ordres précédents, deux sous-ordres, à savoir :

1^{er} sous-ordre, rate dans l'espèce humaine.

2^{me} sous-ordre, rate des animaux; anatomie comparée,

Premier Sous-Ordre.

RATE DANS L'ESPÈCE HUMAINE.

Vingt et une pièces, du n° 87 au n° 107 inclusivement, sont relatives à la rate chez l'homme. Huit de ces pièces, n°s 100, 101, 102, 103, 104, 105, 106 et 107, sont des rates préparées par corrosion, dont quelques-unes sont très belles.

N° 87. — Portion de colonne vertébrale avec l'artère splénique et la rate. (M. Duplay, 1864.)

N° 88. — Portion de la colonne vertébrale avec le diaphragme.

Artères et veines de la rate. (M. Dubreuil, 1864.)

N° 89. — Portion de la colonne vertébrale avec les vertèbres lombaires, le diaphragme, l'estomac et une portion du gros intestin.

Rapports de la rate chez l'homme; artères et veines de la rate. (M. Perrier.)

N° 90. — Portion de la colonne vertébrale avec le diaphragme et l'estomac.

Artères et veines de la rate; rapports. (M. Duplay, 1864.)

N° 91. — Portion de la colonne vertébrale avec le pancréas.

Artères et veines de la rate. (M. Dubreuil, 1864.)

N° 92. — Rate.

Injection séparée par des matières de couleurs diverses des quatre branches de la veine-porte; l'indépendance de ces branches est manifeste. (Professeur Lefort, 1856.)

N° 93. — Rate d'enfant.

Les artères sont injectées en trois couleurs différentes: départements vasculaires. (M. Dubreuil, 1864.)

N° 94. — Rate.

Les artères sont injectées en trois couleurs différentes; départements vasculaires. (M. Dubreuil.)

N° 95. — Rate.

Veine splénique injectée et préparée par dissection sur un jeune enfant. (M. Eug. Nélaton, 1856.)

N° 96. — Rate.

Artère et veine splénique; la première est injectée en rouge, la seconde en bleu. Ces vaisseaux ont été préparés par dissection. (M. Eug. Nélaton, 1856.)

N° 97. — Rate.

Artère et veine splénique; l'artère est injectée en rouge, la veine en vert. (Professeur Guyon, 1856.)

N° 98. — Rate.

Vaisseaux artériels et veineux avec les trabécules. (M. Perrier, 1856.)

N° 99. — Rate.

Veine splénique à sa sortie de la rate. (M. Cavasse, 1856.)

N° 100. — Rate.

Artère injectée en rouge et préparée par corrosion. (M. Ed. Cruveilhier.)

N° 101. — Rate.

Injection des artères en rouge, des veines en bleu. Cette pièce a été préparée par corrosion. (M. Éd. Cruveilhier, 1864.)

N° 102. — Rate.

Injection des artères en rouge, des veines en bleu. Cette pièce a été préparée par corrosion. (M. Ed. Cruveilhier, 1864.)

N° 103. — Rate.

Injection des artères en rouge, des veines en bleu. Cette pièce été préparée par corrosion. (M. Éd. Cruveilhier, 1864.)

N° 104. — Rate.

Artères et veines de la rate préparées par corrosion. (Professeur Guyon, 1864.)

N° 105. — Rate.

Injection des artères en rouge, des veines en bleu. Cette pièce a été préparée par corrosion. (M. Ed. Cruveilhier, 1864.)

N° 106. — Rate, face interne.

Injection de l'artère splénique en rouge et des veines en bleu. Cette pièce a été préparée par corrosion. (Professeur Le Fort, 1864.)

N° 107. — Rate.

Injection de l'artère splénique en rouge, de la veine en bleu. Cette pièce a été préparée par corrosion. (Professeur Le Fort, 1855.)

2° *Sous-Ordre.*

RATE DES ANIMAUX. — ANATOMIE COMPARÉE.

Huit pièces seulement, du n° 108 au n° 115, se rapportent à la rate des animaux.

N° 108. — Portion de rate d'un cheval.

Structure de la membrane fibreuse et trabécules. (M. Duplay, 1864.)

N° 109. — Portion de rate d'un cheval.

Disposition de la membrane fibreuse et trabécules. (M. Duplay, 1864.)

N° 110. — Petite portion de la rate d'un veau.

Disposition de la membrane fibreuse et trabécules. (M. Duplay, 1864.)

N° 111. — Portion de la rate de cheval.

Disposition de la membrane fibreuse et trabécules. (M. Duplay, 1864.)

N° 112. — Rate de cheval.

Structure de la rate chez le cheval. (Professeur Gosselin, 1840.)

N° 113. — Rate de coq.

Rapports et connexions vasculaires de la rate chez les oiseaux.
(M. Perrier, 1864.)

N° 114. — Rate de tortue.

Connexions vasculaires avec l'intestin injecté.

N° 115. — Carpe.

Rapports et connexions vasculaires de la rate chez un poisson.
(M. Perrier, 1864.)

ORDRE 5.

Sécrétion du venin des serpents.

J'ai trouvé, placées à la fin des sécrétions, quelques pièces relatives au venin des serpents, du n° 116 au n° 119. Je les ai conservées à leur place, quoiqu'il existe dans le Musée d'histoire naturelle une collection de serpents, où l'on retrouve des pièces analogues; mais j'ai voulu, autant que possible, grouper les sécrétions.

N° 116. — Crochet à venin de la vipère de Cuba.

N° 117. — Serpent trigonocéphale.

Glande et appareil excréteur du venin. (Professeur J. Cloquet.)

N° 118. — Serpent trigonocéphale.

Glande et appareil excréteur du venin. (Professeur J. Cloquet.)

N° 119. — Reptiles.

Voies lacrymales (*ophidiens*). — (Professeur J. Cloquet.)

ARTICLE 8.

ORGANES DE LA DIGESTION

Deux cent cinquante-sept pièces, du n° 1 au n° 257, ont été classées parmi les organes de la digestion. Les divisions que je vais chercher à établir dans ces pièces, sans être arbitraires, ne sont point absolues, pas plus que celles qui m'ont servi à établir cet article lui-même. Malgré la difficulté, il était cependant nécessaire de créer des divisions et subdivisions au milieu d'un aussi grand nombre de pièces. C'est ce que je vais chercher à faire. Comme pour les autres articles, je les diviserai tout d'abord en deux ordres, à savoir :

Ordre 1^{er} — Pièces qui sont relatives à l'anatomie humaine ;

Ordre 2^e. — Organes de la digestion chez les animaux ; anatomie comparée.

ORDRE PREMIER

Organes de la digestion chez l'homme ; anatomie humaine.

Deux cent quatorze pièces, du n° 1 au n° 214, se rapportent aux organes de la digestion chez l'homme. Je les diviserai en six sous-ordres, à savoir :

1^{er} Sous-ordre. — Parois constituantes de la bouche, pharynx et œsophage.

2^e Sous-ordre. — Estomac.

3^e Sous-ordre. — Pancréas.

4^e Sous-ordre. — Intestin.

5^e Sous-ordre. — Cœcum.

6^e Sous-ordre. — Rectum et anus.

*Premier Sous-Ordre.***PAROIS CONSTITUANTES DE LA BOUCHE. PHARYNX ET ŒSOPHAGE.**

Quatre-vingt-dix-sept pièces, du n° 1 au n° 97 inclusivement, se rapportent à ce sous-ordre. Je les diviserai en trois variétés, à savoir : 1^{re} variété, squelette de la bouche, dents et muscles de la face ; 2^e variété, glandes salivaires et leurs conduits ; 3^e variété, organes de la déglutition, muscles, vaisseaux et nerfs avec l'œsophage.

*Première Variété.***SQUELETTE DE LA BOUCHE, DENTS ET MUSCLES DE LA FACE.**

Quarante-quatre pièces, du n° 1 au n° 44, sont relatives à cette variété ou première partie des organes de la digestion. Vingt-deux pièces, du n° 1 au n° 23 exclusivement, sont des pièces relatives aux dents et à l'influence qu'elles exercent sur le squelette des maxillaires supérieurs et inférieurs. Six pièces, n° 23, 24, 25, 26, 27 et 28, sont des préparations d'artères dentaires. Quatre, n° 29, 30, 31 et 32, de nerfs.

Neuf pièces, n° 33, 34, 35, 36, 37, 38, 39, 40 et 41, consistent en une série de maxillaires inférieurs avec ou sans dents. Trois pièces, n° 42, 43 et 44, sont relatives aux muscles orbiculaires des lèvres et au buccinateur.

N° 1. — Les deux maxillaires supérieurs avec l'inférieur, homme adulte.

La plupart des dents existent. (Professeurs Marjolin et Rullier.)

N° 2. — Les deux maxillaires supérieurs avec l'inférieur d'un sujet de 18 ans.

La dentition pour les deux maxillaires est irrégulière ; deux incisives sont développées au-dessous de l'orifice du nez dans l'épaisseur de l'os maxillaire. (Professeurs Marjolin et Rullier.)

N° 3. — Les deux os maxillaires supérieurs avec l'inférieur.

La dentition chez cet individu est incomplète, il n'a que 28 dents. (Professeurs Marjolin et Rullier.)

N° 4. — Les deux os maxillaires supérieurs avec l'inférieur, homme de 26 ans.

Il a toutes ses dents. (Professeurs Marjolin et Rullier.)

N° 5. — Les deux os maxillaires supérieurs avec l'inférieur d'un homme de 35 ans.

Les tubercules des dents molaires sont très prononcées. (Professeurs Marjolin et Rullier.)

N° 6. — Les deux os maxillaires supérieurs avec l'inférieur d'un jeune homme de 15 ans, chez lequel 12 dents seulement ont percé.

Le bord alvéolaire du maxillaire supérieur, les dents canines se sont développées très haut dans l'épaisseur des os. (Professeurs Marjolin et Rullier.)

N° 7. — Les deux os maxillaires supérieurs avec l'inférieur.

Dentition irrégulière. (Professeurs Marjolin et Rullier.)

N° 8. — Les deux os maxillaires d'un jeune homme.

Les deux dents canines sont développées dans l'épaisseur des os. (Professeurs Marjolin et Rullier.)

N° 9. — Les deux os maxillaires supérieurs avec l'inférieur d'un homme de 30 ans.

Cavités alvéolaires. (Professeurs Marjolin et Rullier.)

N° 10. — Moitié antérieure de la base du crâne avec les os maxillaires supérieurs et l'inférieur.

Atrophie du bord alvéolaire après la chute des dents ; l'os maxillaire inférieur est tranchant. (Professeurs Marjolin et Rullier.)

N° 11. — Les deux maxillaires supérieurs avec l'inférieur d'un homme de 60 ans.

Les mâchoires sont totalement dépourvues de dents. (Professeurs Marjolin et Rullier.)

N° 12. — Les deux os maxillaires supérieurs avec l'inférieur d'un homme de 70 ans.

Les mâchoires sont totalement dépourvues de dents. (Professeurs Marjolin et Rullier.)

N° 13. — Les deux maxillaires supérieurs avec l'inférieur; femme de 72 ans.

Les mâchoires sont totalement dépourvues de dents, et le canal dentaire en grande partie oblitéré. (Professeurs Marjolin et Rullier.)

N° 14. — Les deux os maxillaires supérieurs et l'inférieur; femme de 80 ans.

Les mâchoires sont totalement dépourvues de dents. (Professeur Marjolin et Rullier.)

N° 15. — Les deux maxillaires supérieurs et l'inférieur, chez un vieillard de 80 ans.

Ces os sont dépourvus de dents. (M. Lacroix, 1838.)

N° 16. — Les deux os maxillaires supérieurs. — Dents d'un homme adulte. (Professeurs Marjolin et Rullier.)

N° 17. — Les deux os maxillaires supérieurs. — Dents d'un homme adulte. (Professeurs Marjolin et Rullier.)

N° 18. — Série de cinq parties de maxillaires supérieurs.

Ces pièces sont préparées pour montrer les dents aux différents âges de la vie, depuis l'état fœtal, jusqu'à la perte absolue des dents. L'artère dentaire inférieure a été mise à découvert dans son canal. (M. Rombeau.)

N° 19. — Maxillaire inférieur d'un adulte. (Professeurs Marjolin et Rullier.)

N° 20. — Maxillaire inférieur d'un jeune homme. (Professeurs Marjolin et M. Rullier.)

N° 21. — Système dentaire chez un très jeune sujet (M. Lacroix, 1838.)

N° 22. — Tête de fœtus.
Germe des dents. (M. Lacroix, 1838.)

N° 23. — Moitié latérale droite de la tête.

Artère maxillaire interne et en particulier l'avéolo-dentaire inférieure, et l'artère dentaire inférieure qui est mise à découvert dans son canal; les rameaux dentaires sont injectés. (Professeur Lefort, 1855.)

N° 24. — Moitié latérale gauche de la base du crâne avec le maxillaire supérieur et la moitié correspondante de l'inférieur.

Branches terminales de la maxillaire interne; l'artère dentaire inférieure est sculptée dans son canal. (M. Thomas, 1855.)

N° 25. — Moitié latérale droite et antérieure de la base du crâne avec le maxillaire supérieur et la moitié correspondante de l'inférieur.

Terminaison de l'artère maxillaire interne; l'artère dentaire inférieure est sculptée dans son canal osseux. (M. Thomas, 1855.)

N° 26. — Temporal droit avec les deux maxillaires supérieurs, l'inférieur et les dents.

Artères qui vont aux dents; l'artère dentaire inférieure est sculptée dans son canal. (M. Lacroix, 1838.)

N° 27. — Maxillaire inférieur.

Les deux artères dentaires inférieures sont mises à découvert dans leur canal. (M. Marc Sée, 1857.)

N° 28. — Maxillaire supérieur droit avec la moitié correspondante de l'inférieur.

Terminaison de l'artère sous-orbitaire et de la dentaire inférieure, branches qui vont dans la muqueuse du sinus maxillaire et aux dents. (M. Marc Sée, 1857.)

N° 29. — Les deux maxillaires supérieurs avec l'inférieur d'un individu adulte.

Sur les dents du côté droit, on a préparé les nerfs qui vont se porter aux dents. (MM. Guérin et Benoist, 1834.)

N° 30. — Les deux maxillaires supérieurs avec l'intérieur et les dents chez un individu de 30 ans.

Du côté droit on a préparé les nerfs qui vont se porter aux dents. (M. Lacroix, 1838.)

N° 31. — Pièce en cire ; moitié droite de la face.

Nerfs des dents. (M. Jamet.)

N° 32. — Moitié latérale droite de la face.

Nerfs des dents. (M. Jamet.)

N° 33. — Série de six maxillaires inférieurs d'adulte avec les dents. (Professeur Marjolin.)

N° 34. — Série de huit maxillaires inférieurs d'adulte.

Les dents manquent en grande partie. (Professeur Marjolin.)

N° 35. — Série de quatre maxillaires inférieurs.

Les dents manquent en grande partie. (Professeur Marjolin.)

N° 36. — Trois maxillaires inférieurs de vieillard.

Ils sont dépourvus de dents. (Professeur Marjolin.)

N° 37. — Cinq maxillaires inférieurs d'enfants.

La plus grande partie des dents existent. (Professeur Marjolin.)

N° 38. — Cinq maxillaires inférieurs de très jeunes enfants. (Professeur Marjolin.)

N° 39. — Série de douze maxillaires inférieurs de fœtus et de très jeunes enfants.

Pour la plupart les dents n'existent point encore. (Professeur Marjolin.)

N° 40. — Série de six maxillaires supérieurs appartenant à des jeunes gens. (Professeur Marjolin.)

N° 41. — Trois coupes en verre contenant une collection de dents qui ont été arrachées. (Professeur Marjolin.)

N° 42. — Moitié antérieure de la base du crâne avec les os de la face.

Muscle orbiculaire des lèvres et buccinateur ; leurs rapports avec l'artère faciale ; le nerf facial, buccal et sous-orbitaire. (M. Réclus, 1874.)

N° 43. — Portion de deux os maxillaires supérieurs avec la partie horizontale de l'inférieur.

Peau de la face ; muscle orbiculaire des lèvres et buccinateur, vus par leur face profonde ; artères coronaires ; nerfs mentoniers. (M. Réclus, 1874.)

N° 44. — Les deux os maxillaires supérieurs avec la portion horizontale de l'inférieur.

Muscles orbiculaires des lèvres et buccinateur ; insertions, rapports avec les muscles de la face et du pharynx. (M. Réclus, 1874.)

2^{me} Variété.

GLANDES SALIVAIRES ET LEURS CONDUITS

Trente-deux pièces, du n° 45 au n° 76 inclusivement, sont relatives aux glandes salivaires et à leurs conduits.

N° 45. — Moitié latérale droite de la tête et de la partie supérieure du cou.

Loges aponévrotiques de la glande parotide et sous-maxillaire. (Professeur Guyon, 1858.)

N° 46. — Tête avec le cou. Pièce d'ensemble.

Glandes salivaires ; situation, rapports généraux, artères, veines et nerfs. (M. Eug. Nélaton, 1858.)

N° 47. — Moitié latérale gauche de la tête et du cou, avec la langue, le larynx, la trachée-artère, le pharynx et l'œsophage.

Glande parotide et sublinguale, canal de stenson. Artères, veines et nerfs. (M. Eug. Nélaton, 1858.)

N° 48. — Moitié latérale droite de la tête avec le cou, langue, pharynx et œsophage.

Glandes sous-maxillaires, artères et veines de la tête et du cou.

N° 49. — Moitié latérale gauche de la tête et de la face.

Glande parotide et sublinguale avec les artères et les veines.

N° 50. — Maxillaire inférieur avec la cavité buccale; le pharynx et l'œsophage; la langue, le larynx et la trachée-artère;

Le pharynx est ouvert par sa face postérieure; glande parotide et sous-maxillaire avec leurs artères. (M. Eug. Nélaton, 1858.)

N° 51. — Moitié latérale gauche de la base du crâne et de la face.

Aponévroses superficielles; elles ont été incisées pour montrer au-dessous, la glande parotide et sous-maxillaire. (Professeur Guyon, 1858.)

N° 52. — Moitié latérale droite de la face.

Glande parotide dont les grains glanduleux ont été isolés; canal de sténon. Connexion de la glande avec les artères et les nerfs qui la traversent, facial et auriculo-temporal. (M. Eug. Nélaton, 1858.)

N° 53. — Moitié latérale gauche de la face.

Glandes parotide, sous-maxillaire et sublinguale avec leurs canaux excréteurs. Position, forme et rapports; nerf facial dans la parotide. (Professeur Guyon, 1858.)

N° 54. — Face d'un individu adulte avec la partie supérieure du cou.

Les deux glandes parotides et sous-maxillaires sont préparées avec leurs conduits excréteurs; artères et nerfs de ces glandes; artères de la face. (Professeur Guyon, 1858.)

N° 55. — Base du crâne avec la face et la partie antérieure du cou.

Glande parotide avec les deux glandes sous-maxillaires et leurs canaux excréteurs. Rapports de ces glandes avec les veines. (Professeur Guyon, 1858.)

N° 56. — Moitié latérale droite de la base du crâne de la face et du cou d'un enfant.

Nerf facial et ses rapports avec la glande. (Professeur Guyon, 1858.)

N° 57. — Moitié latérale gauche de la base du crâne, avec la face d'un enfant.

Glandes parotide, sous-maxillaire et sublinguale avec leurs canaux excréteurs. Branches nerveuses qui se rendent à la parotide. Rapports du nerf lingual et hypoglosse avec les glandes sous-maxillaires et sublinguales. (Professeur Guyon, 1858.)

N° 58. — Portion latérale droite des os de la face.

Glande parotide avec le canal de sténon. Rapports avec les os. (Professeur Guyon.)

N° 59. — Moitié latérale droite de la base du crâne, avec la moitié correspondante de la colonne cervicale.

Glande parotide dans ses rapports avec l'excavation parotidienne; la carotide externe, l'apophyse styloïde, le bouquet de Riolan. (M. Eugène Nélaton, 1858.)

N° 60. — Glande parotide gauche.

Cette glande est préparée par dissection. On peut y compter 7 ou 800 lobules. Conduit de sténon, son trajet; artères, veines et nerfs de la parotide. (M. Eugène Nélaton, 1858.)

N° 61. — Parotide droite d'un enfant de 4 ans qui était strumeux.

La glande est entourée de nombreux ganglions. (Professeur Guyon, 1858.)

N° 62. — Glande parotide droite.

Cette pièce est destinée à montrer le volume, les connexions exactes avec les nerfs facial et auriculo-temporal, et surtout avec la carotide externe et la veine correspondante. (M. Eug. Nélaton, 1858.)

N° 63. — Glande parotide.

Le conduit de sténon est disséqué et suivi jusque dans l'épaisseur de la parotide. (Professeur Guyon, 1858.)

N° 64. — Deux glandes parotides d'adulte.

Elles sont préparées par corrosion. (M. Eug. Nélaton, 1858.)

N° 65. — Glande parotide injectée.

Forme, rapports avec la carotide externe. (Professeur Guyon, 1858.)

N° 66. — Glande parotide injectée avec le canal de sténon.

Rapports de la parotide avec le tronc de la carotide externe et avec le nerf facial. (Professeur, Guyon, 1858.)

N° 67. — Voile du palais, langue, pharynx, œsophage, et trachée-artère.

Glandes sous-maxillaires, sublinguales, linguales et palatines avec les artères, les veines et les nerfs. (M. Eug. Nélaton, 1858.)

N° 68. — Langue, face inférieure.

Glandes linguales, sublinguales et sous-maxillaires ; la sublinguale droite a été subdivisée par dissection en 19 glandes secondaires, correspondant à autant de conduits excréteurs. (M. Eug. Nélaton, 1858.)

N° 69. — Langue, face inférieure.

Nerf lingual.

Glandes sublinguales, canaux de Warthon. (M. Eug. Nélaton 1858.)

N° 70. — Langue d'un enfant de 4 ans.

Ganglion sublingual et sous-maxillaire. Nerf lingual et grand hypoglosse. (Professeur Guyon, 1858.)

N° 71. — Glande sublinguale d'un enfant avec de nombreux conduits de Rivinus visibles par transparence. (M. Eug. Nélaton, 1858.)

N° 72. — Langue, face inférieure.

La glande sublinguale est injectée en vert et son conduit s'ouvre isolément à la papille ; la glande sous-maxillaire est injectée en rouge et son conduit s'ouvre isolément à la papille ; série de glandes sublinguales auxquelles appartiennent les conduits de Rivinus. (Professeur Guyon, 1858.)

N° 73. — Langue d'un enfant de 2 ans.

Injection au mercure des conduits de Bartholin et de Warthon. (Professeur Guyon, 1858.)

N° 74. — Langue, face inférieure.

Conduits de Warthon et de Bartholin. (Professeur Guyon, 1858.)

N° 75. — Langue, face inférieure.

Conduits de Warthon et de Bartholin, s'ouvrant isolément à la papille; on distingue en dehors les couches des glandes sublinguales. (Professeur Guyon, 1858.)

N° 76. — Lèvres.

Glandules labiales avec les artères et les nerfs. (M. Eug. Nélaton, 1858.)

3^{me} Variété

ORGANES DE LA DÉGLUTITION, MUSCLES, VAISSEAUX, NERFS ET ŒSOPHAGE.

Vingt et une pièces, du n° 77 au n° 97, se rapportent plus spécialement aux organes de la digestion. Sur ce nombre, deux pièces, n° 96 et 97, sont plutôt relatives aux rapports de l'œsophage.

N° 77. — Modèle en cire d'une coupe de la tête qui représente le pharynx ouvert par sa partie postérieure.

Cette pièce est destinée à montrer les organes de la déglutition. (Professeur J. Cloquet.)

N° 78. — Tête, avec la face, le cou. Pharynx avec l'œsophage; larynx et trachée-artère; artères et veines.

Pièce d'ensemble; organes de la déglutition.

N° 79. — Moitié antérieure de la base du crâne avec les os de la face.

Préparation des organes de la déglutition; pharynx, œsophage, larynx et trachée-artère. (Professeur Jobert de Lamballe.)

N° 80. — Muscles de la langue et du pharynx.

Ces muscles sont préparés et vus d'arrière en avant. (M. Huguier, 1842.)

N° 81. — Moitié antérieure de la base du crâne avec les os de la face, le pharynx et l'œsophage, le voile du palais, la langue, le larynx, la trachée-artère et les veines.

Organes de la déglutition. (M. Thierry, 1858.)

N° 82. — Portion médiane de la voûte du crâne avec les deux os maxillaires supérieurs et l'inférieur. Pharynx et œsophage; voile du palais, larynx et trachée.

Aponévrose et enveloppes fibreuses du pharynx et de la langue; le pharynx est ouvert à sa face postérieure; organes de la déglutition. (M. Huguier, 1842.)

N° 83. — Portion médiane de la base du crâne avec le pharynx, le voile du palais, la langue, le larynx, la trachée et l'œsophage.

Le pharynx est ouvert par sa partie postérieure, et cette pièce est destinée à montrer les organes de la déglutition. (M. Bogros.)

N° 84. — Portion antérieure de la base du crâne avec les deux os maxillaires supérieurs et inférieurs et le pharynx; voile du palais et larynx d'un sujet âgé.

Organes de la déglutition. (Professeur Jobert de Lamballe.)

N° 85. — Les deux os maxillaires supérieurs avec l'inférieur; le pharynx, l'œsophage, la langue et le larynx.

Muscles du pharynx, organes de la déglutition. (M. Huguier, 1842.)

N° 86. — Moitié latérale gauche de la tête et du cou.

On a conservé les deux premières côtes; cette pièce est destinée à montrer les organes de la déglutition. On y distingue les sinus de la dure-mère, la langue et les muscles disséqués, les fosses nasales, le pharynx, l'œsophage, le larynx et la trachée-artère. Les artères et les veines sont injectées.

N° 87. — Moitié gauche de la tête.

Sur cette coupe, on distingue la dure-mère et les sinus, les fosses nasales, le pharynx, la cavité buccale, la langue, le larynx

et la trachée ; les artères et les veines de ces régions sont injectées.

Cette pièce est destinée à montrer les organes de la déglutition.

N° 88. — Moitié postérieure de la base du crâne avec la colonne vertébrale cervicale, le maxillaire inférieur, la langue, le larynx, la trachée, le pharynx et l'œsophage, dans leurs rapports généraux. Artères de ces organes.

Ces organes ont été préparés pour montrer la déglutition. (M. Thierry, 1826.)

N° 89. — Moitié antérieure de la base du crâne avec les os de la face, pharynx et œsophage ; voile du palais, langue, larynx et trachée.

Artères et veines, organes de la déglutition. (M. Thierry, 1826.)

N° 90. — Base du crâne avec les os de la face, la colonne cervicale, la langue, le larynx, la trachée et la première côte.

Veines de la langue et du pharynx, plexus veineux ptérygo-pharyngien, veines du cou. Pièce d'ensemble. (M. Huguier, 1842.)

N° 91. — Partie médiane et antérieure de la base du crâne avec les deux os maxillaires supérieurs et l'inférieur, le pharynx et l'œsophage, la langue, le larynx et la trachée.

Veines du cou injectées, veines du larynx. Face inférieure de la langue. Plexus ptérygo-pharyngien. (M. Huguier, 1842.)

N° 92. — Moitié antérieure de la base du crâne, avec la face, le cou et la partie supérieure du thorax. Langue, pharynx, œsophage, larynx et trachée-artère.

Nerfs cérébro-spinaux, qui vont à la langue et au pharynx ; en arrière, on remarque l'anastomose entre le nerf récurrent laryngé et le ganglion cervical supérieur, la triple origine du nerf laryngé externe, la disposition en arcade du nerf grand hypoglosse. (M. Huguier, 1842.)

N° 93. — Les deux os maxillaires supérieurs avec le pharynx, l'œsophage, la langue et le larynx.

Nerfs que le grand sympathique envoie à la langue ; portion

pharyngienne du nerf glosso-pharyngien, organes de la déglutition. (M. Huguier, 1842.)

N° 94. — Moitié antérieure de la base du crâne avec les os de la face, la région dorsale de la colonne vertébrale, les trois premières vertèbres lombaires et la première côte.

Sur cette pièce on voit le pharynx, l'œsophage dans toute son étendue, le diaphragme et l'estomac, la langue, le larynx et la trachée. L'artère aorte et ses branches sont injectées et une partie de la veine cave supérieure, 1820.

N° 95. — Moitié antérieure de la base du crâne avec les os de la face et la portion dorsale de la colonne vertébrale ainsi que la première côte.

Cette pièce est destinée à montrer les organes de la déglutition; on a conservé le pharynx, l'œsophage dans toute son étendue, le diaphragme, la langue, le larynx et la trachée-artère; l'artère aorte et ses branches sont injectées. (M. Thiéry, 1826.)

N° 96. — Base du crâne avec une grande partie de la face, du cou et de la colonne vertébrale.

Langue, larynx et trachée; pharynx, œsophage dans toute son étendue avec une partie du diaphragme et de l'estomac. L'artère aorte est injectée ainsi que les branches; la veine cave supérieure est également injectée ainsi que la veine azygos et le canal thoracique qui est injecté en jaune. (M. Huguier, 1826.)

N° 97. — Base du crâne avec les os de la face et la plus grande partie de la colonne vertébrale avec la première côte.

Pharynx avec l'œsophage vu dans toute son étendue, avec une partie du diaphragme et de l'estomac; langue, larynx et trachée-artère; l'artère aorte est injectée avec la veine cave supérieure et la veine azygos. (M. Dubled, 1826.)

2^e Sous-Ordre.

ESTOMAC.

Seize pièces, du n° 98 au n° 113, se rapportent plus ou moins directement à ce sous-ordre, c'est pourquoi j'ai cru devoir les classer ici.

N° 98. — Colonne vertébrale et bassin d'un adulte; l'estomac et une portion de l'intestin grêle sont conservés; l'artère aorte et la veine cave sont injectées.

Vaisseaux de l'estomac et de l'intestin, ainsi qu'une partie des vaisseaux qui se distribuent au foie et à la vésicule biliaire.

N° 99. — Colonne vertébrale et bassin d'un adulte.

On a conservé une portion de l'œsophage, le diaphragme et l'estomac. L'artère aorte et la veine cave inférieure sont injectées ainsi que les artères et veines mésentériques, les vaisseaux du foie et de la vésicule biliaire qui est conservée.

N° 100. — Portion de l'œsophage et de l'estomac.

Anastomose du système de la veine porte injectée en jaune avec la veine azygos. (M. Reynier, 1877.)

N° 101. — Colonne vertébrale, région cervicale et dorsale avec la partie inférieure du pharynx; l'œsophage dans sa totalité avec une partie du diaphragme et de l'estomac. Larynx et trachée-artère.

Trajet et rapports de l'œsophage avec la colonne vertébrale, la trachée et l'aorte qui est injectée. Le péricarde est conservé ainsi que le nerf diaphragmatique et pneumo-gastrique gauche. (M. Bouilly, 1874.)

N° 102. — Tête de fœtus avec le larynx, le pharynx, l'œsophage, le diaphragme et l'estomac.

Il existe à droite une coupe de la face qui permet de voir les organes de la déglutition.

N° 103. — Modèle en cire d'un estomac.

N° 104. — Modèle en cire d'un estomac.

N° 105. — Vésicule biliaire, estomac, pancréas, duodénum et rate. (M. Béraud.)

N° 106. — Portion de colonne vertébrale d'un fœtus à terme avec le diaphragme, le foie, l'estomac, la rate et le colon transverse.

Rapports de la rate. (M. Duplay.)

N° 107. — Foie et estomac.

Hiatus de Winslow, artère aorte et veine cave injectées. (M. Campenon, 1874.)

N° 108. — Estomac ouvert sur une de ses faces.

Réseau veineux de l'estomac et de sa muqueuse. Remarquable prédominance des veines de la grande courbure et de la petite tubérosité. (M. Devalz.)

N° 109. — Estomac.

Artères et veines de l'estomac ; les veines sont beaucoup plus nombreuses que les artères. (M. Cavasse, 1856.)

N° 110. — Estomac.

Injection artérielle et veineuse de l'estomac. (M. Hirschfeld.)

N° 111. — Estomac.

Injection artérielle et veineuse de l'estomac. (M. Hirschfeld.)

N° 112. — Estomac et duodénum avec l'arc du colon.

Rapports de ces divers organes ; injection fine des artères et des veines. (M. Hirschfeld.)

N° 113. — Estomac, foie, colon transverse et rate.

Disposition du péritoine au niveau de la rate. (M. Ed. Cruveilhier, 1861.)

3^e Sous-Ordre.

PANCRÉAS AVEC OU SANS DUODENUM.

Quatorze pièces, du n° 114 au n° 127, sont plus spécialement destinées à l'étude et aux rapports du pancréas.

N° 114. — Pancréas avec l'estomac et le duodénum.

Injection en vert des veines du pancréas. (Professeur Verneuil.)

N° 115. — Tronc de la veine porte.

Grosses branches afférentes ; artères correspondantes. (M. Cavasse, 1856.)

N° 116. — Le pancréas avec une partie du duodénum.
Injection du conduit excréteur du pancréas. (M. Béraud.)

N° 117. — Vésicule biliaire, pancréas et duodénum.
Injection des conduits excréteurs, du pancréas, leur ouverture dans l'intestin. (M. Fano.)

N° 118. — Pancréas avec l'aorte injectée.
Artères du pancréas. (Professeur Verneuil.)

N° 119. — Pancréas et duodénum.
Les divers lobules du pancréas sont séparés, et le conduit excréteur injecté. (Professeur Verneuil.)

N° 120. — Vésicule biliaire, pancréas et duodénum d'un enfant.
Ouverture des canaux excréteurs dans le duodénum. (Professeur Verneuil.)

N° 121. — Pancréas d'enfant, avec le duodénum.
Injection du conduit excréteur du pancréas. (Professeur Verneuil.)

N° 122. — Pancréas.
Injection des veines. (Professeur Verneuil.)

N° 123. — Pancréas avec la veine porte.
Rapports du tronc de la veine porte et de la veine splénique avec le pancréas. (Professeur Lefort, 1856.)

N° 124. — Modèle en cire représentant le foie, le duodénum, le pancréas et les reins.
Rapports de ces organes. (M. Laumonier.)

N° 125. — Portion inférieure de la colonne vertébrale, avec le sacrum, le diaphragme, le foie, l'estomac, le pancréas et une grande partie de l'intestin.
Artères veines et nerfs de ces différents organes. (M. Boulard.)

N° 126. — Portion inférieure de la colonne vertébrale avec le sacrum et les os iliaques ; estomac, pancréas et une partie du gros intestin.

Rapports du pancréas avec les viscères abdominaux. Artères et veines. (M. Béraud.)

N° **127**. — Portion de colonne vertébrale avec le foie, la vésicule biliaire, l'estomac et le pancréas.

Artères et veines. (Professeur Verneuil.)

4^e Sous-Ordre.

INTESTIN.

Trente-deux pièces, du n° 128 au n° 160 inclusivement, se rapportent à l'intestin plus spécialement.

N° **128**. — Estomac, avec une partie de l'intestin grêle et du gros intestin.

Veine porte préparée sur un jeune enfant de manière à montrer ses rapports avec les artères. (Professeur Denonvilliers, 1842.)

N° **129**. — Portion de colonne vertébrale, avec le foie, la rate, l'estomac et une portion du gros intestin, chez un jeune sujet.

Inversion de ces organes avec leurs rapports normaux. (M. Perrier, 1864.)

N° **130**. — Colonne vertébrale d'un très jeune enfant, avec la langue, le larynx, la trachée-artère, l'œsophage et le diaphragme.

L'estomac et l'intestin sont insufflés. (M. Fragonard.)

N° **131**. — Masse intestinale insufflée et desséchée. (M. Fragonard.)

N° **132**. — Portion inférieure de la colonne vertébrale avec le bassin, l'estomac et la plus grande partie de l'intestin.

Injection de l'aorte abdominale et de ses branches. Origine et tronc de la veine porte. (M. Cahen, 1843.)

N° **133** — Portion inférieure de la colonne vertébrale, avec

le bassin, le foie, l'estomac, et une partie de l'intestin d'un jeune enfant.

Artère aorte abdominale et ses branches avec la veine porte. (M. Liégeois.)

N° 134. — Intestin grêle, avec une partie du gros intestin.

Injection des artères mésentériques. (M. Laskowski, 23 décembre 1867.)

N° 135. — Portion de la colonne vertébrale, d'un jeune enfant, avec le foie, l'estomac et le gros intestin.

Artère aorte abdominale, veine porte. (M. Liégeois.)

N° 136. — Moitié inférieure de la colonne vertébrale, avec le bassin, l'estomac, une partie de l'intestin grêle et le gros intestin d'un enfant de cinq mois.

Artères et veines de l'intestin, veine porte. (M. Devalz.)

N° 137. — Moitié inférieure de la colonne vertébrale avec le bassin d'un fœtus, foie, estomac et gros intestin.

Artères et veines de la cavité abdominale, veine porte. (M. Cavasse, 1856.)

N° 138. — Portion inférieure de la colonne vertébrale avec le bassin, sur un enfant de 6 mois.

On a conservé l'estomac et le gros intestin; l'intestin grêle a été enlevé en totalité; veines du gros intestin et de l'estomac. Tronc de la veine porte abdominale. (M. Devalz.)

N° 139. — Moitié inférieure de la colonne vertébrale avec le bassin chez un fœtus à terme, foie, estomac avec la plus grande partie de l'intestin insufflé.

Injection des artères et veines. Circulation abdominale chez le fœtus à terme. (Professeur Guyon, 1856.)

N° 140. — Moitié inférieure de la colonne vertébrale avec le bassin, l'estomac, et le gros intestin, d'un enfant de 4 mois.

Veine porte abdominale. (M. Devalz.)

N° 141. — Portion inférieure de la colonne vertébrale d'un fœtus avec le bassin, le foie et le gros intestin.

Circulation abdominale du fœtus. (Professeur Guyon, 1856.)

N° 142. — Portion de colonne vertébrale d'un fœtus à terme, avec le cœur, le diaphragme, le foie, l'estomac, une partie de l'intestin grêle et le rectum.

La veine porte est injectée, et cette pièce est destinée à montrer ses rapports avec la veine ombilicale et le canal veineux. (M. Eug. Nélaton, 1856.)

N° 143. — Foie avec la vésicule biliaire.

Veine porte hépatique dans ses rapports avec les veines sushépatiques chez un enfant nouveau-né. (M. Eug. Nélaton, 1856.)

N° 144. — Foie avec une partie de l'intestin.

Veine porte chez le fœtus, veine ombilicale et canal veineux. (M. Cavasse, 1856.)

N° 145. — Portion inférieure de la colonne vertébrale et bassin d'un fœtus de 7 mois.

Tous les vaisseaux ont été injectés en bleu par la veine ombilicale ; communication dans le foie de la veine ombilicale, de la veine porte et de la veine cave. (M. Devalz, 1856.)

N° 146. — Divers fragments du canal intestinal d'un adulte.

Ces fragments ont été injectés seulement par les artères ; dans le méésentère se voient des artérioles et des réseaux de vaisseaux chylifères. (M. Hirschfeld.)

N° 147. — Portion d'intestin grêle, jejunum et iléon.

Injection des artères et des veines, valvules conniventes et villosités. (M. Hirschfeld.)

N° 148. — Portion d'intestin grêle ; jejunum.

Injection des artères et des veines de l'intestin. (M. Hirschfeld.)

N° 149. — Portion d'intestin iléon.

Injection des artères et des veines. (M. Hirschfeld.)

N° 150. — Portion d'intestin grêle ; jejunum et iléon.

Injection des artères et des veines. On y remarque la dégradation des valvules conniventes couvertes de leurs villosités. (M. Hirschfeld.)

N° 151. — Portion d'intestin grêle; jejunum.
Injection des artères et des veines, valvules conniventes.
(M. Hirschfeld.)

N° 152. — Portion d'intestin jejunum.
Injection des artères et des veines. L'intestin est retourné sur
lui-même; la muqueuse est en dehors. (M. Hirschfeld.)

N° 153. — Fragment d'intestin jejunum.
Injection des artères et des veines. Cette portion d'intestin est
retournée sur elle-même; la muqueuse est en dehors. (M. Hirschfeld.)

N° 154. — Fragment d'intestin jejunum.
Injection des artères et des veines. Le système veineux s'y
montre très prédominant. (M. Hirschfeld.)

N° 155. — Portion d'intestin grêle.
Veines et artères de l'intestin. (M. Cavasse, 1856.)

N° 156. — Portion du gros intestin.
Veines; injection fine donnant naissance à la veine porte.
(Professeur Lefort, 1856.)

N° 157. — Portion d'intestin grêle.
Veines de l'intestin. Origine de la veine porte. (M. Cavasse,
1856.)

N° 158. — Portion d'intestin grêle.
Veines et artères de l'intestin; arcades que ces vaisseaux for-
ment. (M. Eug. Nélaton, 1856.)

N° 159. — Portion d'intestin grêle.
Veines de l'intestin; origine de la veine porte; arcades vei-
neuses du mésentère.

N° 160. — Portion d'intestin grêle.
Face interne; veines de l'intestin. (M. Cavasse, 1856.)

5^{me} *Sous-Ordre.*

CŒCUM.

Dix pièces seulement, du n° 161 au n° 170, sont plus spécialement destinées à montrer le cœcum.

N° **161**. — Modèle en cire d'un cœcum.

N° **162**. — Cœcum avec la valvule de Bauhin.
Injection des artères et des veines. (M. Hirschfeld.)

N° **163**. — Cœcum avec son appendice.
Valvule de Bauhin. (Professeur Dolbeau.)

N° **164**. — Cœcum avec la valvule de Bauhin.
Injection artérielle et veineuse. (M. Hirschfeld.)

N° **165**. — Cœcum avec une partie du jejunum.
Artères et veines. (M. Desprès.)

N° **166**. — Cœcum.
La tunique musculieuse a été préparée; valvule de Bauhin.
(M. Desprès.)

N° **167**. — Cœcum.
Il est ouvert pour montrer la valvule de Bauhin; injection artérielle. (M. Desprès.)

N° **168**. — Cœcum.
Il est ouvert pour montrer la valvule de Bauhin. (M. Desprès.)

N° **169**. — Cœcum avec la première partie du gros intestin.
Injection des artères et des veines; cet intestin, qui a été malade, porte des traces d'ulcérations dépourvues de vaisseaux.
(M. Hirschfeld.)

N° **170**. — Portion d'intestin grêle avec le cœcum et une partie du gros intestin.
Injection veineuse. (M. Eug. Nélaton, 1856.)

6^{me} *Sous - Ordre.*

RECTUM ET ANUS.

Quarante pièces, du n° 171 au n° 214, se rapportent plus spécialement au rectum et à l'anus.

N° 171. — Bassin d'homme adulte avec la vessie, le rectum et le pénis.

Coupe antéro-postérieure destinée à montrer les rapports de ces organes entre eux. (M. Duplay, 1862.)

N° 172. — Moitié latérale droite du bassin, avec une coupe antéro-postérieure et médiane du pénis, de la vessie et du rectum.

Rapports de ces divers organes entre eux. (M. Gillette, 1862.)

N° 173. — Bassin d'enfant de 3 ans; coupe antéro-postérieure et médiane du pubis, de la vessie, du rectum et du sacrum.

Rapports de ces deux organes entre eux. (M. Dubreuil, 1862.)

N° 174. — Bassin d'un enfant de 2 ans.

Coupe antéro-postérieure et médiane du pubis, de la vessie, du rectum et du sacrum. Rapports de ces divers organes. (M. Duplay, 1862.)

N° 175. — Plancher du bassin avec la vessie, le vagin et le rectum.

Le muscle releveur de l'anus a été préparé. Rapports de ces différents organes. (M. Dubreuil, 1862.)

N° 176. — Excavation pelvienne avec la partie inférieure du rectum.

Muscle releveur de l'anus. (M. Dubreuil, 1862.)

N° 177. — Os iliaque, avec la vessie, l'utérus, le vagin et le rectum d'une jeune fille de 6 à 8 ans.

Rapports de ces différents organes. Injection de l'aorte abdominale et de ses deux branches principales. (M. Gillette, 1862.)

N° 178. — Bassin, vessie, rectum avec le pénis.

Rapports de ces différents organes entre eux; sphincter de l'anus; artères et veines. (M. Polailon, 1862.)

N° 179. — Bassin d'homme adulte avec la vessie, les vésicules séminales et le rectum.

Rapports de ces différents organes entre eux. Injection des artères et des veines; la veine mésentérique inférieure est injectée en vert. (M. Dubreuil, 1862.)

N° 180. — Moitié postérieure du bassin avec les quatre dernières vertèbres lombaires, vessie, rectum et pénis.

Rapports de ces divers organes entre eux; injection des artères et des veines. La veine mésentérique inférieure est injectée en vert. (M. Horteloup.)

N° 181. — Pubis avec les trois dernières vertèbres lombaires et le sacrum; vessie et rectum.

Rapports de ces organes entre eux. Injection des artères et veines. La veine mésentérique inférieure est injectée en jaune. (M. Duplay, 1862.)

N° 182. — Les trois dernières vertèbres lombaires avec le sacrum, la vessie et le rectum.

Rapports de ces divers organes. Injection des artères et des veines. La mésentérique inférieure est injectée en jaune. M. Gillette, 1862.)

N° 183. — Pubis avec les trois dernières vertèbres lombaires et le sacrum; vessie, utérus et vagin avec le rectum.

Rapports de ces différents organes. Artères et veines injectées. La veine mésentérique inférieure est injectée en jaune. (M. Duplay, 1862.)

N° 184. — Portion du bassin avec les trois dernières vertèbres. Artères, veines et nerfs. Pièce d'ensemble. (M. Polailon, 1862.)

N° 185. — Portion du bassin avec la vessie le rectum et le pénis.

Rapports de ces différents organes. Injection des artères et des

veines. La veine mésentérique supérieure est injectée en vert. (M. Horteloup.)

N° 186. — Moitié antérieure du bassin avec la vessie, l'utérus, le vagin et le rectum.

Rapports de ces divers organes. Artères, veines et nerfs. (M. Polaillon, 1862.)

N° 187. Portion inférieure des vertèbres lombaires avec le sacrum; vessie et rectum avec la partie inférieure du colon descendant.

Nerfs du rectum; plexus hypogastrique. Plexus mésentérique. (M. Gillette, 1862.)

N° 188. — Pubis avec les deux dernières vertèbres lombaires, le sacrum, la vessie, l'utérus, le vagin et le rectum d'une très jeune fille.

Rapports de ces organes, et nerfs du rectum. (M. Duplay, 1862.)

N° 189. — Rectum et vessie.

Artères du rectum et de la vessie, des vésicules séminales et du canal déférent. L'artère mésentérique inférieure est injectée en vert pour assigner les limites de sa distribution. (Professeur Trélat.)

N° 190. — Rectum avec la vessie.

Rapports. (M. Zambaco.)

N° 191. — Rectum avec l'utérus, le vagin et la vessie.

Rapports de ces différents organes. (M. Zambaco.)

N° 192. — Rectum et vessie.

Anastomoses des veines hémorroïdales supérieures et inférieures. (M. Kirmisson, 1877.)

N° 193. — Rectum avec la vessie et les vésicules séminales.

Muscle releveur de l'anus, ses connexions avec le sphincter et la prostate. (M. Polaillon, 1862.)

N° 194. — S iliaque et rectum.

L'artère mésentérique inférieure est injectée; sa distribution à l'iliaque et au rectum. (M. Kirmisson, 1877.)

N° 195. — Rectum.

L'artère mésentérique inférieure est injectée; sa distribution au rectum. (M. Faure, 1877.)

N° 196. — Rectum très dilaté par une injection qui remplit sa cavité.

Artères et veines mésentériques inférieures et hémorroïdales. (M. Polaillon, 1862.)

N° 197. — Rectum avec le colon descendant.

Injection de l'artère et de la veine mésentérique inférieure. (M. Cavasse, 1856.)

N° 198. — Rectum.

Artères et veines du rectum; les veines sont injectées en jaune. (M. Dubreuil, 1862.)

N° 199. — Rectum.

Injection veineuse; tumeurs hémorroïdales fournies par la mésentérique inférieure. (Professeur Lefort, 1856.)

N° 200. — Rectum.

Il est rempli et distendu par une matière à injection pour en montrer la forme. Veines et artères du rectum. (M. Polaillon, 1862.)

N° 201. — Fragment du gros intestin.

Injection des artères et des veines. (M. Hirschfeld.)

N° 202. — Fragment de gros intestin.

Injection des artères et des veines. (M. Hirschfeld.)

N° 203. — Rectum avec le colon descendant et transverse.

Injection de la veine mésentérique inférieure et des veines hémorroïdales. (M. Cavasse, 1856.)

N° 204. — S iliaque et rectum.

Veines de l'S iliaque et du rectum. (M. Kirmisson, 1877.)

N° 205. — Rectum avec la partie inférieure du colon descendant.

Veine mésentérique inférieure. (M. Dubreuil, 1862.)

N° 206. — Rectum.

Injection de la veine mésentérique inférieure. (M. Delvalz.)

N° 207. — Rectum.

Injection assez fine du rectum. (M. Dubreuil, 1852.)

N° 208. — Rectum.

Système de la veine porte, hémorroïdale supérieure. Cette pièce montre l'existence d'un bourrelet hémorroïdal, qui est entièrement fourni par la ramification de la veine porte. La tunique musculaire a été enlevée dans la moitié gauche de l'intestin. (Professeur Guyon.)

N° 209. — Rectum.

Système de la veine porte : la tunique musculuse est disséquée pour démontrer la terminaison presque exclusive de l'hémorroïdale supérieure dans la muqueuse; une portion de la veine hémorroïdale inférieure et injectée. (Professeur Guyon.)

N° 210. — Rectum.

La partie inférieure de la muqueuse du rectum a été détachée et relevée de bas en haut; cette pièce est destinée à montrer les communications du réseau veineux muqueux, avec le réseau cutané et la terminaison à l'anus de ces veines, par de petites ampoules. (M. Faure, 1877.)

N° 211. — Fragment de la muqueuse rectale d'un enfant.

Injection des radicules veineuses dans l'épaisseur de la muqueuse du rectum. (M. Marot, 1877.)

N° 212. — Portion de la muqueuse du rectum.

Veines de la muqueuse du rectum. (M. Kirmisson, 1877.)

N° 213. — Portion inférieure du rectum.

La muqueuse a été détachée et renversée en bas. Veines hémorroïdales supérieures perforant la muqueuse du rectum. (M. Kirmisson, 1877.)

N° 214. — Portion inférieure du rectum.

Pièce destinée à montrer la disposition en double boutonnière des fibres musculaires, à travers lesquelles passent les veines du rectum. (M. Kirmisson, 1877.)

ORDRE 2.

Organes de la digestion chez les animaux ; anatomie comparée.

Quarante-trois pièces, du n° 215 au n° 257, se rapportent exclusivement aux organes de la digestion chez les animaux :

N° 215. — Hérisson.
Estomac d'un hérisson.

N° 216. — Hérisson.
Estomac d'un hérisson.

N° 217. — Estomac du coati.

N° 218. — Estomac du coati.

N° 219. — Chien.

Langue de chien avec la glande sublinguale et son conduit qui sont injectés en vert ; conduit de Warthon injecté en jaune ; la glande sous-maxillaire est injectée au mercure, le tout est en position, les deux conduits s'ouvrent isolément à la papille. (Professeur Guyon.)

N° 220. — Estomac d'un gros chien.
Injection artérielle (M. Hirschfeld.)

N° 221. — Intestin d'un gros chien.
Injection artérielle. (M. Hirschfeld.)

N° 222. — Loup.
Estomac d'un loup.

N° 223. — Panthère.

Portion d'intestin avec des coupes longitudinales et transversales. (M. Pigné, 1845.)

N° 224. — Chat.

Colonne vertébrale, foie, estomac et duodénum avec le pancréas. Injection artérielle et veineuse. (Professeur Verneuil.)

N° 225. — Pancréas d'un chat. (M. Béraud.)

N° 226. — Marmotte.

Pancréas dont le canal excréteur est injecté en jaune et les artères en bleu. (Professeur Verneuil.)

N° 227. — Lapin.

Estomac, duodénum et pancréas d'un lapin. (M. Béraud.)

N° 228. — Cheval.

Estomac et duodénum d'un cheval. (M. Pigné, 1845.)

N° 229. — Cheval.

Estomac de cheval ; ascaride, attaché à la muqueuse de l'estomac. (M. Pouchet, 1845.)

N° 230. — Cheval.

Pancréas avec une portion du duodénum ; injection du canal excréteur du pancréas, son embouchure dans le duodénum. (M. Béraud.)

N° 231. — Cheval.

Cœcum de cheval.

N° 232. — Modèle en cire de l'estomac d'un très jeune poulain. (M. Pinson.)

N° 233. — Mouton.

Estomac de mouton.

N° 234. — Dessin représentant la disposition et la structure des quatre estomacs du mouton. (M. Martin-St-Ange.)

N° 235. — Vache.

Cœcum de vache avec une petite portion de jejunum. (M. Pigné, 1845.)

N° 236. — Panse d'un ruminant.

Membrane muqueuse de la panse. (M. Pigné, 1845.)

N° 237. — Veau.

Portion antérieure de la mâchoire inférieure ; la glande sublinguale, avec son conduit, est injectée en jaune, le conduit de

Warthon en rouge ; les deux conduits s'ouvrent isolément. (Professeur Guyon.)

N° 238. — Veau.

Glande sublinguale avec son conduit excréteur s'ouvrant à la papille ; glandes sublinguales accessoires. (Professeur Guyon.)

N° 239. — Cresserelle.

Tête, œsophage, et pancréas. (M. Béraud.)

N° 240. Corbeau.

Estomac.

N° 241. — Cygne.

Cœcum de cygne. (M. Pigné, 1845.)

N° 242. — Crapaud.

Estomac et intestin de crapaud.

N° 243. — Lézard.

Pancréas de lézard.

N° 244. — Triton.

Estomac et intestin de triton. (M. Pouchet, 1845.)

N° 245. — Salamandre noire.

Appareil digestif de la salamandre. (M. Pouchet, 1845.)

N° 246. — Salamandre.

Organes génitaux, foie, intestin, vésicule biliaire. (M. Hervé de Lavour.)

N° 247. — Balénoptère.

Portion annulaire de l'intestin grêle, ouverte par le côté opposé au mésentère ; la tunique muqueuse de cet intestin forme des cellules disposées en travers ; elles se subdivisent en général deux fois. Les dernières divisions constituent des poches dont le fond est tourné du côté de l'estomac ; ces poches sont situées sous la tunique musculaire et rangées comme des pavés. (Professeur Eschricht, 1845 ; Copenhague.)

N° 248. — Rouget.

Estomac d'un rouget. (M. Pigné, 1845.)

N° 249. — Turbot.

Appendice pylorique. (M. Béraud.)

N° 250. — Raie.

Pancréas avec une portion de l'intestin de la raie. (Professeur Verneuil.)

N° 251. — Raie.

Pancréas, artères, veines et lymphatiques du pancréas. (M. Béraud.)

N° 252. — Congre.

Estomac du congre. (M. Pigné, 1845.)

N° 253. — Raie.

Canal pancréatique. (M. Béraud.)

N° 254. — Requin.

Première portion de l'intestin grêle avec la rate qui lui est accolée ; la seconde portion de cet intestin est ouverte pour montrer d'abord la lame spirale qui la parcourt, puis l'abouchement du canal cholédoque à sa partie supérieure. La vésicule biliaire et les conduits de la bile sont conservés. (Professeur Robin, 1845.)

N° 255. — Limace rouge.

Appareil digestif de la limace. (M. Pouchet, 1845.)

N° 256. — Escargot.

Foie dont le canal excréteur a été injecté en jaune.

N° 257. — Escargot.

Organe de la digestion du limaçon. (M. Souleyet, 1845.)

ARTICLE 9.

Organes génitaux.

Le nombre des pièces qui sont relatives aux organes génitaux, et qui constituent cet article, sont au nombre de 317. Ces pièces se divisent tout naturellement en trois ordres, à savoir :

Ordre premier. — Organes génitaux de l'homme ;

Ordre 2. — Organes génitaux de la femme.

Ordre 3. — Organes génitaux des animaux, anatomie comparée.

ORDRE PREMIER.

Organes génitaux de l'homme.

Deux cent six pièces se rapportent aux organes génitaux de l'homme, du n° 1 au n° 206. Le classement, dans un ordre méthodique, d'un si grand nombre de pièces m'a présenté quelques difficultés ; il était cependant nécessaire pour leur étude. Je ne ferai point de subdivisions dans cet article, mais j'indiquerai dans ces généralités les divisions que j'aurais pu établir avec les numéros que portent les pièces qui leur appartiennent. Si j'avais établi des sous-ordre, comme je l'ai fait pour les autres articles, leur nombre aurait peut-être été trop considérable.

Quatre pièces, nos 1, 2, 3 et 18, sont plus spécialement destinées à montrer les aponévroses et muscles du plancher du bassin, en rapport avec les organes génitaux. Six pièces, nos 4, 5, 6, 7, 8 et 15, sont relatives aux muscles de la verge, bulbo et ischio-caverneux.

Sept pièces, nos 9, 17, 20, 21, 22, 23 et 25, montrent la disposition des aponévroses de la prostate. Vingt-et-une pièces, nos 10, 11, 12, 13, 14, 16, 19, 26, 27, 28, 29, 30, 31, 32, 33, 34, 35, 36, 37, 39 et 64, sont plus spécialement destinées à l'étude de l'urèthre et de la verge.

Vingt-et-une pièces sont relatives à la prostate, à la disposition de l'urèthre dans son épaisseur, et au trajet des canaux éjaculateurs dans son épaisseur, nos 24, 40, 41, 42, 43, 44, 45, 46, 47, 48, 49, 50, 51, 52, 53, 54, 55, 56, 57, 58, 59, 60, 61, 62, 63 et 64.

Cinquante-neuf pièces, du n° 65 au n° 123, se rapportent aux organes génitaux de l'homme. Quatorze pièces sont relatives aux artères, nos 66, 67, 68, 69, 70, 71, 72, 73, 74, 75, 76, 77 et 78. Huit aux artères et aux veines, nos 79, 80, 81, 82, 83, 84, 85 et 86. Trente-sept pièces aux veines, presque exclusivement du n° 87 au n° 123.

Quatre pièces, nos 124, 125, 126 et 127, sont relatives au système nerveux. Dix pièces aux lymphatiques des organes génitaux, nos 128, 129, 130, 131, 132, 133, 134, 135, 136 et 137. Le complément de ces pièces se trouve dans le système lymphatique, où il existe de très belles préparations.

J'aurais pu établir un sous-ordre pour les pièces du testicule, de l'épididyme et de la tunique vaginale, qui sont au nombre de 69, du n° 138 au n° 206, mais j'ai préféré les réunir sans divisions, le lecteur les trouvera classés dans un ordre aussi méthodique que cela m'a été possible.

N° 1. — Excavation et plancher du petit bassin.

Muscle releveur de l'anus doublé de son aponévrose profonde. (M. Demeaux, 1840.)

N° 2. — Excavation et plancher du petit bassin avec la verge.

Aponévroses du bassin et du périnée. (Professeur Denonvilliers, 1835.)

N° 3. — Pubis avec les branches descendantes, la vessie et le rectum.

Aponévroses du périnée. (Professeur Denonvilliers, 1835.)

N° 4. — Pubis avec les branches descendantes et ascendantes de l'ischion, ainsi que la partie postérieure du pénis.

Muscles bulbo-caverneux, et transverso-urétral vus à droite et à gauche; celui de droite est composé de faisceaux distincts les uns des autres. (Professeur Jarjavay.)

N° 5. — Pubis avec les branches descendantes et ascendantes de l'ischion; ainsi que la partie postérieure de la verge.

Muscles bulbo-caverneux avec les deux petits muscles ischio-bulbaires. (Professeur Jarjavay.)

N° 6. — Pubis avec les branches descendantes et la partie postérieure de l'urèthre.

Muscle transverso-urétral de Guthrie, vu au-dessus du feuillet inférieur de l'aponévrose moyenne du périnée. (Professeur Jarjavay.)

N° 7. — Pubis avec le pénis.

Muscles bulbo-caverneux dont les deux moitiés ont été écartées, pour montrer leur insertion au bord inférieur de la cloison des corps caverneux. (Professeur Sappey.)

N° 8. — Moitié latérale gauche du bassin avec le rectum la vessie et la verge.

Aponévroses périnéales; ces aponévroses constituent à chaque organe et à chaque muscle une gaine particulière; ainsi il existe une gaine médiane pour la prostate, une seconde, pour le bulbe de l'urèthre et le muscle bulbo-urétral, et deux gaines latérales pour les racines du corps caverneux et le muscle correspondant. Ces quatre gaines forment deux étages: un étage supérieur occupé par la prostate, et un étage inférieur limité en bas par l'aponévrose périnéale inférieure, et en haut par l'aponévrose péri-

néale moyenne ; ce second étage est subdivisé en trois par quatre cloisons. (Professeur Sappey.)

N° 9. — Moitié latérale gauche du bassin avec le rectum, la vessie, les vésicules séminales et le périnée.

Étage supérieur du périnée, aponévroses de la loge prostatique. (M. Lannelongue, 1869.)

N° 10. — Moitié latérale gauche du bassin avec la vessie, le rectum et le pénis en érection.

Cette pièce est destinée à montrer la direction de l'urèthre dans l'état d'érection du pénis. (Professeur Jarjavay.)

N° 11. — Moitié latérale droite du bassin avec le rectum et la vessie.

Direction de l'urèthre dans l'état de flaccidité du pénis. (Professeur Jarjavay.)

N° 12. — Moitié latérale droite du bassin d'un enfant avec la vessie et le rectum.

Direction de l'urèthre qui est courbe et ne présente point de direction angulaire au-devant du pubis. (Professeur Jarjavay.)

N° 13. — Pubis avec la vessie, la vésicule séminale et la verge.

Structure du tissu spongieux de l'urèthre et des vésicules séminales. (Professeur Gosselin, 1840.)

N° 14. — Pubis avec la verge.

Cloison du corps caverneux avec les artères injectées. (M. Rogée, 1840.)

N° 15. — Pubis avec les branches descendantes ; rectum et vessie avec la première portion de l'urèthre.

Muscle transverso-urétral vu dans les deux feuillets de l'aponévrose du périnée. (Professeur Jarjavay.)

N° 16. — Pubis avec les branches descendantes et ascendantes de l'ischion et la première portion de l'urèthre.

Ligament de Carcassonne traversé par l'urèthre. (Professeur Jarjavay.)

N° 17. — Pubis avec les branches descendantes et ascendantes de l'ischion.

Cage prostatique de l'urèthre. (Professeur Jarjavay.)

N° 18. — Pubis avec les branches ascendantes et descendantes de l'ischion. Rectum et pénis.

Aponévrose du pénis qui se continue avec l'aponévrose inférieure du périnée. (Professeur Jarjavay.)

N° 19. — Pubis avec la verge.

Cloison des corps caverneux. (M. Paris, 1840)

N° 20. — Pubis avec les branches descendantes, la vessie et la verge.

Aponévroses de la région prostatique. (Professeurs Denonvilliers, 1835.)

N° 21. — Pubis avec les branches descendantes, la vessie, les vésicules séminales et la verge.

Cette pièce est destinée à montrer la région prostatique de l'urèthre et principalement les aponévroses de la prostate. (Professeur Denonvilliers, 1835.)

N° 22. — Pubis avec les branches descendantes, la vessie, les vésicules séminales et la portion postérieure de l'urèthre.

Cette pièce est destinée à montrer les aponévroses de la prostate. (Professeur Denonvilliers 1835.)

N° 23. — Pubis avec les branches descendantes et ascendantes de l'ischion, vessie, vésicules séminales, rectum et moitié postérieure du pénis.

Cette pièce est destinée à montrer les rapports de la prostate et ses aponévroses. (M. Terrier, 1869.)

N° 24 — Pubis avec les branches descendantes et ascendantes de l'ischion; vessie, vésicules séminales et prostate, vues par leur face postérieure.

Trajet des canaux éjaculateurs dans la prostate. (M. Delens.)

N° 25. — Pubis avec les branches descendantes, la vessie,

le rectum, les vésicules séminales et la partie postérieure du pénis.

Aponévroses de la prostate. (M. Delens, 1869.)

N° 26. — Pubis avec les branches descendantes et la portion postérieure du pénis.

Bulbe de l'urèthre. (M. Hubert, 1875.)

N° 27. — Pubis avec la partie postérieure du pénis.

Bulbe de l'urèthre. (M. Hubert, 1875.)

N° 28. — Pubis avec les branches descendantes et le bulbe de l'urèthre.

Veines du bulbe de l'urèthre. (M. Hubert, 1875.)

N° 29. — Pubis avec la vessie, les vésicules séminales et le pénis.

Cette pièce est destinée à montrer la région prostatique de l'urèthre, le verumontanum et les orifices des canaux éjaculateurs. (M. Delens, 1869.)

N° 30. — Pubis avec le pénis.

Gouttière de réception de l'urèthre à la face inférieure du pénis. (Professeur Sappey.)

N° 31. — Pubis avec la verge.

Urèthre ouvert en arrière, pour laisser voir les lacunes de Morgani. (Professeur Sappey.)

N° 32. — Canal de l'urèthre.

Structure du canal de l'urèthre. (Professeur Denonvilliers.)

N° 33. — Canal de l'urèthre.

Structure du canal de l'urèthre. (Professeur Denonvilliers.)

N° 34. — Canal de l'urèthre et corps caverneux.

L'urèthre est incisé sur la ligne médiane pour en montrer la structure. (Professeur Denonvilliers.)

N° 35. — Urèthre incisé par sa face inférieure et isolé.

La muqueuse uréthrale détachée dans la plus grande partie de sa longueur, flotte aux deux extrémités du canal. (Professeur Denonvilliers.)

N° 36. — Paroi inférieure de l'urèthre.

On voit, sur cette paroi, le vérumontanum, l'embouchure des canaux éjaculateurs, l'orifice de l'utricule prostatique et les canaux excréteurs des glandes bulbo-urèthrales. (Professeur Sappey.)

N° 37. — Canal de l'urèthre.

Structure du canal de l'urèthre. (Professeur Denonvilliers.)

N° 38. — Urèthre avec son corps spongieux.

Division de la portion spongioso-vasculaire de l'urèthre en deux faisceaux latéraux ; formation du gland par réflexion en dehors de ces deux faisceaux, au niveau du meat. (Professeur Jarjavay.)

N° 39. — Pubis avec les branches descendantes et ascendantes de l'ischion.

Verge, hypospadias du gland ; division du corps spongioso-vasculaire de l'urèthre, en deux faisceaux latéraux plexiformes dans l'hypospadias. Anastomoses des veines venant, les unes du corps caverneux, les autres de l'urèthre, démontrées par des injections de couleur rouge dans les corps caverneux, et bleue dans le corps spongioso-vasculaire de l'urèthre. (Professeur Jarjavay.)

N° 40. — Vésicules séminales avec la prostate.

Disposition du canal de l'urèthre dans la prostate. (M. Terrier, 1869.)

N° 41. — Prostate avec les vésicules séminales.

Coupe antéro-postérieure de la prostate qui montre le trajet des canaux éjaculateurs qui sont injectés au mercure. (M. Terrier, 1869.)

N° 42. — Prostate avec les vésicules séminales.

La prostate a été ouverte en avant pour y montrer la disposition de l'urèthre. (M. Lannelongue, 1869.)

N° 43. — Prostate.

Trajet des conduits éjaculateurs dans la prostate. (M. Lannelongue, 1869.)

N° 44. — Prostate d'un homme de 45 ans, ouverte à la partie antérieure.

Cette pièce est destinée à montrer le vérumontanum. (M. Delens, 1869.)

N° 45. — Prostate d'un enfant de 7 ans.

Vésicules séminales, canaux éjaculateurs. (M. Delens.)

N° 46. — Prostate, coupe médiane antéro-postérieure de la prostate.

Trajet d'un des canaux éjaculateurs. (M. Delens, 1869.)

N° 47. — Prostate.

Coupe transversale en arrière, au niveau et en avant du vérumontanum. (M. Delens, 1869.)

N° 48. — Prostate.

Disposition de l'urèthre dans son épaisseur. (Professeur Denonvilliers.)

N° 49. — Prostate.

Trajet des canaux éjaculateurs. (Professeur Denonvilliers.)

N° 50. — Prostate.

Coupe verticale pour montrer la disposition de l'urèthre. (Professeur Denonvilliers.)

N° 51. — Prostate.

Disposition de l'urèthre et du véramontanum. (Professeur Denonvilliers.)

N° 52. — Prostate.

Disposition de l'urèthre dans son intérieur. (Professeur Denonvilliers.)

N° 53. — Prostate.

Trajet de l'urèthre dans son épaisseur. (Professeur Denonvilliers.)

N° 54. — Prostate.

Disposition de l'urèthre dans son épaisseur. (Professeur Denonvilliers.)

N° 55. — Prostate.

Trajet des canaux éjaculateurs dans la prostate. (Professeur Denonvilliers.)

N° 56. — Prostate.

Trajet de l'urèthre dans son épaisseur. (Professeur Denonvilliers.)

N° 57. — Prostate.

Elle est incisée sur sa face antérieure.

N° 58. — Vésicules séminales avec la prostate et la portion postérieure de l'urèthre.

Glandes de Méry avec leurs conduits excréteurs, ouverture de ces conduits dans l'urèthre. (Professeur Jarjavay.)

N° 59. — Vésicules séminales.

Ouverture des conduits éjaculateurs sur le bord libre de l'utricule prostatique; ces conduits sont injectés en rouge. (Professeur Jarjavay.)

N° 60. — Pubis avec les branches descendantes et ascendantes de l'ischion; vessie, vésicules séminales, prostate et portion postérieure du pénis.

Trajet des canaux éjaculateurs dans la prostate avec les veines de la vessie et de la verge. (M. Terrier, 1869.)

N° 61. — Vésicules séminales et prostate.

Les vésicules sont injectées au mercure, et on distingue l'embouchure des canaux éjaculateurs, leurs rapports avec l'utricule prostatique. (Professeur Sappey.)

N° 62. — Vésicules séminales et prostate.

Les vésicules sont injectées au mercure, et on distingue l'embouchure des canaux éjaculateurs, leurs rapports avec l'utricule prostatique. (Professeur Sappey.)

N° 63. — Vésicules séminales et prostate.

Les vésicules séminales sont injectées au mercure, et on distingue l'embouchure des canaux éjaculateurs, leurs rapports avec l'utricule prostatique. (Professeur Sappey.)

N° 64. — Deux pièces représentant les canaux excréteurs des glandes bulbo-uréthrales et leurs principales variétés. (Professeurs Sappey.)

N° 65. — Moitié latérale droite du bassin d'un fœtus à terme, avec la vessie, le rectum et le pénis.

Artères des organes contenus dans le bassin. Cette pièce est surtout destinée à montrer l'artère hypogastrique. (M. Follin, 1847.)

N° 66. — Pubis avec la verge.

Injection de l'urèthre, des artères du caverneux. (M. Paris, 1840.)

N° 67. — Pubis avec les branches descendantes du pubis et ascendantes de l'ischion, vessie, vésicules séminales et pénis.

Artères des vésicules séminales, de la prostate et du corps caverneux. (Professeur Dolbeau.)

N° 68. — Pubis et branches descendantes avec la vessie, les vésicules séminales, le rectum et la partie postérieure du pénis.

Artères des vésicules séminales et de la prostate. (M. Delens, 1869.)

N° 69. — Petit bassin avec la vessie, le rectum et la verge.

Artères de l'urèthre et des organes contenus dans le bassin. (Professeur Jarjavay.)

N° 70. — Moitié latérale gauche du bassin avec la vessie, le rectum, et la partie postérieure du pénis.

Artères du pénis et du bassin. (Professeur Denonvilliers, 1835.)

N° 71. — Bassin avec le rectum, la vessie et le pénis.

Artères du bassin, mais spécialement celles du périnée, de l'urèthre et de la verge. (Professeur Denonvilliers, 1835.)

N° 72. — Bassin avec la vessie, le rectum et le pénis.

Rapports de position des portions spongieuses, membraneuses et prostatiques de l'urèthre, avec les artères et les aponévroses du périnée. (Professeur Richet, 1840.)

N° 73. — Moitié latérale gauche du bassin avec la vessie, le rectum et le pénis.

Artères du bassin et spécialement celles des vésicules séminales, de la prostate et de la verge. (M. Rouget, 1840.)

N° 74. — Moitié latérale gauche du bassin avec le rectum et la vessie.

Les vésicules séminales sont injectées au mercure et le pénis. Artères des organes contenus dans le bassin. (M. Denucé.)

N° 75. — Bassin avec la vessie, le rectum et les muscles de la partie supérieure des deux cuisses.

Artères du bassin et du périnée. (M. Eug. Nélaton.)

N° 76. — Moitié latérale gauche du bassin avec le rectum, la vessie et les muscles de la hanche.

Artères du bassin, branches terminales de l'ischiatique, de la fessière et de la honteuse interne. (Professeur Dolbeau.)

N° 77. — Partie inférieure du petit bassin avec le rectum, la vessie, les vésicules séminales et la prostate.

Rapports de la prostate, artères et veines. (M. Delens, 1869.)

N° 78. — Paroi antérieure du bassin avec le rectum, la vessie et la moitié postérieure du pénis.

Artères et veines des vésicules séminales et de la prostate. (M. Terrier, 1869.)

N° 79. — Petit bassin avec le rectum, la vessie et la verge.

Plexus veineux de la portion musculuse et de la portion prostatique de l'urèthre, avec les artères et les veines des organes contenus dans le bassin. Pièce d'ensemble. (Professeur Jarjavay.)

N° 80. — Moitié latérale droite du bassin avec le rectum, la vessie, les vésicules séminales et le pénis.

Artères et veines des vésicules séminales, de la prostate et des autres organes contenus dans le bassin. (M. Terrier, 1869.)

N° 81. — Portion inférieure du bassin avec la vessie, le rectum et le pénis.

Artères et veines de la vessie, de la prostate et de la verge.

N° 82. — Moitié latérale gauche du bassin avec le rectum et la vessie.

Artères et veines des organes contenus dans le bassin. Pièce d'ensemble.

N° 83. — Pubis avec les branches descendantes et ascendantes de l'ischion ; vessie, rectum et pénis.

Artères, veines et aponévroses des organes génitaux et des organes contenus dans le bassin. Pièce d'ensemble. (M. Rouget.)

N° 84. — Pubis avec les branches descendantes et ascendantes de l'ischion ; ischion, vessie, rectum et pénis.

Artères et veines des organes génitaux et des organes contenus dans le bassin. L'artère déférentielle, très volumineuse, s'anastomose en formant un réseau admirable d'artères hélicines avec les artères spermatiques et du cremaster. (M. Rouget.)

N° 85. — Moitié latérale droite du bassin avec le rectum, la vessie et le pénis.

Pièce d'ensemble ; sur cette pièce les artères et veines des organes contenus dans le bassin sont injectées, ainsi que celles du testicule et du pénis. (M. Dupré.)

N° 86. — Bassin avec la partie supérieure des deux fémurs et les vertèbres lombaires.

Pièce d'ensemble ; sur cette pièce les vaisseaux artériels et veineux sont injectés par les organes contenus dans le bassin, ainsi que le pénis. (M. Michon.)

N° 87. — Portion antérieure du pénis, veines du gland.

L'urèthre a été divisé sur la ligne médiane afin de montrer le plexus que forment ces veines à leur point de départ. (Professeur Sappey.)

N° 88. — Verge. Hypospadias du gland.

Veines de l'urèthre et du gland chez un jeune sujet atteint d'hypospadias. (Professeur Trélat.)

N° 89. — Pubis avec le pénis.

Disposition anormale des veines du gland. Ces veines se groupent dès leur origine en deux troncs principaux. L'un de ces

trones remonte sur le gland dans l'épaisseur du prépuce, et va se terminer dans la veine saphène interne. L'autre se partage presque en deux ordres de branches qui se réunissent plus loin en un tronc unique, et qui interceptent dans leur trajet un espace elliptique. (Professeur Sappey.)

N° 90. — Pubis avec le pénis.

Veines de l'urèthre, du gland et du corps caverneux. (M. Rogée, 1840.)

N° 91. — Pubis avec le pénis.

Veines de l'urèthre et du corps caverneux. (M. Paris, 1840.)

N° 92. — Pénis.

Veines du pénis. Communications veineuses entre l'urèthre et le corps caverneux. (Professeur Jarjavay.)

N° 93. — Pubis avec le pénis.

Veines de l'urèthre et du corps caverneux. (M. Paris, 1840.)

N° 94. — Pubis avec une portion de la vessie et du pénis.

Veines du col de la vessie, de la prostate et du corps caverneux, injectées par l'une des racines du corps caverneux. Tissu spongieux de l'urèthre ainsi que le gland, injecté en rouge par le bulbe. (M. Rogée, 1840.)

N° 95. — Pubis, vessie et pénis.

Veines superficielles et profondes de la verge.

N° 96. — Pubis avec les branches descendantes et ascendantes de l'ischion ; verge.

Très beau plexus veineux du bulbe. (Professeur Jarjavay.)

N° 97. — Paroi antérieure du petit bassin avec la vessie, les vésicules séminales, le rectum et la partie postérieure du pénis.

Veines de la prostate. Plexus de Santorini. (M. Delens, 1869.)

N° 98. — Pubis avec les branches descendantes, la vessie, les vésicules séminales et la verge.

Les vésicules séminales sont injectées au mercure, les veines de la vessie et de la verge en bleu. (M. Sappey.)

N° 99. — Paroi antérieure du bassin avec la vessie et l'urèthre.

Plexus veineux de la vessie et de l'urèthre, larges et nombreuses anastomoses. (Professeur Jarjavay.)

N° 100. — Pubis avec la vessie et le pénis.

Veines de la prostate et de l'urèthre. (M. Paris, 1840.)

N° 101. — Pubis avec ses branches ; vessie et pénis.

Veines des vésicules séminales et de la verge injectées en rouge. (M. Parmentier, 1853.)

N° 102. — Pubis et pénis.

Loge de la prostate ; veines du pénis injectées en rouge.

N° 103. — Pubis avec les branches gauches, la vessie, les vésicules séminales et le pénis ;

Veines du prépuce. En examinant ces veines par transparence, on voit qu'elles forment, à leur origine, un plexus à mailles très serrées. Toutes ces veines, ainsi que le canal de l'urèthre et les corps caverneux, ont été injectés par le gland. Cette préparation démontre, par conséquent, que l'urèthre et le corps caverneux ont entre eux des communications nombreuses. (Professeur Sappey.)

N° 104. — Pubis avec ses branches et le pénis.

Urèthre avec ses trois portions ; le bulbe est bilobé. (M. Dupré.)

N° 105. — Pubis avec les branches descendantes et ascendantes de l'ischion. Pénis.

Veines du corps spongieux et de l'urèthre. (Professeur Gosse-lin, 1840.)

N° 106. — Vessie et pénis.

Veines de la vessie et dorsale profonde du pénis. (M. Peyrot, 1875.)

N° 107. — Portion antérieure de la verge.

Veines dorsales du pénis, trajet des veines dorsales superficielle et profonde. (M. Reclus, 1875.)

N° 108. — Paroi antérieure du bassin avec la vessie et le pénis.

Veines dorsales de la verge, superficielles et profondes. Anastomoses entre les veines superficielles et les veines épigastriques. Continuité des veines dorsales avec les plexus latéraux inférieurs du pénis et, par eux, avec les veines obturatrices. (M. Peyrot, 1875.)

N° 109. — Moitié antérieure du bassin avec le rectum, la vessie, les vésicules séminales et le pénis.

Plexus veineux péri-prostatique, veines des vésicules séminales, de la prostate et de la verge. (M. Lannelongue.)

N° 110. — Paroi antérieure du bassin avec le pénis.

Veines de la prostate, et plexus veineux considérable de la verge et de l'urèthre. (Professeur Trélat.)

N° 111. — Pubis avec ses branches, vessie et pénis.

Injection des veines dorsales du pénis. (M. Richelot, 1875.)

N° 112. — Moitié antérieure du bassin avec la vessie, les vésicules séminales et le pénis.

Veines de l'urèthre et du prépuce. Trajet et terminaison de ces veines. Anastomoses qu'elles présentent avec les veines obturatrices, circonflexes, ischiatiques et honteuses internes. (Professeur Sappey.)

N° 113. — Moitié antérieure du bassin avec la vessie et le pénis.

Partie inférieure des aponévroses de l'abdomen et supérieure des deux cuisses, veines dorsales du pénis, origine des veines superficielles, leur terminaison dans les veines sous-cutanées abdominales et honteuses externes. (M. Peyrot, 1875.)

N° 114. — Pubis avec la vessie et le pénis.

Plexus veineux de la vessie et veines dorsales de la verge. (M. Richelot, 1875.)

N° 115. — Portion antérieure du bassin avec la vessie et le pénis.

Veines superficielles et profondes du pénis. Origine, trajet et terminaison. (M. Richelot, 1875.)

N° 116. — Moitié antérieure du bassin avec la vessie, les vésicules séminales et le pénis.

Veines dorsales du pénis. Origine des veines superficielles. Anastomoses des veines superficielles avec les veines épigastriques, obturatrices et honteuses internes, origine de la veine profonde. (M. Peyrot, 1875.)

N° 117. — Petit bassin avec la vessie, le rectum et la verge.

Veines du bassin et surtout magnifique réseau de la verge. (Professeur Jarjavay.)

N° 118. — Pubis avec la vessie et le pénis.

Plexus veineux de la vessie et de la prostate avec les veines du pénis.

N° 119. — Pubis avec les branches descendantes et ascendantes de l'ischion, vessie et verge.

Veines du corps caverneux, de la prostate et des vésicules séminales. (Professeur Denonvilliers, 1840.)

N° 120. Moitié latérale droite du bassin avec la vessie, le rectum et le pénis.

L'injection a été poussée par le gland et a pénétré dans les corps caverneux, veines dorsales de la verge, veines du bulbe, plexus prostatique, leur anastomose avec les veines du bassin.

N° 121. — Moitié antérieure du bassin avec la vessie et le pénis.

Veines de la prostate et de l'urèthre. (Professeur Denonvilliers, 1835.)

N° 122. — Moitié antérieure du bassin avec la vessie, les vésicules séminales, les testicules et le pénis.

Veines des vésicules séminales et des testicules, veines dorsales du pénis. Origine, trajet, anastomoses des veines superficielles et profondes. (M. Réclus, 1875.)

N° 123. — Moitié antérieure du bassin avec la vessie, les vésicules séminales, les testicules, le pénis, les parties inférieure des aponévroses de l'abdomen et supérieure des deux cuisses.

Veines des testicules et des vésicules séminales, veines dorsales du pénis. Origine, trajet, anastomoses et terminaison de la veine dorsale superficielle. Origine et trajet de la veine dorsale profonde. (M. Réclus, 1873.)

N° 124. — Paroi antérieure du petit bassin avec la verge, une partie de la vessie et du rectum.

Artères et nerfs du périnée et de l'urèthre. (Professeur Jarjavay.)

N° 125. — Excavation pelvienne avec la vessie, le rectum, la prostate et le pénis.

Nerfs de l'urèthre ; plexus nerveux fourni par des rameaux du nerf honteux interne et du grand sympathique. Les artères du bassin sont injectées. (Professeur Jarjavay.)

N° 126. — Pénis.

Nerfs du pénis et de l'urèthre. (Professeur Sappey.)

N° 127. — Pubis avec la vessie, les vésicules séminales et le pénis.

Disposition générale des vésicules séminales, de la prostate, de l'urèthre, et des corps spongieux et caverneux. (Professeur Richet, 1840.)

N° 128. — Deux pièces représentant l'urèthre ouvert par sa face supérieure.

Vaisseaux lymphatiques du canal. (Professeur Sappey.)

N° 129. — Portion antérieure de la verge avec le gland.

Réseau lymphatique de la muqueuse du gland injecté au mercure. (Professeur Jarjavay.)

N° 130. — Verge.

Réseau lymphatique de la muqueuse du gland ; les vaisseaux lymphatiques de la couronne, au nombre de trois, s'unissent et forment un tronc unique qui se divise ensuite en trois branches. (Professeur Jarjavay.)

N° 131. — Verge.

Réseau lymphatique superficiel de la muqueuse du gland, anastomose de deux vaisseaux latéraux donnant naissance à un

seul tronc sur le milieu de la face dorsale du pénis. (Professeur Jarjavay.)

N° 132. — Moitié antérieure du pénis.

Plexus lymphatique superficiel du gland, avec le plexus lymphatique de l'urèthre. (Professeur Jarjavay.)

N° 133. — Pénis.

Réseau lymphatique sous-muqueux du gland et de la couronne. Deux vaisseaux partent de chaque côté de la face dorsale et convergent vers le frein; division d'un tronc unique dorsal du pénis en deux branches, l'une droite, l'autre gauche. (Professeur Jarjavay.)

N° 134. — Pubis avec les branches horizontales descendantes et ascendantes de l'ischion; la verge et la partie supérieure des aponévroses de la cuisse.

Vaisseaux lymphatiques de l'urèthre et du gland; trois vaisseaux se portent sur la face dorsale du pénis; le plus externe du côté droit croise obliquement la ligne médiane et se rend dans un ganglion lymphatique situé dans l'aîne gauche; les autres vont dans les ganglions du côté qui leur correspond. (Professeur Jarjavay.)

N° 135. — Pubis avec les branches descendantes et ascendantes de l'ischion, verge.

Artère et veine iliaque externe gauche avec les ganglions lymphatiques. Réseau lymphatique du gland et du prépuce. (Professeur Jarjavay.)

N° 136. — Moitié antérieure du bassin avec la vessie et le pénis.

Vaisseaux lymphatiques du gland cheminant entre la peau et l'aponévrose jusqu'aux ganglions de l'aîne; deux troncs partent du gland, se confondent en un seul à la racine de la verge, puis se séparent presque aussitôt pour se porter à droite et à gauche; le tronc de gauche se rend à un ganglion situé au-dessus de l'embouchure de la veine saphène; le tronc droit se partage en trois branches, l'une interne qui se rend à un ganglion situé au-dedans de l'embouchure de la veine saphène; la seconde, moyenne, se rend dans un ganglion situé au-dessus de cette em-

bouchure ; la troisième, externe, se termine dans un ganglion situé à la partie moyenne du pli de l'aîne. (Professeur Sappey.)

N° 137. — Moitié antérieure du bassin avec la partie inférieure des aponévroses de l'abdomen, supérieure des deux cuisses et la verge.

Vaisseaux lymphatiques du scrotum et de la verge, allant se rendre dans les ganglions de l'aîne. (M. Terrier, 1867.)

N° 138. — Deux tuniques vaginales qui ont été dilatées par une hydrocèle.

Position du testicule dans le cas d'hydrocèle ; sur l'une de ces tuniques, les veines ont été injectées. (M. Bergeron, 1874.)

N° 139. — Deux tuniques vaginales.

Disposition de la tunique vaginale. (M. Bergeron, 1784.)

N° 140. — Testicule d'un fœtus de 4 mois $1/2$.

Gubernaculum testis. (M. Longuet, 1874.)

N° 141. — Testicule.

Coupe longitudinale du testicule montrant les canaux séminifères. (M. Longuet, 1874.)

N° 142. — Testicule et épидидyme.

Lobes du testicule et rapports de l'épididyme. (M. Longuet, 1874.)

N° 143. — Testicule.

Coupe verticale passant par le corps d'hygмор. (M. Campenon, 1874.)

N° 144. — Testicule avec l'épididyme.

Disposition des tubes séminifères. (M. Campenon, 1874.)

N° 145. — Testicule.

Dissociation des tubes séminifères qui flottent au milieu d'un liquide. (M. Réclus, 1874.)

N° 146. — Testicule.

Cônes, canaux éjaculateurs. (M. Hubert, 1874.)

N° 147. — Série de pièces nombreuses destinées à montrer

le testicule, l'épididyme, et les différents éléments du cordon.
(M. d'Arcet, 1839.)

N° 148. — Testicule.

Vaisseaux séminifères et épididyme (Professeur Gosselin, 1846.)

N° 149. — Testicule.

Injection des vaisseaux séminifères. (Professeur Gosselin, 1846.)

N° 150. — Testicule.

Vaisseaux séminifères injectés en bleu. (M. Giraldès, 1846.)

N° 151. — Epididyme injecté au mercure.

Disposition des cônes de la tête. (Professeur Gosselin, 1846.)

N° 152. — Testicule et cordon. (Professeur Gosselin, 1846.)

N° 153. — Testicule, épididyme et canal déférent injectés au mercure.

Vaisseaux séminifères. (Professeur Gosselin, 1846.)

N° 154. — Testicule et épididyme injectés au mercure.
(Professeur Gosselin, 1846.)

N° 155. — Testicule, épididyme et cordon.

Ils sont injectés au mercure. (*vas aberrans*). — Professeur Gosselin, 1846.)

N° 156. — Testicule, épididyme et cordon.

Ils sont injectés au mercure. (Professeur Gosselin, 1846.)

N° 157. — Testicule et épididyme.

Ils sont injectés au mercure. (Professeur Gosselin, 1846.)

N° 158. — Testicule et cordon.

Artères et veines du testicule. (Professeur Gosselin, 1846.)

N° 159. — Epididyme avec le corps d'Hygmore. (Professeur Gosselin, 1846.)

N° 160. — Epididyme.

Cônes afférents et cônes diverticulaires distincts. (Professeur Gosselin, 1846.)

N° 161. — Testicule.

Veines du testicule. (Professeur Gosselin, 1846.)

N° 162. — Testicule.

Lymphatiques du testicule. (Professeur Gosselin, 1846.)

N° 163. — Epididyme injecté au mercure. (Professeur Gosselin, 1846.)

N° 164. — Artères, veines et lymphatiques du testicule. (Professeur Gosselin, 1846.)

N° 165. — Testicule, épидидyme avec le canal déférent.

Rapports de la tunique vaginale avec le testicule et l'épididyme. (M. Longuet, 1874.)

N° 166. — Testicule ; épидидyme et canal déférent injectés au mercure.

Rapports de l'épididyme avec le testicule. (M. Réclus, 1874.)

N° 167. — Testicule avec l'épididyme et le canal déférent injecté au mercure.

Cônes de l'épididyme. (M. Réclus, 1874.)

N° 168. — Testicule et épидидyme avec le cordon injecté au mercure.

L'épididyme a été déroulé (*vas aberrans*). — (M. Réclus, 1874.)

N° 169. — Testicule avec l'épididyme et le canal déférent.

Injection de l'épididyme au mercure (*vas aberrans*). — (M. Réclus, 1874.)

N° 170. — Cinq cordons testiculaires avec l'épididyme.

Ils sont injectés au mercure (*vas aberrans*) ; vaisseaux afférents. (M. Campenon, 1874.)

N° 171. — Testicule avec l'épididyme.

L'épididyme est injecté au mercure. (M. Hubert, 1874.)

N° 172. — Testicule avec l'épididyme.

Le cordon est injecté au mercure ; tête de l'épididyme et cônes. (M. Hubert, 1874.)

N° 173. — Deux testicules avec l'épididyme.

Le cordon est injecté au mercure ; celui de gauche est un testicule d'adulte ; celui de droite d'un enfant de 14 ans. (M. Hubert, 1874.)

N° 174. — Testicule, épidiāyme et cordon.

Ils sont injectés au mercure (*vas aberrans*). — (M. Hubert, 1874.)

N° 175. — Testicule avec l'épididyme.

Le cordon est injecté au mercure ; cônes de la tête de l'épididyme. (M. Hubert, 1874.)

N° 176. — Trois testicules avec le cordon et le canal déférent.

L'épididyme est injecté au mercure. (M. Bergeron, 1874.)

N° 177. — Testicule et cordon.

Artères et nerfs du testicule et du cordon. (M. Duret, 1874.)

N° 178. — Testicule avec le cordon.

L'épididyme est injecté au mercure ; artères du testicule et du cordon. (M. Longuet, 1874.)

N° 179. — Testicule avec le cordon.

Artères du testicule. (M. Hubert, 1874.)

N° 180. — Testicule avec une partie du cordon.

Veines de l'enveloppe du cordon, de la tunique vaginale et de l'albuginée. (M. Réclus, 1874.)

N° 181. — Testicule avec une partie du cordon.

Artères de l'enveloppe du testicule, du cordon, de la tunique vaginale et de l'albuginée. (M. Réclus, 1874.)

N° 182. — Testicule avec le cordon.

Injection des veines et des artères du cordon et du testicule. (M. Hubert, 1874.)

N° 183. — Testicule avec le cordon.

Artères et veines du cordon spermatique. (M. Campenon, 1874.)

N° 184. — Testicule avec le cordon.

Veines et artères du cordon spermatique. (M. Campenon, 1874.)

N° 185. — Testicule avec le cordon.

Injection des veines du cordon et du testicule. (M. Hubert, 1874.)

N° 186. — Testicule avec le cordon.

Veines du cordon, du testicule et de l'épididyme. (M. Campenon, 1874.)

N° 187. — Testicule avec le cordon.

Veines du cordon, anastomoses entre elles. (M. Duret, 1874.)

N° 188. — Trois testicules avec le cordon.

Veines du cordon spermatique et du testicule. (M. Réclus, 1874.)

N° 189. — Testicule et cordon.

Veines du cordon et du testicule dans un cas de varicocèle. (M. Henriet, 1874.)

N° 190. — Pubis avec la vessie, le cordon et le testicule gauche.

Veines du cordon spermatique. (M. Longuet, 1874.)

N° 191. — Pubis avec les deux testicules et le cordon.

Injection des veines du cordon et du testicule. (M. Bergeron, 1874.)

N° 192. — Pubis avec ses branches, cordon et testicules avec la partie postérieure du pénis.

Veines du cordon et du testicule. (M. Bouilly, 1874.)

N° 193. — Moitié latérale gauche et antérieure du bassin avec le testicule et le cordon.

Trajet du cordon dans le canal inguinal ; artères, veines et nerfs du cordon. (M. Réclus, 1874.)

N° 194. — Moitié latérale gauche du bassin avec le testicule et le cordon.

Veines et artères du cordon et du testicule. Rapports des

éléments du cordon avec l'artère épigastrique et les parois abdominales. (M. Henriet, 1874.)

N° 195. — Paroi antérieure du bassin avec les vertèbres lombaires.

Injection de l'aorte abdominale et de la veine cave inférieure, artères et veines du cordon et du testicule. Origines, anastomoses et terminaison. (M. Longuet, 1874.)

N° 196. — Bassin et colonne lombaire; l'aorte et la veine cave inférieure sont injectées.

Artères et veines du cordon et du testicule, canal déférent injecté au mercure; à droite rapports des éléments du cordon avec une hernie inguinale. (M. Campenon, 1874.)

N° 197. — Paroi antérieure du petit bassin avec les artères et veines iliaques, les deux testicules et le cordon.

Veines du cordon et du testicule. (M. Humbert, 1874.)

N° 198. — Paroi antérieure du bassin avec la colonne lombaire.

Injection de l'artère aorte abdominale et de la veine cave inférieure; artères et veines du cordon et des deux testicules; rapports du cordon dans le canal inguinal. (M. Réclus, 1874.)

N° 199. — Bassin avec la portion lombaire de la colonne vertébrale.

Injection de l'aorte abdominale et de la veine cave inférieure, veines du cordon et du testicule. (M. Peyrot, 1874.)

N° 200. — Moitié latérale gauche du bassin avec la colonne lombaire.

Injection de l'aorte abdominale et de la veine cave inférieure, cordon spermatique avec ses rapports; artères et veines du cordon et du testicule; nombreuses anastomoses avec les régions voisines. Trajet et rapports du cordon dans le canal inguinal. (M. Péan.)

N° 201. — Petit bassin avec la vessie, le rectum et les artères iliaques injectées, cordon spermatique avec les deux testicules.

Artères, veines, nerfs et vaisseaux lymphatiques du cordon et du testicule, rapports du canal déférent avec l'artère épigastrique. (M. Labbé.)

N° 202. — Paroi antérieure du petit bassin avec le cordon et les deux testicules.

Artères, veines, nerfs et vaisseaux lymphatiques du cordon et des testicules. Rapports du cordon spermatique et du canal déférent dans le canal inguinal, avec l'artère épigastrique. (M. Labbé.)

N° 203. — Paroi antérieure du petit bassin avec les deux testicules et le cordon.

Veines du cordon et du testicule. (M. Tillaux.)

N° 204. — Paroi antérieure du petit bassin avec les deux testicules et le cordon.

A droite le plexus nerveux et les lymphatiques ont été disséqués et injectés; à gauche ce sont les veines qui ont été injectées avec le canal déférent; trajet du cordon et rapport dans le canal inguinal. (M. Tillaux.)

N° 205. — Face postérieure du pubis, de la vessie et des vésicules séminales.

Insertion des fibres longitudinales de la vessie; les fibres longitudinales antérieures s'attachent au pubis: les latérales, aux parties latérales de la prostate sur laquelle elles se prolongent en avant jusqu'au muscle de Wilson; les postérieures au bord antérieur de la base de cette glande et surtout aux deux extrémités de ce bord. (Professeur Sappey.)

N° 206. — Tendons des fibres longitudinales antérieures de la vessie d'un homme, allant s'insérer à la partie inférieure du pubis. (Professeur Sappey.)

ORDRE 2.

Organes génitaux de la femme.

Soixante-douze pièces, du n° 207 au n° 277, se rapportent aux organes génitaux de la femme. Je diviserai ces pièces en plusieurs groupes que je vais classer dans ces généralités.

Le premier groupe comprendra les pièces relatives aux organes génitaux externes et internes et leurs rapports. Ces pièces sont au nombre de vingt-six, n°s 207, 208, 209, 210, 211, 212, 213, 214, 215, 216, 217, 218, 219, 220, 221, 222, 223, 224, 225, 238, 239, 240, 241, 242, 251 et 252.

Douze pièces sont relatives aux aponévroses et muscles des organes génitaux, 226, 227, 228, 229, 230, 231, 232, 233, 234, 235, 236 et 237. Huit pièces, du n° 243, au n° 250 inclusivement, sont destinées à l'étude du clitoris, du bulbe et du vagin.

Vingt-deux pièces, du n° 253 au n° 273, sont des exemples d'artères et de veines des organes génitaux. Trois pièces, n°s 275, 276 et 277, sont spécialement destinées pour l'étude du système nerveux.

N° **207**. — Pubis avec la vessie ; la partie inférieure du vagin et du rectum.

Organes génitaux externes ; orifice de la vulve ; la membrane hymen existe. (M. Deville, 1843.)

N° **208**. — Paroi antérieure du bassin avec la partie inférieure du rectum ; utérus et ses annexes, vessie et vagin.

Rapports de ces organes entre eux et vulve. (Professeur Broca.)

N° **209**. — Pubis avec le rectum, la vessie et les organes génitaux d'une petite fille de 8 ans.

Rapports de ces organes entre eux. (M. Demarquay, 1843.)

N° 210. — Pubis avec ses branches ; rectum, utérus et ses annexes, vagin et vessie.

Rapports des organes génitaux chez une jeune femme de 18 ans et vulve. (M. Demarquay, 1843.)

N° 211. — Pubis avec la vessie, l'utérus et ses annexes, le vagin et le rectum, vulve.

Rapports de ces organes entre eux. (M. Demarquay, 1843.)

N° 212. — Paroi antérieure du bassin, rectum, utérus avec ses annexes, vagin, vessie et vulve.

Rapports de ces organes entre eux chez une jeune fille vierge, âgée de 20 ans. (M. Demarquay, 1843.)

N° 213. — Pubis avec la vessie, l'utérus avec ses annexes, le vagin et la partie inférieure du rectum d'une femme de 30 ans ; vulve.

Rapports de ces organes entre eux. (M. Demarquay, 1843.)

N° 214. — Utérus avec ses annexes, vagin et vulve d'une jeune fille de 6 ans. (M. Deville, 1843.)

N° 215. — Utérus avec ses annexes, vagin et vulve d'une jeune fille de 3 ans. (M. Deville, 1843.)

N° 216. — Utérus et ses annexes, vagin et vulve d'une jeune fille de 8 ans. (M. Deville, 1843.)

N° 217. — Utérus et vagin d'une petite fille avec la membrane hymen.

Artères injectées. (M. Denucé.)

N° 218. — Utérus et ses annexes ; vagin et vulve d'une jeune fille de 10 ans. (M. Deville, 1843.)

N° 219. — Utérus avec ses annexes et vagin d'une jeune fille.

N° 220. — Pubis avec la vessie, l'utérus et ses annexes, et le rectum d'une petite fille de 2 mois 1/2.

Rapports de ces divers organes. (M. Demarquay, 1843.)

N° 221. — Pubis, vessie, utérus et ses annexes ; vagin et rectum, vulve d'une jeune fille de 2 ans.

Rapports de ces divers organes entre eux. (M. Demarquay, 1843.)

N° 222. — Pubis avec la vessie, l'utérus, le vagin et le rectum d'une jeune fille de 12 ans.

Rapports de situation des organes génitaux. (M. Guérin, 1834.)

N° 223. — Utérus avec ses annexes, vagin et vulve d'une femme de 30 ans. (M. Deville, 1843.)

N° 224. — Pubis avec le rectum, l'utérus et ses annexes, le vagin et la vessie.

Rapports des organes entre eux et avec le péritoine. (M. Guérin, 1843.)

N° 225. — Pubis avec ses branches, rectum, utérus avec ses annexes, vagin et vessie.

Disposition et rapports de ces différents organes entre eux. (M. Deville, 1843.)

N° 226. — Pubis avec ses branches; vessie, partie inférieure du vagin et du rectum; vulve.

Muscles des organes génitaux externes de la femme. (Professeur Jarjavay.)

N° 227. — Plancher du bassin avec la partie inférieure du rectum et du vagin.

Perinée chez la femme; muscles. (M. Delens, 1870.)

N° 228. — Plancher du bassin avec la partie inférieure du rectum, du vagin et de la vessie.

Muscles du périnée chez la femme. (M. Terrier, 1870.)

N° 229. — Plancher du périnée avec la partie inférieure du rectum, du vagin et de la vessie.

Plans musculaires et aponévroses du périnée. (M. Farabœuf, 1870.)

N° 230. — Plancher du bassin avec la partie inférieure du rectum, du vagin et de la vessie.

Muscle releveur de l'anus. (M. Liégeois.)

N° **231**. — Pubis avec ses branches, périné chez la femme.
Aponévrose moyenne du périné. (M. Delens, 1870.)

N° **232**. — Plancher du bassin avec la partie inférieure du
rectum, du vagin et de la vessie.
Muscle releveur de l'anus. (M. Liégeois.)

N° **233**. — Plancher du bassin avec la partie inférieure du
rectum, du vagin et de la vessie.
Muscle releveur de l'anus. (M. Liégeois.)

N° **234**. — Paroi antérieure du bassin, rectum, utérus,
vagin et vessie.

Rapports des organes génitaux de la femme avec le releveur
de l'anus et l'aponévrose supérieure du périné. (M. Guérin,
1843.)

N° **235**. — Bassin avec le rectum, l'utérus et ses annexes
et la vessie.
Aponévroses pelviennes. (Professeur Broca.)

N° **236**. — Bassin de femme avec le rectum, l'utérus, le
vagin et la vessie.
Aponévroses du bassin, rapports des organes génitaux.
(M. Follin, 1845.)

N° **237**. — Déroit inférieur du bassin chez la femme, cir-
conscrit par les os et les ligaments. (M. Farabœuf, 1870.)

N° **238**. — Moitié latérale gauche du bassin, qui a été coupée
d'avant en arrière sur la ligne médiane ainsi que les organes con-
tenus dans sa cavité.

Rapports de ces différents organes entre eux. (M. Duplay,
1848.)

N° **239**. — Pubis avec une coupe antéro-postérieure et
médiane de la vessie, de l'utérus, du vagin et du rectum.

Rapports de ces organes entre eux. (M. Aubry, 1843.)

N° **240**. — Pubis avec une coupe antéro-postérieure et mé-
diane de la vessie, de l'utérus, du vagin et du rectum.

Rapports de ces organes chez une fille vierge, vulve, mem-
brane hymen. (M. Aubry, 1843.)

N° 241. — Moitié latérale droite du bassin, coupe antéro-postérieure et verticale, avec celle des organes contenus dans sa cavité.

Rapports des divers organes entre eux. (M. Gillette, 1862.)

N° 242. — Moitié latérale droite du bassin avec la vessie, l'utérus, le vagin et le rectum.

Coupe antéro-postérieure des organes génitaux de la femme. (M. Jarjavay, 1843.)

N° 243. — Pubis avec ses branches.

Clitoris avec ses deux racines. (Professeur Jarjavay, 1843.)

N° 244. — Bulbe du vagin et réseau intermédiaire injecté en rouge. (Professeur Trélat, 1855.)

N° 245. — Pubis avec les branches descendantes, corps caverneux du clitoris.

Il est injecté en rouge. (M. Deville, 1843.)

N° 246. — Pubis avec ses branches.

Clitoris, corps caverneux et bulbe du vagin. (Professeur Jarjavay, 1843.)

N° 247. — Pubis avec la partie inférieure de la vessie, du vagin et du rectum.

Bulbe du vagin et corps caverneux du clitoris. (M. Guérin, 1843.)

N° 248. — Pubis avec la vessie et la partie inférieure du vagin.

Veines et appareil érectile de la vulve et du vagin. (Professeur Trélat, 1855.)

N° 249. — Pubis avec les branches descendantes, clitoris et partie inférieure du vagin.

Le clitoris est bifide et sans gland ; il est injecté, ainsi que le bulbe du vagin. (Professeur Dolbeau 1855.)

N° 250. — Plancher du bassin ; périnée chez la femme, veines honteuses internes.

Appareil érectile du clitoris. (M. Delens, 1870.)

N° 251. — Bassin avec le rectum, l'utérus et ses annexes, le vagin et la vessie.

Rapports de ces différents organes entre eux, vulve et peau du périnée (Professeur Jarjavay, 1843.)

N° 252. — Bassin d'une jeune fille à terme ; organes génitaux internes et externes.

Leurs rapports avec la vessie, le rectum ; artères. (Professeur Jarjavay, 1843.)

N° 253. — Plancher du bassin, périnée chez la femme.

Artère honteuse interne et ses branches terminales. (M. Delens, 1870.)

N° 254. — Plancher du bassin ; périnée chez la femme.

Artère honteuse interne et ses branches terminales, artères utérines. (M. Terrier, 1870.)

N° 254 a. — Vessie, utérus et vagin avec le rectum.

Artères de ces différents organes. (M. Laskowski, 25 janvier 1867.)

N° 255. — Paroi antérieure du bassin avec la vessie, l'utérus et ses annexes et le vagin.

Artères des organes génitaux internes et externes. (Professeur Trélat, 1855.)

N° 256. — Bassin avec le rectum, l'utérus et ses annexes, le vagin et la vessie.

Muscle releveur de l'anus avec la terminaison des artères honteuses internes au périnée.

N° 257. — Paroi antérieure du bassin [avec la partie inférieure du rectum et du vagin.

Vulve ; artères et nerfs des organes génitaux externes. (M. Aubry, 1843.)

N° 258. — Pubis avec la vessie, l'utérus et ses annexes, le vagin et le rectum.

Artères chez une femme qui n'a pas eu d'enfants. (Professeur Jobert de Lamballe.)

N° 259. — Bassin avec le rectum, l'utérus et ses annexes, le vagin et une partie de la vessie.

Artères des organes génitaux internes. (M. Deville, 1843.)

N° 260. — Bassin avec le rectum, l'utérus et ses annexes, le vagin et la vessie.

Artères hypogastriques, branches utérines et aponévroses pelviennes. (M. Boulard.)

N° 261. — Bassin avec le rectum, l'utérus et ses annexes, le vagin et la vessie.

Artères du bassin, du périnée et de l'urèthre. (Professeur Denonvillers, 1835.)

N° 262. — Pubis et ses branches avec la vessie, l'utérus et le rectum.

Artères des organes génitaux chez une femme qui a eu des enfants. (Professeur Jobert de Lamballe.)

N° 263. — Bassin avec le rectum, et ses annexes, le vagin, et la vessie. Pièce d'ensemble.

Artères des organes génitaux internes; anastomose entre l'artère fessière et la circonflexe iliaque, entre l'ischiatique et la musculaire profonde, entre la honteuse interne et sa branche superficielle, entre l'ischiatique et la fessière. (M. Follin, 1847.)

N° 264. — Bassin avec le rectum, l'utérus et ses annexes, ainsi que le vagin.

Artères des organes génitaux internes et externes. (Professeur Jarjavay, 1843.)

N° 265. — Bassin avec le rectum, la vessie, l'utérus et ses annexes.

Artères des organes génitaux internes et externes. (M. A. Guérin, 1843.)

N° 266. — Bassin avec le rectum, la vessie, l'utérus et ses annexes, le vagin et le clitoris.

Artères du bassin et des organes génitaux internes. Anastomose de l'artère funiculaire avec les artères utéro-ovariennes et la honteuse externe. Artères hélicines de l'utérus, de la trompe et de l'ovaire. (M. Rouget.)

N° 267. — Bassin avec l'utérus et le vagin.

Artères et nerfs des organes génitaux internes et externes. (M. Jamain, 1843.)

N° 268. — Bassin avec la vessie, l'utérus et ses annexes, le vagin et le rectum.

Artères et veines des organes contenus dans le bassin. Pièce d'ensemble. (M. Gros.)

N° 269. — Coupe antérieure verticale du bassin et des organes contenus dans sa cavité.

Rapports de ces différents organes avec le vagin. (M. Poillaillon, 1862.)

N° 270. — Portion inférieure du bassin avec l'utérus et ses annexes, le vagin et la vessie.

Artères et veines du bassin et du périnée. Pièce d'ensemble. (M. Terrier, 1870.)

N° 271. — Pubis et ses branches, avec l'utérus et ses annexes, le vagin et le clitoris.

Artères et veines des organes génitaux internes. Artères du corps caverneux du clitoris, du bulbe et du réseau intermédiaire. (M. Rouget.)

N° 272. — Moitié latérale gauche du bassin avec le rectum, le vagin, la vessie et le clitoris.

Artères et veines des organes génitaux internes et externes. Pièce d'ensemble. (M. Farabœuf, 1870.)

N° 273. — Moitié latérale gauche de la partie antérieure du bassin avec la moitié correspondante de la vessie, de l'utérus et du vagin ; pli de l'aîne.

Canal inguinal chez la femme ; ligament rond. (M. Delens, 1870.)

N° 274. — Plancher du bassin avec la partie inférieure du vagin et de la vessie.

Veines du vagin et veines honteuses externes et leurs anastomoses. (M. Delens, 1870.)

N° 275. — Pubis avec la vessie et le rectum.
Plexus nerveux hypogastrique. Nerfs du vagin et de la vessie.
(M. Jamain, 1843.)

N° 276. — Utérus avec ses annexes.
Nerfs suivis jusque dans l'épaisseur de l'utérus.

N° 277. — Sacrum avec le plexus lombaire et l'utérus.
Nerfs de l'utérus. (M. Fano.)

ORDRE 3.

Organes génitaux des animaux.

Trente-neuf pièces, du n° 278 au n° 316, sont destinées à l'anatomie des organes génitaux des animaux, à l'anatomie comparée.

N° 278. — Testicule de singe. (M. Giraldès.)

N° 279. — Lapin mâle.
Testicule injecté en bleu. (M. Giraldès.)

N° 280. — Testicule de cheval.
Injection des veines. (M. Hubert, 1874.)

N° 281. — Testicule d'un taureau.
Injection des veines du testicule. (M. Hubert, 1874.)

N° 282. — Bassin du hérisson avec les organes génitaux mâles.

Artères du pénis et des testicules. (M. Follin.)

N° 283. — Portion antérieure du bassin chez le loup avec le pénis.

Muscles qui meuvent le prépuce. Ligament suspenseur attaché aux aponévroses de l'abdomen ; canaux déférents sans vésicules séminales. L'urèthre est enveloppé par le corps caverneux.
(Professeur Jarjavay, 1845.)

N° 284. — Bassin de chien, verge.

Les corps caverneux sont injectés et présentent à l'extérieur des étranglements et des renflements alternatifs.

Os de la verge visible dans une grande étendue ; muscles sous-urétral naissant du sphincter anal, du bulbo-caverneux et se terminant à l'aponévrose de la verge et au gland. (M. Gros. 1845.)

N° 285. — Pénis du chien.

Les corps caverneux sont injectés en noir et le gland en rouge. Canaux déférents injectés en noir. (M. Gros, 1845.)

N° 286. — Chat mâle.

Symphyse pubienne écartée de manière à montrer l'urèthre. Plexus veineux sous-symphisaire et surtout l'artère génitale, dont le trajet est remarquable ; elle vient de l'hypogastrique, se porte au-devant du rectum, de chaque côté de l'urèthre, passe derrière le plexus veineux indiqué, et se termine en formant l'artère dorsale de la verge. (M. Gros, 1845.)

N° 287. — Cochon.

Canal de l'urèthre. (M. Pigné, 1845.)

N° 288. — Chevreuil mâle ; partie latérale gauche du bassin avec le pénis.

Plexus hypogastrique droit ; muscles de la verge et du prépuce ; bulbe et urèthre injectés en rouge. Canaux déférents et épidi-dyme injectés au mercure. A droite l'injection a reflué avant toute rupture visible, par les lymphatiques du cordon qui se trouvent remplis de mercure. Ganglion lymphatique sous-inguinal, presque constant chez les mammifères. (M. Gros 1845.)

N° 289. — Daim. Pénis avec la vessie, les vésicules séminales, le cordon et le testicule.

Artères et nerfs de la verge. Les nerfs sont suivis jusqu'au bourrelet du prépuce. Les corps caverneux et le bulbe sont injectés en rouge. Les vésicules séminales sont distinctes ; pas de prostate. (M. Gros, 1845.)

N° 290. — Cerf jeune. Bassin, vessie et pénis.

Pièce d'ensemble.

Plexus hypogastrique entièrement préparé à gauche, ébau-

ché à droite. Plans charnus et aponévrotiques du périné. Vaisseaux, nerfs et ligaments de cette région. Scrotum; les deux dartos avec leurs nerfs venant des dorsaux de la verge et non du périné. Tunique fibreuse retournée et cremaster, épanouis à leur surface. Canaux déférents et épipidyme injectés au mercure. Corps caverneux injectés en noir, bulbe et urèthre en rouge. Muscles, nerfs et vaisseaux de la verge. Prépuce avec ses éleveurs et rétracteurs. (M. Gros, 1845.)

N° 291. — Cheval.

Pénis de cheval. (M. Baraduc.)

N° 292. — Cheval.

Pénis de cheval. (M. Baraduc.)

N° 293. — Cheval.

Bassin, vessie et pénis. Pièce d'ensemble.

Derrière la vessie, existent quatre renflements, canaux déférents et vésicules séminales; — plexus hypogastrique droit; corps caverneux, injectés avec les principaux troncs veineux, nerfs de la verge, surtout à gauche; muscle sous-urétral double; muscles ischio et bulbo-caverneux. Aponévrose propre de la verge insérée, d'une part, de chaque côté de la ligne blanche, et de l'autre part, au cul-de-sac cutané préputial ou sus-pénien. Aponévrose du périné et du pli de l'aîne avec le muscle paucier; ces aponévroses, surtout celles de la verge, sont fibreuses, élastiques. Testicule gauche, desséché, canal déférent injecté en noir. Veines et artères du pénis. (M. Gros, 1845.)

N° 294. — Portion de la verge d'un cheval.

Artères des corps caverneux du cheval. (M. Follin, 1847.)

N° 295. — Baleine.

Portion de la verge d'une baleine. (Ecole d'Alfort, 1795.)

N° 296. — Vache marine.

Os génital de la vache marine séparé des parties molles. (M. Robert.)

N° 297. — Marsouin mâle.

Périné d'un marsouin mâle; préparation destinée à montrer

l'ouverture commune des deux mamelons, mise à découvert, et qui, jusqu'à présent, avait échappé aux observations. (M. Eschricht, de Copenhague.)

N° 298. — Bassin de singe.

Organes génitaux de la femelle du singe avec la vessie et le rectum.

Injection des artères et des veines. (M. Houel, 1845.)

N° 299. — Colonne vertébrale et bassin du hérisson.

Organes génitaux femelles du hérisson; artères et veines. (M. Houel, 1845.)

N° 300. — Bassin de chienne; vessie, utérus avec ses annexes, vagin et rectum.

Artères de ces différents organes. (M. Follin, 1847.)

N° 301. — Bassin et organes génitaux d'une chienne.

Artères de l'utérus et des organes contenus dans le bassin. (M. Houel, 1845.)

N° 302. — Organes génitaux d'une chienne.

L'utérus, le vagin, la vessie et le rectum sont divisés d'avant en arrière pour en montrer les rapports. (M. Houel, 1845.)

N° 303. — Bassin de renard femelle, avec la vessie, l'utérus et ses annexes, le vagin et le rectum.

Injection des artères des organes contenus dans le bassin. (M. Houel, 1845.)

N° 304. — Colonne vertébrale et bassin d'une chatte.

Injection artérielle et veineuse des organes génitaux; exigüité remarquable des artères comparativement aux veines. (M. Houel, 1845.)

N° 305. — Lapin femelle.

Organes génitaux, vaisseaux artériels. (M. Coffin.)

N° 306. — Utérus de la jument, avec ses annexes.

Les artères et les veines sont injectées. (Professeur Blandin, 1824.)

N° **307**. — Cheval jument, vessie, utérus avec ses annexes et vagin.

Artères et veines de l'utérus et de ses annexes. (M. Houel, 1845.)

N° **308**. — Biche.

Organes génitaux femelles, vessie, utérus avec ses annexes ; vagin et rectum.

Nerfs et artères de l'utérus et du vagin. (M. Houel, 1845.)

N° **309**. — Organes génitaux femelles d'un veau, âgé d'un mois. (M. Houel, 1845.)

N° **310**. — Organes génitaux femelles de la brebis. (M. Houel, 1845.)

N° **311**. — Organes génitaux de la poule. (M. Follin, 1846.)

N° **312**. — Marsouin femelle, vessie, vagin.

Utérus avec ses annexes, d'un marsouin femelle. (M. Michon, 1829.)

N° **313**. — Seiche.

Ovaires pleins d'œufs ; organes accessoires et vessie ; injection des veines et des artères. (Professeur Robin, 1845.)

N° **314**. — Pièce artificielle, sangsue.

Organes génitaux de la sangsue. (M. Auzoux.)

N° **315**. — Sangsue.

Organes génitaux de la sangsue. (M. Pouchet.)

N° **316**. — Ecrevisse.

Organes génitaux vus par le dos, ovaire à trois branches. (M. Houel, 1845.)

ARTICLE 9.

EMBRYOGÉNIE ET DÉVELOPPEMENT DES ORGANES

Trois cent trente-six pièces du musée Orfila sont destinées plus spécialement à l'embryogénie et au développement des organes. Deux cent cinquante pièces se rapportent à l'espèce humaine et quatre-vingts pièces à l'anatomie comparée. J'établirai donc dans cet article deux ordres distincts, à savoir :

Ordre 1^{er}. — Embryogénie humaine.

Ordre 2. — Embryogénie comparée.

ORDRE PREMIER

Embryogénie humaine.

Deux cent quarante pièces, du n° 1 au n° 241, se rapportent à l'embryogénie humaine. Afin de faciliter les recherches, j'ai cru devoir établir trois subdivisions qui m'ont paru suffisamment motivées, à savoir :

1^{er} sous-ordre. — Pièces relatives à l'ovaire, à l'ovulation, à l'utérus avec ses annexes, au passage de l'œuf dans la trompe, à son arrivée et à son séjour dans l'utérus, etc.

2^e sous-ordre. — Squelettes et portions de squelettes de fœtus et d'enfant.

3^o sous-ordre. — Circulation du fœtus, cordon ombilical et placenta.

Premier sous-ordre.

OVAIRES, OVULATION, UTÉRUS, PASSAGE DE L'ŒUF DANS LA TROMPE,
ARRIVÉE ET SÉJOUR DANS LA CAVITÉ UTÉRINE.

Cent neuf pièces, du n° 1 au n° 109, constituent ce premier sous-ordre. Les quatre premiers numéros, 1, 2, 3 et 4, sont des ovaires multiples ; les pièces du n° 5 au n° 21 sont des utérus avec leurs annexes, à divers degrés de développement. Les pièces du n° 22 au n° 32 sont destinées à montrer l'évolution et le développement des organes du fœtus.

Une série très considérable de pièces en cire a été donnée au musée par M. Erdl, de Munich ; elles sont comprises sous les n°s 33 à 105 inclusivement. Toutes ces pièces sont, les unes relatives aux ovaires, du n° 34 à 38 ; les autres à la trompe utérine, du n° 39 au n° 44. Enfin, le plus grand nombre, à l'arrivée de l'œuf dans l'utérus et au développement des membranes de l'œuf, du n° 45 au n° 105. Quatre pièces naturelles, n°s 106, 107, 108 et 109, montrent l'embryon dans ses enveloppes.

N° 1. — Utérus avec un certain nombre d'ovaires de la femme.

Ces pièces sont destinées à montrer les caractères anatomiques des ovaires qui précèdent et suivent l'émission périodique des ovules. (M. Raciborski.)

N° 2. — Dessins représentant 18 ovaires de jeunes filles, depuis 2 ans jusqu'à l'âge adulte.

Ces ovaires sont destinés à montrer les divers degrés du développement de l'ovaire et de l'ovulation. (M. Raciborski.)

N° 3. — Dessins représentant 15 ovaires de jeunes femmes.

On observe sur ces ovaires les corps jaunes à différents degrés de développement. (M. Raciborski.)

N° 4. — Ovaire.

Injection artérielle et veineuse de l'ovaire ; corps jaune renfermé dans la coque. (M. Gros, 1846.)

N° 5. — Utérus et ses annexes avec la partie supérieure du vagin.

Ces organes sont verticalement coupés sur la ligne médiane, pour montrer la cavité utérine d'une femme de 20 ans. Artères du corps et du col de l'utérus. (Professeur Jarjavay, 1845.)

N° 6. — Momification des organes génitaux externes.

Périné, formes et dimensions. (M. Farabœuf, 1870.)

N° 7. — Utérus d'une femme enceinte d'environ 4 mois.

La cavité utérine est incisée pour montrer le fœtus abortif avec ses enveloppes et son placenta.

N° 8. — Pubis avec ses branches et celles de l'ischion ; rectum, utérus et ses annexes, vagin et vessie.

Rapports ; cette femme, qui était âgée de 40 ans, est morte enceinte de cinq mois, l'utérus est dilaté et volumineux. (M. Demarquay, 1843.)

N° 9. — Utérus contenant un fœtus d'environ 6 mois 1/2.

La paroi utérine antérieure a été incisée et le fœtus retiré de la cavité pour montrer le cordon et l'insertion du placenta.

N° 10. — Utérus contenant un fœtus à terme.

La cavité utérine a été incisée à sa face antérieure pour montrer le fœtus avec ses membranes et le placenta. (M. Du-fay.)

N° 11. — Momification des organes externes et du périné.

Dilatation de la vulve par une tête de fœtus qui est engagée dans l'orifice. (M. Farabœuf, 1870.)

N° 12. — Utérus très volumineux.

La femme était récemment accouchée ; nerfs de l'utérus. (M. Boulard.)

N° 13. — Bassin de femme sur lequel on a conservé la vessie, la matrice et les ovaires.

Injection des vaisseaux artériels et veineux; la distension considérable de l'utérus indique un accouchement récent. (M. Robert.)

N° 14. — Utérus.

Ovaires d'une femme récemment accouchée; artères de l'utérus et des ovaires. (M. Denucé.)

N° 15. — Bassin de femme avec la vessie, l'utérus et ses annexes, le vagin et le rectum.

Artères utérines; l'utérus a été injecté peu de temps après l'accouchement. (M. Deville, 1843.)

N° 16. — Bassin avec une partie de la vessie; l'utérus et ses annexes, le vagin et le rectum.

La femme est morte cinq jours après l'accouchement; l'utérus est très volumineux. Artères utérines et des organes du bassin. L'artère obturatrice naît de l'iliaque externe. (M. Follin, 1847.)

N° 17. — Utérus avec ses annexes.

Artères utérines, tubaires et ovariennes, chez une femme morte trois jours après l'accouchement. (M. Deville, 1843.)

N° 18. — Bassin avec l'utérus et le vagin.

Artères des organes génitaux chez une femme morte trois jours après l'accouchement. (M. Cahen, 1843.)

N° 19. — Portion du bassin avec la vessie, l'utérus et ses annexes, le vagin et le rectum.

Artères et veines de l'utérus chez une femme morte peu de jours après l'accouchement; l'utérus est volumineux. (M. Jamin, 1843.)

N° 20. — Utérus et ovaire d'une femme accouchée depuis un mois.

Artères et veines utérines flexueuses et dilatées. (M. Follin, 1847.)

N° 21. — Utérus d'une femme récemment accouchée.

Cette pièce est destinée à montrer la direction des fibres mus-

culaires. Sur la face antérieure de l'utérus existent des faisceaux transverses qui se recourbent sur la ligne médiane pour devenir un instant longitudinaux, puis se recourber de nouveau pour redevenir transverses du côté opposé et forment par conséquent un X. (M. Deville, 1843.)

N° 22. — Fœtus abortif d'environ 7 mois.

N° 23. — Fœtus d'environ 7 mois.

La partie antérieure de l'abdomen a été ouverte. Cette préparation est destinée à montrer comment le testicule franchit l'anneau et descend dans le scrotum. (M. Thompson.)

N° 24. — Portion inférieure d'un fœtus d'environ 6 mois avec les deux membres inférieurs.

Cette préparation est destinée à montrer comment le testicule franchit l'anneau et descend dans le scrotum. (M. Thompson.)

N° 25. — Fœtus abortif d'environ 5 mois 1/2.

N° 26. — Femme.

Embryon d'environ 3 mois 1/2 contenu dans ses enveloppes. (M. Peyrot, 1877.)

N° 27. — Fœtus abortif d'environ 4 mois 1/2 avec le placenta.

N° 28. — Fœtus abortif d'environ 3 mois 1/2.

N° 29. — Fœtus abortif d'environ 3 mois 1/2.

N° 30. — Femme.

Embryon d'environ 3 semaines contenu dans ses enveloppes. (M. Réclus, 1877.)

N° 31. — Fœtus de 2 mois 1/2

L'artère ombilicale se continue directement avec le tronc de l'iliaque externe. (M. Follin. 1847.)

N° 32. — Fœtus abortif d'environ 2 mois.

N. 33. — Modèle en cire des organes génitaux de la femme grandeur naturelle. (M. Erdl, de Munich.)

- N° 34.** — Modèle en cire d'un ovaire.
Il est coupé en deux pour montrer la vésicule de Graaf.
(M. Erdl, de Munich.)
- N° 35.** — Modèle en cire d'un ovaire.
Il est coupé en deux pour montrer la cavité de la vésicule
de Graaf. (M. Erdl, de Munich.)
- N° 36.** — Modèle en cire d'un ovaire.
Il est coupé en deux; vésicule de Graaf. (M. Erdl, de Munich.)
- N° 37.** — Modèle en cire d'un ovaire.
Il est coupé en deux pour montrer le corps jaune. (M. Erdl,
de Munich.)
- N° 38.** — Modèle en cire d'un ovaire.
La vésicule de Graaf fait saillie à la surface. (M. Erdl, de
Munich.)
- N° 39.** — Modèle en cire d'une trompe.
La trompe est dilatée et contient un œuf. (M. Erdl, de Munich.)
- N° 40.** — Modèle en cire d'une trompe.
La trompe est dilatée et a été incisée pour montrer l'œuf
qu'elle contient dans son intérieur. (M. Erdl, de Munich.)
- N° 41.** — Modèle en cire de l'ovaire et de la trompe.
La trompe est représentée au moment où elle saisit l'œuf.
(M. Erdl, de Munich.)
- N° 42.** — Modèle en cire de l'œuf augmenté de volume.
(M. Erdl, de Munich.)
- N° 43.** — Modèle en cire de l'œuf dans la trompe.
Il s'approche de l'utérus. (M. Erdl, de Munich.)
- N° 44.** — Modèle en cire de l'œuf dans la trompe.
Il s'approche de l'utérus. (M. Erdl, de Munich.)
- N° 45.** — Modèle en cire de l'utérus et du vagin.
L'œuf est arrivé dans la cavité utérine. (M. Erdl, de Munich.)
- N° 46.** — Modèle en cire de l'utérus.

L'œuf est renfermé dans la cavité utérine. (M. Erdl, de Munich.)

N° 47. — Modèle en cire de l'utérus.

Œuf peu développé, contenu dans la cavité utérine. (M. Erdl, de Munich.)

N° 48. — Modèle en cire de la cavité utérine.

La cavité utérine est ouverte pour montrer l'œuf à son intérieur. (M. Erdl, de Munich.)

N° 49. — Modèle en cire de la cavité utérine.

La cavité utérine est ouverte pour montrer l'œuf, formation de la caduque. (M. Erdl, de Munich.)

N° 50. — Modèle en cire de la cavité utérine.

Elle est ouverte pour montrer l'œuf et la caduque réfléchie. (M. Erdl, de Munich.)

N° 51. — Modèle en cire de la cavité utérine.

Elle est ouverte pour montrer l'œuf et la caduque réfléchie. (M. Erdl, de Munich.)

N° 52. — Modèle en cire de la cavité utérine.

Elle est ouverte pour montrer le développement de l'embryon. (M. Erdl, de Munich.)

N° 53. — Modèle en cire de la formation de l'embryon et des membranes. (M. Erdl, de Munich.)

N° 54. — Modèle en cire de la formation de l'embryon avec les membranes. (M. Erdl, de Munich.)

N° 55. — Modèle en cire de la formation de l'embryon et de ses membranes. (M. Erdl, de Munich.)

N° 56. — Modèle en cire de la formation de l'embryon et de ses membranes. (M. Erdl, de Munich.)

N° 57. — Modèle en cire du développement de l'embryon. (M. Erdl, de Munich.)

N° 58. — Modèle en cire du développement de l'embryon. (M. Erdl, de Munich.)

- N° 59. — Modèle en cire de l'œuf avec la caduque réfléchie.
(M. Erdl, de Munich.)
- N° 60. — Modèle en cire de l'embryon et des membranes.
(M. Erdl, de Munich.)
- N° 61. — Modèle en cire de l'embryon et des membranes.
(M. Erdl, de Munich.)
- N° 62. — Modèle en cire de l'embryon et des membranes.
(M. Erdl, de Munich.)
- N° 63. — Modèle en cire de la membrane caduque. (M. Erdl,
de Munich.)
- N° 64. — Modèle en cire du développement de l'embryon.
(M. Erdl, de Munich.)
- N° 65. — Modèle en cire du développement de l'embryon.
(M. Erdl, de Munich.)
- N° 66. — Modèle en cire du développement de l'embryon.
(M. Erdl, de Munich.)
- N° 67. — Modèle en cire du développement de l'embryon.
(M. Erdl, de Munich.)
- N° 68. — Modèle en cire du développement de l'embryon.
(M. Erdl, de Munich.)
- N° 69. — Modèle en cire du développement de l'embryon.
(M. Erdl, de Munich.)
- N° 70. — Modèle en cire du développement de l'embryon.
(M. Erdl, de Munich.)
- N° 71. — Modèle en cire du développement de l'embryon.
(M. Erdl, de Munich.)
- N° 72. — Modèle en cire du développement de l'embryon.
(M. Erdl, de Munich.)
- N° 73. — Modèle en cire du développement de l'embryon.
(M. Erdl, de Munich.)

N° 74. — Modèle en cire du développement de l'embryon.
(M. Erdl, de Munich.)

N° 75. — Modèle en cire d'un utérus qui contient deux jumeaux de six semaines. (M. Erdl. de Munich.)

N° 76. — Modèle en cire du développement du fœtus.
(M. Erdl, de Munich.)

N° 77. — Modèle en cire du développement du fœtus.
(M. Erdl, de Munich.)

N° 78. — Modèle en cire du développement du fœtus.
(M. Erdl, de Munich.)

N° 79. — Modèle en cire du développement du fœtus.
(M. Erdl, de Munich.)

N° 80. — Modèle en cire du développement du fœtus.
(M. Erdl, de Munich.)

N° 81. — Modèle en cire du développement du fœtus.
(M. Erdl, de Munich.)

N° 82. — Modèle en cire du développement du fœtus.
(M. Erdl, de Munich.)

N° 83. — Modèle en cire du développement du fœtus.
(M. Erdl, de Munich.)

N° 84. — Modèle en cire du développement du fœtus.
(M. Erdl, de Munich.)

N° 85. — Modèle en cire du développement du fœtus.
(M. Erdl, de Munich.)

N° 86. — Modèle en cire du développement de la tête du fœtus. (M. Erdl, de Munich.)

N° 87. — Modèle en cire du développement de la tête du fœtus. (M. Erdl, de Munich.)

N° 88. — Modèle en cire du développement de la tête du fœtus. (M. Erdl, de Munich.)

N° 89. — Modèle en cire du développement de la tête du fœtus. (M. Erdl, de Munich.)

N° 90. — Modèle en cire du développement des organes génitaux internes. (M. Erdl, de Munich.)

N° 91. — Modèle en cire du développement des organes génitaux externes. (M. Erdl, de Munich.)

N° 92. — Modèle en cire du développement du pied du fœtus. (M. Erdl, de Munich.)

N° 93. — Modèle en cire du développement de la main du fœtus. (M. Erdl, de Munich.)

N° 94. — Modèle en cire du développement des annexes du fœtus. (M. Erdl, de Munich.)

N° 95. — Modèle en cire du développement des annexes du fœtus. (M. Erdl, de Munich.)

N° 96. — Modèle en cire du développement des annexes du fœtus. (M. Erdl, de Munich.)

N° 97. — Modèle en cire du développement des annexes du fœtus. (M. Erdl, de Munich.)

N° 98. — Modèle en cire du développement des annexes du fœtus. (M. Erdl, de Munich.)

N° 99. — Modèle en cire du développement des annexes du fœtus. (M. Erdl, de Munich.)

N° 100. — Modèle en cire du développement des annexes du fœtus. (M. Erdl, de Munich.)

N° 101. — Modèle en cire du développement des annexes du fœtus. (M. Erdl, de Munich.)

N° 102. — Série de quinze pièces modelées en cire, destinées à montrer le développement de l'embryon. (M. Erdl, de Munich.)

N° 103. — Modèle en cire d'un fœtus contenu dans ses membranes. (M. Erdl, de Munich.)

N° 104. — Modèle en cire d'une cavité utérine contenant deux fœtus ; gestation double. (M. Erdl, de Munich.)

N° 105. — Modèle en cire d'un fœtus d'environ 5 mois, avec les membranes et le placenta. (M. Erdl, de Munich.)

N° 106. — Femme.

Embryon d'environ 2 mois, contenu dans ses enveloppes. (M. Bouilly, 1877.)

N° 107. — Femme.

Dédoublement de la caduque et du chorion (M. Campenon, 1877.)

N° 108. — Quatre pièces dans le même bocal. Ces pièces représentent des œufs humains ; les deux premières, les villosités du chorion ; la troisième, l'amnios, le chorion villex, et la caduque réfléchie ; la quatrième, la caduque utérine ; caduque utéro-placentaire ; placenta diffus. (M. Campenon, 1877.)

N° 109. — Ces pièces représentent les débris de la vésicule ombilicale ; l'une de la femme, l'autre de la brebis, la troisième de la truie. (M. Campenon, 1877.)

2^{me} Sous-ordre.

SQUELETTES OU PORTIONS DE SQUELETTES DE FŒTUS ET D'ENFANTS.

Cinquante squelettes ou portions de squelette, du n° 110 au n° 166, sont destinés à montrer le développement du système osseux dans les premiers âges de la vie. Les deux pièces en cire, nos 167 et 168, sont des modèles des organes dans l'enfance.

N° 110. — Squelette d'enfant de plus d'un mois.

N° 111. — Squelette d'enfant de 3 semaines.

N° 112. — Squelette d'enfant de 8 jours.

N° 113. — Squelette de fœtus à terme.

- N° 114. — Squelette de fœtus à peu près à terme.
- N° 115. — Squelette de fœtus à peu près à terme.
- N° 116. — Squelette de fœtus.
- N° 117. — Squelette de fœtus.
- N° 118. — Squelette de fœtus.
- N° 119. — Squelette de fœtus de 8 mois 1/2.
- N° 120. — Squelette de fœtus.
- N° 121. — Squelette de fœtus d'environ 8 mois 1/2.
- N° 122. — Squelette de fœtus.
- N° 123. — Squelette de fœtus d'environ 8 mois 1/2.
- N° 124. — Squelette de fœtus.
- N° 125. — Squelette de fœtus d'environ 8 mois.
- N° 126. — Squelette de fœtus d'environ 7 mois 1/2.
- N° 127. — Squelette de fœtus d'environ 7 mois 1/2.
- N° 128. — Squelette de fœtus d'environ 8 mois.
- N° 129. — Squelette de fœtus.
- N° 130. — Squelette de fœtus.
- N° 131. — Squelette de fœtus.
- N° 132. — Squelette de fœtus
- N° 133. — Squelette de fœtus d'environ 7 mois, en mauvais état de conservation.
- N° 134. — Squelette de fœtus de 7 mois environ.
- N° 135. — Squelette de fœtus.
- N° 136. — Squelette de fœtus.
- N° 137. — Squelette de fœtus.

- N° **138**. — Squelette de fœtus d'environ 6 mois.
- N° **139**. — Squelette de fœtus.
- N° **140**. — Squelette de fœtus de 5 mois 1/2.
- N° **141**. — Squelette de fœtus.
- N° **142**. — Squelette de fœtus.
- N° **143**. — Squelette de fœtus.
- N° **144**. — Squelette de fœtus.
- N° **145**. — Squelette de fœtus en mauvais état.
- N° **146**. — Squelette de fœtus incomplet et en mauvais état.
- N° **147**. — Squelette de fœtus d'environ 4 mois, en mauvais état.
- N° **148**. — Squelette de fœtus en mauvais état.
- N° **149**. — Squelette de fœtus en mauvais état.
- N° **150**. — Squelette de fœtus en mauvais état.
- N° **151**. — Squelette en assez mauvais état d'un fœtus de 3 mois 1/2.
- N° **152**. — Squelette de fœtus, en mauvais état.
- N° **153**. — Squelette de la tête, de la colonne vertébrale, du bassin et des côtes d'un fœtus de 3 mois.
- N° **154**. — Squelette de la tête, colonne vertébrale, thorax et bassin d'un fœtus de 3 mois environ.
- N° **155**. — Squelette de la tête, des vertèbres et du bassin d'un très jeune enfant. (Professeur Breschet.)
- N° **156**. — Tête et portion du thorax d'un fœtus de 2 mois 1/2.
- N° **157**. — Squelette du thorax et des vertèbres cervicales d'un très jeune fœtus. (Professeur Breschet.)

N° **158**. — Tableau contenant les os désarticulés d'un fœtus plus qu'à terme. (Professeur Béclard, 1812.)

N° **159**. — Tableau contenant les os désarticulés d'un très jeune enfant, chez lequel le travail de la dentition était commencé. (Professeur Béclard, 1812.)

N° **160**. — Tableau contenant les os désarticulés d'un fœtus âgé de 8 mois. (Professeur Béclard, 1812.)

N° **161**. — Tableau contenant les os désarticulés du squelette d'un fœtus âgé de 5 mois et 18 jours. (Professeur Béclard, 1812.)

N° **162**. — Tableau contenant une partie des os désarticulés de deux fœtus, dont le plus jeune était âgé d'environ 4 mois. (Professeur Béclard, 1812.)

N° **163**. — Tableau contenant une partie du squelette de deux fœtus, dont le plus jeune était âgé de 3 mois $\frac{1}{2}$ à 4 mois. (Professeur Béclard, 1812.)

N° **164**. — Tableau contenant le squelette d'une partie des os de quatre fœtus, dont le plus jeune avait 2 mois $\frac{1}{2}$. (Professeur Béclard, 1812.)

N° **165**. — Tableau des os de la tête d'un jeune enfant.

N° **166**. — Tableau contenant des os de la voûte du crâne d'un d'enfant. (Professeur Béclard, 1812.)

N° **167**. — Modèle en cire d'un enfant de 9 mois.

La poitrine et l'abdomen sont ouverts pour montrer les viscères et la circulation du fœtus. (M. Halma-Grand.)

N° **168**. — Enfant à terme dont les vaisseaux sont injectés.

La poitrine et l'abdomen sont ouverts pour montrer la circulation. Ce fœtus est disséqué complètement. Artères, veines, nerfs et muscles. (Professeur Lefort, 1860.)

3^{me} Sous-ordre.

CIRCULATION DU FŒTUS, CORDON OMBILICAL ET PLACENTA.

Soixante-treize pièces, du n° 169 au n° 241, composent ce sous-ordre. Seize pièces, du n° 169 au n° 184, sont destinées à montrer la circulation du fœtus. Douze pièces, du n° 185 au n° 196, sont plus spécialement destinées au cœur, au trou de Botal et au canal artériel. Six de ces pièces, n°s 188, 189, 190, 191, 194 et 196, sont des préparations par corrosion.

Trente-trois pièces, du n° 197 au n° 229, sont relatives au cordon et au placenta, auxquelles il faut encore ajouter les pièces n°s 236, 237, 238, 239, 240 et 241. Sur ce nombre, six pièces, du n° 226 au n° 229, sont préparées par corrosion. La pièce n° 230 est un fœtus jumeau avec un seul placenta; celle n° 231 est un fœtus jumeau avec deux placentas. Les pièces n°s 232, 233, 234 et 235 sont des placentas doubles.

N° 169. — Fœtus à peu près à terme; les vaisseaux sont injectés.

La poitrine et l'abdomen ont été ouverts pour montrer la circulation; ce fœtus est complètement disséqué. Artères, veines, nerfs et muscles. (M. Panas, 1860.)

N° 170. — Colonne vertébrale de fœtus avec le cœur.

Les vaisseaux artériels et veineux sont injectés pour montrer la circulation. (M. Panas, 1860.)

N° 171. — Fœtus à terme.

Les artères sont injectées, la poitrine et l'abdomen ont été ouverts pour montrer la circulation.

N° 172. — Fœtus à peu près à terme.

Les artères et les veines ont été injectées; la poitrine et l'ab-

domen ont été ouverts pour démontrer la disposition des vaisseaux.

N° 173. — Squelette de fœtus à peu près à terme.

Le cœur, les artères et les veines ont été injectés, pour montrer la circulation artérielle et veineuse chez le fœtus.

N° 174. — Tête, cou et thorax d'un fœtus à terme.

Le cœur, les artères et les veines sont injectées, circulation fœtale et thymus. (Professeur Lefort, 1860.)

N° 175. — Cavité thoracique ouverte, poumon et cœur.

Les vaisseaux sont injectés; circulation du fœtus. (M. Liégeois, 1860.)

N° 176. — Cœur et vaisseaux d'un enfant mort-né.

Circulation chez le fœtus (M. Liégeois, 1860.)

N° 177. — Cavité thoracique et abdominale d'un fœtus à terme.

Les vaisseaux artériels et veineux sont injectés. (Professeur Lefort, 1860.)

N° 178. — Thorax et cavité abdominale d'un fœtus.

Le cœur et les artères sont injectés; appareil circulatoire du fœtus.

N° 179. — Thorax et cavité abdominale d'un fœtus.

Le cœur et les artères sont injectés; appareil circulatoire du fœtus.

N° 180. — Colonne vertébrale et cœur d'un fœtus.

Le cœur et les artères sont injectés; circulation du fœtus.

N° 181. — Cœur dont les vaisseaux sont injectés, avec le cordon et les artères ombilicales.

Circulation du fœtus. (M. Tillaux.)

N° 182. — Colonne vertébrale d'un fœtus.

Artères du fœtus se réunissant pour constituer le cordon ombilical.

N° 183. — Bassin et colonne vertébrale d'un fœtus.

Artères ombilicales se continuant avec les iliaques. (Professeur Lefort, 1860.)

N° 184. — Cavités thoracique et abdominale d'un fœtus de 7 mois environ, ouvertes à la partie antérieure.

L'appareil circulatoire et les organes annexés à cet appareil sont injectés

N° 185. — Trois cœurs de fœtus.

Deux sont destinés à montrer le trou de Botal normal; sur l'autre cœur pris sur un fœtus mort-né, le trou de Botal est oblitéré. (M. Liégeois, 1860.)

N° 186. — Cœur de fœtus.

Trou de Botal et canal artériel. (Professeur Lefort, 1860.)

N° 187. — Cœur de fœtus.

Trou de Botal. (M. Lenoir.)

N° 188. — Cavités ventriculaires d'un cœur de fœtus.

Le cœur est préparé par corrosion, les deux cavités sont séparées. (Professeur Lefort, 1860.)

N° 189. — Cœur de fœtus.

Il est préparé par corrosion; les cavités sont injectées. (Professeur Lefort, 1860.)

N° 190. — Cœur de fœtus.

Il est préparé par corrosion; les cavités sont injectées. (Professeur Lefort, 1860.)

N° 191. — Cœur de fœtus.

Il est préparé par corrosion; les cavités droites et gauches sont distinctes. (Professeur Lefort, 1860.)

N° 192. — Cœur de fœtus injecté.

Canal artériel. (Professeur Lefort, 1860.)

N° 193. — Cœur et poumons du fœtus, injectés.

Canal artériel. (Professeur Lefort, 1860.)

N° 194. — Cœur et poumons d'un fœtus, injectés.

Ils sont préparés par corrosion. (Professeur Panas, 1860.)

N° 195. — Face inférieure du foie de fœtus.

Veine ombilicale. (M. Lenoir.)

N° 196. — Face inférieure du foie de fœtus préparé par corrosion. (Professeur Lefort, 1860.)

N° 197. — Utérus à cinq mois de gestation. Il a été incisé sur sa face antérieure et injecté, ainsi que le placenta et le cordon.

Le squelette de l'enfant a été conservé et on voit les artères du cordon, sur les côtés de la vessie, aller se rendre dans les artères iliaques externes. (M. Follin, 1847.)

N° 198. — Cœur, poumon, cordon et placenta.

Injection des vaisseaux, circulation fœtale. (M. Tillaux.)

N° 199. — Cordon placentaire.

Amnios avec le cordon insufflé. (M. Campenon, 1877.)

N° 200. — Membranes fœtales

Amnios, chorion et caduque fœtale. (M. Campenon, 1877.)

N° 201. — Fœtus jumeaux.

Il existe deux placentas, et les membranes sont distinctes pour chaque fœtus. La caduque seule est commune aux deux œufs. (M. Campenon, 1877.)

N° 202. — Placenta, chorion et amnios décollés et étalés.

Le placenta est injecté. (M. Bouilly, 1877.)

N° 203. — Portion de placenta injecté.

Vaisseaux des membranes au niveau du placenta. (M. Campenon, 1877.)

N° 204. — Placenta.

Injection des vaisseaux; amnios, chorion et caduque fœtale étalés. (M. Campenon, 1877.)

N° 205. — Placenta, amnios et chorion.

Le placenta est injecté avec une partie du cordon. (M. Reclus, 1877.)

N° 206. — Placenta, amnios, chorion et caduque.

Le placenta est injecté avec une partie du cordon. (M. Reclus, 1877.)

N° 207. — Placenta.

Injection des vaisseaux et d'une partie du cordon, amnios, réflexion exagérée de l'amnios sur les vaisseaux ombilicaux. (M. Campenon, 1877.)

N° 208. — Placenta.

Injection du placenta ; rapport des membranes avec le placenta. (M. Campenon, 1877.)

N° 209. — Placenta.

Injection du placenta avec une partie du cordon. Une portion des enveloppes de l'œuf a été conservée. (M. Campenon, 1877.)

N° 210. — Placenta.

Injection du placenta avec une partie du cordon. Une partie des enveloppes de l'œuf a été conservée. (M. Peyrot, 1877.)

N° 211. — Placenta.

Injection du cordon et du placenta. Insertion centrale du cordon. (M. Pozzi, 1872.)

N° 212. — Placenta.

Injection du cordon et du placenta. (Professeur Lefort.)

N° 213. — Placenta.

Vaisseaux du placenta injectés. Absence d'une des artères ombilicales. (M. Berger, 1872.)

N° 214. — Placenta.

Injection du cordon et du placenta. (M. Rambaud, 1847.)

N° 215. — Placenta.

Les vaisseaux sont injectés ; l'insertion du cordon est latérale. Placenta dit en raquette. (M. Pozzi, 1872.)

N° 216. — Placenta avec une partie du cordon.

(Injection des vaisseaux. (Professeur Panas.)

N° 217. — Placenta.

Artères et veines du cordon et du placenta. (Professeur Panas.)

N° 218. — Placenta.

Injection des vaisseaux du placenta et du cordon. (Professeur Panas.)

N° 219. — Placenta avec le cordon ombilical.

Origine et terminaison des vaisseaux qui sont injectés. (M. Farabœuf, 1872.)

N° 220. — Placenta.

Face interne, injection du placenta et du cordon. Les vaisseaux sont préparés par corrosion. (M. Berger.)

N° 221. — Placenta.

Face interne, injection des artères et veines préparées par corrosion. (M. Berger, 1872.)

N° 222. — Deux placentas.

Face externe; injectés et préparés par corrosion. (M. Berger, 1872.)

N° 223. — Plusieurs placentas placés sur un tableau.

Les vaisseaux sont injectés et préparés par corrosion. Il existe aussi un cœur, avec les vaisseaux injectés, pour montrer la circulation fœtale et placentaire. (M. Tillaux.)

N° 224. — Placenta.

Vaisseaux de la face interne du placenta, injectés et préparés par corrosion. (M. Berger, 1872.)

N° 225. — Deux placentas.

Artères et veines ombilicales, injectées et préparées par corrosion. (M. Berger, 1872.)

N° 226. — Placenta.

Vaisseaux du placenta, injectés et préparés par corrosion. (M. Pozzi, 1872.)

N° 227. — Placenta et cordon.

Ils sont injectés et préparés par corrosion. (Professeur Lefort.)

N° 228. — Face supérieure du placenta.

Les vaisseaux sont injectés et préparés par corrosion. (Professeur Lefort.)

N° 229. — Placenta.

Les vaisseaux sont injectés. Pièce préparée par corrosion. (Professeur Panas.)

N° 230. — Fœtus jumeaux.

Il existe un placenta unique avec deux cordons qui sont injectés. Une partie de membrane a été conservée; l'amnios adossé forme seule la cloison placentaire. (M. Campenon, 1877.)

N° 231. — Fœtus jumeaux.

Les deux placentas sont injectés; les enveloppes sont conservées. La cloison inter-fœtale est formée de cinq feuillets. (M. Campenon, 1877.)

N° 232. — Placenta double avec deux cordons; ils sont injectés. (Professeur Panas.)

N° 233. — Placenta double avec deux cordons et deux cavités.

Les placentas et les cordons sont injectés. (M. Pozzi, 1872.)

N° 234. — Deux placentas réunis par les membranes.

Grossesse gémellaire; accouchement à terme; les deux placentas distincts sont injectés ainsi que les deux cordons. (M. Farabœuf, 1872.)

N° 235. — Placenta double, grossesse gémellaire.

Avortement dans le sixième mois; les deux placentas, qui sont injectés ainsi que les deux cordons, sont entièrement fusionnés. (M. Farabœuf, 1872.)

N° 236. — Deux portions de cordons.

Elles sont préparées par insufflation et desséchées. Valvules des artères et de la veine ombilicale. (M. Berger, 1872.)

N° 237. — Cordon ombilical.

Inégalité de largeur et torsion des artères ombilicales. (M. Berger, 1872.)

- N° 238. — Cordon ombilical.
Artères et veines du cordon ombilical, préparées par insufflation et desséchées. (M. Berger.)
- N° 239. — Deux cordons ombilicaux injectés.
Torsion des vaisseaux à différents degrés. (M. Berger, 1872.)
- N° 240. — Cordon ombilical.
Vaisseaux du cordon injectés et préparés par [corrosion. (M. Berger, 1872.)
- N° 241. — Cordon ombilical.
Les vaisseaux sont injectés ; sillon de torsion et valvules de la veine ombilicale. (M. Berger, 1872.)

ORDRE 2.

Embryogénie comparée.

Cet ordre comprend quatre-vingt-quinze pièces, du n° 242 au n° 336. Ces pièces portent spécialement sur les mammifères, les oiseaux, les reptiles et les poissons.

N° 242. — Dessins représentant vingt ovaires de différents animaux, truie, lapin, chienne, brebis et de femmes.

Ces pièces sont destinées à montrer le développement des vésicules de Graaf. (M. Raciborski.)

N° 243. — Dessins représentant douze ovaires.

Ces dessins montrent le développement du corps jaune chez la vache, la brebis et la mule. (M. Raciborski.)

N° 244. — Squelette de fœtus de singe.

N° 245. — Singe macaque.

Double placenta injecté ; chorion, amnios et caduque. (M. Peyrot, 1877.)

N° 246. — Trois ovaires de chienne, dont deux avec l'utérus bicorne.

Ces pièces sont destinées à montrer les caractères anatomiques des ovaires, qui précèdent et suivent l'émission périodique des ovules. (M. Raciborski.)

N° 247. — Organes génitaux d'une chienne avec le bassin et colonne lombaire.

Injection des vaisseaux artériels et veineux. Il existe de petits fœtus dans les cornes de la matrice. (M. Houel, 1845.)

N° 248. — Restes de la vésicule ombilicale chez le chien à terme. (M. Pozzi, 1872.)

N° 249. — Chien.

Placenta avec les trois membranes fœtales (M. Campenon, 1877.)

N° 250. — Chien.

Vaisseaux de l'amnios. (M. Campenon, 1877.)

N° 251. — Chien.

Vésicule ombilicale, vaisseaux omphalo-mésentériques, vaisseaux ombilicaux. (M. Campenon.)

N° 252. — Organes génitaux d'une chatte à l'état de gestation.

Injection des artères utérines. (M. Follin, 1847.)

N° 253. — Organes génitaux d'une chatte avec la colonne lombaire, le bassin, la vessie et le rectum.

Il existe de petits fœtus dans les cornes de l'utérus. Injection des vaisseaux artériels et veineux. (M. Houel, 1845.)

N° 254. — Chatte.

Oeuf de chatte, placenta zonaire. (M. Peyrot, 1877.)

N° 255. — Chatte.

Embryon de chatte. Disposition des enveloppes du fœtus. (M. Peyrot, 1877.)

N° 256. — Chatte.

Embryon de chatte; vésicule ombilicale. (M. Peyrot, 1877.)

N° 257. — Organes génitaux femelles d'un lapin avec la colonne vertébrale et le bassin.

Injection artérielle et veineuse des vaisseaux de l'utérus.
(M. Houel, 1845.)

N° 258. — Lapine.

Il existe deux pièces : l'une, supérieure, est l'utérus de la lapine dans la première semaine de la gestation ; la seconde est une corne utérine de lapine contenant quatre œufs. (M. Reclus, 1877.)

N° 259. — Lapine.

Il existe quatre pièces : l'une est une portion d'utérus gravide distendue par l'insufflation ; sur l'autre l'utérus est ouvert pour montrer l'œuf qu'il contient ; la troisième est une portion d'utérus, ouvert pour montrer le placenta maternel ; la quatrième montre le placenta fœtal. (M. Reclus, 1877.)

N° 260. — Lapine.

Œuf dont les membranes fœtales sont étalées. (M. Bouilly, 1877.)

N° 261. Lapine.

Fœtus. Le chorion est étalé. L'allantoïde tapisse la face interne du placenta. (M. Bouilly, 1877.)

N° 262. — Lapine.

Deux embryons de lapin contenus dans leurs membranes. Placenta discoïde. (M. Peyrot, 1877.)

N° 263. — Quinze ovaires de la truie.

Ils sont destinés à montrer les caractères anatomiques qui précèdent et suivent l'émission périodique des ovules chez cet animal. (M. Raciborski.)

N° 264. — Treize ovaires de truie.

Ils sont destinés à montrer l'ovulation spontanée chez ces animaux. (M. Pouchet.)

N° 265. — Utérus d'une truie de 2 ans avec ses annexes. L'utérus est propre à la reproduction. (M. Raciborski.)

N° 266. — Cette pièce manque.

N° 267. — Utérus d'une truie de 2 ans.

On avait enlevé les ovaires à cet animal, peu de temps après la naissance. (M. Raciborski.)

N° 268. — Truie.

Disposition des trois membranes de l'œuf. Hernie des cornes de l'allantoïde. Vaisseaux du chorion. (M. Campenon, 1877.)

N° 269. — Truie.

Membrane allantoïdienne et choriale insufflée. Vaisseaux injectés finement par le cordon. Saillie des cônes allantoïdiens. (M. Bouilly, 1877.)

N° 270. — Truie.

Chorion et allantoïde distendus par l'insufflation, le sang desséché dans les vaisseaux forme une injection naturelle. (M. Bouilly, 1877.)

N° 271. — Truie.

Membranes fœtales d'un embryon de porc, insufflées. (M. Peyrot, 1877.)

N° 272. — Truie.

Vascularisation des trois membranes. Le chorion est très vasculaire; l'amnios est peu vasculaire, et l'allantoïde ne présente point de vaisseaux. (M. Campenon, 1877.)

N° 273. — Truie.

Portion de l'utérus; injection des veines et des artères. Les membranes fœtales sont insufflées. (M. Peyrot, 1877.)

N° 274. — Truie.

Membranes fœtales d'un embryon de porc. La cavité amniotique est ouverte. (M. Peyrot, 1877.)

N° 275. — Truie.

Œuf de truie dans la première semaine de la gestation. (M. Reclus, 1877.)

N° 276. — Deux pièces: l'une est une corne allantoïdienne de brebis.

Les artères et les veines ont été injectées pour montrer la zone des vaisseaux parallèles. La seconde pièce est une corne

allantoïdienne du porc, avec la zone des vaisseaux parallèles. (M. Reclus, 1877.)

N° 277. — Deux ovaires de mules.

Ils présentent les caractères anatomiques appartenant à l'émission périodique et spontanée des ovules chez cet animal. (M. Raciborski)

N° 278. — Amnios de l'hémione.

Cette pièce est destinée à montrer la disposition que prennent les vaisseaux à la fin de la gestation. (M. Peyrot, 1877.)

N° 279. — Chèvre.

Membranes et placentules de la chèvre injectées, artères et veines. (M. Erhmann, 1845.)

N° 280. — Brebis.

Quatorze ovaires de brebis, présentant les caractères qui précèdent et suivent l'émission périodique des ovules chez cet animal. (M. Raciborski.)

N° 281. — Brebis.

Utérus bi-corne dont les artères et les veines sont injectées. L'utérus est ouvert pour montrer l'œuf insufflé. (M. Reclus, 1877.)

N° 282. — Brebis.

Injection des vaisseaux allantoïdiens; disposition des membranes. Rapports de ces membranes avec la cavité utérine entr'ouverte. (M. Bouilly, 1877.)

N° 283. — Brebis.

Utérus en gestation, contenant les membranes fœtales. Les artères et les veines sont injectées. (M. Peyrot.)

N° 284. — Brebis.

Utérus bi-corne. Injection des vaisseaux allantoïdiens. Rapports des cotylédons du fœtus avec les cotylédons maternels. L'utérus est fendu sur la ligne médiane. (M. Bouilly, 1877.)

N° 285. — Fœtus de mouton et chorion injectés. (M. Gruby.)

N° 286. — Fœtus de mouton et chorion injectés.
(M. Gruby.)

N° 287. — Mouton.

Enveloppes fœtales d'un embryon de 7 semaines. Vésicule allantoïde avec son pédicule. (M. Peyrot, 1877.)

N° 288. — Mouton.

Embryon de mouton d'environ 7 semaines. (M. Peyrot, 1877.)

N° 289. — Fœtus de mouton injecté. (M. Gruby.)

N° 290. — Fœtus de mouton injecté. (M. Gruby.)

N° 291. — Fœtus de mouton injecté. (M. Gruby.)

N° 292. — Fœtus de mouton injecté. (M. Gruby.)

N° 293. — Fœtus de mouton injecté. (M. Gruby.)

N° 294. — Fœtus de mouton injecté. (M. Gruby.)

N° 295. — Fœtus de mouton injecté. (M. Gruby.)

N° 296. — Fœtus de mouton injecté. (M. Gruby.)

N° 297. — Fœtus de mouton injecté. (M. Gruby.)

N° 298. — Embryon de mouton.

Portion de la vésicule allantoïde avec son pédicule, injection au nitrate d'argent. (M. Peyrot, 1877.)

N° 299. — Mouton.

Embryon de mouton de 6 semaines, chorion, reste de la vésicule ombilicale. (M. Peyrot, 1877.)

N° 300. — Brebis.

Oeuf de brebis d'environ 6 semaines; le chorion a été incisé en un point pour dégager la vésicule amniotique. (M. Réclus, 1877.)

N° 301. — Brebis.

Il existe deux pièces; œufs de brebis pendant les cinquième et septième semaines; le chorion a été incisé en un point pour dégager la vésicule amniotique. (M. Réclus, 1877.)

N° 302. — Brebis.

Corne allantoïdienne de la brebis injectée pour en montrer la circulation. (M. Réclus, 1877.)

N° 303. — Brebis.

Il existe deux pièces : l'une montre l'extrémité des deux cornes allantoïdiennes dans la gestation gémellaire ; invagination d'une corne dans l'autre. La pièce supérieure est une portion de corne dont la cavité allantoïdienne est injectée en rose, et la cavité chorale en vert. (M. Réclus, 1877.)

N° 304. — Brebis.

Oeufs de brebis pendant la cinquième semaine. (M. Réclus 1877.)

N° 305. — Brebis.

Six amnios, contenant des embryons de la quatrième à la huitième semaine. (M. Réclus, 1877.)

N° 306. — Mouton.

Oeuf de mouton ; enveloppes fœtales ; injection des vaisseaux. (M. Peyrot, 1877.)

N° 307. — Très jeune fœtus de mouton contenu dans ses enveloppes. (M. Gruby.)

N° 308. — Brebis.

Disposition de l'allantoïde, hernie des cornes, vaisseaux du chorion. (M. Campenon, 1877.)

N° 309. — Mouton.

Disposition des membranes fœtales qui sont injectées. (M. Peyrot, 1877.)

N° 310. — Mouton.

Disposition des membranes fœtales qui sont injectées. (M. Peyrot, 1877.)

N° 311. — Brebis.

Membranes du fœtus ; vaisseaux du chorion. (M. Campenon, 1877.)

N° 312. — Brebis.

Fœtus jumeaux, amnios et allantoïde distincts ; un seul chorion commun. (M. Campenon, 1877.)

N° **313.** — Mouton.

Enveloppes fœtales insufflées. (M. Peyrot, 1877.)

N° **314.** — Brebis.

Disposition des trois membranes fœtales, vaisseaux du chorion. (M. Campenon, 1877.)

N° **315.** — Brebis.

Injection solidifiable des membranes choriales et allantoïdiennes insufflées. (M. Bouilly, 1877.)

N° **316.** — Ovaire de vache.

Nerfs et lymphatiques. (M. Gros, 1846.)

N° **317.** — Vingt-deux ovaires de vaches.

Ces ovaires présentent les caractères anatomiques qui précèdent et suivent l'émission périodique des ovules chez cet animal. (M. Raciborski.)

N° **318.** — Matrice de vache dans l'état de gestation.

Injection des vaisseaux artériels et veineux. (M. Michon.)

N° **319.** — Fœtus de vache dans ses enveloppes. Injection.

(M. Gruby.)

N° **320.** — Vache.

Amnios et allantoïde. (M. Campenon, 1877.)

N° **321.** — Vache.

Chorion dans ses rapports avec l'amnios et l'allantoïde. (M. Campenon, 1877.)

N° **322.** — Vache.

Communication de la cavité allantoïdienne avec la vessie. (M. Campenon, 1877.)

N° **323.** — Ovaire et oviducte de poule renfermant des œufs à divers degrés de développement. (M. Gros, 1845.)

N° **324.** — Poule.

Etranglement des membranes de l'œuf d'une poule, séparant le blanc du jaune. (Professeur Verneuil.)

N° **325.** — Embryon de poulet. (M. Campenon, 1877.)

N° **326.** — Embryon de poulet.

Vaisseaux ombilicaux. (M. Campenon, 1877.)

N° **327.** — Poulet.

Quatre verres de montre supportant chacun une pièce destinée à montrer les vaisseaux des vésicules ombilicales et allantoïdiennes chez le poulet ; embryon du huitième au quinzième jour. (M. Réclus, 1877.)

N° **328.** — Poulet.

Trois pièces destinées à montrer l'embryon et l'air vasculaire du poulet, aux deuxième troisième et quatrième jours d'incubation. (M. Réclus, 1877.)

N° **329.** — Canard.

Reste de la vésicule ombilicale chez un canard récemment éclos. (M. Peyrot, 1877.)

N° **330.** — Orvet.

Appareil de la génération. Il existe des œufs dans l'oviducte : injection artérielle. (M. Houel, 1845.)

N° **331.** — Couleuvre.

Oviducte très développé et rempli d'œufs. Injection artérielle. (M. Gros, 1846.)

N° **332.** — Vipère de Fontainebleau.

Organes génitaux femelles avec des œufs dans les oviductes. (M. Houel, 1845.)

N° **333.** — Squale.

Organe génital femelle ; poche interne et villosités ; fœtus avec sa vésicule ombilicale. (M. Peyrot, 1877.)

N° **334.** — Squale.

Fœtus de squale ; vésicules vitellines internes et externes ; canal vitellin. (M. Peyrot, 1877.)

N° **335.** — Squale.

Vésicule ombilicale. (M. Campenon, 1877.)

N° **336.** — Poissons.

OEufs : 1° de mustellus laves ; 2° aiguillate (*acanthias*) ;

3° Spinax niger avec leur vésicule ombilicale. (M. Réclus, 1877.)

ARTICLE 11.

SYSTÈME NERVEUX

Trois cent quarante pièces, du n° 1 au n° 314, se rapportent au système nerveux. Sur ce chiffre, deux cent soixante-quatre pièces appartiennent au système nerveux de l'homme et soixante-seize aux animaux, à l'anatomie comparée. J'établirai donc deux ordres, à savoir :

Ordre 1^{er}. — Système nerveux de l'homme.

Ordre 2. — Système nerveux des animaux ou anatomie comparée.

ORDRE PREMIER.

Système nerveux de l'homme.

Deux cent soixante-quatre pièces, sont relatives au système nerveux de l'homme, du n° 1 au n° 264. Il importe, pour l'étude de ces pièces, d'établir un certain nombre de sous-ordres ou de divisions qui renseignent le lecteur sur la valeur de certains groupes de pièces. Si cela a été difficile déjà pour certains groupes précédents, cette difficulté est encore accrue pour le système nerveux. Je n'établirai que deux sous-ordres, à savoir :

1^{er} Sous-ordre. — Centres nerveux, cerveau, cervelet, moelle épinière et méninge ;

2^e Sous-ordre. — Nerfs.

*Premier sous-ordre.*CENTRES NERVEUX, CERVEAU, CERVELET, MOELLE
ÉPINIÈRE ET MENINGES.

Soixante et onze pièces, du n° 1 au n° 71, sont destinées à ce sous-ordre. Dans ce nombre, quatorze pièces, du n° 1 au n° 14, sont relatives à la dure-mère cérébrale et rachidienne ; treize pièces, du n° 15 au n° 27, aux sinus de la dure-mère ; et douze, du n° 28 au n° 39, aux artères et aux veines des membranes.

Neuf pièces, du n° 40 au n° 48, sont relatives au cerveau et au cervelet ; sept pièces, du n° 49 au n° 55, au réseau artériel de ces organes. Quinze pièces, du n° 56 au n° 71, sont des pièces de moelle épinière et d'origine des nerfs spinaux.

N° 1. — Portion antérieure de la base du crâne, colonne vertébrale et bassin.

Le canal rachidien est ouvert à sa face postérieure ; dure-mère cérébrale et rachidienne. (Professeur Denonvilliers, 1837.)

N° 2. — Base du crâne avec la colonne vertébrale et le sacrum.

Dure-mère crânienne, faux du cerveau et tente du cervelet. Le canal rachidien est ouvert à sa face postérieure pour montrer la dure-mère rachidienne. (Professeur Denonvilliers, 1837.)

N° 3. — Dure-mère cérébrale et rachidienne. (Professeur Jarjavay, 1843.)

N° 4. — Dure-mère cérébrale et rachidienne. (M. Lacroix, 1837.)

N° 5. — Dure-mère cérébrale et rachidienne. (M. Lenoir.)

N° 6. — Dure-mère cérébrale avec la faux du cerveau et la tente du cervelet.

N° 7. — Dure-mère rachidienne ; artères de la dure-mère.

N° 8. — Portion de la base du crâne.

Dure-mère cérébrale, faux du cerveau et tente du cervelet. Injection des artères méningées. (Professeur Denonvilliers, 1837.)

N° 9. — Portion latérale droite de la base du crâne avec le maxillaire supérieur.

Dure-mère cérébrale, faux du cerveau, tente du cervelet, artère méningée moyenne. (Professeur Jarjavay, 1842.)

N° 10. — Moitié latérale droite de la base du crâne.

Dure-mère cérébrale ; faux du cerveau et tente du cervelet. (Professeur Jarjavay, 1845.)

N° 11. — Base du crâne.

Moitié latérale droite de la dure-mère crânienne, faux du cerveau et tente du cervelet ; prolongement de la dure-mère au travers des principales ouvertures de la base du crâne. (Professeur Jarjavay, 1843.)

N° 12. — Base du crâne.

Faux du cerveau et tente du cervelet.

N° 13. — Moitié latérale droite de la base du crâne, avec le maxillaire supérieur.

Dure-mère cérébrale avec la faux du cerveau et la moitié droite de la tente du cervelet ; artères de la dure-mère. (Professeur Jarjavay, 1843.)

N° 14. — Dure-mère cérébrale avec la faux du cerveau.

La tente du cervelet ; artère méningée moyenne. (Professeur Lefort, 1855.)

N° 15. — Base du crâne.

Faux du cerveau et tente du cervelet ; sinus de la dure-mère. (Professeur Jarjavay, 1843.)

N° 16. — Portion antérieure de la base du crâne.

Injection des sinus de la dure-mère. (M. Demeaux, 1842.)

N° 17. — Base du crâne avec les maxillaires et la dure-mère cérébrale.

Injection des sinus de la base du crâne. Communication entre les sinus caverneux et la veine ophthalmique. (M. Ch. Nélaton, 1877.)

N° 18. — Moitié postérieure du crâne avec la dure-mère cérébrale.

Origine des sinus latéraux ; terminaison du sinus longitudinal supérieur et du sinus droit. (M. Ch. Nélaton, 1877.)

N° 19. — Portion postérieure de la base du crâne avec une partie de la dure-mère.

Injection des sinus latéraux avec la partie postérieure du sinus longitudinal supérieur. (M. Marcano, 1877.)

N° 20. — Portion postérieure de deux bases du crâne.

Cette pièce est destinée à montrer les sinus latéraux avec l'abouchement du sinus longitudinal supérieur. (M. Marcano, 1877.)

N° 21. — Base du crâne avec la portion de la dure-mère cérébrale.

Injection des sinus. (M. Bellouard, 1877.)

N° 22. — Base du crâne.

Cette pièce est destinée à montrer la disposition des sinus. (M. Marcano, 1877.)

N° 23. — Base du crâne avec les deux maxillaires supérieures et une portion de la dure-mère cérébrale.

Injection du sinus de la dure-mère. (M. Ch. Nélaton, 1877.)

N° 24. — Base du crâne avec une portion de la dure-mère cérébrale.

Origine du sinus veineux du crâne. (M. Marcano, 1877.)

N° 25. — Portion supérieure de la dure-mère cérébrale.

Veines affluentes du sinus longitudinal supérieur. (M. Ch. Nélaton, 1877.)

N° 26. — Moitié postérieure de la dure-mère cérébrale avec une partie des deux rochers.

Origine des sinus latéraux, terminaison du sinus longitudinal supérieur. (M. Ch. Nélaton, 1877.)

N° 27. — Base du crâne d'un enfant avec la dure-mère cérébrale.

Injection des sinus de la base; le sinus pétreux supérieur donne naissance à la grande veine anastomotique cérébrale. (M. Ch. Nélaton, 1877.)

N° 28. — Moitié latérale droite de la base du crâne avec le maxillaire supérieur.

Dure-mère cérébrale, faux du cerveau, tente du cervelet, artère méningée. (M. Rombeaux.)

N° 29. — Base du crâne avec la dure-mère cérébrale.

Injection des artères de la base du crâne et du sinus veineux de la dure-mère.

N° 30. — Portion de la base du crâne avec la dure-mère cérébrale.

Injection des artères de la base du cerveau, hexagone de Willis, sinus latéraux avec le presseur d'Hérophyle. (M. Bellouard, 1877.)

N° 31. — Base du crâne.

Injection des artères de la base, hexagone artériel de Willis. (M. Ch. Nélaton, 1877.)

N° 32. — Fragment de pie-mère cérébrale.

Les artères sont injectées; on distingue les deux prolongements qui pénètrent entre les circonvolutions. (M. Ch. Nélaton, 1877.)

N° 33. — Cinq portions de pie-mère cérébelleuse isolées.

Elles sont injectées et destinées à montrer les différents réseaux suivant le siège. (M. Marcano, 1877.)

N° 34. — Portion de la dure-mère cérébrale.

Origine du sinus longitudinal supérieur. (M. Marcano, 1877.)

N° 35. — Portion de la pie-mère cérébrale.

Les veines sont injectées. (M. Marcano, 1877.)

N° 36. — Toile choroïdienne.

Injection des veines de Galien. (M. Ch. Nélaton, 1877.)

N° 37. — Portion de la pie-mère cérébrale.

Injection des veines vues avec un grossissement. (M. Marcano, 1877.)

N° 38. — Portion de la pie-mère.

Les artères sont injectées et vues avec un grossissement. (M. Marcano, 1877.)

N° 39. — Portion de la pie-mère.

Les artères sont injectées et vues avec un grossissement. (M. Marcano, 1877.)

N° 40. — Modèle en cire d'un cerveau, du cervelet et du bulbe.

Ces organes sont vus par la face inférieure ; origine des nerfs crâniens.

N° 41. — Modèle en cire d'un cerveau, du cervelet, du bulbe et de la moelle allongée.

Cette pièce est destinée à montrer l'origine des nerfs crâniens.

N° 42. — Modèle en cire du cerveau d'un enfant nouveau-né. (M. Pinson.)

N° 43. — Modèle en cire du cerveau, du cervelet et du bulbe.

Ce cerveau est vu par la face inférieure.

N° 44. — Modèle en cire de la moitié de la face.

Ganglion otique, et à la face externe nerf facial. (M. Lenoir.)

N° 45. — Modèle du cerveau et du cervelet.

Cette pièce est destinée à montrer les ventricules cérébraux. (Prof. Lefort.)

N° 46. — Modèle en cire du cerveau.

Coupe horizontale du cerveau au niveau du corps calleux.

N° 47. — Modèle en cire du cerveau.

Coupe verticale antéro-postérieure de la tête, du cerveau, du cervelet et de la moelle allongée.

N° 48. — Modèle en cire du cerveau.

Coupe médiane antéro-postérieure du cervelet et de la moelle allongée.

N° 49. — Moitié latérale gauche du cerveau avec la pie-mère.

Réseau artériel et veineux de la face externe de l'hémisphère. (M. Ch. Nélaton, 1877.)

N° 50. — Moitié latérale gauche du cerveau avec la pie-mère.

Réseau artériel de la face externe de l'hémisphère. (M. Ch. Nélaton, 1877.)

N° 51. — Moitié latérale gauche du cerveau.

Réseau artériel de la face interne de l'hémisphère. (M. Ch. Nélaton, 1877.)

N° 52. — Moitié latérale gauche du cerveau avec deux cervelets, l'un vu par la face supérieure, l'autre par l'inférieure.

Réseau artériel de la face externe de l'hémisphère du cerveau. Artères du cervelet. (M. Ch. Nélaton, 1877.)

N° 53. — Base du crâne avec une portion de la pie-mère

Hexagone artériel de Willis. Origine des artères du cerveau et de la pie-mère. (M. Marcano, 1877.)

N° 54. — Protubérance avec une portion du cerveau.

Artère basilaire avec ses divisions, et cérébrale antérieure droite. (M. Bellouard, 1877.)

N° 55. — Deux moitiés de cerveau.

Injection des artères de la pie-mère. Distribution de ces vaisseaux à la surface de cette membrane. (M. Marcano, 1877.)

N° 56. — Cerveau, cervelet, moelle épinière contenus dans le crâne et le canal rachidien.

Les cavités sont ouvertes par leur partie postérieure. (M. Suquet.)

N° 57. — Moelle épinière avec la dure-mère rachidienne, la pie-mère et le ligament dentelé.

Origine des racines postérieures des nerfs spinaux. (M. Berger 1874.)

N° 58. — Moelle épinière avec la dure-mère.

Origine des paires de nerfs rachidiennes, grand sympathique; ganglions, racines anastomotiques avec les paires rachidiennes. (M. Richelot, 1874.)

N° 59. — Moelle épinière avec la pie-mère.

Racines postérieures des nerfs rachidiens et ganglions. (M. Humbert, 1874.)

N° 60. — Moelle épinière, face antérieure.

La dure-mère a été ouverte, racine antérieure des nerfs rachidiens. Ligament dentelé. (M. Humbert, 1874.)

N° 61. — Moelle épinière avec la dure-mère et la pie-mère. Origine antérieure des nerfs rachidiens. (M. Pozzi, 1874.)

N° 62. — Moelle épinière avec ses enveloppes, dure-mère, pie-mère et ligament dentelé.

Origine postérieure des nerfs rachidiens. (M. Pozzi, 1874.)

N° 63. — Moelle épinière avec la dure-mère rachidienne et la pie-mère.

Origine apparente de tous les nerfs rachidiens (M. Berger, 1874.)

N° 64. — Moelle épinière avec la dure-mère et la pie-mère.

Nerfs et ganglions du grand sympathique. Origine et communication avec les paires rachidiennes. M. Berger, 1874.)

N° 65. Trois portions inférieures de moelles épinières, avec la dure-mère, la pie-mère, et deux avec le ligament dentelé.

Racines antérieures des nerfs rachidiens et ganglions, (M. Richelot, 1874.)

N° 66. — Deux moitiés inférieures de moelle épinière avec les enveloppes, dure-mère et pie-mère.

Racines antérieures et postérieures des nerfs rachidiens. (M. Richelot, 1874.)

N° 67. — Deux moitiés inférieures de moelle épinière, avec la dure-mère et la pie-mère.

Origine des racines antérieures et postérieures. (M. Humbert, 1874.)

N° 68. — Canal rachidien et sacré, ouvert par sa partie antérieure; dure-mère avec la moelle et la pie-mère.

Artère spinale antérieure; grand sympathique; ganglions, racines communicantes. (M. Richelot, 1874.)

N° 69. — Moitié latérale droite de la tête et de la colonne vertébrale, avec la moitié droite du cerveau, du cervelet, de la protubérance annulaire, et la portion cervicale de la moelle épinière.

Origine des filets postérieurs des nerfs cervicaux à la moelle épinière, avec leur trajet jusqu'au trou de conjugaison.

N° 70. — Base du crâne avec le cou et le canal rachidien, vus par la face postérieure.

Nerf spinal, son origine et ses anastomoses avec le pneumo-gastrique.

A. Renflement du pneumo gastrique; un filet s'en détache pour se porter sur le spinal.

B. Nerf glosso-pharyngien; son anastomose avec le rameau pharyngien du pneumo-gastrique.

C. Nerf spinal et sa division en deux branches; l'une se porte en arrière, l'autre au renflement du pneumo-gastrique et concourt à former le rameau pharyngien.

E. Nerf laryngé supérieur.

F. Nerf hypoglosse. (M. Lenoir, 1833.)

N° 71. — Moitié latérale gauche du crâne, avec l'hémisphère du cerveau correspondant. Cervelet, protubérance et région cervicale de la moelle.

Le canal rachidien est ouvert à sa partie postérieure; cette préparation est destinée à montrer les nerfs qui naissent de la moelle allongée. (M. Amussat, 1825.)

2^o *Sous-ordre.*

NERFS.

J'aurais bien voulu pouvoir encore établir quelques divisions au milieu de toutes ces pièces, qui sont au nombre de cent quatre-vingt-quatre, du n° 70 au n° 264 ; mais comme la disposition des pièces se prête peu à ces subdivisions, j'aurais été obligé de les trop multiplier.

J'ai groupé autant que possible les pièces similaires à côté les unes des autres, afin d'en favoriser l'étude, en leur donnant des légendes précises. Cette partie du Musée constitue une belle et riche collection. Ces pièces, la plupart très démonstratives et très volumineuses, sont destinées à montrer des parties multiples et étendues du système nerveux. Je vais indiquer, néanmoins, les plus importantes :

Nerf spinal, n° 70, 130, 239, 242 et 243 ;

Nerf de la cinquième paire, n° 74, 120, 121 ;

Ganglion otique et de Gasser, huit pièces, du n° 75 au n° 82 ;

Nerfs de la langue, vingt-six pièces, du n° 83 au n° 108 ;

Nerfs du voile du palais, du n° 109 au n° 117 ;

Nerf facial, nos 120, 122, 123, 124, 125 et 126 ;

Ganglion cervical supérieur du grand sympathique avec ses diverses anastomoses, quarante pièces, du n° 127 au n° 172.

Nerfs diaphragmatiques et plexus pulmonaires, distincts ou mélangés, pièces nos 161, 173, 174, 175, 176, 177, 181, 182, 183, 186, 187, 188, 189, 192, 193, 194, 195, 196, 197, 199 ;

Nerf pneumo-gastrique, nos 130, 180, 190 et 191.

Plexus solaire, pièces nos 184, 185, 200, 201, 202, 203, 204, 205, 206, 207 et 208 ;

Portion lombo-sacrée du grand sympathique, nerfs de la vessie du rectum, de la verge et du vagin ; vingt pièces, du n° 209 au n° 228 ;

Nerf grand sympathique dans son ensemble ; six pièces, du n° 229 au n° 234 ;

Plexus brachial et nerfs du membres supérieur, n°s 238, 246, 247, 248, 249, 250, 251, 252, 253, 254, 255 et 256 ;

Nerf du membre inférieur, pièces du n° 257 au n° 264.

N° 72. — Portion latérale droite de la tête avec une partie du cerveau, du cervelet et de la protubérance annulaire.

Origine des nerfs de la tête et du cou ; nerf facial préparé dans son trajet ; anastomose de ce nerf avec les nerfs rachidiens. (M. Chaissaignac.)

N° 73. — Cou. Le canal rachidien est ouvert par sa face postérieure ; face postérieure de la protubérance ; région cervicale de la moelle.

Origine des branches postérieures des nerfs cervicaux.

N° 74. — Maxillaire supérieur gauche avec l'orbite, l'œil et une portion de la voûte du crâne.

Nerf de la cinquième paire, ganglion ophtalmique, les racines sensitives motrice et sympathique ainsi que le ganglion sphéno-palatin sont préparés. (M. Cusco, 1846.)

N° 75. — Oeil gauche avec la cinquième paire de nerfs.

Ganglion de Gasser vu par sa face inférieure. Ganglion otique, filets qu'il fournit au muscle interne du marteau, corde du tympan. (M. Cusco, 1846.)

N° 76. — Moitié latérale gauche de la base du crâne et les deux os maxillaires, face interne.

Nerf de la cinquième paire ; ganglion de Gasser vu par sa face inférieure, corde du tympan suivie depuis son origine jusqu'à sa réunion au nerf lingual. (M. Cusco, 1846.)

N° 77. — Moitié latérale droite de la base du crâne avec les deux os maxillaires supérieurs, face interne.

Nerf de la cinquième paire avec la portion crânienne du glosso-pharyngien, du pneumo-gastrique et du spinal; anastomose de ces nerfs; ganglion otique et rameaux du muscle péristaphylin externe, corde du tympan; anastomose entre le lingual et le dentaire inférieur. (M. Marc Sée.)

N° 78. — Portion du maxillaire supérieur et inférieur droit avec le rocher (face interne).

Ganglion otique, filets qui l'unissent au nerf maxillaire inférieur, les rapports avec le rameau du muscle ptérygoïdien interne. (M. Cusco, 1846.)

N° 79. — Moitié latérale droite de la base du crâne avec les deux os maxillaires (face interne).

Nerf de la cinquième paire; ganglion de Gasser, vu par sa face inférieure; trajet du facial dans l'acqueduc de Fallorpe. (Origine, trajet et terminaison de la corde du tympan dans le nerf lingual; origine du nerf auriculo-temporal, nerf ptérygoïdien interne.) (M. Cusco, 1846.)

N° 80. — Moitié latérale droite de la base du crâne et des deux os maxillaires, face interne.

Nerf de la cinquième paire; ganglion otique. On voit les filets antérieurs et postérieurs, et deux autres filets descendants qui s'anastomosent avec la corde du tympan. (M. Cusco, 1846.)

N° 81. — Moitié latérale droite de la base du crâne avec les os maxillaires, face interne; cinquième paire.

Ganglion de Gasser, ganglion otique, filet qu'il fournit au péristaphylin externe; origine, trajet de la corde du tympan. (Professeur Dolbeau.)

N° 82. — Moitié latérale gauche de la base du crâne avec les deux os maxillaires, face interne, œil gauche, moitié latérale gauche de la langue.

Ganglion ophthalmique, sphéno-palatin, otique et sous-maxillaire sublingual. Ganglion de Gasser, d'Anderssh et du pneumo-gastrique, cervical supérieur du grand sympathique. (M. Cusco, 1846.)

N° 83. — Moitié latérale gauche de la base du crâne avec

les deux os maxillaires et la moitié gauche de la langue, cinquième paire.

Origine et distribution des nerfs de la langue et du voile du palais; corde du tympan visible dans tout son trajet, grand nerf pétreux superficiel. Ganglion sous-maxillaire; anastomose entre le lingual et le dentaire inférieur; filet du lingual se rendant dans le voile du palais; ganglion sphéno-palatin et nerfs palatins. (M. Marc, Sée.)

N° 84. — Moitié latérale droite de la base du crâne, des deux os maxillaires et de la langue.

Nerf de la cinquième paire; ganglion otique; nerf lingual recevant à sa partie supérieure la corde du tympan et communiquant avec le ganglion sous-maxillaire. Terminaison du nerf lingual dans 1^a langue. (M. Houel, 1846.)

N° 85. — maxillaire supérieur gauche et moitié gauche de la langue, face externe du maxillaire.

Cinquième paire; ganglion otique avec ses filets postérieurs qui communiquent avec le plexus tympanique. Un de ces filets s'accôle à la corde du tympan; ganglion sous-maxillaire. (M. Cusco, 1846.)

N° 86. — Moitié latérale droite du maxillaire supérieur et inférieur avec la langue.

Ganglion otique, sous-maxillaire et sublingual. (M. A. Guérin, 1846.)

N° 87. — Moitié latérale gauche des deux os maxillaires, face interne avec la moitié gauche de la langue.

Nerf lingual, ganglion sphéno-palatin, ses racines; nerf palatin supérieur, sa distribution à la muqueuse et aux glandes du voile du palais; terminaison du nerf lingual dans la langue et ganglion sous-maxillaire. (Professeur Dolbeau.)

N° 88. — Moitié latérale gauche de la base du crâne, des deux os maxillaires, face interne et moitié gauche de la langue.

Cinquième paire, ganglion otique, rameau du muscle ptérygoïdien interne, nerf lingual et ganglion sous-maxillaire. (M. Houel, 1846.)

N° 89. — Moitié latérale gauche des deux maxillaires face interne, moitié gauche de la langue.

Cinquième paire de nerfs avec les trois branches, ganglion oti- que, nerfs palatins.

N° 90. — Langue.

Terminaison du nerf lingual dans la langue.

N° 91. — Moitié latérale gauche de la langue.

Terminaison du nerf lingual ; ganglion sous-maxillaire et sub- lingual : branche de communication de ces deux ganglions. (M. Cusco, 1846.)

N° 92. — Face inférieure de la langue avec le cartilage thyroïde.

Distribution des nerfs de la langue, anastomose entre le lin- gual et l'hypoglosse. (M. Marc Sée.)

N° 93. — Os hyoïde et face inférieure de la langue.

Nerfs de la langue. (M. Rendu, 1837.)

N° 94. — Symphyse du menton avec la face inférieure de la langue, le larynx. Sur les côtés, sont les deux moitiés corres- pondantes de la protubérance et de la moelle qui donnent ori- gine à la cinquième paire et au spinal.

Branches terminales des nerfs de la langue et du larynx. (Pro- fesseur Denonvillers.)

N° 95. — Portion de la base du crâne avec la moitié laté- rale droite de la langue du larynx et du pharynx.

Rameau du stylo-glosse et du palato-glosse (filet lingual du facial), anastomose entre le filet lingual et le glosso-pharyngien ; anastomose du glosso-pharyngien et du laryngé supérieur. (Pro- fesseur Dolbeau.)

N° 96. — Portion de la langue.

Rameaux du grand sympathique accompagnant l'artère lin- guale. (Professeur Dolbeau.)

N° 97. — Maxillaire supérieur gauche avec le rocher, la langue et le larynx.

Nerfs de la langue et de la voûte palatine. Ganglion sphéno-

palatin; nerfs palatins et vidiens, nerf pétreux superficiel et corde du tympan. (M. Marc Sée.)

N° 98. — Portion de la base du crâne avec le maxillaire supérieur droit, la moitié droite du maxillaire inférieur, la langue et le larynx.

Nerf lingual, hypoglosse et glosso-pharyngien. (M. Marc Sée.)

N° 99. — Moitié antérieure de la base du crâne avec la langue et le pharynx.

Nerfs de la langue, lingual et hypoglosse, leur distribution dans la langue. (Professeur Dolbeau.)

N° 100. — Maxillaire supérieur avec le rocher, la langue et le larynx.

Nerfs de la langue; lingual et hypoglosse. Rapports avec les artères. (M. Marc Sée.)

N° 101. — Langue avec le larynx.

Nerfs de la langue et du larynx. (M. Maisonneuve, 1834.)

N° 102. — Portion antérieure de la base du crâne avec le maxillaire supérieur, la langue et le larynx.

Nerfs de la langue, lingual et hypoglosse, leur distribution dans la langue. Nerfs laryngés supérieurs et inférieurs. (M. Maisonneuve, 1834.)

N° 103. — Portion moyenne de la base du crâne avec la langue, le larynx, le pharynx et l'œsophage.

Nerfs de la langue; lingual et hypoglosse. Plexus pharyngien. (M. Rendu, 1837.)

N° 104. — Moitié antérieure de la base du crâne avec les maxillaires supérieurs, la colonne cervicale, la langue, le larynx, le pharynx, la trachée et l'œsophage.

Nerfs de la langue, lingual et hypoglosse; nerfs du larynx, laryngé supérieur et récurrent. Origine des nerfs cervicaux avec la partie supérieure du grand sympathique.

L'œsophage, la trachée, l'aorte et ses principales divisions sont conservées et en position. (Professeur Denonvillers, 1834.)

N° 105. — Portion de la base du crâne avec la colonne cervicale, la langue, le larynx et le pharynx.

Nerfs de la langue, lingual et hypoglosse ; plexus cervical, anastomoses avec le grand sympathique. (M. Estevenet, 1837.)

N° 106. — Portion médiane de la base du crâne avec la langue, le larynx et le pharynx.

Nerfs et muscles de la langue et du larynx ; les nerfs sont colorés de la manière suivante : le nerf lingual est blanc ; le nerf hypoglosse est jaune ; le nerf glosso pharyngien est rouge ; les nerfs pneumo-gastrique et laryngé supérieur sont bleus ; le nerf récurrent est vert. (M. Andral, 1834.)

N° 107. — Portion de la base du crâne et deux maxillaires supérieurs avec la langue, le pharynx et le larynx.

Nerfs de la langue, du pharynx et du voile du palais. (Professeur Richet, 1842.)

N° 108. — Portion de la base du crâne avec la partie médiane du maxillaire inférieur, langue, pharynx, larynx et trachée.

Nerfs de la langue et du larynx. Laryngé supérieur et récurrent. (Professeur Sappey, 1841.)

N° 109. — Portion antérieure de la base du crâne avec les deux maxillaires supérieurs et le voile du palais.

Une coupe verticale de la partie postérieure du pharynx met ces nerfs en évidence (Professeur Richet, 1842.)

N° 110. — Maxillaires supérieurs avec le voile du palais.

Nerfs du voile du palais. (M. Debrou.)

N° 111. — Portion de la base du crâne avec le maxillaire supérieur gauche et le voile du palais.

Ganglion sphéno-palatin ; branches palatines (M. Faure, 1876.)

N° 112. — Portion de la base du crâne avec le maxillaire supérieur droit.

Nerfs du voile du palais. (M. Schwartz, 1876.)

N° 113. — Portion de la base du crâne avec le voile du palais, le pharynx et la langue.

Plexus pharyngien ; nerfs du voile du palais ; nerfs du péristaphylin externe. Nerfs palatins antérieur et moyen. (M. Duret, 1876.)

N° 114. — Portion de la base du crâne avec le voile du palais, le pharynx et la langue.

Nerfs du voile du palais ; nerf du muscle péristaphylin externe, du palato-staphylin et du pharyngo-staphylin. (M. Duret, 1876.)

N° 115. — Portion des deux os maxillaires supérieurs avec le voile du palais.

Nerfs des muscles du voile du palais. (Professeur Dolbeau.)

N° 116. — Portion des deux os maxillaires supérieurs avec le voile du palais.

Nerfs des muscles du voile du palais. (Professeur Dolbeau.)

N° 117. — Moitié antérieure de la base du crâne avec les deux maxillaires supérieurs, la langue, le larynx, le pharynx et la moitié gauche de la colonne cervicale.

Nerfs de la langue, lingual et hypoglosse ; nerfs du voile du palais et du pharynx. Ganglion supérieur du grand sympathique, anastomoses avec les nerfs cervicaux. (M. Godin, 1837.)

N° 118. — Moitié antérieure de la base du crâne avec les os maxillaires supérieur et inférieur, et pharynx.

Plexus pharyngien. (M. Guérin, 1812.)

N° 119. — Portion médiane de la base du crâne avec la langue, le pharynx et le larynx.

Nerfs du pharynx et du voile du palais. (Professeur Jarjavay, 1842.)

N° 120. — Moitié latérale droite du crâne, de la face avec la langue et le larynx.

Sur cette pièce très remarquable, sont préparés la plupart des nerfs crâniens et spécialement ceux de la cinquième et de la septième paires. (Professeur Denonvilliers, 1836.)

N° 121. — Peau de la face qui a été retournée.

Terminaison à la peau de la face, des nerfs de la cinquième paire ; frontal, sous-orbitaire et dentaire inférieur. (M. Andral, 1833.)

N° 122. — Moitié latérale gauche de la face.

Nerf facial ; ses anastomoses avec la cinquième paire et le plexus cervical. (M. Lenoir.)

N° 123. — Base du crâne ; face et cou.

Pièce d'ensemble, nerf facial, plexus nerveux carotidien ; plexus des artères thyroïdiennes supérieure et vertébrale. Nerfs laryngés ; plexus formé par les anastomoses des nerfs cardiaques avec les récurrents ; nerfs cervicaux, plexus cervical et anastomoses avec le grand sympathique. (M. Chassaignac, 1834.)

N° 124. — Moitié latérale gauche de la tête et du cou.

Nerf facial, avec les branches faciales du nerf de la cinquième paire ; nerfs cervicaux avec leurs branches terminales et plexus brachial. (M. Huguier, 1833.)

N° 125. — Moitié latérale gauche de la tête et du cou.

Nerf facial et ses anastomoses. (M. Rigaud, 1833.)

N° 126. — Tête, face et cou d'un jeune sujet.

Nerf facial, ses anastomoses avec la cinquième paire. (M. Lenoir, 1828.)

N° 127. — Portion latérale gauche des deux os maxillaires, avec une partie du temporal et l'artère carotide.

Ganglion cervical supérieur ; son rameau carotidien ; filets que fournit ce rameau.

N° 128. — Moitié latérale droite du crâne avec le maxillaire supérieur, la colonne cervicale, le pharynx et la carotide interne.

Ganglion cervical supérieur, plexus pharyngien. (M. Lannelongue.)

N° 129. — Moule de la face inférieure du cerveau avec les artères carotides et la portion cervicale de la moelle.

Anastomoses du ganglion cervical supérieur, avec les nerfs crâniens et cervicaux. (M. Polailon, 1866.)

N° 130. — Bulbe avec une portion de la moelle épinière et la moitié droite du larynx.

A. Nerf pneumo-gastrique ; anastomoses avec le nerf spinal.

B. Nerf spinal, branche externe.

C. Nerf laryngé supérieur.

E. Origine du rameau pharyngien. (M. Lenoir.)

N° **131**. — Portion médiane de la voûte du crâne avec la colonne cervicale, les deux os maxillaires supérieurs, la langue, le pharynx et le larynx.

Ganglion cervical supérieur; anastomoses. (M. Ledentu.)

N° **132**. — Moitié latérale gauche de la base du crâne, maxillaire, langue et larynx.

Ganglion cervical supérieur. (M. Reliquet.)

N° **133**. — Moitié latérale gauche de la base du crâne, maxillaire supérieur, colonne cervicale, langue, pharynx, larynx et carotide.

Ganglion cervical supérieur, rapports et anastomoses, pièce d'ensemble. (M. Cocteau.)

N° **134**. — Maxillaire supérieur droit avec le pharynx, la colonne cervicale et la carotide interne.

Ganglion cervical supérieur. Anastomoses avec les nerfs cervicaux. (M. Terrier.)

N° **135**. — Tête avec le cou. La préparation porte sur le côté gauche.

Origines du grand sympathique, filets qui unissent ce nerf aux paires crâniennes inférieures, à savoir : les neuvième, dixième et douzième; aux paires crâniennes supérieures, troisième, quatrième, cinquième et sixième. (M. Pozzi, 1874.)

N° **136**. — Modèle en cire d'une base de crâne, renfermant une portion de cerveau et le cervelet.

Une coupe a été simulée du côté droit pour montrer l'origine du grand sympathique. (M. Laumonier.)

N° **137**. — Portion médiane de la base du crâne avec les os maxillaires supérieurs, la colonne cervicale, la langue et le larynx.

Ganglion cervical supérieur, face externe, anastomoses et rapports avec la carotide externe. (M. Thévenot.)

N° **138**. — Portion de la base du crâne avec les deux os maxillaires supérieurs, la colonne cervicale et les huit premières vertèbres dorsales, la langue, le pharynx, le larynx et la trachée.

Ganglion cervical supérieur préparé des deux côtés, anastomoses, rapports avec la carotide interne, nerfs cervicaux. (M. Nicaise.)

N° 139. — Base du crâne avec les deux os maxillaires supérieurs, la colonne cervicale, la langue, le pharynx, la trachée et l'œsophage.

Ganglion cervical supérieur, rapports avec la carotide interne, rameaux anastomotiques.

Nerfs cervicaux. (M. Nicaise.)

N° 140. — Moitié latérale gauche de la base du crâne, de la colonne cervicale, maxillaire supérieur et pharynx.

Ganglion cervical supérieur, anastomoses avec les nerfs cervicaux. (M. Terrier.)

N° 141. — Portion antérieure de la base du crâne avec les deux os maxillaires supérieurs, la colonne cervicale, le pharynx, la langue, le larynx et la carotide.

Ganglion cervical supérieur. (M. Lannelongue.)

N° 142. — Moitié latérale droite des os de la tête et de la région cervicale de la colonne vertébrale.

Nerfs de la cinquième paire, anastomoses avec le ganglion cervical supérieur. (M. Lannelongue.)

N° 143. — Portion médiane de la base du crâne avec la colonne cervicale, langue et larynx avec la trachée.)

Ganglion cervical supérieur, face externe, anastomoses et rapports avec la carotide interne. (M. Reliquet.)

N° 144. — Moitié latérale gauche de la base du crâne avec le maxillaire supérieur, la colonne cervicale, la langue, le larynx, la trachée et le pharynx. Les artères de la crosse sont injectées.

Face externe du ganglion cervical supérieur, anastomoses avec les nerfs cervicaux, rapports avec les artères. (M. Terrier.)

N° 145. — Portion de la base du crâne avec les deux os maxillaires supérieurs, la langue, le larynx et le pharynx.

Ganglion cervical supérieur vu par sa face externe ; rapports. Anastomose volumineuse du filet carotidien avec le nerf moteur oculaire externe. (M. Gillette.)

N° 146. — Base du crâne avec les deux os maxillaires supérieurs, la colonne vertébrale cervicale et les neuf premières dorsales ; langue, larynx, pharynx avec le cœur, l'aorte et les vaisseaux qui en naissent.

Ganglion cervical avec les nerfs du cou et le plexus brachial. (M. Le Dentu.)

N° 147. — Moitié latérale gauche de la base du crâne, maxillaire supérieur et moitié gauche de l'inférieur ; face interne.

Ganglion cervical supérieur vu par sa face interne. — Anastomoses et rapports avec la carotide interne. — Ganglion otique, corde du tympan. (M. Thévenot.)

N° 148. — Moitié latérale droite de la base du crâne avec le maxillaire supérieur, la moitié gauche de l'inférieur, la langue et le larynx.

Ganglion cervical supérieur, ses anastomoses avec les autres nerfs ; ses rapports avec la carotide interne. (M. Terrier.)

N° 149. — Portion de la base du crâne avec les deux os maxillaires supérieurs et l'inférieur ; colonne vertébrale cervicale avec les huit premières dorsales, le pharynx et le larynx.

Ganglion cervical supérieur ; anastomoses. (M. Labeda.)

N° 150. — Moitié latérale droite des os du crâne et de la face, colonne cervicale et carotide.

Ganglion cervical supérieur, ses nombreuses anastomoses avec les nerfs cervicaux et crâniens. (M. Polaillon.)

N° 151. — Portion antérieure gauche de la base du crâne avec l'œil et la carotide interne.

Ganglion cervical supérieur ; anastomoses du rameau carotidien avec le ganglion ophthalmique. (M. Le Dentu.)

N° 152. — Portion latérale droite de la base du crâne, os maxillaire supérieur et carotide interne.

Ganglion cervical supérieur ; plexus carotidien. (M. Thévenot.)

N° **153**. — Moitié latérale gauche et antérieure de la base du crâne d'un enfant, avec le maxillaire supérieur et l'artère carotide interne.

Ganglion supérieur du grand sympathique, plexus carotidien et caverneux. (M. Polailon.)

N° **154**. — Portion latérale droite de la base du crâne avec la carotide interne et une portion du pharynx ; ganglion supérieur du grand sympathique.

Plexus nerveux pharyngien. (M. Horteloup.)

N° **155**. — Portion latérale droite de la base du crâne avec le maxillaire supérieur.

Ganglion cervical supérieur. (M. Reliquet.)

N° **156**. — Moitié latérale droite de la base du crâne avec le maxillaire supérieur, la moitié droite de l'inférieur, du pharynx et artère carotide interne.

Ganglion cervical supérieur, plexus pharyngien. (M. Nicaise.)

N° **157**. — Moitié latérale gauche de la base du crâne avec le maxillaire supérieur, la moitié gauche de l'inférieur ; le pharynx et la carotide interne.

Ganglion cervical supérieur vu par sa face interne ; plexus, pharyngien. (M. Lannelongue.)

N° **158**. — Moitié latérale gauche de la base du crâne avec le maxillaire supérieur, le pharynx, la colonne cervicale et la carotide interne.

Ganglion cervical supérieur ; anastomoses avec les branches antérieures des nerfs cervicaux. Filets vaso-moteurs. (M. Le Dentu.)

N° **159**. — Moitié latérale gauche de la base du crâne avec le pharynx.

Ganglion cervical supérieur ; face interne. (M. Thevenot.)

N° **160**. — Moitié latérale gauche de la base du crâne avec

le maxillaire supérieur, la moitié gauche de l'inférieur, le pharynx et la carotide interne.

Ganglion cervical supérieur ; rameau vasculaire du facial. Plexus nerveux pharyngien, carotidien. (M. Nicaise.)

N° **161**. — Portion postérieure de la base du crâne avec la colonne vertébrale, le larynx et la trachée.

Origine des nerfs diaphragmatiques ; nerf laryngé supérieur et récurrent. (Professeur Trélat.)

N° **162**. — Moitié latérale gauche de la base du crâne, maxillaire supérieur et inférieur, langue, larynx, trachée et œsophage.

Ganglion cervical supérieur préparé des deux côtés, ses rapports avec la carotide interne, filets carotidiens. Plexus laryngé et du pharynx ; anastomoses avec les paires rachidiennes. Pièce d'ensemble. (M. Gillette.)

N° **163**. — Moitié latérale gauche de la base du crâne avec les deux os maxillaires supérieurs, la colonne cervicale, larynx et trachée. Cœur et vaisseaux qui naissent de la crosse de l'aorte.

Ganglion cervical supérieur, anastomoses, plexus cardiaque. (M. Cocteau.)

N° **164**. — Moitié latérale du crâne, de la face et de la colonne vertébrale ; œsophage, larynx et trachée, avec le cœur injecté ainsi que l'aorte.

Ganglion cervical supérieur vu par la face interne, ses rapports avec la carotide interne, branches anastomotiques. (M. Polaillon, 1864.)

N° **165**. — Moitié antérieure de la base du crâne avec les os de la face, la langue, le pharynx, le larynx, la trachée, le cœur, qui est injecté ainsi que ses vaisseaux ; il est en état d'inversion. Dure-mère cérébrale et la portion cervicale du canal rachidien.

Ganglion cervical supérieur, ses rapports, filets anastomotiques qu'il fournit aux nerfs crâniens et cervicaux. Pièce d'ensemble. (M. Polaillon, 1864.)

N° 166. — Moitié latérale gauche du crâne et de la face, colonne vertébrale cervicale, langue, larynx, trachée et œsophage; le cœur, la crosse de l'aorte et la carotide gauche.

Ganglion cervical supérieur et plexus cardiaque. (M. Horteloup.)

N° 167. — Moitié antérieure et latérale gauche de la base du crâne avec le maxillaire supérieur, la moitié gauche de l'inférieur, la langue, le larynx, la trachée avec le cœur, la crosse de l'aorte et les branches qui en naissent.

Ganglion cervical supérieur relié au ganglion inférieur; nerfs cardiaques qui viennent des deux ganglions; plexus cardiaques antérieur et postérieur; plexus entourant l'artère thyroïdienne inférieure. (M. Gillette.)

N° 168. — Portion de la base du crâne avec la dure-mère. Colonne cervicale ouverte à sa face postérieure, dure-mère rachidienne, os de la face, langue, larynx, trachée et œsophage, crosse de l'aorte injectée avec les vaisseaux qui en naissent; la veine cave est aussi injectée ainsi que les jugulaires et les veines thyroïdiennes; nerfs et artères de la face et du cou. Pièce d'ensemble. (M. Boulard.)

N° 169. — Portion médiane de la base du crâne avec la dure-mère rachidienne cervicale, la langue, le pharynx, le larynx, la trachée, l'œsophage et le cœur; injection de l'aorte et des branches qui naissent de la crosse. Injection de la veine cave supérieure.

Ganglion cervical supérieur, vu par sa face postérieure; anastomoses avec les paires crâniennes, rachidiennes et cervicales. Plexus des artères thyroïdiennes supérieures et inférieures; nerfs cardiaques, plexus cardiaque formé par le grand sympathique et le pneumo-gastrique. (M. Gillette.)

N° 170. — Portion antérieure de la base du crâne avec les deux os maxillaires supérieurs, la colonne vertébrale cervicale et les trois premières vertèbres dorsales d'un jeune sujet. Le canal rachidien est ouvert à sa partie postérieure; crosse de l'aorte injectée ainsi que les vaisseaux qui en naissent; langue, larynx, trachée-artère, pharynx et œsophage.

Nerf grand sympathique dans la région de la tête et du cou. Le ganglion cervical moyen enlace l'artère vertébrale. (Professeur Jarjavay, 1844.)

N° 171. — Portion de la base du crâne avec les deux maxillaires supérieurs, la colonne vertébrale cervicale et les huit premières vertèbres dorsales, cœur avec l'aorte, le larynx, la trachée et l'œsophage.

Plexus et nerfs cardiaques. (Professeur Gosselin, 1840.)

N° 172. — Portion antérieure de la base du crâne avec les os maxillaires supérieurs et une partie de l'inférieur; dure-mère rachidienne cervicale; langue, pharynx, larynx, trachée, œsophage, cœur et crosse de l'aorte avec les vaisseaux qui en naissent.

Ganglion cervical supérieur, anastomoses. (M. Horteloup.)

N° 173. — Base du crâne avec les os de la face, colonne cervicale et dorsale; diaphragme, péricarde; l'artère aorte est injectée ainsi que les vaisseaux qui en partent.

Origine, trajet, rapports et terminaison des nerfs diaphragmatiques. (M. Rouget.)

N° 174. — Portion antérieure de la base du crâne avec les os de la face, la colonne cervicale et dorsale, le pharynx, le larynx, la trachée et ses branches; l'aorte qui est injectée et le diaphragme.

Plexus pulmonaire avec les nerfs diaphragmatiques. (Professeur Panas.)

N° 175. — Portion postérieure de la base du crâne avec la plus grande partie de la colonne vertébrale; diaphragme avec le péricarde; l'aorte est injectée ainsi que les branches qui en naissent; injection de la veine cave supérieure et inférieure.

Nerfs pneumo-gastriques, nerfs du diaphragme, filets que ces nerfs fournissent au plexus solaire; portion thoracique du grand sympathique. (Professeur Trélat.)

N° 176. — Portion de la colonne vertébrale avec le cœur injecté.

Artère aorte et pulmonaire avec la veine cave supérieure.
(M. Liégeois.)

N° 177. — Portion de la base du crâne avec la colonne vertébrale. Le canal rachidien a été ouvert à sa face postérieure. Diaphragme, péricarde avec l'artère aorte et la veine cave supérieure injectée, langue, larynx et trachée.

Nerfs diaphragmatiques et portion thoracique du grand sympathique. (M. Legendre.)

N° 178. — Portion de colonne vertébrale composée des vertèbres cervicales et des premières dorsales avec la partie postérieure des côtes, portion thoracique du grand sympathique.

Nerfs du cœur. (M. Demarquay, 1843.)

N° 179. — Portion postérieure de la base du crâne avec la colonne vertébrale, le cœur, l'aorte qui est injectée, ainsi que les vaisseaux qui naissent de la crosse; langue, pharynx, œsophage, larynx et trachée-artère.

Nerf grand sympathique, plexus nerveux cardiaque. (M. Débrou, 1840.)

N° 180. — Face postérieure du bulbe et de la partie supérieure de la moelle épinière, face postérieure du pharynx, de l'œsophage, de la trachée, des poumons et de l'estomac. Une partie des artères de l'aorte non injectées a été conservée.

Nerf pneumo-gastrique vu par sa face postérieure. On y distingue l'origine de ce nerf, son trajet dans le crâne, son passage dans le trou déchiré postérieur, ses anastomoses avec le grand sympathique, le glosso-pharyngien, l'hypoglosse. Branches pharyngiennes. Laryngé supérieur et inférieur des deux côtés, plexus pulmonaire, nerfs de l'œsophage et de l'estomac. (Professeur Jobert de Lamballe.)

N° 181. — Base du crâne avec les os de la face, colonne vertébrale avec la partie postérieure des côtes, diaphragme avec le péricarde. L'aorte est injectée ainsi que les vaisseaux qui naissent de la crosse.

Plexus cervical, origine des nerfs diaphragmatiques, filets anastomostiques que ces nerfs reçoivent du rameau sous-clavier du plexus brachial, terminaison dans le diaphragme. (M. Denucé.)

N° 182. — Base du crâne avec les os de la face, et la colonne vertébrale ; diaphragme, péricarde. L'aorte est injectée avec les vaisseaux qui naissent de la crosse ; larynx et trachée-artère.

Nerfs diaphragmatiques, origine, trajet et terminaison. Le grand sympathique a été préparé de chaque côté. (M. Bauchet.)

N° 183. — Base du crâne avec les deux os maxillaires, colonne vertébrale avec la partie postérieure des côtes, diaphragme, cœur avec l'aorte qui est injectée ainsi que les vaisseaux qui naissent de la crosse.

Origine des nerfs cervicaux, nerfs pneumo-gastriques, diaphragmatiques et grand sympathique ; filets que ces nerfs fournissent au plexus solaire. (M. Galliet.)

N° 184. — Base du crâne avec les os de la face, colonne vertébrale avec le sacrum et la partie postérieure des côtes, sternum, diaphragme, reins déplacés situés en avant de la colonne vertébrale. Péricarde avec l'aorte injectée ainsi que les vaisseaux qui naissent de la crosse, larynx, trachée-artère.

Nerfs du grand sympathique, nerfs splanchniques ; plexus solaire, nerfs pneumo-gastriques, nerfs cervicaux ; rapports qu'ils affectent à leur origine avec l'artère vertébrale ; nerfs diaphragmatiques, filets que ces nerfs fournissent au diaphragme et au plexus solaire. (M. Dubreuil.)

N° 185. — Base du crâne avec les os de la face, la colonne vertébrale, la partie postérieure des côtes et le sternum. Diaphragme, péricarde avec l'aorte, qui est injectée ainsi que les vaisseaux qui naissent de la crosse ; larynx, trachée-artère et œsophage, nerfs du plexus cervical.

Nerfs grands sympathiques, suivis depuis leur origine jusqu'au plexus solaire. (M. Perdigeon.)

N° 186. — Base du crâne avec les os maxillaires supérieur et inférieur ; colonne vertébrale avec la partie postérieure des côtes ; diaphragme, cœur et aorte qui a été injectée ainsi que les vaisseaux qui naissent de la crosse ; larynx, trachée-artère et œsophage.

Nerf du grand sympathique, du cou et du thorax ; nerfs diaphragmatiques. Pièce en mauvais état. (M. Chassaignac.)

N° 187. — Base du crâne avec une partie de la colonne vertébrale, le larynx, la trachée, le cœur et les poumons ; vaisseaux sanguins.

Nerfs du poumon. (M. Londe.)

N° 188. — Portion des os de la base du crâne et de la face avec la colonne vertébrale et la partie postérieure des côtes ; diaphragme, cœur avec l'aorte et les vaisseaux qui naissent de la crosse.

Portions encéphalique, cervicale et thoracique du grand sympathique, anastomoses et nerfs diaphragmatiques. (M. Demarquay, 1844.)

N° 189. — Moitié antérieure de la base du crâne avec les os de la face, et la plus grande partie de la colonne vertébrale ; diaphragme, cœur, aorte, avec les vaisseaux qui naissent de la crosse et qui sont injectés. Langue, larynx, trachée, bronches et œsophage.

Nerf pneumo-gastrique gauche. Plexus œsophagien et pulmonaire ; nerfs diaphragmatiques. (M. Liégeois, 1857.)

N° 190. — Portion postérieure de la base du crâne avec la colonne vertébrale ; diaphragme, cœur et poumons ; langue, trachée, bronches et œsophage.

Nerfs pneumo-gastriques, plexus pulmonaires, nerfs diaphragmatiques. (M. L. Labbé.)

N° 191. — Portion considérable de colonne vertébrale avec le diaphragme, le péricarde, l'artère aorte et pulmonaire injectée ainsi que les veines pulmonaires et la veine cave supérieure. Larynx, œsophage, trachée et bronches.

Nerfs pneumo-gastriques, plexus pulmonaire avec les deux nerfs diaphragmatiques. (M. Cavasse, 1857.)

N° 192. — Colonne vertébrale avec le larynx, la trachée-artère, les bronches et l'aorte.

Plexus nerveux, bronchique et œsophagien, artères bronchiques. (M. Liégeois, 1857.)

N° 193. — Portion inférieure de la colonne cervicale et région dorsale, base du cœur avec l'origine des vaisseaux, larynx, œsophage, trachée-artère, bronches et poumons injectés.

Artères bronchiques, origine trajet, distribution et branches terminales. Veines azygos, veines bronchiques allant se jeter dans chacune d'elles. Nerfs pulmonaires, des bronches et plexus fournis par le pneumo-gastrique et le grand sympathique ; nerfs suivis dans les poumons. (Professeur Pean, 1857.)

N° 194. — Région cervico-dorsale de la colonne vertébrale, œsophage, larynx, trachée, bronches et poumons.

Plexus pulmonaires et bronchiques, grand sympathique. (Professeur Lefort, 1857.)

N° 195. — Cœur, larynx, œsophage, trachée, bronches et poumons.

Plexus pulmonaires antérieur et postérieur, mode d'anastomose remarquable des nerfs vagues, droit et gauche, au niveau de ce plexus. (M. Péan, 1857.)

N° 196. — Portion cervico-dorsale de la colonne vertébrale avec la base du cœur, l'origine des vaisseaux qui en partent, la trachée, les bronches et les poumons.

Nerfs du poumon ; branches cervicales et thoraciques fournies par le nerf pneumo-gastrique et grand sympathique ; plexus pulmonaires, dissection des filets nerveux à l'intérieur du poumon. (M. Péan, 1857.)

N° 197. — Trachée - artère, bronches, œsophage avec l'aorte.

Plexus nerveux pulmonaire postérieur ; nerfs suivis sur les bronches et sur l'œsophage. (M. Liégeois, 1857.)

N° 198. — Trachée-artère avec les deux premières bronches, œsophage.

Plexus nerveux des bronches et de l'œsophage. (M. Cavasse, 1857.)

N° 199. — Bronches et œsophage.

Nerfs du plexus nerveux pulmonaire, suivis jusqu'à la quatrième division bronchique. (M. Liégeois, 1857.)

N° 200. — Face inférieure du diaphragme avec l'aorte.

Plexus solaire; rameaux inférieurs ou sus-péritoneaux des nerfs diaphragmatiques, filets que ces rameaux fournissent au diaphragme, aux capsules surrénales, au plexus solaire. (M. Rouget.)

N° 201. — Portion inférieure de la colonne, vertèbres lombaires; diaphragme, péricarde, aorte insufflée.

Plexus solaire, filets que les nerfs pneumo-gastriques et diaphragmatiques envoient à ce plexus. (M. Legendre.)

N° 202. — Quatre vertèbres dorsales inférieures avec trois côtes; diaphragme, péricarde, portion inférieure de l'aorte thoracique et de l'œsophage.

Filets sous-pleuraux des nerfs diaphragmatiques et plexus solaire. (M. Denucé.)

N° 203. — Portion du corps de quatre vertèbres dorsales; diaphragme et péricarde.

Filets sous-péritoneaux des nerfs diaphragmatiques, et communication de ces filets avec le plexus solaire. (M. Rouget.)

N° 204. — Portion de colonne vertébrale composée de six vertèbres avec le diaphragme.

Nerfs diaphragmatiques, anastomoses de ces nerfs avec le plexus solaire. (Professeur Trélat.)

N° 205. — Portion des os de la base du crâne et de la face; colonne vertébrale avec le sacrum, diaphragme, cœur avec l'aorte et les deux veines caves, larynx, trachée-artère et œsophage.

Grand sympathique avec ses différents plexus, anastomoses avec les nerfs crâniens. (M. Demarquay, 1844.)

N° 206. — Portion antérieure de la base du crâne avec la colonne vertébrale et le sacrum; le canal rachidien est ouvert à sa face postérieure; intestins, cœur avec les vaisseaux qui en naissent ou s'y rendent; langue, larynx, trachée, pharynx et œsophage.

Grand sympathique, ses anastomoses avec les nerfs cérébraux et rachidiens et les nombreux plexus qu'il forme aux organes thoraciques et abdominaux. (Professeur Jarjavay, 1844.)

N° 207. — Région dorsale, lombaire et sacrée de la

colonne vertébrale avec le bassin. Les canaux rachidien et sacré sont ouverts à leur face postérieure. Estomac et intestin; les artères et les veines sont injectées.

Portion abdominale du grand sympathique. On voit plus spécialement le plexus solaire, les nerfs de l'estomac et de l'intestin grêle. (Professeur Jarjavay, 1844.)

N° 208. — Pancréas et artère aorte injectés.

Nerfs du pancréas et plexus solaire. (Professeur Verneuil.)

N° 209. — Partie inférieure de la colonne vertébrale avec le sacrum et le pubis. Vessie et rectum.

Grand sympathique, portion lombaire et sacrée. (M. Demarquay, 1844.)

N° 210. — Moitié latérale droite du bassin avec la vessie et le rectum. Les artères iliaques sont injectées.

Artères et nerfs du rectum; plexus hypogastrique. (M. Marot 1877.)

N° 211. — Moitié latérale gauche du bassin avec la vessie et le rectum.

Plexus hypogastrique; nerfs du rectum. (M. Kirmisson, 1877.)

N° 212. — Les quatre dernières vertèbres lombaires avec la moitié latérale gauche du bassin d'un enfant, rectum et vessie.

Artères et nerfs du rectum. (M. Faure, 1877.)

N° 213. — Sacrum avec la partie inférieure du rectum.

Nerfs du rectum. (M. Faure, 1877.)

N° 214. — Sacrum avec la moitié postérieure des os iliaques.

Nerfs du rectum; origines du plexus hypogastrique. (M. Faure 1877.)

N° 215. — Les trois dernières vertèbres lombaires avec une partie du bassin : vessie, rectum et pénis.

Nerfs de la vessie, du rectum et de la verge. (Professeur Denonvilliers, 1833.)

N° 216. — Portion antérieure du pénis avec la vessie, le pénis et les testicules.

Nerfs de la vessie et de la verge. (M. Rendu, 1839.)

N° 217. — Portion du bassin avec la vessie, le rectum et le pénis.

Nerfs du gland et du corps caverneux ; artères de la vessie, de la prostate et des vésicules séminales. (Professeur Sappey, 1841.)

N° 218. — Pubis avec ses branches descendantes. Portion inférieure de la vessie, pénis.

Nerfs, artères et veines du gland.

N° 219. — Pubis avec ses branches, vessie et pénis d'un enfant de 6 ans.

Nerfs, veines et artères du pénis. (M. Richet, 1846.)

N° 220. — Portion inférieure de la colonne vertébrale avec le sacrum, utérus et vagin peu de temps après l'accouchement et rectum ; l'artère aorte a été injectée.

Plexus lombo-aortique et hypogastrique dont on voit les divisions se rendre à l'utérus, au vagin, ainsi qu'à la vessie et au rectum. (M. Beraud.)

N° 221. — Portion inférieure de la colonne vertébrale avec le sacrum, vessie, utérus, vagin et rectum ; l'artère aorte est injectée.

Plexus nerveux hypogastrique dont les divisions se rendent au vagin et à l'utérus, ainsi qu'à la vessie et au rectum. (M. Beraud.)

N° 222. — Portion inférieure de la colonne vertébrale avec le bassin d'une femme, la vessie, l'utérus, le vagin et le rectum.

L'aorte et les artères iliaques sont injectées.

Portion inférieure du grand sympathique. Plexus solaire ; nerfs de la vessie, de l'utérus, du vagin et du rectum. (M. Bou-lard.)

N° 223. — Portion inférieure de la colonne vertébrale avec la partie supérieure du bassin : vessie, utérus, vagin et rectum.

Portion inférieure du grand sympathique. Plexus lombaire. Nerfs de l'utérus, du vagin et du rectum. (M. Boulard.)

N° 224. — Portion de la colonne vertébrale avec le bassin. L'artère aorte est injectée ; vessie, utérus avec ses annexes, vagin et rectum.

Nerfs de la vessie, de l'utérus, du vagin et du rectum. (M. Fano.)

N° 225. — Trois dernières vertèbres lombaires et le sacrum ; les canaux rachidien et sacré sont ouverts à leur face postérieure ; pubis, vessie, utérus, vagin et rectum. L'artère aorte est injectée ainsi que ses branches.

Nerfs de la vessie, de l'utérus et du vagin. (Professeur Jarjavay, 1844.)

N° 226. — Les trois dernières vertèbres lombaires avec le sacrum ; vessie, utérus, vagin et rectum. L'aorte et ses branches sont injectées.

Nerfs de la vessie, de l'utérus, du vagin et du rectum. (M. Foucher.)

N° 227. — Utérus et vagin.

Nerfs de l'utérus. (M. Boulard.)

N° 228. — Utérus avec ses annexes et vagin.

Nerfs de l'utérus et du vagin. (M. Fano.)

N° 229. — Modèle en cire de la base du crâne avec une partie du cerveau, la colonne vertébrale et le bassin.

Nerf grand sympathique ; du côté droit ce nerf est représenté à l'état normal ; du côté gauche on a représenté des variétés ; les plexus mésentériques supérieur et inférieur, et les ganglions surrénaux sont représentés. (M. Laumonier.)

N° 230. — Tête et colonne vertébrale.

Cette préparation conservée dans l'alcool, est destinée à montrer le grand sympathique dans son ensemble. (M. Fleury, 1810.)

N° 231. — Colonne vertébrale avec le sacrum.

Cordon et ganglions du grand sympathique. Racines anastomiques avec les nerfs rachidiens. (M. Humbert, 1874.)

N° 232. — Colonne vertébrale avec le sacrum.

Nerf grand sympathique. Origines rachidiennes. (M. Pozzi, 1874.)

N° **233**. — Portion postérieure de la base du crâne, colonne vertébrale et sacrum. Le canal rachidien et sacré sont ouverts par la face antérieure.

La moelle est contenue dans ses enveloppes; grand sympathique, ses connexions avec les paires rachidiennes. (M. Berger, 1874.)

N° **234**. — Colonne vertébrale avec le sacrum et une portion des os iliaques.

Le canal rachidien est ouvert en avant pour laisser voir la moelle recouverte de ses enveloppes; grand sympathique, ses anastomoses avec les paires rachidiennes. (Professeur Jarjavay.)

N° **235**. — Colonne vertébrale avec le sacrum, le canal rachidien est ouvert par la face antérieure; trapèze rhomboïde et muscle grand dorsal avec la peau du dos.

Branches postérieures de tous les nerfs; les nerfs rachidiens avec leur distribution dans les muscles et dans la peau. (Professeur Broca, 1848.)

N° **236**. — Colonne vertébrale avec le sacrum. Le canal rachidien est ouvert à sa face postérieure, dure-mère rachidienne, aorte injectée ainsi que les branches qui naissent de la crosse; larynx, trachée-artère, pharynx et œsophage.

Origine de tous les nerfs rachidiens, grand sympathique, anastomoses avec les nerfs rachidiens.

N° **237**. — Moitié antérieure de la base du crâne avec la colonne vertébrale, l'omoplate, l'humérus et la peau du cou. Diaphragme, péricarde, aorte injectée, ainsi que les branches qui en naissent.

Nerf facial, branches terminales et anastomoses des cinq premières paires cervicales. (M. Gros, 1847.)

N° **238**. — Moitié latérale droite de la tête avec une partie de la colonne vertébrale, le thorax à droite; les deux clavicules et omoplates avec la partie supérieure des deux humérus; le diaphragme, le larynx, le pharynx, l'œsophage et la trachée.

Nerf facial gauche; nerfs cervicaux et du plexus brachial des deux côtes; nerfs du diaphragme. (M. Rigaud, 1833.)

N° 239. — Base du crâne avec les deux maxillaires supérieurs, la colonne cervicale, les deux premières côtes, les deux cavicules, les deux omoplates et le trapèze.

Nerfs et artères du cou et en particulier le nerf spinal gauche. (M. Fano.)

N° 240. — Portion antérieure de la base du crâne avec la colonne vertébrale, l'omoplate et la clavicule gauche ; la peau de la face et du cou a été conservée. Diaphragme, péricarde ; l'artère aorte a été injectée ainsi que les vaisseaux qui en naissent.

Plexus cervical dont toutes les divisions ont été suivies à droite et à gauche, depuis leur origine jusqu'à leur terminaison. (M. Gros, 1847.)

N° 241. — Vertèbres dorsales avec la moitié droite du thorax, et la partie postérieure seulement des côtes droites.

Le canal rachidien est ouvert à sa face antérieure, branches postérieures des douze paires de nerfs dorsaux. (M. Follin, 1848.)

N° 242. — Moitié antérieure de la base du crâne avec la colonne cervicale, la première côte, les deux clavicules, les deux omoplates et le trapèze. Langue, larynx, trachée, pharynx et œsophage ; le canal rachidien est ouvert à sa face postérieure.

Nerf spinal, origine, anastomoses et terminaison ; nerfs cervicaux. (Professeur Jarjavay, 1846.)

N° 243. — Moitié antérieure de la base du crâne avec les deux maxillaires supérieurs, la colonne cervicale. Le canal rachidien est ouvert à sa face postérieure, première côte, clavicule et omoplate droite avec le trapèze ; langue, pharynx et larynx.

Nerf spinal ; origine, trajet et terminaison. (Professeur Jarjavay, 1846.)

N° 244. — Base du crâne avec la région cervicale de la colonne vertébrale, larynx, trachée-artère, les vaisseaux du cou sont injectés, la peau du cou est conservée.

Plexus cervical préparé du côté droit. (M. Foucher.)

N° 245. — Moitié latérale droite de la tête avec la colonne cervicale, les deux premières pièces du sternum, la clavicule,

l'omoplate, le grand pectoral et le trapèze. Langue, larynx et trachée-artère.

Branches du plexus cervical et origine du plexus brachial. (M. Fano.)

N° 246. — Côté droit du thorax avec la clavicule, l'omoplate, la partie supérieure de l'humérus. Région axillaire.

Plexus brachial ; nerfs et muscles de l'aisselle. (M. Houel, 1844.)

N° 247. — Portion latérale droite du thorax avec l'omoplate, la clavicule, la partie supérieure de l'humérus, région axillaire.

Plexus brachial et axillaire ; l'artère axillaire est injectée. (M. Houel, 1843.)

N° 248. — Membre thoracique droit avec les muscles de la face antérieure du bras, de l'avant-bras et de la main.

Nerfs du plexus brachial et branches qui vont se distribuer aux muscles de la face antérieure du bras, de l'avant-bras et de la main, ainsi qu'à la peau de ces régions. (M. Sucquet.)

N° 249. — Membre supérieur gauche avec les quatre dernières vertèbres cervicales. Tous les muscles ont été conservés.

Plexus brachial avec tous les nerfs qui se distribuent aux muscles du membre supérieur. (M. Richard, 1847.)

N° 250. — Membre supérieur gauche avec l'omoplate, la clavicule, les muscles, les artères de ces muscles. La peau a été conservée.

Plexus brachial avec tous les nerfs musculaires et cutanés du membre supérieur. (M. Richard, 1847.)

N° 251. — Main droite avec la partie inférieure de l'avant-bras.

Nerfs de la face palmaire de la main ; rapports avec les artères et les muscles.

N° 252. — Main gauche.

Nerfs des faces dorsale et palmaire.

N° **253**. — Main gauche.

Nerfs des faces dorsale et palmaire.

N° **254**. — Main gauche.

Nerfs de la face palmaire ; rapports avec les tendons.

N° **255**. — Renversement de la peau de la partie inférieure de l'avant-bras et de la main.

Terminaison à la face palmaire du nerf médian et cubital.

N° **256**. — Peau de la main droite.

Terminaison des nerfs médian et cubital dans la peau.

N° **257**. — Membre abdominal gauche avec la portion de bassin correspondante ; tous les muscles ont été disséqués et la peau conservée.

Des incisions ont été pratiquées dans la peau pour y montrer la distribution des nerfs cutanés. (M. Houel, 1847.)

N° **258**. — Membre abdominal gauche ; tous les muscles de ce membre ont été disséqués.

Nerfs qui se rendent au membre inférieur ; il n'en manque aucun. (M. Houel, 1847.)

N° **259**. — Membre abdominal avec tous les muscles.

Nerfs qui se distribuent aux muscles du membre inférieur. (M. Andral.)

N° **260**. — Membre inférieur droit avec la portion correspondante du bassin.

Les muscles ont été préparés ainsi que tous les nerfs qui se distribuent dans leur épaisseur. (M. Rigaud.)

N° **261**. — Peau du membre inférieur qui a été retournée comme un doigt de gant.

Nerfs cutanés qui se rendent à la face interne de la peau. (M. Desprès.)

N° **262**. — Portion inférieure de la jambe et du pied droit.

Artères et nerfs de la jambe et du pied. (M. Lacroix, 1838.)

N° **263**. — Portion inférieure de la jambe droite avec le pied.

Nerfs et muscles du pied, faces dorsale et plantaire. (M. La-croix, 1838.)

N° **264**. — Face inférieure du pied droit d'un enfant.

Nerfs de la région plantaire. (M. Ed. Cruveilhier.)

ORDRE 2.

Système nerveux des animaux ou anatomie comparée.

Soixante pièces, du n° 265 au n° 314, se rapportent au système nerveux des animaux. Toutes ces pièces sont classées dans un ordre aussi méthodique que possible.

N° **265**. — Singe.

Nerf pneumo-gastrique ; trajet de ce nerf dans le trou déchiré postérieur ; branches pharyngiennes, laryngés supérieur et inférieur, anastomoses avec le grand sympathique ; plexus pulmonaire ; rameaux œsophagiens allant se terminer sur les deux faces de l'estomac. La branche droite communique avec le grand sympathique. Plexus solaire. (Professeur Jobert de Lam-balle, 1827.)

N° **266**. — Fouine.

Le canal rachidien a été ouvert par sa face antérieure ; origine des nerfs rachidiens, leurs relations avec le grand sympathique et les grands plexus. (M. Hirschfeld.)

N° **267**. — Fouine.

Le canal rachidien a été ouvert par sa face postérieure ; face postérieure de la moelle ; origine des branches postérieures des nerfs rachidiens. (M. Hirschfeld.)

N° **268**. — Chien.

Le crâne a été ouvert, ainsi que le canal rachidien, par sa face antérieure ; origine des nerfs cérébraux et des racines

antérieures des nerfs rachidiens. Relations de ces nerfs avec le grand sympathique. (M. Hirschfeld.)

N° 269. — Tête et colonne vertébrale d'un chien, la voûte du crâne a été enlevée pour montrer le cerveau à découvert, et le canal rachidien a été ouvert par sa face postérieure.

Origine des nerfs rachidiens. (M. Hirschfeld.)

N° 269 a. — Chien.

Balle mise sur le lobe cérébral gauche. (Professeur Vulpian, 1879.)

N° 269 b. — Encéphale de chien.

Balle mise sur la moitié gauche du cervelet. (Professeur Vulpian, 1878.)

N° 269 c. — Cerveau d'une chienne levrette. (Professeur Vulpian, 1878.)

N° 270. — Moitié latérale gauche d'une tête de chien.

Cinquième paire, ganglion ophtalmique du chien, point de rameau sensitif. Le ganglion est placé sur le trajet même du rameau du petit oblique; ganglions sus-maxillaires et sublingual. (M. Cusco.)

N° 271 — Moitié latérale gauche d'une tête de chien avec la langue.

Nerfs de la langue et du voile du palais d'un chien. (M. Marc Sée.)

N° 272. — Renard. Cerveau, cervelet, protubérance, moelle allongée et moelle épinière;

Le cerveau est vu par sa face inférieure, la moelle épinière par sa face antérieure; origine des nerfs cérébraux et rachidiens. (Professeur Robin, 1845.)

N° 272 a. — Cerveau de renard mâle. (Professeur Vulpian, 1878.)

N° 273. — Tête de chat avec la colonne vertébrale, le larynx et la trachée, le cœur et les vaisseaux qui en partent.

Grand sympathique préparé à la région cervicale et thoracique. (Professeur Jarjavay, 1844.)

N° 273 a. — Encéphale de lapin.

Balle mise sur le nœud vital. (Professeur Vulpian, 1878.)

N° 274. — Moitié latérale gauche de la tête d'un cheval.

Nerf facial : sa distribution dans les muscles de la face, ses anastomoses avec la cinquième paire, derrière le condyle avec la branche auriculo-temporale, avec la branche frontale du nerf de la cinquième paire, avec le nerf sous-orbitaire et le nerf mentonnier. (Professeur Bécclard, 1845.)

N° 275. — Moitié latérale gauche d'une tête de cheval.

Nerf facial et sous-orbitaire, anastomoses. (Professeur Breschet.)

N° 276. — Portion de la tête d'un cheval.

Nerf de la cinquième paire.

N° 277. — Cheval.

Base du crâne avec le voile du palais, nerfs des muscles du palais, de la muqueuse et des glandes. (Professeur Dolbeau.)

N° 278. — Moitié latérale droite d'une tête de cheval.

Nerf maxillaire supérieur et nerf de la cloison des fosses nasales ; distribution de la branche sous-orbitaire dans la peau et la muqueuse du naseau et des lèvres. (Professeur Bécclard, 1845.)

N° 279. — Moitié latérale droite de la tête d'un cheval.

Ganglion cervical supérieur du grand sympathique, anastomoses, grand nerf pétreux ; nerf vidien ; ganglion sphéno-palatin. (M. Gillette.)

N° 280. — Cheval.

Os hyoïde avec la moitié de la langue ; le muscle génio-glosse séparé de ses insertions osseuses est soulevé ; distribution du nerf lingual dans la muqueuse. Distribution du nerf hypoglosse dans les différents plans charnus de la langue ; anastomoses entre ces deux nerfs. (Professeur Bécclard, 1845.)

N° 281. — Langue de cheval.

Nerf lingual. Préparation destinée à montrer les anses que ce nerf forme dans la langue avant sa terminaison. (M. Richard)

N° 282. — Cheval.

Moitié gauche du larynx coupé perpendiculairement d'avant en arrière ; nerfs laryngés supérieur, et inférieur ; leur distribution et leurs anastomoses. (Professeur Béclard, 1845.)

N° 283. — Cheval.

Cœur, plexus et nerfs cardiaques. (Professeur Gosselin, 1840.)

N° 284. — Cheval.

Muscle diaphragme : distribution des nerfs diaphragmatiques, anastomoses de ces nerfs avec le grand sympathique. (M. Legendre.)

N° 285. — Tibia de cheval.

Nerfs périostiques et médullaires du tibia. (M. Gros, 1845.)

N° 286. — Tibia de cheval.

Vaisseaux nourriciers et nerfs du tibia. (Professeur Broca, 1846.)

N° 287. — Moitié latérale gauche d'une tête de cerf.

Nerfs des troisième, quatrième, cinquième, sixième, neuvième et douzième paires cérébrales. (Professeur Béclard, 1845.)

N° 288. — Portion de la tête d'un veau.

Ganglion otique avec deux filets postérieurs. (M. Cusco, 1846.)

N° 289. — Tête et colonne vertébrale d'un fœtus de veau.

Grand sympathique du veau. (Professeur Jarjavay, 1845.)

N° 290. — Milan ordinaire.

Le système musculaire et nerveux a été préparé. (Professeur Jarjavay, 1845.)

N° 291. — Corneille.

Lobes cérébraux, cervelet, protubérance et moelle épinière ; racines des nerfs cérébraux et rachidiens, volume énorme des deuxième et troisième paires cérébrales. (Professeur Robin, 1845.)

N° 291 a. — Encéphale de perruche ondulée. (Professeur Vulpian, 1878.)

N° 291 b. — Encéphales d'embryons de poulets de 5, 6, 7, 8, 10, 12, 14 et 16 jours. (Professeur Vulpian, 1878.)

N° 292. — Tête et colonne vertébrale d'une oie.

Le grand sympathique est placé dans le canal rachidien, à la région du cou. (Professeur Jarjavay.)

N° 292 a. — Encéphale de tortue. (Professeur Vulpian, 1878.)

N° 292 b. — Encéphale de tortue de mer (*chelonias virgata*). — (Professeur Vulpian, 1878.)

N° 292 c. — Encéphale de fouette-queue. (Professeur Vulpian, 1878.)

N° 293. — Tête de bar.

Face inférieure de l'encéphale; moelle allongée; corps striés; corps pituitaire; chiasma des nerfs optiques. (Professeur Robin, 1846.)

N° 293 a. — Encéphale de tanche. (Professeur Vulpian, 1878.)

N° 293 b. — Encéphale d'un merlan. (Professeur Vulpian, 1878.)

N° 293 c. — Encéphale de squalo (*squalus cornubicus*). — (Professeur Vulpian, 1878.)

N° 293 d. — Encéphale de squalo (*squalus cornubicus*). — Professeur Vulpian, 1878.)

N° 293 e. — Encéphale de squalo-renard (*squalus vulpes*). — (Professeur Vulpian, 1878.)

N° 293 f. — Encéphale de limande. (Professeur Vulpian, 1878.)

N° 293 g. — Encéphale de sole. (Professeur Vulpian, 1878.)

N° 293 h. — Encéphale d'émissole (*squalus mustelus*). — Professeur Vulpian, 1878.

N° **293 i.** — Encéphale de vieille commune. (Professeur Vulpian, 1878.)

N° **293 j.** — Quatre encéphales de lump (*cyclopterus lumpus*). — (Professeur Vulpian, 1878.)

N° **293 k.** — Encéphale de maigre (*sciama*). — (Professeur Vulpian, 1878.)

N° **293 l.** — Encéphale d'anarrhique-loup. (Professeur Vulpian, 1878.)

N° **294.** — Silure électrique.

Nerfs de l'appareil électrique. (Professeur Jobert de Lamballe.)

N° **295.** — Silure électrique.

Nerfs de l'appareil électrique. (Professeur Jobert de Lamballe.)

N° **296.** — Gymnote électrique.

Nerfs de l'appareil électrique. (Professeur Jobert de Lamballe.)

N° **297.** — Gymnote électrique.

Appareil électrique et nerfs de l'appareil. (Professeur Jobert de Lamballe.)

N° **298.** — Torpille.

Système nerveux de l'appareil électrique. (Professeur Jobert de Lamballe.)

N° **299.** — Torpille.

Système nerveux de l'appareil électrique. (Professeur Jobert de Lamballe.)

N° **300.** — Torpille.

Nerfs de l'appareil électrique. (Professeur Jobert de Lamballe.)

N° **301.** — Torpille.

Trajet des conduits excréteurs, avec anomalie de l'un d'eux. (Professeur Jobert de Lamballe.)

N° **302**. — Torpille; ensemble des nerfs de la torpille. (Professeur Jobert de Lamballe.)

N° **303**. — Torpille; système nerveux de la torpille. (Professeur Jobert de Lamballe.)

N° **303 a**. — Encéphale de torpille (*torpedo*). — (Professeur Vulpian, 1878.)

N° **304**. — Raie; système nerveux complet, 1793.

N° **305**. — Raie bouclée.

Tête et colonne vertébrale, faces antérieure et postérieure du cerveau. Origine des nerfs crâniens et des lobes olfactifs; ceux-ci sont séparés du cerveau par un prolongement nerveux. (Professeur Denonvilliers, 1845.)

N° **306**. — Raie; tête et canal rachidien ouverts à leur partie postérieure.

Cerveau et moelle épinière; nerfs cérébraux et rachidiens. (M. Demarquay.)

N° **306 a**. — Encéphale de raie avec les nerfs qui en partent. (Professeur Vulpian, 1878.)

N° **306 b**. — Encéphale avec la partie supérieure de la moelle épinière de la raie. (Professeur Vulpian, 1878.)

N° **306 c**. — Encéphale d'ange (*Squalus squatina*). — (Professeur Vulpian, 1878.)

N° **306 d**. — Encéphale de raie avec la partie supérieure de la moelle épinière. (Professeur Vulpian, 1878.)

N° **307**. — Raie; appareil électrique rudimentaire. (Professeur Jobert de Lamballe.)

N° **308**. — Raie; appareil électrique rudimentaire. (Professeur Jobert de Lamballe.)

N° **309**. — Raie; appareil électrique rudimentaire avec les nerfs de cet appareil. (Professeur Jobert de Lamballe.)

N° **310**. — Raie; appareil électrique rudimentaire. (Professeur Jobert de Lamballe.)

N° 310 a. — Encéphale d'esturgeon avec la partie supérieure de la moelle épinière. (Professeur Vulpian, 1878.)

N° 311. — Squille mante. Système nerveux vu par la face inférieure. Ce système se compose du ganglion encéphalique et de onze ganglions unis au précédent par le double cordon céphalo-thoracique, et entre eux par un cordon simple en apparence, mais qui est manifestement double.

N° 312. — Langouste. Système nerveux; ganglion céphalique; les deux filets de communication entre les ganglions céphalique et thoracique; collier œsophagien; enfin les six ganglions abdominaux unis par un simple cordon.

N° 313. — Langouste. Système nerveux. (M. Demarquay.)

N° 314. — Collier œsophagien de colimaçon. (Professeur Vulpian, 1878.)

ARTICLE 12.

ORGANES DES SENS

Ces pièces sont très nombreuses dans le Musée; je les diviserai en quatre ordres, à savoir :

Ordre premier. — Sens de l'ouïe (oreille);

Ordre 2. — Sens de l'œil;

Ordre 3. — Sens de l'odorat;

Ordre 4. — Sens du goût.

Chacun des sens aura un numérotage spécial de 1 à l'infini.

ORDRE PREMIER

Sens de l'ouïe (oreille)

Cent trente-sept pièces sont destinées à l'étude de l'oreille, du n° 1 au n° 137. Cent dix-neuf pièces sont

consacrées à l'étude de l'oreille de l'homme et dix-huit du n° 120 au n° 137, à l'oreille des animaux, à l'anatomie comparée, d'où la nécessité de deux sous-ordres, à savoir :

Premier sous-ordre. — Sens de l'ouïe chez l'homme ;
 2^{ème} sous-ordre. — Sens de l'ouïe chez les animaux.

Premier sous-ordre

OREILLE DE L'HOMME

Nous avons déjà dit que cent dix-neuf pièces sont spécialement consacrées à l'oreille de l'homme, du n° 1 au n° 119. Elles sont classées dans un ordre méthodique :

N° 1. — Temporal gauche.

Il est vu dans ses rapports avec les os de la base du crâne. (Professeur J. Cloquet.)

N° 2. — Moitié latérale droite de la tête d'un fœtus.

Sur cette pièce on voit le cercle tympanal et la membrane du tympan. (Professeur J. Cloquet.)

N° 3. — Base du crâne d'un fœtus de 4 mois.

Absence presque complète du conduit auditif externe ; membrane du tympan. (M. Péan.)

N° 4. — Moitié latérale gauche de la voûte et de la base du crâne.

Pavillon de l'oreille avec ses muscles extrinsèques. (Professeur J. Cloquet.)

N° 5. — Temporal gauche avec le pavillon de l'oreille.

Artères auriculaires antérieures et postérieures. (Professeur J. Cloquet.)

N° 6. — Modèle en cire du pavillon de l'oreille.

Il est reproduit en grande dimension.

N° 7. — Temporal gauche avec l'aponévrose correspondante et le pavillon de l'oreille.

Insertion des muscles extrinsèques de l'oreille sur l'aponévrose.
(M. Péan.)

N° 8. — Temporal gauche avec le pavillon de l'oreille.
Muscles extrinsèques. (M. Péan.)

N° 9. — Temporal droit avec le pavillon de l'oreille.
Couche fibro-cartilagineuse du pavillon et du conduit auditif
externe. (M. Péan.)

N° 10. — Temporal droit avec le pavillon de l'oreille.
Lymphatiques du pavillon allant se rendre dans les ganglions
mastoïdiens. (M. Péan.)

N° 11. — Moitié latérale droite d'une tête de nouveau-né.
Les lymphatiques du pavillon, injectés, vont se rendre aux
ganglions mastoïdiens et parotidiens. (M. Péan.)

N° 12. — Temporal droit d'enfant avec le pavillon de
l'oreille.
Lymphatiques du pavillon qui vont se rendre dans les ganglions
mastoïdiens et parotidiens. (M. Péan.)

N° 13. — Cinq muscles en étain et deux en cire, du pavillon
de l'oreille et du conduit auditif externe, chez le nouveau-né,
chez un enfant de 15 ans et chez l'adulte. (M. Péan.)

N° 14. — Coupes verticales de la peau du conduit auditif
externe. Grossissement de 125 diamètres.

Représentation des éléments microscopiques de la peau de ce
conduit. Tissu fibreux. Glandes sébacées. (M. Péan.)

N° 15. — Pavillon de l'oreille droite.
Injection des artères. (M. Hirschfeld.)

N° 16. — Pavillon de l'oreille gauche. (Professeur J. Clo-
quet.)

N° 17. — Pavillon de l'oreille droite.
Muscles extrinsèques de l'oreille. (Professeur J. Cloquet.)

N° 18. — Pavillon de l'oreille droite.
Injection des artères.

N° 19. — Portion du temporal gauche avec le pavillon de l'oreille.

Injection des artères du pavillon ; conduit auditif externe avec la membrane du tympan, le marteau et l'enclume.

N° 20. — Oreille externe droite d'un fœtus.

N° 21. — Portion du temporal droit avec la membrane du tympan.

Le marteau, l'enclume et le pavillon de l'oreille d'un enfant nouveau-né ; artères. (M. Péan.)

N° 22. — Temporal gauche avec l'aponévrose et le pavillon de l'oreille ; carotide externe, injectée.

Artères et capillaires de l'oreille externe sur un jeune sujet de 8 ans. (M. Péan.)

N° 23. — Temporal gauche avec l'aponévrose et le pavillon de l'oreille.

Veines jugulaires et artère carotide, veines et artères du pavillon et du conduit auditif externe. (M. Péan.)

N° 24. — Temporal droit avec le pavillon de l'oreille.

Artères et veines du pavillon et du conduit auditif externe. (M. Péan.)

N° 25. — Temporal droit avec l'aponévrose correspondante, le pavillon de l'oreille et une portion de la glande parotidée.

Artères et veines du pavillon de l'oreille ; rapports et anastomoses avec les régions voisines. (M. Péan.)

N° 26. — Temporal gauche ; coupe de la base du rocher ; membrane du tympan avec le marteau et l'enclume.

Aponévrose du cou et de la région temporale ; veines et nerfs du pavillon et du conduit auditif externe. (M. Péan.)

N° 27. — Temporal gauche avec le pavillon de l'oreille.

Lymphatiques du pavillon allant se rendre dans les ganglions sterno-mastoïdiens et parotidiens. (M. Péan.)

N° 28. — Temporal droit.

N° 29. — Temporal gauche.

Coupe destinée à montrer la caisse du tympan. (M. Péan.)

- N° 30. -- Temporal droit.
Conduit auditif externe.
- N° 31. — Temporal droit.
Caisse du tympan, fenêtre ronde et ovale.
- N° 32. — Temporal droit.
Conduit auditif interne.
- N° 33. — Portion du temporal.
Caisse du tympan, fenêtre ovale.
- N° 34. — Temporal gauche d'enfant.
Aqueduc de fallope, préparé depuis son origine, jusqu'au trou stylo-mastoïdien.
- N° 35. — Temporal gauche.
Coupe longitudinale, destinée à montrer le conduit auditif externe et la communication de la caisse du tympan avec les cellules mastoïdiennes.
- N° 36. — Portion du temporal gauche.
Coupe destinée à montrer la paroi interne de la caisse du tympan, les canalicules qu'occupent les divisions du nerf de Jacobson, le trajet de l'aqueduc de fallope, le canal du muscle de l'étrier et celui que parcourt la corde du tympan.
- N° 37. — Temporal gauche.
La paroi inférieure du conduit auditif interne a été enlevée pour montrer la paroi interne de la caisse du tympan, et l'ouverture des cellules mastoïdiennes.
- N° 38. — Temporal gauche.
Paroi interne de la caisse du tympan, ouverte de manière à laisser voir tous les détails qu'elle présente, ainsi que le canal occupé par le muscle interne du marteau.
- N° 39. — Portion du temporal droit.
Paroi interne de la caisse du tympan; canal par lequel le nerf de Jacobson arrive dans cette caisse.
- N° 40. — Temporal droit.
Coupe antéro-postérieure du rocher et de la caisse du tym-

pan, pratiquée dans le but de montrer la paroi interne et externe de cette caisse et plus particulièrement la disposition du marteau relativement à l'ouverture des cellules mastoïdiennes.

N° 41. — Temporal droit.

Membrane du tympan et coupe pratiquée pour montrer la chaîne des osselets, dans leur rapports entre eux et avec les deux parois de la caisse du tympan. (Professeur J. Cloquet.)

N° 42. — Portion du temporal droit.

Paroi interne de la caisse du tympan; rapports respectifs du marteau. (Professeur J. Cloquet.)

N° 43. — Portion du temporal droit.

Membrane du tympan vue par sa face interne; rapports du marteau avec cette membrane. (Professeur J. Cloquet.)

N° 44. — Portion du temporal droit.

Conduit auditif externe, la membrane du tympan est en grande partie détruite, mais le marteau et l'enclume sont en place.

N° 45. — Temporal droit.

Coupe perpendiculaire de la base du rocher et de la caisse du tympan, destinée à montrer, d'un côté, l'enclume et le marteau qui adhèrent à la membrane du tympan, l'os lenticulaire et l'étrier qui correspondent à la paroi interne.

N° 46. — Temporal droit.

Coupe perpendiculaire du rocher destinée à montrer les orifices par lesquels la caisse du tympan, le limaçon et les trois canaux demi-circulaires communiquent avec le vestibule. (Professeur Sappey.)

N° 47. — Portion du temporal droit.

Coupe destinée à montrer la cavité du tympan et celle du vestibule; ces deux cavités sont vues par leur face antéro-interne. (Professeur Sappey.)

N° 48. — Portion du temporal droit.

Cette pièce est destinée à montrer la lame criblée, spiroïde de la base du limaçon. (Professeur Sappey.)

N° 49. — Paroi interne du vestibule.

Sur cette coupe on observe la fossette ovale, la fossette hémisphérique, la crête qui sépare ces deux fossettes et les taches criblées dont les pertuis livrent passage aux branches vestibulaires du nerf acoustique. (Professeur Sappey.)

N° 50. — Temporal droit.

Canaux demi-circulaires, sculptés, leur embouchure dans le vestibule ; la membrane du tympan manque, mais le marteau et l'enclume existent.

N° 51. — Écaille du temporal droit avec l'apophyse mastoïde.

Cellules mastoïdiennes.

N° 52. — Temporal droit.

Canaux demi-circulaires sculptés et vestibule.

N° 53. — Temporal droit d'enfant.

Canaux demi-circulaires sculptés, vestibule, limaçon et son vestibule ; conduit auditif interne ouvert par sa partie profonde. (J. Cloquet.)

N° 54. — Temporal droit.

Marteau et enclume, canaux demi-circulaires, vestibule, rampe du limaçon. (Professeur J. Cloquet.)

N° 55. — Temporal gauche.

Canaux demi-circulaires et base du limaçon. (Professeur J. Cloquet.)

N° 56. — Temporal gauche.

Canaux demi-circulaires et base du limaçon. (Professeur J. Cloquet.)

N° 57. — Temporal droit d'enfant.

Canaux demi-circulaires, vestibule et limaçon ; enclume et marteau conservés dans leur position normale avec la membrane du tympan.

N° 58. — Temporal droit.

Pavillon de l'oreille et ses muscles extrinsèques ; conduits

auditifs externe et interne. Membrane du tympan, oreille interne; canaux demi-circulaire.

N° 59. — Portion du temporal gauche.

Cette pièce est destinée à montrer les canaux demi-circulaires avec le limaçon et l'aqueduc de fallope.

N° 60. — Portion du rocher.

Cavité vestibulaire sur laquelle on distingue cinq orifices qui correspondent à l'embouchure des trois canaux demi-circulaires et à la lèvre interne de la fenêtre ovale.

N° 61. — Portion du temporal gauche.

Coupe oblique du promontoire destinée à montrer la cavité du limaçon.

N° 62. — Portion du temporal droit.

Coupe de la base du rocher, membrane du tympan vue par ses deux faces et dans ses rapports avec le marteau. (Professeur Sappey.)

N° 63. — Temporal droit.

Conduit auditif externe; coupe de la base du rocher pour montrer la face interne de l'oreille moyenne. (M. Péan).

N° 64. — Temporal gauche.

Coupe de la base du rocher tombant immédiatement à la face externe de la membrane du tympan, qui est conservée avec le manche du marteau.

N° 65. — Portion du temporal droit.

Coupe de la base du rocher, tombant immédiatement en dedans de la membrane du tympan, qui est conservée avec le marteau et l'enclume.

N° 66. — Portion du temporal.

Conduit auditif externe, avec la membrane du tympan, le marteau et l'enclume; caisse du tympan.

N° 67. — Temporal gauche.

Coupe de la base du rocher, au niveau de la face interne de la membrane du tympan qui est conservée, et sur laquelle on voit le manche du marteau. Artère mastoïdienne.

N° 68. — Portion du temporal gauche chez un enfant nouveau-né.

Caisse du tympan, paroi interne. (M. Péan.)

N° 69. — Portion du temporal gauche chez un enfant de 8 ans.

Conduit auditif externe avec la caisse du tympan. (M. Péan.)

N° 70. — Portion du temporal gauche.

Conduit auditif externe chez un enfant de 2 ans. Caisse du tympan, paroi interne. (M. Péan.)

N° 71. — Portion du temporal gauche.

Coupe de la paroi antérieure du conduit auditif externe. Caisse du tympan. (M. Péan.)

N° 72. — Portion du temporal gauche.

Coupe de la partie antérieure du conduit auditif externe chez un enfant de 3 ans ; paroi interne de la caisse du tympan. (M. Péan.)

N° 73. — Modèle en cire représentant une oreille droite de grandeur naturelle.

On a reproduit l'oreille interne. (M. Laumonier.)

N° 74. — Modèle en cire d'un temporal gauche reproduit en grande dimension.

Oreille interne et externe. (M. Pinson.)

N° 75. — Modèle en cire d'une oreille droite représentée sous de grandes dimensions.

Anatomie complète de l'oreille. (M. Laumonier.)

N° 76. — Modèle en carton-pâte de l'oreille, exécuté en grande dimension. (M. Auzoux.)

N° 77. — Portion du temporal.

Elle est destinée à montrer les canaux demi-circulaires, le limaçon et le conduit auditif interne.

N° 78. — Portion de rocher.

Elle est destinée à montrer les canaux demi-circulaires, le limaçon et le conduit auditif interne.

N° 79. — Portion de rocher.

Elle est destinée à montrer la paroi interne de la caisse du tympan, les canaux demi-circulaires et le conduit auditif interne.

N° 80. — Portion du rocher.

Elle est destinée à montrer les canaux demi-circulaires, le limaçon et le conduit auditif interne.

N° 81. — Portion du rocher.

Elle est destinée à montrer les canaux demi-circulaires, le limaçon et le conduit auditif interne.

N° 82. — Canaux demi-circulaires.

N° 83. — Membranes du tympan avec le marteau et l'enclume.

N° 84. — Portion du rocher.

Coupe destinée à montrer le limaçon.

N° 85. — Portion du rocher.

Coupe destinée à montrer le limaçon.

N° 86. — Portion du rocher.

Coupe destinée à montrer une partie du limaçon.

N° 87. — Rocher gauche d'enfant.

Vestibule et limaçon.

N° 88. — Canaux demi-circulaires et limaçon.

N° 89. — Canaux demi-circulaires, sculptés ainsi que le limaçon avec le conduit auditif interne.

N° 90. — Canaux demi-circulaires, sculptés ainsi que le limaçon, le conduit auditif interne et la trompe d'Eustache.

N° 91. — Canaux demi-circulaires.

N° 92. — Limaçon sculpté.

N° 93. Limaçon sculpté.

N° **94**. — Canaux demi-circulaires, sculptés ainsi que le limaçon.

N° **95**. — Canaux demi-circulaires, sculptés ainsi que le limaçon.

N° **96**. — Canaux demi-circulaires sculptés, ainsi que le limaçon.

Conduit auditif et trompe d'Eustache.

N° **97**. — Canaux demi-circulaires, avec le conduit auditif interne.

N° **98**. — Canaux demi-circulaires de l'oreille d'un animal.

N° **99**. — Canaux demi-circulaires, sculptés avec le limaçon.

N° **100**. — Canaux demi-circulaires sculptés.

N° **101**. — Canaux demi-circulaires sculptés, et limaçon.

N° **102**. — Canaux demi-circulaires sculptés.

N° **103**. — Canaux demi-circulaires sculptés.

N° **104**. — Canaux demi-circulaires sculptés.

N° **105**. — Canaux demi-circulaires, sculptés avec le limaçon.

N° **106**. Canaux demi-circulaires sculptés.

N° **107**. — Temporal de fœtus.

La membrane du tympan est en grande partie détruite, mais le marteau est resté en place.

N° **108**. — Caisse du tympan.

Fenêtre ronde et ovale.

N° **109**. — Portion de temporal de fœtus.

Conduit auditif externe, anneau qui encadre la membrane du tympan.

N° **110**. — Temporal de fœtus.

Conduit auditif externe, anneau qui encadre la membrane du tympan.

N° 111. — Temporal d'un fœtus.

Conduit auditif externe, anneau qui encadre la membrane du tympan, fenêtre ronde et ovale.

N° 112. — Canaux demi-circulaires, sculptés.

N° 113. — Canaux demi-circulaires, sculptés avec le limaçon.

N° 114. — Coupe des canaux demi-circulaires avec le limaçon.

N° 115. Canaux demi-circulaires et limaçon.

N° 116. Modèle en cire.

Cette pièce est destinée à reproduire en grande dimension l'aqueduc de fallope, les canaux demi-circulaires et le limaçon. (M. Pinson.)

N° 117. — Collection des différents osselets de l'ouïe.

N° 118. — Tableau contenant 88 pièces.

Elles sont destinées à montrer chez l'homme et les animaux les canaux demi-circulaires et le limaçon; sous chaque pièce le nom de l'animal est indiqué. (M. Hyrtl, 1844.)

N° 119. — Tableau contenant 121 pièces.

Elles sont destinées à montrer chez l'homme et les animaux; les divers osselets de l'oreille; sous chaque pièce le nom de l'animal est indiqué. (M. Hyrtl, 1844.)

2° *Sous-Ordre.*

OREILLE DES ANIMAUX; ANATOMIE COMPARÉE

Ce sous-ordre ne comprend que dix-huit pièces, du n° 120 au n° 137.

N° 120. — Moitié latérale gauche de la tête d'un chien.

Oreille externe et conduit auditif externe; muscles extrinsèques et fibro-cartilage du pavillon. (M. Kuhn.)

N° 121. — Moitié latérale droite de la tête d'un chien.

Fibro-cartilages du conduit auditif externe, caisse du tympan; canaux demi-circulaires et limaçon. (M. Kuhn.)

N° 122. — Temporal de chien.

Oreille moyenne. Tympan, osselets de l'ouïe en place; membrane du tympan, fenêtre ovale. (Professeur Breschet.)

N° 123. — Temporal gauche de loup.

Membrane du tympan vue par sa face interne, canaux demi-circulaires et limaçon. (M. Kuhn.)

N° 124. — Moitié latérale droite de la tête d'un loup.

Oreille moyenne, tympan ouvert par une section longitudinale de l'os tympanal; cloison qui sépare cette cavité en deux promontoires; fenêtre ronde, entrée des cellules mastoïdiennes. (M. Kuhn.)

N° 125. — Tête de chat.

A droite la cavité du tympan est ouverte par une section horizontale. On voit l'ensemble de cette cavité. A gauche le labyrinthe est isolé. (M. Kuhn.)

N° 126. — Moitié latérale d'une tête de chat.

Tympan double, cloison intermédiaire, orifice de communication entre les deux cavités tympaniques, osselets de l'ouïe.

N° 127. — Tête de lapin.

Pavillon de l'oreille dont les artères sont injectées des deux côtés. (Professeur Dolbeau.)

N° 128. — Pavillon de l'oreille d'un lapin.

Injection des artères du pavillon. (M. Cusco.)

N° 129. — Tête de lièvre.

Les deux pavillons de l'oreille; appareil musculaire des pavillons de l'oreille; fibro-cartilage du pavillon et des conduits auriculaires. (M. Kuhn.)

N° **130**. — Moitié latérale gauche d'une tête de lapin.
Pavillon de l'oreille, vaisseaux injectés en bleu. (M. Cusco.)

N° **131**. — Tête de buse.
Oreille interne préparée à droite, canaux demi-circulaires.
(Professeur Breschet.)

N° **132**. — Moitié latérale gauche d'une tête de milan.
Oreille interne, labyrinthe. (Professeur Breschet.)

N° **133**. — Tête de perroquet.
Canaux demi-circulaires préparés du côté gauche. (Professeur
Breschet.)

N° **134**. — Tête d'albatros.
Les canaux demi-circulaires et le limaçon sont préparés du
côté droit. (M. Kuhn.)

N° **135**. — Portion de tête de morue.
Oreille interne. (Professeur Breschet.)

N° **136**. — Tête d'esturgeon.
Oreille interne. (M. Chassaignac.)

N° **137**. — Tête d'esturgeon.
Oreille interne. (M. Chassaignac.)

ORDRE 2.

Sens de l'œil.

Cent soixante-six pièces, du n° 1 au n° 166, se rapportent au sens de la vue. Cent dix-sept de ces pièces sont relatives à l'œil humain et quarante-neuf à l'œil des animaux, d'où la nécessité d'établir deux sous-ordres, à savoir :

1^{er} Sous-ordre. — Œil humain.

2^e Sous-ordre. — Sens de la vue chez les animaux ;
anatomie comparée.

Premier Sous-Ordre.

ŒIL HUMAIN

Cent dix-sept pièces, du n° 1 au n° 117, sont relatives à l'œil humain. Ces pièces sont classées dans un ordre aussi méthodique que possible.

- N° 1. — Œil complet en carton-pâte. (M. Auzoux.)
- N° 2. — Maxillaire supérieur droit.
Globe oculaire ; muscles de l'œil. (M. Demarquay, 1843.)
- N° 3. — Maxillaire supérieur gauche avec l'œil.
Les muscles et les paupières ; muscles et nerfs de l'œil.
(Professeur Richet, 1843.)
- N° 4. — Maxillaire supérieur gauche.
Globe oculaire avec les paupières ; muscles et nerfs de l'œil.
(M. Demarquay, 1843.)
- N° 5. — Globe oculaire.
Insertion des muscles de l'œil. (M. Marc Sée, 1873.)
- N° 6. — Modèle en cire d'un œil, avec insertion des muscles droits. (M. Pinson.)
- N° 7. — Modèle en cire d'un œil.
Les deux muscles obliques. (M. Pinson.)
- N° 8. — Maxillaire supérieur gauche avec l'orbite et le globe oculaire.
Aponévroses de l'œil. (M. Demarquay, 1843.)
- N° 9. — Maxillaire supérieur droit avec la cavité orbitaire, l'œil et les paupières.
Aponévroses et muscles de l'orbite. (Professeur Richet, 1843.)
- N° 10. — Maxillaire supérieur droit avec la cavité orbitaire et le globe oculaire.
Aponévroses et muscles de l'œil. (Professeur Richet, 1843.)

N° 11. — Base de l'orbite gauche.

Aponévrose oculaire ouverte et vue par devant. (Professeur Richet, 1843.)

N° 12. — Maxillaire supérieur droit avec le globe oculaire et les muscles de l'œil.

Aponévrose oculaire ouverte et vue par derrière. (Professeur Richet, 1843.)

N° 13. — Maxillaire supérieur droit avec le globe oculaire et les paupières.

Conjunctive et muscle orbiculaire des paupières. (Professeur Jarjavay, 1843.)

N° 14. — Maxillaire supérieur droit, œil et paupières.

Voies lacrymales, sac et canal nasal. (M. Paris, 1840.)

N° 15. — Maxillaire supérieur gauche avec la moitié correspondante du maxillaire inférieur, cavité orbitaire.

Œil, muscles et paupières; artère ophthalmique de Willis. Maxillaire interne; anastomoses. (M. Eugène Nélaton, 1857.)

N° 16. — Maxillaire supérieur gauche avec la cavité orbitaire.

L'œil et ses muscles et les paupières; artère ophthalmique. (Professeur Richet, 1845.)

N° 17. — Portion antérieure de la base du crâne avec les deux orbites, les deux yeux et les deux paupières.

Artère ophthalmique de Willis. (M. Marc Sée.)

N° 18. — Maxillaire supérieur gauche avec la cavité orbitaire et le globe oculaire, l'œil et ses muscles.

Artères et nerfs de l'œil et des voies lacrymales. (Professeur Jarjavay, 1843.)

N° 19. — Maxillaire supérieur droit, avec la cavité orbitaire et le globe oculaire.

Artères de l'œil et des paupières chez une femme adulte. (Professeur Denonvilliers, 1834.)

N° 20. — Maxillaire supérieure gauche avec la cavité orbitaire, l'œil et les muscles.

Artère ophthalmique, anastomoses avec l'artère faciale. (Professeur Trélat, 1855.)

N° 21. — Maxillaire supérieur gauche avec l'orbite le globe oculaire et les paupières.

Artères palpébrales. (Professeur Dolbeau, 1855.)

N° 22. — Maxillaire supérieur droit avec la cavité orbitaire, l'œil les muscles et les paupières.

Artère ophthalmique et ses branches. (Professeur Dolbeau, 1855.)

N° 23. — Maxillaire supérieur droit avec la cavité orbitaire et les muscles de l'œil.

Cercle radié sclérotical formé par les artères musculaires. (Professeur Jajavay, 1843.)

N° 24. — Maxillaire supérieur gauche avec la cavité orbitaire, l'œil, les muscles et les paupières.

Artères et veines de l'œil et des paupières. (Professeur Trélat, 1855.)

N° 25. — Maxillaire supérieur gauche, avec la cavité orbitaire de l'œil.

Muscles, artères et nerfs de l'œil, pièce d'ensemble. (Professeur Richet, 1843.)

N° 26. — Maxillaire supérieur droit et paroi inférieure et interne de l'orbite.

Le globe de l'œil a été enlevé pour montrer le grand angle ; artère et veine ophthalmique. Anastomoses avec l'artère faciale. (Professeur Trélat, 1855.)

N° 27. — Maxillaire supérieur gauche, œil et muscles avec les paupières.

Artère et veine ophthalmique, branche qui pénètre dans le canal nasal ; anastomose avec l'artère et la veine faciale. (Professeur Trélat, 1855.)

N° 28. — Oeil ; — Muscles et paupières.

Vaisseaux des parties molles de l'orbite et du sac lacrymal. Professeur Trélat, 1855.)

N° 29. — Peau de paupières et du nez.

Artères et veines cutanées de la région palpébrale (Professeur Dolbeau.)

N° 30. — Globe oculaire avec la conjonctive et les paupières.

Artères de la conjonctive et des paupières. (Professeur Denonvilliers, 1834.)

N° 31. — Paupières et conjonctives.

Artères des paupières et de la conjonctive. (M. Marc Séc.)

N° 32. — Paupières et conjonctive oculaire.

Artère de la conjonctive. (Professeur Denonvilliers, 1834.)

N° 33. — Six pièces représentant les paupières.

Ces pièces sont destinées à montrer les artères et les veines des paupières. (Professeur Dolbeau, 1855.)

N° 34. — Maxillaire supérieur droit d'un fœtus.

Artère ethmoïdale. (Professeur Denonvilliers, 1834.)

N° 35. — Deux pièces destinées à montrer les veines des paupières. (Professeur Dolbeau, 1855.)

N° 36. — Cinq pièces destinées à montrer les artères des paupières, les artères ciliaires longues et courtes à leur passage dans la sclérotique. Veines de la glande lacrymale, troncs des *vasa corticosa*. (Professeur Trélat, 1855.)

N° 37. — Portion antérieure des deux maxillaires supérieurs avec les deux paupières.

Veines des paupières et du front, chez un enfant de 9 ans. (Professeur Denonvilliers, 1834.)

N° 38. — Les deux maxillaires supérieurs; les yeux ont été enlevés, à gauche les paupières ont été conservées.

Veines des paupières, du front, du dos du nez. A droite la veine ophthalmique est conservée, origine, trajet, terminaison, anastomoses avec les veines faciales. (Professeur Trélat, 1855.)

N° 39. — Maxillaire supérieur droit avec la cavité orbitaire.

L'œil et les paupières, veines de l'orbite ; anastomoses avec la veine faciale. (Professeur Trélat, 1855.)

N° 40. — Maxillaire supérieur droit ; cavité orbitaire, œil et ses muscles avec les paupières.

Veine ophthalmique et ses branches. (Professeur Dolbeau, 1855.)

N° 41. — Maxillaire supérieur gauche.

Cavité orbitaire, œil et ses muscles ; veine ophthalmique. (Professeur Dolbeau, 1855.)

N° 42. — Maxillaire supérieur droit avec la cavité de l'orbite ; l'œil et les paupières, muscles et veine de l'œil.

Points lacrymaux, canal nasal et sac lacrymal. (Professeur Richet, 1843.)

N° 43. — Maxillaire supérieur droit avec la cavité orbitaire et le globe oculaire.

Veines de l'œil, des paupières et du front chez un vieillard. (Professeur Denonvilliers, 1843.)

N° 44. — Maxillaire supérieur droit.

Veines de l'orbite chez un homme adulte. (Professeur Denonvilliers, 1843.)

N° 45. — Maxillaire supérieur droit avec la cavité orbitaire et le globe oculaire.

Veines de l'œil chez un vieillard. (Professeur Denonvilliers, 1843.)

N° 46. — Les deux cavités orbitaires et les globes oculaires.

Veines de l'œil. (M. A. Guérin, 1843.)

N° 47. — Maxillaire supérieur gauche avec la cavité orbitaire, l'œil et les muscles de l'œil.

Nerfs de l'œil. (Professeur Richet, 1843.)

N° 48. — Maxillaire supérieur droit avec la cavité orbitaire et le globe oculaire.

Artères, nerfs de l'orbite et de la paupière supérieure chez un homme adulte. (Professeur Denonvilliers, 1834.)

N° 49. — Maxillaire supérieur gauche avec les paupières.
Artère ophthalmique. (Professeur Gosselin, 1840.)

N° 50. — Maxillaire supérieur droit avec l'œil et les paupières.

Muscles et nerfs de l'œil. (M. Demarquay, 1843.)

N° 51. — Maxillaire supérieur gauche avec l'œil, les muscles et les paupières.

Nerfs de l'œil et des paupières. (Professeur Richet, 1843.)

N° 52. — Maxillaire supérieur droit.

Coupe du sinus. Dans la paroi interne, on reconnaît le canal nasal et on voit sa direction. (Professeur Sappey.)

N° 53. — Maxillaire supérieur gauche; cavité orbitaire, globe oculaire.

Voies lacrymales, sac et canal nasal. (M. Rogée, 1840.)

N° 54. — Portion antérieure de la fosse nasale droite.

Canal nasal, son trajet, son ouverture dans les fosses nasales. (M. Péan.)

N° 55. Maxillaire supérieur gauche, œil et ses muscles.

Artère ophthalmique. (M. Rogée, 1840.)

N° 56. — Maxillaire supérieur gauche, paroi inférieure de l'orbite; œil et ses muscles avec les paupières.

Disposition des conduits lacrymaux, du sac lacrymal et du canal nasal. (Professeur Richet, 1840.)

N° 57. — Base de l'orbite gauche avec les paupières.

Dispositions générales des voies lacrymales; nerfs et artères de la glande lacrymale. (Professeur Richet, 1840.)

N° 58. — Maxillaire supérieur droit.

Conduits lacrymaux et canal nasal, vus par leur face interne. (Professeur Sappey.)

N° 59. — Dix pièces destinées à montrer divers détails de l'œil et en particulier des voies lacrymales. (Professeur Gosselin, 1840.)

N° 60. — Globe de l'œil avec les paupières et la conjonctive. Artères ciliaires antérieures et vaisseaux de la conjonctive. (M. Marc Sée.)

N° 61. — Cinq pièces.

Elles sont destinées à montrer l'entrée dans l'œil des artères centrales de la rétine, et ciliaires postérieures courtes (fig. 3 et 4); terminaison des artères musculaires (fig. 1, 2, 3 et 5), rameaux déliés que ces artères abandonnent à la sclérotique. (Professeur Denonvilliers, 1843.)

N° 62. — Deux pièces.

Ces pièces sont destinées à montrer l'entrée, dans l'œil, des artères ciliaires postérieures et des artères ciliaires antérieures provenant des musculaires; les deux ordres de vaisseaux concourent à former le grand cercle artériel de l'iris; la figure 2 représente un vaisseau anormal qui traverse le champ de la pupille d'un bord à l'autre de l'iris. (Professeur Denonvilliers, 1843.)

N° 63. — Deux pièces.

Ces pièces sont destinées à montrer: (fig. 1), le trajet des artères ciliaires postérieures courtes dans la choroïde qui les supporte; (fig. 2), les artères de la rétine. (Professeur Denonvilliers, 1843.)

N° 64. — Deux pièces.

Elles sont destinées à montrer les artères de la choroïde et de l'iris. (Professeur Denonvilliers, 1843.)

N° 65. — Deux pièces.

Elles sont destinées à montrer, avec une grande netteté, les artères de la choroïde et de l'iris. (Professeur Denonvilliers, 1843.)

N° 66. — Deux pièces.

Ces pièces sont destinées à montrer: (fig. 1), les anastomoses entre les artères ciliaires antérieures et ciliaires postérieures courtes; (fig. 2), artères de la rétine. (Professeur Denonvilliers, 1843.)

N° 67. — Deux pièces.

Ces pièces sont destinées à montrer : (fig. 1), une injection très riche et très nette des artères iriennes ; (fig. 2), les artères de la rétine. (Professeur Denonvilliers, 1843.)

N° 68. — Deux pièces.

Ces pièces sont destinées à montrer : (fig. 1), l'injection simultanée des artères et des veines de la choroïde et de l'iris ; (fig. 2), les artères de la membrane pupillaire et des procès ciliaires. (Professeur Denonvilliers, 1843.)

N° 69. — Deux pièces.

Ces pièces sont destinées à montrer : (fig. 1), les artères des procès ciliaires et de la membrane pupillaire déjà en partie effacées : (fig. 2), veines de l'iris et de la choroïde (*vasa corticosa*). (Professeur Denonvilliers, 1843.)

N° 70. — Pièce destinée à montrer les artères de la choroïde et de l'iris chez l'adulte. (Professeur Denonvilliers, 1843.)

N° 71. — Deux pièces.

Elles sont destinées à montrer les veines de la rétine ; on voit combien elles ressemblent aux artères par leur distribution. (Professeur Denonvilliers, 1843.)

N° 72. — Quatre pièces.

Elles sont destinées à montrer la terminaison de l'artère ethmoïdale dans la cloison des fosses nasales chez quatre fœtus différents ; le réseau artériel n'offre pas un aspect semblable chez tous les sujets. (Professeur Denonvilliers, 1843.)

N° 73. — Quatre pièces.

Elles sont destinées à montrer les artères et veines ciliaires antérieures avec le canal de Fontana. (Professeur Dolbeau, 1855.)

N° 74. — Quatre globes oculaires.

Ils sont destinés à montrer les artères et veines ciliaires antérieures avec le canal de Fontana. (Professeur Dolbeau, 1855.)

N° 75. — Six pièces.

Elles sont destinées à montrer les artères et veines ciliaires

antérieures et postérieures, traversant la sclérotique. (Professeur Dolbeau, 1855.)

N° 76. — Deux pièces.

Elles sont destinées à montrer : l'une, les artères ciliaires longues ; l'autre, la centrale de la rétine. (Professeur Denonvilliers, 1834.)

N° 77. — Terminaison des artères musculaires de l'œil. (Professeur Denonvilliers, 1834.)

N° 78. — Globe oculaire.

Vaisseau de la sclérotique. (Professeur Denonvilliers, 1834.)

N° 79. — Douze globes oculaires.

Ils sont destinés à montrer des injections et la structure interne de l'œil. (Professeur Richet, 1843.)

N° 80. — Trois pièces.

Elles sont destinées à montrer les artères de la choroïde et de l'iris. (Professeur Dolbeau, 1855.)

N° 81. — Neuf pièces.

Elles sont destinées à montrer les vaisseaux de l'œil. (Professeur Dolbeau, 1855.)

N° 82. — Six pièces.

Elles sont destinées à montrer les veines de la choroïde et de l'iris. (Professeur Dolbeau, 1855.)

N° 83. — Trois pièces.

Elles sont destinées à montrer les veines de la choroïde. (Professeur Dolbeau, 1855.)

N° 84. — Trois pièces.

Elles sont destinées à montrer les veines de la choroïde. (Professeur Dolbeau, 1855.)

N° 85. — Six pièces relatives aux vaisseaux de l'œil. (Professeur Dolbeau, 1855.)

N° 86. — Trois pièces.

Elles sont destinées à montrer les *vasa corticosa*. (Professeur Dolbeau, 1855.)

N° 87. — Trois globes oculaires.

Ils sont destinés à montrer le canal de Fontana et les branches efférentes. (Professeur Dolbeau, 1855.)

N° 88. — Deux globes oculaires.

Ils sont destinés à montrer le canal de Fontana et les branches efférentes. (Professeur Dolbeau, 1855.)

N° 89. — Quatre globes oculaires.

Ils sont destinés à montrer le canal de Fontana et les branches efférentes. (Professeur Dolbeau, 1855.)

N° 90. — Six globes oculaires

Ils sont destinés à montrer les artères de la rétine, de l'iris et de la choroïde. (Professeur Dolbeau, 1855.)

N° 91. — Cinq globes oculaires.

Ils sont destinés à montrer les vaisseaux de l'œil. (Professeur Dolbeau, 1855.)

N° 92. — Globe de l'œil.

Artères de l'iris. (M. Marc Sée.)

N° 93. — Globe oculaire.

Canal de Fontana et les vaisseaux de la sclérotique. (M. Marc Sée.)

N° 94. — Globe oculaire.

Artères de la choroïde d'un chien. (M. Marc Sée.)

N° 95. — Globe oculaire.

Artères de la conjonctive au voisinage de la cornée. (M. Marc Sée.)

N° 96. — Globe oculaire.

Artères de l'iris. (M. Marc Sée.)

N° 97. — Globe oculaire.

Cercle vasculaire de Hovius injecté par les veines. (M. Marc Sée.)

N° 98. — Globe oculaire.

Artères de la rétine. (M. Marc Sée.)

N° 99. — Globe oculaire.

Cercle vasculaire de Hovius injecté par les artères. (M. Marc Sée.)

N° 100. — Globe oculaire.

Veines de la choroïde. (M. Marc Sée.)

N° 101. — Globe oculaire.

Veines de la choroïde. (M. Marc Sée.)

N° 102. — Globe oculaire.

Veines de la choroïde. (M. Marc Sée.)

N° 103. — Globe oculaire.

Procès ciliaires. (M. Marc Sée.)

N° 104. — Deux pièces destinées à montrer : l'une, les veines de l'iris et des procès ciliaires; l'autre, les artères de l'iris et des procès ciliaires, vus par leur face profonde. (Professeur Trélat.)

N° 105. — Tableau contenant trente-cinq globes oculaires divisés en six séries, représentant chacune des préparations différentes.

La 1^{re} série, n° 1^{er}, est constituée par six globes oculaires destinés à montrer l'entrée et la sortie des vaisseaux de la sclérotique et de la cornée; la 2^{me} série est constituée par une pièce destinée à montrer le canal de Fontana parcouru par un crin rouge; la 3^{me} série comprend neuf pièces destinée à montrer les veines ciliaires antérieures et le canal de Fontana; la 4^{me} série comprend quatorze pièces destinées à montrer les artères de la choroïde et de l'iris; la 5^{me} série comprend deux pièces destinées à montrer la membrane pupillaire chez deux fœtus, un de 7 mois, l'autre à terme; la 6^{me} série comprend deux pièces destinées à montrer les veines de la choroïde et de l'iris. (Professeur Trélat, 1853.)

N° 106. — Tableau contenant quarante-trois globes oculaires.

Ces pièces sont destinées à montrer les artères, les veines de la choroïde, de l'iris, de la sclérotique et de la conjonctive,

canal de Fontana. Artères de la membrane pupillaire et de la capsule du cristallin. (Professeur Dolbeau, 1855.)

N° 107. — Tableau contenant trente-cinq globes oculaires divisés en quatre séries.

La 1^{re} est constituée par dix globes oculaires destinés à montrer les artères et les veines de la choroïde et de l'iris; la 2^{me} série comprend douze globes oculaires destinés à montrer les veines de la choroïde et de l'iris; la 3^{me} série comprend sept globes oculaires destinés à montrer les veines de la conjonctive; la 4^{me} série comprend six pièces destinées à montrer les artères et les veines de la rétine. (Professeur Trélat, 1855.)

N° 108. — Artères de la choroïde et de l'iris. (Professeur Trélat, 1855.)

N° 109. — Artères de l'iris. (Professeur Trélat.)

N° 110. — Artères et veines de l'iris injectées en rouge.

L'injection a passé probablement des artères dans les veines. (Professeur Trélat.)

N° 111. — Artères de la membrane pupillaire et de la capsule du cristallin. (Professeur Trélat.)

N° 112. — Veines des procès ciliaires injectées en rouge. (Professeur Trélat.)

N° 113. — Veines des procès ciliaires du bœuf injectées en rouge. (Professeur Trélat.)

N° 114. — Trois pièces destinées à montrer les artères et les veines de la rétine. (Professeur Trélat.)

N° 115. — Œil.

Dure-mère du nerf optique et sclérotique. (M. Gruby.)

N° 116. — Œil.

Choroïde d'un œil gris. (M. Gruby.)

N° 117. — Œil.

Choroïde d'un œil bleu. (M. Gruby.)

2^{me} *Sous-Ordre.*

SENS DE LA VUE CHEZ LES ANIMAUX, ANATOMIE COMPARÉE.

Quarante-neuf pièces, du n° 117 au n° 166, se rapportent à ce deuxième sous-ordre.

N° **118**. — Moitié latérale droite d'une tête de chien avec la cavité orbitaire.

Muscles et nerfs de l'œil. (Professeur Richet, 1843.)

N° **119**. — Chien.

Les deux cavités orbitaires avec les deux yeux ; muscles de l'œil. (Professeur Gosselin. 1843.)

N° **120**. — Chien ; moitié latérale droite de la tête.

La cavité orbitaire est formée en dehors par le muscle temporal, en bas et en arrière par les ptérygoïdiens ; quatre muscles petits droits, doublent les muscles grands droits du globe de l'œil. (Professeur Jarjavay.)

N° **121**. — OEil de chien

Membrane Ruyschienne et procès ciliaires injectés. (M. Cusco.)

N° **122**. Chien.

Segment antérieur de l'œil ; cornée. (M. Cusco.)

N° **123**. — OEil de chien.

Iris et sclérotique. (M. Gruby.)

N° **124**. — OEil de cheval.

Iris. (M. Gruby.)

N° **125**. — Deux yeux de chat.

Le tapis, la choroïde face interne ; la rétine est injectée. (M. Cusco.)

N° **126**. — Globe oculaire de chat.

Injection de l'iris et des procès ciliaires. (M. Cusco.)

N° 127. — Tête de lièvre.

Aponévrose des paupières complétant la cavité orbitaire, muscles des paupières, non orbitaires, situés à l'angle interne et inférieur des paupières; muscles du globe oculaire, cône musculaire doublant les quatre muscles droits. (Professeur Jarjavay.)

N° 128. — Lapin.

Trois pièces destinées à montrer l'injection de l'iris et des procès ciliaires. (M. Cusco.)

N° 129. — OEil de cochon.

Iris et sclérotique. (M. Gruby.)

N° 130. — OEil de cheval.

Muscles, artères et nerfs de l'œil. (M. Baraduc, 1840.)

N° 131. — Moitié latérale droite d'une tête de cheval.

Aponévroses, muscles, artères et nerfs de l'œil. (Professeur Richet, 1843.)

N° 132. — OEil de cheval.

Injection du corps ciliaire. (M. Gruby.)

N° 133. — OEil de cheval.

Cristallin et injection de la zonula-zinée. (M. Gruby.)

N° 134. — OEil de cheval.

Injection de la moitié antérieure de la choroïde et de l'iris. (M. Gruby.)

N° 135. — OEil de mouton.

Veines de la choroïde injectées en rouge. (Professeur Trélat.)

N° 136. — OEil de mouton.

Veines de la choroïde injectées en rouge. (Professeur Trélat.)

N° 137. — Moitié latérale gauche d'une tête de mouton.

Muscles de l'œil et canal nasal. (Professeur Richet, 1843.)

N° 138. — Moitié latérale droite d'une tête de bélier.

Muscles et nerfs de l'œil. (Professeur Richet, 1843.)

N° 139. — Globe oculaire du mouton.

Scélrotique et muscles droits de l'œil. (M. Cusco.)

N° 140. — Globe oculaire du mouton.

La choroïde est injectée en rouge (*vasa corticosa*). —
M. Cusco.)

N° 141. — Globe oculaire du mouton.

L'iris et la choroïde. (M. Cusco.)

N° 142. — Globe oculaire du mouton.

Cornée et scélrotique. (M. Cusco.)

N° 143. — Oeil de mouton.

Cornée transparente. (M. Cusco.)

N° 144. — Globe oculaire du bœuf.

Artères de la rétine. (Professeur Trélat, 1855.)

N° 145. — Globe oculaire du bœuf.

Vaisseaux de la choroïde, injectés en rouge. (Professeur Trélat,
1855.)

N° 146. — Globe oculaire du bœuf.

Injection en rouge des veines de la choroïde. (Professeur
Trélat, 1855.)

N° 147. — Globe oculaire du bœuf.

Procès ciliaires injectés en rouge. (Professeur Trélat, 1855.)

N° 148. — Globe oculaire du bœuf.

Vaisseaux des procès ciliaires. (Professeur Trélat, 1855.)

N° 149. — Globe oculaire du bœuf.

Vaisseaux des procès ciliaires. (Professeur Trélat, 1855.)

N° 150. — Globe oculaire du bœuf.

Vaisseaux de la choroïde injectés en rouge. (Professeur Trélat,
1855.)

N° 151. — Globe oculaire du bœuf.

Artères de la rétine. (M. Cusco.)

N° 152. — Globe oculaire du bœuf.

Injection en rouge de la choroïde. (M. Cusco.)

- N° **153**. — Globe oculaire du bœuf.
Injection en rouge de la membrane Ruyschienne et procès ciliaires. (M. Cusco.)
- N° **154**. — OEil de bœuf.
Dure-mère du nerf optique. (M. Gruby.)
- N° **155**. — OEil de bœuf; segment antérieur.
Le tapis, face interne de la choroïde. (M. Cusco.)
- N° **156**. — OEil de taureau.
Rétine. (M. Gruby.)
- N° **157**. — Tête de dindon.
Muscles et nerfs des yeux.
- N° **158**. — OEil de dinde.
Injection capillaire de la choroïde et du corps ciliaire. (M. Gruby.)
- N° **159**. — OEil de dinde.
Injection de la choroïde. (M. Gruby.)
- N° **160**. — OEil de canard.
Injection de la choroïde du corps ciliaire avec le cristallin. (M. Gruby.)
- N° **161**. — Baleine.
Sclérotique de l'œil de la baleine. (Professeur J. Cloquet.)
- N° **162**. — Tête de squalé.
Les deux globes oculaires avec la membrane clignotante; muscles et nerfs de l'œil. (M. A. Guérin, 1843.)
- N° **163**. — Tête de merlan.
Muscles et nerfs de l'œil du merlan. (Professeur Richet, 1840.)
- N° **164**. — OEil de raie.
Sclérotique anguleuse et tapis argenté. (M. Gruby.)
- N° **165**. — Yeux de poulpe. (M. Giraldès.)
- N° **166**. — Boîte contenant une série de 20 yeux artificiels de couleurs et de formes diverses. (M. Desjardins.)

ORDRE 3.

Sens de l'odorat.

Cent soixante-sept pièces, du n° 1 au n° 167, se rapportent aux organes du sens de l'odorat. Comme pour les articles précédents, je diviserai ces pièces en deux sous-ordres, à savoir :

- 1^{er} Sous-ordre. — Organes de l'odorat chez l'homme ;
 2^e Sous-ordre. — Organes de l'odorat chez les animaux, anatomie comparée.

Premier Sous-Ordre

ORGANES DE L'ODORAT CHEZ L'HOMME.

Cent vingt-cinq pièces, du n° 1 au n° 125, se rapportent plus ou moins directement à ce premier sous-ordre, ou j'ai cru néanmoins devoir les y classer.

N° 1. — Tête d'adulte.

Coupe dirigée de droite à gauche, située à la partie antérieure du front, destinée à montrer l'entrée des fosses nasales. (M. Andral, 1837.)

N° 2. — Tête d'adulte.

Coupe transversale destinée à montrer l'intérieur des fosses nasales. (Professeur Richet, 1846.)

N° 3. — Moitié antérieure des os de la tête.

Coupe verticale située au niveau des sinus frontaux et maxillaires, destinée à montrer la partie antérieure des fosses nasales. (M. Péan.)

N° 4. — Os désarticulés d'adulte, entrant dans la composition des fosses nasales.

Ces os sont montés à distance. (M. Péan.)

N° 5. — Os d'une tête d'enfant.

Ces os désarticulés, entrent dans la composition des fosses nasales ; ils sont montés à distance. (M. Péan.)

N° 6. — Sphénoïde, ethmoïde et os propres du nez, maxillaires supérieur et inférieur, avec les cornets.

Ces os appartiennent à un enfant ; ils sont désarticulés et montés à distance pour montrer la charpente osseuse des fosses nasales (Professeur Panas.)

N° 7. — Moitié droite d'une coupe antéro-postérieure d'une tête d'adulte.

Cette pièce est destinée à montrer la cloison des fosses nasales

N° 8. — Moitié droite d'une coupe antéro-postérieure d'une tête d'adulte.

Cette pièce est destinée à montrer la cloison des fosses nasales. (M. Tillaux.)

N° 9. — Moitié gauche d'une coupe antéro-postérieure d'une tête d'adulte.

Cette portion de tête est destinée à montrer les fosses nasales. (M. Tillaux.)

N° 10. — Tête, base du crâne, avec les deux maxillaires supérieurs ; coupe oblique d'avant en arrière et de haut en bas des maxillaires.

Cavités du sinus et des fosses nasales vues de bas en haut et d'avant en arrière.

N° 11. — Moitié antérieure de la base du crâne avec les deux maxillaires supérieurs, ablation du plancher des fosses nasales qui sont vues par leur partie inférieure.

Orifices des cellules ; sinus et canaux qui s'ouvrent dans les fosses nasales. (M. Péan.)

N° 12. — Moitié antérieure de la base du crâne, avec les deux maxillaires supérieurs.

Fosses nasales vues de bas en haut, après l'ablation du plancher. (M. Simon.)

N° 13. — Moitié antérieure de la base du crâne avec les

deux os maxillaires supérieurs ; coupe horizontale des maxillaires au niveau de la partie moyenne du sinus.

Plancher et voûte des fosses nasales et parois latérales ; orifices des cellules ethmoïdales antérieures et postérieures, des sinus sphénoïdaux, maxillaires et des canaux nasaux. (M. Péan.)

N° 14. — Moitié antérieure de la base du crâne avec les deux maxillaires supérieurs.

Coupe verticale et transversale située au niveau de l'apophyse cristagalli ; ouverture des fosses nasales par leur partie antérieure.

N° 15. — Maxillaire supérieur droit avec la moitié correspondante du coronal.

Section verticale de la partie antérieure des sinus frontaux, des fosses nasales et du sinus maxillaire. (M. Terillon, 1878.)

N° 16. — Moitié antérieure de la base du crâne avec les deux maxillaires supérieurs.

Coupe verticale et horizontale située au niveau des apophyses clinoides postérieures ; les cellules ethmoïdales et le sinus sphénoïdal sont ouverts ; fosses nasales vues par leur partie postérieure. (M. Péan.)

N° 17. — Ethmoïde avec les deux maxillaires supérieurs ; coupe verticale passant au milieu de fosses nasales.

La partie postérieure de ces os a été conservée ; sinus maxillaire et cornets. (M. Londe.)

N° 18. — Maxillaires supérieurs avec la base des frontaux.

Coupe verticale située au niveau de la partie moyenne de l'ethmoïde, moitié antérieure de cette coupe, disposition des cornets. (M. Londe.)

N° 19. — Maxillaires supérieurs avec la base des frontaux.

Coupe verticale située à la partie postérieure de l'apophyse cristagalli ; moitié antérieure de cette coupe ; disposition des cornets. (M. Simon.)

N° 20. — Portion antérieure de la base du crâne.

Coupe horizontale, située au niveau de la paroi supérieure des fosses nasales. (Professeur Panas.)

N° 21. — Tranche horizontale des deux maxillaires au niveau de la partie moyenne des fosses nasales.

Disposition des sinus et des cavités nasales.

N° 22. — Maxillaires supérieurs.

Coupe transversale des fosses nasales au niveau de leur partie moyenne. Le plancher des fosses nasales seul a été conservé. (Professeur Panas.)

N° 23. — Maxillaires supérieurs.

Coupe transversale, située au niveau de la partie moyenne. Le plancher des fosses nasales seul a été conservé.

N° 24. — Moitié latérale gauche de la partie antérieure de la base du crâne avec le maxillaire supérieur.

Squelette de la surface externe des fosses nasales. (M. Simon.)

N° 25. — Maxillaire supérieur droit avec la moitié droite du frontal.

Cloison des fosses nasales. (M. Londe.)

N° 26. — Maxillaire supérieur droit d'un vieillard avec la portion correspondante du coronal.

Sinus maxillaire, paroi osseuse des fosses nasales. (M. Hubert, 1872.)

N° 27. — Maxillaire supérieur droit.

Moule en plâtre de la cavité du sinus. (M. Humbert, 1872.)

N° 28. — Maxillaire supérieur droit.

Moule en plâtre du sinus maxillaire. (M. Humbert, 1872.)

N° 29. — Maxillaire supérieur droit, os et muqueuse.

Cette pièce est destinée à montrer l'orifice du sinus maxillaire. (M. Desprès.)

N° 30. — Moule en plâtre du sinus maxillaire droit d'un enfant. (M. Humbert, 1872.)

N° 31. Maxillaire supérieur gauche d'enfant:

Sinus maxillaire; rapport avec les alvéoles des dents.
(M. Humbert, 1872.)

N° 32. — Moitié antérieure et droite de la base du crâne
avec le maxillaire supérieur.

Cloison des fosses nasales. (M. Simon.)

N° 33. — Moitié droite du frontal de l'éthmoïde avec le
maxillaire supérieur, l'os propre du nez et le cornet inférieur.
Squelette des fosses nasales. (M. Desprès.)

N° 34. — Moitié du frontal droit, de l'éthmoïde avec l'os
propre du nez, le maxillaire supérieur et les cornets.

Squelette des fosses nasales.

N° 35. — Neuf maxillaires supérieurs, six droits et trois
gauches.

Ces maxillaires sont destinés à montrer le développement du
sinus maxillaire après la naissance. (M. Térillon, 1872.)

N° 36. — Maxillaire supérieur droit avec sa muqueuse et
celle des fosses nasales.

Anomalie du sinus, qui présente deux orifices et deux cavités.
(M. Térillon, 1872.)

N° 37. — Maxillaire supérieur gauche.

Section horizontale du sinus maxillaire au niveau de sa partie
moyenne. (M. Chevalet, 1872.)

N° 38. — Portion du maxillaire supérieur gauche.

Le sinus maxillaire est enlevé par un trait de scie; orifice de
communication du sinus avec les fosses nasales, dépouillé de la
muqueuse. (M. Chevalet, 1872.)

N° 39. — Maxillaire supérieur droit, os et muqueuse.

Cette pièce est destinée à montrer le mode de communication
du sinus avec les fosses nasales. (M. Simon.)

N° 40. — Maxillaire supérieur gauche d'un enfant.

Sinus maxillaire, ses rapports avec la deuxième dentition.
(M. Térillon, 1872.)

N° 41. — Coupe antéro-postérieure des fosses nasales d'un enfant nouveau-né.

A droite existe la cloison ; à gauche on voit le développement des fosses nasales à cet âge. (M. Péan.)

N° 42. — Moitié droite de la voûte du crâne et de la base, avec le maxillaire supérieur d'un enfant nouveau-né.

Cette pièce est destinée à montrer le pavillon de la trompe d'Eustache et les fosses nasales. (Professeur Panas.)

N° 43. — Voûte et base du crâne avec les maxillaires supérieurs d'un fœtus.

Coupe sur la ligne médiane d'avant en arrière. A gauche on voit les fosses nasales et à droite la cloison. (M. Péan.)

N° 44. — Voûte et base du crâne avec les maxillaires supérieurs d'un fœtus de quatre mois.

Coupe antéro-postérieure située sur la ligne médiane. A gauche on voit les fosses nasales ; à droite, la cloison. (M. Péan.)

N° 45. — Maxillaire supérieur gauche d'un enfant nouveau-né et muqueuse.

Disposition des fosses nasales à cet âge.

N° 46. — Maxillaire supérieur gauche d'un fœtus, os et muqueuse.

Disposition des fosses nasales à cet âge.

N° 47. — Maxillaire supérieur gauche.

Orifice du sinus maxillaire, ses rapports avec l'infundibulum et le sinus frontal. (M. Térillon, 1872.)

N° 48. — Maxillaire supérieur droit avec une partie du frontal.

Communication des fosses nasales avec les sinus frontaux, le sinus maxillaire et le canal nasal. (M. Térillon, 1872.)

N° 49. — Maxillaire supérieur droit avec la portion correspondante du frontal et de l'éthmoïde.

Communication des fosses nasales avec le sinus maxillaire et les sinus frontaux. (Professeur Panas.)

N° 50. — Maxillaire supérieur droit, fosses nasales, os et muqueuse.

Sinus et canaux qui s'ouvrent dans les fosses nasales. (M. Péan.)

N° 51. — Maxillaire supérieur droit avec une portion du frontal.

Cette pièce est destinée à montrer l'infundibulum osseux, qui fait communiquer les sinus frontaux avec la cavité nasale. (Professeur Panas.)

N° 52. — Moitié latérale gauche des fosses nasales, os et muqueuse.

Sinus et canaux s'ouvrant dans les fosses nasales. (M. Péan.)

N° 53. — Trois maxillaires supérieurs, deux gauches et un droit, un d'enfant, deux d'adulte, os et muqueuse.

Ces pièces sont destinées à montrer le trajet et l'origine inférieure du canal nasal. (Professeur Panas.)

N° 54. — Base du crâne avec le maxillaire supérieur droit. Cartilages du nez. (M. Péan.)

N° 55. — Portion médiane du frontal avec l'éthmoïde, les deux maxillaires supérieurs et les os propres du nez.

Sinus frontaux ouverts à leur face antérieure, cavité des sinus maxillaires et cartilages du nez.

N° 56. — Les deux maxillaires supérieurs avec les os propres du nez et la partie médiane du frontal.

Cavités des sinus maxillaires et cartilages du nez. (M. Londe.)

N° 57. — Les deux maxillaires supérieurs avec les os propres du nez, la partie médiane du frontal.

Cartilages du nez. (Professeur Panas.)

N° 58. — Maxillaire supérieur droit avec l'éthmoïde et le vomer.

Cartilages du nez. (M. Péan.)

N° 59. — Apophyse montante des os maxillaires supérieurs avec les os propres du nez.

Cartilages du nez avec les muscles transverses et myritiformes.
(M. Desprès.)

N° 60. — Moitié gauche de la partie antérieure de la base du crâne.

Cette pièce est destinée à montrer la situation de la trompe d'Eustache chez l'adulte. (Professeur Panas.)

N° 61. — Apophyse montante des os maxillaires supérieurs.

Cartilages du nez. (M. Desprès.)

N° 62. — Maxillaires supérieurs.

Cartilages du nez. Les sinus maxillaires sont ouverts.

N° 63. — Vomer avec le cartilage de la sous-cloison.

Artères de la sous-cloison. (Professeur Panas.)

N° 64. — Tête avec le cou.

Muscles de la face et du nez. (M. Péan.)

N° 65. — Moitié antérieure du crâne et de la face.

Muscles et cartilages du nez et de la partie droite de la face. (Professeur Panas.)

N° 66. — Maxillaires supérieurs avec les os propres du nez, et la partie médiane du frontal.

Cartilages et muscles du nez. (M. Londe.)

N° 67. — Sphénoïde et voile du palais.

Orifices postérieurs des fosses nasales ; muscles qui s'insèrent sur cet orifice. (M. Péan.)

N° 68. — Maxillaire supérieur gauche.

Ablation de l'angle externe du sinus qui permet d'en voir la cavité et l'orifice de communication avec les fosses nasales ; artères de la muqueuse du sinus. Anastomoses de l'artère faciale avec la sous-orbitaire et la ptérygoïdienne. (M. Térillon, 1872.)

N° 69. — Maxillaire supérieur droit.

Coupe de l'angle externe qui permet de voir la cavité du sinus avec sa paroi interne recouverte de la muqueuse, rapports du

sinus avec le nerf maxillaire supérieur et l'artère sous-orbitaire.
(M. Humbert, 1872.)

N° 70. — Portion antérieure du maxillaire supérieur droit avec l'os propre du nez et le cartilage.

Artères du cartilage du nez. (Professeur Panas.)

N° 71. — Moitié droite du frontal de l'ethmoïde avec le maxillaire supérieur, l'os propre du nez, les cornets.

Artères du nez. (M. Desprès.)

N° 72. — Portion médiane du frontal avec le maxillaire supérieur droit, les os propres du nez.

Artères du nez et de la sous-cloison. (M. Londe.)

N° 73. — Apophyses montantes des maxillaires supérieurs avec les os propres du nez et les cartilages.

Artères du nez. (M. Péan.)

N° 74. — Peau du front et de la face.

Artères et veines de la peau du nez. (M. Péan.)

N° 75. — Frontal avec les deux maxillaires supérieurs, coupe verticale des sinus frontaux et des fosses nasales.

Artères des fosses nasales. (M. Péan.)

N° 76. — Tête.

Artères et nerfs de la partie externe du nez. (M. Péan.)

N° 77. — Crâne avec la face. Pièce d'ensemble.

Artères, veines et nerfs du nez et des fosses nasales; une coupe médiane antéro-postérieure a été pratiquée. (M. Péan.)

N° 78. — Moitié antérieure de la base du crâne avec la face et le cou.

Artères et veines du cou, de la face, et en particulier du nez. Pièce d'ensemble. (M. Péan.)

N° 79. — Moitié antérieure de la base du crâne avec la face et le cou.

Artères et veines du cou, de la face, et en particulier du nez, Pièce d'ensemble. (M. Péan.)

N° 80. — Moitié antérieure du crâne avec les os de la face.
Artères du nez. (Professeur Panas.)

N° 81. — Moitié antérieure du crâne avec les os et les muscles de la face.

Artères et muscles du nez. (M. Simon.)

N° 82. — Moitié latérale droite de la face.

Artère faciale, maxillaire interne et ophthalmique se distribuant au nez et à la cloison des fosses nasales. (Professeur Panas.)

N° 83. — Portion médiane du frontal avec une partie des deux os maxillaires supérieurs et les os propres du nez.

Artères et veines du nez. (M. Desprès.)

N° 84. — Moitié latérale droite de la tête, veines du nez.

Anastomoses avec les veines du crâne et de la face. (M Péan.)

N° 85. — Portion antérieure de la base du crâne avec les deux maxillaires supérieurs, les os propres du nez et les cartilages.

Veines du nez. (M. Simon.)

N° 86. — Portion du maxillaire supérieur droit avec l'os propre du nez.

Veines du nez et du sinus. (Professeur Panas.)

N° 87. — Maxillaire supérieur droit avec l'os propre du nez et le cartilage.

Veines du nez. (M. Desprès.)

N° 88. — Maxillaires supérieurs d'un enfant avec les os du nez, et ses cartilages.

Veines du nez. (Professeur Panas.)

N° 89. — Moitié latérale droite de la base du crâne et de la face.

Veines du nez. (Professeur Panas.)

N° 90. — Moitié antérieure droite de la base du crâne avec le maxillaire supérieur et la moitié droite de l'inférieur.

Artères et veines du nez; des fosses nasales avec les nerfs du nez. (Professeur Richet, 1846.)

- N° 91. — Portion antérieure du crâne avec la face.
Nerfs de la partie externe du nez; sous-orbitaire et facial
(Professeur Panas.)
- N° 92. — Moitié latérale gauche de la base du crâne avec la face.
Nerfs du nez et de la face, sous-orbitaire et facial. (M. Péan.)
- N° 93. — Moitié latérale gauche de la tête.
Artères et nerfs du nez. (M. Tillaux.)
- N° 94. — Moitié latérale droite de la tête, fosses nasales, avec le pharynx et la langue.
Nerfs olfactifs et des fosses nasales. (M. Tillaux.)
- N° 95. — Moitié latérale droite de la base du crâne et de la face.
Nerfs du nez. (M. Tillaux.)
- N° 96. — Maxillaire supérieur gauche avec l'os propre du nez, et le cartilage.
Nerfs de sensibilité générale provenant : 1° de la portion interne du frontal ; 2° des deux branches terminales interne et externe du nasal ; 3° du sous-orbitaire. (M. Simon.)
- N° 97. — Portion du maxillaire supérieur droit avec le cartilage du nez.
Nerfs de la cinquième paire se rendant dans le sinus maxillaire et aux cartilages du nez. (Professeur Panas.)
- N° 98. — Maxillaire supérieur droit.
Sinus maxillaire supérieur droit. Le sinus maxillaire est injecté à la cire, nerf maxillaire supérieur et les nerfs dentaires. (M. Humbert, 1872)
- N° 99. — Moitié latérale droite de la base du crâne avec le maxillaire supérieur, la moitié de l'inférieur.
Nerfs des fosses nasales et du nez. (Professeur Richet, 1846.)
- N° 100. — Portion médiane du frontal avec les maxillaires supérieurs, les os propres du nez et les cartilages.
Nerfs qui se distribuent à la face externe du nez. (M. Péan.)

N° 101. — Maxillaire supérieur gauche.

Ganglion sphéno-palatin, nerfs des fosses nasales et nerfs olfactifs sur la cloison qui a été conservée. (M. Desprès.)

N° 102. — Maxillaire supérieur droit.

Ganglion sphéno-palatin, nerfs des fosses nasales. Branches sous-orbitaires et du nerf facial qui se distribuent au nez. (M. Londe.)

N° 103. — Maxillaire supérieur gauche.

Ganglion sphéno-palatin ; artères et nerfs des fosses nasales. (M. Desprès.)

N° 104. — Moitié latérale droite de la base du crâne avec la face.

Réseau lymphatique de la pituitaire ; deux troncs en naissent et se rendent, l'un à un ganglion placé sous l'apophyse basilaire entre le constricteur supérieur du pharynx et le long du cou ; l'autre à un ganglion situé sous le sterno-mastoïdien ; ces vaisseaux sont mal injectés. (M. Simon.)

N° 105. — Portion antérieure et droite de la base du crâne avec le maxillaire supérieur.

Vaisseaux lymphatiques de la pituitaire. (M. Simon.)

N° 106. — Maxillaire supérieur gauche.

Injection des vaisseaux lymphatiques de la pituitaire ; le ganglion est situé à la face externe du pharynx. (Professeur Panas.)

N° 107. — Maxillaire supérieur avec la peau du nez.

Lymphatiques du nez et des fosses nasales.

N° 108. — Maxillaire supérieur gauche d'un enfant, muqueuses des méats des fosses nasales.

Vaisseaux lymphatiques. (M. Péan.)

N° 109. — Maxillaire supérieur gauche.

Vaisseaux lymphatiques des fosses nasales. (M. Desprès.)

N° 110. — Maxillaire supérieur gauche.

Vaisseaux lymphatiques de la membrane pituitaire. (M. Desprès.)

N° 111. — Maxillaire supérieur droit.

Lymphatiques du nez et de la membrane pituitaire. (M. Péan.)

N° 112. — Maxillaire supérieur avec la moitié gauche de l'inférieur.

Injection des lymphatiques du nez et des fosses nasales. (M. Péan.)

N° 113. — Maxillaires supérieurs.

Injection à la cire de l'appareil membraneux de l'olfaction dans toute son étendue, disposition du canal nasal qui est injecté. (Professeur Panas.)

N° 114. — Moulage par corrosion des fosses nasales et de leur dépendances. (Professeur Panas.)

N° 115. — Muqueuse des fosses nasales.

Nerfs olfactifs. (Professeur Panas.)

N° 116. — Deux maxillaires supérieurs placés à côté l'un de l'autre pour montrer les fosses nasales.

Sur celui de droite existe la cloison ; artères de la paroi externe des fosses nasales et de la cloison. (M. Andral, 1837.)

N° 117. — Maxillaire supérieur droit avec la moitié droite de l'inférieur.

Cornets avec la muqueuse ; injection artérielle. (Professeur Lefort, 1855.)

N° 118. — Maxillaire supérieur gauche.

Artères et veines des fosses nasales et de la partie supérieure du pharynx. (M. Péan.)

N° 119. — Moitié latérale gauche des fosses nasales.

Réseau artériel, vaisseaux de la muqueuse et des cartilages du nez. (M. Simon.)

N° 120. — Cloison des fosses nasales.

Réseaux artériels de la muqueuse de la cloison. (M. Simon.)

N° 121. — Maxillaire supérieur gauche avec la partie correspondante du frontal.

Terminaison de la maxillaire interne dans la muqueuse, des cor-

nets et la cloison des fosses nasales. (Professeur Lefort, 1850.)

N° 122. — Maxillaire supérieur droit.

Artères qui se distribuent à la muqueuse des cornets et à la cloison des fosses nasales. (M. Marc Sée, 1857.)

N° 123. — Maxillaire supérieur gauche.

Artères qui se distribuent aux cornets et à la cloison des fosses nasales. (M. Thomas.)

N° 124. — Cloison des fosses nasales.

Distribution des nerfs olfactifs.

N° 125. — Maxillaire supérieur gauche.

Nerfs olfactifs.

2° *Sous-ordre.*

ORGANES DE L'ODORAT CHEZ LES ANIMAUX; ANATOMIE COMPARÉE.

Quarante et une pièces, du n° 126 au n° 167 inclusivement, sont relatives aux organes de l'odorat chez les animaux.

N° 126. — Tête de singe.

Plusieurs coupes ont été pratiquées pour montrer la disposition des fosses nasales. (M. Péan.)

N° 127. — Tête de hérisson.

Coupe antéro-postérieure et médiane, pour montrer l'intérieur des fosses nasales dont les artères sont injectées.

N° 128. — Tête de chien.

Coupe antéro-postérieure et médiane, pour montrer l'intérieur des fosses nasales. (Professeur Panas.)

N° 129. — Moitié latérale droite d'une tête de chien.

Cette pièce est destinée à montrer l'intérieur des fosses nasales; le tube de Jacobson est mis à découvert. (Professeur Richet, 1846.)

N° 130. — Moitié latérale gauche d'une tête de chien.
Cloison des fosses nasales.

N° 131. — Tête de renard.

Coupe antéro-postérieure et médiane pour montrer l'intérieur des fosses nasales; sur la moitié gauche existe la cloison.

N° 132. — Tête de chat.

Coupe antéro-postérieure et médiane pour montrer l'intérieur des fosses nasales; sur la moitié gauche existe la cloison.

N° 133. — Tête de chat.

Coupe antéro-postérieure et médiane pour montrer l'intérieur des fosses nasales; les artères sont injectées, et sur la moitié gauche est la cloison.

N° 134. — Tête de chat.

Coupe antéro-postérieure et médiane pour montrer les fosses nasales; sur la moitié droite est la cloison. (M. Péan.)

N° 135. — Tête de lapin.

Coupe antéro-postérieure et médiane pour montrer l'intérieur des fosses nasales; les artères sont injectées; sur la moitié gauche est la cloison.

N° 136. — Tête de lapin.

Coupe antéro-postérieure et médiane pour montrer l'intérieur des fosses nasales; les artères sont injectées; la cloison est sur la moitié droite.

N° 137. — Tête de lapin.

Les fosses nasales sont ouvertes par leur partie supérieure. Le tube de Jacobson est mis à découvert. (Professeur Richet, 1846.)

N° 138. — Tête de paca; mammifère rongeur à clavicule imparfaite.

Coupe antéro-postérieure et médiane, pour montrer les fosses nasales. (M. Péan.)

N° 139. — Tête de cheval.

Coupe antéro-postérieure et médiane pour montrer les fosses

nasales dont les artères sont injectées ; la cloison est sur la moitié droite.

N° 140. — Moitié latérale gauche d'une tête de cheval.

Nerfs des narines et des fosses nasales ; organe de Jacobson.
(Professeur Richet, 1846.)

N° 141. — Cornets des fosses nasales du cheval.

N° 142. — Cornets des fosses nasales du cheval.

N° 143. — Cornets des fosses nasales du cheval.

N° 144. — Tête de chevreuil.

Coupe antéro-postérieure et médiane, destinée à montrer l'intérieur des fosses nasales.

N° 145. — Tête de chevreuil.

Coupe antéro-postérieure et médiane, destinée à montrer l'intérieur des fosses nasales. Le tube de Jacobson est mis à découvert. (Professeur Richet, 1846.)

N° 146. — Tête de chèvre.

Coupe antéro-postérieure et médiane, destinée à montrer l'intérieur des fosses nasales. (M. Péan.)

N° 147. — Moitié latérale gauche de la tête d'un mouton.

Disposition des fosses nasales avec le tube et le nerf de Jacobson. (Professeur Panas.)

N° 148. — Cornets des fosses nasales du mouton.

N° 149. — Cornets des fosses nasales du mouton.

N° 150. — Cornets des fosses nasales du mouton.

N° 151. — Cornets des fosses nasales du mouton.

N° 152. — Cornets des fosses nasales du mouton.

N° 153. — Cornets des fosses nasales du mouton.

N° 154. — Cornets des fosses nasales du mouton.

N° 155. — Cornets des fosses nasales du mouton.

N° **156**. — Moitié latérale droite de la tête d'un mouton.

Artères des fosses nasales injectées; l'artère maxillaire remplace la carotide interne. Grand développement de l'artère sphéno-palatine, nécessité par l'étendue des fosses nasales et l'existence de l'organe Jacobson. (M. Marc Sée.)

N° **157**. — Moitié latérale gauche de la tête d'un mouton, fosses nasales.

Les artères sont injectées. L'artère maxillaire interne continue directement la carotide commune, et supplée à l'absence de la carotide interne. (M. Marc Sée.)

N° **158**. — Moitié latérale droite de la tête d'un mouton.

Coupe transversale du sinus maxillaire; disposition de ce sinus et des cornets. (M. Térillon, 1872.)

N° **159**. — Cornets des fosses nasales d'un bœuf.

N° **160**. — Cornets des fosses nasales d'un bœuf.

N° **161**. — Cornets des fosses nasales d'un bœuf.

N° **162**. — Cornets des fosses nasales d'un bœuf.

N° **163**. — Cornets des fosses nasales d'un bœuf.

N° **164**. — Tête de bœuf.

Coupe antéro-postérieure et médiane pour montrer la disposition des fosses nasales; les artères sont injectées.

N° **165**. — Tête de vautour.

Coupe destinée à montrer les fosses nasales. Tube de Jacobson mis à découvert. (Professeur Richet 1846.)

N° **166**. — Tête d'albatros.

Cette tête est préparée pour montrer la disposition des fosses nasales. (M. Péan.)

N° **167**. — Tête de rouget.

Coupe destinée à montrer les fosses nasales. (M. Péan.)

ORDRE 4.

Organes des sens du goût.

Un très petit nombre de pièces seulement sont classées dans le sens du goût : huit pièces, du n° 1 au n° 8. Trois de ces pièces, nos 1, 2 et 3, sont destinées à l'homme ; les cinq autres pièces appartiennent aux animaux.

Organes du sens du goût chez l'homme.

N° 1. — Langue avec le larynx.

Papilles de la langue. (M. Andral.)

N° 2. — Face inférieure de la langue.

Distribution dans cet organe des nerfs de la langue.

N° 3. — Langue et larynx.

Muscles de la langue.

Organes du sens du goût; anatomie comparée.

N° 4. — Tête de chien avec la langue, le larynx, la trachée, le pharynx et l'œsophage.

Nerfs de la langue. (M. Deville.)

N° 5. — Tête de chien.

La langue, le larynx, la trachée, le pharynx et l'œsophage.

Enveloppe fibreuse du pharynx. (M. Huguier, 1842.)

N° 6. — Tête de lapin.

Langue et larynx; nerfs de la langue. (M. Deville.)

N° 7. — Palais osseux d'un poisson.

N° 8. — Voûte palatine d'un poisson.

ARTICLE 13.

VAISSEAUX LYMPHATIQUES

Les pièces classées dans les vaisseaux lymphatiques sont nombreuses, et je les diviserai en deux ordres :

1^{er} Ordre. — Vaisseaux lymphatiques dans l'espèce humaine.

2^e Ordre. — Vaisseaux lymphatiques des animaux ou anatomie comparée.

PREMIER ORDRE

Vaisseaux lymphatiques, espèce humaine.

Les pièces de ce premier ordre sont au nombre de 314 : du n° 1 au n° 216. Un très grand nombre de ces pièces sont très belles et d'un grand intérêt. Pour faciliter les recherches, j'établirai un certain nombre de sous-ordres, à savoir :

1^{er} Sous-ordre. — Vaisseaux lymphatiques de presque tout le corps ;

2^e Sous-ordre. — Vaisseaux lymphatiques de la tête et du cou ;

3^e Sous-ordre. — Vaisseaux lymphatiques du cœur et des poumons ;

4^e Sous-ordre. — Vaisseaux lymphatiques des organes abdominaux et chylifères ;

5^e Sous-ordre. — Canal thoracique, ganglions inguinaux et axillaires ;

6^e Sous-ordre. — Vaisseaux lymphatiques du sein ;

7^e Sous-ordre. — Vaisseaux lymphatiques des organes génitaux de l'homme.

8^e Sous-ordre. — Vaisseaux lymphatiques des organes génitaux de la femme ;

9^e Sous-ordre. — Vaisseaux lymphatiques des membres supérieurs ;

10^e Sous-ordre. — Vaisseaux lymphatiques des membres inférieurs.

Premier Sous-Ordre.

VAISSEAUX LYMPHATIQUES DE PRESQUE TOUT LE CORPS.

Trois pièces seulement, n^{os} 1, 2 et 3, et qui sont en cire, représentent les vaisseaux lymphatiques de presque tout le corps : ce sont des pièces d'ensemble que j'ai cru devoir placer en tête du système lymphatique.

N^o 1. — Modèle en cire d'un homme complet, dont la cavité thoracique et abdominale sont ouvertes.

Représentation des vaisseaux lymphatiques de la tête et du cou, des membres supérieurs et inférieurs ainsi que de la cavité abdominale et thoracique. (M. Laumonier.)

N^o 2. — Modèle en cire de la partie droite de la face avec le thorax et l'abdomen qui sont ouverts.

Les viscères sont représentés dans leurs rapports normaux ; système lymphatique, thoracique et abdominal ; l'insertion du canal thoracique dans la veine sous-clavière gauche est représentée. (M. Laumonier.)

N^o 3. — Modèle en cire représentant la cavité thoracique et abdominale.

Dans la cavité abdominale sont représentés : le foie, la rate et les reins. Vaisseaux lymphatiques de ces organes et troncs lymphatiques du mésentère.

2^e Sous-Ordre.

VAISSEAUX LYMPHATIQUES DE LA TÊTE ET DU COU.

Cinquante-trois pièces, du n° 4 au n° 51, se rapportent aux vaisseaux lymphatiques de la tête et du cou. Je signalerai avec ces pièces, celles des n°s 67 et 68, qui sont de très beaux exemples des vaisseaux lymphatiques de la langue. Les pièces n°s 33 a, 33 b, 33 c, 33 d, 33 e, sont relatives à la terminaison des lymphatiques dans la veine axillaire et le canal thoracique.

N° 4. — Tête avec le cou et la partie supérieure du thorax.

Vaisseaux lymphatiques du cuir chevelu, de l'oreille, de la face et du cou, injectés des deux côtés; chaîne ganglionnaire du cou, surtout visible à gauche. (M. Chassaignac, 1842.)

N° 5. — Tête d'enfant avec le cou.

Vaisseaux lymphatiques de la tête, allant se rendre dans les ganglions du cou. (M. Lacroix, 1842.)

N° 6. — Tête de fœtus avec la face, la colonne cervicale et le squelette de la partie supérieure du thorax.

Injection des vaisseaux lymphatiques du front, des régions temporale, pariétale et occipitale. L'injection est plus visible sur le côté droit. (M. Chassaignac, 1842.)

N° 7. — Tête et cou d'un enfant avec la partie supérieure du thorax.

Réseau lymphatique du cuir chevelu; sur la fontanelle antérieure on voit naître le réseau; sur le côté droit existent les lymphatiques du pavillon de l'oreille et du front. (M. Chassaignac, 1842.)

N° 8. — Tête et cou d'un fœtus, côté gauche.

Les vaisseaux lymphatiques de la région du front et du sour-

cil sont injectés ; ils aboutissent dans les ganglions lymphatiques parotidiens. Les vaisseaux nombreux de la région pariétale sont également injectés, quelques-uns passent devant l'oreille et vont se jeter dans les ganglions parotidiens pré-auriculaires ; mais la majeure partie passe derrière l'oreille. (M. Huguier, 1842.)

N° 9. — Moitié latérale gauche de la tête avec le cou d'un adulte.

Injection au mercure des vaisseaux lymphatiques de la tête et du cou. (M. Lacroix, 1842.)

N° 10. — Moitié latérale gauche de la tête d'un adulte.

Injection des vaisseaux lymphatiques de la tête et de la face.

N° 11. — Moitié latérale droite de la tête et du cou avec la partie supérieure du thorax.

Vaisseaux lymphatiques du crâne et de la face, avec de nombreux ganglions du cou dans lesquels ils se rendent.

N° 12. — Moitié latérale droite de la tête et du cou avec la partie supérieure du thorax.

Vaisseaux lymphatiques du crâne et de la face, qui se rendent dans les ganglions superficiels du cou.

N° 13. — Moitié latérale droite de la tête et du cou avec la première côte.

Trajet distinct des lymphatiques sur le sommet de la tête, depuis l'origine jusqu'aux ganglions. Entrecroisement des lymphatiques de la moitié postérieure de la tête; les uns se rendent aux ganglions situés derrière le sterno-mastoïdien, les autres à la partie antérieure de l'apophyse mastoïde. Lymphatiques du nez. (M. Chassaignac, 1842.)

N° 14. — Moitié latérale gauche de la tête et du cou, avec la première côte.

Lymphatiques du cuir chevelu, des téguments de la face et de l'oreille, se rendant dans les ganglions du cou. (M. Chassaignac, 1842.)

N° 15. — Moitié latérale droite de la tête d'un jeune enfant, du cou et des quatre premières côtes.

Vaisseaux lymphatiques du crâne et de la face qui se rendent dans les ganglions du cou.

N° 16. — Moitié latérale droite de la tête et du cou d'un enfant.

Ganglions lymphatiques du cou. (M. Tillaux.)

N° 17. — Moitié latérale gauche de la tête et du cou d'un enfant; l'artère carotide interne est injectée.

Ganglions du cou avec leurs vaisseaux afférents. (M. Tillaux.)

N° 18. — Moitié latérale droite de la tête et du cou d'un enfant, avec une partie de la glande parotide et sous-maxillaire.

Ganglions lymphatiques du cou. (Professeur Panas.)

N° 19. — Moitié latérale droite de la tête avec la partie supérieure du cou d'un enfant.

Vaisseaux lymphatiques du crâne, qui vont se rendre dans les ganglions du cou. (Professeur Panas.)

N° 20. — Moitié latérale gauche de la tête d'un enfant avec le cou.

Injections des vaisseaux lymphatiques du crâne et de la face, qui se rendent dans les ganglions du cou. (M. Huguier.)

N° 21. — Moitié latérale droite de la tête d'un enfant.

Vaisseaux lymphatiques du crâne et de la face se rendant dans les ganglions du cou.

N° 22. — Moitié latérale droite de la tête et du cou d'un enfant à terme.

Vaisseaux lymphatiques du crâne qui vont se rendre dans les ganglions du cou. (M. Tillaux.)

N° 23. — Moitié latérale droite de la tête et du cou d'un fœtus à terme.

Lymphatiques de la région occipitale qui vont se rendre dans les ganglions du cou. (M. Tillaux.)

N° 24. — Moitié latérale droite de la tête d'un jeune enfant avec le muscle sterno-mastoïdien.

Vaisseaux lymphatiques du crâne se rendant dans les ganglions du cou. (Professeur Denonvilliers.)

N° 25. — Moitié latérale gauche de la tête d'un jeune enfant.

Injection des vaisseaux lymphatiques du crâne. (Professeur Denonvilliers.)

N° 26. — Portion de la voûte du crâne.

Réseau lymphatique capillaire du cuir chevelu. (M. Huguier, 1842.)

N° 27. — Moitié latérale droite de la tête d'un jeune enfant.

Vaisseaux lymphatiques du crâne et de la face. (Professeur Denonvilliers.)

N° 28. — Moitié latérale gauche de la face et du cou d'un fœtus.

Vaisseaux lymphatiques de la face et du cou. (M. Huguier, 1842.)

N° 29. — Base du crâne avec la dure-mère.

Vaisseaux lymphatiques de la dure-mère. (M. Huguier, 1842.)

N° 30. — Moitié latérale droite de la tête d'un fœtus avec la partie supérieure du cou.

Vaisseaux lymphatiques du crâne. (Professeur Panas.)

N° 31. — Moitié latérale gauche de la base du crâne, de la face et du cou, avec la première côte.

Vaisseaux lymphatiques de la face avec les ganglions sous-maxillaires et cervicaux.

N° 32. — Moitié latérale droite de la base du crâne, de la face et du cou, avec la première côte.

Ganglions lymphatiques du cou.

N° 33. — Moitié latérale droite de la base du crâne, de la face et du cou, avec les deux premières côtes droites ; la veine jugulaire est injectée.

Vaisseaux et ganglions lymphatiques du cou. (M. Tillaux.)

N° 33a. — Moitié des quatre dernières vertèbres cervicales, avec les trois premières dorsales et les trois premières côtes.

Veine cave supérieure; veine jugulaire interne et brachiale, grande veine lymphatique. Terminaison isolée des lymphatiques du cou dans la veine axillaire. (M. Lebec, 1878.)

N° **33 b.** — Moitié latérale gauche des quatre dernières vertèbres cervicales, avec les trois premières dorsales et les côtes correspondantes.

Gaine tangentielle de la carotide et de la veine jugulaire interne ouverte en arrière. Veine jugulaire interne et brachiale. Terminaison du canal thoracique. Lymphatiques du cou et de l'aisselle qui se jettent dans ce canal. (M. Lebec, 1878.)

N° **33 c.** — Moitié antérieure de la clavicule avec les quatre premières côtes; larynx et trachée-artère avec le tronc brachio-céphalique veineux.

Ganglions axillaires, terminaison du canal thoracique et des troncs lymphatiques du cou et du bras. (M. Ch. Nélaton, 1878.)

N° **33 d.** — Moitié antérieure de la clavicule droite et des deux premières côtes.

Tronc brachio-céphalique veineux avec la grande veine lymphatique. (M. Ch. Nélaton, 1878.)

N° **33 e.** — Moitié antérieure des deux premières côtes avec la première pièce du sternum.

Veines du cou, terminaison du canal thoracique et de ses affluents. Grande veine lymphatique, vaisseaux lymphatiques axillaires. (M. Bellouard, 1878.)

N° **34.** — Moitié latérale droite de la base du crâne avec le cou et la première côte.

Vaisseaux lymphatiques de la face qui se rendent dans les ganglions sous-maxillaires. Ganglions et vaisseaux lymphatiques du cou.

N° **35.** — Portion médiane de la base du crâne avec la colonne cervicale, le maxillaire inférieur, le larynx et la trachée-artère; les veines jugulaires sont injectées.

Vaisseaux lymphatiques et ganglions profonds du cou. Les sterno-mastoïdiens sont écartés et la pièce est vue par sa face antérieure.

N° 36. — Moitié latérale droite de la tête d'un adulte.

Vaisseaux lymphatiques du crâne et de la face. (M. Lacroix, 1842.)

N° 37. — Moitié latérale droite de la base du crâne, de la face et du cou, et de la partie supérieure du thorax d'un enfant ; la veine jugulaire est injectée.

Vaisseaux lymphatiques de la langue, de la région occipitale avec les ganglions lymphatiques du cou. (M. Tillaux.)

N° 38. — Base du crâne avec la face d'un enfant.

Vaisseaux lymphatiques du voile du palais ; face inférieure. (M. Schwartz, 1876.)

N° 39. — Moitié latérale gauche de la base du crâne et de la face d'un enfant avec la colonne vertébrale correspondante.

Ganglions lymphatiques profonds du cou. (Professeur Denonvilliers.)

N° 40. — Moitié postérieure latérale droite du crâne d'un jeune enfant.

Vaisseaux lymphatiques de cette région du crâne, se rendant dans les ganglions du cou. (Professeur Denonvilliers.)

N° 41. — Moitié latérale droite de la base du crâne, de la face, et de la colonne vertébrale avec le muscle sterno-mastoïdien chez un jeune enfant.

Vaisseaux lymphatiques et ganglions profonds du cou. (Professeur Denonvilliers.)

N° 42. — Moitié latérale gauche de la base du crâne et de la face d'un jeune enfant, avec les muscles sterno-mastoïdien et trapèze.

Vaisseaux lymphatiques du crâne et de la face, allant se rendre dans les ganglions superficiels du cou. (Professeur Denonvilliers.)

N° 43. — Moitié latérale droite de la base du crâne et de la face d'un jeune enfant, avec les muscles sterno-mastoïdien et trapèze.

Vaisseaux lymphatiques du crâne et de la face, allant se rendre dans les ganglions superficiels du cou. (Professeur Denonvilliers.)

N° 44. — Fosses nasales.

Injection du réseau lymphatique, principalement visible près de la narine à droite et à gauche, sur le bord du cornet inférieur, à la surface du cornet moyen, vers la moitié postérieure de la cloison, surtout du côté gauche. (M. Chassaignac, 1842.)

N° 45. — Maxillaire supérieur droit d'enfant.

Vaisseaux lymphatiques des fosses nasales. (Professeur Denonvilliers.)

N° 46. — Voile du palais d'un fœtus.

Vaisseaux lymphatiques du voile du palais.

N° 47. — Voile du palais d'un fœtus.

Vaisseaux lymphatiques du voile du palais.

N° 48. — Portion de la base du crâne et du maxillaire inférieur d'un adulte, avec la langue, le larynx et la trachée-artère.

Ganglions lymphatiques sous-maxillaires et cervicaux ; glandes parotides, carotides et veines jugulaires. (Professeur Panas.)

N° 49. — Trois pavillons d'oreilles d'enfants de 12 à 15 ans.

Réseaux et troncs lymphatiques du pavillon de l'oreille. En examinant par transparence la plus grande de ces oreilles, on voit très bien les troncs se partager en deux ordres : les uns antérieurs qui passent entre l'hélice et le tragus, pour aller se jeter dans les ganglions parotidiens ; les autres postérieurs qui contourment le cartilage de l'hélice, pour se porter vers les ganglions mastoïdiens. (Professeur Sappey.)

N° 50. — Peau du cuir chevelu d'un fœtus.

Injection du réseau lymphatique.

3^e Sous-ordre.

VAISSEAUX LYMPHATIQUES DU CŒUR ET DES POUMONS.

Dix-huit pièces, du n° 51 au n° 68, sont relatives aux vaisseaux lymphatiques du cœur et des poumons.

N° **51**. — Cœur d'adulte.

Vaisseaux lymphatiques. (Professeur Lefort.)

N° **52**. — Cœur d'adulte.

Vaisseaux lymphatiques du cœur. (Professeur Lefort.)

N° **53**. — Cœur, artères et veines.

Vaisseaux lymphatiques; réseau superficiel. (M. Desprès, 1846.)

N° **54**. — Cœur d'adulte.

Vaisseaux lymphatiques du cœur. (Professeur Lefort.)

N° **55**. — Cœur d'adulte.

Vaisseaux lymphatiques. (Professeur Lefort.)

N° **56**. — Cœur.

Vaisseaux lymphatiques superficiels du cœur. (M. Lacroix, 1838).

N° **57**. — Cœur d'enfant.

Vaisseaux lymphatiques du cœur. (Professeur Lefort.)

N° **58**. — Cœur de fœtus.

Lymphatiques du cœur. (Professeur Lefort.)

N° **59**. — Colonne vertébrale dorsale avec le cœur, ses vaisseaux et les deux poumons.

Vaisseaux lymphatiques superficiels et profonds des poumons et du cœur qui viennent s'aboucher dans le canal thoracique injecté au vernis et au mercure, en suivant les branches de la trachée-artère. (Professeur Richet, 1845.)

N° 60 — Cœur avec deux poumons.

Vaisseaux lymphatiques superficiels du cœur et des poumons. (Professeur Gosselin, 1846.)

N° 61. — Cœur avec les deux poumons.

Vaisseaux lymphatiques : 1° du réseau capillaire ou du troisième ordre de la surface interne des bronches; 2° du réseau variqueux ou du deuxième ordre; 3° du réseau à larges mailles du premier ordre. (Professeur Richet, 1845.)

N° 62. — Cœur avec les deux poumons.

Vaisseaux lymphatiques, superficiels et profonds des poumons. (Professeur Gosselin, 1846.)

N° 63. — Colonne vertébrale dorsale avec le cœur, le diaphragme, l'œsophage et le poumon droit.

Vaisseaux lymphatiques des poumons et du cœur. (Professeur Jarjavay, 1846.)

N° 64. — Cœur et poumons d'un enfant de 5 ans.

Vaisseaux lymphatiques du cœur et des poumons. (Professeur Gosselin, 1846.)

N° 65. — Poumon droit.

Injection des vaisseaux lymphatiques superficiels du poumon. (M. Giraldès, 1846.)

N° 66. — Portion de trachée-artère avec un des poumons.

Vaisseaux lymphatiques injectés au mercure. (M. Giraldès, 1846.)

N° 67. — Langue d'homme avec l'orifice supérieur du larynx.

Réseaux et troncs lymphatiques de la face dorsale de la langue. Sur la langue, situé à gauche, on remarque un réseau composé de capillaires qui contournent les papilles caliciformes en demi-cercle. Ce réseau se termine, en arrière et sur la ligne médiane, par une pointe qui donne naissance à un tronc lymphatique. Il fournit des troncs latéraux. (Professeur Sappey.)

N° 67 a. — Langue d'homme avec l'orifice supérieur du larynx.

La langue présente le même réseau que la précédente ;

çà et là, on voit sur la moitié antérieure d'autres réseaux très petits et de couleur cendrée qui recouvrent les papilles filiformes et fongiformes. Du réseau des papilles caliciformes partent trois troncs médians et deux latéraux. Parmi ces derniers, celui du côté droit s'est rompu sous la pression du mercure, en sorte que son origine seule est visible. (Professeur Sappey.)

N° 68. — Cinq langues d'enfants et de fœtus avec l'orifice supérieur du larynx.

Réseaux et troncs lymphatiques de la face dorsale de la langue. Sur la première de ces langues, en partant du côté gauche, on aperçoit le réseau qui entoure les papilles caliciformes. Ce réseau se prolonge en avant sur le côté droit de la ligne médiane jusqu'au voisinage de la pointe de la langue. Sur la seconde, on observe le même réseau duquel partent trois troncs : un médian et deux latéraux. Sur la troisième, le réseau des papilles caliciformes se prolonge à droite et à gauche et donne naissance à trois troncs médians et à deux latéraux. Sur la quatrième, qui appartient à un fœtus à terme, on voit le même réseau et un tronc dirigé à gauche; et sur la cinquième appartenant à un fœtus de 7 mois, ce réseau ainsi que les troncs qui en naissent. (Professeur Sappey.)

4^e Sous-ordre.

VAISSEAUX LYMPHATIQUES DES ORGANES ABDOMINAUX ET CHYLIFÈRES.

Trente-sept pièces, du n° 69 au n° 95 a, se rapportent aux vaisseaux lymphatiques des organes abdominaux et aux chylifères.

N° 69. — Tronçon de colonne vertébrale d'un enfant de 10 ans, avec le diaphragme.

Vaisseaux lymphatiques du diaphragme. Sur ce diaphragme on aperçoit quatre troncs lymphatiques : deux en avant, deux en arrière; les troncles qui vont se jeter dans chacun de ces troncs, naissent par des réseaux qui enlacent les fibres muscu-

lares, marchent ensuite parallèlement à ces fibres, puis les croisent à angle aigu ou à angle droit, pour aller se réunir au tronc principal. (Professeur Sappey.)

N° 70. — Diaphragme de fœtus à terme.

Réseaux et troncs lymphatiques du diaphragme. (Professeur Sappey.)

N° 71. — Diaphragme d'un enfant de 12 ans.

Vaisseaux lymphatiques du diaphragme. Sur la partie droite de ce muscle, on voit trois troncs lymphatiques : un antérieur très volumineux, un moyen très petit, et un postérieur. (Professeur Sappey.)

N° 72. — Portion du diaphragme d'un enfant de 9 ans.

Tronc lymphatique antérieur droit du diaphragme, dont les principaux affluents forment un plexus. (Professeur Sappey.)

N° 73. — Modèle en cire d'un foie avec l'estomac, le duodénum et une partie du gros intestin.

Distribution des vaisseaux lymphatiques à la surface du foie, de l'estomac, du colon et du cœcum. (M. Laumonier.)

N° 74. — Modèle en cire du foie, de l'estomac et des reins.

Disposition des vaisseaux lymphatiques sur la surface concave du foie, la vésicule du fiel, l'estomac, la veine cave, l'aorte abdominale et les reins. (M. Laumonier.)

N° 75. — Modèle en cire d'un foie.

Disposition des vaisseaux lymphatiques à la surface convexe.

N° 76. — Modèle en cire d'un foie.

Disposition des lymphatiques à la surface convexe.

N° 77. Vésicule biliaire.

Vaisseaux lymphatiques qui naissent en partie du foie, en partie de la vésicule biliaire et qui forment un plexus à la surface de cette vésicule, et vont ensuite se terminer dans un ganglion situé sur le col de celle-ci. (Professeur Sappey.)

N° 78. — Pancréas d'un enfant de 8 ans.

Vaisseaux lymphatiques du Pancréas. (Professeur Sappey.)

N° 79. — Portion d'estomac qui a été retournée; la muqueuse est en avant.

Réseau lymphatique de la membrane muqueuse de l'estomac (M. Bonamy.)

N° 80. — Portion d'estomac d'un enfant.

Vaisseaux lymphatiques de l'estomac, surface séreuse. (M. Bonamy.)

N° 81. — Portion d'estomac.

Couche superficielle du réseau lymphatique de la membrane muqueuse de l'estomac. (M. Bonamy.)

N° 82. — Portion d'estomac.

Couche profonde du réseau lymphatique de la membrane muqueuse de l'estomac. (M. Bonamy.)

N° 83. — Portion de colonne vertébrale avec une très petite partie du mésentère.

Injection des vaisseaux chylifères et du canal thoracique. (Professeur Gosselin.)

N° 84. — Modèle en cire de l'intestin grêle avec son mésentère.

Les vaisseaux sanguins sont représentés injectés et les glandes mésentériques mises en évidence. On a représenté l'origine des canaux chylifères jusqu'à la naissance du tronc qui forme la branche antérieure du canal thoracique. (M. Laumonier.)

N° 85. — Modèle en cire d'une portion d'intestin jejunum. Vaisseaux lymphatiques. (M. Laumonier.)

N° 86. — Portion d'intestin avec le mésentère.

Injection des vaisseaux chylifères. (Professeur Gosselin.)

N° 87. — Portion d'intestin avec le mésentère.

Injection des vaisseaux chylifères. (Professeur Gosselin.)

N° 88. — Très petite portion d'intestin avec le mésentère.

Injection des vaisseaux chylifères. (Professeur Gosselin.)

N° 89. — Portion d'intestin avec le mésentère.

Injection des vaisseaux chylifères. (Professeur Gosselin.)

N° 90. — Portion d'intestin grêle avec le mésentère ; l'artère mésentérique est injectée en rouge, la veine en vert.

Vaisseaux et ganglions lymphatiques. (M. Bonamy.)

N° 90 a. — Portion d'intestin grêle de l'homme avec le mésentère.

Ganglions mésentériques avec les vaisseaux chylifères afférents. (M. Farabœuf 1878.)

N° 90 b. — Portion assez considérable de l'intestin de l'homme avec le mésentère.

Ganglions mésentériques ; il en existe environ deux cent vingt sur les deux faces. (M. Farabœuf, 1878.)

N° 90 c. — Portion d'intestin grêle ; jejunum de l'homme avec le mésentère.

Vaisseaux chylifères de l'intestin et du mésentère. (M. Farabœuf, 1878.)

N° 91. — Portion d'intestin grêle d'un homme.

Injection des vaisseaux lymphatiques de l'intestin, surface séreuse. (M. Bonamy.)

N° 91 a. — Portion d'intestin grêle de l'homme ; jejunum.

Injection de nombreux vaisseaux chylifères. (M. Farabœuf, 1878.)

N° 91 b. — Portion très limitée de l'intestin de l'homme avec le mésentère.

Vaisseaux chylifères, marchant parallèlement à l'axe de l'intestin. (M. Farabœuf, 1878.)

N° 91 c. — Portion inférieure de l'iléon de l'homme avec le cœcum.

Injection des vaisseaux chylifères. (M. Farabœuf, 1878.)

N° 91 d. — Portion très limitée de la fin de l'iléon de l'homme.

Injection des vaisseaux chylifères. (M. Farabœuf, 1878.)

N° 91 e. — Portion très limitée de l'iléon de l'homme.

Injection des vaisseaux chylifères. (M. Farabœuf.)

N° 91 *f.* — Diverses portions de l'intestin grêle de l'homme. Les chylières sont injectés par de la matière tuberculeuse. (M. B. Anger, 1878.)

N° 92. — Portion du gros intestin qui a été retournée; la muqueuse est en dehors.

Réseau lymphatique de la membrane muqueuse. (M. Bonamy.)

N° 93. — Portion d'intestin grêle retournée.
Réseau lymphatique.

N° 94. — Portion de la colonne vertébrale avec l'artère-aorte injectée; portion d'intestin avec le mésentère.

Vaisseaux lymphatiques qui partent de l'intestin et vont se rendre au canal thoracique qui est injecté. (Professeur Gosselin.)

N° 95. — Portion de colonne vertébrale avec une portion d'intestin et du mésentère.

Injection au mercure des vaisseaux chylières sur les deux faces du mésentère, ils se rendent dans le canal thoracique. (M. Rendu, 1842.)

N° 95. *a.* — Portion postérieure du thorax avec la région lombaire, le bassin, une portion de l'intestin grêle et du mésentère.

Vaisseaux et ganglions chylières de l'homme. (M. Farabœuf, 1878).

5° *Sous-ordre.*

CANAL THORACIQUE ET GANGLIONS INGUINAUX ET AXILLAIRES

Quarante pièces, du n° 96 au n° 131 inclusivement, sont relatives au canal thoracique et aux ganglions inguinaux et axillaires.

N° 96. — Colonne vertébrale avec le quart postérieur des

côtes, la moitié gauche du bassin et le membre abdominal correspondant.

Très belle injection des lymphatiques du membre inférieur avec les ganglions de l'aîne et iliaques. Citerne de Pecquet et canal thoracique qui va se rendre dans la veine sous-clavière gauche. (Professeur Sappey, 1847.)

N° 97. — Colonne vertébrale avec le bassin. L'aorte est injectée, ainsi que la veine cave supérieure et inférieure.

Canal thoracique; origine, trajet et abouchement dans la veine sous-clavière gauche. (M. Marchand, 1877.)

N° 98. — Colonne vertébrale avec le sacrum et une portion du bassin; l'artère aorte et les deux veines caves sont injectées.

Vaisseaux et ganglions lymphatiques, iliaques et axillaires; canal thoracique injecté, veines lymphatiques. (M. Foucher, 1852.)

N° 99. — Colonne vertébrale avec la partie postérieure des côtes et une partie des os iliaques; l'aorte ainsi que ses branches et la veine cave supérieure sont injectées.

Injection des vaisseaux et ganglions lymphatiques, iliaques et abdominaux, ainsi que les ganglions axillaires; canal thoracique et veines lymphatiques. (M. Boulard.)

N° 100. — Colonne vertébrale avec le sacrum, une portion des os iliaques et la partie supérieure des aponévroses de la cuisse; injection de l'aorte et de ses branches, de la veine cave supérieure et des veines iliaques.

Vaisseaux lymphatiques et ganglions de l'aîne, iliaques et de l'aisselle; canal thoracique. (M. Boulard.)

N° 101. — Colonne vertébrale avec le sacrum; l'artère-aorte est injectée.

Canal thoracique, la citerne lymphatique est remplacée par un véritable réseau. (M. Foucher, 1852.)

N° 102. — Colonne vertébrale avec le sacrum; les artères et les veines iliaques sont injectées.

Canal thoracique vu par sa face antérieure; la citerne de

Pecquet est multiple, c'est-à-dire qu'elle est remplacée par un réseau. Le canal thoracique est décomposé dans son trajet en deux plexus principaux sous et sus-diaphragmatiques. (M. Denucé.)

N° 103. — Colonne vertébrale avec le sacrum, la première côte, et la partie supérieure de la première pièce du sternum ; l'aorte et les deux veines caves sont injectées.

Canal thoracique ; origine, trajet, rapports. Bifurcation du canal thoracique au niveau de la deuxième vertèbre dorsale ; des deux branches, la plus volumineuse se rend au confluent de la veine jugulaire externe et de la sous-clavière droite ; l'autre au confluent de la jugulaire interne et de la sous-clavière gauche. (M. Jalaguier, 1877.)

N° 104. — Colonne vertébrale avec le sacrum et une portion des os iliaques.

Canal thoracique, origine trajet, direction, son abouchement dans la veine sous-clavière gauche. (M. Ségon, 1877.)

N° 104 a. — Portion de colonne vertébrale d'un homme, avec l'artère-aorte.

Réservoirs des chylières injectés au mercure. (M. B. Anger, 1878.)

N° 104 b. — Dessin de la pièce précédente. (M. B. Anger, 1878.)

N° 104 c. — Terminaison des canaux chylières de l'homme dans le canal thoracique. (M. B. Anger, 1878.)

N° 104 d. — Dessin de la pièce précédente. (M. B. Anger, 1878.)

N° 105. — Portion de colonne vertébrale avec le sacrum, et une partie des os iliaques ; l'artère aorte est injectée ainsi que la veine azygos et la veine cave supérieure.

Origine du canal thoracique ; tronc commun des chylières ; trajet et rapports du canal thoracique. Abouchement dans la veine sous-clavière gauche. (M. Segond, 1877.)

N° 106. — Portion de colonne vertébrale composée des douze vertèbres dorsales, des cinq lombaires et du sacrum. Injec-

tion de l'aorte des deux veines caves et des azygos. Origine des azygos.

Rapports du canal thoracique. (M. Garnier, 1877.)

N° **107**. — Les huit dernières vertèbres dorsales avec les cinq lombaires, le sacrum et la partie postérieure des os iliaques. Injection de l'artère aorte, de la veine cave inférieure et des deux iliaques.

Origine et trajet du canal thoracique, injecté au mercure. (M. Segond, 1877.)

N° **108**. — Colonne vertébrale, veines azygos et aorte. Canal thoracique. (Professeur J. Cloquet.)

N° **109**. — Colonne vertébrale avec la veine cave supérieure et la veine azygos. Canal thoracique.

N° **110**. — Colonne vertébrale avec la veine cave supérieure et la veine azygos.

Insertion du canal thoracique dans la veine sous-clavière gauche.

N° **111**. — Colonne vertébrale avec la veine azygos. Canal thoracique. (Professeur J. Cloquet.)

N° **112**. — Colonne vertébrale avec la moitié postérieure des côtes.

Canal thoracique et veine azygos. (Professeur J. Cloquet.)

N° **113**. — Portion de colonne vertébrale composée des six dernières vertèbres cervicales et des douze dorsales avec l'aorte, la veine azygos et la veine cave supérieure.

Trajet et rapports du canal thoracique injecté au mercure. Abouchement de ce canal dans la veine sous-clavière gauche. (M. Segond, 1877.)

N° **114**. — Colonne vertébrale composée des douze vertèbres dorsales et des cinq lombaires avec l'œsophage ; l'aorte et la veine cave inférieure, ainsi que les veines azygos sont injectées.

Rapports entre le canal thoracique, l'aorte, l'œsophage et les veines azygos. (M. Lebec, 1877.)

N° **115** — Colonne vertébrale; l'artère aorte est injectée.
Canal thoracique qui est double dans presque toute son étendue.
(M. Foucher, 1852.)

N° **116** — Colonne vertébrale dorsale et lombaire.
Canal thoracique; origine, terminaison dans la veine sous-clavière gauche.

N° **117** — Colonne vertébrale dorsale et lombaire; l'artère-aorte est injectée.
Origine du canal thoracique; trajet et terminaison.

N° **118** — Artère aorte injectée avec la veine cave supérieure, l'azygos; l'œsophage.

Canal thoracique vu par sa face postérieure. Rapports avec la veine cave, l'azygos, l'œsophage et l'aorte. (M. Foucher, 1852.)

N° **119** — Colonne vertébrale; portion du diaphragme avec l'œsophage. L'artère aorte est injectée ainsi que la veine cave supérieure.

Canal thoracique. (M. Boulard.)

N° **120** — Diaphragme et œsophage. Injection de l'artère aorte et des branches de la veine cave supérieure et inférieure.

Canal thoracique vu par sa face postérieure, afin de mieux en apprécier les rapports. (M. Boulard.)

N° **121** — Colonne vertébrale avec le sacrum; l'artère aorte est injectée ainsi que la veine cave supérieure et les veines iliaques

Canal thoracique, il est situé à gauche et la citerne lymphatique est remplacée par un véritable réseau. (M. Foucher, 1852.)

N° **122** — Portion de colonne vertébrale composée de dix-huit corps vertébraux.

Canal thoracique injecté. (M. Boulard.)

N° **123** — Portion de colonne vertébrale composée de dix-huit corps vertébraux.

Injection de l'aorte et du canal thoracique. (M. Boulard.)

N° 124. — Portion de colonne vertébrale composée de quatorze corps vertébraux.

Injection de l'aorte et du canal thoracique. (M. Boulard.)

N° 125. — Tronçon de colonne vertébrale composé de dix corps vertébraux.

Canal thoracique. (M. Boulard.)

N° 126. — Injection de l'aorte, de la veine cave inférieure et de l'azygos.

Canal thoracique vu par sa face postérieure, ses rapports avec l'aorte, la veine cave inférieure et l'œsophage. Citerne de Pecquet très développée; division plexiforme du canal dans son trajet; sa terminaison par plusieurs orifices; veine lymphatique. (M. Denucé.)

N° 127. — Aorte injectée et œsophage.

Canal thoracique vu par la face postérieure; ses rapports avec l'œsophage et l'aorte. (M. Foucher, 1852.)

N° 128. — Portion supérieure de la colonne vertébrale, composée des quatre dernières vertèbres cervicales et des six premières dorsales, avec la première côte et la première pièce du sternum; la crosse de l'aorte et la veine cave supérieure sont injectées.

Abouchement du canal thoracique dans la veine sous-clavière gauche. (M. Marchant, 1877.)

N° 129. — Colonne vertébrale dorsale avec la moitié latérale gauche du thorax; l'aorte est injectée, les artères intercostales et la mammaire interne sont préparées.

Canal thoracique; rapports avec l'aorte.

N° 130. — Colonne vertébrale dorsale avec la moitié postérieure des côtes, la trachée et l'œsophage; nerf grand sympathique.

Canal thoracique.

N° 131. — Vaisseaux et ganglions lymphatiques de la région iliaque. (M. Burgroève, de Gand.)

6^e Sous-ordre.

VAISSEAUX LYMPHATIQUES DU SEIN.

Onze pièces seulement, du n° 132 au n° 142, sont des exemples de vaisseaux lymphatiques du sein.

N° 132. -- Sein d'une femme de 60 ans.

Réseau lymphatique de la face postérieure du sein droit, les troncs convergent vers le mamelon où ils s'anastomosent entre eux et se dirigent ensuite vers les ganglions de l'aisselle, en rampant sur la face antérieure du sein. (Professeur Sappey.)

N° 133. — Sein d'une femme de 50 ans.

Conduits galactophores injectés au mercure. A l'origine de ces conduits on observe, sur plusieurs points, des réseaux lymphatiques qui les recouvrent en grande partie. (Professeur Sappey.)

N° 134. — Sein d'une femme de 40 ans.

Réseau lymphatique de la face postérieure du sein. (Professeur Sappey.)

N° 135. — Sein d'une femme de 25 à 30 ans.

Réseau lymphatique de la face antérieure et de la face postérieure du sein. (Professeur Sappey.)

N° 136. — Sein d'une femme de 20 ans.

Vaisseaux lymphatiques de la face antérieure du sein, et troncs qui partent de ces réseaux. (Professeur Sappey.)

N° 137. — Sein d'une femme.

Quelques conduits galactophores de la surface postérieure du sein; réseaux lymphatiques qui les recouvrent. (Professeur Sappey.)

N° 138. — Sein d'une femme récemment accouchée.

Divers réseaux lymphatiques injectés au mercure, entourent les granulations de la face antérieure du sein. (Professeur Sappey.)

N° 139. — Sein d'une femme récemment accouchée.
Réseau lymphatique de la peau du sein. (Professeur Sappey.)

N° 140. — Sein d'une femme.
Vaisseaux lymphatiques de l'auréole du sein. (Professeur Sappey.)

N° 141. — Sein d'une femme.
Injection des vaisseaux lymphatiques de l'auréole du mamelon.
(Professeur Sappey.)

N° 142. — Sein d'une femme.
Injection des vaisseaux lymphatiques du mamelon. (Professeur Sappey.)

7^e Sous-Ordre

VAISSEAUX LYMPHATIQUES DES ORGANES GÉNITAUX DE L'HOMME.

Quatre vingt-trois pièces, se rapportant aux organes génitaux de l'homme, du n° 143 au n° 165 inclusivement. (Voir comme complément les organes génitaux.)

N° 143. — Portion antérieure de la verge avec le gland.
Vaisseaux lymphatiques du gland dont les troncs, très multipliés et très grêles, forment autour de la couronne du gland deux plexus à mailles serrées. (Professeur Sappey.)

N° 144. — Gland avec la partie antérieure de la verge ; cette pièce provient d'un homme du 25 à 30 ans.

Les vaisseaux lymphatiques du gland ont été complètement injectés ; sur la partie latérale gauche du méaturinaire, on remarque une tache noire circulaire de 6 millimètres de diamètre, au niveau de laquelle il n'existe aucun lymphatique ; cette tache circulaire est une cicatrice de chancre. (Professeur Sappey.)

N° 144 a. — Verge avec le gland et le prépuce.
Injection d'un tronc lymphatique de la face dorsale de la verge, disposition en peloton très accusée des lymphatiques situés

en arrière du gland ; flexuosités au niveau du ligament suspenseur de la verge. Le même tronc reçoit un lymphatique glando-préputial. (M. Marchant, 1880.)

N° 144 *b.* — Verge avec le gland.

Injection du réseau lymphatique du gland. Il existe sur la face dorsale de la verge, deux troncs lymphatiques dorsaux, situés sur un plan plus superficiel que celui de la veine et de l'artère dorsale de la verge. (M. Routier, 1880.)

N° 144 *c.* — Portion antérieure de la verge avec le gland et le prépuce.

On observe sur la face dorsale de la verge deux vaisseaux lymphatiques d'un petit calibre et très sinueux, qui se réunissent et se confondent en se pelotonnant, de telle sorte que l'on pourrait croire à un lymphatique unique.

Du côté de l'urèthre, existe une injection des vaisseaux lymphatiques, qui, au lieu de suivre leur trajet habituel, passent entre le corps spongieux et le corps caverneux et donnent naissance à un tronc unique, qui va rejoindre les troncs dorsaux à la formation desquels il contribue. (M. Marchant, 1880.)

N° 144 *d.* — Portion antérieure de la verge avec le gland qui a un volume très considérable.

Le gland est injecté au suif, et les réseaux lymphatiques superficiels et profonds sont injectés au mercure. (M. Marchant, 1880.)

N° 144 *e.* — Portion antérieure de la verge avec le gland.

Injection du plexus lymphatique du frein dit de Panizzi. Anse formée à droite par le lymphatique, qui reçoit les réseaux profonds du prépuce. (M. Marchant, 1880.)

N° 144 *f.* — Portion antérieure de la verge et du gland.

Injection du réseau lymphatique du gland, anneau lymphatique qui entoure le gland, et duquel part un tronc unique qui est situé sur la face dorsale de la verge. (M. Marchant, 1880.)

N° 144 *g.* — Portion antérieure de la verge avec le gland.

Injection du réseau lymphatique du gland, disposition de ce

réseau au niveau du frein et de la face inférieure du col du pénis. (M. L. Jarjavay, 1880.)

N° **144 h.** — Portion antérieure de la verge avec le gland.

Origine, autour du gland, des troncs lymphatiques de la face dorsale du pénis. (M. L. Jarjavay, 1880.)

N° **144 i.** — Peau du gland et de la verge.

Injection du réseau lymphatique du gland et du prépuce : on aperçoit, par transparence, quatre troncs dorsaux de la verge. (M. Marchant, 1880.)

N° **144 j.** — Peau de la verge et muqueuse du gland retournés.

Injection du réseau lymphatique du gland, étoile à quatre branches formée par les lymphatiques profonds. (M. Marchant, 1880.)

N° **145.** — Gland avec la partie antérieure de la verge.

Le gland, recouvert de ses vaisseaux lymphatiques, est divisé sur la ligne médiane, afin de montrer l'épaisseur de la couche que forment ces vaisseaux. (Professeur Sappey.)

N° **146.** — Portion antérieure de la verge, avec le gland.

Réseau lymphatique superficiel du gland, (Professeur Sappey.)

N° **146 a.** — Portion antérieure de la verge avec le gland.

Injection du réseau lymphatique du gland, trajet de ces vaisseaux au niveau du col du pénis et de la couronne du gland ; tronc unique sur la face dorsale de la verge. (M. L. Jarjavay, 1880.)

N° **146 b.** — Portion de la partie antérieure de la verge avec le gland.

Injection du réseau lymphatique du gland, sinus lymphatiques de la couronne du gland. Origine et trajet des troncs lymphatiques dorsaux de la verge. (M. Brun, 1880.)

N° **146 c.** — Portion antérieure de la verge.

Injection du réseau lymphatique du gland, qui forme un plexus

vers le frein et donne naissance à deux troncs efferents. (M. Rou-
tier, 1881.)

N° 146 *d.* — Portion de la verge avec le gland.

Injection du réseau lymphatique superficiel du gland.
(M. Brun, 1880.)

N° 146 *e.* — Portion antérieure de la verge avec le gland.

Injection du réseau lymphatique profond du gland, entou-
rant l'orifice du méaturinaire. (M. Brun, 1880.)

N° 146 *f.* — Portion antérieure de la verge avec le gland.

Injection du réseau lymphatique du gland. On voit que le
réseau manque sur certains points qui sont occupés par des cic-
trices de chancres phagédéniques. (M. Brun, 1880.)

N° 146 *g.* — Portion antérieure de la verge avec le gland.

Injection du réseau lymphatique du gland et du prépuce.
(M. Routier, 1880.)

N° 146 *h.* — Portion de la verge avec le gland.

Injection du réseau lymphatique superficiel du gland.
(M. Marchant, 1880.)

N° 146 *i.* — Portion de la verge avec le gland.

Injection du réseau lymphatique de la partie inférieure du
gland. (M. L. Jarjavay, 1880.)

N° 146 *j.* — Deux moitiés antérieures de la verge avec le
gland.

Injection du réseau lymphatique du gland, tronc qui entoure
la couronne du gland. (M. L. Jarjavay, 1880.)

N° 146 *k.* — Gland avec une portion du prépuce.

Injection du réseau lymphatique superficiel du gland et du
prépuce. (M. Brun, 1880.)

N° 146 *l.* — Portion de peau recouvrant une fraction de pré-
puce.

Réseau lymphatique superficiel et profond du gland, direction
différente des lymphatiques constituants. On voit à droite le rap-
port de ces troncs avec les capillaires lymphatiques du feuillet
profond du prépuce. (M. Marchant, 1880.)

N^o 146. m. — Portion antérieure de l'urèthre.

Injection des vaisseaux lymphatiques du méaturinaire et de la fosse noviculaire. (M. Brun, 1880.)

N^o 147. — Gland avec la portion antérieure de la verge.

Réseaux lymphatiques de la surface du gland, convergeants pour la plupart vers la partie inférieure de cet organe et se partageant au niveau du frein, en deux plexus, l'un droit et l'autre gauche. Ces plexus contournent la couronne du gland, arrivent sur la face dorsale de la verge, et donnent naissance à un tronc unique et médian; indépendamment de ce plexus et du tronc qui en part, on aperçoit, à droite du gland, deux troncules qui naissent du frein et du prépuce. (Professeur Sappey.)

N^o 148. — Gland avec une portion de l'urèthre.

Troncs lymphatiques qui partent de la base du gland; on voit que, du côté droit, le tronc principal descend de la partie supérieure du gland, vers sa partie inférieure et que, parvenu sur les côtés du frein, il se réfléchit pour se rendre sur la surface dorsale de la verge; le tronc du côté opposé marche, au contraire, de la partie inférieure à la partie supérieure de la base du gland. (Professeur Sappey.)

N^o 149. — Gland.

Troncs lymphatiques convergeants de la base du gland et formant chez quelques individus, autour de cette base, un plexus en forme de couronne. (Professeur Sappey.)

N^o 150. — Canal de l'urèthre.

Vaisseaux lymphatiques du canal de l'urèthre d'un homme de 20 à 25 ans, affecté de blennorrhagie uréthrale. Ces vaisseaux, pour la plupart extrêmement dilatés et variqueux dans toute la portion spongieuse, deviennent très grêles dans les portions musculuses et prostatiques. (Professeur Sappey.)

N^o 151. — Canal de l'urèthre d'un enfant de 2 ans.

Vaisseaux lymphatiques du canal de l'urèthre; ce canal a été ouvert par la partie supérieure. (Professeur Sappey.)

N^o 152. — Canal de l'urèthre.

Vaisseaux lymphatiques du canal de l'urèthre; cette prépara-

tion montre que tous les vaisseaux se rendent à l'extrémité libre du canal, qu'ils convergent vers la partie inférieure du gland, sortent sur les côtés du frein, et se partagent alors en deux plexus qui montent vers la face dorsale de la verge. (Professeur Sappey.)

N° 153. — Canal de l'urèthre.

Vaisseaux lymphatiques de l'urèthre; ce canal a été ouvert par sa partie inférieure. (Professeur Sappey.)

N° 154. — Verge avec le canal de l'urèthre.

Réseau lymphatique de la partie antérieure et inférieure de l'urèthre, représenté avec ses principales variétés. (Professeur Sappey.)

N° 154. a. — Gland avec la partie antérieure de la verge. Réseau lymphatique du gland et de la partie antérieure du canal de l'urèthre. (Professeur Sappey.)

N° 154. b. — Portion antérieure de la verge. Réseau lymphatique de la partie supérieure de l'urèthre. (Professeur Sappey.)

N° 154. c. — Gland avec la partie antérieure de la verge. Réseau lymphatique du gland et de la partie antérieure de l'urèthre. (Professeur Sappey.)

N° 154 d. — Gland.

Réseau lymphatique de la surface du gland avec celui de la portion de l'urèthre. (Professeur Sappey.)

N° 155. — Portion antérieure de la verge.

Vaisseaux lymphatiques de l'urèthre ouvert par sa partie postérieure; ces vaisseaux extrêmement grêles sont variqueux en avant, et régulièrement calibrés en arrière. (Professeur Sappey.)

N° 156. — Portion antérieure du canal de l'urèthre.

Réseau lymphatique de ce canal. (Professeur Sappey.)

N° 156 a. — Portion antérieure de la verge avec la peau.

Injection des vaisseaux lymphatiques de l'urèthre. Disposition normale; on distingue deux troncs qui vont aboutir au frein de

la verge et se jeter dans les lymphatiques dorsaux, que l'on aperçoit accolés à la peau de la verge, isolée et rejetée en bas. (M. Marchant, 1880.)

N° **156 b.** — Face profonde du gland avec la muqueuse de l'urèthre étalée.

Injection par le gland des vaisseaux lymphatiques de la portion spongieuse de l'urèthre.

Les vaisseaux lymphatiques de la muqueuse prostatique sont également injectés. (M. Marchant, 1880.)

N° **157.** — Deux glands isolés du corps caverneux, et retournés afin de montrer l'origine et l'entrelacement des vaisseaux lymphatiques profonds. (Professeur Sappey.)

N° **157 a.** — Gland retourné afin de montrer l'origine et l'entrelacement des vaisseaux lymphatiques profonds. (Professeur Sappey.)

N° **157 b.** — Prépuce d'un enfant nouveau-né.

Injection du réseau lymphatique du prépuce. (M. L. Jarjavay, 1880.)

N° **158.** — Vésicules séminales.

Vaisseaux lymphatiques des vésicules séminales et de la partie correspondante des canaux déférents. (Professeur Sappey.)

N° **159.** — Deux vessies et deux prostates d'enfants à terme.

Vaisseaux lymphatiques de la prostate. Tous ces vaisseaux convergent vers deux troncs qui se dirigent presque transversalement en dehors, pour se terminer chacun dans son ganglion situé sur la partie latérale du bas-fond de la vessie. (Professeur Sappey.)

N° **160.** — Pubis avec le pénis et la peau du scrotum.

Vaisseaux lymphatiques du scrotum, du canal de l'urèthre et du gland. (Professeur Sappey.)

N° **160 a.** — Peau du scrotum avec la verge.

Injection des réseaux lymphatiques du scrotum et du gland, rapports des troncs lymphatiques du scrotum avec les éléments

du cordon. Disposition en anse du lymphatique dorsal de la verge à son origine, sa division en deux branches, après avoir traversé le ligament suspenseur. (M. Marchant, 1880.)

N° 160 *b*. — Peau du scrotum avec la verge.

On constate sur le dos de la verge, l'injection d'un tronc unique qui ne se bifurque pas et présente une disposition serpentine. Il est en outre d'un très petit calibre. (M. Marchant, 1880.)

N° 160 *c*. — Peau du scrotum avec la verge.

Injection des réseaux lymphatiques du gland, du prépuce et du frein. Le réseau du repli inférieur du prépuce est seul injecté. On voit des troncs lymphatiques qui émanent du gland et sont latéraux. (M. Marchant, 1880.)

N° 160 *d*. — Peau du scrotum avec la verge.

Injection du réseau lymphatique du gland. Il existe sur le dos de la verge trois troncs lymphatiques qui ont une disposition flexueuse dans toute leur étendue. (M. Marchand, 1880.)

N° 160 *e*. — Peau du scrotum avec la verge.

Injection du réseau lymphatique du gland. Le prépuce a été dédoublé et ramené en avant; on distingue quatre troncs lymphatiques de moyen calibre, leur entrecroisement. Par transparence, on aperçoit, à droite, les anastomoses par communication longitudinale que décrit l'un d'eux avant d'atteindre les ganglions inguinaux. (M. Marchant, 1880.)

N° 160 *f*. — Verge avec une portion de l'aponévrose abdominale.

Injection du réseau lymphatique du gland; il existe plusieurs troncs sur le dos de la verge, qui vont se rendre dans les ganglions inguinaux. (M. L. Jarjavay, 1880.)

N° 160 *g*. — Verge avec le gland.

Injection du réseau lymphatique du gland avec deux gros troncs lymphatiques situés sur le dos de la verge, et dont un se bifurque. (M. L. Jarjavay, 1880.)

N° 160 *h*. — Peau du scrotum et de la verge.

Injection du réseau lymphatique du scrotum et de la peau de

la verge, troncs lymphatiques éfférents qui se rendent dans les ganglions de l'aîne. (M. Brun, 1880.)

N° **160 i.** — Peau du scrotum d'un adulte avec une portion de la verge et de l'aponévrose abdominale.

Injection du réseau lymphatique du scrotum; vaisseaux éfférents qui se rendent aux ganglions inguinaux. (M. L. Jarjavay, 1880.)

N° **160 j.** — Peau du scrotum.

Le scrotum a été retourné en doigt de gant. On constate l'existence d'un réseau lymphatique injecté avec des troncs profonds dont quelques-uns sont médians. (M. Marchant, 1880.)

N° **161.** — Peau du scrotum.

Vaisseaux lymphatiques du scrotum, suivis depuis leur origine jusqu'à leur terminaison. (Professeur Sappey.)

N° **162.** — Scrotum avec la peau de la verge et de la partie interne des cuisses.

Vaisseaux lymphatiques du scrotum et de la peau de la verge. (Professeur Sappey.)

N° **162 a.** — Scrotum d'adulte.

Injection du réseau lymphatique de la peau du scrotum, avec quelques troncs éfférents qui vont se rendre aux ganglions inguinaux. (M. Routier 1880.)

N° **162 b.** — Peau du scrotum d'un vieillard.

Injection du réseau superficiel du scrotum, volume et direction des troncs profonds. (M. Marchant, 1880.)

N° **162 c.** — Peau du scrotum.

Injection du réseau lymphatique de la peau du scrotum. Origine des vaisseaux éfférents. (M. Brun, 1880.)

N° **162 d.** — Peau du scrotum.

Injection du réseau lymphatique du scrotum chez un adulte, vue par la face profonde. (M. Routier, 1880.)

N° **162 e.** — Peau de la verge du scrotum, et de la région ano-périnéale.

Injection des lymphatiques du scrotum et du tégument de la verge, lymphatiques de la région rectale. Disposition en vrille des lymphatiques du tégument de la verge. (M. Marchant, 1880.)

N° **162 f.** — Peau de la verge avec le scrotum qui ont été retournés.

Injection des réseaux lymphatiques du scrotum et de la peau de la verge. On distingue environ vingt-cinq troncs lymphatiques. Leurs rapports avec les troncs veineux, leurs anastomoses et leurs flexuosités au niveau de la racine des bourses. (M. Marchant, 1880.)

N° **162 g.** — Peau du scrotum et de la verge d'un enfant.

Injection du réseau lymphatique de la peau de la verge. Origine des vaisseaux au niveau du plan médian inférieur, coudure angulaire, avec leur flexuosité, leur entrecroisement et leur abouchement dans les ganglions inguinaux. (M. Marchant, 1880.)

N° **162 h.** — Peau du scrotum d'un enfant de quelques mois.

Injection du réseau lymphatique du scrotum et de la peau de la verge ; richesse de ce réseau au niveau du raphé. (M. Marchant, 1880.)

N° **162 i.** — Scrotum avec la peau de la verge.

Injection, sur un enfant de six ans, du réseau lymphatique du scrotum et de la peau de la verge. Troncs efférents qui vont se rendre aux ganglions inguinanx. (M. Routier, 1880.)

N° **163.** — Scrotum.

Réseau des vaisseaux lymphatiques du scrotum. (Professeur Sappey.)

N° **164.** — Scrotum.

Vaisseaux lymphatiques du scrotum et du périnée d'un enfant de deux ans. (Professeur Sappey.)

N° **164 a.** — Peau du scrotum avec une portion de la verge d'un enfant.

Injection très fine du réseau lymphatique de la peau du scrotum et de la verge. (M. L. Jarjavay, 1880.)

N° **164 b.** — Peau du scrotum et de la verge d'un enfant.
Injection très fine du réseau lymphatique de la peau du scrotum et de la verge. (M. L. Jarjavay, 1880.)

N° **164 c.** — Peau du scrotum et de la verge.
Injection du réseau lymphatique de la peau du scrotum et de la verge chez un fœtus, troncs qui se rendent aux ganglions inguinaux. (M. Routier, 1880.)

N° **164 d.** — Peau du scrotum et d'une portion du tégument de la verge.

Injection du réseau lymphatique de la peau du scrotum et de la verge. Abouchement de ces vaisseaux par douze troncs dans les ganglions inguinaux. Rapports avec la tunique vaginale. (M. Marchant, 1880.)

N° **164 e.** — Peau du scrotum et de la verge d'un nouveau-né.

Injection du réseau lymphatique du scrotum. (M. Marchant, 1880.)

N° **164 f.** — Peau du scrotum.

Injection du réseau lymphatique du scrotum. (M. Marchant, 1880.)

N° **164 g.** — Scrotum d'un très jeune enfant.

Injection du réseau lymphatique de la peau du scrotum. (M. L. Jarjavay, 1880.)

N° **164 h.** — Peau du scrotum d'un fœtus.

Injection du réseau lymphatique de la peau du scrotum. (M. L. Jarjavay, 1880.)

N° **164 i.** — Scrotum avec la peau de la verge d'un nouveau-né.

Injection très fine du réseau lymphatique de la peau du scrotum et de la verge. (M. L. Jarjavay, 1880.)

N° **164 j.** — Portion de la peau du scrotum.

Injection du réseau lymphatique de la peau du scrotum, enlacement formé par les troncs. (M. Marchant, 1880.)

N° **165.** — Bord intérieur des deux os iliaques avec le pubis,

la verge, le scrotum, la peau de la partie inférieure de l'abdomen et interne des deux cuisses.

Vaisseaux lymphatiques du gland, de la peau, de l'urèthre et du scrotum, suivis depuis leur origine jusqu'aux ganglions de l'aîne. (Professeur Sappey.)

8^e *Sous-Ordre.*

VAISSEaux LYMPHATIQUES DES ORGANES GÉNITAUX DE LA FEMME

Vingt-et-une pièces seulement, du n° 166 au n° 167 *k* inclusivement, se rapportent aux organes génitaux externes de la femme.

N° **166**. — Utérus d'une jeune fille de 14 ans, avec la peau de la vulve et de la partie interne des cuisses.

Vaisseaux lymphatiques des parties génitales externes, suivis depuis leur origine jusqu'à leur terminaison dans les ganglions de l'aîne. (Professeur Sappey.)

N° **166 a**. — Peau de la région ano-perinéale et abdominale inférieure d'une femme, vue par la face profonde.

Injection des réseaux lymphatiques des organes génitaux externes. Les troncs qui en émanent se superposent en deux étages, il existe des communications entre les vaisseaux de chaque étage. On voit les rapports des troncs avec les ganglions du pli de l'aîne et avec les vaisseaux cruraux qui sont injectés. (M. Marchant, 1880.)

N° **166 b**. — Peau des organes génitaux externes de la femme.

Lymphatiques des organes génitaux externes, réseau d'origine au niveau des grandes et petites lèvres. Le vagin, l'urèthre ont été ramenés en avant. On aperçoit les lymphatiques de la partie antérieure du vagin et leurs connexions avec ceux des grandes lèvres. (M. Marchant, 1880.)

N° **166 c.** — Peau des organes génitaux externes d'une petite fille de 13 ans.

Injection des lymphatiques du tégument des organes génitaux. Injection au mercure des réseaux des grandes et petites lèvres et du clitoris. On aperçoit par transparence les troncs qui leur succèdent: ils ont une direction curviligne à concavité inférieure. Il existe aussi quelques ganglions. (M. Marchant, 1880.)

N° **166 d.** — Peau de la vulve d'une femme avec la région des deux aines.

Injection très fine et très riche du réseau lymphatique de la région vulvaire. Vaisseaux efférents nombreux qui vont se rendre dans les ganglions inguinaux. (M. L. Jarjavay, 1880.)

N° **166 e.** — Peau de la région vulvaire.

Injection très fine du réseau lymphatique des grandes lèvres et de la région vulvaire. (M. L. Jarjavay, 1880.)

N° **166 f.** — Peau de la région vulvaire d'une vieille femme.

Injection du réseau lymphatique des grandes lèvres, troncs lymphatiques efférents, qui se rendent dans les ganglions lymphatiques. (M. Brun, 1880.)

N° **166 g.** — Peau des organes génitaux externes de la femme.

Injection des réseaux lymphatiques des grandes et petites lèvres, d'où émergent des troncs lymphatiques qui se rendent aux ganglions inguinaux. (M. Routier, 1880.)

N° **166 h.** — Peau des organes génitaux externes d'une jeune fille.

Injection des réseaux lymphatiques, situés au niveau des grandes et petites lèvres, de l'hymen et de l'anus. Une partie du rectum est renversée en dehors. (M. Marchant, 1880.)

N° **166 i.** — Peau des organes génitaux externes d'une jeune fille de 10 ans.

Injection du réseau lymphatique d'origine des organes génitaux externes, leur troncs, leur direction, leur disposition serpentine

avant de se rendre dans les ganglions du pli de l'aîne. (M. Marchant, 1880.)

N° 167. — Vagin et grandes lèvres d'une femme de 18 ans.

Vaisseaux lymphatiques des grandes lèvres injectés depuis leur origine jusqu'à leur terminaison aux ganglions de l'aîne. (Professeur Sappey.)

N° 167 a. — Portion vulvaire de la peau d'un enfant de 2 ans.

Injection du réseau lymphatique de la face interne des grandes lèvres, du capuchon du clitoris, du méat urinaire et de l'orifice externe du vagin. (M. Brun, 1880.)

N° 167 b. — Peau de la région vulvaire d'une très jeune fille.

Très belle injection du réseau lymphatique de la région vulvaire. (M. L. Jarjavay, 1880.)

N° 167 c. — Peau de la vulve d'une jeune femme.

Lymphatiques des organes génitaux externes, injection du réseau de la vulve dont la forme normale est conservée. (M. Marchant, 1880.)

N° 167 d. — Peau des organes génitaux externes et de l'anus d'une jeune fille.

Injection des réseaux lymphatiques des grandes et petites lèvres et de la région ano-périnéale. (M. Marchant, 1880.)

N° 167 e. — Peau des organes génitaux externes d'une petite fille.

Injection des réseaux lymphatiques des grandes et petites lèvres et de l'hymen. (M. Marchant, 1880.)

N° 167 f. — Peau des organes génitaux externes d'une jeune fille.

Injection du réseau lymphatique des grandes et petites lèvres. (M. Marchant, 1880.)

N° 167 g. — Peau de la région ano-périnéale d'une jeune fille de 8 mois.

Injection du réseau lymphatique de la peau de la région ano-périnéale. (M. Marchant, 1880.)

N° **167 h.** — Portion vulvaire de la peau d'un enfant nouveau-né.

Injection du réseau lymphatique des grandes et petites lèvres. (M. Brun, 1880.)

N° **167 i.** — Peau des organes génitaux externes d'une jeune fille.

Injection des réseaux lymphatiques. Les petites lèvres sont étalées après dédoublement, de manière à montrer la rareté des troncs lymphatiques. (M. Marchant, 1880.)

N° **167 j.** — Portion de peau des grandes lèvres.

Injection des vaisseaux lymphatiques, réseaux et troncs. (M. Marchant, 1880.)

N° **167 k.** — Portion de peau des organes génitaux externes d'une femme.

Injection des troncs lymphatiques émanés du clitoris et des petites lèvres. (M. Marchant, 1880.)

9^e Sous-ordre.

VAISSEAUX LYMPHATIQUES DU MEMBRE SUPÉRIEUR.

Vingt-trois pièces, du n° 168 au n° 189, sont relatives aux vaisseaux lymphatiques du membre supérieur. Quelques-unes de ces pièces sont admirablement injectées.

N° **168.** — Modèle en cire de la moitié latérale gauche de la tête, du cou, du thorax avec le membre supérieur correspondant.

Représentation du système lymphatique des parties latérales de la tête, de la face, du cou et de la partie antérieure du membre supérieur. (M. Laumonier.)

N° 169. — Membre supérieur gauche.

Injection des vaisseaux lymphatiques conservés sur l'aponévrose, et suivis depuis l'extrémité des doigts jusqu'aux ganglions de l'aisselle. (Professeur Sappey.)

N° 170. — Membre supérieur droit; aponévrose superficielle.

Réseau des vaisseaux lymphatiques, qui vont se rendre dans les ganglions axillaires. (Professeur Blandin, 1837.)

N° 171. — Membre supérieur droit avec l'aponévrose superficielle.

Réseau des vaisseaux lymphatiques, qui se rendent dans les ganglions de l'aisselle. (Professeur Blandin, 1837.)

N° 172. — Membre supérieur gauche avec l'aponévrose superficielle.

Vaisseaux lymphatiques, troncs communs de quelques-uns des vaisseaux au niveau de l'aisselle. (Professeur Blandin, 1837.)

N° 173. — Membre supérieur gauche.

Vaisseaux lymphatiques et ganglions sus-coracoïdiens (Professeur Blandin, 1837.)

N° 174. — Membre supérieur droit avec l'aponévrose superficielle.

Vaisseaux qui se rendent dans les ganglions de l'aisselle; ganglion sus-épitrochléen. (Professeur Blandin, 1837.)

N° 175. — Membre supérieur gauche avec l'aponévrose superficielle.

Vaisseaux lymphatiques qui se rendent dans les ganglions de l'aisselle. (Professeur, Blandin, 1837.)

N° 176. — Peau du membre thoracique, vue par sa face profonde.

Injection des vaisseaux lymphatiques de la main, de l'avant-bras et du bras. (Professeur Sappey.)

N° 177. — Peau du membre supérieur.

Injection des vaisseaux lymphatiques qui sont conservés sur la peau retournée. (Professeur Sappey.)

N° 178. — Omoplate et clavicule gauches avec la partie supérieure de l'humérus ; les muscles sont conservés, l'artère et la veine sont injectées.

Injection des vaisseaux lymphatiques qui se rendent dans les ganglions de l'aisselle. (M. Cusco, 1844.)

N° 179. — Moitié inférieure du bras gauche et supérieure de l'avant-bras. L'aponévrose superficielle est conservée.

Injection des vaisseaux lymphatiques de l'avant-bras et du bras ; ganglion sus-épitrochléen avec sa forme, son volume et son siège normal. (Professeur Sappey.)

N° 180. — Coude.

Réseau lymphatique du coude. (Professeur Sappey.)

N° 181. — Main droite avec la partie inférieure de l'avant-bras.

Tronc lymphatique central de la paume de la main, sur le trajet duquel les téguments ont été en partie excisés, afin de le rendre plus apparent. Sur la face dorsale de l'avant-bras on observe un assez grand nombre de petits troncs qui naissent, par de très petits réseaux, des téguments correspondants, et qui vont se jeter dans les troncs lymphatiques voisins de leur origine. (Professeur Sappey.)

N° 182. — Main gauche avec la partie inférieure de l'avant-bras.

Injection des vaisseaux lymphatiques de la face dorsale de la main et de l'avant-bras. (Professeur Sappey.)

N° 183. — Portion supérieure de la main gauche, et inférieure de l'avant-bras.

Injection des troncs lymphatiques qui naissent de la partie supérieure du poignet. (Professeur Sappey.)

N° 184. — Portion supérieure de la main droite et inférieure de l'avant-bras.

Injection des troncs lymphatiques qui naissent de la partie supérieure du poignet. (Professeur Sappey.)

N° 185. — Main droite avec la moitié inférieure de l'avant-bras.

On constate dans la main, à la face palmaire, divers réseaux lymphatiques, au centre de la paume de la main, où ces réseaux ne sont point injectés, on voit quelques troncs qui rampent sous la peau et qui montent vers le poignet; au niveau des trois derniers espaces interdigitaux, on distingue de nombreux troncles qui convergent vers ces espaces; en examinant la partie postérieure de ces espaces on observe, entre le médus et l'annulaire, un réseau de sept troncs, qui proviennent soit des troncles précédents, soit des troncles de la peau des doigts; entre l'annulaire et le petit doigt, on remarque un autre groupe composé de six à sept troncs. (Professeur Sappey.)

N° 186. — Main gauche avec la partie inférieure de l'avant-bras.

Réseau lymphatique de la face palmaire de la main; parmi ces réseaux, ceux qui répondent à la face antérieure des doigts, donnent naissance à un grand nombre de troncles qui vont se jeter dans les troncs situés sur les faces latérales de ces appendices; le vaste réseau qui recouvre la peau de la main donne naissance à cinq ordres de troncs: 1° à des troncs descendants qui convergent avec les espaces interdigitaux où ils s'anastomosent avec les troncs latéraux des doigts, pour remonter ensuite avec ces derniers sur la face dorsale du métacarpe; 2° à des troncs externes; 3° à un tronc profond sous-aponévrotique qui contourne aussi le bord externe de la main et qui, ici, n'est pas apparent; 4° à des troncs internes qui s'anastomosent avec ceux venus du petit doigt; 5° à des troncs inférieurs très multipliés dont les uns montent au-devant du premier métacarpien, pour aller s'anastomoser avec les troncs lymphatiques du pouce, tandis que les autres gagnent la face extérieure de l'avant-bras. (Professeur Sappey.)

N° 187. — Main gauche avec la partie inférieure de l'avant-bras.

Tronc lymphatique central ou sous-aponévrotique de la paume de la main. Ce tronc naît par trois racines principales, l'une antérieure, qui provient du réseau situé au niveau de la tête des quatre derniers métacarpiens; l'autre interne, qui émane des réseaux de l'éminence hypoténar; la troisième, qui part

des réseaux de l'éminence thénar. On voit que le tronc constitué par ces trois racines, contourne le bord externe de la main, pour longer ensuite le bord externe de l'avant-bras; sur la face postérieure de cette main, on remarque en outre quelques troncules qui naissent de la face dorsale du médus et de l'annulaire. (Professeur Sappey.)

N° 188. — Main droite et avant-bras d'un enfant de 6 mois.

Réseau lymphatique de la face palmaire de la main. De ce réseau partent: 1° des troncs descendants ou interdigitaires qui remontent ensuite sur le dos de la main; 2° des troncs internes; 3° des troncs supérieurs ou ascendants; ces derniers au nombre de quatre, s'anastomosent entre eux un peu au-dessus du poignet. (Professeur Sappey.)

N° 189. — Quatre doigts avec l'extrémité inférieure des métacarpiens.

Réseau lymphatique de la face palmaire des doigts; troncules extrêmement nombreux qui partent de ce réseau; troncs latéraux, dans lesquels ces troncules vont se terminer. (Professeur Sappey.)

10° Sous-Ordre.

VAISSEAUX LYMPHATIQUES DU MEMBRE INFÉRIEUR.

Trente pièces, du n° 190 au n° 216 inclusivement, se rapportent aux lymphatiques du membre inférieur; quelques-unes de ces pièces sont remarquables.

N° 190. — Modèle en cire du membre inférieur droit avec la moitié correspondante du bassin.

Représentation des vaisseaux et ganglions lymphatiques de ce membre et des ganglions iliaques. (M. Laumonier.)

N° 191. — Membre inférieur droit avec l'aponévrose superficielle.

Injection des vaisseaux lymphatiques de ce membre, qui vont se rendre dans les ganglions de la partie supérieure de la cuisse. (Professeur Denonvilliers.)

N° 192. — Membre inférieur droit d'un jeune sujet.

Injection des vaisseaux lymphatiques qui se rendent dans les ganglions de la partie supérieure de la cuisse. (M. Bonamy.)

N° 193. — Moitié du bassin et du membre inférieur droit.

Injection des vaisseaux lymphatiques qui se rendent dans les ganglions de la partie supérieure de la cuisse. (Professeur J. Cloquet.)

N° 194. — Membre inférieur droit avec l'aponévrose superficielle.

Injection des vaisseaux lymphatiques qui se rendent dans les ganglions de la partie supérieure de la cuisse. (Professeur Denonvilliers, 1836.)

N° 195. — Segment inférieur du bassin avec la vessie, les vésicules séminales, la verge et l'aponévrose de la moitié supérieure et interne des deux cuisses.

Vaisseaux lymphatiques du prépuce, du gland et des cuisses, suivis jusqu'aux deux ordres de ganglions de l'aîne. (Professeur Sappey.)

N° 195 a. — Moitié antérieure du bassin d'un homme avec la partie supérieure des deux cuisses et les aponévroses.

Les vaisseaux artériels et veineux sont injectés.

Lymphatiques du scrotum et du gland, ganglions auxquels ils aboutissent. Rapports de ces ganglions avec les autres ganglions du pli de l'aîne et avec les vaisseaux de la même région. (M. Marchant, 1880.)

N° 195 b. — Moitié antérieure du bassin avec la verge, l'aponévrose de la partie antérieure et supérieure des deux cuisses et de la région abdominale inférieure.

Les artères et veines crurales sont injectées. Injection du réseau lymphatique du gland. Vaisseaux lymphatiques efférents, situés sur la face dorsale de la verge, qui se bifurquent et dont

chaque bifurcation va se rendre dans les ganglions inguinaux qui sont injectés. (M. L. Jarjavay, 1880.)

N° 196. — Os iliaque gauche avec la partie inférieure de l'aponévrose abdominale supérieure et antérieure de la cuisse. Artère et veine iliaque externe et fémorale avec la veine saphène.

Vaisseaux lymphatiques et ganglions de l'aîne. (M. Delens, 1867.)

N° 196 a. — Moitié latérale gauche de la partie antérieure du bassin avec la partie supérieure correspondante de l'aponévrose de la cuisse et de l'abdomen.

Injection du réseau lymphatique du gland, vaisseaux efférents qui entourent la base du gland et qui donnent naissance à un gros tronc lymphatique qui se bifurque et va se rendre dans les ganglions inguinaux qui sont injectés. (M. L. Jarjavay, 1880.)

N° 197. — Portion de l'os iliaque gauche avec l'artère et la veine iliaque externe, aponévrose de la cuisse et de l'abdomen.

Troncs lymphatiques de la veine saphène interne et leurs ganglions. Vaisseaux lymphatiques et ganglions iliaques externes; embouchure de la veine saphène interne. (M. Penière, 1867.)

N° 198. — Moitié inférieure du fémur gauche avec la moitié supérieure du tibia et du péroné; conservation de l'aponévrose superficielle. Les veines sont injectées.

Injection des vaisseaux lymphatiques du creux poplité. (M. Berger, 1870.)

N° 199. — Peau du genou.

Réseau lymphatique de la peau du genou. (Professeur Sappey.)

N° 200. — Pied droit avec la moitié inférieure de la jambe; aponévrose superficielle.

Vaisseaux lymphatiques du dos du pied, remontant à la face interne de la jambe. (M. Lacroix, 1838.)

N° 201. — Pied droit avec la partie inférieure de la jambe.

Injection du réseau lymphatique de la partie moyenne de la plante du pied et de ses bords. (Professeur Sappey.)

N° 202. — Pied gauche avec la partie inférieure de la jambe.

Injection du réseau lymphatique de la partie moyenne de la plante du pied et du bord externe. (Professeur Sappey.)

N° 203. — Pied droit.

Origine des vaisseaux lymphatiques qui accompagnent la veine saphène externe, sur la face externe du talon. On aperçoit l'origine des vaisseaux lymphatiques qui passent sur la malléole interne. (Professeur Sappey.)

N° 204. — Pied droit avec la partie inférieure de la jambe. Injection des vaisseaux lymphatiques.

Plexus formé au-dessous de la malléole interne par l'anastomose des vaisseaux lymphatiques émanés de la région plantaire. Derrière la malléole interne, on voit les deux troncs qui accompagnent la veine saphène externe. (Professeur Sappey.)

N° 205. — Pied gauche avec la partie inférieure de la jambe.

Injection des vaisseaux lymphatiques de la plante du pied et des troncs lymphatiques de la partie interne, qui entourent la malléole. (Professeur Sappey.)

N° 206. — Pied droit.

Réseaux et vaisseaux lymphatiques des portions interne et moyenne de la plante du pied. (Professeur Sappey.)

N° 207. — Pied droit.

Réseau lymphatique du talon et des portions moyennes et internes de la plante du pied. (Professeur Sappey.)

N° 208. — Pied droit avec la partie inférieure de la jambe. Réseau lymphatique de la plante du pied. (Professeur Sappey.)

N° 209. — Pied gauche avec la partie inférieure de la jambe.

Réseaux lymphatiques de la partie interne du pied ; troncles et troncs qui partent de ces réseaux. (Professeur Sappey.)

N° 210. — Pied droit avec la partie inférieure de la jambe. Réseau lymphatique de la plante du pied ; troncles qui par-

tent de ce réseau et se portent à la partie interne du pied. (Professeur Sappey.)

N° 211. — Pied gauche avec la partie inférieure de la jambe.

Réseau lymphatique de la plante du pied ; ce réseau, étendu des orteils au talon, est d'une grande pureté ; ses mailles sont plus ou moins serrées suivant que l'injection a été plus ou moins complète. (Professeur Sappey.)

N° 212. — Pied droit.

Réseau lymphatique de la plante du pied. (Professeur Sappey.)

N° 213. — Pied droit avec la moitié inférieure de la jambe d'un enfant de 5 ans.

Réseau lymphatique de la plante du pied ; le réseau que forment les vaisseaux à leur origine, est constitué de capillaires si déliés que ceux-ci ne peuvent être bien vus qu'à l'aide d'une loupe. (Professeur Sappey.)

N° 214. — Pied droit d'un jeune enfant.

Réseau lymphatique superficiel de la région plantaire. (M. Ed. Cruveilhier.)

N° 215. — Peau de la plante du pied.

Réseau lymphatique considérable de la plante du pied et des orteils chez un adulte. (M. Eug. Nélaton, 1859.)

N° 216. — Peau de la région plantaire externe d'un adulte.

Réseau lymphatique.

2^e ORDRE.

Vaisseaux lymphatiques des animaux. Anatomie comparée.

Trente-neuf pièces, du n° 217 au n° 236, inclusivement, sont relatives aux vaisseaux lymphatiques des animaux, par conséquent à l'anatomie comparée.

N° 217. — Chien.

Portion d'intestin grêle, origine des vaisseaux chylifères de l'intestin grêle; on voit qu'à leur point de départ ces vaisseaux forment un plexus à larges mailles, situé immédiatement au-dessous de la muqueuse intestinale. C'est dans ce plexus que viennent se jeter les capillaires lymphatiques qui recouvrent chaque villosité. (Professeur Sappey.)

N° 218. — Chien.

Portion d'intestin avec le mésentère; rapports des vaisseaux lymphatiques avec les divisions des vaisseaux mésentériques supérieurs injectées. On voit qu'à chaque branche artérielle correspond une branche veineuse et deux troncs lymphatiques, situés l'un à droite et l'autre à gauche des vaisseaux sanguins.

N° 219. — Chien.

Portion d'intestin grêle ouvert du côté du mésentère; origine des vaisseaux chylifères vus par la surface interne ou muqueuse de l'intestin. (Professeur Sappey.)

N° 219 a. — Portion de colonne vertébrale de chat, avec une partie de l'intestin et du mésentère

Ganglion d'Asselli, citerne de Pecquet, canal thoracique. Les artères sont injectées en rouge, la veine cave inférieure en bleu, la veine porte en vert. (M. Farabœuf, 1878.)

N° 219 b. — Portion d'intestin grêle de chat.

Vaisseaux chylifères du mésentère. (M. Farabœuf, 1878.)

N° 220. — Cheval.

Rate, artères, veines trabécules et vaisseaux lymphatiques. (M. Perrier.)

N° 221. — Cheval.

Rate, vaisseaux lymphatiques. (M. Dubreuil.)

N° 222. — Intestin grêle avec le mésentère.

Injection des vaisseaux chylifères. (Professeur Gosselin, 1842.)

N° 223. — Portion d'intestin grêle de cheval avec le mésentère.

Injection des vaisseaux chylifères. (M. Rendu, 1842.)

N° **223 a.** — Portion d'intestin grêle d'un cheval, avec le mésentère.

Vaisseaux chylifères marchant parallèlement à l'axe de l'intestin. (M. Farabœuf, 1878.)

N° **223 b.** — Portion terminale de l'iléon du cheval avec une portion du mésentère.

Vaisseaux chylifères qui marchent en grande partie parallèlement à l'axe de l'intestin. (M. Farabœuf, 1878.)

N° **223 c.** — Portion d'intestin grêle de cheval, avec le mésentère

Vaisseaux chylifères de l'intestin marchant parallèlement à son axe. (M. Farabœuf, 1878.)

N° **223 d.** — Portion d'intestin grêle de cheval, avec le mésentère.

Vaisseaux chylifères. (M. Farabœuf, 1878.)

N° **223 e.** — Portion d'un petit colon du cheval, avec le mésentère.

Injection des vaisseaux chylifères. (M. B. Anger, 1878.)

N° **223 f.** — Portion d'intestin de cheval avec le mésentère. Injection des vaisseaux chylifères. (M. B. Anger, 1878.)

N° **223 g.** — Portion d'intestin de cheval avec le mésentère.

Injection des vaisseaux chylifères. (M. B. Anger, 1878.)

N° **223 h.** — Portion d'intestin de cheval avec le mésentère. Injection des chylifères. (M. B. Anger, 1878.)

N° **223 i.** — Portion d'intestin de cheval avec le mésentère. Injection des vaisseaux chylifères. (M. B. Anger, 1878.)

N° **223 j.** — Portion d'intestin de cheval.

Injection des vaisseaux chylifères. (M. B. Anger, 1878.)

N° **223 k.** — Portion de petit colon d'un cheval.

Injection des vaisseaux chylifères. (M. B. Anger, 1878.)

N° 223 l. — Portion d'intestin grêle de cheval.

Injection au bleu de Prusse soluble, des vaisseaux chylifères de l'intestin. (M. B. Anger, 1878.)

N° 223 m. — Portion d'intestin de cheval.

Injection des vaisseaux chylifères au bleu de Prusse soluble, dessin de cette injection. (M. B. Anger, 1878.)

N° 224. — Intestin avec le mésentère.

Injection des vaisseaux chylifères. (Professeur Richet.)

N° 224 a. — Artère aorte avec la veine cave inférieure et une portion du mésentère du Lama.

Les vaisseaux chylifères sont injectés en blanc, les lymphatiques généraux sont injectés en jaune. (M. Farabœuf, 1878.)

N° 224 b. — Portion de l'estomac d'un chevreau.

Réseau des vaisseaux lymphatiques. (M. Farabœuf, 1878.)

N° 225. — Portion d'intestin de cheval, avec le mésentère. Réseaux lymphatiques superficiels et profonds de l'intestin. (M. Demeaux, 1842.)

N° 226. — Rate de mouton.

Injection des vaisseaux lymphatiques. (M. Dubreuil.)

N° 227. — Rate de mouton.

Injection des vaisseaux lymphatiques. (M. Dubreuil.)

N° 228. — Bœuf et mouton.

Trois petites pièces destinées à montrer les canaux excréteurs de la glande de Harder. (M. Sappey.)

N° 229. — Rate de veau.

Injection des vaisseaux lymphatiques. (M. Duplay.)

N° 229 a. — Portion de la panse d'un bœuf.

Injection des chylifères. (M. B. Anger, 1878.)

N° 230. — Mamelle de vache.

Injection des vaisseaux lymphatiques de la mamelle de la vache. (Professeur Sappey.)

N° 231. — Mamelle de vache.

Injection des vaisseaux lymphatiques de la surface antérieure de la mamelle de la vache. (Professeur Sappey.)

N° 232. — Vaisseaux lymphatiques de l'oie. (Professeur Breschet.)

N° 233. — Vaisseaux lymphatiques de l'oie. (Professeur Breschet.)

N° 234. — Estomac avec l'intestin grêle de la tortue.
Injection des vaisseaux lymphatiques superficiels et profonds. (M. Farabœuf, 1878.)

N° 235. — Portion d'intestin grêle et mésentère de la tortue.
Injection des vaisseaux chylifères. (M. Farabœuf, 1878.)

N° 236. — Estomac et intestin de turbot.
Injection des chylifères. (M. B. Anger.)

CHAPITRE II.

Anatomie des régions.

Cent et une pièces, du n° 1 au n° 100, sont relatives à l'anatomie des régions. Un certain nombre de ces pièces, très démonstratives, présentent un grand intérêt. Presque toutes les régions sont représentées, du moins les plus importantes.

N° 1. — Modèle en cire de la moitié latérale gauche de la face, représentant les muscles de cette région. (Professeur J. Cloquet.)

N° 2. — Modèle en cire de la tête et du cou d'un adulte. Les muscles de la face et du cou sont représentés après dissection. (M. Zambo.)

N° 3. — Modèle en cire de la partie latérale droite de la face et du cou qui sont représentées après dissection; le crâne est ouvert et le cerveau est visible.

Muscles, artères, veines et nerfs des régions temporales, oculaires, faciales et latérales droite du cou.

N° 4. — Modèle en cire de la tête et du cou.

La région cervicale est représentée après dissection. (M. Rabassa.)

N° 5. — Modèle en cuir de la moitié latérale droite de la face et du cou.

Région parotidienne, cervicale et axillaire. (MM. Casteaux et Chaillou.)

N° 6. — Tête et cou, partie supérieure du thorax et des deux membres supérieurs.

Toutes ces régions ont été disséquées ; muscles, artères et nerfs ; trajet et direction. Rapports chirurgicaux des artères qui sont injectées. (Professeur Guyon.)

N° 7. — Tête, cou avec la colonne vertébrale, cervicale et dorsale ; thorax avec la partie supérieure des deux membres thoraciques jusqu'au-dessous du pli du coude ; toutes ces régions ont été disséquées, muscles, artères et nerfs.

Les régions parotidiennes, cervicales, axillaires et du pli du coude sont principalement représentées. (Professeur Dolbeau.)

N° 8. — Base du crâne avec les os de la face, le cou et la partie supérieure du thorax. Régions cervicales antérieures et latérales ; muscles, artères, veines et nerfs.

Rapports de ces différents organes entre eux, avec le larynx, la trachée et l'œsophage. (M. Rombeau.)

N° 9. — Moitié antérieure de la base du crâne avec la face et la partie supérieure du thorax, pharynx, œsophage, larynx et trachée-artère ; les artères, les veines et les principaux nerfs du cou sont disséqués.

Cette pièce est principalement destinée à montrer la région antérieure du cou et postérieure du pharynx. (Professeur Dolbeau.)

N° 10. — Moitié antérieure de la base du crâne, avec les os de la face ; partie supérieure du thorax, langue, larynx, trachée-artère, pharynx et œsophage.

Artère carotide et ses branches, artères pharyngiennes et linguales. (M. Huguier.)

N° 11. — Base du crâne avec les deux maxillaires, supérieure et inférieure ; la colonne vertébrale a été divisée en deux moitiés latérales sur la ligne médiane ; partie supérieure du

thorax. Le pharynx est divisé verticalement pour montrer la base de la langue, l'épiglotte et l'orifice du larynx.

Région cervicale, artères et nerfs. (Professeur Richet.)

N° 12. — Moitié postérieure de la base du crâne avec une partie du maxillaire inférieur et la partie supérieure du thorax.

Régions cervicales, antérieure et latérale; la peau a été conservée: des incisions ont été pratiquées dans son épaisseur pour indiquer la direction des vaisseaux dans les différentes ligatures artérielles de ses régions; les artères sont injectées ainsi que les principaux nerfs. (M. Bastien.)

N° 12 a. — Région cervicale antérieure avec la partie supérieure de la région thoracique.

Pièce destinée à montrer la ligature des carotides et de l'artère sous-clavière, rapports des veines avec les artères. (M. Belouard, 1878.)

N° 13. — Moitié latérale droite de la base du crâne, de la face et du cou avec la partie supérieure du thorax.

Région cervicale; aponévrose superficielle et moyenne du cou; gaine fibreuse des principaux troncs vasculaires et des muscles sus et sous-hyoïdiens; gaines cellulo-fibreuses de la glande parotide et sous-maxillaire. (M. Boulard.)

N° 14. — Moitié latérale gauche de la base du crâne et du cou, avec la partie supérieure du thorax.

Région latérale du cou, gaines aponévrotiques des muscles et des vaisseaux; ces gaines ont été divisées transversalement à la partie inférieure de la région cervicale pour montrer leur forme, leur dimension et leurs rapports respectifs. (M. Boulard.)

N° 15. — Région cervicale.

Coupe horizontale du cou au niveau de la partie supérieure, pour montrer les rapports du larynx, de l'œsophage, des muscles, des artères et des veines entre eux. (M. Rombeau.)

N° 16. — Paroi antérieure du thorax chez une femme, avec les deux clavicules et la partie supérieure des deux humérus.

Région axillaire, muscles, artères, veines et nerfs. Région

mammaire ; la peau a été conservée desséchée, avec la forme propre à cette région et peut être déplacée. (M. Polailon, 1865.)

N° 17. — Tronc et bassin d'un sujet adulte dont la colonne vertébrale et le sacrum ont été enlevés.

Région diaphragmatique. (M. Bogros.)

N° 18. — Thorax et portion du bassin d'un adulte vu par sa face postérieure.

Insertion du diaphragme, artères mammaires internes et épi-gastriques.

N° 19. — Moitié latérale gauche du bassin d'un jeune sujet.

On a préparé le rectum, la vessie, la prostate et le pénis ; rapports de ces différents organes. (M. Paris, 1840.)

N° 20. — Modèle en cuir d'un bassin : moitié latérale droite, coupe médiane antéro-postérieure.

Cette pièce est destinée à représenter les vaisseaux mésentériques inférieurs, la vessie, le canal déférent, la racine des corps caverneux et des bourses.

N° 21. — Modèle en cuir d'une moitié latérale droite du bassin destinée à montrer les vésicules séminales, la cavité de la vessie, la prostate et le canal de l'urèthre.

N° 22. — Modèle en cuir de la moitié latérale droite du bassin d'une femme.

Coupe médiane antéro-postérieure destinée à représenter les branches viscérales de l'artère hypogastrique.

N° 23. — Modèle en cuir de la moitié latérale droite du bassin d'une femme.

Coupe médiane antéro-postérieure, destinée à représenter l'utérus et le vagin dans leurs rapports avec la vessie et le rectum.

N° 24. — Modèle en cire de la région ano-périnéale d'un homme adulte.

Représentation de la partie gauche des muscles du périné et du bulbe de l'urèthre.

N° 25. — Modèle en cire de la région ano-périnéale d'un homme adulte.

Représentation des muscles du périné et de la région anale. (M. Halma-Grand.)

N° 26. — Modèle en cire de la moitié droite du bassin avec les organes contenus dans cette cavité et la partie supérieure de la cuisse.

Rapports des organes pelviens et de la région périnéale.

N° 27. — Plancher du bassin chez l'homme.

Muscles du périné et bulbe de l'urèthre. (M. Peyrot, 1874.)

N° 28. — Pubis avec les branches descendantes et ascendantes de l'ischion ; orifice inférieur du rectum et le bulbe de l'urèthre.

Région du périné. (M. Hubert, 1874.)

N° 29. — Pubis, ischion et sacrum ; la vessie et le rectum ; région périnéale chez un enfant de 8 à 9 ans.

Aponévroses et artères du périnée ; un catheter est placé dans l'urèthre et la vessie, un bistouri trace l'incision de la taille latéralisée. (M. Rouget.)

N° 30. — Portion du bassin avec la vessie et le rectum ; les artères sont injectées.

Région du périnée ; un catheter est introduit dans l'urèthre et la vessie, et un bistouri est placé dans la place de l'incision de la taille latéralisée. (M. Rouget.)

N° 31. — Portion de bassin avec la vessie et le rectum chez un adulte ; les artères du bassin sont injectées.

Région du périnée ; aponévroses, muscles et artères ; un bistouri, encore en place, a tracé l'incision de la taille latéralisée. (M. Rouget.)

N° 32. — Moitié latérale gauche du thorax avec la clavicule, l'omoplate et la partie supérieure de l'humérus.

Région axillaire et mammaire chez une femme ; artères, veines et nerfs de l'aisselle. (M. Le Dentu, 1865.)

N° 33. — Pièce en cuir.

Région axillaire droite : muscles, artères, veines et nerfs. (MM. Carreaux et Chaillou.)

N° 34. — Portion latérale droite du thorax, avec la clavicule, l'omoplate, la partie supérieure de l'humérus ; région axillaire.

Aponévroses, la gaine du grand pectoral est ouverte pour montrer celle du petit pectoral et des vaisseaux ; ligament suspenseur de l'aisselle. (M. Houel, 1844.)

N° 35. — Moitié latérale droite du thorax avec la clavicule, l'omoplate et la partie supérieure de l'humérus.

Région axillaire : aponévroses, ligament suspenseur de l'aisselle. (M. Cusco, 1844.)

N° 36. — Portion latérale gauche du thorax avec la clavicule, l'omoplate et la partie supérieure de l'humérus.

Région axillaire vue par sa face postérieure : muscles, artères et nerfs. (Professeur Richet, 1842.)

N° 37. — Moitié latérale gauche du thorax avec la clavicule, l'omoplate, la partie supérieure de l'humérus.

Région axillaire : muscles, artères, veines et nerfs. (M. Houel, 1844.)

N° 38. — Portion latérale droite du thorax, avec la clavicule, l'omoplate et la partie supérieure de l'humérus.

Région axillaire : artères, muscles et nerfs de l'aisselle. (M. Cusco, 1844.)

N° 39. — Moitié latérale droite du thorax, avec la clavicule, l'omoplate et la partie supérieure de l'humérus.

Région axillaire : muscles, artères, veines et nerfs. (M. Cusco, 1844.)

N° 40. — Portion latérale droite du thorax avec la clavicule, l'omoplate et la partie supérieure de l'humérus.

Région axillaire : muscles, artères et nerfs. (Professeur Richet, 1842.)

N° 41. — Modèle en cuir et en relief du membre supérieur droit.

On a représenté les couches musculaires profondes avec les artères, les veines et les nerfs. (MM. Carteaux et Chaillou.)

N° 42. — Modèle en cuir et en relief de la totalité du membre supérieur droit, plan superficiel; muscles, artères, veines et nerfs.

On a représenté les incisions pour les ligatures des artères brachiales, radiales et cubitales. (MM. Carteaux et Chaillou.)

N° 43. — Bras gauche avec une partie de l'avant-bras.

Anatomie chirurgicale de la face antérieure du bras et du pli du coude. (Professeur Dolbeau.)

N° 44. — Moitié inférieure du bras avec la partie supérieure de l'avant-bras.

Région du pli du coude, aponévroses, muscles, artères veines et nerfs. (Professeur Dolbeau.)

N° 45. — Avant-bras droit avec la main.

Veines superficielles du pli du coude et de l'avant-bras, rapport des veines avec les nerfs; saignée. (M. Farabœuf, 1868.)

N° 46. — Modèle en cire de la partie inférieure de l'avant-bras et de la main droite.

Région du pli du coude, plan superficiel; aponévroses, artères, veines et nerfs. (M. Halma-Grand.)

N° 47. — Portion inférieure de l'humérus droit avec la partie supérieure des deux os de l'avant-bras.

Rapports des veines avec les nerfs superficiels. Les veines sont injectées en jaune. (M. Lucas Championnière, 1868.)

N° 48. — Portion inférieure de l'humérus gauche avec la partie supérieure des deux os de l'avant-bras.

Aponévroses du pli du coude, avec les veines superficielles. (M. Penière, 1868.)

N° 49. — Portion inférieure de l'humérus droit avec la partie supérieure des deux os de l'avant-bras.

Aponévroses avec les veines du pli du coude. (M. Michaud, 1868.)

N° 50. — Portion inférieure de l'humérus droit avec la partie supérieure des deux os de l'avant-bras.

Aponévroses et veines du pli du coude, rapports avec les vaisseaux profonds. (M. Richelot, 1868.)

N° 51. — Portion inférieure de l'humérus droit, avec la partie supérieure des deux os de l'avant-bras.

Aponévroses et veines superficielles du pli du coude. (M. Réau, 1868.)

N° 52. — Portion inférieure de l'humérus droit avec la partie supérieure des deux os de l'avant-bras.

Aponévroses superficielles du pli du coude avec les veines superficielles et profondes. (M. Paul Berger, 1868.)

N° 53. — Portion inférieure de l'humérus gauche et de la partie supérieure des deux os de l'avant-bras.

Aponévroses du pli du coude. (M. Boulard, 1848.)

N° 54. — Main droite.

Région palmaire : aponévroses et gaines tendineuses de la paume de la main.

N° 55. — Main droite.

Anatomie chirurgicale : aponévroses, artères, veines et gaines tendineuses. (M. Rombeau.)

N° 56. — Main droite avec la partie inférieure de l'avant-bras.

Anatomie chirurgicale de la paume de la main : muscles, nerfs, artères, tendons et gaines tendineuses. (M. Rombeau.)

N° 57. — Main gauche avec la partie inférieure de l'avant-bras.

Région palmaire : muscles, artères et nerfs de la région. (Professeur Lefort, 1855.)

N° 58. — Main gauche.

Région palmaire : aponévroses, artères et nerfs. (M. Boulard, 1848.)

N° 59. — Doigt de la main.

Anatomie chirurgicale d'un doigt : artères, nerfs et tendons. (M. Rombeau.)

N° 60. — Moitié latérale gauche du bassin et supérieure de la cuisse.

Région fessière. La peau a été conservée. Incision pour la ligature de l'artère fessière à sa sortie du bassin. (M. Lannelongue.)

N° 61. — Moitié latérale droite du bassin avec la partie supérieure de la cuisse.

Région fessière. Les artères du bassin sont injectées. Ligature des artères fessière, ischiatique et honteuse interne. (M. Dénucé.)

N° 62. — Moitié latérale gauche du bassin avec la partie supérieure du fémur. L'artère iliaque interne est injectée.

Région fessière. La peau est conservée. Indication des incisions pour la ligature des artères fessière, ischiatique et honteuse interne à leur sortie du bassin. (M. Dénucé.)

N° 63. — Pubis avec ses branches.

Insertion des aponévroses des muscles obliques de l'abdomen, orifice du canal inguinal ; ligament de Cols. (Professeur Gosselin, 1842.)

N° 64. — Les deux os iliaques avec la partie supérieure des deux fémurs.

Région inguino-crurale. Du côté droit on a préparé les muscles, les artères, les veines et les nerfs ; à gauche, l'aponévrose superficielle avec la veine saphène et les ganglions lymphatiques non injectés. (M. Peyrot, 1872.)

N° 65. — Moitié latérale droite du bassin avec le fémur.

Portion inférieure des aponévroses de l'abdomen, et aponévrose de la partie supérieure de la cuisse ; les artères et veines iliaques externes et fémorales sont injectées ainsi que la veine saphène ; région inguinale du *fascia superficialis* du pli de l'aîne ; *fascia criformis* et gâines des vaisseaux fémoraux (M. Dénucé.)

N° 66. — Os iliaque droit avec la partie supérieure du fémur.

Portion inférieure des muscles de l'abdomen et supérieure de l'aponévrose de la cuisse ; région inguinale : artères et veines de la région. (Professeur Gosselin, 1842.)

N° 67. — Portion antérieure de l'os iliaque gauche avec la partie supérieure du fémur.

Triangle de Scarpa, et région de la partie supérieure et antérieure de la cuisse ; veine saphène interne ; muscles, artères, veines, nerfs et lymphatiques de la partie supérieure et antérieure de la cuisse. (M. Chevalet, 1872.)

N° 68. — Portion antérieure de l'os iliaque droit avec la partie supérieure du fémur.

Région inguino-crurale : muscles, artères, veines et nerfs. (M. Richelot, 1872.)

N° 69. — Portion antérieure de l'os iliaque gauche avec la partie supérieure du fémur.

Région inguino-crurale : muscles, artères, veines et nerfs. (M. Humbert, 1872.)

N° 70. — Portion antérieure de l'os iliaque droit avec la partie supérieure du fémur.

Région inguino-crurale : muscles, artères, veines et nerfs. (M. Térillon 1872.)

N° 71. — Portion antérieure de l'os iliaque droit avec la partie supérieure du fémur.

Région inguino-crurale : aponévroses, muscles, artères, veines et nerfs de la région. (M. Longuet, 1872.)

N° 72. — Portion antérieure de l'os iliaque gauche avec la partie supérieure du fémur.

Région inguinale. (M. Longuet, 1872.)

N° 73. — Portion antérieure de l'os iliaque droit avec la partie inférieure des muscles et aponévroses de l'abdomen, et la partie supérieure de l'aponévrose superficielle de la cuisse.

Artères et veines ; entonnoir crural. (M. Térillon, 1872.)

N° 74. — Portion de l'os iliaque gauche avec la partie supérieure du fémur.

Région inguinale, aponévrose superficielle de la cuisse. Triangle de Scarpa, *fascia et cribriformis* avec la gaine des vaisseaux fémoraux. (M. Richelot, 1872.)

N° 75. — Portion de l'os iliaque gauche avec la partie supérieure du fémur.

Région inguinale, feuillet aponévrotiques des muscles avec la gaine des vaisseaux fémoraux. (M. Foucher.)

N° 76. — Modèle en cire de la région inguinale droite.

On a représenté l'artère, les veines et les ganglions lymphatiques.

N° 77. — Portion antérieure de l'os iliaque gauche.

Région du pli de l'aîne ; triangle de Scarpa, gaines musculaires de la partie antérieure de la cuisse et des vaisseaux fémoraux. (M. Longuet, 1872.)

N° 78. — Os iliaque gauche ; ligament de fallope.

Rapports et gaines de l'artère et de la veine fémorale à leur passage sous le ligament de fallope. (M. Denucé.)

N° 79. — Portion de l'os iliaque droit avec la partie supérieure du fémur.

Région inguinale, entonnoir fémoral vasculaire. (Professeur Gosselin, 1842.)

N° 80. — Portion de l'os iliaque droit avec la partie supérieure du fémur ; les artères et les veines sont injectées.

Région inguino-crurale ; aponévroses de la partie antérieure et supérieure de la cuisse ; le canal crural est ouvert par sa face antérieure ; gaine des vaisseaux. (M. Chevalet, 1872.)

N° 81. — Portion de l'os iliaque droit avec la partie supérieure du fémur.

Région inguinale ; aponévrose superficielle avec le triangle de Scarpa, veine saphène interne ; partie inférieure de la fosse ovale avec l'infundibulum. (M. Humbert, 1872.)

N° 82. — Portion antérieure de l'os iliaque gauche avec l'aponévrose fémorale.

Région inguinale, triangle de Scarpa, dédoublement de l'aponévrose fémorale au niveau des muscles et gaine des vaisseaux fémoraux. (M. Térillon. 1872.)

N° 83. — Portion antérieure de l'os iliaque droit avec la partie supérieure du fémur.

Région inguino-crurale; gaines musculaires, loges des artères, des veines et des vaisseaux lymphatiques. (M. Richelot, 1872.)

N° 84. — Os iliaque droit avec la partie supérieure du fémur; muscles, aponévroses de la partie inférieure de l'abdomen avec l'aponévrose antérieure de la partie supérieure de la cuisse.

Région inguino-crurale; entonnoir fémoral. (Professeur Gosselin, 1842.)

N° 85. — Moitié latérale droite du bassin avec la partie supérieure du fémur.

Aponévroses de la cuisse; coupe horizontale de ces aponévroses un peu au-dessous du petit trochanter; gaines des muscles de la cuisse. (M. Legendre.)

N° 86. — Os iliaque droit avec la partie supérieure du fémur, région inguinale.

Aponévroses des muscles de l'abdomen et de la partie supérieure de la cuisse; canal crural; superposition des plans; muscles, artères, veines et nerfs. (M. Delens, 1872.)

N° 87. — Portion antérieure de l'os iliaque gauche avec la partie inférieure de l'aponévrose abdominale et supérieure de la cuisse.

Vaisseaux lymphatiques de la partie supérieure de la cuisse et ganglions de l'aîne. (M. Chevalet, 1872.)

N° 88. — Portion antérieure de l'os iliaque droit avec la partie supérieure du fémur. Portion supérieure de l'aponévrose de la cuisse et inférieure de l'abdomen.

Région inguino-crurale, triangle de Scarpa. Vaisseaux lymphatiques de la partie supérieure de la cuisse et ganglions de l'aîne. (M. Térillon, 1872.)

N° 89. — Portion de l'os iliaque gauche avec le fémur, portion inférieure des muscles de l'abdomen avec la partie supérieure de l'aponévrose superficielle de la cuisse; artères et veines iliaques externes et fémorales.

Région inguinale, vaisseaux lymphatiques de la partie supérieure de la cuisse; ganglions inguinaux et iliaques. (Professeur Gosselin, 1842.)

N° 90. — Portion antérieure de l'os iliaque avec la partie inférieure de l'aponévrose abdominale et supérieure de l'aponévrose superficielle de la cuisse.

Région inguinale; vaisseaux lymphatiques de la partie supérieure de la cuisse et ganglions de l'aîne. (M. Humbert, 1872.)

N° 91. — Portion antérieure de l'os iliaque gauche avec la partie inférieure de l'aponévrose abdominale et supérieure de l'aponévrose superficielle de la cuisse.

Région inguinale, vaisseaux lymphatiques de la partie supérieure de la cuisse et ganglions de l'aîne. (M. Richelot, 1872.)

N° 92. — Portion inférieure du fémur droit, avec la partie supérieure des deux os de la jambe.

Aponévroses et veines du creux poplité. (M. Térillon, 1870.)

N° 93. — Portion inférieure du fémur droit, avec la partie supérieure des os de la jambe.

Région poplitée, aponévroses qui délimitent cette région, artère, veine et nerf poplités. (M. Térillon, 1870.)

N° 94. — Portion inférieure du fémur droit et supérieure du tibia et du péroné.

Creux poplité, aponévroses, muscles, artères, veines et nerfs. (M. Labbé.)

N° 95. — Portion inférieure du fémur droit avec la partie supérieure des deux os de la jambe.

Région poplitée, muscles, artères, veines et nerfs. (M. Térillon, 1870.)

N° 96. — Portion inférieure du fémur droit avec les deux os de la jambe.

Région poplitée, muscles, artères et nerfs. (M. Michaud, 1870.)

N° 97. — Portion inférieure du fémur gauche avec la partie supérieure du tibia et du péroné.

Région poplitée, aponévroses, artères, veines et nerfs. (M. Labbé.)

N° 98. — Portion inférieure du fémur gauche avec les deux os de la jambe.

Région poplitée, muscles, artères, veines et nerfs. (M. Nepveu, 1870.)

N° 99. — Modèle en cuir et en relief de la partie inférieure de la cuisse droite avec la jambe et le pied.

Plan superficiel de la région antérieure et externe de la jambe. On a représenté les incisions pour les ligatures de la tibiale antérieure, de la pédieuse et de la péronière. (MM. Carteaux et Chaillou.)

N° 100. — Pied gauche avec la partie inférieure de la jambe.

Région malléolaire interne, artères, veines et nerf tibial postérieur avec leur gaine, au point de vue de la ligature de la tibiale postérieure. (M. Sucquet.)

CHAPITRE III.

Anatomie générale

Deux cent dix pièces, du n° 1 au n° 210, sont relatives à l'anatomie générale, cent cinquante-cinq pièces, du n° 1 au n° 155, sont destinées à l'anatomie générale humaine; et cinquante-quatre pièces,, du n° 156 au n° 210, à l'anatomie générale comparée. J'établirai donc dans ce chapitre deux articles distincts, à savoir :

Article premier. — Anatomie générale humaine ;

Article 2. — Anatomie générale des animaux, ou anatomie comparée.

ARTICLE PREMIER

ANATOMIE GÉNÉRALE HUMAINE

Cent cinquante-cinq pièces, du n° 1 au n° 155, se rapportent donc à l'anatomie générale humaine. Cet article est loin d'être complet; il existe de grandes lacunes qui seront comblées plus tard, par l'addition de nouvelles pièces.

N° 1. — Moitié latérale gauche d'une tête d'enfant de trois ans.

Injection des capillaires des os, disposition vasculaire de la pulpe dentaire. (M. Burgroève.)

N° 2. — Moitié latérale droite d'une tête d'enfant de 3 ans.
Injection des capillaires des os. (M. Burgroève.)

N° 3. — Les deux moitiés d'un frontal d'un fœtus.
Injection veineuse de ces os. (M. Follin, 1846.)

N° 4. — Occipital, avec une moitié de frontal d'un fœtus à terme.

Injection veineuse de ces deux os. (Professeur Broca, 1846.)

N° 5. — Moitié gauche du frontal d'un fœtus.
Injection des veines des os.

N° 6. — Pariétal de fœtus.
Injection des veines. (Professeur Broca, 1846.)

N° 7. — Pariétal de fœtus.
Injection des veines. (Professeur Broca, 1846.)

N° 8. — Colonne vertébrale d'un enfant de 4 ans. Coupe verticale antéro-postérieure.

Injection des artères des corps vertébraux. (M. Burgroève.)

N° 9. — Coupe d'une vertèbre dorsale.
Injection artérielle du tissu spongieux. (M. Gros.)

N° 10. — Vertèbre dorsale.
Canaux veineux. (Professeur Broca, 1846.)

N° 11. — Omoplate droite.
Injection veineuse. (M. Gros.)

N° 12. — Os du bras, de l'avant-bras et de la main d'un enfant de 3 ans.

Injection du périoste. (M. Burgroève.)

N° 13. — Os coxal gauche d'enfant.
Injection des vaisseaux capillaires artériels du tissu spongieux.
(M. Richard, 1846.)

- N° 14. — Os coxal gauche d'enfant.
Injection des vaisseaux capillaires artériels du tissu spongieux.
(M. Richard, 1846.)
- N° 15. — Os coxal gauche d'un enfant, avec la partie supérieure du fémur.
Injection de l'os coxal par l'artère fémorale. (M. Burgroève.)
- N° 16. — Fémur d'un enfant à terme.
Injection du périoste et du cartilage articulaire. (M. Erhmann, de Strasbourg.)
- N° 17. — Moitié du fémur droit d'un jeune garçon.
Injection artérielle du canal médullaire. (Professeur Broca, 1846.)
- N° 18. — Deux moitiés supérieures du même fémur d'un jeune enfant.
Injection des capillaires du canal médullaire.
- N° 19. — Deux moitiés supérieures du même fémur.
Injection artérielle et veineuse du canal médullaire.
- N° 20. — Portion inférieure du fémur d'un adulte.
Injection des vaisseaux capillaires artériels du périoste.
(M. Gros.)
- N° 21. — Portion inférieure du fémur d'un adulte.
Injection artérielle des vaisseaux du périoste. (M. Gros.)
- N° 22. — Portion inférieure de fémur d'un enfant de 3 ans, divisée verticalement.
Injection artérielle. On voit le passage des vaisseaux de la diaphyse dans le cartilage de l'épiphyse. (M. Burgroève.)
- N° 23. — Portion inférieure du fémur d'un adulte.
Injection artérielle du périoste; nerfs périostiques qui pénètrent dans le fémur. (M. Gros, 1846.)
- N° 24. — Moitié d'un tibia avec le péroné.
Injection veineuse du périoste et du tissu spongieux. (M. Gros, 1846.)

N° 25. — Moitié d'un tibia d'adulte.

Injection des veines du canal médullaire. (M. Gros, 1846.)

N° 26. — Moitié du tibia gauche.

Injection veineuse du périoste et du canal médullaire. (Professeur Broca, 1846.)

N° 27. — Moitié d'une portion inférieure d'un tibia d'adulte.

Injection des artères et des veines du canal médullaire.

N° 28. — Tibia d'un jeune homme.

Injection des artères du canal médullaire. (Professeur Broca, 1846.)

N° 29. — Tibia et péroné gauche.

Injection artérielle du périoste; nerfs périostiques des deux os; nerf pénétrant avec les artères dans les trous de deuxième ordre de l'extrémité supérieure du tibia. Ganglion lymphatique poplité, duquel part un vaisseau qui est suivi jusqu'au canal médullaire du tibia. (M. Gros, 1846.)

N° 30. — Portion de pie-mère cérébrale injectée. (M. Hermann.)

N° 31. — Tête d'enfant.

Injection artérielle de la peau du crâne. (M. Hirschfeld.)

N° 32. — Tête d'adulte.

Injection des capillaires d'une tête sciée d'avant en arrière, sur le plan médian; on y remarque les anastomoses capillaires de la peau, de la dure-mère, des muqueuses nasales et buccales et de la langue, jusque dans les papilles. (M. Hirschfeld.)

N° 33. — Peau du cuir chevelu.

Injection capillaire artérielle. (M. Hirschfeld.)

N° 34. — Moitié latérale droite de la face d'un enfant de 4 ans.

Injection des vaisseaux capillaires de la peau. (M. Burgroève.)

N° 35. — Peau de la moitié droite du cuir chevelu, de la face et de la partie supérieure du cou.

Injection artérielle très fine. (Professeur Dolbeau.)

N° 36. — Peau de la face.

Injection des capillaires artériels. (Professeur Dolbeau.)

N° 37. — Peau du cuir chevelu, vue par sa face interne ou profonde.

Injection des artères capillaires et des veines. (M. Eug. Nélaton, 1857.)

N° 38. — Base du crâne avec la face.

Injection très fine des artères de la face qui ont été disséquées. (Baron Larrey.)

N° 39. — Artères, veines et nerfs de la peau du visage, vus par la face profonde. (M. Eug. Nélaton, 1859.)

N° 40. — Artères, veines et capillaires de la peau de la face. (M. Eug. Nélaton, 1853.)

N° 41. — Peau du menton et de la lèvre.

Injection des capillaires. (M. Burgroëve.)

N° 42. — Peau du cou et de la partie gauche du thorax d'une femme.

Injection des capillaires de la peau. (M. Hirschfeld.)

N° 43. — Moitié latérale droite du thorax avec le bras.

Injection des capillaires artériels de la peau. (M. Hirschfeld.)

N° 44. — Moitié latérale gauche du thorax et du bras.

Injection capillaire des artères de la peau. (M. Hirschfeld.)

N° 45. — Portion inférieure du bras gauche avec l'avant-bras et la main.

Injection artérielle complète de ce membre ; le retour de l'injection par l'arbre veineux a rempli les grandes veines sous-cutanées et celles de la peau. Les artérioles cutanées sont injectées jusque dans les papilles. (M. Hirschfeld.)

N° 46. — Avant-bras droit avec la main.

Injection des capillaires artériels de la peau. (M. Hirschfeld.)

N° 47. — Avant-bras droit avec la main.

Injection des capillaires artériels de la peau. (M. Hirschfeld.)

N° 48. — Peau de la fesse et de l'extrémité correspondante du membre abdominal.

Injection artérielle de la peau. (M. Hirschfeld.)

N° 49. — Genou droit avec la partie inférieure de la cuisse et supérieure de la jambe droite.

Injection des capillaires artériels de la peau. (M. Hirschfeld.)

N° 50. — Moitié inférieure de la jambe droite avec le pied.

Injection des capillaires artériels de la peau. (M. Hirschfeld.)

N° 51. — Couche pigmentaire de la peau de la verge dont une partie a été supprimée par le grattage. (M. Eug. Nélaton, 1859.)

N° 52. — Fragment d'épiderme pris sur la plante et la face dorsale du pied. (M. Eug. Nélaton, 1859.)

N° 53. — Papilles de la plante du pied.

N° 54. — Peau de la plante du pied.

Injection des capillaires et des papilles. (M. Lebert.)

N° 55. — Portion de peau injectée au mercure. (M. Burgrøve.)

N° 56. — Portion de peau.

Injection des vaisseaux lymphatiques au mercure. (M. Burgrøve.)

N° 57. — Glandes sébacées de la peau du nez. (M. Eug. Nélaton, 1869.)

N° 58. — Glandes sébacées annexées aux bulbes pileux de la peau du scrotum. (M. Eug. Nélaton, 1859.)

N° 59. — Glandes sébacées de la peau des tempes.

Ce lambeau de peau est vu par sa face interne ou profonde; les glandes sébacées qu'il renferme sont volumineuses et très apparentes, même au niveau du bulbe des cheveux. A la loupe on peut constater que chacune d'elles représente une petite grappe. (Professeur Sappey.)

N° 60. — Peau de l'aisselle.

Glandes sudoripares de la peau de l'aisselle. (M. Eug. Nélaton, 1859.)

N° 61. — Glande parotide d'un fœtus à terme. (Professeur Guyon, 1858.)

N° 62. — Glandes du voile du palais, des piliers antérieurs. (Professeur Lefort, 1858.)

N° 63. — Glandes salivaires des lèvres. (Professeur Lefort, 1858.)

N° 64. — Glandes de Nuhn ou de Blandin. (Professeur Guyon, 1858.)

N° 65. — Langue avec la partie supérieure de la trachée.
Injection de la langue et de la membrane muqueuse de la trachée-artère. (M. Burgroëve.)

N° 66. — Larynx.
Réseau lymphatique de la muqueuse du larynx. (M. Burgroëve.)

N° 67. — Portion de poumon.
Ramifications bronchiques et artères pulmonaires; les premières sont injectées en jaune, et les secondes en rouge. (M. Burgroëve.)

N° 68. — Portion de poumon.
Parenchyme pulmonaire injecté et préparé de manière à laisser voir les aréoles de la trame celluleuse. (M. Burgroëve.)

N° 69. — Portion de poumon.
Parenchyme pulmonaire, injecté et préparé de manière à laisser voir les aréoles de la trame celluleuse. (M. Burgroëve.)

N° 70. — Portion de poumon.
Injection mercurielle des bronches pour montrer qu'elles se terminent en culs-de-sac légèrement renflés. (M. Burgroëve.)

N° 71. — Estomac avec le duodénum, pancréas et la vésicule biliaire.

Orifice des canaux pancréatiques et biliaires dans le duodénum. (M. Boulard.)

N° 72. — Estomac.

Injection artérielle de l'estomac. (M. Burgroève.)

N° 73. — Portion d'estomac.

Injection des vaisseaux capillaires. (M. Burgroève.)

N° 74. — Portion de l'estomac.

Membrane muqueuse très finement injectée. (Professeur Sappey.)

N° 75. — Portion de duodénum.

Injection des villosités et des valvules conniventes. (M. Burgroève.)

N° 76. — Portion de duodénum.

Glandes duodénales ou de Brunner. (M. Labbé.)

N° 77. — Portion de duodénum.

Glandes du duodénum ou de Brunner. (M. Labbé.)

N° 78. — Portion de la muqueuse de l'intestin.

Injection très fine; plaques de Peyer vues par la face superficielle. (M. Labbé.)

N° 79. — Portion de muqueuse intestinale, face profonde.

Très fine injection des vaisseaux, plaques de Peyer, vues par la face profonde. (M. Labbé.)

N° 80. — Très petite portion d'intestin.

Injection très fine des veines des villosités, (M. Labbé.)

N° 81. — Portions de membrane muqueuse de l'intestin grêle d'un fœtus à terme;

Injection des capillaires. (M. Erhmann.)

N° 82. — Portion d'intestin jéjunum.

Injection capillaire des villosités. (Professeur Sappey.)

N° 83. — Portion d'intestin iléon.

Injection capillaire artérielle et veineuse; l'appareil veineux des villosités est bien injecté; des taches plus ou moins dépourvues de capillaires indiquent l'existence d'ulcérations; la plus large montre le système artériel sous-jacent aux villosités. (M. Hirschfeld.)

N° 84. — Fragment d'intestin iléon.

Injection des capillaires veineux. Cette pièce est remarquable par l'altération des villosités réduites à des filaments cylindriques. (M. Hirschfeld.)

N° 85. — Portion de membrane muqueuse intestinale, complètement isolée des autres tuniques.

Injection des follicules clos, villosités vues à l'œil nu. (M. Labbé.)

N° 86. — Fragment d'intestin jéjunum.

Injection des artères et des veines. (M. Hirschfeld.)

N° 87. — Portion d'intestin jéjunum.

Injection capillaire des veines. (M. Hirschfeld.)

N° 88. — Portion d'intestin jéjunum.

Injection des capillaires. (M. Hirschfeld.)

N° 89. — Portion de membrane muqueuse intestinale.

Plaques de Peyer. (M. Labbé.)

N° 90. — Portion d'intestin grêle.

Injection des capillaires des artères et des veines. (M. Burgrøve.)

N° 91. — Portion d'intestin grêle.

Injection capillaire des artères et des viscères. (M. Burgrøve.)

N° 92. — Portion d'intestin jéjunum.

Injection capillaire des artères et des veines ; la couleur bleue de la portion supérieure de cet intestin montre la grande prédominance de l'élément vasculaire veineux dans toutes les tuniques et surtout dans les villosités de la muqueuse. (M. Hirschfeld.)

N° 93. — Portion d'intestin grêle.

Injection capillaire des artères et des veines. (M. Burgrøve.)

N° 94. — Portion d'intestin grêle.

Injection artérielle des capillaires. (M. Burgrøve.)

N° 95. — Portion d'intestin grêle avec les valvules.
Injection des capillaires artériels. (M. Burgroève.)

N° 96. — Portion d'intestin côlon.
Injection des artères et des veines. Des plaques déprimées et où se montrent le réseau artériel, indiquent des ulcérations commençantes. (M. Hirschfeld.)

N° 97. — Portion d'intestin grêle.
Injection des artères et des veines de la membrane musculuse et muqueuse. (M. Labbé.)

N° 98. — Portion d'intestin grêle.
Injection des artères et des veines. (M. Labbé.)

N° 99. — Portion d'intestin grêle, face interne.
Valvules conniventes et plaques de Peyer. (M. Labbé.)

N° 100. — Portion d'intestin.
Isolément de la membrane musculuse, celluleuse et muqueuse. (M. Labbé.)

N° 101. — Portion d'intestin grêle qui a été retournée.
Réseau lymphatique de la muqueuse, injecté au mercure. (M. Bonamy.)

N° 102. — Cœcum avec une portion de l'intestin grêle.
Injection artérielle. (M. Burgroève.)

N° 103. — Pancréas avec ses lobules, — Son conduit excréteur ainsi que la vésicule biliaire et le canal cholédoque qui vont s'ouvrir dans le duodénum. (M. Boulard.)

N° 104. — Portion de foie.
Injection mercurielle des canaux biliaires. (M. Burgroève.)

N° 105. — Rate.
Terminaison des capillaires artériels injectés dans la rate. (Professeur Blandin.)

N° 106. — Rate injectée.
Origine renflée des veines de la rate. (Professeur Blandin.)

N° 107. — Rate.

Terminaison des capillaires artériels dans la rate ; origine renflée des veines spléniques. (Professeur Blandin.)

N° 108. — Pubis avec la vessie et ses annexes ; vagin et rectum d'une petite fille de 3 ans.

Injection artérielle de ces organes. (M. Burgroève.)

N° 109. — Moitié latérale gauche du bassin avec la vessie, les vésicules séminales, la partie inférieure du rectum et le pénis.

Tissu spongieux du corps caverneux, injection capillaire artérielle du tissu érectile de la verge. (M. Parise, 1840.)

N° 110. — Portion antérieure du bassin avec la vessie, les vésicules séminales, le rectum et le pénis.

Origine, trajet, rapports et distribution de l'artère hontense, interne, dans le tissu érectile de la verge. (Professeur Sappey.)

N° 111. — Tendon d'Achille.

Préparation destinée à montrer la disposition des fibres tendineuses. (M. Giraldès, 1847.)

N° 112. — Modèle procédé Thibert : système osseux représenté avec un grossissement de 600 diamètres ; coupe transversale d'un canalicule osseux.

On voit le vaisseau sanguin central ; les lamelles osseuses concentriques épaisses de 0,002 à 0,005 millimètres ; les lignes rayonnantes du centre à la périphérie, et les corpuscules osseux d'une teinte grise foncée avec leurs ramifications.

N° 113. — Modèle procédé Thibert : système osseux représenté avec un grossissement de 150 diamètres ; coupe transversale des canalicules osseux près de la moelle.

On voit dans chaque canalicule les lamelles osseuses concentriques et le vaisseau sanguin central, entouré du tissu adipeux ; celui-ci devient d'autant plus abondant que l'on se rapproche de la moelle ; les canalicules s'élargissent alors et constituent le tissu aréolaire.

N° 114. — Modèle procédé Thibert : système osseux représenté avec un grossissement de 100 diamètres.

Canalicules qui s'étendent dans la longueur de l'os ; ces mêmes

canalicules coupés, longitudinalement montrent, le vaisseau central et les lamelles osseuses concentriques. Coupe transversale et oblique des canalicules.

N° 115. — Modèle procédé Thibert ; du système cartilagineux, Cartilage temporaire près de s'ossifier, représenté avec un grossissement de 500 diamètres ; corpuscules cartilagineux pourvus d'un noyau et d'un ou deux nucléoles. Développement de ces corpuscules dans deux cellules ; les cartilages permanents se composent de corpuscules parfaitement développés.

N° 116. — Modèle procédé Thibert ; système musculaire représenté avec un grossissement de 150 diamètres.

Fibres musculaires contractées en zigzags ; troncs nerveux ; fibres élémentaires du nerf, formant des anses qui enlacent les fibres musculaires.

N° 117. — Modèle procédé Thibert ; système musculaire ; fibres représentées avec un grossissement de 600 diamètres.

Fibres musculaires à stries transversales présentant des bourrelets différemment écartés ; fibres ayant des bourrelets tournés en spirales ; fibres qui commencent à se partager en fibrilles, fibres élémentaires, fibres contractées, fibres musculaires de la vie organique.

N° 118. — Modèle procédé Thibert ; système fibreux ; tissu élastique représenté avec un grossissement de 400 diamètres.

Les fibres sont très fortes, irrégulièrement onduleuses et fournissent fréquemment des branches ; les plus grosses offrent l'apparence de stries longitudinales, ce qui indique la subdivision en fibres plus minces.

N° 119. — Modèle procédé Thibert ; système fibreux ; tendon représenté avec un grossissement de 300 diamètres.

Division et subdivision du tendon en faisceaux de fibres et en fibres élémentaires ; coupe transversale des faisceaux.

N° 120. — Modèle procédé Thibert ; système cellulaire représenté avec un grossissement de 500 diamètres.

Noyaux, cellules et fibres.

N° **121**. — Modèle procédé Thibert ; tissu cellulaire représenté avec un grossissement de 600 diamètres.

Faisceau de tissu cellulaire composé de fibres dont le diamètre varie de 0,0012 à 0,0010 de diamètre.

N° **122**. — Modèle procédé Thibert ; tissu adipeux représenté avec un grossissement de 300 diamètres.

Cellules adipeuses, gouttelettes de graisse liquide, gouttelettes aplaties.

N° **123**. — Modèle procédé Thibert ; épithélium pavimenteux, représenté avec un grossissement de 500 diamètres.

Corion, tunique propre dermoïde ; réseau de Malpighi.

N° **124**. — Modèle procédé Thibert ; épithélium à cylindre, représenté avec un grossissement de 500 diamètres.

Corpuscules cylindriques parfaitement développés ; noyau avec un nucléole.

N° **125**. — Modèle procédé Thibert ; épithélium vibratile représenté avec un grossissement de 500 diamètres.

Cellules, cils vibratils ; chaque cylindre porte de 3 à 8 cils.

N° **126**. — Modèle procédé Thibert ; du système glandulaire de la peau, représenté avec un grossissement de 200 diamètres ; épiderme.

Réseau de Malpighi ; tissu cellulaire adipeux ; glandes sudorifères avec leurs conduits excréteurs.

N° **127**. — Modèle procédé Thibert ; système glandulaire ; glande lobulée, conglomérée, représentée avec un grossissement de 200 diamètres.

Conduits excréteurs, canalicules excréteurs, vaisseaux capillaires qui se répandent à la surface des canalicules.

N° **128**. — Modèle procédé Thibert ; système glandulaire, follicule simple, terminé en cul-de-sac, représenté avec un grossissement de 500 diamètres.

Epithélium, tunique propre, glanduleuse, parenchyme composé de corpuscules primitifs et de cellules à divers degrés de développement.

N° **129**. — Modèle procédé Thibert ; appendices tégumentaires, poils représentés avec un grossissement de 400 diamètres.

Poil humain, épiderme, substance corticale, substance médullaire ; laine, poil de cerf coupé obliquement pour faire voir les cellules intérieures ; poils de rongeurs, lapin, substance corticale et médullaire.

N° **130**. — Modèle procédé Thibert ; rectum, grossissement de 500 diamètres.

Membrane séreuse, tunique musculaire ; tunique nerveuse composée de tissu cellulaire. Épithélium, vaisseau sanguin.

N° **131**. — Modèle procédé Thibert ; poumon représenté avec un grossissement de 20 diamètres.

Bronches, terminaison en cul-de-sac formant des lobes et des lobules ; vaisseaux capillaires se terminant sur les bronches.

N° **132**. — Modèle procédé Thibert ; système glandulaire ; rein représenté avec un grossissement de 100 diamètres.

Artériole rénale dont les capillaires pelotonnés forment les corpuscules de Malpighi ; veinules qui sortent de ces pelotes ; terminaison d'un conduit déférent ; parenchyme composé de cellules pourvues de noyaux, avec un ou deux nucléoles.

N° **133**. — Modèle procédé Thibert ; système vasculaire ; vaisseaux capillaires intermédiaires représentés avec un grossissement de 50 diamètres.

Vaisseaux capillaires intermédiaires des membranes muqueuses, qui forment la transition entre l'intestin grêle et le rectum ; en haut du tableau sont représentés les villosités, et en bas les orifices des glandes.

N° **134**. — Modèle procédé Thibert ; système vasculaire ; vaisseaux capillaires intermédiaires représentés avec un grossissement de 50 diamètres.

Vaisseaux capillaires intermédiaires injectés formant des mailles arrondies ; on trouve cette forme dans les membranes muqueuses, les séreuses, etc.

N° **135**. — Modèle procédé Thibert ; système vasculaire ;

vaisseaux capillaires intermédiaires représentés avec un grossissement de 50 diamètres.

Vaisseaux capillaires intermédiaires injectés formant des mailles très allongées. On trouve cette forme dans les muscles, les os, etc...

N° 136. — Modèle procédé Thibert; système vasculaire; globules sanguins représentés avec un grossissement de 500 diamètres.

Globules isolés, rangés en pile; coupe transversale d'un globule. Globules blancs de lymphé mêlés au sang, Granules blancs.

N° 137. — Modèle procédé Thibert; système vasculaire, globules du sang des grenouilles représentés avec un grossissement de 500 diamètres.

Globules du sang, noyau peu apparent, globules avec le noyau saillant, un globule est placé sur le champ; globules devenus ronds par l'action de l'eau, globules lymphatiques circulant avec le sang.

N° 138. — Modèle procédé Thibert de la rétine d'une grenouille; grossissement de 500 diamètres.

N° 139. — Modèle procédé Thibert; foie, distribution des vaisseaux, grossissement de 50 diamètres.

Représentation de la section transversale d'une lobule du foie; ramifications de la veine hépatique; cellules qui composent le parenchyme du foie.

N° 140. — Modèle procédé Thibert; système nerveux, anastomoses des nerfs représentés avec un grossissement de 150 diamètres.

Troncs nerveux, fibres élémentaires qui passent d'un tronc à l'autre et constituent une anastomose simple.

N° 141. — Modèle procédé Thibert; nerfs cérébro-spinaux représentés avec un grossissement de 500 diamètres.

Troncs nerveux et fibres primitives avec leurs différents aspects.

N° 142. — Modèle procédé Thibert; système nerveux, ter-

minaison des nerfs représentés avec un grossissement de 150 diamètres.

Troncs nerveux formés par la réunion des fibres élémentaires formant des anses; fibres élémentaires qui enlacent les fibres musculaires.

N° 143. — Modèle procédé Thibert; système nerveux; substance corticale de l'encéphale représentée à un grossissement de 600 diamètres; substance grise amorphe; substance blanche amorphe.

Corpuscule de la substance grise amorphe; ces mêmes corpuscules entourés d'une gouttelette de la substance blanche; corpuscules gris sans noyau; corpuscules ganglionnaires; fibres nerveuses très déliées.

N° 144. — Modèle procédé Thibert; système nerveux, substance blanche de l'encéphale, représentée à un grossissement de 600 diamètres.

Fibres à doubles contours, fibres grises, fibres cérébrales très minces devenues variqueuses.

N° 145. — Modèle procédé Thibert; système nerveux, ganglion représenté avec un grossissement de 500 diamètres.

Corpuscules ganglionnaires pourvus d'un noyau et d'un nucléole; fibres grises et blanches qui entourent les corpuscules.

N° 146. — Modèle procédé Thibert; membrane muqueuse, villosités représentées avec un grossissement de 300 diamètres.

Partie de l'épithélium qui recouvre la surface des villosités; couche des fibres musculaires. Terminaison cœcale d'un vaisseau lymphatique. Globules de lymphe.

N° 147. — Modèle procédé Thibert; mucus buccal représenté avec un grossissement de 500 diamètres.

Corpuscules primitifs du mucus plus développés, lamelles d'épithélium; globules de mucus ayant subi l'action de l'acide acétique; granules résultant de la désagrégation des noyaux.

N° 148. — Modèle procédé Thibert; lait représenté à un grossissement de 600 diamètres.

Trainées de beurre qui proviennent du contenu des globules

de lait écrasés; membrane des globales de lait, réunies et roulées; gouttelettes formées par les traînées lorsqu'on ajoute de l'eau. Globules de lait intacts.

N° 149. — Modèle procédé Thibert; lait représenté avec un grossissement de 500 diamètres.

Globules de beurre; globules de lait; globules de graisse; corpuscules granuleux (colostrum).

N° 150. — Modèle procédé Thibert; urine représentée avec un grossissement de 150 diamètres.

Cristaux d'acique urique, d'urate d'ammoniaque sous forme de poudre, de globules noires; mêmes cristaux noirâtres entourés, quelquefois entièrement couverts de petits cristaux; cristaux de cystine.

N° 151. — Modèle procédé Thibert; urine représentée avec un grossissement de 150 diamètres.

Cristaux de phosphate ammoniaco-magnésien bibasique; cristaux octaédriques de chlorure de sodium; oxalate de chaux, cristaux de phosphate de soude.

N° 152. — Modèle procédé Thibert; sperme représenté à un grossissement de 800 diamètres.

Zoosperme dont la queue s'est brisée; gouttelette d'une matière coagulable qui est attachée à la queue d'un zoosperme; matière coagulable dissoute dans le sperme.

N° 153. — Modèle, procédé Thibert, du système fibreux du cristallin et du pigment de la choroïde; grossissement de 300 diamètres.

N° 154. — Modèle procédé Thibert.

Dent représentée avec un grossissement de 500 diamètres; émail composé de prismes à 4 ou 6 faces; coupe transversale de l'émail, ivoire ou substance dentaire; canalicules dentaires dont les ramifications communiquent avec les corpuscules osseux.

N° 155. — Huit dessins sur le même tableau, destinés à montrer l'examen microscopique de l'ivoire et de l'émail des diverses dents de l'homme. (M. Maissiat.)

ARTICLE 2.

ANATOMIE GÉNÉRALE DES ANIMAUX, OU ANATOMIE
COMPARÉE

Cinquante-quatre pièces, du n° 156 au n° 270, se rapportent à l'anatomie générale des animaux ou anatomie comparée. Comme pour l'article précédent, il existe de grandes lacunes qui restent à combler.

N° **156**. — Tableau représentant plusieurs dessins destinés à montrer l'examen microscopique de diverses dents d'animaux. (M. Maissiat.)

N° **157**. — Tableau représentant plusieurs dessins destinés à montrer l'examen microscopique de diverses dents d'animaux. (M. Maissiat.)

N° **158**. — Tableau représentant plusieurs dessins destinés à montrer l'examen microscopique de diverses dents d'animaux. (M. Maissiat.)

N° **159**. — Tableau représentant plusieurs dessins destinés à montrer l'examen microscopique de diverses dents d'animaux. (M. Maissiat.)

N° **160**. — Chien; portion de l'estomac.
Injection des capillaires de la muqueuse. (M. Gruby.)

N° **161**. — Moitié d'un fémur de cheval.
Artère du tissu spongieux et du canal médullaire. (M. Gros.)

N° **162**. — Moitié d'un fémur de cheval.
Injection artérielle du canal médullaire et du tissu spongieux.
(M. Follin, 1846.)

N° **163**. — Cheval; lamelle osseuse prise sur le fémur d'un cheval.
Injection artérielle. (M. Gros, 1846.)

N° 164. — Pied de cheval.

Le tissu générateur, la matrice de la substance cornée est injectée. (M. Erhmann.)

N° 165. — Moitié d'un métartasien d'un jeune cheval.

Injection artérielle du canal médullaire.

N° 166. — Moitié d'un métartasien d'un poulain à terme.

Injection artérielle du canal médullaire. (Professeur Broca, 1846.)

N° 167. — Moitié d'un métartasien d'un jeune poulain.

Injection artérielle du canal médullaire.

N° 168. — Cheval.

Portion du poumon injectée, rameaux bronchiques et vésicules pulmonaires. (M. Lebert.)

N° 169. — Pancréas de cheval.

Isolement des lobules; canal excréteur, son trajet, son ouverture dans le duodénum. (Professeur Verneuil.)

N° 170. — Cheval.

Texture de la rate. (Professeur Gosselin, 1840.)

N° 171. — Mouton.

Portion de poumon injectée. (M. Lebert.)

N° 172. — Portion d'intestin grêle du mouton.

Injection artérielle des villosités. (M. Gruby.)

N° 173. — Intestin grêle du mouton.

Injection artérioso-veineuse d'une grande partie de l'intestin grêle. (M. Burgroève.)

N° 174. — Vache; cotylédon placentaire de la vache.

Injection artérielle. (M. Richard Owen, 1845.)

N° 175. — Vache.

Cotylédon placentaire de la vache; injection. (M. Coste.)

N° 176. — Vache.

Cotylédons placentaires de la vache injectés. (M. Gruby.)

N° 177. — Portion de corne de la matrice d'une vache (membrane muqueuse).

Injection des vaisseaux capillaires. (M. Erhmann.)

N° 178. — Veau; poumon d'un jeune veau dont les lobules sont distincts.

Préparation destinée à faire voir la structure de cet organe. (M. Mayor, 1845.)

N° 179. — Vache; très petit fœtus de vache avec ses membranes.

Injection du fœtus et des membranes. (M. Gruby.)

N° 180. — Vache; chorion de fœtus de vache.

Injection des artères, des veines, vaisseaux capillaires, anastomoses entre les artères et les veines. (M. Gruby.)

N° 181. — Poumon d'un fœtus de vache, on peut suivre les grappes que forme chaque ramification bronchique. (M. Burgrøve.)

N° 182. — Autruche; portion d'intestin grêle.

Injection capillaire très fine; on y voit le velouté des papilles, qui sont très développées et injectées. (M. Richard Owen.)

N° 183. — Orvet.

Injection capillaire du poumon. (M. Gruby.)

N° 184. — Tortue.

Injection du larynx, de la trachée et du poumon. (M. Gruby.)

N° 185. — Grenouille commune; injection artérielle et veineuse de l'intestin et du péritoine. (M. Gruby.)

N° 186. — Salamandre aquatique noire.

Poumons, cœur, estomac et intestins injectés. (M. Gruby.)

N° 187. — Poumon de caïman.

Structure celluleuse. (M. Richard Owen.)

N° 188. — Poumon de caïman.

Structure celluleuse. (Professeur Denonvilliers.)

N° 189. — Lézard vert de Fontainebleau.

Injection du poumon et des intestins. (M. Gruby.)

N° 190. — Marsouin.

Portion de peau de marsouin préparée pour en montrer la structure. (M. Giraldès.)

N° 191. — Intestin grêle d'un cétacé.

Disposition remarquable de la muqueuse. Cette portion d'intestin est injectée en rouge par les artères; la forme des valvules conniventes diffère de celles que l'on observe chez les autres mammifères, ici ce sont des anfractuosités demi-circulaires subdivisées dans leur fond. (M. Eschericht.)

N° 192. — Baleine.

Portion de peau de baleine, préparée pour en montrer la structure. (M. Giraldès.)

N° 193. — Morceau de peau de baleine où sont fixés des baleines. (Professeur J. Cloquet.)

N° 194. — Baleine.

Coupe transversale de l'aorte d'une baleine, longue de 25 mètres environ; les parois de cette artère ont près de 3 centimètres d'épaisseur, et son diamètre est assez large pour laisser passer un homme de moyenne taille. (M. Eschericht.)

N° 195. — Balénoptère.

Atrium et ventricule droit d'un balénoptère long de plus de 8 mètres; la pièce est ouverte pour montrer la structure de l'oreillette et de la valvule mitrale. (M. Eschericht.)

N° 196. — Baleine; valvules du cœur d'une baleine. (M. Eschericht.)

N° 197. — Balénoptère.

Rein d'un balénoptère long de 8 mètres environ; on y voit: 1° le nombre immense de lobules ou pyramides de Malpighi dont il est composé; 2° l'entrée des grands vaisseaux et la sortie de l'uretère. (M. Eschericht.)

N° 198. — Baleine.

Tranche transversale du corps caverneux et du pénis d'une baleine. (M. Eschericht.)

N° 199. — Balénoptère.

Pulpe de trois ou quatre fanons d'un grand balénoptère, on voit qu'elle entre sous forme de long fils dans les crins dont sont composés les fanons. (M. Eschericht.)

N° 200. — Emissole squalé; intestin grêle.

Membrane spirale de la deuxième portion de cet intestin, injectée. (M. Hervé, 1845.)

N° 201. — Emissole squalé.

Oviducte ouvert et injecté pour montrer les plis de sa membrane interne et ses prolongements foliacés, papilliformes; les veines sont injectées en bleu. (Professeur Robin, 1845.)

N° 202. — Aiguillat squalé.

Portion d'intestin grêle; la seconde portion de cet intestin est coupée à chaque tour de spire, pour montrer leur insertion oblique. (Professeur Robin, 1845.)

N° 203. — Raie.

Système capillaire des branchies et du péritoine injectés. (M. Gruby, 1847.)

N° 204. — Limaçon.

Oreillettes et ventricules du cœur. Aorte et veines injectées.

N° 205. — Limaçon.

Ovaires, oviductes, testicules, canal spermatique et appendice injectés. (M. Gruby.)

N° 206. — Limace rouge.

Injection en rouge du système veineux. (M. Pouchet.)

N° 207. — Limace rouge.

Injection en rouge du système veineux capillaire. (M. Pouchet.)

N° 208. — Limace jaune.

Injection de l'intestin, du foie et des ovaires. (M. Gruby.)

N° 209. — Limace jaune.

Capillaires du foie, de l'intestin et de l'ovaire injectés. (M. Gruby.)

N° 210. — Limace jaune.

Intestin et foie injectés. (M. Gruby.)

CHAPITRE IV

Préparations d'anatomie microscopique.

Les pièces de ce chapitre sont aujourd'hui en trop mauvais état de conservation pour être cataloguées; mais, dans une époque assez rapprochée, j'espère, avec le concours de jeunes agrégés, pouvoir faire une très belle série de ces pièces qui seront décrites dans le premier supplément de ce catalogue. J'ai voulu seulement consacrer ici, dans ce volume, leur place.

APPENDICE AU CATALOGUE

Têtes ou moulages de têtes d'idiots et de suppliciés.

Cette collection comprend aujourd'hui quatre-vingt-cinq pièces, qui, dans l'avenir, par leur nombre et la comparaison de ces têtes avec celles d'individus bien doués, pourra présenter un certain intérêt.

N° 1. — Tête naturelle sur laquelle on a tracé les indications relatives au système de Gall.

N° 2. — Modèle en carton-pâte d'une tête sur laquelle sont indiquées les divisions crânioscopiques du système de Gall.

N° 3. — Modèle d'une tête d'idiot, mort dans une maison d'aliénés.

N° 4. — Modèle d'une tête d'idiot, mort dans une maison d'aliénés.

N° 5. — Modèle d'une tête d'idiot, mort dans une maison d'aliénés.

N° 6. — Modèle d'une tête d'idiot, mort dans une maison d'aliénés.

N° 7. — Modèle d'une tête d'idiot, mort dans une maison d'aliénés.

N° 8. — Modèle d'une tête d'idiot, mort dans une maison d'aliénés.

N° 9. — Modèle d'une tête d'idiot, mort dans une maison d'aliénés.

N° 10. — Modèle d'une tête d'idiot, mort dans une maison d'aliénés.

N° 11. — Modèle d'une tête d'idiot, mort dans une maison d'aliénés.

N° 12. — Modèle d'une tête d'idiot, mort dans une maison d'aliénés.

N° 13. — Modèle en plâtre de la tête de la nommée Lhermina (Anne-Denise), atteinte de boulimie.

N° 14. — Modèle en plâtre d'une tête d'idiot, mort dans une maison d'aliénés.

N° 15. — Modèle en plâtre d'un supplicié nommé Asselineau.

N° 16. — Squelette de la tête du nommé Aymé, qui a été exécuté pour crime d'empoisonnement.

N° 17. — Modèle en plâtre de l'individu précédent, nommé Aymé.

N° 18. — Squelette de la tête du nommé Beauchêne, qui a été exécuté pour avoir assassiné son camarade.

N° 19. — Modèle en plâtre de la tête de l'individu précédent, nommé Beauchêne.

N° 20. — Modèle en plâtre du nommé Avril, qui a été exécuté comme complice dans l'affaire Lacenaire. Cet individu, ancien maréchal-des-logis dans les chasseurs d'Afrique, a été infirmier à l'hôpital de la Pitié, chez le professeur Blandin, et c'est dans ce service qu'il a fait connaissance de Lacenaire; il avait partout obtenu de bons certificats.

N° 21. — Squelette naturel de la tête du nommé Benoît, qui a été exécuté comme parricide. Il porte sur le côté droit de la tête une perforation résultant d'une chute qu'il avait faite étant au collège.

N° 22. — Squelette naturel du nommé Boutillier, qui a été exécuté comme parricide.

N° 23. — Modèle en plâtre de la tête précédente du nommé Boutillier.

N° 24. — Squelette naturel de la tête du nommé Brochetti, qui a été exécuté.

N° 25. — Modèle en plâtre de la tête précédente du nommé Brochetti.

N° 26. — Modèle en plâtre de la tête du nommé Cognet, qui a été exécuté.

N° 27. — Modèle en plâtre de la tête du nommé Goguelet, qui a été exécuté.

N° 28. — Modèle en plâtre de la tête du nommé Dateur, qui a été exécuté pour avoir assassiné son frère.

N° 29. — Modèle en plâtre du nommé David, qui a été exécuté.

N° 30. — Squelette de la tête du nommé Delaporte, qui a été exécuté.

N° 31. — Modèle en plâtre de la tête précédente du nommé Delaporte.

N° 32. — Modèle en plâtre de la tête du nommé Desprez, qui a été exécuté.

N° 33. — Modèle en plâtre de la tête du nommé Ducros, élève en pharmacie à Toulouse, qui a été exécuté pour avoir assassiné une femme, et la voler ensuite.

N° 34. — Modèle en plâtre de la tête du nommé Collignon, cocher de fiacre, qui a été exécuté pour avoir assassiné.

N° 35. — Squelette de la tête du nommé Feldmann, qui a été exécuté pour avoir assassiné ses filles.

N° 36. — Modèle en plâtre de la tête précédente du nommé Feldmann.

N° 37. — Squelette de la tête du nommé Fieschi, qui a été exécuté à la suite de la tentative d'assassinat sur le roi Louis-Philippe, boulevard du Temple; il porte sur le crâne deux larges pertes de substance osseuse, suite de blessures qui ont été produites par la machine.

N° 38. — Modèle en plâtre de la tête précédente du nommé Fieschi.

N° 39. — Modèle en plâtre de la tête du nommé Foulart, qui a été exécuté.

N° 40. — Modèle en plâtre de la tête du nommé Fourier, qui a été exécuté.

N° 41. — Modèle en plâtre de la tête du nommé Guerotte, qui a été exécuté.

N° 42. — Squelette naturel d'un nommé Guichet, élagueur, qui a été exécuté pour avoir assassiné une fille publique.

N° 43. — Modèle en plâtre de la tête de l'individu précédent, nommé Guichet.

N° 44. — Squelette de la tête du nommé Lescure, qui a été exécuté en janvier 1855.

N° 45. — Modèle en plâtre de la tête du nommé Lescure, qui a été exécuté en janvier 1855.

N° 46. — Modèle en plâtre de la tête de la nommée Hébert, qui a été exécutée.

N° 47. — Masque de la face en plâtre du nommé Lamotte, qui a été exécuté.

N° 48. — Squelette naturel de la tête du nommé Lacenaire, qui a été exécuté pour crime de vol des garçons de banque.

N° 49. — Modèle en plâtre de la tête précédente du nommé Lacenaire.

N° 50. — Squelette de la tête de la veuve Le Couff, qui a été exécutée pour avoir assassiné de complicité avec son fils.

N° 51. — Modèle en plâtre de la tête précédente de la nommée Le Couff.

N° 52. — Squelette de la tête du nommé Le Couff, qui a été exécuté pour avoir assassiné, de complicité avec sa mère, la veuve Jacob.

N° 53. — Modèle en plâtre de la tête précédente du nommé Le Couff.

N° 54. — Modèle en plâtre du nommé Lelièvre, qui a été exécuté.

N° 55. — Squelette naturel de la tête du nommé Lemoine, qui a été exécuté.

N° 56. — Squelette naturel de la tête du nommé Lenormand,

domestique, qui a été exécuté pour avoir assassiné le capitaine Sion.

N° 57. — Modèle en plâtre de la pièce précédente du nommé Lenormand.

N° 58. — Modèle en plâtre de la tête du nommé Léon, qui a été exécuté.

N° 59. — Modèle en plâtre de la tête du nommé L'Huissier, qui a été exécuté.

N° 60. — Modèle en plâtre de la tête du nommé Magloire, qui a été exécuté pour avoir assassiné sur les grandes routes.

N° 61. — Squelette naturel de la tête du nommé Malagutti, qui a été exécuté comme assassin, complice de Rata.

N° 62. — Modèle en plâtre de la tête précédente du nommé Malagutti.

N° 63. — Squelette naturel de la tête du nommé Martin, qui a été exécuté comme parricide.

N° 64. — Modèle en plâtre de la tête du nommé Norbert, qui a été exécuté.

N° 65. — Squelette de la tête du nommé Achard, qui a été exécuté.

N° 66. — Modèle en plâtre de la tête précédente du nommé Achard.

N° 67. — Modèle en plâtre de la tête du nommé Papavoine, qui a été exécuté comme assassin de deux enfants au bois de Vincennes.

N° 68. — Modèle en plâtre de la tête du nommé Perrin, qui a été exécuté.

N° 69. — Modèle en plâtre de la tête du nommé Pichon, qui a été exécuté.

N° 70. — Squelette naturel de la tête du nommé Plessis, qui a été exécuté.

N° 71. — Modèle en plâtre de la tête précédente du nommé Plessis.

N° 72. — Modèle en plâtre de la tête d'un nommé Poulmann, qui a été exécuté pour avoir assassiné un aubergiste.

N° 73. — Tête naturelle du nommé Porthoult (Narcisse), qui a été exécuté.

N° 74. — Squelette de la tête du nommé Rata, qui a été exécuté comme assassin du changeur Joseph.

N° 75. — Modèle en plâtre de la tête précédente du nommé Rata.

N° 76. — Squelette naturel de la tête du nommé Renaud, qui a été exécuté.

N° 77. — Modèle en plâtre de la tête précédente du nommé Renaud.

N° 78. — Squelette naturel de la tête du nommé Rhegez, qui a été exécuté comme assassin du garçon de caisse Ramus.

N° 79. — Squelette de la tête d'un nommé Rude-aux-Poules, cocher de fiacre, qui a été exécuté comme assassin d'une marchande d'huîtres.

N° 80. — Modèle en plâtre de la tête précédente du nommé Rude-aux-Poules.

N° 81. — Modèle en plâtre de la tête du nommé Soufflard, qui a été exécuté comme assassin d'une marchande du Temple.

N° 82. — Squelette naturel de la tête d'un nommé Ulbac, assassin d'une bergère, à Ivry.

N° 83. — Modèle en plâtre de la tête du nommé Valet, dit le Délicat, qui a été exécuté.

N° 84. — Modèle en plâtre de la tête du nommé Viou, qui a été exécuté comme assassin d'un marchand de bronze.

N° 85. — Modèle en plâtre de la tête du nommé Duzard, Hubert, dit le Belge, qui a été exécuté.

FIN

TABLE DES MATIÈRES

DU

CATALOGUE DU MUSÉE ORFILA

	Pages
Classification des pièces du Musée.	1
CHAPITRE PREMIER.	
Pièces d'anatomie descriptive; généralités.	3
ARTICLE PREMIER.	
Ostéologie; généralités	4
ORDRE PREMIER.	
Ostéologie humaine	4
Développement du système osseux.	36
ORDRE 2.	
Anatomie comparative du squelette	60
ORDRE 3.	
Ostéologie comparée; généralités	62
Squelettes de mammifères	62
Squelettes d'oiseaux.	70
Squelettes de reptiles.	77
Squelettes de chéloniens	77
Squelettes de batraciens	79
Squelettes de poissons	79

ARTICLE 2.

Développement du système dentaire 81

ARTICLE 3.

Ligaments ; généralités 91

ORDRE PREMIER.

Articulations du corps humain 92

ORDRE 2.

Articulations chez les animaux 114

ARTICLE 4.

Aponévroses et myologie ; généralités 119

ORDRE PREMIER.

Aponévroses ; généralités 120

Premier sous-ordre.

Aponévroses de la tête et du cou 120

2^e Sous-ordre.

Aponévroses du thorax et du membre supérieur ; généralités . . . 124

3^e Sous-ordre.

Aponévroses du pli de l'aîne et du membre inférieur ; généralités . . 126

ORDRE 2.

Myologie ; généralités 131

Première variété.

Myologie humaine ; généralités 131

Première sous-variété.

Muscles de la tête 132

2^e Sous-variété.

Muscles du cou et du tronc 137

3^e Sous-variété.

Muscles des membres supérieurs 139

4^e Sous-variété.

Muscles des membres inférieurs 148

TABLE DES MATIÈRES

517

Pages

2^e Variété.

Myologie comparée	153
-----------------------------	-----

ARTICLE 5.

Angiologie; généralités	156
-----------------------------------	-----

ORDRE PREMIER.

Pièces relatives au cœur de l'homme et au système artériel.	156
---	-----

Premier sous-ordre.

Cœur de l'homme.	157
--------------------------	-----

2^e Sous-ordre.

Crosse de l'aorte avec les branches qui en naissent et vont au cou et à la tête	162
--	-----

3^e Sous-ordre.

Artère aorte thoracique et ses branches	169
---	-----

4^e Sous-ordre.

Artères de l'aorte abdominale et du bassin	171
--	-----

5^e Sous-ordre.

Artères du membre supérieur.	174
Anomalies des artères du membre supérieur	177

6^e Sous-ordre.

Artères du membre inférieur.	180
Anomalies des artères du membre inférieur.	182

ORDRE 2.

Système veineux de l'homme; généralités	183
---	-----

Premier sous-ordre.

Veines de la tête et du cou.	184
--------------------------------------	-----

2^e Sous-ordre.

Veines du rachis, des organes de la cavité thoracique et abdomi- nale	188
--	-----

3^e Sous-ordre.

Veines du membre supérieur	193
--------------------------------------	-----

4^e Sous-ordre.

Veines du membre inférieur.	194
-------------------------------------	-----

ORDRE 3.

Pièces d'angiologie relatives à l'anatomie comparée. 195

ARTICLE 7.

Organes de la respiration; généralités. 197

Premier sous-ordre.

Pièces relatives aux organes de la génération dans l'espèce humaine. 198

Première variété.

Pièces relatives au larynx et à la trachée-artère 198

2^e Variété.

Poumons et vaisseaux. 200

3^e Variété.

Pièces relatives aux médiastins⁷. 204

2^e Sous-ordre.

Pièces relatives aux organes de la respiration chez les animaux. . . 209

ARTICLE 8.

Organes des sécrétions mammaires, biliaires, urinaires, auxquels est jointe la rate, et la sécrétion du venin chez les serpents. 213

ORDRE PREMIER.

Organe mammaire; généralités 213

Premier sous-ordre.

Mamelles de femme; généralités. 213

2^e Sous-ordre.

Glandes mammaires d'animaux. 218

ORDRE 2.

Organe biliaire, foie; généralités 219

Premier sous-ordre.

Foie de l'homme 220

TABLE DES MATIÈRES

519

	Pages
<i>2^e Sous-ordre.</i>	
Foie des animaux ; anatomie comparée	222
ORDRE 3.	
Organes de la sécrétion urinaire dans l'espèce humaine.	223
<i>Premier sous-ordre.</i>	
Organes de la sécrétion urinaire dans l'espèce humaine, rein.	223
<i>2^e Sous-ordre.</i>	
Organes de la sécrétion urinaire chez les animaux (anatomie comparée)	226
ORDRE 4.	
Rate; généralités	226
<i>Premier sous-ordre.</i>	
Rate dans l'espèce humaine	227
<i>2^e Sous-ordre.</i>	
Rate des animaux, anatomie comparée.	229
ORDRE 5.	
Organes de sécrétion du venin des serpents.	230
ARTICLE 9.	
Organes de la digestion ; généralités.	231
ORDRE PREMIER.	
Organes de la digestion chez l'homme	231
<i>Premier sous-ordre.</i>	
Parois constituantes de la bouche, du larynx et de l'œsophage; généralités	232
<i>Première variété.</i>	
Squelette de la bouche, dents et muscles de la face.	232
<i>2^e Variété.</i>	
Glandes salivaires et leurs conduits.	237
<i>3^e Variété.</i>	
Organes de la déglutition, muscles, vaisseaux, nerfs et œsophage.	241

	Pages
<i>2^e Sous-ordre.</i>	
Estomac	244
<i>3^e Sous-ordre.</i>	
Pancréas avec le duodénum.	246
<i>4^e Sous-ordre.</i>	
Intestin.	248
<i>5^e Sous-ordre.</i>	
Cœcum.	252
<i>6^e Sous-ordre.</i>	
Rectum et anus.	253
ORDRE 2.	
Organes de la digestion chez les animaux.	258
ARTICLE 9.	
Organes génitaux ; généralités.	262
ORDRE PREMIER.	
Organes génitaux de l'homme.	262
ORDRE 2.	
Organes génitaux de la femme.	287
ORDRE 3.	
Organes génitaux des animaux.	295
ARTICLE 10.	
Embryogénie et développement des organes ; généralités.	300
ORDRE PREMIER.	
Embryogénie humaine ; généralités.	300

Premier sous-ordre.

Ovaires, ovulation, utérus, passage de l'œuf dans la trompe, arrivée
et séjour dans la cavité utérine. 301

2^e Sous-ordre.

Squelettes ou portions de squelettes de fœtus et d'enfant. 310

3^e Sous-ordre.

Circulation du fœtus, cordon ombilical et placenta. 314

ORDRE 2.

Embryogénie comparée; généralités. 321

ARTICLE 11.

Système nerveux ; généralités. 330

ORDRE PREMIER.

Système nerveux de l'homme ; généralités. 330

Premier sous-ordre.

Centres nerveux, cerveau, cervelet, moelle épinière et méninges ;
généralités. 331

2^e Sous-ordre.

Nerfs ; généralités 339

ORDRE 2.

Système nerveux des animaux, anatomie comparée; généralités. . . 367

ARTICLE 12.

Organes des sens ; généralités 374

ORDRE PREMIER.

Sens de l'ouïe (oreille); généralités 374

Premier sous-ordre.

Oreille de l'homme ; généralités. 375

2^e Sous-ordre.

Oreille des animaux, anatomie comparée ; généralités 385

ORDRE 2.

Sens de l'œil; généralités. 387

Premier sous-ordre.

Œil humain; généralités. 388

2^e Sous-ordre.

Sens de la vue chez les animaux; généralités. 400

ORDRE 3.

Sens de l'odorat; généralités 404

Premier Sous-ordre.

Organes de l'odorat chez l'homme; généralités. 404

2^e Sous-ordre.

Organes de l'odorat chez les animaux, anatomie comparée; généralités 417

ORDRE 4.

Organes du goût; généralités. 421

ARTICLE 13.

Vaisseaux lymphatiques; généralités 422

ORDRE PREMIER.

Vaisseaux lymphatiques, espèce humaine; généralités. 422

Premier sous-ordre.

Vaisseaux lymphatiques de presque tout le corps; généralités . . . 423

2^e Sous-ordre.

Vaisseaux lymphatiques de la tête et du cou; généralités. 424

3^e Sous-ordre.

Vaisseaux lymphatiques du cœur et des poumons; généralités. . . . 431

4^e Sous-ordre.

Vaisseaux lymphatiques des organes abdominaux et chylifères; généralités 433

5^e Sous-ordre.

Canal thoracique et ganglions inguinaux et axillaires; généralités. . 437

TABLE DES MATIÈRES

523

Pages

6^e Sous-ordre.

Vaisseaux lymphatiques du sein : généralités 443

7^e Sous-ordre.

Vaisseaux lymphatiques des organes génitaux de l'homme ; généralités 444

8^e Sous-ordre.

Vaisseaux lymphatiques des organes génitaux de la femme ; généralités 455

9^e Sous-ordre.

Vaisseaux lymphatiques du membre supérieur ; généralités 458

10^e Sous-ordre.

Vaisseaux lymphatiques du membre inférieur ; généralités 462

ORDRE 2.

Vaisseaux lymphatiques des animaux, anatomie comparée ; généralités 466

CHAPITRE II.

Anatomie des régions ; généralités. 471

CHAPITRE III.

Anatomie générale ; généralités 485

ARTICLE PREMIER

Anatomie générale humaine ; généralités. 485

ARTICLE 2.

Anatomie générale des animaux ou anatomie comparée ; généralités. 502

CHAPITRE IV.

Préparations d'anatomie microscopique 507

APPENDICE AU CATALOGUE.

Têtes ou moulages de têtes d'idiots ou de suppliciés. 507